









COMPTES RENDUS DES SÉANCES

ET

MÉMOIRES

LUS

A LA SOCIÉTÉ DE BIOLOGIE

PENDANT L'ANNÉE 1865.





COMPTES RENDUS DES SÉANCES  
ET  
**MÉMOIRES**

DE LA  
SOCIÉTÉ DE BIOLOGIE.

---

TOME DEUXIÈME DE LA QUATRIÈME SÉRIE

ANNÉE 1865

DIX-SEPTIÈME DE LA COLLECTION.

---

PARIS

J.-B. BAILLIÈRE ET FILS,

LIBRAIRES DE L'ACADÉMIE IMPÉRIALE DE MÉDECINE

19, rue Hautefeuille.

LONDRES,

Hippolyte BAILLIÈRE, 219, Regent-Street.

NEW-YORK,

BAILLIÈRE BROTHERS, 440, Broadway.

Madrid, C. Bailly-Baillière, plaza del Principe Alfonso, 16.

1866







# LISTE

## DES MEMBRES DE LA SOCIÉTÉ DE BIOLOGIE.

EN 1865.

---

### COMPOSITION DU BUREAU.

<b>Président perpétuel.</b>	M. Rayer.
<b>Vice-présidents.</b> . . . .	{ M. Jacquart.
	{ M. Luys.
<b>Secrétaires.</b> . . . . .	{ M. Dumontpallier.
	{ M. Laborde.
	{ M. Leven.
	{ M. L. Vaillant.
<b>Trésorier.</b> . . . . .	M. Gallois.
<b>Archiviste.</b> . . . . .	M. Fournier (Eug.).



### MEMBRES HONORAIRES.

MM. Andral.	MM. Littré.
Becquerel.	Milne Edwards.
Bernard (Claude).	De Quatrefages.
Bouillaud.	Serres.
Chevreul.	Velpeau.
Coste.	N...
Dumas.	N...
Flourens.	

### MEMBRES TITULAIRES-HONORAIRES (1865-66).

MM. Bernard (Charles).	MM. Bouley (Henri).
Berthelot.	Bourguignon.
Blot.	Broca.
Bouchut.	Charcot.

MM. Davaine.  
Depaul.  
Follin.  
Giraldès.  
Goubaux.  
Houel.  
Jacquart (Henri).  
Laboulbène.  
Leblanc (C.).

MM. Le Bret.  
Leconte.  
Lorain.  
Luys.  
Regnauld.  
Sappey.  
Verneuil.  
Vulpian.

## MEMBRES TITULAIRES.

MM. Balbiani.  
Ball.  
Bastien.  
Bergeron.  
Bert (Paul).  
Bouchard.  
Chatin.  
Cornil.  
Dumontpallier.  
Fournier (Eugène).  
Gallois.  
Gubler.  
Guillemin.  
Hardy.  
Hillairet.  
Laborde.  
Lancereaux.

MM. Leven.  
Le Gendre.  
Liégeois.  
Magitot.  
Marey.  
Martin-Magron.  
Michon.  
Milne Edwards (Alphonse).  
Moreau (Armand).  
Ollivier.  
Ordoñez.  
Rayer.  
Robin (Charles).  
Soubeiran (J. L.).  
Vaillant (Léon).  
Vidal (E.).

## MEMBRES ASSOCIÉS.

MM. Agassiz.  
Baer (de).  
Bennett (Hughes).  
Ehrenberg.  
Gurlt (Ernst-Friedrich).  
Huss (Magnus).  
Jones (Bence).  
Lebert (H.).  
Liebig (Justus).  
Mohl (Hugo von).

MM. Owen (Richard).  
Paget (James).  
Panizza (Bartolomeo).  
Pouchet père.  
Purkinje.  
Schwann.  
Siebold.  
Sédillot.  
Valentin.

## MEMBRES CORRESPONDANTS NATIONAUX.

MM. Beylard.....	à Paris.
Blondlot.....	à Nancy.
Brown Séquard.....	à Londres.
Chaussat.....	à Aubusson.
Chauveau.....	à Lyon.
Coquerel (Charles).....	à l'île Bourbon.
Courty.....	à Montpellier.
Daresté.....	à Lille.
Desgranges.....	à Lyon.
Deslongchamps.....	à Caen.
Dufour (Gustave).....	à Rome.
Dugès aîné.....	au Mexique.
Duplay.....	à Paris.
Ebrard.....	à Bourg.
Faivre (E.).....	à Lyon.
Germain de Saint-Pierre..	à Nice.
Gosselin.....	à Paris.
Guérin (Jules).....	à Paris.
Ehrmann.....	à Strasbourg.
Huette.....	à Montargis.
Jobert (de Lamballe).....	à Paris.
Lecadre.....	au Havre.
Leroy de Méricourt.....	à Brest.
Leudet (Émile).....	à Rouen.
Martins (Charles).....	à Montpellier.
Ollier.....	à Lyon.
Rouget.....	à Montpellier.
Stoltz.....	à Strasbourg.

## MEMBRES CORRESPONDANTS ÉTRANGERS.

**Grande-Bretagne.**

MM. Berkeley (M. J.).....	à Kings-Cliff.
Bowman (W.).....	à Londres.
Carpenter (W. B.).....	à Londres.
Goedsir (John).....	à Édimbourg.
Grant (R. E.).....	à Londres.
Jacob (A.).....	à Dublin.
Jones (Wharton).....	à Londres.
Maclise.....	à Londres.
Marcet.....	à Londres.



VIII

- MM. Nunneley..... à Leeds.  
Quekett..... à Londres.  
Redfern..... à Aberdeen.  
Sharpey..... à Londres.  
Simon (John)..... à Londres.  
Simpson..... à Édimbourg.  
Thomson (Allen)..... à Glasgow.  
Toynbee..... à Londres.  
Waller..... à Londres.  
Williamson..... à Londres.

**Allemagne.**

- MM. Bischoff..... à Munich.  
Brücke (Ernst)..... à Vienne.  
Carus (V.)..... à Leipzig.  
Dubois-Reymond..... à Berlin.  
Henle..... à Göttingue.  
Hering..... à Stuttgart.  
Hirschfeld (Ludovic)..... à Varsovie.  
Hoffmeister..... à Leipzig.  
Hyrtl..... à Vienne.  
Kœlliker..... à Würzbourg.  
Ludwig..... à Vienne.  
Mayer..... à Bonn.  
Meckel (Albert)..... à Halle.  
Rokitansky..... à Vienne.  
Stannius..... à Rostœck.  
Stilling..... à Cassel.  
Virchow..... à Berlin.  
Weber (Wilhelm-Eduard)..... à Leipzig.  
Weber (Ernst-Heinrich)..... à Leipzig.

**Belgique.**

- MM. Gluge..... à Bruxelles.  
Spring..... à Liège.  
Thiernesse..... à Bruxelles.

**Danemark.**

- M. Hannover..... à Copenhague.

**Suède.**

- M. Santesson..... à Stockholm.

**Hollande.**

- MM. Donders..... à Utrecht.  
 Hartig..... à Utrecht.  
 Van der Høeven..... à Leyde.

**Suisse.**

- MM. DUBY..... à Genève.  
 Miescher..... à Bâle.

**Italie.**

- MM. Martini..... à Naples.  
 Vella..... à Turin.

**Portugal.**

- M. De Mello..... à Lisbonne.

**États-Unis.**

- MM. Bigelow (Henry J.)..... à Boston.  
 Draper..... à New-York.  
 Leidy (Joseph)..... à Philadelphie.

**Brésil.**

- M. Abbott..... à Bahia.
-





# COMPTES RENDUS

DES SÉANCES DE LA SOCIÉTÉ DE BIOLOGIE

PENDANT L'ANNÉE 1865.





# COMPTE RENDU DES SÉANCES

DE

# LA SOCIÉTÉ DE BIOLOGIE

PENDANT LE MOIS DE JANVIER 1865;

PAR M. LE DOCTEUR DUMONTPALLIER, SECRÉTAIRE.

---

**PRÉSIDENTE DE M. RAYER.**

---

## I. — ANATOMIE ET PHYSIOLOGIE PATHOLOGIQUE.

**RAMOLLISSEMENT DU LOBE ANTÉRIEUR DROIT, ET NOTAMMENT DE TOUTE LA TROISIÈME CIRCONVOLUTION FRONTALE DROITE SANS APHASIE; par M. BOUCHARD, interne des hôpitaux.**

Egris (Valentine-Thérèse), âgée de 77 ans, entre à la Salpêtrière le 21 décembre 1864, sortant de la Pitié, service de M. Marrotte, où elle était restée trois mois.

*L'intelligence et la mémoire paraissent remarquablement intactes.* La malade dit qu'il y a trois mois environ elle a été frappée d'hémiplégie complète gauche; elle est tombée sans connaissance et est restée dans cet état pendant neuf heures. On l'a transportée à la Pitié, où elle est restée depuis. La parole, gênée d'abord, est bientôt revenue.

Pendant son séjour à la Pitié, ses membres inférieurs et son bras

gauche se sont considérablement tuméfiés; ils présentent encore aujourd'hui une enflure œdémateuse. Ce symptôme a été précédé par une diarrhée qui persiste encore.

Depuis un mois, la malade ne retient plus les garde-robes ni les urines; elle a une plaque gangréneuse au niveau du sacrum.

*Elle ne présente pas d'embarras de la parole, pas d'oubli ni de substitution de mots dans le discours.*

La malade est prise, dans la salle, de pneumonie, et succombe le 3 janvier 1865 à trois heures de l'après-midi.

A L'AUTOPSIE, on trouve les lésions suivantes :

Liquide sous-arachnoïdien en quantité considérable, ramollissement jaune très-étendu de la face externe du lobe frontal du côté droit, avec atrophie presque complète des circonvolutions. Ce ramollissement porte sur la circonvolution marginale antérieure, sur la deuxième et la troisième circonvolution frontale, qui sont complètement détruites, et sur la partie supérieure du lobule de l'insula.

On trouve au microscope, dans les parties malades, de nombreux corpuscules granuleux, une substance intercellulaire riche en granulations graisseuses, et la plupart des vaisseaux athéromateux.

Rien dans l'hémisphère gauche; pas de lésions des parties centrales; rien dans les corps striés ni dans les couches optiques: rien dans les ventricules.

Les pédoncules cérébraux présentent une différence de volume et de coloration d'un côté à l'autre. Le pédoncule droit est notablement plus petit que celui du côté gauche, et offre une teinte grisâtre. On trouve dans les interstices des éléments nerveux un certain nombre de corps granuleux.

La protubérance annulaire est aplatie du même côté, ainsi que la pyramide antérieure du bulbe qui diffère de la pyramide gauche autant par sa petitesse que par sa teinte grisâtre, analogue à celle du pédoncule, et due également à la présence des corps granuleux.

La partie supérieure de la moelle, seule examinée, présente une diminution de volume de la partie latérale gauche portant spécialement sur les faisceaux antéro-latéraux.

## II. — ANATOMIE PATHOLOGIQUE.

### RUPTURE SPONTANÉE DES MUSCLES DROITS DANS UN CAS DE FIÈVRE TYPHOÏDE; par le docteur BENJ. BALL.

Un homme âgé de 35 ans, exerçant la profession de tailleur de pierres, est entré le 12 janvier 1865 dans le service de M. le professeur Piorry. Après un espace de douze jours, ce malade, qui avait présenté les symp-

tômes d'une fièvre typhoïde bien caractérisée (prostration, stupeur, carphologie, selles abondantes, jaunâtres et fétides, taches lenticulaires, etc.), a succombé aux progrès de cette maladie. Il est mort le 24 janvier, à sept heures du matin, sans avoir éprouvé d'accidents convulsifs et sans avoir jamais accusé la moindre douleur au niveau des muscles droits de l'abdomen.

L'autopsie eut lieu le lendemain, vingt-quatre heures après la mort, par un temps froid et humide. Le cadavre ne présentait point de traces de putréfaction.

En pratiquant une incision circulaire à la surface de l'abdomen pour mettre à nu les viscères contenus dans cette cavité, je fus frappé de l'apparence singulière que présentait, à sa face postérieure, le muscle droit de l'abdomen, du côté gauche. Au-dessous du péritoine qui revêt la surface musculaire, on apercevait très-nettement une perte de substance, offrant une étendue de deux travers de doigt, au beau milieu du muscle. Cette particularité ayant attiré mon attention, la paroi antérieure du ventre fut enlevée et disséquée avec soin.

Le muscle droit, du côté gauche, présentait vers le milieu de sa longueur une solution de continuité presque complète. Les faisceaux musculaires rompus se terminaient par des prolongements mous et arrondis, placés les uns en regard des autres, mais d'une façon très-irrégulière. L'intervalle entre leurs extrémités était sur certains points de 2 centimètres environ; il en résultait une perte de substance qui laissait un vide dans la gaine aponévrotique, dans laquelle le muscle est contenu. A la partie antérieure et externe du muscle, la continuité des faisceaux n'était pas interrompue: la rupture n'était donc pas complète. Une ecchymose considérable existait sur ce point, et l'on trouvait même du sang librement épanché dans la gaine musculaire.

Examinées au microscope, les extrémités des faisceaux interrompus présentaient une structure granuleuse et se trouvaient infiltrées d'une quantité considérable de globules graisseux. Les stries transversales avaient cessé d'exister dans une étendue de quelques millimètres. Plus loin, le muscle reprenait sa structure normale.

Quelques déchirures analogues, mais beaucoup moins étendues, se trouvaient sur le trajet du muscle opposé. Les mêmes lésions ont été constatées au microscope.

Il me paraît inutile de rapporter ici les autres détails de l'autopsie, qui d'ailleurs a confirmé le diagnostic porté pendant la vie.

Ce fait semble offrir quelque analogie avec les lésions musculaires signalées par Walther dans la fièvre typhoïde, et qui ont pour siège de prédilection les muscles abdominaux. Notons toutefois que les lésions signalées par Walther sont loin d'offrir une étendue aussi considérable

que celle que nous avons constatée chez notre sujet. Ce sont plutôt des ruptures fibrillaires que des ruptures musculaires. Ajoutons enfin que, depuis cette époque, nous avons eu l'occasion de rencontrer, à diverses reprises, cette même lésion chez des sujets qui avaient succombé à des maladies complètement étrangères à l'affection typhoïde.

### III. — PHYSIOLOGIE EXPÉRIMENTALE.

DES PHÉNOMÈNES TOXIQUES DÉTERMINÉS PAR L'INJECTION DIRECTE DES SELS D'ARGENT DANS LE TORRENT CIRCULATOIRE; par le docteur BENJ. BALL.

Dans le courant de l'année 1864 j'ai entrepris, à l'inspiration de M. le docteur Charcot, quelques expériences physiologiques sur l'action des sels d'argent. Il me serait impossible en ce moment de présenter les conclusions de ce travail qui n'est point encore terminé. Je veux seulement indiquer quelques-uns des résultats que j'ai obtenus par l'injection directe des préparations d'argent dans les veines; ils diffèrent à quelques égards de ceux qui ont été jusqu'à présent acceptés.

Les expériences d'Orfila, tentées exclusivement sur des chiens, et toujours à l'aide du nitrate d'argent, avaient conduit cet observateur à la conclusion suivante « que le nitrate d'argent détruit immédiatement la vie en agissant sur les poumons et le système nerveux, lorsqu'il est injecté dans les veines des chiens à la dose d'un demi-grain ou de trois-quarts de grain. »

D'autres expérimentateurs, et en particulier Kramer (qui s'est servi du nitrate d'argent et du chlorure ammoniacal pour pratiquer des injections), ont admis que la mort est le résultat d'une asphyxie mécanique occasionnée par la sécrétion rapide d'une énorme quantité de mucus bronchique.

Kramer ajoute que chez le cheval les choses ne se passent pas ainsi, et que la mort paraît résulter, à la suite de ces injections, non d'une asphyxie par écume bronchique, comme chez le chien, mais d'une décomposition toute spéciale du sang, ainsi que le démontrent les ecchymoses qu'on trouve à l'autopsie, à la surface interne du cœur, dans les voies urinaires, et sur d'autres points. Au reste, ces animaux sont infiniment moins sensibles que la race canine, aux effets toxiques des sels d'argent.

Mon but en pratiquant quelques expériences à cet égard a été de mettre en lumière l'action toxique des sels d'argent directement mêlés au sang, indépendamment de leur action coagulante ou chimique sur ce liquide.

Je me suis donc servi en premier lieu, d'après les conseils de M. Charcot, d'une dissolution d'albuminate d'argent. Ce sel se dissout dans l'eau

dans la proportion d'un deux-centième. Il est donc facile de l'employer en injections dans les veines. J'ai fait plus tard usage du phosphate d'argent, puis du chlorure d'argent dissous dans l'hyposulfite de soude, ce qui donne de l'hyposulfite d'argent et du chlorure de sodium.

Voici les principaux résultats de ces diverses expériences :

L'albuminate d'argent est de tous ces sels celui qui exerce l'action la plus faible. Une injection de 60 grammes de la dissolution ci-dessus indiquée, renfermant 30 centigrammes d'albuminate d'argent, pratiquée chez un chien de moyenne taille, ne détermine la mort qu'au bout d'une demi-heure; la mort a lieu par asphyxie grâce à une énorme sécrétion d'un mucus bronchique écumeux, et sans accidents nerveux autres que ceux de l'asphyxie.

L'action du phosphate et de l'hyposulfite d'argent est beaucoup plus énergique. C'est surtout avec ce dernier agent que les effets toxiques se manifestent promptement et avec des doses faibles. Une injection de 20 centigrammes d'hyposulfite d'argent, dissous dans 60 grammes d'eau, amène la mort presque immédiate, sans autre phénomène que quelques convulsions; il y a cessation brusque de la vie sans formation de ce mucus bronchique auquel la mort a pu être attribuée dans le cas précédent.

5 centigrammes de cette même substance amènent la mort dans l'espace de sept à huit minutes. On observe alors le phénomène sécrétoire que nous venons d'indiquer; et l'auscultation fait constater des râles humides dans toute la poitrine environ trois minutes après l'injection, avant que le mucus se soit frayé un passage au dehors par les bronches ou les naseaux.

Mais un phénomène constant qui se produit parallèlement avec l'asphyxie, et qui n'avait pas encore été signalé, est la paralysie du tronc postérieur indiquée par l'affaiblissement rapide des pattes de derrière, qui deviennent bientôt incapables de supporter le poids du corps; l'animal se traîne alors avec les pattes de devant sans pouvoir agir avec celles de derrière. La sensibilité paraît en même temps abolie ou fort diminuée; on peut lui marcher sur les pattes ou sur la queue sans qu'il manifeste aucune douleur. Bientôt l'asphyxie faisant des progrès rapides, l'animal tombe sur le côté, rend des torrents de mucus par la bouche, éprouve quelques secousses convulsives et meurt. L'expérience a été répétée devant les membres de la Société, qui ont alors constaté tous les phénomènes susénoncés.

A l'autopsie, je n'ai jamais trouvé d'autres lésions que l'infiltration œdémateuse des poumons, et la présence d'un mucus écumeux et teinté de sang dans les bronches. Point de coagulation de sang dans les cavités du cœur; point d'embolies capillaires du poumon; aucune lésion

appréciable de la moelle épinière. Conservation parfaite de l'irritabilité musculaire. Au moment de l'ouverture de l'abdomen, on voit l'intestin animé de mouvements péristaltiques très-évidents.

En affaiblissant les doses, on prolonge naturellement la durée de l'agonie; enfin on peut injecter impunément de 5 milligrammes à 1 centigramme d'hyposulfite d'argent dans les veines d'un chien de taille moyenne.

L'animal, qui semble alors n'éprouver qu'un malaise passager, se rétablit au bout de quelques heures, et ne manifeste aucun symptôme spécial.

De l'ensemble de ces faits, qui méritent d'être confirmés et complétés par des recherches ultérieures, nous croyons déjà pouvoir conclure :

1° Que les divers sels d'argent introduits directement dans le torrent circulatoire ont des modes d'action fort différents.

2° Que si l'asphyxie par écume bronchique est la cause directe de la mort, il n'en existe pas moins une action manifeste de l'agent toxique sur le système nerveux.

3° Que l'hypersécrétion bronchique n'est elle-même qu'un phénomène nerveux, probablement d'ordre réflexe; car l'analyse chimique ne nous a point permis jusqu'ici de découvrir des traces d'argent dans le liquide sécrété.

Ajoutons enfin, comme l'a fort bien vu Kramer, que l'action de ce poison est loin d'être la même dans les diverses espèces animales. Nos expériences sur les lapins et les grenouilles nous ont donné des résultats différents de ceux que nous avons obtenus chez les chiens. C'est là ce que nous nous proposons d'exposer dans une communication ultérieure.

#### IV. --- PATHOLOGIE.

1° APHONIE DÈS LA NAISSANCE; ACCÈS DE SUFFOCATION; MORT; AUTOPSIE:  
TUMEUR ÉPITHÉLIALE DANS LE LARYNX; par M. DUFOUR.

Le 8 janvier 1864, le soir, on vint me chercher pour madame X..., qui était en mal d'enfant. Lorsque j'arrivai la malade était accouchée depuis environ cinq minutes, l'enfant était sur le lit, et je n'avais pas entendu par conséquent le cri qu'avait dû pousser le nouveau-né à sa sortie du sein de sa mère.

Rien alors n'attira mon attention de ce côté, je me bornai seulement à constater l'état de faiblesse de l'enfant qui, au dire de la mère, n'avait que huit mois et demi. L'enfant prit le sein de sa mère qui avait déjà nourri un premier enfant, et je perdis la petite fille de vue au mois de février époque à laquelle je cessai mes visites

Le 28 mars suivant, je fus appelé de nouveau. L'enfant présentait une petite éruption eczémateuse autour du cou et derrière les oreilles ; elle venait bien, était très gaie et sa santé ne m'inspira aucune crainte. Je ne la vis ensuite que le 29 avril pour la vacciner ; sa vaccination ne réussit pas, et elle partit à la campagne dans les environs de Paris.

Je n'avais plus entendu parler de cette petite fille depuis trois mois lorsque son père vint me chercher pour la voir le 8 septembre 1864. Elle avait, disait-il, un sifflement tel en respirant que depuis trois jours il ne pouvait dormir dans la chambre qu'elle occupait.

A mon arrivée à la campagne, l'enfant se trouvait dans un jardin, couchée dans une petite voiture ; elle produisait en dormant un sifflement très-fort, en même temps elle paraissait éprouver une grande gêne en respirant. J'appris que ce sifflement persistait parfois huit ou dix heures, qu'il était beaucoup plus fort lorsque l'enfant était contrariée et pleurait ; malgré cette gêne énorme au moment où je la voyais, et qui avait encore été augmentée par l'ennui que lui avait causé un réveil provoqué, elle put prendre le sein et ne pas le quitter à tout instant comme on aurait pu croire à cause de sa grande oppression. Son visage, ses lèvres n'étaient nullement violacées, sa voix ne sortait pas de sa poitrine, sa figure, tout en elle, faisait voir qu'elle voulait crier et qu'elle ne le pouvait ; sa bouche s'ouvrait très-largement.

L'examen de la poitrine ne révélait aucun râle, mais il y avait ceci de très remarquable, c'est que le murmure vésiculaire était à peine perçu, et que dans certains moments il paraissait complètement cesser. Le cœur ne présentait rien de particulier. La percussion n'offrait rien de remarquable ; aucune matité en avant et en arrière n'était perçue de manière à faire soupçonner l'existence de ganglions hypertrophiés pouvant comprimer les canaux respiratoires.

Depuis huit jours environ que le sifflement avait paru, l'enfant avait beaucoup dépéri.

Etonné de tous ces symptômes et surtout du manque absolu de voix, je questionnai la famille qui me raconta que la pauvre petite n'avait eu au moment de sa naissance qu'un miaulement très-faible. Dans la suite, pendant trois semaines elle n'avait eu que de petits cris plaintifs et jamais de cris sonores et éclatants ; à partir de ce moment la voix avait cessé complètement, la toux était sans timbre et cassée comme dans le croup. Les parents ne m'en avaient pas parlé étant satisfaits du reste de la croissance de l'enfant.

Ne sachant trop ce que pouvait avoir l'enfant, je voulus m'assurer de l'action des antispasmodiques. Je prescrivis 25 centigrammes de teinture de musc par jour dans du sirop, de l'huile de morue, vu le peu de force des jambes et le dépérissement de l'enfant. Enfin, j'engageai la

mère, qui avait obtenu par des vomitifs un peu de diminution de l'oppression, à les continuer, tout en apportant à cette médication de grands ménagements.

Je n'entendais plus parler de l'enfant lorsque le 15 octobre on vint me chercher pour la petite malade qui était encore à la campagne. Je la trouvai dans une dyspnée excessive, elle se rejetait en arrière, ouvrait la bouche largement et donnait à craindre une asphyxie imminente. Les lèvres étaient un peu violacées, la voix toujours complètement éteinte. L'auscultation laissait percevoir dans certains moments quelques gros râles dans la partie supérieure de la poitrine ; mais ce qui attira surtout mon attention, ce fut l'absence presque complète du murmure respiratoire.

La mère l'avait fait vomir la veille, et la petite fille avait rendu des crachats filants ; je prescrivis encore des vomitifs matin et soir, et je fis appliquer un vésicatoire camphré en arrière de la poitrine. J'appris que l'enfant avait été pendant le mois qui venait de s'écouler de mieux en mieux sous l'influence du musc et des vomitifs tous les trois ou quatre jours. Le 8 octobre, l'oppression avait reparu et était arrivée peu à peu au point où je la voyais ; mais avec elle n'avait point reparu le sifflement laryngien aussi fort ; il n'avait lieu que dans le sommeil et encore était-il faible.

Le 16 octobre, l'enfant allait mieux, le musc en teinture avait été repris à la dose de 25 centigrammes.

Le 20, l'état de l'enfant s'était encore un peu amélioré ; mais cependant l'oppression était encore très-forte, l'auscultation présentait un murmure vésiculaire très-affaibli que de temps en temps on n'entendait pas.

Jusqu'au 30 octobre l'état de l'enfant ne s'améliorait pas, et pensant que l'air vif de la campagne pouvait être un peu cause de la gêne de la respiration, j'engageai la famille à ramener la petite fille à Paris. Je lui donnai alors, à partir de ce moment, du musc et du sirop de quinquina. Je fis quelques badigeonnages de teinture de croton au devant du larynx.

Le 5 novembre, la respiration s'était améliorée, le murmure vésiculaire était plus fort et quelques accès de suffocation survenaient, mais peu intenses ; j'engageai à continuer ce traitement jusqu'au 12.

Ce jour-là on m'apprit que l'enfant depuis sept jours avait été gaie, qu'elle avait eu une respiration calme, peu de dyspnée, et enfin que la mère n'avait eu nullement besoin de la faire vomir. Le temps était beau et sec.

Quatre jours après, le 16, par un temps brumeux, l'enfant était redevenue aussi malade qu'à la campagne, la dyspnée était très-grande.



La petite fille était agitée, et avait les lèvres légèrement violacées ; le murmure vésiculaire était à peine perçu.

J'engageai à faire vomir l'enfant, et je fis part aux parents de l'imminence du danger. Je leur conseillai de consulter M. Bergeron, qui vint le lendemain 17 novembre.

Le 17, l'état de l'enfant était on ne peut plus effrayant, les accès de suffocation s'étaient répétés très-souvent dans la nuit.

A son arrivée, M. Bergeron fut frappé de l'extrême anxiété de l'enfant : il constata un murmure vésiculaire excessivement faible, le cœur lui parut normal tant dans son rythme que dans ses bruits. La percussion en avant et en arrière ne lui donna aucune indication pouvant faire soupçonner la présence d'une tumeur soit ganglionnaire, soit d'autre nature dans le thorax.

En voyant les lèvres violacées et l'état général aussi mauvais, il crut que la malade ne passerait pas la journée et fit part de ses craintes aux parents.

Cependant, à son grand étonnement, quelques instants plus tard l'enfant prenait le sein et paraissait moins malade que lors de son arrivée.


Dans la conversation que nous eûmes ensemble il me dit qu'il n'avait vu aucun cas semblable, ni même analogue. L'aphonie de naissance lui parut, avec les symptômes de suffocation, de nature à faire croire, comme je l'avais supposé moi-même, à l'existence d'une tumeur comprimant les nerfs pneumogastriques.

Je ne partageai pas son pronostic, car j'avais vu l'enfant aussi malade revenir à un mieux donnant beaucoup d'espérance.

M. Bergeron conseilla l'iodure de potassium à l'intérieur et les toniques, me demandant de le tenir au courant d'une affection aussi intéressante ; et pour parer aux accidents qui paraissaient si terribles il accepta l'application d'un vésicatoire que j'avais mis avec succès en pareille situation.

Le lendemain 18, l'enfant était mieux. Les jours suivants, l'enfant prit du musc, du sirop de quinquina, un peu de sirop iodo-ferré mais tout cela en petite quantité à cause de légers vomissements survenant après l'ingestion des sirops. La dyspnée était continuelle et devenait beaucoup plus forte dans certains moments. L'enfant maigrissait de plus en plus, le mieux ne venait pas. Les parents demandèrent une consultation avec M. Barthez.

Le 25 novembre, M. Barthez vint voir l'enfant ; il constata par l'auscultation et la percussion ce que M. Bergeron et moi avions constaté, et il m'affirma aussi n'avoir rien vu d'exactly semblable ; il pencha aussi pour l'existence d'une tumeur comprimant les nerfs pneumogas-



triques, et fut d'avis de persister dans l'emploi des antispasmodiques unis au sirop iodo-ferré.

Il porta un pronostic très-grave, moins grave pourtant que celui de M. Bergeron, car l'enfant était moins malade, et le récit que je lui fis lui fournit des indications qui lui permirent de tempérer un peu la rigueur de son appréciation : mais il conclut cependant à une mort prochaine devant survenir à la suite d'un accès de suffocation.

Du 27 novembre au 5 décembre, la médication fut suivie sans succès, un vomitif fut administré et provoqua l'expulsion de matières glaireuses.

En même temps on percevait des râles muqueux dans les grosses bronches.

Croyant trouver dans le soufre à l'intérieur un utile adjuvant pour la guérison de ces râles humides, je fis cesser l'iode et je prescrivis à partir du 6 décembre 10 centigrammes de soufre par jour ; en même temps je fis faire des fumigations de goudron dans la chambre de la malade.

L'enfant supporta facilement ce traitement.

Le 12, je m'aperçus avec la mère de l'enfant d'un peu d'œdème aux pieds, aux mains et à la figure. En même temps la dyspnée paraissait diminuer.

Jusqu'au 29 décembre l'amélioration dans l'état de l'enfant continua, les accès de suffocation s'éloignèrent, la pénétration de l'air dans les poumons redevint facile, l'œdème disparut complètement, la respiration redevint calme, mais à partir de ce moment le mieux cessa, des accès de suffocation reparurent et replongèrent l'enfant dans l'anxiété. La dyspnée redevint presque continuelle quoique beaucoup plus forte en certains moments.

Du 23 décembre au 8 janvier, l'enfant maigrit beaucoup, je la trouvai à cette dernière date considérablement affaiblie. J'engageai à continuer seulement le sirop de quinquina.

Le 15, l'enfant paraissait peut-être un peu moins oppressée que le 8, cependant l'air pénétrait toujours bien difficilement dans les poumons, mais rien ne faisait prévoir une fin prochaine. Dans la journée l'enfant parut très-fatiguée et mangea une petite semoule à dix heures du soir.

À deux heures du matin, le 16, elle fut prise par un accès de suffocation très-intense qui dura jusqu'à cinq heures du matin ; on lui fit respirer de l'éther, elle têta un peu, s'endormit, et à six heures moins un quart les parents s'aperçurent de sa mort.

AUTOPSIE. M. Bergeron, à qui j'avais proposé de faire l'autopsie avec moi, accepta, vu l'intérêt tout particulier de ce cas. À l'autopsie nous constatons l'état d'amaigrissement extrême de l'enfant ; la peau est doublée par un tissu cellulaire presque entièrement dépourvu de graisse.

Les poumons, le cœur, examinés avec soin ne présentent rien de pathologique.

Ayant enlevé le larynx et la trachée, nous introduisons une des lames d'une paire de ciseaux dans le larynx de façon à couper par derrière le cartilage cricoïde et à pénétrer par la partie supérieure dans la cavité laryngienne; nous apercevons alors une masse molle d'un blanc laiteux qui ferme presque entièrement la partie supérieure du larynx, excepté en arrière. Entre la muqueuse qui tapisse la face postérieure du cartilage cricoïde et la production morbide, il existe un petit pertuis d'un millimètre de diamètre.

La tumeur est développée sur la place occupée par les cordes vocales inférieures et supérieures qui ont été détruites entièrement. Elle présente une apparence mamelonnée et paraît formée à la loupe par une masse de petits mamelons, analogues à des papilles, serrés les uns contre les autres; elle est molle, se laisse enlever par le manche d'un scalpel; sa partie supérieure arrive au niveau des ligaments aryéno-épiglottiques et ne dépasse en bas la limite inférieure des cordes vocales que d'un millimètre environ.

M. Robin a bien voulu examiner cette tumeur, il a constaté qu'elle est entièrement formée de cellules épithéliales pavimenteuses et m'a fait voir ces éléments histologiques; il m'a de plus assuré qu'il n'avait point encore observé de semblable tumeur de la muqueuse laryngée.

2° COMMUNICATION DE M. HOUEL SUR UNE TUMEUR DU DERMIS DITE A TORT MOLLUSCUM, ET DONT L'ABLATION A ÉTÉ FAITE PAR M. LE PROFESSEUR NÉLATON.

M. Houel expose devant la Société l'observation d'un homme de 30 ans qui a été opéré au commencement du mois de janvier 1865, dans le service de M. le professeur Nélaton, d'une énorme tumeur dite à tort molluscum. Cette tumeur occupait une grande étendue des régions antérieure et postérieure du thorax. Elle passait en sautoir sur l'épaule droite, et la base de son pédoncule mesurait 95 centimètres.

Cette observation a déjà été publiée dans plusieurs recueils scientifiques, il est donc inutile d'insister sur la description extérieure de cette tumeur, et sur les difficultés que devait présenter l'ablation d'une tumeur aussi volumineuse. M. le professeur Nélaton fit cette opération avec une grande habileté.

Les suites immédiates de l'opération furent heureuses; mais le huitième jour de l'opération la partie restante du pédicule devint le siège d'un érysipèle qui fit succomber le malade. M. Houel fait remarquer que depuis longtemps le malade avait, à peu près toutes les six semaines, une poussée érysipélateuse dans sa tumeur.

L'énorme tumeur mise sous les yeux de la Société pèse 25 livres, elle

a une coloration blanc mat; elle présente à sa surface des éraillures qui sont dues à l'extrême distension du derme. Avant l'ablation, la surface de la tumeur était sillonnée de nombreux vaisseaux.

Une coupe de la tumeur démontre qu'elle était due à une hypertrophie du derme et du tissu cellulaire sous-cutané. Telle est l'opinion de M. le professeur Robin.

Cette tumeur, par son poids, avait forcé le malade à prendre une attitude spéciale, et l'examen *post mortem* permet d'étudier une modification remarquable de la colonne vertébrale. La portion cervicale du rachis présente une courbure à convexité postérieure, tandis que la portion supérieure de la région dorsale du rachis forme une incurvation de saillie antérieure. Cette dernière saillie est telle que les premières vertèbres dorsales viennent presque se mettre en contact avec le sternum. En effet, les corps vertébraux ne sont séparés du sternum que par un espace de 1 centimètre 1/2.

La trachée et la crosse de l'aorte avaient subi des modifications de rapport qui pouvaient rendre compte de la dyspnée habituelle éprouvée par le malade, et d'un souffle vasculaire perçu par M. le professeur Nélaton avant l'opération.

Plusieurs lames des vertèbres cervicales étaient usées et laissaient voir la moelle entourée de ses méninges.

Cette observation offre donc un grand intérêt, non-seulement par l'énorme volume de la tumeur hypertrophique du derme, mais encore par les déformations du squelette et les modifications de rapports des organes intra-thoraciques.

---

# COMPTE RENDU DES SÉANCES

DE

# LA SOCIÉTÉ DE BIOLOGIE

PENDANT LE MOIS DE FÉVRIER 1865 ;

PAR M. LE DOCTEUR DUMONTPALLIER, SECRÉTAIRE.

---

## PRÉSIDENTE DE M. RAYER.

---

### I. — ANATOMIE VÉGÉTALE.

SUR L'ANATOMIE ET LA CLASSIFICATION DES CRUCIFÈRES ;  
PAR M. EUG. FOURNIER.

J'ai déjà exposé devant la Société, au mois de décembre dernier (1), les résultats de mes observations sur le fruit des Crucifères. Je dois aujourd'hui ajouter à cet exposé la mention de quelques faits nouveaux.

Dans le *Psychine stylosa*, Desf., la cloison très-transparente, et formée par des cellules polyédriques à parois minces et peu apparentes, offre de longs tubes rameux d'un calibre très-inégal, munis d'une paroi bien distincte, dont le contenu est granuleux et souvent verdâtre avant

---

(1) *Comptes rendus des séances*, 4<sup>e</sup> série, t. I, p. 182.

la maturité du fruit. Ces tubes suivent d'une manière générale une direction ascendante et parallèle; ils s'anastomosent sans ordre en formant un réseau irrégulier. Ces vaisseaux se retrouvent encore dans les funicules des Psychines, mais raccourcis dans leur longueur et constitués par des cellules placées bout à bout. Ces cellules se distinguent du tissu environnant par leur couleur verdâtre. Il est à remarquer que les funicules du *Psychine* sont bordés par une couche de cellules à parois très-épaisses, et comme de nature épidermique. Ces formations se rapprochent encore bien plus d'un système laticifère que celles que j'ai décrites précédemment.

On me permettra de tirer des faits que j'ai signalés dans mes communications précédentes quelques déductions sur la nature longtemps contestée du fruit des Crucifères, et sur la constitution des fruits en général.

Relativement à la structure de la silique des Crucifères, deux points ont été l'objet de nombreuses discussions, l'origine de la cloison d'une part, et d'autre part le nombre et l'arrangement des carpelles.

1° Quant à l'origine de la cloison, les auteurs sont divisés depuis les travaux de de Candolle et de Lestibouois. On sait que de Candolle (*Mémoire sur les Crucifères*) la regardait comme formée par les bords rentrants des carpelles. Il supposait que chacun d'eux portait deux trophospermes qui se soudaient pour constituer les placentas, et que, lors de la déhiscence, les parois de chaque carpelle se rompaient naturellement à la maturité en suivant une ligne longitudinale très-voisine du placenta. Au contraire Lestibouois (*Mémoire sur les fruits siliqueux*, dans *Recueil des travaux de la Société d'amateurs des sciences, de l'agriculture et des arts*, à Lille, années 1819-1822, p. 194), fondé sur l'étude qu'il avait faite comparativement des Papavéracées et des Fumariacées, a soutenu que les placentas sont intervalvaires dans les Crucifères, et que la cloison est formée par une expansion du tissu placentaire. Schleiden regarde également la cloison comme de nature axile (*Grundzüge der Botanik*, 3<sup>e</sup> édit., p. 499), ainsi que la plupart des auteurs, Endlicher, Lindley (*Introduction to botany*, 4<sup>e</sup> édit., t. II, p. 21), etc. Les observations que j'ai exposées plus haut donnent évidemment raison à Lestibouois et à Schleiden. En effet, les origines de la cloison se confondent avec la couche herbacée qui circonserit le placenta, et sont séparées de la valve, qui dans les cas ordinaires est nettement séparée du placenta par son épiderme intérieur et par sa couche fibreuse. En outre, si l'on examine le développement consécutif de la cloison, on reconnaît que la structure des deux lames de la cloison est généralement très-différente de celle de l'épiderme intérieur des valves, et que les tissus qui se développent quelquefois entre ces deux lames

ont des analogies et des relations anatomiques directes avec les éléments du tissu placentaire. Il faut donc reconnaître que la cloison appartient anatomiquement au placenta, et non aux carpelles.

On peut tirer en faveur de la même conclusion des arguments remarquables d'un travail intéressant publié l'hiver dernier par M. Godron dans les *Annales des sciences naturelles*, 5<sup>e</sup> série, t. II, n<sup>o</sup> 5, p. 28 et suiv. (1). Si l'on veut relire la partie dans laquelle le savant auteur de la flore de Lorraine décrit les fruits anormaux à trois, quatre et six valves qu'il a rencontrés, et surtout si l'on examine les coupes de ces fruits qu'il a figurées, on reconnaîtra que ces exemples peuvent toujours s'expliquer en admettant que la double origine de la cloison est une exeroissance placentaire, mais ne le peuvent pas toujours par l'hypothèse opposée. Sans doute dans la figure 8 de la pl. 18 des *Annales* la cloison peut être considérée aussi bien comme une prolongation des bords carpellaires qui se recourberaient en dedans pour se rejoindre; mais dans la figure 3 de la même planche, et dans la figure 9, si l'on dédouble par la pensée les cloisons que l'auteur a représentées par un simple trait, on verra que chaque lamelle, à chacune de ses extrémités, ne peut appartenir au même bord carpellaire, tandis qu'en regardant, conformément à l'anatomie, chaque lamelle comme émanée du placenta, il est tout naturel qu'elle se soude avec une lamelle émanée de n'importe quel placenta.

2<sup>o</sup> Sur le nombre et l'arrangement des carpelles des Crucifères, il a été émis par les auteurs des idées assez bizarres, à cause de la difficulté qui naît de la position occupée par les stigmates dans cette famille. Lindley (*Veg. Kingdom*) et Griffith (*loc. cit.*, part. 1, p. 71, 106, 122, 250-252), ont cru à l'existence de quatre carpelles opposées par paires, chaque cadre placentaire latéral représentant la nervure dorsale de deux carpelles juxtaposés par côté. Kunth (*Ueber die Bluethen und Fruchtbildung ner Cruciferen*) regarde également les carpelles comme au nombre de quatre, deux placentaires et deux valvaires; il pense en outre que la cloison est formée par la saillie rentrante de la suture dorsale des carpelles (*durch das Hineintreten der Ruckenauht*). Il compare à ce point de vue le fruit des Crucifères à celui des Astragales. D'autres ont supposé seulement deux carpelles qui porteraient intérieurement les placentas le long de leur ligne médiane (2). Les ob-

---

(1) Griffith avait observé des monstruosités analogues, mais n'avait pas figuré les cloisons (*Notulæ ad plantas asiaticas*, p. 109, pl. XXX, fig. 2).

(2) Il est un fait qui favoriserait cette opinion, s'il était constant et en harmonie avec toute l'organisation du fruit des Crucifères, c'est que

servations anatomiques que je viens d'exposer prouvent également l'erreur de ces différents observateurs. En effet, la structure des placentas les différencie complètement de celle de la nervure dorsale des valves, dont ils sont anatomiquement tout à fait distincts et séparés.

J'ai dit plus haut que l'on pouvait tirer des études précédentes quelques conséquences sur la structure des fruits en général.

Remarquons d'abord quelle analogie la coupe du fruit nous montre avec celle de la tige. Au dehors un épiderme, puis un parenchyme et des faisceaux fibro-vasculaires contenant des fibres allongées que j'ai rapprochées des cellules-de-transport, en signalant pourtant la plus grande longueur de leurs éléments, puis intérieurement aux faisceaux fibro-vasculaires, intérieurement aux trachées, des fibres de la même nature, qui les séparent de la moelle. Cette structure est d'autant plus intéressante à constater que nous avons affaire à des ovaires supères par excellence.

S'il s'agissait d'ovères infères, comme ceux des *Prismatocarpus* étudiés par M. Trécul (1), on trouverait toute naturelle l'existence d'un tissu analogue au tissu de l'axe dans le péricarde. Mais il n'en est rien; et cependant combien peu la structure d'une feuille ovarienne de *Sisymbrium* ressemble-t-elle à celle d'une véritable feuille! On en peut dire autant des carpelles des Légumineuses, des *Nigella*, etc. Il existe certainement dans cet ordre de faits de nombreuses transitions encore peu étudiées, dont la feuille carpellaire du *Reseda*, pourvue de stomates sur les deux faces, et l'ovaire du *Presucatocarpus*, muni extérieurement de feuilles et intérieurement d'un anneau ligneux complet, nous offrent les deux termes extrêmes (2).

Allant un peu plus loin, nous demanderons si la cavité du fruit ne peut pas être comparée à la cavité médullaire. Dans plusieurs des plantes qui m'ont occupé, il existe au dessous de la fleur un rétrécissement circulaire. Ce rétrécissement marque de grands changements dans la distribution des faisceaux fibro-vasculaires de l'axe; les tra-

dans la tribu des Brassicées la valve de la silique est souvent échancrée à son sommet sur la ligne médiane.

(1) Ce point de vue avait été longuement développé par M. Trécul dans un mémoire manuscrit qu'il a bien voulu me mettre sous les yeux, et dont le travail publié en 1843 dans les *Annales des sciences naturelles* n'est qu'un court extrait.

(2) Observations sur les fruits des *Prismatocarpus*, *Speculum et Hybridus*, et sur celui des Crucifères, in *Ann. sc. nat.*, 2<sup>e</sup> série, 1843, t. XX, p. 339.



chées s'infléchissent et s'anastomosent à ce niveau pour se porter aux pétales, aux étamines, au péricarpe ; la plupart des autres éléments des faisceaux s'interrompent pour reparaitre plus haut dans les parois ovariennes. Mais la moelle persiste et arrive jusqu'au fond de l'ovaire où elle se trouve en contact avec les cellules inférieures de la cloison, dont les deux lamelles s'écartent un peu à ce niveau pour recevoir dans l'écartement la partie supérieure de la moelle.

Les cellules de la moelle et celles de la cloison ne diffèrent pas considérablement les unes des autres. Celles de la moelle sont souvent dans leurs parois ponctuées et même épaissies.

La présence de fibres-de-transport, de vaisseaux utriculeux et de vaisseaux cribreux, soit sur les parois de la cavité carpique, soit au centre de la cloison, n'a rien qui doive gêner théoriquement dans l'hypothèse que je cherche ici à justifier. M. Hanstein, qui a beaucoup étudié ces formations, s'exprime ainsi (*Die Milchsaftgefässe*, p. 57) : « Il y a un certain nombre de plantes dicotylées qui, si elles possèdent des anneaux semblables et fermés de bois, de cambium et de liber, ont cependant aussi, à l'intérieur de l'anneau ligneux, à la périphérie de la moelle, un cercle de petits faisceaux qui se compose presque exclusivement de tubes cribreux ou de parenchyme cribreux. J'ai observé cela jusqu'à présent dans les Solanacées, les Apocynées, les Asclépiadées et les Chicoracées. Dans les Solanacées, on voit parfois s'associer aux tubes cribreux des fibres libériennes isolées. Dans les autres familles citées, ces vaisseaux restent disséminés dans la moelle. Jamais ces faisceaux internes ne contiennent de cambium. »

La cloison renfermant souvent des organes analogues à ceux qui tapissent la cavité médullaire, ce que l'on dit des parois de cette cavité lui est tout à fait applicable, et l'on peut voir dans chacune des cavités du fruit une division de celle de la cavité médullaire.

Ces considérations ne seraient-elles pas mieux applicables encore à ces Papavéracées dans la cavité carpique desquelles il se fait une production de cellules considérable (*Glaucium*), qui englobe les graines et remplit tous les intervalles. Ces cellules ne sont-elles pas, par leur situation au moins, fort analogues à celles de la moelle ?

M. Trécul, dans le travail déjà cité, a comparé aux cellules de la moelle celles qui tapissent l'intérieur de la paroi ovarienne des *Prismatocarpus*, en dedans de l'anneau ligneux, et d'où émane le tissu utriculeux qui forme les cloisons de ces Campanulacées. Il n'existe pas de couche semblable en dedans de l'anneau qui constitue la partie interne de l'ovaire des Crucifères ; mais il serait facile de montrer combien l'opinion que je soutiens ici se rapproche de celle de M. Trécul.

Les considérations que j'ai présentées dans mes communications au-

térieures m'ont amené à concevoir pour la famille des Crucifères une classification un peu différente de celle qui est généralement suivie. Je dois en entretenir la Société :

On sait que jusqu'à présent les bases posées par de Candolle pour la classification des Crucifères ont été généralement acceptées par les auteurs qui ont traité de cette famille depuis la publication du *Systema*. Si Koch, dans son *Synopsis floræ germanicæ*, a cru devoir prendre la forme du fruit pour caractère de première valeur dans le groupement des genres de cette famille, il a seulement déplacé les tribus instituées par de Candolle, sans les modifier en aucune façon. Sudlicher, dans son *Genera*, n'a fait qu'intercaler dans le cadre tracé par l'illustre Genevois, les genres décrits depuis la publication du *Prodromus*, en indiquant seulement par des astérisques ceux dont la position lui paraissent incertaine dans la famille. Plusieurs auteurs ont cependant élevé des objections plus ou moins graves contre la prédominance reconnue par de Candolle aux caractères de l'embryon dans les Crucifères, notamment MM. J. Gay, Monnard et Barnéoud. MM. Chatin et Cosson ont déclaré, devant la Société botanique (1) que les caractères tirés de la forme de l'embryon ont, dans la famille des Crucifères, moins de stabilité qu'on ne le croit généralement. M. Chatin avait lui-même présenté à l'Académie des sciences, douze ans auparavant, une nouvelle classification des Crucifères, dans laquelle les caractères tirés du fruit se trouvaient au premier rang, et ceux qu'offrent le style sont au second rang seulement. M. Cosson a observé que la tribu des Erucanées présente des cotylédons plans, concaves ou condupliqués, transition qui d'ailleurs est très-rare dans la famille des Crucifères, et dont j'ai étudié un exemple frappant dans le genre *Stroganowia* (2).

Mais c'est surtout dans la situation de la radicule des embryons à cotylédons plans que les variations ont été constatées (*Hutchinsia*, *Draba*, *Petrocallis*, *Cochlearia*, *Kerneria*, *Myagrum*, *Alyssum maritimum*). Koch fait remarquer que dans le genre *Kerneria* la même loge renferme des graines à cotylédons accombants, obliques et incombants. M. Maly (*Flora*, 1845, n° 33, p. 353, 357) s'est fondé sur ces faits pour déclarer que la division candollienne en Potorrhizées et Pleurorrhizées n'est pas soutenable. C'est au même sentiment qu'ont obéi MM. Decaisne et le Maout, dans leur *Flore des Jardins et des Champs*, en créant le sous-ordre des Platylobées, qui comprend à la fois les Pleurorrhizées et les Potorrhizées du *Systema*. La courbure latérale des cotylédons autour de la radicule, courbure qui caractérise la tribu des Orthoplo-

---

(1) Voyez *Bull. Soc. bot. de France*, t. VII, p. 252-253.

(2) Voyez *Bull. Soc. bot. de France*, t. IX, p. 535.

cées, est demeurée un bon caractère, malgré les variations que je rappelais tout à l'heure, et dont presque aucun caractère n'est exempt, quelque naturel qu'il soit. Les autres tribus de de Candolle (Diplécolobées et Spirolobées), sont moins fixes dans le mode d'enroulement ou de plicature des cotylédons; mais elles présentent un caractère commun, c'est que les cotylédons y sont plus longs que la radicule, d'où l'obligation où ils sont de s'enrouler ou de se replier, pour ne pas en dépasser l'extrémité. Ces considérations font reconnaître trois groupes principaux dans la famille. Pour les caractériser, on peut avoir recours à la longueur relative de la radicule et des cotylédons, et à la courbure latérale de ceux-ci autour de la radicule; mais pour éviter la difficulté que présenteraient encore certaines variations, notamment celles des *Strogonowia* et celles des *Schizopetalon*, il vaudrait mieux recourir à la forme des cotylédons, qui me paraît plus fixe d'après les faits à moi connus. Dans les Platylobées, ces organes sont ovales, obtus et entiers; dans les Orthoplocées, ovales-orbiculaires, échancrés au sommet, et dans les Streptolobées (nom par lequel je propose de désigner les Diplécolobées et Spirolobées réunies), ils sont linéaires-allongés. Cette diversité est frappante pour tout observateur quand on lui montre une série de Crucifères au moment de la germination.

Les divisions premières de la famille étant ainsi réduites à trois, les divisions secondaires me paraissent devoir être établies sur les caractères carpologiques auxquels Koch a donné dans son *Synopsis floræ germanicæ* une valeur primordiale (Siliqueuses, Angustiseptées, Latisseptées, Nucumentacées et Lomentariées); enfin je placerai au troisième rang, dans les Platylobées et les Streptolobées, les divisions fondées sur la relation de situation de la radicule et des cotylédons. Quant à la considération sur laquelle de Candolle a fondé la division des Anastatiées, je ne crois pas qu'elle soit suffisante pour constituer une tribu. Tantôt parmi les siliqueuses, les valves se rapprochent de la cloison dans l'intervalle des graines, et deviennent ainsi tortueuses, tantôt elles émettent de leur face interne des petites cloisons plus ou moins prononcées: on observe toutes les transitions, et il serait difficile d'établir une limite tranchée entre la tribu des Arabidées et celle des Anastatiées, que je réunis à la précédente.

Voici, sous forme de tableau, la classification proposée dans ce mémoire :

## CRUCIFERÆ.

Subordo I. PLATYLOBEÆ Decne et le Maout *Fl. des jard.  
et des champs.*

## Series A. SILIQUOSÆ.

Tribus I. **Sisymbriæ** DC. *Syst.* II, 438.

Tribus II. **Arabideæ** DC. *Syst.* II, 161 (inclus. *Anastaticeis*  
DC. *Syst.* II, 424).

## Series B. LATISEPTÆ.

Tribus III. **Alyssinæ** DC. *Syst.* II, 280.

Tribus IV. **Camelinæ** DC. *Syst.* II, 513.

## Series C. ANGUSTISEPTÆ.

Tribus V. **Tahispideæ** DC. *Syst.* II, 372.

Tribus VI. **Lepidineæ** DC. *Syst.* II, 521.

## Series D. NUCAMENTACEÆ.

Tribus VII. **Euclidieæ** DC. *Syst.* II, 420.

Tribus VIII. **Isatideæ** DC. *Syst.* II, 563.

## Series E. LOMENTARIEÆ.

Tribus IX. **Cakilineæ** DC. *Syst.* II, 427.

Tribus X. **Anthonieæ** DC. *Syst.* II, 76.

Subordo II. ORTHOPLOCEÆ DC. *Syst.* II, 581.

## Series A. SILIQUOSÆ.

Tribus XI. **Brassicæ** DC. *Syst.* II, 581.

## Series B. LATISEPTÆ.

Tribus XII. **Velleæ** DC. *Syst.* II, 639.

## Series C. ANGUSTISEPTÆ.

Tribus XIII. **Psychinæ** DC. *Syst.* II, 643.

## Series D. NUCAMENTACEÆ.

Tribus XIV. **Zilleæ** DC. *Syst.* II, 646.

## Series E. LOMENTARIEÆ.

Tribus XV. **Fortuyniæ** Boiss. *Ann. sc. nat.*, 2<sup>e</sup> sér., XVII, 77.

Tribus XVI. **Raphanæ** DC. *Syst.* II, 649.

Subordo III. STREPTOLOBEÆ.

## Series A. SILIQUOSÆ.

Tribus XVII. **Schizopetalæ** Barn. *Ann. sc. nat.*, 3<sup>e</sup> sér.,  
III, 65.

Tribus XVIII. **Meliophileæ** DC. *Syst.* II, 676.

SERIES B. LATISEPTÆ.

Tribus XIX. **Stroganowicæ**.

Tribus XX. **Subulariæ** DC. *Syst.* II, 697.

SERIES C. ANGUSTISEPTÆ.

Tribus XXI. **Brachycarpæ** DC. *Syst.* II, 698.

SERIES D. NUCAMENTACEÆ.

Tribus XXII. **Buniadæ** DC. *Syst.* II, 670.

SERIES E. LOMENTARIEÆ.

Tribus XXIII. **Erucariæ** DC. *Syst.* II, 673.

## II. — PHYSIOLOGIE EXPÉRIMENTALE.

### DE L'INFLUENCE DE LA SECTION DU GRAND SYMPATHIQUE SUR LA COMPOSITION DE L'AIR DE LA VESSIE NATATOIRE ; PAR M. ARMAND MOREAU.

L'air de la vessie natatoire est composé, comme on le sait, d'oxygène, d'azote et d'une très-petite quantité d'acide carbonique.

Après avoir montré, dans diverses communications de l'année 1863, que dans un poisson la proportion de l'oxygène augmente de plus en plus à mesure que l'activité fonctionnelle de l'organe est plus prononcée, je me suis proposé dans une nouvelle série d'études de chercher les causes prochaines de ces variations.

Parmi les expériences que j'ai faites, je citerai la suivante, qui m'a mis sur la voie du résultat nouveau que je communique aujourd'hui à la Société de biologie.

J'avais lié le conduit aérien sur une tanche (*C. Tinca*). Le poisson survécut à l'opération et fut sacrifié au bout de quinze jours. L'analyse de l'air contenu dans la vessie natatoire fournit une proportion d'oxygène supérieure à la proportion qui existe normalement dans cette espèce de poisson.

Je supposai que cette augmentation était due à la ligature des filets nerveux qui accompagnent le conduit aérien et se portent à la vessie natatoire ; mais comme ces filets ne proviennent pas d'une source unique, il fallait trouver par des dissections un point où les nerfs allant à la vessie natatoire pussent être distingués entre eux et soumis séparément à l'expérimentation.

Les rapports anatomiques utiles à connaître et les précautions à prendre en employant les procédés opératoires qui m'ont réussi seront exposés avec tout le détail nécessaire à la clarté dans un travail ultérieur. Je me borne ici à ce qu'il est indispensable de savoir pour répéter ces expériences.

L'artère cœliaco-mésentérique qui fournit le sang à la vessie nata-

toire est enveloppée par un réseau nerveux formé par les anastomoses inextricables du grand sympathique et du pneumo-gastrique. Le nerf qui apporte à ce plexus les éléments du pneumo-gastrique est une division du rameau intestinal, division qui vient se jeter sur l'artère en un point tel que l'opérateur qui l'atteint peut agir séparément sur l'une ou l'autre des origines nerveuses du plexus. Je vais indiquer la situation de ce point. Celui qui considère un squelette de cyprin voit une grande apophyse partant de la colonne vertébrale, et formant avec la première côte un angle aigu. Cette apophyse donne insertion à un tendon s'élargissant aussitôt et formant un plan aponévrotique qui se porte sur la face inférieure de la vessie natatoire. Ce tendon élargi est le principal point de repère dans l'opération actuelle ; en effet, l'artère cœliaco-mésentérique est perpendiculaire au plan de cette aponévrose qu'elle traverse. Au-dessus de ce plan, elle est entourée par le ganglion et les nerf sympathiques seuls. Au-dessous et à quelques millimètres du même plan, elle reçoit les filets nerveux provenant du rameau intestinal du pneumo-gastrique.

Voici comment j'opère : au niveau de l'articulation des côtes à la colonne vertébrale et parallèlement à l'axe du corps, j'incise, depuis la première côte jusqu'à la ceinture osseuse, les téguments et les tissus sous-jacents ; puis, à l'aide de deux incisions menées parallèlement aux côtes et partant des extrémités de la première incision, je forme un lambeau que je rabats pour mettre à découvert les viscères situés en avant de la vessie natatoire. Le rein est alors sous les yeux. J'incise le lobe cachant l'aponévrose qui sert de point de repère. Tels sont les premiers temps de l'opération.

Si je veux agir sur le sympathique, j'écarte un nouveau lobe du rein placé au-dessus de cette aponévrose et qui cache l'artère ; celle-ci étant mise à nu, j'enlève le ganglion qui est translucide et les filets sympathiques qui l'accompagnent.

Si je veux agir sur le pneumo-gastrique, j'écarte la portion du rein placé au-dessous de l'aponévrose, j'incise une lame fibreuse qui recouvre le foie, je soulève le foie avec précaution pour ne pas rompre un sinus volumineux, et j'aperçois l'artère et les filets du pneumo-gastrique qui viennent se jeter sur elle. Je resèque ces filets nerveux avant leur accollement à l'artère.

Je remets ensuite les organes en place et recouds le lambeau avec le plus grand soin. Ces opérations peuvent durer plus d'une heure sans que la tanche soit en danger de périr.

J'ai opéré une tanche et j'ai coupé les filets sympathiques et le ganglion au lieu d'élection. Cinq jours après, cette tanche sacrifiée avait 10 p. 100 d'oxygène dans sa vessie natatoire.

Une autre, opérée de même et sacrifiée au bout de quinze jours, offrit 12 p. 100 d'oxygène.

Une autre au bout de dix-sept jours offrait 17 p. 100 d'oxygène.

Une autre au bout de vingt-six jours 27 p. 100 d'oxygène.

Ces expériences montrent que la section du nerf sympathique accolé aux artères allant à la vessie natatoire détermine des modifications qui amènent une augmentation de l'oxygène contenu dans la vessie natatoire. Cette conclusion me paraît mise hors de doute quand on considère que l'opération longue et grave nécessaire pour mettre à découvert les filets et le ganglion sympathique ne produit rien si l'on ne touche à ces organes, et que la section des filets du nerf pneumo-gastrique qui se portent sur la même artère ne produit pas non plus l'augmentation de l'oxygène. Voici en effet des expériences comparatives :

Une tanche qui n'avait subi aucune opération vécut dans le même bassin que les tanches opérées. Sacrifiée au bout d'un mois elle offrit 4,5 p. 100 d'oxygène.

Une autre tanche, à laquelle je fis subir toute l'opération décrite pour la section du sympathique en m'abstenant de couper les nerfs et le ganglion mis à découvert, fut sacrifiée au bout de dix jours et offrit 5 p. 100 d'oxygène.

L'opération par elle-même n'avait donc pas fait varier la proportion de ce gaz d'une quantité supérieure à celle que peuvent donner les variations individuelles.

J'ai pratiqué sur une tanche la section du rameau du nerf pneumo-gastrique suivant le procédé décrit. L'air de la vessie natatoire offrait, au bout de onze jours, 5 p. 100 d'oxygène.

Une autre tanche subit de la même manière la section du pneumo-gastrique, et au bout de vingt-cinq jours elle offrait 2 p. 100 d'oxygène.

On ne peut supposer que c'est par la diminution de l'azote qu'augmente la proportion de l'oxygène; car, s'il en était ainsi, on trouverait la vessie natatoire flasque et presque vidée, tandis qu'elle est toujours pleine et tendue. C'est donc en quantité absolue que l'oxygène augmente en même temps qu'en proportion relative.

Il est donc établi que la section du nerf sympathique amène l'augmentation de l'oxygène contenu dans l'air de la vessie natatoire.

En terminant cette communication, je ferai remarquer que la chaleur qui se développe dans l'oreille du lapin, d'après l'expérience célèbre de M. Cl. Bernard, et le gaz oxygène qui arrive ici dans la vessie natatoire de la tanche, sont deux phénomènes déterminés par la même condition physiologique, la section du nerf sympathique. Des recherches analytiques nouvelles sont nécessaires pour expliquer comment des

phénomènes aussi différents peuvent dépendre d'une même cause.

### III. --- PATHOLOGIE.

#### THROMBOSE ARTÉRIELLE DANS LA CACHEXIE CANCÉREUSE ; par le docteur CHARCOT, médecin de l'hospice de la Salpêtrière.

On connaît de longue date les oblitérations fibrineuses des veines qui se présentent si communément dans les périodes avancées des affections cancéreuses en général, et, plus particulièrement, dans les cas de carcinome utérin. On s'accorde à reconnaître aujourd'hui que ces oblitérations fibrineuses reconnaissent pour cause principale une modification particulière de la fibrine du sang, désignée par Vogel sous le nom d'*inopexie*. J'ai recueilli, dans ces derniers temps, un certain nombre d'observations qui me paraissent propres à établir que, dans ces mêmes circonstances, et vraisemblablement sous l'influence des mêmes causes, la thrombose artérielle peut se produire tout aussi bien que la thrombose veineuse, celle-là, à la vérité, bien plus rarement que celle-ci.

Chez quatre femmes atteintes de cancer utérin, l'oblitération absolue de l'une des artères sylviennes par un caillot fibrineux a produit le ramollissement des parties correspondantes du cerveau. C'était un ramollissement blanc occupant les parties des lobes antérieur et moyen qui attiennent à la scissure de Sylvius. Les tubes nerveux, réduits en parcelles ténues, étaient là variqueux ; les cellules nerveuses ne présentaient pas d'altération appréciable. A ces éléments se trouvaient mêlés des corps granuleux en assez grand nombre. Le thrombus était dense, décoloré, formé de couches fibrineuses stratifiées. Il se prolongeait dans les ramifications principales de l'artère ; au delà et en deçà, la lumière des vaisseaux était libre. Les tuniques vasculaires ne présentaient d'ailleurs aucune trace de dégénération athéromateuse, aucune altération qu'on puisse rapporter à la préexistence d'une artérite. Le début s'était d'ailleurs opéré brusquement, sans prodromes. Il y avait eu tout à coup hémiplégie complète, absolue, avec flaccidité des membres et persistance des mouvements réflexes ; la face était déviée. Jusqu'à l'époque de la mort, qui avait eu lieu deux ou trois jours seulement après le début, les malades étaient restées dans l'état comateux.

Encore chez un sujet atteint de cancer utérin, l'oblitération de l'une des artères fémorales par un thrombus a produit une paralysie subite et complète des mouvements, ainsi qu'une anesthésie cutanée à peu près absolue du membre correspondant. Les battements artériels étaient tout à fait supprimés. Le membre était froid et couvert çà et là de taches livides. La mort survint avant que le sphacèle se fût déclaré.



Dans ce cas, comme dans les précédents, les veines principales des membres inférieurs étaient oblitérées par des caillots décolorés, et évidemment de date ancienne.

Je rapporterai également à la thrombose artérielle deux cas de gangrène sèche de plusieurs doigts de la main, observés, le premier, chez une femme atteinte de cancer gastrique; le second, chez une autre femme qui présentait un vaste cancer du sein, en cuirasse. L'autopsie a fait reconnaître, dans ces deux cas, l'existence d'un thrombus qui occupait l'extrémité inférieure de l'une des artères humérales et se prolongeait à une certaine distance, dans la cavité des artères cubitale et radiale correspondantes.

Les cavités du cœur gauche, les veines pulmonaires, l'aorte, ont été explorées avec soin chez tous les sujets dont il vient d'être question; il n'y existait aucune trace de concrétions fibrineuses ayant pu donner lieu à une embolie. D'un autre côté, les tuniques des artères oblitérées par les caillots étaient tout à fait saines. Pour expliquer la production de la thrombose dans tous ces cas, il ne reste plus guère, par conséquent, qu'à invoquer l'influence d'une altération particulière du sang analogue à celle qui, lorsqu'il s'agit du sang veineux, permet de comprendre l'existence si fréquente des concrétions sanguines veineuses, chez les sujets affaiblis par une maladie de longue durée.





# COMPTE RENDU DES SÉANCES

DE

# LA SOCIÉTÉ DE BIOLOGIE

PENDANT LE MOIS DE MARS 1865;

PAR M. LE DOCTEUR DUMONTPALLIER, SECRÉTAIRE.

---

## PRÉSIDENTE DE M. RAYER.

---

### I. — ANATOMIE PATHOLOGIQUE.

TUMEUR INTRAPELVIENNE DE LA RÉGION SACRO-COCCYGIENNE FORMÉE PAR HYPERGENÈSE DE LA SUBSTANCE GRISE DE LA MOELLE ÉPINIÈRE CHEZ UN NOUVEAU-NÉ ; note de MM. les professeurs DEPAUL et ROBIN.

M. Depaul met sous les yeux de la Société le bassin d'un enfant dont la région coccygienne était le siège d'une tumeur assez volumineuse. Cette tumeur de la grosseur d'un œuf de poule, lobulée, recouverte par la peau saine, est située sur la ligne médiane et déborde également à droite et à gauche sur les parties latérales de la région sacro-coccygienne. L'anus faisait saillie et le doigt introduit dans le rectum constate que la cavité pelvienne est occupée par une tumeur dure qui semble envelopper le rectum de toutes parts. Il était probable que ces tumeurs intra et extrapelvienne, avaient des rapports de continuité.

L'enfant succombait dans les premiers jours qui suivirent sa naissance et l'on put reconnaître que les deux tumeurs se continuaient par les échancrures sciatiques.

M. le professeur Robin, qui a fait l'examen histologique de cette tumeur, a reconnu l'existence des caractères des tumeurs à myélocytes, tumeurs qui dérivent directement ou indirectement du cerveau ou de la moelle épinière. Ces tumeurs peuvent être la conséquence d'une hypertrophie des éléments de la substance grise du système nerveux avec lequel elles ont conservé des rapports immédiats de continuité; d'autres fois de semblables tumeurs peuvent n'avoir aucun rapport de continuité avec le système nerveux : alors il y a hétérotopie. Mais dans le cas présent, s'il n'est pas facile de démontrer la continuité de la tumeur avec la substance grise de la moelle, il est permis de supposer que cette continuité a existé antérieurement et qu'elle a été rompue à l'époque de la réunion des lames vertébrales.

## II. — PATHOLOGIE.

1° SUR LA PARAPLÉGIE DOULOUREUSE DANS LA CACHEXIE CANCÉREUSE; par le docteur CHARCOT, médecin de l'hospice de la Salpêtrière.

La présente communication a pour but d'appeler l'attention sur quelques accidents qui surviennent dans le cours de l'évolution de certains cancers, et qui, si je ne me trompe, n'ont pas encore été signalés d'une manière particulière.

Je commencerai par ce qui a trait au cancer du sein. Mon ancien maître, et mon prédécesseur à l'hospice de la Salpêtrière, M. le docteur Cazalis, avait l'habitude de faire remarquer à ses élèves que, chez les sujets qui succombent par suite de l'affection dont il s'agit, on rencontre très-habituellement des dépôts secondaires, le plus souvent multiples, développés dans l'épaisseur du corps des vertèbres, surtout à la région lombaire. Ce fait, intéressant à plusieurs égards, se trouve confirmé pleinement par les nombreuses observations nécroscopiques que j'ai été à même de faire, pendant le cours des trois dernières années, à la Salpêtrière; mais j'ai été conduit en outre à reconnaître que, si le cancer vertébral secondaire reste le plus souvent latent, il s'annonce cependant, quelquefois, pendant la vie, par un ensemble de symptômes qui présente une physionomie assez particulière, et dont le nom de *paraplégie douloureuse* donnerait, ce me semble, une assez bonne idée. Voici, du reste, en quoi cela consiste : Les malades éprouvent des douleurs dont le siège principal est la région lombaire et qui, de là, s'irradie dans toute l'étendue des deux membres inférieurs; ils sont parfois

tourmentés par un sentiment de constriction pénible qui, en outre, étreint, comme le ferait une ceinture, la partie la plus inférieure de l'abdomen. Dans les membres, on ne saurait localiser ces douleurs sur le trajet d'un ou de plusieurs des troncs nerveux principaux ; il semble qu'elles occupent tous les rameaux nerveux à la fois. Vives, surtout la nuit, elles ont habituellement le caractère lancinant ou même fulgurant ; parfois elles s'accompagnent d'une sensation d'ailleurs purement subjective de chaud ou de froid ; toujours il s'y joint des fourmillements qui occupent surtout les extrémités ; ces douleurs persistent d'une manière à peu près continue, mais elles s'exaspèrent, toutefois, par moments, et produisent ainsi des accès plus ou moins violents pendant lesquels les malades sont privés de sommeil, ou même, dans les cas d'une grande intensité, poussent des cris déchirants. — D'ailleurs, point d'analgésie ou d'anesthésie ; au contraire, les moindres pincements, voire même les moindres attouchements, sont très-nettement perçus, et, de plus, ils sont l'occasion de douleurs plus ou moins vives, principalement pendant la durée des accès. On n'observe aucun désordre appréciable de la conscience musculaire. — Certains troubles de la motilité vont de pair avec ces symptômes d'hypéresthésie : la marche est difficile, en partie sans doute en raison des douleurs des membres, mais surtout à cause de l'affaiblissement musculaire ; d'ailleurs, à un degré plus avancé, cet affaiblissement est tel, que les malades ne peuvent plus marcher sans l'aide d'un bras ou d'une béquille ; on les voit, lorsqu'ils s'efforcent de faire quelques pas, détacher péniblement leurs pieds du sol ; il semble que ceux-ci soient devenus plus pesants. Plus tard encore l'atrophie musculaire se met de la partie ; les membres inférieurs s'amaigrissent en même temps qu'ils s'affaiblissent encore, et un jour, enfin, la marche et la station même sont devenus tout à fait impossibles. Nous n'avons pas, jusqu'ici, observé, soit la paralysie des sphincters, soit les altérations du produit de la sécrétion urinaire, soit encore la rapide formation d'escarres au sacrum qu'on rencontre dans certaines paraplégies, qui se rapprochent cependant par plus d'un trait de celle qui nous occupe. Il m'a paru que, dans les cas où les douleurs se sont montrées très-vives et très-persistantes, la vie des malades a été, par cela même, très-notablement abrégée.

Les symptômes de paraplégie douloureuse ont été notés par moi dans 6 cas sur 35 cas de cancer du sein admis à la Salpêtrière, dans la division des incurables, pendant les trois dernières années : à en juger par là, cet accident ne serait pas rare. Il se manifeste d'ailleurs aux époques les plus variées du cours de l'affection cancéreuse primitive : tantôt quelques mois tout au plus après le début apparent, tantôt, au contraire, au bout de plusieurs années seulement. D'après ce que j'ai vu,

c'est plus particulièrement, mais non exclusivement toutefois, aux diverses formes du cancer dur qu'il se rattache : on l'observe tout aussi bien dans les cas où une opération a été pratiquée que dans ceux où la maladie a été abandonnée à elle-même.

Trois fois il a été permis de rechercher la raison anatomique des symptômes observés pendant la vie, et voici l'indication sommaire des résultats obtenus : Dans tous les cas, l'altération cancéreuse du corps des vertèbres lombaires était des plus prononcées. Deux fois c'étaient des tumeurs multiples arrondies, parfaitement circonscrites, du volume d'une noisette pour la plupart, ou même plus grosses encore, faciles à énucléer, et développées au sein de la substance spongieuse qui se montrait partout ramollie et friable. En quelques points la mince lamelle de tissu compacte, qui limite de toutes parts le corps des vertèbres, avait été détruite du côté de la cavité rachidienne, de telle sorte que plusieurs tumeurs avaient fait issue dans cette cavité où elles s'étaient développées, comprimant d'avant en arrière la dure-mère. Dans le troisième cas, les éléments cancéreux ne constituaient plus par leur réunion des tumeurs circonscrites; ils étaient comme infiltrés dans les cellules agrandies du tissu spongieux, et conséquemment un examen microscopique attentif permettait seul de déterminer le véritable caractère de l'altération. Celle-ci portait presque exclusivement sur les quatre dernières vertèbres lombaires. Leur tissu était ramolli, à tel point qu'on pouvait, sans effort, les diviser à l'aide du couteau en minces lamelles; l'une de ces vertèbres (la troisième) était aplatie, comme écrasée, et ne mesurait guère plus d'un centimètre dans son diamètre vertical. Par suite, la colonne lombaire s'était incurvée, de manière à rétrécir le canal rachidien dans le sens antéro-postérieur; la dure-mère avait été refoulée dans le même sens, et les tissus nerveux, qui constituent la queue de cheval, se trouvaient comprimés et tirillés. C'est évidemment à la compression et à l'irritation des racines spinales lombaires que doivent être rattachés les symptômes observés pendant la vie.

Si, comme tout porte à le croire, la forme de paraplégie dont il s'agit n'est pas tout à fait rare, il n'est guère possible qu'elle soit restée jusqu'ici complètement inaperçue. Je puis dire, dès à présent, que M. le professeur Trousseau l'a quelquefois rencontrée, et je tiens de bonne source que MM. les professeurs Velpeau et Nélaton ont, de leur côté, observé plusieurs cas qui se rapportent évidemment à cet ordre de faits.

2° DE LA DILATATION DES VEINES DE LA RÉTINE ET DE L'HÉMORRHAGIE DE LA RÉTINE DANS LES CAS DE MÉNINGITE TUBERCULEUSE ET DE PHLÉBITE DES SINUS DE LA DURE-MÈRE ; PAR M. BOUCHUT.

Il y a quatre ans, M. Bouchut a déjà fait connaître les lésions qu'il avait observées dans la rétine chez des enfants affectés de méningite tuberculeuse.

Aujourd'hui, M. Bouchut présente à la Société de biologie une pièce anatomique qui démontre que, dans un cas de méningite tuberculeuse, il y existait un état variqueux des veines de la rétine et une hémorragie de cette membrane.

Ces graves modifications de la circulation rétinienne peuvent être produites toutes les fois qu'il y a vers le chiasme des nerfs optiques une gêne à la circulation de retour. Alors, l'ophtalmoscope permet de constater une infiltration séreuse péripapillaire, quelques fois une thrombose des veines de la rétine et consécutivement des hémorragies sous-réliniennes.

Dans un cas de carie du rocher, compliqué de méningite de la base de l'encéphale, M. Bouchut a constaté à l'autopsie une phlébite oblitérante des tissus de la dure-mère. Cette obstruction veineuse avait eu pour conséquences, une gêne de la circulation des sinus caverneux, un œdème de la papille du nerf optique, un état variqueux des veines de la rétine et une hémorragie rétinienne.

L'ophtalmoscope permettrait de reconnaître ces modifications de la circulation de la rétine dans des cas analogues et d'étudier leur processus.

Dans un cas de méningite tuberculeuse terminée par la guérison du malade, M. Bouchut, après avoir constaté l'hémorragie rétinienne, a pu, à l'aide de l'ophtalmoscope, étudier la marche régressive du caillot hémorragique de la rétine. Cette membrane dans la portion ecchymosée devint le siège d'une transformation graisseuse et la papille du nerf optique paraissait notablement atrophiée.

3° DIAGNOSTIC DIFFÉRENTIEL DE L'HYDROCÉPHALIE CHRONIQUE ET DU RACHITISME AU MOYEN DE L'OPHTHALMOSCOPE, PAR M. BOUCHUT.

Le diagnostic de l'hydrocéphalie chronique, à ses débuts, n'est pas toujours très-facile, et, chez les jeunes enfants encore à la mamelle ou n'ayant pas dépassé trois ans, il est même d'une difficulté excessive. En effet, tant que la tête n'a pas acquis un volume assez considérable pour dissiper tous les doutes, les troubles de la motilité, de la sensibilité et des organes des sens sont d'une appréciation quelquefois très-embarrassante. De plus, il y a une autre maladie de l'enfance qui pro-

duit l'augmentation de volume de la tête, et qui a été souvent confondue avec l'hydrocéphalie commençante; c'est le rachitisme limité au crâne et accompagné de convulsions internes et d'éclampsie.

Un instant Fisher (de Boston) avait cru trouver dans la présence d'un bruit de souffle au niveau de la fontanelle antérieure le moyen de reconnaître l'hydrocéphalie, mais les recherches ultérieures de Rillicet et de Wirlhgen ont établi que ce bruit de souffle existait également chez les rachitiques et chez un grand nombre d'enfants bien portants.

En présence de ces tentatives infructueuses faites pour éclairer le diagnostic de l'hydrocéphalie chronique et du rachitisme, M. Bouchut a pensé que la connaissance de nouveaux signes fournis par l'ophtalmoscopie pourrait donner plus de précision au diagnostic de ces deux maladies.

Dans l'hydrocéphalie chronique, dit-il, la circulation et la nutrition du fond de l'œil subissent des modifications qu'explique très-bien la compression intérieure ou extérieure du cerveau par la sérosité contenue dans le crâne, et ce sont ces modifications, appréciées au moyen de l'ophtalmoscope, qui sont précisément des signes importants de l'hydrocéphalie chronique.

A mesure que la sérosité s'accumule et que la compression du cerveau augmente, il se fait dans l'intérieur de l'œil : 1° une vascularisation plus grande de la papille et de la rétine avec dilatation des veines qui gardent leur couleur habituelle; 2° un accroissement du nombre des veines de la rétine; 3° une infiltration séreuse partielle ou complète de la papille; 4° une atrophie de la rétine et de ses vaisseaux; 5° une atrophie plus ou moins prononcée, quelquefois complète du nerf optique.

Ces lésions varient avec l'ancienneté de la maladie et avec la quantité de l'épanchement séreux. Elles résultent, soit de la compression des sinus, ce qui empêche le sang de l'œil de rentrer dans le sinus caverneux et ce qui amène l'œdème de la rétine, soit de la compression des nerfs optiques à l'intérieur du crâne. Elles n'ont pas une influence égale sur l'exercice de la vision, car, sauf l'atrophie de la papille, les autres permettent encore aux enfants de distinguer les objets. Enfin, ce qu'il y a de plus important, c'est qu'elles n'existent pas dans le rachitisme.

En effet, sur vingt-deux enfants rachitiques que M. Bouchut a examinés, enfants de cinq ans à trois ans, dont le corps était peu déformé, et qui offraient surtout un accroissement de volume de la tête avec persistance de la fontanelle antérieure, les uns ayant offert des convulsions internes ou de l'éclampsie, et les autres n'ayant eu aucun accident nerveux, le fond de l'œil conservait ses dispositions normales. Il n'y avait aucune altération de la papille ni de désordre dans la circulation veineuse de la rétine.



En conséquence, conclue-t-il, l'ophtalmoscope permet de distinguer l'hydrocéphalie chronique du rachitisme produisant l'augmentation du volume de la tête ; car, dans le premier cas, on peut constater au fond de l'œil des troubles de circulation et de nutrition qui n'existent pas dans le rachitisme.

---



# COMPTE RENDU DES SÉANCES

DE

# LA SOCIÉTÉ DE BIOLOGIE

PENDANT LE MOIS D'AVRIL 1865;

PAR M. LE DOCTEUR DUMONTPALLIER, SECRÉTAIRE.

PRÉSIDENTE DE M. RAYER.

## I. — PHYSIQUE APPLIQUÉE A LA PHYSIOLOGIE.

PROPAGATION DU COURANT ÉLECTRIQUE ; par C. M. GUILLEMIN.

Les recherches que j'ai entreprises, en 1849, sur la propagation du courant, ont été récemment le sujet d'observations critiques de la part de M. Gonnelle, inspecteur des lignes télégraphiques. M. Gonnelle est mort peu de temps après la publication de son mémoire. Dans la réponse que j'ai l'honneur de présenter à la Société, réponse qu'il ne me sera pas permis de développer ultérieurement, à cause de l'absence de mon contradicteur, j'ai dû réfuter toutes les objections, sans en omettre aucune. Bien que ce sujet semble étranger à la biologie, je demande la permission d'en dire quelques mots, attendu que les phénomènes dont il s'agit peuvent avoir des connexions avec la physiologie du système nerveux.

Mon contradicteur oppose, comme antérieures à mes travaux, des expériences sur les câbles sous-marins. Cette question de priorité peut être facilement jugée, quand on se rappelle que la propagation du courant dans un long câble est tellement lente qu'on peut l'étudier à l'aide des instruments usuels ; tandis qu'au contraire, la propagation dans les fils aériens est si rapide qu'il a fallu une nouvelle méthode expérimentale pour la constater. C'est dans ce but que j'ai imaginé l'appareil auquel j'ai donné le nom de *périodomètre*, et je démontre que le but est atteint, malgré toutes les objections qui me sont adressées.

La plus forte de ces objections se réduit à dire que mon appareil ne peut donner aucune indication utile parce que, dans le galvanomètre, les déviations ne sont proportionnelles aux intensités des courants que dans les vingt ou vingt-cinq premiers degrés. Ma réponse sur ce point est bien simple : 1° les déviations de mes expériences ne dépassent point cette limite ; 2° il suffit de graduer le galvanomètre pour qu'on puisse se servir des déviations supérieures à vingt-cinq degrés, aussi bien que de celles qui sont inférieures à ce nombre.

M. Gonnelle a dénaturé les résultats de mes expériences en les traduisant graphiquement par des courbes pour la construction desquelles il n'a point suivi les principes admis par tout le monde. Je fais voir en quoi ce tracé est défectueux et que les courbes construites d'après les véritables règles, démontrent une approximation de  $1/40$ , très-suffisante dans des expériences si difficiles, qu'il y a peu de temps encore, elles paraissaient presque impossibles à réaliser.

On ne peut pas exprimer par un nombre simple la vitesse de l'électricité, comme on exprime celle du son, celle de la lumière. Ici les phénomènes de propagation sont beaucoup plus complexes. Ainsi, par exemple, le courant n'arrive pas tout d'un coup à l'extrémité d'un conducteur, comme une onde sonore arrive à l'extrémité d'un tuyau.

Le courant acquiert graduellement son intensité finale. Faible d'abord l'intensité augmente rapidement, pour atteindre une valeur maximum qui ne varie plus, et qu'on appelle *état stable* ou *permanent* du courant, par opposition à la marche primitivement croissante, qui constitue l'*état variable*.

Si l'on compare des conducteurs de même nature, de même section, mais de longueur différente, les temps qu'il faut à l'état stable pour se produire à l'extrémité de ces conducteurs, croissent presque aussi rapidement que les carrés des longueurs.

Cette loi donne la raison de ce fait pratique, que la difficulté de transmettre des signaux télégraphiques sur des lignes très-longues croît plus vite que la simple longueur de ces conducteurs.

M. Gonnelle a soulevé sur ce point et sur d'autres encore des ques-

tions de principes sur lesquelles il pensait me prendre en défaut. J'ai fait voir que je n'ai négligé aucun des principes scientifiques qui peuvent guider l'expérimentation, et qu'il conviendrait mieux d'adresser un reproche semblable aux observations critiques qu'au mémoire critiqué.

Toutes les autres objections très-nombreuses, que mon contradicteur a formulées en termes assez vifs, n'ont pas de bases plus solides que celles que je viens de rappeler. Je pourrais même regarder comme un titre l'absence d'arguments plus sérieux si les faits de la pratique ne venaient de temps en temps fournir à mes expériences des confirmations précieuses.

Maintenant qu'on sait à peu près comment le courant électrique se propage, il serait intéressant de savoir si ce qu'on a appelé le courant nerveux se comporte de la même manière que le courant électrique. Ainsi, par exemple le temps qu'il faut au courant nerveux pour produire un effet déterminé, varie-t-il dans un rapport plus rapproché du carré de la longueur des nerfs que de la simple longueur de ces organes?

## II. — ANATOMIE PATHOLOGIQUE.

1<sup>o</sup> CAS D'ATROPHIE DES NERFS OLFACTIFS ET D'HYPERTROPHIE DES RACINES DES NERFS OPTIQUES; DIMINUTION MANIFESTE DE L'ODORAT; par J. L. PREVOST, interne des hôpitaux.

Les fonctions des nerfs olfactifs ont été longtemps, on le sait, un sujet de discussion entre les physiologistes qui ne sont même pas tous d'accord, de nos jours, sur ce point. Tandis que le plus grand nombre font du nerf olfactif le but du sens de l'odorat, nous en voyons d'autres, se fondant sur les expériences de Magendie et sur des faits pathologiques, attribuer les fonctions de l'olfaction au trijumeau.

Des observations où il y avait absence congénitale du nerf olfactif ou lésions de ce même nerf ont été citées par divers auteurs, mais tantôt avec conservation, tantôt, au contraire, avec perte du sens de l'olfaction. Il me suffira de rappeler en particulier, pour les opposer, les cas cités par Pussat et par M. Claude Bernard.

Malgré ces travaux, la question ne me paraît pas complètement résolue, et comme j'ai eu l'occasion de rencontrer à la Salpêtrière, dans le service de M. le docteur Vulpian, dont je suis l'interne, un cas d'atrophie considérable des nerfs olfactifs, j'ai pensé qu'il ne serait pas inutile de prendre auprès des parents et des amis du sujet tous les renseignements possibles. L'observation *post mortem* n'est jamais, il faut l'avouer, tout à fait concluante; mais j'ai pu obtenir cependant des dé-

tails assez précis, et j'espère qu'ils ne seront pas inutiles à la question du rôle physiologique de l'olfactif, dans le sens de l'odorat.

Obs. — La nommée Bohm (Marguerite), 69 ans, veuve Peulier, lingère, entre le 22 avril 1865, salle Saint-Denis, n° 16, service de M. le docteur Vulpian; elle était admise à la Salpêtrière depuis l'année 1856.

Cette femme atteinte il y a déjà vingt ans d'une première attaque d'hémiplégie droite qui ne lui laissa pas de trace, en subit une seconde il y a onze ans. Mais cette fois, l'hémiplégie du côté gauche laisse des traces permanentes : embarras de la marche et difficulté de la parole; cette gêne de langage tenait à la paralysie de la langue; la malade trouvait bien ses mots, mais elle avait simplement de la peine à les prononcer.

Depuis environ un an la marche était devenue plus difficile; la malade ne pouvait que difficilement sortir de son dortoir, et ne se rendait plus en ville pour visiter ses parents.

Le 22 avril, nouvelle attaque apoplectiforme pour laquelle elle entre à l'infirmerie.

La parole est fort difficile.

*Face* tirée à gauche et en haut; un peu de paralysie du buccinateur droit; langue non déviée; yeux non strabiques; pupilles égales.

*Membres.* Les mouvements sont presque complètement abolis *du côté droit*.

Cette hémiplégie droite alla en augmentant les jours suivants. Le malade s'affaiblit et succomba le 24 avril dans la soirée.

*AUTOPSIE*, 26 avril 1865. Je regrette beaucoup de n'avoir pu observer avec soin la base du crâne, et en particulier m'assurer de l'état de la lame criblée de l'éthmoïde; mais le sujet devait être enterré, ce n'est qu'en toute hâte que j'ai pu enlever le cerveau; et quand je m'aperçus des anomalies qu'il présentait, le corps était déjà enlevé.

A l'ouverture du crâne il s'écoula une assez forte quantité de liquide encéphalo-rachidien, de couleur normale.

Pas de néo-membranes sur la face viscérale de la dure-mère.

L'examen de la base de l'encéphale me fait constater, avec M. le docteur Vulpian, les particularités suivantes :

Au premier coup d'œil nous sommes frappés de ne pas trouver bien visible, comme en cas ordinaire, le pédoncule blanc nacré du nerf olfactif; il paraît même manquer complètement, et le lobe frontal est recouvert à sa face inférieure de l'arachnoïde, un peu épaissie à ce niveau.

Un examen plus attentif de la pièce nous fait constater ce qui suit :

Au devant de l'espace perforé antérieur, on aperçoit le petit manè-

lon, dont part habituellement le pédoncule de l'olfactif. Il est recouvert par une seule strie étroite, blanchâtre, se dirigeant de dedans en dehors et d'avant en arrière, et représentant une partie des racines externes du nerf olfactif.

En examinant avec soin le trajet ordinaire du nerf olfactif, on aperçoit au-dessous de l'arachnoïde, épaissie notablement à ce niveau, le tronc du nerf très-grêle atteignant à peine le diamètre de  $\frac{1}{3}$  de millimètre. Ce tronc grêle est grisâtre et demi-transparent, au lieu d'être blanc nacré comme dans l'état sain; il peut, pour sa couleur, se comparer aux nerfs qui ont subi une dégénérescence atrophique. Ce petit pédoncule aboutit à un bulbe olfactif qui est aussi très-grêle. Toutes ces parties sont si ténues et si transparentes que sans un examen minutieux on aurait pu méconnaître leur existence et conclure à une absence complète du nerf; mais elles sont devenues beaucoup plus évidentes à la suite de la macération de la pièce dans l'alcool.

*Examen micrographique.* J'ai fait plusieurs préparations micrographiques de parcelles du pédoncule de l'olfactif; mais je n'ai pu, non plus que M. le docteur Vulpian qui a bien voulu les examiner aussi, y découvrir de fibres nerveuses. L'examen micrographique montre une substance amorphe un peu grenue, dans laquelle on retrouve des petites fibrilles très-ténues qui ne sont probablement que des débris de la gaine des tubes nerveux, gaine qui, dans le nerf olfactif, est très-mince à l'état normal, ce qui rend compte de la ténuité de ces fibrilles.

En outre, on retrouve des vaisseaux capillaires qui n'ont pas subi de dégénérescence athéromateuse.

De plus, disséminés dans la substance amorphe, une grande quantité de noyaux et de corps amyloïdes, colorant en noir sous l'influence de l'iode et de l'acide sulfurique. Mais la présence de ces corps amyloïdes nombreux ne peut être regardée comme offrant un grand intérêt. On retrouve, en effet, dans l'état normal, surtout dans un âge un peu avancé, une grande quantité de corps amyloïdes dans le nerf olfactif. Ce matin même, j'ai fait une préparation d'un nerf olfactif qui était parfaitement sain, blanc nacré, afin de le comparer à celui que je présente comme atrophié, et j'ai retrouvé autant de corpuscules amyloïdes dans l'un que dans l'autre. Le fait important, sur lequel j'attire l'attention, est l'absence des fibres nerveuses, ou du moins leur rareté, puisque je n'ai pu en retrouver dans les quatre ou cinq préparations que j'en ai faites, tandis que dans le nerf sain que j'examinais comme étalon, il y en avait un fort grand nombre.

On remarquait en outre sur la base de l'encéphalé une remarquable hypertrophie des racines du nerf optique. Elles représentent deux cordons fusiformes très-épais au milieu, et s'élargissant de nouveau à leur

origine. Au niveau des corps genouillés, j'ai constaté les dimensions en diamètre, en les comparant à une racine optique normale.

RACINE DU NERF OPTIQUE NORMAL.		RACINE HYPERTROPHIÉE.	
	millim.		millim.
Diamètre au niveau de l'origine des corps genouillés.....	5	Diamètre au niveau de l'origine des corps genouillés.....	9
— un peu au-dessus.....	4	Avant le renflement fusiforme.....	5 1/2
— au milieu.....	4 1/2	Renflement (au milieu).....	6 1/2
Nerf optique, diamètre....	4	Nerf optique, diamètre....	4 1/2

On peut voir par ces dimensions que la partie moyenne de la racine du nerf optique formait une sorte de faisceau légèrement rétréci à son origine, et offrant un nouveau rétrécissement au niveau du chiasma.

Le chiasma paraît sain et les nerfs optiques sont un peu plus volumineux que dans l'état normal; l'hypertrophie siégeait uniquement sur la racine qui offrait d'ailleurs la couleur et l'aspect de l'état normal, hors sa grosseur.

*Autres parties de l'encéphale.* Artères de la base très-athéromateuses.

*Corps strié gauche.* Lacune pouvant contenir une petite noisette à la partie inférieure du noyau gris extra-ventriculaire; mais la plus grande partie de ce noyau est saine. Rien dans la couche optique. Cette lacune offre une paroi tapissée par une membrane très-mince d'aspect cireux, parcourue par un petit nombre de vaisseaux.

*Corps strié droit.* Au moment où l'on ouvre le ventricule du côté droit, on voit qu'au-dessous de la membrane ventriculaire qui recouvre le corps strié de ce côté, il y a des lacunes dans la partie superficielle, sous-membraneuse du corps strié. Une de ces lacunes est placée à la partie moyenne du corps strié, et une autre vers la réunion du corps et de la queue du corps strié. La lacune antérieure est très-peu étendue en profondeur, et peu large d'ailleurs (moins d'un centimètre de diamètre). Il n'y a qu'une petite quantité de la substance grise du noyau caudé qui soit détruite en ce point.

La lacune postérieure est plus étendue, soit en profondeur, soit en largeur. Elle pourrait contenir une noisette environ, et comprend toute la hauteur de la substance grise du noyau caudé, et empiète même un peu sur les radiations blanches contenues dans le corps strié.

Rien dans le reste du corps strié ni dans la couche optique.

*Tubercules quadrijumcaux* sains, volume normal. Légère altération



des parties tout à fait superficielles des lobes sphénoïdaux à la base. La pie-mère qui est un peu épaissie est adhérente à la substance grise, et l'on enlève une petite partie de cette substance en même temps que l'on détache la pie-mère.

Les *nerfs trijumeaux* sont sains.

Telle est cette observation intéressante, surtout au point de vue de l'atrophie manifeste des nerfs olfactifs. Frappé de cette altération et pensant que l'odorat pourrait être modifié, je me suis rendu d'abord dans le dortoir de la femme Peulier; j'y appris de ses voisines qu'elles s'étaient souvent aperçues que cette femme n'avait pas d'odorat (*sic*), que fréquemment elles l'avaient priée d'enlever sa chaufferette qui donnait de l'odeur, mais qu'elle répondait toujours qu'elle ne le sentait pas. Elle ne s'apercevait pas en outre le matin de l'odeur du dortoir ni de celle du poêle pendant l'hiver, et se refusait toujours à laisser ouvrir les fenêtres. Ces faits me paraissaient peu concluants; on peut en effet l'attribuer à la crainte du froid, et les voisines ni la surveillante du dortoir ne purent me donner des détails plus précis.

Je me suis rendu alors chez le fils de madame Peulier, rue Montorgueil, et chez sa fille, madame Bertrand, rue Montmorency, qui revint elle-même le lendemain à l'hôpital, et nous donna à M. Vulpian et à moi des détails très-précis. Comme nous avons pris toutes les précautions possibles pour ne pas influencer ses réponses, elles me paraissent avoir quelque valeur.

Il résulte de ces informations que madame Peulier aurait eu anciennement l'odorat très-développé; elle craignait fort les mauvaises odeurs, affectionnait les bonnes, et avait grand goût pour les parfums et les aliments savoureux; elle buvait avec grand plaisir du café, et aimait les fleurs.

Depuis deux ou trois ans ses parents avaient remarqué que l'odorat et le goût de madame Peulier diminuaient beaucoup; elle ne s'apercevait plus de l'odeur du *charbon* ni du bon ou du mauvais goût de ses aliments. Sa fille nous rapporte plusieurs occasions, en les précisant, où sa mère ne se serait pas aperçue de mauvaises ou de bonnes odeurs. La malade s'en était aperçue elle-même, et en avait fait, à plusieurs reprises, l'observation. On se plaignait en particulier un jour, auprès d'elle, de ce que sa chaise percée répandait une mauvaise odeur. Quant à moi, aurait-elle répondu, je ne sens rien, j'ai *perdu l'odorat*.

Je pourrais citer encore d'autres détails que me donnèrent les parents de madame Peulier. Ceux-ci suffisent, ce me semble, pour me prouver que le sens de l'odorat et du goût avaient diminué et même presque complètement disparu depuis plusieurs années chez le sujet de cette



observation. La disparition de ce sens me paraît devoir être rapproché de l'atrophie si considérable, si manifeste qu'avaient subie les nerfs olfactifs.

Certains auteurs, qui placent l'origine des nerfs olfactifs dans les corps striés, pourraient peut-être attribuer l'atrophie de ces nerfs aux altérations déjà anciennes que nous avons retrouvées dans les corps striés. Mais nous pourrions leur répondre que les lésions des corps striés sont très-fréquentes; on a l'occasion d'en rencontrer dans la plupart des autopsies d'hémiplégies. Quoi de plus rare, au contraire, que l'atrophie du nerf olfactif?

Aussi sans rechercher le point de départ de cette atrophie, contentons-nous de la signaler et de la rapprocher de la perte de l'odorat, et en partie du goût, qui a été constatée par les parents de la malade.

Quant aux fonctions de la vision, je n'ai rien appris de bien particulier. La veuve Peulier voyait encore bien dans les dernières années de sa vie, et continua même jusque dans les derniers mois à broder : travail dans lequel elle excellait, paraît-il.

### III. — PHYSIOLOGIE EXPÉRIMENTALE.

#### 1° NOUVELLES EXPÉRIENCES SUR LA DÉGLUTITION FAITES AU MOYEN DE L'AUTO-LARYNGOSCOPIE par le docteur H. GUINIER, agrégé à Montpellier.

Mes expériences d'auto-laryngoscopie ne datent pas précisément d'aujourd'hui; il y a déjà longtemps que j'en ai pour témoins les corps savants de Montpellier dont je m'honore de faire partie. Le compte rendu de la séance du 19 novembre 1860 de notre Académie des sciences et lettres le constaterait au besoin (*Montpellier médical*, t. VI, p. 89, janvier 1861).

Une grande habitude du laryngoscope, que je manie journellement depuis son introduction en France par M. le professeur Czermak, m'a fourni de nombreuses occasions de voir sur les autres comme de vérifier quelquefois sur moi-même, soit au point de vue physiologique, soit au point de vue pathologique, bien des choses très-intéressantes et encore très-peu étudiées.

Pour le moment, je me bornerai à faire connaître les expériences relatives à la note que la haute bienveillance de M. le professeur Claude Bernard, à qui j'ai eu l'honneur de montrer directement les faits le 24 avril dernier, m'a permis de faire arriver jusqu'à l'Institut, et que la plupart des journaux de médecine de Paris ont bien voulu reproduire.

Dans une première expérience, je démontre la facilité de maintenir pendant un temps illimité, le miroir laryngo-nasal ou de Liston dans son lieu d'élection habituel. le fond du gosier; la facilité d'explorer.

loisir et avec détail, la base de la langue et l'épiglotte, dans leur totalité, la totalité des gouttières latérales du pharynx et de la paroi muqueuse sous-épiglottique avec le bourrelet de Czermak et l'orifice de l'œsophage, les replis aryténo-épiglottiques, avec les tubercules formés par les cartilages de Wrisberg et de Santorini, limitant l'ouverture vestibulaire du larynx; les ligaments thyro-aryténoïdiens supérieurs ou fausses cordes vocales, l'ouverture des ventricules du larynx ou de Morgagni, les deux ligaments vocaux inférieurs ou vraies cordes vocales et l'ouverture de la glotte, dans leur totalité; une grande portion de la trachée; le jeu des diverses parties constitutives de la glotte pendant la phonation; enfin, en renversant le petit miroir, l'intérieur des fosses nasales et notamment l'orifice de la trompe d'Eustache.

Ces diverses explorations sont faites sans aucune préparation médicamenteuse préalable, et sans autre instrument dans la bouche que le miroir laryngo-nasal.

Dans une seconde expérience, je fais voir très-nettement le trajet que suit le bol alimentaire dans l'acte de la déglutition.

L'habitude de l'auto-laryngoscopie m'a rendu facile la déglutition d'un bol alimentaire peu volumineux, avec le laryngoscope en place, et elle m'a permis d'en suivre ainsi le trajet jusqu'à sa disparition complète dans l'œsophage.

L'expérience est faite avec un morceau de mie de pain blanc. Je le mâche et je l'insalive de manière à lui donner une consistance très-molle et à rendre facile sa désagrégation. J'introduis alors le laryngoscope à sa place, et voici ce que j'observe et ce que je fais voir en même temps à plusieurs personnes à la fois.

Le bol alimentaire, dont la blancheur laiteuse contraste vivement avec la rougeur sombre de la muqueuse bucco-pharyngée, suit la face dorsale de la langue jusqu'à sa base, où il rencontre l'épiglotte contre laquelle il s'arrête.

Par des mouvements incomplets de déglutition, consistant principalement en des mouvements de reptation de la langue (mouvements qui m'obligent à des efforts volontaires énergiques pour empêcher le concours des muscles du pharynx tendant à fermer l'isthme du gosier et dont je ne parviens qu'à retenir incomplètement les contractions synergiques), le bol alimentaire saute par-dessus l'épiglotte qui reste inerte et à peu près immobile. Dans cette culbute par-dessus l'épiglotte, le bol alimentaire passe par-dessus le bord libre de cet appendice membraneux qui semble s'incliner vers la langue, à la manière d'une pelle, pour le recevoir, et il chemine plus ou moins lentement sur la face postérieure ou laryngée, lisse et creusée en demi-gouttière, de l'épiglotte.

De là, le bol alimentaire, paraissant entraîné par son propre poids.

tombe et se répand sur les bords et au centre même du vestibule de la glotte, de laquelle il recouvre ainsi l'ouverture; là il se trouve arrêté à la fois par la contraction automatique des replis aryténo-épiglottiques et des ligaments thyro-aryténoïdiens supérieurs, mais surtout par celle des ligaments vocaux ou vraies cordes vocales, qui ferment par leur contact absolu toute communication avec la trachée.

A ce moment je n'éprouve aucune sensation pénible, sinon que le besoin de déglutition atteignant son plus haut degré, il faut d'assez grands efforts pour ne pas opérer immédiatement le mouvement ordinaire de bascule ou d'ascension du larynx qui la termine. J'y parviens cependant, et l'on voit alors le bol alimentaire, étalé sur l'espace de plancher formé par la glotte contractée, disparaître de là par fragments dans l'œsophage que des essais contenus de déglutition entr'ouvrent par saccades successives.

Cette expérience est des plus curieuses et des plus intéressantes; elle prouve :

1° Que la déglutition complète est possible sans occlusion du pharynx, par l'application de la base de la langue sur sa paroi postérieure, puisque, cette occlusion interposant une barrière entre le laryngoscope et le bol alimentaire, celui-ci serait aussitôt perdu de vue ;

2° Que le renversement préalable de l'épiglotte, pour protéger le larynx à la manière d'un couvercle, n'est pas nécessaire durant le passage du bol alimentaire du pharynx dans l'œsophage ;

3° Que le bol alimentaire peut être sans inconvénient en contact direct avec les replis muqueux de la glotte, et que la seule contraction des cordes vocales suffit pour protéger les voies respiratoires contre l'accès des corps étrangers venus du pharynx ;

4° Que la muqueuse de la base de la langue, de l'épiglotte et de l'intérieur du larynx paraît douée d'une sensibilité spéciale que l'on pourrait appeler *sensibilité gustative* ou *de déglutition*, puisque le contact de l'aliment n'y provoque aucune autre sensation que le besoin de déglutition, tandis que le contact d'un corps étranger solide, tel qu'une sonde, sur un point quelconque de cette muqueuse, produit à l'instant une sensation des plus désagréables qui amène, par action réflexe, une toux convulsive ou des efforts de vomissement.

Il reste cependant à déterminer pourquoi une sonde, portée franchement et sans titillation préalable sur un point de la muqueuse pharyngolaryngienne produit une sensation désagréable, tandis qu'un fragment de la même sonde ou tout autre corps inerte, tel qu'un noyau de fruit, peut être avalé, c'est-à-dire être mis en contact avec tous les points de la même muqueuse sans produire aucune sensation analogue.

Je poursuis des expériences destinées à élucider cette question.

Dans une troisième expérience, je fais voir que le liquide des gargarismes peut facilement dépasser l'épiglotte et qu'il baigne alors la glotte elle-même.

L'expérience est faite avec une petite quantité de liquide à peu près calculée de manière qu'elle remplisse seulement la cavité sous-épiglottique.

Je prends donc une petite gorgée d'eau, et, renversant la tête en arrière, je la fais s'introduire en vertu de son propre poids dans la cavité sous-épiglottique; j'introduis le laryngoscope à sa place, et l'on voit très-facilement le liquide sous-jacent à l'épiglotte qui est ou peut être à sec, bouillonner dans la cavité du larynx sous l'influence des petites bulles d'air que j'expire au travers de ma glotte.

Cette expérience très-facile ne fait, pas plus que les précédentes, éprouver aucune sensation pénible, et elle peut également se prolonger pendant tout le temps d'une longue expiration ou bien autant de temps que l'on peut retenir sa respiration.

Elle prouve qu'il est possible de porter des liquides médicamenteux sous forme de gargarisme jusque sur la muqueuse du larynx.

2° RECHERCHES EXPÉRIMENTALES SUR LE SIÈGE DES COMBUSTIONS RESPIRATOIRES;  
par MM. A. ESTOR ET C. SAINTPIERRE.

M. Saintpierre résume les expériences principales qui ont donné lieu à ce mémoire. L'opinion qui règne aujourd'hui dans la science veut que les combustions respiratoires se passent dans les capillaires généraux, ou plus spécialement dans les capillaires des muscles. Certains ont même admis qu'elles avaient lieu dans la molécule des tissus. Les expériences nouvelles que MM. Estor et Saintpierre présentent à la Société sont destinées à constater les opinions précédentes.

Des analyses nombreuses des gaz du sang ont permis aux auteurs de conclure que l'oxygène varie notablement dans les différents points du torrent circulatoire. 100 volumes de sang contiennent en moyenne :

Artère carotide.....	21,06
Artère rénale.....	18,22
Artère splénique.....	14,38
Artère crurale.....	7,62
Veine crurale.....	2,50

Ces chiffres diminuent peu à mesure que le sang s'éloigne du cœur; il perd rapidement une partie considérable de son oxygène, si bien que du cœur aux membres, le sang s'appauvrit plus en oxygène qu'en traversant les capillaires généraux. Il en est de même s'il est retardé

dans sa marche par les courbures accentuées des vaisseaux, ainsi que l'artère splénique nous en offre un exemple.

Les expériences des auteurs les amènent à conclure que les capillaires, le tissu musculaire ne sont pas seuls aptes à absorber l'oxygène; le tissu du rein fait de même; on ne saurait donc invoquer la nécessité de l'action des capillaires musculaires pour l'accomplissement des combustions respiratoires. De même encore la sérosité plus grande du sang qui sort d'un muscle en contraction, est due exclusivement au ralentissement de son cours et non pas à un acte physiologique corrélatif du fonctionnement du muscle.

L'étude chimique des phénomènes de combustion respiratoire conduit les auteurs à classer dans des ordres différents les oxydations directes qui se passent dans le sang et les oxydations indirectes, suite de dédoublements qui ont lieu dans les organes et les tissus. Ils admettent que les oxydations respiratoires sont progressives et que le sang contenant les matériaux les plus amples de l'organisme, il n'est pas possible de considérer les glandes ou les tissus comme des appareils de combustion proprement dits.

#### IV. — ÉPIDÉMIES.

##### L'ÉPIDÉMIE DE SAINT-PÉTERSBOURG; par M. J. M. CHARCOT.

Il est permis de reconnaître aujourd'hui que cette maladie n'est pas la peste, ainsi que le bruit en avait couru; elle n'est pas non plus, comme on l'avait dit encore, le typhus exanthématique (*typhus fever*); c'est une espèce morbide distincte, ne relevant que d'elle-même, qui naguère a régné épidémiquement en diverses contrées de l'Europe, en Irlande surtout, ainsi qu'en Ecosse, et que les auteurs anglais ont les premiers étudiée et décrite sous le nom de *fièvre à rechute* (*relapsing fever*).

M. le docteur Herrmann a donné dernièrement une description de la *fièvre récurrente* fondée sur la comparaison de plus de 700 cas, et conforme, d'ailleurs, à celle que le professeur Botkin avait produite avant lui.

La relation du docteur Herrmann est, du moins à notre connaissance, le document le plus complet que nous possédions, quant à présent, sur l'épidémie de Saint-Pétersbourg; à ce titre, elle nous a paru digne d'être signalée à l'attention des médecins. Nous la reproduisons d'après l'abrégé qui en a été donné par le docteur Leyden dans le *CENTRALBLATT FÜR DIE MEDICINISCHEN WISSENSCHAFTEN* (numéro du 25 mars 1865), l'article original n'étant pas parvenu jusqu'à nous.

« La fièvre à rechute simple ou de forme bilieuse s'est montrée à Saint-Petersbourg, pour la première fois, pendant l'été de 1864. Les premières observations, qui ont été recueillies par M. Herrmann à l'hôpital d'Obuchoff, datent du mois d'août 1864; depuis cette époque, les faits analogues se sont multipliés de toutes parts. La maladie mérite d'autant plus de fixer l'attention des médecins, que, dans sa forme bilieuse, c'est une affection grave et qui fait de nombreuses victimes.

« Considérée dans son type d'entier développement, elle est constituée par une série de deux, plus rarement de trois accès fébriles, séparés par une période de rémission très-accusée. Le moment où se termine chaque accès est marqué par un brusque-apaisement du mouvement fébrile. Les localisations les plus constantes se font sur la rate, qui acquiert des dimensions parfois considérables et sur l'appareil biliaire.

« L'invasion est brusque; elle s'annonce tantôt par un frisson violent qui peut se répéter une deuxième fois, tantôt, et plus souvent, par des frissons erratiques. La céphalalgie, une soif vive, l'anorexie, des vomissements, une prostration plus ou moins profonde, se déclarent ensuite. A ces symptômes il se joint tantôt de la diarrhée, tantôt de la constipation. Un sentiment de brisement des membres, des douleurs musculaires ou articulaires simulant celles du rhumatisme, se manifestent parfois dès cette période, et persistent ensuite pendant toute la durée du cours de la maladie.

« Au bout d'environ vingt-quatre heures apparaissent les symptômes de la maladie constituée. La face est rouge, la physionomie s'altère; fréquemment il se manifeste dès le troisième ou le quatrième jour une légère teinte ictérique. Céphalalgie gravative; la peau est chaude et sèche; quelquefois cependant on observe une certaine tendance à la moiteur. La température s'élève à 39, 40 ou même 41 degrés centigrades, et l'on compte de 20 à 22 inspirations à la minute. Fréquemment il y a du météorisme; le foie est légèrement tuméfié, et à peu près constamment le volume de la rate s'accroît. Soif vive, anorexie complète; selles habituellement molles, abondantes, et d'une coloration jaune claire. L'urine rare présente une réaction fortement acide et contient de temps à autre des traces d'albumine; son poids spécifique est de 1,016 1,024; dans les rémissions il descend à 1,007, 1,009. Les douleurs musculaires persistent sans discontinuer; il y a un sentiment de prostration profonde et une sorte d'apathie. Le pouls, dès le premier jour, bat de 100 à 120 fois par minute, plus tard il donne jusqu'à 100 ou même 140 pulsations. Jaetitation, insomnie et quelquefois délire. Cet état dure sept jours en moyenne (quatre jours au moins, dix au plus); puis, au moment où tous les symptômes paraissent avoir atteint leur

plus grande violence, ils s'amendent ou même disparaissent tout à coup le plus souvent à la suite de sueurs copieuses ; après quoi survient un sentiment de bien-être. Le malade, faible encore et anémique, paraît cependant entrer en convalescence. Mais ce n'est là toutefois qu'un temps d'arrêt, du moins le plus souvent ; car, en règle générale, de quatre à dix jours après la cessation de ce qu'on pourrait appeler le premier accès, il survient tout à coup, et sans cause apparente, une rechute dans laquelle tous les symptômes caractéristiques se montrent de nouveau, mais généralement avec une intensité moindre. Ces deux accès constituent habituellement toute la maladie ; on a vu cependant les rechutes se reproduire une seconde et même une troisième fois.

« Dans les cas les plus graves, la mort peut avoir lieu dans le premier accès. Une prostration profonde, l'état hydrémique, l'hydropisie générale, le délire suivi de coma, tels sont les symptômes qui annoncent la terminaison fatale. Les convulsions n'ont été observées que dans un seul cas.

« Telle est la forme simple de la fièvre à rechute ; la forme bilieuse (*febris recurrens biliosa, biliose typhoid*) en diffère seulement par la prédominance des symptômes hépatiques. Dès l'origine on observe des vomissements bilieux presque incessants, l'ictère est plus prononcé ; il s'y joint de bonne heure des accidents cérébraux ; un état de collapsus, en même temps que des hémorrhagies, s'opèrent par diverses voies, et ainsi se trouve reproduit le tableau symptomatique de l'ictère grave. Le pronostic, en pareil cas, est des plus sérieux, mais il ne faut encore désespérer de rien : alors même que le coma persiste depuis plusieurs jours, on peut voir, sous l'influence des moyens irritants, et surtout des affusions froides, la guérison survenir. Les cas les plus graves sont ceux dans lesquels le malade rend des selles liquides, noirâtres, et vomit une matière noire semblable à du marc de café ou du sang moins altéré. La teinte ictérique est alors poussée à l'extrême ; le coma et l'état de collapsus (algidité, cyanose des extrémités) sont aussi prononcés que possible, et la terminaison fatale a lieu, en général, du dixième au douzième jour de la maladie. Dans la forme bilieuse l'étude méthodique des symptômes fébriles a donné des résultats qui méritent d'être signalés. Après la période prodromique, qui, en général, est de courte durée, la température s'élève à 40, 41, ou même 42 degrés centigrades ; dans la matinée on observe habituellement une rémission marquée par un abaissement d'un demi-degré à 1 degré centigrade. Pendant les intermissions, la température reprend le niveau normal ou même descend plus bas. Le pouls, durant l'accès, oscille entre 100 et 160 ; dans les intermissions il donne seulement de 45 à 72 battements à la minute ; il est presque toujours petit, et sa fréquence s'accroît sous l'influence des



moindres excitations ; jamais il ne s'est montré dicrote. La durée de la période d'intermission varie entre quatre et dix jours.

« Maintes fois on a essayé, mais toujours sans succès, de prévenir par l'administration du sulfate de quinine l'apparition des rechutes.

« L'accès se termine en général brusquement, et sa terminaison est marquée par des phénomènes critiques, le plus souvent par des sueurs profuses qui persistent pendant douze, vingt-quatre ou même trente-six heures. Dans le même temps le pouls descend rapidement de 100, 120, à 60 ou 40 pulsations. La température s'abaisse de 1°,5 à 3 ou 4 degrés centigrades ; après cela l'apyrexie est complète. Rarement le retour à l'état normal s'opère lentement, progressivement, par *lysis*, et cela n'a lieu que dans les cas où il existe quelque complication.

« Parmi les symptômes les plus caractéristiques de la fièvre à rechute, il faut citer l'état de collapsus (algidité, cyanose), les douleurs rhumatoïdes et surtout la tuméfaction de la rate ; celle-ci est appréciable dès le deuxième ou le troisième jour de la maladie. La détumescence de l'organe s'opère au contraire très-lentement ; les vomissements de sang plus ou moins altéré appartiennent surtout à la forme bilieuse.

« La *durée* totale de la maladie varie de vingt et un, vingt-trois jours à trente, quarante ou même cinquante-deux jours. Elle dépasse, comme on voit, la durée moyenne du typhus. La mortalité a été, pour les faits observés à l'hôpital d'Obuchoff, de 10,77 pour 100. La forme bilieuse est de beaucoup la plus redoutable, surtout lorsqu'elle s'accompagne de symptômes urémiques ou cholériformes, car alors les malades succombent dans la proportion de 2 sur 3.

« Voici l'indication sommaire des faits nécroscopiques les plus importants : La *rate* est à peu près toujours (toujours suivant le docteur Herrmann) augmentée de volume ; son poids peut s'élever jusqu'à 3 livres. Le parenchyme splénique est friable, remarquablement granulé ; les corpuscules de Malpighi présentent habituellement des dimensions considérables. Le *foie* est tuméfié comme la rate, mais à un degré bien moindre. Les cellules hépatiques ont perdu leur transparence et renferment d'abondantes granulations graisseuses. Dans certains cas, suivant le docteur Hermann, on trouve en outre, au milieu des acini, des dépôts constitués par une matière grasse qui présente ce caractère particulier, qu'elle ne se divise pas sous forme de gouttelettes et qu'elle ne se dissout pas dans l'éther. La vésicule biliaire est distendue par une bile épaisse. Jamais il n'existe d'obstruction dans le trajet du canal cholédoque, mais l'orifice duodénal de ce conduit et la membrane muqueuse du duodénum elle-même, ainsi que la muqueuse gastrique, portent habituellement les traces d'une inflammation catarrhale intense, avec accompagnement d'hémorragies capillaires dans certains cas ; dans l'in-

testin grêle, la membrane muqueuse est aussi parfois injectée, mais d'ailleurs on n'y rencontre aucune altération des glandes de Peyer ou des follicules isolés.

« La dégénération graisseuse des cellules épithéliales du rein est chose fréquente. — En général, les centres nerveux, ainsi que les nerfs périphériques, ne présentent aucune altération appréciable. — Les fibres musculaires du cœur sont, au contraire, souvent le siège de la dégénération granuleuse, et, en même temps les muscles de la vie animale, ceux des bras et des mollets en particulier, présentent des traces évidentes de dégénération graisseuse.

« En ce qui concerne l'étiologie, il faut signaler au premier rang le caractère contagieux de la maladie : plusieurs médecins et plusieurs personnes attachées au service des hôpitaux en ont été atteints. En général, on compte peu de victimes dans les classes moyennes, et principalement dans les hautes classes ; elles ont été au contraire surtout nombreuses parmi les ouvriers jeunes et vigoureux. L'épidémie s'est développée pendant l'été de 1864 (juin et juillet), elle a continué à sévir pendant l'automne et l'hiver de 1864-65 ; elle n'est pas encore éteinte aujourd'hui. Parmi les circonstances qui paraissent avoir concouru à son développement, il faut citer l'encombrement, l'usage des pommes de terre malades et d'un pain altéré par la présence de l'ergot de seigle. L'abus des boissons spiritueuses prédispose à contracter la maladie.

« Suivant le professeur Botkin, il ne se serait présenté aucun cas de typhus ou de fièvre typhoïde dans le service de la clinique depuis le début de l'épidémie.

« La fièvre à rechute était, paraît-il, inconnue à Saint-Pétersbourg avant le développement de l'épidémie actuelle, mais au rapport du docteur Bernstein (d'Odessa), elle aurait régné dans cette dernière ville pendant l'année 1863. » (*Petersburger Medicinalbote*, n° 29, Jahrg. 1864 ; citation du professeur Botkin.)

A en juger par la description qui précède, l'identité paraît complète entre la maladie de Saint-Pétersbourg et le *relapsing fever* des auteurs anglais. Les seules différences qu'on pourrait relever seraient toutes fondées sur des caractères de second ordre et telles qu'on doit s'attendre à les rencontrer, lorsqu'il s'agit d'épidémies diverses d'une même maladie. C'est ainsi que la léthalité plus grande de l'épidémie russe paraît devoir être rapportée surtout à la prédominance de la forme bilieuse (syndrome ictère grave : — ictère intense, hémorrhagies gastro-intestinales, dégénération graisseuse des éléments cellulaires du foie et des reins, accidents cérébraux, etc., etc.), qui ne se trouve pour ainsi dire qu'indiquée dans la plupart des épidémies d'Irlande et d'Écosse. L'existence concomitante, presque obligatoire, du typhus exanthéma-

tique dans un cas, son absence dans l'autre cas, — si toutefois elle est bien établie. — pourraient encore être citées comme un trait distinctif.

## V. — PATHOLOGIE.

NOTE SUR UN CAS D'ENDOPÉRICARDITE ULCÉREUSE A FORME TYPHOÏDE ;  
par MM. DUGUET et HAYEM, internes des hôpitaux.

En 1852, Senhouse Kirkes (1) attira l'attention sur les accidents graves qui coïncident avec les ulcérations de l'endocarde. C'était à propos du transport dans le sang de particules fibrineuses qui avaient eu pour point de départ une lésion de la séreuse cardiaque.

Bientôt d'autres observateurs furent frappés également de la forme grave de l'affection ulcéreuse de l'endocarde, et sous le nom d'*endocardite ulcéreuse*, cherchèrent à désigner une sorte de maladie typhoïde s'accompagnant le plus ordinairement de foyers métastatiques. C'est ainsi que se succédèrent les observations de MM. Charcot et Vulpian, Virchow, Lancereaux, Beckmann, etc., dans lesquelles on remarque surtout une préoccupation très-grande touchant l'explication des phénomènes typhoïdes et pyohémiques, et un accord presque unanime de ces auteurs pour rapporter ces phénomènes à l'intoxication du sang par le transport des particules ramollies de l'endocarde.

La cause première de ces ulcérations, qui n'a peut-être pas assez préoccupé l'esprit de ces observateurs, est cependant très-variable, et il suffit pour s'en assurer de jeter un coup d'œil sur l'ensemble des cas réunis par M. Vast dans sa thèse (2).

En effet, tantôt les malades frappés brusquement au milieu d'une bonne santé apparente sont pris, sans cause appréciable, d'un état typhoïde grave, et l'autopsie seule vient dévoiler la relation clinique des symptômes observés avec l'ulcération de l'endocarde ;

Tantôt une affection rhumatismale simple, ou grave dès le début, donne lieu aux accidents ;

Tantôt ceux-ci surviennent à la suite d'une fièvre puerpérale.

Mais une chose frappe, même dans les observations relatées avec le moins de détails, c'est l'apparition de symptômes généraux graves dès le début et une sorte d'état typhoïde persistant jusqu'à la mort du malade.

Aussi ceux mêmes qui se sont servis du terme *endocardite ulcéreuse*

(1) *Archives générales de médecine*, 1853.

(2) *Thèses de Paris*, 1864.

pour exprimer l'ensemble de la maladie, ont trouvé l'expression défectueuse. Il ne s'agit pas d'une inflammation rhumatismale ou suppurative de l'endocarde valvulaire ou cardiaque, mais d'une sorte de ramollissement du tissu sous-endocardique, déterminant comme à l'emporte-pièce une ulcération de la séreuse. Il ne s'agit pas non plus, dans la plupart des observations prises en détail, d'un simple transport de végétations fibrineuses ou de matières inertes ne déterminant que des oblitérations vasculaires, suivies d'infarctus, mais bien d'une infection générale du sang, d'une sorte de pyohémie.

Ce tableau résume les opinions partagées par MM. Senhouse Kirkes, Virchow, etc., et jusqu'ici celles qui, basées sur les faits les plus probants, méritent le plus d'être commentées.

Déjà M. Bouillaud, dans son *Traité des maladies du cœur*, avait remarqué la coïncidence d'un état typhoïde avec l'endocardite ; mais il était loin de croire que cet état général fût sous la dépendance de la lésion cardiaque.

Il n'avait certainement pas remarqué la formation des infarctus ; aussi l'explication de Senhouse Kirkes, fondée en apparence sur des faits plus complets, sembla satisfaire pleinement les exigences de la question.

Mais le simple mélange avec le sang de particules étrangères donne-t-il l'explication complète de la maladie ?

Quand on envisage tous les cas d'ulcérations de l'endocarde, on voit que bien des fois ces ulcérations produisent à leur suite le dépôt dans le courant sanguin de particules étrangères et non solubles, mais qui ne déterminent jamais, par leur arrêt dans le système circulatoire, les symptômes de l'endocardite ulcéreuse.

Ne voyons-nous pas fréquemment chez les vieillards dans la dégénérescence athéromateuse et calcaire, une source abondante de productions qui, mélangées au sang, sont transportées avec lui ? Tantôt c'est la matière ramollie d'un foyer athéromateux ; tantôt ce sont des concrétions fibrineuses, sortes de végétations qui ont pris naissance sur une ulcération chronique de l'endocarde.

Et dans tous ces cas, ces matériaux ne vont-ils pas déterminer des lésions purement locales ?

C'est ainsi que dans un grand nombre d'observations on a constaté que la gangrène sénile par oblitération artérielle, et diverses formes de ramollissement cérébral étaient dues souvent au transport de bouchons qui ne reconnaissent pas d'autre point de départ que l'endocarde, et dans ces cas n'a-t-on pas vu aussi des infarctus du rein, de la rate, du foie.

La science possède aussi des exemples d'endocardite rhumatismale qui ont donné lieu à des infarctus viscéraux, à des foyers de ramollis-

sement sans que le rhumatisme ait présenté dans sa marche des phénomènes généraux tels que ceux qui frappent dans l'endocardite ulcéreuse proprement dite.

Quelques-uns de ces faits même ont été confondus, particulièrement dans les premières observations de M. Senhouse Kirkes, avec la véritable forme typhoïde de l'endocardite ulcéreuse. Aussi MM. Virchow, Charcot, Vulpian et Lancereaux ont-ils cherché à démontrer que c'est par le mélange du produit de ramollissement de l'endocarde avec le sang que l'on voit survenir l'état typhoïde ou la pyohémie.

Ils séparèrent les véritables abcès du simple ramollissement du tissu sous-endocardique pour voir dans les ulcérations de l'endocarde un processus particulier (processus diphthéritique des Allemands) qui donne naissance à un détritiforme plutôt que purulent, doué de propriétés septiques et produisant par son mélange avec le sang, des phénomènes d'infection générale.

Mais d'où proviennent ces foyers de ramollissement, cette matière puriforme qui n'est pas du pus, cette propriété septique d'un détritiforme qui tout à l'heure pouvait être transporté dans le sang en ne déterminant que des manifestations locales, et qui maintenant possède des propriétés infectieuses si intenses ?

Evidemment, sans entrer ici dans la théorie générale de la pyohémie, il était utile de signaler ces desiderata que l'on trouve à propos du mode de formation des ulcérations du cœur, et surtout de ces ulcérations capables d'amener un état général aussi grave.

Plusieurs fois on a remarqué, dans la musculature du cœur, des altérations notables ; plusieurs fois on a vu dans les viscères, et notamment dans une des observations de M. Lancereaux, des lésions qui auraient pu mettre sur la trace de la cause première de l'affection ; mais nous n'avons pas trouvé un seul cas, où la mort arrivant rapidement, avec des symptômes typhoïdes graves dès le début, l'on ait décrit avec soin l'état des différents viscères et recherché quels peuvent être les rapports de leurs altérations avec la nature même de la maladie.

Nous avons eu l'occasion de faire ces recherches dans l'observation suivante, et nous nous sommes surtout efforcé de remonter à la cause même de l'ulcération de l'endocarde, cause qui nous paraissait dominer toute la scène pathologique.

PHÉNOMÈNES TYPHOÏDES ; PNEUMONIE DOUBLE ; ENDO-PÉRICARDITE ; ÉRUPTIONS PÉTÉCHIALES ; ADYNAMIE ; MORT RAPIDE ; AUTOPSIE ; MYOCARDITE ; ALTÉRATIONS DU FOIE ET DES REINS ; ENDO-PÉRICARDITE ULCÉREUSE ; INFARCTUS HÉMORRHAGIQUES ET PURIFORMES DANS LA PEAU, LE TISSU CELLULAIRE, LES REINS, LE CERVEAU ET LE POUMON. — Le nommé X..., âgé de 13 ans, ramoneur, entre le vendredi

14 avril 1865 à l'hôpital des Enfants, salle Saint-Jean n° 25, dans le service de M. Bouchut.

Cet enfant, d'une constitution forte, né à Paris, de parents bien portants, n'avait jamais eu ni rhumatisme, ni aucune maladie sérieuse; quand il fut pris, il y a trois jours, de perte d'appétit, d'affaiblissement général, et enfin d'un point de côté violent à droite, ce qui déterminait son entrée à l'hôpital.

Il vint à pied, conduit par une voisine, et se plaignant de sa douleur de côté; mais il marchait péniblement. Ausculté au moment même de son arrivée, à la visite du matin, on crut à une pleurésie droite au début, et on lui appliqua deux sangsues. On ne remarqua rien sur les mains ni sur le visage.

A la visite du soir, les sangsues avaient coulé assez abondamment. L'enfant, couché dans le décubitus dorsal, répond bien aux questions qu'on lui adresse, et n'accuse plus qu'un brisement général; mais on voit s'opérer sur tout le corps une éruption singulière.

Au visage, à la commissure droite des lèvres, sur la joue gauche, existent des papules dont la grosseur varie d'une lentille à une tête d'épingle: elles sont groupées au nombre de quatre à cinq, çà et là, sur le front et le reste du visage, on distingue encore de petites taches rouges comme ecchymotiques.

Sur le cou, le tronc, les membres inférieurs et supérieurs, se voient disséminées, comme dans une varioloïde très-discrète, des papules rouges, ayant pour la plupart un sommet non déprimé, conique et renfermant une gouttelette de matière puriforme; mais ces pustules sont petites comme des grains de miliaire.

Plusieurs doigts et orteils offrent à leur extrémité une sorte de tournoiement dont le pus est mélangé de matière sanguinolente noirâtre, sans qu'il y ait aucunement d'aréole inflammatoire au pourtour. Les faces dorsales des pieds et des mains surtout, sont couvertes d'une quinzaine de taches rouges, larges de 3 à 5 millimètres à contours irréguliers, papuleuses au centre, quelques-unes même surmontées d'une petite vésico-pustule non déprimée et ne s'effaçant pas sous la pression du doigt. Les faces internes des mains et des pieds présentent d'ailleurs des taches d'un rouge sombre, sous-épidermiques, disséminées, entièrement semblables à celles qui précèdent l'éruption variolique dans ces parties, sans extravasation sanguine bien manifeste, sans aspect purulent bien marqué.

Avec cela, on ne note rien ni à la percussion ni à l'auscultation du cœur, rien non plus à la percussion ni à l'auscultation des poumons, bien que l'on soit en garde de ce côté.

La peau est modérément chaude, les sueurs abondantes, principale-

ment au visage ; le pouls fréquent, dépressible, les sens et l'intelligence en apparence intacts. Il n'y a pas de vomissements, pas de diarrhée, la langue est humide, un peu large, couverte d'un enduit blanchâtre peu épais, sans fuliginosités, la soif fréquente, pas d'ictère.

La nuit se passe avec de l'agitation et du délire.

Le lendemain, à la visite du matin, on constate un abattement considérable ; il y a eu épistaxis peu abondante.

L'éruption a augmenté sans mieux se caractériser, et d'ailleurs l'hypothèse d'une varioloïde discrète grave (le sujet était bien et dûment vacciné) n'était pas admissible. Chaque orteil présente à l'extrémité unguéale une sorte de tourniole ressemblant plutôt à une petite plaque ecthymato-gangréneuse, et au-dessus de la malléole droite existe un foyer fluctuant gros comme une noisette, placé dans le tissu cellulaire sous-cutané.

La langue est limoneuse, humide ; il n'y a pas eu de vomissements, la soif est vive, le ventre ballonné, non douloureux, une garde-robe.

Les bruits du cœur sont un peu voilés sans matité exagérée ; rien à droite du thorax ; mais à gauche, submatité dans les deux tiers inférieurs et postérieurs, souffle tubaire sous l'omoplate et à l'aisselle droite, et bronchophonie très-prononcée. On ne retrouve pas ces phénomènes en avant.

La peau est chaude, les sueurs abondantes, le pouls dépressible, à 140.

La connaissance est un peu moins nette, l'ataxie et l'adynamie plus marquées.

Les urines, examinées par la chaleur et l'acide nitrique, précipitent abondamment de l'albumine.

On pense à une pneumonie typhoïde ; mais en raison de cette éruption ecthymato-gangréneuse, l'idée d'un empoisonnement par absorption d'aliments ou de matières septiques paraît plus vraisemblable.

Le soir, 15 avril, l'état grave a augmenté considérablement ; il faut renoncer à voir une éruption caractéristique quelconque, on est dominé par l'état général.

Le ventre est couvert de sudamina.

Le cœur mesure en matité 6 centimètres environ en tous sens ; la voussure précordiale est assez marquée, la main appliquée sur cette voussure perçoit un frémissement vibratoire intense qui correspond à un frottement péricardique également intense entendu par l'oreille. Les bruits propres du cœur disparaissent dans le lointain, et il devient impossible de les étudier.

De plus, le poumon droit offre lui-même de la submatité et du souffle avec bronchophonie, comme le poumon gauche.

La soif est intense, l'état du pouls reste le même. La nuit a été agitée, moins que la précédente; mais la perte de connaissance est complète, les paroles incohérentes; il y a des soubresauts de tendons.

Le lendemain, 16, à la visite du matin, aggravation considérable; tous les orteils et les doigts ont leur extrémité marquée d'une tache noire verdâtre; à la plante, à la paume existent des ecchymoses.

L'état du cœur et des poumons reste le même, mais à droite le souffle est devenu voilé; il est remplacé par du râle sous-crépitant à fines et grosses bulles.

Le malade ne prend plus de nourriture, il meurt dans cet état à une heure de l'après-midi.

**AUTOPSIE** trente-quatre heures après la mort.

Le cadavre est en pleine putréfaction, au point que la chaleur s'y trouve très-appreciable à la surface et dans les cavités intérieures. Les papules de tout le corps ont pâli et en partie disparu. Le tissu cellulaire sous-cutané est distendu par des gaz putrides qui donnent au cadavre un aspect emphysémateux général.

En incisant la peau au niveau des taches ecchymotiques qu'elle présentait, et que l'on retrouve en cherchant au milieu des marbrures livides, on trouve des capillaires gorgés d'un sang noir et distendus, quelquefois une extravasation sanguine, une pétéchie véritable, sous-épidermique ou intradermique. Plus profondément dans les aréoles de la face profonde, des espèces de bourbillons faciles à énucléer en une masse boueuse fortement teintée de sang. Au-dessus de la malléole externe droite, c'est un foyer puriforme de cette sorte que l'on retrouve. De même au pourtour de chaque extrémité unguéale, mais ici l'infiltration sanguine est plus abondante encore. Les tissus qui environnent ces petits foyers ne sont pas plus injectés que les points où la peau est manifestement saine.

Les poumons sont entièrement gorgés d'un sang noir abondant, refoulés par les anses intestinales dilatées, avec un commencement de putréfaction, ils ne crépitent pas; leur consistance est faible, sans être cassante, ni leur coupe grenue.

Dans le sommet du poumon droit, se voit un petit noyau puriforme gros comme un pois. A la base du même côté, plaque de pleurésie pseudo-membraneuse, large de 15 millimètres environ, recouvrant un noyau métastatique diffluent constitué par une boue sanguinolente, et gros comme une noisette.

Nulle part on ne trouve une hépatisation véritable, c'est une hémopneumonie, comme on en trouve dans la fièvre typhoïde à forme pectorale.



Le péricarde, à son ouverture, reste très-distendu ; on voit deux feuillets de fausses membranes, une pariétale et une viscérale, faciles toutes deux à séparer de la séreuse, mais reliées l'une à l'autre par de nombreux cordages fibrineux, entre lesquels existent quelques grammes d'un liquide roussâtre. Le feuillet pariétal est très-injecté, mais sans ulcération, les fausses membranes ont une épaisseur de 1 à 3 millimètres ; elles sont aréolaires et un peu jaunâtres, et occupent toute la hauteur du péricarde. Le feuillet viscéral est un peu plus adhérent aux fausses membranes que le feuillet pariétal ; près de la base du cœur gauche elles affectent avec le cœur une adhérence tout à fait particulière ; à ce niveau en effet, et en enlevant ces fausses membranes, on remarque des pertes de substance, des espèces d'ulcérations du péricarde, au nombre de 3 ou 4, larges de 4 à 6 millimètres, longues de 8 à 10, ayant une base peu déprimée grenue, blanchâtre et molle sous la pulpe du doigt et un pourtour un peu festonné formé par la séreuse qui est comme rongée, sans qu'il y ait au voisinage une congestion plus intense que dans les autres points du cœur.


On ne retrouve point ces ulcérations en aucun autre endroit de la surface du cœur gauche ni du cœur droit.

Le tissu du cœur lui-même est flasque, pâle, jaunâtre en général ; il contient un sang diffluent, ressemblant à de la gelée de groseille, et des caillots grumeleux peu cohérents, sans adhérence et d'un rouge noirâtre uniforme.

A la face interne du ventricule gauche, à 2 centimètres environ des valvules aortiques, sur la paroi interventriculaire, existe une plaque érèmeuse, large de 6 à 8 millimètres, à peu près circulaire, adhérente à une ulcération superficielle de l'endocarde qui paraît comme coupée à l'emporte-pièce à ce niveau. Les bords de l'ulcération sont un peu festonnés ; mais les tissus n'offrent au pourtour rien de remarquable à noter.

Sur l'extrémité libre de la face antérieure de la grosse colonne antérieure, à la même hauteur, existe une ulcération analogue un peu moins étendue, couverte de fibrine ; cette ulcération contourne le sommet de la colonne et se retrouve en arrière.

Un peu au-dessous des valvules aortiques se voient plusieurs petits points semblables non encore ulcérés et gros comme une petite lentille ; de même, sur la plupart des piliers et des colonnes du cœur gauche et dans leurs intervalles sur la paroi ventriculaire elle-même, on trouve des points jaunâtres, miliaires, ici simplement épaissis, là arrivés à un commencement d'ulcération. Les valvules aortiques et l'aorte présentent une simple imbibition sanguine. Il en est de même pour la valvule mitrale ; cependant la valve postérieure renferme vers son milieu



et sur sa face auriculaire un point large comme une lentille, épais, jaunâtre et en voie de s'ulcérer.

Le cœur droit, les oreillettes n'offrent rien à noter, non plus que leur tissu ; mais en incisant la paroi postérieure du cœur gauche et quelques-unes de ses grosses colonnes, on trouve dans leur épaisseur des noyaux mal limités, dont le volume varie depuis celui d'une tête d'épingle jusqu'à celui d'une noisette ; et en incisant le cœur au sein des ulcérations de ses deux faces, on tombe sur des foyers ramollis de ce genre qui expliquent suffisamment la destruction de la séreuse à leur niveau.

Ces foyers sont grisâtres, les plus avancés sont faciles à détacher ; les autres tiennent encore un peu aux fibres du cœur ; leur couleur varie du jaune au blanc verdâtre ; on n'y trouve point de teinte sanguinolente, non plus qu'à leur pourtour, et à première vue, ils paraissent formés par une sorte de mortification sur place du tissu même du cœur.

Le tube digestif ne présente guère que quelques follicules isolés de l'intestin grêle, un peu plus marqués et épaissis, ainsi que quelques plaques de Peyer, mais sans ulcération.

Les reins sont mous, tachetés à la surface d'une foule de grains d'un rouge sombre, et à la coupe ces grains paraissent composés d'une substance jaunâtre diffluyente, rouillée ou même teintée de sang pur ; ils sont disséminés en nombre considérable dans les deux substances ; leur grosseur ne dépasse pas celle d'un pois, ils sont faciles à énucléer, et le rein paraît au pourtour comme coupé à l'emporte-pièce.

La rate diffluyente d'une façon générale présente des points plus ramollis, mais il est difficile de se prononcer sur l'existence d'une lésion particulière.

Le foie est flasque, mais résistant, sa coupe est ferme, brunâtre, grasseuse, il ne renferme aucun infarctus.

Le cerveau offre à sa surface de petits noyaux sanguino-purulents assez nombreux ; dans la substance grise, à la face inférieure gauche, aux faces supérieures et inférieures droites, on voit sept à huit petits noyaux que l'on soulève en enlevant la pie-mère et laissant une perte de substance : ces noyaux lenticulaires sont rouges à la périphérie, d'un blanc verdâtre au centre.

A la coupe, on rencontre également dans la substance blanche quelques foyers, mais le cerveau ferme partout est criblé de points milliaires rougeâtres, ressemblant à de petits infarctus sanguins.

Le corps strié droit renferme un foyer jaune verdâtre gros comme une noisette dans son noyau extraventriculaire. La pyramide antérieure droite du bulbe contient un foyer puriforme lenticulaire ; il en existe également plusieurs dans le cervelet.

La moelle n'a pas été examinée.

**EXAMEN HISTOLOGIQUE.** — Il a été fait sur les organes mous, en voie de putréfaction, à l'état frais, et longtemps après, quand on eut essayé de les faire durcir dans l'acide chromique, ce qui fut très-difficile.

*Cœur.* Le muscle frappe d'abord l'attention : il est mou, friable, difficile à dilacérer, d'une coloration plus pâle qu'à l'état normal ; il présente dans son épaisseur et sur certains points de sa surface endocardique ou péricardique de petites masses jaunâtres, disséminées, dont la grosseur varie depuis celle d'une petite tête d'épingle jusqu'à celle d'une noisette.

Une préparation des fibres musculaires du ventricule gauche et dans un point quelconque fait voir par place des granulations graisseuses, qui occupent une partie ou la totalité de l'épaisseur des éléments musculaires. De plus les noyaux du tissu interstitiel ont augmenté, et certains faisceaux sont séparés l'un de l'autre par une agglomération de petits noyaux entourés de matière amorphe granuleuse.

Dans les points jaunes, on constate une véritable infiltration interfibrillaire par une agglomération considérable de noyaux et petites cellules réunis par une substance amorphe très-granuleuse ou filamenteuse. La coloration jaune paraît due à des granulations graisseuses fines et abondantes.

Dans les points déjà ramollis et particulièrement dans les foyers sous-péricardiques décrits, on extrait une sorte de détritüs qui présente au microscope des éléments nucléaires et cellulaires nombreux la plupart granulo-graisseux, ayant les caractères de leucocytes altérés, débris de tissu cellulo-fibreux sous-péricardique avec des vésicules adipeuses contenant des cristaux de margarine, et des fragments de fibres musculaires dans lesquels l'état granuleux a remplacé complètement la striation. Les dissolvants de la graisse font apparaître un grand nombre de gouttes de graisse dans la préparation.

Des coupes faites au niveau des ulcérations et perpendiculairement à leur surface, permettent de voir les relations intimes qui existent entre l'altération de l'endocarde ou du péricarde et celle des tissus sous-jacents.

On voit que les foyers les plus voisins de ces séreuses ont déterminé d'abord une tuméfaction diffuse avec état trouble de la séreuse, puis une sorte de fonte gangréneuse du péricarde ou de l'endocarde, et communication du foyer sous-péricardique ou sous-endocardique avec la cavité cardiaque ou du péricarde.

On n'a pu constater ni pus bien lié ni membrane pyogénique, ce sont des foyers de ramollissement puriforme disséminés dans le cœur dont les plus superficiels formaient la base des ulcérations de l'endocarde et du péricarde.

*Foie.* Sur des coupes, on peut juger d'abord de l'inégalité dans le volume des cellules hépatiques, dont les unes sont comme tuméfiées, les autres au contraire déjà atrophiées.

La plupart sont remplies de granulations plus ou moins foncées et de quelques granulations graisseuses jaunâtres, qui masquent le noyau ; elles offrent, en un mot, les caractères d'une sorte d'inflammation parenchymateuse. On ne trouve d'ailleurs dans le foie ni extravasation sanguine, ni infarctus hémorragiques ou purulents.

*Reins.* Différentes coupes des deux reins montrent partout une altération commençante dans les canalicules.

Les cellules épithéliales sont remplies de granulations grisâtres masquant le noyau. Dans un grand nombre de tubes, les cellules épithéliales centrales ne peuvent plus être distinguées.

La même lésion existe dans les glomérules de Malpighi qui présentent sur les coupes un état trouble.

Quelques canalicules sont desquamés en partie, et remplis seulement de granulations graisseuses, jaunâtres ou brillantes.

*Infarctus.* Ils ont été étudiés dans le rein et dans le cerveau.

Dans ces deux organes ils étaient innombrables, et la plupart d'un très-petit diamètre.

Des coupes faites à leur niveau montrent leur délimitation très-exacte d'avec les éléments voisins.

La pointe du scalpel permet d'enlever la matière de l'infarctus et de laisser à sa place au sein de la coupe, une ouverture faite comme à l'emporte-pièce.

La plupart des infarctus sont fortement teints de sang, d'autres ont déjà une coloration jaunâtre. Ils sont formés par une masse foncée, fibrineuse, au sein de laquelle on voit une grande quantité de leucocytes, quelques éléments du sang extravasés et des vaisseaux irréguliers, foncés, se détachant en lignes presque noirâtres sur les préparations.

Dans le voisinage de ces infarctus, dans le cerveau principalement, un certain nombre de capillaires sont remplis par une masse foncée dans laquelle on distingue encore les globules du sang. Nous n'avons pu parvenir, ni par les coupes, ni par la dilacération, à isoler d'une manière satisfaisante la matière contenue dans les vaisseaux capillaires, dont l'oblitération a déterminé ces infarctus métastatiques.

Le diamètre très-petit des capillaires oblitérés prouve que l'embolie, indubitable, a été causée par des particules d'une ténuité très-grande, et il est probable que ces particules se sont entourées dans les petits vaisseaux d'une coagulation secondaire par arrêt de la circulation.

En résumé, il s'agit d'un enfant âgé de 13 ans, tout à fait bien portant

jusque-là, venant lui-même à l'hôpital, ne se plaignant que de courbature, d'un peu d'abattement, et présentant, quelques heures après son arrivée, une éruption bâtarde d'apparence hémorragique sur tout le corps; une pneumonie gauche, et douze heures après une pneumonie devenue double, avec endo-péricardite, épistaxis, adynamie profonde et ataxie, et enfin, mort au quatrième jour de sa maladie; par conséquent, phénomènes typhoïdes graves suivis rapidement d'une terminaison fatale.

En présence de ces faits si insolites, la clinique devait rester muette, mais l'autopsie est venue nous montrer un nombre considérable de lésions qui, par leur enchaînement, peuvent jeter un certain jour sur l'interprétation générale des faits du même genre.

Nous avons vu, en effet, dans les principaux viscères, des altérations profondes et plus particulièrement dans le cœur, c'est-à-dire : des foyers de ramollissement de la substance musculaire du cœur avec destruction de l'endocarde et du péricarde (endo-péricardite ulcéreuse); dans le foie et dans les reins, une altération analogue à celle que l'on rencontre dans la forme maligne de la fièvre typhoïde; une altération évidente du sang; et enfin de nombreux foyers métastatiques viscéraux.

L'examen attentif du cœur nous a donné la conviction que les altérations de l'endocarde et du péricarde étaient certainement consécutives à l'altération du muscle. Et c'est là que nous avons cru devoir puiser l'explication des lésions métastatiques.

Quelle est la cause de cette affection du cœur? Quelle est la cause aussi de ces altérations des principaux organes qui tiennent si directement l'état du sang sous leur dépendance?

L'étude de ce fait nous donne à penser qu'il s'agit d'une maladie maligne et grave d'emblée, caractérisée par des lésions viscérales multiples et particulièrement par des lésions du cœur. C'est ainsi que nous pensons que la myocardite, l'hépatite, la pneumonie, la néphrite se sont rapidement produites sous l'influence de la maladie générale, et que le sang a été secondairement altéré; ainsi pourrait s'expliquer l'état typhoïde dès le début. Et si nous voyons survenir un nombre considérable d'infarctus, ces lésions secondaires ne sont-elles pas assez légitimées par les ulcérations de l'endocarde du ventricule gauche?

Cette interprétation tend à s'éloigner sous un certain rapport de celles qui ont été proposées par les observateurs cités plus haut; mais non-seulement la lecture des observations qui ressemblent le plus à la nôtre, mais aussi les détails des autopsies, paraissent nous montrer que l'interprétation des faits antérieurs n'a pas été tout à fait complète.

En effet, dans toutes les observations à forme typhoïde, avec ou sans rhumatisme, l'état général prime tout; souvent même l'affection car-

diague éveille à peine l'attention, et dans quelques cas, malgré les infarctus nombreux qu'on trouve à l'autopsie, il n'y a pas de symptômes d'infection purulente.

Dans la deuxième observation, par exemple, publiée par MM. Charcot et Vulpian, ne voit-on pas la maladie revêtir la forme d'une fièvre typhoïde, et ces habiles observateurs ne songer à une affection du cœur que quelques jours avant la mort du malade.

Dans les observations de Beckmann et de M. Lancereaux, mêmes remarques à faire aussi au point de vue de l'état typhoïde; et d'une façon générale, quand on lit les faits recueillis dans la thèse de M. Vast, on note surtout les phénomènes suivants :

Adynamie ou ataxo-adynergie, accidents dysentériques, cholériformes, hémorrhagies de la peau et des muqueuses, suppuration des parotides, en un mot un ensemble de signes bien suffisants pour caractériser l'état dit typhoïde.

Quelquefois on a noté un frisson violent succédant à l'état typhoïde, ou survenant brusquement, et l'on a cru devoir, pour cette raison, distinguer une forme pyohémique spéciale d'endocardite. Mais il est temps de voir si les lésions anatomiques ont été suffisamment interprétées.

L'École de Berlin a démontré que les infarctus sont des lésions emboliques, c'est-à-dire purement mécaniques, et que la fibrine transportée dans le sang ne donne lieu à une infection générale que lorsqu'elle est de nature septique. Or si l'on admet que les accidents de l'endocardite ulcéreuse sont tous causés par le mélange avec le sang de particules étrangères, on identifie cette affection avec la pyohémie; mais nous venons de voir que la clinique nous montre un état typhoïde qui ne ressemble en rien à l'infection purulente, et que dans les cas où cette infection existe, il faut supposer que la fibrine ou les débris de l'endocarde possèdent alors des propriétés septiques; et encore, si l'on admet cette hypothèse, il restera à démontrer comment se font les ulcérations de l'endocarde, ulcérations qu'on a eu raison de ne point confondre avec les formes réellement inflammatoires des affections de la séreuse.

Nous voyons donc :

Que non-seulement dans notre cas, mais qu'aussi dans les autres analogues, il s'est agi d'une maladie générale grave, d'un véritable état typhoïde, et que la formation secondaire des infarctus par l'ulcération du cœur n'a pas donné une explication complète et satisfaisante de l'ensemble de la maladie.

Comme on vient de le voir, c'est dans les altérations viscérales que nous avons cherché les preuves de la maladie générale dominant tous les autres accidents.

Déjà d'autres observateurs ont signalé ces lésions dans le cœur, dans le foie et dans les reins, et nous n'avons pu nous empêcher de les comparer à celles qui ont été si bien décrites par M. Chédevergne dans les fièvres typhoïdes à forme maligne. Nous avons cru voir que la même cause avait produit à la fois et le ramollissement du cœur, et les lésions doubles du poumon, et celles du foie et des reins, s'évoluant dans l'espace de quelques jours.

Cette forme maligne de la maladie qu'il nous a été donné d'observer, présente peut-être quelque chose de plus que les autres faits de ce genre, c'est-à-dire une lésion profonde des principaux organes, expliquant parfaitement cette marche rapide, et pouvant jeter peut-être un certain jour sur les cas moins accentués et moins rapidement mortels, en dévoilant la véritable nature de la maladie.

C'est pourquoi nous n'avons pas hésité, malgré l'altération avancée du muscle cardiaque et la présence d'une péricardite intense, à placer ce fait à côté de ceux d'endocardite ulcéreuse, et nous reconnaissons par cela même que la dénomination de cette maladie est défectueuse.

Il ne faut pas rapprocher, en effet, sous ce nom les cas dans lesquels des lésions emboliques coïncident avec des ulcérations de l'endocarde ; mais il faut rapprocher ceux dans lesquels des affections graves du cœur et des autres viscères amènent la mort à la suite d'un état typhoïde, avec productions secondaires d'infarctus métastatiques.

Cependant, nous n'oserions pas nous appuyer sur cette seule observation et celles qui peuvent en être rapprochées, pour proposer une dénomination nouvelle.

Nous avons voulu montrer que c'est surtout dans l'étude des lésions initiales et dans la succession des altérations secondaires que l'on peut reconnaître le genre particulier de cette affection encore obscure.

2° RECHERCHES SUR LES TROUBLES DES NERFS PÉRIPHÉRIQUES, ET SURTOUT DES NERFS VASO-MOTEURS CONSÉCUTIFS A L'ASPHYXIE PAR LA VAPEUR DE CHARBON ; par le docteur E. LEUDET, directeur et professeur de clinique de l'Ecole de médecine de Rouen.

L'asphyxie par la vapeur de charbon en combustion détermine, dans certains cas, des troubles des nerfs périphériques. Les anciens auteurs, et plus récemment M. Bourdon, ont décrit des faits de paralysie localisée survenue dans ces conditions. On n'a, jusqu'à présent, présenté ces paralysies que comme des faits exceptionnels, curieux, sans indiquer leur véritable signification. L'observation clinique m'a permis de suivre les diverses formes et la marche de ces paralysies.

Les nerfs moteurs, sensitifs ou vaso-moteurs peuvent être lésés simultanément ou isolément.

Le trouble des nerfs moteurs et sensitifs se manifeste d'abord par des troubles de la motilité ou de la sensibilité; paralysies motrices ou sensitives, et par des accidents de nutrition locale, que l'on attribue à la névrite; tumeur locale, avec rougeur développée sur le trajet d'un nerf, présentant des alternatives d'augment et de diminution, et bien décrite dans ces derniers par Remak. J'ai constaté ces divers symptômes dans un cas de névrite du nerf radial, et dans un autre du nerf sciatique, survenus après l'asphyxie par la vapeur de charbon.

On sait depuis longtemps qu'il existe une relation de causalité entre la maladie connue sous le nom de zona et une lésion des nerfs. Ce fait, indiqué depuis longtemps par M. Rayer, est aujourd'hui démontré de nouveau par les observations cliniques, et surtout par un fait présentant toutes les garanties d'authenticité et publié par von Baeresprung. Dans ce cas, le savant allemand a constaté une altération du ganglion spinal et de la branche nerveuse rachidienne correspondante.

Chez les individus exposés à l'action délétère des gaz dégagés du charbon en combustion, il se développe sur le trajet des nerfs des éruptions herpétiques identiques à celles du zona; j'ai vu ces éruptions sur le trajet du nerf trijumeau, du nerf sciatique, du nerf radial, c'est-à-dire dans la direction de nerfs qui comprennent, outre les éléments moteurs et sensitifs, des nerfs vaso-moteurs.

Les symptômes que je rattache à des lésions des nerfs périphériques, apparaissent quelquefois presque immédiatement après la cessation des phénomènes d'asphyxie, j'ai constaté ce fait pour des symptômes des troubles des nerfs vaso-moteurs, plus rarement pour ceux des nerfs moteurs. Le plus souvent, la paralysie des nerfs périphériques se manifeste quelques jours après la cessation de l'asphyxie.

Les éruptions herpétiques suivant le trajet des nerfs peuvent récidiver.

Dans quelques cas plus rares, il se manifeste des phlegmasies réelles terminées par abcès.

La gangrène locale et surtout l'escarre de la peau de la région du sacrum, survenant en vingt-quatre heures, témoigne d'un trouble profond de l'innervation, et peut aussi, suivant les savantes études de Samuel sur les nerfs trophiques, être rattachée à une lésion des nerfs vaso-moteurs.

L'ensemble des symptômes morbides signalés par moi et développés à la suite de l'asphyxie par la vapeur du charbon en combustion, présente une analogie parfaite avec les symptômes constatés sur les nerfs atteints de traumatisme. Je renvoie pour ce point au travail de M. Charcot.



Je n'ai pas cherché dans les expériences sur les animaux une constatation expérimentale de ces propositions, basées sur l'analyse des cas cliniques, par cette raison, que les expérimentations n'ont jamais pu déterminer de paralysies localisées sur les animaux, au moyen de l'acide carbonique ou du gaz oxyde de carbone.

L'anatomie pathologique m'a permis, dans un seul cas, de constater une altération du tronc du nerf sciatique, caractérisée par une hypergénèse de l'élément cellulaire constituant la trame et la gaine du nerf, près de sa sortie du bassin, dans le point où s'étaient manifestés pendant la vie les symptômes d'une névrite locale. Les tubes nerveux entourés par cette hyperplasie celluleuse, étaient eux-mêmes altérés.

Les éruptions herpétiques, les accidents cutanés ont en général une durée assez courte; les paralysies motrices persistent beaucoup plus longtemps. D'autres fois, au lieu de persister sur place, ces paralysies s'étendent de proche en proche en suivant le trajet des nerfs, ainsi j'ai vu une paralysie du nerf sciatique s'étendre à tout le corps, et présenter les symptômes d'une paralysie ascendante aiguë terminée par la mort.

### 3° ÉRYTHÈME PAPULEUX ET NOUEUX; observation présentée par M. Louis ODIER, interne des hôpitaux de Paris.

Mademoiselle F..., âgée de 18 ans, d'un tempérament lymphatique, a été élevée en pension à la campagne et a toujours joui d'une bonne santé. Elle est depuis un an élève sage-femme à la Maternité de Paris et n'a pas été malade depuis son entrée dans cette maison. Ses parents sont robustes; il paraîtrait cependant que son père a eu des douleurs rhumatismales pour lesquelles il n'a jamais été forcé de garder le lit.

Habituellement bien menstruée, elle a eu ses règles le 1<sup>er</sup> janvier 1865. Le 14 janvier, cette jeune personne entra à l'infirmerie des élèves, à la Maternité, pour une éruption cutanée de la face, accompagnée de fièvre, et donna à M. le docteur Hervieux les renseignements suivants sur les débuts de sa maladie :

Depuis une semaine elle se sentait indisposée, avait moins d'appétit, se fatiguait vite et se trouvait comme brisée. Supposant que cet état était dû à une indisposition passagère, elle n'en parla à personne et fit même, à son tour, ses vingt-quatre heures de garde à la salle des accouchements.

Le 14 janvier, elle fut prise de fièvre avec céphalalgie, perte de l'appétit, nausées, soif, pouls fréquent, peau sèche et brûlante, en même temps que ses forces diminuaient et qu'il lui devenait difficile de rester debout.

Examinée le soir même par moi et par mon collègue M. Perruchot, elle entra à l'infirmerie des élèves.

Voici ce qu'a constaté M. le docteur Hervieux, médecin de la Maternité, pendant la maladie de cette jeune fille :

Le premier jour, l'éruption a consisté dans un certain nombre de vésicules comme des têtes d'épingle, quelques-unes plus larges se rapprochant du diamètre d'une lentille, et siégeant, quelques-unes sur le menton, d'autres sur les joues, une ou deux sur le dos du nez, quelques-unes à la partie supérieure du front, entre les deux sourcils, et enfin une dernière située sur la conjonctive oculaire droite, vers l'angle externe de la paupière; cette saillie était rougeâtre, entourée d'un réseau vasculaire très-fin, formant la base sur laquelle elle reposait.

En outre de ces vésicules, on observait sur la région frontale des plaques érythémateuses de forme irrégulière, situées assez symétriquement sur les deux bosses frontales et d'un diamètre variant de 1 à 2 1/2 centimètres.

Ces plaques, examinées de près, offraient un soulèvement de l'épiderme; soulèvement parfaitement uniforme dans toute l'étendue de la plaque, de telle sorte que le centre n'était pas plus soulevé que les bords. Entre l'épiderme et le derme s'interposait évidemment un liquide séreux et limpide.

Il est à remarquer que les poussées éruptives ont eu lieu successivement dans l'ordre suivant : d'abord les vésicules, puis les plaques érythémateuses, puis le lendemain et les jours suivants, ces plaques, en s'élevant davantage, ont présenté le soulèvement épidermique.

C'est le quatrième jour que nous avons vu apparaître sur les avant-bras et les jambes des éruptions d'un genre différent.

Elles consistaient en une nodosité rénitente formant saillie sous le doigt qui les explorait, d'un rose très-vif et offrant un volume qui variait de celui d'un grain de blé à celui d'un gros pois. Il en existait sur l'avant-bras droit au niveau du bord moyen du cubitus, sur le deuxième métacarpien gauche, mais sur la face dorsale de l'avant-bras. Aux jambes, c'était au voisinage de la crête des deux tibias, et surtout vers la partie moyenne de ces os que régnaient ces noyaux d'érythème noueux.

Cette dernière variété d'érythème est apparue la dernière dans l'ordre de succession des poussées et a complété le diagnostic que nous avons porté sur la nature de ces plaques.

Les symptômes locaux ont été accompagnés de symptômes généraux très-marqués : malaise, chaleur à la peau, accélération du pouls, courbature, décubitus dorsal, indifférence de la malade pour ce qui se passe autour d'elle, céphalalgie intense, constipation : pas de toux ni d'expectations.

toration; insomnie sans agitation, pas de rêves, inappétence, *n'a jamais eu de douleurs articulaires*.

Ce qui a distingué cette nouvelle espèce de fièvre éruptive, c'est une période très-accentuée de desquamation au fur et à mesure que les accidents généraux s'amendaient. Nous avons vu les plaques d'érythème s'affaïsser, puis pâlir, les plaques du front devenir le siège d'une exfoliation épidermique, occupant la presque totalité de l'étendue de ces plaques, les vésicules de la face disparaître à peu près de la même manière et les nodosités des membres s'effacer de manière à ne plus présenter qu'une tache violacée, dernier indice de leur manifestation.

Cette période de desquamation a été suivie des phénomènes généraux qui accompagnent les fièvres éruptives d'une certaine gravité : abattement extrême, retour lent et progressif des forces, de l'appétit et de l'activité des principales fonctions. La malade n'a recouvré que difficilement le sommeil; la langue est restée longtemps saburrale.

A l'auscultation du cœur, léger bruit de souffle au premier temps et à la base, se prolongeant vers les vaisseaux du cou à gauche qui offrent le bruit de diable très-prononcé avec souffle à double courant. A droite souffle continu.

Jusqu'au 4 février la jeune malade n'a pu se lever tant elle était fatiguée. L'appétit est revenu cependant, ainsi que le sommeil. L'éruption n'a laissé que quelques taches violacées à la face qui sont encore le siège d'une desquamation furfuracée. Le pouls marque toujours 104 pulsations, quoique la peau soit fraîche et qu'il n'y ait que 18 inspirations par minute.

Le 6 février, la malade se sent plus forte et assiste à un cours; ce qui nous frappe alors, c'est l'amaigrissement excessif de la malade. Le 14 février, mademoiselle F... quitte l'infirmerie.

C'est vers le 20 février seulement que notre malade s'est trouvée dans le même état de santé qu'avant sa maladie et qu'elle a pu reprendre complètement le cours de ses études.

REFLEXIONS. — En résumant cette observation, nous voyons apparaître : 1° *une période prodromique* durant un septénaire, caractérisée par des malaises, de l'inappétence et de la fièvre les derniers jours seulement; 2° *une période d'éruption* caractérisée par des poussées successives érythémateuses, vésiculeuses et papuleuses de la face et des membres, avec état général fébrile et dépression; 3° *une période de desquamation* pendant laquelle s'amendent les symptômes généraux, suivie d'une convalescence longue, comme à la suite des fièvres éruptives graves.

Cette affection présente tous les caractères d'une fièvre éruptive, et

en parcourant les descriptions analogues qui ont été données par MM. Hardy, Trousseau et Bazin, on ne tarde pas à se convaincre que c'est à un érythème papuleux compliqué d'érythème noueux que l'on a eu affaire.

Il reste maintenant à savoir si cette affection s'est développée sous l'influence du rhumatisme. Les auteurs précédemment cités parlent tous du rhumatisme. M. Hardy, comme d'une simple coïncidence, MM. Trousseau et Bazin, comme d'une manifestation de la diathèse rhumatismale.

Ce qui plaide en faveur de l'arthritisme, ce sont :

- 1° Le tempérament lymphatique ;
- 2° Les conditions hygiéniques, le passage fréquent du chaud au froid, par suite de la disposition de l'Ecole d'accouchement ; les salles de malades et les salles d'études étant chaudes et séparées par des corridors voûtés et froids ;
- 3° La coexistence d'affections rhumatismales à l'infirmerie des élèves, dans la maison, dans les autres hôpitaux et en ville.

L'apparition de l'érythème noueux, très-souvent rhumatismal, comme l'a si bien démontré M. le professeur Trousseau dans les remarquables cliniques de l'Hôtel-Dieu.

Ce qui plaide contre le rhumatisme, ce sont :

L'absence de rhumatismes et d'affections rhumatismales chez cette jeune fille pendant les premières années ; l'absence de douleurs rhumatismales articulaires et autres avant, pendant et après sa maladie ;

Et enfin l'opinion de M. le docteur Hardy, qui ne voit dans le fait du rhumatisme et des éruptions comme l'érythème noueux, la scarlatine, la chorée, qu'une simple coïncidence.

— M. Gubler a vu déjà un assez grand nombre de fois des cas analogues à celui dont M. Odier vient de donner l'intéressante relation. Il a vu constamment des formes anatomiques différentes rester fidèles aux régions qui leur paraissent respectivement dévolues. C'est ainsi que, loin des sièges d'élection des nodosités de l'érythème noueux, à savoir les régions tibiales et cubitales, on rencontre invariablement, soit des papules érythémateuses, soit de l'érythème marginé ou de l'herpès iris. En apercevant ces dernières formes sur le front, les joues ou la nuque, M. Gubler a pu annoncer plus d'une fois l'existence de l'érythème noueux sur les jambes ou les avant-bras. Ainsi le même état diathésique peut donner naissance à des lésions cutanées très-diverses et qu'il convient cependant de réunir sous une dénomination commune au point de vue nosologique.

Quelle est l'étiquette qu'il convient d'imposer aux affections du genre

de celle qui fait le sujet de ces remarques? L'érythème noueux procède-t-il du véritable rhumatisme, n'est-il en d'autres termes que l'une des nombreuses manifestations cutanées de cette maladie générale? M. Gubler hésite à accepter cette manière de voir, il incline même vers une opinion différente. Sans doute les sujets affectés d'érythème noueux ont souvent de la fièvre et des douleurs articulaires; mais les jointures se prennent dans une foule d'affections autres que le rhumatisme. Il existe des arthrites dans la scarlatine et le purpura sans intervention de la cause rhumatismale, et quant à l'état général fébrile, c'est le fond commun de toutes les maladies aiguës. En somme M. Gubler ne considère pas l'érythème noueux comme une modalité de la périose rhumatismale, mais bien comme la manifestation d'une affection générale analogue au rhumatisme, bien qu'elle en diffère considérablement à plusieurs égards.

---



# COMPTE RENDU DES SÉANCES

DE

# LA SOCIÉTÉ DE BIOLOGIE

PENDANT LE MOIS DE MAI 1865 ;

PAR M. LE DOCTEUR DUMONTPALLIER, SECRÉTAIRE.

---

PRÉSIDENTE DE M. RAYER.

---

## I. CHIMIE APPLIQUÉE AUX ENGRAIS.

SUR UN DÉPÔT DE GUANO DE CHAUVÉ-SOURIS ; par M. E. HARDY.

On sait l'importance du guano pour l'amélioration des cultures européennes. Les bancs exploités proviennent surtout des îles de l'Amérique du Sud, du littoral du Pérou et de quelques points de l'Afrique. Leur nature est très-variable : on y a trouvé des débris de toutes espèces, des débris d'oiseaux, d'animaux marins et de poissons, formant tantôt un sol mou et facilement exploitable, tantôt des masses dures et résistantes.

Quelle que soit leur origine, leur effet utile est toujours en rapport avec leur composition chimique, et lié principalement à leur richesse en phosphate et en azote. Ce dernier élément y existe à l'état d'acide urique, de sel ammoniacal ou de nitrate.

Ces dépôts ne sont pas particuliers à quelques régions privilégiées.

Dans tous les lieux déserts et inhabités, fréquentés par de nombreux animaux, on trouve en quantité variable des matières organiques qui peuvent être utilisées pour l'agriculture. Le nom de guano a été donné par extension à ces substances de nature diverse qui se rapprochent des véritables guanos d'Amérique par leur composition chimique et leur action comme engrais.

Des amas de ce genre se rencontrent dans une grotte située dans la commune de Chauv-lès-Ports, à 16 kilomètres de Vesoul, et appartenant à M. de Beaufond. Cette grotte, appelée trou de la Beaume, s'ouvre sur le versant boisé d'une colline qui borde la rive droite de la Saône. Elle est située à environ 10 mètres au-dessus du niveau de la rivière, et à 235 mètres au-dessus du niveau de la mer. Son ouverture mesure 6 mètres de haut et 5 mètres de large.

D'après la tradition et les anciens souvenirs des habitants, la longueur praticable de cette grotte était autrefois de plusieurs kilomètres; un éboulement récent a fermé le passage primitif, et ne permet de parcourir actuellement qu'une étendue de 381 mètres.

Sa largeur varie de 2 à 3 mètres. Sa hauteur moyenne est de 4 mètres; elle s'élève souvent à 7<sup>m</sup>,08 allant même jusqu'à 15 mètres, dans des crevasses verticales de la partie supérieure.

Les parois sont formées par des bancs abruptes de roches calcaires, dont d'épaisses assises en se joignant constituent la voûte.

La direction de cette grotte est inclinée vers l'est, du bord perpendiculaire à l'axe de la Saône, dans une longueur d'environ 70 mètres; elle se replie bientôt à angle droit en inclinant vers le nord pendant 70 mètres encore, puis paraît suivre des lignes brisées ou tortueuses.

A tous les changements de direction, la grotte présente de nombreuses anfractuosités et des fissures qui conduisent dans des cavités de dimensions variables; une des plus remarquables ressemble à une vaste chambre, profonde de plusieurs mètres et tapissée de blocs de pierres polies comme par l'action des eaux.

Çà et là des infiltrations donnent naissance à des dépôts divers et à des stalactites parfaitement cristallisées.

Cette grotte profondément obscure sert de retraite à d'innombrables chauves-souris qui, pendant le jour, s'attachent à la voûte et à la partie supérieure des parois, puis s'échappent, comme un nuage, dans la campagne à la tombée de la nuit.

Le séjour incessant de ces animaux a recouvert le sol de matières organiques de toute nature, lesquelles se sont accumulées dans les parties les plus reculées, et y ont acquis plusieurs mètres de puissance. Dans la seule portion qu'il est aujourd'hui possible d'explorer, on évalue cette masse à 700 ou 800 mètres cubes.



Ces guanos se présentent sous l'apparence de masse noire, sans odeur, sans action sur le papier de tournesol. On y reconnaît des poils, des débris d'animaux morts, des excréments de chauve-souris, etc.

Sur quelques points, le sol de la grotte est entièrement imprégné d'eau et recouvert d'une terre jaunâtre. Cette matière provient de la décomposition des substances organiques par un lavage prolongé, l'azote disparaît presque entièrement; mais les substances insolubles, et particulièrement les phosphates, restent sans décomposition, ce qui conserve encore à ces parties terreuses un intérêt véritable comme engrais.

Très-humides au moment de leur extraction, ces matières se dessèchent rapidement au contact de l'air. Elles ont donné à l'analyse les résultats suivants :

N° 1, échantillon de guano de bonne qualité analysé immédiatement au sortir de la grotte.

N° 2, autre échantillon abandonné à l'air libre pendant vingt jours.

N° 3, échantillon de guano altéré par l'action des eaux.

	N° 1.	N° 2.	N° 3.
Matières organiques.....	22.8	23.0	10.83
Azote à l'état d'ammoniaque.....	5.01	8.7	0.87
Acide phosphorique.....	1.5		2.4
Silice.....	4.5		
Alumine, peroxyde de fer, bases précipitées avec l'acide phosphorique....	3.4		
Chaux.....	1.3		
Magnésie.....	traces		
Nitrate de potasse.....	0.3		
Acide carbonique, perte.....	2.5		
Soude } reconnues par l'analyse spec- Lithiné } trale.....	traces traces		
Eau.....	58.7	21.3	27.7
	<hr/>	<hr/>	<hr/>
	100.0	100.0	100.0

Ces matières, desséchées à 100°, donnent les chiffres suivants :

Matières organiques non compris l'azote.	55.2	29.5	15.0
Azote à l'état d'ammoniaque.....	12.2	10.5	1.2
Phosphate de chaux.....	8.3		
Matières minérales.....	24.3		
	<hr/>	<hr/>	<hr/>
	100.0	100.0	100.0



## COMPARAISON DE LA RICHESSE DU GUANO DE CHAUVÉ-SOURIS AVEC CEUX DU PÉROU.

— Sans rapporter dans leur détail les analyses du guano des îles Chin-chas, on peut remarquer que les matières utiles qu'ils renferment varient dans des limites assez étendues. (Boussingault, *Annales du Conservatoire*, 1861. p. 476.) On y trouve depuis 0.5 jusqu'à 15 pour 100 d'azote, et depuis 0,5 jusqu'à 20 pour 100 de phosphate. Certains guanos, qui ont été exposés à des lavages répétés par des causes diverses, se trouvent privés de matières organiques et contiennent seulement des phosphates. L'acide phosphorique s'élève parfois jusqu'à 40 pour 100.

Le guano de chauve-souris correspond à la composition moyenne de ceux d'Amérique. Son emploi comme engrais doit donc donner des résultats très-avantageux pour l'agriculture. déjà même quelques essais tentés par M. de Beaufond sur des blés, avoines, prairies, confirment pleinement ces prévisions. Si, dans la grotte de Chaux, les fouilles sont poursuivies pour pénétrer jusque dans la partie aujourd'hui fermée et dans laquelle on doit présumer des dépôts également riches, on ne peut s'empêcher de reconnaître que l'exploitation de ces matières organiques ne soit d'une véritable importance pour la région environnante dont elle tendra à accroître la prospérité.

## II. — CHIMIE MÉDICALE.

## SUR UN PROCÉDÉ D'ANALYSE DU GLUCOSE DANS L'URINE; PAR M. G. BERGERON.

Ce procédé d'analyse quantitative est d'une exécution facile. On a, dans une petite cuve à mercure, deux tubes gradués d'égal volume : dans l'un on introduit 2 centimètres cubes d'une solution *titrée* de glucose; dans l'autre, le même volume de l'urine à analyser. On met dans chacun des deux tubes un fragment de levûre fraîche, et on laisse fermenter.

On compte sur les divisions des deux tubes gradués les volumes différents des gaz provenant des deux fermentations, et par un calcul proportionnel on arrive exactement à la quantité de sucre existant dans l'urine à analyser.

Supposons, par exemple, que le premier tube (renfermant 0<sup>g</sup>,05 de glucose) donne un volume de gaz correspondant à vingt-quatre divisions du tube. Le second donnant un volume correspondant à seize divisions, on en déduira (*les deux fermentations s'étant accomplies dans des conditions de pression et de température identiques*) que la quantité de sucre contenue dans les deux centimètres cubes d'urine est de 0<sup>g</sup>,033, et que cette urine renferme pour 1,000 parties 16,5 de sucre.

## III. — TÉRATOLOGIE.

NOTE SUR UN FOETUS CELOSOMIEN, VOISIN DU GENRE ASPALASOME; PAR M. PELLET,  
interne des hôpitaux.

Is. Geoffroy-Saint-Hilaire(1) dit, en décrivant les fœtus aspalasomes(2): « Ce genre réalise chez l'homme des conditions organiques qui, dans l'état normal, distinguent de tous les autres mammifères la taupe et quelques autres insectivores remarquables comme elle par une multitude d'exceptions au plan général de leur classe. L'appareil urinaire et l'appareil sexuel, au lieu de se confondre comme à l'ordinaire à leur terminaison et de s'ouvrir au dehors par un orifice commun, restent partout séparés et se terminent à l'extérieur par des ouvertures distinctes, près desquelles se voit l'anus très-éloigné du lieu où il est normalement situé. »

Ce genre de monstruosité fut décrit pour la première fois en 1825 par Et. Geoffroy-Saint-Hilaire (3). En général, il présente de nombreuses complications dont la plus apparente est l'exstrophie de vessie; et comme cette difformité frappe davantage, c'est sous ce nom que la plupart des cas ont été décrits.

Dans cet arrêt de développement qui atteint à la fois le tube digestif dans sa partie inférieure et l'appareil génito-urinaire, on ne doit pas accorder plus d'importance à l'une de ces anomalies qu'à l'autre. L'ouverture séparée des canaux à l'extérieur, que Geoffroy-Saint-Hilaire regarde comme le fait distinctif et caractéristique, n'est que le résultat de désordres plus profonds et plus généraux. Aussi l'embryologie a-t-elle dissipé toutes les obscurités de ces altérations en faisant voir dans les états primitifs du fœtus le lieu qui les reliait entre elles.

Voici un fait qui réunit la plupart des anomalies trouvées chez les fœtus aspalasomes. C'est de cette classe qu'il se rapproche le plus: mais, en outre, il présente des lésions plus importantes et plus étendues que le terme aspalasome ne saurait contenir. Aussi, est-ce seulement en embrassant l'ensemble de toutes ces lésions, que nous pourrions arriver à saisir leur enchaînement, à reconnaître la valeur des organes déplacés et à trouver l'époque de la vie utérine où le développement de ces parties a été frappé d'arrêt.

Il y a en effet deux espèces d'anomalies qui caractérisent des degrés plus ou moins avancés. Dans les unes, un seul organe a été arrêté dans

(1) Is. G.-S.-Hilaire. *Traité de tératologie*, t. I.

(2) Ασπυλαξί, taupe, σωμα, corps.

(3) JOURNAL COMPLÉMENTAIRE DES SCIENCES MÉDICALES. t. XXI.

son évolution; il n'y a besoin, pour se rendre compte du vice de conformation, que de recourir à l'histoire de son développement.

Dans les autres, la malformation porte sur tout un groupe d'organes et la difformité, alors plus compliquée, a besoin pour être expliquée qu'on remonte à une époque plus lointaine de la vie utérine à laquelle les organes sont plus ou moins confondus et s'écartent par conséquent davantage de leur forme définitive.

Obs. — Dans les premiers jours de mai 1865, il est né à l'Hôtel-Dieu, dans le service de M. Vigla, un enfant à terme qui a vécu deux jours, Au dire de la mère qui est forte et bien portante, il ne s'est rien passé de particulier dans la conception ni dans le cours de la grossesse. Il n'y a rien de notable non plus dans les antécédents héréditaires. L'accouchement s'est terminé sans accident. Les membranes et le placenta ont été jetés et n'ont pu malheureusement être examinés. On a su seulement que le cordon ombilical était très-court.

Cet enfant est bien développé pour l'ensemble du corps comme grandeur et comme poids. La tête, le thorax et les membres sont normalement conformés.

Il n'en est pas ainsi de l'abdomen. Sa paroi antérieure, au lieu d'être formée par le tissu cutané est transparente et comme gélatineuse, dans un rayon de 5 à 7 centimètres autour de l'ombilic qui a conservé sa situation normale.

La transparence de cette membrane permet d'apercevoir en partie les organes qui sont contenus dans la cavité abdominale, entre autres le foie. Elle se continue d'une part avec les membranes du cordon dont elle semble n'être que l'expansion, et de l'autre avec la peau des parties latérales qui à ce niveau forme un bourrelet rouge nettement limité.

La partie inférieure de la paroi abdominale, celle qui correspond à l'hypogastre, n'offre plus le même aspect. Elle forme de chaque côté de la ligne médiane deux saillies d'un rouge vif et d'aspect tomenteux, entre lesquelles on aperçoit un orifice elliptique dont le grand axe de 4 centimètres de longueur environ est placé dans le sens vertical, au-dessus de l'endroit où devrait se trouver la symphyse des pubis. Cet orifice n'occupe pas précisément la ligne médiane; il est légèrement incliné à gauche. De chaque côté, à 1 centimètre environ, se voit une petite fente en forme de croissant, dont la concavité est tournée en dedans et qui paraît être l'orifice de quelque conduit interne. Les organes extérieurs de la génération ne sont représentés que par deux replis cutanés, scrotum ou grandes lèvres, surmontés chacun d'un manchon rougeâtre représentant le corps caverneux. Ces replis cutanés ne contiennent dans leur épaisseur que de la graisse et du tissu cellulaire.

Quoique les caractères sexuels distinctifs extérieurs manquent, néanmoins les vestiges qu'on observe paraissent plutôt indiquer un individu mâle.

Les fesses sont bien développées; mais à la place que doit occuper l'anus, on ne trouve qu'un sillon sans aucune trace d'orifice.

Les membres inférieurs sont de grandeur normale; mais ils ont subi un mouvement de rotation en dehors qui fait que les deux talons se touchent.

Si l'on passe à l'examen des viscères abdominaux, voici ce qu'on observe:

L'estomac est bien développé ainsi que le duodénum et la première portion du jéjunum; mais c'est là tout ce qu'on trouve de l'intestin. A 40 centimètres du pilore environ, il se termine en un cul-de-sac qui est uni à l'ombilic par de faibles adhérences celluleuses. La dernière portion de l'intestin grêle, le colon en entier et le rectum manquent.

Les reins ainsi que les capsules surrénales sont situés à leur place habituelle.

L'uretère suit son trajet normal, mais vient s'ouvrir de chaque côté à la paroi abdominale, dans la fente que nous avons mentionnée sur les côtés de l'orifice médian.

Il n'y a aucune trace de poche vésicale dans le petit bassin, ni rien qui ressemble à l'ouraque.

Au-dessous et un peu en dehors des reins se remarque, des deux côtés, un petit corps de la forme et de la grosseur d'un haricot, et qui est entouré de vaisseaux assez nombreux.

De la partie interne et supérieure de cet organe part un conduit très-délié, dont la première portion présente de légères flexuosités, comparables à celle du canal déférent. Ce conduit croise l'uretère en passant au-devant de lui, se place à son côté interne et vient déboucher à la paroi abdominale au fond de la même fente, dont il occupe la partie interne.

De l'extrémité inférieure de cet organe situé au-dessous du rein, des tractus celluleux, formant une espèce de cordon, s'étendent jusqu'à la fosse iliaque interne. Là ils s'insèrent au niveau du point où serait l'orifice interne du canal inguinal.

Nous avons dit qu'il n'y avait point de vessie; mais à sa place est un organe ressemblant assez pour la forme à un petit utérus. Cet organe, de consistance charnue, creux à l'intérieur, s'ouvre en avant sur la paroi antérieure de l'abdomen par cet orifice que nous avons signalé sur la ligne médiane, au-dessus du pubis. Ses deux angles supérieurs, qu'on pourrait comparer aux cornes utérines, se continuent en deux petits appendices creux, également longs de 3 à 4 centimètres et terminés en

cul-de-sac. Ils sont recourbés sur eux-mêmes et pendent sur les côtés de l'organe.

De la paroi postérieure de cette poche part un autre appendice qui, simple d'abord, ne tarde pas à se partager en deux espèces de cœcums, terminés en cul-de-sac et accolés l'un à l'autre dans toute leur étendue. Ils ont la structure de l'intestin, et remontent en arrière au-devant de la colonne vertébrale, jusqu'au niveau du pancréas.

Ce ne sont pas, du reste, les seules anomalies que présente ce fœtus; d'autres se remarquent du côté du foie, du système vasculaire et des os.

Le foie, volumineux comme il l'est à cet âge, est divisé par de nombreux sillons qui le partagent en plusieurs lobes et lobules. Sa face antéro-supérieure est intimement adhérente à la membrane qui ferme l'abdomen en avant. Il y a absence complète de vésicule biliaire.

La veine ombilicale suit un trajet irrégulier. Elle pénètre le foie par son côté gauche, et sa face supérieure le traverse de part en part pour reparaitre à sa face inférieure et se jeter définitivement dans la veine cave inférieure.

L'aorte ne fournit qu'une mésentérique qui est la supérieure.

Il n'y a qu'une artère ombilicale, celle de droite, qui continue à elle seule le tronc de l'aorte. Les artères des membres inférieurs qui en naissent ne sont que de faibles branches qui sont loin d'avoir le volume des iliaques.

Les artères hypogastriques manquent également.

Le système osseux du bassin et du sacrum en particulier a subi d'importantes modifications. Les pubis sont fortement écartés; d'une épine iliaque à l'autre il y a bien 6 à 7 centimètres d'intervalle. On peut dire que la cavité du bassin n'existe pas à proprement parler, par suite de la projection en avant du sacrum et de l'écartement des pubis.

A la partie postérieure du dos se voit vers le bas des lombes et au niveau du sacrum, une petite tumeur du volume d'un œuf de pigeon, arrondie, molle et fluctuante. C'est un spina-bifida. A ce niveau, les lames postérieures des dernières vertèbres manquent, et l'échancrure qu'elles laissent est arrondie de manière à former une ceinture osseuse à la tumeur.

Tel est l'ensemble des nombreuses malformations que nous avons observées chez ce fœtus. Les autres organes nous ont paru normaux.

Il s'agit maintenant de savoir quelle est la valeur de chacun de ces organes anormaux et quelles modifications ils ont subies.

L'appareil urinaire ne présente pas de difficultés pour son interprétation. La membrane rouge, tomenteuse, qui occupe la partie antérieure et inférieure de l'abdomen, est bien la vessie extrophiée; il n'y a aucun doute à son égard. Les uretères viennent s'y aboucher tous les deux, et

pendant la vie, l'urine suintait des orifices latéraux qu'elle présente, de plus, il n'y a pas d'ouraque.

Une question des plus importantes se présente ici, c'est la détermination du sexe, d'autant plus qu'au premier abord on pourrait penser que les deux sont réunis et qu'il y a un véritable hermaphrodisme interne.

La conformation des organes externes n'apprend rien à cet égard, elle n'appartient pas plus à un sexe qu'à l'autre, leur développement ayant été frappé d'arrêt à cette période de la vie utérine, où la forme est la même pour les deux. Quant aux organes internes, ils n'occupent pas leur place habituelle, c'est-à-dire le scrotum ou le petit bassin. Mais si on les cherche plus haut, au point même de leur développement, on trouve au-dessous des reins les deux petits corps que nous avons déjà décrits et qui sont évidemment l'organe sexuel principal. Ils ressemblent autant à un ovaire qu'à un testicule, et le conduit qui part de leur extrémité supérieure est aussi bien un canal déférent qu'une trompe. A ce degré du développement, il est difficile de dire si l'on a affaire à un ovaire ou à un testicule. Valentin a signalé en effet, dans la structure de l'un et de l'autre, des tubes et des languettes ramifiées, disposés en séries transversales; mais ces tubes, admis pour l'organe mâle, n'ont pas été retrouvés par tous les anatomistes dans l'organe femelle. Barry et Bischoff ne les ont pas rencontrés, et admettent que les ovaires sont formés primitivement par des follicules; c'est aussi l'opinion de Kolliker.

Pour décider la question dans ce cas, nous avons eu recours à l'examen microscopique. Il nous a montré des tubes enroulés, remplis de petites cellules à contenu granuleux. Cette structure nous paraît indiquer manifestement un organe mâle.

Le conduit qui s'en détache est aussi plutôt disposé comme un spermiducte que comme une trompe. À son origine il présente de nombreuses flexuosités et semble intimement lié au testicule. De l'extrémité inférieure de ce dernier partent des tractus celluleux qui vont s'insérer au niveau de l'orifice interne du canal inguinal. Ces tractus représentent le gubernaculum testis encore en place et resté inutile par suite de l'état stationnaire de l'organe.

Mais revenons au conduit qui semble représenter le spermiducte. Il vient aboutir par son extrémité inférieure à la paroi abdominale, en confondant presque son ouverture avec celle de l'uretère, en dedans de laquelle elle est située. Il pourrait exister du doute sur la nature de ce conduit. Est-ce bien un véritable canal déférent? est-ce le vestige du conduit excréteur de Wolff? La persistance de ce dernier est chose peu commune après le deuxième mois. En outre, il passe d'ordinaire en arrière du spermiducte et vient déboucher dans le cloaque sur les parties

latérales et postérieures de cette cavité. Le spermiducte, lui, s'insère plus en avant et a toujours une tendance à se porter au-devant de l'uretère. Nous verrons, du reste, tout à l'heure un organe qui pourra peut-être en être considéré comme le représentant.

Vient ensuite cette singulière poche qui s'ouvre en avant sur la paroi abdominale, représentée par le segment postérieur de la vessie, et qui se présente munie de deux petites cornes comme un utérus et recevant deux œœcums en arrière. Quelle est la signification de ces organes? Appartiennent-ils à l'appareil génital ou au tube digestif? C'est là véritablement la partie la plus difficile à expliquer de notre sujet, celle qui semble le plus déjouer les lois du développement.

Aussi, avant d'entrer dans aucune appréciation, avons-nous besoin de faire appel à l'embryologie d'une part, et de l'autre à tous les faits tératologiques analogues; car si la science puise dans l'étude des faits normaux la plupart de ses lois, les faits qui semblent s'écarter de la règle commune servent aussi à les faire connaître, en montrant que les exceptions ne sont qu'apparentes et disparaissent devant des lois plus générales.

Afin de bien préciser les analogies, il est bon de rappeler brièvement le développement de la partie terminale du tube digestif et ses rapports avec l'appareil urinaire.

L'extrémité inférieure ou rectale de l'intestin se développe, comme on le sait, en deux portions: l'une qui est le cul-de-sac inférieur du feuillet intestinal (*aditus inferior ad intestinum* de Baer), l'autre l'ampoule rectale, creusée de dehors en dedans par corrosion du feuillet tégumentaire externe. Ces deux portions vont l'une au-devant de l'autre, s'accolent; puis le diaphragme qui résulte de cet accolement disparaît bientôt par corrosion, et le rectum est ainsi définitivement constitué. Mais bien avant ce temps déjà, du quinzième au vingt-cinquième jour, un bourgeon charnu et creux naît sur la partie antérieure du cul-de-sac intestinal: c'est l'allantoïde. Par son pédicule qui porte le nom d'ouraque, elle conserve pendant un certain temps des rapports avec le rectum.

Lorsque la vessie s'est formée par la dilatation de l'ouraque, il arrive donc un moment où le rectum communique directement avec la vessie; alors il y a une disposition analogue à celle que l'on remarque normalement chez les oiseaux et les reptiles, il y a un véritable cloaque; mais un cloaque interne, différent de celui qui est formé à l'extérieur par la réunion des orifices génito-urinaire et défécateur.

Dans cette poche commune à l'intestin et à la vessie, viennent en effet déboucher les uretères, les spermiductes ou oviductes, les conduits excréteurs des corps de Wolff et l'ouraque. Bientôt l'appareil in-



testinal et l'appareil urinaire se séparent. Comment se fait cette séparation? C'est ce qui n'est pas encore établi d'une manière bien nette, non plus que la position exacte des divers conduits. Batlke veut qu'il se développe dans le cloaque des plis qui se rapprochent peu à peu et finissent par oblitérer complètement le canal intestino-allantoïdien. Coste pense qu'un éperon saillant s'avance entre le rectum et le pédicule de l'allantoïde dilaté en vessie, et qu'ainsi ces deux cavités sont isolées.

Disons un mot, avant de terminer, du développement de la partie moyenne de l'intestin. Elle forme une anse qui se continue dans le principe avec le pédicule de la vésicule ombilicale. La partie supérieure de cette anse forme l'intestin grêle, sa partie inférieure le gros intestin. C'est au niveau du point de réunion de ces deux branches, un peu plus sur la branche inférieure cependant, que se forme le cœcum et son appendice. Ce n'est d'abord qu'un petit diverticule annexé au gros intestin; mais bientôt il s'allonge notablement, s'enroule et augmente de calibre. Pour Oken, le cœcum et son appendice seraient le vestige du canal de la vésicule ombilicale; mais Meckel, dont l'opinion a été depuis confirmée, a montré que le point d'attache du pédicule omphalo-mésentérique est sur l'intestin grêle, à une certaine distance du cœcum et au point le plus élevé de l'anse primitive.

On retrouve en effet quelquefois des vestiges du pédicule de la vésicule ombilicale sur l'intestin grêle, surtout sur les sujets atteints d'ex-trophie de vessie, et alors, par suite du développement, le point d'insertion a été reporté assez loin du cœcum.

M. de Quatrefages (1) en cite un exemple observé chez un sujet qui fut disséqué par Lauth. « M. Lauth, dit-il, en ouvrant le cadavre de Riel, a espéré trouver à l'intestin grêle un diverticulum semblable à ceux qu'on observe quelquefois; ses recherches ont en effet confirmé cette prévision. Ce diverticulum, long de 4 pouces, s'insérait dans l'iléon à 25 pouces du cœcum. Les vaisseaux omphalo-mésentériques étaient très-visibles à la surface, quoique la matière à injection n'y eût pas pénétré. Non loin de son extrémité, on voyait un point blanchâtre, comme cartilagineux, que l'on peut considérer comme la cicatrice du canal de communication entre l'intestin et la vésicule ombilicale. »

Sur un fœtus présenté à la Société de la Faculté de médecine par M. Marin et décrit par Dupuytren (2), l'intestin grêle offrait également un appendice cœcal, naissant de la concavité de sa courbure.

On comprend qu'à chacune de ces périodes de développement puisse

(1) De Quatrefages, *Thèses de Strasbourg*, 1832.

(2) *Bulletins de la Soc. de la Fac. de méd.*, 1806, p. 58.

correspondre une monstruosité qui sera d'autant plus compliquée que les organes ont été arrêtés à une époque moins avancée, et à laquelle ils devaient être par conséquent plus confondus entre eux.

Ces anomalies consistent en général dans la persistance des communications entre les diverses cavités, communications plus ou moins étendues, et dont le type le plus avancé est la persistance du cloaque.

Il est curieux de voir comment on arrive insensiblement à cette dernière forme, chacun des degrés intermédiaires trouvant un certain nombre de faits pour le représenter. A cette étude se rattache une question de la plus haute importance au point de vue chirurgical, celle de l'imperforation de l'anus ou de son embouchure anormale et des indications qu'on en peut tirer pour l'opération. Aussi allons-nous entrer dans quelques détails à ce sujet.

Nous ne décrirons pas les embouchures anormales du rectum; nous pensons seulement qu'au point de vue tératologique, il est bon d'établir une distinction entre les différents orifices qu'on a regardés comme des anus.

Tantôt, en effet, l'anus se trouve assez loin de son siège habituel; il est muni souvent alors d'un sphincter et porte les caractères d'un véritable anus. C'est là seulement une déviation qui tient à un vice dans le développement de l'appareil externe de la défécation à la persistance de la fente uro-génitale.

Tantôt, au contraire, il n'y a nulle trace d'anus à la place qu'il doit occuper, ou si l'ampoule rectale existe, elle se termine en cul-de-sac. Dans ce cas, le rectum se termine de même dans le petit bassin et s'ouvre à l'extérieur ou dans les cavités voisines; c'est là une véritable persistance du cloaque. L'ouverture par laquelle se termine alors l'intestin n'est jamais munie de sphincter; elle n'a de commun avec l'anus que de donner passage aux matières fécales, et ne saurait les retenir. Le mécanisme est, comme on le voit, bien différent dans les deux cas.

Ainsi, dans le premier groupe se place l'embouchure de l'anus. A côté de sa place habituelle (fistule congénitale), sur le raphé scrotal, ou à la commissure postérieure de la vulve. Deux cas de ce genre ont été observés par M. Goyrand (d'Aix) (1), au-dessous de la verge (Cruveilhier) ou dans le vagin.

Au contraire, dans le deuxième groupe la terminaison du rectum a lieu dans les cavités voisines; il y a persistance du cloaque.

Cette communication peut avoir lieu avec l'urèthre sur la vessie. Dans le premier cas, cela dépend de ce que la partie antérieure de la vessie

---

(1) Goyrand, *GAZ. MED.*, 1856.

a pu s'allonger et le col vésical se former. Alors la plupart du temps il y a un allongement du conduit vésico-rectal qui est plus ou moins étroit.

Des cas de ce genre ont été observés par Dumas (de Montpellier) (1), Duret (2), Flajani (3). Ce dernier a publié une observation remarquable, dans laquelle il est dit que l'enfant a vécu huit mois, et n'a succombé qu'à la suite de l'occlusion de cet étroit canal par un noyau de cerise.

M. Goyrand (d'Aix) (4) a observé la disposition suivante sur un enfant opéré par lui :

« Le rectum, arrivé au-dessous de la vessie, se rétrécit en un cône dont le sommet s'engage entre le col de la vessie et la prostate. En introduisant un stylet dans le fond de ce cône, on le voit arriver dans l'urètre, au devant du veru montanum. »

Quand l'ouverture a lieu dans la vessie, presque toujours celle-ci est extrophiée, et l'on dit que c'est à la paroi abdominale que se fait l'embouchure. Cette ouverture se fait en différents points. Le plus souvent c'est au-dessus du pubis, quelquefois sur les parties latérales, même dans l'aîne, ainsi que Hutin (5) et Geoffroy-Saint-Hilaire (6) en citent des exemples.

Tantôt l'ouverture est large; souvent, au contraire, le canal n'est formé que par un petit cordon à peine perméable. Dans un cas observé par Voisin (7), l'iléon se terminait en se rétrécissant par un prolongement de la forme et de l'étendue du cœcum.

Dans certains cas enfin, comme dans celui de Littre (8), on voit l'intestin se renfler en ampoule, avant de se rétrécir en un canal étroit qui conduit à la vessie.

On voit comment les liaisons qui existent entre ces différentes parties pendant leur développement, se retrouvent dans les anomalies qui les déforment, et font qu'elle se reproduisent avec une certaine constance.

Cependant il est des monstruosité plus complexes qui envahissent une plus grande étendue, et dans lesquelles on ne retrouve plus la forme et la disposition primitive des organes. Il faut alors admettre, entre l'arrêt de développement, des lésions survenant dans les pre-

(1) Dumas (de Montpellier), *Journ. Gén. de Méd.*, t. III.

(2) Duret, *Journ. Complém. du Dict. des Sc. Méd.*, t. XXI.

(3) Flajani, *Obs. de chir.*, t. IV.

(4) Goyrand, *Gaz. Méd.*, 1856.

(5) *Journ. Gén. de Méd.*, t. CXI.

(6) Geoffroy-Saint-Hilaire, *loc. cit.*

(7) Voisin, *Journ. Gén. de Méd.*, t. XXI.

(8) Littre, *Mém. de l'Acad. des Sc.*, 1709.

mières périodes de la vie utérine, et ayant déformé les viscères ou altéré leurs rapports.

Plusieurs cas, sous quelques rapports analogues aux nôtres, ont été observés.

Petit (1) parle d'un fœtus dont la vessie était extrophiée et présentait une fosse dans laquelle venaient s'ouvrir à droite l'intestin grêle, qui était très-court, et à gauche un espèce de cœcum muni de deux appendices vermiculaires.

Dans un cas plus compliqué encore, mais manquant de détails précis, Méry (2) a vu une fosse ovale située au-dessus du pubis, et dans laquelle venaient aboutir l'intestin grêle, le cœcum, les deux uretères et un canal qui aboutissait à la fesse.

Geoffroy-Saint-Hilaire (3) en décrivant son fœtus aspalasome, dit que l'anus était placé dans l'aîne droite, et que le gros intestin se trouvait composé seulement du cœcum, de la première portion du colon, et de deux appendices terminés en cul-de-sac. Ces appendices venaient s'ouvrir dans l'intestin à peu de distance de l'anus, à peu près comme les deux cœcums chez les oiseaux.

Enfin, M. Houel (4) a présenté à la Société anatomique en 1850 un fœtus ayant un véritable cloaque, dans lequel on voyait l'ouverture séparée du cœcum de l'intestin et des deux uretères.

Nous sommes ramenés ainsi à parler de notre fœtus, et à donner l'explication du singulier organe qui vient aboutir à la vessie.

Voici l'interprétation que nous en proposons; ajoutons qu'elle nous a été en partie suggérée par M. Gerbes, le savant préparateur du Collège de France qui a examiné le sujet avec un soin tout particulier.

Il y a eu d'une part persistance de la communication du rectum avec l'allantoïde, et absence complète du développement de l'ampoule rectale; d'autre part il s'est fait une scission entre les deux branches de l'anse intestinale moyenne, au point même d'insertion du pédicule omphalo-mésentérique. L'anse supérieure ne s'est développée qu'imparfaitement, et a formé une courte portion d'intestin grêle. Quant à la branche inférieure, après la scission elle s'est trouvée constituée par l'appendice cœcal et le gros intestin qui s'est atrophié et soudé au précédent. Il en est résulté les deux prolongements en cœcum qui viennent s'ouvrir dans la poche recto-vésicale.

(1) Petit, *Hist. de l'Acad. des sciences*, 1716.

(2) Méry, *idem*, 1700.

(3) Geoffroy-Saint-Hilaire, *loc. cit.*

(4) BULL. DE LA SOC. ANAT., 1850.

Au-dessus de ces prolongements est le petit corps qui ressemble à un utérus et qui est muni de deux appendices latéraux. Quelle est sa signification? Or si l'on remarque qu'il semble formé par la dilatation et la réunion des deux petits appendices canaliculés qui sont sur ses côtés, que ceux-ci n'ont aucun rapport avec les autres organes et semblent les vestiges d'anciens canaux, qu'en outre on ne trouve pas trace des conduits des corps de Wolff, on peut être amené à y voir les débris de ces deux canaux.

Que deviennent en effet les conduits excréteurs lors de la disparition des corps de Wolff? C'est un point qui n'est pas encore bien nettement établi. On sait que leur partie supérieure forme chez l'homme l'hydatide de Morgagni, et qu'on la retrouve quelquefois chez la femme, ainsi que M. Follin (1) l'a montré dans les organes de Rosen-Müller. On sait également que le conduit de Garthner est leur représentant chez certains animaux. Mais chez l'homme, que devient leur partie inférieure?

Ne pourrait-on pas admettre que c'est la réunion de ces deux canaux dans leur portion terminale qui forme l'utricule prostatique?

En effet, il y a une certaine analogie de forme et de position entre elle et le corps que nous avons décrit. Les conduits qui viennent s'y aboucher ne sont ni les uretères ni les spermiductes qui gagnent la paroi abdominale.

Ce fait serait en opposition avec l'opinion allemande qui assimile l'utricule prostatique à l'utérus, et qui veut qu'elle soit formée par la réunion des spermiductes, comme l'utérus chez la femme l'est par celle des oviductes. Aujourd'hui cette opinion n'est pas admise en France, car on sait que les canaux déférents ne se réunissent pas à leur terminaison et s'insèrent séparément.

L'explication que nous proposons nous paraît être celle qui rend le mieux compte de ce singulier corps, et si elle est vraie, elle confirme cette idée que l'utricule prostatique est formée par la réunion de la partie inférieure des conduits de Müller. L'observation seule peut, du reste, éclaircir la question.

Voici, en résumé, ce qui a eu lieu chez notre fœtus.

Les parois abdominales ne se sont pas formées et par suite la communication entre l'ouraque et l'allantoïde a persisté; il en est résulté une extrophie de vessie, avec abouchement des uretères et des spermiductes à la paroi abdominale.

En outre la communication entre le rectum et l'ouraque s'est maintenue; en un mot la vessie ne s'est pas formée.

(1) Follin, *Thèses de Paris*, 1850.

D'autre part, il y a eu scission entre les deux branches de l'anse intestinale moyenne, au niveau de l'ombilic intestinal. L'intestin grêle ne s'est pas développé. Le gros intestin et le cœcum ont formé les deux appendices que nous avons vus s'aboucher dans le cloaque.

Enfin les parties externes de l'appareil génital et défécateur ne se sont pas développées.

Sous quelle influence ces malformations se sont-elles produites? La cause prochaine vient probablement d'un vice de nutrition de ces organes.

Remarquons en effet qu'il y avait de graves désordres du côté des systèmes vasculaires et nerveux.

L'artère mésentérique et les hypogastriques manquaient.

Une seule artère ombilicale continuait le tronc de l'aorte.

La vessie ombilicale passait au-dessus du foie.

Il y avait enfin un spina bifida à la région sacrée.

C'est une particularité remarquable que dans la plupart des faits analogues, qui ont été accompagnés de quelques détails, toujours on ait retrouvé les mêmes anomalies vasculaires et nerveuses.

En effet G. Saint-Hilaire a signalé l'absence de mésentérique inférieure, anomalie qu'il compare à l'état normal chez les oiseaux.

Il n'y avait qu'une seule artère ombilicale dans les cas de Dupuytren, Littre, Petit et Breschet (1). Quant à la vessie, son passage au-dessus du foie a été noté aussi par Petit, Houel et Littre. Dans le cas de ce dernier, elle ne passait même pas par le foie et allait s'ouvrir dans la veine cave supérieure.

Enfin le spina-bifida s'est montré dans presque tous les cas.

Il a même été accompagné de dispositions osseuses assez curieuses. L'écartement des pubis ou leur absence s'est rencontré très-souvent. M. de Quatrefages dit que la symphyse des pubis qui manque ordinairement est remplacée par un ligament très-fort, mais flexible. Vrolik l'a révoqué en doute. Mais dans le cas étudié par M. Houel, les pubis étaient unis par un cordon fibreux transversal qui représentait bien l'un des ligaments de la symphyse.

A cet écartement des pubis vient se joindre l'effacement du petit bassin et la rotation des membres inférieurs en dehors. Dans le cas de M. Houel, la rotation était même complète et s'était opérée isolément pour chaque membre, de sorte qu'il y avait apparence de fesses à la région antérieure.

Les membres inférieurs sont eux-mêmes souvent le siège de diffor-

---

(1) Breschet, MEDICO-CHIRURGICAL TRANSACTIONS OF LONDON, t. IX.

mités. Quelquefois ils n'acquièrent pas leur développement complet, ou sont atteints de pied bot, comme dans le cas de M. Depaul (1).

Faut-il voir dans les altérations des vaisseaux et nerfs qui président à la vie des organes, la cause réelle de ces arrêts de développement? Sans doute il est probable que c'est la cause prochaine, mais ce n'est pas la seule.

Il y a dans beaucoup de ces cas, surtout dans les monstruosité compliquées, des particularités qu'on ne peut expliquer complètement par ce qu'on connaît de leur développement.

Il faut admettre alors que la monstruosité n'est pas un simple arrêt d'évolution, mais qu'elle se complique de lésions pathologiques qui amènent la déformation des organes.

#### IV. — PHYSIOLOGIE EXPÉRIMENTALE.

2° RECHERCHES SUR L'ACTION DE L'EXTRAIT OU DE LA TEINTURE DE FÈVE DU CALABAR SUR LES ANIMAUX; par le docteur JERONIMO J. DE MELLO, doyen de la Faculté de médecine de Coïmbre.

M. Giraldès, au nom de M. le docteur Jeronimo J. de Mello, doyen de la Faculté de médecine de Coïmbre, communique à la Société de biologie le résultats de recherches sur l'action de l'extrait ou la teinture de fève du Calabar chez les animaux. M. de Mello n'a point expérimenté cette substance au point de vue de ses propriétés mycotiques mais bien au point de vue de ses propriétés toxiques.

5 gouttes de teinture de fève de Calabar injectées dans la veine jugulaire d'un lapin ont déterminé, peu de temps après l'opération, un engourdissement des extrémités postérieures. Deux heures après l'action produite par le médicament avait disparu; l'animal est revenu à son état normal. 15 gouttes du même agent injectées dans la jugulaire d'un autre lapin, sont suivies de paralysie du train postérieur. L'animal succombe quarante-trois heures après.

Dans le but de savoir si le calabar et la strychnine neutralisaient leurs effets, 20 gouttes de teinture de fève du Calabar, 20 gouttes de teinture et 10 gouttes de teinture de strychnine ont été introduites dans l'estomac par l'œsophage. Aucun phénomène appréciable n'a été produit par l'ingestion de ces deux agents. Deux mois après l'animal se portait très-bien.

M. Mello a également essayé les injections hypodermiques : 5 gouttes de teinture de Calabar injectées sous la peau d'un lapin ne donnent

---

(1) Depaul, BULLET. DE LA SOC. ANATOMIQUE, 1842.

aucun résultat; 8 gouttes déterminent la paralysie des membres postérieurs; 15 à 20 gouttes tuent les animaux.

Les mêmes injections, essayées chez des reptiles amphibiens, ont donné le même résultat. 5 gouttes injectées sous la peau du dos d'une grenouille paralysent les extrémités postérieures. Cette paralysie cesse au bout d'une heure.

10 gouttes déterminent un engourdissement complet; l'animal ne donne aucun signe de vie. Cet état a cependant cessé et l'animal est revenu à son état normal. La grenouille sujet de cette expérience, rétablie, a été placée dans un bocal contenant d'autres grenouilles. Le lendemain tous les animaux étaient morts à l'exception de celui qui avait été le sujet de l'expérience.

M. de Mello eroit pouvoir conclure des expériences citées que la fève du Calabar est moins toxique que le curare, la strychnine, même la narcéine et la morphine et qu'elle pourrait être employée avec avantage dans des affections du système nerveux, l'épilepsie et le tétanos.

## V. — PATHOLOGIE.

TUMEUR A MYÉLOCYTHES DES NERFS DE LA QUEUE DE CHEVAL; ALTÉRATION DE CES NERFS ET DÉGÉNÉRATION SECONDAIRE DES CORDONS POSTÉRIEURS DE LA MOELLE DANS TOUTE SA HAUTEUR; par MM. CORNIL et MARTINEAU.

Bonhomen (Paul), 53 ans, porteur aux balles, né à Montfort.

Il y a un an, il a été pris de douleurs le long du rachis; peu à peu elles sont devenues plus vives. Au bout de quatre mois le malade marchait en fauchant, éprouvait de la difficulté à uriner, et allait rarement à la selle.

Le 28 mars. Affaiblissement notable du côté droit.

Le 3 avril. Il était tout à fait paralysé de ce côté.

Le 10. Il peut remuer la jambe droite, il a des escarres au sacrum.

AUTOPSIE. — Pas de rigidité cadavérique notable ni de putréfaction avancée; escarre occupant le sacrum; tubercules nombreux dans les deux poumons; un grand nombre crétacés; quelques petites cavernes du volume d'un pois. Au niveau de la dixième vertèbre dorsale et en dehors de la dure-mère, on trouve une masse du volume d'un œuf de pigeon (face antérieure du canal rachidien) ayant une couleur blanc jaunâtre, de consistance caséuse. A ce niveau l'os est dépouillé de l'opanévrose et du périoste, sa couleur est blanchâtre, sa résistance est notable, un scalpel ne peut le pénétrer, la moelle paraît saine quoique ramollie; l'autopsie n'a été faite que trente heures après la mort, température 18 degrés.

Le canal rachidien est rempli au niveau de la colonne lombaire par



une tumeur diffuse qui entoure la dure-mère, se prolonge dans les trous de conjugaison des vertèbres et englobe les nerfs qui émanent du renflement lombaire. Cette tumeur siège à la partie antérieure du canal rachidien. Après avoir séparé les nerfs de la queue de cheval, nous pûmes nous assurer que la tumeur ne comprimait aucunement la partie inférieure de la moelle elle-même, mais seulement les racines antérieures émanées du plexus lombaire.

Nous n'avons pas eu à notre disposition les ganglions lombaires ni les nerfs sciatiques. Nous avons examiné seulement la tumeur, les nerfs de la queue de cheval, depuis leur origine médullaire jusqu'à leur entrée dans les trous de conjugaison et la moelle dans toute sa hauteur. Voici les résultats de cet examen :

La masse de nouvelle formation est constituée par un tissu grisâtre, peu résistant, ne donnant pas de suc à la pression, possédant une certaine semi-transparence, se rapprochant comme aspect de la surface de section des ganglions lymphatiques. Au microscope, la tumeur présente comme éléments prédominants des noyaux arrondis ou ovoïdes finement granuleux, possédant parfois un nucléole ou de petites cellules; ses noyaux mesurent 0,006 à 0,007 millimètres. Les cellules ne possèdent pas de cavité distincte, la membrane de cellule n'est même pas toujours distincte. On peut voir aussi des noyaux en train de se diviser et des cellules contenant deux noyaux. L'acide acétique les pâlit et dissout une partie des granulations en contractant les noyaux. Il existe, en outre, des cellules allongées, fusiformes, possédant les mêmes noyaux ovoïdes que nous venons de mentionner. Ces éléments sont situés dans une trame vasculaire au milieu de fibres lamineuses extrêmement fines.

Les nerfs de la queue de cheval englobés dans la tumeur précédente sont altérés; leurs fibres nerveuses présentent un état granulo-graisseux de la substance médullaire.

La moelle épinière a été étudiée dans toute sa hauteur depuis son extrémité terminale jusqu'au niveau des premières racines cervicales sur des coupes transversales comprenant toute son épaisseur. Partout les cordons postérieurs étaient altérés en totalité ou en partie. Dans la partie inférieure jusqu'au milieu de la portion dorsale de la moelle, les cordons postérieurs étaient altérés dans leur totalité. A partir de ce point jusqu'à la partie supérieure de la moelle, la lésion se bornait aux faisceaux médians et postérieurs des cordons postérieurs.

Les autres parties de la moelle, substance grise des cornes antérieures et postérieures, cordons antéro-latéraux, étaient saines.

L'altération était visible à l'œil nu lorsque la pièce eut commencé à macérer dans l'acide chromique, car alors les portions malades des co-

lonnes postérieures étaient plus opaques que le reste de la substance blanche.

Dans les parties altérées, les coupes de la moelle, examinées même à un grossissement de 12 diamètres, étaient faciles à reconnaître au microscope. Elles présentaient sur un fond plus clair que les parties saines un fin pointillé avec un grossissement de 150 à 200 diamètres; on reconnaissait que la lésion des faisceaux postérieurs consistait dans la disparition de la substance médullaire des tubes nerveux et la formation nouvelle d'un nombre considérable de corps granuleux de Gluge. Il n'y avait pas d'augmentation d'épaisseur du tissu conjonctif ni de corpuscules amyloïdes en quantité plus considérable qu'à l'état normal.

Cette observation est pleinement confirmative des recherches de Türk, qui a montré que les lésions ascendantes secondaires de la moelle suivent constamment le trajet des cordons postérieurs.

En outre, elle établit ce fait auquel nous ne connaissons pas d'analogie que, à la suite d'une altération par compression des nerfs de la queue de cheval, les cordons postérieurs peuvent subir une dégénération secondaire dans toute la hauteur de la moelle. Remarquons aussi que dans ce cas la compression portait sur les racines antérieures des nerfs lombaires, et n'en a pas moins causé secondairement la lésion des cordons postérieurs.

---

# COMPTE RENDU DES SÉANCES

DE

# LA SOCIÉTÉ DE BIOLOGIE

PENDANT LE MOIS DE JUIN 1865;

PAR M. LE DOCTEUR DUMONTPALLIER, SECRÉTAIRE.

---

PRÉSIDENTE DE M. RAYER.

---

## I. — HISTOIRE NATURELLE.

DE LA PRÉSENCE DU CYSTICERCUS TENUICOLLIS CHEZ LE PHACOCHÆRUS  
AFRICANUS; par M. le docteur LÉON VAILLANT.

Les helminthes que j'ai l'honneur de présenter à la Société me paraissent mériter attention, non quant à leur espèce, mais sous le rapport de leur habitat et des conclusions qu'on en peut tirer au point de vue de la distribution de ces êtres.

Ces vers sont des cysticerques trouvés dans les replis mésentériques d'un phacochère (*phacochærus africanus*, Fréd. Cuvier) récemment envoyé du Sénégal à la ménagerie du Muséum par M. le général Faidherbe. Cet animal faisait partie d'un envoi de quatorze individus de la même espèce dont un seul est actuellement survivant; celui-ci, qui est le sujet de cette observation, a vécu environ une huitaine de jours en France; il était de petite taille et évidemment fort jeune.

Les cysticerques, au nombre d'environ une vingtaine sont réunis en un seul groupe ; chacun d'eux est placé dans une poche membraneuse distincte, transparente, qui semblerait être un repli de la séreuse péritonéale.

L'animal se compose d'une vésicule dont le diamètre, peut être évalué à 15<sup>mm</sup> ou 20<sup>mm</sup>, le tissu dont elle est formée présente des sortes de ponctuations fines réunies en lignes assez distinctes pour qu'à un grossissement de 25 à 50 diamètres elles forment des espèces de bandes disposées sur la vésicule concentriquement au point d'attache du cou. Celui-ci, autant que j'en ai pu juger, est long d'environ 10<sup>mm</sup>, grossièrement ridé et présentait un étranglement distinct au point de réunion avec la portion céphalique. Suivant les individus, tantôt la tête était invaginée, tantôt, au contraire, complètement développée ; dans ce dernier cas les cysticerques m'ont paru plus altérés et avaient souvent perdu leurs crochets. Sur les échantillons bien conservés, il est facile de reconnaître la présence de quatre ventouses et d'une double couronne de trente-quatre crochets dont dix-sept plus grands sont extérieurs, tandis que les autres placés plus en dedans alternent régulièrement avec les précédents. Les grands crochets ont les dimensions suivantes :

Longueur totale. . . . .	0 <sup>mm</sup> ,20
Lame longue de. . . . .	0 ,09
Manche long de. . . . .	0 ,09
Manche large de. . . . .	0 ,02
Garde saillant de. . . . .	0 ,04

Ces dimensions pour les petits crochets sont :

Longueur totale. . . . .	0 <sup>mm</sup> ,13
Lame longue de. . . . .	0 ,06
Manche long de. . . . .	0 ,05
Manche large à la base de. . . . .	0 ,02
Garde saillant de. . . . .	0 ,03

Le nombre et les dimensions de ces crochets, comparés à ceux qu'on rencontre habituellement dans le *cysticercus tenuicollis* des ruminants et du porc, les descriptions données par les auteurs (1), me conduisent à assimiler ces helminthes du phacochère à cette espèce.

Comme il est évidemment impossible de croire que depuis son débar-

---

(1) Voy. Baillet, *Expériences sur les cestoides du genre Tænia*, *Ann. sc. nat.*, 4<sup>e</sup> série, t. X, p. 192.

quement ce pachyderme ait pu gagner ces cysticerques, on est conduit à admettre que c'est au Sénégal même qu'il les avait ingérés et qu'il y a similitude d'espèce entre les vers cestoides de cette contrée et les nôtres.

Les auteurs ne sont pas encore parfaitement d'accord sur l'état strobilaire qui résulte du développement de ce scolex. D'après les dernières recherches de M. Leuckart (1), il donnerait dans l'intestin de l'homme le *tania marginata*. Le mauvais état de la plupart des cysticerques du phacochère que j'ai pu examiner ne laissent pas grand espoir de succès dans une expérience que j'ai instituée pour vérifier ce développement; j'aurai soin cependant d'entretenir la Société des faits ultérieurs que j'aurai l'occasion de constater.

## II. -- CHIMIE VÉGÉTALE.

### DU SUCRE DANS LA BETTERAVE ET LE TOPINAMBOUR; par AD. CHATIN.

Je détache d'un travail d'ensemble sur la proportion de sucre contenue dans les végétaux de familles diverses et dans chacun de leurs organes, les faits qui se rapportent aux racines des deux plantes à la fois alimentaires et industrielles : la *betterave* et le *topinambour*; à la betterave qui tient une si grande place comme source de sucre et d'alcool; au topinambour qui sera sans doute un jour comme plante à alcool, la providence des contrées dont les terres légères et maigres sont impropres à la culture de la betterave.

*Betterave.* — Si l'on divise successivement en tranches la racine de betterave, depuis le collet jusque vers son extrémité et qu'on dose le sucre dans chacune des tranches, on met en évidence les faits suivants :

La proportion du sucre est au minimum dans la région du collet (cette partie de la plante est ordinairement retranchée et rejetée dans les usines à sucre) où elle ne dépasse pas la proportion de 3 pour cent du poids de cette portion de l'organe ;

Le maximum de la proportion du sucre est dans la région moyenne qu'on pourrait appeler le *plan équatorial* de la racine ;

La pointe du cône radiculaire est plus riche en sucre que le collet, moins que la région moyenne ou équatoriale.

Voici quelques chiffres. Dans une racine les proportions du sucre étaient : 2 pour cent au collet, 7 vers la pointe, 12 au milieu ; dans une

---

(1) Die Menschlichen Parasiten und die von ihnen herrührenden krankheiten, p. 312.

autre racine, on trouvait au collet 1 pour cent, à la pointe 5, dans le plan moyen 10.

Toujours la pointe est plus sucrée que le collet, et moins que la zone équatoriale.

Si l'on divise transversalement la racine par le milieu, on constate que la proportion de sucre est constamment plus forte dans la moitié inférieure que dans la moitié supérieure, ce qui pouvait se déduire des faits précédents.

Au moment où les betteraves atteignent le maximum de leur richesse saccharine, savoir vers le 15 octobre, les feuilles ne contiennent elles-mêmes que peu de sucre, savoir de 8 à 15 millièmes; la proportion du sucre est aussi très-faible dans la tige montée à fleurs.

Un fait qui ne doit pas être perdu de vue par les cultivateurs, c'est que la quantité de sucre diminue très-notablement dans la racine, au point d'y être réduite à 3 ou 4 centièmes de la masse, si l'on n'a pas le soin de retrancher les tiges, toujours en assez grand nombre dans les plantations, qui s'allongent pour produire des fleurs.

*Topinambour.* — Cette précieuse Synanthérée produit comme chacun sait de nombreux et irréguliers tubercules utilisés pour l'alimentation de l'homme, surtout pour celle des vaches et des oiseaux de basse-cour qui en sont assez friands.

Le topinambour croît dans les terres maigres qu'il épuise peu, empruntant, ainsi que l'a prouvé M. Boussingault, de l'azote à l'air, et pouvant même comme les Légumineuses, laisser la terre plus riche qu'elle ne l'était auparavant.

Le topinambour ne contient que des traces de sucre et pas d'amidon; mais il est riche en inuline, et comme d'après mes observations, cette matière subit à merveille la fermentation (ce qui, soit dit en passant, devrait la faire classer parmi les sucres), si l'on ne peut avec le topinambour faire du sucre, du moins, peut-on en retirer beaucoup d'alcool.

D'après la moyenne des recherches que j'ai faites sur ce point, le topinambour donne une quantité d'alcool équivalente de 14 à 15 centièmes de sucre; beaucoup plus que la betterave, surtout si l'on considère que toutes les parties du tubercule participent à cette richesse, tandis que dans la betterave ce n'est que la zone moyenne dont la richesse peut dans les meilleures variétés et dans les années les plus favorables, atteindre à une richesse saccharine de 14 centièmes.

Déjà plusieurs distilleries se sont montées pour faire de l'alcool de topinambour; et comme l'une des plus considérables appartient à notre aimable et distingué collègue M. Joseph Michon, nous pouvons avoir

l'assurance d'être parfaitement tenus au courant des résultats agricoles et autres.

### III. — ANATOMIE ET PHYSIOLOGIE VÉGÉTALES.

#### DÉVELOPPEMENT, STRUCTURE ET FONCTIONS DES TISSUS DE L'ANTHÈRE; PAR ADOLPHE CHATIN.

Je me propose d'entretenir aujourd'hui la Société de quelques-uns des résultats de mes recherches sur le développement, la structure et les fonctions des tissus de l'anthère.

#### § I. — Premiers développements des tissus de l'anthère; des logettes.

L'excellent travail de M. Mirbel sur le développement de l'anthère, peut être ainsi résumé :

1. Le tissu de l'anthère est d'abord une masse utriculaire homogène.

2. Plus tard les utricules situées vers le milieu de chacune des moitiés des deux lobes de l'anthère grandissent et changent de forme : ce sont les utricules polliniques (ou utricules mères du pollen) destinées à être résorbées après qu'elles auront donné naissance, dans leur cavité, à des grains de pollen généralement au nombre de quatre pour chaque utricule mère.

3. Vers la maturation de l'anthère, la portion de la masse utriculaire primitive qui avait persisté, séparant en deux logettes chacune des deux demi-anthères, disparaît, et chacune des demi-anthères n'offre alors qu'une seule loge.

4. Tout le tissu sous-épidermique se transforme vers l'époque de la déhiscence en cellules à filets.

5. La transformation des utricules simples en utricules ou cellules à filets est tellement brusque, qu'elle ne peut être surprise au moment de son évolution.

Les propositions 1 et 2, confirmées par divers observateurs, notamment par M. Duchartre (1), paraissent être hors de toute contestation, j'ai eu très-souvent l'occasion d'en vérifier l'exactitude.

La proposition 3 est encore généralement vraie. Cependant j'ai constaté un assez grand nombre de cas dans lesquels la cloison de séparation persiste complète au milieu de chaque demi-anthère, celle-ci restant ainsi jusqu'à la déhiscence coupée en deux logettes. Alors le plus

(1) *Observ. anat. et phys. sur la Clandestine d'Europe, loc. cit., pl. VI, fig. 81 à 85.*

ordinairement (*Lycopersicon*, *Tradescantia*, des Asclépiadées, Orchidées, etc.) la déchirure a lieu, comme dans les cas où l'anthère est à deux loges, en deux demi-valves. La seule différence est que celles-ci reposent par leur bord jusqu'à l'instant de la déhiscence sur la cloison des logettes. Ce sont les deux vantaux d'une porte qui, au lieu de répondre tous deux dans une chambre unique, donnent entrée à deux chambrettes contiguës l'une à l'autre. Habituellement, l'extrémité de la cloison devenue libre à la déhiscence par le décollement des valves qui jusque-là reposaient sur elle, se déjette, se contracte ou se détruit diversement, et à ce moment l'on pourrait croire que la destruction de la cloison a précédé la déhiscence elle-même au lieu de la suivre. Dans les *Passiflora*, *Scabiosa*, etc., ce sont les valves réfléchies et adossées au connectif qui, plus que la cloison proprement dite, forment les logettes.

Le nombre des plantes dans lesquelles la cloison de séparation des logettes ne persiste pas jusqu'au moment même de la déhiscence, mais ne se détruit qu'aux approches de ce moment, est considérable. L'un des meilleurs exemples est celui observé par M. Duchartre dans la *Clandestine*, qui présente une cloison encore épaisse après la production des cellules fibreuses (1).

Mirbel avait d'abord professé que *le nombre ordinaire des loges des anthères est de quatre et non de deux selon l'opinion commune* (2). Plus tard, il crut pouvoir conclure de ses études organogéniques, limitées à un trop petit nombre d'espèces, que le nombre quatre des logettes, constant dans le jeune âge, faisait toujours place à deux loges. C'est entre les deux opinions successivement adoptées par le savant anatomiste qu'est la vérité.

On vient de voir que les propositions 1 et 2, déduites du mémoire de M. Mirbel, sont absolument admises, mais que la proposition 3 n'est pas sans d'assez nombreuses exceptions. Mes observations établissent que les propositions 4 et 5 doivent être presque complètement modifiées.

Et d'abord, *tout le tissu sous-épidermique se change-t-il en cellules à filets?* On est conduit à l'affirmation en se reportant, non au texte, muet à cet égard, mais aux figures de Mirbel et de Meyen représentant l'anthère dans son jeune âge, et plus tard lorsque les cellules à filets se sont produites. Le contraire sera toutefois établi un peu plus loin. On verra aussi que la transformation des cellules simples en cellules fibreuses, quoique rapide, peut être suivie.

(1) Duchartre, *loc. cit.*, pl. VI, fig. 86.

(2) Brisseau-Mirbel, *Éléments de phys. vég.*, I, p. 247 et pl. 33, fig. 6 D. (C'est par erreur que l'auteur renvoie à la pl. 31, fig. 9.)



§ II. — De la première membrane, ou de la membrane externe des anthères.

DÉVELOPPEMENT. — La membrane épidermique est dénommée (*exothorium*) par Purkinje; elle est figurée par Meyen et Mirbel. Ce dernier ajoute qu'elle se présente sous la forme d'utricules relevées sur la face externe en petits mamelons. Voilà tout ce qu'on sait de cette membrane; mais son développement, sa disparition, parfois complète, les variations profondes de structure qu'elle peut offrir, le rôle qu'elle semble appelée à remplir dans certains cas de structure spéciale, et surtout quand les cellules à filets viennent à manquer, n'ont aucunement préoccupé ces savants anatomistes.

Aux premiers âges de l'anthère, lorsque les utricules polliniques ne se dessinent point encore au sein des masses cellulaires, et souvent, longtemps encore après l'apparition de ces utricules, la première membrane n'est pas distincte du tissu qu'elle recouvre; mais peu à peu ses utricules prennent une forme spéciale, grandissent en des directions variables et le plus fréquemment, comme l'a dit Mirbel, se relèvent en petites ampoules, ce que j'ai vu être aussi le caractère habituel des utricules épidermiques dans les pétales; chez quelques plantes le relief des cellules épidermiques de l'anthère est même assez grand pour que celles-ci constituent de véritables poils (*Lycopersicon*, etc.).

C'est aux approches de la déhiscence que les cellules de la première membrane éprouvent, soit dans toute l'étendue de l'anthère, soit en particulier à certaines places nettement circonscrites vers la ligne de déhiscence et le point d'attache des valves au connectif, les changements les plus remarquables. On les voit alors tantôt prendre sur toute la surface de l'organe (*Pedicularis*, *Chironia*, *Octomeris*, *Lobelia*, *Cassia*, *Zamia* surtout) une épaisseur notable, tantôt formée par un développement localisé excessif, une saillie dont la section verticale représente une sorte de crête de coq, soit des deux côtés de la ligne de déhiscence (*Passifloræ spec.*, *Aponogeton*, *Bignonia*, *Lycopersicon*, etc.), soit à la base des valves (*Aechmea*), soit sur le connectif lui-même (*Calendula*); quelquefois enfin (et ce cas doit d'autant plus fixer l'attention qu'alors l'anthère est réduite à une seule membrane) les utricules épidermiques disparaissent complètement (1). Au point de vue des balancements organiques, on ne manquera pas de remarquer que dans le *Canna* cette destruction de la membrane épidermique sur les valves de

---

(1) Dans tous les cas où l'épiderme des anthères se distingue bien des autres tissus, je ne l'ai vu formé que d'une seule couche d'utricules.

l'anthère correspond à un excès de développement de cette même membrane sur le connectif.

Mais c'est principalement chez les espèces dont l'anthère manque de cellules fibreuses que la membrane épidermique prend des développements inusités, ainsi qu'on le voit dans le *Lycopersicon*, le *Pyrola*, la *Melastoma* et l'*Octomeris*. Du rapprochement de ces deux faits en coïncidence : manque de cellules à filets, développement considérable de la membrane épidermique, sort naturellement cette hypothèse : la première membrane ne supplée-t-elle pas dans le phénomène de la déhiscence la seconde membrane, quand celle-ci ne se transforme pas en cellules dites fibreuses? On se confirme en quelque sorte dans cette hypothèse en considérant que le développement spécial de la membrane épidermique s'opère, comme celui des cellules à filets, vers le moment de la déhiscence, et est parfois localisé comme lui sur les points où le rôle des tissus présumés actifs dans la déhiscence peut s'exercer avec le plus d'efficacité.

Je reviendrai plus loin sur les fonctions de la première membrane.

GÉNÉRALITÉ D'EXISTENCE. — La première membrane existe toujours (1). Elle se distingue le plus ordinairement très-bien des tissus sous-jacents par la forme de ses utricules; parfois cependant, surtout dans les premiers âges de l'anthère, elle ne peut être reconnue quoique son existence ne puisse être révoquée en doute. Celle-ci est démontrée dans plusieurs des cas obscurs, soit par la transformation en cellules à filets de tout ou partie (*Clandestina*) du tissu sous-jacent, soit par la coloration de ce dernier, ou par celle des utricules épidermiques elles-mêmes.

Mais l'existence constante de la membrane externe n'est vraie que pour la jeune anthère; car il peut arriver que cette membrane disparaisse à peu près tout entière vers l'époque de la maturation (*Calendula*, *Laurus nobilis*, *Mahonia*); parfois sa destruction n'a lieu que sur la ligne de déhiscence (*Schaueria*, etc.)

FORMES. — La forme la plus habituelle des utricules est celle dans laquelle elles se relèvent en petits mamelons (*Meyenia*, *Aspidistra*, etc.), ou en papilles rappelant celles qui forment le velouté des pétales. Plus de longueur aux mamelons ou aux papilles constitue les poils généralement simples (*Lycopersicon*), qui se montrent surtout aux extrémités des anthères et sur le connectif. Le cas inverse du précédent, caractérisé par l'aplatissement des utricules, se présente dans le *Balsamina*, le *Canna*, surtout dans les Synanthérées (*Cosmos*, *Dahlia*, etc.).

Le plus souvent à peu près la même sur toute la surface de l'anthère,

---

(1) Je ferai toutefois quelques réserves touchant l'existence constante d'une membrane épidermique.

la forme des utricules de la première membrane peut différer beaucoup (autrement que par leur allongement en poils) par places. C'est ainsi que les utricules se relèvent considérablement, tout en restant soudées entre elles, dans le voisinage de la ligne de déhiscence (1) chez le *Lycopersicon*, l'*Aponogeton*, l'*Acchmea*, le *Peristrophe*, l'*Eranthemum*, plusieurs *Passiflora*, etc., sur le milieu même des valves dans le *Solanum laciniatum*, le long du connectif dans le *Calendula* (2).

**COLORATION.** — La membrane externe se distingue souvent du tissu placé au-dessous d'elle par une coloration propre ou par le manque de toute couleur. Assez souvent de couleur verte ou incolore, elle est d'un jaune vert dans l'*Octomeris*, plusieurs *Cassia*, jaune dans le *Tradescantia*, des *Solanum*, *Ranunculus*, etc., plus ou moins brune dans les *Erica*, *Rhododendron*, plusieurs *Cassia* etc., d'un rouge violet dans le *Cyrtanthera magnifica*, des *Anemone*, *Papaver*, etc. Parfois, dans le *Tradescantia*, par exemple, la coloration de la membrane épidermique est semblable à celle de la troisième membrane.

**STRUCTURE.** — Les utricules composant la membrane épidermique des anthères sont généralement d'une texture délicate. Cependant elles peuvent prendre une épaisseur considérable. Déjà résistantes dans le *Pedicularis*, l'*Epimedium*, beaucoup d'*Acanthacées*, etc., les utricules de la première membrane prennent une notable épaisseur dans les *Erica*, *Rhododendron*, *Pyrola*, plus encore dans le *Chironia*, le *Cassia*, et surtout dans quelques *Labélliacées*, dont les utricules épidermiques rappellent les cellules *scléreuses* qui forment les granulations pierreuses de certaines poires.

La cuticule peut elle-même former sur l'utricule une croûte épaisse; sa surface peut être comme chagrinée (*Cassia*, etc.)

La membrane épidermique est ordinairement constituée par une seule assise d'utricules. Je n'ai vu d'exception à cette règle que dans un *Cassia* (rapporté de Bahia par Saltzmann, et conservé dans l'herbier Delesert) qui présente de deux à trois assises d'utricules très-épaissies et colorées sur les côtes ou crêtes qui bordent la suture. Ces utricules de la première membrane ne peuvent ici être confondues avec celles, aussi disposées en assises multiples, de la deuxième membrane, ces

(1) Jamais *sur* la ligne même de déhiscence, où la membrane s'amincit et peut même disparaître.

(2) J'ai déjà fait remarquer que, par une sorte de balancement organique, le grand développement de la membrane épidermique du connectif coïncide avec la destruction ou l'amincissement extrême de celle-ci sur les valves du *Calendula*.

dernières étant incolores et ponctuées. Peut-être observera-t-on quelques cas d'anthères à membrane épidermique, formée sur toute son étendue de plusieurs couches d'utricules, ainsi que cela est connu dans un certain nombre de feuilles. etc.

### § III. — De la seconde membrane des anthères.

La seconde membrane des anthères, improprement dénommée *endothecium* par Purkinge qui pensait, avec Mirbel et Meyen, qu'elle représentait le tissu le plus interne, celui qui tapisse immédiatement et à tous les âges la cavité des valves, est la partie la moins incomplètement connue, on pourrait presque dire la seule un peu connue des tissus qui composent ces organes. C'est elle seule que Purkinge a eue en vue dans son grand travail, elle seule dont M. Mirbel s'est attaché à suivre l'évolution. Comme la première membrane, la seconde membrane des anthères peut être considérée dans la *généralité de son existence*, la *coloration*, la *forme*, la *structure* et le nombre d'assises de ses utricules; mais la formation des cellules fibreuses doit par-dessus tout être étudiée.

TRANSFORMATION DES UTRICULES SIMPLES EN CELLULES FIBREUSES. — On a vu comment Mirbel, pour s'être montré trop fidèle à cette pensée que l'étude organogénique faite sur une seule espèce doit éclairer sur tous les faits de même ordre, ne vit pas que la transformation des utricules simples de la seconde membrane en cellules à filets est susceptible d'être suivie tout aussi bien sur un certain nombre d'anthères que la transformation de même genre qui a lieu habituellement dans le tissu des feuilles des Orchidées épiphytes. C'est à tort aussi qu'il pensa que cette transformation des utricules se produisait toujours à un moment très-rapproché de la déhiscence.

En réalité, le passage des utricules simples en cellules à filets peut être suivi avec assez de facilité dans un très-grand nombre de cas et l'on voit alors que la transformation des tissus commence ou par l'attache des valves au connectif, ou par un point rapproché de la ligne de déhiscence, ou par ces deux points à la fois; que, dans tous les cas, c'est le tissu *bordant immédiatement* la ligne de déhiscence qui se transforme le dernier, et que, même dans un très-grand nombre de plantes (*Péristrophe*, *Schaneria*, *Cyrtanthera*, *Brillantheria*, *Hellebora*, etc.), un arrêt d'évolution aidant, les utricules marginales de cette ligne de déhiscence ne subissent pas la transformation.

Relativement à ce point, que la transformation des utricules simples en cellules à filets s'effectuerait toujours à un moment très-rapproché de la déhiscence de l'anthère, c'est au contraire presque la règle que

cette transformation commence, et souvent se complète à une époque encore éloignée de la déhiscence (*Helleborus*, *Belleperone*, *Bignonia*.)

Mais je dois, sur ce sujet qui a tant préoccupé le savant Mirbel, citer ses propres paroles et ajouter quelques détails de mes observations.

« Ce fut alors (aux approches de la déhiscence) qu'un changement extraordinaire se manifesta dans une ou plusieurs couches d'utricules placées immédiatement au-dessous de la membrane utriculaire superficielle. Les utricules s'agrandirent dans tous les sens et leurs parois se divisèrent en lanières ou en filets dont la position rappelait très-bien la forme première de l'utricule. La métamorphose ne se faisait pas, comme dans le *Marchantia*, par transitions appréciables; elle était si brusque que je ne pus jamais surprendre la nature à l'œuvre (1). »

Ces paroles de Mirbel devaient inspirer le désir de rechercher si peut-être en suivant le développement de l'anthère sur d'autres espèces que le très-petit nombre de celles examinées par ce savant, on ne saisirait pas le moment de la transformation qui lui avait échappé.

L'*Æchmea fulgens*, la *Chironia frutescens*, la *Pedicularis sylvatica*, etc., se prêtèrent mal à mes recherches. Cependant il me parut qu'en plusieurs circonstances j'avais entrevu dans la seconde membrane de leurs anthères quelques états de transformation. Ces premières observations prirent plus de consistance dans le *Canna nepalensis* et l'*Aponogeton distachyum* où je vis apparaître les premiers linéaments des filets dans les utricules d'abord simples de la seconde membrane; elles devinrent concluantes dans le *Tradescantia virginiana*, plante dans les anthères de laquelle je vis la transformation commencer par deux points de l'anthère, la ligne de déhiscence et le talon on attache des valves au connectif, pour de là envahir rapidement sans doute, mais toutefois successivement, le reste des parois.

Fort de ces données, je m'adressai aux plantes à très-grosses anthères que Mirbel avait soumises à son observation.

Le *Cucurbita Pepo* et le *Passiflora brasiliensis*, base du travail de M. Mirbel, se prêtent en effet difficilement à l'étude du phénomène de transformation; mais celui-ci est plus aisément saisissable sur d'autres espèces de *Cucurbita* et de *Passiflora*. C'est même dans ces plantes que j'ai pu suivre le moins difficilement et la transformation des cellules et les points premiers de cette transformation, qui sont bien le voisinage du connectif et de la ligne de déhiscence.

---

(1) Mirbel, *Mém. de l'Acad. des sc.*, t. XIII, p. 394, pl. IX, fig. 93 et 94.

La transformation des utricules de l'anthère rayonnant alors de ces deux points en quelques plantes, rappelle ce qui se passe chez les animaux dans les os produits par divers centres d'ossification apparus sur des points opposés, puis marchant à l'encontre l'un de l'autre.

Concluons donc en disant :

1° La transformation des utricules simples en cellules à filets, quoique rapide, peut être constatée dans son évolution.

2° La transformation commence sur des points divers, généralement vers la ligne de déhiscence et l'attache des loges, pour de là envahir successivement le reste des valves.

GÉNÉRALITÉ D'EXISTENCE. — L'existence de la deuxième membrane peut être admise comme à peu près constante. Je dirais comme absolument constante, d'après mes observations, si je n'avais été conduit à douter de la présence de cette membrane dans le *Thunbergia alata*. Cette plante n'ayant, en effet, les valves de ses anthères formées que de deux assises d'utricules, dont l'interne ne se transforme pas en cellules fibreuses, on est porté à penser que cette assise interne représente, non la seconde, mais la troisième membrane, et l'on se confirme dans cette opinion par cette considération que dans les autres genres d'Acanthiacées, où les trois membranes existent, la seconde se change en cellules à filets.

Je ne ferai pas cette objection que dans les Acanthiacées la troisième membrane se détruit après la production des cellules fibreuses, tandis qu'elle persisterait chez le *Thunbergia*; mais je ferai aussi remarquer que l'objection perd beaucoup de sa valeur par ce fait que la troisième membrane persiste habituellement dans les anthères privées, comme celles du *Thunbergia*, de cellules à filets.

COLORATION. — Excepté dans les jeunes tissus, où elle est parfois plus ou moins teintée de vert, la deuxième membrane est le plus souvent incolore; mais à côté de la règle se placent des exceptions diverses pouvant être catégorisées sous deux chefs, comme il suit :

A. La seconde membrane présente la même couleur que l'épiderme; ainsi elle est jaunâtre dans le *Ligusticum*, jaune dans le *Lycopersivon*, verte, puis jaune dans le *Solanum Sisymbrium*, rose dans le *Butomus*, bleue dans l'*Erythronium dens canis* et le *Tulipa Gessneriana*;

B. La seconde membrane partage la coloration de la troisième membrane, coloration qui est verdâtre dans le *Rhamnus Alaternus* (avant la naturation), jaunâtre dans le *Salvia splendens* (première membrane d'un beau rouge), l'*Aponogeton*, le *Gonolobus*.

C. Les trois membranes sont uniformément colorées; exemple: plusieurs *Anemone*, dont toutes les cellules sont colorées en violet foncé.

Je ne me souviens pas clairement d'avoir observé des anthères ayant la seconde membrane colorée (autrement qu'en vert dans le jeune âge, comme dans le *Solanum Sisymbrium*), les deux autres étant incolores.

**FORME DES CELLULES.** — Les cellules de la seconde membrane sont fréquemment arrondies-elliptiques ou elliptiques, parfois polyédriques (tabulaires, cuboïdes, etc.); dans un assez grand nombre de plantes (Solanées, Scrofulacées, Primulacées, Polygalées, Papilionacées, Rosacées, etc.), elles ont la forme générale d'une demi-sphère ou d'une demi-ellipse à section appuyée contre la membrane épidermique, la convexité tournée par conséquent vers la troisième membrane ou l'intérieur de la loge.

Nous reviendrons avec plus de détails sur la forme des cellules en recherchant les rapports de cette forme avec les groupes naturels.

**STRUCTURE.** — Les cellules de la membrane moyenne offrent généralement, il n'est pas besoin de le dire, cette structure spéciale, dite fibreuse, avec filets développés dans les parois, de façons d'ailleurs fort diverses, comme dans le *velamen* des racines et le parenchyme des feuilles, de beaucoup d'Orchidées épiphytes. On a même admis jusqu'à présent que les cellules de la seconde membrane sont toujours fibreuses, opinion que les présentes recherches démontrent être mal fondées pour un assez grand nombre de végétaux, même pour d'importantes familles tout entières (Ericacées, Mélastomées, etc.). Cette absence de cellules fibreuses chez des plantes variées, que j'établirai plus loin avec détails, surprendra sans doute les botanistes, habitués à admettre, avec Purkinje et Mirbel, que la membrane dénommée par le premier endothecium est toujours fibreuse.

Quant aux cellules fibreuses elles-mêmes, elles diffèrent beaucoup entre elles par les dispositions de leurs découpures, tantôt en anneaux, en spirales simples ou croisées, en lanières isolées ou groupées, etc. Une disposition remarquable et assez commune, bien qu'elle paraisse ne pas avoir encore fixé l'attention des botanistes, est celle que j'appellerai disposition en griffes, et qu'on observe dans les cellules en forme de calotte dans les *Potygala*, *Pyrus*, *Cerasus*, *Cornus*, *Scabiosa*, *Grevillea*, *Faniculum*, etc.

La structure des cellules fibreuses sera considérée plus loin avec tout le soin que le sujet comporte.

Nous venons d'indiquer que dans une catégorie de végétaux la seconde membrane est formée de cellules sans filets ou non fibreuses; que dans une autre catégorie, la plus nombreuse (et qu'on avait cru être la seule) les cellules de cette membrane sont au contraire fibreuses. Or il existe une troisième classe de membrane moyenne, caractérisée



par ceci que les cellules n'y sont ni toutes fibreuses ni toutes sans filets, mais participent des deux autres types. Dans cette troisième catégorie les cellules à filets ne forment qu'une portion des valves, l'autre portion restant constituée par des cellules à parois simples (*Solanum*, *Rhinanthus*, etc.); nous y reviendrons plus loin à l'article « *Cellules fibreuses localisées.* »

Il est encore une catégorie spéciale de cellules, ni fibreuses ni à parois unies, et semblables à elles-mêmes dans toute leur étendue, mais très-épaisses du côté de la membrane externe, extrêmement amincies ou manquant même de parois dans la membrane interne sur laquelle une coupe de dehors en dedans les montre s'appuyant comme le ferait un fer à cheval par l'extrémité de ses branches, le corps ou convexité étant adossé à la membrane épidermique. Ces cellules, généralement ponctuées dans les parties les plus épaisses ou les plus rapprochées de la membrane interne, semblent être une forme de transition entre les vraies cellules fibreuses ou à filets et les cellules ordinaires. Les considérations suivantes viennent du moins à l'appui de cette hypothèse.

Ces cellules manquent, avons-nous dit, de parois du côté de la membrane interne, vers laquelle elles vont en s'amincissant à partir de leur face adossée à la membrane externe (*Cassia species*); nous avons observé une structure et une disposition tout à fait semblables dans les racines de plusieurs Orchidées épidendres.

Dans les anthères de *Cassia*, comme dans les racines d'Orchidées, ces cellules spéciales tiennent la place de cellules fibreuses ou spiralées existant chez des espèces voisines;

Dans les anthères, les cellules fibreuses, dites en griffe, manquent de parois, ou n'en ont que de très-minces, du côté où elles s'appuient à la membrane externe, comme les cellules ponctuées spéciales de quelques *Cassia* là où elles reposent sur la membrane interne;

Les cellules fibreuses en griffe, comme les cellules spéciales du *Cassia*, vont en s'atténuant de leur région dorsale, point le plus épais, vers leurs extrémités appuyées à la membrane contiguë.

Il n'est pas douteux que dans les Orchidées les cellules épaissies du côté extérieur n'occupent la place des cellules spiralées des genres voisins; il paraît évident aussi que dans quelques *Cassia*, ces cellules épaissies tiennent la place des cellules spiralées du *Cassia fistula*.

DIRECTION. — Donnée par celle de leur plus grand diamètre, la direction des cellules de la seconde membrane est importante à considérer pour les cellules fibreuses, parce qu'elle est généralement constante dans un même groupe naturel, et qu'elle paraît avoir un rôle dans le phénomène de la déhiscence des anthères.



Il importe de distinguer deux cas principaux dans la direction des cellules, savoir :

*a.* La direction où le grand diamètre des cellules de la seconde membrane est parallèle aux valves (*Erodium*, *Plantago*, *Centropogon*, *Brugmansia*, *Silene*, *Commelina*, *Encyclia*, *Limodorum*).

*b.* La direction des cellules est perpendiculaire aux valves (*Geranium*, *Mirbelia*, *Kennedia*, *Pyrus*, *Tiarella*, *Lychnis*, *Malaxis*).

Lorsque les diamètres d'une cellule sont à peu près égaux, il n'y a plus lieu de considérer la direction générale de la cellule fibreuse, mais bien celle des filets que portent les cellules fibreuses, et ici encore on distinguera ces deux cas :

*a.* La direction des filets est parallèle aux valves (*Salvia*);

*b.* La direction des filets est perpendiculaire aux valves; c'est le cas ordinaire (*Tropæolum*, *Chelone*, *Ombrophytum*).

NOMBRE D'ASSISES. — Il importe de considérer séparément, au point de vue du nombre d'assises qui la forment, la membrane moyenne en membrane fibreuse et en membrane non fibreuse.

Si la seconde membrane est constituée par des cellules sans filets, ces cellules se présentent le plus souvent sur une seule assise. Toutefois quelques plantes ont des assises de cellules multiples (2 à 3 assises dans le *Pyrola*, 4 dans le *Solanum macrocarpum*, 3, 4, 5, 6 et jusqu'à 7 assises dans certains *Cassia*, jusqu'à 8 dans le *Solanum Sisymbrium*, dans la portion des valves lacuneuse et à cellules simples.

Si, au contraire, la deuxième membrane est formée de cellules fibreuses, le cas le plus ordinaire est bien encore que cette membrane soit composée, au moins dans la plus grande partie de son étendue, d'une seule rangée de cellules; mais ici les exceptions sont de beaucoup plus fréquentes que lorsque les valves de l'anthère n'admettent pas de cellules fibreuses. C'est ainsi qu'il existe deux assises de cellules dans plusieurs *Passiflora*, *Hyoscyamus*, *Tropæolum*, *Aspidistra*, *Atropa*, *Plantago*, *Crassula*, *Syringa*, *Chelone*, *Campanula*, *Cinchona*, 3, 4 et plus chez les *Cosmibuena*, *Siphocampylos*, *Brugmansia*, *Eucyclia*, *Uncidium*, *Limodorum*; de 6 à 10 dans l'*Iris*, l'*Agave*, le *Rhodea*, etc.

Dans les anthères à cellules fibreuses localisées ou n'occupant qu'une portion des valves, le nombre des assises peut être le même partout; c'est ce qu'on observe dans le *Cassia Fistula*, l'*Halesia* et le *Chironia*, dont les valves ne présentent qu'une assise de cellules sur les points occupés par des cellules fibreuses aussi bien que sur ceux formés de cellules sans filets. Mais il est d'autres cas où le nombre d'assises des cellules varie; nous donnons comme exemple le *Solanum Sisymbrium*, qui pour une simple rangée de cellules fibreuses qu'il porte vers le

point de déhiscence, offre jusqu'à 9 ou 10 assises de cellules simples dans les autres parties de l'anthère.

On peut prévoir que dans les anthères à cellules fibreuses localisées, les unes vers la ligne suturale, les autres près du connectif, c'est la forme de cellules la plus rapprochée du connectif qui comptera le plus grand nombre d'assises. Ce point est une conséquence de la proposition suivante :

Dans une même valve, le nombre des assises cellulaires, que la deuxième membrane soit fibreuse ou non, est toujours le plus grand vers le connectif, le plus petit dans la région suturale, où il est à peu près constant que ce nombre soit réduit à l'unité (1). C'est ainsi que parmi les valves à cellules simples le *Solanum Sisymbrium* n'a qu'une assise vers la suture, et de 8 à 9 vers le connectif; que dans le *Lycopersicon*, la deuxième membrane n'a qu'une assise, ou même manque sur la ligne de déhiscence, tandis qu'elle compte jusqu'à 8 assises de cellules vers l'attache des valves inférieures (les valves supérieures ont moins d'épaisseur).

Nous citerons, parmi les plantes à valves formées de cellules fibreuses : le *Muscari* et le *Bilbergia*, qui ont une assise vers la suture, trois assises près du connectif; l'*Agave* et la plupart des *Iris*, qui pour une ou deux assises à la suture, en présentent de six à huit dans la région moyenne, jusqu'à 10 à 12 vers la base des valves.

LACUNES. — Je consignerai ici, comme fait auquel d'autres viendront sans doute se rattacher, l'existence de lacunes dans l'épaisseur de la deuxième membrane du *Solanum Sisymbrium*. Ces lacunes, disposées avec régularité comme dans le parenchyme des feuilles des plantes aquatiques, se forment, comme dans celles-ci, dès le jeune âge de l'organe, et ne tiennent aucunement la place de tissus détruits; une assise des cellules de la seconde membrane les isole de la membrane épidermique et de la troisième membrane (?).

#### § IV. — Localisation des cellules fibreuses.

Mirbel, Purkinge, Meyen et les anatomistes venus après eux ont admis, non-seulement que les valves des anthères étaient toujours pour-

(1) La deuxième membrane peut même manquer vers la suture que forment alors seules la première et la troisième membrane, quelquefois même une seule d'entre elles.

(2) J'ai figuré ces lacunes à divers âges, pl. V, fig. 3, 3<sup>a</sup>, 3<sup>b</sup> du travail complet, avec 36 planches, que je compte publier bientôt.

vues de cellules fibreuses, mais encore que ces cellules constituaient une membrane recouvrant toute l'étendue des valves.

L'examen critique du premier de ces points (l'existence constante de cellules fibreuses) m'occupera dans l'article suivant; je vais établir dans celui-ci que les cellules fibreuses, quand elles existent, n'occupent pas toujours l'étendue entière des valves.

Deux plantes voisines longtemps congénères, le *Lathræa Squamaria* et le *L. Clandestina*, ne présentent en effet de cellules fibreuses que sur la portion des valves voisine de la ligne de déhiscence (1).

C'est aussi vers la ligne suturale ou de déhiscence des anthères que sont exclusivement placées les cellules fibreuses de plusieurs *Orobanche* (2) et *Phelipæa*, genres du même ordre que les *Lathræa*. Au même type d'organisation appartient le *Rhinanthus*.

Un mode de localisation des cellules inverse de celui dont il vient d'être rapporté des exemples, c'est-à-dire avec localisation des cellules fibreuses, non plus vers l'extrémité suturale des valves, mais du côté de l'attache de celles-ci au connectif, existe dans l'*Hulesia*, les *Chlora perfoliata* et *Chironia Centaurium*. Telle est à peu près aussi la structure des valves du *Cassia Fistula*.

Un autre mode de localisation est offert par le *Solanum*. On sait que dans ce genre de plantes, la déhiscence des loges a lieu, non par une fente occupant toute la longueur de l'anthère, mais par une courte fente (sorte de pore) apiculaire. Or, si l'on fait de l'anthère des coupes transversales diversement étagées, on constate que c'est uniquement à la hauteur du point de déhiscence qu'existent des cellules à filets, toute la région inférieure de l'anthère en étant dépourvue. Si Purkinge a figuré le *Solanum* comme privé de cellules fibreuses, c'est sans doute parce que ses études avaient été limitées aux portions inférieure et moyenne de l'organe.

Le *Witheringia*, genre peu homogène de Solanées, présente dans l'anthère de ses diverses espèces des différences anatomiques qui pourraient être l'indice d'états morphologiques correspondants. Le *W. rubra*, d'un intérêt spécial au point de vue de cet article par le type qu'il représente, porte des cellules fibreuses sur toute l'étendue de la valve interne

(1) On peut voir là un arrêt de développement indiquant que la transformation des cellules simples en cellules fibreuses procède (dans l'espèce) de la ligne de déhiscence vers la base des valves.

(2) J'ai vu les cellules fibreuses manquer complètement à l'*Orobanche Eryngii*, dont les valves se trouvaient en outre réduites, par places, à la membrane épidermique, çà et là même représentée seulement par la paroi extérieure des cellules.

ou supérieure, tandis qu'il est complètement privé de ces cellules à la valve externe des loges. Le *W. crassifolia* a des cellules fibreuses sur les deux valves, et un *W. de Minas-Geraes*, recueilli par Clausen, en est partout dépourvu.

Les *Laurus* offrent cette particularité de n'avoir de cellules fibreuses que sur les châssis qui, on le sait, se relèvent pour donner issue au pollen. Les *Berberis*, *Mahonia*, *Epimedium*, diffèrent en ce que leurs anthères portent aussi des cellules à filets sur la portion des valves qui ne se soulève pas.

Enfin, dans les *Ophrys* et *Gymnadenia*, etc., la production des filets est éparse et fort incomplète.

En résumé, on voit que les cellules fibreuses peuvent n'exister que sur une portion des valves des anthères, et que leur localisation se rattache aux types suivants :

1° Les cellules fibreuses sont disposées vers la ligne de déhiscence sur toute la longueur de l'anthère (*Phelipæa*);

2° Elles occupent encore la longueur de l'anthère, mais seulement vers l'attache des valves au connectif (*Chlora*);

3° Elles n'existent qu'à l'extrémité des loges, ou pourtour du point de déhiscence (*Solanum*);

4° Elles ne sont portées que sur l'une des deux valves (*Witheringia rubra*);

5° Elles sont localisées sur les châssis ou valvules de soulèvement (*Laurinées*);

6° Elles s'étendent au delà des valvules de soulèvement (*Berberidées*);

7° La production des filets sur les parois des cellules est incomplète et les cellules fibreuses dispersées (*Ophrys*, *Orchis mascula*, etc.).

#### § V. — Absence de cellules fibreuses.

Les livres avec lesquels j'ai appris la botanique m'avaient enseigné que dans la paroi des anthères entre toujours une membrane composée de cellules fibreuses; et les recherches des botanistes qui se sont occupés en ces trente dernières années de l'étude du pollen n'avaient, on peut en être surpris quand on considère le nom de ceux qui y prirent part, introduit dans la science aucune donnée modifiant une opinion restée classique. Mais les observations auxquelles je dus me livrer pour le présent travail m'apprirent bientôt que dans bon nombre de plantes, dans des familles naturelles tout entières, ces cellules font au contraire complètement défaut.

Il faut être prévenu que l'absence de cellules fibreuses peut quelque-

fois tenir à des circonstances accidentelles. C'est ainsi qu'à Paris j'observe depuis plusieurs années que les anthères de l'*Hypoxis erecta* et du *Pittosporum Tobira* manquent de cellules à filets, en même temps qu'elles ne contiennent pas de pollen parfait; ces anthères stériles ont sans doute été frappées d'un arrêt de développement portant simultanément sur la seconde membrane et sur le pollen.

Mais dans les cas qui méritent plus de nous occuper, parce qu'ils répondent à une constitution normale, les anthères, quoique contenant un pollen fertile, ont leurs valves complètement dépourvues de cellules fibreuses.

Les Ericacées furent les premières plantes dans lesquelles je constatai l'absence de cellules fibreuses. Conjecturant alors que les autres groupes de végétaux à anthères s'ouvrant, comme dans les Ericacées, par un pore (apicalaire ou basilaire) pourraient offrir la même organisation, j'établis à ce point de vue une série de recherches dont les résultats répondirent à mes prévisions. Les Vacciniées, les Rhododendrées, les Pyrolacées, les Monotropées, les Epacridées, les Mélastomées sans exception n'offrirent pas de trace de ces cellules fibreuses qu'on avait cru ne faire jamais défaut dans les anthères.

Ces observations semblaient établir une relation constante entre le manque de cellules fibreuses et la déhiscence des anthères par un pore ordinairement apicalaire. Les *Cassia* (non le *C. Fistula*), qui ouvrent leurs anthères par une courte fente apicalaire, et le *Tetralthea* confirmèrent ce rapport. Mais une exception inattendue fut offerte par le *Solanum*, toujours pourvu de cellules fibreuses à la hauteur du pore terminal des anthères.

Ainsi la règle qui veut que les anthères à déhiscence terminale soient privées de cellules fibreuses, souffre une très-curieuse exception dans le *Solanum*.

Par opposition à ce qui précède, on pouvait s'attendre à ce que, du moins, les anthères à déhiscence longitudinale eussent toujours leur seconde membrane constituée par des cellules fibreuses. C'est en effet la règle, mais une règle où les exceptions ne sont pas très-rares.

C'est ainsi que le *Lycopersicon*, genre bien voisin du *Solanum*, a ses anthères privées de cellules fibreuses, quoique s'ouvrant longitudinalement. Et l'on ne peut s'empêcher de remarquer que deux genres si voisins que longtemps ils furent réunis en un seul, forment respectivement une remarquable exception aux rapports généraux qui lient la structure des valves aux types de déhiscence.

Mais les plantes qui, comme le *Lycopersicon*, manquent de cellules fibreuses, quoique offrant la déhiscence longitudinale, ne sont d'ailleurs pas tout à fait rares. Déjà mes observations permettent d'y comprendre

les suivantes, appartenant à des familles fort diverses : *Badula*, *Diospyros*, *Gonolobus*, *Thunbergia*, *Balanophora*, *Cycas*, *Zamia*, *Loroglossum*, *Orchis mascula*, *O. sambucina*, *O. fusca* et diverses espèces d'*Orobanche*.

Je ferai la remarque que les Orchidées et les Orobanchées comptent, à côté des espèces privées tout à fait de cellules fibreuses, un assez grand nombre d'espèces dans lesquelles ces cellules ne sont qu'ébauchées ou localisées sur certains points des valves.

Fait à noter aussi dans les anthères privées de cellules fibreuses et s'ouvrant cependant en long, les bords des valves, loin de se renverser, restent toujours rapprochés : par ce caractère on peut remonter à la structure.

Il est établi par ce qui précède :

1° Que les cellules fibreuses manquent en général dans les anthères s'ouvrant par des pores terminaux ;

2° Que les cellules fibreuses font défaut à un certain nombre d'anthères ayant la déhiscence longitudinale ;

3° Que dans quelques plantes dont les étamines paraissent avoir subi un arrêt de développement, sinon morphologique, du moins histologique, l'absence de cellules fibreuses coïncide avec la mauvaise conformation du pollen.

---

# COMPTE RENDU DES SÉANCES

DE

# LA SOCIÉTÉ DE BIOLOGIE

PENDANT LE MOIS DE JUILLET 1865;

PAR M. LE DOCTEUR DUMONTPALLIER, SECRÉTAIRE.

---

## PRÉSIDENTE DE M. RAYER.

### I. — ALTÉRATION DES FRUITS.

REMARQUES SUR LA POURRITURE ET LA BLÉTISSURE DES FRUITS SUCRÉS ;  
par AD. CHATIN.

J'ai fait incidemment, à l'occasion d'un travail ayant pour objet la détermination de la proportion de sucre dans les diverses parties des végétaux, quelques remarques sur les phénomènes qui accompagnent et, on peut le dire, caractérisent la pourriture et la blétissure des fruits. Ce sont ces remarques que je viens soumettre à la Société de biologie; de leur comparaison ressortira un rapprochement, ou beaucoup plus justement, une opposition de caractères bien propre à établir, entre la pourriture et la blétissure, souvent confondues entre elles, une ligne nette de démarcation. On verra aussi qu'il est possible de déduire des faits observés d'utiles applications à la fabrication du cidre et à l'hygiène.

I. — Les fruits sont prédestinés, d'une façon sinon absolue, du moins très-générale, à éprouver la pourriture ou la blétissure, suivant l'espèce

botanique à laquelle ils appartiennent. Si l'on compare le pommier (*Malus*) et le poirier (*Pyrus*), que nous avons ici spécialement en vue, on est frappé de ce fait que les fruits du premier pourrissent, que ceux du second blétissent.

Mais à quels signes certains distinguer les fruits blets des fruits pourris? C'est ce que nous allons dire.

II. — Dans la pourriture, le ramollissement du fruit va de l'extérieur à l'intérieur; dans la blétissure, ce ramollissement procède du dedans au dehors.

J'ai vu de rares exceptions à la règle dans la marche de la pourriture; je n'en ai observé aucune dans le développement de la blétissure.

III. — La réaction varie notablement dans la pourriture et la blétissure. Dans la première, la réaction est très-acide; elle est au contraire à peine acidule, neutre ou même alcaline dans la seconde.

IV. — La proportion de tannin que contiennent les fruits peut, jusqu'à un certain point, faire prévoir le genre d'altération qu'ils éprouveront. Riches en tannin, comme la nèfle, la sorbe et la plupart des poires à cidre, ils subiront de préférence la blétissure; c'est au contraire à la pourriture qu'ils passeront le plus souvent s'ils sont plus acides que taniques, comme on l'observe dans la pomme, le raisin, etc.

Le tannin est d'ailleurs détruit lorsque les fruits blétissent (ou pourrissent), et sa destruction est accompagnée d'une production notable de gaz carbonique, dont l'oxygène est pour la plus grande partie, mais non en totalité, fourni par l'air ambiant.

Un fruit complètement blet ne contient le plus souvent aucune trace de tannin, quelle que fût la quantité qu'il en contient avant son altération.

La destruction du tannin ne donne pas lieu à un accroissement de la richesse saccharine des fruits. Comme d'autre part, d'après mes recherches sur la proportion de sucre contenue dans les organes des végétaux soustraits à la lumière solaire, la production du sucre dans ces parties n'est aucunement précédée par celle du tannin, on voit que la théorie qui fait jouer à ce corps un rôle important dans la formation du sucre n'est pas conciliable avec l'ensemble des faits observés.

VI. — Il était bien important de savoir ce que devient le sucre au milieu des phénomènes de la pourriture et de la blétissure. Les dosages multiples que j'en ai faits ne laissent à cet égard place à aucune incertitude.

Dans la pourriture, le sucre est détruit, et tel fruit dont la richesse initiale en sucre était très-considérable peut arriver à ne plus contenir que des traces de ce corps.

Dans la blétissure, le sucre n'est au contraire pas diminué; et lors-



qu'on constate sa destruction partielle, déjà il est possible de reconnaître que la pourriture a succédé à la blétissure.

VII. — La blétissure n'est jamais consécutive à la pourriture; celle-ci succède au contraire généralement à la première.

VIII. — Un caractère de la pourriture des fruits est que ceux-ci portent des macélinées; le contraire s'observe dans les fruits blets. Et l'on peut tenir pour constant que lorsque ces derniers se recouvrent de moisissures, c'est que la pourriture s'en empare.

IX. — Ni la pourriture ni la blétissure ne donnent naissance, en général, aux produits de la fermentation alcoolique. Peut-être quelques exceptions devront-elles être admises dans la blétissure, mais toujours dans des proportions infimes (blétissure des fruits du sorbier domestique?).

X. — Comme applications des faits précédents à la fabrication du cidre, et indirectement à l'hygiène, on ne doit pas perdre de vue :

1° Que la blétissure peut être avantageusement provoquée quand les fruits sont si chargés de tannin (beaucoup de poires, la nèfle) qu'ils donneraient une boisson désagréable et très-astringente si au préalable une grande proportion de ce principe n'était détruite. Il est d'ailleurs admis qu'une certaine quantité de principes tanniques assure la conservation du cidre ;

2° Que la pourriture, qui ne s'exerce que sur les fruits peu riches en tannin, et qui amène la destruction du sucre, par suite l'abaissement du titre alcoolique des cidres, ainsi que des vins, doit être évitée autant que possible.

Il faut donc approuver la pratique des fermiers qui laissent les poires en tas pour les rendre en partie blettes. Il faut éclairer au contraire ces fermiers sur les inconvénients graves d'attendre que les pommes soient pourries avant de les porter au pressoir; car en ce dernier cas on prive non-seulement les pommes de la petite quantité de tannin et d'une portion de l'alcool destinés à assurer la conservation du cidre et à diminuer son action laxative, mais on produit encore une notable quantité d'acides qui ont une fâcheuse action sur l'économie et déterminent dans un temps très-court des altérations plus profondes du cidre, telles que la fermentation acétique et la coloration brune qui fait dire de lui qu'il *est tué*.

Pour être moins prononcées dans les vins que dans les cidres, ces suites de la pourriture s'y manifestent cependant.

## II. — ZOOLOGIE.

SUR LES AFFINITÉS DE LA CLASSE DES OISEAUX AVEC CELLE DES REPTILES VRAIS,  
par M. PAUL BERT.

Les analogies nombreuses que l'anatomie révèle entre la classe des Oiseaux et celle des Reptiles vrais (Reptiles alloïdiens) ont été indiquées pour la première fois par J. Hunter, puis par de Blainville, qui désignait ces derniers animaux sous le nom d'*Ornithoides*. Depuis M. Guitton a fait de ces deux groupes, en apparence si éloignés, un embranchement caractérisé par l'*incubation extérieure de l'œuf complet fécondé intérieurement*. Mais c'est surtout à mon cher et bien regretté maître M. Gratiolet qu'on doit d'avoir étendu ces rapprochements, et insisté sur leur importance; il a été ainsi conduit à la découverte du système porte-rénal des Oiseaux et à la démonstration de l'hypothèse de Jacobson, sur le système porte-rénal de ces mêmes Vertébrés; ce qui établit entre leurs vaisseaux centripètes et ceux des Reptiles une similitude dont M. Gratiolet a parfaitement montré les conséquences anatomiques et physiologiques. Personne, cependant, à ma connaissance, n'ayant tenté de réunir les faits épars qui se rapportent à cette intéressante question taxonomique, et de les grouper de manière à entraîner la conviction, je veux essayer dans la présente note de combler cette lacune.

Disons tout d'abord qu'il ne s'agit en aucune façon de rompre avec les idées reçues jusqu'à faire disparaître la classe des Oiseaux pour l'identifier avec celle des Reptiles; les Oiseaux se caractérisent très-suffisamment par leur revêtement spécial, par l'organisation de leur encéphale et par leurs manifestations intellectuelles, pour qu'on en fasse une classe zoologique distincte et la plus facile à définir parmi les Vertébrés. Mais j'espère démontrer que la constitution anatomique de leurs principaux appareils établit manifestement des analogies non douteuses et d'un intérêt capital avec l'immense groupe des Reptiles.

On sera moins étonné de cette assimilation contre laquelle on est tenté au premier abord de protester, en considération de la forme extérieure, si l'on remarque combien sont différents les uns des autres, sous ce rapport, les êtres que les naturalistes désignent sous le nom de *Reptiles*. On admettra, je pense, que la différence n'est pas plus grande entre un Oiseau et une Tortue qu'entre une Tortue et un Ichthyosaure, un Ptérodactyle et un Srepent.

La température, à peu près indépendante de celle des milieux am-

bians à laquelle se maintiennent les Oiseaux, les a fait de tout temps rapprocher par les naturalistes des animaux mammifères qui jouissent de la même faculté, et désigner conjointement avec ceux-ci, sous le nom d'animaux à sang chaud ou à température constante. Cette assimilation physiologique n'a pas manqué d'être considérée par beaucoup de personnes comme entraînant un rapprochement zoologique, et dans leur esprit les Oiseaux semblent plus voisins des Mammifères que des Reptiles. Je ne veux pas insister ici sur cette vérité que les rapports zoologiques doivent être établis, non d'après l'observation physiologique, mais d'après l'analyse anatomique, car des résultats identiques peuvent être obtenus par des organisations fort différentes, et on ne doit pas prendre pour base les effets, mais les causes. La preuve peut s'en tirer aisément, dans le cas particulier qui nous occupe, de la température propre acquise par les Pythons en incubation, ou en sens inverse de l'état d'hibernation de certains Mammifères qui deviennent alors de véritables animaux à sang froid. Laisant donc de côté cette objection sans valeur, je vais indiquer brièvement, en passant en revue les principaux appareils, les points les plus saillants de ressemblance entre l'organisation des Oiseaux et celle des Reptiles.

**SQUELETTE.** — En considérant d'abord le squelette, dont la constitution est d'une importance non douteuse pour la classification des êtres, nous rencontrons entre les Oiseaux et les Reptiles vrais des analogies de haute valeur.

1° L'arc vertébro-sternal des Oiseaux se compose, comme celui des Reptiles qui en possèdent un complet (Crocodiliens, Sauriens) de deux pièces médianes (vertèbre, sternèbre) et de trois pièces latérales (côtes sternales, côtes vertébrales, pièce intermédiaire). Les recherches d'Ét. Geoffroy Saint-Hilaire et de l'Herminier ont, en effet, montré que le sternum des Oiseaux est primitivement formé d'une série de pièces médianes (sternum vrai, bréchet) et de pièces latérales (côtes sternales), qui se soudent de bonne heure ensemble. Chez certains Oiseaux même les pièces médianes sont en nombre pair, ce qui établit une véritable similitude avec la composition du plastron des Tortues. C'est une règle générale dont les Tortues nous présentent un exemple, que les os médians et symétriques possèdent deux noyaux d'origine lorsque leur largeur devient considérable.

Cette composition de l'arc vertébro-sternal ne se retrouve chez aucun Mammifère, sinon chez les Ornithodelphes.

2° Chez les Oiseaux, le système sternal, soudé en une seule pièce avec les fausses côtes qui en dépendent, présente une analogie manifeste avec le plastron immobile des Tortues, et de même la soudure des vertèbres thoraciques et lombaires, qui a lieu chez beaucoup d'Oiseaux,

rappelle l'organisation de la carapace des Chéloniens. Du reste, l'Aptéryx présente un élargissement des côtes qui les fait s'imbriquer l'une sur l'autre et qui ajoute à cette similitude.

Celle-ci s'augmente encore par cette considération que les côtes, s'appuyant sur les apophyses transverses, se terminent chez les Oiseaux, comme chez les Tortues.

3° Dans les deux classes, la tête s'articule sur la colonne vertébrale par *un seul condyle occipital*, au lieu de deux que possèdent tous les Mammifères.

4° Les Mammifères ont tous sept vertèbres cervicales. Au contraire, Tortues et Oiseaux en présentent un bien plus grand nombre, dans des conditions de mobilité qui les rendent un peu comparables.

L'existence de la vertèbre coccygienne en soc de charrue ne peut être invoquée pour caractériser la colonne vertébrale des Oiseaux, car on ne la retrouve pas chez l'Aptéryx, et l'étrange Oiseau fossile découvert récemment dans les calcaires de Solenhofen, possédait une queue allongée, composée d'une vingtaine de vertèbres à dimension décroissante, qui portaient chacune une plume de chaque côté.

5° L'*épaule* des Oiseaux est constituée sur le même plan que celle des Reptiles : omoplate, clavicule, os coracoïdien. Lorsqu'un de ces trois os diminue ou manque, c'est toujours sur la clavicule que porte l'atrophie. Ainsi arrive-t-il pour beaucoup de Perroquets, et d'autre part pour les Caméléons et les Crocodiles.

6° On sait qu'au  *pied*  des Oiseaux, le pouce possède deux phalanges, le doigt suivant trois, le troisième quatre, et le plus externe cinq ; chez les Mammifères, au contraire, le pouce seul a deux phalanges, les autres orteils en ont tous trois. Or, chez les Sauriens, les cinq doigts du pied nous montrent : pour le pouce, deux phalanges ; pour les autres doigts, trois, quatre, cinq phalanges, enfin quatre seulement pour le doigt le plus externe. L'analogie est frappante entre le pied des Oiseaux et celui de ces Reptiles. Ce fait montre de plus que le doigt qui disparaît le premier dans le pied-type est le doigt externe ; quand le pied se réduit à trois doigts, c'est le pouce. Chez les Oiseaux et les Reptiles, la disposition des doigts, quand le pied se simplifie, a donc lieu suivant une loi différente de celle qui préside à la simplification du pied des Mammifères où le pouce disparaît le premier, le doigt externe ensuite.

7° La *mobilité notable des os de la face* sur le crâne est un caractère des Oiseaux qui se retrouve chez les Sauriens et les Ophidiens. Cette mobilité est due en grande partie à l'existence d'un *os tympanal distinct*, séparé du crâne, qu'on ne constate que dans ces trois groupes d'animaux.

De plus, l'arcade zygomatique a, chez les Oiseaux, une pièce supplé-

mentaire qu'on ne retrouve plus chez les Mammifères, mais que présentent la plupart des Reptiles (Crocodyliens...).

L'absence de l'os transverse n'établit pas de différence grande entre les Oiseaux et le groupe des Reptiles, puisque ce point d'appui de la mâchoire supérieure sur le pterygoïdien ne se rencontre pas non plus chez les Chéloniens.

8° Tandis que la mâchoire inférieure des Mammifères n'est jamais composée que d'une seule pièce de chaque côté, celle des Oiseaux est constituée par un grand nombre d'os distincts dans le jeune âge, ainsi qu'il arrive chez tous les Reptiles. Ce nombre est précisément celui de onze, que présente aussi la mâchoire inférieure des Tortues.

Une similitude saillante et qui frappe tout le monde, se remarque entre la forme des deux mâchoires chez les Oiseaux et chez les Tortues; dans ces deux classes, en effet, elles sont dépourvues de dents et revêtues d'une couche cornée tranchante : en un mot, elles constituent un *bec*.

Une ancienne allégation d'Ét. Geoffroy-Saint-Hilaire, confirmée récemment par M. Blanchard, tendrait à prouver l'existence de dents rudimentaires à une période peu avancée du développement du bec des Oiseaux. Ces deux anatomistes comptent à la mâchoire supérieure treize dents; et, chose remarquable, cette bizarrerie d'une dent impaire et médiane se retrouve comme l'a montré M. Gratiolet dans la mâchoire inférieure des Lézards.

PEAU. — La présence des plumes, qui a servi à Linné et à de Blainville pour caractériser la classe des Oiseaux, isole en effet très-nettement ces animaux parmi les autres Vertébrés. Mais si l'on examine les parties du corps qui ne sont point ordinairement revêtues de plumes, je veux parler des pattes, on ne peut s'empêcher d'être frappé de la similitude de la peau qui la revêt avec la peau des Reptiles. Dans les deux cas, en effet, le derme mamelonné est recouvert d'un épiderme épaissi qui forme ces *fausses écailles continues* depuis longtemps considérées par les zoologistes comme caractéristiques de la classe des Reptiles véritables. On peut dire que si l'on découvrait un Oiseau sans plumes, sa peau serait absolument semblable à celle d'un Ophidien ou d'un Saurien.

SYSTÈME NERVEUX. — C'est certainement par la constitution de l'encéphale que la classe des Oiseaux se sépare surtout de celle des Reptiles, et marque son individualité. Il n'y a même guère d'analogie à établir entre les appareils cérébraux dans ces deux groupes, bien que la différence soit sous ce rapport beaucoup moindre entre les Reptiles et les Oiseaux qu'entre ceux-ci et les Mammifères. Le reste du système nerveux présente à signaler une similitude qui n'est pas sans intérêt.

Tandis que chez les Mammifères la moelle épinière ne remplissant

jamais toute l'étendue du canal spinal, se termine toujours par une *queue de cheval*, cette apparence ne se remarque jamais chez les Oiseaux ni chez les Reptiles, dont la moelle se prolonge jusqu'à l'extrémité du canal vertébral.

Je me contente d'indiquer la grande ressemblance du nerf sympathique des Oiseaux avec celui des Crocodiles à la région du cou, et avec celui des Tortues dans la région thoracique, où des branches anastomotiques passent dans le canal déterminé par les côtes et les apophyses vertébrales transverses.

ORGANES DES SENS. — Les analogies fournies par les organes des sens sont peu nombreuses et peu importantes.

Je rappellerai cependant l'existence chez les Oiseaux, comme chez les Sauriens et les Chéloniens, d'un anneau osseux qui renforce la sclérotique au pourtour de la cornée; de plus, les Lézards vrais possèdent un *peigne* tout à fait comparable à celui qui traverse le corps hyaloïde des Oiseaux. L'anneau ni le peigne ne se rencontrent chez aucun Mammifère.

L'organe de l'ouïe des Crocodiliens est presque absolument semblable à celui des Oiseaux, et assez notablement différent de celui des Mammifères.

SANG. — Nous avons dit en commençant comment la température du sang ne pouvait en rien servir à déterminer les affinités zoologiques des animaux, puisque cette température dépend, non du type anatomique, mais de l'activité des fonctions. Aucun argument contraire à notre thèse ne peut donc être tiré de la différence habituellement constante entre la température du sang des Oiseaux et celle du sang des Reptiles, ni, en sens inverse, du rapport qui existe à ce point de vue entre le sang des Mammifères et celui des Oiseaux.

La composition intime chimique du sang étant aussi nécessairement sous la dépendance immédiate de l'activité des différents actes physiologiques, ne peut non plus servir en aucune façon de *criterium* zoologique.

Mais le principal élément anatomique qui nage dans le sang, le globe rouge, présente une structure qui éloigne complètement les Oiseaux des Mammifères, en même temps qu'il les rapproche remarquablement des autres classes de Vertébrés. Chez les Mammifères, en effet, les globules, presque toujours circulaires et toujours biconcaves, ne possèdent jamais de noyau central à l'âge adulte. L'existence de ce noyau est, au contraire, constante chez les Oiseaux comme chez les Reptiles; en outre, les globules se présentent avec une forme biconvexe dans le sang des animaux de ces deux dernières classes.

APPAREIL CIRCULATOIRE. — *Cœur*. La division du cœur en quatre cavi-

tés a de tout temps servi à rapprocher les Mammifères et les Oiseaux, et à éloigner ceux-ci des Reptiles, dont la plupart n'ont qu'un seul ventricule. Mais chez les Serpents mêmes et les Tortues, ce ventricule est incomplètement divisé, par un pilier charnu, en deux loges, dont l'une communique avec l'une des crosses aortiques, tandis que partent de l'autre, la seconde crosse aortique et l'artère pulmonaire. Ce bourrelet devient une cloison perforée chez plusieurs Sauriens; enfin, chez les Crocodiliens, la cloison est complète, et le cœur est partagé, comme celui des Oiseaux, en quatre cavités bien distinctes.

**SYSTÈME ARTÉRIEL.** — Il n'en existe pas moins entre le système artériel des Mammifères et des Oiseaux, d'une part, et celui des Reptiles, d'autre part, cette différence remarquable qu'une seule crosse aortique donne naissance au premier, tandis que le second en possède deux.

Mais en se reportant aux périodes embryonnaires, on voit aisément que cette différence tient seulement à un mode évolutif différent et à la disparition, chez le Mammifère et l'Oiseau, d'une des deux crosses aortiques primitivement existantes. Le Mammifère perd la crosse qui se recourbait à droite, l'Oiseau celle qui se recourbait à gauche. Or chez les Reptiles l'aorte qui occupe le côté gauche de la colonne vertébrale ne donne naissance à aucune branche artérielle (1), et elle va se jeter dans l'aorte de droite qui fournit toutes les artères du corps; c'est donc, chez ces animaux l'aorte de droite qui joue un rôle prépondérant, et il faut bien avouer qu'il y a là une relation remarquable avec la persistance de cette seule racine artérielle dans le groupe des Oiseaux.

La division ultérieure du système artériel n'a aucune importance au point de vue qui nous occupe, car le sang que contiennent ces vaisseaux étant partout identique, il importe peu quel chemin il parcourt pour arriver à sa destination.

**SYSTÈME VEINEUX.** — Il en est tout autrement pour le système veineux qui contient du sang de composition différente selon les organes desquels il revient, et dont la distribution dans des organes épurateurs est très-importante à étudier. Or, sous ce dernier point de vue, les analogies sont très-grandes entre les systèmes veineux des Oiseaux et celui des Reptiles.

Chez les uns comme chez les autres, en effet, le sang qui revient des parties postérieures du corps, au lieu de retourner directement au cœur comme il arrive chez les Mammifères, se rend d'abord dans des organes qui modifient sa composition, pour de là se diriger vers le poumon; ces organes sont les reins et les corps surrénaux. En d'autres termes, tan-

---

(1) Hormis chez les Crocodiliens, où elle fournit une grosse artère viscérale.

dis que les Mammifères ne possèdent que deux systèmes porte, le système hépatique et le système pulmonaire, les Oiseaux comme les Reptiles ont en outre un système porte-rénal et un système porte-surrénal. Notons cependant cette petite différence que chez les Oiseaux une très-forte partie du sang veineux rejoint directement la veine cave inférieure sans traverser le rein. Mais il n'en reste pas moins certain que la sécrétion urinaire est, chez les Mammifères, alimentée par du sang artériel, tandis que chez les Reptiles et les Oiseaux, elle l'est par du sang veineux; M. Gratiolet, à qui l'on doit la démonstration de ces faits déjà entrevus par Jacobsen et depuis étudiés avec soin par M. Jourdain, a insisté à ce propos sur l'analogie que présentent l'urine des Oiseaux et celle des Reptiles, composées d'urates, tandis que celle des Mammifères contient en très-forte proportion de l'urée, produit plus oxydé que l'acide urique.

Enfin, tandis que le système porte-hépatique des Mammifères est à peu près complètement isolé du reste de l'arbre veineux, une large communication existe au contraire chez les Oiseaux et chez les Reptiles entre le système porte du foie et celui des reins (*arc hépato-néphrétique de Gratiolet*), communication toujours béante à cause de l'absence de valvules et qui établit une solidarité complète entre ces glandes importantes.

**SYSTÈME LYMPHATIQUE.** — Le système lymphatique des Oiseaux ne possède, au contraire de ce qui existe chez les Mammifères, qu'un très-petit nombre de ganglions lymphatiques; ces organes sont encore plus rares chez les Reptiles. Il se rapproche de celui de ces derniers animaux par la présence dans la région pelvienne de deux petites poches contractiles dites cœurs lymphatiques. Stannius a constaté leur présence chez un bon nombre d'Oiseaux (Autruche, etc.); or les Mammifères n'en possèdent jamais.

**APPAREIL RESPIRATOIRE.** — La manière dont les poumons des Oiseaux sont adhérents à la paroi dorsale de la cavité thoracique n'a d'analogue que chez les Tortues.

La structure même de ces organes est très-différente chez les Mammifères et les Oiseaux. Les premiers, en effet, possèdent un système bronchique qui se ramifie par une dichotomie irrégulière, en s'épanouissant du hile du poumon pour se rendre dans toutes les parties de l'organe. Mais chez les Oiseaux, le mode de division est différent; il s'opère en effet, suivant des directions perpendiculaires les unes aux autres, un grand nombre de bronches de second ordre prenant naissance sur celles de premier ordre, et ainsi de suite, comme les barbes d'une plume sur la tige de cette plume. Or cette conformation est dans un rapport typique évident avec celle beaucoup plus simple des poumons des Tor-



tues et des Crocodiliens; les poumons des Serpents, dans lesquels les bronches sont étalées en lames au lieu d'être fermées en tubes, peuvent être facilement rattachés au même système.

Enfin les poumons des Oiseaux communiquent avec de vastes cellules aériennes, cellules dont les parois peu vasculaires reçoivent leur sang, non de l'artère pulmonaire, mais du système aortique. Ces remarquables appendices, qui n'ont aucun analogue chez les Mammifères, sont au contraire tout à fait comparables au vaste sac membraneux qui termine le poumon des Serpents et aux poches vésiculeuses qui, chez le Caméléon, se prolongent très-loin dans l'abdomen.

ŒUF. — L'oviparité des Oiseaux et de la plupart des Reptiles, comparée à la viviparité des Mammifères, a de tout temps frappé les naturalistes, et servi à établir un rapprochement entre les deux classes de Vertébrés dont je m'occupe ici. Mais cette observation physiologique n'a réellement aucune valeur zootaxique, puisqu'elle indique seulement un degré plus ou moins avancé de développement et non une différence typique. Il faut attacher une bien plus grande importance à ceci, que les œufs des Reptiles et des Oiseaux n'ont pas la même structure que ceux des Mammifères. Ils possèdent en effet, de plus qu'eux un vitellus nutritif jaune surajouté au véritable vitellus, au germe que l'on désigne ordinairement sous le nom de *cicatricule*. De plus, mais ceci est de moindre intérêt, leur albumen est infiniment plus considérable, et il est protégé par des membranes très-souvent incrustées de matières calcaires.

Cette structure différente de l'œuf est nécessairement en rapport avec une disposition différente des organes génitaux femelles; car l'ovaire chargé d'œufs présente une apparence de grappe qu'on ne retrouve pas chez les Mammifères; et de plus l'oviducte est composé de régions fort différentes, destinées chacune à la sécrétion des parties accessoires de l'œuf (albumen, membrane coquillière, coquille).

Il résulte évidemment de cette revue rapide qu'un grand nombre de caractères rapprochent la classe des Oiseaux de celle des Reptiles. Ce n'est pas à dire, je le répète, qu'il faille opérer une fusion entre ces deux groupes tellement distincts par la configuration générale, la physionomie, les mœurs, etc., que l'analyse anatomique fait une sorte de violence au sentiment universel en révélant leurs rapports. J'ai voulu seulement insister sur ce fait que les Oiseaux ne forment pas dans l'ensemble des Vertébrés un groupe aussi isolé qu'on l'enseigne généralement, et qu'il est une émanation du grand type des reptiles, émanation très-particulière, il est vrai, et très-individualisée par son organisation encéphalique; on voit manifestement aussi qu'il faut renoncer à l'espèce d'analogie que des considérations physiologiques étroites faisaient vo-



lontiers admettre entre les Mammifères et les Oiseaux, analogie qui ne repose sur aucune base anatomique.

### III. — ANATOMIE.

1° SUR QUELQUES POINTS DE L'ANATOMIE DU FOU DE BASSAN; par M. PAUL BERT.

Je dois à l'obligeance de M. Blaize (de Cayeux) d'avoir pu faire sur un Fou de Bassan (*Sula bassana*, Briss.) quelques observations anatomiques dont je désire rendre compte à la Société.

Lorsqu'on insuffle avec soin cet oiseau par la trachée-artère, on s'aperçoit bientôt que l'air pénètre sous la peau et l'isole du corps. Ce soulèvement a lieu par la région postérieure du cou jusqu'à la tête, et par le tronc tout entier, sauf la partie du dos correspondante à l'os sacrolombaire, et la face externe des cuisses et des jambes, où la peau adhère comme d'habitude aux parties sous-jacentes; pour la face interne des membres postérieurs, l'air distend la peau jusqu'au niveau de l'articulation tibio-tarsienne. En continuant l'insufflation, on voit les ailes s'étendre et s'écarter du tronc, et il est facile de s'assurer que l'air pénètre jusqu'à leur extrémité.

Ces espaces aériens sous-cutanés, découverts par Méry en 1686 chez le Pélican (*Hist. Acad. des sc.*, t. II, p. 144), ont été revus chez cet oiseau et chez les Fous par beaucoup d'auteurs, parmi lesquels je citerai J. Hunter (1774), Daubenton jeune (*Buff.*, art. *Fou de Bassan*), R. Owen (*Zool. Soc. of London*, 1830-31 et 1835), E. Deslongchamps (*Mém. Soc. linné de Caen*, 1843-48 et 1854-55). Mais comme malgré ces témoignages, leur existence a été mise en doute par M. Sappey (*Recherches sur l'appareil respiratoire des Oiseaux*, 1847), et comme des auteurs très-importants ont cru pouvoir leur attribuer une origine pathologique, il m'a paru intéressant de revenir sur leur description, qui n'a jamais du reste été faite d'une façon claire et complète.

Lorsqu'on incise la peau de l'oiseau, on voit qu'elle est séparée du corps par un espace qui peut acquérir 0<sup>m</sup>,03 à 0<sup>m</sup>,04 de dimension normale; les nerfs, les vaisseaux se rendent du corps à la peau, tantôt libres, tantôt appuyés sur des cloisons minces, transparentes, qui séparent cette vaste poche sous-cutanée en diverses loges incomplètement fermées et communiquant toutes les unes avec les autres. Une de ces cloisons s'étend en raphé médian sur toute la crête sternale jusqu'à 0<sup>m</sup>,01 environ en avant du pubis, et intercepte toute relation directe du côté droit avec le côté gauche. Une autre suit le bord externe du muscle grand pectoral et se continue dans cette direction jusqu'à ce qu'elle rencontre la précédente. Entre elles deux se trouvent une dizaine de

loges secondaires déterminées par des cloisons à direction transversale, et qui ont l'apparence d'alvéoles irrégulières auxquelles il manquerait un côté.

Les plumes font saillie dans ces cavités aériennes; les grandes y pénètrent parfois à plus de 0<sup>m</sup>,01; mais la paroi pariétale de ces sacs, semblable à une séreuse, les tapisse et ne permet pas à l'air de s'échapper ni, bien entendu, de pénétrer dans le tuyau des plumes. Entre elles se trouvent de petits culs-de-sac dont l'ouverture mesure 2 à 3 millimètres de diamètre, et qui donnent à la face intérieure de la peau une apparence comparable aux poumons des Vertébrés inférieurs.

Les muscles peaussiers ne semblent pas plus développés chez le Fou de Bassan que chez les autres Oiseaux; sur le sac aérien préclaviculaire qui est, du reste, de dimensions médiocres, un muscle s'étale en éventail; mais ce muscle qui joue peut-être un rôle dans l'acte du plonger, existe tout aussi vigoureux chez les Canards, les Grèbes, les Foulques, etc.

J'arrive maintenant à la description des sacs aériens sous-cutanés. Tous dépendent du grand réservoir que M. Milne-Edwards désigne sous le nom de *claviculaire*; tous, sauf ceux qui s'étendent sous la peau du cou, depuis la base jusqu'à la tête, et qui, interrompus par des cloisons incomplètes, procèdent des réservoirs dits *cervicaux*.

On sait que, chez presque tous les Oiseaux, le réservoir claviculaire envoie un appendice intrathoracique qui sort de la poitrine entre le muscle coraco-brachial et le muscle petit pectoral, pour s'étaler plus ou moins loin sous l'aisselle et fournir de l'air à la cavité dont est creusée l'humérus.

Or cet appendice prend chez le Fou des dimensions extraordinaires. Il se prolonge d'abord en arrière sous le muscle grand pectoral qu'il soulève, s'interpose entre la cuisse, la jambe et le corps, en disséquant pour ainsi dire les muscles et surtout le peaussier de cette région, dépasse en avant le pubis de 0,01 environ, et s'étend en arrière jusqu'à la région sacrée

Ce prolongement est limité en bas (l'oiseau étant supposé sur le ventre) par une cloison dont j'ai déjà parlé, cloison qui suit le bord externe du grand pectoral et se prolonge jusqu'au voisinage de l'anus. En haut, il laisse adhérente la peau qui recouvre l'os sacro-lombaire, et de plus en avant il est séparé de celui du côté opposé par une cloison médiane.

Ce n'est pas tout: ce prolongement contourne l'épaule d'arrière en avant, en passant sous le muscle grand dorsal, isole l'omoplate, et s'appuyant, sans communiquer avec eux, sur les sacs cervicaux et le grand réservoir claviculaire, suit la fourchette et s'étale sur le muscle grand

pectoral; il soulève ainsi la peau d'une vaste région triangulaire indiquée plus haut, dont la base est la clavicule, ou mieux le sac claviculaire; le bord interne, la cloison médiane qui suit la crête du bréchet et se prolonge jusqu'à l'anus; le bord externe, la membrane, déjà plusieurs fois indiquée, qui suit le bord externe du grand pectoral et rejoint la première auprès de l'anus.

J'ai dit en débutant comment une dizaine de loges secondaires subdivisaient cette vaste étendue. Une seule de ces loges mérite une mention spéciale; elle occupe la moitié externe du grand pectoral, et se termine en cul-de-sac, sans communiquer avec les autres cellules au niveau du milieu de ce muscle.

Il résulte de cette description que les sacs aériens sous-cutanés d'un côté du corps ne communiquent pas avec ceux du côté opposé, au moins directement; car il est clair qu'ils sont tous en rapport les uns avec les autres par l'intermédiaire du grand sac claviculaire qui leur donne naissance par sa portion intrathoracique.

Les sacs que je viens de décrire ne s'étendent guère, dans la région de l'aile, que jusqu'au niveau de la moitié de l'humérus. L'air qui pénètre dans le membre antérieur provient de cette dépendance de l'appendice entier thoracique qui en fournit à l'humérus chez l'immense majorité des Oiseaux.

En effet, l'air passe entre les muscles du bras, soulève la membrane du col, s'étale sur la face postérieure et supérieure du bras, de l'avant-bras et de la main, et entre non-seulement dans l'humérus, mais dans le cubitus et le radius, dans les os du carpe, du métacarpe et des premières phalanges; de là la moelle reparaît dans les os.

Dans les membres inférieurs, la *pneumatisation* ne s'étend qu'au fémur: la jambe et le pied sont pauvres de moelle, comme il arrive d'ordinaire.

Ainsi, en résumé: cellules du cou formées par le réservoir *cervical*; cellules de l'aile formées par le diverticulum qui ne donne ordinairement qu'à l'humérus; cellules du corps, formées par le prolongement qui ordinairement s'arrête au creux de l'aisselle. Ces cellules du corps, séparées d'un côté à l'autre par des replis médians, forment deux systèmes: un système que l'on peut appeler thoracique, dont le grand pectoral forme le plancher; un système costo-abdominal, en dehors et au-dessus du premier, ces deux systèmes communiquant l'un avec l'autre par une sorte de canal qui contourne l'omoplate et l'os furculaire.

Il n'y a donc là rien d'essentiellement nouveau, mais seulement une extension extraordinaire de réservoirs qui existent chez presque tous les Oiseaux.

Cette diffusion de l'air sous la peau est en rapport avec cette habi-

tude, que les auteurs prêtent aux Oiseaux du genre *Sula*, de flotter endormis à la surface des flaques, semblables à des bouées.

*Narines extérieures.* Je n'ai pu, malgré tous mes soins, trouver chez le Fou de Bassan trace de narines externes. Je ne puis donc accepter ce qu'ont dit à ce sujet Schlegel et R. Owen. En introduisant un stylet par les narines buccales, on acquiert la preuve que les fosses olfactives sont des culs-de-sac qui n'ont point d'orifice externe.

Le nerf olfactif existe et présente un développement moyen.

2° NOTE SUR LA VESSIE PRÉPUTIALE DU PORC; par M. RAIMOND, élève de quatrième année à l'École vétérinaire d'Alfort.

Les organes génito-urinaires présentent chez le porc une particularité anatomique remarquable. Il existe chez lui, comme partie complémentaire du fourreau, une poche dont on ne rencontre l'analogue dans aucun autre de nos animaux domestiques. Lacauchie, dans son *Mémoire sur l'hydrothosnie* publié en 1853, est le premier auteur qui ait signalé cette disposition. Il a laissé sur l'anatomie de cette région des planches qui sont l'expression fidèle de la vérité; ce qui implique qu'il a bien vu et bien étudié ce point d'anatomie; mais la description jointe à ses planches manque de détails, et il est difficile en la lisant de se rendre exactement compte de la complication du fourreau. Frappé de ce fait, j'ai cherché à voir sur le cadavre la disposition particulière de cette partie. Voici le résultat de mes recherches.

Je répète que la description de Lacauchie est exacte, mais trop courte, et partant, à mon point de vue, insuffisante pour donner une idée nette sur cette disposition.

Chez tous les animaux domestiques, la peau de l'abdomen vient former une cavité destinée à loger la verge; pour constituer cette cavité, la peau se replie sur elle-même; elle arrive jusqu'à la partie libre du pénis en formant un cul-de-sac circulaire autour de lui, et en se continuant avec la muqueuse qui tapisse la tête de l'organe.

Chez le porc le fourreau, à son extrémité antérieure, au lieu de présenter cette disposition, forme une dilatation bilobée, de capacité variable. C'est à cette poche que Lacauchie a donné le nom de vessie préputiale, en raison de sa situation et de ses usages.

*SITUATION.* — Elle se trouve située au-dessus du pénis, en avant de celui-ci, et comprise entre la peau inférieurement et les muscles abdominaux supérieurement. Sa position est donc bien délimitée.

*FORME.* — Considérée dans son ensemble, cette vessie préputiale est de forme elliptique; elle est constituée par deux lobes latéraux ovoïdes. Aplatie de dessus en dessous, on peut lui reconnaître, pour la précision

du langage, deux faces, l'une supérieure, l'autre inférieure. Elle présente à sa face supérieure un sillon médian longitudinal, plus prononcé à ses extrémités antérieures et postérieures que dans le reste de son étendue. La délimitation en deux lobes est établie par ce sillon que nous retrouverons en relief à la face interne.

**RAPPORTS.** — La vessie préputiale est en rapport par sa face supérieure avec la tunique abdominale, dont elle est séparée par les muscles protracteurs et rétracteurs du fourreau, ces muscles que l'on rencontre avec un si grand développement chez le bœuf.

Par sa face inférieure, elle est en rapport avec la peau; entre elle et cette dernière membrane, dans la moitié de l'étendue de la face inférieure, et d'arrière en avant, se loge le pénis, dans les circonstances habituelles.

Il résulte de cette disposition que la vessie préputiale est située à l'extrémité antérieure du fourreau, au-dessus de celui-ci; on peut donc la considérer comme un diverticulum de ce dernier.

**DISPOSITION INTÉRIEURE.** — La surface interne de la vessie préputiale présente en relief ce sillon dont j'ai parlé en décrivant la face supérieure. A chaque extrémité, ce relief est plus accusé; de là résulte que dans ces points il forme, pour ainsi dire, deux piliers médians, l'un antérieur, l'autre postérieur; ils décrivent une courbe à concavité opposée; celle-ci est dirigée en arrière pour le pilier antérieur, et en avant pour le pilier postérieur.

**MOYENS DE COMMUNICATION.** — Quels sont les moyens de communication de la vessie préputiale avec le fourreau, d'une part, et avec le dehors, d'autre part?

Ces moyens de communication sont établis de la manière suivante :

A l'extrémité antérieure du relief médian antéro-postérieur, qui divise la vessie en deux lobes, se trouve une ouverture assez large, mettant en communication la vessie préputiale avec un canal qui vient aboutir à la peau.

Au-dessous de cette ouverture, et sur la même ligne perpendiculaire, en existe une seconde : c'est celle qui livre passage au pénis lors de l'érection, quand celui-ci doit traverser le canal, qui s'étend de la vessie préputiale à la peau, pour venir au dehors. Cette dernière fait donc communiquer ce canal avec la cavité du fourreau, et en même temps avec la vessie préputiale; c'est-à-dire que ce conduit qui, de l'extrémité antérieure de la vessie préputiale, va aboutir à la peau, est le réceptacle dans lequel, par les moyens de communication précédemment décrits, viennent aboutir la vessie préputiale et le fourreau.

Remarquons que, dans les conditions ordinaires, lors de la miction, jamais l'extrémité du pénis ne vient jusqu'à l'ouverture que l'organe

traverse lors de l'érection ; toujours il est placé en arrière, à une distance qui varie suivant les animaux. Sur plusieurs des pièces que j'ai préparées, cette distance était de 0<sup>m</sup>,027.

CANAL. — J'ai dit plus haut qu'il existait un canal dans lequel venaient aboutir deux ouvertures, celle de la vessie préputiale et celle du fourreau. Il commence à l'extrémité antérieure de la vessie préputiale et il se dirige en avant.

Après un trajet de 0<sup>m</sup>,051 environ, il vient s'ouvrir à la peau, toujours sur la ligne médiane que du reste il a suivie dans son trajet. L'ouverture est elliptique, à grand diamètre antéro-postérieur ; la longueur de celui-ci est de 0<sup>m</sup>,011. Les deux lèvres qui circonscrivent l'ouverture sous-cutanée sont comme froncées, rapprochées l'une de l'autre ; elles ne s'ouvrent que dans certaines conditions déterminées, comme je l'indiquerai plus loin.

Il est facile, en incisant le canal par sa paroi supérieure, de comprendre cette disposition. On voit, en pratiquant l'incision, que la face interne du canal présente des poils assez rares, disséminés çà et là, plus nombreux cependant à la face supérieure qu'à la face inférieure. Ces poils sont d'une couleur blanchâtre ; ils ont une longueur d'environ 0,01 à 0,01 1/2.

DIMENSIONS GÉNÉRALES. — Les moyennes des mesures prises sur les pièces que j'ai préparées sont :

Longueur du grand diamètre longitudinal.....	0 <sup>m</sup> ,055
Diamètre transverse de chaque lobe.....	0 <sup>m</sup> ,032
Longueur du fourreau.....	0 <sup>m</sup> ,070

STRUCTURE. — Les parties composantes de la vessie préputiale sont les suivantes : une couche musculaire recouvrant une couche muqueuse.

La couche musculaire présente deux muscles, un pour chaque lobe. Ces muscles se répandent sur la ligne médiane ; en arrière ils semblent se confondre ; dans le reste de leur étendue ils sont séparés par un léger sillon. Postérieurement, à l'aide d'une aponévrose, ils s'attachent sur le fourreau.

Les fibres entrant dans leur constitution sont divergentes en avant et en dehors. Il en est de complètement transverses ; d'autres sont curvilignes ; un certain nombre de ces dernières décrivent un cercle complet et viennent se confondre avec des fibres musculaires du prépuce.

Ces muscles sont en rapport, par leur face supérieure, avec les protracteurs qui, de chaque côté, semblent confondre leurs fibres avec celles qui les constituent.

Leur face interne est en rapport avec la muqueuse. Entre elles deux,

existe une assez grande quantité de tissu cellulaire, disposition qui permet de les séparer assez facilement.

La muqueuse n'offre rien de particulier si ce n'est un épithélium très-épais, qui se détache quelques jours après la mort avec une grande facilité.

Sur l'une des pièces que j'ai disséquées, j'ai rencontré sur la muqueuse une assez grande quantité de petites tumeurs; celles présentant les plus grandes dimensions étaient grosses environ comme une noisette. Elles étaient molles, granulées, d'une couleur rouge jaunâtre, plus prononcée dans les unes que dans les autres; quelques-unes paraissaient ulcérées. Peut-être est-ce là une maladie éruptive; je n'ai pu savoir si la membrane tégumentaire présentait quelque chose de semblable.

**RÔLE DE LA VESSIE PRÉPUTIALE.** — Le pénis n'arrivant pas jusqu'à cette ouverture qui établit la communication du fourreau avec le canal chargé de conduire l'urine au dehors, verse celle-ci dans la cavité préputiale. De cette dernière l'urine s'écoule en partie dans le canal; celui-ci, qui n'est qu'une dépendance du fourreau, ne se contracte pas assez énergiquement; il en résulte que l'urine s'y accumule. Rencontrant béante l'ouverture de communication de la vessie préputiale, elle passe par celle-ci, et alors arrive dans la poche bilobée; elle la remplit petit à petit. Lorsque celle-ci est pleine, ses parois musculaires entrent en jeu. Sous l'influence de leurs contractions, l'urine repasse par la même ouverture, arrive dans le canal, et en raison de l'énergie avec laquelle elle est poussée, elle franchit l'ouverture extérieure. Le canal ne se contracte pas avec assez de force pour produire ce résultat; il parvient seulement à chasser l'urine dans la vessie préputiale.

Il résulte de cette disposition que lorsque le porc effectue la miction, l'urine sort par jet saccadé; on voit pour ainsi dire les contractions de la vessie préputiale qui déterminent ainsi la sortie du jet par saccade. La disposition anatomique de la région permet de se rendre très-bien compte de ce fait.

J'ai eu l'occasion de disséquer les organes génito-urinaires du sanglier; j'ai trouvé absolument la même disposition que chez le porc; fait du reste qui n'est pas étonnant, puisque le sanglier est le type du genre zoologique auquel appartient le porc.

Telles sont les considérations qui m'ont été inspirées par mes recherches sur les organes génito-urinaires du porc.



## IV. — ANATOMIE PATHOLOGIQUE.

1<sup>o</sup> NOTE SUR UNE PIÈCE D'ANATOMIE PATHOLOGIQUE, adressée par le docteur H. DEMONT (de la Havane), à M. le président de la Société de Biologie ; par M. E. MAGITOT.

La pièce anatomique qui fait l'objet de cette communication n'est accompagnée, malheureusement, d'aucune note explicative; de sorte que nous manquons absolument, pour l'apprécier dans sa signification bien complète, des renseignements touchant les conditions diverses dans lesquelles se trouvait le sujet, la nature des phénomènes observés pendant la vie, etc.

La pièce consiste dans la moitié gauche d'un maxillaire inférieur; sa conformation extérieure, l'aspect très-prononcé des insertions musculaires et des diverses saillies osseuses, permettent d'établir que la mâchoire est celle d'un homme parvenu au moins à l'âge adulte. Le tissu osseux ne paraît avoir éprouvé aucune altération organique de sa substance; il est toutefois utile de remarquer que l'angle du maxillaire semble plus obtus qu'il n'est d'ordinaire. Circonstances qu'en raison de l'absence de la moitié opposée de l'os et de la privation de renseignements, on ne saurait cependant attribuer exactement soit à un caractère de race, soit à une déformation causée par la lésion dont il est le siège.

La face externe de l'os ne présente rien de particulier, si ce n'est une légère saillie au niveau de la place ordinaire des grosses molaires. Le bord supérieur ou alvéolaire est absolument privé de dents; les incisives et canines ayant été détachées, leurs alvéoles libres n'offrent rien d'anormal; les deux petites molaires sont brisées au niveau du collet; au delà de ces dernières, le bord du maxillaire est libre et dépourvu de toute trace de dents.

A la face interne, la portion d'os qui correspond à la place des trois dernières molaires a été artificiellement enlevée, et a laissé à découvert une cavité osseuse oblongue d'avant en arrière, mesurant 0<sup>m</sup>,035 de longueur sur 0<sup>m</sup>,025 de hauteur; limitée antérieurement par l'alvéole resté intact de la deuxième petite molaire, et répondant en arrière à la base de l'apophyse coronoïde; elle occupe en élévation toute la hauteur du maxillaire lui-même, et a pour limite inférieure le canal dentaire qui paraît un peu comprimé et refoulé.

Cette loge, qu'on peut regarder comme un véritable kyste creusé au sein même de l'os, contient trois dents, les trois grosses molaires implantées par leurs racines dans la paroi inférieure, tandis que les couronnes libres font saillie dans la cavité. Ces trois dents présentent des caractères normaux, à l'exception de racines qui sont évidemment fort

courtes et atrophiées. La première grosse molaire est inclinée en arrière et un peu en dedans, ses racines se dirigeant dans la portion d'os sous-jacente à la deuxième petite molaire ; la deuxième grosse molaire placée sur un plan un peu inférieur à la précédente, se dirige en avant et un peu en dedans ; la troisième molaire ou dent de sagesse est implantée à la base même de l'apophyse coronoïde, et dirigée horizontalement d'arrière en avant.

A la pièce que nous venons de décrire, étaient joints dans le même envoi :

1° Un fragment du maxillaire supérieur gauche du même sujet. Dans ce fragment était restée incluse une grosse molaire présentant une incurvation bizarre des racines, mais sans caractère anormal bien tranché ;

2° Deux dents ne présentant rien de particulier.

- CONCLUSIONS. — La pièce représente un exemple d'anomalies dentaires portant sur les trois grosses molaires gauches d'un maxillaire inférieur, anomalies consistant en une déviation double de siège (hétérotopie) et de direction ; phénomènes qui ont occasionné au sein du maxillaire la production d'un kyste où sont restées incluses les dents anormales. Ajoutons que la cavité du kyste sur le contenu et la paroi duquel nous sommes sans renseignements a bien pu être formée, ainsi que nous l'avons plusieurs fois observé, par le développement d'un des trois follicules, la membrane du kyste étant constituée par la paroi même du follicule.

2° PRODUCTIONS POLYPEUSES DU PÉRICARDE CHEZ UNE ENFANT DE QUATRE ANS :  
par M. BOUCHARD, interne des hôpitaux.

J'ai trouvé à l'autopsie d'une petite fille de quatre ans, morte de bronchite capillaire survenue dans le cours d'une coqueluche, une altération du péricarde dont je n'ai retrouvé nulle part la description, mais qui peut bien avoir été confondue jusqu'ici avec les néo-membranes de cette séreuse, et qui d'ailleurs a peut-être comme elles une origine inflammatoire. Toutes les personnes qui ont vu cette pièce que je présente à la Société ont cru au premier abord avoir affaire à des fausses membranes de péricardite ancienne. Cependant si l'on examine de près ces productions qui siègent exclusivement à la partie supérieure de la face antérieure du feuillet pariétal, on voit qu'elles sont constituées par un nombre considérable de villosités grêles et allongées, toutes indépendantes les unes des autres de longueur variable comprise entre un millimètre et un centimètre et demi, légèrement aplaties, d'une largeur de un quart de millimètre à deux millimètres,

adhérant à la face interne du péricarde par un pédicule en général très-grêle, ne dépassant jamais la largeur de la villosité et souvent beaucoup plus étroit qu'elle. Quelques-uns de ces pédicules sont à peine visibles et ne dépassent guère un à deux dixièmes de millimètre dans leur dimension transversale. Quand on étale ces végétations et qu'on les examine au microscope ou à la loupe, on voit que leurs bords sont comme frangés, présentant de distance en distance de petits appendices filiformes qui eux-mêmes peuvent porter d'autres prolongements de second ordre.

Le tissu de ces petits polypes est d'un blanc mat, assez résistant, devenant transparent et se rétractant un peu par l'action de l'acide acétique. Au microscope il se montre exclusivement constitué par du tissu conjonctif, noyaux et corps fusiformes. Chacune de ces productions polypeuses renferme à son centre, dirigés dans le sens de l'axe longitudinal, deux ou quatre capillaires qui se continuent avec les vaisseaux du péricarde. Ces polypes ne présentent aucun revêtement épithélial, tandis que tout autour la séreuse, entre les points d'implantation des pédicules, offre une couche normale d'épithélium et ne montre, à l'œil nu, comme au microscope, aucune altération appréciable. Le cœur, dans les points qui sont en rapport avec la production que je viens de décrire, ne présente d'ailleurs aucune trace de péricardite ancienne ou récente, ce qui rend peu probable cette hypothèse que nous aurions eu affaire à des tractus pseudo-membraneux qui se seraient rompus. Je dois dire toutefois que, vers la partie inférieure de sa face antérieure, le péricarde viscéral présentait une petite plaque laiteuse de la largeur d'une lentille.

L'altération anatomique qui a fait le sujet de cette note pouvait-elle se révéler pendant la vie et a-t-elle donné lieu à quelque particularité stéthoscopique? J'avoue que cette question me trouve complètement indécis et que je serais tenté même de répondre par la négative. En effet, lorsque cette enfant a été admise à l'hôpital Sainte-Eugénie, elle était déjà dans un état fort grave auquel elle a succombé deux jours après. Des caillots fibrineux stratifiés très-volumineux révélés par l'autopsie obstruaient le cœur gauche et gênaient considérablement la circulation et la respiration. Le pouls battait 152 fois par minute, et dans le même temps j'ai pu compter jusqu'à 120 mouvements respiratoires. Des râles muqueux et sous-crépitants abondants ajoutaient encore à la difficulté que présentait l'auscultation du cœur. J'ai cependant constaté vers la base du cœur un double bruit analogue aux bruits de piaulement qui, bien que différent par le timbre des souffles et des frottements péricardiques, m'a semblé coïncider avec les deux mouvements du cœur. Mais même en admettant que ce fût là un bruit cardiaque,

n'était-il pas plutôt le résultat de l'obstruction si considérable apportée par les caillots à l'écoulement du sang par les orifices? En tout cas ce bruit de pialement avait complètement disparu vingt-quatre heures après le premier examen; et cette circonstance me semble déposer encore en faveur de la dernière hypothèse, car dans cet intervalle de temps les caillots avaient pu changer de forme, mais l'altération du péricarde n'avait certainement pas pu se modifier.

#### V. — ANATOMIE PATHOLOGIQUE COMPARÉE.

ÉTUDE SUR LES ALTÉRATIONS ANATOMIQUES DE LA PNEUMONIE CHEZ LE CHEVAL ET CHEZ LE CHIEN, COMPARÉES A CELLES DE LA PNEUMONIE CHEZ L'HOMME; par MM. TRASBOT, chef de service à Alfort, et le docteur V. CORNIL.

Les deux faits que nous rapportons ici, dont l'un a trait à une pneumonie spontanée du cheval, et l'autre à une pneumonie produite artificiellement chez un chien par une injection d'essence de térébenthine, démontrent bien nettement l'identité de la première avec la pneumonie fibrineuse de l'homme, et celle de la seconde avec la pneumonie lobulaire ou catarrhale. Dans les deux cas, l'altération siégeait dans l'intérieur des alvéoles pulmonaires et était caractérisée par un épanchement de fibrine et une production exagérée de leucocytes dans la pneumonie du cheval, et par une formation exagérée de cellules épithéliales et de leucocytes dans la pneumonie artificielle du chien.

OBS. I. — Cheval entier, sous poil gris clair, de la taille de 1<sup>m</sup>,50, âgé de 9 ans, propre au gros trait; entré à l'École le 19 mai pour être traité d'une arthrite à la tempe droite; sacrifié le 14 juillet.

Le 9 juillet, ce cheval, qui, les jours précédents, mangeait avec beaucoup d'appétit, parut plus triste que d'habitude; il se tenait au bout de sa longe, la tête inclinée sur le sol, les paupières à demi fermées; les conjonctives étaient légèrement injectées, un jetage très-fluide, de couleur jaunâtre, tout à fait semblable à de la bile, s'écoulait par les deux narines; une toux forte, quinteuse, se faisait entendre fréquemment; l'appétit était diminué.

Après un traitement assez actif, qui consista en purgations au sulfate de soude et une saignée, le cheval fut abandonné et tué le 14 juillet 1865.

A l'ouverture de la poitrine, le poumon droit était hépatisé dans presque toute son étendue, le bord dorsal seul de ce lobe était sain. Sur une coupe longitudinale, qui intéressait toute l'épaisseur du poumon droit, la partie supérieure était saine dans une épaisseur de 4 ou 5 centimètres environ; tout le reste était dur et hépatisé.

La trachée contenait en grande quantité de la sérosité en partie coa-

gulée ; un caillot jaunâtre, de 50 centimètres de long sur 4 environ d'épaisseur, s'échappa de son intérieur lors de son incision.

EXAMEN MICROSCOPIQUE fait le 16 juillet. — Le poumon est hépatisé, assez dense, plus lourd que l'eau, non crépitant. Sur une surface de section il présente une coloration blanc grisâtre uniforme sur laquelle tranchent des îlots rouges. Dans ces dernières portions, on voit à l'œil nu, ou mieux à la loupe, de très-fines granulations, ou plutôt une surface granuleuse.

En râclant la surface de section des parties grises, on obtient un liquide puriforme qui, examiné au microscope, renferme : 1° des leucocytes en quantité considérable qui sont beaucoup plus petits que chez l'homme et mesurent  $0^m,005$  à  $0^m,006$ . Ils sont finement granuleux et présentent, après l'addition d'eau et d'acide acétique, deux, trois, ou même un plus grand nombre de petits noyaux brillants ; 2° des globules rouges qui sont également de moitié plus petits que ceux de l'homme et mesurent  $0^m,003$  à  $0^m,004$  ; 3° des cellules cylindriques à cils vibratiles très-longues possédant un seul noyau provenant des bronches.

Après que la pièce eut été durcie par une macération de quarante-huit heures dans l'acide chromique, elle fut examinée sur des coupes fines. Avec un grossissement de 80 diamètres, on vit les alvéoles pulmonaires remplis par un contenu qui paraissait, à ce faible grossissement, formé de granulations. Les cloisons qui circonscrivaient les alvéoles montraient partout des vaisseaux capillaires remplis de sang. Ces cloisons étaient très-minces. Les alvéoles pulmonaires elles-mêmes, qui avaient une forme sphérique ou polyédrique à angles mousses, mesuraient  $0^m,055$  à  $0^m,008$ . Il y avait des lobules où les alvéoles étaient plus remplis que les lobules voisins dont les alvéoles n'étaient pas aussi distendus. Les portions rouges et très-hyperémiées à l'œil nu présentaient aussi des cellules aériennes remplies d'éléments ayant conservé leur couleur jaune rouge.

Avec un plus fort grossissement (300 diamètres), les alvéoles dont les parois minces sont formées de tissu élastique, sont remplis par des leucocytes très-nombreux enfermés dans un mince réseau de fibrilles extrêmement déliées qui sont composées par de la fibrine à l'état fibrillaire. Dans les portions rouges on trouve des alvéoles qui sont remplis de fibrine, de globules rouges du sang et de grandes cellules du poumon devenues vésiculeuses.

Les petites bronches, observées soit sur des coupes longitudinales, soit sur des coupes transversales dans les mêmes préparations, sont également remplies de produits nouveaux. Elles sont tapissées par une ou plusieurs couches de grandes cellules cylindriques à cils vibratils, et leur canal est rempli par des leucocytes et de la fibrine.

La plèvre est très-épaisse et mesure près d'un millimètre en épaisseur. Étudiée sur des coupes minces, on voit que sa limite à la surface du poumon est conservée intacte et qu'elle renferme de très-nombreux leucocytes et des noyaux dans l'épaisseur de son tissu.

Cette pneumonie du cheval ne différait donc de la pneumonie fibrineuse de l'homme que par le volume plus petit des leucocytes et des alvéoles pulmonaires. Chez l'homme, en effet, les alvéoles mesurent  $0^m,15$  à  $0^m,02$ , et lorsqu'ils sont remplis par la fibrine et les leucocytes, ils paraissent à l'œil nu sous forme de granulations. Chez le cheval ces granulations ne peuvent être bien vues qu'avec la loupe parce que les alvéoles sont plus petits que  $0^m,1$ .

Obs. II. — EXPÉRIENCE faite le 13 juillet 1865 sur un chien braque de 8 mois, de taille au-dessous de la moyenne; une incision fut faite à la trachée, à la partie inférieure du cou, et l'on injecta par l'ouverture, avec une seringue, 3 grammes d'essence de térébenthine dans le poumon.

Aussitôt l'opération terminée, le patient pousse des cris plaintifs, se débat et paraît suffoqué par la petite quantité du liquide irritant. Mis en liberté dans le cabinet d'expériences, il cherche à fuir; mais la dyspnée qui l'accable l'arrête bientôt, il se roule, s'agite, ouvre la gueule et paraît sur le point d'asphyxier. Après cette première crise il se relève, cesse ses cris, se couche sur le train postérieur, l'antérieur étant maintenu debout, la tête fortement abaissée entre les deux pattes, le regard morne et fixe.

La respiration est très-irrégulière, fortement accélérée, les battements du cœur sont forts, le pouls est vite et plein. L'animal tremble et se plaint beaucoup.

Placé dans un endroit frais du chenil où il reste jusqu'au 17 juillet, le chien, durant le jour, se couche tantôt en cercle ou tantôt se maintient appuyé sur l'arrière-train. Il tremble continuellement, ouvre la gueule, salive beaucoup et vomit par intervalles.

Vers le soir, toute la région costale de chaque côté, les épaules et la partie inférieure du cou sont le siège d'un emphysème sous-cutané considérable, conséquence de la trachéotomie. Cet accident ne permet pas de se rendre compte de ce qui se passe dans la poitrine; l'auscultation ne donne aucun renseignement sur l'état du poumon, elle ne fait entendre que la crépitation de l'air infiltré dans le tissu cellulaire si abondant sous le tégument cutané du chien.

Le lendemain 14 et les jours suivants, même état de l'animal, à part les vomissements qui ne se renouvellent plus et la respiration qui est moins pénible.

Le 17 au matin, l'animal est tué par effusion de sang. A l'ouverture de la poitrine, on trouve une portion du poumon droit hépatisée avec sa teinte foncée noirâtre qui contraste avec le reste du poumon resté parfaitement sain. Les plèvres, les membranes et les cavités du cœur n'offrent rien de particulier.

L'examen nécropsique, continué dans les autres cavités splanchniques, n'a rien fait constater d'anormal.

Une partie du poumon ayant environ le volume d'une petite noix, était hépatisée et privée d'air. Elle se montrait à la surface de la plèvre où elle faisait saillie, et tranchait par sa couleur rouge tandis que le reste du poumon était complètement sain, mou, et de couleur blanc rosé.

Sur une coupe de la partie malade, on voyait à sa périphérie une zone d'un rouge sombre, et au centre plusieurs îlots réunis ou isolés de coloration gris-jaunâtre et opaques. La zone périphérique donnait par le râclage un liquide trouble et rouge; la partie centrale un liquide puriforme de couleur gris jaunâtre.

Le premier, examiné au microscope, montrait une grande quantité de corpuscules rouges, qui, plus petits que ceux de l'homme et plus grands que ceux du cheval, mesuraient  $0^m,005$ , de grosses cellules sphériques et distendues, colorées en rouge par l'hématine, et contenant du pigment de  $0^m,012$  à  $0^m,015$  de diamètre, et des leucocytes en petit nombre.

Ces leucocytes, plus gros que ceux du cheval et moindres que ceux de l'homme, mesurent  $0^m,006$  à  $0^m,007$ ; ils présentent leur réaction caractéristique avec l'acide acétique. Ils sont beaucoup plus nombreux dans le liquide puriforme jaunâtre du centre du noyau hépatisé. Dans ce liquide on trouve en outre une grande quantité de grosses cellules sphériques distendues mesurant  $0^m,012$  à  $0^m,015$  qui contiennent des granulations protéiques et graisseuses. Beaucoup de ces grosses cellules contiennent deux, trois ou un plus grand nombre de noyaux ou même des leucocytes qui sont parfois libres dans une cavité creusée au centre de la cellule devenue vésiculeuse.

La partie hépatisée durcie dans l'acide chromique fut examinée deux jours après au moyen de coupes minces. Dans la zone périphérique les alvéoles pulmonaires étaient incomplètement remplis par des grosses cellules colorées par le pigment sanguin, mentionnées plus haut, des leucocytes et des globules de sang. Les îlots lobulaires jaunes présentaient sur des coupes les alvéoles pulmonaires complètement remplis et distendus par des leucocytes et les cellules distendues granuleuses, ou contenant plusieurs noyaux et leucocytes (cellules mères). Les alvéoles mesuraient  $0^m,03$  à  $0^m,05$ ; ils étaient par conséquent de beaucoup plus petits que ceux du cheval et de l'homme. Leurs cloisons n'étaient pas non plus épaissies.

Les bronches qu'*a priori* on aurait pu croire très-malades, puisque l'agent irritant avait été introduit dans leur cavité, furent ouvertes; les grosses bronches présentaient une surface lisse et blanche, sans vascularisation. Dans la partie malade, on voyait sortir des petites bronches qui s'y rendaient des coagulations qui les remplissaient complètement et adhéraient à leur surface. Ces coagulations de couleur rouge étaient composées des grosses cellules et des leucocytes déjà décrits situés au milieu d'un coagulum fibrillaire qui n'était pas modifié par l'acide acétique. Ce n'était donc pas de la fibrine, mais très-probablement de la mucine.

Cette pneumonie artificielle représente exactement, sauf la grosseur des leucocytes et des alvéoles pulmonaires, l'anatomie pathologique de la pneumonie lobulaire de l'homme. Le siège de la production morbide était aussi l'intérieur des alvéoles pulmonaires.

## VI. — PHYSIOLOGIE EXPÉRIMENTALE

### CONTRIBUTIONS A L'ÉTUDE DES VENINS; par M. PAUL BERT.

§ I. — VENIN DE SCORPION. — Les scorpions avec le venin desquels ont été faites sur des grenouilles les expériences que je vais rapporter, appartiennent à l'espèce *Sc. occitanus*.

Je les dois à l'obligeance de mon ami M. le docteur Léon Vaillant, qui les a pris en Egypte, à Suez, pendant l'hiver (janvier-avril) de 1864; tués, puis desséchés immédiatement au soleil, ces animaux ont été enfermés dans un flacon bien bouché. Leur venin a ainsi gardé jusqu'à ce jour des propriétés toxiques fort énergiques.

En effet, la vésicule caudale d'un scorpion de 0<sup>m</sup>,06 à 0<sup>m</sup>,07 contient en moyenne assez de venin pour tuer rapidement deux ou trois grenouilles. Le procédé employé dans les expériences est des plus simples; il consiste à introduire sous la peau de la grenouille une partie d'une vésicule, qui s'humecte et dont la matière active, dissoute, est rapidement absorbée.

L'action locale du venin paraît se réduire à une douleur assez faible; il n'y a du reste aucune enflure.

Au bout d'une heure environ, quelquefois plus, rarement moins, la grenouille éprouve des convulsions cloniques très-comparables à celles de la strychnine; les jambes sont fortement tendues, les bras aussi, avec prédominance de l'action du triceps sur les pectoraux; le corps se roidit jusqu'à présenter une concavité sur sa face dorsale. Ces convulsions semblent douloureuses, car j'ai entendu une grenouille pousser des cris quand elles se produisaient.

Ces convulsions se répètent à plusieurs reprises, par séries que sé-



parent des intervalles de calme ; dans ces intervalles, il est manifeste que la sensibilité est conservée, mais déjà l'animal paraît beaucoup moins disposé à fuir ou capable de fuir la douleur.

Pendant les périodes de calme, les excitations même violentes, sont incapables de ramener les convulsions ; au contraire, on les obtient assez facilement à volonté quand on agit au milieu d'une série. Il y a là une différence notable avec les convulsions de la strychnine.

Ces convulsions peuvent être très-faibles, et quelquefois manquer dans des conditions qui n'ont pas encore été déterminées ; probablement, dans ces cas, la dose du poison a été trop considérable. C'est ce qui arrive du reste dans les empoisonnements strychniques.

Quand elles se répètent par séries, ces séries sont de moins en moins fortes, leurs intervalles de plus en plus courts, et l'animal meurt tantôt dans l'extension, tantôt dans le relâchement.

Si l'on a mis le cœur à découvert, il est facile de constater qu'aux premières convulsions de chaque série, il s'arrête en diastole, l'espace de deux ou trois pulsations, quelquefois plus.

Au moment où tout signe de sensibilité a disparu, le cœur bat encore, et quand il s'arrête ensuite il peut être quelques instants ranimé par l'excitation directe.

Le sang qu'il contient ne paraît nullement altéré ; il se coagule, ses globules sont normaux. Dans un cas, je l'ai vu très-noir, mais rougissant au contact de l'air.

Les cœurs lymphatiques cessent de battre à peu près au moment de la paralysie générale. Cette paralysie est ascendante ; les muscles des yeux témoignent les derniers de la sensibilité de l'animal que l'on pince en quelque endroit du corps.

Tandis que le cœur bat encore, les muscles interrogés par l'électricité, se contractent ; mais leur contractilité est moindre qu'elle ne l'était avant l'empoisonnement. Les nerfs moteurs, au contraire, restent insensibles à de très-forts courants d'induction.

Si on lie tout un membre postérieur, en n'épargnant que les nerfs qui s'y rendent, les convulsions y apparaissent comme dans l'autre membre ; mais le sciatique de ce côté conserve ses propriétés motrices, tandis qu'elles sont perdues du côté où le sang chargé de venin peut pénétrer jusqu'aux extrémités nerveuses.

Inversement, si l'on coupe un des nerfs sciatiques tout étant intact du reste, les muscles auxquels se distribue ce nerf sont seuls épargnés par les convulsions ; mais les propriétés motrices disparaissent chez lui comme chez les autres.

La section de la moelle épinière entre les deux paires de membres n'empêche pas les convulsions des membres postérieurs ; seulement

elles ne sont pas synchrones avec celles des membres antérieurs. L'action du venin est donc portée sur toute l'étendue de la moelle épinière.

Il paraît donc résulter de ces expériences, que je varierai et multiplierai, que le venin de scorpion est un poison des nerfs et qu'il tue spécialement le nerf moteur en portant son action sur son extrémité périphérique, comme le fait le curare. Comme le curare encore, il semble qu'il laisse intacte la sensibilité; comme lui, il agit peu ou point sur le sang, le cœur, les muscles. Mais il excite, au contraire du curare, des convulsions violentes, comparables à celles de la strychnine, qui sont dues à une action sur toute l'étendue de la moelle épinière. Il me reste, entre autres questions à élucider, celle de savoir si ces convulsions sont dues à une excitation directe de la moelle épinière ou à une exagération de la sensibilité, ce qui est peu probable, puisqu'elles ne sont pas excitables à volonté.

§ II. — VENIN D'ABEILLE XYLOCOPE (*Apis nolacea*, Linn.) — Le venin de Xylocope possède une action énergique; les piqûres faites par deux de ces insectes, et dans des conditions assez défavorables, à un jeune moineau, suffisent pour le tuer en trois heures; mais les grenouilles, même en la saison d'été, sont assez peu sensibles à ce venin; une douzaine de ces grosses abeilles piquant en plein muscle, la peau enlevée, ne peuvent tuer une grenouille qu'en quatre heures et demie au moins.

Sur tous ces animaux, les symptômes sont identiques:

Douleur vive, ecchymoses et lividité locales, difficulté ou même impossibilité pour l'animal de se servir du muscle piqué;

Ralentissement lent et progressif des mouvements; pas de convulsions, pas d'agitations; l'animal peu à peu se paralyse et agit de moins en moins lorsqu'on l'excite, tout en paraissant conserver jusqu'à son dernier mouvement son intelligence et sa sensibilité. Les mouvements respiratoires deviennent de très-bonne heure lents et difficiles.

Le cœur continue à battre; la respiration s'arrête, et l'animal meurt dans la flaccidité la plus complète.

Les muscles interrogés par l'électricité se contractent encore, hormis ceux qui ont été directement touchés par le venin; les nerfs moteurs agissent encore sur eux, le pneumo-gastrique peut arrêter le cœur. On ne peut obtenir de mouvements réflexes dans un membre en excitant le sciatique du côté opposé; mais on en obtient en touchant directement les racines spinales postérieures.

Au reste, ces propriétés des muscles et des nerfs sont déjà fort affaiblies quand tout mouvement volontaire a cessé, mais elles existent encore; si, en effet, au moment où l'animal peut à peine remuer, on l'empoisonne avec de la strychnine, on obtient de violentes convulsions.

Il ne semble donc pas que ce venin agisse sur le système musculaire et le système nerveux sensitif ou moteur. La cause prochaine de la mort paraît être l'asphyxie, car le sang est noir dans les vaisseaux. En rapprochant ce fait de la difficulté qu'éprouve de très-bonne heure l'animal à respirer, on pourrait être conduit à penser que le venin porte son action sur cette partie des centres nerveux qui préside aux mouvements respiratoires.

On pourrait encore croire que le venin de Xylocope est un poison du sang, dont il altère les propriétés physico-chimiques; notons cependant que le sang empoisonné se coagule, et d'autre part que ces globules examinés au microscope ne présentent rien d'anormal.

L'étude chimique de ce venin présente donc un grand intérêt. Il est malheureusement difficile de s'en procurer une quantité suffisante pour en faire un examen satisfaisant. Voici cependant quelques résultats qui me paraissent présenter un certain intérêt.

Mis en contact avec la pointe de la langue, sans blessure, le venin de Xylocope présente une saveur spéciale, et fait éprouver une douleur assez cuisante, impressions comparables, mais non identiques, à celles que donne l'acide formique; la dessiccation ne lui enlève point ces propriétés.

Au sortir de sa glande, c'est un liquide limpide qui rougit le papier de tournesol à la manière des acides faibles et de certains sels à base organique; cette acidité tient à un acide fixe, et éloigne par conséquent l'idée de l'acide formique.

M. Cloëz ayant eu la complaisance d'examiner une petite quantité de cette substance, a constaté qu'en s'évaporant elle forme des cristaux assez mal définis. De plus, l'ammoniaque en précipite une matière blanchâtre soluble dans les acides, le tannin y forme aussi un précipité blanc. De la solution acide du précipité ammoniacal, le chlorure de platine précipite une matière jaunâtre.

Tous ces caractères semblent indiquer la présence d'une base organique unie à un acide inconnu, non volatil.

## VII. — PATHOLOGIE.

### DEUX OBSERVATIONS DE CANCER DE LA COLONNE VERTÉBRALE CONSÉCUTIF A UN CANCER DU SEIN; par M. COTARD.

Obs. I. — Barbanton, âgée de 79 ans, entre à l'infirmerie le 15 mars 1865.

Point de renseignements, on sait seulement qu'elle a eu de vives douleurs dans les reins et les membres inférieurs avec affaiblissement de ces derniers.

Actuellement les douleurs ont disparu, la malade peut exécuter quelques mouvements; elle ne peut se tenir debout, mais on n'en peut rien conclure, vu l'état de profonde débilité de la malade.

Diarrhée incoercible. Mort.

Cancer colloïde de la mamelle constitué par une trame lamineuse de la matière amorphe et un grand nombre de renflements pyriformes, analogues à des culs-de-sac glandulaires remplis de noyaux et attachés par leur extrémité à des tractus de tissu lamineux.

Petites masses cancéreuses du poumon offrant la même structure que le cancer de la mamelle.

Tumeur cancéreuse de la colonne lombaire développée sur le corps de la troisième vertèbre lombaire. Cette tumeur, du volume d'une grosse noix, s'est développée sur la partie latérale droite du corps de la vertèbre, et faisait saillie dans la cavité abdominale.

Le corps de la vertèbre est lui-même cancéreux et affaissé. Quelques tubercules cancéreux existent dans la quatrième vertèbre lombaire.

Ces tumeurs étaient constituées par une grande quantité de noyaux sphériques finement granuleux et par du tissu lamineux. On n'y a pas trouvé de cellules cancéreuses.

Obs. II. — Vincent (Séraphine), 69 ans, entrée le 22 mai 1865 à la Salpêtrière, service de M. le docteur Charcot. Cancer ulcéré du sein gauche qui a débuté il y a six ans.

Depuis un an, douleurs dans les seins et les membres inférieurs. Il y a six mois, les douleurs ont remonté dans le dos et des douleurs lancinantes ont apparu dans les membres inférieurs, avec engourdissement des doigts. En même temps les douleurs des membres inférieurs se sont calmées.

Diarrhée incoercible. Mort le 16 juin 1865.

La colonne vertébrale présente une déviation latérale considérable avec affaissement des corps des vertèbres au niveau des douzième dorsale, première et deuxième lombaires. La douzième dorsale et la première lombaire sont affaissées. On observe des masses cancéreuses dans toute l'étendue des régions dorsale et lombaire.

Le corps de la première dorsale est presque entièrement cancéreux.

Ces tumeurs présentent au microscope beaucoup de cellules à gros noyaux et quelques cellules à noyaux multiples et de formes variées.

Pas d'altération notable de la moelle.

Atrophie avec hypergénèse de tissus conjonctifs des nerfs des plaies lombaires. Pas d'altération appréciable des tubes nerveux.

Cancer secondaire des côtés du foie.

# COMPTE RENDU DES SÉANCES

DE

# LA SOCIÉTÉ DE BIOLOGIE

PENDANT LE MOIS D'AOUT 1865;

PAR M. LE DOCTEUR DUMONTPALLIER, SECRÉTAIRE.

---

## PRÉSIDENCE DE M. RAYER.

---

### I. — ANATOMIE PATHOLOGIQUE.

NOTE SUR UN CAS DE DÉGÉNÉRESCENCE CIREUSE OU AMYLOÏDE TRÈS-ÉTENDUE (FOIE, RATE, CŒUR, DURE-MÈRE, ETC.), CONSÉCUTIF A UNE PLEURÉSIE CHRONIQUE TUBERCULEUSE; par M. DUGUET, interne des hôpitaux.

L'étude des altérations des tissus est poursuivie aujourd'hui dans chaque maladie avec des succès variés. Mais, il faut le dire, elle conduit bien souvent à des résultats intéressants; quelquefois même elle jette un jour considérable sur des faits dont les éléments disparates auraient pu, au premier abord, sembler entièrement différents les uns des autres et incapables d'être rapprochés.

Tel est le cas de l'observation suivante, où nous trouvons : une pleurésie chronique, un caillot fibrineux du cœur gauche, une pachyméningite interne et externe, une altération des principaux viscères comme le foie, la rate; lésions multiples, comme on le voit, entre lesquelles il

est certainement impossible, à première vue, de saisir le moindre rapport.

Nous croyons cependant, d'après l'examen des organes et des tissus, ainsi qu'on pourra s'en convaincre par la suite, qu'il existe entre ces lésions un lien réel et même un lien très-étroit.

PLEURÉSIE GAUCHE PURULENTE; OPÉRATION DE L'EMPYÈME; MORT AU BOUT DE PLUSIEURS MOIS; A L'AUTOPSIE ET A L'AIDE DE L'EXAMEN HISTOLOGIQUE, DÉGÉNÉRESCENCE CIREUSE OU AMYLOÏDE CONSIDÉRABLE DES REINS, DU FOIE, DE LA RATE, DU CŒUR (AVEC CONCRÉTIONS POLYPIFORMES DU CŒUR GAUCHE) ET DE LA DURE-MÈRE (AVEC PACHYMÉNINGITE INTERNE ET EXTERNE.

Chemin (Désirée), âgée de 5 ans, est couchée depuis le 30 janvier 1865, au n° 34, salle Sainte-Catherine, service de M. Racle, suppléé par M. J. Simon, à l'hôpital des Enfants malades.

La santé de cette enfant a été jusqu'il y a deux mois à peu près bonne. Son père est mort il y a quelques mois d'une maladie de poitrine de longue durée. Tels sont les détails que l'on peut recueillir dans les antécédents.

Deux mois avant son entrée à l'hôpital elle fut prise de toux avec point de côté à gauche, perte d'appétit, et ce fut la persistance de ces phénomènes jointe à l'amaigrissement progressif qui la fit amener aux Enfants malades.

Le 5 février, les accidents continuant malgré l'emploi répété des vésicatoires et des médicaments internes, le cœur étant refoulé sous le sternum, le côté gauche de la poitrine, rempli de liquide, M. J. Simon fit la thoracentèse, ce qui donna issue à 500 grammes de pus.

Il s'ensuivit les jours suivants une amélioration notable : la sonorité de la poitrine reparut avec des râles et un souffle doux.

Le 13 février, on constate la reproduction du liquide dans le tiers inférieur du côté gauche; il y a pâleur et faiblesse excessives; le pouls est à 112. Pas de diarrhée, un peu d'appétit, digestions bonnes. L'enfant se couche sur le côté malade; le cœur reste toujours dévié à droite.

Le 14, le liquide remplit de nouveau toute la cavité pleurale gauche.

Le 16, on constate une certaine quantité d'air à la partie supérieure. Succussion hippocratique, pas de tintement métallique, pas de souffle amphorique.

Le 1<sup>er</sup> mars on refait la ponction; on retire 250 grammes de pus. Injections d'eau tiède dans la poitrine. En arrière et en haut la respiration est presque normale. On ne perçoit encore ni tintement métallique ni souffle amphorique.

Le 10, l'enfant maigrit de plus en plus, la fièvre est intense, la respi-

ration des plus difficiles; le liquide existe toujours en aussi grande quantité.

Le 20, l'oppression augmentant sans cesse, la malade est en imminence de mort; alors on pratique l'opération de l'empyème dans le point où avait été pratiquée antérieurement la thoracentèse, c'est-à-dire dans le tiers antérieur du sixième espace intercostal gauche. Il s'échappe par l'ouverture un liquide séro-purulent très-fétide, mélangé de gaz et projeté avec force jusque sur le lit voisin. Il s'écoule environ 300 grammes de liquide, mais pendant cet écoulement la malade pâlit et tombe en syncope; le pouls devient imperceptible; peu à peu il revient. On introduit dans la plaie une mèche à demeure.

Le 21, la malade sur son séant, sans oppression, présente une physionomie assez bonne; son pouls est bien développé. Il s'écoule par la fistule thoracique une petite quantité de liquide purulent, fétide; on pratique une injection de teinture d'iode étendue de neuf fois son volume d'eau environ.

Le 22, la nuit a été tranquille, le facies est bon; il y a peu d'oppression; pouls 120; appétit modéré; pas de diarrhée; mèche à demeure.

A l'auscultation, en arrière, on entend le murmure vésiculaire assez rapproché de l'oreille. La sonorité à la percussion est exagérée dans toute l'étendue de la poitrine. En avant il est facile de constater un retrait de la poitrine du côté malade. Le cœur, un peu moins dévié à droite, paraît en arrière du sternum.

Le 24 mars, l'enfant est prise de rougeole; on continue les injections d'eau tiède tous les jours dans la poitrine, avec une petite quantité de teinture d'iode (1).

L'enfant, guérie de sa rougeole, reste jusqu'au mois d'août, époque à laquelle M. Bouchut prend le service de la salle Sainte-Catherine, dans un état qui change peu.

Son visage, à ce moment, est celui d'un vieillard, tant la maigreur est grande; ses bras, ses jambes, tout le reste du corps présentent le même degré d'émaciation. Le côté gauche du thorax sur lequel la malade reste toujours couchée et comme recoquevillée est très-disproportionné par rapport au côté droit. Les côtes ne forment plus de voussure en avant; elles présentent, au contraire, une surface presque plane: les espaces intercostaux sont à peine reconnaissables au toucher, sauf le premier et le deuxième qui existent encore; dans le sixième se trouve l'ouverture de l'empyème, longue de 2 centimètres

---

(1) Nous devons la plupart de ces détails à l'extrême obligeance de M. le docteur J. Simon, médecin des hôpitaux.

environ, large de 1 à 2 millimètres et limitée dans ce sens par deux bords costaux. Il en sort un liquide puriforme séro-caséux, mélangé de bulles de gaz fétide. Les lèvres de la plaie sont rougeâtres; d'ailleurs la peau de la poitrine présente des veines développées sous forme de cordon bleuâtre à droite et à gauche.

En arrière, le côté gauche est également très-déprimé; la gouttière vertébrale est creusée profondément. Le plan postérieur est uni au plan antérieur par un plan latéral très-court et angulaire, tandis qu'à droite la courbe est plus étendue et régulière.

A la percussion, sonorité tympanique de tout le côté gauche; sonorité normale à droite. A l'auscultation, aucun bruit à gauche; murmure vésiculaire normal à droite, au moins autant que permettent de le percevoir l'indocilité et les cris de la malade.

Le cœur, sous le sternum, bat normalement; mais son choc est faible, et ses bruits sont clairs et peu intenses. Le pouls est très-petit, assez fréquent, régulier.

Le foie ne déborde pas les fausses côtes, non plus que la rate, qui paraît au contraire profondément située. D'ailleurs le ventre est plutôt rétracté que ballonné, sans taches.

Rien de notable du côté des sens ni du système nerveux; rien non plus du côté musculaire, à part l'émaciation indiquée; l'appétit est très-modéré, souvent nul; la diarrhée assez rare. L'enfant prend de l'eau vineuse, des bouillons et des potages, quelquefois un peu de viande.

Chaque jour on répète les injections d'eau iodée; on introduit avec une sonde en gomme élastique, environ 300 grammes de liquide contenant un dixième de teinture d'iode. Quand la cavité est remplie, l'enfant tousse, d'une toux sèche, et se plaint, et quand on retire la canule, les efforts de la malade font projeter jusque sur le parquet un liquide purulent mêlé de grumeaux blancs comme du fromage et infects. Ajoutons que pour introduire facilement la canule il faut la pousser, non perpendiculairement à la paroi thoracique, mais très-obliquement en haut, entre les deux feuillets de la plèvre, pour ne pas rencontrer la plèvre viscérale qui empêcherait l'introduction comme cela est arrivé quelquefois.

Pendant quelques jours les phénomènes observés n'offrent point de changement; mais vers le milieu du mois d'août l'appétit cesse, la diarrhée survient, la maigreur augmente encore; le pouls devient d'une fréquence extrême; des sueurs visqueuses se montrent à plusieurs reprises ainsi que des frissons répétés; la fétidité du pus s'accroît en même temps que sa quantité diminue. La malade s'éteint doucement dans les derniers jours du mois d'août.



AUTOPSIE vingt-quatre heures après la mort.

*Cavités thoraciques.* La cavité droite est normale ; la cavité gauche, considérablement rétrécie est en grande partie libre. En dedans se trouve une membrane d'un rouge bleuâtre un peu résistante, comme muqueuse, légèrement convexe sur le milieu, et laissant apercevoir sous elle et dans son épaisseur des noyaux jaunâtres. Vis-à-vis l'orifice de la paroi externe, sa surface au lieu d'être lisse et à peu près régulière, offre une plaque à granulations rouges très-volumineuses. Cette plaque a une étendue d'environ 4 centimètres carrés, et répond exactement à l'obstacle que l'on rencontrait avec la sonde lorsqu'on faisait pénétrer celle-ci perpendiculairement à la paroi thoracique. La paroi externe formée par les côtes et une fausse membrane épaisse qui les double à leur face interne, mérite une attention toute particulière. La plèvre costale n'est plus en aucun point reconnaissable. A sa place se trouve une membrane épaisse, résistante à la coupe, fibreuse d'aspect et de structure vasculaire, intimement collée contre la face interne des côtes et confondue dans les espaces intercostaux avec les muscles intercostaux ; elle sert pour ainsi dire de gangue aux vaisseaux et nerfs de la région. De plus, en certains points elle est mince, et laisse à nu dans l'étendue de quelques millimètres en arrière et en haut surtout, les côtes, à leur face interne ; partout ailleurs, au contraire, cette membrane a 3 à 5 millimètres d'épaisseur et se présente sous l'aspect de cordes ou colonnes charnues de troisième ordre du cœur. C'est ainsi qu'elle forme des bandelettes nombreuses spécialement dans la moitié postérieure du thorax, allant obliquement de haut en bas et de dehors en dedans, des côtes supérieures aux côtes inférieures ; les colonnes saillantes, représentant mieux encore l'aspect des vessies à colonnes qui ont été le siège d'un catarrhe chronique, sont composées d'un tissu fibreux dur criant sous le scalpel et manifestement vasculaire. On ne trouve en aucun point de cette paroi, qui menaçait de s'ouvrir en plusieurs endroits, des granulations rouges semblables à celles de la paroi interne avec laquelle elle se continue.

Les côtes, du côté gauche, offrent surtout des particularités intéressantes. En effet, outre l'effacement complet des espaces intercostaux à partir du deuxième, par suite de la rétraction produite par les fibres fibreuses signalées plus haut ; outre l'amoindrissement considérable du premier et surtout du deuxième espace, les côtes présentent au plus haut degré, le changement de forme qu'a signalé M. Parise (de Lille), à savoir :

Une forme prismatique, triangulaire dans les deux tiers postérieurs de leur étendue, à base tournée en arrière, à face inférieure tournée directement en bas et reposant sur la côte sous-jacente, séparée d'elle seulement par les vaisseaux et nerfs intercostaux contenus dans une

gouttière à peine apparente, et d'un volume eux-mêmes peu considérable; à face supérieure tournée en haut et un peu en avant, et en rapport presque immédiat également avec la face inférieure de la côte sus-jacente. Les angles supérieurs et inférieurs sont presque au contact, considérés entre deux côtes voisines; à peine serait-il possible de glisser entre eux une mince lame de couteau qui trancherait les faibles restes des muscles intercostaux. L'angle antérieur à vive arête se perd dans la paroi membraneuse décrite.

Le tiers antérieur des côtes, au lieu d'être prismatique, triangulaire, est volumineux également, mais arrondi. Le périoste interne est confondu avec la fausse membrane.

La paroi inférieure de la cavité gauche du thorax est bombée en haut, et l'orifice de l'empyème est à son niveau. Elle est formée par le diaphragme, refoulé par le foie, la rate et les autres viscères abdominaux.

La cavité pectorale gauche, ainsi formée, pouvait contenir environ 250 grammes de liquide entre les trois parois maintenues ainsi considérablement à distance, malgré une rétraction si notable et une modification si profonde dans leurs diverses parties constituantes.

Le *poumon* droit, à part deux ou trois tubercules moitié jaunes, moitié transparents, du volume d'une lentille et visibles à la surface, ne mérite pas de fixer l'attention.

Quant au poumon gauche, il faut le chercher en disséquant par derrière les organes contenus dans le médiastin postérieur en suivant la trachée, puis la bronche gauche. C'est alors qu'on aperçoit une masse charnue d'un rouge un peu foncé, molle, et s'étendant des parties latérales de la colonne vertébrale jusqu'à 2 centimètres environ en dehors des articulations costo-vertébrales, dans toute l'étendue verticale de la cavité pleurale gauche. En insufflant par la trachée et la bronche gauche, on parvient à soulever cette masse faiblement, mais assez pour se convaincre de sa perméabilité. En faisant une coupe à la face interne de la cavité gauche béante du thorax, on tombe également sur le tissu pulmonaire; mais là, on voit que le tissu lui-même paraît exempt de tubercules; il n'en est plus de même de sa membrane d'enveloppe. En effet, on aperçoit alors des tubercules assez nombreux et à plusieurs périodes de développement, pénétrant ici dans le poumon, là dans la plèvre épaissie; leur volume va jusqu'à celui d'une petite noisette; la plupart sont gros comme une lentille, une tête d'épingle, et cernés. La plèvre viscérale a, en moyenne, une épaisseur de 3 à 4 millimètres, sauf au niveau de la plaque granuleuse que nous avons signalée, où son épaisseur ne dépasse pas celle d'une pellicule d'oignon.

Les ganglions trachéaux et bronchiques sont développés, jaunes, et quelques-uns même remplis d'une matière caséo-calcaire.

Les bronches et la trachée n'offrent rien à noter, non plus que le larynx.

*Cœur.* Derrière le sternum se trouve le péricarde. A part le déplacement qui persiste encore notablement, le péricarde et le cœur paraissent dans leur état normal. Les cavités droites contiennent quelques caillots fibrino-globulaires d'agonie; les cavités gauches sont légèrement dilatées. En ouvrant le ventricule gauche, au milieu de caillots cruoriques, se trouve un *caillot adhérent, d'un blanc jaunâtre et entièrement fibrineux*. Il s'étend depuis le voisinage de la pointe du ventricule jusqu'à la naissance des valvules sigmoïdes de l'aorte, envoyant d'ailleurs des prolongements analogues à des végétations jusque dans les cordages de la valvule mitrale.

Lié d'une manière insensible sur la paroi interventriculaire, à laquelle il adhère dans une étendue de 1 centimètre environ en hauteur à 2 centimètres de la pointe du ventricule, sous forme d'une plaque qui a 2 centimètres et demi de large, ce caillot se prolonge en haut en devenant plus volumineux, moins aplati et libre d'adhérences, et quand il atteint le niveau de la valvule mitrale, il semble se ramasser, subir un léger étranglement et reparaitre sous forme d'un caillot arrondi, gros comme une noisette ordinaire, et reposant sur la base des valvules sigmoïdes de l'aorte. Au niveau de la valvule mitrale, où il acquiert 3 à 4 millimètres d'épaisseur, il projette en arrière des vaisseaux qui vont s'intriquer dans les cordages tendineux, et des masses aplaties que l'on retrouve sous le bord adhérent de la valvule, entre elle et les parois du cœur.

Il y a même une de ces masses, plus considérable que les autres, qui fait hernie entre deux cordages et paraît former ainsi un nouveau polype fibrineux d'un blanc grisâtre, pendant dans l'orifice mitral, de la même façon que le caillot principal se dresse dans l'orifice aortique. Il se termine également par une extrémité renflée, grosse comme un pois. De la base de ce dernier caillot se détache un autre prolongement qui s'étend jusque dans l'oreillette gauche, et là se termine par un léger renflement auquel on peut distinguer deux petites cornes.

Tous ces caillots ont la même structure; ils sont composés, comme tous les caillots de thrombose un peu anciens, de fibrine grenue; tous sont ramollis au centre, principalement les deux renflements aortique et mitral, et ce ramollissement se continuant dans le segment aplati du ventricule, ce segment est facilement divisible en deux parois secondaires, ce qui rappelle assez bien l'aspect d'une capsule surrénale déchirée.

Les parois du cœur, à l'œil nu, ne paraissent point malades, à part une certaine teinte jaune rougeâtre.

*Cavité abdominale.* Le *tube digestif* n'a pas été l'objet d'un examen détaillé; mais les ganglions mésentériques offraient un volume assez notable; ils ne paraissaient point tuberculeux.

Le *foie* est de volume à peu près normal; son aspect est jaunâtre, surtout sous forme d'îlots nombreux mal délimités; on voit à sa surface d'autres îlots plus petits et d'apparence vitreuse. Sa consistance est bonne, contrairement à ce que l'on trouve dans les foies purement gras qui sont mous et flasques. A la coupe cet aspect jaunâtre et vitreux est bien plus manifeste, et il donne une odeur toute spéciale qu'il est très-difficile de comparer à une odeur connue; cette odeur rappelle un peu celle de la levûre de bière.

La *vésicule* contient une faible quantité de bile d'un vert peu foncé.

La *rate*, non augmentée de volume, a une consistance bien plus ferme encore que le foie; elle a également un aspect tout particulier, qui se révèle surtout sur une coupe fraîche. On ne saurait mieux la comparer qu'à un morceau de filet piqué de distance en distance. En effet, sur le fond rouge foncé de la rate se détachent des îlots qui ressemblent à du verre ou mieux à du lard; elle ressemble entièrement à la *rate sagou* des Allemands; elle dégage la même odeur que le foie.

Le *pancréas* paraît sain.

Les *reins*, mous et jaunâtres, ont un aspect luisant tout particulier; ils semblent frappés d'une dégénérescence graisseuse avancée.

*Cavité crânienne.* Le *cerveau*, à part une congestion prononcée des centres et de la surface, ne présente point de lésion remarquable; il laisse écouler une quantité notable de liquide de ses ventricules, comme il s'en était écoulé après l'incision des membranes. La moelle allongée ne paraît point malade. Il en est de même de la pie-mère et de l'arachnoïde, au moins pour son feuillet viscéral.

La *dure-mère* mérite une étude plus approfondie. En l'enlevant, il semble que sa face externe se détache des os du crâne comme la substance charnue de la pêche se sépare du noyau. La face interne du crâne est creusée de sillons très-profonds, intéressant toute la table interne, et faisant de celle-ci des aiguilles osseuses; ces sillons sont développés sur toute la calotte du crâne; il n'en existe presque pas à la base. Ils paraissent d'autant plus nombreux et profonds, que les vaisseaux de la dure-mère sont eux-mêmes plus volumineux. Ainsi, c'est sur les pariétaux, de chaque côté et symétriquement, qu'on les trouve très-confluents, principalement sur les nervures dites de la feuille de figuier. De son côté, la dure-mère présente à sa surface externe des produits de nouvelle formation, gélatino-vasculaires, disposés sous forme de saillies correspondant exactement aux sillons signalés plus haut. Quelques-unes de ces saillies sont en grande partie déchirées, parce que leurs arêtes sont restées au fond des sillons sous forme d'une pulpe semi-transparente, rougeâtre et adhérente qu'on parvient facilement à enlever avec une pointe d'aiguille promenée entre les engre-

nages osseux; on y distingue des vaisseaux à l'œil nu. Cette couche externe, sous forme de nappes arborescentes, a de 1 à 2 millimètres d'épaisseur; il est facile de la décoller de la dure-mère, à laquelle elle est cependant unie par de légers tractus d'apparence fibreuse.

La face interne de la dure-mère montre les mêmes particularités; fausses membranes organisées développées symétriquement et parallèlement à celles de la face externe, avec cette différence qu'elles sont lisses parce qu'elles sont en rapport avec la cavité arachnoïdienne.

La dure-mère ne semble pas épaissie, mais ses vaisseaux sont devenus très-apparents.

EXAMEN HISTOLOGIQUE, fait en collaboration avec mon collègue et ami M. HAYEM. — La *rate*, dont la dégénérescence dite *amyloïde* était très-avancée, n'a pas été soumise à l'examen microscopique; mais son analyse chimique, faite d'après le procédé de Friedreich et Kékulé, a donné 5 p. 100 de substance amyloïde, soit 10 p. 100 de substance impure, ressemblant assez bien à une farine un peu grossière.

Sur les coupes du *foie*, on constate une dégénérescence amyloïde de la paroi de tous les capillaires; leur ensemble forme un système de trabécules transparentes, séparant d'une façon qui rappelle bien les mailles vasculaires du foie, les réseaux des cellules hépatiques. Le long de ces vaisseaux, on peut voir les noyaux brillants des capillaires. Les cellules sont pour la plupart tassées, plutôt atrophiées que grosses, et remplies de granulations pigmentaires et graisseuses. L'emploi du réactif chloro-iodé de Busk, en rendant les mailles des capillaires moins transparentes par la coloration jaune rougeâtre que prend la matière amyloïde, donne une idée beaucoup plus nette de la lésion. Quelques capillaires coupés transversalement laissent voir la manière dont l'infiltration amyloïde se fait dans l'épaisseur même de leur membrane interne. On voit en effet un anneau amyloïde vitreux, circonscrit extérieurement par les noyaux du capillaire et offrant à son centre une lumière très-rétrécie. Ces lésions expliquent bien l'aspect particulier cirieux et anémique que l'organe offrait à l'œil nu.

La dégénérescence amyloïde des *reins*, qui, à la simple vue, pouvait être douteuse, est parfaitement dévoilée par l'étude microscopique. Elle porte, non-seulement sur les capillaires du rein, mais aussi sur les canalicules urinaires eux-mêmes, et les préparations offrent l'aspect représenté et décrit dans le mémoire de M. Hayem (*Soc. de biologie*, 26 mai 1865), mais à un degré un peu moins avancé.

Dans le tissu cellulaire interstitiel, on voit aussi sur les figures 1 et 2 du même *Mémoire* une augmentation des noyaux, et les cellules épithéliales sont pour la plupart comprimées, tassées et en dégénération graisseuse.

D'ailleurs l'altération est générale, et porte aussi bien sur la substance corticale que sur les pyramides.

Dans le tissu musculaire du *cœur*, on constate également une dégénérescence amyloïde très-avancée, surtout dans les points où le caillot adhère à la paroi ventriculaire gauche. Dans les préparations où la dégénérescence amyloïde est peu prononcée, le sarcolemme semble épaissi et vitreux, mais il laisse voir par transparence la striation des fibres musculaires. Après l'emploi du réactif iodé, la striation disparaît complètement, et l'altération devient plus évidente; chaque fibre musculaire, plus grosse qu'à l'état normal, apparaît comme une sorte de cylindre vitreux, plein, fendillé, ou plutôt comme ondulé.

Dans les points où la dégénérescence est très-avancée, la substance amyloïde semble siéger partout; les fibres musculaires sont deux ou trois fois plus larges qu'à l'état normal, le sarcolemme semble rempli par une matière vitreuse et comme nébuleuse qui masque la striation, et le tissu conjonctif interfibrillaire présente aussi un aspect spécial dû à des espèces de fentes ou fissures. Les vaisseaux ont subi aussi la dégénérescence amyloïde.

Différentes préparations du tissu du cœur donnent la conviction que les fibres musculaires de cet organe peuvent subir une dégénérescence amyloïde plus ou moins avancée, que celle-ci siége non-seulement dans les vaisseaux, le tissu conjonctif interfibrillaire, mais aussi dans la fibre elle-même. Dans ce dernier élément, c'est à la surface interne du sarcolemme, ou dans l'épaisseur même de celui-ci, que se fait l'infiltration de substance amyloïde, et le processus pathologique est tout à fait analogue à celui qui se passe dans les canalicules urinifères, dans la dégénérescence amyloïde des reins. (Voir *loco citato*.) La fibre musculaire ainsi dégénérée se fend et se casse facilement; et la manière dont la substance amyloïde est pour ainsi dire concrétée autour de l'élément contractile du muscle, dans l'enveloppe propre de la fibre, doit faire conclure à la perte de la contractilité dans les parties dégénérées. Les *séreuses* du cœur, le péricarde et l'endocarde présentaient en certains points la même altération et le même aspect que ceux que nous allons décrire dans la dure-mère.

Celle-ci présente dans toute son épaisseur une infiltration amyloïde que l'on constate très-bien sur des coupes perpendiculaires à la surface. La substance amyloïde donne en effet à ces préparations un aspect vitreux spécial, de telle sorte que les corpuscules de tissu conjonctif et les bandelettes de tissu fibreux semblent comme gravés sur verre. Il est évident que cette altération donne une explication très-satisfaisante de la production des néo-membranes développées à la fois à la face interne et à la face externe de la *dure-mère*.

L'os *pariétal* n'a pas offert au microscope d'altération particulière. On y trouve une simple disparition, en beaucoup de points, du tissu compacte de la face interne, et en grattant dans le fond des sillons, on en extrait des éléments de la moelle osseuse sans altération.

Quant aux fausses membranes externes ou internes, ce sont de vraies *néo-membranes*. Elles sont composées d'éléments évidents d'organisation, tels que : noyaux embryoplastiques, corps fusiformes, vaisseaux capillaires de dimensions considérables, et petits foyers d'extravasations sanguines caractérisés par des globules de sang altérés, ou de la matière colorante du sang, mais sans forme cristalline.

Le *diaphragme* et les muscles *intercostaux* du côté gauche avaient subi la dégénérescence granulo-graisseuse.

En résumé, cette observation nous montre un enfant de 5 ans, succombant par le fait d'une pleurésie purulente, et présentant dans un grand nombre d'organes des altérations diverses, telles que caillot fibrineux ancien du cœur gauche, *néo-membranes* externes et internes de la dure-mère, avec altération des os, aspect particulier de la rate, du foie, etc.

Ces lésions, au premier abord, paraissent difficiles à comprendre : mais, à l'aide de l'étude histologique, il devient à peu près certain que les actes morbides ont suivi la filiation suivante :

Pleurésie chronique; cachexie consécutive; dégénérescence amyloïde de la plupart des organes, consécutivement à cette cachexie; formation de *néo-membranes* sur la dure-mère, par suite de la dégénérescence de la membrane, bien que, jusqu'ici, on n'ait pas démontré nettement cette dégénérescence dans les tissus fibreux, mais ici elle était évidente; formation enfin d'un caillot déjà ancien dans le ventricule gauche, par suite encore de la dégénérescence amyloïde des parois du cœur. Cette dernière opinion est d'autant plus admissible que les coagulations du cœur gauche sont toujours liées à une altération de l'endocarde, et en particulier à la dégénérescence athéromateuse et calcaire. Ce fait, qui aurait pu au premier abord paraître singulier, entre donc dans la loi générale du mode de formation des concrétions fibreuses du cœur, et c'est sans doute pour la première fois que l'on indique la *dégénérescence amyloïde* comme point de départ de cette formation.

C'est donc un fait de plus à joindre à un grand nombre d'autres, et l'on comprend l'importance qu'il faut attacher à de pareilles lésions quand on les voit se développer simultanément sur un si grand nombre d'organes à la fois; quand *on voit surtout*, comme dans le cas précédent, jusqu'à quel point il faut compter avec elles.

## II. — PATHOLOGIE COMPARÉE.

1<sup>o</sup> EXPÉRIENCES SUR UNE MALADIE SEPTIQUE DE LA VACHE REGARDÉE A TORT COMME DE NATURE CHARBONNEUSE; par M. C. DAVAINÉ.

M. Davainé communique à la Société le résultat de plusieurs expériences faites en vue d'éclaircir la question de la présence constante des bactériidies dans les maladies charbonneuses. Cette question a été soulevée par MM. les docteurs Leplat et Jaillard dans un mémoire qu'ils ont présenté le 14 août à l'Académie des sciences. Ces expérimentateurs s'appuyaient sur de nombreuses inoculations pratiquées à des lapins avec le sang d'une vache morte, croyait-on, du charbon, pour infirmer les résultats auxquels M. Davainé était arrivé par l'inoculation de la maladie charbonneuse du mouton, maladie désignée sous le nom de *sang de rate*.

MM. Jaillard et Leplat, en présence de MM. Pasteur et Claude Bernard, ont mis sous les yeux de M. Davainé un lapin mort à la suite de l'une de leurs inoculations. Un examen attentif et minutieux n'a pu démontrer l'existence des bactériidies dans le sang de cet animal; mais cet examen a révélé à M. Davainé des différences très-notables entre la maladie et l'état de certains organes dans ce cas, et la maladie et l'état de ces organes dans le charbon. Ces différences l'ont porté à croire que l'on avait affaire à une affection d'une autre nature que ne l'avaient pensé MM. Leplat et Jaillard.

Le lapin dont il s'agit, inoculé de la veille, était mort depuis quelques heures seulement, et déjà il était en pleine putréfaction. Or les lapins auxquels a été inoculé le véritable sang de rate ne succombent en moyenne qu'après quarante-trois heures; la putréfaction ne se déclare chez eux habituellement, par une chaleur moyenne, qu'au bout de deux jours. En second lieu, la rate de ce lapin n'était point volumineuse, et ne présentait pas, en conséquence, le caractère physique essentiel qui a suggéré la désignation de la maladie.

Le foie était également normal dans son aspect comme dans son volume.

Enfin le sang présentait sous le microscope des caractères essentiellement différents de ceux qui appartiennent au sang véritablement charbonneux, et que nous avons décrits dès 1850. Dans ce dernier cas, en effet, on voit les globules se séparer du sérum, s'agglutiner, et former comme un archipel, dont les interstices sont remplis par des bactériidies. Rien de semblable n'existait dans le cas présent; les globules étaient indépendants les uns des autres, et entre eux n'étaient pas interceptés des espaces clairs.

M. Davainé ne s'en est pas tenu à ces observations résultant d'une



expérience qui n'était point de son propre fait : il a inoculé le sang précédemment examiné à des cobayes, à des lapins et à des rats. Or ces animaux inoculés le matin avaient presque tous succombé à minuit, c'est-à-dire en un espace de temps beaucoup moindre que celui dans lequel meurent les animaux inoculés avec le véritable sang de rate; ils ont présenté en outre, avant de succomber, des symptômes différents de ceux que l'on observe chez ces derniers : tandis que les lapins qui sont sous l'influence de l'inoculation charbonneuse mangent, marchent et se comportent, en un mot, comme si leur santé et leur économie n'avaient reçu aucune atteinte, presque jusqu'à la dernière heure ceux dont il s'agit dans le cas actuel refusent en général tout aliment quelques heures après avoir été inoculés, répugnent aux mouvements et restent sur le ventre jusqu'à la mort. Enfin l'examen cadavérique chez tous ces animaux a fourni des caractères identiques à ceux que nous avons déjà signalés, savoir : putréfaction très-rapide; rate et foie normaux; sang privé de bactériidies et ne présentant point dans ses éléments l'aspect histologique caractéristique du vrai sang de rate, etc. Ajoutons à cela qu'un lapin, qui vivait en compagnie des animaux inoculés avec le sang septique, est mort quelques jours après sans avoir subi d'inoculation. Une goutte de son sang insérée sous la peau d'un autre lapin a déterminé sa mort en quinze heures. L'état de la rate, du foie et du sang chez ces deux lapins était identique à celui des autres.

Il résulte clairement de tout ce qui précède que la maladie provenant de la vache et inoculée par MM. Jaillard et Leplat, diffère essentiellement de la maladie du sang de rate : 1° par la durée de l'incubation ; 2° par les symptômes ; 3° par la rapidité de la putréfaction du cadavre ; 4° par l'état du foie et de la rate ; 5° par la constitution du sang ; 6° par la faculté de contagion plus grande.

Mais il existe encore un autre caractère distinctif qui tranche complètement la question, c'est l'inoculation aux oiseaux de la maladie originaires de la vache. M. Davaine a inoculé deux poulets et quatre moineaux qui sont tous morts dans l'espace d'une journée; or le sang de rate ne se communique pas à ces animaux.

Les conclusions de MM. Jaillard et Leplat, relatives à l'absence des bactériidies dans les maladies charbonneuses, au moins dans celles du sang de rate et de la pustule maligne, ne sont donc pas fondées.

Nous ne pouvons que remercier ces messieurs, ajoute M. Davaine, de nous avoir fourni l'occasion de montrer expérimentalement l'existence chez la vache d'une maladie inconnue jusqu'ici dans sa nature et autre que la maladie charbonneuse.





# COMPTE RENDU DES SÉANCES

DE

# LA SOCIÉTÉ DE BIOLOGIE

PENDANT LE MOIS DE SEPTEMBRE 1865;

PAR M. LE DOCTEUR DUMONTPALLIER, SECRÉTAIRE.

## PRÉSIDENTE DE M. RAYER.

### 1. — CHIMIE ORGANIQUE.

#### ACTION DE L'ACIDE PHÉNIQUE SUR LE CURARE ET LA STRYCHNINE EN DISSOLUTION; par M. PAUL BERT.

Lorsque l'on agite une dissolution aqueuse de curare avec quelques gouttes d'acide phénique, elle se transforme en une espèce d'émulsion d'apparence laiteuse et à globules très-fins. Si l'on injecte sous la peau d'un Lapin une quantité de cette émulsion correspondant à une dose toxique de curare, on n'obtient aucun effet, lors même que cette dose eût été assez forte pour donner la mort.

Est-ce à dire que l'acide phénique ait détruit le curare? Non, car si l'on traite cette émulsion par l'éther qui enlève l'acide phénique, la liqueur limpide qu'on obtient reprend ses propriétés toxiques.

Est-ce que l'acide phénique introduit dans l'organisme en même temps que le curare, neutralise l'effet de ce poison? Pas davantage, car si l'on

*phénique* un animal soit par la voie hypodermique, soit par l'estomac, le curare avec lequel on l'empoisonne ensuite ne perd rien de son énergie. Bien mieux, les effets de l'acide phénique et du curare se superposent et s'ajoutent pour produire la mort, si bien que sur l'animal paralysé par le curare s'observent encore les trépidations, les convulsions locales d'origine probablement musculaire qui caractérisent l'empoisonnement phénique.

Revenons à notre émulsion ; si nous la filtrons dans un filtre très-fin, nous obtenons une liqueur limpide : celle-ci, traitée par l'éther, ne présente aucune propriété toxique. Mais il en est autrement de la partie restée sur le filtre, car étant desséchée avec précaution, elle présente les réactions physiologiques caractéristiques du curare.

L'acide phénique met donc le curare d'une dissolution aqueuse en suspension sous forme d'émulsion, sans le détruire. De plus, il s'oppose à son absorption par le tissu cellulaire sous-cutané, ou du moins la ralentit tellement qu'il ne se trouve jamais à la fois dans l'organisme assez de poison pour que l'action en soit manifeste.

Ce n'est pas seulement sur le curare que l'acide phénique agit de cette manière. Si l'on prend une solution de chlorhydrate de strychnine, on obtient de même une émulsion dont la partie liquide séparée par le filtre et débarrassée de l'acide phénique à l'aide de l'éther, est parfaitement inoffensive. Mais une quantité de cette émulsion correspondant à 0<sup>sr</sup>,002 de chlorhydrate de strychnine, étant injectée sous la peau d'un Lapin, ne lui donne qu'après quinze minutes des accidents sans gravité ; tandis que 0<sup>sr</sup>,0015 du même sel suffisent toujours à tuer un Lapin en manifestant leurs effets après sept ou huit minutes au plus.

L'acide phénique ralentit donc l'absorption de certains poisons, soit par son action directe sur les tissus, soit par l'état particulier sous lequel il les met. Peut-être ce dernier fait pourra-t-il faciliter, pour les chimistes, la séparation de certains principes toxiques.

## II. — ANATOMIE.

### ATROPHIE CONGÉNIALE DE L'OVAIRE CHEZ UNE POULE ; PRINCIPE DU BALANCEMENT DES ORGANES ; par M. C. DAVAINÉ.

Une dame qui se plaît aux soins de sa basse-cour, avait remarqué que l'une de ses poules, âgée de 13 à 14 mois, n'avait jamais pondu, et qu'elle n'avait jamais été recherchée par le coq ; d'un autre côté cette poule n'avait jamais chanté le coq et ne cherchait point à en jouer le rôle à l'égard de ses compagnes. Vivant en bonne intelligence avec les volatiles de son espèce, elle n'était point agressive, ni battue. Ces par-

ticularités attirèrent l'attention du fils de cette dame, homme fort instruit, qui voulut bien prendre la peine d'en constater l'exactitude, et qui m'offrit de rechercher dans les organes de la poule la raison de cette nullité sexuelle apparente.

Cette poule était grande et forte pour son espèce; elle n'avait rien au premier aspect qui ne fût en rapport avec les attributs de son sexe; peut-être les plumes du col étaient-elles plus longues et plus soyeuses que d'ordinaire, rappelant celles du chapon. Les ergots étaient très-développés, ayant 1 centim. 25 de longueur et 1 centimètre d'épaisseur à la base.

L'examen des organes internes montra l'absence complète de testicules. Dans le côté gauche de l'abdomen, à la place correspondante à l'ovaire, existait, sur la partie antérieure et interne du rein, un petit corps jaunâtre, ayant la forme d'une languette aplatie et triangulaire. Il avait 3 centimètres de longueur, 1 centimètre de largeur à la base et 1 ou 2 millimètres d'épaisseur. La surface était comme chagrinée et ne ressemblait nullement à la grappe ovarienne des gallinacés. L'oviducte du même côté était peu développé et ne contenait rien qu'une petite quantité de substance muqueuse. Je ne puis dire cependant qu'il fût atrophié; peut-être représentait-il l'état normal hors l'époque du rut. Malgré des recherches multipliées, je ne pus trouver son orifice dans le cloaque.

Suivant l'état naturel, l'ovaire droit n'existait pas, et l'oviducte du même côté était à l'état rudimentaire.

L'examen microscopique du corps jaunâtre situé sur le rein gauche ne fit découvrir aucun ovule, aucune vésicule germinative. Ce corps se composait d'une trame de tissu cellulaire infiltrée de granulations moléculaires et graisseuses, qui pouvaient rappeler jusqu'à un certain point une substance vitelline altérée.

Par sa situation, par sa couleur, par l'aspect de sa surface légèrement mamelonnée, ce corps était évidemment l'ovaire, mais un ovaire atrophié et incapable de remplir les fonctions dévolues à cet organe. A quelle époque remontait cette atrophie? Si l'on considère le jeune âge de la poule, l'absence de toute lésion des organes de l'abdomen, de toute trace d'inflammation ou d'une altération quelconque récente ou ancienne, ce dont j'ai fait la recherche avec soin, il sera évident que cette atrophie était congéniale ou qu'elle s'était produite à une époque très-rapprochée de la naissance. Cette atrophie de l'ovaire devait donc avoir produit sur le développement des organes de la poule le même effet que son absence totale.

L'absence des organes sexuels détermine chez le mâle, dans les animaux en général, des modifications connues de tout le monde; chez la

femelle ces modifications ne sont pas moins remarquables, quoiqu'elles soient moins bien connues. Dans le premier cas, les modifications que l'animal éprouve le rapprochent du type de la femelle ; dans le second cas elles sont empruntées aux caractères du mâle : « C'est surtout chez  
 « les femelles des oiseaux, dit Isid. Geoffroy-Saint-Hilaire, et notam-  
 « ment dans quelques genres de gallinacés, que ces développements  
 « anormaux, qui tendent à rendre les femelles plus semblables aux  
 « mâles, se présentent portées au plus haut degré. Lorsque l'âge amène  
 « la cessation des pontes, ou lorsqu'une maladie de l'organe sexuel, et  
 « spécialement de l'ovaire, rend une femelle stérile avant le temps, il  
 « arrive fréquemment, chez les poules et les femelles de faisans, que le  
 « plumage revête peu à peu les couleurs et prenne le développement  
 « caractéristique du sexe mâle. En même temps, il n'est pas rare que  
 « les ergots se produisent ; les crêtes ou les membranes circumorbi-  
 « taires se développent. Il y a plus : la voix change et les habitudes  
 « deviennent plus ou moins semblables à celles des mâles. » (*Traité de tératologie*, part. III. Hermaphrodisme.) Nous avons, en effet, remarqué dans notre poule, quoique jeune encore, un grand développement des ergots.

Une autre circonstance qui mérite d'être remarquée dans notre cas, c'est l'indifférence du coq à l'égard de cette poule. On connaît, dans beaucoup d'animaux, l'influence provocatrice qu'a sur le mâle le rut de la femelle, et le rut est déterminé par une condition particulière de l'ovaire qui porte la femelle même à se rapprocher du mâle. Les poules, au contraire, semblent indifférentes et passives dans le rapprochement sexuel, rapprochement qui paraît provoqué par l'ardeur seule du coq. Mais il y a évidemment chez ces oiseaux, comme chez d'autres animaux, un appel au mâle déterminé par l'évolution naturelle de l'ovaire ; c'est ce que prouve l'histoire de notre poule.

Je terminerai ces remarques par quelques considérations d'un ordre plus élevé en rappelant une de ces théories de philosophie anatomique qui ont eu le privilège d'agiter le monde scientifique au commencement de notre siècle. Il s'agit du principe du balancement des organes. Ce principe, mis en lumière comme celui des connexions, celui d'unité de composition, par notre illustre naturaliste Etienne Geoffroy-Saint-Hilaire, a été résumé d'une manière pittoresque par Goethe dans son mémoire sur la discussion de Geoffroy Saint-Hilaire et de Cuvier. Voici comment s'exprime le grand poëte-naturaliste : « La nature, comme doit le faire un bon administrateur, s'est fixé une certaine somme à dépenser, un certain budget ; elle se réserve un droit absolu de virement d'un chapitre à un autre, mais elle ne dépasse jamais dans les dépenses le total fixé. Si elle a trop dépensé d'un côté, elle fait ailleurs

une économie égale, et toujours elle arrive à une balance en équilibre parfait. » (Trad. par Ch. Martins.)

Il y a là une grande vue qui séduit l'esprit et qu'on s'empresse d'accueillir en tant qu'elle considère l'ensemble des organismes animaux, la série zoologique ; mais en est-il de même lorsque ce principe veut s'appliquer à la pathologie, à la tératologie, c'est-à-dire lorsqu'il descend des grandes catégories de la nature pour s'introduire dans le particulier, dans l'individu ? En effet, les cas en pathologie, en tératologie même, sont tous plus ou moins particuliers, plus ou moins spéciaux. D'abord ce balancement entre deux organes dont l'un est augmenté de volume, l'autre amoindri, ne s'observe en pathologie que sur des organes similaires. Et la tératologie n'est-elle pas le plus souvent l'héritière de la pathologie ? Si l'on a cité des cas dans lesquels deux organes de fonctions différentes se sont trouvés, l'un diminué, l'autre augmenté de volume, comme le rein et la capsule surrénale, assurément ce sont là des cas purement accidentels et trop rares pour qu'on puisse aujourd'hui en tirer des arguments. Il n'en est pas de même des organes similaires ; les exemples d'une opposition de volume entre eux, d'une sorte de balancement sont très-communs. Mais lorsqu'un organe s'atrophie pathologiquement et que son congénère acquiert un volume plus considérable, ce n'est point par l'action de cette grande loi naturelle des balancements organiques que la compensation se produit ; c'est parce que l'organe resté sain est appelé à une activité plus grande, à un travail plus considérable : le poumon qui prend de l'amplitude lorsque son congénère comprimé a perdu ses fonctions, le rein qui s'hypertrophie dans des conditions analogues sont dans le cas du muscle auquel on donne un exercice inaccoutumé et qui devient prédominant ; or le muscle homologue ne perd rien pour cela de son volume et de sa force. C'est donc une loi purement physiologique qui intervient ici ; en effet, lorsque l'action de l'organisme de l'individu n'est plus en jeu et n'impose plus un travail nécessaire à sa conservation, l'organe livré à lui-même, c'est-à-dire aux seules lois de la nature, reste dans une indifférence complète à l'égard de celle des compensations.

C'est le cas des organes génitaux qui ne sont nullement gouvernés par l'individualité qui les porte et ne lui sont pas nécessaires. Dans le jeune âge, en effet, dans la vieillesse ils sont inactifs, et chez beaucoup d'animaux, hors l'époque du rut, ils n'existent point même rudimentaires. L'appareil de la génération se développe et s'atrophie suivant des lois indépendantes de l'organisme auquel il est annexé.

D'après ces considérations, j'ai pensé que les organes génitaux peuvent donner le moyen de vérifier expérimentalement la loi du balancement des organes en tant que cette loi s'applique à la pathologie ou bien à la

tératologie. On sait que chez beaucoup d'oiseaux adultes l'ovaire droit est atrophié ou manque complètement; or j'avais eu le projet d'enlever à des poules très-jeunes l'ovaire gauche afin de voir si le droit prendrait du développement. Cette expérience, que le temps et les circonstances ne m'avaient pas encore permis de faire, se trouve réalisée naturellement chez la poule dont j'ai rapporté l'histoire.

On peut dire qu'un fait unique n'a pas grande valeur. Je ne veux pas le contester; mais le fait dont il est ici question se trouvera considérablement multiplié, si l'on examine au même point de vue l'organisme mâle.

Assez fréquemment les médecins voient l'un des testicules profondément altéré ou détruit, ou bien atrophié, les chirurgiens font l'ablation de cet organe; dans l'un et l'autre cas on n'observe pas consécutivement un plus grand développement de l'organe restant. J'ai fait, pour m'en assurer d'une manière positive, des recherches dans un grand nombre d'ouvrages qui traitent des affections des organes de la génération; or, ni dans les considérations générales sur ces maladies, ni dans les observations particulières, il n'est question d'une augmentation de volume de l'un des testicules consécutive à l'atrophie, à la destruction ou à l'ablation de l'autre. Souvent, il est vrai, l'ablation se pratique à une époque de la vie dans laquelle ces organes ont perdu leur activité, mais il n'en est pas toujours ainsi; quant à l'atrophie, quant aux affections qui entraînent la perte de l'organe sans compromettre la vie du malade, on les observe plus communément dans le jeune âge.

L'examen de certaines anomalies des organes de la génération (la monorchidie, la cryptorchidie) conduit aux mêmes résultats : MM. Follin et Goubaux ont fait une étude particulière de ces anomalies chez les animaux (*Mém. Soc. biologie*, 1855). M. Godard, dont la science et notre Société regrettent la perte prématurée, a fait un travail non moins étendu sur ces anomalies chez l'homme (*Mém. Soc. biologie*, 1856). Dans ces mémoires, où sont consignés un grand nombre de faits particuliers, on peut voir que l'absence, que l'atrophie ou l'altération profonde de l'un des testicules n'apporte point de changement dans l'état naturel de son congénère (1).

---

(1) Sédillot a parlé d'un homme qui avait un seul testicule, dont le volume était double du volume ordinaire; mais il y avait, suivant cet observateur, une fusion des deux testicules; on pouvait y reconnaître deux épидидymes et deux cordons spermatiques (*Dict. des sc. méd.*, art. *Testicules*). Virey, à l'article *Eunuque* du même dictionnaire, dit : « Les individus monorchides ne sont pas efféminés pour cela; l'organe existant tant se trouve alors plus gros et peut faire les fonctions de deux. » C'est une assertion que l'auteur ne justifie par aucun fait.



D'après tous ces faits, auxquels on en pourrait ajouter d'autres si l'on étudiait la mamelle au même point de vue, il est clair que pour l'appareil de la génération, la loi des balancements organiques n'existe pas, en tant qu'elle s'appliquerait à la pathologie et même à la tératologie. Si cette loi semble gouverner les autres organes, c'est que, sans doute, la condition physiologique dont nous avons parlé a donné lieu à une méprise.

### III. — ANATOMIE PATHOLOGIQUE.

#### 1° MEMBRANE MUQUEUSE UTÉRINE SEMBLABLE A UNE CADUQUE EXPULSÉE PENDANT LA MENSTRUATION; par M. le docteur C. DAVAINÉ.

M. Davainé met sous les yeux de la Société un corps charnu expulsé de la matrice d'une femme, lequel par sa forme, par sa couleur, son apparence et sa constitution, pourrait être pris pour la caduque d'un œuf abortif; cependant ce corps n'offre dans son intérieur aucune trace d'un produit de conception. C'est évidemment une de ces membranes qui sont quelquefois expulsées dans la dysménorrhée; ce qui est surtout remarquable dans celle que présente M. Davainé, c'est son intégrité parfaite.

Ce corps a la forme de la cavité utérine; il est aplati, triangulaire, long de 5 centimètres  $1/2$ , et large de 5 centimètres à la base. L'angle opposé à cette base, et qui correspondait au col de la matrice, est percé d'une petite ouverture arrondie; les deux autres angles sont surmontés d'un prolongement tubuleux, l'un ayant 1 centimètre, et l'autre 5 millimètres environ de longueur. Ces deux prolongements proviennent évidemment des trompes utérines; ils sont l'un et l'autre percés d'une petite ouverture à leur sommet. Un stylet introduit par les trois ouvertures arrive facilement dans une cavité située à l'extérieur du corps charnu. Ce corps, incisé sur l'une de ses faces, laisse voir, en effet, une cavité centrale triangulaire, comme celle de l'utérus, et, comme elle, communiquant avec l'extérieur par ses trois angles. La surface de cette cavité est lisse, tomenteuse et colorée par une couche très-mince d'un sang noirâtre; elle ne renferme aucun rudiment d'embryon, aucune trace de membranes embryonnaires. Des coupes pratiquées dans l'épaisseur des parois n'en montrent pas davantage.

Le tissu de ce corps, dont l'apparence est celle d'une caduque, examiné au microscope, s'est trouvé constitué par les éléments de la muqueuse utérine. Le résultat de cet examen, la forme du corps charnu, sa cavité centrale et les ouvertures de ses trois angles, ne permettent pas de méconnaître une membrane muqueuse utérine provenant, comme une caduque, de l'exfoliation de la surface interne de la matrice.

La femme qui a rendu cette sorte de caduque est mariée, âgée de 25 ans environ, chlorotique, et sujette à des irrégularités fréquentes dans ses règles. A l'époque menstruelle du mois d'août, celles-ci ayant manqué, il survint quelques jours après du malaise et des douleurs abdominales. Huit jours environ avant l'époque menstruelle de septembre, ces douleurs devinrent plus vives, principalement du côté droit, et se propagèrent dans l'aîne et à la cuisse du même côté, ayant l'apparence de névralgie. Enfin, le corps en question fut expulsé à l'époque des règles avec une quantité médiocre de sang et après quelques douleurs de reins. L'hémorrhagie ne fut pas beaucoup plus abondante qu'elle ne l'était quelquefois pour des menstrues ordinaires, et au bout de trois jours tout était rentré dans l'ordre.

M. Davaine rappelle que dans les premières années de la fondation de la Société de biologie, plusieurs de ses membres s'occupèrent de la constitution histologique de ces membranes caduques qui ne paraissaient point être un produit de la conception, mais une simple exfoliation de la muqueuse utérine en rapport avec le travail menstruel.

On sait qu'à cette époque M. Coste venait d'émettre sur la formation de la caduque une théorie qui parut singulière d'abord, mais qui fut bientôt pleinement confirmée, à savoir que la caduque est la membrane muqueuse de l'utérus même; d'un autre côté, la théorie de l'ovulation menstruelle était également toute nouvelle. De là deux questions que se posèrent les membres de la Société : ces sortes de caduques sont-elles le produit de l'exfoliation de la membrane muqueuse, ou ne sont-elles que des pseudo-membranes? Sont-elles en rapport avec l'acte de la menstruation, et se reproduisent-elles à chaque époque comme cette fonction même?

M. Follin ayant fait l'examen histologique d'une membrane presque de tous points semblable à celle qui est actuellement sous les yeux de la Société, put y constater la structure de la muqueuse utérine et déterminer ainsi sa nature (*Compt. rend. de la Soc. de biol.*, t. I, p. 191, 1849). M. Lebert, dans un autre cas, arriva aux mêmes conclusions (recueil cité, t. II, p. 73, 1850). Enfin MM. Dutard et Laboullène, observèrent un nouveau fait qui paraît en rapport avec les précédents (recueil cité, t. II, p. 161, 1850). Quant à la reproduction périodique de ces sortes de caduques, dont l'idée première appartient à M. Pouchet, l'observation des faits ne l'a point confirmée.

M. Blot s'est occupé aussi de déterminer la nature de ces membranes; on sait que notre savant collègue a apporté le tribut de ses recherches à la confirmation de la découverte de M. Coste, et qu'il a appliqué l'insufflation par les trompes à la démonstration de l'existence constante d'une communication entre ces conduits et la membrane caduque.

M. Blot adopta pleinement l'opinion de l'exfoliation de la muqueuse utérine dans certains cas de dysménorrhée, sans fécondation préalable. Il appela particulièrement l'attention sur l'importance d'une détermination exacte de la nature de ces sortes de caduques, qui pourraient occasionner quelquefois une méprise préjudiciable à la considération d'une jeune fille ou d'une femme.

Des corps semblables expulsés avec des règles difficiles ou irrégulières ont été observés anciennement; mais jusque dans ces derniers temps, leur nature était restée inconnue. Les pathologistes s'étaient occupés surtout des douleurs ou des accidents qui accompagnent leur expulsion, et le nom de *dysménorrhée membraneuse* fut donné à cet état menstruel douloureux et anormal. Simpson, le premier, émit l'opinion que les membranes rendues dans cette forme de la dysménorrhée ne sont point, comme on le croyait alors, des pseudo-membranes semblables à celles du croup, mais qu'elles sont des membranes de même nature que la caduque. Cette assertion du savant accoucheur d'Edimbourg, appuyée sur des raisons plausibles, fut confirmée par les recherches histologiques des membres de la Société de biologie cités ci-dessus.

Le docteur Semelaigne, dans sa thèse inaugurale (*De la dysménorrhée membraneuse et de la membrane dysménorrhéale*, Paris, 1851), a recherché dans les anciens auteurs les cas qui peuvent être rapportés à cette affection; il a donné un aperçu des travaux les plus récents faits, surtout en Angleterre, sur ce sujet, et enfin il a reproduit *in extenso* les faits présentés à la Société de biologie par MM. Follin et Lebert.

## 2° LIPÔME DES GENCVES; par MM. THOMAS et CORNIL.

Un homme de 50 ans environ, et d'une bonne constitution, portait depuis vingt ans une tumeur à la partie antérieure de la gencive, au-dessous de la seconde incisive inférieure latérale. Son développement fut très-lent et graduellement elle a acquis le volume d'un œuf de pigeon qu'elle présente aujourd'hui. Lorsque j'examinai cette tumeur, je la trouvai lisse, molle, très-fluctuante, adhérente à la gencive et tout à fait indolente. Elle était recouverte par la muqueuse très-amincie, mais non adhérente et pouvant facilement glisser sur elle, en bas et en avant. Elle faisait saillie au-dessus du bord lisse de la lèvre inférieure et la dépassait d'un demi centimètre environ. Une ponction exploratrice avait été faite par le médecin ordinaire du malade et n'avait donné écoulement qu'à un peu de sang.

L'ablation de cette tumeur ne présenta aucune difficulté. Ayant fait une incision transversale, il me fut facile d'en détacher la muqueuse

jusqu'à la gencive où l'intervention du bistouri fut de nouveau nécessaire.

Quelques jours après le malade était complètement guéri.

Pendant la vie du malade, la tumeur avait été regardée d'abord comme un lipôme, puis comme un adénôme.

Son volume est égal à celui d'une grosse noix.

Sa forme est ronde.

Sa surface de section est mamelonnée comme la surface de section des lipômes.

L'examen microscopique montre partout des cloisons de tissu conjonctif et une quantité considérable de grosses vésicules adipeuses ayant la même forme et la même disposition que dans le tissu conjonctif sous-cutané.

### 3<sup>o</sup> SUR UN CAS DE PUSTULE MALIGNE; observation communiquée par M. le docteur FÉRÉOL.

Botas, fort à la viande, aux halles de Paris, âgé de 48 ans, se présente dans mon cabinet, le 3 août 1865, portant à la joue droite, à deux centimètres au devant du lobule de l'oreille, une pustule maligne des mieux caractérisées.

Cet homme raconte que le 1<sup>er</sup> août, dans le courant de la journée, il a senti une légère douleur et un bouton à la joue; la douleur, sourde et très-supportable, siégeait surtout sous l'angle de la mâchoire. Il se souvint que la veille, pendant son travail, un de ses camarades l'avait heurté à cette place avec un quartier de veau qu'il portait sur l'épaule. Et, du reste, depuis sept ou huit jours il avait un petit bouton, précisément à la place où s'est développée la pustule maligne, bouton que le barbier avait écorché en le rasant.

Dans la soirée du 1<sup>er</sup> août il est allé à l'Hôtel-Dieu, où l'interne de garde a touché le bouton avec le crayon de nitrate d'argent.

Il a dormi, mangé et travaillé comme d'habitude depuis ce moment; cependant le matin, sentant sa tête un peu lourde, et l'enflure augmenter à la joue, il a cessé son travail, et est venu à ma consultation à une heure.

Voici l'état du malade à ce moment :

A deux centimètres au devant du lobule de l'oreille, on voit une croûte noire, humide, un peu déprimée en son centre, à pourtour irrégulier, d'un diamètre très-peu inférieur à celui d'une pièce de vingt centimes.

Tout autour de cette croûte, on constate un cercle d'un blanc jau-

nâtre, formé par un soulèvement vésiculeux dont la zone a un diamètre de deux à cinq millimètres, la partie déclive étant la plus large.

Un peu au dessous de cette croûte et touchant au lobule de l'oreille, on voit une grosse phlyctène de teinte jaune ambré, très-tendue, et globuleuse, du diamètre d'une pièce de cinquante centimes.

La croûte et la phlyctène reposent sur une large saillie œdémato-phlegmoneuse, d'une teinte violacée sombre, qui envahit la région sous-maxillaire en bas, et dépasse fort peu en haut le niveau de la croûte noire; le gonflement œdémateux, comme la zone vésiculeuse est plus développé à la partie déclive qu'à la partie supérieure, en sorte que le bouton, qui forme la lésion principale, occupe le haut et non le centre du gonflement qui lui sert de base.

On ne sent pas de ganglions développés sous le maxillaire; il y a seulement de la douleur à la pression dans le pli maxillaire; mais pas d'élançements.

L'état général est excellent; et bien que très au fait de ce qui arrive assez souvent dans sa profession, le malade, ne sentant qu'une gêne douloureuse très-légère, ne peut pas croire qu'il ait le charbon.

Je l'emmène immédiatement chez lui, et à deux heures et demie je l'opère. Je circonscris la pustule principale par une incision circulaire placée un peu au delà de la zone vésiculeuse, et je dissèque le bouton que j'enlève entièrement. Je laisse couler le sang pendant une ou deux minutes; puis j'éteins dans la plaie un bouton de fer rougi à blanc.

Je néglige la phlyctène qui s'est ouverte pendant l'opération, bien que je constate que le derme sur lequel elle reposait présente une teinte violacée et un aspect ramolli d'assez mauvaise apparence.

A trois heures et demie j'examinai au microscope la pustule enlevée avec M. Davaine, qui y découvrait des bactériidies en grand nombre.

La nuit qui suit l'opération est mauvaise; pas de sommeil; gêne dans la gorge pour avaler, avec besoins de cracher incessants. Malaise général, avec sentiment de froid, et petits frissons erratiques; le matin, à cinq heures, il y a un vomissement bilieux.

A sept heures et demie du matin, le 4 août, je constate que le gonflement œdémateux a beaucoup augmenté; il s'est étendu sur la joue et a gagné les paupières de l'œil droit qui sont à demi fermées; il a descendu sur le cou et tourne vers l'occiput. Il s'est formé une nouvelle zone vésiculeuse à la demi-circonférence inférieure de l'escarre, et à la place de la phlyctène il existe une escarre allongée, violacée, humide, donnant issue au suintement d'une sérosité qui semble mortifier les points où elle fuse.

La déglutition est fort gênée, et le crachottement est incessant (œdème de la luette et du pharynx) : la respiration est facile.

Je me décide à faire une seconde cautérisation ; j'enlève l'escarre nouvelle développée à la place de la phlyctène ; j'enlève également la demi-zone vésiculeuse nouvellement développée au pourtour de l'escarre produite par le fer rouge ; je fais quelques incisions rayonnant autour de ces plaies, et je laisse couler le sang pendant près de cinq minutes ; puis je promène sur toutes ces surfaces saignantes un pinceau d'amiante imbibé d'acide sulfurique monohydraté. L'application du caustique détermine un petit écoulement sanguin assez abondant ; j'entoure la plaie avec de la charpie et j'essuie le sang à mesure qu'il coule, pour éviter les fusées de caustique ; une compresse d'eau froide alcoolisée arrête promptement cette petite hémorrhagie.

Je prescris à l'intérieur : macération de quinquina, vin de Bordeaux, bouillons, potages, gargarisme aluné et une purgation avec 45 grammes de magnésie pour le lendemain matin.

Le 5 août l'amélioration est manifeste ; l'œdème des paupières a diminué, ainsi que la gêne de la déglutition et le besoin de cracher. Pas de souffrance vive au niveau de la brûlure ; le gonflement œdémato-phlegmoneux est moins dur. La rougeur érythémateuse n'a pas augmenté. Il s'est fait quelques soulèvements vésiculeux à la demi-circonférence supérieure de la première escarre par le fer rouge ; mais la diminution de l'œdème m'engage à ne pas pousser plus loin les cautérisations.

Le pouls est resté à 68 depuis le commencement de la maladie.

A partir de ce moment, la convalescence a marché sans aucune entrave.

Je noterai seulement quelques circonstances intéressantes.

D'abord le malade, dont l'état général était resté très-bon, bien qu'il fut assez inquiet sur l'issue des événements, commença à présenter quelques signes d'adynamie dès le 6 août, alors que très-évidemment l'infection charbonneuse était déjà éteinte dans son foyer initial. Aussi lui continuai-je sa macération de quinquina et son vin de Bordeaux pendant quinze jours ; et ce ne fut que vers le 15 août que les forces commencèrent à revenir, et le moral, toujours très-inquiet, à se relever.

Ensuite les ganglions sous-maxillaires apparurent au toucher gros, indurés et douloureux, à mesure que le gonflement œdémato-phlegmoneux diminua.

Enfin, à mesure que les escarres artificielles se détachèrent et que la plaie qui en résulta marcha vers la cicatrisation, le malade accusa une douleur extrêmement vive dans le conduit auditif externe, douleur lancinante qui l'empêcha de dormir plusieurs nuits, et qu'on peut attri-

buer, je pense, à la lésion d'un petit filet nerveux de la cinquième paire, qui aura été atteint consécutivement par le travail inflammatoire de la cicatrisation.

Celle-ci a été parfaite; seulement il a fallu activer sans relâche les bourgeons charnus avec le crayon de nitrate d'argent pour éviter un petit décollement de la peau qui tendait à se faire sous le lobule de l'oreille. La cicatrice est très-peu apparente; elle était complète le 10 septembre.

#### IV. — PATHOLOGIE COMPARÉE.

NOTE SUR UN CAS D'ILLUSION GÉNÉSIQUE, OBSERVÉ SUR DEUX OISEAUX DE L'ORDRE DES PASSEREAUX (LINOT MÂLE ET MULET FEMELLE PROVENANT DE L'UNION D'UN CHARDONNET AVEC UNE FEMELLE DE SERIN DES CANARIES; par O. LARGHER, interne-lauréat des hôpitaux (lue à la Société de biologie dans la séance du 30 septembre 1865).

Nous tenions enfermés dans une assez grande volière plusieurs passereaux appartenant à des espèces et à des genres différents : parmi eux se trouvait un linot (*Fringilla Cannabina*, Linn.), mâle adulte, offrant un bel exemple d'albinisme limité aux plumes de la tête (1), et un mulot femelle produit de l'union d'un chardonnet (*Fr. Carduelis*, Linn.) avec une femelle de serin des Canaries (*Fr. Canaria*, Linn.). Vers le mois de juin, nous vîmes s'établir entre ces deux oiseaux une intimité assez grande, de la nature de celle qui précède ordinairement, chez les animaux de la même classe, le moment des amours; peu de jours plus tard, nos soupçons se confirmaient et nos deux passereaux commençaient à construire leur nid. Dans ce travail, chacun prenait une part très-active, et cependant, dans leurs allures respectives, on pouvait voir que le mulot remplissait les fonctions plus spécialement dévolues à la femelle dans l'édification du nid. Quand celui-ci fut achevé, nous vîmes l'oiseau hybride s'y placer pendant plusieurs heures, le linot le remplaçant seulement à courts intervalles. Cette incubation illusoire dura quelques jours, sans qu'aucun œuf eût été pondu; néanmoins les deux oiseaux paraissaient prendre un grand soin de leur précieux dépôt, et le nid ne demeurait jamais abandonné à lui-même.

---

(1) C. D. Degland, dans son *Ornithologie européenne*, t. I, Paris, 1849, avait déjà signalé l'existence de linots blancs ou tapirés de blanc; mais personne ne paraît avoir noté, chez cet oiseau, l'albinisme limité à la tête, le reste du plumage conservant la coloration régulière la plus belle.

Après environ cinq ou six jours, une femelle de serin des Canaries que nous tenions dans une cage isolée, ayant pondu un œuf, nous hasardâmes de le glisser dans le nid de nos deux oiseaux sans qu'ils pussent s'en apercevoir; dès lors leurs soins redoublèrent, et après quatorze jours d'incubation, avait lieu l'éclosion. Aucun autre œuf n'était venu se joindre à celui que nous-même avions déposé dans le nid; les deux oiseaux qui avaient veillé à son éclosion se chargèrent d'élever le petit, lui donnant la becquée comme auraient fait ses parents, et ils ne l'abandonnèrent à ses propres forces que quand il fut en état de manger et de courir seul.

Alors le nid fut abandonné à son tour, et les deux oiseaux continuant à vivre dans la même volière, parurent oublier qu'ils s'étaient connus.

Le fait que je viens de rapporter dans ses principaux détails fut observé en 1862; je l'avais recueilli alors, à titre de simple note, sans y attacher d'autre intérêt que celui de la curiosité qu'éveillent toujours les faits peu communs. Or récemment, à l'occasion de recherches particulières, je lisais, dans le *Journ. de Méd. de Corvisart*, quelques observations recueillies par Girard et relatives à des cas de *Gestations apparentes suivies de faux travail chez des animaux* (1) : dans un premier cas, il s'agit d'une petite chienne qui avait déjà mis bas plusieurs portées. « Elle fut couverte; son ventre grossit, ses mamelles devinrent « plus volumineuses, et l'on voyait dans l'abdomen des mouvements « prononcés. Au bout de quelques mois elle fit des efforts comme pour « accoucher. Le ventre s'affaissa, les mamelles se remplirent de lait. « Cette chienne poussait des cris pour appeler ses petits. Cet état dura « quatre jours. » Dans un second cas, « une chatte, déjà plusieurs fois « mère, éprouva absolument les mêmes symptômes de gestation et ne « mit bas aucun petit. » Enfin le troisième fait concerne « une vache « qui fut saillie par un taureau et qui en imposa par l'accroissement de « son ventre jusqu'au huitième mois de la gestation. Cette prétendue « gestation disparut du soir au lendemain; la vache semblait demander « son veau. On en trouva dans le voisinage un qu'on lui donna à nour- « rir. »

Dans une des dernières *Etudes médico-légales* qu'il a publiées, M. le professeur A. Tardieu a précisément reproduit les trois observations que nous venons de rapporter, et quoique « ces faits soient incomplets et « aient besoin d'être éclaircis par une observation moins superficielle, « néanmoins, dit-il, il est impossible de ne pas être frappé de ce qu'ils

---

(1) *Observations de fausse grossesse dite nerveuse*, par le citoyen Girard — Extrait donné par J. Husson, dans *Journ. de Méd. de Corvisart*, t. I, vendémiaire an IX, p. 471. — Paris.



« renferment de données fécondes pour l'interprétation des grossesses  
« illusoires. C'est ainsi qu'à chaque pas, à travers les parties les plus  
« obscures de l'histoire des maladies de notre espèce, on sent de quel  
« secours seraient les lumières nouvelles de la pathologie compa-  
rée (1). »

M. A. Tardieu, dans les conclusions placées à la fin de son *Etude*, pense que « les signes qui (2) caractérisent les grossesses apparentes doi-  
« vent tous se rattacher, comme point de départ, soit à une affection  
« organique, soit à une affection nerveuse, le plus souvent hystérique,  
« soit à la simulation, soit à la folie (3). » A laquelle de ces causes rat-  
tacherons-nous le fait que nous rapportons aujourd'hui? Evidemment  
nos deux oiseaux, dans l'accomplissement de la tâche qu'ils se sont im-  
posée, ont cédé à l'influence d'une illusion génésique; mais où cette il-  
lusion a-t-elle pu trouver sa source? Si aux détails que renferme déjà  
notre observation nous ajoutons que, dans la même volière, plusieurs  
couples d'oiseaux du même ordre et quelques-uns du même genre, sous  
l'empire de la même influence saisonnière, travaillaient à la même épo-  
que à la nidification, n'y aurait-il pas lieu de faire intervenir comme  
cause l'imitation? Quant au choix singulier qu'ont fait l'un de l'autre  
les deux artisans du nid, doit-il beaucoup étonner, si l'on songe à cer-  
taines unions quelquefois immorales, souvent au moins bizarres, que l'on  
observe trop souvent dans notre espèce? Peut-être pourrait-on chercher  
à l'expliquer par l'absence d'individu femelle de la même espèce, en ce  
qui concerne le linot renfermé dans notre volière? Quant au produit  
hybride, résultat de l'union d'un serin femelle avec un chardonneret  
mâle, son choix me paraît d'autant plus remarquable qu'il avait porté  
sur un individu appartenant à un genre différent de celui de ses deux  
parents; il eût pu, en effet, s'unir soit à un serin, soit à un chardonne-  
ret. On sait, du reste, que les mulets provenant d'une origine pareille  
à celle du nôtre, s'apparient facilement soit entre eux, soit avec des se-  
rins; mais il en résulte rarement des œufs féconds; et cette fécondité,  
quand elle a lieu, se perd dès la seconde génération (4). Je ne saurais  
dire s'il y a eu ici, entre nos deux oiseaux, d'autres relations que celles  
destinées à la construction du nid; mais j'insisterais volontiers sur ce  
fait, que l'illusion génésique peut se manifester au milieu des conditions

(1) A. Tardieu, *Etude sur l'avortement et les grossesses fausses et si-  
mulées*, p. 200. — Paris, 1864.

(2) Dans notre espèce.

(3) *Loc. cit.*, p. 201.

(4) Duvernoy, article *Propagation* dans *Dictionn. univ. d'hist. nat.*  
par Ch. d'Orbigny, t. X, p. 547. Paris, 1847.

d'organisation où l'on songerait le moins à la rencontrer. A cette occasion, je rappellerai l'histoire de cette fille que cite M. le professeur A. Tardieu : « Elle était âgée de plus de 60 ans et se disait mariée secrètement à un vieux médecin. Elle se mit au lit un matin et fit toutes ses dispositions pour accoucher commodément. Les plaintes, les cris se prolongèrent jusqu'au soir, au milieu des éclats de rire des autres aliénées que cette scène inattendue égayait singulièrement. Vingt fois cette monomaniacque avait fait part de son état de grossesse, dont à présent elle évite soigneusement de parler, dans la crainte qu'on en fasse un sujet de plaisanterie. »

Après la lecture attentive des faits que nous venons de comparer, il nous semble qu'on peut, une fois de plus, reconnaître les rapports qui unissent la pathologie de l'homme à celle des animaux.

---

# COMPTE RENDU DES SÉANCES

DE

# LA SOCIÉTÉ DE BIOLOGIE

PENDANT LE MOIS D'OCTOBRE 1865;

PAR MM. LES DOCTEURS DUMONTPALLIER ET BERGERON,  
SECRÉTAIRES.

---

**PRÉSIDENTE DE M. RAYER.**

---

## I. — ANATOMIE.

RECHERCHES ANATOMIQUES DANS UN CAS DE SYPHILIS VISCÉRALE ET OSSEUSE;  
par L. RANVIER.

Voici d'abord l'observation clinique et anatomique telle que mon ami M. A. Legroux, interne au service de M. Bernutz, me l'a remise. C'est à l'obligeance de cet excellent collègue que je dois de présenter ce fait à la Société de biologie.

La femme Sibille, âgée de 28 ans, entre à la salle Saint-Augustin de la Pitié le 30 septembre 1865, pour un ulcère à la jambe gauche, ulcère que l'on a considéré comme variqueux.

Cet ulcère était survenu à la suite d'une chute et d'une contusion du niveau du tibia.

Lorsque l'ulcère fut cicatrisé, cette femme passa à la salle Saint-

Charles, n° 21 bis, pour une douleur névralgique sus-orbitaire gauche.

J'avais déjà eu occasion de voir cette femme en 1863, à l'hôpital Saint-Antoine, où elle était au n° 9, salle Sainte-Thérèse (admission du 8 octobre), mais je n'ai plus souvenir de ce que nous avons constaté à cette époque.

Lorsque le 2 octobre cette femme passa à la salle Saint-Charles, elle était dans l'état suivant :

Prostration causée par la violence de douleurs siégeant au-dessus de l'œil gauche et au niveau de la troisième pièce du sternum.

Ces douleurs sont continuelles, peut-être plus fortes la nuit, mais la malade ne précise pas cette exaspération nocturne. Elles augmentent par la pression.

La douleur sus-orbitaire occupe surtout la partie externe de l'arcade orbitaire et ne présente pas les points spéciaux et névralgiques de la névralgie faciale sus-orbitaire, sous-orbitaire et dentaire. La douleur reste limitée à l'angle externe de l'orbite et s'irradie un peu à la tempe, au front et surtout dans la profondeur de l'orbite.

L'œil était normal.

La douleur sternale siégeant au niveau de la troisième pièce sternale et du côté de l'insertion du cartilage de la quatrième côte coïncidait avec un gonflement peu considérable, mais très-appréciable.

A ce niveau la peau avait une teinte un peu violacée, lilas, et la pression portait la douleur à son summum.

Ces phénomènes n'avaient pas altéré les fonctions, l'appétit était conservé, la respiration normale, quoique gênée par la douleur que réveillaient les mouvements respiratoires.

Des calmants et des narcotiques furent ordonnés intus et extra pour procurer à cette femme un peu de sommeil.

Les jours suivants, les douleurs augmentèrent surtout la nuit, et arrachaient des cris et des plaintes incessantes à la malade.

Les phénomènes objectifs changèrent peu, le gonflement sternal ne s'accrut pas; l'œil conservait son aspect, mais il y avait un peu de photophobie.

Puis, vers le 6 octobre, il survint une douleur vive du côté de l'épaule gauche en même temps que la paroi antérieure de la poitrine du côté gauche se couvrait d'un réseau veineux très-marqué et partant du gonflement sternal vers l'épaule. Le grand pectoral est contracturé et immobilise l'articulation et les côtes.

Du côté de la face nous remarquons de l'œdème de la paupière supérieure, du strabisme interne, une vive photophobie.

En même temps la malade perdit un peu l'appétit, eut un peu de diarrhée et quelques vomissements bilieux.

Le moindre mouvement réveillait des douleurs violentes et la malade, le plus souvent pliée en deux dans son lit, poussait des gémissements continuels. Des vésicatoires, de la morphine avaient été appliqués, mais sans diminuer beaucoup la douleur.

C'est dans cet état que cette femme est passée chez M. Marotte, salle du Rosaire.

Là on eut la pensée de rattacher ces phénomènes à des lésions syphilitiques, mais l'interrogation de la malade ne pouvait fournir que peu de renseignements.

L'examen de la vulve démontra la présence sur la grande lèvre du côté gauche vers la partie supérieure, d'un gonflement peu consistant et ressemblant assez bien à une ancienne plaque muqueuse.

Cette femme fut prise du choléra dans la salle du Rosaire le 29 octobre pendant la nuit, et mourut vingt-deux heures après le début, dans la période algide.

L'autopsie, faite vingt-quatre heures après, démontra les lésions suivantes :

*Cerveau.* — Peu d'injection des membranes qui partout sont saines ; peu d'injection du tissu cérébral. Le cerveau, tant à l'extérieur que dans les ventricules et ses autres parties profondes, ne présente ni tumeur, ni induration, ni aucune autre lésion de consistance ou de couleur.

Les poumons sont sains.

Le cœur ne présente aucune lésion organique ; le sang, épais et noir, est celui du choléra.

Le tube digestif ouvert démontre les lésions ordinaires du choléra.

Le foie présente sur sa face convexe de petites cicatrices lisses, non radiées, légèrement déprimées, ressemblant à l'empreinte d'un corps dur sur la cire molle. Ces dépressions sont noirâtres, de petites dimensions, de forme ovale ou un peu arrondies.

Au nombre de quatre, ces cicatrices reposent sur un petit noyau d'induration qui, à la coupe, présente un aspect plus compacte, moins vasculaire, légèrement jaunâtre.

Dans la masse glandulaire du foie, nous avons trouvé deux noyaux d'induration beaucoup plus étendus, d'un volume qu'on peut évaluer à celui d'une châtaigne, et où le tissu du foie présentait à peu près les mêmes caractères qu'au-dessous des cicatrices et de la surface.

Les reins n'ont pas été examinés.

Le col utérin présentait des inégalités, il était déchiqueté, ramolli, mais nous n'y avons vu aucune cicatrice ancienne ou récente.

La voûte orbitaire était enlevée, nous pûmes constater les lésions suivantes :

Au niveau de la glande lacrymale qui paraissait un peu volumineuse, l'os était rougeâtre, pointillé, sa surface était inégale.

Le sternum ne présente à l'extérieur qu'un gonflement peu considérable au niveau de la troisième pièce et de l'articulation chondro-sternale de la quatrième côte.

L'articulation de l'épaule ouverte ne montre aucune lésion.

Différentes pièces résultant de cette autopsie m'ont été remises: une portion du sternum, la partie orbitaire gauche de l'os frontal, des fragments du foie et la grande lèvre gauche. Ce sont ces parties que je mets sous les yeux des membres de la Société.

Voici d'abord une gomme du foie du volume d'une petite noix; elle fait une saillie prononcée à la surface de l'origine. Sur une coupe pratiquée dans cette tumeur on voit qu'elle est formée d'un tissu résistant, jaunâtre, sillonné de nombreuses arborisations vasculaires. Sa limite n'est pas accusée par une ligne de démarcation bien nette, et l'on peut parfaitement reconnaître à l'œil nu que le produit pathologique se fond peu à peu dans le parenchyme du foie. Le raclage avec le scalpel ne fait sortir aucun suc. La dissociation à l'aide des aiguilles se fait difficilement; ce procédé ne donne que de petits fragments irréguliers. A l'aide du microscope on distingue dans ces fragments: des cellules et des noyaux ronds de petites dimensions, 0,003 à 0,006 (cytoblastions de M. Robin); des noyaux et des cellules de plus grandes dimensions, 0,007 à 0,012, éléments ronds, ovoïdes ou fusiformes (embryo-plastiques et fibro-plastiques de M. Robin). Ces derniers éléments sont en faible quantité, dans certaines portions, dans d'autres ils prédominent.

Du reste, tous ces noyaux et cellules ne sont pas libres, mais bien unis fortement les uns aux autres par une substance résistante amorphe ou fibrillaire, selon les points qu'on examine.

Sur des coupes pratiquées après durcissement dans l'acide chromique, on reconnaît les éléments dont il vient d'être question, et de plus on observe leurs rapports entre eux avec les vaisseaux et avec le tissu du foie. Ils ne sont pas disposés au hasard; on remarque en effet, à l'aide d'un faible grossissement (75 diamètres), qu'un certain nombre de nodules entrent dans la composition de la petite tumeur. Ces nodules se fondent les uns dans les autres à leur périphérie, mais ils se reconnaissent au microscope par une différence de composition à leur centre et à leur limite. C'est à leur centre que sont accumulés les noyaux et les cellules les plus petits, et que se trouve la plus grande quantité de matière amorphe; celle-ci y forme même de petits amas irréguliers, ayant jusqu'à 0,04 et très-caractéristiques. A la périphérie des lobules, les éléments cellulaires du tissu connectif acquièrent peu à peu de plus grandes dimensions, et la substance fondamentale devient fibrillaire,

de telle sorte qu'à la limite de ces lobules on remarque un tissu tout à fait semblable au tissu conjonctif adulte.

Cette disposition en lobules vaguement indiqués se rencontre habituellement dans les gommés et peut se retrouver encore quand bien même elles ont subi cette transformation caséuse lardacée, si caractéristique. Seulement alors les lobules ne sont plus marqués que par des groupes de granulations graisseuses disposées en cercles. Dans le cas qui nous occupe maintenant, la transformation caséuse n'est pas encore survenue, celle-ci appartenant, comme Virchow l'a démontré, à un stade plus avancé dans l'évolution des gommés.

Sur des coupes comprenant la gomme et une partie du parenchyme hépatique circonvoisin, on remarque que le tissu pathologique est relié au tissu du foie par des traînées de tissu connectif embryonnaire (cellules et noyaux embryo-plastiques de M. Robin). Ces traînées cheminent entre les lobules de l'organe et sont traversées par des ramifications terminales de l'artère hépatique, de la veine porte et du canal hépatique, ce dont on juge très-bien sur des coupes transversales ou longitudinales à la direction de ces différents conduits. Mais la prolifération ne s'arrête pas à la portion parenchymateuse de la capsule de Glisson; les éléments cellulaires de nouvelle formation s'insinuent entre les cellules hépatiques et les séparent les unes des autres; de telle sorte qu'à la limite de la tumeur on trouve des cellules du foie atrophiées, globuleuses, chargées de granulations jaunâtres, dispersées au milieu du nouveau tissu. C'est du reste ce qu'il advient des cellules hépatiques dans toutes les productions gommeuses du foie. Et lorsque l'atrophie des cellules devient complète, leur place reste quelquefois marquée par des groupes globuleux et étoilés de cristaux d'acide stéarique, résultant de la décomposition des matières grasses contenues primitivement dans ces cellules.

J'insiste sur ce fait parce qu'au premier abord on pourrait prendre ces groupes globuleux pour ces corps qu'on désigne en anatomie pathologique sous le nom de corpuscules granuleux.

L'hyperplasie du tissu connectif n'est pas limitée au voisinage des gommés; en effet, dans les différentes portions de foie que j'ai examinées, j'ai rencontré les altérations décrites par Virchow sous le nom d'hépatite syphilitique interstitielles, c'est-à-dire des îlots de tissu connectif embryonnaire entre les lobules hépatiques. Il y a même dans certains points une disposition fort curieuse que j'ai étudiée avec soin, car je la rencontrais pour la première fois: autour de la veine centrale s'est formée une zone régulière de tissu connectif embryonnaire épaisse parfois d'un demi-millimètre séparant cette veine du réseau des cellules hépatiques.

En résumé, on rencontre dans ce foie des gomes et de l'hépatite interstitielle. Le tissu de la gomme ne diffère de celui de la néoformation qui caractérise l'hépatite syphilitique de Virchow que par les dimensions des éléments qui dans la gomme deviennent par place extrêmement petits. En effet, tout comme la tuberculose, la syphilis imprime aux éléments qui en dérivent un caractère de misère qui se traduit par la petitesse des noyaux et des cellules de nouvelle formation. Aussi est-ce au centre des nodules de la gomme que les cellules et les noyaux deviennent de plus en plus petits pour tomber enfin en débris granuleux. Seulement, comme ici les éléments sont enclos dans une substance très-résistante, il ne résulte pas habituellement de cette fonte moléculaire une masse caséuse dissociée comme celle des tubercules, mais bien un tissu lardacé et résistant. Et comme d'autre part les vaisseaux ne sont pas aussi rapidement oblitérés dans les productions syphilitiques que dans les produits tuberculeux, les masses caséuses de la syphilis peuvent être reprises par l'absorption, tandis que ce fait ne s'observe que d'une manière tout à fait exceptionnelle pour le tubercule.

*Le frontal et le sternum* présentent une altération qui a été bien rarement observée. Cette altération doit être désignée sous le nom d'ostéite gommeuse; elle est caractérisée par un agrandissement des espaces vasculaire et médullaire des os, et par le remplissage de ces cavités agrandies par une substance gélatineuse dans quelques points, lardacé et caséuse dans d'autres.

Cette variété d'ostéite qui, comme on va le voir, a des caractères histologiques assez précis, n'est pas encore bien décrite dans la science. L'observation la plus ancienne d'un fait de cette nature a été publiée par Dufour dans les *BULL. DE LA SOC. ANAT.* (1851, p. 139). L'examen microscopique de la pièce a été fait par Lebert; cet examen est très-insuffisant et ne relate que la présence de granules de 0,005 et de corpuscules plus grands paraissant contenir un noyau et ayant 0,0075. L'auteur ajoute que ses études, assez nombreuses sur les lésions produites par la syphilis ne l'autorisent pas à admettre l'existence d'un type syphilitique spécial, d'un élément cellulaire propre à la syphilis. Dittrich avait mentionné, dans un cas de carie de la voûte crânienne, l'infiltration de l'os malade par un exsudat blanc, grisâtre et lardacé. (PRAYER, *VIERLEJAHRESSCHRIFT*, 1849.)

Virchow, qui relate ces faits dans son *Traité de la syphilis constitutionnelle*, dit n'avoir jamais observé de cas analogues. Il pense néanmoins que l'ostéite gommeuse doit être l'origine de la nécrose syphilitique des os du crâne; s'il en est ainsi dans quelques cas, ce qui est du reste à démontrer, dans d'autres, le processus de la nécrose paraît



être d'une nature bien différente. En effet, dans la plupart des séquestres syphilitiques, et j'en mets plusieurs sous les yeux des membres de la Société, l'os nécrosé, au lieu d'être raréfié, est, au contraire, éburné, et sur des préparations microscopiques, on constate que tous les canaux sont devenus petits, et que quelques-uns sont complètement oblitérés à la suite d'une production osseuse sous forme de couches concentriques.

Je reviens maintenant aux pièces qui font l'objet de la présente communication. Le frontal, au niveau de sa partie orbitaire, est creusé de nombreuses cavités ayant en moyenne 2 millimètres de diamètre. Ces cavités sont irrégulières et communiquent les unes avec les autres; elles sont remplies d'une substance gélatineuse qui ne se laisse que difficilement enlever, et qui ne se dissocie pas quand on l'agite dans l'eau. Examinée au microscope, cette substance nous paraît formée par des éléments cellulaires, dont quelques-uns ont un diamètre très-petit, 0.003, reliés les uns aux autres par une matière amorphe ou vaguement fibrillaire.

Sous le périoste orbitaire, légèrement épaissi, se rencontre une couche épaisse de 1 millimètre, formée d'une substance analogue correspondant à la face orbitaire de l'os, qui est devenue inégale et rugueuse.

Mais c'est dans le sternum que l'altération est bien marquée, et sur cet os on peut suivre, soit à l'œil nu, soit au microscope, l'évolution du produit morbide. Sur une section de l'os rafraîchie avec le rasoir, on distingue des parties rouges, un peu lie de vin (coloration normale de cet os), d'autres d'un rouge vif, certaines rosées et d'aspect gélatineux, enfin une vaste portion est d'un blanc mat, et se montre avec tous les caractères que M. Nélaton a assignées à l'infiltration tuberculeuse des os. Dans ces divers endroits, le tissu osseux se montre sous forme de fines trabécules, et les aréoles qu'elles circonscrivent ont une étendue variable.

Le périoste est épaissi aussi bien sur la face postérieure que sur la face antérieure du sternum, et il est doublé d'une couche d'épaisseur variable suivant les points, ayant un aspect et une coloration semblables à ceux des portions osseuses correspondantes.

J'arrive maintenant aux résultats fournis par l'examen microscopique. Cet examen est d'un grand intérêt, car, dans les os, les phénomènes morbides se passent dans des petites boîtes représentées par les espaces médullaires et vasculaires, et par suite on peut suivre pas à pas le processus de l'altération. Seulement il est quelquefois difficile d'enlever avec l'extrémité d'un scalpel la moelle contenue dans des cavités médullaires étroites; aussi je recommande le procédé suivant: arracher un petit fragment de l'os et le délayer dans une goutte d'eau sur le porte-objet; comme le fragment osseux entraîne avec lui la moelle qui l'en-

ture, on arrive à isoler facilement ainsi les éléments que celle-ci contient. C'est d'abord à l'aide de ce mode de préparation que j'ai constaté que dans la moelle des parties rouges lie de vin se rencontrent les cellules habituelles de la moelle (médullocelles de M. Robin), avec quelques rares cellules adipeuses; c'est là l'état normal, comme on le sait, pour le sternum, les côtes et les vertèbres.

Dans les portions d'un rouge vif, les médullocelles deviennent plus abondantes, globuleuses, et leurs noyaux ne sont bien apparents qu'après l'action de l'acide acétique ou de l'eau au bout de quelques instants; ce caractère se rencontre dans les cellules embryonnaires de la moelle, on le retrouve ordinairement aussi dans les cellules de la moelle lorsque les os sont le siège d'une irritation.

Dans les parties gélatineuses, les cellules deviennent petites, 0,003 à 0,008; elles ne sont plus libres, comme dans les autres portions, mais sont plongées dans une substance amorphe ou fibrillaire. A côté des cellules se trouvent beaucoup de noyaux. Ces éléments, dont M. Robin fait une espèce nouvelle (cytoblastions), se rencontrent dans la moelle des os, affectés d'ostéite tuberculeuse ou syphilitique, et sont envahis bientôt par la transformation caséuse. Quand celle-ci survient, leur petitesse se prononce encore davantage; ils finissent par tomber en un débris auquel viennent s'ajouter des granulations graisseuses en quantité variable. Ce sont là, en effet, les éléments que l'on rencontre dans les parties blanches et opaques de cette pièce; mais on y observe aussi des masses globuleuses, obscures, ayant de 0,02 à 0,04, formées par des cristaux d'acide stéarique disposés en rayon.

Si maintenant nous avons recours à la macération dans l'acide chromique à 1 pour 100 et que nous fassions des coupes à la surface, nous pourrions voir ces divers éléments en place et nous jugerons de leurs rapports avec les trabécules osseuses. De plus nous apprécierons les altérations de ces trabécules.

Sur les préparations obtenues à l'aide de ce procédé, on remarque d'abord que le tissu osseux se résorbe progressivement pour faire place au produit pathologique; que cette résorption est précédée dans quelques points d'un agrandissement des ostéoplastes; certains de ces ostéoplastes agrandis renferment plusieurs noyaux; cet agrandissement des ostéoplastes n'est pas nécessaire, car dans beaucoup d'endroits ces éléments ont conservé leurs dimensions habituelles dans les trabécules en état de résorption. On constate aussi que la disparition de la substance osseuse n'est nullement précédée d'une production de granulations graisseuses ni dans cette substance ni dans les ostéoplastes, même dans les parties où la moelle a été envahie par la transformation caséuse. A mesure que le tissu osseux se résorbe, les éléments cellulaires des

corpuscules osseux semblent tomber un à un dans l'espace médullaire. Aussi au centre de cet espace trouve-t-on des noyaux et des cellules de petite dimension (cytoblastions), tandis qu'à leur périphérie les noyaux et les cellules se rapprochent beaucoup de celles qu'on observe dans la moelle embryonnaire.

Le processus de l'ostéite gommeuse peut donc être divisé en deux phases. La première correspondant à la dissolution de l'os et aboutissant à donner des cellules embryonnaires; cette phase se rencontre chaque fois qu'un produit de nouvelle formation et de n'importe quelle nature se développe dans les os; son but est de fournir des éléments aptes à former le tissu morbide. La seconde appartenant en propre à la syphilis, différant peu de ce qu'on observe dans l'ostéite tuberculeuse, aboutissant à la production d'un tissu constitué par des éléments cellulaires très-petits, noyés dans une substance amorphe ou fibreuse et voués à une mort prématurée. La manière dont se fait celle-ci (nécrobiose de Virchow) donne lieu habituellement dans les os à un produit caséux qui diffère de celui de la tuberculose en ce que la masse caséuse se dissocie difficilement. On a vu plus haut, à propos des gommages du foie, quelle est la raison de cette différence.

*Cette plaque muqueuse* forme sur la grande lèvre gauche un relief marqué et étendu; sa surface, qui est très-légèrement chagrinée, est recouverte de quelques poils. Sur une section on remarque que la partie tuméfiée est recouverte d'un gris rosé, légèrement translucide, et qu'elle est parcourue par de nombreux vaisseaux. Sur des coupes pratiquées après durcissement dans l'acide chromique, on observe à l'aide du microscope que l'épiderme est conservé, que les papilles n'ont subi qu'une augmentation peu notable, et que la tuméfaction est due surtout à une production abondante de cellules et de noyaux dans le chorion et même dans la portion aréolaire du derme. Ces éléments cellulaires ne sont autres que des cellules embryonnaires du tissu connectif (embryoplastiques de M. Robin), auxquelles sont mélangés en faible proportion des cellules et noyaux plus petits (cytoblastions). Sa prolifération n'est pas également répartie et les éléments de nouvelle formation se groupent en îlots de forme et d'étendue variables. C'est surtout au centre de ces îlots que se rencontrent les éléments les plus petits.

Les vaisseaux ont conservé leurs enveloppes distinctes; sur quelques-uns la membrane moyenne paraît épaissie, sur beaucoup la tunique externe se confond avec le tissu de nouvelle formation.

Les graines des poils se montrent avec leur aspect normal; certaines pourtant ont perdu les poils qu'elles contenaient et sont alors remplies et même distendues par des cellules épithéliales. Les glandes sébacées n'ont subi aucune altération

Quant aux glandes sudoripares logées plus profondément que ces dernières, les unes se montrent avec les caractères habituels de la région, d'autres ont subi des modifications importantes. Leurs canaux sont distendus par des cellules épithéliales granuleuses ayant jusqu'à 0,04 de diamètre. Dans quelques points cette distension arrivée à sa dernière limite a établi de larges communications entre diverses parties d'un tube enroulé, de telle sorte que sur une coupe comprenant un glomérule de ces glandes, au lieu de cette belle et régulière disposition, on ne rencontre plus que des sortes de cavités anfractueuses remplies de cellules granuleuses et disposées au hasard. Cet état explique très-bien comment se fait la destruction des glandes dans les tubercules profonds de la peau. Nous devons en effet considérer cette plaque muqueuse comme une manifestation tardive de la syphilis constitutionnelle, et non comme un de ces tubercules muqueux qui surviennent au début de la première période de la syphilis confirmée, car les papilles n'ont pas subi une hypertrophie notable et la néoformation cellulaire a surtout pour siège les couches profondes du derme.

Si nous nous appliquons à faire ressortir les points principaux de cette observation, nous remarquerons que malgré l'absence de renseignements étiologiques, l'anatomie pathologique seule peut établir qu'il s'agit ici d'un cas de syphilis non douteux. Les lésions que nous avons rencontrées dans le foie et du côté des organes génitaux externes ont des caractères à l'œil nu et au microscope qui éloignent toute autre hypothèse. La nature des accidents osseux pourrait peut-être être discutée, puisque nous trouvons dans le sternum l'altération que M. Nélaton a désignée sous le nom de tubercule infiltré des os. Mais selon nous, il faut simplement profiter de ce fait pour établir que cette désignation est mauvaise et la remplacer par le mot d'ostéite caséuse qui spécifie la forme anatomique et ne fait rien présumer sur la nature de l'affection qui la produit. En effet, notre sujet n'était nullement tuberculeux, comme le montra l'examen du poumon, et de plus l'ostéite et la périostite du frontal ne rappellent en rien les manifestations de la tuberculose dans le tissu osseux.

Si nous cherchons maintenant à voir une différence entre l'ostéite caséuse tuberculeuse et syphilitique, nous noterons que, dans ce fait, la masse caséuse était résistante, tandis qu'en l'agitant dans l'eau nous avons obtenu facilement la dissociation de substance caséuse de l'ostéite tuberculeuse dans plusieurs cas de cette maladie que nous avons examinés à cet effet. Toutefois ne nous hâtons pas de conclure à des caractères anatomiques différentiels basés sur un aussi petit nombre d'observations.

## II. — ANATOMIE PATHOLOGIQUE.

NOTE SUR LES ALTÉRATIONS DU TISSU CELLULO-ADIPEUX DANS LA DÉGÉNÉRESCENCE DITE AMYLOÏDE ; par M. G. HAYEM, interne des hôpitaux.

Dans les cas de dégénérescence dite amyloïde, plus ou moins complètement généralisés, le tissu cellulo-adipeux lui-même peut présenter des altérations analogues à celles qui existent alors dans un grand nombre d'organes.

Ce tissu devient plus ferme, plus dur, il offre un aspect blanchâtre ; quelquefois il est presque comme lardacé.

Les artérioles visibles à l'œil nu présentent un épaissement de leurs parois comme dans les autres organes dégénérés. On peut voir alors au microscope que la matière amyloïde s'est déposée dans les fibres-cellules des artérioles et à la face interne ou dans l'épaisseur des vaisseaux capillaires.

Dans un certain nombre de cas, rares à la vérité, les vésicules adipeuses elles-mêmes sont infiltrées de substance amyloïde qui paraît se déposer dans l'épaisseur même de la membrane d'enveloppe, autour du noyau qui reste habituellement visible.

La graisse contenue dans les vésicules, ou les cristaux de margarine sont alors refoulés en un point opposé au dépôt de matière amyloïde, ou bien paraissent comme encadrés par la matière en question.

En même temps, il est fréquent de trouver dans le tissu conjonctif une multiplication des noyaux. C'est dans le tissu cellulo-adipeux abondant qui enveloppe les reins et les capsules surrénales, dans celui qui double certains replis du mésentère et dans les appendices graisseux de l'épiploon j'ai pu constater ces altérations des vésicules elles-mêmes. Il existait dans ces cas une dégénérescence très-avancée de plusieurs organes et en particulier des reins et des capsules surrénales et aussi du tube digestif.

Ce fait, de la participation du tissu cellulo-adipeux à la dégénérescence amyloïde, n'offre aucune importance pratique ; il prouve seulement une fois de plus que la plupart des tissus peuvent être le siège de cette dégénérescence.

## III. — PHYSIOLOGIE.

FORME DES BATTEMENTS DU CŒUR SUIVANT L'ÉTAT DE LA FONCTION CIRCULATOIRE DANS LA SÉRIE ANIMALE ; par M. MAREY.

J'ai eu l'honneur de présenter à la Société, au commencement de cette année, des tracés obtenus sur l'homme et sur les animaux et re-

présentant le battement du cœur dans les conditions normales. On a pu voir que la plus grande variété se rencontre dans la forme des battements du cœur lorsqu'on étudie ceux-ci sur des animaux différents et même que la forme du battement diffère sur chaque animal suivant les variations physiologiques de sa fonction circulatoire.

On peut résumer ainsi les conclusions de mon premier travail :

Le tracé du battement du cœur renferme à peu près les mêmes éléments chez les mammifères. Ainsi les battements du cheval, que j'avais déjà enregistrés dans mes expériences avec Chauveau, sont à peu près identiques, sauf leur fréquence moins grande, aux battements du cœur de l'homme à l'état physiologique. Chez le chien, le chat, le lapin, la principale différence consiste dans une fréquence plus grande et une moindre intensité des battements comparés à ceux des plus grands mammifères.

Chez la tortue, la forme du battement cardiaque diffère notablement : la systole est plus prolongée, et les claquements valvulaires ne sont pas appréciables.

La grenouille et l'anguille donnent des battements très-analogues, mais avec une systole moins prolongée. La forme de cette systole est toujours arrondie.

Enfin, le crabe a présenté, comme on pouvait s'y attendre, une forme toute particulière caractérisée par l'absence de la contraction de l'oreillette.

Depuis cette première communication à la Société, j'ai pu continuer mes expériences et les étendre à un plus grand nombre d'espèces animales, grâce à l'obligeance de M. le professeur Coste, qui m'a ouvert son laboratoire et ses aquariums marins de Concarneau. J'ai pu étudier le battement du cœur chez un grand nombre d'espèces de poissons et de crustacés, et j'ai trouvé que tous les poissons présentaient sensiblement la même forme de battements que l'anguille que je connaissais déjà, et que les homards, langoustes, écrevisses d'eau douce, etc., donnaient le même tracé que le crabe dont j'avais déjà obtenu le tracé cardiaque.

Des faits nouveaux et qui me semblent importants se sont présentés à moi dans mes expériences récentes. C'est d'abord l'identité presque absolue de forme des battements du cœur chez tous les animaux lorsque le cœur détaché de l'animal se contracte à vide au lieu de fonctionner normalement. Ainsi j'ai trouvé que les mammifères, les oiseaux, les chéloniens, les poissons, les crustacés donnent tous des tracés semblables lorsqu'ils se contractent après avoir été détachés de l'animal. Cette forme unique consiste dans une systole brève et une diastole longue. La systole représente à peu près un tiers de la révolution totale et la dias-

tole deux tiers. Cette forme est, d'ailleurs, à peu près celle que donnent à l'état physiologique les poissons assez nombreux que j'ai pu étudier; toute la différence consiste dans l'effet de la contraction de l'oreillette qui existe dans l'état physiologique et qui manque sur le cœur séparé de l'animal. J'ajoute que les mollusques donnent physiologiquement cette forme pour ainsi dire rudimentaire du battement cardiaque, tel est du moins le tracé que m'a fourni un mollusque acéphale, seule espèce que j'aie encore pu étudier.

De là résulte que le battement du cœur semble être produit par une sorte de décharge musculaire intermittente, toujours la même chez tous les animaux, mais dont les résistances passives modifient la forme dans les conditions physiologiques. Cette opinion est encore confirmée par la possibilité de modifier la forme du battement du cœur chez un animal en faisant varier les résistances que cet organe éprouve pour pousser le sang dans les artères.

Un rapprochement intéressant à faire, c'est celui de cette forme primitive de la contraction ventriculaire avec la forme la plus habituelle de la contraction diaphragmatique. Ces formes sont sensiblement identiques entre elles, et par cette similitude semblent faire prévoir que toutes les contractions rythmiques sont produites par des actes musculaires semblables.

#### IV. — PHYSIOLOGIE EXPERIMENTALE.

##### 1° QUELQUES EXPÉRIENCES SUR LA PHYSIOLOGIE DES TISSUS ÉRECTILES; COMMUNIQUÉES PAR M. LEGROS, interne des hôpitaux.

On sait très-bien que les tissus érectiles gonflent par l'accumulation du sang dans des canaux spéciaux, mais on n'a pas encore clairement démontré comment se fait cette accumulation. On a dit, lorsqu'il s'agissait de la verge, que les muscles ischio et bulbo-caverneux, en comprimant les veines et les corps caverneux, arrêtaient le cours du sang et produisaient la turgescence; cette explication est sans valeur dès qu'il s'agit d'autres organes érectiles (la crête des coqs, par exemple).

Et du reste l'érection n'est pas soumise à la volonté; j'ai électrisé les muscles du périnée chez un chien sans produire la moindre turgescence.

On a dit encore qu'il y avait contraction des fibres musculaires de la vie organique que l'on rencontre en petite quantité autour des aréoles du tissu érectile; on s'explique difficilement dans ce cas qu'il y ait dilatation de ces aréoles; lorsqu'on électrise directement le tissu érectile, on le voit revenir sur lui-même et chasser le sang qu'il contient.

Des auteurs allemands disent, au contraire, qu'il y a paralysie de ces fibres musculaires, d'où dilatation des aréoles.

On voit combien cette question soulève de contradictions.

Enfin les belles expériences de M. Claude Bernard sur l'action des nerfs vaso-moteurs et la connaissance exacte de la texture du tissu érectile ont donné naissance à une théorie séduisante; la paralysie momentanée des nerfs vaso-moteurs produirait une dilatation des rameaux artériels et l'afflux du sang, étant plus considérable, produirait l'érection.

C'est dans le but de prouver l'exactitude de cette ingénieuse théorie que j'ai fait mes expériences.

J'ai obtenu un résultat tout à fait opposé à celui que j'attendais. Non-seulement la section des filets du grand sympathique qui se rendent dans les tissus érectiles n'a pas produit de turgescence, mais elle a empêché l'érection.

J'ai d'abord essayé de détruire les filets du grand sympathique qui se rendent au tissu érectile de la verge, sur des rats, des cochons d'Inde, des chats et des chiens; j'y suis parvenu plusieurs fois, mais la verge est toujours restée flasque.

J'ai ensuite tenté de détruire les filets du grand sympathique qui se rendent à la crête des coqs et à l'appareil érectile de la tête des dindons; les résultats ont été très-nets; après l'extirpation du ganglion cervical supérieur, j'ai vu immédiatement du côté opéré le tissu érectile pâlir et s'affaïsser.

Sur un dindon que je présente, le ganglion cervical supérieur du côté droit est enlevé depuis cinq semaines; la moitié correspondante de la tête est pâle et a cessé d'être verruqueuse; il n'y a pas élévation de température; on trouve un peu de rétraction du globe oculaire, comme cela arrive toujours après la section du grand sympathique au cou.

La caroncule est pâle et flasque du côté droit: de plus elle est déviée à gauche par la paralysie du faisceau de fibres musculaires de la vie organique qui se trouve dans cet organe.

Lorsque l'animal est un peu excité, il a la moitié gauche de la tête d'un rouge intense et l'autre moitié reste pâle.

Avec nos connaissances actuelles en physiologie, il est bien difficile d'expliquer ce fait.

On peut dire qu'à la suite de la paralysie des fibres musculaires de la vie organique situées dans les cloisons des aréoles, le sang n'est plus retenu et s'écoule librement par les veines; mais nous avons vu que la contraction de ces fibres musculaires chassait le sang contenu dans les aréoles; leur contraction ou leur paralysie produiraient donc le même effet.

Il me semble qu'on est conduit à admettre une sorte d'antagonisme entre l'action du grand sympathique sur les dernières ramifications artérielles et son action sur les veinules: l'excitation du nerf dilatant les



artérioles en contractant les veinules et sa section ou sa paralysie produisant un effet contraire, de telle sorte que dans l'érection il y aurait excitation du grand sympathique et contraction des veinules qui émergent des tissus érectiles.

Quoi qu'il en soit, je constate que la section des filets du grand sympathique qui se rendent dans les tissus érectiles empêche complètement l'érection et donne un résultat tout à fait opposé à celui que l'on obtient pour les autres tissus qui sont congestionnés par une semblable opération.

2° ABLATION DU GANGLION CERVICAL SUPÉRIEUR CHEZ LES OISEAUX;  
par M. JOSEPH MICHON.

Dans la dernière séance de la Société de biologie, mon ami M. Armand Moreau a eu l'obligeance de dire quelques mots d'expériences que j'ai entreprises sur le ganglion cervical supérieur chez les oiseaux.

Je n'ai pas encore communiqué à la Société mes recherches, à cause du résultat négatif que j'ai obtenu, quoique j'aie fait tous mes efforts pour me mettre à l'abri des causes d'erreur.

L'action du grand sympathique à la région cervicale supérieure devait se manifester par des phénomènes de vascularisation, des phénomènes de calorification et des phénomènes pupillaires. Si par une cause quelconque un de ces phénomènes m'échappait, j'espérais constater par la présence d'un des deux autres l'action du ganglion cervical.

Or lorsque j'ai enlevé le ganglion cervical supérieur, je n'ai jamais observé ni changement dans la vascularisation, ni augmentation de chaleur du côté opéré, ni rétrécissement de la pupille. Les animaux ont pour la plupart survécu à l'opération; ils ont guéri de leurs plaies; je n'ai constaté aucun des trois phénomènes ni immédiatement ni consécutivement.

Je dois dire que j'ai toujours opéré sur des coqs; j'ai choisi cette espèce à cause des difficultés opératoires que présentent la plupart des autres oiseaux, difficultés qui n'auront pas échappé aux expérimentateurs. Pour atteindre le ganglion, il faut inciser la peau dans une région très-vasculaire; même chez le coq il est très-difficile d'éviter quelques hémorragies; chez le dindon, le tissu érectile se prolonge trop avant sur le cou, l'hémorragie est inévitable. D'un autre côté, le coq présente cet avantage, qu'il présente une crête suffisamment vasculaire pour que l'on puisse parfaitement observer un changement s'il y en a un.

Des trois phénomènes qui doivent accompagner la section du grand sympathique, celui sur lequel l'erreur est le plus facile est le phéno-

mène de vascularisation, car aux hémorragies superficielles que je viens de signaler se joint le danger presque inévitable de blesser le réseau vasculaire que l'on rencontre plus profondément tout autour du ganglion. On comprend que le moindre trouble dans la circulation de ce côté doit amener une différence dans la vascularisation qui serait attribuée à tort à l'ablation du ganglion.

Je ne puis m'expliquer ce manque d'action du ganglion cervical supérieur, et je pense que de nouvelles expériences sont nécessaires; elles montreront à quelles causes il faut attribuer cette non-manifestation des phénomènes. Mais pour que ces expériences soient rigoureuses, il faut avant tout observer l'action sur la pupille, et c'est seulement lorsque cette action aura été constatée que l'on pourra ajouter plus de confiance à la manifestation des autres phénomènes.

J'ajouterai que, lorsqu'on coupe le sympathique dans une région où l'on ne blesse pas les vaisseaux, les phénomènes de vascularisation et de calorification se manifestent chez les oiseaux comme chez les mammifères. Ainsi la section du sciatique faite chez le coq amène une calorification et une coloration immédiate et persistante de la patte du côté opéré.

#### V. — PATHOLOGIE COMPARÉE.

##### MALADIE DES OVAIRES AVEC ASCITE CHEZ LA DORADE DE LA CHINE (*Cyprinus auratus*); par C. DAVAINÉ.

Le savant directeur du jardin botanique de Montpellier, M. Ch. Martins, observa plusieurs fois une maladie particulière sur les poissons qui habitent les bassins de cet établissement, ces poissons sont le cyprin doré ou dorade de la Chine.

Dans cette maladie le ventre, devenu très-volumineux, est distendu par des vésicules qui rappellent, jusqu'à un certain point, les hydattides; mais les vers vésiculaires étant encore inconnus chez les poissons, M. Martins voulut bien soumettre un de ces animaux malades à mon examen.

Une dorade me fut envoyée dans de l'alcool le 23 juillet 1865; elle avait la taille qu'acquièrent les adultes de son espèce; son ventre était très-volumineux, faisant sur le reste du corps une saillie bien circonscrite; les écailles de cette région, écartées les unes des autres, n'étaient point régulièrement imbriquées partout. A l'ouverture de la cavité abdominale, il s'écoula une assez grande quantité de liquide trouble et légèrement rougeâtre qui ne remplissait qu'une partie de cette cavité, car elle contenait en outre deux corps ayant l'apparence de vésicules, oblongs, étendus d'arrière en avant et adhérents longitudinalement de

chaque côté de l'intestin qu'ils masquaient complètement. Le péritoine, qui revêtait ces corps et le reste de la cavité abdominale, n'offrait point d'altération bien appréciable.

Les corps vésiculeux ne formaient point une cavité pleine d'un liquide libre; ils étaient constitués intérieurement par un parenchyme très-lâche, consistant en tractus filamenteux, infiltrés d'une grande quantité de sérosité et parsemés çà et là de granulations très-petites. Ces granulations, examinées au microscope, étaient des amas de corpuscules généralement sphériques, d'un volume variable entre 1 et 4 dixièmes de millimètre de diamètre; elles étaient renfermées dans les tractus formés de tissu cellulaire, lesquels prenaient, dans certains points pour les contenir, l'apparence de tubes dilatés. Les corpuscules sphériques étaient composés de granulations moléculaires ou graisseuses, généralement plus condensées au centre de la sphère, mais non régulièrement, et donnant en ces points l'image d'amas pigmentaires. On n'y voyait point de vésicule germinative. Ces corpuscules sphériques étaient évidemment des ovules rudimentaires fort altérés qui, réunis en nombre plus ou moins considérable, formaient les granulations visibles à l'œil nu.

Le liquide de la cavité du péritoine se sépara par le repos en deux portions, l'une liquide-citrine et transparente, l'autre formant un dépôt rougeâtre. Le liquide était incoagulable par la chaleur et l'acide nitrique. (Il est à observer que la dorade ayant séjourné dans l'alcool, les substances albuminoïdes pouvaient s'être précipitées par ce fait.) Le dépôt, au microscope, était constitué par une substance floconneuse, amorphe, dans laquelle se trouvaient : 1° des cristaux en aiguilles assez nombreux, incolores, ordinairement réunis en faisceaux; 2° des prismes hexaédriques jaunâtres, rougeâtres ou d'un rouge violet, les plus volumineux ayant 2 centièmes de millimètre de diamètre. Ces cristaux disparaissaient par la potasse et par l'acide sulfurique concentré; 3° des corpuscules arrondis ou irréguliers, d'un volume variable jusqu'à 2 centièmes de millimètre de diamètre, ayant le centre coloré en rouge foncé ou noirâtre, inaltérés par la potasse, l'acide acétique et l'acide sulfurique. Le centre de plusieurs de ces corpuscules paraissait constitué par les prismes hexaédriques qu'enveloppait une couche d'une autre nature.

D'après l'examen anatomique des organes malades, il est clair que les deux vésicules de la cavité abdominale n'étaient pas des hydatides; c'étaient évidemment les ovaires qui avaient subi une altération profonde. La maladie de ces organes était-elle primitive ou consécutive à l'hydropisie du péritoine? C'est ce qu'on ne peut dire encore.

M. Martins m'a donné les détails suivants sur les circonstances dans

lesquelles se produit cette maladie chez les dorades : « Ces poissons se multiplient dans plusieurs bassins du jardin. La maladie n'affecte jamais que les gros ; une fois elle a pris le caractère d'une épizootie, j'ai fait nettoyer le bassin où elle s'était déclarée, et l'épizootie a cessé. Tous les poissons qui sont atteints ne meurent pas ; j'en ai vu guérir. La nature de l'eau paraît sans influence sur le développement de la maladie ; quelques bassins sont alimentés par de l'eau de puits, d'autres par de l'eau de source, et cette eau se renouvelle souvent, surtout pendant l'été. Il y a beaucoup de fretin dans le bassin où est mort le poisson que je vous ai envoyé ; ce qui prouve que d'autres femelles étaient parfaitement saines. »

L'ascite et les maladies de l'ovaire ont été observées chez les poissons ; toutefois les cas en ont été très-rarement mentionnés. Les auteurs qui se sont occupés de l'histoire naturelle de ces animaux en ont seuls parlé. M. Rayer a donné, dans les *Archives de médecine comparée*, le résumé de tout ce qu'on en sait ; mais ces maladies n'ont point été observées avec assez de soin pour qu'on ait à leur sujet des connaissances quelque peu précises.

Quant à l'hydropisie, voici ce qu'en dit Bloch dans son *Histoire naturelle des poissons* : « Lorsqu'il survient un temps froid à l'époque du frai, la brème se retire au fond de l'eau ; l'orifice du cloaque des femelles se referme, s'enflamme ; le poisson enfle, dépérit et meurt hydropique. On m'a apporté une brème dont le corps avait dépéri et dont le ventre était excessivement enflé ; elle pesait 3 livres  $\frac{3}{4}$  ; vers l'enflure les écailles paraissaient aussi grandes que celles de la carpe, ce qui provenait, sans doute, de la trop grande tension de la peau ; car au lieu d'être rangées les unes sur les autres comme des tuiles, elles étaient situées les unes à côté des autres en lignes parallèles. Ayant ouvert ce poisson, je trouvai dans la cavité du ventre une substance gluante et rougeâtre qui paraissait granuleuse comme le millet cuit. J'en fis cuire une partie, mais au lieu de devenir rouge ou jaune comme les œufs des poissons, elle se changea en une bouillie blanche. » (*Histoire naturelle générale et particulière des poissons*, in-fol. Berlin, 1785-1796.) Bloch rapporte encore un exemple d'hydropisie abdominale observée chez une carpe. Le fait lui avait été communiqué par le professeur Schrank à Ingolstadt. Cette carpe, achetée au marché, pesait 6 livres ; après qu'on en eut fait l'ouverture, on trouva dans le ventre, au lieu de laitance, une si grande quantité d'eau, que le poisson ne pesa plus que 3 livres.

Quant aux maladies des ovaires, les observations en sont plus rares encore : de Lacépède en fait mention ; mais le savant naturaliste s'est inspiré très-probablement de l'observation de Bloch citée ci-dessus :

il dit en effet que, lorsque la saison devient froide avant la fin du frai, l'orifice des organes génitaux, chez la femelle des poissons, s'enflamme et se ferme; le ventre se gonfle, les œufs s'altèrent, se changent en une substance gluante et rougeâtre; enfin l'animal dépérit et meurt. (*Hist. nat. des poissons*. Paris, 1798-1803.)

Les notions que nous trouvons dans les auteurs sur l'ascite et les maladies de l'ovaire chez les poissons, se réduisent donc à la mention qu'en fait Bloch et aux deux observations qu'il rapporte. Le premier de ces faits est très-probablement une maladie semblable à celle dont nous avons donné l'observation. D'après ce que Bloch dit de l'influence des circonstances extérieures sur la maladie des ovaires, et d'après la coïncidence de l'altération de ces organes avec l'ascite, il est probable que cette dernière affection est consécutive à la première, d'autant plus que la maladie qui a été observée à Montpellier par M. Martins n'atteint que le poisson adulte.

---



# COMPTE RENDU DES SÉANCES

DE

# LA SOCIÉTÉ DE BIOLOGIE

PENDANT LE MOIS DE NOVEMBRE 1865 :

PAR MM. LES DOCTEURS DUMONTPALLIER ET BERGERON,  
SECRETAIRES.

---

PRÉSIDENCE DE M. RAYER.

---

## I. — ANATOMIE PATHOLOGIQUE.

NOTE SUR LA DÉGÉNÉRESCENCE AMYLOÏDE DU TUBE DIGESTIF ; par M. G. HAYEM,  
interne des hôpitaux.

Dans une communication antérieure, j'ai déjà eu l'occasion d'attirer l'attention de la Société sur la dégénérescence amyloïde du tube digestif et particulièrement sur celle de l'intestin. Depuis, j'ai recueilli à l'hôpital des Enfants malades, dans le service de M. Millard et dans différentes autopsies que mes collègues ont eu l'obligeance de me montrer, plusieurs pièces anatomiques qui m'ont permis de faire l'étude des diverses phases de la dégénérescence amyloïde du tube digestif.

Les derniers travaux de MM. Kühn et Rudneff (1) ne peuvent laisser aucun doute à cet égard.

---

1) *Arch. für path. an.*, van Virchow, mai 1865.

Il est bien établi maintenant qu'il ne faut pas s'en laisser imposer par le nom impropre d'*amyloïde*, et que dans la dégénérescence ainsi désignée, on ne doit pas s'attendre à trouver dans les organes des *matières glycogènes*, mais bien des dépôts multiples d'une matière ayant une ressemblance presque parfaite, au point de vue de la composition élémentaire, avec l'albumine, mais possédant des caractères distinctifs très-nets (1).

L'examen chimique et l'étude histologique fournissent des caractères sûrs et importants; mais la question n'est pas renfermée dans des limites aussi étroites. Au point de vue clinique, il faut envisager la dégénérescence amyloïde dans ses conditions étiologiques, son mode particulier d'envahissement dans les organes, suivre enfin sa généralisation dans tout l'organisme, se traduisant au lit du malade par la *cachexie*.

C'est en procédant de cette manière qu'on arrive à constater que l'altération qui caractérise la dégénérescence amyloïde peut se rencontrer dans un nombre considérable d'organes. C'est ainsi qu'on la retrouve non-seulement dans la rate, le foie, les reins, les ganglions lymphatiques, où elle se montre à la vérité avec le plus de constance, mais aussi dans l'appareil respiratoire (bronches et parenchyme pulmonaire) comme j'ai eu l'occasion de vous le montrer dernièrement; dans le pancréas, les capsules surrénales, le corps thyroïde, les amygdales, le thymus, dans les muscles, dans le tissu cellulo-adipeux, enfin dans les diverses parties du tube digestif.

C'est ce dernier point qui forme le sujet de cette communication.

Dans certains cas de dégénérescence amyloïde plus ou moins complètement généralisée, on voit survenir des troubles digestifs variables. Le plus fréquemment on constate une diarrhée chronique, quelquefois des hémorrhagies intestinales. C'est alors qu'on trouve à l'autopsie des lésions particulières du tube digestif qui, indiquées déjà dans plusieurs autopsies, n'ont pas encore été, que nous sachions, l'objet d'une description complète.

La *fréquence* de la dégénérescence amyloïde du tube digestif varie probablement suivant les circonstances étiologiques qui donnent naissance à cette altération. A l'hôpital des Enfants malades, chez des sujets scrofuleux tous atteints de suppuration chronique des os, avec ou sans tuberculisation, elle s'est présentée à notre observation cinq fois sur quarante autopsies.

Les causes particulières ou prédisposantes à cette dégénérescence du tube digestif paraissent jusqu'à présent échapper à l'observation; mais,

---

(1) *Etudes sur deux cas de dégénérescence dite amyloïde ou cireuse.* (Soc. de biologie, 1864.)



dans tous les cas, les enfants que nous avons observés présentaient, en dehors du tube digestif, un nombre plus ou moins considérable d'organes dégénérés, dont l'altération était antérieure à l'apparition des troubles digestifs et de la diarrhée.

Nous n'avons donc observé la dégénérescence amyloïde du tube digestif que dans des cas de généralisation déjà très-étendue, et à une époque où l'affection était arrivée à une phase très-avancée.

Le *siège* des altérations anatomiques que l'on observe est variable, mais presque toujours le début s'observe dans la dernière portion de l'intestin grêle et dans le gros intestin; et, lorsque d'autres portions du tube digestif sont atteintes, c'est toujours dans celles-là que les lésions sont le plus avancées. De sorte que les premières portions du tube digestif, l'estomac, l'œsophage, la langue et les amygdales ne participent à l'altération que dans la minorité des cas.

*Altérations anatomiques.* — Leur siège, leur aspect variable, leur mode de développement et leurs terminaisons permettent de décrire deux degrés qui répondent aux deux phases principales de l'affection.

Le premier serait caractérisé par la dégénérescence des vaisseaux de la muqueuse digestive et le gonflement des follicules sous-muqueux.

Le second par la désagrégation des follicules et la destruction de la muqueuse à leur niveau.

Chacun d'eux présenterait, même à l'œil nu, un aspect particulier des follicules isolés et des plaques de Peyer, le premier offrant une altération qu'on peut désigner sous le nom de *psorentérie amyloïde*, le second une transformation des plaques de Peyer en plaques *réticulées* et celle des follicules isolés en *érosions* ou *ulcérations amyloïdes*. On peut suivre quelquefois sur le même intestin ces deux états principaux de la dégénérescence entre lesquels on peut distinguer encore quelques intermédiaires et qui s'accompagnent aussi de lésions des autres parties du tube digestif accessoires et plus rares. C'est pourquoi la distinction de ces deux degrés qui peut s'établir sur des caractères faciles à distinguer sans le secours du microscope, ne nous a paru utile que pour rendre la description plus facile et plus nette.

*Premier degré.* — L'intestin est rempli de matières plus ou moins liquides, verdâtres, quelquefois un peu séreuses.

La muqueuse de l'intestin est pâle, blanchâtre, recouverte d'une couche assez épaisse de mucus qui s'enlève par le lavage. Ces lésions sont simplement catarrhales, les suivantes sont seules caractéristiques.

Les petites artérioles et les capillaires sont épaissis particulièrement dans le voisinage des plaques de Peyer et autour des follicules clos: Ceux-ci sont tuméfiés, ils soulèvent la muqueuse et forment des grains, des nodules saillants dont la grosseur varie depuis celle d'un grain de

millet jusqu'à celle d'un grain de chènevis. En même temps presque toujours la petite dépression de la muqueuse que l'on observe à leur niveau est exagérée et forme un godet plus ou moins net. La coloration de ces grains est blanchâtre, quelquefois semi-transparente; leur consistance est assez considérable et une piqûre faite à leur niveau ne détermine pas leur affaissement. Les follicules et les plaques de Peyer offrent alors un aspect analogue à celui qui existe dans la psorentérie; c'est pourquoi on peut donner à cette altération le nom de *psorentérie amyloïde*.

Outre les circonstances particulières dans lesquelles celle-ci se développe, elle se distingue de toutes les autres variétés de psorentérie par l'épaississement des vaisseaux autour des follicules et par les réactions caractéristiques de la dégénérescence amyloïde. Si l'on vient, en effet, à verser de l'eau iodée sur les portions malades de l'intestin, on voit apparaître une coloration rouge sombre des vaisseaux épaissis; en même temps une foule de petites ramifications vasculaires non visibles à l'œil nu semblent naître sous l'influence de l'iode, de telle sorte que l'intestin d'abord pâle prend l'apparence qu'il offre dans une hyperémie plus ou moins intense. L'eau iodée fait encore naître dans des points plus ou moins étendus de la muqueuse intestinale des lignes rouges et ramifiées le long des vaisseaux qui ne sont pas en rapport avec des follicules isolés ou agminés et c'est même quelquefois la seule lésion qui existe dans les cas où la dégénérescence est peu accusée, et dans lesquels les follicules n'offrent pas encore le gonflement qui caractérise la psorentérie.

*Lésions microscopiques.* — L'examen histologique de la muqueuse intestinale montre que les dépôts de matière amyloïde se font dans les fibres cellulaires des artérioles et à la face interne des capillaires, comme cela a lieu dans les autres tissus.

Si l'on fait une coupe au niveau des follicules tuméfiés et perpendiculairement à leur surface, on trouve autour d'eux une grande quantité de vaisseaux capillaires altérés. Ceux-ci donnent naissance à de petites branches vasculaires très-fines, transparentes, qui pénètrent dans l'intérieur du follicule et qui ne se voient d'ordinaire que sur des injections capillaires très-fines. Ce sont les petits vaisseaux de l'intérieur même des follicules qui ont subi la dégénérescence amyloïde et qui présentent aussi la réaction iodo-sulfurique.

Le follicule lui-même est rempli d'une foule de petites granulations et quelquefois d'une quantité plus ou moins considérable de concrétions amyloïdes. Ces altérations sont tout à fait comparables à celles des corpuscules de la rate dans la dégénérescence amyloïde, et la psorentérie répond ici à cet aspect particulier de l'organe splénique qu'on a

désigné sous le nom de *rate sagou*. Dans ce premier degré de dégénérescence amyloïde un petit nombre seulement des vaisseaux du tissu sous-muqueux sont altérés, et dans la muqueuse elle-même et ses glandes on ne trouve que des altérations catarrhales.

En résumé, le premier degré de dégénérescence amyloïde de l'intestin est caractérisé : 1° par la dégénérescence des artérioles et des capillaires artériels de la muqueuse, particulièrement autour des follicules, tant isolés qu'agminés ; 2° par la tuméfaction avec dégénérescence amyloïde de ces follicules : *psorentérie amyloïde*.

Quand les malades succombent à cette époque de la dégénérescence (c'est surtout vers la fin de l'intestin grêle et dans le gros intestin que l'on rencontre ces lésions), les autres parties du tube digestif ne sont pas habituellement le siège d'autres altérations ; cependant il est rare que l'on ne trouve pas, en examinant toute la longueur du tube digestif, plusieurs points où les vaisseaux de la muqueuse sont dégénérés. On rencontre aussi habituellement une tuméfaction avec dégénérescence de même nature dans les ganglions mésentériques.

*Deuxième degré.* — Celui-ci n'est que le résultat de la transformation des follicules dégénérés et l'extension de la dégénérescence quelquefois à toute l'épaisseur du tube digestif.

*Lésions à l'œil nu.* — Peu de temps après la tuméfaction des follicules, la dépression centrale, en forme de petit godet, s'élargit peu à peu et s'entoure d'un cercle jaunâtre. Bientôt le follicule n'offre plus la même saillie ni la même consistance ; on voit à son niveau un petit cercle blanchâtre plus ou moins saillant, où aboutissent quelques petits vaisseaux épaissis, et au centre une substance jaunâtre un peu pulpeuse. Enfin, à un degré plus avancé, cette matière jaune a disparu ; la muqueuse et le follicule n'existent plus ; l'ulcération amyloïde est constituée.

Ces transformations se font aussi bien au niveau des plaques de Peyer que des follicules clos ; c'est pourquoi l'on arrive peu à peu à deux altérations anatomiques caractéristiques que l'on peut désigner sous les noms de *plaques réticulées* et d'*érosions ou ulcérations amyloïdes*.

Les *plaques réticulées amyloïdes*, dues à la transformation des plaques de Peyer, offrent l'apparence d'une sorte de dentelle plus ou moins fine, au lieu et place où existait auparavant une plaque de Peyer, tuméfiée par un premier degré de dégénérescence.

Les lignes blanchâtres et saillantes, qui circonscrivent les espaces déprimés qui donnent à l'ensemble l'apparence d'une dentelle plus ou moins fine, ou d'une sorte de gâteau de miel, représentent exactement la distribution des vaisseaux de la plaque de Peyer, s'anastomosant et se ramifiant autour des follicules. Les mailles, actuellement déprimées

ou vides, sont d'autant plus petites que la dégénérescence amyloïde est étendue aux plus fines ramifications vasculaires, de sorte que la plaque, dans son ensemble, offre une élégance et une délicatesse variables, mais toujours une grande régularité. A la périphérie de la plaque, on voit un certain nombre de troncs vasculaires également épaissis : ce sont ceux qui, par leurs ramifications, fournissent les vaisseaux de la plaque de Peyer. Au niveau des mailles, les follicules détruits ou éliminés laissent à leur place soit une ulcération, soit un amincissement considérable de la muqueuse. Ces altérations ne développent aucune inflammation au niveau de la plaque ou en dehors d'elle; la muqueuse de l'intestin est pâle, anémiée, recouverte d'une quantité plus ou moins grande de mucus.

Si l'on verse de l'eau iodée ou iodo-iodurée sur la plaque réticulée, les lignes vasculaires blanchâtres se colorent immédiatement en rouge brunâtre, et cette coloration se transforme en violet bleuâtre par l'addition d'une petite quantité d'acide sulfurique.

Les ulcérations et érosions amyloïdes sont le résultat, au niveau des follicules isolés, d'une altération analogue à celle qui vient d'être décrite au sein des plaques de Peyer. C'est la même lésion anatomique que celle que représente la plaque réticulée, celle-ci étant due, pour ainsi dire, à la réunion d'un certain nombre d'ulcérations ou érosions amyloïdes.

Les érosions et ulcérations se présentent sous l'aspect de petites dépressions ou de véritables pertes de substance dont le bord est arrondi et net. On dirait, dans certains cas, qu'une rondelle de la muqueuse a été enlevée à l'emporte-pièce. Le bord légèrement saillant est sillonné par des vaisseaux blanchâtres, dont les divisions principales sont visiblement épaissies. Le fond est lisse ou un peu grenu; il est formé par le tissu cellulaire sous-muqueux; il reste encore quelquefois des débris un peu jaunâtres de la muqueuse, lorsque l'érosion ou l'ulcération ne sont pas complètes. Dans d'autres cas, au contraire, la muqueuse paraît seulement amincie, et l'on ne voit qu'une simple dépression circulaire circonscrite par les vaisseaux épaissis.

Si l'on emploie les réactifs, on peut se convaincre, rien qu'à l'œil nu, que les vaisseaux qui entourent normalement le follicule et qui envoient autour de lui et dans son épaisseur des ramifications, sont dégénérés. Ainsi l'eau iodée fait apparaître autour de la perte de substance une sorte de couronne d'un brun rougeâtre, de laquelle partent des ramifications qui représentent exactement la distribution vasculaire normale.

**EXAMEN MICROSCOPIQUE.** L'étude des altérations qui se passent au niveau des follicules dégénérés de l'intestin depuis la simple tuméfaction jusqu'à la formation complète des plaques réticulées et des érosions circu-

lares montrent que ces dernières altérations sont dues à un travail de destruction moléculaire. On voit en effet se développer au niveau des follicules, dans la muqueuse qui les recouvre, une métamorphose graisseuse des éléments, et lorsque l'érosion ou l'ulcération se montrent, le follicule a disparu, soit par désagrégation granulo-graisseuse, soit parce qu'il est entraîné au dehors après la désagrégation de la muqueuse.

Si l'on pratique une coupe au niveau d'une plaque réticulée ou d'une érosion, perpendiculairement à la surface, on voit : 1° une perte de substance de la muqueuse dont on ne retrouve que des débris granulo-graisseux ; 2° une dégénérescence amyloïde très-avancée des vaisseaux, dont un certain nombre coupés transversalement dans ces sortes de préparations apparaissent comme un cylindre vitreux offrant au centre une ouverture excessivement petite et à la périphérie un certain nombre de noyaux.

A ce degré plus avancé de la dégénérescence amyloïde, on peut voir encore des altérations dans les autres tissus qui composent le canal intestinal. C'est ainsi qu'on rencontre une dégénérescence amyloïde de la plupart des vaisseaux du tissu cellulaire sous-muqueux et quelquefois d'un certain nombre de vésicules adipeuses. La dégénérescence amyloïde des fibres lisses n'est pas rare non plus.

Quand elle existe, la paroi du tube digestif est notablement épaissie sa consistance est plus considérable, et l'on voit au microscope dans un grand nombre de fibres-cellules des dépôts de substance homogène, semi-transparente, d'aspect ciréux, masquant plus ou moins le noyau, augmentant le volume de l'élément et présentant la réaction iodo-sulfurique caractéristique. C'est aussi à la description de cette phase avancée de la dégénérescence amyloïde du tube digestif que se rapportent les lésions accessoires que l'on trouve dans les autres portions du tube digestif et dans les replis du mésentère et du péritoine.

Ainsi, on peut rencontrer une dégénérescence des vaisseaux dans un grand nombre de portions du tube digestif. La psorentérie, limitée ordinairement aux dernières portions du tube digestif, remontait une fois très-haut dans l'intestin grêle. Dans d'autres cas, nous avons pu noter une fois la dégénérescence des vaisseaux de la muqueuse gastrique et de celle du duodénum ; une autre, celle des vaisseaux et des fibres lisses de l'œsophage ; chez un autre sujet encore, une dégénérescence amyloïde des vaisseaux de la muqueuse linguale, particulièrement autour des glandules de la base de la langue. Dans ce dernier cas, il existait une dégénérescence très-avancée et générale des amygdales et des vaisseaux du pharynx.

Nous avons déjà indiqué comme lésion presque toujours concomi-

tante de la dégénérescence du tube digestif, celle des ganglions mésentériques; ajoutons que lorsque l'affection est très-avancée, les vaisseaux des replis du mésentère et ceux qui doublent le péritoine sont altérés.

Dans une de nos observations, les appendices épiploïques qui nous paraissent très-fermes et comme sillonnés à la coupe de tractus fibreux, étaient aussi le siège d'une dégénérescence amyloïde très-manifeste.

Nous pouvons maintenant comprendre facilement l'évolution et la *physiologie pathologique* de la dégénérescence amyloïde de la muqueuse digestive, et surtout de celle des follicules de l'intestin. Comme dans les autres organes ou tissus, la dégénérescence commence par les vaisseaux. Les premiers atteints sont ceux de la muqueuse et du tissu cellulaire sous-muqueux, en particulier ceux qui entourent les follicules. C'est là quelquefois la seule altération que l'on puisse constater au début. Vient ensuite le gonflement et la dégénérescence des follicules isolés et agminés. L'altération des vaisseaux, de plus en plus étendue, et atteignant les fins capillaires, diminue leur calibre à un tel point que, non-seulement il en résulte une anémie manifeste, mais que la nutrition des parties les plus altérées ne tarde pas à être profondément troublée. C'est alors que se montre le travail de désagrégation dont le résultat est représenté par les *plaques réticulées* et les *érosions* ou *ulcérations amyloïdes*. Ce dernier processus a quelque chose d'analogue à ce qui a lieu dans toutes les altérations des vaisseaux, et l'on peut voir dans la désagrégation amyloïde une lésion semblable à celle qui résulte de la dégénérescence graisseuse et athéromateuse des vaisseaux, dans le ramollissement cérébral par exemple.

D'ailleurs, ce travail de destruction qui accompagne un degré avancé de dégénérescence amyloïde n'est pas particulier au tube digestif. J'ai eu l'occasion d'en montrer des exemples à la Société dans les reins et dans les poumons, et dans ces cas les organes présentaient de véritables cavernes. Dans l'intestin où la désagrégation a lieu sur une surface libre, le même processus donne lieu à la formation d'une perte de substance dont on peut suivre quelquefois l'évolution pas à pas sur le même intestin.

*Symptômes.* Je m'étendrai peu sur les symptômes. Ils n'ont présenté que deux ordres de faits, la *diarrhée*, les *hémorrhagies*.

La diarrhée est habituelle dès le premier degré de la dégénérescence, mais elle n'offre par elle-même rien qui puisse la faire distinguer de la diarrhée chronique que l'on rencontre dans toutes les cachexies. Cependant on a noté quelques particularités accessoires qui peuvent faire penser au lit du malade à une dégénérescence amyloïde de l'intestin quand il existe d'autres organes dégénérés.

Ainsi au début les selles deviennent habituellement de plus en plus liquides, sans augmenter beaucoup en nombre. Les malades n'ont qu'une ou deux garde-robes par jour, mais les matières rendues sont liquides, verdâtres, quelquefois manifestement séreuses et blanchâtres.

La diarrhée une fois établie présente rarement des rémissions. Elle ne s'est jamais accompagnée de coliques ni de sensibilité notable du ventre.

Les *hémorrhagies* constituent, quand elles existent, un symptôme plus important. Je l'ai observé deux fois dans les cas où j'ai trouvé à l'autopsie le second degré d'altération de la muqueuse intestinale; c'est-à-dire les plaques réticulées, les érosions et ulcérations. Il est probable que le sang provenait de la rupture des petits vaisseaux qui entourent les follicules à la suite du travail de désagrégation qui caractérise la seconde phase de l'altération.

## 2° NOTE SUR UN CAS D'INFARCTUS CALCIFIÉ; par MM. COTARD ET PRÉVOST.

Dans la dernière séance, mon collègue M. Prévost et moi nous sommes venus présenter à la Société un infarctus obtenu artificiellement chez un chien, et qui présentait au bout de dix jours une incrustation calcaire remarquable.

Par une heureuse coïncidence, nous avons retrouvé des infarctus très-analogues chez deux vieilles femmes dont nous avons fait l'autopsie cette semaine.

Nous avons pensé que cette similitude parfaite entre les lésions anatomo-pathologiques et les altérations que nous avons obtenues artificiellement, pouvaient présenter quelque intérêt; c'est ce qui nous a décidés à présenter un de ces cas à la Société.

La nommée Perrard, âgée de 83 ans, entrée à l'infirmerie le 10 novembre avec une dyspnée extrême, succombe aux progrès d'une affection cardiaque le 22 novembre; elle avait présenté à plusieurs reprises de l'albuminurie.

Le cœur offre une incrustation calcaire des valvules sigmoïdes de l'aorte, et de la valvule mitrale qui est couverte de petits tubercules calcaires.

Une altération analogue se retrouve dans l'aorte abdominale qui est complètement ossifiée.

Les artères rénales sont saines.

*Rein gauche.* Une vaste cicatrice blanchâtre rétractée existe à sa partie moyenne; si l'on fait une coupe perpendiculaire à la surface du rein, on voit que cette cicatrice s'étend jusqu'au bassin; en examinant à la loupe la coupe de cette cicatrice, on aperçoit à sa partie la

plus externe des grains qui représentent les glomérules, et du côté du bassin des stries jaunâtres parallèles qui paraissent être les vestiges de la substance médullaire.

L'artère qui correspond à l'infarctus est oblitérée par un bouchon adhérent aux parois de l'artère, et formée de fibrine en voie de régression.

En examinant au microscope une coupe mince dans l'infarctus, on observe du côté de la surface des reins des grains arrondis, opaques, disposés en série et qui paraissent être des glomérules, et çà et là quelques tubuli contractés pétrifiés, et ayant subi divers degrés d'atrophie.

Dans la partie de l'infarctus correspondant à la substance tubuleuses les tubes incrustés se présentent sous forme de lignes noires et opaques, interrompues par places.

Tous ces éléments sont séparés par une trame fibreuse dont on aperçoit facilement les noyaux en ajoutant de l'acide acétique à la préparation.

La nature calcaire de l'incrustation est démontrée par la réaction de l'acide sulfurique qui détermine une légère effervescence, rend les éléments transparents, et donne naissance à des aiguilles caractéristiques de sulfate de chaux.

## II. — PHYSIOLOGIE PATHOLOGIQUE.

### 1° GREFFE ANIMALE; par M. BERT.

M. Bert communique quelques faits de greffe animale ayant trait à la résistance des propriétés vitales dans les éléments anatomiques. Il a vu des queues de rat séparées depuis soixante-douze heures, d'autres soumises à des températures de  $+5^{\circ}$  ou de  $-16^{\circ}$ , d'autres desséchées, puis chauffées à  $+100^{\circ}$ , continuer de vivre et se greffer.

Entrant ensuite dans le détail des modifications histologiques subies par les parties greffées, M. Bert montre qu'elles sont en rapport avec toutes les évolutions physiologiques ou pathologiques connues : ainsi, que les queues greffées continuent à grandir, si elles sont jeunes encore; qu'elles subissent, à la suite de certaines influences, les altérations caractéristiques de l'ostéite simple, de l'ostéite raréfiante, de l'ostéomalacie, etc. Il considère que ces expériences convenablement variées peuvent rendre de grands services à la physiologie et à la pathologie :

la physiologie, en précisant ce qu'on peut appeler les limites d'élasticité des propriétés vitales; à la pathologie, en permettant d'étudier les conditions d'altération des tissus et l'évolution morbide qui manifeste cette altération.

---



# COMPTE RENDU DES SÉANCES

DE

# LA SOCIÉTÉ DE BIOLOGIE

PENDANT LE MOIS DE DECEMBRE 1865;

PAR MM. LES DOCTEURS DUMONTPALLIER ET BERGERON,  
SECRÉTAIRES.

---

PRÉSIDENTE DE M. RAYER.

---

## I. — HISTOLOGIE.

CONTRIBUTION A L'ÉTUDE HISTOLOGIQUE DES LÉSIONS QU'ON RENCONTRE DANS L'ARTUROPATHIE ET L'ENCÉPHALOPATHIE RHUMATISMALES AIGUES ; par les docteurs A. OLLIVIER et L. RANVIER.

On a peu étudié jusqu'ici les lésions articulaires du rhumatisme aigu. Cependant les accidents cérébraux, si souvent mortels, qui se sont montrés assez souvent depuis plusieurs années dans le cours de cette maladie, ont fourni de nombreuses occasions de poursuivre une pareille étude. C'est ainsi que nous avons pu, à diverses reprises, constater l'existence et la fréquence de ces altérations, et en apprécier l'importance au point de vue de la question si controversée de la nature du rhumatisme articulaire aigu. Ayant récemment recueilli une nouvelle observation, nous venons la présenter à la Société dans l'espoir qu'elle

pourra l'intéresser. Nous rapprocherons ensuite de cette observation les résultats constants de nos recherches antérieures.

Voici l'histoire de notre malade :

Obs. — Le nommé Hedon, âgé de 37 ans, peintre en bâtiments, est admis dans la soirée du 12 décembre 1865 à l'Hôtel-Dieu, salle Sainte-Jeanne, n° 3, dans le service de M. le professeur Grisolles.

La mère de cet homme vit encore, et elle est fréquemment sujette à des douleurs rhumatismales; son père est mort d'une affection cardiaque sur l'origine de laquelle on ne peut obtenir aucun renseignement. Quant à lui, sa santé a toujours été bonne jusqu'en 1848. A cette époque, il eut une première attaque de rhumatisme articulaire aigu. Trois ans après, il contracta une blennorrhagie, mais jamais il n'eut de maladies syphilitiques proprement dites. Les logements qu'il habita furent toujours salubres. Enfin disons qu'il se livrait quelquefois à des excès alcooliques.

Hedon a été pris, le 9 janvier, à la suite d'un refroidissement, de douleurs articulaires occupant les membres inférieurs; avant-hier il s'est administré lui-même 30 grammes d'huile de ricin. Les membres supérieurs n'ont pas tardé à être envahis à leur tour, et aujourd'hui presque toutes les jointures des membres sont douloureuses et un peu tuméfiées.

Ce qui frappe tout d'abord quand on s'approche de cet homme, c'est un degré prononcé d'altération des traits; les yeux sont cernés et hagards; néanmoins l'intelligence est nette et le malade répond aux questions qu'on lui adresse. Il paraît inquiet sur son état et dit à plusieurs reprises qu'il est perdu. Indépendamment des douleurs des membres, il se plaint d'une roideur de l'articulation temporo-maxillaire, et ne peut ouvrir largement la bouche. Chaleur vive de la peau qui est moite; pouls petit, 108 pulsations.

Les battements du cœur sont un peu sourds; vers la base et le bord droit du sternum on entend par moments un léger bruit de souffle, mais il n'existe pas de matité anormale. Toux sèche depuis hier; la poitrine est partout sonore, et l'auscultation n'y révèle rien de particulier. Soif vive, langue un peu sèche et blanche, pas de diarrhée. Céphalalgie assez intense depuis deux jours; absence complète de frissons aussi bien aujourd'hui que les jours précédents.

Les urines sont rares, fortement colorées, et ne contiennent pas d'albumine.

Prescription : six ventouses scarifiées sur la région précordiale, tisane pectorale. En raison de la prostration des forces, M. Grisolles ne veut pas administrer le sulfate de quinine.

Le lendemain 14, la physionomie du malade est meilleure; le pouls a repris de la force, 100 pulsations. On ne retrouve plus de souffle à la base du cœur. Mêmes signes négatifs du côté de l'appareil respiratoire. Les douleurs articulaires n'ont rien perdu de leur intensité.

Prescription : 1 gramme de sulfate de quinine.

Le 15, les traits ne sont plus altérés, mais le malade ne cesse de se plaindre; il répète encore qu'il est perdu, et qu'il ne se rétablira jamais. Un vomissement hier quelques heures après la visite. Sueurs profuses, pouls à 108; respiration, 25; pas de matité ni de râles en arrière. (1<sup>er</sup>, 50 de sulfate de quinine, eau de Seltz pectorale, vin de Bordeaux.)

Le soir, le malade est très-agité il parle beaucoup; c'est de l'excitation plutôt que du délire. Pouls à 104, fort, plein; respiration, 30.

Rien de particulier dans les plèvres ni dans les poumons.

Les douleurs articulaires sont très-vives. Pas de troubles de la vue ni de l'ouïe.

Le 16, plaintes incessantes; un peu de délire pendant la nuit.

Au moment de la visite, le malade ne délire plus, mais il est très-excité, il persiste à se croire perdu; pas de troubles de la vue; une garde-robe.

Sonorité normale du thorax; pas de râles; pas de bruits anormaux au cœur. Respiration, 26, pouls à 92, régulier, plein. Sueurs abondantes. Toutes les jointures des membres sont prises, ainsi que l'articulation temporo-maxillaire.

En raison de l'agitation du malade, M. Grisolle supprime le sulfate de quinine, et prescrit 5 centigrammes d'extrait thébaïque en deux pilules.

Le soir, mêmes symptômes; pas de céphalalgie; pouls, 112; sueurs profuses; le malade se plaint toujours de ses genoux.

Le 17, délire calme, les genoux semblent libres, mais les pieds sont encore très-douloureux.

L'opium est supprimé; 20 grammes d'huile de ricin.

Le soir, le malade est calme, mais il divague quand on lui adresse la parole; il dit ne presque plus souffrir en ce moment. Pas de céphalalgie, pas de troubles de la vue; pouls à 115.

Le 18, agitation et délire toute la nuit; on a dû recourir à la camisole de force. Pouls à 108. Rien au cœur ni dans les plèvres. Deux garde-robes.

Prescription : vésicatoires aux genoux et aux pieds; 2 grammes de musc.

Le malade est assez calme pendant la journée; mais il redevient agité

dans la soirée et divague de nouveau. Mort à quatre heures du matin, au milieu d'une grande excitation.

AUTOPSIE faite trente-six heures après la mort.

Nous ouvrons la boîte crânienne avec la scie et nous constatons une réplétion des sinus de la dure-mère. Les vaisseaux superficiels du cerveau sont congestionnés. Des suffusions sanguines sous forme de plaques se montrent sur les bords latéraux et sur la face supérieure des hémisphères. Ces plaques sont irrégulières, plus ou moins étendues et confluentes; dans quelques points elles sont d'un rouge intense. Quand on enlève délicatement les meninges à leur niveau, il reste sur la surface dépouillée du cerveau un piqueté qui disparaît presque complètement par le lavage. Mais de petits pertuis subsistent et indiquent quel a été le degré de la réplétion vasculaire.

Étendues sur une plaque de verre et examinées à un grossissement de 75 diamètres, les portions des meninges qui sont le siège de cette vascularisation nous laissent voir des capillaires nombreux, gorgés de sang et présentant des dilations fusiformes et variqueuses,

Le cerveau a sa consistance normale et ses parties profondes sont à peine congestionnées.

Nous examinons à l'aide du microscope ces cellules et les tubes de la périphérie et des portions centrales sans y trouver d'altérations appréciables.

Les ventricules contiennent une faible quantité de liquide clair qui, au microscope, ne présente rien de particulier.

Le cœur n'est le siège d'aucune altération; un caillot rouge et mou, probablement *post mortem* se voit dans le ventricule droit.

Le péricarde est normal, le liquide péricardique a son abondance habituelle et contient de nombreuses bactériidies. C'est en effet un lieu de production assez constant de ces êtres microscopiques, comme nous l'avons constaté bien des fois.

Aucune trace de pleurésie ni récente ni ancienne.

Congestion des lobes inférieurs des deux poumons.

Rien dans le péritoine, congestion du foie, de la rate et des reins.

Nous arrivons maintenant à la partie la plus importante de cette note, à savoir l'examen des deux genoux, des deux articulations tibio-tarsiennes, de l'articulation scapulo-humérale gauche, du coude et du poignet du même côté.

Les deux genoux renferment une proportion de liquide qu'on peut évaluer à 15 grammes pour chacun d'eux.

Ce liquide est jaunâtre, légèrement opalin et contient quelques flo-

cons blanchâtres. Dans les autres articulations la synovie ne semble différer de l'état normal ni par sa qualité ni par sa quantité.

Examiné au microscope le liquide articulaire présente de nombreuses cellules, qui se montrent avec une très-grande variété de forme. Les unes sont entièrement semblables aux globules purulents et possèdent les mêmes réactions, d'autres ont des dimensions plus considérables,  $0^{\text{mm}},02$  à  $0^{\text{mm}},04$ , et contiennent un ou plusieurs noyaux ainsi que des granulations qui paraissent de nature graisseuse.

Les flocons sont constitués par un réseau de fibrilles formées par de la fibrine et des filaments de mucus dont les mailles sont occupées par des cellules semblables à celles qui flottent librement dans le liquide articulaire.

La provenance de ces cellules paraît avoir deux sources, l'épithélium de la synoviale et les cartilages diarthrodiaux eux-mêmes.

La fibrine résulte probablement d'une exsudation de la séreuse.

Quant au mucus, on sait qu'il existe à l'état habituel dans la synovie et que sa présence s'y traduit par un précipité blanc après addition d'acide acétique. Dans le cas de rhumatisme articulaire aigu le liquide synovial paraît contenir une quantité plus grande de mucine, si l'on en juge par le précipité abondant qu'y forme l'acide réactif.

Les franges synoviales sont fortement injectées, des arborisations vasculaires s'y distinguent à l'œil nu. Au microscope et en employant le liquide articulaire pour faire l'examen, on remarque que tous les vaisseaux sont gorgés de sang et que les capillaires offrent des dilatactions régulières, fusiformes ou variqueuses, telles que les a représentées et décrites Lebert dans son grand ouvrage d'anatomie pathologique. Les franges synoviales n'ont pas perdu leur revêtement épithélial; dans quelques points même celui-ci paraît plus abondant, et les cellules qui le constituent sont devenues vésiculeuses, et contiennent plusieurs noyaux.

Des articulations que nous avons ouvertes, deux seulement présentent à l'œil nu des altérations des cartilages : ce sont les fémoro-tibiales. Ces altérations consistent dans de légères saillies mamelonnées sur les condyles du fémur et du tibia, et dans un état villeux des rotules. Le cartilage a perdu dans les points altérés sa résistance au doigt, et la pointe d'un scalpel n'est plus repoussée comme elle l'est à l'état normal. Le reste des surfaces articulaires n'offre aucune modification appréciable.

Sur les autres articulations on ne distingue rien dans les cartilages, mais en quelques points on peut, en pressant légèrement leur surface avec le doigt, sentir une diminution de la résistance et de l'élasticité.

Les altérations que le microscope permet de constater sont autrement importantes, mais pour les apprécier il faut bien connaître l'état normal; aussi nous allons le rappeler en quelques mots.

Les cartilages diarthrodiaux offrent une structure parfaitement régulière; tous, chez l'adulte, ont trois couches distinctes.

La première couche superficielle est constituée par des cavités ou chondroplastes fusiformes, allongés dans le sens de la surface articulaire. Chaque cavité contient une seule cellule, corpuscule ou protoplasma. Ces cavités, qui forment plusieurs couches successives en nombre variable suivant les cartilages, sont d'autant plus étroites qu'elles sont plus superficielles.

La deuxième couche est formée par des chondroplastes allongées en sens inverse de ceux qui composent la couche précédente, et au lieu de contenir une seule cellule, ces chondroplastes renferment deux, trois et un plus grand nombre de capsules placées les unes à la suite des autres, et non des cellules comme l'ont avancé quelques auteurs. Chacune des capsules est, en effet, creusée d'une cavité dans laquelle se trouve une masse cellulaire qui se colore fortement par l'iode, tandis que la substance fondamentale et les capsules ne sont que faiblement colorées.

Tous ces chondroplastes sont disposés en séries linéaires, et c'est ce qui explique l'aspect fasciculé des cartilages diarthrodiaux.

La troisième couche qui correspond à l'os est constituée par de grosses capsules infiltrées de sels calcaires; la substance fondamentale intermédiaire est également calcifiée.

Quand on a bien présente à l'esprit la disposition de ces diverses couches, on peut juger des moindres modifications qui surviennent dans les éléments qui entrent dans leur composition. C'est ainsi que l'on peut observer dans les diverses articulations et sur les fragments de cartilage que nous mettons sous les yeux des membres de la Société, des altérations importantes qui, sans le secours du microscope, eussent passé complètement inaperçues. On voit sur nos dessins qui ont été faits d'après des préparations de ces différents cartilages, que les éléments cellulaires de la surface cellulaire ont subi de très-grandes modifications. Seulement ces modifications ne sont pas également prononcées sur tous les points. C'est, en effet, un des caractères des affections articulaires de ne pas produire sur les cartilages des altérations uniformes, mais bien des altérations inégalement réparties. Dans le rhumatisme articulaire aigu, cette loi se montre dans toute sa force. Aussi rencontrons-nous à côté de parties profondément atteintes dans leur structure, d'autres parties restées complètement saines. Cependant au-

cune des articulations dont nous avons enlevé les cartilages n'était tout à fait indemne d'altération. L'articulation scapulo-humérale gauche, par exemple, qui, à l'œil nu, n'offrait rien d'anormal nous a fourni des préparations, dont nous avons reproduit le dessin dans la figure 1 de la planche V. Les chondroplastés les plus superficiels sont devenus globuleux; la cellule contenue dans chacun d'eux s'est divisée de manière à donner deux ou plusieurs éléments cellulaires. Chacun de ces éléments, en vertu de sa propriété spéciale, a donné naissance autour de lui à de la substance cartilagineuse sous forme de capsule. De cette manière, au lieu de la couche de chondroplastés aplatis qu'on trouve habituellement à la surface des cartilages diarthrodiaux, nous rencontrons des cavités cartilagineuses, à direction toujours parallèle à la surface articulaire et renfermant deux ou trois capsules filles, contenant chacune un corpuscule cellulaire. Il y a donc, même dans le cas le plus simple, une néoformation de cellules qui n'est pas en rapport avec un simple mouvement nutritif, mais avec une irritation formative, agissant fortement sur l'individualité anatomique.

La figure 2 de la planche V a été faite d'après une préparation résultant d'une coupe verticale pratiquée sur le condyle externe du fémur droit, on y remarque le même mouvement formateur avec segmentation transversale de la substance fondamentale du cartilage. Cette segmentation, en rapport avec la direction que prennent les éléments proliférés, aboutit à une espèce de transformation velvétique, non encore décrite par les auteurs qui se sont occupés de cette question. Ainsi Weber (1) qui, comme on le sait, a publié dans les Archives de Virchow un excellent mémoire sur ce sujet, considère en effet la transformation velvétique comme produite par l'abouchement de bas en haut des capsules les unes dans les autres. Il en résulterait ainsi que les filaments de la surface cartilagineuse seraient constitués par la substance fondamentale intercapsulaire, soit dépouillée de toute espèce de cellules, soit en en retenant encore quelques-unes au milieu d'elles. Mais l'état velvétique que nous avons observé dans le cas actuel, et dans quelques autres cas de rhumatisme articulaire, a un tout autre processus. Les filaments, au lieu d'être formés dans l'épaisseur du cartilage, c'est-à-dire dans le sens vertical, doivent être considérés comme des fragments enlevés horizontalement de la surface elle-même. On peut, de la sorte, rencontrer sur une surface articulaire des fils d'une grande longueur, un centimètre par exemple, alors que le cartilage n'a que quelques millimètres d'épaisseur. Du reste, on trouve souvent des filaments assez longs, sans

---

(1) VIRCHOW'S ARCHIV., t. XIII, 1858, p. 74, *Ueber die Verànderungen der Knorpel in Gelenkrankheiten*.

que pour cela les couches sur lesquelles ils reposent aient été modifiées.

Dans la figure 3 de la planche V nous avons représenté les altérations du cartilage de la rotule droite ; on y remarque une segmentation oblique avec des fentes qui pénètrent dans l'épaisseur du cartilage. En quelques points, notamment sur le condyle du tibia du même côté, on retrouve de ces fentes qui s'engagent profondément et qui même atteignent la couche de calcification. On voit alors sur les bords de la fente, quand la coupe est perpendiculaire à sa direction, des capsules mères ou chondroplastiques qui viennent s'y ouvrir et déverser leur contenu. Ce contenu est formé de capsules filles dues à une prolifération active.

Enfin, à côté de ces points si profondément modifiés, il s'en trouve d'autres où le cartilage n'a subi que l'altération décrite en premier lieu ou ne présente même aucune modification de structure.

Que faut-il conclure de tous ces faits appartenant à la même observation ? En premier lieu, que le rhumatisme ne se manifeste pas seulement dans les articulations par de simples phénomènes vasculaires comme quelques auteurs ont voulu l'admettre, mais bien aussi par des formations nouvelles d'éléments qu'on doit rattacher à une irritation plus profonde. Ces formations nouvelles s'arrêtent quelquefois à la production, en grande quantité, de cellules et capsules cartilagineuses, qui restent telles ou disparaissent ensuite sur place par un mécanisme que nous n'avons pas encore étudié ; d'autres fois, la prolifération étant plus intense, détermine dans le cartilage des ulcérations plus ou moins profondes ; dans ce cas il y a une production abondante d'un liquide purulent dans l'intérieur de l'articulation accompagnée d'une exsudation sous forme de flocons ou de fausses membranes dans la constitution desquelles il entre des cellules pour une bonne part. Ces différents phénomènes se produisent avec une grande rapidité ; en effet, notre malade a succombé au neuvième jour de son affection articulaire, et plusieurs des articulations que nous avons examinées, avaient été envahies postérieurement à son entrée à l'hôpital, par conséquent quelques jours avant sa mort.

Nous ajouterons que ce n'est pas le premier fait de cette nature qu'il nous a été donné d'observer, et, nous appuyant sur d'assez nombreuses observations antérieures, nous pouvons annoncer que chaque fois qu'une articulation aura été le siège d'une arthropathie rhumatismale, même d'intensité moyenne, on rencontrera à l'autopsie, si le malade succombe, quelques-unes des altérations cartilagineuses que nous venons de décrire.

Il est un point de clinique très-important qui se rattache directement à cette question des altérations des cartilages dans le rhumatisme articulaire aigu. On sait que, dans les cas d'encéphalopathie rhumatismale,



la disparition des douleurs articulaires au moment où apparaissent les accidents cérébraux, a reçu des interprétations fort différentes. Suivant nous, il faut bien distinguer la disparition des douleurs seules de la disparition des douleurs, du gonflement et de la rougeur; il faut voir s'il ne reste pas dans les articulations des lésions importantes avant de conclure à une véritable métastase vers le cerveau. En effet, si dans le cours des accidents cérébraux les douleurs disparaissent souvent, il n'en est pas de même des lésions articulaires; par exemple, dans notre observation — nous pourrions citer bon nombre d'autres cas semblables — on voit que les douleurs disparurent peu de temps après le début des phénomènes cérébraux, et pourtant nous avons trouvé à l'autopsie une congestion de la synoviale et un épanchement articulaire qui auraient dû donner lieu à de véritables douleurs. C'est donc dans le système nerveux qu'il faut aller chercher la cause de cette sorte d'analgésie. Du reste, il n'y a rien là qui doive surprendre, si nous nous rappelons ce que l'on observe quelquefois dans les cas de délire nerveux traumatique. De même que, dans l'encéphalopathie rhumatismale, nous voyons des malades marcher et agiter des articulations profondément lésées, de même certains individus atteints de délire nerveux traumatique sont parfois capables d'enlever un appareil de fracture et de se servir de leur membre comme s'il ne présentait pas de solution de continuité.

Les altérations que subissent les méninges dans l'encéphalopathie rhumatismale paraissent être de même nature que celles des articulations. En effet, dans quelques cas très-rares, on trouve dans la grande cavité arachnoïdienne et dans les mailles de la pie-mère un liquide purulent; dans d'autres, qui sont de beaucoup plus nombreux, l'autopsie ne révèle que les traces d'une congestion intense caractérisée, comme dans les franges synoviales, par des dilatations vasculaires.

Faisons remarquer, en terminant, que les manifestations anatomiques du rhumatisme aigu n'ont rien de spécifique, pas plus dans les articulations que dans les méninges ou les différents viscères. Les lésions qui se développent ainsi sous l'influence du rhumatisme sont semblables à celles que déterminerait n'importe quelle cause d'irritation de même durée et de même intensité; ainsi dans les articulations, par exemple, elles ne diffèrent pas dans ce qu'elles ont d'essentiel de celles que produirait toute cause d'irritation accidentelle.

## II. — ANATOMIE PATHOLOGIQUE.

1° ASCARIDE LOMBRICOÏDE FEMELLE PRÉSENTANT UNE ÉVENTRATION AVEC ISSUE DE LA PLUS GRANDE PARTIE DE L'APPAREIL GÉNITAL ET D'UNE PORTION DE L'INTESTIN; par M. H. DE LIGNEROLLE, interne à la Pitié.

Cet ascaride femelle a été trouvée dans les vomissements d'un jeune homme malade depuis longtemps déjà, mais qui n'en avait pas encore rendu. Il présente de particulier que presque la totalité des organes génitaux et une anse membraneuse sont sortis par une ouverture de quelques millimètres de diamètre et occupant le tiers postérieur du corps de l'animal. L'orifice vulvaire est intact et se voit sur le tiers antérieur. Parmi les organes sortis, on remarque deux tubes flexueux, longs de quelques centimètres, qui représentent les trompes, cornes, ou oviductes. Ils contiennent une quantité considérable d'œufs, faciles à voir à un grossissement de 100 à 150 diamètres. A ces deux trompes font suite des filaments blanchâtres, très-longs, arrondis sur eux-mêmes et formant comme un chevelu autour de l'orifice qui leur a livré passage. Ce sont les ovaires qui, comme on le sait, entourent le tube digestif de cet entozoaire.

Quant à l'anse membraneuse, située sur ces parties latérales des trompes, elle mesure de 20 à 25 millimètres; elle est légèrement plissée, transparente à sa partie supérieure; elle présente dans sa partie déclive une légère opacité, enfin ces deux extrémités se touchent au niveau des bords de l'ouverture. Une fenêtre pratiquée à la partie opposée à l'orifice de sortie, a montré de la façon la plus nette que cette anse membraneuse était formée par une portion du canal intestinal, qui aura été entraînée par les organes génitaux. On voit en effet les deux extrémités de l'anse se continuer sans interruption avec l'intestin; on voit aussi, en poursuivant la dissection, les trompes se réunir à l'utérus, et enfin l'orifice vulvaire apparaît dans son état normal. Tous ces détails ont été vus par M. Ranvier, qui a bien voulu nous aider de ses conseils dans la dissection de cet helminthe.

2° OBSERVATION DE CIRRHOSE HYPERTROPHIQUE DU FOIE D'ORIGINE ALCOOLIQUE; par M. le docteur AUGUSTE OLLIVIER, chef de clinique de la Faculté.

On a rarement l'occasion d'observer la cirrhose dès son début, et partant d'observer aussi cette forme, ou plutôt cette période de la maladie, caractérisée par l'augmentation de volume du foie, et que Requin

signala le premier (1). C'est à ce titre que nous présentons à la Société le fait suivant qui, du reste, est également intéressant au point de vue de sa cause et de sa marche.

Obs. — La nommée S..., couturière, âgée de 30 ans, est admise le 10 novembre 1845 à l'Hôtel-Dieu, salle Saint-Antoine, n° 27, service de M. le professeur Grisolle.

Née de parents bien portants, elle a presque toujours elle-même joui d'une bonne santé. A aucune époque elle n'a présenté de manifestations scrofuleuses ou rhumatismales. Elle eut un enfant à l'âge de 19 ans, et quitta alors sa famille pour aller vivre à Paris. Depuis cette époque, elle se livra fréquemment à des excès de boissons (vin, eau-de-vie, bière). A la suite de ces excès elle éprouvait un peu de tremblement des mains pendant vingt-quatre ou quarante-huit heures; elle avait aussi une légère *pituïte* qui durait quelques jours, mais jamais elle n'eut de véritable attaque de delirium tremens; en outre son sommeil était bon et ne s'accompagnait point de ces rêves particuliers aux ivrognes. Disons enfin que jamais non plus elle n'eut d'accidents syphilitiques; un examen attentif ne révéla aucune trace d'accidents de ce genre.

Il y a deux mois elle éprouva pour la première fois une sensation de pesanteur, puis une douleur dans l'hypocondre droit et la région épigastrique; son ventre devint plus dur et augmenta graduellement de volume, au point de rendre la marche très-gênée. Ce fut alors qu'elle se fit conduire à l'Hôtel-Dieu, et voici dans quel état on la trouva le 10 novembre au soir.

Embonpoint considérable dû bien plus au tissu adipeux qu'au développement des masses musculaires; coloration blanchâtre, comme cireuse de tout le tégument externe; pas de teinte ictérique des conjonctives.

Langue humide et non couverte d'enduits, soif assez vive, perte d'appétit, mais ni nausées ni vomissements; garde-robes régulières. Ventre très-développé, ballonné, sensation de pesanteur dans l'hypocondre droit et la région épigastrique. La malade n'accuse de véritable douleur que lorsque l'on pratique la palpation ou la percussion. Le bord supérieur du foie remonte jusqu'à 1 centimètre environ au-dessous du mamelon; son bord inférieur descend jusqu'à une ligne transversale passant à trois travers de doigt au-dessous de l'ombilic. En déprimant la paroi abdominale, on peut suivre le bord du foie qui se prolonge vers l'épigastre et même un peu vers l'hypocondre gauche. La palpation ne

---

(1) *Eléments de pathologie médicale*, t. II, p. 744, 1846.

revèle aucune bosselure sur le foie, qui donne une sensation de résistance très-accusée.

Le météorisme permet difficilement de mesurer avec exactitude les dimensions de la rate, qui, néanmoins, ne semblent point augmentées.

L'urine est trouble, mais ne contient pas d'albumine. On ne rechercha pas s'il y avait du sucre. Les appétits vénériens sont peu développés.

Pouls à 100, régulier; rien de particulier à signaler du côté du cœur. Respiration, 44; murmure vésiculaire un peu rude; pas de toux; pas d'épistaxis.

Anesthésie et analgésie presque complète à la face interne des cuisses. Si l'on presse fortement les masses musculaires en ces points, la malade ressent un peu de douleur. Il existe aussi, mais à un moindre degré, de l'anesthésie et de l'analgésie aux parois abdominales et au devant du sternum.

La vue, l'ouïe, l'odorat et le goût sont intacts, l'intelligence nette, légère céphalalgie frontale, absence complète de phénomènes hystériques.

En présence d'une pareille augmentation de volume du foie, qui ne paraît pas ancienne, M. Grisolle prescrit des douches froides; mais au bout de cinq à six jours, la malade est prise d'un moment fébrile et présente tous les signes d'une bronchite assez intense. Les douches sont supprimées. Les râles sibilants et ronflants deviennent plus abondants et la dyspnée plus considérable.

Le 25 novembre, indépendamment des râles de bronchite, on constate de l'obscurité du son, quelques râles crépitants, et un peu de souffle en arrière et à droite. Expectoration muqueuse, non sanguinolente.

Le 29, les mêmes phénomènes locaux persistent; la toux est quinteuse et provoque un vomissement. Pouls à 130 pulsations; respiration très-accélérée. On applique des ventouses scarifiées, puis un vésicatoire en arrière et à droite de la poitrine. Emétique en lavage.

Le 1<sup>er</sup> décembre, oppression très-grande; toux fréquente, crachats muqueux et aérés; râles sibilants et ronflants disséminés dans toute la hauteur des deux poumons; le souffle et les râles crépitants persistent en arrière et à droite, mais il n'y a que de la submatité. Une garde-robe non diarrhéique.

Le 3, la gêne de la respiration est encore plus grande que les jours précédents; mêmes signes à l'auscultation et à la percussion. La face est un peu cyanosée et les extrémités sont refroidies. La malade tousse beaucoup et prend de plus en plus une teinte asphyxique.

Mort subite à quatre heures du soir.

**AUTOPSIE.** — Quarante heures après la mort et par une température froide.

Le *crâne* n'est pas ouvert.

*Thorax.* Pas de liquide dans les plèvres. Les poumons sont libres d'adhérences; tous les deux sont le siège d'une forte congestion qui, cependant est beaucoup plus prononcée dans le lobe moyen du poumon droit. A l'incision, il s'écoule une grande quantité d'un liquide sanguinolent; on ne découvre aucun noyau d'apoplexie ni aucune trace d'hépatisation. Du reste, le tissu pulmonaire plongé dans l'eau surnage facilement. Les bronches sont remplies d'un mucus jaunâtre et sanguinolent. Leur muqueuse, examinée aussi loin que possible, présente une coloration rouge presque uniforme.

Le péricarde ne contient pas non plus de liquide. Le cœur a son volume normal, mais il est entouré d'une couche adipeuse assez épaisse, véritable surcharge graisseuse. Le tissu propre de l'organe a sa coloration habituelle, et l'examen microscopique ne révèle l'existence que de quelques granulations graisseuses dans la fibre musculaire.

Les orifices artériels et auriculo-ventriculaires ne sont point altérés.

Dans le ventricule droit existe un caillot fibrineux, blanc jaunâtre, partant des colonnes charnues et se prolongeant dans l'artère pulmonaire dont il suit la bifurcation; il conserve encore le caractère fibrineux dans une étendue de 8 à 10 centimètres, puis devient noirâtre; sa consistance n'est pas grande, et au microscope on n'y découvre que des granulations fibrineuses.

On trouve également un peu de sang dans le ventricule gauche, mais ce sang est fluide et noir.

*Abdomen.* Pas de liquide ascitique. Le foie occupe la plus grande partie de l'abdomen et refoule les intestins en bas et à gauche. Il présente une coloration jaunâtre, et est remarquable par une consistance insolite.

Son poids est de *trois kilogrammes et demi*; voici ses dimensions :

Longueur.....	35	centimètres.
Largeur.....	28	—
Épaisseur.....	19	—

La surface du lobe droit est lisse, mais celle du lobe gauche est inégale et offre de petites saillies ayant la forme de granulations. L'examen microscopique, fait avec le concours de mon excellent ami le docteur Ranvier, nous montre à un faible grossissement les lobules hépatiques séparés par des intervalles assez considérables. Un plus fort grossissement permet de constater que ces intervalles sont remplis

par du tissu conjonctif proliféré et riche en noyaux et cellules de nouvelle formation.

Les cellules hépatiques ne sont pas déformées, mais elles renferment un certain nombre de gouttelettes graisseuses. Il n'existe pas de graisse libre en dehors des cellules hépatiques.

L'iode et l'acide sulfurique ne donnent point la réaction caractéristique de la dégénération amyloïde.

La vésicule biliaire est assez distendue; la bile qu'elle contient présente tous ses caractères normaux. Les conduits biliaires sont intacts.

La rate est congestionnée et de consistance assez ferme; ses dimensions sont :

Hauteur.....	16	centimètres
Largeur.....	11	—
Épaisseur.....	4	—

Les reins ont l'aspect normal, et l'examen microscopique n'y révèle aucune altération. Enfin il n'y a rien à signaler du côté des organes génito-urinaires.

Il s'agit évidemment ici d'un cas de cirrhose caractérisée par la consistance insolite du foie, l'aspect granité d'une partie de cet organe et surtout par la prolifération du tissu connectif entourant les acini hépatiques. De plus, il s'agit d'une cirrhose de date récente, comme le prouvent à la fois les commémoratifs et l'examen anatomique.

La malade fut prise il y a deux mois, pour la première fois, d'une sensation de pesanteur dans l'hypocondre droit; on peut donc rapporter à ce moment le début de l'affection hépatique, qui ne fit ensuite que progresser avec une grande rapidité. D'une autre part, l'examen microscopique révéla dans les interstices des acini des éléments anatomiques qui n'étaient encore que cellulaires et dont le développement, par conséquent, ne remontait pas à une époque éloignée.

Signalons encore dans cette observation l'augmentation de volume du foie qui était si considérable qu'à un examen superficiel, on pouvait croire tout d'abord à une simple dégénération graisseuse sans cirrhose concomitante. Or le doute n'était pas possible ici, comme nous l'avons vu plus haut. Quant aux granulations graisseuses qui infiltraient les cellules hépatiques, leur existence n'a rien d'extraordinaire, d'abord parce que la malade se livrait à des excès alcooliques, ensuite parce que la coïncidence des deux dégénérescences n'est point un fait rare. « Dans près de la moitié des cas de cirrhose soumis à mon observation, dit Frerichs, j'ai reconnu la coïncidence d'une dégénérescence graisseuse des plus prononcées. Cette dégénérescence peut, la plupart du

temps, être attribuée aux troubles nutritifs que l'inflammation chronique fait subir à la glande (1). »

3° OBSERVATION DE PARALYSIE INFANTILE; LÉSION DES MUSCLES ET DE LA MOELLE.  
(Présentée à la Société de biologie, par M. J. L. PREVOST, interne des hôpitaux.)

Obs. — La nommée Laurent (Marie-Joséphine), âgée de 78 ans, meurt le 16 octobre 1865, salle Saint-Denis, 15, infirmerie de la Salpêtrière, service de M. le docteur Vulpian.

Cette femme est entrée à plusieurs reprises à l'infirmerie, présentant surtout de l'hypocondrie; elle était d'ailleurs trop démente pour qu'on pût avoir grande confiance aux renseignements qu'elle fournissait. Elle disait n'avoir pas eu de convulsions dans son enfance, prétendait que la déformation de son pied gauche ne datait que de la ménopause. Malgré cela M. Vulpian considéra toujours cette déformation comme datant de l'enfance, comme un exemple de paralysie infantile. Le membre inférieur gauche offre des chairs molles et flasques, sans contracture; le pied présente une déformation assez considérable, il est excorié sous la plante, un peu moins volumineux que le pied droit; la malade en marchant appuie à terre le talon, qui présente à ce niveau un fort épaissement de la peau. Elle ne peut produire que de très-légers mouvements de flexion et d'extension des orteils; elle marche difficilement avec claudication et en se servant d'un bâton, mais sans chaussure particulière.

Rien d'anormal dans les autres membres.

A sa dernière entrée à l'infirmerie, 12 octobre 1865, la malade est amenée sur un brancard, prétendant qu'elle a eu un étourdissement; mais le lendemain à la visite, elle est bien, mange bien, n'a pas de fièvre et ne se plaint que de douleurs dans les deux côtés de la région lombaire. Dans la journée, elle se lève et n'offre pendant quelques heures rien d'anormal; mais bientôt on s'aperçoit que ses forces diminuent, qu'elle offre un affaiblissement général, sans céphalalgie, sans vomissements, et l'on est forcé de la recoucher.

Le soir, à la visite, adynamie, prostration, fièvre, subdelirium.

14 octobre. L'état adynamique s'est prononcé davantage; la langue est sèche, la peau chaude; la malade est tombée dans un véritable coma. Pas d'hémiplégie.

---

(1) *Traité pratique des maladies du foie et des voies biliaires*, 2<sup>e</sup> édition, 1866, p. 295.

A la percussion, matité complète des deux tiers inférieurs du poumon droit. L'auscultation ne donne rien de précis, car la malade respire fort mal.

Le soir et le lendemain l'état s'aggrave; pas de vomissements, pas de symptômes normaux. Rien dans les symptômes n'avait fait soupçonner une méningite cérébro-spinale suppurée.

Mort le 16 octobre.

*AUTOPSIE.* — *Crâne* assez épais.

*Dure-mère* revêtue à sa surface interne et dans toute son étendue de néo-membranes très vasculaires; petite tumeur fibreuse de la grosseur d'une noisette, sur la face postérieure du rocher; près de sa base, cette tumeur est ramollie.

*Cerveau.* Couche purulente irrégulière peu épaisse sur une grande partie de la base de l'encéphale et sur les parties postérieures des deux hémisphères cérébelleux gauche, dépression assez profonde sur l'hémisphère cérébelleux gauche, correspondant à la tumeur dont il vient d'être question. A ce niveau, le pus est abondant.

*Artères* encéphaliques très-athéromateuses, surtout les gros troncs. Pas d'oblitérations.

Pas d'altération superficielle ni profonde de la substance nerveuse encéphalique.

*Poumons.* Congestion; un peu d'épanchement dans la plèvre droite.

*Cœur, rate, reins, foie* sains.

*Membre inférieur gauche.* Les muscles de la jambe gauche, ceux du pied, ainsi que ceux du tiers inférieur de la cuisse, sont complètement réduits en graisse. Ces muscles ont conservé leur forme particulière, mais sont tout à fait blanc jaunâtre, friables comme le tissu adipeux. A l'examen microscopique, il est impossible d'y découvrir de fibres striées; on trouve une accumulation de tissu adipeux aréolaire, et en certains points quelques débris de sarcolemme.

Dans ces muscles, complètement transformés en graisse, on a retrouvé des fibres nerveuses très-évidentes; ces fibres étaient moins abondantes et peut-être un peu plus grêles que celles du côté sain, mais elles n'étaient nullement granuleuses, et n'avaient subi aucune altération.

La jambe gauche, dont les muscles sont ainsi réduits en graisse, n'offre pas un volume différent de celui de la jambe droite; cependant les artères de la cuisse gauche ont un diamètre notablement moins considérable que celle de la droite.



Iliaque primitive droite.	Circonférence.....	30 millimètres.
— — gauche.	— .....	20 —
Fémorale.....	droite.	— ..... 25 —
—	gauche.	— ..... 19 —
Iliaque externe..	droite.	— ..... 27 —
— —	gauche.	— ..... 17 —

*Moelle épinière.* Outre une infiltration purulente de la pie-mère, prononcée surtout à la partie postérieure de la moelle et dans les régions dorsales inférieures et lombaires, la moelle présente des altérations remarquables sur lesquelles je dois insister.

Depuis le niveau de la partie moyenne environ du renflement lombaire, jusqu'à l'extrémité de la queue de cheval, les racines antérieures gauches sont très-grêles et atrophiées quand on les compare à celles du côté opposé. Elles contiennent cependant des tubes nerveux.

A la coupe, on voit que la substance grise a subi une atrophie remarquable du côté gauche. La corne antérieure gauche est en effet beaucoup moins volumineuse que la droite, et à l'examen microscopique, on voit que toute la partie externe de cette corne gauche a subi une altération; la substance grise, à ce niveau, a été remplacée par un tissu cellulaire à noyaux, qui se colore en rouge par le carmin, et qui contient quelques corps amyloïdes. On n'aperçoit plus le groupe des cellules externes de cette corne: cependant, dans quelques préparations, on en retrouve encore deux ou trois qui sont déformées, et qui manquaient dans d'autres préparations. Le groupe interne des cellules a subsisté en partie, et l'on retrouve à ce niveau six à sept cellules environ dans chaque préparation. La corne droite de substance grise est, au contraire normale, et contraste avec la gauche par l'abondance et l'intégrité de ses cellules.

Cette atrophie de la corne gauche a produit dans la moelle une asymétrie remarquable qui a détruit les rapports normaux des cordons antérieurs et des cordons postérieurs.

Le cordon antérieur gauche, plus grêle que le droit, n'atteint pas la commissure antérieure, comme le cordon antérieur droit.

Le cordon postérieur gauche est plus grêle que celui du côté droit; il atteint la commissure postérieure, ce que ne fait pas le droit qui en reste distant d'environ  $1/5$  de millimètre.

Cette atrophie est surtout remarquable dans le tissu inférieur du renflement lombaire et ne dégage pas le tiers moyen.

Le reste de la moelle est sain.

Ces lésions, qui accompagnent une déformation du pied qui peut être

considérée comme le vestige d'une paralysie infantile, sont différentes de celles qui ont été signalées par M. Cornil et par M. Laborde dans leurs observations.

L'atrophie avec prolifération du tissu conjonctif, portant sur la substance grise de la moelle, n'a pas été, que je sache, constatée dans des circonstances analogues. Je dois faire remarquer, en outre, l'intérêt physiologique de cette observation ; il restait, en effet, des tubes nerveux, soit dans les racines antérieures, soit dans les muscles, malgré la disparition presque complète des cellules externes de la corne antérieure gauche de la région lombaire.

Cette observation offre en outre un exemple de méningite cérébro-spinale suppurée, qui n'a pu être diagnostiquée pendant la vie, et dont il n'est pas possible de déterminer la cause.

4° NOTE SUR LA STRUCTURE DES GRANULATIONS MORVEUSES DU CHEVAL ;  
par MM. TRASBOT et CORNIL.

Les altérations anatomiques de la morve aiguë ou chronique qui consistent essentiellement en de petites nodosités semi-transparentes d'abord, plus tard opaques et jaunâtres, situées dans les poumons, dans le tissu sous-muqueux des fosses nasales, du larynx, etc., ont depuis longtemps été comparées à celles des tubercules. Dupuy (1) (d'Alfort), regardait la morve du cheval comme l'analogie de la tuberculisation de l'homme ; dans les poumons des chevaux on n'observe pas en effet d'autres tubercules que ceux de nature morveuse. Cette analogie, qui se fondait uniquement sur l'apparence à l'œil nu des productions morbides, fut battue en brèche par les observations de morve communiquée du cheval à l'homme ; la morve humaine montrait en effet un ensemble de symptômes, une marche analogue à celle du cheval et bien différente de la tuberculisation. Pendant longtemps on ne s'occupa plus de l'analogie des lésions de la morve et du tubercule si opposés au point de vue de leur nature et de leur symptomatologie. Plus tard les recherches d'anatomie microscopique faites par Virchow (2), Leisering (3) rapprochèrent de nouveau ces deux maladies à tel point que Virchow

---

(1) Dupuy, *De l'affection tuberculeuse vulgairement appelée morve*. Paris, 1817.

(2) Virchow, *Handbuch der speciellen pathol. u. Therapie*, 2<sup>e</sup> vol., 1<sup>re</sup> partie, p. 405, 1855. Erlangen.

(3) Cité par P. Gleisberg in *Traité de Pathologie comparée*. Leipzig, 1865, p. 113.

avouait qu'entre la granulation morveuse et le véritable tubercule il n'y a pas de différence histologique. Pour Virchow et son école, les granulations morveuses et tuberculeuses ont cela de commun qu'elles naissent aux dépens d'une prolifération des noyaux du tissu conjonctif, qu'elles sont formées par une agglomération de noyaux et de petites cellules identiques comme forme et comme dimensions, situées au milieu des fibres élastiques et lamineuses du tissu où elles ont pris naissance, et que ces éléments nouveaux constituent par leur agglomération un nodule, la granulation. Les petites tumeurs, en se réunissant, en constituent de plus grosses, les éléments de leur centre s'infiltrent de fines granulations, s'atrophient, passent à la dégénérescence caséuse jaunâtre qui est la terminaison commune des granulations morveuses comme des tuberculeuses. Les produits de ces deux maladies ne sont pas les seuls à avoir la même structure, car les granulations syphilitiques ou gommées sont à peu de chose près les mêmes au point de vue histologique.

Cette question du parallèle de ces lésions à peu près identiques, nées sous l'influence de causes diverses, a pris de nouveau un puissant intérêt depuis que M. Villemin a fait entrevoir pour la tuberculose la possibilité de son inoculation, ce qui la rapprocherait des deux autres maladies virulentes.

Aussi avons-nous pensé qu'il ne serait pas inutile de publier nos recherches histologiques sur la structure des lésions de la morve, et enfin de tenter leur comparaison avec des tubercules et des gommées. Malheureusement nous n'avons pas entre les mains les matériaux nécessaires pour que ce rapprochement soit tout à fait probant, car il nous faudrait mettre en parallèle ou bien la morve du cheval avec la tuberculose de ce même animal, ce qui est impossible vu l'absence chez lui de cette dernière maladie, ou bien la tuberculose de l'homme avec la morve humaine dont nous n'avons par devers nous aucune observation personnelle. Tout ce que nous pouvons faire en ce moment, c'est de décrire la granulation morveuse du cheval et de la comparer à la granulation tuberculeuse de l'homme.

Dans le *poumon* du cheval la nodosité morveuse se présente sous l'aspect de petits nodules durs, superficiels ou profonds dont la grosseur varie entre un grain de millet et un petit pois. Les tumeurs plus grosses sont en général ulcérées à leur centre; leur couleur, soit à la surface, soit sur une section, est grise; elles sont transparentes au début, tant qu'elles sont petites et jaunâtres, opaques quand elles vieillissent; elles peuvent offrir la même dégénérescence caséuse et calcaire que les tubercules.

Habituellement, quand on regarde avec attention la surface de section d'une granulation morveuse de la grosseur d'un grain de chènevis à un petit pois, on voit à son centre une petite cavité qu'un examen ultérieur, à l'œil nu et au microscope, fait reconnaître pour une petite bronche. La lumière de cette cavité est remplie par une matière adhérente, demi-transparente, gélatineuse, que l'examen microscopique montre composée de corpuscules de pus et de filaments de mucus (les fibres de ces mucus ne sont pas attaquées par l'acide acétique). La granulation elle-même qui entoure la petite bronche examinée après dilacération, présente des noyaux sphériques lorsqu'ils sont petits et qu'ils ne mesurent que 0,004 à 0,005, ovoïdes lorsqu'ils sont un peu plus volumineux et atteignent 0,006 à 0,007 dans leur grand diamètre; l'acide acétique ne les modifie pas. Parfois alors ils montrent aussi un noyau. Ils sont au milieu de nombreuses fibres élastiques et lamineuses.

Lorsque de pareils nodules ont été durcis dans l'acide chromique, on peut en faire des coupes complètes qui montrent à leur milieu le bouchon muco-purulent qui remplit la bronche centrale; celle-ci tapissée d'une couche régulière de cellules cylindriques à cils vibratils sous lesquelles existe sa paroi fibreuse; enfin tout autour de la bronche le tissu même de la granulation morveuse qui forme à la bronche un anneau complet en général fort régulier. En dehors de la granulation, les alvéoles pulmonaires apparaissent normaux.

Le tissu de la granulation examiné sur ces coupes minces offre à un faible grossissement un aspect finement granuleux, et avec le n° 9 (à immersion) de Hartnach, on constate la disposition suivante: les nombreuses fibres de tissu lamineux et élastique qui entrent dans la structure de ce tissu, forment des mailles et un réseau extrêmement serré; dans ces mailles se voient de un à trois ou quatre des noyaux précédemment indiqués; quelques-uns présentent autour d'eux des granulations protoplasmiques, quelquefois même des granulations graisseuses autour d'eux et dans leur intérieur; dans les points où la section a été extrêmement fine, ces petites mailles sont quelquefois vides, leurs éléments ayant été enlevés par le rasoir.

Le tissu de la granulation ne possède pas de vaisseaux nourriciers qui lui soient propres; c'est une particularité qu'il partage avec le tubercule et qui explique, dans les deux processus, la facilité de production de l'état caséux ou mort des éléments par atrophie et infiltration granulo-graisseuse. Dans les cavités ulcéreuses qui se forment au centre des nodosités nerveuses plus grosses et plus anciennes, cavités qui communiquent avec les bronches, on trouve un pus jaunâtre, épais, qui est formé de leucocytes plus ou moins granuleux.

Ce qu'il y a de particulier et de très-remarquable dans les granulations que nous venons de décrire, c'est leur situation en forme d'anneau régulier autour des petites bronches, c'est la structure même de leur tissu composé de mailles étroites, de fibres élastiques et lamineuses entre-croisées, circonscrivant de petits espaces où sont logés les noyaux.

Mais les granulations ne sont pas constamment situées autour des bronches; ainsi nous en avons rencontré plusieurs fois autour d'artérioles et dans le tissu interlobulaire ou sous-pleural.

Dans la *cloison des fosses nasales*, les granulations nerveuses se présentent entre le cartilage et la muqueuse, soit comme des nodosités isolées, soit comme des plaques irrégulières possédant une coloration grise, une semi-transparence et une dureté particulières. Elles ont la même structure que celles des poumons. La muqueuse est le plus souvent en même temps altérée, elle offre des exulcérations très-superficielles, sur lesquelles l'épithélium est tombé. Plus tard, de véritables ulcérations profondes surviennent au niveau des granulations et des plaques, qui elles-mêmes sont détruites par la suppuration.

Si nous comparons maintenant ces granulations morveuses du cheval avec le tubercule de l'homme, nous verrons que les granulations tuberculeuses, bien qu'elles se développent le plus souvent autour des bronches, des vaisseaux, et dans le tissu interlobulaire, n'entourent jamais d'une façon aussi régulière les vaisseaux sanguins ou bronchiques; elles sont en général isolées les unes des autres et distinctes et ne forment pas une zone aussi régulièrement circulaire: de plus, nous n'avons jamais vu dans la structure du tubercule une disposition réticulée de fibres élastiques et lamineuses comparable à celle que nous venons de décrire.

Si dans cette comparaison nous n'avons plus seulement égard à la nature histologique, si nous faisons intervenir le siège de ces productions, nous verrons que les granulations morveuses seules peuvent envahir la muqueuse des fosses nasales, le tissu conjonctif intermusculaire et la peau.

Il faut reconnaître en outre que l'analyse microscopique des tissus ne peut à elle seule nous rendre compte de leurs caractères physiologiques et de leur évolution; c'est un des éléments du problème, capital ou secondaire suivant les cas, mais non le problème entier: une pustule de variole, par exemple, ne diffère pas au point de vue histologique de certaines pustules d'ecthyma, et cependant quel abîme entre ces deux lésions d'aspect analogue! L'une s'inocule et recèle un virus; c'est l'expérimentation seule qui nous révèle ce caractère primordial. Nous ne connaissons les choses que par leurs caractères objectifs,

mais en raison même de ce fait que leur essence nous échappe, nous serions d'autant plus coupables de négliger un des moyens par lesquels elles se manifestent à nous.

### III. — TÉRATOLOGIE.

UN CAS DE MONSTRE ANIDIEN CHEZ L'HOMME; par MM. CORNIL et CAUSIT.

(Voy. planche VI.)

M. le docteur Triboulet, qui a rencontré ce fait dans sa clientèle privée, a eu l'obligeance de nous communiquer les renseignements suivants : Le père et la mère de ce monstre sont peu robustes, quoique d'une bonne santé habituelle; la mère du mari est atteinte de cancer. La mère, âgée de 24 ans, est à sa première grossesse; celle-ci s'est passée régulièrement, sauf de nombreuses attaques d'hystérie, qui ont eu lieu jusqu'au dernier mois exclusivement.

L'accouchement s'est fait aisément d'un garçon à terme, pesant 3,200 grammes et bien portant; la délivrance s'est faite spontanément, et c'est alors que M. Triboulet a aperçu une anomalie du délivre dont il donne la description suivante : Le délivre est bien normal et ordinaire, mais sur la face externe de la poche des eaux, à 2 pouces au plus du bord du gâteau placentaire, se trouve annexée une tumeur en forme de gourde, composée de deux parties bien distinctes; la plus petite partie de la gourde est couleur de peau, la plus grosse a la forme et le volume d'une grosse grenade, une couleur violacée brunâtre, une surface lisse comme séreuse, une consistance molle et demi-fluctuante. Cette tumeur crevée pendant l'examen, a laissé écouler environ un bon verre de liquide séreux, clair, et j'ai reconnu alors que c'était une poche tapissée au dedans par une membrane séreuse, et dont les parois épaisses d'un centimètre au moins avaient une couleur violacée brunâtre, et semblaient formées par du tissu conjonctif à mailles larges, et infiltrées d'une sorte de gelée brunâtre. Cela m'a semblé pouvoir être regardé comme étant un placenta libre de toute adhérence à l'utérus, et seulement attaché à l'autre tumeur d'aspect cutané par un collet.

Le monstre présente une forme ovoïde à grosse extrémité, tournée au point opposé à l'insertion du placenta.

Son diamètre longitudinal est de 0<sup>m</sup>,05, et son diamètre transversal de 0<sup>m</sup>,045.

La consistance de ce produit fœtal est mollasse, et en pressant un peu, on sent à travers la masse des parties inégales, dures et résistantes. A une de ses extrémités il se continue directement avec le placenta, et

au point où cette continuation s'effectue, la peau se confond insensiblement avec le placenta.

Il n'y a pas trace de cordon ombilical, il existe seulement une insertion placentaire sessile qui se fait par une base large ayant environ 2 centimètres de diamètre.

La surface est formée par de la peau blanche couverte partout de poils follets, excepté en deux points :

1° Au niveau de l'union de la peau avec le placenta, là se trouve une houppe de cheveux mesurant de 2 à 3 centimètres en longueur, de couleur blonde, et dans toute la circonférence de l'union du placenta avec la peau les poils sont plus développés que partout ailleurs.

2° Les poils manquent dans une place irrégulièrement circulaire située au-dessous de l'insertion du placenta, et occupant une étendue de 1 centimètre  $\frac{1}{2}$  de diamètre. Là la peau du monstre se continue avec une membrane transparente, mince et molle qui n'est autre que l'amnios du second fœtus né à terme et viable.

Sur la partie du monstre qui donne insertion à cette membrane et qui est privée de peau, on voit apparaître une grosse veine située sous la membrane, veine qui a environ 1 millimètre  $\frac{1}{2}$  de diamètre.

La structure de la peau montre un revêtement épidermique, des papilles, des glandes sébacées en grande quantité annexées aux poils follets. Ceux-ci présentent exactement la même structure que ceux d'un fœtus à terme. Les cheveux ci-dessus mentionnés montrent aussi leur structure normale et leurs rapports habituels avec les glandes sébacées. En un point situé tout près de l'insertion placentaire, on trouve une petite masse jaunâtre qui présente tout d'abord une apparence analogue à celle des glandes de Meibomius; elle est constituée histologiquement par une agglomération de glandes sébacées d'où sortent de longs poils.

Après avoir ouvert la poche cutanée, il s'écoule de la sérosité contenue dans le tissu conjonctif sous-cutané (c'était à cette sérosité que la tumeur devait une grande partie de son volume et de sa consistance semi-fluctuante), et l'on voit à son centre une masse dure qui paraît au premier abord formée par des rudiments de vertèbres.

La peau est doublée par une couche épaisse de tissu conjonctif œdématisé montrant de petits pelotons adipeux assez nombreux pour constituer une troisième couche que le scalpel isole assez facilement. Autour de la masse osseuse existent des couches d'un tissu rougeâtre; ce tissu est composé de fibres musculaires très-étroites, mais néanmoins striées, mesurant 9 millièmes de millimètre en diamètre.

En disséquant les parties qui entourent la masse osseuse, on voit un petit filament blanchâtre dont l'examen microscopique montre des fibres

musculaires et un nerf; celui-ci est composé de fibres nerveuses à double contour. Après avoir isolé la masse osseuse centrale par la dissection, on reconnaît la forme suivante : auprès du point d'insertion du placenta existe un os allongé et au centre même du petit corps une partie ostéo-cartilagineuse présentant à sa surface des saillies noueuses et une forme recourbée en fer à cheval, dont les deux extrémités libres sont tournées du côté de l'insertion du placenta. Au milieu des deux branches du fer à cheval et les dépassant par son extrémité supérieure existe un petit corps allongé, cylindrique, terminé du côté de l'insertion du placenta par une extrémité renflée; en piquant cette extrémité on en fait sortir une masse molle ayant à peu près la grosseur d'un petit pois; cette substance est grise, semi-transparente, et à l'examen microscopique on voit des filets nerveux extrêmement minces, mesurant de 3 à 4 millièmes de millimètre, variqueux, exactement semblables à ceux du cerveau. Des gouttelettes de myéline, réfringente, à double contour, forment une grande partie de cette substance qui contient ainsi une grande quantité d'éléments exactement sphériques, mesurant de 6 à 9 millièmes de millimètre, et en général granuleux; il y a même dans ces éléments, qui par leur forme se rapprochent beaucoup des myélocytes, des granulations pigmentaires, jaunes. Cette substance contenait aussi une grande quantité de vaisseaux artériels ou capillaires disposés comme dans le cerveau, présentant autour d'eux une enveloppe lymphatique bien nette.

La coupe des deux os, qui sont parfaitement séparés l'un de l'autre, montre dans l'os allongé et supérieur deux parties ossifiées sans trace de cartilage; dans la masse osseuse inférieure existent deux centres osseux constitués par de l'os spongieux contenant de la moelle rouge, et ressemblant à deux corps de vertèbres. A ces deux centres osseux se rattachent des points d'ossifications secondaires disposés sur les côtés au sein de petites masses cartilagineuses, dont quelques-unes sont légèrement arquées, et qui pourraient peut-être représenter les lames et les apophyses transverses.

Ces différentes parties osseuses sont situées au milieu d'un tissu cartilagineux assez épais, et l'on peut assister à un processus d'ossification entièrement normal, prolifération du cartilage, infiltration calcaire, formation des premières aréoles remplies de cellules. Ces deux os diffèrent essentiellement l'un de l'autre, le premier étant composé d'une substance compacte, ressemblant à un os long par la disposition de ses canaux de travers, et se développant au milieu et aux dépens du tissu conjonctif; le second, au contraire, est constitué par de la substance spongieuse. La membrane qui sert d'enveloppe à la masse encéphalique est constituée uniquement par du tissu connectif caractérisé par des



faisceaux de fibres lamineuses entre-croisées et contenant de nombreuses cellules plasmatiques. Sur aucun point de cette enveloppe nous n'avons trouvé de tissu cartilagineux, ce qui peut faire supposer que la base du crâne est absente ici, et que la masse cérébrale est protégée par la seule portion du crâne qui correspond aux os secondaires.

Des deux masses osseuses, l'une représentait certainement les vertèbres, et l'autre par son développement aux dépens du tissu conjonctif répondait à la mâchoire inférieure ou à la clavicule.

Si nous comparons ce fait aux exemples d'anidiens publiés jusqu'ici, nous voyons une seule différence qui consiste dans la composition du cordon. Habituellement cet organe est bien défini, et ne contient que deux vaisseaux, une artère et une veine. Pour notre cas, le placenta s'insérait directement sur une extrémité du monstre, et de nombreux vaisseaux pénétraient de l'un dans l'autre.

Si l'on tient compte, dans l'examen des monstruosité, non pas seulement de la forme générale, mais aussi de la structure histologique des divers tissus qui les composent, on doit modifier, dans une certaine limite, les idées générales qui ont cours en tératologie. Ainsi, pour les anidiens, leur forme les faisait comparer par Isidore Geoffroy-Saint-Hilaire (1) aux êtres radiaires, aux acéphalocystes ; leur apparence extérieure ne pouvait faire déterminer ni l'espèce ni la famille zoologique à laquelle ils appartenaient. Or la structure des os, celle du tissu nerveux, du tissu vasculaire et musculaire ne peut, dans ce cas, laisser de doute, et il est certain que ce monstre appartient à la classe des vertébrés : la structure de la peau, les glandes, les poils et les autres éléments de l'enveloppe cutanée indiquent sûrement qu'il s'agit ici d'un produit de conception appartenant à l'homme.

---

(1) *Histoire générale et particulière des anomalies*, t. II, p. 528, 1836, et atlas, pl. XIII, fig. 1 et 2.







# MÉMOIRES

LUS

A LA SOCIÉTÉ DE BIOLOGIE

PENDANT L'ANNÉE 1865.



MÉMOIRE

SUR LA DÉMONSTRATION EXPÉRIMENTALE

DE LA

PRODUCTION D'ÉLECTRICITÉ

PROPRE AUX POISSONS DU GENRE DES RAIES

lu à la Société, dans sa séance du 8 juillet 1865,

PAR

M. LE DOCTEUR CHARLES ROBIN,

Professeur à la Faculté de médecine de Paris.

---

Le nombre des poissons doués d'organes électriques n'est pas considérable. Les sept genres composant la famille des torpilles, comprenant environ vingt espèces, un ou deux gymnotes, deux mormyres et un malaptérure, tels sont les seuls poissons chez lesquels on ait démontré l'existence d'appareils électro-moteurs; aussi la découverte d'organes producteurs de l'électricité et de leurs usages dans les espèces où ils sont restés inconnus jusqu'à présent a-t-elle toujours compté parmi les faits importants qu'enregistre la science.

Dans un mémoire lu à l'Académie des sciences le 13 mai 1846, j'ai fait connaître anatomiquement un appareil qui existe sur les

côtés de la queue des nombreuses espèces qui composent le genre *raie*, tel qu'il a été délimité par Duméril et par Cuvier. L'identité de sa structure avec celle des organes électriques des torpilles m'a conduit à le considérer comme un véritable appareil électrique, appareil dont la présence resserre les liens zoologiques qui font considérer les raies et les torpilles comme appartenant à une même famille de poissons cartilagineux. Mais ces déterminations, concernant, l'une un problème d'anatomie et de physiologie comparées, l'autre une question de zoologie, manquaient de solidité tant que l'expérience n'avait pas prononcé sur elles. Or le travail que je demande la liberté de communiquer à l'Académie a pour but la démonstration expérimentale de l'existence, dans l'appareil électrique des raies, d'une fonction analogue à celle que remplissent les organes ayant la même structure qui existent vers la tête des torpilles et dans la queue du gymnote. En outre, jusqu'à présent, la zoologie ne comptait que les torpilles parmi les poissons électriques habitants de la mer, les autres étant tous des poissons d'eau douce. Elle devra donc désormais y ajouter le grand genre des *raies* en entier qui comprend comme on le sait environ 37 espèces.

#### § 1<sup>er</sup>. — CONDITIONS A REMPLIR DANS LES EXPERIENCES ELECTRO-PHYSIOLOGIQUES SUR LES RAIES.

On sait que les raies sont ordinairement pêchées à plus d'une heure de navigation des côtes, et ne vivent pas longtemps hors de l'eau. Il est aussi plus difficile de les conserver en vie dans des vases que les autres poissons, en raison de leur forme et de leur volume. Il est impossible, d'autre part, de faire en mer sur des bateaux pêcheurs les expériences délicates qu'exigent les recherches électro-physiologiques; aussi, malgré de nombreuses tentatives, j'avais jusqu'à présent vainement tenté de réunir toutes les conditions nécessaires à leur exécution. Mais ces conditions se trouvent aujourd'hui heureusement rassemblées et mises libéralement à la disposition des savants dans les viviers à expériences construits à Concarneau, d'après des plans et des indications dus à l'initiative de M. Coste. Là, dans des bassins et des aquariums dont l'eau est renouvelée par le flux et le reflux de la mer, vivent et se reproduisent des poissons et des invertébrés de la plupart des espèces de nos côtes, dont les mœurs peu-



vent être observées à chaque heure. Repêchés selon les besoins de l'expérimentateur, ils sont en moins d'une minute portés sur les tables à expériences dans un vaste laboratoire attenant aux viviers.

Dans ces recherches un ou deux aides au moins sont nécessaires, tant pour maintenir l'animal que pour lire les déviations de l'aiguille du galvanomètre ou surveiller les mouvements de grenouilles galvanoscopiques.

J'ai eu pour aides et témoins de mes expériences M. Olivier Moquin-Tandon, M. Legros, interne des hôpitaux de Paris, et M. le lieutenant de vaisseau Hautefeuille, auxquels j'adresse ici mes remerciements pour le dévouement qu'ils ont témoigné à la science dans ces longues et minutieuses études (1). Les raies étaient transportées des viviers sur la table à expérience dans un large seau ou dans un filet, selon ce que permettait leur grandeur. Quelles que soient les précautions prises, l'animal se débat violemment, tant au sortir de l'eau que dans le transport, et surtout au moment où il est placé sur la table. Celle-ci était couverte de grandes glaces : elle était inclinée du côté où était placée la tête de l'animal, de manière à permettre l'écoulement de l'eau, qu'un aide versait de temps à autre dans les événements, afin de prolonger le plus possible la vie des raies ; car ces poissons ne vivent que de quinze à vingt-cinq minutes hors de l'eau, et d'autant moins que leur taille est plus considérable.

Les expériences qui font le sujet de ce travail ont été faites sur dix-huit raies, comprenant trois *raia batís* L., larges de 60 à 70 centimètres ; deux *raies ronces* (*raia rubus* ou *raia asterias* Rondelet), l'une large de 55 centimètres, l'autre de 65 environ ; deux *raies bouclées* (*raia clavata* L.), l'une large de 45 centimètres, l'autre de 60 centimètres ; et onze *raies blanches* (*raia alba* ou mieux *undulata* Lacépède), larges seulement de 45 à 50 centimètres. Ces dernières, bien que petites, étaient adultes, comme le montrait l'état des appendices des organes génitaux des mâles ; et de plus, nous avons assisté à la ponte des œufs de l'une des femelles dans les viviers réservés où

---

(1) Les expériences électro-physiologiques sont plus difficiles à faire sur les raies que sur les torpilles ; ces difficultés ne tiennent pas tant au moindre volume de l'appareil qu'à la plus grande taille des premières, ainsi qu'à la plus grande mobilité et à la plus grande énergie des mouvements de leur queue dans laquelle siège celui-ci.

elles étaient gardées. Cette espèce, qui reste petite, ainsi qu'on le sait, est cependant favorable aux expériences physiologiques, parce qu'elle ne s'asphyxie pas aussi rapidement que les autres. L'asphyxie s'annonce par la congestion violacée des capillaires et des petites veines du rostre et surtout du bord transparent des ailes, puis par la diminution du nombre des mouvements de l'opercule des événements. Ces signes se présentent, selon les espèces, quinze à vingt minutes après que l'animal est sorti de l'eau. Lorsqu'ils se montrent, on peut conserver vivantes les raies en expérience en les replaçant dans les viviers, où elles reviennent bientôt et peuvent servir le lendemain de nouveau.

L'instrument dont je me suis servi est un excellent galvanomètre de Gourjon appartenant à M. Guillemin, professeur agrégé à la Faculté de médecine de Paris. Les aiguilles avaient été rendues astatiques par M. Ruhmkorff, qui avait exécuté les rhéophores de platine à manche isolant. L'extrémité terminale des deux lames de platine, laissée sans vernis, destinée à toucher l'appareil, était large de 6 millimètres seulement dans les deux sens. Lors de mes premiers essais, j'employais toute la longueur du fil du galvanomètre (3000 tours); mais après un petit nombre d'expériences, j'ai dû profiter de la disposition de cet appareil qui permet de ne faire passer le courant que dans 1500 tours seulement. L'impulsion donnée à l'aiguille était en effet tellement forte, que frappant sur l'arrêt contre lequel se dirigeait la pointe, elle revenait en vibrant choquer l'arrêt du côté opposé, et le repos était long à s'établir. C'est donc avec un galvanomètre de 1,500 tours qu'ont été obtenus les résultats dont il est question plus loin.

Aucune expérience n'a été commencée sans que l'appareil convenablement orienté et protégé, les deux lames de platine terminant les rhéophores n'eussent été plongées dans l'eau douce jusqu'à immobilité de l'aiguille au 0 degré, et jusqu'à ce que l'immobilité se maintint lorsque les lames étaient soulevées et replongées à plusieurs reprises dans le liquide. Chaque fois que, l'animal ayant donné une décharge, on voulait en obtenir une seconde, ces mêmes précautions ont été prises pendant les quatre à six minutes de repos nécessaires pour qu'un nouvel effet électrique pût être produit. Avant de rechercher si l'appareil des raies donnait réellement des décharges électriques, les plaques de platine terminant les rhéophores ont été

mises plusieurs fois au contact des diverses parties de raies mortes depuis quelques heures, telles que la peau couverte de mucus, la peau essuyée, les aponévroses, les muscles, le tissu cérébral, celui de la moelle épinière, celui de quelques gros nerfs crâniens et celui de l'appareil électrique séparé de l'animal qui le portait. En laissant au fil de l'appareil la possibilité d'être parcouru dans l'étendue de ses 3,000 tours, l'aiguille a donné, de l'une à l'autre de ces parties, une déviation très-lente de 3 à 6 degrés. La peau couverte de mucus a toujours donné la déviation la plus forte, s'élevant à 5 ou 6 degrés quelles que fussent les régions du corps touchées par les lames de platine. Cette déviation est devenue nulle par le contact de ces tissus morts, lorsqu'on n'a plus employé que 1,500 tours du galvanomètre; elle a persisté toutefois sur la peau couverte de mucus, mais réduite à 3 ou 4 degrés, et elle a manqué tout à fait dans un certain nombre de ces expériences. Sur les raies vivantes, la peau des différentes parties du corps, couverte de mucus, a donné aussi ces mêmes déviations lentes de 6 à 7 degrés au plus, en usant des 3,000 tours du galvanomètre, et de 3 à 4 degrés lorsqu'on n'a utilisé que 1,500 tours.

Pour rendre possible l'application des lames de platine qui terminent les rhéophores, et se préserver des blessures que font les piquants de la queue que l'animal agite violemment de temps à autre, l'extrémité de celle-ci est fortement maintenue; en même temps il faut que les mouvements du corps soient empêchés par une pression convenable exercée sur le dos, à l'aide de la main protégée par un linge contre les aiguillons de cette région. Les grenouilles galvanoscopiques sont ensuite disposées sur les parties du corps où l'on veut observer les phénomènes électro-moteurs, en faisant à l'aide de baguettes de verre, former au nerf un arc dans l'étendue duquel le contact avec le poisson est interrompu. Les lames de platine des rhéophores sont alors appliquées simultanément l'une en haut, l'autre en bas de la portion sous-cutanée de l'appareil électrique, ou sur les extrémités des segments de celui-ci quand on ne veut pas expérimenter sur toute son étendue.

## § II. — CONDITIONS DANS LESQUELLES ON OBSERVE LES DÉCHARGES ÉLECTRIQUES SUR LES RAIES.

Les choses étant disposées de manière que deux ou trois gré-

nonilles galvanoscopiques soient en rapport convenable avec la portion sous-cutanée de l'un des organes électriques, de manière enfin que l'une des lames de platine soit placée au-dessus de l'appareil, tandis que l'autre est en même temps appliquée en bas vers le niveau des nageoires caudales, on observe les phénomènes suivants.

Parfois la raie fait de violents efforts musculaires, pour se dégager, agite ou cherche à agiter fortement ses ailes ou nageoires pectorales, ses membres postérieurs et sa queue qu'il faut maintenir, ainsi que les muscles dorsaux. Dans les neuf dixièmes des cas, aucune décharge n'a lieu pendant la durée de ces efforts musculaires, fait noté depuis longtemps sur les torpilles par MM. Becquerel et Breschet en 1835 (1); aucun mouvement n'est décelé par les grenouilles galvanoscopiques, et l'aiguille du galvanomètre ne dévie pas. Mais alors, après quelques secondes du repos qui suit ces efforts, survient une décharge ou une succession de petites décharges. D'autres fois l'animal reste tranquille, exécute de réguliers mouvements respiratoires pendant trois ou quatre minutes, puis se débat comme dans le cas précédent, et le galvanomètre aussi bien que les grenouilles galvanoscopiques demeurent immobiles; puis, après quelques secondes de repos, une action électro-motrice a lieu. Quelquefois aussi pourtant, après trois ou quatre minutes de tranquillité, le poisson au lieu de s'agiter donne directement et volontairement une décharge; ou bien encore il fait un violent effort de dilatation puis de contraction des muscles de la cavité branchiale, que suivent aussitôt les actions électriques.

Ce repos ou l'agitation dont il vient d'être question ne sont pas toujours suivis d'effets électro-moteurs. On en suscite alors la manifestation en pinçant les bords des nageoires, en piquant l'intérieur

---

(1) « Les nageoires thoraciques sont agitées convulsivement et le plus souvent redressées en haut en forme de crête. Néanmoins, comme d'autres observateurs l'avaient déjà remarqué, les mouvements musculaires les plus violents et les plus spasmodiques ne sont pas toujours accompagnés de décharges électriques. Celles-ci ne doivent donc pas toujours être considérées comme la conséquence des contractions musculaires, mais bien comme l'effet d'un acte volontaire de l'animal. » Becquerel, *Traité expérimental de l'électricité et du magnétisme*. Paris, 1836; in-8. t. IV, p. 266.)

des événements, en touchant les yeux de la raie, ou en frictionnant le dessus de la tête.

Ainsi, l'acte d'innervation qui, partant des centres nerveux, détermine la production d'une décharge, est un acte volontaire, comme celui qui suscite les contractions musculaires, et il est indépendant de l'action motrice, bien que les nerfs de l'appareil viennent, comme ceux des muscles soumis à la volonté, des faisceaux antérieurs de la moelle épinière.

### § III. — PHÉNOMÈNES DE LA DÉCHARGE ÉLECTRIQUE DE L'APPAREIL DES RAIES.

Quelles que soient celles de ces conditions dans lesquelles a lieu une décharge de l'appareil électrique, celle-ci est décelée aux yeux attentifs, soit par un léger mouvement des globes oculaires et un peu de resserrement de la cavité branchiale, soit par de petites contractions faisant vibrer et onduler le bord des ailes; ces légères contractions sont presque toujours accompagnées d'un mouvement de tremblement des nageoires caudales, tremblement qui parfois a seul lieu lors d'une action électro-motrice. On sait que quelques-uns de ces phénomènes s'observent sur les torpilles au moment où elles donnent une décharge électrique.

Lorsque les doigts sont appliqués sur la queue pendant la durée de ce tremblement, on sent un léger frémissement dans toute leur étendue.

Quant aux phénomènes électriques proprement dits, ils sont rendus sensibles par les grenouilles galvanoscopiques et par le galvanomètre simultanément ou séparément, sur toute l'étendue de la moitié postérieure de la queue des raies. Cette longueur correspond à la portion de l'appareil qui est sous-cutanée, parce qu'elle cesse d'être entourée par le prolongement caudal du muscle sacro-lombaire. Aucune de ces manifestations n'a lieu quand les grenouilles ou le rhéophore qui ferme le circuit du côté de la queue touchent la peau, vers le niveau de la portion de l'appareil qui est entourée de muscles, à moins que cette portion ne soit mise à découvert.

Les phénomènes électriques sont rendus sensibles par la contraction unique, ou répétée rapidement plusieurs fois, des grenouilles galvanoscopiques, coïncidant toujours avec une déviation brusque

de l'aiguille du galvanomètre portée à 90 degrés, avec choc contre l'arrêt quand les poissons ne sont ni blessés ni encore épuisés.

Cette simultanéité constante de ces deux modes associés de démonstration des actions électro-motrices est un fait sur lequel on ne saurait trop fixer l'attention. Jamais les phénomènes extérieurs signalés au début de ce paragraphe ne se sont montrés sans qu'il y eût en même temps contraction des grenouilles en rapport convenable avec la portion sous-cutanée de l'appareil, déviation relativement brusque et rapide de l'aiguille du galvanomètre. Quant aux grenouilles galvanoscopiques placées sur les autres parties du corps, elles restent immobiles.

Lors de l'emploi isolé et alternatif des grenouilles galvanoscopiques et du galvanomètre, toujours avec ces phénomènes extérieurs, ou avec quelques-uns d'entre eux, ont coïncidé la contraction des unes dans le premier cas et la déviation de l'aiguille dans le second.

Ainsi l'appareil électrique des raies, comme celui des torpilles et des gymnotes, comme les piles ou batteries se rechargeant d'elles-mêmes, produit des effets physiques et des effets physiologiques; les effets chimiques que j'ai obtenus ne sont pas assez prononcés pour que je les mentionne ici. Je noterai en terminant que l'intensité de la décharge est proportionnelle à la masse du tissu de l'appareil qui la produit; car lorsqu'à l'aide du rhéophore placé du côté du bout inférieur de l'organe électrique, on embrasse dans le circuit une portion de plus en plus petite de son étendue, la déviation de l'aiguille galvanométrique devient de plus en plus faible. Elle n'atteint plus que 50 à 60 degrés lorsque le circuit n'embrasse que 6 à 8 centimètres de la longueur de cet organe.

#### § IV. — DE LA DIRECTION DANS LAQUELLE A LIEU LA DÉCHARGE DE L'APPAREIL ÉLECTRIQUE DES RAIES.

Après m'être assuré par l'emploi simultané et alternatif des moyens physiques et des moyens physiologiques de l'existence de décharges électriques, produites par l'appareil électrique des raies, après avoir ainsi constaté que la déviation de l'aiguille du galvanomètre était bien due à des effets électro-moteurs de l'ordre de ceux qui ont été observés sur la torpille, le gymnote et le malaptérure (Ranzi, 1855), je me suis occupé d'étudier le sens dans lequel a lieu l'action de cet

appareil, qui est le type des batteries qui se rechargent d'elles-mêmes, lorsqu'elles sont épuisées par chaque décharge.

L'appareil étant convenablement orienté et l'aiguille au 0°, et après avoir pris les précautions indiquées précédemment, toutes les fois l'extrémité du rhéophore A a été placée vers le bout céphalique d'un organe électrique ou sur une partie du corps située plus ou moins loin au-dessus, et l'extrémité du rhéophore B sur la peau couvrant la terminaison caudale de l'organe, tantôt entre les deux nageoires caudales, tantôt en avant de la première; les résultats ont été les mêmes, soit que cette extrémité touchât la face supérieure, la face latérale ou la face inférieure de l'organe.

Lorsque la décharge a eu lieu, le courant a pénétré par B; la tête de l'aiguille s'est portée sur B au cadran galvanométrique, et la pointe de l'aiguille a marché rapidement du nord à l'est jusqu'à frapper le butoir d'arrêt à 90°. Transposant ensuite les extrémités des rhéophores de manière à les placer inversement, j'ai vu toujours, lors d'une nouvelle décharge, la déviation de l'aiguille avoir lieu dans le sens opposé à celui de la décharge précédente; sa tête a marché brusquement sur A et sa pointe s'est portée du nord à l'ouest jusqu'à 90 degrés.

Ce fait s'est reproduit invariablement sur toutes les raies soumises à mes expériences.

Ainsi dans l'appareil électrique des raies le courant est constamment dirigé de l'extrémité céphalique vers son extrémité caudale; et son pôle positif est toujours vers sa partie antérieure et son pôle négatif vers sa portion postérieure (1).

La décharge s'est manifestée toujours d'une manière d'autant plus intense par l'énergie de la contraction des grenouilles et par la rapidité et l'étendue de la déviation de l'aiguille, que les extrémités des rhéophores comprenaient, dans le circuit qu'elles formaient, une portion plus considérable de la longueur de l'organe; ou en d'autres termes qu'elles étaient parcourues par l'électricité provenant d'une portion plus étendue de l'appareil. Ce fait prouve déjà qu'il ne s'agissait pas là de courants chimiques. La déviation jusqu'au 90° degré

---

(1) Ces résultats sont analogues à ceux que MM. Becquerel et Breschet ont observés sur les torpilles. (Becquerel, *Traité expérimental de l'électricité*, etc. Paris, 1836, in-8, t. IV, p. 267.)

de mon galvanomètre réduit à 1,500 tours ne se montrait, dans les décharges ordinaires, que lorsque les rhéophores comprenaient une portion de l'organe longue de 12 centimètres ou au delà.

En appliquant les lames de platine à une distance l'une de l'autre de 10 à 12 centimètres environ, en haut de l'appareil d'abord, puis de plus en plus bas à chaque nouvelle décharge, on trouve le courant toujours dirigé de l'extrémité antérieure de l'appareil vers son extrémité postérieure. Le point où était le pôle négatif, lorsqu'on commence l'expérience par la partie antérieure, devient celui où est le pôle positif, lorsqu'on reporte plus bas les deux rhéophores en même temps pour recueillir l'électricité d'une nouvelle décharge.

Ainsi chez les raies comme chez le gymnote (d'après les observations de Faraday) et celle du malaptérure (d'après les observations de Ranzi, 1855), on trouve que le même point peut être tantôt positif, tantôt négatif, suivant que l'autre point touché en même temps est tantôt plus près de la tête, tantôt plus près du bout de la queue.

J'ai expérimenté deux fois en plaçant l'une des lames de platine terminant les rhéophores contre la face interne de l'un des organes électriques et l'autre contre la face externe au même niveau, de manière à ce qu'elles fussent écartées l'une de l'autre par la plus grande épaisseur de l'organe qui mesurait 15 millimètres sur le premier et 18 sur le second.

A chacune des décharges indiquées par les grenouilles galvanoscopiques, j'ai obtenu une déviation de 15 à 20° au maximum. Le galvanomètre indiquait que dans ces conditions le courant est dirigé de la face interne vers la face externe, le pôle positif étant sur la première et le pôle négatif sur la seconde. Ainsi à chaque décharge une petite quantité d'électricité est dirigée de dedans en dehors.

Je n'ai obtenu aucun effet en plaçant les lames de platine au même niveau, l'une à la face supérieure, l'autre à la face inférieure de l'appareil électrique.

#### § V. — DES PHÉNOMÈNES ORDINAIREMENT OBSERVÉS LORS DE CHAQUE DÉCHARGE ÉLECTRIQUE EN PARTICULIER.

J'ai indiqué précédemment qu'on peut obtenir en général trois décharges de chaque raie et rarement quatre dans l'espace de dix-huit à vingt-cinq minutes, après quoi elle commence à présenter des signes d'asphyxie : c'est-à-dire la congestion violacée du rostre et du



bord des ailes ou nageoires pectorales. Si l'on replace l'animal dans l'eau après deux ou trois décharges, c'est-à-dire au bout de quinze à dix-huit minutes, il peut servir à de nouvelles expériences deux ou trois heures plus tard.

Les décharges données par une même raie ne sont pas toutes semblables, en ce sens qu'elles consistent tantôt en une seule et énergique décharge proprement dite, tantôt en une série de petites décharges se répétant de quarante à cinquante fois de suite au nombre de trois à quatre environ par seconde.

Les décharges proprement dites étaient décelées par une contraction brusque et intense des muscles de la jambe de la grenouille et une flexion très-prononcée de la jambe sur la cuisse avec extension de la patte. Elles étaient d'autre part décelées par la déviation rapide de l'aiguille du galvanomètre qui allant frapper le butoir à 90° était renvoyée sur celui du côté opposé et rentrait au repos par des oscillations d'une durée de vingt-deux secondes environ.

La première décharge et souvent la seconde avaient les caractères que je viens de décrire et la dernière ou les dernières offraient ceux que je vais indiquer. Sur quelques individus même toutes ont eu ces caractères.

Le galvanomètre étant revenu au repos et les grenouilles galvanoscopiques remises en place ou renouvelées, tout demeurant immobile, pendant quelques instants on voyait de cinq à huit minutes, après les phénomènes précédents, la raie donner une nouvelle décharge, soit spontanément, soit à la suite de stimulations.

Les décharges consistant en une série de petites secousses au nombre de deux ou trois par seconde environ ne peuvent être bien décelées que par les grenouilles galvanoscopiques. Ces petites secousses conduisent en effet l'aiguille assez vite, et par un cours uniforme jusqu'à 90° comme était une seule forte décharge, mais sans manifester leur multiplicité en raison du trop court intervalle qui les sépare.

Les grenouilles galvanoscopiques décèlent au contraire chaque petite décharge par autant de petites contractions des muscles de la jambe et de petites flexions de celle-ci sur la cuisse. Ces petits mouvements sont sensibles à la vue comme au toucher, et ceux qui correspondent aux trois ou quatre dernières décharges se réduisent à un simple tremblement des gastro-cnémiens.

Lorsque les raies donnent ainsi une succession de petites décharges pendant une demi-minute ou environ on peut pendant leur durée traîner ou porter sur diverses parties du corps successivement une grenouille galvanoscopique et la baguette de verre à l'aide de laquelle on fait former un arc à son nerf. On constate alors qu'elle ne se contracte qu'autant qu'on touche la peau de la queue au niveau du point où les organes électriques, cessant d'être entourés de muscles deviennent immédiatement sous-cutanés, ou sont seulement entourés de quelques feuillettes aponévrotiques. A partir de ce niveau, les contractions se montrent quelles que soient les parties touchées de la surface de la queue et même en appliquant la grenouille galvanoscopique sur les nageoires.

Du reste l'expérience m'a montré que toutes les particularités que présentent les décharges sont reflétées par les contractions des pattes de grenouilles galvanoscopiques dont le nerf forme un arc touchant un fil métallique planté dans un organe électrique, aussi nettement que lorsqu'elles sont contiguës à la peau qui couvre immédiatement ce dernier.

On sait que plus grande est la tension de l'électricité, plus rapide est le mouvement ou courant de décharge d'une pile. Riche en tension, pauvre en quantité produite, en un temps donné la pile d'ordre organique des poissons, s'épuise d'autant plus vite qu'elle ne rencontre pas de cause de ralentissement, tel que par exemple un corps mauvais conducteur ou un fil mince. Elle ne rencontre pas de corps mauvais conducteur dans l'eau de mer, ni dans le corps des poissons qui la touchent. Il est donc probable que là les décharges sont habituellement de l'ordre de celles qui sont uniques et intenses. Mais dans les expériences en plein air à l'aide du galvanomètre, la recomposition s'opérant au travers d'un fil d'une très-petite section s'accomplit plus lentement; il est probable que l'animal en a sensation et que c'est là ce qui fait que, pour éviter la commotion d'une recomposition en sens inverse au travers de son propre corps, il donne alors une succession de petites décharges à des intervalles de temps très-rapprochés, au lieu d'une décharge unique et intense comme il le fait parfois. Il est probable en d'autres termes que les décharges uniques et intenses sont les décharges normales tandis que celles qui consistent en une série de petites décharges sont exceptionnelles, accidentelles et produites seulement lorsque l'animal se

trouve placé dans les conditions anormales où le met l'expérimentateur.

Si les raies dont le bord des ailes et le rostre commencent à devenir violacés ne sont pas reportées dans l'eau, elles meurent rapidement et d'autant plus vite qu'elles sont plus volumineuses. Alors l'animal recourbe en bas le milieu de ses ailes, et à l'aide de ce point d'appui soulève sa tête et voûte son dos. Bientôt le bord même des ailes se relève un peu, tremblote légèrement en même temps que la tête et que les nageoires caudales. Alors survient une série de petites décharges comme celles dont il vient d'être question. D'autres fois il se produit quatre ou cinq décharges assez intenses qui se suivent de près sans être aussi fortes que celles qui avaient lieu avant l'asphyxie, la première pourtant pousse l'aiguille jusqu'au butoir ou tout près de 90°, et l'aiguille retournant vers 0° est repoussée vers le butoir avant d'avoir eu le temps de revenir au méridien. La dernière ou les deux dernières de ces décharges sont plus faibles que les premières; elles coïncident avec les derniers mouvements respiratoires des événements et de la poche branchiale et avec les derniers mouvements volontaires. La mort est alors survenue; le cœur seul continue à battre encore pendant plusieurs heures.

On peut observer les décharges de l'appareil électrique des raies dans l'eau comme sur une table. Seulement la difficulté de maintenir assez longtemps la queue immobile dans un baquet où l'animal cherche à nager, fait que l'emploi des grenouilles galvanoscopiques est à peu près impossible. En outre, le contact de l'eau de mer et du mucus de la peau des raies fait cesser le courant propre des muscles et du nerf de la patte de grenouille en huit à douze minutes environ; il leur fait perdre ainsi leurs propriétés galvanoscopiques et oblige de les renouveler à peu près à chaque décharge ou série de décharge. Mais dans les conditions dont il s'agit ici, on peut constater l'existence des phénomènes extérieurs indiquant une décharge électrique en même temps que l'aiguille du galvanomètre subit une déviation brusque allant à 90°, comme dans les circonstances précédentes. Ces conditions, plus difficiles à remplir, n'ont d'autre avantage sur celles que j'ai adoptées habituellement que de permettre d'obtenir des décharges d'égale intensité de cinq en cinq minutes environ pendant des heures et non plus trois ou quatre fois seulement, comme lorsque l'animal est placé sur une table où il s'asphyxie bientôt.

§ VI. — INFLUENCE DE QUELQUES CIRCONSTANCES SPECIALES SUR LA DÉCHARGE DE L'APPAREIL ÉLECTRIQUE DES RAIES.

Après la mort, caractérisée par la cessation des mouvements des poches branchiales et des mouvements volontaires, on peut, au bout de dix à vingt minutes, enfoncer une aiguille dans les faisceaux antérieurs de la moelle épinière mise à nu au niveau de la partie antérieure de l'appareil électrique. On voit alors se produire une nouvelle décharge manifestée par la contraction des grenouilles galvanoscopiques et par une déviation de l'aiguille allant jusqu'à 90°.

Ces mêmes phénomènes se sont manifestés une demi-heure après la mort d'une raie dans une expérience qui a consisté à galvaniser une aiguille métallique de haut en bas dans la moelle épinière thoracique sur une longueur de quelques centimètres.

Ayant coupé la queue d'une grosse *raie bouclée* vivante, j'ai excité les faisceaux antérieurs de la moelle à l'aide d'une aiguille enfoncée dans leur épaisseur cinq minutes environ après la séparation du membre. Celui-ci était maintenu pour éviter les contractions convulsives des muscles coccygiens que suscite la stimulation de la moelle épinière. Or cette dernière a déterminé, en même temps que des contractions musculaires une décharge électrique manifestée par une déviation de l'aiguille du galvanomètre jusqu'à 90°. Dix minutes plus tard l'expérience recommencée dans les mêmes conditions avec la même queue de raie détachée une décharge s'est produite, mais avec une déviation de 35° seulement; une troisième tentative est demeurée sans effet sur le galvanomètre.

Cette expérience reproduite quelques jours plus tard dans les mêmes circonstances sur la queue détachée d'une *raia alba*, Lac., plus petite que la précédente, mais très vivace, des résultats semblables ont été obtenus.

Mais il faut ici noter cette particularité que les pattes d'une grenouille galvanoscopique employées dans ce cas, m'ont montré par leurs constructions répétées que chacune des deux décharges a consisté en une série de petites décharges produites au nombre de deux ou trois par seconde, dont la première a conduit rapidement l'aiguille jusqu'au butoir à 90° et la deuxième jusqu'à 48°.

§ VII. — PARTICULARITÉS OFFERTES PAR LA DÉCHARGE DE L'APPAREIL ÉLECTRIQUE DIVISÉ EN SEGMENTS ET PAR UN COURANT QUI LUI EST PROPRE.

Dans une autre série d'expériences faites en utilisant les 3,000 tours du galvanomètre, les extrémités des rhéophores ont été appliquées directement sur le tissu de segments plus ou moins longs de l'un ou des deux organes électriques coupés aux deux bouts; segments laissés adhérents à l'animal par leur surface interne qui est celle par laquelle pénètrent les vaisseaux et les nerfs. Dans ces expériences, je me suis assuré que les raies ne donnent aucun signe de sensibilité lorsqu'on vient à toucher, piquer, couper ou déchirer le tissu de leurs organes électriques.

En appliquant simultanément les deux lames de platine sur les deux bouts de l'appareil électrique, sans toucher les muscles voisins, j'ai toujours vu l'aiguille galvanométrique dévier très-lentement de 7° à 10°. Elle déviait dans une direction indiquant que le courant se dirige, comme celui de la décharge électrique, de son extrémité céphalique à son extrémité postérieure, ou en d'autres termes, le courant a toujours pénétré par le rhéophore contigu à la section postérieure de l'organe. Dans ces conditions, l'aiguille s'arrêtait à 7, 8, 9 ou 10°, en oscillant parfois là de un à deux degrés tant que la raie ne donnait pas de décharge. Mais aussitôt que celle-ci était produite, soit spontanément, soit après le contact des yeux ou des événements, l'aiguille partait brusquement de ce point pour continuer à se porter dans le même sens vers 90°. Elle atteignait ce nombre et frappait contre le butoir, lorsque la longueur des segments de l'organe était de 12 à 16 centimètres ou au-dessus. En plaçant les lames de platine simultanément sur la section interne et la section externe de faisceaux musculaires de la nageoire pectorale, longs de 8 et 10 centimètres, selon le volume de l'animal, disposés perpendiculairement à l'axe du corps, j'ai obtenu une déviation constante de l'aiguille de 8 à 12°, indiquant par sa direction un courant musculaire allant de l'extrémité interne vers l'extrémité externe du muscle. Chaque fois que par une stimulation directe des nerfs moteurs de la nageoire, à l'aide de pincettes à griffes, j'ai fait contracter ces muscles pendant plusieurs secondes, j'ai vu l'aiguille revenir vers le 0 aussi lentement qu'elle s'en était écartée d'abord, au lieu de partir de là pour se porter brusquement

plus loin dans le même sens, comme dans le cas où il s'agissait de l'organe électrique donnant une décharge.

Ces faits se sont renouvelés sans différences notables sur plusieurs raies. Ils portent à penser qu'il existe dans les organes électriques de ces poissons un courant propre continu. Il se dirige de la partie antérieure vers la partie postérieure de l'appareil, comme celui qui est produit par ce dernier, et s'en échappe lors de chaque décharge; mais il est beaucoup plus faible, et il semble que chaque décharge est due à ce que sous l'influence de la volonté il subit une exacerbation par augmentation de la quantité d'électricité produite, ce qui précisément caractérise la décharge.

J'ai dit plus haut que lorsque les rhéophores étaient placés contre les extrémités fraîchement coupées d'un organe électrique, le courant propre dévie lentement l'aiguille galvanométrique et la maintient à 8 ou 10° environ; celle-ci est ensuite poussée brusquement dans le même sens vers 90°, lors de chaque décharge donnée volontairement par la raie, soit spontanément après quelques minutes de repos, soit après quelque excitation.

Sur des segments de l'appareil, longs de 14 à 16 centimètres, l'aiguille allait frapper le butoir à 90° lors de chaque décharge, et cette expérience a pu être répétée jusqu'à trois fois de suite, à quatre ou cinq minutes d'intervalle, sur des raies très-vivaces. Sur quelques-unes, une quatrième décharge poussant l'aiguille jusqu'à 50 ou 60° a pu être obtenue; après quoi l'animal épuisé mourait par asphyxie ou servait à quelqu'autre expérience.

En expérimentant avec d'autres raies sur des segments d'un organe électrique, long de 9 à 10 centimètres seulement, la décharge ne chassait l'aiguille que jusqu'à 50 ou 60° lors des deux premières décharges, et à 30 ou 40° lors de la dernière ou des deux dernières. Lorsque les conditions précédentes restant les mêmes, des courants musculaires avaient été étudiés avant d'en venir à observer les décharges de l'organe électrique du même animal, celles-ci n'étaient plus aussi fortes. Elles ne déviaient l'aiguille que jusqu'à 40°, puis jusqu'à 35, 30 et 25° seulement, en raison sans aucun doute de l'état d'affaiblissement de l'animal, consécutif aux blessures et aux excitations subies en premier lieu.

Des segments de l'organe électrique, longs de 5 à 6 centimètres sur une épaisseur de 12 à 14 millimètres, ont encore donné des dé-

charges poussant l'aiguille jusqu'à 30 et 35°, lorsque l'animal n'avait auparavant été l'objet d'aucune autre expérience.

Ainsi les essais qui précèdent montrent, comme ceux dont il a été question plus haut, que l'intensité de chaque décharge est proportionnelle à la masse du tissu de l'organe électrique comprise dans le circuit.

Au moment où s'achève l'impression de ce travail, je trouve dans le dernier numéro des *COMPT. RENDUS DES SÉANCES DE L'ACAD. DES SCIENCES* (séance du 16 octobre 1865, t. LXI), une importante note de M. Ch. Matteucci *Sur l'électricité de la Torpille*. Je crois devoir en citer ici les passages suivants qui ont trait à quelques-unes des questions que j'ai abordées dans mon mémoire.

M. Matteucci s'exprime ainsi touchant le *pouvoir électromoteur de l'organe de la torpille à l'état de repos* dont je viens de parler sous le nom de *courant propre continu* :

« Il n'y a aucune difficulté à découvrir le pouvoir électromoteur de l'organe de la torpille indépendamment de la décharge, à l'état que j'ai appelé *de repos* : il faut seulement avoir un galvanomètre sensible au courant musculaire de la grenouille, et fermer les extrémités de cet instrument avec deux lames de zinc amalgamé plongées dans le sulfate de zinc et communiquant entre elles par des coussinets de flanelle ou de papier à filtre. Le galvanomètre que j'ai employé n'avait pas un bon système astatique, de sorte que je n'obtenais avec le gastrocnémien d'une grenouille peu vivace qu'une déviation de 40 à 50 degrés. Avec cet instrument, un morceau d'organe coupé sur une petite torpille qui avait déjà cessé de donner des décharges m'a donné 14 ou 15 degrés de déviation dans le sens même du courant qu'on obtient au moment de la décharge. Ce résultat ne manque jamais de se vérifier. Voici les résultats principaux auxquels je suis parvenu et qui confirment mes anciennes expériences.

« 1° Un morceau d'organe électrique, coupé sur une torpille qui ne donnait plus de décharge sensible à la grenouille galvanoscopique en l'irritant sur la peau, donne un *courant constant* entre la face dorsale et la face abdominale dans le sens même de la décharge qu'on obtient en tiraillant ou en coupant les nerfs de ce morceau. Avec un galvanomètre délicat, l'aiguille du galvanomètre se fixe à 40 ou 50 degrés et persiste ainsi pour longtemps. J'ai obtenu une déviation persistante et très-sensible des morceaux d'organe qui étaient restés pen-



dant cinq ou six jours dans une cavité pratiquée dans un morceau de glace. On a cru, je pense, que c'est en Allemagne que ce pouvoir électromoteur de l'organe de la torpille en repos était analogue à celui des muscles vivants ; mais l'expérience ne me paraît pas appuyer cette hypothèse.

2° En effet, le pouvoir électromoteur de l'organe de la torpille en repos augmente notablement après avoir obligé le morceau de l'organe à donner la décharge par l'irritation de ses nerfs. Cette augmentation persiste aussi pour un certain temps et ne diminue que très-lentement. Je rappellerai, à ce propos, une expérience qui ne manque jamais de réussir et qui consiste à opposer deux morceaux d'organe coupés sur la même torpille, de manière à n'obtenir aucun signe du courant différentiel. Si alors on irrite les nerfs d'un de ces morceaux, et si l'on rétablit le circuit du galvanomètre, on verra immédiatement l'aiguille dévier d'un fort courant différentiel qui persiste et qui est dû à l'organe irrité.

« On sait qu'en répétant la même expérience avec deux morceaux de muscle, le résultat est *tout à fait opposé*.

#### § VIII. — INFLUENCE DE L'ÉTHER, DE LA STRICHNINE ET DU CURARE SUR LES DÉCHARGES ÉLECTRIQUES DES RAIES.

Une raie ayant été placée dans un baquet plein d'eau de mer additionnée d'une certaine quantité d'éther sulfurique, elle cessa au bout de quelques minutes de se mouvoir et de fermer ses événements ou spiracules.

Retirée de ce mélange, placée sur une table et arrosée d'eau de mer pure qu'on versait aussi dans ses événements, ses mouvements respiratoires ont reparu trois ou quatre minutes plus tard ; bientôt après elle s'est agitée et elle a pu servir à nos expériences aussi longtemps que les autres.

Tant que cette raie est restée soumise à l'influence de l'éther, aucune excitation n'a pu lui faire produire de décharge électrique. Mais aussitôt que se sont montrés de nouveau les mouvements des spiracules, elle a donné une forte décharge, puis après s'être débattue, elle en a donné une seconde qui a également chassé l'aiguille galvanométrique jusqu'à 90°.

Ainsi l'éther, en enlevant aux centres nerveux tout pouvoir d'in-



citation motrice volontaire, prive également les raies de toute influence sur leur appareil électrique, sans faire perdre à celui-ci ses propriétés électrogéniques.

Ayant introduit environ 25 centigrammes de strichnine cristallisée, tant sous la peau que dans une des cavités branchiales d'une raie, elle a donné au bout de quelques minutes deux fortes décharges, à deux ou trois minutes d'intervalle l'une de l'autre. Aussitôt après sont survenues de légères contractions convulsives dans les muscles des mâchoires, du dos et des ailes. Sans qu'elles se soient interrompues, quatre décharges électriques se sont produites de demi-minute en demi-minute, toutes moins intenses que les premières et d'énergie graduellement décroissante.

Les convulsions ont alors gagné tous les muscles soumis à la volonté et ont continué pendant près de quarante minutes en se manifestant soit spontanément, soit sous l'influence du moindre contact de la peau.

Mais ni le galvanomètre ni les grenouilles galvanoscopiques n'ont décelé de nouvelles décharges électriques, bien que les nageoires caudales présentassent le tremblement qui annonce ces dernières.

Ces phénomènes sont analogues à ceux qu'a observés M. Matteucci après avoir introduit 15 centigrammes de strychnine dans l'estomac d'une grosse torpille (*Traité des phénomènes électro-physiologiques des animaux*, Paris, 1844, in-8°, p. 161, 162).

J'ai injecté dans un des sinus veineux du dos, près du cœur d'une raie de moyenne taille, une solution dans l'eau douce de 3 centigrammes environ de curare. D'après les essais de M. Claude Bernard à qui je le dois, 1 centigramme de ce curare suffit pour tuer un lapin.

Le poisson s'est d'abord débattu énergiquement sans donner de décharge électrique. L'action des muscles soumis à la volonté s'est bientôt affaiblie sans qu'il survint de changement dans ceux du cœur, et au bout de quelques minutes, il a été impossible de déterminer des contractions par la piqûre, le pincement ou la titillation de la peau et des muqueuses. Ces mêmes moyens ont amené quelques frémissements des nageoires caudales, mais sans que le galvanomètre ni les grenouilles aient décelé une quelconque des décharges qu'ils annoncent habituellement. Au contraire, en excitant directement la moelle épinière caudale avec une aiguille métallique, après toute cessation des mouvements volontaires et des muscles respirateurs, une

deux heures environ après l'injection, une décharge moins énergique qu'à l'ordinaire a été manifestée sans qu'il ait été possible d'en obtenir une seconde quatre ou cinq minutes plus tard, ni par le même moyen ni par l'excitation galvanique de la moelle.

Ainsi l'éthérisation suspend l'influence qu'ont les centres nerveux sur la production des décharges électriques, sans influencer sur les propriétés électrogéniques de l'appareil.

La strychnine détermine la production convulsive et involontaire de décharges électriques, aussitôt que débutent les contractions involontaires et convulsives des muscles.

Quant au curare, il paralyse l'influence du système nerveux sur l'appareil sans qu'il soit possible de voir si la diminution d'énergie des décharges obtenues en excitant la moelle tient à la perte des propriétés des nerfs allant de la moelle à l'organe électrique ou à l'extinction des propriétés de celui-ci. Toutefois le premier cas est le plus probable.

M. Matteucci s'exprime ainsi dans sa communication du 16 octobre 1865, touchant la question qui concerne le mode de production de l'électricité dans les appareils électriques :

« J'ai rencontré, surtout dans la saison très-chaude, des torpilles qui, hors de l'eau, perdaient très-rapidement la fonction électrique, et dont le pouvoir électromoteur en repos était nul ou presque nul. En irritant les nerfs de l'organe de ces torpilles ou en blessant le quatrième lobe, ce pouvoir électromoteur reparait tout de suite et persistait pour un certain temps. Je suis donc plus que jamais conduit à croire qu'au lieu de faire intervenir les actions chimiques de la respiration musculaire, comme on le fait avec fondement pour concevoir le pouvoir électrique des muscles vivants, on doit attribuer l'électricité des torpilles et des autres poissons électriques à des espèces de piles secondaires qui se forment dans les cellules des organes électriques par l'action des nerfs : de même que l'action nerveuse intervient pour déterminer dans les organes de sécrétion la production de liquides de nature chimique différente, on peut concevoir dans les cellules élémentaires des organes électriques des effets semblables. Nous savons que l'organe de la torpille, en repos ou en activité, n'exerce sur l'air atmosphérique aucune action analogue à celle qui est déterminée par le muscle en repos ou en contraction. De même l'influence de l'irritation nerveuse à augmenter d'une manière dura-

ble le pouvoir électromoteur de l'organe de la torpille ne peut se concevoir sans imaginer qu'elle est due à une cause qui ne cesse jamais d'agir, telle que serait la présence de deux matières capables de réagir chimiquement l'une sur l'autre et constamment reproduites sous l'action nerveuse.

« Je ne considère cette hypothèse que comme une voie dans laquelle on peut être amené à tenter de nouvelles expériences avec l'espoir de quelque succès. » (Voyez sur ce sujet Ch. Robin dans JOURN. D'ANAT. ET DE PHYSIOLOG. Paris, 1865, in-8°, p. 602.)

#### § IX. — DISCUSSION DE QUELQUES DONNÉES HISTORIQUES TOUCHANT LES PROPRIÉTÉS ÉLECTRIQUES DES RAIES.

En 1847, quelques mois après la présentation à l'Académie des sciences du mémoire dans lequel j'ai décrit l'appareil électrique des raies (1), M. Matteucci communiqua les remarques suivantes à Arago (2) :

« M. Müller, dit-il, m'écrit de Berlin qu'il a fait quelques expériences sur cet organe (l'appareil électrique), dans la raie vivante, avec le galvanomètre, et que n'ayant trouvé aucun phénomène électrique, il m'engage à étudier la chose avec plus de soin; j'ai opéré sur des raies vivantes au moyen d'une méthode très-délicate, et qui aurait pu faire découvrir le moindre signe de décharge électrique que la raie aurait donnée soit volontairement, soit en irritant son cerveau ou sa moelle épinière. Cette méthode très-simple est celle de la grenouille galvanoscopique. J'ai pu m'assurer que l'organe trouvé par M. Robin n'est pas un appareil électrique.

Je dois ajouter que j'ai pu obtenir de cet organe tous les phéno-

(1) *Recherches sur un appareil particulier qui se trouve sur les poissons du genre des Raies* (Raia, C.). Journal l'INSTITUT, n° 645 du 31 mai 1846, t. XIV, p. 164. Paris, in-4°. — *Procès-verbaux de la Société philomatique*. Paris, in-8°, 1846, p. 65. — COMPT. REND. DES SÉANC. DE L'ACAD. DES SCIENC. Paris, in-4°, 1846, t. XXII.

(2) Matteucci, *Mémoire sur le magnétisme développé par le courant électrique et sur un organe particulier de la Raie*. (Lettre de M. Ch. Matteucci à M. Arago.) COMPT. REND. DES SÉANC. DE L'ACAD. DES SCIENC. DE PARIS, 1847, in-4°, t. XXIV, p. 301.

mènes du courant électrique musculaire, de sorte que l'observation de M. Robin m'en semble d'autant plus digne d'attention de la part des anatomistes. »

Ayant publié mon travail en entier quelque temps après la communication de M. Matteucci, j'ai reproduit celle-ci et l'ai accompagnée des remarques suivantes (ANNAL. DES SCIENC. NAT., avril et mai 1847, troisième série, vol. VII, p. 193, avec deux planches. *Recherches sur un appareil qui se trouve sur les poissons du genre des Raies* (Raia, Cuv.), et qui présente les caractères anatomiques des appareils électriques. Thèse de zoologie pour le doctorat ès sciences, avec addition d'une table des matières et de quatre pages de propositions, soutenue le 19 juillet 1847. Paris, grand in-8°, avec deux planches) :

« I. Il est difficile de se résoudre à considérer comme non électrique un organe qui, 1° reçoit une grande quantité de nerfs de la vie animale, constitué par un tissu spécial, semblable à celui des autres appareils électriques des Poissons; 2° qui présente un arrangement de ses divers éléments identique, pour tous les points essentiels, à celui des appareils précédents; 3° qui en même temps diffère, par sa position absolue et relative, par ses vaisseaux, nerfs, etc., et par la distribution de ces tissus les uns relativement aux autres, de tous les organes actuellement connus, excepté des appareils électriques des torpilles, gymnotes, etc...; 4° dont le tissu propre diffère complètement de celui des muscles, des glandes avec ou sans conduit excréteur, ainsi que des appareils érectiles.

« II. L'organisation de cet appareil est trop complexe et trop parfaite pour qu'on puisse supposer que c'est là un appareil rudimentaire, ne devant avoir aucune fonction spéciale. Il n'y a rien de rudimentaire dans cet organe.

« III. Dans les expériences sur cet appareil, il faudra tenir grand compte des rapports du muscle sacro-lombaire qui enveloppe l'appareil électrique sur un tiers de son étendue, ce qui peut-être a déjà été cause d'erreur. » (*Loc cit.*, 1847, p. 95, 96.)

Enfin, en se reportant à la discussion que contiennent ces dernières pages, le lecteur jugera lui-même de l'importance de celle-ci et des faits que M. Matteucci mentionne en ces termes dans sa communication du 16 octobre dernier :

« J'ai profité de cette occasion pour essayer sur les raies les belles expériences faites dernièrement par M. Robin. Il y a déjà bien des

années, et tout de suite après que cet habile anatomiste avait annoncé la découverte d'un organe dans les raies analogue à celui de la torpille, j'avais essayé inutilement d'obtenir des signes d'électricité de l'organe de la raie. A ce propos je dois avouer que je n'avais jamais pu opérer que sur des raies très-petites et peu vivaces, et que très-probablement je n'avais pas réussi à mettre bien à découvert l'organe trouvé par M. Robin. C'est M. Schiff qui m'a aidé dernièrement dans cette préparation, et qui m'a appris à reconnaître l'organe de la raie. En opérant sur une raie bien vivace et assez grande, et en obligeant ce poisson à une suite de contractions très-fortes, j'ai obtenu de la grenouille galvanoscopique, dont le nerf était posé sur l'organe, des signes manifestes de décharges électriques. J'aurais voulu varier cette expérience et la répéter sur d'autres raies; mais je n'ai pas réussi à me les procurer. Comme il y a beaucoup de substance musculaire qui enveloppe l'organe électrique de la raie, je me permets d'engager M. Robin à vouloir répéter et varier sa belle expérience en opérant sur l'organe isolé du poisson, pour qu'il ne reste plus aucun doute que les effets électriques obtenus ne puissent être attribués à la fibre musculaire (1). La différence dans les dimensions et le nombre des cellules élémentaires, et les nerfs de l'organe électrique de la raie et celui des autres poissons électriques, donne une grande importance à l'étude complète de cette fonction de la raie, et cette étude devrait expliquer les phénomènes électriques *particuliers* découverts par M. Robin dans la fonction électrique de la raie, et qui ne se vérifient pas dans les autres poissons électriques. »

Aujourd'hui donc la question est résolue touchant les rapprochements zoologiques à établir entre les raies et les torpilles d'après la présence ou l'absence d'un appareil électrique. Cette question a depuis longtemps préoccupé les savants, ainsi que le montrent les documents sur ce sujet que j'ai rassemblés dans le travail cité plus haut et les remarques publiées peu après par Duméril père (COMPTES RENDUS DES SÉANCES DE L'ACADÉMIE DES SCIENCES. Paris, 1847, in-4, t. XXIV, p. 303). Après les avoir discutés au point de vue zoologique,

---

(1) Voyez ce que j'ai dit plus haut (sur les précautions prises à cet égard) à la fin du § I, dans le § III et dans quelques-uns des paragraphes suivants.

M. le professeur Auguste Duméril concluait ainsi il y a déjà plusieurs années (1) :

« Il est donc prouvé par les faits qui précèdent qu'on doit rester dans le doute sur la justesse de la comparaison à faire entre les torpilles et les raies, relativement à l'appareil électrique dont ces dernières seraient douées; et, si j'ai autant insisté sur les faits mis en avant par les anatomistes qui ont voulu établir cette analogie, c'est que les traités les plus récents d'anatomie comparée parlent à peine de ces faits, et que le mémoire de M. Robin est le seul travail où la discussion relative à ce point intéressant de physiologie soit exposée avec quelques détails. »

Les faits contenus dans ce travail lèvent tous ces doutes et justifient l'importance que les zoologistes ont de tout temps attachée à cette discussion.

#### CONCLUSION.

L'ensemble des observations dont je viens d'exposer les résultats prouve donc que l'appareil électrique des raies remplit une fonction de même ordre que celle qui est dévolue aux organes de structure analogue existant chez les torpilles, les gymnotes, les malaptérures, etc. Les différences ne portent que sur l'intensité des manifestations électriques, intensité qui, étant proportionnelle à la masse des organes sur toutes les espèces, est, sur les raies, ce que faisait pressentir le moindre volume comparatif de l'appareil.

Mais, à part cette différence nécessaire que, dès 1846, j'avais annoncée devoir exister, la fonction de cet appareil n'offre rien de faux ni de rudimentaire, contrairement aux hypothèses émises depuis par quelques naturalistes. Les faits contenus dans ce travail sont en rapport, au contraire, avec cette particularité, déterminée dès cette époque également, que la structure intime de ces organes offre la plus grande analogie qu'on puisse voir avec celle des organes électromoteurs des autres poissons électriques. Rien de mieux caractérisé, en effet, que l'élément *sui generis* qui compose leurs disques; rien de plus régulier que la configuration de ceux-ci et que leur juxtaposition en piles par l'intermédiaire de cloisons riches en vaisseaux et en

---

(1) A. Dumeril, *Monographie de la famille des Torpéidiens* (REVUE ET MAGASIN DE ZOOLOGIE. Paris, 1852, in-8°, p. 181).

nerfs ; rien de plus constant que la distribution des nerfs à l'exclusion des vaisseaux (ainsi que je l'ai fait connaître le premier en 1846) sur la face du disque qui est tournée vers le pôle positif de l'appareil, tandis que les vaisseaux, à l'exclusion des nerfs, se jettent sur la face opposée par laquelle s'échappe le courant lors de chaque décharge ; rien, enfin, de plus net que le mode de terminaison des nombreux tubes nerveux régulateurs des actes de l'appareil qui aboutissent à chacun de ses disques.

---





# OBSERVATION D'UN MONSTRE

DE LA FAMILLE  
DES PSEUDENCÉPHALIENS

lue à la Société

PAR M. HOUEL,  
Conservateur du Musée Dupuytren.

---

Les pseudencéphaliens constituent une famille bien naturelle, à caractères définis; elle est intermédiaire aux exencéphaliens et aux anencéphaliens; cette monstruosité, qui appartient à un ordre déjà assez avancé, a encore ceci de remarquable, qu'à l'inverse des autres familles, elle est presque exclusive à l'espèce humaine. Le fœtus qui fait l'objet de ma communication a déjà été présenté à l'Académie impériale de médecine (1); mais la description qui en est donnée dans les bulletins de cette savante compagnie étant incomplète, l'importance de ce petit monstre m'a paru suffisamment motiver une nouvelle présentation dans laquelle toutes les parties seront mieux étudiées. En outre, je désire les faire suivre de quelques remarques critiques qui seront plus spécialement relatives à certains vices de conformation.

---

(1) BULL. DE L'ACAD. IMPÉR. DE MÉD., t. 23, p. 298.

Obs. (1) — La femme qui a donné naissance à ce fœtus était primipare, âgée de 36 ans, mariée depuis trois ans environ. Son enfance avait été malade, et elle avait conservé une santé délicate. Elle travaillait à plier du coton, par conséquent n'exerçait point une profession pénible. La mère affirme n'avoir jamais éprouvé de vives contrariétés pendant sa grossesse, n'avoir point fait de chutes ni reçu de contusions sur le ventre, comme cela paraît avoir eu lieu dans un certain nombre de cas rapportés par M. I. G. Saint-Hilaire. Seulement, d'après ce qu'elle a dit à M. le docteur Arnault qui a bien voulu me remettre le fœtus pour le musée Dupuytren, elle aurait eu une perte spontanée très-abondante six semaines environ avant la fausse couche.

Le petit monstre, qui est du sexe féminin, est né à environ sept mois et a vécu quelques heures seulement. Les nombreuses anomalies que présente ce fœtus portent sur le crâne, la face, les deux membres inférieurs; quelques-unes même sont propres à éclairer des points encore fort controversés de tératologie.

#### DESCRIPTION EXTÉRIEURE DU FŒTUS.

L'enfant est assez bien proportionné; le tronc n'a point subi cette exagération de volume que l'on constate assez souvent dans les monstres de cette famille, et qui a été signalée par I. G. Saint-Hilaire. Afin de procéder avec ordre, je décrirai successivement les vices de conformation, 1° du crâne, 2° de la face, 3° des membres supérieurs, 4° des membres inférieurs.

1° *Crâne*. — Cette portion de la tête est moins volumineuse, moins développée que ne le comporte l'âge du fœtus; elle est recouverte de cheveux châtain, qui sous le rapport du nombre et du développement, ne présentent rien d'anormal. On remarque sur la face antérieure et supérieure de la voûte crânienne, deux tumeurs formées par le prolongement du cuir chevelu, inégales en volume, et situées assez régulièrement, l'une à droite, l'autre à gauche; cette dernière est beaucoup plus volumineuse que celle de droite. Elles sont toutes deux molles, pédiculées, la peau qui les recouvre est normale, excepté à leur extrémité libre où existe une perforation qui se continue avec une cavité dont, par un simple examen extérieur, on ne peut apprécier la profondeur ni les communications. L'intérieur, d'un rouge assez vif, est tapissé par une couche de réseaux vasculaires doublée d'une substance molle, également rougeâtre, qui, par sa consistance et son aspect, rappelle assez bien la substance cérébrale, dont elle paraît une dépen-

---

(1) Le fœtus est déposé au musée Dupuytren, tératologie, n° 82 a.

dance. Ces caractères sont surtout très-marqués pour la grosse tumeur, et il paraît probable qu'elle est en effet une émergence de la substance cérébrale; mais ce point d'anatomie ne pourra être définitivement éclairé que par une dissection complète du crâne, comme nous le verrons plus loin.

Les deux tumeurs sont séparées sur la ligne médiane par une membrane lisse, mince, transparente, au niveau de laquelle la peau paraît manquer. De la face externe de cette membrane partent sous forme de filaments deux petits prolongements filiformes longs de 5 à 6 centimètres et qui ressemblent à des débris de fausses membranes organisés. Pendant la vie de ce fœtus, M. Arnault ayant cherché à introduire son doigt dans l'infundibulum que présente la grosse tumeur, l'enfant fut immédiatement pris d'accidents convulsifs qui durèrent quelque temps, et il poussa des cris très-aigus qui attestaient une douleur assez vive.

En palpant le crâne, il est facile de constater que la voûte osseuse manque dans toute sa partie antérieure et dans la plus grande partie de sa paroi supérieure; il semble ne point exister de trace de l'écaïlle du coronal, du temporal ni des pariétaux; mais l'occipital paraît bien développé. C'est du centre de cette perforation osseuse que naissent les deux tumeurs molles précédemment décrites.

2° *Face*. — La lèvre supérieure présente sur la ligne médiane une division entre les deux bords de laquelle existe un écartement qui est de près d'un centimètre. Le bord alvéolaire et la voûte palatine sont également divisés dans toute leur étendue, et la solution de continuité arrive même jusqu'au voile du palais dont le bord postérieur est respecté. Cette division n'est cependant point tout à fait médiane, et au-dessus d'elle se trouve un tubercule médian, peu volumineux, mais qui se continue manifestement avec le vomer. On ne trouve donc jusqu'à présent dans ce cas rien qui n'ait été souvent constaté; mais ce qu'il y a de remarquable chez ce fœtus, c'est que la bifidité s'étend au nez. En effet, la solution de continuité de la lèvre supérieure remonte de bas en haut jusqu'à la racine du nez, et ce dernier paraît bifide comme la lèvre. C'est au milieu de cette énorme perte de substance que se trouve comme suspendu le tubercule médian très-atrophié.

La partie supérieure de cette division médiane de la face se continue en outre du côté du crâne avec la membrane pellucide qui sépare les deux prolongements craniens. Du côté gauche, l'orifice des narines n'existe pas avec ses caractères normaux; c'est un trou irrégulier. A droite, il en est autrement: l'orifice de la narine a ses contours normaux, arrondis, qui semblent avoir seulement été déjetés de côté; on retrouve même une espèce de cloison ou bride qui paraît être la trace

des contours de la narine du côté opposé : ce qui semblerait établir que, pour le nez, la bifidité n'est point exactement médiane. Les os propres du nez paraissent manquer en grande partie, ou bien s'ils existent, ils sont notablement atrophiés ; c'est ce que la dissection nous démontrera.

Les deux yeux sont aussi loin d'être identiques ; celui de droite est bien conformé en apparence, seulement il paraît plus volumineux que celui d'un enfant de cet âge. Celui de gauche manque en grande partie, et à sa place existe une dépression au fond de laquelle se remarque à l'état rudimentaire la fente palpébrale ; mais il m'a été impossible de constater s'il y a derrière elle un globe oculaire.

3° *Membres supérieurs.* — Les vices de conformation, limités aux doigts, ne se ressemblent pas des deux côtés. A gauche le petit doigt, l'annulaire et le médus sont réduits à la première phalange ; la seconde et la troisième manquent. A droite le petit doigt seul est anormal et réduit également à sa première phalange. Si l'on examine avec soin la peau à ce niveau, on constate que, pour les trois doigts de la main gauche, il existe au centre de la perte de substance de petites croûtes vers lesquelles la peau circonvoisine est attirée, et en détachant une de ces croûtes, on trouve au-dessous une petite membrane mince, transparente, qui est la preuve de l'existence d'un tissu cicatriciel en voie de formation. La cicatrisation de l'extrémité du petit doigt de la main droite est plus avancée, plus complète, ce qui fait qu'elle est plus difficile à reconnaître.

4° *Membres inférieurs.* — Les vices de développement occupent les deux jambes, avec des caractères différents à gauche et à droite. A gauche, à l'union du tiers moyen avec le tiers inférieur, les deux os de la jambe sont manifestement interrompus dans leur continuité, ce qui fait que le pied est fortement renversé sur son bord externe. A ce niveau la peau présente une dépression circulaire, comme si le membre eût été pendant longtemps étranglé par une ligature. Au côté interne existe même une petite perte de substance dont les bords déprimés sont cicatrisés, et à travers laquelle proémine légèrement l'extrémité inférieure du fragment supérieur du tibia. Le pied est bien conformé.

La jambe droite présente, à son côté interne, au niveau du mollet, une excavation au centre de laquelle se trouve une perte de substance assez considérable (de 1 centimètre sur 2), à bords minces et lisses ; excavation dont le fond est formé par les jumeaux et le soléaire. Lorsqu'on rapproche l'une de l'autre les deux jambes, on voit que la convexité de la jambe gauche correspond à la concavité de la jambe droite qui semble moulée sur la convexité de la première. Comme c'est aussi à ce niveau que correspond la perte de substance, on est en droit de se demander si celle-ci ne résulte pas du frottement réciproque des deux

membres. Le pied droit est bien conformé, seulement les deux derniers orteils sont palmés et paraissent se confondre en un seul.

DISSECTION. — Je suivrai dans cet examen le même ordre que j'ai adopté pour la description extérieure du fœtus. J'étudierai d'abord : 1° la tête, 2° les membres supérieurs, 3° les membres inférieurs.

1° *Tête.* — La dissection du crâne a démontré, comme l'avait fait pressentir l'étude extérieure de ce fœtus, que les os de la voûte à l'exception de l'occipital, manquent, et que c'est à travers cette large perte de substance osseuse que s'est établi, dans deux points distincts, la hernie du cerveau. Le reste de la voûte crânienne est fermé par le tégument doublé de sa couche aponévrotique, et adhérent aux enveloppes des centres nerveux. L'état de ramollissement dans lequel se trouvait le cerveau n'a point permis d'étudier avec exactitude les rapports des diverses parties de l'encéphale. J'ai pu néanmoins constater la disposition suivante : la cavité crânienne notablement plus petite que dans l'état normal, contenait une matière pultacée, très-ramollie, rougeâtre, dans laquelle on reconnaissait la substance cérébrale altérée. Dans le centre de cette masse existait une cavité à parois mal délimitées, qui m'a paru devoir être rapportée aux ventricules cérébraux très-dilatés, communiquant ensemble par suite de la destruction de la cloison. Ce qui me paraît encore donner plus de probabilité à cette manière de voir, c'est l'étude des rapports de cette partie centrale avec les prolongements crâniens déjà indiqués. Le crâne étant ouvert, il a été en effet facile de constater, en introduisant une pince par l'ouverture qui existe à la base de chaque tumeur, que cette pince communiquait dans la cavité située au milieu de la masse cérébrale, de plus les parois de ces hernies offraient la structure suivante : la couche extérieure cutanée était doublée des membranes du cerveau que l'on voyait émerger au niveau de la perforation, et elles étaient tapissées elles-mêmes d'une couche mince d'environ 2 millimètres de substance cérébrale, dont les caractères anatomiques à l'œil nu ne pouvaient permettre de doute, et qui se continuait à l'intérieur du crâne avec la portion pultacée que j'ai dit exister dans cette cavité. Le canal rachidien étant fendu dans toute sa longueur, il a été facile de constater, comme l'a observé Isidore Geoffroy-Saint-Hilaire, dans la plupart des pseudencéphaliens, que la moelle épinière manquait en totalité, quoique les enveloppes fussent bien développées.

La base du crâne est assez bien conformée. La cavité orbitaire gauche très-petite (la moitié environ de ce qu'elle est normalement), renferme une masse informe dans laquelle on ne pouvait reconnaître aucun des éléments constitutifs du globe oculaire. On ne distinguait ni sclérotique, ni cornée, ni choroïde, ni humeur vitrée, ni muscles de l'œil ; on ne

trouvait que du tissu adipeux. Les os maxillaires supérieurs sont un peu atrophiés, principalement celui de gauche, et leur apophyse montante est très-courte, réduite à sa base, ce qui fait que la partie qui représente le nez manque entièrement, ainsi que les os propres du nez.

2° *Membres supérieurs.* — Je n'ai disséqué que celui de gauche sur lequel manquent les deux dernières phalanges du médius et de l'annulaire et du petit doigt. La cicatrice cutanée mentionnée plus haut n'adhère point à la phalange qui se termine par une extrémité arrondie et que recouvre une couche de tissu cellulaire lâche ayant l'aspect d'une synoviale. Les muscles extenseurs et fléchisseurs sont normaux quant à leur volume et à leur disposition, les tendons correspondants aux phalanges absentes, se terminent insensiblement au niveau de l'extrémité inférieure de la première qu'ils embrassent. Quant à la continuité des fléchisseurs et des extenseurs, il m'a été impossible de la démontrer.

3° *Membres inférieurs.* Je décrirai d'abord le gauche. La dissection a confirmé au niveau de la fistule cutanée une solution de continuité du tibia dont je vais indiquer les caractères. Cette solution de continuité est transversale, les deux fragments sont rugueux, inégaux, dentelés, mais sans trace de nécrose ou de carie, mobiles l'un sur l'autre, légèrement renflés par l'addition d'une couche extérieure, comme si un travail périphérique de réparation avait eu lieu. Le péroné, également divisé mais un peu plus bas que le tibia, a son fragment inférieur très-court, tandis que le supérieur dévié en arrière et en dedans, vient se porter vers le bord interne du tibia qu'il croise en passant sous les muscles de la région postérieure de la jambe.

Les parties molles de la jambe présentent un grand intérêt, au niveau du sillon cutané le tissu cellulaire fortement induré adhère à l'aponévrose épaissie. Les parties musculaires profondes sont également indurées. Le tendon d'Achille est filiforme, rudimentaire, représenté par une mince lamelle aponévrotique. Les tendons des deux péroniers latéraux sont atrophiés et englobés dans une masse considérable de tissu adipeux. La transformation graisseuse s'étend aux fibres charnues du muscle long péronier latéral et aux tendons des muscles fléchisseurs des orteils.

A droite, au-dessous de la plaie de la jambe, existe aussi une dépression circulaire, analogue à celle de la jambe gauche, et qui a été omise dans la description de l'aspect extérieur de ce fœtus. Vers ce point existe une incurvation latérale externe très-prononcée des deux os, et l'on constate une atrophie notable de leur moitié inférieure. Comme pour la jambe gauche, il existe au niveau du sillon circulaire un état fibreux du tissu cellulaire, et les muscles de la région postérieure et

latérale ont aussi leurs tendons plongés dans une gaine graisseuse. Mais cette altération est moins prononcée que du côté opposé, de sorte que, en enlevant la masse graisseuse, on retrouve dans son centre les tendons plus petits, rudimentaires.

Je n'examinerai pas les caractères de famille et de genre de ce monstre; ils ne présentent rien qui n'ait déjà été signalé. Je veux seulement attirer l'attention de la Société sur les trois points suivants : 1° la division médiane du nez; 2° les absences de phalange de plusieurs doigts de la main; 3° la fracture de la jambe droite et la plaie de la jambe gauche.

1° *Division médiane du nez.* — S'il existe encore pour la plupart des chirurgiens quelques doutes sur la réalité du bec-de-lièvre médian de la lèvre supérieure, malgré les trois faits qui semblent en démontrer l'existence, à savoir : ceux de Cristophe Séliger, de Nicati et de Blandin, faits généralement connus, ce qui me dispense de les discuter, ce doute est changé en certitude pour la division médiane du nez dans l'espèce humaine. M. Cruveilhier, dans son remarquable *Traité d'anatomie pathologique*, t. 1, p. 194, n'admet cette bifidité que chez le chien qui présente en même temps une bifidité de la lèvre supérieure. Il ajoute cependant qu'il conçoit pour le nez, chez l'homme, la possibilité de l'écartement des lames cartilagineuses qui forment la sous-cloison.

Le développement des organes, et en particulier celui de la face si bien décrit par M. Coste, ne peut expliquer comme arrêt de développement la division médiane du nez, et par conséquent la supposition si ingénieuse émise par M. le professeur Cruveilhier.

Voyons à cet égard ce que disent les faits et ce que nous montre le fœtus que j'ai présenté à la Société. C'est vainement que j'ai cherché dans les auteurs des exemples irrécusables de la bifidité médiane du nez; il existe cependant dans le *Traité de tératologie* de M. Isidore Geoffroy-Saint-Hilaire, t. II, p. 343, un fait rapporté en note et dû à Dæveren et Saudifort; c'était également un *nosencéphale*. Il est dit dans cette note, je cite textuellement, « que le nez était divisé sur la  
« ligne médiane, et ses deux moitiés, comprenant chacune une aile  
« et une narine, laissaient même entre elles un intervalle assez large  
« dans lequel on voyait en haut un prolongement de la tumeur vas-  
« culaire. Les yeux étaient écartés l'un de l'autre et la cavité buccale

« communiquait avec les fosses nasales ; la voûte palatine et le voile du palais étaient largement fendus. »

Comme on le voit par cette description, ce fœtus avait une grande ressemblance avec celui que j'ai présenté à la Société ; mais il n'existe cependant qu'une simple analogie sur laquelle je dois m'expliquer, car elle établit entre ces deux observations une différence radicale. En effet, dans l'exemple rapporté par Isidore Geoffroy-Saint-Hilaire d'après Dœveren et Sandifort, la division était, est-il dit, médiane, et elle me paraît telle que M. Cruveilhier a supposé qu'elle pouvait se présenter. Dans le fait que j'ai montré à la Société de biologie, comme cela résulte de ma description, ce n'est point une division médiane du nez qui existe, mais bien une absence des os propres du nez, avec division de la peau, écartement des deux bords de la plaie congénitale, et l'écartement est comblé par un tissu particulier qui réunit les bords de la solution de continuité. Les apophyses montantes de l'os maxillaire supérieur bien développés en épaisseur sont atrophiés en hauteur.

Eu examinant avec soin la division cutanée du nez, j'ai pu acquiescer la certitude que la bifidité dans ce cas particulier n'était point tout à fait médiane, mais qu'elle était située un peu sur le côté droit de ce qui représente la lobule du nez. En effet, à droite on ne retrouve que la partie externe des contours du nez, tandis que ces contours sont complets à gauche ; et même de ce côté il existe un petit pont qui, par sa forme, rappelle la moitié qui manque à droite.

On ne peut donc dire ici, comme dans le fait rapporté par Isidore Geoffroy-Saint-Hilaire, que la division est médiane ; mais elle est cependant assez rapprochée de cette ligne pour qu'elle ne puisse s'expliquer comme arrêt de développement par une scissure existant normalement dans la face à une certaine époque de la vie intra-utérine. C'est donc là un de ces faits rares d'anomalie dont l'explication reste encore à donner.

2° *Absence de phalanges de plusieurs doigts de la main.* — Trois théories ont été proposées pour expliquer ces faits intéressants d'*amputations dites spontanées*. Chaussier les regardait comme des cas de *gangrène spontanée intra-utérine*, mais c'est une simple supposition qui, aujourd'hui, est généralement abandonnée. Les deux autres théories sont les suivantes : les uns rapportent ces amputations à des



*arrêts de développement*, les autres à de véritables sections produites par des *brides* ou le *cordon ombilical* lui-même.

Les amputations spontanées produites par des brides ou le cordon ombilical sont aujourd'hui, pour un certain nombre de cas, démontrées sans réplique; M. Montgomery (DUBLIN J., t. I et II, p. 324), article *Fœtus*, a publié des faits dans lesquels la section avait lieu à divers degrés; depuis, un assez bon nombre d'exemples ont été présentés à des Sociétés savantes; M. Hillairet a publié dans les *Mémoires de la Société de biologie*, 1857, p. 117, un exemple d'amputation spontanée incomplète du cou par enroulement du cordon ombilical chez un fœtus de 3 mois.

Si ces cas d'amputation spontanée par des brides ou le cordon ombilical sont incontestables, il ne s'ensuit pas cependant que cette théorie doive être appliquée à tous les cas dans lesquels un fœtus est né avec une absence d'une portion d'un ou de plusieurs membres. En effet, s'il est facile de comprendre et si même les faits ont démontré la possibilité de l'amputation d'un membre dans le sein de la mère, on s'explique difficilement par un tel mode d'action ces cas dans lesquels il y a eu de nombreuses sections opérées sur divers points du corps, comme dans le fait que je montre à la Société. Sur ce fœtus nous trouvons l'amputation des trois derniers doigts de la main gauche au niveau de la première phalange, du petit doigt de la main droite à ce même niveau; de plus à l'union du tiers inférieur avec le tiers moyen de chaque jambe, il existe un sillon profond circulaire qui semble attester qu'à ce point une bride a agi assez fortement.

Comment expliquer tous ces faits sur un même individu? Il est certain que pour les deux jambes il est difficile de rejeter l'idée qu'il a existé à ce niveau une striction circulaire; mais par quel mécanisme s'est faite cette striction, c'est ce que j'ignore, car au moment de l'accouchement, M. Arnault n'a constaté rien d'anormal dans les enveloppes du fœtus et du cordon, et si jusqu'à un certain point on peut admettre cette striction pour les deux jambes, il faut alors admettre qu'elle a existé aussi au niveau des phalanges amputées. Une telle multiplicité d'une pareille lésion doit toujours laisser quelques doutes dans l'esprit, quoi qu'on puisse admettre que celles des jambes ont eu lieu par le cordon et celles des mains par des brides, brides que j'ai indiqué être rudimentaires au niveau de la portion de tissu membraneux qui réunit les deux bords de la bifidité nasale. Mais ce qui

ette peut-être encore un plus grand doute sur cette manière de voir, c'est, je dirai, la fidélité avec laquelle se reproduisent dans ces anomalies ces amputations multiples. Ainsi M. le professeur P. Dubois a présenté en 1847 à l'Académie (*Bull.*, t. XII, p. 191) un fœtus qui, sous le rapport des amputations dites spontanées, avait la plus grande analogie avec celui que j'ai montré. Il était bien conformé, mais il existait une amputation du médius et de l'annulaire de la main gauche et une rainure circulaire au niveau des deux jambes. La cicatrice des doigts était encore incomplète et humide.

Lorsque l'on réfléchit avec quelle fidélité la nature se reproduit dans les monstruosité, car on peut dire à peu d'exceptions près qu'un type étant connu, on connaît tous les autres, on est en droit de se demander si, dans ces cas, il n'y a pas une autre raison encore inconnue à donner de ses amputations multiples. C'est un sujet philosophique très-intéressant à discuter, mais dont je laisse la solution à de plus compétents.

Je ne veux pas cependant quitter ce sujet sans examiner le rôle de l'arrêt de développement dans les cas d'absence d'une partie d'un ou de plusieurs membres. Cette manière de voir ne me paraît guère admissible dans le fait dont je rapporte l'observation ainsi que dans celui de M. P. Dubois; en effet, il existe au niveau des parties amputées une cicatrice non contestable et encore incomplètement fermée, et je ne pense pas que cette disposition ait jamais été observée dans les cas d'arrêts de développement. Un autre point très-intéressant de cette question est le suivant : c'est que dans les cas d'arrêt de développement d'un membre, presque toujours à l'extrémité, je ne dirai pas du moignon, mais de la partie avortée, on trouve un petit appendice qui est la trace des parties absentes. Cet appendice cutané m'a toujours paru manquer dans les véritables amputations spontanées; c'est un caractère qui me paraît excellent comme diagnostic dans les cas où la cicatrice est complète, et je ne crois pas que l'on doive admettre, comme M. Simpson, que parfois on voit se reformer sur les moignons d'amputation intra-utérines des appendices présentant de l'analogie avec les doigts.

Cette manière de voir est en contradiction avec tout ce que nous connaissons sur le mode de développement et de cicatrisation dans l'espèce humaine.

Si donc on conserve aux arrêts de développement le signe diag-

nostic que je viens d'indiquer, le doute entre ces arrêts et les véritables amputations congénitales ne sera plus possible. Mais peut-être cependant peut-il se faire que dans certains cas d'arrêts de développement ces appendices cutanés manquent.

Je n'oserais encore me prononcer sur leur constance absolue, mais dans tous les cas leur présence me paraît avoir une grande importance.

3° *Fracture de la jambe droite et plaie de la jambe gauche.* — C'est le dernier point qui me reste à examiner; que de questions peut-il encore soulever et dont la solution peut être diversement donnée! Existe-t-il à ce niveau une véritable fracture intra-utérine ou bien cette solution de continuité des deux os de la jambe est-elle le résultat de l'application d'un lien circulaire dont l'existence paraît en quelque sorte démontrée par la présence de la rainure de la peau que j'ai décrite avec soin dans mon observation? A laquelle de ces deux opinions doit être rapporté le cas que j'ai eu à examiner?

Les fractures intra-utérines encore douteuses, contestées même par quelques chirurgiens, me paraissent néanmoins aujourd'hui nettement, positivement démontrées, mais ce sont des faits rares; le musée Dupuytren renferme une pièce donnée par M. Nona, n° 513, où les fractures congénitales me paraissent incontestables; mais il est vrai que chez ce fœtus il existe une altération profonde du système osseux qui est ramolli et a perdu de sa consistance, condition qui me paraît indispensable à la production de ces fractures. Cette altération, que je ne veux pas caractériser ici, ne me paraît pas devoir être cependant rapportée à ces défauts d'ossification invoqués par M. Depaul pour l'explication du fait remarquable de Chaussier, mais une discussion plus approfondie de ce point important m'entraînerait au delà des limites que je veux donner à ce travail. Maintenant le fait que j'ai montré à la Société doit-il être rapporté aux fractures congénitales? Je ne le pense pas; il existe bien pour le tibia et le péroné une solution de continuité transversale dont les extrémités sont dentelées et sans travail aucun de réparation; mais les os du squelette ne présentent aucune de ces altérations rachitiques qui ont toujours été rencontrées dans les véritables fractures congénitales. Je pense donc ici que cette fracture a été produite par le cordon ombilical ou la bride qui a produit la striction quoique la peau n'ait point encore été sectionnée. La fracture qui paraît ancienne présente à la circonférence

de l'extrémité du fragment, et surtout pour le tibia, un gonflement qui est dû à l'ossification du périoste.

Un autre point intéressant dans cette fracture, c'est l'état graisseux de certains muscles et même de leurs tendons, à savoir : des péroniers latéraux, des jambiers postérieurs et fléchisseurs des orteils. Dans les théories anciennes, ces muscles auraient dû être plutôt fibreux ; mais des recherches modernes ont démontré, comme cela existait ici, que si un muscle devient inactif et non tendu, il est envahi par la graisse qui se substitue aux fibres musculaires, et cette altération déjà très-prononcée indique que la lésion est ancienne.

---

SUR UN CAS

DE

# ZONA DU COU

AVEC ALTÉRATION

DES NERFS DU PLEXUS CERVICAL ET DES GANGLIONS CORRESPONDANTS  
DES RACINES SPINALES POSTÉRIEURES :

Note lue à la Société de Biologie,


PAR

MM. CHARCOT ET COTARD.

---

M. Charcot a appelé plusieurs fois l'attention de la Société sur les dépôts cancéreux qui se forment fréquemment dans l'épaisseur du corps des vertèbres, chez les sujets atteints de cancer du sein. Ces dépôts secondaires, dont l'existence, en pareil cas, avait été signalée déjà par M. Cazalis, occupent, comme on sait, le plus communément la région lombaire. Dans les cas où ils déterminent le ramollissement et, par suite, l'affaissement d'un certain nombre de corps vertébraux, il se produit habituellement des symptômes de *paraplégie douloureuse*, dus principalement à l'irritation ou à la compression que subissent les branches nerveuses lombaires, soit dans la cavité rachidienne, soit au moment où elles traversent les trous de conjugaison. (Voir une communication faite sur ce sujet, par M. Charcot, à la Société médicale des hôpitaux, le 22 mars 1865.)

La présente observation est un nouvel exemple de cancer secondaire de la colonne vertébrale, survenu chez une femme atteinte



d'un cancer de la glande mammaire ; mais elle diffère de celles qui ont été recueillies jusqu'ici par plusieurs particularités intéressantes et qui méritent d'être signalées :

En premier lieu, contrairement à ce qui se voit le plus généralement, dans les cas de ce genre, l'altération cancéreuse des vertèbres, à peine accusée à la région lombaire, portait spécialement sur les vertèbres du cou ; plusieurs de celles-ci étaient ramollies, aplaties, écrasées, et à leur niveau la colonne cervicale s'était légèrement infléchie vers la droite. Consécutivement les branches nerveuses cervicales du côté droit avaient été irritées et comprimées dans leur trajet à travers les trous de conjugaison et, à l'autopsie, elles ont été trouvées en ces points-là rouges, tuméfiées, évidemment enflammées. Les ganglions intervertébraux présentaient des altérations analogues. Pendant la vie, l'irritation des troncs nerveux s'était révélée par d'atroces douleurs occupant le trajet des diverses branches du plexus cervical du côté droit.

On remarquera surtout, en second lieu, l'éruption de *zona* qui, à une certaine époque, s'est produite dans les régions de la peau auxquelles se distribuent les fillets nerveux émanant de ce plexus, évidemment sous l'influence de l'affection des nerfs ou des ganglions spinaux.

Obs. I. — Il s'agit d'une femme âgée de 78 ans (Élisabeth B.), entrée à la Salpêtrière le 16 janvier 1865 avec un cancer non ulcéré du sein droit. Opérée en août, elle entre à l'infirmerie générale le 9 octobre de la même année se plaignant de vives douleurs qui occupent l'épaule droite, la moitié droite du cou et de la nuque, la région sus-claviculaire du côté droit. Ces douleurs, qui ont paru pour la première fois dans les premiers jours d'octobre, sont continues, mais présentent des exacerbations pendant lesquelles la malade paraît souffrir atrocement et pousse des cris. La pression réveille les douleurs et les rend très-vives, principalement lorsqu'elle porte sur les apophyses épineuses des vertèbres cervicales ; la palpation fait percevoir un certain degré d'empêchement dans la partie droite du cou, en arrière du muscle sterno-cléido-mastoïdien.

Sur la cicatrice du sein et dans son voisinage on observe quelques tubercules cancéreux, occupant l'épaisseur de la peau et qui se sont développés tout récemment, au dire de la malade. Plusieurs ganglions volumineux très-durs se reçoivent dans l'aisselle. Le membre supérieur droit n'est pas tuméfié.

Vers le 15 décembre une éruption de zona apparaît sur toute la moitié droite du cou, en arrière, en avant, sur les parties latérales ne dépassant pas soit en avant, soit en arrière, la ligne médiane. Les groupes de vésicules herpétiques parfaitement caractérisées, sont assez uniformément répandus et très-rapprochés sur la nuque et sur la région susclaviculaire; quelques-uns se voient disséminés sur le moignon de l'épaule, sur la partie la plus inférieure de la joue et la région mastoïdienne, et enfin sur la région sous-claviculaire même au delà du bord supérieur du grand pectoral. On voit que cette éruption occupe toutes les parties de la peau auxquelles se distribuent les rameaux du plexus cervical du côté droit.

L'apparition et le parfait développement de l'éruption n'ont amené d'ailleurs aucun amendement dans l'intensité des douleurs, que des doses élevées d'opium parviennent à peine à atténuer. Il se développe enfin une fièvre assez vive, de l'oppression, et l'examen du thorax fait reconnaître la présence d'un double épanchement pleural. Dans les derniers temps de sa vie la malade tenait sa tête fortement inclinée sur l'épaule droite. La mort a lieu le 26 décembre 1865.

A l'AUTOPSIE on trouve de nombreux noyaux cancéreux siégeant dans l'épaisseur de la cicatrice du sein et de la peau avoisinante; les deux plèvres sont couvertes de tubercules cancéreux d'un petit volume, et renferment une certaine quantité de liquide séro-purulent; à droite les ganglions de l'aisselle ont subi la dégénérescence cancéreuse; il en est de même des côtes dans les parties qui correspondent au sein droit. Plusieurs masses cancéreuses sont disséminées dans le foie.

Les corps des vertèbres ont subi dans diverses régions la dégénération cancéreuse, mais l'altération est surtout prononcée à la région cervicale. Ici la colonne vertébrale paraît tuméfiée, molle, flexible, fortement incurvée du côté droit. En plusieurs points les corps vertébraux ont la consistance du cartilage et se laissent aisément entamer par le scalpel. Le ramollissement des os n'occupe pas seulement, ainsi que cela a lieu en général, le corps des vertèbres; il s'étend aux lames vertébrales et aussi aux apophyses verticales épineuses et transverses. La quatrième vertèbre cervicale est surtout profondément altérée; son corps est pour ainsi dire complètement affaissé, surtout dans sa moitié droite, où il n'est plus représenté que par une même lamelle de tissus osseux ramollis: c'est en grande partie à l'affaissement de cette vertèbre qu'est due l'incurvation latérale que présente la colonne vertébrale au cou.

La moelle épinière et les racines des nerfs ont été examinées en place dans le canal rachidien avec le plus grand soin, surtout à la région cervicale. Les racines ainsi que la moelle n'ont présenté aucun chan-

gement de coloration ou de consistance ; la moelle ne paraissait pas avoir subi la moindre compression. On s'est assuré plus tard que ces diverses parties ne présentaient aucune altération appréciable dans la structure, soit à l'œil, soit au microscope.

Les canaux de conjugaison ont ensuite été ouverts à la région cervicale, à droite et à gauche, de manière à permettre l'examen comparatif des nerfs cervicaux encore attachés à la moelle par leurs racines. Voici le résultat de cet examen : tandis que les racines tant antérieures que postérieures, ont conservé elles-mêmes, à droite comme à gauche, leur volume et leur coloration normale à droite les ganglions spinaux ainsi que les troncs nerveux formés par la réunion des racines spinales présentent une légère tuméfaction et une injection vasculaire marquée par une coloration d'un rouge vif. Ces particularités sont surtout remarquables lorsque l'on compare les ganglions et les nerfs cervicaux du côté droit aux mêmes parties du côté gauche, celles-ci ayant conservé tous les caractères de l'état normal. En dehors des troncs de conjugaison la coloration rouge des troncs nerveux s'efface peu à peu, et elle n'est plus guère appréciable sur les filets nerveux émanant du plexus cervical.

L'examen microscopique des ganglions et des troncs nerveux, rouges et tuméfiés, a démontré ce qui suit : dans les ganglions, les cellules nerveuses ne présentaient pas d'altérations appréciables ; elles contenaient une grande quantité de granulations pigmentaires très-foncées ; mais celles-ci existaient avec les mêmes caractères, et à peu près en même quantité dans les corpuscules ganglionnaires du côté gauche. Le réseau vasculaire des ganglions était vivement injecté, et l'addition d'acide acétique faisait apparaître dans la trame lamineuse des noyaux plus nombreux qu'à l'état normal. Dans les troncs nerveux, le névrième présentait également une injection très-prononcée des vaisseaux capillaires, et sous l'influence de l'acide acétique apparaissaient des noyaux très-nombreux. Quant aux tubes nerveux, ils avaient conservé tous les caractères de l'état physiologique.

On voit qu'en somme les altérations appréciables portaient exclusivement sur le tissu lamineux des ganglions et des nerfs et consistaient en une injection vive des capillaires qui se répandent dans ce tissu avec hypergénèse des éléments conjonctifs. Il y avait donc là une véritable *névrite*, sans altération concomitante appréciable des corpuscules ganglionnaires et des tubes nerveux. Les circonstances de l'observation ne permettent guère de douter que l'éruption de zona s'était produite sous l'influence de l'altération du tissu nerveux,



et qu'en outre, celle-ci avait été déterminée par la pression qu'exerçaient sur les ganglions et sur les troncs nerveux, au niveau des trous de conjugaison, les apophyses transverses des vertèbres ramollies et affaïssées.

L'observation présentée par MM. Charcot et Cotard doit être rapprochée d'un fait publié il y a deux ans par le docteur V. Baerensprung (*Beitrag zur Kenntniss des Zostes*. ARCH. F. ANATOM. UND PHYSIOLOGIE, n° 4, 1865, et CAUSTATT'S JAHRB., 1864, t. IV, p. 128), et dont voici la substance :

Obs. II. — Un enfant âgé d'un an et demi succomba à la phthisie pulmonaire, peu de temps après avoir souffert d'un zona qui siégeait sur le trajet des sixième, septième et huitième nerfs intercostaux. M. V. Baerensprung examina avec soin ces nerfs, ainsi que leurs racines et les ganglions intervertébraux correspondants. Les ganglions des cinquième et neuvième racines dorsales étaient sains ; ceux des sixième, septième et huitième racines présentaient au contraire des altérations remarquables. Ils étaient tuméfiés et vivement injectés, surtout le septième. Le tissu connectif qui enveloppe les corpuscules ganglionnaires était épaissi, friable, et renfermait des granules pigmentaires et des noyaux plus nombreux qu'à l'état normal ; quant aux cellules nerveuses, elles n'offraient aucune altération appréciable. La rougeur et la tuméfaction inflammatoire s'étendaient vers la périphérie jusqu'au lieu d'entre-croisement des racines antérieures et postérieures et même, dans une certaine étendue, aux deux branches des nerfs spinaux ; mais dans les troncs nerveux comme dans les ganglions, les altérations portaient seulement sur les éléments conjonctifs, et consistaient en une injection vasculaire très-prononcée, avec infiltration de granulations pigmentaires et multiplication des noyaux embryoplastiques. Les tubes nerveux présentant çà et là des varicosités, mais d'ailleurs pas d'autres modifications appréciables dans leur structure. Les racines antérieures et aussi les racines postérieures, entre les ganglions spinaux et la moelle, n'étaient nullement altérés, et contrastaient par leur coloration pâle avec les branches nerveuses spinales et les ganglions.

À ne considérer que l'altération des nerfs et l'éruption cutanée qui l'a suivie, il existe, comme on voit, la plus frappante analogie entre l'observation qui fait l'objet principal de la présente note et celle qu'a publiée le docteur V. Baerensprung. Seulement, dans ce dernier cas, l'affection des nerfs paraît s'être développée spontanément, tandis

que, dans le premier, elle s'est produite sous l'influence d'une cause mécanique, à savoir la compression exercée par les parties osseuses sur les ganglions intervertébraux et sur les branches nerveuses dans leur trajet à travers les trous de conjugaison. Mais dans les deux cas — et c'est là le fait qu'il importe surtout de mettre en lumière — l'injection vasculaire et l'hypergenèse du tissu lamineux, sont restées limitées aux ganglions ainsi qu'aux nerfs spinaux et à leurs divisions principales, sans s'étendre soit aux racines antérieures, soit aux racines postérieures entre le ganglion et la moelle.

Ces dernières circonstances ont été relevées par M. Baerensprung, dans son observation, comme particulièrement dignes de fixer l'attention et, à ce propos, il a exprimé l'opinion que c'est surtout, sinon exclusivement, à l'inflammation des ganglions intervertébraux qu'il faut rapporter, dans les cas de zona consécutifs à une affection des nerfs, le développement de l'éruption cutanée. Cette éruption, conformément à l'hypothèse émise par M. Baerensprung, se produirait sous l'influence de l'irritation subie par les corpuscules ganglionnaires et les tubes nerveux avec lesquels il sont en connexion directe.

Nos connaissances concernant la structure des ganglions des racines postérieures des nerfs rachidiens et leur mode de connexion avec ces nerfs peuvent, jusqu'à un certain point, être invoquées à l'appui de l'hypothèse soutenue par M. Baerensprung. Les recherches de MM. Stannius, Axmann, Remak, Ecker, Kolliker, Vulpian, celles plus récentes de M. Baerensprung lui-même, tendent en effet à démontrer que, chez les mammifères et chez l'homme, les ganglions des racines postérieures rachidiennes sont formés à peu près exclusivement de cellules unipolaires; les tubes nerveux venus de la moelle épinière ne font que traverser le ganglion. Le rameau afférent est constitué en partie par les tubes du rameau afférent, provenant de la moelle, qui ont traversé le ganglion, et en partie par des tubes émanés des cellules ganglionnaires. « Il y a donc, » dit M. Vulpian (*Journal de Brown-Séguard*, t. V, p. 32, 1862) « dans tous les « nerfs rachidiens deux catégories de tubes nerveux : les uns seu- « sitifs ou moteurs qui ont des connexions directes avec la moelle « épinière; les autres moins nombreux, dont l'extrémité centrale se « trouve dans les ganglions spinaux. » Les tubes nerveux émanés des cellules ganglionnaires et isolés anatomiquement de la moelle

épineière, sont-ils, après cela, doués de propriétés spéciales, sont-ils destinés à constituer, ainsi que le suppose M. Baerensprung, les nerfs *trophiques*? On comprendrait facilement, s'il en était ainsi, que l'irritation des cellules ganglionnaires et des tubes nerveux qui en émanent ont pour conséquence presque obligée une altération de nutrition des parties où ces nerfs se répandent, tandis que pareille chose n'aurait pas lieu lorsque l'irritation porte seulement sur les tubes nerveux des racines antérieures ou sur ceux qui constituent les racines postérieures entre le ganglion et la moelle. Dans les cas pathologiques qui nous occupent, l'éruption d'herpès serait l'expression sensible des troubles nutritifs survenus dans le tégument externe sous l'influence de l'irritation des corpuscules ganglionnaires et des tubes nerveux auxquels ils donnent naissance.

A ces vues hypothétiques on peut opposer de sérieuses objections : entre autres il est incontestable, d'un côté, que, dans certaines circonstances données, la moelle épinière influence, dans une certaine mesure, la nutrition de la peau (voir Brown-Séguard, *Journal de physiologie*, t. II, p. 112, 1859); d'un autre côté il est certain que les tubes nerveux qui ne font que traverser les ganglions et qui n'ont pas de communication visible avec les cellules, sont cependant soumis, jusqu'à un certain point, à l'influence de ces cellules. Autrement il serait impossible de se rendre compte des résultats de l'expérience dans laquelle M. Aug. Waller, après avoir coupé la racine postérieure d'un nerf rachidien entre la moelle épinière et le ganglion, voit la partie de la racine qui tient à la moelle s'altérer, tandis que le segment, qui demeure en rapport avec le ganglion, conserve sa structure intacte. (Vulpian, *loc. cit.*, p. 33.)

Mais l'argument le plus décisif sera tiré de l'ordre pathologique. Il existe aujourd'hui, dans la science, des faits assez nombreux qui démontrent que des éruptions cutanées, au moins fort analogues au zona, se développent quelquefois sur la peau des extrémités, consécutivement à des altérations de cause mécanique ou traumatique, portant sur la partie périphérique des nerfs des membres, loin du lieu d'origine de ces nerfs. Or il est à peine admissible que les ganglions des racines postérieures soient affectés en pareil cas. Un des faits dont il s'agit a été publié par M. Charcot dans une *Note sur quelques cas d'affection de la peau dépendant d'une influence du système nerveux*. (*Journal de Brown-Séguard*, t. II, p. 111, 1859.) Il

n'est peut-être pas sans utilité de reproduire ici cette observation.

Obs. III. — Un homme admis dans le service de M. Rayer, en 1851, avait, pendant les affaires de juin 1849, reçu une balle à la partie inférieure et postéro-externe de la cuisse. Quelque temps après la guérison de la plaie, surviennent dans la jambe de vives douleurs, presque continues, mais s'exaspérant par accès. Ces douleurs, qui semblent partir de la cicatrice, se répandent jusque sur le dos du pied et suivent évidemment le trajet des nerfs. Cette névralgie, qui a résisté à tous les moyens employés, s'est accompagnée à plusieurs reprises, pendant le séjour du malade à la Charité, d'une éruption de vésicules d'herpès, disposées par groupes, tout à fait semblables à celles de l'herpès zoster et siégeant sur la peau des parties douloureuses.

Des faits analogues au précédent ont été rapportés par MM. Ch. Rouget (*Journal de Brown-Séguard, loc. cit.*, p. 115), Henle (*Handbuch der rationnell. pathologie*, t. I, 1846), Samuel (*Die trophischen nerven*, Leipzig, 1860, p. 148) et par M. Charcot lui-même, dans le travail cité plus haut. Tout récemment M. C. Gehrardt a signalé deux cas d'éruption vésiculeuse du menton survenue à la suite de l'application du courant constant sur le nerf mentonnier au point où il sort du canal dentaire. (*Centralblatt für die Medic. Wissenschaften*, 1866, 27 janvier, n° 4, p. 61.)

On pourrait aisément multiplier ces exemples ; c'en est assez, sans doute, pour établir que les éruptions vésiculeuses consécutives aux affections de certains nerfs peuvent se développer par le seul fait de l'altération de ces nerfs et sans l'intervention obligée d'une affection des ganglions des racines postérieures. Mais quelles sont les conditions particulières qui font que certaines affections des nerfs déterminent des éruptions de la peau, tandis que d'autres affections de ces mêmes nerfs, semblables aux premières, du moins en apparence, ne sont pas suivies du même résultat ? L'ensemble des faits cliniques et nécroscopiques tend à faire admettre que le zona symptomatique se développe de préférence dans les cas où l'affection des troncs nerveux consiste en une véritable névrite ; mais il faut, par contre, reconnaître immédiatement que les cas où une *névrite* s'accompagne d'une affection de la peau sont relativement peu nombreux. La question, quant à présent, est donc encore enveloppée d'obscurité et appelle de nouvelles études.

---

ÉTUDES  
PHYSIOLOGIQUES ET PATHOLOGIQUES  
SUR  
LE RAMOLLISSEMENT CÉRÉBRAL

PAR

MM. J.-L. PREVOST et J. COTARD,

Internes des hôpitaux.

(Voyez planches I, II, III et IV.)

---

Ayant eu l'occasion d'observer un assez grand nombre de ramollissements du cerveau pendant notre internat à la Salpêtrière, et nos maîtres, MM. Charcot et Vulpian, ayant bien voulu mettre à notre disposition les observations recueillies dans leurs services pendant les années précédentes, nous avons pensé que de ce nombre considérable de faits observés avec soin, nous pourrions peut-être tirer quelques résultats intéressants au point de vue de la nature du ramollissement cérébral, de ses causes, de sa symptomatologie, de ses relations avec d'autres affections. Grâce aux conseils de M. le docteur Vulpian, nous avons pu instituer quelques expériences de physiologie pathologique, et reproduire artificiellement sur des animaux quelques-uns des symptômes du ramollissement cérébral, et cet ensemble de lésions multiples qu'on rencontre si souvent chez le vieillard (ramollissement cérébral, infarctus des reins, de la rate, de l'intestin, etc.).

Nous chercherons à rapprocher de ces données expérimentales un certain nombre de nos observations, et à montrer l'importance des troubles ischémiques des centres nerveux, troubles sur lesquels MM. Charcot et Vulpian ont souvent appelé notre attention.

Persone ne nie plus aujourd'hui le rôle des oblitérations vasculaires dans la production du ramollissement, et à ce point de vue nos

observations ne présentent rien qui ne soit déjà connu; mais quelle part doit-on faire à cette cause? Doit-on lui rapporter tous les cas de ramollissement? Existe-t-il des cas de ramollissement indépendants de toute lésion vasculaire? C'est ce que nous chercherons à élucider. Dans une première partie nous exposerons les expériences qui doivent servir de base à ce travail. La seconde partie sera consacrée à l'analyse et à la discussion des observations.

Qu'il nous soit permis de remercier nos maîtres, MM. Charcot et Vulpian, qui nous ont donné l'idée de ce travail et nous ont aidés de leurs conseils.

## PREMIÈRE PARTIE.

### EXPÉRIENCES PHYSIOLOGIQUES.

Il y a longtemps déjà que les physiologistes ont insisté sur le rôle important de la circulation du sang artériel dans les fonctions des différents organes, et ont institué de nombreuses expériences pour prouver ce fait fondamental de physiologie qui a fait naître l'idée de la transfusion du sang. Il nous suffira de rappeler les travaux de Morgagni, Cooper, Haller, Lorry, Lecat, Bichat, ceux de MM. Prevost et Dumas, ouvrage dans lequel ces derniers auteurs insistent sur l'importance du sang dans les fonctions des centres nerveux.

Plus récemment, cette question a été de nouveau étudiée par MM. Kussmaull et Tenner, Brown-Séquard, etc., (1).

(1. Morgagni, *De nat. et caus. morb.*, epist. 19.

Bichat, *Recherches sur la vie et la mort.*

Lorry, *Recueil périod. d'obs.*, etc., par Vandermonde, janv. 1757, t. VI.

Lecat, *Traité du fluide des nerfs et du mouvement musculaire*, Berlin, 1765.

Haller, *Mémoire sur le mouvement du sang*, trad., Lausanne, 1756.

Prevost et Dumas, *Examen du sang et de son action dans les divers phénomènes de la vie*, bibl. univ. de Genève, 1821, xvii.

Kussmaull et Tenner, *Untersuchungen über Ursprung*, etc., Frankfurt, 1857.

Voy. *Journal de physiologie* de M. Brown-Séquard, 1858.

Brown-Séquard, *Journal de physiologie*, I et V.

Ces travaux avaient plutôt un but physiologique que médical; mais quand eurent paru les recherches de M. Virchow sur l'embolie, plusieurs auteurs instituèrent des expériences de physiologie pathologique; nous pouvons citer en particulier la thèse de M. Ehrmann (1), le mémoire de M. Panum (2), qui nous ont fourni des indications très-précieuses. Enfin il vient de paraître en Allemagne un ouvrage dans lequel M. O. Weber (3) étudie avec un grand soin la question de l'embolie, et nous avons eu la satisfaction d'y voir confirmées plusieurs des opinions auxquelles nous étions arrivés nous-mêmes.

M. Vulpian qui avait déjà étudié dans une de ses publications (4) l'influence du sang sur la moelle épinière, insista de nouveau cette année, dans le cours qu'il fit au Muséum, sur l'importance de la circulation du sang artériel dans l'axe cérébro-spinal; et c'est en grande partie, à l'aide des expériences qu'il fit devant nous, que nous avons pu entreprendre cette partie de notre mémoire.

Le moyen le plus simple d'étudier l'influence du sang sur le système nerveux central, est certainement de suspendre l'abord du sang dans l'encéphale ou dans la moelle épinière, et d'examiner les phénomènes qui résultent de l'anémie de ces organes.

On peut arriver à ce but par plusieurs procédés :

1° Par des saignées blanches (moyen peu fidèle, car on ne peut localiser ainsi l'anémie; aussi n'est-ce pas celui-ci que nous examinerons):

2° Par la ligature des artères;

3° Par l'injection dans les artères d'un liquide (eau) tenant en suspension des corps étrangers ou des poudres inertes.

(1) Ehrmann, *Des effets produits sur l'encéphale par l'oblitération des vaisseaux artériels qui s'y distribuent*, Paris, 1860.

(2) Panum, *Experimentelle Untersuchungen zur Physiologie und Pathologie der Embolie, Transfusion, etc.*, Berlin, 1864.

Ou *Virchow's Archiv*. t. XXVII-XXIX.

(3) O. Weber, *Handbuch der allgemeinen und speciellen Chirurgie, redigirt. v. Dr Pitha und Dr Billroth*. Erlangen, 1865.

(4) Vulpian, *Sur la durée de la persistance des propriétés des muscles, des nerfs et de la moelle épinière après l'interruption du cours du sang dans ces organes*. *GAZ. HEBD. DE MÉD. ET DE CHIR.*, 1861, t. VIII.

III. — Ligature des artères.

La ligature des artères carotides primitives et des vertébrales, n'est pas difficile à exécuter sur un animal de taille moyenne, tel que le chien ou le lapin par exemple, cette expérience déjà faite par Cooper, Kussmaull et Tenner, Ehrmann (1) et d'autres, n'offre pas chez le chien des résultats toujours les mêmes, la circulation, dans le plus grand nombre des cas, n'est pas, en effet, immédiatement suspendue par la ligature simultanée des quatre gros troncs cervicaux, pris même à leur origine, ce qui résulte d'anastomoses fréquentes que Cooper plaçait dans des branches œsophagiennes, que M. Panum croit exister plutôt dans des branches spinales volumineuses fournies par l'artère vertébrale. Chez le lapin, au contraire, cette opération amène, dans la plus grande majorité des cas, des symptômes immédiats et précis.

Un instant, quelques secondes après la ligature ou la simple compression, au moyen de serres-fines des quatre troncs cervicaux (carot. prim. et vertébrales), l'animal est pris généralement de quelques symptômes convulsifs, quelquefois peu prononcés ; il se débat, presque en même temps et même quelquefois avant les convulsions, on voit la respiration et les battements du cœur s'accélérer, devenir même très-fréquents, et l'animal tomber dans un coma apoplectique qui le rend tout à fait étranger à ce qui se passe autour de lui : les membres tombent inertes, et souvent même tout phénomène de sensibilité cesse (2).

La respiration qui s'était accélérée, devient bientôt plus embarrassée, quelquefois stertoreuse ; les narines se dilatent à chaque inspi-

(1) *Ouvr. cit.*

(2) Les fonctions de la moelle se conservent cependant quelquefois séparées de celles du cerveau, et peuvent même subsister un certain temps, ce qui prolonge dans ces cas la vie ; ce phénomène est arrivé une fois devant nous, au Muséum, dans une expérience que M. Vulpian fit à son cours, et sur la rareté et l'intérêt de laquelle il attira l'attention de ses auditeurs. Le lapin, sujet de l'expérience, était plongé dans le coma, tout mouvement réflexe avait cessé dans la tête, les conjonctives étaient insensibles, mais les mouvements de la respiration continuaient presque intacts, et les mouvements réflexes étaient perceptibles au tronc et dans les membres.



ration ; bientôt ces mouvements deviennent plus rares, les battements du cœur se ralentissent, il se produit des déjections alvines; les pupilles se dilatent ; quelquefois de nouvelles convulsions se produisent à ce moment ultime, et l'animal meurt, tous ces phénomènes s'étant succédé dans l'espace de quelques minutes.

Si à ce moment ultime, au moment où les fonctions de la respiration vont cesser, on enlève les ligatures ou les serres-fines (l'opération faite avec des serres-fines est rendue beaucoup plus simple), si, disons-nous, on rend au sang son cours, les fonctions encéphaliques se rétablissent peu à peu dans un ordre inverse à celui dans lequel elles avaient disparu. Les mouvements respiratoires deviennent de nouveau fréquents, se régularisent, de même que les battements cardiaques ; le coma apoplectique cesse peu à peu, l'animal exécute quelques mouvements volontaires, bientôt se remet sur ses pattes, et au bout de fort peu de temps (deux minutes environ) tout phénomène pathologique a cessé; les fonctions cérébrales se sont complètement rétablies, et cet animal, qui un instant avant pouvait presque être considéré comme mort, a récupéré ses fonctions encéphaliques et est pour ainsi dire revenu à la vie. Notons que l'expérience peut être répétée plusieurs fois de suite.

#### § II. — Injection de poudres fines.

Un procédé plus simple encore que celui de la ligature est l'injection dans les artères de 15 à 20 grammes d'eau, tenant en suspension des poudres inertes telles, par exemple, que la poudre de lycopode, procédé déjà employé par M. Flourens et ensuite par M. Vulpian (1). Cette poudre impalpable formée de sporules, dont le diamètre atteint environ 5 à 6 fois celui des globules sanguins, pénètre facilement dans les artérioles et se répand dans les gros capillaires du cerveau, opposant ainsi un obstacle insurmontable au sang dont elle produit la coagulation; le lycopode offre en outre l'avantage de pouvoir être facilement reconnu, vu la forme très-caractéristique de ses sporules. En pénétrant dans l'arbre circulatoire, il y agit uniquement comme une poudre inerte, car toute autre poudre inerte joue le même rôle et jouit de la propriété remarquable de produire la coagulation du sang (2).

---

(1) *Sur la durée, etc., ouvr. cit.*

(2) Plusieurs auteurs ont fait des expériences analogues en se servant

Examinons les résultats auxquels donne lieu l'injection dans le bout périphérique d'une carotide de 10 à 20 grammes d'eau tenant en suspension une petite quantité de poudre de lycopode, et l'expérience peut alors s'exécuter sur le chien aussi bien que sur le lapin, car les anastomoses sont ici parfaitement incapables de rétablir la circulation; les sporules sont en effet répandues immédiatement dans tout le réseau artériel encéphalique, comme le prouve l'autopsie.

Immédiatement après l'injection l'animal pousse généralement un gémissement, est pris de convulsions, et succombe en présentant les mêmes symptômes que dans les cas de ligature.

A l'autopsie on trouve la substance cérébrale sillonnée de lignes jaunâtres visibles à l'œil nu, qui proviennent de la pénétration du lycopode dans les artérioles, et si l'on place une parcelle de substance cérébrale sous le foyer du microscope, on peut voir que les sporules ont pénétré dans les petites artérioles et les ont obstruées.

Dans quelques cas nous avons observé çà et là des extravasations sanguines provenant probablement d'une rupture vasculaire produite par une trop forte pression de la seringue.

INJECTION D'EAU TENANT EN SUSPENSION DES SPORES DE LYCOPODE DANS L'ARTÈRE CAROTIDE DROITE D'UN LAPIN (BOUT PÉRIPHÉRIQUE); MORT PAR APOPLEXIE APRÈS UN QUART D'HEURE.

Exp. I (19 juillet 1865) (1). — La carotide droite d'un lapin étant dénudée nous injectons dans le bout périphérique environ 20 grammes d'eau tenant en suspension de la poudre de lycopode. L'animal est pris de quelques convulsions, il tombe immédiatement après dans le coma;

---

d'autres corps étrangers. M. Panum (*ouvr. cit.*) a choisi de petites boules de cire, dont il sera mieux de parler à propos de nos expériences d'injections de corps plus volumineux. Cet auteur a aussi introduit dans la circulation du mercure, de l'air, etc., et est arrivé aux mêmes résultats. M. Bergmann, et après lui M. Weber (*Handbuch der alg. und sp. Chir.*, *loc. cit.*, p. 84 et suiv.) ont étudié l'effet d'injections d'air, de pus et de graisse, qui leur ont aussi donné des résultats plus analogues à ceux de notre seconde série d'expériences; aussi en parlerons-nous plus tard.

(1) Cette expérience n'est que la reproduction de celles que nous avons vu faire par M. Vulpian à son cours, mais elle nous est personnelle.

sa respiration s'arrête d'abord, mais bientôt après elle recommence et devient rapide et stertoreuse ; coma complet, membres en résolution. Cependant la paralysie n'est pas générale ; l'animal exécute quelques mouvements quand nous recousons sa plaie, la sensibilité n'est pas complètement abolie. Bientôt, un quart d'heure environ après l'injection, la respiration s'arrête, l'animal exécute quelques mouvements convulsifs légers et meurt. On a constaté au début de l'expérience quelques mouvements réflexes des membres inférieurs.

L'oreille gauche présentait avant la mort un vaisseau dur et gorgé de sang, ce qui manquait à droite.

**Autopsie. Cerveau.** — Quelques artères de la base paraissent injectées, et sur les parties latérales de l'encéphale (surtout à droite), on constate une coloration jaunâtre légère dans quelques points.

Des parcelles de ce cerveau portées sous le champ du microscope montrent des sporules de lycopode dans les petits vaisseaux capillaires, et cela dans toutes les parties du cerveau. On fait fort peu de préparations sans en retrouver ; on en trouve surtout à la surface des hémisphères et à leur base, dans le bulbe, dans la moelle au tiers supérieur, dans les tubercules quadrijumeaux (des deux côtés), dans les corps striés, dans les hémisphères, dans le cervelet.

Quelques-unes de ces spores occupent des vaisseaux capillaires de petit calibre dans lesquels elles ont pénétré comme par pression et dont le calibre paraît moindre que le diamètre de ces spores.

Quelques-uns des vaisseaux injectés contiennent au delà des spores beaucoup de globules sanguins et sont gorgés de sang ; d'autres sont vides.

Les phénomènes observés dans cette expérience présentent la plus grande analogie avec ceux qui résultent de la ligature des quatre troncs artériels, et nous paraissent aussi devoir être attribués à une anémie subite et complète de l'encéphale.

Cette expérience nous montre encore une fois, comme M. le docteur Vulpian le faisait remarquer dans son cours, le rôle du sang artériel dans l'exécution des fonctions de la vie. L'encéphale, comme tout autre organe, meurt dès que ses éléments anatomiques ne reçoivent plus un courant de sang artériel constamment renouvelé. Les fonctions de relation cessent immédiatement par l'anémie de la substance grise, et bientôt l'anémie de la base de l'encéphale produit la gêne de la respiration qui n'est que le début de l'agonie de l'animal.

Il ne nous paraît pas inutile de rapporter ici une expérience de

M. Brown-Sequard (1), bien propre à démontrer l'action du sang sur les centres nerveux.

« Je décapitai un chien, nous dit cet auteur, en ayant soin de faire  
 « la section au-dessous de l'endroit où les artères vertébrales pénètrent  
 « dans leur canal osseux. Huit minutes après, le pincement de la peau  
 « étant sans effet, j'appliquai un courant galvanique d'une intensité  
 « assez considérable à la moelle allongée, mise à nu, en ayant soin  
 « d'éviter le passage du courant par les parties voisines. Il ne se mani-  
 « festa aucun mouvement. Les conducteurs appliqués à la protubérance  
 « ne produisirent aussi aucun effet. Dix minutes après la cessation des  
 « mouvements respiratoires des narines, des lèvres et de la mâchoire  
 « inférieure, j'adaptai, aux quatre troncs artériels de la tête, des canules  
 « qui étaient en rapport par des tubes de caoutchouc avec un cylindre  
 « en cuivre, par lequel j'injectai du sang chargé d'oxygène, à l'aide d'une  
 « seringue. En deux ou trois minutes, après quelques légers mouve-  
 « ments désordonnés, je vis apparaître des mouvements des yeux et des  
 « muscles de la face qui semblaient être dirigés par la volonté. Je pro-  
 « longeai l'expérience un quart d'heure, et durant toute cette période,  
 « ces mouvements, en apparence, volontaires, continuèrent d'avoir lieu.  
 « Après avoir cessé l'injection, ces mouvements cessèrent et furent  
 « bientôt remplacés par les convulsions des yeux et de la face, par des  
 « mouvements respiratoires des narines, des lèvres et des mâchoires,  
 « et ensuite par les tremblements de l'agonie. La pupille se resserra et  
 « se dilata ensuite comme dans la mort ordinaire.

« Cette expérience démontre positivement la possibilité du retour  
 « des propriétés vitales et des fonctions de l'encéphale sous l'influence  
 « du sang chargé d'oxygène. »

Dans la moelle comme dans le cerveau, l'anémie consécutive à l'injection de poudre de lycopode par le bout central d'une crurale détermine la suspension immédiate et complète de l'innervation. C'est ce qui ressort avec évidence des expériences que M. Vulpian (2) avait décrites dans son mémoire sur l'anémie de la moelle et que nous lui avons vu répéter à son cours, expériences qui ont été faites aussi par M. Panum (3). Nous serons plus brefs sur ce sujet, qui ne regarde pas directement le ramollissement cérébral.

(1) *Journal de physiologie*, t. 1, p. 119.

(2) *Ouvr. cit.*

(3) *Ouvr. cit.*

Nous rapportons cependant l'expérience suivante :

**INJECTION D'EAU TENANT EN SUSPENSION DE LA POUDRE DE PHOSPHATE DE CHAUX DANS LA CAROTIDE (BOUT PÉRIPHÉRIQUE) SANS SUCCÈS ; INJECTION D'EAU AVEC POUDRE DE LYCOPODE DANS UNE CRURALE (BOUT CENTRAL) ; INFARCTUS D'UN REIN ; ANÉMIE DE LA MOELLE ; PARAPLÉGIE.**

**EXP. II.** (19 et 21 juillet 1865). — Le 19 juillet à deux heures, nous injectons dans le bout périphérique de la carotide droite d'un lapin de l'eau tenant en suspension du phosphate de chaux réduit en poudre. (Les grains de cette poudre offrent des dimensions variables et ont l'inconvénient de ne pas être facilement reconnaissables.) L'injection est faite doucement au moyen d'une seringue de Pravaz ; nous injectons 8 à 10 gouttes, aucun accident ne survient ; l'animal continue à être bien portant et mange bien.

Le 21 juillet, nous injectons dans la crurale droite (bout central) avec une seringue ordinaire de l'eau (10 à 15 gr.) tenant en suspension de la poudre de lycopode.

Immédiatement après l'opération, paraplégie de tout le train postérieur avec anesthésie complète ; pas de mouvements réflexes. L'animal traîne son train postérieur qui est dans une flaccidité complète, il agit bien des pattes de devant.

Paralyse de la vessie ; le lapin lâche immédiatement les urines que contenait sa vessie.

L'état général est bon, quoique la respiration semble s'être légèrement accélérée. La sensibilité et la motilité sont conservées dans le train antérieur. L'animal prend un peu de nourriture.

A six heures, l'état était encore le même quoiqu'il semblât y avoir un peu d'affaiblissement du train antérieur et de la gêne de la respiration. Mais l'animal marche encore avec ses membres antérieurs, il semble avoir moins de force du côté gauche que du droit.

A sept heures et demie, mort. L'animal portait sa tête en arrière et faisait avec peine quelques inspirations. Au bout d'un instant il succomba.

**AUTOPSIE.** — *Cerveau.* Ne présente rien d'appréciable. Nous avons cru retrouver dans certain points quelques parcelles de phosphate de chaux, mais ce corps n'est pas assez reconnaissable pour que nous en soyons certains ; pas de poudre de lycopode, pas de ramollissement.

*Moelle.* A été trop altérée par l'ablation pour que nous sachions s'il y avait, oui ou non, un ramollissement. Les méninges rachidiennes et les parties de la moelle qui y correspondent contiennent de nombreuses spores de lycopode, et cela surtout dans la partie inférieure de la moelle, car dans la moitié supérieure nous n'en retrouvons pas.

*Cœur.* Rien d'appréciable ; pas d'oblitération des artères coronaires.

*Poumons.* L'un d'eux semble offrir un point fortement congestionné.

*Aorte.* Remplie ainsi que ses branches jusqu'à l'union du tiers supérieur avec les deux tiers inférieurs par un caillot noirâtre, un peu blanchâtre par places, et contenant une quantité énorme de sporules de lycopode.

*Rate.* Les artères du hile semblent légèrement jaunâtres, et sont remplies de sporules de lycopode ; pas d'infarctus bien net.

*Péritoine.* Les artères mésentériques contiennent dans leurs branches beaucoup de poudre de lycopode, pas d'altération manifeste de l'intestin.

*Foie.* Rien.

*Reins.* L'un d'eux présente à une de ses extrémités une partie anémiée très-pâle, offrant par places un pointillé qui répond à certains corpuscules de Malpighi gorgés de sang. Cette pâleur tranche très-manifestement avec la coloration du reste de l'organe. Sur les limites de cette partie anémiée qui occupe le quart environ du rein, on remarque une tache rouge de la grosseur d'une lentille occupant la grande courbure à sa partie moyenne. Cette tache est très-nette quand on a décortiqué l'organe. Le rein offre à sa coupe une congestion presque hémorragique à ce niveau. Les pyramides paraissent être assez généralement congestionnées, mais la congestion devient bien plus manifeste au niveau du point dont nous venons de parler qui a tous les caractères d'un infarctus récent.

Les glomérules à ce niveau sont rouge foncé de même que les vaisseaux qui s'y rendent. On retrouve dans plusieurs capillaires des sporules de lycopode.

L'artère rénale est oblitérée par un caillot rempli de lycopode.

Dans l'autre rein l'oblitération existe aussi, mais on y retrouve moins de poudre de lycopode et il n'y a pas d'infarctus type comme dans celui-là.

On retrouve encore de la poudre de lycopode dans les artérioles qui se rendent aux muscles des cuisses, qui ne paraissent pas d'ailleurs altérés.

Doit-on rapporter la paraplégie observée dans ce cas à l'anémie de la moelle ou à l'anémie des membres inférieurs ? On sait que lorsque l'on vient à anémier seulement les membres inférieurs par la ligature de l'aorte abdominale (expérience de Sténon), on n'abolit pas instantanément la sensibilité ni les mouvements réflexes ; c'est donc, comme l'a établi M. Vulpian, à l'anémie de la moelle qu'il faut attri-

buer l'abolition subite et complète de la sensibilité et de la motilité.

Dans l'expérience que nous venons de rapporter, nous avons observé de plus des infarctus des reins et de la rate; mais nous reviendrons plus loin sur ces lésions.

L'injection de poudre de lycopode amène, comme nous venons de le voir, une mort très-prompte. A l'autopsie on ne retrouve pas de lésion bien nette, sauf la présence de sporules de lycopode dans les artérioles, et quelquefois un peu de stase sanguine.

Supposons qu'au lieu de lycopode, nous ayons eu de la graisse, des corps granuleux, des lamelles de cholestérine, ou quelque corps analogue, leur présence pourrait peut-être échapper à l'observateur, et on aurait un cas de *mort subite*, un *coup de sang*, une *apoplexie* sans lésion appréciable; cas que l'on aurait anciennement désigné sous le nom d'*apoplexie nerveuse*.

Dans les cas d'embolies capillaires, la mort peut survenir trop promptement pour qu'il se produise un ramollissement cérébral qui n'est jamais, dans le cas de ramollissement par obstruction vasculaire, qu'un processus secondaire.

### § III. — Injection de graines de tabac.

Si l'injection de substances assez fines pour pénétrer jusque dans les capillaires du cerveau n'amène généralement pas de lésions visibles, vu la promptitude de la mort, il n'en est pas de même de l'introduction de corps plus volumineux dans la circulation. Aussi avons-nous institué quelques expériences sur ce sujet. C'est surtout à cette catégorie de faits qu'appartiennent les expériences de M. Panum et celles plus anciennes de M. Virchow (1).

M. Panum (2) rapporte dans son travail un grand nombre de faits. Cet auteur injecta non-seulement des corps inertes, mais encore quelques matières putrescibles, et il crut remarquer que dans ce dernier cas les résultats n'étaient pas tout à fait identiques; il signala en particulier la fréquence de la formation d'infarctus purulents. Mais M. Weber (3) croit que cette opinion est un peu exagérée, et que les

(1) Virchow, *Archives*.

(2) Panum, *ouvr. cit.*

(3) Weber, *Chirurgie de Pitha et Billroth*, 1865, *loc. cit.* p. 97, § 107.

abcès emboliques peuvent se produire, quelle que soit la nature du corps étranger introduit dans la circulation, ces abcès dépendant pour lui plutôt de la nature du tissu et du rétablissement plus ou moins complet d'une circulation collatérale.

Comme corps inertes, M. Panum (1) a choisi des petites boules de cire qu'il teint au moyen de matières colorantes. M. Virchow, on le sait, s'était servi de parcelles de caoutchouc. Quant à nous, il nous a paru plus simple de prendre, comme nous l'avions vu faire par M. Vulpian, dans une expérience dans laquelle il obtint sur un chien un ramollissement du cervelet, des graines, peu volumineuses, et en particulier de la graine de tabac qui peut, comme toute graine, vu l'épiderme qui la couvre, être considérée comme un corps complètement inerte.

M. Panum, qui n'avait pas spécialement en vue le ramollissement cérébral, fit peu d'injections dans les carotides. Pour étudier l'embolie de la grande circulation, il opéra surtout sur les artères crurales (bout central), et il obtint des infarctus des différents viscères (rate, reins, foie, pancréas) et quelquefois un ramollissement de la moelle épinière (2); la mort de l'animal était survenue, dans ces cas, de cinq à dix heures après l'injection. Mais il serait trop long de rapporter en détail ces expériences variées, et nous renverrons nos lecteurs au livre de M. Panum.

Dans nos expériences nous avons cherché à obtenir non-seulement des ramollissements cérébraux, mais encore les lésions des viscères désignées sous le nom d'infarctus. Nous sommes même arrivés plusieurs fois à produire ces lésions concurremment avec un ramollissement cérébral; et comme nous pensons qu'au point de vue de la nature et de la genèse du ramollissement cérébral, il est important de considérer ces altérations simultanées des autres organes, dues à une même cause, nous rapporterons tout au long nos expériences en les analysant.

#### PREMIÈRE SÉRIE D'EXPÉRIENCES.

Dans une première série d'expériences n'ayant pour but que d'obtenir des ramollissements cérébraux, nous avons opéré sur le bout

---

(1) *Loc. cit.*

(2) Panum, obs. 2, 3, 4, p. 89 et suiv.



périphérique d'une des carotides. Voici le procédé que nous employons :

Nous plaçons une certaine quantité de graines de tabac dans de l'eau, si ces graines ne se précipitent pas, il suffit de les chauffer jusqu'à un degré voisin de l'ébullition pour obtenir ce résultat, et, dans ces cas, nous avons la précaution de changer l'eau pour nous mettre à l'abri de tout phénomène qui puisse être attribué à l'intoxication par le tabac.

L'injection ainsi préparée, nous mettons à nu une des carotides et nous passons au-dessous d'elle trois fils à ligature.

Nous faisons la ligature du fil inférieur, c'est-à-dire de celui qui est le plus rapproché du cœur; puis ouvrant l'artère, nous introduisons dans son intérieur une canule aussi grosse que possible, canule que nous fixons au moyen du second fil d'attente. Cette canule est munie d'un robinet que l'on a préalablement fermé. Si elle en manquait, on pourrait le remplacer par l'application d'une serre-fine sur la partie libre de l'artère; précaution qu'il est d'ailleurs bon de prendre dans tous les cas pour empêcher le sang de pénétrer dans l'extrémité de la canule et de s'y coaguler.

Ce premier temps de l'opération terminé, l'un de nous maintient en place la canule, tandis que l'autre charge une seringue de l'injection et a soin de remuer souvent cet instrument avant de l'introduire afin que la graine soit bien en suspension dans l'eau et n'oblitére pas la canule.

Le bout de la seringue placé dans la canule, nous poussons avec peu de force une quantité de liquide que nous évaluons à 10 ou 20 grammes environ. Immédiatement la ligature du bout périphérique de l'artère est exécutée, le fil qui maintient la canule enlevé, la plaie rapidement recousue et l'animal délié.

Voici les quatre expériences qui ont été faites par ce procédé :

INJECTION DE GRAINES DE TABAC DANS LA CAROTIDE GAUCHE (BOUT PÉRIPHÉRIQUE); HÉMIPLÉGIE DROITE INCOMPLÈTE; MORT EN VINGT ET UNE HEURES; RAMOLLISSEMENT PULPEUX DE L'HÉMISPHERE GAUCHE.

Exp. III. (31 juillet 1865) — Chien épagneul de grande taille.

A quatre heures une injection d'eau, tenant en suspension des graines de tabac, est poussée dans le bout périphérique de la carotide gauche.

Au moment même, cris, accélération des mouvements respiratoires,

grand soupir. La plaie est recousue et le chien est délié; il fait alors quelques pas sans que l'on constate de paralysie; mais six minutes environ après l'injection la motilité s'affaiblit dans les membres droits, surtout dans le train postérieur. L'intelligence subsiste, le chien fait des efforts pour venir quand on l'appelle; il remue la queue en signe de connaissance.

La motilité s'éteint de plus en plus dans le côté droit, sur lequel le chien retombe constamment.

Sensibilité conservée.

Mouvements réflexes quand on lui marche sur la patte postérieure droite.

Vingt minutes environ après, évacuation d'urine et de matières fécales.

Le chien est plus prostré, mais manifeste cependant son intelligence.

Rien d'appréciable à la face; yeux non déviés; pupilles égales, contractiles.

A cinq heures le chien est laissé très-abattu, mais ayant encore de l'intelligence.

Le lendemain matin le chien est dans l'agonie, n'entend point quand on l'appelle; résolution complète des membres, coma, respiration stertoreuse. Mort à une heure et demie de l'après midi, 1<sup>er</sup> août 1865.

AUTOPSIE à deux heures. — *Artères.* Obstruction de la cérébrale moyenne gauche par plusieurs graines de tabac; quelques-unes ont aussi pénétré dans ses branches; on peut en compter une dizaine environ.

Deux ou trois graines sont disséminées dans la cérébrale moyenne droite.

Rien dans les autres branches du cercle de Willis ni dans les vertébrales.

*Cerveau.* Ramollissement pulpeux blanc rosé occupant une grande partie de l'hémisphère gauche (partie moyenne surtout).

Les circonvolutions à ce niveau sont comme confondues les unes avec les autres.

Ce ramollissement gagne la profondeur et atteint le corps strié et la couche optique. Le corps strié est rouge et diffusé.

*Hémisphère droit.* Pas de ramollissement, non plus que dans les autres parties de l'encéphale.

L'examen microscopique montre des débris de tubes nerveux dissociés, des globules sanguins, mais pas de corps granuleux.

INJECTION DE GRAINES DE TABAC DANS LA CAROTIDE GAUCHE (BOUT PÉRIPHÉRIQUE); ROTATION DE GAUCHE A DROITE; DÉVIATION DES YEUX A DROITE; RAMOLLISSEMENT DES HÉMISPÈRES, SURTOUT PRONONCÉ A DROITE.

EXP. IV (16 octobre 1865). — Jeune chien de taille moyenne.

A trois heures et demie nous injectons dans la carotide gauche (bout périphérique) environ 15 grammes d'eau tenant en suspension des graines de tabac. Immédiatement après l'opération, le chien est délié et nous constatons les phénomènes suivants :

Rotation de gauche à droite, l'animal exécute un mouvement de manège dans un très-petit cercle. Ce phénomène est passager et dure au plus trois minutes, après lesquelles l'animal tombe à terre. Les yeux regardent tous les deux à droite; pupille gauche très-dilatée, 7 à 8 millimètres; pupille droite contractée, 2 à 3 millimètres. L'animal pousse des cris plaintifs.

Au bout de cinq minutes environ, le chien cherchant à se relever, nous croyons remarquer que la patte droite antérieure est plus faible que la gauche; mais il ne se manifeste pas de symptômes précis d'hémiplégie.

Au bout d'un quart d'heure l'animal reste étendu à terre, et ce n'est que quand on l'excite et qu'on le remet sur ses pattes qu'il marche en chancelant; il se jette alors sur les objets qu'il rencontre en paraissant ne pas les voir.

Quatre heures. Vomissements bilieux.

L'animal tombe dans un demi-coma dont on ne peut le sortir qu'en l'excitant; il fait alors quelques pas en chancelant, il tombe tantôt d'un côté, tantôt de l'autre et pousse de temps en temps des cris de souffrance.

Battements du cœur réguliers, peut-être un peu précipités.

Cinq heures. L'animal est dans le même état; nouveaux vomissements bilieux; il continue à pousser fréquemment des cris; sa démarche est toujours chancelante; la vue paraît toujours abolie; le côté gauche semble plus faible; dans sa démarche chancelante l'animal porte la tête basse, le museau appliqué contre le sol, et à plusieurs reprises il exécute une culbute complète (ce que nous avons déjà remarqué au commencement de l'expérience.)

Sensibilité obtuse, mais conservée des deux côtés.

L'animal est laissé dans cet état; on le trouve le lendemain mort et en état de rigidité cadavérique.

ARTOPSIE. — *Arteres de la base.* Accumulation de graines de tabac dans les deux artères sylviennes également des deux côtés, environ 8 à 10 grains dans chaque.

On en retrouve aussi dans la communicante antérieure, dans la cérébrale postérieure droite, qui contourne les pédoncules, et qui est complètement oblitérée. L'artère cérébrale postérieure gauche, au contraire, est libre et ne contient aucune graine.

*Lésions.* Le lobe moyen de chaque hémisphère présente à sa surface une coloration rosée et une diminution de consistance manifeste avec coloration grisâtre de la substance cérébrale; ce ramollissement devient plus manifeste au niveau de la scissure interhémisphérique.

Ramollissement violacé occupant le pilier postérieur *droit* de la voûte à trois piliers; ce pilier est pulpeux et infiltré de sang.

Les tubercules quadrijumeaux droits sont recouverts d'une bouillie gris rose, composée du tissu cérébral ramolli, adhérent à la pie-mère, et qui n'est probablement qu'une partie du pilier réduite en bouillie et qui est restée adhérente aux tubercules quadrijumeaux. Cette bouillie est infiltrée de sang. Après son ablation, nous constatons que les tubercules quadrijumeaux sont sains.

*Corps striés.* Ramollissement rouge, légèrement pulpeux à la surface, occupant le noyau ventriculaire des deux corps striés, mais plus accusé du côté droit, où nous trouvons une partie pointillée rouge d'apoplexie capillaire. Couche optique, pédoncules, cervelet, pilier postérieur gauche sains.

INJECTION DE GRAINES DE TABAC (CAROTIDE GAUCHE, BOUT PÉRIPHÉRIQUE);  
RAMOLLISSEMENTS MULTIPLES PORTANT SURTOUT SUR L'HÉMISPHÈRE GAUCHE.

Exp. V (17 octobre). — Jeune chienne de taille moyenne. A trois heures cinq minutes, injection dans la carotide gauche, bout périphérique, d'environ 6 grammes d'eau tenant en suspension des graines de tabac; l'injection est poussée assez violemment.

L'animal délié pousse des cris et même des hurlements de souffrance.

Faiblesse générale, légère tendance à tourner de droite à gauche autour du train postérieur.

Evacuation de selles solides.

L'animal exécute des mouvements locomoteurs réguliers, mais ne peut se tenir debout si on le soulève; il peut cependant se soutenir sur ses pattes postérieures.

Pas d'hémiplégie notable.

Trois heures un quart. L'animal continue à pousser des cris, se dirige toujours vers la porte, se dresse contre elle et la gratte de ses pattes antérieures comme pour sortir de la chambre; éloigné de cette porte, l'animal y retourne et exécute les mêmes mouvements. Légère tendance à tourner de *gauche à droite*, battements du cœur réguliers.

Trois heures vingt-cinq minutes. L'animal tombe dans le coma; la

sensibilité de la jambe postérieure droite paraît un peu moindre que celle de la gauche ; quand on marche dessus il ne la retire pas comme la gauche.

Cinq heures. Coma profond ; battements du cœur plus faibles, mais réguliers. La résolution des membres est presque complète.

Le matin, à neuf heures, le chien est trouvé mort et encore chaud. Mort probablement à sept heures du matin environ.

Autopsie. — L'artère carotide gauche est oblitérée par un caillot noirâtre dans lequel on retrouve quelques graines de tabac.

Pie-mère injectée.

*Artères de la base.* La plus grande partie des artères du cercle de Willis contiennent des graines de tabac, mais particulièrement les deux sylviennes et surtout la gauche, où l'on retrouve une agglomération de graines au niveau de la bifurcation de l'artère.

Oblitération des communicantes antérieures. Caillots dans les communicantes postérieures, surtout dans la gauche qui est distendue par un caillot noirâtre.

Les deux artères cérébrales antérieures dans la partie qui longe la face supérieure des corps calleux sont obstruées par des graines de tabac rangées en série à la suite les unes des autres.

*Lésions de l'encéphale.* Ramollissement rouge de la partie moyenne de l'hémisphère gauche, s'enfonçant dans la profondeur jusqu'à la surface du ventricule ; en un point rapproché de la surface, le ramollissement devient pulpeux, piqueté de rouge, ressemblant à l'apoplexie capillaire. Pas de ramollissement dans la partie antérieure de l'hémisphère ; en arrière l'altération n'a pas une limite bien tranchée, et l'on retrouve à la partie tout à fait postérieure du lobe occipital un foyer de ramollissement blanc pulpeux de la grosseur d'une petite noisette, dont la substance s'est même répandue sur les corps quadrijumeaux auxquels elle est adhérente.

Corps striés, couches optiques, tubercules, voûte à trois piliers sains.

*Cervelet.* On constate que le *vermis inferior* est rouge, congestionné, un peu ramolli jusqu'à son centre.

Quelques points rouges d'apoplexie capillaire sur le plancher du quatrième ventricule.

L'*examen microscopique* des parties ramollies ne fait voir que des fibres nerveuses, les unes saines, les autres fragmentées et en débris. Pas de leucocytes ni de corps granuleux.

INJECTION DE GRAINES DE TABAC DANS LA CAROTIDE DROITE (BOUT PÉRIPHÉRIQUE);  
 MOUVEMENT DE MANÈGE DE GAUCHE A DROITE; HÉMIPLÉGIE GAUCHE INCOM-  
 PLÈTE; RAMOLLISSEMENT PURULENT DE L'HÉMISPHERE DROIT.

Exp. VI (19 octobre). — Chienne jeune de taille moyenne. La veille nous avons cherché à lui introduire dans la carotide droite, par l'intermédiaire d'une collatérale, quelques graines de tabac, mais sans succès. Aucun accident ne se produisit; les graines n'avaient pas pénétré.

Le 19, quatre heures un quart. La plaie est rouverte et nous injectons dans le bout périphérique de la carotide droite une fort minime proportion d'eau tenant en suspension des graines de tabac un peu plus volumineuses que celles qui ont servi dans les expériences précédentes. Immédiatement, cris de l'animal qui se débat. Quand il est délié, nous remarquons les symptômes suivants : la chienne retombe sur le côté gauche et fait de violents mouvements de ses membres gauches pour se relever, puis retombe.

Remis sur ses pattes, l'animal décrit bientôt un mouvement de manège de gauche à droite et dans un petit cercle, la tête est constamment tournée à droite, les yeux regardent aussi de ce côté. Pupilles égales, contractiles.

Ces symptômes deviennent bientôt encore plus manifestes, et en quittant l'animal à cinq heures, nous constatons une *hémiplegie incomplète du côté gauche*, le mouvement de manège de gauche à droite, la déviation des yeux et de la tête à droite persistent. L'animal retombe toujours sur son côté gauche, le mouvement des pattes gauches est difficile; très-souvent il les traîne à demi, et ne pouvant alors les appliquer sur la face plantaire, il appuie la face dorsale des pattes gauches contre le sol et tombe; souvent alors les pattes gauches (surtout l'antérieure) s'écartent à angle droit et l'animal ne peut les rapprocher qu'avec difficulté. Les mouvements du côté droit paraissent normaux.

*Intelligence* conservée; l'animal cherche à se défendre et à mordre quand on veut le saisir.

On le muselle, et il cherche à enlever la muselière avec ses pattes.

*Sensibilité.* Moindre à gauche qu'à droite, mais pas éteinte.

Les cris continuent de temps en temps, mais beaucoup moins que dans les précédentes expériences.

20 octobre, dix heures et demie. L'animal est à peu près dans le même état que la veille, quoiqu'il puisse mieux se soutenir sur ses pattes gauches. Intelligence nette. Pas de coma. Le mouvement de manège, la déviation de la tête et des yeux à droite subsistent, mais le cercle du manège paraît plus grand qu'hier.

23 octobre. L'animal est resté dans le même état qui est décrit ci-dessus, marchant avec plus de facilité cependant que les jours précédents, mais conservant toujours une tendance à la rotation; il continue à paraître triste et malade, son poil est hérissé; il mange cependant un peu, boit beaucoup. Pas de perte de l'intelligence.

24 octobre. L'animal tombe dans le coma et meurt à quatre heures.

**AUTOPSIE.** — *Artères cérébrales.* On retrouve trois graines de tabac dans l'artère sylvienne droite.

*Hémisphère droit.* Paraît tuméfié et s'étale quand on place le cerveau sur sa base; au toucher il est fluctuant et paraît diffluent. Une tache rouge pointillée d'apoplexie capillaire au niveau de la partie externe du lobe moyen. A la coupe on trouve toute la substance blanche du centre ovale ramollie et diffluente jusqu'au ventricule latéral. Ce foyer de ramollissement est rempli d'une substance verdâtre, un peu filante et ayant l'apparence de pus mêlé à de la substance cérébrale. L'examen microscopique y fait découvrir des débris de fibres nerveuses, des granulations graisseuses isolées et en groupe, et un grand nombre de corpuscules pyoïdes montrant l'existence d'une encéphalite qui était déjà évidente à l'œil nu.

*Corps strié.* Présente à sa partie moyenne un petit foyer de ramollissement grisâtre, diffluent, gros comme une lentille.

*Couche optique saine.*

*Hémisphère gauche sain.*

*Cervelet.* Ramollissement rouge avec quelques points d'apoplexie capillaire au niveau du vermis inférieur.

**ANALYSE DE CES EXPÉRIENCES.** — Le premier symptôme de pénétration de l'injection dans les artères cérébrales est la douleur: l'animal pousse des cris; phénomène que nous avons presque toujours remarqué et qui était même pour nous, dans nos dernières expériences, un signe de la pénétration de l'injection dans le cerveau. (Voir les exp. III, IV, V, VI et l'exp. VIII, p. 26.)

Quelquefois l'animal tomba dans la prostration et dans un demi-coma, sans que nous puissions voir de phénomènes hémiplegiques. C'était dans les cas où l'oblitération était trop générale, cas qui se rapprochaient des effets produits par la poudre de lycopode; c'est même là une des causes qui nous ont fait choisir un autre procédé expérimental, comme nous le dirons plus loin.

Cependant dans trois expériences de cette première série (III, IV, VI), nous avons observé des phénomènes qui se rapprochent de l'hémiplegie. L'hémiplegie par lésion cérébrale est un symptôme que

L'on n'observe jamais que d'une manière incomplète chez les animaux. C'est ce que fait remarquer M. Vulpian (1) dans son cours, quand il dit : « Chez les animaux il est extrêmement difficile de produire « une hémiplegie *complète* par une lésion de l'encéphale, et l'on peut « même dire, d'une façon générale, que l'on ne peut y arriver. »

Mais si l'on n'observe pas l'hémiplegie complète avec flaccidité, on peut observer du moins des phénomènes qui s'en rapprochent, une faiblesse d'un côté du corps, par exemple, une diminution de la sensibilité et surtout des phénomènes de rotation. Nous avons eu, en particulier, plusieurs fois l'occasion d'observer un mouvement de manège (exp. III, IV, VII). Dans ce mouvement l'animal exécutait un cercle à diamètre plus ou moins considérable, en tournant, comme il est de règle, vers son côté non paralysé; le côté paralysé ou affaibli étant au contraire placé en dehors du cercle; mouvement de *gauche à droite*, par exemple, si la lésion se trouve dans l'hémisphère *droit*, et le côté affaibli étant par conséquent le côté *gauche*.

Ce mouvement s'accompagne généralement d'une déviation de la tête et des yeux du côté opposé à la paralysie, les deux yeux étant tournés du côté de la lésion cérébrale. Ces phénomènes de déviation des yeux et de la tête s'observent assez fréquemment chez l'homme frappé d'hémiplegie, comme l'un de nous l'a déjà fait remarquer dans une publication précédente (2). Chez les animaux, cette déviation des yeux et de la tête accompagne ou précède la rotation; chez l'homme, ne serait-elle pas une ébauche de ce mouvement?

Puisque nous parlons maintenant des yeux, ajoutons que nous avons observé une fois une inégalité pupillaire (exp. IV) et deux fois une perte évidente de la vue, sans que nous ayons trouvé à l'autopsie, dans ce dernier cas, la raison de ce symptôme; mais nous devons dire que nous n'avons pas fait de recherches minutieuses à cet égard. (Exp. IV et VIII.)

Les animaux que nous opérions ainsi n'ont pas survécu longtemps, ils mouraient ordinairement après six à dix heures; cependant l'un d'eux (exp. VI) a survécu trois jours (cas dans lequel nous avons fait une très-faible injection).

Généralement après avoir gardé quelque temps (une heure et quel-

(1) *Revue des cours scientifiques*, 1865, n° 27, p. 454.

(2) *Gaz. hebdom.*, 1865, n° 41, p. 649.



quefois davantage) sa connaissance et son intelligence, car l'intelligence a toujours subsisté pendant quelque temps d'une manière manifeste, l'animal tombe, tantôt dans un demi-coma, tantôt dans un carus complet, la respiration devient stertoreuse (exp. III) et il meurt par asphyxie comme les apoplectiques.

Malgré le peu de temps de survie, nous avons toujours trouvé à l'autopsie des lésions évidentes du cerveau.

En premier lieu, nous pouvions constater l'oblitération artérielle qui dans les expériences les mieux réussies était plus limitée (ce que nous cherchions à obtenir). L'oblitération par la graine de tabac est en effet très-facile à constater dans les artères cérébrales, car la couleur noire de cette graine tranche avec la couleur de la substance nerveuse.

Très-souvent (comme chez l'homme) l'oblitération avait lieu dans l'artère sylvienne et la graine s'arrêtait sur la partie externe de l'hémisphère à l'endroit où l'artère se subdivise. L'oblitération habituelle de l'artère sylvienne dans nos expériences est un fait curieux à observer, d'autant plus que chez l'homme également, l'embolie se produit très-fréquemment dans cette artère ; mais ne pouvant donner l'explication de ce phénomène, nous nous contentons de la signaler (exp. III, IV, V, VI, VIII et IX). Souvent il est vrai cette oblitération existait aussi dans d'autres artères cérébrales, mais nous avons remarqué alors une plus grande quantité de graines dans l'une des cérébrales moyennes ; quelquefois même l'oblitération a été limitée aux artères sylviennes (exp. III et VI).

Dans un seul cas (exp. IX) l'oblitération de l'artère sylvienne manquait avec un ramollissement, mais nous devons dire que ce ramollissement très-limité n'a été découvert qu'après la section du cerveau et nous n'avons pas pu déterminer exactement la branche oblitérée qui était peut-être une branche de la sylvienne. Quoi qu'il en soit la fréquence de l'oblitération des sylviennes est manifeste dans nos expériences et c'est là un fait assez remarquable.

Dans ces cas de mort, même rapide, nous avons toujours trouvé une lésion de l'encéphale (1) ; c'était ordinairement la partie moyenne

(1) De riches anastomoses, pourrait-on dire, n'existent-elles pas à la base du cerveau, et le cercle de Willis ne permet-il pas une communication très-facile entre les diverses branches qui lui donnent nais-

d'un hémisphère, quelquefois tout un hémisphère qui était ramolli, ce ramollissement pénétrant dans la profondeur et atteignant même quelquefois le ventricule et un des corps striés.

L'aspect que présentait la substance ramollie était tout à fait analogue à celui du ramollissement récent de l'homme. (Voy. pl. III, fig. 5.)

L'hémisphère était quelquefois comme tuméfié à sa surface, la substance cérébrale présentait par places des taches rouges comme ecchymotiques et souvent un pointillé d'apoplexie capillaire. Nous insisterons d'ailleurs dans un paragraphe spécial de ce mémoire, sur cette congestion tout à fait analogue à celle que l'on rencontre dans les infarctus des autres viscères et nous chercherons à nous en rendre compte.

A l'examen microscopique, ces parties frappées de ramollissement offraient aussi un aspect tout à fait analogue à celui que présente le ramollissement récent observé chez l'homme ; on voit des tubes nerveux dissociés, comme brisés, dans quelques parties de la moelle nerveuse en gouttelettes, des globules sanguins rassemblés par place ; en un mot, un tissu dissocié et comme réduit en bouillie, très-comparable aux infarctus récents des viscères.

Dans une de nos expériences (exp. VI), nous avons observé un ramollissement qui contenait du pus. L'accumulation de pus autour d'infarctus du rein a aussi été observée par nous dans les expériences que nous rapporterons plus loin. Cette altération qui ne se rencontre

---

sance ? Loin de repousser ce fait, loin de le regarder comme contraire à l'opinion que nous avançons, nous dirons même qu'il en est une confirmation. En effet les oblitérations artérielles qui siègent en deçà du cercle de Willis sont beaucoup moins graves dans leurs conséquences que celles qui sont situées au delà de l'hexagone artériel. C'est pour cela que la ligature d'une carotide et même des deux carotides a pu ne pas produire de mortification du tissu encéphalique, la circulation s'étant rétablie dans le cercle de Willis par l'intermédiaire des vertébrales. Mais si l'oblitération dépasse le cercle et se fait dans une sylvienne, par exemple, le segment cérébral qui en dépend subit bientôt un trouble de nutrition et se ramollit. MM. Lancereaux (*De la thrombose et de l'embolie cérébrales*, Paris, 1862, p. 28), Hasse (p. 513) insistent tous deux sur ce fait, qui avait déjà frappé M. Ehrmann (*ouvr. cit.*, p. 63) quand il dit : « L'oblitération qui siège au delà des communicantes « rendant la circulation collatérale très-difficile devra être presque « nécessairement suivie de lésions profondes du tissu cérébral. »

pas généralement chez l'homme, doit attirer notre attention et peut être un exemple de l'inflammation consécutive et éliminatrice formée autour de parties frappées de nécrobiose.

Cette opinion, qui avait déjà été émise par M. Virchow, a été de nouveau soutenue par MM. Hasse (1), Leubuscher (2), Cohn (3) et Bergmann (4), par M. Wagner (5) qui pense de plus que les abcès métastatiques ont pour cause une embolie graisseuse.

Mais M. O. Weber (6) qui insiste aussi sur la possibilité de la supuration de certains infarctus, ne croit pas que l'opinion de M. Wagner sur les abcès métastatiques, soit aussi certaine que l'avance cet auteur.

#### DEUXIÈME SÉRIE D'EXPÉRIENCES.

Voyant que la mort des chiens, que nous opérions de la façon précédente, était trop prompte, nous avons cherché à nous mettre dans des conditions un peu différentes en pensant que nous nous servions peut-être de corps étrangers trop fins, et que nous les introduisions par une pression trop forte dans les vaisseaux. En conséquence nous avons pris des graines de tabac (recueillies au Jardin des plantes) dont le diamètre était un peu plus considérable que celui des graines que nous avions employées jusqu'alors, nous avons ensuite cherché à nous mettre à l'abri de la pression causée par l'injection.

Nous avons d'abord essayé, mais sans succès, une expérience qui pourrait peut-être réussir sur un animal plus grand que le chien. Elle consistait à introduire directement dans une carotide un certain nombre de graines, par l'intermédiaire d'une collatérale, limitant par deux serres-fines la portion de l'artère carotide dans laquelle nous introduisions les graines. Cette opération est, on le comprend,

(1) *Handbuch der speciellen Pathologie und Therapie*. Erlangen, 1855, redigirt von Virchow. Vol. IV, 1<sup>re</sup> partie, p. 516.

(2) *Die Pathologie und Therapie der Gehirnkrankheiten*. Berlin, 1854, p. 301.

(3) *Klinik der embolischen Gefässkrankheiten*. Berlin, 1860.

(4) *Die Lehre von der Fetten embolie*. Dorpat 1863.

(5) *Die capillaren Embolie mit flüssigen Fett, eine Ursache der Pyaemie*. *Archiv. der Heilkunde*, 1862, III.

(6) *Handbuch der allgemeinen und speciellen Chirurgie, red. von Pitha und Billroth*. Erlangen, 1865, p. 98.

fort délicate et fort difficile à exécuter sur des artères aussi peu volumineuses que celles du chien. Nous espérons que, après la ligature de la collatérale et après l'ablation des deux serres-fines d'attente, le courant sanguin se rétablissant dans la carotide, entraînerait les graines de tabac et les transporterait dans les artères du cerveau; mais cette expérience (exp. VI) ne nous donna aucun résultat.

Nous pensâmes alors à faire des injections dans le bout central de la carotide, poussant l'injection dans une direction contraire à celle du courant circulatoire, la graine pouvant ainsi être portée dans les artères cérébrales par l'intermédiaire de l'autre carotide et des artères vertébrales (exp. IX, X, VIII). Nous avons aussi cherché à obtenir le même résultat par une injection poussée dans le bout central de l'artère axillaire (exp. VII), puis dans le bout central d'une crurale en poussant avec force une injection d'eau tenant en suspension une faible quantité de graines qui devaient ainsi monter jusqu'à la crosse de l'aorte et nous donner une obstruction des artères cérébrales (exp. XI).

Ce procédé d'expérimentation avait, en outre, le grand avantage de pouvoir nous donner, en même temps qu'un ramollissement cérébral, des infarctus des différents viscères, et de montrer ainsi la similitude de genèse de ces différentes lésions.

Voici ces expériences que nous analyserons ensuite :

INJECTION DE GRAINES DE TABAC DANS L'ARTÈRE AXILLAIRE GAUCHE; INFARCTUS DES REINS ET DE LA RATE; ARTÈRES OBSTRUÉES PAR DES GRAINES DE TABAC; URINE ALBUMINEUSE; MORT EN TROIS JOURS.

Exp. VII (2 novembre 1865). — Vieux chien de chasse (6 ans environ), grande taille, très-vigoureux.

A trois heures, injection, dans l'artère axillaire gauche (bout central), d'eau (20 grammes environ) tenant en suspension des graines de tabac. Malgré la force d'impulsion, il ne semble pas être pénétré beaucoup de graines, car il en reste beaucoup dans la seringue. Tristesse qui peut tenir à la plaie; emphysème des environs de la plaie.

Pas de phénomènes de paralysie.

Les jours suivants, le chien ne présente aucun symptôme nouveau, mais continue cependant à être triste et abattu; il se soutient mal sur la jambe gauche antérieure qui a subi l'opération.

5 novembre, mort.

AUTOPSIE. — *Cavité crânienne.* Rien d'appréciable à l'encéphale.

*Cavité thoracique.* Poumons sains.

*Cœur.* Rempli de caillots noirâtres dans lesquels on ne retrouve pas de graines de tabac, non plus que dans l'aorte thoracique.

*Foie.* Paraît sain.

*Intestin.* Pas de lésion.

*Rate.* A une de ses extrémités, tache rouge brunâtre, boursoufflée, dans laquelle le tissu est ramolli (infarctus).

L'examen microscopique y montre des débris du tissu splénique mêlé de leucocytes de la rate; les éléments spléniques sont dissociés.

*Reins.* Les deux reins présentent plusieurs infarctus. Après la décoration de ces organes, ces infarctus se présentent comme des taches jaunâtres à la surface de l'organe, tranchant avec la couleur rose du rein; ils sont bien limités et leurs bords sont formés par une ligne sinueuse; on en distingue plusieurs sur chaque rein. (Voy. pl. I, fig. 2.)

A la coupe, ils se montrent jaunes dans la substance corticale, et la lésion se prolonge dans la substance médullaire sous forme de cônes dont la base est à la périphérie et le sommet vers le bassin. Ces cônes sont rouge foncé et occupent surtout les prolongements qui, dans le rein du chien, font saillie dans le bassin.

Les vaisseaux qui aboutissent à ces infarctus sont trouvés oblitérés très-manifestement par une ou plusieurs graines de tabac.

L'apparence que présentent ces infarctus est tout à fait type et rappelle en tous points ceux que l'on rencontre chez l'homme.

L'*urine* que contient la vessie est assez fortement albumineuse et se teint en verdâtre par l'acide nitrique (particularité d'ailleurs fréquente chez le chien, selon M. Vulpian).

La *plaie* contient beaucoup de caillots, mais pas de pus.

L'*aorte abdominale* contient quelques caillots dans lesquels on trouve quelques graines de tabac.

*Membres inférieurs* sains; pas de trace de mortification. On ne retrouve pas de graines de tabac dans les artères crurales.

L'examen microscopique des infarctus du rein montre que les tubes sont opaques; l'épithélium est plus foncé et granuleux. L'un de ces infarctus a subi un ramollissement plus considérable que les autres, et est constitué à son centre par une cavité qui logerait une petite noisette, et qui est remplie d'une boue rougeâtre. L'examen microscopique de cette boue la montre composée d'éléments rénaux dissociés. On trouve des débris de tubes fragmentés et opaques, et une foule de corps ovoïdes un peu granuleux qui paraissent être des leucocytes; mais ils sont peu distincts et peuvent aussi être des noyaux de cellules épithéliales. A l'œil nu, la boue rougeâtre n'avait pas l'apparence du pus.

INJECTION DE GRAINES DE TABAC; BOUT CENTRAL DE LA CAROTIDE GAUCHE; RAMOLLISSEMENT CÉRÉBRAL; INFARCTUS DES REINS, DE LA RATE, DU CŒUR; GANGRÈNE DE L'INTESTIN; MORT RAPIDE.

Exp. VIII (13 novembre 1865). — Jeune chienne de race lévrier, noire, taille moyenne. A trois heures injection dans le bout central de la carotide gauche d'eau tenant en suspension des graines de tabac. Quelques secondes après l'animal pousse des cris et se débat; détaché, il tombe d'abord dans un grand abattement presque comateux; il gémit. Mais huit à dix minutes après ces gémissements cessent, l'animal se lève et marche; il paraît être d'abord faible du train postérieur, mais ces phénomènes cessent bientôt et l'animal marche librement. Pas de tendance hémiplégique, pas de tendance à la rotation.

On s'aperçoit bientôt que l'animal a perdu la vue: il va se heurter contre les objets qu'il rencontre sur son chemin; il n'évite pas les corps que l'on fait passer vivement devant ses yeux. L'ouïe est conservée; l'animal se détourne quand on fait du bruit, qu'on le siffle ou quand on l'appelle.

Pupille gauche plus dilatée que la droite (elles sont contractiles).

L'animal bave beaucoup.

Il est laissé dans cet état à quatre heures un quart.

Le lendemain matin, à neuf ou dix heures, on le trouve mort et déjà froid.

AUTOPSIE. — *Cavité crânienne.* Il sort une assez grande quantité de sang à l'ouverture du crâne.

*Artères.* Plusieurs graines de tabac se voient sur les branches qui sillonnent les parties latérales et supérieures des hémisphères. Les branches des sylviennes en contiennent. La sylvienne gauche est oblitérée à son point d'élection, c'est-à-dire à la partie externe de l'hémisphère à l'endroit où elle se divise.

A la base oblitération de la communicante postérieure gauche, de la cérébrale postérieure et d'une de ses branches. En tout 10 à 15 graines de tabac. A la surface du cerveau, ramollissement rosé de la partie moyenne et d'une portion de la partie postérieure du lobe gauche: ce ramollissement s'étend un peu dans la substance blanche, mais a une consistance assez ferme et n'est pas encore pulpeux. Ramollissement moins étendu de la partie moyenne de l'hémisphère droit, la base du cerveau (corps striés, couches optiques, cervelet) n'offre pas de ramollissement.

*Cœur.* L'artère coronaire antérieure est oblitérée par plusieurs grains. La pointe du cœur est un peu pâle. Sur une des colonnes de premier

ordre du ventricule gauche, partie supérieure, on retrouve une tache pointillée rouge (infaretus évident).

*Foie* congestionné.

*Rate*. Plusieurs infaretus rouges brunâtres et comme tuméfiés, taches pâles dans certaines places.

*Reins*. Dans chacun d'eux tache pâle de la substance corticale à limite sineuse et correspondant à des cônes injectés de la substance médullaire. L'un de ces infaretus est ramolli et presque diffluent.

*Péritoine*. Contient une assez grande quantité de sang.

*Intestin grêle*. Dans une étendue assez considérable, l'intestin est très-fortement congestionné, d'un rouge foncé, ramolli et prêt à tomber en gangrène; en un point il y a même quelques phlyctènes; on n'a pas cependant trouvé de perforation. Cette imbibition de sang et cette perte de consistance comprennent toute l'épaisseur de l'intestin.

Le mésentère adhérent à ces parties est sillonné de vaisseaux très-injectés en un point qui correspond à l'anse intestinale la plus avancée dans sa mortification; plusieurs de ces vaisseaux sont rompus et ont laissé échapper le sang qui s'est répandu dans le péritoine.

On retrouve des graines de tabac dans les artères qui correspondent aux parties mortifiées. Dans une artère qui correspond à un point non mortifié, on retrouve des grains de tabac; mais à sa circonférence cette artère est richement anastomosée avec les branches voisines, l'oblitération n'avait pas pénétré assez loin pour amener l'arrêt de la circulation qui s'est rétablie par les collatérales et a empêché la gangrène.

*Membres*. Rien.

*Aorte*. Contient quelques graines de tabac, mais pas de caillots.

INJECTION DE GRAINES DE TABAC DANS L'ARTÈRE CAROTIDE DROITE (BOUT CENTRAL); RAMOLLISSEMENT DU CERVEAU (AVEC CORPS GRANULEUX); INFARCTUS DE LA RATE, DES REINS AVEC INCRUSTATIONS DE CARBONATE DE CHAUX; RIEN A LA MOELLE; ANIMAL SACRIFIÉ AU BOUT DE DIX JOURS.

Exp. IX (31 octobre 1865). — Jeune chien lévrier, taille moyenne. A trois heures, injection dans le bout central de la carotide droite, d'environ 20 grammes d'eau tenant en suspension des graines de tabac (quantité peu considérable). Délié, l'animal ne présente pas de symptôme bien précis, sauf un peu de tristesse. De plus, il se tient un peu bossu, comme s'il souffrait des reins; ce symptôme n'a cependant pas de durée, et le chien marche bien.

A trois heures vingt minutes, le chien, sans cause appréciable, s'affaisse sur son train postérieur et tombe à terre, puis se relève, fait quelques pas dans la chambre et tombe de nouveau comme s'il éprouvait une faiblesse des membres postérieurs. Ce phénomène est passager,

et bientôt le chien semble marcher comme avant l'opération, sans présenter de symptômes de paralysie appréciable. Aucun symptôme cérébral.

2 novembre. L'animal est bien portant, marche bien, pas de tristesse; il mange et boit bien.

9 novembre. Pas de phénomène appréciable; le chien mange bien et est fort gai.

Le 10 novembre, l'animal ne présentant aucun trouble nouveau appréciable, nous le sacrifions.

AUTOPSIE. — *Abdomen.* Foie sain.

*Intestin.* Idem.

Les reins présentent chacun à leur surface plusieurs taches jaunâtres tranchant par leur couleur avec la coloration normale du rein. Ces taches sont limitées par des bords très-irrégulièrement sinueux. La surface du rein à ce niveau présente une dépression froncée comme un début de cicatrice. La substance qui constitue ces parties jaunes est indurée et résiste à la coupe. Ces parties correspondent à des artères oblitérées par des graines de tabac. La partie jaune n'intéresse que la substance corticale, et sa prolongation dans la substance médullaire est formée par une espèce de cône rouge foncé qui se prolonge jusqu'au bassinet (dans la partie qui fait saillie dans le bassinet).

La substance rénale qui entoure l'un de ces infarctus qui est resté jaune et dur, est constituée par une sorte de bouillie jaunâtre mêlée par places de stries rouges et de taches ecchymotiques, et qui est constituée en grande partie par du véritable pus, situé soit dans la substance corticale, soit dans la médullaire. (Voy. pl. I, fig. 1.)

L'examen microscopique des parties jaunes fait découvrir des tubes épais, noirâtres, qui contiennent pour la plupart à leur intérieur des granulations graisseuses. Dans quelques-uns même ces granulations ont atteint un très-grand volume. Les glomérules qui sont à ce niveau sont aussi infiltrés de graisse. En outre, ces tubes paraissent être d'un diamètre moins considérable que celui des tubes sains, et ils sont séparés les uns des autres par du tissu conjonctif de nouvelle formation, et qu'on ne retrouve pas dans les parties saines où les tubes se touchent presque. (Voy. pl. I, fig. 4 et 5.)

Dans la substance médullaire injectée on retrouve un grand nombre de tubes normaux; d'autres ont subi une dégénérescence graisseuse; d'autres enfin paraissent être imbibés de sang.

La portion suppurée contient des éléments de pus manifestes; leucocytes et granulations pyoïdes et graisseuses.

La rate présente deux grandes plaques, situées à chaque extrémité de l'organe, le tissu y est induré; on remarque en outre à la surface une



multitude de petits points pâles jaunâtres, disséminés surtout à la partie moyenne de l'organe et du volume de grains de millet.

Les branches terminales de l'artère splénique contiennent des grains de tabac.

Le *cerveau* présente à la partie interne du lobe postérieur gauche, près de la scissure interhémisphérique, un petit foyer de ramollissement rosé, de la grandeur d'un gros pois, dans lequel on retrouve des *corps granuleux* (Voy. pl. III, fig. 6); quelques graines de tabac sont disséminées dans les artères des méninges, mais pas dans la sylvienne. On n'a pas bien pu déterminer l'artère qui correspondait au ramollissement, le cerveau ayant été coupé.

*Moelle épinière* saine.

*N. B.* Un examen un peu plus soigné des reins nous donne les particularités suivantes :

Les parties jaunes indurées crient un peu sous le scalpel, et au microscope ces tubes sont remplis de petites granulations en masses qui semblent moins réfringentes que les granulations graisseuses. L'addition d'acide sulfurique les fait disparaître complètement, et cela se fait avec effervescence; il se forme alors des cristaux de sulfate de chaux. (Voy. pl. I, fig. 3.) L'addition d'acide tartrique donne aussi de l'effervescence et des cristaux de tartrate de chaux.

Le même phénomène de cristallisation se produit avec l'acide acétique, on obtient de petits cristaux assez analogues à ceux de sulfate de chaux, probablement acétate de chaux.

L'addition de la soude caustique éclaircit la préparation, mais ne fait pas disparaître les granulations.

Ces granulations sont donc des dépôts de carbonate de chaux.

Les réactions ne se produisent point sur les parties saines du rein; ces accumulations calcaires sont donc localisées dans les infarctus.

INJECTION DE GRAINES DE TABAC DANS LE BOUT CENTRAL DE LA CAROTIDE, INFARCTUS DE PLUSIEURS VISCÈRES; ANIMAL SACRIFIÉ APRÈS SEPT JOURS.

Exp. X. — Jeune chien de taille moyenne. Le 16 octobre nous lui avons fait dans la carotide gauche (bout périphérique) une injection d'eau tenant en suspension des graines de tabac, mais la canule s'étant bouchée, aucun effet n'avait été produit.

Le 18 octobre le chien est bien portant; sa plaie est rouverte et nous plaçons dans le bout central de la carotide gauche une canule. Nous injectons une petite quantité d'eau tenant en suspension des graines de tabac. Le résultat immédiat que nous voulions produire (passage des graines dans l'autre carotide) fut nul, aucun symptôme cérébral ne se

montra, mais l'animal parut souffrir; il n'étendait pas bien son corps et fléchissait volontiers sa colonne vertébrale, se tenant comme bossu. Ces symptômes ne durèrent cependant pas, et l'animal n'offrit pas de phénomènes bien saillants, si ce n'est de la tristesse et une apparence de malaise général que nous attribuions à sa plaie ou à des désordres viscéraux.

Il resta dans ce même état de maladie vague, sans présenter de symptômes cérébraux ni médullaires jusqu'au 23 octobre. Ce jour-là, nous le pendîmes et fîmes immédiatement l'autopsie.

*Cavité crânienne.* Rien de particulier, si ce n'est l'injection due à la pendaison.

*Cerveau.* Rien.

*Poumons.* Collapsus pulmonaire du poumon gauche.

*Cœur* sain.

*Rate* présente à chacune de ses extrémités un infarctus très-manifeste, de la grosseur d'une petite noisette environ; la substance à ce niveau est plus pâle que dans le reste de l'organe et fait une saillie. On ne trouve pas l'oblitération artérielle.

*Foie.* En plusieurs endroits taches pâles disséminées, mal limitées, et présentant à leur centre un pointillé rouge et atteignant la dimension d'environ 1 franc (infarctus probables).

*Reins.* Sont surtout remarquables; ils présentent plusieurs infarctus très-étendus, rouges au centre et entourés d'un cercle jaunâtre; la mortification s'étend dans la profondeur de l'organe, et atteint jusqu'à la substance médullaire en certains points. Les artères sont ouvertes avec soin, et l'on trouve trois petites branches qui se rendent à des portions de l'organe affectées d'infarctus, oblitérées par des graines de tabac. Ces branches secondaires ont un diamètre d'environ un tiers de millimètre.

L'examen *microscopique* montre que les parties jaunâtres sont remplies de graisse, les tubes obscurs noirâtres présentent à leur intérieur de nombreuses granulations graisseuses volumineuses qui remplissent les tubuli. Les tubuli des parties saines sont aussi examinés et présentent une toute autre apparence, on y retrouve aussi, il est vrai, de fines granulations graisseuses, qui existent souvent chez le chien à l'état normal, mais ces tubes sont transparents, on n'y retrouve pas les grosses granulations que contiennent les tubes malades; ils n'offrent en un mot rien d'analogue.

*Membres* n'offrent pas de points gangrenés.

*Intestin.* On n'y a pas retrouvé d'infarctus.

INJECTION DE GRAINES DE TABAC DANS LES CRURALES ; INFARCTUS DU FOIE, DE LA RATE, DES REINS ; GANGRÈNE DE L'INTESTIN GRÈLE ; GRAINES RETROUVÉES DANS LES BRANCHES CORRESPONDANT A CES LÉSIONS ; MORT RAPIDE.

Exp. XI (3 novembre 1865).— Chienne épagneule de taille moyenne, âgée d'environ 2 ans.

Le 3 novembre, à trois heures, injection dans l'artère crurale droite (bout central) d'eau tenant en suspension une minime proportion de graines de tabac, dans le but d'obtenir des infarctus et un ramollissement : mais l'artère se rompit, et nous crûmes que l'expérience avait échoué.

Nous la répétons immédiatement sur la crurale gauche, accident analogue ; la canule sort de l'artère et nous avons une assez forte hémorrhagie, que nous arrêtons bientôt par la ligature de l'artère. Les plaies sont recousues, l'animal ne présente pas d'autres phénomènes que de la tristesse et de l'abattement.

Le lendemain (midi) il était mort, et l'on trouva auprès de lui du liquide sanguinolent qui prouvait une hémorrhagie.

*AUTOPSIE.* — *Cerveau et moelle épinière*, aucune lésion.

*Cavité thoracique.* Poumons sains.

*Cœur.* Caillots noirâtres dans lesquels nous ne retrouvons pas de graines de tabac.

*L'aorte* offre aussi quelques caillots peu volumineux, mais nous n'y voyons pas de graines.

*Cavité abdominale. Foie.* Présente en plusieurs endroits des taches blanchâtres, pâles, tranchant avec la rougeur du reste de l'organe, mais pas de désorganisation bien avancée du tissu de l'organe.

Dans une des branches de l'artère hépatique deux ou trois graines de tabac.

*Rate.* Plaques blanchâtres par places et taches rougeâtres comme ecchymotiques dans leur voisinage.

Dans une des branches de la splénique, plusieurs graines de tabac.

*Intestin.* Dans la cavité péritonéale on aperçoit immédiatement une espèce de magma de matières compactes, sortes de caillots mêlés à d'autres substances (matières intestinales et débris de sphacèle). En nettoyant ces caillots, il est facile de découvrir une anse intestinale qui est complètement réduite en bouillie dans une étendue de 4 à 5 centimètres, verdâtre et brunâtre, mêlée de sang, et qui offre une légère odeur de sphacèle. L'intestin est enlevé, et l'on trouve en d'autres places des altérations analogues, mais pas aussi avancées que la précédente, et caractérisées par des plaques rougeâtres de l'intestin qui a perdu à ce niveau sa consistance, et se déchire plus facilement. Ces

altérations affectent plusieurs anses de l'intestin grêle, et sont séparées par des parties intestinales saines.

Le mésentère qui correspond à ces lésions est très-injecté, et sillonné de traînées rouges qui suivent le trajet des vaisseaux. A ce niveau le tissu est notablement épaissi.

Plusieurs petites branches de la mésentérique sont ouvertes (celles qui correspondent à ces lésions nécrobiotiques), nous retrouvons dans presque toutes des graines de tabac, et surtout dans celles qui se trouvent au niveau de l'anse intestinale mortifiée.

*Reins.* Leur surface présente des taches sales et des portions injectées et ramollies. A l'extrémité de l'un d'eux en particulier on retrouve une partie ramollie et presque réduite en bouillie brun rougeâtre, infiltrée de sang. Les branches de l'artère rénale ouvertes montrent des obstructions par des graines de tabac dans les branches qui correspondent à ces infarctus hémorragiques. Les branches qui correspondent aux parties saines du rein sont, au contraire, parfaitement libres d'oblitération.

#### ANALYSE DE CES EXPÉRIENCES.

Rarement, comme on peut le voir par la lecture de ces expériences, nous avons pu obtenir l'oblitération des artères cérébrales, l'injection se portait dans l'aorte descendante, et ne donnait lieu qu'à des infarctus des viscères abdominaux. Cependant deux fois (exp. VIII, IX) nous avons été assez heureux pour obtenir cette simultanéité de lésions. Cette preuve nous suffit pleinement, et les autres expériences nous ont permis d'étudier la formation des infarctus viscéraux et de la comparer à celle du ramollissement cérébral (1).

Quand l'injection était faible, les symptômes immédiats observés étaient fort peu sensibles, et les lésions anatomiques se sont bornées souvent dans ces cas à des infarctus des reins; quelquefois l'animal semblait éprouver dans les premières heures des douleurs dans la région lombaire; deux fois nous avons remarqué qu'il se tenait comme bossu, était triste et semblait souffrir en marchant (exp. IX, X). Pouvait-on attribuer cette attitude et cette tristesse à des lésions viscérales, ou étaient-elles le résultat de l'opération et de la souffrance causée par les liens constricteurs employés pour le maintenir? C'est ce que nous ne pouvons décider.

Dans plusieurs cas, les accidents furent plus considérables, l'ani-

---

(1) Voy. dans la seconde partie de ce travail des expériences analogues que nous avons faites depuis.

mal se débattit, poussa des cris, tomba bientôt dans l'abattement et mourut; il existait alors des lésions viscérales graves, comme nous le vîmes à l'autopsie.

L'albuminurie a été signalée comme un résultat des infarctus des reins; nous n'avons pas fait pendant la vie des recherches à cet égard; mais dans une autopsie faite (exp. VII) dix heures environ après la mort, l'urine contenue dans la vessie était très-albumineuse. Il est vrai que la constatation *post mortem* d'urines albumineuses n'offre pas autant de valeur que si ce symptôme avait été signalé pendant la vie.

Quant aux lésions que nous avons trouvées à l'autopsie, elles sont variées, mais dans tous les cas nous avons retrouvé des infarctus de la rate et des reins, ce qui explique la fréquence de cette lésion chez l'homme par rapport aux autres organes.

Passons en revue ces lésions trouvées dans les divers organes.

CERVEAU. — Dans les cinq expériences de cette deuxième série, deux fois seulement des graines de tabac ont pénétré dans les artères cérébrales et ont déterminé le ramollissement du cerveau. Dans l'expérience VIII, la mort a été rapide; le ramollissement était rosé, la substance cérébrale encore assez consistante. Les lésions présentaient, en un mot, une parfaite identité avec celles que nous avons observées après l'injection de graines de tabac dans le bout périphérique d'une carotide quand la mort était rapide. Dans l'expérience IX, nous avons obtenu ce que nous recherchions; l'animal a survécu à l'expérience, et nous l'avons sacrifié au bout de dix jours; chez cet animal existait un foyer de ramollissement rouge framboisé, dans lequel on retrouvait une grande quantité de granulations graisseuses et de corps granuleux.

CŒUR. — Dans un cas (exp. VIII) nous avons trouvé l'artère coronaire antérieure oblitérée par des graines de tabac, et sur une des colonnes charnues du ventricule gauche se trouvait une tache rosée, comme ecchymotique (infarctus). Les fibres musculaires ne nous ont pas paru altérées à ce niveau, la lésion était d'ailleurs très-légère. La pointe du cœur était un peu pâle. Des altérations analogues ont déjà été signalées par M. Panum (1) ainsi que par M. O. Weber (2) à la suite

(1) *Ouvr. cit.*, p. 89 et 99, exp. I et V.

(2) *Ouvr. cit.*, p. 86 et suiv.

d'injections de pus dans les veines. Le pus, d'après cet auteur, pourrait passer à travers les capillaires pulmonaires dans les veines pulmonaires, et de là être lancé dans la circulation artérielle et y amener des coagulations et des phénomènes métastatiques; opinion qui a déjà été avancée par A. Schmidt (1) et par quelques autres auteurs.

FOIE. — Nous y avons rencontré aussi quelques exemples d'infarctus mais à un degré peu avancé; ils étaient caractérisés par des taches pâles présentant par places et à leur circonférence un pointillé rouge. L'organe était dans ces cas assez généralement congestionné. Nous avons retrouvé des oblitérations dans les branches de l'artère hépatique (exp. X, XI).

RATE. — Dans presque toutes nos expériences la rate nous a présenté un ou plusieurs infarctus. Quand la mort était survenue promptement les infarctus étaient formés par des taches de coloration rouge brunâtre, faisant saillie à la surface de l'organe et présentant des bords nettement limités (Voy. pl. II, fig. 9); à la coupe, la substance splénique offrait un ramollissement manifeste (exp. VII, VIII, X, XI).

Nous avons retrouvé chaque fois que nous l'avons recherché les branches des artères spléniques correspondant à ces parties oblitérées par des graines.

L'examen microscopique des lésions de la rate est très-difficile vu le peu de consistance de l'organe et vu la forme peu déterminée de ses éléments, aussi ne nous a-t-il rien fourni d'intéressant à signaler.

Quand la lésion était plus ancienne (exp. IX) les parties frappées d'infarctus étaient plus blanches, plus indurées, et présentaient même une certaine rétraction.

INTESTIN. — Deux fois nous avons pu observer une gangrène de l'intestin grêle très-étendue dans un cas (exp. VIII) et assez avancée dans un autre (exp. XI) pour avoir causé la perforation de l'organe. Dans l'expérience VIII l'intestin rouge brunâtre offrait un tissu mou, facile à déchirer; tout indiquait une gangrène imminente. Dans ces deux cas le péritoine contenait du sang et du putrilage, les vaisseaux mésentériques très-visibles étaient très-injectés et avaient même laissé transsuder par places du sang qui formait des caillots allongés accumulés le long de ces vaisseaux. C'était évidemment là

---

(1) Dubois und Reichert's, *Archiv.*, 1861

la cause de l'hémorrhagie péritonéale. Cette gangrène a été très-probablement la cause de la mort dans ces deux expériences.

MEMBRES. — Nous n'avons point eu de cas de gangrène des membres.

MOELLE ÉPINIÈRE. — Le plus souvent aucun symptôme médullaire ne s'étant manifesté pendant la vie, nous avons négligé d'ouvrir le canal rachidien, opération longue et difficile.

Cependant dans un cas (exp. IX) où l'animal avait présenté au début quelques symptômes de paraplégie peu précis, pouvant peut-être se rapprocher de la claudication intermittente, nous avons examiné la moelle qui était parfaitement saine. En se reportant à l'observation II, on verra que nous avons observé chez un lapin un ramollissement peu certain il est vrai de la moelle. M. Panum en cite d'ailleurs plusieurs exemples, et M. Vulpian (1) a eu l'occasion d'en observer un chez un chien mort vingt heures après une injection chargée de poudre de lycopode faite dans le bout central de l'artère crurale.

REINS. — Ce sont ces organes qui nous ont donné les lésions les plus remarquables et les plus fréquentes ; car dans toutes les expériences de cette seconde série les reins présentaient des infarctus.

Nous devons d'abord dire que dans tous les cas nous avons trouvé une oblitération de l'artéριοle correspondant à l'infarctus. Quand la proportion des graines qui avaient pénétré dans ces artéριοles était peu considérable, nous n'en avons pas trouvé dans les grosses branches de l'artère rénale, mais elles avaient été se loger dans les petits rameaux et ordinairement à l'endroit où ces rameaux pénétraient dans la substance corticale.

Le moyen le plus simple de trouver l'oblitération est de faire d'abord une coupe de l'organe de manière à le diviser en deux moitiés et à couvrir le bassinnet ; cela fait, la portion de l'organe qui fait saillie dans le bassinnet est sectionnée, ainsi que les calices, ce qui permet alors de découvrir l'artère, de suivre son trajet, de la disséquer et de l'ouvrir.

Les graines de tabac sont quelquefois visibles par transparence ; mais quand elles sont logées dans de petites branches il faut une certaine habitude pour les découvrir. Au début de nos recherches nous avons quelquefois une assez grande difficulté à retrouver l'oblitéra-

---

(1) *Ouvr. cit.*, p. 13.

non, mais dans nos dernières expériences en suivant le procédé que nous indiquons ci-dessus, nous y arrivions facilement. C'est là un fait sur lequel nous devons attirer l'attention et qui démontre que la recherche d'une oblitération artérielle n'est pas toujours une chose très-simple et que souvent l'oblitération peut échapper si la recherche n'est pas minutieuse. Bien des cas pathologiques doivent donc par analogie être rapprochés de ceux dans lesquels l'oblitération vasculaire a été démontrée, lors même que l'oblitération n'y a pas été trouvée, car elle peut quelquefois échapper même à un œil exercé.

Les infarctus des reins sont surtout manifestes quand on décortique l'organe. Ce soin préalable est nécessaire, quoique la lésion apparaisse déjà par transparence au travers de la capsule de Glisson.

Quand la mort de l'animal est survenue peu de temps après l'injection, nous avons trouvé sur l'organe décortiqué des taches pâles, présentant des bords sinueux et entourées de parties fortement congestionnées. Quelquefois au centre de la partie se trouvait un piqueté de congestion. A la coupe la substance rénale offrait au niveau des infarctus une consistance moindre que dans les autres parties de l'organe et même était quelquefois réduite en une sorte de bouillie; on voyait en outre à la coupe les pyramides correspondant à la partie anémiée de la substance corticale, très-fortement injectées et formant des cônes rouges dont la base se dirigeait vers la surface et le sommet vers le bassin.

L'examen microscopique de ces infarctus récents nous y fit voir des débris de tubes rénaux mélangés de globules sanguins; les tubes ne présentaient pas un nombre de granulations graisseuses plus considérable que ceux du reste de l'organe. Nous trouvions quelquefois quelques tubes isolés remplis de granulations graisseuses; mais chez le chien cette particularité se retrouve même à l'état sain et ces tubes gras isolés se retrouvaient aussi bien dans la partie saine que dans la partie malade de l'organe.

Quand l'animal survécut plus d'un jour, les altérations rénales devenaient bien plus manifestes. La surface de l'infarctus, au lieu d'être plutôt saillante comme dans le premier cas, était effacée, quelquefois même légèrement excavée, comme si l'organe avait subi un certain degré de rétraction à ce niveau, ce qui se montra surtout évident chez le chien que nous gardâmes dix jours vivant après l'opération (exp. IX). La surface de l'infarctus était alors plus pale encore que



dans les premiers cas et avait pris une coloration jaunâtre qui tranchait avec la couleur du reste de l'organe. A la coupe on retrouvait encore les cônes injectés entourant l'artère oblitérée.

A l'examen microscopique les tubes étaient opaques, souvent dissociés et remplis de granulations (exp. VII, X). Nous les avons considérées comme graisseuses, mais nous n'avions pas, il est vrai, fait les mêmes recherches que pour les infarctus rénaux obtenus dans l'expérience IX, en sorte que ces granulations pourraient bien n'être pas graisseuses, mais calcaires comme dans l'expérience IX. Nous ne pouvons rien dire de précis à cet égard, car quand nous avons découvert l'incrustation des tubes de l'expérience IX, les reins de nos précédentes expériences avaient macéré dans l'acide chromique et étaient altérés, ce qui ne nous a pas permis d'en faire un examen complet.

L'expérience IX nous a présenté, comme nous le disons, une altération assez remarquable, dont nous avons entretenu la Société de biologie dans une précédente communication. La surface de ces infarctus était rétractée, formée d'un tissu dur, criant un peu sous le scalpel; cette partie indurée ne se prolongeait pas en profondeur au delà de la substance corticale. L'examen microscopique de ces parties montrait que les taches et les glomérules étaient remplis de granulations moléculaires demi-transparentes, ou quelquefois de masses amorphes demi-transparentes aussi, dont la réfringence était moindre que celle de la graisse.

En les traitant par la soude caustique, elles ne subissaient aucune modification, ce qui prouvait qu'il ne s'agissait pas de fibrine en voie de régression. En les traitant par des acides, il se produisait une effervescence, les granulations disparaissaient et il se formait de nombreux cristaux de *sulfate*, de *tartrate*, d'*acétate* de chaux, selon que nous avons employé de l'*acide sulfurique*, de l'*acide tartrique* ou de l'*acide acétique* pour déplacer l'acide carbonique. Ces granulations étaient donc composées par du *carbonate de chaux*.

L'incrustation de sels calcaires dans d'anciens infarctus a déjà été remarquée et nous avons nous-même eu deux occasions d'en observer à la Salpêtrière depuis notre expérience; nous avons d'ailleurs présenté tout dernièrement à la Société de biologie une note relative à l'un de ces deux cas. (Voy. pl. I, fig. 6 et 7.) Mais d'habitude cette altération se rencontre dans les infarctus déjà anciens, et il est

assez remarquable dans notre expérience de la trouver dix jours après la production de l'infarctus.

Nous avons trouvé quelquefois des infarctus dans lesquels le tissu rénal était transformé en une bouillie rougeâtre (exp. VII, VIII, XI), on retrouvait à l'examen microscopique dans la plupart de ces cas des débris de tubes, des globules sanguins et des globules pyoïdes. Enfin, dans une de nos expériences (IX), dans laquelle le chien avait survécu dix jours, le foyer contenait du véritable pus. Nous pouvons rapprocher ce fait de l'expérience VI dans laquelle nous avons eu un ramollissement cérébral purulent et nous avons insisté à ce sujet sur la suppuration possible des infarctus, signalée par plusieurs auteurs dans leurs expériences, et que l'on a si rarement, si ce n'est jamais, l'occasion d'observer chez l'homme.

## APPENDICE A LA PARTIE PHYSIOLOGIQUE.

### DE LA CONGESTION QUI ACCOMPAGNE LES INFARCTUS.

Dans les expériences que nous venons de rapporter, notre attention a été vivement appelée sur les phénomènes congestifs qui se produisent consécutivement aux oblitérations artérielles, et qui se sont montrés à nous avec la plus grande netteté.

On admet généralement que lorsqu'une branche artérielle vient à être oblitérée, la partie à laquelle elle se distribue s'anémie et présente par places un piqueté hémorrhagique semblable à de l'apoplexie capillaire, tandis que tout autour s'établit une forte congestion.

Occupons-nous d'abord de cette congestion périphérique. Elle s'établit en très peu de temps; chez des chiens qui avaient succombé quatre ou cinq heures après l'opération, elle était déjà intense, existait dans les deux substances du rein (1), et s'accompagnait de tuméfaction.

Lorsque les chiens survivent plus longtemps, cinq ou six jours

---

(1) Nous avons pris le rein comme type de ces phénomènes, parce qu'ils s'y présentent plus nettement que partout ailleurs. Il nous semble permis de penser que les troubles circulatoires consécutifs à une oblitération artérielle sont analogues dans les autres organes et dans le cerveau en particulier; nous croyons donc ne pas nous être trop éloignés de notre sujet.

par exemple, la congestion disparaît d'abord dans la substance corticale; elle persiste plus longtemps dans la substance médullaire, où elle se présente sous la forme d'un cône vineux qui entoure l'artère oblitérée.

Dans un cas seulement (exp. IX), dix jours après l'opération, un infarctus présentait à sa périphérie une injection considérable avec tuméfaction des deux substances; mais il s'était formé du pus autour de l'infarctus, et cette congestion était évidemment inflammatoire.

Doit-on considérer aussi la congestion qui se fait au début comme un phénomène inflammatoire, vital, dépendant d'une action vaso-motrice, ou bien n'est-ce qu'un résultat mécanique de l'oblitération artérielle?

Telles sont, en effet, les deux théories que l'on trouve exposées par les auteurs qui se sont occupés de ce sujet. Ainsi Rokitansky attribue la congestion périphérique, ainsi que l'injection de l'infarctus lui-même, à une fluxion collatérale, tandis qu'Oppolzer y voit un processus inflammatoire.

Mais ces auteurs n'ont pas, que nous sachions, appuyé leurs assertions par des expériences ni par des observations bien concluantes. La théorie de la congestion inflammatoire est fondée sur une analogie entre les parties frappées de nécrobiose et les eschares, et la congestion est assimilée à l'inflammation éliminatrice.

Rokitansky et les auteurs qui admettent la théorie mécanique disent simplement que le sang, ne pouvant plus passer par l'artère oblitérée, fait effort contre les parois de l'artère, dilate les collatérales et se distribue en plus grande abondance au réseau capillaire où elles se terminent, d'où la congestion.

Dans un ouvrage récent, où les phénomènes de la circulation sont étudiés avec soin, M. Weber (1) établit : 1° que lorsqu'une artère est oblitérée, la pression au niveau de la ligature augmente et devient égale à la pression qui existe à l'origine de l'artère; 2° que lorsqu'un certain nombre de capillaires sont oblitérés, la pression augmente dans l'artère qui s'y distribue et dans les capillaires qui sont restés perméables.

Tels sont aussi les résultats auxquels nous étions arrivés; mais M. Weber ne cite pas d'expériences, ne donne pas d'explication méca-

---

(1) (*Loc. cit.*)

nique qui nous aient paru tout à fait satisfaisantes. Aussi la lecture de son article ne nous a pas empêché de publier les recherches qui nous avaient conduit aux mêmes conclusions.

Rappelons d'abord deux théorèmes d'hydrodynamique sur lesquels repose l'explication des faits que nous allons démontrer expérimentalement :

1° Lorsqu'un tube reçoit à l'une de ses extrémités un liquide à une certaine pression et le laisse échapper librement par l'autre extrémité, la pression diminue d'un bout à l'autre du tube, suivant une progression arithmétique.

Ce théorème est applicable assez exactement au système artériel; la tension du sang dans les veines étant relativement très-faible, on peut considérer que tout se passe comme si le sang s'échappait librement par les capillaires. (Voy. Marey, *Physiolog. méd. de la circ. du sang*, p. 145, Paris, 1863.)

Nous insistons sur ce théorème, parce que nous verrons tout à l'heure que si, comme l'avait avancé M. Poiseuille (1), la pression était la même dans toutes les parties du système artériel, on devrait conclure que la ligature d'un tronc n'augmente pas la pression en amont de la ligature.

2° Si l'on rétrécit, dans une partie de son trajet, un tube dans lequel circule un liquide, la pression augmente en amont du rétrécissement.

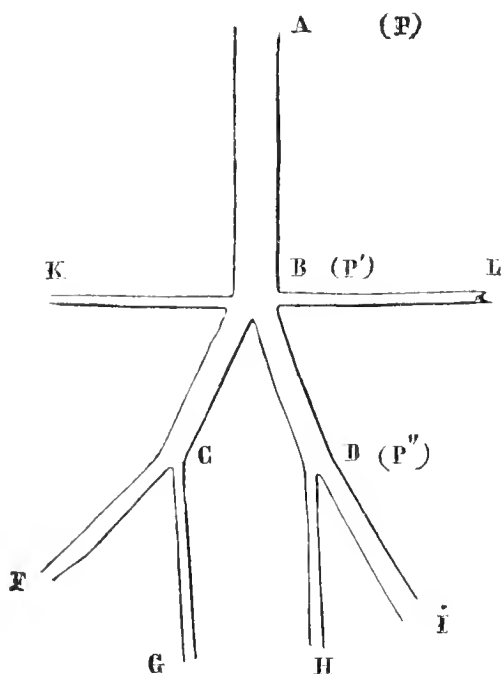
Soit maintenant un tube élastique en caoutchouc AB divisé en B en quatre branches, dont deux plus volumineuses BC et BD qui se bifurquent toutes deux en C et en D.

Un liquide est poussé en A au moyen d'un irrigateur.

Si le liquide s'écoule librement par toutes les branches, la pression

(1) *Recherches sur la force du cœur aortique*. M. Poiseuille rapporte, entre autres, l'expérience suivante : Si l'on adapte un manomètre à la carotide près de son origine, et un autre manomètre dans une petite collatérale de l'artère fémorale, on constate une tension identique des deux côtés; d'où M. Poiseuille conclut que *la force avec laquelle se meut une molécule de sang dans tout le trajet du système artériel aortique est exactement la même en quelque point de ce trajet qu'on la considère*. Ce résultat était inexact, ainsi qu'on peut s'en assurer au moyen d'un manomètre différentiel communiquant avec deux artères inégalement distantes du cœur. (Voy. Marey, p. 145.)

diminuera progressivement d'un bout à l'autre du tube, de telle sorte que si nous représentons la pression en A par  $P$ , la pression en B par  $P'$ , la pression en D et en C par  $P''$ , nous aurons  $P > P' > P''$ . Si main-



tenant nous fermons l'orifice L, la pression augmentera dans tout le système, comme on peut le voir au moyen d'un manomètre placé à l'une quelconque des extrémités FGH; seulement l'augmentation sera beaucoup plus considérable dans la branche collatérale DH.

Notons que cette augmentation de pression n'est pas momentanée; elle persiste tant qu'on tient fermé l'orifice L.

Voici, selon nous, quelle en est l'explication mécanique :

Un manomètre étant placé à l'extrémité H, le liquide contenu dans la branche DH est immobile et transmet au manomètre une pression égale à  $P''$ . Si nous fermons l'orifice L, le liquide se trouvera immobilisé dans toute l'étendue de la branche BL; la pression se transmettra dans tous les sens également, suivant les lois de l'hydrostatique.

La pression en D sera donc égale à  $P'$ ; elle aura donc augmenté de  $P' - P''$ .

On peut s'assurer, au moyen d'un manomètre différentiel formé d'un tube en U à demi rempli de mercure et adapté par ses deux extrémités aux branches DH et BL, que quand l'orifice L est ouvert, la

pression est plus considérable en B, et que l'équilibre se rétablit quand on suspend l'écoulement du liquide en I.

Nous avons dit tout à l'heure que quand on fermait l'orifice I, la pression en D devenait égale à P'; ce n'est pas tout à fait exact, elle est supérieure, car la pression a augmenté dans tout l'appareil; la pression en B est devenue plus grande que P'.

Cette augmentation s'explique aisément par le second des deux théorèmes que nous avons énoncés plus haut : qu'on rétrécisse un tube ou qu'on oblitère l'une de ses divisions, on doit produire dans les deux cas une augmentation de pression au-dessus de l'obstacle.

Pour rendre l'expérience plus évidente, nous avons adapté en outre un manomètre différentiel aux extrémités G et H; si l'on ferme l'orifice I, le manomètre indique un excès de pression en H, et réciproquement, si l'on ferme l'orifice F, il y aura excès de pression en G.

Il nous semble donc résulter de tout ce qui précède que lorsqu'une artère est oblitérée et le sang qu'elle contient à peu près immobile, la pression doit devenir sensiblement égale dans toute la partie de l'artère comprise entre son origine et le point où elle est oblitérée; il y a donc, relativement à l'état normal, une augmentation de pression d'autant plus grande qu'on se rapproche de l'oblitération, conséquemment il doit se faire, par les seules lois de la mécanique, une fluxion collatérale, dans les petites branches qui naissent au voisinage de l'oblitération. Mais cette fluxion est-elle assez énergique pour qu'on soit en droit de lui attribuer cette congestion intense que l'on observe autour des infarctus? Ce qu'on ne peut nier, c'est qu'elle ait une certaine part dans la production de ce phénomène.

D'autre part on sait, et nous en avons la preuve dans deux de nos expériences (Exp. VI, IX), qu'une inflammation consécutive peut s'établir autour des parties frappées de nécrobiose; nous sommes donc autorisés à conclure que chacune des théories est applicable à un certain nombre de faits; nous pensons que la théorie mécanique doit expliquer la congestion qui s'établit au début et qui disparaît quand les voies collatérales sont suffisamment dilatées.

Cette dilatation des collatérales, de même que celle qu'on observe après les ligatures artérielles, nous paraît aussi devoir trouver son explication dans l'augmentation de pression dont nous venons d'indiquer les causes.

Nous n'avons que peu de chose à ajouter à propos de la congestion et du piqueté hémorrhagique qui s'établit dans l'épaisseur même de l'infarctus; phénomènes qui présentent encore une grande obscurité.

Nous sommes disposés à adopter les opinions que M. Lancereaux a développées dans sa thèse (p. 21), et à attribuer à l'altération du tissu les dilatations et les ruptures des capillaires dont les parois malades ne peuvent plus résister à la faible pression du sang contenu dans les veines, et qui est alors animé d'un mouvement rétrograde.

Ce sont d'ailleurs les opinions de MM. Virchow et Cohn (1).

Quoi qu'il en soit, il se rencontre dans bien des cas des phénomènes fort difficiles à interpréter. Comment expliquer la tuméfaction qui se produit dans les points correspondants aux artères oblitérées. tuméfaction si remarquable dans la rate?

Cette tuméfaction s'est montrée à nous avec la plus grande évidence dans une expérience que nous avons faite dernièrement; nous avons ouvert l'abdomen d'un chien, de façon à avoir sous les yeux les viscères abdominaux, puis nous avons injecté de la graine de tabac par le bout central d'une crurale. Au bout d'une minute environ, une plaque saillante s'est produite à la surface de la rate, et s'est rapidement agrandie, de façon à présenter l'étendue d'une pièce de deux francs; ses bords étaient saillants comme ceux d'un érysipèle.

Cette plaque présentait la même coloration que le reste de l'organe. Nous avons pu nous assurer que la branche artérielle correspondante était oblitérée. Sur les reins, des plaques ecchymotiques se sont produites çà et là; mais il nous est difficile de préciser si c'était dans les parties alimentées par l'artère oblitérée, ou dans les parties immédiatement voisines.

Nous avons rapporté ces faits qui nous paraissent intéressants, mais il nous semble impossible d'en donner une explication rationnelle dans l'état actuel de la science.

(1) Tous les auteurs ne sont pas d'accord sur la fréquence de cette hyperémie. Ainsi Beckmann (*Archiv. von Virchow*, XX, p. 217) avance que dans les infarctus viscéraux il se produit d'abord de la pâleur qui peut être remplacée plus tard par une hyperémie due à la fluxion collatérale; tandis que Rokitansky et Cohn établissent que l'infarctus débute constamment par de la congestion.

## CONCLUSIONS.

L'étude que nous venons de faire, l'analyse de nos expériences nous amène donc à dire : 1° que l'injection de poudres fines telles, par exemple, que la poudre de lycopode, amène une mort prompte, une apoplexie subite et que l'autopsie ne révèle généralement pas de lésions appréciables, de ramollissement, voulons-nous dire; 2° que dans le cas d'injection de corps plus volumineux, au contraire, la mort se faisant attendre plus longtemps, on peut observer des lésions bien nettes; et soit dans l'encéphale, soit dans les organes abdominaux, ces lésions peuvent se rapprocher, s'identifier même à celles que l'on rencontre chez l'homme; 3° que consécutivement aux oblitérations artérielles il se produit habituellement de l'hyperémie et de la tuméfaction, phénomènes qui pourraient être pris pour un processus inflammatoire, et qui cependant sont d'une toute autre nature quelle qu'en soit l'explication mécanique.

## DEUXIÈME PARTIE.

Dans cette seconde partie, nous nous occuperons de l'analyse de nos observations. Une première section sera consacrée à l'étude des lésions anatomiques et de la nature du ramollissement; dans une seconde section nous traiterons de quelques symptômes du ramollissement sur lesquels nos observations et nos expériences ont paru jeter quelque lumière.

## SECTION I. — ANATOMIE PATHOLOGIQUE ET NATURE.

## CHAPITRE I.

## RAMOLLISSEMENTS PAR OBLITÉRATION ARTÉRIELLE CONSTATÉE.

Nous pensons que le meilleur moyen de décrire le ramollissement cérébral et d'arriver à la connaissance de sa nature est de commencer par l'analyse des observations dans lesquelles l'oblitération artérielle a été constatée à l'autopsie, faits qui peuvent s'identifier avec les ramollissements cérébraux que nous avons obtenus expérimentalement sur des animaux.

Ces observations nous fourniront une base certaine sur laquelle



nous pourrons nous appuyer pour étudier les autres faits que nous possédons.

Ces observations sont au nombre de 14 ; elles nous fournissent des exemples de ramollissements cérébraux par obstruction artérielle, à des degrés d'ancienneté fort différents ; aussi nous permettent-elles de suivre ce processus dans tout son développement : souvent, sur le même sujet, se trouvent réunis plusieurs ramollissements d'époques différentes, qui ne sont, comme les infarctus des viscères, que les preuves de la persistance d'une même cause qui a pu produire ces ramollissements successifs et ces infarctus.

### § I. — Ramollissements récents.

Dans les cas où la mort est survenue promptement, nous retrouvons à l'autopsie un ramollissement qui répond à la description que les auteurs ont donnée du ramollissement cérébral récent. L'hémisphère cérébral où siège l'altération, si cette altération est étendue, s'affaisse sur lui-même et présente même quelquefois comme une demi-fluctuation ; les circonvolutions sont déprimées et les anfractuosités moins marquées et moins profondes qu'à l'état normal. A la coupe les portions ramollies offrent généralement l'aspect d'une pulpe diffluite, facilement entraînée par le lavage et présentant très-habituellement une coloration rosée et même vineuse, comme ecchymotique et pointillée d'apoplexie capillaire.

Nous avons déjà parlé (*première partie, Appendice*) de cette coloration rouge répandue généralement dans le ramollissement cérébral comme dans les infarctus ; aussi n'insisterons-nous pas ici sur ce phénomène.

A l'examen microscopique on aperçoit seulement une dissociation des éléments nerveux ; on retrouve des débris de tubes nerveux, du sang extravasé, de la moelle nerveuse en gouttelettes, mais généralement pas encore de corps granuleux bien nets. On trouve, de plus, certaines altérations des capillaires sur lesquelles nous reviendrons plus loin.

Nous pouvons donner comme exemples de ces ramollissements récents par oblitération certaine les observations suivantes, qui offrent une identité remarquable avec nos expériences d'injection de graines de tabac. Deux d'entre elles présentent des infarctus viscéraux, ce qui complète encore l'analogie.

ATTAQUE APOPLECTIQUE (MORT APRÈS DEUX JOURS ET DEMI); HÉMIPLÉGIE GAUCHE; DÉVIATION DES YEUX A DROITE; RAMOLLISSEMENTS RÉCENTS (A DROITE), ANCIENS (A GAUCHE); OBLITÉRATION DE LA CÉRÉBRALE MOYENNE DROITE; AORTE ATHÉROMATEUSE.

OBS. I.—F... (Marie), 84 ans, entre le 31 décembre 1864, salle Saint-Mathieu, 10, infirmerie de la Salpêtrière, service de M. Vulpian. Meurt le 17 février 1865.

Cette femme, qui est déjà venue plusieurs fois à l'infirmerie pour des bronchites, présente un emphysème pulmonaire très-considérable avec complication de bronchite aiguë. Accès violents de dyspnée.

*Cœur.* Rien; pouls petit, fréquent, 100 pulsations. Elle ne signale aucune hémiplegie ancienne.

Le 15 février 1865, la malade, qui avait bien dormi pendant toute la nuit, se plaint ce matin, à huit heures et demie, de ressentir des étourdissements; elle dit qu'elle *ne voit pas clair et qu'elle n'a pas de raison*. Elle n'a pu manger ce matin. On ne constate rien de particulier; pas de paralysie.

A neuf heures, attaque apoplectique. Hémiplegie gauche.

*Tête* penchée du côté gauche.

*Face* déviée à droite. Paralysie du buccinateur gauche. Langue très-embarrassée. On comprend à peine ce qu'elle dit. Elle ne peut tirer la langue.

Les *yeux* sont tous les deux portés à droite, et ce n'est qu'à grand-peine qu'elle les tourne un peu du côté gauche, les pupilles ne dépassant pas le milieu des ouvertures palpébrales. Pupilles égales.

*Membres gauches.* Motilité presque complètement détruite; le bras soulevé retombe inerte. Elle remue cependant très-légèrement quand on la pince (peut-être action réflexe).

*Sensibilité* très-obtuse.

*Intelligence* diminuée; la malade comprend cependant ce qu'on lui dit et cherche à y répondre.

*Urines* non albumineuses.

16 février. L'état s'aggrave, la déviation oculaire subsiste. L'intelligence est cependant encore conservée.

17 février. Résolution générale. Coma. Les yeux ne sont plus déviés. Pupilles un peu contractées, égales. *Urines* non albumineuses. Mouvements réflexes des deux bras, les épaules se soulèvent quand on pince la peau de l'avant-bras gauche. Mort à dix heures du matin.

AUTOPSIE. — 18 février. — *Cavité crânienne.* *Artères cérébrales.* Artère basilaire saine, à peine athéromateuse. Terminaison des carotides internes très-athéromateuse. Artère cérébrale moyenne droite oblitérée

par un caillot grisâtre, un peu grenu et adhérent à la paroi. Rien de semblable dans l'artère cérébrale moyenne gauche.

*Hémisphère droit.* Lobes moyen et postérieur ramollis superficiellement au niveau de leurs faces latérales. A la coupe on constate un ramollissement pulpeux du tiers postérieur de l'hémisphère. Le corps strié offre un ramollissement récent s'étendant jusqu'à la partie externe de la couche optique qui est saine, et passant au-dessous d'elle.

*Hémisphère gauche* présente aussi un ramollissement superficiel récent siégeant en arrière de la scissure de Sylvius. Sur le lobe postérieur à l'union des trois quarts antérieurs avec le quart postérieur de cet hémisphère, on trouve quelques circonvolutions détruites par un ancien ramollissement; il y a là une cavité arrondie de 3 centimètres environ de circonférence, dont les parois sont revêtues par des membranes affaissées de teinte grisâtre, et l'on aperçoit en certains points au fond de la cavité la substance blanche à nu. Au niveau de la partie ramollie récemment, dans ce même hémisphère gauche, existent plusieurs petits foyers d'apoplexie capillaire siégeant principalement dans la substance grise au voisinage de la substance blanche.

*Corps strié gauche.* Pas de ramollissement. Petite lacune dans le noyau lenticulaire. Couche optique saine.

Rien dans les pédoncules, les tubercules quadrijumeaux, la protubérance, le bulbe ni le cervelet.

*Cavité thoracique. Poumons.* Emphysème très-prononcé des deux poumons, bronches injectées remplies de muco-pus.

*Cœur.* Valvules suffisantes; un peu d'épaississement de la valvule mitrale, surtout sur ses bords libres. Pas de rétrécissement de l'orifice. Un peu d'induration de la base des valvules sigmoïdes. Pas de caillot ancien dans ses cavités.

*Aorte.* Très-athéromateuse, surtout l'aorte abdominale, où se trouvent de nombreuses ulcérations recouvertes de boue athéromateuse.

*Carotides* à peu près saines.

*Foie, rate, reins, utérus.* Sains.

Le microscope a montré de nombreux corps granuleux dans le tissu de l'ancien ramollissement. Il n'y en avait pas, au contraire, dans le ramollissement récent.

On a examiné aussi le caillot de l'artère cérébrale moyenne du côté droit. Il est un peu adhérent à la paroi, se prolonge dans les branches de la cérébrale moyenne. Il n'est pas ramolli au centre et par conséquent est assez récent. Il est constitué par de la fibrine à l'état granuleux, contenant des globules rouges et des globules blancs peu nombreux, dont quelques-uns sont granuleux.

Il nous semble permis de rattacher le ramollissement récent de l'hémisphère droit à l'oblitération de la sylvienne de ce côté. Cette oblitération paraît avoir été causée par une coagulation sur place. En effet, on ne trouve pas de point de départ embolique bien net, et l'état fortement athéromateux des carotides à leur terminaison devait ralentir le cours du sang et le disposer à se coaguler spontanément.

Il existe aussi un ramollissement du côté gauche où l'oblitération artérielle n'a pas été constatée; mais nous avons déjà insisté, et nous reviendrons encore sur la grande difficulté qu'il y a à s'assurer de l'intégrité de toutes les branches artérielles, en sorte que le résultat négatif des recherches à ce sujet ne présente pas une très-grande valeur.

ATTAQUE APOPLECTIQUE (MORT RAPIDE); RAMOLLISSEMENT D'UNE PARTIE DU LOBE CÉRÉBELLEUX DROIT; CONGESTION DE LA PROTUBÉRANCE ANNULAIRE; OBTURATION DE L'ARTÈRE BASILAIRE PAR UN CAILLOT. (Observation due à M. le docteur VULPIAN.)

Obs. II. — M... (Marie), 88 ans, entre le 8 décembre 1864, salle Saint-Mathieu, 2, infirmerie de la Salpêtrière, service de M. Vulpian; meurt le même jour.

Depuis un an environ cette malade avait souvent la face rouge; elle était prise de fréquents étourdissements.

Le 5 décembre elle se plaignit d'en ressentir, et la surveillante s'aperçut qu'elle marchait moins facilement que d'habitude; elle put cependant travailler jusqu'au 7 décembre à cinq heures.

Le 8 décembre, à trois heures du matin, elle jette un cri; on se rend près d'elle, et la trouvant dans le coma apoplectique, on la fait passer à l'infirmerie.

Le matin à la visite, la malade est dans une résolution presque complète; cependant le bras gauche exécute quelques mouvements spontanés; le droit retombe comme une masse inerte.

Bouche déviée; commissure gauche légèrement relevée. Elle ne fume pas la pipe.

Pupilles resserrées, surtout la gauche; légère divergence des axes optiques.

La sensibilité est conservée dans les quatre membres; le pincement provoque une agitation momentanée générale et une expression faciale très-nette de douleur; mouvements réflexes manifestes dans les quatre membres.

De temps en temps quelques mouvements convulsifs.

Respiration lente, stertoreuse.

Le soir, résolution complète, agonie; mort dans la soirée du 8 décembre.

**AUTOPSIE.** — *Cavité crânienne.* Pas de néo-membranes de la dure-mère.

*Artères* de la base très-athéromateuses. L'artère basilaire, qui est athéromateuse dans presque toute son étendue, contient un caillot qui paraît avoir déjà une certaine ancienneté; il est adhérent en quelques points qui correspondent à une plaque athéromateuse; grisâtre à sa surface, il est noir dans sa partie centrale; il est dur et rendait l'artère résistante sous le doigt avant qu'on l'ait ouverte. Ce caillot obturait évidemment l'artère basilaire; il ne se prolongeait pas dans les artères collatérales.

Les vaisseaux superficiels du cerveau, ainsi que les sinus de la dure-mère, sont gorgés de sang.

*Cerveau.* Aucune lésion appréciable de la substance grise ni de la substance blanche des hémisphères, non plus que des corps striés et des couches optiques; mais la protubérance, dans sa moitié supérieure gauche, offre une légère diminution de consistance et une teinte rougeâtre.

*Cervelet.* Ramollissement très-marqué et rougeâtre dans certains points, occupant toute la moitié supérieure de l'hémisphère cérébelleux droit, s'étendant jusqu'au sillon médian. Ce ramollissement ne dépasse guère la substance grise; le noyau blanc a sa coloration et sa consistance normales. Les petits vaisseaux de la partie ramollie ne sont pas en général altérés; on n'en trouve que quelques-uns qui présentent des traînées de granulations graisseuses dans leurs parois; pas de caillots, ni de corps granuleux, ni de plaques de cholestérine à leur intérieur.

On ne retrouve pas de corps granuleux dans la substance cérébelleuse dont les éléments anatomiques paraissent sains.

Pas d'altération du bulbe rachidien des pédoncules cérébraux ni cérébelleux.

*Cavité thoracique.* *Poumons* congestionnés et légèrement emphysémateux. Noyaux de pneumonie chronique aux deux sommets; pas de tubercules.

*Cœur.* Insuffisance légère de l'orifice aortique; plaques athéromateuses très-prononcées, avec épaissement et indurations calcaires des valvules sigmoïdes.

Quelques petites végétations et plaques calcaires sur le bord adhérent de la valvule mitrale.

*Aorte* fortement athéromateuse à son origine, où l'on trouve des points

ramollis pulpeux; on retrouve les mêmes altérations dans la crosse et dans les parties thoraciques et abdominales.

*Autres organes sains.* Pas d'infarctus.

L'adhérence existant entre le caillot et les parois de l'artère basilaire pourrait empêcher d'attribuer à cette oblitération les accidents rapides qui ont déterminé la mort; il paraît, en effet, impossible que ces adhérences se soient établies aussi rapidement; nous pensons qu'un thrombus existait là depuis quelque temps, sans oblitérer complètement l'artère. Les derniers accidents seraient alors dus, soit à une coagulation sur place qui aurait achevé d'oblitérer l'artère, soit à une embolie, dont le point de départ se trouverait dans les athéromes ulcérés de la crosse.

Nous appelons, en outre, l'attention sur l'hémiplégie, qui dépend probablement du ramollissement de l'hémisphère cérébelleux droit, et qui s'est montrée à *droite* du même côté que la lésion.

ANCIENNE HÉMIPLÉGIE FACIALE DROITE AVEC AFRASIE; APOPLEXIE MORTELLE (UN JOUR); HÉMIPLÉGIE GAUCHE. RAMOLLISSEMENT ANCIEN DE L'HÉMISPHÈRE GAUCHE (TROISIÈME CIRCONVOLUTION FRONTALE ET CIRCONVOLUTION MARGINALE); RAMOLLISSEMENT PULPEUX RÉCENT DE L'HÉMISPHÈRE DROIT TOUT ENTIER; RÉTRÉCISSEMENT MITRAL; CAILLOT ANCIEN RAMOLLI DANS L'OREILLETTE GAUCHE; ATHÉROMES ARTÉRIELS; INFARCTUS D'UN REIN.

Obs. III. — B... (Jeanne Constance), 70 ans, morte le 17 juin 1865, salle Saint-Vincent, 6, infirmerie de la Salpêtrière, service de M. le docteur Fournier suppléant M. le docteur Vulpian.

En 1864, cette malade fut prise d'une hémiplégie faciale droite avec perte presque complète de la parole, mais avec conservation de la connaissance. La mobilité et la sensibilité restèrent intactes dans les membres. Elle sortit de l'infirmerie en bon état le 27 décembre 1864, mais ayant toujours conservé ses symptômes d'aphasie.

Le 13 juin 1865, la malade est prise en ville d'une attaque apoplectique.

Le 14, à la visite, coma apoplectique. Stertor complet. Sensibilité abolie des deux côtés; paralysie des deux buccinateurs.

Yeux dirigés tous les deux à droite; pupilles un peu dilatées, égales. Arc sénile et cataractes peu avancées.

Hémiplégie gauche, paralysie complète avec flaccidité.

Respiration précipitée, ronflement guttural; 52 respirations.

Elle meurt dans la nuit du 15 au 16 juin, sans être sortie de ce coma apoplectique.

**AUTOPSIE.** — *Cavité crânienne.* Pas de néo-membranes de la dure-mère.

*Artères de la base* athéromateuses; pas de caillots dans les grosses artères; plusieurs petites branches sont oblitérées par des bouchons formés en grande partie de matière granuleuse. Ce sont, à droite, des branches de l'artère cérébrale postérieure et de la cérébrale antérieure, et à gauche des branches de la sylvienne. Il est probable qu'il s'agit de matière athéromateuse, mais peut-être de fibrine en voie de régression.

*Cerveau.* — *Hémisphère droit.* Ramollissement pulpeux, rouge par places, de tout cet hémisphère; la pie-mère, qui offre une infiltration œdémateuse considérable, surtout à la partie postérieure (probablement suite du décubitus), est adhérente aux parties supérieures et antérieures; quand on l'enlève, on arrache des parcelles de la substance ramollie. Le ramollissement devient très-considérable dans la partie postérieure du lobe occipital et le foyer communique avec le ventricule.

On remarque, en outre, un pointillé d'apoplexie capillaire situé dans l'une des circonvolutions frontales et dans le lobule de l'insula, dont la substance est aussi ramollie.

Le ramollissement de cet hémisphère est partout récent; il présente, en effet, une coloration rouge, et l'on n'a pu y trouver de corps granuleux.

*Hémisphère gauche.* Membranes à peine adhérentes; ancien foyer de ramollissement jaune qui occupe la partie la plus postérieure de la troisième circonvolution frontale, mais surtout la partie inférieure des deux circonvolutions marginales, qui sont à peu près détruites à ce niveau. Ce ramollissement s'étend aussi sur les deux circonvolutions antérieures du lobule de l'insula, ainsi que sur la partie antérieure du lobe sphénoïdal. On retrouve dans ces parties une quantité énorme de corps granuleux et un tissu comme granuleux contenant de rares tubes nerveux.

Pas d'atrophie descendante du bulbe ni des pédoncules. (La moelle n'a pas été examinée.) Le cerveau ayant été conservé dans l'alcool à cause des symptômes d'aphasie, les parties profondes n'ont pu être examinées.

*Cavité thoracique.* — *Poumons* emphysémateux et congestionnés.

*Cœur.* Caillot ancien, gris jaunâtre, du volume d'un œuf de poule, adhérent aux faces postérieure et interne de l'oreillette gauche; les parties sous-jacentes sont rugueuses et l'endocarde épais, mais non ulcéré. Ce caillot, entouré de caillots récents, est un peu ramolli à son centre et composé de fibrine granuleuse et de graisse en granulations. Sa base est éloignée de 2 à 3 centimètres de l'orifice mitral.

*Orifice mitral* très-rétréci, laisse à peine pénétrer l'extrémité de l'index. Ses bords présentent, surtout à la partie antérieure, des petites végétations.

*Vaivule mitrale* épaissie, adhérence des cordages tendineux entre eux.

*Abdomen.* — *Reins.* L'un d'eux présente deux infarctus anciens qui forment une dépression cicatricielle à sa surface.

*Aorte* remarquablement peu athéromateuse pour l'âge de la malade; il n'y a que quelques petites taches blanches légères près de sa bifurcation.

*Carotides* non athéromateuses, ne contiennent pas de caillots.

Autres organes sains.

Dans cette observation, on a trouvé des oblitérations dans les artères cérébrales correspondantes aux foyers de ramollissement des deux hémisphères. Il y avait en outre des infarctus rénaux. L'aorte était très-peu athéromateuse, et un caillot ancien existait dans l'oreillette gauche; c'était sans doute là le point de départ embolique de ces différentes lésions. On pourrait cependant attribuer l'oblitération des artères cérébrales à des thromboses produites par l'état athéromateux de leurs parois.

PLUSIEURS ATTAQUES D'HÉMIPLÉGIE, LA DERNIÈRE A DROITE; MORT EN CINQ JOURS; COMA COMPLET. FOYERS MULTIPLES ANCIENS DES DEUX HÉMISPÈRES. FOYER RÉCENT DANS L'HÉMISPÈRE GAUCHE. ARTÈRES CAROTIDES ET LEURS BRANCHES OBLITÉRÉES PAR UN CAILLOT ANCIEN. AORTE ATHÉROMATEUSE ET CALCIFIÉE. (Observation due à M. le docteur VULPIAN.)

Obs. IV.—S... (Anne), 84 ans, morte le 20 septembre 1865, salle Saint-Mathieu, 11, infirmerie de la Salpêtrière, service de M. le docteur Vulpian.

Les parents de la malade et la surveillante du dortoir apprennent qu'elle a eu trois attaques d'hémiplégie et qu'elle traînait un peu la jambe gauche; elle articulait mal les mots.

15 septembre 1865. Hémiplégie droite subite avec perte de connaissance. Flaccidité du membre inférieur; un peu de contracture du membre supérieur.

Tête tournée à gauche et difficilement ramenée à droite. Hémiplégie faciale légère. Sensibilité conservée. Quelques mouvements réflexes dans le membre inférieur.

La malade reste dans le même état, ne sort pas du coma, et meurt le 20 septembre 1865.

AUTOPSIE. — *Cavité cranienne.* Artères de la base athéromateuses, surtout le tronc basilaire et les carotides.

Carotide primitive droite oblitérée par un caillot grisâtre adhérent, qui ne se prolonge pas au delà de la bifurcation.

Carotide primitive gauche oblitérée par un caillot qui se prolonge dans la carotide interne jusque dans le sinus caverneux.



*Cerveau. Hémisphère gauche.* Ramollissement ancien à la limite postérieure du lobe frontal empiétant sur la marginale antérieure et sur les deuxième et troisième circonvolutions frontales. La substance blanche est mise à nu dans une grande partie des parois de ce foyer.

Ramollissement récent superficiel de la circonvolution marginale postérieure et d'une partie de la surface du lobe postérieur.

Ramollissement récent d'une grande partie de noyau blanc du lobe frontal.

Ramollissement ancien ayant détruit la substance grise à la partie postérieure du corps strié. Le noyau lenticulaire et la couche optique sont sains.

*Hémisphère droit.* Ramollissement ancien ayant détruit plusieurs circonvolutions du lobe occipital; le ventricule latéral n'est plus en ce point recouvert que par une mince membrane.

Ramollissement ancien étendu de 2 à 3 centimètres sur la circonvolution marginale postérieure.

Corps strié, couche optique, sains.

*Protubérance.* Deux petits ramollissements dans la partie inférieure, et des deux côtés de la ligne médiane.

*Cervelet.* Deux petits foyers de ramollissement gros comme un pois.

*Cœur.* Valvules suffisantes, un peu épaissies.

*Aorte.* Athéromes et petites plaques calcaires à l'origine des artères coronaires. Plaques calcaires dans la crosse, devenant très-nombreuses dans l'aorte abdominale, près de sa bifurcation.

Rien d'important dans les autres organes.

ATTAQUE APOPLECTIQUE; RAMOLLISSEMENT CÉRÉBRAL; OBTURATION DE L'ARTÈRE CÉRÉBRALE MOYENNE CORRESPONDANTE; PAS D'ANCIENS CAILLOTS DANS LE CŒUR; ULCÉRATIONS DE L'AORTE; ALTÉRATIONS ISCHÉMIQUES DE LA RATE, PEUT-ÊTRE AUSSI D'UN REIN; MORT EN QUATRE JOURS. (Observation due à M. le docteur VULPIAN.)

Obs. V. — D... Françoise), 81 ans, entre le 27 janvier 1864, salle Saint-Denis, 13, infirmerie de la Salpêtrière, service de M. Vulpian; meurt le 31 janvier 1864.

Une note prise sur la malade en 1862 constatait un tremblement général du corps de date ancienne, et d'ailleurs une bonne santé habituelle.

Le 27 janvier 1864, hémiplegie gauche subite.

Perte complète de la motilité à gauche.

Conservation de la sensibilité, et jusqu'à un certain point de l'intelligence la malade prononce quelques mots. Le tremblement dont il est parlé plus haut subsiste dans le côté droit.

L'état s'aggrave progressivement, et la malade meurt le 31 janvier, conservant jusqu'à sa fin le tremblement du côté droit.

*AUTOPSIE.* — *Cavité crânienne.* Pie-mère assez fortement infiltrée d'un liquide transparent.

*Artères cérébrales.* Leurs parois présentent de distance en distance des épaisissements athéromateux dont quelques-uns occupent toute la circonférence de l'artère. L'artère cérébrale moyenne du côté droit présente, au delà d'un dépôt athéromateux, un caillot noirâtre assez ferme qui s'étend jusqu'à la division de cette artère dans une étendue de 1 centimètre, et pénètre même dans deux des branches qu'elle fournit en se divisant. Il s'étend à plus d'un demi-centimètre dans chacune de ces branches. Les artères qu'il occupe sont complètement oblitérées et il est adhérent à leur paroi. Quoique ferme, il offre déjà un certain degré de friabilité; il est là évidemment depuis plusieurs jours.

*Cerveau.* Aucune trace d'altération superficielle.

*Hémisphère droit.* Foyer de ramollissement du volume d'une grosse noix, occupant toute l'épaisseur du corps strié, sauf une petite portion de sa partie antérieure; en dehors, ce ramollissement s'étend jusqu'à la substance grise des circonvolutions de l'insula, qui est intacte, et en arrière il dépasse le niveau du bord antérieur de la couche optique qui est saine. La substance cérébrale n'est pas complètement réduite en pulpe diffluite; elle a conservé une certaine consistance et elle offre une coloration rougeâtre.

*Hémisphère gauche sain,* ainsi que les autres parties de l'encéphale.

A l'examen microscopique, la structure des parties ramollies se trouve peu modifiée. Les tubes nerveux y sont sains; leur matière médullaire a conservé une transparence parfaite, et l'on ne rencontre pas de fragments de tubes, comme dans les ramollissements plus avancés.

La substance finement grenue, les noyaux et les cellules appartenant à la substance grise, offrent aussi l'aspect normal. Seulement une assez grande quantité de granulations graisseuses, peu volumineuses, sont répandues dans ce tissu. Il y a en outre quelques corps granuleux. Un grand nombre de vaisseaux sont tout à fait sains, mais plusieurs petits vaisseaux ont leurs parois couvertes de granulations graisseuses. On trouve, de plus, quelques rares corps amyloïdes.

La coloration rouge semble due principalement à la congestion sanguine vasculaire; peut-être y a-t-il déjà extravasation d'une petite quantité de la matière colorante du sang.

*Cavité thoracique.* — *Poumons.* Emphysème et congestion.

*Cœur* un peu hypertrophié, très-chargé de graisse à sa surface; valvules aortiques suffisantes; induration athéromateuse et crétacée de ces valvules sans rétrécissement. Induration analogue des valves de la val-

vule mitrale, sans rétrécissement. Aucune concrétion fibrineuse ancienne dans les cavités du cœur.

*Cavité abdominale.* — Foie sain.

*Rate.* Volume un peu plus considérable qu'à l'état normal. Deux infarctus fibrineux de coloration gris jaunâtre.

*Reins.* Le gauche est sain, le droit présente sous sa capsule, à une petite distance du bord postérieur et vers son tiers inférieur, une petite tache rougeâtre. Une coupe faite au milieu de cette tache fait voir qu'elle correspond à un petit foyer de la grosseur d'un pois. L'examen microscopique n'y montre pas d'autre modification qu'une congestion vasculaire et une grande quantité de granulations grasses.

*Aorte* athéromateuse, surtout dans sa partie inférieure, où elle présente des plaques calcaires et de petites ulcérations. Quelques plaques athéromateuses dans l'aorte ascendante. Petite ulcération de 4 à 5 centimètres de diamètre au niveau de la naissance du tronc brachio-céphalique. Au-dessus de cette ulcération proémine un petit amas de matière athéromateuse tout à fait ramollie.

Cette observation, où l'oblitération est probablement le résultat d'une thrombose, est intéressante en ce que quelques corps granuleux commençaient à se montrer après quatre jours seulement; elle peut donc servir de transition entre cette première série d'observations et celles où la mort a été moins rapide, et où le tissu nerveux est plus profondément altéré.

Dans les observations qui précèdent, les ramollissements récents étaient rouges ou rosés, dans d'autres cas, le ramollissement récent par oblitération n'offre pas cette injection rosée analogue à celle que nous avons toujours rencontrée dans nos expériences; il est au contraire blanc pulpeux. L'existence d'un ramollissement blanc très-récent n'a pas été admise par tous les auteurs, nous voyons en particulier M. Lancereaux faire du ramollissement blanc une altération toujours ancienne (1).

Nous ne savons pas comment nous rendre compte de cette variété qui est certainement plus rare que la précédente; elle dépend peut-être dans quelques cas de ce que l'oblitération étant plus complète et affectant des branches artérielles plus volumineuses, la fluxion collatérale n'a pu se produire. C'est peut-être ainsi que l'on doit interpréter l'observation suivante :

(1) Lancereaux, ouvr. cit., p. 20 et 21.

**HÉMIPLÉGIE DROITE ANCIENNE; APOPLEXIE SUBITE; MORT EN TROIS JOURS; RAMOLLISSEMENT ANCIEN DE L'HÉMISPHERE GAUCHE; RAMOLLISSEMENT RÉCENT DE L'HÉMISPHERE DROIT, PROBABLEMENT PAR EMBOLIE; OBLITÉRATION DE LA CAROTIDE DROITE; CAILLOTS ANCIENS DU VENTRICULE GAUCHE; AORTE ULCÉRÉE. INFARCTUS D'UN REIN.**

Obs. VI. — M... (Anne), 86 ans, entrée à la Salpêtrière le 18 octobre 1862, morte le 23 août 1865 (salle Saint-Alexandre, n° 17, service de M. le docteur Charcot.

Six mois avant son admission à la Salpêtrière, cette malade, jusqu'alors très-bien portante, avait été subitement frappée d'hémiplégie droite avec perte absolue de la parole. Admise à la Salpêtrière, elle présente les symptômes suivants : Confinement absolu au lit; gâteuse. Perte complète de la parole. Elle paraît comprendre ce qu'on lui dit; quand on lui demande de tirer la langue, elle ouvre la bouche, mais ne peut faire exécuter à sa langue aucun mouvement. Avale sans difficulté. Le membre supérieur droit est complètement paralysé; un peu de roideur dans l'épaule et dans le coude, les deux derniers doigts sont un peu fléchis en crochet. Le membre inférieur droit ne présente pas de roideur, il a conservé quelques mouvements très-limités; par le chatouillement de la plante du pied, mouvements réflexes. La sensibilité paraît un peu obtuse dans le membre supérieur droit, et la température semble plus élevée que dans le membre supérieur gauche. Quand la malade fait la grimace, la bouche est manifestement déviée en haut et à gauche.

Le 19 août 1865, vers quatre heures du soir, perte subite de connaissance; on l'amène à l'infirmerie. Sensibilité et motilité complètement abolies. Il y a toujours un peu de roideur dans le membre supérieur droit. Mouvements réflexes conservés dans les membres inférieurs. Pas de différence de température entre les deux côtés du corps. Pas de déviation des traits. Respiration stertoreuse.

Mort le 23 août.

**AUTOPSIE.** — *Cavité crânienne.* Pas de néomembranes de la dure-mère. La pie-mère est œdématiée et se détache facilement.

*Hémisphère gauche.* Pas de lésion appréciable à la surface des circonvolutions qui ont leur consistance normale. (Pas de lésion de la troisième frontale.) En dehors du corps strié qui renferme une petite lacune, existe une cavité allongée dont le grand diamètre dirigé d'avant en arrière mesure 3 à 4 centimètres (ancien foyer de ramollissement). La surface interne de cette cavité présente une coloration jaune grisâtre, des tractus celluloux vont d'une paroi à l'autre. La substance cérébrale autour du foyer présente une légère diminution de consistance.

*Hémisphère droit.* Vaste ramollissement blanc occupant la plus

grande partie des lobes moyen et postérieur. Pas de lacunes dans le corps strié ni dans la couche optique.

Atrophie du pédoncule cérébral gauche, surtout de son plan inférieur. Atrophie de la pyramide gauche.

Les artères cérébrales gauches sont légèrement athéromateuses; la carotide interne droite est complètement oblitérée par un caillot décoloré assez consistant qui se prolonge en bas dans la portion de l'artère qui traverse le rocher et se termine en pointe au niveau de l'origine de l'artère sylvienne. L'artère cérébrale antérieure droite est oblitérée par un caillot long de 4 à 5 centimètres. Les artères sylvienne et cérébrale postérieure et leurs branches ne contiennent pas de caillots, mais elles sont rétrécies et même oblitérées en quelques points par des athéromes.

En ouvrant la carotide primitive droite, on trouve au niveau de sa bifurcation un *caillot ancien* à cheval sur l'éperon qui sépare les carotides interne et externe. Ce caillot envoie trois prolongements, un inférieur mince, filiforme, long de 6 à 7 centimètres dans la carotide primitive; deux supérieurs, un long de 2 centimètres seulement dans la carotide externe, l'autre dans la carotide interne, se prolongeant jusque dans la portion de cette artère qui traverse le rocher. Il est probable qu'il se continuait avec le caillot qui oblitérait la portion intracranienne de la carotide.

(Le canal carotidien n'a pas été ouvert.)

*Cœur.* Surcharge graisseuse considérable. Le ventricule gauche est rempli de caillots noirs, sur sa face postérieure on trouve un *caillot ancien*, du volume d'une petite noisette, suspendu à un pédicule long de 3 centimètres environ. Ce pédicule est situé entre les cordages tendineux de la valve postérieure de la valvule mitrale et vient s'implanter dans une des petites cavités qui séparent les colonnes charnues du cœur. De chaque côté de ce pédicule on trouve dans des cavités analogues quelques petits *caillots anciens*.

Le ventricule droit contient des caillots noirs qui se prolongent dans l'artère pulmonaire.

Caillot assez volumineux à demi décoloré dans la crosse de l'aorte. Vers la partie inférieure de l'aorte abdominale existe un *caillot ancien* libre long de 4 centimètres environ. A son extrémité inférieure adhère un caillot récent qui se prolonge dans les artères iliaques.

La surface interne de l'aorte présente quelques athéromes ulcérés.

*Foie, rate* normaux. Kystes séreux dans le rein droit.

Le *rein* gauche présente un *infarctus*.

Dans d'autres cas, le ramollissement récent est blanc sans que rien dans l'observation permette d'expliquer cette particularité :

HÉMIPLÉGIE GAUCHE (APOPLECTIQUE); MORT EN TROIS JOURS; DÉVIATION DES YEUX A DROITE; RAMOLLISSEMENTS ANCIEN (CIRCONVOLUTIONS), RÉCENT (CORPS STRIÉ) DE L'HÉMISPHERE DROIT; CAILLOT ANCIEN DANS L'AURICULE GAUCHE; EMBOLIE PROBABLE; OBLITÉRATION DE L'ARTÈRE SYLVIANNE DROITE ET DE SES BRANCHES; ARTÈRES NON ATHÉROMATEUSES, SAUF L'AORTE ABDOMINALE. (Observation due à M. le docteur VULPIAN.)

OBS. VII. — D... (Marie-Anne), 58 ans. Morte le 1<sup>er</sup> avril 1864, salle Saint-Mathieu, n° 3, infirmerie de la Salpêtrière, service de M. Vulpian.

Cette malade, qui était déjà entrée plusieurs fois à l'infirmerie pour des bronchites compliquant un emphysème considérable des poumons, y rentre pour les mêmes accidents le 2 mars 1864, présentant une bronchite intense avec forte dyspnée, cyanose des lèvres, œdème des membres inférieurs, un peu d'albumine dans les urines.

Le 29 mars, la malade, voulant se lever, est prise d'un étourdissement, tombe à terre, et quand on la relève on constate une hémiplegie gauche.

*Face.* Commissure labiale tirée à droite.

Langue déviée à gauche. Paralyse du buccinateur gauche.

*Yeux* tournés tous deux à droite, impossibilité de les porter de droite à gauche. Pupilles égales, normales.

*Membres.* Paralyse complète du mouvement à gauche. Sensibilité très-émoussée du côté gauche.

*Intelligence* conservée. La malade peut parler, quoique indistinctement.

Cet état s'aggrave progressivement, la déviation des yeux subsiste, et la malade succombe le 1<sup>er</sup> avril, à six heures du soir.

*AUTOPSIE.* — *Cavité crânienne.* Pas de lésions du crâne ni de la dure-mère.

Artères de la base non athéromateuses.

L'*artère sylvienne droite* contient un caillot noirâtre adhérent aux parois, remplissant complètement le calibre de cette artère et se prolongeant dans ses branches, formé de fibrine commençant à devenir granuleuse.

Rien de semblable dans l'artère sylvienne gauche.

*Cerveau.* Ramollissement jaunâtre superficiel, avec adhérence de la pie-mère, de la partie postérieure et externe des circonvolutions orbitaires droites et des deux circonvolutions antérieures de l'insula de Reil. La substance grise à ce niveau est presque uniquement composée de corps granuleux et les éléments nerveux ont presque complètement disparu. Il s'agit évidemment là d'un ancien ramollissement dont les symptômes n'ont pas été mentionnés par la malade.

Ramollissement blanc du corps strié droit siégeant au niveau du noyau lenticulaire, s'arrêtant sur la limite qui sépare le corps strié de la couche optique n'occupant pas le noyau caudé, mais se prolongeant dans la substance blanche en dehors du corps strié et devenant pulpacé à ce niveau. On retrouve dans ce ramollissement blanc un petit nombre de corps granuleux et des granulations graisseuses disséminées. La partie ramollie est infiltrée d'une grande quantité de liquide transparent.

Pas d'autre altération de l'encéphale.

*Cavités thoracique et abdominale.*

*Cœur.* Ni insuffisance ni rétrécissement des orifices. Dilatation assez marquée des cavités.

L'oreillette gauche contient un caillot noirâtre, ramolli, adhérent à la paroi et évidemment ancien.

*Poumons.* Emphysème très-considérable et injection avec épaissement de la muqueuse bronchique, noyau d'hépatisation rouge dans le poumon droit.

*Foie.* Volumineux. Muscade.

*Reins et rate.* Pas de lésions apparentes.

*Aorte* saine dans sa portion thoracique, présentant dans sa portion abdominale quelques dépôts athéromateux.

CANCER DE L'UTÉRUS; HÉMIPLÉGIE GAUCHE SUBITE; MORT EN TROIS JOURS; RAMOLLISSEMENT BLANC DES LOBES PARIÉTAL ET OCCIPITAL DROITS; ARTÈRES NON ATHÉROMATEUSES; ARTÈRE SYLVIANNE DROITE OBLITÉRÉE PAR UN THROMBUS; INFARCTUS DU REIN GAUCHE. (Observation due à M. le docteur CHARCOT.)

Obs. VIII. — G... (Suzanne), 62 ans. Morte le 3 décembre 1864, salle Sainte-Marthe, n° 6, infirmerie de la Salpêtrière, service de M. le docteur Charcot.

Cette femme était entrée à la Salpêtrière pour un carcinome utérin.

Le 1<sup>er</sup> décembre on s'aperçut d'une hémiplegie gauche qui n'avait offert aucun prodrome.

*Face.* Tournée du côté droit, la malade regarde fixement de ce côté. Commissure labiale droite tirée un peu en haut. Langue déviée à gauche. Embarras de la prononciation. Pas d'aphasie.

*Membres.* Hémiplegie gauche complète avec résolution.

Pas de mouvements réflexes.

Anesthésie complète (pincement, chatouillement, froid). Température égale des deux côtés. Température rectale = 38°.

2 décembre. Tête toujours tournée à droite, la malade peut cependant la tourner à gauche. Quelques mouvements réflexes dans le côté paralysé; un peu de sensibilité au membre inférieur.

3 décembre. Mouvements réflexes. Coma. Mort à six heures du soir.  
**AUTOPSIE.** — *Cavité crânienne.* Artères de la base non athéromateuses.

Artère sylvienne droite oblitérée par un caillot ancien, décoloré, situé au niveau de la bifurcation de l'artère et se prolongeant dans ses branches (voy. pl. II, fig. 8). La sylvienne gauche est libre.

*Cerveau.* Ramollissement blanc pultacé occupant une portion des lobes occipital et pariétal droits et pénétrant assez profondément.

Couche optique et corps strié sains.

Hémisphère gauche sain.

On retrouve dans les parties ramollies des tubes nerveux variqueux, des cellules nerveuses réduites à l'état de granulations fines, des vaisseaux remplis de granulations et un petit nombre de corps granuleux.

*Poumons.* Gauche, pneumonie grise de la base ; droit congestionné.

*Cœur* sain, petit, dur, résistant. Pas de caillots anciens.

*Reins.* Droit, anémié, mamelonné, un infarctus fibreux, très-ancien.

*Utérus.* Transformation carcinomateuse portant principalement sur le col qui est presque entièrement détruit.

*Aorte.* Non athéromateuse.

Dans les quelques observations que nous possédons de ramollissement par thrombose artérielle survenant chez des cancéreuses, le ramollissement était généralement blanc, ou pour mieux dire la substance cérébrale ramollie avait conservé sa coloration normale. Sans vouloir établir de rapport nécessaire entre l'aspect de ces ramollissements et la nature de la cause qui les a produits (état profondément cachectique, inopexie), nous pensons cependant qu'il y a lieu d'appeler l'attention sur cette coïncidence.

Nous rapprocherons des cas précédents les trois observations suivantes dans lesquelles le ramollissement était un peu plus ancien et les corps granuleux déjà abondants. Nous ferons observer que ces deux ramollissements étaient blancs, à peine rosés par places, et qu'ils s'étaient produits chez des cancéreuses. Dans l'un de ces cas, obs. IX, l'état fortement athéromateux des artères cérébrales ne permet pas de déterminer si la thrombose dépendait de l'inopexie plutôt que de l'altération des parois artérielles.

RAMOLLISSEMENT DE L'HÉMISPHERE GAUCHE (NON DIAGNOSTIQUÉ); OBLITÉRATION DE L'ARTÈRE SYLVIENNE GAUCHE; CANCER DU FOIE ET DE L'ESTOMAC.

Obs. IX. — C... (Marguerite), 83 ans, morte le 27 mai 1865, salle Saint-Vincent, n° 11, service de M. Vulpian.



Cette femme, qui était entrée à l'infirmerie dans un état cachectique prononcé, présentait une affection carcinomateuse du foie et de l'estomac sur les symptômes de laquelle nous n'insisterons pas; symptômes qui permirent de diagnostiquer l'affection abdominale; mais on ne put signaler aucun symptôme d'hémiplégie qui fit soupçonner le ramollissement cérébral. Cette malade s'affaiblit peu à peu et tomba dans un état de prostration qui pouvait être attribué à sa cachexie.

**AUTOPSIE.** — *Cavité crânienne.* Néo-membranes très-adhérentes et très-épaisses de la dure-mère, surtout au niveau de l'occipital et se prolongeant dans les fosses pariétales.

*Artères de la base* athéromateuses, surtout les terminaisons des carotides. Artère sylvienne gauche oblitérée par un caillot ancien (trois semaines, un mois?). Cette artère est gonflée par le caillot; elle est athéromateuse, et quand on l'ouvre on trouve un bouchon formé de fibrine ancienne, adhérent aux parois athéromateuses; il se termine ensuite par un caillot récent rouge.

*Hémisphère gauche.* Ramollissement portant sur la partie externe des circonvolutions de l'insula de Reil, sur les deux circonvolutions marginales et s'étendant jusqu'au milieu de la face supérieure de l'hémisphère.

Le sommet du lobe sphénoïdal présente un ramollissement assez prononcé qui offre en un certain nombre de points une teinte légèrement rosée. Une partie reste adhérente à la pie-mère quand on enlève cette membrane.

Ce ramollissement se prolonge dans la substance blanche presque jusqu'au niveau du ventricule.

On trouve dans le foyer des vaisseaux et des cellules granuleuses; les fibres nerveuses sont bien distinctes et non granuleuses. En un point surtout qui n'a pas été déterminé exactement, nombreux corps granuleux.

Pas de lésion des autres parties de l'encéphale.

*Cœur.* Pas de caillots, pas de lésions.

*Aorte* légèrement athéromateuse à son origine; ne l'est presque pas dans le reste de son étendue.

Pas d'infarctus des organes.

*Foie et estomac,* tumeurs cancéreuses multiples.

**HÉMIPLÉGIE GAUCHE; ATTAQUE ÉPILEPTIFORME; CANCER UTÉRIN; RAMOLLISSEMENT CÉRÉBRAL; OBLITÉRATION PAR THROMBOSE DE L'ARTÈRE SYLVIENNE DU CÔTÉ DROIT.** (Observation due à M. le docteur CHARCOT.)

Obs. X. — D... (Marie), âgée de 60 ans, entrée à la Salpêtrière le

11 juin 1862, morte le 28 août 1862 (salle Sainte-Cécile, n° 10), service de M. le docteur Charcot.

Pertes en rouge et en blanc depuis un an.

Depuis le mois de juillet diarrhée habituelle, œdème des membres inférieurs.

Dans la nuit du 14 au 15 août, mouvements convulsifs passagers avec cris et, dit-on, écume à la bouche. En même temps hémiplegie gauche constatée dès le début, sans roideur des membres. Il n'y aurait pas eu perte complète de connaissance.

Le 15 août, on constate une hémiplegie gauche complète avec flaccidité des membres. La malade paraît comprendre ce qu'on lui dit, mais ne peut parler.

Le 16 août la parole et l'intelligence sont revenues; la face est déviée à droite, la langue est déviée à gauche. La paralysie est toujours complète dans les membres gauches, mais le pincement y détermine quelques mouvements réflexes. La sensibilité est conservée. Pas de différence de température entre les deux côtés. Eschare au sacrum, mort le 28 août.

AUTOPSIE. — *Cavité crânienne*. Liquide arachnoïdien très-abondant. Aspect blanchâtre et louche de l'arachnoïde et de la pie-mère.

Dans son ensemble, l'encéphale est ramolli (par macération? cette femme était très-œdématiée).

Lorsqu'on enlève la pie-mère, la substance corticale est entraînée par places, ce qui produit des sortes d'ulcérations qui intéressent toute l'épaisseur de la substance grise.

*Hémisphère droit*. Dans le fond de la scissure de Sylvius existe un ramollissement superficiel, mais pénétrant à une assez grande profondeur, qui occupe la partie supérieure du lobe sphénoïdal et s'étend au pourtour de l'insula qui est saine; ce ramollissement est blanc, laiteux, légèrement rosé par places. Le microscope y fait découvrir un grand nombre de corps granuleux. Parties centrales saines.

*Hémisphère gauche*. Symétriquement à gauche une plaque de ramollissement analogue à celle du côté droit, mais beaucoup moins étendue. Parties centrales saines.

*Artères cérébrales*. Ne sont pas athéromateuses. L'artère sylvienne du côté droit un peu avant sa bifurcation est oblitérée par un caillot ovoïde long de 6 à 7 millimètres, et qui la distend en ampoule. Ce caillot non adhérent, blanc jaunâtre, envoie dans les branches de l'artère sylvienne des prolongements formés par des caillots récents. Examiné au microscope, il présente de la fibrine, des globules blancs et une grande quantité de granulations graisseuses. L'artère sylvienne n'est pas athé-

romateuse. On ne rencontre pas d'autres caillots dans les artères du cerveau.

*Cœur.* Flaque, décoloré, pas de lésions valvulaires, pas de végétations.

*Aorte* non athéromateuse.

*Reins.* Distension rénale à droite. Rein gauche sain.

*Foie et rate.* Rien à noter.

*Utérus.* Col dans un état de détritits fétide.

*Thromboses* dans les veines iliaque et fémorale des deux côtés.

HÉMIPLÉGIE GAUCHE SUBITE; RAMOLLISSEMENT CÉRÉBRAL; OBLITÉRATION DE LA SYLVIENNE DROITE; CANCER UTÉRIN. (Observation due à M. le docteur CHARCOT.) (1).

Obs. XI. — P. (Lucie Reine), 47 ans, morte le 22 janvier 1866, salle Sainte-Anne, 15, service de M. le docteur Charcot.

Entrée à la Salpêtrière le 4 janvier 1861 pour un cancer utérin. Etat profondément cachectique.

Le 8 janvier, à onze heures du soir, on s'est aperçu que la malade était hémiplégique à gauche.

Le 9 janvier, on constate l'état suivant :

Tête tournée à droite; hémiplégie faciale gauche; membres gauches flasques et inertes; sensibilité conservée; mouvements réflexes. L'intelligence n'est pas complètement abolie.

Les jours suivants la malade reste dans le même état. Une eschare se développe à la fesse gauche et fait des progrès rapides.

La sensibilité et les mouvements réflexes disparaissent dans les membres paralysés, la malade parle assez distinctement. La tête et les yeux sont toujours tournés à droite.

Meurt le 22 janvier après avoir présenté plusieurs frissons.

La *température* rectale, qui a été examinée tous les jours, est restée presque constamment entre 37° et 38°; elle s'est élevée une seule fois à 39° (le 14 janvier au soir). Il y avait habituellement une augmentation notable de la température le soir.

*Autopsie.* — *Artères cérébrales* non athéromateuses. Sylvienne droite oblitérée par un caillot blanc qui se prolonge dans deux de ses branches.

*Cerveau.* Ramollissement, avec conservation de la couleur normale

(1) Cette observation, dont nous ne donnons que le résumé, a été l'objet d'une récente communication de M. Charcot à la Société de biologie.

de la deuxième circonvolution frontale et de la deuxième circonvolution sphénoïdale de l'hémisphère droit. Parties centrales saines.

L'examen microscopique fait découvrir dans les parties ramollies des granulations libres, des corps granuleux, des capillaires présentant une apparence athéromateuse très-prononcée.

Les cellules nerveuses sont très-granuleuses, les tubes nerveux présentent une transformation grasseuse évidente de la myéline.

*Cœur.* Volume normal, parois assez fermes, un petit groupe de végétations sur la valvule mitrale.

*Aorte* non athéromateuse.

*Veine fémorale* oblitérée par des caillots.

*Poumons.* Foyer gangréneux, épanchement purulent dans la plèvre gauche.

*Rate.* Un infarctus jaune.

Il faut certainement ranger dans ce groupe, quoique l'oblitération artérielle n'ait pas été recherchée, l'observation suivante, qui confirme encore ce que nous avons dit sur les ramollissements qui surviennent chez les cachectiques.

CANCER UTÉRIN; RAMOLLISSEMENT CÉRÉBRAL; L'ÉTAT DES VAISSEaux N'EST PAS INDIQUÉ. (Observation due à M. le docteur CHARCOT.)

OBS. XII. — D..., âgée de 58 ans, entrée à la Salpêtrière le 29 décembre 1861, morte le 25 avril 1862 (salle Sainte-Rosalie, 2), service de M. le docteur Charcot.

Depuis un an pertes rouges peu abondantes et pertes blanches fétides.

Anémie très-prononcée, œdème des membres inférieurs, bouffissure générale.

Vers le 15 avril 1862, on s'aperçoit que le côté droit est paralysé. Il y a un peu de roideur dans les articulations du membre supérieur. La sensibilité est conservée.

Le 19 avril on observe : température plus élevée du côté paralysé, surtout pour le membre supérieur; bouche déviée à gauche; parle très-difficilement, paraît comprendre ce qu'on lui dit.

Les jours suivants l'hémiplégie devient plus complète, le membre supérieur est flasque, absolument immobile, il y a un peu de roideur dans le membre inférieur. Par le chatouillement, on y détermine quelques mouvements réflexes.

Mort le 25 avril.

AUTOPSIE. — Ramollissement jaunâtre et superficiel de la face externe du lobe postérieur de l'hémisphère gauche du cerveau.

Ramollissement blanc de la substance blanche sous-jacente, ne pénétrant pas jusqu'au ventricule. Les parties ramollies ont conservé une certaine consistance, quand on les soumet à l'action d'un filet d'eau ; elles présentent un aspect finement lacunaire comme une sorte de dentelle.

L'état des vaisseaux n'est pas indiqué.

*Cœur* petit et flasque. *Poumons* sains.

*Pyélo-néphrite* bilatérale.

#### § II. — Ramollissements anciens.

Quand le ramollissement est un peu plus ancien, quand un plus grand nombre de jours se sont passés après l'oblitération, nous voyons alors apparaître une succession de phénomènes secondaires qui finissent par aboutir à ce que l'on pourrait considérer avec M. Durand-Fardel comme une guérison, comme une cicatrisation du ramollissement.

Le premier de ces phénomènes est la régression graisseuse ; on voit alors les cellules nerveuses devenir granuleuses, les tubes nerveux dissociés sont réduits en fragments, et dans quelques cas on les voit devenir eux-mêmes granuleux. En même temps il se produit dans le foyer, probablement aux dépens de la myéline, une foule de petites granulations graisseuses disséminées ou réunies en groupes. C'est à ce moment que commencent à apparaître les corps granuleux (1) ; considérés d'abord par Gluge comme le résultat d'un travail inflammatoire, puis par d'autres auteurs comme des leucocytes devenus granuleux, ces éléments nous ont paru le plus souvent for-

(1) « Longtemps, on le sait, nous dit M. Hasse (ouvr. cité, § 180), les « corps granuleux ou corpuscules de Gluge ont été considérés comme « des résultats d'une inflammation et avaient même été nommés *corpuscules inflammatoires*. Mais bientôt les recherches de Reichert et « de Virchow vinrent démontrer que ces corpuscules n'étaient que des « éléments normaux, en voie de régression, qui apparaissent souvent, « il est vrai, dans les foyers inflammatoires ; mais depuis que Turk les a « retrouvés dans le système nerveux central dans le cas de simple atro- « phie de la substance nerveuse, on ne peut les considérer comme « types de l'encéphalomalacie phlegmasique, on ne peut tout au plus « déterminer par eux l'ancienneté plus ou moins grande du processus. » M. Lancereaux fait aussi la même remarque (ouvr. cit., p. 23).

més par l'accumulation en masse des granulations graisseuses d'abord disséminées.

Les granules graisseux et les corps granuleux sont répandus çà et là dans le foyer de ramollissement; mais ils se groupent de préférence le long des parois des vaisseaux qu'ils entourent en leur formant une sorte de gaine, sans que, pour cela, la paroi elle-même soit toujours granuleuse; c'est là un fait que notre collègue et ami M. Bouchard nous a dit avoir aussi observé plusieurs fois.

Dans d'autres cas, les parois elles-mêmes des capillaires deviennent granuleuses au niveau du foyer de ramollissement, tout en restant saines dans le reste de l'encéphale; car si l'altération granuleuse des parois des vaisseaux capillaires est quelquefois primitive au ramollissement, elle nous a dans quelques cas paru lui être consécutive; c'est un fait sur lequel nous reviendrons d'ailleurs plus tard.

L'époque à laquelle peuvent se former les corps granuleux n'avait pas, que nous sachions, été exactement précisée; dans deux de nos observations nous voyons cette altération signalée dans des cas où la mort ne s'était pas fait longtemps attendre. Telles sont les observations V (mort au bout de cinq jours), VII (mort en trois jours) et VIII (mort en trois jours) où quelques rares corps granuleux commençaient à se montrer.

La régression graisseuse et la formation de corps granuleux est donc un phénomène qui peut apparaître promptement dans le cerveau, et nous rappellerons à ce propos notre expérience X dans laquelle nous avons trouvé des corps granuleux abondants dans un petit foyer de ramollissement cérébral datant de dix jours; dans de nouvelles expériences que nous avons instituées depuis lors, nous avons trouvé des corps granuleux dans un ramollissement datant de *trois* jours; nous reviendrons sur ces expériences à propos des altérations des capillaires.

Cette dégénérescence graisseuse continue progressivement, et les éléments nerveux dissociés et dilacérés disparaissent plus ou moins complètement.

A une période ordinairement assez avancée de ce travail de régression, époque que nous ne pouvons pas préciser exactement, on voit apparaître du tissu conjonctif de nouvelle formation, dans lequel on retrouve les noyaux et les cellules caractéristiques du tissu cellulaire: on y rencontre aussi quelquefois des corps amyloïdes.

Cette hypergénése de tissu conjonctif correspond à ce que M. Durand-Fardel a considéré comme la cicatrisation du ramollissement et dont il a fort bien décrit les caractères anatomiques sous le nom de *plaques jaunes* des circonvolutions et d'*infiltration celluleuse*; on en verra nombre d'exemples dans nos observations.

Le foyer de ramollissement ancien se présente quelquefois sous la forme d'une sorte de kyste (troisième degré de M. Lancereaux) rempli de liquide laiteux, décrit par tous les auteurs. Quoique nous n'en ayons pas d'exemples dans cette première série d'observations, nous pouvons supposer que les ramollissements récents blancs pulpeux, sans hyperémie ni extravasation sanguine, auraient pu, si les malades avaient survécu, donner lieu, par leur régression graisseuse, à ces kystes remplis d'une véritable émulsion de substance nerveuse, réduite à l'état graisseux.

Que devient maintenant le sang qui imbibe, dans la plupart des cas, la substance nerveuse récemment ramollie? C'est évidemment lui qui produit les cristaux d'hématoidine et les granulations d'hématosine, en masses, que l'on a souvent l'occasion d'observer dans cette dernière période; c'est lui qui, mêlé à la graisse, produit la coloration qu'on observe, soit dans les plaques jaunes des circonvolutions, soit dans les foyers jaunes de ramollissement profond, quoique dans certains cas cette coloration jaunâtre paraisse due uniquement à la présence de la graisse.

La coloration jaune a, il est vrai, une prédilection pour la surface de l'encéphale, et il n'est pas rare d'observer des ramollissements qui, jaunes à la superficie, deviennent blanchâtres dans la profondeur. Cette fréquence de la coloration jaune dans la substance grise du cerveau est sans doute en rapport avec l'hyperémie habituelle que l'on rencontre dans ces mêmes points, dans les ramollissements récents rouges.

Enfin il est possible que dans certains cas la matière colorante du sang se résorbant complètement, un ramollissement primitivement rouge se soit transformé peu à peu en un foyer grisâtre ou blanc.

D'autres processus morbides peuvent donner lieu à des altérations analogues, et il est souvent fort difficile de distinguer ces lésions de celles que produisent d'anciens foyers hémorrhagiques, surtout si elles siègent dans le voisinage des corps striés, lieu d'élection de l'hémorrhagie cérébrale. On peut dire, il est vrai, que le foyer résul-

tant d'une ancienne hémorrhagie présente une teinte plus ocrée, qu'il renferme une plus forte proportion d'hématosine et d'hémati-dine, que ses parois sont plus dures, plus rétractées sur leurs bords, qu'il y a une moins grande quantité de tractus celluloux à l'intérieur du foyer; mais ces caractères distinctifs ne sont pas suffisants, dans certains cas, dans lesquels il est alors difficile de déterminer exactement quelle a été l'altération primitive.

Quant aux plaques jaunes, on ne peut guère supposer qu'elles proviennent d'une hémorrhagie, car leur siège n'est pas celui de l'hémorrhagie cérébrale.

Plusieurs auteurs ont voulu séparer du ramollissement par obstruction artérielle les plaques jaunes; nous voyons, en particulier, M. Lancereaux (p. 33) attribuer leur formation à un exsudat qui serait le résultat d'un processus inflammatoire à marche chronique. Nous sommes disposés à admettre qu'un travail irritatif secondaire joue un rôle dans leur formation, et il se pourrait peut-être aussi que dans certains cas elles soient le résultat d'une phlegmasie chronique; nous n'insistons ici que sur la possibilité de leur formation à la suite d'une obstruction artérielle (1), et nous pouvons, comme exemples, citer l'obs. III et les obs. suivantes :

---

(1) Nous sommes d'autant plus autorisés à dire que les plaques jaunes peuvent être le résultat d'une obstruction artérielle, que depuis que nous avons écrit ces lignes, nous avons fait de nouvelles expériences, et que nous avons été assez heureux pour obtenir expérimentalement une plaque jaune, sur un chien qui avait survécu à l'injection de graines de tabac dans la carotide. Nous croyons cette expérience assez importante et assez intéressante pour la publier *in extenso* dans cette note.

INJECTION DE GRAINES DE TABAC DANS LA CAROTIDE GAUCHE (BOUT CENTRAL);  
CRIS, TRISTESSE; PAS DE PARALYSIE; ANIMAL SACRIFIÉ AU BOUT DE TRENTE-NEUF JOURS; ANCIEN FOYER DE RAMOLLISSEMENT (PLAQUE JAUNE) DES CIRCONVOLUTIONS DE L'HÉMI-SPHÈRE DROIT.

Exp. XII. — Le 15 janvier 1866 nous avons injecté, dans le bout central de la carotide gauche d'un chien épagneul adulte de grande taille, de l'eau tenant en suspension des graines de tabac; fort peu de graines durent pénétrer, car la canule de la seringue fut oblitérée, néanmoins l'animal poussa un cri au moment de l'injection. Il ne se manifesta pas de symptômes de paralysie, mais l'animal resta triste et abattu.



HÉMIPLÉGIE GAUCHE; PLAQUES JAUNES DANS L'HÉMISPHERE DROIT: ARTÈRES CÉRÉBRALES TRÈS-ATHÉROMATEUSES; OBLITÉRATION DES ARTÈRES SYLVIENNE ET DU CORPS CALLEUX DROITES.

Obs. XIII. — F. (Pauline-Stéphanie-Louise, âgée de 58 ans, est entrée

La plaie se cicatrisa; le chien continua à être triste, il était difficile de le faire sortir du fond de son chenil: Pas d'albuminurie.

23 février. Aucun symptôme nouveau ne s'étant manifesté; nous sacrifions l'animal par décapitation.

ARTOPSIE. — *Carité cranienne*. Pas d'altération des téguments, des os du crâne ni de la dure-mère.

*Cerveau*. A la partie externe du lobe moyen droit et suivant la direction de la scissure de Sylvius en remontant jusqu'à 1/2 centimètre environ de la scissure interhémisphérique, existe une plaque d'une longueur d'environ 3 à 4 centimètres, et d'une largeur variant entre 2 et 15 millimètres. Cette plaque est rétractée, elle forme une dépression à la surface du cerveau: jaunâtre par places, elle offre une teinte opaline dans quelques endroits. Le tissu qui la constitue est plus résistant que les parties saines du cerveau; on aperçoit à l'œil une trame vasculaire qui la recouvre. Les membranes d'enveloppe enlevées, on aperçoit la substance cérébrale, d'une coloration jaune ocré, qui était masquée par l'état opalin des membranes. Cette altération, qui rappelle en tous points les plaques jaunes des circonvolutions, ne s'étend que peu en profondeur, ne dépasse que dans quelques points la substance grise. (Voy. pl. III., fig. 4.)

L'artère sylvienne droite est oblitérée par quelques graines de tabac qui se sont accumulées surtout à la partie inférieure du foyer; on retrouve encore quelques graines dans la cérébrale antérieure droite, et une dans une petite branche de la sylvienne, qui se rend au foyer.

EXAMEN MICROSCOPIQUE. On constate dans le tissu qui constitue la plaque jaune, une très-grande accumulation de granulations graisseuses disséminées, un grand nombre de gros corps granuleux, plus abondants dans le voisinage des petits vaisseaux; quelques granulations jaunâtres d'hémosine et des débris de tubes nerveux.

Les vaisseaux sont pour la plupart chargés de granulations; quelques petits vaisseaux offrent aussi des granulations accumulées dans leur tunique même; ils sont très-chargés de noyaux. (Pl. III, fig. 1.)

On trouve en outre entre les vaisseaux une trame de tissu cellulaire, qui devient manifeste par l'addition d'un peu d'acide acétique. (Pl. III, fig. 2.)

En somme, on peut dire que la substance nerveuse a en grande par

à la Salpêtrière le 23 mai 1863, salle Saint-Jacques, n° 24, service de M. Charcot; elle est morte le 9 septembre 1865.

Hémiplégie gauche survenue en décembre 1862, sans perte complète de connaissance et ayant été précédée par des étourdissements. Un mois après l'attaque, les membres paralysés ont commencé à se contracturer.

A son entrée à la Salpêtrière, on observa : intelligence parfaitement saine, pas de troubles de la parole, pas de paralysie faciale; membre supérieur gauche roide, doigts fléchis dans la paume de la main; membre inférieur flasque; roideur seulement dans le pied (pied bot-équin). Les différents modes de la sensibilité sont parfaitement conservés.

Mort le 9 septembre 1865.

*AUTOPSIE.* — *Cavité crânienne.* Méninges infiltrées de sérosité. La pie-mère se détache facilement. Artères de la base du cerveau très-athéromateuses. L'artère sylvienne droite et l'artère du corps calleux droite sont oblitérées en quelques points par une matière jaunâtre.

*Hémisphère gauche* sain; seulement quelques lacunes dans la couche optique.

*Hémisphère droit.* Deux plaques de ramollissement jaune, situées vers l'extrémité supérieure du sillon de Rolando.

Atrophie de la pyramide droite.

*Cœur.* Valvule mitrale légèrement athéromateuse; pas de végétations. Valvules aortiques saines.

*Aorte* très-peu athéromateuse.

Pas d'infarctus dans les viscères.

ANCIENNE HÉMIPLÉGIE DROITE; RAMOLLISSEMENT CÉRÉBRAL ANCIEN; THROMBOSE DE L'ARTÈRE SYLVIENNE; CANCER DU FOIE.

ORS. XIV. — H. (Marie-Rosalie), âgée de 67 ans, est entrée à la Sal-

tie disparu, et qu'il reste surtout des vaisseaux nombreux chargés de noyaux unis par une trame de tissu cellulaire à noyaux, et entremêlé de granulations graisseuses et de gros corps granuleux.

Les parties blanches voisines du foyer offraient aussi quelques corps granuleux moins abondants et réunis surtout au voisinage des vaisseaux.

Rien dans les autres parties de l'encéphale.

*Moelle.* On n'y a pas constaté d'atrophie descendante, non plus que dans la pyramide antérieure droite, soit à l'examen à l'œil nu, soit à l'examen microscopique.

Autres organes sains; pas d'infarctus.

pêtrière le 18 avril 1863, salle Saint-Paul, n° 11, service de M. le docteur Charcot; morte le 9 avril 1865.

Il paraît que six mois environ avant son admission à la Salpêtrière, elle a été frappée d'hémiplégie droite avec perte de la parole. Actuellement les membres du côté droit sont complètement paralysés et flasques; les doigts sont seulement fléchis en crochet. Aphasie. La malade répète quelques mots, sait son nom; l'intelligence paraît assez conservée; elle cherche à se faire comprendre par des gestes. Œdème considérable des membres inférieurs, gagnant peu à peu les flancs, les lombes et toute la moitié inférieure du tronc. Mort le 9 avril 1865.

*Urines.* Albuminurie (16 mai 1863); pas d'albuminurie (mars 1865).

*AUTOPSIE. — Cerveau.* Vaste foyer de ramollissement ancien, situé au fond de la scissure de Sylvius du côté gauche; en arrière de l'insula, la partie postérieure de la circonvolution marginale inférieure est entièrement détruite. Le ramollissement s'étend jusque dans la partie postérieure du corps strié, dont la capsule interne est en partie détruite. Troisième circonvolution frontale saine. Atrophie descendante du pédoncule cérébral et de la pyramide gauches.

Les artères de la base du cerveau sont peu athéromateuses, à l'exception de la sylvienne gauche, dont le calibre est considérablement rétréci par des plaques athéromateuses.

Au delà de ce rétrécissement et immédiatement avant sa bifurcation, cette artère est complètement oblitérée par un caillot ancien, légèrement adhérent, qui envoie des prolongements dans les branches de l'artère sylvienne. (Pl. II, fig. 7.)

*Cœur* petit; pas d'altération valvulaire; pas d'endocardite ancienne.

*Aorte* à peine athéromateuse.

*Rate* et *reins* sains; pas d'infarctus.

*Foie* cancéreux dans presque toute son étendue.

Nous rapprocherons des cas précédents l'observation suivante (dans laquelle l'oblitération artérielle n'a pas été recherchée, mais où elle était infiniment probable) qui offre un exemple de ramollissement avec infarctus consécutifs à une endocardite avec productions poly-pifformes de la valvule mitrale.

ANCIENNE HÉMIPLÉGIE GAUCHE; RAMOLLISSEMENT JAUNE DE L'HÉMISPHERE DROIT; INFARCTUS DE LA RATE; ENDOCARDITE AVEC PRODUCTIONS POLYPIFORMES DE LA VALVULE MITRALE; MORTE DE DYSSENTÉRIE. (Observation due à M. VULPIAN.)

OBS. XV. — M... (Marie), 26 ans. Morte le 8 octobre 1863, à la Salpêtrière, salle Saint-Nicolas, 6, service de M. Vulpian.

Il y a environ un an, attaque subite d'hémiplégie gauche, avec perte de connaissance. A son entrée à l'infirmerie, cette malade présente une paralysie complète du côté gauche avec atrophie; diminution de la sensibilité; contracture légère du bras et de la main; pas d'aphémie. Affection cardiaque; bruit de souffle à la pointe, couvrant le petit silence.

La malade entre pour une diarrhée dyssentérique et meurt le 8 octobre 1863.

AUTOPSIE. — *Cavité crânienne.* Néomembranes minces, rouges, plus étendues à droite qu'à gauche, siégeant dans les fosses pariétales.

*Artères de la base non athéromateuses.* N'ont pas été examinées avec soin au point de vue de leur obstruction.

Ramollissement jaune ocré formant une dépression à la surface de l'hémisphère droit et occupant la partie antérieure de la circonvolution marginale antérieure, la partie postérieure des trois circonvolutions frontales, la partie externe du lobule de l'insula; la teinte jaunâtre se prolonge en outre sans dépression jusqu'au voisinage de la scissure interhémisphérique. Cette altération est limitée à la substance grise, si ce n'est au niveau de la partie postérieure de la deuxième circonvolution frontale et d'une portion de la première, où l'altération se prolonge dans l'hémisphère jusqu'à une petite distance de la surface supérieure du ventricule latéral.

Cette substance jaune est formée d'une très-grande accumulation de corps granuleux.

Corps strié sain.

Atrophie descendante du pédoncule cérébral droit et du faisceau latéral gauche de la moelle épinière.

*Cœur.* Volume normal, tissu sain. Valvules aortiques saines. Valvule mitrale. Sur le bord libre de la valve interne près du point d'insertion des tendons des colonnes charnues, dans un espace de 1/2 centimètre; état végétant du tissu; sorte de végétation à base assez ferme, mais de moindre consistance que la valvule et qui, à son sommet, est déchiquetée, ramollie, rougeâtre comme de la fibrine en voie de régression.

*Poumons.* Sains.

*Intestin grêle.* Psorentérie manifeste.

*Gros intestin.* Nombreuses ulcérations dyssentériques.

*Foie* légèrement gras.

*Rate* très-grosse. Pèse 710 grammes. A sa surface quelques taches jaunâtres de 2 à 3 centimètres de diamètre à contours irrégulièrement arrondis : sur des coupes ces parties ont une teinte blanc jaunâtre, nuancée de gris et çà et là de rouge. Le tissu est plus compacte, plus homogène et plus résistant que le tissu sain. Tous ces points sont entourés d'un tissu un peu congestionné ou bien noirâtre, montrant dans ce dernier cas les traces d'une ancienne congestion.

L'examen microscopique de ces points d'infarctus fibrineux a montré un petit nombre de cellules très-granuleuses et une augmentation de tissu conjonctif (fibrillaire à noyaux allongés); on n'a pas pu y trouver manifestement les éléments normaux de la rate.

Des adhérences péritonéales de la rate au pancréas et au rein restaient comme vestiges d'un travail de péritonite localisée ancienne.

*Reins.* Sains.

*Aorte.* Saine dans toute son étendue.

Dans les cas précédents de ramollissements anciens (plaques jaunes consécutifs à une oblitération artérielle, la lésion cérébrale nous paraît pouvoir être rapprochée des anciens infarctus formant des plaques rétractées et quelquefois jaunâtres à la surface de la rate et des reins.

Quelquefois une hémorrhagie peut se faire dans un ancien foyer de ramollissement; nous en avons plusieurs exemples; mais nous avons cru devoir placer ici l'observation suivante, le ramollissement étant dû à une obstruction artérielle. Ces cas pourraient se rapprocher des ramollissements hémorrhagiques de Rochoux.

PLUSIEURS ATTAQUES APOPLECTIQUES; ATTAQUE RÉCENTE AVEC CONVULSIONS ÉPILEPTIFORMES; PLUSIEURS FOYERS DE RAMOLLISSEMENT; HÉMORRHAGIE DANS UN DE CES FOYERS AVEC ISSUE DU SANG DANS LA CAVITÉ ARACHNOÏDIENNE; ARTÈRES DE LA BASE ATHÉROMATEUSES ET OBSTRUÉES. (Observation due à M. le docteur CHARCOT.)

Obs. XVI. — H... (Marie-Victoire), âgée de 59 ans, est entrée à l'infirmerie de la Salpêtrière, service de M. Charcot, le 30 mars 1862; elle est morte le 26 avril 1862.

A son entrée cette malade ne peut donner aucun renseignement; on apprend de ses parents qu'il y a deux ans elle eut une attaque apoplectique suivie de guérison; treize mois plus tard on la trouva sans connaissance dans son lit. Depuis cette époque elle est restée paralysée dans l'état où elle se trouve aujourd'hui.

Air hébété, fréquentes congestions passagères de la face; station impossible; membres dans la demi-flexion, roideur dans les membres droits.

Parle d'une manière incohérente; gâteuse.

Sensibilité conservée, mais lente, surtout à droite.

Le 26 avril, à huit heures du matin, la malade est prise subitement de convulsions épileptiformes avec perte complète de connaissance; coloration violacée de la face et stertor. Les convulsions sont plus prononcées dans les membres droits et surtout dans le bras contracturé. Les convulsions se succèdent presque sans relâche jusqu'à six heures du soir. Mort le même jour.

**AUTOPSIE.** — *Cavité crânienne.* Les artères de la base sont athéromateuses; l'artère basilaire est trois ou quatre fois plus volumineuse qu'à l'état normal, tortueuse et indurée; les artères enlevées en même temps que la pie-mère et examinées ensuite, ont présenté dans plusieurs points des thrombus ayant environ un centimètre de long, durs, en grande partie décolorés, adhérant aux parois d'une manière assez intime et distendant le vaisseau. On ne peut déterminer exactement le siège de ces thrombus, les artères ayant été enlevées avec les membranes.

*Hémisphère gauche.* Dans la cavité gauche arachnoïdienne existait un caillot noir arrondi qui comprimait manifestement la surface du lobe postérieur; ce caillot pénétrait à l'intérieur d'une vaste cavité occupant presque tout le centre du lobe postérieur. La substance grise présente une perforation déchiquetée de l'étendue d'une pièce d'un franc par laquelle le caillot intra-cérébral se continue avec le caillot arachnoïdien. L'arachnoïde pariétale et viscérale ne présente aucune trace de fausses membranes au niveau du foyer. Les parois du foyer sont ramollies (détritus pulvérulent blanc) dans toute leur épaisseur, en sorte que le lobe postérieur peut être considéré comme ramolli en totalité; sa surface présente une coloration jaunâtre évidente. Le foyer ne paraît pas communiquer avec le ventricule. Le corps strié et la couche optique ainsi que le corps calleux et la voûte à trois piliers sont mous, mais ne présentent pas de ramollissement véritable.

Le lobe antérieur gauche présente une teinte hortensia foncée et quelques points de ramollissement superficiel rouge.

*Hémisphère droit.* Plusieurs points de ramollissement jaune ou blanc soit dans l'épaisseur soit à la surface du lobe postérieur. Cica-

trice dure et ocrée entourée de substance cérébrale ramollie siégeant à l'union du tiers antérieur et des deux tiers postérieurs du corps strié (ancien foyer hémorrhagique).

Mollesse générale des autres parties de l'encéphale.

*Cœur.* Volume à peu près normal, induration des valvules du cœur gauche sans lésion proprement dite des orifices.

*Aorte* peu athéromateuse, non ossifiée.

*Autres organes* non examinés.

### III. — De l'oblitération artérielle.

Dans toutes les observations que nous venons de rapporter, nous avons vu que le ramollissement pouvait être attribué à l'oblitération artérielle; il nous reste maintenant à rechercher quelles peuvent être la nature et les causes de cette oblitération.

On divise habituellement en deux espèces principales les caillots oblitérateurs, selon qu'ils se sont formés sur place, ou qu'ils sont venus d'un point plus ou moins éloigné du système circulatoire d'où ils ont été entraînés par le courant sanguin. Nous verrons tout à l'heure qu'il est souvent difficile de déterminer à laquelle de ces deux espèces appartient le caillot.

DE LA THROMBOSE. — La thrombose artérielle peut reconnaître différentes causes :

1° L'altération des parois de l'artère. Il est probable que la dégénérescence athéromateuse des artères, l'état dépoli et rugueux de leur membrane interne qui en est la conséquence, entraîne souvent la coagulation du sang sur place, d'autant plus qu'à cette altération de la paroi vient s'ajouter le rétrécissement de calibre du vaisseau. (Voy. obs. II, IV, XVI.)

2° Le ralentissement du cours du sang qui, comme on le sait, le dispose à se coaguler spontanément; ce ralentissement peut être produit par différentes causes :

*a.* Les affections du cœur, et principalement la dégénérescence graisseuse (1) de ses parois, fréquente chez les vieillards, qui doit diminuer considérablement l'énergie de ses contractions.

*b.* Le rétrécissement du calibre des artères, ordinairement par des dépôts athéromateux; il n'est pas rare, en effet, de rencontrer des

---

(1) Voy. Geist (KLINIK DER GREISENKRANKHEITEN, p. 75), Erlangen, 1860.

thrombus qui se sont formés immédiatement après un rétrécissement du vaisseau, là où le cours du sang était nécessairement ralenti (1). (Voy. obs. I, V, XIV.)

c. La perte de l'élasticité des parois artérielles par suite de leur dégénérescence athéromatense. M. Marey a démontré que l'élasticité des parois artérielles augmente la vitesse du courant sanguin, nous sommes donc en droit de mettre la perte de cette élasticité parmi les causes qui disposent le sang à se coaguler (2).

3° Enfin une cause fréquente de thrombose est une altération spéciale de la crase du sang qui le dispose à se coaguler spontanément, indépendamment de toute lésion appréciable du système artériel; cette altération du sang (inopexie de Vogel) s'observe dans les cachexies, et nous l'avons particulièrement rencontrée dans la cachexie cancéreuse (3). On voit alors se produire simultanément des thromboses artérielles et veineuses qui révèlent cet état du sang.

Dans une récente communication à la Société de biologie où il a appelé l'attention sur les ramollissements qui surviennent chez les cancéreux, M. le docteur Charcot a dit avoir vu la gangrène d'un membre survenir à la suite d'une thrombose de cette nature. Peut-être à cette altération du sang faut-il ajouter la faiblesse des contractions du cœur qui nous a ordinairement paru flasque, mou et atteint de dégénérescence graisseuse chez les sujets cachectiques. Nous regrettons seulement de n'avoir pas de renseignements plus positifs à cet égard. C'est dans cette classe qu'il faut ranger les oblitérations mentionnées dans les obs. VIII, X, XI.

Du reste, ces diverses conditions qui disposent à la thrombose, se trouvent souvent réunies sur le même sujet, et l'on comprend quelle doit être sa fréquence chez les vieillards.

DE L'EMBOLIE. — Le point de départ des embolies artérielles se

(1) L'épaississement athéromateux des parois de l'artère est quelquefois assez considérable pour oblitérer presque complètement ou même complètement la lumière du vaisseau, comme on peut s'en assurer par une section transversale; dans ces cas l'athérome peut produire les mêmes effets que la thrombose ou l'embolie.

(2) Voyez aussi Geist, ouvrage cité, p. 634.

(3) Voyez Charcot, *Sur la thrombose artérielle qui survient dans certains cas de cancer*. (Soc. MÉD. DES HÔPITAUX, 22 mars 1865.)



trouve habituellement dans le cœur (végétations fibrineuses des valvules, caillots anciens des cavités gauches : Voyez les obs. VI, VII, XV), ou dans l'aorte et les gros vaisseaux (athéromes ulcérés, caillots anciens formés sur ces ulcérations); nous reviendrons d'ailleurs sur ces cas de kystes fibrineux et d'abcès athéromateux qui se rapportent plutôt à celles de nos observations où le ramollissement nous a paru pouvoir être attribué à l'embolie capillaire.

On a signalé, comme point de départ embolique, des coagulations formées dans les veines pulmonaires (1). Nous n'avons pas été assez heureux pour rencontrer de pareils cas. Nous devons dire qu'en général, dans les observations dont nous avons pu disposer, l'examen des veines pulmonaires n'a pas été fait suffisamment.

Quelle que soit la cause qui lui a donné lieu, le bouchon qui, dans nos observations a été considéré comme pouvant avoir produit le ramollissement, était grenu, grisâtre, ou très-légèrement rosé, et présentait à l'examen microscopique le même aspect que la fibrine en voie de régression graisseuse, souvent il était adhérent aux parois de l'artère au moyen d'un tissu cellulaire de nouvelle formation. Quant aux caillots récents, rosés et ne remplissant souvent pas tout le calibre de l'artère, ils doivent être considérés comme formés pendant l'agonie, et ne peuvent avoir aucune importance dans la genèse du ramollissement.

Quelques auteurs, avec M. Durand-Fardel, avaient pensé que les caillots étaient consécutifs au ramollissement; il nous suffira de faire remarquer, comme l'a fait M. Lancereaux (2), que le siège des oblitérations artérielles est généralement éloigné de la partie ramollie, ce qui n'aurait pas lieu si la coagulation était le résultat d'une artérite de voisinage. Nous allons donner sous forme de tableau le siège des oblitérations qui sont signalées dans nos observations en le comparant aux lésions de l'encéphale.

(1) Voy. Lancereaux, ouvr. cité, p 46.

(2) Lancereaux, ouvrage cité, p. 27.

ARTÈRES OBLITÉRÉES.	LÉSIONS ENCÉPHALIQUES.
Obs I. — Sylvienne droite. . . . .	Ramollissement de l'hémisphère droit (1/3 postérieur et du corps strié.
Obs. V. — Sylvienne droite. . . . .	R. du corps strié droit.
Obs. VII. — Sylvienne droite. . . . .	R. Circonvolutions orbitaires; insula; corps strié droit.
Obs. VIII. — Sylvienne droite. . . . .	R. d'une portion des lobes occipital et pariétal droits.
Obs. X. — Sylvienne droite. . . . .	R. Lobe sphénoïdal droit.
Obs. XI. — Sylvienne droite. . . . .	R. Parties des lobes frontal et sphénoïdal droits.
Obs. XIII. — { 1 <sup>o</sup> Sylvienne droite 2 <sup>o</sup> Art. du c. calleux droite. . . . .	Plaque jaune à l'extrémité sup. du sillon de Rolando.
Obs. III. — { 1 <sup>o</sup> Sylvienne gauche. 2 <sup>o</sup> Cérébrales antér. et post. droites.	R. 5 <sup>me</sup> frontale, insula, lobe sphénoïdal gauche. R. récent de tout l'hémisphère droit.
Obs. IX. — Sylvienne gauche. . . . .	R. Face externe de l'hémisphère gauche et du centre ovale.
Obs. XIV. — Sylvienne gauche. . . . .	R. Scissure de Sylvius et corps strié gauches.
Obs. IV. — Carotides et branches. . . . .	R. multiples.
Obs. VI. — Carotide interne jusqu'à la sylvienne et cérébrale antér. droites. . . . .	R. des lobes moyen et postérieur droits.
Obs. II. — Basilaire. . . . .	R. Hémisphère cérébelleux droit.
Obs. XVI. — Oblitérations multiples. . . . .	R. multiples.

En résumé, l'artère sylvienne droite a été oblitérée 7 fois, la sylvienne gauche 3 fois, la cérébrale antérieure droite 2 fois, la cérébrale postérieure droite 2 fois, le tronc basilaire 1 fois, la carotide interne droite 2 fois, la carotide interne gauche 1 fois.

On voit donc que dans le plus grand nombre des cas l'oblitération siégeait dans une des artères sylviennes, ce qui est assez conforme au résultat des recherches de M. Lancereaux (1), qui a trouvé l'artère cérébrale moyenne oblitérée 24 fois sur 44 cas.

Dans le résumé statistique qu'a publié M. Meissner (2), cet auteur arrive par l'examen de 32 cas aux résultats suivants, qui sont un peu différents :

Le plus fréquemment l'oblitération siégeait dans la terminaison de la carotide (7 fois dans l'une, 2 fois dans les deux), ensuite par ordre de fréquence dans la cérébrale postérieure (8 fois), dans l'artère sylvienne (7 fois), dans la basilaire (4 fois), dans la vertébrale (1 fois dans l'une et 1 fois dans les deux), dans l'artère du corps calleux (2 fois).

(1) Lancereaux, ouvr. cit., p. 19.

(2) Meissner, *Zur Lehre von der Thrombose und Embolie*, Schmidt's *Jahrbücher*, 1861, t. CIX, p. 89.

Nous devons rapprocher de ces données statistiques les résultats que nous ont fournis nos expériences; comme nous l'avons déjà indiqué c'était presque toujours dans la sylvienne que venaient s'accumuler de préférence les graines de tabac. Dans nos observations, il est vrai, les oblitérations des sylviennes s'étaient formées par coagulation sur place; il est intéressant de voir la thrombose se produire le plus fréquemment dans le même siège que l'embolie.

## CHAPITRE II.

### RAMOLLISSEMENTS QUI PEUVENT ÊTRE ATTRIBUÉS A L'ÉTAT ATHÉROMATEUX DES ARTÈRES CÉRÉBRALES.

Nous pensons que dans un certain nombre de cas où l'on n'a trouvé ni thrombose ni embolie, le ramollissement a pu dépendre des troubles circulatoires que produit la seule dégénérescence athéromateuse des artères cérébrales quand elle est avancée et surtout quand les artères sont tortueuses, ossifiées par places, et que leur calibre est plus ou moins rétréci. Les vieillards chez lesquels on trouve cette altération des artères cérébrales présentaient habituellement pendant leur vie des signes évidents d'ischémie encéphalique (vertiges, étourdissements, etc.), et au bout d'un certain temps avaient eu une ou plusieurs attaques d'hémiplégie annonçant un ramollissement qu'il nous paraît bien difficile d'attribuer à une autre cause qu'à l'ischémie cérébrale qui s'était déjà manifestée aux yeux de l'observateur. Dans ces cas on n'a point trouvé de point de départ embolique ni d'oblitération des artères cérébrales, il nous semble donc que l'on est en droit, jusqu'à un certain point, d'attribuer les accidents observés à la seule altération des parois artérielles; on peut objecter, il est vrai, qu'il est bien difficile d'affirmer d'une manière certaine la non-existence des oblitérations artérielles; que des thromboses peuvent s'être produites dans les fines ramifications artérielles (particulièrement dans les cas où les artères sont athéromateuses jusque dans leurs dernières divisions, où leur recherche est extrêmement difficile. Peut-être aussi dans ces cas les lésions des capillaires jouent-elles un rôle dans la production du ramollissement, mais nous n'avons pas de faits appartenant à cette série d'observations qui nous permettent de déterminer si cette altération des capillaires est plutôt primitive que

consécutive; nous verrons plus tard que bien souvent elle est consécutive.

Quoi qu'il en soit, les observations que nous plaçons dans cette série présentent dans leurs lésions anatomiques quelques particularités qui permettent de les rapprocher les unes des autres. On y observe généralement des foyers de ramollissements multiples, des lacunes (1), souvent un état comme atrophique de la substance des hémisphères (état feutré), bref un ensemble d'altérations de l'encéphale qui indiquent un trouble général de la nutrition de cet organe. Nous devons dire que, vu l'âge avancé des malades de la Salpêtrière et la très-grande fréquence des altérations athéromateuses des artères, beaucoup d'observations que nous ne plaçons pas dans ce groupe, pourraient en être rapprochées; mais la présence d'une embolie, d'une thrombose, ou d'autres lésions importantes nous les a fait classer ailleurs.

---

(1) Ces lacunes sont, comme on le sait, de petites pertes de substance de la grosseur d'une tête d'épingle à un pois, contenant un liquide séreux, et qu'on rencontre le plus souvent dans les corps striés et les couches optiques, quelquefois dans la protubérance et dans le centre ovale de Vieussens. Il nous semble que c'est cette altération que M. Durand-Fardel a voulu décrire sous le nom d'état criblé du cerveau lorsqu'il dit (*Traité des maladies des vieillards*, p. 52) : « C'est dans  
« les corps striés surtout qu'il est facile d'étudier les effets de l'âge sur  
« la dilatation des vaisseaux et les effets de cette dernière sur la sub-  
« stance cérébrale. Chez les vieillards, on trouve souvent les corps  
« striés creusés de canaux ayant 3 millimètres de diamètre, et conte-  
« nant tous un vaisseau qui, vide de sang, paraît toujours d'une petitesse  
« hors de proportion avec le canal qui le contient. Ces canaux suivent  
« presque toujours une direction sinueuse, de sorte que, au premier  
« abord, il semble à la coupe du corps strié voir de petites cavités à  
« parois lisses et incolores, etc. »

M. Durand-Fardel attribue donc cette lésion à la dilatation des vaisseaux résultant des congestions cérébrales répétées; il nous paraît bien plus probable que ces lacunes résultent du trouble nutritif de la substance cérébrale, car elles coïncident habituellement avec un état athéromateux prononcé des artères cérébrales et de véritables foyers de ramollissement; il est d'ailleurs bien difficile de distinguer une grande lacune d'un petit foyer de ramollissement ancien, car ces lacunes sont aussi remplies de corps granuleux.

TROUBLES VAGUES; AFFAIBLISSEMENT DE L'INTELLIGENCE ET DE LA MOTILITÉ, UN PEU D'HÉMIPLÉGIE DROITE; RAMOLLISSEMENT DE L'HÉMISPHERE GAUCHE; LACUNES NOMBREUSES; ÉTAT ATHÉROMATEUX DES ARTÈRES. (Observation due à M. le docteur VULPIAN.)

Obs. XVII. — P... (Marie-Victoire), 66 ans, meurt le 28 février 1864, salle Saint-Philippe, n° 20, infirmerie de la Salpêtrière, service de M. Vulpian.

Cette femme a eu de fréquents étourdissements; elle entre plusieurs fois à l'infirmerie présentant des troubles assez vagues de l'intelligence et de la motilité. De temps en temps elle devient gâteuse, ne parle que fort imparfaitement. Dans l'intervalle de ses séjours à l'infirmerie, elle marche assez difficilement en se soutenant avec un bâton. On constate un faible degré de paralysie du côté droit, la bouche est un peu déviée à gauche.

Lors de sa dernière entrée à l'infirmerie (19 février 1864) son état s'était aggravé, elle ne parlait plus; l'intelligence était presque nulle, elle comprenait à peine ce qu'on lui disait, elle était gâteuse; la paralysie du côté droit existait toujours à un certain degré, après avoir présenté des alternatives d'aggravation et d'amélioration, il y avait de l'œdème des extrémités et quelques taches bulleuses de gangrène sur les membres inférieurs. Cet état s'aggrave encore, la respiration devient stertoreuse; les extrémités retombent inertes quand on les soulève, elles se refroidissent, et la malade succombe le 28 février.

AUTOPSIE. — *Cavité cranienne.* Artères de la base athéromateuses; le calibre de l'artère sylvienne gauche est très-rétréci par des dépôts athéromateux. Une des branches a son calibre réduit environ à la moitié du calibre normal.

Du côté droit, l'état des artères est à peu près le même, mais l'artère sylvienne est moins rétrécie.

*Cerveau.* Ramollissement superficiel des circonvolutions occipitales gauches le long de la scissure interhémisphérique, et des circonvolutions inférieures du lobe sphénoïdal gauche, dont la pie-mère ne peut se détacher sans y produire des érosions; la couleur de ces parties est jaune, terreuse. Plusieurs de ces circonvolutions sont détruites dans toute leur épaisseur, et remplacées par un tissu cellulaire lâche, affaissé et infiltré de liquide séreux.

Profondément le ramollissement atteint presque la paroi supérieure du ventricule latéral; mais dans les parties profondes la substance cérébrale est conservée, bien que raréfiée.

Dans ces parties, nombreux corps granuleux; capillaires légèrement athéromateux; quelques corps amyloïdes.

*Corps strié gauche.* Ramollissement peu marqué de la partie superficielle et externe de la tête. Plusieurs petites lacunes dans les noyaux gris.

*Couche optique gauche.* Quelques lacunes.

*Corps strié droit et couche optique droite.* Quelques lacunes.

*Protubérance.* Deux petites lacunes, une de chaque côté de la ligne médiane antéro-postérieure.

Rien dans les autres parties de l'encéphale.

*Poumons.* Emphysémateux, congestionnés.

*Cœur, Foie* sains.

*Rate.* Noyau d'infarctus (?).

Eschare du sacrum pénétrant jusqu'aux os.

ATTAQUE APOPLECTIQUE (MORT EN HUIT JOURS); HÉMIPLÉGIE MAL DÉFINIE; PLUSIEURS LACUNES ET PLUSIEURS FOYERS DE RAMOLLISSEMENT DANS DIVERSES PARTIES DE L'ENCÉPHALE; ARTÈRES DE LA BASE TRÈS-ATHÉROMATEUSES. (Observation due à M. le docteur VULPIAN.)

OBS. XVIII. — T... (Rose), 73 ans, entre le 29 mars 1864 à l'infirmerie de la Salpêtrière, salle Saint-Jean, 2, service de M. Vulpian.

D'après ce qu'apprennent les parents de la malade, elle aurait eu en 1863 une attaque apoplectiforme avec hémiplegie droite à la suite de laquelle elle aurait conservé un peu d'affaiblissement du côté droit et d'embaras de la parole; elle marchait cependant encore le 28 mars.

Le 29 mars, attaque apoplectique, demi-coma. Le côté droit est plus faible que le gauche; commissure labiale tirée à gauche, sensibilité obtuse.

Le 4 avril, résolution complète; respiration stertoreuse.

Le 6, mort.

AUTOPSIE. — *Cavité crânienne.* Pas de néo-membranes de la dure-mère.

*Artères de la base* très-fortement athéromateuses, jusque dans les petites branches, le calibre en est considérablement réduit dans plusieurs points. Pas de caillots anciens.

*Encéphale.* Plusieurs petits foyers de ramollissement, les uns récents, les autres plus anciens, dans les noyaux blancs des deux hémisphères. Plusieurs lacunes dans les corps striés. Dans le corps strié droit foyer de ramollissement récent, rougeâtre, du volume d'une noisette.

Une petite lacune dans la couche optique gauche, rien dans la droite; la protubérance présente plusieurs lacunes de chaque côté de la ligne médiane.

*Poumons.* Emphysème et congestion.

*Cœur.* Dépôts athéromateux légers dans l'épaisseur des valvules.

Pas de lésions viscérales.

ATTAQUE APOPLECTIQUE; HÉMIPLÉGIE DROITE; RAMOLLISSEMENT SUPERFICIEL DU CERVEAU; ARTÈRES CÉRÉBRALES ET AORTE ATHÉROMATEUSES; HYPERTROPHIE DU CŒUR ET LÉSIONS VALVULAIRES. (Observation due à M. le docteur VULPIAN.)

Obs. XIX. — T... (Marie), 67 ans, meurt le 2 mai 1864, salle Saint-Nicolas, 3, hospice de la Salpêtrière, service de M. Vulpian.

Cette femme est entrée plusieurs fois à l'infirmerie, pour des accidents de congestion pulmonaire compliquant une affection cardiaque; elle est très-sujette aux étourdissements accompagnés même quelquefois de perte passagère de connaissance. C'est cet accident qui l'amène le 4 avril à l'infirmerie. On constate de plus : congestion pulmonaire, affection cardiaque (un peu d'hypertrophie; souffle au premier temps et à la pointe, extrémités inférieures œdématisées, albuminurie). Elle a déjà eu plusieurs fois de l'albumine dans les urines. Pas de paralysie.

25 avril. Depuis quelques jours la malade divaguait de temps en temps et était fréquemment agitée. Cette nuit, attaque d'*hémiplegie droite* incomplète; commissure labiale gauche tirée en haut; sensibilité émoussée, intelligence abolie: la malade ne répond point aux questions qu'on lui fait. Elle s'affaiblit peu à peu et meurt le 2 mai 1864.

AUTOPSIE. — *Artères de la base* très athéromateuses, jusque dans leurs divisions secondaires; les athéromes se prolongent aussi dans les artères du corps calleux.

*Cerveau.* Ramollissement superficiel offrant des points d'apoplexie capillaire, jaune dans certains points et occupant la circonvolution postérieure de la scissure de Sylvius du côté droit (1). La pie-mère adhère en ces points à la substance cérébrale; pas d'autres altérations de l'encéphale.

*Poumons* congestionnés à la base, légèrement emphysémateux aux sommets.

*Cœur* très-volumineux, parois hypertrophiées; dilatation des cavités; un peu d'insuffisance aortique. Les valvules sigmoïdes présentent des indurations athéromateuses et sont déformées. La valvule mitrale est épaissie, petite; végétations sur ses valves; pas de caillots anciens dans les cavités du cœur.

---

1) Il est probable que l'on se sera trompé sur le côté ou de l'hémiplegie ou du ramollissement.

*Aorte* athéromateuse à son origine. Pas de lésions dans les autres organes, sauf une tumeur fibreuse de l'utérus.

HÉMIPLÉGIE DROITE (MORT EN NEUF JOURS); RAMOLLISSEMENTS MULTIPLES DE L'HÉMISPHERE GAUCHE; AORTE ATHÉROMATEUSE; ARTÈRES DE LA BASE IMPARFAITEMENT EXAMINÉES. (Observation due à M. le docteur VULPIAN.)

Obs. XX. — F... (Marie-Louise), 88 ans, entre le 19 décembre 1862, salle Saint-Thomas, 5, infirmerie de la Salpêtrière, service de M. Vulpian.

Cette malade, qui avait fréquemment des étourdissements et qui n'avait jamais été paralysée, se plaignait depuis trois semaines environ de fourmillements et d'engourdissements du membre supérieur droit. La veille de son entrée à l'infirmerie, elle est prise de vomissements, tombe dans un état d'affaissement considérable et ne parle plus depuis lors. A son entrée on constate : hémiplegie droite complète ; quelques mouvements réflexes du membre inférieur ; sensibilité conservée, intelligence obtuse, parole abolie, température plus élevée à droite qu'à gauche.

Les jours suivants, même état ; cependant elle a pu un jour prononcer quelques mots ; la paralysie est toujours complète ; il n'y a jamais eu de mouvements réflexes du membre supérieur, et ils ont toujours été très-peu accusés dans le membre inférieur.

Mort le 28 décembre 1862.

AUTOPSIE. — *Cavité crânienne.* Artères de la base athéromateuses ; n'ont pas été ouvertes avec soin ; plénitude et gonflement considérables des vaisseaux de la pie-mère et de tous les rameaux qui se rendent au sinus longitudinal supérieur ; sérosité abondante, citrine du côté droit, teinte de sang du côté gauche. Pas de caillot dans la cavité de l'arachnoïde.

*Cerveau.* — 1° Au voisinage du sillon de Rolando gauche, ramollissement superficiel, s'étendant cependant dans une petite portion de la substance blanche, grisjaunâtre, ayant la consistance de crème épaisse.

2° Dans la partie latérale du lobe postérieur, autre foyer de ramollissement plus étendu, se prolongeant jusqu'à la corne postérieure du ventricule latéral. Il est de même apparence que le précédent, mais offre une coloration rougeâtre en un point voisin du ventricule.

3° Ramollissement rouge, d'une épaisseur d'un demi-centimètre, siégeant à la surface du corps strié gauche. Ces parties contiennent un grand nombre de corps granuleux ; les vaisseaux semblent dilatés et sont remplis de sang au niveau des parties rouges du ramollissement.

*Cœur* sain.



*Aorte.* Nombreuses plaques athéromateuses et calcaires.

*Poumons.* Congestion presque pneumonique du lobe inférieur droit. Rien dans les autres organes.

HÉMIPLÉGIE GAUCHE SUBITE (DATANT DE DIX MOIS AVANT LA MORT); RAMOLLISSEMENT JAUNE DU LOBE POSTÉRIEUR ET DU CORPS STRIÉ DROIT; INFARCTUS DES REINS; ATHÉROMES ULCÉRÉS DE L'AOORTE; OSSIFICATION ET ATHÉROMES DE L'ARTÈRE BASILAIRE. (Observation due à M. le docteur CHARCOT.)

Obs. XXI. — P... (Rosalie), 63 ans, morte le 26 août 1863, salle Sainte-Rosalie, n° 1, hospice de la Salpêtrière, service de M. Charcot.

Cette femme entre le 28 février 1863 à l'infirmerie; elle est démente, gâteuse. On apprend de ses parents qu'elle eut, quatre mois auparavant, une attaque subite d'hémiplégie qui la plongea dans l'état où elle se trouve actuellement.

Hémiplégie gauche complète avec résolution. Mouvements réflexes du membre inférieur. Pas de différence de température des deux côtés. Bouche déviée en dehors et en haut. Sensibilité conservée partout.

Intelligence très-faible; perte de la mémoire. Embarras de la langue, mais la malade peut former des phrases. (Pas d'aphémie.) Urines non albumineuses.

Elle s'affaiblit progressivement et meurt le 26 août.

AUTOPSIE. — *Cavité crânienne.* *Artères de la base.* Artère basilaire tortueuse, ossifiée et presque oblitérée en un point par un dépôt athéromateux qui, sans s'être ouvert, fait saillie dans la lumière du vaisseau.

*Cerveau. Hémisphère droit.* Ramollissement jaune à la surface, de consistance caséuse à la profondeur occupant dans presque toute leur étendue les lobes postérieur et moyen; cependant la circonvolution transverse postérieure n'est pas atteinte et marque la limite entre les parties ramollies et les parties saines.

Corps strié ramolli, presque détruit; couche optique altérée, mais moins cependant.

Insula de Reil et circonvolutions frontales saines.

*Hémisphère gauche* sain.

*Poumons.* Emphysémateux.

*Reins.* Nombreuses dépressions cicatricielles noires à la surface, correspondant à des infarctus qui, en pénétrant dans la substance corticale, conservent l'état induré et la coloration noire. Mais au centre ils offrent çà et là des noyaux d'une teinte chamois.

*Cœur,* mou, flasque, friable, couleur feuille-morte.

*Aorte.* Collections athéromateuses dont plusieurs sont ouvertes. L'une d'elles siège au niveau de l'origine des vaisseaux du cou.

Dans l'aorte inférieure plusieurs dépressions, dont deux atteignant la grosseur d'une amande, sont remplies de matière athéromateuse et recouvertes d'un kyste fibrineux ovoïde, présentant à son centre un ramollissement pseudo-purulent.

Nous rapprochons des faits précédents l'observation suivante dans laquelle on n'a pas trouvé de lésions manifestes de la substance cérébrale, mais qui nous paraît un type de ces accidents cérébraux dus aux troubles circulatoires dépendant de la seule dégénérescence athéromateuse des artères cérébrales.

ACCIDENTS ISCHÉMIQUES VAGUES ; ARTÈRES DE LA BASE TRÈS-ATHÉROMATEUSES ; PAS DE LÉSION APPRÉCIABLE DANS L'ENCÉPHALE. (Observation due à M. le docteur VULPIAN.)

Obs. XXII. — L... (Elisabeth), 66 ans, morte le 18 décembre 1862, salle Saint-Denis, 9, hospice de la Salpêtrière, service de M. le docteur Vulpian.

Cette femme, qui était sujette aux étourdissements et aux pertes de connaissance, entra à plusieurs reprises à l'infirmerie.

Le jour de sa dernière entrée, 21 septembre 1862, elle eut une attaque épileptiforme et resta dans un état d'hébétude assez prononcé, comprenant avec peine ce qu'on lui disait, et y répondant d'une façon inintelligible. Sensibilité très-émoussée.

Les mouvements sont lents et difficiles ; elle serre très-faiblement des deux mains ; on croit remarquer un peu plus de faiblesse du côté droit ; il n'y a pas de déviation de la face.

Cet état de faiblesse générale et de vague de l'intelligence présenta quelques alternatives d'amélioration et d'aggravation. Un jour elle eut plusieurs lipothymies incomplètes ; bientôt elle tomba dans une prostration extrême et succomba le 18 décembre sans présenter d'hémiplégie bien déterminée.

AUTOPSIE. — *Cavité crânienne.* Artères de la base très-athéromateuses ; plaques athéromateuses irrégulières très-épaisses et devant sans nul doute obstruer en plusieurs points, d'une manière incomplète il est vrai, un grand nombre de ces artères.

L'encéphale a été examiné avec soin et l'on n'y a point trouvé de lésion. Pas de dilatation des ventricules.

*Cœur* sain.

Pas de lésion importante dans les viscères.

(*Note de M. Vulpian.* Il est probable que les accidents cérébraux observés pendant la vie ont été dus seulement aux embarras de la circulation cérébrale, causés par l'état des artères et augmentant par moments.)

### CHAPITRE III.

#### § I. — Ramollissements pouvant être rapportés à l'embolie capillaire.

Dans les observations que nous venons d'analyser, le ramollissement pouvait être rapporté soit à une oblitération constatée, soit à la dégénérescence athéromateuse des artères cérébrales. Dans la nouvelle série d'observations que nous abordons, on n'a pas retrouvé d'oblitération artérielle; dans la plupart, il est vrai, existe une altération athéromateuse des artères cérébrales analogue à celle que nous avons indiquée dans notre seconde série d'observations, mais il vient s'y ajouter un nouvel élément pathogénique (ulcérations de la crosse aortique, caillots ramollis des cavités du cœur) qui souvent paraît avoir produit des accidents graves et même quelquefois des morts subites.

En raison de l'âge avancé des malades de la Salpêtrière, dans presque toutes nos observations, l'aorte et ses branches étaient plus ou moins altérées. Lorsqu'il n'y a que des plaques jaunes athéromateuses, ou même quelques plaques calcaires, sans ulcérations de la membrane interne, ces altérations n'entraînent pas d'autres troubles que ceux qui peuvent résulter de la rigidité et de la perte d'élasticité des parois artérielles; mais si l'altération est plus avancée, s'il s'est formé des abcès athéromateux, des ulcérations de la tunique interne laissant à nu des plaques calcaires saillantes, il n'en sera plus de même; le contenu des abcès formé en grande partie de corps granuleux et de lamelles, de cholestérine, des débris détachés des ulcérations, pourront se mêler au sang; des kystes fibrineux pourront se former sur les ulcérations et sur les plaques calcaires et devenir autant de causes d'embolie.

Au point de vue du ramollissement cérébral, l'athérome ulcéré de l'aorte ne peut avoir de valeur que s'il siège dans la partie de la crosse qui est antérieure à la naissance des artères du cou (qui peuvent aussi, quoique plus rarement, présenter la même lésion). Or l'altération athéromateuse de l'aorte, ainsi que sa calcification, a plutôt pour

siège de prédilection l'aorte abdominale, où elle peut devenir la cause d'infarctus des reins ou des autres viscères, mais où elle ne peut pas produire le ramollissement cérébral.

Ces ulcérations, les caillots qui se forment à leur niveau, et la boue athéromateuse peuvent, comme nous l'avons déjà dit, produire des embolies des artères cérébrales, lorsqu'il se détache des fragments suffisamment volumineux; dans les observations qui suivent, il paraît plutôt que la matière athéromateuse ait pénétré jusque dans les fines ramifications artérielles, puisque les gros troncs ont été trouvés libres, peut-être aussi dans les cas où les artères cérébrales étaient très-athéromateuses, a-t-il suffi pour les oblitérer de minces parcelles qui ont échappé à l'examen cadavérique.

ATTAQUE APOPLECTIQUE; HÉMIPLÉGIE DROITE (MORT EN TROIS JOURS); RAMOLLISSEMENT CONSIDÉRABLE DE L'HÉMISPHERE GAUCHE; ULCÉRATIONS ATHÉROMATEUSES DE LA CROSSE DE L'AORTE ET DES VAISSEAUX QUI EN NAISSENT. (Observation due à M. VULPIAN.)

Obs. XXIII. — M... (Adélaïde), âgée de 74 ans, morte le 23 novembre 1864, à l'infirmerie de la Salpêtrière, salle Saint-Denis 11, service de M. Vulpian.

Cette malade entre à l'infirmerie pour de l'embarras gastrique et des palpitations. On constate un double bruit de souffle à la base du cœur.

Le 20 novembre, attaque apoplectique; hémiplegie droite complète; légers mouvements réflexes; sensibilité obtuse. La malade ne peut point parler et ne semble pas comprendre ce qu'on lui dit; pouls fort, rebondissant, fréquent.

Les jours suivants, l'état s'aggrave; elle n'a pas prononcé un mot depuis son attaque.

Morte le 23 novembre.

AUTOPSIE. — *Cavité crânienne.* Pas de néo-membranes de la dure mère.

*Artères de la base* athéromateuses, surtout celles du côté droit. Aucun caillot à leur intérieur. L'examen a été cependant fait avec soin. On n'a pas trouvé d'obstruction des petites artères, qui étaient athéromateuses en un grand nombre de points.

*Cerveau. Hémisphère gauche,* ramollissement blanc, rosé par places, avec un abondant piqueté rouge d'apoplexie capillaire disséminé. Ce ramollissement est très-étendu, occupe tout l'hémisphère, sauf le quart antérieur et le quart postérieur; il s'étend à la partie la plus externe

du noyau extraventriculaire du corps strié et à l'insula de Reil. Il occupe surtout la substance blanche. La substance grise des circonvolutions n'est atteinte que par places.

Rien dans l'hémisphère droit.

*Poumons.* Un peu d'œdème et d'emphysème.

*Cœur.* Insuffisance aortique; rétraction des valvules sigmoïdes athéromateuses; pas de caillots anciens dans aucune des cavités.

*Aorte.* Altération athéromateuse très-prononcée de la crosse, surtout au niveau de la naissance de la sous-clavière gauche; ulcérations des parois de ce vaisseau à son embouchure, recouvertes de boue athéromateuse; cette altération se retrouve aussi à l'origine de la vertébrale. Altération analogue, mais moindre du tronc brachio-céphalique. Aorte descendante très-athéromateuse, surtout au niveau du tronc cœliaque, des mésentériques et à sa bifurcation.

Pas d'altération des autres organes.

HÉMIPLÉGIE GAUCHE SUBITE; RAMOLLISSEMENT DU LOBE POSTÉRIEUR DROIT (JAUNE ET BLANC); GANGRÈNE PULMONAIRE; ABCÈS ATHÉROMATEUX DE L'AORTE; PAS D'INFARCTUS. (Observation due à M. CHARCOT.)

Obs. XXIV. — M... (Jeanne), âgée de 62 ans, morte le 16 avril 1862, à l'hospice de la Salpêtrière, salle Saint-Alexandre, 12, service de M. le docteur Charcot.

Renseignements très-vagues; grande faiblesse intellectuelle. On prétend dans son dortoir qu'elle a déjà eu des étourdissements et une faiblesse du bras gauche.

Le 16 mars, hémiplegie gauche incomplète, sans perte de connaissance; tendance de la malade à tourner la tête à droite; sensibilité un peu diminuée du côté gauche; température un peu plus élevée à gauche qu'à droite; elle répond à peine aux questions qu'on lui fait; l'intelligence est très-faible.

Les jours suivants la paralysie du côté gauche devient plus complète; on remarque toujours une température plus élevée du côté gauche. Il y a un peu de contracture dans le côté paralysé.

La malade s'affaiblit, tombe dans l'adynamie et succombe le 11 avril.

**AUTOPSIE.** — *Cavité crânienne.* Artères de la base remarquablement peu athéromateuses, ne contiennent pas de caillots.

*Cerveau.* Ramollissement jaune à la surface, occupant tout le lobe postérieur droit; blanc pultacé dans la profondeur, et ne s'étendant pas jusqu'à la cavité du ventricule.

Ces parties contiennent de nombreux corps granuleux; les vaisseaux

n'y paraissent pas très-altérés. Les couches optiques sont ramollies, à surface irrégulière, et paraissent diminuées de volume. Les deux corps striés paraissent également atrophiés; on y remarque des lacunes siégeant dans les parties ventriculaires, et formées d'une substance molle celluleuse infiltrée de liquide.

*Poumons.* Dans le lobe inférieur gauche, foyer gangréneux assez considérable. Les branches des artères pulmonaires répondant à ce foyer contiennent des caillots.

*Cœur.* Pas d'altération, pas de caillots anciens.

*Aorte.* A 5 ou 6 centimètres au-dessus des valvules aortiques (qui ne présentent qu'un peu d'opacité) commence un état athéromateux remarquable qui de là s'étend à toute l'*aorte thoracique*. Boue athéromateuse en plusieurs points; dans d'autres, plusieurs abcès athéromateux non rompus se trouvent sur les parois; d'autres ouverts sont couverts de masses fibrineuses, pultacées.

Rien d'important dans les autres organes; pas d'infarctus.

ATTAQUE APOPLECTIQUE (MORT EN NEUF JOURS); HÉMIPLÉGIE DROITE; CONTRACTURE AU DÉBUT; RAMOLLISSEMENT DE L'HÉMISPHERE GAUCHE; ULCÉRATIONS ATHÉROMATEUSES DE LA CROSSE AORTIQUE. (Observation due à M. VULPIAN.)

Obs. XXV. — N... (Marie-Louise), âgée de 82 ans, morte le 24 mai 1865, à l'infirmerie de la Salpêtrière, salle Saint-Mathieu, 5, service de M. Vulpian.

Depuis plusieurs années déjà cette malade ne marchait pas, elle était gâteuse, mais ne présentait pas d'hémiplégie accusée.

Le 15 mai, attaque apoplectique; les deux globes oculaires sont portés à gauche; on ne peut pas les lui faire tourner à droite; membres roides, surtout du côté droit. Sensibilité très-obtuse, intelligence presque nulle, parole abolie.

Les jours suivants, la malade ne sort pas de sa stupeur apoplectique. L'hémiplégie droite se dessine bien, et succède à la roideur qui avait subsisté pendant deux jours.

Le 17 mai, l'hémiplégie droite est complète, avec déviation de la face à gauche; paralysie du buccinateur droit; température plus élevée à droite qu'à gauche; sensibilité conservée.

La stupeur apoplectique augmente. Mort, le 24 mai.

AUTOPSIE. — *Cavité crânienne.* Pas de néo-membranes de la dure mère.

*Artères de la base* très-athéromateuses; pas de caillots anciens dans les grosses branches.

*Cerveau.* Ramollissement de la partie postérieure du lobe antérieur gauche, situé immédiatement en avant du sillon de Rolando. Ce ramollissement a détruit surtout les parties postérieures des deuxième et troisième circonvolutions frontales gauches. Il se prolonge en dedans jusqu'à une petite distance du corps strié qui est sain. On y retrouve une foule de corps granuleux; plusieurs vaisseaux (surtout les capillaires volumineux) sont très-granuleux; on n'y a pas retrouvé d'oblitération manifeste; on observe en outre, des débris de tubes nerveux et quelques tubes nerveux intacts; pas d'autre lésion de l'encéphale.

*Poumons.* Congestion apoplectique de la partie postérieure d'un des poumons. Emphysème.

*Cœur* sain.

*Aorte.* Un peu avant que la crosse ne devienne horizontale, l'aorte est très-athéromateuse, calcifiée par places, ulcérée en d'autres points et présentant une boue athéromateuse contenant beaucoup de graisse et de cholestérine en plaques. A l'origine des vaisseaux du cou, et surtout du tronc brachio-céphalique, existent de profondes ulcérations, avec boue athéromateuse. La lésion se continue dans l'aorte thoracique, puis cesse dans une petite étendue pour reparaitre un peu au-dessus de la bifurcation.

*Reins, rate, etc.,* sains; pas d'infarctus.

HÉMIPLÉGIE GAUCHE; PAS DE TROUBLES DE L'INTELLIGENCE NI DE LA PAROLE; RAMOLLISSEMENT DU LOBE MOYEN DROIT; ARTÈRES ATHÉROMATEUSES; ABCÈS ATHÉROMATEUX DE LA CROSSE AORTIQUE. (Observation due à M. CHARCOT.)

Obs. XXVI. — Y... (Marie-Catherine), âgée de 83 ans, morte le 13 septembre 1863, à l'hospice de la Salpêtrière, salle Saint-Alexandre, n° 22, service de M. le docteur Chareot.

Cette malade, qui est entrée fréquemment à l'infirmerie pour un catarrhe de la vessie, dit avoir eu une hémiplegie gauche, sans perte de connaissance, en 1849. Au bout d'un certain temps elle put marcher. Depuis trois semaines, anorexie, constipation, fréquents étourdissements.

Le 19 août, attaque d'hémiplegie gauche, sans perte de connaissance; elle s'aperçoit qu'elle ne peut pas se servir du bras gauche, et entre à l'infirmerie, où l'on constate l'état suivant :

Pas d'aphasie ni d'embarras de la parole; mémoire bien conservée, membre supérieur gauche contracturé, avant-bras légèrement fléchi sur le bras, membre inférieur gauche faible; la malade ne peut se tenir debout. Sensibilité obtuse à gauche, urine albumineuse, température plus élevée dans la main gauche que dans la droite; au thermomètre on trouve : main droite, 36° 2/5; gauche, 36° 4/5; rectum, 37° 3/5.

Bientôt une eschare se forme au sacrum, la malade est prise de frissons. Le 12 septembre, température, 39° 1/5; l'intelligence subsiste.

Mort, le 13 septembre.

**AUTOPSIE.** — *Cavité cranienne.* Membranes adhérentes, surtout à droite, s'enlevant assez difficilement et entraînant par places de petites portions de substance cérébrale.

*Artères de la base* très-athéromateuses, pas de caillots.

*Cerveau. Hémisphère droit.* Plaques jaunes, situées sur les première et deuxième circonvolutions, et un peu sur la troisième du lobe antérieur, sur plusieurs circonvolutions du lobe postérieur, et au fond de la scissure de Rolando. Ces plaques jaunes s'étendent en profondeur; mais dans ces parties profondes le ramollissement devient blanc pultacé, et s'étend jusqu'au corps strié et à la couche optique qui sont sains.

*Hémisphère gauche.* Quelques plaques non circonscrites, sur lesquelles la substance grise a une coloration hortensia avec pointillé rouge. Lésion d'ailleurs superficielle.

*Poumons.* Double pleurésie purulente, nombreux abcès métastatiques à la surface des deux poumons.

*Cœur.* Parois très-pâles, pas de lésions; le cœur droit présente des caillots décolorés et tenaces; valvules sigmoïdes indurées.

*Foie, rate,* sains.

*Reins.* Couche corticale atrophiée.

*Vessie.* Cystite folliculeuse.

*Aorte* athéromateuse; au niveau du tronc brachio-céphalique, abcès athéromateux ouverts, et dont la substance est à nu dans l'artère.

PAS D'HÉMIPLÉGIE DIAGNOSTIQUÉE; RAMOLLISSEMENT JAUNE (SUPERFICIE), BLANC (PROFONDEUR) DU LOBE POSTÉRIEUR DE L'HÉMISPHERE DROIT; AORTE THORACIQUE TRÈS-ATHÉROMATEUSE; DÉBRIS ATHÉROMATEUX DANS L'ARTÈRE CRURALE (NON ATHÉROMATEUSE). (Observation due à M. CHARCOT.)

Obs. XXVII. — B... (veuve T...), âgée de 79 ans, morte le 20 avril 1862, à l'hospice de la Salpêtrière, salle Saint-Luc, n° 1, service de M. le docteur Charcot.

Cette femme se rend à pied à l'infirmerie le 18 avril; elle ne présente aucun signe d'hémiplégie, au moins rien d'assez évident pour appeler l'attention; aucun embarras de la parole, aucune déviation des commissures labiales. Elle se plaint d'un point de côté; elle a l'aspect d'une femme débilitée et atteinte d'une affection thoracique ancienne. Œdème des membres inférieurs, cyanose de la face; pas d'albuminurie; râles sous-crépitants nombreux des deux côtés; pas de souffle.



Elle meurt le 20 avril.

**AUTOPSIE.** — *Cavité crânienne.* Artères de la base légèrement athéromateuses, ne contiennent pas de caillots.

*Cerveau.* Ramollissement jaune à la surface, blanc pulsaté dans la profondeur occupant presque toute l'étendue du lobe postérieur droit, mais ne s'étendant pas jusqu'au ventricule latéral. Dans la *couche optique* droite, lacune assez considérable. Les parties ramollies contiennent beaucoup de corps granuleux accumulés autour des vaisseaux qui sont eux-mêmes atteints de dégénérescence graisseuse.

*Cœur.* Pas de lésion, si ce n'est une légère hypertrophie du cœur gauche.

*Foie* muscade.

*Reins, rate,* pas d'infarctus.

*Poumons.* Pneumonie granuleuse double.

*Aorte.* A 2 à 3 centimètres au-dessus des valvules sigmoïdes, commence une vaste ulcération recouverte d'une boue rougeâtre, grenue, qui fait saillie dans le calibre du vaisseau, composée de fibrine et de débris athéromateux (contenant de la graisse, des corps granuleux, des lamelles de cholestérine); en plusieurs points, plaques calcaires. Cette altération s'étend dans toute l'aorte thoracique, mais devient moins considérable dans l'aorte abdominale.

On a examiné le sang extrait de l'extrémité inférieure de l'*artère crurale droite*. Cette artère n'était pas athéromateuse et le sang contenait des éléments identiques à ceux de l'athérome aortique; il n'y manquait que des cristaux de cholestérine. (Voy. Pl. II, fig. 1, 2.)

L'embolie capillaire peut encore avoir pour point de départ les caillots anciens du cœur dont la surface peut se désagréger, ou dont la partie centrale, devenue puriforme, peut s'échapper par déchirure. Nous ne répéterons pas ici la description de ces caillots, qui a été faite de façon à ne rien laisser à désirer (1).

Nous devons mentionner aussi l'endocardite ulcéreuse dont nous ne possédons pas d'observations. Nous rapporterons seulement ici trois cas dans lesquels le mélange au sang de matière granuleuse provenant de caillots anciens du cœur a pu jouer un rôle dans la production des accidents. Dans un de ces cas, l'examen du sang contenu dans le ventricule y a révélé la présence de corps granuleux.

---

(1) Voy. Chareot, *Mém. de la Soc. de biol., passim*; Vulpian, *Union MÉDICALE* 1865, t. I, n° 48.

ATTAQUE APOPLECTIFORME (MORT EN QUATRE JOURS); HÉMIPLÉGIE DROITE LÉGÈRE; RAMOLLISSEMENTS MULTIPLES DANS LES DEUX HÉMISPHÈRES; INFARCTUS D'UN REIN; AORTE CALCIFIÉE ET ATHÉROMATEUSE. (Observation due à M. le docteur VULPIAN.)

Obs. XXVIII. — P... (Marie), 73 ans, morte le 26 juin 1862, salle Saint-Thomas, n° 3, infirmerie de la Salpêtrière, service de M. Vulpian.

Cette femme a eu à plusieurs reprises de très-violents étourdissements avec pertes non complètes de la connaissance; mais pas de paralysie, dit-elle.

Elle rentre le 22 juin présentant une faiblesse considérable, avec prostration et perte de la parole; tête penchée à droite. Ces symptômes disparaissent presque complètement, puis se reproduisent à plusieurs reprises. Il survient alors (ce qui n'existait pas avant) une paralysie incomplète du côté droit. La sensibilité est conservée. L'état s'aggrave peu à peu; elle tombe dans le coma, et meurt le 26 juin 1862.

*AUTOPSIE.* — *Cavité crânienne.* Pas de néo-membranes de la dure-mère; artères de la base athéromateuse, en plusieurs points dans toute leur circonférence; pas de caillot dans les grosses artères.

*Cerveau.* Ramollissement ancien jaune, occupant la partie la plus reculée des deux lobes occipitaux.

Du côté gauche le ramollissement jaune superficiel repose sur un ramollissement blanc qui s'étend à une assez grande profondeur; lacune ancienne du corps strié gauche.

*Hémisphère cérébelleux droit.* Ramollissement de sa partie postérieure; jaune à sa surface, mais présentant une coloration blanche et un aspect pulpeux dans sa profondeur.

On retrouve dans ces parties des corps granuleux nombreux.

*Poumons* congestionnés.

*Cœur* gras; pas de lésion des orifices; fibrine ramollie, brûnâtre, d'aspect ancien dans le ventricule gauche, l'examen microscopique montre qu'elle est en voie de régression, et fait découvrir des corps granuleux nombreux dans le sang recueilli dans le ventricule gauche.

*Aorte.* Nombreuses plaques calcaires et athéromateuses.

*Foie, rate* sains.

*Reins.* Un infarctus très-limité.

L'état fortement athéromateux des artères cérébrales a pu être ici la cause des accidents, et nous ne pouvons affirmer que le ramollissement ait été produit par les caillots du cœur; cependant la présence de corps granuleux dans le sang ne permet guère de douter

qu'ils n'aient contribué, au moins pour une certaine part, à la production des accidents cérébraux et en particulier de l'attaque apoplectiforme.

HÉMIPLÉGIE DROITE; GANGRÈNE DES MEMBRES DROITS; RAMOLLISSEMENT DU CORPS STRIÉ GAUCHE; KYSTES FIBRINEUX A CONTENU PURIFORME DANS LES DEUX AURICULES; APOPLEXIE PULMONAIRE. (Observation due à M. le docteur VULPIAN).

Obs. XXIX. — C... (Marguerite), 75 ans, morte le 15 mai 1863, salle Saint-Jean, n° 25, infirmerie de la Salpêtrière, service de M. le docteur Vulpian.

Cette femme était déjà entrée à l'infirmerie en 1862 pour de la bronchite et de l'albuminurie. Elle en était sortie en bon état le 27 février 1863.

Le 21 mars 1863, elle rentra pour de la bronchite et présentait encore un peu d'albuminurie.

Le 4 avril, attaque d'*hémiplegie droite*, face déviée à gauche. Yeux portés tous les deux à gauche; elle ne peut que fort imparfaitement les diriger à droite; langue déviée du côté paralysé.

Paralysie complète des membres du côté droit; le bras et la jambe retombent inertes; légers mouvements réflexes du membre inférieur.

*Sensibilité* conservée.

*Intelligence* conservée; la malade répond, indistinctement il est vrai, aux questions qu'on lui adresse; il n'y a pas eu de perte de connaissance.

Les jours suivants la paralysie sembla un peu diminuer, de même que la déviation des yeux.

Le 23 avril. Teinte cyanosée et refroidissement du pied droit et de la main droite; on ne peut y constater de battements artériels; la malade y ressent des douleurs assez vives.

Les jours suivants la teinte des deux membres devint plus foncée, et il s'établit bientôt une vraie gangrène sèche du membre inférieur droit remontant jusqu'au genou, tandis que dans le membre supérieur la mortification s'accompagna d'œdème. Ces parties répandirent bientôt l'odeur caractéristique de la gangrène, il survint du délire et la malade succomba le 14 mai 1863.

AUTOPSIE. — *Cavité crânienne*. Pas de néo-membranes de la dure-mère.

*Vaisseaux de la base* athéromateux par place; dans quelques points l'épaississement est assez considérable pour rétrécir notablement la

lumière du vaisseau; la terminaison de la carotide est surtout athéromateuse.

*Encéphale.* Pas de lésions superficielles; pas de congestion.

*Corps strié gauche.* Ramollissement blanc sans trace de congestion, contenant un liquide laiteux. Ce ramollissement semble formé par la réunion d'une foule de petites lacunes; il occupe la moitié postérieure du corps strié et siège exclusivement dans le noyau extraventriculaire (lenticulaire) et la capsule interne; il n'atteint pas le prolongement caudiforme du noyau caudé (intraventriculaire) ni la capsule externe. La portion la plus interne du corps strié était seule atteinte. On y retrouve une foule de corps granuleux.

Pas de lésions des autres parties de l'encéphale.

*Appareil circulatoire. — Cœur.* Un peu hypertrophié et dilaté; une plaque laiteuse du péricarde; pas de lésion du tissu du cœur, sauf un léger épaissement des valvules. Dans chaque auricule on retrouve un caillot grisâtre décoloré, mou, de la grosseur d'une aveline. Ces caillots contiennent une matière puriforme, trouble, blanc grisâtre, dans laquelle on retrouve de la fibrine réduite à l'état granulaire, des granulations graisseuses, quelques rares éléments fusiformes, et un grand nombre de leucocytes dont plusieurs sont remplis de granulations graisseuses.

*Artère pulmonaire.* On n'y a trouvé que des caillots récents.

*Aorte* athéromateuse, surtout dans sa partie inférieure, et au niveau des artères rénales qui sont très-athéromateuses; ne contient pas de caillots.

*Artère iliaque primitive et iliaque externe droites.* Caillots récents, à peine adhérents aux parois, mais subissant déjà un commencement de décoloration.

*Artère fémorale droite.* A 2 centimètres environ de l'arcade crurale commence le caillot ancien adhérent à la paroi qui paraît saine, quoique ses vasa vasorum soient congestionnés. Le caillot est gris rougeâtre, ramolli et friable à son centre, et se prolonge dans les diverses branches de l'artère fémorale. Il est formé de fibrine en partie à l'état granulaire dans laquelle on retrouve des granulations graisseuses et des leucocytes en partie granuleux.

*Veine fémorale,* renferme du sang récemment coagulé.

Les *vaisseaux* du membre inférieur gauche étaient parfaitement intacts.

*Artères carotides* saines, pas de caillots.

*Membre supérieur droit.* Caillot ancien long de 3 à 4 centimètres

siégeant dans l'artère axillaire à 2 ou 3 centimètres au-dessous de la clavicule. Ce caillot adhère à la face postéro-externe du vaisseau qu'il n'oblitére pas d'une façon absolue. Caillots récents dans les branches et les terminaisons de l'artère axillaire.

*Veines* oblitérées par des caillots relativement récents; le caillot paraît plus ancien, et l'oblitération plus complète dans la veine basilique.

*Poumons.* OEdème des deux poumons, surtout dans la partie postérieure. Noyau d'apoplexie pulmonaire dans le poumon droit, au centre duquel on trouve un petit noyau d'hépatisation granuleuse.

*Foie et rate* sains.

*Reins* dans une étendue de 3 à 4 centimètres. Atrophie du tissu avec dépôt de pigment (peut-être résultat d'une ancienne apoplexie rénale).

M. Vulpian fait remarquer au sujet de cette observation que l'apparition de gangrènes des membres a pu faire connaître pendant la vie un ramollissement cérébral de nature embolique. La soudaineté des accidents cérébraux avait d'abord fait penser à une hémorrhagie cérébrale.

#### § II. — Accidents ischémiques sans ramollissement.

Il arrive quelquefois, et plusieurs de nos observations nous en offrent des exemples, que des attaques apoplectiques accompagnées de coma, de convulsions épileptiformes, de vomissements, etc., et souvent même d'une mort rapide, se rencontrent soit chez d'anciens hémiplegiques, soit chez des sujets tombés dans la démence, soit même chez des individus bien portants. Ces symptômes, sur lesquels nous insisterons dans la partie sémiologique, ne se traduisent quelquefois par aucune lésion appréciable, ou du moins par aucune lésion récente de l'encéphale. Comment doit-on interpréter ces cas que les anciens avaient nommés apoplexies nerveuses, et que M. Durand Fardel attribue, avec beaucoup d'auteurs, à une congestion active du cerveau, qu'il divise en formes apoplectique (coup de sang), subapoplectique, délirante, convulsive?

Nous pouvons d'abord remarquer que tous les auteurs, et M. Durand Fardel le premier, qui adoptent l'opinion d'une congestion aiguë du cerveau comme cause de ces accidents, insistent sur ce que ce phénomène est passager et sur ce qu'on ne le retrouve pas toujours

à l'autopsie. « Les congestions les plus considérables, » nous dit-il (Durand Fardel, *Mat. des vieillards*, p. 9), « se dissipent en général « avec une extrême facilité, soit spontanément, soit en raison des « phénomènes variés dont l'organisme peut être le siège, de telle « sorte qu'après la mort on cherche en vain quelquefois à quoi rap- « porter des désordres fonctionnels considérables observés pendant « la vie. »

Et plus loin :

« Aussi attachons-nous beaucoup plus d'importance à la détermi- « nation des formes symptomatiques qu'il paraît raisonnable d'attri- « buer à la congestion cérébrale qu'à une description anatomique « à laquelle nous n'aurons à ajouter que sur un point tout spécial à « ce que l'on trouve dans tous les auteurs. »

Il nous paraît peu probable qu'une congestion sanguine prononcée, capable de donner lieu à des phénomènes de coma, capable même d'amener la mort, disparaisse avant que l'on fasse l'autopsie. Il est d'ailleurs des cas où une congestion se montre évidente à l'examen cadavérique; pourquoi disparaîtrait-elle dans le plus grand nombre des soi-disant coups de sang? Ajoutons qu'il est fréquent de trouver un cerveau très-congestionné quand aucun des phénomènes que l'on attribue généralement à la congestion cérébrale ne s'est montré pendant la vie. C'est en particulier ce qui arrive dans la mort par asphyxie et dans les cas où la circulation pulmonaire est gênée; pourquoi la congestion cérébrale aurait-elle le privilège de disparaître dans quelques cas avant la mort, quand nous voyons les congestions d'autres organes, les congestions pulmonaires, par exemple, diagnostiquées pendant la vie, se montrer très-manifestes à l'autopsie?

Si la congestion ne paraît pas capable de donner l'explication des symptômes dont nous parlons, une anémie plus ou moins généralisée de l'encéphale peut, dans la plupart des cas, en être considérée comme la cause; c'est pour cela que M. Virchow et, à son exemple, la plupart des auteurs allemands, ont donné à ces symptômes le nom de *ischémie cérébrale* (1). MM. Charcot et Vulpian ont souvent attiré notre

---

(1) Ce mot d'*ischémie*, qui indique simplement un arrêt de la circulation, nous paraît préférable au terme d'*anémie* cérébrale; en effet, comme nous l'avons dit (appendice à la partie physiologique), il se produit consécutivement aux oblitérations artérielles de l'hyperémie aussi souvent que de l'anémie dans la partie alimentée par l'artère.

attention sur ce point en nous montrant combien cette opinion était plus rationnelle. C'est ce qui semble d'ailleurs ressortir de l'analyse de nos observations; en effet, dans les cas d'étourdissements, dans les cas d'attaques apoplectiques mortelles non accompagnées de lésions récentes du cerveau, nous avons trouvé, soit des artères cérébrales très-athéromateuses devant amener des troubles de la circulation de l'encéphale (voy. obs. XXII), soit une cause d'embolie capillaire.

L'analogie de nos expériences d'injection de poudre de lycopode avec les attaques apoplectiformes, tant au point de vue des symptômes que de l'absence de lésion pathologique, est encore un argument en faveur de l'embolie capillaire (1).

Des symptômes de délire, des symptômes typhoïdes ont pu aussi trouver leur explication dans la rupture de kystes puriformes du cœur ou de l'aorte. Nous renverrons à ce sujet à l'observation que M. Vulpian a présentée à la Société médicale des hôpitaux. (Voy. UNION MÉD., 1865, p. 276, n° 18.)

Pour être en droit d'affirmer que dans nos observations les accidents étaient dus à l'embolie capillaire, il aurait fallu retrouver les capillaires oblitérés, comme disent l'avoir observé MM. Virchow (2), Bergmann (3) et M. Lancereaux (4) qui en rapporte des observations. Nous avons plusieurs fois cherché, sans y réussir, à trouver des corps granuleux dans les vaisseaux capillaires de l'encéphale; MM. Charcot et Vulpian nous ont dit avoir déjà fait plusieurs fois la même recherche sans plus de succès; M. Charcot, qui a plusieurs fois pratiqué l'artériotomie temporale dans les cas de ce genre, n'a jamais pu constater la présence de la matière athéromateuse ou de corps granuleux dans le sang artériel. Mais il est vrai de dire que ces recherches sont très-difficiles, que des débris granuleux répandus dans la masse sanguine peuvent échapper à l'observation, et que la pous-

(1) Il va sans dire que si nous attribuons à l'ischémie cérébrale la plupart des accidents apoplectiformes des vieillards, nous n'entendons pas nier la congestion cérébrale d'une manière absolue, et nous ne pouvons la rejeter dans nombre de cas, notamment chez l'adulte.

(2) Virchow, *Pathologie cell.* et *Virchow's Archiv.*, *passim*.

(3) Bergmann, *Virchow's Archiv.*, XII, 59.

(4) Lancereaux, *ouv. cit.*

sée embolique qui a donné lieu aux symptômes apoplectiques peut avoir gagné les extrémités capillaires au moment où l'on pratique l'artériotomie.

Le mélange de la matière athéromateuse dans le sang n'en est pas moins démontré. MM. Charcot et Vulpian et nous-mêmes avons plusieurs fois trouvé dans le sang d'une artère périphérique (crurale, pédiense, branches de la carotide, etc.), dont les parois étaient saines, des débris athéromateux provenant, selon toute probabilité, des athéromes ulcérés de l'aorte.

Nous rapporterons les deux observations suivantes qui nous paraissent confirmatives.

ATTAQUE APOPLECTIQUE (MORT EN VINGT-DEUX HEURES); PAS DE RAMOLLISSEMENT RÉCENT; AORTE THORACIQUE TRÈS-ATHÉROMATEUSE, CALCIFIÉE; CORPS GRANULEUX DANS LES PETITES ARTÈRES.

OBS. XXX. — G... (Eulalie-Louise), 73 ans, morte le 22 mai 1865, salle Saint-Mathieu, 10, infirmerie de la Salpêtrière, service de M. Vulpian.

Cette femme est restée vingt jours à l'infirmerie pendant le mois de mars 1865, offrant des symptômes de bronchite chronique et des troubles de la circulation cardiaque, bruits du cœur tumultueux, fréquemment dédoublés, œdème des extrémités.

Elle dit avoir eu il y a deux ans une attaque d'hémiplégie droite (?) incomplète, dont elle se serait ressentie pendant quatre mois; elle aurait toujours pu continuer à marcher pendant ce temps, en traînant la jambe. Il n'en reste pas trace actuellement.

Le 21 mai 1865 à huit heures du matin, attaque apoplectique subite; on la ramène à l'infirmerie.

Résolution générale; les deux membres supérieurs retombent comme des masses inertes. Bouche légèrement tirée à droite, paralysie du buccinateur gauche. Yeux non déviés; pupille gauche dilatée, pupille droite normale. Arrêt de la respiration de temps à autre; pendant plus d'un quart de minute. Expiration brusque; pouls lent, faible. Perte complète de connaissance. Sensibilité conservée des deux côtés (grimace faciale quand on la pince).

Elle meurt le 22 mai à six heures du matin, sans avoir présenté de nouveaux phénomènes.

AUTOPSIE. — *Cerveau*. Pas de lésion de la dure-mère, pas de congestion des membranes encéphaliques. Artères de la base athéromateuses



ne contenant pas de caillots, non plus que les vertébrales, les carotides et les sinus de la dure-mère. A la palpation l'hémisphère droit paraît un peu moins résistant que le gauche; on y constate un ramollissement ancien situé sur le bord postérieur de la circonvolution marginale postérieure. Lacune du volume d'un pois à la partie inférieure du noyau extra-ventriculaire du corps strié droit. (La malade se sera sans doute trompée en indiquant une ancienne hémiplegie droite.)

On ne retrouve pas de ramollissement récent bien net, probablement à cause de la rapidité de la mort.

*Cœur* sain, léger épaissement de la valvule mitrale.

*Aorte thoracique* ascendante et descendante complètement calcifiée, ses parois se brisent sous le doigt. A l'ouverture du vaisseau on trouve des plaques calcaires incrustant les parois dans tout le calibre du vaisseau. Dans certains points, ramollissement et boue athéromateuse contenant des amas de corps granuleux, des lamelles de cholestérine et beaucoup de graisse.

*Aorte abdominale* n'est presque pas altérée depuis la naissance des artères rénales.

Le sang des vaisseaux a été examiné; on a retrouvé dans une carotide dont les parois étaient relativement saines (il n'y avait pas de plaques calcaires, mais simplement quelques athéromes dans ses parois) ainsi que dans les vaisseaux de la pie-mère, du sang contenant des débris granuleux ayant le plus grand rapport avec ceux que l'on rencontrait dans l'aorte.

Ces débris provenaient-ils de l'aorte ou des parois de l'artère dans laquelle on avait pris le sang? La première hypothèse semble plus probable, quoique non certaine.

*Autres organes* sains. Les poumons présentent une congestion œdémateuse prononcée.

Pas d'*infarctus* des viscères.

CONVULSIONS ÉPILEPTIFORMES; MORT SUBITE; ATHÉROMES ULCÉRÉS DANS LA CROSSE AORTIQUE; ANCIEN RAMOLLISSEMENT CÉRÉBRAL. (Observation due à M. VULPIAN.)

Obs. XXXI. — L... (Marie-Louise), 63 ans, morte le 16 mai 1863, salle Saint-Denis, 9, service de M. le docteur Vulpian.

Cette malade qui avait eu anciennement des rhumatismes, est entrée plusieurs fois à l'infirmerie pour des accidents cardiaques. Dans les derniers temps on pouvait constater un double bruit de souffle à la base du cœur, qui a augmenté progressivement d'intensité jusqu'à la mort.

Depuis le 6 mai 1863 quelques troubles de l'intelligence; à deux reprises, délire.

Le 16 mai, la malade est prise subitement d'une attaque épileptiforme et meurt subitement; elle n'avait jamais présenté de paralysie.

**AUTOPSIE.** — *Cavité crânienne.* Aucune lésion du crâne ni de la dure-mère.

*Artères cérébrales.* L'oblitération a été recherchée avec soin jusque dans les fines ramifications de ces artères, et n'a pas été trouvée, non plus que des corps granuleux ni des paillettes de cholestérine dans les capillaires.

*Cerveau.* Sur la face externe du lobe pariétal gauche, foyer de ramollissement du volume d'une noix, brun jaunâtre à la surface et blanc dans la profondeur. Ce ramollissement contient un grand nombre de corps granuleux, on retrouve de plus de l'hématosine dans la partie jaunâtre superficielle.

*Cœur.* Néo-membranes et sérosité sanguinolente dans le péricarde. Hypertrophie du ventricule gauche. Rétrécissement et insuffisance peu prononcés de l'orifice aortique; valvules athéromateuses racornies. Pas d'ulcérations ni de végétations fibrineuses sur ces valvules.

*Aorte* très-athéromateuse, calcifiée à son origine, ulcérations athéromateuses dans sa partie ascendante; boue athéromateuse à nu dans laquelle on reconnaît à l'œil nu des paillettes chatoyantes de cholestérine.

Rétrécissement très-considérable des grosses artères du cou, à leur origine dans l'aorte, par épaissement athéromateux.

La partie inférieure de l'aorte thoracique est presque saine; des abcès athéromateux et des plaques calcaires existent dans l'aorte abdominale.

*Du sang* pris dans les deux artères fémorales a présenté un grand nombre de granulations graisseuses, de gouttelettes huileuses, de corps granuleux et quelques plaques de cholestérine.

Rien de particulier à noter dans les autres organes, pas d'infarctus.

#### CHAPITRE IV.

##### § I. — Ramollissements sans lésions vasculaires évidentes.

Il existe un certain nombre de cas dans lesquels l'état des vaisseaux a été examiné avec soin et où l'on n'a rencontré ni oblitération, ni dégénérescence athéromateuse, ni point de départ embolique qui permit de les ranger dans l'un des groupes précédents.

Telles sont les observations suivantes :

HÉMIPLÉGIE GAUCHE APOPLECTIQUE. RAMOLLISSEMENT ROUGE DE L'HÉMISPHERE DROIT. PETIT FOYER ANCIEN (JAUNE) DANS LE MÊME HÉMISPHERE; PAS D'ATHÉROMES NI D'OBLITÉRATIONS VASCULAIRES.

Obs. XXXII. — D... (Victoire-Honorine) 72 ans, entre le 5 juillet 1865, salle Saint-Jean, 9, infirmerie de la Salpêtrière, service de M. Fournier, suppléant M. Vulpian.

En 1864, première attaque d'hémiplégie gauche qui la laissa infirme; elle pouvait cependant marcher en trainant un peu la jambe.

Etourdissements assez fréquents depuis lors.

Le 2 juillet 1865, cette femme se rendit seule, sans bâton, à la halle et y fut prise d'une nouvelle attaque d'hémiplégie gauche, sans perte de connaissance, on la ramena à la Salpêtrière sur un brancard. A son entrée à l'infirmerie on constate : commissure labiale tirée à droite, paralysie légère du buccinateur gauche. Yeux dirigés constamment tous deux du côté droit, elle peut les porter à gauche, mais le bord de l'iris n'atteint pas de ce côté la commissure palpébrale; pas d'inégalité pupillaire; langue déviée à gauche.

Bras et jambe gauche incomplètement paralysés; pas de mouvements réflexes.

Sensibilité obtuse à gauche, surtout dans le membre inférieur.

Intelligence conservée, parole assez nette; depuis son attaque elle est devenue gâteuse.

La paralysie augmente les jours suivants, elle devient complète du côté gauche le 7 juillet. Il se produit bientôt de gros râles trachéaux, et la malade succombe le 8 juillet.

*Autopsie.* — *Cavité crânienne.* Vaste ecchymose des téguments de la région frontale gauche (provenant évidemment de la chute au moment de l'attaque). Les os sont sains, pas de fracture du crâne; pas de néomembranes de la dure-mère; méninges normales, non congestionnées.

*Artères de la base* non athéromateuses, sauf la terminaison des carotides qui présente un aspect légèrement blanchâtre. Mais les petites artères sont remarquablement saines, et ne présentent d'épaississement athéromateux en aucun point. Ces artères ont été ouvertes avec soin, et l'on n'y a pas retrouvé d'oblitération.

*Cerveau.* On remarque à la surface de l'hémisphère droit un ramollissement superficiel à teinte rosée des circonvolutions; s'étendant comme une traînée depuis le lobe frontal jusqu'au lobe occipital, occupant la partie supérieure de l'hémisphère, et n'attaquant pas toutes les

circonvolutions; la substance des circonvolutions est comme déchiquetée par places, à la suite de l'ablation de la pie-mère.

L'examen micrographique y montre, en certains points surtout, de nombreux corps granuleux, des cellules granuleuses, de la graisse disséminée en gouttelettes, et de petits vaisseaux granuleux.

Dans le centre ovale de Vieussens droit, ramollissement blanchâtre de 2 à 3 centimètres de diamètre, dans lequel les vaisseaux ne sont pas granuleux.

A une certaine distance, autre foyer de ramollissement de 1 à 2 centimètres de diamètre, de couleur jaunâtre et présentant une masse énorme de graisse en gouttelettes, des corps granuleux et une destruction presque complète des tubes nerveux.

En arrière de ce foyer, le centre ovale offre un aspect criblé remarquable et une teinte hortensia qui n'existent point dans l'autre hémisphère. Les vaisseaux qui apparaissent comme des filaments dans la substance blanche sont fort peu altérés et l'on n'en retrouve que fort peu de graisseux.

Rien dans les corps striés, les couches optiques ni dans les autres parties de l'encéphale.

*Moelle épinière saine.*

*Cavité thoracique.* Hépatisation rouge un peu granuleuse par places des deux bases des poumons, emphysème des lobes supérieurs.

*Cœur sain*; ne contient pas de caillots.

*Aorte* remarquablement peu athéromateuse; elle a l'aspect d'une aorte d'adulte. Au niveau de sa bifurcation, on remarque simplement une petite tache blanchâtre.

*Artères carotides primitives et tronc brachio-céphalique* nullement athéromateux, ne contiennent pas de caillots.

*Autres organes sains*, pas d'infarctus.

ANCIENNE HÉMIPLÉGIE DROITE; RAMOLLISSEMENT BLANC DE LA TOTALITÉ DU LOBE ANTÉRIEUR GAUCHE; PAS D'ATHÉROMES.

Obs. XXXIII. — D... (Sophie-Joséphine), 47 ans, entrée à la Salpêtrière le 28 janvier 1865, morte le 14 mars 1865 (salle Sainte-Rosalie, n° 15), service de M. le docteur Charcot.

La maladie actuelle aurait débuté le 6 octobre 1864.

Déjà depuis deux ans la malade souffrait d'engourdissements dans le bras droit.

Le 6 octobre 1864, son mari s'est aperçu qu'elle parlait par monosyllabes et qu'elle se servait de la main gauche pour manger; peu

d'instant après, elle a perdu connaissance et est devenue hémiplegique à droite. Transportée à la Charité, puis à la Salpêtrière, la malade n'a jamais parlé depuis son attaque, elle n'est nullement intelligente et ne se fait pas comprendre par signes.

Meurt d'une eschare au sacrum.

**AUTOPSIE.** — *Cerveau.* Artères de la base non athéromateuses; le lobe antérieur de l'hémisphère gauche, jusqu'au sillon de Rolando, est entièrement ramolli et transformé en un kyste rempli d'un liquide laiteux dans lequel on trouve, au microscope, une grande quantité de gros corps granuleux.

Coloration bleu ardoisé de la base du cerveau et de la moelle. (L'eschare pénètre dans le canal rachidien.)

*Cœur* petit, décoloré; pas d'altérations valvulaires.

*Aorte* non athéromateuse.

Rien à noter dans les autres organes.

Pas d'infarctus.

RAMOLLISSEMENT VIOLACÉ DU CERVEAU (APOPLEXIE CAPILLAIRE); INFARCTUS D'UN REIN; PAS DE POINT DE DÉPART EMBOLIQUE.

**Obs. XXXIV.** — D... (Anne-Dauphine), âgée de 82 ans. Entrée à la Salpêtrière le 25 mai 1863, morte le 1<sup>er</sup> juillet 1865 (salle Saint-Alexandre, n° 17), service de M. le docteur Charcot.

Habituellement bien portante.

Le 27 juin 1865, perte subite de connaissance, hémiplegie gauche; au bout d'une heure la malade reprend un peu de connaissance. Flaccidité complète des membres gauches. Face déviée à droite, langue déviée à gauche, yeux tournés à droite. Sensibilité intacte; mouvements réflexes dans le membre inférieur gauche.

Les jours suivants la malade tombe dans un coma profond. Râle laryngo-trachéal; mouvements spontanés dans tous les membres, le supérieur gauche excepté. La main gauche est beaucoup plus chaude que la droite.

Mort le 1<sup>er</sup> juillet.

Température rectale aussitôt après l'attaque....		37	4/5
id.	id.	28 juin.....	38 3/5
id.	id.	29 —.....	39 1/5
id.	id.	30 — (la veille de sa mort)	39 2/5

**AUTOPSIE.** — Les téguments du crâne sont fortement congestionnés. Ecchymoses sous le péricrâne. A l'ouverture de la cavité crânienne, il

s'écoule une grande quantité de sang. La pie-mère n'est pas très-congestionnée.

*Hémisphère droit.* Ramollissement violacé occupant le lobule de l'insula, la partie postérieure des deuxième et troisième circonvolutions frontales, une portion de la marginale inférieure, et le corps strié dans sa plus grande partie.

Le corps strié et toute la partie centrale du ramollissement présentent un pointillé hémorragique très-abondant ou apoplexie capillaire; la périphérie du foyer est constituée par du ramollissement blanc. Dans le lobe pariétal, petit foyer analogue. Ramollissement blanc et apoplexie capillaire au centre.

En ouvrant le ventricule latéral, on voit la tête du corps strié transformée en une boue sanguinolente.

*Hémisphère gauche.* Plaque jaune très-superficielle, occupant l'insula et une petite partie de la troisième circonvolution frontale, s'étendant en profondeur seulement jusqu'à la capsule externe du corps strié.

Pas d'altération des autres parties de l'encéphale; pas d'atrophie descendante.

*Artères* de la base du cerveau non athéromateuses; on n'a pas trouvé d'oblitération de l'artère sylvienne droite ni de ses branches.

EXAMEN MICROSCOPIQUE. — Les capillaires, examinés dans le ramollissement, sont en général peu athéromateux, un grand nombre sont remplis de sang, d'autres sont vides, mais le sang paraît infiltré dans leur paroi, ou plutôt entre leur paroi et la tunique adventice décrite par M. Robin, de façon à former une sorte d'anévrysme disséquant. (Pl. II, fig. 4, 5, 6.) D'autres capillaires présentent un épaissement considérable de leurs parois, au point que celles-ci égalent le calibre du vaisseau.

Il existe fort peu de corps granuleux, et seulement le long des vaisseaux; on trouve aussi des grains d'hématosine près des vaisseaux.

Les éléments nerveux ne présentent pas d'altération considérable; dans quelques points on rencontre un grand nombre de corps amyloïdes.

*Cœur* volumineux; pas d'altération valvulaire, pas de végétations. Les auricules sont libres.

*Aorte* athéromateuse; plaques jaunes dans la crosse, athéromes altérés dans la portion abdominale.

*Poumons* congestionnés, noyaux d'hépatisation rouge dans le lobe inférieur droit.

*Rate.* Pas d'infarctus.

*Reins;* le droit est sain, le gauche présente plusieurs infarctus récents, l'un très-volumineux correspond à une branche de l'artère rénale oblitérée par un caillot fibrineux ancien.

HEMPLÉGIE GAUCHE SUBITE; MORT EN TROIS JOURS; PLAQUES JAUNES DE L'HÉMISPHERE DROIT; RAMOLLISSEMENT RÉCENT DU CORPS STRIÉ; INFARCTUS DE LA RATE, DES REINS, DE L'INTESTIN; ARTÈRES PEU ATHÉROMATEUSES; PAS D'OBSTRUCTION MANIFESTE, SAUF DANS LE REIN.

Obs. XXXV. — F... (Marie-Nicole), 77 ans. Morte le 6 décembre 1865, salle Saint-Vincent, 8, hospice de la Salpêtrière, service de M. le docteur Vulpian.

Cette malade était déjà entrée à l'infirmerie en avril 1865, fort agitée et offrant un peu de délire de persécution sans hallucinations. Pas d'état organopathique appréciable.

Rentre le 4 décembre 1865. Elle marchait bien la veille, et le matin elle est prise d'une attaque subite d'hémiplégie gauche sans perte de connaissance.

*Etat de la malade.* Hémiplégie gauche complète, avec flaccidité; hémiplégie faciale gauche, langue non déviée. Déviation de la tête et des deux yeux à droite; l'iris ne dépasse pas la ligne médiane quand elle regarde à gauche.

Sensibilité très-affaiblie, ne sent pas le chatouillement de la plante du pied gauche. Pas de mouvements réflexes.

Intelligence très-faible; connaissance conservée; elle parle en bredouillant.

5 décembre. Même état général. La sensibilité est revenue du côté gauche, de même que les mouvements réflexes. Déviation des yeux. Pas d'albuminurie.

6 décembre. A neuf heures et demie du matin, demi-coma; cependant la malade a conservé assez de connaissance pour tirer la langue quand on le lui demande; sensibilité conservée; gros râles d'agonie. Elle meurt à onze heures et demie. Elle a conservé jusqu'à la fin la tendance à la déviation oculaire du côté droit et la demi-rotation de la tête à droite, quoiqu'à un degré moins prononcé qu'au début.

*Température rectale.*

4 décembre (huit heures environ après l'attaque)..	37° 2/5.
5 décembre matin.....	38° 1/5.
soir.....	38° 4/5.
6 décembre à dix heures du matin.....	39° 2/5.

AUTOPSIE. — *Cavité crânienne.* Pas de néo-membranes de la dure-mère.

Un peu d'œdème de la pie-mère; liquide céphalo-rachidien abondant. Pas d'oblitération des sinus.

*Artères de la base.* Ne présentent presque pas d'athéromes, sauf en quelques points disséminés, surtout sur la cérébrale postérieure.

Pas d'oblitération manifeste des gros vaisseaux; on trouve cependant dans une des branches de la sylvienne droite, au niveau de l'insula, une artère contenant un petit caillot rosé assez résistant, mais qui paraît récent et s'est peut-être formé pendant l'agonie.

*Cerveau. Hémisphère droit.* Au niveau de la partie postérieure de la troisième circonvolution frontale, tache d'apoplexie capillaire d'un diamètre d'environ 2 centimètres, mais ne s'enfonçant pas en profondeur.

*Plaques jaunes* des circonvolutions siégeant l'une à la partie postérieure et supérieure de l'insula de Reil s'étendant un peu sur les circonvolutions marginales et acquérant à peu près la dimension d'un sou. Autre plaque jaune, mais plus molle, sur la circonvolution sphénoïdale inférieure.

Ramollissement pulpeux récent imbibé de sang, formant une bouillie rouge qui occupe le corps strié (partie postérieure et intraventriculaire) et qui se prolonge en dehors jusqu'à la partie postérieure de l'insula atteignant ainsi la plaque jaune qui y a été signalée plus haut.

*Examen microscopique.* Dans les plaques jaunes formées de substance assez résistante, on trouve du tissu cellulaire, quelques rares débris de tubes nerveux, une foule de corps granuleux, des granulations et des cristaux hématiques; dans ces parties récemment ramollies: de la substance nerveuse dilacérée et en débris et des extravasations sanguines, enfin des capillaires présentant en grand nombre des dilatations anévrysmales. On n'y découvre pas d'oblitération. Les parois de ces petits vaisseaux sont pour la plupart saines (sauf leur dilatation), cependant, dans l'hémisphère sain, on retrouve quelques capillaires très-légèrement granuleux; le nombre de ces capillaires granuleux est faible, et dans les parties saines ils ne sont pas anévrysmatiques.

L'hémisphère gauche et les autres parties de l'encéphale ne présentent pas d'altération.

*Cavité thoracique.* Poumons très-congestionnés, presque apoplectiques, surtout à leur partie postérieure.

*Cœur.* Ne présente pas de lésions valvulaires. Pas de caillots anciens ni récents; toutes les cavités et les auricules ont été ouvertes.

*Cavité abdominale. Rate.* Présente une partie très-pâle, anémiée, tranchant avec la couleur du reste de l'organe. Cet infarctus paraît à la coupe formé de substance plus compacte que le reste de l'organe et ne



laisse échapper presque pas de sang. Pas de rétraction de cet infarctus, qui doit être assez récent. L'oblitération n'a pas été découverte.

*Reins.* Plusieurs infarctus anciens ; l'un d'eux, de la dimension d'une pièce de 50 centimes au moins, est très-rétracté. Le tissu rénal a presque disparu à ce niveau. Sa coupe est dure et crie un peu sous le scalpel. L'artère qui correspondait à cette partie était perméable jusqu'à sa partie moyenne, mais toute l'autre moitié (périphérique) était réduite en un cordon comparable au cordon de l'artère ombilicale de l'adulte.

A l'examen microscopique ces parties étaient formées d'un tissu atrophié, les glomérules plus petits et plus rapprochés les uns des autres qu'à l'état normal, les tubuli très-rares. Quelques-uns de ces glomérules et de ces tubes offraient à l'intérieur des granulations assez peu transparentes qui se sont éclaircies par l'addition d'acide sulfurique ; il s'est produit quelques bulles, mais pas de cristaux de sulfate de chaux. Il est possible cependant qu'il y eût un peu d'incrustation calcaire.

*Intestin.* Une anse de l'intestin grêle présentait en un point un aspect d'injection et de ramollissement rouge grisâtre (assez analogue à de la gangrène); en l'ouvrant et en versant de l'eau dessus, il se produisit une perforation ovalaire qui prouvait le degré de ramollissement de l'organe.

Cette altération s'étendait sur une étendue d'environ 2 à 3 centimètres.

En un autre point, tache rouge assez analogue.

L'oblitération artérielle n'a pas été recherchée avec soin. Il s'agissait très-probablement d'un infarctus.

*Aorte thoracique* athéromateuse ; quelques plaques calcaires ; l'une d'elles, assez épaisse, siège un peu avant la naissance du tronc brachio-céphalique qui présente aussi quelques athéromes ; les artères carotides ne sont que fort peu athéromateuses (en un ou deux points seulement).

*L'aorte descendante*, dans sa partie moyenne, présente aussi des athéromes et quelques plaques calcaires ; on ne trouve pas d'ulcérations ni d'abcès athéromateux.

La bifurcation de l'aorte n'est pas athéromateuse.

Les deux dernières de ces observations (obs. XXXIV et XXXV) qui présentent en même temps que le foyer de ramollissement des infarctus des viscères, offrent une si grande analogie avec les cas d'embolies multiples qu'il est bien difficile de ne pas les rapporter à la même cause, quoique l'examen cadavérique fait avec soin n'ait rien fait découvrir. elles sont un nouvel exemple de la difficulté de ces

recherches. Il est à regretter seulement que les veines pulmonaires n'aient point été suffisamment examinées ; dans l'observation XXXV, les poumons étaient fortement congestionnés et peut-être aurait-on trouvé là un point de départ d'embolie, comme cela a été indiqué par plusieurs auteurs (1).

Dans les deux autres observations, il est plus difficile de se rendre compte de la cause du ramollissement, et nous devons les considérer comme des cas douteux et difficiles à interpréter.

L'encéphalite à laquelle on a pendant longtemps attribué une si large part dans la nature du ramollissement ne nous semble pas non plus pouvoir donner l'explication de ces cas douteux.

L'encéphalite spontanée et primitive (2), si elle existe, nous paraît tout au moins devoir être très-rare : en effet une terminaison fréquente des phlegmasies est la formation du pus, c'est d'ailleurs ce que nous voyons survenir dans les encéphalites traumatiques par exemple, ou dans les cas d'encéphalites de voisinage (méningo-encéphalites, encéphalites entourant des tubercules, etc.) dans lesquels on retrouve du pus manifeste et souvent de véritables abcès ; la substance cérébrale est donc susceptible de s'enflammer et de suppurer, et cependant dans les cas de ramollissement que nous avons eus en vue, nous n'avons jamais retrouvé de pus, et MM. Charcot et Vulpian ont souvent fait la même recherche sans plus de succès. M. Durand-Fardel (3) le reconnaît lui-même quand il dit : « Nous croyons que l'on rencontrera fort rarement la suppuration du cerveau, » phrase qu'il objecte au reproche que lui fait M. Grisolle (4) « d'avoir admis « une encéphalite dans laquelle on ne rencontre jamais de pus, bien « que le cerveau soit un des organes où la suppuration se développe « le plus facilement. »

(1) Voy. Lancereaux, *ouvr. cit.*, p. 46, et Ball, *Des embolies pulmonaires*, Paris, 1862, p. 55.

(2) Nous ne nous sommes point occupés dans ce travail de certains cas à symptômes assez vagues, dans lesquels on a trouvé à l'autopsie des traînées rouges des circonvolutions avec adhérences de la pie-mère. Cette lésion a été citée dans plusieurs de nos observations, mais comme il ne nous est pas possible d'en déterminer la nature, nous ne nous y arrêterons pas.

(3) Durand-Fardel, *Traité des mal. des vieillards*, p. 174.

(4) Grisolle, *Pathol. interne*, 1852, t. II, p. 216.

Rien ne nous engage donc à admettre une encéphalite primitive comme cause de ramollissement; les symptômes semblent d'ailleurs, comme nous le dirons, contraires à cette opinion, car au début du ramollissement cérébral il n'y a pas d'élévation de la température.

Mais il est possible, comme nous l'avons déjà dit, qu'une irritation consécutive se développe à la suite du ramollissement, encéphalite comme éliminatrice d'une eschare représentée par le foyer de ramollissement; cette encéphalite consécutive acceptée par M. Hasse (1) s'est montrée bien évidente dans une de nos expériences. Mais chez l'homme on ne l'a pas vue donner lieu à un foyer purulent, peut-être joue-t-elle un rôle dans les phénomènes consécutifs au ramollissement.

Une altération qui est assez fréquemment en coïncidence avec les anciens foyers est le développement de membranes vasculaires sur la dure-mère. Ces néo-membranes existent, il est vrai, fréquemment sans lésion encéphalique, mais leur coïncidence avec d'anciens ramollissements et leur développement souvent plus considérable au niveau du foyer est peut-être la trace d'un travail irritatif de voisinage que l'on pourrait rapprocher de l'encéphalite consécutive. Nous renvoyons à l'observation XV, et nous croyons ce fait assez nouveau pour publier les deux observations suivantes :

HÉMIPLÉGIE DROITE ANCIENNE; APHASIE; RAMOLLISSEMENT ÉTENDU, JAUNE DE L'HÉMISPHERE GAUCHE; INFARCTUS DE LA RATE; CANCER STOMACAL; ATHÉROMES ARTÉRIELS. (Observation due à M. Charcot.)

Obs. XXXVI. — V... (Marguerite), 61 ans. Morte le 16 janvier 1863, salle Saint-Paul, n° 6, hospice de la Salpêtrière, service de M. le docteur Charcot.

En février 1862, attaque subite d'hémiplégie droite, sans perte de connaissance.

*Etat actuel* (octobre 1862). Membre supérieur droit flasque. Contracture de la main qui est fléchie en crochet. Membre inférieur droit rigide en demi-flexion. Légère diminution de la température du côté pa-

---

(1) Hasse, *ouvr. cit.*, § 213.

ralysé. Sensibilité diminuée. Mouvements réflexes. Bouche déviée à gauche et en bas; langue tirée à droite. Fréquemment la malade ne peut s'exprimer et ne prononce que des monosyllabes à peine intelligibles; d'autres fois elle parle assez correctement. La malade devient cachectique, présente de l'œdème, une grande pâleur et meurt le 16 janvier 1863.

**AUTOPSIE.** — *Cavité crânienne.* Néo-membranes minces sur la face interne de la dure-mère du côté gauche. Pie-mère œdématiée.

*Artères de la base* athéromateuses.

*Cerveau.* Ramollissement jaune étendu de l'hémisphère gauche, portant surtout sur les circonvolutions marginales antérieure et postérieure, sur les circonvolutions qui limitent la scissure de Sylvius, sur les deux circonvolutions postérieures de la pyramide de Reil. La troisième circonvolution frontale est légèrement atteinte à sa base et en arrière. La lésion s'étend jusqu'au corps strié qui est sain.

*Atrophie* descendante, de la pyramide antérieure gauche, du côté gauche de la protubérance, et du pédoncule cérébral gauche, rien dans l'hémisphère droit.

*Poumons.* Hépatisation grise du lobe supérieur gauche. Œdème et bronchite purulente du poumon droit.

*Cœur.* Hypertrophie concentrique légère. Valvules un peu épaissies.

*Rate* mamelonnée, présente un point jaune fluctuant (infarctus), artère splénique athéromateuse.

*Reins.* Mamelonnés. Pas d'infarctus.

*Foie* gras.

*Estomac.* Végétation cancéreuse au niveau de la petite courbure.

*Aorte* à peine athéromateuse à son origine, mais athéromes ulcérés dans l'aorte abdominale. Concrétions athéromateuses molles dans les artères carotides.

*Muscles du bras gauche* atrophiés.

*Nerfs* des deux côtés égaux en volume.

ANCIENNE HÉMIPLÉGIE DROITE; RAMOLLISSEMENT DE TOUT LE LOBE ANTÉRIEUR GAUCHE, DU CORPS STRIÉ ET DE LA COUCHE OPTIQUE; ATHÉROMES ARTÉRIELS. (Observation due à M. CHARCOT.)

Obs. XXXVII. — H... (Marguerite), 56 ans. Morte le 14 septembre 1863, salle Sainte-Rosalie, 15, hospice de la Salpêtrière, service de M. le docteur Charcot.

Transportée de la Pitié le 1<sup>er</sup> septembre 1863 sans renseignements; cette malade est dans un état d'hébétude absolue, ne prononce, quand

on la pince, que des paroles inarticulées. Elle paraît ne rien comprendre. Gâteuse. Arc sénile prononcé.

Tête et regard constamment tournés à gauche, sans qu'il paraisse y avoir contracture des muscles du cou.

Hémiplégie faciale droite, bouche déviée à gauche et en haut, sillon naso-labial profond à gauche.

Hémiplégie droite avec flaccidité parfaite.

Sensibilité conservée.

Mouvements réflexes dans le membre inférieur droit.

Urines non albumineuses.

Le lendemain de son entrée, la malade, en prenant un bain, se fait une brûlure au genou droit; la plaie prend bientôt un mauvais aspect; la malade tombe dans le coma et succombe le 14 septembre.

**AUTOPSIE.** — *Cavité crânienne.* Néo-membranes épaisses sur la partie de la dure-mère qui correspond au ramollissement.

*Artères de la base.* Artères basilaires et artères sylviennes des deux côtés légèrement athéromateuses.

*Cerveau.* Vaste ramollissement jaune à la surface occupant le lobe antérieur gauche dans toute son étendue s'étendant jusqu'au sillon de Rolando qu'il dépasse, comprenant en arrière de ce sillon deux groupes de circonvolutions. Le lobe ramolli est flasque et atrophié; la surface du cerveau est transformée en une membrane plissée, formant une sorte de sac dans lequel on trouve la substance cérébrale blanche et ramollie, comme caséuse.

Corps strié, ramolli dans presque toute son étendue.

La couche optique l'est beaucoup moins.

*Hémisphère droit sain.*

Sur la surface des circonvolutions ramollies, vaisseaux de couleur jaunâtre, opaques, complètement athéromateux.

Ces parties sont formées d'un tissu cellulaire à noyaux, on trouve dans les parties blanches de nombreux corps granuleux et des débris de tubes nerveux qui manquent dans les parties jaunes.

Pas d'atrophie descendante des pédoncules ni du bulbe.

*Cœur.* Les parois des ventricules sont jaunâtres et flasques. Valvules un peu indurées.

*Poumons.* Dilatations bronchiques. Quelques tubercules miliaires disséminés.

*Reins.* Plaques déprimées brunâtres qui se continuent en forme de coins dans l'organe (vestiges d'infarctus).

*Aorte* légèrement athéromateuse à son origine.

Nous devons faire remarquer au sujet de cette observation une particularité qui s'observe assez souvent dans les foyers de ramollissement ancien : le ramollissement est jaune à la surface et blanc dans la profondeur ; nous avons déjà indiqué que la coloration jaune est principalement due à l'hématosine qui se dépose là où il y a eu une forte hyperémie, ou des points d'apoplexie capillaire ; il n'est donc pas étonnant que cette coloration jaune puisse être limitée à la substance corticale, puisque c'est là surtout que l'on observe l'hyperémie. La même particularité se retrouve aussi dans les observations XII, XXIV, XXVI.

Nous pensons donc qu'on ne peut guère avancer que, dans ces cas, les parties jaunes et les parties blanches remontent à des époques de formation différentes. Il est possible cependant qu'il se forme autour de la plaque jaune un ramollissement de voisinage et qui pourrait expliquer quelques symptômes observés chez d'anciens hémiplegiques.

#### § II. — Altérations des capillaires.

Dans les cas où le ramollissement n'a pu être expliqué par une lésion artérielle ou veineuse évidente, on peut se demander si le point de départ de la maladie ne se trouve point dans les capillaires. En effet, il existe dans les foyers de ramollissement des lésions bien caractérisées de ces vaisseaux consistant soit dans leur dégénérescence graisseuse, soit dans leur dilatation anévrysmatique (1). Dans le premier cas on voit des amas de granulations graisseuses, des corps granuleux, soit dans la paroi même du capillaire, soit le long de cette paroi, qui paraît alors très-épaisse et d'un diamètre supérieur au calibre du vaisseau. (Voy. les obs. XI, XXV, XXVII.) Il semble évident à *priori* que dans de pareilles conditions les échanges endosmo-

---

(1) M. le professeur Robin a déjà appelé l'attention sur l'altération granulo-graisseuse des capillaires cérébraux chez les individus âgés (*Mém. Acad. de méd.*, 1856). M. Paget a insisté sur la coïncidence de ces altérations avec le ramollissement et l'hémorragie (*on the fatty degeneration of small blood-vessels, etc.*, LONDON MEDICAL GAZETTE, 1850). Enfin M. Laborde a décrit certaines dilatations (état moniliforme) et des ruptures des capillaires, altérations qu'il considère dans certains cas comme pathogéniques du ramollissement.

exosmotiques nécessaires à la nutrition doivent être fort imparfaits et que la substance cérébrale doive s'altérer consécutivement.

Nous sommes loin de nier qu'il en puisse être ainsi dans certains cas; mais nos recherches nous portent à croire que souvent l'altération des capillaires et l'altération du tissu nerveux se produisent simultanément et dépendent d'une même cause, d'une oblitération artérielle par exemple. On voit en effet dans les ramollissements par thrombose ou par embolie l'altération des capillaires exactement limitée au foyer de ramollissement où elle existe à un degré très-avancé. (Voy. obs. XI.)

D'ailleurs, quelle que soit la cause productrice de la nécrobiose du tissu nerveux, l'altération des capillaires paraît pouvoir se produire secondairement. Ainsi dans les atrophies descendantes du pédoncule et de la moelle, marquées par une trainée grise visible à l'œil nu, on trouve, quand l'altération n'est pas trop avancée, des corps granuleux dans la substance nerveuse et des capillaires présentant la dégénérescence graisseuse à un degré très-avancé.

Les dilatations anévrysmatiques des capillaires ne se rencontrent guère que dans les cas de ramollissement rouge ou d'apoplexie capillaire. (Voy. obs. XXXIV, XXXV.)

Tantôt le capillaire est dilaté en totalité, tantôt la dilatation est latérale, tantôt, enfin, le sang s'infiltré entre la tunique propre du capillaire et la tunique lymphatique décrite par M. Robin de façon à produire une sorte d'anévrysme disséquant, altération sur laquelle M. Charcot a plusieurs fois appelé notre attention.

Cette altération s'est montrée à nous dans plusieurs cas où l'oblitération artérielle n'a pu être retrouvée et où la cause du ramollissement restait inconnue. Dans de pareils cas on peut se demander aussi si la lésion des capillaires n'est pas protopathique; nous dirons, comme tout à l'heure, qu'il peut en être ainsi dans quelques cas, mais que certainement cette lésion est souvent secondaire, car nous l'avons trouvée dans des cas où le ramollissement devait être attribué à une oblitération artérielle.

Nous ferons observer de plus que cette dilatation anévrysmatique ne coïncide pas habituellement avec l'altération athéromateuse des capillaires dilatés; leur paroi est saine; on ne voit, en un mot, d'autre lésion que la dilatation. N'est-il pas plus naturel d'admettre que la cause de cette dilatation est dans la tension du liquide sanguin, qui

peut, comme nous l'avons dit plus haut (voy. première partie, *Appendice*), être augmentée à la suite des oblitérations artérielles ou même dans la diminution de consistance du tissu cérébral, qui n'offre plus un soutien suffisant aux parois des capillaires?

Nous sommes d'autant plus disposés à adopter cette manière de voir que les dilatations vasculaires de ce genre ne se rencontrent que dans le ramollissement récent, rouge, à marche rapide, et qu'elles paraissent être passagères comme les phénomènes hyperémiques auxquels nous les rattachons ; à une période plus avancée, on en retrouve les traces dans ces amas d'hématosine rangés le long des capillaires et accumulés souvent dans l'intérieur de la tunique adventice.

De récentes expériences sont venues encore confirmer nos opinions sur les lésions granuleuses et anévrysmatiques des capillaires, nous avons été assez heureux pour observer ces altérations dans un ramollissement produit chez un chien qui succomba au bout de trois jours. Cette expérience nous paraît présenter assez d'intérêt pour que nous la rapportions ici en détail ; elle offre aussi un exemple remarquable de rapide formation de corps granuleux.

INJECTION DE GRAINES DE TABAC DANS LA CAROTIDE DROITE (BOUT PÉRIPHÉRIQUE) ; MÉNINGITE SUPPURÉE ; RAMOLLISSEMENT ROUGE DU CORPS STRIÉ DROIT AVEC CORPS GRANULEUX ; CAPILLAIRES GRANULEUX ET ANÉVRYSMATIQUES. MORT AU BOUT DE TROIS JOURS.

Exp. XIII (8 janvier 1866). — Chien de grande taille, déjà vieux.

Le 8 janvier nous poussons dans le bout périphérique de la carotide droite une injection d'eau chargée de graines de tabac. Au moment de l'injection, l'animal pousse un cri. Pas d'autres symptômes ; pas de paralysie appréciable.

Les jours suivants, le chien est triste, abattu, mais n'offre aucun symptôme de paralysie.

Le 11 janvier. Coma. Mort dans la soirée.

AUTOPSIE. Au niveau de la plaie, collection purulente considérable, avec fusée purulente du côté de la tête.

*Cavité crânienne.* La moitié droite de la dure mère étant ouverte on trouve une accumulation de pus tapissant la face convexe de l'hémisphère et s'étendant jusque dans le canal rachidien. Cette méningite était sans doute due à une inflammation de voisinage produite par l'abcès du cou.

*Cerveau.* Pas de ramollissement manifeste à la périphérie, les artères



contiennent des graines de tabac répandues çà et là : on en trouve en particulier une forte accumulation dans la sylvienne droite.

Le corps strié droit présente dans son noyau intra-ventriculaire, un petit foyer de ramollissement rouge atteignant les dimensions d'un pois.

L'examen microscopique, y fait découvrir une grande quantité de corps granuleux et de granulations graisseuses libres; ainsi que des débris d'éléments nerveux.

La plupart des capillaires sont notablement altérés; les uns présentent une accumulation considérable de corps granuleux et de granulations graisseuses le long de leurs parois (Pl. III, fig. 7), dans quelques-uns on peut apercevoir que la paroi elle-même est granuleuse (Pl. III, fig. 8); d'autres capillaires moins nombreux sont gorgés de sang et présentent par places une infiltration sanguine de leurs parois, tout à fait semblable à l'anévrysme disséquant que l'on observe dans le ramollissement rouge de l'homme (Pl. III, fig. 3).

Ces altérations sont nettement limitées au foyer du corps strié droit, le reste de l'encéphale et notamment le corps strié gauche ont été soigneusement examinés : on n'y a trouvé aucune altération; les capillaires étaient remarquablement sains.

## CHAPITRE V.

### RAMOLLISSEMENTS PAR OBLITÉRATION VEINEUSE.

La thrombose des sinus de la dure-mère et des veines cérébrales a été indiquée par plusieurs auteurs comme causes du ramollissement cérébral (1).

Dans ces cas le ramollissement présente des caractères spéciaux; il est généralement superficiel, s'accompagne d'une forte congestion, d'apoplexie capillaire, ou même d'extravasations sanguines plus ou moins considérables souvent étendues en nappes sur la convexité des hémisphères (2).

(1) Voy. pour la bibliographie et pour la description des lésions la thèse de M. Lancereaux.

(2) Nous avons pensé que l'œdème de la pie-mère que l'on observe si souvent pouvait peut-être se rapporter à une oblitération des sinus. Depuis nous avons eu plusieurs occasions de pratiquer des autopsies dans lesquelles cet œdème était très-prononcé, sans que les sinus fussent oblitérés. Nous sommes portés à croire que cet œdème est le plus souvent un phénomène d'agonie.

L'examen microscopique des parties ramollies permet d'y découvrir des capillaires gorgés de sang et présentant des anévrysmes disséquants (obs. XXXVIII) identiques à ceux que l'on observe dans les ramollissements rouges par obstruction artérielle; en sorte qu'on peut considérer cette altération comme propre aux foyers de ramollissement rouge et d'apoplexie capillaire, quelle qu'en soit la cause pathogénique. La présence de ces lésions des capillaires dans les ramollissements par oblitération veineuse, où se produit mécaniquement une stase et une augmentation de tension du liquide sanguin, nous paraît être encore un argument à ajouter à ceux qui nous engageaient plus haut à considérer ces anévrysmes comme un phénomène passif et secondaire.

Dans les deux observations que nous possédons de ramollissement par oblitération veineuse, la mort est survenue dans la première période de la maladie, ainsi que cela arrive d'ailleurs le plus souvent en pareil cas, en sorte que nous ne pouvons rien dire de précis sur les transformations ultérieures de cette espèce de ramollissement.

Les deux observations suivantes se rapportent à cet ordre de faits :

RAMOLLISSEMENT LIE DE VIN; HÉMORRHAGIE SOUS-MÉNINGÉE; THROMBOSES  
MULTIPLES DES VEINES CÉRÉBRALES.

Obs. XXXVIII. — L... (Marie-Catherine), âgée de 68 ans. Entrée à la Salpêtrière le 29 avril 1854, morte le 23 août 1865 (salle St-Jacques, n° 9), service de M. le docteur Charcot.

Entrée à l'infirmerie, le 26 juin 1865, pour des douleurs de ventre; et présentant un peu d'ascite.

Le 21 août, hémiplegie droite subite. La commissure des lèvres est tirée en haut et à gauche; la langue déviée à droite.

Flaccidité complète des membres droits; la sensibilité y paraît diminuée.

L'intelligence semble conservée à un certain degré; la malade répond aux questions, mais la parole est un peu embarrassée.

22 août, température rectale : 38 2/5.

Dans la nuit du 22 au 23 août elle tombe dans le coma; respiration stertoreuse, peau couverte de sueur, résolution des membres droits et gauches; la malade reste insensible à toutes les excitations.

Mort le 23 août.

AUTOPSIE. — *Cavité crânienne.* Pas de néomembranes de la dure mère.

Hémorrhagie sous-arachnoïdienne occupant presque toute la surface des deux hémisphères, plus abondante cependant à droite qu'à gauche.

Les deux ventricules sont remplis de caillots noirs.

*Hémisphère gauche.* En arrière de la circonvolution marginale postérieure, plaque de ramollissement rouge, la substance grise présente une coloration lie de vin, la substance blanche sous-jacente est ramollie et jaunâtre; tout le plancher du ventricule latéral est ramolli; la couche optique présente à sa surface une bouillie rougeâtre formée d'un mélange de sang et de substance cérébrale ramollie.

*Hémisphère droit.* Plaque de ramollissement rouge située en arrière du sillon de Rolando, un peu moins étendue que celle de l'hémisphère gauche. Artères de la base du cerveau non athéromateuses. Sur la surface des caillots qui tapissaient la face externe des hémisphères, on voyait se dessiner des veines se rendant au sinus longitudinal supérieur; elles présentaient une coloration jaunâtre et renfermaient des caillots anciens.

*Cœur.* Surcharge graisseuse. Pas de lésion des orifices.

*Poumons.* Le droit fortement congestionné, le gauche sain.

*Cavité abdominale.* Quantité considérable de sérosité dans le péritoine.

Foie petit, d'aspect granuleux et jaunâtre.

Rate et reins ne présentant rien d'anormal.

Apoplexie musculaire dans le muscle grand droit de l'abdomen du côté droit.

*Examen microscopique.* Les parties du cerveau ramollies ne présentent pas de corps granuleux. On y retrouve les éléments nerveux; les cellules sont jaunâtres, fortement granuleuses.

Dans les parties de la substance grise qui présentent la coloration lie de vin, un certain nombre de capillaires présentent cette sorte d'anévrysme disséquant formé par un épanchement sanguin entre leur paroi et la tunique adventice. (Pl. II, fig. 3.)

D'ailleurs les vaisseaux sont partout à peu près sains.

Au niveau de l'apoplexie musculaire, les fibres musculaires sont très-granuleuses, et leur striation a complètement disparu.

CARCINOME DE LA FACE; PEU DE SYMPTÔMES HÉMIPLÉGIQUES; THROMBOSE DES SINUS DU CÔTÉ GAUCHE; RAMOLLISSEMENT SUPERFICIEL QUI Y CORRESPOND. (Observation due à M. Charcot.)

Obs. XXXIX. — F... (Constance), 55 ans, meurt le 20 septembre 1862. salle Sainte-Cécile, 12, hospice de la Salpêtrière, service de M. le docteur Charcot.

Cette femme, qui présentait une vaste ulcération cancéreuse occupant toute la moitié droite de la face, se levait et marchait dans son dortoir; elle devient agitée trois jours avant sa mort, tombe plusieurs fois, probablement par suite d'étourdissements; puis surviennent de la somnolence, du délire tranquille, sans paralysie manifeste, et elle meurt le 20 septembre.

**AUTOPSIE. — Cavité cranienne.** Le sinus latéral gauche est occupé dans les deux tiers de son étendue par un caillot ancien qui le distend; ce caillot non adhérent aux parois, ramolli au centre, contient de nombreux globules blancs; il se prolonge dans deux veines qui se rendent sur la partie externe du lobe moyen.

**Cerveau.** Plaque rouge recouvrant la face externe et inférieure du lobe moyen gauche. Au centre de cette plaque rouge comme ecchymotique aboutit une veine contenant du sang coagulé ancien, et quelques autres contenant du sang coagulé récemment.

La pie-mère à ce niveau est infiltrée de sang et très-friable.

Au-dessous, la substance grise injectée, de couleur hortensia, est manifestement ramollie, la substance blanche contient quelques points d'apoplexie capillaire.

Les *poumons* présentent des noyaux de pneumonie lobulaire disséminée sur quelques points qui paraissent être des abcès métastatiques.

Rien d'important dans les autres organes.

La thrombose était probablement due à l'état cachectique de la malade; on ne peut en effet l'attribuer à une inflammation produite par le voisinage de l'ulcère cancéreux de la face, puisqu'elle s'était produite dans le sinus latéral.

## CHAPITRE VI.

### LÉSIONS VISCÉRALES QUI ACCOMPAGNENT LE RAMOLLISSEMENT.

On trouve fréquemment, coïncidant avec le ramollissement cérébral, des lésions viscérales auxquelles il faut ajouter des gangrènes des membres, et qui se produisent par le même mécanisme. Elles sont dues en effet, soit à l'altération athéromateuse des petites artères, soit aux lésions du cœur et de l'aorte, et peuvent être rapportées à l'obstruction artérielle, ou peut-être à la simple gêne de la circulation. Très-fréquentes dans les reins et dans la rate, ces altérations étaient déjà connues avant d'être rapportées à l'embolie. Nous voyons

en effet M. Rayer (1) leur consacrer un article dans son livre sur les maladies des reins, et signaler la fréquente coïncidence de la néphrite partielle avec le rhumatisme et les maladies du cœur. Cette même coïncidence indiquée aussi par M. le docteur Charcot (2), et constatée uniquement par l'observation clinique et anatomo-pathologique, devait trouver son explication pathogénique dans la découverte de l'embolie. Depuis lors plusieurs auteurs se sont occupés assez longuement des infarctus, et l'on peut trouver des détails très-complets sur ce sujet dans les ouvrages de MM. Cohn (3), Schützemberger (4), Beckmann (5), Bergmann (6), etc., ainsi que dans le résumé qui se trouve dans la thèse de M. Lancereaux. Nous n'entreprendrons pas la description de ces lésions qui nous entrainerait trop loin de notre sujet; et si nous nous sommes un peu étendus sur les infarctus dans notre partie physiologique, c'est que ces altérations s'étaient produites simultanément avec un ramollissement cérébral et qu'elles nous permettaient d'étudier quelques particularités de la genèse de ce processus dans des organes (les reins, par exemple) où l'observation était plus facile que dans le cerveau.

La marche de ces lésions est très-analogue, comme nous l'avons dit, à celle du ramollissement cérébral; elles débutent comme lui par une partie tantôt anémiée, tantôt hyperémiée et surtout entourée de congestion; plus tard elles finissent par se rétracter et forment des cicatrices jaunâtres comparables aux plaques jaunes de l'encéphale.

Nos observations nous donnent un certain nombre d'exemples de ces lésions (infarctus des reins (7), de la rate (8), de l'intestin (9), gangrènes des membres (10), en outre M. Vulpian nous a montré, de-

(1) Voy. Rayer, *Mal. des reins*, t. II, Néphrite rhumatismale, et les planches qui se rapportent à cet article.

(2) Charcot, *MÉM. DE LA SOC. DE BIOL.*, 1851.

(3) Cohn, *Klinik der embolischen Gefässkrankheiten*, Berlin, 1860.

(4) Schützemberger, *GAZ. MÉD. DE STRASBOURG*, 1856.

(5) Beckmann, *VIRCHOW'S ARCHIV.*, XX, p. 217, 1860.

(6) *Die Lehre von dem Fettembolie*, Dorpat, 1863.

(7) Obs. III, V, VI, VIII, XXI, XXVIII, XXXIV, XXXV, XXXVII.

(8) Obs. V, XI, XV, XVII, XXV, XXXVI.

(9) Obs. XXXV.

(10) Obs. XXIX.



puis notre départ de la Salpêtrière, un infarctus du cœur qui avait amené la rupture de cet organe, qui coïncidait avec une oblitération de l'artère coronaire et qui était comparable à celui que nous avons obtenu sur un chien (exp. VIII).

Si toutes ces lésions sont évidemment identiques et résultent d'une altération vasculaire, quelle valeur faut-il leur donner dans le diagnostic de la nature du ramollissement cérébral ?

Ces lésions ont une grande valeur quand avec des artères saines et un cœur contenant des caillots elles se rencontrent dans les différents viscères et accompagnent un ramollissement cérébral ; elles sont la preuve de l'existence d'embolies, même si l'oblitération des artères cérébrales a échappé à l'autopsie (1) ; mais chez le vieillard il n'en est pas toujours de même ; en effet, l'altération nutritive des organes peut résulter de la dégénérescence athéromateuse des petites artères et de la formation de coagulum sur place, de plus, comme nous l'avons dit, l'aorte est plus fréquemment ulcérée dans sa partie abdominale que dans sa portion thoracique, et ces ulcérations peuvent donner lieu à des infarctus des viscères sans qu'on puisse leur attribuer le ramollissement cérébral, en sorte que dans ces cas la question est plus complexe.

Nous ne serons pas plus longs sur ce sujet ; nous tenions simplement à montrer que dans plusieurs de nos observations (qui sont très-comparables à nos expériences), des infarctus viscéraux ont pu aider à déterminer la nature du ramollissement, qui peut alors être considéré comme un véritable infarctus cérébral (2).

(1) Voy. Fritz, *GAZ. HEBD.*, 1856.

(2) Nous ne nous sommes pas occupés dans ce mémoire des lésions consécutives au ramollissement cérébral, telles que les atrophies descendantes de la moelle épinière, les altérations des nerfs, des muscles, des os, etc. Ce sujet très-vaste, comme on le voit, pourrait remplir, à lui seul, un long mémoire, et d'ailleurs notre collègue M. Bouchard a entrepris sur ces lésions secondaires des recherches qu'il doit publier prochainement.

## SECTION II. — SYMPTOMES.

Nous ne nous occuperons ici que des points qui nous paraissent avoir été quelque peu éclaircis, soit par nos expériences de physiologie pathologique, soit par l'analyse de nos observations. En première ligne, nous parlerons de ce symptôme si fréquent chez le vieillard et qui précède si souvent le ramollissement, en un mot de l'*étourdissement*.

*De l'étourdissement.* — Ce phénomène, rapporté habituellement à la congestion cérébrale, présente la plus grande analogie avec les troubles qui accompagnent l'ischémie, la suspension de la circulation cérébrale. M. Durand-Fardel lui-même, comme nous l'avons déjà dit, avoue que l'anémie cérébrale produit des symptômes analogues à ceux de la congestion. Aujourd'hui un certain nombre de médecins attribuent la plupart des accidents apoplectiformes des vieillards à l'anémie du cerveau. Qu'il nous suffise de dire que tel est l'avis de nos maîtres, MM. Vulpian et Charcot, qui ont souvent appelé notre attention sur ce point; c'est aussi l'opinion que M. Lancereaux développe dans sa thèse. (Voyez page 60.)

Pendant notre séjour à la Salpêtrière, nous avons été frappés de l'extrême fréquence de l'étourdissement chez les vieillards; malheureusement nous possédons peu de renseignements écrits à ce sujet. Dans un grand nombre de nos observations, même de celles que nous avons recueillies nous-mêmes au commencement de cette année, les étourdissements ne sont pas indiqués, notre attention n'ayant pas encore été suffisamment appelée sur ce point de la sémiologie du vieillard. On ne s'étonnera donc pas qu'après avoir insisté sur la fréquence de l'étourdissement, nous n'ayons que 11 observations sur 39 où il en soit fait mention. (Voy. obs. I, II, XIII, XVII, XIX, XX, XXII, XXIV, XXVI, XXVIII, XXXII.)

L'étourdissement consiste, à son plus faible degré, en un simple vertige avec obnubilation de la vue: le malade chancelle, mais il ne tombe pas, ne perd pas connaissance, et tout se dissipe au bout de quelques instants. (Voy. obs. II, XVII, XX, XXIV, XXVI, XXXII.)

Ces légers étourdissements se répètent quelquefois à de très-courts intervalles, et il arrive même qu'il se produise un état vertigineux presque continu, en sorte que le malade, sans avoir de paralysie appréciable, est obligé de donner le bras à une personne pour marcher. A un degré plus avancé, le malade tombe, perd connaissance, puis revient à lui sans présenter de paralysie appréciable. (Voy. obs. XIX, XXII, XXVIII.)

Au degré le plus grave, le malade tombe presque foudroyé, présente quelquefois des convulsions épileptiformes et reste dans un état comateux; la respiration est stertoreuse, les membres sont en résolution, il y a des déjections involontaires, quelquefois des vomissements, et la mort survient au bout de quelques heures. (Voy. obs. XXII, XXX, XXXI.)

En un mot, ce que nous venons de décrire sous le nom d'étourdissement représente exactement la congestion cérébrale des auteurs à ses différents degrés. Nous verrons bientôt s'il y a lieu d'attribuer aussi à l'ischémie les formes délirante et convulsive de la congestion cérébrale.

A leur degré le plus léger, les étourdissements coexistent souvent avec une santé parfaite : c'est en quelque sorte le premier trouble fonctionnel par lequel se manifeste la sénilité chez le vieillard jusque-là bien portant; cependant, l'œil attentif de l'observateur peut découvrir tout un ensemble d'altérations organiques qui précèdent ou accompagnent à peu près constamment les étourdissements; ce sont : l'arc sénile, l'induration des artères qui se présentent sous le doigt comme des tubes rigides; des troubles dans les mouvements du cœur (irrégularité, intermittences, faiblesse de l'impulsion, timbre obscur des bruits, etc.) qui nous paraissent être souvent en rapport avec l'état graisseux de ses parois; l'emphysème sénile avec atrophie du poumon, un certain degré d'amaigrissement ou plutôt d'atrophie de tout le corps, enfin cet ensemble de phénomènes que l'on désigne habituellement sous le nom de *cachexie sénile* (1).

---

(1) A ces symptômes viennent s'ajouter plus rarement des urines sanglantes et albumineuses indiquant la production d'un infarctus rénal, des douleurs spléniques avec tuméfaction de la rate qui ont pu faire diagnostiquer des infarctus de cet organe, comme M. Charcot nous a dit en avoir observé quelques exemples, enfin des gangrènes des membres.



Cette imperfection de la nutrition dans tout l'organisme se manifeste dans le cerveau par son atrophie souvent bien marquée chez les sujets de 70 à 80 ans. L'intelligence s'affaiblit en proportion, les sens deviennent plus obtus, la mémoire est affaiblie, la parole lente, les malades ont peine à comprendre les questions les plus simples, ils finissent par tomber dans un état de démence complète. Comme cet affaiblissement progressif des fonctions cérébrales accompagne habituellement les étourdissements, les auteurs qui admettent la congestion l'ont souvent considéré comme consécutif aux hyperémies répétées du cerveau, qui, troublant profondément les fonctions et altérant même la structure de cet organe (état criblé), finirait par produire la démence.

Il nous paraît probable que le plus souvent l'affaiblissement de l'intelligence et l'étourdissement se montrent simultanément et dépendent l'un et l'autre d'une même cause, à savoir : les troubles de la circulation et de la nutrition du cerveau. L'affaiblissement de l'intelligence, qui est un phénomène pathologique à marche lente, serait en rapport avec l'imperfection progressive de la circulation encéphalique qui s'aggrave à mesure que les athéromes rétrécissent les vaisseaux, abolissent leur élasticité, si nécessaire à la circulation (1), et que l'impulsion sanguine devient moins énergique, par suite de l'atrophie graisseuse du cœur (2).

L'étourdissement, accident brusque et passager, devrait au contraire être en rapport avec un trouble subit de la circulation encéphalique; c'est en effet ce qui existe dans les cas d'embolie, soit qu'il y ait embolie d'une artère volumineuse, soit que le contenu d'un kyste fibrineux du cœur ou d'un abcès athéromateux de la crosse de l'aorte ait pénétré jusque dans les capillaires des différentes parties du cerveau. Ces deux phénomènes pathologiques se manifestent seulement par des symptômes d'intensité différente.

(1) M. le docteur Marey a démontré que si l'on fait passer un courant de liquide saccadé, comme le courant sanguin, dans deux tubes de même diamètre, l'un rigide, l'autre élastique, le tube rigide fournira un écoulement moins considérable que le tube élastique. (Marey, ouvr. cit., p. 130.)

(2) Voy. Geist., *loc. cit.*

Dans les cas d'embolie capillaire généralisée, on observe habituellement une attaque apoplectiforme intense avec résolution générale, stertor, etc., et souvent mort rapide. Dans les cas d'oblitération d'une des artères du cerveau par embolie, la perte de connaissance manque souvent; mais fréquemment la circulation collatérale ne suffit pas pour nourrir la partie dans laquelle la circulation a été suspendue, et au lieu d'un simple étourdissement on a affaire à une véritable attaque de ramollissement (1), comme nous le verrons plus loin en analysant nos observations à propos des symptômes du ramollissement confirmé.

Il nous est impossible de ne pas rapprocher ces phénomènes de ceux que nous avons pu observer chez les animaux : si l'on injecte de la poudre de lycopode (voy. 1<sup>re</sup> partie), l'animal pousse aussitôt quelques cris, se débat, puis tombe dans un état comateux qui se termine par la mort. Si l'on injecte, au contraire, quelques corps plus volumineux (graines de tabac, par exemple) et en petit nombre, l'animal pousse un cri et se débat comme tout à l'heure, mais le plus souvent il ne perd pas connaissance, et dans quelques cas il présente des signes d'hémiplégie.

La thrombose peut-elle produire l'étourdissement? Nous avons dit tout à l'heure que l'embolie pouvait peut-être déterminer le simple étourdissement lorsque la circulation se rétablit assez vite pour que le cerveau ne se ramollisse pas. Nous croyons qu'il en est de même de la thrombose; il est vrai que la plupart des auteurs admettent que la thrombose produit plutôt des accidents à marche lente et chronique, mais il nous paraît résulter évidemment de nos observations que la thrombose peut produire des accidents subits exactement semblables à ceux de l'embolie.

Ce fait se montre dans toute son évidence dans les observations de thromboses cachectiques survenues chez des cancéreuses (voy. obs. VIII, X, XI). Dans ce cas il y a eu perte subite de connaissance; cependant la cause des accidents était certainement une coagulation sur place, car il n'y avait pas de point de départ embolique;

---

(1) D'après certains auteurs même, l'oblitération d'une des artères située au delà du cercle de Willis serait presque toujours suivie de ramollissement, la circulation collatérale étant alors insuffisante. (Voy. Ehrmann, *loc. cit.*)

il nous a paru d'ailleurs que les différentes parties d'un thrombus que nous avons examinées étaient constituées par de la fibrine au même degré de régression, et s'étaient par conséquent formées à la même époque. Nous nous croyons donc autorisés à conclure que la thrombose peut, comme l'embolie, produire l'attaque apoplectiforme suivie de paralysie, ou le simple étourdissement si la circulation se rétablit assez vite.

Disons-nous maintenant que tous les étourdissements ischémiques sont dus à l'embolie ou à la thrombose? Telle n'est point notre pensée; nous croyons même que dans la plupart des cas, chez les vieillards dont le système artériel est altéré, de simples troubles dynamiques de la circulation peuvent produire ce symptôme. Chez un vieillard, dont les artères cérébrales, considérablement rétrécies, et indurées ne laissent arriver au cerveau que la quantité de sang strictement nécessaire à l'exercice de ses fonctions, et dont le cœur graisseux ne peut fournir qu'un effort impuissant à compenser ces conditions défavorables, n'est-il pas naturel que l'anémie cérébrale se produise avec la plus grande facilité et sous l'influence des moindres troubles fortuits dans les mouvements du cœur? (Voy. obs. XVII, XIX, XX, XXII.) N'est-ce pas à cet ensemble de conditions défavorables au jeu régulier de la circulation qu'il faut attribuer ces étourdissements légers, mais presque continuels, se transformant en cet état vertigineux continu dont nous avons parlé plus haut?

Chez les vieillards il n'est pas rare de rencontrer, outre les étourdissements, d'autres phénomènes qu'il serait peut-être permis d'attribuer aussi à l'ischémie cérébrale. Ainsi l'on voit quelquefois, surtout à la suite d'étourdissements, les malades tomber dans un état de torpeur : ils gâtent, restent hébétés, parfois ils présentent un peu de délire, de la carphologie, puis tout se dissipe au bout de peu de temps sans qu'il y ait eu de paralysie bien déterminée. (Voy. obs. XVII, XXVIII.)

Ces accidents peuvent se reproduire à plusieurs reprises, et en prenant des renseignements sur les vieilles femmes de la Salpêtrière, on apprend souvent qu'elles ont été gâteuses à plusieurs reprises et que dans les intervalles elles revenaient à un état de santé satisfaisant.

En résumé, nous pensons que la plupart des étourdissements que l'on observe chez les vieillards doivent être attribués à l'ischémie.

Quelquefois ils peuvent être dus à l'interruption subite du retour du sang dans les veines; nous avons eu occasion d'observer dernièrement chez une femme atteinte de cancer du sein droit, des étourdissements accompagnés d'engourdissements dans le bras gauche, qui trouvèrent leur explication dans des thromboses multiples du sinus de la dure mère et des veines cérébrales, surtout à droite. Il n'y avait pas de ramollissement du cerveau.

En parlant des étourdissements, nous avons traité la partie la plus importante des prodromes de ramollissement: ces étourdissements annoncent, en effet, l'existence de troubles ischémiques qui peuvent un jour devenir suffisants pour amener un ramollissement; nous devons ajouter que dans quelques cas les étourdissements appartiennent à la période qui précède immédiatement l'attaque: on voit les malades être pris de forts étourdissements auxquels succède, au bout de peu de temps, une attaque d'hémiplégie. (Obs. I, II, XIII.)

Il nous reste à noter les engourdissements que certains malades éprouvent dans les membres qui doivent être frappés de paralysie. Sur ce point, comme sur bien d'autres, vu l'état intellectuel des malades de la Salpêtrière, les renseignements nous font défaut le plus souvent, et nous ne pouvons guère nous faire une idée exacte de la fréquence de ce symptôme. Il n'est pas rare cependant d'entendre dire aux malades qu'elles souffraient depuis quelque temps de rhumatismes dans les membres actuellement paralysés. Cette lacune de nos observations est d'autant plus regrettable que ce prodrome pourrait peut-être aider, dans quelques cas, à déterminer la nature du ramollissement. Il est bien évident que le ramollissement dû à une interruption subite de la circulation doit avoir un début subit; les douleurs prémonitoires appartiendraient donc au ramollissement à marche lente, dont le point de départ est dans l'altération athéromateuse des artères cérébrales. (Voy. obs. XX.), ou aux ramollissements dont la nature nous reste inconnue (voy. obs. XXXIII.)

Quoi qu'il en soit des douleurs prémonitoires et de la nature du processus pathologique, c'est presque toujours par une attaque brusque que la paralysie s'établit; nous avons cependant quelques exemples de ramollissements que rien n'avait annoncés pendant la vie, et qui n'avaient même pas été diagnostiqués. (Ramollissement latent de M. Durand-Fardel.) Les malades s'étaient affaiblies progressivement et étaient mortes sans avoir présenté ni attaque ni paralysie déter-

minée. (Voy. obs. IX, XXVII.) Il est vrai de dire que dans quelques cas, chez des vieillards profondément cachectiques, confinés au lit et en démence, une attaque de ramollissement peut passer inaperçue.

*De l'attaque.* — L'attaque présente la plus grande analogie avec l'étourdissement; pour mieux dire, elle n'en diffère que par la paralysie qui l'accompagne habituellement. Comme l'étourdissement, elle présente une intensité très-variable: tantôt ce n'est qu'un simple éblouissement, un simple vertige, sans perte de connaissance, mais suivi de paralysie, tantôt il y a perte de connaissance et coma.

Ces différences profondes peuvent-elles trouver une explication dans les altérations anatomiques? Examinons.

Dans 22 de nos observations il est mentionné s'il y a eu ou non perte de connaissance, et il est permis de rattacher les accidents soit à une oblitération artérielle, soit au mélange dans le sang de matière granuleuse provenant d'ulcères athéromateux de la crosse de l'aorte ou de caillots anciens des cavités gauches du cœur.

De ces 22 observations, il en est 10 où il y a eu perte de connaissance. D'après les lésions anatomiques, ces 10 cas se répartissent ainsi: 5 présentent des athéromes ulcérés de la crosse avec boue athéromateuse en contact avec le sang. (Obs. II, XXIII, XXV, XXX, XXXI.)

Un cas présente un caillot ancien en voie de régression dans le ventricule gauche (le sang recueilli dans le ventricule contenait des corps granuleux) (obs. XXVIII).

Deux autres présentent des oblitérations artérielles, l'une (obs. VI) d'une carotide, l'autre (obs. IV) des deux carotides.

Enfin, dans les deux dernières observations (XV, XVI), les accidents pouvaient être attribués à des oblitérations des artères qui naissent du cercle de Willis ou de leurs branches.

Sur ces 10 observations, il en est donc 6 qui peuvent se rapporter à l'embolie capillaire; dans 2 autres, des troncs artériels très-importants (carotides) étaient oblitérés, et il avait dû en résulter une anémie très-étendue, sinon générale, de l'encéphale.

Nous ne voulons certes pas déduire des conclusions trop absolues de faits aussi peu nombreux et dans lesquels tant de conditions complexes doivent être considérées; mais nous ne pouvons nous empêcher de signaler cette concordance entre les faits d'observation pa-

thologique et les inductions que nous avons tirées de nos expériences.

Les observations où il est indiqué qu'il n'y a pas eu de perte de connaissance sont au nombre de douze.

Dans neuf de ces observations (obs. I, III, VII, VIII, IX, X, XIII, XXIX, XXXV), il existait une oblitération, constatée dans les sept premières et très-probable dans les deux dernières, d'une des artères qui naissent du cercle de Willis. Dans trois seulement (obs. XXIV, XXVI, XXVII), le ramollissement pouvait être attribué à des athéromes ulcérés de la crosse aortique; ces trois observations paraissent donc être en contradiction avec la théorie que nous avançons; mais il faut considérer que l'embolie capillaire n'est qu'une probabilité dans ces trois cas, les accidents pouvant être dus aux athéromes des artères cérébrales. et qu'enfin, si elle s'est produite, elle a pu être pas généralisée dans tout l'encéphale.

Nous sommes donc disposés à conclure : qu'une attaque subite avec perte de connaissance et coma profond correspond le plus souvent à une anémie très-étendue de l'encéphale, soit par embolie capillaire, soit par oblitération de gros troncs artériels (oblitération des carotides par des caillots qui se prolongent jusque dans leurs branches), et qu'une attaque légère, sans perte de connaissance et suivie d'hémiplégie, dépend habituellement de l'oblitération d'une des artères qui naissent du cercle de Willis.

Dans les cas où le ramollissement était dû au simple état athéromateux des artères cérébrales, nous avons observé tantôt perte de connaissance (obs. XVIII, XIX, XXII), tantôt conservation plus ou moins complète de l'intelligence. (Obs. XVII, XX.)

Nous avons dit plus haut que nous avons observé des thromboses multiples des sinus de la dure-mère et des veines cérébrales ayant donné lieu à des étourdissements légers; nous avons deux observations de ramollissement consécutif à des thromboses veineuses; dans un de ces cas, il y a eu une attaque d'hémiplégie subite, dans l'autre on a observé de la somnolence, un délire tranquille, puis du coma sans qu'il y ait eu de véritable attaque; il faut ajouter que la malade était déjà profondément affaiblie par un vaste ulcère cancéreux de la face. (Obs. XXXIX).

Dans les cas où la cause du ramollissement est restée douteuse, l'attaque était tantôt légère et sans perte de connaissance (obs. XXXII).

tantôt intense avec perte de connaissance et coma (obs. XXXIII, XXIV). Mais nous n'insisterons pas sur ces cas, puisque nous ignorons complètement le mécanisme par lequel se sont produits l'attaque et le ramollissement.

Dans quelques cas, l'attaque est accompagnée de cris (obs. II, X) et de mouvements convulsifs épileptiformes (obs. II, X, XVI, XXII, XXXI), de sorte qu'elle offre la plus parfaite ressemblance avec les symptômes que nous avons observés sur les animaux au moment où les corps étrangers emboliques arrivent dans les centres nerveux et y interrompent le cours du sang. Dans les cinq cas où l'on a observé des convulsions épileptiformes, cet accident a pu être rattaché à quatre causes différentes : 1° la thrombose d'une artère cérébrale (obs. X); 2° l'embolie capillaire (obs. II (1), XXXI); 3° l'état athéromateux des artères cérébrales (obs. XXII); 4° la déchirure de la couche corticale par un ramollissement hémorragique (obs. XVI). M. le docteur Charcot nous a dit avoir plusieurs fois observé cette coïncidence des convulsions épileptiformes avec les déchirures de la substance grise des circonvolutions par un foyer hémorragique.

A ces phénomènes peuvent s'ajouter parfois des troubles intellectuels tels que du délire, et nous en avons parlé à propos de l'étourdissement pour les rattacher à l'ischémie cérébrale. Mais, en résumé, le délire est un symptôme rare, il n'est qu'un bien petit nombre de nos observations (obs. XIX) où il ait été mentionné d'une façon bien nette; les troubles intellectuels qu'on observe le plus souvent consistent dans un état de stupeur ou d'affaiblissement progressif des fonctions cérébrales, lorsque le début du ramollissement s'est fait d'une façon graduelle.

*De la paralysie.* — Maintenant que nous avons étudié les principaux symptômes qui précèdent et accompagnent l'attaque apoplectique, nous aurions à décrire l'hémiplégie qui se manifeste dans le plus grand nombre des cas. On comprend que nous ne nous étendions pas longuement sur un sujet qui a été traité d'une manière fort complète par la plupart des auteurs et sur lequel nos observations ne nous

(1) Comme dans cette observation il y avait à la fois une oblitération de l'artère basilaire et des athéromes ulcérés de la crosse aortique, les accidents convulsifs peuvent être attribués soit à l'une, soit à l'autre de ces deux causes.

fournissent que peu de données nouvelles; cependant nous devons insister sur quelques particularités qui nous ont frappés dans nos observations.

Nous avons eu l'occasion d'observer quelques cas dans lesquels l'hémiplégie siégeait du même côté que la lésion encéphalique qui se trouvait alors dans un hémisphère cérébelleux (telle est l'obs. II); ce fait indique une action croisée du cerveau et du cervelet, et peut être rapproché des atrophies d'un hémisphère cérébelleux qui surviennent consécutivement à une lésion de l'hémisphère cérébral du côté opposé.

L'hémiplégie peut présenter des degrés variables dans son intensité: tantôt elle est complète, les membres sont flasques, retombent inertes, rarement ils présentent un peu de roideur; tantôt elle est plus ou moins incomplète, annoncée quelquefois par une simple déviation des traits de la face (obs. III) ou un léger affaiblissement des membres d'un côté du corps; tantôt enfin elle peut manquer complètement (ramollissement latent).

L'hémiplégie complète peut correspondre aux lésions anatomiques les plus variées quant au siège et quant à l'étendue. En effet, dans certains cas, une hémiplégie avec abolition complète des mouvements est en rapport avec un vaste ramollissement occupant une grande partie d'un hémisphère (obs. I, III, VI, XXI, XXXIII, XXXVII); dans d'autres, avec un ramollissement moins étendu occupant soit les parties centrales (obs. V, VIII, XXXV, etc.), soit les circonvolutions (obs. X, XI, XIII, etc.).

Dans quelques cas relativement rares (obs. XII, XXIV, XXV, XXXII), la paralysie n'est devenue complète que quelques jours après l'attaque; cette marche progressive de la paralysie dans les premiers jours de la maladie a été considérée comme un signe propre à faire distinguer le ramollissement d'avec l'hémorragie; nos observations ne nous permettent pas d'adopter cette manière de voir, puisque sur un grand nombre d'observations où s'est montrée une attaque d'hémiplégie nous n'en avons que quatre dans lesquelles la paralysie ne s'est pas établie d'emblée avec toute son intensité.

Comme l'hémiplégie complète, l'hémiplégie avec un certain degré de conservation des mouvements correspond à des lésions fort variables, et dans quelques cas à des ramollissements étendus (obs. III, XVII, XIX), mais parfois des attaques successives d'hémiplégie in-



complète nous ont paru en rapport avec ces foyers multiples, et les lacunes que l'on rencontre chez les vieillards présentant cette dégénérescence athéromateuse très-avancée des artères sur laquelle nous avons insisté plus haut (obs. XVII, XXIV, XXV, XXX).

Enfin, nous avons quelques exemples rares d'un ramollissement étendu, constaté à l'autopsie, sans qu'il y ait eu de paralysie appréciable (ramollissement latent de M. Durand-Fardel). Telles sont les observations IX, XXVII, auxquelles nous pouvons ajouter les observations VII, XXXI, XXXIV, XXXV, dans lesquelles les malades avaient succombé à un ramollissement récent, mais qui présentait de plus des plaques jaunes ou d'anciens foyers des parties centrales sans que rien dans les renseignements fournis ait pu faire supposer une hémiplegie ancienne.

*De la contracture.* — On a signalé la contracture dans la première période du ramollissement comme fréquente et pouvant servir à distinguer cette maladie de l'hémorrhagie cérébrale. Déjà M. Durand-Fardel a démontré que si la contracture est fréquente dans le ramollissement, c'est dans ses périodes ultérieures, et qu'elle est tout à fait exceptionnelle au début. Nos observations confirment parfaitement la manière de voir de cet auteur; en effet, dans presque toutes nos observations de ramollissement récent, les membres paralysés étaient complètement flasques (obs. I, II, III, V, VI, VII, VIII, X, XI, XVIII, XXI, XXIII, XXIX, XXX, XXXII, XXXIV, XXXV, XXXVII, XXXVIII); dans trois cas seulement (obs. IV, XII, XXV) il s'était manifesté dans les premiers jours de la maladie un peu de roideur passagère des membres paralysés.

Dans les ramollissements anciens, au contraire, une contracture plus ou moins prononcée est la règle; les malades présentent alors une attitude spéciale (1), surtout lorsqu'il existe une vaste destruction de la substance encéphalique; dans une communication que l'un de nous a faite à la Société de biologie, il a attiré l'attention sur l'attitude spéciale que présentaient alors les malades, et il a pu la rapprocher de celle que l'on rencontre chez les individus atteints d'agénésie cérébrale.

---

(1) Voy. à ce sujet : *Note sur les lésions des nerfs et des muscles liées à la contracture tardive et permanente des membres dans l'hémiplegie*, par M. Cornil. (Mémoires de la Société de biologie, 1863.)

Ce symptôme d'ailleurs nous a paru souvent en rapport avec la période de prolifération de tissu conjonctif (fausse sclérose de M. Bouchard) qui se produit dans les atrophies descendantes (obs. VI, XIII, XIV, XV, XVI, XXVI, XXXVI).

*De la déviation des yeux et de la tête.* — Un symptôme sur lequel M. Vulpian a souvent attiré notre attention et qui a été l'objet d'une note publiée par l'un de nous dans la *Gazette hebdomadaire* (1865, p. 649), est la déviation des yeux et quelquefois de la tête qui sont tournés du côté opposé à la paralysie vers le foyer encéphalique; cette déviation, qui semble être une ébauche du mouvement de rotation observé dans plusieurs de nos expériences, a été signalée dans un grand nombre de nos observations (obs. I, III, IV, VII, VIII, XI, XXIV, XXV, XXIX, XXXII, XXXIV, XXXV, XXXVII).

Ce signe, qui est ordinairement passager et ne dure que quelques jours, peut servir dans quelques cas à faire reconnaître une affection cérébrale récente; c'est ce qui arrive par exemple quand le malade est plongé dans le coma avec résolution générale et que les renseignements font défaut.

Il nous a été une fois d'une grande utilité pour diagnostiquer une attaque récente survenue chez une ancienne hémiplegique tombée dans le coma pendant qu'elle mangeait; la face était violacée, la malade était prise de suffocation. Ces symptômes semblaient si bien indiquer l'existence d'un corps étranger dans le pharynx que nous pratiquâmes le cathétérisme de l'œsophage par les fosses nasales (il était impossible d'ouvrir la bouche de la malade); c'est alors que nous aperçûmes la déviation synergique des deux yeux qui nous fit reconnaître à coup sûr une lésion cérébrale récente: il s'agissait en effet d'une vaste hémorragie ventriculaire, comme le montra l'autopsie.

La confusion entre une attaque apoplectique et un corps étranger du pharynx peut paraître extraordinaire au premier abord; mais nous devons dire que trois fois, dans l'année que nous avons passée à la Salpêtrière, nos collègues ou nous-mêmes avons été embarrassés dans ce diagnostic différentiel; dans un des cas, les symptômes de résolution générale ressemblaient si bien à ceux du cas précédent que l'on crut à une hémorragie cérébrale ou à une ischémie généralisée. L'autopsie fit constater la présence dans le pharynx d'un bol alimentaire volumineux qui avait produit des symptômes de suffocation, et à leur suite la résolution apoplectique.

*De la sensibilité.* Nous avons mentionné plus haut les engourdissements et les douleurs qui peuvent précéder l'attaque de paralysie. Après l'attaque, la sensibilité est quelquefois conservée intacte dans les membres paralysés, comme cela est mentionné dans 11 de nos observations, dans 14 de nos observations, la sensibilité était obtuse ; enfin, beaucoup plus rarement elle était complètement abolie. (Obs. III, VI, VIII.) Ces résultats se rapprochent, comme on le voit, de ce qui a été indiqué par les auteurs, et en particulier par M. Durand-Fardel.

Dans les hémiplegies anciennes il se produit assez fréquemment, en même temps que la contracture des membres paralysés, des troubles de la sensibilité qui consistent surtout en des douleurs plus ou moins vives, et qui paraissent être en rapport avec la prolifération conjonctive qui se fait à cette époque dans les nerfs (1).

Quant aux mouvements réflexes, ils ont été souvent signalés dans nos observations ; généralement plus prononcés dans le membre inférieur, quelquefois ils étaient abolis au moment de l'attaque et n'apparaissaient qu'au bout d'un ou plusieurs jours.

*De l'intelligence.* Nous avons cherché plus haut à établir un rapport entre l'abolition plus ou moins complète de l'intelligence qui se produit au moment de l'attaque et la plus ou moins grande généralisation des troubles ischémiques de l'encéphale.

Nous pensons que c'est aussi dans des lésions généralisées des centres nerveux qu'il faut souvent trouver l'explication de l'abolition complète de l'intelligence. Presque constamment chez les individus atteints de ramollissement ancien, l'intelligence est notablement diminuée, et il s'est établi, à la suite de l'attaque, un certain degré de démence ; il n'est pas rare cependant de trouver les fonctions intellectuelles conservées à un certain degré : c'est en particulier ce qui arrive dans les cas d'embolie ou de thrombose d'une artère cérébrale, lorsqu'un foyer limité se trouve dans un encéphale sain d'ailleurs (obs. XIII, XIV), on sait que chez les aphasiques l'intelligence n'est le plus souvent pas complètement abolie. Les ramollissements par athéromes avec foyers multiples et lacunes disséminées, dans lesquels tout l'encéphale paraît avoir subi des troubles nutritifs, nous semblent au contraire presque constamment en rapport avec un état de démence beaucoup plus prononcé ; les malades gâtent, restent hébé-

---

(1) Voy. à ce sujet le mémoire déjà cité de M. Cornil.

tés dans un état de stupeur complète, et ne prononcent que quelques paroles incohérentes. (Obs. XVI, XVII, XXIV, etc.)

Enfin, il en est de même des vastes ramollissements occupant une grande partie d'un hémisphère, tout le lobe antérieur par exemple, et qui s'accompagnent habituellement de démence complète. (Obs. XXXIII, XXXVII.)

Nous ne nous étendrons pas sur l'aphasie; le plus grand nombre de nos observations ayant servi à faire le tableau que MM. Charcot et Vulpian ont remis à M. le professeur Trousseau lors de la discussion sur l'aphasie et qu'il a présenté à l'Académie de médecine.

*De la température.* — L'absence de l'appareil fébrile dans le ramollissement cérébral a été généralement signalée, mais nous devons indiquer les résultats de l'examen thermométrique de la température rectale que M. le docteur Charcot a souvent pratiqué dans son service. Il résulte, en effet, de cet examen que dans le ramollissement cérébral on ne rencontre jamais cette élévation de température considérable qui caractérise les maladies inflammatoires. Ainsi, tandis que dans la pneumonie on voit le thermomètre s'élever chez les vieillards de 37 degrés 1/5 (température normale) à 40 et même 41 degrés, dans le ramollissement il s'élève tout au plus à 38 degrés, si ce n'est dans les derniers moments de la vie; mais à ce moment l'élévation thermométrique n'est due en rien au ramollissement, elle se produit par le fait même de l'agonie.

Nous n'avons que peu d'observations où la température rectale soit indiquée et que nous puissions citer comme exemple (voy. obs. XXVI, XXXIV, XXXV, XXXVIII); mais M. le docteur Charcot nous a dit avoir souvent fait cette recherche et n'avoir jamais constaté d'élévation notable de température dans le ramollissement.

On peut considérer ce résultat comme un argument de plus en faveur de la nature non phlegmasique du processus qui constitue le ramollissement.

## RÉSUMÉ ET CONCLUSIONS.

Comme on le voit nous sommes loin d'avoir étudié tous les points de l'histoire du ramollissement cérébral; tel n'était point d'ailleurs notre but : comme nous l'avons dit au commencement de ce travail, nous n'avons eu d'autre intention que de présenter quelques considérations nouvelles, et de chercher à élucider quelques points encore

obscur de cette maladie. Nous avons complètement laissé de côté l'étude des différentes espèces de ramollissement inflammatoire, et nous ne sommes pas sortis du cadre que nous avaient tracé les observations prises à la Salpêtrière.

En terminant nous allons rappeler brièvement les principales conclusions auxquelles nous sommes arrivés :

L'expérimentation sur les animaux nous a permis de produire, au moyen d'embolies artificielles, des ramollissements identiques à ceux que l'on observe chez l'homme, et d'en suivre le processus à ses diverses périodes. Nous avons pu ainsi étudier l'hyperémie du début, la dégénération nécrobiotique qui lui succède; enfin la production du tissu conjonctif et la formation des plaques jaunes qui appartiennent à la troisième période du ramollissement.

Des expériences analogues avaient été faites en Allemagne par MM. Virchow, Cohn, Panum, etc. Mais les procédés employés par ces expérimentateurs produisant une mort trop rapide ne leur avait pas permis d'étudier dans ses diverses phases le processus qui constitue le ramollissement cérébral.

D'après les conseils de M. le docteur Vulpian, qui avait déjà produit sur un chien un ramollissement bien caractérisé du cervelet, nous avons pu instituer des expériences qui, n'entraînant pas la mort immédiate de l'animal, nous permirent de suivre le processus morbide dans tout son développement, et de lui assimiler les infarctus qui dans plusieurs de nos expériences se sont produits simultanément dans les viscères.

Nous avons pu établir : qu'une congestion manifeste se produit habituellement dans les points où se distribue l'artère oblitérée, et nous avons montré qu'il est difficile de se rendre compte de la cause de cette hyperémie dans l'état actuel de la science. Quelle qu'en soit l'explication mécanique, ce fait nous a suffi pour établir que l'hyperémie des ramollissements rouges, sur laquelle on s'était fondé pour les assimiler aux phlegmasies, doit être considérée comme d'une toute autre nature.

Nous avons pu saisir sur le fait le début du travail nécrobiotique et démontrer que dès le troisième jour il existe des corps granuleux bien nets et un grand nombre de granulations graisseuses non encore agglomérées et qui se rassemblent surtout autour des capillaires en leur formant comme une gaine. Les parois mêmes des capillaires nous

ont quelquefois présenté une dégénérescence granulo-graisseuse consécutive, et, dans un cas, des anévrysmes disséquants.

Enfin, sur un chien qui avait survécu cinq semaines à l'opération, nous avons vu le processus nécrobiotique aboutir à la formation d'une véritable plaque jaune des circonvolutions.

L'analyse de nos observations nous a permis d'y retrouver des ramollissements constitués par un processus morbide très-analogue à celui que nous avons pu étudier sur le chien.

Cette altération nécrobiotique du tissu cérébral nous a paru presque constamment expliquée par des troubles ischémiques, dont le point de départ était variable selon les cas, et nous avons pu établir une certaine relation entre ces différentes espèces de troubles ischémiques et les caractères du ramollissement cérébral; le point de départ de ces troubles ischémiques se trouvait tantôt dans une oblitération artérielle par thrombose ou par embolie, tantôt dans la seule dégénérescence athéromateuse des artères cérébrales, tantôt, peut-être, dans une embolie capillaire plus ou moins généralisée. Dans deux cas seulement on n'a pu saisir aucune cause de troubles circulatoires; mais il se peut que l'oblitération artérielle ait échappé, la recherche en étant fort minutieuse.

Aucune de nos observations ne nous a permis d'attribuer à coup sûr le ramollissement à la dégénérescence athéromateuse des capillaires, et nous avons vu que cette dégénérescence peut être consécutive; nous ne pouvons donc rien avancer de précis à cet égard.

Au processus nécrobiotique, qui constitue essentiellement le ramollissement cérébral, viennent quelquefois s'ajouter des phénomènes irritatifs. Nous avons vu dans quelques cas se produire de l'inflammation et de la suppuration autour des infarctus que nous avons produits chez les chiens; nous avons cherché à rapprocher de ces phénomènes la production de néo-membranes de la dure-mère au niveau des anciens foyers de ramollissement.

Dans la partie sémiologique, nous avons insisté sur les symptômes de l'ischémie cérébrale, nous avons attribué à cette cause les étourdissements et les attaques apoplectiformes suivies de mort rapide sans lésion des centres nerveux, et que la plupart des auteurs ont rapportés à la congestion cérébrale. Nous avons essayé d'établir un rapport entre l'intensité plus ou moins grande de l'attaque et la plus

ou moins grande généralisation de l'ischémie cérébrale; enfin nous avons montré que la thrombose peut, comme l'embolie, donner lieu à des accidents subits.

Relativement à la paralysie, à la contracture et aux autres symptômes du ramollissement, nous n'avons eu que peu de chose à ajouter aux descriptions que l'on trouve dans les auteurs. L'analyse de nos observations a montré que la paralysie s'établit le plus souvent d'emblée et suit rarement une marche progressive, en sorte qu'il est impossible de fonder sur cette marche un signe diagnostique de quelque valeur.

Enfin, l'examen de la température rectale dans quelques-unes de nos observations, et les renseignements que M. le docteur Charcot a bien voulu nous donner à ce sujet, nous ont permis de dire que, contrairement à ce qui se passe dans les maladies inflammatoires, la température du corps ne s'élève pas notablement dans le ramollissement cérébral; en sorte que si l'inflammation joue un rôle dans cette maladie, ce rôle est certainement très-secondaire, et le processus qui la constitue essentiellement est de toute autre nature. Il serait intéressant de faire les mêmes recherches thermométriques dans les cas de ramollissement inflammatoire.

---

Nous ajoutons à ce mémoire, le résumé d'une expérience récente dans laquelle l'hyperémie consécutive aux oblitérations artérielles, s'est montrée avec une netteté encore plus grande que dans les expériences publiées plus haut. Voici cette expérience :

INJECTION DE GRAINES DE TABAC DANS LE BOUT CENTRAL DE LA CAROTIDE GAUCHE; RAMOLLISSEMENT CÉRÉBRAL; INFARCTUS MULTIPLES DE LA RATE, DES REINS, DE L'INTESTIN, DES POUMONS.

Exp. XIV. — Chien adulte de taille moyenne.

Le 22 mars 1866, à trois heures de l'après-midi, nous injectons dans le bout central de la carotide gauche environ 20 grammes d'eau tenant

en suspension des graines de tabac. L'animal se débat et pousse un cri; on constate qu'il ne peut plus se tenir debout; il remue cependant les pattes qui ne peuvent le soutenir. La faiblesse est surtout prononcée dans le train postérieur. Mouvements réflexes quand on marche sur les pattes postérieures. Pas de symptômes nets d'hémiplégie, pas de phénomènes de rotation.

L'animal reste triste et abattu; le lendemain 23 mars, nous le trouvons dans le coma de l'agonie et il meurt dans la soirée.

**AUTOPSIE.** — *Cavité crânienne.* L'artère sylvienne droite contient une forte accumulation de graines de tabac. Il en est de même du tronc basilaire, surtout dans la portion qui précède sa bifurcation.

*Cerveau.* L'hémisphère droit présente une mollesse remarquable; il s'affaisse sur sa base; sa surface présente une assez forte injection. A la coupe le tissu est mou, un peu diffluent, rosé par places, blanchâtre dans d'autres. Ce ramollissement s'étend dans le centre blanc, mais n'atteint pas le ventricule latéral. Les parties profondes (corps striés, couches optiques) sont saines.

L'examen microscopique montre des débris de tubes nerveux, non granuleux, et une foule de granulations graisseuses disséminées, mais pas encore de corps granuleux. Les vaisseaux capillaires sont gorgés de sang, mais on n'y a pas trouvé d'anévrysme disséquant; en quelques points ils présentent des dilatations manifestes.

*Moelle.* Non examinée.

*Poumons.* Quelques taches apoplectiques sont disséminées à la surface des poumons. L'oblitération des artères bronchiques n'a pu être suffisamment recherchée.

*Foie.* Très-congestionné. Pas d'infarctus bien limité.

*Rate.* Présente quatre ou cinq infarctus séparés les uns des autres par des parties saines, se présentant sous l'aspect de plaques saillantes, molles, de coloration violacée, tranchant sur les parties saines qui sont d'une teinte plus claire et plus rose. Ces infarctus, qui rappellent exactement ceux que nous avons vus se produire sous nos yeux dans une précédente expérience où nous avons préalablement ouvert le ventre de l'animal, correspondent à des branches de l'artère splénique oblitérées par des graines de tabac. Les branches artérielles qui se rendent aux parties saines ne sont pas oblitérées. (Pl. II, fig. 9.)

*Reins.* Présentent tous les deux des infarctus ramollis correspondant à des oblitérations artérielles.

*Intestin.* Deux anses intestinales sont fortement injectées de colora-



tion brunâtre et violacée; leurs parois sont friables et manifestement ramollies par places. Les artères correspondantes sont oblitérées.

Plusieurs ganglions mésentériques sont rouges et tuméfiés; l'un d'eux présente un peu de ramollissement.

Cette expérience nous a paru intéressante en ce qu'elle a montré avec la plus grande netteté dans le cerveau, dans la rate, dans l'intestin, cette hyperémie qui se produit au début dans les infarctus et consécutivement à l'oblitération artérielle. Cette hyperémie nous paraît difficile à expliquer, mais nous croyons que la constatation du fait n'est pas sans importance; car nous sommes en droit d'en conclure que, consécutivement aux oblitérations artérielles, il peut se produire secondairement de l'hyperémie avec tuméfaction du tissu, altérations que l'on rattachait habituellement à un processus inflammatoire (ramollissement rouge du cerveau), et qui cependant n'a rien de commun avec les phénomènes phlegmasiques.

---



# NOTE

## SUR L'EXAMEN MICROSCOPIQUE

DES LÉSIONS QUE L'ON OBSERVE DANS L'AFFECTION CONNUE SOUS LES NOMS

DE

## PÉRICAL, PIED DE MADURA

lue à la Société de Biologie

PAR

M. le Docteur CH. COQUEREL.

---

L'affection connue sous le nom de *Pérical* ou de *Pied de Madura* (1) paraît être endémique dans une partie très-restreinte de l'Inde anglaise. Jamais on ne l'avait rencontrée, d'une manière authentique à Bourbon, où arrivent cependant chaque année des centaines d'Indiens. J'ai eu pourtant la bonne fortune de l'observer dernièrement dans notre colonie de la Réunion.

Le sujet soumis à mon examen était un jeune Indien de 20 à 22 ans, provenant de Pondichéry, qui fut reçu au mois de juin dernier à l'*Hôpital colonial de la Réunion*.

---

(1) *Madura* est une ville de l'Inde anglaise située dans la présidence de Madras à 130 kilomètres de Trichnapoli.

Il est fort difficile d'obtenir des renseignements exacts de la part des indiens qui, toujours défiants, ne répondent jamais que d'une manière évasive aux questions qu'on leur adresse. Il paraît cependant que chez ce malade l'affection n'était pas très-ancienne; elle ne remontait probablement qu'à deux ou trois ans, tandis que l'on rencontre souvent dans l'Inde des hommes porteurs, depuis huit ou dix ans, d'un  *pied de Madura* , couvert de noyaux indurés ou en pleine suppuration. Dans ces cas extrêmes, les tumeurs qui se dessinent sous la peau du membre, devenu énorme, peuvent acquérir le volume d'une noisette et même d'une petite noix. La maladie ne se voit jamais en même temps sur les deux membres. M. le docteur Collas, médecin en chef de la marine, qui a eu l'occasion d'observer dans l'Inde un grand nombre de naturels atteints de cette curieuse affection, nous a assuré qu'il n'avait jamais vu les deux pieds atteints et que la maladie n'attaquait jamais une autre région du corps. Le seul remède efficace est l'amputation et jamais la récurrence n'est à craindre.

Le poids considérable du membre lésé devient pour le malade une gêne constante, la marche est des plus pénible, les tumeurs qui couvrent le pied sont le siège d'une suppuration incessante et les douleurs sont tellement vives que le patient réclame lui-même l'opération. Le mal est d'ailleurs tout à fait local et la santé générale ne souffre que peu ou point d'atteintes.

Notre malade, quoique son affection ne fût point ancienne, demandait à être opéré. Il prétendait que les douleurs qu'il éprouvait étaient tellement constantes qu'il ne pouvait plus ni manger ni dormir. L'amputation fut donc décidée et pratiquée sous mes yeux par M. le docteur Bery, un de mes confrères à l'hôpital civil de la Réunion. Les suites de l'opération furent des plus heureuses : en dix jours la cicatrisation était complète, le malade avait retrouvé l'appétit ainsi que le sommeil et se consolait facilement de la perte de sa jambe.

Dès que le membre fut enlevé, je l'examinai à l'aide d'un microscope de Nachet; c'est le résultat de cette observation que je présente aujourd'hui à la Société de biologie.

*Examen extérieur du pied et de la jambe.* — Les dimensions du pied sont considérables : au cou-de-pied elles sont de 0<sup>m</sup>,31, au niveau de l'articulation tibio-tarsienne de 0<sup>m</sup>,27. Le tiers inférieur de la jambe présente un gonflement assez marqué, mais la peau n'est altérée qu'à la partie postérieure et inférieure. Comme on peut le

voir dans la photographie ci-jointe (pl. A), la peau est lisse et tendue; à la partie supérieure, sur les côtés, les plis cutanés sont encore visibles; elle est décolorée par places et présente une teinte blanchâtre qui contraste avec la couleur brune du sujet. La peau de la plante du pied et de la partie postérieure du talon est saine. Sur la surface du pied et la face postérieure de la jambe, on compte quarante-huit petites tumeurs de grandeurs différentes. Ces tumeurs sont d'une consistance assez dure, ne se laissent pas déprimer pour la plupart; quelques-unes sont fluctuantes, d'autres, en petit nombre, sont ramollies, déprimées, perforées et laissent écouler un liquide séro-purulent.

*Examen microscopique.*—Immédiatement après l'opération, une des petites tumeurs qui occupent le dos du pied est incisée. Elle se présente sous l'aspect d'un petit kyste, à parois parfaitement limitées, qui renferme, au milieu d'un liquide séreux dans lequel nagent de nombreux globules de pus et de sang, un amas d'une matière jaunâtre d'apparence mamelonnée et de consistance caséuse. Il est des kystes qui renferment deux ou trois de ces petites masses.

Cette matière caséuse est formée d'une multitude de corpuscules de forme assez irrégulière (pl. B, fig. 2, *a*), plus ou moins polyédriques; ces corpuscules, que je crois composés de pus concret, sont finement granulés et souvent agglomérés entre eux par une substance visqueuse. Leur diamètre varie entre 3 et 5 centièmes de millimètre.

Le tissu cellulaire sous-cutané est farci d'un très-grand nombre de kystes d'un même aspect que ceux de la peau, présentant le même contenu et offrant un diamètre souvent plus considérable. Ils sont entourés d'une membrane formée de fibres conjonctifs à noyaux très-allongés (pl. B, fig. 3).

Une incision faite sur le cou-de-pied, entre le troisième et le quatrième métatarsien, donne issue à un kyste allongé ayant près d'un centimètre de diamètre, renfermant un grand nombre de corpuscules d'aspect caséux, répandus en abondance au milieu d'un liquide séreux de couleur rougeâtre. Ces corpuscules, évidemment de même nature que les précédents, sont d'un blanc jaunâtre, de forme polyédrique, se laissant écraser sous la moindre pression. Ils atteignent jusqu'à 1 millimètre de diamètre (pl. B, fig. 1, *a*). On remarque très-bien les surfaces déprimées par lesquelles ils se juxtaposent.

Au niveau de ce kyste on voit le tendon de l'extenseur commun

qui se rend au troisième orteil, il est sain, mais les fibres musculaires sont ramollies et presque incolores. Au niveau du second métatarsien on ne rencontre plus qu'un tissu blanc jaunâtre, lardacé, criant sous le scalpel, dans lequel viennent se perdre et se confondre tissu cellulaire ou grasseux, muscles et tendons. Le second métatarsien lui-même est ramolli et laisse pénétrer très-facilement dans son intérieur la pointe du scalpel. L'artère pédieuse, que découvre l'incision, est saine. Tout le tissu lardacé dont je viens de parler est criblé d'un nombre infini de petits kystes semblables aux kystes sous-cutanés que nous avons décrits plus haut et renfermant le même contenu.

Le liquide qui s'écoule de ces différentes incisions se présente sous l'aspect d'une sérosité abondante, onctueuse, blanchâtre, dans laquelle nagent un grand nombre de plaques épithéliales à forme polyédrique (pl. B, fig. 4) entremêlées de cellules grasses.

Examiné au microscope, le tissu lardacé est formé d'un réseau de fibres très-serrées, s'anastomosant fréquemment les unes avec les autres (pl. B, fig. 5), au milieu desquelles on trouve des plaques épithéliales et des globules grasses.

Dans un kyste à parois très-épaisses, de texture fibreuse, situé immédiatement sous la peau, au niveau supérieur du cou-de-pied, j'ai trouvé un élément différent des précédents. Ce sont de grandes plaques, ayant de 8 à 10 dixièmes de millimètre, présentant quelque indice de noyau central et complètement envahies par de petites granulations arrondies, très-fines, très-serrées, à bords parfaitement nets et d'un vert jaunâtre plus ou moins foncé (pl. B, fig. 6).

Quelques-unes de ces plaques à forme polyédrique très-remarquable se juxtaposent par un ou plusieurs de leurs côtés (pl. B, fig. 6, *a*). D'autres, tout à fait circulaires et entièrement couvertes par les granulations, présentent des masses sphériques d'un vert presque brun (pl. B, fig. 6, *b*).

Sur les parois du kyste et le long des fibres qui le limitent, on aperçoit des granulations détachées des plaques épithéliales et disposées en forme de chapelet (pl. B, fig. 7).

*Nota.* — Il est très-probable que ce sont ces granulations et surtout les masses sphériques qu'elles constituent par leur réunion qui ont fait penser aux médecins anglais que le *Pied de Madura* était une maladie occasionnée par la présence, au sein des tissus, de parasites vé-

gétaux. Ces granulations, sur la nature desquelles je n'ai d'ailleurs aucune opinion à présenter, ont été prises pour les spores d'un cryptogame inférieur. Il m'est impossible d'admettre une pareille manière de voir. Ce qui constitue essentiellement la maladie qui nous occupe, c'est la présence au sein du tissu du pied d'un nombre incalculable de kystes renfermant les corpuscules particuliers dont j'ai donné la description et que je regarde comme formés par des amas de pus concret. Il est à noter que ces corpuscules sont d'autant plus grands et plus durs que le kyste semble plus ancien et qu'il est muni de parois plus épaisses. Quant aux kystes contenant les petits corps arrondis, d'un vert jaunâtre, ils sont infiniment plus rares, puisque j'en ai trouvé qu'un seul.


Devant les kystes et à mesure qu'ils se développent, les tissus semblent disparaître et se confondre en une masse lardacée d'aspect uniforme. Les os mêmes s'éliminent peu à peu. Nous mettons sous les yeux de la Société quatre métatarsiens et le scaphoïde de notre opéré (pl. C, fig. 1, 2, 3, 4). Ces os sont remarquables par leur légèreté; leur partie spongieuse tend à disparaître; elle est criblée de cavités qui renfermaient des kystes semblables à ceux des parties molles. Il paraît que dans les affections anciennes, le corps de l'os est envahi de la même manière; l'os lui-même finit par se perdre au sein du tissu lardacé qui forme la gangue des kystes, et il suffit alors d'une simple incision, faite avec un scalpel, pour diviser par tranches le pied tout entier; il se trouve transformé en une masse uniforme de tissu lardacé où sont confondus os, tendons et muscles.

M. le docteur Collas avait rapporté, il y a quelque temps, un *Pied de Madura* conservé dans l'alcool. Cette pièce fut remise par lui à mon ami M. Ch. Robin. M. Robin a bien voulu me communiquer une note qu'il a rédigée à ce sujet. Les observations du savant professeur ne s'accordent pas entièrement avec les miennes; mais ce fait s'explique, si l'on réfléchit que la pièce remise par M. le docteur Collas séjournait dans l'alcool depuis huit ou neuf mois, tandis que j'ai rédigé mes observations au moment même où le membre malade venait d'être enlevé. M. Robin a parfaitement reconnu les kystes et les a décrits avec une parfaite exactitude; mais je crois que l'importance des corpuscules caséeux, que je regarde comme formés de pus concret, lui a échappé. Il a été frappé surtout par la présence des nombreuses cellules épithéliales qui, d'après lui, disposées en couches concentri-

ques, rempliraient les kystes. Il est très-certain que tous les liquides qui baignent les tissus malades renferment de nombreuses cellules que j'ai figurées dans mon dessin ; mais, pour moi, ce ne sont pas ces cellules qui remplissent la cavité des kystes, ce sont les corpuscules caséeux dont le nombre, dans le cas qui nous occupe, est réellement prodigieux.

Je ne publie d'ailleurs ces observations que dans le but de contribuer, autant qu'il m'est possible, à l'histoire de la curieuse affection encore si mal connue, et que l'on désigne sous le nom de *Pied de Madura*. Tout est à faire encore dans ce champ à peine exploré. Aussi faut-il espérer que M. le docteur Collas fera bientôt connaître un travail important qu'il prépare sur cette maladie singulière.

---





SUR LA TEMPÉRATURE DU RECTUM

DANS LE

CHOLÉRA ASIATIQUE

Note lue à la Société de Biologie

PAR

M. LE DOCTEUR CHARCOT.

---

M. Charcot fait connaître les résultats de quelques recherches thermométriques qu'il a entreprises à l'hospice de la Salpêtrière, pendant le cours de la dernière épidémie, dans le but de déterminer la température des parties centrales chez les cholériques aux diverses époques de la maladie. Le thermomètre était introduit dans le rectum et il y était maintenu, chaque fois, pendant cinq ou six minutes au moins. Quelquefois, en outre, on déterminait comparativement la température de l'aisselle et celle de la paume des mains. Ces recherches ont été faites chez sept femmes âgées de 69 à 84 ans, et chez trois autres femmes âgées de 30, 59 et 47 ans. Voici l'analyse très-sommaire de ces dix observations.

**CAS TERMINÉS PAR LA MORT.**

	AGE. État antérieur du sujet.	Époque du début de l'affection cholérique.	T. R. Température du rectum. T. A. Température de l'aisselle. T. M. Température de la main.	M. observation prise le matin. S. observation prise le soir.	DATE de la mort.
N° 1.	76 ans. Bien portante habituellement.	24 octobre.	29 octobre. État typhoïde; algidité peu prononcée.	T. R. M'. . . . . 38,2	1 <sup>er</sup> novembre.
N° 2.	69 ans. Très-affaibli. Dilatations bronchiques et pneumonie chronique.	24 octobre.	25 octobre. Cyanose et algidité très-prononcées.	T. R. M'. Cinq heures avant la mort. . . . . 40,8 T. R. Une heure après la mort. . . . . 40	25 octobre.
N° 3.	53 ans. Amaurose. Habituellement bien portante.	29 octobre.	29 octobre. Algidité peu prononcée. Algidité très-prononcée.	T. R. M'. . . . . 38,2 T. R. S. . . . . 38	30 octobre.
N° 4.	82 ans. Bien portante antérieurement.	5 novembre.	5 novembre. Algidité peu prononcée. Algidité plus prononcée. 7 novembre. 8 novembre. Algidité très-prononcée.	T. R. M'. . . . . 37,6 T. R. S. . . . . 38,4 T. R. M'. . . . . 38 T. R. S. . . . . 38,4 T. R. M'. . . . . 37,4	9 novembre.

SUITE DES CAS TERMINÉS PAR LA MORT.

	AGE. État antérieur du sujet.	Époque du début de l'affection cholérique.	T. R. Température du rectum. T. A. Température de l'aisselle. T. M. Température de la main.	M'. Observation prise le matin. S. Observation prise le soir.	DATE de la mort.
N° 5.	47 ans. Epileptique; d'ailleurs bien portante.	5 novembre.	5 novembre. Cyanose et algidité moyennement prononcées.	T. R. M'. . . . . 37,4 T. R. S. . . . . 37,2 T. R. M'. . . . . 37,4 T. R. M'. . . . . 37,4 T. R. M'. . . . . 37 T. A. . . . . 36,8 T. M. . . . . 27,6	8 novembre.
			6 novembre. Amélioration. La malade est réchauffée.	T. R. M'. . . . . 37,4	
			7 novembre.	T. R. M'. . . . . 37,4	
			8 novembre. L'algidité s'est produite de nouveau.	T. R. M'. . . . . 37 T. A. . . . . 36,8 T. M. . . . . 27,6	
			8 novembre. Le soir au sortir d'un bain sinapisé.	T. R. . . . . 37,8 T. A. . . . . 36,8 T. M. . . . . 28	
			8 novembre.	T. M. . . . . 28	
N° 6.	84 ans. Femme affaiblie; pas de maladie déterminée.	10 novembre.	10 novembre. Algidité très-prononcée.	T. R. M'. . . . . 37,8 T. A. . . . . 36,2	10 novembre.
N° 7.	75 ans. Habituellement bien portante, mais affaiblie.	12 novembre.	12 novembre. Algidité très-prononcée.	T. R. . . . . 36,2	12 novembre.

**CAS TERMINÉS PAR LA GUÉRISON.**

	AGE. Etat antérieur du sujet.	Epoque du début de l'affection cholérique.	T. R. Température du rectum: T. A. Température de l'aisselle. T. M. Température de la main.	M. observation prise le matin. S. observation prise le soir.
N° 8.	78 ans. Habituellement bien portante.	19 octobre.	29 octobre. Etat typhoïde. 7 novembre. Etat typhoïde, subdelirium. 9 novembre. Peau chaude.	T. R. M'. . . . . 37,6 T. R. . . . . 37,6 T. A. . . . . 35,8 T. R. . . . . 38,2
N° 9.	74 ans.	23 octobre.	29 octobre. Etat typhoïde. 6 novembre. Etat typhoïde, peau chaude, subdelirium.	T. R. M'. . . . . 37,6 T. R. M'. . . . . 39,6
N° 10.	30 ans. Hystéro-épilepsie, paraplégie.	5 novembre.	5 novembre. Algidité et cyanose assez prononcées. Le soir algidité très-pro- noncée. 6 novembre. L'algidité a diminué. 7 novembre. La maladie est hors de dan- ger.	T. R. M'. . . . . 38,4 T. R. S. . . . . 38,2 T. R. M'. . . . . 37,2 T. . S. . . . . 37,4 T. R. M'. . . . . 37,4 T. R. S. . . . . 37,4

A propos de ces observations, M. Charcot présente les remarques suivantes : « Si l'on prend 37°,2 pour type de l'état physiologique, on remarquera que dans tous les cas, sauf un seul, le septième, et dans toutes les expériences la chaleur centrale mesurée par l'introduction du thermomètre dans le rectum, était sensiblement augmentée, ou tout au moins ne descendait pas au-dessous du taux normal. Le chiffre 36°,2 observé dans le cas exceptionnel n° 7, est un chiffre *minimum* qui peut se rencontrer — bien qu'assez rarement toutefois, — chez les vieillards dans les conditions physiologiques.

« On voit par les observations 3, 4, 6, que des chiffres assez élevés, tels que 37°,8, 38°, 38°,4, ont été obtenus dans le temps même où les symptômes d'algidité et la cyanose cholériques étaient le plus prononcés. Il est bon de noter que les cas dont il s'agit étaient des plus graves, et se sont rapidement terminés par la mort.

« L'observation n° 2 doit être considérée à part. Un chiffre très-élevé 40°,8 a été noté dans une expérience faite cinq heures avant la mort. Une heure après la mort la température rectale était descendue à 40°. L'examen nécroscopique a démontré qu'il n'existait chez ce sujet aucune complication inflammatoire pouvant expliquer l'élévation de la température. Ce fait peut être rapproché de ceux qu'a signalés M. Doyère lors de l'épidémie de 1854 (*Mémoires des savants étrangers à l'Institut*). Il démontre comme ceux-ci que dans le choléra, — et pareille chose s'observe également dans des affections d'un tout autre ordre, — la température s'élève quelquefois d'une manière très-remarquable aux approches de la terminaison fatale.

« Les observations 1, 8, 9 sont relatives à des malades dont la température a été examinée pendant la période de réaction (réaction typhoïde). L'algidité était à peine prononcée ou même la peau était chaude. Le chiffre maximum a été 39°,6 (obs. 9, et dans ce cas la maladie s'est terminée par la guérison), le chiffre minimum 37°,6.

« Dans les cas 5, 6, 8, la température de l'aisselle et celle du rectum ont été prises comparativement. Celle-ci a été de 37°, 37°,8 (cas n° 5), 37°,8 (cas n° 6), 37°,6 (cas n° 8), tandis que les chiffres correspondants fournis par l'examen du rectum étaient 38°,6, 37°,8 (différence d'un degré, cas n° 5), 36°,2 (différence de plus d'un degré cas n° 6), 35°,8 (différence de près de 2 degrés, cas n° 8). Il résulte de tout cela que la thermométrie rectale doit être, dans ce genre de recherches, préférée de beaucoup à la thermométrie de l'aisselle,

puisqu'elle accuse plus exactement que celle-ci la température des parties centrales. Plusieurs auteurs avaient remarqué déjà que, dans le choléra, l'examen thermométrique du rectum peut fournir une température élevée, alors que chez le même individu l'examen de l'aisselle donne au contraire un chiffre très-inférieur au taux normal. Le docteur Zimmermann, entre autres, a vu la température du rectum s'élever, pendant l'algidité, à 39°,2, tandis que la température de la bouche était de 33°,4, et celle de l'aisselle seulement de 32°,4 (DEUTSCHE KLINIK, 1855).

« Par suite de la prompte cessation de l'épidémie à l'hospice de la Salpêtrière, mes recherches ont dû être interrompues avant d'avoir été suffisamment multipliées. Néanmoins les résultats que j'ai obtenus tendent évidemment à confirmer l'opinion émise par plusieurs observateurs, à savoir que chez les cholériques dans la période algide le refroidissement reste superficiel et ne s'étend pas aux parties centrales.

« Il n'échappera à personne que d'un autre côté ces résultats fournissent un appui à l'ingénieuse *Théorie physiologique du choléra* présentée par notre collègue le docteur Marey dans un des derniers numéros de la GAZETTE HEBDOMADAIRE. »

FIN DES MÉMOIRES.

PLANCHES.

# EXPLICATION DES PLANCHES.

---

## PLANCHE I.

### ÉTUDES PHYSIOLOGIQUES ET PATHOLOGIQUES SUR LE RAMOLLISSEMENT CÉRÉBRAL.

(Mémoires, page 49.)

- FIG. 1. Rein de chien présentant deux infarctus calcifiés dont l'un est entouré par une collection purulente (exp. IX, p. 76).
2. Rein de chien présentant plusieurs infarctus (exp. VII, p. 73).
3. Cristaux de sulfate de chaux obtenus en traitant une préparation de l'infarctus calcifié par l'acide sulfurique (exp. IX, p. 77).
- 4 et 5. Coupe faite au centre de l'infarctus représenté fig. 1. La préparation représentée dans la fig. 4, vue avec un grossissement plus considérable, a été traitée par l'acide acétique : les tubes sont pâlis par la dissolution du carbonate de chaux et les noyaux du tissu conjonctif de nouvelle formation sont devenus plus apparents (exp. IX, p. 76).
6. Rein de vieillard présentant un ancien infarctus calcifié (voy. p. 85).
7. Coupe de ce même infarctus.
-



Fig. 6.

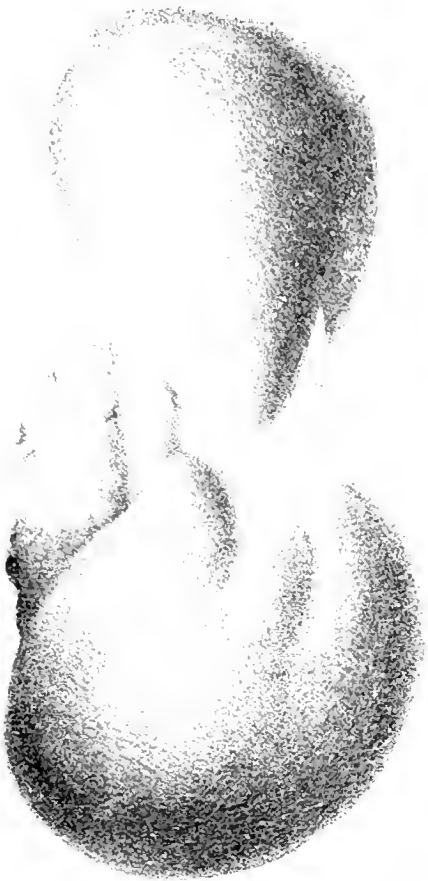
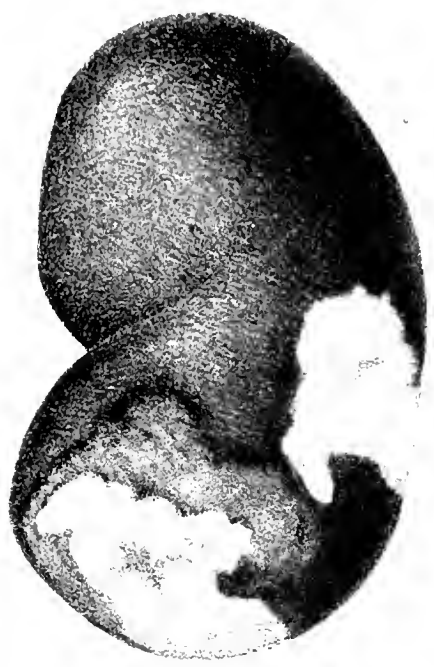
Fig. 1.



Pl. I.

Fig. 5.

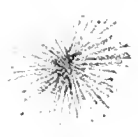

Fig. 2.

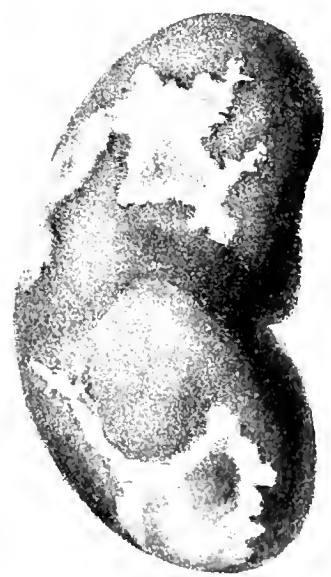


Fig. 7.



Fig. 4.



Fig. 3.



*Ustilago*

*La. verbauer Chromoth.*





## PLANCHE II.

### RAMOLLISSEMENT CÉRÉBRAL.

(Mémoires, page 49.)

- FIG. 1. Lamelles de cholestérine, corps granuleux, granulations graisseuses et gouttes d'huile provenant d'un ulcère athéromateux de la crosse de l'aorte (obs. XXVII, p. 141).
2. Corps granuleux et gouttes d'huile trouvés dans le sang de l'artère crurale (même obs.).
  3. Anévrysme disséquant des capillaires d'un ramollissement rouge par oblitération veineuse (obs. XXXVIII, p. 167).
  - 4, 5, 6. Anévrysmes disséquants des capillaires d'un ramollissement rouge violacé (obs. XXIV, p. 137).
  7. Artère sylvienne, très-athéromateuse, rétrécie par places et oblitérée par un thrombus (obs. XIV, p. 119).
  8. Artère sylvienne (représentée un peu trop grosse) oblitérée par un thrombus qui se prolonge dans ses branches (obs. VIII, p. 108).
  9. Infarctus récents de la rate d'un chien : les parties tuméfiées et bleuâtres correspondant à des artères oblitérées (exp. XIV, p. 183).
-

Fig. 2.




Fig. 1.

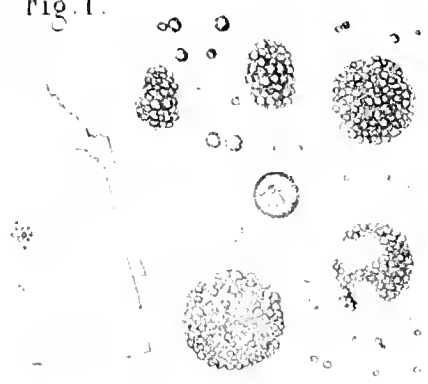


Fig. 5.

Fig. 9.

Fig. 4.

Fig. 3.



Fig. 8.

Fig. 6.

Fig. 7.





## PLANCHE III.

### RAMOLLISSEMENT CÉRÉBRAL.

(Mémoires, page 49.)

- FIG. 1. Coupe faite dans la plaque jaune représentée fig. 4.
2. Autre préparation traitée par l'acide acétique.
  3. Anévrysme disséquant des capillaires dans un ramollissement rouge obtenu chez un chien (exp. XIII, p. 165).
  4. Plaque jaune du cerveau obtenue expérimentalement chez un chien (exp. XII, p. 116).
  5. Ramollissement récent rouge, obtenu expérimentalement chez un chien, mort un jour après l'injection de graines de tabac dans une carotide (bout périphérique). L'hémisphère malade est incisé longitudinalement.
  6. Corps granuleux et granulations graisseuses provenant d'un petit foyer de ramollissement rouge obtenu chez un chien (exp. IX, p. 77).
  - 7 et 8. Altérations secondaires des capillaires dans un ramollissement rouge obtenu chez un chien (exp. XIII, p. 165).
-



Fig. 2.




Fig. 1.

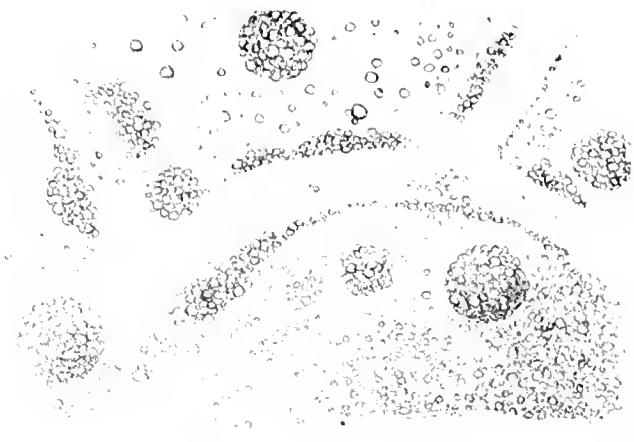


Fig. 3.



Fig. 5.

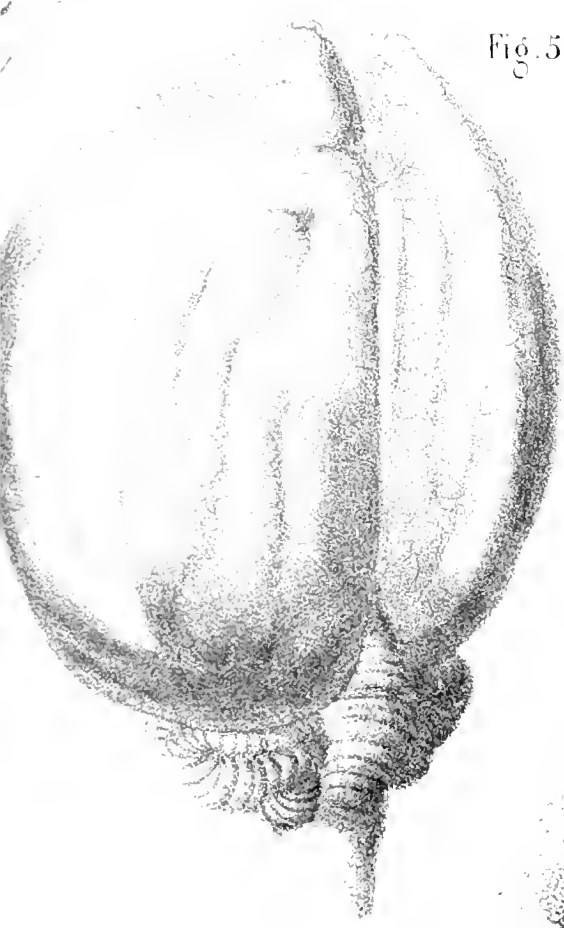


Fig. 4.

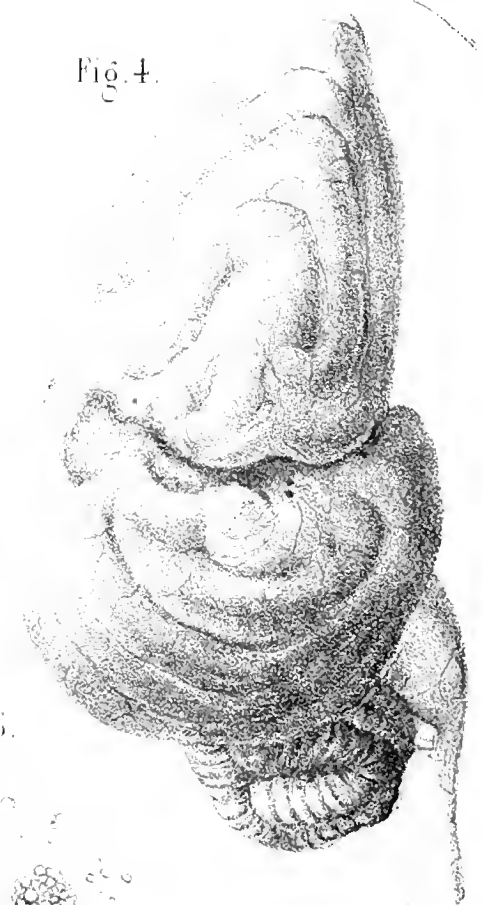

Fig. 6.

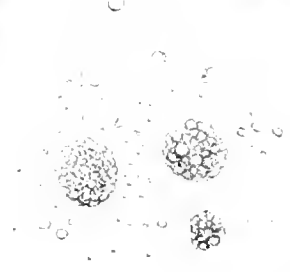


Fig. 7.




Fig. 8.







## PLANCHE IV.

### RAMOLLISSEMENT CÉRÉBRAL.

(Mémoires, page 49.)

1. Plaque jaune du cerveau d'un vieillard, figure due à M. le docteur Charcot.
  - 2, 3 et 4. Altérations des capillaires dans un ancien foyer de ramollissement observé chez un vieillard.
-

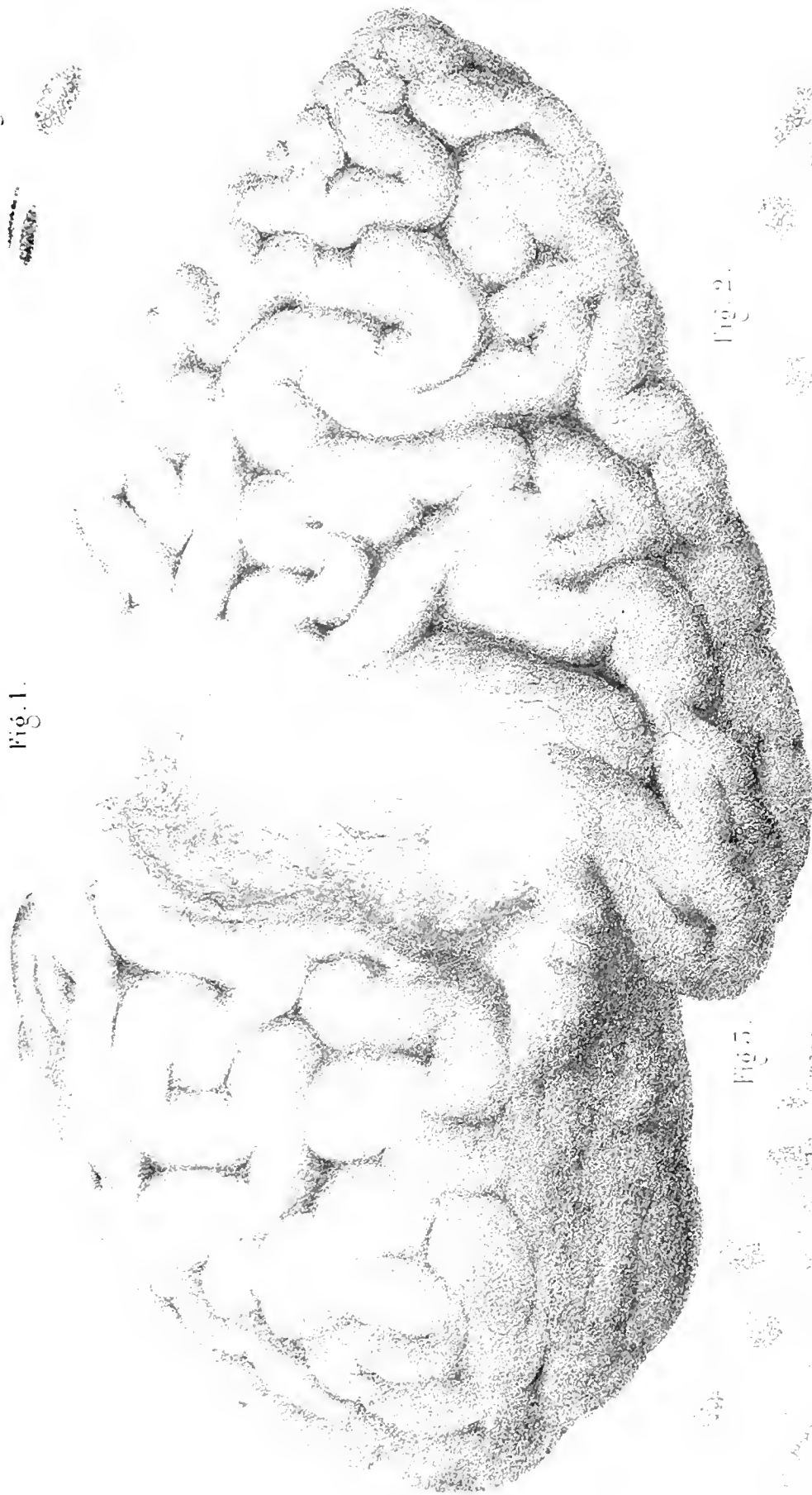


Fig. 1.

Fig. 2.

Fig. 5.





## PLANCHE V.

### CONTRIBUTION A L'ÉTUDE HISTOLOGIQUE DES LÉSIONS QU'ON RENCONTRE DANS L'ARTHROPATHIE ET L'ENCÉPHALOPATHIE RHUMATISMALES AIGUES.

(Comptes rendus, page 201.)

Altérations qui surviennent dans les cartilages diarthroïdiaux sous l'influence du rhumatisme articulaire aigu.

- FIG. I. Premières modifications. — 1. Cavité cartilagineuse de la surface du cartilage à l'état normal; elle contient une seule masse cellulaire ou protoplasma. — 2. Cavité cartilagineuse de la surface contenant deux capsules secondaires. — 3. Cavité cartilagineuse primitive contenant quatre capsules secondaires. — 4. Substance fondamentale segmentée. (200 diamètres.)
- FIG. II. Modifications plus avancées du cartilage. — 1. Cavité contenant plusieurs capsules secondaires. — 2. Fragment de la substance fondamentale enlevé horizontalement de la surface. — 3. Substance fondamentale segmentée. (200 diamètres.)
- FIG. III. Altération encore plus avancée; la segmentation de la substance fondamentale est plus complète. — 1. Lambeau enlevé à la surface et contenant une cavité primitive dans l'intérieur de laquelle on remarque plusieurs capsules secondaires. (200 diamètres.)

### SYPHILIS VISCÉRALE ET OSSEUSE.

(Comptes rendus, page 171.)

- FIG. IV. Ostéite syphilitique caséuse. — 1. Tissu osseux dont les lamelles sont coupées d'une manière irrégulière sous l'influence de la néoformation pathologique dans les espaces médullaires. — 2. Cavité osseuse agrandie contenant trois noyaux ou cellules. — 3. Ostéoplaste venant s'ouvrir dans un espace médullaire. — 4. Cellules embryonnaires de la moelle (médullocelles de Robin). — 4'. Ces cellules deviennent de plus en plus petites, et donnent finalement des corpuscules (cytoblastions de Robin). Séparés les uns des autres par une substance fondamentale dense et légèrement fibrillaire. — 5. Vaisseaux sanguins perméables. (250 diamètres.)
- FIG. V. Nécrose syphilitique. — Canal de Havers oblitéré par des couches successives d'ostéoplastes, et de substance fondamentale disposée en lamelles régulières. — 1. Ostéoplastes. — 2. Centre du canal de Havers. (300 diamètres.)
- FIG. VI. Plaque muqueuse de la vulve, survenue à la période secondaire ou tertiaire, sans excoriation ni hypertrophie notable des papilles. — La figure représente un glomérule de glande sudoripare compris dans la tumeur. — 1. Canal du glomérule ayant à peu près son diamètre normal, et courbé par des cellules épithéliales. — 2. Grande cavité irrégulière résultant de l'agrandissement de quelques portions du tube enroulé et de la communication de ces portions les unes avec les autres; les cellules épithéliales sont hypertrophiées et ont subi la dégénérescence graisseuse. (40 diamètres.)



Fig. 1.



Fig. 2.




Fig. 3.



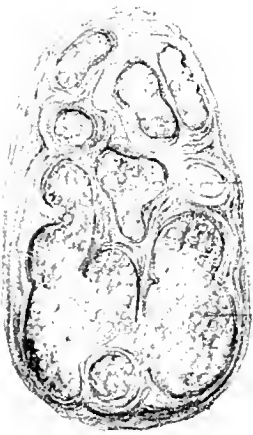
Fig. 5.



Fig. 4.

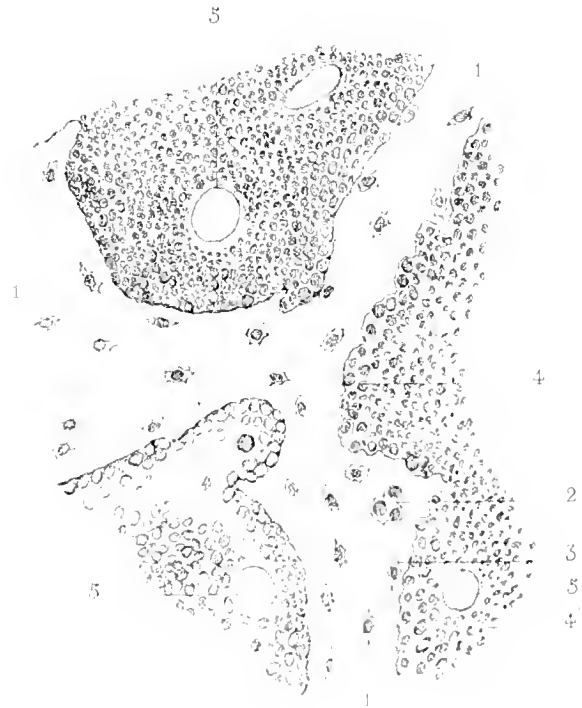

Fig. 6.







## PLANCHE VI.

### SUR UN CAS DE MONSTRE ANIDIEN CHEZ L'HOMME.

(Comptes rendus, page 222.)

- FIG. 1. Représente le monstre entier avec la portion du placenta qui lui est adhérente.— En haut se voit le placenta avec ses branches vasculaires; le cordon ombilical manque, de telle sorte que le placenta s'insère directement sur le monstre au niveau de cette insertion existent des poils.
- FIG. 2. Face opposée du monstre sur laquelle on remarque une membrane transparente appliquée par une de ses faces. Cette membrane est une portion de la membrane amniotique d'un second fœtus.
- FIG. 3. Le monstre divisé et disséqué: au centre se trouve une vessie allongée formée par du tissu fibreux et contenant une masse nerveuse; autour on remarque des pièces osseuses disposées en fer à cheval; le reste de la masse est constitué par du tissu connectif, des faisceaux musculaires striés et des vaisseaux.
- FIG. 4. Portion osseuse divisée, dans laquelle on remarque en haut un os mince noyé dans du tissu fibreux; en bas, une masse cartilagineuse avec deux points d'ossification.

Fig. 1.

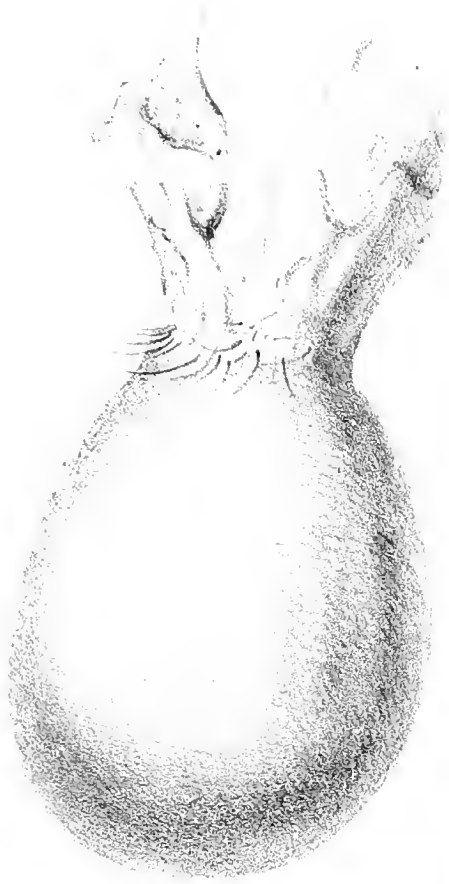

Fig. 2.

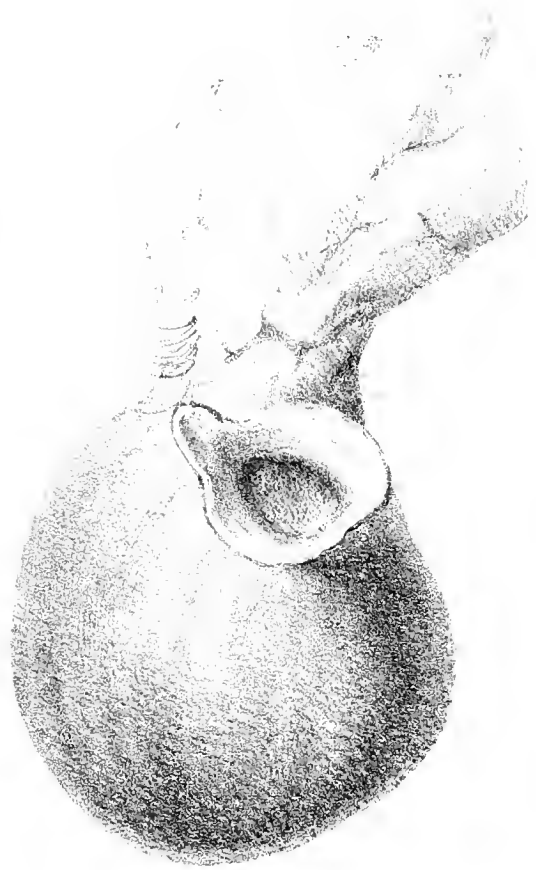

Fig. 3.

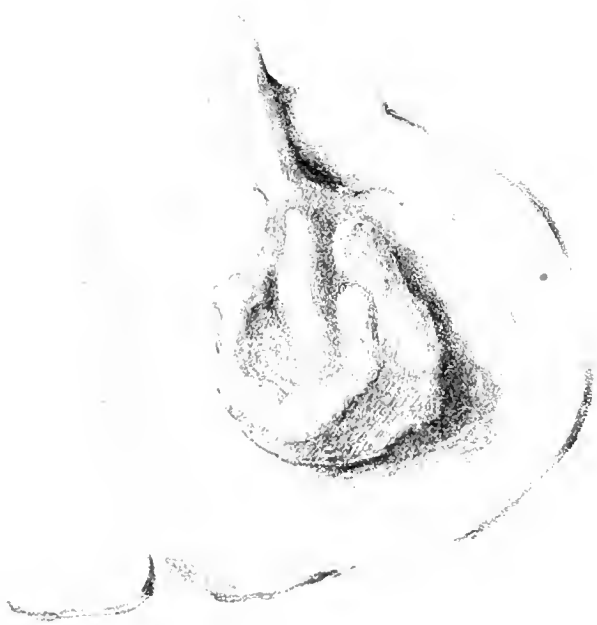

Fig. 4.







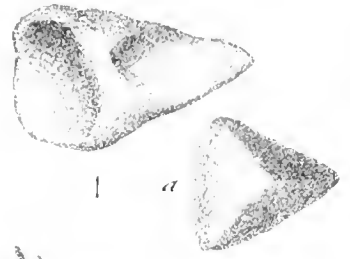
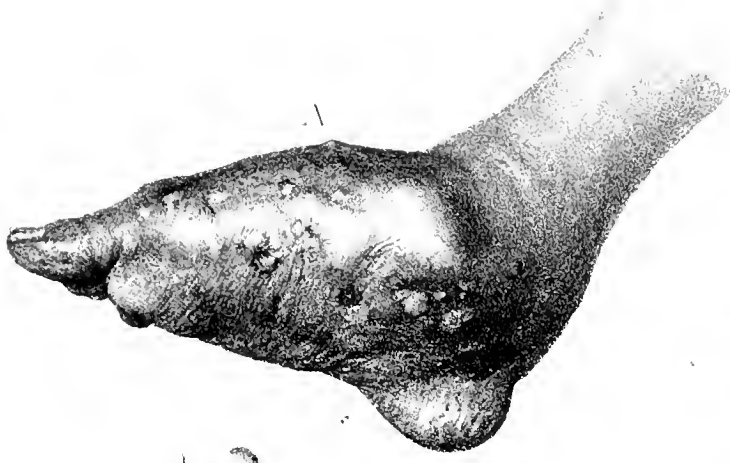## PLANCHE VII.

### NOTE SUR L'EXAMEN MICROSCOPIQUE DES LÉSIONS QUE L'ON OBSERVE DANS L'AFFECTION CONNUE SOUS LES NOMS DE PÉRICAL, PIED DE MADURA.

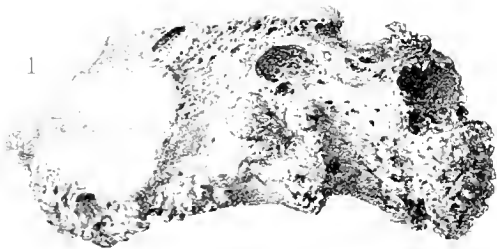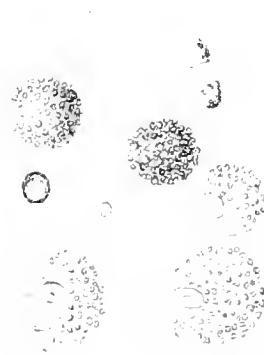

(Mémoires, page 191.)

- A. *Pied de Madura*, avant l'amputation, d'après une photographie faite à Saint-Denis (île de la Réunion), par M. Suiclet.
- B. *Anatomie microscopique du pied de Madura.*
- FIG. 1. Corpuscules d'un blanc jaunâtre, polyédriques, formés de pus concret, ayant jusqu'à un millimètre dans leur plus grand diamètre qui remplissent les kystes les plus volumineux dont est farci le pied de Madura.
- FIG. 2. Corpuscules de même nature que les précédents, mais plus petits, qui, réunis en masses et adhérents par une ou plusieurs de leurs faces, se rencontrent dans le plus grand nombre des kystes.
- FIG. 3. Fibres à noyaux très-allongés que l'on observe dans la membrane qui forme les parois des kystes.
- FIG. 4. Plaques épithéliales qui se trouvent en très-grande abondance dans les liquides dont les tissus sont imprégnés. Entre ces plaques on remarque des globules graisseux qui sont également très-abondants.
- FIG. 5. Fibres très-serrées, s'anostomosant souvent entre elles, composant le tissu lardacé qui finit par envahir toutes les parties molles.
- FIG. 6. *a.* Plaques épithéliales observées dans un kyste unique remarquable par son développement et l'épaisseur de ses parois. Ces plaques sont plus ou moins entièrement couvertes de petits corpuscules arrondis, à bords très-nets, d'un vert jaunâtre. — *b.* Mince corpuscules réunis et formant de petites masses arrondies d'un vert presque brun.
- FIG. 7. Corpuscules analogues aux précédents, détachés des plaques et disposés en cha-pelet le long des parois fibreuses du kyste.
- C. *Os. — Scaphoïde et métatarsiens* provenant du pied de Madura opéré à Saint-Denis. Ces os sont remarquables par leur extrême légèreté. Comme l'affection n'est pas très-ancienne, l'extrémité antérieure des métatarsiens est presque saine, mais on remarque que les extrémités postérieures sont creusées de cavités nombreuses qui renfermaient des kystes tout à fait semblables à ceux des parties molles.






B



6



C

2

3

4

5



# TABLE DES MÉMOIRES

DE LA SOCIÉTÉ DE BIOLOGIE.

---

1. Mémoire sur la démonstration expérimentale de la production d'électricité propre aux poissons du genre des raies; par M. le docteur Charles Robin. . . . .	3
2. Observation d'un monstre de la famille des pseudencéphaliens; par M. Houel. . . . .	29
3. Sur un cas de zona du cou, avec altération des nerfs du plexus cervical et des ganglions correspondants des racines spinales postérieures; par MM. Charcot et Cotard. . . . .	41
4. Etudes physiologiques et pathologiques sur le ramollissement cérébral (avec quatre planches coloriées); par MM. J. L. Prevost et J. Cotard. . . . .	49
5. Note sur l'examen microscopique des lésions que l'on observe dans l'affection connue sous les noms de péricale, pied de Madura; par le docteur Ch. Coquerel (avec une planche). . . . .	191
6. Sur la température du rectum dans le choléra asiatique; par M. le docteur Charcot. . . . .	197

FIN DE LA TABLE DES MÉMOIRES.

Faint, illegible text at the bottom left corner of the page, possibly a page number or footer.

# TABLE ANALYTIQUE DES MATIÈRES

CONTENUES

DANS LES COMPTES RENDUS ET LES MÉMOIRES

DE LA SOCIÉTÉ DE BIOLOGIE

POUR L'ANNÉE 1865 (1).

## A

	C. R.	M
<b>Affinités</b> de la classe des oiseaux avec celle des reptiles vrais; par M. P. Bert. . . . .	114	»
<b>Altérations</b> anatomiques de la pneumonie comparées chez l'homme, le cheval et le chien; par MM. Cornil et Trasbot. . . . .	132	»
<b>Amyloïde</b> (Dégénérescence) du tissu cellulo-adipeux; par M. Hayem. . . . .	181	»
—idem du tube digestif; par M. Hayem. . . . .	191	»
<b>Analyse</b> du glucose dans l'urine; par M. G. Bergeron. . . . .	74	»
<b>Anatomie</b> et classification des crucifères; par M. Eug. Fournier. . . . .	13	»
—(Quelques points d') du <i>fou de Bassan</i> ; par P. Bert. . . . .	122	»
<b>Aphonie</b> dès la naissance avec accès de suffocation; tumeur épithéliale du larynx; par M. Dufour. . . . .	6	»
<b>Arthropathie et Encéphalopathie</b> rhumatismales aiguës (Contribution à l'étude histologique de l'); par MM. Ollivier et Ranvier. . . . .	201	»
<b>Ascaride</b> lombricoïde (Eventration chez un); par M. de Lignerolle. . . . .	219	»
<b>Atrophie</b> des nerfs olfactifs et hypertrophie des racines des nerfs optiques; diminution de l'odorat; par M. Prevost. . . . .	37	»

## B

<b>Battements</b> du cœur (Forme des) suivant l'état de la fonction circulatoire dans la série animale; par M. Marey. . . . .	181	»
<b>Blétissure</b> et pourriture des fruits sucrés; par M. Chatin. . . . .	111	»

(1) Les pages indiquées à la marge sont celles des comptes rendus (C. R.) et des mémoires (M.)



27291

## C

	C. R.	M.
<b>Cachexie</b> cancéreuse (Paraplégie douloureuse dans la); par M. Charcot. . . . .	28	»
—idem, thrombose artérielle; par M. Charcot. . . . .	24	»
<b>Cancer</b> de la colonne vertébrale consécutif au cancer du sein; par M. Co- tard. . . . .	139	»
<b>Célotomien</b> voisin du genre aspalasome; par M. Pelvet. . . . .	75	»
<b>Choléra asiatique</b> (Sur la température du rectum dans le); par M. Char- cot. . . . .	»	197
<b>Cirrhose</b> hypertrophique de cause alcoolique; par M. Aug. Ollivier. . . . .	210	»
<b>Combustions</b> respiratoires (Recherches expérimentales sur le siège des); par MM. Estor et Saintpierre. . . . .	45	»
<b>Crucifères</b> . Anatomie et classification; par M. Eug. Fournier. . . . .	13	»
<b>Cysticercus tenuicollis</b> chez le phacophorus africanus; par M. L. Vail- lant. . . . .	91	»

## D

<b>Dégénérescence</b> cirreuse ou amyloïde généralisée, consécutive à une pleurésie chronique tuberculeuse; par M. Duguet. . . . .	141	
<b>Déglution</b> (Nouvelles expériences sur la) au moyen de l'autolaryngo- scope; par M. Guinier. . . . .	42	»
<b>Développement</b> . Structure et fonctions de l'anthère; par M. Chatin. . . . .	95	»
<b>Diagnostic</b> de l'hydrocéphalie chronique et du rachitisme au moyen de l'ophtalmoscope; par M. Bouchut. . . . .	31	»
<b>Dilatation</b> des veines et hémorragie de la rétine dans la méningite tuberculeuse et la phlébite de la dure-mère; par M. Bouchut. . . . .	31	»

## E

<b>Encéphalopathie</b> et <b>Arthropathie</b> rhumatismales aiguës (note his- tologique); par MM. Ollivier et Ranvier. . . . .	201	»
<b>Endopéricardite</b> ulcéreuse à forme typhoïde; par MM. Duguet et Hayem. . . . .	51	»
<b>Epidémie</b> de Saint-Petersbourg 1863-64; par Charcot. . . . .	46	»
<b>Erectiles</b> (Expériences sur la physiologie des tissus); par M. Legros. . . . .	183	»
<b>Erythème papuleux</b> et noueux; par M. L. Odier . . . . .	65	»
—idem (Remarques sur l'); par M. Gubler. . . . .	65	»

## F

<b>Fève</b> du Calabar (Action de l'extrait de la) sur les animaux; par M. Jero- nimo de Mello. . . . .	87	»
<b>Fou de Bassan</b> (Anatomie); par M. P. Bert. . . . .	122	»

## G

<b>Ganglion</b> cervical supérieur (Ablation du) chez les oiseaux; par M. Mi- chon. . . . .	185	»
<b>Greffe</b> animale; par Paul Bert. . . . .	200	»
<b>Guano</b> de chauve-souris; par M. E. Hardy. . . . .	71	»

## H

<b>Hémorrhagie</b> de la rétine dans la méningite tuberculeuse et dans la phlébite de la dure-mère; par M. Bouchut. . . . .	31	»	G. B. M
---	----	---	---------

## I

<b>Illusion</b> génésique observée sur deux oiseaux de l'ordre des passereaux; par M. O. Larcher. . . . .	167	»	
<b>Infarctus</b> calcifiés (Note sur un cas d'); par MM. Cotard et Prevost. . . . .	199	»	

## L

<b>Lipôme</b> des gencives; par MM. Thomas et Cornil. . . . .	163	»	
---	-----	---	--

## M

<b>Madura</b> (Pied de); par M. Coquerel. . . . .	»	192	
<b>Maladie</b> septique de la vache, non charbonneuse; par M. Davaine. . . . .	152	»	
<b>Molluscum</b> (Tumeur dite); par M. Houel. . . . .	11	»	
<b>Monstre</b> anidien chez l'homme; par MM. Cornil et Causit. . . . .	222	»	
<b>Morve</b> . Structure des granulations morveuses du cheval; par MM. Trasbot et Cornil. . . . .	248	»	

## N

<b>Note</b> sur une pièce d'anatomie pathologique du maxillaire inférieur; par MM. H. Dumont et Magitot. . . . .	129	»	
--	-----	---	--

## O

<b>Olfactifs</b> (Atrophie des) avec diminution de l'odorat; par M. Prevost. . . . .	37	»	
<b>Ovaire</b> (Atrophie congénitale de l') chez une poule; principe du balancement des organes; par Davaine. . . . .	156	»	
<b>Ovaires</b> (Maladies des) avec ascite chez la dorade de la Chine; par M. Davaine. . . . .	186	»	

## P

<b>Paralyse</b> infantile, lésion des muscles et de la moelle; par M. Prevost. . . . .	215	»	
<b>Paraplégie</b> douloureuse dans la cachexie cancéreuse; par M. Charcot. . . . .	28	»	
<b>Pérical</b> ou pied de Madura (Note sur l'examen microscopique des lésions que l'on observe dans l'affection connue sous les noms de); par Coquerel. . . . .	»	192	
<b>Péricarde</b> (Productions polypeuses du) chez un enfant de 4 ans; par M. Bouchard. . . . .	130	»	
<b>Phénique</b> (Acide), son action sur le curare et la strychnine; par Paul Bert. . . . .	155	»	
<b>Polypeuses</b> (Productions) du péricarde chez un enfant de 4 ans; par M. Bouchard. . . . .	130	»	
—d'électricité propre aux poissons du genre des raies; par M. Robin. . . . .	»	1	
<b>Propagation</b> du courant électrique; par M. Guillemin. . . . .	35	»	
<b>Pseudocéphalien</b> (Observation d'un monstre); par M. Houel. . . . .	»	29	
<b>Pustule</b> maligne (Observation de); par M. Fèreol. . . . .	164	»	

## R

	C. R.	N.
<b>Ramollissement</b> cérébral (Etudes physiologiques et pathologiques sur le); par MM. Prevost et Cotard. . . . .	»	49
—du lobe antérieur droit du cerveau et de la troisième circonvolution frontale correspondante sans aphasia; par M. Bouchard. . . . .	1	»
<b>Rupture</b> spontanée des muscles droits de l'abdomen dans un cas de fièvre typhoïde; par le docteur Benj. Ball. . . . .	2	»

## S

<b>Sels d'argent</b> (Phénomènes toxiques déterminés par l'injection des) dans le torrent circulatoire; par M. Benj. Ball. . . . .	4	»
<b>Sucre</b> dans la betterave et le topinambour; par M. Chatin. . . . .	93	»
<b>Syphilis</b> viscérale et ossense; recherches anatomiques; par M. L. Ranvier. . . . .	171	»

## T

<b>Température</b> du rectum dans le choléra asiatique; par M. Charcot. . . . .	»	197
<b>Thrombose</b> artérielle dans la cachexie cancéreuse; par M. Charcot. . . . .	24	»
<b>Tumeur</b> épithéliale du larynx; par M. Dufour. . . . .	6	»
—intrapelvienne par hypergenèse de la substance grise de la moelle épinière chez un nouveau-né; par MM. Depaul et Robin. . . . .	27	»
—à myélocytes de la queue de cheval et dégénération secondaire des cordons postérieurs de la moelle; par MM. Cornil et Martineau . . . . .	88	»

## U

<b>Utérine</b> (Membrane muqueuse) semblable à une caduque menstruelle; par M. Davaine. . . . .	161	»
---	-----	---

## V

<b>Venins</b> (Etude des); par P. Bert. . . . .	132	»
<b>Vessie</b> natatoire (Influence de la section du grand sympathique sur la composition de l'air de la); par M. Armand Moreau. . . . .	21	»
—préputiale du porc; par Raimond. . . . .	125	»

## Z

<b>Zona</b> du cou; par MM. Charcot et Cotard. . . . .	»	41
--	---	----



# TABLE DES MATIÈRES

## PAR NOMS D'AUTEURS.

### B

	C. R.	M.
BENJ. BALL. . . . .		
Phénomènes toxiques déterminés par l'injection directe des sels d'argent dans le torrent circulatoire. . . . .	4	»
— Rupture des muscles droits de l'abdomen dans un cas de fièvre typhoïde. . . . .	2	»
BERGERON (G.). . . . .		
Procédé d'analyse du glycosé dans l'urine. . . . .	74	»
BERT (Paul). . . . .		
Sur les affinités de la classe des oiseaux avec celle des reptiles vrais. . . . .	114	»
— Contribution à l'étude des venins. . . . .	136	»
— Greffe animale. . . . .	200	»
— Sur quelques points de l'anatomie du fon de Bassan. . . . .	122	»
— Action de l'acide phénique sur le curare et la strychnine. . . . .	155	»
BOUCHARD. . . . .		
Ramollissement du lobe antérieur droit du cerveau et notamment de la troisième circonvolution frontale correspondante sans aphasia. . . . .	1	»
— Productions polypeuses du péricarde chez un enfant de 4 ans. . . . .	130	»
BOUCHUT. . . . .		
De la dilatation des veines de la rétine et de l'hémorragie de la rétine dans les cas de méningite tuberculeuse et de phlébite des sinus de la dure-mère. . . . .	31	»
— Diagnostic différentiel de l'hydrocéphalie chronique et du rachitisme au moyen de l'ophtalmoscope. . . . .	31	»

### C

CAUBIT. . . . .		
<i>Voy. Cornil.</i>		
CHARLOT. . . . .		
Epidémie de Saint-Petersbourg 1863-1864. . . . .	46	»
— Paraplégie douloureuse dans la cachexie cancéreuse. . . . .	28	»
— Thrombose artérielle dans la cachexie cancéreuse. . . . .	24	»
— Température du rectum dans le choléra asiatique. . . . .	»	197
— et COTARD. . . . .		
Zona du cou. . . . .	»	41

	C. R.	M.	
CHATIN. . . . .	Blétissure et pourriture des fruits sucrés. . . . .	111	»
	— Développement, structure et fonctions des tissus de l'anthère. . . . .	95	»
	— Du sucre dans la betterave et le topinambour. . . . .	93	»
COQUEREL. . . . .	Pérical ou pied de Madura. . . . .	»	192
CORNIL et CAUSIT. . . . .	Monstre anidien chez l'homme (Observation d'un) . . . . .	222	»
— et MARTINEAU. . . . .	Tumeur à myélocytes des nerfs de la queue de cheval; dégénération secondaire des cordons postérieurs de la moelle épinière. . . . .	88	»
— et THOMAS. . . . .	Lipôme des gencives. . . . .	163	»
— et TRASEBOT. . . . .	Etudes sur les altérations anatomiques de la pneumonie chez le cheval et chez le chien, comparées à celles de la pneumonie chez l'homme. . . . .	132	»
	— Morve; note sur la structure des granulations morveuses du cheval. . . . .	218	»
COTARD. . . . .	Cancer (Observation de) de la colonne vertébrale consécutif au cancer du sein. . . . .	139	»
— et PREVOST. . . . .	Infarctus calcifiés. . . . .	199	»
	— <i>Voy. Charcot.</i>		

## D

DAVAINE. . . . .	Atrophie congénitale de l'ovaire chez une poule; principe du balancement des organes. . . . .	156	»
	— Expériences sur une maladie septique de la vache regardée à tort comme étant de nature charbonneuse. . . . .	152	»
	— Maladie des ovaires avec ascite chez la dorade de la Chine. . . . .	186	»
	— Membrane muqueuse utérine semblable à une caduque expulsée pendant la menstruation. . . . .	161	»
DEPAUL et ROBIN. . . . .	Tumeur intrapelvienne de la région sacro-coccygienne formée par hypergénèse de la substance grise de la moelle épinière chez un nouveau-né. . . . .	27	»
DUFOUR. . . . .	Aphonie dès la naissance avec accès de suffocation; tumeur épithéliale du larynx. . . . .	6	»
DUGUET et HAYEM. . . . .	Endopéricardite ulcéreuse à forme typhoïde. . . . .	51	»
	— Dégénérescence amyloïde généralisée. . . . .	141	»
DUMONT (H.) . . . . .	Note sur une pièce d'anatomie pathologique du maxillaire inférieur. . . . .	129	»

## E

ESTOR et SAINTPIERRE. Recherches expérimentales sur le siège des combustions respiratoires. . . . .	45	»
---	----	---

## F

FÉRÉOL. . . . .	Pustule maligne (Observation de). . . . .	164	»
FOURNIER (Eug.). . . . .	Anatomie et classification des crucifères. . . . .	13	»

## G

GUBLER. . . . .	Remarques sur l'érythème papuleux et noueux dans		
-----------------	--	--	--

	le rhumatisme. . . . .	68	»
GUILLEMIN. . . . .	Propagation du courant électrique. . . . .	35	»
GUINIER. . . . .	Nouvelles expériences sur la déglutition au moyen de l'autolaryngoscopie. . . . .	42	»

## H

HAROT (E.). . . . .	Guano de chauve-souris. . . . .	71	»
HAYLM. . . . .	Amyloïde (Dégénérescence) du tissu cellulo-adipeux.	181	»
	— Dégénérescence amyloïde; examen microscopique. . . . .	149	»
	— Dégénérescence amyloïde du tube digestif. . . . .	191	»
HOUEL. . . . .	Pseudocéphalien (Observation d'un monstre). . . . .	»	29
	— Tumeur du derme dite à tort molluscum. . . . .	11	»

## J

JERONIMO DE MELLO. Action de l'extrait de la fève de Calabar sur les ani- maux. . . . .	87	»
--	----	---

## L

LARCHER (O.). . . . .	Illusion génésique (Note sur un cas d') observée sur deux oiseaux de l'ordre des passereaux. . . . .	167	»
LEGROS. . . . .	Expériences sur la physiologie des tissus érectiles. . . . .	183	»
LIGNEROLLE (de). . . . .	Eventration chez un ascaride lombricoïde. . . . .	210	»

## M

MAREY. . . . .	Forme des battements du cœur suivant l'état de fonction circulatoire dans la série animale. . . . .	181	»
MARTINEAU. . . . .	<i>Voy.</i> Cornil.		
MICHON. . . . .	Ablation du ganglion cervical supérieur chez les oi- seaux. . . . .	185	»
MOREAU (Armand). Influence de la section du grand sympathique sur la composition de l'air de la vessie nataoire. . . . .	21	»	

## O

ODIER (Louis). . . . .	Erythème papuleux et noueux. . . . .	65	»
OLLIVIER et RANVIER. Cirrhose hypertrophique. . . . .	210	»	
	— Contribution à l'étude histologique des lésions de l'arthropathie et de l'encéphalopathie rbumatisma- les aiguës . . . . .	201	»

## P

PELVET. . . . .	Note sur un lœtus célosomien, voisin du genre aspa- lasome. . . . .	75	»
PREVOST. . . . .	Atrophie des nerfs olfactifs et hypertrophie des nerfs optiques avec diminution manifeste de l'odorat. . . . .	37	»
	-- Paralysie infantile avec lésion de la moelle et des muscles. . . . .	215	»
— et COTARD. . . . .	Etudes physiologiques et anatomiques sur le ramol- lissement cérébral. . . . .	»	49
	— <i>Voy.</i> Cotard		

## R

RAIMOND. . . . .	Note sur la vessie préputiale du porc. . . . .	125	»
RANVIER (L.). . . .	Recherches anatomiques dans un cas de syphilis vis- cérale et osseuse. . . . .	171	»
ROBIN (Charles). . .	Production d'électricité propre aux poissons du genre des raies . . . . .	»	1

## S

SAINTPIERRE. . . . . *Voy.* Estor.

## T

THOMAS. . . . . *Voy.* Cornil.

TRASBOT. . . . . *Voy.* Cornil

## V

VAILLANT (Léon). .	Du cysticerus tenuicollis chez le phacophorus afri- canus. . . . .	91	
--------------------	---	----	--

FIN DES TABLES.

# LISTE DES OUVRAGES

## OFFERTS A LA SOCIÉTÉ DE BIOLOGIE.

1865.

---

### A

Annuaire de l'Académie royale de médecine de Belgique. 1864.

### B

Bulletin de l'Académie royale de médecine de Belgique. 1864.

Bulletin de l'Académie des sciences de Paris.

Bulletin de la Société anatomique de Paris. 1864.

Bulletin de la Société de chirurgie de Paris.

Bulletin de l'Académie des sciences d'Amsterdam.

Bulletin de la Société médicale de l'Aube.

Bulletin de la Société d'anthropologie de Paris.

Bulletin de la Société médicale d'Angers.

Bulletin de l'Institut national genevois.

Bulletin de la Société impériale des naturalistes de Moscou.

Bulletin de la Société botanique de France.

Bulletin de la Société médicale d'émulation, envoyé par M. le ministre de l'Instruction publique.

Bulletin de la Société impériale de médecine de Marseille, envoyé par M. le ministre de l'Instruction publique.

Bulletin médical du nord de la France.

Bulletin de la Société médicale de Paris.

### C

CARON..... Des causes de la mortalité des enfants dans les villes de fabrique et des moyens d'y remédier. Brochure.

*id.* Introduction à la puériculture. Brochure.

CORNIL..... Lésions anatomiques du rein dans l'albuminurie. Brochure.

*id.* Anatomie pathologique des diverses espèces de pneumonie aiguë et chronique. Brochure

**D**

- DELMAS . . . . . De la pulvérisation, examen des débats de la méthode de M. Sales-Girons. Brochure.  
*id.* Six observations d'ataxie locomotrice. Brochure.

**E**

- ESTOR . . . . . Des lésions diffuses. Brochure.  
*id.* De la diurèse. Brochure.  
*id.* Physiologie pathologique de l'inflammation diffuse et de l'infection purulente.  
*id.* Sur la nature de l'héméralopie.

**F**

- FOURNIER . . . . . Recherches anatomiques et taxonomiques sur la famille des crucifères et sur le genre *Sisymbrium* en particulier.

**G**

- Gazette médicale de Paris (1865).  
 GUILLEMIN . . . . . Recherches expérimentales sur la transmission des signaux télégraphiques.  
*id.* Réponse aux observations de M. Gonnelle.  
 GUILLON . . . . . Sur l'eau de la Banche. Brochure.

**H**

- HIRSCHFELD . . . . . Traité d'Anatomie du système nerveux. Nouvelle édition.

**J**

- JACQUART . . . . . Mémoire sur les muscles de la déglutition chez les ophidiens.  
*id.* De la valeur de l'os épactal ou partie supérieure de l'écaïlle occipitale restée distincte, comme caractère de race en anthropologie. Brochure.

**L**

- LAMBROU . . . . . Etudes expérimentales sur le dégagement d'électricité dans les eaux sulfureuses de Bagnères de Luchon.

- LEBRET . . . . . Mémoire sur l'emploi et la contre-indication des eaux sulfureuses dans le traitement des ulcères et des plaies anciennes. Brochure.
- LEUDET . . . . . Etude clinique des troubles nerveux périphériques vaso-moteurs dans le cours des maladies chroniques.
- id.* . . . . . Recherches sur les troubles nerveux périphériques, et surtout des nerfs vaso-moteurs consécutifs à l'asphyxie par la vapeur de charbon.

### M

- MAGITOT . . . . . Note sur deux cas de réimplantation des dents.
- MAHEY . . . . . Etudes physiologiques sur les caractères graphiques des battements du cœur et des mouvements respiratoires, et sur les différentes influences qui les modifient.

### R

- RANVIER . . . . . Sur quelques points du développement et les altérations élémentaires du tissu osseux.
- ROBERT . . . . . Note sur les eaux thermales de Schinznach.

### S

- SAINTPIERRE . . . . . Recherches expérimentales sur les causes de la coloration rouge des tissus enflammés.
- id.* . . . . . Sur un appareil propre aux analyses des gaz du sang.
- id.* . . . . . Expériences propres à faire connaître le moment où fonctionne la rate.
- id.* . . . . . Sur le siège des combustions respiratoires.
- SANDRAS . . . . . Etudes sur la digestion et l'alimentation.





## ERRATA.

1° *Comptes rendus*, p. 171. *Recherches anatomiques sur un cas de syphilis viscérale et osseuse*. Voyez planche V.

2° *Comptes rendus*, p. 192, ligne 37; au lieu de *quarante* autopsies, lisez *vingt*.









