

FRIEDRICH MERKEL
DIE ANATOMIE
DES MENSCHEN

ZWEITE ABTEILUNG:
SKELETTEHRE: PASSIVER BEWEGUNGS-
APPARAT, KNOCHEN UND BÄNDER

ATLAS

West Virginia University Libraries



3 0802 101940298 9

RECEIVED

MAR 26 1956

WEST VIRGINIA UNIVERSITY
MEDICAL CENTER LIBRARY

--	--	--	--

coll. compl.
3 Dec, 143 SS.

lne.

Digitized by the Internet Archive
in 2011 with funding from
LYRASIS Members and Sloan Foundation

<http://www.archive.org/details/dieanatomied02merk>

Die
Anatomie des Menschen

Mit Hinweisen auf die ärztliche Praxis

Von

Dr. Friedrich Merkel
Professor in Göttingen

Atlas zur zweiten Abteilung:

Skelettlehre
Passiver Bewegungsapparat: Knochen und Bänder

Wiesbaden
Verlag von J. F. Bergmann
1913

Atlas zur Skelettlehre

Passiver Bewegungsapparat: Knochen und Bänder

Von

Dr. Friedrich Merkel
Professor in Göttingen

Wiesbaden
Verlag von J. F. Bergmann
1913

1001
12

103

Nachdruck verboten.

Übersetzungsrecht in alle Sprachen, auch in die russische und ungarische, vorbehalten.

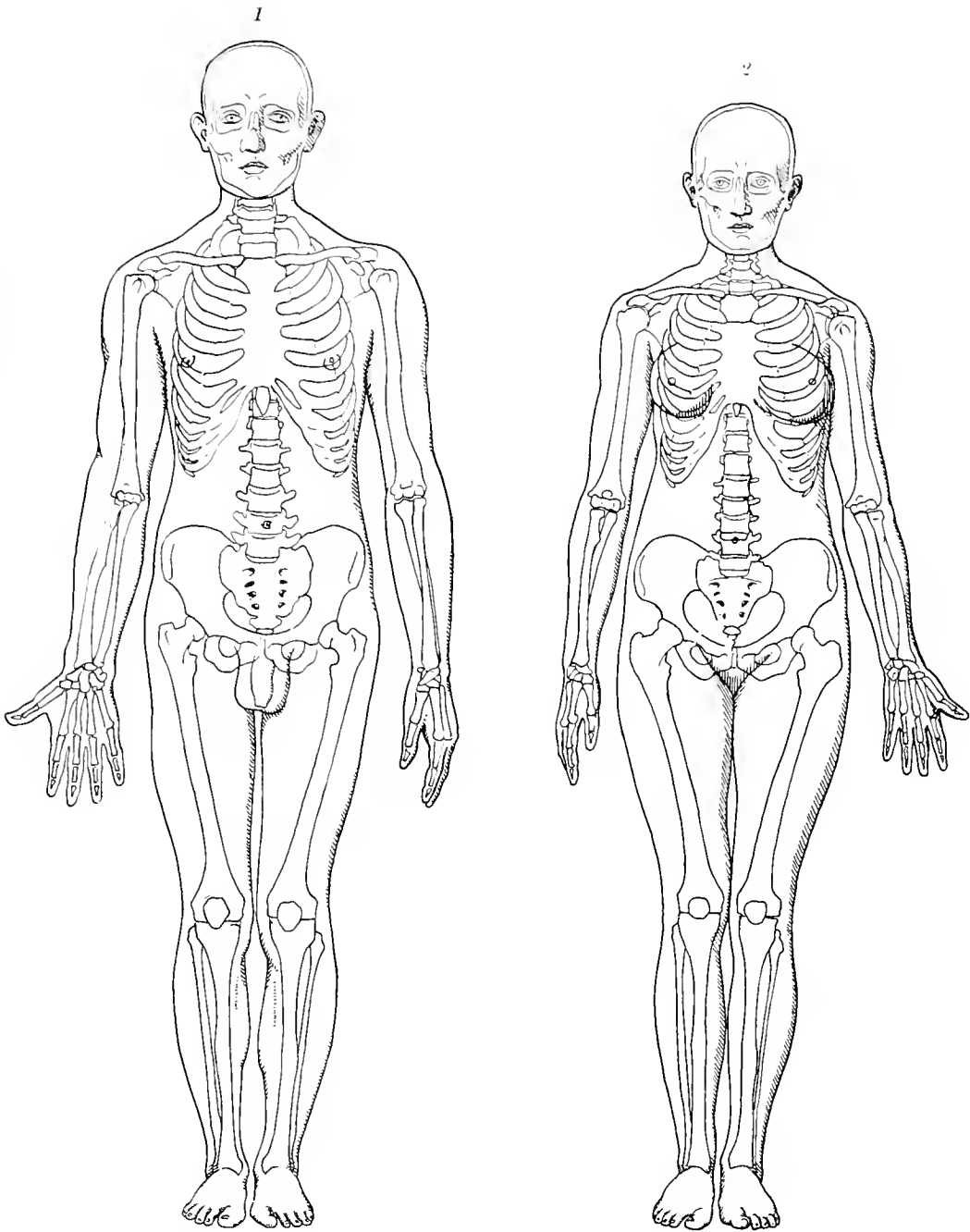
Copyright by J. F. Bergmann, Wiesbaden 1913.

Vorbemerkung.

Die neuen mechanischen Reproduktionsmethoden bildlicher Darstellungen haben eine früher ungeahnte Vervollkommnung und damit eine so weite Verbreitung gefunden, daß sie den alten Holzschnitt weit in den Hintergrund gedrängt haben. Auch das vorliegende Werk macht von ihnen Gebrauch, hält sich jedoch nicht pedantisch an eine derselben, sondern benützt verschiedene, je nachdem es der gewünschte Effekt verlangt. Die Herstellung der Vorlagen konnte nicht einem handwerksmäßigen Zeichner anvertraut werden, sie war vielmehr in die Hände eines Künstlers zu legen. Ich habe die Freude, daß sich mein Sohn, Wolfgang Merkel, Maler in München, bereit finden ließ, die Aufgabe zu übernehmen, wofür ich ihm meinen Dank ausspreche.

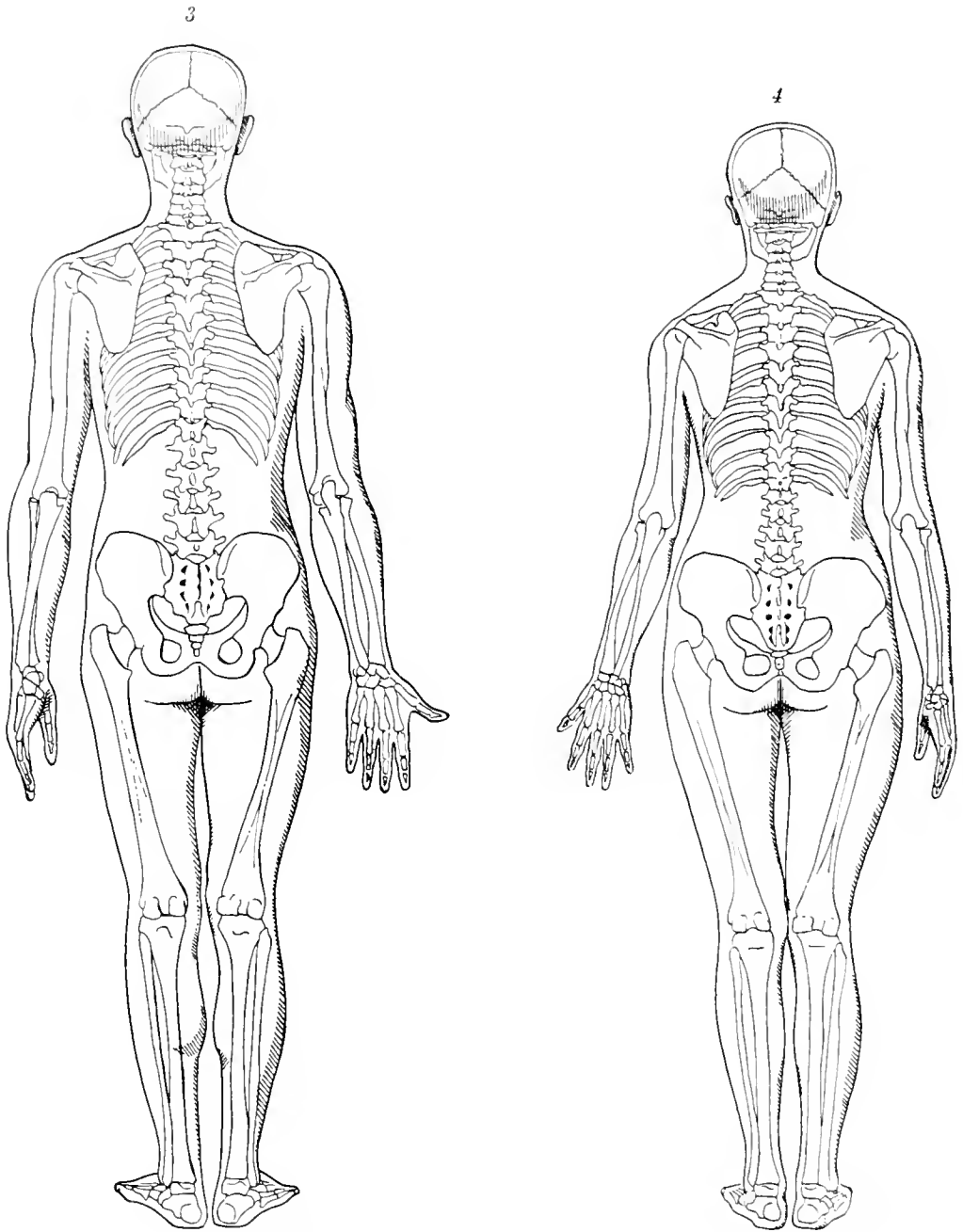
Fr. Merkel.





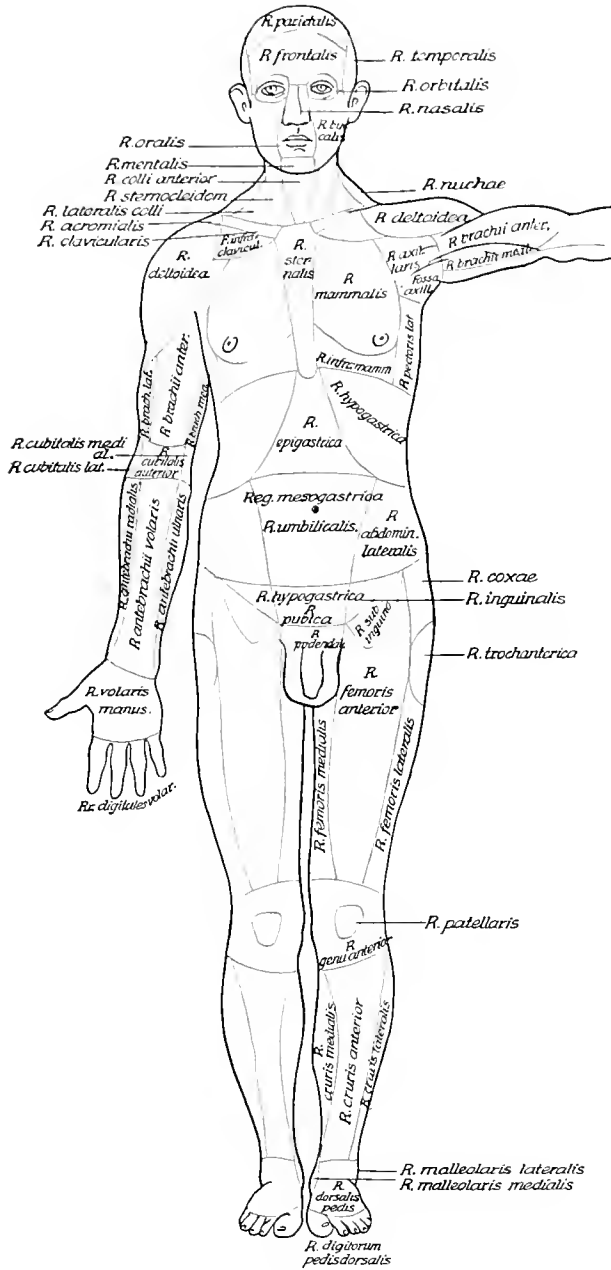
Proportionen einer männlichen und einer weiblichen Person mittlerer Größe mit eingezeichnetem Skelet in zehnfacher Verkleinerung. Ein Millimeter der Zeichnung bedeutet also jedesmal einen Zentimeter des Lebenden.

Proportiones corporis humani.



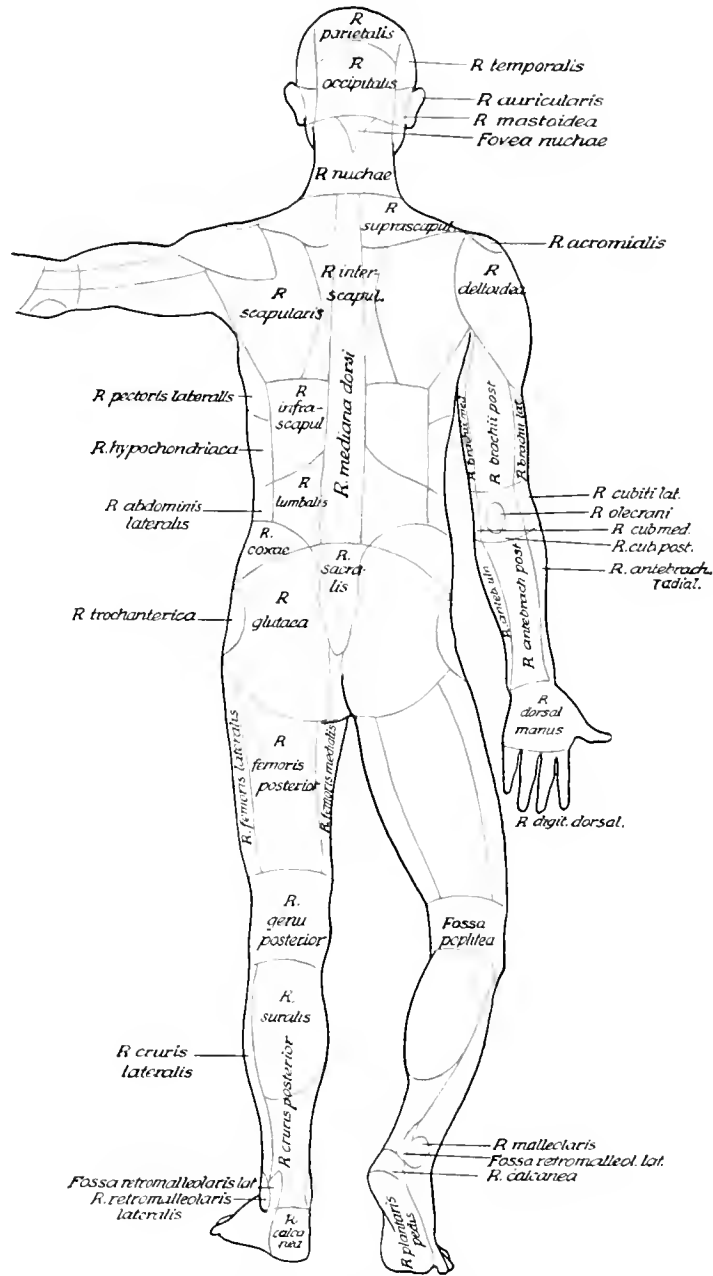
Die Figuren 1 und 2 von der Rückseite.

Proportiones corporis humani.



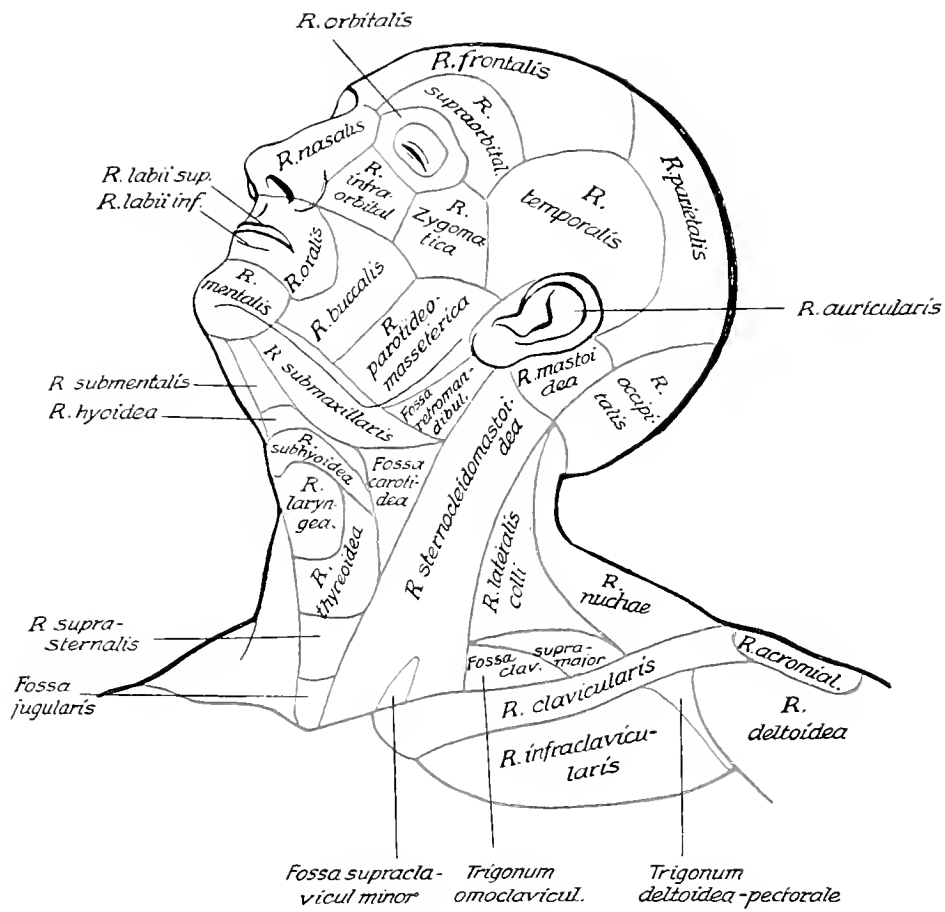
Bezeichnung der Gegenden des menschlichen Körpers. (Nomina anatomica 1895.) Vorderseite.

Regiones corporis humani.



Bezeichnung der Genden des menschlichen Körpers. (Nomina anatomica 1805.) Rückseite.

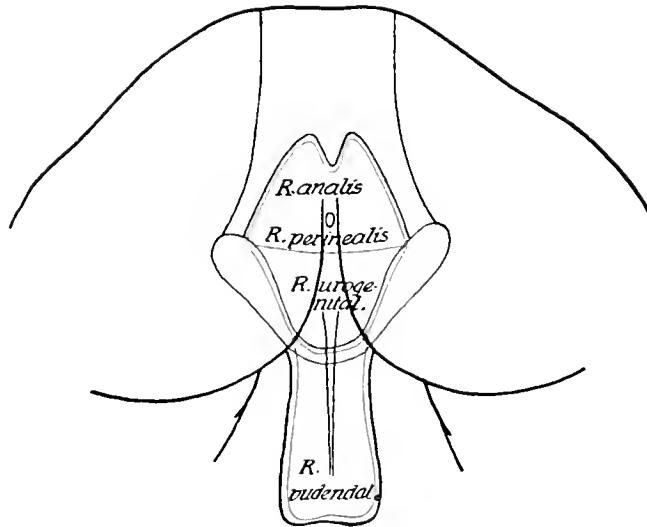
Regiones corporis humani.



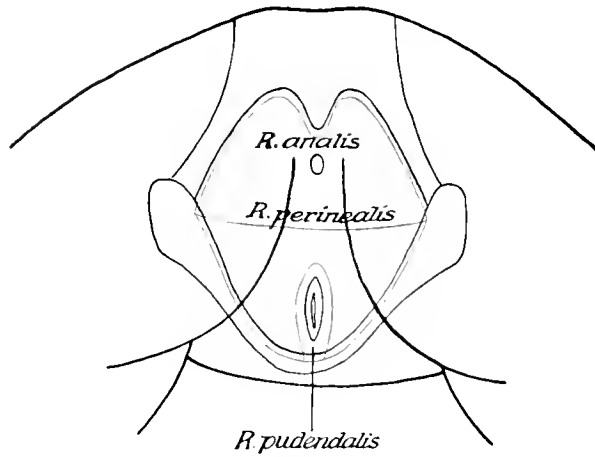
Bezeichnung der Gegenden des menschlichen Körpers. (Nomina anatomica 1895.)
 Kopf- und Halsgegend.

Regiones corporis humani.

8



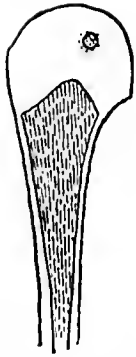
9



Bezeichnung der Gegenden des menschlichen Körpers. (Nomina anatomica 1895.)
8. Männliche, 9. Weibliche Genital- und Dammgegend.

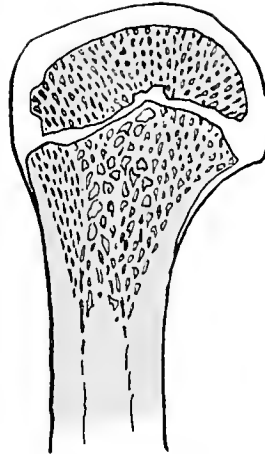
Regiones corporis humani.

10



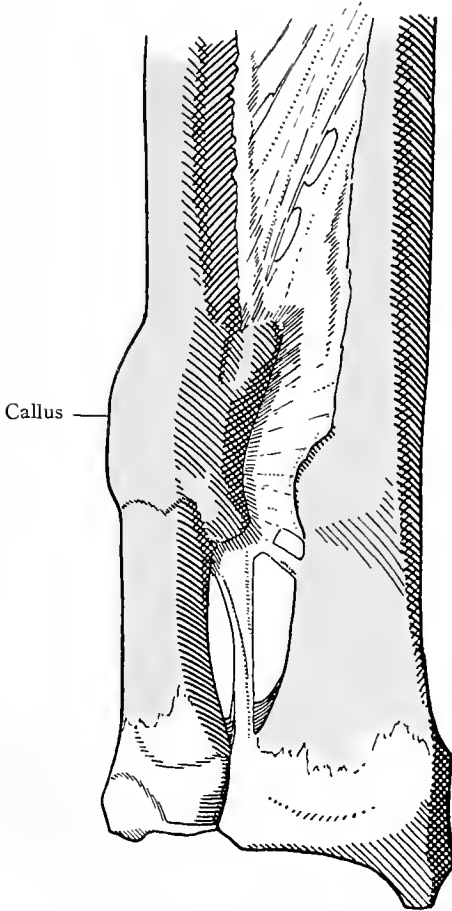
Längsschnitt des Armbeines des Neugeborenen.
Knochenkern der Epiphyse.

11



Längsschnitt des oberen Endes eines Armbeines aus späterer Jugend. Knorpelplatte der Epiphysengrenze.

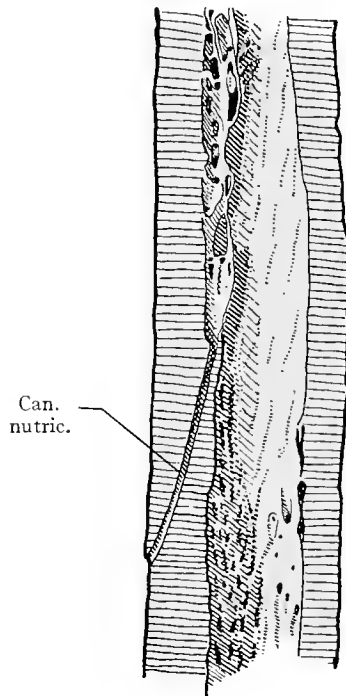
12



Callus

Geheilte Bruch der Unterarmknochen.
Callus.

13



Can.
nutric.

Längsschnitt des Schaftes eines Oberschenkelknochens. Foramen und Canalis nutriticus im Längsschnitt getroffen.

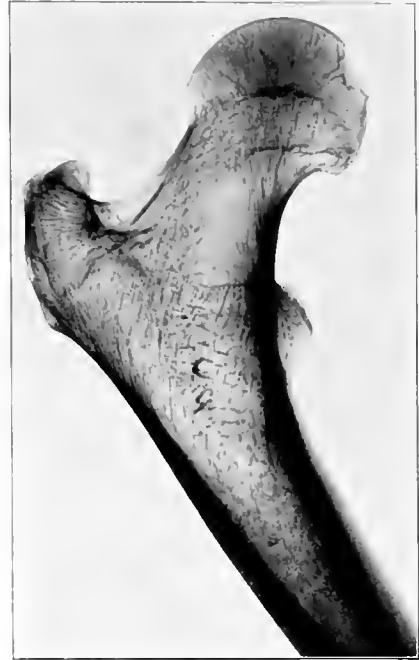Ossa, Generalia.

14



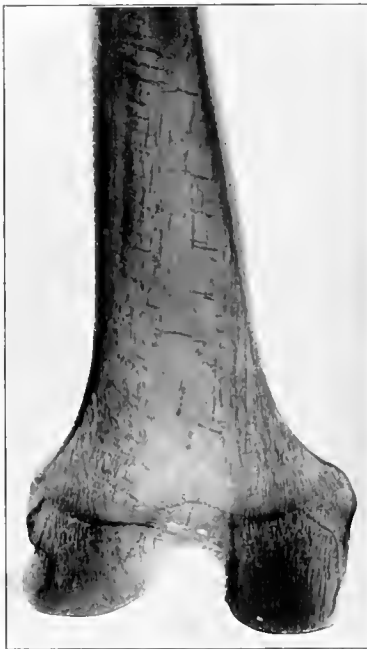Metakarpalknochen eines 19jährigen Mannes.
Blutgefäße.
Röntgenphotographie (Lex er 1904).

15



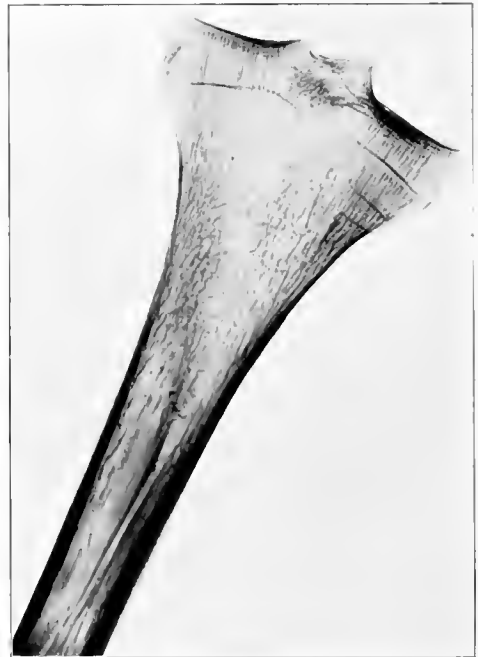Längsschnitt des oberen Teiles eines Oberschenkelknochens. Spongiosa durch Röntgenphotographie hervorgehoben.

16



Längsschnitt des unteren Teiles eines Oberschenkelknochens. Spongiosa durch Röntgenphotographie hervorgehoben.

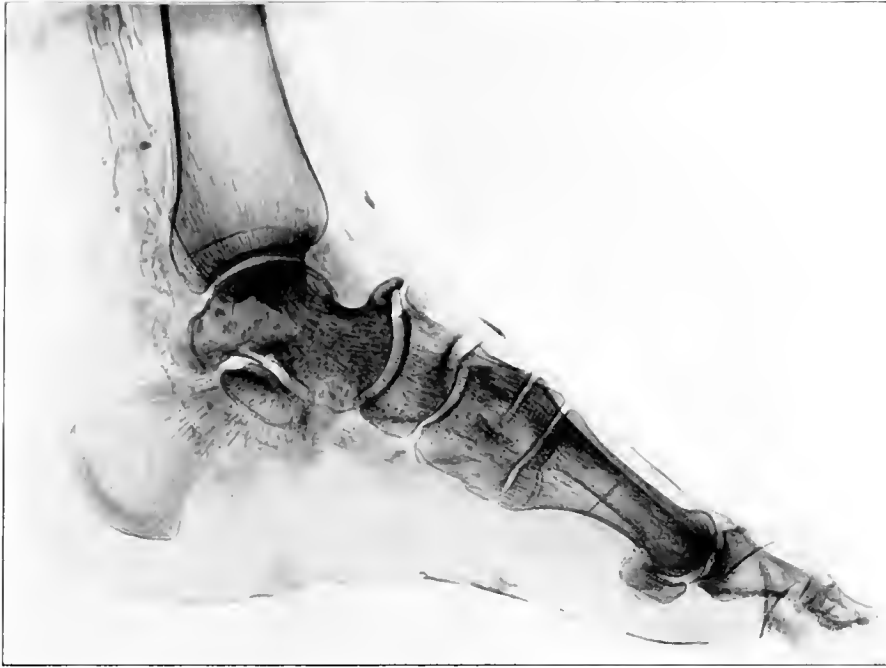17



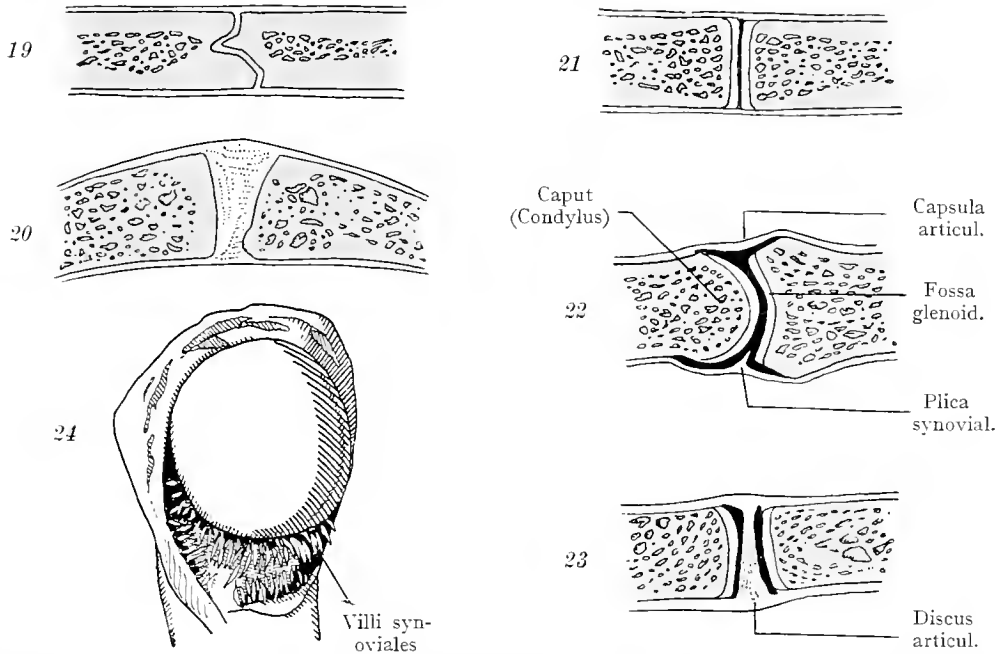
Längsschnitt des oberen Teiles eines Schienbeines. Spongiosa durch Röntgenphotographie hervorgehoben.

Structura ossium.

18



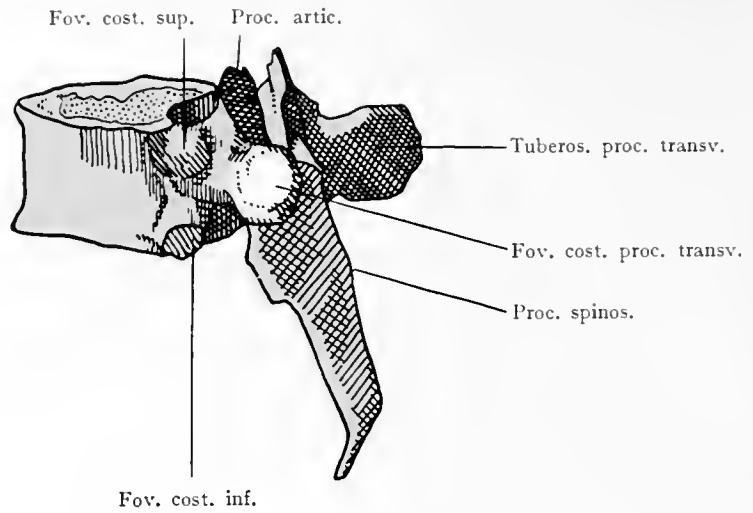
Längsschnitt eines Fußes durch die zweite Zehe. Röntgenphotographie. Die Spongiosabälkchen bilden Systeme, welche von dem einen Knochen auf den andern übergehen.



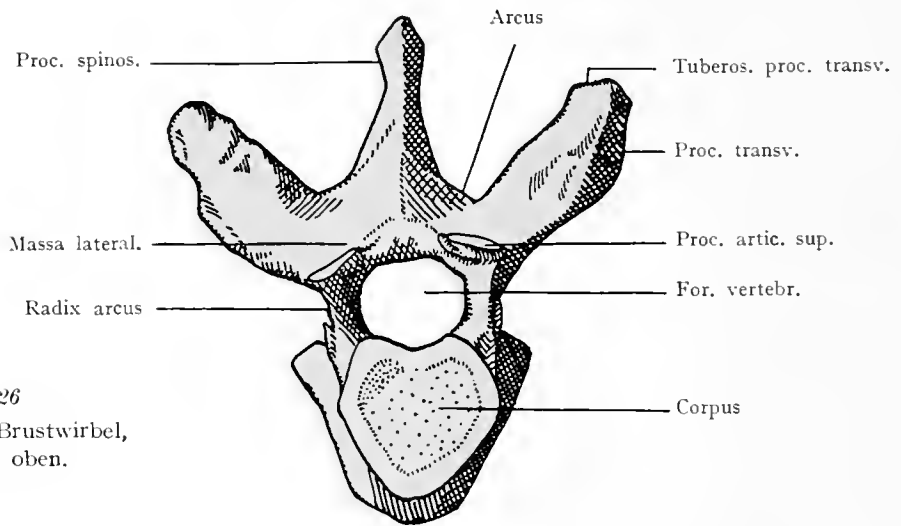
19—23. Durchschnitte von den Verbindungen zweier Knochen miteinander. 19. Naht, Sutura. 20. Synarthrosis. 21. Straffes Gelenk. 22. Bewegliches Gelenk, Diarthrosis. 23. Gelenk mit Discus articularis. 24. Villi synoviales im Schultergelenk, pathologisch vergrößert.

Structura ossium. Juncturae ossium.

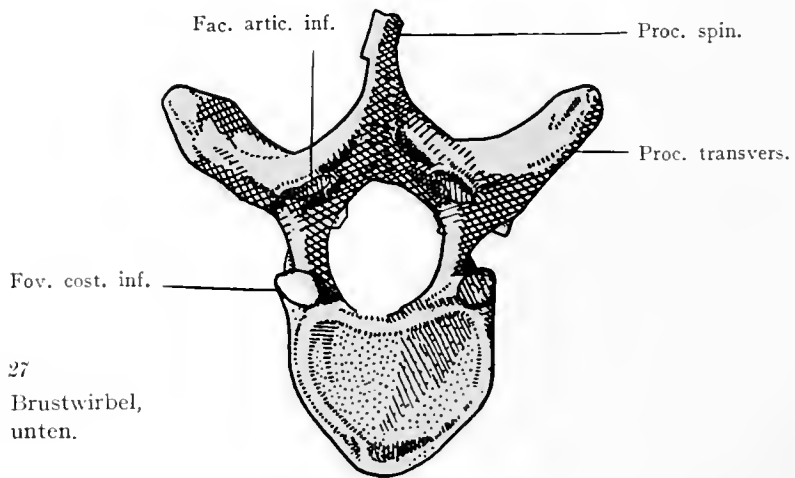
25
Mittlerer (6.) Brust-
wirbel,
von der Seite.



26
Mittlerer Brustwirbel,
von oben.



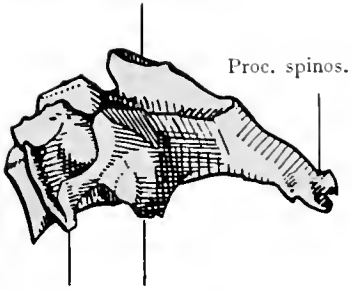
27
Mittlerer Brustwirbel,
von unten.



Vertebrae thoracicae.

28

Proc. artic. sup.



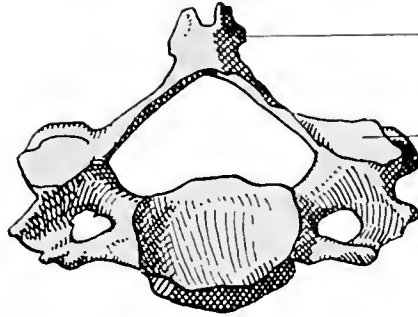
Proc. transv. Proc. artic. inf.

Mittlerer Halswirbel (4), von der Seite.

29

Proc. spin.

Proc. artic. sup.



Mittlerer Halswirbel, von oben.

30

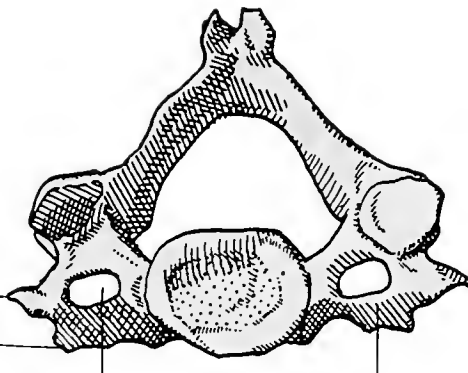
Tuberc. post.

Tuberc. ant.

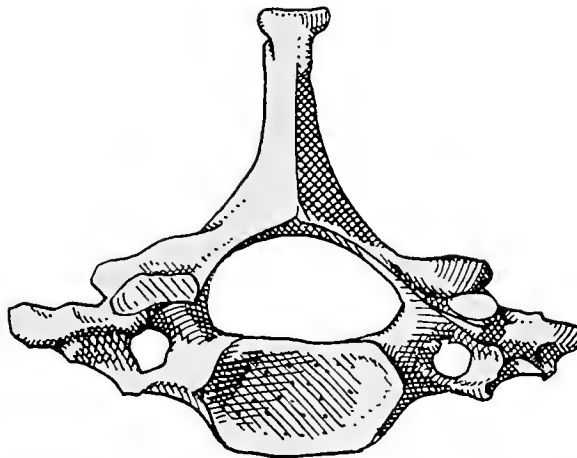
For. transvers.

Proc. costar.

Mittlerer Halswirbel, von unten.



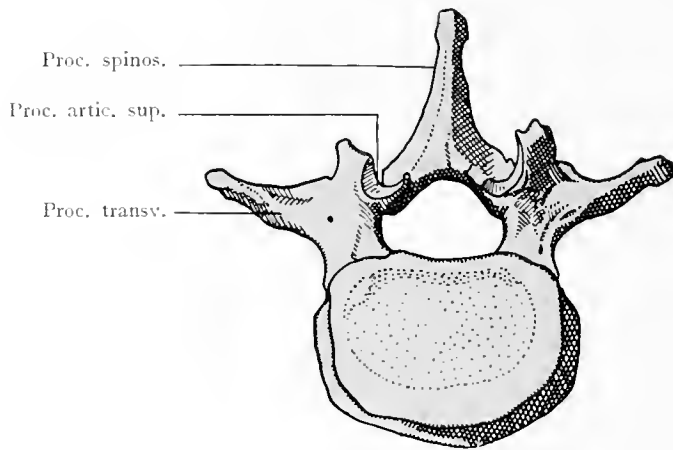
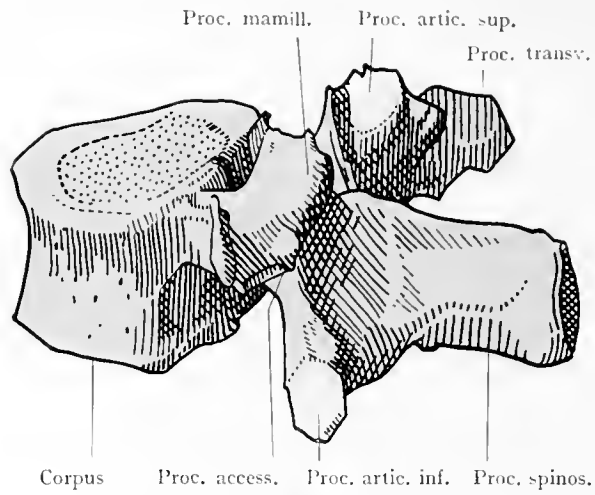
31



Siebenter Halswirbel (Vertebra prominens) von oben.

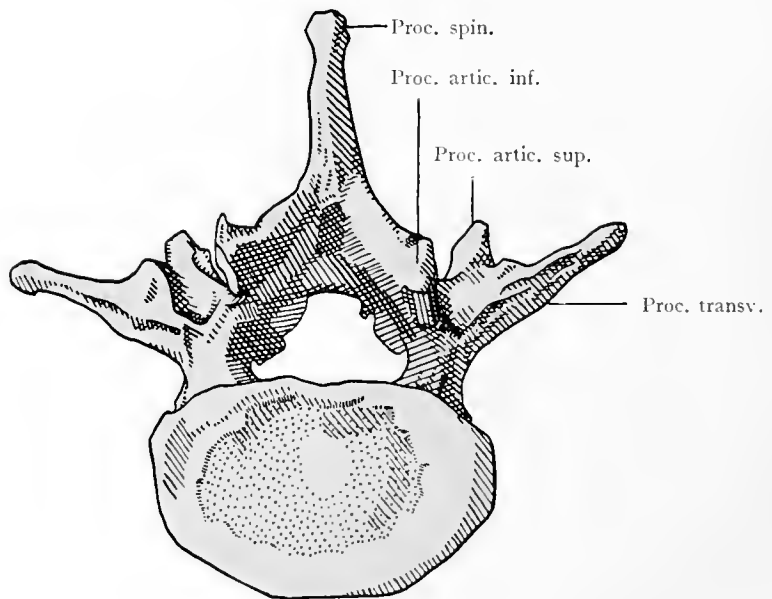
Vertebrae cervicales.

32
Mittlerer Lenden-
wirbel von der
Seite.

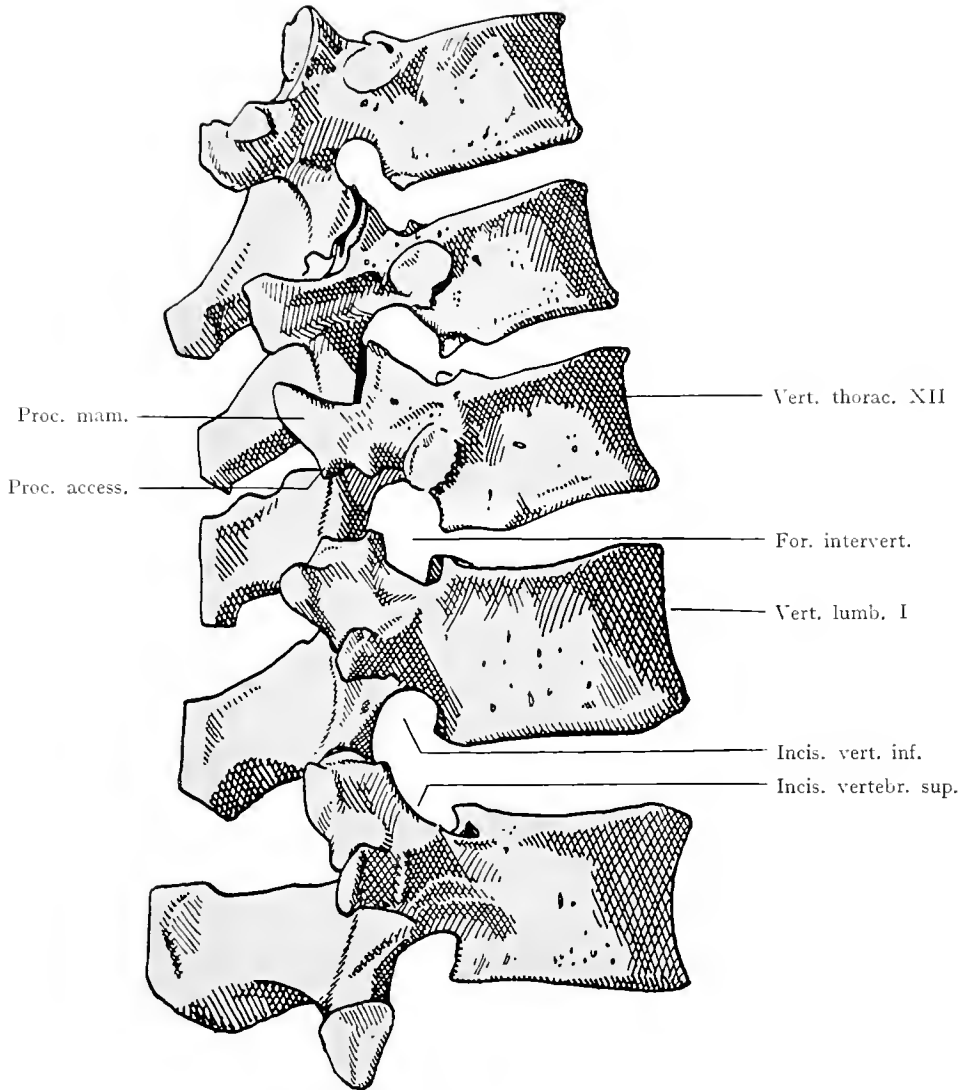


33
Mittlerer Lendenwirbel,
von oben. (Von einem
kleineren Individuum als
der Wirbel der Fig. 32.)

31
Mittlerer Lenden-
wirbel von unten.

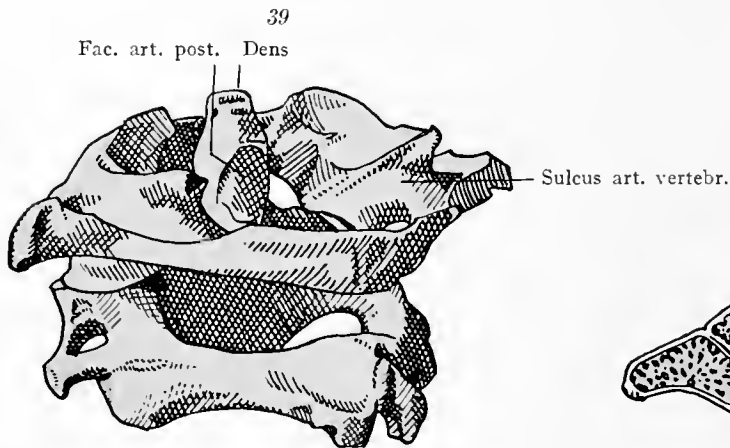
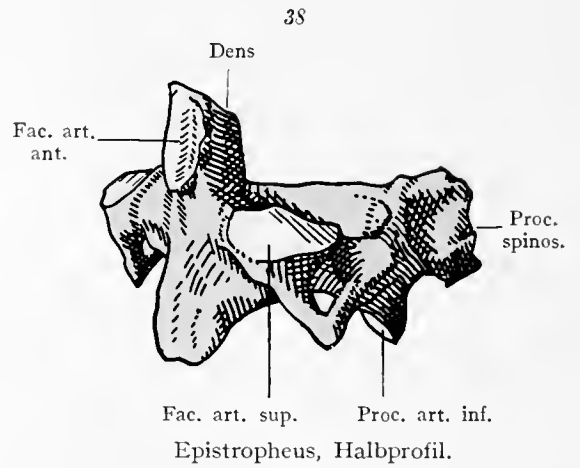
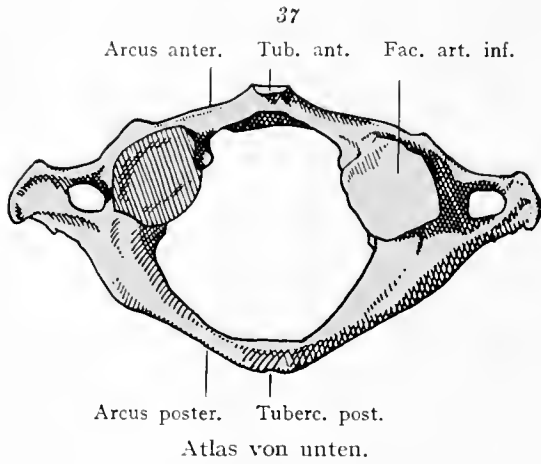
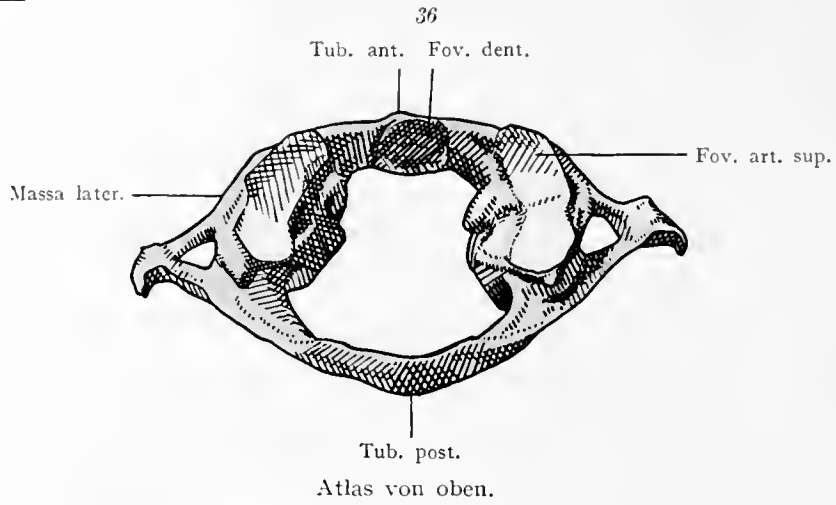


Vertebrae lumbares.

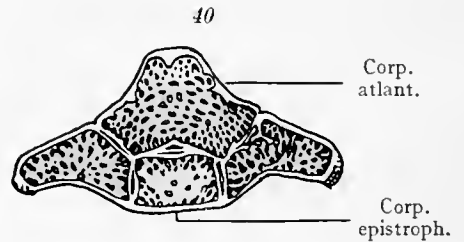


Zehnter Brustwirbel bis zweiter Lendenwirbel im Profil.

Transitus vertebrarum thoracicarum in vertebrae lumbares.



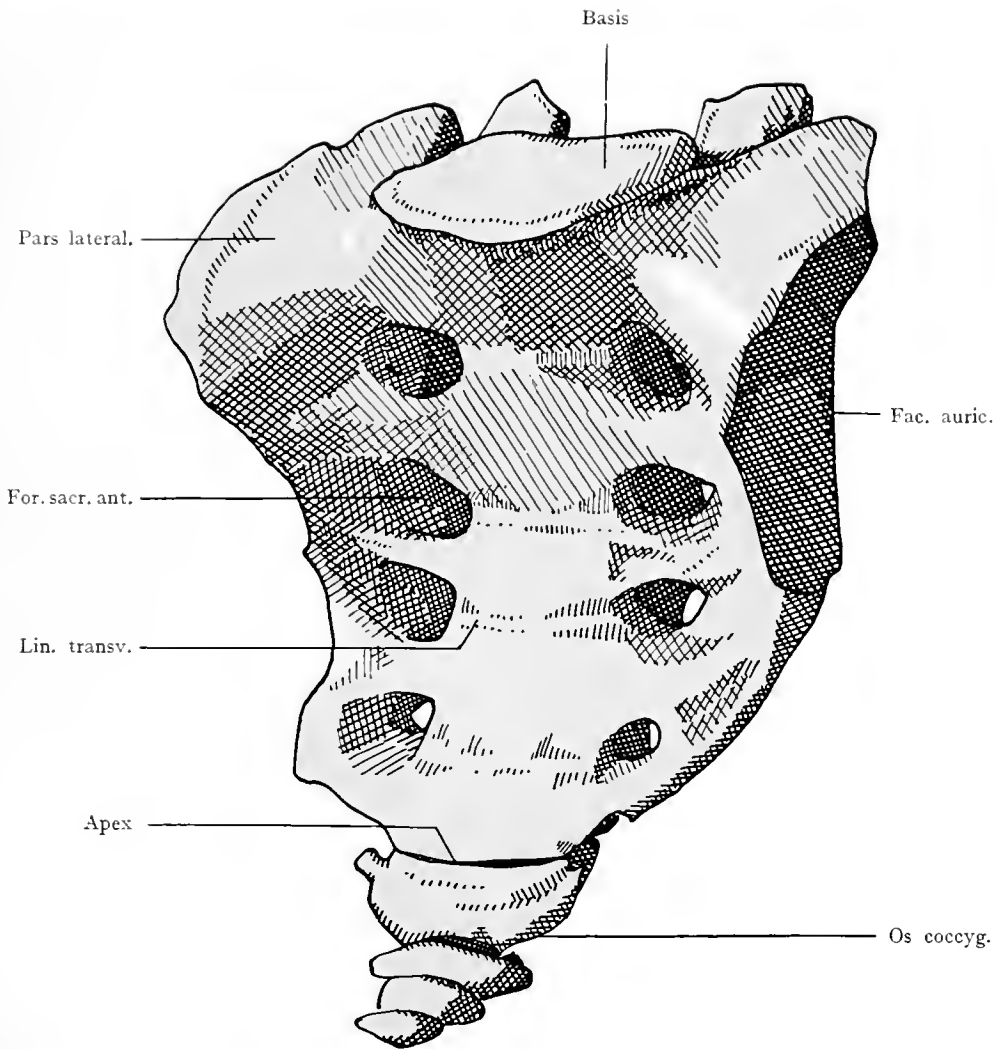
Atlas und Epistropheus von hinten und etwas von der Seite.



Epistropheus vom Kind. Frontalschnitt. Der Körper des Atlas ist mit dem des Epistropheus noch nicht verwachsen.

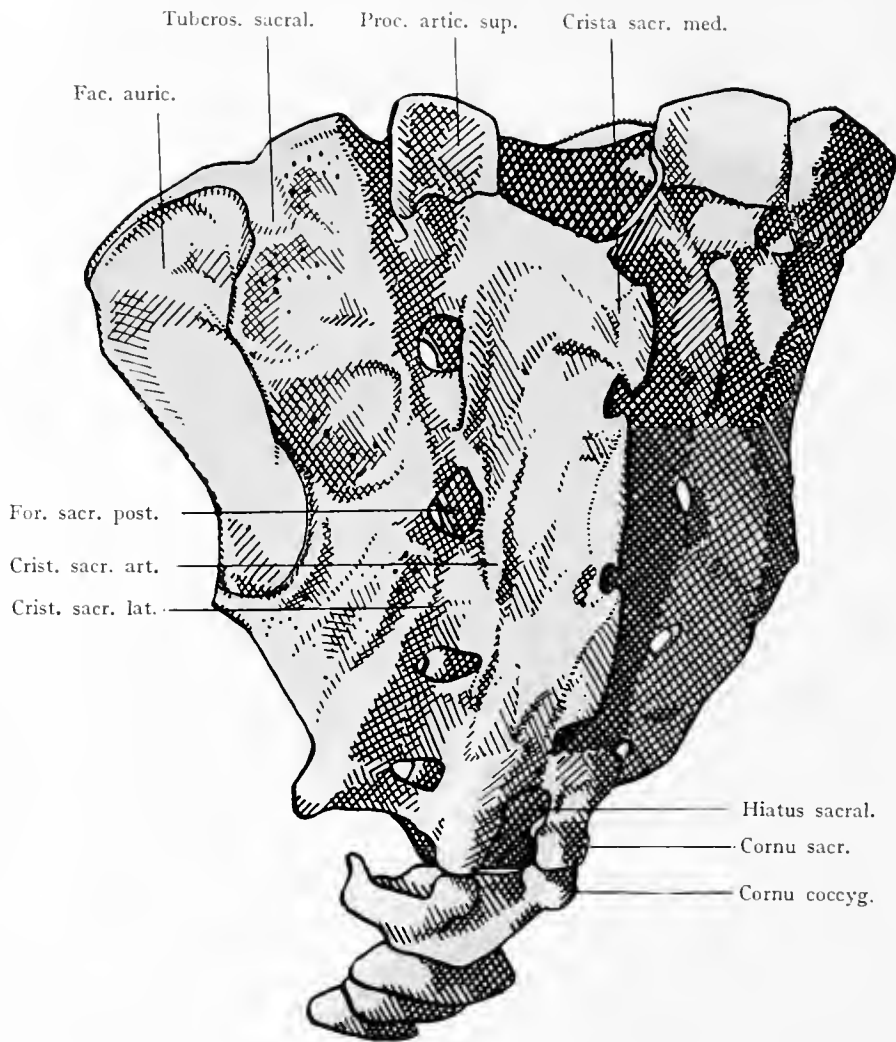
Vertebrae rotantes.

41



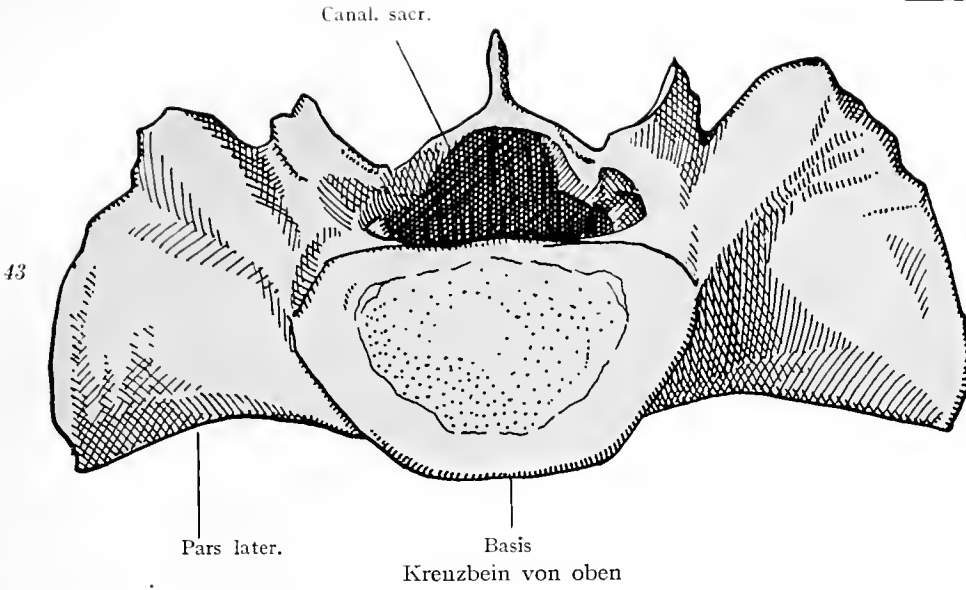
Kreuzbein und Steißbein von vorne.

Vertebrae spuriae.

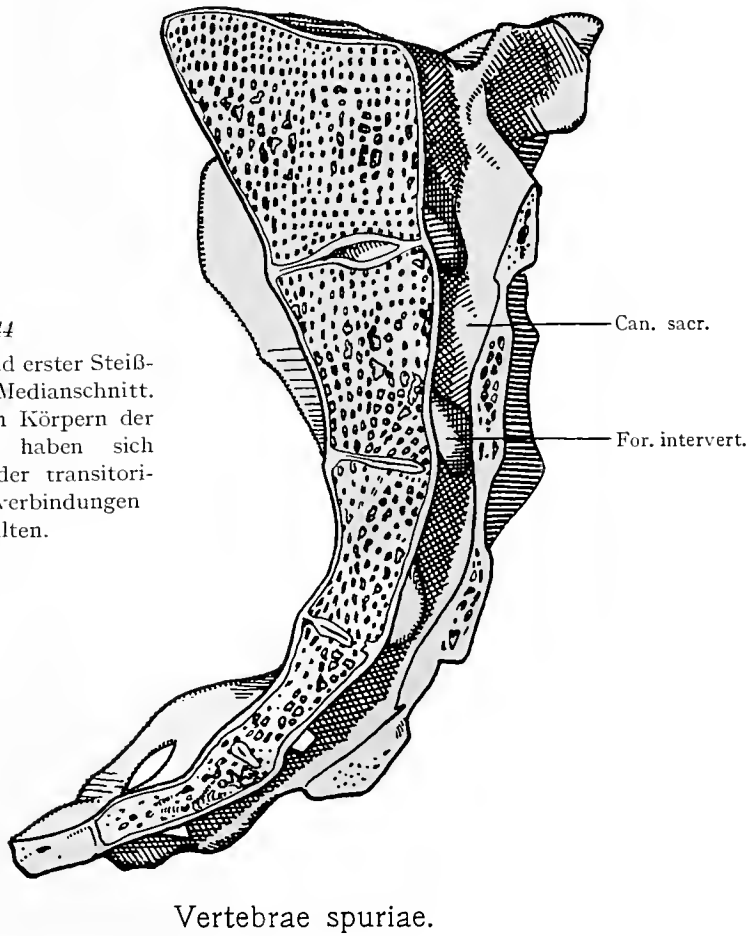


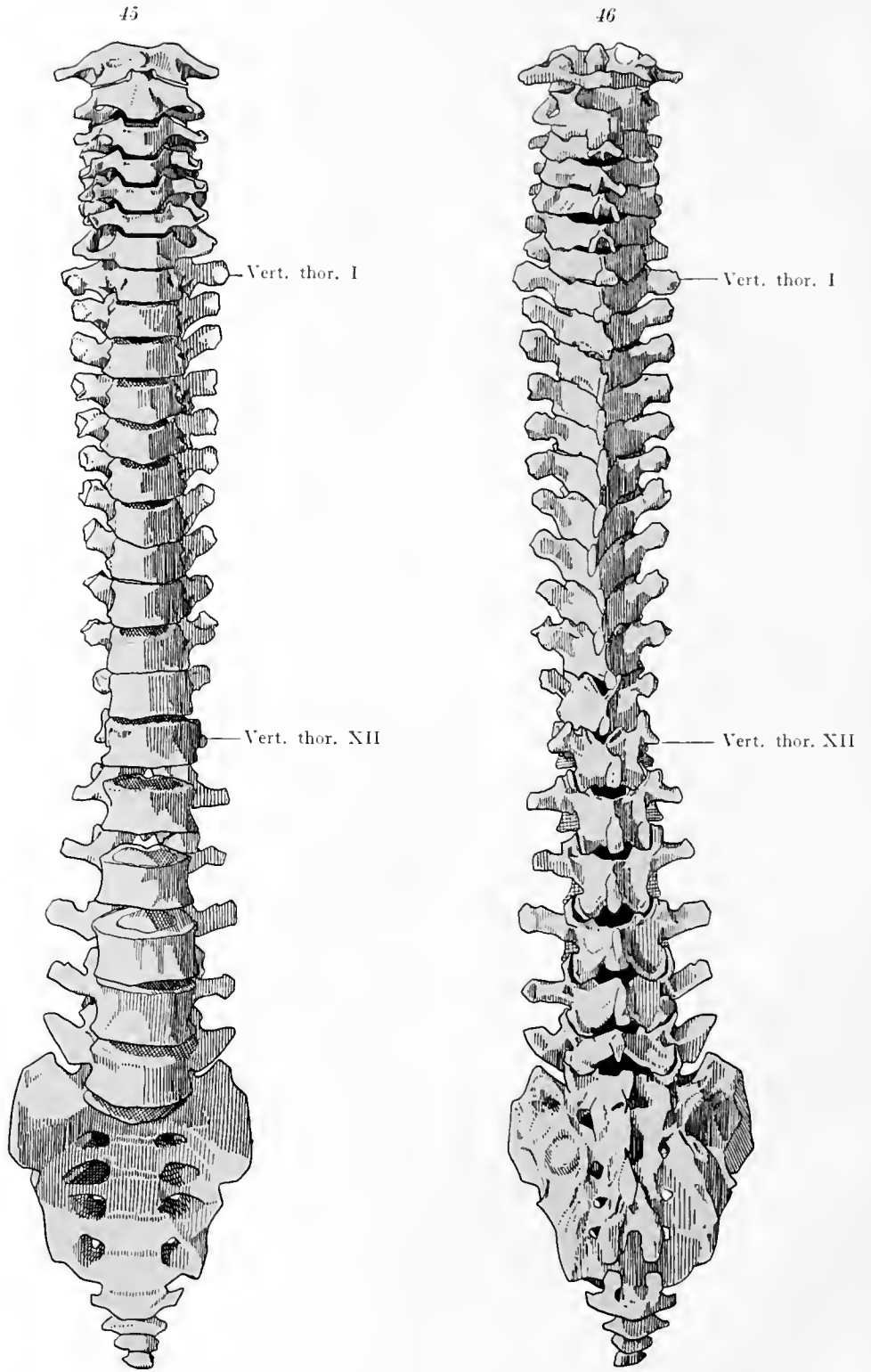
Kreuzbein und Steißbein von hinten.

Vertebrae spuriae.



44
 Kreuzbein und erster Steiß-
 beinwirbel, Medianschnitt.
 Zwischen den Körpern der
 Kreuzwirbel haben sich
 noch Reste der transitori-
 schen Bandverbindungen
 erhalten.

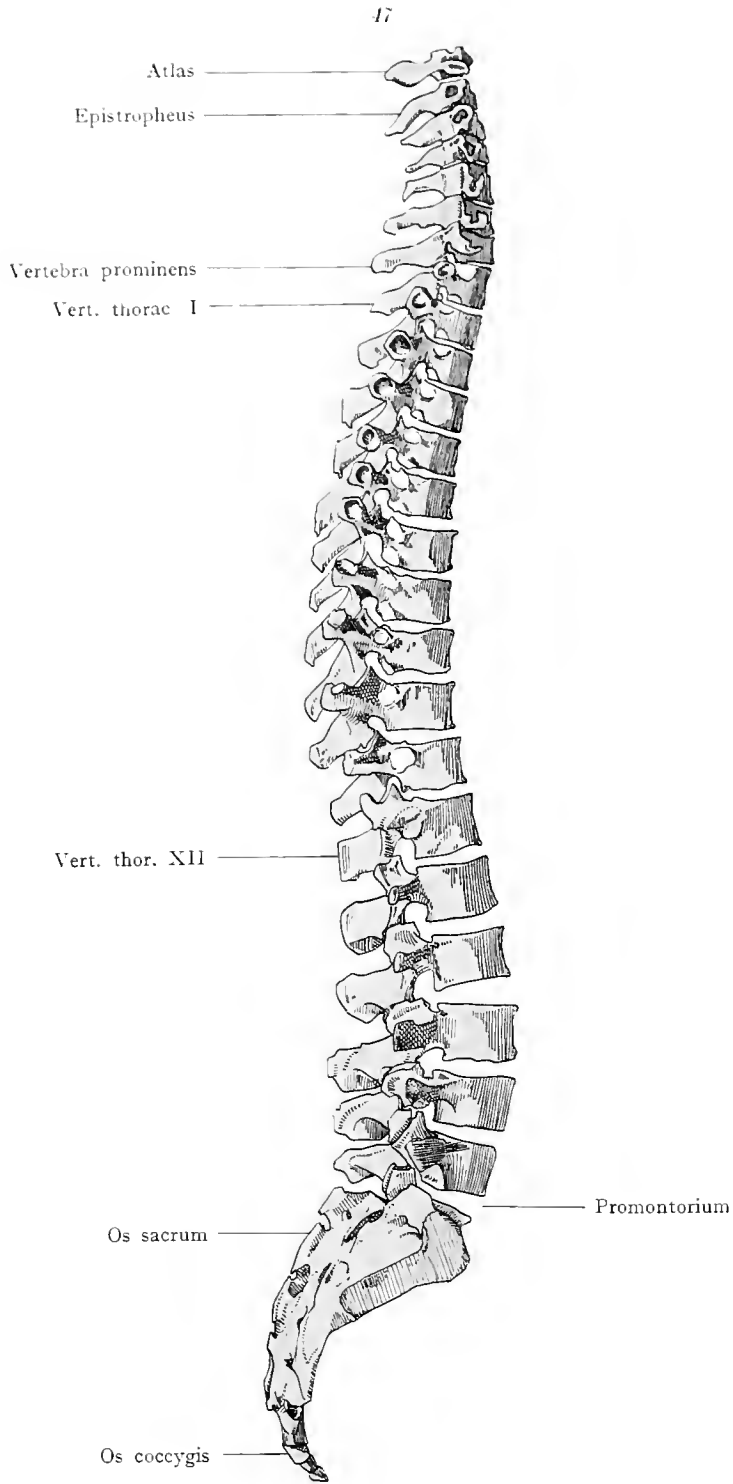




Wirbelsäule von vorne.

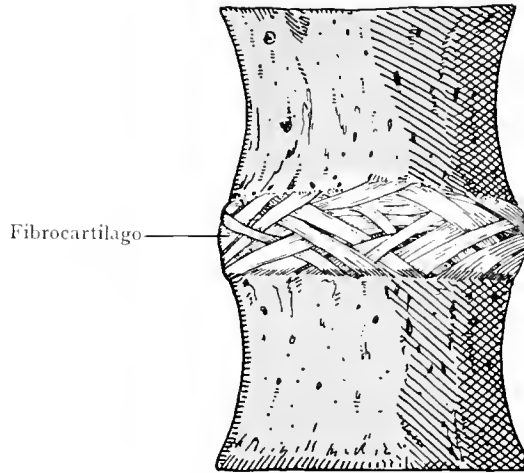
Wirbelsäule von hinten.

Columna vertebralis.



Wirbelsäule im Profil.
Columna vertebralis.

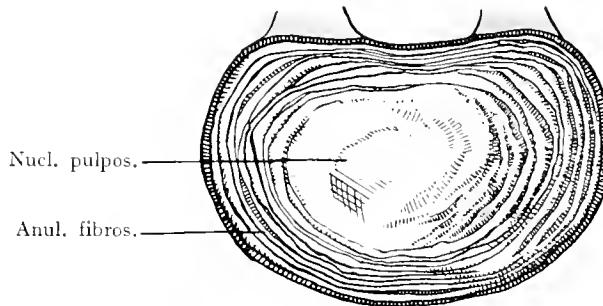
48



Fibrocartilago

Wirbel-Bandscheibe von vorne.

49

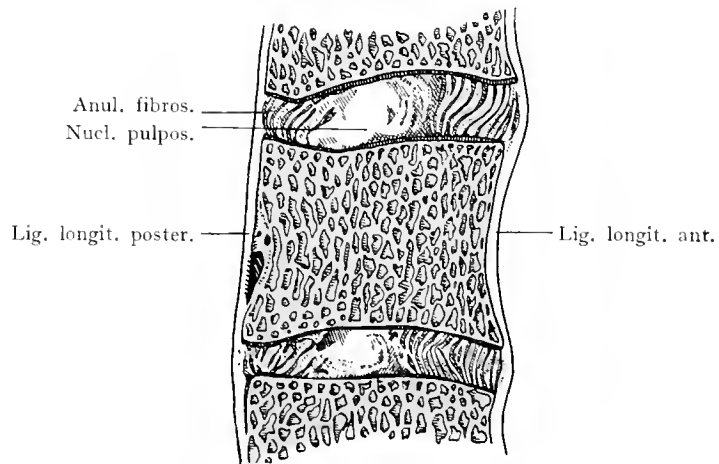


Nucl. pulpos.

Anul. fibros.

Wirbel-Bandscheibe. Horizontalschnitt.

50



Anul. fibros.

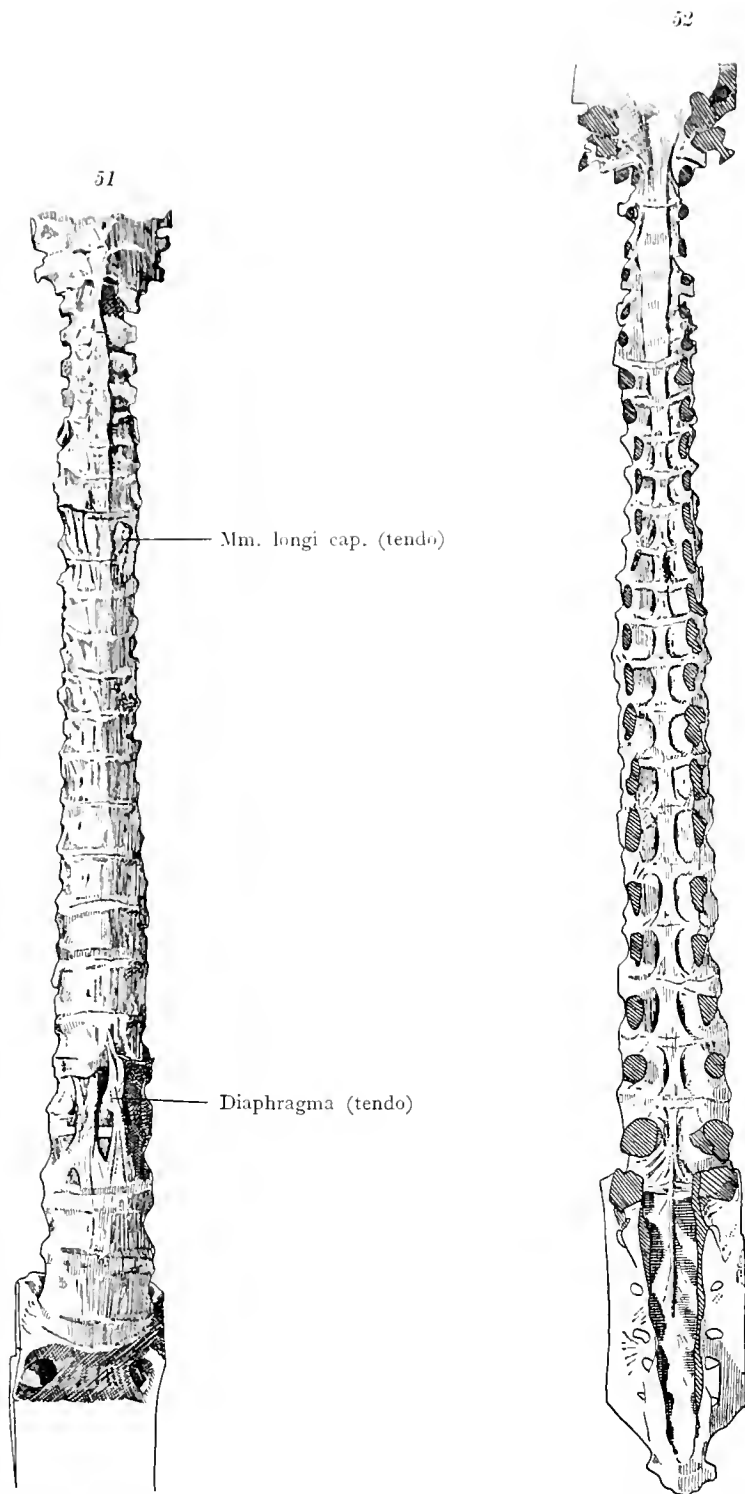
Nucl. pulpos.

Lig. longit. poster.

Lig. longit. ant.

Wirbel-Bandscheiben. Medianschnitt.

Fibrocartilagine intervertebrales.

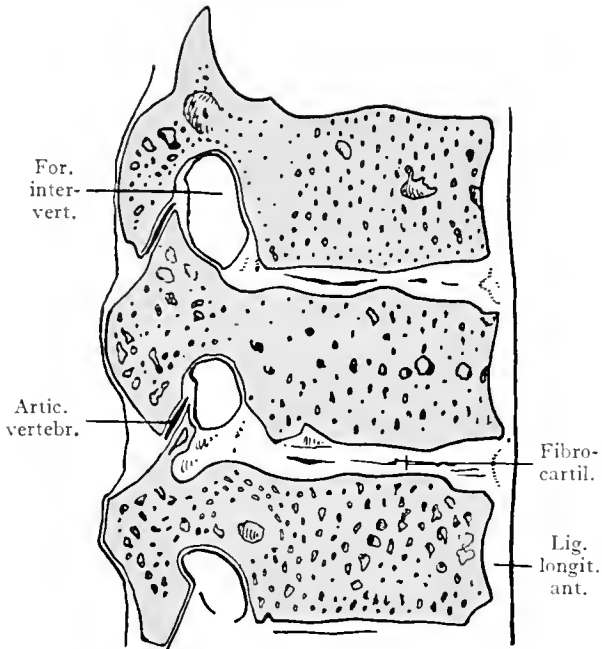


Ligamentum longitudinale anterius.

Ligamentum longitudinale posterius.

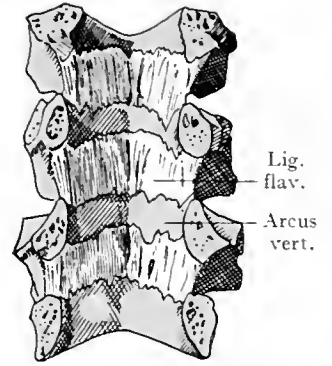
Ligamenta columnae vertebralis.

53



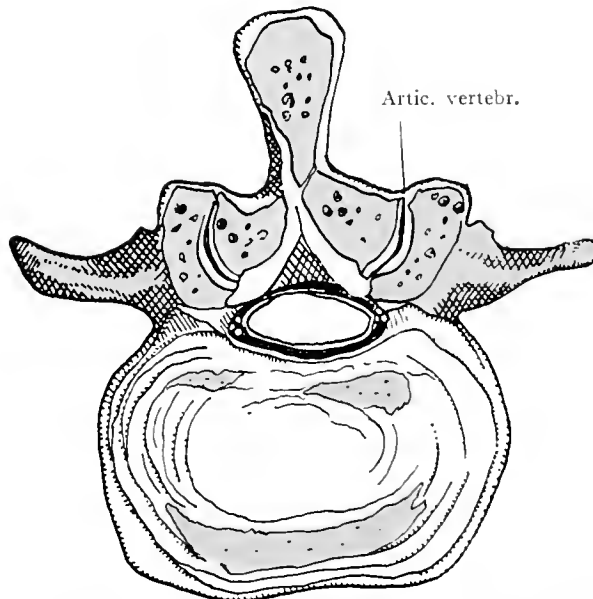
Seitlicher Sagittalschnitt dreier Brustwirbel durch die Wirbelgelenke.

55



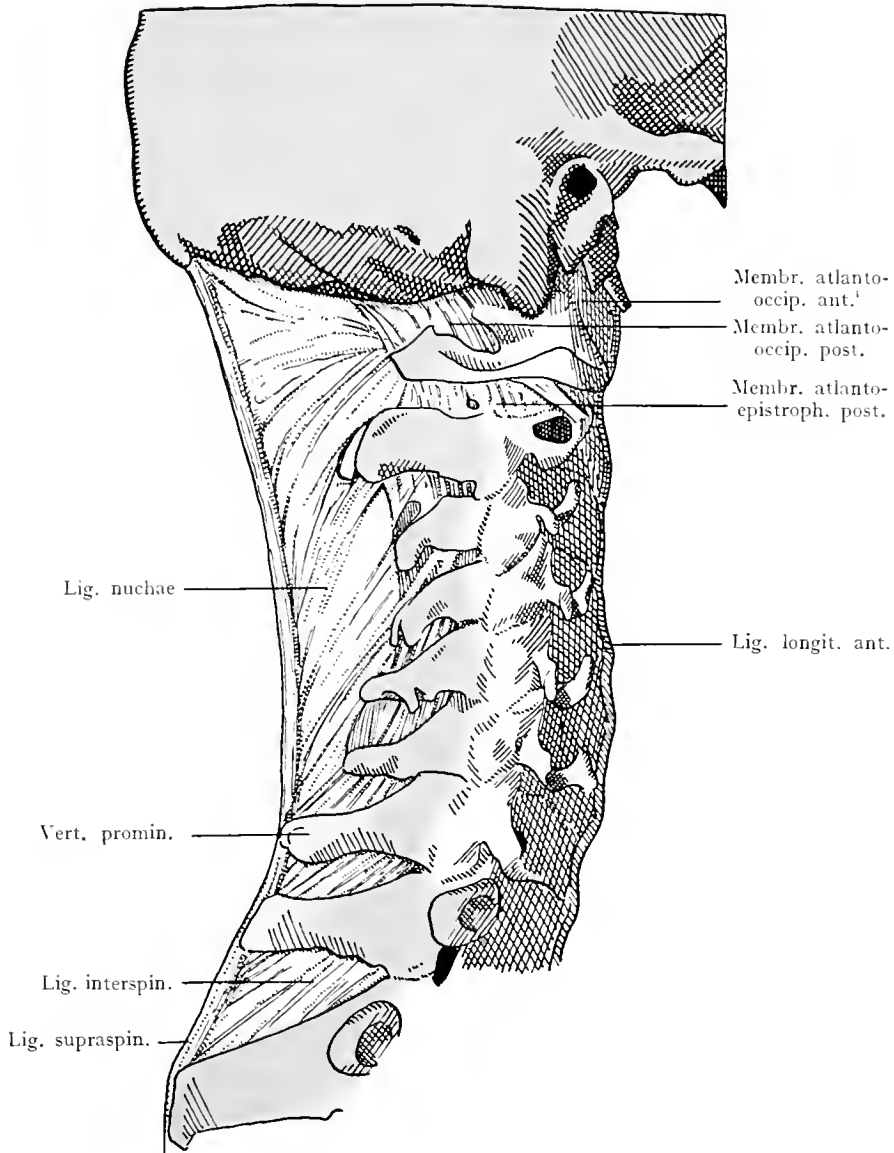
Bogen einiger Brustwirbel von vorne gesehen. Verkleinert. Ligamenta flava.

54



Horizontalschnitt durch die Wirbelgelenke eines Bauchwirbels.

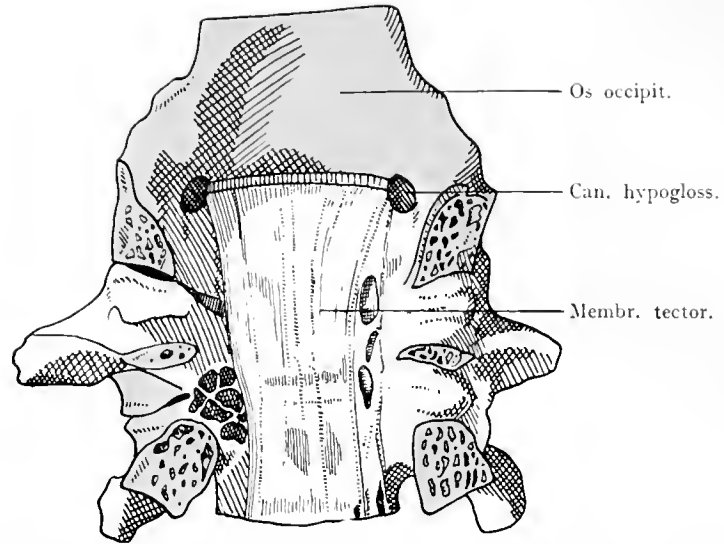
Ligamenta columnae vertebralis.



Hinterhaupt, Halswirbelsäule und erste Brustwirbel im Profil. Ligamentum nuchae, Ligamenta interspinalia und supraspinale. Membrana atlanto-occipitalis anterior und posterior. Membrana atlanto-epistrophica.

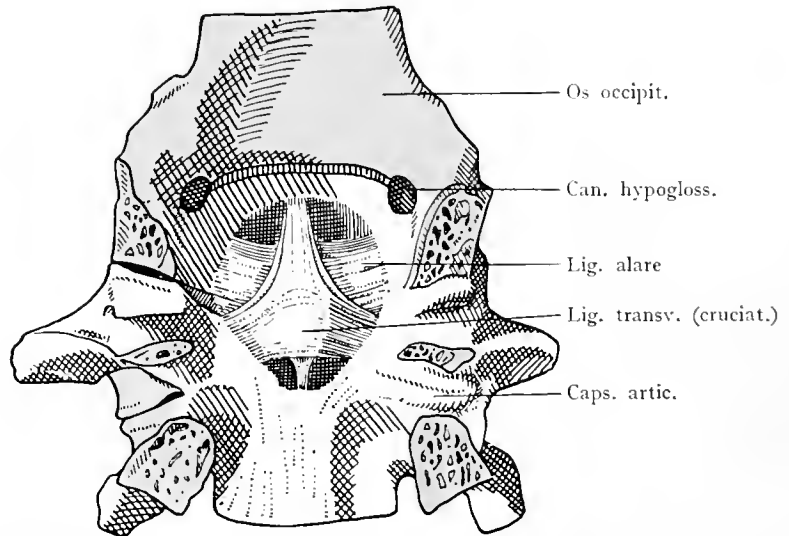
Ligamenta columnae vertebralis.

57



Körper des Hinterhauptbeines, vorderer Bogen des Atlas und Körper des Epistropheus. Bandapparat zwischen Hinterhaupt und Drehwirbeln, von dem Wirbelkanal aus präpariert. Erste Schichte. Membrana tectoria. Die Gelenke zwischen Hinterhauptbein und Atlas und zwischen Atlas und Epistropheus sind links eröffnet; rechts sind die Kapseln geschlossen.

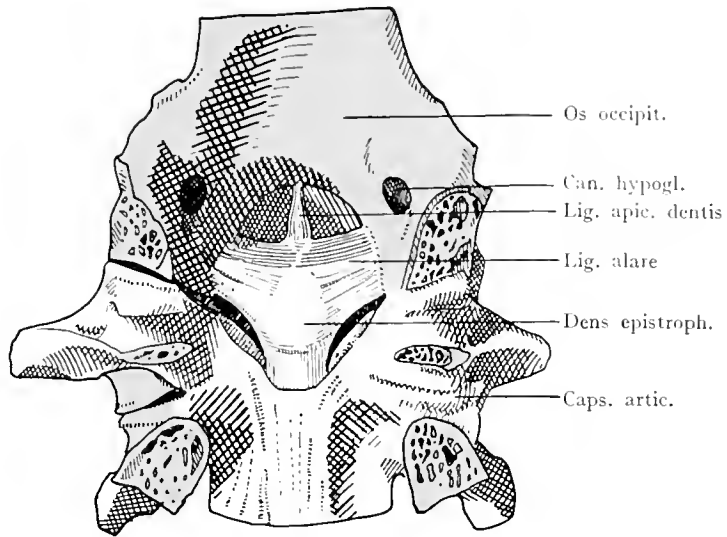
58



Das Präparat der Fig. 57. Die Membrana tectoria ist entfernt. Zweite Schichte des Bandapparates. Ligamentum cruciatum. Ligamenta alaria.

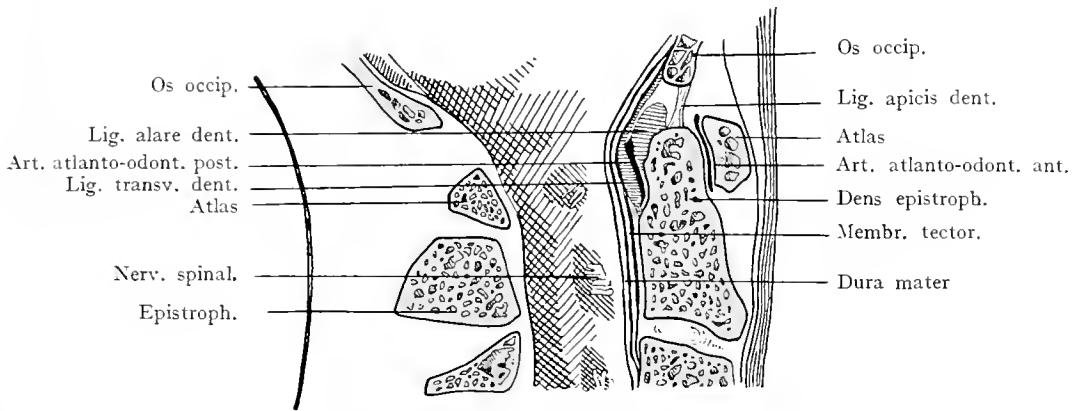
Ligamenta columnae vertebralis. Vertebrae rotantes.

59



Das Präparat der Fig. 57. Das Lig. cruciatum ist entfernt. Dritte Schichte des Bandapparates. Ligamenta alaria. Ligamentum apicis dentis.

60



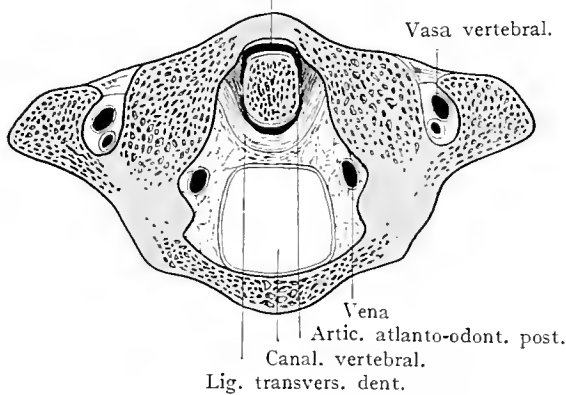
Bandapparat der Drehwirbel. Medianschnitt.

Artic. atlanto-odont. ant.

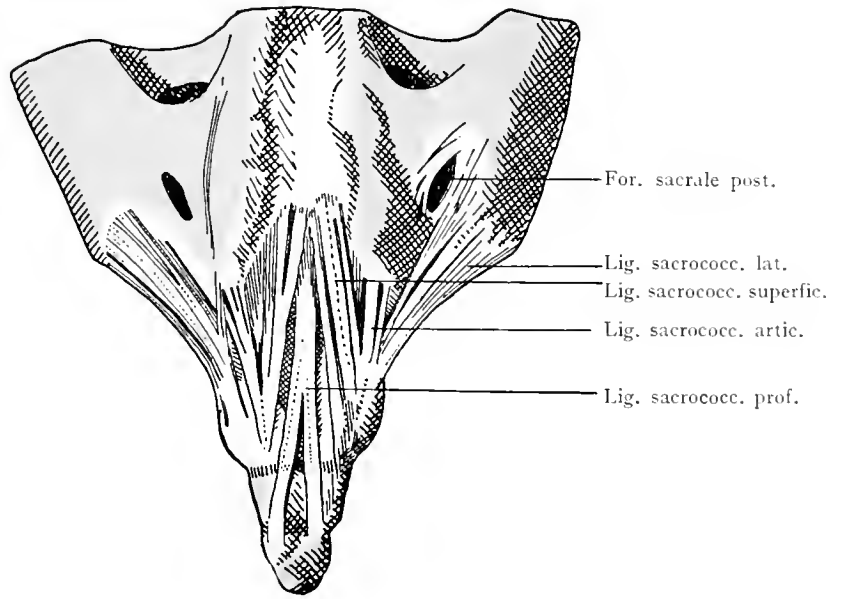
Vasa vertebral.

60 a

Bandapparat der Drehwirbel. Horizontalschnitt.

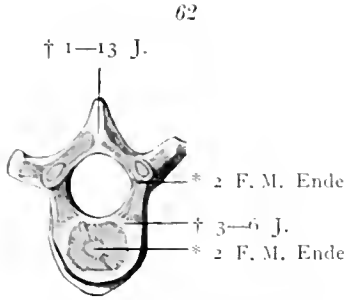


Ligamenta columnae vertebralis. Vertebrae rotantes.

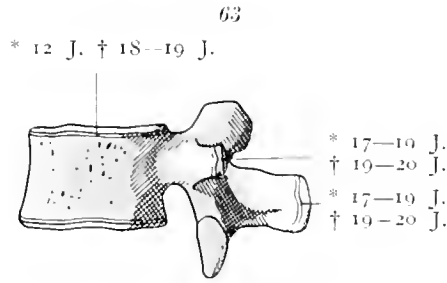


Kaudales Ende des Kreuzbeins und Steißbeins. Dorsale Fläche. Bandapparat.

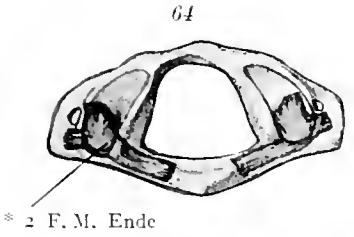
Ligamenta columnae vertebrales. Extremitas caudalis.



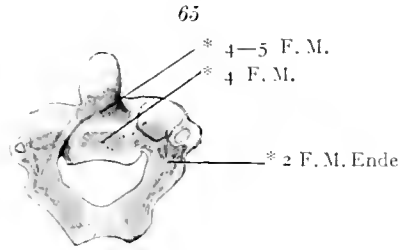
Bauchwirbel vom Neugeborenen.
Von oben.



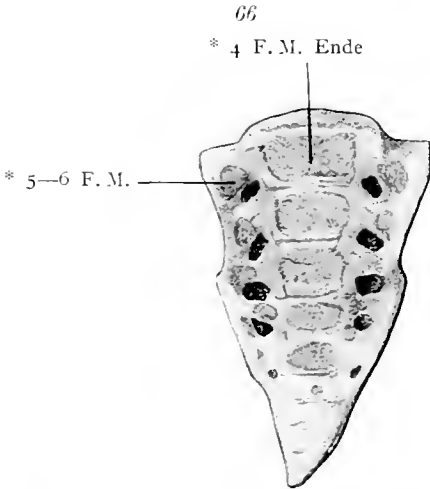
Bauchwirbel eines etwa 18jährigen
jungen Mannes. Profil.



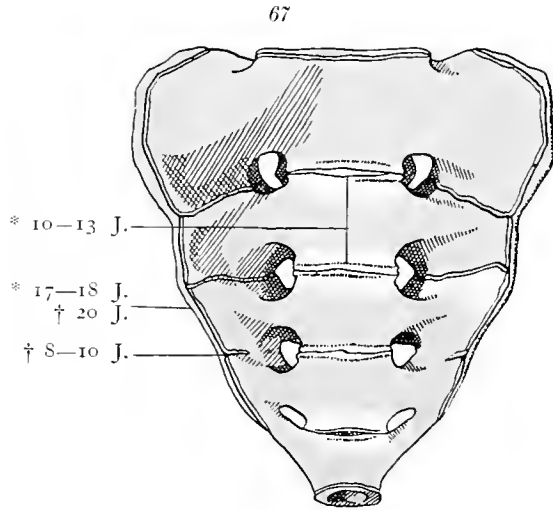
Atlas vom Neugeborenen. Von
oben.



Epistropheus vom Neugeborenen.
Von hinten.



Kreuz- und Steißbein vom Neugeborenen.
Von vorne.



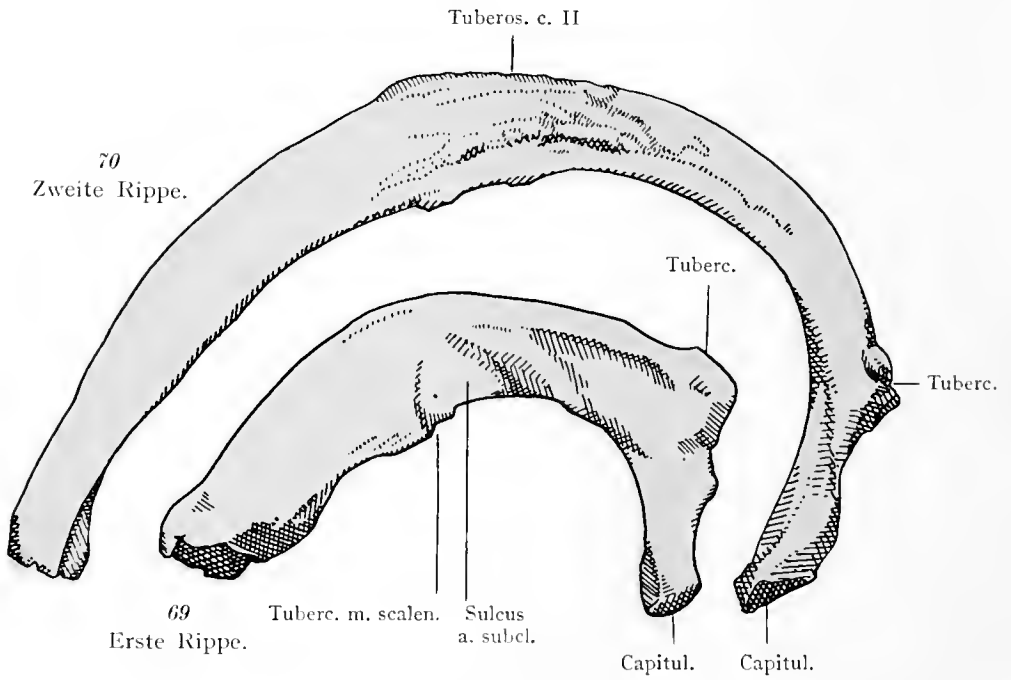
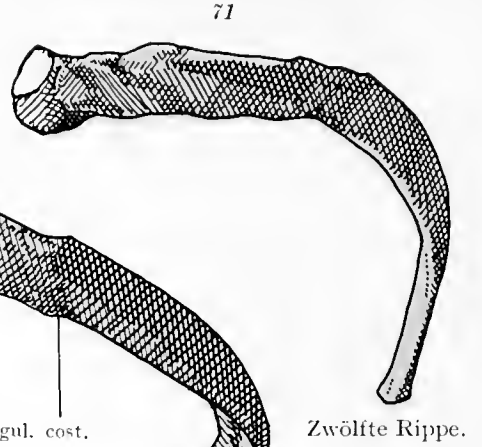
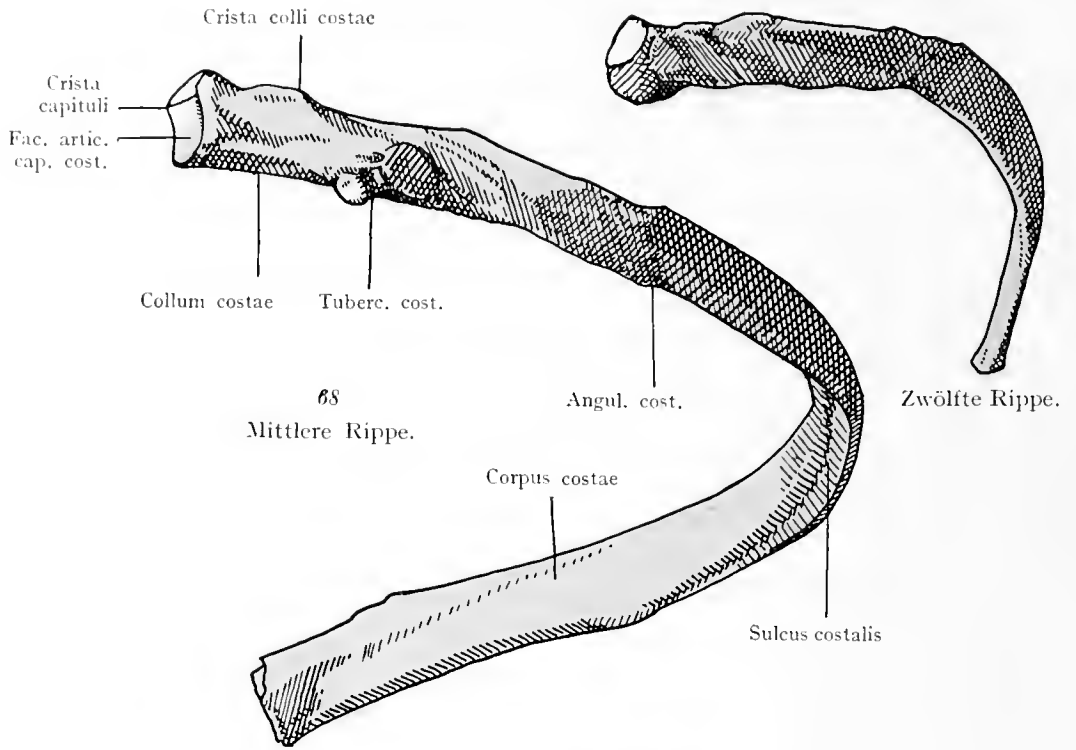
Kreuzbein vor der Verknöcherung. Von vorne.

Bei den Wirbeln des Neugeborenen ist die Struktur des Knochens nach Röntgenphotographien eingezeichnet¹⁾.

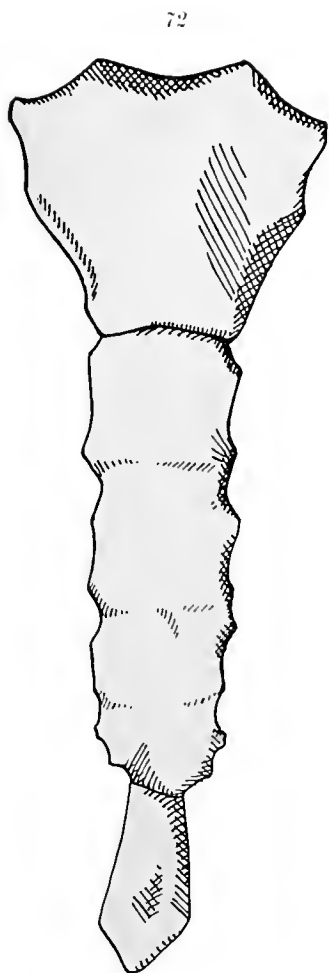
Ad evolutionem vertebrarum.

¹⁾ In allen Figuren, welche sich auf die Knochenentwicklung beziehen, bezeichnet * das Auftreten der Ossifikationspunkte, † den Verschluss der transitorischen Synchondrosen.

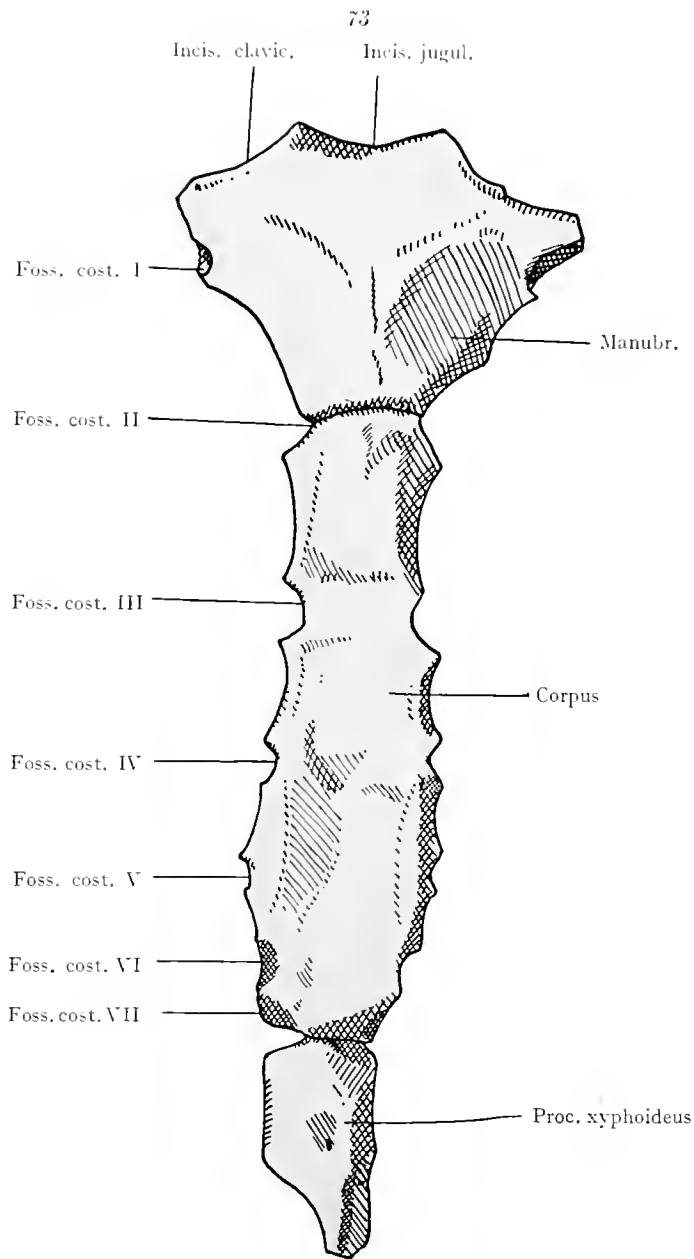
F. W. Fetalwoche; F. M. Fetalmonat; J. Lebensjahr.



Costae.

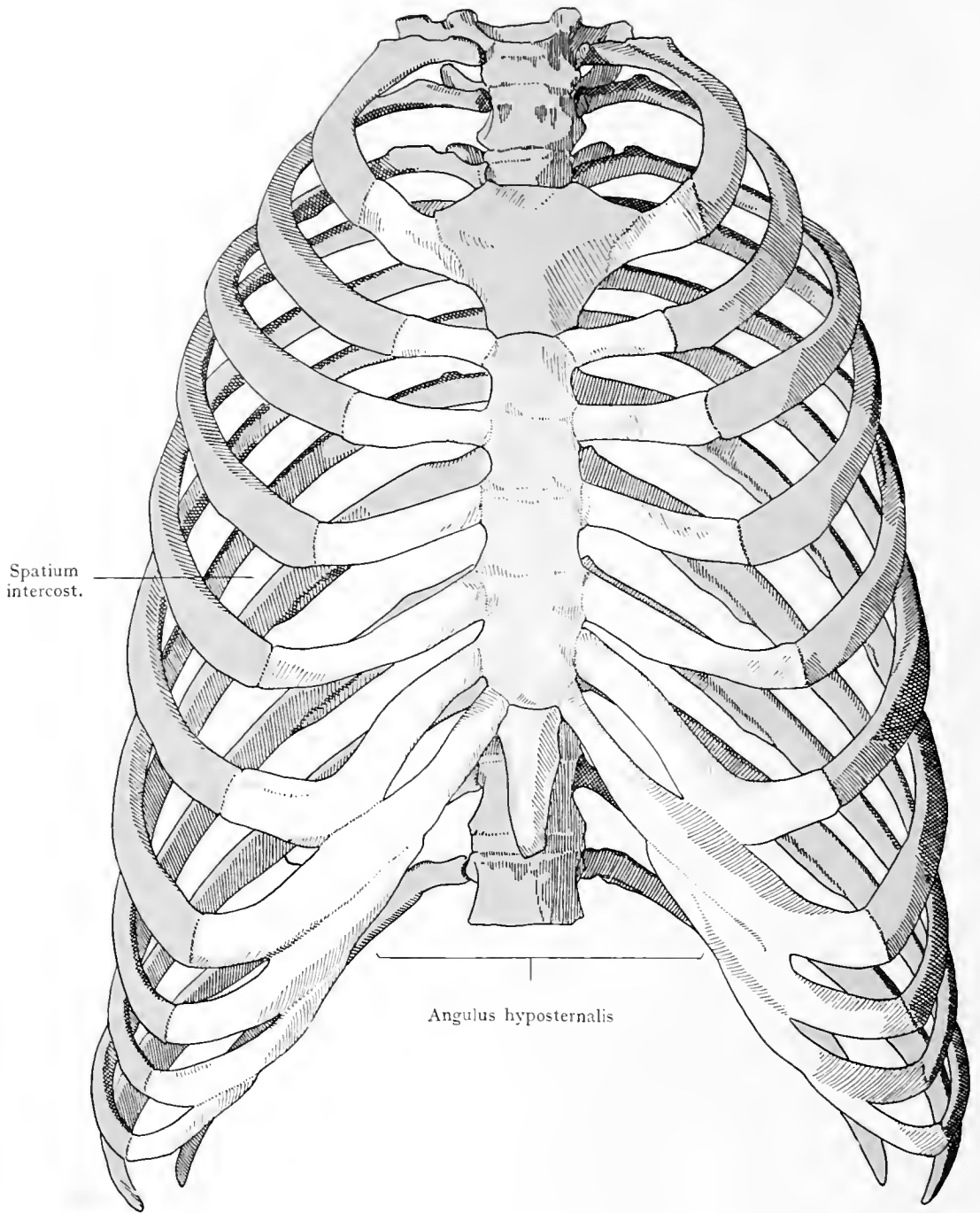


Weibliches Brustbein
von vorne.



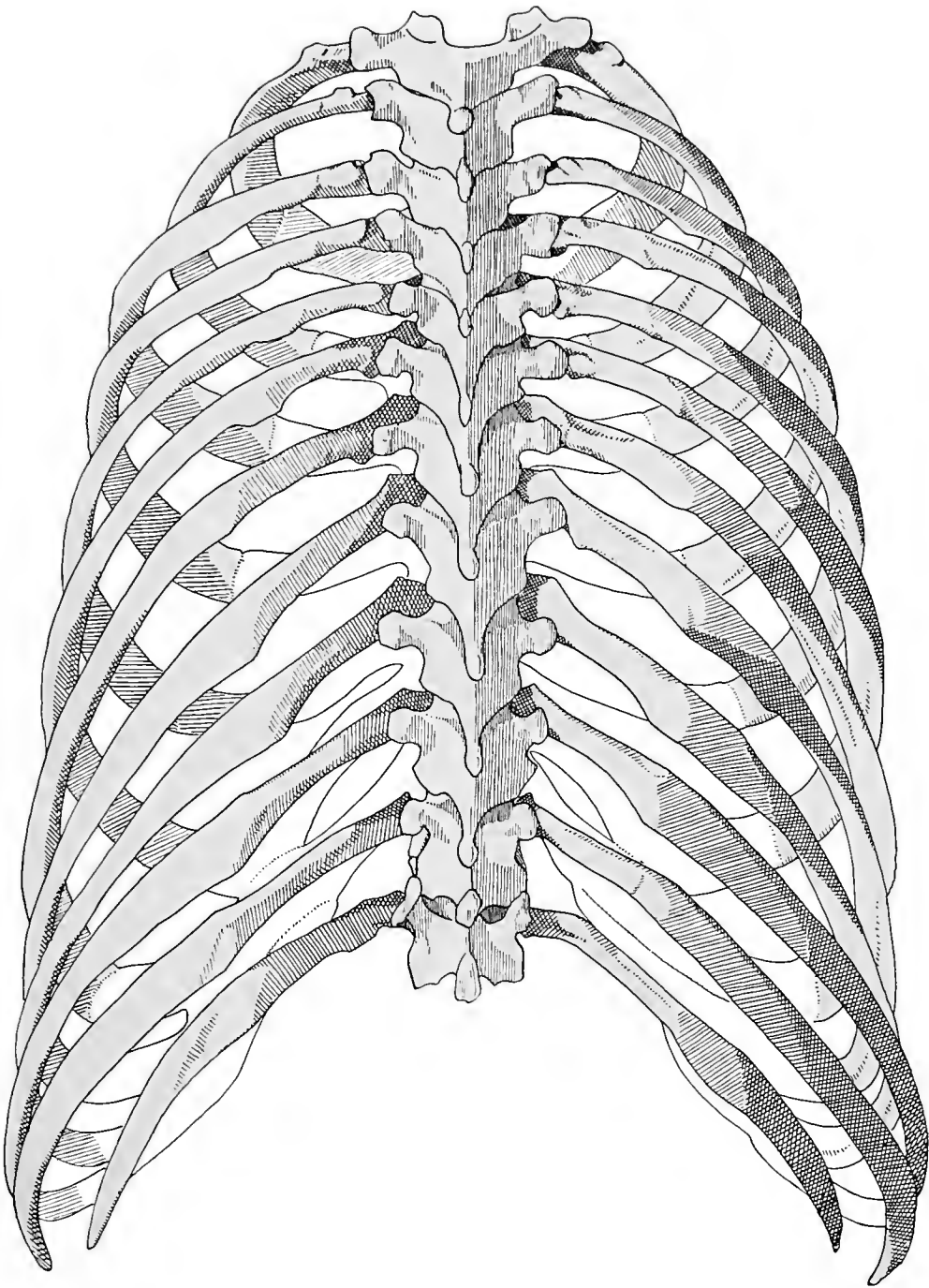
Männliches Brustbein von vorne.

Sternum.



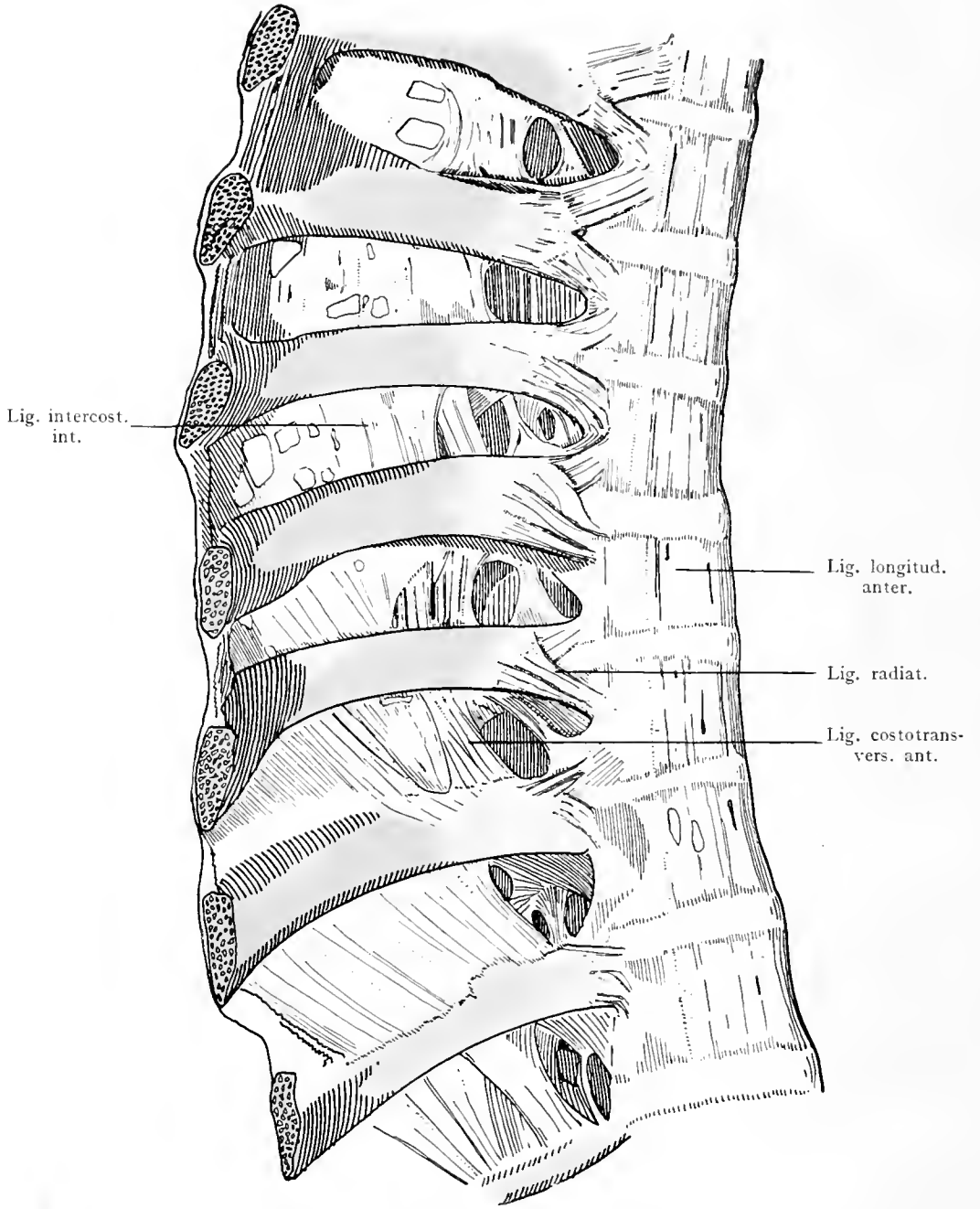
Brustkorb von vorne.

Thorax.



Brustkorb von hinten.

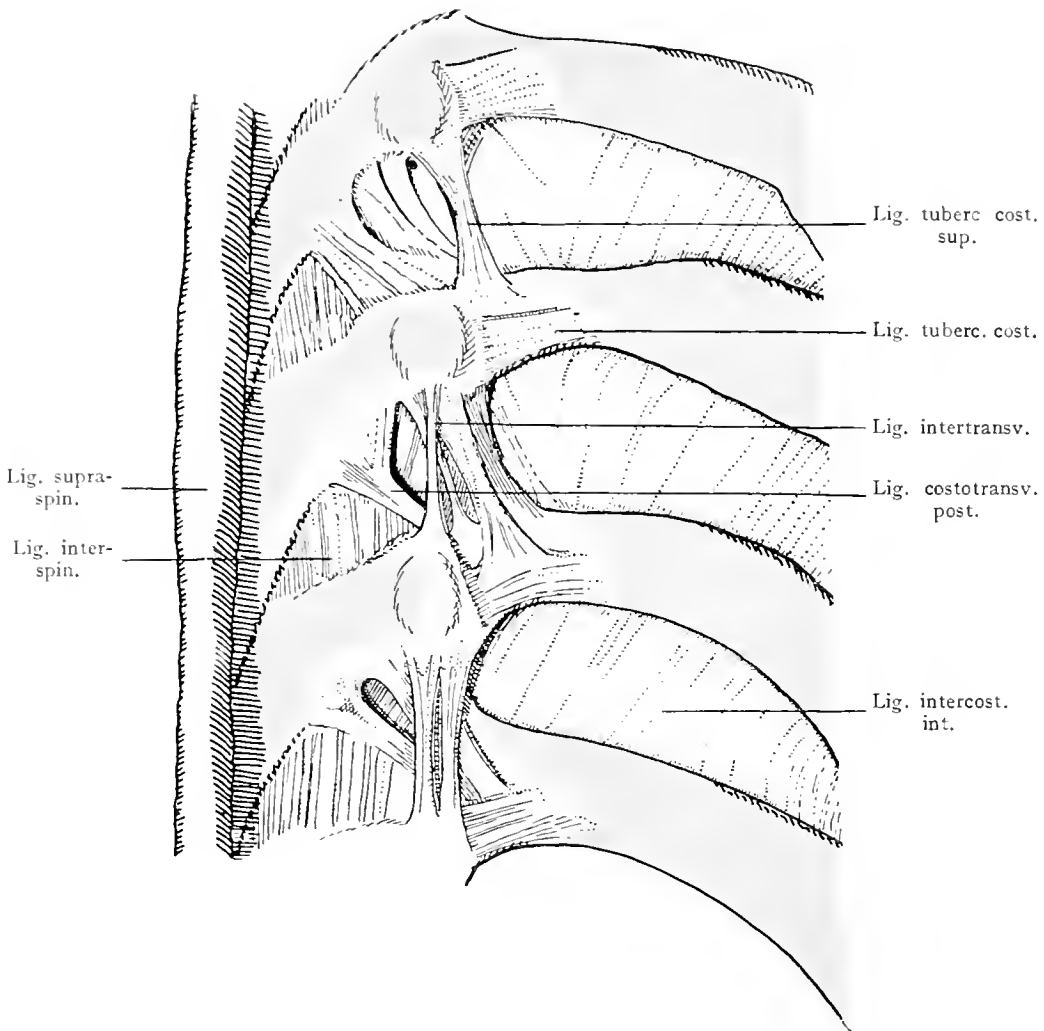
Thorax.



Bänder zwischen Wirbeln und Rippen, von vorne.

Articulationes costovertebrales.

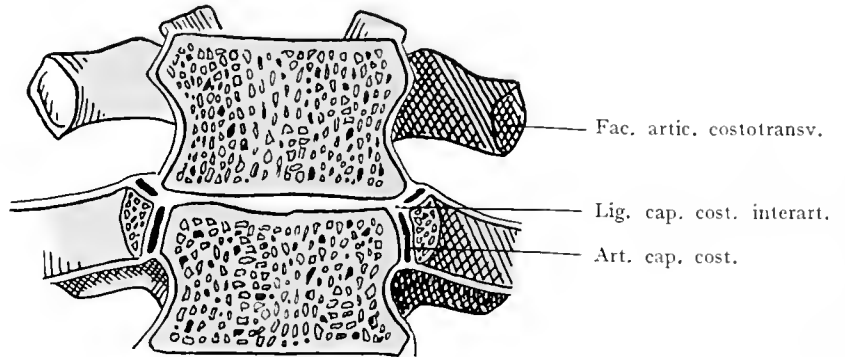
77



Bänder zwischen Wirbeln und Rippen, von hinten.

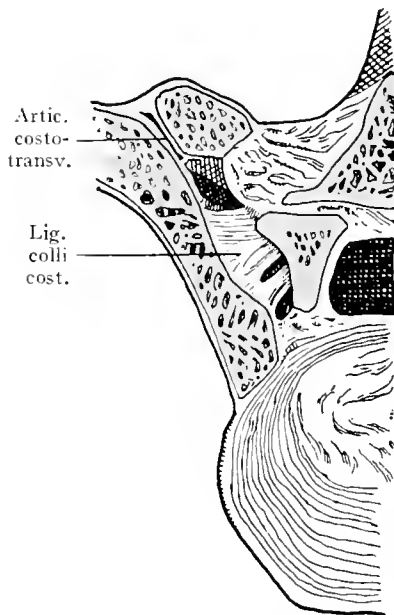
Articulationes costovertebrales.

78



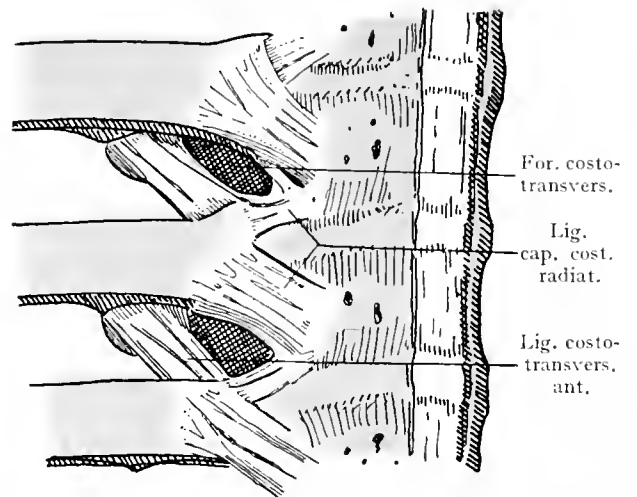
Rippenköpfhengenlenke, frontal durchschnitten.

79



Ligamentum colli costae und Articulatio costotransversalis. Horizontalschnitt.

80

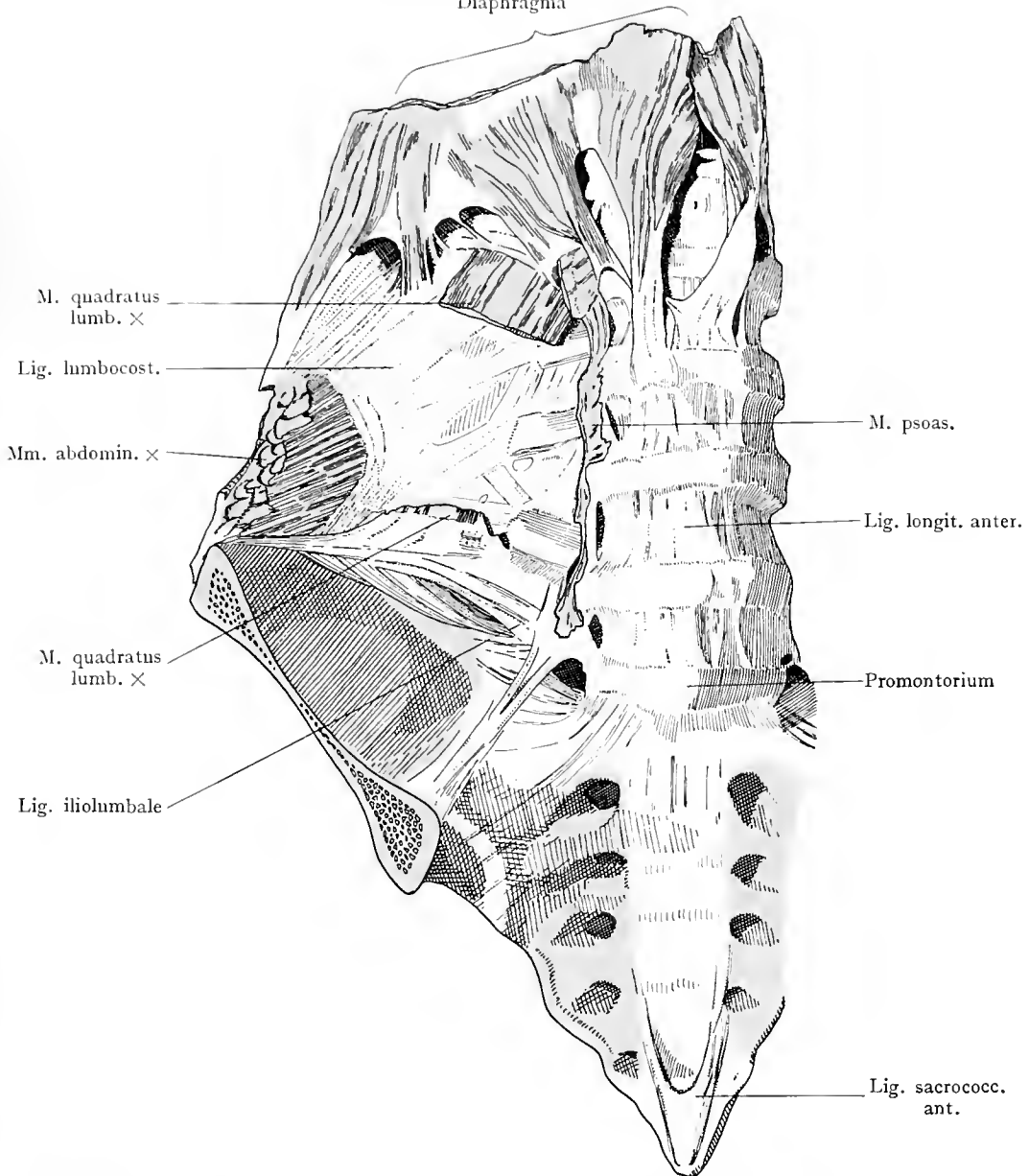


Wirbel und Rippen von vorne. An der rechten Seite der Wirbelkörper ist das Ligamentum longitudinale anterius erhalten, an der linken Seite entfernt. Ligg. radiata und colli costae.

Articulationes costovertebrales.

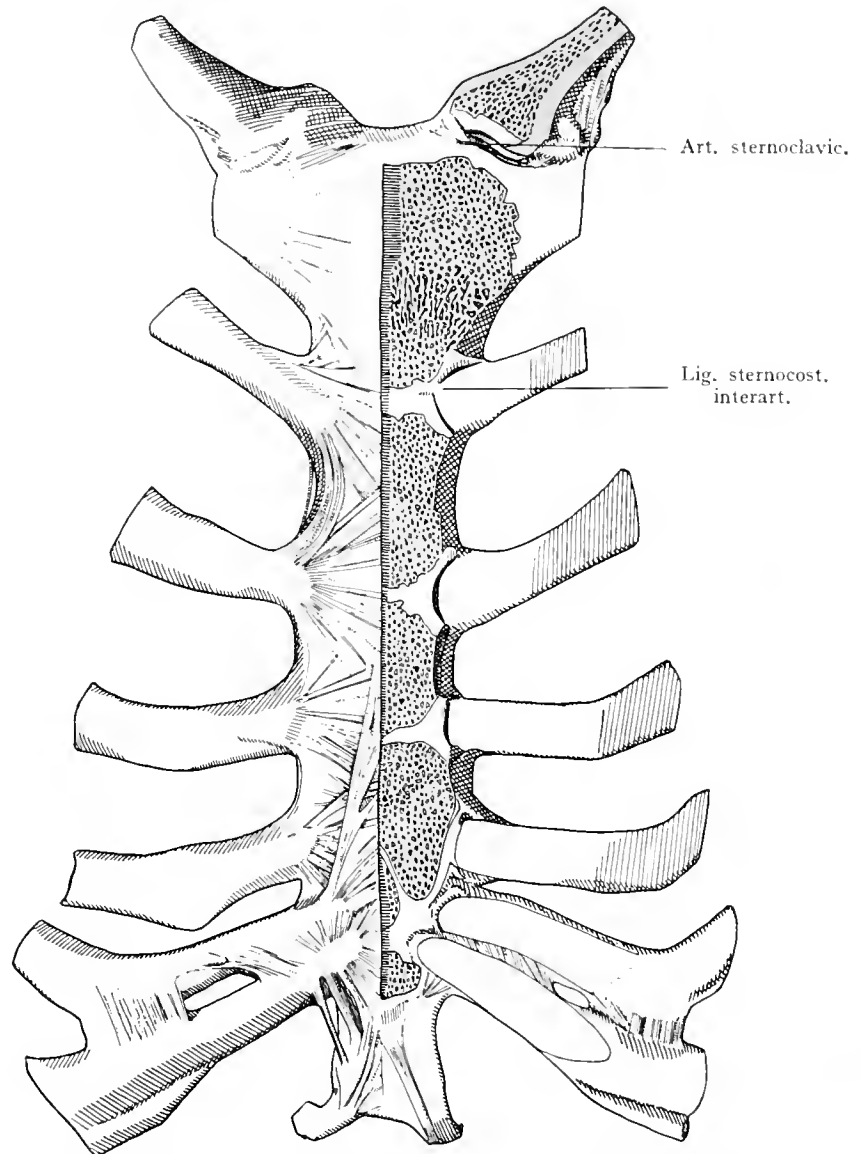
81

Diaphragma



Bauchwirbelsäule, Kreuzbein, Steißbein und hinterer Teil des Hüftbeines von vorne. Ligamentum lumbocostale, iliolumbale und sacrococcygeum anterius. Die Ansätze der in der Umgebung des Ligamentum lumbocostale entspringenden Muskeln sind präpariert.

Articulationes costovertebrales. Ligamentum sacrococcygeum anterius.

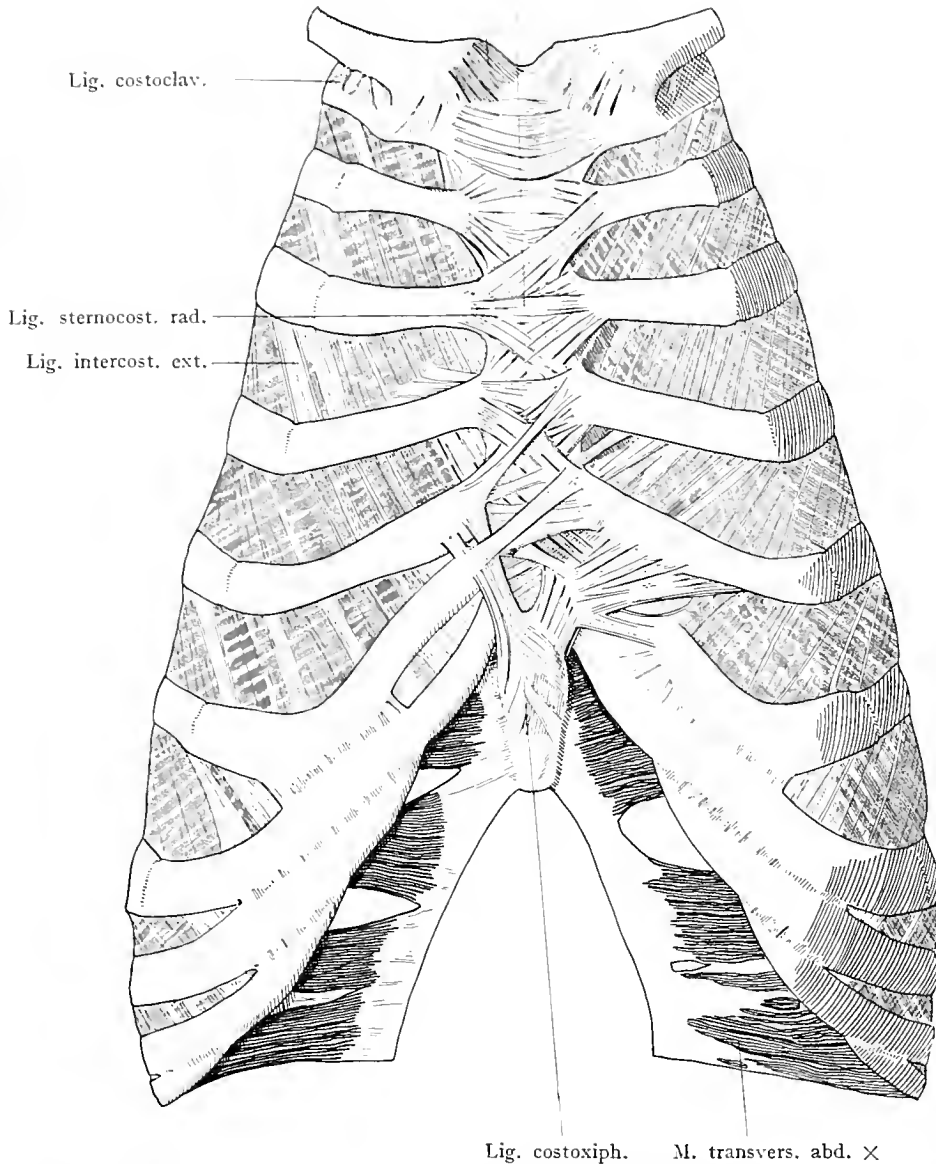


Brustbein, rechts unverletzt, links vorderer Teil bis zur Hälfte der Dicke abgenommen. Rippen-Brustbeingelenke rechts geschlossen, links eröffnet. Links auch das Sternoclaviculargelenk geöffnet; man sieht dessen Discus articularis. Am Brustbeinkörper sind mehrere transitorische Synchronosen noch erhalten.

Articulationes sternocostales.

83

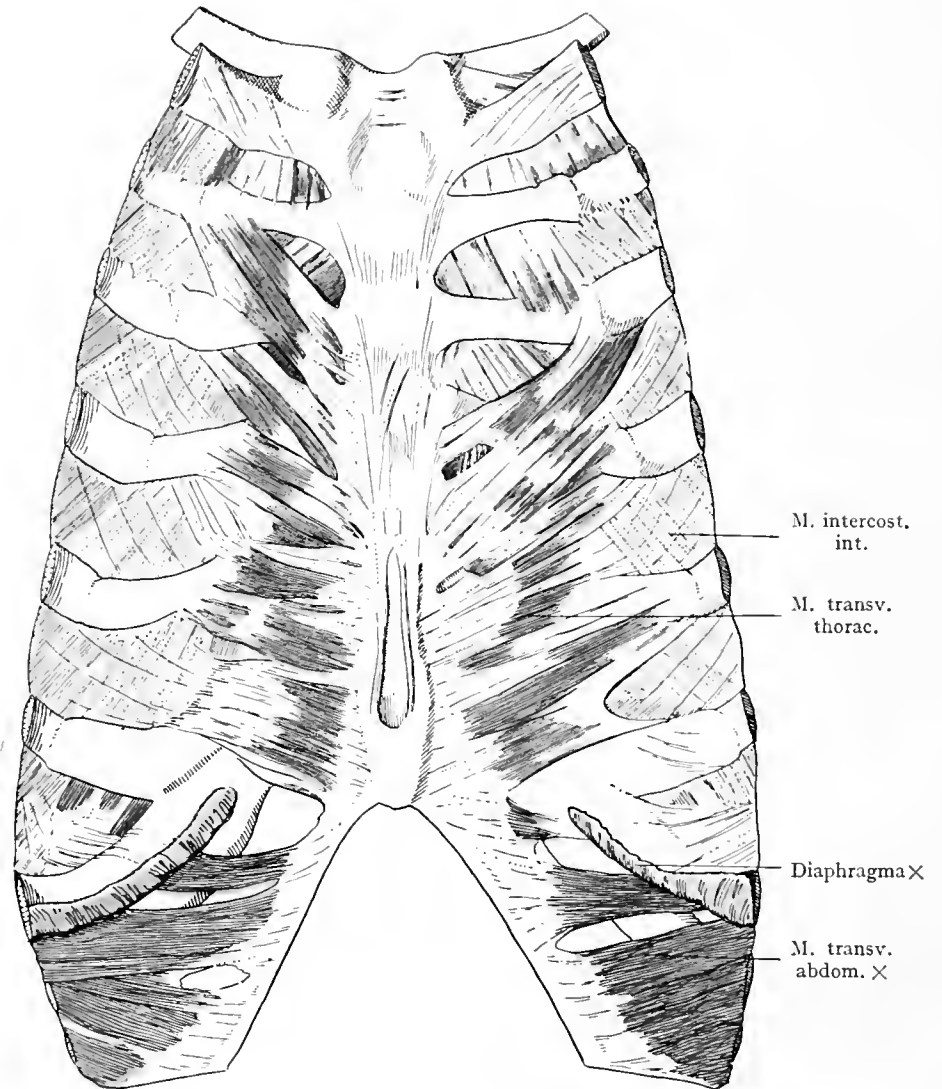
Lig. sternoclavic. Membrana sterni



Lig. costoxiph. M. transvers. abd. x

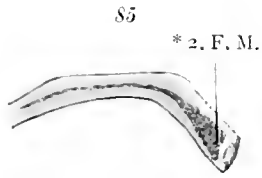
Bänder der vorderen Rippenenden und des Brustbeines. Vordere Bänder des Sternoclaviculargelenkes.

Articulationes sternocostales. Articulatio sternoclavicularis.

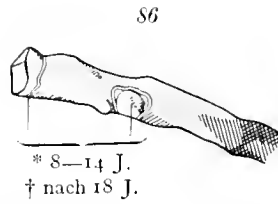


Bänder an der Rückseite des Brustbeines; M. transversus thoracis und abdominis, Mm. intercostales interni. Ansätze des Diaphragma.

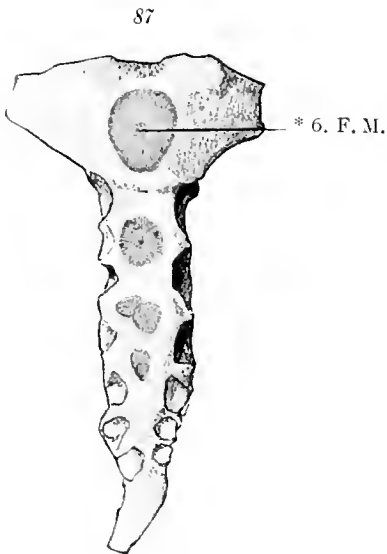
Articulationes sternocostales.



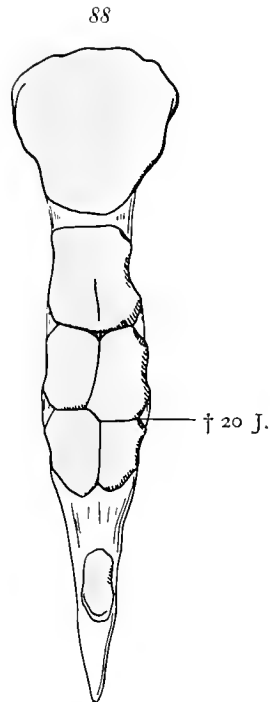
Rippe vom Neugeborenen.



Hinteres Ende einer mittleren Rippe vor der Verknöcherung.

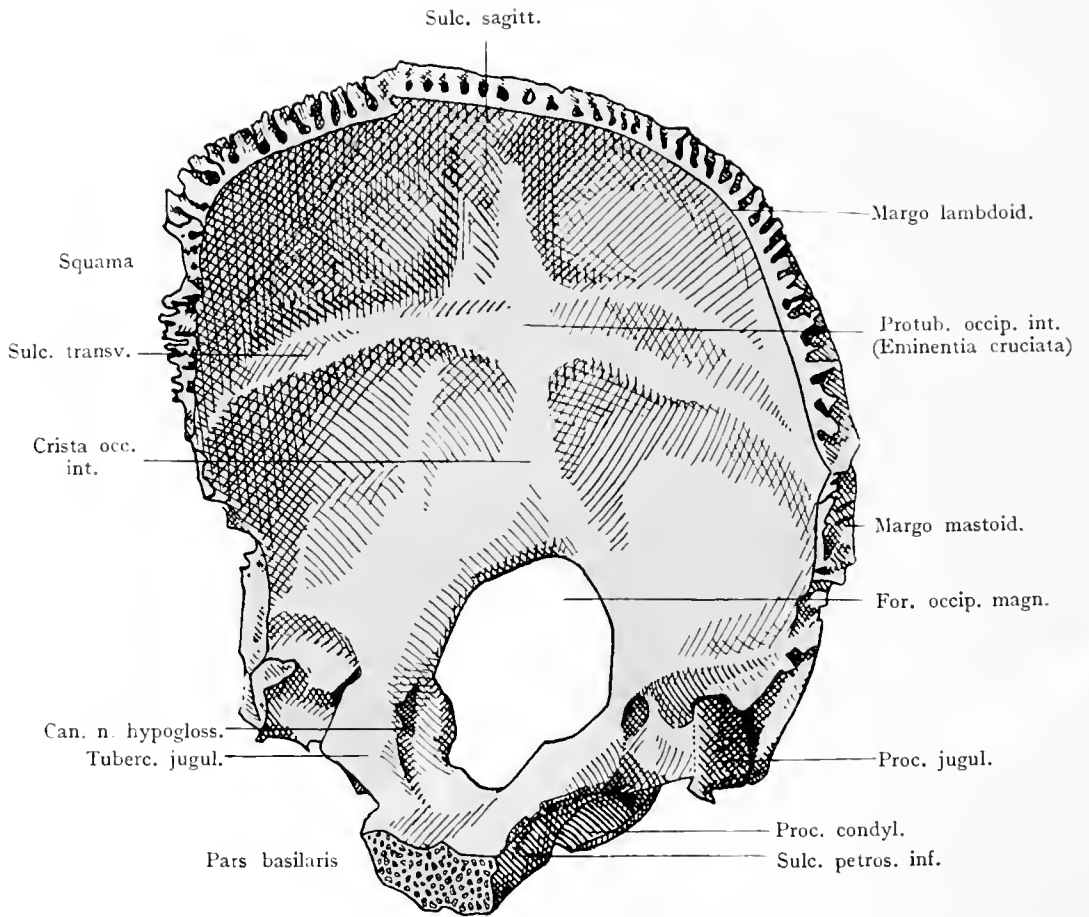


Brustbein vom Neugeborenen.



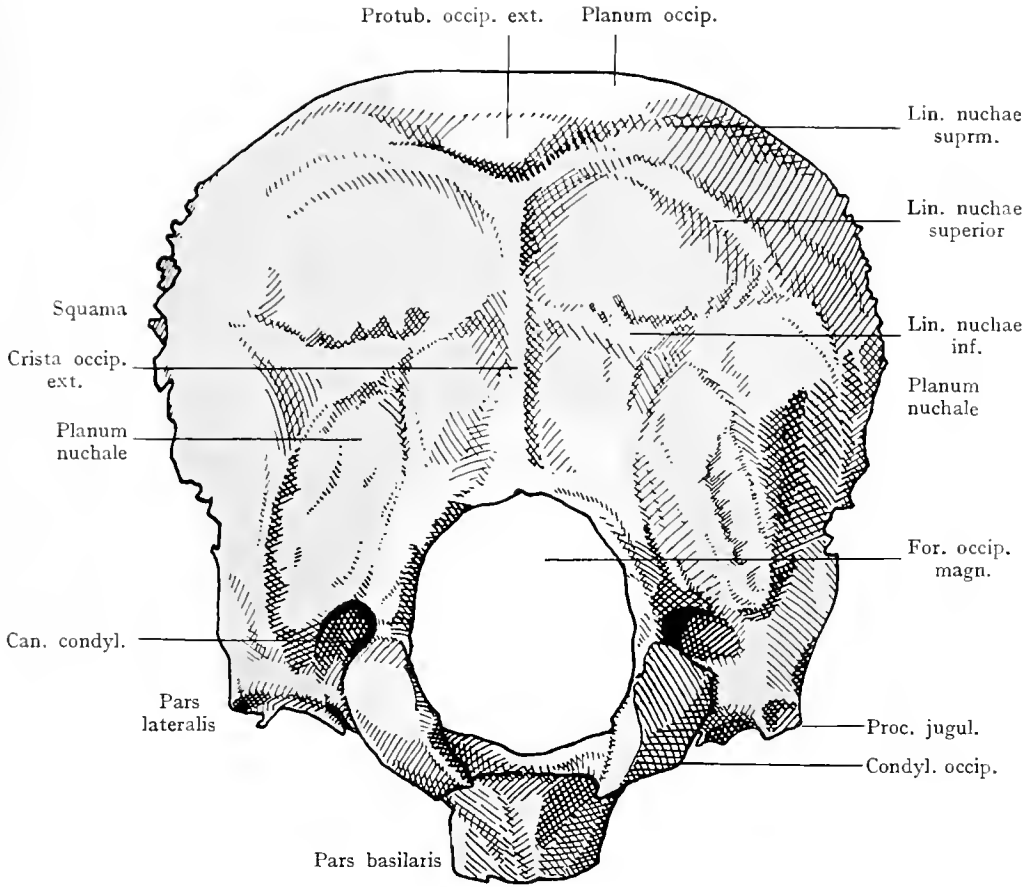
Kindliches Brustbein, an welchem noch die Fugen zu sehen sind, welche die einzelnen Teilstücke miteinander verbinden.

Ad evolutionem costarum et sterni.



Hinterhauptsbein von innen, wenig nach rechts gedreht.

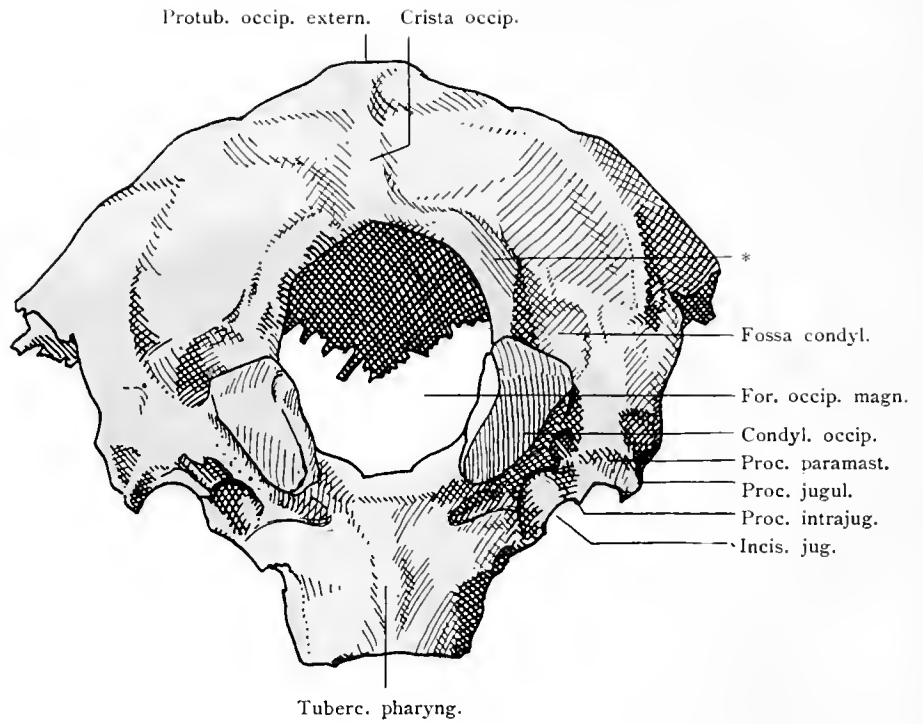
Os occipitale.



Hinterhauptsbein von außen.

Os occipitale.

91

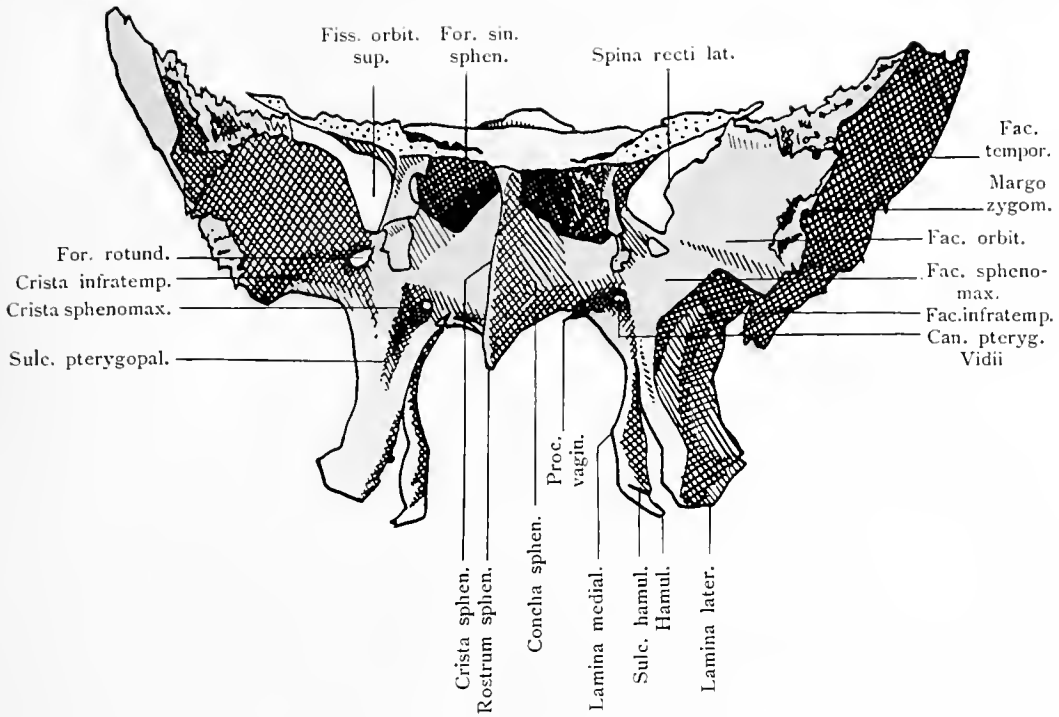


Hinterhauptsbein von unten.

* Manifestation des Occipitalwirbels.

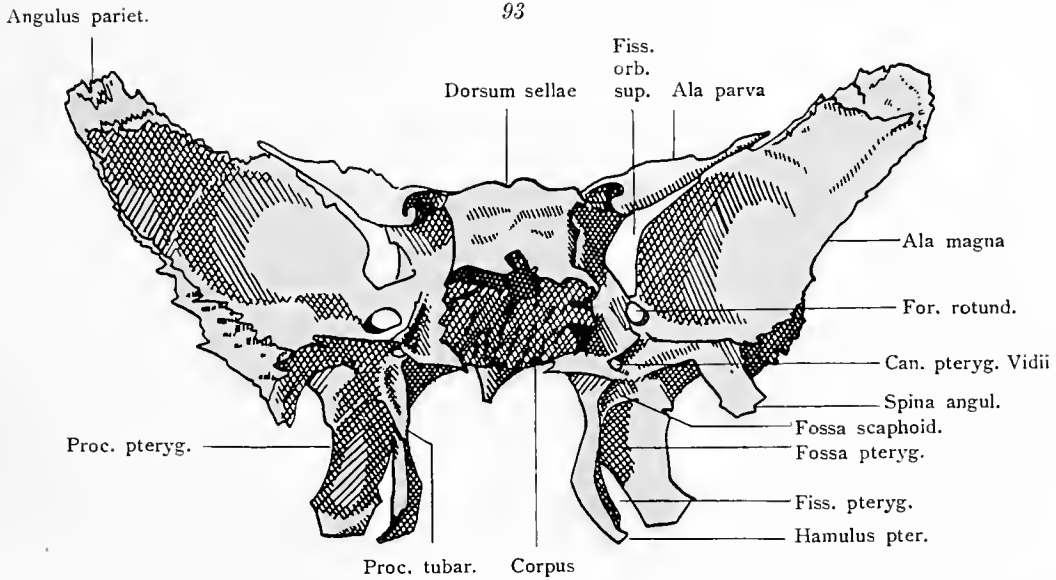
Os occipitale.

92



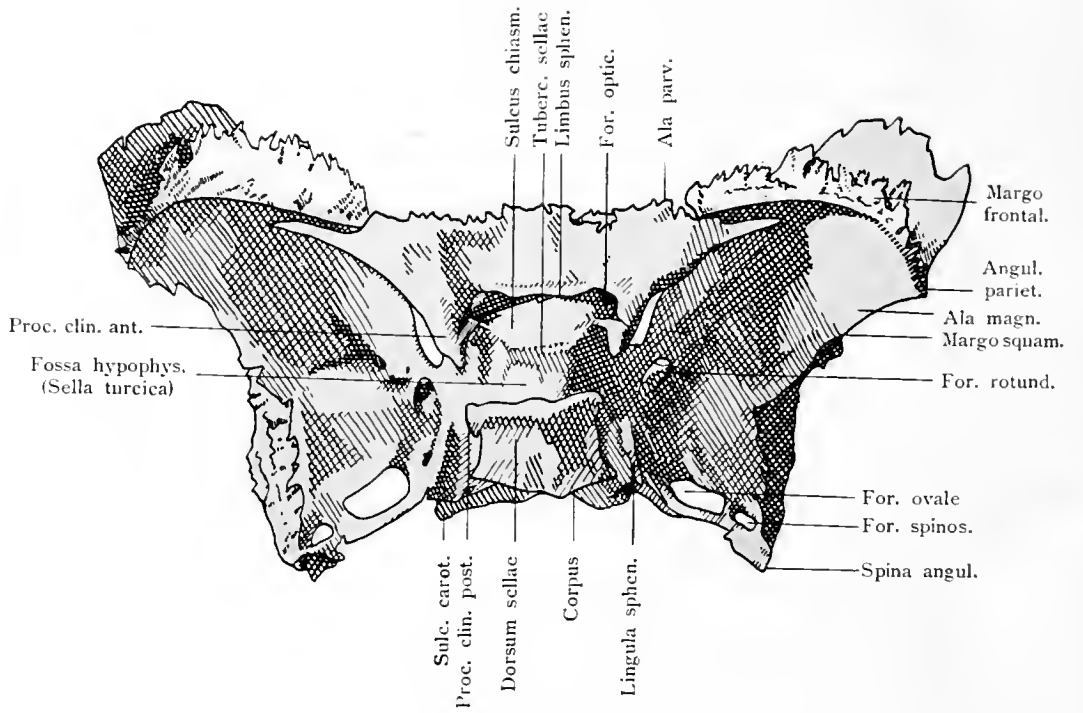
Keilbein von vorne.

93



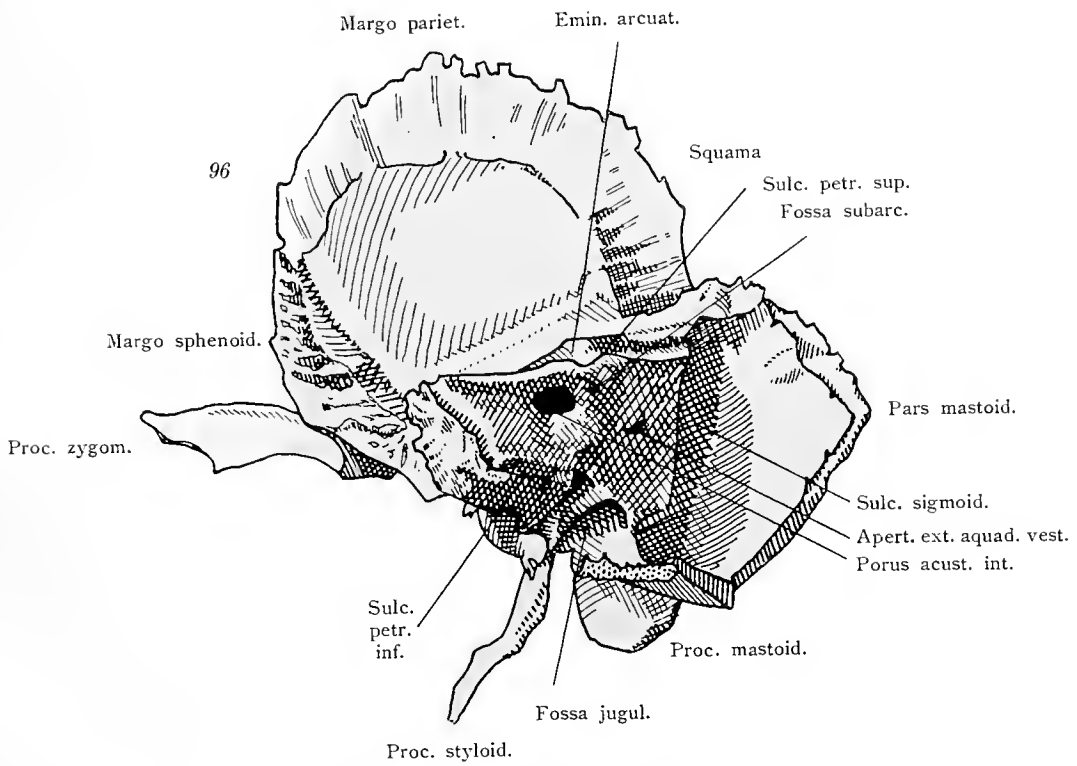
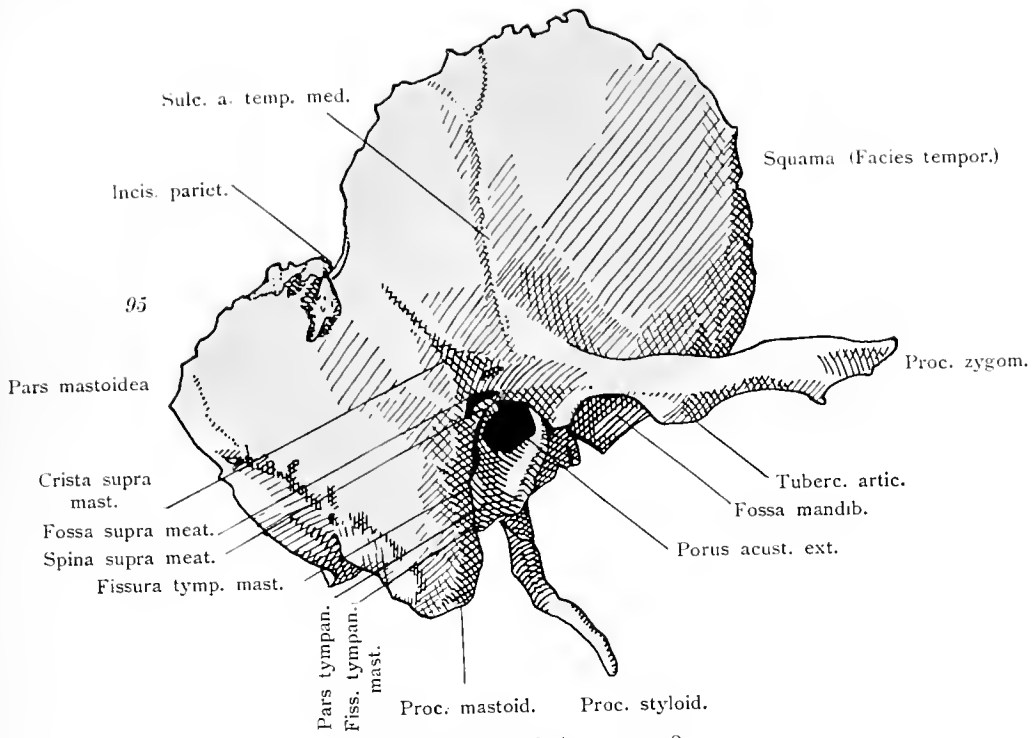
Keilbein von hinten.

Os sphenoidale.



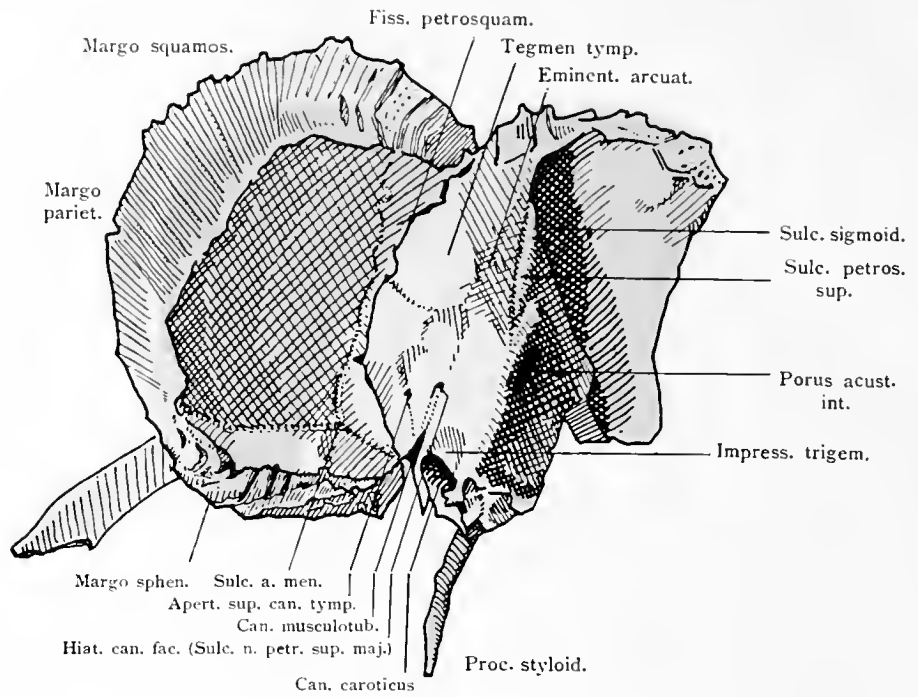
Keilbein von oben.

Os sphenoidale.



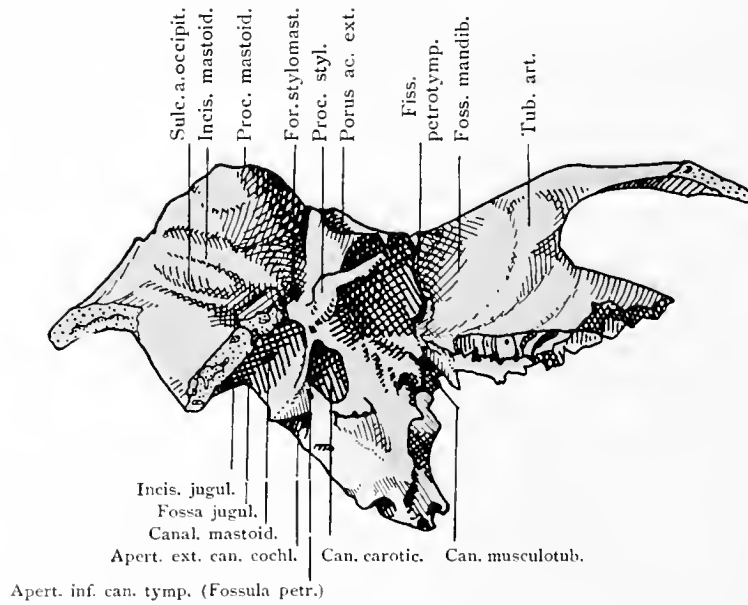
Os temporale.

97



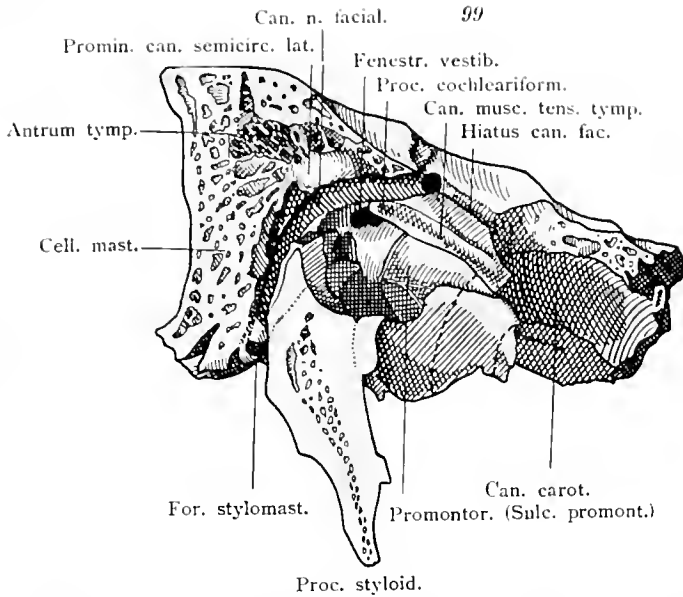
Schläfenbein von oben.

98

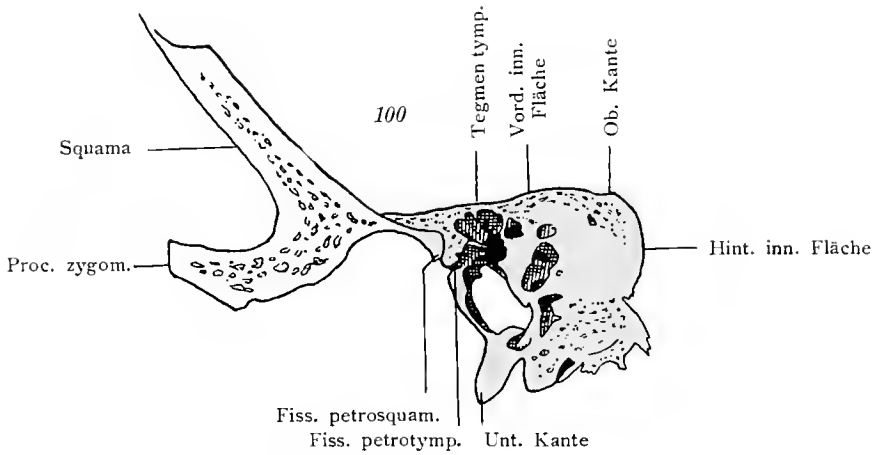


Schläfenbein von unten.

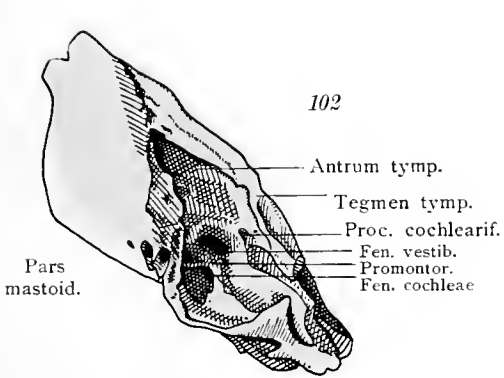
Os temporale.



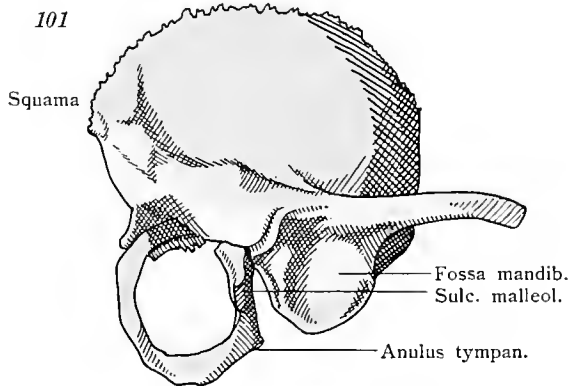
Schläfenbein. Längsschnitt durch den Faciakanal und den Griffelfortsatz.



Schläfenbein. Querschnitt durch Paukenhöhle und Labyrinth.

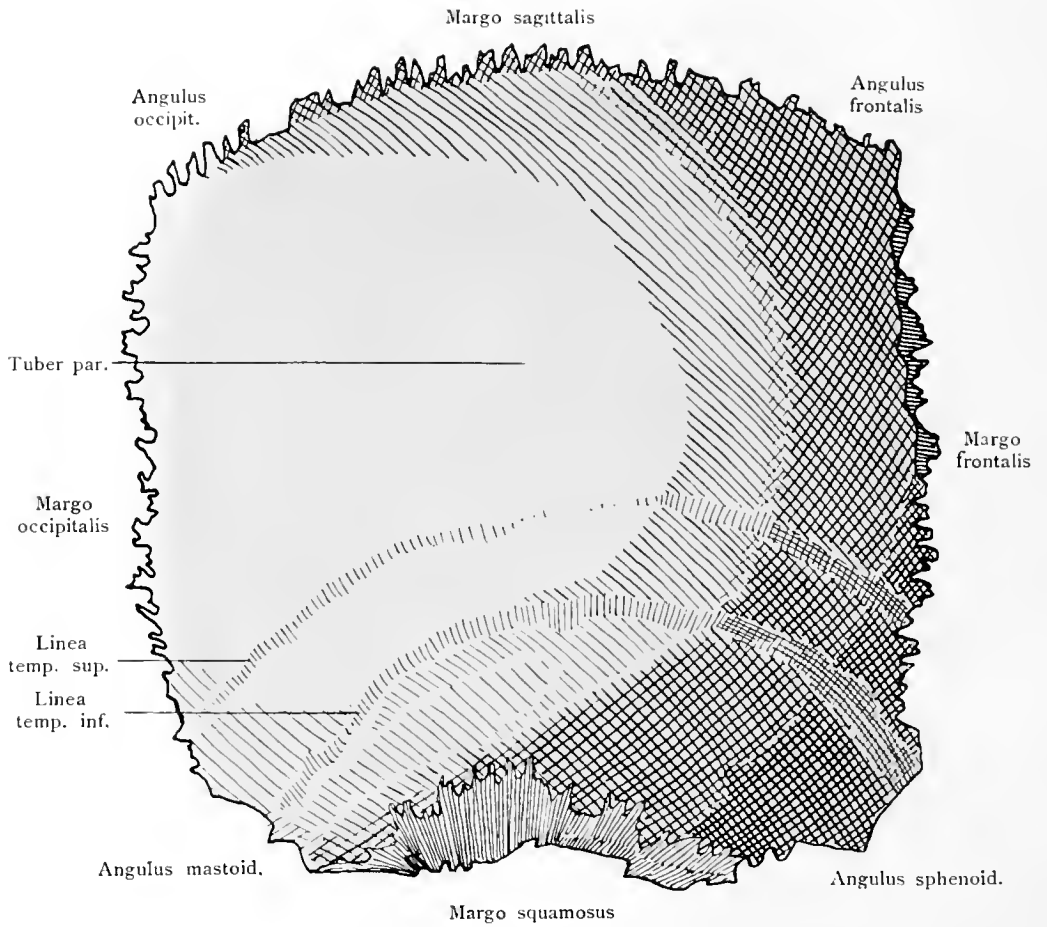


Schläfenbein vom Neugeborenen. Pars petromastoidea.



Schläfenbein vom Neugeborenen. Pars squamosa und tympanica.

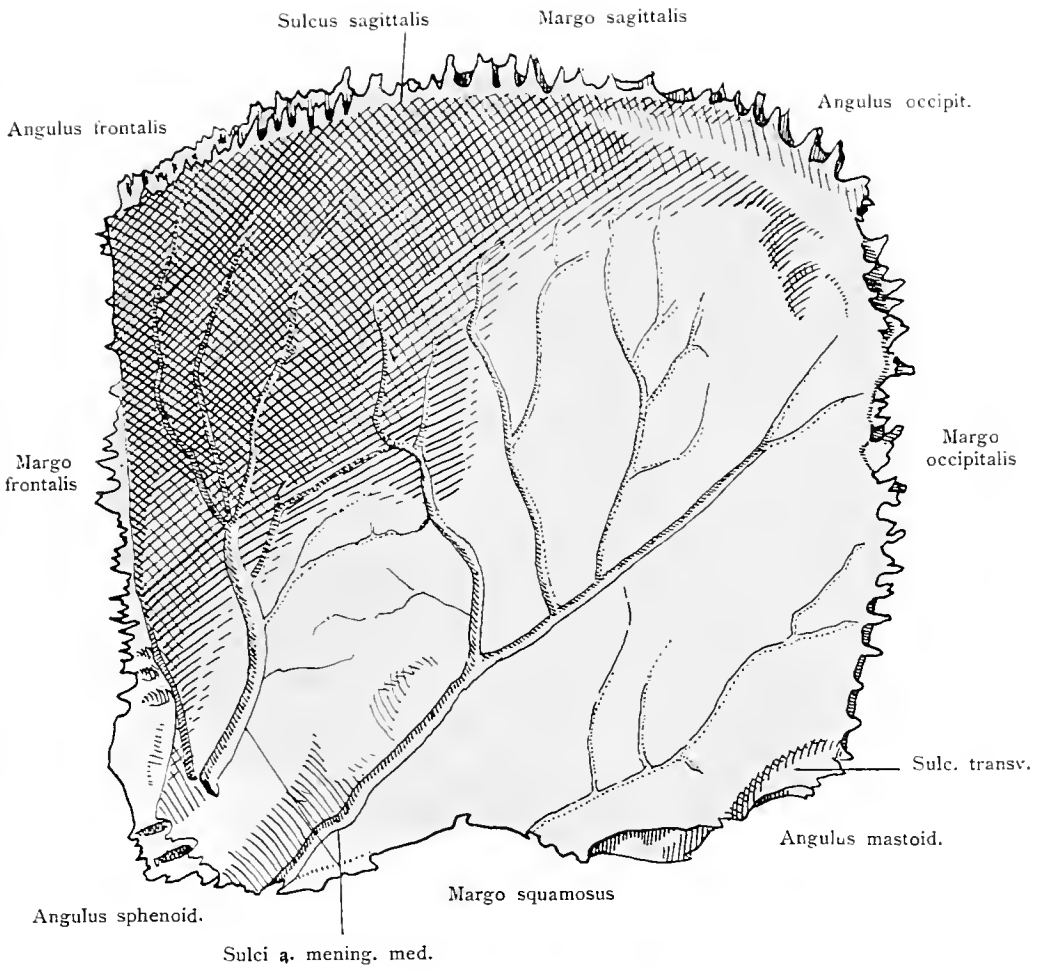
Os temporale.



Scheitelbein von außen.

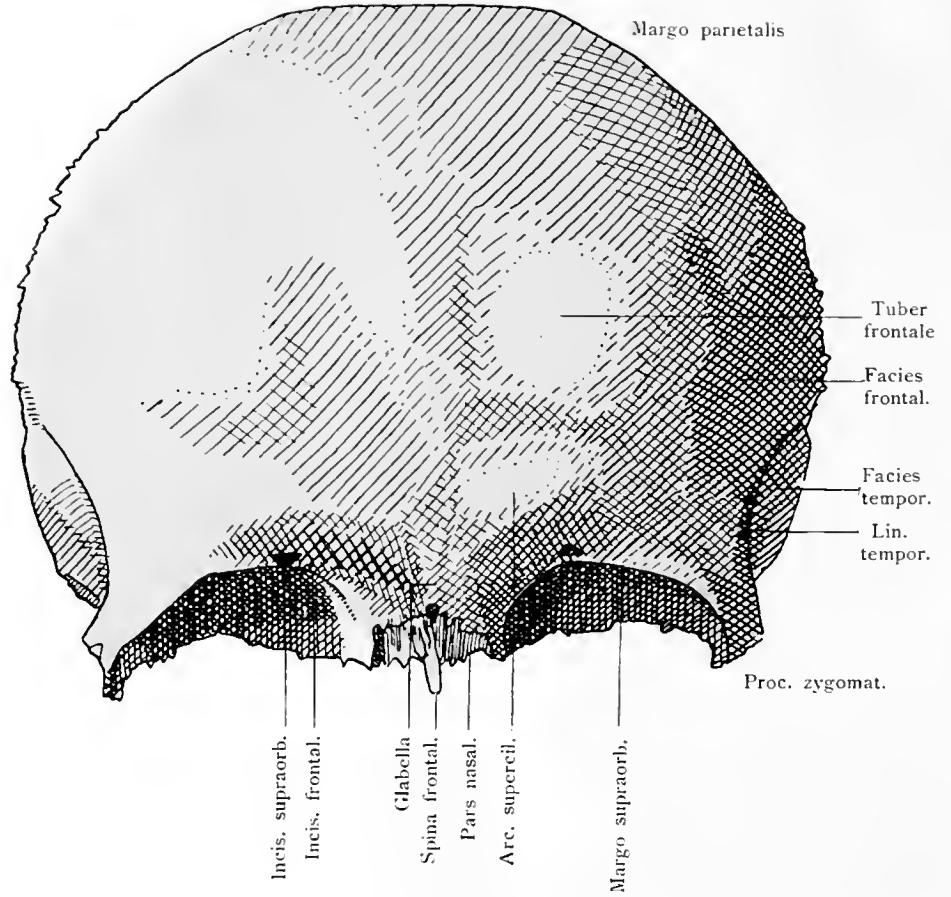
Os parietale.

104



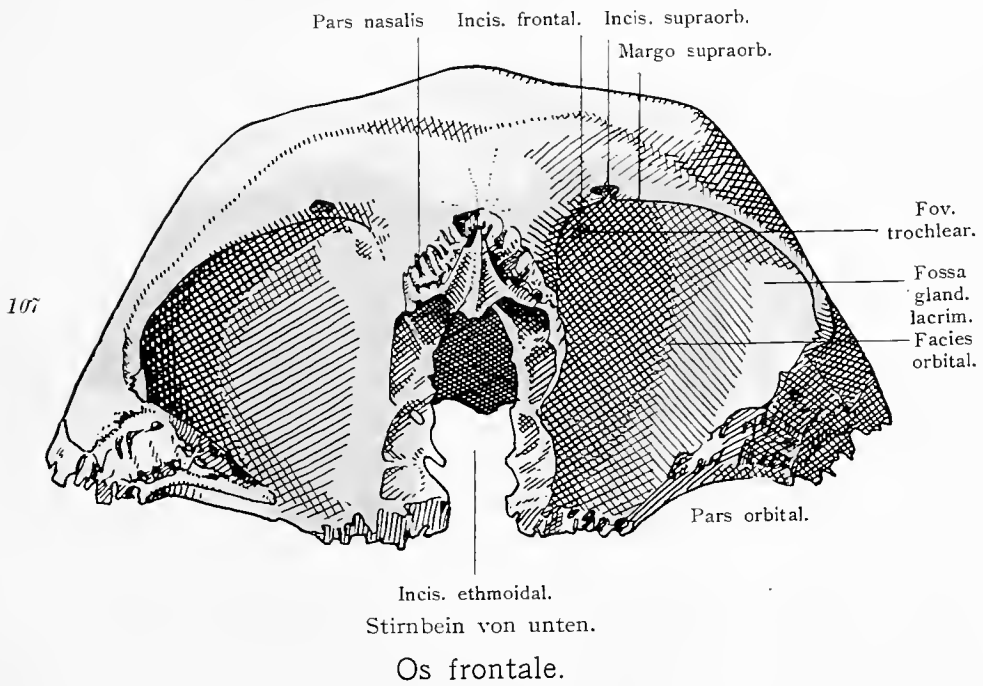
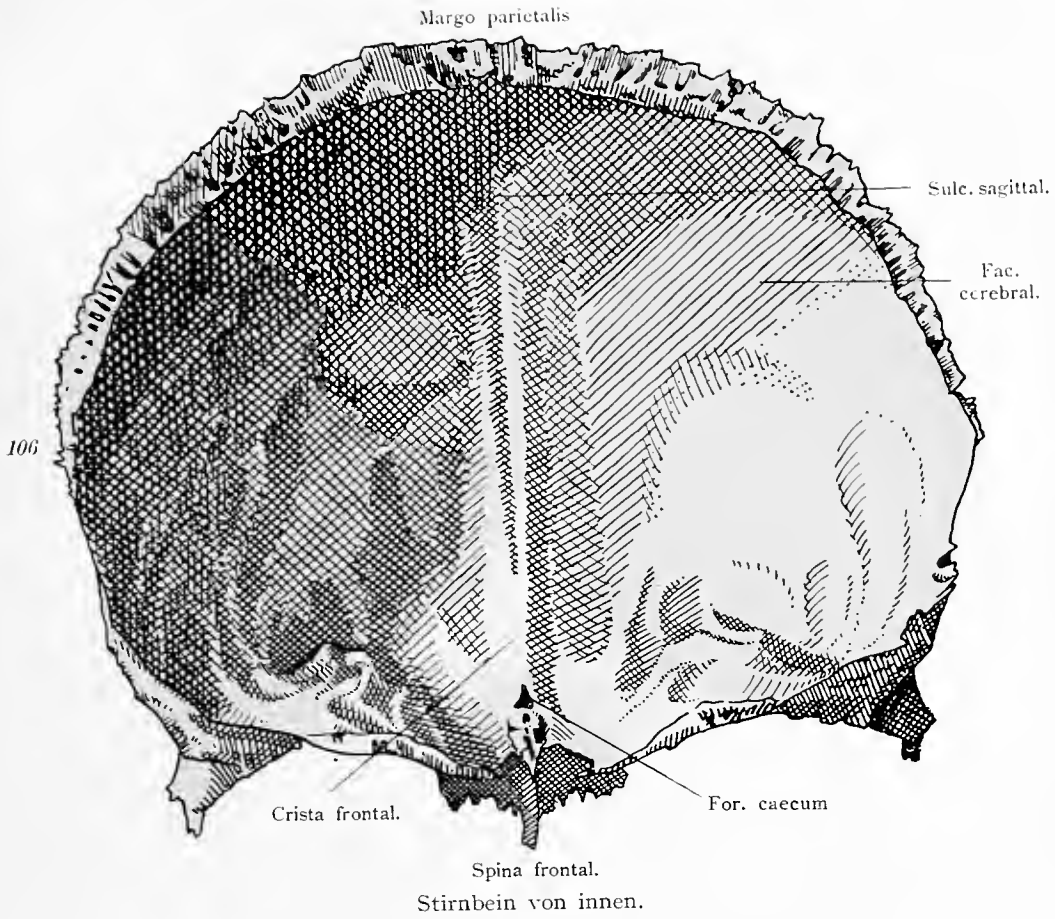
Scheitelbein von innen.

Os parietale.

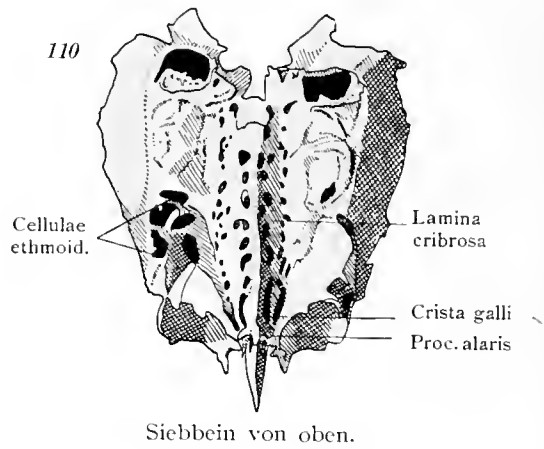
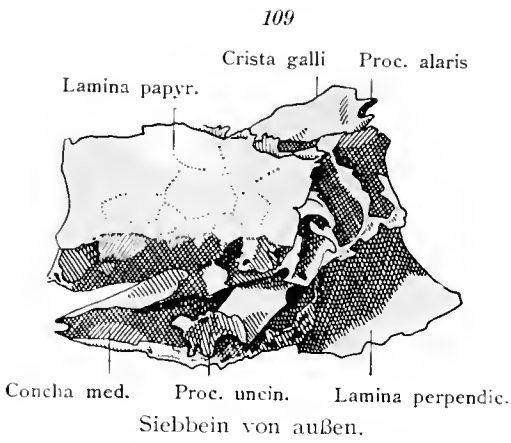
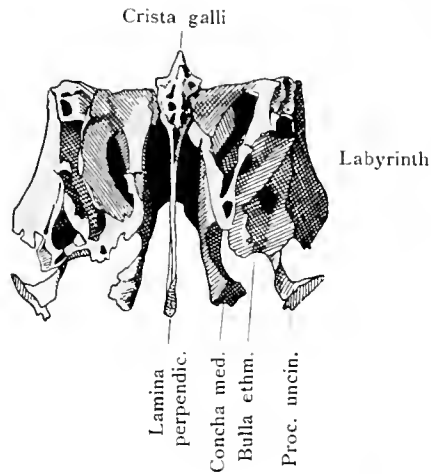


Stirnbein von außen.

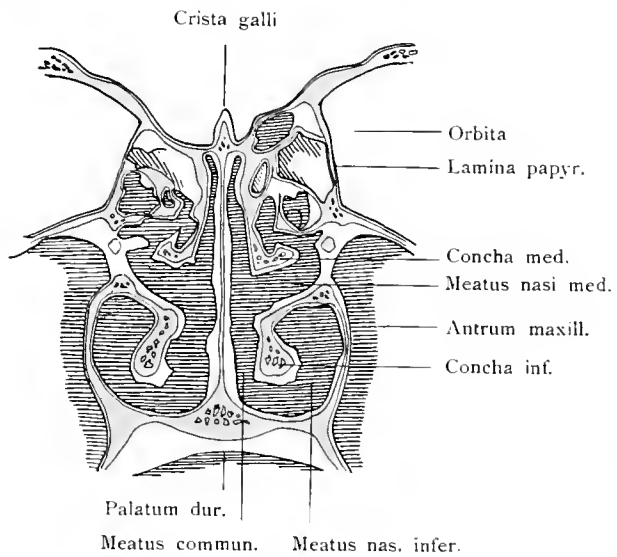
Os frontale.



108
Siebbein
von vorne.

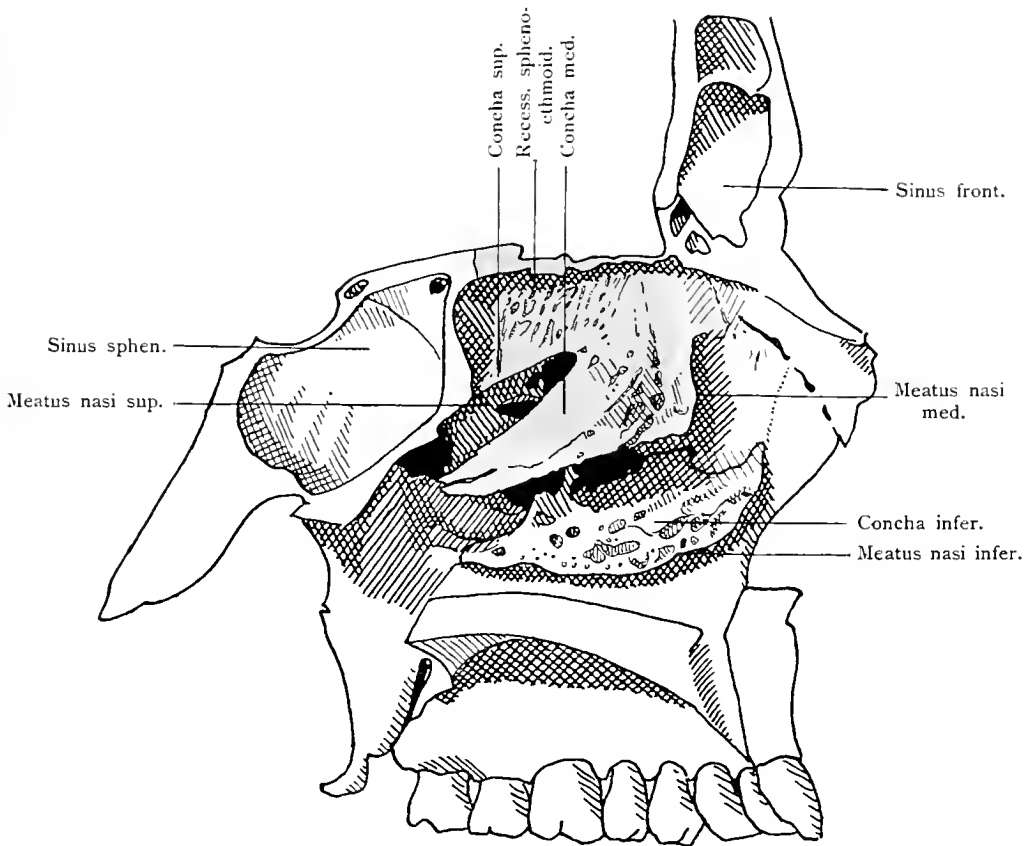


111
Frontalschnitt der Nase
mit den Weichteilen.
Frontalschnitt des Sieb-
beines und der unteren
Muschel.



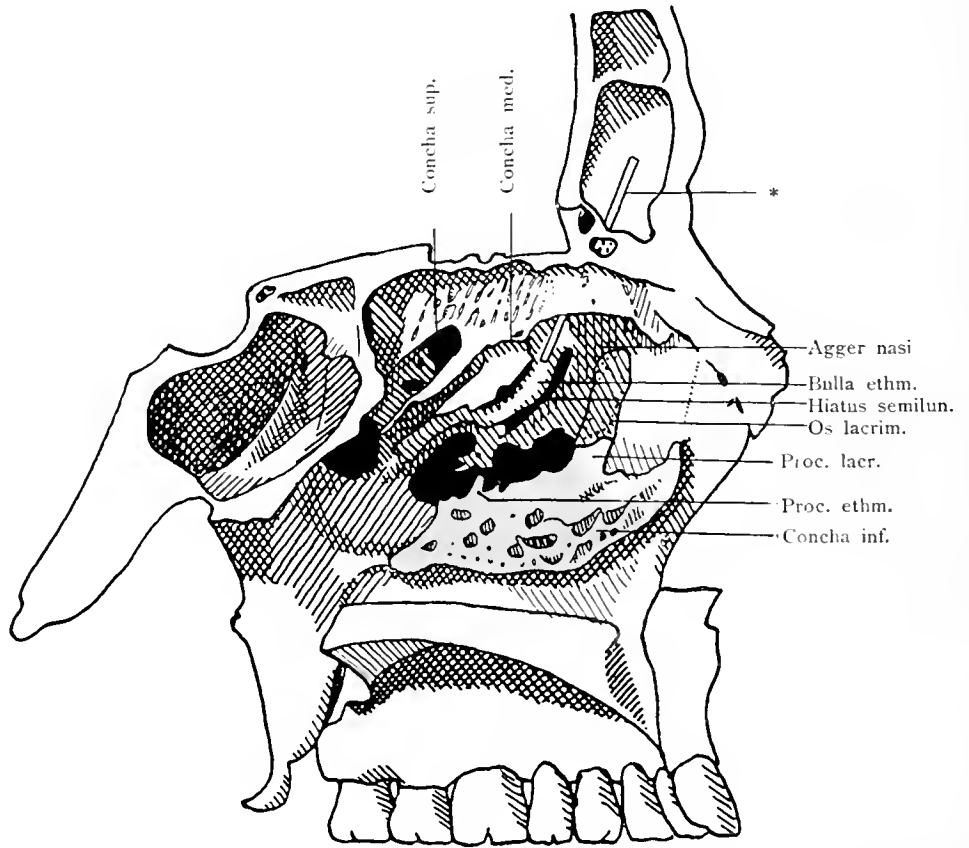
Os ethmoidale.

112



Medianschnitt des Schädels; seitliche Wand der Nasenhöhle. Die mediale Seite der linken Hälfte des Siebbeines ist freigelegt. Topographische Lage des Siebbeines.

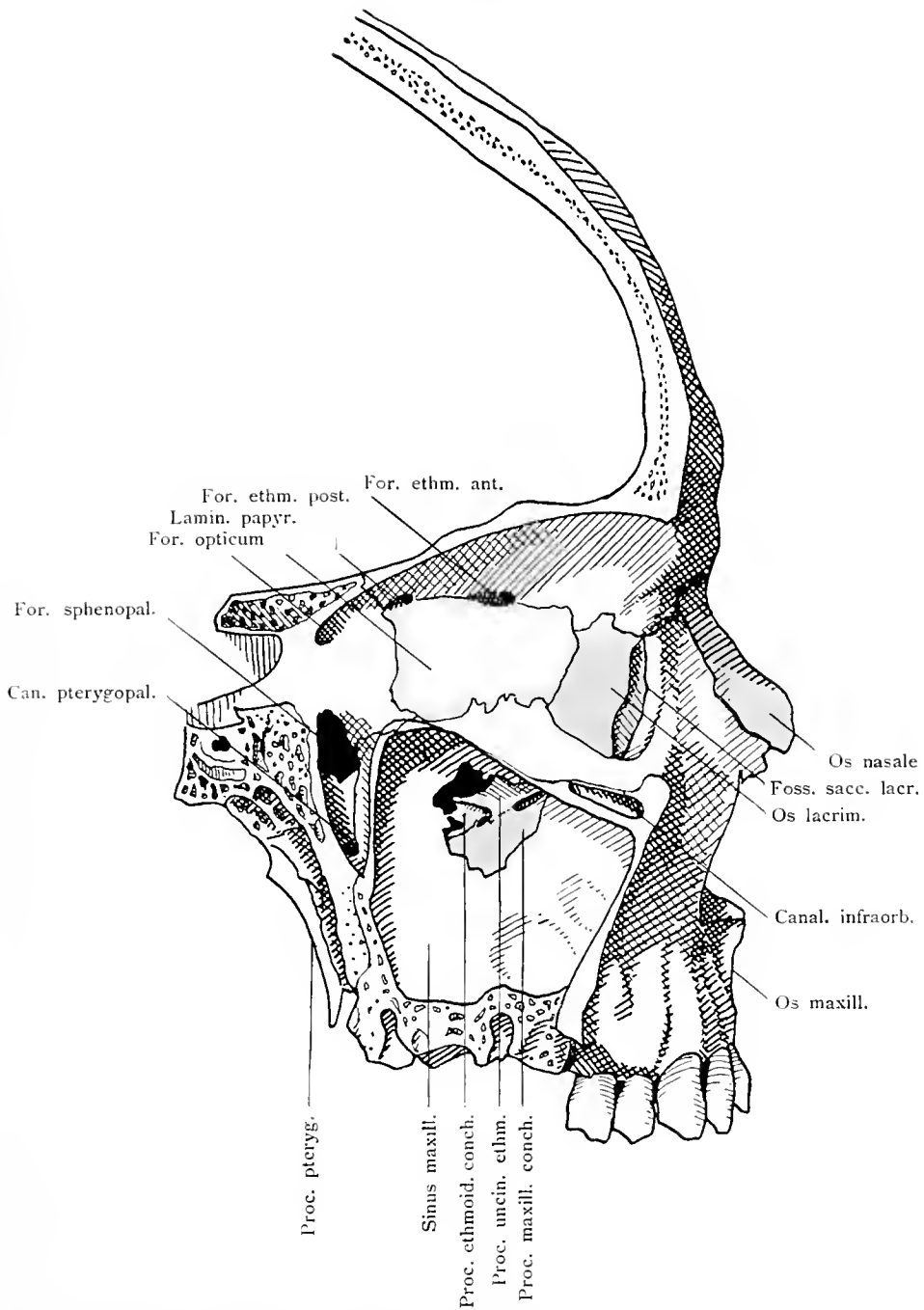
Os ethmoidale.



Medianschnitt des Schädels. Lage der unteren Muschel. Vom Siebbein ist die mittlere Muschel weggebrochen, um die von derselben gedeckten Teile des Siebbeines sichtbar zu machen.

* Sonde, welche vom mittleren Nasengang aus in den Sinus frontalis eingeführt ist.

Concha nasalis inferior.

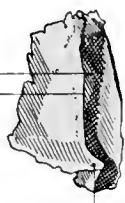


Sagittalschnitt des Schädels durch Augenhöhle, Kieferhöhle und Fossa pterygopalatina. Lage des Tränenbeines und Nasenbeines. Papierplatte des Siebbeines. Processus maxillaris und ethmoidalis der unteren Muschel.

Os lacrimale, Os nasale.

115

Sule. lacrim.
Crist. lacr. post.



Hamulus

Tränenbein, Augenhöhlenseite.

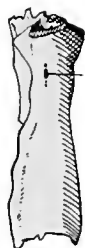
116



Tränenbein, Nasenhöhlenseite.

117

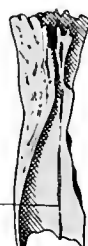For.
nasale.



Nasenbein von außen.

118

Sulcus
ethmoid.



Nasenbein von innen.

119

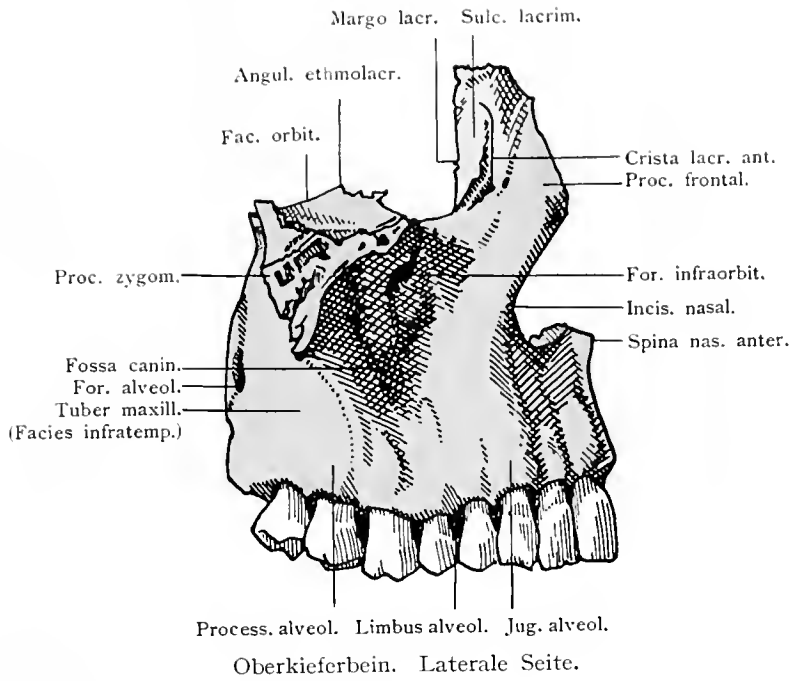
Ala vom.



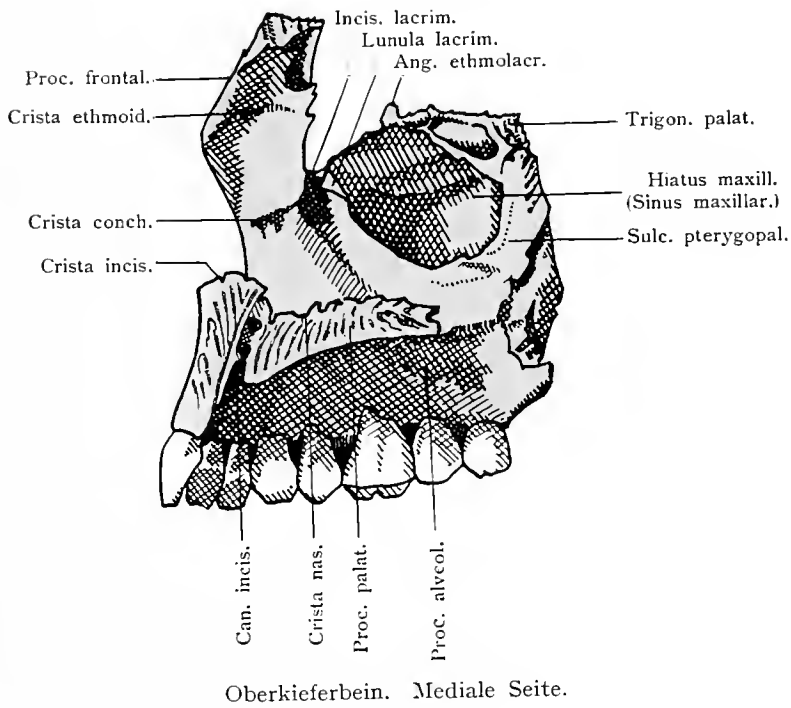
Pflugscharbein von oben.

Os lacrimale. Os nasale. Vomer.

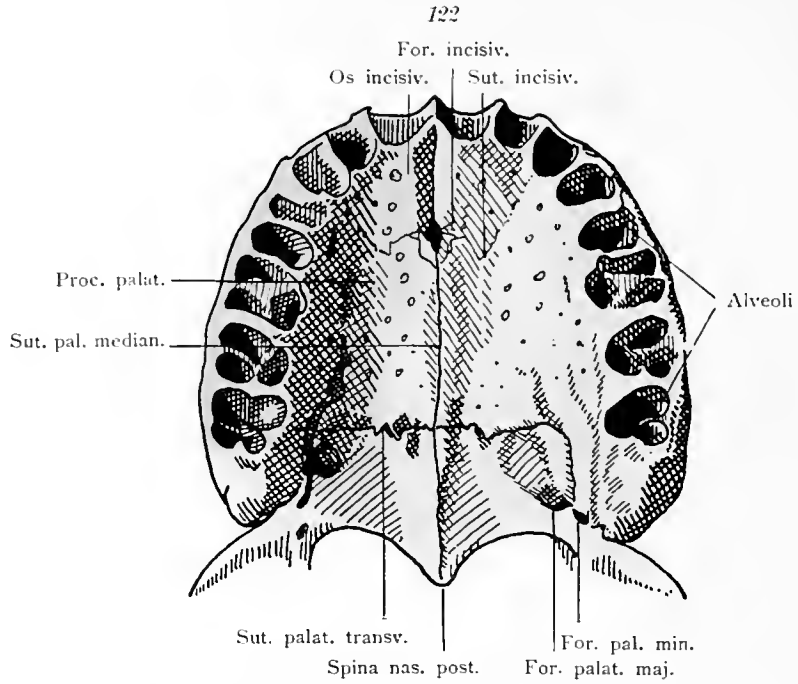
120



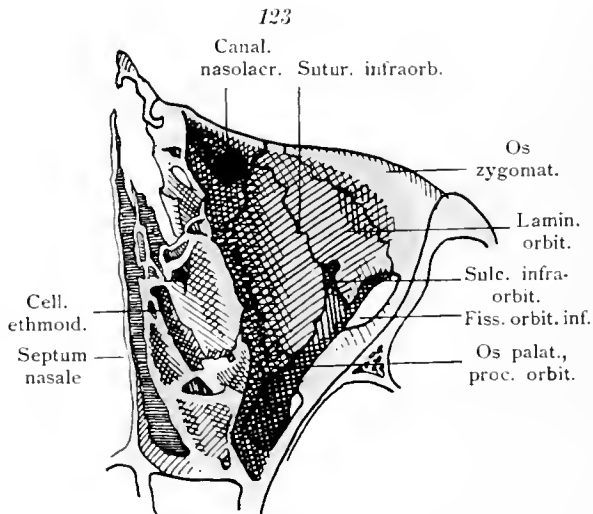
121



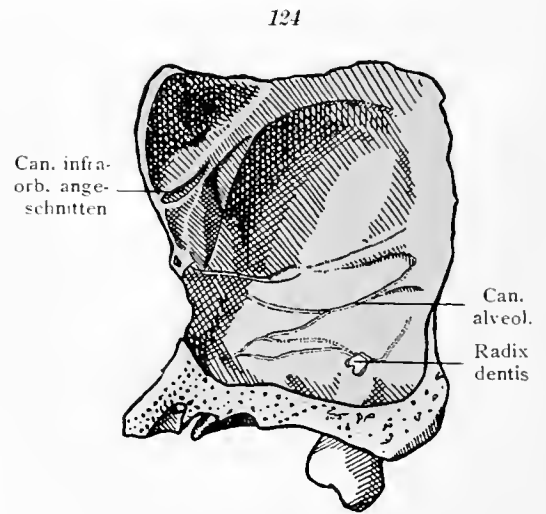
Maxilla.



Oberkiefer- und Gaumenbein von unten. Die sämtlichen Zähne sind entfernt, um die Alveolen zu zeigen.



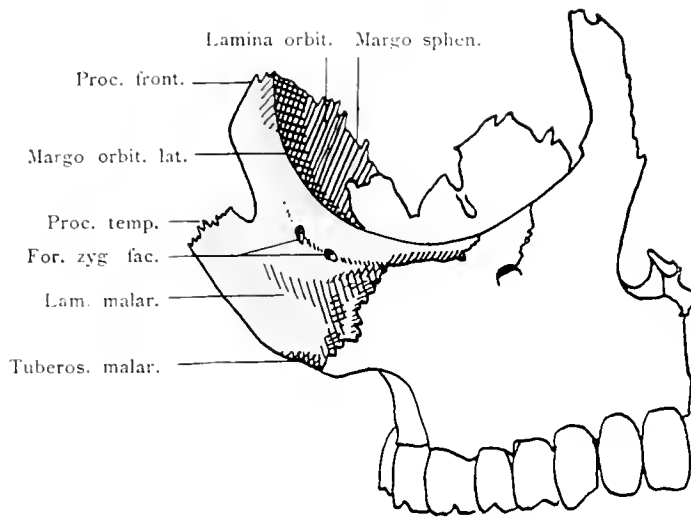
Boden der Augenhöhle. Obere Wand des Oberkieferkörpers. Durchschnitt des Siebbeines und des Jochbeines.



Sagittalschnitt des Oberkieferkörpers. Laterale Wand der Kieferhöhle.

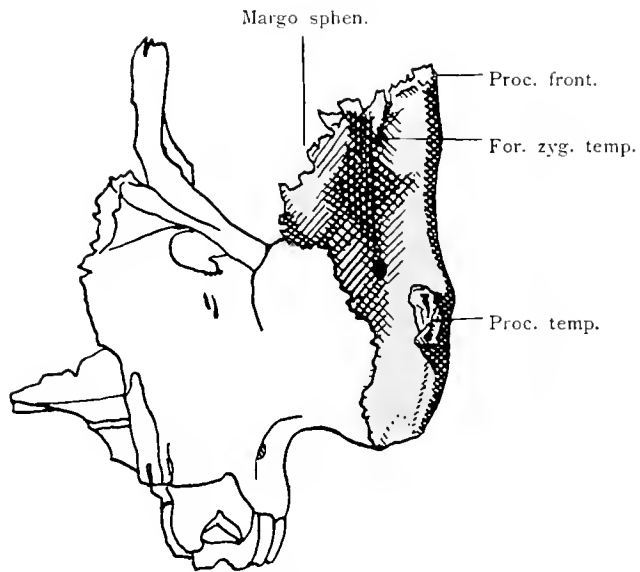
Maxilla.

125



Jochbein von vorne in seiner Lage zum Oberkiefer.

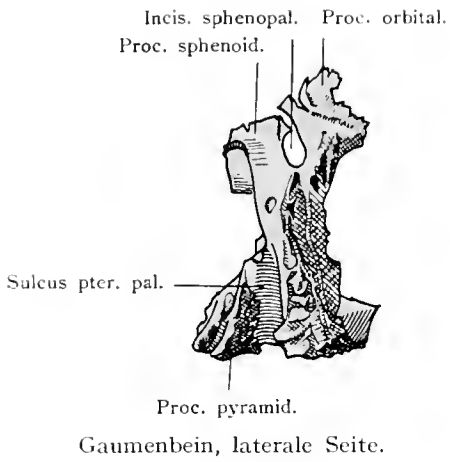
126



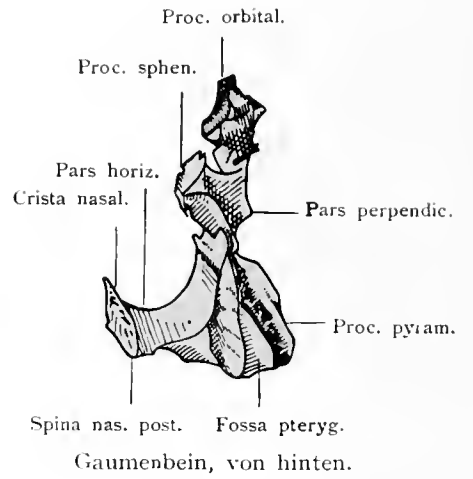
Jochbein von hinten in seiner Lage zum Oberkiefer.

Os zygomaticum.

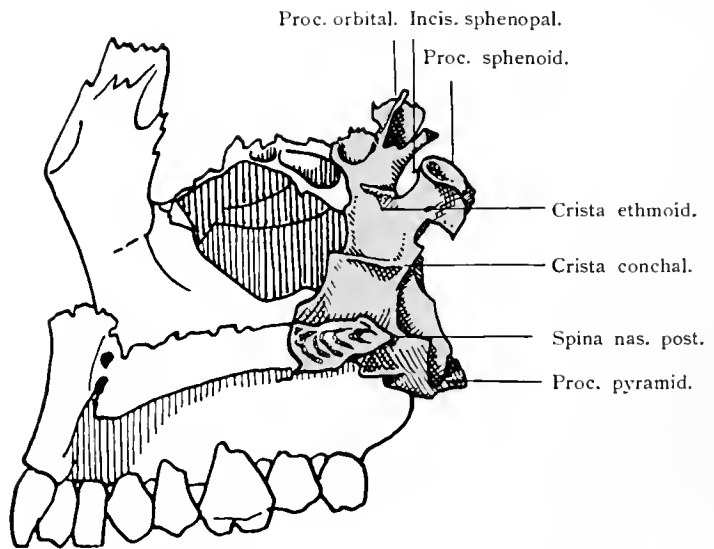
127



128

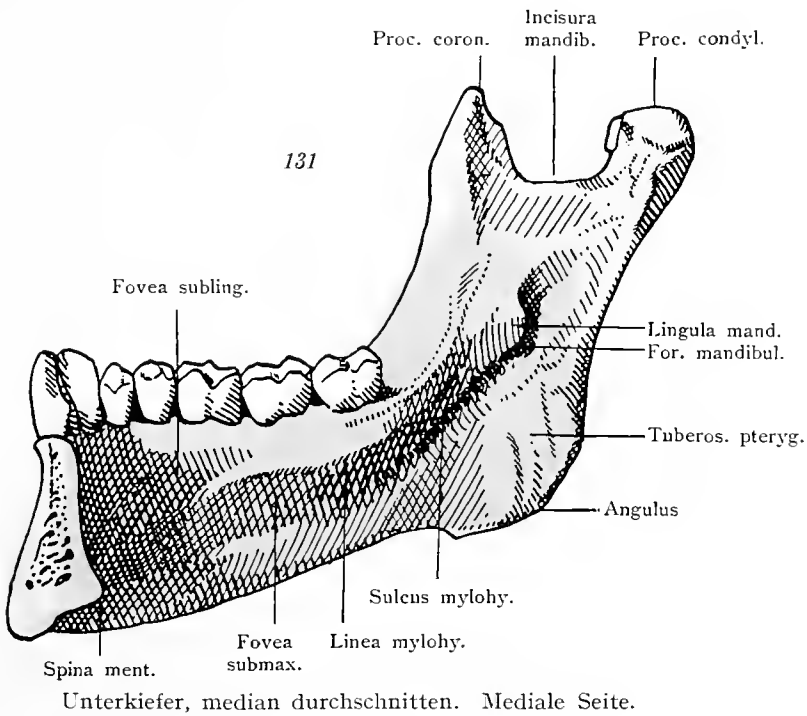
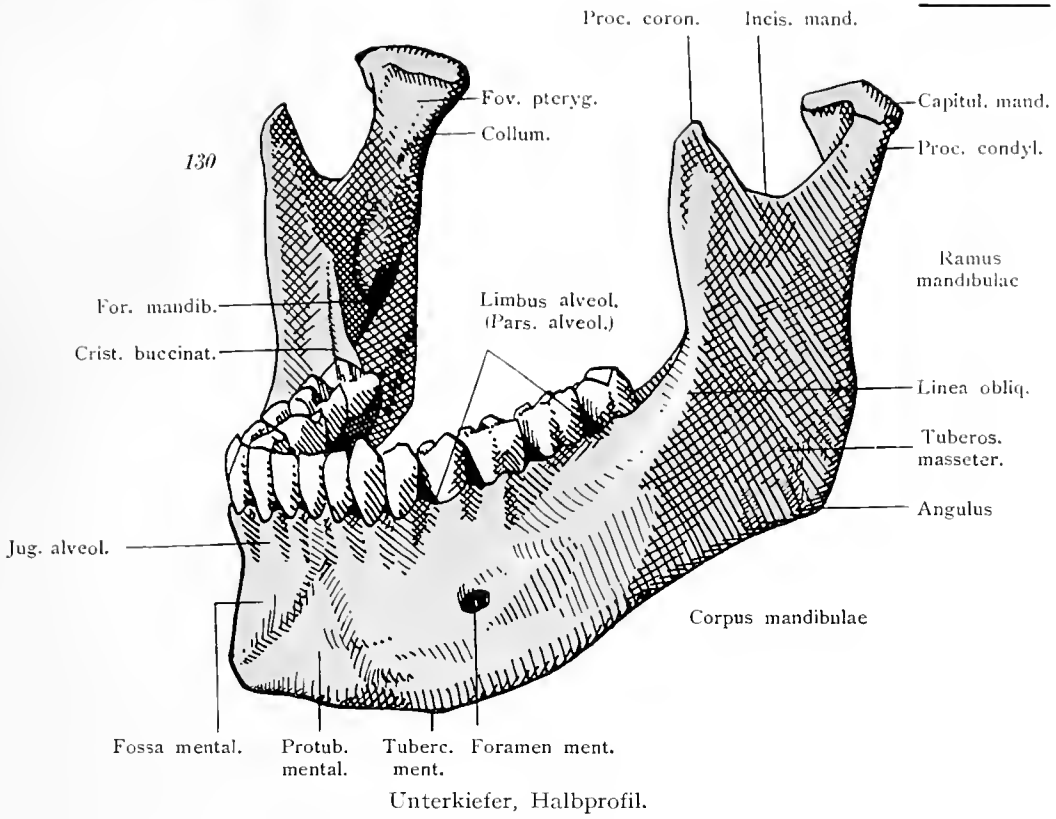


129

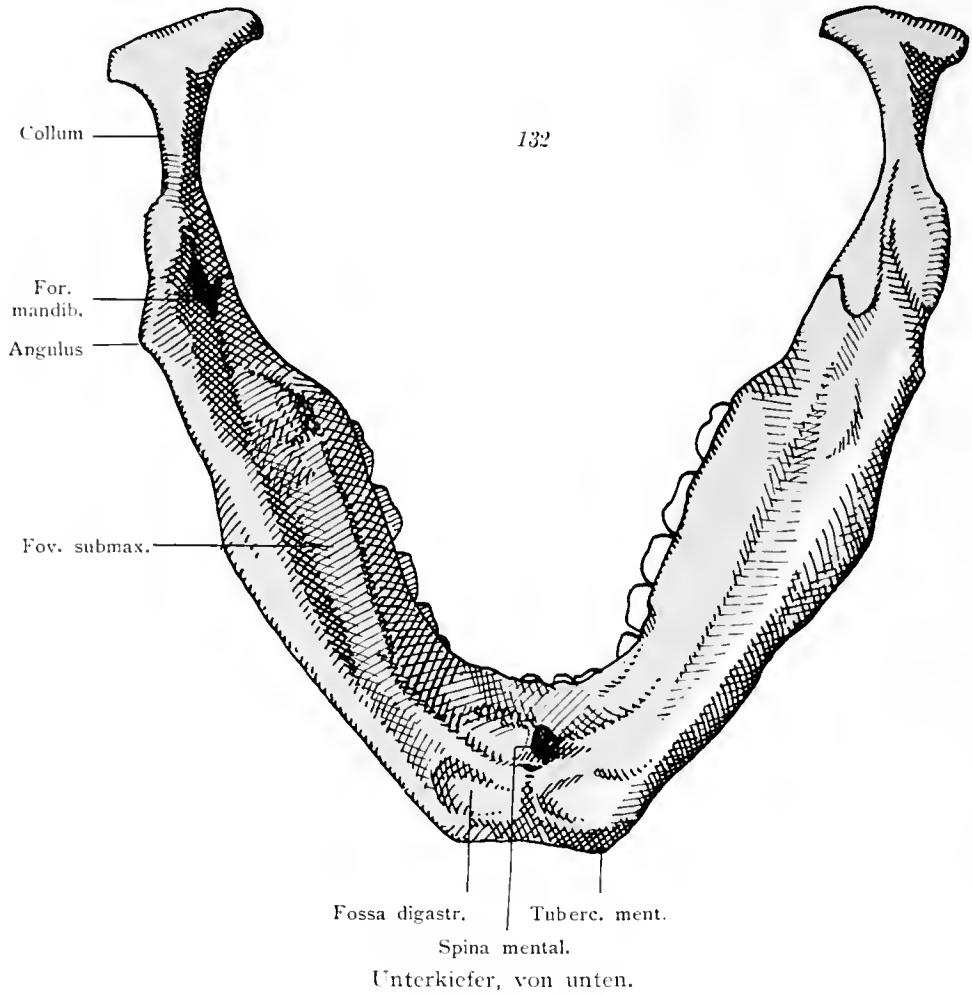


Gaumenbein, mediale Seite und seine Lage zum Oberkiefer.

Os palatinum.

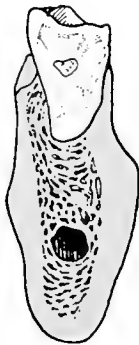


Mandibula.



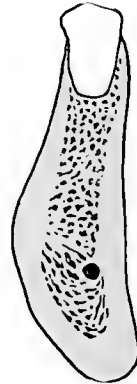
Unterkiefer, von unten.

133



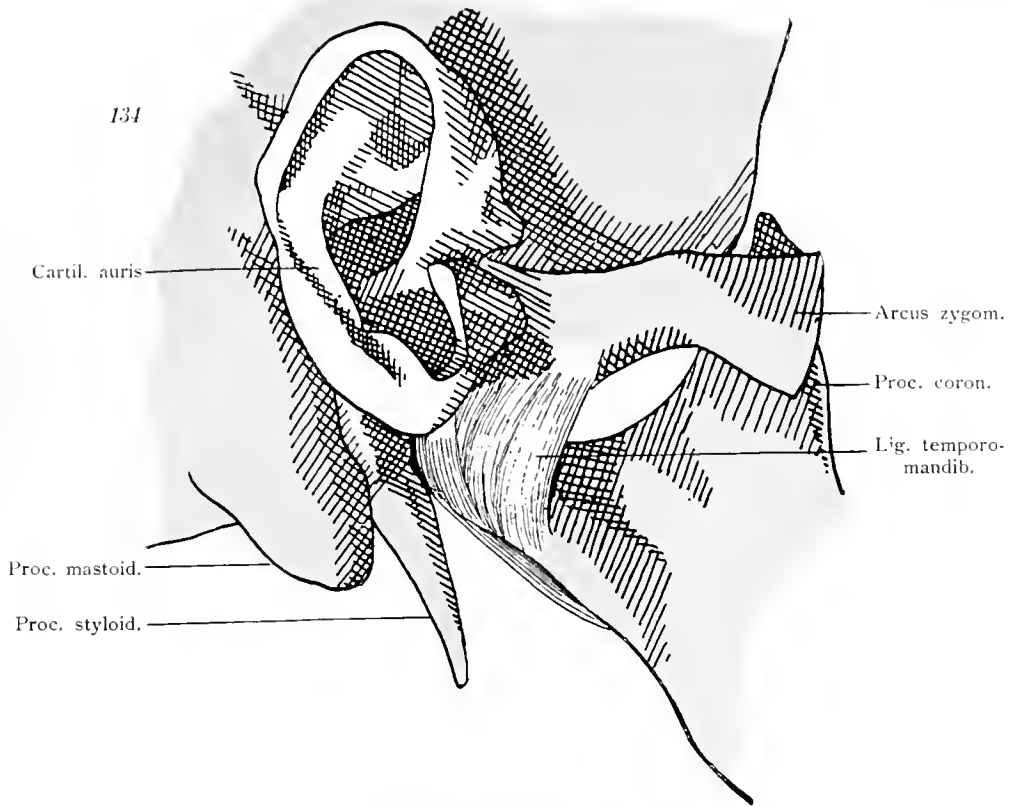
Durchschnitt des Unterkiefers durch den dritten Molarzahn. Der Alveolarkanal ist weit.

133a

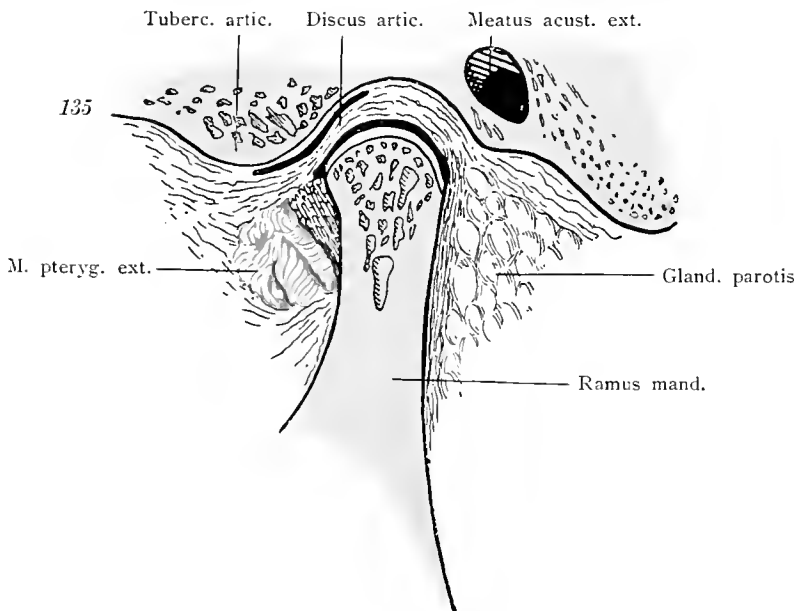


Durchschnitt des Unterkiefers durch den ersten Prämolazahn. Der Alveolarkanal ist eng.

Mandibula.

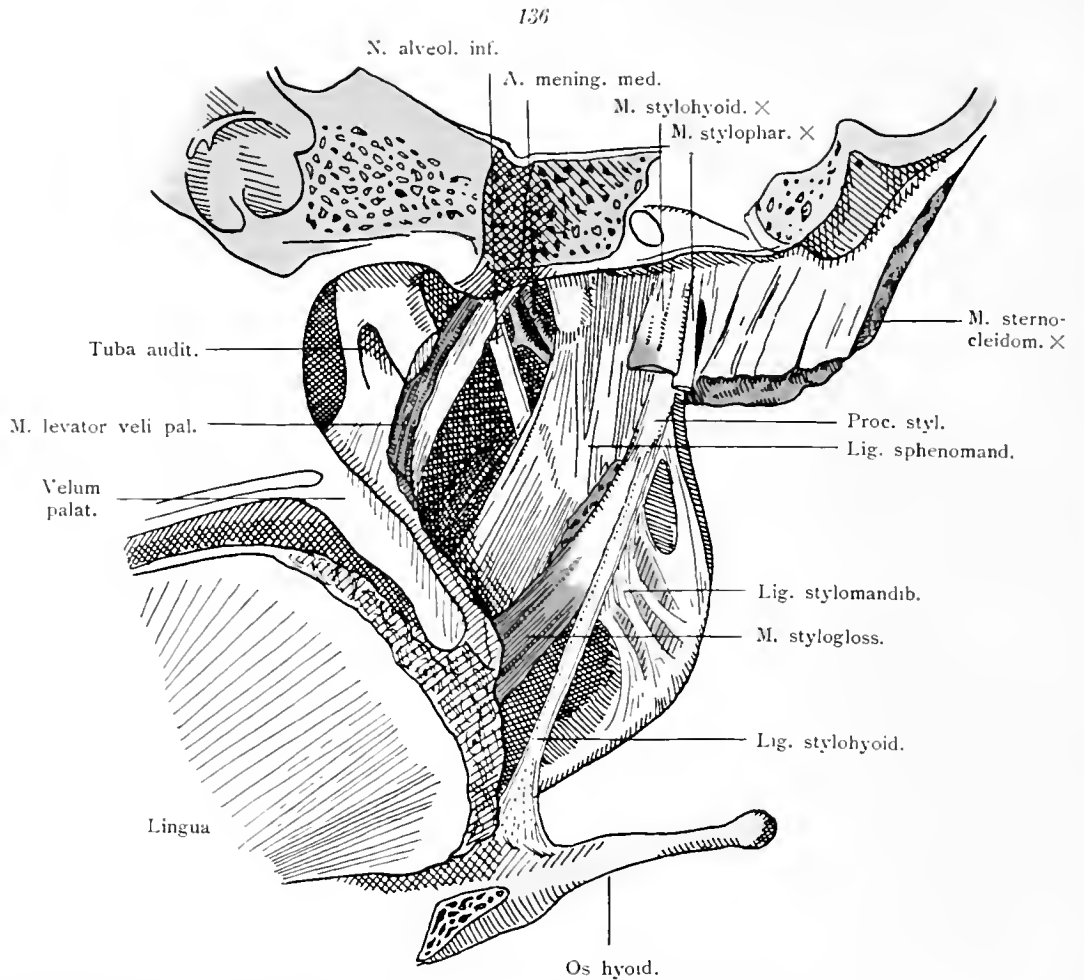


Kiefergelenk von außen.

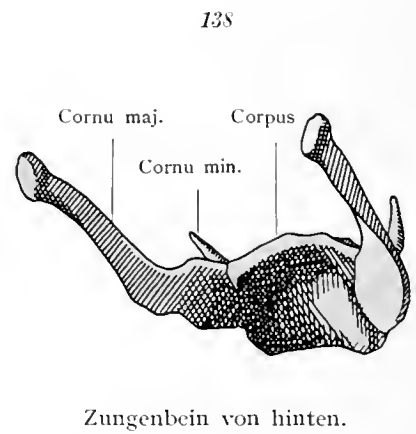
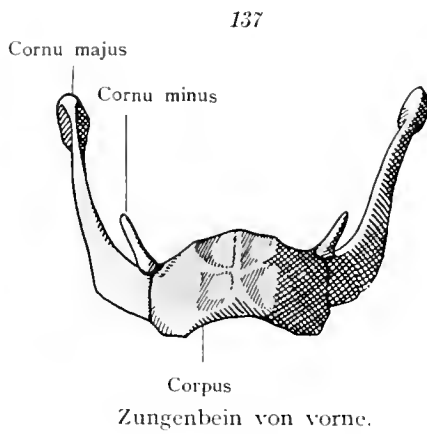


Kiefergelenk, sagittal durchschnitten.

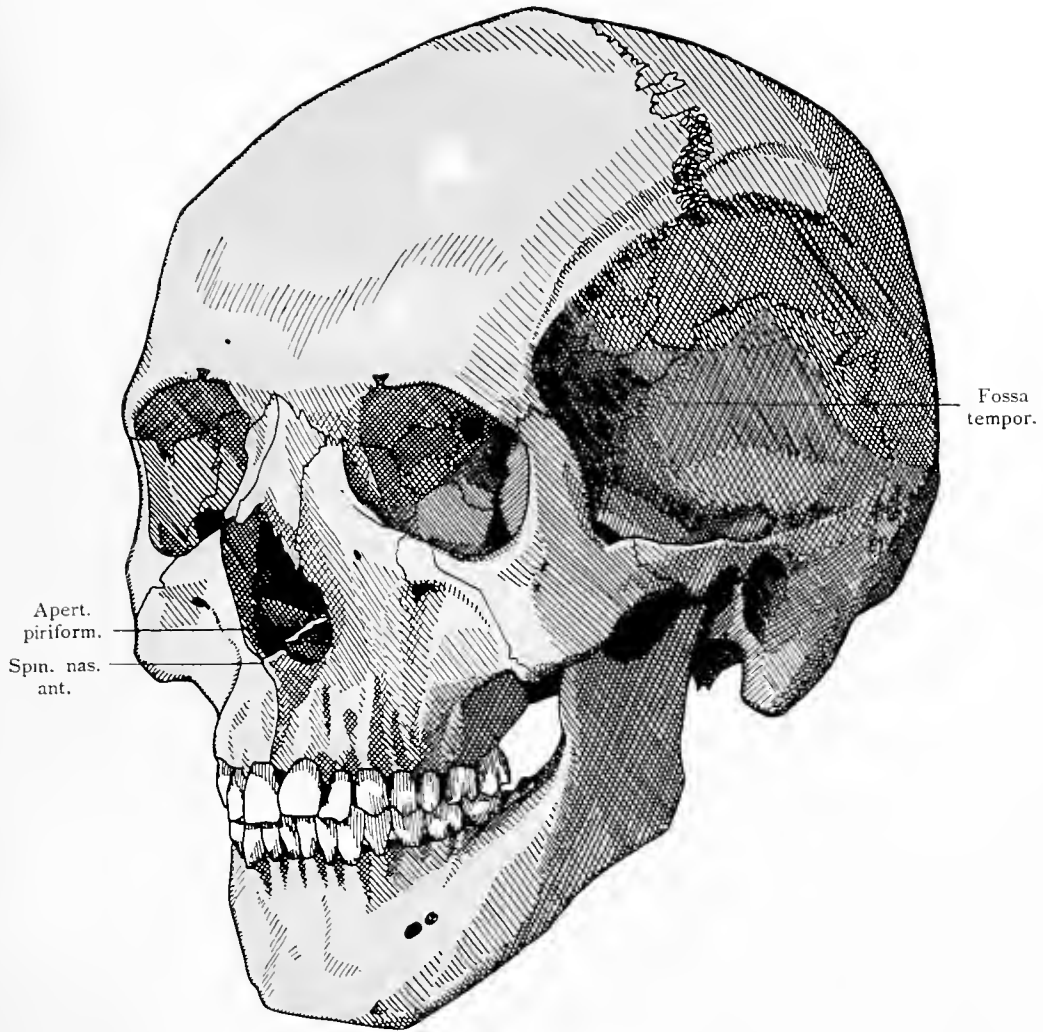
Articulatio mandibularis.



Kiefergelenk von innen. Ligamentum sphenomandibulare, stylomandibulare und stylohyoideum.

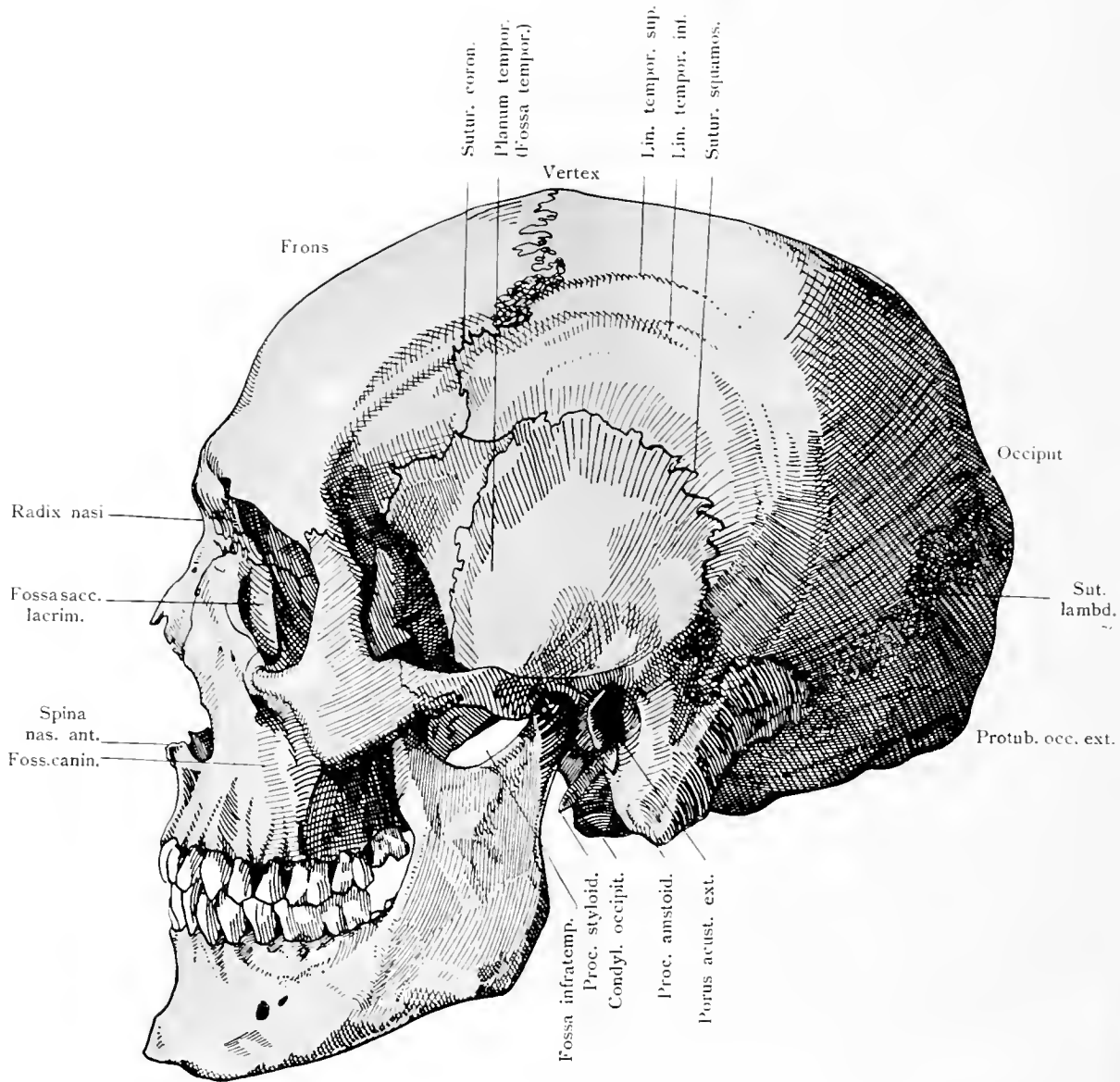


Articulatio mandibularis. Os hyoideum.



Schädel, Halbprofil.

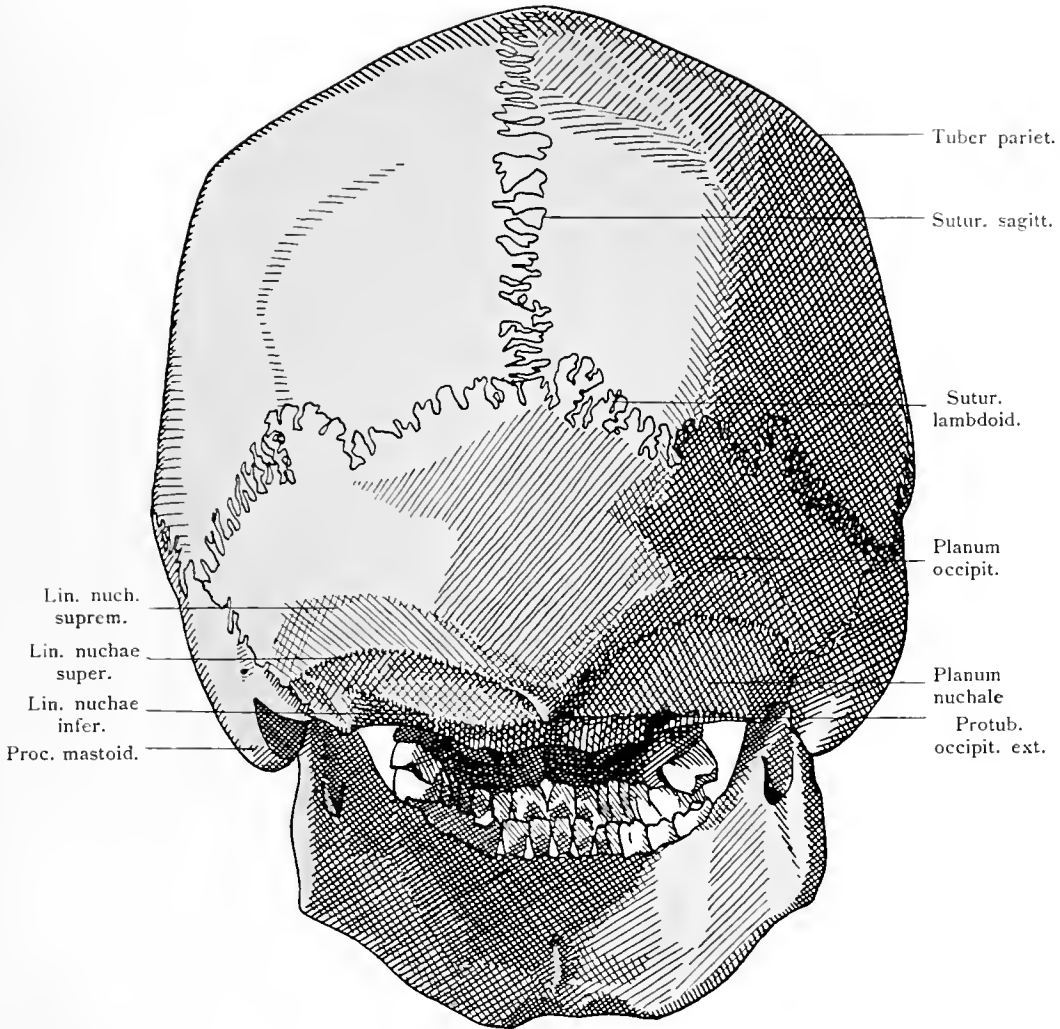
Cranium.



Schädel, Profil. (Norma lateralis.)

Cranium.

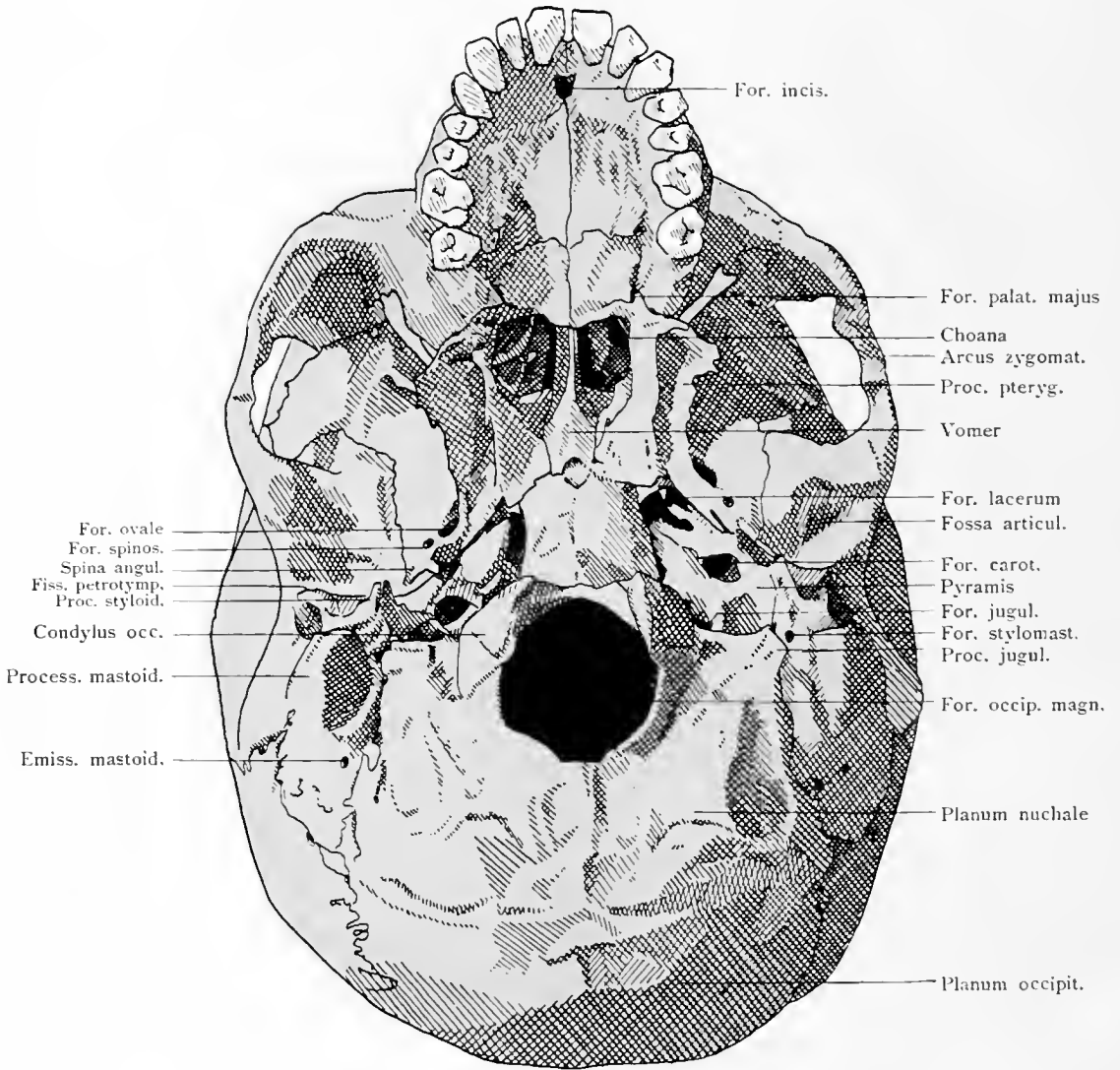
141



Schädel von hinten (Norma occipitalis).

Cranium.

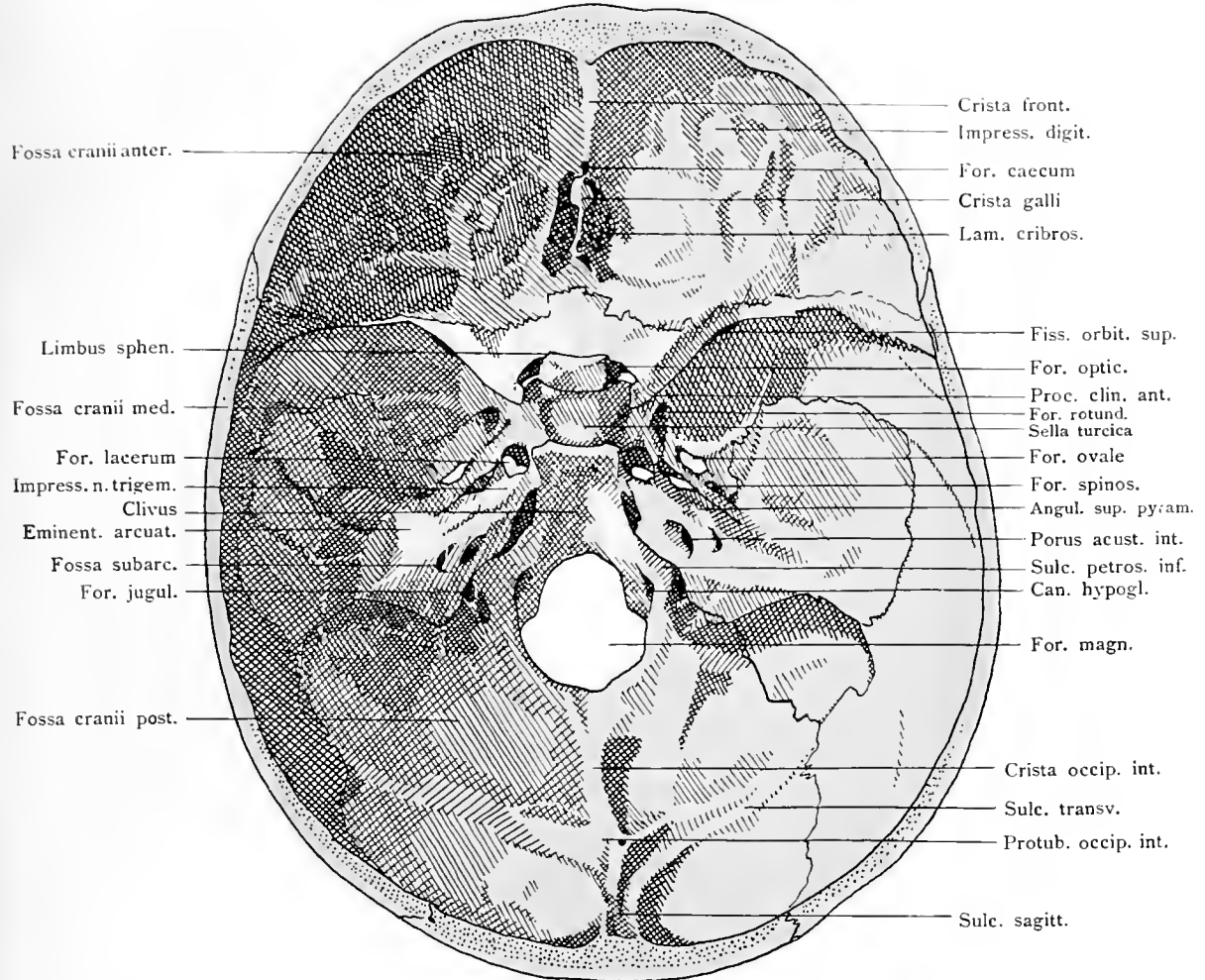
142



Schädel von unten. Äußere Basis. (Basis cranii externa).

Cranium.

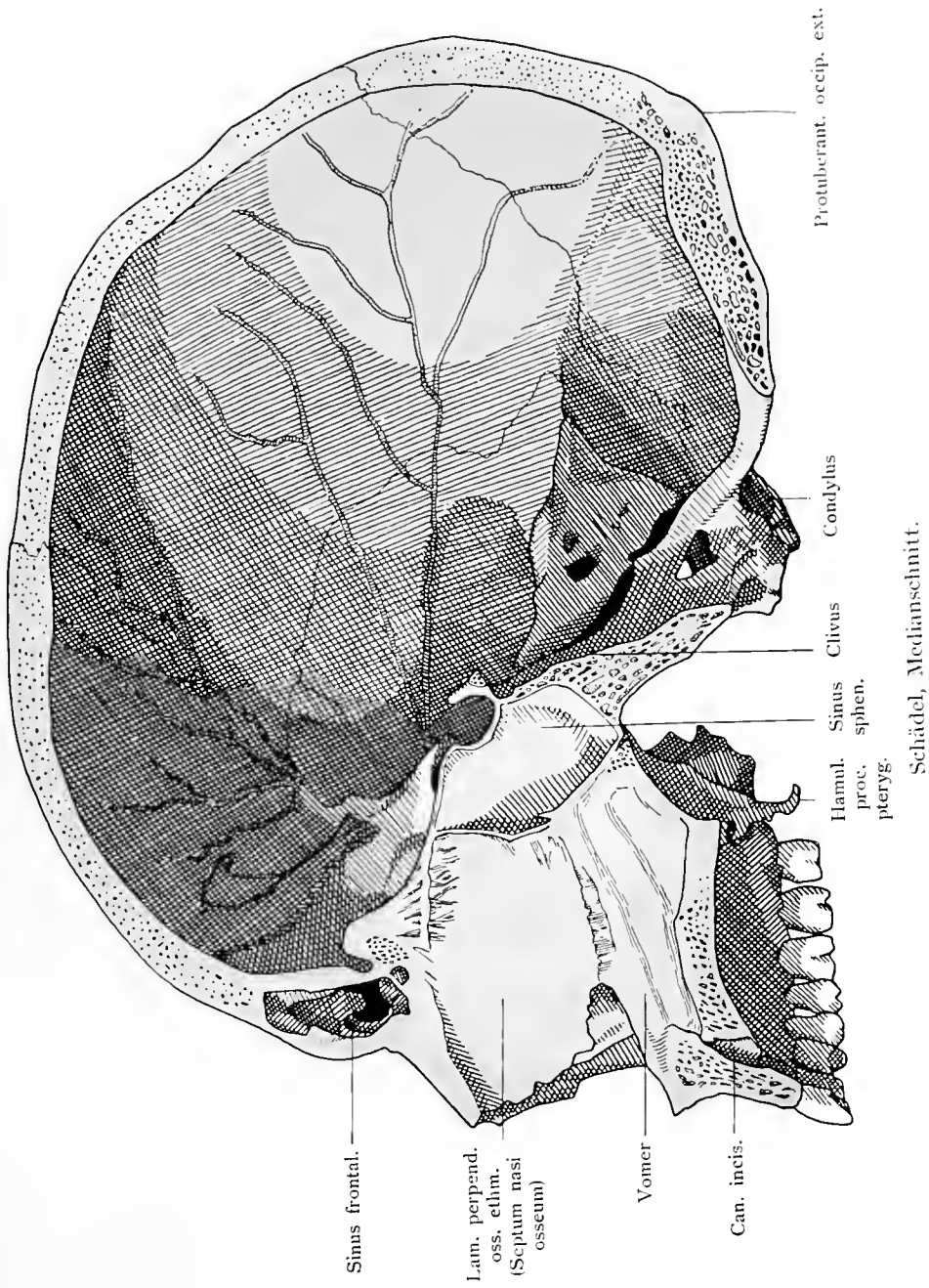
143



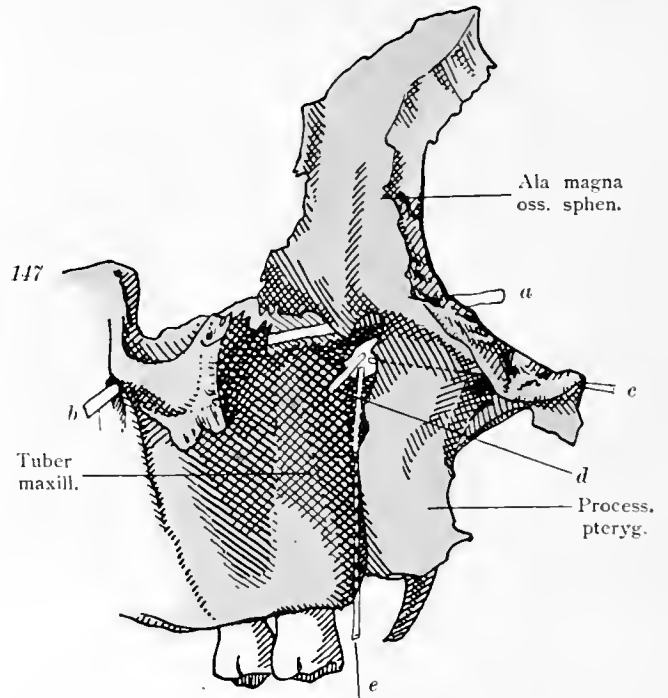
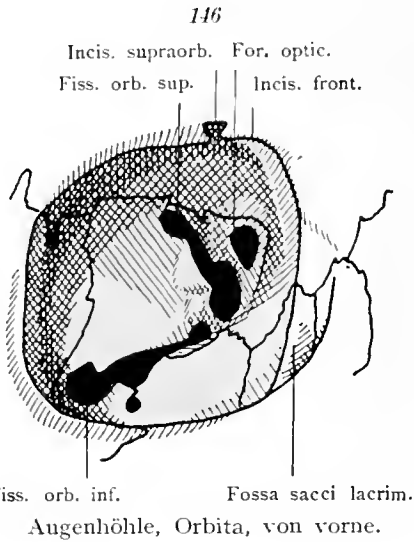
Schädelhöhle. Innere Basis. (Basis cranii interna).

Cranium.

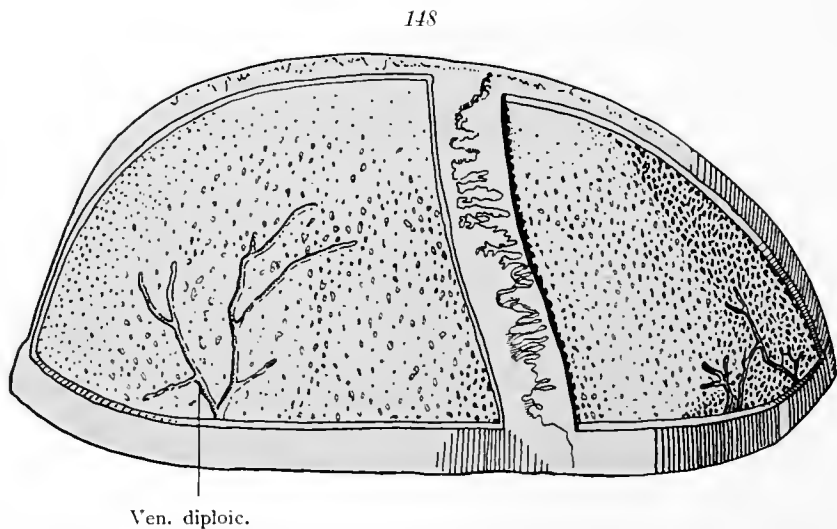
145



Cranium.

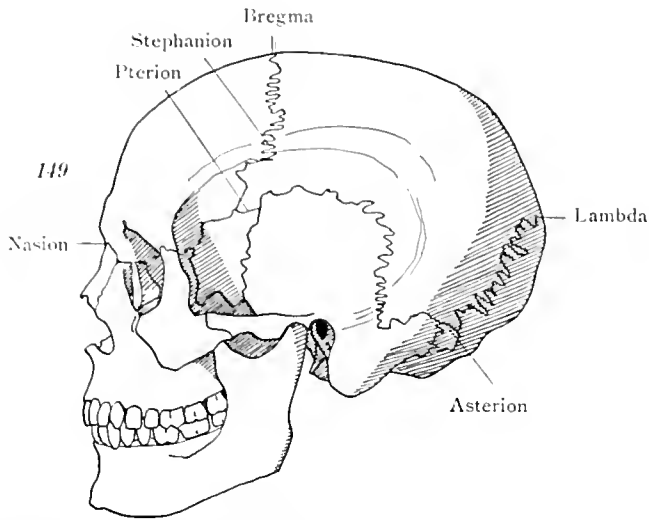


Schädelfragment, bestehend aus Keilbein und Oberkiefer. Flügelgaumengrube, Fossa pterygopalatina. Die von ihr ausgehenden Löcher und Kanäle sind sondiert, ebenso der Canalis infraorbitalis. *a—b* Verlauf des N. maxillaris vom Foramen rotundum (*a*) bis zum Foramen infraorbitale (*b*). *c* Sonde im Canalis pterygoideus (Vidii). *d* Sonde im Foramen sphenopalatinum. *e* Sonde im Canalis pterygopalatinus.

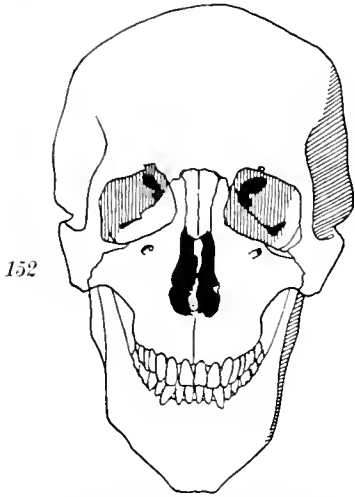


Schädeldecke (Calvaria). Die äußere Platte ist abgefeilt, um die Diploë, sowie Kanäle der Venae diploicae zu zeigen.

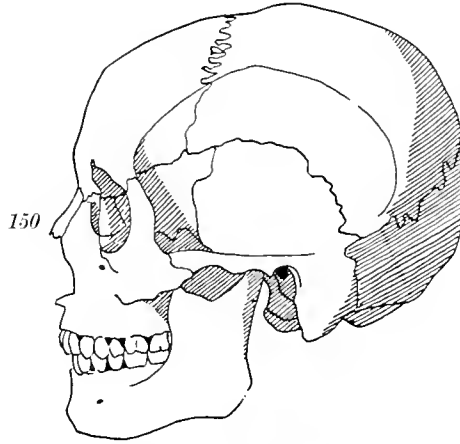
Cranium.



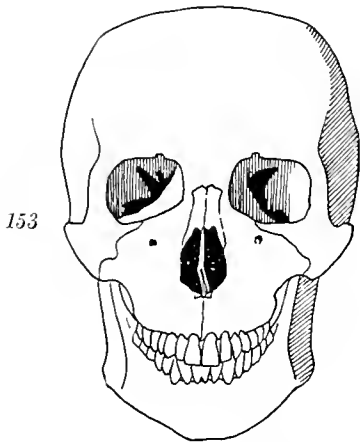
Schädel, Profil. ♂. Dolichocephalus. Die craniometrisch wichtigsten Punkte sind bezeichnet.



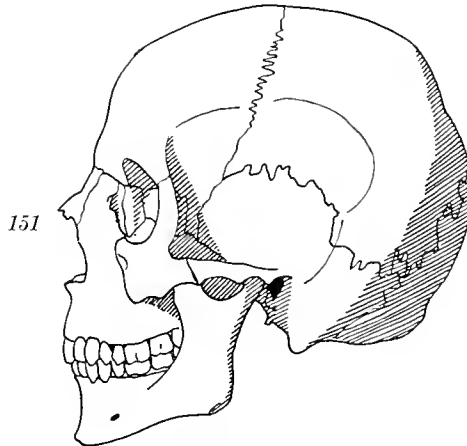
Schädel von vorne. Hohes und schmales Gesicht.



Schädel, Profil. ♀. Mesocephalus.

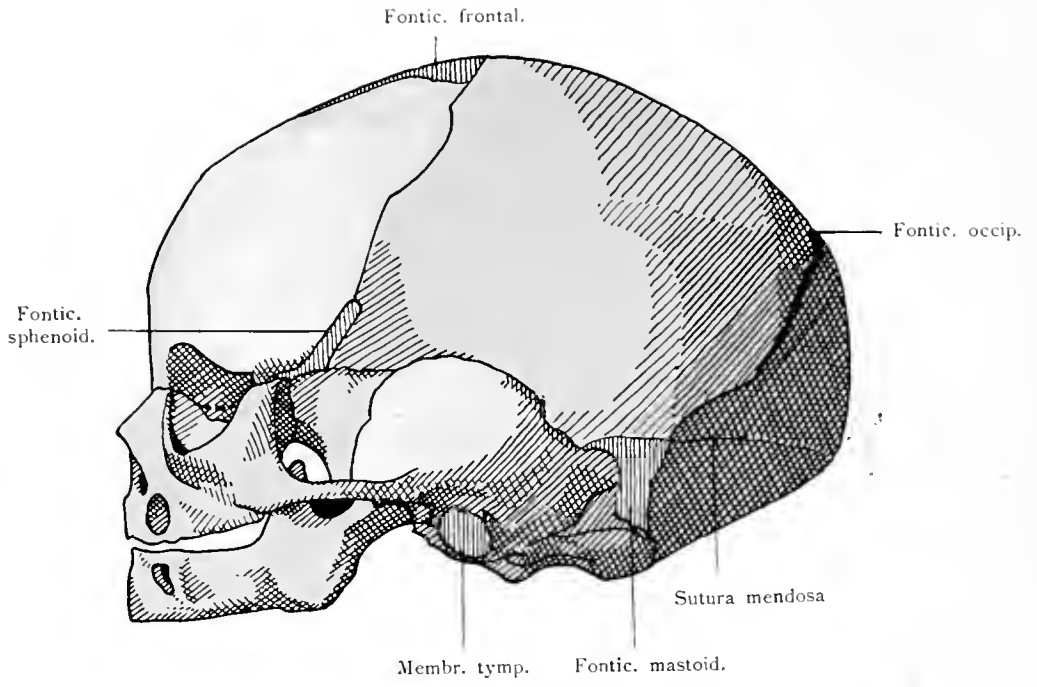


Schädel von vorne. Niederes und breites Gesicht.

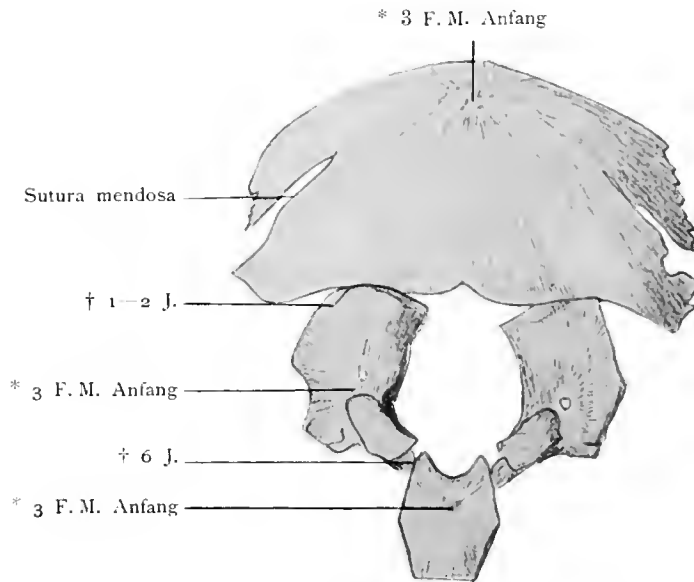


Schädel, Profil. Brachycephalus.

Cranium.



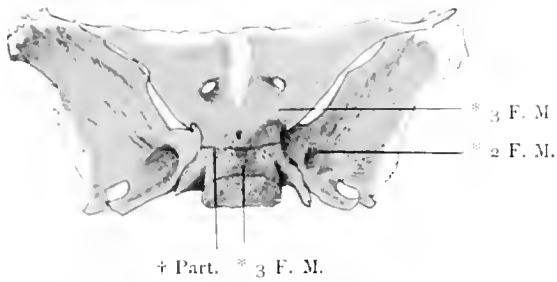
Schädel vom Neugeborenen, Profil. Fontanellen.



Hinterhauptbein vom Neugeborenen in seine Teile zerlegt.

Ad evolutionem cranii.

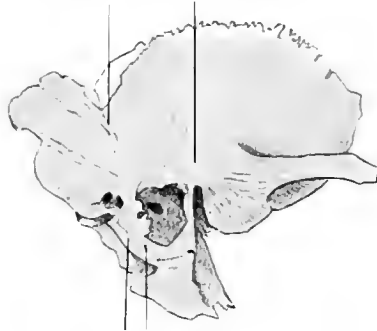156



Keilbein des Neugeborenen von oben.

157

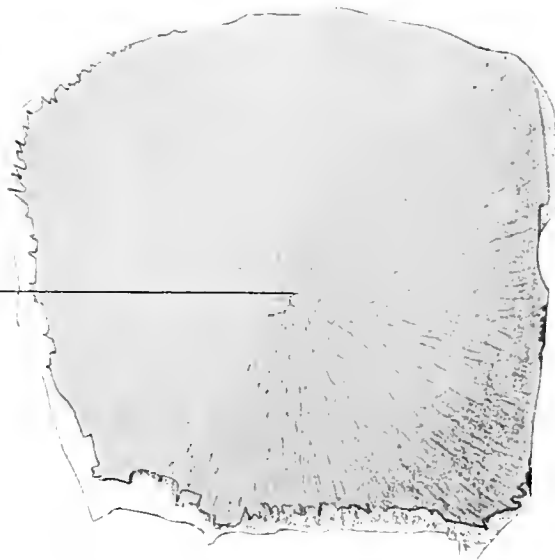† Part. * 7—8 F. W.



Schlafenbein des Neugeborenen, laterale Seite.

158


* 2 F. M., 2. Hälfte



Scheitelbein des Neugeborenen, Außenseite.

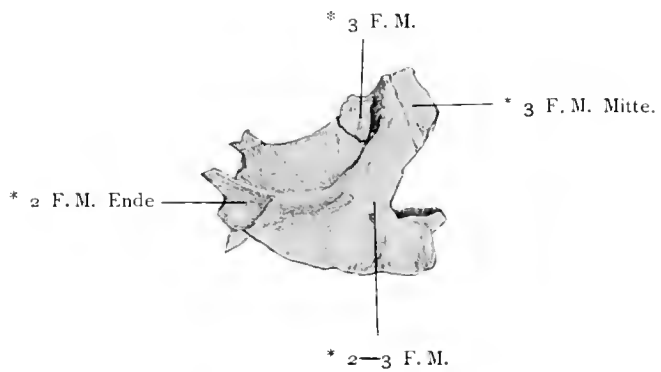
Ad evolutionem cranii.

159



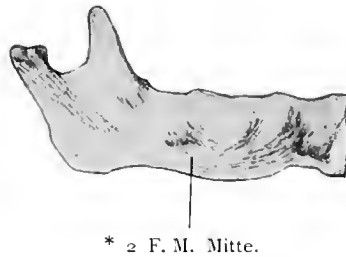
Stirnbein des Neugeborenen. Von vorne.

160



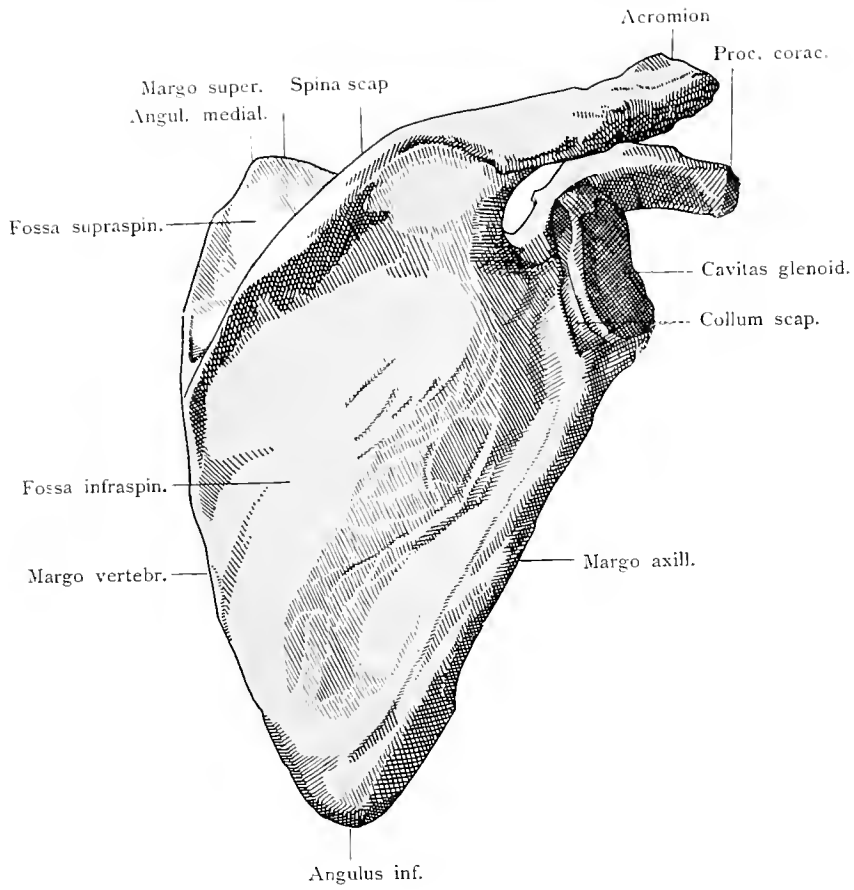
Oberkiefer, Nasenbein, Tränenbein und Jochbein des Neugeborenen. Außenseite.

161



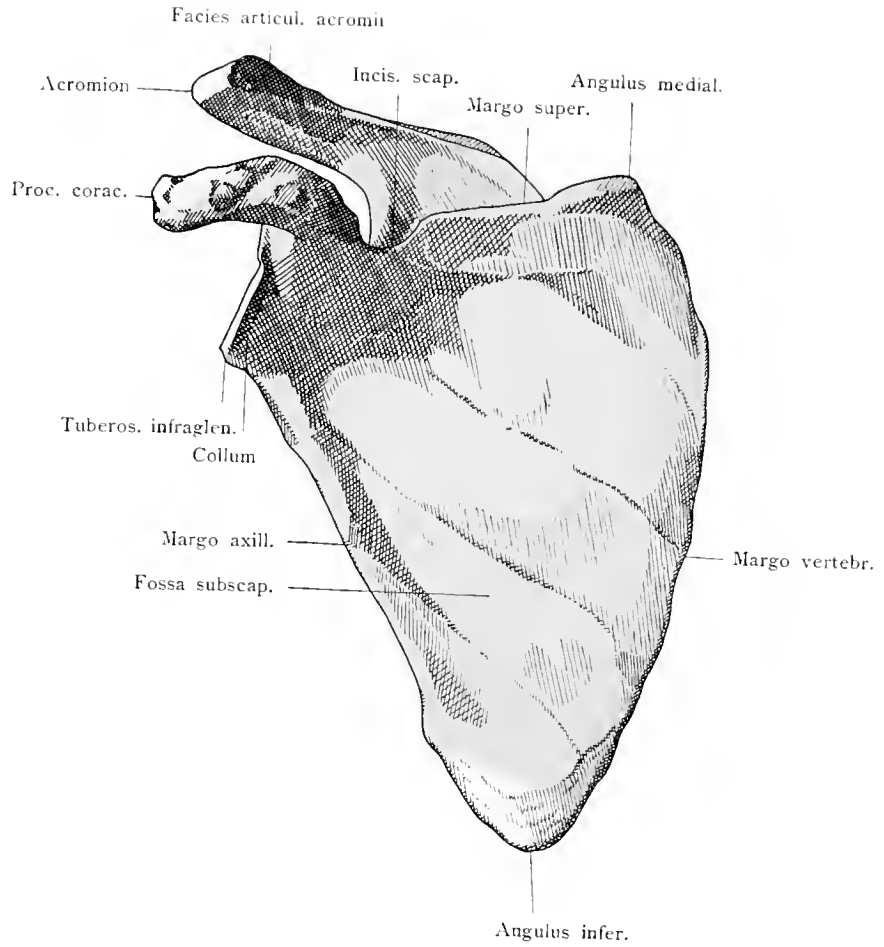
Unterkiefer vom Neugeborenen. Außenseite.

Ad evolutionem cranii.



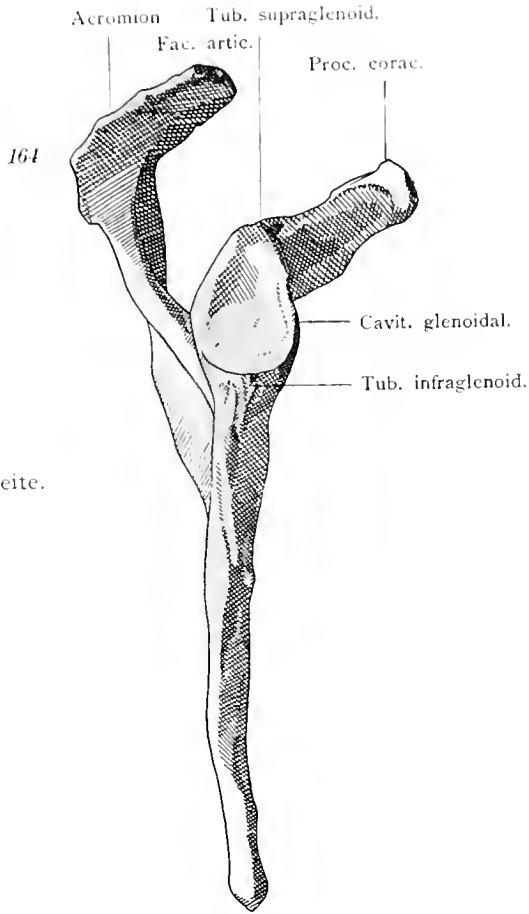
Schulterblatt von hinten.

Scapula.

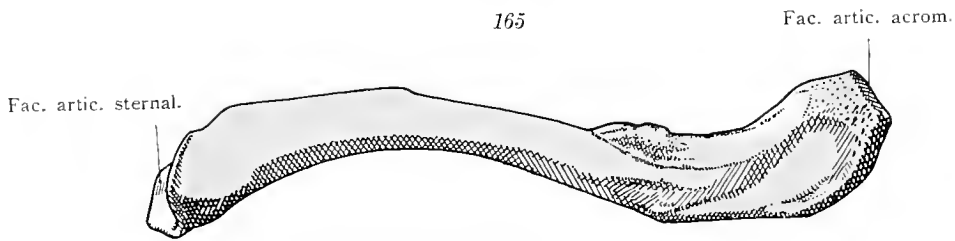


Schulterblatt von vorne.

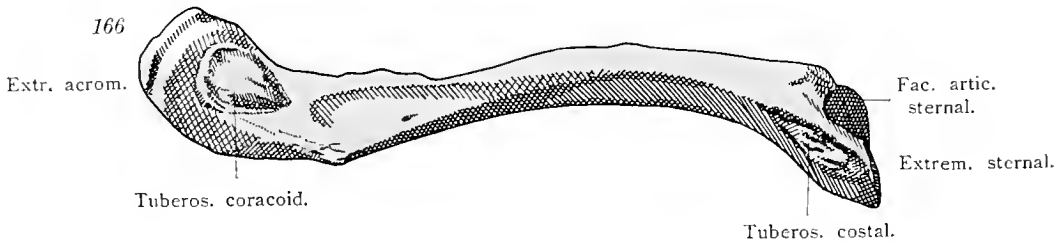
Scapula.



Schulterblatt. Laterale Seite.

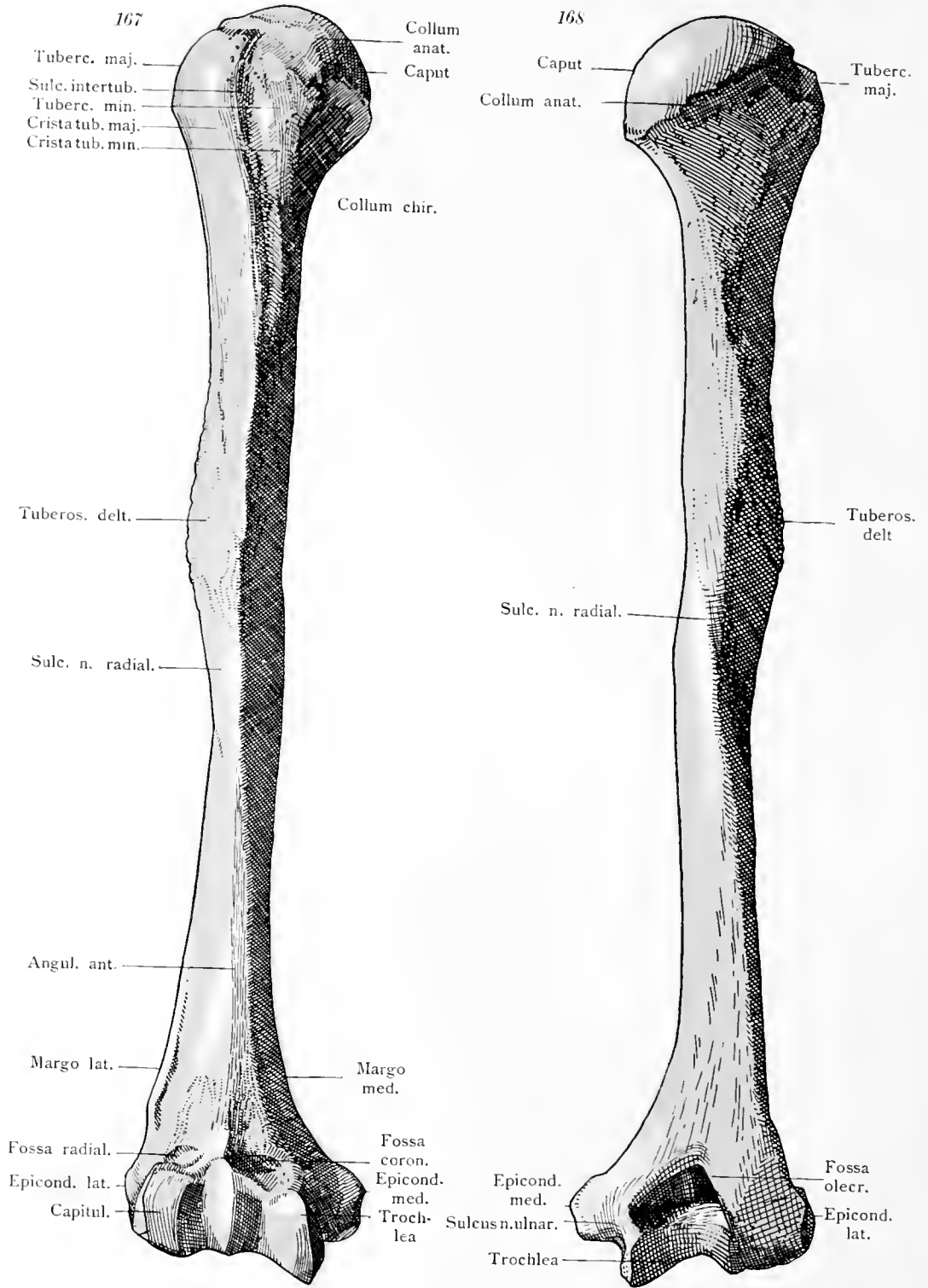


Schlüsselbein, von oben.



Schlüsselbein, von unten.

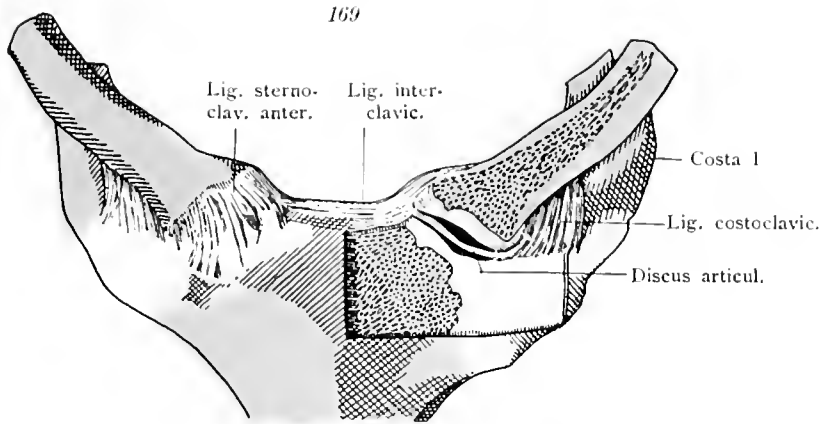
Scapula, Clavicula.



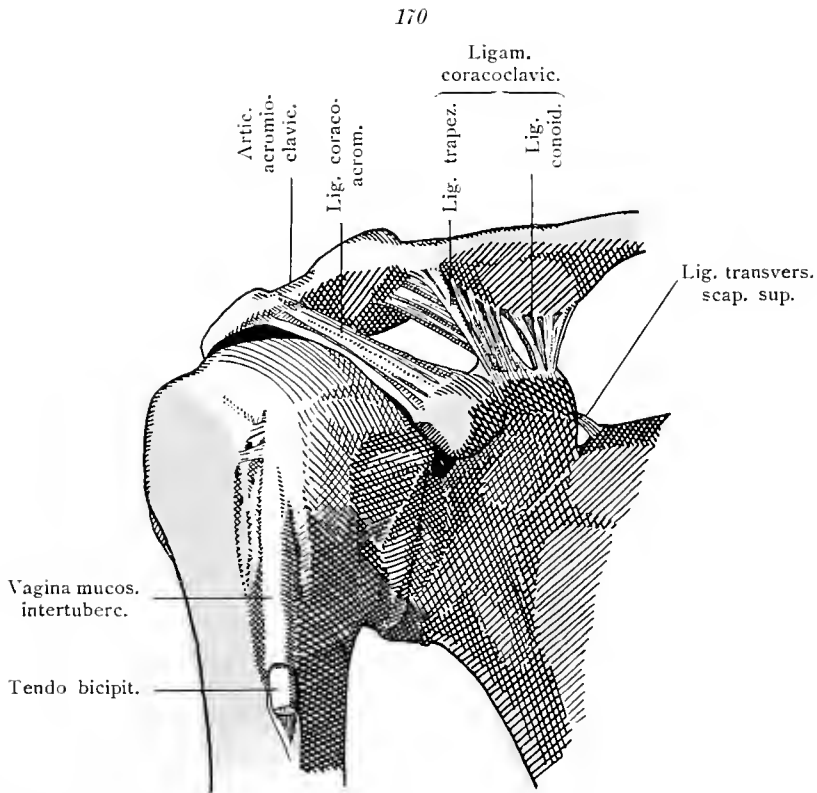
Armbein, von vorne.

Armbein, von hinten.

Humerus.

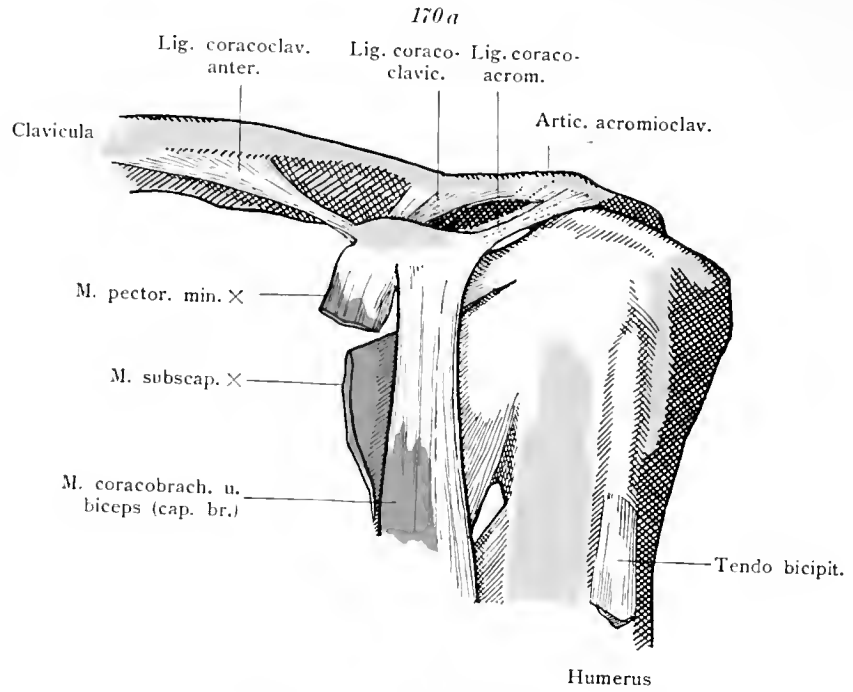


Articulatio sternoclavicularis. Rechts geschlossen, links durch Wegnahme des vorderen Teiles des Schlüsselbeines, eines Stückes des Brustbeines und der ersten Rippe eröffnet.

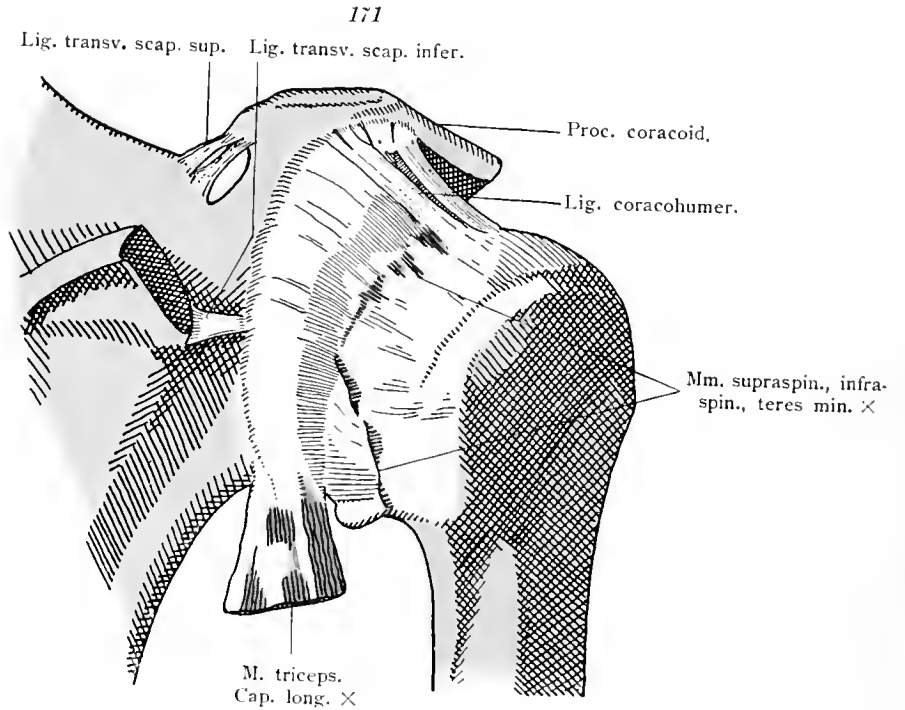


Bänder des lateralen Endes des Schlüsselbeines und des Schulterblattes, Schultergelenk von vorne.

Articulatio sternoclavicularis. Articulatio humeri.

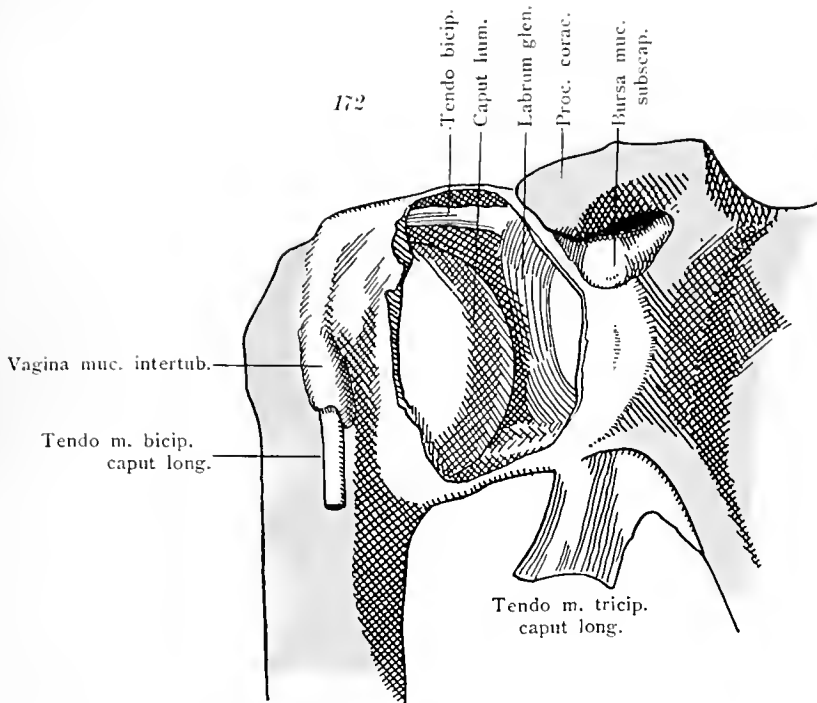


Ligamentum coracoclaviculare anterius.

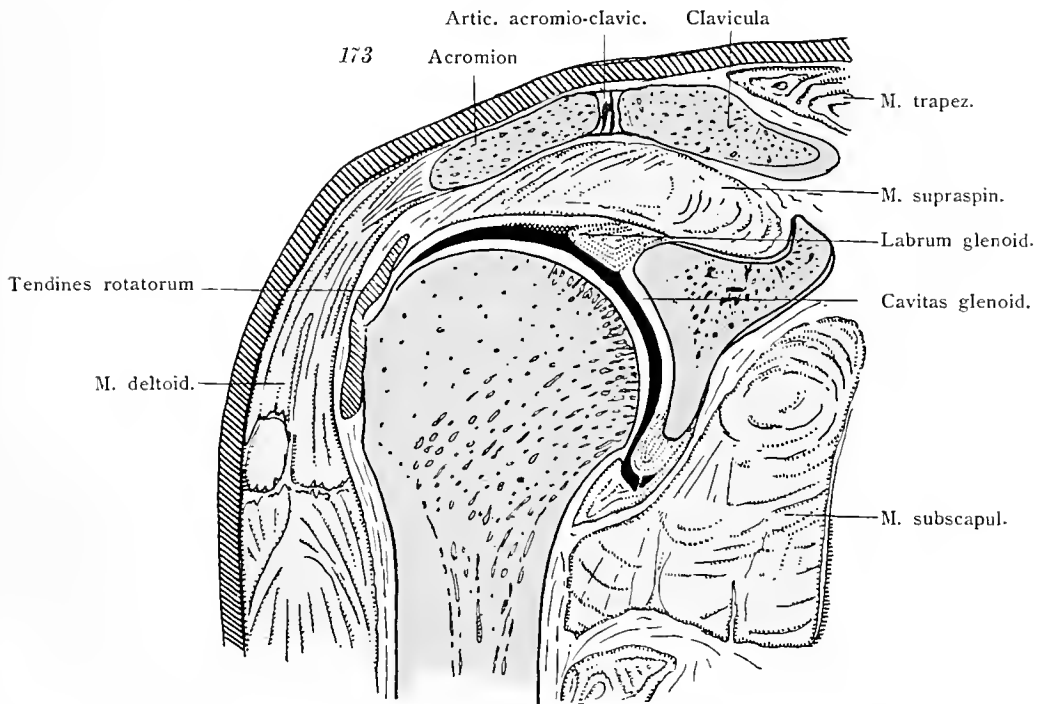


Schultergelenk von hinten und Ligamenta transversa scapulae.

Articulatio humeri.

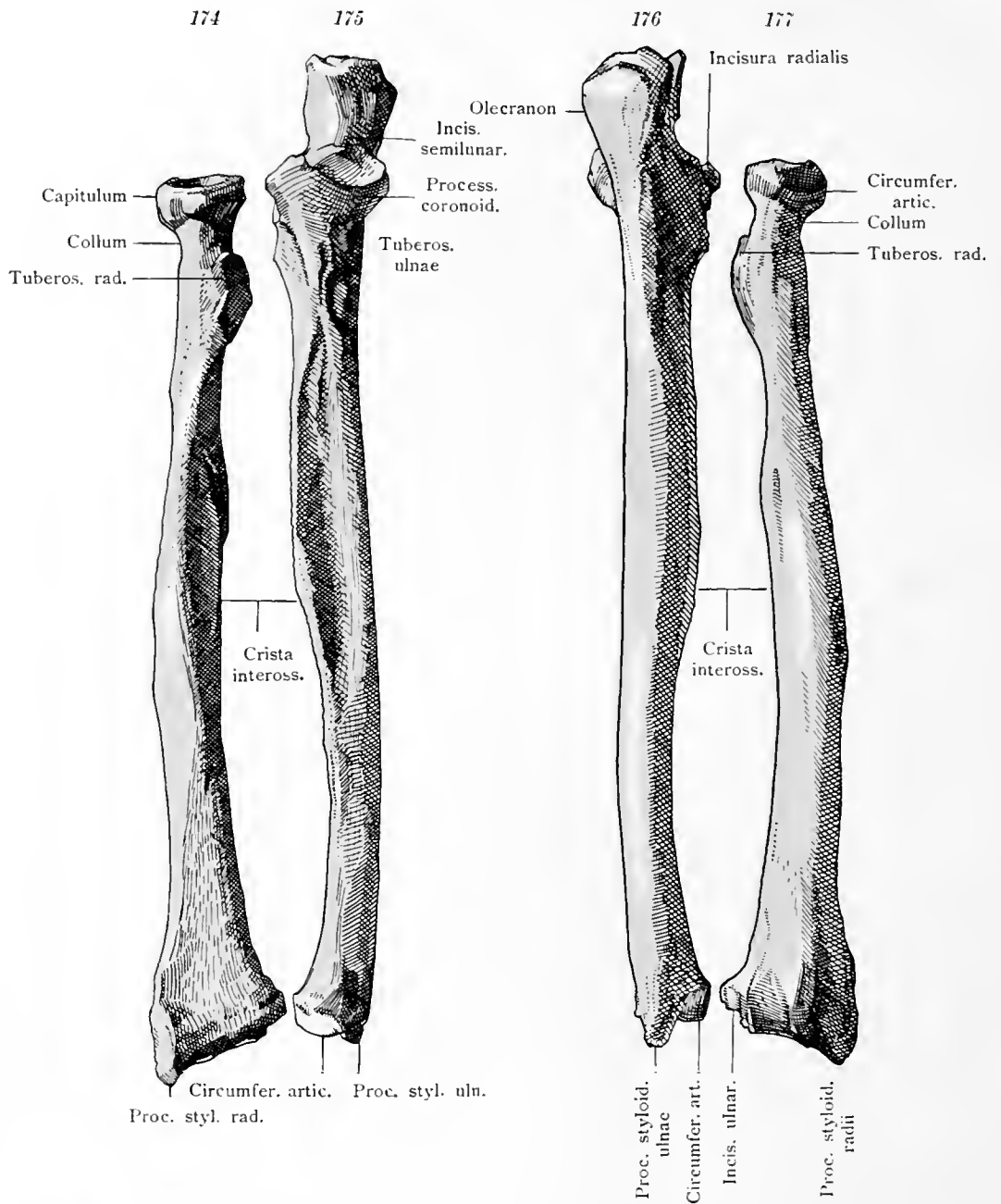


Schultergelenk von vorne, durch Fortnahme eines Teiles der Kapsel eröffnet.



Schultergelenk Frontalschnitt. Articulatio acromioclavicularis durchschnitten.

Articulatio humeri.

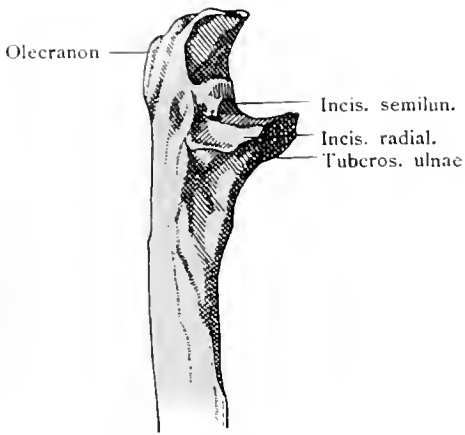


Speiche und Elle von vorne.

Speiche und Elle von hinten.

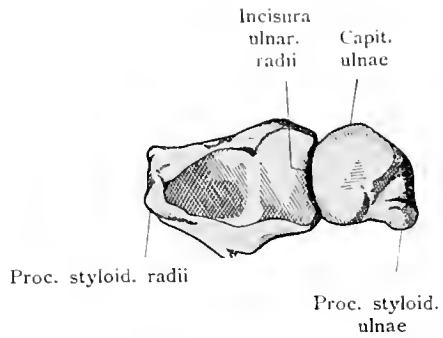
Radius, Ulna.

178



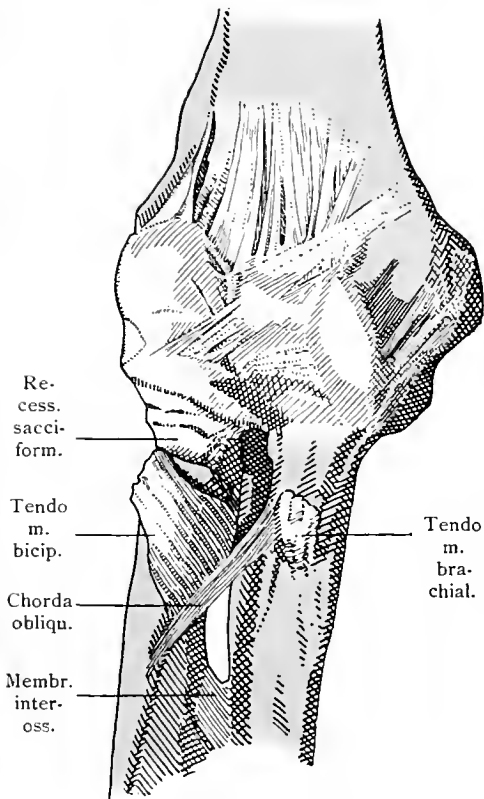
Oberer Teil der Elle. Radialseite.

178 a



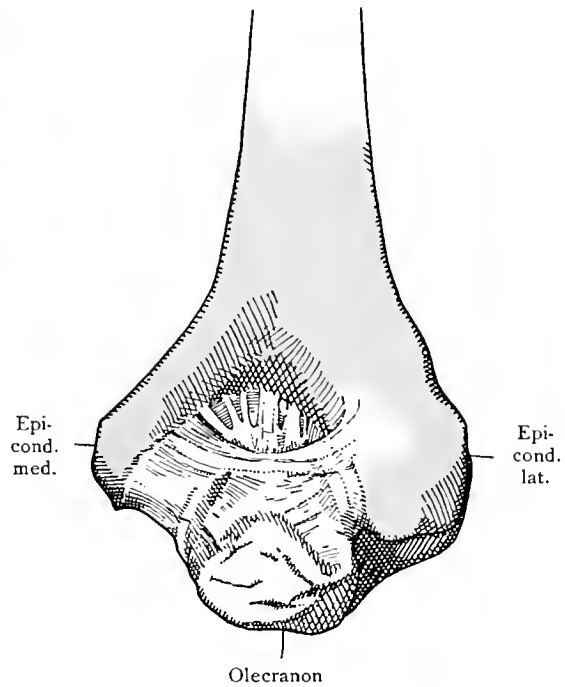
Speiche und Elle von unten.

179



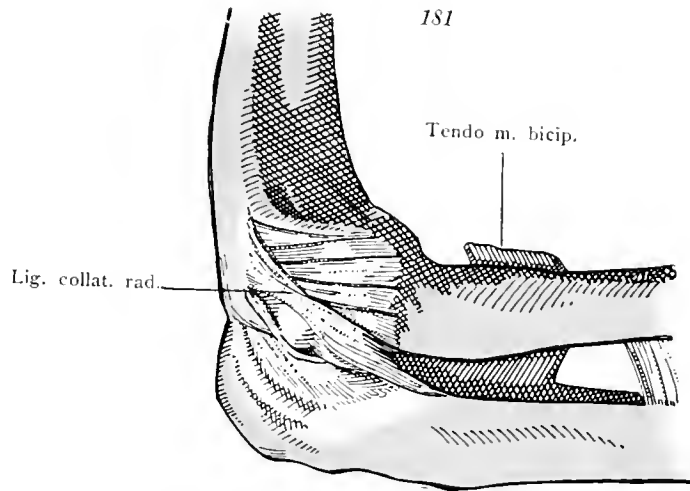
Ellbogengelenk in Streckung. Von vorne.

180

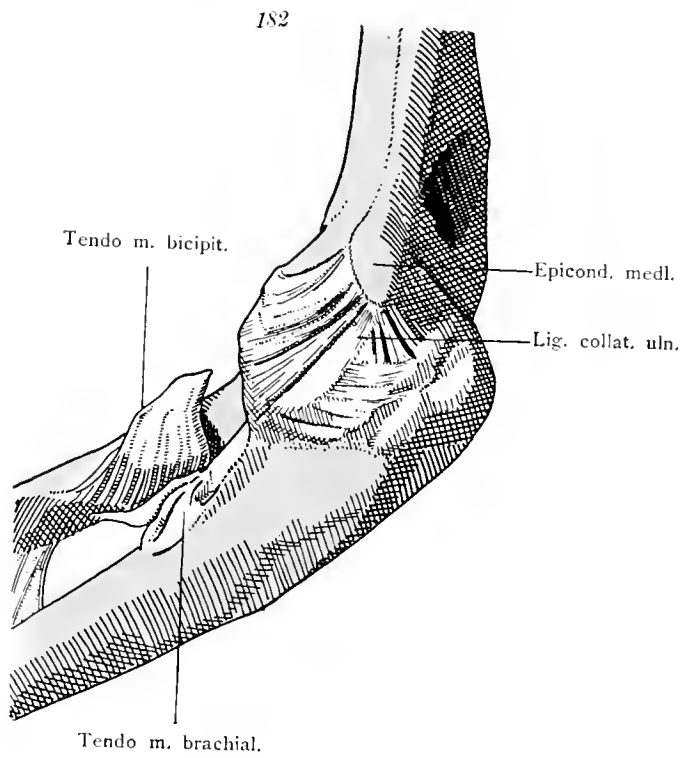


Ellbogengelenk in Beugung. Von hinten.

Ulna. Articulatio cubiti.

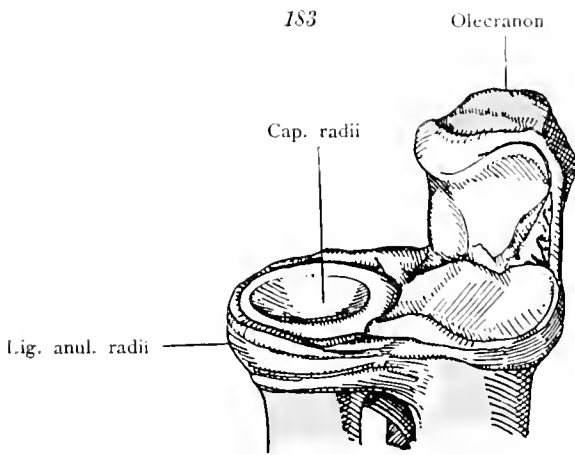


Ellbogengelenk von der Radialseite gesehen.

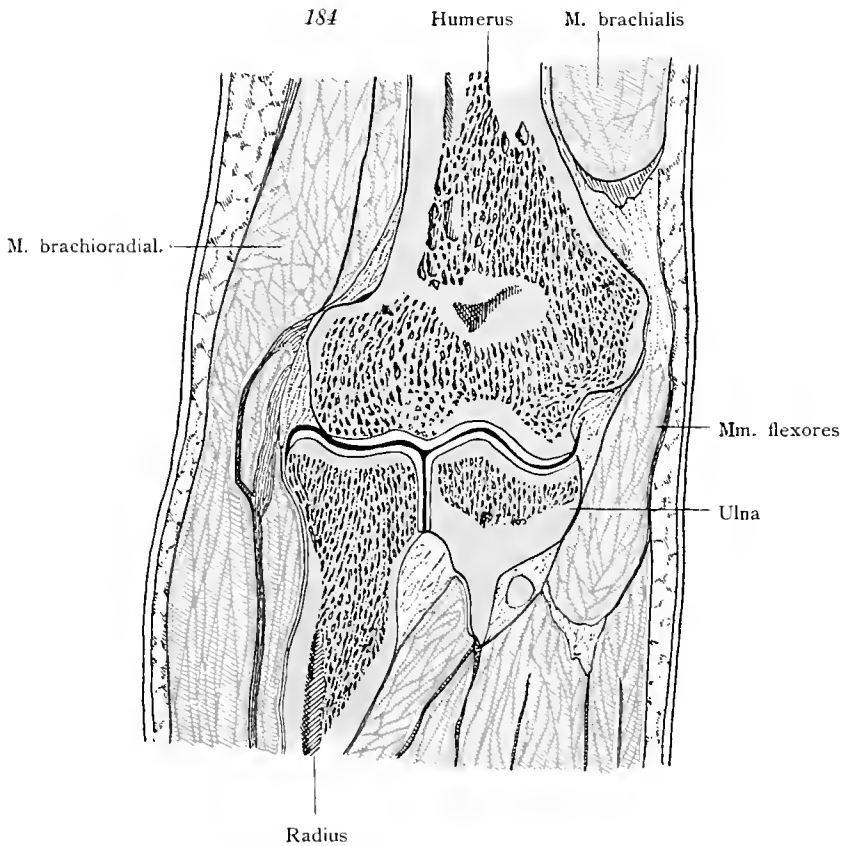


Ellbogengelenk. Ulnarseite.

Articulatio cubiti.

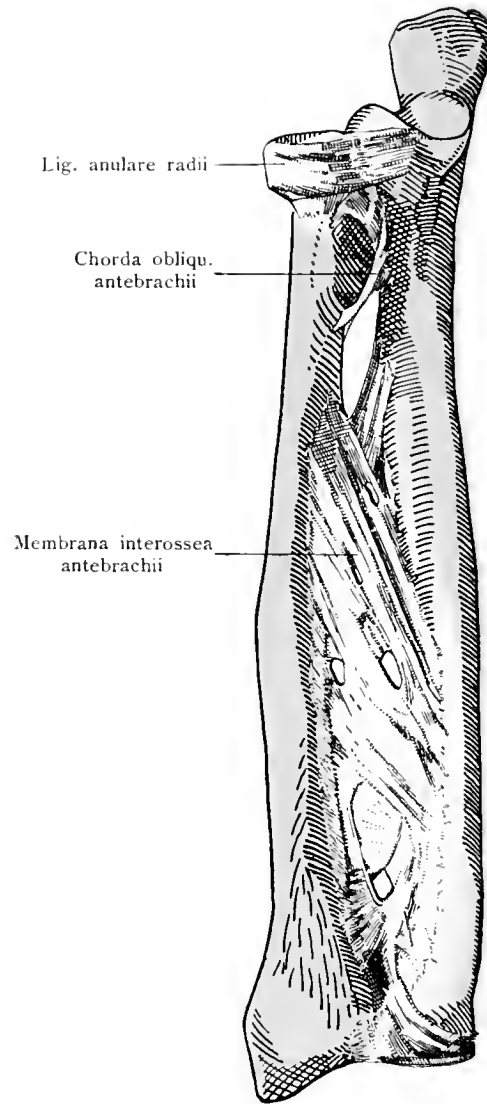


Ellbogengelenk, das Oberarmbein ist weggenommen. Cranialer Teil der beiden Unterarmknochen. Ligamentum anulare radii.



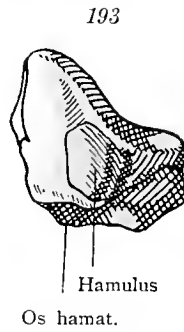
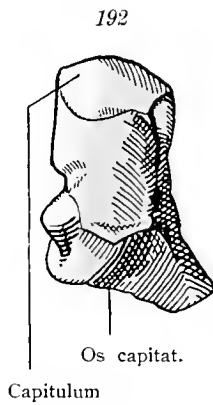
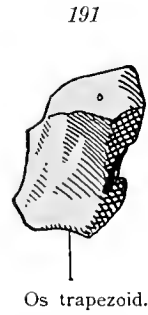
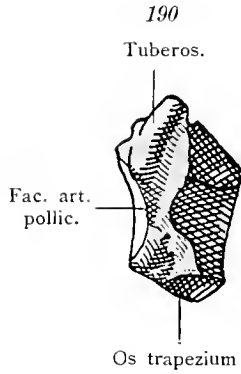
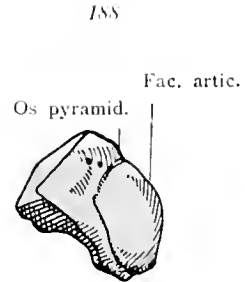
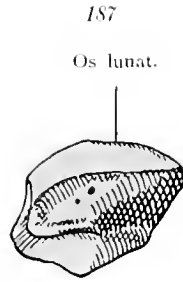
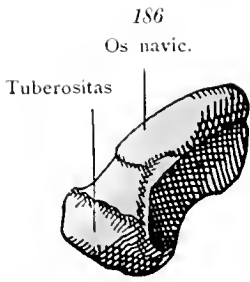
Ellbogengelenk. Frontalschnitt.

Articulatio cubiti.



Membrana interossea antebrachii. Chorda obliqua.

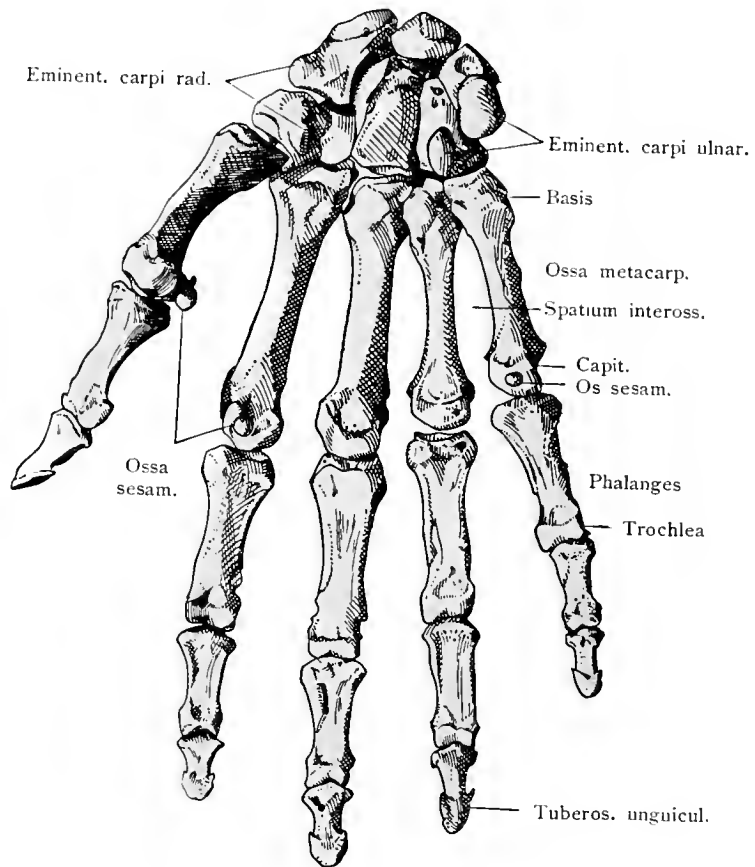
Membrana interossea antebrachii.



Knochen der Handwurzel, von vorne.

186 Kahnbein, Os naviculare manus. 187 Mondbein, Os lunatum. 188 Pyramidenbein, Os pyramidale. 189 Erbsenbein, Os pisiforme. 190 Großes, vieleckiges Bein, Os trapezium. 191 Kleines, vieleckiges Bein, Os trapezoideum. 192 Kopfbein, Os capitatum. 193 Hakenbein, Os hamatum.

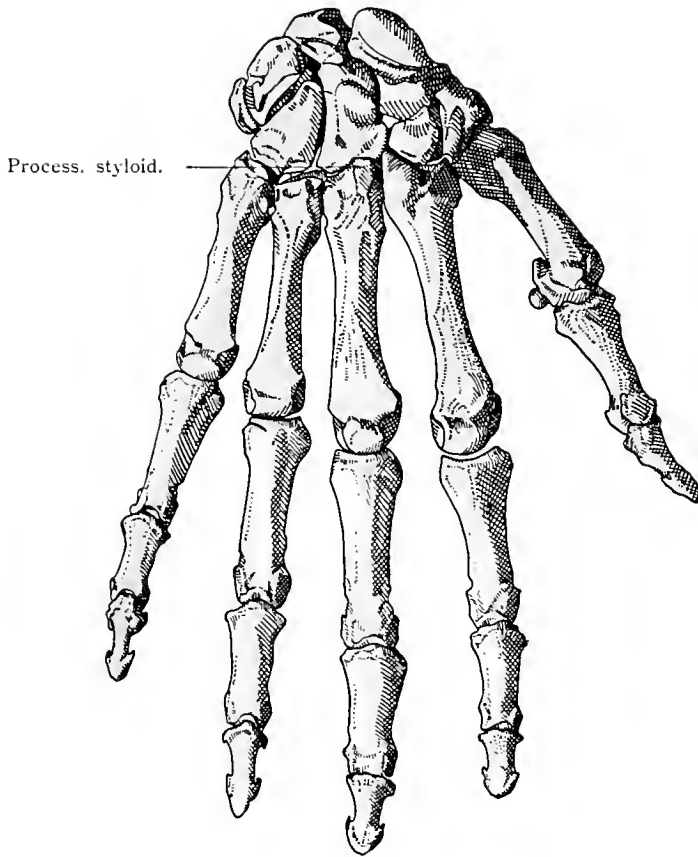
Ossa carpi.



Knochen der Hand. Volarseite.

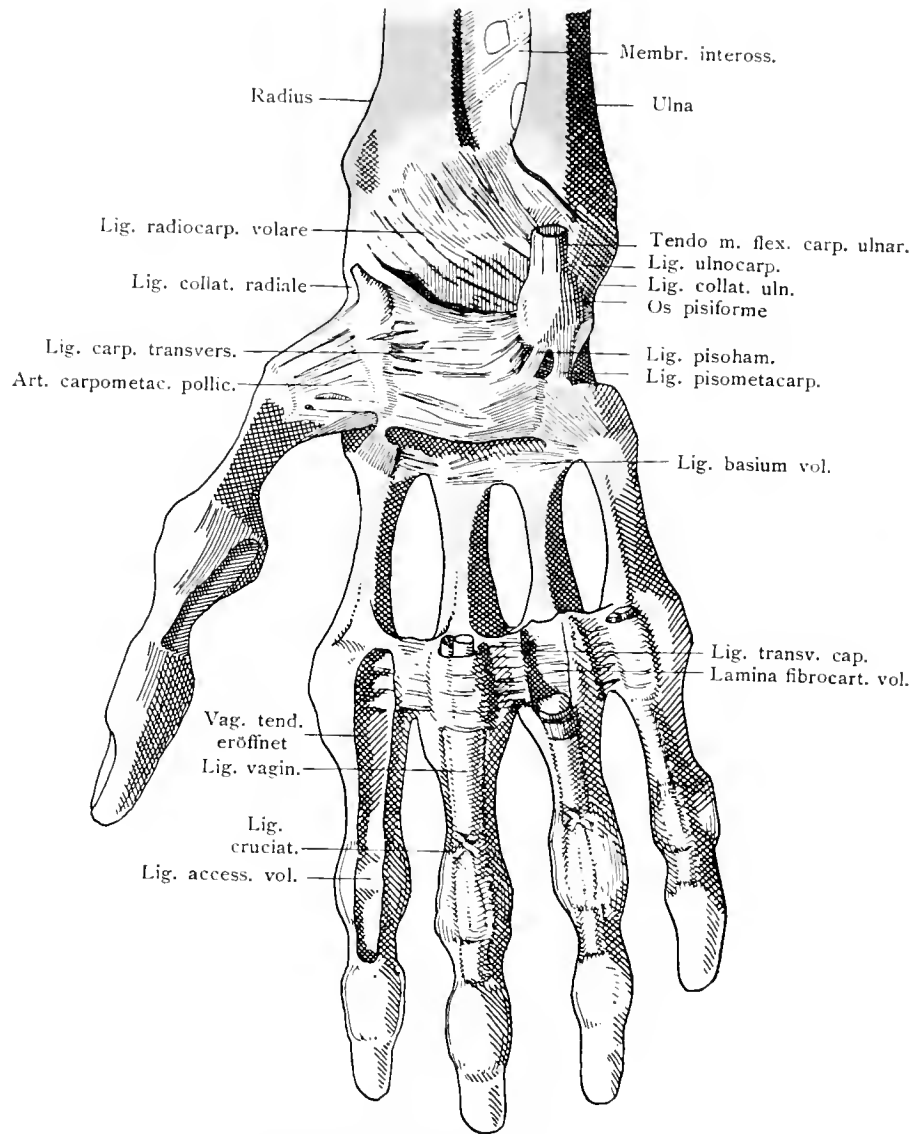
Ossa manus.

195



Knochen der Hand. Dorsalseite.

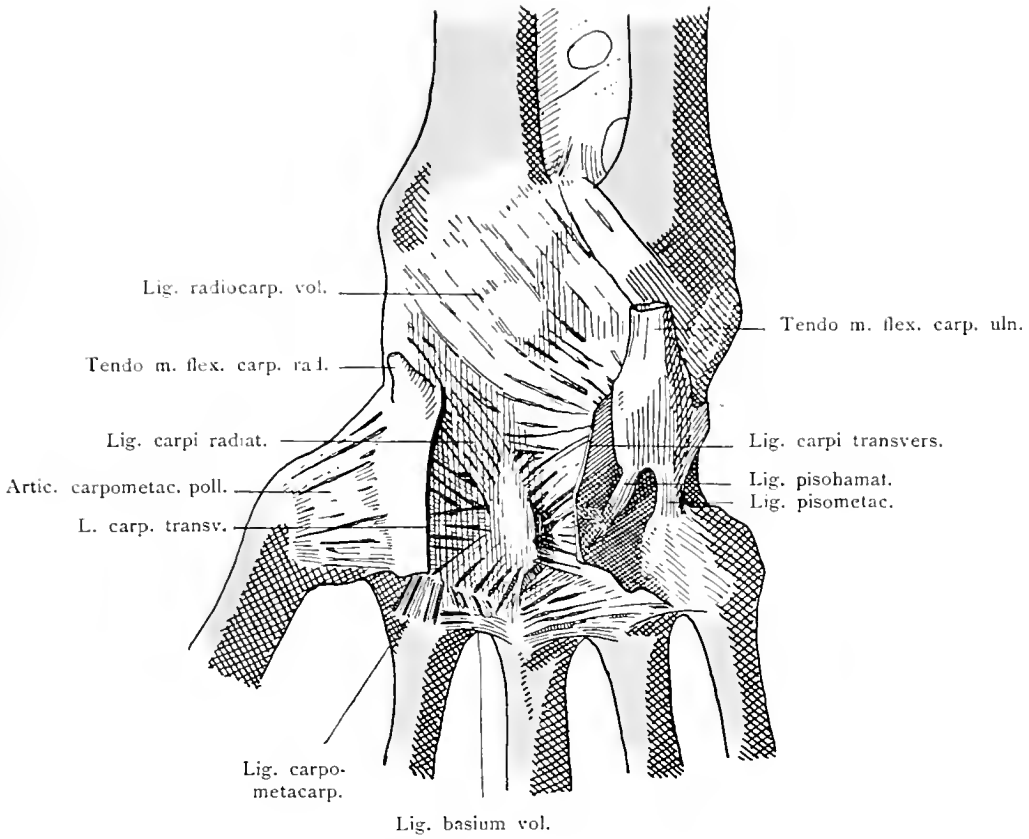
Ossa manus.



Bänder der Hand, Volarseite.

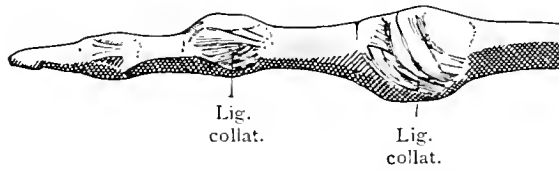
Articulationes manus.

197



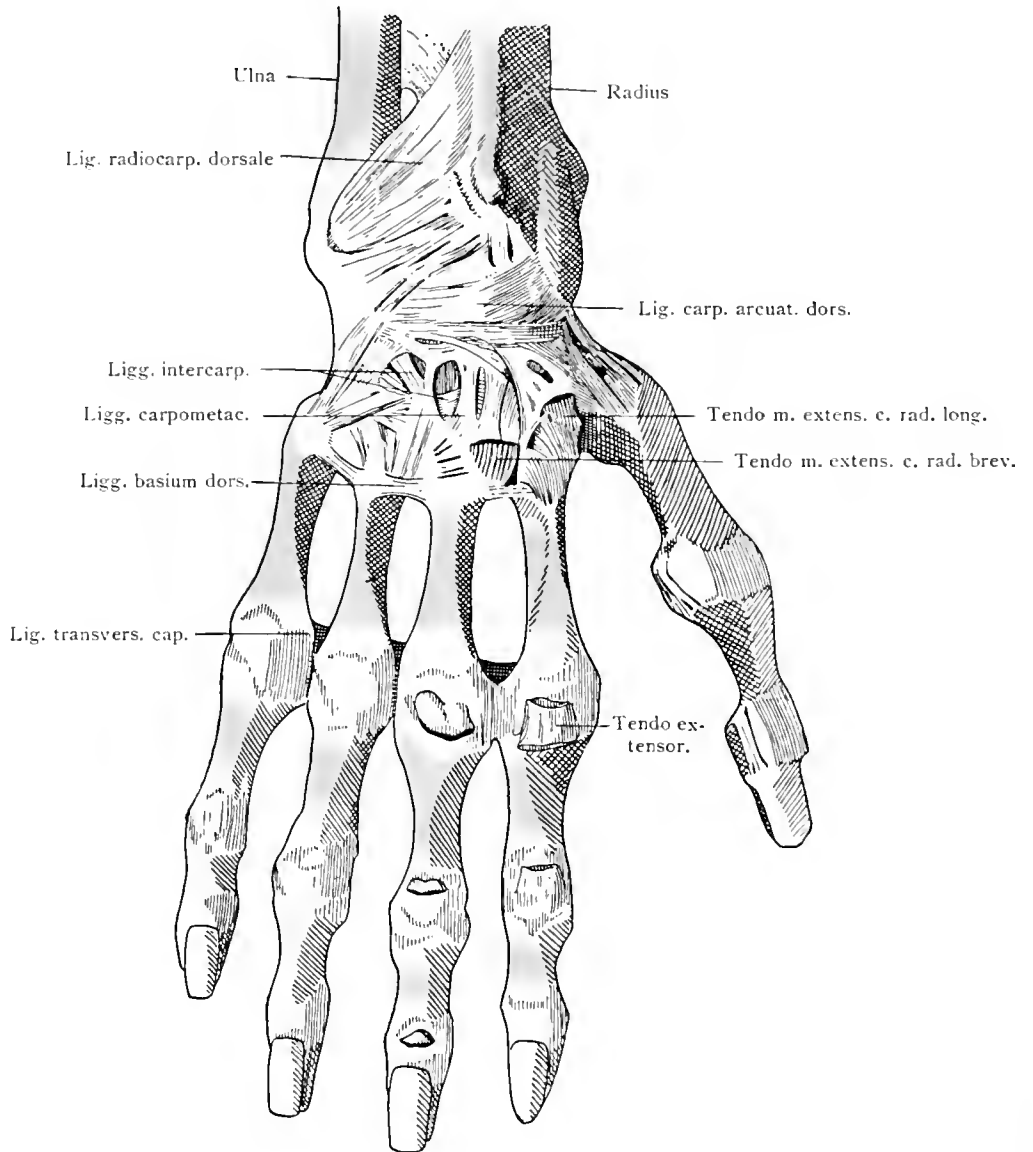
Tiefe volare Bänder der Handwurzel.

198



Bänder des Fingers.

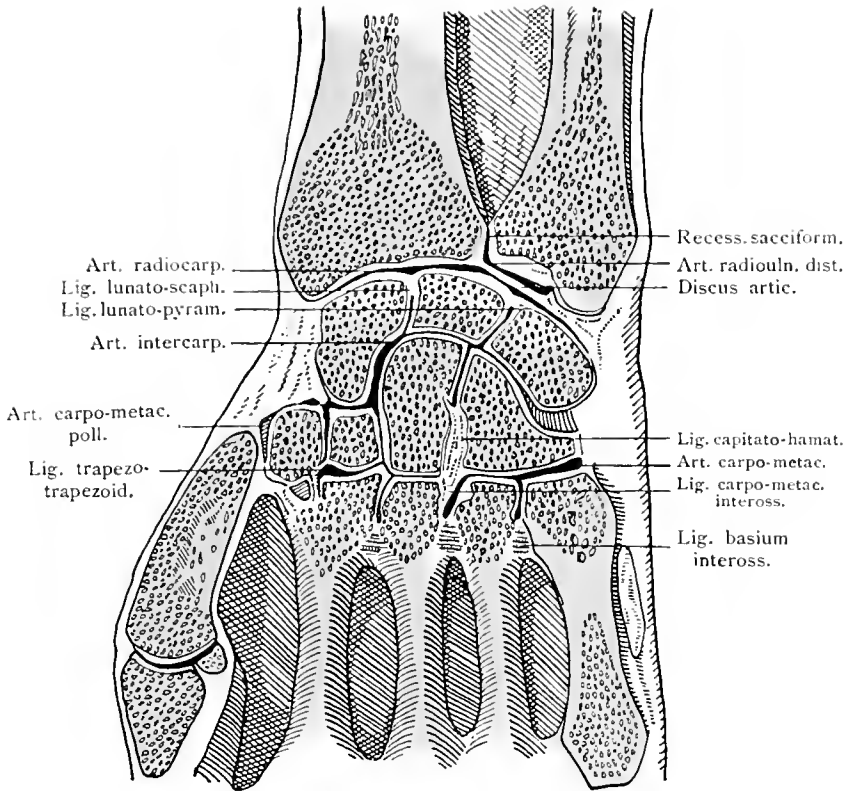
Articulationes manus.



Bänder der Hand, Dorsalseite.

Articulationes manus.

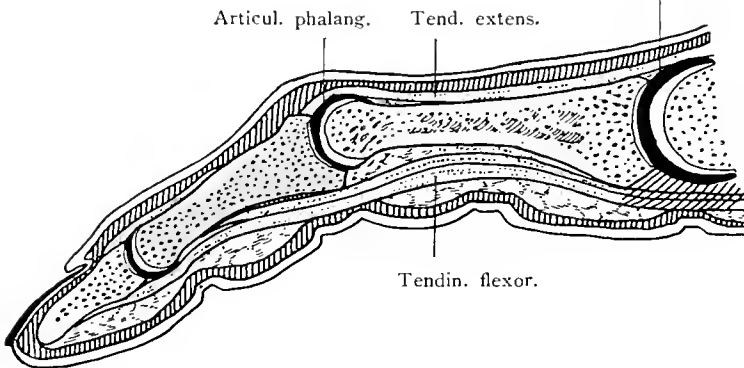
200



Gelenke der Hand, frontal durchschnitten.

201

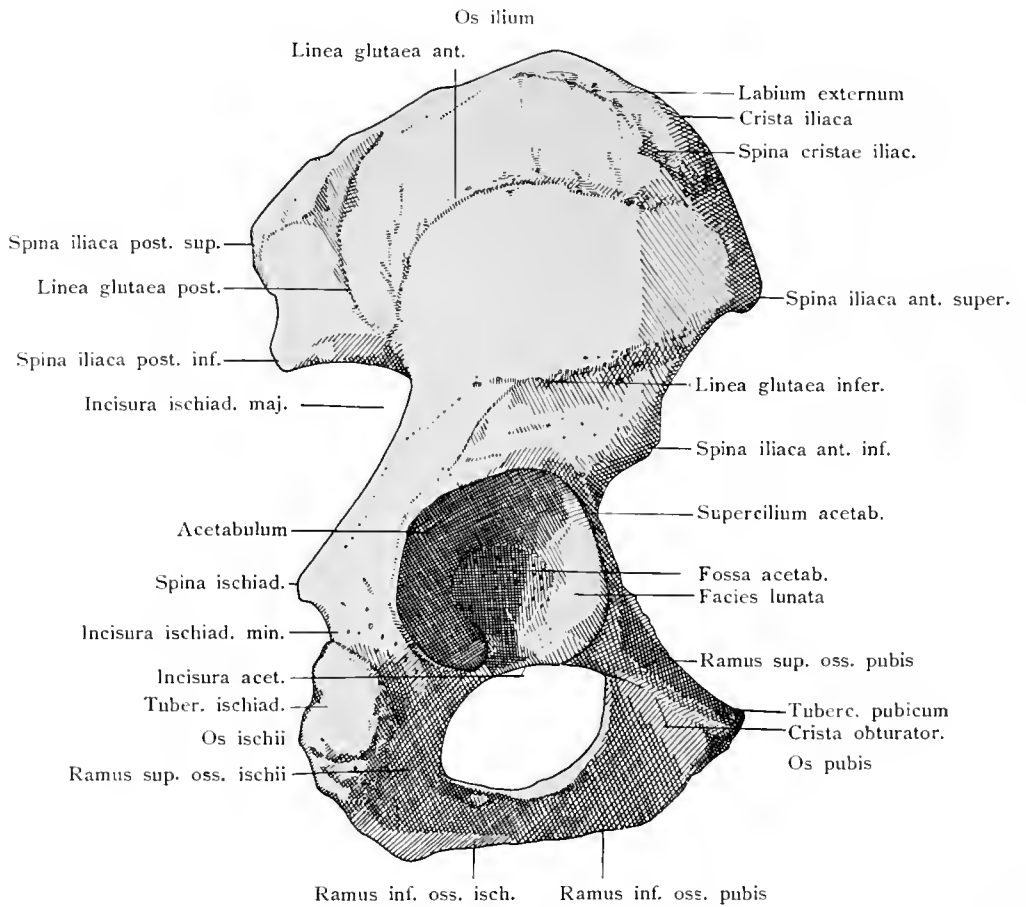
Artic. metacarpophal.



Gelenke eines Fingers. Längsschnitt.

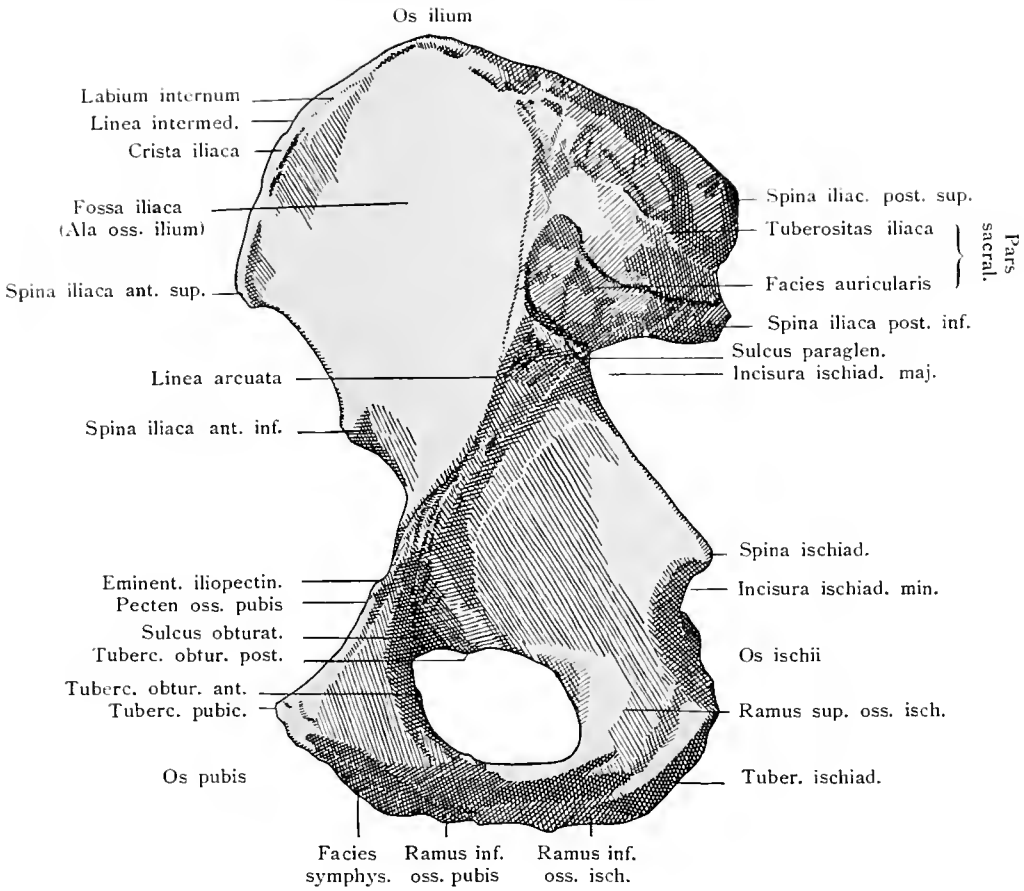
Die Gelenkspalten sind etwas zu weit gezeichnet, um sie deutlicher hervortreten zu lassen.

Articulationes manus.



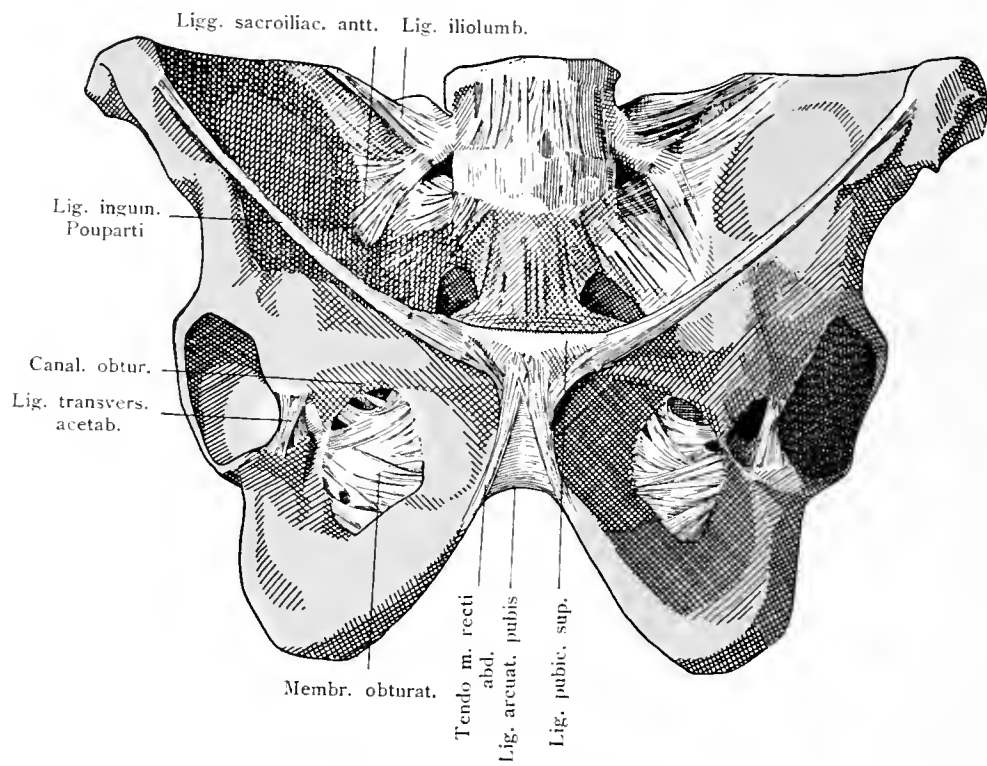
Hüftbein von außen.

Os coxae.



Hüftbein von innen.

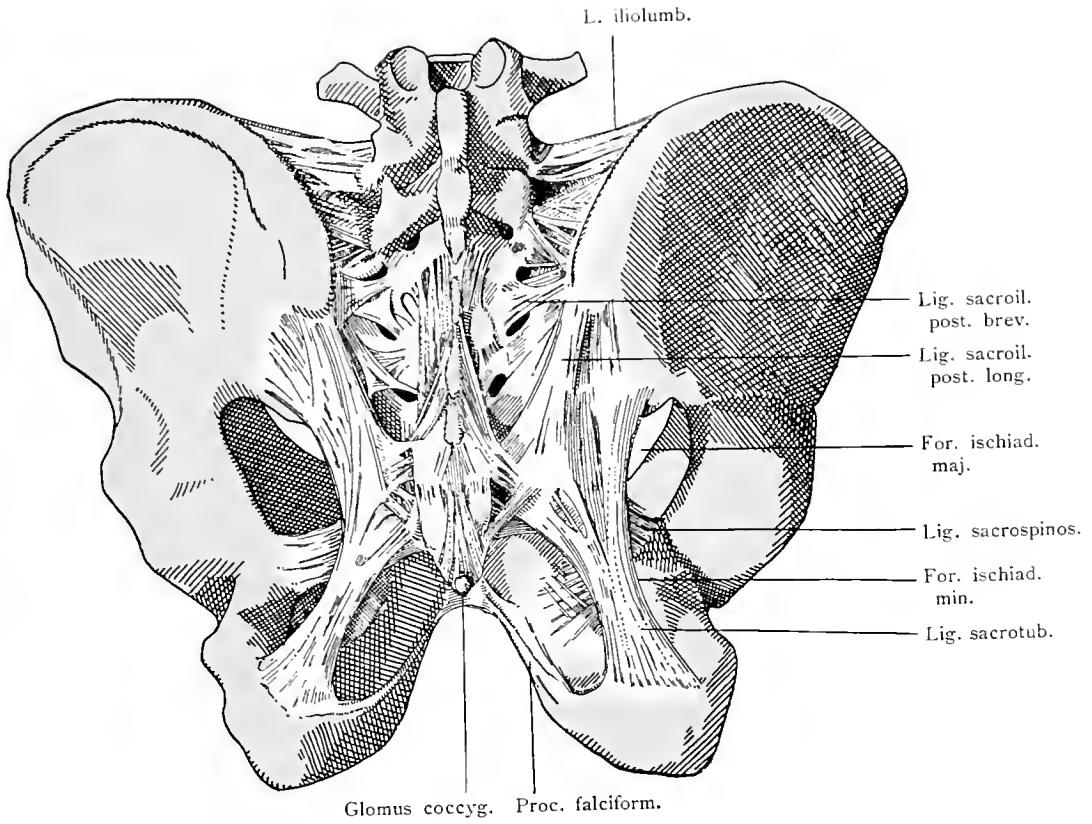
Os coxae.



Bänder des Beckens, Vorderseite.

Articulationes pelvis.

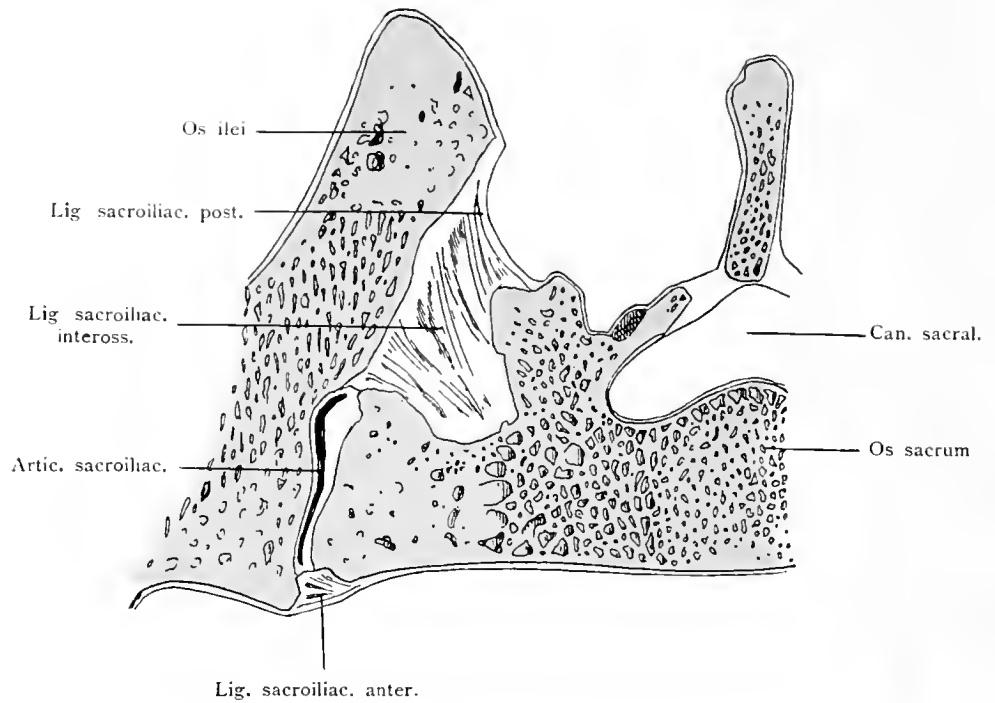
205



Bänder des Beckens. Rückseite.

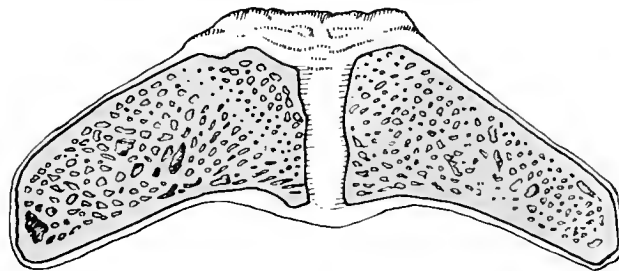
Articulationes pelvis.

206



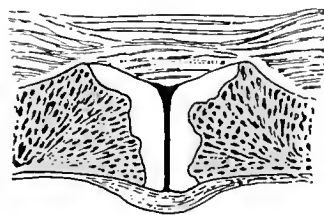
Articulatio sacroiliaca. Horizontalschnitt.

207



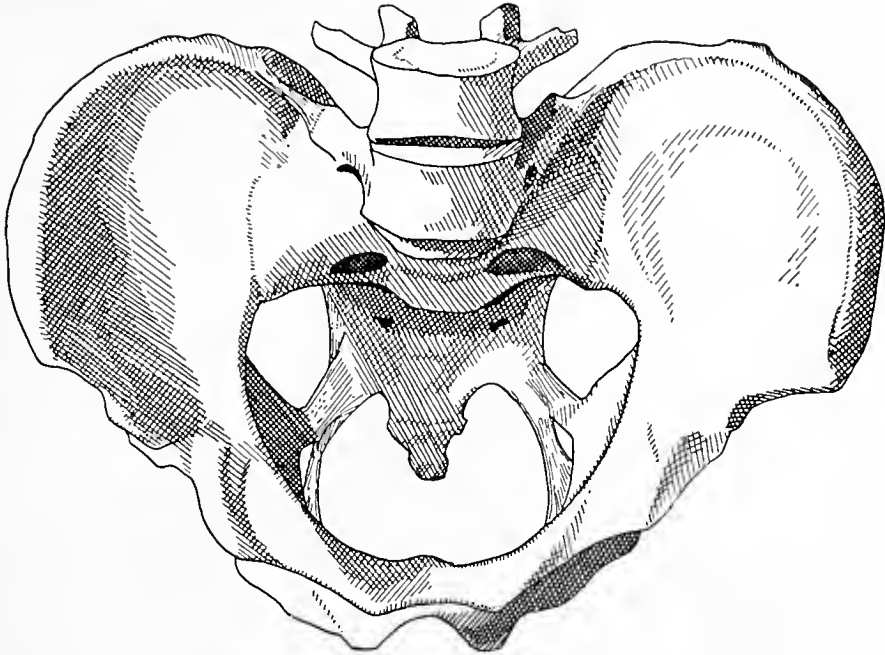
Schamfuge. Symphysis ossium pubis. Horizontalschnitt.

208



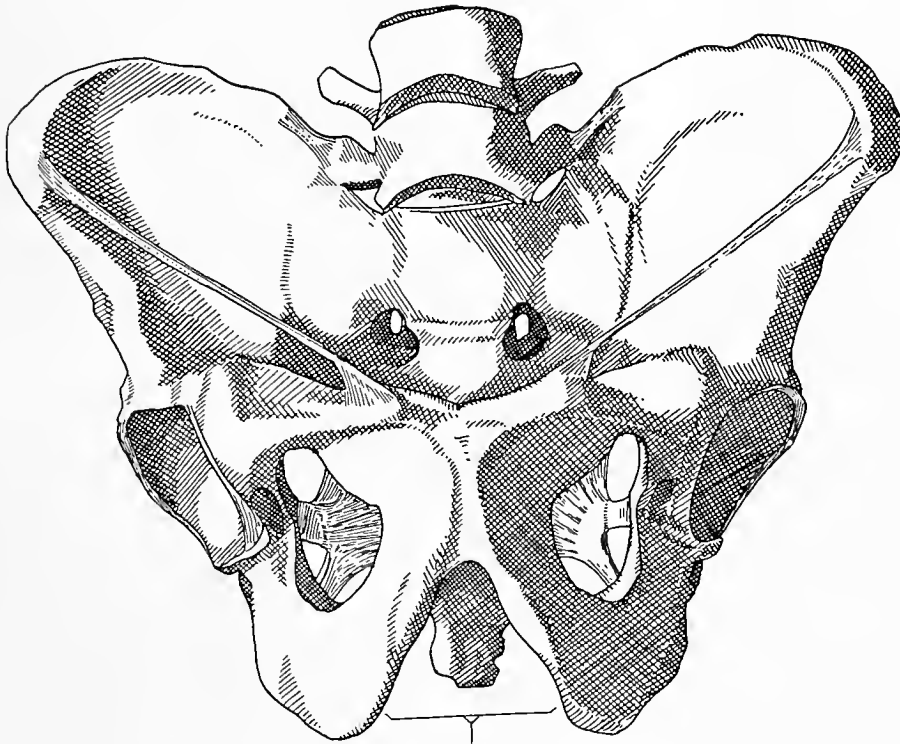Spalte der Schamfuge. Horizontalschnitt.

Articulationes pelvis.



Männliches Becken von oben. Beckeneingang.

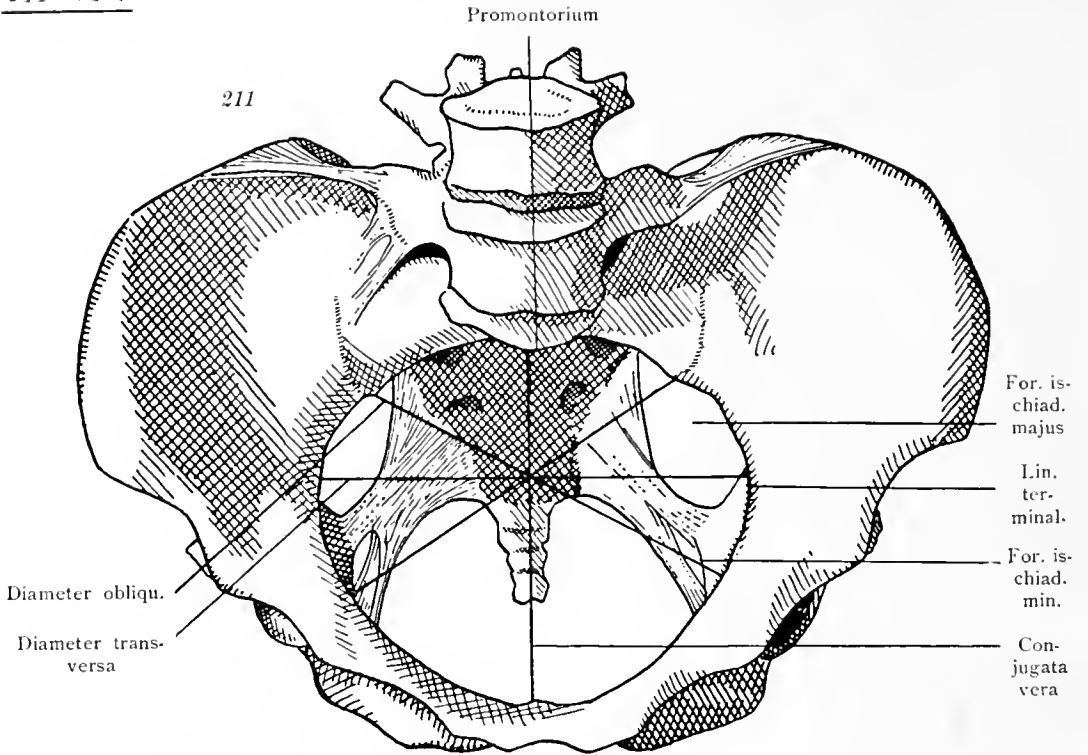
210



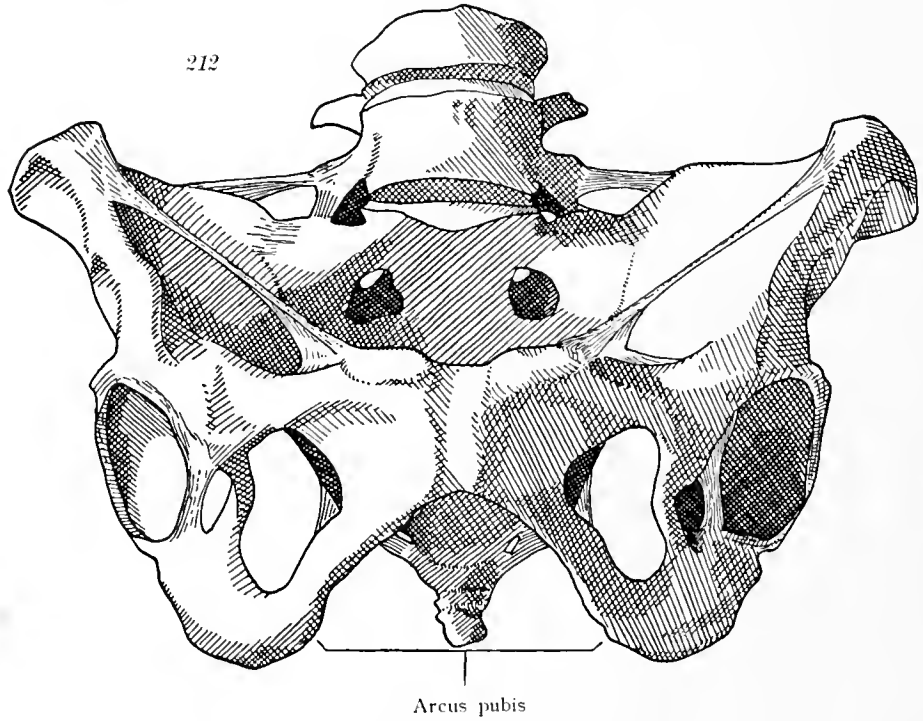
Angulus pubis

Männliches Becken von vorne. Angulus pubis.

Pelvis.



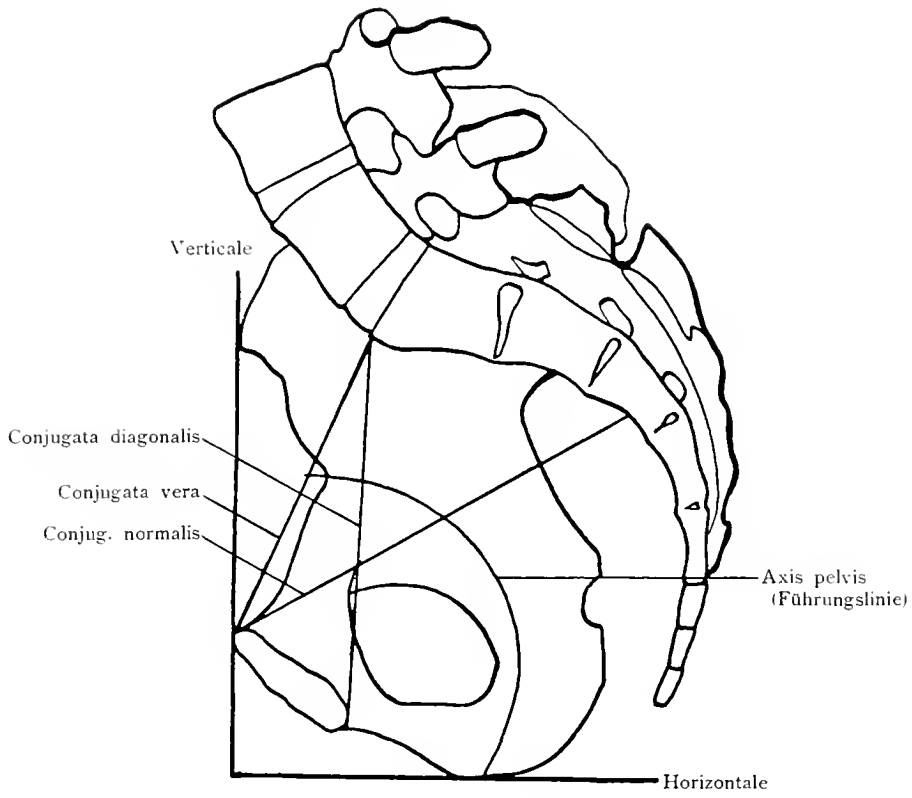
Weibliches Becken von oben. Beckeneingang. Beckendurchmesser.



Weibliches Becken von vorne. Arcus pubis.

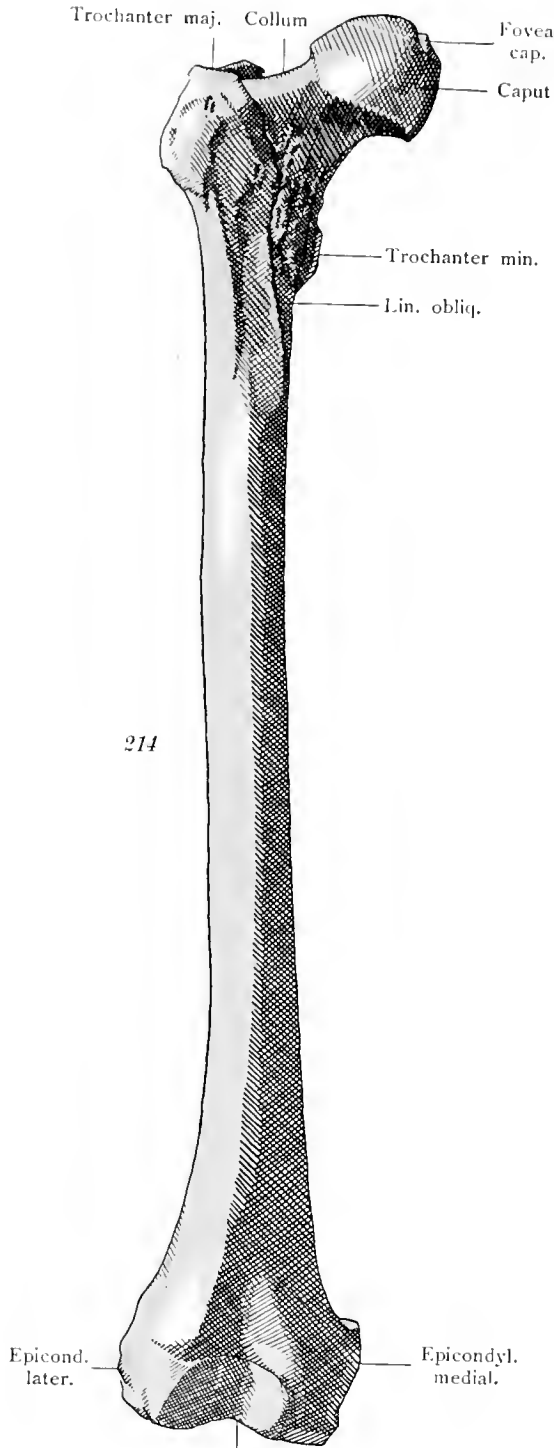
Pelvis.

213



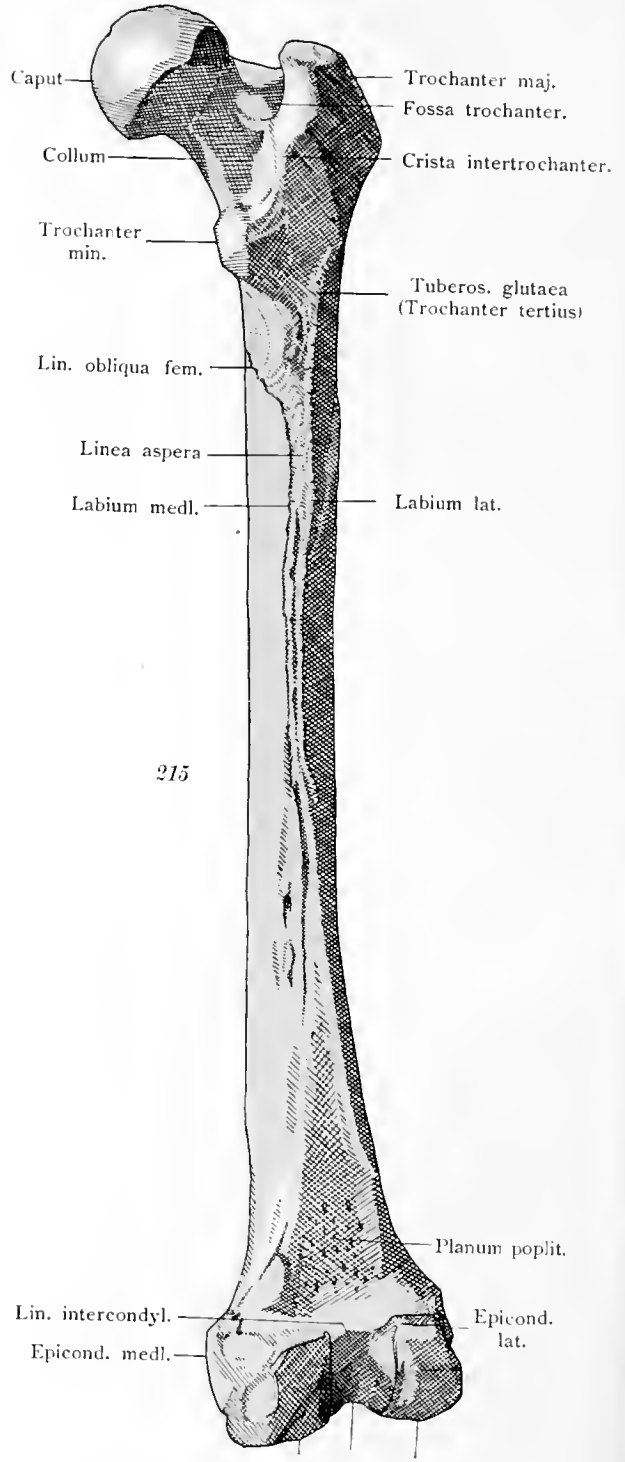
Medianschnitt des Beckens mit eingezeichneten Durchmessern.

Pelvis.



214

Facies patellar.
Oberschenkelbein von vorne.

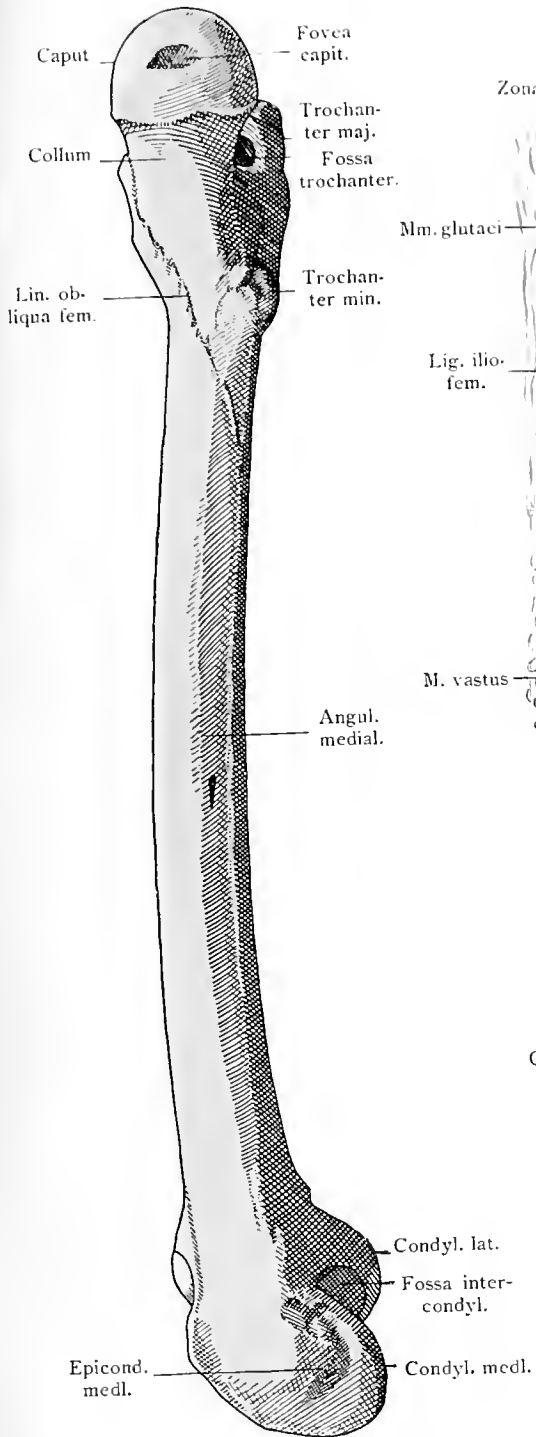


215

Planum poplit.
Lin. intercondyl.
Epicond. medl.
Epicond. lat.
Condyl. medl. Fossa intercondyl. Condyl. lat.
Oberschenkelbein von hinten.

Femur.

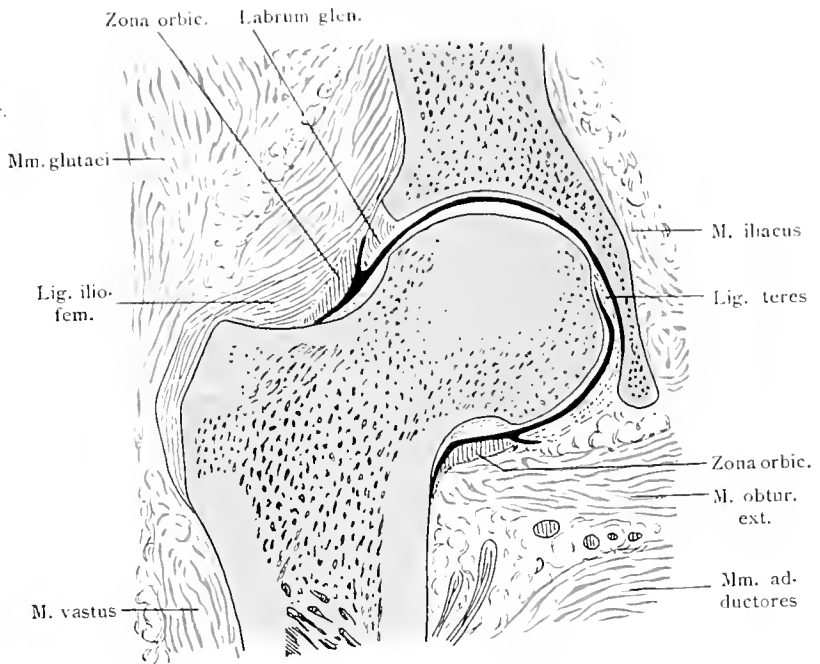
216



Oberschenkelbein, mediale Seite.

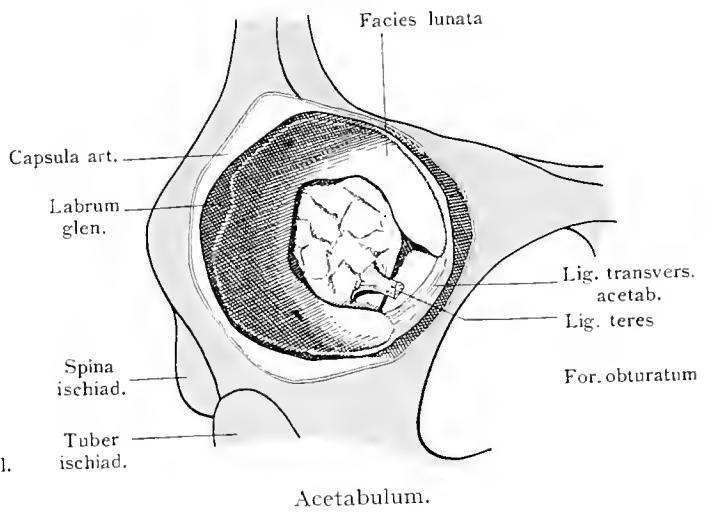
Femur. Articulatio coxae.

217

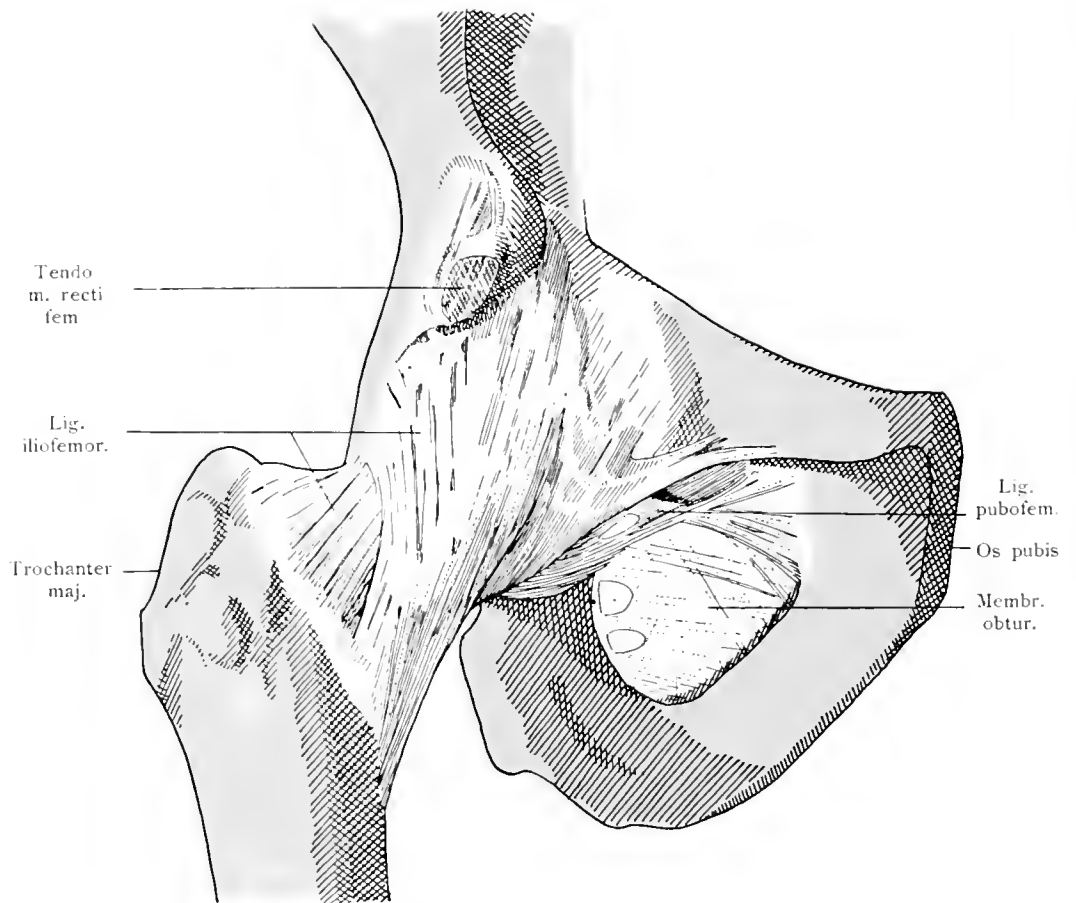


Hüftgelenk, Frontalschnitt.

217 a



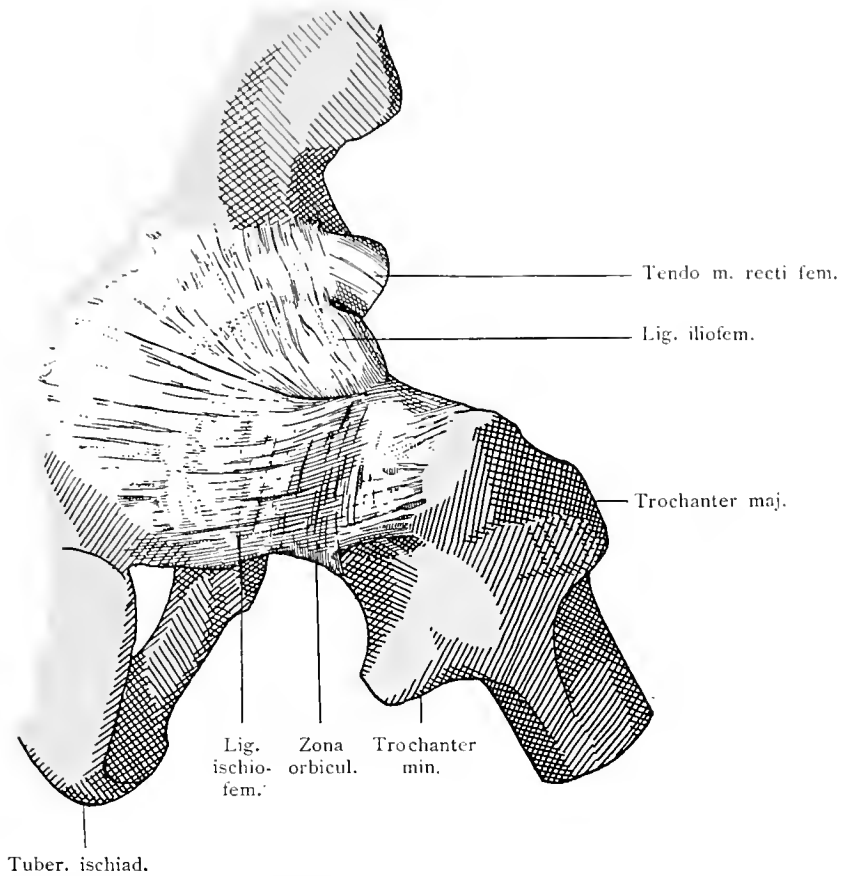
Acetabulum.



Hüftgelenk von vorne. Membrana obturatoria.

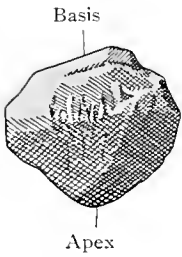
Articulatio coxae.

219



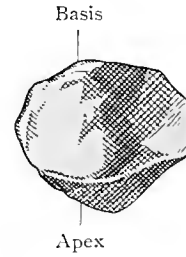
Hüftgelenk von hinten.

220



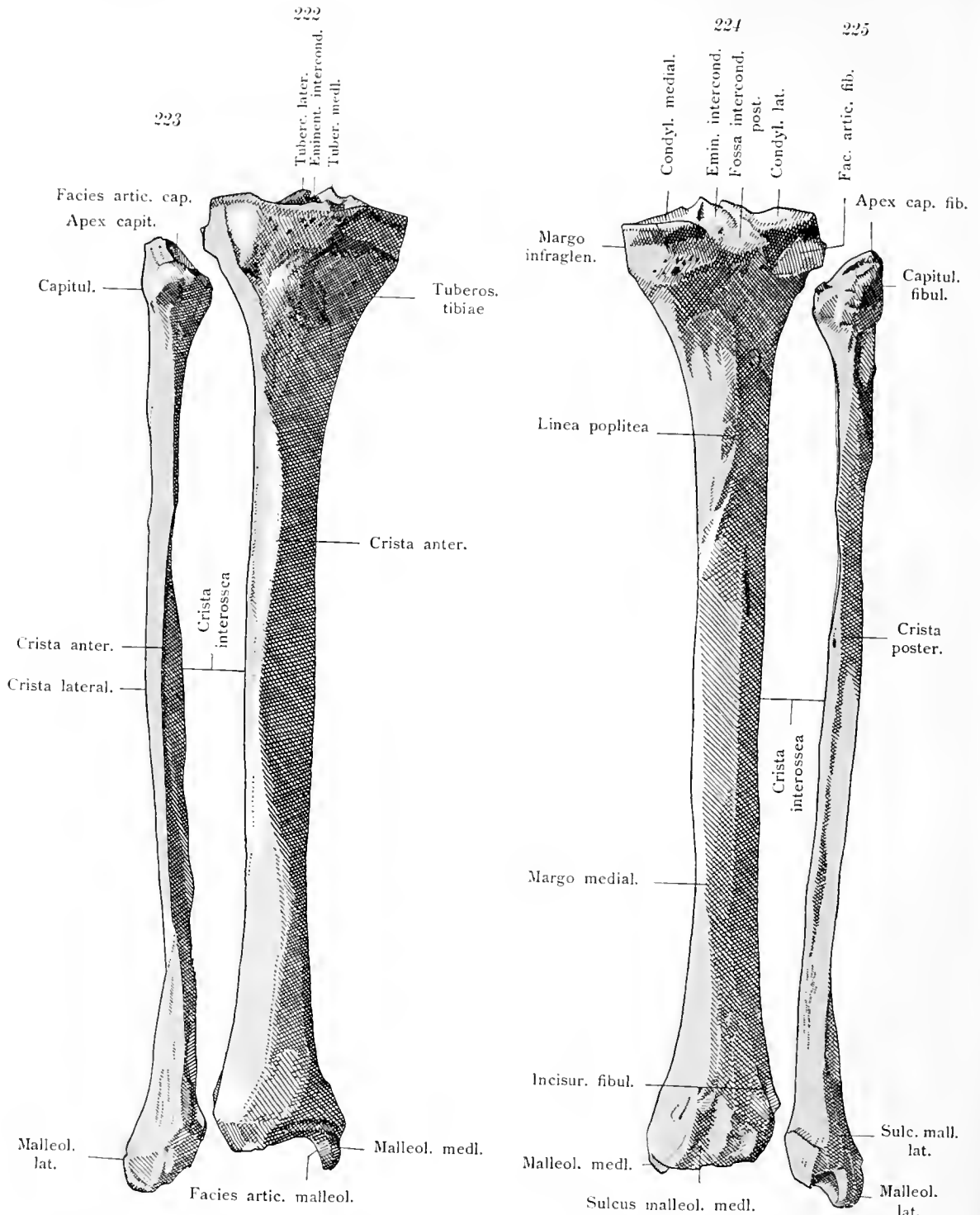
Kniescheibe von vorne.

221



Kniescheibe von hinten.

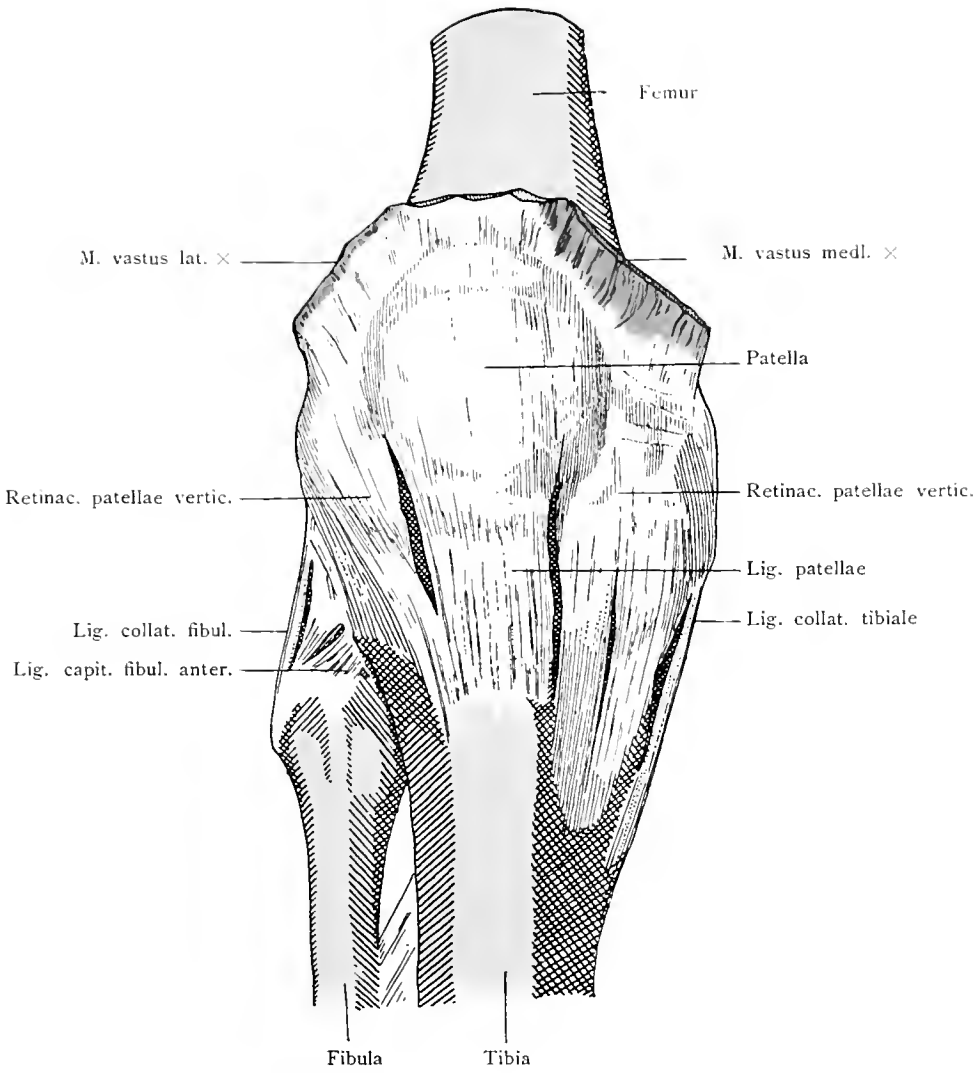
Articulatio coxae. Patella.



Wadenbein und Schienbein von vorne.

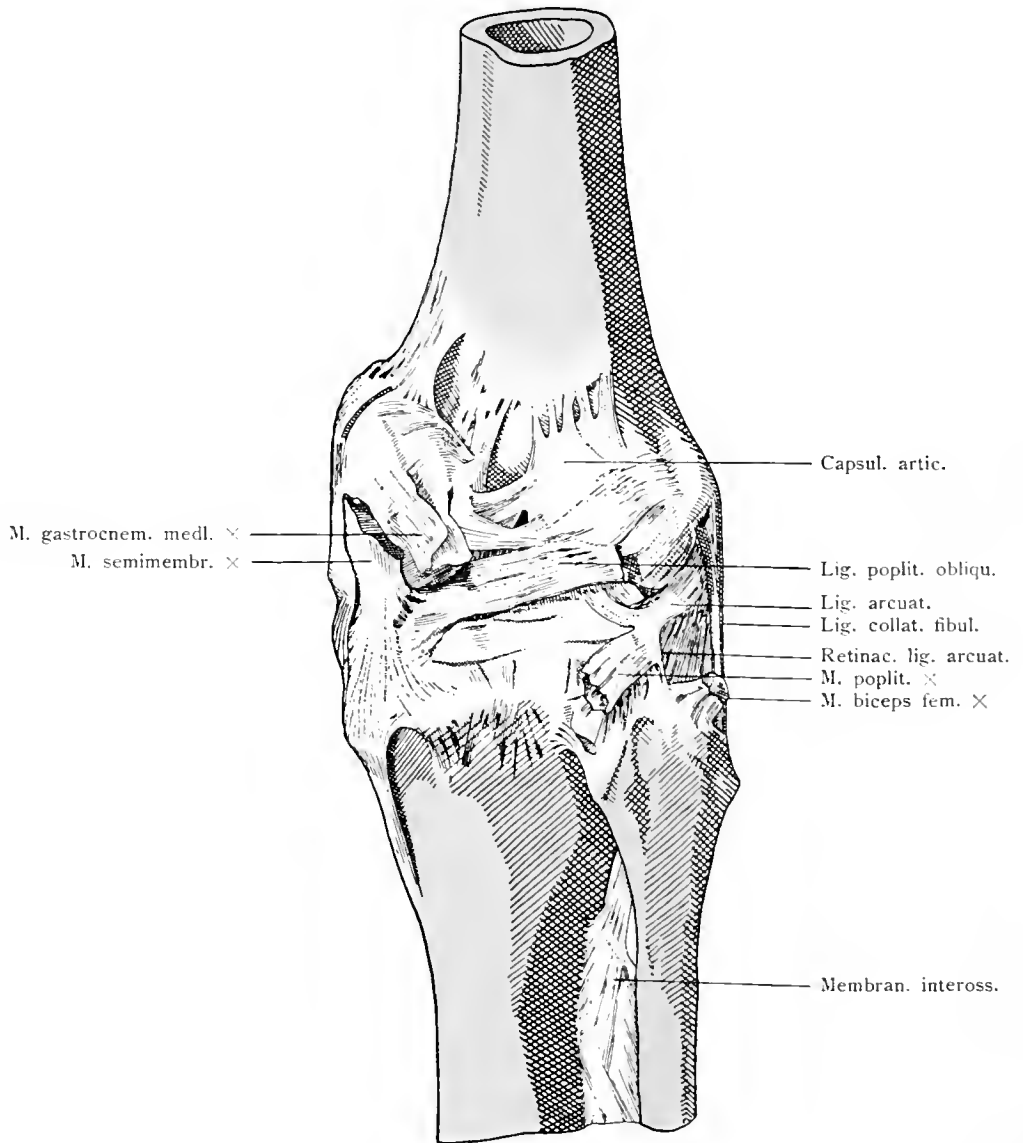
Schienbein und Wadenbein von hinten.

Ossa cruris.



Kniegelenk von vorne. Retinacula patellae verticalia.

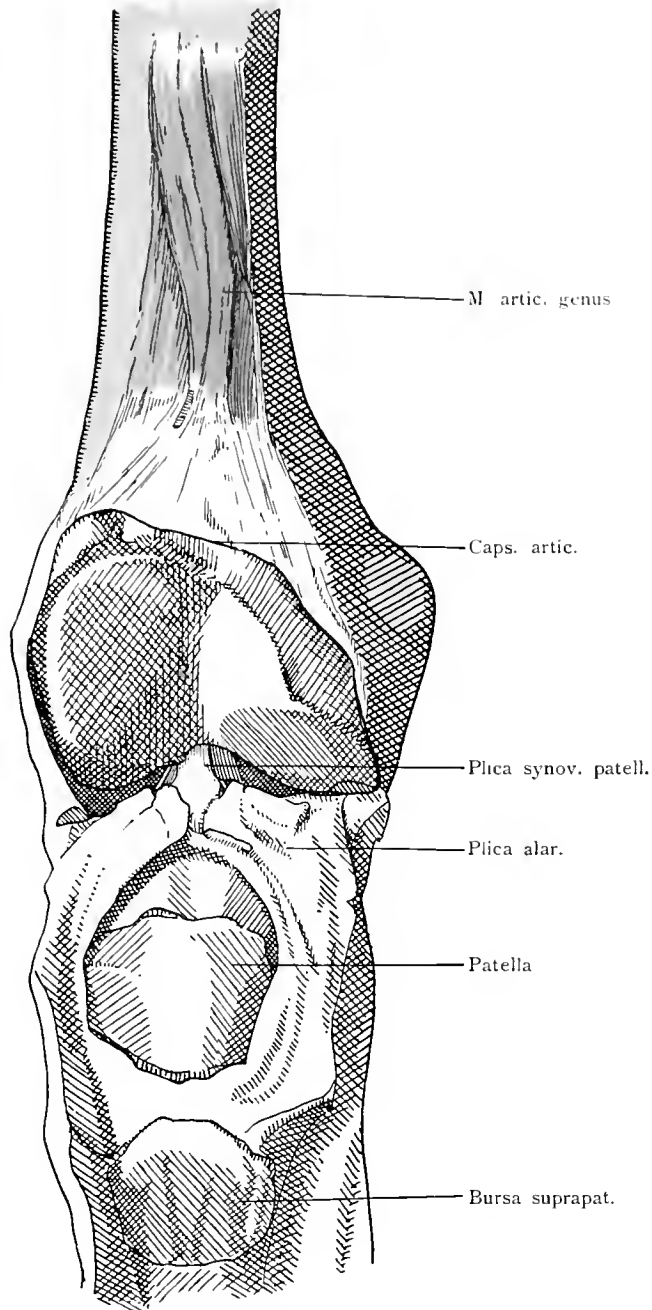
Articulatio genus.



Kniegelenk von hinten. Ligamentum popliteum obliquum. Ligamentum arcuatum

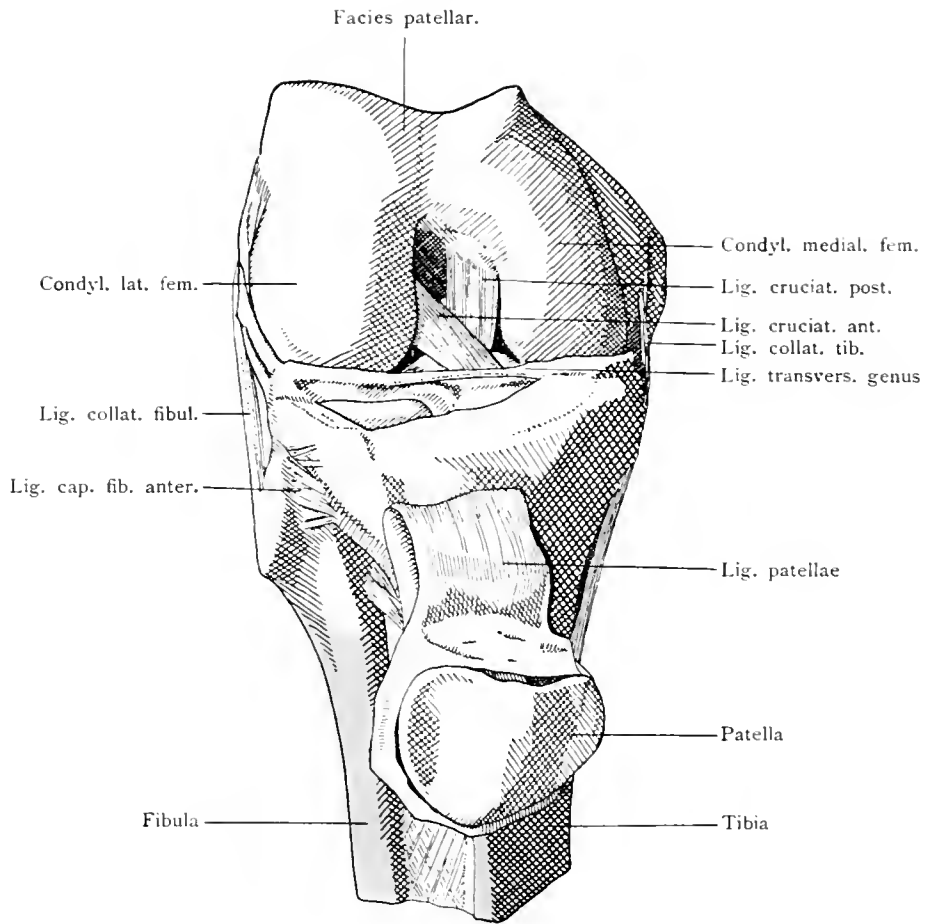
Articulatio genus.

228



Kniegelenk von vorne; eröffnet und die Kniescheibe mit dem vorderen Teil der Kapsel heruntergeklappt. Plica alaris. Plica synovialis patellae.

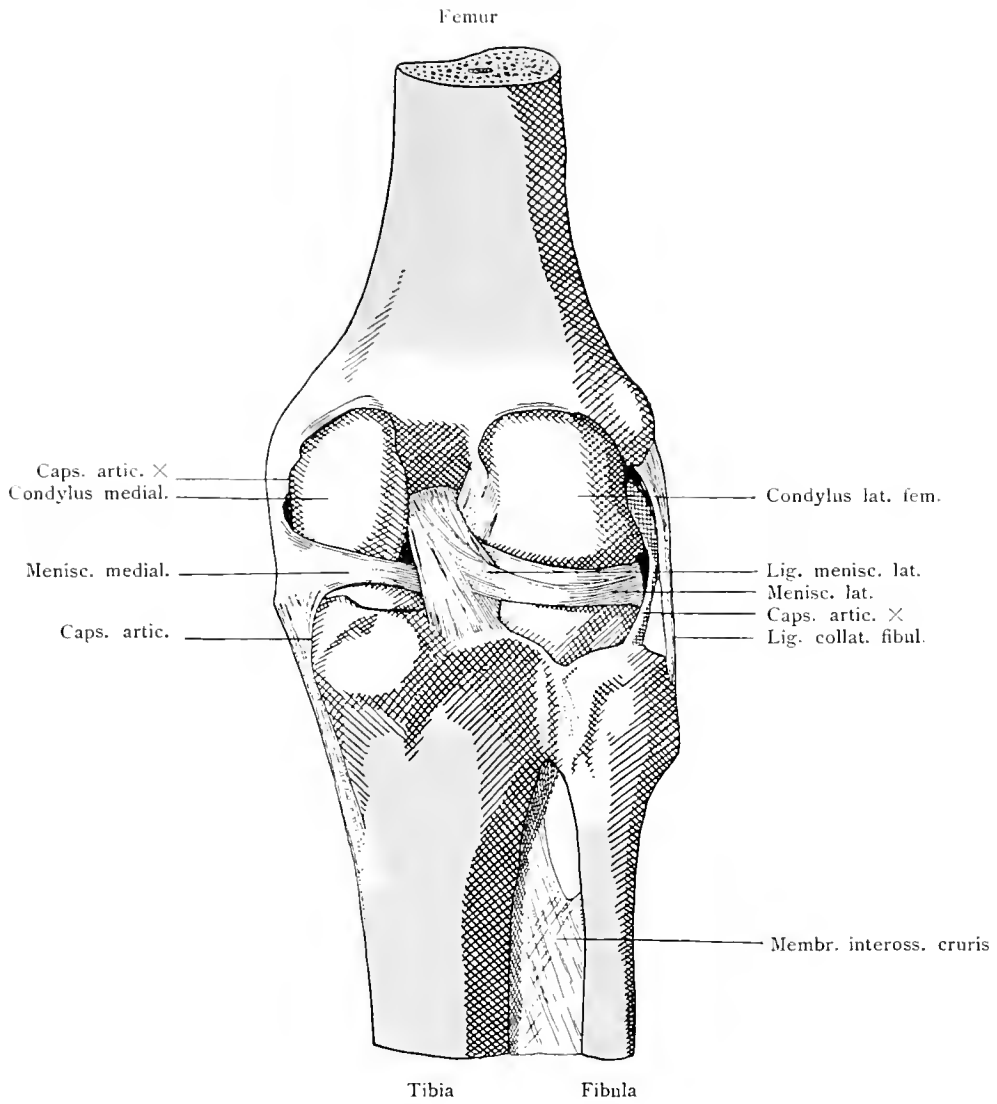
Articulatio genus.



Kniegelenk von vorne. Ligamenta alaria. Ligamentum transversum genus.

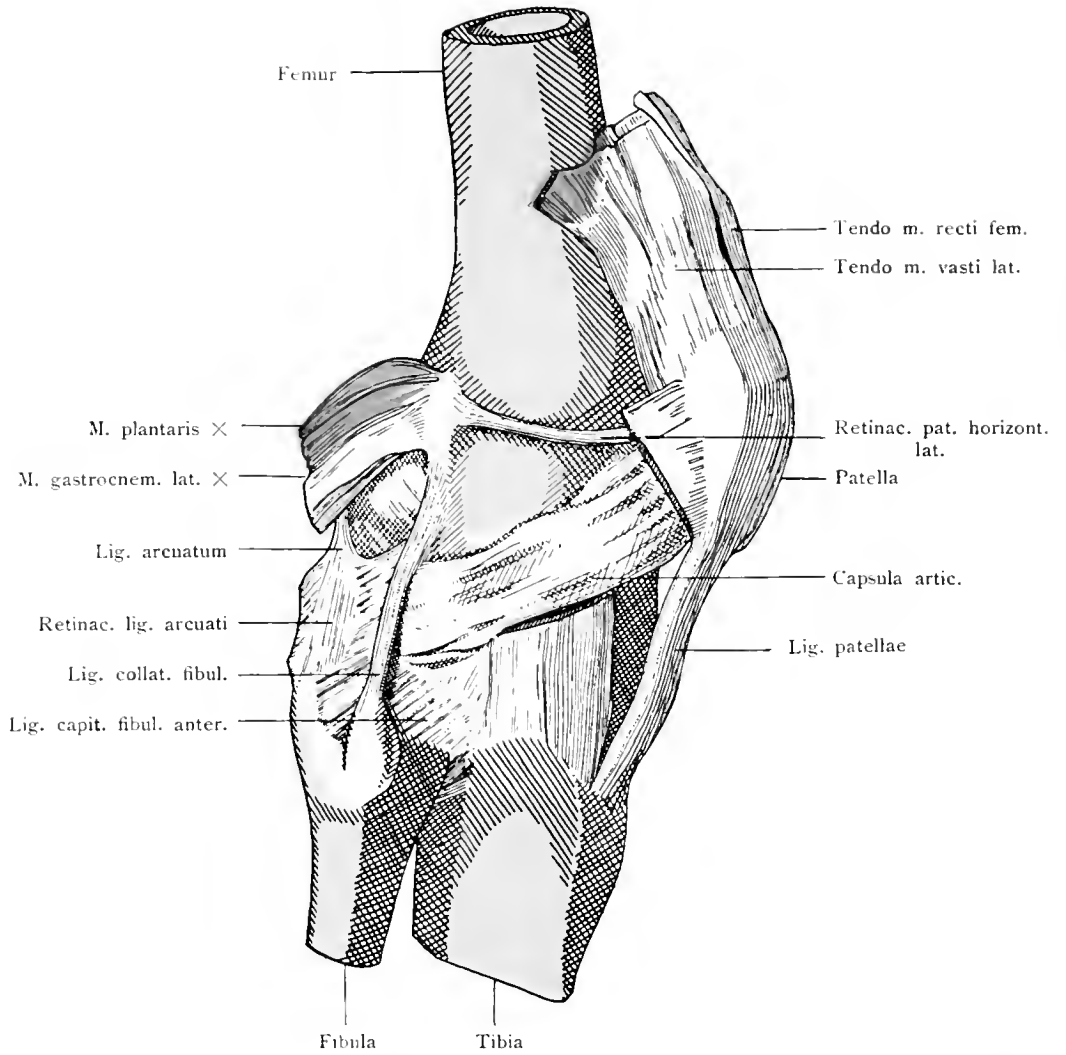
Articulatio genus.

230



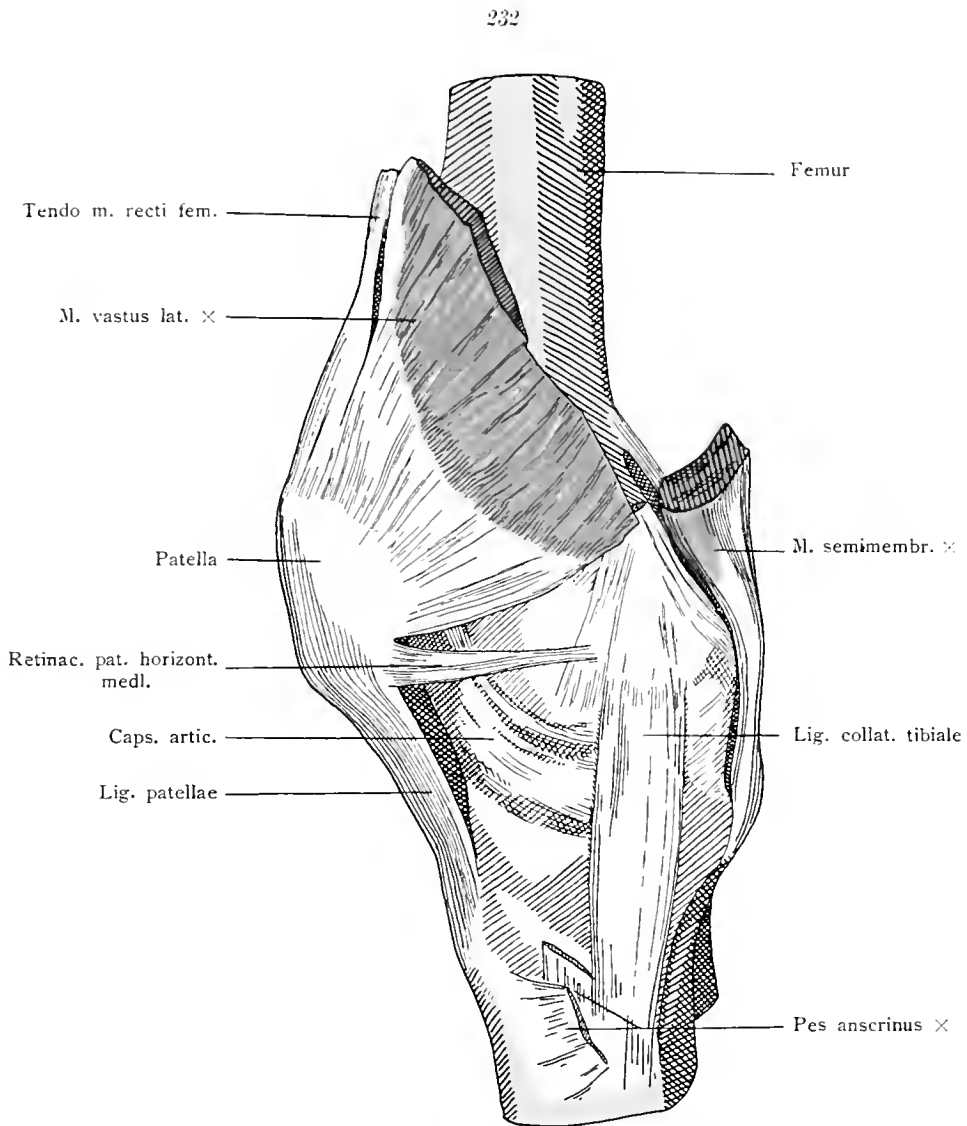
Kniegelenk von hinten. Kapsel entfernt. Ligamentum cruciatum posterius.

Articulatio genus.



Kniegelenk, laterale Seite. Ligamentum collaterale fibulare. Retinaculum patellae lateralis.

Articulatio genus.

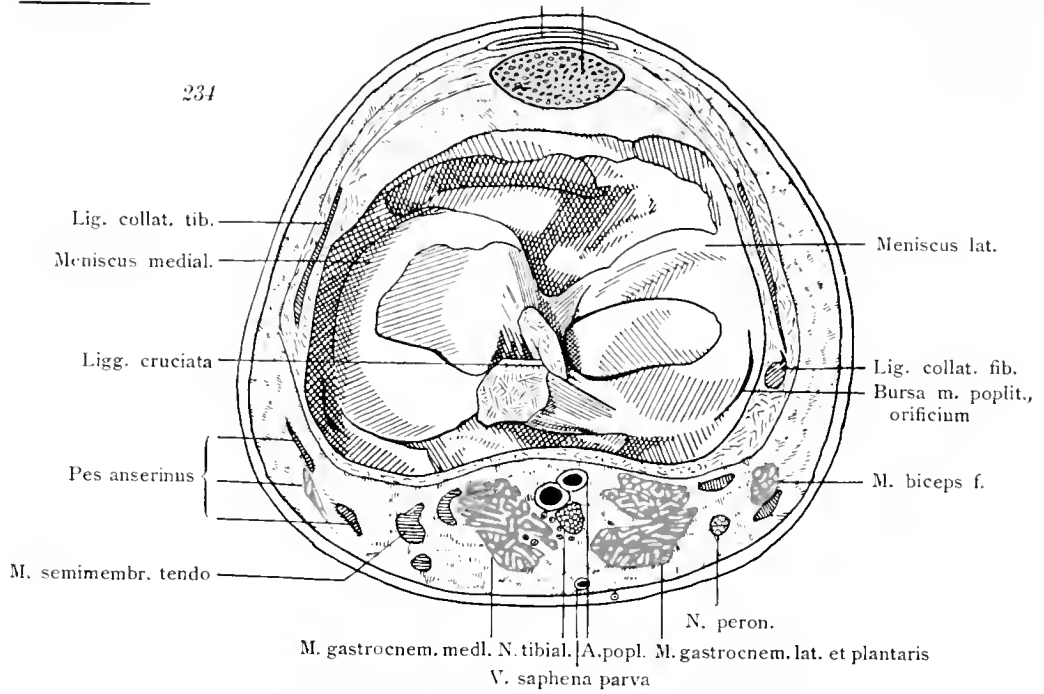


Kniegelenk, mediale Seite.
Ligamentum collaterale tibiale. Retinaculum patellae mediale.

Articulatio genus.

Bursa praepatell. Patella

234

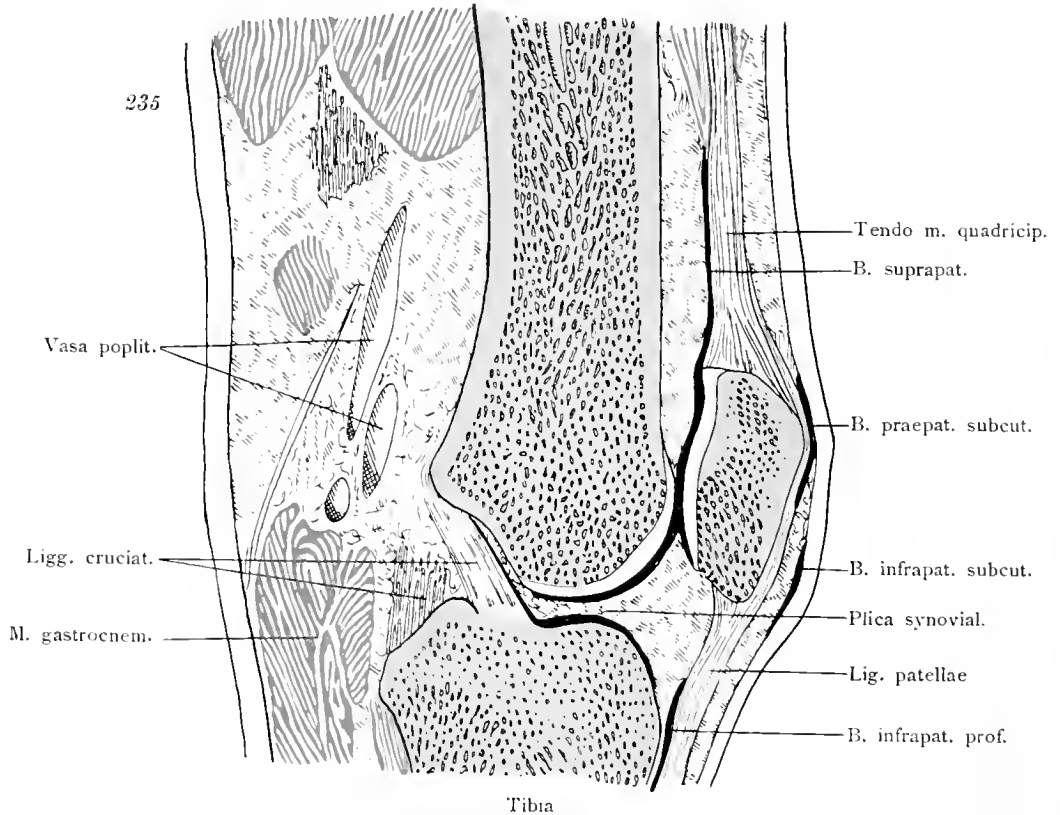


Kniegelenk; Horizontalschnitt, distaler Teil. Menisci.

Mm. flexores

Femur

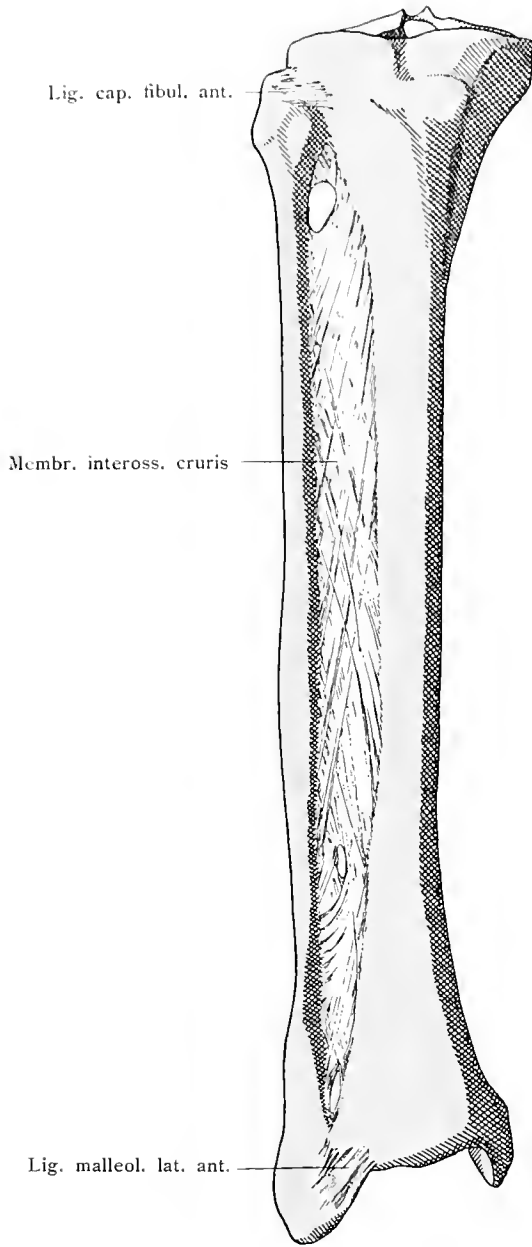
235



Tibia

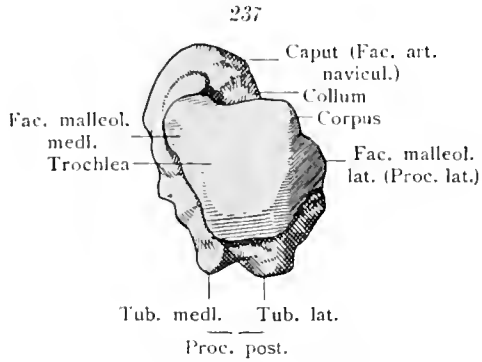
Kniegelenk; Sagittalschnitt.

Articulatio genus.

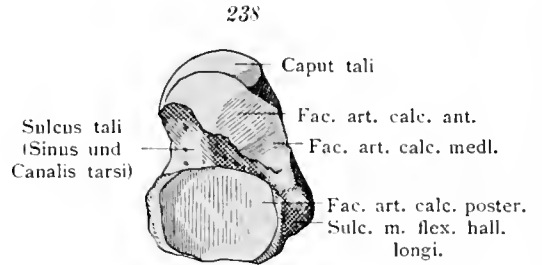


Membrana interossea cruris.

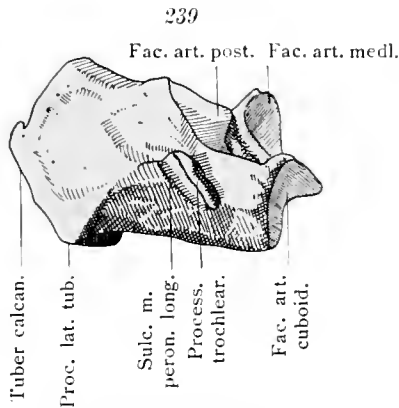
Membrana interossea cruris.



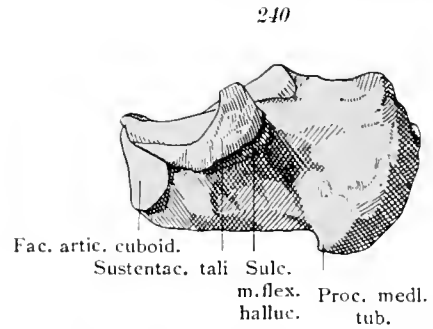
Sprungbein (Talus) des rechten Fußes.
Von oben.



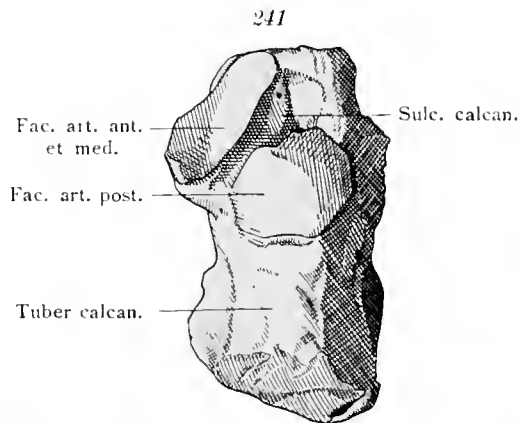
Sprungbein (Talus) des rechten Fußes.
Von unten.



Fersenbein (Calcaneus) des rechten Fußes.
Laterale Seite.



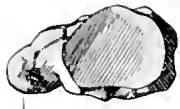Fersenbein (Calcaneus) des rechten Fußes.
Mediale Seite.



Fersenbein (Calcaneus) des rechten Fußes. Von oben.

Ossa tarsi.

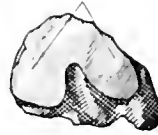242



Tuberos. oss. navic.
Schiffbein (Os naviculare).
Proximale Seite.

243

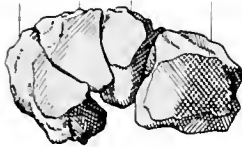Fac. artic. cuneiform.



Tuberos. oss. navic.
Schiffbein (Os naviculare).
Distale Seite.

244

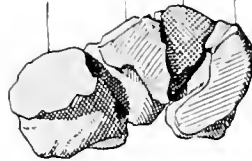Ossa cuneiformia
I II III Os cuboid.



Vordere Reihe der Tarsalknochen
(Ossa cuneiformia und Os cuboideum).
Distale Seite.

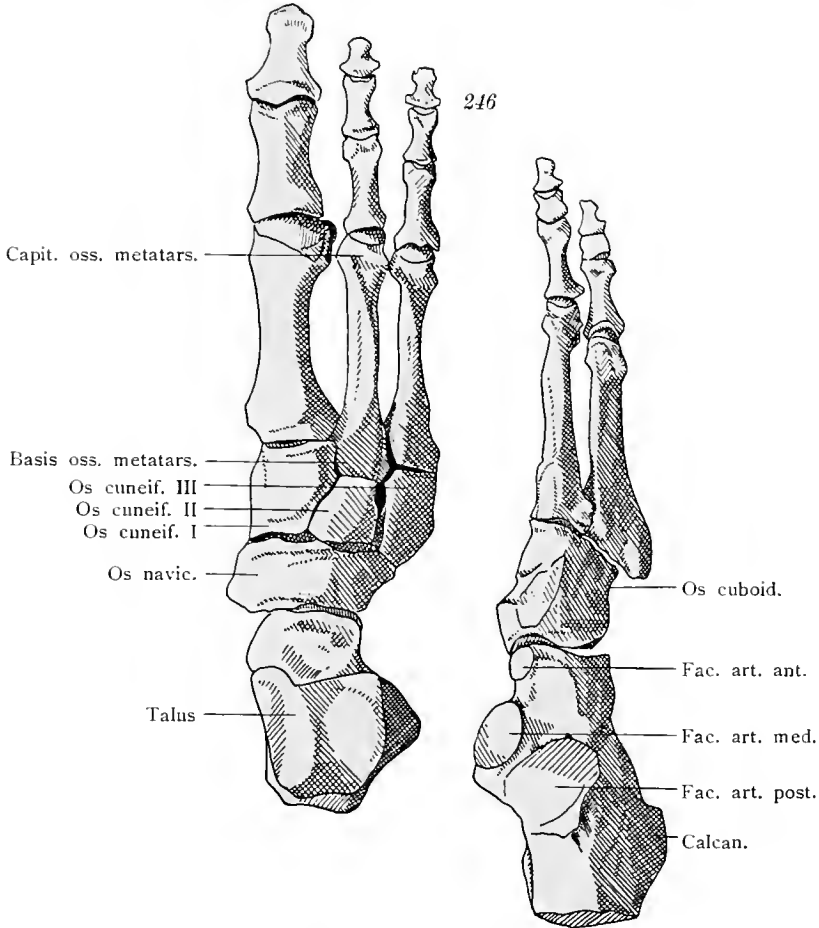
245

Ossa cuneiformia
Os cuboid. III II I



Vordere Reihe der Tarsalknochen
(Ossa cuneiformia und Os cuboideum).
Proximale Seite.

246



Capit. oss. metatars.

Basis oss. metatars.
Os cuneif. III
Os cuneif. II
Os cuneif. I

Os navic.

Talus

Os cuboid.

Fac. art. ant.

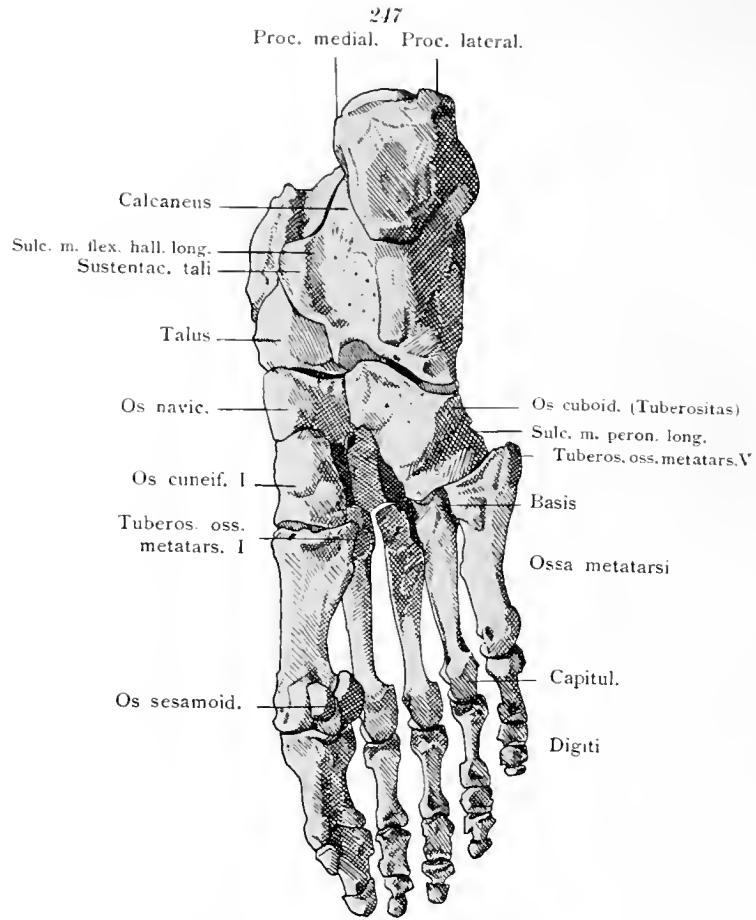
Fac. art. med.

Fac. art. post.

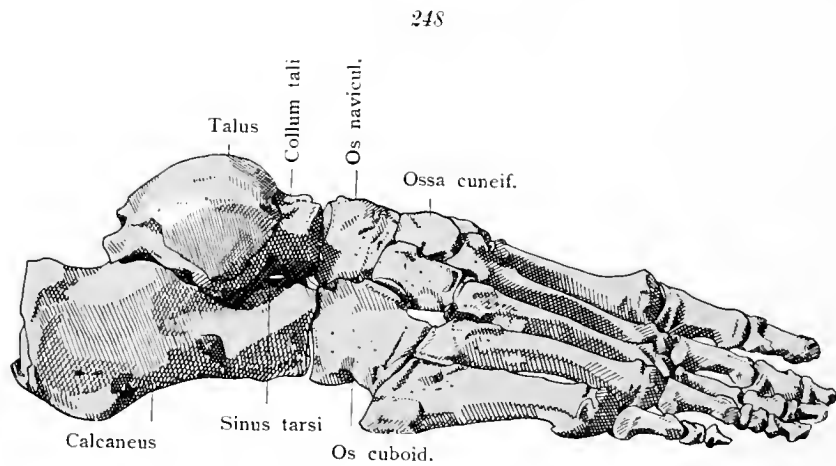
Calcan.

Skelet des rechten Fußes von oben gesehen. In die beiden Strahlen geteilt.

Ossa tarsi. Ossa pedis.

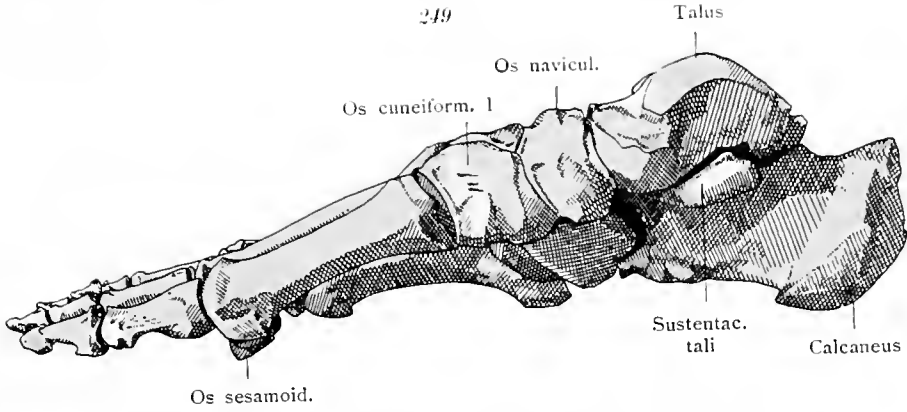


Skelet des rechten Fußes. Sohlenfläche.



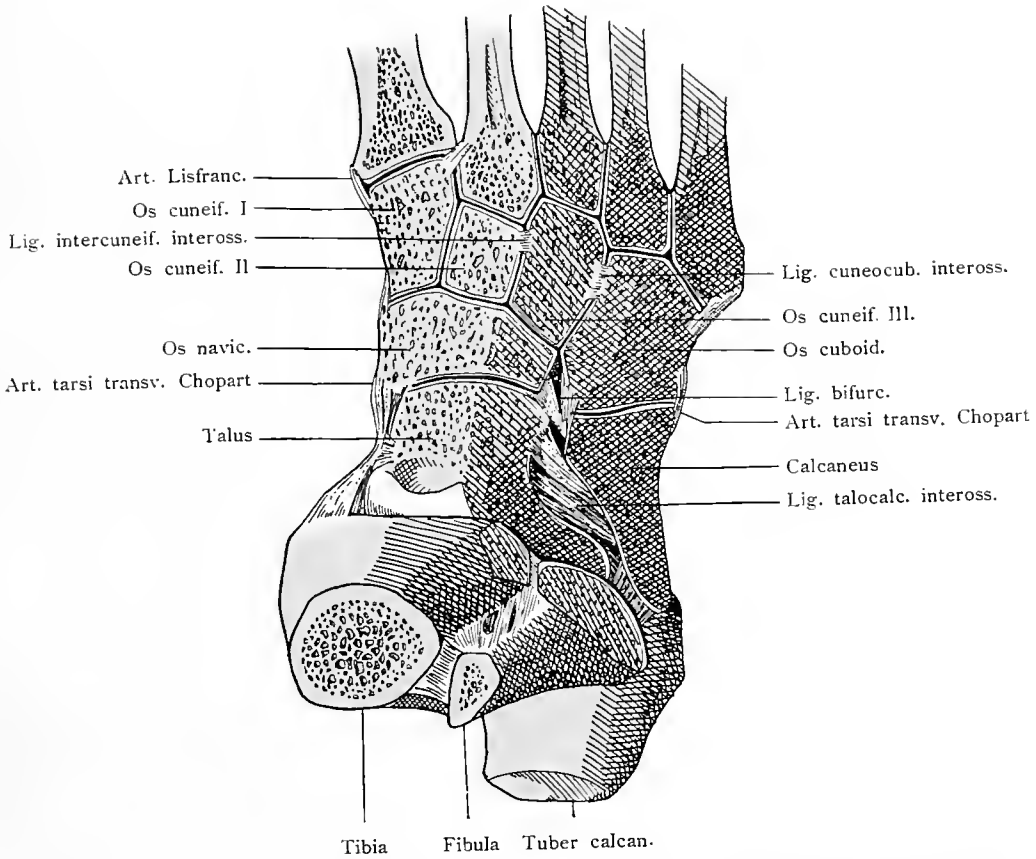
Skelet des rechten Fußes. Von der lateralen Seite.

Ossa pedis.



Skelet des rechten Fußes. Von der medialen Seite aus.

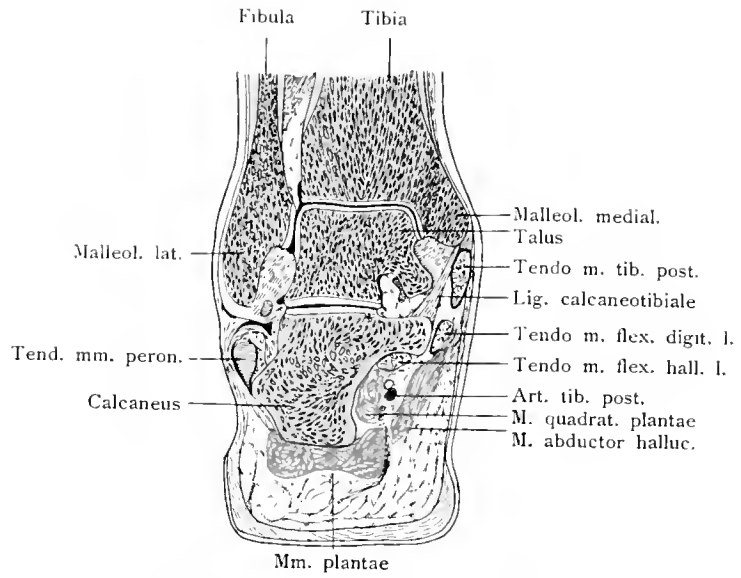
250



Gelenke der Fußwurzel- und Mittelfußknochen durch Abheilen des dorsalen Teiles geöffnet.

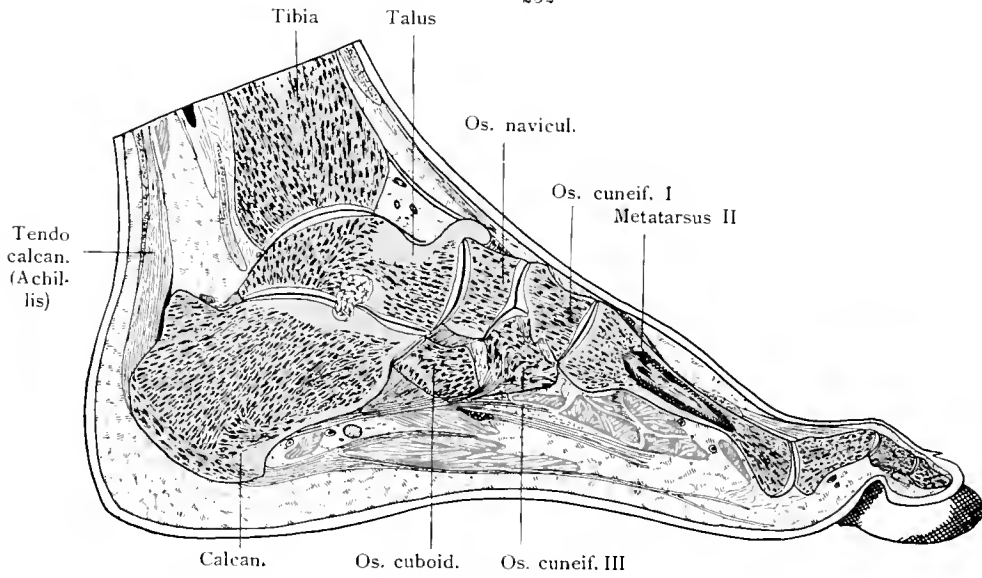
Ossa et articulationes pedis.

251



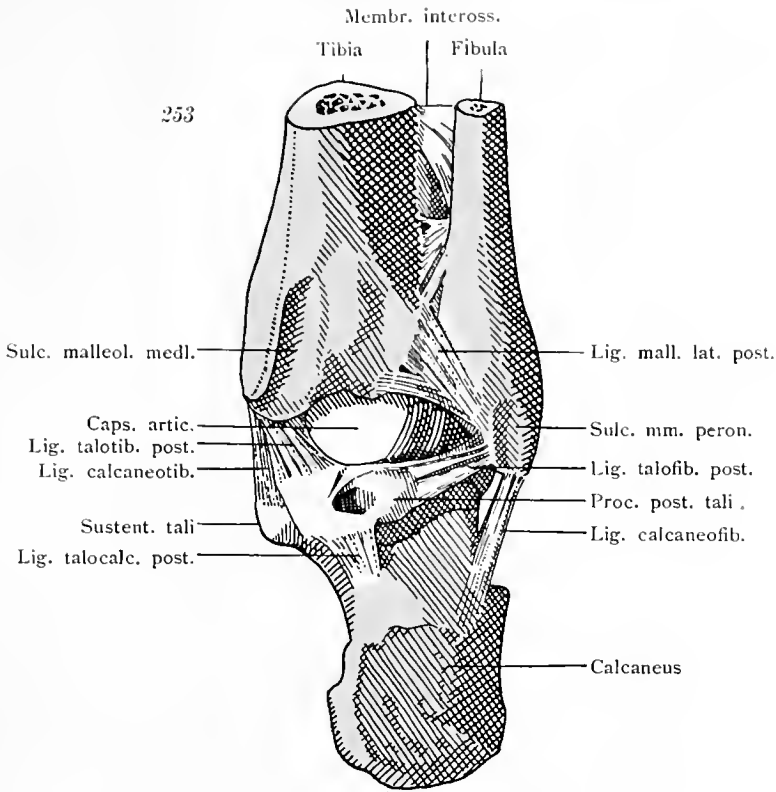
Knöchelgelenk, frontal durchschnitten.

252

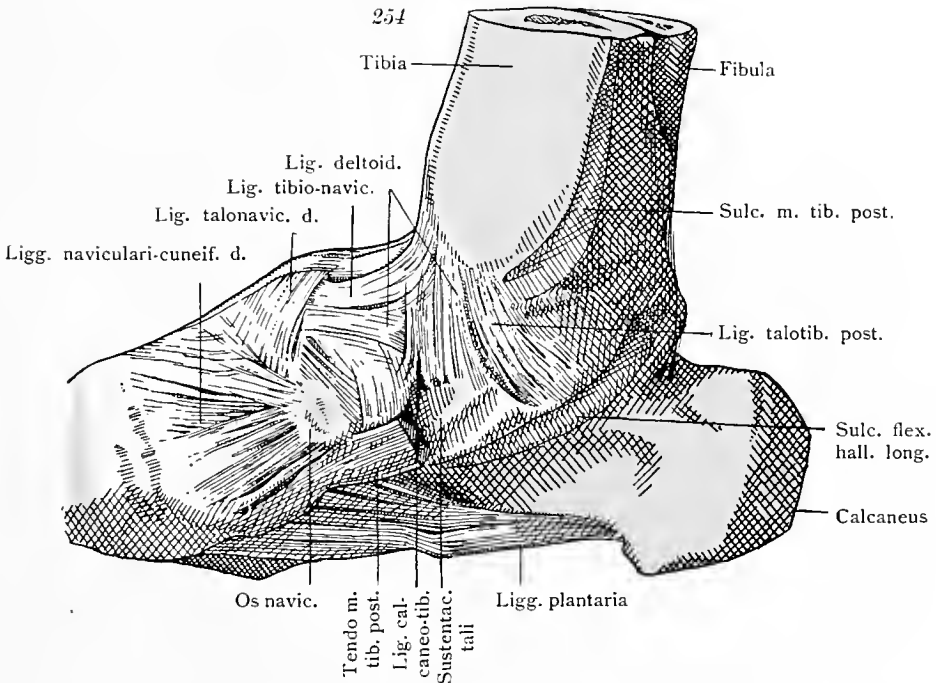


Rechter Fuß. Längsschnitt durch die zweite Zehe. Gelenke.

Ligamenta pedis.

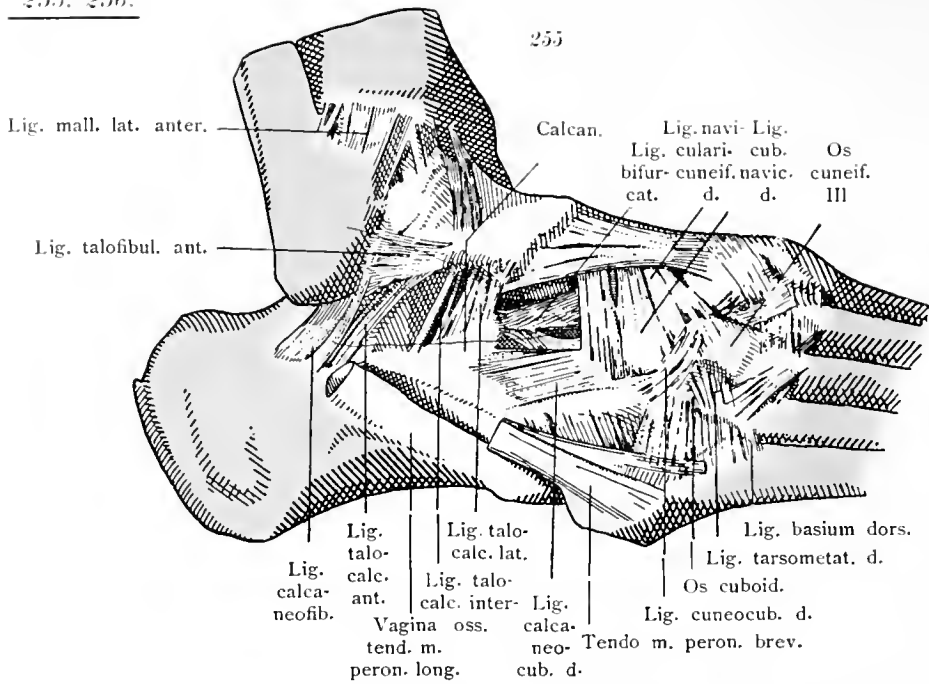


Bänder des Knöchelgelenkes. Von hinten.

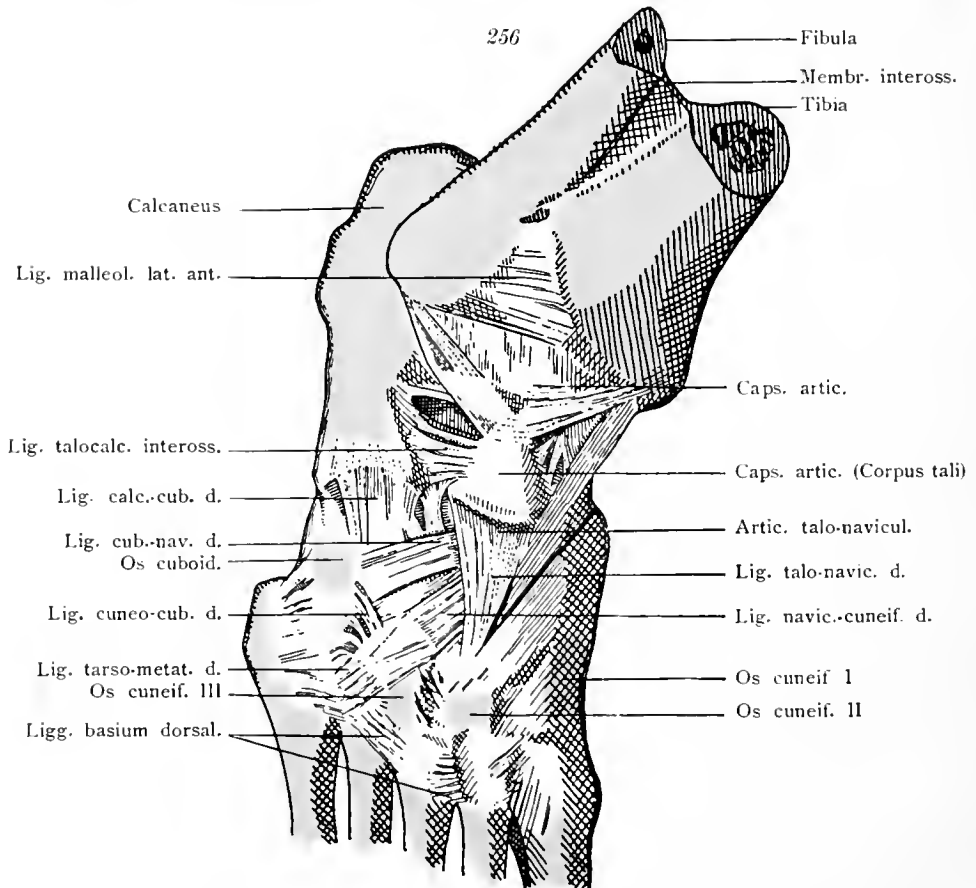


Bänder des medialen Knöchels und der medialen Seite der Fußwurzel.

Ligamenta pedis.

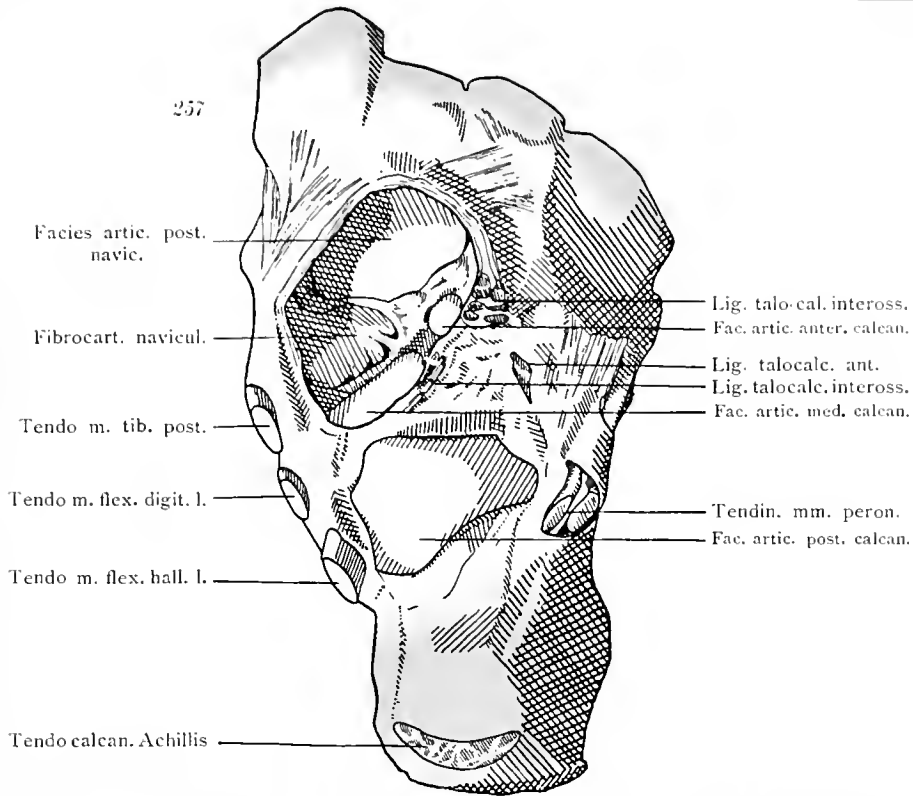


Bänder des lateralen Knöchels und der lateralen Seite der Fußwurzel.

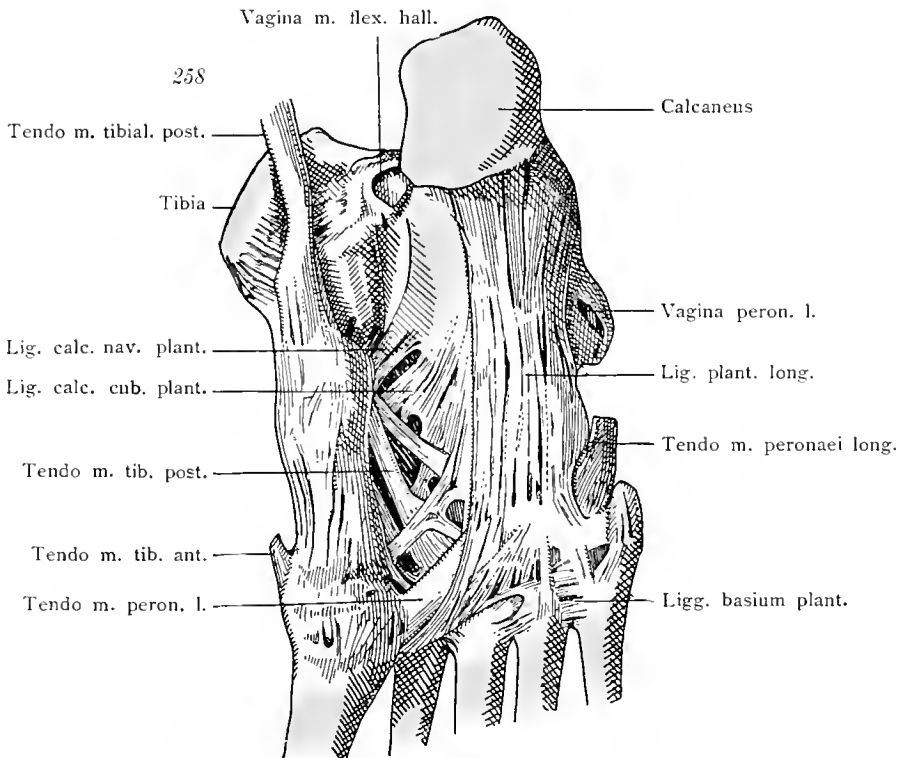


Bänder des Knöchels und der Fußwurzel. Dorsale Seite.

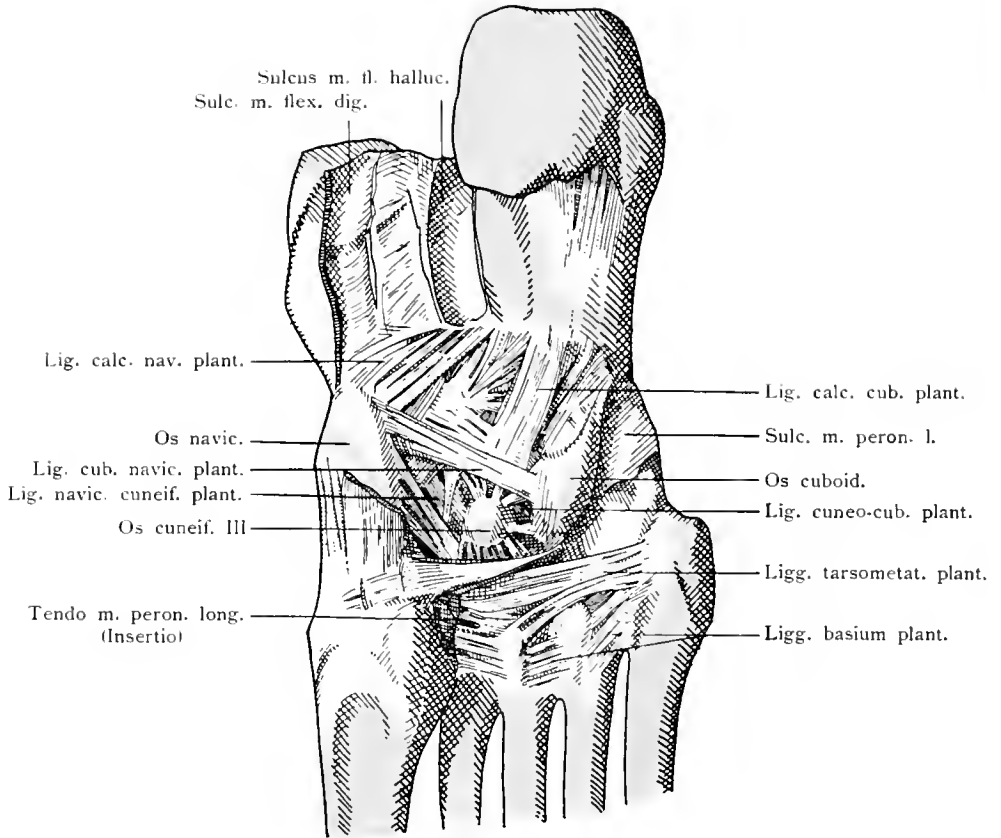
Ligamenta pedis.



Sprunggelenke durch Fortnahme des Talus geöffnet. Ligamentum calcaneo-naviculare plantare.



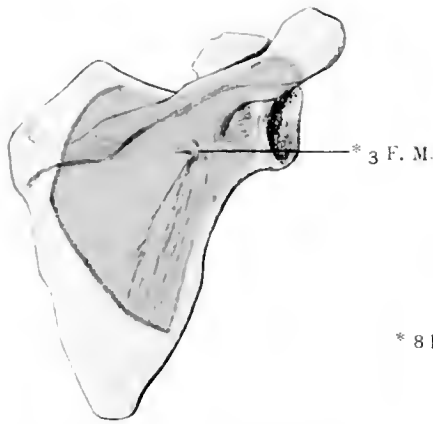
Bänder der Fußsohle. Oberflächliche Schichte.
 Ligamenta pedis.



Bänder der Fußsohle. Tiefe Schichte.

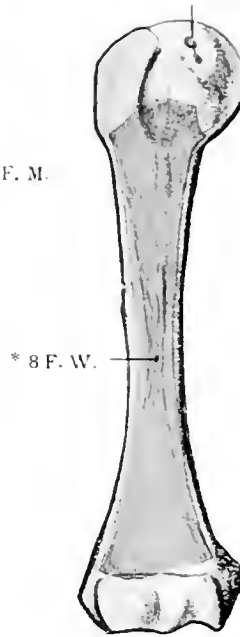
Ligamenta pedis.

262



Schulterblatt vom Neugeborenen.
Dorsalseite.

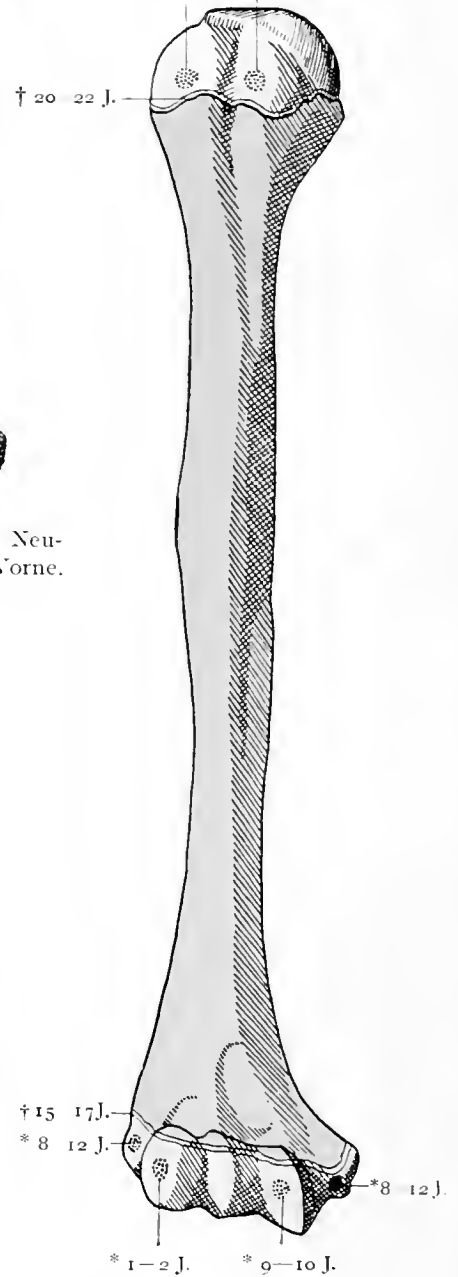
261 Part.



Oberarmbein vom Neugeborenen. Von Vorne.

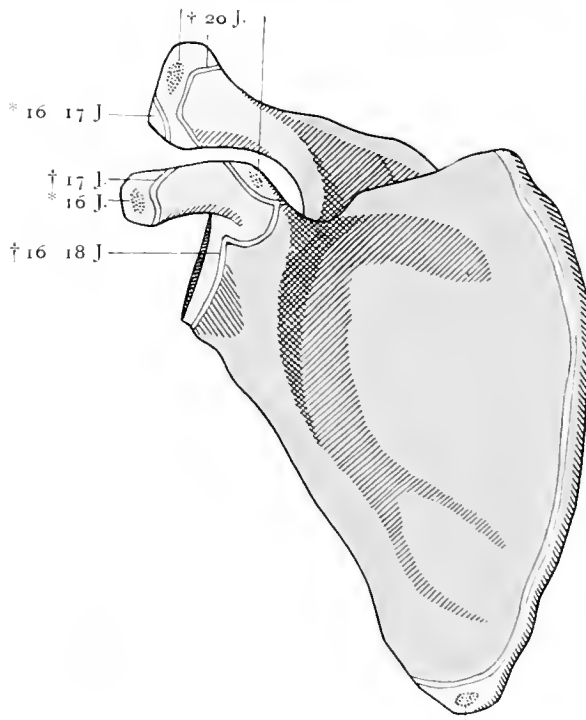
265

† 4 J. Ende
* 1 J. Ende * 2 J. Anfang



Oberarmbein. Vor Verknöcherung
der Epiphysen. Vorderseite.

* Pub. † 16 J. 263



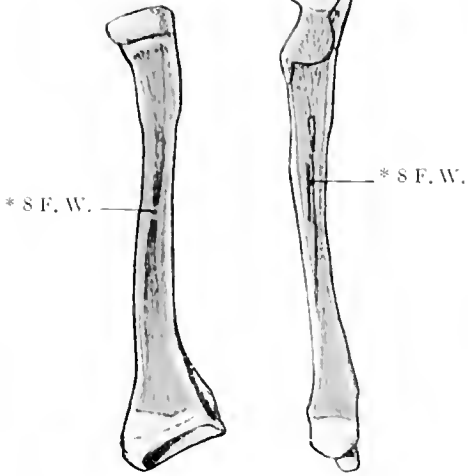
Schulterblatt vor Verknöcherung der Epiphysen. Ventrale Seite.

Ad evolutionem ossium extremitatum.

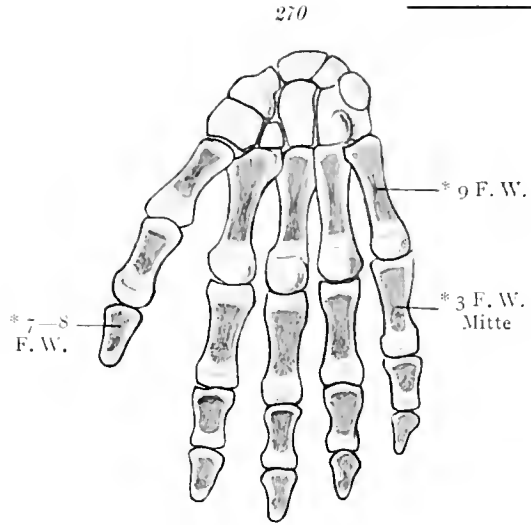
266

267

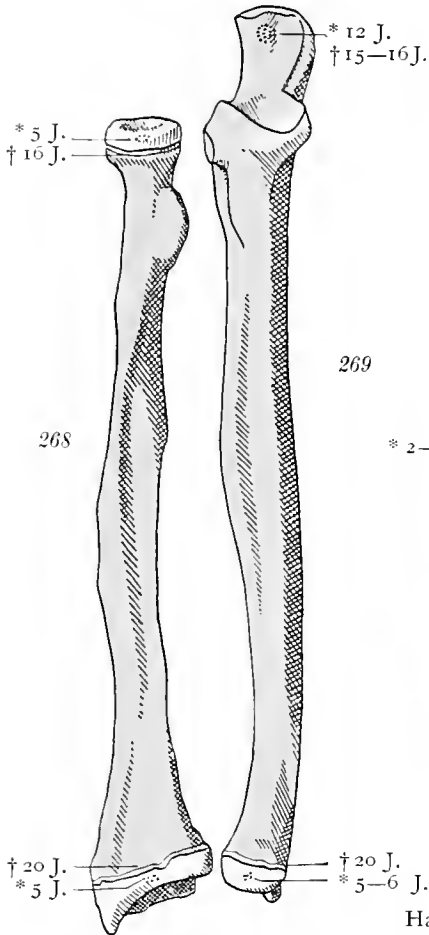
266—271.



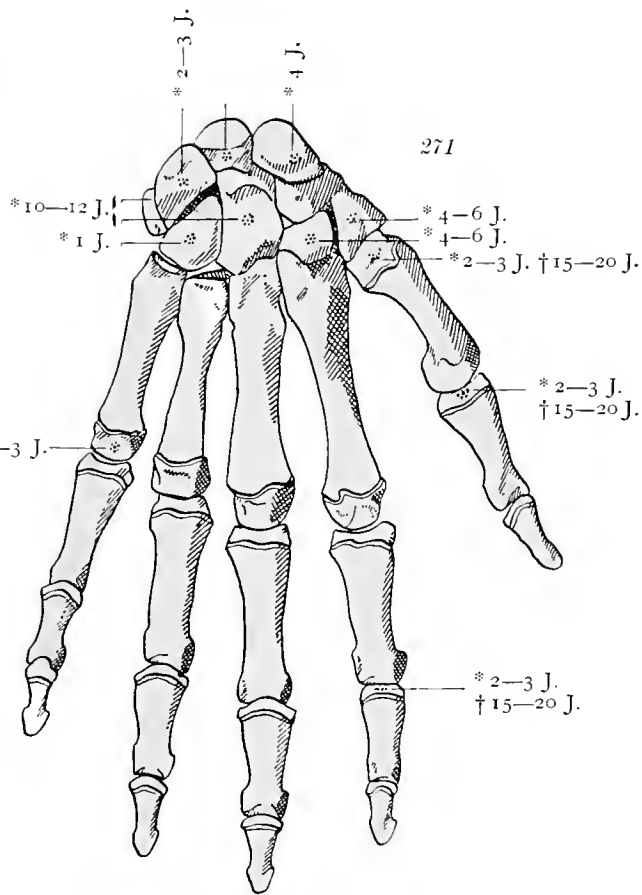
Speiche (266) und Elle (267) vom Neugeborenen. Von vorne.



Handknochen des Neugeborenen. Von vorne.



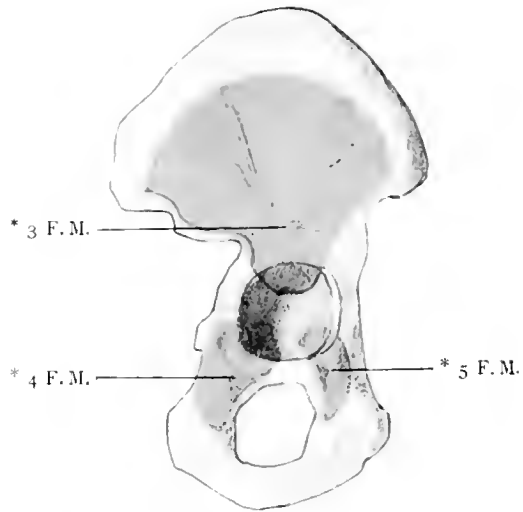
Speiche (268) und Elle (269) vor der Verknöcherung der Epiphysen. Von vorne.



Handknochen vor der Verknöcherung der Epiphysen.

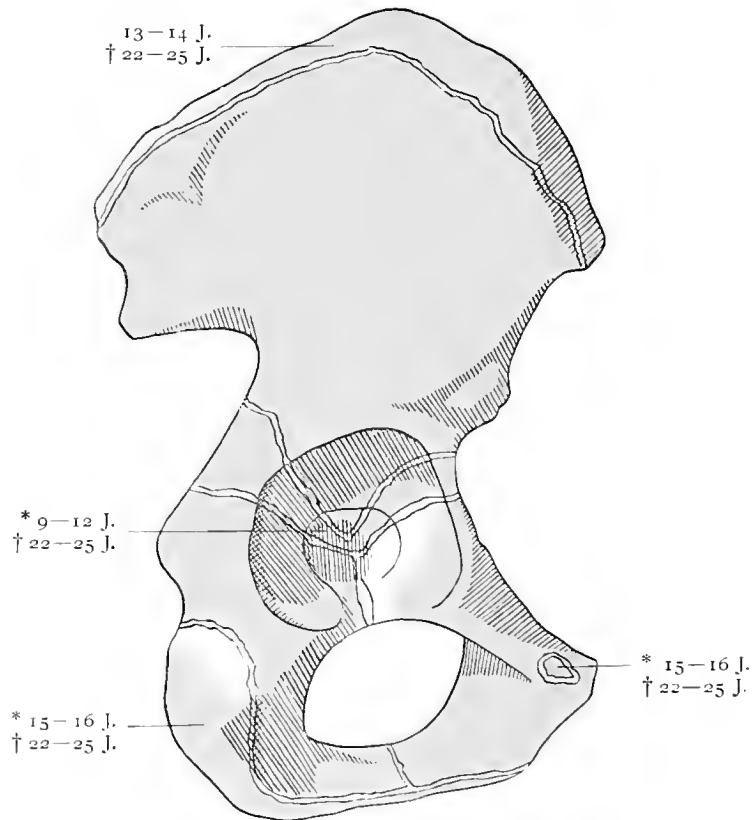
Ad evolutionem ossium extremitatum.

272



Hüftbein des Neugeborenen. Laterale Seite.

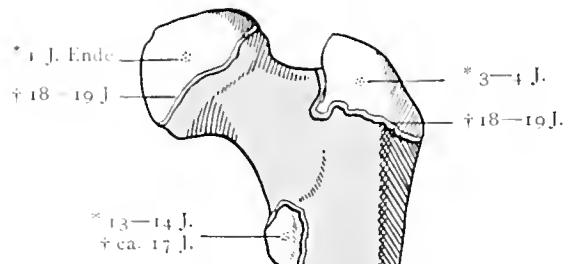
273



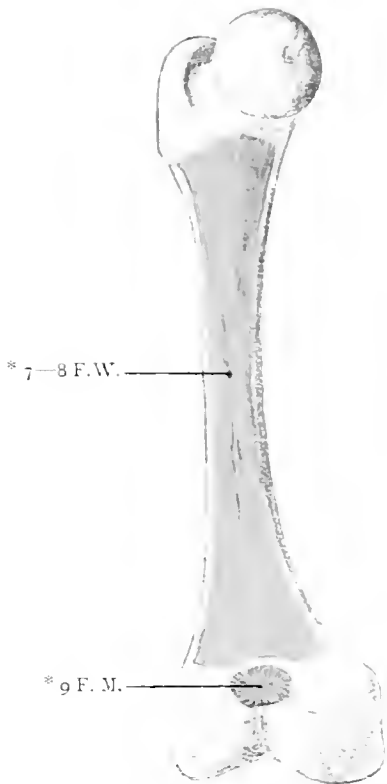
Hüftbein vor der Verknöcherung der Epiphysen. Laterale Seite.

Ad evolutionem ossium extremitatum.

275



274

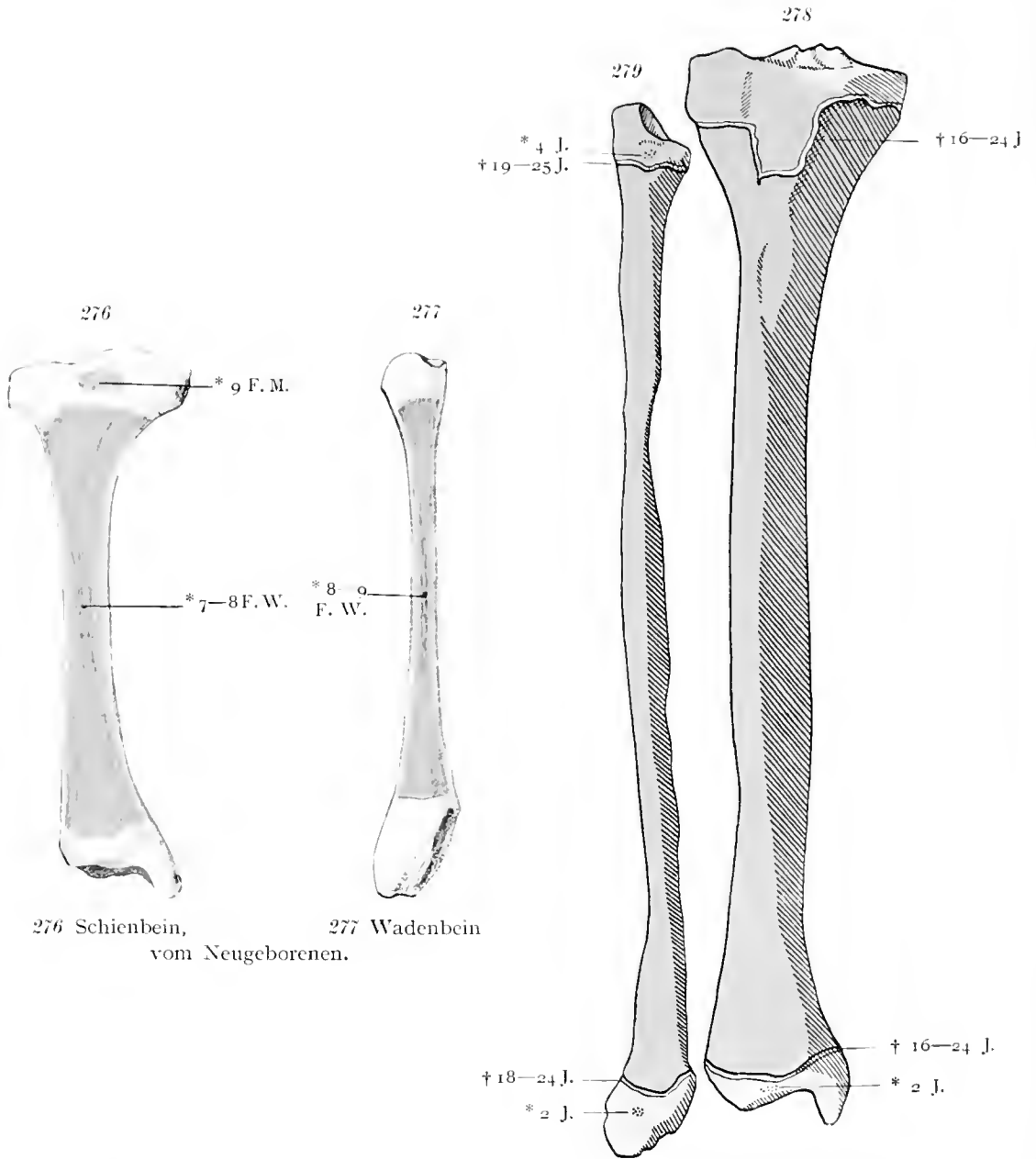


† 20-22 J.

Oberschenkelbein vom Neugeborenen. Von der medialen Seite aus.

Oberschenkelbein vor Schluß der Epiphysen. Von vorne.

Ad evolutionem ossium extremitatum.



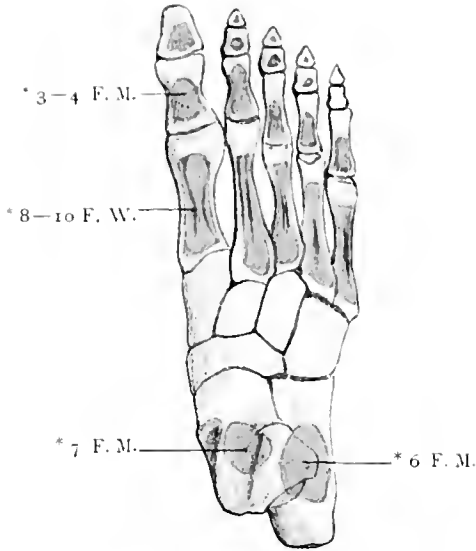
276 Schienbein,
vom Neugeborenen.

277 Wadenbein

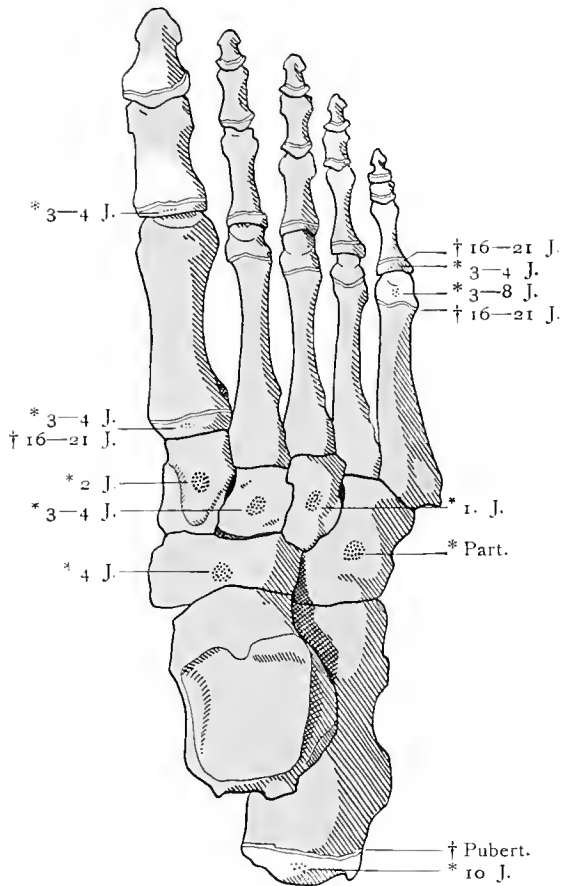
vom Neugeborenen.

279 Wadenbein, 278 Schienbein.
Vor dem Schluß der Epiphysen. Von vorne.

Ad evolutionem ossium extremitatum.



Fuß vom Neugeborenen. Dorsalseite.



Fuß vor Schluss der Epiphysen. Dorsalseite.
Ad evolutionem ossium extremitatum.



Sachregister.

A.

Acetabulum 96, 105.
 Acromion 77, 78, 79.
 Agger nasi 54.
 Ala magna 44.
 — — margo frontalis 44.
 — — margo squamosus 44.
 — — ossis sphenoidalis 72.
 — ossis ilium 97.
 — parva 44.
 — vomeris 56.
 Alveoli 58.
 Angulus costae 28.
 — ethmolacimalis 57.
 — hyposternalis 30.
 — parietalis 43, 44.
 — pubis 101.
 — superior pyramidis 69.
 Antrum maxillare 52.
 — tympanicum 47.
 Anulus fibrosus 20.
 — tympanicus 47.
 Apertura externa aquaeductus vestibuli 45.
 — — canalis cochleae 46.
 — inferior canaliculi tympanici 46.
 — piriformis 65.
 — superior canaliculi tympanici 46.
 Apex capituli fibulae 108.
 — ossis sacri 15.
 — patellae 107.
 Arcus anterior atlantis 14.
 — posterior atlantis 14.
 — pubis 102.
 — superciliaris 50.
 — vertebrae 10, 22.
 — zygomaticus 68.
 Armbein 80.
 Arteria meningea media 64.
 — poplitea 116.
 — tibialis posterior 122.

Articulatio acromioclavicularis 81, 82, 83.
 — atlanto-odontoidica anterior 25.
 — — — posterior 25.
 — capituli costae 34.
 — carpo-metacarpea 95.
 — — — pollicis 90, 91, 95.
 — costotransversalis 34.
 — coxae 105, 106, 107.
 — cubiti 85, 86, 87.
 — genus 109 bis 116.
 — humeri 81, 82, 83.
 — intercarpea 95.
 — Lisfranci 121.
 — mandibularis 63, 64.
 — — discus articularis 63.
 — metacarpophalangea 95.
 — radiocarpea 95.
 — radioulnaris distalis 95.
 — sacroiliaca 100.
 — — Horizontalschnitt 100.
 — sternoclavicularis 36, 37, 81.
 — talo-navicularis 124.
 — tarsi transversa Choparti 121.
 — vertebralis 22.
 Articulationes costovertebrales 32, 33, 34, 35.
 — digitorum 95.
 — pelvis 98, 99, 100.
 — sternocostales 36, 37, 38.
 Asterion 73.
 Atlas 14, 19, 25, 27.
 Augenhöhle 72.
 — Boden 58.

B.

Bänder an der Rückseite des Brustbeines 38.
 — der vorderen Rippenden und des Brustbeines 37.

Bänder, vordere, des Sternoclaviculargelenkes 37.
 — zwischen Wirbeln und Rippen, von hinten 33.
 Basis cranii externa 68.
 — — interna 69.
 — ossis sacri 15, 17.
 — patellae 107.
 Bauchwirbelsäule, Kreuzbein, Steißbein, hinterer Teil des Hüftbeines von vorne 35.
 Beckenbänder 98, 99, 100.
 Becken, Durchmesser 102, 103.
 — männliches 101.
 — weibliches 102.
 Brachycephalus 73.
 Bregma 73.
 Brustbein 36.
 Bursa infrapatellaris profunda 116.
 — — subcutanea 116.
 — mucosa subscapularis 83.
 — musculi poplitei 116.
 — praepatellaris 116.
 — — subcutanea 116.
 — suprapatellaris 111, 116.

C.

Calcaneus 118, 119, 120, 121, 122, 123, 124.
 Callus 7.
 Calvaria 69, 72.
 Canales alveolares 58.
 Canalis caroticus 46, 47.
 — condyloides 41.
 — hypoglossi 24, 25, 69.
 — incisivus 57, 71.
 — infraorbitalis 55.
 — musculi tensoris tympani 47.
 — musculo-tubarius 46.

- Canalis nasolacrimalis 58.
 — nervi facialis 47.
 — — hypoglossi 40.
 — nutricius 7.
 — obturatorius 98.
 — pterygopalatinus 55.
 — pterygoideus Vidii 43.
 — sacralis 17.
 — tarsi 118.
 — vertebralis 25.
 Capitulum costae 28.
 — fibulae 108.
 — humeri 80.
 — mandibulae 61.
 — ossis capitati 89.
 — radii 84, 87.
 — ulnae 85.
 Capsula articularis genus 110,
 111, 113, 114, 115.
 Caput 9.
 — femoris 104, 105.
 Cavitas glenoidalis articulati-
 onis humeri 83.
 Cellulae ethmoidales 52, 58.
 — mastoideae 47.
 Choana 68.
 Chopartsches Gelenk 121.
 Chorda obliqua antibrachii 85,
 88.
 Circumferentia articularis radii
 84.
 — — ulnae 84.
 Clavicula 70.
 — tuberositas coracoidea 79.
 — — costalis 79.
 Clivus 69, 71.
 Collum anatomicum humeri 80.
 — chirurgicum humeri 80.
 — costae 28.
 — femoris 104.
 — mandibulae 61.
 — radii 84.
 — scapulae 77.
 Columna vertebralis 18, 19.
 Concha inferior, processus
 ethmoidalis 54.
 — — — lacrimalis 54.
 — media 52.
 — nasalis inferior 52, 53, 54.
 — sphenoidalis 43.
 Conchae nasi 53, 54.
 Conjugatae pelvis 103.
 Condylus femoris 104, 105, 112,
 113.
 — tibiae 108.
 Condylus occipitalis 41, 42, 66,
 68, 71.
 Conjugata vera 102.
 Cornua sacralia 16.
 Cornu coecygeum 16.
 — sacrale 16.
 Corpus atlantis 14.
 — costae 28.
 — epistrophei 14.
 — sterni 29.
 — vertebrae 10, 12.
 Costa I 28.
 — II 28.
 — XII 28.
 Costae 28.
 Cranium 65 bis 73.
 — norma lateralis 66.
 — — occipitalis 67.
 — sectio mediana 71.
 Crista anterior tibiae 108.
 — buccinatoria 61.
 — capituli costae 28.
 — colli costae 28.
 — conchalis 57, 60.
 — ethmoidalis 57, 60.
 — frontalis 51, 69, 70.
 — galli 52, 69.
 — iliaca 96, 97.
 — incisiva 57.
 — infratemporalis 43.
 — intertrochanterica 104.
 — lacrimalis anterior 57.
 — — posterior 56.
 — nasalis 57.
 — — ossis palatini 60.
 — obturatoria 96.
 — occipitalis 42.
 — — externa 41.
 — — interna 40, 69.
 — sacralis articularis 16.
 — — lateralis 16.
 — — media 16.
 — sphenoidalis 43.
 — sphenomaxillaris 43.
 — supra meatum 45.
 — tuberculi majoris et minoris
 80.
 Cristae fibulae 108.
 — interosae cruris 108.
D.
 Dens epistrophei 14, 25.
 Diameter pelvis 102.
 Diaphragma 35, 38.
 — (tendo) 21.
 Diarthrosis 9.
 Digiti pedis 120.
 Diploë 72.
 Discus articularis 9, 85.
 Discus articulationis radio-
 ulnaris distalis 95.
 — — — sternoclavicularis 81.
 Dolichocephalus 73.
 Dorsum sellae 43, 44.
 Dura mater 25.
E.
 Ellbogengelenk 85, 86, 87.
 — Frontalschnitt 87.
 Elle 84, 85.
 Eminentia arcuata 45, 46,
 69.
 — cruciata 40.
 — iliopectinea 97.
 — intercondyloidea tibiae 108.
 Eminentiae carpi 90.
 Emissarium mastoideum 68.
 Entwicklung von Rippen und
 Brustbein 39.
 Epicondylus femoris 104, 105.
 — humeri 80, 85.
 Epiphysis 7.
 Epistropheus 14, 19, 25, 27.
 Evolutio costarum et sterni 39.
 — ossium extremitatum 128
 bis 133.
 — vertebrarum 27.
 Extremitas caudalis 26.
F.
 Facies articularis anterior den-
 tis epistrophei 14.
 — — calcaneae tali 118.
 — — calcanei 118, 125.
 — — capituli costae 28.
 — — — fibulae 108.
 — — costotransversalis 34.
 — — inferior vertebrae 10.
 — — malleoli medialis 108.
 — — navicularis tali 118.
 — — posterior dentis epi-
 strophei 14.
 — — — ossis navicularis 125.
 — — superior epistrophei 14.
 — — tibiae 108.
 — auricularis 97.
 — — ossis sacri 15, 16.
 — lunata 96, 105.
 — malleolaris lateralis tali 118.
 — — medialis tali 118.
 — patellaris 104, 112.
 — symphyseos 97.
 Femur 104, 105.

Sachregister.

- Fenestra cochleae 47.
 — vestibuli 47.
 Fersenbein 118.
 Fibrocartilaginee intervertebrales 20.
 Fibrocartilago 20, 22.
 — navicularis 125.
 Fibula 108.
 Fingergelenke 95.
 — Längsschnitt 95.
 Fissura orbitalis inferior 58, 72.
 — — superior 43, 69, 72.
 — petrosquamosa 46, 47.
 — petrotympanica 46, 47, 68.
 — pterygoidea 43.
 — tympanico-mastoidea 45.
 Flügelgaumengrube 72.
 Fontanellen 74.
 Fonticuli 74.
 Foramen caecum 51, 69.
 — caroticum 68.
 — costotransversarium 34.
 — incisivum 58, 68.
 — infraorbitale 57.
 — intervertebrale 17, 22.
 — jugulare 68, 69.
 — lacerum 68, 69.
 — mandibulare 61, 62.
 — mentale 61.
 — nasale 56.
 — occipitale magnum 40, 41, 42, 68, 69.
 — opticum 44, 55, 69, 72.
 — ovale 44, 68, 69.
 — palatinum majus 58, 68.
 — rotundum 43, 44, 69.
 — sinus sphenoidalis 43.
 — sphenopalatinum 55.
 — spinosum 44, 68, 69.
 — stylomastoideum 46, 47, 68.
 — vertebrale 10.
 — zygomatico-faciale 59.
 — — -temporale 59.
 Foramina alveolaria 57.
 — ethmoidalia 55.
 — ischiadica 99.
 — nutricia 5.
 — palatina minora 58.
 — sacralia anteriora 15.
 — — posteriora 16, 26.
 Fossa acetabuli 96.
 — articularis ossis temporalis 68.
 — axillaris 3.
 — canina 57, 66.
 — carotidea 5.
 — condyloidea 42.
 Fossa coronoidea humeri 80.
 — digastrica 62.
 — glandulae lacrimalis 51.
 — glenoidalis 9.
 — hypophyscos 44.
 — iliaca 97.
 — infraspinata 77.
 — infratemporalis 66.
 — intercondyloidea femoris 104.
 — — posterior tibiae 108.
 — jugularis 5, 45, 46.
 — mandibularis 45, 46, 47.
 — mentalis 61.
 — olecrani 80.
 — poplitea 4.
 — pterygoidea 43, 60.
 — pterygopalatina 72.
 — radialis humeri 80.
 — retromalleolaris lateralis 4.
 — retromandibularis 5.
 — sacci lacrimalis 55, 66, 72.
 — scaphoidea 43.
 — subarcuata 45, 69.
 — subscapularis 78.
 — supraclavicularis major 5.
 — — minor 5.
 — supra meatum 54.
 — supraspinata 77.
 — temporalis 65, 66.
 — trochanterica 104, 105.
 Fossae costarum I—VII 29.
 — cranii 69.
 Fossula petrosa 46.
 Fovea articularis superior atlantis 14.
 — capitis femoris 104, 105.
 — costalis inferior 10.
 — — superior 10.
 — dentis epistrophei 14.
 — nuchae 4.
 — pterygoidea 61.
 — sublingualis 61.
 — submaxillaris 61, 62.
 — trochlearis 51.
 Foveolae granulares 70.
 Frons 66.
 Führungslinie des Beckens 103.
 Fuß, Gelenke und Bänder 121 bis 127.
 — Längsschnitt durch die zweite Zehe 122.
 Fußknochen, Entwicklung 133.
 Fußskelet, in die beiden Strahlen zerlegt 119.
 Fußwurzelknochen 118, 119.
 Fußwurzel- und Mittelfußknochen, Gelenke geöffnet 121.
 G.
 Gaumenbein 60.
 Gaumen, harter 58.
 Gelenk 9.
 Gesicht, hohes und schmales 73.
 — niederes und breites 73.
 Glabella 50.
 Glandula parotis 63.
 Glomus coccygeum 99.
 H.
 Hamulus ossis hamati 89.
 Hamulus processus pterygoidei 43, 71.
 Hand, Bänder 90 bis 95.
 Handgelenk 92, 93, 94, 95.
 — Frontalschnitt 95.
 Handknochen 90, 91.
 — Entwicklung 129.
 Hiatus canalis facialis 46, 47.
 — sacralis 16.
 — semilunaris 54.
 Hinterhauptsbein 40, 41.
 — vom Neugeborenen 74.
 — von außen 41—42.
 — von unten 42.
 Hüftbein 96, 97.
 — Entwicklung 130.
 Hüftgelenk 105, 106, 107.
 — Frontalschnitt 105.
 Humerus 80.
 I.
 Impressiones digitatae 69.
 Impressio nervi trigemini 69.
 — trigemini 46.
 Incisura acetabuli 96.
 — clavicularis 29.
 — ethmoidalis 51.
 — fibularis 108.
 — frontalis 50, 51, 72.
 — ischiadicae 96, 97.
 — jugularis 29, 42, 46.
 — lacrimalis 57.
 — mandibulae 61.
 — mastoidea 46.
 — nasalis 57.

Sachregister.

Incisura parietalis 45.
 — radialis ulnae 84, 85.
 — scapulae 78.
 — semilunaris ulnae 84, 85.
 — sphenopalatina 60.
 — supraorbitalis 50, 51, 72.
 — ulnaris radii 84, 85.
 — vertebralis inferior 13.
 — — superior 13.

J.

Jochbein 50.
 — vom Neugeborenen 76.
 Juga alveolaria 57, 61.
 Juncturae ossium 9.

K.

Keilbein von hinten 43.
 — vom Neugeborenen 75.
 — von oben 44.
 — von vorne 43.
 Keilbeine des Fußes 119.
 Kiefergelenk 63, 64.
 — Sagittalschnitt 63.
 — von innen 64.
 Kieferhöhle, laterale Wand 58.
 Kniegelenk 109 bis 116.
 — Horizontalschnitt 116.
 — Sagittalschnitt 116.
 Kniescheibe 107.
 Knöchelgelenk, Bänder 123.
 — frontal durchschnitten 122.
 Knochen der Extremitäten,
 Entwicklung 128 bis 133.
 — des Unterarmes, Entwickelung 129.
 — des Unterschenkels, Entwicklung 132.

L.

Labrum glenoidale scapulae 83.
 — glenoidale articulationis
 coxae 105.
 Lambda 73.
 Lamina cribrosa 52, 69.
 — fibrocartilaginea plantaris
 127.
 — — volaris 92.
 — papyracea 52, 55.

Lamina perpendicularis ossis
 ethmoidei 52, 71.
 Ligamenta accessoria plantaria
 127.
 — — volaria 92.
 — basium dorsalia 94.
 — — interossea 95.
 — — ossium metatarsalium
 dorsalia 124.
 — — plantaria 125.
 — — volaria 92, 93.
 — capitulorum ossium meta-
 carpalium transversa 92,
 94.
 — carpometacarpalia 93.
 — carpometacarpea 94.
 — — interossea 95.
 — collateralia digitorum 93.
 — columnae vertebralis 21, 22,
 23, 24, 25, 26.
 — cruciata digitorum 92.
 — — genus 112.
 — flava 22.
 — intercarpea 94.
 — intercuneiformia interossea
 127.
 — naviculari-cuneiformia dor-
 salia 123.
 — pedis 121 bis 127.
 — radiata 32.
 — sacroiliaca anteriora 98.
 — — posteriora brevia 99.
 — tarsometatarsalia plan-
 taria 126.
 — vaginalia digitorum manus
 92.
 Ligamentum alare dentis 24,
 25.
 — anulare radii 87, 88.
 — apicis dentis 25.
 — arcuatum 114.
 — basium plantaria 126.
 — bifurcatum 121, 124.
 — calcaneo-cuboideum dor-
 sale 124.
 — — — plantare 125, 126.
 — calcaneofibulare 123, 124.
 — calcaneo-naviculare plan-
 tare 125, 126.
 — — — tibiale 122, 123.
 — capitato-hamatum 95.
 — capituli costae radiatum 34.
 — — — interarticulare 34.
 — — — fibulae anterior 114, 117.
 — — — anterior 109, 112.
 — capitulorum (metatars.)
 transversa 127.
 — carpi radiatum 93.

Ligamentum transversum 90,
 91.
 — collateralia digitorum pedis
 127.
 — collaterale fibulare 109, 110,
 112, 113, 114, 116.
 — — radiale 86, 90.
 — — tibiale 109, 112, 115,
 116.
 — — ulnare 86, 92.
 — colli costae 34.
 — conoideum 81.
 — coraco-acromiale 81, 82.
 — coracoclaviculare 81, 82.
 — — anterior 82.
 — coracohumerale 82.
 — costoclaviculare 37, 81.
 — costotransversarium ante-
 rius 32, 34.
 — — posterior 33.
 — costoxiphoidium 37.
 — cruciata genus 116.
 — cruciatum dentis 24.
 — cuboideo naviculare dorsale
 124.
 — — — plantare 126.
 — cuneocuboideum dorsale
 124.
 — — — interosseum 121, 127.
 — — — plantare 126.
 — deltoideum 123.
 — iliofemorale 106, 107.
 — iliolumbale 35, 98, 99.
 — inguinale Pouparti 98.
 — interclaviculare 81.
 — intercostale externum 37.
 — — — internum 32, 33.
 — intercuneiforme interos-
 seum 121.
 — interspinale 23, 33.
 — intertransversarium 33.
 — ischiofemorale 107.
 — longitudinale anterior 32,
 35.
 — — — columnae verte-
 bralis 20, 21, 22, 23.
 — — — posterior columnae ver-
 tebralis 20, 21.
 — lumbocostale 35.
 — lunato-pyramidale 95.
 — — — scaphoideum 95.
 — menisci lateralis 113.
 — malleoli lateralis anterior
 117.
 — — — anterior 124.
 — — — posterior 123.

- Ligamentum naviculari-cuneiforme dorsale 124.
 — — — plantare 126.
 — nuchae 23.
 — patellae 109, 112, 114, 115, 116.
 — pisohamatum 92.
 — pisometacarpeum 92, 93.
 — plantare longum 125.
 — plantaria 123.
 — popliteum arcuatum 110.
 — — obliquum 110.
 — pubicum superius 98.
 — pubofemorale 106.
 — radiocarpeum dorsale 94.
 — — volare 90, 91.
 — sacrococcygeum anterius 35.
 — — articulare 26.
 — — laterale 26.
 — — posterius 26.
 — — profundum 26.
 — — superficiale 26.
 — sacroiliacum anterius 100.
 — — interosseum 100.
 — — posterius 100.
 — — — longum 99.
 — sacrospinosum 99.
 — sacrotuberosum 99.
 — sphenomandibulare 64.
 — sternoclaviculare 37.
 — — anterius 81.
 — — radiatum 37.
 — sternocostale interarticulare 36.
 — stylohyoideum 64.
 — stylomandibulare 64.
 — supraspinale 23, 33.
 — talocalcaneum anterius 124, 125.
 — — interosseum 121, 124, 125.
 — — laterale 124.
 — — posterius 123.
 — talofibulare anterius 124.
 — — posterius 123.
 — talonaviculare 123.
 — — dorsale 124.
 — talotibiale posterius 123.
 — tarsometatarsalia dorsalia 124.
 — temporomandibulare 63.
 — teres femoris 105.
 — tibio-naviculare 123.
 — transversum acetabuli 98, 105.
 — — dentis 24, 25.
 — — genus 112.
- Ligamentum transversum pelvis 98.
 — — scapulae inferius 82.
 — — — superius 81, 82.
 — trapezoideum 81.
 — trapezo-trapezoideum 95.
 — tuberculi costae 33.
 — — — superius 33.
 — ulnocarpale 92.
 — vaginalia pedis 127.
 Limbus alveolaris 57, 61.
 — sphenoidalis 69.
 Linea arcuata 97.
 — aspera 104.
 — obliqua femoris 104, 105.
 — intercondyloidea femoris 104.
 — mylohyoidea 61.
 — nuchae inferior 41.
 — — superior 41.
 — — suprema 41.
 — poplitea 108.
 — temporalis 30.
 — terminalis pelvis 102.
 Lineae glutaeae 96.
 — nuchae 67.
 — temporales 48, 66.
 — transversae ossis sacri 15.
 Lingula mandibulae 61.
 — sphenoidalis 44.
 Lisfranches Gelenk 121.
 Lunula lacrimalis 57.
- M.**
- Malleoli 108, 122.
 Mandibula 61, 62.
 — angulus 61.
 — corpus 61.
 — linea obliqua 61.
 — processus condyloideus 61.
 — — coronoideus 61.
 — ramus 61.
 Manubrium sterni 29.
 Margo infraglenoidalis tibiae 108.
 — supraorbitalis 50, 51.
 — zygomaticus 43.
 Massa lateralis atlantis 14.
 — — vertebrae 10.
 Maxilla 57, 58.
 — facies infratemporalis 57.
 — Fortsätze 57.
 — lamina orbitalis 58.
 — margo lacrimalis 57.
 — processus palatinus 58.
 — sulcus lacrimalis 57.
- Meatus nasi 52, 53.
 — — superior 53.
 Membrana atlanto-epistrophica posterior 23.
 — — occipitalis anterior 23.
 — — — posterior 23.
 — interossea antebrachii 85, 88.
 — — cruris 110, 113, 117.
 — obturatoria 98, 106.
 — sterni 37.
 — tectoria 24, 25.
 Menisci articulationis genus 113, 116.
 Mesocephalus 73.
 Mittelfußknochen 120.
 Musculi abdominis 35.
 — adductores 105.
 — flexores antebrachii 87.
 — glutaei 105.
 — longi capitis (tendo) 21.
 — supraspinatus, infraspinatus, teres minor 82.
 — vasti 109.
 Musculus abductor hallucis 122.
 — articularis genus 111.
 — biceps femoris 116.
 — brachialis 87.
 — brachioradialis 87.
 — coracobrachialis et biceps caput breve 82.
 — deltoideus 83.
 — gastrocnemius 116.
 — — lateralis 114.
 — intercostalis internus 38.
 — levator veli palatini 64.
 — obturator externus 105.
 — pectoralis minor 82.
 — plantaris 114, 116.
 — psoas 35.
 — pterygoideus externus 63.
 — quadratus lumborum 35.
 — — plantae 122.
 — semimembranosus 115.
 — styloglossus 64.
 — stylohyoideus 64.
 — stylopharyngeus 64.
 — subscapularis 82, 83.
 — supraspinatus 83.
 — transversus abdominis 37, 38.
 — — thoracis 38.
 — trapezius 83.
 — triceps, caput longum 82, 83.
 — vastus 105.
 — — lateralis 115.

- N.**
- Naht o.
Nasenbein 50.
— vom Neugeborenen 70.
Nasenhöhle, seitliche Wand 53.
Nasion 73.
Nervi spinales 25.
Nervus alveolaris inferior 64.
— peroneus 116.
— tibialis 116.
Nucleus pulposus 20.
- Oberarmbein, Entwicklung 128.
Oberkiefer vom Neugeborenen 70.
Oberkieferbein 57, 58.
Oberschenkelbein 104, 105.
— Entwicklung 131.
Occiput 66.
Olecranon 84, 85, 87.
Orbita 72.
Os capitatum 89.
— coccygis 15, 16, 17, 19, 27.
— coxae 96, 97.
— cuboideum 119, 120.
— ethmoidale 52.
— — Labyrinth 52.
— frontale 50, 51.
— — facies frontalis 50.
— — — orbitalis 51.
— — — temporalis 50.
— — pars nasalis 50, 51.
— — processus zygomaticus 50.
— hamatum 89.
— hyoideum 64.
— ilium 96, 97.
— incisivum 58.
— ischii 96, 97.
— lacrimale 54, 55, 56.
— — hamulus 56.
— lunatum 89.
— maxillare 55.
— nasale 55, 56.
— naviculare 119, 120, 121.
— — manus 89.
— occipitale 25, 40, 41, 42.
— — margo lambdoidens 40.
— — — mastoideus 40.
— — — pars basilaris 41.
— — — lateralis 41.
- Os occipitis 24.
— — squama 41.
— palatinum 60.
— — processus orbitalis 58.
— parietale 48, 49.
— pisiforme 89, 92.
— pubis 96, 97.
— pyramidale 89.
— sacrum 15, 16, 17, 19, 27.
— sphenoidale 43, 44.
— — ala magna 43.
— — — parva 43.
— — corpus 43, 41.
— — facies infratemporalis 43.
— — — orbitalis 43.
— — — sphenomaxillaris 43.
— — — temporalis 43.
— — margo zygomaticus 43.
— temporale 45, 46, 47.
— — margo parietalis 45, 46.
— — — sphenoidalis 45, 46.
— — — squamosus 46.
— — pars mastoidea 45.
— — — tympanica 45.
— trapezoideum 89.
— trapezium 89.
— zygomaticum 59.
- Ossa cruris 108.
— cuneiformia 119, 120, 121, 122.
— generalia 7.
— manus 90, 91.
— metacarpalia 90.
— metatarsalia 119, 120.
— metatarsi 120.
— sesamoidea manus 90.
— — pedis 120, 121, 127.
— tarsi 118, 119.
- P.**
- Pars basilaris ossis occipitis 40.
— lateralis ossis sacri 15, 17.
— sacralis ossis ileum 97.
- Patella 107, 111, 112, 114, 115, 117.
- Pecten ossis pubis 97.
- Pelvis 101, 102, 103.
- Pes anserinus 115, 116.
- Pflugscharbein 56.
- Phalanges manus 90.
- Planum nuchale 41, 67, 68.
— occipitale 41, 67, 68.
— popliteum 104.
— temporale 66.
- Plica alaris 111.
— synovialis 9.
— — genus 116.
— — patellaris 111.
- Porus acusticus externus 45, 46, 66.
— — internus 45, 46, 69.
- Processus accessorius vertebrae 12, 13.
— alaris 52.
— articularis inferior epistrophei 14.
— — — vertebrae 11, 12.
— — superior vertebrae 12.
— — — omissis sacri 16.
— clinoidens anterior 44, 69.
— — posterior 44.
— cochleariformis 47.
— coracoideus 78, 79, 83.
— coronoideus ulnae 84.
— costarius 11.
— ethmoidalis conchae inferioris 55.
— falciformis 99.
— intrajugularis 42.
— jugularis 40, 41, 42, 68.
— lateralis tali 118.
— mamillaris vertebrae 12, 13.
— mastoideus 45, 46, 66, 67, 68.
— maxillare conchae inferioris 55.
— paramastoideus 42.
— posterior tali 118, 123.
— pterygoideus 43, 55, 68, 72.
— — lamina lateralis 43.
— — — medialis 43.
— pyramidalis ossis palatini 60.
— spinosus 10, 11, 12, 68.
— — epistrophei 14.
— styloideus 66.
— — ossis metacarpalis III. 91.
— — — temporalis 45, 46, 47.
— — radii 84, 85.
— — ulnae 84, 85.
— transversi, fovea costae 10
— transversus vertebrae 10, 11, 12.
— trochlearis calcanei 118.
— tubarius 43.
— uncinatus 52, 55.

Sachregister.

Processus vaginalis 43.
 — xyphoideus 29.
 — zygomaticus ossis temporalis 45, 47.
 Prominentia canalis semicircularis lateralis 47.
 Promontorium 10, 35.
 — ossis temporalis 47.
 Proportionen 1, 2.
 Protuberantia mentalis 61.
 — occipitalis externa 41, 42, 66, 67, 71.
 — interna 40, 69.
 Pterion 73.
 Pyramis 68.

R.

Radius 84, 85.
 Radix arcus vertebrae 10.
 — nasi 66.
 Rami ossis ischii 96, 97.
 — — pubis 96, 97.
 Recessus sacciformis 85.
 — sacciformis articulationis radioulnaris distalis 95.
 Regio abdominis lateralis 3, 4.
 — acromialis 3, 4, 5.
 — analis 6.
 — antibrachii posterior 4.
 — — radialis 3, 4.
 — — ulnaris 3, 4.
 — — volaris 3.
 — auricularis 4, 5.
 — axillaris 3.
 — brachii anterior 3.
 — — lateralis 3, 4.
 — — medialis 3, 4.
 — — posterior 4.
 — buccalis 3, 5.
 — calcanea 4.
 — clavicularis 3, 5.
 — colli anterior 3.
 — coxae 3, 4.
 — cruris anterior 3.
 — — lateralis 3, 4.
 — — medialis 3.
 — — posterior 4.
 — cubitalis anterior 3.
 — — lateralis 3, 4.
 — — medialis 3, 4.
 — — posterior 4.
 — deltoidea 3, 4, 5.
 — digitorum pedis dorsalis 3.
 — dorsalis manus 4.
 — — pedis 3.
 — epigastrica 3.

Regio femoris anterior 3.
 — — lateralis 3, 4.
 — — medialis 3, 4.
 — — posterior 4.
 — frontalis 3, 5.
 — genu anterior 3.
 — — posterior 4.
 — glutaea 4.
 — hyoidea 5.
 — hypochondriaca 4.
 — hypogastrica 3.
 — infraclavicularis 3, 5.
 — inframammalis 3.
 — infraorbitalis 5.
 — infrascapularis 4.
 — inguinalis 3.
 — interscapularis 4.
 — labii inferior 5.
 — — superior 5.
 — laryngea 5.
 — lateralis colli 3, 5.
 — lumbalis 4.
 — malleolaris 4.
 — — lateralis 3.
 — — medialis 3.
 — mammalis 3.
 — mastoidea 4, 5.
 — mediana dorsi 4.
 — mentalis 3, 5.
 — mesogastrica 3.
 — nasalis 3, 5.
 — nuchae 3, 4, 5.
 — occipitalis 4, 5.
 — olecrani 4.
 — oralis 3, 5.
 — orbitalis 3, 5.
 — parietalis 3, 4, 5.
 — parotideo-masseterica 5.
 — patellaris 3.
 — pectoris lateralis 3, 4.
 — perinealis 6.
 — plantaris pedis 4.
 — pubica 3.
 — pudendalis 3, 6.
 — retromalleolaris lateralis 4.
 — sacralis 4.
 — scapularis 4.
 — sphenoethmoidalis 53.
 — sternalis 3.
 — sternocleidomastoidea 3, 5.
 — subhyoidea 5.
 — sublingualis 3.
 — submaxillaris 5.
 — submentalis 5.
 — supraorbitalis 5.
 — suprascapularis 4.
 — suprasternalis 5.
 — suralis 4.

Regio temporalis 3, 4, 5.
 — thyroidea 5.
 — trochanterica 3, 4.
 — umbilicalis 3.
 — urogenitalis 6.
 — volaris manus 3.
 — zygomatica 5.
 Regiones corporis humani 3, 4, 5, 6.
 — digitales dorsales 4.
 — — volares 3.
 Retinaculum ligamenti arcuati 110, 114.
 Retinacula patellae 109.
 Retinaculum patellae horizontalis lateralis 114.
 — — — medialis 115.
 Rippenköpfhengenke 34.
 Rostrum sphenoidale 43.

S.

Scapula 77, 78, 79.
 Schädel 65 bis 73.
 — äußere Basis 68.
 — Halbprofil 65.
 — innere Basis 69.
 — Medianschnitt 71.
 — Profil 66.
 — Sagittalschnitt durch die Augenhöhle, Kieferhöhle und Fossa pterygopalatina 55.
 — vom Neugeborenen 74.
 — von hinten 67.
 Schädeldecke, äußere Platte abgefeilt 72.
 — von innen 70.
 Schamfuge, Horizontalschnitt 100.
 Scheitelbein vom Neugeborenen 75.
 — von außen 48.
 Schiffbein 119.
 Schienbein 108.
 Schläfenbein, Längsschnitt 47.
 — Querschnitt 47.
 — vom Neugeborenen 47, 75.
 — von außen 45.
 — von innen 45.
 — von oben 46.
 — von unten 46.
 Schlüsselbein 79.
 Schulterblatt 77, 78, 79.
 — Entwicklung 128.
 Schultergelenk 81, 82, 83.
 — Frontalschnitt 83.

Sachregister.

- Sella turcica 44, 69.
 Septum nasale 58.
 — nasi osseum 71.
 Siebbein 52.
 — Lage 53.
 Sinus frontalis 53, 71.
 — maxillaris 55.
 — sphenoidalis 71.
 — tarsi 118, 120.
 Spatia interossea manus 90.
 Spatium intercostale 30.
 Speiche 84, 85.
 Spina angularis 43, 44, 68.
 — cristae iliacae 96.
 — frontalis 50, 51.
 — ischiadica 96, 97.
 — mentalis 61, 62.
 — nasalis anterior 57, 65, 66.
 — — posterior 58, 60.
 — recti lateralis 43.
 — scapulae 77.
 — supra meatum 45.
 Spinae iliacae anteriores 96, 97.
 — — posteriores 96, 97.
 Sprungbein 118.
 Squama ossis occipitalis 40.
 — — temporalis 45, 47.
 Stephanion 73.
 Sternum 29.
 Stirnbein vom Neugeborenen 76.
 — von außen 50.
 — — innen 51.
 — von unten 51.
 Structura ossium 8, 9.
 Sulci arteriae meningaeae 70.
 — — — mediae 49.
 Sulcus arteriae meningaeae 46.
 — — occipitalis 46.
 — — subclaviae 28.
 — — temporalis mediae 45.
 — — vertebralis 14.
 — calcanei 118.
 — caroticus 44.
 — chiasmatis 44.
 — costalis 28.
 — ethmoidalis 56.
 — flexoris digitorum pedis longi 126.
 — hamuli processus pterygoidei 43.
 — infraorbitalis 58.
 — intertubercularis 80.
 — lacrimalis 56.
 — malleolaris 47.
 — malleoli lateralis 108.
 — — medialis 108.
- Sulcus musculi flexoris hallucis 126.
 — — — longi 120.
 — — — tali 118.
 — — peronaei longi 118, 120, 126.
 — — tibialis posterioris 123.
 — musculorum peronaeorum 123.
 — mylohyoideus 61.
 — nervi petrosi superficialis majoris 46.
 — — radialis 80.
 — obturatorius 97.
 — paraglenoidalis 97.
 — petrosus inferior 40, 45, 69.
 — — superior 45.
 — promontorii 47.
 — pterygopalatinus 43, 60.
 — sagittalis 40, 49, 51, 69, 70.
 — sigmoideus 45, 46.
 — tali 118.
 — transversus 40, 49, 69.
 Supercilium acetabuli 96.
 Sustentaculum tali 118, 120, 121, 123.
 Sutura 9.
 — coronalis 66.
 — incisiva 58.
 — lambdoidea 66, 67, 70.
 — mendosa 74.
 — palatina mediana 58.
 — — transversa 58.
 — sagittalis 67.
 — squamosa 66.
 Symphysis ossium pubis, Horizontalschnitt 100.
 Synarthrosis 9.
- T.**
- Talus 118, 119, 120, 121, 122.
 Tegmen tympani 46, 47.
 Tendines extensorum manus 94.
 — flexorum digiti 95.
 — musculorum extensorum carpi radialis 94.
 — — peronaeorum 122, 125.
 — rotatorum humeri 83.
 Tendo bicipitis 81, 82.
 — calcanea (Achillis) 122.
 — extensoris digiti 95.
 — musculi bicipitis 85, 86.
 — — femoris 110.
 — — brachialis 85, 86.
- Tendo musculi flexoris carpi ulnaris 90, 91.
 — — — radialis 93.
 — — — digitorum longi 121.
 — — — hallucis longi 122, 125.
 — — gastrocnemii medialis 110.
 — — peronaei brevis 124.
 — — — longi 125.
 — — — insertio 126.
 — — poplitei 110.
 — — quadricipitis 116.
 — — recti abdominis 98.
 — — — femoris 106, 107, 114, 115.
 — — semimembranosi 110, 116.
 — — tibialis anterioris 125.
 — — — posterioris 122, 123, 125.
 — — vasti lateralis 114.
 Thorax 30, 31.
 Tibia 108.
 Tränenbein 56.
 — vom Neugeborenen 76.
 Transitus vertebrarum thoracicarum in vertebrae lumbares 13.
 Trigonum deltoideo-pectorale 5.
 — omoclaviculare 5.
 Trochanter major et minor 104, 105, 106, 107.
 — tertius 104.
 Trochlea humeri 80.
 — tali 118.
 Tuba auditiva 64.
 Tubercula obturatoria 97.
 Tuber calcaneum 118.
 — frontale 50.
 — ischiadicum 96, 97.
 — maxillare 57, 72.
 — parietale 48, 67.
 Tuberculum anterius atlantis 14.
 — — vertebrae cervicalis 11.
 — articulare 45, 46.
 — costae 28.
 — jugulare 40.
 — laterale, mediale tibiae 108.
 — majus und minus humeri 80.
 — mentale 61, 62.
 — musculi scaleni 28.
 — pharyngeum 42.
 — posterius atlantis 14.
 — — vertebrae cervicalis 11.

Sachregister.

Tuberculum pubicum 66, 67.
 — sellae 44.
 Tuberositas deltoidea 80.
 — glutaea 104.
 — iliaca 67.
 — infraglenoidalis 78, 79.
 — malaris 59.
 — masseterica 61.
 — ossis cuboidei 120.
 — — metatarsalis I. 120.
 — — — V. 120.
 — — navicularis 119.
 — — — manus 89.
 — — trapezii 80.
 — processus transversi 10.
 — pterygoidea 61.
 — radii 84.
 — sacralis 16.
 — supraglenoidalis 79.
 — tibiae 108.
 — ulnae 84, 85.
 — unguicularis manus 90.

U.

Ulna 84, 85.
 Untere Muschel, Lage 54.
 Unterkiefer 61, 62.
 — Durchschnitte 62.
 — vom Neugeborenen 76.
 Unterschenkelknochen 108.

V.

Vagina mucosa intertuber-
 cularis 81, 83.
 — musculi peronaei longi 125.
 — tendinis musculi peronaei
 longi 124.
 Vasa poplitea 110.
 — vertebralia 25.
 Vertebra lumbaris I. 13.
 — prominens 11, 19, 23.
 — thoracica XII. 13.
 — thoracis I. 18, 19.
 — — XII. 18, 19.

Vertebrae lumbares 12, 27.
 — rotantes 14.
 — spuriae 15, 16, 17.
 — thoracicae 10.
 Vena saphena parva 119.
 Venae diploicae 72.
 Vertex 66.
 Villi synoviales 9.
 Vomer 56, 68, 71.

W.

Wadenbein 108.
 Wirbel und Rippen von vorne
 34.
 Würfelbein 119.

Z.

Zehen 120.
 Zona orbicularis 105, 107.
 Zungenbein 64.



Verlag von J. F. Bergmann in Wiesbaden.

Grundriss

zum

Studium der Geburtshilfe

in
achtundzwanzig Vorlesungen und sechshundert-
:: sechsundsechzig bildlichen Darstellungen. ::

Von

Geh. Med.-Rat Dr. **Ernst Bumm,**

Professor und Direktor der Universitäts-Frauenklinik der Charité in Berlin.

Neunte vermehrte Auflage.

Preis gebunden Mk. 15.—.

Aus Besprechungen:

Ein Lehrbuch, welches in 10 Jahren 8 Auflagen erreicht, spricht für sich selbst. . . . Wie Bumm selbst in der Vorrede der ersten Auflage ausführt, befaßt sich die Geburtshilfe wie kaum ein anderes Fach der Medizin mit räumlichen und mechanischen der bildlichen Darstellung zugänglichen Dingen. Die Zuhilfenahme der Anschauung erleichtert gerade da, wo es sich um komplizierte, in Worten schwer zu beschreibende Vorgänge handelt, deren Studium in außerordentlicher Weise. . . . Bumm, der Meister des Zeichenstiftes und der Farben, war wie kaum ein anderer berufen, diesem überall empfundenen Bedürfnis in der Form entgegenzukommen, daß er die Materie in kunstvollendeten Bildern sprechen läßt. Ihnen ist der erläuternde Text fast mit dem Wohllaute der viva vox eingefügt; er gibt in vollkommen ausreichender Ausführlichkeit die Erläuterung besonders der Geburtsvorgänge und das, was in der täglichen Praxis häufiger vorkommt.

Der Erfolg dieser Methode wird durch die in so schneller Aufeinanderfolge verbreiteten Auflagen bezeugt. Jedesmal ist die neuere Literatur in den grundlegenden Arbeiten hineingearbeitet, der Bilderschmuck um die Abbildungen neuer Präparate vermehrt. . . .

Möge es dem Verfasser gelingen, in den folgenden Auflagen seinen Grundriß als „das Handbuch“ für das Studium der Geburtshilfe in dieser Jugendfrische zu erhalten!

A. Martin i. d. Monatsschrift für Geburtshilfe u. Gynäkologie.

Verlag von J. F. Bergmann in Wiesbaden.

:: Normale und abnorme :: Entwicklung des Menschen.

Ein Hand- und Lehrbuch der Ontogenie und Teratologie
speziell für praktische Ärzte und Studierende der Medizin.

Bearbeitet von

Professor Dr. med. Ivar Broman, Lund.

Mit 642 Abbildungen im Text und 8 Tafeln.

Precis gebunden Mk. 18,65.

Eine Entwicklungsgeschichte des Menschen, welche die ganze Missbildungslehre in so unmittelbarer Anknüpfung an die moderne Schilderung der normalen Entwicklung darstellt, fehlte seither und es sei daher auf dieses neue, mit über 600 Abbildungen ausgestattete Lehrbuch, für welches dem Verfasser von der Kgl. Schwedischen Wissenschafts-Akademie zu Stockholm der Letterstedtsche Preis verliehen wurde, besonders hingewiesen.

So ist das Werk von Broman eine wichtige wertvolle Bereicherung unserer Literatur, nicht nur als Lehr- und Handbuch, sondern auch für die Wissenschaft. Für den praktischen Arzt und den Studierenden aber ist es ein hoher Schatz, eine Fundgrube für die für ihn wichtigen Tatsachen und Bilder, die die meisten wohl kaum bis zum Grunde leeren dürften. Der Preis ist für die Menge und Art des Gebotenen niedrig. *Anatom. Anzeiger.*

Man muss dem Autor nachrühmen, dass er seiner Aufgabe völlig gerecht geworden ist, indem er den erstaunlich umfangreichen Stoff in eine dem Bedürfnisse des Praktikers und Studenten angepasste knappe und klare Form zu bringen verstanden hat.

Die schöne bilderreiche Ausstattung des Werkes macht dem Verlage alle Ehre, so dass bei dem verhältnismässig billigen Preise der Erfolg nicht ausbleiben wird.

Prof. Dr. R. Meyer, Berlin, in: Zeitschrift für Geburtshilfe.

Die vorliegende neue Embryologie des schwedischen Forschers Broman unterscheidet sich von den bisherigen Lehrbüchern der Entwicklungsgeschichte in erster Linie dadurch, dass auch die abnorme Entwicklung des Menschen, deren Produkte dem Praktiker ja fast öfter in die Hände fallen, als die absolut normalen, mit berücksichtigt wird. Und zwar erstreckt sich mit Rücksicht auf den Praktiker der Umfang des Buches auch auf die Zeit nach der Geburt, eine Zeit, in der sich ja noch ausserordentlich zahlreiche Prozesse der Entwicklung (z. B. der Knochen!) vollziehen. Normale und abnorme Entwicklung z. B. jedes Organs werden hintereinander in gesonderten Kapiteln behandelt, um das Buch sowohl als Lehrbuch der normalen Embryologie wie der Teratologie benutzen zu können.

Sobotta, Würzburg, in: Münch. med. Wochenschr.

