

COLUMBIA LIBRARIES OFFSITE

HEALTH SCIENCES STANDARD



HX64059014

QM81 H62

Die anatomische Nomen


RECAP

QM 81

H 62

Columbia University
in the City of New York
College of Physicians and Surgeons
Library





Cal. No. 91.

DIE
ANATOMISCHE NOMENCLATUR.

NOMINA ANATOMICA,

VERZEICHNISS

DER VON DER ANATOMISCHEN GESELLSCHAFT AUF IHRER
IX. VERSAMMLUNG IN BASEL ANGENOMMENEN NAMEN.

EINGELEITET

UND IM EINVERSTÄNDNISS MIT DEM REDACTIONS-AUSSCHUSS ERLÄUTERT

VON

WILHELM HIS.

MIT DREISSIG ABBILDUNGEN IM TEXT UND ZWEI TAFELN.



LEIPZIG,
VERLAG VON VEIT & COMP.
1895.

Bemerkungen:

S. 118. Anstatt Pars orbitalis m. orbicularis oculi: Pars lacrimalis m. orbicularis oculi.

Einige kleinere Druckfehler in den Erläuterungen werden die Leser leicht selbst berichtigen.

Hervorzuheben ist der Umstand, dass die Commission nach dem Druck der „Erläuterungen“ noch verschiedene Aenderungen vorgenommen hat, so ist der Conus elasticus des Larynx nachträglich eingesetzt und das Trigonum urogenitale durch Diaphragma urogenitale ersetzt worden.

Als abgekürzte Bezeichnung der in Basel angenommenen Nomina anatomica wird vorgeschlagen:

[BNA]

SONDER-AUSGABE AUS
ARCHIV FÜR ANATOMIE UND PHYSIOLOGIE.
ANATOMISCHE ABTHEILUNG.
SUPPLEMENT-BAND 1895.

QM 81
H62

Inhalt.

	Seite
Einleitung	1
Ausdehnung des Unternehmens	4
Plan und Ausführung des Unternehmens	10
Normen der Namengebung	15
Angesammelte Schriftstücke	21
Nomina anatomica	23
Termini situm et directionem partium corporis indicantes	23
Termini generales	24
Partes corporis humani	26
Osteologia	28
Syndesmologia	40
Myologia	45
Bursae et Vaginae mucosae	50
Splanchnologia	52
Angiologia	67
Neurologia	80
Organa sensuum et Integumentum commune	95
Regiones corporis humani	103
Erläuterungen zu dem Namensverzeichniss	107
Betonung (Krause)	107
Vorschläge v. Kölliker's u. Krause's, die Orientirungsbezeichnungen betreffend	108
Sonstige auf Orientirung bezügliche Bemerkungen	109
System von F. E. Schulze	109
Glandulae, Lymphoglandulae, Noduli lymphatici	110
Bemerkungen zu Partes corporis	116
Infundibulum ethmoidale	116
Glabella	116
Fossa scaphoidea	117
Vertebrae (Abstimmungsheft)	117
Sulci paraglenoidales (Krause)	117
Erläuterungen zur Syndesmologie	117
Pars lacrimalis n. orbicularis oculi [M. Horneri]	118
M. quadratus labii superioris	118
Raphe pterygomandibularis	119
M. sternocleidomastoideus	119
Fasciculi transversi [Aponeurosis palmaris]	120

	Seite
M. scalenus minimus	120
Lig. fundiforme penis	120
Leistengruben	121
Erläuterungen zu den Bursae mucosae (Toldt)	124
Tonsilla lingualis	126
Suleus terminalis linguae, (Ductus lingualis), u. s. w.	126
Recessus pharyngeus	127
Bursa pharyngea	128
Areae gastricae	129
Pars analis recti	129
Nasus	131
Larynx	132
Macula flava (Krause)	133
Cartilago cuneiformis	133
Lig. cricothyreoideum medium	134
Annulus urethralis vesicae	134
Prostata	136
Colliculus seminalis	137
Cavum pelvis	138
Peritoneum	143
Bursa omentalis	143
Lig. falciforme hepatis	144
Plica vesicalis transversa	144
Bursa ovarii	144
Cor	146
Vena obliqua atrii sinistri	149
Trigona fibrosa	149
Vena jugularis externa	149
Vena auricularis posterior (Krause)	150
Venae cutaneae brachii et antibrachii	150
Venae parumbilicales	150
Erläuterungen zur Neurologie	155
Eintheilung des Gehirnes	156
Medulla spinalis [Pyramidenbahnen]	163
Ventriculus quartus	164
Taeniae ventriculorum	165
Fasciculus longitudinalis medialis	168
Auf- und absteigende Nervenwurzeln	168
Nervenkerne	169
Gyrus fornicatus	169
Fissura hippocampi u. s. w.	170
Gyrus subcallosus	170
Rhinencephalon	174
Erläuterungen zu den Organis sensuum	177
Schlusswort	178

Einleitung.

Im Jahre 1887 hat die seitdem so kräftig erstarkte anatomische Gesellschaft, anlässlich ihrer in Leipzig abgehaltenen ersten Versammlung, den Beschluss gefasst, die Regelung der gesammten anatomischen Nomenclatur in Angriff zu nehmen, und sie hat ihren Vorstand beauftragt, die nöthigen Vorbereitungen behufs Ausführung eines solchen Unternehmens zu treffen. Ich hatte damals im Vorstande diese Angelegenheit angeregt, und der Antrag des Vorstandes lautete zunächst auf Niedersetzung einer vorberathenden Commission von zwei Mitgliedern. Nach einer längeren Discussion beschloss indessen die Gesellschaft, auf Hrn. Leuckart's Antrag, die Vorberathung eines derartigen Unternehmens dem Gesamtvorstande der Gesellschaft zu übertragen.¹

Die Gründe für eine Inangriffnahme der Nomenclaturangelegenheit waren sehr naheliegende. Thatsächlich herrschte auf diesem Gebiete seit Jahren eine Anarchie, unter welcher Lehrende und Lernende in gleichem Maasse litten, und welche auch die Forschung schädigen musste. Der Vorrath der aus früheren Jahrhunderten übernommenen Bezeichnungen war an und für sich ein überreicherlicher, und man hatte sich längst gewöhnt,

¹ Bericht über die Verhandlungen der ersten Versammlung der anat. Gesellschaft. *Anatomischer Anzeiger*. Bd. II. S. 403.

eine Reihe von Theilen mit Doppel- oder Mehrfachbezeichnungen zu versehen. Der *M. trapezius sive eucularis*, *N. vagus sive pneumogastricus*, *M. petrosalpingostaphylinus sive levator palati* und ähnliche Doppelnamen wiederholten sich von Lehrbuch zu Lehrbuch, von Vorlesung zu Vorlesung. Gelegentlich ging der Luxus erheblich weiter, und Bezeichnungen wie *Valvula coli, sive ileocecalis, sive Bauhini, sive Tulpii, sive Falloppiae* gaben dem Lehrer Gelegenheit zu Excursen in das historische Gebiet und zur Erörterung fossiler Prioritätsfragen.

Das Verdienst, mit dieser alten harmlosen Tradition in bewusster Weise gebrochen zu haben, kommt J. Henle zu, dem wir ja auch die consequente Einführung guter Orientirungsbezeichnungen, der Worte *sagittal, frontal, medial, lateral* u. s. w. verdanken. Henle hat für jeden Theil nur einen Namen angenommen und die Synonyme unter den Text in Fussnoten verbannt. Weiterhin hat Henle auch mit den persönlichen Bezeichnungen gebrochen und sie durchweg durch sachliche ersetzt, mit der Begründung, dass die üblichen Namengebungen sehr oft historische Ungerechtigkeiten enthalten.

Wollen wir offen sein, so müssen wir sagen, dass Henle's Bestreben, die anatomische Namengebung zu vereinfachen, uns dem erstrebten Ziele zunächst nicht genähert, sondern davon entfernt hat. Wenigstens ist seit dem Erscheinen des Henle'schen Lehrbuches die auf dem Gebiete herrschende Verwirrung entschieden empfindlicher geworden. Henle selber hat sehr viele neue Namen eingeführt. Während nun die einen Lehrer ohne Weiteres an ihn sich anschlossen, blieben Andere beim alten Bestande. Wieder Andere verfahren eklektisch, oder machten auch ihrerseits von dem Rechte eigener Namengebung Gebrauch, und so ist mehr und mehr der Zustand eingerissen, dass eine jede Schule ihre eigene Sprache hat. Der Studirende, welcher von einer Universität zur anderen kommt, wird an seinem mühsam erlernten Schatze von Kenntnissen irre, und auch der Arzt kann nur derjenigen Litteratur ohne Schwierigkeit folgen, die seine angelernte anatomische Sprache spricht. Dieser Zustand ist für den Unterricht so sehr schädlich, für die Wissenschaft so sehr demüthigend, dass wir Alle, denen die Pflege der Anatomie obliegt, von der Nothwendigkeit einer Aenderung durchdrungen sind. Auch hat der Antrag auf Beseitigung des Missstandes innerhalb der Gesellschaft sofort allseitige Zustimmung gefunden und ist frohen Muthes zum Beschluss erhoben worden. Als nun aber der Vorstand an die Ausführung des ertheilten Auftrages gehen sollte, da sind gar bald die ersten Schwierigkeiten zu Tage getreten. Seitdem haben Zahl und Bedeutung der letzteren erheblich zugenommen. Allein auch die Ueberzeugung haben wir gewonnen, dass die vorhandenen Schwierigkeiten nicht unüberwindlich sind. Es bedarf aber zur Erreichung

des gesteckten Zieles des guten Willens aller Beteiligten und vor Allem des festen Zusammenhaltens der Mitglieder der anatomischen Gesellschaft.

Zunächst musste dem Vorstande sehr bald klar werden, dass ein Unternehmen, welches so viele Detailarbeit verlangt, von ihm nicht so nebenher sich erledigen liess, um so weniger, da ja die Leitung des Vorstandes von Jahr zu Jahr wechselt. In einer im Jahre 1889 in Berlin gehaltenen Präsidialrede habe ich von den einer einheitlichen Namengebung entgegenstehenden Schwierigkeiten die hauptsächlichsten zur Sprache gebracht. Dabei habe ich die Nothwendigkeit hervorgehoben, die Ordnung der anatomischen Sprache einer besonders zu ernennenden Commission zu übergeben, und sich vor Allem eines Redactors zu versichern, welcher auf mehrere Jahre hinaus die erforderlichen Arbeiten zu seiner Lebensaufgabe machen würde. In der Geschäftssitzung der betreffenden Versammlung sind die angeregten Gedanken von Seiten der Gesellschaft zum Beschluss erhoben worden. Es wurde eine Commission niedergesetzt, welche sich im Sinne der erwähnten Eröffnungsrede mit der Revision unserer anatomischen Nomenclatur und der Anbahnung einer einheitlichen Namengebung befassen sollte. An die Spitze dieser Commission wurde Hr. v. Kölliker gewählt, Mitglieder derselben wurden die Hrn. O. Hertwig, His, Kollmann, Merkel, Schwalbe, Toldt, Waldeyer und der Schriftführer der Gesellschaft K. v. Bardeleben.¹

Zwei Sorgen lagen der Commission zunächst ob, die Gewinnung eines tüchtigen Redactors und die Sicherung der erforderlichen Geldmittel. Als Redactor hatte die Commission das Glück, Hrn. Collegen W. Krause zu gewinnen, der durch seine gesammte litterarische Veranlagung für eine solche Aufgabe wie geschaffen erschien. Hr. Krause hat auch alle diese Jahre hindurch mit unermüdlichem Fleisse und noch unermüdlicherer Geduld allen den Anforderungen nachzukommen gewusst, welche einerseits der Gegenstand selber, und welche andererseits die zahlreichen Interessenten an ihm gestellt haben. Er hat, wie ich aus eigener Erfahrung weiss, in dieser Zeit eine ungemessene Zahl von Briefen und von grösseren schriftlichen Auseinandersetzungen verfasst und sich's nicht verdriessen lassen, oft wochenlange Correspondenzen zu führen, um einen einzelnen Ausdruck richtig zu stellen oder denselben an den gehörigen Ort einzureihen. Wenn das begonnene Unternehmen wirklich zu einem guten Abschluss gelangen wird, dann haben wir vor Allem unserem Redactor dafür den wohlverdienten Dank abzustatten.

¹ Verhandlungen der anatomischen Gesellschaft auf der 3. Versammlung in Berlin 1889. Ergänzungsheft zum *anatomischen Anzeiger*. Bd. IV. S. 131.

Was die erforderlichen Geldmittel anbetrifft, so hatten wir diese auf 10,000 M. veranschlagt, eine Summe, die voraussichtlich nur mässig wird überschritten werden. Die Summe war zu bedeutend, um von der Gesellschaft allein getragen werden zu können. Die Commission, bezw. einzelne ihrer Mitglieder haben sich daher mit der Bitte um Unterstützung an die k. und k. Akademien der Wissenschaften in Berlin, in München, in Wien und in Budapest, sowie an die k. Gesellschaft der Wissenschaften in Leipzig gewandt. Es sind uns diese Körperschaften in sehr liberaler Weise entgegengekommen, und wir verdanken denselben im Ganzen eine Summe von rund 8090 M.¹ Die anatomische Gesellschaft hat ihrerseits bis jetzt etwas über 3800 M. an die Kosten des Unternehmens beigesteuert. Die kräftige Unterstützung, welche wir von Seiten der hohen wissenschaftlichen Körperschaften erfahren haben, haben wir als einen besonderen Beweis des Vertrauens entgegengenommen. Dieselbe auferlegt uns aber auch eine besondere Verpflichtung, das in uns gesetzte Vertrauen wirklich zu erfüllen und die unternommene Aufgabe bis zu einem befriedigenden Ende durchzuführen.

Ausdehnung des Unternehmens.

Wollten wir uns nicht in's Ungemessene verlieren, so war es nöthig, die Grenzen des Unternehmens von vornherein festzustellen und dieselben nicht allzu weit zu bemessen. Es ist klar, dass wir nicht daran denken durften, die Nomenclatur solcher Gebiete festzulegen, welche noch in mehr oder minder lebhafter wissenschaftlicher Gährung begriffen sind. Aus diesem Grunde einigte man² sich nach einigen Vorversuchen dahin, nur die descriptive Anatomie zu berücksichtigen und diese insoweit, als sie Gegenstand der Betrachtung mit blossem Auge oder allenfalls mit der Lupe ist. Die wenigen Versuche, Bezeichnungen der mikroskopischen Anatomie, etwa die Schichten der Hirnrinde oder selbst diejenigen der Netzhaut aufzunehmen, sind an dem in mehreren Plenarversammlungen zum Ausdruck gebrachten festen Widerstande der Commission gescheitert. Eine andere Beschränkung, die wir uns auferlegt haben, bezog sich auf die Einsprachigkeit der Ausdrücke. Wir haben nur die lateinischen Bezeichnungen festzustellen gesucht und sind dabei von der Voraussetzung ausgegangen, dass

¹ Es haben uns übergeben:

Die k. Akademie der Wissenschaften in Berlin	M. 3000.—
„ „ „ in München	„ 1500.—
„ k. k. Akademie der Wissenschaften in Wien	„ 1568.97
„ kgl. Gesellschaft der Wissenschaften in Leipzig	„ 1500.—
„ kgl. ungarische Akademie	„ 520.50.
„ anatomische Gesellschaft	„ 3843.95

es einem Jeden zustehen müsse, diese Ausdrücke in mehr oder minder freier Weise in seine Sprache zu übersetzen. Das Wort „Brustschlüsselzitzenfortsatzmuskeln“ ist z. B. eine wörtliche, das Wort „Kopfnicker“ eine freie Uebersetzung für *M. sternocleidomastoideus*, und so correct die erstere sein mag, so werden doch Viele der letzteren den Vorzug geben.¹

Sehr viel delikaterer Natur ist für uns die Frage gewesen, inwieweit unser Unternehmen einen internationalen Charakter anzunehmen habe. Die Erörterung dieser Frage hat zu ziemlich eingehenden Correspondenzen und Discussionen geführt, und ich will versuchen, unsere Stellung zu derselben möglichst unbefangen und klar zu zeichnen. Da ist denn vor Allem hervorzuheben, dass das Nomenclaturunternehmen von der anatomischen Gesellschaft ausgegangen ist, und dass dasselbe auch bis auf den heutigen Tag als Gesellschaftsangelegenheit betrachtet werden muss.

Die anatomische Gesellschaft hat, obwohl in Berlin entstanden und bis jetzt nur in deutschredenden Städten tagend, doch vom ersten Tag ihrer Begründung ab einen weiteren, als den rein deutschen Charakter beansprucht. Ihr Verzeichniss von Mitgliedern weist Namen aus Amerika, Belgien, Dänemark, England, Italien, Oesterreich-Ungarn, Russland, Schweden, der Schweiz und auch einen aus Frankreich auf, und gemäss der Zählung von Hrn. v. Bardeleben stellt sich der jetzige Bestand auf 129 nichtdeutsche, 145 deutsche Mitglieder. Mit Rücksicht auf diese ihre Zusammensetzung hätte die Gesellschaft vielleicht Grund gehabt, sofort an die Gründung einer anatomischen Weltsprache sich zu machen. Ein französisches Sprichwort sagt indessen: „*Qui trop embrasse, mal étirent*“, und so hat auch unsere Gesellschaft im Jahre 1889 zunächst eine Verständigung unter den deutschredenden Anatomen in's Auge gefasst und Anfangs nur aus solchen ihre Commission gebildet. Daneben ist aber, wie dies meine Eröffnungsrede von damals bezeugt,² der Anschluss an die Fachgenossen anderer Sprachgebiete als ein weiterhin zu erstrebendes Ziel ausdrücklich anerkannt worden. Auch hat Hr. Krause schon in seinem ersten, die Myologie behandelnden Nomenclaturhefte neben den Bezeichnungen von Gegenbaur, Henle, Hyrtl, Krause und Langer auch die englischen von Quain und die französischen von Sappey aufgeführt.

Als dann 1890 die anatomische Gesellschaft zugleich mit der anatomischen Section des internationalen medicinischen Congresses in Berlin tagte, da ergab es sich von selbst, dass die Nomenclaturcommission mit

¹ Bei der zweiten Myologieabstimmung hatte Krause noch den Versuch gemacht, die gewählten lateinischen Ausdrücke zu verdeutschern, dies ist später auf Wunsch der Commission völlig unterblieben.

² A. a. O. S. 9.

den anwesenden Gelehrten anderer Länder Fühlung suchte, und es sind damals Sir William Turner und die Hrn. Cunningham, Romiti und Leboucq gebeten worden, in die bestehende Commission mit einzutreten. In Wien wurde späterhin auch noch Hr. Thane cooptirt. Von den genannten Herren haben besonders die drei letzteren an den Arbeiten der Commission, sowie an den in München, Wien, Göttingen und Strassburg abgehaltenen Sitzungen mit sehr dankenswerthem Eifer und Interesse theilgenommen.

So wünschenswerth es ist, eine wissenschaftliche Sprache zu besitzen, welche durch alle Culturgebiete hindurch dieselbe ist, so scheinen sich doch zur Zeit die Bedürfnisse der verschiedenen Länder noch nicht ohne Weiteres zu decken, und wir werden auf eine völlige Sprachübereinstimmung vielleicht noch längere Zeit hindurch verzichten müssen. Unser Streben hat in dem Falle auf möglichster Minderung der zurückbleibenden Unterschiede hinzuwirken. Die anatomische Gesellschaft Grossbritanniens hat 1893 eine eigene Commission zur Anpassung unserer Vorschläge an die englischen Bedürfnisse niedergesetzt¹, und etwas früher noch (1890) hat eine Gesellschaft amerikanischer Anatomen die Nomenclaturfrage in die Hand zu nehmen versucht. Die Aeusserungen der englischen Commission liegen noch nicht vor, dagegen haben die amerikanische Commission und deren sehr eifriges Mitglied, Hr. Wilder, bereits eine Reihe von kleineren Aufsätzen und Broschüren veröffentlicht.²

Die Ziele, welche die amerikanische Commission verfolgt, sind dieselben wie die unsrigen, ihre Wege zum Ziel sind aber wesentlich andere, als die von uns gewählten. Gemeinsam ist uns der Grundsatz, dass jeder Theil nur einen einzigen Namen haben soll, und dass dieser Name möglichst einfach und bezeichnend zu wählen sei. Wilder und seine Collegen gehen aber weiter und verlangen lauter „Mononyme“, d. h. Substantive ohne ferneren Zusatz. Sie sagen z. B.: praecornu und postcornu statt cornu anterius und cornu posterius, postcava statt vena cava posterior u. a. m. Bis jetzt liegt von Wilder die Bearbeitung der Gehirnnomenclatur nach den vorgeschlagenen Grundsätzen vor, und dieser erste Versuch erlaubt uns ein Urtheil über die Consequenzen, zu welchen das vorwiegende Bestreben

¹ *Journal of Anatomy and Physiology*. 1894. Vol. XXVII.

² Von den durch Wilder versandten Schriften citire ich als die hauptsächlichsten: *The fundamental principles of anatomical Nomenclature*, by Burt C. Wilder MD. from the *Medical News*. 19. December 1891.

Ferner: *Fissural diagrams of the human brain. Macroscopical Vocabulary of the brain presented to the Assoc. of American anatomists at Boston. Mass.* 29. Dec. 1890. — *American Reports upon Anatomical Nomenclature*. 1889—1890, with Notes by Wilder, Cornell University. 5. Februar 1892.

nach Mononymen hinführt. Wir stimmen unsererseits völlig bei, wenn das Wort *Thalamus* kurzweg an die Stelle von *Thalamus opticus* gesetzt wird, wir haben selbst nichts dagegen, wenn im täglichen Verkehr das Wort *Dura* für *dura Mater encephali* in allen den Fällen gebraucht wird, wo eine Verwechslung ausgeschlossen bleibt. Dagegen können wir nicht anerkennen, dass Worte wie „*Medipedunculus*“ für *Pedunculus cerebelli ad pontem* einen sprachlichen oder praktischen Fortschritt bedeuten. Die Zusammenziehung verschiedener Worte in ein einziges kann ja unter Umständen eine Vereinfachung sein. Aehnlich dem allzu gedrunghenen Telegraphenstil kann sie indessen auch zur Unklarheit führen, und dann ist ihr Nutzen ein negativer, denn also gebildete Worte verlangen zu ihrem Verständniß besondere Erläuterungen. *Medipedunculus* ohne Zusatz ist unverständlich, es müsste schon *Medipedunculus cerebelli* heißen, und dem wäre wiederum *Pedunculus medius cerebelli* vorzuziehen, weil das barbarisch gebildete Wort *Medipedunculus* ebensowohl für *Pedunculus medius*, als für *Pedunculus medialis* oder für *Pars media* oder *medialis pedunculi* gebraucht werden könnte. Sprachwidrige Wortzusammensetzung enthält aber Wilder's Liste sehr viele, und man hat nicht nöthig, ein philologischer Pedant zu sein, um in Worten wie *Terma* (anstatt *Lamina terminalis*), *Postramus* (für *Ramus posterior arboris cerebelli*) u. a. m. Aergerniß zu nehmen. Viele Worte, wie *Cimbria* (*Tractus peduncularis transversus*), *Coelia* (für *Cavitas encephali*), *Aulix* (für *Sulcus Monroi*) u. a. m. sind übrigens neu oder wie *Isthmus* (für *Gyrus annectens*) in einem anderen, als dem bisherigen Sinn benutzt. Ich weiss nicht, wie weit der Kreis amerikanischer Fachgenossen reicht, welchen Wilder hinter sich hat. Jedenfalls führt das Vorgehen des letzteren zur Schaffung einer völlig neuen, grossentheils recht fremdartig klingenden Sprache, und auf diesen Boden kann ihm unsere Commission, ohne Verleugnung ihrer historischen Grundsätze, nicht folgen.

Von dem Zeitpunkt ab, wo sich durch die Theilnahme von englischen, italienischen und belgischen Collegen der Umkreis unseres Unternehmens erweitert hat, haben wir auch das Bedürfniss empfunden, mit den französischen Fachgenossen in Verbindung zu treten. Beim mangelnden Besuch unserer Jahresversammlungen durch die letzteren konnten wir indessen nur auf dem etwas schwerfälligen Wege brieflichen Verkehrs eine Anknüpfung einleiten. Wir correspondirten insbesondere mit unserem Gesellschaftsmitgliede Hr. Testut; meinerseits versuchte ich auch, anlässlich eines Besuches in Paris, Hr. Mathias Duval für unsere Bestrebungen zu interessiren, und schliesslich haben wir dann, gemäss einem 1893 in Göttingen gefassten Commissionsbeschlusse, die beiden Hr. Duval und Testut, unter angemessener Begründung unseres Gesuches, officiell eingeladen, an der gemeinsamen Nomenclaturarbeit Theil zu nehmen

Eine Antwort hierauf ist nur von Hrn. Testut eingelaufen, dahin lautend, dass nach seiner Ueberzeugung eine Nomenclaturcommission erst dann Anspruch auf ernsthaften und dauernden Erfolg habe, wenn sie wirklich international und wenn jedes ihrer Mitglieder von einer bestimmten Regierung als officieller Delegirter bezeichnet worden sei. In dem Sinne erklärte Hr. Testut, nur unter der Bedingung an den Arbeiten der Commission theilnehmen zu können, dass er vom Hrn. Minister des öffentlichen Unterrichtes dazu aufgefordert werde. In früheren Briefen hatte Hr. Testut denselben Gedanken noch dahin ausgeführt, dass die deutsche Regierung in dieser Angelegenheit die Initiative ergreifen könnte, und dass die Bezeichnung der zu Commissionsmitgliedern geeigneten Anatomen von den Regierungen der anatomischen Gesellschaft zu überlassen sei.

Zwei Erwägungen haben die Nomenclaturcommission veranlassen müssen, dem Gedanken des Hrn. Testut, so einladend er auf den ersten Blick erscheinen mag, keinen weiteren Raum zu geben. Einmal ist unsere Gesellschaft, welche von Akademien und wissenschaftlichen Gesellschaften Geldbeträge behufs Ausführung ihres Planes erbeten und entgegengenommen hat, verpflichtet, das begonnene Werk wirklich zu Ende zu führen, und sie darf dasselbe nicht mit einem Male auf andere Schultern abwälzen. Sodann erscheint uns aber im gegenwärtigen Stadium der Angelegenheit die Aussicht, durch Vermittelung der Regierungen zum Ziele zu kommen, beinahe hoffnungslos.

Es existirt ein Präcedenzfall internationaler Regelung wissenschaftlicher Bezeichnungen in der Feststellung der elektrischen Maasseinheiten im Jahre 1881. Es hat damals der Präsident der französischen Republik, bei Anlass einer Ausstellung, die auswärtigen Staaten eingeladen, Delegirte nach Paris zu senden, um über gemeinsam anzunehmende elektrische Einheitsmaasse zu berathen. Die seitdem üblichen Ausdrücke Volt, Ohm, Ampère und deren Werthbestimmungen sind eine Frucht jener Berathung gewesen, an der die ersten Physiker der Welt Theil genommen haben. Der gedruckte Bericht über den elektrischen Congress ergibt, dass 28 Staaten, darunter die mittel- und südamerikanischen, wie Costarica, Venezuela, Columbia u. s. w., und asiatische, wie Japan, mit zusammen ungefähr 250 Delegirten vertreten gewesen sind. Nun steht aber unseres Erachtens die Sache der anatomischen Nomenclatur wesentlich anders, als die damals entschiedene Angelegenheit. Einerseits erscheint es zur Zeit ziemlich unwahrscheinlich, dass die verschiedenen Staatsregierungen der anatomischen Namensgebung ein genügendes Interesse entgegenbringen werden, um dieselbe zum Gegenstand gemeinsamer Behandlung zu machen. Andererseits aber ist die Arbeit, Tausende von Namen zu sichten, eine so weitläufige, dass ihre Erledigung in einer internationalen Commissionsberathung nicht

abzusehen sein würde. Vor Allem aber bleibt zu betonen, dass eine auf längere Dauer berechnete gesetzliche Festsetzung der anatomischen Namen deshalb nicht denkbar ist, weil das Fortschreiten der Wissenschaft selber eine stetige Weiterentwicklung der anatomischen Sprache verlangt. Die Wissenschaft muss auch in ihrer Sprache frei sein und sie hat keinen Grund, sich hierin der Autorität des Staates zu unterwerfen.

Bis jetzt ist die Namengebung von den einzelnen Schriftstellern, den Verfassern von Lehrbüchern oder von Monographien besorgt worden. Manche neu vorgeschlagenen Worte sind überhaupt nie in Kurs gekommen, andere sind in einem anderen, als dem ursprünglich beabsichtigten Sinne gebraucht worden, und wieder andere sind zu mehr oder minder allgemeiner Verbreitung gelangt. Der Erfolg eines Ausdruckes bildete von jeher die Rechtfertigung seiner Einführung in die Wissenschaft. Nicht selten hat sich auch die Mode der Sache bemächtigt, und es sind an und für sich völlig zutreffende Bezeichnungen plötzlich durch andere, kaum bedeutungsvollere ersetzt worden. Wenn nun die anatomische Gesellschaft Ordnung in die bestehende Litteratur zu bringen sucht, so kann sie im Prinzip nicht mehr beanspruchen, als die einzelnen Schriftsteller. Auch sie wird schliesslich die Rechtfertigung ihrer Thätigkeit im Erfolg ihres Unternehmens zu finden haben. Ihre Liste von Namen muss durch die Zweckmässigkeit der Auswahl, durch die Präcision der Ausdrücke und durch den folgerichtigen Zusammenhang des ganzen Systems den Vorzug verdienen. Es müssen möglichst viele Anatomen und Aerzte von den Vorzügen der vorgeschlagenen Nomenclatur befriedigt sein und sich ihr anschliessen. Zu diesen Vorzügen muss dann allerdings auch deren weite Verbreitung mit hinzugehören. Aber einen Zwang kann die Gesellschaft in dieser Hinsicht nicht einmal auf ihre eigenen Mitglieder ausüben. Vielmehr wird sie nur empfehlend vorgehen können. Je besser die neue Namengebung den gegebenen Bedürfnissen der Lehre und der Forschung gerecht wird, um so sicherer sind ihre Aussichten auf allgemeine Annahme und auf bleibenden Bestand. Allein auch die bestmögliche, dem Bedürfniss des heutigen Tages entsprechende Nomenclatur kann im Laufe der Jahre wieder unzureichend werden, und somit wird eine in gewissen Fristen vorzunehmende Revision ein unabweisbares Bedürfniss bleiben.

Um auf die obenerwähnte Frage von der Betheiligung von Regierungen an der Feststellung anatomischer Namen zurückzukommen, so bleibt eine solche auch nach Vollendung des Werkes der anatomischen Gesellschaft nicht ausgeschlossen. Es kann das letztere geradezu als der Ausgangspunkt einer Anregung bei der einen oder bei der anderen Regierung werden. Würden z. B. die französischen Collegen bei ihrem Ministerium anregen, dass die von der Gesellschaft angenommenen Namen

zum Gegenstand einer nochmaligen internationalen Berathung von Regierungsabgeordneten gemacht werden, so würde die Gesellschaft dies sicherlich nicht bekämpfen und noch viel weniger ihre sechsjährige Arbeit als vergeblich ansehen. Die formellsten Regierungsverordnungen werden aber den Zerfall einer amtlich festgelegten Sprache nicht zu verhindern vermögen, sowie dieselbe dem wissenschaftlichen Bedürfnisse der Zeit nicht mehr entspricht.

Plan und Ausführung des Unternehmens.

Der erste technische Plan zur Ausführung des Nomenclaturunternehmens ist von Hrn. Krause ausgedacht und von der Commission gebilligt worden. Es wurden, um eine bestimmte Unterlage zu gewinnen, capitelweise die sämmtlichen Namen des Gegenbaur'schen Lehrbuches untereinander geschrieben¹ und die Synonyme aus einer Anzahl von anderen weit verbreiteten Lehrbüchern in getrennten Colonnen daneben gesetzt. So entstanden umfängliche Tabellen, deren Abdruck den Commissionsmitgliedern eingesandt wurde. Diese hatten unter den für jeden Theil aufgezählten Namen denjenigen anzustreichen, der ihnen der angemessenste erschien, oder sie konnten, falls sie dies für richtig hielten, neue Namen n Vorschlag bringen. Ausserdem sollten sie allgemeine oder spezielle, bei der Tabellenprüfung sich ergebende Bemerkungen dem gedruckten Hefte beifügen und letzteres auf einen bestimmten Termin wieder an Hrn. Krause zurücksenden. Der Anfang einer solchen schriftlichen Abstimmung wurde mit der Myologie unternommen, und das Ergebniss war insofern ermuthigend, als gleich bei der ersten Abstimmung 85 Procent der in Betracht kommenden Namen (und zwar 60 Procent und in späteren Abstimmungen 85 Procent der Gegenbaur'schen Columnen) die Majorität erhielten.² Ueber 40 Procent der Namen waren einstimmig oder nahezu einstimmig angenommen worden. Daneben waren allerdings 100 Namen neu vorgeschlagen worden. In einem zweiten Druckhefte wurden nun die angenommenen und die noch unentschiedenen, sowie die neu vorgeschlagenen Namen den Commissionsmitgliedern mitgetheilt, und es wurde ihnen auch Kenntniss von den bei Anlass der ersten Abstimmung gemachten Bemerkungen der einzelnen Commissionsmitglieder gegeben. Insoweit nun auch die zweite schriftliche Abstimmung einen unverdauten Rest von Namen

¹ Das Gegenbaur'sche Lehrbuch wurde desshalb als Unterlage für die Aufstellung der Namenlisten gewählt, weil es vor 6 Jahren die neueste gründlichere Durcharbeitung der Anatomie darstellte.

² Siehe S. 12 und 13.

zurückliess, so waren diese in persönlichen Sitzungen der Commission zu erledigen. So ist die Myologie Gegenstand der Commissionsberathungen in München gewesen, während es beabsichtigt war, in Wien die Osteologie und die Angiologie zum Abschluss zu bringen. Die Sitzungen der Nomenclaturcommission wurden im Anschluss an die Jahresversammlungen der anatomischen Gesellschaft abgehalten. Dabei hat sich auch Gelegenheit gefunden, die Commission auf dem Wege der Cooptation durch fernere Sachkundige zu erweitern. So sind in München die Herren Braune, Henke, v. Kupffer, v. Miháلكovics und Rüdinger und in Wien Hr. Zuckerkandl zu den Berathungen beigezogen, bzw. als Mitglieder in die Commission aufgenommen worden.

Wir sind auf dem oben angegebenen Wege für die Myologie soweit gekommen, dass nach Schluss der Münchner Versammlung, im Juni 1891, ein Flugblatt veröffentlicht werden konnte, welches die von der Commission angenommenen Namen, etwa 300 an der Zahl enthielt. Der Weg, welcher für die Myologie zu einem leidlich befriedigenden Abschluss geführt hat, hat sich indessen bei der erheblich umfangreicheren Osteologie nur noch schwer gangbar erwiesen, und er musste bei den übrigen Abschnitten der Anatomie entschieden verlassen werden.

Bei den mehrfachen schriftlichen Abstimmungen hat sich, wie das psychologisch wohl verständlich ist, gezeigt, dass die zweiten und dritten Abstimmungen über unentschiedene Namen keine wesentlich anderen Ergebnisse brachten als die erste. Ebenso stellte es sich heraus, dass die von den Commissionsmitgliedern eingereichten Bemerkungen und neu vorgeschlagenen Namen nur ungenügende Beachtung fanden und daher fast durchweg ohne genauere Prüfung verworfen wurden. Und doch waren gerade diese Bemerkungen und neuen Namen oftmals die Frucht von grosser, mit besonderer Sachkenntniss geführter Arbeit. Diesem Uebelstande musste abgeholfen werden, und es beschloss daher die Commission in Wien (1892), alle neu eingereichten Vorschläge und Anmerkungen ihrer Mitglieder in mündlicher Discussion der Reihe nach durchzunehmen. Der Beschluss war rasch gefasst, aber minder rasch durchgeführt. Es war den Commissionsmitgliedern schon in München harte Arbeit zugemuthet worden, da sie unter der straffen Führung des Hrn. v. Kölliker, mit nur kurzer Unterbrechung, von 8 Uhr Morgens bis 6 Uhr Abends die Vorträge und Demonstrationen der anatomischen Gesellschaft entgegenzunehmen und unmittelbar nachher noch bis 9 Uhr über Namen zu berathen hatten. In Wien zogen sich aber die Nomenclatursitzungen noch tiefer in die Nacht hinein, und sie führten wohl für die Mehrzahl der Anwesenden, zu einer bei solchen Entscheidungen sehr fatalen Erschöpfung.

Als Beispiel über die Art und Weise, wie Hr. Krause nach Zusammenstellung der ein-
nachfolgende Tabelle dienen. Die Ziffern bei den

Gegenbaur	Henle	Hyrtl
Vestibulum labyrinthi (6)	Vestibulum (7)	Vestibulum
Fenestra ovalis (12)	Fenestra vestibuli (2)	Fenestra ovalis
Recessus sphaericus (12)	Recessus sphaericus	Recessus hemisphaericus
Recessus ellipticus (12)	Recessus ellipticus	Recessus hemiellipticus
—	Sinus sulciformis (1)	—
Crista vestibuli (14)	Crista vestibuli	Crista vestibuli
Pyramis (4)	Pyramis vestibuli (6)	Pyramis vestibuli
Recessus cochlearis (14)	Recessus cochlearis	—
Maculae cribrosae (15)	Maculae cribrosae	Maculae cribrosae
Oberer Siebflecken	Macula cribrosa superior (13)	Obere Macula
Mittlerer Siebflecken	Macula cribrosa media (13)	Mittlere Macula
Unterer Siebflecken	Macula cribrosa inferior (13)	Untere Macula
—	—	—
Knöcherne Bogengänge	Canales semicirculares (2)	Canales semicirculares
Canalis anterior (5)	Vorderer verticaler Bogengang (1)	Oberer Bogengang
Canalis externus (4)	Horizontaler Bogengang (2)	Aeusserer Bogengang
Canalis posterior (4)	Hinterer verticaler Bogengang (1)	Hinterer Bogengang

gesandten Voten der Commissions-Mitglieder die Abstimmungsergebnisse geordnet hat, mag Namen bezeichnen die erhaltenen Stimmen.

Krause	Langer	Sonstige Autoren
Vestibulum	Vestibulum	Vestibulum osseum
Fenestra ovalis	Fenestra vestibuli	Fenestra ovalis, Schwalbe, Fenestra ovalis, Quain. Fenêtre ovale, Sappey, Testut. Fenestra ovale
Recessus sphaericus	Recessus hemisphaericus(2)	Fovea hemispherica, Quain. Fosse ^{te} hémisphérique
Recessus ellipticus	Recessus hemiellipticus (2)	Fovea hemielliptica, Quain. Fosse ^{te} semi-ovoïde. Fosse ^{te} elliptique, Testut
—	—	Sinus sulciformis, Morgagni. Fossula sulciformis, Schwalbe (1). Recessus labyrinthi, Reissner. Fosse ^{te} sulciforme, Sappey. Gouttière sulciforme, Testut
Crista vestibuli	Crista vestibuli	Crista pyramidalis. Spina vestibuli
—	Pyramis vestibuli	Eminentia pyramidalis. Pyramide
Recessus cochlearis	—	Recessus cochlearis, Reichert. Fosse ^{te} cochléaire, Testut
Maculae cribrosae	Maculae cribrosae	
Macula cribrosa superior	Macula cribrosa superior	Macula major. Tache criblée antérieure, Sappey. Tache criblée supérieure, Testut. Macchia cribrosa anteriore
Macula cribrosa media	Macula cribrosa media	Macula minor. Macula major. Tache criblée moyenne, Sappey. Tache criblée antérieure, Testut. Macchia cribrosa mediana
Macula cribrosa inferior	Macula cribrosa inferior	Macula minima. Tache criblée postérieure, Sappey, Testut
Macula cribrosa recessus cochlearis	—	Macula cribrosa quarta. Tache criblée cochléaire, Testut
Canales semicirculares ossei (10)	—	
Canalis semicircularis superior (6)	Oberer Bogengang	Superior canal. Canal demi-circulaire supérieur. Canale semicircolare superiore
Canalis semicircularis lateralis (2)	Horizontaler Bogengang	Canalis semicircularis medius. External canal. Canal demi-circulaire externe. Canale semicircolare esterno
Canalis semicircularis inferior	Hinterer Bogengang	Canalis semicircularis internus. Posterior canal. Canal demi-circulaire postérieur. Canale semicircolare posteriore (1)

Trotz aller Ausdauer sah sich aber die Commission doch nur im Stande, Bruchstücke ihres vorliegenden Pensums zu erledigen, und so kam sie schliesslich auf den Ausweg, Spezialausschüsse zu ernennen und diesen die Arbeit capitelweise zu übertragen. Zunächst wurden in Wien die Herren Merkel, Thane und Toldt gebeten, die Namen der Gefässlehre (Venen und Lymphgefässe) in Ordnung zu bringen. Bei einem späteren Anlasse wurde in ähnlicher Weise den Herren Merkel, Rüdinger und Toldt die Anatomie der Regionen zugetheilt. Die Ausarbeitung der Syndesmologie ist Hrn. Toldt allein übertragen worden.

Sehr bedeutsam für den weiteren Fortgang der Angelegenheit wurde die in Wien beschlossene Niedersetzung eines besonderen Redactionsausschusses. Dieser Ausschuss (His, Krause und Waldeyer) wurde nämlich beauftragt, dafür zu sorgen, dass das Gesamtwerk der Nomenclatur einen einheitlichen Charakter bekomme. Ein planmässiges Zusammenarbeiten der einzelnen erledigten Stücke zu einem Ganzen erschien deshalb nöthig, weil die zu sehr verschiedenen Zeiten, oft in jahrelangen Abständen, erfolgten Abstimmungen mit ihren wechselnden Mehrheiten nothwendig Ungleichheiten und Widersprüche in ihrem Gefolge haben mussten. Auch kam es vor, dass unentbehrliche Namen keine Majorität erzielten und Gefahr liefen, aus dem Verzeichniss zu verschwinden, wie dies z. B. bei der ersten Muskelabstimmung mit *Tendo m. bicipitis*, *Adminiculum lineae albae*, *Plica cubiti* u. a. m. der Fall war.

Der Redactionsausschuss hat, als er sich an die Arbeit machte, sich bald davon überzeugt, dass sich seine Aufgabe nicht auf ein blosses Ausglätten von Ungleichmässigkeiten zu beschränken hatte, sondern dass sie einer weiteren Fassung bedurfte. Sollte er den an ihn zu stellenden Anforderungen gerecht werden, so musste er sich allenthalben in die einzelnen Fragen vertiefen und eventuell auch vor einer völligen Umänderung bisheriger Namengebung nicht zurückschrecken. Der Ausschuss hat nun während dieser letzten 3 Jahre anhaltend gearbeitet und, theils durch Correspondenz, theils durch persönliche Zusammenkünfte, vielfach auch durch Berathung mit Fachmännern gesucht, über alle unentschiedenen und schwierigen Punkte möglichst in's Klare und zur Uebereinstimmung zu kommen. Es war dies natürlich in den Gebieten der Nervenlehre und der Eingeweidelehre viel weniger leicht zu erreichen, als in der Muskel- oder in der Knochenlehre. Mehreren Ausschusssitzungen hat Hr. v. Kölliker beigewohnt, dessen erfahrenen Rath wir auch bei der feineren Gehirnanatomie eingeholt haben. In ganz besonderem Maasse hat sich aber Hr. College Toldt an der geleisteten Arbeit betheiligt. Das in sich harmonisch durchgearbeitete Capitel der Syndesmologie und ebenso dasjenige der Schleimbeutel sind ausschliesslich sein Werk. Allein auch bei

allen anderen Abschnitten hat sich Toldt durch seine, auf sachliche und auf formelle Genauigkeit hinarbeitenden kritischen Bemerkungen grosse Verdienste erworben.

Abweichend von dem ursprünglich eingeschlagenen Gang der Behandlung ist nun das Verfahren während dieser letzten 3 Jahren folgendes gewesen. Zunächst sind die Commissionsmitglieder eingeladen worden, ihre besonderen Vorschläge und Bemerkungen für die unerledigten Capitel noch vor der ersten Abstimmung einzusenden, so dass dieselben bei dieser zur Berücksichtigung kommen konnten. Nach erfolgter Abstimmung und nachdem deren Ergebnisse durch Hrn. Krause geordnet waren, ging der Ausschuss an die weitere theils mündliche theils schriftliche Berathung der einzelnen Abschnitte. Dabei wurden Werth und Bedeutung jedes Ausdruckes nochmals durchgeprüft, zweifelhafte Fragen durch Herbeiziehung der Litteratur oder von Praeparaten zur Entscheidung gebracht, und es wurde auf diese Weise ein einheitlicher Vorschlag, die sogenannte Schlussredaction, aufgestellt, welcher der Commission wieder, theils zur mündlichen Behandlung, theils zur schriftlichen Rückäusserung übergeben wurde.

Die letzten Schlussredactionen der verschiedenen Capitel sind den Commissionsmitgliedern im Juli 1894 zugesandt und von diesen seitdem mit ihren Bemerkungen und Gegenvorschlägen versehen worden. Nach nochmaliger sorgfältiger Durcharbeitung dieser Gegenvorschläge, sowie des gesammten Werkes sieht sich nun der Redactionsausschuss in der Lage, den Mitgliedern der Gesellschaft die definitive Redaction des Namensverzeichnisses vorzulegen. Bei ihrer Versammlung in Basel hat sich die Gesellschaft zu entscheiden, ob sie die neugeordnete Nomenclatur als die ihrige ansehen, und ob sie mit ihrem vollen Gewicht für deren Verbreitung eintreten will.

Normen der Namengebung.

Im Verlaufe der sechsjährigen Verhandlungen sind die Commission und ihr Ausschuss, ohne dass besondere darauf bezügliche Discussionen stattgefunden hätten, zu einer Anzahl von redactionellen sowohl, als von prinzipiellen Normen gelangt.¹ Je fester sich diese Normen herauskrystallisirt haben, umsomehr konnten sie der ferneren Arbeit zu Grunde gelegt werden, obwohl schliesslich keine derselben zur Regel ohne Ausnahme geworden ist. Die wichtigsten dieser Normen sind folgende:

¹ Man vergl. auch Krause, Die anatomische Nomenclatur. *Internationale Monatschrift für Anatomie und Physiologie*. Bd X. S. 313.

Jeder zu benennende Theil soll nur einen Namen haben. Die Namen müssen lateinisch und sprachlich correct gebildet sein. Ferner wird von von ihnen verlangt, dass sie möglichst kurz und einfach seien. Die Namen sollen blosse Erinnerungszeichen sein, und nicht den Anspruch auf Beschreibungen oder auf speculative Interpretationen erheben. Zusammengehörige Namen sollen möglichst gleichartig zusammengesetzt sein (z. B. Femur, A. femoralis, V. femoralis, N. femoralis). Auch sollen Adjective im Allgemeinen ihre Gegensätze zugeordnet haben (z. B. dexter, sinister, major, minor, superficialis, profundus).

Allzu fest eingebürgerte Namen haben uns hier und da genöthigt, von den oben aufgezählten Regeln abzuweichen. Einen *M. crotaphiticobuccinatorius* und selbst einen *M. petrosalpingostaphylinus* konnten wir ohne Schwierigkeiten fallen lassen, aber für den so sehr populären *M. sternocleidomastoideus* hat sich kein kürzerer Ersatz finden lassen. Von den beiden Synonymen *Valvula mitralis* und *Valv. bicuspidalis* konnte, schon mit Rücksicht auf den ärztlichen Sprachgebrauch, keines bei Seite gesetzt werden. *Pyramis* und *Pars petrosa ossis temporalis*, *Vola* und *Palma manus*, *Nates* und *Clunes* u. a. m. mussten nebeneinander aufgeführt werden. Ferner muss die *A. meningea media* noch fernerhin durch das *Foramen spinosum* (anstatt durch ein *For. meningium medium*), der *R. auricularis vagi* durch den *Canaliculus mastoideus* hindurchgehen, während der *N. facialis* seit Henle seinen *Canalis facialis* bekommen hat.

Eine erhebliche Divergenz der Meinungen besteht seit langem hinsichtlich der Verwendung persönlicher Namen. Solchen persönlichen Namen begegnen wir nicht allein in der Anatomie, sondern auch in anderen Naturwissenschaften und in der Medicin. Die Mineralogen sprechen von einem *Millerit*, von einem *Hausmannit* u. s. w., die Pathologen von einem *Stokes'schen Phänomen*, von einer *Basedow'schen* oder von einer *Bright'schen Krankheit*, besonders sind aber die botanischen und die zoologischen Speziesbezeichnungen reich an persönlichen Namen. Wir begegnen da einer *Rhytina Stelleri*, einem *Equus Burchelli*, einer *Capra Falconeri* und unendlich vielen anderen ähnlich gebildeten Namen. Die Zoologen und Botaniker benutzen solche persönliche Namen auch dann, wenn der Betreffende zu den fraglichen Spezies gar keine oder sehr entfernte Beziehungen gehabt hat. Neben dem Motiv, dass sie einem verdienten Fachgenossen eine Ehre oder auch nur eine Höflichkeit erweisen wollen, kommt eben für sie die Bequemlichkeit und Unverfänglichkeit solcher fertig vorliegender Lautzusammensetzungen in Betracht.

Die in der Anatomie gebrauchten persönlichen Namen sind nicht ganz so harmlos, wie die botanischen und zoologischen, sie sollen im Allgemeinen nur an solche Forscher anknüpfen, welche den nach ihnen be-

nannten Theil zuerst entdeckt, genauer beschrieben, oder ihn doch wenigstens der allgemeinen Kenntniss näher gebracht haben. Wie nun solche Namen entstehen, das haben wir noch täglich Gelegenheit zu verfolgen. In ein Gebiet, welches bis dahin ungenügend bekannt war, bringt ein Forscher neues Licht, und bis seine Forschungen von anderen controllirt und wissenschaftliches Gemeingut geworden sind, bleibt er zunächst der Gewährsmann für die von ihm beschriebenen Gebilde. So ist Luschka naturgemäss der Pathe des von ihm aufgefundenen, als Steissdrüse bezeichneten Körpers geworden, und auch jetzt, da die Deutung des Körpers anfechtbar erscheint, und da dessen Name gegen den eines *Glomus coccygeum* umgetauscht worden ist, giebt man ihm doch gern den Identitätsnachweis als „Luschka'sche Steissdrüse“ mit auf den Weg. Im Uebrigen fehlt es in unserer Litteratur keineswegs an Beispielen von bleibender Behaftung älterer Forscher bei irrthümlichen Deutungen. Das *Pancreas Aselli* und die *Ovula Nabothi* sind mitsammt der fehlerhaften Deutung auf dem Conto ihrer ersten Beschreiber stehen geblieben.

Bei der oben erörterten Bildungsweise persönlicher Namen dürfen wir uns nicht wundern, wenn dieselben gerade in denjenigen Gebieten besonders reichliche Verwendung finden, deren Durchforschung in starkem Fortschritte begriffen ist. So hatten wir im Gehörorgan eine Zeit lang die Corti'schen Zellen, die Deiters'schen, die Claudius'schen Zellen u. a. m. Im Gehirn haben wir die Bündel von *Vicq d'Azyr*, von *Meynert*, von *Gudden*, die Kerne von *Luys*, von *Schwalbe*, von *Bechterew* u. a. m. Besonders häufig finden wir gerade in solchen neu durchforschten Gebieten, dass von zwei nahe bei einander liegenden, oder sonst sich ähnlich verhaltenden Theilen der eine von einem, der andere von einem anderen Forscher zuerst gesehen und beschrieben worden ist, und während des Stadiums ungenügender Entwirrung des vollen Thatbestandes wird in solchen Fällen der Bezug auf die Gewährsmänner stets zum sichersten Mittel gehöriger Verständigung. Die *Gudden'sche* und die *Meynert'sche* Commissur in der Zwischenhirnbasis, die *Hensen'sche* Mittelscheibe und die *Krause'sche* Membran in der quergestreiften Muskelfaser liefern Beispiele solcher behufs Unterscheidung durchaus zweckmässiger persönlicher Bezeichnungen. Ein anderes Beispiel giebt die von *Braune* eingeführte Unterscheidung eines *Henle'schen* und eines *Hesselbach'schen* Bandes an den Grenzen der medialen Leistengrube. Mit diesen Namen ist erst eine klare Sonderung der beiden Bandstreifen eingetreten.

Manche der vorübergehend berechtigten persönlichen Namen der Anatomie sind im Laufe der Zeit als überflüssige Schwerfälligkeiten wieder ausser Gebrauch gekommen. Man spricht heute kaum mehr von einer

Schneider'schen Membran der Nase, oder von einer Jakob'schen Haut der Retina, wogegen die Fossa Sylvii, die Zonula Zinni, die Tuba Eustachii und viele andere persönliche Namen zum bleibenden Bestand unserer Nomenclatur geworden und in alle Sprachen übergegangen sind.

Gegen diese Ueberbleibsel einer ursprünglich viel weiter verbreiteten persönlichen Nomenclatur hat nun bekanntlich Henle zuerst den Krieg eröffnet, und der Krieg ist von neueren Anatomen sehr hartnäckig weitergeführt worden. Ist man doch bis zum Versuch gelangt, die allem Prioritätsbereich entrückte und völlig in die Volkssprache übergegangene Achillessehne umzutaufen und mit einem rein sachlichen Namen zu versehen. Die Gründe, welche gegen eine persönliche Nomenclatur in's Feld geführt werden, sind allerdings gewichtiger Natur. Die Namen enthalten oftmals historische Ungerechtigkeiten, indem sie nicht den wirklichen Entdecker eines Theiles, sondern einen späteren Bearbeiter nennen. Manche persönliche Namen sind bei verschiedenen Nationen nach verschiedenen Bearbeitern gewählt, die Lieberkühn'schen Drüsen der Deutschen heissen bei den Italienern Drüsen von Galeati, die Vater'schen Körperchen der Deutschen bei den Italienern Körper von Pacini u. a. m. Die persönlichen Namen sind in manchen modernen Schriften, besonders in solchen der Spezialistenlitteratur, oft in grossem Uebermaasse vorhanden, und es finden sich hierbei Namen fixirt von sehr geringem wissenschaftlichem Gewicht. Allein auch die Namen älterer Anatomen sind völlig planlos verewigt. Einzelne sehr grosse Namen, wie der von Vesal und von Harvey, fehlen in der Liste, andere, wie der von Eustachi, von Malpighi u. A. kehren öfters wieder.

So viel Wahres nun diese Bedenken gegen persönliche Namen in der Anatomie enthalten mögen, so sind doch manche von uns Anatomen einer völligen Beseitigung solcher Namen sehr abgeneigt. Ich selber habe mich schon bei früherem Anlass darüber ausgesprochen, ich würde den Wegfall aller persönlichen Namen aus unserer wissenschaftlichen Sprache in hohem Grade bedauern. Rein äusserlich betrachtet, bilden dieselben fast durchweg ein sehr gutes mnemotechnisches Material. Die Namen des Poupart'schen, des Gimbernat'schen und des Colles'schen Bandes behält ein jeder Student, und da er die Namen kennt, so hat er auch das Bestreben zu erfahren, was denn ein jeder von diesen Namen bedeutet. Das Interesse für ein Ligamentum inguinale, ein Lig. inguinale reflexum und ein Lig. lacunare ist ein erheblich geringeres. Man kann die Erfahrung täglich im Praeparirsaale machen, wie leicht gerade diese Sondernamen sich einprägen und wie dieselben zu bestimmten Haltpunkten werden, an welche anderes Wissen sich angliedern lässt.

Mehr noch als dieser vorwiegend praktische Gesichtspunkt kommt für mich ein gewisses Gefühl der Pietät in Betracht. Das mag wohl etwas altmodisch klingen, indessen widerstrebt es mir, Namen, welche durch Jahrhunderte sich als gut und brauchbar erwiesen haben, einem willkürlich aufgestellten Prinzip zu opfern. Auch sehe ich es als einen Gewinn an, wenn dem Studirenden gleich in seinem ersten Semester die Namen eines Falloppia, eines Eustachi, eines Malpighi u. a. m. geläufig werden. Diese ehrwürdigen Namen unserer Wissenschaft sind damit bleibend in die Erinnerung der Nachwelt gebannt, und durch sie wird beim Schüler ein gewisses historisches Interesse wachgerufen, das ihn für fernere Nachforschung bereit macht. Ob die Namen immer an der richtigen Stelle stehen, das ist meines Erachtens ein Moment secundärer Bedeutung. Es ist Sache der eigentlichen Geschichte der Anatomie, den Gang der einzelnen Entdeckungen festzustellen und einem jeden Forscher den ihm zukommenden Kranz zuzuertheilen.¹

Die Frage, ob man persönliche Namen beibehalten soll oder nicht, konnte nicht Gegenstand einer Abstimmung sein. Auch haben wir schliesslich, anstatt nach der einen oder nach der anderen Seite hin Gewalt anzuwenden, zu einem Compromiss uns geeinigt. Wir haben nämlich für alle Theile sachliche Benennungen aufgeführt, daneben aber die allgemein verbreiteten persönlichen Namen in Klammern beigesezt. Dieser Modus der Behandlung verstösst zwar gegen den Grundsatz einfacher Namen, aber er hat den Vortheil, der Zeit die letzte Entscheidung des vorhandenen Zwiespaltes zu überlassen. Soweit man die Folgen unseres Vorgehens voraussehen kann, so werden gewisse persönliche Namen im Laufe der Zeit von den sachlichen völlig verdrängt werden, während andere überdauern werden. Die Gegner der persönlichen Namen werden also wenigstens theilweise ihr Ziel erreichen.²

Es ist oben bereits hervorgehoben worden, dass sich die Commission ausdrücklich auf die descriptive makroskopische Anatomie beschränken wollte, allein auch bei dieser Beschränkung war für das Mehr oder Weniger von Namen ein ziemlich breiter Spielraum gegeben. Unser erstes Bestreben ging darauf hinaus, etwas zurückhaltend zu sein und nicht mehr Namen aufzuführen, als man allenfalls dem Studenten in seinen ersten

¹ Aehnlich spricht sich auch Kollmann aus (*Abstimmungslisten*, S. 143): „Autorennamen verschmähe ich nicht nur nicht, sondern beschütze sie, als das oft einzige Mittel, um mit der Vergangenheit etwas in Contact zu bleiben“.

² Die Personennamen sind im Anschluss an die Beschlüsse der zoologischen Nomenclaturcommission im Genitiv gesetzt. *Internationale Monatschrift für Anat. und Physiol.* 1893. Bd. X. S. 94. Art. 4.

Semestern zumuthen darf. Der Vollständigkeitstrieb hat uns indessen nach und nach immer weiter über dieses erste Ziel hinausgeführt.

Eine besonders wichtige Frage war die, inwieweit wir der Anatomie der medicinischen Spezialisten Rechnung zu tragen haben. In sehr rühmlicher Weise haben bekanntlich die medicinischen Fachmänner angefangen, die Anatomie ihrer besonderen Gebiete völlig selbstständig zu bearbeiten. Das glänzendste Beispiel haben in der Hinsicht die Psychiater und Nervenärzte gegeben (Meynert, Gudden, Flechsig, Forel, Edinger, Obersteiner u. A.). Ihnen sind aber die Ophthalmologen (Leber), die Ohrenärzte (v. Tröltzsch, Politzer, Siebenmann), die Laryngologen u. a. m. gefolgt. Die anatomische Sprache und Darstellung dieser Fachmänner weicht nun theilweise nicht unerheblich ab von der herkömmlichen Sprache unserer Lehrbücher, und es fragt sich, ob wir kurzweg beim Alten bleiben, oder ob wir der spezialistischen Zeit Concessionen machen sollen. Nachdem wir uns einmal diese Fragen klar vorgelegt hatten, konnten wir über die Entscheidung nicht im Zweifel sein. Da, wo die Spezialisten eine eigene anatomische Sprache geschaffen haben, sind sie durch das Bedürfniss dazu getrieben worden, weil ihnen die Ausdrücke unserer Lehrbücher nicht mehr genügt haben. Dies Bedürfniss darf von uns nicht etwa in vornehmer Weise ignorirt werden, sondern wir haben ihm nach Kräften Rechnung zu tragen, indem wir die von aussenher gebotenen Ausdrücke da, wo sie angemessen sind, annehmen, oder sie, wenn es nöthig erscheint, durch angemessenere ersetzen. Der Studirende, der von uns aus in die Kliniken übergeht, kann verlangen, dass er diejenigen Anschauungen und die Sprache mitbekommt, deren er bei seinem ferneren Studium bedarf, und dass er nicht nöthig hat, an Stelle einer veralteten eine neue Anatomie zu erlernen. Wir haben uns bemüht, durch Besprechung mit Fachmännern verschiedener Gebiete die nöthige Föhlung zu gewinnen, und wir hoffen nach der Richtung hin, eine zweckentsprechende Unterlage der Verständigung gefunden zu haben. Die Versicherung ist uns ja wiederholt von Fachmännern gegeben worden, dass sie bereit sind, unsere Sprache anzunehmen, sobald dieselbe ihre Bedürfnisse zu decken vermag.¹

Wenn wir uns Anfangs den Plan gemacht hatten, rein conservativ vorzugehen, aus den vorhandenen Lehrbuchbezeichnungen die zweckmässigsten auszuwählen und uns neuer Namengebungen zu enthalten, so haben wir auch diesen Plan auf die Dauer nicht festhalten können. Es giebt

¹ In besonderer Weise hat die deutsche chirurgische Gesellschaft ihre Theilnahme an unserem Unternehmen kundgegeben, indem sie im März 1894 Hrn. Geh. Rath von Bardeleben in Berlin beauftragt hat, über die bisherigen Ergebnisse der Nomenclaturcommission Bericht zu erstatten. Die dem Hrn. v. Bardeleben übergebenen Namenlisten haben von dessen Seite nur sehr wenige Ausstellungen erfahren.

denn doch in unserer Lehrbuchlitteratur eine Reihe von Ausdrücken, welche veraltet sind und deren Beibehaltung keinen Sinn hat. Noch häufiger aber zeigt es sich, dass Ausdrücke in den Büchern wiederkehren, die von dem einen so, von dem anderen anders gebraucht werden, oder die wohl auch auf unklaren oder ungenauen Anschauungen beruhen. Wir haben bei unserem schriftlichen und persönlichen Verkehr nicht selten die Erfahrung machen müssen, dass wir über den Sinn eines Namens uneins, oder, was kaum besser ist, unklar waren. Es stellte sich in solchen Fällen die Nothwendigkeit heraus, auf die Litteratur und auf Praeparate zurückzugreifen, oder wohl auch geradezu besondere Untersuchungen anzustellen. Wenn wir nun die Ergebnisse unserer gemeinsamen Arbeit wieder nur in Form einer Namenliste veröffentlichen, so liegt die Wahrscheinlichkeit vor, dass die Namen dieser Liste auch wieder sehr verschiedenartig gedeutet werden. Die Verwirrung, der wir steuern wollen, wird dadurch nicht aus der Welt geschafft. Es ist dies der Grund, welcher mich bestimmt hat, im Einverständniss mit meinen Collegen vom Ausschuss, die nachfolgenden Erläuterungen zu schreiben, in welchen neu von uns eingeführte Namen begründet, und der Sinn mehrdeutiger Namen festgestellt werden soll. Das nächste Bedürfniss, nachdem die von uns vorgeschlagene Nomenclatur zur Annahme gelangt ist, ist ein Lehrbuch mit authentischer Klarstellung der Namen, und ein solches wird, denke ich, nicht allzulang auf sich warten lassen.

Angesammelte Schriftstücke.

Als Schriftenmaterial der Nomenclaturcommission existiren einerseits die von Hrn. Krause herausgegebenen und an die Commissionsmitglieder versandten Tabellen nebst den beigefügten Anmerkungen, andererseits der briefliche Meinungs-austausch zwischen Hrn. Krause und den Commissionsmitgliedern, sowie zwischen den Commissionsmitgliedern untereinander. Von den gedruckten Schriften allein kann hier die Rede sein; vom Umfange des geschriebenen Dokumentenmaterials hat wohl nur Hr. Krause einen annähernden Begriff.

Mit fortlaufender Paginirung bis zu S. 942 haben die Commissionsmitglieder im Ganzen 20 Nomenclaturhefte und ausserdem ein die Myologie betreffendes, unpaginirtes Flugblatt zugesandt bekommen. Nach der Reihenfolge sind es:

Heft I.	Seite 1— 68.	Myologie.	1. Abstimmung.
„ II.	„ 69—108.	Osteologie (a).	1. „
„ III.	„ 109—168.	Myologie.	2. „
„ IV.	„ 169—172.	Myologie.	3. „

Heft	V.	Seite	173—212.	Osteologie (b).	1. Abstimmung.
„	VI.	„	213—240.	Osteologie (c).	1. „
„	VII.	„	241—296.	Herz und Arterien.	1. „
„	VIII.	„	297—330.	Venen u. Lymphgef.	1. „
„	IX.	„	331—378.	Osteologie.	2. „
„	X.	„	379—402.	Herz und Arterien.	2. „
„	XI.	„	403—438.	Osteologie.	3. „
„	XII.	„	439—458.	Venen u. Lymphgef.	2. „
„	XIII.	„	459 (bis)—474 (bis).	Herz und Arterien.	3. Abst.
„	XIV.	„	459—482.	Osteol. und Angiol.	Schlussredaction.
„	XV.	„	483—518.	Syndesmologie.	1. Abstimmung.
„	XVI.	„	519—654.	Neurologie.	1. „
„	XVII.	„	655—864.	Splanchnologie.	1. „
„	XVIII.	„	865—872.	Syndesmologie.	Schlussredaction.
„	XIX.	„	873—888.	Neurologie.	„
„	XX.	„	889—942.	Splanchnologie.	Schlussredaction, und nachträgliche Vorschläge zu allen übrigen Capiteln der Anatomie.

Unabhängig von der fortlaufenden Reihe der für die Abstimmungen entworfenen Hefte hat Hr. Krause vor 2 Jahren in der internationalen Monatschrift für Anatomie und Physiologie eine Zusammenstellung der bis dahin festgestellten Namen gegeben.¹

Die Menge der in diesen 20 Druckstücken enthaltenen Namen mag in annähernder Schätzung auf 30,000 veranschlagt werden. Unsere endgültige Liste wird davon kaum den sechsten Theil enthalten.

Jetzt, da wir den langen zurückgelegten Weg überblicken, können wir erkennen, dass vielleicht manche Strecke desselben hätte können abgekürzt werden. Die 2. und 3. Abstimmungen für Muskeln, Knochen und Gefäße wären wohl zu entbehren gewesen, und vielleicht wären wir auch rascher und ohne so viele Wiederholungen ans Ziel gelangt, wenn wir von Anfang ab eine geordnete Namenliste aufgestellt hätten, anstatt kurzweg dem für didaktische Zwecke eingerichteten Gang eines bestimmten Lehrbuches zu folgen. Das lässt sich indessen heute, wo wir die volle Uebersicht vom Umfang und von den Schwierigkeiten der Aufgabe haben, leicht sagen. Auch ist mir nicht bewiesen, dass wir bei Befolgung eines anderen Planes rascher oder sicherer zum Ziele gelangt wären. Die Hauptsache war, dass Jemand alle die vielen Fäden fortwährend in Händen behielt, ohne sie zu einem unlösbaren Knäuel zu verwirren; das hat aber unser Herr Redactor, in Gemeinschaft mit Herrn Collegen Waldeyer, in vorzüglicher Weise zu leisten vermocht.

¹ A. a. O. 1893. Bd. X. S. 313.

Nomina anatomica¹

Termini, situm et directionem partium corporis indicantes

Termini generales

Verticalis	Anterior	Longitudinalis
Horizontalis	Medius	Transversus
Medianus	Posterior	Cranialis.
Sagittalis	Ventralis	<i>Rostralis</i>
Frontalis	Dorsalis	Caudalis
Transversalis	Internus	Superior
Medialis	Externus	Inferior
Intermedius	Dexter	Superficialis [sublimis]
Lateralis	Sinister	Profundus

Termini ad extremitates spectantes

Proximalis	Ulnaris
Distalis	Tibialis
Radialis	Fibularis

¹ In allen unseren Listen sind folgende Charakteristiken festgehalten:

1. ovale Klammern () bezeichnen Varietäten (Varietates anatomicae),
2. eckige Klammern [] enthalten erläuternde Zusätze, wozu auch Doppelnamen und persönliche Namen gerechnet sind,
3. Cursivschrift ist für ontogenetische Ausdrücke gewählt [z. B. *M. decidua*, *A. umbilicalis* u. s. w.].

Termini generales

Accessorius	Corona	Geniculum
Acinus	Corpus	Genu
Aditus	Corpuseculum	Glandula
Ala	Crista	Glomerulus
Alveolus	Crus	Glomus
Ampulla	Decussatio	Hilus
Angulus	Dorsum	Humor
Ansa	Ductulus	Junctura
Antrum	Ductus	Impressio
Apertura	Eminentia	Incisura
Apex	Endothelium	Infundibulum
Appendix	Epithelium	Intestinum
Arcus	Extremitas	Isthmus
Area	Facies	Labium
Basis	Fascia	Lacuna
Brachium	Fasciculus	Lamina
Canaliculus	Fibra	Latus
Canalis	Fibrocartilago	Ligamentum
Capsula	Filum	Limbus
Caput	Fissura	Limen
Capitulum	Flexura	Linea
Cartilago	Folium	Liquor
Caruncula	Folliculus	Lobulus
Cauda	Foramen	Lobus
Caverna	Formatio	Macula
Cavum	Fornix	Margo
Cellula	Fossa	Massa
Circulus	Fossula	Meatus
Cisterna	Fovea	Medulla
Collum	Foveola	Membrana
Columna	Frenulum	Membrum
Commissura	Fundus	Mucus
Cornu	Funiculus	Musculus

Nervus	Regio	Trochlea
Nodulus	Rete	Truncus
Nucleus	Rima	Tuber
Organon	Rudimentum	Tuberculum
Orificium	Septulum	Tubulus
Os [oris]	Septum	Tunica
Os [ossis]	Sinus	Tunica propria
Ostium	Spatium	Umbo
Papilla	Spina	Uvula
Parenchyma	Stratum	Vagina
Paries	Stria	Vallecula
Perichondrium	Stroma	Vallum
Periosteum	Substantia	Valvula
Plexus	Succus	Vas
Plica	Sulcus	Velum
Polus	Taenia	Vertex
Processus	Tegmen	Vesica
Prominentia	Tela	Vesicula
Punctum	Tela conjunctiva	Vestibulum
Radix	Tela elastica	Villus
Ramulus	Torus	Viscus [viscera]
Ramus	Trabecula	Vortex
Raphe	Tractus	Zona
Recessus	Trigonum	

Pelvis

Cavum pelvis	Anus
Mons pubis	Crena ani
Coxa	Perineum
Nates [Clunes]	

Extremitas superior

Axilla	Manus
Plica axillaris anterior	Carpus
Plica axillaris posterior	Metacarpus
Acromion	Dorsum manus
Brachium	Vola manus [Palma]
Facies anterior	Thenar
Facies posterior	Hypothenar
Facies lateralis	Digiti manus
Facies medialis	Pollex [Digitus I]
Sulcus bicipitalis lateralis	Index [„ II]
Sulcus bicipitalis medialis	Digitus medius [Digitus III]
Cubitus	Digitus annularis [„ IV]
Antibrachium	Digitus minimus [„ V]
Facies dorsalis	Facies dorsales
Facies volaris	Facies volares
Margo radialis	Margines radiales
Margo ulnaris	Margines ulnares

Extremitas inferior

Femur	Pes
Facies anterior	Tarsus
Facies posterior	Metatarsus
Facies lateralis	Dorsum pedis
Facies medialis	Planta
Sulcus gluteus	Margo pedis lateralis
Genu	Margo pedis medialis
Poples	Calx
Patella	Digiti pedis
Crus	Hallux [Digitus I]
Facies anterior	Digiti II—IV
Facies posterior	Digitus minimus [Digitus V]
Sura	Facies dorsales
Malleolus lateralis	Facies plantares
Malleolus medialis	Margines laterales
	Margines mediales

Osteologia

Os longum	<i>Synchondrosis epiphyseos</i>	Cavum medullare
Os breve	Apophysis	Medulla ossium
Os planum	Facies articularis	Medulla ossium flava
Os pneumaticum	Substantia compacta	Medulla ossium rubra
Epiphysis	Substantia corticalis	Foramen nutricium
Diaphysis	Substantia spongiosa	Canalis nutricius

Columna vertebralis

Vertebrae cervicales	Tuberculum caroticum [vertebrae cervicalis VI]
Vertebrae thoracales	Foramen transversarium
Vertebrae lumbales	Tuberculum posterius [vertebrarum cervicalium]
Vertebrae sacrales	Processus articulares superiores
Vertebrae coccygeae	Facies articulares superiores
Corpus vertebrae	Processus articulares inferiores
Fovea costalis superior	Facies articulares inferiores
Fovea costalis inferior	Processus costarius
Canalis vertebralis	Processus accessorius [vertebrarum lumbalium]
Foramen vertebrale	Processus mamillaris
Arcus vertebrae	Atlas
Radix arcus vertebrae	Massa lateralis
Incisura vertebralis superior	Arcus anterior
Incisura vertebralis inferior	Tuberculum anterius
Foramen intervertebrale	Foveae articulares superiores
Suleus n. spinalis	Facies articulares inferiores
Processus spinosus	Fovea dentis
Vertebra prominens	Arcus posterior
Processus transversus	Suleus arteriae vertebralis
Fovea costalis transversalis	Tuberculum posterius
Tuberculum anterius [vertebrarum cervicalium]	

Epistropheus

Dens
Facies articularis anterior
Facies articularis posterior

Os sacrum

Facies dorsalis
Facies pelvina
Basis oss. sacri
Processus articularis superior
Promontorium
Pars lateralis
Facies auricularis
Tuberositas sacralis
Foramina intervertebralia
Foramina sacralia anteriora
Lineae transversae
Foramina sacralia posteriora
Crista sacralis media
Cristae sacrales laterales
Cristae sacrales articulares
Cornua sacralia
Canalis sacralis
Hiatus sacralis
Apex oss. sacri

Os coccygis

Cornua coccygea

Thorax**Costae**

Costae verae
Costae spuriae
Os costale
Cartilago costalis
Capitulum costae
Facies articularis capituli costae
Crista capituli
Corpus costae
Tuberculum costae
Facies articularis tuberculi costae

Collum costae
Crista colli costae
Angulus costae
Tuberculum scaleni [Lisfrauci]
Sulcus subclaviae
Tuberositas costae II
Sulcus costae

Sternum

Manubrium sterni
Angulus sterni
Synchondrosis sternalis
Corpus sterni
Planum sternale
Processus xiphoideus
Incisura clavicularis
Incisura jugularis
Incisurae costales
(Ossa suprasternalia)

Thorax

Cavum thoracis
Apertura thoracis superior
Apertura thoracis inferior
Arcus costarum
Spatia intercostalia
Angulus infrasternalis
Sulcus pulmonalis

Ossa cranii**Os basilare****Os occipitale**

Foramen occipitale magnum
Pars basilaris
Sulcus petrosus inferior
Pars lateralis
Squama occipitalis
Margo mastoideus
Margo lambdoideus
(Os interparietale)

Clivus
 Tuberculum pharyngeum
 Condylus occipitalis
 Canalis condyloideus
 Canalis hypoglossi
 Tuberculum jugulare
 Incisura jugularis
 Processus jugularis
 Fossa condyloidea
 Processus intrajugularis
 Planum occipitale
 Planum nuchale
 Protuberantia occipitalis externa
 (Torus occipitalis)
 Crista occipitalis externa
 Linea nuchae suprema
 Linea nuchae superior
 Linea nuchae inferior
 Eminentia cruciata
 Protuberantia occipitalis interna
 Sulcus sagittalis
 Sulcus transversus
 (Processus paramastoideus)

Os sphenoidale

Corpus
 Sella turcica
 Fossa hypophyseos
 Dorsum sellae
 Tuberculum sellae
 Processus clinoides medius
 Processus clinoides posterior
 Sulcus caroticus
 Lingula sphenoidalis
 Crista sphenoidalis
 Rostrum sphenoidale
 Sinus sphenoidalis
 Septum sinuum sphenoidalium
 Apertura sinus sphenoidalis
 Conchae sphenoidales
 Clivus

Ala parva
 Sulcus chiasmatis
 Foramen opticum
 Processus clinoides anterior
 Fissura orbitalis superior
 Ala magna
 Facies cerebralis
 Facies temporalis
 Facies sphenomaxillaris
 Facies orbitalis
 Margo zygomaticus
 Margo frontalis
 Angulus parietalis
 Margo squamosus
 Crista infratemporalis
 Foramen rotundum
 Foramen ovale
 Foramen spinosum
 Spina angularis
 Processus pterygoideus
 Lamina lateralis processus pterygoidei
 Lamina medialis processus pterygoidei
 Fissura pterygoidea
 Fossa scaphoidea
 Processus vaginalis
 Hamulus pterygoideus
 Sulcus hamuli pterygoidei
 Fossa pterygoidea
 Canalis pterygoideus [Vidii]
 Canalis pharyngeus
 Canalis basipharyngeus
 Sulcus tubae auditivae
 Sulcus pterygopalatinus
 (Processus pterygospinosus [Civinini])

Os temporale

Pars mastoidea
 Margo occipitalis
 Processus mastoideus
 Incisura mastoidea
 Sulcus sigmoideus

Sulcus a. occipitalis	Canaliculi caroticotympanici
Foramen mastoideum	Canalis musculotubarius
Pars petrosa [Pyramis]	Semicanalis m. tensoris tympani
Facies anterior pyramidis	Semicanalis tubae auditivae
Facies posterior pyramidis	Septum canalis musculotubarii
Facies inferior pyramidis	Cavum tympani (v. Organon auditus)
Apex pyramidis	Canaliculus chordae tympani
Angulus superior pyramidis	Fissura petrotympanica [Glaseri]
Angulus anterior pyramidis	Fissura petrosquamosa
Angulus posterior pyramidis	Pars tympanica
Sulcus petrosus superior	<i>Annulus tympanicus</i>
Tegmen tympani	Meatus acusticus externus
Eminentia arcuata	(Spina supra meatum)
Canalis facialis [Fallopiani]	Fissura tympanomastoidea
Hiatus canalis facialis	Spina tympanica major
Geniculum canalis facialis	Spina tympanica minor
Sulcus n. petrosi superficialis majoris	Porus acusticus externus
Sulcus n. petrosi superficialis minoris	Squama temporalis
Impressio trigemini	Margo parietalis
Porus acusticus internus	Incisura parietalis
Meatus acusticus internus	Margo sphenoidalis
Fossa subarcuata	Facies temporalis
Aquaeductus vestibuli	Processus zygomaticus
Apertura externa aquaeductus vestib.	Fossa mandibularis
Sulcus petrosus inferior	Facies articularis
Incisura jugularis	Tuberculum articulare
Processus intrajugularis	Facies cerebralis
Fossa jugularis	Sulcus a. temporalis mediae
Canaliculus mastoideus	
Sulcus canaliculi mastoidei	
Processus styloideus	
Vagina processus styloidei	
Foramen styliomastoideum	
Fossula petrosa	
Canaliculus tympanicus	
Sulcus tympanicus	
Apertura inferior canaliculi tympanici	
Apertura superior canaliculi tympanici	
Canaliculus cochleae	
Apertura externa canaliculi cochleae	
Canalis caroticus	
	Os parietale
	Facies cerebralis
	Facies parietalis
	Margo occipitalis
	Margo squamosus
	Margo frontalis
	Margo sagittalis
	Angulus frontalis
	Angulus occipitalis
	Angulus sphenoidalis
	Angulus mastoideus
	Foramen parietale

Tuber parietale
 Linea temporalis inferior
 Linea temporalis superior
 Suleus sagittalis
 Sulcus transversus

Os frontale

Squama frontalis
 Facies frontalis
 Margo supraorbitalis
 Pars orbitalis
 Incisura ethmoidalis
 Pars nasalis
 Spina frontalis
 Margo nasalis
 Margo parietalis
 Processus zygomaticus
 Facies temporalis
 Linea temporalis
 Tuber frontale
 Arcus superciliaris
 Glabella
 Foramen sive Incisura supraorbitalis
 Incisura sive Foramen frontale
 Facies orbitalis
 (Spina trochlearis)
 Fovea trochlearis
 Foramen ethmoidale anterius
 Foramen ethmoidale posterius
 Fossa glandulae lacrimalis
 Facies cerebralis
 Crista frontalis
 Sulcus sagittalis
 Foramen caecum
 Sinus frontalis
 Septum sinuum frontaliū

Os ethmoidale

Lamina cribrosa
 Crista galli
 Processus alaris
 Lamina perpendicularis

Labyrinthus ethmoidalis
 Cellulae ethmoidales
 Infundibulum ethmoidale
 Hiatus semilunaris
 Bulla ethmoidalis
 Lamina papyracea
 Foramina ethmoidalia
 (Concha nasalis suprema)
 Concha nasalis superior
 Concha nasalis media
 Processus uncinatus

Concha nasalis inferior

Processus lacrimalis
 Processus maxillaris
 Processus ethmoidalis

Os lacrimale

Crista lacrimalis posterior
 Sulcus lacrimalis
 Hamulus lacrimalis
 Fossa sacci lacrimalis

Os nasale

Foramina nasalia
 Sulcus ethmoidalis

Vomer

Ala vomeris

Ossa faciei

Maxilla

Corpus maxillae
 Facies anterior
 Facies nasalis
 Facies orbitalis
 Facies infratemporalis
 Sinus maxillaris
 Margo infraorbitalis
 Canalis infraorbitalis
 Sulcus infraorbitalis
 Foramen infraorbitale
 Sutura infraorbitalis
 Fossa canina

(Fossa praenasalis)

Incisura nasalis

Tuber maxillare

Foramina alveolaria

Canales alveolares

Planum orbitale

Margo lacrimalis

Sulcus lacrimalis

Canalis nasolacrimalis

Crista conchalis

Processus frontalis

Crista lacrimalis anterior

Incisura lacrimalis

Crista ethmoidalis

Processus zygomaticus

Processus palatinus

Crista nasalis

Spina nasalis anterior

Os incisivum

Canalis incisivus

Sutura incisiva

Spinae palatinae

Sulci palatini

Processus alveolaris

Limbus alveolaris

Alveoli dentales

Septa interalveolaria

Juga alveolaria

Hiatus maxillaris

Foramen incisivum

Os palatinum

Pars perpendicularis

Facies nasalis

Facies maxillaris

Incisura sphenopalatina

Sulcus pterygopalatinus

Processus pyramidalis

Foramen palatinum majus

Foramina palatina minora

Canales palatini

Crista conchalis

Crista ethmoidalis

Processus orbitalis

Processus sphenoidalis

Pars horizontalis

Facies nasalis

Facies palatina

Spina nasalis posterior

Crista nasalis

Os zygomaticum

Facies malaris

Facies temporalis

Facies orbitalis

Processus temporalis

Processus frontosphenoidalis

(Processus marginalis)

Foramen zygomaticoorbitale

Foramen zygomaticofaciale

Foramen zygomaticotemporale

Mandibula

Corpus mandibulae

Basis mandibulae

Protuberantia mentalis

Tuberculum mentale

Spina mentalis

Foramen mentale

Linea obliqua

Fossa digastrica

Linea mylohyoidea

Sulcus mylohyoideus

Juga alveolaria

Ramus mandibulae

Angulus mandibulae

(Tuberositas masseterica)

(Tuberositas pterygoidea)

(Crista buccinatoria)

Incisura mandibulae

Processus condyloideus

Capitulum [proc. condyl.] mandibulae

Collum [proc. condyloidei] mandibulae

Fovea pterygoidea proc. condyloidei

Processus coronoideus

Foramen mandibulare
 Lingula mandibulae
 Canalis mandibulae
 Fovea sublingualis
 (Fovea submaxillaris)
 Pars alveolaris
 Limbus alveolaris
 Alveoli dentales
 Septa interalveolaria

Os hyoideum

Corpus oss. hyoidei
 Cornu minus
 Cornu majus

Cranium

Calvaria
 Pericranium
 Lamina externa
 Diploë
 Canales diploici [Brescheti]
 Lamina interna
 Facies [ossea]
 Cranium cerebrale
 Cranium viscerale
 Vertex
 Frons
 Occiput
 Basis cranii interna
 Basis cranii externa
 Fossa cranii anterior
 Fossa cranii media
 Fossa cranii posterior
 Jaga cerebralia
 Impressiones digitatae
 Sulci venosi
 Sulci arteriosi
 (Foveolae granulares [Pacchioni])
 (Ossa suturarum)
 Planum temporale
 Fossa temporalis
 Arcus zygomaticus
 Fossa infratemporalis

Fossa pterygopalatina
 Canalis pterygopalatinus
 Foramen sphenopalatinum
 Apertura piriformis
 Cavum nasi
 Septum nasi osseum
 Meatus nasi communis
 Meatus nasi superior
 Meatus nasi medius
 Meatus nasi inferior
 Meatus nasopharyngeus
 Choanae
 Recessus sphenothmoidalis
 Foramen jugulare
 Fissura sphenopetrosa
 Fissura petrooccipitalis
 Fissura sphenoccipitalis
 Foramen lacerum
 Fibrocartilago basalis
 Palatum durum
 (Torus palatinus)
 Orbita
 Aditus orbitae
 Margo supraorbitalis
 Margo infraorbitalis
 Paries superior
 Paries inferior
 Paries lateralis
 Paries medialis
 Fissura orbitalis superior
 Fissura orbitalis inferior

Suturæ cranii

Sutura coronalis
 Sutura sagittalis
 Sutura lambdoidea
 Sutura occipitomastoidea
 Sutura sphenofrontalis
 Sutura sphenoorbitalis
 Sutura sphenothmoidalis
 Sutura sphenosquamosa
 Sutura sphenoparietalis

Sutura squamosa	Fossa subscapularis
(Sutura frontalis)	Facies dorsalis
Sutura parietomastoidea	Spina scapulae
(Sutura squamosomastoidea)	Fossa supraspinata
Sutura nasofrontalis	Fossa infraspinata
Sutura frontoethmoidalis	Acromion
Sutura frontomaxillaris	Facies articularis acromii
Sutura frontolacrimalis	Margo vertebralis
Sutura zygomaticofrontalis	Margo axillaris
Sutura zygomaticomaxillaris	Margo superior
Sutura ethmoideomaxillaris	Angulus inferior
Sutura sphenozygomatica	Angulus lateralis
(Sutura sphenomaxillaris)	Angulus medialis
Sutura zygomaticotemporalis	Cavitas glenoidalis
Sutura internasalis	Collum scapulae
Sutura nasomaxillaris	Tuberositas infraglenoidalis
Sutura lacrimomaxillaris	Tuberositas supraglenoidalis
Sutura lacrimoconchalis	Incisura scapulae
Sutura intermaxillaris	Processus coracoideus
Sutura palatomaxillaris	
Sutura palatoethmoidalis	
Sutura palatina mediana	
Sutura palatina transversa	

Synchondroses cranii

Synchondrosis sphenooccipitalis
Synchondrosis sphenopetrosa
Synchondrosis petrooccipitalis
<i>Synchondrosis intraoccipitalis posterior</i>
<i>Synchondrosis intraoccipitalis anterior</i>
<i>Synchondrosis intersphenoidalis</i>
<i>Fonticulus frontalis [major]</i>
<i>Fonticulus occipitalis [minor]</i>
<i>Fonticulus mastoideus</i>
<i>Fonticulus sphenoidalis</i>

Ossa extremitatis superioris

Cingulum extremitatis superioris

Scapula

Facies costalis
Lineae musculares

Clavicula

Extremitas sternalis
Facies articularis sternalis
Tuberositas costalis
Extremitas acromialis
Facies articularis acromialis
Tuberositas coracoidea

Skeleton extremitatis superioris liberae

Humerus

Caput humeri
Collum anatomicum
Collum chirurgicum
Tuberculum majus
Tuberculum minus
Sulcus intertubercularis
Crista tuberculi majoris
Crista tuberculi minoris
Corpus humeri

Facies anterior medialis
 Facies anterior lateralis
 Facies posterior
 Margo medialis
 Margo lateralis
 Tuberositas deltoidea
 Sulcus n. radialis
 Sulcus n. ulnaris
 Capitulum humeri
 Trochlea humeri
 Epicondylus medialis
 Epicondylus lateralis
 Fossa olecrani
 Fossa coronoidea
 Fossa radialis
 (Processus supracondyloideus)

Radius

Corpus radii
 Capitulum radii
 Fovea capituli radii
 Collum radii
 Circumferentia articularis
 Tuberositas radii
 Crista interossea
 Facies dorsalis
 Facies volaris
 Facies lateralis
 Margo dorsalis
 Margo volaris
 Processus styloideus
 Incisura ulnaris
 Facies articularis carpea

Ulna

Corpus ulnae
 Olecranon
 Processus coronoideus
 Tuberositas ulnae
 Incisura semilunaris
 Incisura radialis

Crista interossea
 Facies dorsalis
 Facies volaris
 Facies medialis
 Margo dorsalis
 Margo volaris
 Crista m. supinatoris
 Capitulum ulnae
 Circumferentia articularis
 Processus styloideus

Carpus

Ossa carpi
 (Os centrale)
 Os naviculare manus
 Tuberculum oss. navicularis
 Os lunatum
 Os triquetrum
 Os pisiforme
 Os multangulum majus
 Tuberculum oss. multang. majoris
 Os multangulum minus
 Os capitatum
 Os hamatum
 Hamulus oss. hamati
 Eminentia carpi radialis
 Eminentia carpi ulnaris
 Sulcus carpi

Metacarpus

Ossa metacarpalia I—V
 Basis
 Corpus
 Capitulum
 Os metacarpale III
 Processus styloideus

Phalanges digitorum manus

Phalanx prima
 Phalanx secunda
 Phalanx tertia
 Basis phalangis

Corpus phalangis
Trochlea phalangis
Tuberositas unguicularis
Ossa sesamoidea

Ossa extremitatis inferioris

Cingulum extremitatis inferioris

Os coxae

Foramen obturatum
Acetabulum
Fossa acetabuli
Incisura acetabuli
Facies lunata
Sulci paraglenoidales

Os ilium

Corpus oss. ilium
Ala oss. ilium
Linea arcuata
Crista iliaca
 Labium externum
 Linea intermedia
 Labium internum
Spina iliaca anterior superior
Spina iliaca anterior inferior
Spina iliaca posterior superior
Spina iliaca posterior inferior
Linea glutaea anterior
Linea glutaea posterior
Linea glutaea inferior
Facies auricularis
Tuberositas iliaca
Fossa iliaca

Os ischii

Corpus oss. ischii
Ramus superior oss. ischii
Ramus inferior oss. ischii
Tuber ischiadicum

Spina ischiadica
Incisura ischiadica major
Incisura ischiadica minor

Os pubis

Corpus oss. pubis
Pecten oss. pubis
Eminentia iliopectinea
Tuberculum pubicum
Crista obturatoria
Sulcus obturatorius
Tuberculum obturatorium anterius
(Tuberculum obturatorium posterius)
Ramus inferior oss. pubis
Ramus superior oss. pubis
Facies symphyseos

Pelvis

Symphysis ossium pubis
Arcus pubis
Angulus pubis
Pelvis major
Pelvis minor
Linea terminalis
 Pars sacralis
 Pars iliaca
 Pars pubica
Apertura pelvis [minoris] superior
Apertura pelvis [minoris] inferior
Axis pelvis
Conjugata
Diameter transversa
Diameter obliqua
Inclinatio pelvis

Skeleton extremitatis inferioris liberae

Femur

Caput femoris
Fovea capitis femoris
Collum femoris

Corpus femoris
Trochanter major
Fossa trochanterica
Trochanter minor
(Trochanter tertius)
Linea intertrochanterica
Crista intertrochanterica
Linea aspera

Labium laterale

Labium mediale

Linea pectinea
Tuberositas glutea
Fossa intercondyloidea
Linea intercondyloidea
Planum popliteum
Condylus medialis
Condylus lateralis
Facies patellaris
Epicondylus lateralis
Epicondylus medialis

Tibia

Facies articularis superior
Corpus tibiae
Condylus medialis
Condylus lateralis
Fossa intercondyloidea anterior
Fossa intercondyloidea posterior
Eminentia intercondyloidea
Tuberculum intercondyloideum me-
diale
Tuberculum intercondyloideum late-
rale
Margo infraglenoidalis
Tuberositas tibiae
Facies medialis
Facies posterior
Facies lateralis
Margo medialis
Crista anterior
Crista interossea

Linea poplitea
Malleolus medialis
Incisura fibularis
Sulcus malleolaris
Facies articularis inferior
Facies articularis malleolaris

Fibula

Corpus fibulae
Crista interossea
Crista anterior
Crista lateralis
Crista medialis
Facies medialis
Facies lateralis
Facies posterior
Capitulum fibulae
Facies articularis capituli
Apex capituli fibulae
Malleolus lateralis
Facies articularis malleoli

Patella

Basis patellae
Apex patellae
Facies articularis

Tarsus

Ossa tarsi

Talus

Caput tali
Corpus tali
Collum tali
Trochlea tali
Facies superior
Facies malleolaris medialis
Facies malleolaris lateralis
Sulcus tali
Processus lateralis tali
Facies articularis calcanea posterior

Facies articularis calcanea media
 Sulcus m. flexoris hallucis longi
 Facies articularis navicularis
 Facies articularis calcanea anterior
 Processus posterior tali
 (Os trigonum)

Calcaneus

Corpus calcanei
 Tuber calcanei
 Processus medialis tuberis calcanei
 Processus lateralis tuberis calcanei
 Sustentaculum tali
 Sulcus m. flexoris hallucis longi
 Sulcus calcanei
 Sinus tarsi
 Facies articularis anterior
 Facies articularis media
 Facies articularis posterior
 Sulcus m. peronaei
 (Processus trochlearis)
 Facies articularis cuboidea

Os naviculare pedis

Tuberositas oss. navicularis

Os cuneiforme primum

Os cuneiforme secundum

Os cuneiforme tertium

Os cuboideum

Sulcus m. peronaei
 Tuberositas oss. cuboidei

Metatarsus

Ossa metatarsalia I—V
 Basis
 Corpus
 Capitulum
 Tuberositas oss. metatarsalis I
 Tuberositas oss. metatarsalis V

Phalanges digitorum pedis

Phalanx prima
 Phalanx secunda
 Phalanx tertia
 Tuberositas unguicularis
 Basis phalangis
 Corpus phalangis
 Trochlea phalangis
 Ossa sesamoidea

Syndesmologia

Junctura ossium	Stratum fibrosum
Synarthrosis	Stratum synoviale
Sutura	Plica synovialis
Sutura serrata	Villi synoviales
Sutura squamosa	Synovia
Harmonia	
Gomphosis	
Synchondrosis	
Symphysis	
Diarthrosis	
Articulatio	
„ simplex	
„ composita	
Arthrodia	
Articulatio sphaeroidea	
Enarthrosis	
Ginglymus	
Articulatio cochlearis	
„ ellipsoidea	
„ trochoidea	
„ sellaris	
Amphiarthrosis	
Syndesmosis	
Cartilago articularis	
Cavum articulare	
Discus articularis	
Labrum glenoidale	
Meniscus articularis	
Capsula articularis	
	Ligamenta columnae verte-
	bralis et cranii
	Fibrocartilagines intervertebrales
	Annulus fibrosus
	Nucleus pulposus
	Ligg. flava
	Capsulae articulares
	Ligg. intertransversaria
	Ligg. interspinalia
	Lig. supraspinale
	Lig. nuchae
	Lig. longitudinale anterius
	Lig. longitudinale posterius
	Symphysis sacrococcygea
	Lig. sacrococcygeum posterius super-
	ficiale
	Lig. sacrococcygeum posterius pro-
	fundum
	Lig. sacrococcygeum anterius
	Lig. sacrococcygeum laterale
	Lig. pterygospinosum
	Lig. stylohyoideum

Articulatio atlantooccipitalis

- Capsulae articulares
- Membrana atlantooccipitalis anterior
- Membrana atlantooccipitalis posterior

Articulatio atlantoepistrophica

- Capsulae articulares
- Ligg. alaria
- Lig. apicis dentis
- Lig. transversum atlantis
- Lig. cruciatum atlantis
- Membrana tectoria

Articulationes costovertebrales**Articulationes capitulorum**

- Capsulae articulares
- Lig. capituli costae radiatum
- Lig. capituli costae interarticulare

Articulationes costotransversariae

- Capsulae articulares
- Lig. tuberculi costae
- Lig. colli costae
- Lig. costotransversarium anterius
- Lig. costotransversarium posterius
- Lig. lumbocostale
- Foramen costotransversarium

Articulationes sternocostales

- Capsulae articulares
- Lig. sternocostale interarticulare
- Ligg. sternocostalia radiata
- Membrana sterni
- Lig. costoxiphoidea
- Ligg. intercostalia
 - Ligg. intercostalia externa
 - Ligg. intercostalia interna
- Articulationes interchondrales

Articulatio mandibularis

- Capsula articularis
- Discus articularis
- Lig. temporomandibulare
- Lig. sphenomandibulare
- Lig. stylomandibulare

Ligg. cinguli extremitatis superioris

- Lig. coracoacromiale
- Lig. transversum scapulae superius
- Lig. transversum scapulae inferius

Articulatio acromioclavicularis

- Capsula articularis
- Lig. acromioclaviculare (Discus articularis)
- Lig. coracoclaviculare
 - Lig. trapezoideum
 - Lig. conoideum

Articulatio sternoclavicularis

- Capsula articularis
- Discus articularis
- Lig. sternoclaviculare
- Lig. costoclaviculare
- Lig. interclaviculare

Articulatio humeri

- Capsula articularis
- Labrum glenoidale
- Lig. coracohumerale

Articulatio cubiti

- Articulatio humeroulnaris
- Articulatio humeroradialis
- Articulatio radioulnaris proximalis
- Capsula articularis
- Lig. collaterale ulnare
- Lig. collaterale radiale
- Lig. annulare radii

Recessus sacciformis

Membrana interossea antibrachii

Chorda obliqua

Articulatio radioulnaris distalis

Capsula articularis

Discus articularis

Recessus sacciformis

Articulatio manus

Articulatio radiocarpea

Articulatio intercarpea

Capsula articularis

Lig. radiocarpeum dorsale

Lig. radiocarpeum volare

Lig. carpi radiatum

Lig. collaterale carpi ulnare

Lig. collaterale carpi radiale

Lig. intercarpea dorsalia

Lig. intercarpea volaria

Lig. intercarpea interossea

Articulatio ossis pisiformis

Capsula articularis

Lig. pisohamatum

Lig. pisometacarpeum

Canalis carpi

Articulationes carpometacarpeae

Capsulae articulares

Ligg. carpometacarpea dorsalia

Ligg. carpometacarpea volaria

Articulatio carpometacarpea pollicis

Capsula articularis

Articulationes intermetacarpeae

Capsulae articulares

Ligg. basium [oss. metacarp.] dorsalia

Lig. basium [oss. metacarp.] volaria

Lig. basium [oss. metacarp.] interossea

Spatia interossea metacarpi

Articulationes metacarpo-phalangeae

Capsulae articulares

Ligg. collateralia

Ligg. accessoria volaria

Ligg. capitulorum [oss. metacarpalium] transversa

Articulationes digitorum manus

Capsulae articulares

Ligg. collateralia

Ligg. cinguli extremitatis inferioris

Membrana obturatoria

Canalis obturatorius

Lig. iliolumbale

Lig. sacrotuberosum

Processus falciformis

Lig. sacrospinosum

Foramen ischiadicum majus

Foramen ischiadicum minus

Articulatio sacroiliaca

Ligg. sacroiliaca anteriora

Ligg. sacroiliaca interossea

Lig. sacroiliacum posterius breve

Lig. sacroiliacum posterius longum

Symphysis ossium pubis

Lig. pubicum superius

Lig. arcuatum pubis

Lamina fibrocartilaginea interpubica

Articulatio coxae

Capsula articularis

Labrum glenoidale

Lig. transversum acetabuli

Lig. teres femoris

Zona orbicularis

Lig. iliofemorale

Lig. ischiocapsulare
Lig. pubocapsulare

Articulatio genu

Capsula articularis
Meniscus lateralis
Meniscus medialis
Lig. transversum genu
Ligg. cruciata genu
Lig. cruciatum anterius
Lig. cruciatum posterius
Plica synovialis patellaris
Plicae alares
Lig. collaterale fibulare
Lig. collaterale tibiale
Lig. popliteum obliquum
Lig. popliteum arcuatum
Retinaculum lig. arcuati
Lig. patellae
Retinaculum patellae mediale
Retinaculum patellae laterale

Articulatio tibiofibularis

Capsula articularis
Ligg. capituli fibulae
Membrana interossea cruris

Syndesmosis tibiofibularis

Lig. malleoli lateralis anterius
Lig. malleoli lateralis posterius

Articulationes pedis

Articulatio talocruralis

Capsula articularis
Lig. deltoideum
Lig. tibionaviculare
Lig. calcaneotibiale
Lig. talotibiale anterius
Lig. talotibiale posterius
Lig. talofibulare anterius

Lig. talofibulare posterius
Lig. calcaneofibulare

Articulationes intertarseae

Articulatio talocalcaneonavicularis

Articulatio talocalcanea

Capsula articularis
Lig. talocalcaneum laterale
Lig. talocalcaneum mediale
Lig. talocalcaneum anterius
Lig. talocalcaneum posterius

Articulatio tarsi transversa [Choparti]

Articulatio talonavicularis

Capsula articularis

Articulatio calcaneocuboidea

Capsula articularis

Articulatio cuneonavicularis

Ligg. tarsi interossea

Lig. talocalcaneum interosseum
Lig. cuneocuboideum interosseum
Ligg. intercuneiformia interossea

Ligg. tarsi dorsalia

Lig. talonaviculare [dorsale]
Lig. cuneocuboideum dorsale
Lig. cuboideonaviculare dorsale
Lig. bifurcatum
Pars calcaneonavicularis
Pars calcaneocuboidea
Lig. calcaneonaviculare dorsale
Ligg. navicularicuneiformia dorsalia

Ligg. tarsi plantaria

Lig. plantare longum
Ligg. tarsi profunda
Lig. calcaneocuboideum plantare
Lig. calcaneonaviculare plantare

Fibrocartilago navicularis

Ligg. navicularicuneiformia plantaria

Lig. cuboideonaviculare plantare

Ligg. intercuneiformia plantaria

Lig. cuneocuboideum plantare

Articulationes tarsometatar- seae

Capsulae articulares

Ligg. tarsometatarsea dorsalia

Ligg. tarsometatarsea plantaria

Ligg. cuneometatarsea interossea

Articulationes intermeta- tarseae

Capsulae articulares

Ligg. basium [oss. metatars.] interossea

Ligg. basium [oss. metatars.] dorsalia

Ligg. basium [oss. metatars.] plantaria

Spatia interossea metatarsi

Articulationes metatarso- phalangeae

Capsulae articulares

Ligg. collateralia

Ligg. accessoria plantaria

Ligg. capitulorum [oss. metatars.]
transversa

Articulationes digitorum pedis

Capsulae articulares

Ligg. collateralia

Myologia

Musculus	Aponeurosis
Caput	Perimysium
Venter	Fascia
Musculus fusiformis	Fascia superficialis
„ unipennatus	Inscriptio tendinea
„ bipennatus	Arcus tendineus
„ sphincter	Ligamentum vaginale
„ orbicularis	Vagina fibrosa tendinis
„ articularis	Vagina mucosa tendinis
„ skeleti	Trochlea muscularis
„ cutaneus	Bursa mucosa
Tendo	

Musculi dorsi

M. trapezius	M. longissimus capitis
(M. transversus nuchae)	M. spinalis
M. latissimus dorsi	M. spinalis dorsi
„ rhomboideus major	„ spinalis cervicis
„ rhomboideus minor	„ spinalis capitis
„ levator scapulae	M. semispinalis
„ serratus posterior inferior	M. semispinalis dorsi
„ serratus posterior superior	„ semispinalis cervicis
„ splenius cervicis	„ semispinalis capitis
„ splenius capitis	M. multifidus
„ sacrospinalis	Mm. rotatores
M. iliocostalis	M. rotatores longi
M. iliocostalis lumborum	„ rotatores breves
„ iliocostalis dorsi	M. interspinales
„ iliocostalis cervicis	Mm. intertransversarii
M. longissimus	Mm. intertransversarii laterales
M. longissimus dorsi	„ intertransversarii mediales
„ longissimus cervicis	„ intertransversarii anteriores
	„ intertransversarii posteriores
	M. rectus capitis posterior major

M. rectus capitis posterior minor
 „ rectus capitis lateralis
 „ obliquus capitis superior
 „ obliquus capitis inferior
 Fascia lumbodorsalis
 Fascia nuchae

Musculi capitis

M. epicranius
 M. frontalis
 „ occipitalis
 „ procerus
 M. nasalis
 Pars transversa
 Pars alaris
 M. depressor septi
 M. orbicularis oculi
 Pars palpebralis
 Pars orbitalis
 Pars lacrimalis [Horneri]
 M. auricularis anterior
 „ auricularis superior
 „ auricularis posterior
 M. orbicularis oris
 „ triangularis
 (M. transversus menti)
 M. risorius
 „ zygomaticus
 M. quadratus labii superioris
 Caput zygomaticum
 Caput infraorbitale
 Caput angulare
 M. quadratus labii inferioris
 M. caninus
 „ buccinator
 Mm. incisivi labii superioris
 „ incisivi labii inferioris
 M. mentalis
 „ masseter
 „ temporalis
 „ pterygoideus externus

M. pterygoideus internus
 Galea aponeurotica
 Fascia buccopharyngea
 Fascia parotideomasseterica
 Fascia temporalis

Musculi oss. hyoidei

M. digastricus
 Venter anterior
 Venter posterior
 M. stylohyoideus
 „ mylohyoideus
 „ geniohyoideus

Musculi colli

Platysma
 M. sternocleidomastoideus
 „ sternohyoideus
 M. omohyoideus
 Venter superior
 Venter inferior
 M. sternothyreoideus
 „ thyreo-hyoideus
 (M. levator glandulae thyreoideae)
 „ longus colli
 „ longus capitis
 „ rectus capitis anterior
 „ scalenus anterior
 „ scalenus medius
 „ scalenus posterior
 (M. scalenus minimus)
 Fascia colli
 Fascia praevertebralis

Musculi thoracis

(M. sternalis)
 M. pectoralis major
 Pars claviculæ
 Pars sternocostalis
 Pars abdominalis
 M. pectoralis minor
 M. subclavius

M. serratus anterior	Lig. inguinale [Pouparti]
Mm. levatores costarum	Lig. lacunare [Gimbernati]
Mm. levatores costarum longi	Lig. inguinale reflexum [Collesi]
„ levatores costarum breves	Annulus inguinalis subcutaneus
Mm. intercostales externi	Crus superius
„ intercostales interni	Crus inferius
„ subcostales	Fibrae intercrurales
M. transversus thoracis	Trigonum lumbale [Petiti]
Diaphragma	Linea semilunaris [Spige]
Pars lumbalis	Fascia transversalis
Crus mediale	Canalis inguinalis
Crus intermedium	Annulus inguinalis abdominalis
Crus laterale	Lig. interfoveolare [Hesselbachi]
Pars costalis	Plica epigastrica
Pars sternalis	Fovea inguinalis lateralis
Hiatus aorticus	Fovea inguinalis medialis
Hiatus oesophageus	Fovea supravescicalis
Centrum tendineum	
Foramen venae cavae	

Musculi coccygei

Arcus lumbocostalis medialis [Halleri]	M. coccygeus
Arcus lumbocostalis lateralis [Halleri]	M. sacrococcygeus anterior
Fascia pectoralis	M. sacrococcygeus posterior
Fascia coracoclavicularis	

Musculi abdominis

M. rectus abdominis
Falx [aponeurotica] inguinalis
M. pyramidalis
„ obliquus externus abdominis
„ obliquus internus abdominis
„ cremaster
„ transversus abdominis
„ quadratus lumborum
<i>Annulus umbilicalis</i>
Linea alba
Adminiculum lineae albae
Inscriptiones tendineae
Lig. suspensorium penis s. clitoridis
Lig. fundiforme penis
Vagina m. recti abdominis
Linea semicircularis [Douglasi]

Musculi extremitatis superioris

M. deltoideus
M. supraspinatus
„ infraspinatus
„ teres minor
„ teres major
„ subscapularis
M. biceps brachii
Caput longum
Vagina mucosa intertubercularis
Caput breve
Lacertus fibrosus
M. coracobrachialis
„ brachialis
M. triceps brachii
Caput longum
Caput laterale
Caput mediale

- M. anconaeus*
 (*M. epitrochleoanconaeus*)
M. pronator teres
 Caput humerale
 Caput ulnare
M. flexor carpi radialis
 ,, palmaris longus
M. flexor carpi ulnaris
 Caput humerale
 Caput ulnare
M. flexor digitorum sublimis
 Caput humerale
 Caput radiale
M. flexor digitorum profundus
 ,, flexor pollicis longus
 ,, pronator quadratus
 ,, brachioradialis
 ,, extensor carpi radialis longus
 ,, extensor carpi radialis brevis
M. extensor digitorum communis
 Juncturae tendinum
M. extensor digiti quinti proprius
 ,, extensor carpi ulnaris
 ,, supinator
 ,, abductor pollicis longus
 ,, extensor pollicis brevis
 ,, extensor pollicis longus
 ,, extensor indicis proprius
 ,, palmaris brevis
 ,, abductor pollicis brevis
 ,, flexor pollicis brevis
 ,, opponens pollicis
 ,, adductor pollicis
 ,, abductor digiti quinti
 ,, flexor digiti quinti brevis
 ,, opponens digiti quinti
Mm. lumbricales
 ,, interossei dorsales
 ,, interossei volares
 Fascia axillaris
 Fascia subscapularis
- Fascia supraspinata
 Fascia infraspinata
 Fascia brachii
 Septum intermusculare [humeri]
 mediale
 Septum intermusculare [humeri]
 laterale
 Sulcus bicipitalis medialis
 Sulcus bicipitalis lateralis
 Fascia antibrachii
 Fascia dorsalis manus
 Lig. carpi dorsale
 Aponeurosis palmaris
 Fasciculi transversi
 Lig. carpi transversum
 Lig. carpi volare
 Chiasma tendinum
 Vinculum tendinum
 Vaginae mucosae
 Ligg. vaginalia digitorum manus
 Ligg. annularia digitorum manus
 Ligg. cruciata digitorum manus
- Musculi extremitatis inferioris**
M. iliopsoas
 ,, iliacus
 ,, psoas major
 ,, psoas minor
 ,, gluteus maximus
 ,, gluteus medius
 ,, gluteus minimus
 ,, tensor fasciae latae
 ,, piriformis
 ,, obturator internus
 ,, gemellus superior
 ,, gemellus inferior
 ,, quadratus femoris
 ,, sartorius
M. quadriceps femoris
 M. rectus femoris
 ,, vastus lateralis

M. vastus intermedius	M. flexor digiti quinti brevis
M. vastus medialis	„ opponens digiti quinti
M. articularis genu	„ flexor digitorum brevis
„ pectineus	„ quadratus plantae
„ adductor longus	Mm. lumbricales
„ gracilis	„ interossei dorsales
„ adductor brevis	„ interossei plantares
„ adductor magnus	Fascia lata
„ adductor minimus	Tractus iliotibialis [Maissiat]
„ obturator externus	Septum intermusculare [femoris]
M. biceps femoris	laterale
Caput longum	Septum intermusculare [femoris]
Caput breve	mediale
M. semitendinosus	Canalis adductorius [Hunteri]
„ semimembranosus	Hiatus tendineus [adductorius]
„ tibialis anterior	Fascia iliaca
„ extensor digitorum longus	Fascia iliopectinea
„ peroneus tertius	Lacuna musculorum
„ extensor hallucis longus	Lacuna vasorum
„ peroneus longus	Trigonum femorale [Fossa Scarpae
„ peroneus brevis	major]
M. triceps surae	Fossa iliopectinea
M. gastrocnemius	Fascia pectinea
Caput laterale	Canalis femoralis
Caput mediale	Annulus femoralis
M. soleus	Septum femorale [Cloqueti]
Arcus tendineus m. solei	Fossa ovalis
Tendo calcaneus [Achillis]	Margo falciformis
M. plantaris	Cornu superius
„ popliteus	Cornu inferius
„ tibialis posterior	Fascia cribrosa
„ flexor digitorum longus	Fascia cruris
„ flexor hallucis longus	Septum intermusculare anterius
„ extensor hallucis brevis	[fibulare]
„ extensor digitorum brevis	Septum intermusculare posterius
„ abductor hallucis	[fibulare]
„ flexor hallucis brevis	Lig. transversum cruris
M. adductor hallucis	Lig. laciniatum
Caput obliquum	Lig. cruciatum cruris
Caput transversum	Retinaculum mm. peroneorum sup.
M. abductor digiti quinti	Retinaculum mm. peroneorum inferius

Fascia dorsalis pedis	Vaginae mucosae
Aponeurosis plantaris	Ligg. annularia
Fasciuli transversi aponeurosis	Ligg. vaginalia
plantaris	Ligg. cruciata

Bursae et Vaginae mucosae

Bursa mucosa subcutanea	Bursa mucosa subtendinea
Bursa mucosa submuscularis	Vagina mucosa tendinis
Bursa mucosa subfascialis	

B. musculi trochlearis	Vagina tendinum mm. abductoris longi et extensoris brevis pollicis
B. m. tensoris veli palatini	Vagina tendinum mm. extensorum carpi radialium
B. subcutanea praementalis	Vagina tendinis m. extensoris pollicis longi
B. subcutanea prominentiae laryngeae	Vagina tendinum mm. extensoris digi- torum communis et extensoris indicis
B. m. sternohyoidei	Vagina tendinis m. extensoris digiti minimi
B. m. thyreohyoidei	Vagina tendinis m. extensoris carpi ulnaris
B. subcutanea sacralis	B. m. extensoris carpi radialis brevis
B. coceygea	Bursae subcutaneae metacarpophalan- geae dorsales
B. subcutanea acromialis	Bursae subcutaneae digitorum dorsales
B. subacromialis	B. m. flexoris carpi ulnaris
B. subdeltoidea	B. m. flexoris carpi radialis
B. m. coracobrachialis	Vagina tendinum mm. flexorum communium
B. m. infraspinati	Vag. tendinis m. flexoris pollicis longi
B. m. subscapularis	Bursae intermetacarpophalangeae
B. m. teretis majoris	Vaginae tendinum digitales
B. m. latissimi dorsi	
B. subcutanea olecrani	B. trochanterica subcutanea
B. intratendinea olecrani	B. trochanterica m. glutaei maximi
B. subtendinea olecrani	B. troch. m. glutaei medii anterior
B. subcutanea epicondyli [humeri] lateralis	
B. subcutanea epicondyli [humeri] medialis	
B. bicipitoradialis	
B. cubitalis interossea	

- B. troch. m. glutaedi medii posterior
 B. troch. m. glutaedi minimi
 B. m. piriformis
 B. m. obturatorii interni
 Bursae glutaefemorales
 B. ischiadica m. glutaedi maximi
 B. m. recti femoris
 B. iliopectinea
 B. iliaca subtendinea
 B. m. pectinei
 B. m. bicipitis femoris superior

 B. praepatellaris subcutanea
 B. praepatellaris subfascialis
 B. praepatellaris subtendinea
 B. suprapatellaris
 B. infrapatellaris subcutanea
 B. infrapatellaris profunda
 B. subcutanea tuberositatis tibiae
 B. m. sartorii propria
 B. anserina
 B. m. bicipitis femoris inferior
 B. m. poplitei
 B. bicipitogastrocnemialis
 B. m. gastrocnemii lateralis
- B. m. gastrocnemii medialis
 B. m. semimembranosi
 B. subcutanea malleoli lateralis
 B. subcutanea malleoli medialis
 Vag. tendinis m. tibialis anterioris
 Vag. tendinis m. extensoris hallucis
 longi
 Vaginae tendinum m. extensoris digi-
 torum pedis longi
 Vaginae tendinum m. flexoris digi-
 torum pedis longi
 Vag. tendinis m. tibialis posterioris
 Vag. tendinis m. flexoris hallucis longi
 Vag. tendinum mm. peroneorum
 communis
 Bursa sinus tarsi
 B. subtendinea m. tibialis anterioris
 B. subtendinea m. tibialis posterioris
 B. subcutanea calcanea
 B. tendinis calcanei [Achillis]
 Vag. tendinis m. peronei longi plan-
 taris
 Bursae intermetatarsophalangeae
 „ mm. lumbricalium pedis
 Vaginae tendinum digitales pedis
-

Splanchnologia

Tunica albuginea	Ligamentum serosum
Tunica fibrosa	Serum
Tunica adventitia	Epithelium
Tunica mucosa	Endothelium
Lamina propria mucosae	Organon parenchymatosum
Lamina muscularis mucosae	Parenchyma
Tela submucosa	Stroma
Plica mucosa	Glandula
Mucus	Lobus
Tunica muscularis	Lobulus
Tunica serosa	Glandula mucosa
Tela subserosa	Musculus viscerum
Plica serosa	

Apparatus digestorius

Cavum oris	Palatum durum
Bucca	Palatum molle
Corpus adiposum buccae	Raphe palati
Vestibulum oris	
Cavum oris proprium	Tunica mucosa oris
Rima oris	Frenulum labii superioris
Labia oris	Frenulum labii inferioris
Labium superius	Gingiva
Labium inferius	Caruncula sublingualis
Commissura labiorum	Plica sublingualis
Angulus oris	Plicae palatinae transversae
Palatum	Papilla incisiva

Glandulae oris

Gl. labiales
 Gl. buccales
 Gl. molares
 Gl. palatinae
 Gl. linguales
 Gl. lingualis anterior [Blandini,
 Nuhni]
 Gl. sublingualis
 Ductus sublingualis major
 Ductus sublinguales minores
 Gl. submaxillaris
 Ductus submaxillaris [Whartoni]
 Gl. parotis
 Processus retromandibularis
 Gl. parotis accessoria
 Ductus parotideus [Stenonis]
 Saliva

Dentes

Corona dentis
 Tubercula [coronae] dentis
 Collum dentis
 Radix [Radices] dentis
 Apex radiceis dentis
 Facies masticatoria
 Facies labialis [buccalis]
 Facies lingualis
 Facies contactus
 Facies medialis } dentium incisivorum
 Facies lateralis } et caninorum
 Facies anterior } dentium praemola-
 Facies posterior } rium et molarium
 Cavum dentis
 Pulpa dentis
 Papilla dentis
 Canalis radiceis dentis
 Foramen apiceis dentis
 Substantia eburnea
 Substantia adamantina

Substantia ossea
 Canaliculi dentales
 Spatia interglobularia
 Prismata adamantina
 Cuticula dentis
 Periosteum alveolare
 Arcus dentalis superior
 Arcus dentalis inferior
 Dentes incisivi
 Dentes canini
 Dentes praemolares
 Dentes molares
 Dens serotinus
 Dentes permanentes
 Dentes decidui

Lingua

Dorsum linguae
 Radix linguae
 Corpus linguae
 Facies inferior [linguae]
 Plica fimbriata
 Margo lateralis [linguae]
 Apex linguae
 Tunica mucosa linguae
 Frenulum linguae
 Papillae linguales
 Papillae filiformes
 Papillae conicae
 Papillae fungiformes
 Papillae lenticulares
 Papillae vallatae
 Papillae foliatae
 Sulcus medianus linguae
 Sulcus terminalis
 Foramen caecum linguae (Morgagnii)
 (Ductus lingualis)
 Ductus thyreoglossus
 Tonsilla lingualis
 Folliculi linguales
 Septum linguae

Musculi linguae

- M. genioglossus
- M. hyoglossus
- M. chondroglossus
- M. styloglossus
- M. longitudinalis superior
- M. longitudinalis inferior
- M. transversus linguae
- M. verticalis linguae

Fauces

- Isthmus faucium
- Velum palatinum
- Uvula [palatina]
- Arcus palatini
 - Arcus glossopalatinus
 - Arcus pharyngopalatinus
- Plica salpingopalatina
- Tonsilla palatina
 - Fossulae tonsillares
- Sinus tonsillaris
- Plica triangularis
- Fossa supratonsillaris

Musculi palati et faucium

- M. levator veli palatini
- M. tensor veli palatini
- M. uvulae
- M. glossopalatinus
- M. pharyngopalatinus

Pharynx

- Cavum pharyngis
- Fornix pharyngis
- Pars nasalis
- Pars oralis
- Pars laryngea
- Ostium pharyngeum tubae
 - Labium anterius
 - Labium posterius
 - Torus tubarius
- Plica salpingopharyngea
- Recessus pharyngeus [Rosenmuelleri]

(Bursa pharyngea)

- Recessus piriformis
- M. stylopharyngeus
- Fascia pharyngobasilaris
- Tunica mucosa
 - Gl. pharyngeae
 - Tonsilla pharyngea
 - Fossulae tonsillares
- Tela submucosa
- Tunica muscularis pharyngis
- Raphe pharyngis
- Raphe pterygomandibularis
- M. constrictor pharyngis superior
 - M. pterygopharyngeus
 - M. buccopharyngeus
 - M. mylopharyngeus
 - M. glossopharyngeus
- M. salpingopharyngeus
- M. constrictor pharyngis medius
 - M. chondropharyngeus
 - M. ceratopharyngeus
- M. constrictor pharyngis inferior
 - M. thyreopharyngeus
 - M. cricopharyngeus

Tubus digestorius**Oesophagus**

- Pars cervicalis
- Pars thoracalis
- Pars abdominalis
- Tunica adventitia
- Tunica muscularis
 - M. bronchooesophageus
 - M. pleurooesophageus
- Tela submucosa
- Tunica mucosa
 - Lam. muscularis mucosae
- Gl. oesophageae

Ventriculus

[Gaster]

- Paries anterior
- Paries posterior

Curvatura ventriculi major	Chymus
Curvatura ventriculi minor	Chylus
Cardia	Succus entericus
Fundus ventriculi	Duodenum
Corpus ventriculi	Pars superior
Pylorus	Pars descendens
Pars cardiaca	Pars inferior
Pars pylorica	Pars horizontalis [inferior]
(Antrum cardiacum)	Pars ascendens
Antrum pyloricum	Flexura duodeni superior
Tunica serosa	Flexura duodeni inferior
Tunica muscularis	Flexura duodenojejunalis
Stratum longitudinale	M. suspensorius duodeni
Ligg. pylori	Plica longitudinalis duodeni
Stratum circulare	Papilla duodeni [Santorini]
M. sphincter pylori	Gl. duodenales [Brunneri]
Fibrae obliquae	Intestinum tenue mesenteriale
Valvula pylori	Intestinum jejunum
Tela submucosa	Intestinum ileum
Tunica mucosa	Intestinum crassum
Lam. muscularis mucosae	Intestinum caecum
Areae gastricae	Valvula coli
Plicae villosae	Labium superius
Foveolae gastricae	Labium inferius
Glandulae gastricae [propriae]	Frenula valvulae coli
Glandulae pyloricae	Processus vermiformis
Noduli lymphatici gastrici	(Valvula processus vermiformis)
Succus gastricus	Noduli aggregati processus vermiformis
Intestinum tenue	Colon
Tunica serosa	Colon ascendens
Tunica muscularis	Flexura coli dextra
Stratum longitudinale	Colon transversum
Stratum circulare	Flexura coli sinistra
Tela submucosa	Colon descendens
Tunica mucosa	Colon sigmoideum
Lam. muscularis mucosae	Plicae semilunares coli
Plicae circulares [Kerkringi]	Haustra coli
Villi intestinales	Tunica serosa
Gl. intestinales [Lieberkuehni]	Appendices epiploicae
Noduli lymphatici solitarii	Tunica muscularis
Noduli lymphatici aggregati [Peyeri]	Taeniae coli

Taenia mesocolica
 Taenia omentalis
 Taenia libera
 Tela submucosa
 Tunica mucosa
 Lam. muscularis mucosae
 Gl. intestinales [Lieberkuehni]
 Noduli lymphatici solitarii

Intestinum rectum

Flexura sacralis
 Flexura perinealis
 Ampulla recti
 Tunica muscularis
 M. sphincter ani internus
 M. rectococcygeus
 Tela submucosa
 Tunica mucosa
 Lam. m. mucosae
 Gl. intestinales [Lieberkuehni]
 Noduli lymphatici
 Plicae transversales recti
 Pars analis recti
 Columnae rectales [Morgagnii]
 Sinus rectales
 Annulus haemorrhoidalis

Pancreas

Caput pancreatis
 Processus uncinatus [Pancreas Wins-
 lowi]
 Incisura pancreatis
 Corpus pancreatis
 Facies anterior
 Facies posterior
 Facies inferior
 Margo superior
 Margo anterior
 Margo posterior
 Tuber omentale
 Cauda pancreatis
 Ductus pancreaticus [Wirsungi]

Ductus pancreaticus accessorius
 [Santorini]
 (Pancreas accessorium)
 Succus pancreaticus

Hepar

Facies superior
 Facies posterior
 Facies inferior
 Margo anterior
 Incisura umbilicalis
 Fossae sagittales dextrae
 Fossa vesicae felleae
 Fossa venae cavae
 Fossa sagittalis sinistra
 Fossa venae umbilicalis
 Fossa ductus venosi
 Tunica serosa
 Lig. teres hepatis
 Lig. venosum [Arantii]
 Porta hepatis
 Lobus hepatis dexter
 Lobus quadratus
 Lobus caudatus [Spigeli]
 Processus papillaris
 Processus caudatus
 Lobus hepatis sinister
 (Appendix fibrosus hepatis)
 Impressio cardiaca
 Tuber omentale
 Impressio oesophagea
 Impressio gastrica
 Impressio duodenalis
 Impressio colica
 Impressio renalis
 Impressio suprarenalis
 Lobuli hepatis
 Capsula fibrosa [Glissoni]
 Rami arteriosi interlobulares
 Venae interlobulares
 Venae centrales

Ductus biliferi	Lien
Ductus interlobulares	Facies diaphragmatica
Ductus hepaticus	Facies renalis
Vasa aberrantia hepatis	Facies gastrica
Fel [Bilis]	Extremitas superior
Vesica fellea	Extremitas inferior
Fundus vesicae felleae	Margo posterior
Corpus vesicae felleae	Margo anterior
Collum vesicae felleae	Hilus lienis
Ductus cysticus	Tunica serosa
Tunica serosa vesicae felleae	Tunica albuginea
Tunica muscularis vesicae felleae	Trabeculae lienis
Tunica mucosa vesicae felleae	Pulpa lienis
Plicae tun. mucosae v. felleae	Rami lienales [arteriae lienalis]
Valvula spiralis [Heisteri]	Penicilli
Ductus choledochus	Noduli lymphatici lienales [Malpighii]
Gl. mucosae biliosae	(Lien accessorius)

Apparatus respiratorius

Cavum nasi

Nares	Atrium meatus medii
Choanae	Meatus nasi inferior
Septum nasi	Meatus nasi communis
Septum cartilagineum	Meatus nasopharyngeus
Septum membranaceum	Regio respiratoria
Vestibulum nasi	Regio olfactoria
Limen nasi	Gl. olfactoriae
Sulcus olfactorius	Sinus paranasales
(Concha nasalis suprema [Santorini])	Sinus maxillaris [Highmori]
Concha nasalis superior	Sinus sphenoidalis
Concha nasalis media	Sinus frontalis
Concha nasalis inferior	Cellulae ethmoidales
Membrana mucosa nasi	Bulla ethmoidalis
Plexus cavernosi concharum	Infundibulum ethmoidale
Agger nasi	Hiatus semilunaris
Recessus sphenothmoidalis	Gl. nasales
Meatus nasi	Nasus externus
Meatus nasi superior	Basis nasi
Meatus nasi medius	Radix nasi

Dorsum nasi
 Margo nasi
 Apex nasi
 Ala nasi
 Septum mobile nasi
 Cartilaginee nasi
 Cartilago septi nasi
 Processus sphenoidalis septi cartilaginei
 Cartilago nasi lateralis
 Cartilago alaris major
 Crus mediale
 Crus laterale
 Cartilaginee alares minores
 Cartilaginee sesamoideae nasi
 Organon vomeronasale [Jacobsoni]
 Cartilago vomeronasalis [Jacobsoni]
 (Ductus incisivus)

Larynx

Prominentia laryngea
 Cartilaginee laryngis
 Cartilago thyreoidea
 Lamina [dextra et sinistra]
 Incisura thyreoidea superior
 Incisura thyreoidea inferior
 Tuberculum thyreoideum superius
 Tuberculum thyreoideum inferius
 (Linea obliqua)
 Cornu superius
 Cornu inferius
 (Foramen thyreoideum)
 Lig. hyothyreoideum laterale
 Cartilago triticea
 Lig. hyothyreoideum medium
 Membrana hyothyreoidea
 Cartilago cricoidea
 Arcus [cartilaginee cricoideae]
 Lamina [cartilaginee cricoideae]
 Facies articularis arytaenoidea
 Facies articularis thyreoidea

Articulatio cricothyreoidea
 Capsula articularis cricothyreoidea
 Ligg. ceratocricoidea lateralia
 Lig. ceratocricoideum anterius
 Ligg. ceratocricoidea posteriora
 Lig. cricothyreoideum [medium]
 Lig. cricotracheale
 Cartilago arytaenoidea
 Facies articularis
 Basis [cartilaginee arytaenoideae]
 Crista arcuata
 Colliculus
 Fovea oblonga
 Fovea triangularis
 Apex [cartilaginee arytaenoideae]
 Processus vocalis
 Processus muscularis
 Cartilago corniculata [Santorini]
 Synchondrosis arycorniculata
 Articulatio cricoarytaenoidea
 Lig. cricopharyngeum
 Lig. corniculopharyngeum
 Lig. ventriculare
 Lig. vocale
 (Cartilago sesamoidea)
 Capsula articularis cricoarytaenoidea
 Lig. cricoarytaenoideum posterius
 Epiglottis
 Petiolus epiglottidis
 Tuberculum epiglotticum
 Cartilago epiglottica
 Lig. thyreoepiglotticum
 Lig. hyoepiglotticum
 Cartilago cuneiformis [Wrisbergi]
 Tuberculum cuneiforme [Wrisbergi]
 Tuberculum corniculatum [Santorini]

Musculi laryngis

M. aryepiglotticus
 M. cricothyreoideus
 Pars recta

Pars obliqua

- M. cricoarytaenoideus posterior
(M. ceratoericoides)
- M. cricoarytaenoideus lateralis
- M. ventricularis
- M. vocalis
- M. thyreoepiglotticus
- M. thyreoarytaenoideus [externus]
- M. arytaenoideus obliquus
- M. arytaenoideus transversus

Cavum laryngis

- Vallecula epiglottica
- Aditus laryngis
- Vestibulum laryngis
- Rima vestibuli
- Labium vocale
- Glottis
- Rima glottidis
 - Pars intermembranacea
 - Pars intercartilaginea
- Ventriculus laryngis [Morgagnii]
 - Appendix ventriculi laryngis
- Tunica mucosa laryngis
- Membrana elastica laryngis
 - Conus elasticus
- Plica glossoepiglottica mediana
- Plica glossoepiglottica lateralis
- Plica aryepiglottica
- Plica nervi laryngei
- Plica ventricularis
- Plica vocalis
 - Macula flava
- Aditus glottidis inferior
- Aditus glottidis superior
- Incisura interarytaenoidea
- Gl. laryngeae
 - Gl. laryngeae anteriores
 - Gl. laryngeae mediae
 - Gl. laryngeae posteriores
- Noduli lymphatici laryngei

Trachea et Bronchi

- Cartilagineae tracheales
- Ligg. annularia [trachealia]
- Paries membranacea
- Gl. tracheales
- Bifurcatio tracheae
- Bronchus [dexter et sinister]
- Rami bronchiales
 - Ramus bronchialis eparterialis
 - Rami bronchiales hyperarteriales
- Tunica muscularis
- Tela submucosa
- Tunica mucosa
 - Gl. tracheales
 - Gl. bronchiales

Pulmo

- Basis pulmonis
- Apex pulmonis
- Sulcus subclavius
- Facies costalis
- Facies mediastinalis
- Facies diaphragmatica
- Margo anterior
- Margo inferior
- Hilus pulmonis
- Radix pulmonis
- Incisura cardiaca
- Lobus superior
- Lobus medius
- Lobus inferior
- Incisura interlobaris
- Lobuli pulmonum
- Rami bronchiales
- Bronchioli
- Bronchioli respiratorii
- Ductuli alveolares
- Alveoli pulmonum
- Lymphoglandulae bronchiales
- Noduli lymphatici bronchiales
- Lymphoglandulae pulmonales

Cavum thoracis

Fascia endothoracica

Cavum pleurae

Pleura

Cupula pleurae

Pleura pulmonalis

Pleura parietalis

Pleura mediastinalis

Laminae mediastinales

Pleura pericardiaca

Pleura costalis

Pleura diaphragmatica

Sinus pleurae

Sinus phrenicocostalis

Sinus costomediastinalis

Lig. pulmonale

Plicae adiposae

Villi pleurales

Septum mediastinale

Cavum mediastinale anterius

Cavum mediastinale posterius

Gl. thyreoidea

Isthmus gl. thyreoideae

(Lobus pyramidalis)

Lobus [dexter et sinister]

Lobuli gl. thyreoideae

Stroma gl. thyreoideae

(Gl. thyreoideae accessoriae)

(Gl. thyreoidea accessoria supra-
hyoidea)**Glomus caroticum****Thymus**

Lobus [dexter et sinister]

Tractus centralis

Lobuli thymi

Apparatus urogenitalis**Organa uropoëtica****Ren**

Margo lateralis

Margo medialis

Hilus renalis

Sinus renalis

Facies anterior

Facies posterior

Extremitas superior

Extremitas inferior

(Impressio muscularis)

(Impressio hepatica)

(Impressio gastrica)

Capsula adiposa

Tunica fibrosa

Tunica muscularis

Tubuli renales

Tubuli renales contorti

Tubuli renales recti

Substantia corticalis

Substantia medullaris

Lobi renales

Pyramides renales [Malpighii]

Basis pyramidis

Papillae renales

Area cribrosa

Foramina papillaria

Columnae renales [Bertini]

Lobuli corticales

Pars radiata [Processus Ferreini]

Pars convoluta

Corpuscula renis [Malpighii]

Glomeruli

Capsula glomeruli

Pelvis renalis

Calyces renales

Calyces renales majores
 Calyces renales minores
 Gl. pelvis renalis

Arteriae renis

Aa. interlobares renis
 Arteriae arciformes
 Arteriae interlobulares
 Vas afferens
 Vas efferens
 Rami capsulares
 Arteriolae rectae
 Aa. nutriciae pelvis renalis

Venae renis

Vv. interlobares
 Venae arciformes
 Venae interlobulares
 Venulae rectae
 Venae stellatae

Ureter

Pars abdominalis
 Pars pelvina
 Tunica adventitia
 Tunica muscularis
 Stratum externum
 Stratum medium
 Stratum internum
 Tunica mucosa
 Gl. mucosae ureteris

Vesica urinaria

Vertex vesicae
 Corpus vesicae
 Fundus vesicae
 Lig. umbilicale medium
Urachus
 Tunica serosa
 Tunica muscularis
 Stratum externum

Stratum medium
 Stratum internum
 M. pubovesicalis
 M. rectovesicalis
 Tela submucosa
 Tunica mucosa
 Gl. vesicales
 Noduli lymphatici vesicales
 Trigonum vesicae [Lieutaudi]
 Uvula vesicae
 Plica ureterica
 Orificium ureteris
 Orificium urethrae internum
 Annulus urethralis

Glandula suprarenalis

Substantia corticalis
 Substantia medullaris
 Hilus gl. suprarenalis
 Facies anterior
 Facies posterior
 Basis gl. suprarenalis
 Apex suprarenalis [gl. dextrae]
 Margo superior
 Margo medialis
 Vena centralis
 (Gl. suprarenales accessoriae)

Organa genitalia

Organa genitalia virilia

Testis

Extremitas superior
 Extremitas inferior
 Facies lateralis
 Facies medialis
 Margo anterior
 Margo posterior
 Tunica albuginea
 Mediastinum testis [Corpus Highmori]
 Septula testis

Lobuli testis	Tunica vaginalis propria testis
Parenchyma testis	Lamina parietalis
Tubuli seminiferi contorti	Lamina visceralis
Tubuli seminiferi recti	Lig. epididymidis superior
Tunica propria	Lig. epididymidis inferior
Rete testis [Halleri]	Sinus epididymidis
Ductuli efferentes testis	Tunica vaginalis communis [testis et
Sperma [Semen]	funiculi spermatici]
Epididymis	M. cremaster
Caput epididymidis	Fascia cremasterica [Cooperi]
Corpus epididymidis	<i>Descensus testis</i>
Cauda epididymidis	<i>Gubernaculum testis</i> [Hunteri]
Lobuli epididymidis	
Ductus epididymidis	Prostata
Ductuli aberrantes	Basis prostatae
(Ductulus aberrans superior)	Apex prostatae
Appendices testis	Facies anterior
Appendix testis [Morgagnii]	Facies posterior
(Appendix epididymis)	Lobus [dexter et sinister]
Paradidymis	Isthmus prostatae
Ductus deferens	(Lobus medius)
Ampulla ductus deferentis	Corpus glandulare
Diverticula ampullae	Ductus prostatici
Tunica adventitia	Succus prostaticus
Tunica muscularis	M. prostaticus
Stratum externum	
Stratum medium	Glandula bulbourethralis [Cowperi]
Stratum internum	Corpus gl. bulbourethralis
Tunica mucosa	Ductus excretorius
Ductus ejaculatorius	
Vesicula seminalis	Partes genitales externae
Corpus vesiculae seminalis	Penis
Tunica adventitia	Radix penis
Tunica muscularis	Corpus penis
Tunica mucosa	Crus penis
Ductus excretorius	Dorsum penis
	Facies urethralis
	Glans penis
Funiculus spermaticus et	Corona glandis
tunicae testis et funiculi spermatici	Septum glandis
(Rudimentum processus vaginalis)	Collum glandis

Praeputium	Facies lateralis
Frenulum praeputii	Margo liber
Raphe penis	Margo mesovaricus
Corpus cavernosum penis	Extremitas tubaria
Corpus cavernosum urethrae	Extremitas uterina
Bulbus urethrae	Stroma ovarii
Hemisphaeria bulbi urethrae	Folliculi oophori primarii
Septum bulbi urethrae	Folliculi oophori vesiculosi [Graafi]
Tunica albuginea corporum cavernosorum	Theca folliculi
Septum penis	Tunica externa
Trabeculae corporum cavernosorum	Tunica interna
Cavernae corporum cavernosorum	Liquor folliculi
Arteriae helicinae	Stratum granulosum
Venae cavernosae	Cumulus oophorus
Lig. suspensorium penis	Ovulum
Fascia penis	Corpus luteum
Gl. praeputiales	Corpus albicans
Smegma praeputii	Lig. ovarii proprium

Urethra virilis

Pars prostatica	Ostium abdominale tubae uterinae
Crista urethralis	Infundibulum tubae uterinae
Colliculus seminalis	Fimbriae tubae
Utriculus prostaticus	Fimbria ovarica
Pars membranacea	Ampulla tubae uterinae
Pars cavernosa	Isthmus tubae uterinae
Fossa navicularis urethrae [Morgagnii]	Pars uterina
(Valvula fossae navicularis)	Ostium uterinum tubae
Orificium urethrae externum	Tunica serosa
Lacunae urethrales [Morgagnii]	Tunica adventitia
Gl. urethrales [Littrei]	Tunica muscularis

Scrotum

Raphe scroti	Stratum longitudinale
Septum scroti	Stratum circulare
Tunica dartos	Tela submucosa
	Tunica mucosa
	Plicae tubariae
	Plicae ampullares
	Plicae isthmicae

Organa genitalia muliebria

Ovarium

Hilus ovarii	Uterus
Facies medialis	Corpus uteri

Fundus uteri
 Margo lateralis
 Facies vesicalis
 Facies intestinalis
 Cavum uteri
 Orificium internum uteri
 Cervix [uteri]
 Portio supravaginalis [cervicis]
 Portio vaginalis [cervicis]
 Orificium externum uteri
 Labium anterius
 Labium posterius
 Canalis cervicis uteri
 Plicae palmae
 Gl. cervicales [uteri]
 Parametrium
 Tunica serosa [Perimetrium]
 Tunica muscularis
 Tunica muscularis cervicis
 Tunica mucosa
 Gl. uterinae
 M. rectouterinus
 Lig. teres uteri
 (Processus vaginalis peritonaei)

Vagina

Fornix vaginae
 Paries anterior
 Paries posterior
 Hymen [femininus]
 Carunculae hymenales
 Tunica muscularis
 Tunica mucosa
 Noduli lymphatici vaginales
 Rugae vaginales
 Columnae rugarum
 Columna rugarum posterior
 Columna rugarum anterior
 Carina urethralis [vaginae]

Epoophoron

Ductus epoophori longitudinalis [Gartneri]

Ductuli transversi
 Appendices vesiculosi [Morgagnii]

Paraophoron

Partes genitales externae

Pudendum muliebre
 Labium majus pudendi
 Commissura labiorum anterior
 Commissura labiorum posterior
 Frenulum labiorum pudendi
 Rima pudendi
 Fossa navicularis [vestibuli vaginae]
 Labium minus pudendi
 Vestibulum vaginae
 Bulbus vestibuli
 Gl. sebaceae
 Gl. vestibulares minores
 Orificium vaginae

Gl. vestibularis major [Bartholini]

Clitoris

Crus clitoridis
 Corpus clitoridis
 Glans clitoridis
 Frenulum clitoridis
 Praeputium clitoridis
 Smegma clitoridis
 Corpus cavernosum clitoridis
 Septum corporum cavernosorum
 Fascia clitoridis
 Lig. suspensorium clitoridis

Urethra muliebris

Orificium urethrae externum
 Corpus spongiosum urethrae
 Tunica muscularis
 Stratum circulare
 Stratum longitudinale
 Tunica submucosa
 Tunica mucosa

Gl. urethrales
 Crista urethralis
 (Ductus paraurethrales)
 Termini ontogenetici
Membranae deciduae
Decidua vera
Decidua capsularis
Decidua basalis

Placenta

Placenta uterina
Placenta foetalis
Funiculus umbilicalis
Corpus Wolffii
Ductus Wolffii
Ductus Muelleri
Sinus urogenitalis

Perineum

Raphe perinei
 Musculi perinei
 Diaphragma pelvis
 M. levator ani
 Arcus tendineus m. levatoris ani
 M. coccygeus [S. 47]
 M. sphincter ani externus
 Lig. anococcygeum
 Fascia pelvis
 Fascia endopelvina
 Fascia diaphragmatis pelvis superior
 Arcus tendineus fasciae pelvis
 Lig. puboprostaticum [pubovesicale]
 medium
 Lig. puboprostaticum [pubovesicale]
 laterale
 Fascia diaphragmatis pelvis inferior
 Diaphragma urogenitale
 M. transversus perinei profundus
 M. sphincter urethrae membranaceae
 Fascia diaphragmatis urogenitalis
 superior
 Fascia diaphragmatis urogenitalis
 inferior

Lig. transversum pelvis
 Fascia prostatae
 Fascia obturatoria
 Fossa ischiorectalis
 M. transversus perinei superficialis
 M. ischioavernosus
 M. bulbocavernosus
 Fascia superficialis perinei

Peritoneum

Tunica serosa
 Tela subserosa
 Peritoneum parietale
 Peritoneum viscerale
 Cavum peritonei
Mesenterium commune
 Mesenterium
 Radix mesenterii
 Lamina mesenterii propria
 Mesocolon
 Mesocolon transversum
 Mesocolon ascendens
 Mesocolon descendens
 Mesocolon sigmoideum
 Mesorectum
 Mesenteriolum processus vermiformis
Mesogastrium
 Omentum minus
 Lig. hepatogastricum
 Lig. hepatoduodenale
 (Lig. hepatocolicum)
 Lig. gastrolienale
 Lig. gastrocolicum
 Omentum majus
 Bursa omentalis
 Vestibulum bursae omentalis
 Recessus superior omentalis
 Recessus inferior omentalis
 Recessus lienalis
 Plica gastropancreatica
 Foramen epiploicum [Winslowi]

Lig. phrenicocolicum	(Recessus phrenicohepatici)
Lig. phrenicolienale	Plica umbilicalis media
Lig. falciforme hepatis	Plica umbilicalis lateralis
Lig. coronarium hepatis	Plica epigastrica
Lig. triangulare dextrum	Plica pubovesicalis
Lig. triangulare sinistrum	Plica vesicalis transversa
Lig. hepatorenale	<i>Mesorchium</i>
(Lig. duodenorenale)	<i>Processus vaginalis peritonaei</i>
Recessus duodenojejunalis	Lig. latum uteri
Plica duodenojejunalis	Mesometrium
(Plica duodenomesocolica)	Mesosalpinx
Recessus intersigmoideus	Mesovarium
Recessus ileocaecalis superior	Bursa ovarica
Recessus ileocaecalis inferior	Lig. suspensorium ovarii
Plica ileocaecalis	Plica rectouterina [Douglasi]
Fossa caecalis	Excavatio rectouterina [Cavum Dou-
Recessus retrocaecalis	glasi]
Plica caecalis	Excavatio vesicouterina
Recessus paracolici	Excavatio rectovesicalis
(Fossa iliacosubfascialis)	Spatium retroperitoneale

Angiologia

Vas collaterale	Emissarium
Vas anastomoticum	Corpus cavernosum
Ramus communicans	Vas capillare
Plexus vasculosus	Vas lymphaticum
Rete vasculosum	Plexus lymphaticus
Rete mirabile	Lymphoglandula
Arteria	Nodulus lymphaticus
Arteriola	Cisterna
Vena	Tunica externa [adventicia]
Vena cutanea	Tunica media
Vena comitans	Tunica intima
Venula	Vasa vasorum
Plexus venosus	Vagina vasorum
Rete venosum	Sanguis
Sinus [venosus]	Lympha

Cor

Basis cordis	Septum ventriculorum
Facies sternocostalis	Septum musculare ventriculorum
Facies diaphragmatica	Septum membranaceum ventricu- lorum
Apex cordis	Atrium cordis
Incisura [apicis] cordis	Auricula cordis
Sulcus longitudinalis anterior	Septum atriorum
Sulcus longitudinalis posterior	Pars membranacea septi atriorum
Sulcus coronarius	Ostium venosum
Pericardium	Ostium arteriosum
Liquor pericardii	Trabeculae carneae
Ligg. sternopericardiaca	Vortex cordis
Sinus transversus pericardii	Mm. papillares
Epicardium	Chordae tendineae
Myocardium	Trigona fibrosa
Endocardium	Annuli fibrosi
Ventriculus cordis	

Atrium dextrum

Mm. pectinati
 Sulcus terminalis atrii dextri
 Crista terminalis
 Sinus venarum [cavarum]
 Limbus fossae ovalis [Vieussenii]
 Auricula dextra
 Tuberculum intervenosum [Loweri]
 Valvula venae cavae [inferioris, Eustachii]
 Fossa ovalis
 Valvula sinus coronarii [Thebesii]
 Foramina venarum minimarum [Thebesii]

Ventriculus dexter

Valvula tricuspidalis
 Cuspis anterior
 Cuspis posterior
 Cuspis medialis
 Crista supraventricularis
 Conus arteriosus

Valvulae semilunares a. pulmonalis
 Valvula semilunaris anterior
 Valvula semilunaris dextra
 Valvula semilunaris sinistra
 Noduli valvularum semilunarium
 Lunulae valvularum semilunarium

Atrium sinistrum

Auricula sinistra
 Valvula foraminis ovalis

Ventriculus sinister

Valvula bicuspidalis [mitralis]
 Cuspis anterior
 Cuspis posterior
 Valvulae semilunares aortae
 Valvula semilunaris posterior
 Valvula semilunaris dextra
 Valvula semilunaris sinistra
 Noduli valvularum semilunarium
 [Arantii]
 Lunulae valvularum semilunarium

Arteriae**A. pulmonalis**

Ramus dexter
 Ramus sinister
 Ductus arteriosus [Botalli]
 Ligamentum arteriosum

Aorta

Aorta ascendens
 Bulbus aortae
 Sinus aortae [Valsalvae]
 Arcus aortae
 Isthmus aortae
 Aorta descendens
 A. coronaria [cordis] dextra
 Ramus descendens posterior

A. coronaria [cordis] sinistra
 Ramus circumflexus
 Ramus descendens anterior

A. anonyma

(A. thyroidea ima)

A. carotis communis**A. carotis externa****A. thyroidea superior**

Ramus hyoideus
 Ramus sternocleidomastoideus
 A. laryngea superior
 Ramus cricothyroideus

Ramus anterior
 Ramus posterior
 Rami glandulares

A. pharyngea ascendens

A. meningea posterior
 Rami pharyngei
 A. tympanica inferior

A. lingualis

Ramus hyoideus
 A. sublingualis
 Rami dorsales linguae
 A. profunda linguae

A. maxillaris externa

A. palatina ascendens
 Ramus tonsillaris
 A. submentalis
 Rami glandulares
 A. labialis inferior
 A. labialis superior
 A. angularis

A. sternocleidomastoidea

A. occipitalis

Ramus mastoideus
 Ramus auricularis
 Rami musculares
 Ramus descendens
 (Ramus meningeus)
 Rami occipitales

A. auricularis posterior

A. stylomastoidea
 A. tympanica posterior
 Rami mastoidei
 Ramus stapedius
 Ramus auricularis
 Ramus occipitalis

A. temporalis superficialis

Rami parotidei

A. transversa faciei
 Rami auriculares anteriores
 A. zygomaticoorbitalis
 A. temporalis media
 Ramus frontalis
 Ramus parietalis

A. maxillaris interna

A. auricularis profunda
 A. tympanica anterior
 A. alveolaris inferior
 R. mylohyoideus
 A. mentalis
 A. meningea media
 (Ramus meningeus accessorius)
 Ramus petrosus superficialis
 A. tympanica superior
 A. masseterica
 A. temporalis profunda posterior
 A. temporalis profunda anterior
 Rami pterygoidei
 A. buccinatoria
 A. alveolaris superior posterior
 A. infraorbitalis
 Aa. alveol. superiores anteriores
 A. palatina descendens
 A. canalis pterygoidei [Vidii]
 A. palatina major
 Aa. palatinae minores
 A. sphenopalatina
 Aa. nasales posteriores laterales et septi

A. carotis interna

Ramus caroticotympanicus

A. ophthalmica

A. centralis retinae
 A. lacrimalis
 Aa. palpebrales laterales
 Rami musculares
 Aa. ciliares posteriores breves
 Aa. ciliares posteriores longae

Aa. ciliares anteriores
 Aa. conjunctivales anteriores
 Aa. conjunctivales posteriores
 Aa. episclerales
 A. supraorbitalis
 A. ethmoidalis posterior
 A. ethmoidalis anterior
 A. meningea anterior
 Aa. palpebrales mediales
 Arcus tarseus superior
 Arcus tarseus inferior
 A. frontalis
 A. dorsalis nasi

Aa. cerebri

A. communicans posterior
 A. chorioidea
 A. cerebri anterior
 A. communicans anterior
 A. cerebri media

A. subelavia

A. vertebralis

Rami spinales
 A. spinalis posterior
 A. spinalis anterior
 Ramus meningeus
 A. cerebelli inferior posterior

A. basilaris

A. cerebelli inferior anterior
 A. auditiva interna
 Rami ad pontem
 A. cerebelli superior
 A. cerebri posterior
 Circulus arteriosus [Willisi]

A. mammaria interna

Aa. mediastinales anteriores
 Aa. thymicae

Rami bronchiales
 A. pericardiacophrenica
 Rami sternales
 Rami perforantes
 Rami mammarii
 Rami musculares
 Rami cutanei
 (Ramus costalis lateralis)
 Rami intercostales
 A. musculophrenica
 A. epigastrica superior

Truncus thyreocervicalis

A. thyreoidea inferior

A. laryngea inferior
 Rami pharyngei
 Rami oesophagei
 Rami tracheales
 Rami glandulares

A. cervicalis ascendens

Rami spinales
 Rami musculares
 Ramus profundus

A. cervicalis superficialis

A. transversa scapulae

Ramus acromialis

Truncus costocervicalis

A. intercostalis suprema
 Rami dorsales
 Rami spinales
 A. cervicalis profunda

A. transversa colli

Ramus ascendens
 Ramus descendens

A. axillaris

Rami subscapulares

A. thoracalis suprema

Aa. metacarpeae volares
Rami perforantes

A. thoracoacromialis

Ramus acromialis
Rete acromiale
Ramus deltoideus
Rami pectorales

A. thoracalis lateralis

Rami mammarii externi

A. subscapularis

A. thoracodorsalis
A. circumflexa scapulae

A. circumflexa humeri anterior**A. circumflexa humeri posterior****A. brachialis****A. profunda brachii**

Aa. nutriciae humeri
R. deltoideus
A. collateralis media
A. collateralis radialis

A. collateralis ulnaris superior**A. collateralis ulnaris inferior****A. radialis**

A. recurrens radialis
Rami musculares
Ramus carpeus volaris
Ramus volaris superficialis
Ramus carpeus dorsalis
Rete carpi dorsale
Aa. metacarpeae dorsales
Aa. digitales dorsales
A. princeps pollicis
A. volaris indicis radialis
Arcus volaris profundus

A. ulnaris

Aa. recurrentes ulnares
Rete articulare cubiti
A. interossea communis
A. interossea dorsalis
A. interossea recurrens
A. interossea volaris
A. mediana
Rami musculares
Ramus carpeus dorsalis
Ramus carpeus volaris
Ramus volaris profundus
Arcus volaris superficialis
Aa. digitales volares communes
Aa. digitales volares propriae

Aorta thoracalis**Rami viscerales**

Aa. bronchiales
Aa. oesophageae
Rami pericardiaci

Rami parietales

Rami mediastinales
Aa. phrenicae superiores

Aa. intercostales

Rami posteriores
Ramus spinalis
Rami musculares
Ramus cutaneus medialis
Ramus cutaneus lateralis
Rami anteriores
Rami musculares
Rami cutanei laterales [pectorales
et abdominales]
Ramus posterior

- Ramus anterior
 Rami mammarii laterales
 Rami cutanei anteriores [pecto-
 rales et abdominales]
 Rami mammarii mediales
- Aorta abdominalis**
 Rami parietales
- A. phrenica inferior**
 Rami suprarenales superiores
- Aa. lumbales**
 Ramus dorsalis
 Ramus spinalis
- A. sacralis media**
 A. lumbalis ima
 Glomus coccygeum
- Rami viscerales
- A. coeliaca**
 A. gastrica sinistra
 Rami oesophagei
 A. hepatica
 A. gastrica dextra
 A. hepatica propria
 Ramus dexter
 A. cystica
 Ramus sinister
 A. gastroduodenalis
 A. pancreaticoduoden. superior
 Rami pancreatici
 Rami duodenales
 A. gastroepiploica dextra
 Rami epiploici
 A. lienalis
 Rami pancreatici
 A. gastroepiploica sinistra
 Aa. gastricae breves
 Rami lienales
- A. mesenterica superior**
 Aa. intestinales
 A. pancreaticoduodenalis inferior
 Aa. jejunales
 Aa. ileae
 A. ileocolica
 A. appendicularis
 A. colica dextra
 A. colica media
- A. mesenterica inferior**
 A. colica sinistra
 Aa. sigmoideae
 A. haemorrhoidalis superior
- A. suprarenalis media**
A. renalis
 A. suprarenalis inferior
- A. spermatica interna:**
 A. testicularis
 A. ovarica
- A. iliaca communis**
A. hypogastrica
 Rami parietales
- A. iliolumbalis**
 Ramus lumbalis
 Ramus spinalis
 Ramus iliacus
- A. sacralis lateralis**
 Rami spinales
- A. obturatoria**
 Ramus pubicus
 Ramus anterior
 Ramus posterior
 A. acetabuli

A. glutaea superior

Ramus superior

Ramus inferior

A. glutaea inferior

A. comitans n. ischiadici

Rami viscerales

A. umbilicalis

Aa. vesicales superiores

[Ligamentum umbilicale laterale]

A. vesicalis inferior**A. deferentialis****A. uterina**

A. vaginalis

Ramus ovarii

Ramus tubarius

A. haemorrhoidalis media**A. pudenda interna**

A. haemorrhoidalis inferior

A. perinei

Aa. scrotales posteriores

Aa. labiales posteriores

A. penis

A. urethralis

A. bulbi urethrae

A. bulbi vestibuli [vaginae]

A. profunda penis

A. dorsalis penis

A. clitoridis

A. profunda clitoridis

A. dorsalis clitoridis

A. iliaca externa**A. epigastrica inferior**

Ramus pubicus

Ramus obturatorius

A. spermatica externa

A. lig. teretis uteri

A. circumflexa ilium profunda**A. femoralis**

A. epigastrica superficialis

A. circumflexa ilium superficialis

Aa. pudendae externae

Aa. scrotales anteriores

Aa. labiales anteriores

Rami inguinales

A. profunda femoris

A. circumflexa femoris medialis

Ramus superficialis

Ramus profundus

Ramus acetabuli

A. circumflexa femoris lateralis

Ramus ascendens

Ramus descendens

A. perforans prima

A. nutricia femoris superior

A. perforans secunda

A. perforans tertia

A. nutricia femoris inferior

Rami musculares

A. genu suprema

Rami musculares

Ramus saphenus

Rami articulares

A. poplitea

A. genu superior lateralis

A. genu superior medialis

A. genu media

Aa. surales

A. genu inferior lateralis

A. genu inferior medialis

Rete articulare genu

Rete patellae

A. tibialis anterior

(A. recurrens tibialis posterior)
 A. recurrens tibialis anterior
 A. malleolaris anterior lateralis
 A. malleolaris anterior medialis
 Rete malleolare mediale
 Rete malleolare laterale
 A. dorsalis pedis
 A. tarsea lateralis
 Aa. tarseae mediales
 A. arcuata
 Rete dorsale pedis
 Aa. metatarsae dorsales
 Aa. digitales dorsales
 Ramus plantaris profundus

A. tibialis posterior

Ramus fibularis

A. peronea

A. nutritia fibulae
 Ramus perforans
 Ramus communicans
 A. malleolaris posterior lateralis
 Rami calcanei laterales
 A. nutritia tibiae
 A. malleolaris posterior medialis
 Rami calcanei mediales
 Rete calcaneum
 A. plantaris medialis
 Ramus profundus
 Ramus superficialis
 A. plantaris lateralis
 Arcus plantaris
 Aa. metatarsae plantares
 Rami perforantes
 Aa. digitales plantares

Venae**Venae pulmonales**

Vv. pulmonales dextrae
 Vv. pulmonales sinistrae

Vv. cordis

Sinus coronarius
 V. cordis magna
 V. posterior ventriculi sinistri
 V. obliqua atrii sinistri [Marshalli]
 Lig. v. cavae sinistrae
 V. cordis media
 V. cordis parva
 Vv. cordis anteriores
 Vv. cordis minimae

Vena cava superior**Vv. anonymae dextra et sinistra**

Vv. thyreoideae inferiores
 V. thyreoidea ima

Plexus thyreoideus impar
 V. laryngea inferior
 Vv. thymicae
 Vv. pericardiaca
 Vv. phrenicae superiores
 Vv. mediastinales anteriores
 Vv. bronchiales anteriores
 Vv. tracheales
 Vv. oesophageae
 V. vertebralis
 V. cervicalis profunda
 V. mammaria interna
 Vv. subcutaneae abdominis
 V. epigastrica superior
 V. intercostalis suprema

V. jugularis interna

Bulbus venae jugularis superior
 V. canaliculi cochleae

Bulbus v. jugularis inferior

Plexus pharyngeus

Vv. pharyngeae

Vv. meningeae

Vv. canalis pterygoidei [Vidii]

V. lingualis

Vv. dorsales linguae

V. sublingualis

V. comitans n. hypoglossi

(Vv. thyreoideae superiores)

V. sternocleidomastoidea

V. laryngea superior

Sinus durae matris

Sinus transversus

Confluens sinuum

Vv. auditivae internae

Sinus occipitalis

Plexus basilaris

Sinus sagittalis superior

Sinus sagittalis inferior

Sinus rectus

Sinus petrosus inferior

Sinus petrosus superior

Sinus cavernosus

Sinus intercavernosus anterior

Sinus intercavernosus posterior

Sinus circularis

Sinus sphenoparietalis

Venae diploicae

V. diploica frontalis

V. diploica temporalis anterior

V. diploica temporalis posterior

V. diploica occipitalis

Emissarium parietale

Emissarium mastoideum

Emissarium condyloideum

Emissarium occipitale

Rete canalis hypoglossi

Rete foraminis ovalis

Plexus venosus caroticus internus

Venae cerebri

Vv. cerebri superiores

V. cerebri media

Vv. cerebri inferiores

Vv. cerebelli superiores

Vv. cerebelli inferiores

Vv. cerebri internae

V. cerebri magna [Galenii]

V. septi pellucidi

V. terminalis

V. basalis [Rosenthalii]

V. chorioidea

V. ophthalmomeningea

V. ophthalmica superior

V. nasofrontalis

V. ethmoidalis anterior

V. ethmoidalis posterior

V. lacrimalis

Vv. musculares

Vv. vorticosae

Vv. ciliares posteriores

Vv. ciliares anteriores

V. centralis retinae

Vv. episclerales

Vv. palpebrales

Vv. conjunctivales anteriores

Vv. conjunctivales posteriores

V. ophthalmica inferior

V. facialis communis

V. facialis anterior

V. angularis

Vv. frontales

V. supraorbitalis

V. palpebrales superiores

V. nasales externae

V. palpebrales inferiores

V. labialis superior

V. labialis inferior
 Vv. massetericae
 Vv. parotideae anteriores
 V. palatina
 V. submentalis

V. facialis posterior

Vv. temporales superficiales
 Vv. auriculares anteriores
 Vv. parotideae posteriores
 Vv. articulares mandibulae
 Vv. tympanicae
 V. stylomastoidea
 V. transversa faciei
 V. temporalis media
 Plexus pterygoideus
 Vv. meningae mediae
 Vv. temporales profundae
 V. thyreoidea superior

V. jugularis externa

V. occipitalis
 V. auricularis posterior
 V. jugularis anterior
 Arcus venosus juguli
 (V. mediana colli)
 V. transversa scapulae

V. subelavia

V. thoracoacromialis
 Vv. transversae colli

V. axillaris

V. thoracalis lateralis
 Vv. costoaxillares
 Vv. thoracoepigastricae

Plexus venosus mamillae
 Vv. brachiales
 Vv. radiales
 Vv. ulnares
 V. cephalica
 V. cephalica accessoria

V. basilica
 V. mediana cubiti
 (V. mediana antibrachii)
 (V. mediana basilica)
 (V. mediana cephalica)

Rete venosum dorsale manus
 Vv. intercapitulares
 Arcus volaris venosus superficialis
 Arcus volaris venosus profundus
 Vv. digitales volares communes
 Vv. metacarpeae dorsales
 Vv. metacarpeae volares
 Vv. digitales volares propriae
 Arcus venosi digitales

V. azygos

V. hemiazygos
 V. hemiazygos accessoria
 Vv. intercostales
 Ramus dorsalis
 Ramus spinalis
 Vv. oesophageae
 Vv. bronchiales posteriores
 V. lumbalis ascendens
 Vv. basivertebrales
 Plexus venosi vertebrales externi
 Plexus venosi vertebrales anteriores
 Plexus venosi vertebrales posteriores
 Plexus venosi vertebrales interni
 Retia venosa vertebrarum
 Sinus vertebrales longitudinales
 Vv. intervertebrales
 Vv. spinales externae anteriores

- Vv. spinales externae posteriores
 Vv. spinales internae

V. cava inferior

Radices parietales

- V. phrenica inferior
 Vv. lumbales

Radices viscerales

- Vv. hepaticae
 Vv. renales
 Vv. suprarenales
 V. spermatica:
 V. testicularis
 V. ovarica
 Plexus pampiniformis

Vena portae

- V. coronaria ventriculi
 V. mesenterica superior
 Vv. intestinales
 V. gastroepiploica dextra
 Vv. pancreaticae
 V. ileocolica
 Vv. colicae dextrae
 V. colica media
 Vv. pancreaticoduodenales
 Vv. duodenales
 V. mesenterica inferior
 V. colica sinistra
 Vv. sigmoideae
 V. haemorrhoidalis superior
 V. lienalis
 Vv. gastricae breves
 V. gastroepiploica sinistra
 V. cystica
Vena umbilicalis
Ductus venosus [Arantii]
 Vv. parumbilicales [Sappeyi]

Vena iliaca communis

- V. sacralis media

V. hypogastrica

- Vv. glutaee superiores
 Vv. glutaee inferiores
 Vv. obturatoriae
 Vv. sacrales laterales
 V. iliolumbalis
 Plexus sacralis anterior
 Plexus haemorrhoidalis
 Plexus vesicalis
 Plexus pudendalis
 V. dorsalis penis
 Vv. profundae penis
 Vv. dorsalis clitoridis
 Vv. profundae clitoridis
 Vv. uterinae
 Plexus uterovaginalis
 V. haemorrhoidalis media
 Vv. haemorrhoidales inferiores
 Vv. scrotales posteriores

V. iliaca externa

- V. epigastrica inferior
 V. circumflexa ilium profunda
 V. femoralis
 Vv. dorsales penis subcutaneae
 Vv. scrotales anteriores
 Vv. pudendae externae
 V. epigastrica superficialis
 V. saphena magna
 V. saphena accessoria
 V. circumflexa ilium superficialis
 Vv. circumflexae femoris mediales
 Vv. circumflexae femoris laterales
 Vv. comitantes
 Vv. profundae femoris
 Vv. perforantes

V. saphena parva
 V. femoropoplitea
 Vv. peronaeae
 Vv. popliteae
 Vv. tibiales posteriores
 Vv. tibiales anteriores
 Rete venosum dorsale pedis
 Arcus venosus dorsalis pedis

Vv. digitales communes pedis
 Vv. metatarsae dorsales pedis
 Vv. intercapitulares
 Rete venosum plantare
 Arcus venosus plantaris
 Vv. metatarsae plantares
 Vv. digitales pedis dorsales
 Vv. digitales plantares

Systema lymphaticum

Vasa lymphatica

Vasa lymphatica superficialia
 Vasa lymphatica profunda
 Truncus jugularis
 Truncus subclavius
 Truncus bronchomediastinalis
 dexter
 Ductus lymphaticus dexter

Ductus thoracicus

Trunci lumbales
 Truncus intestinalis
 Cisterna chyli

Lymphoglandulae

Vasa afferentia
 Vasa efferentia
 Substantia corticalis
 Substantia medullaris
 Hilus
 Lymphoglandulae occipitales
 „ auriculares posteriores
 „ auriculares anteriores
 „ submaxillares
 „ faciales profundae
 „ parotideae
 „ cervicales superficiales

Lymphoglandulae cervicales pro-
 fundae superiores
 Lymphoglandulae cervicales pro-
 fundae inferiores
 Lymphoglandulae linguales
 „ axillares
 „ subscapulares
 „ pectorales
 „ epigastricae
 „ cubitales superficiales
 „ cubitales profundae
 „ tracheales
 „ bronchiales
 „ intercostales
 „ mediastinales posteriores
 „ mediastinales anteriores
 „ sternales
 „ iliacae
 „ lumbales
 „ coeliacae
 „ gastricae superiores
 „ gastricae inferiores
 „ hepaticae
 „ pancreaticolienales
 „ mesentericae
 „ mesocolicae
 „ hypogastricae

Lymphoglandulae sacrales
„ inguinales
„ subinguinales superficiales
„ subinguinales profundae
„ popliteae
(Lymphoglandula tibialis anterior)

Plexus lymphatici

Plexus jugularis

Plexus axillaris
„ mammarius
„ lumbalis
„ aorticus
„ sacralis medius
„ hypogastricus
„ coeliacus
„ iliacus externus
„ inguinalis

Neurologia

Nervus	Nuclei originis
Ganglion	Nuclei terminales
Substantia alba	Ramus communicans
Substantia grisea	Ramus anastomoticus
Substantia gelatinosa	Ramus muscularis
Taenia telarum	Nervus cutaneus
Ependyma ventriculorum	Nervus articularis
Sulcus limitans ventriculorum	Plexus nervorum spinalium
Nuclei nervorum cerebralium	

Systema nervorum centrale

Medulla spinalis

Pars cervicalis
 Intumescencia cervicalis
 Pars thoracalis
 Pars lumbalis
 Intumescencia lumbalis
 Conus medullaris
 Filum terminale
 Ventriculus terminalis
 Fissura mediana anterior
 Sulcus medianus posterior
 Sulcus lateralis anterior
 Sulcus lateralis posterior
 Sulcus intermedius posterior
 (Sulcus intermedius anterior)
 Funiculi medullae spinalis:
 Funiculus anterior
 Funiculus lateralis
 Funiculus posterior

Sectiones medullae spinalis

Canalis centralis
 Substantia grisea centralis
 Commissura anterior alba
 Commissura anterior grisea
 Commissura posterior
 Columnae griseae:
 Columna anterior
 Columna lateralis
 Columna posterior
 Cervix columnae posterioris
 Apex columnae posterioris
 Substantia gelatinosa [Rolandi]
 Nucleus dorsalis [Stillingi, Clarkii]
 Formatio reticularis
 Funiculus anterior
 Fasciculus cerebrospinalis anterior
 [pyramidalis anterior]

Fasciculus anterior proprius [Flechsigi]	Fasciculus anterolateralis superficialis [Gowersi]
Funiculus lateralis	Fasciculus lateralis proprius [Flechsigi]
Fasciculus cerebrosplanialis lateralis [pyramidalis lateralis]	Funiculus posterior
Fasciculus cerebellospinalis	Fasciculus gracilis [Golli]
	Fasciculus cuneatus [Burdachi]

Encephalon

Rhombencephalon

Myelencephalon

Medulla oblongata

Fissura mediana posterior
Fissura mediana anterior
Foramen caecum
Pyramis [medullae oblongatae]
Decussatio pyramidum
Sulcus lateralis anterior
Sulcus lateralis posterior
Oliva
Corpus restiforme
Funiculus lateralis
Funiculus cuneatus
Tuberculum cinereum
Funiculus gracilis
Clava
Fibrae arcuatae externae

Nucleus funiculi cuneati
Nuclei laterales
Nucleus olivaris inferior
Hilus nuclei olivaris
Nucleus olivaris accessorius medialis
Nucleus olivaris accessorius dorsalis
Nuclei arcuati
Fibrae arcuatae internae
Substantia reticularis grisea
Substantia reticularis alba
Fasciculus longitudinalis medialis
Stratum interolivare lemnisci
Decussatio lemniscorum
Corpus restiforme
Fasciculi corporis restiformis
Fibrae cerebelloolivares
Fasciculi pyramidales
Fibrae arcuatae externae

Sectiones medullae oblongatae

Raphe
Stratum nucleare
Nucleus n. hypoglossi
Nucleus ambiguus
Nucleus alae cinereae
Tractus solitarius
Nucleus tractus solitarii
Tractus spinalis n. trigemini
Nucleus tractus spinalis n. trigemini
Nucleus funiculi gracilis

Ventriculus quartus

Fossa rhomboidea
Pars inferior fossae rhomboideae
[Calamus scriptorius]
Pars intermedia fossae rhomboideae
Recessus lateralis fossae rhomboideae
Pars superior fossae rhomboideae
Sulcus limitans [fossae rhomboideae]
Fovea inferior

Fovea superior
 Trigonum n. hypoglossi
 Striae medullares
 Eminentia medialis
 Colliculus facialis
 Ala cinerea
 Area acustica
 Locus caeruleus
 Tegmen ventriculi quarti
 Velum medullare posterius
 Taenia ventriculi quarti
 Obex
 Lamina chorioidea epithelialis
 (Apertura medialis ventriculi quarti
 [Foramen Magendii])
 (Apertura lateralis ventriculi quarti)
 Fastigium

Metencephalon

Pons [Varoli]

Sulcus basilaris
 Fasciculus obliquus [pontis]
 (Fila lateralia pontis)
 Brachium pontis

Sectiones pontis

Pars dorsalis pontis
 Raphe
 Nucleus n. abducentis
 Nuclei motorii n. trigemini
 Radix descendens [mesencephalica]
 n. trigemini
 Tractus spinalis n. trigemini
 Nucleus tractus spinalis n. trigemini
 Nucleus n. facialis
 Radix n. facialis
 Pars prima
 Genu [internum]
 Pars secunda
 Nuclei n. acustici
 Nuclei n. cochlearis

Nuclei n. vestibularis
 Nucleus olivaris superior
 Nucleus lemnisci lateralis
 Fasciculus longitudinalis medialis
 Formatio reticularis
 Corpus trapezoideum
 Lemniscus
 Lemniscus medialis [sensitivus]
 Lemniscus lateralis [acusticus]
 Pars basilaris pontis
 Fibrae pontis profundae
 Fasciculi longitudinales [pyramidales]
 Nuclei pontis
 Fibrae pontis superficiales

Cerebellum

Gyri cerebelli
 Sulci cerebelli
 Vallecula cerebelli
 Incisura cerebelli anterior
 Incisura cerebelli posterior
 Sulcus horizontalis cerebelli
 Fissura transversa cerebelli
 Vermis
 Lingula cerebelli
 Vincula lingulae cerebelli
 Lobulus centralis
 Monticulus
 Culmen
 Declive
 Folium vermis
 Tuber vermis
 Pyramis [vermis]
 Uvula [vermis]
 Nodulus
 Hemisphaerium cerebelli
 Facies superior
 Ala lobuli centralis
 Lobulus quadrangularis
 Pars anterior
 Pars posterior

Lobulus semilunaris superior
 Facies inferior
 Lobulus semilunaris inferior
 Lobulus biventer
 Tonsilla cerebelli
 Flocculus
 (Flocculi secundarii)
 Pedunculus flocculi
 Nidus avis

Sectiones cerebelli

Corpus medullare
 Laminae medullares
 Arbor vitae
 Substantia corticalis
 [Lamina basalis]
 [Stratum cinereum]
 [Stratum gangliosum]
 Stratum granulosum
 Nucleus dentatus

Hilus nuclei dentati
 Nucleus fastigii
 Nucleus globosus
 Nucleus emboliformis
 Capsula nuclei dentati

Isthmus rhombencephali

Brachium conjunctivum [cerebelli]
 Lemniscus
 Lemniscus lateralis
 Lemniscus medialis
 Trigonum lemnisei
 Velum medullare anterius
 Frenulum veli medullaris anterioris

Sectiones isthmi

[vide Pedunculus cerebri]
 Ganglion interpedunculare
 Nucleus n. trochlearis

Cerebrum

Facies convexa cerebri
 Facies medialis cerebri
 Basis cerebri

Mesencephalon

[Facies inferior]

Fossa interpeduncularis [Tarini]
 Recessus anterior
 Recessus posterior
 Substantia perforata posterior

Pedunculus cerebri

Aquaeductus cerebri [Sylvii]
 Sulcus lateralis
 Sulcus n. oculomotorii

Sectiones pedunculi cerebri

Tegmentum
 Stratum griseum centrale
 Formatio reticularis
 Fasciculus longitudinalis medialis
 Radix descendens n. trigemini
 Nucleus radialis descendens n. trigemini
 Nucleus n. oculomotorii
 Nuclei tegmenti
 Nucleus ruber
 Decussationes tegmentorum
 Decussatio brachii conjunctivi
 Lemniscus lateralis
 Lemniscus medialis
 Substantia nigra
 Basis pedunculi

Corpora quadrigemina

Lamina quadrigemina
 Colliculus superior
 Colliculus inferior
 Brachium quadrigeminum superior
 Brachium quadrigeminum inferior

Sectiones corporum quadrigeminatorum

Stratum zonale
 Stratum griseum colliculi superioris
 Nucleus colliculi inferioris
 Stratum album profundum

Prosencephalon**Diencephalon**

Ventriculus tertius
 Aditus ad aquaeductum cerebri
 Commissura posterior [cerebri]
 Foramen interventriculare [Monroi]
 Sulcus hypothalamicus [Monroi]
 Massa intermedia
 Recessus opticus
 Recessus infundibuli
 Commissura anterior [cerebri]
 Recessus triangularis

Hypothalamus

Pars mamillaris hypothalami
 Corpus mamillare

Pars optica hypothalami

Tuber cinereum
 Infundibulum
 Hypophysis
 Lobus anterior
 Lobus posterior
 Tractus opticus
 Radix medialis
 Radix lateralis
 Chiasma opticum
 Lamina terminalis

Sectiones hypothalami

Nucleus hypothalamicus [Corpus
 Luysi]
 Pars grisea hypothalami
 Commissura superior [Meynerti]
 Commissura inferior [Guddeni]
 Nuclei corporis mamillaris
 Fasciculus thalamomamillaris [Vicq'
 d'Azyri]
 Fasciculi pedunculomamillares
 Pars tegmentalis
 Pars basilaris
 Ansa peduncularis
 Ansa lenticularis
 Pedunculus thalami inferior

Thalamencephalon**Thalamus**

Pulvinar
 Tuberculum anterius thalami
 Taenia thalami
 Stria medullaris
 Lamina chorioidea epithelialis

Metathalamus

Corpus geniculatum mediale
 Corpus geniculatum laterale

Epithalamus

Corpus pineale
 Recessus pinealis
 Recessus suprapinealis
 Habenula
 Commissura habenularum
 Trigonum habenulae

Sectiones thalamencephali

Stratum zonale
 Nucleus anterior thalami
 Nucleus medialis thalami
 Nucleus lateralis thalami
 Laminae medullares thalami

Nucleus corporis geniculati medialis	Pars inferior
Nucleus corporis geniculati lateralis	Sulcus frontalis inferior
Nucleus habenulae	Gyrus frontalis inferior
Fasciculus retroflexus [Meynerti]	Pars opercularis
	Pars triangularis
	Pars orbitalis
Telencephalon	Gyrus rectus
	Sulcus olfactorius
Hemisphaerium	Gyri orbitales
	Sulci orbitales
Pallium	Lobus temporalis
Fissura longitudinalis cerebri	Polus temporalis
Fissura transversa cerebri	Sulci temporales transversi
Gyri cerebri	Gyri temporales transversi
Gyri profundi	Gyrus temporalis superior
Gyri transitivi	Sulcus temporalis superior
Sulci cerebri	Gyrus temporalis medius
Impressio petrosa	Sulcus temporalis medius
Fossa cerebri lateralis [Sylvii]	Gyrus temporalis inferior
Fissura cerebri lateralis [Sylvii]	Sulcus temporalis inferior
Ramus posterior	Fissura collateralis
Ramus anterior ascendens	Gyrus fusiformis
Ramus anterior horizontalis	Gyrus lingualis
Lobi cerebri	Lobus occipitalis
Insula	Polus occipitalis
Gyri insulae	Sulcus occipitalis transversus
Gyrus longus insulae	Gyri occipitales superiores
Gyri breves insulae	Sulci occipitales superiores
Sulcus circularis [Reili]	Gyri occipitales laterales
Operculum	Sulci occipitales laterales
Pars frontalis	Lobus parietalis
Pars parietalis	Lobulus parietalis superior
Pars temporalis	Sulcus interparietalis
Sulcus centralis [Rolandi]	Lobulus parietalis inferior
Gyrus centralis anterior	Gyrus supramarginalis
Gyrus centralis posterior	Gyrus angularis
Lobus frontalis	
Polus frontalis	
Sulcus praecentralis	
Gyrus frontalis superior	Facies medialis hemisphaerii
Sulcus frontalis superior	Sulcus corporis callosi
Gyrus frontalis medius	Sulcus cinguli
Pars superior	Pars subfrontalis

- Pars marginalis
 Sulcus subparietalis
 Fissura hippocampi
 Gyrus fornicatus
 Gyrus cinguli
 Isthmus gyri fornicati
 Gyrus hippocampi
 Uncus [gyri hippocampi]
 Substantia reticularis alba [Arnoldi]
 Lobulus paracentralis
 Praecuneus
 Fissura parietooccipitalis
 Fissura calcarina
 Cuneus
- Corpus callosum
- Splenium corporis callosi
 Truncus corporis callosi
 Genu corporis callosi
 Rostrum corporis callosi
 Lamina rostralis
 Striae transversae
 Stria longitudinalis medialis
 Stria longitudinalis lateralis
 Fasciola cinerea
- Fornix
- Crus fornicis
 Corpus fornicis
 Taenia fornicis
 Columna fornicis
 Pars libera columnae fornicis
 Pars tecta columnae fornicis
- Septum pellucidum
- Lamina septi pellucidi
 Cavum septi pellucidi
- Ventriculus lateralis
- Pars centralis
 Cornu anterius
 Cornu posterius
- Cornu inferius
 Corpus striatum
 Nucleus caudatus
 Caput nucleï caudati
 Cauda nucleï caudati
 Stria terminalis
 Lamina affixa
 Taenia chorioidea
 Lamina chorioidea epithelialis
 Calcar avis
 (Bulbus cornu posterioris)
 Eminentia collateralis
 Trigonum collaterale
 Hippocampus
 Fimbria hippocampi
 Taenia fimbriae
 Digitationes hippocampi
 Fascia dentata hippocampi
 Commissura hippocampi
- Rhinen cephalon
- Sulcus parolfactorius anterior
 Pars anterior [rhinencephali]
 Lobus olfactorius
 Bulbus olfactorius
 Tractus olfactorius
 Trigonum olfactorium
 Stria medialis
 Stria intermedia
 Area parolfactoria [Brocae]
 Sulcus parolfactorius posterior
 Pars posterior [rhinencephali]
 Gyrus subcallosus [Pedunculus corporis callosi]
 Substantia perforata anterior
 Stria olfactoria lateralis
 Limen insulae
- Sectiones telencephali
- Substantia corticalis
 Centrum semiovale
 Decursus fibrarum cerebralium

Fibrae arcuatae cerebri	Falx cerebri
Cingulum	Tentorium cerebelli
Fasciculus longitudinalis superior	Falx cerebelli
Fasciculus longitudinalis inferior	Diaphragma sellae
Fasciculus uncinatus	Foramen diaphragmatis [sellae]
Radiatio corporis callosi	Ineisura tentorii
Pars frontalis	Dura mater spinalis
Pars parietalis	Filum durae matris spinalis
Pars temporalis	Cavum epidurale
Pars occipitalis	Cavum subdurale
Tapetum	Arachnoidea spinalis
Nucleus lentiformis	Arachnoidea encephali
Putamen	Cavum subarachnoideale
Globus pallidus	Cisternae subarachnoidales
Claustrum	Cisterna cerebellomedullaris
Capsula externa	Cisterna fossae lateralis cerebri
Capsula interna	[Sylvii]
Genu capsulae internae	Cisterna chiasmatis
Pars frontalis capsulae internae	Cisterna interpeduncularis
Pars occipitalis capsulae internae	Cisterna venae magnae cerebri
Nucleus amygdalae	Granulationes arachnoideales [Pac-
Corona radiata	chioni]
Pars frontalis	Pia mater spinalis
Pars parietalis	Lig. denticulatum
Pars temporalis	Septum cervicale intermedium
Pars occipitalis	Pia mater encephali
Radiatio corporis striati	Tela chorioidea ventriculi quarti
Radiatio occipitohthalmica	Plexus chorioideus ventriculi quarti
[Gratioleti]	Tela chorioidea ventriculi tertii
Commissura anterior [cerebri]	Plexus chorioideus ventriculi tertii
Pars anterior	Plexus chorioideus ventriculi lateralis
Pars posterior	Glomus chorioideum
	Acervulus

Meninges

Dura mater encephali

Systema nervorum periphericum

- Nervi cerebrales**
- Nn. olfactorii**
- N. opticus**
- N. oculomotorius**
- Ramus superior
Ramus inferior
Radix brevis ganglii ciliaris
- N. trochlearis**
- Decussatio nervorum trochlearium
- N. trigeminus**
- Portio major
Ganglion semilunare [Gasseri]
Portio minor
- N. ophthalmicus**
- N. tentorii
N. lacrimalis
Ramus anastomoticus cum n. zygomatiko
N. frontalis
N. supraorbitalis
Ramus frontalis
N. supratrochlearis
N. nasociliaris
Radix longa ganglii ciliaris
Nn. ciliares longi
N. ethmoidalis posterior
N. ethmoidalis anterior
Rami nasales anteriores
Rami nasales interni
Rami nasales laterales
Rami nasales mediales
Ramus nasalis externus
- N. infratrochlearis
Ramus palpebralis superior
R. palpebralis inferior
- G. ciliare
Nn. ciliares breves
- N. maxillaris**
- N. meningeus [medius]
N. zygomaticus
Ramus zygomaticotemporalis
Ramus zygomaticofacialis
Nn. sphenopalatini
Nn. alveolares superiores
Rami alveolares superiores posteriores
N. infraorbitalis
R. alveolaris superior medius
Rami alveolares superiores anteriores
Plexus dentalis superior
Rami dentales superiores
Rami gingivales superiores
Rami palpebrales inferiores
Rami nasales externi
Rami nasales interni
Rami labiales superiores
- Ganglion sphenopalatinum
Rami orbitales
N. canalis pterygoidei [Vidii]
N. petrosus superficialis major
N. petrosus profundus
Rami nasales posteriores superiores laterales
Rami nasales posteriores superiores mediales
N. nasopalatinus [Scarpae]

- Rami nasales posteriores inferiores
[laterales]
- Nn. palatini
N. palatinus anterior
N. palatinus medius
N. palatinus posterior
- N. mandibularis**
- N. spinosus
N. masticatorius
N. massetericus
Nn. temporales profundi
N. temporalis profundus posterior
N. temporalis profundus anterior
N. buccinatorius
N. pterygoideus externus
N. pterygoideus internus
N. auriculotemporalis
N. meatus auditorii externi
R. membranae tympani
Rami parotidei
Rami anastomotici cum n. faciali
Nn. auriculares anteriores
Rami temporales superficiales
N. lingualis
Rami isthmi faucium
Rami anastomotici cum n. hypoglosso
N. sublingualis
Rami linguales
N. alveolaris inferior
Plexus dentalis inferior
Rami dentales inferiores
Rami gingivales inferiores
N. mylohyoideus
N. mentalis
Rami mentales
Rami labiales inferiores
- Ganglion oticum
N. petrosus superficialis minor
- N. tensoris veli palatini
N. tensoris tympani
Ramus anastomoticus cum n. spinoso
R. anastomoticus cum n. auriculotemporalis
Ramus anastomoticus cum chorda tympani
- Ganglion submaxillare
Rami communicantes cum n. linguali
Rami submaxillares
- N. abducens**
- N. facialis**
- Geniculum n. facialis
Ganglion geniculi
N. stapedius
Ramus anastomoticus cum plexu tympanico
N. auricularis posterior
Ramus occipitalis
Ramus digastricus
Ramus stylohyoideus
Ramus anastomoticus cum n. glosso-pharyngeo
Plexus parotideus
Rami temporales
Rami zygomatici
Rami buccales
Ramus marginalis mandibulae
Ramus colli
N. intermedius
Chorda tympani
- N. acusticus**
- Radix vestibularis
Radix cochlearis
Fila anastomotica
N. vestibuli
Ganglion vestibulare

N. utricularis
 N. ampullaris superior
 N. ampullaris lateralis
 N. ampullaris inferior
 N. cochleae
 Ganglion spirale
 N. saccularis

N. glossopharyngeus

Ganglion superius
 Ganglion petrosum
 N. tympanicus
 Intumescencia tympanica
 Plexus tympanicus [Jacobsoni]
 N. caroticotympanicus superior
 N. caroticotympanicus inferior
 Ramus tubae
 R. anastomoticus cum ramo auriculari n. vagi
 Rami pharyngei
 Ramus stylopharyngeus
 Rami tonsillares
 Rami linguales

N. vagus

Ganglion jugulare
 Ganglion nodosum
 Ramus meningeus
 Ramus auricularis
 R. anastomoticus cum n. glossopharyngeo
 Rami pharyngei
 Plexus pharyngeus
 N. laryngeus superior
 Ramus externus
 Ramus internus
 Ramus anastomoticus cum n. laryngeo inferiore
 Rami cardiaci superiores
 (N. depressor)
 N. recurrens

Rami cardiaci inferiores
 Rami tracheales
 Rami oesophagei
 N. laryngeus inferior
 Ramus anterior
 Ramus posterior
 Rami bronchiales anteriores
 Rami bronchiales posteriores
 Plexus pulmonalis anterior
 Plexus pulmonalis posterior
 Rami oesophagei
 Plexus oesophageus anterior
 Plexus oesophageus posterior
 Rami gastrici
 Plexus gastricus anterior
 Plexus gastricus posterior
 Rami hepatici
 Rami coeliaci
 Rami lienales
 Rami renales

N. accessorius

Ramus internus
 Ramus externus

N. hypoglossus

Ramus descendens
 Ansa hypoglossi
 Ramus thyreochoideus
 Rami linguales

N. spinales

Fila radicularia
 Radix anterior
 Radix posterior
 Ganglion spinale
 Ramus anterior
 Ramus posterior
 Ramus communicans
 Ramus meningeus
 Cauda equina
 Ansa

Nn. cervicales

- Rami posteriores
 - Ramus medialis
 - Ramus lateralis
- N. suboccipitalis
- N. occipitalis major
(N. occipitalis tertius)
- Rami anteriores
- Plexus cervicalis
- N. occipitalis minor
- N. auricularis magnus
 - Ramus posterior
 - Ramus anterior
- N. cutaneus colli
 - Rami superiores
 - Rami inferiores
- Nn. supraclaviculares
 - Nn. supraclaviculares anteriores
 - Nn. supraclaviculares medii
 - Nn. supraclaviculares posteriores
- N. phrenicus
 - Ramus pericardiacus
 - Rami phrenicoabdominales

Plexus brachialis

- Pars supraclavicularis
- Nn. thoracales posteriores
 - N. dorsalis scapulae
 - N. thoracalis longus
- Nn. thoracales anteriores
- N. subclavius
- N. suprascapularis
- Nn. subscapulares
- N. thoracodorsalis
- N. axillaris
 - Rami musculares
 - N. cutaneus brachii lateralis
- Pars infraclavicularis
 - Fasciculus lateralis
 - Fasciculus medialis
 - Fasciculus posterior

- N. musculocutaneus
 - Rami musculares
 - N. cutaneus antibrachii lateralis
- N. cutaneus brachii medialis
- N. cutaneus antibrachii medialis
 - Ramus volaris
 - Ramus ulnaris

N. medianus

- Rami musculares
- N. interosseus [antibrachii] volaris
- Ramus palmaris n. mediani
- Ramus anastomoticus cum n. ulnari
- Nn. digitales volares communes
- Nn. digitales volares proprii

N. ulnaris

- Ramus cutaneus palmaris
- Ramus dorsalis manus
 - Nn. digitales dorsales
- Ramus volaris manus
 - Ramus superficialis
 - Nn. digitales volares communes
 - Nn. digitales volares proprii
- Ramus profundus
 - Rami musculares

N. radialis

- N. cutaneus brachii posterior
- Rami musculares
- N. cutaneus antibrachii dorsalis
- Ramus profundus
 - N. interosseus [antibrachii] dorsalis
- Ramus superficialis
 - Ramus anastomoticus ulnaris
 - Nn. digitales dorsales

Nn. thoracales

- Rami posteriores
 - Ramus cutaneus lateralis
 - Ramus cutaneus medialis

Rami anteriores [Nn. intercostales]

Rami musculares

Ramus cutaneus lateralis [pectoralis et abdominalis]

Ramus posterior

Ramus anterior

Rami mammarii laterales

Nn. intercostobrachiales

Ramus cutaneus anterior [pectoralis et abdominalis]

Rami mammarii mediales

Nn. lumbales, sacrales, coccygeus

Nn. lumbales

Rami posteriores

Ramus medialis

Ramus lateralis

Nn. clunium superiores

Rami anteriores

Nn. sacrales et coccygeus:

Rami posteriores

Ramus medialis

Ramus lateralis

Nn. clunium medii

Plexus lumbosacralis

Plexus lumbalis

Rami musculares

N. iliohypogastricus

Rami musculares

Ramus cutaneus lateralis

Ramus cutaneus anterior

N. ilioinguinalis

Rami musculares

Nn. scrotales anteriores

Nn. labiales anteriores

N. genitofemoralis

N. lumboinguinalis

N. spermaticus externus

N. cutaneus femoris lateralis

N. obturatorius

Ramus anterior

Ramus cutaneus

Ramus posterior

N. femoralis

Rami cutanei anteriores

Rami musculares

N. saphenus

Ramus infrapatellaris

Rami cutanei cruris mediales

Plexus sacralis

Truncus lumbosacralis

N. gluteus superior

N. gluteus inferior

N. cutaneus femoris posterior

Nn. clunium inferiores

Rami perineales

N. ischiadicus

Rami musculares

N. peroneus communis

Rami musculares

N. cutaneus surae lateralis

Ramus anastomoticus peroneus

N. peroneus superficialis

Rami musculares

N. cutaneus dorsalis medialis

N. cutaneus dorsalis intermedius

Nn. digitales dorsales pedis

N. peroneus profundus

Rami musculares

Nn. digitales dorsales hallucis lateralis et digiti secundi medialis

N. tibialis

Rami musculares

N. interosseus cruris
 N. cutaneus surae medialis
 [N. suralis]
 Rami calcanei laterales
 N. cutaneus dorsalis lateralis
 Rami calcanei mediales
 N. plantaris medialis
 Nn. digitales plantares communes
 Nn. digitales plantares proprii
 N. plantaris lateralis
 Ramus superficialis
 Nn. digitales plantares communes
 Nn. digitales plantares proprii
 Ramus profundus

Plexus pudendus

Nn. haemorrhoidales medii
 Nn. vesicales inferiores
 Nn. vaginales
 N. pudendus
 Nn. haemorrhoidales inferiores
 N. perinei
 Nn. scrotales posteriores
 Nn. labiales posteriores
 N. dorsalis penis
 N. dorsalis clitoridis

N. coccygeus

Plexus coccygeus
 Nn. anococcygei

Systema nervorum sympathicum

Truncus sympathicus
 Ganglia trunci sympathici
 Plexus sympathici
 Ganglia plexuum sympathicorum
**Pars cephalica et cervicalis s.
 sympathici**
 Ganglion cervicale superius
 N. jugularis
 N. caroticus internus
 Plexus caroticus internus
 Plexus cavernosus
 Plexus arteriae cerebri anterioris
 Plexus arteriae cerebri mediae
 Plexus arteriae chorioideae
 Plexus ophthalmicus
 Radices sympathicae ganglii ciliaris
 Nn. carotici externi
 Plexus caroticus externus
 Plexus thyreoideus superior
 Plexus lingualis

Plexus maxillaris externus
 Radix sympathica ganglii submaxillaris
 Plexus occipitalis
 Plexus auricularis posterior
 Plexus temporalis superficialis
 Plexus maxillaris internus
 Plexus meningeus
 Plexus caroticus communis
 Rami laryngopharyngei
 Plexus pharyngeus ascendens
 N. cardiacus superior
 Ganglion cervicale medium
 N. cardiacus medius
 Ganglion cervicale inferius
 Ansa subclavia [Viessensii]
 N. cardiacus inferior
 Plexus subclavius
 Plexus mammarius internus
 Plexus thyreoideus inferior
 Plexus vertebralis

Pars thoracalis s. sympathici	Plexus gastricus inferior
Ganglia thoracalia	Plexus suprarenalis
N. splanchnicus major	Plexus renalis
Ganglion splanchnicum	Plexus spermaticus
N. splanchnicus minor	Plexus arteriae ovaricae
Ramus renalis	Plexus mesentericus superior
N. splanchnicus imus)	Plexus myentericus
Plexus aorticus thoracalis	Plexus submucosus
Plexus cardiacus	Plexus mesentericus inferior
Plexus coronarius cordis anterior	Nn. haemorrhoidales superiores
Ganglion cardiacum [Wrisbergi]	Plexus haemorrhoidalis superior
Plexus coronarius posterior	Plexus iliacus
Rami pulmonales	Plexus hypogastricus
Plexus pulmonalis	Plexus haemorrhoidalis medius
	Plexus prostaticus
Pars abdominalis et pelvina s. sympathici	Plexus deferentialis
Ganglia lumbalia	Plexus uterovaginalis
Ganglia sacralia	Plexus vesicalis
Plexus aorticus abdominalis	Nn. vesicales superiores
Plexus coeliacus	Nn. vesicales inferiores
Ganglia coeliaca	Plexus cavernosus penis
Ganglion mesentericum superius	N. cavernosus penis major
Plexus phrenicus	Nn. cavernosi penis minores
Ganglia phrenica	Plexus cavernosus clitoridis
Plexus hepaticus	N. cavernosus clitoridis major
Plexus lienalis	Nn. cavernosi clitoridis minores
Plexus gastricus superior	Plexus femoralis
	Plexus popliteus

Organa sensuum et Integumentum commune

Organon visus

Oculus

N. opticus

Vaginae n. optici
Spatia intervaginalia

Bulbus oculi

Polus anterior
Polus posterior
Aequator
Meridiani
Axis oculi externa
Axis oculi interna
Axis optica
[Linea visus]
Fesicula ophthalmica
Caliculus ophthalmicus

Tunica fibrosa oculi

Sclera

Sulcus sclerae
Rima cornealis
Sinus venosus sclerae [Canalis
Schlemmi, Lauthi]
Lamina fusca
Lamina cribrosa sclerae
(Raphe sclerae)
(Funiculus sclerae)

Cornea

Annulus conjunctivae
Vertex corneae

Limbus corneae
Facies anterior
Facies posterior
Epithelium corneae
Lamina elastica anterior [Bowmani]
Substantia propria
Lamina elastica posterior [Demoursi,
Descemeti]
Endothelium camerae anterioris

Tunica vasculosa oculi

Chorioidea

Lamina suprachorioidea
Spatium perichorioideale
Lamina vasculosa
Lamina choriocapillaris
Lamina basalis
(Raphe chorioideae)

Corpus ciliare

Corona ciliaris
Processus ciliares
Plicae ciliares
Orbiculus ciliaris
M. ciliaris
Fibrae meridionales [Brueckekei]
Fibrae circulares [Muelleri]
Plexus gangliosus ciliaris

Iris

Margo pupillaris
Margo ciliaris
Facies anterior

Facies posterior
 Annulus iridis major
 Annulus iridis minor
 Plicae iridis
 Pupilla
 M. sphincter pupillae
 Stroma iridis
 M. dilatator pupillae
 Lig. pectinatum iridis
 Spatia anguli iridis [Fontanae]
 Circulus arteriosus major
 Circulus arteriosus minor
Membrana pupillaris

Stratum pigmenti

Stratum pigmenti retinae
 Stratum pigmenti corporis ciliaris
 Stratum pigmenti iridis

Retina

Pars optica retinae
 Ora serrata
 Pars ciliaris retinae
 Papilla n. optici
 Excavatio papillae n. optici
 Macula lutea
 Fovea centralis
 Vasa sanguinea retinae
 Circulus vasculosus n. optici [Halleri]
 Arteriola [Venula] temporalis retinae superior
 Arteriola [Venula] temporalis retinae inferior
 Arteriola [Venula] nasalis retinae superior
 Arteriola [Venula] nasalis retinae inferior
 Arteriola [Venula] macularis superior
 Arteriola [Venula] macularis inferior
 Arteriola [Venula] retinae medialis

Camera oculi anterior

Angulus iridis

Camera oculi posterior

Corpus vitreum

A. hyaloidea
 Canalis hyaloideus
 Fossa hyaloidea
 Membrana hyaloidea
 Stroma vitreum
 Humor vitreus

Lens crystallina

Substantia lentis
 Substantia corticalis
 Nucleus lentis
 Fibrae lentis
 Epithelium lentis
 Capsula lentis
 Polus anterior lentis
 Polus posterior lentis
 Facies anterior lentis
 Facies posterior lentis
 Axis lentis
 Aequator lentis
 Radii lentis

Zonula ciliaris [Zinni]

Fibrae zonulares
 Spatia zonularia

Organa oculi accessoria

Musculi oculi, Fasciae orbitales
 M. orbitalis
 M. rectus superior
 M. rectus inferior
 M. rectus medialis
 M. rectus lateralis
 Lacertus musculi recti lateralis
 Annulus tendineus communis [Zinni]
 M. obliquus superior

Trochlea

- M. obliquus inferior
- M. levator palpebrae superioris
- Periorbita
- Septum orbitale
- Fasciae musculares
- Fascia bulbi [Tenoni]
- Spatium interfasciale [Tenoni]
- Corpus adiposum orbitae

Supercilium**Palpebrae**

- Palpebra superior
- Palpebra inferior
- Facies anterior palpebrarum
- Facies posterior palpebrarum
- Rima palpebrarum
- Commissura palpebrarum lateralis
- Commissura palpebrarum medialis
- Angulus oculi lateralis
- Angulus oculi medialis
- Limbi palpebrales anteriores
- Limbi palpebrales posteriores
- Tarsus superior
- Tarsus inferior
- Lig. palpebrale mediale
- Raphe palpebralis lateralis
- Glandulae tarsales [Meibomi]
- Sebum palpebrale
- M. tarsalis superior
- M. tarsalis inferior

Conjunctiva

- Plica semilunaris conjunctivae
- Caruncula lacrimalis
- Tunica conjunctiva bulbi
- Tunica conjunctiva palpebrarum
- Fornix conjunctivae superior
- Fornix conjunctivae inferior
- Gl. mucosae [Krausei]
- Noduli lymphatici conjunctivales (Pinguecula)

Apparatus lacrimalis

- Glandula lacrimalis superior
- Glandula lacrimalis inferior (Gl. lacrimales accessoriae)
- Ductuli excretorii [gl. lacrimalis]
- Rivus lacrimalis
- Lacus lacrimalis
- Puncta lacrimalia
- Ductus lacrimales
- Papillae lacrimales
- Ampulla ductus lacrimalis
- Saccus lacrimalis
- Fornix sacci lacrimalis
- Ductus nasolacrimalis
- Plica lacrimalis [Hasneri]
- Lacrimae

Organon auditus**Auris interna****Labyrinthus membranaceus**

- Ductus endolymphaticus
- Saccus endolymphaticus
- Ductus utriculosaccularis
- Utriculus
- Ductus semicirculares
 - Ductus semicircularis superior
 - Ductus semicircularis posterior
 - Ductus semicircularis lateralis
- Ampullae membranaceae
 - Sulcus ampullaris
 - Crista ampullaris
 - Ampulla membranacea superior
 - Ampulla membranacea posterior
 - Ampulla membranacea lateralis
- Sacculus
- Ductus reuniens [Henseni]
- Maculae acusticae
 - Macula acustica utriculi
 - Macula acustica sacculi

Otoconia
 Endolympha
 Perilympha
 Spatium perilymphaticum
 Ductus perilymphatici
 Ductus cochlearis
 Caecum cupulare
 Caecum vestibulare
 Lamina basilaris
 Membrana vestibularis [Reissneri]
 Lig. spirale cochleae
 Prominentia spiralis
 Stria vascularis
 Sulcus spiralis
 Labium tympanicum
 Foramina nervosa
 Labium vestibulare
 Ganglion spirale cochleae
 Organon spirale [Cortii]
 Vasa auris internae
 A. auditiva interna
 Rami vestibulares
 Ramus cochleae
 Glomeruli arteriosi cochleae
 Vv. auditivae internae
 V. spiralis modioli
 Vas prominens
 Vv. vestibulares
 V. aquaeductus vestibuli
 V. canaliculi cochleae

Labyrinthus osseus

Vestibulum

Recessus sphaericus
 Recessus ellipticus
 Crista vestibuli
 Pyramis vestibuli
 Recessus cochlearis
 Maculae cribrosae
 Macula cribrosa superior
 Macula cribrosa media

Macula cribrosa inferior
 Canales semicirculares ossei
 Canalis semicircularis superior
 Canalis semicircularis posterior
 Canalis semicircularis lateralis
 Ampullae osseae
 Ampulla ossea superior
 Ampulla ossea posterior
 Ampulla ossea lateralis
 Crura ampullaria
 Crus commune
 Crus simplex

Cochlea

Cupula
 Basis cochleae
 Canalis spiralis cochleae
 Modiolus
 Basis modioli
 Lamina modioli
 Lamina spiralis ossea
 Hamulus laminae spiralis
 Scala vestibuli
 Scala tympani
 Helicotrema
 Lamina spiralis secundaria
 Canalis spiralis modioli
 Canales longitudinales modioli

Meatus acusticus internus

Porus acusticus internus
 Fundus meatus acustici interni
 Crista transversa
 Area n. facialis
 Area cochleae
 Tractus spiralis foraminosus
 Area vestibularis superior
 Area vestibularis inferior
 Foramen singulare

Cavum tympani

Paries tegmentalis

Recessus epitympanicus
 Pars cupularis
 Paries jugularis
 Prominentia styloidea
 Paries labyrinthica
 Fenestra vestibuli
 Fossula fenestrae vestibuli
 Promontorium
 Sulcus promontorii
 Subiculum promontorii
 Sinus tympani
 Fenestra cochleae
 Fossula fenestrae cochleae
 Crista fenestrae cochleae
 Processus cochleariformis
 Paries mastoidea
 Antrum tympanicum
 Prominentia canalis semicircularis
 lateralis
 Prominentia canalis facialis
 Eminentia pyramidalis
 Fossa incudis
 Sinus posterior
 Apertura tympanica canaliculi
 chordae
 Cellulae mastoideae
 Cellulae tympanicae
 Paries carotica
 Paries membranacea

Membrana tympani

Pars flaccida
 Pars tensa
 Limbus membranae tympani
 Plica malleolaris anterior
 Plica malleolaris posterior
 Prominentia malleolaris
 Stria malleolaris
 Umbo membranae tympani
 Stratum cutaneum
 Annulus fibrocartilagineus

Stratum radiatum
 Stratum circulare
 Stratum mucosum

Ossicula auditus

Stapes
 Capitulum stapedis
 Crus anterior
 Crus posterior
 Basis stapedis
 Incus
 Corpus incudis
 Crus longum
 Processus lenticularis
 Crus breve
 Malleus
 Manubrium mallei
 Capitulum mallei
 Collum mallei
 Processus lateralis
 Processus anterior [Folii]

Articulationes ossiculorum auditus

Articulatio incudomalleolaris
 Articulatio incudostapedia
 Syndesmosis tympanostapedia

Ligg. ossiculorum auditus

Lig. mallei anterior
 Lig. mallei superior
 Lig. mallei laterale
 Lig. incudis superior
 Lig. incudis posterior
 Membrana obturatoria (stapedis)
 Lig. annulare baseos stapedis
 [M. fixator baseos stapedis]

Musculi ossiculorum auditus

M. tensor tympani
 M. stapedius

Tunica mucosa tympanica	Cartilago auriculæ
(Gl. tympanicæ)	Helix
Plica malleolaris posterior	Crus helicis
Plica malleolaris anterior	Spina helicis
Recessus membranae tympani anterior	Cauda helicis
Recessus membranae tympani superior	Anthelix
Recessus membranae tympani posterior	Fossa triangularis [auriculæ]
Plica incudis	Crura anthelicis
Plica stapedis	Scapha
Membrana tympani secundaria	Concha auriculæ
	Cymba conchæ
	Cavum conchæ
	Antitragus
	Tragus
Tuba auditiva [Eustachii]	Incisura anterior [auris]
Ostium tympanicum tubæ auditivæ	Incisura intertragica
Pars ossea tubæ auditivæ	(Tuberculum auriculæ [Darwini])
Isthmus tubæ auditivæ	(Apex auriculæ [Darwini])
Cellulae pneumaticae tubariæ	Sulcus auriculæ posterior
Pars cartilaginea tubæ auditivæ	(Tuberculum supratragicum)
Cartilago tubæ auditivæ	Isthmus cartilaginis auris
Lamina [cartilaginis] medialis	Incisura terminalis auris
Lamina [cartilaginis] lateralis	Fissura antitragohelicina
Lamina membranacea	Sulcus anthelicis transversus
Tunica mucosa	Sulcus cruris helicis
Gl. mucosæ	Fossa anthelicis
Noduli lymphatici tubarii	Eminentia conchæ
Ostium pharyngeum tubæ auditivæ	Eminentia scaphæ
	Eminentia fossæ triangularis
Meatus acusticus externus	Ligg. auricularia [Valsalvæ]
Porus acusticus externus	Lig. auriculare anterius
Incisura tympanica [Rivini]	Lig. auriculare superius
Meatus acusticus externus cartilagineus	Lig. auriculare posterius
Cartilago meatus acustici	M. helicis major
Incisurae cartilaginis meatus acustici externi [Santorini]	M. helicis minor
Lamina tragi	M. tragicus
	(M. pyramidalis auriculæ [Jungi])
	M. antitragicus
	M. transversus auriculæ
	M. obliquus auriculæ
	(M. incisurae helicis [Santorini])
Auricula	
Lobulus auriculæ	

Organon olfactus

Tragi

Organon gustus

Vibrissae

Calyculi gustatorii

Hirci

Pubes

Integumentum commune

Folliculus pili

Fundus folliculi pili

Collum folliculi pili

Cutis

Papilla pili

Sulei cutis

Scapus pili

Cristae cutis

Radix pili

Retinacula cutis

Bulbus pili

Toruli tactiles

Mm. arrectores pilorum

Foveola coecygea

Flumina pilorum

Lig. caudale

Vortices pilorum

(Vortex coecygeus)

Epidermis

Stratum corneum

Stratum germinativum [Malpighii]

Ungues

Matrix unguis

Cristae matricis unguis

Suleus matricis unguis

Corium

Tunica propria

Vallum unguis

Corpus papillare

Corpus unguis

Papillae

Radix unguis

Lunula

Tela subcutanea

Panniculus adiposus

Margo occultus

Margo liber

Margo lateralis

Corpuscula nervorum terminalia

Stratum corneum unguis

Corpuscula bulboidea [Krausii]

Stratum germinativum unguis

Corpuscula lamellosa [Vateri, Pacini]

Corpuscula tactus [Meissneri]

Corpuscula nervorum genitalia

Corpuscula nervorum articularia

Glandulae cutis**Gl. glomiformes**

Gl. sudoriferae

Corpus gl. sudoriferae

Ductus sudoriferus

Porus sudoriferus

Sudor

Lanugo

Capilli

Supercilia

Cilia

Barba

Pili

Gl. ciliares [Molli]

Gl. circumanales

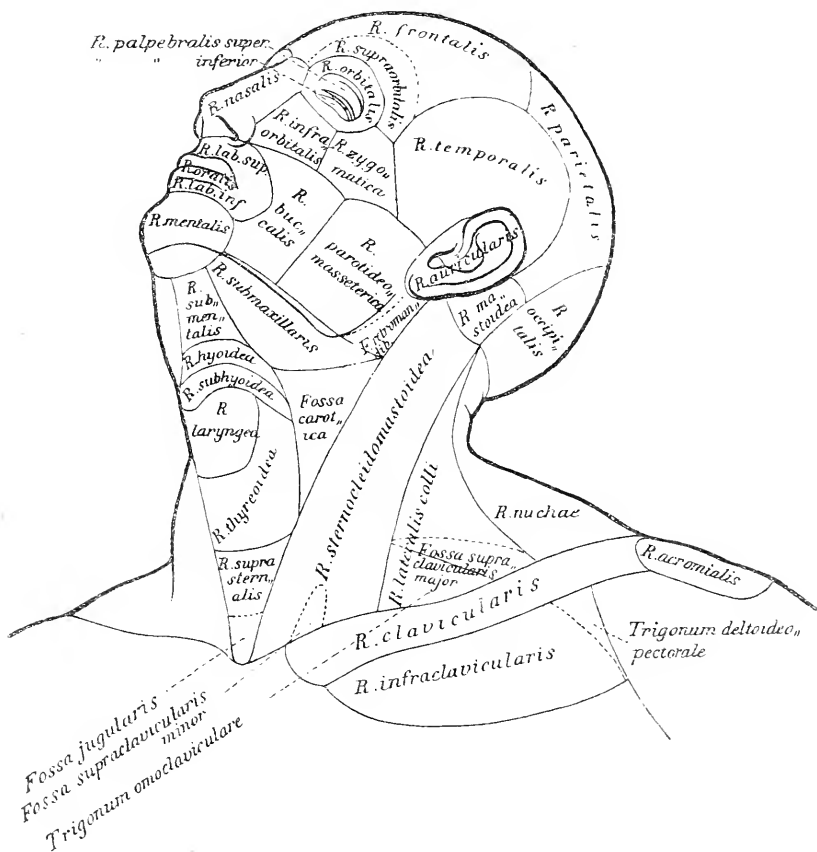
Gl. ceruminosae	Ductus lactiferi
Cerumen	Sinus lactiferi
	Lac femininum
Glandulae sebaceae	Colostrum
Sebum cutaneum	Areola mammae
	Gl. sebaceae
Mamma	Gl. areolares [Montgomerii]
Papilla mammae	Mamma virilis
Corpus mammae	(Mammae accessoriae [muliebres et
Lobi mammae	viriles])
Lobuli mammae	

Regiones corporis humani

autoribus Merkel, Rüdinger, Toldt.

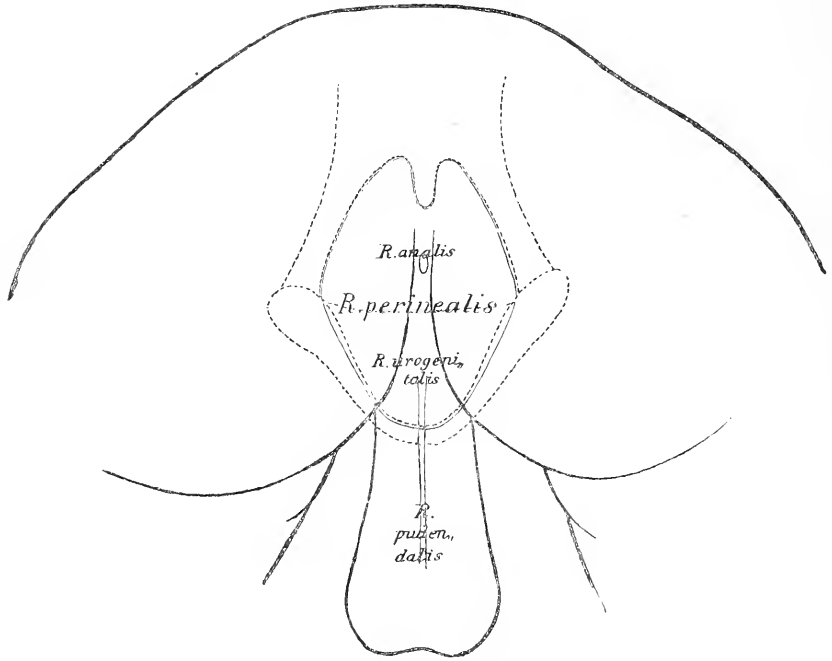
Linea mediana anterior
Linea mediana posterior
Linea sternalis
Linea parasternalis

Linea mamillaris
Linea axillaris
Linea scapularis



Regiones capitis
 Regio frontalis
 Regio supraorbitalis
 Regio parietalis
 Regio occipitalis
 Regio temporalis
 Regio auricularis
 Regio mastoidea
 Regiones faciei
 Regio nasalis

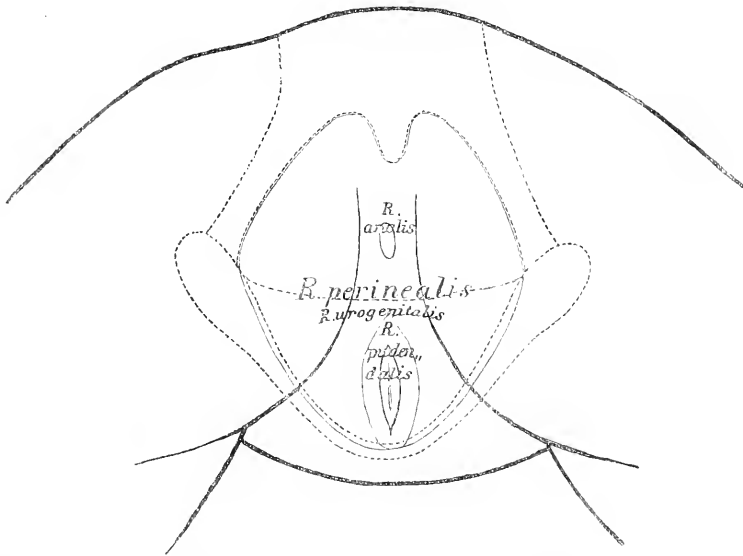
Regio parotideomassesterica
 Fossa retromandibularis
 Regiones colli
 Regio colli anterior
 Regio submentalis
 Regio hyoidea
 Regio subhyoidea
 Regio laryngea
 Regio thyroidea
 Regio suprasternalis



Regio oralis
 Regio labialis superior
 Regio labialis inferior
 Regio mentalis
 Regio orbitalis
 Regio palpebralis superior
 Regio palpebralis inferior
 Regio infraorbitalis
 Regio buccalis
 Regio zygomatica

Fossa jugularis
 Regio submaxillaris
 Fossa carotica
 Regio sternocleidomastoidea
 Fossa supraclavicularis minor
 Regio colli lateralis
 Fossa supraclavicularis major
 Trigonum omooclaviculare
 Regio colli posterior
 Regio nucae

Fovea nuchae	Regio mediana dorsi
Regiones pectoris	Regio interscapularis
Regio pectoris anterior	Regio scapularis
Regio sternalis	Regio suprascapularis
Regio clavicularis	Regio infrascapularis
Regio infraclavicularis	Regio lumbalis
Trigonum deltoideopectorale	Regio coxae
Regio mammalis	Regio sacralis
Regio inframammalis	Regio glutaea
Regio pectoris lateralis	Regio perinealis
Regio axillaris	Regio analis
Fossa axillaris	Regio urogenitalis



Regio costalis lateralis	Regio pudendalis
Regiones abdominis	Regiones extremitatis superioris
Regio epigastrica	Regio acromialis
Regio hypochondriaca	Regio deltoidea
Regio mesogastrica	Regio brachii lateralis
Regio umbilicalis	Regio brachii medialis
Regio abdominalis lateralis	Regio brachii anterior
Regio hypogastrica	Regio brachii posterior
Regio pubica	Regio cubiti anterior
Regio inguinalis	Fossa cubitalis
Regiones dorsi	

Regio cubiti posterior	Regio femoris medialis
Regio olecrani	Regio genu anterior
Regio cubiti lateralis	Regio patellaris
Regio cubiti medialis	Regio genu posterior
Regio antibrachii volaris	Fossa poplitea
Regio antibrachii dorsalis	Regio cruris anterior
Regio antibrachii radialis	Regio cruris posterior
Regio antibrachii ulnaris	Regio suralis
Regio dorsalis manus	Regio cruris lateralis
Regio volaris manus	Regio cruris medialis
Regiones digitales [manus]	Regio malleolaris lateralis
Regiones dorsales digitorum	Regio malleolaris medialis
Regiones unguiculares	Regio retromalleolaris lateralis
Regiones volares digitorum	Regio retromalleolaris medialis
Regiones extremitatis infe-	Regio calcanea
rioris	Regio dorsalis pedis
Regio femoris anterior	Regio plantaris pedis
Fossa subinguinalis	Regiones digitales pedis
Regio femoris lateralis	Regiones dorsales digitorum pedis
Regio trochanterica	Regiones unguiculares
Regio femoris posterior	Regiones plantares digitorum pedis

Erläuterungen zu dem Namensverzeichniss.

Der Sinn von den Namen des mitgetheilten Verzeichnisses ist in der grossen Mehrzahl der Fälle, aus den gangbaren neueren Handbüchern der Anatomie, insbesondere aus demjenigen von Gegenbaur zu entnehmen, welches letztere ja von Anfang ab dem aufzustellenden Verzeichniss zu Grunde gelegt worden war. Es giebt indessen in der Anatomie Namen genug, über welche verschiedene Lehrbücher Verschiedenes lehren. Auch ist die Commission hier und da über die landläufigen Lehrbuchbezeichnungen hinausgegangen. Die nächste Aufgabe der nachfolgenden Erläuterungen geht dahin, für mehrdeutige ältere Bezeichnungen, sowie für die von der Commission neu eingeführten Namen den Sinn festzustellen und sachlich zu begründen. Eine fernere Forderung scheint mir aber die zu sein, dass über einzelne innerhalb der Commission gemachte Vorarbeiten und Anregungen berichtet wird. Es befinden sich unter den letzteren unzweifelhaft auch solche, welche, ohne dies Mal beschlussreif geworden zu sein, doch bei späteren Anlässen wiederkehren und sich dann möglicher Weise entwicklungsfähig erweisen werden. — Die Erläuterungen beanspruchen es nicht, erschöpfende litterarische Berichte zu bieten, sie verfolgen vielmehr den praktischen Zweck, klar darstellbare Begriffe zu geben, und sie knüpfen an ältere und neuere Litteratur nur insofern an, als es zu diesem Zwecke nöthig erscheint.

Die den Abstimmungsheften entnommenen Erläuterungen sind mit (Absth.), die von Hrn. Krause redigirten mit (Kr.) bezeichnet.

Betonung. In München hatte die Commission beschlossen, bei Vocalen einige Dehnungszeichen u. s. w. hinzuzufügen, um die richtige Aussprache zu sichern. Im Abstimmungshefte über Myologie stehen daher: Mm. rhomboidēus, geniohyoidēus, solēus. In der Schlussredaction sind solche Zeichen aus mehrfachen Gründen wieder beseitigt. Man weiss nicht, wo man damit anfangen und wo aufhören soll, z. B.: cervicis, coccygeus, perforans, procērus, thorācis. In manchen Wörtern ist die Betonung schwierig auszudrücken, wie bei radīcis. Deutsch betonen wir allerdings: Radīschen, italienisch heisst es aber: rádīce. Bei den aus dem

Griechischen übernommenen Ausdrücken müsste man eigentlich Accente setzen, welche die lateinische Sprache indessen nicht kennt, z. B. *τριγωνον*, *trigōnum*. Schliesslich sind doch die Tabellen nicht nur für Studierende bestimmt, sondern auch für Ausländer. Letzteren würden diese Betonungszeichen bei solchen einzelnen Wörtern zunächst unverständlich sein. Bekanntlich spricht jede Nation das Lateinische auf ihre eigene Manier aus, und die deutsche entspricht nicht ganz der altrömischen; classische Philologen, welche die Landessprache nicht kennen, finden es unmöglich, sich etwa auf lateinisch mit fremden Fachgenossen zu unterhalten. Auch gibt es Wörter, bei denen die Sprachkundigen selbst über die Betonung nicht einig sind, wobei doch Majoritätsbeschlüsse unmöglich die Entscheidung bringen können. — Aus allen diesen Gründen erschien es gerathen, die Betonungszeichen lieber ganz wegzulassen. (Kr.)

Von den Vorschlägen allgemeiner Natur geht der von Hrn. v. Kölliker, betreffend die Abschaffung der Bezeichnungen „hinten und vorn, oben und unten“ am weitesten. Es wird dieser Vorschlag nachher besprochen werden. Vorerst ist dessen Durchführung als eine Aufgabe der Zukunft zu bezeichnen, denn die Commission hat das in dem Vorschlage ausgesprochene Princip im Verlauf ihrer einzelnen Abstimmungen stets verworfen. Es ist übrigens von Interesse, zu verfolgen, in welcher Weise Hr. v. Kölliker zahlreiche von den Schwerfälligkeiten, die sich aus seinem Princip ergaben, durch passende Umänderung der Namen zu vermeiden gewusst hat. So sagt er:

M. serratus dorsalis major [statt *posticus caudalis*]

M. serratus dorsalis minor [statt *posticus cranialis*]

M. rectus nuchae major [statt *M. capitis dorsalis major*].

M. obliquus capitis und M. obliquus atlantis [statt *M. obliquus capitis cranialis und caudalis*]

M. rectus colli major [statt *M. rectus capitis ventralis major*]

M. serratus magnus [statt *M. serratus ventralis major*].

Ein anderer auf die Orientirung eines Körpertheiles sich beziehender Vorschlag stammt von Hrn. Krause. Wir sollen diesem Vorschlage zufolge die Normallage des Vorderarmes mit lateralwärts gekehrtem Radius als eine unnatürliche aufgeben und alle Bezeichnungsweisen von Theilen des Armes so wählen, dass sie für jede Stellung des Armes im Raume passen. Dies lässt sich erreichen, wenn wir die Adjective „*lateralis* und *medialis*“ gegen *radialis* und *ulnaris* vertauschen. Sowie wir aber darin consequent vorzugehen versuchen, stossen wir auf die Schwierigkeit, dass wir schon einen N. *radialis* und N. *ulnaris* haben. Würden wir den N. *cutaneus antibrachii lateralis* des *Musculocutaneus* als N. *cut. antibrachii*

radialis bezeichnen, so würde dies unvermeidlich zu Verwechslungen mit den Hautästen des N. radialis führen. Bei aller Anerkennung von der Wünschbarkeit des Krause'schen Principes haben wir doch dessen Ausführung für zu bedenklich gehalten.

Bezeichnungen für Lage und Richtung der Theile.

Von den orientirenden Bezeichnungen bedeutet transversalis quer zur Körperaxe, transversus quer zur Axe des betreffenden Organes. Das Wort intermedius verwenden wir da, wo die Mittellage zwischen medialis und lateralis bezeichnet werden soll, um die Nebeneinanderstellung der ähnlich klingenden Worte medius und medialis zu vermeiden. Zwischen anterior und posterior oder zwischen externus und internus kann das Adjectiv medius beibehalten werden.

Von Hrn. v. Kölliker ist, wie oben erwähnt, der Vorschlag gemacht worden, die Worte anterior und posterior allenthalben da durch ventralis und dorsalis zu ersetzen, wo der Anschluss an die vergleichende Anatomie und speciell an die Anatomie der Haussäugethiere dies wünschbar macht, d. h. da, wo die Ausdrücke anterior und posterior nur für die aufrechte Stellung des Menschen passen. In dem Sinne ist von ventralen und dorsalen Wurzeln der Rückenmarksnerven, von einem ventralen und einem dorsalen Rande der Leber u. s. w. zu sprechen. Dagegen darf man fernerhin von einem vorderen und hinteren Ende des Gehirns, sowie von einem N. tibialis anticus und N. tibialis posticus reden, weil diese Bezeichnungen auch beim Vierfüßler ihre Geltung bewahren.

Wir verkennen die Vorzüge eines solchen strengen Sprachgebrauches nicht, gleichwohl hat sich die Commission nicht zu dessen Durchführung entschliessen können. Noch bedingt derselbe allerlei Schwerfälligkeiten und Missstände, umsomehr, da wir zugleich auch die Ausdrücke superior und inferior durch cranialis und caudalis zu ersetzen haben. Facies cranialis hepatis, Facies caudalis hepatis und ähnliche Bezeichnungen klingen uns jetzt noch etwas fremdartig. Ja, wir dürften consequenterweise nicht mehr von einem Colon ascendens und descendens sprechen, sondern von einem Colon craniale und Colon caudale. Wir überlassen es vorerst der Zeit, ob sie mit dem herkömmlichen, an die aufrechte Stellung des Menschen anknüpfenden Gebrauch definitiv brechen will, oder nicht.

Ein System von Orientirungsbezeichnungen, welches für das gesammte Thierreich anwendbar sein soll, hat F. E. Schulze, theilweise im Anschluss an amerikanische Bestrebungen, auszubilden gesucht. Hr. College Schulze ist so freundlich gewesen, 1893 dem in Göttingen versammelten Anatomentage sein System auseinanderzusetzen. Dasselbe ist sodann in einer

Sitzung der gleichzeitig tagenden zoologischen Gesellschaft zum Gegenstande besonderer Discussion gemacht worden.¹

Der wichtigste, dem Schulze'schen System zu Grunde liegende Vorschlag geht dahin, die Grenzlagen mit den Endigungen an, die Richtungen mit der Endigung ad zu bezeichnen und die Endigung al für die allgemeine Bezeichnung einer Gegend zu behalten, z. B. dorsan an der Grenze des Rückens, dorsad nach dem Rücken zu (dorsalwärts) und dorsal in der Rückengegend.

Auch hinsichtlich dieses Vorschlages können wir noch zuwarten, inwieweit er allgemeine Zustimmung und Verbreitung gewinnen wird. Wir dürfen dies deshalb thun, weil derselbe nirgends in unsere Nomenclatur einschneidet. Persönlich habe ich ein leises praktisches Bedenken dagegen, die Unterscheidungen in einen blossen Endbuchstaben zu verlegen. Beim Reden und beim Schreiben haben denn doch gar manche Menschen die Unart, die letzten Silben fallen zu lassen, und die so ähnlich lautenden ad, al, an werden dabei leicht durcheinander kommen.

Als eine wesentliche Bereicherung unserer Sprache sehe ich die Einführung des Wortes Rostrum für den Kopfpol der Körperachse an. Als ontogenetischer Ausdruck erscheint mir das Adjectiv rostral (proral Ehlers oder acral Fropiep) unentbehrlich. Das Rostrum des frühembryonalen Leibes fällt in den Bezirk der Area reuniens,² das Rostrum des ausgebildeten Körpers in die Kante der Schnauzenfalte (Nase, Schnabel u. s. w.).³ Soweit es sich um Richtungsbezeichnungen im Rumpfe handelt, genügt der bisher gebräuchliche Gegensatz von cranial und caudal.

Glandulae, Lymphoglandulae, Noduli lymphatici.

Unsere Namenliste führt neben den Glandulae die Lymphoglandulae auf, und es ist nothwendig, hervorzuheben, dass letztere Bezeichnung nicht ohne lebhafteste Opposition Aufnahme gefunden hat. Insbesondere ist Hr. Coll. Toldt mit grosser Wärme für den Ausdruck Nodi lymphatici eingetreten. In ihrer letzten Abstimmung hat indessen die Commission dies Wort mit sehr überwiegendem Mehr und, wie ich glaube, mit Recht fallen lassen.

Die Feststellung dessen, was den allgemeinsten Charakter von „Drüsen“ bestimme, hat schon den älteren Anatomen viele Schwierigkeiten bereitet.

¹ *Verhandlungen der deutschen zoologischen Gesellschaft auf der 3. Jahresversammlung in Göttingen.* Leipzig 1894. S. 10.

² *Dies Archiv.* 1894. S. 314.

³ *Dies Archiv.* 1892. S. 400 ff.

Abgeschlossene Form und compactes Gefüge haben dabei stets im Vordergrund gestanden, darauf weisen das lateinische Wort „glandula“ und wie es scheint, auch das griechische „ἀδύρ“ hin.¹ In der Folge ist auch, insbesondere auf Grund der Ruysch'schen Injectionen, der grosse Gefässreichthum als ein Hauptcharakter aller Drüsen bezeichnet worden, und nicht minder hat man die chemische Leistung der Drüsen und die Bildung besonderer, vom Blute verschiedener Säfte als wesentliche Eigenschaft derselben hervorgehoben.² Die Hauptschwierigkeit für die Aufstellung durchgreifender Drüsencharaktere lag seit langem in dem Vorhandensein von Drüsen ohne Ausführungsgang. „Unvollkommene Drüsen“ hatte sie J. Fr. Meckel genannt und gemeint, dass bei ihnen die Lymphgefässe die Stelle der Ausführungsgänge vertreten.³ In durchaus klarer und wohl-durchdachter Ausführung hat sodann E. H. Weber die von da ab allgemein angenommene Eintheilung der Drüsen in zwei Hauptgruppen vertreten: die Gefässdrüsen und die Ausscheidungsdrüsen, oder die Drüsen ohne und die Drüsen mit Ausführungsgang. Die Gefässdrüsen schied Weber wiederum in die Lymphdrüsen und die Blut- oder Blutgefässdrüsen, zu welch letzteren er Schilddrüse, Thymus und Milz gezählt hat. Diese fundamentale Gliederung findet sich auch in Joh. Müller's maassgebenden Drüsenwerke wieder. J. Müller's Voraussetzung geht dahin, dass die Gefässdrüsen durchweg aus Gefässen bestehen und dadurch wird es verständlich, dass er denselben auch ein Organ wie die Placenta beizählt.⁴ Gefässknäuel nennt er sie oder Gefässganglien,

¹ Nach dem Ausspruch einer befreundeten philologischen Autorität ist Ἀδύρ von dem Stamm ἀδ, der den Begriff der Fülle, der Sättigung enthält, abzuleiten.

² Hierzu vergleiche man die Drüsensdefinitionen bei J. Fr. Meckel, *Handbuch der menschlichen Anatomie*. Halle 1815. I, 627 und bei E. H. Weber in Hildebrand-Weber's *Handbuch der Anatomie*. Braunschweig 1830. I, 432.

³ Meckel. a. a. O. 647. Zu Gunsten seiner Auffassung führt Meckel ausser dem Lymphgefässreichthum der fraglichen Organe den Umstand an, dass die Nebenniere, die Schilddrüse und die Thymus unweit vom Ductus thoracicus gelegen seien.

⁴ Joh. Müller *de Glandularum secretentium structura*. Leipzig 1830.

S. 27. „itaque ex solis vasis conflatae sunt, tanquam vasorum glomeres s. ganglia vascularia in quibus liquores advecti per vascula innumera minima dividuntur, ut deinde in communem circulum revebantur.“ „Sunt autem glandulae hujus generis, seu ganglia vascularia duplicia:

I. Ganglia vascularia sanguinea . . . II. Ganglia vascularia lymphatica . . .“

Der Ausdruck „Ganglions lymphatiques“ findet sich bei französischen Anatomen noch vor Joh. Müller, so bei Cloquet. *Traité d'Anatomie*. 1822. II. 500, wogegen Bichat, *Anatomie descriptive* 1802. Bd. III. 431, noch von „Glandes des absorbants“ spricht. In der ersten Auflage von Cruveilhier's *Anatomie descriptive*. 1834. Bd. III. 352, finde ich folgende Bemerkung: „Les vaisseaux lymphatiques rencontrent des petits corps gangliformes, glandes conglobées des anciens, appelés aujourd'hui

und er nimmt damit eine Bezeichnung in die Drüsenlehre auf, welche zuerst in der Chirurgie und dann in der Nervenlehre für zwei unter sich verschiedenartige Gebilde gebraucht worden war. Das Wort „Ganglion“ kommt nach der Darstellung von Hyrtl¹ schon bei Hippocrates und bei Galen vor und es scheinen mit dem Worte jene Anschwellungen von Sehnenscheiden bezeichnet worden zu sein, welche wir im gewöhnlichen Leben Ueberbeine nennen. Die Herkunft des Wortes ist unbekannt. Der Vergleich der Anschwellungen des sympathischen Grenzstranges mit den sogen. Ganglien findet sich bei Galen. Die Anwendung des Wortes Ganglion auf die Gefäßdrüsen war somit eine fernere Uebertragung des ursprünglichen Sinnes, bei welcher das Verständniss der betreffenden Organe allerdings nicht viel gewonnen hat. Wenn nun aber, wohl auch in Folge falscher histologischer Voraussetzungen, für die nervösen Ganglien der deutsche Ausdruck „Nervenknoten“ Platz gegriffen hat, wenn man dann im Anschluss an diesen wieder von „Gefässknoten“ gesprochen und diese Gefässknoten in „Nodi vasculares“ (bezw. Nodi lymphatici) zurücklatinisirt hat, so ist dies ein Wandel der Ausdrücke, welcher sachlich und sprachlich gleich anfechtbar erscheint.

Die Beurtheilung der Drüsen mit und derjenigen ohne Ausführungsgang ist durch die Einführung des Zellenbegriffes in die Histologie tief berührt worden. Als erste wichtige Errungenschaft muss man es bezeichnen, dass zu den bisherigen allgemeinen Drüsencharakteren ein neuer und zwar ein sehr durchgreifender und wesentlicher hinzugekommen ist. Alle als Drüsen zu bezeichnenden Organe besitzen ein zelliges Parenchym. Für die absondernden Drüsen ist mit den fortschreitenden Arbeiten der Histologen die Bedeutung der Drüsenzellen immer mehr in den Vordergrund getreten, und man ist ja bald dahin gekommen, sogar von „einzelligen Drüsen“ zu sprechen. Allein auch für die Drüsen ohne Ausführungsgang konnte man, an Stelle der bisherigen unklaren Vorstellung von Gefässknäueln, ganz bestimmte histologische Begriffe setzen. Bei allen diesen Organen erwies sich die reichliche Anhäufung von Zellen, als ein nie fehlendes Merkmal. Darüber hinaus ist man aber bald zu ferneren, für die Charakteristik und Sonderung von Drüsen wichtigen An-

ganglions lymphatiques d'après l'analogie que Soemering a établie entre ces renflements et les ganglions nerveux. In Th. Sömmerring's *Gefässlehre*. Frankfurt 1792. S. 438, heissen die Theile „Saugaderdrüsen (Glandulae conglobatae)“. Der Ausdruck Ganglia lymphatica kommt noch nicht vor, wohl aber die Bemerkung: „Sie (die Saugaderdrüsen) gehören zu den Saugadern, wie die Nervenknoten zu den Nerven.“ Solch unklare Analogien waren in der vorhistologischen Zeit des vorigen Jahrhunderts zulässig, heute haben dieselben keine Berechtigung mehr.

¹ Hyrtl, *Onomatologia anatomica*. Wien 1880. S. 32.

haltungspunkten gelangt. Durch die entwicklungsgeschichtliche Forschung sind wir belehrt worden, dass die sämtlichen absondernden Drüsen von epithelialen Flächen abstammen, derart, dass die Begriffe von Epithelzelle und Drüsenzelle, sowie die von Epithelfläche und Drüsenfläche an zahllosen Punkten ineinander übergehen. Zu den Drüsen epithelialer Natur und Herkunft zählen aber auch die Schilddrüse und die Hypophysis cerebri, d. h. solche Organe, welche man bis dahin zu den Gefässdrüsen gerechnet hatte. Es sind die Schilddrüse und die Hypophysis Drüsen, welche ursprünglich Ausführungsgänge besaßen, dieselben aber frühzeitig verloren haben.

Bilden die Drüsen epithelialer Abkunft eine natürliche Gruppe, so hat sich denselben seit den 50er Jahren eine nicht minder natürliche und durch die Arbeiten von Brücke, Kölliker, Billroth, mir, H. Frey, F. Schmidt u. A. scharf charakterisirte Gruppen von drüsigen Organen gegenüberstellen lassen, für welche die Bezeichnung als Gefässdrüsen in vollem Sinne des Wortes aufrecht zu erhalten ist. In diese Gruppe gehören die Milz, die Lymphdrüsen, die Thymus, die Tonsillen, die Balgdrüsen der Zungenwurzel und alle jene kleinen den Schleimhäuten des Darmes und anderer Apparate eingefügten Organe, welche man mit einer seither angefochtenen Bezeichnung als folliculäre, als Peyer'sche Follikel, Solitärfollikel u. s. w. aufgeführt hatte, die nunmehrigen Noduli lymphatici. Die Zusammengehörigkeit dieser Theile ergab sich aus der Verwandtschaft ihres histologischen Aufbaues, ihre Beziehung zum Gefässsystem aus dem Umstande, dass sie sämtlich Zellen erzeugen, welche sie, sei es direct an die Venen, sei es an die Lymphgefäße abgeben. Das charakteristische Gewebe der echten Gefässdrüsen habe ich seiner Zeit als adenoides bezeichnet¹ und dieser Bezeichnung hat Kölliker späterhin die eines „cytogenen Gewebes“ beigefügt. Ausser in den genannten drüsigen Organen kommt das adenoide Gewebe noch in diffuser Verbreitung vor, vor Allem in der Schleimhaut des Darmes Ueberall erscheint dasselbe als ein an die capillaren Blutgefässadventitien

¹ His, Untersuchungen über die zum Lymphsystem gehörigen Drüsen in Siebold und Kölliker's *Zeitschrift*. Bd. X. S. 334 ff. und Untersuchungen über den Bau der Peyer'schen Drüsen. Bd. XI. S. 423. — Dem Ausdruck „Nodus“ lymphaticus habe ich beige stimmt, weil auch mir das Wort „Follikel“ stets Schwierigkeiten bereitet hat. Von Follikeln konnte man allenfalls im Darm, aber keineswegs in den Tonsillen sprechen. Immerhin ist hervorzuheben, dass die Bezeichnung „Nodus“ ihre dermalige Beliebtheit hauptsächlich den jetzt üblichen kräftig härtenden Fixationsmitteln verdankt. Das Gewebe frischer Noduli ist im Allgemeinen lockerer, als dasjenige ihrer Umgebung. Dies gilt in erhöhtem Maasse von den Bezirken, die ich früher als „Vacuolen“ der Lymphdrüsen und der Darmfollikel bezeichnet hatte, und die Flemming zu „Secundärknötchen“ ungetauft hat.

sich anschliessendes feines Fadennetz, in dessen Maschenräumen Leukocyten eingelagert sind. Wir rechnen das adenoide Gewebe zu den Binde-substanzen. Welche Rolle bei seinem Auftreten epitheliale Anlagen spielen, mag zur Zeit noch als offene Frage betrachtet werden. Bei der Thymus wissen wir, dass eine epitheliale Anlage die Bildung des definitiven Organes einleitet. Aehnliches wird neuerdings von der Milz und von den Darmknötchen angegeben. Mag man über den histologischen Hergang hierbei denken, wie man will, soviel steht fest, dass in den aus adenoidem Gewebe gebildeten Organen von epitheliale Gefüge keine Rede mehr sein kann.¹

Auf Grund der oben skizzirten Anschauungen und zugleich mit Rücksicht auf die von mir angenommene Scheidung der Gewebe in archiblastische und parablastische hatte ich vor 13 Jahren folgende Drüsen-eintheilung vorgeschlagen:²

A. *Drüsen mit archiblastischem Parenchym.*

I. *auscheidende Drüsen:*

Drüsen mit Ausführungsgang.

Ovarien.

II. *Nicht auscheidende Drüsen oder unechte Gefässdrüsen:*

Schilddrüse, Hypophysis, Nebenniere.

B. *Drüsen mit parablastischem Parenchym.*

Echte Gefässdrüsen:

Milz, Lymphdrüsen, Thymus, Balgdrüsen und Tonsillen,

Darmfollikel u. s. w.

Bei Anlass der Nomenclatur der Drüsen und insbesondere bei Erörterung von der Stellung der Lymphdrüsen ist uns im Ausschuss die Frage von der Gruppierung der hierher gehörigen Organe wieder sehr nahe gerückt, und wir haben im vorigen Jahre versucht, uns über ein der Commission vorzuschlagendes Eintheilungsschema zu einigen. Ich hatte eine Eintheilung in *Glandulae evehentes* und *Glandulae vasculares* befürwortet, allein Hr. College Waldeyer konnte sich, im Hinblick auf einzelne noch zweifelhafte Punkte der Entwicklung, zu dieser Gliederung nicht bekennen. Er schlug seinerseits eine Trennung der Drüsen in *Glandulae apertae* und *Glandulae clausae* vor, welcher Vorschlag das Eine für sich hatte, dass er, ohne auf Entwicklungsgeschichte, Histologie oder Physiologie einzugehen, an rein anatomische Verhältnisse anknüpfte. Nach einigen Verhandlungen habe ich dem Vorschlag in der Form beigestimmt, in der wir denselben den Commissionsmitgliedern in der Herbstabstimmung vorgelegt haben.

¹ Man vergl. hierüber v. Brunn in Merkel-Bonnet, *Ergebnisse etc.* für das Jahr 1893.

² *Dies Archiv.* 1882. S. 108.

Glandulae apertae

(incl. Ovarium)

Tonsilla tubaria

Tonsillae intestinales [Peyeri]

Noduli lymphatici

Thymus

Lien

Glandulae clausae

Lymphoglandulae

Tonsillae

Tonsilla palatina

Tonsilla pharyngea

Tonsilla lingualis

Glandula thyreoidea

Glandula suprarenalis

Hypophysis

Der Vorschlag hat nur getheilten Beifall gefunden. Die Commission wollte sich bei dem gegebenen Stand der Dinge in die Frage der Drüsen-eintheilung nicht einlassen. Ich selber würde, wenn ich noch einmal meine persönliche Ueberzeugung von der zweckmässigsten Drüsengruppirung aussprechen sollte, dies in folgender Form thun:

Glandulae epitheliales

Gl. evehentes [apertae]

Gl. clausae

Thyreoidea

Hypophysis

Gl. suprarenales

Glandulae vasculares [Organa adenoidea]

Lymphoglandulae

Noduli lymphatici

Tonsillae

Thymus

Lien

Da die Entscheidung der Frage nach der zweckmässigsten Drüsen-eintheilung von der Commission abgelehnt worden ist, so hätte ich es unterlassen können, dieselbe hier nochmals zu berühren, sofern nicht der eine wichtige Gesichtspunkt im Vordergrund stände von der Zusammenfassung der echten Gefässdrüsen in eine gemeinsame Gruppe. Wenn in neueren Lehrbüchern die Milz und die Thymus noch in althergebrachter Weise mit der Schilddrüse und der Nebenniere als Blutgefässdrüsen zusammengelegt werden, oder wenn in dem einen Abschnitt der Bücher die „Lymphknoten“, in einem anderen die Milz, in einem dritten die Thymus, dann wieder die Tonsillen und Peyer'schen Drüsen behandelt werden, ohne dass irgendwie ausgedrückt wird, dass alle diese Theile unter sich in naher anatomischer, histologischer und physiologischer Verwandtschaft stehen, so ist dies meines Erachtens ein Stehenbleiben auf einer wissenschaftlichen Entwicklungsstufe, welche nun bald vier Jahrzehnte hinter uns liegt.

Wie sollen wir nun diese zum Gefässsystem und zur Blutbildung in directer Beziehung stehenden Organe nennen, wenn wir sie nicht mehr Drüsen nennen dürfen? Ist Nodus wirklich ein hierfür angemessener

Ausdruck und kann man die Milz und die Thymus als Nodi vasculares bezeichnen? Die alte Bezeichnung als Gefässdrüsen trifft, wie mir scheint, auch heute noch am besten die anatomische und physiologische Stellung dieser Organe, und der Unterschied zwischen Epitheldrüsen und Gefässdrüsen ist der Art, dass man ihn einem jeden Studirenden mit Leichtigkeit klarmachen kann.

Partes; Termini generales.

Der Abschnitt *Partes corporis* giebt die Zusammenstellung der äusserlich unterscheidbaren Hauptabschnitte des Körpers. Manche der hier aufgezählten Bezeichnungen kehren in den speciellen Kapiteln wieder.

Thenar und Hypothenar sind in den *Partes* beibehalten, obwohl, wie Krause hervorhebt (Absth. S. 63), Hypothenar den zum Trinken brauchbaren Handteller bedeutet, Thenar das Muskelfleisch der flachen Hand oder des Fusses. Der unter Anatomen übliche Gebrauch der beiden Worte für Daumenballen und Kleinfingerballen soll von Riolan (1649) kommen. Kölliker (Absth. S. 150) hatte vorgeschlagen *Thenar pollicis* und *Thenar digiti minimi*, Toldt *Thenar* und *Antithenar*.

Die Liste der *Termini generales* umfasst jene Ausdrücke, welche in anatomischen Bezeichnungen öfters wiederkehren. Solche Worte, die, wie z. B. *Petiolus*, nur einmal vorkommen, sind weggelassen.

Discus ist die Scheibe, *Meniscus* der Halbmond.

Osteologie.

In diesem viel durcharbeiteten Gebiete können wir uns auf wenige Erläuterungen beschränken.

Infundibulum ethmoidale. Für diesen Ausdruck gebe ich die Darstellung Sappey's (*Traité d'Anatomie* 3. Aufl. I. S. 152): „Eine Oeffnung am vorderen Ende des mittleren Nasenganges stellt die Verbindung her mit den vorderen Siebbeinzellen. Die bedeutendste von diesen entspricht der Communicationsöffnung. Von unten nach oben sich verlängernd, oben breiter als unten, ist diese Zelle mit einem Trichter verglichen und demgemäss als *Infundibulum* bezeichnet worden. Das *Infundibulum* öffnet sich mit seinem oberen Ende in den entsprechenden *Sinus frontalis*, sein unteres Ende führt einerseits in den mittleren Nasengang, andererseits in den *Sinus maxillaris*.“ Man vgl. überdies das Lehrbuch von Langer-Toldt (5 Aufl. S. 74).

Glabella. Wie dies W. Krause¹ hervorgehoben hat, so wird das Wort theils gebraucht für den Raum über den *Arcus superciliares*, zwischen

¹ *Dies Archiv.* 1881. S. 420.

ihnen und den Stirnhöckern, theils für den über der Nasenwurzel liegenden Zwischenraum zwischen den beiden Augenbrauenbogen (den „Stirnnasenwulst“ der Frankfurter anthropologischen Verständigung). Die Commission versteht das Wort im letzteren Sinn.

Fossa scaphoidea laminae medialis proc. pterygoidei ist nach Thane¹ die Grube, welche dem *M. tensor veli palatini* den Ursprung giebt.

Vertebrae. Die Commission hat in ihr Verzeichniß den *Processus transversus* und den *Processus costarius* eingesetzt. Bei Gegenbaur heisst der nach Abzug des *Processus costarius* übrig bleibende Theil des *Processus transversus* *Processus lateralis*. Somit ist bei Gegenbaur an Hals- und Lendenwirbelsäule *Processus transversus* = $\begin{cases} \text{Proc. lateralis und} \\ \text{Proc. costarius} \end{cases}$, wogegen

die Gliederung von Langer lautet: *Processus lateralis* = $\begin{cases} \text{Proc. transvers. u.} \\ \text{Proc. costarius.} \end{cases}$
(Absth. S. 106).

Sulci paraglenoidales sind nach Löhr² Furchen, welche zur Anheftung von Bandmassen dienen und sich namentlich an der vorderen und hinteren Seite des *Facies auricularis oss. ilium* befinden. Die vordere Furche wurde gewöhnlich als *Sulcus praeauricularis* bezeichnet. (Kr.)

Linea intermedia [*Cristae ossis ilium*] ist die früher als *Labium medium* bezeichnete Muskellinie der Darmbeinschaukel.

Ala ossis ilium ist die Darmbeinschaukel.

Syndesmologie.

Wie schon erwähnt, ist die Syndesmologie in ihrer gegenwärtigen Form die Schöpfung von Hrn. Coll. Toldt, welcher seine Vorschläge durchweg auf neue Praeparationen begründet hat. Besondere Erläuterungen sind für diesen Abschnitt nur in beschränkter Zahl erforderlich:

Lig. accessorium volare [bezw. *plantare*] sind die straffen Fasermassen, welche an der Volarseite einer jeden *Articulatio metacarpophalangea* die Verdickung der Gelenkkapsel bewirken und mit dem *Lig. vaginale* der entsprechenden Beugesehnen in unmittelbarem Zusammenhange stehen (*Lig. transversum Hyrtl*, Sehnenrolle Lange).

Lig. carpi volare ist das *Lig. carpi volare commune* der Lehrbücher.

Lig. carpi transversum des *Lig. carpi volare transversum s. proprium*.

¹ *Anatomy of Quain*. 10. ed. II. S. 45.

² *Anatomischer Anzeiger*. 1894. Nr. 17. S. 521.

Das Lig. talocalcaneum anterius (Toldt) ist ein Verstärkungsband des vorderen Theiles der Capsula articularis talocalcanea und ist im Sinus tarsi unmittelbar an der vorderen Seite der Artic. talocalcanea, in einigem Abstände hinter dem Lig. talocalcaneum interosseum zu finden (Toldt).

Myologie.

Pars orbitalis m. orbicularis oc. [M. Horneri]. Wird von der Seite der Orbita her die Lidmuskulatur präparirt, so stösst man hinter dem Thränensack auf jene viereckige Muskelplatte, welche unter dem Namen des Horner'schen Muskels bekannt ist. Die Höhe der Platte beträgt 5—6^{mm}, der mediale Rand haftet an der Crista lacrimalis des Thränenbeins. Lateralwärts überschreitet die Muskelplatte den medialen Augenwinkel und theilt sich somit in zwei, in die Lider übergehende Schenkel. Um die weitere Fortsetzung der beiden Muskelschenkel zu verfolgen, muss der Tarsus von der Rückseite des Lides abgelöst werden. Alsdann erkennt man ohne Schwierigkeit den Uebergang der Fasern des Horner'schen Muskels in die der Lidspalte am nächsten liegenden Faserzüge des M. orbicularis. Einige der hinteren Oberfläche angehörige Bündelchen verlaufen gekreuzt, vom unteren Rande des Horner'schen Muskels zum oberen Lid und umgekehrt. Nach diesem Befunde ist der Horner'sche Muskel als ein Theilstück des M. orbicularis aufzufassen. Während die Hauptmasse der Fasern mit dem vor dem Thränensacke liegenden Lig. palpebrale mediale in Verbindung steht, nimmt die Pars lacrimalis ihren Weg hinter dem Thränensacke vorbei.¹

M. quadratus labii superioris ist mit drei Köpfen, einem Caput angulare, C. infraorbitale und C. zygomaticum angenommen worden. Es ist dies nicht ohne Opposition geschehen. Es hatte sich Krause schon in seinem ersten Abstimmungsheft (S. 60) gegen die Zusammenfassung der drei MM. levator labii superioris proprius, levator labii superioris alaeque nasi und zygomaticus minor zu einem einzigen ausgesprochen und betont, dass man dadurch nun vier Namen anstatt drei bekomme. Noch energischer als Krause hat sich Schwalbe (Absth. S. 145) gegen die Zusammenfassung getrennter Muskeln unter einen gemeinsamen Namen, wie Triceps surae und Quadratus labii superioris gewehrt. Er ist indessen mit seinem Protest nicht durchgedrungen. Offenbar haben die

¹ Eine nach Durchschnitten entworfene Darstellung vom Verhalten des Horner'schen Muskels und eine sehr instructive Zeichnung eines horizontalen Durchchnittes der Thränensackgegend finden sich in der *topographischen Anatomie* von J. Gerlach. München und Leipzig 1891. S. 172 ff.

langen älteren Namen etwas abschreckend gewirkt. Vereinfachung in der Hinsicht wäre möglich gewesen; so wollte Schwalbe einen Labialis superior und einen Nasolabialis an Stelle der früheren Levatoren setzen.

Raphe pterygomandibularis nach Waldeyer anstatt Lig. pterygomandibulare (Henle), weil es kein eigentliches Band ist. (Kr.)

Gegen die auch von der Commissionsmehrheit bevorzugte Bildung der Namen von Zungenbeinmuskeln *M. omohyoideus*, *sternohyoideus* u. s. w. hatte v. Kölliker Einspruch erhoben, indem *hyoideus*

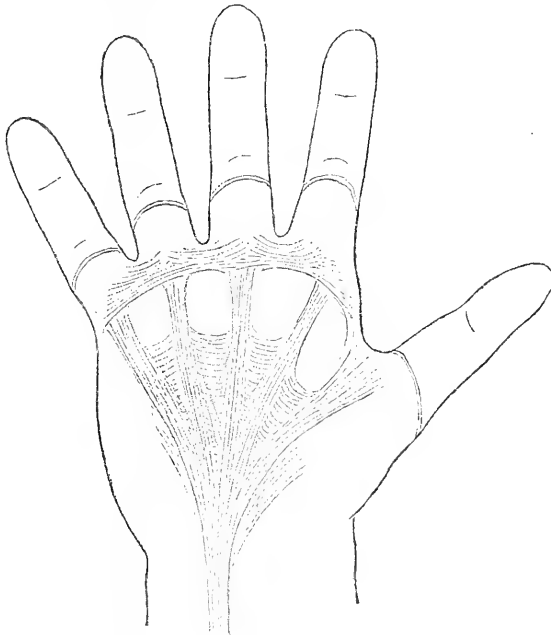


Fig. 1.

Fasciculi transversi [aponeurosis palmaris]. Braune's Lig. natatorium nach einer Zeichnung aus Braune's Nachlass.

zungenbeinähnlich bedeute, er schlug *hyalis* vor, *M. omohyalis*, *sternohyalis* u. s. w.

M. sternocleidomastoideus ist in München allen Gegenvorschlägen zum Trotz wieder feierlich in seine Rechte eingesetzt worden. Theile¹ bezeichnet den von ihm in zwei zerlegten Muskel als *Nutatores capitis* und unterscheidet einen *Nutator internus* und *externus*. Von den Commissionsmitgliedern waren folgende Vorschläge eingegangen: *M. quadriceps colli*

¹ In Th. Sömmering's umgearbeiteter Anatomie. Bd. III, 1. S. 180.

oder M. sternocleido-occipitomastoideus durch v. Bardeleben, M. biceps colli durch v. Kölliker, M. obliquus colli durch Toldt.

Fasciculi transversi [Aponeurosis palmaris] sollen nicht die gewöhnlichen Querfasern der Aponeurose sein. Der Name ist vielmehr für das Band gewählt worden, welches Braune (mit einem meines Ermessens glücklicheren Ausdrucke) Lig. natatorium genannt hatte. Dies Band, welches meines Wissens von Braune zuerst in seiner Existenz und Bedeutung gewürdigt worden ist, besteht aus starken, unmittelbar unter der Haut liegenden, die Basen der Finger verbindenden Querfaserzügen. Eine kurze Erwähnung desselben findet sich in der unter Braune's Leitung entstandenen Arbeit von M. Grapow.¹ Ich füge eine Federskizze des Bandes bei, die nach einer Zeichnung des Braune'schen Nachlasses entworfen ist. Andeutungsweise finden sich die Streifen des Lig. natatorium Braune's schon bei Sappey² abgebildet. Zwischen den zu den Fingerbasen verlaufenden Längsstreifen, seinen „bandelettes“ zeichnet Sappey ein System von Querfaserzügen, welche den Raum bis beinahe zum Fingerausatz hin_—ununterbrochen ausfüllen. Diese Querstreifen lässt er von den Köpfchen der Metacarpalknochen ausgehen. Von Braune und Grapow wird das physiologische Hauptgewicht darauf gelegt, dass zwischen den Streifen des Lig. natatorium und der eigentlichen Palmarfascie ausgiebige Lücken für den Durchtritt von Venen vorhanden sind, wodurch die Einrichtung die Bedeutung eines Saugapparates bekommt.

Scalenus minimus ist der kleine zwischen den Plexus brachialis und die Art. subclavia sich einschiebende Muskel, welcher vom Querfortsatz des 6. oder des 6. und 7. Halswirbels zur ersten Rippe und mit einer fernerer Anheftung zur Pleurakuppel geht. Der Muskel ist schon von Albin beschrieben worden, seine Bedeutung als Spanner der Pleurakuppel hat besonders Zuckerkandl hervorgehoben.³ Zuckerkandl hat den Muskel unter 60 Leichen 22 Mal beiderseits vorhanden, 17 Mal beiderseits fehlend, 12 Mal nur rechts und 9 Mal nur links vorhanden gefunden. Wenn der Muskel fehlt, so findet sich an seiner Stelle ein von den unteren Halswirbeln zur Pleurakuppel und zur ersten Rippe gehender Bandstreifen das Lig. costopleurovertebrale von Zuckerkandl.

Ligamentum fundiforme penis. Unter dem Namen eines Lig. suspensorium penis superficiale s. elasticum hat Luschka⁴ ein fast aus-

¹ Ueber die Anatomie und physiologische Bedeutung der Palmaraponeurose. *Dies Archiv.* 1887. S. 155.

² *Traité d'Anatomie.* 1876. II. S. 363.

³ His und Braune, *Zeitschrift für Anatomie und Entwicklungsgeschichte.* 1877. Bd. II. S. 56 ff.

⁴ *Topographische Anatomie des Beckens.* S. 320.

schliesslich aus elastischen Fasern gebildetes breites Band beschrieben, welches von der Linea alba, etwa drei Finger breit über der Symphyse beginnt und mit zwei unter dem Penis wieder zusammentreffenden Schenkeln den letzteren umgreift. Dieses elastische Band findet sich oft sehr mächtig entwickelt, auch kann ein Theil seiner Fasern nach dem Scrotum ausstrahlen. Auf Braune's und meinen Vorschlag (Absth. S. 149) war der Apparat in einer früheren Abstimmung als *Funda penis* bezeichnet worden, was die Redaction neuerdings in *Ligam. fundiforme* umgewandelt hat.

Das Gebiet der Leistengruben hat die Commission bei ihren Verhandlungen in München dahin geordnet, dass sie nur zwei Leistengruben, eine laterale und eine mediale angenommen und die medianwärts vom Ligamentum umbilicae laterale befindliche Grube als *Fovea supravescicalis* bezeichnet hat. Schwalbe hatte zu der betreffenden Abstimmung eine tabellarische Uebersicht von Bezeichnungen aus elf deutschen, vier französischen und zwei englischen Lehrbüchern zusammengestellt. Elf von den siebzehn angeführten Autoren hatten drei Leistengruben, eine laterale, eine mittlere und eine mediale unterschieden, wogegen sich bei Führer, bei Richet und bei Sappey die am meisten medianwärts gelegene der drei Gruben mit besonderem Namen als *Fovea pubovesicalis* bezeichnet fand.

Zu der medialen Leistengrube stehen nun die beiden Gebilde in inniger Beziehung, welche Braune als Henle'sches und als Hesselbach'sches Band unterschieden hatte, und welche in unserer Liste als *Falx [aponeurotica] inguinalis* und als *Ligam. interfoveolare [Hesselbachi]* verzeichnet stehen. Diese Gebilde bedürfen hier einer besonderen Besprechung.

Nach Wegnahme des Bauchfelles von der Rückseite her, findet man bei richtiger Anspannung der Bauchwand zwischen der Anheftungsstelle des *M. rectus* und dem inneren Leistenring zwei Züge von kräftig entwickelten Fasern. Der eine derselben, nach unten und nach oben hin sich verbreitend, bildet die mediale Begrenzung des inneren Leistenringes, der andere dagegen nimmt sich aus, wie eine sichelförmige Verbreiterung der Rectussehne. Braune, welcher diese Faserzüge zuerst von einander geschieden hat, bezeichnet den an den Rectus anstossenden als das Henle'sche, den an den Leistenring grenzenden als das Hesselbach'sche Band.¹ Sowohl das Henle'sche, als das Hesselbach'sche Band stehen ausserdem in breiter Verbindung mit dem Poupart'schen Bande. Zwischen dem Henle'schen und dem Hesselbach'schen Band liegt eine von lockerem Gewebe eingenommene Lücke, in welche man leicht den Finger eindringen

¹ Braune, *Das Venensystem des menschlichen Körpers*. 1884, Text S. 66.

kann. Es ist diese Lücke die mediale Leistengrube. Räumt man das lockere Gewebe, welches die Grube verschliesst, hinweg, so kann man von da aus zum äusseren Leistenring vordringen, und der eingeführte Finger wird alsdann von zwei hintereinander liegenden Systemen von scharf vortretenden Couliissen eingeschnürt, hinten vom Henle'schen und vom Hesselbach'schen Band, vorn von den Rändern des äusseren Leistenringes. Das Hesselbach'sche und das Henle'sche Band liegen in der Rückwand des Leistencanals. Je breiter insbesondere das letztere ist, um so mehr wird das Gebiet der medialen Leistengrube eingengt und um so geringer

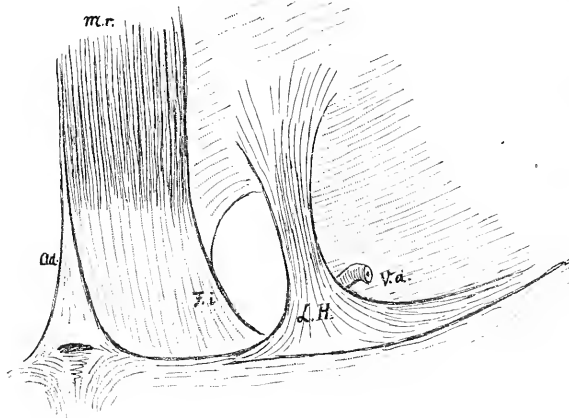


Fig. 2.

Umgrenzung der medialen Leistengrube, von innen her praeparirt.

Ad. Admniculum lineae albae. *F. i.* Falx inguinalis [Henle'sches Band v. Braune].
L.H. Lig. interfoveolare [Hesselbach'sches Band v. Braune]. *Mr.* M. rectus abdominis. *V. d.* Vas deferens.

die Disposition zur Bildung directer Leistenhernien. Alle diese Verhältnisse sind den Studirenden im Praeparirsaale bei der Praeparation von hinten her leicht anschaulich zu machen.

Das von Braune als „Hesselbach'sches Band“ bezeichnete Gebilde findet sich in der für die Bruchlehre grundlegend gewordenen Arbeit Hesselbach's¹ in verschiedenen Tafeln (III, IV, X, XI und XV) in vorzüglicher Weise wiedergegeben. Es erscheint hier als ein zwischen die mediale Leistengrube und den inneren Leistenring eingeschobene, nach auf- und nach abwärts breit austrahlende Faserplatte. Weniger bestimmt lautet Hesselbach's Darstellung im Text. Eine von ihm als „inneres Leistenband“ bezeichnete Membran besteht aus stärkeren über den Schenkel-

¹ *Untersuchungen über Leisten- und Schenkelbrüche.* Würzburg 1814.

canal hinwegziehenden und aus schwächeren, gerade nach aufwärts steigenden Fasern. Die Membran steht mit den Bauchmuskeln in Zusammenhang und sie unterstützt diese in ihrer Wirkung. An der Stelle seitlich vom Rectusrande ist die Membran dünn und schlaff und sie ist hier manchmal gegen den vorderen Leistenring in eine seichte Grube ausgezogen.

Henle beschreibt in seiner Muskellehre (1. Aufl. S. 71) als *Ligam. inguinale internum mediale* eine Faserplatte, welche medianwärts mit ihren von der *Linea iliopectinea* ansteigenden Fasern dem Rande des *M. rectus* sich anlegt. Sie erscheint wie eine Ausbreitung seiner lateralen Sehne

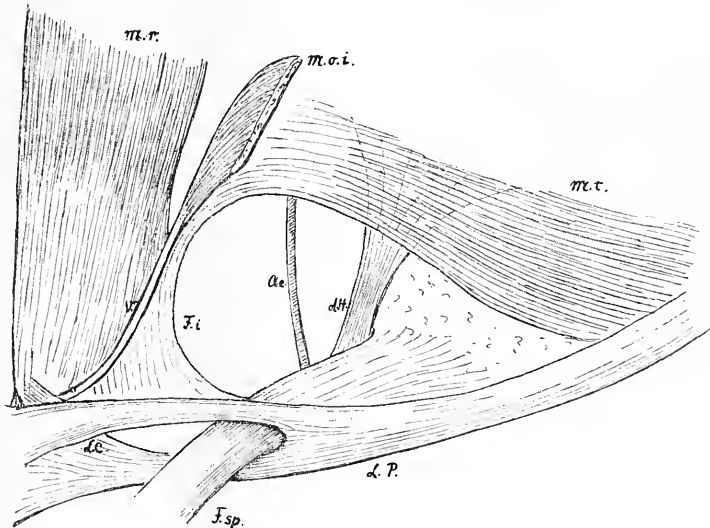


Fig. 3.

Umgrenzung der medialen Leistengrube von vorneher präparirt. Die Aponeurose des *M. obliquus ext.* ist bis auf den schmalen in das *Poupart'sche Band* übergehenden unteren Abschnitt entfernt. Auch vom *M. obliquus internus* ist nur ein schmaler Rest (*M. o. i.*) erhalten. Von *M. rectus* (*M. r.*) ist das vordere Scheidenblatt weggenommen, mit Ausnahme eines schmalen Streifens (*V*). Auch der *M. pyramidalis* ist beseitigt. Man sieht den Uebergang der Sehne des *M. transversus abdominis* in die *Falx inguinalis* und den Anschluss der letzteren, unmittelbar an die *Rectusscheide*, mittelbar an die *Rectussehne*. *L. H.* *Hesselbach'sches Band*. *L. C.* *Colles'sches Band*. *F. sp.*

Funiculus spermaticus. *A. e.* *Arteria epigastrica inferior*.

und erstreckt sich lateralwärts bis zum inneren Leistenring. Von dieser Faserplatte giebt Henle a. a. O. Fig. 32 eine bildliche Darstellung, und es ist an derselben eine mediale Leistengrube nicht unterschieden. Somit umfasst Henle's *Lig. ing. int. mediale* nicht nur die von Braune als Henle'sches Band bezeichnete, dem *M. rectus* sich anlegende Platte, sondern zugleich auch das davon ungesonderte *Hesselbach'sche Band*.

An Stelle der von Braune eingeführten persönlichen Namen hatten wir im letzten Nomenclaturhefte (S. 928) vorgeschlagen Aponeurosis falci-formis [*M. recti abdominis*] und Lig. interfoveolare [Hesselbachi]. Ersteren Namen haben wir seitdem, aus gleich zu erörternden Gründen, umgewandelt in Falx [aponeurotica] inguinalis. Das Lig. interfoveolare enthält stets bogenförmig ansteigende Muskelfasern, die in der Regel unmittelbar in den *M. transversus* verfolgbar sind; dieselben wurden von Braune, nach Luschka's Vorgang, als *M. puborectalis* bezeichnet, ich wünschte dieselben als *M. interfoveolaris* in unsere Liste aufzunehmen, bin indessen damit in Minderheit geblieben.

Die obige auf der Praeparation von hinten her basirende Darstellung giebt übrigens nur ein unvollständiges Bild vom Verhalten des Henle'schen und des Hesselbach'schen Bandes. Beide Faserzüge stehen, wie dies Braune dargethan hat, in ganz bestimmten Beziehungen zum *M. transversus abdominis*.

Bei Praeparation von vornher zeigt sich das Henle'sche Band als eine umgebogene Fortsetzung von der Sehne des *M. transversus*, und es hängt zunächst mit der Scheide des Rectus und nur mittelbar mit dessen Sehne zusammen. Auf die Verbindung der lateralen Rectussehne mit der Scheide hatte schon Henle hingewiesen. Das Hesselbach'sche Band aber kann sich mit seinen oberen, hinter den unteren Transversusbündeln emporsteigenden Fasern bis in die hintere Rectusscheide fortsetzen und den Rand der Douglas'schen Linie erreichen. Wie Braune dies ausdrückt, so erscheint das Hesselbach'sche Band als eine Beckeninsertion des *M. transversus*. Diese Verhältnisse finden sich in Taf. 10 des grossen Venenatlas von Braune illustriert. Die mediale Leistengrube lässt sich somit verstehen als eine in der Anheftungssehne des *M. transversus* befindlichen Lücke, die sich schräg zwischen einem lateralen Blatte, dem Hesselbach'schen, und einem medialen, dem Henle'schen Band hindurchzieht. Zur Ergänzung der in nur wenigen Händen befindlichen Braune'schen Tafel gebe ich beistehend eine Skizze der Verhältnisse nach einem von Prof. Spalteholz von vornher gemachten Praeparate. Will man von hintenher die Beziehungen des Henle'schen Bandes, unserer nunmehrigen Leistensichel zum *M. transversus* erkennen, so hat man zu dem Zwecke das Hesselbach'sche Band von seiner unteren Anheftung zu lösen und vom *M. transversus*, soweit es ihm anliegt, loszutrennen.

Bursae et Vaginae mucosae.

Dieser Abschnitt ist, wie früher erwähnt, vom Hrn. Collegen Toldt zusammengestellt worden. Die dabei leitenden Grundsätze waren folgende:¹

¹ Diese Grundsätze, sowie die nachfolgenden Erläuterungen sind dem Manuskript von Hrn. Collegen Toldt entnommen.

Die Bursae mucosae und die Vaginae tendinum sind getrennt aufgeführt. Zu den letzteren sind jene geschlossenen Schleimsäcke gerechnet, welche eine oder mehrere Sehnen in deren Verlauf, ganz oder zum grössten Theil, auf gewisse Strecken hin umfassen. Die an den Endstücken von Sehnen liegenden, zwischen Sehnen und Knochen sich einschiebenden Säcke werden als Bursae subtendineae von den Vaginae tendinum getrennt. So liegt z. B. die Vagina m. tibialis anterioris im Verlauf der Sehne dieses Muskels, da, wo sich derselbe unter den Ligg. transversum und cruciatum hinzieht, die Bursa [subtendinea] m. tibialis anterioris dagegen befindet sich zwischen dem Endstück der Sehne und dem darunterliegenden Knochen. Bursae subtendinae finden sich auch da, wo Sehnen um Knochen sich herumschlingen. Ausser den Bursae mucosae subtendineae lassen sich unterscheiden:

- Bursae muc. subcutaneae
 „ „ submusculares
 „ „ subfasciales.

Dieselben sind indessen im Verzeichniss nicht getrennt, sondern nach Regionen geordnet und zusammengefasst. Die Sehnenscheiden sind ihrer praktischen Wichtigkeit wegen alle aufgeführt. Von den Bursae musocae nur diejenigen, welche:

- a) nach bisherigen Erfahrungen in mehr als 30—40 Procent der Fälle vorkommen, oder die
- b) erfahrungsgemäss von praktischer Wichtigkeit sind, oder
- c) die ein besonderes morphologisches oder physiologisches Interesse darbieten.

Alle Namen sind sachlich und sprachlich nach gleichen Grundsätzen gebildet und demnach ist es leicht, in vorkommenden Fällen auch für solche Schleimsäcke Namen aufzustellen, welche im Verzeichniss nicht enthalten sind.

Bursa subcutanea prominentiae laryngeae kommt bei Verneuil als B. serosa antethyreoidea subcutanea vor. Sie liegt (meist nur bei Männern) vor dem obersten Theil des Schildknorpels und ist sichtlich durch die Prominentia laryngea veranlasst.

Bursa m. sternohyoidei kommt unter diesem Namen bei Plenck vor. Verneuil nennt sie B. serosa subhyoidea profunda. W. Gruber und andere haben dafür die Namen: B. infrahyoidea, s. thyreohyoidea, s. thyreohyoidea anterior. Bei Rosenmüller kommt sie (unter Berufung auf Plenck) als B. vesicularis m. sternohyoidei vor. Sie liegt median oder zu beiden Seiten der Medianebene, d. h. unpaarig oder paarig hinter dem Anheftungstheil des Muskels unter dem Zungenbein.

Bursa m. thyreochoidei ist häufiger als die vorige, sie liegt seitlich unter dem grossen Horn des Zungenbeines, bedeckt von dem oberen Endstück des M. thyreochoideus. Sie heisst bei den Autoren B. thyreochoidea profunda s. lateralis.

B. m. muc. subaeromialis und subdeltoidea fliessen oft zu einer einzigen grossen Masse zusammen.

B. m. extensoris carpi radialis brevis liegt an der Basis ossis metacarpi III.

B. m. flexoris carpi ulnaris liegt am Os pisiforme.

B. m. flexoris carpi radialis liegt im Sulcus ossis navicularis.

Bursae glutaefemorales. Unter der Bezeichnung ist auch die Bursa glutaefascialis der Autoren mitbegriffen.

B. iliaca subtendinea liegt an der Insertion des M. iliopsoas am Trochanter minor.

B. m. pectinei gleichfalls am Trochanter minor an der Insertionsstelle des gleichnamigen Muskels.

B. praepatellaris subfascialis ist die B. patellaris subfascialis von Linhart (B. praepatellaris media s. subaponeurotica von W. Gruber), sie liegt zwischen der Fascia lata und der Sehnenausbreitung des M. extensor quadriceps.

B. praepatellaris subtendinea ist die B. patellaris profunda nach Luschka (B. praepatellaris profunda s. subtendinea von W. Gruber), sie liegt zwischen der Sehne des M. extensor quadriceps und dem Bereich der Patella.

B. infrapatellaris profunda liegt zwischen dem Lig. patellae und der Tibia.

B. anserina liegt unter dem Sehnenfächer, zu welchem die Endstücke der Mm. gracialis, sartorius und semitendinosus an der Tibia zusammentreten. Dieser Fächer ist von einigen Anatomen als Pes anserinus bezeichnet worden.¹

Splanchnologie.

Als Tonsilla lingualis ist von der Commission, nach Coll. Waldeyer's Vorschlag, die Gesamtheit der der Zungenwurzel angehörigen Balgdrüsen, der Folliculi tonsillares zusammengefasst worden.

Sulcus terminalis, (Ductus lingualis), *Ductus thyreoGLOSSUS*, Sinus tonsillaris, Plica triangularis, Fossa supratonsillaris. In Betreff dieser Bildungen kann ich auf meine Anatomie mensch-

¹ Langer-Toldt *Anat.* 5. Aufl. S. 235.

licher Embryonen (III. Leipzig 1885) verweisen, welcher auch die bestehenden Abbildungen (Fig. 4, 5 und 6) entnommen sind. Der Zungenkörper und die Zungenwurzel gehen aus zwei ursprünglich getrennten Anlagen hervor, der Körper aus einem von dem Boden der Mundhöhle unpaarig empor tretenden Wulst (dem Tuberculum impar), die Zungenwurzel aus den von beiden Seiten her zusammentreffenden inneren Hervorwölbungen der zweiten und dritten Schlundbogen. An der Grenze der beiden Anlagen erhält sich in der Regel zeitlebens eine im Winkel gebrochene Furche der *Sulcus terminalis linguae*. Das hintere Ende der Furche endet im Foramen caecum, das vordere läuft jederseits vor dem Arcus palatoglossus aus. Die Bogenlinie der Papillae vallatae liegt 5–8 mm weit vor dem Sulcus terminalis im Gebiete des eigentlichen Zungenkörpers. Vom Foramen caecum aus reicht häufig ein Gang der Ductus lingualis bis in eine Tiefe von $\frac{1}{2}$ oder 1 cm und darüber, in der Richtung nach dem Zungenbein herab. Dieser Gang ist ein Rest des embryonalen Ductus thyreoglossus, welcher zu Ende des ersten Monats vom Mundrachenraum aus nach der mittleren Schilddrüsenanlage hingeführt hatte (Fig. 4 u. 5).

Der aus den zwei Schlundbogen hervorgegangene Arcus glossopalatinus läuft medialwärts in eine scharf begrenzte dreieckige Schleimhautfalte aus, die Plica triangularis. Diese beginnt oben schmal und verbreitert sich bei ihrem Ansatz an die Zunge. Hinten und lateralwärts von ihr liegt eine beim Foetus tiefe Bucht, der Sinus tonsillaris, von deren Grund aus sich die Gaumentonsille entwickelt (Fig. 6). Je nach Grad und Ausdehnung der adenoiden Wucherungen können nun folgende verschiedene Möglichkeiten eintreten:

1. Die Tonsille hebt sich als scharf umgrenzter Wulst von der übrigen Bucht ab, und über ihr liegt eine hoch hinauf sich erstreckende Fossa supratonsillaris.

2. Die Tonsille füllt die Bucht beinahe vollständig aus, wobei die Fossa supratonsillaris noch offen sein kann. Die Plica triangularis liegt dem unteren Theil der Tonsille flach auf und verwächst mit ihr, ohne indessen ihre scharfe Abgrenzung einzubüßen.

3. Es kommt auch an der freien Oberfläche der Plica triangularis zur Entwicklung von Lymphknötchen, und in extremen Fällen verliert sich deren Abgrenzung gegen die übrige Tonsille.

Recessus pharyngeus [Rosenmuelleri]. Merkel scheidet in seiner topographischen Anatomie (I, 416) nach Tourtual den *Recessus infundibuliformis* [Rosenmuelleri] von der zu ihm hinführenden Seitenrinne des Pharynx, die er mit Tourtual als *Sinus faucium lateralis* bezeichnet. Die Commission hat auf die Aufnahme letzterer Bezeichnung verzichtet.

Charakteristisch für den Rosenmueller'schen Recessus ist seine Lage hinter der knorpeligen Tuba Eustachii, während der Tourtual-Merkel'sche Sinus lateralis weiter unten, hinter der Plica salpingopharyngea liegt.

Auch in Betreff der Bursa pharyngea verweise ich auf die einlässliche Besprechung von Merkel (a. a. O. 413). Nach meinem Dafürhalten muss die Bursa pharyngea mit den durch die Mm. recti capitis anteriores bedingten Wölbungen der hinteren Pharynxwand in Verbindung gebracht werden. Bei der Darstellung von hintenher zeigt der uneröffnete Pharynx drei leistenartige Hervortreibungen seines Anheftungs-

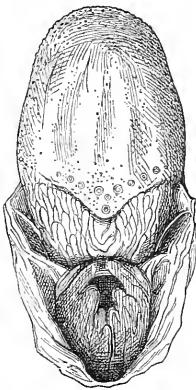


Fig. 4.

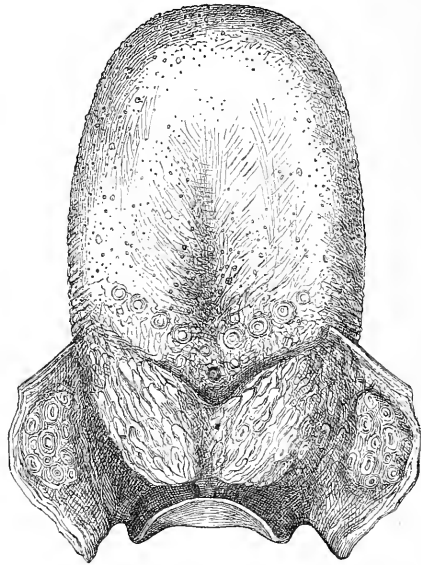


Fig. 5.

Zunge eines m. Foetus von 6 Monat und eines erwachsenen Menschen. Sulcus terminalis und Foramen caecum.

gebietes. Die beiden seitlichen Leisten sind die von aussenher gesehenen Rosenmueller'schen Taschen. Die in der Mittelebene liegende, am Tuberculum pharyngeum oss. occipitis festhaftende Leiste schiebt sich zwischen die beiden Muskelansätze ein, und ihr entspricht, bevor es zur ausgiebigen Entwicklung der Rachentonsille kommt, an der Innenfläche der hinteren Pharynxwand eine mediane Längsfurche. Die Rachentonsille zeigt, ähnlich der Zungentonsille, zur Zeit ihres ersten Auftretens ein System nach abwärts convergirender Faltenzüge mit zwischenliegenden Furchen. Die mittlere dieser Furchen führt zur Bursa pharyngea, daher Merkel die Bursa kurzweg als mediane Tonsillenspalte gedeutet hat.

Areae gastricae sind die insbesondere beim Etat mamelonné, aber auch sonst auftretenden Hervorragungen der Magenschleimhaut, welche Drüsengruppen entsprechen. (Absth.)

Pars analis recti. Bei französischen Anatomen findet man diese praktisch so wichtige Gegend einlässlicher behandelt, als in den deutschen Lehrbüchern. Sappey¹ beschreibt zunächst die Morgagni'schen Valvulae semilunares, deren Zahl er auf 3—8, in der Regel auf 5 oder 6 bestimmt. Sie liegen am unteren Rande des Sphincter ani internus. Durch Vereinigung ihrer Endstreifen entstehen die Columnae ani. Die von den Valvulae ani umgriffenen Sinus können leicht der Sitz von Entzündungen und damit von Abscess- und Fistelbildung werden. (Ribes.)

Von den Venen des Rectums sagt Sappey, dass sie im unteren Viertel des Rohres stark entwickelt sind, insbesondere aber im Gebiete der halbmondförmigen Schleimhautfalten. Sie bilden hier den Plexus haemorrhoidalis, den häufigen Ausgangspunkt der als Hämorrhoiden benannten Geschwülste. Beim Lospräpariren der Schleimhaut des ausgeschnittenen und aufgespannten Rectums findet man stets eine grosse Zahl von verticalen Venenstämmchen, welche vom unteren Rande des M. sphincter internus ausgehen. Diese Venen tragen oft ampullen-

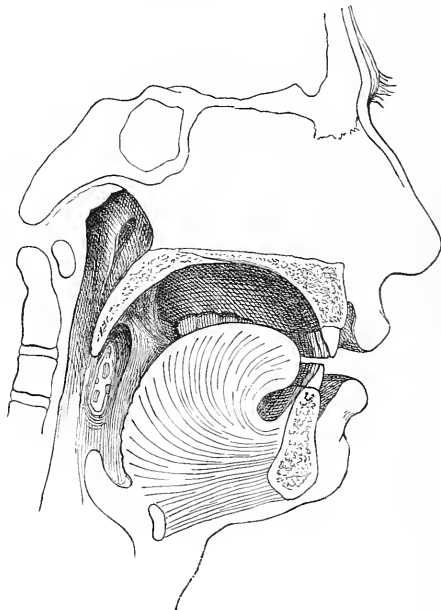


Fig. 6.

Plica triangularis und Fossa supratentillaris vom Erwachsenen.

förmige Erweiterungen von der Grösse eines Hirsekornes bis zu der einer Linse. Solche Erweiterungen treten selbst bei Kindern auf und werden später zum Ausgangspunkt hämorrhoidaler Geschwülste.

Unsere Sammlung enthält ein älteres von E. H. Weber herrührendes (trockenes) Injectionspräparat des Rectums, an welchem die Venenwurzeln der Pars analis besonders schön hervortreten. Man sieht daran die von Sappey beschriebenen zahlreichen senkrechten Stämmchen, welche aus den

¹ *Traité d'Anatomie descriptive*. 3. édition 1879. T. IV. p. 233.

dichten Geflechtes der Sinus heraufsteigen, um sich dann 3—4^{cm} hoch über dem Anus in ringförmig verlaufende Gefässe einzusenken. Dies Praeparat zeigt auch die ampullenartigen Erweiterungen der kleinen Venen des Hämorrhoidalgeflechtes.

Noch ausführlicher als bei Sappey und zugleich von sehr guten Abbildungen begleitet, ist die Darstellung der Gefässe der Pars analis recti bei Testut.¹ Die Länge der Pars analis beträgt beim Mann 3 beim Weib 2^{cm}. Der untere Theil derselben wird vom Sphincter ani externus wie von einem elastischen Ring umgeben. Der M. sphincter internus reicht nicht so tief herab, wie der Sphincter externus. Sein unterer Rand entspricht dem Uebergangsbereich der Schleimhaut des Rectums in die äussere Haut. Bei Injection der Venen findet sich etwas oberhalb des Anus, in der Höhe der Valvulae semilunares ein System von ampullenförmig erweiterten Gefässen, welche zu einem zusammenhängenden Kranz zusammentreten. Dieselben liegen in der Tela submucosa, und die Grösse der Ampullen wechselt von der eines Hirsekornes bis zu der einer Erbse. Die Ampullen sind der Anfang hämorrhoidaler Geschwülste und fehlen beim Erwachsenen nie, wohl aber (im Gegensatz zu Sappey) beim Neugeborenen. Die Figur 1374 von Testut zeigt den dichten Plexus haemorrhoidalis bis auf die Höhe des Sphincterwulstes sich erstreckend. Von da ab nach auswärts folgen vereinzelte Abzugsvenen (Anastomoses sous-sphincteriennes im Gegensatz zu den Anastomoses sus-sphincteriennes und trans-sphincteriennes).

Zu vergleichen mit Testut's Abbildungen der Mastdarmvenen sind auch diejenigen, welche Luschka in seiner Topogr. Anatomie des Beckens, S. 215, giebt.

Ueber die histologischen Verhältnisse der Pars analis recti hatte sich schon Henle² ausgesprochen: Die Schleimhaut der Columnae und ihrer Zwischenräume zeichnet sich vor derjenigen der überliegenden Abschnitte des Rectums durch die Anwesenheit ansehnlicher, zum Theil zusammengesetzter Gefässpapillen, durch den Mangel an Drüsen und durch das Vorhandensein eines mächtig geschichteten Plattenepithels aus. Längsbündel von organischen Muskelfasern bedingen die Vortreibungen der Schleimhaut. Aehnlich wie Henle beschreibt auch W. Krause³ die Schleimhaut der Pars analis recti. Für die in den Columnen enthaltenen glatten Muskelbündel giebt er in einer Note den Namen Sustentator tunicae mucosae oder Dilatator ani internus. Der Sphincter ani internus hört, wie dies auch eine Figur von Henle (a. a. O. Fig. 133) zeigt, mit

¹ *Traité d'Anatomie humaine*. 1893. Bd. III. S. 553 und 578 ff.

² *Eingeweidelehre*. S. 180.

³ *Anatomie II*. S. 463.

dem Beginn der Columnae auf, die Lieberkühn'schen Drüsen reichen nicht soweit herab, als der Sphincter internus. Ich übergehe die ähnlich lautenden Angaben anderer neuerer anatomischer Werke. In Betreff des Uebergangs der Epithelien bemerkt Krause, dass an der Grenze des Darmepithels und des geschichteten Afterepithels eine 0.2^{mm} breite Demarcationslinie von Uebergangsepithel sich finde, wogegen der Uebergang des Afterepithels zur Epidermis allmählich erfolge. Zwei gezackte Grenzlinien, eine „Linea anorectalis“ und eine „Linea anocutanea“ unterscheidet Debierre,¹ letztere scheint mit der Linea sinuosa analis von Rauber² identisch zu sein, jenseits von welcher Haare nebst Talgdrüsen und Gl. circumanales auftreten.

Die Pars analis recti umfasst, obiger Darstellung zufolge, das Gebiet der Columnae rectales, der Sinus rectales und des Annulus haemorrhoidalis.³ Letzteres Wort ist vom Redactionsausschuss neu eingeführt, und wir bezeichnen damit den durch den Sphincter externus vorgetriebenen, die eigentliche Afteröffnung umgebenden Ringwulst.⁴ Am oberen Rande des Annulus haemorrhoidalis liegen die Sinus rectales und in ihn inseriren sich die Columnae. Er ist der Träger vom unteren Abschnitt des venösen Plexus haemorrhoidalis.

Nasus. Soweit die hier aufgezählten Namen den bisherigen Lehrbuchbedarf überschreiten, sind sie zum grossen Theil G. Schwalbe⁵ entnommen, welcher sich seinerseits in manchen Punkten an H. Meyer angeschlossen hat. Limen nasi ist der Grenzwall zwischen dem von den beweglichen Knorpeln eingefassten Vestibulum und der eigentlichen Nasenhöhle. Ueber dem Limen liegt das Atrium meatus medii (die Carina von Merkel), in das von oben her der schräg herabsteigende Agger nasi, das Rudiment einer vorderen Muschel, hereinreicht. Sulcus olfactorius ist die schmale Spalte, welche vom Atrium aus zwischen dem Agger nasi und dem Dach der Nasenhöhle gegen die Lamina cribrosa und gegen den vorderen Theil der Regio olfactoria hinaufführt. Recessus sphenoidaloidalis ist die im Bereich der oberen Muschel liegende, zuweilen von einer Concha suprema überragte, dem oberen Nasengang parallele Rinne. Meatus nasopharyngeus ist der unter dem Keilbeinkörper durch, in den Pharynx sich öffnende Theil des Nasenraumes. Als Meatus nasi communis haben wir die neben dem Septum liegende, durch die gesammte

¹ *Traité élémentaire d'Anat. de l'homme.* 1890. II. 425.

² *Anatomie des Menschen.* 1892. I. 609.

³ Testut citirt als Specialarbeiten über den Anus: Duret, Hermann, Symington und Quenu.

⁴ Siehe Langer-Toldt's *Anatomie.* 5. Aufl. S. 306.

⁵ *Anatomie der Sinnesorgane.* Leipzig 1887.

Höhe des Nasenraumes sich erstreckende Spalte bezeichnet. *Processus sphenoidalis septi cartilaginei* (Kölliker) ist ein 4—6^{mm} breiter zungenförmiger Fortsatz des Scheidewandknorpels, welcher dem unteren Rande der *Lamina perpendicularis* des Siebbeines folgt und von den beiden Randplatten des Vomer mehr oder minder vollständig eingeschlossen wird.

Larynx. In einem der Anatomie des Stimmbandes gewidmeten Aufsatze erörtert B. Fränkel¹ die historische Umbildung der auf Stimmritze und Stimmbänder bezüglichen Namen. Den Namen *Glottis* hat Galen geschaffen und für ein körperliches Gebilde gebraucht, das er den Zungen eines Musikinstrumentes vergleicht. Vesal und Fabricius ab *Aquapendente* bezeichneten mit demselben Namen abwechselnd die Stimmritze und die sie umfassenden Lippen. Die feste Einbürgerung der Worte *Glottis* für Stimmritze und *Ligamenta glottis* für Stimmbänder führt sich auf Morgagni (1718) zurück, der Gebrauch des Ausdruckes *Chorda vocalis* auf Ferrier (1744). Das Wort *Stimmband Lig. vocale* scheint erst in diesem Jahrhundert aufgekomen zu sein, es findet sich zuerst bei Liscovius (1814). Beachtenswerth erscheint auch die Definition, welche Luschka in seiner Monographie über den Kehlkopf (Tübingen 1871 S. 48) für das Wort *Glottis* giebt: „Indem die beiden Stimmbänder zusammen das für die Tonerzeugung nöthige Zungenwerk (*Glottis*) . . . darstellen, kann die zwischen ihnen befindliche Spalte selbstverständlich nicht *Glottis* heißen, sondern muss nothwendig von dieser als *Rima glottidis* unterschieden werden.“

Nachdem Lauth (1835) die elastische Haut des Kehlkopfes und als deren Bestandtheile die elastischen *Ligg. thyreoarytaenoideae* nachgewiesen hatte, trat im Wortgebrauch ein gewisser Conflict ein, indem einige Autoren unter den *Chordae vocales* oder *Ligg. vocalia* nur die elastischen *Ligg. thyreoarytaenoidea* verstanden, andere dagegen, und unter diesen besonders die Laryngologen, mit dem Worte *Stimmband* die gesammte, die *Glottis* umfassende Lippe bezeichneten. Fränkel, der auf diesen Widerspruch aufmerksam macht, bemerkt zwar, dass es vielleicht besser gewesen wäre, für das Gesamtgebilde einen eigenen Namen zu haben, wehrt sich aber weiterhin sehr entschieden und unter Ablehnung der Ansprüche der Anatomen, für die Ausdehnung des Wortes *Stimmband* auf den ganzen Stimmkörper.

Eine einheitliche und vereinfachte Namengebung auf diesem Gebiete ist unerlässlich, und auch die alten Bezeichnungen von *Glottis vera* und *Glottis spuria*, sowie die schwerfälligen Bezeichnungen von *Ligg. thyreoarytaenoidea superiora* und *inferiora* u. a. m. dürfen bei dem Anlasse

¹ *Archiv für Laryngologie*. I. S. 1.

unbedenklich über Bord geworfen werden. Die von der Commission angenommenen Namen sind:

Labium vocale für den prismatischen Gesamtkörper,
 Plica vocalis für die Schleimhautfalte,
 Lig. vocale für das elastische Band,
 M. vocalis für den in der Stimmlippe gelegenen Muskel,
 Glottis für den Stimmapparat, und
 Rima glottidis für die Stimmritze.

Letztere beiden Worte werden also im ähnlichen Sinne unterschieden, wie Os der Mund und Rima oris die Mundspalte.

Für die unechten Stimmbänder der älteren Anatomen pflegen die Aerzte das bequemere Wort „Taschenband“ zu gebrauchen, bei dessen Annahme haben wir:

Plica ventricularis, Taschenfalte,
 Lig. ventriculare, Taschenband,
 M. ventricularis, Taschenfaltenmuskel;

die von den beiden Taschenfalten eingefasste Spalte, die Glottis spuria der älteren Anatomen heisst, da sie den Ausgang des Vestibulum bildet,
 Rima vestibuli.

Von den früheren Mm. thyreo-arytaenoidei der Autoren heissen somit jetzt:

der M. thyreo-arytaenoideus internus	M. vocalis,
der M. thyreo-arytaenoideus externus (Henle)	M. thyreoarytaenoideus,
der M. thyreo-aryepiglotticus (Henle) oder	} M. ventricularis.
M. thyreo-arytaenoideus superior medialis (Krause)	

Macula flava soll die Stelle eines am vorderen Ende des Lig. vocale, in letzterem gelegenen elastischen Knötchens bezeichnen, das durch die Schleimhaut durchschimmernd, der letzteren eine gelbliche Färbung verleiht. Das Knötchen besteht aus einer Anhäufung von elastischem Gewebe, welches Luschka und Fränkel für Faserknorpel hielten. Mit dieser Macula flava ist die in unserem Verzeichniss unbenannt gebliebene Macula lutea nicht zu verwechseln, welchen Namen B. Fränkel¹ dem am hinteren Ende des Lig. vocale ebenfalls durch die Schleimhaut durchschimmernden Netzkorpel beilegt, der das vordere Ende des Proc. vocalis cart. arytaenoideae überdeckt. (Kr.)

Cartilago cuneiformis [Wrisbergi]. Die Bezeichnung als Wrisberg'scher Knorpel ist neuerdings von Fränkel² beanstandet worden, weil

¹ *Archiv für Laryngologie.* 1894. Bd. I. S. 14.

² *Archiv für Laryngologie.* Bd. II. Heft 2.

der Knorpel schon Morgagni und Camper bekannt gewesen sei. Nachdem der Knorpel so lange den Namen Wrisberg's getragen hat, erscheint eine Umtaufe bedenklich. Fränkel selber schlägt vor, es beim Namen *Cart. cuneiformis* bewenden zu lassen. Im Uebrigen verweise ich auf die in der Einleitung in betreff persönlicher Namen auseinander gesetzten Gesichtspunkte.

Das *Lig. cricothyreoideum [medium]* ist im Grunde kein unabhängiges Band, sondern der vordere Rand jenes Gebildes, das manche Anatomen als *Conus elasticus* bezeichnet haben. Deshalb verlieren sich auch bei der Praeparation von vorn her dessen Seitenränder nach der Tiefe hier ohne nachweisbare Grenzen. Den Gesamtconus bringt man zur Anschauung, wenn man nach Wegnahme eines Theiles der Schildknorpelplatte von der Seite her die *Mm. cricoarytaenoideus lateralis, thyreoarytaenoideus* und *vocalis* entfernt. Er erscheint dann als schräg abgedachte, gelbliche Membran, welche hinten mit der *Cart. arytaenoidea*, vorn mit der *Cart. thyroidea* und nach abwärts durchweg mit der *Cart. cricoidea* zusammenhängt. Den oberen Rand des Conus bildet das *Lig. vocale*.

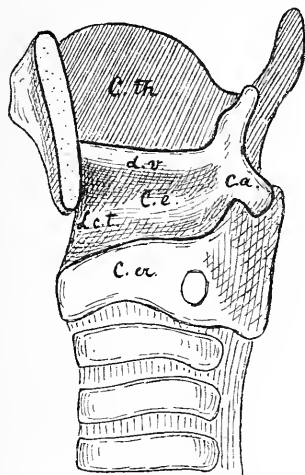


Fig. 7.

Kehlkopf mit praeparirtem *Conus elasticus*. Den oberen Rand des Conus bildet das *Lig. vocale*, den vorderen Rand das *Lig. cricothyreoideum medium*.

C. th. *Cart. thyroidea*.

C. cr. *Cart. cricoidea*.

C. a. *Cartilago arytaenoidea*.

C. e. *Conus elasticus*.

L. v. *Lig. vocale*.

L. c. t. *Lig. cricothyreoideum medium*.

Namen sind die *Membrana quadrangularis* und der *Conus elasticus* von der Commission nicht angenommen worden.

Annulus urethralis vesicae. Werden Blase und Harnröhre von vorn her der Länge nach aufgeschnitten, so erscheint die Grenze beider Bildungen durch einen ringförmig hervortretenden Wulst bezeichnet, den wir den *Annulus urethralis vesicae* nennen. Je muskelkräftiger die Blase und je stärker sie contrahirt ist, um so kräftiger tritt auch der Ringwulst

hervor. Derselbe umschliesst den Anfangstheil der Harnröhre, gleichwohl werden wir mit demselben Rechte von einem *Annulus urethralis vesicae* reden, mit dem wir eine *Portio vaginalis uteri* anerkennen. Hervorgerufen wird er durch die in gebogenen Schleifen den Harnröhreneingang umfassenden, kräftigen Muskelzüge, welche man bisher gewohnt war, als *M. sphincter vesicae internus* zu bezeichnen. Die Commission hat diese Bezeichnung fallen lassen, und die Zukunft muss lehren, ob der Name wirklich entbehrt werden kann.

Am einfachsten macht sich der Uebergang von der Blase zur Harnröhre beim Weibe. Indem das *Trigonum Lieutaudi* gegen den Harnröhreneingang sich zuspitzt, geht von ihm aus eine Anzahl von fächerförmig convergirenden Schleimhautfältchen in die Harnröhre über, welche in eine an der Rückwand der letzteren befindliche Längsleiste, die *Crista urethralis*, sich fortsetzen. In der Harnröhre sind diese Fältchen durch zahlreiche, zarte Querbrücken verbunden und bilden vereint mit diesen ein sehr zierliches Maschenwerk. Der am Uebergange von der Blase zur Harnröhre befindliche Muskelring greift unter allmählicher Verjüngung in die letztere über. An seiner Innenseite entwickelt sich, vom Blasengrunde ausgehend, eine tief in die Harnröhre hinabreichende Längsfaserschicht.

Durch das Auftreten der *Prostata complicata* sich beim Manne die Verhältnisse des Harnröhreneinganges. Immerhin ist es nicht schwer, die Einrichtungen im Beginn der männlichen Harnröhre auf die der weiblichen zurückzuführen. Der *Annulus urethralis vesicae* und der darunter liegende Muskelring treten im Allgemeinen beim Manne viel kräftiger hervor. Auch hier steigt ein System von Längsfalten durch das *Orificium internum* aus der Blase in die Harnröhre hinab. Die hintere Gruppe dieser Falten geht vom *Trigonum Lieutaudi* aus und erreicht den *Colliculus seminalis*, in welchen sich die Fältchen inseriren (als *Frenula colliculi* einiger Anatomen). Am stärksten pflegt die mittlere dieser Falten zu sein, welche als Anfang der *Crista urethralis* den medianen Zusammenhang der *Uvula vesicae* mit dem *Colliculus* herstellt. Auch im Eingange der männlichen Harnröhre sind die einzelnen Längsfältchen durch Querbrücken verbunden. Sehr auffallend ist bei muskelkräftigen Blasen das tiefe Zurückweichen des vom Prostatakörper umschlossenen Harnröhrenabschnittes unter den *Annulus urethralis*. Zum Theil schon über dem *Colliculus* und neben demselben findet sich eine ausgeprägte Bucht, an der vorderen sowohl, als besonders auch an der hinteren Wand der Harnröhre.

Von den in Betracht kommenden Muskelschichten tritt die innerste Längsmuskelschicht, wie das Rohr eines eingeschobenen Trichters, tief in den Prostatatheil der Harnröhre hinab. Der mächtige Wulst des Ringmuskels liegt über dem Drüsenkörper der *Prostata*, grossentheils auch

scharf davon getrennt. Mit der Annäherung an die Harnröhre verliert der muskulöse Ringwulst seine bestimmte Abgrenzung, und es zweigen sich Bündel von ihm ab, welche in die Substanz der Prostata eindringen und sich zwischen deren Drüsenlappen vertheilen. Vorn, wo der Drüsenkörper unterbrochen ist, legen sich unmittelbar an die Masse des Ringmuskels blattartig geschichtete Muskelzüge an, welche die Vorderseite der Harnröhre umfassen.¹

Prostata. Corpus glandulare prostatae heisst die drüsenhaltige Hauptmasse des Organs, welche, wie wir durch Jarjavay, Luschka u. A.² wissen, als eine nach vorn geöffnete Spange den Anfangstheil der Harn-

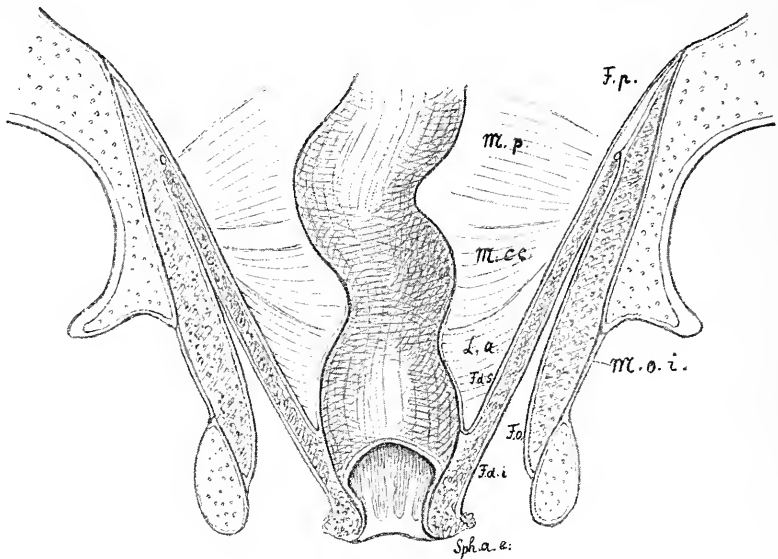


Fig. 8.

Diaphragma pelvis.

- | | |
|---|---|
| <i>L. a.</i> Musc. levator ani. | <i>F. d. i.</i> Fascia diaphragm. inferior. |
| <i>M. c. c.</i> Musc. coccygeus. | <i>F. p.</i> Fascia pelvis. |
| <i>M. p.</i> Musc. piriformis. | <i>F. o.</i> Fascia obturatoria. |
| <i>M. o. i.</i> Musc. obturator internus. | <i>Sph. a. e.</i> Sphincter ani externus. |
| <i>F. d. s.</i> Fascia diaphragm. superior. | |

¹ Ueber das Stratum internum der Tunica muscularis giebt die unter Langer gemachte Arbeit von Jurié (*Medic. Jahrbücher der k. k. Gesellschaft der Aerzte in Wien.* 1873. S. 427) an, dass die diese Schicht zusammensetzenden Längsbündel am Blasenscheitel am dichtesten angeordnet sind. Die vorderen Längsbündel der Blase sind bis in die vordere Wand der Harnröhre verfolgbar. An der hinteren Blasenwand sollen die Längsbündel sparsamer sein.

² *Topographische Anatomie des Beckens.* S. 296.

röhre umfasst. Der Schluss dieser Spange zu einem Ring wird durch Muskelgewebe hergestellt, das in seinen oberen Abschnitten aus glatten, in dem unteren aus quergestreiften Fasern besteht. Henle hatte dieses, sowie das sonstige, den Prostatatheil der Harnröhre umgreifende Muskelgewebe als *Sphincter vesicae internus* und *externus* bezeichnet. Die Commission hat von diesen Bezeichnungen abgesehen und nur einen *M. prostaticus* beibehalten.

Unter *Isthmus prostatae* wird der schmale Substanzstreifen verstanden, welcher zwischen dem Eintritte der Harnröhre und dem der *Ductus ejaculatorii* vorhanden ist, und der die beiden an der Basis stärker sich

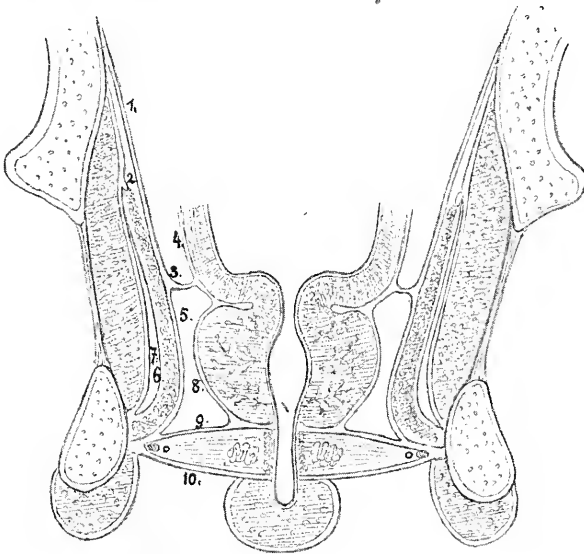


Fig. 9.

Vordere Hälfte des Beckens. Frontalschnitt durch Blase, Prostata, Trigonum urogenitale und Bulbus corp. cav. urethrae.

- | | |
|------------------------------------|---|
| 1. Fascia pelvis. | 6. Fascia inferior diaphragmatis. |
| 2. Arcus tendineus m. levatoris. | 7. Fascia obturatoria. |
| 3. Arcus tendineus fasciae pelvis. | 8. Fascia prostatica. |
| 4. Fascia endopelvina. | 9. Fascia superior trigoni urogenitalis |
| 5. Fascia superior diaphragmatis. | 10. Fascia inferior trigoni urogenitalis. |

hervorwölbenden Seitenlappen des Organs verbindet. Von einem *Lobus medius* als Varietät wird gesprochen, wenn sich vom Isthmus eine selbstständige Hervorragung abgrenzt.

Der *Colliculus seminalis*, das *Caput gallinaginis* der älteren Anatomen, umfasst nach der üblichen Darstellung den rundlichen Vorsprung, an welchem *Vesicula prostatica* und *Ductus ejaculatorii* sich öffnen, und

dazu eine längere, in die Harnröhre vorspringende Leiste, oder, um im Bilde des Schnepfenkopfes zu bleiben, den Kopf und den Schnabel. Nach der auf S. 135 gegebenen Darstellung erstreckt sich die Crista urethralis von der Uvula vesicae bis zum unteren Prostatatheile der Harnröhre, und der Colliculus seminalis gliedert sich der Crista als eine örtliche Anschwellung ein.¹

Membranae deciduae. Von Seiten eines angesehenen Gynäkologen waren wir gebeten worden, die von Anfängern so leicht misszuverstehenden Ausdrücke einer Decidua reflexa und serotina durch angemessenere Namen zu ersetzen. Nach einigem Hin- und Hersuchen sind die Worte

Decidua capsularis anstatt *D. reflexa* und

Decidua basalis anstatt *D. serotina*

als passend befunden worden. Dieselben sind auch bei der Abstimmung durch die Commission mit grosser Mehrheit angenommen worden. Den Namen *Decidua vera* zu beseitigen lag kein dringender Grund vor.

Cavum pelvis. Unsere Namengebung weicht von der herkömmlichen in mehreren Punkten ab. Sie basirt auf einer scharfen Scheidung von Diaphragma pelvis und Trigonum urogenitale und ist, wie wir glauben, einfach zu handhaben.

Der untere Abschluss der Beckenhöhle wird durch den vom *M. levator ani* und vom *M. coccygeus* gebildeten Muskeltrichter hergestellt, den schon H. Meyer in sehr zweckmässiger Weise als Diaphragma pelvis bezeichnet hat. Dieser Muskeltrichter wird von zwei Fascienblättern bekleidet, deren oberes wir die Pars diaphragmatica fasciae pelvis nennen und einem unteren, unserer Fascia inferior diaphragmatis pelvis.

Die Verhältnisse der Fascia pelvis sind bekannt: sie besteht aus einem den *M. levator ani* und theilweise noch den *M. obturator internus* bekleidenden Seitenabschnitt und aus einem an die Beckeneingeweide herantretenden Theil. Luschka hatte diese beiden Abschnitte als Pars parietalis und Pars visceralis bezeichnet. An der Abzweigungsstelle des einen Theiles vom anderen liegt der Arcus tendineus der Fascie, welcher vorn in das Lig. puboprostaticum laterale sich fortsetzt, hinten mit der Spina ischii verbunden ist. Die Worte „parietalis und visceralis“ werden nur auf seröse Häute angewandt, auch ziehen wir vor, von einer Pars diaphragmatica und einer Pars endopelvina, Fasciae pelvis zu reden. Letzteres Wort stammt von Langer und wird in der gegenwärtigen Wienerschule allgemein gebraucht.

Der Hauptmuskel des Beckendiaphragmas, der *M. levator ani*, entspringt von der Rückfläche des Schambeines und von einem sehnigen, der Fascia obturatoria eingewobenen Bogen, dessen beide Schenkel bis zum oberen

¹ Bei Toldt sind der Colliculus seminalis und die Crista urethralis Theile des Caput gallinaginis. Seine Crista umfasst somit nur den unteren Theil von der Unsrigen.

Beckenrand (der hintere bis zur Linea terminalis) heraufreichen. Dieser Bogen ist der Arcus tendineus musculi levatoris ani. Der Ausschnitt des Bogens reicht in extremen Fällen bis fast in die Höhe des Canalis obturatorius, in anderen Fällen steigt er an der Seitenwand des Beckens tief herab.¹ Durch den Ausschnitt hindurch sieht man nach Wegnahme der bedeckenden Fascie ein Stück des M. obturator internus. Mit der Fascia pelvis hat der Arcus tendineus musculi Nichts zu thun, er wird von dem Arcus tendineus fasciae gekreuzt, und beide sind leicht von einander zu trennen. Einzelne Muskelbündel des M. levator ani können vom Arcus tendineus fasciae, besonders von seinem vorderen Theile, herkommen, aber dies ist mehr Ausnahme denn Regel.

Der von der Spina ischii und dem Lig. sacrospinusum herkommende M. coccygeus wird vom hinteren Rande des M. levator oft noch eine Strecke weit überragt, ein Verhalten, das aus dem höheren Ursprunge des letzteren Muskels verständlich wird.

Während der Trichter des Beckendiaphragmas nach rückwärts durch seine Insertion am Kreuz- und am Steissbeine, sowie durch die medianen Faserverschränkungen zwischen After und Kreuzbeinspitze völlig verschlossen ist, bleibt in seinem vorderen, hinter der Schamfuge gelegenen Theile eine breitere Spalte, in welche beim Manne die Prostata, beim Weibe die Harnröhre und die Scheide sich einlagern. Der Muskel bietet in diesem vorderen Abschnitte noch bemerkenswerthe Eigenschaften: die Ursprungslinie der dünnen Muskelplatte bildet nämlich jederseits hinter dem Schambein einen den Obturatorursprung umgreifenden Bogen. Die scharfen Ränder der beiden Levatoren sind sich nicht zu-, sondern einander ab-

¹ Das Vorhandensein des Arcus tendineus musculi levatoris, seine Unabhängigkeit von der Beckenfascie und das Heraufsteigen seines hinteren Schenkels bis zur Linea arcuata des Darmbeines habe ich in „Braune und His, *Leitfaden für die Praeparanten der anatomischen Anstalt in Leipzig* 1883“ (S. 32) besprochen. Indem wir in unserem Praeparirsaal den Levator am asymmetrisch halbirten Becken von Innen her darstellen, gelangen diese Verhältnisse bei einem jeden Praeparat klar zur Anschauung. Kollmann lässt neuerdings den Levator ani ohne Weiteres von der Linea arcuata entspringen. Eine dünne Fortsetzung der Fascia obturatoria erstreckt sich vom Arcus tend. musculi bis zur Linea arcuata, dieselbe kann morphologisch, keineswegs aber physiologisch als Levatorsehne gedeutet werden. Der Sehnenbogen kann bei hohem Heraufsteigen des Muskels verkürzt sein, er kann aber nie vollständig fehlen, weil für den N. und für die Vasa obturatoria unter allen Umständen eine Durchtrittslücke erforderlich bleibt. Im Uebrigen giebt schon Luschka (*topograph. Anatomie des Beckens*. Tübingen 1864. S. 145) an, dass der Levator ani längs einer exquisit halbmondförmig ausgeschweiften Linie der Beckenfascie entspringt, und dass ein unmittelbarer Zusammenhang mit dem Arcus tendineus der Fascie „jedenfalls nicht regelmässig stattfindet“, da dieser Streifen in der Regel ohne Beschädigung des Muskels von diesem abgelöst werden kann.

gekehrt und sehen nach abwärts. Der mediale Abschnitt des Muskels bildet somit eine stumpfe, beim Manne der Prostata zugekehrte Umbiegungsfläche. Das umgebogene Muskelblatt liegt unmittelbar über dem gleich zu besprechenden Trigonum urogenitale.

Die Betrachtung des *M. levator ani* hat in allerneuester Zeit ein erhöhtes Interesse gewonnen durch die vergleichend-anatomischen Arbeiten von Kollmann und von Toldt's Assistenten Lartschneider.¹ Aus diesen Arbeiten geht nämlich hervor, dass der *M. levator ani* des Menschen

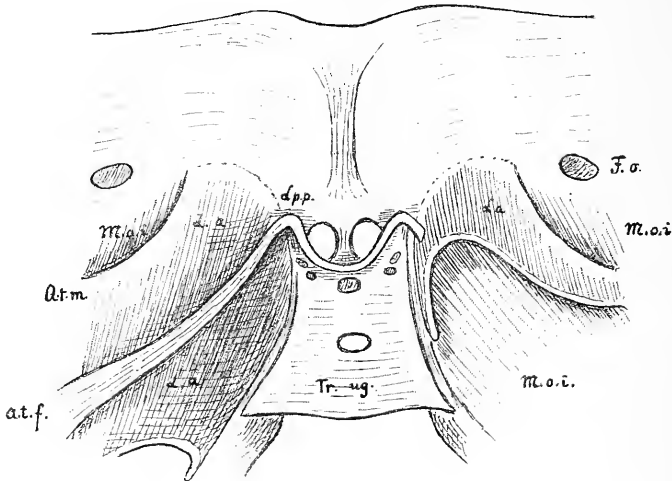


Fig. 10.

Vordere Beckenwand von innenher praeparirt. *L. p. p.* Ligamenta puboprostatica. Die beiden *Ligg. lateralia* bilden eine Ausbiegung nach oben, das *medium* eine nach abwärts. Links ist in der Verlängerung des *Lig. puboprost. laterale* der *Arcus tendineus fasciae* (*A. t. f.*) frei praeparirt. Rechts ist derselbe abgeschnitten. Rechts ist die gebogene Ursprungslinie des *Musc. levator ani* zur Anschauung gebracht, die sich noch eine Strecke weit dem Rande des *Trig. urogenitale* (*Tr. ug.*) entlang zieht. Links sieht man den *Arcus tend. m. levatoris* (*A. t. m.*). *M. o. i.* *Musc. obturator internus*, beiderseits nur theilweise sichtbar.

den *Mm. flexores caudae pubococygeus* und *ileococygeus* der Säugethiere entspricht, und dass man beim Uebergang von den geschwänzten Affen zu den Anthropoiden seine allmähliche Reduction zu verfolgen vermag. — Die Insertion des am meisten dorsal liegenden Muskelabschnittes am Steissbein zeigt übrigens den *Levator ani* noch beim Menschen als einen *Flexor caudae*. Ausnahmsweise kommt wohl auch noch ein selbständiger kleiner Muskel

¹ *Verhandlungen der anatomischen Gesellschaft in Strassburg i/E.* 1894. S. 198 und *Sitzungsbericht der k. k. Akademie der Wissenschaften in Wien.* 1894. Nr. XXIV. S. 234.

vor, welcher von der Linea terminalis des Darmbeines zum Seitenrande des Kreuzbeines tritt, und der von innen her den *M. coccygeus* überlagert. Ich gebe die Skizze eines solchen accessorischen *M. iliosacralis*, auf den ich vor Kurzem im Praeparirsale gestossen bin.

Das Trigonum urogenitale (Diaphragma urogenitale von Henle) spannt sich als eine feste Platte von der Form eines abgestutzten Dreiecks quer durch den Schambogen und lässt nur an seinem oberen Ende unter-

halb des *Lig. arcuatum* eine Lücke frei für den Durchtritt der *Vena dorsalis penis* (s. *clitoridis*). Zur vollen Anschauung von unten her gelangt das Trigonum beim Manne, wenn man die *Corpora cavernosa penis* und den *Bulbus urethrae* glatt abgetragen hat. Sein Gerüst besteht aus zwei kräftigen Fascienblättern, den *Fasciae trigoni urogenitalis superior et inferior*. Dieselben sind an ihrem oberen und an ihrem unteren Rande mit einander verwachsen, im Uebrigen umschliessen sie einen flachen Spaltraum. Die Verbindungsstelle der oberen Ränder bildet das *Lig. transversum pelvis*, die

untere Verbindungsstelle liegt am frei hervortretenden Rande des Trigonum, unmittelbar über dem *M. transversus perinei superficialis*. Das Fach zwischen den beiden Fascienblättern wird von der häutigen Harnröhre mit ihrem *M. sphincter urethrae membranaeae* durchsetzt. In ihm liegen der *M. transversus profundus*, die Cowper'schen Drüsen und zahlreiche Venengeflechte. Der lateralen Rinne entlang ziehen sich der *N. dorsalis penis* und die *Art. penis*.

Ueber dem Trigonum urogenitale liegt beim Manne die Prostata, deren bindegewebige Umhüllung, die *Fascia prostatica*, nach abwärts mit der *Fascia trig. urogen. superior*, nach aufwärts mit der *Pars endopelvina fasciae pelvis* zusammenhängt.

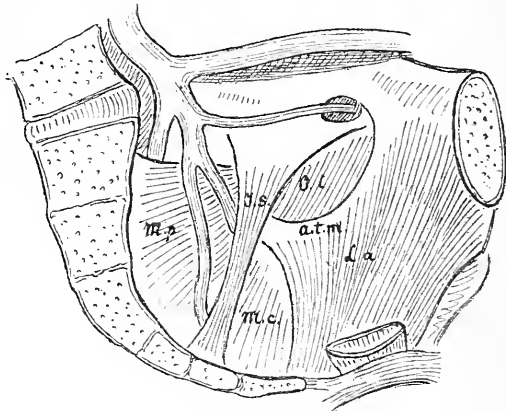


Fig. 11.

Seitliche Beckenwand mit der Innenansicht des Diaphragma pelvis.

M. l. a. *M. levator ani.*

A. t. m. *Arcus tendin. m. levatoris.*

M. c. *Musc. coccygeus.*

O. i. *M. obturator int.*

M. p. *Musc. piriformis.*

L. s. ist ein selbständig vom Darmbein zum Kreuzbein herabtretendes Muskelband, welches sich teilweise über den *M. coccygeus* herüberschiebt.

Die Angaben der Lehrbücher über die *Fascia perinei propria* sind unter sich so verschiedenartig und für den Studirenden so schwer fasslich, dass wir vorgezogen haben, den Namen ganz und gar fallen zu lassen. Meistens lässt man die tiefe Dammfascie aus einem hinteren einfachen Blatt und aus einem vorderen gespaltenen bestehen. Das hintere einfache Blatt ist unsere *Fascia inferior diaphragmatis pelvis*, das vordere gespaltene sind die beiden *Fasciae trigoni urogenitalis*. Die erwähnte Darstellungsweise ist indessen keineswegs durchgreifend: Toldt² rechnet z. B. die obere Fascie des Trigonums und selbstverständlich damit auch die *Fascia prostatica* noch zur *F. pelvis*, wogegen Gegenbaur das Gebiet der tiefen Dammfascie über die Prostata hinauf bis zu den *Ligamenta puboprostatica* hin sich erstrecken lässt. Der Grundsatz „*Divide et impera*“ gilt auch für gute Beschreibungen, und nach meiner Erfahrung kommen bei gesonderter Betrachtung des Trigonum urogenitale die Studirenden sehr bald zu klaren Vorstellungen der bezüglichen Verhältnisse.

Die durch die Commission genehmigte Auffassung und Namengebung differiren nur in nebensächlichen Punkten von denjenigen, welche die Herren Collegen Toldt und Zuckerkandl der Commission vorgeschlagen hatten.

„*Diaphragma rectale*

M. levator ani und *M. coccygeus*.

Diaphragma urogenitale *M. transversus perinei profundus*.

1. *Fascia perinei superficialis*.

2. „ *penis*.

3. „ *superior diaphragmatis rectalis*.

4. „ *inferior* „ „

5. „ *superior* „ „ *urogenitalis* [*Ligamentum ischio-prostaticum*].

6. „ *inferior* „ „ [*Lig. triangulare urethrae*].

7. „ *obturatoria*.

Pars supradiaphragmatica und

Pars infradiaphragmatica.

Die *Pars supradiaphragmatica* bildet mit der *F. superior diaphragmatis rectalis* die *F. pelvis parietalis*, die *Pars infradiaphragmatica* mit der *F. inferior diaphragmatis rectalis* die bindegewebige Auskleidung des Cavum ischio-rectale.

8. *Fascia endopelvina* (Langer). Dazu gehören die *Lig. puboprostatica* und die *Fascia pelvis visceralis*.

9. *Lig. transversum pelvis* [Winslowi].

10. *Arcus tendineus obturatorius*.

Die *Fascia* (oder das *Septum*) *rectovesicalis* gehört zur Prostata und nicht zu den Perinealfascien.“

¹ *Lehrbuch*. S. 405.

Wir haben, in Abweichung von Henle, das Wort Diaphragma urogenitale vermieden, weil der Begriff Diaphragma auf diese kaum verschiebbare Platte nicht passt. Das Diaphragma pelvis ist wie das Rumpfdiaphragma ein Apparat, welcher bei der Arbeit der Bauchpresse die Verkleinerung des umschlossenen Binnenraumes herbeiführen hilft. Der M. transversus perin. prof. kann seinem ganzen Verhalten nach dafür Nichts leisten.

Peritoneum. Im Gebiete des Bauchfelles bedürfen einige wenige Namen besonderer Besprechung:

Membrana mesenterii propria ist die nach Wegnahme der beiden Bauchfellblätter übrig bleibende Bindegewebsschicht, welche die Trägerin der Blut- und Lymphgefäße, der Lymphdrüsen, der Venen und des Fettgewebes ist.¹

Mesenterium commune ist das Gekröse der embryonalen Nabelschleife des Darmes, welche letztere einen Theil des Duodenum und des Colon ascendens und transversum mit umschliesst.²

Die Bursa omentalis zerfällt in das Vestibulum, den Recessus superior und den Recessus inferior. Vom Winslow'schen Loche aus führt ein schmaler Gang unter dem Processus caudatus des Spiegel'schen Lappens und über der Pars superior duodeni und dem Kopf des Pankreas vorbei medianwärts. Dieser Gang ist das Vestibulum bursae omentalis, welches nach vorn durch das Lig. hepatoduodenale begrenzt wird. Die Lebergefäße, V. portae, A. hepat. und D. choledochus nehmen ihren Weg unter dem Boden des Vestibulums und über dem Pankreaskopf vorbei, um von der hinteren Bauchwand her zwischen die Blätter des Lig. hepatoduodenale zu gelangen. Vom Vestibulum zweigt sich hinter der Porta hepatis der Recessus superior ab, welcher, der Rückfläche des Spiegel'schen Lappens entlang, vor dem Zwerchfell und theilweise vor der Aorta und dem unteren Ende des Oesophagus in die Höhe steigt.³ Von der Stelle aus, wo das Tuberculum omentale pancreatis die kleine Magencurvatur überragt, gehen die beiden oberen Zweige der A. coelica, die A. coronaria ventriculi sinistra und die A. hepatica, divergirend auseinander, und indem besonders die erstere von den beiden die Rückwand des Netsackes vor sich treibt, entsteht eine sichelförmig vorspringende Falte, die Plica gastropancreatica. Durch das rundliche, von dieser Falte eingeengte Loch hindurch verbindet sich das Vestibulum des Netsackes mit dem Recessus inferior, welcher nun

¹ Toldt (5. Aufl. von Langer-Toldt) *Anatomie*. Wien 1893. S. 321.

² Toldt, *Bau und Wachstumsverh. des Gekröses etc.* Wien 1879 und His, *Anatomie menschlicher Embryonen*. III. S. 32 ff.

³ His, Ueber Praeparate zum Situs viscerum. *Dies Archiv*. 1878. S. 73 ff. und Taf. II—III.

vor dem Körper des Pankreas und hinter dem Magen herabsteigt. Die am weitesten nach links vortretende Ausbuchtung dieses Raumes ist der Recessus lienalis. Von oben her ragt der Processus papillaris in die Oeffnung des Recessus inferior hinein und verengt dessen Zugang. Von Huschke¹ ist seiner Zeit das Vestibulum des Netzsäckes nebst dem Recessus superior als Bursa omenti minoris, der tiefer liegende Raum als Bursa omenti majoris bezeichnet worden. Die Verbindungsöffnung nennt dieser Anatom Foramen omenti majoris, die abgrenzende Falte das Septum bursarum s. Lig. gastropancreaticum. Ich selber hatte hierfür den Namen Diaphragma omentale vorgeschlagen.

Das Omentum minus ist in seinen verschiedenen Abschnitten ungleich stark entwickelt: ein oberer, von der Cardia und vom Bauchtheil des Oesophagus zur Fossa sagittalis sinistra posterior sich erstreckender sichelförmiger Streifen ist durch aponeurosenähnliche Beschaffenheit ausgezeichnet, und er wird von Langer-Toldt als Pars condensata bezeichnet.² — Pars flaccida heisst bei diesen Autoren das dünne und schlaffe Mittelstück des kleinen Netzes, das sich an der kleinen Curvatur des Magens inserirt. Nach rechts geht diese Pars flaccida ohne scharfe Grenze in das Lig. hepato-duodenale über.

Ligamentum falciforme hepatis ist von der Commission an Stelle von Lig. suspensorium hepatis angenommen worden, um die irrthümliche, in dem letzteren Namen liegende Deutung endgültig zu beseitigen. Der Name ist übrigens nicht neu, sondern schon von französischen Autoren gebraucht (ligament falciforme oder grande faux du foie s. Cruveilhier, Sappey, Testut).³

Plica vesicalis transversa [Waldeyer] ist die beständige Bauchfellfalte, welche über die entleerte Blase quer hinwegzieht. (Absth.)

Parametrium. Der Ausdruck ist im Interesse der Aerzte aufgenommen, welche von einer Parametritis sprechen. Man bezeichnet als Parametrium das lockere Gewebe, welches die mächtigen, neben dem Uterus und dem oberen Scheidentheil liegenden Gefässgeflechte umgiebt. Dasselbe nimmt den dreieckig einspringenden Winkel ein, seitwärts vom Scheidengewölbe, dem Collum uteri und dem Corpus uteri. Sein oberes Ende schiebt sich zwischen die zusammentreffenden Blätter des Lig. laterum uteri.

Bursa ovarii und Fossa ovarica [Claudii]. In einem kurzen Aufsatze: „Ueber die Lage des Uterus“ hat Claudius⁴ in sehr energischer Form

¹ Huschke, In der Umarbeitung von Sömmering's *Lehre von den Eingeweiden*. Leipzig 1844. S. 202 ff.

² Langer-Toldt, a. a. O. S. 333.

³ Sappey macht übrigens eine Trennung zwischen seiner grande faux und dem Lig. suspensorium, jene geht am Leberrand in dieses über. Die petites faux von Sappey sind die drei Ligg. umbilicalia.

⁴ *Zeitschrift für ration. Medicin.* 1865. Bd. XXIII. S. 248 ff.

und auf 88 Leichenuntersuchungen sich stützend, die Behauptung ausgesprochen, dass der Uterus mit den breiten Mutterbändern und den Ovarien der hinteren oberen Beckenwand dicht anliege, wie die Lungen der Rippenwand. Das Ovarium soll horizontal oder mit wenig geneigter Axe in einer seichten Grube der Fossa ovarii liegen, welche im fetthaltigen Bindegewebe am oberen Rande des M. piriformis vor der Austrittsstelle der Vasa glutea sup. ausgetieft sei. Die Vorderfläche des Ovariums soll von den Gedärmen durch die Ala vesperilionis völlig getrennt sein. Die Tuba folgt nach Claudius dem oberen Rande des Ovariums und wendet sich dann nach unten und hinten, so dass das Infundibulum in die laterale Hälfte der Fossa ovarii und hinter den Eierstock zu liegen kommt. Anteversio und Anteflexio uteri sind nach Claudius durchaus pathologische Vorkommnisse. Letztere Behauptung ist bekanntlich durch die seitherigen Untersuchungen der Gynäkologen und der Anatomen als unhaltbar erwiesen, worüber man insbesondere das ausführliche Referat von K. Bardeleben¹ vergleichen mag. Speciell in Betreff der Eierstöcke existiren eigentlich zwischen neueren Forschern, Gynäkologen und Anatomen, keine Differenzen mehr.² Es liegen die Ovarien an der seitlichen Beckenwand, unmittelbar unter der Linea arcuata, die eine Fläche sieht median-, die andere lateralwärts, der befestigte Rand sieht nach vorn, der freie nach rückwärts. Die Längsaxe des Ovariums steht nahezu parallel der Körperaxe; bei asymmetrischer Stellung des Uterus erfährt das Ovarium eine schräge Verlagerung. Die zum Ovarium hinzutretenden Gefässe nebst der umgebenden Bauchfellfalte bilden für dasselbe, sowie für die Tuben, eine Art von Aufhängeband, das Lig. suspensorium ovarii der Commission.

Da sich die Behauptungen von Claudius über die Stellung des Ovariums als unhaltbar erwiesen haben, so sind wir nicht mehr berechtigt, von einer Fossa ovarica [Claudii] zu sprechen. Die grosse Mehrzahl der Lehrbücher vermeidet auch diese Bezeichnung. Waldeyer,³ welcher sie noch gebraucht, steht hinsichtlich seiner Auffassung von der Eierstockslage auf dem oben präcisirten neuen Standpunkte. Die von ihm in's Auge gefasste Fossa ovarica kann somit nach Ort und nach Richtung mit der Claudius'schen Grube nicht übereinstimmen.

Nicht zu verwechseln mit der Fossa ovarica, welche als eine Vertiefung im Fett der Beckenwand beschrieben wird, ist die Bursa ovarii. Unter letzterem Namen versteht man eine intraperitoneal gelegene Tasche. So giebt z. B. Rauber⁴ folgende Beschreibung: „Die weitere Befestigung des

¹ *Berichte der 2. Versammlung der anat. Gesellschaft.* 1888. S. 45 ff.

² His. Ueber die Lage der weiblichen Eierstöcke. *Dies Archiv.* 1881. S. 398. Waldeyer, *Anat. Anzeiger.* 1886. S. 44.

³ Waldeyer, a. a. O. S. 44.

⁴ Rauber, *Lehrbuch der Anatomie.* Leipzig 1892. II. S. 673.

Eierstocks geschieht durch das Bauchfell, welches den Eierstock in einer flachen Tasche, Bursa ovarica, aufnimmt, die in der hinteren Lamelle des frontal gestellten Lig. uteri latum, im hinteren Theile der seitlichen Beckenwand gelegen ist.“ Die hier vertretene frontale Stellung des Lig. uteri latum nehme ich meinerseits nicht an, denn das Lig. latum legt sich,

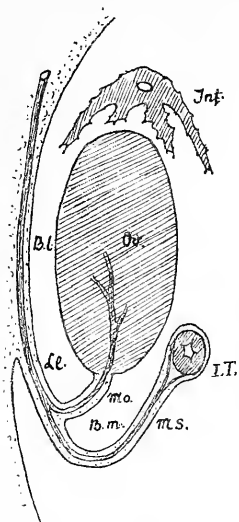


Fig. 12.

Schematische Figur zur Erläuterung der Bursa ovarii.

Ov. Ovarium.

I. T. Isthmus Tubae.

Inf. Infundibulum.

Ll. Lig. latum uteri.

Ms. Mesosalpinx.

Mo. Mesovarium.

Bl. Bursa ovarii, pars lateralis.

B. m. Bursa ovarii, pars medialis.

Beide Abschnitte sind durch das Mesovarium von einander geschieden.

da es breiter ist als die Beckenhöhle, mit seinen seitlichen Abschnitten der letzteren in mehr oder minder sagittaler Richtung an, sein mittlerer Abschnitt aber folgt den Bewegungen des Uterus und wird z. B. bei Anteversion des letzteren der Horizontalstellung sich nähern. Trotz dieser abweichenden Auffassung von der Stellung des Lig. latum halte ich doch die von Rauber gegebene Definition der Bursa ovarii als Bauchfelltasche für sehr angemessen. Es ist als Bursa das spaltförmige Raumsystem zu verstehen, welches das Ovarium lateralwärts, nach oben, nach vorne, nach hinten und theilweise auch medianwärts umgiebt. Die laterale Spalte ist dadurch bedingt, dass die Insertion des Mesovariums am vorderen Eierstocksrande erfolgt. Die Spalträume vor, über und hinter dem Ovarium entstehen durch die schleifenartige Umfassung des Organs seitens der Tuba. Indem aber letztere, wie ich dies seiner Zeit ausgedrückt habe, ähnlich einem Gardinenpaar, den Eierstock auch an seiner medialen Fläche theilweise überlagern kann, wird das Gebiet der Bursa entsprechend vergrößert (Fig. 12).

Angiologie.

Cor. Wenn man die morphologische Beschreibung des Herzens an seine Entwicklung anknüpfen will, so hat man von der anfänglichen Schleifenform des Muskelschlauches auszugehen. Die beiden Schenkel der Schleife verschränken sich mit einander, und der eine zuführende Schenkel kommt hinter den anderen, den ausführenden zu liegen. Jener steigt nach links herab, dieser nach links herauf. Der hintere Herzschenkel umfasst die Anlage der Vorhöfe und des linken Ventrikels, der vordere diejenige des rechten Ventrikels und des Aortenbulbus, welcher letzterer sich in

der Folge in die Aorta und die Pulmonalarterie zu scheiden hat. Ein ringförmiger Sulcus interventricularis umgreift frühzeitig den embryonalen Herzschlauch, und ihm entspricht an der inneren Oberfläche eine vorspringende Wandfalte, das musculöse Septum interventriculare. Die primäre Ringfurche erhält sich auch am ausgebildeten Herzen; sie geht vom Sulcus interventricularis anterior aus, unter der A. coronaria sinistra und hinter der Aortenwurzel durch in die hintere Interventriculärfurche über, und sie schliesst sich neben der Herzspitze zum Ring ab. Auch das musculöse Septum interventriculare des embryonalen Herzens bildet einen in sich zurücklaufenden Ring, welcher rechts vom Canalis auricularis, links vom Aortenbulbus vorbeigeht. Das links vom Aorteneingang auslaufende Stück des Septum musculare ist zeitlebens als bestimmt hervortretender Wulst, als Limbus marginalis, zu verfolgen. Das obere, den Ohrkanal an seiner rechten Seite umgreifende Bogenstück des Septums erhält sich im ausgebildeten Herzen als eine kräftige Muskelleiste, welche das Ostium venosum dextrum vom Conus arteriosus scheidet, Crista supraventricularis. Auf der linken Seite liegt zwischen den beiden Ostien keine musculöse Zwischenmasse.

Die Scheidung der beiden Strombahnen erfolgt nun, wie man aus den neueren entwicklungsgeschichtlichen Arbeiten weiss, derart, dass das vom primären Septum freigelassene Foramen interventriculare vorn vom Septum aorticum, hinten von dem aus Vorhof und Ohr canal herabkommenden Septum intermedium durchwachsen wird, welche beiden Bildungen unter einander und mit dem Septum musculare der Ventrikel zusammentreffen. Von der ursprünglich nur dem linken Herzen angehörigen Vorhofsanlage wird die eine Hälfte als Zuflusscanal dem rechten Herzen zugetheilt. Andererseits wird dem linken Ventrikel ein jenseits vom Septum musculare liegendes Stück des rechten Ventrikels als Aorteneingang angefügt. Das unterste Ende des Septum aorticum ist die Pars membranacea septi ventriculorum.

Zur Aufnahme des zum Herzen strömenden Blutes dient ein ursprünglich selbständiger Behälter, der Sinus venarum (*Sinus reuniens*). Derselbe tritt weiterhin mit dem rechten Vorhof in eine so ausgiebige Verbindung, dass er nur noch als ein Theil des letzteren erscheint. Die Trennungslinie ist indessen am ausgebildeten Herzen äusserlich sowohl, als an der Innenseite wohl ausgeprägt. Aussen zeichnet sie sich als eine schräge bogenförmige Furche, welche unter der unteren Hohlvene beginnt und vor der oberen endigt. Diese Furche ist der Sulcus terminalis. Ihr entspricht an der Innenfläche eine schräge Muskelleiste, an welcher die Kammuskeln endigen, die Crista terminalis. Die Kammuskeln greifen nicht in den Venensack über. Dem Vorhofe im engeren Sinne gehört noch

eine zwischen die untere Hohlvene und die Kranzfurche sich einschiebende Ausladung der Rückwand an, welche ich als hinteren Ohrlappen, *Appendix auricularis posterior*, bezeichnet habe. Dieser liegt unter der *Valv. Eustachii* und rechts von der *Valvula Thebesii*.¹

Von den in dieser entwicklungsgeschichtlichen Uebersicht mit besonderem Namen bezeichneten Theilen des ausgebildeten Herzens sind der

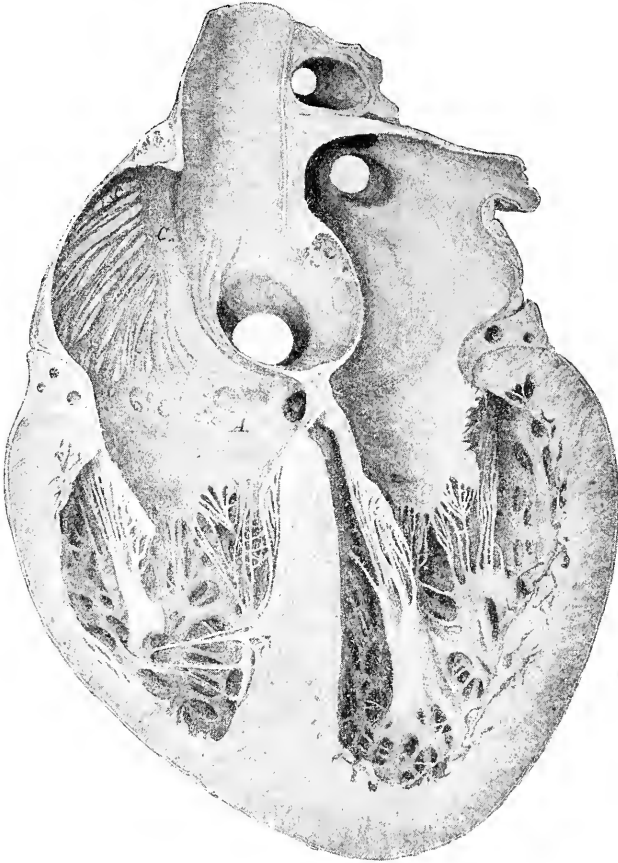


Fig. 13.

Hintere Hälfte eines in Chromsäure erhärteten menschlichen Herzens. Die Figur zeigt die Abgrenzung des Sinus venarum durch die *Crista terminalis* (*c*) und die Verbindung des aus dem Vorhofe herabtretenden *Septum intermedium* mit dem *Septum musculare interventriculare*.

¹ In betreff dieser verschiedenen entwicklungsgeschichtlich denkbaren Einzelheiten des ausgebildeten menschlichen Herzens verweise ich auf meine *Beiträge zur Anatomie des menschlichen Herzens*. Leipzig 1886. Mit drei Tafeln. Die obigen Figuren 13 und 14 sind Copien aus jener Schrift.

Sinus venarum, der Sulcus und die Crista terminalis, sowie die Crista supraventricularis in die Liste mit aufgenommen worden.

Vena obliqua atrii sinistri von den Engländern als Marshall's vein bezeichnet¹, ist ein verkümmertes Rest der embryonalen V. cava sup. sinistra, die zuweilen auch bloss als ein dünnes Ligamentum persistirt, als Lig. v. cavae sinistrae.

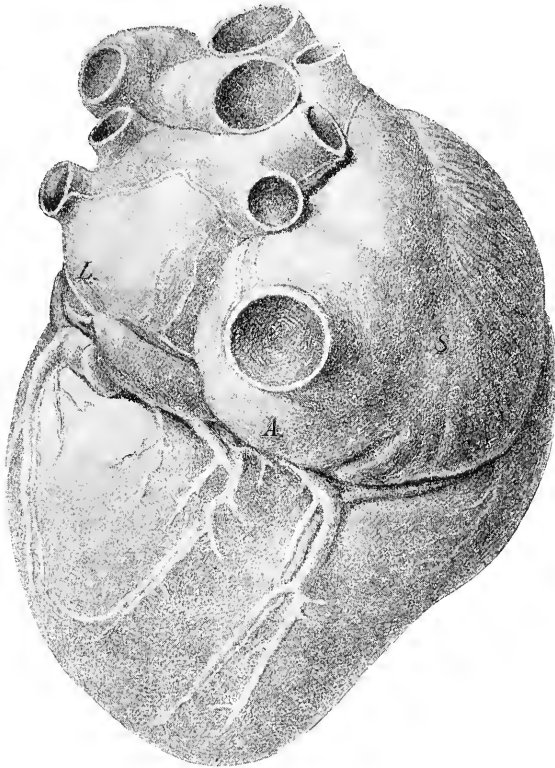


Fig. 14.

Ansicht eines injicirten menschlichen Herzens von der Rückseite her. Die Figur zeigt rechts den Sulcus terminalis (S), welcher den Venensack abgrenzt und unterhalb der V. cava inferior den Appendix auricularis (A). Am linken Vorhofe sieht man das Lig. v. cavae sinistrae (L).

Trigona fibrosa sind die Noduli valvulae mitralis von Henle.

Vena jugularis externa, Vena jugularis anterior, Vena mediana colli und Arcus venosus juguli. Bei dem wechselnden Verhalten der oberflächlichen Halsvenen ist es schwer, ein absolut typisches

¹ Quain's *Anatomy*. 10. edition, by Schaefer et Thane. Vol. II, Part II. S. 510.

Bild aufzustellen.¹ Die *V. jugularis externa* ist der aus der *V. auricularis* und *V. occipitalis* hervorgehende, mit dem System der Facialvenen durch einen kurzen Zwischenast verbundene Stamm, welcher, dicht unter dem *Platysma* herablaufend, den *M. sternocleidomastoideus* unter spitzem Winkel kreuzt und hinter dem *Cap. claviculare* in die Tiefe tritt, um sich in der Regel in die *V. subclavia* einzusenken. Eine vor dem *M. sternocleidomastoideus* gelegene paarige Vene, häufig auch als *V. subcutanea colli* bezeichnet, nennen wir *V. jugularis anterior*. Dieselbe hängt nach oben mit dem System der *V. facialis anterior* zusammen und nimmt die *V. mentalis* auf, unten pflegt sie, unter oder über dem *M. sternocleidomastoideus* hinweglaufend, in die *V. jugularis externa* auszumünden. Die Bezeichnung *V. mediana colli* ist von älteren und neueren Anatomen als synonym mit *V. jugularis anterior* gebraucht worden.² Nach der Auffassung der Commission soll dieser Name für die allerdings seltenere Varietät eines unpaarigen Stammes vorbehalten bleiben.

Arcus venosus juguli ist eine Querverbindung der beiden *Vv. jugulares anteriores*, welche bald in der Drosselgrube, bald auch etwas höher sich findet.

Vena auricularis posterior. Diese Vene ergiesst sich in die *V. jugularis externa* und verlässt somit die gleichnamige Arterie. Gleichwohl behält sie ihren Namen bei. (Kr.)

Venae cutaneae brachii et antibrachii. Wir haben versucht, die Namen der Hautvenen denen der Hautnerven anzupassen und die zwar sehr alten, aber im Grunde recht unzweckmässigen Bezeichnungen von *V. cephalica* und *V. basilica* entbehrlich zu machen. Letztere Namen, deren Ableitung eine durchaus mythische ist, machen dem Studirenden stets Schwierigkeit und werden immer wieder verwechselt. Wir verhehlen uns indessen nicht, dass nur die Zeit über die Zweckmässigkeit dieser Namensänderung zu entscheiden vermag.

Vv. parumbilicales. Die *Parumbilicalvenen*, theils als *Sappey'sche*, theils als *Burow'sche Venen* bezeichnet, sind bis in die allerneueste Zeit hinein Gegenstand der Discussion geblieben, und sie bedürfen einer eingehenden Besprechung. Ich schicke zunächst die Darstellung voraus, welche *Braune* in seinem Werke von den *Sappey'schen Venen* giebt (a. a. O. S. 63 ff.). Wenn man vom Nabel aus nach aufwärts die *Linea alba* einschneidet, so gelangt man in einen fibrösen Canal (*Richet'schen Nabelcanal*), in welchem zugleich mit der Nabelvene ein ganzes Bündel von

¹ Es kann hier auf die Abbildungen von *Thane* in *Quains Anatomie*, 10. Aufl. II, 2, 514 verwiesen werden.

² So auch von *Rauber*, *Anatomie*. 1893. II, 181.

kleinen venösen Gefässen verläuft. Diese werden von Braune als Vv. parumbilicales [Sappey] bezeichnet. Es sind 4—5 kleine Stämmchen, welche mit den Hautvenen und mit den gleich zu erwähnenden Burow'schen Venen zusammenhängen. Unter diesen Sappey'schen Venen pflegt eine sich durch ihre Grösse auszuzeichnen, sie führt in das Pfortadersystem der Leber und hängt durch die Vena parumbilicalis xiphoidea mit der linken V. epigastr. sup. zusammen. Ihre Klappen sind der Leber zugekehrt. Das Verhältniss zur Leber hält Braune noch offen, meint indessen, dass für gewöhnlich eine Einmündung in die Nabelvene nicht vorkomme, ebensowenig wie ein Eintritt in den Sinus venae portae. Nur einmal wurde die Einmündung in die Nabelvene beobachtet. Braune verweist auf seine ferneren, das Pfortadersystem betreffenden Untersuchungen. Diese Untersuchungen hat er nicht mehr herausgeben können, dagegen existiren an unserer Anstalt unpublicirte, für die Arbeit bestimmte Zeichnungen. Diese zeigen in sehr schöner Darstellung den Eintritt einiger Parumbilicalvenen direct in den Lobus quadratus und in den Lobus sinister.¹

Die von Braune beschriebenen Parumbilicalvenen bilden nur einen Theil von den durch Sappey aufgefundenen und als Veines portes accessoires bezeichneten Stämmchen. Sappey (den ich nach dem Aufsatz von 1883 Journal de l'Anatomie et des Phys. XIX S. 517 citire) unterscheidet zwei Gruppen von kleinen Venenstämmchen, welche das Pfortadersystem mit dem System der Körpervenen in Verbindung setzen. Die eine Gruppe umfasst Gefässe, welche von den Venen des Zwerchfells aus, zwischen den Blättern des Lig. suspens. durch, zur convexen Leberfläche treten und sich in letztere einsenken. Die zweite Gruppe besteht aus Venen, welche längs des Lig. teres verlaufen, sie stehen bei ihrem Ursprung in Verbindung mit den Vv. epigastricae inferiores und mit den Hautvenen des Bauches. Letztere Gruppe bildet die von Braune nach Sappey benannten Parumbilicalvenen.

Sappey selber und Wertheimer sind der Ansicht, dass die V. umbilicalis vollständig obliterirt. Dieser Annahme ist neuerdings Baumgarten,² wie es scheint, mit zwingenden Gründen entgentreten. Die

¹ Unter den von Braune hinterlassenen Schriftstücken findet sich auch die 1880 abgeschlossene, aber ungedruckt gebliebene, Dissertation seines damaligen Assistenten Dr. G. Schütz (z. Z. in Berlin) *Ueber die sogenannten accessorischen Pfortadern*. In dieser Arbeit wird u. A. der Nachweis geführt, dass eine unter Gunz von Thilo gearbeitete Leipziger Dissertation vom Jahre 1748 schon über Venen berichtet, welche in den Ligg. coronarium und suspensorium enthalten sind, und die mit dem Pfortadersystem zusammenhängen. Accessorische Pfortadern im Lig. hepatoduodenale hat weiterhin (1842) E. H. Weber beschrieben.

² *Ueber die Nabelvenen des Menschen*. Braunschweig 1891.

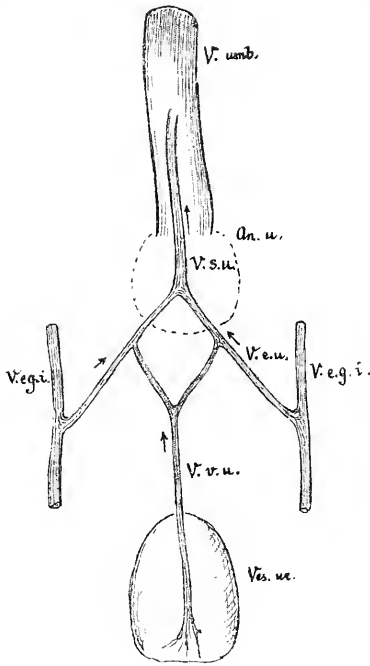


Fig. 15.

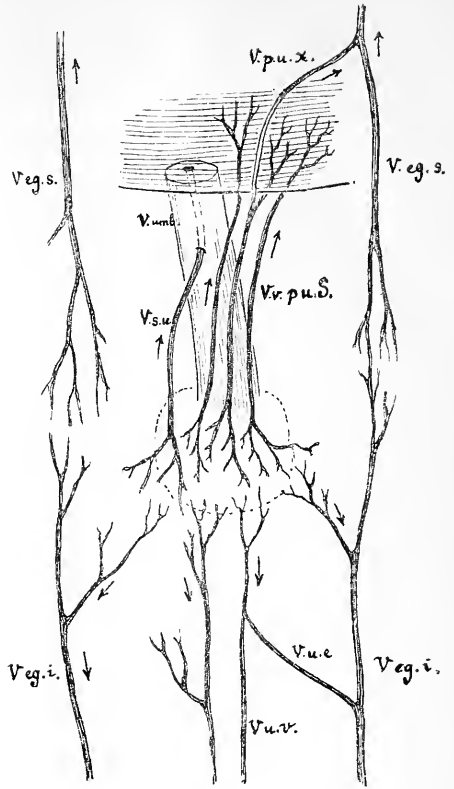


Fig. 16.

Fig. 15.

Uebersicht über das von Burow (J. Müller's *Archiv.* 1838) beim menschlichen Foetus beschriebenen System von Bauchdeckenvenen. Für die Theilstücke des Systemes habe ich, behufs leichter Verständlichmachung, und ohne Ansprüche auf bleibende Geltung besondere Namen eingeführt. Das was Braune Burow'sche Venen nennt, sind die V. umbilicovesicales. Die Burow'sche Vene von Baumgarten ist die V. supraumbilicalis.

V. u.	Vena umbilicalis.	An. u.	Annulus umbilicalis punctat.
V. s. u.	Vena supraumbilicalis.	V. eg. i.	V. epigastrica inferior.
V. e. u.	Vena epigastricoumbilicalis.	V. v. u.	V. vesicae umbilicalis.
Ves. u.	Ves. urinaria.		

Fig. 16.

Schema der Bauchdecken- und der Sappey'schen Venen, für den Erwachsenen nach Braune's und theilweise nach Baumgarten's Angaben zusammengestellt.

V. u.	Vena umbilicalis mit Ausnahme eines kleinen Restkanales obliterirt.	V. pu. x.	Vena parumbilicalis xiphoidea [Braune] zur Anastomose mit den V. epigastrica superior V. eg. s.
V. s. u.	Vena supraumbilicalis.	V. u. v.	Venae umbilicovesicales.
Vv. pu. S.	Sappey'sche Parumbilicalvenen.	V. u. e.	Vena umbilicoepigastrica.
		V. eg. i.	Vena epigastrica inferior.

Frage über Verschluss oder Offenbleiben der Umbilicalvene ist für unsere Nomenclaturangelegenheit gleichgültig, die Parumbilicalvenen bleiben in jedem Fall als selbstständige Bildungen bestehen.

Weit complicirter und unsicherer, als die Frage der Sappey'schen gestaltet sich diejenige der sog. Burow'schen Venen. Burow's kurze Notiz¹ lautet: „Die Vena epigastrica des menschlichen Foetus giebt, nachdem sie noch nicht bis zur Höhe des Nabels gelangt ist, einen nach innen gehenden Zweig, welcher, mit einem entsprechenden der anderen Seite zusammentretend, einen Stamm bildet, der an der V. umbilicalis, soweit sie in der Bauchhöhle verläuft, eng anliegt und sich in sie kurz vor ihrem Eintritt in die Leber ergiesst“. Burow's Zeichnung zeigt die beiden von den Vv. epigastricae kommenden Gefässe unterhalb des Nabels getrennt, und erst von da ab zu einem gemeinsamen, die V. umbilicalis begleitenden Stämmchen vereinigt. Dagegen kommt längs der Blase und des Urachus, aus den Uterus- und Beckengeflechten heraufsteigend, eine unpaarige Vene zum Nabel, welche sich unter gabeliger Theilung mit den zwei von den Seiten herkommenden Stämmchen vereinigt. Es besteht somit das Burow'sche System (s. Fig. 15)

1. aus zwei mit den Vv. epigastricae verbundenen Stämmchen, die als Vv. epigastricoumbilicales bezeichnet werden können,

2. aus einem der Blase und dem Urachus entlang ziehenden Stämmchen oder einer V. vesicoumbilicalis,

3. aus einem am Nabel befindlichen Verbindungsring Circulus anastomaticus,

4. aus einem unpaarigen, über dem Nabel gelegenen, in die V. umbilicalis einmündenden Sammelgefäss V. supraumbilicalis [impar.]

Hieraus ergibt sich, dass der Begriff der „Burow'schen Vene“ ein mehrdeutiger ist, auch sind unter dem Namen von verschiedenen Autoren verschiedene Dinge verstanden worden.

Baumgarten versteht unter der Burow'schen Vene einen unpaarigen über den Nabel heraufsteigenden und in die V. umbilicalis sich öffnenden Stamm. Baumgarten hat bei Kindern bald nach der Geburt diesen Stamm als constantes Vorkommniß nachgewiesen; er nimmt an, dass derselbe beim Erwachsenen stets persistire und dass er bei Lebercirrhose pathologisch sich erweitern könne.

Braune weicht bei seiner Darstellung dieser Verhältnisse schon darin ab, dass er von Burow'schen Venen im Pluralis spricht. Was Braune mit diesem Namen bezeichnet, sind unterhalb des Nabels befindliche, dem Urachus folgende und mit den Vv. epigastricae in Verbindung stehende

¹ *Dies Archiv.* 1838. S. 44.

Venen. Solche Stämmchen hat Braune beim Erwachsenen stets in Ein- oder Mehrzahl nachzuweisen vermocht, in einem Fall ein stärkeres linkes und ein schwächeres rechtes. Diese Stämmchen sind nur nach abwärts injicirbar und dasselbe gilt von den Abzügen nach den Vv. epigastricae hin. Einen geschlossenen Venenring an der Innenseite des Nabels vermochte Braune beim Erwachsenen nie aufzufinden, dagegen gelang es ihm wiederholt, in der Nähe des Nabels von subcutanen Netzen aus die nach abwärts zur Blase und zu den Vv. epigastricae führenden, nach aufwärts die parumbilicalen Venen anzufüllen.

Bei diesem Stand der Dinge ist es besser, den Namen der Burow'schen Venen fallen zu lassen und von Vv. umbilicovesicales und Vv. umbilicoepigastricae zu sprechen, wobei die Zusammensetzung dieser Namen sofort auch die Richtung des Blutstromes angeben soll. Für die nach oben abgehenden Vene des Burow'schen Systems möchte ich den Namen V. supraumbilicalis vorschlagen.

Diese V. supraumbilicalis verläuft nun bis zu ihrer Einmündung mit den Parumbilicalvenen von Sappey. Von den letzteren zeichnet sich nach Sappey und nach Braune die eine durch bedeutendere Stärke aus. Während nun Sappey jegliche Beziehung seiner Venen zu der ursprünglichen V. umbilicalis in Abrede stellt, behauptet Baumgarten, dass die stärkste unter den Sappey'schen Venen (die V. parumbilicalis major, wie man sie im Gegensatz zu den minores nennen könnte) stets als Burow'sche Vene, bzw. als Rest der V. umbilicalis zu bezeichnen sei. Diese letztere Behauptung scheint mir von Baumgarten nicht erwiesen zu sein. Selbst dann, wenn man Baumgarten's keineswegs selbstverständliche Voraussetzung annehmen will, dass die „Burow'schen Vene“ gelegentlich eine hohe, bis zur Leber hinaufreichende Einmündung haben kann, so bleibt es doch unverständlich, wie ein auf die V. umbilicalis zurückzuführender Canal anderwärts als in den Sinus venae portae ausmünden kann.

Fasse ich die für die Frage der Namengebung wichtigen und durch Beobachtung am Erwachsenen festgestellten Punkte zusammen, so existiren: Ueber dem Nabel:

1. Vv. parumbilicales [Sappeyi], welche von der Nabelgegend aus zur Leber emporsteigen und in deren Substanz sich einsenken. In Begleitung dieser Vv. parumbilicales verläuft:

2. V. supraumbilicalis (Baumgarten's Burow'sche Vene), welche in das obere, offen gebliebene Ende der V. umbilicales einmündet. (Einige unabhängig von der V. supraumbilicalis einmündende Bauchvenenstämmchen bezeichnet Baumgarten als Schaltvenen.) Ferner sind

Unter dem Nabel vorhanden:

3. die Vv. umbilicovesicales (Braune's Burow'sche Venen), ein- oder mehrfach vorhanden und in die Blasengeflechte bzw. in die Beckengeflechte einmündend. Mit diesen Stämmchen sind spitzwinklig verbunden die

4. Vv. umbilicoepigastricae, welche beiderseits in die Vv. epigastricae inferiores profundae einmünden.

Die über dem Nabel liegenden Gefässe führen das Blut aufwärts nach der Leber, oder selbst nach der V. epigastrica superior sinistra (Braune). Die unter dem Nabel liegenden führen das Blut nach abwärts in die Beckengeflechte oder in die Vv. epigastricae. Sowohl die Parumbilicalvenen als die Venen der Gruppen 3 und 4 wurzeln in Hautvenennetzen der Nabelgegend.

Aus naheliegenden Gründen sind von allen den zur Sprache gebrachten Gefässen nur die Vv. parumbilicales [Sappeyi] im Sinn Braune's in unsere Liste aufgenommen. Auch die Venae portae accessoriae superiores von Sappey haben wir uns noch nicht entschliessen können, aufzunehmen. Für sie bedarf es meines Erachtens vor Allem noch eines durch feinere Injection geführten klaren Nachweises über ihr Verhalten zu den Leberläppchen.

Neurologie.

Die Aufstellung einer einheitlichen Nomenclatur hat für die Neurologie und speciell für das Capitel vom centralen Nervensystem mit besonderen Schwierigkeiten zu kämpfen. Hier sind die Anatomen seit Jahrzehnten nicht mehr die einzigen Herren im Hause, indem sich, vom eigenen Bedürfnisse getrieben und zum grossen Theile auf eigene Methodik gestützt, die Physiologen und Pathologen besondere Gehirnanatomien geschaffen haben. Zwischen der vielfach nur für wenige Eingeweihte verständlichen Speciallitteratur und der Gehirnlehre der Fachanatomen ist zeitweise die Fühlung sehr gering gewesen. Dieser Uebelstand hat sich in den letzten Jahren mehr und mehr gemindert, und ein grosses Verdienst kommt hierbei jenen Autoren zu, welche sich die Mühe genommen haben, die Ergebnisse der Originalforscher, eines Meynert, Gudden, Flechsig, Forel u. A. in übersichtlichen Darstellungen dem allgemeinen Verständniss näher zu bringen. Wir sind aber auch in anderer Hinsicht für die Hirnlehre an einem entscheidenden Wendepunkte angelangt. Einerseits hat die entwicklungsgeschichtliche Forschung mit Auffindung durchgreifender Längszonen die allgemeine Hirnmorphologie in erheblichem Maasse zu vereinfachen vermocht. Andererseits aber besitzen wir endlich, dank der Combination entwicklungsgeschichtlicher und histologischer Methodik, klare Vorstellungen vom elementaren Aufbau des Gesamtnervensystems. Wir

wissen jetzt, dass eine jede Nervenfasern aus einer einzigen Nervenzelle kommt und dass sie, ohne mit anderen Fasern in Verbindung zu treten, schliesslich in eine Anzahl von getrennten Endstümpfen ausläuft. Wir wissen ferner, dass alle motorischen Ursprungszellen in der ventralen Hälfte des embryonalen Markrohres entstanden und von da aus peripheriewärts ausgewachsen sind, wogegen die centripetal leitenden Fasern ausserhalb der Centralorgane, in den Spinalganglien, in den Ganglien des Kopfes und theilweise (Augen und Nase) in den Sinnesorganen selber ihren Ursprung genommen haben. Wir kommen dadurch zum Begriffe von Ursprungs- und von Endkernen der einzelnen Nervenbahnen. Damit sind wir aber auch genöthigt, in allen den Fällen, in welchen bisherige anatomische Bezeichnungen ein Urtheil über die Verlaufsrichtung einer Faser-Verbindung enthalten hatten, wie z. B. im Fall der sog. „auf- und absteigenden Wurzeln“, die Bezeichnungen auf ihre Berechtigung zu prüfen und sie erforderlichen Falles dem wirklichen Thatbestande anzupassen. In zweifelhaften Fällen, oder in den häufig wiederkehrenden Fällen gekreuzten Faserverlaufes sind Namen zu wählen, welche die Faserstränge unabhängig von der Verlaufsrichtung ihrer Elemente bezeichnen.

Es konnte sich bei der Aufstellung unserer Namenlisten nicht darum handeln, alles das aufzunehmen, was die Specialliteratur an besonderen Kernen und Faserverbindungen geschildert hat. Dagegen haben wir gesucht eine Grundlage zu schaffen, welche für die Zukunft als gemeinsame dienen kann. Wir haben uns dabei vor Allem des erfahrenen Rathes unseres Altmeisters des Hrn. v. Kölliker erfreuen dürfen, sowie auch desjenigen von einigen hervorragenden Specialforschern, der Hrn. Edinger, Flechsig und Held. Der Stoff ist so angeordnet, dass bei einem jeden Hirnthelle zuerst die Darstellung des Oberflächenreliefs und dann diejenigen der wichtigeren Durchschnittsgebilde gegeben wird. Letzteres Princip ist insofern anfechtbar, als es vorzuziehen wäre, auch die inneren Kerne und Bahnen körperlich aufzufassen und zu beschreiben. Vorerst sind wir indessen nur stellenweise im Stande dies thun zu können, und bis auf Weiteres bleiben die Schnittbilder der für uns benutzbare Notbehelf.

Ueber unseren Plan bei Eintheilung des Gehirnes habe ich mich schon vor zwei Jahren ausgesprochen¹ und ich habe hier im Wesentlichen nur das damals Gesagte zu wiederholen. An die Entwicklungsgeschichte anknüpfend, haben wir festgehalten an den drei Hauptgliedern von Baer's, die wir als Rhombencephalon, Mesencephalon und Prosencephalon bezeichnen. Das Grosshirn oder Cerebrum der Anatomie umfasst die zwei letztgenannten Abtheilungen. Am Rhombencephalon unterscheiden

¹ *Dies Archiv.* 1993. S. 172 ff.

wir ausser dem Myelencephalon und dem Metencephalon noch als selbstständiges Stück den Isthmus, den schmalen, das obere Ende der Rautengrube umfassenden Gehirnabschnitt, welchem unter anderen die Bindearme und das Velum medullare anterius angehören. Das Prosencephalon zerfällt in das Diencephalon und Telencephalon. Die Ausdrücke von primärem und secundärem Vorderhirn, sowie von primärem und secundärem Hinterhirn sind vermieden worden. Im primitiven Gehirnrohr des menschlichen Embryos der 4. Woche sind die sechs oben aufgezählten Gehirnabschnitte als sechs hinter einander liegende Querringe angelegt. (Fig. 17.) Jeden dieser Ringe können wir uns in einen dorsalen und in einen ventralen Halbring zerlegt denken. Gleich wie im Rückenmark, so beschränkt sich auch im Gehirn die Entwicklung der Nervensubstanz auf die beiden Seitenhälften der Röhrenwand, während die Mittelstrecken des Bodens und der Decke (die Boden- und die Deckplatte) grossentheils dünn und epithelial verbleiben. Die Lamina chorioidea epithelialis des vierten und die des dritten Ventrikels, die Lamina terminalis und das Tuber cinereum sind solche dünn gebliebene mediane Strecken der ursprünglichen Röhrenwand. Pons, Chiasma, Corpus callosum, Lamina quadrigemina und Vermis cerebelli bilden anscheinend Ausnahmen von der obigen Regel. Wodurch diese anscheinenden Ausnahmen zu Stande kommen, muss hier unerörtert bleiben.

Zwei seitliche Längsfurchen bezeichnen frühzeitig die Grenze der ventralen und der dorsalen Hälfte des Gehirnrohres (der Grundplatten und der Flügelplatten meiner früheren Aufsätze). Es sind dies die Sulci limitantes. Alle motorischen Kerne liegen ventral- bez. medianwärts von den Grenzfurchen, die sogenannten sensiblen Kerne dagegen dorsal- bez. lateralwärts davon. Im ausgebildeten Gehirn haben sich die Grenzfurchen fast in ihrer gesammten Länge erhalten, stellenweise hat sich indessen ihr Grund durch Emporwölben oder durch Verwachsung der anstossenden Wandbezirke gehoben. Im Calamus scriptorius verlaufen die beiden Grenzfurchen divergirend, dem medialen Rande der Alae cinereae entlang. Weiter oben begleiten dieselben die Eminentiae teretes bis zum Uebergang in den Aquaeduct. Die beiden Foveae inferior und superior gehören mit zum System der Grenzfurchen. Zwischen sie drängt sich die gewölbte Masse des Acusticusfeldes ein, durch welche die Grenzfurche theilweise zugedeckt wird. Im Isthmusgebiet ist der Boden der Grenzfurche durch Wandverwachsung sehr gehoben. Hier haben sich die Bestandtheile der ursprünglich ventralen Röhrenhälfte in den Hohlraum der dorsalen Hälfte hineingedrängt und diese zur Seite geschoben. Aehnliches gilt zum Theil auch vom Mittelhirn, in dessen Lichtung die beiden Grenzfurchen der ganzen Länge nach vorhanden sind. Am vorderen Ende des Aquaeductes setzen sich jederseits die Grenzfurchen in die Sulcus Monroi fort, welche in

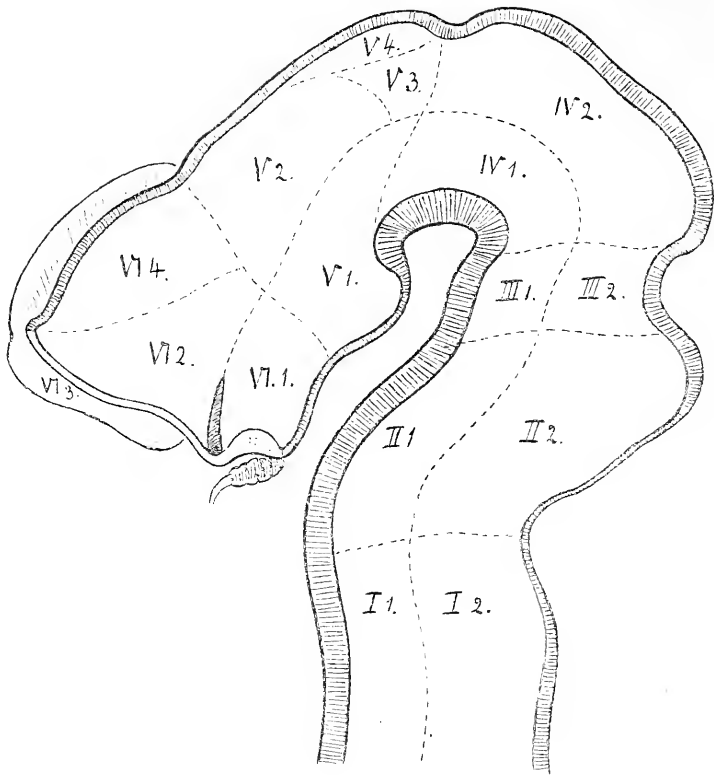


Fig. 17.

Medianschnitt durch ein menschliches Embryonenhirn vom Ende des ersten Monats mit eingezeichneten Feldern.

- | | |
|------------------------------------|---|
| I. Myelencephalon: | |
| I. 1. Pars ventralis. | I. 2. Pars dorsalis. |
| II. Metencephalon: | |
| II. 1. Pons. | II. 2. Cerebellum. |
| III. Isthmus: | |
| III. 1. Pedunculi cerebri. | III. 2. Brachia conjunctiva, Vel. med. ant. |
| IV. Mesencephalon: | |
| IV. 1. Pedunculi cerebri. | IV. 2. Corpora quadrigemina. |
| V. Diencephalon: | |
| V. 1. Pars mamillaris hypothalami. | V. 2. Thalamus. |
| | V. 3. Metathalamus u. V. 4. Epithalamus. |
| VI. Telencephalon: | |
| VI. 1. Pars optica hypothalami. | VI. 2. C. striatum. |
| | VI. 3. Rhinencephalon u. VI. 4. Pallium. |

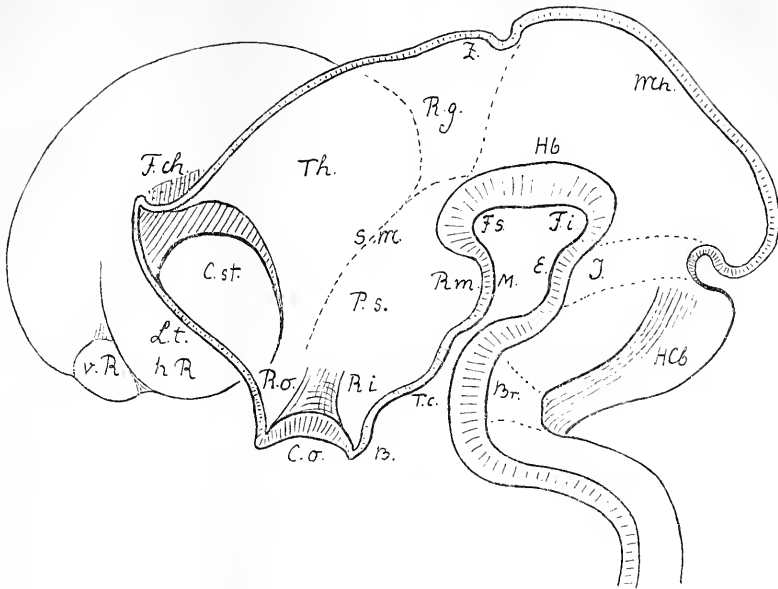


Fig. 18.

Diese sowie mehrere der nachfolgenden Figuren sind dem Aufsatz „über die allgemeine Morphologie des Gehirns“ (*dies Archiv*, 1892) entnommen.

<i>Br.</i>	Brückenkrümmung.	<i>Mh.</i>	Mittelhirndecke.
<i>C. o.</i>	Chiasma opticum.	<i>P. s.</i>	Hypothalamus (Pars subthalamica).
<i>C. st.</i>	Corpus striatum.	<i>R.</i>	Riechlappen.
<i>E.</i>	Eminencia interpeduncularis des Isthmus.	<i>v. R.</i>	vorderer Riechlappen.
<i>F. ch.</i>	Fissura chorioidea.	<i>h. R.</i>	hinterer Riechlappen.
<i>F. i.</i>	Fossa interpeduncularis.	<i>R. g.</i>	Recessus geniculi (Ort der Kniehöckerbilder).
<i>R. p.</i>	Recessus posterior.	<i>R. m.</i>	Recessus mamillaris.
<i>R. a.</i>	Recessus anterior.	<i>R. i.</i>	Recessus infundibuli.
<i>Hb.</i>	Haubenwulst.	<i>R. o.</i>	Recessus opticus.
<i>H. Cb.</i>	Hemisphären des Cerebellum.	<i>S. m.</i>	Sulcus Monroi.
<i>I.</i>	Isthmus	<i>T. c.</i>	Tuber cinereum.
<i>I. t.</i>	Lamina terminalis.	<i>Th.</i>	Thalamus.
<i>M.</i>	Corpus mamillare.	<i>Z.</i>	Zirbelanlage.

durchaus charakteristischer Weise die Seitenwand des dritten Ventrikels in einen unteren und einen oberen Abschnitt das Thalamencephalon und den Hypothalamus scheidet. Die Sulci Monroi laufen jederseits im Recessus opticus aus.

An der ferneren Entwicklung des Hirnröhres nehmen nun bekanntlich dessen verschiedenen Abschnitte in sehr ungleichem Maasse theil. Während einzelne Strecken wie die Vierhügel und der Hypothalamus weit zurückbleiben, überholen andere, wie die Hemisphären von Gross- und von

Kleinhirn durch ihr mächtiges Wachstum in erheblichem Maasse ihre Umgebung. Die aus den ventral gelegenen Grundplatten hervorgegangenen Theile bleiben im Allgemeinen hinter den aus den Flügelplatten stammenden zurück. Jene sind die motorischen Bezirke des verlängerten Markes, die Brücke, die Hirnschenkel und der Hypothalamus. Zu diesen gehören die Oliven und die Corpora restiformia, das Cerebellum, die Bindearme, die Vierhügel, das Thalamencephalon und die Grosshirnhemisphären. Neben den durch ungleiches Massenwachstum bedingten Verschiebungen der

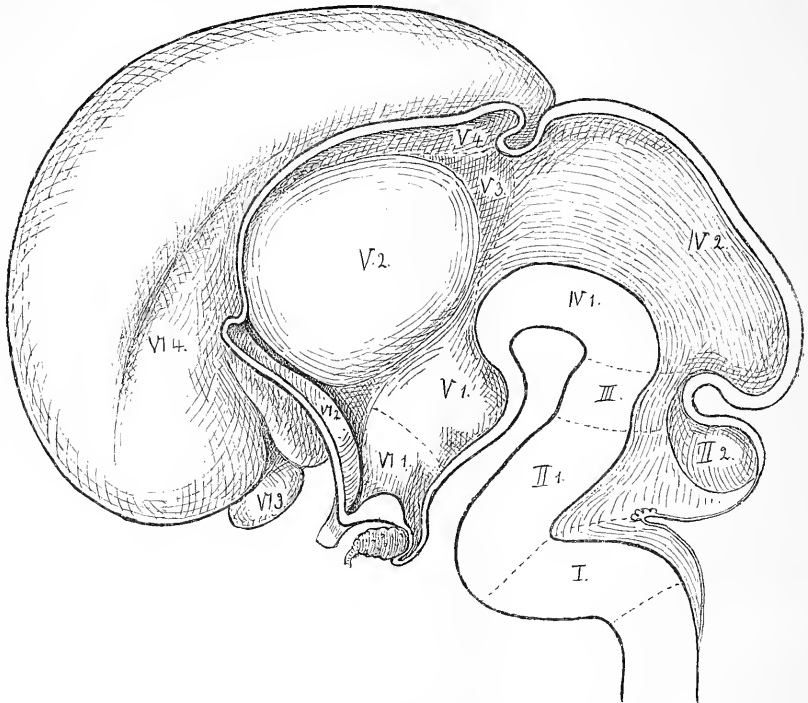


Fig. 19.

Medianschnitt durch ein foetales menschliches Gehirn aus dem dritten Monat.
Zifferbezeichnung s. Fig. 17.

primitiven Hirnglieder gegen einander, tragen noch andere Bedingungen dazu bei, den ursprünglichen Grundplan des Ganzen mehr oder weniger zu verwischen. Dahin gehören das Auftreten mächtiger Querfasermassen in der Brücke und im Balken, und ausserdem eine Anzahl von Vorgängen, welche auf Zellenwanderungen innerhalb der Gehirnwand zurückzuführen sind. Zu solchen Vorgängen zählt unter anderen die Bildung der Oliven, denn die Anlage dieser Theile hat ursprünglich der dorsalen Markhälfte angehört und ist erst nachträglich in die ventrale Hälfte übergetreten.

Das Missverhältniss zwischen der Entwicklung der ventralen und der dorsalen Strecken des Markrohres erreicht sein Maximum in den beiden Abtheilungen des Vorderhirns. Das unterhalb des Sulcus limitans [Mouroi] liegende Gebiet des Hypothalamus bleibt im Allgemeinen auf frühembryonaler Stufe stehen, daher sein Medianschnitt am ausgebildeten Gehirn kaum anders aussieht, als am embryonalen. Die Bestandtheile des Hypothalamus sind: das C. mamillare, das Tuber cinereum nebst Infundibulum, das Chiasma, der Recessus opticus und die Lamina terminalis. Von diesen

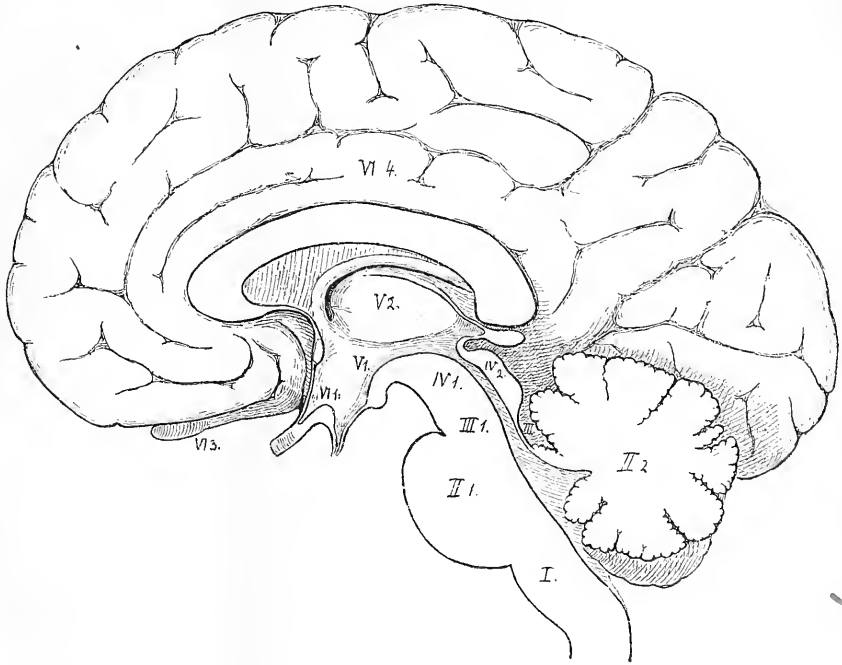
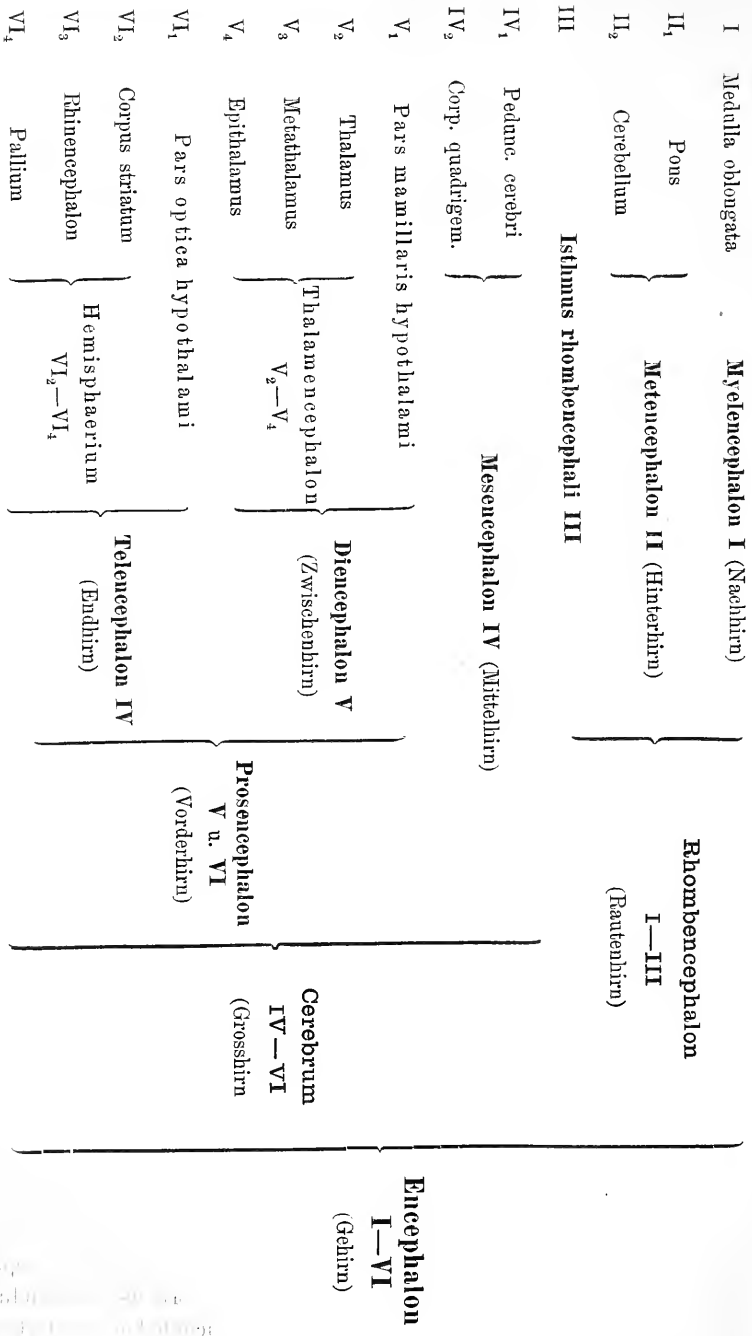


Fig. 20.

Mediandurchschnitt durch ein fötales menschliches Gehirn aus dem dritten Monat.
Zifferbezeichnung s. Fig. 17.

Theilen gehören das C. mamillare und ein Theil des Tuber cinereum dem vorletzten, die übrigen dem letzten Querring des primitiven Gehirnrohres an. Wir unterscheiden den zum Diencephalon gehörigen Theil des Hypothalamus als Pars mamillaris, den zum Telencephalon gehörigen als Pars optica. Bei der geringen Ausdehnung des Gesamtgebietes darf man indessen bei Beschreibungen auf die genetische Trennbarkeit der beiden Abschnitte kein grosses Gewicht legen, und kann die Pars optica hypothalami, wie bis dahin als Wandstück des 3. Ventrikels behandeln.

Das über dem Sulcus Monroi liegende Thalamencephalon gliedert sich



in den eigentlichen Thalamus, den Epithalamus und den Metathalamus. Letzterer umfasst die Kniehöcker und ihre Umgebung, der Epithalamus die Habenulargebilde und das Corpus pineale. Der alte Name Corpus pineale ist deshalb beibehalten, weil damit eine ganz bestimmte Form von Epiphysen bezeichnet wird. Das Wort Epiphysis ist nämlich als ein generelles, für die verschiedenen an der Vorderhirndecke auftretenden Auswüchse zu gebrauchen. Im Bereiche des Zwischenhirndaches treten aber bei Wirbelthieren von mindestens drei verschiedenen Stellen aus Epiphysen auf, vorn, in der Mitte und hinten.¹ Das Corpus pineale entsteht am hinteren Ende der Ventrikeldecke und es tritt verhältnissmässig spät auf.

Die frühzeitig sich von einander sondernden Bestandtheile des Hemisphärenhirns sind das Pallium, das Corpus striatum und das Rhinencephalon. Alle die ferneren Theilstücke Fornix, Ammonshorn, Balken u. s. w. treten später auf und ihre Geschichte bedarf hier keiner Besprechung.

Ich bringe die schon bei früherem Anlasse veröffentlichte Uebersichtstabelle der primären Hirnbestandtheile zum nochmaligen Abdruck und bemerke, dass die Ziffern derselben mit den in Fig. 17, 19, 20 gebrauchten übereinstimmen.

Medulla spinalis. Der Ausdruck Funiculus wird für den Gesamtstrang gebraucht, Fasciculus für dessen einzelne Bündel.

Die herkömmlichen Pyramidenvorderstrang- und Pyramidenseitenstrangbahnen sind als Fasciculus cerebros spinalis anterior und lateralis bezeichnet. Wir sind dazu veranlasst worden, weil die Studirenden erfahrungsgemäss stets Schwierigkeiten haben, die Begriffe von Pyramiden, Pyramidensträngen, Pyramidenbahnen und eventuell noch von Pyramidenzellenfasern auseinander zu halten. Die Pyramiden im alten Sinne Burdach's² sind ein äusserlich hervortretender Formbestandtheil des verlängerten Markes. Die sogenannten Pyramidenstränge, im älteren Sinne, sind Faserstränge, welche für die gröbere Betrachtung als Verlängerung der den Pyramiden angehörigen Fasermassen sich darstellen. In dem Sinne sprechen wir von den Pyramidensträngen der Brücke. Dieselben nehmen bekanntlich von unten nach oben hin an Mächtigkeit zu, stellen somit, gleich so manchen anderen Strängen der Centralorgane, eine Strasse dar, welche von Fasern verschiedener Bedeutung begangen wird.

Seit Flechsig's grundlegenden Arbeiten über die Organisation der Centralorgane braucht man die Wörter Pyramidenstrang und Pyramiden-

¹ *Dies Archiv.* 1892. S. 366.

² Burdach, *Bau und Leben des Gehirns.* II. S. 32. Burdach unterscheidet seinerseits auch zwischen Pyramiden und Pyramidensträngen.

bahn noch in einem specielleren Sinne für diejenigen Faserzüge, welche aus den Centralwindungen des Grosshirns in's Rückenmark herabsteigen. Die Pyramidenbahnen Flechsig's sind zwar in den Pyramidensträngen der Brücke enthalten, aber sie bilden nur einen, nicht allzu grossen Theil derselben. Die Begriffe decken sich somit nicht. Nun lässt sich aber auch eine Beziehung zwischen Flechsig's Pyramidenbahnen und den Pyramidenzellen der Grosshirnrinde herstellen, indem jene aus Fortsätzen von Pyramidenzellen hervorgehen. Allein auch hier fehlt die Möglichkeit begrifflicher Deckung, da ein überwiegend grosser Theil der Pyramidenzellen der Grosshirnrinde mit den Pyramidenbahnen Flechsig's nichts zu thun hat. Wenn wir letztere als Fasciculi cerebrosproinales bezeichnet haben, so konnten wir uns damit an die bereits vorhandenen Kleinhirnsseitenstrangbahnen, unsere Fasciculi cerebellospinales anlehnen. Die Grundbündel oder „Strangreste“ von Flechsig haben wir mit Fasciculi proprii übersetzt.

Ventriculus quartus. Der vierte Ventrikel ist in drei Abtheilungen getrennt, eine Pars inferior [Calamus scriptorius], eine Pars intermedia und eine Pars superior. Der unterste Theil gehört dem verlängerten Marke an, und er wird von den Corpora restiformia eingefasst. Da, wo diese vom N. cochleae und vom Recessus lateralis umgriffen werden, beginnt die Pars intermedia, welche sich weiterhin in das Gebiet zwischen den Brückenstielen verlängert. Sie ist der breiteste Theil der Rautengrube, geht aber am oberen Ende der Fovea superior in den schmalen Endabschnitt über. Diese Pars superior wird von den Bindearmen abgegrenzt und vom Velum medullare anterius überwölbt, sie gehört dem Isthmus an.

Die wichtigste Gliederung des Bodens der Rautengrube ist die longitudinale. Die beiden Sulci limitantes umsäumen lateralwärts die Eminetiae teretes oder das Gebiet der motorischen Kerne. Es erstrecken sich die Furchen ununterbrochen vom unteren Ende des Calamus bis zum Eingang in den Aquäduct. Lateralwärts davon liegt im Calamus die schräg dreieckige Ala cinerea. Dann folgt eine flache Erhebung, welche sich mit einem medialwärts convexen Bogen umgrenzt, und die nach unten sowohl, als nach oben hin zugespitzt ausläuft. Diese Erhebung ist die Area acustica. Das sogenannte Tuberculum acusticum, einer der Endkerne des N. cochlearis, liegt an der lateralen Ecke der Area, das Mittelgebiet der Area wird vom Nucleus vestibularis medialis eingenommen.¹

¹ Die Fläche, welche hier als Area acustica bezeichnet wird, hatte Schwalbe (*Nervenlehre*. S. 420) als Tuberculum acusticum beschrieben, und ich selber hatte in meiner Arbeit über das Rautenhirn (S. 93) diese Bezeichnungswiese angenommen. Indessen kann dies zu Verwechslungen führen, denn das Tuberculum acusticum der Neurologen nimmt nur die laterale Ecke der Area ein.

Die Striae medullares, falls vorhanden, treten quer über die Area acustica hinweg. Oberhalb der Area acustica folgt die Fovea superior, welche gleich der Fovea inferior als ein Theil des Sulcus limitans sich darstellt. Von da ab nehmen die Eminentiae teretes die gesammte Breite des Rauten grubenbodens ein.

Taenia ventriculi quarti, Taenia thalami, Taenia chorioidea und Taenia fornicis et fimbriae. Mit dem Worte Taenia sind, nach Reichert's Vorgang,¹ in gleichmässiger Weise alle jene scharfen Säume bezeichnet worden, längs deren sich die compacte Substanz des Gehirns in die Epithelbekleidung der betreffenden Telae chorioideae fortsetzt. Ihr Verhalten ist nur entwicklungsgeschichtlich zu verstehen. Von der ursprünglichen Wand des embryonalen Gehirnrohres verdickt sich der grössere Theil im Laufe der Entwicklung und wird zu Nervensubstanz. An der Decke des 4. und des 3. Ventrikels, sowie in einem Streifen der medialen Hemisphärenwand bleibt indessen die Bildung von Nervensubstanz aus, und der Zusammenhang des Rohres wird durch dünne Epithelplatten vermittelt, in welche die anstossenden nervösen Hirntheile unter rascher Zuschärfung sich fortsetzen. Die epithelialen Wandstrecken erfahren stellenweise complicirte Einfaltungen gegen die Hirnhöhle hin, und sie werden an ihrer Aussenfläche durchweg von gefässreichen Bindegewebsplatten, den Telae chorioideae überlagert. Beim Lostrennen der Hirnhäute und der Telae folgen die Epithelplatten den letzteren, indem sie von der Gehirnmasse sich trennen. Längs der Rissränder erhalten sich die Taenien als feine lineare Säume, welche früher unter sehr verschiedenartigen Namen aufgeführt worden sind. Es sind die Taenien, morphologisch betrachtet, die Ränder von künstlich entstandenen Oeffnungen des Gehirnrohres, sie müssen daher überall geschlossen in sich zurücklaufende Linien bilden. Ueberall bezeichnen sie ferner die Grenzen zwischen intra- und extraventriculären Abschnitten der Gehirnoberfläche. Die Taenien als die zugeschärfte Uebergangssäume sind in unserer Nomenclatur durchweg von den Markstreifen unterschieden, die ihnen beigeordnet sind. Wir unterscheiden also die Taenia thalami von der Stria medullaris, die Taenia chorioidea nebst Lamina affixa von der Stria terminalis, die Taenia fornicis et fimbriae von dem Fornix und der Fimbria.

Die Taenia ventriculi quarti beginnt am Obex, geht vor dem Ende des zarten und des Keilstranges vorbei, in schräger Richtung auf das Corpus restiforme über, das sie seitlich umgreift. Als Saum des Recessus

¹ Reichert, *Bau des menschlichen Gehirns*. Leipzig 1861. II. S. 59 ff. S. 69 ff. Reichert spricht auch schon von einer Taenia des Fornix, eine Bezeichnung die wir wieder angenommen haben.

lateralis tritt sie tief gegen die Basis herab, schliesst sich aber weiterhin dem Cerebellum an, indem sie dem Flockenstiele und dem Velum medullare posterius folgt. Ihr mediales Endstück bildet eine über den Nodus zungenartig heraufsteigende Zacke.

Die Taenia des dritten Ventrikels bildet mit derjenigen der Seitenventrikel einen zusammenhängenden Streifen, an welchem wir drei Hauptabschnitte:

- die Taenia thalami,
- die Taenia chorioidea und
- die Taenia fornica et fimbriae, unterscheiden können.

Die Taenia thalami beginnt vor dem C. pineale und folgt nun jederseits dem freien Rande der Stria medullaris, sie setzt sich in die schmale

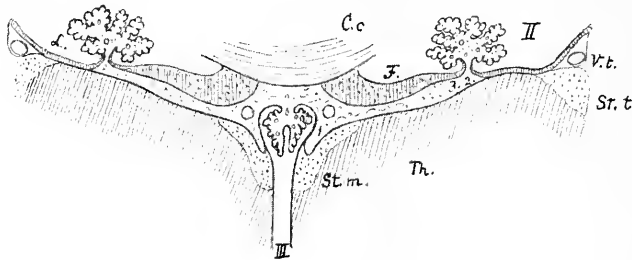


Fig. 21.

Querschnitt durch die Tela chorioidea ventriculi tertii und deren Umgebung.

- | | |
|---------------------------------|---------------------------------|
| II Seitenventrikel. | <i>St. t.</i> Stria terminalis. |
| III 3. Ventrikel. | <i>V. t.</i> Vena terminalis. |
| <i>Cc.</i> Corpus callosum. | <i>L.</i> Lamina affixa. |
| <i>F.</i> Fornix. | 1 Taenia thalami. |
| <i>Th.</i> Thalamus. | 2 Taenia chorioidea. |
| <i>St. m.</i> Stria medullaris. | 3 Taenia fornica |

Die Figur zeigt den Uebergang der Taenien in das Epithelblatt der Plexus chorioidei.

Epithelplatte fort, welche den Plexus chorioideus medius an seiner unteren Fläche bekleidet. Am Foramen Monroi angelangt, biegt die Taenia thalami rückwärts in die T. chorioidea um.¹

Die Substanzschicht, welche die V. terminalis zudeckt, setzt sich als dünnes Blatt über den anstossenden Theil des Sehhügels weg, als Lamina affixa.² Dann aber geht sie mit einem frei hervortretenden Rande, der Taenia chorioidea, in das Epithel des Plexus chorioideus lateralis über. Die Breite der Lamina affixa nimmt von vorn nach rückwärts erst zu und

¹ Eine sehr schöne Abbildung dieses Verhaltens findet sich schon bei Gall und Spurzheim. Taf. VI.

² Lamina cornea bei Schwalbe. *Nervenlehre*. S. 507.

dann wieder ab, sie erreicht im Maximum 5—6^{mm}. Im Unterhorn kommt die Taenia chorioidea dicht an die Stria terminalis zu liegen.¹

Die Taenia chorioidea steigt neben der Cauda corporis striati in das Unterhorn herab bis zu dessen vorderem Ende. Hier biegt sie in den Saum der Fimbria hippocampi um und geht so in die Taenia fornix über. Die beiden Fornixtaenien verbinden sich schliesslich über dem Monro'schen Loche in der Mittellinie.

Die Lamina affixa ist, wie dies neuerdings auch Hochstetter² betont, gleich dem Epithel des lateralen Adergeflechts und gleich dem Fornix und dem Septum pellucidum ein Rest der medialen Hemisphärenwand. Ihr ursprüngliches Verhalten zum Thalamus ist aus beistehendem Hirndurchschnitt eines zwei Monate alten menschlichen Embryos zu ersehen (Fig. 23).

Alle in das Gehirn eindringenden Blutgefässe senken sich extraventriculär in dessen Oberfläche ein. Dies gilt auch von den in den Sehhügel eintretenden Gefässen und speciell von der starken Vena terminalis. Diese Vene benutzt zu ihrem Eintritt die allervorderste Ecke der freien Thalamusfläche, den Umbiegungswinkel zwischen der Taenia chorioidea in die Taenia fornix.

Aehnlich, wie der Ventriculus septi pellucidi, so kann auch das Canälchen, in welchem die V. terminalis der Stria terminalis entlang verläuft, als ein abgeschnürtes Stück Aussenfläche bezeichnet werden.

Ein Querschnitt durch den Thalamus und durch den Streifenhügel (Fig. 21) muss jederseits von der Mittelebene drei Taenien treffen, am meisten medianwärts die Taenia thalami, und weiter seitwärts die sehr nahe beisammen liegenden Taeniae chorioidea und fornix.

Aus der obigen Darstellung ergibt sich, dass die Taenia chorioidea nur scheinbar dem Thalamus angehört, in Wirklichkeit ist sie ein Theil des Telencephalon.

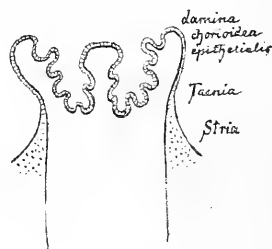


Fig. 22.

Schema zur Demonstration des Verhaltens der Striae, Taeniae und der Lam. chorioidea epithelialis.

¹ Detaillierte Angaben finden sich bei Mihákovics, *Entwicklungsgeschichte des Gehirnes*. Leipzig 1877. S. 115.

² Man vergl. Hochstetter's Aufsatz im *anatomischen Anzeiger*. Bd. X. Nr. 9. S. 295 und meine dazu gehörige Bemerkung. *Ehendasselbst*. Nr. 11. S. 358. Schon Reichert bemerkt übrigens (a. a. O., II. S. 40): „In Wahrheit ist die Seitenkammer auch beim Erwachsenen an keiner Stelle nach aussen hin geöffnet. . . — Es bleibt daher immer ein Kunstproduct, wenn man die Sehhügel durch diese künstlich gemachte Spalte in die Seitenkammern hineinschiebt.“

Fasciculus longitudinalis medialis ist das sogenannte hintere Längsbündel der Neurologen. Dieses Bündel erweist sich entwickelungsgeschichtlich und anatomisch als die Fortsetzung des Rückenmarksvorderstranges, und die Bezeichnung als „hinteres“ Bündel ist somit sehr verwirrend für dessen richtige Auffassung.

Auf- und absteigende Wurzeln, Tractus spinalis n. trigemini, Nucleus spinalis n. trigemini. Die ältere Bezeichnungsweise war die einer „aufsteigenden Trigeminiwurzel“, und dieselbe basirte auf der Voraussetzung eines centralen Ursprunges der sensiblen Nerven. Als

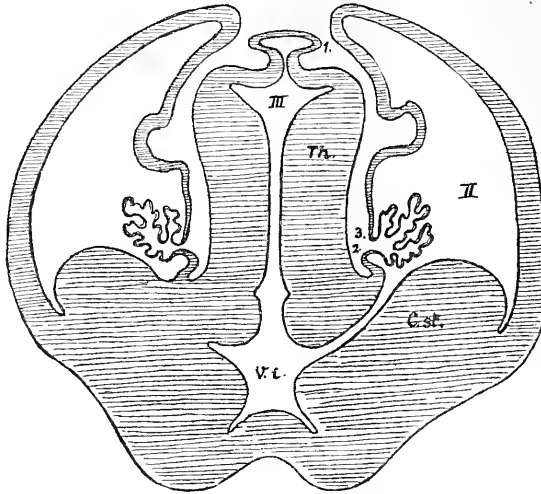


Fig. 23.

Querschnitt durch das Gehirn eines menschlichen Embryo (*Mr.*) am Ende des 2. Monats.

II, III und *Th.* wie oben.

1 Taenia thalami.

2 Taenia chorioidea.

3 Taenia fornicis.

C. st. Corpus striatum.

V. i. Ventriculus impar,

Auf der einen Seite des Schnittes sind Thalamus und *C. striatum* noch von einander getrennt, auf der anderen dagegen verbunden.

dann der Ursprung der sensiblen Nerven in den Ganglien bekannt wurde, lag es nahe genug, aus den „aufsteigenden Wurzeln“ absteigende zu machen. Speciell beim *N. trigeminus* kommt man aber bei solcher Umkehr der Bezeichnungen mit der aus dem Mittelhirn herabsteigenden motorischen Wurzel in Conflict. Als naturgemässer Ausweg ergibt sich die Bezeichnung der nach dem Rückenmark sich wendenden Wurzeln als „spinaler“. Solche spinale Wurzeln kommen nicht nur dem *N. trigeminus* zu, sondern auch den *Nu. vestibularis*, *intermedius*, *glossopharyngeus* und *vagus*. Die spinalen Wurzeln der letztgenannten Nerven bilden den *Tractus solitarius*.

Diese spinalen Wurzeln sind durchweg von Streifen von grauer Substanz begleitet, den Nuclei tractus spinalis n. trigemini, den Nuclei n. vestibularis lateralis und spinalis und den Nuclei tractus solitarii.

Nervenerne. Das Studium der Nervenerne des Gehirns ist, abgesehen von untergeordneten Einzelheiten an einem bestimmten Abschlusse angelangt. Es gilt dies nicht allein von den längst bekannten und leicht auffindbaren motorischen Kernen der Nn. hypoglossus, accessorius, facialis, abducens, oculomotorius und trochlearis, sondern auch von den Endkernen der sensiblen Nerven und des N. acusticus.¹ In Betreff der Acusticuskerne beziehen sich vorhandene Differenzen nicht mehr auf die thatsächlichen Verhältnisse, sondern auf die Namengebung. Immerhin hat die Commission vorgezogen, sich hier auf die beiden Hauptgruppen: Nuclei n. vestibularis und Nuclei n. cochlearis zu beschränken. Im Nachfolgenden gebe ich eine geordnete Zusammenstellung der sämtlichen Nervenerne von XII—III.

Columnae nucleorum nervorum	Nucleus alae cinereae (N. IX, X)
Columna motoria medialis	Nuclei acustici
Nucleus n. hypoglossi	Nuclei n. cochlearis
Nucleus n. abducentis	N. n. cochlearis ventralis
Nucleus n. trochlearis	Nucleus n. cochlearis dorsalis [nucl. tuberculi acustici]
Nucleus n. oculomotorii	Nuclei n. vestibularis
	Nucleus n. vestibularis superior [Flechsig, Bechterew]
Columna motoria lateralis	Nucleus n. vestibularis lateralis (Deiters)
Nucleus ambiguus [N. IX, X, XI]	Nucleus n. vestibularis medialis [Schwalbe]
Nucleus n. facialis	Nucleus n. vestibularis spinalis [Radix descendens]
Nuclei motorii n. trigemini	Nuclei tractus solitarii [N. IX. X et N. intermedii]
Nucleus princeps	Nuclei tractus spinalis n. trigemini
Nuclei minores [radicis descendens]	
Columna recipiens	
Nuclei funiculi gracilis et cuneati [Nuclei sensitivi spinales]	

Gyrus fornicatus, zerfallend in G. cinguli und G. hippocampi, entspricht dem grand lobe limbique von Broca, den dieser in eine circonvolution du corps calleux und eine circonvolution de l'hippocampe zerlegt hatte. Durch das Rhinencephalon, welches mit der Area parolfactoria

¹ Man vergleiche insbesondere die Darstellungen in A. Kölliker's *Gewebelehre*. 6. Aufl. Leipzig 1893.

[Brocae] an den G. cinguli, und mit der Subst. perforata lateralis an den G. hippocampi anstösst, werden die beiden Enden des G. fornicatus zu einem geschlossenen Ringe verbunden. Der Gyrus cinguli wird vom Sulcus cinguli umsäumt, welcher einen tiefen Ast, den Ramus marginalis, vor dem Praecuneus vorbei, nach dem Rande der Hemisphäre entsendet, während seine directe Fortsetzung als inconstanter Ramus subparietalis unter dem Praecuneus entlang zieht. Der früher sogenannte Sulcus callosomarginalis besteht aus dem Anfangstheile des Sulcus cinguli und aus dessen Ramus marginalis. Schwalbe hat in seiner Nervenlehre (S. 536) den Broca'schen lobe limbique als Lobus falciformis (Sichelappen) bezeichnet und ihm noch die Gebilde des Randbogens, den Balken, den Fornix nebst Fimbria und Fascia dentata und das Septum pellucidum zugewiesen.

Fissura hippocampi, Pes hippocampi, Fissura calcarina, Calcar avis, Fissura collateralis, Trigonum collaterale und Eminentia collateralis. Bei diesen Namen entspricht durchweg der äusseren Furche (Primärfurche) die gleichnamige Vorwölbung der Ventrikelwand. Das Princip kann indessen nicht allgemein durchgeführt werden. Der Fissura parietooccipitalis entspricht die im Bulbus cornu posterioris enthaltene Einwärtswölbung der grossen Balkenzange und der Fossa Sylvii das Corpus striatum. Von der embryonalen Fissura chorioidea wird der obere Abschnitt durch den Balken von der Oberfläche abgedrängt, er entspricht der schmalen Rinne zwischen der Taenia fornicis und Taenia chorioidea (Fig. 21). Der untere Theil der ursprünglichen Fissura chorioidea schliesst sich an den unteren Schenkel der Fissura transversa cerebri an. Letztere Spalte führt in den Zwischenraum zwischen den Hemisphären nebst Balken und Fornix einerseits und den Theilen des Zwischen- und Mittelhirns andererseits. Vor Wegnahme der Häute und Zerreiessung des ihnen anhaftenden Epithelblattes führt die Fissura transversa nur in extraventriculäres Gebiet.

Gyrus subcallosus, Pedunculus corporis callosi und Pedunculus septi pellucidi sind drei Bezeichnungen für ein und dasselbe Gebilde, die indessen einer genaueren Erläuterung bedürfen. Die Namen bezeichnen jenen rundlichen Wulst, welcher, durch eine tiefe Furche abgesetzt, unmittelbar vor der Commissura anterior sichtbar ist, und dessen oberes Ende dem Balkenschnabel sich anschmiegt, während das untere die mediale Ecke der Substantia perforata lateralis erreicht.

Von den drei Namen ist der eines Pedunculus corporis callosi der älteste. Nach Cruveilhier und nach Henle ist derselbe auf Vieq d'Azyr zurückzuführen. Die Beziehungen des betreffenden Pedunculus zum Balken äussern sich darin, dass von ihm aus jederseits ein Faserbündel in die

Stria longitudinalis medialis des Balkens sich fortsetzt.¹ Die Beziehungen zum Septum pellucidum hat wohl Gall zuerst hervorgehoben, zugleich hat aber dieser Forscher in seinem mit Spurzheim herausgegebenen Werke das hintere Ende des Faserzuges bis zum Uncus des G. hippocampi hin verfolgt und durch eine vorzügliche Abbildung erläutert.² Gall beschreibt, in der Richtung von hinten nach vorn gehend, ein aus der Spitze des Schläfenlappens hervorgehendes, faseriges Nervenbündel, welches sich nach seinem Ursprung medianwärts wendet, über dem Chiasma in die Höhe steigt und vor der Commissura anterior entlang zieht. Weiterhin „verfasernd und verbreitert“ sich der Faserzug zu einer dünnen Nervenhaut, welche mit der der anderen Seite des Septum pellucidum bildet. Den Namen eines Pedunculus septi pellucidi braucht Gall noch nicht, der Name tritt aber weiterhin bei Burdach³ auf. Burdach knüpft an Gall's Darstellung an, er verfolgt indessen bei seiner eigenen Beschreibung den umgekehrten Weg. Aus dem Septum setzt sich laut Burdach ein Markblatt gegen die Grundfläche des Gehirns fort, welches sich mit Fasern aus dem Hirnstamm verbindet. Das also entstehende Bündel findet sein hinteres Ende theils im Uncus, theils in der Decke des Unterhorns.

Es ist bemerkenswerth, dass die Anatomen während geraumer Zeit die von Gall und von Burdach beschriebenen Beziehungen des Pedunculus septi pellucidi s. corporis callosi zum Schläfenlappen vernachlässigt haben, bis dieselben durch Broca, Zuckerkandl und mich wieder neu zu Ehren gezogen worden sind. Zu einer vollen Uebersicht dieser Beziehungen bedarf es eben der Entfernung des Chiasma und des Tractus opticus.

Die auf Burdach zunächst folgenden deutschen Autoren haben meistens seine Bezeichnung eines Pedunculus septi pellucidi angenommen, so Arnold, Valentin, C. Krause und weiterhin Reichert in seinem grossen Hirnwerke. Der Vicq d'Azyr'sche Pedunculus corporis callosi hat sich bei den französischen Anatomen (Cruveilhier, Sappey, Testut u. A.) erhalten, und auch Henle hat diese Bezeichnung bevorzugt. Bis dahin haben wir es mit zwei Bezeichnungen für ein und dasselbe Gebilde zu thun, das in seinem vor der Commissura anterior liegenden, scharf charakterisirten Abschnitte von allen Autoren übereinstimmend beschrieben wird, dessen Endabschnitte aber von dem Einen weiter verfolgt werden, als von

¹ Henle, *Nervenlehre*. Braunschweig 1871. S. 93 und S. 132.

² Gall und Spurzheim, *Anatomie und Physiologie des Gehirnes*. Paris 1810. I, 2. S. 624 und Taf. XIII (63). Mit Gall's Abbildung, die ich früher nicht gekannt habe, stimmt diejenige, die ich in meiner Abhandlung über die Formentwicklung des menschlichen Gehirnes (Fig. 27) mitgetheilt habe, in allen wesentlichen Punkten überein.

³ Burdach, *Bau und Leben des Gehirnes*. II. S. 135.

dem Anderen. Die Nervenlehre von Schwalbe hat nun dadurch die Verhältnisse wesentlich complicirt, dass in ihr, unabhängig von einander, ein Pedunculus corporis callosi und ein Pedunculus septi pellucidi beschrieben worden sind.¹ Schwalbe's Ped. corporis callosi ist das auch von Anderen unter diesem Namen beschriebene Gebilde, dagegen ist sein Pedunculus septi pellucidi etwas Neues. Unter diesem Namen versteht Schwalbe die auf dem senkrechten Durchschnitte hervortretende Fortsetzung von der weissen Markplatte des Septum in das Mark der anstossenden Windungen des Stirnlappens. Schwalbe sagt nämlich bei Beschreibung eines zwischen

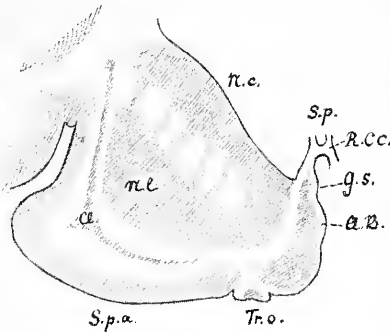


Fig. 24.

Frontalschnitt durch das Vorderhorn des Seitenventrikels.

- N. c.* Nucl. caudatus.
N. l. Nucl. lentiformis.
Cl. Clausstrum.
S. p. Septum pellucidum.
R. c. c. Rostrum corporis callosi.
G. s. Gyrus subcallosus.
A. B. Area Brocae.
Tr. o. Trigonum olfactorium.
S. p. l. Subst. perforata lateralis.

eine Durchschnittsfigur. Der Stiel der Autoren wendet sich nach rückwärts zur Subst. perfor. lat. und zum Schläfenlappen, der Stiel von Schwalbe seitwärts in die Markmasse des Stirnlappens. Man kann bei geeigneter Schnittführung (Fig. 24) den alten und den Schwalbe'schen Pedunculus septi pelluc. gleichzeitig zur Anschauung bringen, zwischen dem letzteren und dem weissen Ueberzuge des Pedunculus autorum liegt eine dünne Lage grauer Substanz.

Die Erklärung für Schwalbe's Angabe scheint in einer Stelle bei Reichert zu liegen. In Fig. 37 Taf. VII, Bd II seines Atlas² zeichnet

¹ G. Schwalbe, *Nervenlehre*. S. 493, S. 502 und Fig. 315.

² Reichert, *Bau des menschlichen Gehirnes*. Berlin 1861.

Rostrum corporis callosi und Fornixsäulen geführten Frontalschnittes, dass die weissen Lamellen des Septum continüirlich in die weisse Substanz zwischen der Basis des Linsenkernes und der grauen Rinde der unteren Fläche des Stirnhirns sich fortsetzen, und er fügt dann bei: „Man hat diese Fortsetzung der Markblätter als Pedunculi septi pellucidi bezeichnet.“ Dieses „Man“ hat mich anfangs etwas zweifelhaft gemacht, ob nicht bei Schwalbe eine Verwechslung mit untergelaufen sei; denn das, was dieser Beobachter als Ped. septi pelluc. beschreibt, ist nicht das von den früheren Anatomen also bezeichnete Gebilde. Der Stiel der älteren Autoren ist ein an der Oberfläche plastisch hervortretender Wulst, der Stiel von Schwalbe

nämlich Reichert einen Frontalschnitt durch das Gehirn im Gebiete des *Ventriculus septi pellucidi* und bemerkt dabei, dass der untere Theil der medialen Wand des Lateralventrikels aus einem dünnen Markblatt besteht, welches durch die *Lamina genu* in einen oberen und einen unteren Abschnitt zerfällt. Der obere ist das *Septum pellucidum*; „der untere kann in den Bereich der Stiele des *Septum pellucidum* gezogen werden, obsehon mit diesem Namen die unmittelbar dahinter gelegene etwas dickere Partie der senkrechten medialen Wand des Mantels bezeichnet wird.“ Reichert stellt im Uebrigen den *Pedunculus septi pellucidi* noch in der herkömmlichen Weise dar (z. B. I. Taf. X Fig. 19 I. 1), und wie man sieht, so betont er in der oben citirten Stelle ausdrücklich, dass der im Schnittbilde als Verlängerung des Septums hervortretende weisse Streifen im Grunde vom eigentlichen *Pedunculus* verschieden ist.

Reichert hat auch einen anderen, nicht minder delicatesn Begriff eingeführt mit seiner *Commissura pedunculorum septi*,¹ zu der er dann noch eine *Commissura columnarum fornicis* gefügt hat. Von der Stielcommissur sagt Reichert, dass sie sich nach abwärts in die *Lamina terminalis*, nach auf- und vorwärts in das Knieblatt des Balkenschnabels fortsetze.² Diese gleiche Bildung beschreibt Henle als *Commissura baseos alba*, indem er angiebt: „Im Grunde der Furchen, welche zwischen den beiden *Pedunculi corp. call.* von der vorderen Commissur bis zum Anfang des Balkens verläuft, hängt die weisse Substanz der unteren Randwülste der rechten und linken Hirnhälfte durch eine Commissur zusammen, die ich als weisse Bodencommissur aufführen werde.“

Sowohl die Reichert'sche, an sich anfechtbare Bezeichnung einer *Commissura pedunculorum septi*, als Henle's *Commissura baseos alba* erscheinen recht überflüssig, denn sie bezeichnen keineswegs neue, selbstständig sich abhebende Gebilde. Das was mit diesen Namen beschrieben worden ist, ist die Endplatte des Balkenschnabels (die *Lamina rostralis* unserer Liste). Die rinnenförmig eingebogene Platte verbindet die Markmassen der anstossenden Rindengebiete, zunächst der *Area Brocae* und des *Gyrus subcallosus* in gleicher Weise, wie dies für ihre entsprechenden Bezirke auch andere Abschnitte des Balkens thun.

Die Beurtheilung des *Pedunculus septi pellucidi* und *Ped. corp. callosi* ist nun aber durch die neueren Arbeiten über die Riechcentren von Grund aus verändert worden, und im Verlauf dieser Arbeiten ist man dahin gekommen, das betreffende Gebilde als selbstständigen *Gyrus*, als *Gyrus subcallosus* zu bezeichnen.

¹ Reichert, a. a. O. II. S. 70—76.

² *Ebendasselbst.* Uebersichtstabelle. S. 3.

Rhinencephalon. Die vergleichenden anatomischen Untersuchungen von Broca,¹ von Zuckerkandl² und von W. Turner,³ sowie die entwicklungsgeschichtlichen von mir⁴ haben dargethan, dass das Riechhirn oder Rhinencephalon als ein selbstständiger Abschnitt vom übrigen Hemisphärenhirn, dem Pallium⁵ zu trennen ist. Die Mächtigkeit des Riechhirns nimmt mit der Entwicklung des betreffenden Sinnes zu und ab. Broca hat mit Rücksicht darauf anosmatische und osmatische Gehirne unterschieden, welche letzteren Turner noch in mikrosmatische und makrosmatische getrennt hat. Der Mensch zählt zu den mikrosmatischen Säugern und sein Rhinencephalon zeigt demnach eine verhältnissmässig schwache Entwicklung. Es gehören dazu ausser dem Bulbus, Tractus und Trigonium olfactorium die Substantia perforata lateralis, ausserdem aber der sogenannte Pedunc. corporis callosi, nunmehrige Gyrus subcallosus und ein davor liegendes kleines Feld, die Area Brocae oder parolfactoria. Die Bezeichnung eines Gyrus subcallosus stammt von Zuckerkandl⁶ und sie ist deshalb eingeführt worden, weil der betreffende Theil ein Stück Hirnrinde darstellt und weder mit dem Balken noch mit dem Septum pellu-

¹ Broca, Recherches sur les centres olfactifs. *Revue d'Anthropol.* 1879. S. 385 ff.

² Zuckerkandl, *Ueber das Riechcentrum*, Stuttgart 1887, S. 15 sagt folgendes: „Noch möchte ich schliesslich den Gyrus subcallosus, unter welcher Benennung ich jenen Theil der medialen Hemisphärenwand verstehe, welcher zwischen dem Stirnende des Gyrus fornicatus und dem Balkenschnabel eingeschaltet ist und bisher fälschlich Pedunculus corporis callosi genannt wurde, erwähnen. Der Gyrus subcallosus beschränkt sich jedoch nicht auf das eben beschriebene kleine Terrain, sondern er begiebt sich in Form eines bandartigen Streifens, der der hinteren Kante der Lamina perforata anterior anliegt, nach Aussen, zur Spitze des Schläfenlappens, wo er mit der äusseren Riechwurzel zusammenstösst. Die Vereinigungsstelle ist zuweilen durch ein Höckerchen hervorgehoben.“ *Ebendasselbst* sagt Zuckerkandl (S. 60): „Der Name Ped. corporis callosi für die bezeichnete Stelle an der medialen Hemisphärenwand ist nicht glücklich gewählt, denn dieselbe bildet ebensowenig einen Stiel für den Balken, als irgend ein anderer Bestandtheil der medialen Hemisphärenfläche. Auch enthält der Terminus keine Anspielung auf den windungsartigen Charakter des betreffenden Hemisphärentheiles. Besser wäre es daher, das Windungsstück nach seiner Lage Gyrus subcallosus zu nennen.“

³ Sir W. Turner, The convolutions of the brain. *Verhandlungen des intern. medic. Congresses in Berlin.* 1890. Bd. II. S. 8 ff.

⁴ W. His, *Formentwicklung des menschlichen Gehirnes.* Leipzig 1889. S. 714 ff. — Zur allgemeinen Morphologie des Gehirns. *Dies Archiv.* 1892. S. 346 ff.

⁵ Die Ausdrücke Rhinencephalon und Pallium sind im Sinne von W. Turner genommen. Der alte Begriff des Hirnmantels ist etwas enger gewesen, da er die Insel ausschloss.

⁶ Zuckerkandl, a. a. O. S. 15 und S. 60.

cidum in der, allerdings unklar definirbaren Beziehung eines Stieles steht. Durchschnitte durch den Gyrus subcallosus zeigen in seinem Innern graue Masse und nur an der Oberfläche eine dünne weisse Belegschicht.

Vergleichend anatomische Darstellungen des Rhinencephalons und seiner Beziehungen zum Gyrus fornicatus, (dem lobe limbique von P. Broca) finden sich in den Arbeiten von Broca, Zuckerkandl und Turner, auf

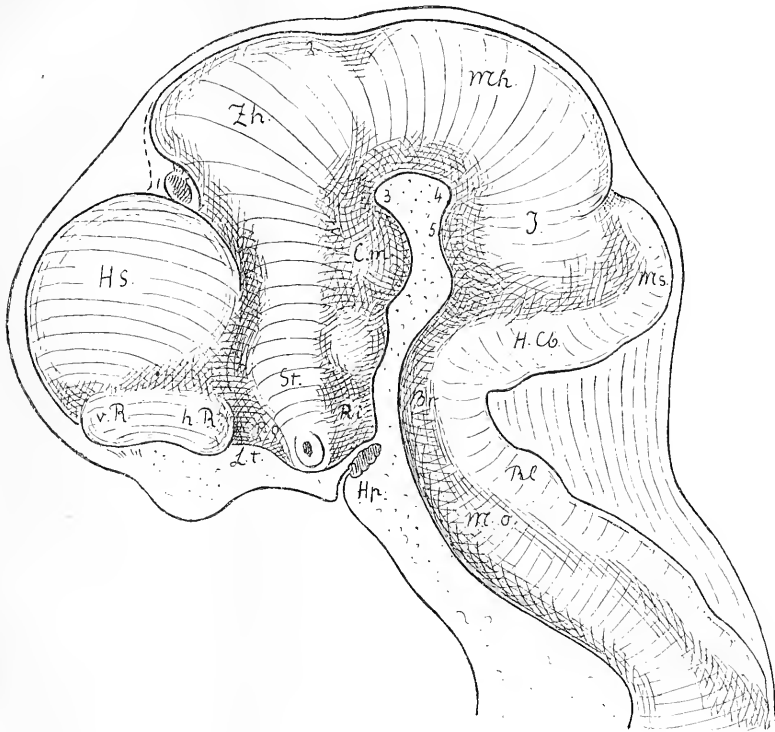


Fig. 25.

Seitenansicht vom Gehirn eines $4\frac{1}{2}$ wöchentlichen menschlichen Embryos. Constructionsbild. Bezeichnungen wie bei Fig. 18.

Ausserdem:	<i>Mo.</i> Medulla oblongata.
<i>Hp.</i> Hypophysenanlage.	<i>Rl.</i> Rautenlippe.
<i>Hs.</i> Grosshirnhemisphäre.	<i>St.</i> Stiel des Streifenhügels.
<i>Ms.</i> Wurmanlage des Kleinhirns.	<i>Zh.</i> Zwischenhirn.

welche ich hier verweise. Dagegen mag, zur Erläuterung der anatomischen Verhältnisse, die Entwicklung des menschlichen Rhinencephalon eine kurze Besprechung finden. Die Anlage des Riechhirnes sondert sich schon zu Anfang des zweiten Monates vom vorderen Ende des Hemisphärenhirns, als eine neben der Lamina terminalis auftretende, durch eine Fureche (Turner's

Fissura rhinica) umsäumte Hervorwölbung (Fig. 25 und 26). Die vordere, anfangs mehr dorsalwärts gewendete, und die hintere Hälfte des Riechhirns scheiden sich von einander durch einen Einschnitt, der an der medialen Seite besonders stark sich ausprägt (Figg. 18 und 19). Der vordere Riechlappen berührt das Gebiet des späteren Stirnlappens, der hintere dasjenige des Schläfenlappens. Ueber dem hinteren Riechlappen entwickelt sich jene Einsenkung der Hemisphärenwand, die wir in der Folge als Fossa Sylvii bezeichnen (Fig. 27). Mit fortschreitender Entwicklung der Hemisphären wird der vordere Riechlappen durch den Stirnlappen mehr nach der Basis hin verdrängt, und er kommt schliesslich tiefer zu stehen als der hintere Riechlappen. Sowohl der vordere, als der

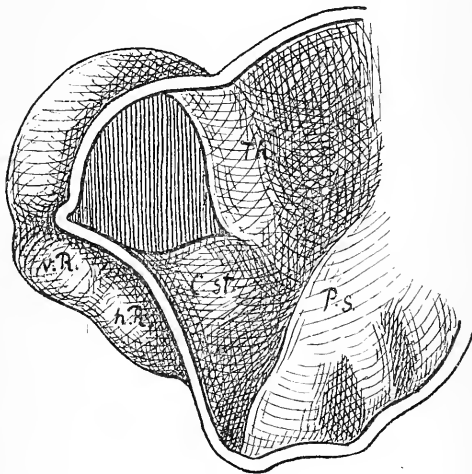


Fig. 26.

Vorderhirn des $4\frac{1}{2}$ wöchentl. menschlichen Embryo im Medianschnitt. Bezeichnungen s. Fig. 18.

hinterer Riechlappen bestehen aus einer der Basis zugekehrten und aus einer medianwärts sehenden Strecke. Aus dem basilaren Abschnitte des vorderen Riechlappen entwickeln sich der Bulbus, der Tractus und das Trigonum olfactorium, die wir in der Anatomie als Lobus olfactorius im engeren Sinne zusammenfassen. Der basilare Abschnitt des hinteren Riechlappens erhält sich als Substantia perforata lateralis, diese bleibt stets durch ihre Lage am Eingang der Fossa Sylvii und durch ihren Zusammenhang mit dem Gyrus hippocampi des Schläfenlappens bestimmt charakterisirt. Vom Pol des Schläfenlappens wird sie in sekundärer Weise überwölbt. Medianwärts setzt sich die Subst. perforata lateralis in den Gyrus subcallosus fort, der im ausgebildeten Menschenhirn nur ein unscheinbares Gebilde ist, im foetalen Gehirn dagegen schon viel auffälliger hervortritt (Figg. 26 u. 19). Nach vorn wird der Gyrus subcallosus vom medialen Abschnitte des vorderen Riechlappens der Area Brocae durch einen tiefen Einschnitt getrennt, den Sulcus parolfactorius posterior (die embryonale Fissura prima). Als Sulcus parolfactorius anterior bezeichnen wir die Furche, welche vor dem Trigonum olfactorium und der Area Brocae vorbeigeht und welche das Broca'sche Feld vom Anfang des Gyrus einculi scheidet.

hinterer Riechlappen bestehen aus einer der Basis zugekehrten und aus einer medianwärts sehenden Strecke. Aus dem basilaren Abschnitte des vorderen Riechlappen entwickeln sich der Bulbus, der Tractus und das Trigonum olfactorium, die wir in der Anatomie als Lobus olfactorius im engeren Sinne zusammenfassen. Der basilare Abschnitt des hinteren Riechlappens erhält sich als Substantia perforata lateralis, diese bleibt stets durch ihre Lage am Eingang der Fossa Sylvii und durch ihren Zusammenhang mit dem Gyrus hippocampi des Schläfenlappens bestimmt charakterisirt.

Limen insulae. Beim menschlichen Fötus von drei und vier Monaten hängt der vordere Riechlappen durch eine scharfe bogenförmige Leiste mit dem Schläfenlappen zusammen und begrenzt mit demselben das Feld der späteren Substantia perforata lateralis.¹ Entlang dieser Leiste entwickelt sich die sog. laterale Wurzel des Olfactorius, unsere Striae olfactoriae laterales. Die Leiste bildet auch am fertigen Gehirn einen scharfen Absatz zwischen Inselgebiet und Substantia perforata lateralis, und sie verbindet bogenförmig den Stirn- und den Schläfenlappen. Broca nennt sie le bord falciforme du lobe limbique, Schwalbe die Inselchwelle, Limen insulae. Die Inselchwelle ist gleich den Striae olfactoriae laterales als ein Theil des Rhinencephalon aufzufassen.

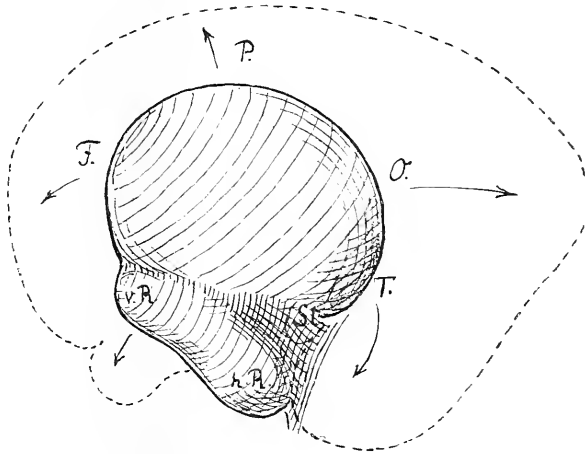


Fig. 27.

Schema zur Darstellung von dem Verhalten des vorderen und hinteren Riechlappens (v. R. und h. R.) zu einander und zu den Lappen der Grosshirnhemisphäre in verschiedenen Stadien der Entwicklung.

F. Ort des Lobus frontalis.

O. Ort des Lobus occipitalis.

P. Ort des Lobus parietalis.

T. Ort des Lobus temporalis.

Organa sensuum.

Spatia zonularia. Hinsichtlich der Insertionsweise der Fasern der Zonula Zinnii an der Linsenkapsel und der zwischen den Fasern liegenden

¹ Kölliker, *Zur Entwicklung des Auges und Geruchsorganes*. Würzburg 1883. S. 19ff, und Taf. IV. Fig. 22 bis 24.

² Schwalbe, *Nervenlehre*. S. 533.

Räume (früher als *Canalis Petiti* beschrieben) vergleiche man den soeben erschienenen Aufsatz von Schön.¹

Recessus memb. tym. superior ist die mittlere Trommelfeltasche von W. Krause² oder obere Trommelfeltasche von Prussak. Es ist dies der Raum über dem *Processus brevis* des Hammers, zwischen der *Membrana flaccida* und dem Hammerhals und unter dem *Lig. mallei externum*. Nach vorn ist der Raum von der vorderen Trommelfeltasche abgeschlossen, nach rückwärts mit der hinteren Tasche in Verbindung.³

Tuberculum und *Apex auriculae* [Darwini]. Durch die Arbeiten von G. Schwalbe ist die Unsicherheit, welche in Betreff dieses Gebildes bis vor kurzem bestanden hatte, gehoben worden. Schwalbe hat insbesondere nachgewiesen, dass der Darwin'sche Ohrvorsprung der Spitze des thierischen Ohres entspricht, und dass morphologisch vergleichbare Längenmessungen nicht nach dem höchstgelegene Punkte der Ohrmuschel, sondern nach der Darwin'schen Ecke (dem *Apex verus* von Schwalbe) genommen werden müssen. Die ausnahmweise an der höchsten Stelle der Ohrmuschel hervortretende Spitze wird von Schwalbe mit Rücksicht auf ihre Rolle in der antiken Kunst als *Satyrspitze* bezeichnet.⁴

Pili. Die Bedeutung der Worte *Lanugo*, *Capilli* u. s. w. kann als bekannt vorausgesetzt werden. *Vibrissae* sind die Nasenhaare, *Tragi* die Haare des äusseren Gehörganges, *Hirci* die Achselhaare.

Schlusswort.

Die von der anatomischen Gesellschaft niedergesetzte Nomenclatur-commission erachtet die ihr übergebene Arbeit nunmehr für abgeschlossen, und nach erfolgter Genehmigung seitens der Gesellschaft sind die *Nomina anatomica* dem allgemeinen Gebrauch zu empfehlen.

Das Werk ist sicherlich kein vollkommenes, die Commission darf indessen aussprechen, dass sie ausdauernd und redlich an dessen Ausbau gearbeitet hat. Auch ist sie der festen Ueberzeugung, dass mit dessen allgemeiner Annahme unsere anatomische Sprache, gegenüber der jetzigen

¹ Schön, *Zonula und Ora serrata*. *Anatom. Anzeiger*. Bd. X. S. 360 ff.

² *Anatomie*, II. S. 331.

³ Vergl. die Abbildung in Schwalbe's *Anatomie der Sinnesorgane*. Erlangen 1887. S. 513.

⁴ Vergl. Schwalbe's *Beiträge zur Anthropologie des Ohres*. Sonderabdruck der Festschrift für R. Virchow. 1891. Bd. I, wo sich auch eine Statistik über die Häufigkeit des Vorkommens der Darwin'schen Spitze findet.

an Einfachheit und Klarheit erheblich gewinnen wird. Nach der Schätzung von Hrn. Krause enthält unsere Liste etwa 4500 Namen. Eines der vollständigeren Lehrbücher hat deren 10,000, wovon die Hälfte Synonyma. Können wir hoffen, dass unsere Namenlisten unverändert im Schulgebrauche sich einbürgern, so ist dies für das Gedächtniss des Schülers gleichbedeutend mit einer Ersparniss von über 5000 Namen. Das ist an und für sich kein unwesentliches Ergebniss. Noch wichtiger wird es aber sein, wenn mit Einführung der festgestellten Namen Eindeutigkeit der gebrauchten Bezeichnungen erreicht wird, und wenn zugleich auch gewisse allgemeinere Grundsätze in Betreff der Bildung und des Gebrauches anatomischer Namen sich Bahn brechen.

Es mag ausdrücklich betont werden, dass unser Unternehmen auf Schaffung einer gemeinsamen Schulsprache hinauszugehen hatte. Die fortschreitende Forschung bedarf ihrerseits zur Verständlichmachung häufig besonderer Bezeichnungen, welche gar nicht den Anspruch erheben, in den Schulgebrauch zu kommen. Manche bei der Darstellung neuer Ergebnisse gebrauchte Bezeichnungen tragen von vornherein den Charakter von provisorischen Verständigungsmitteln. Diese Sprache der Forschung irgendwie einzuengen, liegt völlig ausserhalb unseres Planes. Auch bleibt es jedem Lehrer unbenommen, für Theile, die er im Verzeichniss vermisst, bei seinem Unterricht eigene Namen zu gebrauchen, oder anderseits solche Namen des Verzeichnisses wegzulassen, welche ihm überflüssig erscheinen. Das aber kann und muss erreicht werden, dass die Ausdrücke, die wir täglich gebrauchen und die wir unseren Studirenden übermitteln, einfach und eindeutig sein. Ohne gewisse Opfer von Seiten des Einzelnen geht es dabei nicht ab, ein jeder Compromiss setzt ja solche voraus. Wer sein Leben lang immer von einem *M. cucullaris* gesprochen hat, muss sich in den *M. trapezius* erst eingewöhnen. Ernstere, mit gutem Willen allein nicht überwindbare Schwierigkeiten erwachsen erst da, wo vorhandene Namen mit der wissenschaftlichen Ueberzeugung des Einzelnen nicht vereinbar sich erweisen. Wir hoffen, dass nach aller der Sorgfalt, die auf die Auswahl der Namen verwendet worden ist, die Zahl solcher nicht allgemein annehmbarer Namen eine nur beschränkte sein wird. Ohne allzu sanguinisch zu sein, meinen wir, dass wir die Zahl der Namen, die noch nicht zu allgemeinem Gebrauche durchdringen, zunächst auf eine kleinere Zahl, sagen wir auf hundert oder doch auf wenige Hunderte sollten herabbringen können. Das würde, gegenüber dem bisherigen Zustande, immerhin ein recht erfreuliches Ergebniss sein; auch lässt sich solch ein Rest mit der Zeit noch vollends verdauen.

Nothwendig erweist es sich allerdings, Maassregeln zu ergreifen zu einer fortschreitenden Weiterbildung der anatomischen Sprache. Eine har-

monische Weiterbildung wird aber, wenn einmal der erste Grund richtig gelegt ist, keinerlei besondere Schwierigkeiten mehr darbieten.

Und damit mögen die Nomina anatomica dem Wohlwollen eines jeden Betheiligten auf das Eindringlichste empfohlen sein. Es giebt auch im wissenschaftlichen Leben einen Gemeinsinn, dessen Bethätigung dem Einzelnen Ehre und Befriedigung, dem Ganzen aber Fortschritt und Gedeihen bringt. Die Annahme einer gemeinsamen Schulsprache muss als ein solcher Act wissenschaftlichen Gemeinsinns verstanden und durchgeführt werden.

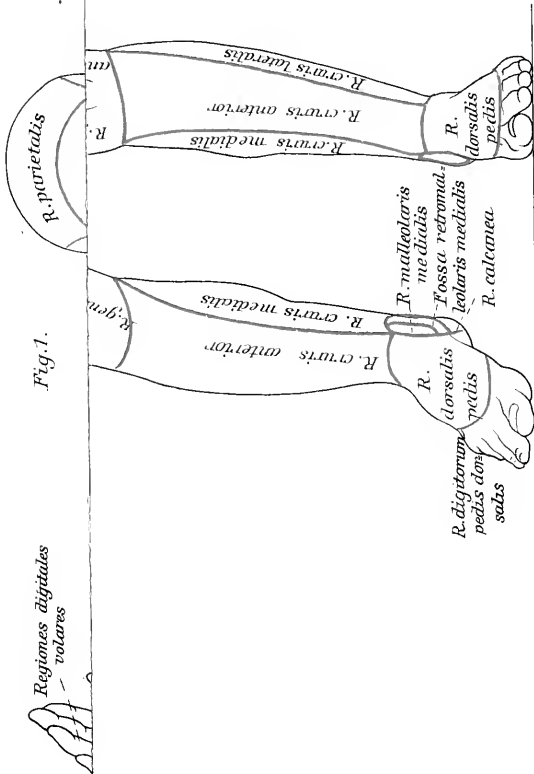


Fig. 1.

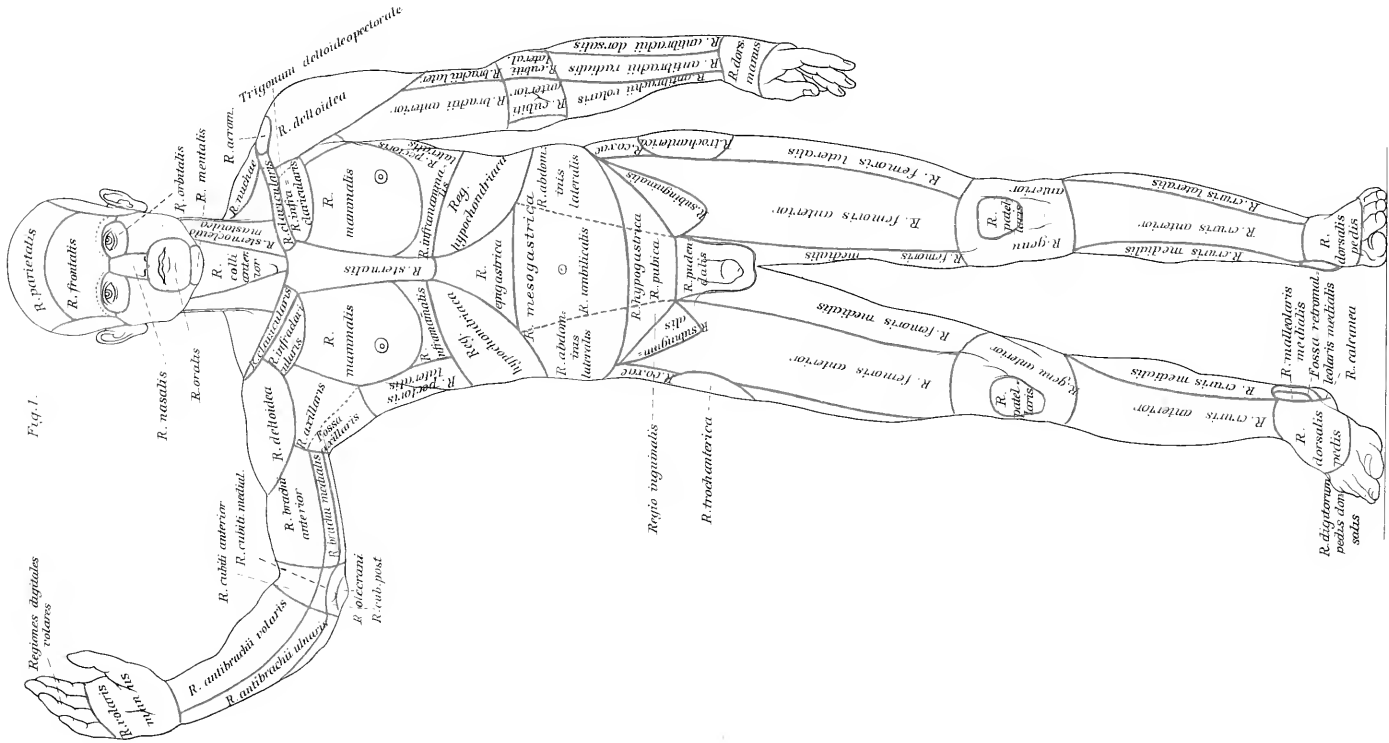



Fig. 1.





COLUMBIA UNIVERSITY LIBRARIES (hsl.stx)
QM 81 H62 C.1
Die anatomische Nomenclatur. Nomina ana



2002161281

QM81

H62

His

Die anatomische nomenclatur.

