


LIBRARY

OF THE

Museum of Comparative Zoölogy.

N^o 4709

Rec'd
7 Sept., 1886.



DIE EIHÜLLEN

VON

PHOCAENA COMMUNIS CUV.

INAUGURAL-DISSERTATION,

WELCHE

ZUR ERLANGUNG DER DOCTORWÜRDE

IN DER

MEDICIN UND CHIRURGIE

MIT ZUSTIMMUNG

DER MEDICINISCHEN FACULTÄT

DER

FRIEDRICH-WILHELMS-UNIVERSITÄT ZU BERLIN

AM . OCTOBER 1885

NEBST DEN ANGEFÜGTEN THESEN

ÖFFENTLICH VERTHEIDIGEN WIRD

DER VERFASSER

Klaatsch Ludwig
HERMANN KLAATSCH

AUS BERLIN.

OPPONENTEN:

DR. H. VIRCHOW, PROSECTOR AM ANATOM. INSTITUT.

DR. G. VOWINKEL.

CAND. MED. A. WESTPHAL.

C.
BONN.

UNIVERSITÄTS-BUCHDRUCKEREI VON CARL GEORGI.

Sm
1885.

1937
JULY 10
1937

RECEIVED

LIBRARY

COMMUNICATIONS

SECTION

RECEIVED

SECTION

RECEIVED

SECTION

RECEIVED

SECTION

RECEIVED

SECTION

RECEIVED

SECTION

RECEIVED

SECTION

RECEIVED

SECTION

Seinem Vater

in Liebe und Dankbarkeit

gewidmet

vom

Verfasser.

1861
1862
1863

1864

• •

1865

1866

1867

Im Mai d. J. wurde aus Colberg der Uterus einer graviden *Phocaena communis* Cuvier mit einem fast ausgetragenen Foetus der hiesigen gynaekologischen Klinik übersandt. Das interessante Object wurde in der Klinik demonstrirt und dann auf das anatomische Institut gebracht. Auf meinen Wunsch und auf die Verwendung des Herrn Geheimrath Waldeyer hin hat der Director der hiesigen kgl. Frauenklinik, Herr Geheimrath Professor Dr. Schroeder die Güte gehabt, mir die Bearbeitung des Objects zu überlassen. Ich spreche demselben dafür hiermit meinen Dank aus.

Als ich die Theile erhielt, lagen sie in einem mässig starken Spiritus. Das junge Thier sammt Nabelstrang und foetalen Eihäuten lag neben dem Uterus, aus dessen linken, graviden Horn es durch einen e. 35 cm langen Eröffnungsschnitt, der unregelmässig über die vordere Fläche hinlief, entfernt worden war. Der Amnionsack war durch einen in der Medianlinie verlaufenden Schnitt (in der natürlichen Lagerung der Theile, dem inneren Muttermund gegenüber) geöffnet worden, so dass die foetale Placenta fast völlig in eine rechte und eine linke Hälfte getrennt worden war.

Der Foetus trug alle Charaktere einer erwachsenen *Phocaena communis* an sich. Seine Länge betrug 60 cm, das Geschlecht war weiblich. Ich übertrug die Theile in einen 95 % Alkohol, nachdem ich das junge Thier geöffnet und die Geschlechtsorgane herausgenommen hatte. Bei der mikroskopischen Untersuchung fand ich den Conservirungszustand auch für feinere histologische Zwecke durchaus gut. Freilich hatte das Epithel der freien Flächen, so vor allem des Chorions und der Uterinschleimhaut gelitten und war zum grossen Theile verloren gegangen. Einige

Stücke härtete ich in einer $\frac{1}{3}\%$ Chromsäure nach, konnte jedoch gar keinen Vortheil darin finden; die Färbungen gelangen bei ihnen nicht besser als bei den einfach in einem wenn auch wenig guten Alkohol aufbewahrten Theilen. Auf die Vornahme von Injectionen verzichtete ich von vornherein.

Wie ich gleich anfangs vermuthete, sah ich bald ein, dass die Aufgabe, die ich übernommen, keine ganz leichte sei; wenn ich, wie ich mir vorgenommen, das Object in allen seinen Theilen so eingehend verwerthen wollte, als der Conservirungszustand desselben, wie meine Zeit und Kräfte es gestatteten, so war damit an die letzteren keine geringe Anforderung gestellt. Die Schwierigkeiten lagen nicht sowohl darin, dass die Literatur eine weit verzweigte und zum Theil in schwerer zugänglichen Werken, Reiseberichten u. dgl. niedergelegt ist, als besonders in der grossen Mannigfaltigkeit der Fragen, die seit langer Zeit sich an die Placentarverhältnisse der Cetaceen knüpfen. Ich erinnere nur an die Capitel der Uterindrüsen, der Caruncula amnii, für die fast eine eigene Literatur entstanden ist. Wenn bei irgend einem Thema, so kann beim Studium der Placentarbildung die Vergleichung nicht entbehrt werden, und so complicirt sich die Aufgabe auch in dieser Richtung; freilich gibt gerade hierin die Lectüre von Turner's klassischen Schriften eine vortreffliche Basis. Auf dieser weiterzubauen, womöglich in vergleichend-histologischer Beziehung weiter vorzudringen, war mein Ziel; um diesem näher zu kommen, um etwas annähernd Abgeschlossenes und Ganzes zu liefern, und um Andern einen Ueberblick über ein Gebiet geben zu können, das von Deutschen sehr wenig, vorwiegend von Engländern und Franzosen bearbeitet ist, war es nöthig alle Theile zu berücksichtigen. Ich that es mit möglichster Genauigkeit, aber ich bin mir wohl bewusst, wie weit das Geleistete hinter dem Gewollten zurückbleibt.

Ich zog zur Untersuchung folgende Theile, in dieser Reihenfolge:

- 1) Nabelstrang und Amnion,
- 2) Foetale Placenta (Chorion, Allantoissack),
- 3) Uterinschleimhaut,
- 4) Mütterliche Genitalien, sowie dieselben nebst Milchdrüsen des Foetus.

Nach der makroskopischen und mikroskopisch-histologischen

Schilderung jedes Theiles lasse ich eine Uebersicht über die betreffende Literatur und Besprechung der gelösten und noch nicht gelösten Fragen folgen.

Zunächst werde ich eine kurze Uebersicht über die Geschichte der Erkenntniß der Cetaceenplacenta geben:

Die Angaben der Naturforscher des Alterthums und Mittelalters über Fortpflanzung der Cetaceen, insbesondere der Delphine zu prüfen, würde gewiss eine interessante Aufgabe sein¹⁾; sie liegt mir fern, doch möchte ich nicht unerwähnt lassen, dass schon aus dem ersten Theil des 16. Jahrhunderts ziemlich genaue Angaben und auch Abbildungen von Cetaceen-Eihüllen sammt Foetus existiren, und zwar von dem französischen Naturforscher Pierre Belon. Auf seine im J. 1531 über die Delphine erschienene Schrift hat L. Crié (1) die Aufmerksamkeit gelenkt. Aus dem vorigen Jahrhundert und dem Anfange dieses sind bei Rapp in seinem bekannten Cetaceen-Buche eine Anzahl Autoren citirt; so hat Steller bei seiner Rhytina die Geschlechtsorgane beschrieben (N. Comment. acad. Petropol. 1751); Pallas, Langbye, Fabricius, Beale, Camper, Klein haben Angaben gemacht über die Zeit des Tragens, die Grösse der neugeborenen Thiere und das Säugen derselben. — Diese letztere hat die früheren Naturforscher besonders viel beschäftigt (vgl. Rapp, Meckel's Archiv 1830, Geoffroy St. Hilaire, Fragmens sur la structure et les usages des glandes mammaires des Cétacées, Paris 1834, Rudolphi, Abhandl. d. kgl. Acad. d. Wissensch. zu Berlin 1831).

In seiner Cetaceen-Monographie berichtet Rapp (2): „Ueber die Foetushüllen der Cetaceen fehlt es an Beobachtungen“; er hat beim Braunfisch im Nabelstrang 2 Arterien und 2 Venen, beim Dugang 2 Arterien und 1 Vene, die sich in der Nähe des Foetus in 2 theilte, gefunden.

Die ersten genaueren Angaben machte Karl Ernst von Baer (3) und dann gleichzeitig Eschricht (4). Er untersuchte gravide Delphine und gab eine Beschreibung von Chorion und der Uterinschleimhaut. — Es folgen nun Hunter (5), Owen (6), Meigs (7) und Rolleston (8) mit mannigfachen Mittheilungen über die Placentarverhältnisse der Cetaceen; keiner jedoch gab bei

1) Aristoteles macht im VI. Buch seiner Naturgeschichte der Thiere daraufzügliche Angaben.

einer Form eine Schilderung, durch die auch nur die Anordnung der Eihäute völlig klar gestellt wurde. Eine neue Epoche brach daher an mit Turner's (9) erster Arbeit über den Gegenstand im J. 1869. Er beschrieb die gesammte Anatomie eines graviden Exemplares des Great Finner Whale, d. i. *Balaenoptera Sibbaldii* mit besonderer Berücksichtigung der Placentarbildung. Es folgte dann die classische Arbeit über *Orca gladiator* (10), die als Grundlage für jedes weitere Studium der Cetaceenplacenta als solcher und der Vergleichung derselben mit der Placenta anderer Mammalia zu betrachten ist.

Ich werde oft auf diese Arbeit zurückkommen. In keiner der späteren Mittheilungen anderer Autoren herrscht eine solche Klarheit, eine solche Präcision der sich in den Vordergrund drängenden Fragen, ein solch scharfer Blick in der Ausübung der vergleichenden Methode, so dass trotz der ausführlichen Angaben in späteren Werken (z. B. bei Anderson) doch die Turner'schen Schriften eine ganz eigenartige Stellung einnehmen, und auch mir zum Ausgangspunct in der Deutung und Vergleichung dienen werden.

Gleichzeitig wurde die Aufmerksamkeit auf die Uterindrüsen gelenkt durch die Schriften Ercolani's, deren erste 1868¹⁾ erschien, und die von nun bis auf die Gegenwart eine der ersten Stellen in der Literatur über die Placenta einnahmen. Sie kommen für meine Arbeit nur in so weit in Betracht, als sie auch für die Uterindrüsen der Cetaceen von Bedeutung sind.

Abgesehen von den allgemeiner gehaltenen Schriften Turner's über die vergleichende Anatomie der Placenta (11, 12), erschien von demselben im J. 1876 ein weiterer Beitrag zur Placentarbildung der Cetaceen (13). Diesmal war es die Placenta des Narwhal (*Monodon Monoceros*), die er beschrieb und mit der von *Orca* verglich. Zeigt schon dieser Vergleich, dass trotz der weitgehenden Aehnlichkeiten, gewisse Differenzen in der Placentarbildung der Cetaceen sich geltend machen, so wird dies noch deutlicher durch die Mittheilungen Anderson's (14). Dieselben sind veröffentlicht in dem grossen Prachtwerke, das die zoologischen Ergebnisse zweier Reisen nach Ostindien schildert.

Anderson hat dort die Monographie zweier sonst wenig

1) Mémoire sur les glandes utriculaires de l'utérus et sur l'organ glandulaire de neoformation etc. Bologne 1868.

untersuchter Cetaceenformen gegeben: von *Orcella brevirostris* und *Platanista gangetica*. Beide steigen hoch in die indischen Flüsse hinauf. Anderson macht sehr werthvolle Angaben über die Placenta dieser Thiere; ich werde dieselben zum Vergleich heranziehen, zumal die Verhältnisse vielfach wesentlich andere als bei unseren Delphinen sind.

Turner hatte freilich schon manche mikroskopische Untersuchungen über den Bau des Chorions, der Uterinkrypten u. a. mitgetheilt, aber erst bei Anderson finden sich feinere histologische Beobachtungen in ausgedehnterem Maasse, so z. B. über die Lymphbahnen des Nabelstranges.

Im J. 1881 erschien eine Arbeit über die Uterusschleimhaut bei Thieren mit diffuser Placenta, insbesondere bei der Stute, von H. Planteau (15). Dem Verfasser standen auch einige Objecte, die Cetaceen entnommen waren, zu Gebote; er berücksichtigt die betreffenden Fragen so eingehend und ausserdem besteht eine so ausgesprochene Aehnlichkeit zwischen der Uterinschleimhaut der graviden Stute und derjenigen bei manchen Cetaceen in der Schwangerschaft — wie Turner gezeigt hat —, dass die Arbeit Planteau's hier herangezogen werden muss.

Die nächsten Beobachtungen über Eihäute der Cetaceen stammen von Boulart und Beaugard (16). Ihre Arbeit, die in gewissenhafter aber rein descriptiver Weise die Geschlechtsorgane einiger Balaenidenformen schildert, erspart mir die Mühe, die ähnlichen makroskopischen Verhältnisse beim Delphin eingehend zu beschreiben. Sie hatten ein Stück Chorion von *Balaenoptera Sibbaldii* vor sich.

1882 findet sich eine kurze Mittheilung über die Geburt beim „*Marsouin commun*“, d. i. *Phocaena communis* in den *Compt. rend. von Jourdain* (17). Er erhielt ein schwangeres Exemplar. Als er es öffnen wollte, schoss aus dem Genitalkanal ein Foetus hervor und zwar wunderbarer Weise ohne Eihüllen. Die Gedanken, die dieses Ereigniss bei dem Beobachter anregte, möge man im Original nachsehen; jedenfalls sind wohl seine Besorgnisse: „*La parturition du Marsouin doit donc présenter des conditions exceptionnelles*“ durch einfachere Erklärungsgründe zu beseitigen.

Die letzte Beschreibung und zwar der Eihüllen von *Pontoporia Blainvillei*, die ich habe auffinden können, rührt her von P. Gervais (18) im J. 1883. Sie enthält eine ganz kurze Schil-

derung der Verhältnisse; auch in diesem Falle lag der Foetus im linken Uterushorn.

Aus der Literatur des letzten Jahres sind es besonders die Schriften Flower's (19)¹⁾ gewesen, auf die sich meine Aufmerksamkeit richtete.

Ich habe dann noch vereinzelt in den Berichten ausländischer Gesellschaften Notizen gefunden, die mich vermuthen lassen, es möchte in den betreffenden Mittheilungen etwas über die hier geschilderten Dinge stehen, doch war mir eine Vergewisserung in jedem einzelnen Falle nicht möglich (20).

Ich hoffe nichts Wesentliches übersehen zu haben, es ist mir jedoch sehr wahrscheinlich, dass in neueren Reiseberichten u. dgl. manches steht, das hier der Erwähnung werth wäre; für jede derartige Mittheilung oder Berichtigung werde ich dankbar sein.

Zum Zwecke leichter Orientirung und einer schnellen Einführung in den Gegenstand gebe ich eine kurze Schilderung der wesentlichen Resultate, die die bisherigen Forschungen über die Cetaceenplacenta geliefert haben, an der Hand eines Holzschnittes, der schematisch Lage und Anordnung der Eihüllen zeigt, wie ich sie bei meinem Delphin mir reconstruirt habe.

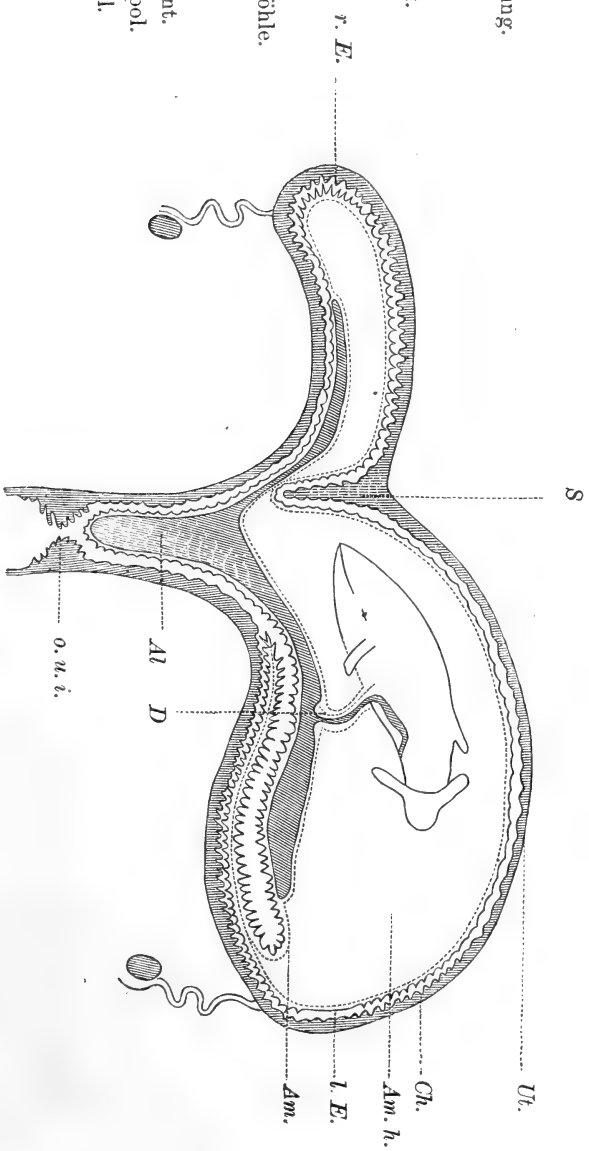
Wie bisher in allen Fällen bei Cetaceen lag auch in meinem der Foetus im linken Uterushorn. An jedem Uterushorn, sowie dem entsprechenden Eihauttheile unterscheidet man eine grosse und eine kleine Curvatur, deren erste dorsal, die zweite ventra vom Foetus liegt. Ob er sich in Schnabel- oder Schwanzlage befand, kann ich nicht entscheiden, neige jedoch nach den Angaben Gervais', Turner's und Jourdain's dahin, dass erstere als das häufigere anzunehmen. Das Chorion (Ch.) reicht in beide Hörner; somit gehört die Placenta des Delphin dem diffusen Typus an. Das Fehlen einer Decidua und somit der Mangel einer eigentlichen Placenta lässt Kölliker²⁾ diese Form als die choriote

1) Es sind in denselben keine Angaben über Placentarbildung der Cetaceen enthalten; die betreffenden Arbeiten sind für die Phylogenie der Cetaceen, sowie für die Systematik der Delphiniden von der grössten Bedeutung.

2) Entwicklungsgeschichte des Menschen und der höheren Thiere. Leipzig 1881.

Ut. Uteruswandung.
Ch. Chorion.
Am. Amnion.
Al. Allantoissack.

Am. h. Amnionhöhle.
D. Dottergang.
S. Septum uteri.
o. u. i. os uteri int.
r. E. rechter Eipol.
l. E. linker Eipol.



Schematische Darstellung der Eihüllen von *Phocaena*.

bezeichnen, doch muss dagegen geltend gemacht werden, dass anatomisch ja durchaus dieselben Bestandtheile sich bei der deciduaten wie indeciduaten Form wiederfinden, so dass die Ausdehnung des Chorions ein viel wesentlicheres Characteristicum darstellt als die Loslösung der Uterinschleimhaut. Diese geht beim Delphin bedeutende Aenderungen ein, die in Gestalt mächtiger Wulstungen namentlich auf der ventralen Seite des Fötus in beiden Hörnern in der Nähe des Tubenabgangs auftreten, das Chorion ist dem entsprechend hier auch am stärksten zottig.

Der Amnionsack (Am. h.) ist beim Delphin sehr weit; das Amnion (Am.) ist überall mit dem Chorion verwachsen bis auf einen Bezirk an der Ventralseite des Embryo, wo es mit dem Allantoissack (Al.) in Beziehung tritt. Dieser persistirt bei allen Cetaceen als ein Gebilde von beträchtlicher Ausdehnung, obwohl kleiner als bei den Ruminantien. Der Stiel der Allantois, der Urachus persistirt ebenfalls durchweg.

Von Dottergang (D.) und Dotterblase persistirt der erstere beim Delphin; bei einem andern Cetaceen ist er bisher nicht nachgewiesen worden.

Ein Septum uteri (S.) sondert die Placenta in einen linken und einen rechten Theil.

Nabelstrang und Amnion.

Der Nabelstrang ist von den früheren Autoren auf seine allgemeinen Verhältnisse, d. h. auf die Persistenz des Urachus und das Vorhandensein zweier Arterien und zweier Venen hin untersucht worden. Turner(10) sagt vom Gewebe des Nabelstrangs nur, dass der Urachus in ein „areolated connectiv tissue“ eingebettet sei; Anderson (14) beachtet besonders die vasculösen Räume im Strange und ihre Zugehörigkeit zum Lymphgefässsystem.

Eingehende Untersuchung wurde immer den Amnionkörpern am Nabelstrang zu theil; die Autoren heben alle die bedeutende Zunahme dieser Gebilde am Allantoissack hervor. Turner beschreibt auch ähnliche Allantoiskörper (10). Ein Theil der Amnionkörper gleicht nach Turner denen der Kuh (13).

Vergebens haben die Autoren nach einem Rest von Dotter-

gang oder Dotterblase gesucht; weder bei Orca, noch bei Monodon, noch Pontoperia etc. wurde etwas derartiges gefunden.

Ich gebe zuerst meine eigene Beobachtungen, dann komme ich auf diese Fragen zurück.

Die Bauchhaut des Embryo ist glatt. Sie besitzt eine gelbliche Färbung, die durch bläuliche, unregelmässig vertheilte Partien ein leicht geflecktes Aussehen erhält; die letzteren sind in der Richtung der Körperachse angeordnet und gehen cranial von den Flossen in die strahlenförmig zu den Lippen ziehenden dunklen Streifen über.

Auch caudalwärts gewinnen die bläulichen Partien, namentlich in der Gegend der äusseren Genitalien an Deutlichkeit. Die Nabelschnur entspringt ziemlich in der Mitte zwischen dem zunächst liegenden Punkte der Vulva und der Verbindungslinie beider Flossen mit einander. (Abstand derselben von einander 8 cm, ihrer Verbindungslinie von der Vulva $18\frac{1}{2}$ cm, vom Nabelstrangmittelpunkte $10\frac{1}{2}$ cm.) Ausser gröberer Falten zeigt die Bauchhaut bei geeigneter Haltung gegen das auffallende Licht feinste, senkrecht zur Körperachse angeordnete aponeurotisch schimmernde Fasern; auch eine ähnliche Längsstreifung wird weiter cranialwärts mit der Lupe sichtbar. Die Querstreifung ist besonders deutlich in der Medianlinie, cranial vom Nabelstrangursprunge, da wo eine seichte rinnenförmige, der Palpation eben noch als solche wahrnehmbare Vertiefung beginnt. Die Rinne theilt sich am Nabelstrange in zwei Arme, die kreisförmig die Ursprungsstelle umfassen. 2 cm rechts und caudal von dieser Stelle befindet sich eine 1 cm lange Wunde mit zerrissenen Rändern. Weiter caudal ist die Medianlinie nicht mehr irgendwie ausgeprägt. Eine Hautfalte, die mit der erwähnten zarten Rinne nichts gemein hat, umzieht den Nabelstrang, einen Kreis von 1,6 cm Durchmesser darstellend. Hier kann man den Nabelstrang vor- und zurückschieben.

Derselbe entspringt in der Dicke eines Mittelfingers. Zunächst bildet er einen scheibenförmigen Theil, der caudal tiefer in die Bauchwand einsinkt als cranial. Dies rührt daher, dass von vornherein eine Richtung des Nabelstrangs caudalwärts und ein wenig nach links sich geltend macht. Die Haut geht continuirlich auf den Strang über, ist jedoch an dem Anfangstheil etwas brüchig und leicht in Schollen ablösbar¹⁾. Auf den scheibenförmigen Theil

1) Nach Turner (13) geht bei Monodon die Bauchhaut „purplish-grey“ 3 bis 4“ am Strange hinauf.

folgt ein Abschnitt des Nabelstrangs, der voluminös allseitig vorspringt, namentlich caudal — wie ein Bulbus; als solchen werde ich ihn künftig bezeichnen. Hier ist die Haut bereits sehr dünn, als zarte Lamelle abzuheben, und hat somit den Charakter des Amnions angenommen. Cranial wie caudal läuft eine Vertiefung am Strange hin.

Der Bulbus verjüngt sich allmählich; 3 cm vom Bauch des Fötus entfernt, nimmt der Strang den Habitus an, den er bis zum Uebergange in die Eihäute beibehält. Bis zu der Stelle gerechnet, wo die Umbilical-Gefässe divergiren, beträgt die Länge des Stranges 27 cm. Der Strang macht Torsionen, im Sinne des Uhrzeigers distalwärts, aber dieselben sind sehr lang gedehnt und gering an Zahl. Man fühlt die Gefässe durch; Riefen markiren ihre Lage an der Oberfläche, knotenförmige Auftreibungen kommen nur am distalen Ende spärlich vor.

Der Nabelstrang ist überall mit kleinen Körpern dicht besetzt — den *corpusculis* oder *carunculis amnii*¹⁾. Ein Theil derselben zeichnet sich durch bräunliche Färbung aus. Sie sind ohne bestimmte Anordnung über den ganzen Strang vertheilt, doch stehen sie bisweilen in Gruppen zusammen und treten am distalen Ende zahlreicher auf. Die Grösse variirt von kaum $\frac{1}{10}$ mm bis zu $1\frac{1}{2}$ mm und 2 mm im Durchmesser. Sie erscheinen als Warzen, sind flach linsenförmig. Die grösseren von ihnen hängen durch einen schmalen nicht gefärbten Stiel mit dem Amnion zusammen. Einige der kleineren dunkelen Körper sitzen den weissen Carunkeln auf²⁾. Diese treten im Gegensatz zu den braunen am proximalen Ende vorwiegend auf, doch finden sie sich vereinzelt noch jenseits der Bifurcationsstelle. Diese sind theils flach, theils mehr rundlich, manche etwas länglich, andere tragen auf ihrer Spitze noch ein weisses Körperchen. Der Strang ist im ganzen Verlauf etwas abgeflacht, seine Durchmesser sind 10 und 5 mm. Die Abflachung nimmt zu nach der Bifurcationsstelle hin. Durchschneidet man den Strang in seinem mittleren Theile, so sind die

1) Man vergleiche die Schriften 9—14, 18, für die gleichen Gebilde bei anderen Ordnungen Turner's Schriften, für den Menschen: Anna Hetz, Das Epithel des Amnion. In.-Diss. Bern 1878.

2) Solche sind bei *Orcella brevirostris* von Anderson ausdrücklich erwähnt.

Gebilde, die ihn constituiren auf der ovalen Schnittfläche so angeordnet¹⁾ (Fig. 1):

Der Strang enthält eine weite mehrfach ausgebuchtete Höhle — das Lumen des Urachus (Ur.). Auf der einen Seite bilden seine Wand und das Ammion (und zwar das Bindegewebsblatt desselben) mit einander, festverbunden die Wandung (Am.) des Stranges, auf der anderen Seite schieben sich die anderen Gebilde dazwischen. Es sind das zunächst 2 Venen (V.) und 2 Arterien (A.). Die Wandung der Venen ist etwas dunkler als das umgebende Gewebe; ihr Durchmesser beträgt 3 mm. Ihr Lumen ist nicht so weit wie bei anderen Venen von gleichem Caliber, es ist rund.

Die beiden Arterien haben einen etwas geringeren Durchmesser, ihre Wandung ist heller, ihr Lumen zackig, sie sind gemeinsam von Gewebe umschlossen. Zwischen Venen und Arterien gehen die Urachusbuchten hinein. In dem Gewebe, das die Arterien umhüllt und durch diese selbst von Urachus getrennt, findet sich in der Medianlinie des Stranges ein kleines Lumen. Es hat einen Durchmesser von noch nicht einem Millimeter. Es fand sich an verschiedenen Stellen mit gleicher Deutlichkeit wieder. Es kann kein Zweifel darüber sein, dass dies Lumen dem Dottergange (D) entspricht. Nach der Bauchhaut des Fötus hin ändern sich diese Verhältnisse (Fig. 2).

Ein Querschnitt durch den „Bulbus“ zeigt eine Grössenzunahme des Stranges. Seine Umgrenzung ist eine fast kreisförmige geworden, sein Durchmesser beträgt 1,3 cm. Die Urachushöhle (Ur.) ist weit; ein in der Medianlinie gelegenes, erst in der Bulbusanschwellung beginnendes Septum (S. u.) theilt das Urachuslumen in zwei gleiche Abschnitte, die weiter unten wieder zu einem Lumen verschmelzen. Wie und wo weiter proximal das Septum aufhört, konnte ich nicht verfolgen; in der Bauchhöhle ist nur ein Urachuslumen vorhanden.

Die Urachusbuchten (Ub.) haben im Bulbus die Venen (V.) seitlich verdrängt, so dass sie jetzt einander gegenüber der Wandung anliegen.

Die Arterien haben ihr Verhalten sich bewahrt; in ihrer Nähe findet sich an der entsprechenden Stelle wie oben angegeben wurde, das Lumen des Dotterganges. Das Gewebe sieht, namentlich am Septum schon mikroskopisch spongiös aus, und ist an manchen

1) Anderson bildet einen Querschnitt bei Orcella ab.

Stellen mit Blut gleichsam infiltrirt. Ein Längsschnitt durch den Bulbus lässt interessante Verhältnisse zu Tage treten. Die Ursprungsstelle des Nabelstranges und sein unterster Abschnitt, den ich oben als scheibenförmig bezeichnete, werden eingenommen durch eine mächtige halbkugelige Erweiterung der Vena hepato-umbilicalis.

Der Durchmesser dieser sonderbaren Gefässbildung beträgt 1 cm. Die im Innern der Bauchhöhle schlaife Wand der Vene ist an der Stelle der Erweiterung hart und steif in Folge einer eigenthümlichen wohl postmortalen, dem Blute ihren Ursprung verdankenden dunkelbraunen Auflagerung, die eine Art Kapsel darstellt. In dem „Sinus“ — ich nenne ihn so, um der Kürze der Bezeichnungswiese willen — münden die beiden venae umbilicales. Auf der Schnittfläche ist die eine derselben sichtbar, wie sie ganz allmählich sich erweiternd sich mit dem Sinus vereinigt. Der Uraachus wendet sich von beiden Arterien eingeschlossen caudalwärts und bildet die Harnblase, die in diesem Falle recht typisch eine einfache schlauch- und spindelförmige Erweiterung des Allantoisganges repräsentirt.

Das Schicksal des Dotterganges in der Bauchhöhle habe ich nicht verfolgt. Das Stratum Malpighii der Bauchhaut geht, sich allmählich verdünnend ins Amnion über.

Es folgt hier eine genauere Betrachtung dieser Umwandlung und eine Darstellung der histiologischen Verhältnisse des Nabelstranges, soweit die Beschaffenheit meines Objectes ihr Studium gestattete.

An der Bauchhaut des Embryo bildet die Epidermis eine Schicht, die auf dem Durchschnitt der ca. $2\frac{1}{2}$ mm dicken Bauchwand als 1 mm dicker Streifen erscheint. Man erkennt mit blossen Auge einen äusseren hellen und einen inneren sehr schmalen dunklen Theil. Bei schwacher Vergrösserung werden die Papillen deutlich, bedeckt von einer Cylinderzellenschicht, auf die nach aussen ein Rete mit grossen Elementen und ein wenig entwickeltes Stratum corneum folgt. Der dunkle Streifen löst sich auf in dunkle Zapfen, die von der Epidermis aus in die Tiefe gehen. Die Zellen des Stratum corneum haben bis zur obersten Schicht hin fast durchweg Kerne. Der Uebergang ins Rete Malpighii vollzieht sich ganz allmählich. Die Begrenzungen seiner Zellen sind keine einfachen Linien, vielmehr erscheint zwischen den Zellen eine Reihe feiner

Streifen, die das Bild von Intercellularbrücken hervorrufen. Die Elemente der Cylinderzellenschicht sind kleiner als die höheren, nach der Papille zu ist eine Basalmembran sehr deutlich ausgeprägt. Die dunklen Zapfen erweisen sich auf dünnen Schnitten als Fortsetzungen der Epidermis in die Tiefe, die meist in schräger Richtung sich in die Cutis senken. Die Grösse der Retezellen nimmt nach diesen hin ab; die Zellen sind auf den gleichen Raum daher zahlreicher; ihre Kerne färben sich mit Hämatoxylin stärker und ausserdem tritt ein feinkörniges Pigment auf. Dasselbe hat seinen Sitz vorzugsweise in der Cylinderzellenschicht; auch sie geht mit in die Tiefe und zeigt namentlich an den, von der Basalmembran abgewandten Theile der Zellen die Pigmentanhäufungen. Verfolgt man das Epithel nach dem Nabelstrang, so tritt an dessen Basis als erste Aenderung eine Richtungsverschiedenheit der pigmentirten Epithelzapfen auf; dieselben steigen nun immer zwischen 2 Papillen senkrecht zur Oberfläche in die Tiefe (Fig. 3), aber zugleich insofern modificirt, als sie Ausbuchtungen (L.) zeigen und gleichsam eine Art Lappenbildung eingegangen sind. Das Pigment (P.) ist stark ausgeprägt und scharf auf die Randzellen (C.) localisirt. Die Retezellen (R) sind gross, die Kerne haben ein blasiges Aussehen, sie gehen auch hier bis an die Oberfläche heran; vielleicht rührt es daher, dass eine oberflächliche Schicht vom Stratum corneum sich abgelöst hat, wie das am Nabelstrang mit dem Epithel fast durchweg der Fall ist. An manchen Stellen des Bulbustheils und auch noch weiter distal liegen noch Retezellen auf, dieselben zeigen eine Ablagerung von Pigment, das grobkörniger ist als dasjenige in den tiefen Schichten. Weiter aufwärts am Nabelstrang werden die Epithellagen niedriger, die Papillen mehr rundlich. Ganz allmählich verstreichen dann die Papillen ganz, doch tauchen noch hie und da ähnliche Bildungen auf, die zu Anhäufungen von Epithelzellen führen. Dieselben behalten den Charakter der Retezellen bei: abgeplattete Elemente sind ihnen aufgelagert. So ist die Epidermis zu dem aus wenigen Lagen bestehenden Amnionepithel geworden. Leider hat sich, wie erwähnt, dasselbe fast am ganzen Nabelstrang abgelöst. Doch zeigt es sich weiter distal an manchen besonders differenzirten Stellen. So werden häufig Parteen gefunden, an denen unter der Oberfläche sich Epithelanhäufungen zeigen (Fig. 4). Die äussersten Elemente in diesen Zellhaufen (Ep.) sind abgeflacht, die mehr central gelegenen sind schöne grosse Gebilde.

Sodann spielen die Epithelzellen eine Rolle bei der Bildung der Carunkeln, von denen man auf den Schnitten verschiedene Formen trifft. Die Scheidung nach der makroskopischen Betrachtung lässt auch bei der mikroskopischen Untersuchung sich durchführen. Die weissen Carunkeln zeigen einen anderen Bau als die braunen Körperchen. Während bei diesen letzteren die Bindegewebeschiicht das Amnion einen wesentlichen Factor ausmacht, sind die weissen Carunkeln epithelialen Ursprungs.

Turner erwähnt, dass sie am proximalen Theil des Nabelstranges kettenförmig angeordnet sind und ich kann dies bestätigen. Die eigentlichen epithelialen Abschnürungen, die ich eben beschrieb, leiten hin zu den weissen Carunkeln.

Man findet dieselben auf Querschnitten der Nabelstranghülle eingebettet in das Gewebe desselben. Sie verdanken allein der Epithellage des Amnion ihren Ursprung; bei starker Vergrösserung erkennt man in ihnen grosse epitheliale Kerne (Fig. 5); die Zellgrenzen sind nicht deutlich. Die Aehnlichkeit mit den epithelialen unter der Oberfläche gelegenen Abschnürungen besteht fort, sie erscheinen als sackartige Gebilde, in ähnlicher Weise wie sie Anderson für *Orcella* beschreibt. Neben den grossen Kernen (N.) werden sehr zahlreiche körnige Gebilde (k.) angetroffen. Sie färben sich intensiv mit Hämatoxylin; dies sowie das makroskopische Verhalten der Carunkeln sprechen gegen ihre Natur als Pigment, was sie jedoch darstellen, kann ich nicht entscheiden. Die braunen Carunkula (Fig. 6) sind weit einfacher gebaut. Sie werden in ihrer Hauptmasse gebildet von Bindegewebsantheil des Amnion (Am.). Dasselbe steigt in Zügen zur Oberfläche auf, und bildet warzenartige flache Erhebungen, die von einer Epithelschicht bedeckt sind. Das Epithel (Ep.) trägt den Charakter der Uebergangsregion von der Epidermis des Foetus zum Amnion. Es findet sich deutlich eine cylindrische Zelllage (C.) ausgeprägt; ihr sitzt eine Schicht grosser Retezellen auf und auf diese folgt ein Stratum corneum, das dicht mit kleinen Pigmentkörnern erfüllt ist. Während es bei der foetalen Epidermis die tiefste Zellschicht ist, die das Pigment trägt, so ist bei den braunen Carunkeln die am meisten oberflächliche; auch ist im letzteren Falle dasselbe viel grobkörniger. Weiter distal, wo sich die Amnion-Körperchen in grösserer Zahl vorfinden, sind es vielfach Bildungen, die fast nur aus verhornten Zellen mit Pigmenteinlagerung bestehen. Diesen Charakter haben sie an dem

Amniontheil der dem Allantoissack anliegt. Ich werde zugleich die übrigen Verhältnisse des Amnions hier erledigen.

Die Bindegewebslage des Amnion unterscheidet sich vom Nabelstranggewebe durch das Vorhandensein grösserer mehr rundlicher Kerne; dieselben finden sich auch an den anderen Theilen des Amnion wieder neben zahlreichen schmalen und länglichen Gebilden. Sie lagern Fibrillen an, die reichlich vertreten sind. Es finden sich ausserdem im Amnionbindegewebe noch besonders differenzirte Zellen (Fig. 7), die auch an anderen Theilen meines Objectes und in den betreffenden anderer Thiere mir mit einer gewissen Regelmässigkeit begegnet sind. Im Amnion sind es grosse rundliche granulirte Gebilde (Gr.), die bei Präparaten, welche mit Hämatoxylin intensiv gefärbt und mit salzsaurem Alkohol entfärbt wurden, einen gelblichen Ton angenommen haben, indess ihre Kerne tiefblau wurden. Diese glichen den Bindegewebskernen an Grösse; die Zellen selbst übertrafen die Epithelzellen an Umfang, ihr Plasma war leicht gekörnt, ihre Gestalt scheibenförmig¹⁾; an manchen Stellen lagen sie in grösserer Anzahl bei einander. Da Ansehen und Ort des Vorkommens mir keine Anhaltspunkte gaben, und ich den Ausdruck „Leucocyten“ vermeiden möchte, der, wie ich glaube, nicht auf sie angewandt werden kann, so werde ich sie um der Kürze des Ausdrucks willen, „blass granulirte Zellen“ nennen. Das Epithel des Amnion ist auf dem Querschnitt an vielen Stellen einschichtig. Bisweilen erscheinen dann seine Elemente platt, bisweilen mehr kubisch, und nach der freien Oberfläche vergewulstet, vom unterliegenden Gewebe nicht scharf geschieden.

Zum Nabelstrange zurückkehrend wende ich mich dem eigentlichen Gewebe desselben zu. Dasselbe ist vom Bindegewebsblatt des Amnion keineswegs scharf geschieden und nur das Auftreten der erwähnten grossen Kerne in diesem lässt einen Unterschied wahrnehmen.

Das Nabelstranggewebe ist bei Phocaena ein lockeres Bindegewebe, aber keineswegs ein „Schleimgewebe“ (Fig. 8). Untersucht man es im mittleren Theile des Stranges bei starker Vergrösserung, so findet man lange schmale, zum Theil geschwänzte Bindegewebskerne (Bg), die in den verschiedensten Richtungen zur

1) Auf. Fig. 7 ist bei x eine Zelle auf die hohe Kante gestellt.

Achse des Stranges gestellt sind, sowie auf einem Querschnitt die Bindegewebsfibrillen zum Theil längs, zum Theil quer getroffen sind (F). In letzteren Falle erscheinen sie wie kleine helle Körnchen; das Gewebe ist bald dichter, bald mehr locker, aber sein Charakter ist immer der gleiche. Es finden sich auch elastische Fasern, wenigstens Gebilde, die solchen morphologisch vollständig gleichen. Ausserdem sind im Nabelstranggewebe vereinzelt die „blass granulirten Zellen“ vorhanden, ganz so, wie ich sie gelegentlich des Amnions beschrieb. Wie vom Amnion so ist es auch vom Nabelschnurgewebe nicht ohne Interesse, sein Entstehen aus dem Unterhautbindegewebe des Foetus zu verfolgen. Ich erwähne daher die Schichten an der Bauchhaut desselben. Der Papillarkörper ist sehr schön und regelmässig mit einer beträchtlich grossen Zahl von Papillen entwickelt. In diesen lassen der Verlauf und Anordnung von Endothelkernen auf Gefässschlingen schliessen; sensorische Endorgane konnte ich nicht auffinden. Unterhalb der pigmentirten Epithelschläuche ist das Bindegewebe eigenthümlich ausgezeichnet durch den Reichthum an Fibrillenbündeln, die in zwei auf einander senkrechten Richtungen und zugleich zur Oberfläche im Winkel von 45° angeordnet sind. Die bereits hier, obwohl spärlich auftretenden Fettzellen, bilden etwas tiefer den Hauptbestandtheil des Bauchhautgewebes. Kern und Plasmarest in sämtlichen Zellen desselben sind deutlich; eine besondere Eigenthümlichkeit besteht in Faserbündeln, die ähnlich wie die erwähnten Bindegewebsfibrillen in zwei aufeinander senkrechten Richtungen angeordnet sind; auch hier möchte ich sie für dasselbe halten, obwohl die sehr schmalen langen Kerne, die Aehnlichkeit in der Färbung mit der nah gelegenen Wandung kleiner Gefässe, das Aussehen auf dem Querschnitt, an das Bild glatter Muskelfasern erinnern.

Am Nabelstrangursprung verschmälert sich die fibrilläre Schicht sehr bald, bereits im Bulbus hört sie ganz auf. Auch die Fettschicht verschmälert sich allmählich, im Strange fehlt jede Spur von Fettanhäufung; auch zur Annahme einer Homologie jener Fettzellen mit den Nabelstrangzellen halte ich mich nicht für berechtigt, da ein anderer Gewebstheil hier noch zunächst in Frage kommt: Das Bindegewebe der Adventitia der Vena hepatoumbilicalis; seine Züge gehen an der Erweiterung des Gefässes in mächtigen Zügen distalwärts und lassen sich in die eigentliche Masse des Stranggewebes verfolgen.

Das Stranggewebe sieht im Bulbustheil, schon makroskopisch mehr spongiös aus; das zeigt sich auch mikroskopisch deutlich, das Gewebe ist mehr gelockert, es treten Maschenräume (sp) auf, wie beim „Schleimgewebe“ des menschlichen Nabelstranges; diese Safräume sind namentlich deutlich im Septum urachi. Es bestehen hier in der That Gebilde, die man als Lymphräume ansprechen muss. Ein solcher ist auf Fig. 9 wiedergegeben. An manchen Stellen ist ein Endothel deutlich nachweisbar (En). Das Lumen ist erfüllt von Detritus und rundlichen Gebilden (d). Der Raum ist umgeben von ähnlichen kleineren Gebilden derselben Art. Das Gewebe zwischen Arterien und Venen (Fig. 2) enthält mehrere grössere Lymphräume. Das gesammte Gewebe stellt sich somit keineswegs als ein überall gleiches und einfaches heraus, so wenig es mit dem anderer Mammalia ganz übereinstimmt. Ausser in den verschiedenen Abschnitten des Stranges ist das Gewebe noch differenzirt mit Bezug auf die von ihm umschlossenen Gebilde, die Gefässe, den Urachus und den Dottergang. Ueberall auf dem Nabelstrangquerschnitt zerstreut finden sich eigenthümlicher Weise zahlreiche kleine Gefässe. Von den eigentlichen Umbilicalgefässen (vgl. Fig. 1 u. 2) haben die Arterien ein sternförmig gezacktes Lumen mit losgelösten Intimazellen erfüllt, eine sehr schöne elastische Lamelle, eine Wandschicht von 1 mm Dicke, die von einer aus dichten Bündeln bestehenden Media gebildet wird; in den peripheren Theilen lockert sich diese Schicht. Das Nabelstranggewebe sendet Züge zwischen die Muskelbündel; so kommt eine, natürlich nicht scharf ausgeprägte Adventitia zu Stande. Die Vene dagegen hat ein weites rundes, mit Blut erfülltes Lumen; obwohl ihre Wand an Dicke der Arterie gleicht, so ist doch die media von geringerer Ausbildung; schon 0,3 mm vom Lumen entfernt lockert sich die Schicht auf, so dass hier der Uebergang von Arterienwand in Nabelstranggewebe ein noch weit mehr allmählich sich vollziehender und unbestimmter ist als bei der Arterie (Fig. 1).

Die beiden Venen sind einander nicht an Grösse gleich, die Differenz tritt am Bulbustheil deutlich hervor, hier ist die cranial gelegene die grössere und von dichterem Gewebsmasse umgeben ins Urachuslumen prominirende (Fig. 2). Die eine der Venen konnte ich in die gemeinsame Erweiterung verfolgen: Mit Zunahme des Lumens verringert sich die Stärke der Muskulatur, an dem „Sinus“

selbst ist nur eine ganz dünne Schicht glatter Muskelfasern vorhanden. Im Ganzen überwiegt die Längsrichtung in der Muskulatur, auch liegen die Längsfasern überwiegend central, aber eine Scheidung von den Ringfasern existirt nicht, sie verflechten sich untereinander zu einem Netzwerke; das ist besonders an den Randpartieen deutlich. Gerade an diesen wird das Bild compliciert durch noch andere Gebilde, die in das Netzwerk eingehen. Viele kleine Gefässe verlaufen hier, kleine Arterien und Venen. Im Bulbustheil (Fig. 2) beobachtete ich den Abgang eines kleinen Gefässes von einer Vene (g). Ausser Blutgefässen treten noch andere Gebilde auf; in verschiedenen Richtungen zur Gefässaxe, so auch besonders radiär ziehen Haufen langer endothelartiger Kerne, die bei Haematoxylinfärbung auch nach Behandlung mit Picrinsäure eine intensiv blaue Farbe haben, und sich so von den mehr grauen Kernen der glatten Muskelfasern abheben. Diese Kernhaufen lassen sich weit hinein verfolgen ins Gewebe, ihr endliches Schicksal wie ihre Bedeutung erkannte ich nicht mit voller Entschiedenheit, aber Aussehen und differenzielle Diagnose wiesen mich auf sie als auf Lymphbahnen hin. Im Bulbustheil waren die Gebilde häufig; die Nabelstrangzellen liegen in der Nähe der Venen stellenweise eingebettet in eine mehr homogene, maschig angeordnete Grundmasse. Die glatte Muskulatur ist bisweilen noch in gewissem Abstand von der Gefässwand in zersprengten Haufen anzutreffen. Die Media wird auf den Längsschnitt durch bindegewebige Septa in concentrisch um das Lumen angeordnete Lagen geschieden; in dies interstitielle Gewebe schieben sich in der Nähe der Bauchwand Fettzellen ein; die gleiche Anordnung besteht auch in der Bauchhöhle fort. Die Vene hat, wo sie sich zur Leber wendet, eine innere Längsfaserschicht und mehrere äussere theils ringförmig theils längs verlaufende Lagen: Intimazellen findet man zahlreich im Lumen; dasjenige der kleineren Vene ist reichlich mit Elementen erfüllt, die Intimazellen ähnlich sind; das Lumen der anderen Vene zeigt ausserordentlich zahlreiche, relativ kleine rothe Blutkörperchen, vereinzelte geschwänzte Endothelien, weisse Blutkörperchen mit grösseren Kernen und dünnem Plasmasaum und auch hier wiederum werden die „blass granulirten Zellen“ (G r.) angetroffen (Fig. 10). Sie liegen in grösserer Zahl mitten im Lumen. Ihr Durchmesser ist etwa 10 mal grösser als der eines rothen Körperchen, ihr Kern gleicht dem eines weissen,

ihr Plasmaleib ist viel, c. 3—4 mal grösser als der eines Leukocyten.

Die Arterien sind so wenig wie die Venen einander an Grösse gleich, der grösseren Vene liegt die grössere Arterie benachbart. Die weniger aufgelockerte schmale Randschicht ist radiär durchzogen in grösserer Zahl als die der Venen von jenen Gebilden mit den langen schmalen Kernen (Fig. 1). Bei schwachem Objectiv treten diese „Bahnen“ klar als etwas besonderes hervor. In der Media überwiegt die Ringmuskulatur, die schön entwickelte elastische Lamelle ist gewulstet, gefaltet; das Lumen enthält in den Ecken und Falten Endothelzellen.

Höchst eigenthümlich ist das Vorkommen zahlreicher kleinerer Gefässe im Strange; auf einem Querschnitt in der Mitte desselben werden etwa 12 solcher Gebilde im Durchschnitt gesehen, mehr proximal sind sie noch zahlreicher. Eine bestimmte Anordnung ist nicht wahrzunehmen, auch keine bestimmte Verlaufsrichtung; den Abgang eines solchen Gefässes von einer Vene, die Kapillaren an den grossen Gefässen erwähnte ich. Andere sind als kleine Arterien kenntlich. Das Gewebe um sie herum ist ein wenig verdichtet.

Das Urachuslumen (Fig. 1 u. Fig. 2 Ur.) ist in der Mitte des Stranges asymmetrisch; die eine Vene, und zwar die kleinere, wird von seinen Buchten so umfasst, dass sie nur durch eine schmale Gewebsbrücke mit der Gesamtmasse des Gewebes zusammenhängt. Nach dem Auftreten des Septum urachi sind die beiden Lumina einander wenig entsprechend.

Das Epithel des Allantoisganges war an meinem Object nicht gut erhalten, meist bildete das etwas dichtere subepithelische Bindegewebe die Begrenzung des Lumens; wo ich Epithelreste traf, zeigten sie den Charakter von hohen schmalen Zellen, z. Th. cylindrisch, z. Th. mehr einer Spindelform sich annähernd.

Lage und Grösse des Dotterganges (Fig. 11) habe ich bezeichnet. Das umliegende Gewebe bildet keine besondere bindegewebige Wandung für denselben; das Epithel (ep) war noch an vielen Stellen erhalten; es besteht aus platten Elementen mit grossen Kernen. Es ist somit verschieden von dem des Urachus. Das Lumen des Dotterganges (D.) wird von wulstigen Vorragungen begrenzt, an Grösse nimmt es proximal zu.

Zwischen dem Dottergange und den beiden Arterien finden

sich Gewebsbestandtheile, die der Beachtung durchaus werth sind (Fig. 11 M.). Man sieht auf dem Querschnitt eine Anzahl quergetroffener Bündel, die durch Züge des Nabelstranggewebes von einander getrennt sind und von diesen sich durch viel intensivere Aufnahme von Farbstoffen unterscheiden. Sie sehen aus wie Theile der glatten Muskulatur von Gefässwandungen. Eine eingehende Untersuchung konnte an dieser Ansicht nichts ändern; die Gleichheit der beiden Gebilde, sowie die Natur der betreffenden Gewebsbündel als Züge glatter Muskulatur wurde bei Anwendung starker Vergrösserungen nur noch evident. In der Mitte des Stranges liegen etwa 20 solcher kleinen Bündel neben einander; sie stellen einen abgeschlossenen Bestandtheil des Nabelstranges dar, obwohl sich einzeln zwischen ihnen und der Arterienwand abgezweigte Muskelbündel der letzteren vorfinden. Die meisten der fraglichen Gebilde laufen in der Richtung der Strangachse, bei ihnen sieht man die Querschnittsbilder glatter Muskelfasern und desgl. diejenigen der typischen Kerne; einige verlaufen schräg, ja z. Th. senkrecht zur Strangachse, bei ihnen sind die Verhältnisse noch weniger zu erkennen (Fig. 11).

Auch auf dem Querschnitt des Bulbus (Fig. 2) sind die glatten Muskelfasern vorhanden und zwar in grösserer Mächtigkeit. Sie haben ihre Lagebeziehung zum Dottergange (D.) beibehalten. Auch hier besteht die morphologische und chemische Aehnlichkeit mit den Elementen der Gefässwand.

Einige der mitgetheilten Thatsachen erfordern eine kurze Betrachtung.

Die Persistenz des Dottergangs bis kurz vor die Zeit der Geburt ist, soweit ich es in Erfahrung gebracht habe, bei den Cetaceen früher nicht bekannt gewesen ¹⁾. Einen Einwand gegen die Natur des erwähnten Lumens als Dottergang wüsste ich in der That nicht zu finden. Mit dem Urachuslumen besteht kein Zusammenhang; das Epithel in beiden ist verschieden, im Urachus höher, mehr cylindrisch.

Ich habe zum Vergleich auf Fig. 12 einen Durchschnitt durch den Nabelstrang eines 12 cm langen Schweineembryos abgebildet.

1) Anderson erwähnt ausser dem Urachus eine tubular cavity auf dem Nabelstrangquerschnitte, die möglicherweise den Dottergang darstellt. Er sagt von dieser Möglichkeit nichts.

Es findet sich dort nur eine Vene; in gleicher Lagerung zu den beiden Arterien wie bei *Phocaena* persistirt noch der Dottergang.

Von der Dotterblase habe ich bei meinem Objecte nichts gefunden.

Im Anschluss an den Dottergang ist der glatten Muskulatur in seiner Nähe zu gedenken. An dem Thatbestande ist keine andere Deutung möglich, als die gegebene. Es fragt sich, wie man den eigenthümlichen Befund erklären kann. Es scheint mir nun sehr naheliegend, an Reste der Muskulatur von Dotterganggefässen zu denken. Zum Vergleich verweise ich auf den Zustand beim Schwein auf Fig. 12. Dort besteht noch bei d. g. ein kleines Dotterganggefäss.

Der *Urachus* persistirt wie die *Allantois* bei allen darauf untersuchten *Cetaceen*; bei *Platanista* wird sein Lumen von Anderson enger abgebildet, als es bei *Phocaena* sich zeigt. Von einem *Septum* wird bei den Autoren nichts erwähnt.

Weniger auffallend als diese letztere Bildung ist die Erweiterung der *V. hepatoumbilicalis*. Sie hat Analogien in Verhältnissen, wie sie bei *Orcella* und *Platanista*, auch bei andern Säugern ausser den *Cetaceen* am Nabelstrang bekannt wurden. Von *Communicationen* zwischen Arterien und Venen (vgl. Anderson) habe ich nichts entdeckt. Gegenüber dem Zustande, wo nur eine Vene vorhanden ist, möchte ich den mit zweien als den primitiveren auffassen.

Die Schichten der Bauchhaut werden von den Autoren in übereinstimmender Weise geschildert. Die *Epithelausläufer*, die ich auf Fig. 3 abgebildet habe, sind recht interessant bei Formen, die sonst so wenig andere *Derivate* der *Epidermis* besitzen; von den *Carunkeln* habe ich gesagt, dass sie stets das Interesse der Untersucher auf sich gezogen haben.

Sie kommen bei sehr vielen Thieren vor, bei allen *Cetaceen*, bei *Sus*, bei den *Ruminantien*, bei manchen *Edentaten*. Beim Menschen sind sie seit H. Müller bekannt und stellen ein durchaus constantes Vorkommniss dar an der Uebergangsstelle des Nabelstrangs in die *Placenta*. Ihr Bau ist ein so mannigfacher, dass man kaum eine einheitliche Auffassung für sie finden kann. Es wird dieses u. a. dadurch sehr einleuchtend, dass die Zellen, welche die *Carunkeln* constituiren, so grosse Differenzen zeigen. Als Beispiel führe ich die weissen *Carunkeln* der Kuh an. Sie

bestehen aus Haufen blasiger Elemente, von eigenthümlichem Verhalten. Auf Fig. 13 sind einige davon wiedergegeben. In grossen Zellen, die eine überaus deutliche Membran haben, finden sich auffallend kleine Kerne. Durchaus ähnliche Gebilde, wie die sackförmigen, von deren Wandung ich ein Stück auf Fig. 5 dargestellt habe, werden von Anderson bei *Orcella* beschrieben. Dort finden sie sich auch (vgl. Turner über *Orca*) am Allantoissack.

Anderson stellt eine Ansicht auf, die etwas Licht auf die räthselhaften Gebilde zu werfen scheint: er bringt sie mit dem Lymphgefässsystem in Verbindung. Das letztere erreicht bei seinen Formen im Nabelstrang eine ungewöhnlich hohe Ausbildung, er konnte präparatorisch den Zusammenhang jener Körperchen mit Lymphbahnen constatiren. Er findet auch noch andere sackartige Erweiterungen der Lymphgefässe an der Bifurcationsstelle des Nabelstrangs. Ich bin der Meinung, dass die Frage nach den Lymphbahnen des Nabelstrangs durch diese Befunde eine wesentliche Förderung erfährt.

An der Richtigkeit der Anderson'schen Angaben kann ich um so weniger zweifeln, als es mir auch gelang, Lymphbahnen, wenn auch nicht in gleicher Ausdehnung wie dort, bei *Phocaena* zu finden. Ich bildete den Durchschnitt einer solchen auf Fig. 9 ab und erwähnte, dass sich im Bulbustheil solche Gebilde in grosser Zahl und bedeutender Ausbildung nachweisen lassen (vgl. auch Fig. 2). Es leitet dies über zu den kleineren Räumen, die kein Endothel mehr haben und die wohl als den Köster'schen Saftlücken homolog zu erachten sind. Meine Schilderung vom Nabelstranggewebe hat gezeigt, dass histiologisch keine Gleichheit zwischen den Verhältnissen bei *Phocaena* und beim Menschen besteht. Auch bei anderen Thieren, die ich daraufhin prüfte, ergaben sich wieder andere Zustände, die eingehender zu betrachten, hier zu weit führen würde. Ich will nur darauf hinweisen, dass man bei der histiologischen Untersuchung des Nabelstrangs keineswegs überall gleichartig die „Wharton'sche Salze“ findet. Von einem Schleimgewebe kann bei *Phocaena*, auch beim Schwein nicht (vgl. Fig. 12) die Rede sein.

Die blassgranulirten Zellen finden sich ausser im Nabelstrang auch noch in andern Theilen der Eihüllen (s. u.!). Ich dachte bei ihrer Untersuchung an Gebilde im menschlichen Nabelstrang, die eine gewisse Aehnlichkeit damit zeigen. Ich meine die sogenann-

ten amöboiden Zellen Kölliker's, deren ich einige auf Fig. 14 abgebildet habe. Die hauptsächlichste Differenz besteht in den Fortsätzen dieser Elemente.

Chorion und Allantois.

Die Untersuchung des Chorions ist von grossem Interesse für die Frage, ob die Cetaceenplacenta dem diffusen Typus angehört, und in wie weit Abweichungen von diesem Typus Annäherungen an die Verhältnisse der polykotyledonaren und zonaren Placenta bezeichnen.

Als Turner bei Orca (10) auf dem sonst überall zottigen Chorion durch ihre Lage bemerkenswerthe glatte Bezirke entdeckt hatte (man vergleiche den auf Fig. 15 dargestellten), wies er auf die durchaus ähnlichen Zustände der diffusen Placenta der Stute hin, und legte dem Befunde bei Orca eine allgemeinere Bedeutung für die Cetaceen zu. Er selbst hatte vorher bei *Balaenoptera Sibbaldii* einen dieser Flecke nicht gefunden, oder, wie er später meinte, nicht beachtet; bei *Monodon* (13) fand er nur 2 derselben wieder. Bei *Orcella* und *Platanista* (14) liegen die Verhältnisse wieder anders und bei *Pontoporia* (18) endlich ist nur der dem os uteri internum gegenüberliegende „bare spot“ vorhanden, indess die Pole der Eihüllen durchaus zottig sind. Es leuchtet ein, dass eine genauere Kenntniss des Chorions von *Phocaena* für diese Frage von Werth ist.

Ferner beschäftigen sich die Autoren mit der Richtung der Streifen, in denen die Zotten angeordnet sind und mit der Vertheilung der grossen und kleinen Zotten. Boulart und Beaugart (16) meinen, in einem Wulste des Chorions, der sich in ein entsprechendes Thal der Mucosa uteri einsenkt, etwas den Cotyledonen Aehnliches erblicken zu sollen. Für die Histologie des Chorions kommen besonders Turners Angaben, der eine besondere subepitheliale Lage des Bindegewebes beschreibt, und Andersons Aussagen in Betracht. Bei beiden finden sich die von mir sogenannten „blassgranulirten“ Elemente als „sphaeroidale Zellen“ resp. granulirte Körperchen beschrieben.

Die Umbilicalgefässe theilen sich in 2 Stränge, die sich den

beiden Placentartheilen — man könnte wohl auch von einem rechten und linken Placentarhorn sprechen — zuwenden. Man fühlt die Gefässe durch und erkennt, wie sie sich in mehrfachen Torsionen umeinander winden. Noch bevor sie das Chorion erreicht haben, geben sie ganz feine Aeste ab, die durchs Amnion durchschimmern. Es ist interessant, dass eine Kette kleinster brauner Carunkeln¹⁾ dem Verlauf dieser Gefässe folgt; einige derselben sind weit auf die Placenta hin zu verfolgen.

Die Allantoiswand kann man leicht in ihre Componenten zerlegen; es bleibt dabei eine bindegewebige Haut zwischen beiden bestehen, die ich mit Anderson (14) als *membrana intermedia* bezeichne.

Wo Chorion und Allantoissack zusammentreffen, sind ihre Lagen ebenfalls mit einander verwachsen, doch so, dass man sie leicht von einander trennen kann. Der Allantoissack reicht am linken graviden Horn bis 45 ctm. von der äussersten Spitze desselben hinauf, am rechten Horn bleibt er 6 ctm. vom freien Ende entfernt.

Macroskopisch lässt sich durchaus kein Unterschied zwischen dem mit dem Allantoissack und dem mit dem Amnion in Beziehung stehenden Choriontheile finden. Beide Abschnitte geben bei Betrachtung von der foetalen Seite her folgendes Bild. Für die Untersuchung mit der Lupe benutzte ich das nicht gravide Placentarhorn, das sich bequem umstülpen und mit der Amnionseite nach aussen ausbreiten lässt. So betrachtet stellt es ein mützenförmiges Gebilde dar, dessen grösste Längenausdehnung ca. 24 ctm. beträgt; der hierauf senkrechte Durchmesser nimmt nach dem freien Ende hin von 18 bis 7 ctm. ab.

Die Amnionfläche der Placenta ist bei meinem Object von mattgrauer, stellenweise bläulicher, auf weisser Unterlage gelblich durchschimmernder Färbung.

Man kann die gesammte Placenta nicht ausbreiten, ohne dass Falten, namentlich am freien Ende bestehen bleiben. Der über die Fläche hingleitende Finger fühlt Unebenheiten, die theils von den Zotten des Chorions, theils von den Gefässen herrühren.

Der Gefässverlauf ist leicht zu verfolgen. Einer der Haupt-

1) Dass dieselben am Allantoissack am zahlreichsten auftreten, ist eine bereits erwähnte, für die Cetaceen allgemein gültige Erscheinung.

stämme tritt nach der Bifurcation an die kleine Curvatur und entsendet in senkrechter Richtung eine Anzahl Aeste nach der grossen Curvatur, ein anderer tritt an der Insertionsstelle über das erste fort und läuft jenem ziemlich parallel, seine Zweige in ähnlicher Richtung abgebend. Dieser zweite Stamm wird von den Aesten des ersten überbrückt sowie auch die einzelnen Zweige vielfach einander überdecken. Die Vertheilung der Zweige ist derartig, dass aus jedem Stamm je einer ein bestimmtes Gebiet occupirt. Anastomosen zwischen kleinen Aesten aus einem gemeinsamen Hauptstamm sind häufig. Nach Turner kommen solche auch zwischen kleinen Venen und Arterien vor. Die Untersuchung mit Lupe zeigt die Gefässe als platte, bandartige Streifen, einige jedoch als mehr weissliche und mehr erhabene Stränge. Die Stellen zwischen den Gefässen sind leicht gefleckt, oft sieht man Chorionzotten durchschimmern. An jedem Gefässe verlaufen feine Fasern, in ihrer Dicke mit dem Gefässdurchmesser correspondirend. An einigen Stellen gehen von diesen feine Streifen in schiefer oder senkrechter Richtung ab, die untereinander sich verbinden. In den Punkten, wo sie zusammentreffen, finden sich kleine Anschwellungen. Ich kann dies nur als Thatsache referiren ohne eine Deutung zu geben.

In dem Mittelstück zwischen beiden Placentarhörnern sind die Gefässe stellenweise ganz mit Blut erfüllt und sehen wie künstlich injicirt aus. Auch hier sind eigenthümliche zarte Fasern zu erwähnen, die ohne eine Beziehung zum Gefässverlauf quer über die Fläche hinziehen. Das Amnion des graviden Horns entspricht durchweg dem des nicht graviden. Das linke Horn ist so lang ausgezogen, dass ein Umstülpen nicht möglich ist.

Breitet man die Placenta aus mit der Chorionseite nach aussen, so wird es deutlich, dass der dem graviden Horn des Uterus entsprechende Placentartheil in 2 Abschnitte zerfällt. Der erste davon gleicht in allem dem rechten Placentarhorn. Der zweite stellt einen ca. 40 ctm. langen Fortsatz dar, der der Spitze des ersten Theiles entspringt, also an der Stelle abgeht, die in ursprünglicher Lagerung der Abgangsstelle der Tuba vom Uterushorn entsprach. — An der entsprechenden Partie des nicht graviden Hornes sitzt dem Placentartheil ein kleiner zapfenartiger Vorsprung auf.

Das Chorion ist von bräunlicher Farbe; auf den ersten Blick sieht man seine Oberfläche dicht übersät mit Zotten und Zöttchen,

in mannigfachster Gestalt und mit keineswegs überall gleicher Mächtigkeit der Entwicklung. Das Studium dieser Zottenverhältnisse besonders gerade macroscopisch und in übersichtlicher Weise ist nun von grösster Bedeutung für die morphologische Beurtheilung der Cetaceenplacenta und der Stellung der Placenta von Phocaena insbesondere.

Als Eipole werden im Folgenden die freien Enden beider Placentarhörner bezeichnet, und zwar beim graviden die Stelle, wo der secundäre Fortsatz des Chorions abgeht.

Es ist nun zuerst die Frage zu entscheiden:

Giebt es auf der foetalen Placenta bei Phocaena glatte, zottenfreie Flecken?

Es wurden oben bereits die 3 Stellen, auf die es besonders bei dieser Frage ankommt, genannt: die beiden Eipole und die Stelle dem os uteri int. gegenüber. An der letzteren sind allerdings hie und da Bezirke, die sehr zottenarm sind, aber eine ganz glatte Partie ist nicht zu finden. Allerdings ist die ganze Umgebung der Stelle sehr zottenarm; es reicht solcher relativ glatter Bezirk eine Strecke weit ins gravide, weiter noch ins rechte Horn hinauf; hier nimmt er einen grossen Theil der ventralen Fläche (vom mütterlichen Thiere aus ventral) ein, und zieht sich nach der grossen Curvatur hinauf; dieses Gebiet kann aber doch nicht mehr mit dem inneren Muttermund in Beziehung gesetzt werden. Nun besteht noch ein Bedenken; die Placenta wurde in der Medianlinie aufgeschnitten, bevor sie in meine Hände kam, die Schnittränder sind unregelmässig, es könnte also gerade das Stück fehlen, das dem inneren Muttermunde gegenüber lag und den glatten Fleck, den Turner bei seinen Formen fand, trug; doch ist das keineswegs wahrscheinlich. Ich habe auf's Gründlichste gesucht, verschiedene Stellen in der betreffenden Gegend, die etwas zottenarm waren, im Verdacht gehabt, gelange jedoch zu dem Resultat: An meinem Object ist dem os uteri int. gegenüber kein „glatter Fleck“ vorhanden. Am linken Eipol sind die Wülste und Zotten mächtig entwickelt. Die eingehendste, oft wiederholte Untersuchung liess mich auch hier keinen entsprechenden Bezirk entdecken, die Turner'schen Flecken sind ja keineswegs kleine Gebilde, die sich der Aufmerksamkeit leicht entzögen; sie könnten höchstens sich zwischen den starken Wülsten verbergen. Wirklich zottenfreie Partien existiren am linken Eipol nicht.

Den dritten gesuchten Fleck fand ich: er befand sich an der Stelle, die dem rechten Eipol, doch nicht dem freien Ende des rechten Placentarhorns entspricht (Fig. 15). Die grossen Umbilicalgefässe gehen quer hinüber zu dem secundären Horn und kreuzen die Stelle des glatten Flecks; man sieht sie hier durchschimmern. (U. g.)

Die Zotten sind hier in senkrecht zur Achse des Hornes verlaufenden Streifen angeordnet (Ch.). Dieselben weichen auseinander und lassen den glatten Fleck entstehen. Derselbe ist daher von ovaler Gestalt ca. 3 ctm. lang und 1 ctm. breit. Er ist in seiner Mitte in der That völlig glatt, nur die Lupe lässt auch hier noch winzige Unebenheiten wahrnehmen. Die Zottenreihen der Umgebung sind nicht sehr stark entwickelt und gehen in allmählichen Abstufungen in den Fleck über. (Fig. 15 bei z die letzten mit blossem Auge sichtbaren Zottenreihen.)

Für die Anordnung der Zotten im Allgemeinen kann man sagen, dass sich eine gewisse, mit der Vertheilung der Gefässe Hand in Hand gehende Regelmässigkeit insofern zeigt, als die grossen Curvaturen ärmer an Zotten sind als die kleinen; die am stärksten zottigen Abschnitte sind die Eipole und insbesondere der dem linken Horn aufsitzende Fortsatz.

Am linken Horn ist ein Ausstrahlen von Zottenreihen von der kleinen zur grösseren Curvatur deutlich; ausserdem ist der Insertionsstelle des Nabelstranges gegenüber das Chorion streifig in der Richtung der Körperachse des mütterlichen Thieres angeordnet.

Die übersichtliche Prüfung des Chorions hat also zu einem interessanten Resultat geführt:

Es gibt bei *Phocaena* nur am linken Eipole einen glatten Fleck.

Der Vergleich mit Turners Resultaten bei *Orca* und *Monodon* und den Angaben, die über *Orcella*, *Platanista*, *Pontoporia* u. s. w. existiren, verleiht diesem Befunde eine weitergehende Bedeutung, worauf ich weiter unten zurückkomme.

Für das genauere Studium eignet sich gut das nicht gravide Horn. Mit blossem Auge sieht man in der Zone der dichtesten Zotten eine Anordnung derselben in kurze Wülste oder Wälle, zwischen denen sich bald rundliche, bald mehr längliche oder glatte, mit ganz niedrigen und spärlichen Zöttchen besetzte Thäler hinziehen. Diese Gebilde rufen das Gesamtbild einer Streifung

hervor, weil die Richtung der kleinen Wülste dem Gefässlaufe entspricht. Die Grenze zwischen gross- und kleinzottigem Theile ist sehr deutlich; namentlich aus einiger Entfernung gesehen erscheint sie als eine gut markirte Grenzlinie, die ungefähr der kleinen Curvatur parallel läuft und am Eipol weiter cranialwärts reicht. Die Zottenentwicklung am accessorischen Horn erreicht eine ganz ausserordentliche Höhe. Der letzte Zipfel desselben besteht aus fimbrienartigen Ausläufern. Mit der Lupe betrachtet geben diese Theile ein äusserst zierliches und mannigfaltiges Oberflächenrelief. Der Bau der Wülste ist ein durchaus papillärer; einer grösseren Erhebung sitzen zahlreiche kleine rundliche Gebilde auf. In den dazwischen liegenden glatteren Bezirken sitzen kleine unverzweigte Zotten ¹⁾.

Obwohl das accessorische Horn wie mit einem dichten Zottenmantel bekleidet ist, so fehlen doch auch hier glattere Stellen nicht in den Thälern zwischen den Falten.

Am kleinzottigen Theile des Chorions ist das Verhalten verallgemeinert, das sich bei den glatteren Flecken der grosszottigen Zone vorfand. Auch hier noch wechseln Partien grösserer und kleinerer, dicht und spärlich angeordneter Zöttchen ab.

Mit den grossen glatten Flecken haben nichts zu thun kleine wohl umschriebene Felder, die zottenfrei und in ziemlich grosser Zahl, namentlich ventral vom Embryo sich vorfinden. Sie sind rund und messen im Maximum 2 mm im Durchmesser. Sie entsprechen gewissen Areolen an der Uterinschleimhaut und sind deshalb von Wichtigkeit.

Ein Schnitt distal von der Bifurcationsstelle durch einen der Aeste des Nabelstranges zeigt dieselben Bestandtheile wie die früher beschriebenen Querschnittsbilder (Fig. 16). In Folge des Auseinanderweichens der Gefässe und der Abnahme des sie umhüllenden Gewebes an Ausdehnung haben Urachusepithel und Amnionepithel sich so genähert, dass nur noch eine geringe Menge Bindegewebe zwischen ihnen bleibt. Die Gefässe verlaufen genau

1) Eschricht sagt, dass die Zotten *nec formam plicarum, ut in suisbus nec conorum plumosorum ut in vaccis habent, sed potius florum Crassicae botrytis, petiolis scilicet angustis insidentes coronam multifarie ramificatam et globosam gerentes.*

in dem zwischen Amnion, Allantois und Chorion liegenden Gewebe (der *membrana intermedia*). Man bekommt daher auf Schnitten durch diese Partie Bilder, welche den Abgang der Wand des Allantoissackes (Al.h.) zeigen. Bevor die Gefässe das Chorion selbst erreicht haben, liegen sie für eine kurze Strecke nur zwischen Amnion und Allantois, die sie umfassend sie gleichsam bandartig mit dem Chorion in Verbindung setzen. (Auf Fig. 16 ist bei x der Ansatz dieses „Bandes“.) An einer beliebigen solchen Stelle finde ich 3 grössere Gefässe, von denen 2 makroskopisch als Venen kenntlich sind; mikroskopisch (V.) sind die Unterschiede von der Arterie (A) wenig hervortretend; letztere zeigt eine schwach ausgebildete elastische Lamelle. Ausserdem finden sich noch Gefässe kleinen und kleinsten Calibers (G.). Das umgebende Gewebe, das die direkte Fortsetzung des Nabelstranggewebes repräsentirt, entspringt in seinem Verhalten den Theilen jenes mit einem lockeren maschigen Habitus. Das Gewebe bildet auch die Hauptmasse der Wand des Allantoissackes; hier verlaufen die Bindegewebszüge in verschiedenen Richtungen, in der Weise, dass in der Mitte der Wandungen (der *membrana intermedia* entsprechend) (M. i.) vorwiegend circular den Allantoissack umziehende Fasern und entsprechend gestellte lange, schmale Zellen und Kerne angeordnet werden.

Das Allantoisepithel (All. e.) ist nur stellenweise erhalten; es gleicht dem Urachusepithel und erscheint als eine aus hohen Cylinderepithelzellen bestehende Lage.

(Fig. 17). Wo die drei verschiedenen Membranen, Amnion, Allantoiswand und Chorion zusammengetroffen sind, bildet der Amnionsack eine Ausbuchtung, indem er gleichsam ein Divertikel zwischen die beiden anderen Häute einschiebt (A. d.). Zugleich treten Faltungen des gesammten Amnions auf, Erhebungen der Bindegewebslage, die mit einem mehrschichtigen Epithel bedeckt sind (A. z.); im Bindegewebe finden sich zahlreiche spindelförmige Kerne und stark lichtbrechende Fibrillen. Diese legen sich an einer Stelle in grösserer Zahl an einander, und stellen eine gewundene bandartige, starkglänzende Fibrillenmasse dar.

Die Betrachtung der Fig. 17 ist von Wichtigkeit für das Verständniss des Allantoissackes. Bei A. z. befindet sich die erwähnte Zottenbildung des Amnion; diese eigenthümliche Erscheinung geht einher mit einer besonderen Gestaltung der Allantois. Es geht

nämlich unter dem Amniondivertikel (A. d.) ein gleiches der Allantois hin, und bildet unter den Amnionzotten eine grössere Ausbuchtung. Es lässt sich auch noch weiterhin verfolgen.

Diese Ausdehnung der Allantois ist morphologisch nicht ohne Interesse. Bekanntlich bildet sie bei den Wiederkäuern, indem sie eine viel mächtigere Entwicklung bis zur Geburt beibehält, jederseits am Ei mächtige „diverticula“, wie es die alten Autoren (v. Baer) nannten. In diesen kleinen Divertikeln bei *Phocaena* sehe ich eine homologe Erscheinung.

Die Zottenbildung des Amnions habe ich bei *Phocaena* nur an dieser Stelle angetroffen. Am Chorion bereitet das Studium des Epithels einige Schwierigkeiten. Bei schwacher Vergrösserung sieht man an den Zotten die bindegewebige Achse überkleidet mit einer Schicht, in der dunkle ziemlich kleine Kerne in einer Reihe angeordnet sind; daneben liegen vielfach losgelöste grössere Elemente, mit grossen Kernen, in denen sich ein Kernkörperchen und eine Art Fadengerüst zeigen; die letzteren Zellen sind wohl zweifellos epithelialer Natur; demnach wäre das Epithel an den meisten Stellen verloren gegangen. Die anderen Zellen, die man auf den ersten Blick für ein Epithel halten könnte, sind Elemente von kubischer Gestalt, kleinem Kern, granulirtem Zelleib; sie haben eine gewisse Aehnlichkeit mit den blassgranulirten Zellen. Es lag mir natürlich der Gedanke nahe, in ihnen die subepitheliale Zelllage Turners zu suchen; ich überzeugte mich jedoch, dass an Stellen, wo ein Epithel ganz zweifellos erhalten war, nichts von einer besonderen einschichtigen Zelllage darunter zu finden sei.

Ich habe eine solche Stelle auf Fig. 18 gezeichnet. An andern Stellen stiess ich wieder auf die erwähnten Elemente, die bisweilen auch in einer Reihe angeordnet waren, während an den meisten Partien, die von Epithel entblösst waren, das Capillarnetz mit seinen Endothellagen an die Oberfläche kam. (Vgl. Fig. 19.)

Das Bindegewebe enthält Gefässdurchschnitte mannigfaltiger Art und verschiedene Zellformen.

Die Gefässe sind erfüllt mit dicht gedrängten gut erhaltenen rothen Blutkörperchen; an vielen Stellen sind die Endothelzellen gut zu sehen, vielfach sind auch an den kleinsten Gefässen sehr zierliche Bilder der Muscularis-Kerne vorhanden. In den grossen Zotten findet sich meist axial ein Gefässdurchschnitt von ansehnlicher Grösse, bis in die feinsten Zottenverzweigungen hinein gehen

Gefässe vom Charakter der Capillaren ¹⁾. — Zwischen den Zotten liegen kleinere Venen. — Die Hauptmasse des Bindegewebes wird von Elementen gebildet, um deren längliche Kerne man einen spindelförmigen mit Haematoxylin sich tingirenden Zelleib wahrnimmt. Es finden sich sodann ohne bestimmte Localisation, grosse ovale, blasse mit feinkörniger Zeichnung versehene Kerne. Um einige derselben ist ein Zelleib von entsprechender Ausdehnung zu constatiren (Fig. 21 Bg.).

Ausserdem finden sich noch eigenthümliche Zellen, die zum Theil an die im Nabelstrang und Amnion angetroffenen erinnern, und die ich damals bloss granulirte Zellen nannte (Fig. 21 Gr.). Um einen meist rundlichen kleinen, sich mit Hämatoxylin intensiv färbenden Kern befindet sich eine Plasmamasse von sehr wechselnder Ausdehnung. Hierin aber finden sich bedeutende Differenzen bei Elementen, die im Uebrigen durchaus einander gleichartig sind. Das Bemerkenswerthe ist, dass sie im Chorion sich in sehr grosser Zahl finden und ferner, dass sie local in dichten Haufen, an andern Stellen kettenförmig angeordnet vorkommen.

Fig. 20 giebt das Gesamtbild eines Chorionwulstes auf dem Querschnitt wieder. Ein central verlaufendes Gefäss ist bei V. getroffen. Die bindegewebige Achse und ihre Ausläufer sind bedeckt mit Gewebe (Ca.), das einerseits die Capillaren, andererseits die Reste des Epithels und die andern erwähnten Elemente enthält.

Fig. 21 giebt ein Bild der reichhaltigen histologischen Verhältnisse im Chorionbindegewebe. Vor allem fällt die Verschiedenheit in der Grösse der Bindegewebszellen auf; bei Bg. ist eine solche von sehr bedeutender Entwicklung dargestellt; es liegen dieselben an manchen Stellen zu dichten Haufen beieinander.

Bei den bisher genau untersuchten Cetaceen stellen sich die Verhältnisse in Bezug auf die glatten Stellen des Chorions folgendermassen heraus:

- Orca: 3, eine gegenüber d. os ut. inter., 2 und 3 an den Eipolen,
 Menodon: 2, 1. wie bei Orca,
 2. am rechten Pol,

1) Der Reichthum der Zotten an Capillaren tritt auch ohne Injectionen sehr deutlich hervor; man findet den freien Rand besetzt mit den Durchschnitten derselben (Fig. 19. Ca.)

- Orcella: 3, 1. wie bei Orca,
 2. am linken Pol,
 3. am Septum im linken Horn.

Pontoperia: 1, wie bei Orca.

Phocaena: 1, am linken Pol.

Dabei ist zu bemerken, dass bei Orcella (auch bei Platanista) der dem os uter int. gegenüberliegende Fleck eine sehr eigenthümliche langgestreckte Gestalt hat.

Es ergibt sich, dass nur bei Phocaena kein glatter „Bezirk“ sich dem os uteri int. gegenüber findet, während bei den anderen dieser noch der constanteste von allen ist; die Eipole zeigen ein sehr unregelmässiges Verhalten. Hat nun dieses Stadium der „glatten Flecke“ eine morphologische Bedeutung? Turner legt ihr eine solche in hohem Maasse zu, denn er sagt ausdrücklich, dass er die glatten Stellen an den Eipolen als homolog den zottenfreien Partien bei der ringförmigen Placenta betrachtet. Die glatten Flecken sind nur in beschränktem Sinne wirklich völlig zottenfrei, mit der Lupe sieht man auch im Centrum niedrige zottenartige Erhebungen, die ganz allmählich in die mit blossem Auge sichtbaren übergehen. Wenn also auch bei Phocaena der Fleck am inneren Muttermunde fehlt, so lässt doch die geringe Höhe der Zotten in dem ganzen dortigen Bezirk ein dem Besitz eines glatten Fleckes sich näherndes Verhalten erkennen.

Auf der anderen Seite lässt sich bei Phocaena im völligen Fehlen des glatten Flecks am rechten Eipol sowie in der sehr gleichmässigen Ausbildung der Zotten ein im Verhältniss zu anderen Cetaceen primitiver Zustand erkennen.

Mehr aber als alles andere spricht das durchaus Schwankende im Verhalten der Cetaceenplacenta dafür, dass es sich hier um einen Zustand der Indifferenz handelt.

Turner sagt in den „Some general observations etc. (12): Presumably the Cetacea and Lemurs have preserved the simple diffused placenta throught all these ages“ (die geologischen Perioden). Ich bin also der Meinung, dass man unter der diffusen Placenta der Cetaceen in der That ein dem Sinne dieses Wortes ganz entsprechendes Verhalten verstehen muss, das bei einzelnen Vertretern besonders differenzirt, in diesen Fällen allerdings zu verwandten Placentalformen hinüberleiten kann.

Ausser der Gestalt der Zotten, die Turner (12) als mikro-

scopische Cotyledonen bezeichnet, spricht nach meiner Ansicht auch die Anordnung des Chorion in Wülsten, die dem Gefäßverlaufe entsprechen, für eine Annäherung an die Ruminantien.

Die „subepitheliale Lage“ hält Turner für gebildet von den sphäroidalen Zellen, die er als lymphoide Elemente anspricht. Es sind das dieselben, die Anderson granulirte Körperchen nennt, und die ich gelegentlich des Nabelstranges eingehender besprochen habe.

Die Menge, in der sie auftreten, die Anordnung, die sie an manchen Stellen eingehen, sprechen für eine gewisse Bedeutung der Elemente.

Für die Gefäßverhältnisse des Chorions verweise ich auf Turners Schilderungen und Abbildungen (10). Von dem „beautiful extravillous layer of capillaries“ fand ich auf Verticalschnitten die Durchschnittsbilder.

Von den hydatidenartigen Bildungen, die Turner und Anderson erwähnen, fand ich bei meinem Exemplar nichts. Die Dotterblase persistirt nicht. Schnitte, die in der Höhe der Bifurcation durch den Nabelstrang gelegt sind, zeigen kein Dotterganglumen mehr.

Uterinschleimhaut.

Die Mucosa uteri und die ihr zugehörigen Bildungen (Uterindrüsen) gehen bei den Cetaceen in der Schwangerschaft so mächtige Veränderungen ein, dass die Autoren mit Recht in ihr eine Placenta materna sehen und sie (vgl. Turner (10)) als solche bezeichnen.

Die einander ergänzenden Verhältnisse des Chorions und der Uterin-Schleimhaut bedingen, dass die dort angeführten Angaben aus der Literatur auch hier wieder in Frage kommen.

Den glatten Flecken des Chorions entsprechen häufig (durchaus nicht immer) solche an der Uteruswandung; Anderson beschreibt die nächste Umgebung des os ut. int. bei Orcella als glatt, desgleichen findet er an der Abgangsstelle der Tuben glatte Partien. Dieselben gehören jedoch mehr der Schleimhaut dieser als der des Uterushorns zu.

Bei Monodon spricht Turner nicht ausdrücklich von glatten Flecken an der Uterinschleimhaut.

Gervais äussert sich gar nicht über diese Verhältnisse.

Ausser den grossen glatten Partien haben sich bei den untersuchten Cetaceen zweierlei Bildungen an der Schleimhaut gefunden, die stets die Aufmerksamkeit der Untersucher auf sich zogen, weil sie in einem Zusammenhange mit den Uterindrüsen stehen.

Es sind das die trichterförmigen Crypts (funnel-shaped crypts) und die eingedrückten, glatten Flecke (smooth depressed spots) Turner's.

Er gebrauchte diese Namen zuerst bei Orca. Offenbar identisch mit den smooth depressed spots sind die von Eschricht(4) bei Phocaena beschriebenen areolae. In sehr grosser Zahl fanden sich diese letzteren Bildungen bei Monodon. Turner vergleicht sie dort mit den ähnlichen Gebilden bei der graviden Sau.

Anderson fand beide Formen von Schleimhautgruben, und wies auf die Möglichkeit hin, dass es nur verschiedene Ausbildungsgrade vom tubulären Recessus seien.

Die Autoren sind einig darüber, dass beide Gebilde den Uterindrüsen zur Ausmündung dienen. Dass dies für die „areolae“ nicht durchweg der Fall ist, zeigte Turner bei Monodon.

Auf die Uterindrüsen concentrirt sich das Interesse sämtlicher Untersucher, die sich mit der Uterinschleimhaut der diffusen Placentarform befassten. Die Ercolani'schen Arbeiten und seine Theorie, dass die interglandulären Gruben ein neugebildetes drüsiges Organ seien, erhöhte nicht wenig das Interesse. Ich habe nicht die Absicht, die Ercolani'schen Schriften hier herbeizuziehen und sehe auch keine Nöthigung dazu, da ich mich rein an die anatomischen Thatsachen halten will.

Speciell in der bezeichneten Richtung hat Planteau (15) die Uterinschleimhaut der Stute, die ja so weitgehende Aehnlichkeiten mit der der Cetaceen aufzuweisen hat, untersucht. Er wendet sich darin gegen die Annahme, dass die Uterindrüsen ein für die Ernährung des Foetus bestimmtes Sekret liefern.

Wichtig ist vor allem für mich, dass Planteau die Uterinschleimhaut einer nicht graviden Phocaena untersuchte. Dort verlaufen die Uterindrüsen senkrecht zur Schleimhautoberfläche. Ihre Mündungen sind daher leicht auf Schnitten zu treffen.

Die Uterinschleimhaut ist von bräunlicher Färbung, an einzelnen Stellen heller, an anderen dunkler. Sie zeigt eine sehr

stark ausgeprägte Faltenbildung und ist überall mit feinsten Oeffnungen bedeckt. Die Wülste oder Falten entsprechen den Vertiefungen im Chorion; den Zotten des Chorion entsprechen die kleinen Oeffnungen, die Gruben. (Man vgl. Fig. 20 u. 26 miteinander.)

Die Wülste sind am höchsten im nicht graviden Horn, hier strahlen sie von der Stelle des Tubenabgangs aus; Querwülste stellen zwischen denselben Verbindungen her und sind besonders an der mesometralen Befestigungsstelle des Uterus vorhanden.

Im graviden Horn ist zwar auch das Ausstrahlen von der dem Eipol entsprechenden Stelle aus deutlich, aber die Querwülste treten hier stärker auf und überwiegen gegen das Corpus uteri hin ganz.

Am Chorion wurde eine Stelle mit ausgesprochener der Medianlinie paralleler Streifung erwähnt. Ihr entspricht am Corpus uteri ein Bezirk mit vollkommen gleicher lamellenartiger Anordnung der Wülste. Von beiden Seiten her steigen die Schleimhautfalten in die Höhle des Corpus hinab, niedriger werdend und sich allmählich fast ganz verlierend. Auch nach dem Septum uteri hin nehmen sie an Höhe ab.

In der Höhle des Corpus entstehen 1 cm vom innern Muttermunde neue Falten anderer Art. (Fig. 22 stellt den innern Muttermund von der Uterinfläche aus gesehen dar; der Cervicaleanal war bis dahin aufgeschnitten.) Es sind kammartige Gebilde (k); wenn man sie aufrichtet, haben sie eine Höhe von $\frac{1}{2}$ cm; ihr Rand ist ausgefrant, sie setzen sich direkt und unverändert in den obersten Abschnitt des Cervicaleanals fort.

Die Wülste fehlen an gewissen Partieen. Einmal ist das der Fall im corpus uteri in der ganzen Umgebung des inneren Muttermundes (Fig. 22), dann im graviden Horn am Septum und besonders endlich an der ganzen Gegend der grossen Curvatur. Auf sie passt in der That der Ausdruck „glatt“; nur als relativ glatt ist ein kleinerer Bezirk zu bezeichnen, der sich am Abgange der linken Tube befindet, und ohne Zweifel dem am Chorion beschriebenen glatten Fleck entspricht (Fig. 15).

Besondere Beachtung verdient die Gegend des rechten Eipols. Hier ist so wenig wie am Chorion irgend eine wulstlose Partie zu entdecken (Fig. 23, Abgang der Tube). Vielmehr erreichen hier die Schleimhautmassen ihre allerhöchste Ausbildung, es

sind sehr mächtige Wülste (W.) von bis 1 cm Höhe, die die Tube umstehen, und die sich sehr verkleinert in diese fortsetzen (X.) Der Uebergang der Uterinschleimhaut in die Tubenschleimhaut, die lang gestreift und hell ist, geschieht mit einer scharfen Grenze.

Die Prüfung eines Schleimhautstückes lässt besonders mit Lupe jenes zierliche Bild feinsten Gruben und Grübchen erkennen (Fig. 24), das schon von Eschricht bei *Phocaena* und von allen späteren Beobachtern bei *Orca*, *Platanista* etc. mit Ausführlichkeit und Vollständigkeit beschrieben ist. Namentlich die Wülste des nicht graviden Horns haben ein durchaus spongiöses Aussehen (vgl. Fig. 23), andere Stellen sehen mehr bienenwabenartig aus; je schärfere optische Hilfsmittel man anwendet, desto zahlreichere und entsprechend zartere Balken und Bälkchen werden gefunden (s. Fig. 26). Auch an den glatten Partien fehlen die Schleimhautgruben nicht.

Die Gruben sind an den glatteren Partien wohl kleiner, dem Blick weniger auffällig, aber der Unterschied beruht immer nur im Besitz oder Fehlen von Wülsten.

Man findet allenthalben auf der Schleimhaut zerstreut kleine Gruben von grösserer Deutlichkeit und kraterförmigem Aussehen (Fig. 24 f. s.). Turner hat dieselben „funnel-shaped“ genannt. Diese trichterförmigen Crypten fehlen nirgends, ihre Vertheilung ist eine regelmässige, es kommen ca. 4—5 auf den Quadratcentimeter. Sie sind sehr leicht zu sehen am Septum und im corpus uteri.

Hier, in der Nähe des os uteri internum treten noch andere Bildungen auf (Fig. 25).

Es sind kleine, helle, bis zu 1 mm Durchmesser haltende Flecke (s.). Turner nennt sie „smooth spots“. Bei *Monodon* sind sie sehr häufig.

Eschricht hat sie schon als „areolae“ beschrieben und gefunden, dass die Uterindrüsen auf ihnen ausmünden. Man sieht in der That auf vielen derselben mit Lupe eine kleine Oeffnung.

Auf einem senkrechten Schnitt durch die Uteruswandung (Fig. 26) trifft man eine Anzahl von Schichten, die sich unter gewissen Modificationen an allen Stellen wiederfinden:

1. Serosa, 2. Muscularis, 3. Glandularis, 4. Supraglandularis.

Die Muscularis nimmt die Hälfte der durchschnittlichen Wan-

ungsdicke ein und ist sehr deutlich in eine äussere Längs- (2a) und eine innere Ringfaserschicht (2b) gesondert, sowohl am Corpus uteri wie an den Hörnern. (Der Schnitt auf Fig. 26 ist senkrecht zur Achse des nicht graviden Hornes geführt.) Die Stärke der Muscularis wechselt je nach der Dicke der Wandung, ist z. B. bedeutender im corpus uteri als in den Hörnern.

Die beiden Lagen sind durch eine dünne Bindegewebsschicht von einander getrennt; die Züge glatter Musculatur nehmen in beiden einen durchaus welligen Verlauf.

In jeder der Lagen findet wieder eine innige Durchflechtung einander kreuzender Züge statt; das intermusculäre Bindegewebe hängt innig zusammen mit dem interglandulären.

Gefässdurchschnitte verschiedenen Kalibers liegen zwischen Serosa und Muscularis, wie zwischen den Muskelschichten selbst; oberhalb der letzteren sind auf dem Querschnitte Drüsenschläuche (gl.) in den mannigfachsten Verlaufsrichtungen getroffen. Auch wo bedeutendere Wulste sich erheben ist die ganze Schicht zwischen Muscularis und Crypten von Drüsendurchschnitten eingenommen. Bei Betrachtung mit schwacher Vergrösserung fällt an den Drüsenquerschnitten sofort ein Umstand auf: Die der Schleimhaut am nächsten liegenden Durchschnitte sind am grössten, nach der Serosa hin werden die Drüsen in ihrem Kaliber immer kleiner (vgl. Fig. 26). Es ist das eine Erscheinung, die sich an allen Theilen in gleichmässiger Weise constatiren lässt. Am grössten sind die Durchschnitte an den Schläuchen, die ins Bindegewebe starker Wulste etwa an der Tuba im nicht graviden Horn eingebettet sind. Die Zahl der Drüsendurchschnitte wechselt nach Dicke der Wandung und Wulstung der Schleimhaut. Auf dem Verticalschnitte findet man fast nur Quer- und Schiefschnitte.

Die Zellen der Drüsen (Fig. 27) sind cylindrische, sehr schmale, nach dem Lumen hin sich leicht verjüngende Elemente; an manchen Stellen färben sie sich mit Hämatoxylin durchaus gleichmässig, an andern Stellen wird der Basaltheil stärker tingirt; der runde Kern liegt basal, auf dem Querschnitt sind die Zellleiber polygonal gestaltet. Die Zellen zeigen eine zarte Längsstreifung, wie Elemente der Speicheldrüsen. Die Grössenabnahme bei Entfernung von der Schleimhautoberfläche erstreckt sich nicht nur auf die Schläuche im Ganzen, sondern auch auf die einzelnen Elemente selbst. Eine Basalmembran (b.) ist vorhanden, doch we-

nig deutlich ausgeprägt. Im Lumen der Drüsen findet sich an manchen Stellen eine körnige Masse.

Die Schläuche werden durch reichliche Bindegewebsmassen von einander geschieden, in denen sehr zahlreiche Gefässe verlaufen: grössere in den Wulsten und nahe der Muskelschicht, kleinere, vom Charakter der Capillaren, in den oberflächlichen Partien. Hier führt das Bindegewebe zur Entstehung des Crypten, indem es ein ausserordentlich zartes Balkennetz ins Lumen des Uterus entsendet (Fig. 26).

Die Abgangsstellen der Balken liegen alle in einer Ebene, sie haben die wechselndsten Formen von Wulsten, Pfeilern, dann wieder von kurzen, dicht aneinander gereihten Ausläufern; alle diese sind unter einander durch Querbalken verbunden; so entsteht das zierliche Bild des Maschenwerks.

Als ein besonderer Charakter dieser Bindegewebsausläufer muss im Gegensatz zu anderen Cetaceenformen (*Oreca gladiator*) betont werden, dass sie alle im Verhältniss zur Dicke der Uteruswand sehr lang sind.

Das Bindegewebe ist um die Drüsen nicht besonders differenzirt (dasselbe findet Planteau (l. c.) bei den Drüsen der Stute); es finden sich wieder mannigfache Elemente, doch nicht in gleicher Weise wie beim Chorion; wenigstens konnte ich keine blassgranulirten Zellen finden.

Das Epithel ist an den meisten Stellen verloren gegangen, wo es noch besteht, zeigt es den Charakter eines cubischen Epithels, das sämtliche Niveaudifferenzen in einschichtiger Lage überzieht. Die Zellgrenzen sind deutlich.

Auf Fig. 28 habe ich bei a einen Bindegewebsläufer von *Phocaena* und bei b einen gleichen von einer graviden Sau (Embr. 12 cm) dargestellt.

Es fällt zunächst die verschiedene Länge auf; was nun die Oberflächenbegrenzung betrifft, so konnte ich bei der Sau leicht die Epithelschicht finden (b. ep.). Auch bei *Phocaena* (ep.) fanden sich Reste derselben; der übrige Theil der Zotten wurde durch die bindegewebige Achse (Bg.) gebildet. Darüber liegt eine Schicht, die im Wesentlichen von Capillaren (ca) eingenommen wird, deren Endothelkerne man in grosser Zahl antrifft. Ausserdem finden sich noch einige Elemente anderen Charakters (x.), doch konnte ich mich von der Existenz einer besonderen subepithelialen Lage nicht überzeugen.

Die Drüsenschläuche verlaufen alle fast parallel zur Oberfläche. Breitet man ein gefärbtes und aufgehelltes Stück Schleimhaut aus, so kann man mit Lupe und schwachen Objectiven den Gang der Drüsenschläuche gut verfolgen. Es sind typische tubulöse Drüsen, deren freie Enden sich vielfach dichotomisch verzweigen. Die Drüsen liegen in Paqueten zusammen, deren jedes je eine Ausmündung besitzt. Nach diesen Punkten hin convergiren jedesmal etwa 5 bis 6 Drüsenschläuche resp. Drüsenschlauchgruppen. Es ist nicht leicht, auf Schnitten die Drüsenmündungen zu finden; ich habe trotz sehr zahlreicher Schnitte nicht gerade die Mündung getroffen, doch genügte die Orientirung am Flächenbilde vollständig, um zu constatiren, dass die Drüsenmündungen in regelmässiger Weise über die Fläche vertheilt sind.

Zieht man Turner's Angaben über Orca und Monodon herbei, so kann kein Zweifel darüber bestehen, dass die Ausmündungsstellen die trichterförmigen Crypten sind. Auch nach den Centren der spots sah ich die Drüsenschläuche convergiren und zweifle nicht, dass auch diese zur Ausmündung dienen; Turner hat bei Monodon manche derselben vergeblich daraufhin geprüft. Das Resultat ist: Die Uterindrüsen münden in regelmässigen Abständen von einander aus in trichterförmigen Crypten und auf Areolen; eine deutliche Grenze zwischen diesen Gebilden kann ich nicht mit Sicherheit aufstellen, vielmehr finde ich Uebergangsformen von den einen zu den anderen (vgl. Fig. 25 s. und f. s.)

Die Schleimhaut des foetalen Uterus weicht in interessanter Weise von dem geschilderten Verhalten ab (Fig. 29); makroskopisch ist die Uterinschleimhaut des Foetus im Ganzen glatt, nur gegen den Cervicalcanal hin gefaltet.

Auf dem senkrechten Schnitt findet man Folgendes:

Die Muscularis (2) ist stark entwickelt, die Scheidung in Längs- (2a) und Ringfaserschicht (2b) sehr deutlich; der Verlauf der Züge ist wellig, so dass die Muskelschicht gleichsam papillär ins submucöse Bindegewebe vorspringt. Dieses sowie die am oberflächlichsten gelegene (nach Verlust des Epithels!) Zone ist vollständig durchsetzt mit runden Kernen, neben denen spindelförmige vermisst werden; bei schwacher Vergrösserung sieht der Schnitt wie gekörnt aus; Fibrillen sind deutlich, zahlreiche Blutgefässe in verschiedenen Richtungen durchziehen das Gewebe. Von Uterindrüsen ist keine Spur vorhanden.

Den mitgetheilten Thatsachen habe ich nicht viel erläuternde Bemerkungen hinzuzufügen. Die Verhältnisse liegen durchweg klar zu Tage und sind bei den untersuchten Cetaceen einander gleichartig.

Die Schnitte, die Turner von der Uterinschleimbaut von Orca abbildet, gleichen weit mehr dem gleichen Object von einer graviden Sau (Embryonen 12 ctm.) als den Verhältnissen bei Phocaena. Wie bei Orca sind bei der Sau die Uterindrüsen sehr schmal und stark geschlängelt, die Bindegewebebalken kurz (s. Fig. 28.), selten ein Netzwerk bildend. Bei Phocaena sind die Drüsen, wenn ich so sagen darf, viel weniger gracil, mehr massiv, die Bindegewebsbalken viel höher und das Cryptensystem viel complicirter.

Ich gab schon der Ansicht Ausdruck, dass die funnel shaped crypts und die smooth depressed spots keine verschiedene Gebilde seien; es ist in der That schwer, bei der unendlichen Menge von Gruben und Grübchen, die die verschiedensten Grade der Vertiefung zeigen, genau die funnel shaped crypts den anderen gegenüber zu definiren; wie gesagt, sind auch zwischen diesen und den „spots“ Abstufungen und Uebergänge vorhanden.

Weibliche Genitalien und Milchdrüse.

Der Bau der weiblichen Genitalien ist bei den Cetaceen ein sehr gleichartiger; sie sind von den früheren Autoren im nicht graviden Zustande (vgl. Rapp 2.) genau studirt worden. Ich gedachte in der Einleitung der Schrift von Boulart und Beau regard. (16.) Ihre an Balaeniden angestellten Untersuchungen (Balaenoptera Sibbaldii) stimmen mit meinen Befunden fast durchweg überein; ich habe mich daher kurz gefasst.

Turner (9—12) und Anderson (14) beschrieben auch ziemlich genau die graviden Uteri ihrer Objecte; auch finden sich bei ihnen Angaben über das Ovarium.

Die äusseren Genitalien waren beim erwachsenen Thier nicht vollständig erhalten, sowie leider auch die Milchdrüsen sich nicht an dem Object befanden. Der Vaginalspalt ($5\frac{1}{2}$ ctm. lang) besass eine schiefe Richtung hinsichtlich der Ausmündung der Urethra

und des anus. (Vgl. Anderson über Platanista, wo ähnliche Verhältnisse vorliegen.) Beim Foetus befand sich die Vulva 20 ctm. von der Schwanzspitze entfernt, als ein $2\frac{1}{2}$ ctm. langer von wulstigen gefurchten Rändern eingefasster Spalt, dessen Längsrichtung unbedeutend von der Medianlinie abwich. Das Perinaeum ist gut ausgebildet, $\frac{1}{2}$ ctm. breit. (Hierin finden sich Differenzen bei den einzelnen Formen, bei Platanista fehlt ein Perinaeum fast ganz.) Aus dem Grunde der Vagina herauf steigt an der cranialen Seite eine Clitoris, auf der etwas rechts von der Medianlinie die Urethra ausmündet; seitlich fassen 2 labienartige Praepurtialfalten die Clitoris ein. Die beiden Milchdrüsen liegen in der gewöhnlichen Weise, je 1 ctm. seitlich von der Vagina; die Zitzen befinden sich am Grunde von Taschen, deren Oeffnung einen Längsspalt darstellt. Vagina, Cervix und Uterus sind beim Foetus Gebilde, die von aussen betrachtet sehr wenig von einander geschieden sind; die Länge des so entstehenden kegelförmigen Körpers beträgt $7\frac{1}{2}$ ctm. In der Medianlinie ist der Organencomplex etwas eingekerbtt, da wo die Hörner als bandartige, ca. 3 ctm. lange Gebilde abgehen. Das l. Horn ist einige mm. länger als das rechte. Die Tuben stellen gewundene Kanäle dar.

Das alle diese Theile überkleidende Peritonäum bildet ventral eine seichte Excavatio vesico-uterina. Dorsal steigt es tief an der Vagina hinab, umhüllt den untersten Darmtheil und bildet ein Mesorectum. Besondere Bandapparate treten sonst noch nicht deutlich hervor.

Die Wandungen des Genitalkanals weichen ab von der Medianlinie, der Cervix springt weit nach rechts vor, indess der Darmkanal ganz auf der linken Seite liegt. Furchen auf der Dorsalfläche deuten die Sonderung der einzelnen Abschnitte an, Uterus plus Cervix sind im Verhältniss zur Vagina etwas ventral flectirt. Beim mütterlichen Thier sind die Wandungen des Geburtsweges im Vergleich zum Uterus ausserordentlich derb; der Cervix springt gegen die $7\frac{1}{2}$ ctm. lange, spaltförmige Vagina stark dorsalwärts vor, eine Ventralflexion des ganzen Genitalkanals andeutend. Dorsal wie ventral besitzt der Cervix mehrere Furchen, deren letzte ihn von dem schlaffen Uterus trennt.

Seine Länge beträgt 9 ctm., die Länge des Uterus in der Medianlinie 20 ctm. Das rechte Horn ist ca. 25 ctm. lang, das linke besitzt mehr als doppelt so grosse Maasse wie jenes, über seine ventrale Fläche geht der ca. 35 ctm. lange Eröffnungsschnitt.

Die Tuben sind gewunden. Das Peritonäum ist zu bestimmten Bandapparaten differenzirt. Seine Faserzüge strahlen aus von der Abgangsstelle der Tuben; es findet sich ausser dem Lig. latum namentlich ein Lig. rotundum ausgeprägt auch gehn stärkere Bandmassen quer von einer Tube über das Corpus fort zur anderen. Auf der dorsalen Fläche sind zahlreiche Verzweigungen der von hier aus herantretenden Uteringefässe sichtbar.

Der Genitalkanal des Foetus, von hinten eröffnet, zeigt eine gefurchte Schleimhaut und eine Anzahl Wulste, die im Cervixtheil in das Lumen vorspringen. Der erste derselben bezeichnet die Stelle des äusseren Muttermundes als einer dorsal-ventral comprimten spaltförmigen Oeffnung.

Es folgen dann noch zwei Wulste, deren letzter sich spiralg zum Uterus hinzieht und continuirlich in den ringförmigen Vorsprung übergeht, der die runde Oeffnung des os uteri internum umzieht. Der Cervix ist $2\frac{1}{2}$ ctm. lang, der Uterus nur 1 ctm. Derselbe sitzt wie eine Kuppe dem Cervix auf, seine Wandung (1 mm.) ist halb so dick wie die jenes, sein Lumen sehr klein; es erscheint in dieser primitiven Gestalt einfach als ein Communicationsraum der sich hier vereinigenden Müller'schen Gänge, resp. der Hörner, zumal da das diesen gemeinsam angehörige Septum ($\frac{1}{2}$ ctm. lang) die Uterinhöhle in 2 seitliche Abschnitte sondert. (Fig. 29, Durchschnitt der Uterinwand.)

Die Vaginalschleimhaut ist im unteren Abschnitt längs im oberen quer gefurcht, die Querwulste sind wieder längs gerieft; im Cervix verhält es sich anfangs gleich, in der Nähe des inneren Muttermundes jedoch überwiegt wieder eine Längsstreifung, in Gestalt feinsten lamellöser Anordnung der Schleimhautfalten. Diese setzt sich eine Strecke weit in den Uteruskörper fort, seine Schleimhaut ist im übrigen Theil ganz glatt (Fig. 29), die der Tuben ist längs gefaltet.

Das Stratum Malpighii besteht an der Vaginalschleimhaut an den oberflächlichen Partien nur aus wenig, in den Furchen aus einer grössern Zahl von Lagen, in den letzteren sind die Kerne der obersten Zellen kleiner als die der tiefer gelegenen. Vielfach haben sich hier Elemente mit kleinen Kernen losgelöst, liegen zu Klumpen geballt, oder haften eben noch an der Schleimhaut. Bei Haematoxylinfärbung sieht die Schleimhaut gerade an diesen Stellen bei schwacher Vergrösserung wie mit blauen Körnchen

überschüttet aus; ich suchte den Grund dafür und fand bei starker Vergrößerung (Zeiss, Imm. 1) um und in den Zellen kleine sich mit Ehrlichs Haematoxylin und nachfolgender Entfärbung in salzsaurem Alcohol blau tingirender Gebilde, die an einigen Stellen zu Klumpen geballt bei einander lagen, an andern wie in Kettenform angeordnet waren. Viele waren deutlich stäbchenförmig. Ohne eine weitere Untersuchung kann ich nichts über die Bedeutung dieser Gebilde äussern, auffallend war eben nur, dass sie sich gerade an den Stellen fanden, wo die Epithelzellen verändert waren.

Das Bindegewebe steigt in Papillenform ins Epithel hinauf, zahlreiche Blutgefässe werden angetroffen. Die Kerne des Bindegewebes sind nicht wie bei der Uterinwandung überwiegend rund, sondern nähern sich den Formen beim erwachsenen Thier, bald oval, bald schmal und länglich erscheinend. Die glatte Musculatur tritt erst in vereinzelter Lagen, dann als zusammenhängende Masse auf.

Da das Stratum Malpighii im Cervicalkanal stellenweise verloren gegangen ist, dann wieder bis in die Gegend des inneren Muttermundes hinauf in vereinzelter Schollen angetroffen wird, so lässt sich nicht angeben, wo es seinen Charakter ändert, auch wo das Epithel fehlt, ist eine Art Randschicht durch eine besonders zellenreiche Zone des Bindegewebes gebildet.

Die Wulste kommen durch eine gleichmässige Verbuchtung sämtlicher Wandschichten zu Stande. Das subseröse Bindegewebe nebst Zügen glatter Musculatur bildet die Achse des Wulstes; die Züge dieser Masse strahlen gegen das Lumen hin aus, bedeckt von der deutlich ausgeprägten Ringfaserschicht und dem submucösen Bindegewebe.

Die Verhältnisse im Geburtswege des erwachsenen Thieres sind im Ganzen denen des Foetus gleich, auch hier ist der äussere Muttermund durch einen Querspalt (in Bezug auf die Körperachse) zwischen einem dorsalen und einem ventralen Wulst dargestellt. Ein Divertikel des Genitalkanals dorsal von dem Wulste kann man wohl als ein „dorsales Scheidengewölbe“ bezeichnen.

Weiterhin wird das Lumen durch die anderen Wülste so eingengt, dass im Ganzen der Verlauf des Geburtsweges einer spiralig gewundenen Linie entspricht.

Eine genauere Beschreibung der Wülste hat wenig Interesse,

Genauerer über die ähnlichen Verhältnisse bei Balaeniden geben Boulart und Beauregard.

Die Vaginalschleimhaut ist anfangs in unregelmässiger Weise mit Streifen und Eindrücken, Furchen versehen, bei denen eine Längsrichtung vorherrscht, weiterhin ist sie, sowie der Cervicalcanal von starken Querfurchen durchzogen, die durch schmale Balken vielfach überbrückt werden. Unterhalb des inneren Muttermundes tritt ähnlich wie beim Foetus eine lamellöse Längsstreifung auf, die auch am inneren Muttermund besteht. Hier ist die Anknüpfung an die Beschreibung der Uterinschleimhaut gegeben. Die dort erwähnten Kämme durchziehen den Muttermund, indem ihr freier Rand gleichsam ausgefrant ist.

In der Nähe des Introitus vaginae, an einer Stelle etwa in der Grösse eines Kleinenfingernagels, findet sich ein Schleimhautdefect.

Die mikroskopische Untersuchung der Schleimhaut weist an den intacten Partien ein niedriges Rete Malpighii nach, dessen Zellen Kerne sehr verschiedener Grösse zeigen. Von Drüsen ist nichts vorhanden (bei Platanista finden sich solche). Die Hauptmasse der so sehr derben Wandung besteht aus Bindegewebe, mit sehr dichten und zum Theil starken Fibrillen. Zu äusserst liegt eine Schicht Musculatur mit Ring- und Querfaserlage.

Im Cervix ist das Verhalten der Schleimhaut recht interessant. Es tritt eine Aenderung zunächst insofern ein, als die Musculatur ganz bedeutend zunimmt. Dabei bleibt die Wandung gleich dick wie früher, indem das Bindegewebe einen geringeren Raum einnimmt. Das letztere bildet schon in der Vagina kleine Vorsprünge, Ausläufer und Balken, die mit Epithel ausgekleidete Vertiefungen entstehen lassen. Mit der Lupe kann man die Grübchen schon auf der Fläche erkennen. Im Cervicaltheil nehmen die bindegewebigen Erhebungen bedeutend zu, es entstehen cryptenartige Vertiefungen, die mit Epithelzellen ganz ausgefüllt sind. Weiterhin ist das Epithel zum grössten Theile verloren gegangen; die Oberfläche wird gebildet von zarten Bindegewebszapfen, die wieder auf grösseren Wulsten aufsitzen, so dass eine Annäherung an die Verhältnisse der Uterinschleimhaut bemerkbar wird. Die Länge der Bindegewebsausläufer ist zwar geringer als im Uterus, aber an Grösse solcher aus dem Uterus einer graviden Sau (Embryonen ca. 12 cm) gleich, mit denen ich sie vergleichen

konnte. Ausserdem werden auf dem senkrechten Schnitt in der Nähe des inneren Muttermundes Drüsenschnitte gefunden; sie sind nicht sehr zahlreich, ihr Durchmesser übertrifft den der Uterindrüsen, mit denen sie sonst eine grosse Aehnlichkeit besitzen. Es handelt sich dabei nicht um einfache Epithelabsehnürungen, wie man das häufig auf ähnlichen Schnitten aus dem Cervix sieht, noch um die quergetroffenen tiefsten Parteen von Schleimhauterypten; vielmehr werden die ovalen Drüsenquerschnitte bis an die Musculatur hin angetroffen, und es finden sich Stellen, wo man geschlängelte, mit einschichtigem Epithel ausgekleidete Drüsenschläuche eine Strecke weit verfolgen kann. Die Elemente sind cylindrisch, aber niedriger als die der Uterindrüsen. Neben den Drüsen sind sehr zahlreiche Gefässe vorhanden. An wenigen Stellen fand ich die Schläuche an oder in der Nähe ihrer Ausmündung getroffen, die sich in der Tiefe einer Schleimhautbucht befand.

Im Uebrigen suchte ich umsonst nach Stellen, wo die letzte Strecke deutlich zu verfolgen gewesen wäre, es spricht das für den sehr schrägen, zur Oberfläche nahezu parallel gerichteten Verlauf der Drüsen.

Schnitte durch den Wulst des inneren Muttermundes lassen den Unterschied, der makroskopisch hier im Verhalten der Schleimhaut besteht, ganz zurücktreten.

Ich kann nur aussagen, dass die Bindegewebserhebungen im Cervix zart und sehr niedrig werden, im Uebrigen ist gar kein Unterschied zu constatiren. Die Drüsenschicht passirt die Stelle ohne Aenderung, auch in der Musculatur ist nicht unmittelbar eine Modification zu erkennen.

Im Wulste des os uteri internum befindet sich eine kleinere, sehr dünnwandige Vene.

Auf dem Querschnitt durch die Tuba des mütterlichen Thieres sieht man die Falten, ca. 6 an Zahl, ins Lumen vorspringen.

Dieses ist ausgekleidet mit einem Cylinderepithel. Die Muskelschicht ist relativ stark ausgeprägt, da $\frac{3}{4}$ der Wandungsdicke auf sie kommt.

Das Ovarium stellt beim Foetus einen abgeflachten nierenförmigen Körper dar, dessen Durchmesser 2 cm, 5 mm, $1\frac{1}{2}$ mm betragen. Es liegt in einem Peritonealsack, an dessen Innenfläche etwas lateral vom Hilus des Ovarium in einer sichelförmigen Falte die Tuba sich öffnet.

Mit Lupe erkennt man an der Oberfläche des Ovariums sehr zahlreiche kleine Gruben.

Auf dem Durchschnitt wird eine Scheidung in mehr compacte Innenmasse und eine wie punctirt erscheinende darüber liegende Schicht deutlich. Es ist dies die Zone der Primärfollikel. Dieselben zeigen sich bei der mikroskopischen Untersuchung in ganz ausserordentlich grosser Zahl.

Auf eine genauere mikroskopische Beschreibung des Ovariums kann ich an dieser Stelle nicht einlassen.

Der Ovarialsack ist beim erwachsenen Thiere sehr schön ausgebildet, auch die Fimbrien, die als ein Netzwerk von Wülsten auf seiner Innenfläche sich zeigen, sind sehr deutlich; das rechte Ovarium ist ein Körper mit den Durchmessern: 3, 1,5, 0,5 cm. Im linken Ovarium befindet sich ein mächtiges corpus luteum.

Mikroskopisch werden ziemlich zahlreiche Primärfollikel angetroffen, ferner Follikel, die in Rückbildung begriffen sind.

Epithelreste der Wolff'schen Gänge sind an mehreren Stellen zu constatiren. —

Von einem neben dem Ovarium gelegenen Körper, wie ihn Turner bei Orca fand (Parovarium?) besteht bei Phocaena nichts.

Bei Betrachtung der Wülste im Cervicalcanal der Cetaceen wird man erinnert an ähnliche Zustände bei den Wiederkäuern und bei der Sau. Gerade bei der letztern zeigt der Geburtsweg auch einen gewundenen Verlauf, die Höcker sind klein und geben in einem gemilderten Habitus den Zustand der Cetaceen wieder. —

Zum Schluss verdient noch die Milchdrüse des Foetus Erwähnung. Aeltere makroskopische Beschreibungen sind in grosser Zahl vorhanden; genauere Studien wurden dann von Turner an *Balaenoptera Sibbaldii* und am gleichen Object von Boullart und Beauregard angestellt. Ich habe früher die Zitzenbildung bei *Delphinus globiceps* (Embryo $\frac{1}{2}$ m lang) untersucht und abgebildet¹⁾. Bei *Phocaena* sind die Verhältnisse sehr ähnlich wie dort. Der einzige weite Ausführungsgang ist etwas cranial in seinem Verlauf gerichtet. Er ist in den oberen Abschnitten mit einer mehrschichtigen Epithellage ausgekleidet. Die Drüsen münden so-

1) Klaatsch, Zur Morphologie der Säugethierzitzen. Morphol. Jahrb. IX. p. 310, Fig. 23.

wohl in den Gang, als in den untersten, wie ein Reservoir erweiterten Abschnitt desselben ein (Fig. 30).

Muskelzüge, die sich über den Drüsencomplex hinziehen (m) konnte ich nur auf einer Seite finden. In der „Cisterne“ findet sich eine detritusartige Masse.

Ich spreche Herrn Geheimrath Dr. Waldeyer für das Interesse, das er meiner Arbeit bewiesen hat, hiermit meinen Dank aus.

Die makroskopischen und mikroskopischen Präparate zu derselben werden auf dem anatomischen Institut zu Berlin aufbewahrt.

Berlin, den 5. August 1885.

L i t e r a t u r ,

soweit sie sich speciell auf die Placentarbildung der Cetaceen bezieht.

- 1) L. Crié, Pierre Belon et l'histoire naturelle du dauphin. Revue scientifique 1883.
- 2) W. Rapp, Die Cetaceen, zoologisch-anatomisch dargestellt. Stuttgart u. Tübingen 1837.
- 3) K. E. von Baer, Ueber Entwicklungsgeschichte der Thiere. II. Theil. Königsberg 1837.
- 4) D. F. Eschricht, De organis quae respirationi et nutritioni foetus mammalium inserviunt. Hafniae 1837.
- 5) John Hunter, Collected works, Palmers Edition 1837.
- 6) Owen, Comparative Anatomy of Vertebrates.
- 7) Meigs, Journ. Acad. Natur. Scienc. of Philad. 1879, vol. I.
- 8) Rolleston, Trans. Zool. Soc. 1866.
- 9) W. Turner, An account of the Great Finner Whale (*Balaenoptera Siebbaldii*) stranded at Longuidery. Proc. Roy. Soc. Edinb. XXVI.
- 10) — On the gravid Uterus and on the Arrangement of the foetal Membranes in the Cetacea (*Orca gladiator*). Proc. Roy. Soc. Edinb. XXVI. 1871.
- 11) — Lectures on the comparative Anatomy of the Placenta. Edinb. 1876.
- 12) — Some generale observations on the Placenta with especial reference to the theory of evolution. Journ. of Anat. and Physiologie Vol. XI.
- 13) — A Further Contribution to the Placentation of the Cetacea (*Monodon Monoceros*). Proceed. of the Roy. Soc. of Edinb. Session 1875—76.

- 14) J. Anderson, Anatomical and zoological researches, comprising an account of the zoological results of the two expeditions to Western Yunnan in 1868 and 1875, and a Monograph of the two Cetacean genera Platanista and Orcella. London 1878.
- 15) H. Planteau, Recherches sur la muqueuse utérine de quelques animaux à placenta diffus. Journ. de l'Anatomie et de la Physiologie. 1881.
- 16) H. Beauregard et Boulart, Recherches sur les appareils génito-urinaires des Balaenides. Journ. de l'Anat. et de la Physiol. 1882.
- 17) M. S. Jourdain, Sur la parturition du Marsouin commun (Phocaena communis). Compt. rend. 90. p. 138.
- 18) H. P. Gervais, Sur un utérus gravide de Pontoporia Blainvillei. Compt. rend. 97.
- 19) H. W. Flower, On Whales, past and present, and their probable. Origin Nature, vol. XXVIII, p. 199.
 — Evolution of the Cetacea. Nature vol. XXIX, p. 170.
 — Proceed. zool. Soc. London. II, IV.
- 20) A. W. Malm, Kongl. Vet. o Vitt. Sanh. i Göteborg Hand. 1873. War mir nicht zugänglich. Turner referirt darüber: „M. communicates some zoological observations which certain notices of Delphinus phocaena, with a figure of a gravid specimen.“

Erklärung der Tafeln I und II.

Die Figuren beziehen sich auf Phocaena comm. Cuv., wenn nicht ausdrücklich etwas anderes bemerkt ist.

Allgemein geltende Bezeichnungen.

Ur = Urachus	D = Dottergang
Am = Amnion	Bg = fixe Bindegewebzelle
V = Vene	Ep = Epithel
A = Arterie	Gr = blassgranulirte Zellen.

- Fig. 1. Querschnitt durch den Nabelstrang im mittleren Theil. Alc. Ehrlich's Haematoxylin, salzs. Alc. K. Karunkel. D. Dottergang, daneben Züge glatter Muskulatur. 4 : 1.
- Fig. 2. Querschnitt durch den Bulbustheil des Nabelstranges. Behandlung wie 1. S. u. Septum urachi, g. Abgehendes Gefäss, l. Lymphraum. u. b. Urachusbucht. 4 : 1.
- Fig. 3. Verticalschnitt durch die Haut des Foetus in der Uebergangsregion zum Amnion. Beh. wie 1. R. Retezellen. C. Cylinderzellenschicht mit Pigment P. L. Ausläufer der Epidermis. 270 : 1.

- Fig. 4. Querschnitt, Nabelstrang. Ep. Epidermisinsel. N.B. Nabelstrang-Bindegewebe. Alc. Haemat. Safranin, 60:1.
- Fig. 5. Wand eines Carunkels. N. Epithelkerne, k. Körnerhaufen. Hämatoxylin. Hartnack 7.
- Fig. 6. Querschnitt, Nabelstrang. Braunes Carunkel. P. Pigment, in den oberen Schichten der Epidermis Ep. C. Cylinderzellenlage. Hämatoxylin, Safranin. 48:1.
- Fig. 7. Verticalschnitt, Amnion; die blassgranulirten Zellen Gr; bei x eine auf die hohe Kante gestellt; Bg. fixe Bindegewebszellen. Hämat. Hartn. 7.
- Fig. 8. Querschnitt. Nabelstrangbindegewebe. Bg. fixe Bindegewebszellen. F. Fibrillen. Hartn. 7.
- Fig. 9. Querschnitt. Bulbustheil. Maschen im Gewebe. sp. Lymphraum. d. Inhalt desselben. En. Endothel. Haemat. 40:1.
- Fig. 10. Querschnitt. Nabelstrang. Aus dem Inhalt einer Vene r. B. rothe, w. B. weisse Blutkörperchen. Gr. blassgranulirte Zellen. Hämat. Saffranin. Hartn. 7.
- Fig. 11. Querschnitt. Nabelstrang. Dottergang D. Glatte Muskulatur M. ep. Epithelreste im Dottergang. A. Arterie mit den im Text näher beschriebenen kleinen Gefässbahnen. Hämat. 40:1.
- Fig. 12. Embryo vom Schwein, 12 cm lang. Nabelstrang, Querschnitt. d. g. Dottergefäss. Hämatox. 24:1.
- Fig. 13. Kuh. Carunkel vom Amnion. Zellen daraus. Hämatox. Hartn 7
- Fig. 14. Mensch. Nabelstrang. Verschiedene Formen der „amöboiden Zellen“ Kölliker's. Müller'sche Lösung; Schnitt mit Gefriermicrotom. Hämatox. (Ehrlich's), verdünnte Salpetersäure. Glyc. Hartn. 7.
- Fig. 15. Glatte Fleck des Chorions am linken Eipol. Ch. Zotten. U. g. Umbilikalgefässe durchschimmernd. S. h. Beginn des secundären Horns. z. kleine Zotten. Natürl. Grösse.
- Fig. 16. Amnion plus Allantois, Querschnitt jenseits der Bifuration des Nabelstrangs. All. e. Allantoisepithel. Al. h. Allantoissack. M. i. Membrana intermedia. x. Bandartiger Fortsatz zum Chorion hin. g. kleines Gefäss. Hämatox. 10:1.
- Fig. 17. Amnion plus Allantois plus Chorion. Querschnitt. K. braunes Carunkel. A. z. Amnionzotten. A. d. Amniondivertikel, Al. d. Allantoisdivertikel, dem bei den Ruminantien homolog. M. i. Membrana intermedia. Ch. Chorion. Hämatox. 10:1.
- Fig. 18. Chorion. Verticalschnitt. Epithel Ep. End. Endothelkerne der Capillaren. Hämatox. Hartn. 7.
- Fig. 19. Letzte Ausläufer der Chorionzotten. Verticalschnitt. Ca. Capillaren. Hämat. Hartn. 4.
- Fig. 20. Chorion. Verticalschnitt. Blumenkohlformige Zotte. Ca. Capillaren plus Bindegewebe und Epithel. V. Vene in der Achse des Wulstes. A. Amnionepithel. Picrocarmin. 5:1.

- Fig. 21. Chorion. Verticalschnitt. Gewebe der Bindegewebsachse, links Gefässdurchschnitt g. mit Adventitialzellen. Gr. blassgranulierte Zellen. Verschiedene Formen von Bindegewebszellen. Hämatox. Hartn. 7.
- Fig. 22. Os uteri internum, von der Uterinfläche. K. Schleimhautkämme; der Cervicalkanal ist aufgeschnitten. Natürl. Grösse.
- Fig. 23. Abgang der rechten Tuba. W. mächtige Schleimhautwülste, bei x. in die Falten der Tubaschleimhaut übergehend. Natürl. Grösse.
- Fig. 24. Mucosa uteri; nicht gravidus Horn. Turners funnel-shaped crypt. f. s.; Lupenbild.
- Fig. 25. Mucosa uteri, unweit des os uteri internum. Eschrichts areola s. daneben eine grössere Grube, f. s. Lupenbild.
- Fig. 26. Mucosa uteri. Verticalschnitt; nicht gravidus Horn (senkrecht zu dessen Längsachse!). 1. Serosa. 2a Längs-; 2c Ringmuskulatur. 3. Stratum glandulare. 4. Stratum supraglandulare. gl. Uterindrüsen V kleine Vene. Cr. Crypte. Hämat. 5:1.
- Fig. 27. Mucosa uteri. Verticalschnitt. Querschnitt einer Uterindrüse. b. Basalmembran. Alc.; Chroms. $\frac{1}{3}^0/0$. Hämat. Hartn. 7.
- Fig. 28a. Mucosa uteri von Phocaena; letzter Ausläufer. Hartn. 4.
- Fig. 28b. desgl. von einer graviden San, Bg. Bindegewebsachse; ep. Epithel. ca. Capillaren. x. runde Bindegewebszellen (subepitheliale Zellen Turners?) Hämat. Hartn. 4.
- Fig. 29. Mucosa uteri des Foetus. Verticalschnitt. 1. Serosa. 2a, 2b Längs-Ringmuskelschicht. 3. Bindegewebe der Mucosa, von runden Kernen durchsetzt. Keine Uterindrüsen! Hämatox. 20:1.
- Fig. 30. Zitze und Milchdrüse des Fötus. Tasche S. A. Ausführungsgang, sich zur Cisterne ei erweiternd. gl. Drüsen. Alauncarmin. 5:1.
-

V i t a.

Verfasser, Hermann August Ludwig Klaatsch, Sohn des Geh. Sanitätsraths Dr. Klaatsch, wurde geboren zu Berlin am 10. März 1863. Seine Schulbildung genoss er auf dem kgl. Wilhelms-Gymnasium daselbst, das er Ostern 1881 mit dem Zeugniß der Reife verliess. Von Ostern 1881 bis Michaelis 1883 studirte er in Heidelberg und bestand dort am 27. Februar 1883. das Tentamen physicum; nach Berlin zurückgekehrt genügte er im Winter 1883/84, seiner militärischen Dienstpflicht. Am 1. April 1885 wurde er durch Verfügung des Herrn Ministers Dr. von Gossler, Excellenz, als Assistent des Directors der kgl. Anatomie, Herrn Geh.-Rath Prof. Waldeyer, angestellt.

Während seiner Studienzeit besuchte er die Vorlesungen, Kliniken und Kurse folgender Herren:

Arnold, Bardeleben, v. Bergmann, Bernthsen, Bunsen, Bütschli, K. Fischer, Frerichs †, Gegenbaur, Gravitz, Guttmann, Henoeh, Hirsch, Kühne, Küster, Leyden, Liebreich, Oppenheim, Pfitzer, Quincke, Rosenbusch, G. Ruge, Schroeder, Senator, Trautmann, R. Virchow, Waldeyer, Westphal, Winter.

Allen diesen Herren, seinen verehrten Lehrern, spricht der Verfasser hiermit seinen aufrichtigen Dank aus.

Thesen.

1) Die Sonderung der Mammalia in Deciduata und Indeciduata kann als Eintheilungsprincip nicht aufrecht erhalten werden.

2) Für das Fortschreiten in der histiologischen Forschung ist die Benutzung der experimentellen Untersuchungsmethode unbedingt nothwendig,

3) Bei Emphyem ist auch bei Kindern die Rippenresection der Punction vorzuziehen.

Fig. 1.

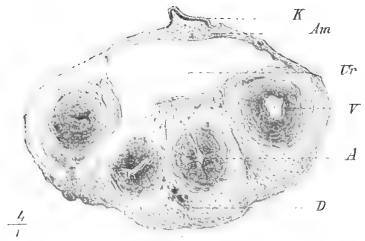

Fig. 4.

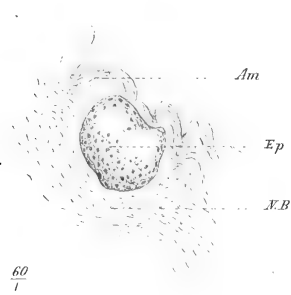


Fig. 8.




Fig. 11.

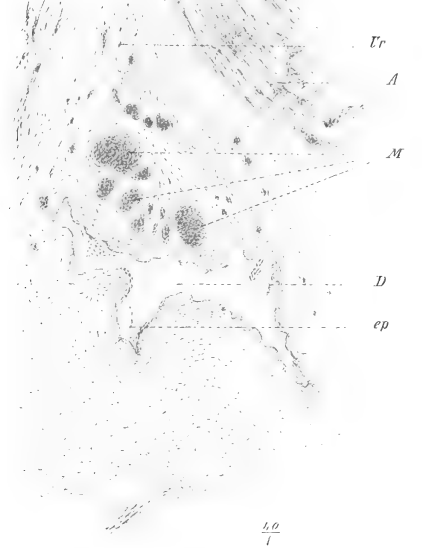

Fig. 2.

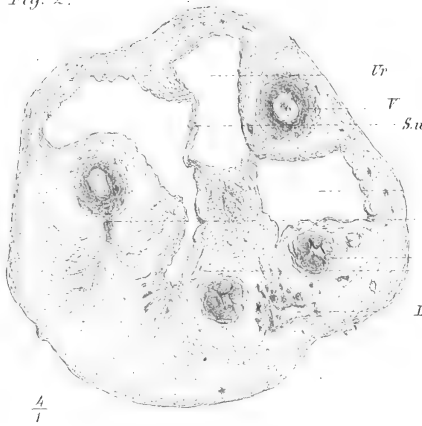


Fig. 5.



Fig. 9.



Fig. 12.




Fig. 3.




Fig. 6.

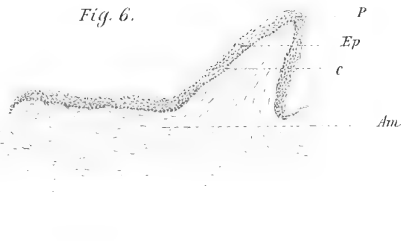


Fig. 10.

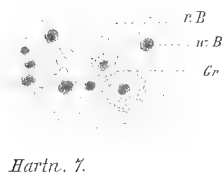


Fig. 7.

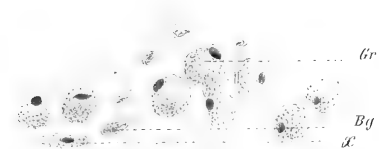


Fig. 13.

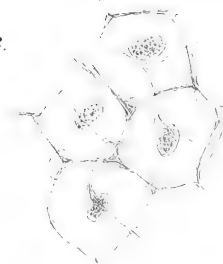


Fig. 14.

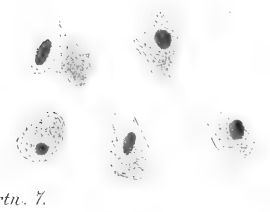


Fig. 15.

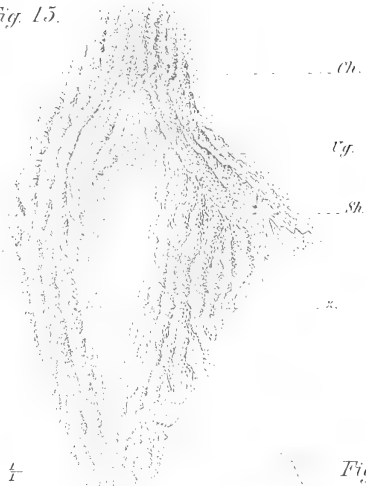

Fig. 20.

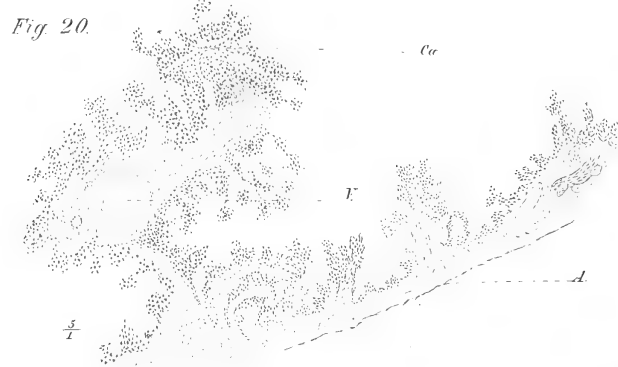


Fig. 22.

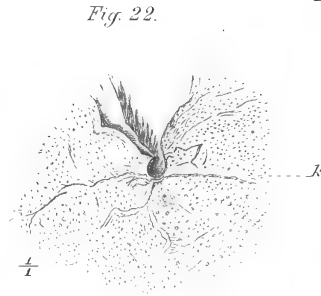
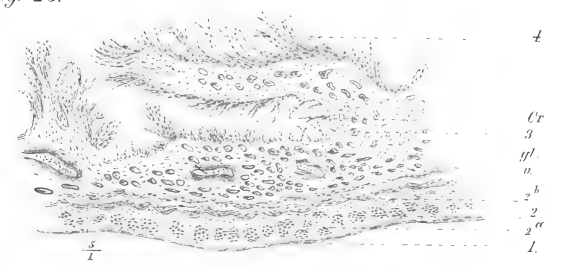


Fig. 26.



1/1

Fig. 16.

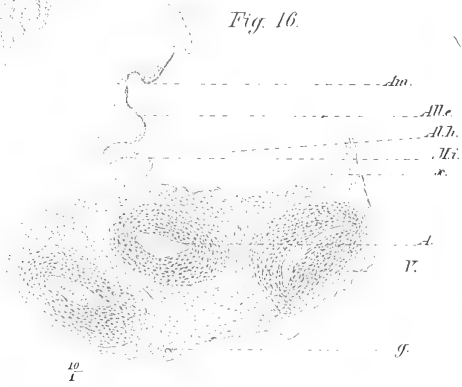


Fig. 18.

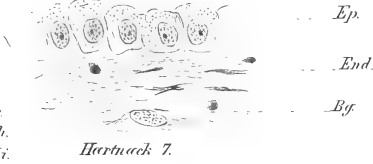


Fig. 23.

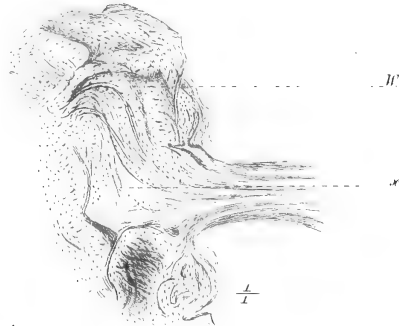


Fig. 27.

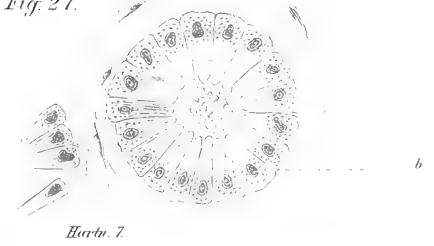


Fig. 19.



Fig. 24.



Fig. 25.



Fig. 29.

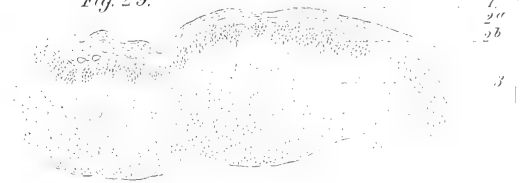


Fig. 17.



Fig. 21.

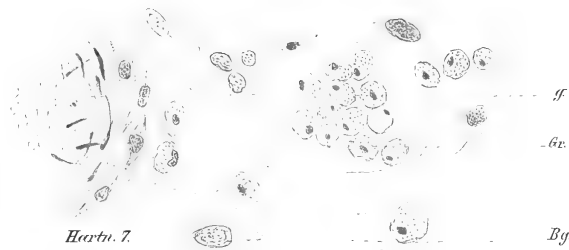




Fig. 28.









3 2044 107 329 021

