

EMIL VILLIGER
DIE PERIPHERE INNERVATION

QP
355
V 63
ed.1

Leipzig
Engelmann



H. W. E. ...

MBL/WHOI



0 0301 0020102 6



575.7
V 71
1

DIE PERIPHERE INNERVATION

KURZE ÜBERSICHTLICHE DARSTELLUNG
DES URSPRUNGS, VERLAUFS UND DER AUSBREITUNG
DER HIRN- UND RÜCKENMARKSNERNEN

MIT BESONDERER BERÜCKSICHTIGUNG
WICHTIGSTER PATHOLOGISCHER VERHÄLTNISSE

VON

DR. MED. EMIL VILLIGER
PRIVATDOZENT FÜR NEUROLOGIE UND NEUROPATHOLOGIE
AN DER UNIVERSITÄT BASEL

MIT 18 FIGUREN IM TEXT

LEIPZIG
VERLAG VON WILHELM ENGELMANN

1908

Alle Rechte, insbesondere das der Übersetzung, vorbehalten.

Einleitung.

Einteilung und Ursprungsweise der peripheren Nerven.

Das periphere Nervensystem umfaßt die vom Gehirn und Rückenmark abgehenden Nerven, Nn. cerebrales und Nn. spinales, und die mit ihnen in Verbindung stehenden Nervenknotten oder Ganglien.

Aus dem Gehirn treten 12 Paare von Hirnnerven aus:

- I. Nn. olfactorii,
- II. N. opticus,
- III. N. oculomotorius,
- IV. N. trochlearis,
- V. N. trigeminus,
- VI. N. abducens,
- VII. N. facialis (und N. intermedius),
- VIII. N. acusticus,
- IX. N. glossopharyngeus,
- X. N. vagus,
- XI. N. accessorius,
- XII. N. hypoglossus.

Die aus dem Rückenmark austretenden Nn. spinales werden unterschieden als Nn. cervicales, Nn. thoracales, Nn. lumbales, Nn. sacrales und N. coccygeus. Die Gesamtzahl beträgt 31 Paare:

Nn. cervicales .	8 Paare
Nn. thoracales .	12 »
Nn. lumbales .	5 »
Nn. sacrales .	5 »
N. coccygeus .	1 Paar.

Bezüglich ihrer Funktion teilt man die peripheren Nerven in 2 Hauptgruppen ein, in centrifugale und in centripetale Nerven. Die centrifugalen Nerven dienen dazu, Erregungen vom Centralnervensystem aus auf periphere Organe, vor allem auf die Organe der Bewegung, die Muskeln, zu übertragen. Man bezeichnet sie allgemein als motorische Nerven. (Centrifugale Nerven sind auch die sekretorischen und hemmenden Nerven.) Die centripetalen Nerven leiten umgekehrt von der Peripherie kommende Erregungen dem Centralnervensystem zu; durch sie erhalten wir einmal Kenntnis von dem, was außerhalb uns in der Natur vorgeht (höhere Sinnesnerven), sie vermitteln uns aber auch Nachrichten von den Vorgängen, die sich in allen Organen unseres eigenen Körpers abspielen, Nachrichten, die uns zum Teil bewußt werden, und Nachrichten, die, ohne daß wir davon wissen, fortwährend auf die verschiedensten Verrichtungen unseres Körpers regulierend einwirken. Man bezeichnet die centripetalen Nerven allgemein auch als sensible Nerven.

Rein motorische Nerven sind die Nn. cerebrales:

N. oculomotorius,
 N. trochlearis,
 N. abducens,
 N. facialis,
 N. accessorius,
 N. hypoglossus.

Rein sensible (oder besser sensorielle) Nerven sind die Nn. cerebrales:

Nn. olfactorii,
 N. opticus,
 N. acusticus.

Gemischte Nerven sind die Nn. cerebrales:

N. trigeminus,
 N. glossopharyngeus,
 N. vagus

und sämtliche Nn. spinales; sie führen sowohl motorische wie sensible Fasern.

Die motorischen Nerven nehmen ihren Ursprung in bestimmten centralen grauen Massen. Was zunächst die motorischen Hirnnerven betrifft, so bezieht jeder motorische Hirnnerv seine Fasern aus einem bestimmten Kern; die Fasern sind nichts anderes als die Nervenfortsätze oder Axencylinder (Neuriten) der diesen Kern bildenden Nervenzellen. Die vom Rückenmark ausgehenden motorischen Fasern entspringen in den Vorderhörnern des Rückenmarks; die Fasern sind die Nervenfortsätze der hier gelegenen großen motorischen Vorderhornzellen, sie verlassen das Rückenmark als vordere motorische Wurzeln.

Die Fasern der sensiblen Nerven (die Nn. olfactorii und der N. opticus sind davon auszuschließen, da sie ein besonderes, den übrigen peripheren

Nerven nicht vergleichbares Verhalten zeigen) nehmen ihren Ursprung in bestimmten außerhalb des Centralnervensystems gelegenen Ganglien, den Cerebrospinalganglien. Die diese Ganglien bildenden Nervenzellen sind (mit Ausnahme derjenigen der Acusticusganglien) unipolare Elemente. Der Nervenforsatz der Zellen teilt sich bald nach seinem Ursprung aus der Zelle in zwei Äste, von denen der eine nach der Peripherie, der andere centralwärts zieht. Die Erregung gelangt nun zunächst von der Peripherie durch den peripheren Ast zur Ganglienzelle und dann von dieser aus durch den centralwärts verlaufenden Ast zum Centralorgan. Bei den sensiblen Hirnnerven enden die centralen Äste innerhalb des Gehirns in bestimmten zugehörigen grauen Massen, die als sensible Endkerne bezeichnet werden. Bei den sensiblen Rückenmarksnerven wird die Erregung ebenfalls zunächst von der Peripherie zum Spinalganglion und dann von da aus durch die centralen Äste der Nervenforsätze der Spinalganglienzellen dem Rückenmark zugeleitet. Diese centralen Äste sind hier die in das Rückenmark eintretenden hinteren sensiblen Wurzeln.

Betrachten wir nun die Bildung eines peripheren gemischten Nerven. Wie entsteht ein Rückenmarksnerv?

Jeder Spinal- oder Rückenmarksnerv entsteht durch Vereinigung von zwei aus dem Rückenmark austretenden Wurzeln. Die vordere motorische Wurzel, Radix anterior, entsteht durch Vereinigung mehrerer aus dem Sulcus lateralis anterior des Rückenmarks austretender vorderer Wurzelfäden. Die hintere sensible Wurzel, Radix posterior, entsteht durch Vereinigung mehrerer aus dem Sulcus lateralis posterior des Rückenmarks austretender hinterer Wurzelfäden.

Beide Wurzeln ziehen lateralwärts und bilden durch ihre Vereinigung einen gemischten Rückenmarksnerven. Unmittelbar vor der Vereinigung zeigt die sensible Wurzel eine kleine Anschwellung, das Ganglion spinale.

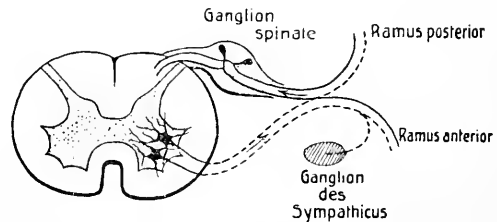


Fig. 1. Schematische Darstellung des Ursprungs der Spinalnerven.

Wie bereits erwähnt, sind die vorderen motorischen Wurzelfäden die Nervenforsätze der im Vorderhorn des Rückenmarks gelegenen großen motorischen Vorderhornzellen. Die hinteren sensiblen Wurzelfäden nehmen ihren eigentlichen Ursprung im Ganglion spinale. Die Nervenforsätze der in diesen Spinalganglien gelegenen unipolaren Ganglienzellen teilen sich in zwei Äste. Die einen Äste ziehen peripherwärts, die anderen centralwärts, und diese letzteren bilden die gegen den Sulcus lateralis posterior des Rückenmarks ziehende hintere Wurzel. Die hintere Wurzel tritt also eigentlich nicht aus dem Rückenmark aus, sondern dringt in dasselbe ein. Die peripherwärts ziehenden Äste vereinigen sich mit den vorderen Wurzeln zum peripheren gemischten Spinalnerven. In den vorderen motorischen Wurzeln geht die Leitung der Erregung vom Rückenmark zur Peripherie, für den sensiblen Teil geht sie umgekehrt von der Peripherie zum Spinalganglion und von da durch die hintere Wurzel zum Rückenmark.

Jeder Rückenmarksnerv teilt sich im weiteren Verlaufe in einen vorderen und hinteren Hauptast, Ramus anterior und Ramus posterior, von denen jeder sowohl motorische wie sensible Fasern führen kann. Für die Rami anteriores ist dann weiterhin charakteristisch, daß sie vielfach Verbindungen und Durchflechtungen miteinander eingehen, wodurch bestimmte Geflechte, Plexus, gebildet werden, aus denen dann erst die eigentlichen peripheren Nerven hervorgehen, die dann rein motorisch oder sensibel oder gemischt sein können.

Da bei der Plexusbildung eine Durchflechtung zahlreicher von verschiedenen Rückenmarkswurzeln herkommender Fasern stattfindet, führt der aus einem Plexus hervorgehende periphere Nerv Fasern aus verschiedenen Rückenmarkswurzeln. Es ist nun aber zu beachten, daß jede Nervenwurzel, trotz der Durchflechtung im Plexus, ein ganz bestimmtes peripheres Areal versorgt. Man kann sich das ganze Rückenmark aus einzelnen aufeinanderfolgenden Segmenten (Neuromeren) aufgebaut denken. Von jedem Segment geht jederseits ein bestimmtes Wurzelpaar aus: die einem bestimmten Rückenmarkssegment zugeordneten vorderen motorischen Wurzeln innervieren stets bestimmte Muskelgruppen (Myotome), ebenso entsprechen den einem bestimmten Rückenmarkssegment zugeordneten hinteren sensiblen Wurzeln stets bestimmte Hautgebiete (Dermatome). Diejenigen Muskelgruppen, die von einem bestimmten Rückenmarkssegment innerviert werden, sind also andere wie diejenigen, die von einem bestimmten peripheren motorischen Nerven innerviert werden, und ebenso sind die von einem bestimmten Rückenmarkssegment innervierten Hautbezirke wesentlich andere als die von einem peripheren sensiblen Nerven innervierten Bezirke. Die segmentären Hautbezirke verlaufen am Rumpf mehr oder weniger horizontal, an den oberen und unteren Extremitäten in Form langgestreckter Felder von der Wurzel der Extremität peripherwärts zu Hand und Fuß. Dabei können wir uns merken, daß am Arm der radialen Seite die höher oben gelegenen Rückenmarkssegmente (das 5., 6., 7. Cervicalsegment), der ulnaren Seite die tiefer gelegenen Rückenmarkssegmente (das 8. Cervicalsegment, das 1. und 2. Thoracalsegment) entsprechen, was uns leicht verständlich wird, wenn wir uns die Arme in horizontaler Richtung seitwärts mit der Radialseite nach oben ausgestreckt denken. Am Bein entsprechen im allgemeinen die vorderen segmentären Hautbezirke den Lumbalsegmenten, die hinteren dagegen den Sacralsegmenten. Dazu ist noch zu bemerken, daß die einzelnen benachbarten segmentären Hautbezirke an den Rändern einander etwas überdecken. — Wie für den sensiblen Teil, so gilt nun dasselbe auch für den motorischen Teil. Auch hier haben wir eine Abgrenzung bestimmter Muskelgruppen, entsprechend den zugehörigen Rückenmarkssegmenten. Da aber die einzelnen, vor allem die langen Muskeln, durch Verwachsen mehrerer Myotome entstehen, bezieht ein und derselbe Muskel Fasern aus verschiedenen Wurzeln bzw. Rückenmarkssegmenten. (Vergleiche die am Schlusse angeführten Tabellen.)

Die Bildung der gemischten Hirnnerven (Nn. trigeminus, glossopharyngeus, vagus) ist analog derjenigen des gemischten Spinalnerven. Auch hier haben wir zwei Wurzeln, eine motorische und eine sensible, zu unterscheiden. Betrachten wir den N. trigeminus näher. Er tritt mit einer dünneren motorischen und einer dickeren sensiblen Wurzel aus der Brücke hervor. Beide Wurzeln ziehen nach vorn zum Sinus cavernosus. Wie beim Rückenmarksnerven, so zeigt nun auch hier die sensible Wurzel eine Anschwellung, sie geht in das Ganglion semilunare Gasseri über, von welchem dann die drei peripheren Hauptäste ausgehen. Die motorische Wurzel hat mit diesem Ganglion nichts zu tun, sie zieht an demselben vorbei und gelangt direkt zum dritten Ast des Trigeminus. Dabei verhalten sich die beiden Wurzeln bezüglich ihres genaueren Ursprungs gerade so wie beim Rückenmarksnerven. Die motorischen Wurzelfasern stammen aus den Zellen des motorischen Trigeminskerns innerhalb der Brücke, die sensiblen Wurzelfasern sind die centralwärts ziehenden Teilungsäste der Nervenfortsätze der im Ganglion Gasseri gelegenen Ganglienzellen, deren Endigung im sensiblen Trigeminskern erfolgt.

Motorische und sensible Hauptbahnen. Associations- und Reflexleitung.

Für das Zustandekommen willkürlicher Bewegungen ist notwendig, daß die einzelnen motorischen Nerven oder vielmehr deren Ursprungskerne von dem in der Hirnrinde gelegenen motorischen Centrum aus erregt werden. Umgekehrt können die von den sensiblen Nerven geleiteten Erregungen nur dann zum Bewußtsein gelangen, wenn sie von den einzelnen sensiblen Endkernen aus den in der Hirnrinde gelegenen sensiblen oder sensorischen Centren zugeführt werden. Das führt uns nun zur näheren Betrachtung der motorischen und sensiblen Hauptbahnen.

A. Motorische Bahn.

Sie nimmt ihren Ursprung in der motorischen Region der Hirnrinde.

Das motorische Centrum umfaßt die Centralwindungen, die hinteren Teile der Frontalwindungen, den Lobulus paracentralis und zerfällt in folgende Regionen:

a) Obere Region — Lobulus paracentralis und oberer Teil der Centralwindungen — Centrum für die Bewegungen der unteren Extremität.

Der größte Teil der oberen Frontalwindung, speziell das dem Lobulus paracentralis und den Centralwindungen angrenzende Gebiet, bildet das Centrum für die Bewegungen der Rumpfmuskeln.

b) Mittlere Region — mittlerer Teil der Centralwindungen — Centrum für die Bewegungen der oberen Extremität.

c) Untere Region — unterer Teil der Centralwindungen — Centrum für die Bewegungen der Gesichtsmuskeln.

Die motorischen Regionen für Zunge, Kehlkopf, Kiefer und Schlund werden in das Operculum lokalisiert, die motorische Region für assoziierte Kopf- und Augenwendung liegt im hinteren Teile der mittleren Frontalwindung; die motorische Region für die Augenmuskulatur nimmt den Lobulus parietalis inferior, speziell dessen vorderen Teil und den Gyrus supramarginalis, ein.

Die gesamte motorische, von der motorischen Region der Hirnrinde bis zum Muskel ziehende Bahn setzt sich aus zwei Neuronen, aus einem centralen und einem peripheren Neuron, zusammen.

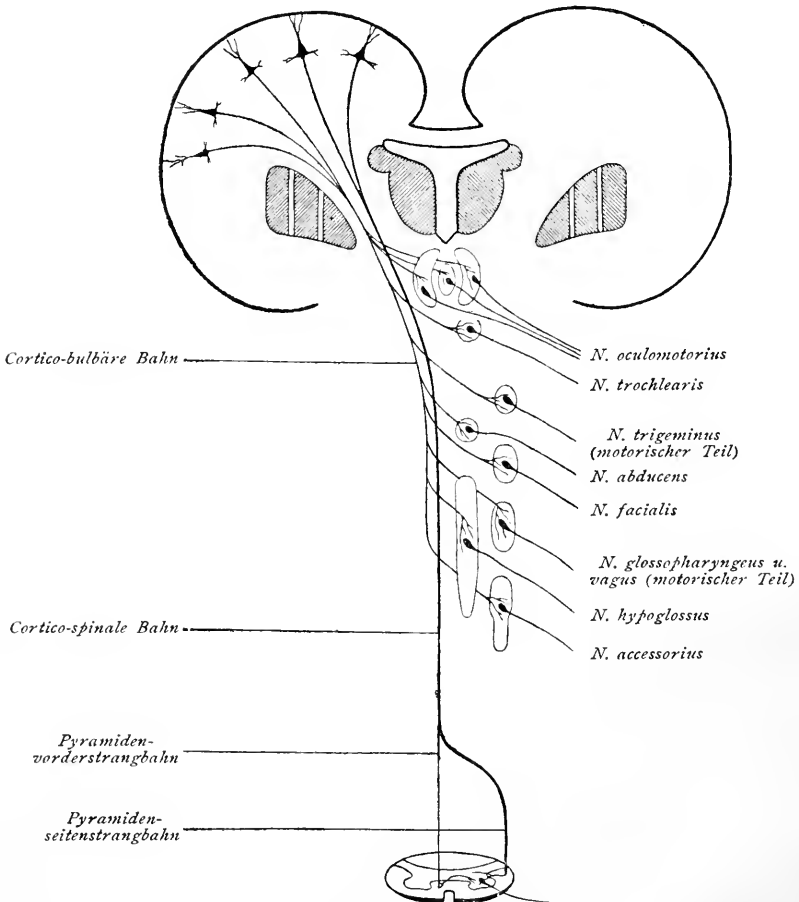


Fig. 2. Cortico-bulbäre und cortico-spinale Bahn.

I. Centrales Neuron.

Die Fasern sind die Nervenfortsätze der in der motorischen Hirnrindenregion gelegenen Pyramidenzellen. Sie ziehen durch die innere Kapsel (Knie und vordere zwei Drittel des hinteren Schenkels), durch den Hirnschenkel

(drei mittlere Fünftel des Hirnschenkelfußes) und durch die Brücke nach der Medulla oblongata und dem Rückenmark. Die ganze Bahn zerfällt in die cortico-bulbäre und in die cortico-spinale Bahn.

a) Cortico-bulbäre Bahn oder Bahn der motorischen Hirnnerven.

Der Ursprung der Fasern ist nur für die Bahn des Facialis und Hypoglossus bekannt, die Fasern entspringen in der Rinde des unteren Teils der Centralwindungen. Die Bahn zieht durch die innere Kapsel (Knie) zum Hirnschenkelfuß, die Endigung erfolgt in den contralateralen Kernen der motorischen Hirnnerven.

In der Rinde des hinteren Teils der unteren Frontalwindung (BROCASche Windung oder Centrum der motorischen Aphasie) nimmt die motorische Sprachbahn ihren Ursprung und zieht zu den Kernen der beim Sprechen notwendigen Nerven.

b) Cortico-spinale Bahn oder Bahn der motorischen Spinalnerven
— Tractus cerebro-spinalis, Pyramidenbahn —.

Die Fasern entspringen in der Rinde des Lobulus paracentralis und des oberen und mittleren Teils der Centralwindungen, ziehen durch die innere Kapsel (vordere zwei Drittel des hinteren Schenkels), durch den Hirnschenkelfuß und durch die Brücke nach der Medulla oblongata. Beim Übergang der Medulla oblongata in das Rückenmark kreuzen sich die Fasern der Pyramidenbahn — Pyramidenkreuzung —. Diese Kreuzung ist aber keine vollständige. Ein kleiner Teil der Fasern zieht ungekreuzt weiter und verläuft im Vorderstrang des Rückenmarks als Pyramidenvorderstrangbahn, Fasciculus cerebro-spinalis anterior; die Endigung der Fasern erfolgt im Vorderhorn des Rückenmarks und zwar im contralateralen Vorderhorn (Verlauf der Fasern durch die vordere Commissur). Der größere Teil der Fasern zieht auf die andere Seite und verläuft im Seitenstrang des Rückenmarks als Pyramidenseitenstrangbahn, Fasciculus cerebro-spinalis lateralis; die Endigung der Fasern erfolgt im Vorderhorn des Rückenmarks, und zwar im gleichseitigen Vorderhorn.

II. Peripheres Neuron.

a) Ursprung in den Kernen der motorischen Hirnnerven, Verlauf als motorische Hirnnerven zu den Muskeln,

b) Ursprung im Vorderhorn des Rückenmarks (Vorderhornzellen). Verlauf als motorische Rückenmarksnerven — vordere Wurzeln — zu den Muskeln.

Der Verlauf der motorischen Bahn erklärt uns, daß die Bewegungen, welche durch Reizung der motorischen Region ausgelöst werden, sich wesentlich auf die Muskeln der gekreuzten Körperhälfte beziehen, oder daß bei einer Zerstörung des centralen Neurons der motorischen Bahn eine Lähmung der Muskeln der contralateralen Körperhälfte eintritt.

B. Sensible Bahn.

Die ganze von der Peripherie zur Hirnrinde ziehende Bahn setzt sich aus mehreren aufeinanderfolgenden Neuronen zusammen.

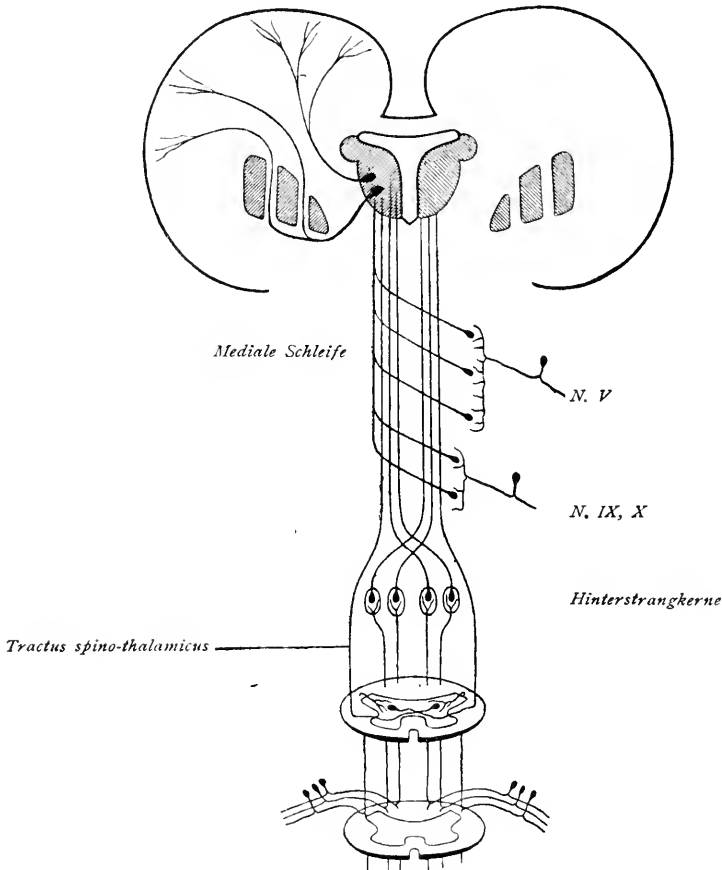


Fig. 3. Sensible Bahn.

I. Aus dem Rückenmark aufsteigende sensible Bahnen.

- a) Bahn für die Leitung des Muskelsinnes des Rumpfs und der Extremitäten.

Neuron I: Die Erregung wird von der Peripherie den in den Spinalganglien gelegenen Ganglienzellen und von diesen durch hintere Wurzeln dem Rückenmark zugeleitet. Diese hinteren Wurzeln bilden ein kleines mediales Bündel, dessen Fasern medial vom Hinterhorn (in der Wurzeleintrittszone) in das Rückenmark eintreten und sich hier in auf- und absteigende

Äste teilen. Die absteigenden Äste enden nach kurzem Verlauf in der grauen Substanz des Rückenmarks, die aufsteigenden Äste ziehen als Hinterstrangfasern zur Medulla oblongata empor und finden daselbst ihre Endigung in den Hinterstrangkernen.

Neuron II: Ursprung in den Hinterstrangkernen, Verlauf nach Kreuzung als mediale Schleife zum Thalamus und Endigung daselbst.

Neuron III: Ursprung im Thalamus. Verlauf zum Teil direkt durch die innere Kapsel, teils erst nach Durchtritt durch den Linsenkern zur Körperfühlsphäre in der Hirnrinde.

Die Fühlsphäre fällt zum Teil mit dem motorischen Centrum zusammen, dehnt sich aber auch noch auf den Parietallappen aus.

b) Bahn für die Leitung der Berührungs-, Temperatur- und Schmerzempfindung des Rumpfes und der Extremitäten.

Neuron I: Die Erregung wird, wie bei der Leitung des Muskelsinnes, von der Peripherie zu den Spinalganglien und von diesen durch hintere Wurzelfäden zum Rückenmark geleitet. Diese hinteren Wurzeln bilden ein kleines laterales Bündel, dessen Fasern im Bereich der LISSAUERSchen Randzone (zwischen Hinterhorn und Peripherie des Rückenmarks) sich in auf- und absteigende Fasern teilen, die in der grauen Substanz des Rückenmarks ihre Endigung finden.

Neuron II: Ursprung in der grauen Substanz des Rückenmarks. Die Fasern ziehen als die Nervenfortsätze von Commissurenzellen durch die vordere Commissur zum contralateralen Seitenstrang und bilden den Tractus spino-thalamicus, der sich weiter oben der medialen Schleife anschließt und mit dieser im Thalamus endet.

Neuron III: Ursprung im Thalamus und Endigung in der Körperfühlsphäre.

II. Sensible Hirnnervenbahnen.

a) Die Bahn für die Leitung des Muskelsinnes für das Gesicht liegt wahrscheinlich im Trigeminus, diejenige des Kehlkopfs wahrscheinlich im Vagus.

b) Die Bahn für die Leitung der Berührungs-, Temperatur- und Schmerzempfindung für die Haut des Kopfs, ferner für die Schleimhäute des Auges, der Nasenhöhle, der Mundhöhle und Zunge, des Gaumens und Schlundes usw. liegt im Trigeminus, Glossopharyngeus oder Vagus.

c) Die Bahn der visceralen Reize von Lunge, Herz, Speiseröhre, Magen usw. liegt im Vagus (und Sympathicus).

Die Erregung wird von der Peripherie zu den Ganglien der betreffenden Nerven und von da nach ihren sensiblen Endkernen geleitet. (Neuron I.) An dieses I. periphere Neuron schließt sich ein II. centrales Neuron an. Es nimmt seinen Ursprung in den sensiblen Endkernen. Die Fasern ziehen mit der medialen Schleife weiter und enden im Thalamus. Von da zieht das III. Neuron zur Hirnrinde.

Die Bahn der Gleichgewichtsreize liegt im N. vestibularis, sie findet ihre Endigung im Kleinhirn. Die Bahnen für Geschmacks-, Geruchs-, Gehör-, Gesichtsreize liegen in den zugehörigen Sinnesnerven. Die ganze Leitung von den Sinnesorganen bis zu den in der Rinde gelegenen Sinnescentren setzt sich aus mehreren Neuronen zusammen. Wir werden darauf bei der Besprechung der einzelnen Sinnesnerven näher eintreten.

C. Associations- und Reflexleitung.

Zwischen der motorischen und sensiblen Leitung existieren nun noch zwei Hauptverbindungsleitungen, die Associationsleitung und die Reflexleitung.

Durch die Reflexleitung wird eine reflectorische, von psychischen Vorgängen nicht begleitete Bewegung ausgelöst, der Reflex. Durch die Associationsleitung kommt eine bewußte willkürliche Handlung zustande. Die Reflexleitung erfolgt durch die Reflexcollateralen, die Associationsleitung durch die Associationsfasersysteme innerhalb der Großhirnhemisphären.

Vergleichen wir zur Orientierung Fig. 4. Eine von der Peripherie kommende Erregung wird zur Spinalganglienzelle und von dieser durch die hintere Wurzel dem Rückenmark zugeleitet. Bevor sich die in das Rückenmark eintretende Faser in auf- und absteigenden Ast teilt, gibt sie einen feinen Collateralast ab, der zur motorischen Vorderhornzelle zieht. Durch diese Reflexcollaterale wird die Erregung direkt auf die Vorderhornzelle und von dieser auf den Muskel übertragen. Eine solche Reflexcollaterale sehen wir auch im II. Querschnitt von der im Hinterstrang aufsteigenden Faser abtreten. Als Beispiel sei der Patellarreflex erwähnt. Beklopft man bei schlaff herabhängendem Unterschenkel die Patellarsehne (unterhalb der Patella) mit dem Perkussionshammer, dann erfolgt unwillkürlich eine Zuckung im M. quadriceps femoris, wodurch der Unterschenkel gestreckt und nach vorn bewegt wird. Die ganze Bahn, die sich aus dem peripheren sensiblen Neuron, aus der von diesem abgehenden Reflexcollaterale und aus dem peripheren motorischen Neuron zusammensetzt, wird auch als Reflexbogen bezeichnet. Die motorischen Zellen, in unserm Falle die Vorderhornzellen im Rückenmark, bilden das Reflexcentrum.

Die Erregung kann nun aber durch die im Hinterstrang des Rückenmarks aufsteigenden Fasern auch weiter nach oben und via Hinterstrangkerne und Thalamus zur Hirnrinde geleitet werden und daselbst zum Bewußtsein gelangen. Hier treten dann die einzelnen Associationsfasersysteme in Funktion, die motorische Region kann erregt werden, die Erregung gelangt durch die motorische

Bahn zu bestimmten Muskeln, und es erfolgt auf diese Weise eine bewußte willkürliche Handlung.

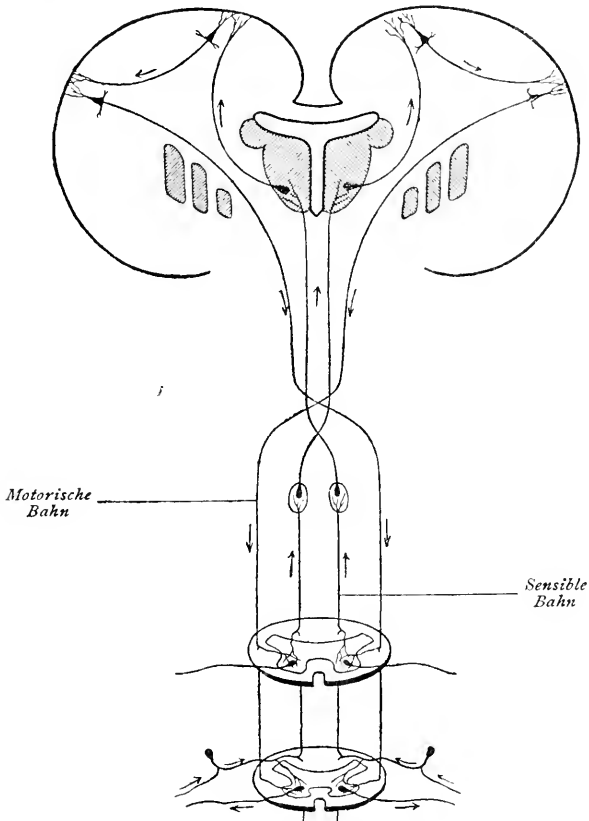


Fig. 4. Associationsleitung und Reflexleitung.

Zur Pathologie der motorischen Bahn.

A. Lähmungserscheinungen.

Kann ein bestimmter Muskel oder eine bestimmte Muskelgruppe willkürlich nicht mehr in Bewegung versetzt werden, dann spricht man von Lähmung des Muskels oder der Muskelgruppe. Dabei kann die willkürliche Beweglichkeit vollkommen aufgehoben sein, oder es existiert bloß eine Einschränkung oder Abschwächung derselben. Im ersten Fall spricht man von Paralyse, im zweiten von Parese.

Bezüglich der Art der Lähmung hat man zu unterscheiden funktionelle und organische Lähmungen. Funktionelle Lähmungen sind durch krank-

hafte psychische Vorgänge bedingte Lähmungen, bei denen eine bestimmte Veränderung in den Muskeln oder Nerven nicht nachgewiesen werden kann. Es sind meist hysterische Lähmungen, die vor allem größere funktionell zusammengehörige Muskelgruppen oder ganze Gliedmaßen oder Apparate (Sprachapparat) betreffen. »Die hysterische Lähmung ist eine Aufhebung von Funktionen, sie besteht in einem Abhandenkommen eines ganzen Gliedes für den Willen und die Vorstellung des Kranken.« Bei organischen Lähmungen liegt immer eine Läsion der motorischen Leitungsbahn vor.

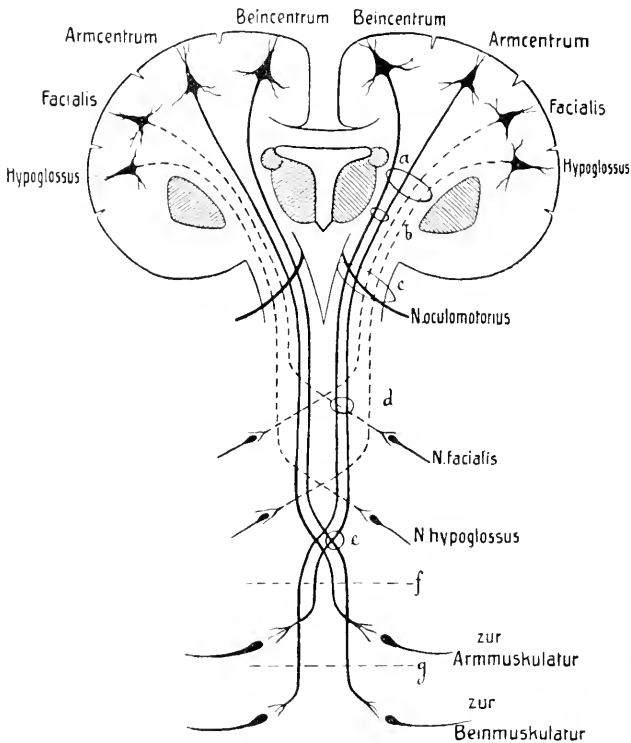


Fig. 5. Schematische Darstellung des Verlaufs der motorischen Bahn.

Je nach dem Sitz der Läsion unterscheidet man zentrale und periphere Lähmungen.

1. **Centrale Lähmungen.** Sie beruhen auf einer Läsion des centralen Neurons der corticomusculären Leitungsbahn. Je nach dem die Läsion im Gehirn oder Rückenmark liegt, spricht man von cerebraler oder spinaler Lähmung.

a) **Cerebrale Lähmung.** Der Typus der cerebralen Lähmung ist die Hemiplegie (Hemiparese), die Lähmung einer Körperhälfte. Bei totaler Hemiplegie, Hemiplegia completa (Fig. 5, a), handelt es sich um Zerstörung einer ganzen von einer Hemisphäre absteigenden motorischen Bahn. In

solchen Fällen sitzt die Läsion meist innerhalb jener von der inneren Kapsel — durch den Hirnschenkel und die Brücke — bis zur Pyramidenkreuzung in der Medulla oblongata reichenden Strecke einer motorischen Bahn, da auf dieser Strecke sämtliche absteigenden motorischen Fasern auf ein kleines Querschnittsfeld zusammengedrängt sind¹⁾. Am häufigsten sitzt die Läsion in der inneren Kapsel (Knie und vordere zwei Drittel des hinteren Schenkels), nicht so häufig im Hirnschenkel und in der Brücke. Bleibt bei einer Läsion der motorischen Bahn innerhalb der inneren Kapsel das Knie der inneren Kapsel verschont, dann sind die Nn. facialis und hypoglossus an der Lähmung nicht beteiligt, man spricht dann von einer Hemiplegia incompleta (Fig. 5, *b*). Sitzt eine Läsion in der Hirnschenkelgegend, dann werden oft die daselbst medial vom Hirnschenkel austretenden Fasern des N. oculomotorius mit getroffen. Zur gekreuzten Hemiplegie kommt dann eine gleichseitige Oculomotoriuslähmung hinzu: Hemiplegia alternans oculomotoria (WEBERSche Lähmung — Fig. 5, *c*). Eine Hemiplegia alternans findet man auch bei Brückenaffektionen und bei Läsionen im Bereich der Medulla oblongata. So kann bei Brückenläsion eine Lähmung der Extremitäten auf der einen Seite und eine Lähmung des N. facialis auf der anderen Seite vorkommen: Hemiplegia alternans facialis (GUBLERSche Lähmung — Fig. 5, *d*). Weitere Combinationen wären: gekreuzte Extremitätenlähmung mit einseitiger Lähmung des Abducens oder gekreuzte Hemiplegie mit gleichseitiger Hypoglossus- oder Zungenlähmung.

Hemiplegie infolge vollständiger Zerstörung der ganzen motorischen Hirnrindenregion einer Hemisphäre ist der großen Ausdehnung des motorischen Centrums wegen selten. Corticale Erkrankungen sind mehr auf circumscripote Bezirke beschränkt, und Lähmungen infolge corticaler Läsion beschränken sich daher in der Regel auf einzelne Teile einer Körperhälfte. Man spricht in solchen Fällen von Monoplegie und bezeichnet dieselbe näher als Monoplegia cruralis, Monoplegia brachialis, Monoplegia facialis usw., je nachdem das motorische Centrum für die Bein-, Arm- oder Gesichtsmuskulatur betroffen ist. Häufig sind solche Lähmungen mit anfallsweise auftretenden Krämpfen verbunden (Rindenepilepsie s. JACKSONSche Epilepsie).

b) Spinale Lähmung. Der Typus der spinalen Lähmung ist die Paraplegie (Paraparese), die Lähmung der beiden oberen oder unteren Extremitäten (Fig. 5, *f*, *g*). Man unterscheidet zwischen Paraplegia brachialis s. superior und Paraplegia cruralis s. inferior. Es handelt sich dabei um eine Läsion der beiden in den Vorder- und Seitensträngen des Rückenmarks absteigenden Pyramidenbahnen; da diese bis zum Lendenmark hinabsteigen, ist verständlich, daß mit einer Paraplegia brachialis meist auch eine Paraplegia cruralis ver-

¹⁾ Infolge der späteren Kreuzung der Fasern der motorischen Bahn ist die Lähmung eine gekreuzte, d. h. eine Läsion der linken motorischen Bahn bedingt rechtsseitige Hemiplegie, und eine Läsion der rechten Bahn führt zu linksseitiger Hemiplegie.

bunden ist. In allerdings sehr seltenen Fällen kann die Läsion gerade die Pyramidenkreuzung treffen, und zwar so, daß die Fasern für die eine Extremität oberhalb, diejenigen für die andere Extremität unterhalb der Kreuzung betroffen werden. In solchen Fällen resultiert eine *Hemiplegia cruciata*, Lähmung des Arms auf der einen, Lähmung des Beins auf der anderen Seite (Fig. 5, c).

2. Periphere Lähmungen. Sie beruhen auf einer Läsion des peripheren Neurons der corticomusculären Leitungsbahn, es sind das die Lähmungen der peripheren motorischen Nerven. Die Läsion kann die Nervenzellen, aus denen die peripheren Nerven hervorgehen, betreffen oder letztere selbst während ihres peripheren Verlaufs. Dabei sind die Lähmungen nicht immer auf das ganze Ausbreitungsgebiet eines peripheren Nerven ausgedehnt, es können nur einzelne Äste gelähmt, andere frei sein. Solche partielle Lähmungen können speziell bei den Hirnnerven sowohl durch eine Läsion im Kern als im peripheren Verlauf des Nerven bedingt sein, indem nur ein Teil eines Kerns oder nur bestimmte peripher verlaufende Faserbündel zerstört werden. Ein typisches Beispiel sind die partiellen Oculomotoriuslähmungen. Was die aus dem Rückenmark austretenden motorischen Fasern betrifft, so sind hier entsprechend den anatomischen Verhältnissen verschiedene Lähmungsformen zu unterscheiden. Der Sitz der Läsion kann im Vorderhorn des Rückenmarks sein, es sind die daselbst gelegenen Ganglienzellen erkrankt. Hierher gehören z. B. die spinale (essentielle) Kinderlähmung (*Poliomyelitis anterior acuta*) und die spinale progressive Muskelatrophie (*ARAN — DUCHENNE*). Oder die Läsion kann die motorischen Wurzelfasern in ihrem weiteren Verlaufe treffen. Je nach dem Sitz der Läsion unterscheidet man dann Wurzellähmungen, Plexuslähmungen und eigentliche periphere Lähmungen.

Bei den verschiedenen Lähmungen ist vor allem auch das Verhalten des Tonus und der Ernährungszustand der gelähmten Muskeln zu berücksichtigen. Man unterscheidet spastische und schlaffe atrophische Lähmungen.

Bei spastischen Lähmungen ist der Muskeltonus gesteigert, die Muskeln bieten bei passiven Bewegungen großen Widerstand dar (Muskelrigidität), es existiert eine Steigerung der Reflexerregbarkeit, und es treten Muskelspannungen, Krämpfe und Muskelcontracturen auf. Infolge Mangels an Bewegung kann eine Abnahme der Muskeln eintreten, was man als Inaktivitätsatrophie bezeichnet. Solche spastische Erscheinungen findet man bei den centralen Lähmungen, bei denen anatomo-pathologisch eine Degeneration der absteigenden Pyramidenbahn vorliegt. Erwähnt seien hier besonders die cerebralen Hemiplegien, die cerebrale Kinderlähmung, die spastische Spinalparalyse, die multiple Sclerose.

Cerebrale Hemiplegie: Charakteristisch sind vor allem die Haltung und der Gang der spastischen Hemiplegiker. Der gelähmte Oberarm ist an den Körper adduciert, der Vorderarm rechtwinklig gebeugt, die Hand proniert und flectiert. Die Schulter steht auf der gelähmten Seite tiefer. Beim Gehen stützt sich der Kranke auf das gesunde Bein, das

gelähmte wird steif im Bogen nach außen und dann nach vorn geschoben, wobei die Fußspitze auf dem Boden schleift.

Cerebrale Kinderlähmung (*Hemiplegia spastica infantilis*, *Poliencephalitis acuta infantilis*): Acut unter Fiebererscheinungen auftretende Hemiplegie mit nachheriger Ausbildung von Contracturen und Inaktivitätsatrophie. Reflexsteigerung und Auftreten von motorischen Reizerscheinungen (Mitbewegungen und Athetose).

Spastische Spinalparalyse: Erkrankung der Seitenstränge des Rückenmarks, Degeneration der Pyramidenbahn. Hauptsymptome: Paresc der Beine mit Rigidität der Muskeln, Steigerung der Sehnenreflexe, spastisch-paretischer Gang.

Multiple Sclerose: Im Gehirn und Rückenmark finden sich regellos zerstreut zahlreiche sclerotische Herde. Hauptsymptome sind die motorische Schwäche in den Beinen mit Muskelrigidität und Steigerung der Reflexe, der spastisch-paretische Gang, das Intentionzittern (Zittern bei willkürlichen Bewegungen), die skandierende Sprache, Nystagmus und oft Beeinträchtigung der Intelligenz.

Bei schlaffen Lähmungen sind die Muskeln völlig entspannt, passive Bewegungen können frei und leicht ohne geringsten Widerstand ausgeführt werden. Die Reflexerregbarkeit ist herabgesetzt oder aufgehoben. Bei diesen Lähmungen finden wir außerdem eine degenerative Atrophie der Muskeln, die bei centralen spastischen Lähmungen fehlt. Schläffe atrophische Lähmungen sind die peripheren Lähmungen. Hierher gehören jene zahlreichen Lähmungen infolge Quetschung oder Durchtrennung oder sonstiger Erkrankung der peripheren Nerven. Als besondere Krankheiten seien erwähnt: die spinale Kinderlähmung, die spinale progressive Muskelatrophie, die progressive Bulbärparalyse, die Syringomyelie.

Spinale Kinderlähmung (*Poliomyelitis anterior acuta*): Acut mit Fiebererscheinungen auftretende Erkrankung der Vorderhörner des Rückenmarks. Kurze Dauer des acuten Stadiums und Entwicklung einer zunächst ausgedehnten, manchmal alle Extremitäten und selbst die Rumpfmuskulatur betreffenden Lähmung. Später Rückgang einzelner Lähmungen und Beschränkung der Lähmung auf bestimmte Muskelgruppen oder einzelne Extremitäten (ein Arm, ein Bein). Schläffe, mit hochgradiger degenerativer Atrophie der Muskeln verbundene Lähmung.

Spinale progressive Muskelatrophie (*ARAN — DUCHENNE*): Langsam verlaufende Erkrankung (Atrophie) der Vorderhörner des Rückenmarks. Beginn gewöhnlich mit Atrophie der kleinen Handmuskeln, an die sich später eine langsam fortschreitende Atrophie der Muskeln am Arm und am Schultergürtel anschließt. Der Proceß kann sich auch auf die Nervenkerne der *Medulla oblongata* ausdehnen (Bulbärparalyse).

Progressive Bulbärparalyse: Langsam fortschreitende Degeneration der in der *Medulla oblongata* gelegenen motorischen Hirnnervenkerne. Hauptsymptome: Langsam sich entwickelnde Sprachstörung (undeutliche und später unverständliche Sprache), fortschreitende Atrophie und Lähmung der Lippen-, Zungen-, Kau-, Gaumen-, Schlund- und Kehlkopfmuskulatur, Störungen der Phonation und Respiration.

Bei der Bulbärparalyse ohne anatomischen Befund = *Myasthenia gravis pseudo-paralytica* beobachtet man eine auffallend rasche Ermüdbarkeit der Muskeln, besonders der Gesichtsmuskeln, bei Schluck-, Kau- und Sprechbewegungen, auch eine Schwäche der Rumpf- und Extremitätenmuskulatur, häufig auch der äußeren Augenmuskeln, besonders des *M. levator palpebrae superioris* (*Ptoſis*).

Syringomyelie: Höhlenbildungen innerhalb der grauen Substanz des Rückenmarks, am häufigsten in der Gegend des Cervicalmarks. Hauptsymptome: Progressive Muskelatrophie der oberen Extremitäten mit partieller Empfindungslähmung (Schmerz- und Temperaturempfindung erloschen, Berührungsempfindung erhalten oder wenig gestört); trophische und vasomotorische Störungen.

Eine besondere Form stellen jene peripheren atrophischen Lähmungen dar, die bei gewissen Beschäftigungen auftreten, wobei es sich um andauernde Überanstrengung einzelner

Muskeln handelt — Arbeitsparesen, professionelle Paresen, Beschäftigungslähmungen. Die Prozesse lokalisieren sich mit Vorliebe in den Muskeln der oberen Extremität (Atrophische Lähmungen kleiner Handmuskeln bei Schlossern, Tischlern, Schneidern, Feilenhauern, Zigarrenwicklern, Plätterinnen usw.).

Wir haben die Lähmungen in centrale und periphere eingeteilt, bei ersteren ist das centrale, bei letzteren das periphere Neuron lädiert. Es kommt nun auch eine Krankheit vor, bei der es sich anatomo-pathologisch um eine Degeneration der ganzen corticomusculären Leitungsbahn handelt, wo also sowohl das centrale als auch das periphere Neuron erkrankt ist. Das ist die amyotrophische Lateralsclerose. Klinisch findet man die Symptome der spinalen progressiven Muskelatrophie verbunden mit spastischer Parese (spastische Spinalparalyse). Sie verbindet sich häufig mit progressiver Bulbärparalyse. — Ferner ist noch besonders zu erwähnen die LITTLEsche Krankheit (congenitale spastische Paraplegie oder Paraparese bei Kindern), bei der man als anatomo-pathologische Grundlage eine Entwicklungshemmung der Pyramidenbahn annimmt.

Solche Kinder fallen oft schon unmittelbar nach der Geburt durch die Unfähigkeit zum Saugen, die Unvollkommenheit des Schluckens und das Ausbleiben willkürlicher Bewegungen auf. Sie lernen spät sprechen, aufrecht sitzen, können gar nicht oder nur mühsam gehen. Die Oberschenkel sind einwärts rotiert und stark adduciert, während die Unterschenkel auseinanderweichen. Die Knie sind leicht gebeugt, an den Füßen existiert Spitzfußstellung. Bei passiven Bewegungen der Beine herrscht starke Muskelrigidität. Die Sehnenreflexe sind gesteigert. In vielen Fällen findet man auch cerebrale Störungen, Strabismus, Sprachstörungen, epileptische Anfälle und psychische Störungen.

Schließlich sei bemerkt, daß sich die centralen und peripheren Lähmungen auch bezüglich des Verhaltens der gelähmten Muskeln gegen den elektrischen Strom unterscheiden, indem man bei Degeneration der peripheren Nerven Entartungsreaktion vorfindet.

B. Reizerscheinungen.

Unter motorischen Reizerscheinungen versteht man bestimmte unabhängig vom Willen, also unwillkürlich erfolgende Bewegungen. Man unterscheidet:

Krämpfe. Sie treten in zwei Hauptarten auf, als klonische und als tonische Krämpfe. Klonische Krämpfe sind mehr oder weniger rhythmisch aufeinanderfolgende, kurz dauernde und durch kurze Pausen der Erschlaffung unterbrochene Muskelcontractionen. Sie können auf einzelne Muskeln (z. B. klonischer Krampf des M. orbicularis oculi — Blepharoklonus) oder auf ein von einem bestimmten Nerv versorgtes Muskelgebiet (z. B. Facialiskrampf) beschränkt sein, oder sie können funktionell zusammengehörige Muskelgruppen treffen (Beugekrämpfe einer Extremität), oder endlich sich über die ganze Körpermuskulatur verbreiten (Epilepsie). Im letzten Fall spricht man auch von Convulsionen. — Tonische Krämpfe sind solche, bei denen die Muskeln längere Zeit in ihrer Contraction verbleiben. Wie die klonischen, so können sich

auch die tonischen Krämpfe auf einzelne Muskeln (z. B. tonischer Krampf des M. orbicularis oculi — Blepharospasmus) oder auf ein von einem bestimmten Nerv versorgtes Muskelgebiet (z. B. Wadenkrampf) beschränken, oder sie können sich auf funktionell zusammengehörige Muskelgruppen (z. B. tonischer Krampf der Kaumuskulatur — Trismus) oder auf den ganzen Körper ausdehnen. Im letzten Fall spricht man von Tetanus.

Die große Mehrzahl der Krämpfe ist cerebraler Natur. So finden sich klonische Krämpfe besonders bei solchen Hirnkrankheiten, bei denen es sich um einen Reizzustand oder um direkte Schädigung der Hirnrinde handelt.

Ein Hauptsymptom bilden sie bei der Epilepsie. Bei der eigentlichen genuinen Epilepsie zeigt der Krampfanfall zunächst während kurzer Zeit ein charakteristisches Stadium tonischer Muskelcontractur, auf welches dann erst dasjenige der klonischen Zuckungen folgt. Bei der Rindenepilepsie oder der JACKSONSchen Epilepsie, bei der es sich um Erkrankung (Reizzustände) der motorischen Hirnrindenregion handelt, findet man als charakteristisch das Auftreten von klonischen Krämpfen zuerst in jenem Muskelgebiet, dessen zugehöriges Centrum gereizt worden ist. Die Krämpfe beginnen hier lokal, partiell und breiten sich dann in gesetzmäßiger Weise, entsprechend der Anordnung der motorischen Centren über die ganze eine Körperseite aus. Klinisch kann man drei Haupttypen unterscheiden. Beim facialem Typus beginnen die Krämpfe in der einen Gesichtshälfte und dehnen sich dann auf die Arm- und schließlich auf die Beinmuskulatur aus. Beim brachialen Typus beginnen die Krämpfe in einem Arm, dann folgen solche im Gesicht und Bein. Beim cruralen Typus beginnen die Krämpfe in einem Bein, es folgen solche im Arm und schließlich im Gesicht. Die Krämpfe können sich dann schließlich auch auf die andere Körperhälfte ausdehnen.

Beim Tetanus entwickelt sich eine kontinuierliche tonische Starre des ganzen Körpers. Hauptsächlich hervortretend ist die tonische Spannung der Gesichtsmuskulatur, besonders der Masseteren (Trismus). Infolge Contractur der Nackenmuskeln ist der Kopf nach rückwärts gezogen. Bauch- und Rückenmuskeln sind hart gespannt, der ganze Rumpf ist nach vorn gewölbt (Opisthotonus). Häufig wird diese tonische Starre durch Anfälle unterbrochen, während welchen die ganze Muskelspannung sich steigert.


Bei der Tetanie handelt es sich um anfallsweise auftretende, meist schmerzhafte tonische Krämpfe, die meist nur die oberen Extremitäten und hier vor allem die Muskeln der Hand und die Beugemuskeln am Arm befallen. Die Hände zeigen den Typus der »Schreib- oder Geburtshelferstellung«. Charakteristisch für die Tetanie ist das »Trousseau'sche Phänomen«, das darin besteht, daß in der anfallsfreien Zeit der Krampf künstlich durch Druck auf die Hauptnervestämme des Arms hervorgerufen werden kann.

Häufig haben die Krämpfe auch reflectorischen Ursprung, indem Reizzustände im Gebiete sensibler Nerven Krämpfe auslösen können (z. B. Facialis-krampf bei Trigeminusneuralgie).

Als eine besondere Krampfform sind die Beschäftigungskrämpfe zu erwähnen. Hier handelt es sich um Krämpfe in solchen Muskelgruppen, die bei einer bestimmten, meist durch den Beruf bedingten Tätigkeit in Bewegung versetzt werden. Die bekannteste Form ist der Schreibkrampf (Graphospasmus, Mogigraphie). Andere Beschäftigungskrämpfe sind der Klavierspieler-, Telegraphisten-, Schuster-, Schneider-, Näherinnen-, Melkerkrampf u. a. m.

Zittern — Tremor. Zitterbewegungen sind mehr oder weniger rhythmische, schnell aufeinanderfolgende unwillkürliche Zuckungen oder Schwankungen des Körpers oder einzelner Teile. Man hat verschiedene Punkte zu berücksichtigen:

Villiger, Die periphere Innervation.



Zitterbewegungen können schon in der Ruhe vorkommen. Das ist bei der Paralysis agitans (Schüttellähmung, PARKINSONSche Krankheit) der Fall, bei welcher Krankheit das Zittern als Hauptsymptom hervortritt.

Es ist hier dauernd, zeichnet sich durch seine Gleichmäßigkeit und den langsamen Rhythmus aus und betrifft vor allem die obere Extremität und besonders die Hand und die Finger (Bewegungen des »Pillendrehens«). Neben diesem eigentümlichen Zittern zeigen an Paralysis agitans Erkrankte eine ganz charakteristische Körperhaltung und Gehstörung. Der Kopf ist gegen die Brust geneigt, der Rumpf nach vorn gebeugt, die Knie sind leicht flectiert und einander genähert. Die Arme stehen vom Rumpfe ab und sind im Ellbogengelenk leicht flectiert, die Hände und Finger meist in »Schreibstellung«. Die Muskelrigidität verleiht dem Gesicht bei dem geringen Hervortreten der mimischen Bewegungen einen auffallend starren Ausdruck. Der Gang ist langsam, zögernd und erfolgt mit kleinen Schritten, wird aber allmählich immer schneller und schneller (Propulsion), so daß die Kranken leicht ins Laufen kommen, dabei aber außerstande sind, plötzlich anzuhalten, so daß sie häufig, wenn man ihnen nicht zu Hilfe kommen kann, zu Boden niederfallen.

Zittern kommt sodann bei willkürlichen Bewegungen vor, als »Intentionszittern«. Ein Hauptsystem bildet das Intentionszittern bei der multiplen Sclerose (S. 15).

Man hat ferner den Rhythmus zu beachten. Ein langsamer Tremor ist der Tremor senilis, auch bei Paralysis agitans und bei multipler Sclerose ist das Zittern ein langsames. Ein schneller Tremor findet sich bei Intoxikationen (Tremor alcoholicus, mercurialis, saturninus), ferner als typisches Symptom bei der BASEDOWSchen Krankheit.

Bei der BASEDOWSchen Krankheit (Glotzaugenkrankheit, Maladie de Graves) treten drei Symptome als Cardinalsymptome hervor: die beschleunigte Herzbewegung (Tachykardie), die Schwellung der Schilddrüse (Struma) und das Hervortreten der Augäpfel (Exophthalmus). Das dabei vorkommende schnellschlägige, vibrierende Zittern besteht in einzelnen Fällen ununterbrochen, in anderen tritt es nur zeitweise auf und kann nur einzelne Teile (Extremitäten) befallen oder über den ganzen Körper verbreitet sein.

Weiterhin unterscheidet sich der Tremor nach der Größe der Schwingungen. Gerade bei der BASEDOWSchen Krankheit ist das Zittern ein feinschlägiges. Bedeutende Excursionen findet man bei der Paralysis agitans.

Als besondere Zitterform ist der Nystagmus zu nennen, das Augenzittern, Zuckungen der Bulbi, die in der Ruhestellung oder erst bei Bewegungen der Augen auftreten und in horizontaler oder vertikaler Richtung oder auch in Form der Raddrehung (rotatorischer Nystagmus) erfolgen können. Er bildet ein Symptom bei verschiedenen Krankheiten des Nervensystems, so z. B. bei multipler Sclerose (S. 15) und bei der FRIEDREICHSchen Krankheit (S. 23).

Chorea. Choreatische Bewegungen sind unwillkürliche, regellos wechselnde zuckende Bewegungen, die sowohl in der Ruhe als auch bei willkürlichen Bewegungen vorkommen und letztere in ihrem Ablauf unterbrechen oder stören. Sind sie in höherem Grade vorhanden, dann fällt sofort die fortwährende Unruhe in der Muskulatur des Körpers auf. Sie bilden das Hauptsymptom bei

der Chorea minor (Veitstanz) und bei der hereditären HUNTINGTONSchen Chorea chronica progressiva, ferner treten sie bei organischen Hirnkrankheiten auf, so halbseitig nach Hemiplegie als Hemichorea posthemiplegica.

Athetose. Athetosebewegungen sind unwillkürliche unregelmäßig und langsam verlaufende krampfartige Bewegungen, die sich gewöhnlich auf die distalen Teile der Extremitäten, auf die Finger und Zehen, beschränken. Sie kommen auch am Kopfe vor. Am charakteristischsten sind die Bewegungen der Hand und der Finger. Man beobachtet ein unaufhörliches Spreizen, Strecken und Beugen der Finger, so daß, da die einzelnen Finger nicht gleichzeitig und nicht in gleicher Weise bewegt werden, bei diesem Durcheinanderbewegen der Finger die eigenartigsten Finger- und Handstellungen auftreten. Diese eigentümlichen Bewegungen treten vorwiegend halbseitig auf als Hemiathetose, so bei cerebraler Hemiplegie (Hemiathetosis posthemiplegica) und besonders bei der cerebralen Kinderlähmung (S. 15). Sie kommen auch doppelseitig und angeboren vor (doppelseitige congenitale Athetose).

Mitbewegungen. Darunter versteht man unwillkürliche Bewegungen, die bei bestimmten willkürlichen Bewegungen in anderen mit der willkürlichen Bewegung nicht in Beziehung stehenden Muskeln auftreten. Man beobachtet sie am häufigsten bei cerebralen Lähmungen.

Fibrilläre Zuckungen. Sie bestehen in raschen Contractionen einzelner Muskelbündel, ohne daß dabei irgend eine Bewegung resultiert. Oft entsteht, wenn die Contractionen sehr deutlich und lebhaft sind, ein förmliches Wogen der Muskelsubstanz. Sie kommen hauptsächlich bei degenerativer Muskelatrophie vor.

Besonders zu erwähnen ist die Myotonia congenita (die THOMSENsche Krankheit). Sie ist dadurch charakterisiert, daß bei Bewegungen die willkürlich contrahierten Muskeln nicht sofort erschlaffen, sondern in abnormer Weise länger im Contractionszustand verbleiben, wodurch die Ausführung der Bewegungen nur mühsam und langsam erfolgen kann.

Zur Pathologie der sensiblen Bahn.

Die Störungen der Sensibilität bestehen zunächst entweder in einer Verminderung, Abschwächung oder in einer Steigerung derselben. Vollständige Aufhebung der Sensibilität bezeichnet man als Anästhesie, Herabsetzung als Hypästhesie und Steigerung als Hyperästhesie. Bei Anästhesie können durch gewöhnliche oder selbst sehr starke Reize nur noch schwache oder selbst gar keine Empfindungen mehr hervorgerufen werden. Bei Hyperästhesie erfolgt schon durch schwache Reize eine auffallend starke Empfindung. Bestimmte sensible Reizerscheinungen, die als abnorme Empfindungen auftreten (wie das Gefühl von Ameisenlaufen, Kriebeln, Taubsein, Prickeln, Pelzigsein) werden

als Parästhesien bezeichnet. Bei der Akroparästhesie werden solche abnorme Gefühle in den Händen, vor allem in den Fingern und besonders in den Fingerspitzen empfunden. Eine besondere Parästhesieform bilden die perversen Empfindungen (z. B. wenn »kalt« als »heiß« bezeichnet wird). — Die Bezeichnungen Anästhesie, Hypästhesie und Hyperästhesie werden einmal speziell für die entsprechenden Veränderungen der Berührungsempfindung oder des Tastsinns angewendet, sie finden aber im weiteren Sinne auch für die entsprechenden Veränderungen aller, auch der höheren Sinne Anwendung. Auf die einzelnen Anomalien der verschiedenen Sinnesqualitäten wollen wir hier nicht näher eintreten (die wichtigsten werden später berücksichtigt werden), erwähnt seien nur einzelne bestimmte Bezeichnungen, so Thermanästhesie, Thermohypästhesie und Thermohyperästhesie für die entsprechenden Anomalien des Temperatursinns, ferner die Bezeichnungen Analgesie für Fehlen der Schmerzempfindung, Hypalgesie für Herabsetzung der Schmerzempfindung und Hyperalgesie für abnorme Schmerzhaftigkeit. Eine besondere Form des Schmerzes ist die Neuralgie, es handelt sich dabei um anfallsweise auftretende Schmerzen, die sich im Verlaufe oder im Verbreitungsgebiet eines bestimmten Nerven oder einiger bestimmter Nervenzweige ausbreiten. Die betreffenden Nerven oder deren Zweige sind oft an bestimmten Stellen auch in der anfallsfreien Zeit sehr druckempfindlich, die betreffenden Stellen werden als VALLEIXSche Druckpunkte bezeichnet. (Bei Trigemimusneuralgie z. B. finden sich solche Druckpunkte beim Foramen supraorbitale und infraorbitale.) Bezüglich der Schmerzempfindungen ist ferner zu erwähnen, daß oft in pathologischen Fällen die Leitung für Schmerzempfindung verlangsamt ist. Ein Nadelstich wird zuerst als Berührung und erst einige Sekunden nachher als Schmerz empfunden — verlangsamte oder verspätete Schmerzempfindung. Es kommt ferner vor, daß ein kurz dauernder Reiz zunächst nur als Berührung, aber nicht als Schmerz empfunden wird und daß es zur Auslösung der Schmerzempfindung eines länger andauernden Reizes bedarf — Summation der Reize. Ferner kommt ein abnormes Andauern, Nachklingen der Schmerzempfindung vor — Nachempfindungen. Als Polyästhesie bezeichnet man eine Erscheinung, die darin besteht, daß eine einfache Berührung doppelt oder mehrfach empfunden wird. Allästhesie oder Allocheirie besteht darin, daß ein Reiz, den man an einer bestimmten Stelle einer Extremität einwirken läßt, an der entsprechenden Stelle der anderen Extremität empfunden wird. Halbseitige Anästhesie wird als Hemianästhesie bezeichnet. Zu erwähnen ist schließlich, daß bezüglich der Hautsensibilität in pathologischen Fällen die Beteiligung der einzelnen Empfindungsqualitäten (Tastsinn, Drucksinn, Temperatursinn, Schmerzempfindung) eine verschiedene sein kann. Es können innerhalb eines anästhetischen Gebietes alle Qualitäten oder nur einzelne aufgehoben sein. Man unterscheidet also eine totale und eine partielle Anästhesie

(partielle Empfindungslähmung). Ein typisches Beispiel partieller Empfindungslähmung ist die Syringomyelie, hier findet man Aufhebung von Temperatur- und Schmerzempfindung bei intakter Berührungsempfindung.

Bezüglich der Anomalien der sensorischen Tätigkeiten (höhere Sinnesnerven) verweise ich auf die jeweiligen bei Besprechung der einzelnen Sinnesnerven angeführten Bemerkungen.

Wie bei den Motilitätsstörungen, so unterscheidet man auch bei den Sensibilitätsstörungen organische und funktionelle Störungen. Funktionelle Sensibilitätsstörungen findet man meist bei der Hysterie; hier spielt neben Hyperalgesie und Parästhesie vor allem die Anästhesie eine Hauptrolle, die besonders häufig in Form der Hemianästhesie auftritt oder meist bestimmte Körper- oder Gliedabschnitte, z. B. einen Arm oder ein Bein, betrifft. Charakteristisch für die funktionellen Sensibilitätsstörungen ist, daß sie nicht an die anatomische Verbreitungsweise der peripheren Nerven gebunden sind. Die organischen Sensibilitätsstörungen können wir in periphere, radikuläre, spinale und cerebrale einteilen.

Sensibilitätsstörungen, die durch Läsion eines bestimmten peripheren Nerven bedingt sind, sind dadurch charakterisiert, daß ihre Ausdehnung mit dem Verbreitungsbezirk des betreffenden Nerven in der Haut zusammenfällt. Dabei ist aber nicht zu vergessen, daß die Ausbreitungsbezirke der einzelnen Hautnerven vielfachen Schwankungen unterworfen sind, wodurch die typische Einteilung in die einzelnen Hautnervenbezirke verändert wird. Eine scharfe Abgrenzung kann weiterhin unmöglich gemacht werden durch die Anastomosen, und auch dann, wenn nicht alle Fasern des peripheren Nerven von der Läsion betroffen sind.

Besonders wichtig sind die radikulären Sensibilitätsstörungen, bei denen die anästhetischen Bezirke dem Ausbreitungsgebiet einer oder mehrerer hinterer Wurzeln entsprechen bzw. den Segmenten des Rückenmarks entsprechend angeordnet sind. Entsprechend dem typischen Verlauf der segmentären Hautbezirke ist auch die Ausdehnung der sensiblen Störungen eine typische, so daß umgekehrt gerade aus der Ausdehnung eines anästhetischen Bezirks auf den Sitz der Affection in bestimmten hinteren Wurzeln oder Rückenmarkssegmenten geschlossen werden kann. Solche radikuläre Sensibilitätsstörungen findet man hauptsächlich bei der Tabes dorsalis, ferner bei den verschiedenen Erkrankungen der Rückenmarkswurzeln und des Rückenmarks selbst. Gerade für Tabes ist das Auftreten von Anästhesie in verschiedenen Segmenten, besonders an den unteren Extremitäten, und in gürtelförmigen Zonen am Rumpfe charakteristisch. Bei Erkrankungen des untersten Rückenmarkabschnittes, des Conus medullaris, oder der letzten Sacralwurzeln findet man als Charakteristikum die sog. »Reithosenanästhesie«, und bei Erkrankungen des Cervicalmarks beobachtet man das »visirartige« Vorrücken der Anästhesie am Kopfe.

Da die hinteren Wurzeln ihre Endigung im Rückenmark finden und auch noch während ihres Verlaufs innerhalb des Rückenmarks lädiert sein können, ist eine genaue Trennung in rein radikuläre und spinale Sensibilitätsstörungen nicht durchzuführen. Der spinale Charakter tritt mehr hervor bei Läsionen, welche Rückenmarksquerschnitte in größerer Ausdehnung betreffen. Bei Zerstörung eines ganzen Rückenmarksquerschnittes ist die Sensibilität in allen caudal von diesem Querschnitt befindlichen Teilen aufgehoben. Bei halbseitiger Läsion des Rückenmarks findet man als charakterisch unterhalb oder kaudal von der erkrankten Stelle eine Anästhesie (Aufhebung von Schmerz- und Temperaturempfindung) auf der gegenüberliegenden Seite (entsprechend dem Verlauf der sensiblen Bahn im Rückenmark), dabei infolge gleichzeitiger Zerstörung der Pyramidenbahn eine Lähmung auf der gleichen Seite. Man bezeichnet dieses Syndrom als BROWN-SÉQUARDSche Halbseitenläsion.

Bei cerebralen Läsionen findet man meist halbseitige Sensibilitätsstörungen, Hemianästhesie, und zwar im Gegensatz zu den spinalen Lähmungen (Halbseitenläsion) Anästhesie auf der gelähmten Seite. Solche Läsionen betreffen jenen Teil der sensiblen Bahn, welcher von der Medulla oblongata her durch die Brücke, die Hirnschenkel und die innere Kapsel (hinteres Drittel des hinteren Schenkels) nach oben verläuft und seine schließliche Endigung in der Hirnrinde (Fühlphäre) findet.

Als besondere Sensibilitätsstörungen sind die Störungen der Bewegungs- und Lageempfindung (Empfindungsvermögen der Muskeln, Sehnen, Gelenke — Muskelsinn) zu erwähnen. Solche Störungen werden als Coordinationsstörungen — Ataxie — bezeichnet und sind dadurch charakterisiert, daß die einzelnen Bewegungen nicht mehr in geordneter, gesetzmäßiger Weise, sondern unsicher und mit Kraftvergeudung ablaufen, wobei oft das Ziel nicht erreicht wird und auch Muskeln in Tätigkeit versetzt werden, die mit den gewollten Bewegungen nichts zu tun haben, auf diese vielmehr hemmend einwirken. Die Ataxie bildet das Hauptsymptom der Tabes dorsalis (Rückenmarksschwindsucht).

Anatomo-pathologisch findet man bei Tabes eine Degeneration der hinteren Wurzeln und der Hinterstränge des Rückenmarks. In der großen Mehrzahl der Fälle beginnt der Proceß im Lendenmark mit einer Degeneration der BURDACHSchen Stränge (Wurzeleintrittszone). In vorgeschrittenen Stadien dehnt sich die Degeneration weiter aus, so daß im Lenden- und Brustmark fast das ganze Areal der Hinterstränge degeneriert ist, während sich im Halsmark die Affection zunächst auf die GOLLSchen Stränge beschränkt. Die Erkrankung dehnt sich auch auf die graue Substanz des Rückenmarks (Hinterhörner, CLARKESche Säulen) aus, ferner sind auch einzelne Hirnnerven (am häufigsten der N. opticus und einzelne Augenmuskelnerven) vom degenerativen Proceß betroffen. Klinisch kann man drei Stadien unterscheiden. Im ersten Stadium, Initialstadium oder Frühstadium, findet man als Hauptsymptome sensible Reizerscheinungen, »lancinierende« Schmerzen und Paraesthesien (Gürtelgefühl), Analgesie, ferner reflectorische Pupillenstarre — ARGYLL-ROBERTSONSches Symptom (Fehlen der Pupillenverengung bei Lichteinfall, während die Verengung bei Convergenz und Accommodation erhalten ist), ferner Verlust des Patellarreflexes (WESTPHALSches Zeichen), daneben oft Augenmuskellähmungen, Abnahme der Sehkraft (Schnervenatrophie), gastrische

Krisen. Das zweite Stadium wird als das ataktische bezeichnet. Charakteristisch ist hier vor allem die Gehstörung. Die Kranken klagen selbst über Unsicherheit beim Gehen und beim Treppensteigen, besonders im Dunkeln. Beim Gehen werden die Beine unnötig stark gehoben, nach vorne geschleudert und dann stampfend wieder auf den Boden aufgesetzt. Weiterhin stellt sich auch Ataxie der Arme ein, die sich in ausfahrenden ungeschickten Bewegungen kundgibt. Weitere Symptome sind das ROMBERG'sche Symptom (Schwanken des Körpers bei geschlossenen Augen) und stärkere Sensibilitätsstörungen, ferner trophische Störungen. Im letzten Stadium nimmt die Ataxie immer mehr zu, und das Gehen wird schließlich unmöglich. Außerdem tritt Muskelatrophie ein. Dieses letzte Stadium ist das paraplektische oder paralytische.

Außer bei Tabes findet man Ataxie auch bei anderen Erkrankungen des Nervensystems, so bei Polyneuritis (bei Alkohol-, Blei-Arsenikintoxikationen), ferner bei bestimmten Rückenmarkskrankheiten, so bei den kombinierten Systemerkrankungen (besonders bei der FRIEDREICH'schen Krankheit), auch bei cerebralen Erkrankungen, so besonders als cerebellare Ataxie.

Die cerebellare Ataxie ist durch die Gleichgewichtsstörungen beim Gehen und Stehen charakterisiert. Der Kranke steht breitbeinig und unsicher da, und beim Gehen schwankt er hin und her wie ein Betrunkener. Die FRIEDREICH'sche Krankheit tritt hereditär bzw. familiär auf und beginnt in der Kindheit. Sie wird auch als hereditäre juvenile Ataxie bezeichnet. Der Gang erinnert ganz an den, welchen Kleinhirn-Kranke zeigen. Die Ataxie ist eine »statische«, indem schon beim ruhigen Stehen ein ständiges starkes Schwanken des ganzen Körpers vorhanden ist. Als weitere Hauptsymptome findet man Sprachstörungen (schwerfällige, lallende Sprache) und Nystagnus. Die Patellarreflexe und Sensibilitätsstörungen fehlen.

Reflexe.

Hier anschließend sei das Wichtigste über die Reflexe erwähnt.

Die Reflexbewegungen sind in ihrem Ablauf einmal von dem Verhalten des Reflexbogens abhängig. Ist der Reflexbogen an irgend einer Stelle zerstört, dann ist der Reflex aufgehoben. Pathologische Erregungszustände innerhalb des Reflexbogens bedingen Reflexerhöhung. Abnorm gesteigerte Reflexerregbarkeit bildet z. B. ein Hauptsymptom der Neurasthenie. Die Reflexbewegungen sind weiterhin abhängig von dem Verhalten der centralen Hemmungsbahnen. Durch eine vom Großhirn ausgehende Hemmung können die Reflexe herabgesetzt oder selbst aufgehoben werden (z. B. willkürliches Anhalten der Atembewegung, Hemmung des Augenschlusses beim Annähern eines Gegenstandes an das Auge). Fällt die centrale Hemmung weg, dann sind die Reflexe gesteigert. Allgemein nimmt man an, daß die reflexhemmenden Fasern im Seitenstrang des Rückenmarks verlaufen, vielleicht innerhalb der Pyramidenbahn, vielleicht sind sie mit diesen motorischen Fasern identisch. Bei einer Degeneration der absteigenden Pyramidenbahn, z. B. bei centralen Lähmungen oder bei mit Degeneration der Pyramidenbahn einhergehenden Rückenmarkskrankheiten (z. B. spastische Spinalparalyse), findet man also eine Steigerung der Patellarreflexe.

Man unterscheidet zwei Hauptgruppen von Reflexen: Haut- und Schleimhautreflexe und Sehnen- und Periostreflexe. Die wichtigsten Reflexe sind:

Hautreflexe:

- der Bauchdeckenreflex (Abdominalreflex), Contraction der Bauchmuskeln beim Bestreichen der Bauchhaut;
- der Cremasterreflex, Contractur des M. cremaster (Emporziehen des Hodens) beim Bestreichen der Innenfläche des Oberschenkels;
- der Fußsohlenreflex (Plantarreflex), Plantarflexion der Zehen beim Bestreichen der Fußsohle. Bei stärkeren Reizen wird das Bein durch Beugung im Knie und Hüftgelenk emporgezogen. Werden beim Bestreichen der Fußsohle die Zehen, besonders die große Zehe, dorsal flectiert, dann spricht das für eine organische Erkrankung des Centralnervensystems. Man bezeichnet dieses Symptom als BABINSKISCHES Zeichen, das sich bei Affectionen (Degeneration) der Pyramidenbahn vorfindet.

Schleimhautreflexe:

- der Conjunctival- und Cornealreflex (tactiler Lidreflex), Schließen der Augenlider beim Berühren der Conjunctiva oder der Cornea;
- der Gaumenreflex (Uvulareflex), Contraction der Gaumenmuskulatur (Heben des weichen Gaumens) beim Berühren der Uvula oder des Gaumenbogens;
- der Würg- und Schlingreflex, Auftreten von Würgbewegungen beim Berühren des Zungengrundes und der hinteren Rachenwand.

Sehnen- und Periostreflexe:

- der Patellarreflex (Kniephänomen), Contraction des M. quadriceps femoris beim Beklopfen der Patellarsehne. Es ist dabei darauf zu achten, daß der Muskel vollkommen entspannt ist, was oft am besten unter Anwendung des »JENDRASSIKSCHEN Kunstgriffes« erfolgt (der Kunstgriff besteht darin, daß der Kranke aufgefordert wird, die Hände ineinanderzufalten und kräftig nach beiden Seiten auseinanderzuziehen). Fehlen des Patellarreflexes wird WESTPHALSCHES Zeichen genannt, es bildet ein Hauptsymptom bei der Tabes dorsalis;
- der Achillessehnenreflex, Contraction der Wadenmuskulatur (M. gastrocnemius) beim Beklopfen der Achillessehne. Eine Steigerung des Reflexes führt zum Fußklonus, der in rythmisch aufeinanderfolgenden Zuckungen im Sinne der Plantarflexion beruht und ausgelöst wird, wenn man plötzlich und anhaltend die Fußspitze mit der Hand dorsal flectiert;

der Tricepssehnenreflex, Contraction des M. triceps beim Beklopfen der Tricepssehne bei rechtwinkliger Haltung des Arms; der Radius- und Ulnarperiostreflex; Beugung und Pronation des Vorderarms beim Beklopfen des Processus styloideus radii und ulnae;

der Masseterreflex (Unterkieferreflex), Contraction des M. masseter beim Schlag auf einen dem Unterkiefer aufgelegten Spatel.

Neben diesen wichtigsten Haut- und Sehnenreflexen wären noch die den Schleimhautreflexen am nächsten stehenden Visceralreflexe besonders zu erwähnen, welche die im Organismus fortwährend vor sich gehenden reflectorischen Akte der Eingeweide umfassen. Neben dem Blasen- und Mastdarmreflex kommt vor allem der Pupillarreflex in Betracht. Ich verweise bezüglich dieses Reflexes auf die S. 29 angeführten Bemerkungen.

Nervi cerebrales.

Nn. olfactorii.

Riechleitung.

1. Von den bipolaren Nervenzellen in der Regio olfactoria der Nasenschleimhaut (im oberen Teil der oberen Muschel und im entsprechenden Abschnitt der Nasenseidewand) durch die Nn. olfactorii s. Fila olfactoria — durch die Löcher der Lamina cribrosa — zum Bulbus olfactorius.

2. Vom Bulbus olfactorius zu den primären Riechcentren (Tractus olfactorius, Trigonum olfactorium, Substantia perforata anterior, angrenzender Teil des Septum pellucidum).

3. Von den primären Riechcentren zu den sekundären oder corticalen Riechcentren (Gyrus hippocampi, Ammonshorn, Gyrus dentatus).

Die Leitung erfolgt (Fig. 6) durch die Stria olfactoria lateralis, durch die Stria Lancisii (über dem Balken), durch das Riechbündel des Ammonshorns (unter dem Balken) die Taenia semicircularis (unter dem Balken, punktiert).

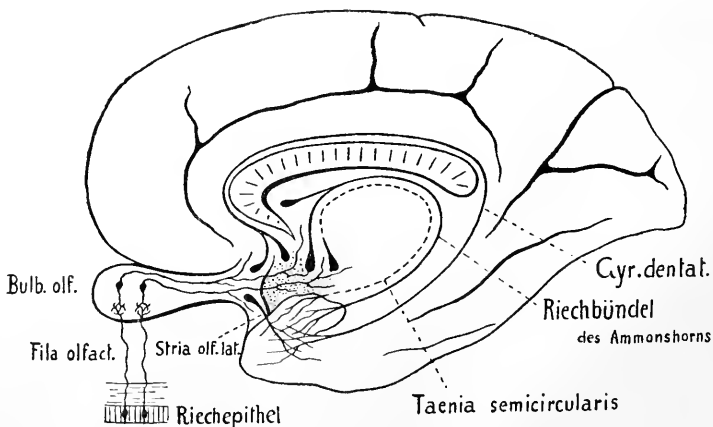


Fig. 6. Schematische Darstellung der Riechleitung.

Im Epithel der Regio olfactoria finden sich außer den bipolaren Olfactoriuszellen auch feine frei endigende Fasern, die man als Endäste des N. trigeminus auffaßt.

Zur Pathologie. Herabsetzung bzw. Aufhebung des Geruchsvermögens bezeichnet man als Hyposmie bzw. Anosmie, Erhöhung als Hyperosmie, abnorme subjektive Geruchsempfindungen (und Geruchshallucinationen) als Parosmie. Anosmie kann dadurch bedingt sein, daß den Riechstoffen der Weg zur Regio olfactoria versperrt ist — Anosmia respiratoria (die durch Versperrung der Choanen bedingte Anosmie wird als Anosmia gustatoria bezeichnet), oder sie findet sich bei pathologischen Processen innerhalb der Regio olfactoria selbst, oder bei solchen Processen, welche die Riechleitung von der Peripherie bis zum Geruchscentrum betreffen. Anosmie kommt auch angeboren vor, häufiger ist ein angeborenes Fehlen einzelner Geruchsqualitäten.

N. opticus.

Die Fasern des N. opticus nehmen ihren Ursprung in der Retina, sie sind die Nervenfortsätze der in der Ganglienzellenschicht gelegenen Ganglienzellen. Verlauf des N. opticus von der hinteren Fläche des Augapfels unter leicht S-förmiger Krümmung durch die Augenhöhle nach hinten zum Foramen opticum und weiterer Verlauf zum Chiasma. Vom Chiasma zieht beiderseits der Tractus opticus lateralwärts und nach hinten um den Hirnschenkel. Die Endigung der Tractusfasern erfolgt im Corpus geniculatum laterale, im Pulvinar thalami und im Corpus quadrigeminum anterius, welche Teile als primäre Sehcentren bezeichnet werden. Vom Corpus geniculatum laterale und vom Pulvinar thalami ziehen Fasern durch den hintersten Teil des hinteren Schenkels der inneren Kapsel weiter als GRATIOLETSche Sehstrahlung zum secundären oder corticalen Sehcentrum in der Rinde des Cuneus, speziell in der Rinde um die Fissura calcarina.

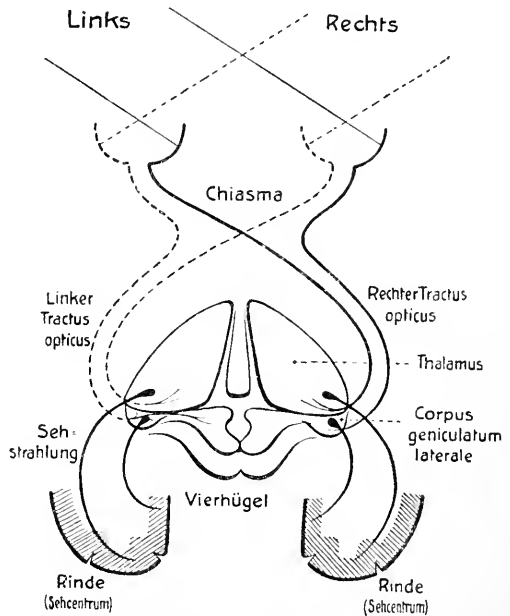


Fig. 7. Schematische Darstellung der centralen Bahn des N. opticus.

In der Sehstrahlung verlaufen auch corticofugale Fasern, welche Erregungen von der Großhirnrinde nach den primären Sehcentren leiten, ferner sollen Fasern existieren, die in den primären Centren entspringen und in der Retina enden.

Im Chiasma findet eine partielle Kreuzung — Semidecussation — der Opticusfasern statt. Ein Teil zieht im homolateralen Tractus opticus weiter, ein anderer Teil gelangt nach Kreuzung im Chiasma zum Tractus opticus der anderen Seite, und zwar führt der linke Tractus opticus die Fasern aus den beiden linken Retinahälften, der rechte Tractus opticus dagegen diejenigen aus den beiden rechten Retinahälften. Die Wahrnehmung aller im Raume rechts gelegenen Objekte wird also durch den linken Tractus, die Wahrnehmung aller links gelegenen Objekte durch den rechten Tractus geleitet, oder das linke corticale Sehcentrum ist für die rechte Hälfte der Außenwelt, das rechte corticale Sehcentrum für die linke Hälfte der Außenwelt bestimmt.

Die von der Ganglienzellschicht der Retina ausgehenden Opticusfasern ziehen alle radienartig von der Ora serrata gegen die Papilla nervi optici. Nach dem Ursprung der Fasern unterscheidet man drei Hauptbündel, ein nasales, ein temporales und ein maculäres Bündel. Das nasale Bündel bezieht seine Fasern aus der nasalen Retinahälfte, es nimmt in der Papille den inneren Sector ein. Von der Macula lutea zieht das maculäre Bündel zum äußeren Teil der Papille. Das temporale Bündel bezieht seine Fasern aus der temporalen Retinahälfte und wird durch die Macula lutea und das maculäre Bündel in einen oberen und unteren Fascikel geteilt. Der obere Fascikel führt die Fasern aus dem oberen äußeren Quadranten der Retina und zieht zum oberen äußeren Teil der Papille. Der untere Fascikel führt die Fasern aus dem unteren äußeren Quadranten der Retina und zieht zum unteren äußeren Teil der Papille. Diese Anordnung der einzelnen Bündel bleibt auch unmittelbar hinter dem Bulbus dieselbe. Dann tritt eine Änderung ein, die dadurch bedingt wird, daß das maculäre Bündel im weiteren Verlaufe immer mehr centralwärts rückt und schließlich vollkommen in den centralen Teil des Opticus zu liegen kommt. Gegen das Chiasma zu zeigt es außerdem auf dem Querschnitt eine mehr ovale Form, welche es auch im Chiasma und im vorderen Teil des Tractus beibehält. Die Folge dieser Verlagerung des maculären Bündels ist, daß die beiden Fascikel des temporalen Bündels sich vereinigen und das temporale Bündel so auf Querschnitten das maculäre Bündel hufeisenförmig umgibt.

Im Chiasma erfolgt die Semidecussation. Die Fasern des nasalen Bündels treten zum contralateralen Tractus opticus, und zwar ziehen nur wenige Fasern gerade durch das Chiasma, die meisten Fasern verlaufen bogenförmig zuerst nach außen und dann nach Umbiegen erst wieder nach hinten zum Tractus. Das ganze nasale Bündel erweitert sich also beim Durchtritt durch das Chiasma spindelförmig, im allgemeinen zieht es vom inneren oberen Teil des N. opticus zum inneren unteren Teil des Tractus opticus. Das temporale Bündel zieht ungekreuzt zum homolateralen Tractus. Auch hier findet beim Durchtritt durch das Chiasma eine Aufsplitterung des Bündels statt, einzelne Fasern ziehen in größeren Bogen zuerst gegen die Mittellinie des Chiasma, ohne diese aber zu erreichen und erst dann nach hinten zum Tractus. Im allgemeinen nimmt das temporale Bündel den äußeren peripheren Teil des Chiasma ein, durchkreuzt daselbst die am meisten lateralwärts ausbiegenden Fasern des nasalen Bündels und zieht dann im oberen äußeren Teil des Tractus weiter. Das maculäre Bündel zieht mitten durch das Chiasma, und zwar kreuzt ein Teil der Fasern, während ein anderer Teil ungekreuzt weiterzieht. Im weiteren Verlaufe durch den Tractus findet eine Durchflechtung der gekreuzten und ungekreuzten Fasern des nasalen und temporalen Bündels statt.

Die eigentlichen Sehfasern finden ihre Endigung im Corpus geniculatum laterale und im Pulvinar thalami. Den zu den vorderen Vierhügeln ziehenden Sehnervenfäsern kommt eine besondere Aufgabe zu. Von den vorderen Vierhügeln können Erregungen auf den in der Tiefe gelegenen Oculomotoriuskern übertragen werden, es erfolgt dadurch die Auslösung des Pupillarreflexes

Die diesen Reflex vermittelnden, im vorderen Vierhügel endenden Sehnervenfasern bezeichnet man daher auch als »Pupillarfasern«.

Der Pupillarreflex besteht in einer Verengung der Pupille bei Lichteinfall. Die Reaction betrifft stets beide Augen: wenn das Licht bloß auf ein Auge fällt, dann erfolgt die Verengung der Pupille nicht nur auf diesem gereizten Auge — direkte Reaction, sondern auch auf dem anderen Auge — consensuelle Reaction.

Die intercentralen Bahnen des Pupillarreflexes sind nicht sicher festgestellt. Sicher ist, daß die ganze Reflexbahn aus mehreren aufeinanderfolgenden Neuronen zusammengesetzt ist. Die Erregung geht

- a) von der Retina zum vorderen Vierhügel,
- b) vom vorderen Vierhügel zum Kern des N. oculomotorius,
- c) vom Kern des N. oculomotorius zum Ganglion ciliare,
- d) vom Ganglion ciliare zum M. sphincter pupillae.

Da die Belichtung eines Auges eine gleichmäßige Verengung beider Pupillen bedingt, der Reflex also gleichzeitig und gekreuzt erfolgt, muß von dem einen Vierhügel aus die Erregung entweder auf beide Oculomotoriuskerne übertragen werden können, oder es muß von dem einen Oculomotoriuskern aus sowohl der rechte wie der linke M. sphincter pupillae erregt werden können. Durch welche Faserbündel die Übertragung der Erregung vom vorderen Vierhügel zum Oculomotoriuskern erfolgt, ist nicht sicher festgestellt. In Fig. 8 ist die Reflexbahn schematisch dargestellt, dabei wurde angenommen, daß vom vorderen Vierhügel ausgehende Fasern zu beiden Oculomotoriuskernen gelangen.

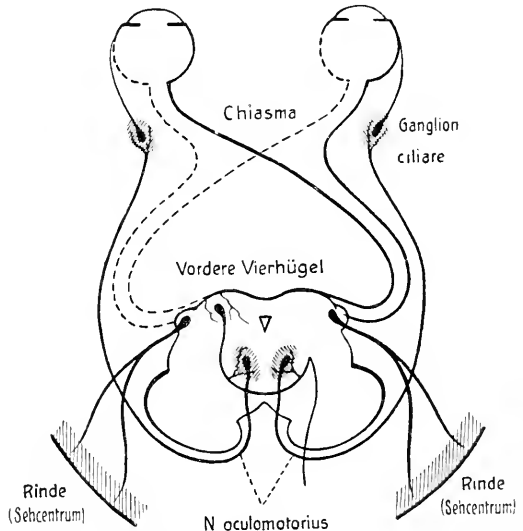


Fig. 8. Schematische Darstellung der Pupillarreflexbahn.

Zur Pathologie. Die Kenntnis des Verlaufs der Sehnervenfasern, speziell der Semidecussation, ermöglicht uns die Erklärung einer der wichtigsten Störungen, der Hemianopsie (Halb nicht sehen oder Hemipie (Halbsehen). Wird durch eine Laesion die Leitung in einem Tractus opticus, z. B. im linken, unterbrochen, dann können die von den linken Retinahälften beider Augen ausgehenden Erregungen nicht mehr bis zum corticalen Centrum in der linken Hemisphäre geleitet werden, die rechten Gesichtsfeldhälften gehen verloren, von allen fixierten Gegenständen werden nur mehr die linken Hälften gesehen. Wir sprechen in diesem Fall von gleichseitiger oder homonymer Hemianopsie oder Hemipie. Läsion des linken Tractus führt zu rechtsseitiger homonymer Hemianopsie oder zu linksseitiger Hemipie, Läsion des rechten Tractus führt zu linksseitiger homonymer Hemianopsie oder zu rechtsseitiger Hemipie. Homonyme Hemianopsie tritt natürlich

nicht nur bei Läsion des Tractus opticus, sondern auch bei Läsion der secundären Sehbahn vom primären zum secundären Centrum, also innerhalb des Verlaufs der GRATIOLETSchen Sehstrahlung oder bei Läsion des corticalen Centrums ein. — Bezüglich der Diagnose des Sitzes der Läsion bei homonymer Hemianopsie kommt der Pupillarreaktion eine gewisse Bedeutung zu. Ist bei homonymer Hemianopsie bei Beleuchtung der unempfindlichen Retinahälfte der Lichtreflex der Pupille verloren gegangen, dann sitzt die Läsion im Tractus (WERNICKES hemianopische Pupillenstarre oder hemiopische Pupillenreaction). Ist dagegen der Lichtreflex der Pupille intact, dann sitzt die Läsion höher, z. B. in der inneren Kapsel oder in der Hirnrinde. In der Mehrzahl der Fälle von homonymer Hemianopsie handelt es sich um Tumoren des Occipitallappens, die auf einer Läsion des Tractus opticus beruhenden Fälle gleichseitiger Hemianopsie sind seltener. Zu berücksichtigen sind auch die bei Hemianopsie auftretenden Complicationen, wie Hemiplegie, Hemiparese, Krämpfe, aphasische Störungen (bei rechtsseitiger Hemianopsie).

Der gleichseitigen oder homonymen Hemianopsie steht die ungleichseitige oder heteronyme Hemianopsie gegenüber, die seltener auftritt wie die homonyme. Fehlen beiderseits die temporalen Gesichtsfeldhälften, dann bezeichnet man diese heteronyme Hemianopsie als temporale Hemianopsie. In solchen Fällen sitzt die Läsion im Chiasma, und zwar in der Mitte oder im vorderen oder hinteren Winkel des Chiasma. Es werden dabei die kreuzenden Fasern betroffen. Temporale Hemianopsie wird z. B. bei Akromegalie beobachtet, wo durch Vergrößerung der Hypophysis cerebri das Chiasma in Mitleidenschaft gezogen wird. Fehlen beiderseits die nasalen Gesichtsfeldhälften, dann spricht man von nasaler Hemianopsie, es werden die ungekreuzt verlaufenden Fasern betroffen (Druck des Chiasma jederseits im lateralen Winkel durch erweiterte Carotiden).

Auf weitere Sehnervenstörungen soll hier nicht eingetreten werden.

Augenmuskelnerven.

N. oculomotorius, N. trochlearis, N. abducens.

Diejenigen Muskeln, welche den Augapfel bewegen, werden allgemein als äußere Augenmuskeln bezeichnet, es sind das die *Mm. rectus superior, rectus inferior, rectus externus, rectus internus, obliquus superior und obliquus inferior.*

Wirkung und Innervation der äußeren Augenmuskeln.

<i>M. rectus superior</i>	Heben und Adducieren	N. oculomotorius
<i>M. rectus inferior</i>	Senken und Adducieren	N. oculomotorius
<i>M. rectus internus</i>	Adducieren	N. oculomotorius
<i>M. rectus externus</i>	Abducieren	N. abducens
<i>M. obliquus superior</i>	Rollen, Senken, Abducieren	N. trochlearis
<i>M. obliquus inferior</i>	Rollen, Heben, Abducieren	N. oculomotorius

Als innere Augenmuskeln oder Binnenmuskeln bezeichnet man den *M. sphincter pupillae*, den *M. dilatator pupillae* und den *M. ciliaris*.

Wirkung und Innervation der inneren Augenmuskeln.

<i>M. sphincter pupillae</i>	Regulierung der Pupillen-	N. oculomotorius
<i>M. dilatator pupillae</i>	bewegung	N. sympathicus
<i>M. ciliaris</i>	Regulierung der Linsen-	N. oculomotorius
	wölbung (Accommodation)	

Muskeln der Augenlider sind der *M. levator palpebrae superioris*, innerviert vom *N. oculomotorius*, und der *M. orbicularis oculi*, innerviert vom *N. facialis*. Außer diesen

beiden quergestreiften Muskeln besitzen die Augenlider auch noch glatte Muskeln, den M. tarsalis superior und den M. tarsalis inferior, die beide vom N. sympathicus innerviert werden.

In der Augenhöhle findet sich, meist zwischen den Rändern der Fissura orbitalis inferior, der aus wenigen Bündeln glatter Muskelfasern bestehende Augenhöhlenmuskel, M. orbitalis. Er wird von Rami orbitales des Ganglion sphenopalatinum (des Trigemini) versorgt.

N. oculomotorius.

Er nimmt seinen Ursprung im Nucleus nervi oculomotorii, der im Bereich der vorderen Vierhügel ventral vom Aquaeductus Sylvii im Boden des centralen Höhlengraus liegt.

Der Kern besteht aus einem medial gelegenen Medialkern und einem paarigen Lateral-kern. Der Nerv führt Fasern, die aus dem Medialkern, dem gleichseitigen und zum Teil auch aus dem gekreuzten Lateralkern stammen. Untersuchungen haben ergeben, daß der ganze Kern aus bestimmten Zellgruppen aufgebaut ist, der Art, daß einer bestimmten Zellgruppe stets die Fasern für einen bestimmten Muskel entstammen. Auf diese speziellen Kernabteilungen soll nicht näher eingetreten werden aus dem Grunde, als diese Verhältnisse bis jetzt keineswegs sicher festgestellt sind. Fig. 9 zeigt die einzelnen Zellgruppen des Kerns dargestellt nach Untersuchungen von BERNHEIMER an Affen.

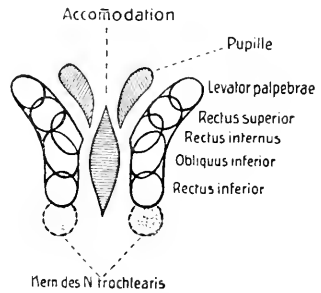


Fig. 9. Schematische Darstellung des Kerngebietes des Oculomotorius. Nach BERNHEIMER.

Austritt aus dem Hirn im Sulcus nervi oculomotorii am medialen Rand des Hirnschenkels unmittelbar vor der Brücke. Verlauf zwischen Arteria cerebelli superior und Arteria cerebri posterior, Durchbohrung der Dura mater lateral vom Processus clinoides posterior und weiterer Verlauf in der lateralen Wand des Sinus cavernosus. Austritt aus dem Schädel durch die Fissura orbitalis superior.

Im Sinus cavernosus Anastomose mit dem Plexus cavernosus und in der Fissura orbitalis superior zuweilen mit dem N. ophthalmicus.

Äste:

- Ramus superior:* z. M. levator palpebrae superioris,
z. M. rectus superior.
- Ramus inferior:* z. M. rectus internus,
z. M. rectus inferior,
z. M. obliquus inferior.

Von dem zum M. obliquus inferior ziehenden Ast geht die Radix brevis ganglii ciliaris ab zum Ganglion ciliare.

N. trochlearis.

Er nimmt seinen Ursprung im Nucleus nervi trochlearis, der in der caudalen Verlängerung des Oculomotoriuskerns im Bereich der hinteren Vierhügel

gelegen ist. Die Fasern ziehen vom Kern weg dorsalwärts und kreuzen sich im Velum medullare anterius. Austritt aus dem Hirn hinter den Vierhügeln zu beiden Seiten des Frenulum veli medullaris anterioris. Verlauf um den Hirnschenkel nach vorn und Durchbohrung der Dura mater hinter dem Processus clinoides posterior lateral vom N. oculomotorius. Weiterer Verlauf in der lateralen Wand des Sinus cavernosus. Austritt aus dem Schädel durch die Fissura orbitalis superior und Endigung im M. obliquus superior.

Im Sinus cavernosus Aufnahme von sympathischen Fasern aus dem Plexus cavernosus und von sensiblen Fasern aus dem N. ophthalmicus.

N. abducens.

Er nimmt seinen Ursprung im Nucleus nervi abducentis, der im Brückengebiet dorsal im Boden der Rautengrube (im Colliculus facialis) liegt. Die Fasern ziehen vom Kern aus ventralwärts. Austritt aus dem Hirn am hinteren Rande der Brücke in der Furche zwischen Brücke und Pyramide. Verlauf lateralwärts nach vorn, Durchbohrung der Dura mater medial vom N. trigeminus und weiterer Verlauf mitten durch den Sinus cavernosus. Austritt aus dem Schädel durch die Fissura orbitalis superior und Endigung im M. rectus externus.

Im Sinus cavernosus Aufnahme von sympathischen Fasern aus dem Plexus cavernosus und Anastomose mit dem N. ophthalmicus.

Zur Pathologie. Die gewöhnlichen Symptome der Augenmuskellähmung bestehen in:

Beschränkung der Beweglichkeit,
Stellungsanomalien des Bulbus: Schielen (Strabismus),
Doppelsehen (Diplopie),
Schwindelerscheinungen und schiefe Kopfhaltung.

Die wichtigsten Symptome sind Strabismus und Diplopie.

Lähmung eines Einwärtswenders	{	Rect. internus Rect. superior Rect. inferior	}	Strabismus divergens (gekreuzte Doppelbilder).
Lähmung eines Auswärtswenders	{	Rect. externus Obliq. superior Obliq. inferior	}	Strabismus convergens (gleichnamige Doppelbilder).

Verschiedene Lähmungsformen.

Lähmung eines einzelnen Muskels betrifft am häufigsten den M. rectus externus (N. abducens) und den M. obliquus superior (N. trochlearis).

Gleichzeitige Lähmung mehrerer Muskeln betrifft am häufigsten die vom N. oculomotorius versorgten Muskeln.

Symptome der kompletten Oculomotoriuslähmung:

Ptosis (Herabsinken des oberen Lides),
Ablenkung des Bulbus nach außen und etwas nach unten,
Erweiterung der Pupille,
Aufhebung der Accommodation für die Nähe,
Exophthalmus.

Nicht selten kommen auch partielle Oculomotoriuslähmungen vor (isolierte Ptosis, Lähmung des Levator palpebrae und Rectus superior, Lähmung eines der Mm. recti, Lähmung aller Muskeln mit Ausnahme des Levator palpebrae oder des Rectus internus).

Zu erwähnen ist ferner die periodische Oculomotoriuslähmung, die auch als recidivierende Oculomotoriuslähmung oder als *Migraine ophthalmoplégique* bezeichnet wird. Mit der Lähmung, die sich von Zeit zu Zeit in meist regelmäßigen Zwischenräumen einstellt, verbindet sich Kopfschmerz gewöhnlich vom Charakter des Migräneanfalls.

Lähmung sämtlicher Augenmuskeln = *Ophthalmoplegia totalis*. Symptome: Ptosis, die Augen sind unbeweglich nach vorn gerichtet, die Pupillen erweitert, die Accommodation ist aufgehoben.

Lähmung nur der äußeren Augenmuskeln = *Ophthalmoplegia externa*, Lähmung nur der Binnenmuskeln = *Ophthalmoplegia interna* (Accommodationslähmung).

Conjugierte Lähmungen sind solche, welche nicht einzelne Muskeln, sondern associierte Bewegungen betreffen (Lähmung synergistischer Muskeln, z. B. Verlust der Fähigkeit, nach links oder nach rechts zu sehen).

Es gibt auch angeborene Augenmuskellähmungen (Aplasie von Nerven und Muskeln. Entbindungslähmung. Frühzeitige Kerndegeneration). Am häufigsten sind angeborene Lähmungen des N. abducens.

Je nach dem Sitz der Läsion kann man corticale, nucleäre und periphere Lähmungen unterscheiden. Bei corticalen Läsionen findet man stets conjugierte Lähmungen (eine Ausnahme macht die Ptosis), bei nucleären Läsionen findet man meist Lähmungen mehrerer Augenmuskeln (*Ophthalmoplegie*).

Ophthalmoplegia acuta s. Poliencephalitis superior acuta bei acuten Vergiftungen und nach acuten Infectiouskrankheiten. *Poliencephalitis superior acuta haemorrhagica-Wernicke* = schnell fortschreitende Augenmuskellähmung auf meist alkoholischer Basis mit tödlichem Ausgang. *Ophthalmoplegia chronica progressiva* (progressive nucleäre Augenmuskellähmung), am häufigsten bei Syphilis.

Periphere Lähmungen können einen oder mehrere Nerven treffen. Bei basalen und orbitalen Lähmungen treten meist Begleiterscheinungen, wie Lähmungen anderer Hirnnerven, auf.

Als besondere Form ist zu erwähnen die *Hemiplegia alternans oculomotoria* (WEBERSche Lähmung) bei einer Läsion des Hirnschenkels. (Bei Läsion des linken Hirnschenkels besteht Lähmung des linken Oculomotorius und rechtsseitige Hemiplegie.) Dasselbe kann für den N. abducens stattfinden bei Brückenläsionen. Siehe Fig. 5.

Pupillarreaction.

Die Pupille steht unter dem Einfluß zweier Nerven, des N. oculomotorius und des N. sympathicus. Die Reaction erfolgt unwillkürlich und unbewußt. Sie ist reflectorisch, wenn der Reiz von centripetalen Bahnen (N. opticus) auf die Irisnerven übertragen wird (vide Pupillarreflex). Sie ist associiert, wenn mit den Pupillenfasern gleichzeitig andere Oculomotoriusfasern erregt werden. Die associierte Reaction besteht stets in einer Verengung der Pupille und findet sich bei der Convergenz (Synergie mit den Recti interni) und bei der Accommodation (Synergie mit dem M. ciliaris). Die Pupillen sind stets auf beiden Seiten gleich weit, ungleiche Weite der Pupillen = *Anisokorie* ist pathologisch.

Pathologische Verengung der Pupille = *Miosis* erfolgt bei *Contractur* des M. sphincter pupillae (spastische Miosis) oder bei Lähmung des Dilator pupillae (paralytische Miosis, bei Lähmung des Hals-sympathicus, bei *Dementia paralytica*, bei *Tabes*). Bei spinaler Miosis findet man oft reflectorische Pupillenstarre, während die Verengung der Pupille bei Convergenz und Accommodation erhalten ist (ARGYLL-ROBERTSONSches Symptom). — Pathologische Erweiterung der Pupille = *Mydriasis* erfolgt durch Lähmung des M. sphincter pupillae (paralytische Mydriasis, bei Oculomotoriuslähmung) oder durch Krampf des Dilator pupillae (spastische Mydriasis, bei cerebralen Reizzuständen).

N. trigeminus.

Der N. trigeminus ist ein gemischter Nerv. Austritt aus dem Hirn mit einer dickeren sensiblen Wurzel, Portio major, und einer dünneren motorischen Wurzel, Portio minor, am vorderen Rande der Brücke, lateral beim Übergang der Brückenarme in das Kleinhirn. Beide Wurzeln ziehen nach vorn und durchbohren die Dura mater unter dem Abgang des Tentorium cerebelli hinter dem Processus clinoideus posterior und liegen dann zwischen den Blättern der Dura mater in der lateralen Wand des Sinus cavernosus. Die Portio major geht in das Ganglion semilunare Gasseri über, von welchem die drei Hauptäste des N. trigeminus abgehen: der N. ophthalmicus, der N. maxillaris, der N. mandibularis. Die Portio minor zieht unter dem Ganglion semilunare vorbei direkt zum dritten Ast des N. trigeminus, zum N. mandibularis.

Die motorischen Fasern, Portio minor N. trigemini, nehmen ihren Ursprung zum größten Teil im motorischen Hauptkern im dorsolateralen Teil der Brückenhaube. Eine kleinere motorische Wurzel stammt aus kleinen Zellen, die im Vierhügelgebiet lateral vom Aquaeductus Sylvii liegen — Nucleus radialis descendens nervi trigemini. Dieser Zellengruppe schließt sich caudalwärts das Zellengebiet des Locus caeruleus an. Der Ursprung des sensiblen Teils liegt im Ganglion semilunare Gasseri. Die Nervenfortsätze der unipolaren Zellen dieses Ganglions teilen sich in zwei Äste. Die einen Äste ziehen peripherwärts als peripherer Nerv, die anderen Äste ziehen centralwärts, treten als Portio major nervi trigemini in die Brücke ein und ziehen bis zum sensiblen Endkern des N. trigeminus. Hier teilt sich jede Faser in einen auf- und absteigenden Ast. Der aufsteigende Ast endet im Nucleus sensibilis nervi trigemini, der in der Brückenhaube neben dem motorischen Kern gelegen ist. Der absteigende Ast endet unter Abgabe von zahlreichen Collateralen in einem Kern, der nichts anderes ist als die caudale Verlängerung des Nucleus sensibilis. Die absteigenden Äste bilden zusammen den Tractus spinalis nervi trigemini; der Kern, in welchem dieser Tractus endet, wird als Nucleus tractus nervi trigemini bezeichnet. Dieser absteigende Tractus sowie der Kern können weit nach unten bis in das Halsmark verfolgt werden, der Kern ist in seinem caudalen Teil identisch mit der dem Hinterhorn aufsitzenden Substantia gelatinosa Rolandi. — Ein kleiner Teil sensibler Fasern endet nicht im sensiblen Endkern, sondern zieht direkt zum Kleinhirn als Bestandteil der direkten sensorischen Kleinhirnbahn.

I. N. ophthalmicus (sensibel).

Verlauf in der lateralen Wand des Sinus cavernosus. Aufnahme von sympathischen Fasern aus dem Plexus cavernosus und ev. Anastomosen mit den Augenmuskelnerven. Abgabe eines Ramus recurrens (ARNOLD) s. N. tentorii zum Tentorium cerebelli (Sinus transversus, rectus, petrosus superior). Austritt aus dem Schädel durch die Fissura orbitalis superior.

Äste:

1. N. lacrimalis

- a) Ramus anastomoticus c. N. zygomatico (N. maxillaris trigemini).
- b) Äste zur Glandula lacrimalis, zur Bindehaut und Haut am lateralen Augenwinkel. (Bezüglich der Innervation der Tränenrüsen siehe S. 43.)

2. *N. frontalis*

- a) *N. supraorbitalis*, durch Foramen supraorbitale zur Haut und Bindehaut des oberen Augenlides und zur Haut der Stirngegend bis zur Coronarnaht. Ein kleiner Zweig zum Sinus frontalis.
- b) *Ramus frontalis*, durch Foramen frontale, medial vom *N. supraorbitalis* zur Haut der Stirngegend.
- c) *N. supratrochlearis*, durchbohrt den *M. orbicularis oculi* und zieht zur Haut des oberen Augenlides, der unteren Stirngegend und der Nasenwurzel. Anastomose mit dem *N. infratrochlearis*.

3. *N. nasociliaris*

- a) *Radix longa ganglii ciliaris* zum Ganglion ciliare.
- b) *Nn. ciliares longi* zum Augapfel.
- c) *N. ethmoidalis posterior*, durch Foramen ethmoidale posterius zur Schleimhaut der hinteren Siebbeinzellen, teils auch zum Sinus sphenoidalis.

Eigentliche Endäste:

- d) *N. ethmoidalis anterior*, durch Foramen ethmoidale anterius auf die obere Fläche der Lamina cribrosa und durch letztere zur Nasenhöhle.

Rami nasales anteriores:

- α) *Rami nasales interni mediales* zur Schleimhaut der Nasenscheidewand, laterales zur Seitenwand der Nasenhöhle;
- β) *Ramus nasalis externus* zur Seitenwand der äußeren Nase bis zur Nasenspitze.
- e) *N. infratrochlearis*
 - α) *Ramus palpebralis superior* zu den Augenlidern. Anastomose mit dem *N. supratrochlearis*.
 - β) *Ramus palpebralis inferior* zum Tränensack, zur Caruncula lacrimalis, zu den Augenlidern, zur Haut am medialen Augenwinkel und der Nasenwurzel.

II. *N. maxillaris* (sensibel).

Verlauf in der lateralen Wand des Sinus cavernosus. Austritt aus dem Schädel durch das Foramen rotundum und weiterer Verlauf durch den obersten Teil der Fossa pterygopalatina zum Canalis infraorbitalis. Endigung als *N. infraorbitalis*. Vor Durchtritt durch das Foramen rotundum Abgabe eines *Ramus recurrens* s. *N. meningeus (medius)* zur Dura mater in der Umgebung der Arteria meningea media. (Anastomose mit dem *N. spinosus* s. *Ramus recurrens N. mandibularis trigemini*.)

Äste:

1. ***N. zygomaticus***, verläuft in der lateralen Wand der Augenhöhle nach vorn. Anastomose mit dem *N. lacrimalis*.
 - a) Ramus zygomaticotemporalis, durch Foramen zygomaticotemporale zur Haut der Schläfe und des lateralen Teils der Stirn.
 - b) Ramus zygomaticofacialis durch Foramen zygomaticofaciale zur Haut der Wangengegend und des lateralen Augenwinkels.
2. ***Nn. sphenopalatini***, zum Ganglion sphenopalatinum.
3. ***Nn. alveolares superiores***, verlaufen auf dem Tuberculum maxillare abwärts und nach vorn.

Rami alveolares superiores posteriores,
 Ramus alveolaris superior medius,
 Rami alveolares superiores anteriores.

Bildung des Plexus dentalis superior:

Rami dentales superiores,
 Rami gingivales superiores.

Zweige zum Knochen und zur Schleimhaut des Sinus maxillaris.

4. ***N. infraorbitalis***, die eigentliche Fortsetzung des Stammes, zieht durch den Canalis infraorbitalis und zerfällt beim Durchtritt durch das Foramen infraorbitale in seine Endäste.
 - a) Rami palpebrales inferiores zur Haut des unteren Augenlides.
 - b) Rami nasales externi zur Seitenwand der Nase und zum Nasenflügel.
 - c) Rami nasales interni zur Nasenhöhle (Schleimhaut des vorderen Teils).
 - d) Rami labiales superiores zur Haut und Schleimhaut der Oberlippe und des Nasenflügels.

III. ***N. mandibularis*** (gemischt).

Verlauf durch das Foramen ovale. Im Foramen ovale Abgabe eines Ramus recurrens s. *N. spinosus*, der mit der Arteria meningea media durch das Foramen spinosum zieht und zum Keilbein und den Cellulae mastoideae gelangt (Anastomose mit dem *N. meningeus* s. *Ramus recurrens N. maxillaris* und mit dem Ganglion oticum). Teilung des *N. mandibularis* unmittelbar unter dem Foramen ovale in einen kleineren vorderen, vorwiegend motorischen und einen stärkeren hinteren, vorwiegend sensiblen Ast. Der vordere Ast ist der *N. masticatorius*, der hintere Ast steht durch kurze Fäden mit dem Ganglion oticum in Verbindung und teilt sich dann im weiteren

Verläufe in drei Endäste: den N. auriculotemporalis, den N. lingualis und den N. alveolaris inferior.

Äste:

1. **N. masticatorius**, gemischter Nerv.
 - A. *Motorische Äste* ziehen zu den Kaumuskeln,
 - a) N. massetericus z. M. masseter.
 - b) Nn. temporales profundi z. M. temporalis.
N. temporalis profundus anterior,
N. temporalis profundus posterior.
 - c) N. pterygoideus externus z. M. pterygoideus externus.
 - d) N. pterygoideus internus z. M. pterygoideus internus.
Verbindung mit dem Ganglion oticum.
 - B. *N. buccinatorius*, sensibel, zur Haut und Schleimhaut der Wange und des Mundwinkels.
2. **N. auriculotemporalis**, sensibel. Er umfaßt mit zwei Wurzeln die Arteria meningea media, zieht nach hinten und lateralwärts und dann vor dem äußeren Gehörgang aufwärts zur Schläfengegend. Verbindung mit dem Ganglion oticum.
 - a) Rami parotidei zur Glandula parotis.
 - b) N. meatus auditorii externi zur Haut des äußeren Gehörgangs.
Ramus membranae tympani zum Trommelfell.
 - c) Rami anastomotici cum N. faciali.
 - d) Nn. auriculares anteriores zur Haut des Tragus und Helix.
 - e) Rami temporales superficiales zur Haut der Schläfengegend. Anastomose mit N. frontalis, N. facialis und N. occipitalis major.
3. **N. lingualis**, sensibel. Verlauf absteigend zwischen den Mm. pterygoidei externus und internus, an der medialen Seite der Arteria maxillaris interna und dann über der Glandula submaxillaris bogenförmig nach vorn. Verbindung mit der Chorda tympani und dem Ganglion submaxillare.
 - a) Rami isthmi faucium zur Mandel und zum hinteren Teil der Mundhöhlenschleimhaut.
 - b) Rami anastomotici cum N. hypoglosso.
 - c) N. sublingualis zur Glandula sublingualis und zur Schleimhaut am Boden der Mundhöhle.
 - d) Rami linguales zur Schleimhaut und den Papillen des Zungenrückens, besonders der Seitenränder und der Spitze der Zunge (vordere zwei Drittel der Zunge).

4. *N. alveolaris inferior*, gemischt. Verlauf absteigend hinter dem *N. lingualis* und an der medialen Seite der *Arteria maxillaris interna* zum Foramen mandibulare und durch den *Canalis mandibulae*. Endigung nach Durchtritt durch das *Foramen mentale* als *N. mentalis*.
- a) Bildung des *Plexus dentalis inferior*,
Rami dentales inferiores,
Rami gingivales inferiores.
 - b) *N. mylohyoideus* z. *M. mylohyoideus* und zum *Venter anterior* des *M. digastricus*.
 - c) *N. mentalis*
Rami mentales zur Haut des Kinns,
Rami labiales inferiores zur Haut und Schleimhaut der Unterlippe.

Mit dem *N. trigeminus* in Verbindung stehende Ganglien.

I. Ganglion ciliare.

Es liegt im hinteren Teil der Augenhöhle an der lateralen Seite des *N. opticus*.

A. *Wurzeln des Ganglion:*

Radix motoria: *Radix brevis ganglii ciliaris* vom *Ramus inferior nervi oculomotorii*.

Radix sensitiva: *Radix longa ganglii ciliaris* vom *N. nasociliaris nervi ophthalmici*.

Radices sympathicae: vom *Plexus caroticus internus (Plexus ophthalmicus)*.

B. *Vom Ganglion abtretende Nerven:* *Nn. ciliares breves*.

Die *Nn. ciliares breves* durchbohren mit den *Nn. ciliares longi* (*N. nasociliaris*) die *Sclera* am hinteren Umfang des *Bulbus*, verlaufen zwischen *Sclera* und *Chorioidea* nach vorn und bilden im *M. ciliaris* den *Plexus gangliosus ciliaris*. Äste enden in der *Sclera*, *Cornea*, im *Corpus ciliare (M. ciliaris)* und in der *Iris (M. sphincter pupillae)*.

II. Ganglion sphenopalatinum.

Es liegt in der Tiefe der *Fossa pterygopalatina* vor der vorderen Öffnung des *Canalis pterygoideus (Vidii)* medial vom *N. maxillaris*.

A. *Wurzeln des Ganglion:*

Radix motoria: N. petrosus superficialis major (vom N. facialis).

Radix sensitiva: Nn. sphenopalatini (vom N. maxillaris).

Radix sympathica: N. petrosus profundus (vom Plexus caroticus internus).

Der N. petrosus superficialis major und der N. petrosus profundus bilden zusammen den N. canalis pterygoidei (Vidii).

B. *Vom Ganglion abtretende Nerven* (größtenteils auch Zweige der Nn. sphenopalatini):

a) Rami orbitales, durch die Fissura orbitalis inferior zur Augenhöhle und weiter durch das Foramen ethmoidale posterius zur Schleimhaut der hinteren Siebbeinzellen und in die Schädelhöhle zum Sinus sphenoidalis.

b) Rami nasales posteriores,

α) superiores	{	laterales zum obersten Teil des Pharynx, zur Tuba auditiva und zur Schleimhaut der oberen und mittleren Muschel, mediales zum hinteren Teil der Nasen- scheidewand.
---------------	---	--

Ein stärkerer Ramus medialis zieht als N. nasopalatinus (Scarpae) zum Canalis incisivus und endet in der Schleimhaut des harten Gaumens.

β) inferiores zur Schleimhaut der mittleren und unteren Muschel und des Sinus maxillaris.

c) Nn. palatini:

α) N. palatinus anterior durch Foramen palatinum majus zur Schleimhaut des harten Gaumens und zum Zahnfleisch.

β) N. palatinus medius durch ein Foramen palatinum minus zum Gaumensegel und zur Uvula.

γ) N. palatinus posterior durch ein Foramen palatinum minus zur Schleimhaut der Gaumenbögen, zur Mandel und Schleimhaut des Gaumens.

Der N. palatinus posterior (nach anderen Angaben auch der N. palatinus medius) soll motorische Fasern den Mm. levator veli palatini und uvulae zuführen. (Vergleiche S. 43.)

III. Ganglion oticum.

Es liegt dicht unter dem Foramen ovale an der medialen Fläche des N. mandibularis vor der Arteria meningea media.

A. *Wurzeln des Ganglion:*

Radix motoria: Äste vom N. mandibularis, speziell vom N. pterygoideus internus.

Radix sensitiva: N. petrosus superficialis minor vom Plexus tympanicus (Jacobsoni), eine Fortsetzung des N. tympanicus (N. glossopharyngei).

Der N. petrosus superficialis minor ist nicht rein sensibler Nerv, er führt auch motorische Fasern, so solche, die vom N. facialis herkommen (Ramus anastomoticus cum Plexu tympanico).

Radices sympathicae: vom Plexus meningeus medius.

B. *Vom Ganglion abtretende Nerven:*

a) Ramus anastomoticus cum N. spinoso (Ramus recurrens N. mandibularis).

b) Ramus anastomoticus cum N. auriculotemporalis.

Durch diesen R. anastomoticus werden den Rami parotidei des N. auriculotemporalis secretorische Fasern für die Glandula parotis zugeführt.

c) Ramus anastomoticus cum Chorda tympani.

d) N. tensoris veli palatini z. M. tensor veli palatini.

e) N. tensoris tympani z. M. tensor tympani.

IV. Ganglion submaxillare.

Es liegt am Seitenrand der Zungenwurzel nahe unter dem Stamm des N. lingualis oberhalb der Glandula submaxillaris.

A. *Wurzeln des Ganglion:*

Radix motoria: vom N. lingualis (aus der Chorda tympani).

Radix sensitiva: vom N. lingualis.

Radices sympathicae: vom Plexus maxillaris externus.

B. *Vom Ganglion abtretende Nerven:*

a) Rami communicantes cum N. linguali.

b) Rami submaxillares zur Glandula submaxillaris und sublingualis und zum Ductus submaxillaris (Whartoni).

Der N. ophthalmicus (sensibel) versorgt:

die Haut der Stirn und des Kopfes bis zur Coronarnaht, des oberen Augenlides, des medialen Augenwinkels und des Nasenrückens, den Augapfel (Cornea, Conjunctiva, Iris), die Schleimhaut der oberen und vorderen Teile der Nasenhöhle, die Stirn- und Siebbeinhöhle und das Tentorium cerebelli.

Der N. maxillaris (sensibel) versorgt:

die Haut des unteren Augenlides und des lateralen Augenwinkels, der Schläfe und des lateralen Teils der Stirn, des lateralen Teils der Nase, der Oberlippe und des oberen Teils der Wange, ferner die Zähne und das Zahnfleisch des Oberkiefers, die Schleimhaut des hinteren und unteren Teils der Nasenhöhle und des Gaumens, die Kieferhöhle und die Dura mater.

Der N. mandibularis (gemischt) versorgt:

mit sensiblen Fasern die Haut des unteren Teils der Wange, die Haut der Schläfe, des vorderen Teils der Ohrmuschel und des äußeren Gehörgangs, des Unterkiefers, des Kinns und der Unterlippe, die Schleimhaut der Wange und der Lippen und des hinteren und unteren Teils der Mundhöhle, die Zunge, die Zähne und das Zahnfleisch des Unterkiefers, mit motorischen Fasern die Kaumuskel sowie von den oberen Zungenbeinmuskeln den *M. digastricus* (Venter anterior) und den *M. mylohyoideus*, ferner die *Mm. tensor veli palatini* und *tensor tympani* (vom Ganglion oticum aus).

Der *N. lingualis* führt die Geschmacksfasern von den vorderen zwei Dritteln der Zunge (die Fasern verlaufen in der Chorda tympani centralwärts).

Besonders zu bemerken ist, daß die periphere Ausbreitung der sensiblen Hautäste des Trigeminus eine sehr variable ist; bald ist dieser, bald jener Ast stärker oder schwächer entwickelt. Ferner wird die Abgrenzung der Hautgebiete durch die zahlreichen Verbindungen selbst größerer Äste außerordentlich erschwert. Dazu kommt, daß auch die Cervicalnerven (*Nn. occipitalis major* und *minor*) und der *N. auricularis vagi* in dem vom Trigeminus versorgten Hautgebiet sich mehr oder weniger ausdehnen können.

Zur Pathologie. Lähmung des motorischen Teils des Trigeminus = Kaumuskelähmung oder mastikatorische Gesichtslähmung.

Funktion der Kaumuskeln.

<i>M. masseter</i>	zieht den gesenkten Unterkiefer an.
<i>M. temporalis</i>	zieht den gesenkten Unterkiefer an und den Gelenkkopf in die Pfanne zurück.
<i>M. pterygoideus internus</i>	zieht den gesenkten Unterkiefer an und etwas nach vorn und bei einseitiger Wirkung etwas nach der anderen Seite.
<i>M. pterygoideus externus</i>	schiebt den Unterkiefer nach vorn und bei einseitiger Wirkung etwas nach der anderen Seite, dabei tritt der Gelenkkopf aus der Pfanne auf das Tuberculum articulare.

Durch doppelseitige Wirkung der *Mm. masseter, temporalis* und *pterygoideus internus* erfolgt der Kieferschluß. Beide *Mm. pterygoidei externi* schieben den Unterkiefer nach vorn, die *Mm. pterygoideus internus* und *externus* einer Seite schieben den Unterkiefer nach der entgegengesetzten Seite. — Das Herabziehen des Unterkiefers (Öffnen des Mundes) erfolgt hauptsächlich durch Wirkung des *M. digastricus*, auch durch jene der *Mm. geniohyoideus* und *mylohyoideus*, wobei aber eine Fixierung des Zungenbeins durch Zungenbeinmuskeln (*Mm. thyreochoideus, sternohyoideus, omohyoideus*) notwendig ist. Über Funktion und Innervation der Zungenbeinmuskeln siehe S. 60 und 61.

Bei einseitiger Lähmung der Kaumuskeln fehlen die Kaubewegungen auf der gelähmten Seite, der Kranke kaut ausschließlich auf der gesunden Seite. Der Unterkiefer weicht dabei nach der kranken Seite ab infolge Wirkung der gesunden *Mm. pterygoidei*. Bei doppelseitiger Lähmung, *Diplegia masticatoria*, sind die Kaubewegungen beiderseits geschwächt oder unmöglich, der Unterkiefer hängt herab und kann weder gehoben noch seitwärts bewegt werden.

Bei Lähmung der vom Trigeninus versorgten *Mm. digastricus (venter anterior)* und *mylohyoideus* soll bei weitem Mundöffnen der *Processus condyloideus* des Unterkiefers auf der gelähmten Seite stark nach außen treten.

Bezüglich der Erscheinungen infolge Lähmung der *Mm. tensor veli palatini* und *tensor tympani* variieren die Angaben sehr. Bei einseitiger Lähmung des *M. tensor veli palatini* soll das Gaumensegel auf der gelähmten Seite höher stehen infolge Wirkung des *M. levator veli palatini*.

Kaumuskelkrämpfe treten in tonischer und klonischer Form auf und in der Regel bilateral. Bilateraler tonischer Kaumuskelkrampf = *Trismus* (Kieferklemme). Klonischer Kaumuskelkrampf = *mastikatorischer Gesichtskrampf* (Zähneklappern). Die Krämpfe treten selten als selbständige Erkrankung auf, meist als Teilerscheinung bei bestimmten Nervenleiden (*Tetanus, Epilepsie, Hysterie, Meningitis*), ferner *reflectorisch* (bei *Neuralgien*, so bei *Trigenimusneuralgie*); sie sind auch bei *centralen Läsionen* beobachtet.

Eine sehr häufige Erkrankung ist die *Trigenimusneuralgie* (*Gesichtsneuralgie, Prosopalgie, Tic douloureux, FOTHERGILLScher Gesichtsschmerz*). In der Regel ist nicht der ganze sensible Trigeninus ergriffen, meist bleibt die *Affection* auf das Gebiet eines Hauptastes beschränkt. Am häufigsten sind die *Neuralgia supraorbitalis*, die *Neuralgia infraorbitalis* und die *Neuralgia mandibularis* (besonders im Gebiete des *N. alvolaris inferior* und des *N. mentalis*).

Selten kommt *Trigenimusanaesthesia* vor. Sie kann sich auf das ganze Gebiet oder nur auf einzelne Zweige des Trigeninus erstrecken; in der Regel ist sie einseitig. Als Hauptsymptome findet man Herabsetzung oder Aufhebung der Empfindung im Gesicht sowie in den Schleimhäuten des Auges, der Nase und der Mundhöhle, Verminderung der Thränensekretion, Fehlen der durch den Trigeninus vermittelten Reflexe (*Lidreflex, Cornealreflex, Nießreflex, Gaumenreflex*), Geschmacksstörungen, *circulatorische* und *vasomotorische* Störungen (*Rötung und Schwellung der Gesichtshaut, Veränderung in der Schweißabsonderung*), *trophische* Störungen. Unter letzteren sind vor allem bestimmte entzündliche Veränderungen des Auges zu erwähnen — *Ophthalmia neuroparalytica* (auch als *Keratitis neuroparalytica* bezeichnet), die in Erkrankung der Hornhaut mit Geschwürsbildung und nachfolgender Zerstörung des ganzen Augapfels bestehen.

N. facialis und N. intermedius.

Der N. facialis nimmt seinen Ursprung im Nucleus nervi facialis, der im Brückengebiet, im ventralen Teil der Brückenhaube ventrolateral vom Abducenskern gelegen ist. Die aus dem Kern austretenden Fasern ziehen zunächst dorsalwärts, umziehen den Kern des N. abducens und verlaufen dann ventralwärts, um aus dem Hirn auszutreten.

Austritt aus dem Hirn am hinteren Rand der Brücke oberhalb und lateral von der Olive des verlängerten Marks. Weiterer Verlauf gemeinsam mit dem ebendasselbst austretenden N. intermedius Wrisbergi und dem N. acusticus zum Porus acusticus internus. Im Meatus acusticus trennt er sich vom N. acusticus und zieht dann mit dem N. intermedius im Canalis facialis Falloppii weiter bis zum Geniculum canalis facialis. Dasselbst biegt er nach hinten um, Geniculum nervi facialis, zieht erst lateralwärts nach hinten und dann nach unten und tritt aus dem Schädel aus durch das Foramen stylo-mastoideum.

Äste:

A. Innerhalb des Schläfenbeins:

1. **N. petrosus superficialis major** vom Geniculum nervi facialis zum Ganglion sphenopalatinum.

Durch den N. petrosus superficialis major soll die Sekretion der Tränendrüse vom N. facialis aus ermöglicht werden. Die ganze Bahn setzt sich in folgender Weise zusammen: N. facialis — N. petrosus superficialis major — Ganglion sphenopalatinum — N. maxillaris — N. zygomaticus — Ramus anastomoticus cum N. lacrimali — N. lacrimalis. — Ferner sollen durch Vermittlung des N. petrosus superficialis major die Mm. levator veli palatini und uvulae vom N. facialis erregt werden können. Die Bahn wäre folgende: N. facialis — N. petrosus superficialis major — Ganglion sphenopalatinum — N. palatinus posterior — Mm. levator veli palatini und uvulae.

2. **Ramus anastomoticus cum Plexu tympanico**, vom Geniculum nervi facialis zum N. petrosus superficialis minor, der eine Fortsetzung des N. tympanicus (N. glossopharyngei) ist.
3. **N. stapedi** zum M. stapedi.

B. Außerhalb des Schädels:

1. **N. auricularis posterior**, zweigt dicht unter dem Foramen stylo-mastoideum ab und zieht zwischen Processus mastoideus und äußerem Ohr rückwärts und aufwärts.

- a) Anastomosen mit: Ramus auricularis (N. vagi),
N. auricularis magnus (Plexus cervicalis),
N. occipitalis minor (Plexus cervicalis).

- b) Ramus anterior: z. M. auricularis posterior,
z. M. auricularis superior,
z. M. transversus auriculae,
z. M. obliquus auriculae,
z. M. antitragicus.

c) Ramus posterior s. occipitalis: z. M. occipitalis.

2. **Ramus digastricus** z. M. digastricus (Venter posterior).
Ramus stylohyoideus z. M. stylohyoideus.

3. **Ramus anastomoticus cum N. glossopharyngeo.**

C. *Endäste*: Gewöhnlich ein oberer und unterer Hauptast. Bildung des Plexus parotideus und Verbindung des oberen Astes mit dem N. auriculotemporalis (N. trigemini).

Oberer Hauptast:

1. **Rami temporales**: z. M. helices major,
z. M. helices minor,
z. M. tragicus,
z. M. auricularis superior,
z. M. auricularis anterior,
z. M. frontalis,
z. M. orbicularis oculi,
z. M. corrugator supercilii.
2. **Rami zygomatici**: z. M. orbicularis oculi,
z. M. zygomaticus,
z. M. quadratus labii superioris.

Unterer Hauptast:

3. **Rami buccales**: z. M. zygomaticus,
z. M. quadratus labii superioris,
z. M. risorius,
z. M. caninus,
z. M. buccinator,
z. Mm. incisivi,
z. M. orbicularis oris,
z. M. triangularis,
z. M. quadratus labii inferioris,
z. Mm. nasales.
4. **Ramus marginalis mandibulae**:
z. M. quadratus labii inferioris,
z. M. mentalis.

5. **Ramus colli** z. Platysma.

Anastomose mit dem N. cutaneus colli (Plexus cervicalis).

Die Endäste des N. facialis gehen vielfach Anastomosen mit Ästen des N. trigeminus ein.

Der **N. intermedius Wrisbergi** (SAPOLINISCHER Nerv, von SAPOLINI auch als 13. Hirnnerv bezeichnet), ein gemischter Nerv, zieht zwischen N. facialis und N. acusticus zum Porus acusticus und tritt mit dem N. facialis in den Canalis facialis ein. Beim Genuculum N. facialis bildet der sensible Teil eine Anschwellung, das Ganglion geniculi. Vom Ganglion aus zieht er mit dem N. facialis weiter, trennt sich dann von ihm unterhalb der Abgangsstelle des N. stapedius und verläuft weiterhin als Chorda tympani rückwärts im Bogen durch den Canalis chordae tympani zur Paukenhöhle, dann zwischen Crus longum incudis und Manubrium mallei und weiter in der Fissura petrotympanica (Glaseri) und gelangt medial von der Arteria meningea media nach unten zum N. lingualis (N. trigemini).

Verbindung mit dem Ganglion oticum und Abgabe von sekretorischen Fasern an die Glandulae submaxillaris und sublingualis. — Er führt die Geschmacksfasern von den vorderen zwei Dritteln der Zunge centralwärts.

Das Ganglion geniculi ist ein den Spinalganglien analog gebautes Ganglion. Die Nervenfortsätze der unipolaren Zellen dieses Ganglions teilen sich in periphere und centralwärts verlaufende Äste. Die peripheren Äste bilden die in der Chorda weiterziehenden sensiblen Fasern, die centralen Äste ziehen zur Medulla oblongata und enden daselbst im Nucleus tractus solitarii (sensibler Endkern des N. glossopharyngeus).

Der **N. facialis** versorgt sämtliche mimische Gesichtsmuskeln, die Muskeln des Schädeldachs und des äußeren Ohres, ferner die *Mm. stapedius, digastricus* (venter posterior), *stylohyoideus, levator veli palatini* und *uvulae* und führt sekretorische Fasern für die *Glandula lacrimalis* (s. S. 43). Durch den **N. intermedius** oder die *Chorda tympani* werden den *Glandulae submaxillaris* und *sublingualis* sekretorische Fasern zugeführt.

Bezüglich jener Nervenbahnen, die zur Leitung der Geschmacksempfindungen dienen, sei folgendes bemerkt. Allgemein nimmt man an, daß die Geschmacksempfindungen auf den vorderen zwei Dritteln der Zunge durch den N. lingualis (N. trigemini), auf dem hinteren Drittel der Zunge durch den N. glossopharyngeus centralwärts geleitet werden. Während der Verlauf der Geschmacksfasern vermittelt des N. glossopharyngeus leicht verständlich ist, sind die Meinungen bezüglich des Verlaufes der von den vorderen zwei Dritteln der Zunge kommenden Geschmacksfasern verschieden. So wird angenommen, daß diese Fasern in der Chorda tympani rückwärts bis zum Ganglion geniculi verlaufen und von da entweder durch den N. petrosus superficialis major zum Ganglion sphenopalatinum und im N. maxillaris trigemini weiter centralwärts oder durch den N. petrosus superficialis minor zum Ganglion oticum und im N. mandibularis trigemini weiter centralwärts ziehen. Nach anderer Auffassung sollen die Chordafasern durch Vermittlung des N. petrosus superficialis minor weiter durch den N. tympanicus zum N. glossopharyngeus gelangen. Ferner wird angenommen, daß nicht nur die Chordafasern, sondern auch die Geschmacksfasern des N. glossopharyngeus durch Vermittlung des N. petrosus superficialis minor zum Trigemini und in diesem centralwärts gelangen sollten. Eine Annahme ist schließlich die, daß die Chordafasern in der Chorda tympani und im N. intermedius Wrisbergi centralwärts gelangen, was vielleicht am ehesten verständlich erscheint, als die vom Ganglion geniculi des N. intermedius aus centralwärts ziehenden Fasern in der Medulla oblongata eine absteigende Wurzel bilden, welche Wurzelfasern ihre Endigung im Nucleus tractus solitarii finden, welcher Nucleus der sensible Endkern des N. glossopharyngeus ist. Für diese Annahme sprechen auch jene experimentellen Untersuchungen, nach welchen nach Exstirpation des

Ganglion Gasseri oder nach intracranieeller Durchschneidung des N. maxillaris und des N. mandibularis trigemini keine Geschmacksstörungen in den vorderen zwei Dritteln der Zunge nachgewiesen werden konnten.

Funktion der wichtigsten Gesichtsmuskeln.

<i>M. frontalis</i>	legt die Stirnhaut in Querfalten und zieht die Augenbraue nach oben.
<i>M. orbicularis oculi</i>	schließt die Augenlider, erweitert den Tränensack und runzelt die Haut in der Umgebung der Augenlider.
<i>M. corrugator supercilii</i>	zieht die Augenbraue medianwärts und verursacht von der Nasenwurzel zur Stirn ziehende Längsfalten.
<i>M. zygomaticus</i>	zieht den Mundwinkel nach außen und oben.
<i>M. quadratus labii superioris</i>	zieht den Nasenflügel und die Oberlippe nach außen oben.
<i>M. risorius</i>	zieht den Mundwinkel nach hinten.
<i>M. caninus</i>	zieht den Mundwinkel nach oben.
<i>M. buccinator</i>	drückt Lippen und Wangen gegen die Zähne an.
<i>M. orbicularis oris</i>	schließt den Mund und spitzt ihn.
<i>M. triangularis</i>	zieht den Mundwinkel nach unten außen.
<i>M. quadratus labii inferioris</i>	zieht die Unterlippe nach unten und außen.
<i>M. mentalis</i>	hebt die Haut des Kinns.

Über Funktion der Mm. digastricus und stylohyoideus siehe S. 60.

Zur Pathologie. Die Lähmung des N. facialis (mimische Gesichtslähmung, Prosopoplegie, BELLsche Lähmung) ist eine der häufigsten peripheren Lähmungen. Sie tritt meist einseitig auf, Monoplegia facialis, seltener doppelseitig, Diplegia facialis. Ferner betrifft die Lähmung meist sämtliche vom Facialis versorgten Muskeln, totale Facialislähmung, seltener sind nur einzelne Muskeln gelähmt, partielle Facialislähmung. Als Hauptcharakteristikum einer totalen einseitigen peripheren Facialislähmung fällt zunächst die Asymmetrie der beiden Gesichtshälften auf. Die gelähmte Seite ist vollständig schlaff und ausdruckslos, die kranke Stirnhälfte ist faltenlos und kann auch willkürlich nicht mehr gerunzelt werden (*M. frontalis*), ebenso bleibt die Gegend der Glabella faltenlos (*M. corrugator supercilii*), die Augenbrauen stehen auf der kranken Seite tiefer. Das obere Augenlid erscheint schmaler, die Lidspalte ist weiter, der Augapfel tritt etwas stärker hervor (Exopthalmus). Das Auge kann nicht geschlossen werden (*M. orbicularis oculi*), die Lidspalte bleibt offen (Lagopthalmus), der Lidreflex fehlt. Beim Versuche das Auge zu schließen, sieht man deutlich die auch normalerweise bei Augenschluß auftretende Rotation des Bulbus nach oben und außen (BELLsches Phänomen). Infolge Lähmung des *M. orbicularis oculi* (speziell der Pars lacrimalis Horneri) gelangt die Tränenflüssigkeit nicht mehr zum Tränenkanal, es existiert unaufhörliches Tränenträufeln (Epiphora), was bei dem fehlenden Lidschlag und Lidenschluß leicht zu Augentzündungen führen kann. Die Nasenspitze steht schief gegen die gesunde Seite, die Nasenöffnung ist auf der kranken Seite kleiner, und infolge des mangelhaften Tränenabflusses existiert ein Gefühl von Trockenheit in der kranken Nasenhälfte, auch Herabsetzung des Geruchsvermögens. Vor allem typisch ist ferner das Verstreichen der Nasolabialfalte und das Herabhängen des Mundwinkels auf der kranken Seite (*M. zygomaticus* und *M. quadratus labii superioris*). Der Kranke kann nicht mehr pfeifen und beim Blasen bemerkt man die Schlawheit der Wange auf der gelähmten Seite (*M. buccinator*). Die Sprache ist erschwert (*M. orbicularis oris*), ebenso das Kaen, die Speichelsekretion ist vermindert. Bezüglich der Stellungsveränderungen der Uvula und der Gaumenbögen sind die Angaben verschieden, nach einigen Beobachtern sollen die Gaumenbögen auf der kranken Seite tiefer stehen. Die Abweichung der Zungenspitze ist nur eine scheinbare infolge Lähmung der einen Mundhälfte. Als besondere Symptome sind ferner Gehörstörungen und Geschmacksstörungen zu erwähnen. Die Hörstörungen äußern sich in gesteigerter Feinhörigkeit (Hyperakusis s. Oxykoia) in-

folge Lähmung des M. stapedius. Geschmacksstörungen bestehen in Parageusie und Ageusie auf den vorderen zwei Dritteln der Zunge. Klinisch wichtig ist das elektrische Verhalten der Muskeln, worauf nicht näher eingegangen werden kann. Als Complicationen treten oft sensible, vasomotorische, sekretorische und trophische Störungen auf.

Es muß nun besonders darauf hingewiesen werden, daß es möglich ist, aus den vorhandenen Symptomen festzustellen, wo innerhalb des peripheren Verlaufs die Läsion sitzt. So wird bei einer einfachen Lähmung der Gesichtsmuskeln ohne weitere Störung vonseiten des Geschmacks, der Speichelsekretion, des Gehörs der periphere Facialisstamm nach dem Austritt aus dem Foramen stylomastoideum oder von der Abzweigung der Chorda tympani weg lädiert sein. Treten zur Lähmung der Gesichtsmuskeln Geschmacksstörungen und Verminderung der Speichelsekretion hinzu, dann sitzt die Läsion innerhalb des Canalis Fallopii zwischen Abgang der Chorda und des N. stapedius, sie betrifft also auch noch die Chordafasern. Treten zu allen diesen Symptomen noch Hörstörungen hinzu, dann ist auch noch der N. stapedius betroffen und die Läsion sitzt zwischen Abgang des N. stapedius und Ganglion geniculi. Zu diesen Störungen sollen schließlich noch Lähmung des Gaumens und Erlöschen der psychischen und reflektorischen Tränenbildung hinzukommen, wenn der Facialis in der Gegend des Genuculum lädiert ist.

Bei einer Läsion des peripheren Facialis im Brückengebiet oder an der Hirnbasis können noch Symptome von seiten anderer Hirnnerven (Nn. abducens, acusticus, glosso-pharyngeus, vagus, accessorius, hypoglossus) hinzukommen. Eine Mitverletzung der durch die Brücke ziehenden Pyramidenbahn kann zu Hemiplegia alternans facialis (GUBLERSche Lähmung) führen. Siehe S. 13.

Von der peripheren Facialislähmung ist die cerebrale Facialislähmung streng zu trennen. Während es sich bei der peripheren Lähmung um eine Läsion des peripheren Neurons handelt, kommt bei der cerebralen eine Läsion des centralen Neurons in Betracht, d. h. die Läsion betrifft jene Fasern, die vom motorischen Rindencentrum des Facialis (unterer Teil der Centralwindungen) aus durch die innere Kapsel und die Hirnschenkel bis zum Facialis Kern in der Brücke ziehen. In der Regel tritt die cerebrale Facialislähmung gleichzeitig mit Hemiplegie auf, von der peripheren unterscheidet sie sich dadurch, daß nur der untere Facialisast gelähmt ist, während der Stirnast frei bleibt. Die Stirn kann also gerunzelt und das Auge kann geschlossen werden. Dieses eigentümliche Verhalten kann in folgender Weise erklärt werden. Ähnlich dem Oculomotoriuskern zeigt auch der Facialis Kern in ihrer Gesamtheit den oberen Facialisast bilden, der untere solche, deren Axencylinder zusammen den unteren Facialisast bilden. Das Intaktbleiben des oberen Facialisastes bei cerebraler Facialislähmung wird nun dadurch erklärt, daß der obere Facialis Kern von beiden corticalen Centren aus erregt wird, so daß also bei einer Zerstörung der einen (z. B. der rechten) centralen Facialisbahn der obere Facialis Kern immer noch von der anderen (also der linken) centralen, nicht lädierten Facialisbahn erregt werden kann (bilaterale Innervation des oberen Facialis-kerns).

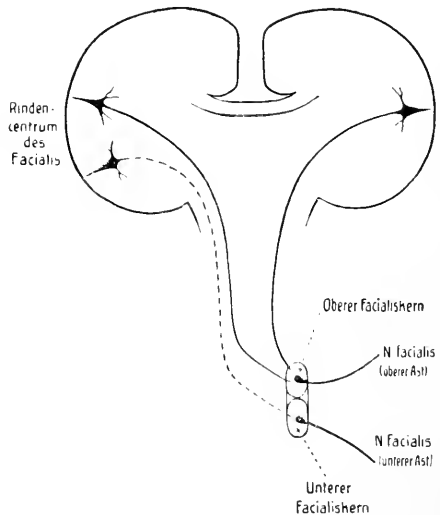


Fig. 10. Schematische Darstellung der Facialisbahn.

Wie Gesichtsmuskellähmungen so sind auch Gesichtsmuskelkrämpfe ziemlich häufig. Sie treten hauptsächlich als klonische Krämpfe auf, klonischer Facialis-krampf, mimischer Gesichtskrampf, Tic convulsif. Die Krämpfe können einseitig oder doppelseitig, diffus oder partiell auftreten. Diffuse klonische Krämpfe äußern sich vor allem in dem eigentümlichen Grimassen- oder Gesichterschneiden. Partielle klonische Krämpfe findet man oft im M. orbicularis oculi lokalisiert. Man bezeichnet diesen klonischen Lidkrampf als Blepharoklonus s. Spasmus nictitans s. Nictitatio (Augenblinzeln), der oft bei Augenerkrankungen vorkommt. Weit seltener wie der klonische tritt der tonische Gesichtsmuskelkrampf auf. Speziell sei der partielle tonische Krampf erwähnt, der sich im M. orbicularis oculi lokalisiert, er wird als tonischer Lidkrampf s. Blepharospasmus bezeichnet und besteht in krankhaftem Verschuß der Augenlider. VON GRAEFE hat darauf aufmerksam gemacht, daß bei Druck an bestimmten Stellen, besonders da, wo bestimmte Trigeminasäste austreten (N. supraorbitalis, N. infraorbitalis), aber auch bei Druck an anderen Orten, der Krampf augenblicklich gelöst werden kann, so daß die Augenlider »wie bei einem Federdruck aufspringen«.

Die Anomalien des Geschmacks bestehen in Herabsetzung bzw. Aufhebung der Geschmacksempfindung = Hypogeusie bzw. Agensie, in Hyperästhesie = Hypergeusie und in perversen Geschmacksempfindungen = Parageusie.

Agensie findet sich hauptsächlich bei Erkrankungen und Läsionen der geschmacksleitenden Nerven, so besonders bei Verletzungen des Trigenimus und Facialis.

N. acusticus.

Der N. acusticus tritt mit zwei Wurzeln, mit einer vorderen Radix vestibularis und einer hinteren Radix cochlearis am hinteren Rande der Brücke, lateral von der Olive des verlängerten Marks aus dem Hirn aus. Er zeigt an seinem vorderen oberen Umfang eine Furche zur Aufnahme des N. facialis, mit welchem er durch Fila anastomotica zusammenhängt, und tritt dann in den Meatus acusticus internus ein. Im weiteren Verlaufe teilt er sich in den N. vestibuli und den N. cochleae.

Peripherer Verlauf: Vor der Trennung in N. vestibuli und N. cochleae zweigt vom gemeinsamen Stamm der N. ampullaris posterior ab, welcher durch das Foramen singulare zur hinteren Ampulle zieht. Der ganze Stamm zerfällt dann in einen Ramus superior s. ventriculoampullaris, einen Ramus medius s. N. saccularis und einen Ramus inferior s. N. cochleae. Der Ramus superior und der Ramus medius besitzen ein gemeinsames Ganglion, das Ganglion vestibulare Scarpaee und enden als N. utricularis, N. ampullaris superior, N. ampullaris lateralis, N. saccularis. Der N. ampullaris posterior besitzt kein Ganglion. Der Ramus inferior s. N. cochleae zieht zur Schnecke. Er geht im Canalis spinalis modioli in das Ganglion spirale Corti über, von dem aus periphere Fasern zu den Haarzellen verlaufen.

Im Ganglion spirale und vestibulare liegen die eigentlichen Ursprungszellen des N. acusticus. Der genauere Verlauf von der Peripherie centralwärts ist folgender:

N. vestibuli. Die peripherwärts ziehenden Fasern der im Ganglion vestibulare gelegenen Ganglienzellen verlaufen zu den Ampullen, zum Utriculus und Sacculus (d. h. die

Erregung gelangt umgekehrt von der Peripherie zum Ganglion), die centralwärts ziehenden Fasern treten in das Gehirn ein und enden in drei Kernen, die im Haubengebiet der Brücke gelegen sind, im Nucleus medialis, im lateralen DEITERSschen Kern und im oberen BECHTEREWSchen Kern. Aus allen diesen Endkernen ziehen Fasern zum Wurm des Kleinhirns. Ein Teil der Vestibularisfasern zieht auch direkt als direkte sensorische Kleinhirnbahn zum Kleinhirn. (Durch den vorderen Kleinhirnschenkel kann eine Weiterleitung zum Nucleus ruber und Thalamus und von da zur Rinde der Parietal- und Centralwindungen erfolgen. Vom DEITERSschen Kern aus können ferner Erregungen durch das hintere Längsbündel den Kernen der Augenmuskelnerven und dem Rückenmark zugeleitet werden.

N. cochleae. Die peripherwärts ziehenden Fasern der im Ganglion spirale cochleae gelegenen bipolaren Ganglienzellen verlaufen zu den Hörzellen (d. h. die Erregung gelangt umgekehrt von den Hörzellen zum Ganglion), die centralwärts ziehenden Fasern treten in das Gehirn ein und enden in zwei Kernen, in dem ventral und lateral vom Corpus restiforme gelegenen Nucleus ventralis nervi cochleae und in dem mit letzterem zu-

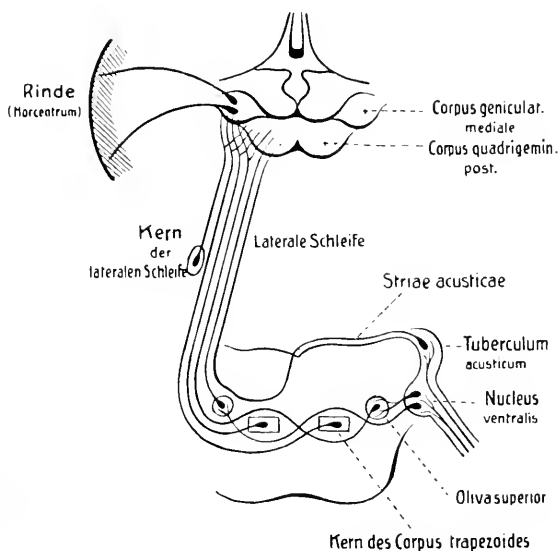


Fig. 11. Schematische Darstellung der centralen Bahn des N. cochleae (Hörbahn).

sammenhängenden Nucleus dorsalis nervi cochleae oder dem Tuberculum acusticum. An dieses erste periphere Neuron schließt sich nun ein zweites centrales an.

a) Aus dem Nucleus ventralis ziehen Fasern zur Mittellinie und bilden zunächst das Corpus trapezoides. Die Fasern werden verstärkt durch solche, die von der oberen Olive und vom Kern des Corpus trapezoides herkommen. Nach Überschreiten der Mittellinie ziehen die Fasern weiter, einige enden in der contralateralen oberen Olive und im contralateralen Kern des Corpus trapezoides, die weiterziehenden Fasern werden auch hier wieder durch solche verstärkt, die von der contralateralen oberen Olive und vom contralateralen Kern des Corpus trapezoides herkommen. Alle Fasern bilden dann zusammen ein Bündel, die laterale Schleife s. Lemniscus lateralis, die Endigung erfolgt im Corpus geniculatum mediale und im hinteren Vierhügel. Nach CAJAL sind die zum hinteren Vierhügel ziehenden Fasern Collateralen der lateralen Schleife; die eigentliche Endigung der Schleifenfasern erfolgt also speziell im Corpus geniculatum mediale. Die laterale Schleife nimmt außerdem noch Fasern auf, die einem Kern entstammen, der mitten im Faserbündel gelegen ist und als Kern der lateralen Schleife bezeichnet wird.

b) Aus dem Nucleus dorsalis oder dem Tuberculum acusticum ziehen Fasern um das Corpus restiforme und als Striae acusticae nach der Mittellinie, treten in die Tiefe,

kreuzen sich in der Raphe, ziehen gegen die contralaterale Olive und schließen sich weiterhin der lateralen Schleife an, mit der sie ebenfalls im Corpus geniculatum mediale enden.

Im Corpus geniculatum mediale nimmt nun ein drittes Neuron seinen Ursprung. Die Fasern ziehen zur Rinde des Hörcentrums im Gyrus temporalis superior.

Übersichtlich stellt sich der ganze Verlauf des N. acusticus in folgender Weise dar:

N. vestibuli.

Ampulla post.:	N. ampullar. post.						
Ampulla sup.:	N. ampullar. sup.		} Ramus sup.	→	Ganglion vestibulare	}	N. vestibuli	
Ampulla lat.:	N. ampullar. lat.							
Utriculus:	N. utricularis		} Ramus med.					
Sacculus:	N. saccularis							

N. vestibuli → Kerne des N. vestibuli $\left\{ \begin{array}{l} \text{Nucl. medial.} \\ \text{Nucl. lateral. (Deiters)} \\ \text{Nucl. sup. (Bechterew)} \end{array} \right\} \rightarrow \text{Kleinhirn.}$

N. cochleae.

Haarzellen — Ganglion spirale Corti — Ramus inferior = N. cochleae

N. cochleae → Kerne des N. cochleae $\left\{ \begin{array}{l} \text{Nucl. ventralis} \\ \text{Nucl. dorsalis s. Tubercul. acustic.} \end{array} \right\}$

Nucl. ventralis — Corpus trapezoides } laterale → Corpus geniculat. mediale
 Nucl. dorsalis — Striae acusticae } Schleife → (Collateralen zum hinteren Vierhügel),
 Corpus geniculatum mediale → Hörcentrum.

Der N. cochleae ist der eigentliche Hörnerv. Der N. vestibuli kann als statischer Nerv bezeichnet werden, da die von den Bogen-gängen des Labyrinths kommenden Fasern dem Centralorgan Erregungen zuleiten, welche für die Vorstellungen von der Lage und der Lageveränderung im Raume (Erhaltung des Gleichgewichts) wichtig sind.

Zur Pathologie. Herabsetzung oder Aufhebung des Hörvermögens kommt außer durch Ohrerkrankungen infolge Läsion der centralen Acusticusbahn vor. In letzterem Falle trifft man Hörstörungen am häufigsten bei Tumoren der Brücke und namentlich des Mittelhirns (Läsion der Schleifengend). Überempfindlichkeit gegen Gehörseindrücke wird als Hyperaesthesia acustica, Hyperakusis bezeichnet, vielfach versteht man darunter auch einen Zustand, bei welchem Schallreize unangenehm schmerzhaft empfunden werden. Parakusis = Höher- oder Tiefer-Hören eines Tones. Wird auf einem Ohr richtig, auf dem anderen zu hoch oder zu tief gehört, dann entsteht der Eindruck eines doppelten Tones = Diplakusis. Parakusis Willisii besteht, wenn bei gleichzeitiger Einwirkung von Geräuschen besser gehört wird.

Bei Erkrankungen, welche zu einer Reizung des N. vestibuli führen, treten Erscheinungen auf, die in ihrer Gesamtheit als MENIÈREScher Symptomencomplex bezeichnet werden (Geräusche, Schwindel, Erbrechen, Nystagmus, Schwerhörigkeit bis zur Taubheit).

N. glossopharyngeus.

Der N. glossopharyngeus ist ein gemischter Nerv. Er tritt mit 4—5 Wurzelfäden unterhalb der Nn. facialis und acusticus hinter der Olive aus dem

Gehirn aus und zieht lateralwärts und nach vorn zur vorderen Abteilung des Foramen jugulare. Innerhalb des Foramen weist er ein kleines Ganglion auf, das Ganglion superius, dann tritt er durch das Foramen jugulare aus dem Schädel aus und bildet unmittelbar unterhalb des Foramen jugulare ein zweites größeres Ganglion, das Ganglion petrosum. Weiterer Verlauf zunächst lateral von der Arteria carotis interna, dann zwischen dieser und dem M. stylopharyngeus abwärts und medial von letzterem nach vorn, dann um den M. stylopharyngeus zur lateralen Seite desselben und zwischen den Mm. stylopharyngeus und styloglossus zur Zungenwurzel.

Die motorischen Fasern nehmen ihren Ursprung in zwei Kernen, in einem Nucleus dorsalis, der im Boden der Rautengrube lateral vom Hypoglossuskern und medial vom Nucleus alae cinereae gelegen ist, und in einem dorsal von der Olive gelegenen Nucleus ventralis s. Nucleus ambiguus. Die sensiblen Fasern nehmen ihren Ursprung im Ganglion superius et petrosum n. glossopharyngei. Die aus den Zellen dieser Ganglien stammenden Nervenfortsätze teilen sich je in zwei Äste; die peripherwärts ziehenden Äste bilden den peripheren sensiblen Nerv, die centralwärts ziehenden treten als sensible Wurzelfasern in die Medulla oblongata ein und teilen sich daselbst in auf- und absteigende Äste. Die aufsteigenden Äste enden im Nucleus alae cinereae, die absteigenden Äste bilden zusammen den Tractus solitarius und enden in dem diesen Tractus begleitenden Nucleus tractus solitarii.

Äste:

A. Vom Ganglion petrosum:

1. **N. tympanicus**, durch die Apertura inferior canaliculi tympanici zur Paukenhöhle und im Sulcus tympanicus zur Apertura superior canaliculi tympanici und von da weiterer Verlauf als N. petrosus superficialis minor zum Ganglion oticum (N. trigemini). Gleich bei seinem Eintritt in den Canaliculus tympanicus wird er von einem Knäuel feinsten Gefäße umgeben und täuscht dadurch eine kleine spindelförmige Anschwellung vor: Intumescencia tympanica (Paukendrüse). Durch Verbindung mit dem N. facialis (Ramus anastomoticus cum Plexu tympanico) und dem N. sympathicus entsteht auf dem Promontorium ein kleines Geflecht, der Plexus tympanicus Jacobsoni. Aus dem Plexus ziehen Äste zur Schleimhaut der Paukenhöhle, zu den Fenestrae cochleae und vestibuli, zu den Cellulae mastoideae, zur Schleimhaut der Tuba auditiva.

Durch den N. petrosus superficialis minor sollen der Glandula parotis sekretorische Fasern zugeführt werden. Die Bahn wäre folgende: N. glossopharyngeus — N. tympanicus — N. petrosus superficialis minor — Ganglion oticum — Ramus anastomoticus cum N. auriculotemporalis — Rami parotidei — Glandula parotis.

- a) N. caroticotympanicus superior.
- b) N. caroticotympanicus inferior.

Beide Nerven ziehen durch die Canaliculi caroticotympanici superior und inferior zum Plexus caroticus internus.

- c) Ramus tubae zur Tuba auditiva.

Ramuli tympanici ziehen zur Schleimhaut der Paukenhöhle und der Zellen des Processus mastoideus.

- 2. *Ramus anastomoticus cum ramo auriculari n. vagi.*
- 3. *Verbindungsäste* mit dem N. facialis (R. digastricus),
mit dem N. vagus,
mit dem Ganglion cervicale sup. des Sympathicus.

B. Periphere Äste:

- 1. *Rami pharyngei*, bilden mit Ästen des N. vagus den Plexus pharyngeus.
- 2. *Ramus stylopharyngeus* zum M. stylopharyngeus.
- 3. *Rami tonsillares* zur Schleimhaut der Mandel und der Gaumenbögen.
- 4. *Rami linguales* zur Schleimhaut des hinteren Drittels der Zunge.

Der N. glossopharyngeus führt die Geschmacksfasern vom hinteren Drittel der Zunge, sensible Fasern zum Schlund und zur Paukenhöhle und Tuba Eustachii, sekretorische Fasern für die Glandula parotis, innerviert den M. stylopharyngeus und beteiligt sich an der Bildung des Plexus pharyngeus.

Zur Pathologie. Isolierte periphere Lähmungen des N. glossopharyngeus sind selten. Als Symptome wären Anästhesie der oberen Pharynxhälfte, Ageusie im hinteren Zungendrittel und Schlingbeschwerden infolge Lähmung einzelner Rachenmuskeln zu erwähnen. Als Pharyngismus oder Oesophagismus bezeichnet man Krampfzustände in der Gaumen- und Speiseröhrenmuskulatur. Die Innervation dieser Muskeln erfolgt indessen nicht allein vom N. glossopharyngeus, sondern auch vom N. vagus und vom N. accessorius aus.

N. vagus.

Der N. vagus ist ein gemischter Nerv. Er tritt mit 12—16 Wurzelfäden unterhalb des N. glossopharyngeus und hinter der Olive aus dem Hirn aus und zieht lateralwärts zur vorderen Abteilung des Foramen jugulare. Dasselbst Bildung des Ganglion jugulare. Unterhalb des Foramen jugulare liegt er hinter dem N. glossopharyngeus, vor dem N. accessorius und

der Vena jugularis interna, lateral vom N. hypoglossus. Weiterer Verlauf zwischen Arteria carotis interna und Vena jugularis interna, lateral vom Sympathicus abwärts. Bildung des Ganglion nodosum etwa 1 cm unterhalb des Foramen jugulare. Weiterer Verlauf lateral vom Sympathicus und hinter der Arteria carotis interna bzw. carotis communis bis zur Brustapertur.

Der rechte Vagus zieht vor der Arteria subclavia, medial vom Truncus thyrocervicalis, zur lateralen Seite der Arteria anonyma. Abgabe des N. recurrens, der um die Arteria subclavia nach hinten und oben zieht. Weiterer Verlauf zur rechten Seite der Luftröhre, zur hinteren Fläche des rechten Bronchus, zur hinteren Fläche der Speiseröhre und durch den Hiatus oesophageus zur hinteren Fläche des Magens.

Der linke Vagus zieht zwischen Arteria carotis communis und Arteria subclavia zur vorderen Fläche des Arcus aortae. Abgabe des N. recurrens, der um den Arcus aortae nach hinten und oben zieht. Weiterer Verlauf zum linken Bronchus, zur vorderen Fläche der Speiseröhre und durch den Hiatus oesophageus zur vorderen Fläche des Magens.

Was den genaueren Ursprung betrifft, so verhält sich der N. vagus gerade so wie der N. glossopharyngeus. Die motorischen Fasern nehmen ihren Ursprung im Nucleus dorsalis (lateral vom Hypoglossuskern) und im Nucleus ventralis s. ambiguus (dorsal von der Olive). Die sensiblen Fasern nehmen ihren eigentlichen Ursprung im Ganglion jugulare und nodosum n. vagi. Die aus den Zellen dieser Ganglien stammenden Nervenfortsätze teilen sich je in zwei Äste. Die peripherwärts ziehenden Äste bilden den peripheren sensiblen Nerv, die centralwärts ziehenden Äste treten in die Medulla oblongata ein und enden daselbst, wie die Glossopharyngeusfasern, in den zugehörigen sensiblen Endkernen, im Nucleus alae cinereae und im Nucleus tractus solitarii.

Äste :

A. *Kopfteil*, vom Gehirn bis zum Ganglion nodosum.

1. **Ramus meningeus**, durch Foramen jugulare zur Schädelhöhle und zur Dura mater (Sinus transversus und occipitalis).
2. **Ramus auricularis**, vom Ganglion jugulare. Aufnahme eines Fadens vom N. glossopharyngeus. Verlauf nach hinten zur Fossa jugularis und dann durch den Canaliculus mastoideus zum Canalis facialis. Kreuzung mit dem N. facialis und Abgabe von Fäden an diesen. Austritt aus dem Canaliculus mastoideus und Teilung in zwei Äste. Der eine Ast zieht mit dem N. auricularis posterior (N. facialis) weiter, der andere zum hinteren Umfang des Meatus acusticus externus. Verbreitung an der convexen Seite der Ohrmuschel und am äußeren Gehörgang.
3. **Aufnahme des Ramus internus des N. accessorius**.
4. **Ramus anastomoticus cum N. glossopharyngeo** (Ganglion nodosum — Ganglion petrosum).

B. *Halsteil*, vom Ganglion nodosum bis zur Abgabe des N. recurrens.

1. **Anastomose** mit dem N. hypoglossus,
mit dem Ganglion cervicale superius.
2. **Rami pharyngei**, vom Ganglion nodosum. Sie bilden mit den Rami pharyngei des N. glossopharyngeus und mit sympathischen Fasern aus dem Ganglion cervicale superius den Plexus pharyngeus an der Seitenwand des Pharynx in der Höhe des M. constrictor pharyngis medius. Motorische Fasern ziehen zur Gaumen- und Schlundmuskulatur:

Mm. constrictores pharyngis,
M. levator veli palatini,
M. uvulae,
M. glossopalatinus,
M. pharyngopalatinus,
M. stylopharyngeus (durch den N. glossopharyngeus).

Sensible Fasern ziehen zur Schleimhaut des Pharynx.

3. **N. laryngeus superior**, vom Ganglion nodosum. Verlauf an der medialen Seite der Arteria carotis interna nach unten und vorne. (Verbindung mit dem Plexus pharyngeus, Plexus caroticus externus und Ganglion cervicale superius.)

- a) Ramus externus, z. M. constrictor pharyngis inferior,
z. M. cricothyreoideus.

Sensible Fasern zur Schleimhaut des Kehlkopfs.

Abgabe eines Ramus cardiacus superior.

- b) Ramus internus. Gelangt mit der Arteria thyreoidea superior zur Membrana hyothyreoidea und durchbohrt diese mit der Arteria laryngea superior. Verbreitung in der Schleimhaut des Kehlkopfs. Ramus anastomoticus cum N. laryngeo inferiore.

Der N. laryngeus superior ist wesentlich der sensible Nerv des Kehlkopfs.

4. **Rami cardiaci superiores**, ziehen längs der Arteria carotis communis zur Aorta und bilden den Plexus cardiacus.

Ein besonderer N. cardiacus zieht als N. depressor mit dem Stamm des Vagus.

5. **N. recurrens**, zieht rechts um die Arteria subclavia, links um den Arcus aortae. Verlauf in der Furche zwischen

Trachea und Oesophagus nach oben und Endigung als N. laryngeus inferior.

- a) Rami cardiaci inferiores zum Plexus cardiacus.
Verbindung mit dem Ganglion cervicale medium und inferius.
- b) Rami tracheales zum Halsteil der Trachea.
- c) Rami oesophagei zum Halsteil des Oesophagus.
- d) N. laryngeus inferior zum Kehlkopf. Teilung in Ramus anterior und Ramus posterior, welche beide zu den Muskeln des Kehlkopfs ziehen (mit Ausnahme des M. cricothyreoideus).

Der Ramus posterior anastomosiert mit dem Ramus internus des N. laryngeus superior.

Der N. laryngeus inferior ist wesentlich der motorische Nerv des Kehlkopfs.

C. *Brustteil*, bis zum Hiatus oesophageus.

1. ***Rami bronchiales anteriores.***

Bildung des Plexus pulmonalis anterior.

2. ***Rami bronchiales posteriores.***

Bildung des Plexus pulmonalis posterior.

3. ***Rami oesophagei.***

Bildung des Plexus oesophageus anterior (linker Vagus) und des Plexus oesophageus posterior (rechter Vagus).

Rami pericardiaci ziehen zur vorderen und hinteren Wand des Herzbeutels.

D. *Bauchteil.*

Rami gastrici.

Bildung des Plexus gastricus anterior durch den linken Vagus.

Rami hepatici zur Leber.

Bildung des Plexus gastricus posterior durch den rechten Vagus.

Rami coeliaci zum Plexus coeliacus.

Rami lienales zur Milz.

Rami renales zur Niere.

Der N. vagus sendet motorische Fasern zur Gaumen- und Schlundmuskulatur, zu den Muskeln des Kehlkopfs, zur Trachea, zu den Bronchien und Lungen, zum Oesophagus und Magen und auch zum Darm (Dünndarm und oberen Teil des Dickdarms). Er führt sekretorische Fasern für die Magenschleimhaut und die Bauchspeicheldrüse (Pankreas), Hemmungsfasern für das Herz, vasomotorische Fasern für die Gefäße. Sensible Fasern enden in der

harten Hirnhaut, im äußeren Ohr, im Schlund, Kehlkopf, Oesophagus, Magen, den verschiedenen Organen der Brust- und Bauchhöhle.

Wirkung und Innervation der Gaumen- und Schlundmuskeln.

a) Gaumenmuskeln.

<i>M. tensor veli palatini</i>	Gaumenspanner	} Rami pharyngei nervi vagi.	N. trigeminus (Ganglion oticum).
<i>M. levator veli palatini</i>	Gaumenheber		
<i>M. uvulae</i>	Zäpfchenheber		
<i>M. glossopalatinus</i>	Verengerer des Isthmus faucium		
<i>M. pharyngopalatinus</i>	Heber des Pharynx und des Kehlkopfs		

Nach anderen Angaben sollen die Mm. levator veli palatini und uvulae vom N. facialis aus innerviert werden. Die Bahn wäre folgende: N. facialis — N. petrosus superficialis major — Ganglion sphenopalatinum — N. palatinus posterior — Mm. levator veli palatini und uvulae.

b) Schlundmuskeln.

<i>Mm. constrictores pharyngis</i> (superior, medius, inferior)	Schlundschnürer	} Rami pharyngei nervi vagi.
<i>M. pharyngopalatinus</i>	Schlundheber	
<i>M. stylopharyngeus</i>	Schlundheber	N. glossopharyngeus (Ramus stylopharyngeus).

Wirkung und Innervation der Muskeln des Kehlkopfs.

<i>M. cricothyreoideus</i>	Spannen der Stimmbänder	} N. laryngeus superior.
<i>M. cricoarytaenoides posticus</i>	Abducieren der Stimmbänder und Erweitern der Rima glottidis	
<i>M. cricoarytaenoides lateralis</i>	Adducieren der Stimmbänder und Schließen der Rima glottidis	} N. laryngeus inferior.
<i>M. arytaenoides transvers.</i>		
<i>M. arytaenoides obliquus</i>		
<i>M. thyreoarytaenoides</i> (externus)		
<i>M. vocalis</i> (M. thyreoarytaenoides internus)	Erschlaffen der Stimmbänder	
<i>M. thyreoepiglotticus</i>	Erweitern des Aditus laryngis, Aufrichten der Epiglottis	
<i>M. aryepiglotticus</i>	Verengern des Aditus laryngis, Herabziehen der Epiglottis	

Zur Pathologie. Periphere Vaguslähmungen sind nicht selten. Die Lähmung kann eine totale oder eine partielle sein. Partielle Lähmungen sind häufiger. Am häufigsten sind Lähmungen der Kehlkopfmuskeln. Hier kommt der N. recurrens bzw. der N. laryngeus inferior in Betracht. Die Hauptlähmungsformen sind die einseitige und doppelseitige Recurrenslähmung, die Lähmung des *M. cricoarytaenoides posticus* (Posticuslähmung), die Lähmung des *M. thyreoarytaenoides*. Seltener sind isolierte Lähmungen des N. laryngeus superior (Lähmung des *M. cricothyreoideus* in Verbindung mit Anaesthesie der Kehlkopfschleimhaut). Die Störungen infolge Lähmung der Kehlkopfmuskeln bestehen in Phonations- und Respirationsstörungen. Näher kann hier auf die einzelnen Lähmungsformen nicht eingegangen werden.

Lähmungen der Schlund- und Oesophagusmuskulatur führen zu Schluckbeschwerden und Aufhebung des Würg- und Schlingreflexes. Lähmung der Gaumenmuskulatur, deren Hauptwirkung normalerweise in dem Abschluß der Nasenhöhle gegen die Mund- und Rachenhöhle besteht, verursacht häufiges Abfließen flüssiger Nahrung durch die Nase. Lähmung der die Gaumen- und Schlundmuskulatur versorgenden Rami pharyngei kann auch zu Stellungsveränderungen der Gaumenbögen führen. Dazu kommt Aufhebung des Gaumenreflexes. Lähmung der Rami cardiaci führt zu Pulsbeschleunigung = Tachykardie. Bei Vagusreizung tritt umgekehrt Pulsverlangsamung = Bradykardie ein. Lähmung der Rami bronchiales führt zur Verlangsamung der Atmung. Über Störungen infolge Affection der Rami gastrici ist wenig bekannt, erwähnt werden Verlust des Hunger- und Durstgefühls, auch Polyphagie. Als besondere Vagusstörungen werden ferner erwähnt: Krämpfe im Bereiche der Kehlkopfmuskeln (Spasmus laryngis), die bei Tabes vorkommenden Herzkrisen, Larynxkrisen und gastrischen Krisen (periodisches Erbrechen mit gastralgischen Anfällen), der durch krampfhaft gesteigerte Erregbarkeit des Plexus pharyngeus und Plexus oesophageus hervorgerufene Pharyngismus oder Oesophagismus.

In vielen Fällen sind die Störungen bei einseitiger totaler Vaguslähmung geringe, ernster Natur sind stets doppelseitige totale Vaguslähmungen.

Läsionen im Bereiche der Vaguskerne (innerhalb der Medulla oblongata) oder der centralen Vagusbahnen sind meist mit Affectionen benachbarter Hirnnerven oder mit anderen Hirnstörungen verbunden.

N. accessorius.

Der N. accessorius ist ein motorischer Nerv. Austritt aus dem Hirn mit zweierlei Wurzeln: 6—7 untere von der Medulla spinalis kommende Fasern bilden den unteren spinalen Teil (Accessorius spinalis), die Fasern treten zwischen vorderen und hinteren Wurzeln aus, der unterste Faden entspringt meist nahe oberhalb der Wurzel des N. cervicalis VII; 3—6 obere Fasern treten unterhalb des Vagus in einer hinter der Olive ziehenden Furche aus der Medulla oblongata aus und bilden den oberen cerebralen Teil des Accessorius (Accessorius vagi). Die unteren spinalen Wurzelfäden treten zu einem Stamm zusammen, der neben dem Rückenmark aufsteigt und durch das Foramen occipitale magnum in die Schädelhöhle eintritt. Mit diesem spinalen Teil vereinigt sich der obere cerebrale Teil zum N. accessorius (communis), der zum Foramen jugulare zieht, durch welches er aus der Schädelhöhle austritt.

Die Fasern des spinalen Teils des N. accessorius stammen aus Zellen, die an der Basis der Seitenhörner und im dorsolateralen Teil der Vorderhörner des Rückenmarks gelegen sind, welche Zellgruppe bis zum 5.—7. Cervicalsegment verfolgt werden kann. Die Fasern des cerebralen Teils entstammen einem Kern, der in der caudalen Verlängerung des Nucleus ambiguus (ventraler motorischer Kern der Nn. glossopharyngeus und vagus) gelegen ist.

Der N. accessorius teilt sich nach Austritt aus dem Foramen jugulare in zwei Äste:

1. **Ramus internus**, geht in den N. vagus über (oberhalb des Ganglion nodosum). Dieser Ramus internus führt die Fasern des cerebralen Teils (Accessorius vagi).

2. **Ramus externus**, zieht hinter der Vena jugularis interna nach hinten unten zum M. sternocleidomastoideus, gibt diesem Äste ab, durchbohrt ihn und findet dann seine Endigung im M. trapezius s. cucullaris.

Anastomosen mit Ästen des Plexus cervicalis, besonders mit dem N. cervicalis III. — Zu bemerken ist, daß die Mm. sternocleidomastoideus und trapezius nicht allein vom N. accessorius, sondern auch von Ästen des Plexus cervicalis innerviert werden.

Der N. accessorius innerviert den M. sternocleidomastoideus und den M. trapezius und gibt den Ramus internus (Accessorius vagi) an den N. vagus ab.

Funktion der Mm. sternocleidomastoideus und trapezius.

M. sternocleidomastoideus. Wirken beide Muskeln, dann wird der Kopf unter Hebung des Kinns nach vorn gebracht und bei Rückenlage von der Unterlage gehoben. Bei einseitiger Wirkung wird der Kopf nach der entgegengesetzten Seite gebracht unter gleichzeitiger Senkung nach der dem contrahierten Muskel entsprechenden Seite.

M. trapezius s. cucullaris. Hebt bei doppelseitiger Wirkung das Schulterblatt und den acromialen Teil des Schlüsselbeins, zieht den Schultergürtel zurück und adduciert das Schulterblatt. Man teilt gewöhnlich den ganzen Muskel in drei Abteilungen ein. Der obere Teil zieht den Kopf nach hinten und dreht ihn bei einseitiger Wirkung nach der anderen Seite; bei fixiertem Kopf wirkt er mit beim Heben der Schulter. Dieser obere Teil wird, da er sich bei tiefer Atmung anspannt, auch als respiratorischer Teil des Cucullaris bezeichnet. Der mittlere Teil hebt das Schulterblatt und zieht es gegen die Wirbelsäule. Der untere Teil zieht das Schulterblatt nach unten und nach der Wirbelsäule hin.

Zur Pathologie. Bei doppelseitiger Lähmung des M. sternocleidomastoideus ist der Kopf nach hinten gezogen und kann nur unter größter Anstrengung nach vorn gebracht werden, dabei ist das Drehen des Kopfes nach links oder rechts unmöglich oder nur schwer auszuführen. Bei einseitiger Lähmung steht der Kopf schief mit erhobenem, nach der gelähmten Seite gerichtetem Kinn, eine Drehung nach der gesunden Seite ist nur unter größter Anstrengung möglich — Caput obstipum paralyticum. Bei länger bestehender Lähmung verfällt der gelähmte Muskel der Atrophie, und der gesunde Muskel wird in dauernden Contractionszustand versetzt, so daß auf diese Weise aus dem früheren Caput obstipum paralyticum ein Caput obstipum spasticum entsteht.

Die Lähmung des M. trapezius ist charakterisiert einmal durch die Stellung der Schulterblätter. Das Schulterblatt steht auf der gelähmten Seite mit seinem unteren und oberen medialen Winkel höher und ist außerdem weiter von der Wirbelsäule entfernt wie auf der gesunden Seite. Der der Wirbelsäule zugekehrte Rand des Schulterblattes verläuft schräg von unten innen nach oben außen, weil der äußere Schulterblattwinkel durch die Last des Arms nach vorn und abwärts gezogen wird. Charakteristisch ist ferner das Tiefertreten der Fossa supraclavicularis und das Vortreten des acromialen Teils des Schlüsselbeins. Das Hinaufziehen der Schulter (Achselzucken) und die Annäherung des Schulterblattes an die Wirbelsäule sind erschwert, und die Erhebung des Arms über die Horizontale ist eingeschränkt. Die eigentümliche Stellungsanomalie der Schulterblätter wird als Schaukelstellung (mouvement du bascule) bezeichnet, dabei besteht bei starker Atrophie eine abnorm leichte passive Beweglichkeit der Schultern (lose Schultern). Der obere Teil des M. trapezius bleibt in vielen Fällen von Lähmung verschont oder wird erst später ergriffen; auch bei atrophischen Processen schwinden zuerst der untere und mittlere Teil, während der obere lange intakt bleibt; er wird deshalb auch als *ultimum moriens* bezeichnet.

Krämpfe im Bereiche der vom Accessorius versorgten Muskeln treten meist einseitig auf. Bei einseitigen klonischen Krämpfen des M. sternocleidomastoideus wird der Kopf bei jeder Zuckung nach der gesunden Seite gedreht, bei schwachen Zuckungen bemerkt man nur leichte Rotationsbewegungen des Kopfes. Besteht zugleich klonischer Krampf des M. trapezius, dann wird der Kopf zudem stark nach hinten gezogen und dabei die Schulter gehoben, so daß sich Hinterkopf und Schulter oft berühren. Bei doppelseitigen klonischen Krämpfen beider Muskeln kommt es, wenn die Zuckungen in beiden Muskeln gleichzeitig auftreten, zu Nickbewegungen oder Nickkrämpfen (Salaamkrämpfe, Spasmus nutans, Nicitatio spastica), dabei sind meist auch noch andere Halsmuskeln beteiligt. Treten die Zuckungen in beiden Muskeln nicht gleichzeitig auf, dann beobachtet man ein anfallsweise auftretendes Kopfwackeln. Bei tonischen Krämpfen kommt es zu dauernd abnormen Kopfhaltungen. Vorwiegend ist der M. sternocleidomastoideus befallen. Bei tonischem Krampf des einen Sternocleidomastoideus steht der Kopf schief nach der anderen Seite; ist auch noch der M. trapezius am Krampf beteiligt, dann ist der Kopf mehr nach hinten geneigt — Caput obstipum spasticum, Torticollis spastica (Schiefhals).

N. hypoglossus.

Der N. hypoglossus ist ein motorischer Nerv. Austritt aus dem Hirn mit 10—15 Wurzelfäden zwischen Pyramide und Olive des verlängerten Marks und Verlauf zum Canalis hypoglossi. Am Eingang in den Canalis hypoglossi wird der Nerv von einem Venengeflecht umgeben, das mit den Venen des Sinus occipitalis in Verbindung steht, Rete canalis hypoglossi s. Circellus venosus hypoglossi. Nach Austritt aus dem Kanal liegt er zunächst medial und hinter dem N. vagus und der Vena jugularis interna, dann gelangt er um die Vena jugularis und den N. vagus auf die laterale Seite des letzteren und zieht nun, bedeckt vom M. stylohyoideus und Venter posterior des M. digastricus abwärts und im Bogen nach vorn zur Außenfläche des M. hypoglossus und endet schließlich in der Muskulatur der Zunge.

Der Kern des N. hypoglossus liegt im Boden der Rautengrube, dorsal, in der Tiefe des Trigonum nervi hypoglossi. Vom Kern ziehen die Fasern ventralwärts zum Sulcus lateralis anterior der Medulla oblongata zwischen Olive und Pyramide.

Äste:

1. **Ramus recurrens**, tritt am Ausgang des Canalis hypoglossi ab und verläuft rückwärts durch den Kanal zum Rete canalis hypoglossi und zum Sinus occipitalis.
2. **Anastomose** mit dem N. vagus (Ganglion nodosum),
mit Ganglion cervicale superius,
mit der ersten Schlinge der Nn. cervicales (Nn. cervicales I und II),
mit dem N. lingualis.

Durch die Anastomose mit den Nn. cervicales I und II werden dem N. hypoglossus motorische Fasern zugeführt für die unteren Zungenbeinmuskeln und für den M. geniohyoideus.

3. **Ramus descendens**, zieht auf der Arteria carotis interna und communis abwärts und verbindet sich durch eine oder mehrfache Schlingen mit dem Plexus cervicalis (Nn. cervicales II und III) zur Bildung der Ansa hypoglossi.

Motorische Fasern gelangen zum M. omohyoideus,
M. sternothyreoideus,
M. sternohyoideus.

4. **Ramus thyreo-hyoideus** zum M. thyreo-hyoideus.

5. **Rami linguales** zur Muskulatur der Zunge:

M. genioglossus,
M. hyoglossus,
M. styloglossus,
Mm. longitudinales,
M. transversus linguae,
M. verticalis linguae.

Anastomose mit dem N. lingualis.

Der N. hypoglossus ist der motorische Nerv der Zunge. Außer der eigentlichen Zungenmuskulatur innerviert er die unteren Zungenbeinmuskeln und von den oberen Zungenbeinmuskeln den M. genio-hyoideus.

Funktion der wichtigsten Zungenmuskeln.

<i>M. genioglossus</i>	zieht die Zunge nach vorn und unten.
<i>M. hyoglossus</i>	zieht die Zunge nach hinten und abwärts.
<i>M. styloglossus</i>	zieht die Zungenwurzeln nach oben und hinten.

Funktion und Innervation der oberen Zungenbeinmuskeln.

(Zwischen Schädelbasis, Zungenbein und Unterkiefer.)

<i>M. digastricus</i>	Heben des Zungenbeins bei Fixierung des Unterkiefers Herabziehen des Unterkiefers bei Fixierung des Zungenbeins	Venter anterior: N. mylohyoideus (N. mandibularis trigeminus), Venter poster.: N. facialis (Ramus digastricus).
<i>M. stylohyoideus</i>	Auf- und Rückwärtsziehen des Zungenbeins	N. facialis (Ramus stylohyoideus).
<i>M. mylohyoideus</i>	Heben und Vorwärtsziehen des Zungenbeins bei Fixierung des Unterkiefers Herabziehen des Unterkiefers bei Fixierung des Zungenbeins Bildet den Boden der Mundhöhle (Diaphragma oris)	N. mylohyoideus (N. mandibularis trigemini).
<i>M. geniohyoideus</i>	Heben und Vorwärtsziehen des Zungenbeins bei Fixierung des Unterkiefers Herabziehen des Unterkiefers bei Fixierung des Zungenbeins	N. hypoglossus.

Funktion und Innervation der unteren Zungenbeinmuskeln.

<i>M. sternohyoideus</i>	Herabziehen des Zungenbeins	}	N. hypoglossus (Ramus descendens)
<i>M. omohyoideus</i>	Herabziehen des Zungenbeins Spannen der Halsfaszie		
<i>M. sternothyreoideus</i>	Herabziehen des Kehlkopfs	}	N. hypoglossus Ramus thyreochoideus ¹ .
<i>M. thyreochoideus</i>	Herabziehen des Zungenbeins oder bei Fixierung des letzteren Heben des Kehlkopfs		

Zur Pathologie. Lähmungen des Hypoglossus kommen meist einseitig, selten doppelseitig vor. Bei einseitiger Lähmung weicht die Zunge nach der gelähmten Seite ab infolge Überwiegen des gesunden *M. genioglossus*. Die gelähmte Zungenhälfte ist schlaff, runzelig und verfällt bei länger bestehender Lähmung der Atrophie. Die Funktionsstörungen sind indessen bei einseitiger Lähmung meist keine erheblichen. Bei doppelseitiger Lähmung kann die Zunge nur wenig oder gar nicht bewegt werden, und die Funktionsstörungen machen sich besonders als Kau- und Schlingbeschwerden und als Sprachstörungen bemerkbar.

Neben Zungenlähmung, Glossoplegie, kommt auch Zungenkrampf, Glossospasmus, indessen selten, vor. Meist handelt es sich um klonische Krämpfe bei centralen oder cerebralen Affectionen.

Nervi spinales.

Die Rückenmarksnerven treten durch die Foramina intervertebralia und sacralia des Wirbelkanals hervor, der I. Cervicalnerv zwischen Hinterhaupt und Atlas, der V. Sacralnerv und der N. coccygeus durch die untere Öffnung des Canalis sacralis. Die Spinalganglien der Cervical-, Thoracal- und Lumbalnerven liegen in den Foramina intervertebralia, diejenigen der Sacralnerven und des N. coccygeus innerhalb des Canalis sacralis. Die einzelnen Wurzelbündel verlaufen nicht nur lateralwärts, sondern auch caudalwärts, und zwar umsomehr caudalwärts, je näher dem caudalen Rückenmarksende sie aus- bzw. eintreten. In der Lendengegend ist die Verlaufsrichtung der Nervenwurzeln innerhalb des Wirbelkanals mit der Längsaxe des Rückenmarks nahezu parallel. Der Conus medullaris und das Filum terminale liegen so inmitten eines Bündels von Nervenwurzeln, es bildet sich in der Weise die Cauda equina.

Jeder Rückenmarksnerv teilt sich im weiteren Verlaufe in einen Ramus anterior und einen Ramus posterior. Die Rami posteriores sind mit Ausnahme derjenigen der Nn. cervicales I und II schwächer wie die Rami anteriores, ziehen nach hinten und vereinigen sich oft untereinander durch Schlingen.

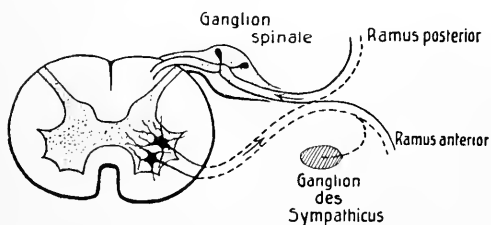


Fig. 12. Schematische Darstellung des Ursprungs der Spinalnerven.

Jeder Ramus posterior teilt sich in einen Ramus medialis und lateralis, und die Endverzweigung der Rami posteriores erfolgt in der Dorsalregion des

Körperstammes, in der Nacken- und Rückenmuskulatur und in der Haut vom Hinterkopf bis zur Gesäßgegend. Die stärkeren Rami anteriores gehen vielfach Verbindungen und Durchflechtungen miteinander ein, bogenförmige oder meist spitzwinkelige Schlingen, Ansaec, wodurch bestimmte Geflechte, Plexus, gebildet werden. Die Hauptgeflechte werden von den Rami anteriores der Cervical-, Lumbal-, Sacralnerven und des N. coccygeus gebildet, man unterscheidet einen Plexus cervicobrachialis und einen Plexus lumbosa-

cralis. Unbeständig ist die Bildung von Schlingen bei den Rami anteriores der Thoracalnerven, die im allgemeinen in ihrem Verlaufe selbständig bleiben.

Jeder Ramus anterior ist durch einen Ramus communicans mit einem benachbarten Ganglion des Sympathicus verbunden, ferner zweigt von jedem Ramus anterior ein feiner Faden ab, der nach Aufnahme eines Fadens vom Ramus communicans als Ramus meningeus s. N. recurrens rückwärts durch das Foramen intervertebrale zum Wirbelkanal verläuft. Die aus den Rami anteriores oder aus den Ansaе oder Plexus hervorgehenden, meist starken Nerven finden ihre Endigung vor allem in der Haut und Muskulatur der ventralen Region des Körpers und in den oberen und unteren Extremitäten.

Nn. cervicales.

Die Rami posteriores sind mit Ausnahme derjenigen der beiden ersten Cervicalnerven schwächer entwickelt als die Rami anteriores. Jeder Ramus posterior teilt sich in einen Ramus medialis und einen Ramus lateralis. Die medialen Äste verlaufen in der Richtung gegen die Processus spinosi zu und führen neben kürzeren motorischen, für die kurzen tiefliegenden Nackenmuskeln bestimmten Fasern hauptsächlich sensible Fasern, die in der Haut des Nackens neben der Mittellinie enden. Die lateralen Äste sind fast ausschließlich motorisch und enden hauptsächlich in oberflächlichen und in langen, tiefen Rückenmuskeln (Mm. splenius, longissimus, semispinalis).

Rami posteriores der Nn. cervicales I, II und III.

1. *Ramus posterior des N. cervicalis I = N. suboccipitalis*, rein motorisch, zu kurzen, tiefen Nackenmuskeln zwischen Schädel und erstem Halswirbel (Mm. obliqui capitis, recti capitis major und minor) und zum M. semispinalis capitis.

Ein Faden zieht zur Articulatio atlantooccipitalis. Anastomose mit dem Ramus posterior des N. cervicalis II.

2. *Ramus posterior des N. cervicalis II.* Der starke Ast schlägt sich um den Rand des M. obliquus capitis inferior nach hinten, gibt mehrere motorische Äste ab an die Mm. obliquus capitis inferior, splenius capitis et cervicis, longissimus capitis, semispinalis capitis, anastomosiert mit den Rami posteriores des I. und III. Cervicalnerven, zieht dann als *sensibler N. occipitalis major* bogenförmig in die Höhe, durchbohrt den M. semispinalis capitis und die Sehne des M. trapezius und gelangt in der Nähe der Protuberantia occipitalis externa unter die Haut und verästelt sich in der Haut der Hinterhauptsgegend bis gegen den Scheitel, selbst bis zur Sutura coronalis hin.

3. **Ramus posterior des N. cervicalis III.** Mitunter zieht ein stärkerer medialer Zweig als *sensibler N. occipitalis tertius* medial vom N. occipitalis major zur Haut des Hinterhauptes (accessorischer N. occipitalis major).

Die Rami anteriores der 8 Cervicalnerven bilden mit dem Ramus anterior des 1. Thoracalnerven durch schlingenförmige Verbindungen ein langgestrecktes Geflecht, den Plexus cervicobrachialis, der in einen oberen Teil, den Plexus cervicalis, und in einen unteren Teil, den Plexus brachialis zerfällt.

I. Plexus cervicalis.

Er wird gebildet durch die schlingenförmige Verbindung der Rami anteriores der vier ersten Cervicalnerven und liegt vor den Ursprüngen der Mm. scalenus medius und levator scapulae, bedeckt vom M. sternocleidomastoideus.

A. Verbindungen des Plexus cervicalis:

1. Verbindung des N. cervicalis I mit dem Stamm des N. hypoglossus.
2. Verbindung der Nn. cervicales II und III mit dem Ramus descendens nervi hypoglossi (Ansa hypoglossi s. Ansa cervicalis profunda).
3. Verbindung des N. cervicalis III mit dem N. accessorius.
4. Verbindung mit dem Ganglion cervicale superius und dem Grenzstrang des Sympathicus.

B. Hautäste:

1. **N. occipitalis minor** (aus C₂ und C₃). Erscheint am hinteren Rande des M. sternocleidomastoideus und steigt gegen das Hinterhaupt empor. Verästlung in der Haut zwischen den Ausbreitungsbezirken der Nn. occipitalis major und auricularis magnus bis zur Schläfengegend.

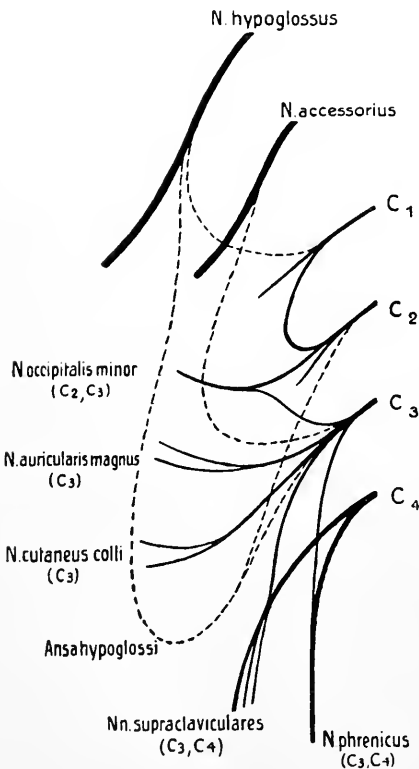


Fig. 13. Schematische Darstellung des Plexus cervicalis.

Anastomose mit N. auricularis posterior (N. facialis),
mit N. auricularis magnus,
mit N. occipitalis major.

2. **N. auricularis magnus** (aus C₃). Erscheint unterhalb des N. occipitalis minor ebenfalls am hinteren Rande des M. sternocleidomastoideus und zieht über diesen Muskel empor gegen das Ohr. Teilung in Ramus anterior und posterior.

Der Ramus anterior zieht, bisweilen durch die Parotis, zur Haut der Regio parotidomastoidea, zur Haut des Ohrläppchens und der concaven Fläche der Ohrmuschel.

Der Ramus posterior endet in der Haut hinter dem Ohr und der convexen Fläche der Ohrmuschel und anastomosiert mit dem N. auricularis posterior (N. facialis) und dem N. occipitalis minor.

3. **N. cutaneus colli** (aus C₃). Erscheint unterhalb des N. auricularis magnus ebenfalls am hinteren Rande des M. sternocleidomastoideus und zieht auf der Außenfläche dieses Muskels, bedeckt vom Platysma, nach vorn gegen das Zungenbein.

Rami superiores und inferiores enden in der Haut der vorderen und seitlichen Fläche des Halses. Anastomose des Ramus superior mit dem Ramus colli nervi facialis (Ansa cervicalis superficialis).

4. **Nn. supraclaviculares** (aus C₃ und besonders aus C₄). Erscheinen ebenfalls am hinteren Rande des M. sternocleidomastoideus meist dicht unterhalb des N. cutaneus colli und ziehen divergierend in der Fossa supraclavicularis major herab.

Nn. supraclaviculares anteriores ziehen über das Schlüsselbein und enden in der Haut der Regio sternalis und Regio mammillaris (einige Fäden ziehen zum Sternoclaviculargelenk).

Nn. supraclaviculares medii ziehen über Schlüsselbein und Acromion und enden in der Haut der lateralen oberen Brustgegend.

Nn. supraclaviculares posteriores ziehen über den M. trapezius und enden in der Haut der oberen Schulterblattgegend und über dem M. deltoideus. (Mitunter zieht ein Ast in die Tiefe und verbindet sich mit dem N. accessorius).

C. Muskeläste:

1. **Äste aus den einzelnen Cervicalnerven**, nicht aus dem Plexus, zu kurzen, tiefen Nackenmuskeln und vor allem zu hinteren Halsmuskeln (Mm. recti capitis anterior und lateralis, longus colli, longus capitis, scaleni anterior und medius) und zum M. levator scapulae.
2. **N. cervicalis descendens** = Verbindung der Nn. cervicales II und III mit dem N. hypoglossus (Ansa hypoglossi).
3. Ein besonderer Ast (aus C₃ und C₄) zieht als **Ramus trapezius** zum M. trapezius (erscheint häufig als Ast der Nn. supraclaviculares posteriores).

4. **N. phrenicus** (aus C₃ und C₄), führt neben einigen sensiblen vorwiegend motorische Fasern. Verlauf auf der Vorderfläche des M. scalenus anterior abwärts und zwischen Arteria und Vena subclavia hinter der Articulatio sternoclavicularis mit der Arteria mammaria interna zur Brusthöhle, dann über die Pleurakuppel und vor der Lungenwurzel zwischen Pleura pericardiaca und Pericard zum Zwerchfell.

Der rechte N. phrenicus verläuft lateral von der Vena anonyma und der Vena cava superior und erreicht das Zwerchfell etwas nach vorn und lateral vom Foramen venae cavae.

Der linke N. phrenicus zieht lateral vom Arcus aortae und in nach vorn concavem Bogen nach unten und erreicht das Zwerchfell weiter vorn und lateral wie der rechte N. phrenicus.

Verbindung des N. phrenicus mit dem Ganglion cervicale inferius (oder medium) des Sympathicus und mitunter Aufnahme eines Astes vom N. subclavius (Plexus brachialis).

Äste:

- a) Ramus pericardiacus, meist nur rechts, zur Vorderfläche des Herzbeutels.
- b) Rami pleurales treten als feine Fäden zur Pleura.
- c) Rami phrenicoabdominales treten durch das Zwerchfell, rechts durch das Foramen venae cavae, links durch den Hiatus oesophageus, und verästeln sich an der unteren Zwerchfellfläche. Äste treten in Verbindung mit dem Plexus phrenicus des Sympathicus.

Funktion und Innervation der Mm. occipito-vertebrales.

(Kurze, tiefe Nackenmuskeln.)

<i>M. rectus capitis posterior major</i>	zieht den Kopf nach hinten und dreht ihn nach derselben Seite	}	Ramus posterior des N. cervicalis I = N. suboccipitalis.
<i>M. rectus capitis posterior minor</i>	zieht den Kopf nach hinten		
<i>M. obliquus capitis superior</i>	dreht den Kopf nach der anderen Seite		
<i>M. obliquus capitis inferior</i>	dreht den Kopf nach seiner Seite		
<i>M. rectus capitis lateralis</i>	neigt den Kopf seitwärts		N. cervicalis I (Ramus anterior).

Die 4 Mm. recti capitis ziehen zusammen mit den 4 Mm. obliqui capitis den Kopf nach hinten.

Funktion und Innervation der Halsmuskeln.

I. Vordere Halsmuskeln.

Platysma — Hautmuskel.

M. sternocleidomastoideus siehe S. 58 (N. accessorius).

Untere Zungenbeinmuskeln siehe S. 61 (N. hypoglossus).

II. Hintere Halsmuskeln.

<i>M. longus colli</i>	Vorwärtsbeugen und Drehen der Halswirbelsäule	} Rami anteriores der Nn. cervicales, teils aus den Halsnerven selbst, teils aus dem Plexus cervicalis und auch (für die Mm. scaleni) aus dem Plexus brachialis.
<i>M. longus capitis</i>	Beugen des Kopfes nach vorn	
<i>M. rectus capitis anterior</i>	Beugen des Kopfes nach vorn	
<i>Mm. scaleni anterior</i> » » <i>medius</i> » » <i>posterior</i>	heben die Rippen und erweitern dadurch den Thorax (Inspiration), bei Feststellung der Rippen Beugen der Halswirbelsäule lateralwärts und nach vorn	

Der Plexus cervicalis versorgt mit sensiblen Fasern die Haut hinter dem Ohr, die Haut der Ohrmuschel, des Halses und der Schultern bis über das Schlüsselbein, mit motorischen Fasern die kurzen, tiefen Nackenmuskeln und die hinteren Halsmuskeln, auch die *Mm. levator scapulae* und *trapezius*. Ein Hauptnerv ist der hauptsächlich aus C₄ stammende, vorwiegend motorische N. phrenicus.

Zur Pathologie. Lähmungen einzelner Cervicalnerven sind selten, am meisten wird der N. phrenicus betroffen. Seine Lähmung führt zur Paralysis diaphragmatica: die Contraction des Zwerchfells bei der Inspiration fehlt, und es fehlt infolgedessen auch die epigastrische Vorwölbung. Die Beschwerden äußern sich in Dyspnoe (beschleunigte Athmung), Erschwerung des Hustens und der Defäkation.

Krämpfe befallen am meisten die *Mm. obliquus capitis inferior* und *splenius capitis* und das Zwerchfell. Der *M. obliquus capitis inferior* (innerviert von den Rami posteriores der Nn. cervicales I und II) dreht den Kopf um die Vertikalaxe horizontal nach der Seite (im Gegensatz zu den *Mm. sternocleidomastoideus* und *splenius capitis*, bei deren Contraction eine Drehung des Kopfes mit Heben bzw. mit Senken des Kinnes erfolgt). Bei einseitigen klonischen Krämpfen des *M. obliquus capitis inferior* wird der Kopf beständig nach der kranken Seite gedreht, bei doppelseitigem Krampf erfolgt diese ständige Drehung nach beiden Seiten — Drehkrampf, Tic rotatoire. Beim tonischen Krampf des *M. obliquus capitis inferior* ist die Deviation des Kopfes eine dauernde. — Der *M. splenius capitis* (innerviert vom Ramus posterior des N. cervicalis II) zieht den Kopf nach hinten und dreht ihn zugleich unter Senken des Kinnes nach der gleichen Seite. Bei einseitigem Krampf des Muskels ist daher der Kopf nach hinten und nach der afficierten Seite geneigt. — Tonischer Krampf des Zwerchfells wird isoliert selten beobachtet, öfters in Verbindung mit allgemeinen tonischen Krämpfen (bei Epilepsie, Tetanus, Tetanie, Hysterie). Er gibt sich durch das Gefühl schmerzhafter krampfartiger Zusammenziehung im Epigastrium, durch hochgradige Dyspnoe und cyanotisches Aussehen kund. Häufiger kommen klonische Zwerchfellkrämpfe vor, sie haben jene Störungen zufolge, die man als Schluchzen, Singultus, bezeichnet.

Neuralgien lokalisieren sich hauptsächlich im Gebiet des N. occipitalis major und minor und des N. auricularis magnus — Neuralgia occipitalis s. cervico-occipitalis. Es sind auch Fälle einer Neuralgia nervi phrenici beobachtet.

II. Plexus brachialis.

Die Rami anteriores der Nn. cervicales V, VI, VII und VIII bilden mit einem kleineren Teil des Ramus anterior des N. cervicalis IV und einem größeren Teil des Ramus anterior des N. thoracalis I den Plexus brachialis. Die Wurzeläste treten zwischen den *Mm. scaleni anterior* und *medius* hervor

und ziehen convergierend lateralwärts und nach unten durch die Fossa supraclavicularis major hinter die Clavicula und dann hinter den Mm. subclavius und pectorales zur Achselhöhle. Man unterscheidet eine in der Fossa supraclavicularis gelegene Pars supraclavicularis und eine in der Fossa axillaris gelegene Pars infraclavicularis des Plexus brachialis.

A. Pars supraclavicularis.

Aus diesem oberen Teil des Plexus brachialis gehen Nerven ab zu tiefen Halsmuskeln und vor allem zur Muskulatur des Schultergürtels.

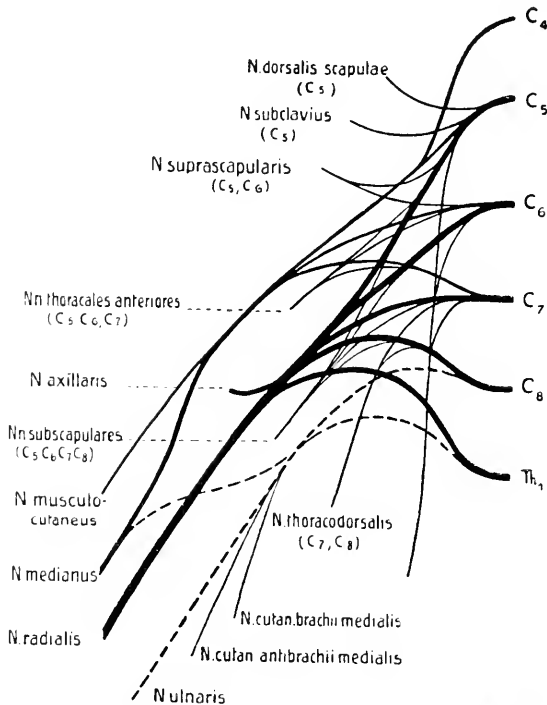


Fig. 14. Schematische Darstellung des Plexus brachialis.

1. **Rami musculares**, aus den einzelnen Wurzeln direkt hervorgehend zu den Mm. scaleni und zum M. longus colli.
2. **Nn. thoracales posteriores**, durchbohren den M. scalenus medius.
 - a) N. dorsalis scapulae (aus C_5). Verlauf mit der Arteria dorsalis scapulae zum M. levator scapulae, zu den Mm. rhomboidei.
 - b) N. thoracalis longus (aus C_5, C_6, C_7). Verlauf zwischen M. subscapularis und M. serratus anterior zum M. serratus anterior.

3. **Nn. thoracales anteriores** (aus C₅, C₆, C₇) zu den Mm. pectorales major und minor.
4. **N. subclavius** (aus C₅) zum M. subclavius.
Er sendet oft einen Ast zum N. phrenicus.
5. **N. suprascapularis** (aus C₅, C₆). Verlauf lateralwärts und rückwärts zur Incisura scapulae und unter dem Ligamentum transversum scapulae superius zur Fossa supraspinata, dann zum Collum scapulae und unter dem Ligamentum transversum scapulae inferius zur Fossa infraspinata. Er innerviert die Mm. supraspinatus und infraspinatus und gibt Ästchen ab zum Schultergelenk.
6. **Nn. subscapulares** (aus C₅, C₆, C₇, C₈) zum M. subscapularis, zum M. teres major.
7. **N. thoracodorsalis** (aus C₇, C₈) zum M. latissimus dorsi.
8. **N. axillaris** (aus C₅, C₆, C₇). Er stammt aus dem hinteren Bündel der Pars infraclavicularis des Plexus brachialis (siehe S. 72). Verlauf mit der Arteria circumflexa humeri um das Collum herum nach hinten.

Rami articulares ziehen zum Schultergelenk,

Rami musculares enden im M. deltoides und im M. teres minor.

Ein Hauptast zieht als N. cutaneus brachii lateralis zwischen M. deltoides und Caput longum des M. triceps zur Haut über dem M. deltoides und über dem hinteren und lateralen Teil des Oberarms.

Funktion und Innervation der Muskeln des Schultergürtels.

A. Muskeln, welche am Schultergürtel anheften.

<i>M. trapezius</i>	Träger des Schultergürtels. In seiner Gesamtheit hebt er das Schulterblatt, zieht den Schultergürtel zurück und nähert den Vertebralrand des Schulterblattes der Wirbelsäule. Gewöhnlich unterscheidet man drei Abteilungen des Muskels (siehe S. 58)	N. accessorius und Plexus cervicalis. (Die vom Plexus cervicalis stammenden Fasern innervieren wesentlich das mittlere Bündel des Muskels.)
<i>M. levator scapulae</i>	hebt das Schulterblatt	N. dorsalis scapulae (aus C ₅).
<i>M. rhomboideus major</i> <i>M. rhomboideus minor</i>	heben das Schulterblatt und nähern dasselbe der Wirbelsäule	N. dorsalis scapulae (aus C ₅).
<i>M. serratus anterior</i>	fixiert das Schulterblatt am Thorax. Verschiebt das Schulterblatt lateralwärts und nach vorn, wobei dasselbe stets der Rundung des Thorax folgt. Hilft mit bei der Erhebung des Arms über die Horizontale	N. thoracalis longus (aus C ₅ , C ₆ , C ₇).

<i>M. pectoralis minor</i>	zieht den Schultergürtel nach vorn und abwärts. Fixiert das Schulterblatt bei Bewegungen der Schulter nach hinten	Nn. thoracales anteriores (aus C ₅ , C ₆ , C ₇).
<i>M. subclavius</i>	fixiert das Schlüsselbein, indem er dasselbe gegen die erste Rippe herabzieht	N. subclavius (aus C ₅).

B. Muskeln, welche am Humerus anheften.

<i>M. deltoideus</i>	hebt den Arm bis zur Horizontalen und darüber. Der mittlere Teil ist reiner Abductor, der vordere und hintere Teil heben den Arm und bewegen denselben nach vorn bzw. nach hinten. Der vordere und hintere Teil sind auch an der Rotation des Arms beteiligt	N. axillaris (aus C ₅ , C ₆ , C ₇).
<i>M. pectoralis major</i>	adduciert den Arm und rollt ihn einwärts. Zieht den erhobenen Arm herab	Nn. thoracales anteriores (aus C ₅ , C ₆ , C ₇).
<i>M. latissimus dorsi</i>	zieht den Arm nach hinten und rollt ihn nach innen. Der untere Teil senkt die Schulter und den erhobenen Arm	N. thoracodorsalis (aus C ₇ , C ₈).
<i>M. teres major</i>	zieht den Arm nach hinten und rollt ihn nach innen	Nn. subscapulares (aus C ₅ , C ₆ , C ₇ , C ₈).
<i>M. supraspinatus</i>	Kapselspanner. Abducirt den Arm und unterstützt dabei den M. deltoideus in seiner Funktion	N. suprascapularis (aus C ₅ , C ₆).
<i>M. infraspinatus</i>	rollt den Arm nach außen (hilft die Kapsel spannen)	N. suprascapularis (aus C ₅ , C ₆).
<i>M. teres minor</i>	rollt den Arm nach außen (hilft die Kapsel spannen)	N. axillaris (aus C ₅ , C ₆ , C ₇).
<i>M. subscapularis</i>	rollt den Arm nach innen (hilft die Kapsel spannen)	Nn. subscapulares (aus C ₅ , C ₆ , C ₇ , C ₈).

Beteiligung der einzelnen Muskeln bei den Bewegungen der Schulter und des Arms.

<i>Heben der Schulter</i> (Aehselzucken)	M. trapezius M. levator scapulae Mm. rhomboidei.
<i>Vorwärtsschieben der Schulter</i>	M. serratus anterior M. pectoralis major M. pectoralis minor.
<i>Zurücknehmen der Schulter</i>	M. trapezius Mm. rhomboidei M. latissimus dorsi.
<i>Heben des Arms in sagittaler Richtung nach vorn</i> (»Flexion«)	M. deltoideus (vorderer Teil) M. pectoralis major M. serratus anterior M. trapezius.

<i>Heben des Arms in der Frontalebene</i> (»Abduction«)	bis zur Horizontalen	M. deltoideus (mittlerer Teil) M. supraspinatus M. trapezius
	über die Horizontale	M. deltoideus (mittlerer Teil) M. serratus anterior M. trapezius M. levator scapulae Mm. rhomboidei M. infraspinatus.
<i>Heben des Arms nach hinten</i> (»Extension«)		M. deltoideus (hinterer Teil) M. teres major M. latissimus dorsi M. levator scapulae Mm. rhomboidei.
<i>Herabziehen des Arms aus der erhobenen Stellung</i>		M. pectoralis major M. latissimus dorsi M. teres major M. teres minor M. infraspinatus.
<i>Rotation des Arms nach außen</i>		M. infraspinatus M. teres minor M. deltoideus (hinterer Teil).
<i>Rotation des Arms nach innen</i>		M. subscapularis M. pectoralis major M. latissimus dorsi M. teres major M. deltoideus (vorderer Teil).

Zur Pathologie. Lähmungen des N. dorsalis scapulae (Mm. levator scapulae und rhomboidei) kommen isoliert sehr selten vor und führen bei der Unversehrtheit des M. trapezius zu keinen wesentlichen Bewegungsstörungen. Die durch die Lähmung bedingte Dislocation der Scapula nach außen und unten wird erst bei gleichzeitiger Lähmung des M. trapezius eine deutliche, indem dann neben der Dislocation das weite Abstehen der Scapula von der Wirbelsäule auffällt. — Verhältnismäßig häufig kommen Lähmungen des N. thoracalis longus (M. serratus anterior) vor. Der M. serratus anterior kann allein gelähmt sein, meist indessen sind auch noch andere Muskeln mitgelähmt. Die Lähmung tritt häufiger einseitig wie doppelseitig auf und am häufigsten als rechtsseitige traumatische Serratuslähmung, was dadurch erklärt wird, weil der N. thoracalis longus bei seinem oberflächlichen Verlauf (nach Durchtritt durch den M. scalenus medius) leicht Schädigungen mannigfacher Art ausgesetzt ist (Stoß, Druck, Tragen schwerer Lasten). Bei Serratuslähmung steht bei herabhängendem Arm das Schulterblatt auf der gelähmten Seite höher und der Wirbelsäule näher, infolge der antagonistischen Verkürzung der Mm. levator scapulae, rhomboidei und trapezius; der untere Schulterblattwinkel steht dabei etwas von der Thoraxwand ab. Die Annäherung an die Wirbelsäule wird deutlicher, wenn der Arm abduciert und bis zur Horizontalen erhoben wird. Bei doppelseitiger Lähmung können sich bei dieser Abduction die beiden inneren Schulterblattränder berühren. Bei Erhebung des Arms nach vorn hebt sich die Scapula »flügelartig« von der Thoraxwand ab. Die Bewegungsstörung äußert sich vor allem darin, daß der Arm nur wenig oder gar nicht über die Horizontale erhoben werden kann. — Lähmungen der Nn. thoracales anteriores (Mm. pectoralis major und minor) und des N. subclavius (M. subclavius) sind selten. Die Funktionsstörungen bestehen in erschwerter oder aufgehobener Adduction des Arms an den Thorax, die Hand der gelähmten Seite kann nicht mehr auf die gesunde Schulter gelegt werden. Da der M. pectoralis major den erhobenen Arm herabzieht, leidet bei einer Lähmung auch diese Funktion (z. B. beim Zubauen oder Herabziehen). — Selten sind auch

isolierte Lähmungen des N. suprascapularis (Mm. supraspinatus und infraspinatus). Bei Lähmung des M. supraspinatus ist die Erhebung des Arms in sagittaler Richtung (nach vorn) erschwert. Der M. infraspinatus kann in seiner Funktion als Auswärtsroller des Arms vom M. teres minor ersetzt werden; ist er gelähmt, dann ist die Drehung des Arms nach außen erschwert (Störung beim Schreiben, Zeichnen, Nähen), was bei gleichzeitiger Lähmung des M. teres minor noch mehr hervortritt. — Selten sind ferner die Lähmungen der Nn. subscapulares und des N. thoracodorsalis. Die von den Nn. subscapulares versorgten Mm. subscapularis und teres major sind Einwärtsroller; bei ihrer Lähmung ist der Arm nach außen rotiert und kann nur schwer in die normale Stellung zurückgebracht werden; dabei sind auch alle Bewegungen, welche der gelähmte Arm auf der entgegengesetzten Körperhälfte ausführen will, erschwert. Bei Lähmung des vom N. thoracodorsalis versorgten M. latissimus dorsi ist die Bewegung des Arms nach rückwärts erschwert. — Bei der häufiger vorkommenden Lähmung des N. axillaris kommt hauptsächlich die Funktionsstörung des M. deltoideus in Betracht. Der Arm kann nicht mehr abduciert und nicht mehr nach vorn und hinten gehoben werden, er hängt schlaff herab, und beim Versuche ihn zu heben, tritt statt einer Erhebung des Arms eine Hebung der ganzen Schulter ein. Bei länger bestehender Lähmung fällt die starke Atrophie des Muskels auf, zudem entwickelt sich allmählich ein Schlottergelenk.

Kämpfe im Gebiete der von der Pars supraclavicularis des Plexus brachialis versorgten Muskeln sind selten.

B. Pars infraclavicularis.

Der in der Fossa infraclavicularis hinter den Mm. pectorales gelegene Teil des Plexus brachialis läßt drei Hauptbündel erkennen, welche die Arteria brachialis umgeben und in Rücksicht auf ihre Lage zur Arterie als Fasciculus lateralis, Fasciculus medialis und Fasciculus posterior unterschieden werden. **Die aus diesem unteren Teil des Plexus stammenden Nerven ziehen sämtlich zur Extremität.**

Der Fasciculus lateralis bezieht seine Fasern aus den Nn. cervicalis V, VI und VII, aus ihm gehen hervor der N. musculocutaneus und die obere Wurzel des N. medianus.

Der Fasciculus medialis bezieht seine Fasern aus den Nn. cervicalis VIII und thoracalis I, aus ihm gehen hervor der N. ulnaris, der N. cutaneus brachii medialis, der N. cutaneus antibrachii medialis und die untere Wurzel des N. medianus.

Der Fasciculus posterior bezieht seine Fasern aus den Nn. cervicales V, VI, VII und VIII und thoracalis I, aus ihm gehen hervor der N. radialis und der N. axillaris.

N. musculocutaneus.

(Aus C₅, C₆, C₇.)

Er zieht lateralwärts, durchbohrt den M. coracobrachialis und verläuft dann zwischen M. biceps und M. brachialis distalwärts, durchbohrt die Fascia brachii lateral von der Sehne des M. biceps und zieht mit der Vena cephalica als N. cutaneus antibrachii lateralis weiter bis zum Handgelenk.

Oft zieht ein Verbindungsast zum N. medianus, ferner zieht ein feiner Faden durch das Foramen nutritium humeri zum Knochen.

Äste:

1. *Rami musculares* z. M. coracobrachialis,
z. M. biceps,
z. M. brachialis.
2. *N. cutaneus antibrachii lateralis* zur Haut am radialen Rand und der radialen Hälfte der Volarfläche des Vorderarms bis zur Haut des Daumenballens.

Anastomose mit dem R. superficialis nervi radialis, R. dorsalis manus nervi ulnaris und mit dem N. cutaneus antibrachii medialis.

N. cutaneus brachii medialis.

(Aus C₈ und Th₁.)

Verlauf durch die Achselhöhle und Verbindung daselbst mit Rami cutanei laterales des II. und III. Thoracalnerven, Nn. intercostobrachiales. Durchtritt durch die Fascia axillaris und brachii und Verästelung in der Haut der Achselhöhle und der medialen Fläche des Oberarms bis zum Epicondylus medialis humeri.

N. cutaneus antibrachii medialis.

(Aus C₈ und Th₁.)

Verlauf mit der Vena axillaris und dem N. ulnaris distalwärts und Durchbohrung der Fascia brachii da, wo die Vena basilica eintritt. Teilung in Ramus volaris und Ramus ulnaris.

1. *Ramus volaris*, zur Haut der ulnaren Hälfte der Volarfläche des Vorderarms.
2. *Ramus ulnaris*, zur Haut der Ulnarseite und der ulnaren Hälfte der Dorsalfäche des Vorderarms.

N. medianus.

Er entsteht aus zwei Wurzeln, aus einer oberen aus dem Fasciculus lateralis (C₅, C₆, C₇) und einer unteren aus dem Fasciculus medialis (C₈, Th₁) stammenden Wurzel. Vereinigung beider Wurzeln unter spitzem Winkel an der vorderen Fläche der Arteria axillaris. Verlauf mit der Arteria brachialis, lateral von derselben, im Sulcus bicipitalis medialis abwärts. Oft Aufnahme eines Bündels von N. musculocutaneus. Weiterer Verlauf über die Arteria brachialis nach deren medialer Seite, dann unter dem Lacertus fibrosus, über die Arteria ulnaris, durch den M. pronator teres, zwischen M. flexor digitorum sublimis und M. flexor digitorum profundus gegen das Handgelenk, daselbst zwischen den Sehnen des M. flexor carpi radialis und des M. palmaris longus, dann unter dem Ligamentum carpi transversum und im Canalis carpi zur Hohlhand.

Äste:

1. **Rami musculares** z. M. pronator teres,
z. M. flexor carpi radialis,
z. M. palmaris longus,
z. M. flexor digitorum sublimis.

Rami articulares ziehen zum Ellbogengelenk.

2. **N. interosseus (antibrachii) volaris.** Verlauf mit der Arteria interossea auf der Membrana interossea distalwärts bis zum M. pronator quadratus. Äste enden:

im M. flexor pollicis longus,

im M. flexor digitorum profundus (radiale Hälfte: Zeige- und Mittelfinger),

im M. pronator quadratus.

Feine Äste verlaufen als Knochennerven zu den Foramina nutritia des Radius und der Ulna und zum Handgelenk.

3. **Ramus palmaris n. mediani.** Durchbohrt die Fascia antibrachii oberhalb des Handgelenks zwischen den Sehnen des M. flexor carpi radialis und des M. palmaris longus und endet in der Haut des Handgelenks (radiale Hälfte), in der Haut des Daumenballens und der Hohlhand.
4. **Endäste des N. medianus.** In der Hohlhand teilt sich der N. medianus in 4 Hauptäste, *Nn. digitales volares communes I, II, III* und *IV*, aus denen 7 *Nn. digitales volares proprii* hervorgehen, welche die Volarfläche des Daumens, Zeige- und Mittelfingers und die radiale Hälfte des Ringfingers versorgen.

N. digitalis volaris communis I	z. M. abductor pollic. brevis z. M. flexor pollic. brevis z. M. opponens pollicis zur Haut der radialen Seite des Daumens	} Ramus muscularis. N. volar. pollic. radialis.
N. digitalis volaris communis II	zur Haut zwischen Daumen und Zeigefinger und zum M. lumbricalis I	
N. digitalis volaris communis III	zur Haut zwischen Zeige- und Mittelfinger und zum M. lumbricalis II	N. volar. indicis ulnaris N. volar. digiti medii radialis.
N. digitalis volaris communis IV	zur Haut zwischen Mittel- und Ringfinger und zum M. lumbricalis III	N. volar. digiti medii ulnaris N. volaris digiti annularis radialis.

Der N. digitalis volaris communis IV anastomosiert mit dem N. ulnaris: Ramus anastomoticus cum n. ulnari. (Ramus volaris superficialis.)

Die Nn. digitales volares communes senden auch Äste zur Haut der Hohlhand, und die Nn. digitales volares proprii breiten sich distalwärts auch an der Dorsalfläche der Endphalange des Daumens, der Mittel- und Endphalangen des II. und III. und zum Teil auch des IV. Fingers (radiale Seite) aus.

N. ulnaris.

(Aus C₈ und Th₁.)

Verlauf zunächst mit der Arteria brachialis, medial von derselben, und mit dem N. medianus, dann hinter dem Septum intermusculare mediale zum Sulcus nervi ulnaris humeri zwischen Epicondylus medialis humeri und Olecranon. Durchtritt zwischen den Ursprüngen des M. flexor carpi ulnaris und weiterer Verlauf zwischen M. flexor carpi ulnaris und M. flexor digitorum profundus neben der Arteria ulnaris distalwärts. Teilung ca. 5 cm oberhalb des Handgelenks in Ramus dorsalis manus und Ramus volaris manus.

Äste:

1. **Rami musculares** z. M. flexor carpi ulnaris,
z. M. flexor digitorum profundus (ulnare Hälfte: IV. u. V. Finger).

Rami articulares ziehen zum Ellbogengelenk.

2. **Ramus palmaris.** Durchbohrt die Fascia antibrachii zwischen M. flexor carpi ulnaris und M. flexor digitorum profundus und endet in der Haut der volaren Fläche des Handgelenks (ulnare Hälfte) und des Kleinfingerballens.

3. Endäste des N. ulnaris.

- a) **Ramus dorsalis manus.** Verlauf zwischen Ulna und der Sehne des M. flexor carpi ulnaris zur Dorsalfläche des Handgelenks und Teilung daselbst in 5 Nn. digitales dorsales, die in der Haut der Dorsalfläche des V, IV und der ulnaren Seite des III. Fingers enden. (Ausgenommen sind die von den Nn. digitales volares proprii n. mediani versorgten Teile des IV. und III. Fingers.)

N. dorsalis digiti quinti ulnaris	zur Haut des V. Fingers.
N. dorsalis digiti quinti radialis	
N. dorsalis digiti annularis ulnaris	zur Haut des IV. Fingers.
N. dorsalis digiti annularis radialis	
N. dorsalis digiti medii ulnaris	zur Haut der ulnaren Seite des III. Fingers.

- b) **Ramus volaris manus.** Verlauf am radialen Rand des M. flexor carpi ulnaris zwischen M. flexor carpi ulnaris und M. flexor digitorum sublimis zur Hohlhand und Teilung vor

dem Ligamentum carpi transversum in Ramus superficialis und Ramus profundus.

Ramus superficialis:

- α) Ramus anastomoticus cum N. mediano (N. digitalis volaris communis IV),
- β) Ramus muscularis z. M. palmaris brevis,
- γ) Nn. digitales volares communes V und VI, aus welchen 3 Nn. digitales volares proprii hervorgehen, welche die Volarfläche des kleinen und die ulnare Hälfte des Ringfingers versorgen.

N. digitalis volaris communis V	zur Haut zwischen IV. und V. Finger und zum M. lumbricalis IV (und III)	N. volaris digiti annularis ulnaris N. volaris digiti quinti radialis.
N. digitalis volaris communis VI	zur Haut der ulnaren Seite des V. Fingers	N. volaris digiti quinti ulnaris.

Ramus profundus. Dringt zwischen M. abductor digiti quinti und M. flexor brevis digiti quinti in die Tiefe und zieht bogenförmig radialwärts.

- Rami musculares: z. M. abductor digiti quinti,
z. M. flexor brevis digiti quinti,
z. M. opponens digiti quinti,
z. M. adductor pollicis,
z. Mm. lumbricales IV und III,
z. Mm. interossei.

Anastomose mit N. medianus. Äste zu den Gelenken und Knochen der Hand.

N. radialis.

(Aus C₅, C₆, C₇, C₈ und Th₁.)

Verlauf zunächst hinter der Arteria axillaris, dann zwischen Caput longum und Caput mediale des M. triceps neben der Arteria profunda brachii und Arteria collateralis lateralis zur dorsalen Seite des Oberarms und im Sulcus nervi radialis distalwärts. Durchbohrung des Septum intermusculare laterale und des M. brachioradialis und weiterer Verlauf zwischen M. brachioradialis und M. brachialis zur Ellenbeuge und Teilung daselbst vor dem Capitulum radii in den Ramus profundus und Ramus superficialis.

Äste:

1. **N. cutaneus brachii posterior.** Ursprung in der Achselhöhle, Verlauf zur Regio posterior brachii und Endigung daselbst in der Haut zwischen den Bezirken des N. cutaneus brachii medialis und des N. cutaneus brachii lateralis.

2. **Rami musculares**, zu den drei Köpfen des M. triceps und zum M. anconaeus. Von diesen Rami musculares zieht einer als N. collateralis ulnaris (n. radialis) mit dem N. ulnaris hinter das Septum intermusculare mediale und endet im Caput mediale des M. triceps. Ein anderer Ramus muscularis zieht zum Caput laterale des M. triceps und in diesem abwärts und gelangt zwischen Epicondylus lateralis und Olecranon zum M. anconaeus.
3. **N. cutaneus antibrachii dorsalis**. Entspringt im Sulcus nervi radialis, zieht neben dem N. radialis abwärts, durchbohrt die Fascia brachii zwischen M. triceps und M. brachioradialis und verteilt sich in der Haut der dorsalen Fläche des Oberarms bis gegen das Handgelenk.
4. **Rami musculares** z. M. brachioradialis,
z. M. extensor carpi radialis longus (mitunter auch z. M. brachialis).
5. **Eudäste des N. radialis**:
 - a) **Ramus profundus**. Durchbohrt den M. supinator und gelangt dann distalwärts zur dorsalen Seite des Vorderarms.
 - α) Rami musculares z. M. extensor carpi radialis brevis,
z. M. supinator,
z. M. extensor digitor. communis,
z. M. extensor digiti quinti proprius,
z. M. extensor carpi ulnaris.
 - β) Ein langer Ast zieht als N. interosseus (antibrachii) dorsalis zwischen den Mm. extensores pollicis zur Membrana interossea und zum Handgelenk. Er sendet
Rami musculares z. M. abductor pollicis longus,
z. M. extensor pollicis brevis,
z. M. extensor pollicis longus,
z. M. extensor indicis proprius.
 - b) **Ramus superficialis**. Verlauf zunächst unter dem M. brachioradialis, dann zwischen M. brachioradialis und M. extensor carpi radialis longus distalwärts zum radialen Rand des Vorderarms und nach Durchbohrung der Fascia antibrachii zwischen Radius und der Sehne des M. brachioradialis zur Dorsalseite des Handgelenks und der Hand. Teilung in ulnaren und radialen Hauptast.
 - α) Ramus anastomoticus ulnaris. Verbindung des ulnaren Hauptastes mit dem Ramus dorsalis manus n. ulnaris.

β) Nn. digitales dorsales, in der Regel fünf, zur Haut der Dorsalfläche des Daumens, des Zeigefingers und der radialen Hälfte des Mittelfingers (am Daumen bis zur Nagelbasis, am Zeige- und Mittelfinger bis zur Mittelphalange).

Ulnarer Hauptast:

N. dorsalis digiti medii radialis	zur Haut der Radialseite des III. Fingers.
N. dorsalis indicis ulnaris	zur Haut des Zeigefingers.
N. dorsalis indicis radialis	
N. dorsalis pollicis ulnaris	zur Haut des Daumens.

Radialer Hauptast:

N. dorsalis pollicis radialis | zur Haut des Daumens.

Der N. dorsalis pollicis radialis anastomosiert mit dem N. cutaneus antibrachii lateralis (N. musculocutanei).

Funktion und Innervation der Muskeln des Arms.

Muskeln des Oberarms.

<i>M. biceps</i>	beugt den Vorderarm und supiniert ihn	}	N. musculocutaneus.
<i>M. coracobrachialis</i>	adduciert und hebt den Oberarm		
<i>M. brachialis</i>	beugt den Vorderarm	}	N. radialis.
<i>M. triceps</i>	streckt den Arm im Ellbogengelenk		
<i>M. anconeus</i>	streckt den Arm im Ellbogengelenk		

Muskeln des Vorderarms. Beugeseite.

Oberflächliche Schicht.

<i>M. pronator teres</i>	proniert und beugt den Vorderarm	}	N. medianus (ev. N. musculocutaneus infolge Anastomose des letzteren mit dem N. medianus).
<i>M. flexor carpi radialis</i>	beugt die Hand und abducirt sie radialwärts		
<i>M. palmaris longus</i>	beugt die Hand und spannt die Palmaraponeurose	}	N. medianus.
<i>M. flexor digitorum sublimis</i>	beugt die Mittelphalangen des 2. bis 5. Fingers		
<i>M. flexor carpi ulnaris</i>	beugt die Hand und abducirt sie ulnarwärts		N. ulnaris.

Tiefe Schicht.

<i>M. flexor pollicis longus</i>	beugt die Endphalange des Daumens	}	N. medianus
<i>M. flexor digitorum profundus</i>	beugt die Endphalangen des 2. bis 5. Fingers		
		}	N. ulnaris.
<i>M. pronator quadratus</i>	proniert den Vorderarm		N. medianus.

Muskeln des Vorderarms. Streckseite.

Oberflächliche Schicht.

<i>M. brachioradialis</i>	beugt den Vorderarm und proniert ihn	} N. radialis.
<i>M. extensor carpi radialis longus</i>	strecken die Hand und abducieren sie radialwärts	
<i>M. extensor carpi radialis brevis</i>	radialwärts	
<i>M. extensor digitorum communis</i>	streckt den 2. bis 5. Finger und die ganze Hand	
<i>M. extensor digiti quinti proprius</i>	streckt den 5. Finger	
<i>M. extensor carpi ulnaris</i>	streckt die Hand und abducirt sie ulnarwärts	

Tiefe Schicht.

<i>M. supinator</i>	supiniert den Vorderarm	} N. radialis.
<i>M. abductor pollicis longus</i>	abducirt Hand und Daumen	
<i>M. extensor pollicis brevis</i>	abducieren und strecken den Daumen	
<i>M. extensor pollicis longus</i>		
<i>M. extensor indicis proprius</i>	streckt den Zeigefinger	

Muskeln der Hand.

Daumenballen.

<i>M. abductor pollicis brevis</i>	abducirt den Daumen	} N. medianus.
<i>M. flexor pollicis brevis</i>	beugt die Grundphalange des Daumens	
<i>M. opponens pollicis</i>	opponiert den Daumen	} N. ulnaris.
<i>M. adductor pollicis</i>	adducirt den Daumen	

Kleinfingerballen.

<i>M. palmaris brevis</i>	spannt die Palmaraponeurose	} N. ulnaris.
<i>M. abductor digiti quinti</i>	abducirt den kleinen Finger	
<i>M. flexor digiti quinti</i>	beugt den kleinen Finger	
<i>M. opponens digiti quinti</i>	opponiert den kleinen Finger	

Mittlere Handmuskeln.

<i>Mm. lumbricales</i>	beugen die Grundphalangen und strecken gleichzeitig die Mittel- und Endphalangen	<i>Mm. lumbricales I II (III)</i>	} N. medianus
		<i>Mm. lumbricales (III) IV</i>	
<i>Mm. interossei</i>	beugen die Grundphalangen und strecken gleichzeitig die Mittel- und Endphalangen, abducieren und adducieren die Finger	N. ulnaris.	

Beteiligung der einzelnen Muskeln bei den Arm-, Hand- und Fingerbewegungen.

<i>Beugen des Vorderarms gegen den Oberarm</i>	<table border="0"> <tr> <td><i>M. biceps</i></td> </tr> <tr> <td><i>M. brachialis</i></td> </tr> <tr> <td><i>M. brachioradialis</i></td> </tr> <tr> <td><i>M. pronator teres.</i></td> </tr> </table>	<i>M. biceps</i>	<i>M. brachialis</i>	<i>M. brachioradialis</i>	<i>M. pronator teres.</i>
<i>M. biceps</i>					
<i>M. brachialis</i>					
<i>M. brachioradialis</i>					
<i>M. pronator teres.</i>					

<i>Strecken des Arms im Ellbogengelenk</i>	M. triceps M. anconaeus.
<i>Pronation des Vorderarms und der Hand</i>	M. pronator teres M. pronator quadratus M. brachioradialis.
<i>Supination des Vorderarms und der Hand</i>	M. supinator M. biceps.
<i>Beugen der Hand (Volarflexion)</i>	M. flexor carpi radialis M. flexor carpi ulnaris M. palmaris longus.
<i>Strecken der Hand (Dorsalflexion)</i>	M. extensor carpi ulnaris M. extensor carpi radialis longus M. extensor carpi radialis brevis M. extensor digitorum communis.
<i>Abduction der Hand radialwärts</i>	M. flexor carpi radialis M. extensor carpi radialis longus M. extensor carpi radialis brevis.
<i>Abduction der Hand ulnarwärts</i>	M. flexor carpi ulnaris M. extensor carpi ulnaris.
<i>Beugen der Finger</i>	M. flexor digitorum sublimis (Beugen der Mittelphalangen) M. flexor digitorum profundus (Beugen der Endphalangen).
<i>Strecken der Finger</i>	M. extensor digitorum communis M. extensor indicis proprius M. extensor digiti quinti proprius.
<i>Abduction und Adduction der Finger (Spreizen der Finger)</i>	Mm. interossei.
<i>Beugen der Grundphalangen bei gleichzeitiger Streckung der Mittel- und Endphalangen</i>	Mm. lumbricales Mm. interossei.
<i>Strecken und Abducieren des Daumens</i>	M. abductor pollicis longus M. extensor pollicis brevis M. extensor pollicis longus.
<i>Opposition des Daumens (»Pfötchenstellung«)</i>	M. flexor pollicis brevis M. opponens pollicis M. abductor pollicis brevis.

Bezüglich der Innervation der Armmuskulatur ergibt sich übersichtlich folgendes:

Der N. musculocutaneus innerviert die **Beuger** am **Oberarm** (mit Ausnahme des M. brachioradialis).

Der N. radialis innerviert **sämtliche Strecker** am **Ober- und Vorderarm** und die Mm. brachioradialis und supinator.

Der N. medianus innerviert den **radialen Teil** der **Beuger** am **Vorderarm**, die **Pronatoren**, die **Muskeln des Daumenballens** (mit Ausnahme des M. adductor pollicis) und die **Mm. lumbricales I, II und III**.

Der N. ulnaris innerviert den ulnaren Teil der Beuger am Vorderarm, die Muskeln des Kleinfingerballens, den M. adductor pollicis, die Mm. lumbricales III und IV und die Mm. interossei.

Bezüglich der einzelnen von den peripheren Hautnerven versorgten Gebiete vergleiche Fig. 15.

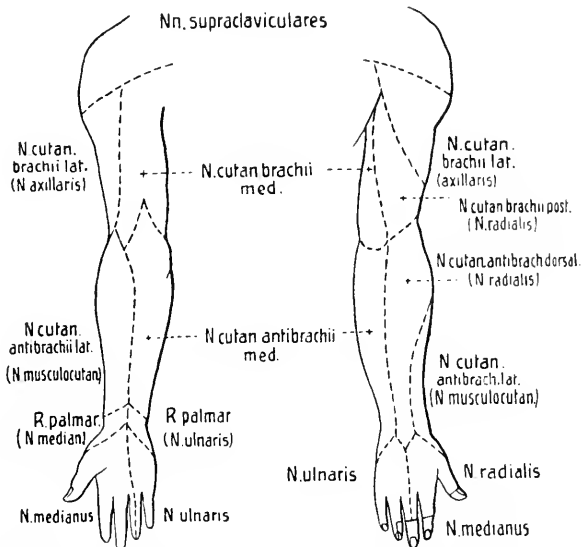


Fig. 15. Schematische Darstellung der Verbreitungsgebiete der Hautnerven am Arm.

Zur Pathologie. Am häufigsten kommen Lähmungen des N. radialis vor. Die Störungen sind folgende: Die Hand hängt schlaff herab in Beugestellung, auch die Finger und der Daumen sind gebeugt, letzterer ist dem Handteller genähert. Hand und Finger können nicht dorsal flektiert werden. Ab- und Adduction der Hand sind erschwert. Der Daumen kann nicht gestreckt und nicht abduciert werden. Bei gestrecktem Arm kann infolge Lähmung des M. supinator der Vorderarm nicht mehr supiniert werden (bei gebeugtem Arm ist Supination infolge Wirkung des M. biceps möglich). Bei der Mehrzahl der Radialislähmungen ist der M. triceps verschont; ist er mitgelähmt, dann kann der Arm im Ellbogengelenk nicht mehr gestreckt werden. Gegenüber diesen motorischen Störungen sind Sensibilitätsstörungen meist gering, sie lokalisieren sich entsprechend der Ausbreitung der vom Radialis ausgehenden sensiblen Äste auf der Rückseite des Arms, besonders häufig in der radialen Hälfte des Handrückens. Objektiv sind meist nur geringfügige oder gar keine Sensibilitätsstörungen nachweisbar, häufiger bestehen abnorme subjektive Empfindungen oder Paraesthesien (Taubheitsgefühl, Ameisenkriechen usw.).

Störungen bei Lähmung des N. ulnaris: Beugen der Hand und Abduction derselben ulnarwärts sind abgeschwächt, Bewegungen des kleinen Fingers sind nicht mehr möglich, auch ist eine Beugung des 3., 4. und 5. Fingers infolge teilweiser Lähmung des M. flexor digitorum profundus unvollständig. Der Daumen kann infolge Lähmung des M. adductor pollicis nicht mehr dem Metacarpale des Zeigefingers genähert werden. Vor allem charakteristisch ist aber für die Ulnarislähmung jene Störung, die infolge Lähmung der Mm. interossei und lumbricales auftritt. Da diese Muskeln die Grundphalangen beugen, bei gleichzeitiger Streckung der Mittel- und Endphalangen, tritt umgekehrt bei ihrer Lähmung infolge Überwiegen der Extensoren eine Hyperextension der Grundphalangen ein, bei

gleichzeitiger Flexion der Mittel- und Endphalangen, wodurch die Finger krallenartig gegen die Handfläche gerichtet werden. Gestört ist dabei auch die Ab- und Adduction der Finger (Spreizen der Finger). Eine Lähmung der *Mm. interossei* und *lumbricales* führt also zu einer Störung der wichtigsten Funktionen der Hand. Gegenstände können nicht mehr zwischen den einzelnen Fingern festgehalten werden, und es ist unmöglich, Gegenstände zu ergreifen und sie festzuhalten. Bei lang andauernder Lähmung tritt besonders die Atrophie der *Mm. interossei* und der Muskeln des Kleinfingerballens deutlich hervor, und die Hand nimmt jene für Ulnarislähmung typische Form an, die man als Krallen- oder Klauenhand bezeichnet. Bezüglich der Ausbreitung vorhandener Sensibilitätsstörungen gibt Fig. 15 näheren Aufschluß.

Störungen bei Lähmung des *N. medianus*: Die Pronation des Vorderarms ist fast ganz aufgehoben, sie kann noch durch den *M. brachioradialis* erfolgen; die Beugung der Hand ist beschränkt, sie erfolgt nur mehr ulnarwärts. Die Bewegung der Mittel- und Endphalangen der Finger ist (mit Ausnahme des 4. und 5. Fingers) unmöglich, während diejenige der Grundphalangen noch durch die *Mm. interossei* möglich wird. Charakteristisch für die Medianuslähmung ist die Haltung des Daumens, derselbe kann nicht flektiert und nicht opponiert werden; infolge Wirkung des nicht gelähmten *M. adductor pollicis* liegt er dem Zeigefinger fest an und ist außerdem infolge der Extensorenwirkung stark dorsal flektiert. Die Hand nimmt so jene pathologische Stellung an, die man als Affenhand bezeichnet. Sensibilitätsstörungen finden sich entsprechend der Ausbreitung der sensiblen Medianusäste im radialen Teil der *Vola manus* und dorsal in den Endphalangen des 1.—3. Fingers. Bei lange bestehender Lähmung ist besonders die Atrophie der Daumenballenmuskulatur auffällig.

Isolierte Lähmungen des *N. musculocutaneus* sind sehr selten. Die Störungen machen sich in Beschränkung oder Aufhebung der Beugung des Vorderarms gegen den Oberarm geltend.

Neben diesen isolierten Lähmungen einzelner aus dem Plexus brachialis stammender Hauptnerven kommen nun auch noch Lähmungen mehrerer Armnerven zugleich, multiple oder kombinierte Armnervenlähmungen vor. Die Hauptformen sind die ERB-DUCHENNESche und die KLUMPKESche Plexuslähmung.

Die ERBESche Plexuslähmung betrifft ganz bestimmte Muskeln, nämlich die *Mm. deltoideus, biceps, brachialis* und *brachioradialis*, mitunter auch noch die *Mm. supraspinatus, infraspinatus* und *supinator*, Muskeln, die hauptsächlich vom 5. und 6. Cervicalnerven innerviert werden. Man bezeichnet daher diese ERBESche Lähmung auch als obere Plexuslähmung. Die Lähmung kann erfolgen bei Läsionen des 5. und 6. Cervicalnerven, sie kann aber auch durch Läsion einer bestimmten Stelle des Plexus brachialis bedingt sein, nämlich da, wo die betreffenden Nerven sich zur Bildung des Plexus brachialis vereinigen (nach Durchtritt durch die *Mm. scaleni*). Diese Stelle findet sich ca. 2—3 cm über der Clavicula etwa fingerbreit hinter dem *M. sternocleidomastoideus* und wird als ERBScher Supraclavicularpunkt bezeichnet. Als Symptome ergeben sich: der Arm kann nicht mehr erhoben und abduciert werden, ebenso ist die Beugung des Vorderarms gegen den Oberarm aufgehoben. Sind auch die *Mm. infraspinatus* und *supinator* gelähmt, dann kann der Arm nicht mehr nach auswärts gerollt und nicht mehr supiniert werden.

Als DUCHENNESche Entbindungslähmung bezeichnet man eine Lähmung, welche die gleichen Muskelgruppen betrifft wie die ERBESche Lähmung, die aber bei Neugeborenen infolge störender Vorgänge bei der Geburt, meist bei Geburten unter Kunsthilfe, vorkommt.

Die KLUMPKESche Lähmung betrifft den 8. Cervical- und den 1. Thoracalnerven und wird daher auch als untere Plexuslähmung bezeichnet. Gelähmt sind die kleinen Handmuskeln (Muskeln des Daumen- und Kleinfingerballens, *Mm. interossei*), mitunter auch einzelne Beuger am Vorderarm. Daneben bestehen oculopupilläre Symptome (Beteiligung des *Sympathicus* infolge Verletzung des *Ramus communicans*), so Verengerung der Lidspalte, Zurücksinken des Angapfels, Miosis. Sensible Störungen treten hauptsächlich im Gebiete der *Nn. ulnaris* und *medianus* auf. — Selten sind totale Plexuslähmungen. —

Krämpfe und Neuralgien (*Neuralgia brachialis*) im Gebiete des Plexus brachialis sind selten beobachtet.

Nn. thoracales.

Die Rami posteriores teilen sich ein jeder in einen Ramus cutaneus medialis und einen Ramus cutaneus lateralis, welche sowohl die Muskulatur wie die Haut des Rückens innervieren. Bei den sieben oberen Thoracalnerven sind die medialen Äste, bei den fünf unteren die lateralen Äste stärker entwickelt.

Die Rami anteriores verlaufen zwischen den Rippen nach vorn und werden als Nn. intercostales bezeichnet. Wirkliche intercostale Nerven sind eigentlich nur die elf oberen, der zwölfte Ramus anterior zieht unterhalb der zwölften Rippe und wird auch als N. subcostalis bezeichnet. Der Ramus anterior des ersten Thoracalnerven beteiligt sich am Plexus brachialis, der Ramus anterior des zwölften Thoracalnerven am Plexus lumbalis. Jeder Intercostalnerf verläuft zunächst eine Strecke weit an der inneren Brustwand und dann zwischen den Mm. intercostales interni und externi nach vorn. Bei den fünf oberen Intercostalnerven zieht der Stamm im Intercostalraum weiter und endet dann neben dem Sternum als Ramus cutaneus anterior pectoralis. Die sieben unteren Intercostalnerven dringen im weiteren Verlaufe zwischen die Mm. obliquus internus und transversus abdominis ein und ziehen schräg nach vorn und abwärts; sie enden als Rami cutanei anteriores abdominales.

Die Intercostalnerven geben während ihres Verlaufes folgende Äste ab:

1. **Rami musculares** zu den benachbarten Muskeln:

Mm. levatores costarum,
 Mm. intercostales,
 Mm. subcostales,
 M. transversus thoracis,
 Mm. serrati posteriores,
 Mm. obliqui abdominis,
 M. transversus abdominis,
 M. rectus abdominis,
 M. pyramidalis.

2. **Ramus cutaneus lateralis.** Diese lateralen Äste treten in der Mitte zwischen Axillar- und Mammillarlinie durch die Fascie. Je nach der Höhe, in welcher sie entspringen, werden sie als Rami cutanei pectorales oder abdominales bezeichnet. Jeder laterale Ast teilt sich in einen Ramus posterior und einen Ramus anterior. Die Rami posteriores des zweiten und dritten Intercostalnerven verbinden sich als Nn. intercostobrachiales mit dem N. cutaneus brachii medialis (des Plexus brachialis). Von den vorderen Ästen der Rami cutanei pectorales ziehen Rami mammarii laterales zur Brustdrüse.

3. **Ramus cutaneus anterior.** Diese vorderen Äste sind die Endäste der Intercostalnerven und werden wie die Rami cutanei laterales je nach der Höhe ihres Durchtritts als Rami cutanei pectorales oder abdominales bezeichnet. Sie versorgen die Haut medial von der Mammillarlinie. Von den Rami pectorales ziehen Rami mammarii mediales zur Brustdrüse.

Die Nn. thoracales versorgen die Haut und Muskulatur des Rückens (Mm. serrati posteriores und Rückenmuskeln im engeren Sinne), die Haut von Brust und Bauch, die eigentlichen Thoraxmuskeln und die Bauchmuskulatur.

Funktion und Innervation der Rückenmuskeln.

I. Spino-humerale Muskeln.

<i>M. trapezius</i>	} siehe S. 69 und 70.
<i>M. latissimus dorsi</i>	
<i>Mm. rhomboidei</i>	
<i>M. levator scapulae</i>	

II. Spino-costale Muskeln.

<i>M. serratus posterior superior</i>	hebt die oberen Rippen	} Nn. intercostales.
<i>M. serratus posterior inferior</i>	zieht die vier unteren Rippen abwärts	

Beide Mm. serrati sind Erweiterer des Thorax (Inspiratoren).

III. Spino-dorsale Muskeln (Rückenmuskeln im engeren Sinne).

A. Laterale Abteilung.

<i>M. splenius capitis et cervicis</i> (M. spino-transversalis)	doppelseitig: Retroflexion des Kopfes einseitig: Seitwärtsdrehen von Kopf und als	Ramus posterior des N. cervicalis II.
---	---	--

M. sacrospinalis s. *Erector trunci* s. *Opistothenar*.

<i>M. iliocostalis</i> lumborum dorsi cervicis	doppelseitig: Retroflexion (Strecken) der Wirbelsäule und des Kopfes einseitig: seitliche Drehung von Hals und Kopf	} Nn. spinales (Rami posteriores).
<i>M. longissimus</i> dorsi cervicis capitis		
<i>Mm. intertransversarii</i> : Lendenteil: mediales laterales	mediales (posteriores) Strecken der Wirbelsäule laterales (anteriores) Seitwärtsbeugen der Wirbelsäule	
Halsteil: posteriores anteriores		

B. Mediale Abteilung.

<i>M. spinalis</i> dorsi cervicis capitis	doppelseitig: Strecken der Wirbelsäule einseitig: Seitwärtsbiegen der Wirbelsäule	Nn. spinales (Rami posteriores).
---	--	-------------------------------------

<i>M. semispinalis</i> dorsi cervicis capitis	doppelseitig: Strecken der Wirbelsäule und des Kopfes einseitig: Seitwärtsdrehen der Wirbelsäule und des Kopfes	} Nn. spinales (Rami posteriores).
<i>M. multifidus</i>	doppelseitig: Strecken der Wirbelsäule	
<i>Mm. rotatores</i>	einseitig: Drehen der Wirbelsäule	

Die *Mm. semispinalis*, *multifidus* und *rotatores* bilden zusammen den *M. transversospinalis*.

Mm. interspinales | Strecken der Wirbelsäule | Nn. spinales (Rami posteriores).

<i>Mm. occipito-vertebrales</i> (kurze tiefe Nackenmuskeln)	}	M. rectus capitis posterior major	} siehe S. 66.
		M. rectus capitis posterior minor	
		M. obliquus capitis superior	
		M. obliquus capitis inferior	
		M. rectus capitis lateralis	

Thoraxmuskeln.

<i>Mm. levatores costarum</i>	Heben der Rippen	Nn. intercostales (der 1. Levator wird vom N. cervicalis VIII innerviert).
<i>Mm. intercostales</i>	Heben der Rippen	Nn. intercostales.
<i>Mm. subcostales</i>	Exspiratoren	Nn. intercostales.
<i>M. transversus thoracis</i>		

Bauchmuskeln.

<i>M. rectus abdominis</i>	bei feststehendem Becken Herabziehen des Thorax und Vorwärtsbeugen der Wirbelsäule. Bei feststehendem Thorax Heben des Beckens	} Nn. thoracales (und Äste vom Plexus lumbalis, Nn. iliohypogastricus und ilioinguinalis).
<i>M. pyramidalis</i>	spannt die Linea alba	
<i>M. obliquus externus abdominis</i>	bei feststehendem Becken Herabziehen des Thorax und Vorwärtsbeugen der Wirbelsäule. Bei einseitiger Wirkung Drehen des Thorax nach der anderen Seite. Bei feststehendem Thorax Heben des Beckens	
<i>M. obliquus internus abdominis</i>	bei feststehendem Becken Herabziehen des Thorax und Vorwärtsbeugen der Wirbelsäule. Bei einseitiger Wirkung Drehen des Thorax nach der gleichen Seite. Bei feststehendem Thorax Heben des Beckens	
<i>M. transversus abdominis</i>	zieht die Rippen nach innen	
<i>M. quadratus lumborum</i>	Herabziehen der letzten Rippe. Lateral-flexion der Lendenwirbelsäule	

Strecken des Rumpfes erfolgt hauptsächlich durch die langen Rückenmuskeln:

- M. sacrospinalis,
- M. spinalis,
- M. transversospinalis.

Seitwärtsneigen des Rumpfes erfolgt bei einseitiger Wirkung des M. quadratus lumborum und der Bauchmuskeln.

Beugen des Rumpfes nach vorn erfolgt durch die Bauchmuskulatur.

Rotation des Rumpfes erfolgt durch die:

Mm. semispinalis,
multifidus,
rotatores,
intertransversarii.

Die Thoraxmuskeln sind zusammen mit dem Zwerchfell Athmungsmuskeln. Dazu kommen als Hilfsmuskeln:

die Mm. scaleni,
Mm. serrati,
Mm. sternocleidomastoidei,
Mm. pectorales,
Mm. subclavii.

Die gemeinsame Tätigkeit aller Bauchmuskeln besteht in der Bauchpresse; sie bedingt eine Verengung der Bauchhöhle.

Zur Pathologie. Lähmungen und Krämpfe der Rücken- und Bauchmuskulatur sind selten. Bei doppelseitiger Lähmung des M. sacrospinalis besteht eine Lendenlordose mit Hebung des Beckens. Beim Stehen ist der Oberkörper stark nach hinten gebeugt, beim Sitzen springt der Lendentheil der Wirbelsäule stark nach hinten vor, und die Kranken stützen sich, um nicht nach vorn zu fallen, mit den Armen auf die Oberschenkel. Beim Gehen wird der Körper nach hinten geworfen, der Gang ist ein watschelnder. — Bei doppelseitiger Lähmung der Bauchmuskeln fehlt die Bauchpresse, infolgedessen sind alle Expirationsbewegungen erschwert (Husten, Nießen, Urin- und Stuhlentleerung). Das freie Aufrichten aus der Rückenlage ist unmöglich, außerdem besteht eine Lordose im Lendentheil mit starker Senkung des Beckens nach vorn.

Unter den Sensibilitätsstörungen sind die Intercostalneuralgie und die Neuralgie der Brustdrüse, Neuralgia mammalis s. Mastodynie zu erwähnen.

Nn. lumbales, Nn. sacrales, N. coccygeus.

Die langen Wurzeln der Nn. lumbales I—V, der Nn. sacrales I—V und des N. coccygeus ziehen eine längere Strecke im Duralsack eingeschlossen abwärts. Die Spinalganglien der hinteren Wurzeln der Nn. lumbales liegen zum Teil noch in den Foramina intervertebralia, zum Teil bereits im Canalis sacralis, die Spinalganglien der hinteren Wurzeln der Sacralnerven und des N. coccygeus liegen vollständig innerhalb des Canalis sacralis.

Die Rami posteriores der Lumbal- und Sacralnerven und des N. coccygeus teilen sich in Rami mediales und laterales. Die Rami anteriores bilden durch ihr Zusammenfließen ein starkes Geflecht, den Plexus lumbosacralis, an welchem man, neben einigen untergeordneten Schlingen, zehn

Hauptschlingen unterscheiden kann, nämlich fünf Ansaes lumbales und fünf Ansaes sacrales:

L ₁	}	1. Ansa lumbalis	}	Plexus lumbalis
L ₂	}	2. Ansa lumbalis		
L ₃	}	3. Ansa lumbalis		
L ₄	}	4. Ansa lumbalis		
L ₅	}	5. Ansa lumbalis		
S ₁	}	1. Ansa sacralis	}	Plexus sacralis
S ₂	}	2. Ansa sacralis		
S ₃	}	3. Ansa sacralis	}	Plexus pudendus
S ₄	}	4. Ansa sacralis		
S ₅	}	5. Ansa sacralis	}	Plexus coccygeus.
C ₀	}			

Der ganze Plexus zerfällt in vier untergeordnete Plexus:

- Plexus lumbalis,
- Plexus sacralis,
- Plexus pudendus,
- Plexus coccygeus.

Der Plexus lumbalis umfaßt die drei ersten Ansaes lumbales, der Plexus sacralis die vierte und fünfte Ansa lumbalis und die erste und zweite Ansa sacralis, der Plexus pudendus die dritte Ansa sacralis, der Plexus coccygeus die vierte und fünfte Ansa sacralis.

Nn. lumbales.

Die Rami posteriores der Nn. lumbales sind im Verhältnis zu den Rami anteriores sehr gering entwickelt. Jeder Ramus posterior zerfällt in einen Ramus medialis und einen Ramus lateralis. Die medialen schwächeren Äste ziehen zum M. multifidus, zu den Mm. interspinales der Lendenwirbel und zur Haut der Lendengegend. Die lateralen stärkeren Rami ziehen zum M. sacrospinalis und zu den Mm. intertransversarii mediales und entsenden Hautäste, die *Nn. clunium superiores*, zur Haut der Hüfte und des Gesäßes.

Die Rami anteriores der Nn. lumbales gehen in den Plexus lumbosacralis über.

Plexus lumbalis.

Er wird gebildet durch die Rami anteriores des I., II. und III. Lendenerven und den oberen Ast des Ramus anterior des IV. Lendenerven und umfaßt die ersten drei Ansaes lumbales (Ansa lumbalis aus L₁ und L₂, Ansa lumbalis aus L₂ und L₃, Ansa lumbalis aus L₃ und L₄). Er liegt teils hinter dem M. psoas major, teils zwischen dessen Bündeln.

Aus dem Plexus gehen hervor:

1. **Rami musculares**, aus den Plexuswurzeln

- z. den Mm. intertransversarii laterales,
- z. M. quadratus lumborum,
- z. M. psoas major,
- z. M. psoas minor.

2. **N. iliohypogastricus** (aus Th₁₂ und L₁). Verlauf vor dem M. quadratus lumborum lateralwärts. Durchbohrung des M. transversus abdominis über der Crista iliaca, weiterer Verlauf erst zwischen M. transversus und M. obliquus internus abdominis und dann zwischen den Mm. obliqui abdominis zur Gegend über dem äußeren Leistenring. — Anastomose mit dem N. ilioinguinalis.

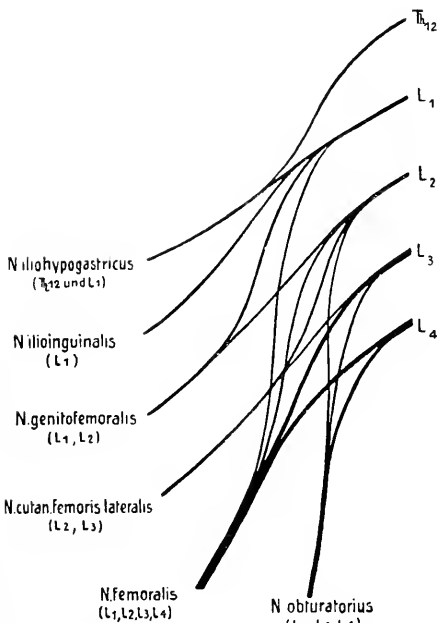


Fig. 16. Schematische Darstellung des Plexus lumbalis.

den Bauchmuskeln nach vorn und durch den Canalis inguinalis, und Austritt aus dem Annulus inguinalis subcutaneus. — Anastomose mit dem N. iliohypogastricus.

- a) Rami musculares zu den Bauchmuskeln,
- b) Rami scrotales (labiales) anteriores zur Haut des Mons pubis, der Wurzel des Penis, des vorderen Teils des Scrotum (oberen Teils der Labia majora).

4. **N. genitofemoralis** (aus L₁ und L₂). Verlauf durch den M. psoas major und neben der Sehne des M. psoas minor abwärts zum Leisten-

- a) Rami musculares zu den Bauchmuskeln,
- b) Ramus cutaneus lateralis zur Haut der lateralen Hüftgegend,
- c) Ramus cutaneus anterior zur Haut über dem äußeren Leistenring und der Regio pubica.

3. **N. ilioinguinalis** (aus L₁).

Verlauf mit dem N. iliohypogastricus lateralwärts. Durchbohrung des M. transversus abdominis über der Crista iliaca, weiterer Verlauf unter dem N. iliohypogastricus zwischen

kanal. Teilung in *N. lumboinguinalis* und in *N. spermaticus externus*, die auch ein jeder für sich aus dem Plexus hervorgehen können.

- a) *N. lumboinguinalis*, durch die *Lacuna vasorum* und unter dem Leistenband hervortretend, nach Durchbohrung der Fascie zur Haut in der Umgebung der *Fossa ovalis* und bisweilen bis weit am Oberschenkel herab. — Anastomose mit dem *N. cutaneus femoris lateralis* und dem *N. ilioinguinalis*.
 - b) *N. spermaticus externus*, zum Leistenkanal und medial vom Samenstrang durch den *Annulus inguinalis subcutaneus*, zum *M. cremaster*, zur *Tunica dartos*, zur Haut des Scrotum und zum obersten medialen Teil des Oberschenkels. Beim Weibe verläuft er mit dem *Ligamentum uteri teres* und verästelt sich in der Haut vor dem *Annulus inguinalis subcutaneus* und in den *Labia majora*.
5. *N. cutaneus femoris lateralis* (aus L_2 und L_3). Verlauf über den *M. iliacus* lateralwärts gegen die *Spina iliaca anterior superior* und medial von dieser unter dem *Ligamentum inguinale* abwärts und nach Durchbohrung der *Fascia lata* zur Haut der lateralen Fläche des Oberschenkels bis zum Kniegelenk.
6. *N. obturatorius* (aus L_2 , L_3 und L_4). Tritt am medialen Rand des *M. psoas major* hervor, verläuft dann an der Seitenwand der Beckenhöhle unterhalb der *Linea terminalis* lateralwärts nach vorn und abwärts zum *Canalis obturatorius* und teilt sich in einen *Ramus anterior* und *posterior*.
- a) *Ramus anterior*, sendet *Rami musculares*
 - z. *M. adductor longus*,
 - z. *M. adductor brevis*,
 - z. *M. gracilis*,
 - z. *M. pectineus*.

Endigung als *Ramus cutaneus*, der zwischen *M. adductor longus* und *M. adductor brevis* durch die Fascie zur Haut der medialen Fläche des Oberschenkels zieht.
 - b) *Ramus posterior* z. *M. obturator externus*,
z. *M. adductor magnus*,
z. *M. adductor minimus*
und zum Hüftgelenk. Häufig zieht ein *N. obturatorius accessorius* medial vom *M. psoas major* und zwischen diesem und dem *M. pectineus* in die Tiefe. Er sendet Äste zum *M. pectineus* und zum Hüftgelenk und tritt dann in den *N. obturatorius* ein.
7. *N. femoralis* (aus L_1 , L_2 und besonders aus L_3 und L_4). Verlauf zwischen *M. psoas major* und *M. iliacus* und unter der *Fascia iliaca*

abwärts und hinter dem Ligamentum inguinale zum Oberschenkel (lateral von der Arteria femoralis).

- a) Rami musculares, oberhalb des Ligamentum inguinale abtretend z. M. iliacus,
z. M. psoas major.

- b) Rami cutanei anteriores. Mediale Äste ziehen dem medialen Rand des M. sartorius entlang abwärts, durchbohren in verschiedener Höhe die Fascie und verästeln sich in der Haut der vorderen medialen Fläche des Oberschenkels bis zum Knie herab. — Anastomose mit dem Ramus cutaneus des N. obturatorius.

Laterale Äste durchbohren zum Teil den M. sartorius, zum Teil ziehen sie über ihn und verästeln sich nach Durchtritt durch die Fascie in der Haut in der Mitte der Vorderfläche des Oberschenkels bis zur Kniescheibe herab.

- c) Rami musculares z. M. pectineus,
z. M. sartorius,
z. M. quadriceps femoris,
z. M. articularis genu.

Feine Äste enden auch im Hüft- und Kniegelenk.

- d) N. saphenus. Verlauf anfangs lateral von der Arteria femoralis, durch die Fascia iliopectinea von ihr getrennt; nach Durchbohrung der Fascie vor der Arteria femoralis und mit dieser in den Canalis adductorius (Hunteri), weiter durch die vordere Wand des Canalis adductorius und am hinteren Rande des M. sartorius abwärts hinter den Epicondylus medialis. Durchbohrung der Fascie in der Höhe der Tuberositas tibiae und weiterer Verlauf entlang der Vena saphena magna abwärts bis zum medialen Fußrand.

- α) Ramus infrapatellaris, durchbohrt die Sehne des M. sartorius und die Fascie und endet in der Haut an der medialen Seite des Knies und unterhalb der Kniescheibe.

- β) Rami cutanei cruris mediales zur Haut der medialen vorderen Fläche des Unterschenkels bis zum medialen Fußrand, zum Teil auch zur Haut der hinteren Fläche des Unterschenkels. Anastomose mit Ästen des N. peroneus superficialis.

Nn. sacrales und N. coccygeus.

Die dünnen Rami posteriores der Nn. sacrales teilen sich wie die Rami posteriores der Lumbalnerven ein jeder in einen Ramus medialis und einen Ramus lateralis. Die Rami posteriores des I.—IV. Sacralnerven treten durch die Foramina sacralia posteriora aus, der Ramus posterior des V. Sacralnerven zieht mit dem Ramus posterior des N. coccygeus durch den Canalis sacralis. Die medialen Äste ziehen als feine Fäden zum M. sacrolumbalis und zur Haut der Regio sacralis. Die lateralen Äste verbinden sich mit den hinteren Ästen der beiden letzten Lumbalnerven zu einem kleinen länglichen Geflecht, aus welchem die *Nn. clunium medii* hervorgehen, die nach Durchbohrung des M. glutaeus maximus zur Haut des Gesäßes ziehen.

Die Rami anteriores der Nn. sacrales treten durch die Foramina sacralia anteriora aus. Der Ramus anterior des N. coccygeus zieht durch den Hiatus sacralis und durchbohrt das Ligamentum sacrospinosum und den M. coccygeus. Die Rami gehen in den Plexus lumbosacralis über.

Plexus sacralis.

Der Plexus sacralis wird gebildet durch den unteren Ast des Ramus anterior des IV. Lumbalnerven, durch die Rami anteriores des V. Lumbal- und des I. und II. Sacralnerven und durch einen Ast des Ramus anterior des III. Sacralnerven und umfaßt die 4. und 5. Ansa lumbalis (Ansa lumbalis aus L_4 und L_5 , Ansa lumbalis aus L_5 und S_1) und die 1. und 2. Ansa sacralis (Ansa sacralis aus S_1 und S_2 , Ansa sacralis aus S_2 und S_3). Der aus dem N. lumbalis V hervorgehende starke Stamm bildet mit vom N. lumbalis IV stammenden Fasern den Truncus lumbosacralis. Der Plexus liegt vor dem M. piriformis, die einzelnen Stämme ziehen convergierend nach unten gegen das Foramen ischiadicum majus.

Aus dem Plexus gehen hervor:

1. *Rami musculares*

- z. M. piriformis,
- z. M. obturator internus,
- z. d. Mm. gemelli,
- z. M. quadratus femoris.

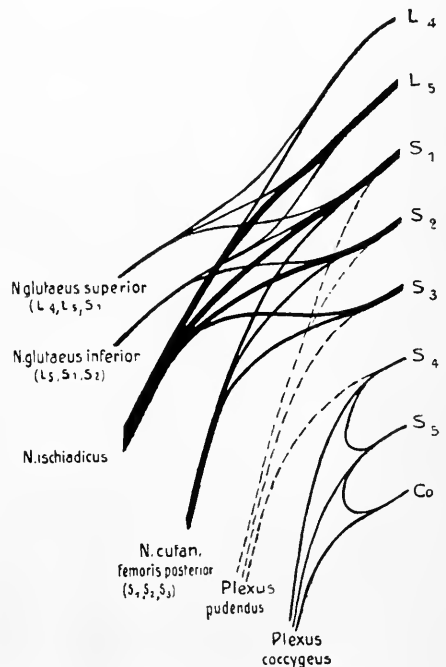


Fig. 17. Schematische Darstellung des Plexus sacralis, des Plexus pudendus und des Plexus coccygeus.

2. ***N. glutaesus superior*** (aus L_4 , L_5 und S_1). Verlauf oberhalb des M. piriformis mit der Arteria glutaesa superior durch die obere Abteilung des Foramen ischiadicum majus und zwischen den Mm. glutaesi medius und minimus lateralwärts z. M. glutaesus medius,
z. M. glutaesus minimus,
z. M. tensor fasciae latae.
3. ***N. glutaesus inferior*** (aus L_5 , S_1 und S_2). Verlauf unterhalb des M. piriformis mit der Arteria glutaesa inferior durch die untere Abteilung des Foramen ischiadicum majus z. M. glutaesus maximus.
4. ***N. cutaneus femoris posterior*** (aus S_1 , S_2 und S_3). Verlauf durch das Foramen ischiadicum majus und hinter dem N. ischiadicus und vor dem M. glutaesus maximus distalwärts und am Oberschenkel in der Rinne zwischen M. biceps und M. semitendinosus abwärts bis zur Kniekehle.

a) Nn. clunium inferiores ziehen um den unteren Rand des M. glutaesus maximus zur Haut der Regio glutaesa.

b) Rami perineales ziehen zur Regio perinealis und zur Regio pudendalis.

Endäste des N. cutaneus femoris posterior dringen durch die Fascie zur Haut der hinteren Fläche des Oberschenkels bis zum Unterschenkel herab.

5. ***N. ischiadicus*** (aus Bündeln von allen vier Schlingen des Plexus sacralis). Verlauf unter dem M. piriformis durch die untere Abteilung des Foramen ischiadicum majus und hinter den Rollmuskeln (Mm. gemelli, obturator internus, quadratus femoris) ungefähr in der Mitte zwischen Trochanter major und Tuber ischiadicum abwärts zum Oberschenkel und daselbst zwischen Mm. adductor magnus und Caput longum des M. biceps bis zur Kniekehle. Teilung in N. peroneus communis und N. tibialis.

A. *Äste am Oberschenkel:*

- a) Rami musculares z. d. Mm. gemelli,
z. M. obturator internus,
z. M. quadratus femoris.

(Diese Rami musculares können auch aus dem Plexus hervorgehen.)

- b) Rami musculares (aus der Tibialisportion)
z. M. semitendinosus,
z. M. semimembranosus,
z. M. adductor magnus (dorsaler Teil),
z. M. biceps (Caput longum).

- c) Rami musculares (aus der Peronaeusportion)
z. M. biceps (Caput breve).
- d) Rami articulares zur Kapsel des Kniegelenks.

B. *Hauptäste:*

- a) *N. peronaeus communis.* Verlauf dem medialen Rande des M. biceps entlang durch den lateralen Teil der Fossa poplitea distalwärts bis hinter das Capitulum fibulae, dann um das Collum fibulae zur vorderen Seite des Unterschenkels und Teilung in die beiden Endäste, den N. peronaeus superficialis und den N. peronaeus profundus.

Vor der Teilung in die beiden Endäste treten ab:

- α) Rami musculares z. Caput breve des M. biceps.
- β) N. cutaneus surae lateralis. Entspringt in der Kniekehle, durchbricht die Fascie und verästelt sich in der Haut der lateralen Hälfte des Unterschenkels bis gegen den lateralen Knöchel hin.
- γ) Ramus anastomoticus peronaeus, durchbohrt in wechselnder Höhe die Fascie, verläuft über die Mitte der Wade und vereinigt sich über der Achillessehne mit dem N. cutaneus surae medialis zur Bildung des N. suralis.

Endäste des N. peronaeus communis:

- α) *N. peronaeus superficialis.* Verlauf zwischen den beiden Köpfen des M. peronaeus longus und weiter lateral vom M. peronaeus brevis distalwärts.
 - αα) Rami musculares z. M. peronaeus longus,
z. M. peronaeus brevis.
 - ββ) N. cutaneus dorsalis medialis. Nach Abgabe von Ästchen an die Haut des Unterschenkels und des Fußrückens zieht ein medialer Ast zum medialen Rand des Fußes und der großen Zehe, ein lateraler Ast zur Haut der Dorsalfäche der einander zugekehrten Hälften der 2. und 3. Zehe.
 - γγ) N. cutaneus dorsalis intermedius. Teilt sich nach Abgabe von Ästchen an die Haut des Unterschenkels und des Fußrückens in 4 Zweige, die zur Haut der Dorsalfäche der einander zugekehrten Hälften der 3.—5. Zehe ziehen.

β) **N. peronaeus profundus.** Verlauf zwischen den beiden Köpfen des M. peronaeus longus und nach Durchbohrung des Septum intermusculare anterius und des M. extensor digitorum longus mit der Arteria tibialis anterior zwischen M. tibialis anterior und M. extensor digitorum longus, dann zwischen M. tibialis anterior und M. extensor hallucis longus distalwärts und unter dem Ligamentum transversum und Ligamentum cruciatum mit der Arteria dorsalis pedis zum ersten Spatium interosseum.

αα) Rami musculares.

Am Unterschenkel:

- z. M. tibialis anterior,
- z. M. extensor digitorum longus,
- z. M. extensor hallucis longus.

Am Fußrücken:

- z. M. extensor digitorum brevis,
- z. M. extensor hallucis brevis.

Feine Zweige treten als Gelenknerven ab.

ββ) Nn. digitales dorsales hallucis lateralis et digiti secundi medialis, zur Haut der Dorsalfäche der einander zugekehrten Hälften der 1. und 2. Zehe. Anastomose mit dem N. cutaneus dorsalis medialis (N. peronaei superficialis).

Nn. digitales dorsales pedis.

N. dorsalis digiti I tibialis	}	N. cutaneus dorsalis medialis (N. peronaei superficialis).
N. dorsalis digiti I fibularis		Nn. digitales dorsales hallucis lateralis et digiti secundi medialis (N. peronaei profundi).
N. dorsalis digiti II tibialis	}	N. cutaneus dorsalis intermedius (N. peronaei superficialis).
N. dorsalis digiti II fibularis		
N. dorsalis digiti III tibialis		
N. dorsalis digiti III fibularis		
N. dorsalis digiti IV tibialis		
N. dorsalis digiti IV fibularis	}	N. cutaneus dorsalis lateralis (N. suralis).
N. dorsalis digiti V tibialis		
N. dorsalis digiti V fibularis		

b) **N. tibialis.** Verlauf durch die Mitte der Fossa poplitea und zwischen den beiden Köpfen des M. gastrocnemius hinter den M. popliteus, dann vor den Arcus tendineus m. solei und mit der Arteria tibialis posterior vor den M. soleus und zwischen diesem und der tiefen Muskulatur

distalwärts, weiter unten zwischen M. flexor digitorum longus und M. flexor hallucis longus und lateral von der Arteria tibialis posterior gegen den Malleolus medialis und hinter denselben und Teilung daselbst in die beiden Endäste, den N. plantaris medialis und den N. plantaris lateralis.

- α) Rami musculares z. M. gastrocnemius,
 z. M. soleus,
 z. M. plantaris,
 z. M. popliteus,
 z. M. tibialis posterior,
 z. M. flexor digitorum longus,
 z. M. flexor hallucis longus.

Rami articulares zum Sprunggelenk.

- β) N. interosseus cruris. Verlauf hinter, teils innerhalb der Membrana interossea distalwärts bis zum Sprunggelenk.

Äste ziehen zu den Gefäßen, Knochen, zur Syndesmosis tibiofibularis und zum Sprunggelenk.

- γ) N. cutaneus surae medialis. Ursprung in der Kniekehle und Verlauf zwischen den beiden Bäuchen des M. gastrocnemius unter der Fascie lateral von der Vena saphena parva abwärts. Durchbohrung der Fascie in der Höhe des Beginns des Achillessehne, Aufnahme des Ramus anastomoticus peroneus und weiterer Verlauf als N. suralis.

Der N. suralis zieht mit der Vena saphena parva lateral von der Achillessehne abwärts hinter den Malleolus lateralis und dann unter letzterem nach vorn. Er gibt Rami calcanei laterales ab zur Haut der Regio calcanea und endet als N. cutaneus dorsalis lateralis in der Haut des Fußrückens, des lateralen Fußrandes und des lateralen Randes der 5. Zehe (N. dorsalis digiti quinti fibularis).

- δ) Rami calcanei mediales zur Regio calcanea.

Endäste des N. tibialis:

- α) **N. plantaris medialis.** Verlauf über dem M. abductor hallucis und mit der Arteria plantaris medialis lateral von derselben, dem medialen Rand des M. flexor digitorum brevis entlang nach vorn und Teilung in vier Nn. digitales plantares

communes (I, II, III und IV), aus denen sieben Nn. digitales plantares proprii hervorgehen.

αα) Rami musculares

- z. M. flexor digitorum brevis,
- z. M. flexor hallucis brevis,
- z. M. abductor hallucis,
- z. Mm. lumbricales I und II.

ββ) Nn. digitales plantares communes.

β) **N. plantaris lateralis.** Verlauf mit der Arteria plantaris lateralis zwischen M. flexor digitorum brevis und M. quadratus plantae lateralwärts. Teilung in einen Ramus superficialis und einen Ramus profundus.

αα) Rami musculares

- z. M. quadratus plantae,
- z. M. abductor digiti quinti.

ββ) Ramus superficialis. Er teilt sich in zwei Nn. digitales plantares communes (V und VI), aus denen drei Nn. digitales plantares proprii hervorgehen.

γγ) Ramus profundus, dringt mit dem Arcus plantaris in die Tiefe und zieht medianwärts:

- z. M. abductor digiti V,
- z. M. flexor brevis digiti V,
- z. M. opponens digiti V,
- z. M. adductor hallucis,
- z. Mm. lumbricales III und IV,
- z. Mm. interossei.

Nn. digitales plantares pedis.

N. digitalis plantaris communis I	N. plantaris hallucis tibialis	}	N. plantaris medialis.
N. digitalis plantaris communis II	N. plantaris hallucis fibularis		
N. digitalis plantaris communis III	N. plantaris digiti II tibialis		
N. digitalis plantaris communis IV	N. plantaris digiti II fibularis		
N. digitalis plantaris communis V	N. plantaris digiti III tibialis		
N. digitalis plantaris communis VI	N. plantaris digiti III fibularis	}	N. plantaris lateralis (Ramus superficialis).
	N. plantaris digiti IV tibialis		
	N. plantaris digiti IV fibularis		
	N. plantaris digiti V tibialis		
	N. plantaris digiti V fibularis		

Plexus pudendus.

Er wird gebildet durch die dritte Ansa sacralis (Ansa sacralis aus S_3 und S_4) und durch einige Zweige aus dem Plexus ischiadicus (aus S_1 und S_2), liegt vor dem unteren Rande des M. piriformis unter dem Plexus sacralis und steht mit dem Plexus coccygeus und mit dem Sympathicus in Verbindung. Die aus ihm austretenden Nerven ziehen zu den Beckeneingeweiden, zur Muskulatur und Haut des Dammes und zu den Genitalien.

1. *Rami musculares* z. M. levator ani
z. M. coccygeus.
2. *Nn. haemorrhoidales medii.* Verbindung mit dem Plexus hypogastricus und Verästelung am Rectum und im M. levator ani.
3. *Nn. vesicales inferiores* zum Fundus der Harnblase, zur Umgebung des Orificium urethrae internum und zur Muskulatur des Annulus urethralis vesicae.
4. *Nn. vaginales* zur Vagina.
5. *N. pudendus.* Verlauf unterhalb des M. piriformis durch das Foramen ischiadicum majus zur Rückfläche der Spina ischiadica und durch das Foramen ischiadicum minus zur Fossa ischiorectalis.

a) Nn. haemorrhoidales inferiores

z. M. sphincter ani externus
und zur Haut der Analgegend.

b) N. perinei

α) Nn. scrotales (labiales) posteriores zur Haut des Dammes und des Scrotum (bzw. des Labium majus).

β) Rami musculares z. M. transversus perinei superficialis
z. M. bulbocavernosus
z. M. ischiocavernosus.

Anastomosen mit den Nn. haemorrhoidales inferiores und mit den Rami perineales des N. cutaneus femoris posterior.

c) N. dorsalis penis (clitoridis). Verlauf mit der Arteria dorsalis penis (clitoridis) nach vorn und neben dem Ligamentum suspensorium zum Dorsum penis (clitoridis).

Verbindung mit dem Plexus cavernosus. Äste zum M. transversus perinei profundus und zum M. sphincter urethrae membranaceae, in das Innere der Corpora cavernosa, zur Haut des Penis, zum Praeputium, zur Glans, zur Urethra (beim Weibe zu den entsprechenden Teilen der Clitoris und zu den Labia majora und minora).

Plexus coccygeus.

Er wird gebildet durch die vierte und fünfte Ansa sacralis (Ansa sacralis aus S_4 und S_5 , Ansa sacralis aus S_5 und N. coccygeus) und erhält auch Fasern aus dem N. sacralis III. Das kleine, aus sehr dünnen Nerven gebildete Geflecht liegt vor den Ursprüngen des M. coccygeus und des Ligamentum sacrospinosa und verbindet sich mit dem unteren Ende des Truncus sympathicus. Aus dem Plexus gehen hervor die *Nn. anococcygei*:

1. *Rami musculares* z. M. levator ani,
z. M. coccygeus.
2. *Hautäste* zur Haut in der Umgebung der Steißbeinspitze.

Funktion und Innervation der Muskeln des Beins.

Innere Hüftmuskeln.

<i>M. iliopsoas</i> <i>M. iliacus</i> <i>M. psoas major</i> <i>M. psoas minor</i>	hebt den Oberschenkel und rollt ihn nach außen. Beugt Rumpf und Becken vorwärts spannt die Fascia iliaca	} Rami musculares des Plexus lumbalis und N. femoralis.
--	---	---

Äußere Hüftmuskeln.

<i>M. gluteus maximus</i>	streckt den Oberschenkel gegen das Becken und rollt ihn nach außen	} N. gluteus inferior.
<i>M. gluteus medius</i> <i>M. gluteus minimus</i>	abducieren den Oberschenkel und rollen ihn einwärts. Fixieren das Becken seitlich	} N. gluteus superior.
<i>M. tensor fasciae latae</i>	hebt den Oberschenkel und rollt ihn nach innen	} N. gluteus superior.
<i>M. piriformis</i>	rollt den Oberschenkel nach außen und abduciert ihn	} Rami musculares (Plexus sacralis).
<i>M. obturator internus</i> <i>Mm. gemelli</i> <i>M. quadratus femoris</i>	rollen den Oberschenkel nach außen	} N. ischiadicus (oder Rami musculares des Plexus sacralis).

Muskeln des Oberschenkels — vordere Muskeln.

<i>M. sartorius</i>	beugt den Unterschenkel gegen den Oberschenkel und rollt den Unterschenkel nach innen	} N. femoralis.
<i>M. quadriceps femoris</i>	streckt den Unterschenkel (der M. rectus femoris hebt zudem den Oberschenkel)	}
<i>M. articularis genu</i>	spannt die Kniegelenkkapsel	}

Muskeln des Oberschenkels — mediale Muskeln.

<i>M. pectineus</i>	adduciert den Oberschenkel, hilft ihn beugen und nach außen rollen	} N. obturatorius und N. femoralis.
<i>M. adductor longus</i>	adduciert den Oberschenkel, hilft ihn beugen und nach außen rollen	} N. obturatorius.

<i>M. gracilis</i>	adduciert den Oberschenkel, beugt den Unterschenkel und rollt denselben nach innen	} N. obturatorius.
<i>M. adductor brevis</i>	adduciert den Oberschenkel, hilft ihn beugen und nach außen rollen	
<i>M. adductor magnus</i>	adduciert den Oberschenkel	
<i>M. adductor minimus</i>	adduciert den Oberschenkel, hilft ihn beugen und nach außen rollen	
<i>M. obturator externus</i>	rollt den Oberschenkel nach außen	

Muskeln des Oberschenkels — hintere Muskeln.

<i>M. biceps femoris</i>	beugt den Unterschenkel gegen den Oberschenkel, streckt den Oberschenkel im Hüftgelenk und dreht den Unterschenkel nach außen	N. ischiadicus (Caput breve: N. peroneus).
<i>M. semitendinosus</i> <i>M. semimembranosus</i>	beugen den Unterschenkel gegen den Oberschenkel, strecken den Oberschenkel im Hüftgelenk und drehen den Unterschenkel nach innen	N. ischiadicus (N. tibialis).

Muskeln des Unterschenkels — vordere Muskeln.

<i>M. tibialis anterior</i>	Dorsalflexion, Adduction und Supination des Fußes	} N. peroneus profundus.
<i>M. extensor digitorum longus</i>	Dorsalflexion und Abduction des Fußes. Strecken der Grundphalangen der 2. bis 5. Zehe	
<i>M. peroneus tertius</i>	Dorsalflexion und Abduction des Fußes	
<i>M. extensor hallucis longus</i>	Strecken der Grundphalange der großen Zehe, Dorsalflexion, Adduction und Supination des Fußes	

Muskeln des Unterschenkels — laterale Muskeln.

<i>M. peroneus longus</i>	Abduction und Pronation des Fußes. Plantarflexion des Fußes	} N. peroneus superficialis.
<i>M. peroneus brevis</i>	Abduction und Pronation des Fußes	

Muskeln des Unterschenkels — hintere Muskeln.

<i>M. triceps surae</i> <i>M. gastrocnemius</i> <i>M. soleus</i>	Plantarflexion und Supination des Fußes. Der <i>M. gastrocnemius</i> hilft mit bei der Beugung des Unterschenkels gegen den Oberschenkel	} N. tibialis.
<i>M. plantaris</i>	Plantarflexion des Fußes	
<i>M. popliteus</i>	rotiert den Unterschenkel nach innen	
<i>M. tibialis posterior</i>	Adduction und Supination des Fußes	
<i>M. flexor digitorum longus</i>	Beugen der Endphalangen der 2. bis 5. Zehe	
<i>M. flexor hallucis longus</i>	Beugen der Endphalange der großen Zehe	

Muskeln des Fußes.

Dorsale Muskeln.

<i>M. extensor hallucis brevis</i>	Strecken der Grundphalangen	} N. peroneus profundus.
<i>M. extensor digitorum brevis</i>		

Plantare Muskeln.

<i>M. abductor hallucis</i>	abducirt die große Zehe, beugt die Grundphalange und streckt die Endphalange	} N. plantaris medialis.
<i>M. flexor hallucis brevis</i>	beugt die Grundphalange und streckt die Endphalange	
<i>M. flexor digitorum brevis</i>	beugt die Mittelphalangen der 2. bis 5. Zehe	
<i>M. quadratus plantae</i>	beugt die Endphalangen der 2. bis 5. Zehe	} N. plantaris lateralis.
<i>M. abductor digiti quinti</i>	abducirt die kleine Zehe	
<i>M. flexor digiti quinti brevis</i>	beugt die Grundphalange und streckt die Endphalange	
<i>M. opponens digiti quinti</i>	zieht die kleine Zehe median- und plantarwärts*	
<i>M. adductor hallucis</i>	adducirt die große Zehe. Beugt die Grundphalange und streckt die Endphalange	
<i>Mm. interossei</i>	beugen die Grundphalangen und strecken gleichzeitig die Mittel- und Endphalangen. Abducieren und adducieren die Zehen (Spreizen der Zehen)	
<i>Mm. lumbricales</i>	beugen die Grundphalangen und strecken gleichzeitig die Mittel- und Endphalangen	

Beteiligung der einzelnen Muskeln bei den verschiedenen Bewegungen.

<i>Strecken des Beins im Hüftgelenk</i>	M. gluteus maximus.
<i>Beugen (Heben) des Beins im Hüftgelenk</i>	M. iliopsoas M. tensor fasciae latae Mm. adductores M. rectus femoris.
<i>Adduction des Beins</i>	M. pectineus M. adductor longus M. adductor brevis M. adductor magnus M. adductor minimus M. gracilis.

<i>Abduction des Beins</i>	M. glutaenus medius M. glutaenus minimus.
<i>Rotation des Beins nach außen</i>	M. piriformis M. obturator internus M. obturator externus Mm. gemelli M. quadratus femoris M. iliopsoas M. glutaenus maximus Mm. adductores.
<i>Rotation des Beins nach innen</i>	M. glutaenus medius M. glutaenus minimus M. tensor fasciae latae M. gracilis Mm. adductores.
<i>Strecken des Unterschenkels</i> (Strecken im Kniegelenk)	M. quadriceps femoris.
<i>Beugen des Unterschenkels gegen den Oberschenkel</i> (Beugen im Kniegelenk)	M. biceps femoris M. semitendinosus M. semimembranosus M. gracilis M. sartorius M. gastrocnemius.
<i>Strecken des Fußes</i> (Dorsalflexion)	M. tibialis anterior M. extensor digitorum longus M. extensor hallucis longus M. peroneus tertius.
<i>Beugen des Fußes</i> (Plantarflexion)	M. gastrocnemius M. soleus M. plantaris M. peroneus longus.
<i>Abduction des Fußes</i> (Heben des äußeren Fußrandes, Pronation)	M. peroneus longus M. peroneus brevis M. extensor digitorum communis M. peroneus tertius.
<i>Adduction des Fußes</i> (Heben des inneren Fußrandes, Supination)	M. tibialis posterior M. tibialis anterior M. extensor hallucis longus M. gastrocnemius M. soleus.
<i>Strecken der Zehen</i>	M. extensor digitorum longus M. extensor hallucis longus M. extensor digitorum brevis M. extensor hallucis brevis.
<i>Beugen der Zehen</i>	M. flexor digitorum longus M. flexor hallucis longus M. flexor digitorum brevis M. quadratus plantae M. flexor hallucis brevis M. flexor digiti quinti brevis.
<i>Ab- und Adduction der Zehen</i> (Spreizen der Zehen)	Mm. interossei.

<i>Beugen der Grundphalangen bei gleichzeitiger Streckung der Mittel- und Endphalangen</i>	Mm. interossei Mm. lumbricales M. abductor hallucis M. flexor hallucis brevis M. adductor hallucis.
--	---

Bezüglich der Innervation ergibt sich übersichtlich folgendes:

Der **N. femoralis** innerviert die inneren **Hüftmuskeln** (M. iliopsoas) und die vorderen **Oberschenkelmuskeln** (Mm. quadriceps und sartorius) und den **M. pectineus**.

Der **N. obturatorius** innerviert die **Adductoren des Oberschenkels** und den **M. obturator externus** (Auswärtsroller). Der **M. pectineus** erhält außerdem Fasern vom **N. femoralis**.

Der **N. gluteus superior** innerviert:

den M. gluteus medius den M. gluteus minimus den M. tensor fasciae latae	} Abductoren	} Einwärtsroller.
---	--------------	-------------------

Der **N. gluteus inferior** innerviert den **M. gluteus maximus** (Strecken des Beins im Hüftgelenk).

Der **N. ischiadicus** innerviert die **Rollmuskeln** (Auswärtsroller) mit Ausnahme des **M. piriformis** (Plexus sacralis) und des **M. obturator externus** (**N. obturatorius**) — die Muskeln können auch gesondert vom **Plexus sacralis** aus innerviert werden — und die **drei Hauptbeuger am Oberschenkel**.

Der **N. peroneus** innerviert die **vorderen und seitlichen Muskeln am Unterschenkel** und die **kurzen Zehenstrecker auf der Dorsalseite des Fußes**.

Der **N. tibialis** innerviert die **hinteren Muskeln am Unterschenkel** und **sämtliche Muskeln der Fußsohle**.

Bezüglich der einzelnen von den peripheren Hautnerven versorgten Gebiete vergleiche Fig. 18.

Zur Pathologie. Bei Lähmung des **N. femoralis** ist das **Beugen (Heben)** des Oberschenkels gegen das Becken unmöglich, ebenso das **Aufrichten des Rumpfes** aus liegender oder sitzender Stellung. Der **Unterschenkel** kann nicht gestreckt werden. **Stehen und Gehen** sind infolgedessen sehr erschwert oder unmöglich. **Sensible Störungen** finden sich auf der vorderen und inneren Fläche des Oberschenkels, auf der medialen Seite des Unterschenkels und am medialen Fußrand bis zur großen Zehe. Infolge Lähmung des **M. quadriceps femoris** fehlt der **Patellarreflex**.

Bei Lähmung des **N. obturatorius** ist die **Adduction des Beins** erschwert oder unmöglich, das **gelähmte Bein** kann nicht mehr über das andere geschlagen werden. Gestört ist auch die **Drehung des Beins nach außen**. **Sensibilitätsstörungen** finden sich auf der medialen Fläche des Oberschenkels.

Bei Lähmung des **N. gluteus superior** sind **Abduction und Rotation** des Oberschenkels nach innen erschwert. Da die **Mm. glutei medius und minimus** den Rumpf beim **Stehen und Gehen** gegen Seitwärtsschwankungen fixieren, wird bei doppelseitiger Lähmung das **Stehen unsicher** und der Gang ein **watschelnder (Entengang)**.

Bei Lähmung des N. gluteus inferior wird die durch Contraction des M. gluteus maximus bedingte Streckung des Oberschenkels und des Beckens gegeneinander beeinträchtigt. Die Störung macht sich hauptsächlich beim Treppensteigen, Erheben aus sitzender Stellung, beim Springen bemerkbar.

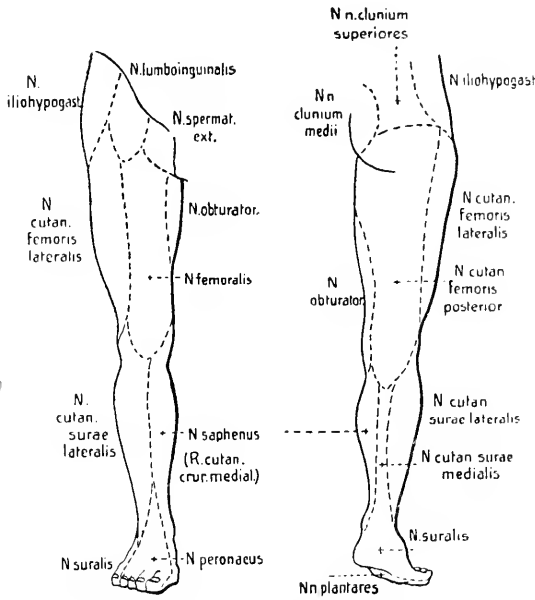


Fig. 18. Schematische Darstellung der Verbreitungsgebiete der Hautnerven am Bein.

Gegenüber diesen seltener vorkommenden Lähmungen sind solche des N. ischiadicus häufig beobachtet. Bei Lähmung des Ischiadicusstammes (bei hohem Sitz der Läsion) ist die Rotation des Oberschenkels nach außen und die Biegung des Unterschenkels gegen den Oberschenkel beschränkt, wodurch das Gehen bedeutend erschwert wird. Bei einseitiger Lähmung des Ischiadicusstammes fällt besonders auf, wie das gelähmte Bein, da es infolge Wirkung des M. quadriceps im Kniegelenk gestreckt bleibt, gleich einer Stelze nach vorn gebracht wird.

Bei Lähmung des N. peroneus communis hängt der Fuß schlaff herab, dabei ist der äußere Fußrand gesenkt. Die Störung ist besonders beim Gehen deutlich. Um eine Berührung der herabhängenden Fußspitze mit dem Boden zu vermeiden, wird das Bein mehr wie gewöhnlich gehoben und beim Aufsetzen des Fußes wird zuerst die Fußspitze, dann der äußere Fußrand und zuletzt die Ferse aufgesetzt. Dieser charakteristische Gang wird als Steppergang oder Hahnentritt bezeichnet. Beschränkt sind außerdem die Dorsalflexion des Fußes und der Zehen, die Abduction und auch die Adduction des Fußes. Infolge der secundären Contractur der Wadenmuskulatur bildet sich ein Spitzfuß. Pes equino-varus, aus. — Nicht selten sind nur einzelne Muskeln des Peroneusgebietes gelähmt. Lähmung der Dorsalflectoren (Mm. tibialis anterior, extensor digitorum communis, extensor hallucis longus) führt zu Pes equinus-Stellung, Lähmung des M. peroneus longus zur Bildung eines Plattfußes, Pes planus valgus.

Bei Tibialislähmung ist die Plantarflexion des Fußes und der Zehen unmöglich, die Kranken können sich nicht mehr auf die Zehen stellen. Unmöglich ist auch das Spreizen und Adducieren der Zehen (Mm. interossei), und wie bei der Hand so bildet sich auch beim Fuß infolge Lähmung der Interossei eine Krallenstellung der Zehen aus, die Grundphalangen sind dorsal flectiert, die Mittel- und Endphalangen zu gleicher Zeit in

Plantarflexion. Infolge secundärer Contractur der Extensoren bildet sich ein Hackenfuß, *Pes calcaneus*. — Sowohl bei *Peroneus* wie bei *Tibialis*lähmungen treten sensible Störungen auf, ihre Ausbreitung ergibt sich aus Fig. 18.

Lähmungen der aus dem *Plexus pudendus* stammenden motorischen Nerven führen zu Blasen- und Mastdarmstörungen (*Incontinentia urinae et alvi*) und zu solchen des Sexualapparates (*Impotentia coeundi*).

Krämpfe im Gebiete des *Plexus lumbosacralis* sind selten.

Von Neuralgien sind folgende zu nennen:

Als *Neuralgia lumbo abdominalis* bezeichnet man eine Neuralgie, die sich in den von den Nn. *iliohypogastricus*, *ilioinguinalis* und *genitofemoralis* versorgten Hautgebieten der Lenden-, unteren Bauch- und oberen Oberschenkelgegend lokalisiert. — Die *Neuralgia nervi cutanei femoris lateralis* wird auch als *Meralgia paraesthetica* bezeichnet. Ferner kommt eine *Neuralgia nervi femoralis* und eine *Neuralgia nervi obturatorii* vor, am bekanntesten ist aber die *Neuralgia nervi ischiadici*, *Ischias* s. *Malum Cotunnii*.

Die im Gebiete des *Plexus pudendus* und *coccygeus* häufiger vorkommenden Neuralgien sind die *Neuralgia spermatica* und die *Coccygodynie*.

Segmentinnervation der Muskeln des Rumpfs.

C ₁	C ₂	C ₃	C ₄	C ₅	C ₆	C ₇	C ₈	Th ₁	Th ₂	Th ₃	Th ₄	Th ₅	Th ₆	Th ₇	Th ₈	Th ₉	Th ₁₀	Th ₁₁	Th ₁₂	L ₁	L ₂	L ₃	L ₄	L ₅	S ₁	S ₂	S ₃	S ₄	S ₅	Co
kurze tiefe Nackenmuskeln		Splenius		Serrat. post. sup.		Serrat. post. inf.		Levator u. Splinter am Darmmuskulatur M. cervicog.																						
Trapezius		Latissimus		Serrat. post. sup.		Serrat. post. inf.																								
Levator scapulae		Rhomboidei		Serrat. post. sup.		Serrat. post. inf.																								
Longus capitis		Longus colli		Serrat. post. sup.		Serrat. post. inf.																								
Scaleni		Pectoralis major		Serrat. post. sup.		Serrat. post. inf.																								
Subclavius		Pectoralis minor		Serrat. post. sup.		Serrat. post. inf.																								
Serratus anterior		Rectus abdominis		Serrat. post. sup.		Serrat. post. inf.																								
Diaphragma		Obliquus extern. abdominis		Serrat. post. sup.		Serrat. post. inf.																								
		Transversus abdominis		Serrat. post. sup.		Serrat. post. inf.																								
		Obliquus intern. abdominis		Serrat. post. sup.		Serrat. post. inf.																								
		Quadratus lumborum		Serrat. post. sup.		Serrat. post. inf.																								
		Intercostalmuskulatur		Serrat. post. sup.		Serrat. post. inf.																								

Lange tiefe Rückenmuskeln

Segmentinnervation der Muskeln der oberen Extremität.

	C ₅	C ₆	C ₇	C ₈	Th ₁	
Muskeln der Schulter	Supraspinat.					
	Teres minor					
	Deltoides					
	Infraspinatus					
	Subscapularis					
Muskeln am Oberarm	Teres major					
	Biceps					
	Brachialis					
Muskeln am Vorderarm	Coracobrachialis					
	Triceps					
	Anconaeus					
	Brachioradialis					
	Supinator					
	Extensor carpi radialis					
	Pronator teres					
	Flexor carpi radialis					
	Flexor pollicis longus					
	Abduct. pollic. longus					
	Ext. pollic. brevis					
	Ext. pollic. longus					
	Ext. digitor. communis					
	Ext. indicis proprius					
	Ext. carpi ulnaris					
	Ext. digiti quinti proprius					
	Muskeln der Hand	Flexor digitor. sublimis				
		Flexor digitor. profundus				
		Pronator quadratus				
		Flexor carpi ulnaris				
Palmaris longus						
Abduct. pollic. brevis						
Flexor pollic. brevis						
Opponens pollicis						
Flexor digiti quinti						
Opponens digiti quinti						
Adduct. pollicis						
Palmaris brevis						
Abduct. digiti quinti						
Lumbricales						
Interossei						

Segmentinnervation der Muskeln der unteren Extremität.

	Th ₁₂	L ₁	L ₂	L ₃	L ₄	L ₅	S ₁	S ₂
Muskeln der Hüfte	Iliopsoas				Tensor fasciae latae			
					Glutaeus medius			
					Glutaeus minimus			
					Quadratus femoris			
					Gemellus inferior			
					Gemellus superior			
					Glutaeus maximus			
					Obturator internus			
					Piriformis			
	Muskeln am Oberschenkel			Sartorius				
			Pectineus					
			Adduct. longus					
			Quadriceps					
			Gracilis					
			Adductor brevis					
			Obturat. extern.					
			Adduct. magnus					
			Adduct. minimus					
			Articularis genu					
Muskeln am Unterschenkel					Semitendinosus			
					Seminembranosus			
					Biceps			
					Tibialis ant.			
					Extensor halluc. longus			
					Popliteus			
					Plantaris			
					Extens. digitor. longus			
					Soleus			
					Gastrocnemius			
Muskeln des Fußes					Peronaeus longus			
					Peronaeus brevis			
					Tibialis posterior			
					Flexor digitor. longus			
					Flexor hallucis longus			
					Extens. hallucis brevis			
					Extensor digitor. brevis			
					Flexor digitor. brevis			
					Abduct. halluc.			
					Flexor halluc. brevis			
				Lumbricales				
				Adduct. hallucis				
				Abduct. digiti V				
				Flexor digiti V brevis				
				Opponens digiti V				
				Quadrat. plantae				
				Interossei				

Register.

Hirnnerven.

Ansa hypoglossi 60.
Augenmuskelnerven 30.

Chorda tympani 45.
Circellus venosus hypoglossi 59.

Ganglion ciliare 38.
— geniculi 45.
— jugulare 52.
— nodosum 53.
— oticum 40.
— petrosum 51.
— semilunare Gasseri 34.
— sphenopalatin. 38.
— spirale Corti 48.
— submaxillare 40.
— superius 51.
— vestibulare Scarpaë 48.

Intumescencia tympanica 51.

Nervus abducens 32.
— accessorius 57.
— acusticus 48.
— alveolar. inf. 38.
— ampullaris lat. 48.
— — post. 48.
— — sup. 48.
— auricular. post. 43.
— auriculotemporalis 37.
— buccinatorius 37.
— canalis pterygoidei (Vidii) 39.
— caroticotympan. inf. 52.
— — sup. 52.
— cochleae 48.
— depressor 54.
— ethmoidal. ant. 35.
— — post. 35.
— facialis 43.
— frontalis 35.
— glossopharyngeus 50.
— hypoglossus 59.
— infraorbitalis 36.
— infratrochlearis 35.

Nervus intermedius (Wrisbergi) 45.
— lacrimalis 34.
— laryngeus inf. 55.
— — sup. 54.
— lingualis 37.
— mandibularis 36.
— massetericus 37.
— masticatorius 37.
— maxillaris 35.
— meat. auditor. ext. 37.
— meningeus (medius) 35.
— mentalis 38.
— mylohyoideus 38.
— nasociliaris 35.
— nasopalatinus (Scarpaë) 39.
— oculomotorius 31.
— ophthalmicus 34.
— opticus 27.
— petros. profundus 39.
— petros. superficial. major 39, 43.
— petros. superficial. minor 40, 51.
— pterygoideus ext. 37.
— — int. 37.
— recurrens 54.
— saccularis 48.
— spinosus 36.
— stapedius 43.
— sublingualis 37.
— supraorbitalis 35.
— supratrochlearis 35.
— tensor. tympani 40.
— tensor. veli palat. 40.
— tentorii 34.
— trigeminus 34.
— trochlearis 31.
— tympanicus 40, 51.
— utricularis 48.
— vagus 52.
— vestibuli 48.
— zygomaticus 36.
Nervi alveolares sup. 36.
— auriculares ant. 37.

Nervi ciliares breves 38.
 — — longi 35.
 — olfactorii 26.
 — palatini 39.
 — sphenopalatini 36.
 — temporales profundi 37.

Plexus cardiacus 54.
 — coeliacus 55.
 — dentalis inf. 38.
 — — sup. 36.
 — gastricus 55.
 — oesophageus 55.
 — parotidens 44.
 — pharyngeus 54.
 — pulmonalis 55.
 — tympanicus (Jacobsoni) 51.

Papillarreaction 33.
 Papillarreflexbahn 29.

Radix brevis ganglii ciliaris 31.
 — longa ganglii ciliaris 35.
Rami alveolares superiores 36.
 — bronchiales 55.
 — buccales 44.
 — cardiaci 54, 55.
 — coeliaci 55.
 — dentales inferiores 38.
 — — superiores 36.
 — gastrici 55.
 — gingivales inf. 38.
 — — sup. 36.
 — hepatici 55.
 — isthmi faucium 37.
 — labiales inf. 38.
 — — sup. 36.
 — lienales 55.
 — linguales 37, 52, 60.
 — mentales 38.
 — nasales ant. 35.

Rami nasales ext. 35, 36.
 — — int. 35, 36.
 — — post. 39.
 — oesophagei 55.
 — orbitales 39.
 — palpebrales 35, 36.
 — parotidei 37.
 — pericardiaci 55.
 — pharyngei 52, 54.
 — renales 55.
 — submaxillares 40.
 — temporales 44.
 — — superficial. 37.
 — tonsillares 52.
 — tracheales 55.
 — tympanici 52.
 — zygomatici 44.
Ramus auricularis (vagi) 53.
 — colli 44.
 — descendens hypoglossi 60.
 — digastricus 44.
 — frontalis 35.
 — marginalis mandibulae 44.
 — membranae tympani 37.
 — meningeus (vagi) 53.
 — occipitalis 44.
 — recurrens (Arnold) 34.
 — — (hypoglossi) 59.
 — — (mandibular.) 36.
 — — (maxillar.) 35.
 — — (ophthalmici) 34.
 — stylohyoideus 44.
 — stylopharyngeus 52.
 — thyreochoideus 60.
 — tubae 52.
Rete canalis hypoglossi 59.
 Riechleitung 26.

Sapolinischer Nerv 45.

Rückenmarksnerven.

Ansa cervicalis profunda 64.
 — — superficialis 65.
Nervus auricularis magnus 65.
 — axillaris 69.
 — cervicalis descendens 65.
 — collateralis ulnaris 77.
 — cutaneus antibrachii dorsal. 77.

Nervus cutaneus antibrachii lateral. 73.
 — — antibrachii medial. 73.
 — — brachii lateral. 69.
 — — — medial. 73.
 — — — post. 76.
 — — collis 65.
 — — dorsal. intermed. 93.
 — — — lateral. 95.

Nervus cutaneus dorsal. medial. 93.
 — — femoris lateral. 89.
 — — — post. 92.
 — — surae lat. 93.
 — — — med. 95.
 — dorsalis penis (clitorid.) 97.
 — — scapulae 68.
 — femoralis 89.
 — genitofemoralis 88.
 — glutaeus inf. 92.
 — — sup. 92.
 — iliohypogastricus 88.
 — ilioinguinalis 88.
 — interosseus (antibrachii) dorsalis 77.
 — — — volaris 74.
 — — cruris 95.
 — ischiadicus 92.
 — lumboinguinalis 89.
 — medianus 73.
 — musculocutan. 72.
 — obturatorius 89.
 — — accessor. 89.
 — occipitalis major 63.
 — — minor 64.
 — — tertius 64.
 — perinei 97.
 — peroneus communis 93.
 — — profundus 94.
 — — superficial. 93.
 — phrenicus 66.
 — plantaris lat. 96.
 — — med. 95.
 — pudendus 97.
 — radialis 76.
 — saphenus 90.
 — spermatic. ext. 89.
 — subclavius 69.
 — subcostalis 83.
 — suboccipitalis 63.
 — suprascapularis 69.
 — suralis 93, 95.
 — thoracalis longus 68.
 — thoracodorsalis 69.
 — ulnaris 75.
 Nervi anococegyei 98.
 — clunium inf. 92.
 — — med. 91.

Nervi clunium sup. 87.
 — haemorrhoidales inf. 97.
 — — med. 97.
 — intercostales 83.
 — intercostobrachiales 73, 83.
 — scrotales (labiales) ant. 88.
 — — — post. 97.
 — subscapulares 69.
 — supraclaviculares 65.
 — thoracales 83.
 — — ant. 69.
 — — post. 68.
 — vaginales 97.
 — vesicales inf. 97.

Plexus brachialis 67.

— cervicalis 64.
 — coccygeus 98.
 — lumbalis 87.
 — pudendus 97.
 — sacralis 91.

Rami calcanei lat. 95.

— — med. 95.
 — cutanei abdominal. 83, 84.
 — — crur. med. 90.
 — — pectoral. 83, 84.
 — mammarii lat. 83.
 — — medial. 84.
 — perineales 92.
 — phrenicoabdominal. 66.
 — pleurales 66.
 — scrotales (labiales) ant. 88.
 Ramus anastomot. peroneus 93.
 — cutan. surae lat. 93.
 — — — medial. 95.
 — dorsal. manus (ulnaris) 75.
 — infrapatellaris 90.
 — palmaris (mediani) 74.
 — — (ulnaris) 75.
 — pericardiacus 66.
 — profundus (radialis) 77.
 — — (ulnaris) 76.
 — superficialis (radialis) 77.
 — — (ulnaris) 76.
 — trapezius 65.
 — volaris manus (ulnaris) 75.

Truncus lumbosacralis 91.







