DUKE
HOSPITAL

LIBRARY

WITHDRAWN

NORTH CAROLINA STATE UNIVERSITY LIBRARIES
S01715289 X

DATE DUE

This book is due on the date indicated below and is subject to an overdue fine as posted at the circulation desk.

EXCEPTION: Date due will be earlier if this item is RECALLED.

[redacted]

200M/06-99-991212

DIE
VERGLEICHENDE PATHOLOGIE
DER HAUT

VON

DR. MED. **JULIUS HELLER**
CHARLOTTENBURG
PRIVATDOZENT AN DER UNIVERSITÄT BERLIN.

MIT 170 ABBILDUNGEN IM TEXT UND 17 TAFELN.

BERLIN 1910.
VERLAG VON AUGUST HIRSCHWALD.
NW. UNTER DEN LINDEN 68.

Alle Rechte vorbehalten.

DUKE
UNIVERSITY
OCT 1974
WITHDRAWN
MEDICAL CENTER
LIBRARY

Den Herren

Geh. Reg.-Rat Prof. Dr. J. W. Schütz

Direktor des pathologischen Instituts der Kgl. Tierärztl. Hochschule zu Berlin

und

Prof. Otto Regenbogen

Direktor der Klinik für kleine Haustiere der Kgl. Tierärztl. Hochschule zu Berlin

gewidmet.

Freue dich, höchstes Geschöpf der Natur, du fühlest dich fähig
Ihr den höchsten Gedanken, zu dem sie schaffend sich aufschwang,
Nachzudenken. Hier stehe nun still und wende die Blicke
Rückwärts, prüfe, vergleiche und nimm vom Munde der Muse,
Dass du schauest, nicht schwärmst, die liebliche volle Gewissheit.

Goethe, Vergleichende Anatomie, Osteologie.

Vorwort.

In dem vorliegenden Buch habe ich den Versuch gemacht, die wissenschaftliche Dermatologie durch eine Darstellung der vergleichenden Pathologie der Haut zu erweitern. Erst eine Kenntnis der idiopathischen Tierkrankheiten berechtigt uns, experimentell erzeugte Affektionen zu deuten, erlaubt uns, der Darstellung allgemeiner pathologischer Gesetze näher zu treten.

Allgemeine vergleichende Pathologien sind in der Mitte des 19. Jahrhunderts von Heusinger, in den achtziger Jahren von Schneidemühl verfaßt worden. Die moderne Dermatologie ist aber inzwischen zu einer Disziplin herangewachsen, deren Kenntnis die Lebensarbeit eines Fachmanns darstellt. Ich habe daher mir die Aufgabe gestellt, vom Standpunkte des Dermatologen aus, den großen Gebieten der Veterinärmedizin und Zoologie all die Tatsachen zu entnehmen, deren Kenntnis für die Lehre von den menschlichen Hautkrankheiten in irgend einer Beziehung von Bedeutung ist oder von Bedeutung werden kann.

Dementsprechend mußte die Aetiologie, Pathologie und Klinik der tierischen Dermatosen und der wichtige Symptome auf der Haut hervorrufenden Allgemeinkrankheiten berücksichtigt werden, während viele nur für die praktische Veterinärmedizin bedeutsame Kapitel der Therapie, Sanitätspolizei usw. unbesprochen bleiben konnten. Die Bakteriologie mußte mit der dem Thema entsprechenden Beschränkung behandelt werden.

Schwierig war die Durchführung des Gedankens. Eine der Schilderung der Tierkrankheit vorausgeschickte kompendienartige Skizzierung der menschlichen Dermatosen wäre für den Dermatologen überflüssig, für den Veterinärarzt unzureichend gewesen. Eine Vergleichung jedes Krankheitssymptoms, jedes pathologischen Prozesses bei Tieren und Menschen hätte die Darstellung schwerfällig gemacht.

Ich habe es daher vorgezogen, die Bilder der Tierhautkrankheiten so zu zeichnen, wie der Dermatologe sie bei seltenen menschlichen Affektionen zu entwerfen gewöhnt ist: wo es irgend erforderlich schien, wurde auf die Beziehungen zur humanen Pathologie hingewiesen. Ich hoffe, daß jedem Fachkollegen bei der Lektüre auch noch zahlreiche andere Hinweise auf analoge oder differente Züge der menschlichen Krankheitsbilder ein- und auffallen werden.

Die Schilderung wurde auf die Angaben der Originalarbeiten der Weltliteratur basiert; von den zirka 2500 in Frage kommenden Publikationen enthielten nur etwa

37703

1800 für mein Thema Brauchbares, sie sind im Literaturverzeichnis zitiert. Drei Jahre nach dem Beginn meiner Studien erschien das erste spezielle Werk über die Hautkrankheiten der Tiere von Prof. Dr. Hugo Schindelka. Da dieses meiner Ansicht nach ganz hervorragende Buch vorwiegend für Veterinärmediziner geschrieben ist, glaubte ich doch meine eigene bereits weit vorgeschrittene Arbeit durchführen zu sollen, weil mir ein ganz anderes Ziel als Schindelka vorschwebte.

Das sorgfältigste Literaturstudium ersetzt nicht die eigene Erfahrung. Ich habe Semester lang die Poliklinik für kleine Haustiere der Tierärztlichen Hochschule zu Berlin (unter Leitung Prof. Otto Regenbogens) besucht. In den anderen Berliner Kliniken, im zoologischen Garten, auf Studienreisen an fremden Hochschulen, durch die Freundlichkeit einiger Tierärzte habe ich eine große Zahl interessanter Tierpatienten gesehen. Das geschulte Auge des Dermatologen, der die pathologische Anatomie der Haut der Tiere und Menschen ebenso beherrscht, wie die ganze Literatur beider Gebiete, faßt die hautklinischen Bilder der Tierhautkrankheiten verhältnismäßig leicht auf.

Für eine der wichtigsten Aufgaben betrachtete ich das Studium der pathologischen Anatomie der Tierhautkrankheiten, das von fachmännischer Seite bisher noch fast gar nicht in Angriff genommen war. Durch das Entgegenkommen der tierärzlichen Institute in Berlin, Hamburg, München, Dresden, Stuttgart, Hannover, Paris, Wien, Budapest, Bern, durch Sendungen von befreundeter Seite, konnte ich eine Sammlung von 250 Krankheitsfällen zusammenbringen, die für 131 „eigene Untersuchungen“ verwertet wurden. Hier wird die Arbeit der Zukunft die Lücken[1]) ergänzen müssen. All den Instituten und Tierärzten, die mich unterstützten, spreche ich auch hier meinen Dank aus.

Bei der Bearbeitung des pathologischen Materials wurden, soweit dies die leider sehr oft unzweckmäßig konservierten Sammlungspräparate gestatteten, alle Methoden der modernen Dermato-Histologie benutzt. Im allgemeinen wurde mehr Wert auf die Zeichnung des pathologischen Bildes, als auf ein zu eingehendes Studium zellulärer Einzelheiten gelegt. Dem entsprechend wurden auch auf den 17 Tafeln vorwiegend Uebersichtsbilder der Dermatosen gegeben. Durch Benutzung der Mikrophotographie wurde die Objektivität gewährleistet, die mir wichtiger erschien, als die doch nur für den Schüler erforderliche schematische Klarheit der

1) Es dürfte überraschen, daß die Beschaffung von pathologischem Tierhautmaterial schwierig ist. Bei den täglich in großer Zahl vergifteten Hunden fehlt die Krankengeschichte; Schweine werden nach dem Abstechen sofort gebrüht und dadurch für die Untersuchung wertlos; bei den geschlachteten Rindern, Pferden und Schafen ist die Haut ein sehr wertvolles Objekt, das durch Ausschneiden kranker Stellen nicht beschädigt werden darf. Die untersuchenden Tierärzte sehen die Tiere fast stets erst nach der Enthäutung, achten deshalb auf die Hautaffektionen nur ausnahmsweise. Die Abdeckereien lehnen die Herausgabe kranker Teile prinzipiell ab. In den Tierkliniken der Universitäten ist das Patientenmaterial an Rindern, Schafen und Ziegen sehr klein; die Probeexzision bei erkrankten Tierpatienten stößt häufig auf das Veto des Besitzers. Fast nichts ist über die pathologische Anatomie der Hautaffektionen wildlebender außereuropäischer Tiere bekannt, weil die Forscher und Jäger den Museen nur möglichst gut konservierte Felle erjagter Tiere einsenden.

Kombinationszeichnung. Nach Möglichkeit wurden die sicheren Ergebnisse der experimentellen Tierpathologie berücksichtigt. Ich habe über einige eigene Versuche berichtet. Die moderne experimentelle Krebs- und Syphilisforschung ist in ihrem augenblicklichen Stand entsprechend geschildert.

Große Schwierigkeiten bereitet dem photographisch geschulten Dermatologen die Herstellung von Abbildungen. Die Eigenart des Tierpatienten erlaubt nur die photographische Fixierung größerer und gröberer Hautveränderungen, die auf der dichtbeharten Haut im photographischen Bilde häufig wenig charakteristisch sind. Auch die Wiedergabe der Hautaffektionen durch einen Zeichner ist recht schwierig, wenn die Reproduktion auf Farben verzichten muß. Ich habe eine Reihe von Abbildungen anderen Werken entnommen; zu besonderem Dank bin ich Herrn Prof. Dr. Schindelka verpflichtet, der mir gestattete, einige charakteristische, mir sonst nicht erreichbare Fälle seinem Lehrbuch zu entnehmen. Vielfach habe ich pathologisch-anatomische Präparate der Sammlung des hygienischen Institutes der Berliner Tierärztlichen Hochschule und aus meinem eignen Besitz photographiert. Großen Wert habe ich darauf gelegt, eine bildliche Vergleichung der Dermatosen durch Nebeneinanderstellung von Krankheitsfällen des Menschen und der Tiere durchzuführen.

Wenn ich jetzt den Wert neunjähriger Arbeit der Oeffentlichkeit übergebe, so bin ich mir klar, daß viele Fragen ungelöst geblieben sind, viele Lücken klaffen, viele Untersuchungen vertieft werden müssen, weil die Kraft des Einzelnen für die Größe der Arbeit nicht ausreicht.

Trotzdem glaube ich, mich dem vorgesteckten Ziele wenigstens genähert zu haben. Meine Aufgabe war es, die reichen Schätze, die die wissenschaftliche Tierheilkunde bereits gefördert hat, der Dermatologie zugänglich zu machen, auf andere, die noch zu heben sind, sie hinzuweisen. Jeder klinische Lehrer, jeder wissenschaftlich arbeitende Dermatologe, jeder Fortbildung für sich selbst erstrebende Hautarzt wird, so hoffe ich, in Zukunft das große Gebiet der Tierhautkrankheiten berücksichtigen und dabei erkennen, daß eine vollentwickelte und vollberechtigte Schwesterwissenschaft seine eigenen Kenntnisse erweitern und vertiefen kann. Ebenso wird die Veterinärmedizin aus einem gemeinsamen Arbeiten weitere Anregung und Förderung von der Dermatologie erfahren.

Charlottenburg, November 1909.

Julius Heller.

27703

Inhaltsverzeichnis.

Seite

Vergleichende Anatomie 1
Allgemeines 1
Pferd 3
Rind 5
Schaf 7
Ziege, Schwein 8
Hund 9
Katze, Kaninchen 10
Affe 11
Vögel 12

Einige allgemeine Gesetze der vergleichenden Biologie und Physiologie . 17
Körpergewicht des Neugeborenen und der Mutter 17
Dauer der Jugend bei den verschiedenen Tieren 17
Einige Tatsachen der Vererbungslehre 18
Vererbung erworbener Eigenschaften 18
Das Versehen der Schwangeren 19
Telegonie 20
Vererbung der Hautfärbung 22
Das Mendelsche Gesetz 24

Die Bedeutung der Tiere in der alten deutschen Volks- und wissenschaftlichen Medizin 29

Vergleichende Pathologie 31
Allgemeines 31
Häufigkeit und Bedeutung der Tierhautkrankheiten 33

Klinischer Teil 35
Kongenitale Anomalien 36
Ansammlung von Fremdkörpern unter der Haut 36
Emphysem 36
Hautentzündungen, die nicht durch Mikroorganismen hervorgerufen sind 38
Erytheme 38
Verbrennungen und Erfrierungen 40
Hautbrand, Gangrän 41
Nekrosebazillenerkrankungen 44
Noma 46
Geschwüre 46
Hautentzündungen durch Lichteinwirkung 49
Brand der weißen Abzeichen 49

Seite
Erythema solare 53
Experimentelle Wirkung des Lichtes auf die Haut 54
Wirkung der Röntgenstrahlen 56
Wirkung der Radiumstrahlen 59
Blitzverletzungen 60
Exsudative Dermatosen 61
Mit Blutaustritt einhergehende Hauterkrankungen 61
Hämophilie 61
Hämidrosis 61
Petechialfieber, Morbus maculosus 63
Skorbut 69
Mit Oedem verlaufende Dermatosen 71
Oedeme 71
Oedema intermittens 71
Urticaria 72
Erythema exsudativum multiforme 77
Hauterkrankungen infolge von Intoxikationen 79
Arzneiexantheme 79
Arsenik, Blei, Kupfer, Phosphor, Jod, Brom 79
Quecksilber 82
Krotonöl, Kantharidien 86
Einige therapeutisch wichtige Stoffe in ihrer Wirkung auf die Haut 87
Adrenalin, Karbol, Petroleum, Vaselin 87
Autointoxikationen 88
Buchweizenausschlag 89
Schlempemauke 90
Kartoffel- und die übrigen Futterausschläge 91
Ergotismus 94
Pellagra 98
Sensibilitätsstörungen 100
Hauthyperästhesie, Dermatalgie, Pruritus, Prurigo 100
Herpes zoster, Herpes labialis 103
Wollefressen, Lecksucht, Federfressen 104
Trophoneurotische Hautentzündungen 105
Blasenbildende Hautaffektionen 109
Pemphigus 109
Ekzematöse, psoriasiforme und lichenoide Dermatosen 114
Ekzem 114
Pityriasis rosea 132
Ptiyriasis simplex 133
Psoriasis 134
Lichen 135
Nicht parasitäre Dermatosen der Fische 136
Die durch pflanzliche Parasiten hervorgerufenen Hautkrankheiten . . 137
Durch Staphylokokken und Streptokokken erzeugte Affektionen 137
Impetigo, Impetigo contagiosa, Dermatitis pustulosa infectiosa, Dermo-Rhinitis 137
Akne, Comedo 139
Pyämische Hautentzündung, Phlegmone, Furunkel, Karbunkel 142
Akne contagiosa, Dermatitis pustul. contag. Canadensis 145
Erysipel 146

Seite
Panaritien 149
Verletzungen und Wundinfektionen 150
Bakteriologie der Tiereiterungen 152
Durch Bazillen hervorgerufene Erkrankungen 155
Milzbrand 155
Oedema malignum 158
Schweineseuche, Schweinepest, Schweinerotlauf 159
Rotz 170
Lymphangitis epizootica, Blastomykose 178
Lymphangitis ulcerosa equorum 181
Wurmkrankheit der Rinder (Farcin du boeuf) 181
Tuberkulose 182
Lepra 195
Durch Strahlenpilze hervorgerufene Dermatosen 196
Aktinomykose 196
Streptotricheen 204
Botryomykose 205
Hyphomykose der Haut 212
Erythrasmaähnliche Erkrankungen 212
Trichophytie 213
Megalosporie 214
Mikrosporie 222
Favus 229
Hyphomycosis destruens, Hyphomykosen der Fische, Krebse und Pflanzen . 237
Infektiöse Erkrankungen unbekannter oder nicht sicher bekannter Aetiologie 239
Scharlach, Masern 239
Staupe 241
Maul- und Klauenseuche 245
Pocken 249
Durch Protozoen hervorgerufene dermatologisch wichtige Affektionen 269
Beulenkrankheit der Barben und andere Fischkrankheiten 272
Durch tierische Parasiten hervorgerufene Hautaffektionen 274
Räudeerkrankungen 275
Sarcoptesräuden der Säugetiere 290
Sarcoptesräuden der Vögel 313
Demodexräude 317
Tiermilben 333
Zeckenerkrankungen 336
Stationäre Parasiten 341
Temporäre Parasiten. 343
Durch Würmer hervorgerufene Hauterkrankungen 354
Zystizerkenerkrankungen 361
Zur Atrophie und Hautverhärtung führende Dermatosen 362
Hautatrophie 362
Sklerodermie 363
Geschwulstartige Hypertrophien und gutartige Geschwülste 364
Kongenitale Prozesse 364
Ichthyosis congenita 366

Seite

Zur Hypertrophie einzelner Gewebe führende Dermatosen 371
Callositas, Schwiele 371
Warzen, Papillome 372
Akanthosis nigricans 385
Hauthörner 387
Fibrome 394
Melanofibrome 400
Narben, Narbenkeloide 406
Elephantiasis 410
Lipome 415
Neurofibrome 417
Leiomyome, Rhabdomyome 418
Angiome 419
Varizen, Hämorrhoiden 422
Lymphangiome 425
Molluscum contagiosum 428

Zystische Tumoren der Haut 437
Atherome 438
Schrotausschlag der Schweine 440
Dermoide. 445

Knorpel-, Knochen-, Kalkbildung in der Haut 446
Chondrome 446
Exostosen 447
Osteome 448
Calcification 449

Bösartige Geschwülste 453
Allgemeines 453
Experimentelle Krebsforschung 457
Hautkarzinome, klinisches Bild 465
Hautsarkome der Säugetiere, klinisches Bild 477
Melanosarkome. 484
Bösartige Geschwülste der Vögel 486
Bösartige Geschwülste der Fische 488
Pseudoleukämie der Haut 491
Mycosis fungoïdes 492

Erkrankungen der Drüsen der Haut 493
Talgdrüsenerkrankungen. 493
Adenoma sebaceum 493
Schweißdrüsenerkrankungen 496

Haarerkrankungen und Pigmentanomalien 502
Vergleichende Anatomie der Haare, Haarwechsel, Haarphysiologie 502
Hypotrichosis 508
Alopecie 512
Alopecia areata 531
Hypertrichosis acquisita 539
Trichorrhexis nodosa 542
Monilithrix 544
Weichselzopf 545
Piedra 546
Schwarze Haarzunge 546

Seite

Pigmentanomalien der Haare und der Haut 546
Pigmenthypertrophie 550
Pigmenfarbenveränderung 551
Pigmentatrophie 552

Erkrankungen der Hörner, Nägel und Hufe 557
Hörner 558
Ringbildung der Hörner 558
Nägel und Klauen 560
Hufe 561
Ringbildung der Hufe 563

Tropenkrankheiten 567
Frambösia 547
Tropische Huatgeschwüre, Madurafuß, kolumbische Maiserkrankung 568
Nasengeschwulst, Nilpustel, Orientbeule 569
Sporotrichosen 570
Adobe, Trypanosomenerkrankungen, Verruga peruviana 571

Geschlechtskrankheiten 572
Onanie, Nymphomanie, Satyriasis 572
Phimose, Paraphimose, Balanitis 573
Condylomata acuminata 574
Venerische Geschwülste 575
Experimentelles Ulcus molle 579
Experimentelle Gonorrhoe 579
Ansteckender Scheidenkatarrh der Rinder, Pferde, Schafe, Kaninchen 580
Beschälseuche, Dourine 582
Bläschenausschlag der Pferde und Rinder 589
Experimentelle Syphilis 591
Diphallusbildung 599

Anhang: Einteilung der für die vergleichenden Pathologie wichtigen Pilze 600
Literatur 603

Inhalt der Tafeln I—XVII.

Tafel I. Figur 1. Schweißdrüsen des Pferdes.
„ 2. Sinushaar des Hundes.
„ 3. Talgdrüsen des Pferdes.
„ 4. Haut des Elefanten.
„ II. „ 1. Ekzem der Maus.
„ 2. Beginnendes Ekzem des Pferdes.
„ 3. Ergotismus des Hahnenkammes.
„ 4. Experimentelle Krotonöldermatitis des Kaninchens.
„ III. „ 1. Schweineseuche, pustulöses Exanthem.
„ 2. Schwein, Autointoxikations-Exanthem.
„ 3. Kuhpocken.
„ IV. „ 1. Hauttuberkulose des Papageies.
„ 2 u. 3. Aktinomykose des Rindes.
„ 4. Botryomykose des Pferdes.

Tafel V. Figur 1. Ichthyosis congenita des Kalbes.
„ 2. Ichthyosis congenita des Menschen.
„ 3. Ichthyosis congenita des Kalbes.
„ VI. „ 1. Demodexräude des Hundes.
„ 2. Demodexräude des Geparden.
„ 3. Sarcoptesräude des Papageies.
„ 4. Sarcoptesräude des Warzenschweines.
„ VII. „ 1. Dermanyssusräude des Huhnes.
„ 2. Sarcoptesräude der Ratte.
„ 3. Boophiluserkrankung des Kalbes.
„ VIII. „ 1. Hartes Fibrom des Pferdes.
„ 2. Warzenartiges Fibrom des Rindes.
„ 3. Verruköse Mauke des Pferdes.
„ 4. Lippenpapillom des Pferdes.
„ IX. „ 1. Warze der Kuh.
„ 2. Dermatitis verrucosa der Eidechse.
„ 3. Elephantiasis der Nachtigall.
„ 4. Elephantiasis des Hundes.
„ X. „ 1. Gefäßreiches Papillom der Nase des Pferdes.
„ 2. Narbenkeloid des Pferdes.
„ 3. Angeborenes Melanom des Kalbes.
„ XI. „ 1. Calcification der Haut des Pferdes.
„ 2. Calcificierendes Fibrom des Rehes.
„ XII. „ 1 u. 2. Lymphangiom des Skrotums des Hundes.
„ 3. Angiokavernom des Hundes.
„ XIII. „ 1. Adenom der Analdrüsen des Hundes.
„ 2. Adenoma sebaceum des Hundes.
„ 3. Neurom des Rindes.
„ XIV. „ 1. Kankroid des Hundes.
„ 2. Karzinom der Katze.
„ 3. Papilläres Karzinom des Stars.
„ 4. Myxosarkom des Hundes.
„ XV. „ 1. Melanose des Huhnes.
„ 2. Comedo des Pferdes.
„ 3. Sarkom des Hahnenkammes.
„ XVI. „ 1 u. 2. Alopecia congenita des Kaninchens.
„ 3. Diabetische Alopecie des Hundes.
„ 4. Alopecia congenita des Lammes.
„ XVII. „ 1. Monilithrix des Menschen und des Pferdes.
„ 2. Hypotrichosis cystica der Ratte.
„ 3. Haarwachstum bei Trichophytie des Rindes.
„ 4. Trichorrhexis nodosa des Pferdes.

Vergleichende Anatomie der Haut.

Eine ausführliche Schilderung der vergleichenden Anatomie der Haut liegt jenseits unseres Themas. Es sollen hier nur die wichtigsten Abweichungen der normalen Anatomie der Haut der Haustiere von der des Menschen berücksichtigt werden. Die genaue Kenntnis der Einzelheiten der menschlichen Hautanatomie wird vorausgesetzt. Ausdrücklich sei bemerkt, daß nur praktisch wichtige Abweichungen berücksichtigt sind. Ich stütze mich vorwiegend auf die Darstellung Ellenbergers und Bonnets[1]).

Es sollen zunächst einige allgemein interessierende Tatsachen gegeben werden. Die Haut der Tiere ist meist ziemlich stark pigmentiert, nur bei Albinos pigmentfrei. An bestimmten Stellen finden sich als modifizierte Hautregionen aufzufassende Schutzhüllen oder Angriffswaffen in Gestalt von Klauen, Hufen, Krallen, Hörnern, sowie rudimentäre Organe, wie Afterklauen, Kastanien, Sporen. Auf deren feineren Bau soll nicht näher eingegangen werden, da sie für die vergleichende Pathologie des Menschen nur verhältnismäßig wenig in Betracht kommen. Eine Ausnahme wird mit der Darstellung der gröberen Verhältnisse der Hufanatomie gemacht werden, da gewisse Veränderungen an den Hufen Analoga zu bestimmten Nagelkrankheiten darstellen. Die Schilderung wird vor der Pathologie dieser Affektionen erfolgen.

Die Haut bildet Duplikaturen, Falten, Anhangsgebilde und Einstülpungen. es sei nur an Schlauch (Penis), Hodensack, Augenlider usw. erinnert. Bei der Schilderung der Hautanatomie der Tierarten wird auf die jeder Tierart zukommenden Gebilde eingegangen werden.

Die Haut der Tiere gleicht in ihrem Bau durchaus der Haut des Menschen. Einzelne Abweichungen werden später genannt werden. Die Dicke der Haut, insbesondere der Lederhaut, ist verschieden nach der Art der Tiere, der Rasse, dem Geschlecht, dem Körperteil. Männchen haben eine dickere Haut als Weibchen. Am Rücken und an den Streckseiten ist die Haut stärker als an den übrigen Körperregionen. Eine Ausnahme bildet die dicke Haut an der ventralen Halsregion des Schweins, am Triel (Brustlappen) des Rindes, am Schweif des Pferdes.

Für den Papillarkörper gilt folgendes Gesetz: Je dichter der Haarbestand, je papillenärmer ist die Haut. Gut entwickelte Papillen finden sich dementsprechend am Nasenspiegel, der Rüsselscheibe, den Lippenrändern, Sohlen- und Zehenballen,

1) Bonnet, Haut und Anhänge: Ellenberger. Vgl. Histologie und Physiologie der Haussäugetiere. Berlin 1887.

an den Zitzen, dem Euter, der Glans penis, dem Kitzler und meist auch an der Schweifspitze der Katze, des Schafes, des Rindes, des Schweines (nicht des Hundes). Geteilte Papillen sieht man an den äußeren Geschlechtsteilen, dem Nasenspiegel der Katze und des Rindes, der Rüsselscheibe; zusammengesetzte im Sohlenballen des Hundes.

Die Epidermisoberfläche wechselt je nach der Lokalität ihre Modellierung. Durch polsterartige Verdickungen bildet sie am Nasenspiegel der Katze selbständige Erhebungen oder durch gewaltige Verdickungen über den Papillen zottige Bildungen, wie am Sohlenballen großer Hunde. An der Schnauze, dem Flotzmaul, der Rüsselscheibe, am After sieht man die Epidermisoberfläche von größeren oder kleineren Furchen durchzogen, die entweder ein eigentümliches körniges Aussehen oder eine tafelartige Felderung bedingen.

Die Dickenentwicklung der Epidermis steht durchweg im umgekehrten Verhältnis zur Dichtigkeit des Haarwuchses. Je dünner das Haar, um so dicker die Epidermis. Die feinere Anatomie der Haare der Tiere unterscheidet sich nur in Einzelheiten von der des Menschen, erwähnenswert ist die Tatsache, daß die in der Umgebung der Nasenlöcher, an den Lippen, dem Kehlgang, über dem Augenbogen und an den Wangen befindlichen Spür- oder Scheuhaare, sog. Sinushaare sind (vgl. Tafel I, Fig. 2). Die Bälge dieser Sinushaare sind groß, reichen bis in die Subkutis, haben die Form eines Ameiseneies; ihre Größe steht im Verhältnis zur Stärke des Haares. Die Raubtiere und Nager haben größere Bälge als die Huftiere. Zwischen der äußeren aus längsverlaufenden Bindegewebsfibrillen bestehenden Balglage und der mittleren, die im distalen Abschnitt glatte Muskelfasern enthält, liegen mehr oder weniger entwickelte Blutsinus. Durch Verbindungsgewebsbalken zwischen den Balglagen sind die Blutsinus der Huftiere kavernös, während sie bei den übrigen Tieren glattwandig und ringförmig sind.

Außer den ersten im Embryonalleben auftretenden Primärhaaren findet man später beim Wachstum der Hautoberfläche noch neue Haaranlagen für die Sekundärhaare. Während die Haare der Mähne und des Schweifes nicht gewechselt werden, findet ein kontinuierlicher Wechsel der Sinushaare, der Borsten, der Schweifquaste des Rindes, der Wolle der Kulturschafe statt. Der im Frühjahr und Herbst stattfindende periodische Haarwechsel ist bei den wild lebenden Tieren stark ausgeprägt, bei den domestizierten nur noch angedeutet und durch kontinuierlichen Haarwechsel ersetzt. Beim Herbsthaarwechsel erhalten die Tiere zum Sommerdeckhaar noch eine Menge weicher, meist markloser Haare, wobei eine große Zahl alter Haare ausfällt und z. B. beim Pferd durch neue ersetzt wird. Im Frühjahr fällt das Winterflaumhaar völlig, das alte straffe Deckhaar teilweise aus und wird dann ersetzt.

Der Haarausfall beim periodischen Wechsel erfolgt durch Ablösung der Haare nach Sistierung des Wachstums in gleicher Weise wie beim Menschen. Es sei auf die entsprechenden Lehrbücher sowie auf unsere Darstellung im Kapitel „Alopecie“ verwiesen.

Die Form der Talgdrüsen ist abhängig von der Dichtigkeit des Haarwuchses, der Dicke und den Spannungsverhältnissen der Haut. Je dichter der Haarwuchs, um so länger und schmaler sind die Drüsen, in um so stärkerem Winkel münden

sie in den Haarbalg (Rückenhaut, Flanken): je weiter der Haarbestand, um so rundlicher werden die Drüsenkörper und in um so stumpferem Winkel erfolgt die Mündung des Ausführungsganges (Gesicht, Lippe, äußere Geschlechtsteile) (vergl. Tafel I, Fig. 3).

Nur die Talgdrüsen an der Eichel, an der Vorhaut, am After und Augenlid sind ohne Beziehung zu den Haarbälgen. Talgdrüsen fehlen völlig an den Zehen- und Sohlenballen, den Klauen, Krallen, Hörnern und an den Zitzen des Kuheuters, an dem Nasenspiegel der Katze und des Hundes. Die schlauchförmigen Schweißdrüsen (Tafel I, Fig. 1) liegen reihenweise oder geschichtet (Sohlen-, Zehenballen, Strahl), häufig in der Subkutis. Die meisten münden in Haarbälge und zwar stets über der Talgdrüsenmündung; seltener ist eine selbständige Mündung in nächster Nähe eines Haarbalgtrichters. Die Sinushaare besitzen keine Knäueldrüsen. An haarfreien Stellen (Sohlen- und Zehenballen, Strahl, Nasenspiegel, Rüsselscheibe) finden sich die Drüsenmündungen als Poren. Erwähnt sei, daß bei Katze, Hund, Schaf, Schwein die Schweißabsonderung nur in Form des Dunstschweißes, nicht in Gestalt austretender Tropfen erfolgt. Wo Knäueldrüsen fehlen, vertreten die Haarbalgdrüsen vikariierend ihre Stelle.

Der feinere Bau der Schweißdrüsen unterscheidet sich nicht wesentlich von dem des Menschen. Bemerkenswert ist nur die nach innen der Glashaut anliegende Schicht glatter Muskelfasern. Diese in den einzelnen Drüsen verschieden (Spiraltouren) angeordnete Muskulatur ist um so stärker ausgebildet, je zähflüssiger das Drüsensekret und je weniger durch benachbartewillkürliche Muskulatur oder Haarbalgdrüsenmuskulatur die Sekretentleerung begünstigt wird.

Es folgt hier eine kurze Uebersicht über die Haut der einzelnen Tierarten, in der wir uns vielfach auf die Darstellung von Stoß[1]) beziehen, eigene Untersuchungen aber gleichfalls verwertet haben.

Pferd.

Das Korium der Pferde besitzt eine der Größe der Tiere entsprechende nach Rasse, Alter und Geschlecht verschiedene Dicke. Es ist reicher an feinen elastischen Fasern als das Korium des Rindes, seine Bindegewebsfasern sind erheblich zarter. Die Dicke schwankt zwischen 1—5 mm, ist relativ größer, als bei den übrigen Haustieren. Am stärksten ist die Haut am Nackenanfang, an der Ventralseite des Schweifes, in der Umgebung des Penis. Ein eigentlicher Papillarkörper fehlt nach Jeß der behaarten Haut: die Haarbalgmündungen sind von wallartigen Erhebungen der Lederhaut umgeben, die mikroskopisch Papillen vortäuschen.

Ich habe die Papillen am Augenlide der Pferde so deutlich ausgebildet gefunden, daß ich sie von Papillen der Menschenhaut nicht unterscheiden konnte. Große Papillen sind auch an den Lippen, dem Nasenrücken, der Nasentrompete, dem Scheideneingang vorhanden.

---

1) Stoß, in Ellenbergers Handbuch der vergleichenden mikroskopischen Anatomie. Berlin 1906.

Die Epidermis ist 15—80 μ dick, zeigt fast überall deutliches Stratum granulosum. Das Pigment ist am stärksten in der Basalschicht, findet sich aber auch in den nächstfolgenden Zelllagen mit allerdings stets abnehmender Intensität. Auch die Hornschicht ist z. B. bei Rappen im geringen Grade pigmentführend. Die äußerste Zelllage der äußeren Wurzelscheide ist so pigmentiert wie die Basalschicht. Bei weißen Pferden fehlt das Pigment (vgl. Untersuchungen über die Scheckenhaut im Kapitel Pigmentveränderung).

Die Haare bilden einen flachen Bogen, sind oberhalb der Haarzwiebel nicht merklich geknickt. Mit der Oberfläche bilden sie einen Winkel, der um so stärker ist, je feiner die Haut ist. Die Dicke der Haare schwankt zwischen 0,2—0,008 mm. Das Mark fehlt den Haaren der dünnbehaarten Körperstellen, beträgt bei anderen $^4/_5$ des Haardurchmessers.

Die Haare des Pferdes bilden weder Gruppen, noch Bündel, aus jedem Haarbalg ragt nur ein Haar heraus.

Auf die Vorgänge beim Haarwechsel wird später eingegangen werden (vgl. Kapitel: Alopecie): hier sei nur erwähnt, daß bereits Föten im letzten Trächtigkeitsmonate zahlreiche Kolbenhaare und Papillen im Zustande der Rückbildung zeigen.

Die Schweißdrüsen haben den typischen Knäuelbau, zeigen in Einzelheiten verschiedenen Bau. So umgeben sie als umfangreiche Knäuel die Papillen am lateralen Nasenflügel, stellen langgezogene dichte Knäuel in der Umgebung der tiefgelegenen Haarzwiebeln an der Stirn dar, haben am Perineum auffällig weite Sekretgänge, liegen an der ventralen Schweiffläche viel tiefer als die Haarzwiebeln.

Auch an den Augenlidern fand ich die Ausführungsgänge der Schweißdrüsen ungewöhnlich erweitert, 67—106 μ dick. Die Zellbekleidung des erweiterten Ganges war durchaus normal: in der Mitte fand sich eingedicktes Sekret. Gelegentlich war auch eine starke Pigmentierung des sezernierenden Epithels festzustellen.

Die Talgdrüsen haben gleichfalls an den verschiedenen Hautstellen einen etwas abweichenden Bau: am lateralen Nasenflügel sind sie rundlich, an der Stirn stellen sie langgezogene Beutel mit oder ohne sekundäre Einbuchtungen dar, und liegen zu zweien einander so gegenüber, daß die größere im stumpfen Haarwinkel liegt. An dem Stirnschopf sind sie weniger entwickelt, dagegen sind sie an der Unterbrust groß und viellappig, am Euter erreichen sie sogar die Größe von 0,119 mm. Am Penis und Perineum sind sie klein, am Scheideneingang sehr groß. In mir zur Verfügung stehenden Präparaten vom Augenlid (Dr. Rodler) erreichten sie die Größe von 0,437 mm, wenn man den Durchmesser aller den Haarquerschnitt von allen Seiten umgebendenden Drüsenlappen nimmt.

Geringe Mengen Pigment habe ich auch gelegentlich in den Drüsenzellen gefunden.

Der feinere Bau der Talgdrüsen unterscheidet sich nicht von dem des Menschen.

Es folgen hier noch einige Angaben über makroskopische Details im Bau der Haut des Pferdes. Man unterscheidet 4 Hautmuskeln: Gesichts-, Hals-, Schulter-, Brusthautmuskel. Die Haare bestehen aus Deck- und Füllhaaren; außerdem unterscheidet man den Haarschopf (Haare der Hinterhauptsgegend, zwischen den Ohren), die Mähne, die Schweifhaare, die Haarzotten (Haarbüschel an der

hinteren Fläche der Fesselgelenke). Außer den Hufen, die an anderer Stelle beschrieben werden sollen, unterscheidet man als epidermoidale Anhänge die Kastanien oder Hornwarzen und den Sporn. Erstere, die flache, längliche Hornmassen darstellen, sitzen an der medialen Fläche des Radius etwas rumpfwärts von der Vorderfußwurzel sowie an der medialen Seite des Hintermittelfußes zehenwärts vom Sprunggelenk. Die Lederhaut hat an Stelle der Kastanie kleine längliche Papillen, welche ein Röhrchenhorn bilden, das jedoch nicht so fest wie das Hufhorn ist. Beim Esel fehlen die Kastanien an den Hinterextremitäten ganz, beim Maultier sind sie nur sehr klein. Der Sporn ist eine kleine rundliche bis zylindrische Hornmasse, die am Fesselgelenk in der Haarzotte liegt und aus Hornröhrchen besteht. Kastanie und Horn sind rudimentäre Analoga der Afterklauen.

Rind.

Die Haut der Rinder ist die stärkste aller Haustiere: sie mißt am Triel 6—7 mm, an der Schwanzwurzel, am Fersenbeinhöcker 5 mm, im übrigen 3 bis 4 mm. Elastische und Bindegewebsfasern sind gröber als beim Pferde. Das Stratum corneum ist stärker als beim Pferde ausgebildet. Die Papillen sind wie beim Pferde nicht überall vorhanden; sehr hohe Papillen hat das Flotzmaul, der Maulwinkel, die Umgebung der Hörner.

Die Haare sind 20—100 μ dick, häufig winklich über der Zwiebel abgebogen, ebenso häufig freilich sind ungebrochene Haarachsen. Die Haarpapille ist kugelig, ihr Hals sehr schmal. Das Haarmark ist stärker ausgebildet als beim Pferde.

Die einzelnen Hautstellen verhalten sich auch in Bezug auf die Haare verschieden: Während z. B. an der Stirn die Haare an der Wurzel nur geringe Abbiegung zeigen, ist letztere an der Backe stark ausgesprochen. Dort beträgt der Haarwinkel zwischen Haaraustritt und Haut 60—70°, hier 45—60°. Die Dicke der Haare am Orificium praeputii ist 160 μ, am Nasenrücken 100 μ, am Rücken und an den Flanken 60—80 μ, an der Unterbrust 20—40 μ. Während $^3/_4$ der Haardicke an der Stirn von Mark ausgefüllt ist, sind die Haare am dorsalen Karpus meist marklos, die Haut über dem Kalkaneus und der Fesselbeuge wenig markreich.

Am Uebergang zum Flotzmaul findet sich eine 2—3 cm breite Zone mit Sinushaaren in regelmäßigen Abständen und feinen Deckhaaren (Stoß).

Die Talgdrüsenkörper sind mehr gestielt, doch finden sich auch dem Haarbalg anliegende kuglige und nierenförmige Drüsen. Klein sind die Talgdrüsen an der Stirn, an der Schwanzquaste; am Nasenrücken sind sie größer, münden mit 4—6 neben und übereinander gelegenen Oeffnungen in den Haarbalg; am Maulwinkel sind sie sogar recht groß, am Triel bis 0,5 mm im Durchmesser. An der Vulva besitzen sie baumartig verzweigte Sekretgänge; am Orificium praeputii sind sie sack- und nierenförmig.

Die Schweißdrüsen besitzen 60—100 μ breite, schwach gebogene, teilweise S-förmige mit sehr platten Epithelien ausgekleidete Sekretgänge. Die zwischen Epithel und Glashaut befindliche eigene Drüsenmuskulatur ist gut ausgebildet. Der Ausführungsgang ist nur 10—15 μ breit, trichterförmig und fließt mit der Balgmündung

zusammen. Wieder gibt es Unterschiede nach den einzelnen Hautstellen. An der Stirn sind die Tubuli wenig gewunden: am Nasenrücken bilden sie Knäuel um die Haarzwiebel, am Maulwinkel wirkliche Knäuel, ebenso am Kalkaneus, an der Vulva, am After und am Schwanz. Am Triel dagegen bilden sie nur weite, gerade oder 1—2mal S-förmig gewundene Schläuche.

Es sollen hier einige makroskopische Details über die Haut der drei wichtigsten Wiederkäuer folgen.

Bei den Wiederkäuern bildet die Haut Einstülpungen und Verdoppelungen. Beim Rind entsteht durch Duplikatur der Haut an der Brust in der Mittellinie der Brustlappen oder Triel, beim Merinoschaf am Hals der Kragen, bei Ziegen am Hals in der Kehlgangsgegend die Glöckchen. Eigentümliche Schmiergruben, reichlich mit Schweiß- und Talgdrüsen versehene Hautvertiefungen besitzt das Schaf. Man unterscheidet eine Tränengrube, Leisten- oder Mammartasche und ein Klauensäckchen. Letzteres mündet im Klauenspalt, in der Gegend des Fesselkronengelenks.

Im Nasenspiegel und in der Unterlippe der Wiederkäuer finden sich die den serösen Drüsen zuzuzählenden Flotzmaul- oder Muffeldrüsen, deren Sekret die Haut feucht erhält. Sie haben einen zusammengesetzt tubulösen Bau, mit seitlichen azinösen Ausbuchtungen an den Schläuchen. Sie münden mit deutlichen Poren.

Die Haare des **Rindes** verhalten sich wie die des Pferdes: der Schweif ist mit Deckhaaren besetzt: nur an seinem Ende befindet sich ein Büschel langer Haare (Quast). Die **Ziege** hat Deckhaare, zwischen denen sich feine Flaumhaare befinden, außerdem noch Barthaare. Die Haare der **Schafe**, die Wolle, sind je nach Rasse verschieden. Das kurze, straffe Deckhaar dient zur Bekleidung der Beine und des Gesichts. Das lange, meist markhaltige Grannenhaar ist nicht gekrümmt, hat tief sitzende Haarzwiebeln. Das eigentliche Wollhaar, stets gekräuselt, markfrei, ist den Haarkleidern verschiedener Rassen beigemischt.

Die Hörner der Wiederkäuer werden von dem die Hornzapfen überziehenden Teil der Lederhaut erzeugt. Letztere verliert ihre Drüsen und erzeugt fest miteinander vereinigte epidermoide (Horn) Zellen. Wie die Hufleder haut zeigt sie kleine, mit Gefäßen versehene Zotten. Am Horn unterscheidet man Wurzel, Mittelstück und Spitze.

Das Horn besteht wie das Hufhorn aus feinen Röhrchen von Epidermiszellen, die durch einen Ausfall zelliger Zwischenröhrensubstanz miteinander verbunden sind. Die Röhrchen sind beim Schaf leicht, beim Rind schwer zu erkennen. Sie haben einen geschwungenen, wellenförmigen Verlauf und sind stellenweise von locker liegenden Zellen ausgefüllt. Die Ringe der Hörner entstehen durch periodische Mehrproduktion am Grunde des Horns, die Windungen der Hörner sind durch ungleiche Produktion von Hornsubstanz in den verschiedenen Teilen der Lederhaut sowie durch verschiedene Form der Zapfen bedingt.

Die Hufe der Wiederkäuer unterscheiden sich in ihrem Bau wenig von dem der Pferde (trotz der Zweihufigkeit), es fehlen Strahlkissen und Fleischstrahl. Die Details sind ohne Interesse für die vergleichende Pathologie des Menschen. An

der volaren Fläche des Fesselgelenks finden sich noch kleine rundliche oder dreiseitige, kapselartige Horngebilde, die Afterklauen genannt werden. Ihre Matrix wird durch einen kleinen dreiseitigen pyramidenförmigen Vorsprung gebildet, der meist ein Knöchelchen einschließt.

Schaf.

Die Haut des Schafes ist sehr fein ($^1/_2$—3 mm). Widder haben stärkere Haut als die Schafe; der Feinheit der Rasse geht die Dünne der Haut proportional. Die Haut ist wenig elastisch, neigt zur Faltenbildung, hat wenig elastische Fasern, die Fibrillen des Bindegewebes sind sehr flach. Ein ausgesprochener Papillarkörper findet sich nur an einzelnen Körperteilen; die Epidermis ist 80—120 μ dick; ein Stratum granulosum ist deutlich markiert. Man unterscheidet, wie erwähnt, Deck-, Grannen- und Wollhaare. Die Haare der Wollschafe stehen in Nestern von 10—12 sehr dicht, je nach der Rasse kommen 10—88 auf den Quadratmillimeter. Die rundliche Papille und die bis 90° betragenden Abbiegungen des Haarbalges in wechselnder Höhe über der Papille bedingen nach Stoß die starke Ausbildung und Zähnelung der Haarkutikula die leichte Verfilzung.

Die Wollhaare sind marklos (markreiche kommen vor) bei feinen Rassen; der Wollglanz ist vom Wollschweiß abhängig; die Stapelbildung (felderweise Gruppierung der Wollhaare) ist durch Bindehaare bedingt, die die parallel verlaufenden Wollhaare durchkreuzen. Demgemäß trifft man mikroskopisch in senkrechten Hautschnitten neben Längsschnitten der Wollhaare Quer- und Schiefschnitte der Bindehaare.

Die Haare stehen in Gruppen, meist um eine kleine Arterie angeordnet; zwischen den Gruppen liegen weite Schweißtubuli. „Ganz oberflächlich gehen die Gruppen in Bündel über, indem eine Anzahl von Haarbalgtrichtern in eine weite Mündung zusammenfließen“ (Stoß); die so entstehenden Haartrichter sind mit vielschichtigem Epithel ausgekleidet. Die äußere Wurzelscheide ist dünner als die innere. Die M. arrectores der Wollhaare sind schlecht, die der Deckhaare sehr gut entwickelt.

Bei den feinen Rassen ist der Haarwechsel kontinuierlich, bei den Haar- und Wollschafen periodisch (Herbst- und besonders Frühjahrsmauserung).

Die Schweißdrüsen gleichen denen des Rindes, haben eine Weite von 20 bis 250 μ, die weiten haben plattenförmiges, die engen hohes zylinderförmiges Epithel, ihre Mündungen konfluieren meist mit den Balgmündungen. Die Sekretgänge sind in den Wollregionen sehr weit, zweifellos sezernieren sie das Wollfett[1]), da die Talgdrüsen nur rudimentär sind. An den behaarten Körperstellen tritt die Knäuelbildung der Schweißdrüsen mehr hervor.

In der Mammartasche oder Inguinalfalte und in den Klauensäckchen bilden die Knäueldrüsen mächtige, 2—3 mm dicke Drüsenlagen. Die Drüsen münden trichterartig im Haarbalge oder an der Oberfläche des Säckchens. (Für Experimente dürfte diese Tatsache wichtig sein.)

Die Talgdrüsen sind weniger stark entwickelt. Zwei kleine, ungelappte, rundliche

---

1) Es sei an die Arbeiten Unnas über den Fettgehalt des Schweißes erinnert.

Drüsen umgeben die Wollhaare, münden mit breitem Ausführungsgang in den Balg. Am behaarten Kopf finden sich große, weit nach abwärts reichende, rosettenartig angeordnete, am Nacken sogar 0,3 mm große Talgdrüsen. Groß sind auch die Drüsen der inneren Schenkelbeuge und des Klauensäckchens. Die in der übrigen Haut vorkommenden sind nur mäßig entwickelt.

Ziege.

Die Haut ist dicker und elastischer als die der Schafe. Neben isoliert stehenden langen, 60—80 μ dicken Haaren finden sich 6—20 μ dünne Flaumhaare, die zu Bündeln vereinigt sind. $^1/_3$ der Deckhaare wird durch Mark ausgefüllt, die kräftigen Barthaare und die Lanugohaare sind marklos. Die Haarscheide ist dünn, die Haarwurzeln sind wenig abgebogen. Die Schweißdrüsen sind denen des Schafes gleich, aber weniger, die Talgdrüsen dagegen besser entwickelt.

An der Ventralfläche des Schwanzes, um den After und die Vulva, in der Zwischenklauenhaut bilden die Schweißdrüsen sehr umfangreiche Knäuel. Talgdrüsen mit langen verzweigten Ausführungsgängen finden sich zwischen den Barthaarwurzeln am Kehleingang des Ziegenbockes und in der Zwischenklauenhaut.

Der Haarwechsel der Ziege erfolgt periodisch (Mauserung).

Schwein.

Die Haut des Schweins ist je nach der Feinheit der Rasse verschieden dünn (beim Wildschwein am gröbsten): 1,5—3 mm — 0,6—1,6 mm. Das Fettgewebe der Subkutis ist beim Wildschwein und beim englischen Schwein scharf von der Schwarte, dem Korium, abgegrenzt, während beim polnischen Landschwein Uebergänge vorkommen. Die Fettzellen feiner Schweinerassen sind größer als die der unveredelten, beziehungsweise der Wildschweine. Mit der Veredelung wächst die Zartheit des Bindegewebes. Bei alten Zuchtschweinen verdickt sich das Bindegewebe der Hautstellen, auf denen die Tiere liegen, schwielig. Die Färbung des Speckes hängt zum Teil von der Art der Fütterung ab (gelb nach Leinkuchenmast). Ein Papillarkörper soll nur an der Rüsselscheibe, am Damm, an der Zwischenklauenhaut vorkommen; doch sieht man kleine, papillenartige Erhebungen in der ganzen Haut. Die oberen Koriumschichten haben feinere, die unteren stärkere elastische Fasern. Die Epidermis zeigt Stratum lucidum und granulosum, ist sonst normal gebaut.

Die Behaarung nimmt mit der Rassenveredlung ab; die meisten Borsten besitzt der Rücken und die lateralen Extremitätenflächen; dünne, feine Borsten finden sich auf der Unterbrust, dem Unterbauch, den medialen Schenkelflächen. Die Haare stehen in Gruppen von 1 Haupthaar und 2 Nebenhaaren zusammen.

Der Querschnitt der Borsten ist rund oder kantig (Wildschwein), je nach Rasse gerade, schwach gebogen, halbkreisförmig gekrümmt (Landschwein), in 2—4 Windungen spiralig gedreht (ungarisches Schwein), die Spitzen der Borsten sind meist geteilt.

Wildschweine und ungarische Schweine haben außer den Borsten ein feines gekräuseltes Flaumhaar.

Junge Borsten haben einen Markzylinder, in älteren kann er von der Wurzel bis zur halben Länge fehlen. Im Zentrum der Borsten findet sich stets Luft.

Die Borstenpapillen sind meist breit und haben eine lang ausgezogene Spitze. Stoß fand auch zusammengesetzte Papillen mit sekundären Papillen.

Die Kutikulazellen überdecken sich bis auf eine schmale Randzone. Henlesche und Huxleysche Schicht der Wurzelscheiden sind auffällig breit.

Die Musculi arrectores sind sehr breit (40 μ, beim Pferd 10—15 μ).

Die Talgdrüsen, beim Wildschwein stark entwickelt, liegen in flaschenförmiger Gestalt paarig um die Borsten; sie fehlen nach Flatten bei englischen Schweinen. Am Damm und an den Sinushaaren sind sie auch bei weniger edlen Rassen sehr klein, in der Zwischenklauenhaut dagegen $^1/_2$ bis 1 mm groß. Die Schweißdrüsen liegen an der Grenze zwischen Korium und Subkutis im Niveau der Borstenzwiebeln; sie bilden bei ungarischen Schweinen große, beim polnischen lockere, beim englischen von Fetttröpfchen durchsesetzte Knäuel: sie sollen beim Wildschwein fehlen. In der Zwischenklauenhaut und am Damm liegen bei den übrigen Schweinen die größten Drüsenpakete (bis 3 mm Durchmesser). Die Größe der Sekretgänge beträgt 80—100 μ, der Ausführungsgänge 20 μ im Durchmesser. Zusammengesetzte tubulöse Drüsen sind als Karpaldrüsen an der medialen Fläche des Karpalgelenkes und in der Rüsselscheibe vorhanden. Zahlreiche Schweiß- und Talgdrüsen weist der Vorhautbeutel auf. An dem Kehlgang der Schweine kommen glöckchenartige Anhängsel vor.

Hund.

Die Haut des Hundes ist verschieden dick, je nach dem Alter und der Rasse der untersuchten Tiere. Das Korium zeigt gut entwickelte Papillen. Die Haare stehen in Bündeln, aber auch in Gruppen.

Stoß äußert sich über die komplizierte Haaranordnung der Hunde folgendermaßen: „In der Tiefe finden sich die Querschnitte der Haarzwiebeln von 2—3 Stammhaaren (Haupthaar und Nebenhaar der Deckhaargruppe). Etwas höher liegen der unteren Wand dieser Haarbälge zahlreiche, bis 20 kleinere, durch zirkuläre Bindegewebsfasern scharf begrenzte Haarbälge an, die um so kleiner sind, je weiter sie von den Stammhaarbälgen entfernt sind. Häufig bilden diese Beihaarbälge 3—4 undeutliche Reihen. Weiter oben wird nun die Gesamtgruppe durch 2—3 zwischengelagerte Talgdrüsen zerklüftet und diese Zerklüftung wird durch zirkuläre Bindegewebsfasern noch stärker hervorgehoben. Mit der Mündung der Talgdrüse in den Haarbalg des Stammhaares konfluieren mit diesem auch die Bälge der Beihaare — ungefähr in der Mitte der Wurzel —, so daß wir nun eine Gruppe von meist drei durch Bindegewebe kreisförmig umschlossenen Haarwurzelbündeln haben, deren jedes aus der Wurzel eines kräftigen Stammhaares und einer Anzahl verschieden starker Beihaarwurzeln besteht. Der Raum zwischen den Wurzeln ist durch die Zellen der bereits zersplitterten inneren Wurzelscheiden und durch Drüsensekret erfüllt. Die drei Haarbälge der Gruppe, die außer dem Stammhaar 6—12 Beihaare umschließen, münden dicht nebeneinander, so daß die ganze Dreibündelgruppe ein Bündel von 10—30 Haaren zu sein scheint. Auf Längsschnitten in der Strich-

richtung der Haare erscheinen die Beihaare meist orgelpfeifenähnlich der unteren Wand des Stammhaarbalges angelagert. Die Wurzeln verlaufen schwachbogig. Bei manchen Hunderassen (kraushaarig) überkreuzen sich die austretenden Haare eines Bündels. Stamm- und viele Beihaare sind markhaltig. Das Mark kann ein- und mehrzeilig sein und $^1/_3$—$^5/_6$ des Haar querschnittes betragen. Die Kutikularränder stehen deutlich, oft splittrig vor."

Die Talgdrüsen sind bei kurz- und rauhaarigen, die Schweißdrüsen bei lang- und feinhaarigen Rassen besser entwickelt. Die Talgdrüsen haben häufig keulenförmig gewundene Alveolen, münden meist zu zweien in den Stammbalg, Lippen, Dorsum, Unterbrust sind besonders reich an Talgdrüsen. Die Schweißdrüsen münden trichterartig 300 μ von der Oberfläche entfernt in den Haarbalg ein. Der Trichter geht in einen, zweischichtiges Epithel zeigenden, 0.3 mm langen Ausführungsgang, dieser in die Sekretionsgänge über. Vielfach entfernt sich die Drüse in spitzen Winkel vom Haar. Eine eigene Muskulatur ist schwach, dagegen die Arrectores pilorum stark entwickelt. Die Knäuelform ist wenig ausgeprägt.

Dagegen findet sich eine 2—3 mm dicke Schicht aus großen, verästelten tubulösen Drüsen mit zahlreichen alveolären Ausbuchtungen am Anus. Auch in der Subkutis der Zehen- und Sohlenballen sind knäuelförmige Schweißdrüsen eingesprengt, deren nicht verengte Ausführungsgänge durch die dicke Epidermis ohne eigene Wandung korkzieherartig sich fortsetzen.

Katze.

Das Korium besitzt sehr dichtes und festes Bindegewebe. Die Haaranordnung ist ähnlich wie beim Hunde.

Die Stammhaare, 40—50 μ dick, haben ein mehrzeiliges, die 5—12 Beihaare jedes Stammhaares, 12—20 μ dick, ein einzeiliges Mark. An der Oberlippe finden sich 4 Reihen starker Sinushaare.

Die Talgdrüsen sind klein, am Rücken und an der Seitenbrust münden 2 bis 3 mehrlappige Talgdrüsen in einen Stammhaarbalg. Große Talgdrüsen besitzt die Haut des Oberkiefers, des Präputiums, der Schwanzwurzel, des Kinnwinkels.

Die Schweißdrüsen reichen bis zur Stammhaarzwiebel, die Sekretgänge sind wenig geschlängelt, der Ausführunggang stark verjüngt, die Mündung im Haarbalg trichterförmig erweitert. Jedes Haar soll nach Barkund eine Schweißdrüse haben, besonders stark entwickelt sind die Drüsen am Unterkiefer, den Lippen, den Sohlen- und Zehenballen und am After.

Kaninchen.

Nach Krause[1]) hat die äußere Haut des Kaninchens 1364—1375 qmm Oberfläche. Sie ist derb, fest, von geringer Elastizität, geht ohne scharfe Grenzen in

1) Krause, Anatomie des Kaninchens. Leipzig 1884. Ueber die feinere Hautanatomie der übrigen Laboratoriumsversuchstiere fehlen genaue Untersuchungen. Ich habe bei der Beschreibung pathologischer Befunde die normalen Verhältnisse stets berücksichtigt.

die Schleimhaut über. Sie ist mit der Unterlage fest verbunden nur an den Fußsohlen und an dem äußeren Ohr, sonst nur durch lockeres, leicht verschiebliches mit zahlreichen feinen elastischen Fasern enthaltendes Bindegewebe angeheftet. Fett in größerer Menge findet sich nur am Nacken, zwischen den Schulterblättern, in der Achselgegend.

Die Epidermis des Kaninchens, viel dünner als die des Menschen, besteht nur aus 3—4 Zelllagen, die Hornschicht aus dünnen, vielfach geschichteten Lamellen. Eine tinktorielle Scheidung der Lagen des Epithels ist unmöglich. Da, wo sich zahlreiche Haartaschen befinden, ist die Epidermis dicker: sie besteht aus 10 bis 12 Zelllagen.

Die Haare liegen, schräg in die Haut eingesenkt, in Gruppen von 12—15. Solche Komplexe sind oft in eine einheitliche Haarscheide eingeschlossen, treten mit anderen Haarwurzeln zusammen, so daß diese Haargebilde oft das 10—20fache an Mächtigkeit der dünnen Epidermis ausmachen. Die Haarpapillen bestehen aus einer größereren Anzahl von Zellschichten als die Epidermis, sind aber sonst einfach gebaut (Schäffer).

Die Haarbälge sind in der allgemein bekannten Form gebaut, ebenso die großen Sinushaare, deren Haarpapillen sehr lang sind. Die Haare haben dicke Marksubstanz, die in regelmäßigen Abständen mit Luft gefüllt ist (Querstreifenbildung der Haare bei durchfallendes Licht). Das Gesamtgewicht des Haarpelzes im Winter ist 181 g.

Die Haare enthalten 3,13 pCt. Schwefel, hinterlassen verbrannt 2,88 pCt. Asche, wovon 0.34 pCt. Kieselsäure ist.

Die Talgdrüsen, kleine Anhänge der Haare, sind am stärksten am äußeren Ohr und am lateralen Ende der Glandula inguinalis entwickelt. Schweißdrüsen finden sich an der Glandula inguinalis und rudimentär an den Lippen. Schleimbeutel fehlen.

Die Nerven endigen mit länglichen Endkolben und als Terminalfasern.

Die Haut besitzt quergestreifte Muskelfasern in Form starker Hautmuskeln; außerdem haben die Tunica dartos sowie die Haarbälge Muskelfasern, die am Rücken bis 0,011 mm dick sind.

Affen.

Untersuchungen der normalen Haut der vorwiegend zu Experimenten benutzten Affen vom vergleichenden Standpunkt aus, hat Terebinsky (Annales des Dermatologie. 1908) angestellt. Die Epidermis ist bei den Schimpansen dicker als bei den niederen Affen. Gut ausgeprägte Retezapfen finden sich regelmäßig nur an den Volarflächen der Hände und Füße, der Vorhaut, der Mund- und Urethralschleimhaut. Das sonstige Vorkommen von Retezapfen ist je nach der Hautstelle und der Affenart verschieden. Am Rumpf bildet die Epidermis eine zapfenlose Leiste. Die Dicke der Epidermis schwankt beim Schimpansen von 0,46 (Planta pedis) bis 0,038 (Schenkel), geht beim Macacus rhesus bis zu 0,015 herab. Das

Stratum corneum ist analog dem des Mensche ngebaut und verhält sich tinktoriell ihm gleich. Die Dicke schwankt von 61 μ in der Hohlhand bis zu 7 μ an der behaarten Körperhaut.

Bei den Makaken finden sich im äußeren Präputialblatt Koronalpapillen, die 95 μ breit sind. Die Hornschicht ist 100, die Epidermis über der Papille 57 μ dick. Ein Stratum lucidum wurde nur einmal in der Planta pedis des Schimpansen gesehen. Das Stratum granulosum fehlt ganz in der Schleimhaut, besteht aus 3—4 Zelllagen an der Planta und Vola, ist am Rumpf und an den Extremitäten auf einige verlängerte und abgeplattete, typisches Keratohyalin enthaltende Zellen reduziert. Die Zellen des Rete haben deutliche Stacheln; die Zahl der Zellschichten beträgt am Rumpf nur 1—3, über den Papillen 10—15, in den Zapfen 30—35. In den 3 untersten Lagen liegt das Pigment, nie jedoch Mitosen. In der Zylinderzellenbasalschicht findet sich gleichfalls Pigment, sehr selten bei erwachsenen Tieren

Die Dicke der Kutis schwankt je nach der Körperstelle und der Affenart. Am Rücken sind die Maße für Schimpansen 1,0 — 1,8 mm, für Macacus rhesus 0,45 bis 0,83 mm. für Cynocephales hamadryas 0,55—1,10 mm. für Cercopithecus 0,40 bis 0,45 mm. Auffallend ist die Häufigkeit der Mastzellen (bis 45 in einem Gesichtsfeld) in den oberen Hautschichten, besonders um die Gefäße. Auch die Pigmentzellen der Haut (Melanoblasten) liegen häufiger in den oberen als in den unteren Hautbezirken. Die normalen Bindegewebszellen sind verhältnismäßig zahlreich, vielfach liegen um die Gefäße herum so viele Zellen, daß man ohne Kenntnis des normalen Verhältnisses leicht an eine „perivaskuläre Infiltration" denken kann (leichte Erkrankungen sind daher nur da zu diagnostizieren, wo ein Vergleich mit normaler Haut gemacht ist). Das elastische Gewebe ist am Rumpf und an den Extremitäten wenig, stärker am Kopf und in der Vola und Planta entwickelt. Die nicht besonders erwähnten Gewebselemente verhalten sich völlig analog denen des Menschen.

Vögel.

Die Haut der Vögel[1]) wird durch die Federn fast ganz überdeckt: wo keine Federn vorhanden sind, schützen Hornscheiben, Hornschuppen, Hornschilder die Haut. Die eigentliche Vogelhaut ist dünn, auf der Unterhaut sehr verschieblich.

Ein ausgebildetes Hautmuskelsystem erhöht die für die Aufrichtung der Federn sehr wichtige Beweglichkeit. Die Hautmuskeln sowie die tiefgreifenden Federfollikel bedingen das Oberflächenrelief der Vogelhaut.

Die eigentliche Lederhaut ist analog der der Säugetiere gebaut; in den erektilen Hautpartien und in der Region der Steuer- und Schwungfedern beeinflussen das Gefäßnetz und die zahlreichen senkrecht gegen das Epithel aufsteigenden Kapillarschlingen wesentlich die Hautstruktur.

Moser unterscheidet ein Stratum profundum, dessen derbe vorwiegend fibrilläre Faserbündel sich nach Art einer Strohmatte durchflechten. Unter diesem

1) Vgl. Moser, Die Haut des Vogels in Ellenbergers Handbuch der vergleichenden mikroskopischen Anatomie.

Stratum profundum liegt das Stratum musculare; die glatten Federmuskel setzen sich mit Sehnen aus elastischen Fasern an das elastische Fasernetz der Federbälge an. Diese glatte Hautmuskulatur ist durch Bindegewebe völlig von der darunterliegenden quergestreiften Muskulatur getrennt.

Das Stratum superficiale besteht aus einem feinen Maschenwerk zarter Bindegewebsfasern, das von einem elastischen Netz umflochten ist. Unter der Epidermis bilden die elastischen Fasern ein Gitterwerk, das die Federbälge umsäumt.

Die Subkutis ist überall da stark ausgebildet, wo die Aufrichtung der Federn eine starke Verschiebung der Haut erfordert.

Der Panniculus adiposus tritt häufig in Form von Fettpolstern auf. Am dicksten ist die Fettschicht in den Zehenballen.

Das Blutgefäßsystem ist sehr entwickelt; vor allem werden die Horngebilde und Federpapillen durch große Kapillarschlingen versorgt. Durch starke Ausbildung der Gefäße werden einzelne Hautteile oder besser Hautanhänge, wie Stirn-, Kehllappen, Kämme, Hautwülste des Truthahnes geradezu zu erektilen Geweben.

Die Epidermis ist an den von den Federn bedeckten Stellen sehr dünn, an den nackten, z. B. den Füßen, stark entwickelt. Hier finden sich Schuppen, Schilder und Schienen. Es ist nicht sicher, ob diese Schuppen als Homologa der Reptilienschuppen anzusehen sind. Vielleicht entspricht eine Vogellaufschuppe einem Komplex von Reptilienschuppen. Eine dieser Schuppen könnte nach Moser als Feder weiter differenziert sein. Die Befiederung der Beine erfolgt als Schutz gegen die Kälte, zur Verhinderung des Einsinkens beim Laufen auf losem Sand und Schnee, bei vorwiegend fliegenden, selten den Boden berührenden Vögeln (Kolibris), während die Befiederung der Beine um so mehr zurückgeht, je mehr die Vögel auf ein Leben in Sümpfen, hohem Gras usw. angewiesen sind.

Der Bau[1]) der eigentlichen Epidermis entspricht nicht dem der Säugetiere. Sie zerfällt in ein Stratum profundum (Kernschicht) und ein Stratum corneum (Hornschicht).

Das Stratum profundum (dem St. cylindricum und spinosum der Säugetiere entsprechend) besteht aus einer tiefsten Schicht unregelmäßiger, kubischer, großkerniger Zellen und aus 2—4 Lagen ovaler, teilweise abgeplatteter Zellen, die sich weniger färben und daher heller erscheinen. In den obersten Lagen zeigen die Zellen eine dunkle, dicke Hülle, während sie im Innern stark glänzen. Die Verhornung beginnt peripherisch, was auch Unna für die Säugetiere nachgewiesen hat. Bei der Verhornung geht der Kern unter. Ein Stratum granulosum fehlt ganz.

Das Stratum corneum liegt unmittelbar auf der Kernschicht, besteht aus mehreren Reihen stark abgeplatteter Hornzellen, zeigt nur gelegentlich noch Zellen mit Kernresten. Die Hornschicht unterliegt einer regelmäßigen Abschilferung.

---

1) Vgl. für das Folgende Moser, l. c.

Die Federn.

Die Federn sind zweifellos Homologa der Haare der Säugetiere, erreichen aber eine Entwicklung und für das Leben des Individuum (Fliegen) hervorragende Bedeutung, die sie wieder von den Haaren mehr unterscheidet, als das bei anderen Organen beider Tiergruppen der Fall ist. Man hat zunächst die Embryonalfedern (Erstlingsdunen) von den definitiven Federn zu trennen.

Ausgedehnte Untersuchungen über die feinere Anatomie der Federn bringt Moser (l. c.) Wir geben nur das zum Verständnis Wichtigste nach Ellenberger wieder.

Die Federn werden von einer Lederhautpapille gebildet. Beim Wachsen senkt sich die Papille in die Tiefe und bildet eine dem Haarsack entsprechende Einstülpung. Die Feder hat einen Achsenteil oder Kiel (Scapus), der wieder aus der Spule (Calamus) und dem Schaft (Rhachis) besteht. Die Spule steht mit einer seichten runden Vertiefung, dem Nabel, auf der Federpapille auf und enthält eine hornige schwammige, aus dütenförmig in einander steckenden Stücken zusammengesetzte Masse, die Seele. Der Schaft ist undurchsichtig, vierkantig, an der oberen Fläche gewölbt, an der unteren Fläche verläuft eine gegen das Ende verstreichende Rinne, in der sich meist ein zweiter Schaft, der Afterschacht (Hyporhachis) erhebt. Die Fahne der Feder besteht aus zwei zur Seite des Schaftes angeordneten Reihen von Aesten oder Strahlen (Rami), die durch kleine höckerförmige Fortsätze (Radioli) gefiedert erscheinen. Die kleinen Haken können wieder sekundäre Fortsätze besitzen. Durch das Ineinandergreifen der verschiedenen Fortsätze wird das feste Zusammenhalten der Strahlen bedingt.

Man unterscheidet: I. Deckfedern (Pennae), deren Typus geschildert wurde. Sie bilden den Hauptbestandteil des Federkleides, zu ihnen gehören die Schwungfedern der Flügel (Remiges) und die Steuerfedern des Schwanzes (Rectrices). II. Flaumfedern oder Dunen (Plumae oder Plumulae) mit schlaffem schwachem Schaft und Fahne, deren Strahlen sich wegen des Fehlens der Fortsätze nicht fest aneinanderschließen. Sie liegen unter den Deckfedern und dienen dem Wärmeschutz. III. Fadenfedern (Filoplumae) mit haarförmigem Schaft und stark verkümmerter oder fehlender Fahne. Sie finden sich meist am Kopf, namentlich am Schnabelgrund und sind sehr haarähnlich.

Die Federn stehen bei den meisten Vögeln in gesetzmäßig angeordneten Reihen (Federfluren, Federwälder Pterylae), die durch federlose oder nur von Flaumfedern bedeckte Federraine (Apteria) von einander getrennt sind. Eine Gruppenbildung der Federn analog der Gruppenhaarbildung der Säugetiere besteht nicht.

Alle Federn werden embryonal angelegt; postembryonal erfolgt nie eine Vermehrung der Federn durch Teilung oder Sprossung der Follikel.

Die Färbung der Federn erfolgt durch schwarzes, rotes und gelbes, gelegentlich auch grün erscheinendes Pigment. Der schwarze Farbstoff (Zoomelanin) soll mit dem Melanin der Chorioidea der Wirbeltiere identisch sein; der rote Farbstoff (Zooerythrin) ist nur mit Lezithin, Cholestearin und Fett gemischt darstellbar; er ist leicht ver-

änderlich und ausziehbar. Die Nüancen des Rot sind vom Fettgehalt der Federn abhängig. Der gelbe Farbstoff (Zoofaloin) tritt meist diffus auf, ist wohl mit dem gelben Farbstoff des Eidotters identisch. Vielleicht handelt es sich um ein gelb gefärbtes Oel.

Die drei Farbstoffe färben die Federn objektiv, d. h. die Feder erscheint in jeder Stellung und bei jeder Beleuchtung (auch Durchleuchtung), abgesehen von der Fluoreszenz, in der charakteristischen Färbung. Die Farbe der Federn wird auch durch eine Reihe physikalischer Vorgänge beeinflußt, ja bedingt. Die Struktur der Feder kann eine Farbenveränderung hervorrufen und bei auffallenden Licht violette, blaue, grüne, gelbe Farbentöne auslösen, während bei durchfallendem Licht dieselbe Feder farblos, braunschwarz, grau oder gelb erscheint.

Von Bedeutung ist die Reflexion des Lichtes, z. B. erscheinen pigmentlose Federn durch totale Brechung des Lichtes an kleinen in den Federn vorhandenen Luftbläschen weiß. Diffraktion (Brechung der Lichtstrahlen durch Prismen), Interferenz, Fluoreszenz spielen für die Färbung eine Rolle. Auf der Fluoreszenz beruht meist die grüne Färbung, objektiv ist nur gelbes, orangerotes oder braunes Pigment vorhanden.

Interessant ist das Fehlen des blauen Pigmentes: Die blaue Farbe der Federn beruht auf der eigenartigen Struktur: Das Mark enthält braunes Pigment. Auf diese Markschicht folgt nach außen eine Lage polygonaler Prismazellen, die stark lichtbrechend wirken. Schließlich folgt nach außen eine lamellöse Keratinhülle. Durchfallendes Licht oder Zerquetschung der Feder läßt den blauen Farbstoff verschwinden. (Einzelheiten sind bei Moser nachzulesen).

Die Federn besitzen idio-elektrische Eigenschaften, durch Reibung der Federn an der Luft und an einander wird die Ladung erzeugt, die für die in der Textur den Flaum nahestehenden Federn negativ, für die Schwungfedern positiv ist. Bei Federn, die in ihrer Textur einander nahe stehen, wird immer die untere Fläche gegen die obere negativ. Für die gleichmäßige Anordnung des Federkleides, für den dadurch bedingten Wärme und Wasserschutz ist diese elektrische Ladung nicht unwichtig.

Der Ersatz des Jugendkleides durch die als Alterskleid dienenden Ersatzfedern geht dadurch vor sich, daß bereits im Eileben die Anlage der bleibenden Federn erfolgt. Letztere entstehen als Nachkommen der Embryonalfedern: ihr Keim ist eine Verlängerung der Embryonalpapille nach abwärts; Follikel und Federkeim rücken so in die Tiefe und lassen einen zweiten großen Follikel und eine zweite Papille entstehen.

Die Regeneration der gewaltsam entfernten Federn erfolgt erst nach einiger Zeit. Reife nicht mehr mit der Papille im organischen Zusammenhang stehende Federn können außerhalb der Mauserung öfters regenerieren; unreife Federn dagegen wachsen langsam nach und zeigen oft den partiellen Albinismus.

Ueber die Mauserung der Vögel wird im Kapitel Alopecie über Farbenveränderung der Federn im Kapitel: Pigmenterkrankungen das Wesentliche berichtet werden.

Pigment.

Das schwarze Pigment (Melanin) ist bei den Vögeln nicht nur in der Epidermis, sondern auch in der Lederhaut verbreitet. Es ist meist an stark verästelten Zellen der Adventitia kleiner Arterien gebunden, die wie von einem schwarzen Gespinnst umhüllt erscheinen. In sehr dunkler Haut entsteht im oberen Teil der Lederhaut ein Netzwerk. Nach Gegenbauer können die Melanophoren in die Oberhaut vordringen und dort ihre verzweigten Fortsätze zwischen den Zellen der Kernschicht ausbreiten. In Anpassung an die Interzellularräume geben die an Volumen abnehmenden Zellkörper ihr Pigment an die Fortsätze ab. Auch Kölliker glaubt, daß entwicklungsgeschichtlich das Epithel sekundär pigmentiert wird, daß also das Pigment von Zellen des mittleren Keimblattes produziert wird. Kölliker nimmt wegen der Lage der Pigmentzellen auf der Adventitia hämatogene Pigmentbildung mit sekundärer Zellübertragung und Zellvermittlung an (Moser).

Der rote Farbstoff der Haut (z. B. roter Augenring des Auerhahns), ist mit Alkohol, Aether, Chloroform leicht extrahierbar. Die blaue Färbung (Hals der Truthühner) beruht auf optischer Täuschung; es handelt sich um schwarzen, durch das trübe Medium der Oberhaut durchscheinenden Farbstoff. Die rote Färbung der Kehllappen usw. ist durch die Blutgefäßverteilung bedingt. Die gelbe Farbe der Füße beruht auf dem Gehalt an einem gelbgefärbten, fetten Oel.

Drüsen.

Die Haut der Vögel ist drüsenlos; nur im äußeren Gehörgang finden sich einige kleine Talgdrüsen (Ohrschmalzdrüsen). Ueber den letzten Kreuzbeinwirbeln, zwischen den Spulen der Steuerfedern, liegt ein doppelseitiges, zusammengesetztes Drüsenorgan, die Bürzeldrüse (Glandula uropygii). Sie ist eine zusammengesetzte tubulöse Talgdrüse, ähnelt im Bau ungefähr dem Hoden. Ihre Zellen gehen zentral zu Grunde, werden peripherisch neu gebildet. Trotzdem ist das Sekret der Drüse nicht das Ergebnis der zerfallenen Zellen, sondern ein direktes Zellprodukt. Die feinere Anatomie und Physiologie der Bürzeldrüsen ist bei Moser (l. c.) nachzulesen.

Auf die Anatomie der Haut der Fische soll hier nicht eingegangen werden. Es mag aber daran erinnert sein, daß vielleicht für manche Spezialfragen der Hautanatomie die Fischhaut ein gutes Studienobjekt abgibt. A. Lehmann (Symp. Färbung und Pigmentbildung in der Haut bei Barsch und Forelle, Inaug.-Dissert., Berner veter.-med. Fakultät, 1906) kommt in Bezug auf die Genese des Pigmentes zu folgenden Ergebnissen:

Das Pigment in der Haut von Barsch und Forelle entsteht in der Epidermis. Die Basalzellen bilden durch Teilung Tochterzellen, die teilweise ihren Zellcharakter bewahren, teilweise jedoch die Bestimmung haben, nach Ablauf verschiedener Entwicklungsstadien sich selbst in Pigment zu verwandeln, dasselbe ganz oder teilweise gegen Schleim auszutauschen und schließlich den Charakter der Schleimzellen aufzunehmen.

Auf eine Reihe wichtiger Tatsachen aus der Anatomie und Physiologie der Haut, insbesondere auf Fragen der Haarentwicklung und Pigmentbildung wird später bei der Besprechung der Krankheiten dieser Gewebe eingegangen werden.

Einige allgemeine Gesetze der vergleichenden Biologie und Physiologie.

Es erschien zweckmäßig, hier einige allgemeine Gesetze und Tatsachen aus der vergleichenden Biologie und Physiologie zusammenzustellen, weil ihre Kenntnis für manche Fragen der vergleichenden Pathologie unbedingt erforderlich ist.

Körpergewicht des Neugeborenen und der Mutter.

Rubner (Zeitschr. f. Hyg., 1908) macht folgende Angaben:

	Körpergewicht der Mutter kg	Gewicht des Neugeborenen kg	Relatives Gewicht Mutter = 100 kg	
Mensch	55	3,0	5,5	7,6 im Mittel
Hund	22	0,44	2	
Pferd	450	50	11	
Kuh	450	35	8,5	
Schaf	50	3,9	7,8	
Schwein	80,0	2,4	3	
Meerschweinchen	0,62	0,087	14,2	
Maus	0,02	0,0017	8,5	

Dauer der Jugend bei den verschiedenen Tieren.

Die Annahme, daß die Dauer der Jugendzeit in einem bestimmten Verhältnis zur Lebensdauer ($= {}^1/_6$ Buffon $= {}^1/_5$ Flourens) steht, ist unhaltbar, weil die Jugend bei den 200 Jahre alt werdenden Elefanten oder Hecht 40 Jahre dauern müßte. Keinesfalls darf angenommen werden, daß die relative Wachstumsgeschwindigkeit der Tiere stets eine gleiche ist. Nach Bunge-Abderhalden beträgt die Zeit, die zur Verdopplung des Gewichts des Neugeborenen nötig ist:

bei Kaninchen	6	Tage
„ Katze	9	„
„ Hund	9	„
„ Schwein	14	„
„ Mensch	180	„
„ Schaf	15	„
„ Rind	47	„
„ Pferd	60	„

Im allgemeinen gilt für die Tierarten und Tierrassen das Gesetz, daß das Leben um so länger währt, je langsamer die Entwicklung vor sich geht. Für die Uebertragung dieses Satzes auf das Individuum fehlt jede Voraussetzung.

Tessier (zitiert bei Heusinger) gibt folgende Tabelle:

Tierart	Wachstumsdauer Monate	Schwangerschaftsdauer Tage	Lebensdauer Jahre
Stuten	42	330	20—30
Eselinnen	30	381	15—20
Büffelkühe	36	308	20
Kühe	36	270	15—20
Ziegen	30	150	15
Schafe	20	150	10—15
Säue	24	126	10—15
Hündinnen	20	60	10—15
Katzen	12	50	10—15
Kaninchen	10	28	10—12

Einige für die vergleichende Pathologie wichtige Tatsachen aus der Erblichkeitslehre.

Auf eine Uebersicht über den Stand der Erblichkeitslehre muß an dieser Stelle verzichtet werden. Es sollen aber wieder einige für die vergleichende Pathologie wichtige Kapitel kurz besprochen werden, weil der größte Teil der Beweisstücke der Pathologie der Tiere entnommen ist. Soweit irgend möglich, sind die die Hautorgane betreffenden Erfahrungen besonders hervorgehoben. Ausführlich sind die Tatsachen geschildert, die geeignet sind, das Mendelsche Gesetz, das eine neue Aera in der Vererbungslehre heraufzuführen scheint, zu erläutern.

Vererbung erworbener Eigenschaften.

Die Vererbung erworbener Eigenschaften ist eigentlich die praktisch wichtigste Frage der Erblichkeitslehre. Die Fortentwicklung der einzelnen Geschöpfe, die praktische Tier- und Pflanzenzucht, die ganze Lehre von den vererbten Krankheiten beruhen auf ihr. Trotzdem ist sie experimentell bisher nicht bewiesen. Es darf heute als sicher angenommen werden, daß beliebige Verstümmlungen, also negative Eigenschaften nicht vererbt werden. Die Beschneidung ist bei den Juden und bei vielen asiatischen Völkern seit Jahrtausenden geübt, ohne daß eine Verkümmerung der Vorhaut bei Neugeborenen beobachtet ist. Aehnlich steht es mit den anderen Verstümmelungen (Füße der Chinesinnen, Ohrläppchen der Hottentotten usw.). Weismann schnitt 5 Mäusegenerationen die Schwänze ab; 849 neugeborene Tiere waren normal geschwänzt. Alle Fälle, in denen bisher über erbliche Uebertragung von Verletzungen berichtet ist, haben sich als falsch oder falsch aufgefaßte Beobachtungen erwiesen. Auch die Versuche von Brown-Sequard über die erbliche Uebertragung der Epilepsie von künstlich epileptisch gemachten Meerschweinchen auf ihre Jungen sind von Westphal, Obersteiner und anderen widerlegt worden.

Andererseits liefert die Pathologie und die praktische Tier- und Pflanzenzucht unzählige Beweise der Uebertragung erworbener positiver und negativer Eigenschaften auf die Nachkommen, die beweiskräftig sind, auch wenn man die Fälle von fötaler Infektion und Intoxikation (z. B. Pocken- und Giftfestigkeit[1]) außer Betracht läßt. Erklärt wird die erbliche Uebertragung durch den Einfluß, den ein erkrankter Organismus auf alle ihn zusammensetzenden Zellen, also auch auf die Geschlechtszellen und damit auch auf das Keimplasma ausübt (Altruismus der Zelle).

Die Widersprüche in dieser Frage werden gelöst, wenn man annimmt, daß keinesfalls jede erworbene positive und negative Eigenschaft erblich übertragen wird, sondern nur diejenigen Qualitäten auf die Nachkommen übergehen, deren erbliche Uebertragung dem Wesen des neuen Individuums respektive seiner Art adäquat ist.

Tuberkulose und Arthritismus sind für den Menschen negative adäquate. Schnelligkeit und Feinwolligkeit sind für Pferd und Schaf adäquate Eigenschaften; sie können vererbt und eventuell durch entsprechende Züchtung in ihrer Intensität gesteigert werden (Arthritikerfamilien, berühmte Rennpferdefamilien). Schwanzlosigkeit, Vorhautlosigkeit sind für die Maus und den Menschen eben keine adäquaten Eigenschaften.

Zwei Erscheinungen, die Einfluß auf die Erblichkeitslehre haben sollen, mögen hier noch kurz wegen ihrer Bedeutung für die Pathologie berührt werden.

Das Versehen der Schwangeren.

Die Literatur über das Versehen der Schwangeren ist von Preuß (Deutsche medizinische Zeitung) gegeben worden. Theoretisch ist der Einfluß einer starken Gemütsbewegung der Mutter auf den Fötus nicht zu leugnen. Man denke an die zahlreichen Fälle von vorzeitiger Niederkunft bei starken psychischen Affekten. Die Versuche Pawloffs haben die Bedeutung der seelischen Erregung für die Menge der Magensaftabsonderung bei Hunden mit Magenfisteln und damit die Wirkung psychischer Vorstellungen auf körperliche Vorgänge dargetan. Beim Versehen der Schwangeren handelt es sich meist um die Annahme einer Beziehung zwischen äußeren Mißbildungen (meist Mälern der Haut) und der äußeren Form eines einen starken Affekt auslösenden Gegenstandes oder Vorganges (z. B. Beobachtung v. Bärs: das Kind seiner eigenen Schwester zeigte ein die auflodernden Flammen wiedergebendes Feuermal, nachdem die Mutter im vorgerückten Stadium der Schwangerschaft durch den Anblick der auflodernden Flammen einer Feuersbrunst erschreckt war). In der tierärztlichen Literatur finden sich eine ganze Anzahl von Beispielen guter Autoren (z. B. Anacker) über das Versehen der Schwangeren[2]). Ihre Aufzählung ist zwecklos,

1) Bei den bekannten Versuchen von Ehrlich über die Rizin- und Abrinfestigkeit der Nachkommen giftfest gemachter Tiere zeigte sich, daß nur die Mutter durch ihren Stoffwechsel die Immunität überträgt. Das Sperma des Vaters ist einflußlos.

2) Schon der Erzvater Jakob hat bekanntlich den Verssuch gemacht, das Versehen der Schwangeren für die Tierzucht zu verwerten, indem er zur Erzeugung gefleckten Nachwuchses den zu deckenden Muttertieren teilweise geschälte, also fleckige Pappelstäbe vorhielt.

da wir ja viel zu wenig über die Vorgänge wissen, die den psychischen Traumen des Menschen entsprechen. Wohl empfinden die höheren Tiere Schrecken; ob aber Erinnerungsbilder an erschreckende Ereignisse lebendig bleiben und längere Zeit nachwirken, ist nicht zu sagen.

Vom Rath erkennt alle Angaben über das Versehen der Schwangeren nicht an (Bericht der naturforschenden Gesellschaft. Freiburg 1898. Bd. X.). Er kritisiert die Beobachtungen an Menschen und Tieren und erklärt sie ohne Zuhilfenahme der Hypothese. Er erwähnt, daß man in einer Gebäranstalt längere Zeit alle eintretenden Schwangeren vor der Niederkunft nach wichtigen, ihre Psyche alterierenden Ereignissen gefragt habe. Irgend eine Beziehung dieser Erlebnisse zur Form der Mäler oder Mißbildungen der Neugeborenen war nicht festzustellen. Vom Rath ließ weiße Hündinnen und Kaninchen von weißen Männchen, die aber stets schwarz gefärbt waren, belegen. In einem Nachbarzwinger wurden wirklich schwarze Tiere gehalten, so daß die weiblichen Tiere Gelegenheit zum Versehen hatten. Es wurden aber stets weiße Tiere geboren (es fragt sich doch sehr, ob ein „schwarzer" Hund oder „schwarzer" Kaninchenbock auf das weibliche Tier psychisch einen großen Eindruck machen).

Telegonie[1]).

Die Telegonie ist die Wirkung, die der Gatte einer Frau, mit der er ein Kind gezeugt hat, auf die ferneren Kinder der Frau, die von einem anderen Vater stammen, ausübt. Der Gedanke, daß etwa Samenfäden des ersten Mannes nicht nur in das zur Entwicklung kommende Ei, sondern auch in andere erst später von einem zweiten Manne befruchtete Eier dringen, ist von der Hand zu weisen, da das Eindringen der Samenfäden in die tief im Gewebe sitzenden noch nicht reifen Eier schwer möglich ist. Gibt man aber die Möglichkeit zu, so müßte gelegentlich Trächtigkeit erfolgen, ohne daß diese Muttertiere vorher noch einmal belegt wurden, was noch nicht beobachtet worden ist. Erwägenswert ist die Hypothese, daß das Blut des Fötus die Mutter beeinflußt. Selbstverständlich wird dieser Einfluß nur gering sein. Immerhin ist beobachtet worden, daß die späteren Kinder einer Negerin und eines Weißen immer mehr dem europäischen Typus gleichen. An Tatsachen bei Tieren seien erwähnt: Eine $^7/_8$ arabische Vollblutstute wurde von einem Quagga belegt; sie warf einen Bastard. In den darauf folgenden Jahren gebar sie von einem Vollblutpferd 2 Fohlen von einem Pferdetypus, aber mit der charakteristischen Streifung des Quagga; auch die straffen Haare entsprachen dem Quagga. Kühe, Mutterschafe, Säue, weibliche Tauben reproduzieren in den Abkömmlingen ganz rassereiner Männchen Mischformen, die Eigenschaften der Rassen besitzen, von denen sie früher belegt waren. Es ist deshalb bei der Zucht von Cheviotschafen streng verboten, ein Mutterschaf von einem rassefremden Hammel auch nur einmal belegen zu lassen. In Amerika soll es allgemein bekannt sein, daß die Kinder einer weißen Frau von einem weißen Manne vielfach Negerzüge zeigen, wenn die Mutter früher Kinder von einem Neger gehabt hat. Middleton beschreibt einen sehr merkwürdigen Fall:

1) Vgl. Brunton-Blaikie, Teratologie. 1895.

Eine Negerin hatte mit einem Neger mehrere ganz normale Kinder; nach einem außerehelichen Verkehr mit einem Weißen wurde sie schwanger; der Gedanke, daß der Ehebruch durch die Geburt eines Mulatten offenkundig werden könnte, beunruhigte sie sehr. Sie wurde von einem Mulattenkinde entbunden, das 6 Finger hatte wie der Neger, der nicht sein Vater war. In der Familie der Negerin und des Weißen ist nie die Anomalie beobachtet worden.

Viele Beobachter glauben auch eine Telegonie in Bezug auf weniger markante geistige und körperliche Eigenschaften festgestellt zu haben. Die Kinder, die im Ehebruch gezeugt werden und die Kinder von Wittwen aus zweiter Ehe sollen viele Eigenschaften der legitimen und der ersten Ehemänner aufweisen.[1])

Selbstverständlich ist es leicht, die angeführten Tatsachen anders auszulegen. Ein objektives Studium der Dinge kann aber vielleicht auch für die Dermatologen nützlich sein.

Heusinger gibt einige interessante Beobachtungen über die Einwirkung eines nicht zur Begattung zugelassenen Männchens auf brünstige Weibchen: Eine brünstige Kuh wird von einem weißen, schwarz-gefleckten, hörnertragenden Stier verfolgt; nach Haus geführt, wird sie sofort von einem anderen Stier gedeckt. Das Kalb war weiß-schwarz gefleckt und hatte Hörner, obwohl in der ganzen Herde kein weißgeflecktes und hörnertragendes Tier vorhanden war. In 3 weiteren Fällen handelt es sich um Hündinnen, die angesichts Hunde anderer Rassen, an die sie gewöhnt waren, läufisch wurden. Gedeckt wurden die Tiere durch Tiere ihrer Rasse. Die Jungen hatten aber sehr merkwürdige Rasseneigentümlichkeiten der Rasse des „Liebhaberhundes" (sit venia verbo). Wiederholt zeigten spätere Würfe auch Rasseneigentümlichkeiten dieser Hunde, obwohl z. B. im Falle des Dr. Hugh Smith der Hund bereits nach der ersten Annäherung an die Hündin getötet war und die Deckung stets durch Rassehunde stattgefunden hatte. Heusinger bringt ferner interessante Beiträge über die echte Telegonie. Ein Fall sei zitiert: Eine Sau bekam braune Ferkel von einem ebenso gefärbten Eber. Später bekam sie immer wieder braune Ferkel, obwohl sie von andersfarbigen Ebern gedeckt wurde.

Sehr gewichtige Einwände gegen die Telegonie macht vom Rath (Bericht der naturforschenden Gesellschaft, Freiburg 1898, S. 333). Er hat systematisch rassereine Hündinnen von andersrassigen Hunden decken lassen und naturgemäß Bastarde erzielt. Bei allen folgenden Würfen nach Deckung mit reinrassigen Hunden wurden reinrassige Junge, niemals Bastarde oder dem ersten Schwängerer ähnliche Tiere erzielt. Die scheinbar für Telegonie sprechenden Fälle sind so zu erklären, daß auch bei reinrassigen Eltern Junge vorkommen, die Rassenrückschläge darstellen. Ferner ist zu beachten, daß bei Hunden zweifellos Koinfötation vorkommt (vgl. Engelmann, St. Hubertus Jagdzeitung, 1897). Hündinnen können während der mehrere Tage dauernden Läufigkeit von verschiedenen Hunden belegt werden; die Jungen können den verschiedenen Vätern gleichen.

Wie vorsichtig anscheinend zweifellose Telegonie beurteilt werden muß, zeigt eine Mitteilung vom Raths (Fall von scheinbar bewiesener Telegonie, Biolog. Zentralbl., 1895, Bd. XV, S. 333). Ein tunesisches Katzenpaar hatte in jedem Wurf von 5 Jungen einige, die die Merkmale des Katers, Stummelohr und Stummel-

---

1) Es sei an die eigenartige Gestaltung des Problems in Goethes Wahlverwandtschaften erinnert.

schwanz, reproduzierten. Der Kater wurde wegen seiner Bösartikgeit kastriert; die Katze wurde von normalen deutschen Katern gedeckt: sie warf wieder verstümmelte Junge, die auch in der Haarfarbe dem ersten, jetzt kastrierten Kater glichen. Es konnte festgestellt werden, daß in der Aszendenz der Katze bereits Stummelohr und Stummelschwanz vorgekommen sind; auch ein die Farbe des kastrierten Katers zeigende Aszendenz findet sich. Wahrscheinlich war das tunesische Katzenpaar miteinander verwandt. Die scheinbare Telegonie ist also durch erblichen Rückschlag zu erklären.

Beobachtungen über die Vererbung der Hautfarbe.

Die nachfolgenden Beobachtungen sind ohne Berücksichtigung des Mendelschen Gesetzes erfolgt. Sie haben als kasuistisches Material Interesse.

Allgemeines über die erbliche Uebertragung der Hautfärbung.

In Bezug auf die erbliche Uebertragung der Farbe der Haut und der Haare überwiegt der Einfluß des Vaters. Kinder von Negern und weißen Frauen sind dunkler gefärbt, als Kinder von weißen Männern und Negerinnen. Sehr selten sind die Farben der Eltern nebeneinander gesetzt, die Kinder also gefleckt. Bei Tieren ist bekanntlich diese Flecken- oder besser Scheckenbildung die Regel, wenn es auch Ausnahmen gibt. Maulesel sind sehr selten gefleckt. Auch Abkömmlinge von weißen und grauen Mäusen sind öfter weiß oder grau. Ebenso ist es bei den Hirschen, obwohl gefleckte (weiß und braune) Hirsche vorkommen. Der Einfluß des Vaters ist besonders bei den Schafen groß; hat der Widder nur einige schwarze Flecken am Kopf, so sind die Lämmer sicher gefleckt. Bastarde von Löwen und Tiger zeigen die Farben des Vaters am vorderen, die der Mutter am hinteren Teil des Körpers.

Für die Entwicklung der Haare ist der Einfluß des Vaters von größerer Bedeutung als der der Mutter: von einem Vollblut stammende Füllen (von einer langhaarigen Mutter) sind kurz- und feinhaarig. Die Hörner verhalten sich wie die Haare.

Besonders stark entwickelte Organe folgen nicht dieser Regel; so vererben sich die krausen Haare der Neger auch bei Kreuzungen verschiedener Art durch mehrere Generationen.

Die Uebertragung der Farbe bei Pferden.

Wilckers (No. 728)[1]) stellte fest, daß bei englischen Vollblutpferden von 1000 Fohlen, die von gleichfarbigen Eltern stammen, 856 die gleiche Farbe haben. Von 1000 Fohlen verschiedenfarbiger Eltern haben 437 die Farbe des Hengstes, 508 die der Stute, 55 variieren. Bei Tieren, deren Farbe seit Generationen absichtlich weiter durch Züchtung erhalten werden sollte (z. B. isabellenfarbige Pferde) waren 976 von 1000 gleich der Farbe der Eltern. Bei Kreuzungen ergab sich, daß von braunen Hengsten 529 von 1000 braune Fohlen, von braunen Stuten 615 von 1000 braune Fohlen abstammten. Weniger konstant übertrug sich die schwarze Farbe: 116 schwarze Fohlen stammten von schwarzen Hengsten, 92 schwarze Fohlen stammten von schwarzen Stuten ab. Für englisches Halbblut ergab sich für gleichfarbige Eltern 873 gleichfarbige Fohlen. Bei Kreuzungen der Farben

1) Vgl. Literaturverzeichnis am Schluß des Werkes.

glichen 367 vom 1000 dem Hengst, 555 vom 1000 der Stute. Bei konstanter Farbenzüchtung durch Generationen ergaben sich 946 den Eltern gleichfarbige Fohlen. Bei Kreuzung der Farben folgten braunen Hengsten 554, braunen Stuten 708, schwarzen Hengsten 132, schwarzen Stuten 200 Fohlen. Bei Arabern hatten 837 von 1000 Fohlen die gleiche Farbe wie die Eltern; bei Farbenkreuzung glichen dem Hengst 313, der Stute 561 Fohlen. Durch generationsweise Farbenzüchtung wurden 900 Gleichfarben erzielt. Bei Farbenkreuzung ergaben sich 551 braunen Stuten, 190 schwarzen Stuten und 125 schwarzen Hengsten gleichende Fohlen.

Kiesel (Archiv für wissenschaftliche Tierheilkunde, 1908) kam durch das Studium des großen Pferdematerials des Württemberger Landesgestüts zu der Ansicht, daß die Domestikation einen großen Einfluß auf die Farbe dadurch ausübe, daß sie die pigmentbildenden Organe durch Ausschaltung des Kampfes um das Dasein schwäche. Albinismus und Flavismus (isabellenfarbene, gelbe Pferde) sind Degenerationserscheinungen. Er stellte fest, daß farbengleiche Eltern mit größter Wahrscheinlichkeit farbengleiche Jungen erzeugen, daß von farbenungleichen Eltern Junge abstammen, die in der großen Mehrzahl die Farbe eines der Eltern (also keine Mischfarbe) haben, daß Rassenkreuzung dunklere Farben prävalieren läßt. Aus der Farbenänderung schließt er auf Besserung der Rasse. Bezüglich der Vererbung der weißen Abzeichen auf Stirn, an den Füßen usw. ergibt sich die entschiedene Tendenz zur Verkleinerung. Größe und Zahl der Abzeichen der Jungen stehen im geraden Verhältnis zur Größe und Zahl der elterlichen Abzeichen. Homologe Abzeichen beider Eltern werden sicherer vererbt als Doppelabzeichen eines Elter. Die Kopfabzeichen haben größere Tendenz zur Vererbung als die Beinabzeichen.

Der diffuse oder zirkumskripte Albinismus ist oft, keinesfalls jedoch immer oder auch nur einigermaßen regelmäßig hereditär übertragbar. Bei den gefärbten Menschenrassen ist hereditäre Leukose sehr häufig. Bei den Haustieren hat der Albinismus die Tendenz, sich zu perpetuieren. Die Züchtung weißer Rassen ist möglich, weil die weißen Flecken von Generation zu Generation an Ausdehnung zunehmen (Heusinger). Die weißen Abzeichen verhalten sich, wie oben erwähnt, anders. Bei einzelnen Tierarten ist das Vorkommen von totalen Albinos ein so seltenes, daß diese weißen Tiere Gegenstand der Verehrung (weißer Elefant) wurden.

Die erbliche Uebertragung des schwarzen Pigmentes ist natürlich Rasseneigentümlichkeit der dunkelpigmentierten Tiere. Immerhin ist es für den Züchter weit schwerer, das schwarze Pigment züchterisch weiter zu kultivieren, als den Albinismus. Leichter gelingt dies in den heißen Klimaten. Umgekehrt verlieren sich die dunklen Pigmentierungen leicht bei Züchtung in den gemäßigten Zonen. Weit seltener als die lokale Vitiligo ist die zufällige Erzeugung schwarzer Flecken. Je mehr eine Tierart Tendenz zur Produktion von Albinos zeigt, desto häufiger findet sich bei ihr pathologische Melanose.

Wie schwierig die Verhältnisse bei Tieren liegen, zeigen die Versuche von Guaitas (Bericht der naturforschenden Gesellschaft zu Freiburg, 1898, Bd. X, S. 317), der ohne Kenntnis des Mendelschen Gesetzes die weiße Maus mit japanischer Tanzmaus kreuzte. In der zweiten Generation erzielte er graue an Farbe und Temperament den Tanzmäusen gleichende Junge. Er kreuzte diese Mäuse zweiter Generation und erzielte in der dritten eine große Variabilität in Färbung, Temperament und Größe, teils erbten die Jungen den Typus der Eltern, teils der Großeltern, teils ergaben sich Mischformen. Weder in der dritten noch in der vierten Generation treten Zahlenverhältnisse deulich hervor. Noch in der siebenten Generation kamen Rückschläge ganz reiner weißer und japanischer Hausmäuse vor.

Eine dauernde Abnahme der Fruchtbarkeit trotz dauerdem Inceste durch Generationen ist nicht festzustellen.

In Zukunft ist natürlich bei all diesen Versuchen das Mendelsche Gesetz zu berücksichtigen.

Das Mendelsche Gesetz.

Von dem durch den Augustinerpater Gregor Mendel bereits 1865 gefundenen, erst durch de Vries, Correns und Tschermak 1900 der Vergessenheit entrissenen Spaltungsgesetz der Bastarde geht eine in der Entwicklung begriffene neue Periode der Vererbungslehre an. Die meisten und wichtigsten Erfahrungen sind an Pflanzen gemacht; es mehren sich aber auch die Beobachtungen aus der Tierwelt.

Die Darstellung des Gesetzes ist ohne näheres Eingehen auf Einzelheiten schwer verständlich. Eine vorzügliche Schilderung gibt E. Baur (Beihefte zur Med. Klinik 1908, Heft 10), dem ich das Wesentliche aus der Botanik entnehme.

Jede Pflanze ist das Produkt zweier (einer männlichen und einer weiblichen) Sexualzelle. $\left(\text{Bezeichnung } \frac{A}{A}\right)$. Kreuzen wir eine rote $\frac{A}{A}$ mit einer weißen $\frac{a}{a}$ Varietät, so entsteht ein Bastard $\frac{A}{a}$, dessen Farbe rosa ist. Diese heterozygotische[1]) Pflanze enthält Sexualzellen, die beiden Eltern gleichen d. h. A und a. Befruchtet man die Bastardblüten mit sich selbst oder mit andern gleichen Bastardblüten, so entstehen dann Blüten AA, Aa, aA, aa d. h. 1 rote, 1 weiße homozygotische, 2 rosa heterozygotische. Nun braucht aber der Bastard nicht eine Mischfarbe zwischen rot und weiß zu besitzen, sondern die rote Farbe kann als kräftigere auf den Bastard übergehen; Rot ist dann die sogen. „Dominante", weiß die „Rezessive". Es ergaben sich dann 3 rote und 1 weißer Abkömmling in der 2. Generation. Die 3 roten Blüten sind aber nicht gleich: bei Selbstbefruchtung ergibt 1 stets rote, die beiden andern weiße und rote Blüten, die erstere ist homozygotisch, die letzteren sind heterozygotisch. Ihre Verschiedenheit ist nur aus ihrer Deszendenz zu ersehen.

Man kann man aber auch Blüten mit 2 verschiedenen Eigenschaften kreuzen. Aus einer radiären Blüte mit den Eigenschaften A (rote) und e (Fehlen der Eigenschaft normalblütige [lippenblütige] Pflanzen zu bilden) und einer Blüte mit den Eigenschaften a (Fehlen der Fähigkeit rote Blüten zu tragen, und E (Fähigkeit zur Bildung normaler Blüten) entsteht ein Bastard von roter (dominierender) Farbe und normaler (nicht radiärer oder pelorischer) Blüte. Der Bastard hat 4 Arten von Sexualzellen AE, Ae, aE, ae. Da immer 2 dieser Sexualzellen in allen Kombinationen Blüten der 2. Filialgeneration bringen können, ergeben sich 16 Kategorien, von denen 9 rot normal, 3 rot pelorisch, 3 weiß normal, 1 weiß pelorisch ist. Da A rot bedeutet, rot die Dominante ist, sind alle Kombinationen mit A rot (= 12). ebensoviel sind normalblütig (E), weil auch diese Eigenschaft dominant ist. Die

1) Heterozygotisch, d. h. durch Vereinigung ungleichartiger Sexualzellen entstanden.

Rezessiven kommen erst zur Geltung, wenn die Eigenschaft in 2 Gameten vertreten ist, wo z. B. 2a vorkommt weiß = 4, wo 2e vorkommt pelorisch = 4.

Bei der Berechnung weiterer verschiedener Eigenschaften und Bastardgenerationen kompliziert sich die Sache ungemein. Baur stellt folgende Tabelle auf:

Zahl der Erbeinheiten, in bezug auf welche die Eltern P_1 heterozygotisch sind	Zahl der verschiedenen Arten von Gameten, welche in F_1 gebildet werden	Zahl der möglichen Kombinationen der Gameten = Zahl der innerlich verschiedenen Kategorien von F_2-Individuen	Maximale Zahl der äußerl. verschied. Kategorien v. F_2-Individuen, wenn überall völlige Dominanz vorliegt.	Die äußerlich verschiedenen Kategorien von F_2-Individuen sind, wenn überall völlige Dominanz vorliegt, vertreten durch Individuenzahlen, welche zu einander in den folgenden Verhältnissen stehen. (Hängt eine äußerlich sichtbare Eigenschaft von mehreren heterozygotisch vorkommenden Erbeinheiten ab, dann treten hier abweichende, allerdings aus den nachstehend genannten ableitbare Zahlenreihen auf.)
1	2^1 **= 2**	$(2^1)^2$ **= 4**	2^1 **= 2**	$\underbrace{3}_{1} : \underbrace{1}_{1}$
2	2^2 **= 4**	$(2^2)^2$ **= 16**	2^2 **= 4**	$\underset{1}{9} : \underbrace{3 : 3}_{2} : \underset{1}{1}$
3	2^3 **= 8**	$(2^3)^2$ **= 64**	2^3 **= 8**	$\underbrace{27}_{1} : \underbrace{9 : 9 : 9}_{3} : \underbrace{3 : 3 : 3}_{3} : \underbrace{1}_{1}$
4	2^4 **= 16**	$(2^4)_2$ **= 256**	2^4 **= 16**	$\underbrace{81}_{1} : \underbrace{27 : 27 : 27 : 27}_{4} : \underbrace{9 : 9 : 9 : 9 : 9 : 9}_{6} : \underbrace{3 : 3 : 3 : 3}_{4} : \underbrace{1}_{1}$
n	2^n	$(2^n)^2$	2^n	$\underbrace{3^n}_{1} : \underbrace{3^{n-1} : 3^{n-1} : 3^{n-1} \ldots : 3^{n-2} : 3^{n-2} : 3^{n-2}}_{\text{usw.} = \textit{Koeffizienten des Binoms } (a+a)^n} \ldots \text{usw.}$ 1

P_1 = Paternalgeneration. F_1 = Erste, F_2 = Zweite } Filialgeneration.

Abweichungen vom Mendelschen Gesetz haben oft ihre Erklärung gefunden. So müßte bei der Kreuzung von Rassen mit z. B. 5 Paaren von Erbeinheiten eine größere Zahl von Kategorien zustande kommen, als sich findet, wenn nicht die Zahl der Gameten dadurch erheblich verkleinert würde, daß bestimmte Erbeinheiten nur in homozygotischen, aber nicht in heterozygotischen (Bastard-) Pflanzen vorhanden sind.

Das schwer zu erklärende Auftreten neuer Merkmale, Bastardatavismus, besteht z. B. in dem Auftreten roter Blüten bei fortgesetzter Kreuzung weißer. Baur erklärt diese Erscheinung dadurch, daß die rote Farbe durch das Zusammentreffen von Leukokörpern mit einem Enzym entsteht. Die weißen Eltern haben nur das Enzym oder nur den Leukokörper: ihr Abkömmling vereinigt beide Stoffe und besitzt daher rote Farbe.

Scheinbare Ausnahmen haben bisher ihre Erklärung gefunden z. B. durch Verschiedenheit der Dominanzverhältnisse bei verschiedenen Teilen desselben Bastardes oder bei verschiedenen Geschlechtern. Eine scheinbare Ausnahme kann auch dadurch bewirkt werden, daß bestimmte theoretisch zu erwartende Kombinationen nicht lebensfähig sind und embryonal absterben.

Ein wichtiges Ergebnis der Untersuchungen über das Mendelsche Gesetz ist die Trennung der mendelnden Erbeinheiten von den äußeren Eigenschaften. Baur gibt

folgendes Beispiel: Eine rote Primel blüht bei 30° im Warmhause weiß; diese Farbe ist aber nur das zufällige Produkt der äußeren Umstände; ihre Abkömmlinge blühen jedoch wieder bei 20° rot, bei 30° weiß. Obwohl die bei 30° weiße der bei Normaltemperatur weißen Primel durchaus gleicht, ist sie durch diese wichtige Eigenschaft eben von der letzteren unterschieden. Die Modifizierbarkeit der Pflanzen durch Außenbedingungen ist sehr groß. Zwischen den Erbeinheiten und den äußeren sichtbaren Eigenschaften bestehen dieselben Beziehungen, wie zwischen dem molekularen Aufbau einer chemischen Verbindung und ihren äußeren Eigenschaften (Farbe, Geruch usw.)

Durch Züchtungsversuche im größten Maßstabe ist die Richtigkeit der hier geschilderten Vorgänge bereits von Mendel und in neuerer Zeit von zahlreichen Botanikern erwiesen. Man fand ungefähr die zu erwartenden Zahlen der einzelnen Varietäten, wenn auch kleine Abweichungen natürlich vorkamen.

Im Tierreich sind die Beobachtungen über die Gültigkeit des Mendelschen Gesetzes erschwert, weil Bastardierungen hier viel schwieriger sind. Die Selbstbefruchtung fällt natürlich ganz fort. Bastarde verschiedener Tierarten sind häufig unfruchtbar. Noch komplizierter liegen die Dinge beim Menschen; die lange Lebensdauer des Menschen, „die große Zahl verschiedener Rassen, die in Mitteleuropa in Sexualsymbiose leben", erschweren jede Beobachtung ungeheuer.

Ich stelle hier einige der bisher bekannt gewordenen Resultate zusammen:

Lang (zitiert bei Ziegler, Vererbungslehre in der Biologie, Jena 1905) kreuzte gewöhnliche Gartenschnecken (Helix hortensis M.) und Hainschnecken (Helix nemoralis L.) und zwar je 2 Varietäten, nämlich solche mit 5 Bändern auf der Schale und bänderlose. Alle Nachkommen sind bänderlos; die Bänderlosigkeit ist also die Dominante. In der dritten Generation stammen dann von den bänderlosen $^1/_4$ gebänderte, entsprechend dem Mendelschen Gesetz, ab.

Bateson (Reports to the Evolution Committee of the Royal Soc. London 1902—1906) kreuzte schwarze und schwarz-weiße Andalusier-Hühner. Die erste Filialgeneration war blau; kreuzte man diese blauen Hühner, so erhielt man $^1/_4$ schwarze, $^1/_4$ schwarz-weiße, $^2/_4$ blaue, die sich im Gegensatz zu den ersten Konstanten, in der nächsten Generation wieder im alten Verhältnis spalteten.

Hunt (On the Inheritance of caot colour in horses. Proceedings of royal Society of London, Bd. 77, 1906, p. 388) fand, daß bei Pferden die Fuchsfarbe die Rezessive gegenüber der Dominante Kastanienbraun ist. Kastanienbraune Pferde zerfallen in 2 Gruppen, von denen die eine bei Kreuzung mit fuchsfarbigen keine fuchsfarbigen und die andere halbfuchsfarbige halbkastanienbraune ergibt.

Dagegen leugnet Weldon (Note on the offspring of thoroughbred chestnut mares. Proceed. of the Royal Soc. of London, Bd. 77, 1906, pg. 194) die Anwendbarkeit des Mendelschen Gesetzes auf die Farbe der Pferde, er hält den Einfluß der Großeltern für sehr wichtig.

Es mögen hier einige verschiedenen Autoren entnommene Angaben über Versuche mit den kleinen Nagern folgen.

Kreuzungen grauer belgischer Kaninchen mit weißen ergibt nur graue Jungen, grau ist Dominante; unter den grauen Abkömmlingen ist Albinismus eine rezessive Eigenschaft, die in Abkömmlingen der Bastarde wieder in die Erscheinung treten kann.

Bei Meerschweinchen gibt es folgende Farbentypen: 1. schwarz-gelb-getüpfelt, 2. schwarz, 3. gelb, 4. albinotisch. Jede Farbe ist dominant über alle folgenden, rezessiv gegenüber allen vorausgehenden. Es ergibt 1 gepaart mit 2, 3, 4 nur getüpfelte, 2 mit 3 und 4 nur schwarz oder getüpfelte, nie gelb oder weiß.

Kreuzungen eines gewöhnlich pigmentierten kurzhaarigen Meerschweinchens mit einem langhaarigen Albino ergeben 9 kurzhaarige pigmentierte, 3 kurzhaarige albinotische, 3 langhaarige pigmentierte, 1 langhaarig albinotisches Meerschweinchen.

Noch viel komplizierter sind die Verhältnisse bei den Mäusen, deren graues Haarkleid nach Allen die 3 Pigmente Schwarz, Schokoladenbraun und Gelb enthalten; die graue Farbe ist streng dominierend. In den einzelnen Würfen ist wegen der kleinen Zahl der Jungen die Berechnung unmöglich. Es fanden sich aber bei 56 Kreuzungen gefleckter Eltern mit Albinos 159 pigmentierte Jungen und 55 Albinos, während die erwartete Zahl 53,5 betragen hat.

Freilich liegen die Dinge in Wirklichkeit sehr kompliziert. Ein Teil der grauen Bastarde sind gar nicht rein grau, sie ergeben bei Kreuzung mit reinen Albinos nicht nur graue (dominante), sondern auch weiße Bastarde. Andrerseits können reine Albinos, die von ganz oder teilweise pigmentierten Heterozygoten abstammen, den Pigmentcharakter übermitteln. Cuénot hat die Hypothese aufgestellt, daß das Pigment durch die Wirkung spezifischer Fermente auf eine chromogene Substanz erzeugt wird, die die Albinos besitzen, während ihnen das Ferment fehlt. Die Pigmentbildung scheint eine Dominante, der Albinismus eine Rezessive zu sein.

Partieller Albinismus ist nach Allen ein Zustand, bei dem das Pigment um bestimmte Körperzentren reduziert ist. Bei den Säugetieren kann man auf jeder Seite der Mittellinie je 5 Zentren (Wangen-, Nacken-, Schulter-, Kreuzfleck) feststellen. Partielle Albinos züchten untereinander rein, verhalten sich rezessiv gegen völlige Pigmentierung.

Darbishire (Result of crossing Japanese waltzing mice with Albino mice. Biometrice, II, 1904, p. 1—50) kommt bei der Kreuzung von japanischen Tanzmäusen mit Albinos zu folgenden Schlüssen. Die Tanzeigenschaft ist eine rezessive, beruht auf einer Fehlbildung der Halbzirkelgänge. Die Augenfarbe der Bastarde ist stets dunkel, die Haarfarbe wechselt, ist jedenfalls keine dominante. Kreuzung von Bastarden untereinander ergibt dem Mendelschen Gesetz entsprechend $^1/_4$ Albinos, $^1/_2$ Bastarde, $^1/_4$ Tanzmäuse. Letztere haben zwar rote Augen und gefärbten Pelz, gleichen aber nur zu $^1/_5$ der Individuen der Färbung der ursprünglichen Tanzmäuse. Kreuzung von Albinos mit Bastarden ergibt dem Mendelschen Gesetz entsprechend $^1/_2$ Albinos, $^1/_2$ Bastarde. Bei der Kreuzung weiterer Bastardabkömmlinge späterer Generationen ergeben sich nicht Zahlen, die mit dem Mendelschen Gesetz in Einklang zu bringen sind.

Spillmann (A Mendelian charakter in cattle. Science, Vol. XXIII, No. 558) fand, daß beim Rinde die Bildung normaler und verkümmerter Hörner dem Mendel-

schen Gesetz unterliegt. Die Vererbung verkümmerter (polled) Hörner ist die Dominante. Bei Kreuzung gehörnter Tiere mit Bastarden gehörnter und mangelhaft gehörnter oder mit mangelhaft gehörnten hätten sich nach dem Mendelschen Gesetz 70 Tiere, die Bastarde oder verkümmerten Horntiere und 70 Horntiere ergeben müssen. Es wurden 74 und 66 ermittelt. Noch besser stimmen die Zahlen nach einer von Spillmann für erforderlich gehaltenen Korrektur. Sp. glaubt, daß man durch entsprechende Kreuzung allmählich in Herden die Zahl der Horntiere sehr verringern könne.

Wood (Note on the inheritance of horn and face colour in sheep. Journ. Agricul. Society, Bd. I., S. 364) kreuzte 2 Schafrassen, eine in beiden Geschlechtern gehornte und eine entsprechend hornlose. Die erste Generation enthielt gehornte Männchen und hornlose Weibchen, die Hornung ist dominant bei Männchen, rezessiv bei Weibchen. In der 2. Generation fanden sich gehornte und hornlose Männchen und Weibchen, weil 2 hornlose Keime Gelegenheit hatten sich bei Gegenwart von Weiblichkeit zu treffen. Weil die hornlosen Männchen und gehornten Weibchen in der 2. Generation aus rezessiven Keimanlagen entstanden sind, müssen sie sich bei der Weiterzüchtung als rein erweisen (Hammer). Diese Vorkommnisse erklären die Tatsache, daß Hämophilie und Farbenblindheit beim Menschen sich auf männliche Nachkommen und zwar durch nicht befallene Mütter übertragen.

Das Mendelsche Gesetz kann auch die wiederholt beobachtete Hornlosigkeit aller Nachkommen mancher gehörnter Tiere unschwer erklären.

Unter Berücksichtigung des Mendelschen Gesetzes werden in Zukunft die wunderbaren Fälle von Individualpotenz der Erklärung zugänglich gemacht werden müssen. Man hat beobachtet, daß von einzelnen zufällig anders gestalteten Individuen einer Rasse ganze Varietäten gezüchtet werden konnten. Keller (Vererbung und Tierzucht, 1895) berichtet über solche Vorkommnisse: Ein in Massachusetts geworfenes Bocklamm hatte einen langen Körper und sehr kurze Beine, war deshalb ungeeignet, die Einfriedigungen der Weidefläche zu überspringen. Da so ein Einbruch in benachbarte Felder unmöglich war, verwendete der Farmer das Bocklamm zur Züchtung einer ganzen Rasse, die die Eigentümlichkeit auf die Dauer behielt. Selbstverständlich zeigten immer nur eine Anzahl von Tieren die Eigenschaften des „Otterschafes". In Mauchamp beobachtete ein Pächter unter den Merinoschafen ein Bocklamm mit langem seidenartigen Haar anstatt des gekräuselten Wollhaares. Von diesem Tiere wurde eine ganze Mauchamp-Rasse gezüchtet. Zweifellos handelt es sich um dominierende Eigenschaften, die sich vererben.

Gertrude und Charles Davenport (Science 1907, November) untersuchten die Erblichkeit der Farbe der menschlichen Iris unter Benutzung der Grundlagen des Mendelschen Gesetzes. Sie fanden bei 132 Individuen folgende Gesetze:

Beide	Eltern	blauäugig	Alle	Kinder	blauäugig.
„	„	grauäugig	„	„	blau- und grauäugig.
„	„	braunäugig	„	„	verschiedenäugig.

Eltern grau und blauäugig	Kinder entweder nur grauäugig oder gleiche Zahl von grau- und blauäugigen Kindern je nachdem der grauäugige Elter homo- oder heterozyg ist.
Eltern blau- und braunäugig	Kinder entweder braunäugig, wenn der braunäugige Elter homozyg ist oder verschiedenäugig je nach der gametischen Konstitution des braunäugigen Elter.
Eltern grau- und braunäugig	Kinder alle braunäugig, wenn der dunkeläugige Elter homozyg ist oder 50 pCt. grau, 50 pCt. braun, wenn der braunäugige Elter für grau oder blau heterozyg ist oder 25 pCt. blau, 25 pCt. grau, 50 pCt. braun, wenn beide Eltern „blaue rezessive Keimzellen enthalten".

Wichtiges Material über eine vielleicht mögliche Anwendung des Mendelschen Gesetzes beim Studium der Erblichkeit menschlicher Dermatosen hat Hammer (Bericht der Deutschen dermatolog. Gesellschaft 1908) gesammelt. Für das Keratoma hereditarium und die Dermatolysis bullosa hereditaria läßt sich durch Aufstellung von Familientafeln zeigen, daß die pathologische Abnormität eine dominierende Eigenschaft ist, die sich nur von Befallenen auf ihre Nachkommen vererbt. Von 346 Familienmitgliedern sollten 173 erkranken, es erkrankten tatsächlich 181.

Die Bedeutung der Tiere in der alten deutschen Volks- und wissenschaftlichen Medizin.

Obwohl eine Geschichte der Tierhautkrankheiten außerhalb unseres Themas liegt und nur wichtige historische Daten bei der Beschreibung der einzelnen Krankheiten gegeben sind, darf hier wohl eine kurze Schilderung der Bedeutung der Tiere für die praktische Heilkunde früherer Jahrhunderte Platz finden. Wenn auch hier von den Tieren nicht als Subjekt, sondern als Objekt der Medizin gehandelt wird, so hat doch auch für uns ein Blick auf die alte dermatologische Zootherapie Interesse.

Im Lichte moderner Auffassung erscheinen manche Vorschriften alter Zeiten weniger abstrus. Auch die heutige Heilkunde kann viele Stoffe aus dem Tierreich nicht entbehren; es sei nur an das Schweineschmalz, das Wollfett, den Lebertran erinnert. Ob nicht manche heute ungebräuchliche tierische Fettarten ihre besondere dermatotherapeutische Indikation haben, wäre noch zu entscheiden. Das Ichthyol ist heute ein fast unentbehrliches Heilmittel. Die Organotherapie bringt manche alte Vorstellungen, wenn auch in reifer und veränderter Form zur Geltung.

Schließlich ist doch die jüngste Blüte vom Baume medizinischer Erkenntnis, die Serumtherapie, nichts anders als eine methodisch durchgeführte Zootherapie.

Die folgende Darstellung stützt sich allein auf das mit deutschem Gelehrtenfleiß zusammengetragene Buch von Jühling: Die Tiere in der deutschen Volksmedizin der alten und neuen Zeit (Mitweida, P. Schulz, 1900). Interessenten seien für Quellenangaben auf dies Werk verwiesen.

Interessant ist es zu beobachten, wie verständige Vorschriften neben unsinnigem Aberglauben sich finden. Eine große Rolle spielen bei den dermatologisch interessierenden Affektionen die Bestandteile der alten Dreckapotheken.

Bei Geschwüren, die der Heilung trotzen, wird Bärenschmalz mit Metallsalzen (also etwa unsere Bleisalbe), Auflegen von Fuchsfleisch, gestoßenen Hechtzähnen empfohlen. Aber auch das Auflegen von lebenden Krebsen, von in Oel gesottenen Kröten usw. soll zweckmäßig sein.

Einfache Wunden heilt man mit Dachsfett, Katzenschmalz, Aalfett, Hahnhoden, aber auch durch Auflegen der Haut eines lebend gefangenen Frosches.

Intertrigo erfordert Hirschschmalz, Pferdemundschleim, Salben aus zerstoßenen Schneckenhäusern und Hühnerfett.

Gegen Panaritium wird das Auflegen von gepulvertem und gebranntem Maulwurf, von Regenwürmern, von gestoßenen Schneckenhäusern, Glas und Knoblauch neben der Anwendung von Schweine- und Gänseschmalz empfohlen.

Verschiedene unter dem Namen Grind zusammengefaßte Dermatosen behandelt man mit Hunde-, Rinder-, Schweineschmalz, mit Meerkalbspeck, Hühnerkot, Rindermist, Stutenmilch. Lokal werden zerquetschte Ameiseneier und Fliegen sowie die Applikation einer Hundehaut empfohlen. Innerlich sollen Schlangenteile, die unter gewissen abergläubischen Gebräuchen gekocht sind, genommen werden.

Akne wird durch Auflegen von Froschlaich und Vorbinden eines Maulwurfes um den Bauch bekämpft; Epheliden erfordern Einreibungen mit Eierfett, Masern und Scharlach Abreibungen mit Schweinespeck, Skabies innere Darreichung von Hirschhorn und Hundedreck. Unfehlbar ist folgendes Mittel gegen Hyperdrosis manuum: Wer einen lebenden Frosch zwischen den Händen hält, wird von der übermäßigen Schweißbildung nicht belästigt werden.

Die auch heut noch schwierige Entfernung des Feuermales wird durch Entenschmalz, Auflegen lebender Kröten oder eines Aalkopfes nur selten gelungen sein. Der benutzte Aalkopf mußte vergraben werden; gleichzeitig mit dem Aalkopf faulte das Mal.

Zahlreiche Mittel sind gegen die Warzen angegeben: Blut von Bären, Eidechsen, Aalen, Fledermäusen, Fleisch von Ochsen; Kot von Hunden, Tauben und Adlern; Galle vom Hecht; Harn vom Hunde stehen zur Verfügung. Auch das Auflegen von Heringsköpfen, gelben Schnecken usw. ist empfohlen. Dagegen helfen die roten und schwarzen Schnecken nur bei Hühneraugen.

Die Haut der Gänsefüße beseitigt übermäßige Granulationen.

Gegen Schwellungen sind natürlich alle möglichen tierischen Fette zur Einreibung empfohlen.

Verbrennungen und Erfrierungen bekämpft man mit Bärenblut, Bibergeil, Heringsmilch, Hasenfett, gebrannten Nattern. Auch der in Baumöl gesottene Frosch und das Fischgrätenpulver tauchen als Heilmittel auf.

Die Haarmilben (alias Läuse) werden durch Hechtgalle und Hechtschmalz vertrieben, den Haarschwund beseitigt Hechtschmalz und zerstoßene Fliegen. Empfohlen wird auch eine Abkochung von Krebsbrei mit indifferenten Zusätzen wie Brunnenkresse und Stückchen von Flachseilen.

Eine Unzahl „Heilmittel“ wird gegen Krebs angeführt: Blut, Kot, Milch, Fett verschiedener Tiere; Auflegen von Kröten, Katzenschwänze und andere Albernheiten sind zitiert. Die Aufzählung ist zwecklos.

Schließlich sei noch einiges aus der Zootherapie der Urogenitalorgane angeführt. Gegen „Feigwarzen“ soll gepulverter Schlei, gegen Genitalgeschwüre gebrannte Meerengelhaut, gegen „Penisschwellung“ Wolfsfett, gegen Gonorrhoe Heringsroggen, gegen Pruritus ani Gänse- und Eierfett zweckmäßig sein. Bei Harnverhaltung wird Adlergehirn empfohlen. Eine eigenartige Lokalbehandlung verdient der Vergessenheit entrissen zu werden: Man dressiert eine Filzlaus und läßt sie in die Harnröhre gegen die verengte Stelle marschieren; durch den Reiz des Eindringlings wird die Harnverhaltung gelöst. Bei Nierenkrankheiten soll Eselsharn, bei Steinen Katzenleber gegeben werden. Im letzten Falle soll lokales Auflegen lebender Krebse zweckmäßig sein. Impotenz erfordert Bibergeil, Hahnenhoden, Hirschunschlitt. Merkwürdig ist folgendes Mittel. Man kauft einen Hecht, trägt ihn lautlos zum Fluß, brunzt (sic!) ihm ins Maul und wirft ihn ins Wasser. Auch mit der Kosmetik der weiblichen Büste beschäftigte man sich. Gegen zu kleine Brüste wurde gepulverte und mit Wasser verriebene Meerengelhaut (eine Fischart) empfohlen; zu große Brüste wurden zur ästhetischen Verkleinerung mit Schweinehoden bestrichen. Wer die Annoncenteile mancher angeblich für Freiheit und Wissenschaft kämpfender Zeitungen des Jahres 1909 liest, wird zugeben, daß auf diesem Gebiet die Welt nicht sehr vorgeschritten ist.

Vergleichende Pathologie.

Umgrenzung des Themas: Vergleichende Pathologie.

An sich ist natürlich die Vergleichung der pathologischen Prozesse der Haut im Tierreich mit den analogen beim Menschen ein ganz unbegrenztes Gebiet. Tatsächlich beschränkt sich die Darstellung klinisch und anatomisch im wesentlichen auf eine Vergleichung der Pathologie des Menschen mit der der Haustiere und naturgemäß vorwiegend mit der der Haussäugetiere. Ueber die wilden Tiere sind nur die wenigen Beobachtungen aus zoologischen Gärten bekannt. Von den Krankheiten der kaltblütigen Wirbeltiere sind nur die der Fische genauer studiert. Auf dies Thema ist nur ganz kurz eingegangen.

Zweifellos wird ein genaueres Studium der Hautpathologie wild lebender Säugetiere noch viel interessantes Material ergeben. Leider fehlt es hier an Vorarbeiten; Berichte aus Jagdzeitungen usw. sind nur wenig zu verwerten. Ganz unbekannt sind die Hautaffektionen der wild lebenden außereuropäischen Tiere. Die Forscher bemühen sich naturgemäß möglichst gut erhaltene Tiere bezw. Felle an die Museen zu senden. Dementsprechend wurde mir im Berliner zoologischen Institut mitgeteilt, daß seit Jahren keine Tiere, die an Hautaffektionen litten, eingesandt seien.

Einteilung.

Es ist recht schwer, für das gewaltige Material ein Einteilungsprinzip zu finden. Logisch wäre für eine vergleichende Pathologie der Haut, da schießlich für uns die Haut des Menschen das zu vergleichende Objekt bildet, folgende Scheidung gewesen. I. Affektionen, die bei Menschen und Tieren vorkommen und von den einzelnen Tiergattungen auf die anderen übertragbar sind. II. Affektionen, die bei Menschen und Tieren vorkommen ohne von einer Spezies auf die andere übertragbar zu sein. III. Affektionen, die bei den Menschen vorkommen, bei Tieren experimentell zu erzeugen sind, spontan aber nicht vorkommen. IV. Affektionen, die nur bei Tieren vorkommen.

Bei Verwendung dieses sehr klar erscheinenden Einteilungsprinzips wären aber Affektionen, die zueinander gehören, ganz auseinander gerissen worden. Einzelne Krankheiten, z. B. Räude, kommen bei Tieren und Menschen vor und sind von Mensch auf Tier übertragbar (Kategorie I). Andere Räudeformen sind aber vom Menschen auf das Tier nicht übertragbar (Kategorie II). Endlich sind bestimmte Räudeaffektionen experimentell, aber nicht spontan auf Tiere oder Menschen übertragbar (Kategorie III), und schließlich sind mehrere Räudeformen bestimmten Tierklassen absolut eigentümlich (Dermatophagusräude) (Kategorie IV). Dies Einteilungsprinzip ist für eine besondere Tabelle verwertet worden (Seite 32).

Ich habe mich endlich entschlossen, bei der Schilderung die Einteilung zu berücksichtigen, die Jarisch in seinem, nach meiner Ansicht, unerreichten Lehrbuch der Hautkrankheiten, als maßgebend anerkannt hat. Auch dieser Autor ist sich der Mängel des „Systems" wohl bewußt; er hebt aber mit Recht hervor, daß für ein klinische Zwecke verfolgendes Lehrbuch mehr klinische, als ätiologische Gesichtspunkte maßgebend sein müssen. Ich habe jedoch mehr als Jarisch die durch die Eigenschaften ihrer Erreger zusammengehörenden Infektionskrankheiten nacheinander behandelt.

Klinische Gesichtspunkte haben mich veranlaßt, meine Darstellung nicht auf die sogenannten Hautkrankheiten zu beschränken, sondern auch die Allgemeinkrankheiten zu berücksichtigen, die unter hervorstechenden Hautsymptomen verlaufen. Andererseits sind die Affektionen der den Tieren eigentümlichen Anhangsgebilde der Haut, der Hörner, Hufe, Sporen, Kastanien, Afterklauen usw. nur insoweit berücksichtigt worden, als sie Interesse für die vergleichende Pathologie bieten. Das praktisch z. B. ungeheuer wichtige Kapitel der Huferkrankungen konnte daher ganz kurz behandelt werden.

Wir geben hier die Einteilung nach dem Prinzip der vergleichenden Pathologie. Die von uns der Darstellung zu Grunde gelegte „ätiologische" Einteilung ist aus der dem Buche vorgedruckten Uebersicht zu ersehen.

I. Krankheiten, die spontan bei Menschen und Tieren vorkommen und von Menschen auf Tiere oder von Tieren auf Menschen übertragbar sind.

A. Tierische parasitäre Erkrankungen:
   1. Einzelne Räudeformen, die durch Sarkoptes hervorgerufen werden.
   2. Einzelne durch tierische stationäre, temporäre und akzidentelle Parasiten (Läuse, Flöhe, Zecken, Vogelmilben, Wanzen, Fliegen, Filarien) hervorgerufene Dermatosen.

B. Pflanzlich parasitäre Erkrankungen:
   1. Schimmelpilzerkrankung:
      a) Favus.
      b) Trichophytie.
   2. Bakterielle Erkrankungen:
      Tuberkulose.
      Milzbrand.
      Rotz.
      Rotlauf.
      Aktinomykose.

C. Parasitäre Erkrankungen, deren Erreger nicht oder nicht sicher bekannt sind:
   1. Maul- und Klauenseuche.
   2. Pocken.

II. Krankheiten, die spontan bei Menschen und Tieren vorkommen, ohne daß eine Uebertragung vom Menschen auf Tiere oder von Tieren auf den Menschen beobachtet wäre.

Hier sind alle nicht infektiösen Hautkrankheiten und Geschwülste einzureihen. Menschliche Hautkrankheiten, die keine Analogie bei den Tieren haben, sind folgende:

Psoriasis Pityriasis rubra Pityriasis rubra pilaris Lichen ruber planus Sklerodermie Morbilli Skarlatina	Ungeachtet einiger Angaben älterer Autoren sind diese Dermatosen bei Tieren nicht in einer mit den menschlichen Krankheitstypen vergleichbaren Form bekannt. Trotzdem ist in der Beschreibung auf diese Krankheiten eingegangen.

Pityriasis versicolor und Erythrasma
Mycetoma
Orientbeule
Rhinosclerom
Lepra
Lupus erythematosus
Porokeratosis
Psorospermosis vegetans
Xeroderma pigmentosum
Xanthome
Erythromelalgie
Raynaudsche Krankheit.

IIIa. Krankheiten, die beim Menschen idiopathisch vorkommen, bei Tieren experimentell hervorgerufen werden können, auch idiopathisch bei Tieren vorkommen, ohne daß spontan eine Uebertragung zwischen Menschen und Tieren bekannt ist.

1. Einzelne durch tierische Parasiten hervorgerufene Hauterkrankungen (Räudeformen).
2. Einige Geschwulstarten: Warzen, Sarkome.
3. Einige durch Staphylokokken hervorgerufene Dermatosen: Furunkel.
4. Einige durch Streptokokken hervorgerufene Hautkrankheiten.
5. Einige Formen der Alopecia areata (Thallin-Alopecie).

IIIb. Krankheiten, die beim Menschen idiopathisch, bei Tieren überhaupt nicht spontan vorkommen, auf Tiere aber experimentell zu übertragen sind.

1. Syphilis.
2. Gonorrhoe.

IV. Krankheiten, die nur bei Tieren sich finden.

1. Staupe.
2. Dermatitis canadensis pustulosa contagiosa.
3. Lymphangitis ulcerosa. Farcin du boeuf.
4. Schotausschlag.
5. Beschälseuche.
6. Einige durch tierische Parasiten erzeugte Dermatosen.

Häufigkeit und Bedeutung der Tierkrankheiten.

Die Hautkrankheiten der Tiere sind verhältnismäßig viel häufiger als die der Kulturmenschen: insbesondere spielen die tierischen Hautparasiten als Krankheitserreger eine unendlich wichtigere Rolle; Räudeepidemien vernichten nicht nur Viehbestände, sondern können auch das lokale Aussterben wild lebender Tiere (Füchse) bewirken. Hyphomyceten-Krankheiten, z. B. Favus, bedingen vielleicht regelmäßig den Tod einzelner Tierarten (Mäuse). Das Epithelioma contagiosum, beim Menschen eine harmlose Krankheit, tritt beim Geflügel auch in Form einer Allgemeinerkrankung auf. Während der Demodex folliculorum ein harmloser Parasit des Menschen ist, ist die Demodexräude der Tiere eine meist unheilbare Krankheit.

Dagegen treten viele menschliche Dermatosen bei Tieren nur selten oder in veränderter Form auf und haben für die Tierpathologie deshalb keine Bedeutung (Lichen ruber, Psoriasis, Herpes zoster, Lupus erythematosus, Lupus vulgaris u. a.). Zweifellos wird eine erhöhte Beachtung der Erkrankungen der Tiere die jetzt vorhandene Zahl der Beobachtungen auf diesem Gebiete vermehren.

Für die praktische Tierzucht und dementsprechend für die Volkswirtschaft sind die Tierkrankheiten von der größten Bedeutung. Man denke stets daran, wie viele Milliarden des Volksvermögens in den Haustieren angelegt sind. Die Milchproduktion in Deutschland z. B. beträgt, das Liter nur zu 0,09 M. berechnet, in einem Jahr 1700 Millionen Mark, ist also dem Wert nach viel größer, als die Kohlen- und Eisenproduktion zusammen. Alle Hautkrankheiten, die die Gesundheit und damit den Wert der Tiere ungünstig beeinflussen, sind daher volkswirtschaftlich sehr wichtige Faktoren.

Wir haben natürlich die Dermatosen nur vom Standpunkt der allgemeinen vergleichenden Pathologie zu besprechen.

Die Häufigkeit der Hautkrankheiten der Haustiere ist statistisch schwer zu erfassen, da wenig brauchbare Zahlen vorliegen. Dazu kommt, daß der Begriff Hautkrankheiten gar nicht fest umgrenzt ist. Soll man den Morbus maculosus, das Hautkarzinom, die gutartigen Geschwülste zu den Hautkrankheiten zählen?

1905—1906 wurde z. B. die Klinik für kleinere Haustiere in Berlin (Prof. Regenbogen) von 1296 Tieren aufgesucht, von denen 480 hautkranke Hunde waren. In die Poliklinik kamen 8000 Hunde, von denen 2386 hautkrank waren.

Von 1547 klinisch behandelten Pferden waren 42 als hautkrank aufgeführt (Zahl so klein, weil viele Patienten unter anderen Rubriken gezählt wurden). Von 6702 poliklinisch behandelten Pferden werden 212 als hautkrank aufgeführt. Hufkrankheiten, Hautwunden und Hautentzündungen infektiöser Natur (Phlegmonen) sind nicht eingerechnet.

Ein ähnliches Verhältnis besteht auch in anderen Jahren: 1904/5 kamen auf 7476 poliklinisch behandelte 2090 hautkranke Hunde (28,0:29,8 pCt).

Von Interesse sind einige Zahlen über die Verbreitung wichtiger Viehseuchen in den einzelnen Ländern, soweit es sich um Affektionen handelt, die man den Dermatosen zuzählen muß. Nach dem amtlichen Jahresbericht wurden 1907 in Deutschland als erkrankt gemeldet:

	Pferde	Schafe	Ziegen	Schweine
Milzbrand . . .	127	492	14	205
Rotz	442	—	—	—
Bläschenausschlag	193	—	—	—
Räude	692	—	—	—
Schweinerotlauf .	—	—	—	75414
Schweineseuche .	—	—	—	92033

An Entschädigungen für Tiere, die wegen Infektionskrankheiten getötet werden mußten, wurden $2^1/_4$ Millionen M. bezahlt. Die Verbreitung der Seuchen

in den Deutschland benachbarten Ländern 1906 zeigt die folgende Tabelle (Ellenberger und Schütz' Jahresbericht).

Krankheit	Deutschland	Rußland	Oesterreich	Ungarn	Frankreich	Italien
Maul- und Klauenseuche	18662	51 Gouvernem. 1944026	3—685 pro Woche	16—895 pro Woche		10 Bezirke 80584
Schafpocken	3220	30 Gouvernem. 42799		9—88 pro Woche		
Bläschenausschlag der Pferde . .	214		13—307 pro Woche	12—365 pro Woche		
Bläschenausschlag der Rinder . .	7338					
Räude der Schafe . .	56393					42608
Rotlauf der Schweine .	52961	54 Gouvernem. 23539				

Man berücksichtige bei diesen wenigen Zahlen, wie viel genauer die Statistik in Deutschland geführt wird, als in anderen Ländern. Allerdings müßten die Zahlen mit den überhaupt vorhandenen Viehbeständen verglichen werden.

Klinischer Teil.

In der nun folgenden Darstellung der einzelnen Krankheiten ist, wie in der Vorwort bemerkt, das Thema nach zwei Richtungen beschränkt worden. Zunächst ist die ganze Hautpathologie des Menschen als bekannt vorausgesetzt; deshalb sind alle Theorien, Systematisierungsfragen, experimentelle und klinische Tatsachen nur insoweit gestreift, als sie als Vergleichsmomente in Frage kommen. Ferner ist aus der Tierpathologie nur das erwähnt, was für die vergleichende Pathologie von Bedeutung ist. Alle prophylaktisch, technisch, therapeutisch für die Veterinärheilkunde wichtigen Tatsachen sind nur angeführt, wenn sie für das Verständnis der menschlichen Pathologie von besonderem Wert sind.

Die Vergleichung erfolgt meist nicht durch aufdringliche Hinweise, sondern durch Hervorhebung klinischer und anatomischer Tatsachen. Ebenso wurde bei der Schilderung der eignen mikroskopischen Untersuchungen verfahren.

Besonderer Wert wurde auf die Einfügung der Tierkrankengeschichten gelegt, weil gerade sie treffliche Vergleichsmomente abgeben.

Kongenitale Anomalien der Haut.

Mangelhafte Entwicklung der Haut (Perodermie) wurde von Siedamgrotzki bei einem Kalbsfötus gefunden. Die Mißbildung war nur von einer Bindegewebslage ohne Epidermis und ohne Haare überzogen, so daß Fett, Muskeln und Knochen hindurchschimmerten. Normale Haut fand sich an der Maulnasenöffnung in einer zum After sich fortsetzenden 12 : 17 cm großen Platte auf dem Rücken. Auf diesem Hautstück saßen gekräuselte Haare. Außerdem lagen in der Haut mit Haaren ausgekleidete geschlängelte und anastomosierende Kanäle, die also innen Epidermis, Drüsen, Haare, außen Korium zeigten. Diese äußere Koriumschicht setzte sich in das den eigentlichen Hautüberzug bildende Korium fort. Am Kopf saßen isolierte Hautzysten. Kitt (Lehrbuch) beschreibt an dem Kopf eines Fohlen kongenitale Infraktion des Unterkiefers durch amniotische Schnürfurchen. An Stirn und Nase zeigte sich ein großer Hautdefekt mit embryonalen Hautrissen und vernarbter Oberfläche. Die Augenlider fehlten. Die Deformitäten sind auf den Zug und die Zerrung amnio-fötaler Bänder zurückzuführen.

Gurlt (Pathologische Anatomie der Haussäugetiere) hält die Spaltung der Haut in der Mittellinie der Brust und des Bauches für nicht selten, viel seltener ist die auf Zehenbildung hinweisende Spaltung der Hufe der Einhufer. Zuweilen kommen amniotische Stränge vor, z. B. Verbindung des linken Mundwinkels mit dem Schädel bei einem Ziegenlamm. Strang am linken Nasenloch bei einem Schaflamm (Schistosomus contortus). G. beschreibt ferner bei einem Hunde die Verbindung des verkürzten und gespaltenen Fußes durch eine Verdoppelung der Haut mit der Brust (Nanomelus chiropterus). Wenn Ober- und Unterkiefer nicht getrennt sind, kann die Mundspalte fehlen (Atretocephalus astomus); bei der Zyklopenbildung fehlt der Unterkiefer (Cyclops astomus). Die Spaltung der Haut am After, an der Harnröhrenmündung, an der Schamspalte fehlt. Nasenlöcher mangeln allen Zyklopen, weil die innere Nase fehlt. Verschmelzung der Knochen und Zehen der Wiederkäuer und Schweine bedingten Nichtspaltung der Klauen.

Andere kongenitale Hautveränderungen sind in den entsprechenden Kapiteln (Haare, Naevi usw.) beschrieben.

Ansammlung von Fremdkörpern unter der Haut.[1])

Hautemphysem.

Das subkutane Hautemphysem, die Ansammlung von Luft oder Gasen im Unterhautfettgewebe ist eigentlich sensu strictori keine Hauterkrankung, da die Luftansammlung gewissermaßen passiv im Hautorgan ohne Schädigung desselben geschieht. Die schnelle Entfernung der eingedrungenen Luft ohne Folgen für die

1) Auf die Wirkung fester unter die Haut gelangter Fremdkörper ist absichtlich nicht eingegangen; ist der Fremdkörper ein Infektionsträger, so beherrscht die spezifische Infektion das Krankheitsbild; wirkt er als traumatische Noxe, so erzeugt er nur chirurgisch in Frage kommende Affektionen; bleibt er indifferent in der Haut oder unter der Haut liegen, so wird er durch Abkapslung meist unschädlich gemacht.

Gewebsstruktur unterscheidet das Emphysem von andren Luftinfiltrationen der Haut, z. B. von der durch Elektrolyse erzeugten Wasserstoffimbibition der Haut.

Man unterscheidet das traumatische Emphysem von dem spontanen. Das traumatische Emphysem ist entweder ein Exspirationsemphysem, hervorgerufen durch Verletzungen der Luftwege, d. h. der Nasenhöhle und ihrer Nebenhöhlen, des Larynx, der Lungen und Pleurahöhlen und des Verdauungstraktus, oder ein Inspirationsemphysem, hervorgerufen durch Weichteilverletzungen, die so gestaltet sind, daß durch die Bewegungen des Thorax, der Bauchwand, der Glieder, Luft in die Haut eingepumpt werden kann. Die spontanen Emphyseme entstehen entweder durch die Tätigkeit gasbildender Mikroorganismen (malignes Oedem, Rauschbrand) oder durch das Freiwerden von Blutgasen (vor allem Kohlensäure) unter der Einwirkung von Milchsäure, die aus gequetschten Muskeln frei wird, aus großen Blutextravasaten über intakter Haut.

Die Wege der Luftinfiltration der Haut sind nach der Art der speziellen Entstehung ganz verschieden. Nach einem den Magen perforierenden Trauma kann Verklebung der äußeren Hautwunde und Verlötung der Unterhaut mit dem Magen eintreten, so daß die Magengase dauernd in die Unterhaut des Bauches eindringen. Nach penetrierenden Wunden der Trachea (Tracheotomie) wird die Luft bei jeder Exspiration zum Teil in die Unterhaut gepreßt.

Die Symptome ergeben sich aus dem pathologischen Befund. Unter dem tastenden Finger knistert die Haut eigentümlich: es entweichen Luftblasen aus den gedrückten Interstitien des Gewebes in andere. Ist die Luftimbibition stark, so erscheint der ganze Körperteil, eventuell der ganze Körper gedunsen. Huth (No. 520)[1]) vergleicht den Zustand der Haut für den tastenden Finger mit dem eines gefüllten Federbettes. Je nach der Kraft, mit der die Luft in die Unterhaut gepreßt wird, verbreitet sich das Emphysem langsamer oder schneller. Am Hals und Unterbrust, wo sich am meisten lockeres Bindegewebe findet, ist die Luftinfiltration am stärksten. In einem Falle Schwarz' war bei einem traumatischen Emphysem die Haut einer Kuh über den Rippen 12—17 cm hoch abgehoben: das ganze Tier glich „einer Walze". Bei einem Pferde (Fall Boiteux) war das Hautemphysem des ganzen Körpers so groß, daß die einzelnen Körperteile kaum mehr unterschieden werden konnten.

Interessant ist eine Beobachtung Schmidts (No. 49) nach der bei einer Löwin von einer Lungenkaverne aus Emphysem der Haut entstand. Man muß eine Perforation der Lunge und der Pleura und Kommunikation mit einer Luftröhre annehmen.

Die Entwicklung des Hautemphysems wird durch körperliche Anstrengungen begünstigt. Ein Pferd (Fall Bouret, No. 639) lief noch, nachdem es eine Kniewunde erhalten hatte, einige Kilometer: es trat eine allmählich ganz enorm stark werdende Aufblähung der ganzen Körperhaut ein.

Der Verlauf der Erkrankung ist abhängig von der Natur des Emphysems.

---

1) Die den Autornamen folgenden Zahlen beziehen sich auf das Literaturverzeichnis am Schluß des Werkes. Dort ist Näheres über die Anordnung der Literaturangaben mitgeteilt.

Imbibition der Haut mit reiner Luft ist meist ungefährlich. Heilung erfolgt überraschend schnell; selten erfolgt der Tod unter dyspnoischen Erscheinungen (Fall Smith). Luftimbibition mit Darmgasen soll nach Schindelka Bindegewebsnekrosen, die eventuell auch mit septischen oder pyämischen Fiebern kompliziert sind, erzeugen. Es ist wohl anzunehmen, daß in solchen Fällen weniger die Gase, als vielmehr mit den Gasen in die Haut eingedrungene Bakterien ätiologisch in Frage kommen.

Huth (No. 520) beobachtete in einem schweren Fall von „Windgeschwulst" Heilung bei interner Behandlung und Anlegung von 4 Haarseilen in 8 Tagen. Außer den Haarseilen hatte ein Hirt in die lufterfüllte Haut doch gewiß nicht antiseptisch eine Oeffnung gemacht. Trotzdem erfolgte keine wesentliche Eiterung. Man denke, wie sehr das Hautemphysem des Menschen zu sekundären Entzündungen tendiert.

Eine eigenartige Erkrankung der Kücken beschreibt Lucet (No. 189). Durch Parasiten gleichende Fremdkörper wird das Bauchfell und langsam die ganze Bauchwand durchbohrt, so daß eine Kommunikation zwischen Bauchfell, Luftsack und Unterhaut hergestellt wird. Die Tierchen erscheinen völlig aufgeblasen: Entleerung der Luftansammlung durch Nadelstiche bewirkt Heilung.

Guittard (No. 1186) sah ein zur Zeit des schnellen Wachstums des jungen Geflügels entstehendes Emphysem. Am häufigsten entsteht es in der Umgebung der humeralen Epiphyse, wenn an der vorderen Knorpelknochengrenze eine Luftöffnung entsteht. Es entwickelt sich eine Luftinfiltration längs des Halses, allmählich auch des hinteren Körpers, so daß die Vögel ballonartig aufgeblasen erscheinen. Nach Einstich entweicht die Luft; Heilung erfolgt, wenn Vereinigung der Knochenknorpelenden eingetreten ist.

In der humanen Dermatologie spielt das Emphysem eine geringe Rolle; es wird heut wohl vor allem bei penetrierenden Brustwunden beobachtet; die Gasphlegmonen gehören in das Gebiet der septischen Wundinfektionen: leichtere Emphyseme der Haut schwinden beim Menschen schnell.

Hautentzündungen, die nicht durch Mikroorganismen hervorgerufen sind.

Erytheme.

Die Erytheme haben für die Tierpathologie naturgemäß nicht dieselbe Bedeutung wie für die humane. Die Behaarung macht die Erkennung schwierig, die geringe pathologische Bedeutung lenkt auf sie die Aufmerksamkeit nur wenig. Dieselben Schädigungen, die beim Menschen Erythem hervorrufen, bewirken auch bei den Haustieren die angioparetische Dermatose. Traumen aller Art kommen in Betracht (Schläge, Reibungen usw.). Auch das einfache Scheeren der Haare wirkt als traumatischer Reiz. Read (No. 232) beschreibt bei Schafen ein traumatisches Erythem, das er mit dem Scheeren der Wolle in Verbindung bringt. Die schweren Zufälle, die er im Anschluß an diese Krankheit schildert, dürfen wohl als septische Infektionen aufgefaßt werden (Reads Arbeit stammt aus dem Jahre 1846). Interessant ist die Tatsache, daß Hunde nach Schlafen auf wolligen Stoffen (persischen Teppichen) Erytheme bekommen (vgl. Schindelka), weil sie eine Analogie zu der mangelhaften Toleranz vieler Menschen gegen wollene Unterkleider darstellt.

Viele Erytheme werden durch toxische Substanzen hervorgerufen, sei es, daß die Stoffe äußerlich auf die Haut gebracht werden (medikamentöse Hautreizmittel) oder von der Haut ausgeschieden werden (pathologische Se- und Exkrete), sei es, daß die Stoffe in den Stoffwechsel übergeführt im Körper kreisen. Auf letztgenannte Substanzen werde ich im Kapitel „Autointoxikationen" eingehen.

Cadéac (No. 1187) beschreibt eine oberflächliche Hautentzündung der Lippen-, Nasen- und Mundschleimhaut der Pferde, die durch den Genuß von Brot und Pflanzen hervorgerufen wird, die durch Dejektionen eines Insektes, der Blaps mortisaga, verunreinigt sind.

Licht und Wärme rufen gleichfalls, wie beim Menschen, Erytheme hervor. Selbstverständlich kann die Entzündung über das Stadium des Erythems hinausgehen und zu sekundären, ja nekrotischen Prozessen führen. In dem Kapitel „Brand der weißen Hautstellen" werden die Krankheitsbilder geschildert werden. Erwähnt sei hier, daß man experimentell mit den modernen therapeutischen Lichtapparaten: Finsenlicht, Uviollicht, Quarzlampe alle Stadien des Erythems, ja auch Entzündung und Nekrosen, vor allem am Ohr des Kaninchens, hervorgerufen hat (Scholz, Kromayer, Frank Schulz).

Häufig ist das Erythem als erstes Zeichen einer beginnenden Haut- und Allgemeinerkrankung zu betrachten. Das akute Ekzem der Hunde beginnt z. B. immer mit einem Erythem, eine Beschreibung dieses präekzematösen Erythems als Morbus sui generis (Weber, No. 649) ist daher kaum gerechtfertigt. Staupe, Pocken und andere Dermatosen beginnen mit Erythemen. Nach Schindelka ist das Erythema scarlatiniforme für die exanthematische Form der Schweinepest charakteristisch. Endlich beobachtete Schindelka bei neugeborenen Hunden und Katzen an allen pigmentlosen Hautstellen ein 2—3 Tage anhaltendes Erythema neonatorum.

Vom Erythem sind natürlich ödematöse Zustände der Haut zu trennen, wie sie z. B. Laffargue als „Congestions de la peau chez les bovidés" beschreibt (No. 610). Es handelt sich zweifellos um Urtikariaformen, wie die Beeinträchtigung des Allgemeinbefindens, die pralle, ödematöse Durchtränkung der Haut, der schnelle Verlauf, der Erfolg der Therapie (Aderlässe) beweist.

Länger dauernde Erytheme und Kongestionszustände der Haut rufen — ganz abgesehen von der speziellen Aetiologie — Haarausfall hervor. Bei einem Seidenhündchen sah ich (auf der Klinik Prof. Regenbogens) fast völlige Kahlheit der rot gefärbten, sich heiß anfühlenden Haut der Rückenbrustpartien, obwohl kein Zeichen von Ekzem oder Räude festzustellen war. Verdauungsstörungen lagen nicht vor. Auch bei einer sehr starken Phlegmone des Schweinsohres sah ich (Dresdner Sammlung) eine beträchtliche Lichtung der Borstenbekleidung.

Erythema cutis des Schweines.

(Eigene Untersuchung I.)

Das Präparat stammt aus der Sammlung des Prof. v. Rácz-Budapest. Es stellt einen selten reinen Fall der beim Menschen ja schwer zur mikroskopischen Untersuchung erhältlichen Affektion dar.

Das Bild wird beherrscht von der Ausbildung des prall mit Blut gefüllten Kapillarsystems. Als blaue Stränge imponieren in Hämatoxylinpräparaten die kleinen Blutgefäße, die engmaschige

Netze in der Kutis bilden. Bei stärkerer Vergrößerung kontrastiert stark die pralle Füllung der Kapillaren mit roten Blutkörperchen mit den außerordentlich dünnen Wänden. Die Zahl der Leukozyten ist vermehrt, eine besondere Ausammlung derselben an den Wänden jedoch nicht feststellbar. Die Endothelien sind normal.

Eine stärkere Auswanderung der Leukozyten und konsekutive perivaskuläre Infiltration besteht nicht. Um einzelne, durchaus nicht um alle Kapillaren, ist allerdings die Zahl der Kerne vermehrt. Der Typus der ausgewanderten Zellen ist der der Lymphozyten.

Alle anderen Befunde sind negativer Art. Die Epidermis zeigt nirgends Veränderungen, der Mangel dieser pathologischen Prozesse unterscheidet gerade die Affektion von anderen entzündlichen Dermatosen, wie z. B. von Ekzem. Elastische Fasern im Korium, Mastzellen, Haaranlagen entsprechen genau der Norm. Zu verfolgen wäre das Verhalten der eosinophilen Zellen. Mein, seit vielen Jahren in Spiritus konserviertes Präparat war für die Entscheidung dieser Frage nicht geeignet.

Weitere anatomische Untersuchungen über das Erythem der Tiere habe ich nicht angestellt: bei dem heutigen Stande unserer mikroskopischen Technik, bei dem Mangel an Untersuchungsmethoden des Gefäßnervensystems der Haut sind Erfolge kaum zu erwarten. Das Erythem stellt den ersten Grad der Zirkulationsstörung dar.

Für eine Reihe schwerer Zirkulationsstörungen der Haut, Erythromelalgie, Raynaudsche Krankheit, diabetische Gangrän, multiple neurotische Hautgangrän[1]) fehlen Analoga aus der Tierpathologie. Die Nekrosen nach Ergotinvergiftung sollen nicht hier, sondern im Anschluß an das Kapitel „Arzneiexantheme" behandelt werden.

Verbrennungen und Erfrierungen.

Die Schilderung der Verbrennungen und Erfrierungen der Haut der Tiere kann ganz kurz sein, da Unterschiede zwischen Menschen und Tieren nicht bestehen. Ein großer Teil unserer Kenntnis von den feineren pathologischen Vorgängen bei den genannten Zuständen beruht auf Tierexperimenten.

Selbstverständlich ist die zufällige leichte **Verbrennung** bei Tieren seltener als bei Menschen: die verbrannten Haare machen leicht auf den Sitz der Verbrennung aufmerksam. Der erste Grad der Verbrennung, das Erythem, ist auf der pigmentierten und behaarten Tierhaut schwerer zu erkennen. Die Blasenbildung der Verbrennungen zweiten Grades ist z. B. beim Pferde geringer als beim Menschen, es entstehen nur ganz flache Blasen. Häufig ist die Eintrocknung der Blase ohne stärkere Eiterung; die Haut wird gegerbtem Leder ähnlich. Heilung unter dem Schorf der eingetrockneten Blase ist recht häufig. Bei Verbrennungen dritten Grades ist natürlich Bildung eines tiefen Brandschorfes, Ausbildung einer Demarkationslinie, Heilung unter Ausstoßung der nekrotischen Partien bei lebhafter Eiterung die Regel.

Allgemeinerscheinungen, hohes Fieber, schlechte Freßlust, Durchfälle, Albuminurie und Hämaturie, Blutungen aus den Schleimhäuten stellen sich nach 24 bis 48 Stunden ein. Unter Kollapserscheinungen (Abfall der Temperatur) gehen die Tiere bei ausgedehnten Verbrennungen zu Grunde. Pferde verhalten sich recht verschieden. Manche Tiere sterben nach ganz oberflächlichen, wenig ausgedehnten

1) Vgl. jedoch Schindelkas Fall, angeführt beim Kapitel Geschwürsbildung.

Verbrennungen, während andere sehr verbreitete schwere Verletzungen gut vertragen. Hunde scheinen weniger empfindlich zu sein.

Auf die Hypothesen über die Ursachen des Verbrennungstodes kann hier nicht eingegangen werden. Gegen die Theorie, daß der Verbrennungstod durch mangelnde Respirationstätigkeit der verbrannten Haut eintritt, spricht die Beobachtung Schindelkas (Lehrbuch 1908), der ein nahezu am ganzen Rumpf mit Brandwunden bedecktes Pferd gesund werden sah. Beim Menschen soll der Tod mit Bestimmtheit eintreten, wenn $^1/_3$ der Körperoberfläche verbrannt ist.

Jedenfalls sprechen auch die Beobachtungen aus der Tierpathologie dafür, daß in der verbrannten Haut gebildete Stoffe nach Art der Herzgifte toxisch wirken.

Kroupöse Prozesse der Respirationsschleimhaut, die Schindelka bei Stallbränden beobachtete, dürften als Folgen der Rauchwirkung aufzufassen sein.

Die **Erfrierungen** sind bei den durch ihr Winterkleid geschützten Tieren verhältnismäßig selten. Die Erfrierungen ersten Grades, insbesondere die Frostbeulen sind bei Tieren nicht beobachtet; selten wird auch die Congelatio bullosa gesehen. Schindelka sah eine durch Erfrieren entstandene Blasenbildung am Ohre eines Hundes, die Affektion heilte unter Hinterlassung einer entstellenden Narbe. Die Erfrierung dritten Grades bewirkt Mortifikation der befallenen Hautpartien. Unter ödematöser Schwellung kommt es langsam zur Abstoßung der nekrotischen Partien: Heilung erfolgt unter Bildung schlaffer Granulationen.

Verhältnismäßig häufig ist die Erfrierung bei den Vögeln: Kämme, Glocken, Kehllappen, Füße, Schwimmhäute mortifizieren durch Erfrierung (Gurlt, No. 176); bei den Säugetieren (Pferden) sind vor allem die unteren Extremitäten (Haut um die Krone und an der Köthe) gefährdet. Nach Schneidemühl kommt bei Hündinnen Erfrierung des Euters, nach Bang bei Rindern Kongelation des Skrotum vor. Schindelka konstatierte nach Anwendung eines Eisbeutels Erfrierung der Stirnhaut bei einem Pferde.

Hautbrand, Gangrän.

Der Hautbrand ist wie in der humanen Medizin keine Krankheitseinheit, sondern ein durch verschiedene Ursachen hervorgerufener pathologischer Prozeß. Klinisch unterscheidet man trockene und feuchte Gangrän, ätiologisch idiopathischen und symptomatischen Hautbrand.

Der Verlauf ist natürlich von der Krankheitsursache, aber auch von der Lokalisation auf dem Hautorgan abhängig. Distale, wenig mit Blut versorgte Partien neigen zum trockenen Brande, z. B. beim Pferd die Haut des äußeren Darmbeinwinkels, des Jochbogens, des Widerristes, beim Rinde die Klauen, die Schweifwurzel; bei Schafen, Schweinen und Hunden sind die Ohren, bei Schweinen und Affen die Schwanzenden, bei Hühnern die Klauen Sitz der Erkrankung. Je nach der Aetiologie, der Lokalisation, der Widerstandskraft des kranken Organismus ist die Gangrän zirkumskript oder progredient.

Es sollen für die verschiedenen Brandformen nur einzelne Beispiele gegeben werden.

Direkte idiopathische Gangrän entsteht durch chemische, thermische, mechanische Noxen. Thermische Schädigungen sind bei der Erfrierung (vgl. das Kapitel) maßgebend, chemische werden z. B. durch starke Aetzmittel ausgelöst. Im pathologischen Institut der tierärztlichen Hochschule zu Hannover (Prof. Rivel) finden sich 15—20 cm lange und breite Hautstücke eines Rindes, die nach vorausgegangener Anwendung von Arseniksalbe spontan losgestoßen waren. Die Hautnekrose ging anscheinend durch die ganze Dicke der Lederhaut.

Mechanische Schädlichkeiten bewirken beim Pferde die als Satteldruck bekannten Hautveränderungen. Rohlweiß z. B. unterscheidet 7 Stadien dieser zur Gangrän führenden, zuweilen sicher durch Infektion mit Nekrosebazillen (vgl. später) komplizierten Erkrankung, deren Eintritt durch individuelle Disposition, d. h. durch Schwächung der Widerstandskraft begünstigt wird. Der Verlauf ist durch folgende Stichworte charakterisiert: 1. Haut geschwollen, 2. Haare abgescheuert, Haut leicht verletzt, 3. oberflächliche Gangrän, Haut lederartig, beginnende Eiterung, 4. Lösung der gangränösen Haut, Bildung von Granulationen, 5. tiefes Geschwür, das bis in die Muskulatur geht, 6. Ausbildung fistulöser Gänge, 7. bis in die Tiefe der Muskulatur vordringende Geschwüre.

Veränderung der Lebensweise, Schwächung des Organismus, mechanische Traumen bedingen die bei langgeschwänzten Affen so häufig in der Gefangenschaft vorkommende Gangrän der Schwanzenden. Nach Schmidt (No. 49) wird bei Makaken die Haut trocken, die Haare fallen aus, das Schwanzende wird dünn und zeigt unregelmäßige Längsfalten; allmählich wird es braun, lederartig. Schließlich fällt das nekrotische Stück ab, es bleibt eine erhabene Ränder zeigende Wunde zurück, die wenig Heilungstendenz hat. Etwas besser heilten die Wunden bei den Meerkatzen. Die gleiche Schwanznekrose wurde auch bei einem Kapuzineraffen beobachtet. Wahrscheinlich ist die Blutversorgung des Schwanzes bei den durch die Gefangenschaft anämischen Tieren ungenügend. Leichte Wunden (durch Kratzen verursacht) werden infiziert, es kommt zum fortschreitenden Verschluß von Gefäßen, schließlich zur trockenen Gangrän. Schmidt macht darauf aufmerksam, daß der auch durch chirurgische Maßnahmen nicht zu beeinflussende Brand bei Klammeraffen, die auch in der Gefangenschaft den Schwanz viel und energisch benutzen, sehr selten ist.

Schon in diesen Fällen ist es zweifelhaft, wie viel äußere Traumen, wie viel mangelnde Blutversorgung an der Gangrän schuld haben. Nach einer Beobachtung Esmieus (No. 124) wird durch schlechte Blutmischung infolge unzweckmäßiger Ernährung bei Ferkeln spontaner Abfall der Schwanzenden und Gangrän anderer Körperstellen hervorgerufen. Da antiseptische Maßnahmen Erfolg hatten, so ist auch der Infektion kleiner Wunden mit Nekrosebazillen eine gewisse Bedeutung nicht abzusprechen. Dementsprechend erklärt auch Guittard (No. 1331) mehrere Fälle von Schwanzgangrän der Rinder durch Infektion mit Nekrosebazillen, die auch im Mist der Ställe gefunden wurden.

Auch diese Fälle haben gezeigt, wie schwer die idiopathische und symptomatische Gangrän in der Praxis zu trennen sind. Es seien hier kurz die wichtigsten Formen der symptomatischen Gangrän aufgezählt:

1. Vergiftungen mit Metallen (Quecksilber, Bromkali), mit pflanzlichen Giften (Ergotismus) und Autointoxikationen mit Darmgiften, die ihrerseits durch Verfütterung ungesunder Nahrungsmittel entstanden sein können, bewirken Hautbrand. Die

Krankheitsbilder sind in den entsprechenden Kapiteln behandelt. Dem durch thermische und autotoxische Noxen hervorgerufenen Brand der weißen Abzeichen ist ein besonderer Abschnitt gewidmet.

Kasuistisch sei hier erwähnt, daß von den im Blut kreisenden Stoffen der Zucker bei Tieren, im Gegensatz zum Menschen, nicht Gangrän hervorruft.

2. Nervenverletzungen und zentrale und peripherische Nervenerkrankungen sind häufig die Ursache von Hautgangrän (vgl. das Kapitel: Sensibilitätsstörungen). Hier sei nur folgendes erwähnt:

Nach Neurotomien der Plantarnerven beobachtete Cadéac (No. 624) Nekrosen der Fußknochen und Abstoßung der Hufe beim Pferde. Ich selbst habe bei experimenteller Polyneuritis mercurialis beim Kaninchen ausgedehnte Nekrose des Fußes gesehen. In einem Falle war die Nervenerkrankung des ganzen N. ischiadicus bis in seine Hautäste nachweisbar; es konnte die Degeneration des in eine Hautnekrose eintretenden Nerven festgestellt werden.

Bestehen zentrale Nervenerkrankungen, z. B. Myelitis bei Pferden, so können infolge der Herabsetzung des Hautwiderstandes ganz leichte Traumen (festes Anziehen eines Geschirrgurtes) einen Dekubitus verursachen, der schließlich zu einer zirkumskripten Gangrän Veranlassung gibt.

3. Allgemeine Infektionskrankheiten führen zur Gangrän der Haut. Es seien einige Beispiele zitiert:

Baumeister (No. 63) schildert ausgedehnte eitrige Hautentzündung bei 3 Pferden, die ihren Ausgang stets von vereiterten Ohrspeicheldrüsen nahmen und unter Fiebererscheinung in einem Fall sogar zum Tode führte (unter Erstickungssymptomen). In den tiefen Schichten des Unterhautfettgewebes fanden sich schwarze, teils jauchige, teils mit Blut gefüllte Herde als Zeichen des feuchten Brandes des Organs.

Um zirkumskripte Hautnekrosen nach fieberhafter eitriger Dermatitis handelt es sich in einem von Wilke (No. 161) beschriebenen eine Kuh betreffenden Fall. Da nach $3^1/_2$ Monaten völlige Restitutio ad integrum eintrat, auch normaler Haarwachstum beobachtet wurde, kann nur Gangrän der obersten Hautschichten vorgelegen haben.

Nicht selten ist der Hautbrand ein Symptom des Morbus maculosus der Pferde (vgl. das Kapitel). In den Fällen, die ich selbst sah, mußte die gewaltige Blutimbibition der Haut als Ursache des Brandes angesehen werden. Häufig ist die Hautnekrose bei Schweinen nach Rotlauf (vgl. das Kapitel); allerdings ist früher die Diagnose häufig nicht gestellt worden. Körner (No. 144) sah bei einem $1^1/_2$ Jahr alten, sehr fetten Schwein die Abstoßung eines 3—4 Quadratfuß großen, 20—30 Pfund schweren gangränösen, Hautlappens. Er erklärt die Tatsache richtig; in der älteren Literatur (z. B. Müller, No. 102, im Jahre 1827) wird die Nekrose noch auf „Anthrax" bezogen. In einem Falle Gubers (15:30 cm große Hautnekrose eines 400 Pfd. schweren Schweines) wird zwar die Gesundheit des Tieres betont, trotzdem aber scheint Rotlaufinfektion wahrscheinlich. Bemerkenswert ist, daß die Nekrosen durch die ganze Dicke der Fettschicht gehen: der tief in den Lymphbahnen sich abspielende Prozeß erklärt diese Tatsache leicht.

4. Gangrän der Haut findet sich als Endsymptom einer Anzahl anderer schwerer Dermatosen wie Brandmauke (Nekrosebazillenerkrankung?) und brandige Pocken (vgl. die Kapitel).

5. Hautbrand kann endlich das Resultat der Infektion einer Wunde mit verschiedenen Arten von Mikroorganismen sein. Fehlauer (No. 103) beschreibt z. B.

ausgedehnte Gangrän der Haut eines Ochsen, nachdem der letztere von einem Bullen durch einen Hornstoß verletzt war. Die Haut war gespannt, gab einen Ton bei der Perkussion wie Blech. Die meisten derartigen Fälle dürften auf Infektion mit Nekrosebazillen zurückzuführen sein. Die Bedeutung dieser Mikroorganismen wird in Zukunft für alle nekrotisierenden Hautprozesse festzustellen sein. Ich gebe das Wesentliche über die Nekrosebazillen und die durch sie hervorgerufenen Affektionen des Zusammenhangs halber in einem besonderen Abschnitt, obwohl hier eigentlich von nicht bakteriellen Entzündungen die Rede ist.

Die Nekrosebazillen und die durch sie hervorgerufenen Hauterkrankungen.

Die Nekrosebazillen wurden von Bang entdeckt. Löffler beschreibt den später von Bang als Bacillus necrophorus Flügge bezeichneten Nekrosebazillus als Bazillus der Kälberdiphtherie bereits 1884.

Nach Jensen[1]) ist der Nekrosebazillus bei der Brandmauke der Pferde, dem Klauenpanaritium der Rinder und Renntiere, bei der Nekrose des Hufknorpels der Pferde, der Rüsselscheibe des Schweines, der Zitzen der Kuh gefunden worden. Auch die brandigen Pocken der Kuh und die seuchenhafte Geschwürsbildung der Lippen und der Nase der Schafe sind als Nekrosebazilleninfektion aufzufassen. Auch bestehende Wunden können durch Infektion mit dem Nekrosebazillus diphtherisch werden. Alle vom Nekrosebazillus hervorgerufenen Erkrankungen zeichnen sich durch Neigung zu umfangreichen Phlegmonen mit Thrombophlebitis und Lymphangitis aus. Bei Kälbern, Kaninchen, Kängeruhs (Schmorl), Schweinen, Affen, Hunden (im Verlauf der Hundestaupe) ruft der Nekrosebazillus eine diphtherieähnliche, häufig sehr kontagiöse Krankheit hervor. Es entstehen in der Mundhöhle zirkumskripte, gewöhnlich recht tief gehende Nekrosen. Bei Geflügeldiphtherie scheint der Nekrosebazillus sekundär einzuwandern.

In der Vagina und in dem Uterus der Kuh sind durch Nekrosebazillen hervorgerufene diphtherische Vorgänge beobachtet worden.

Beim Menschen ist der Nekrosebazillus nur von Schmorl bei sich und einem Laboratoriumsdiener in kleinen Abszessen nach Beschäftigung mit der Kultur des Nekrosebazillus beobachtet worden.

Die Uebertragung der Nekrosebazillenaffektionen auf Versuchstiere, insbesondere Kaninchen und Mäuse gelingt leicht (Cuillé, No. 1124). Alle durch den Nekrosebazillus hervorgerufenen Krankheiten sind langwierig und schwer zu heilen. Meerschweinchen sind fast immun.

Der Nekrosebazillus gehört zu den Fadenbazillen; in älteren Herden finden sich kurze, schwer färbbare Stäbchen, in jüngeren teils Bazillen, teils Fäden. In den Fäden sieht man kommaähnliche oder zylinderförmige Bildungen; in älteren Kulturen

1) C. v. Jensen, Nekrosebazillen; Kolle und Wassermann in Handbuch der pathogenen Mikroorganismen.

erkennt man häufig kurze Gliederstückchen. Der Nekrosebazillus ist ein obligater Anaërobiont, wächst zwischen 30° und 40°, am besten bei 34°; er entwickelt sich auf Serum oder Serummischungen. Die Kolonie erreicht in 2—3 Tagen einen Durchmesser von 2—3 mm, erscheint filzig fasrig; es bilden sich beim Wachstum übelriechende Gasbläschen. In der Umgebung der Kulturen wird das Nährmedium durch Eiweißkoagulation getrübt, in den Kulturen ist Indol nachweisbar. Die Nekrosebazillen färben sich nach Gram und mit den bekannten Anilinfarben. Jensen hat elektive Färbung beschrieben: Alkohol- oder Formolhärtung, Schnitte für einige Minuten in Toluidin-Safranin (hergestellt wie Anilinwasser-Gentianaviolett); erst in konzentrierte alkoholische Safraninlösung, dann entfärbt in Fluoreszin-Nelkenöl, dann in Alkohol; zur Nachfärbung in wäßrige Methylengrünlösung, in Alkohol, Xylol, Balsam: Gewebe grün, Bazillen rot.

Tiere kann man experimentell gegen den Nekrosebazillus immunisieren; wahrscheinlich kommt der Nekrosebazillus im Kot der Pflanzenfresser vor und wird durch ihn verbreitet.

Umschriebene Epidemien sind beobachtet. Fröhner sah (No. 324) Hautgangrän bei mehreren Pferden eines Stalles. Es gelang der Nachweis des Bangschen Nekrosebazillus. Die Nekrose ist auf die Haut und das Unterhautfettgewebe an der Beugeseite des Fessels beschränkt, doch können auch aufsteigende Lymphangitiden hinzutreten. Die Haut wird zuerst blaurot, dann unempfindlich, lederartig, wird nach Bildung der Demarkation unter Hinterlassung eines tiefen Substanzverlustes entfernt. Dicke und tiefe Narben ersetzen die verloren gegangene Haut (Schwielenmauke). Eine Prädisposition zur Erkrankung wird durch Nässe, Winterkälte und wie Davis (No. 720) hervorhebt, durch das Bestreuen der Straßen mit Viehsalz zum Schmelzen des Schnees geschaffen. In Davis' Beobachtung begann die Erkrankung mit Blasenbildung.

Hell (No. 757) führt manche Fälle von sog. Brandmauke der Pferde auf die Infektion mit Nekrosebazillen zurück. Die Affektion unterscheidet sich klinisch von der ekzematösen Mauke der Beugefläche durch umschriebene Nekrosen kleinerer und und größerer Hautpartien der Füße. Moore (No. 758) betont, daß die Nekrose auf Verschluß größerer Hautgefäße beruht. Pyämische und septische Zustände können sich an die meist gutartig verlaufende Krankheit anschließen.

Wie mannigfach das klinische Bild der durch die Bangschen Nekrosebazillen hervorgerufenen Erkrankung sein kann, zeigt die als Dermatitis phlegmonosa et fistulosa des Hundes bezeichnete Beobachtung (Cuillés, No. 1314). An den am meisten distalen Partien (Lippen, Ellenbogen, Schwanz, Vorderarm und Zwischenklauenraum) entwickelten sich aus Hautschwellungen unter Haarausfall kleine Abszesse, die keine oder nur geringe Heilungstendenz zeigten und sehr oft zur Fistelbildung führten. Der Nachweis der Nekrosebazillen klärte die Diagnose. Durch Lecken erfolgte Autoinokulation. Die nur sehr langsam erfolgende Heilung wurde durch Sauerstoffwasser und Jod unterstützt.

Oberflächliche Hautnekrose des Kalbes, durch Trauma entstanden.

(Eigene Untersuchung II.)

Das Präparat hat nur insofern Interesse, als es die Reaktion des Gewebes auf Traumen demonstriert.

Im Bereich der Nekrose ist die sonst deutliche Retezapfen und eine gut entwickelte Hornschicht aufweisende Epidermis in eine aus wenigen, undeutlich färbbare Kerne zeigenden Epithelzellen bestehende Leiste umgewandelt. Das Stratum corneum zeigt deutlich tingierbare Kerne. Sehr reich ist das Rete an Pigment, das in den tieferen Schichten des Koriums ganz fehlt. Unter dem Rete liegt eine 0,8 mm breite Koriumschicht, in der nur große, stark mit Blut gefüllte, Gefäße sichtbar sind, die Gefäße haben keine deutlich sichtbaren Wandungen; es handelt sich also um extreme Stauung in ganz kleinen Gefäßchen. Zellkerne, Haarreste, Drüsenteile usw. finden sich nur ganz vereinzelt; gelegentlich durchdringt ein Haar und ein Follikel die Nekrose. Elastische Fasern fehlen ganz. Unter dieser Schicht findet sich eine gewaltige Infiltrationszone, die zweifellos die beginnende Demarkationslinie darstellt. Hier finden sich keine besonders große Mengen von Mast- oder Plasmazellen. Unter der Infiltrationszone ist die Haut normal (elastische Fasern, Anhangsgebilde der Haut, Haare, Drüsen sind vorhanden).

Noma.

Nomaähnliche Erkrankungen gehören zu den äußersten Seltenheiten. Im tierärztlichen Zentralblatt, 1908 (No. 1350), beschreibt Wohlmüth zwei nach Ablauf der Staupe beobachtete Fälle. Bei den Tieren entstanden derbe, brettharte, schmerzhafte Schwellungen der linken Wange, vom Mundwinkel ausgehend, die sich schnell verbreiteten und in brandige Geschwüre umwandelten. Die Zerstörung schritt schnell fort. Ein Hund wurde früh getötet, bei dem zweiten schien 10proz. Argentumsalbe den Prozeß zum Stillstand zu bringen. Es blieb jedoch ein großes Geschwür zurück.

Hautgeschwüre.

Das Kapitel „Hautgeschwüre“ ist eigentlich ein Eingeständnis mangelhafter Diagnostik. Unter „Geschwüren“ sind natürlich nur diejenigen krankhaften Prozesse zusammengefaßt, für die eine spezielle Aetiologie nicht gefunden ist. Bei der Schwierigkeit der Diagnose ist diese Rubrik größer in der veterinären als in der humanen Medizin.

Schindelka (Lehrbuch) hat einen Abriß der Lehre der Geschwüre gegeben, der doch wohl mehr auf der menschlichen Pathologie, als auf der der Tiere beruht. Meinem Thema entsprechend habe ich im Folgenden eine Reihe von Beobachtungen über Krankheiten, die zur Bildung von Hautgeschwüren führen, zusammengestellt, die zweifellos ganz verschiedenartige Prozesse darstellen, durch den Ausgang in Geschwürsbildung und durch die Unmöglichkeit einer exakten Diagnose aber zusammengehören. Auch in der menschlichen Pathologie fassen wir unter dem Namen „Geschwüre“, z. B. Fußgeschwüre, Krankheiten, die ganz verschiedene Pathogenese haben, zusammen.

Die empfindliche Haut der Schweine scheint verhältnismäßig stark zur Geschwürsbildung zu neigen. Nach äußeren Verletzungen entstehen (Spinola, No. 17), zumal, wenn Infektionen hinzukommen, Abszesse, die mit stinkendem Eiter gefüllt

sind (eigene Beobachtung). Solche Abszesse sah Spinola auch nach Fliegenstichen entstehen. Auch aus traumatischen Othämatomen können infolge Nekrotisierung Geschwüre sich entwickeln.

Schmidt (No. 70) konstatierte bei einem Stachelschwein auf der Hinterbacke ein tiefes aus einem Abszeß entstandenes Geschwür.

Youatt (zitiert bei Schmidt, No. 70) sah bei einem grauen Eichhörnchen kleine dunkle Flecke auf Kopf und Schnauze auftreten, die sich in Bläschen und schließlich in mit großer Schnelligkeit wachsende Geschwüre umwandelten. Auch der Bauch und die unteren Extremitäten wurden ergriffen. Einzelne Zehen wurden nekrotisch abgestoßen. Schindelka (Lehrbuch) erwähnt einen Hund, bei dem eine allgemeine Anästhesie der Haut bestand. Nach 3 Wochen traten auf der linken Kopfhälfte an der Stirnhaut und an der Ohrmuschel Geschwüre auf, die bald heilten. An einzelnen Stellen blieben jedoch kreisrunde bis in die Subkutis reichende Geschwüre, mit scharfem Rande und unebenem Grunde zurück, die durch Granulationsbildung heilten. Der Fall erinnert an multiple neurotische Hautgangrän.

Als einfache Dekubitalgeschwüre sind dagegen die Hautnekrosen aufzufassen, die Paulicki (No. 145) bei einem an einem tödlichen Darmleiden erkrankten Erdwolf (Protoles Lalandii) sah. An allen Extremitäten entstanden über den Gelenkvorsprüngen rundliche bis auf die Knochen gehende Substanzverluste. Die Krankheit gleicht völlig den Dekubitalgeschwüren an den Fersen marantischer Säuglinge.

Nach Schmidt (No. 71) sind den Beuteltieren Verletzungen, die zu Abszessen mit nachfolgender Geschwürsbildung führen, besonders gefährlich. Die Tiere gehen infolge größerer Abszesse meist zu Grunde. Der Geschwürsgrund zeigt wenig Neigung zur Granulationsbildung.

Unter dem Namen Dermatitis superficialis multiplex beschreibt Janson (No. 683) eine bei 2 Elefanten des Zoologischen Gartens in Tokio beobachtete, durch die Bildung von Hautgeschwüren charakterisierte Affektion. Die Ulzerationen, 10pfennigstück- bis 5markstückgroß, entstanden unter starker, abszeßähnlicher Eiterbildung, ordneten sich an den Ohren symmetrisch an. Bei einem Elefanten bestand die Krankheit $^3/_4$ Jahr lang und bedingte eine erhebliche Störung des Allgemeinbefindens. Die mikroskopisch-bakteriologische Untersuchung ergab kein Resultat; es zeigte sich schließlich, daß mangelhafte Reinigung der Tiere die Ursache der Affektion gewesen war. Sobald man den Tieren Gelegenheit gab, sich durch Begießen der Haut vermittels ihres Rüssels zu reinigen, erfolgte Heilung der Geschwüre unter Hinterlassung pigmentloser Narben.

Ein Hohlgeschwür an der Schwanzwurzel eines Fohlens beschreibt Landel (No. 238). Es handelte sich um eine $3^1/_2$ Zoll tiefe Fistel, die auf eine traumatische Nekrose einer Zwischenwirbelscheibe des Schwanzes zurückzuführen war.

Eine eigenartige Hautkrankheit der Pferde, die durch die Bildung schwer heilender, stark granulierender Geschwüre charakterisiert ist, beschreibt H. Schindler (No. 915).

Die Caloris genannte, nur in Ungarn beobachtete Affektion fängt bei Beginn der heißen Witterung mit kleinen Wunden an, die trotz Antisepsis schlecht aussehen, zur Progredienz und

zur Granulation neigen. In anderen Fällen beginnt die Krankheit mit der Bildung von Beulen, die aufbrechen und sich in Geschwüre verwandeln. Vom Geschwürsgrund wachsen schwammige Granulationen, ohne durch Aetzungen oder Kauterisationen beeinflußt zu werden, zu großen Tumoren heran. Letztere bestehen aus einer Grundsubstanz, in der kleinere oder größere Einlagerungen von graurötlicher bis gelbgrauer Farbe und gallertiger oder breiartiger Konsistenz sich finden. Die Krankheit ist während des Sommers nicht zu heilen; im Winter oder bei Verlegung der Patienten in andere Gegenden heilt sie spontan. Einzelne Pferde wurden alljährlich befallen. Infektion, Uebertragung durch Fliegen, Rotz, Aktinomykose sind ausgeschlossen. (Ob nicht doch eine durch Insekten hervorgerufene Krankheit vorliegt? Ich habe bei einem Herrn eine durch Ixodes ricinus hervorgerufene, jahrelang nicht heilende, granulierende Geschwulst und Geschwürsbildung am Ellenbogen gesehen.)

Janson (No. 648) berichtet über eine in Japan beobachtete, bei Pferden häufige Erkrankung, die „Himushi" genannt wird (vgl. Kapitel: Tropenkrankheiten).

Im Sommer sieht man meist leichte Fälle, da die schwereren bald eingehen. Auf der Haut entstehen aus anfangs haselnußgroßen, zum Teil haarlosen Anschwellungen Geschwülste bis Faustgröße, die aufgehen und eine mit käsigen Massen gefüllte Kaverne bloßlegen, der übrige Teil des Knotens wird allmählich auch nekrotisiert. Die Umgebung ist erheblich infiltriert, juckt stark, ist aber nicht schmerzhaft. In einer anderen Gruppe von Fällen ist weniger Verkäsung als Bildung starker aber ungesunder Granulationen das Ende der primären Hautgeschwulst. Neigung zu Blutungen, die schnell gerinnen, und Tendenz zur Ausscheidung von Fibrin tritt hervor. Die schließlich entstehenden Höhlen enthalten fibrinöse Granulationen. Durch Jucken und Beißen der Pferde entstehen Sekundäraffektionen. Der Tod erfolgt an Kachexie, die Sektion ergibt nichts Wesentliches.

Ueber die pathologische Anatomie der bei Tieren beobachteten Geschwüre sind Detailangaben mir nicht bekannt. Zweifellos wird die Anatomie von der speziellen Aetiologie des Ulkus abhängig sein. Die mikroskopische Diagnose könnte die Genese mancher rätselhafter Geschwüre klar legen.

Als Prototyp der idiopathischen Hautgeschwüre gelten die Schwanzgeschwüre des Hundes. Vielleicht sind ein Teil derselben langsam und gutartig verlaufende Kankroide. Ein von kompetenter tierärztlicher Seite als klinisch absolut gutartig angesehenes Hautgeschwür am Schwanz eines Hundes zeigte histologisch die Merkmale des Kankroides.

Geschwüre am Schwanzansatz des Hundes.

(Eigene Untersuchung III.)

Die Epidermis erhebt sich um das Geschwür wallartig; die Retezapfen erreichen eine Länge von 1,1—1,2 mm, während in der normalen Haut ihre Länge nur 0,35—0,43 mm beträgt. Die Retezellen selbst zeigen Zeichen einer verhältnismäßig schnellen Teilung (2 Kerne in einer Zelle, Kernteilungsfiguren) — auf Kerneinschlüsse wurde nicht besonders gefärbt —; das Stratum granulosum, das in dem gleichen Präparate in den normalen Partien bei Hämatoxylinfärbung gut sichtbar ist, fehlt im Bereich der Akanthose. Die Verhornung erreicht an einzelnen Stellen eine Dicke von 61 μ; sie besteht nicht aus gleichmäßig sich aufbauenden Hornschichten, sondern aus einem ganz unregelmäßig aufgetürmten Bau von ganz oder nur teilweise verhornten Zellen; der papilläre Charakter des Rete kommt auch zum Teil an der Hornoberfläche zum Ausdruck.

Die zwischen den Retezapfen liegenden Papillen und der subpapilläre Teil des Koriums zeigt eine starke kleinzellige Infiltration, die der präkankroidalen gleicht. Haare und Drüsen fehlen ganz. Das Bindegewebe hat ein eigentümlich festes Gefüge, das fast an das der Fibrome erinnert. Sehr große Gefäße sind überall sichtbar.

Das Pigment — es handelt sich augenscheinlich um einen schwarzen Hund —, das in großer Masse in den Hautpartien, hauptsächlich in der Basalschicht des Rete liegt, findet sich nur an einzelnen Stellen des akanthotisch gewucherten Rete. Auffallend viel Pigment findet sich auch in den Papillen und in der subpapillären Koriumschicht. Schlecht färbbar ist das elastische Fasernetz in diesen Partien.

Je mehr man sich dem eigentlichen Geschwür nähert, desto größer wird die periepitheliale (präkankroidale) kleinzellige Infiltration; schließlich präsentiert sich die Ulzeration als eine aus runden, wenig differenzierten Zellen bestehende Wucherung, an deren Rändern Reste der zu Grunde gehenden Retezapfen übrig sind. Nach oben zu zeigt die dichtere Ansammlung der Zellen, ihre Bindung untereiander durch Fibrinmassen die oberflächliche Schorfbildung an. In den Geschwürsgranulationen finden sich naturgemäß keine sonstigen Formelemente; elastische Fasern zeigen den normalen Bindegewebsgrund an (Orzeinfärbung).

Bemerkt sei, daß im ganzen Bereich des Pathologischen die Tinktionsfähigkeit des elastischen Gewebes sehr gelitten hat. Während in den tiefen Hautschichten kräftig gefärbte Netze sichtbar sind, sieht man in den bezeichneten Partien nur schlecht gefärbte und vereinzelte Fasern.

Den **Geschwüren** der Haut müssen folgende **Fischkrankheiten** angereiht werden.

Bei den Lachsen wird eine durch den Pattersonschen Bazillus hervorgerufene „Lachspest" beobachtet, die zahlreiche flache Geschwüre an den Flossen und an dem Körper verursacht. In diesen Geschwüren siedeln sich sekundär Pilze (Hyphomyzeten) an. Die Flossen werden zerfasert, die Flossenhaut und auch teilweise die Flossenstrahlen werden nekrotisiert.

Ceresole beobachtete bei einem Goldfisch im Aquarium ein Geschwür des Hinterkopfes, das auf das Eindringen eines Bazillus zurückzuführen war (ulzerative Septikämie des Carassius auratus).

Hautentzündungen durch Lichteinwirkungen.

Brand der weißen Abzeichen und Flecke.

Die Gangrän der weißen Flecke, die noch vor 80 Jahren ganz unverständlich erschien, ist durch die Erfahrungen der humanen Medizin bis zu einem gewissen Grade aufgeklärt. Schon den ersten Beobachtern fiel auf, daß die Erkrankung besonders bei Tieren auftrat, die intensivem Sonnenlicht ausgesetzt gewesen sind. Vergegenwärtigen wir uns kurz die Einwirkung des Sonnenlichts auf die menschliche Haut. Das Organ besitzt bekanntlich eine Schutzeinrichtung in der Pigmentproduktion oder besser Pigmentverschiebung: unter dem Einfluß des Lichts bräunt sich die Haut, d. h. die obersten Kutis- und untersten Epidermisschichten werden pigmentreicher; diese Pigmentierung kann sehr schnell vor sich gehen; nach kurzen Seefahrten, nach Wanderungen über Gletscherschnee, kann man die Veränderung der Hautfärbung feststellen. Zweifellos wirkt das vom Wasser oder Schnee reflektierte Licht besonders intensiv. Es kann aber auch die hohe Luftfeuchtigkeit günstig auf die Pigmentierung einwirken. Diese Braunfärbung der Haut ist sicher eine Schutztätigkeit des Organs; alle der intensiven Lichtwirkung der Tropensonne ausgesetzten Völker sind dunkel pigmentiert. Das Pigment absorbiert das Licht und verhindert dessen Wirkung auf die Haut. Unter pathologischen Verhältnissen kann aber doch diese schützende Pigmentierung nicht eintreten, sei es, daß die äußere Wirkung der Lichtstrahlen zu stark ist, sei es, daß der Organismus nicht genügend Wanderzellen liefert, die das Pigment aus dem Blute produzieren und an den Ort

der Bestimmung schleppen (Chromatophoren), sei es endlich, daß das Pigmentzentrum nicht genügend funktioniert, um den komplizierten Apparat der Chromatophorenwanderung zu dirigieren. Beim Menschen werden nun eine ganze Anzahl verschiedener Lichterkrankungen hervorgerufen: die leichteste Form stellt das Erythema solare dar. Die Affektion ist eine leichte Exsudation in die obersten Kutis- und Epidermisschichten; sie führt zu einer oberflächlichen Desquamation. Als schwerere Erkrankung ist die Hydroa vacciniforme anzusehen; die Krankheit läßt auf der Haut sehr schnell große mit Wasser gefüllte Blasen sich entwickeln, die zuweilen auf geröteter Basis sich entwickeln, stets zu mehr oder weniger tief greifenden Ulzerationen der Haut Veranlassung geben. Die Krankheit wurde von Hutchinson bezeichnend Sommereruption genannt. Die genannten Kenntnisse über die Lichtwirkung haben die therapeutischen Versuche zur Behandlung der Hautkrankheiten, vor allem des Lupus, nach der Methode Finsens ergeben. Wir wissen, daß die Lichtstrahlen starker elektrischer Bogenlampen, deren Strahlen durch Lupenapparate konzentriert sind, nach sorgfältigem Ausschluß der Wärmestrahlen jede entzündliche Veränderung der Haut, vom einfachen Erythem bis zur tiefgreifenden Ulzeration hervorbringen können.

Wie gezeigt werden wird, schafft bei den Tieren Fütterung mit ungeeigneter Nahrung eine Prädisposition. Ob beim Menschen dieselben Verhältnisse bestehen, ist unbekannt. Denkbar wäre es schon, daß z. B. bei Gletscherwanderern die starke Anstrengung der Bergbesteigung eine starke Beeinträchtigung des Stoffwechsels des Gesamtorganismus schafft. Erwähnt sei, daß bei Hydroa vacciniformis wiederholt Hämatoporphynurie beobachtet ist. Zweifellos bedingt dagegen bei Menschen und bei Tieren die Entwöhnung vom Licht eine Disposition. Alpenführer erkranken selten an Dermatitis; die Tiere werden gewöhnlich in der ersten Zeit des Weideganges krank. Schindelka erwähnt eine starke Dermatitis der (weißen) Blässe (Stirnfleck) einer braunen Stute, die entstanden war, nachdem das Tier nach langem wegen Lahmheit nötigen Stallaufenthalt auf die Weide getrieben worden war.

Berichte aus tropischen Ländern über den Brand der weißen Abzeichen sind selten: wahrscheinlich wirkt die Fülle des Lichtes infolge der Gewöhnung weniger auf die Tiere. Immerhin ist es auffallend, daß in den Kolonialkriegen, in dem Tausende von Pferden aus ihrer Heimat in tropische Gegenden gebracht wurden und in denen disponierende Momente (mangelhafte Fütterung) doch gewiß vorhanden waren, fast keine einschlägigen Fälle beobachtet wurden. Nur Martin (No. 1129a) berichtete 1906 über eine Dermatitis (stark juckendes Ekzem mit nachfolgender Verdickung der Haut) der weißen Abzeichen eines Pferdes aus Australien. Nach Plassio (No. 723) soll die Krankheit in Afrika sogar häufig sein. Eine Bestätigung dieser Mitteilung habe ich nicht gefunden.

Die Krankheit ist in Europa vorwiegend bei Pferden und Rindern, selten (Aschberg, No. 173) bei Schafen, nie bei anderen Tieren, z. B. Ziegen beobachtet. Sie scheint in Deutschland selten oder wenigstens seltener geworden zu sein; denn die vorhandenen Berichte stammen meist aus dem fünften bis sechsten Jahrzehnt des 19. Jahrhunderts. Dagegen datiert eine amerikanische Beobachtung (Bakker, No. 306) aus 1894.

Aetiologie: Zweifellos schafft die Fütterung von Buchweizen, vor allem von grünem blühenden, eine Disposition. Aber auch Buchweizenkörner, Kleie, Stroh können die Krankheit veranlassen. Keineswegs aber können alle Fälle von Brand der weißen Abzeichen durch diese Aetiologie erklärt werden. Es gibt auch andere Noxen und Futtermittel, die ätiologisch in Frage kommen, wie die folgende Kasuistik beweist. Erkrankungen der Futterpflanzen (Befallungspilze, Blattläuse) haben sicher als einziges toxisches Agens keinen Einfluß.

Schlächter (No. 17), Burmeister (No. 17), Schrebe (No. 154), Steiner (No. 218) beschuldigen die als Futter verwendeten Wicken; Burmeister hebt besonders das Befallensein des Futters von Insekten hervor. In Steiners Fällen sollen Blattläuse die Ursache der Verunreinigung der Wicken gewesen sein. Nach einem starken, reinigenden Regen hörten die Erkrankungen auf. Bereits Schrebe aber bemerkt, daß die in gleicher Weise wie die auf der Weide gehaltenen Tiere gefütterten Stalltiere nicht erkrankten. In Bakkers Fall ging dem Ausbruch der Erkrankung eine Kastration mit Wundfieber, in Schrebes eine Augenentzündung vorher, alle übrigen Beobachter aber betonen, daß die Tiere gesund waren.

Die Affektion wird in Europa nur in den sonnenreichen Monaten Juni bis August beobachtet, stets befällt sie Tiere, die auf der Weide waren.

Klinisches Bild. Das Allgemeinbefinden ist bei einem Teil der Tiere gestört; Erdt (No. 65) sah bei einer Kuh Verstopfung und blutigen Stuhl, Harvey (No. 258) bei einem Füllen Drüsenschwellung, Nasen- und Mundschleimhautkatarrh, Schrebe Augenbindehautentzündung, Wester Kolik und Fieber bis 39,5°; Steiner (No. 156) hebt dagegen hervor, daß das Allgemeinbefinden der Tiere ein gutes war.

Die unter der Einwirkung des Lichtes erkrankende Haut schwillt zuerst an (Erdt), zeigt vermehrte Wärme (Erdt), wird rotbraun (Wester, No. 357), hart und runzlich, sie schrumpft (Erdt). Die Epidermis löst sich als eine notenblattdicke Scheibe ab (Erdt). Geschieht dies, so liegt eine Wundfläche zutage, die sich bald mit einer Kruste bedeckt. Ist die abgestorbene Partie größer, so reißt sie bei der Schrumpfung ein und bildet Fissuren (Wester), wobei natürlich, wenn die Risse tiefer gehen, lokale Blutaustritte (Bakker) unvermeidlich sind. Die erkrankten Hautstellen können 1 Quadratfuß groß sein (Erdt), ja Wester beobachtete sogar Erkrankung der ganzen Körperhaut. Vorwiegend aber erkranken die dem Licht ausgesetzten Teile, die Bauchhaut bleibt fast stets verschont (Hering, No. 715), doch konstatierten Dogertom und Steigerwald (No. 17) Eutererkrankung. Die Gangrän reicht verhältnismäßig tief; die Haare gehen stets verloren; die Haarpapillen müssen aber erhalten bleiben, da eine Regeneration der Haare erfolgt. Steiner hebt ausdrücklich hervor, daß die langen Haare stets verschont bleiben. Finden sich inmitten der weißen Hautbezirke nur ganz kleine Inseln schwarzer Haare, so werden auch diese nicht in den Krankheitsprozeß hineingezogen (Ohlmann, No. 17). Dagegen sah Brunswig (No. 223) ganz feine weiße Hautstreifen inmitten gesund bleibender schwarzer Haut erkranken. In 2—3 Tagen (Steiner) erreicht die Krankheit ihren Höhepunkt; alsdann beginnt die Regeneration der Haut mit einer mehr oder weniger starken Eiterung. In dieser Zeit besteht verringerte Freßlust; zuweilen Fieber (Steiner,

No. 218). Gelegentlich auch (Harvey) Lymphangitis: fast stets besteht stärkere Exsudation (Burmeister), die natürlich zur Abhebung der geschrumpften Haut beiträgt. Wird die Eiterung stärker, so kann es vor allem an den Unterextremitäten zu einer gefährlichen Eitersenkung kommen (Schrebe).

Die Tiefe des Prozesses bestimmt die Prognose. Meist wird Heilung und Wiederherstellung des Status quo beobachtet, was 14 Tage in der Regel erfordert (Erdt, Schrebe), zuweilen aber tritt erst in 3 Monaten Heilung unter Hinterlassung kahler (narbiger) Flecken ein (Erdt).

Eine Pathogenese der Krankheit läßt sich zur Zeit nicht geben. Es folgen hier einige Hypothesen (vgl. auch das Kapitel Buchweizenausschlag).

Wester (No. 829) vergleicht die Erkrankung ganz richtig mit der Verbrennung. Infolge des heftigen Entzündungsreizes entsteht ödematöse Schwellung, welche die Nerven reizt, wie die Schmerzäußerungen der Tiere beweisen. In der mildesten Form kommt es nur zur Abstoßung der Epidermis, bei stärkeren wird die ganze Kutis, ja auch Subkutis ödematös. Bleiben die Blutgefäße intakt, so kann Heilung eintreten: werden durch den Oedemdruck die Blutgefäße komprimiert, so tritt Gangrän ein, die nur durch Abstoßung der nekrotischen Gewebspartien beseitigt werden kann.

Schindelka meint, daß bestimmte toxische mit dem Buchweizen eingeführte oder erst nach Fütterung mit Buchweizen im Verdauungskanal gebildete toxische Substanzen durch die Haut ausgeschieden werden und unter dem Einfluß der Sonne (chemisch wirksame Strahlen) sich in Gifte umsetzen, die auf die Hautgefäße wirken.

Die Therapie ist natürlich gegeben. Bemerkt sei, daß nach Harvey gelbe Quecksilberoxydsalbe (Lichtabschluß?) günstig gewirkt hat.

Alles in allem hat die Krankheit einen gutartigen Charakter; es ist daher anzunehmen, daß die von Aschberg beobachtete, 1400 Schafe hinraffende Erkrankung, die gleichzeitig mit dem Brand der weißen Hautstellen bei einigen Kühen beobachtet wurde, eine ganz andere Seuche war.

Erwähnt sei, daß Hock (No. 731) ein speziell auf die weißen Hautstellen lokalisiertes Erysipel (vgl. Erysipel) bei einer Kuh beobachtete. Hier darf bemerkt werden, daß beim Menschen pigmentlose Flecke eigentlich keine Loci minoris resistentiae darstellen; trotz der Häufigkeit des Vitiligo sind Dermatosen auf der pigmentfreien Haut selten. Ich habe nur 2 Fälle in meiner Praxis gesehen, in denen auf Vitiligohaut sich Lichen chronicus simplex entwickelte.

Als Nachtrag zu der zweifellosen Lichtkrankheit sei eine Beobachtung Bidulphes (No. 345) erwähnt. Bidulphes stellte in Aegypten bei den Pferden eines englischen Husarenregiments, dessen einzelne Schwadronen Tiere von gleicher Farbe hatten, Studien über die Toleranz gegen die Licht- und Wärmestrahlung der Sonne an. Er fand Füchse, also rote Pferde, weit widerstandsfähiger als schwarze (über die weißen ist leider nichts angegeben). Aeltere Tiere von 15—20 Jahren hatten größere Widerstandskraft.

Im Anschluß an den „Brand der weißen Hautstellen“ soll eine Beobachtung Grünwalds (No. 680) zitiert werden, die ein typisches Erythema solare an den

nicht pigmentierten Hautstellen der Hinterfüße von 27 Pferden (Fesselgegend) betraf, die in einem nach Süden gelegenen Stall bei sonst guter Pflege den Wirkungen der Sonnenstrahlen ausgesetzt waren. Es kam zur Rötung und Bläschenbildung auf der Haut. Die Affektion veranlaßte die Tiere, sich dauernd zu lecken. Als einziger Grund kommt die enorme Intensität der Besonnung, 19.—21. August Mittagstemperatur von 41—45° R. in Frage. Die Anbringung von Schatten gebenden Schutzdächern sowie indifferente lokale Behandlung führten schnell Heilung herbei.

Eine spezielle Lippenerkrankung der Pferde, die durch die Einwirkung der Sonne hervorgerufen sein soll, beschreibt Bernard (No. 395). Die in Südfrankreich häufige Affektion schließt sich an diätetische Schädigungen (Fütterung mit frischer Luzerne) an. Die Lippen der Pferde sind erst trocken und rissig. Bald (nach 48 Stunden) tritt Bläschen- und Blasenbildung ein, die zu geringer Borkenbildung Veranlassung gibt. Geht die Affektion auf die Nase über, so entsteht eine Verstopfung der Nase sowie Nasenausfluß, der eine Verwechslung mit Rotz leicht macht. Auch die benachbarten Wangenteile werden in den Prozeß hineingezogen. Die Haut verdickt sich, schuppt. Die Schuppen werden abgestoßen, aber bald durch neue ersetzt.

Erythema solare, Dermatitis solaris.

Es darf als sicher angenommen werden, daß der Brand der weißen Abzeichen eine bei disponierten Individuen hervorgerufene schwere Dermatitis solaris ist. Wie die Disposition erworben wird, wurde geschildert. Neben dieser Affektion gibt es eine nicht von Störungen der Digestion usw. abhängige und durchaus nicht auf die weißen Abzeichen beschränkte Dermatitis solaris. Da wir nicht wisssen, ob die thermische, chemische, elektrische oder eine unbekannte physikalische Wirkung der Sonnenstrahlen die Noxe darstellen, ist eine gesonderte Beschreibung gerechtfertigt. Diese nicht häufige Erkrankung befällt Pferde, Rinder und Schweine, die wenigsten in den bei uns gezüchteten Rassen gar keine weißen Abzeichen haben. Einzelne aus klinischen Gründen im vorangehenden Abschnitt angeführte Beobachtungen (Schindelka, Grünwald) gehören vielleicht auch hierher. Vorausgehende Durchnässung, sowie Frühlings- und Morgensonne erhöhen die Disposition zur Erkrankung.

Hunde und Katzen bleiben ganz verschont. Vorübergehende Pigmentierung, analog den bekannten Vorgängen auf der Haut des Menschen nach intensiver Besonnung, ist nicht bekannt.

Nach Boisse (No. 1171) sind an Erythema solare erkrankte dunkelfarbige Pferde anfangs traurig, stampfen leicht, bewegen nacheinander die kranken Glieder. Empfindlichere Pferde sind unruhiger, stoßen, schlagen, kratzen sich. Später wird das Jucken intensiver; die erkrankten Teile sind warm, schmerzhaft, kongestioniert; an den pigmentarmen Partien wird die Rötung deutlich. Umschriebene, anfangs rote, später gelbe Flecke (Blutungen) treten auf. Alle abhängenden sowie durch das Geschirr in der Zirkulation gestörten Hautteile zeigen Neigung zur Oedembildung. Bei starker Ausbildung der Symptome erinnert das Bild an Anarsarka. An den unteren Gliedmaßen ist die Absonderung stark, es entstehen

schließlich breite und tiefe Schrunden. Meist verläuft die Krankheit gutartig: Eiterung, Hautnekrosen, ja Meningo-Enzephalitis kommen vor.

Bemerkenswert ist die Tatsache, daß Erythema solare auch bei exquisiten Weidetieren, wie Schafen, vorkommt, obwohl doch gerade diese Tiere eigentlich an die Wirkung der direkten Sonnenstrahlen gewöhnt sein sollten.

Vogel (Deutsche tierärztliche Wochenschrift, 21. XII. 1895, S. 443) sah bei einjährigen Schafen kleinere und größere hochrote Flecke an haarlosen Stellen, besonders des Kopfes, die erysipelatöser Natur zu sein schienen. Durch Ausschließung aller anderer ätiologisch in Frage kommender Faktoren konnte gezeigt werden, daß allein die hohe Sonnenwärme und Lichteinwirkung die Erkrankung, die spontan schnell heilte, ausgelöst hatte. Ein Begleiter Vogels erkrankte zu gleicher Zeit an einem typischen Erythema caloricum.

Experimentelle Einwirkung des Lichtes auf die Haut der Tiere.

Die zahlreichen Versuche und Beobachtungen über die Wirkung des Lichtes auf die menschliche Haut dürfen als bekannt vorausgesetzt werden. Es ist zweifelos, daß das Erythem nach intensiverer Sonnenbelichtung eine durch die aktinisch wirksamen Lichtstrahlen hervorgerufene Affektion ist, die leicht durch elektrische Lichtstrahlen unter Ausschluß der Wärmestrahlen experimentell erzeugt werden kann. Es ist ferner bekannt, daß die ultravioletten Strahlen des Lichtes eine Zunahme von Pigment in der menschlichen Haut bewirken. Viele Beispiele aus der experimentellen Physiologie beweisen, daß der Pigmentgehalt der Haut wachsender Tiere (Embryonen) durch Lichtzufuhr vermehrt werden kann. Freilich sprechen andere Erfahrungen dagegen. Jedenfalls ist Licht zur Pigmentbildung nicht absolut nötig. Nach Reynard blieb ein Rabe, der ein Jahr im Finstern gehalten wurde, völlig schwarz.

Finsen zeigte, daß das Pigment vor den chemischen Strahlen des Lichtes schützt (Schwarzfärbung einer Hautstelle mit Tusche, Verschontbleiben gerade dieser Stelle vom Lichterythem).

Das Licht wirkt als Irritament auf die Pigmentkörnchen. Die Ortsveränderung kann durch Chromatophoren, aber auch nach Ehrmann durch Fortströmen des Pigmentes von Zelle zu Zelle erfolgen. Beim Chamäleon ist der Phototropismus auch im Schlaf, in der Chloroformnarkose und einige Zeit nach dem Tode wahrnehmbar, und zweifellos vom Zentralnervensystem abhängig. Die Zerstörung einer Gehirnhemisphäre lähmt die Farbenveränderung der entgegengesetzten Seite.

Das Licht löst aber auch auf die Zellen und auf Zellkomplexe eine kontrahierende Wirkung aus, die sich in Bewegungsreize umsetzt. Kurzwellige Strahlen (blau-violett) haben größeren Einfluß als die roten Wärme- und gelb-grünen Lichtstrahlen. Die Haut ist für Licht bis zu einem gewissen Grade permeabel, was man durch Experimente (lichtempfindliches Papier vom Kaninchenohr bedeckt, oder lichtempfindliche Flüssigkeit unter die Haut der Tiere gebracht und belichtet), leicht beweisen kann.

Die Wirkung des Lichtes auf die Gewebe ist nicht nur die eines gewöhnlichen Entzündungsprozeßes. Finsen konstatierte nach 20 Minuten dauernder Belichtung des Schwanzes der Kaulquappe, daß die ovalen roten Blutkörperchen sich kontrahierten, kompakter und runder wurden.

Möller[1]) beleuchtete die Haut des Albino-Kaninchenohrs mit elektrischem Bogenlicht von 1200—4000 Kerzenstärke und machte Probeexzisionen nach $2^1/_2$—3 Stunden Belichtungsdauer. Klinisch wurde Gefäßerweiterung (Erythem) und Bläschenbildung festgestellt. Die Versuche wurden durch Belichtung des Menschenarms kontrolliert. Das Resultat einer großen Zahl von Untersuchungen war folgendes: Die ersten Veränderungen zeigen sich in der Dilatation der Gefäße, die eine Durchfeuchtung der Epithelien mit konsekutiver, abnormer, parakeratotischer Verhornung und veränderter dunklerer Hornfärbung zur Folge hat. Bei längerer oder intensiverer Belichtung entsteht eine serofibrinöse Exsudation mit Auswanderung farbloser und auch roter Blutkörperchen. Die Tierarten verhielten sich in Bezug auf die Stärke dieser Reaktion verschieden. Infolge der Entzündung wird das angeschwollene kollagene Gewebe homogener, die Epithelien geschwollen, locker, infiltriert, blasig aufgehoben. Beim Menschen hebt sich die Blase zwischen Körnerschicht und Hornschicht ab. Beim Kaninchenohr ist die Tiefenwirkung so groß, daß an der anderen Seite der Knorpelscheibe die pathologischen Prozesse gleichfalls auftreten.

Weitere Versuche zeigten, daß aber durch die entzündlichen Veränderungen der Haut selbst dem Weiterdringen ultravioletter Strahlen eine Grenze gesetzt ist. Es gelang bei Ausschaltung der Wärmestrahlen nicht, durch die Haut des Kaninchens eine Einwirkung auf das Gehirn (Sonnenstich) zu erzielen.

Jansen[2]) stellte ausführliche Untersuchungen über die Wirkung der Kromayerschen (Heraeus) Quecksilberlampe auf das Gewebe des Kaninchenohrs an. Er fand unmittelbar nach einstündiger Bestrahlung die Epidermis verdünnt, die Epithelien zusammengefallen, die Zellgrenzen verwischt, die Blutgefäße mit Erythrozyten gedrängt voll, geringe Diapedesis. Nach 2 Tagen war die Epidermis ein strukturloses, durch seröses Exsudat und Eiterzellen abgetrenntes Häutchen; das Bindegewebe war erhalten, aber von polynukleären Leukozyten infiltriert; die lose Subkutis mit fibrinreichem Exsudat erfüllt, zeigte viele Hämoglobinkörnchen enthaltende polynukleäre Zellen. In den großen Arterien war das Endothel abgestoßen, die Tunica elastica gestreckt, die Tunica media strukturlos; die kleineren Gefäße waren thrombosiert, teilweise zersprengt; die Struktur der Nerven verwischt; der Knorpel erschien wenig verändert. 4 Tage nach der Bestrahlung war das Gewebe bis auf die kollagenen Bündel zerstört, der Knorpel an einzelnen Stellen mit Eiterzellen infiltriert. Nach 7 Tagen bildete die oberhalb des Knorpels liegende Schicht eine nekrotische Masse, der Knorpel war stark angegriffen. Erst 4 Wochen nach der Bestrahlung erfolgte Heilung durch Narbenbildung.

Buschke und Mulzer (Berliner klinische Wochenschrift, 1907, No. 49) kamen durch Bestrahlung mit Quarzlampenlicht, das auf vitiliginöse Hautstellen eine schnell vorübergehende Pigmentierung hervorruft, zu der Ansicht, daß das durch das Licht hervorgerufene Pigment von dem normal in der Haut vorhandenen verschieden ist. Dementsprechend hängt die dunkle Pigmentierung der Haut der Tiere und Völker nur sehr indirekt mit dem größeren Lichtreichtum tropischer Gegenden zusammen. Wie kompliziert die Verhältnisse sind, zeigte eine Beobachtung Darwins: Die Schweine in Virginia sind sämtlich schwarz; ihre Hauptnahrung sind Farbwurzeln

---

1) Nach Magnus Möller: Der Einfluß des Lichtes auf die Haut. Bibliotheca medica. Stuttgart 1900.

2) Jansen, Archiv f. Dermatolog. 1908. Bd. 90. Heft 1. Histolog. Untersuchung mit Kromayers Quecksilber-Quarzlampe.

(Lachnantes tinctoria), deren Verfütterung bei allen nichtschwarzen Schweinen Rotfärbung der Knochen und Ausfallen der Hufe hervorruft. Nur schwarze Schweine werden deshalb zur Aufzucht benutzt.

Buschke und Mulzer verfütterten nun die Farbwurzel an weiße und schwarze Kaninchen und weiße und graue Mäuse und bestrahlten die Tiere mit den verschiedenen intensiven Lichtquellen; der Harn wurde rot gefärbt; die bei Schweinen beobachteten Symptome wurden nicht festgestellt.

Die Autoren schließen, daß das Pigment zwar ein Schutzmittel gegen das Licht darstelle, aber nicht dem Lichte seine Entstehung verdanke.

Wirkung der Röntgenstrahlen auf die tierische Haut.[1])

Die Wirkung der Röntgenstrahlen auf die Haut des Menschen und der kleinen Laboratoriumstiere ist heute klinisch und anatomisch genau durchforscht. Die ungeheuere Literatur, sowie die eigenen Erfahrungen hier kritisch gesichtet zu referieren, ist nicht unsere Aufgabe. Klinisch kann man mit Kienböck 4 Stadien unterscheiden; 1. Haarausfall ohne Entzündung, 2. Erythem, 3. bullöse Dermatitis, 4. Gangrän. Der Haarausfall ohne Entzündung, vor allem aber der späte Eintritt der einzelnen Stadien der Hautveränderungen, die mangelnde Heiltendenz der schweren Hautzerstörungen unterscheiden die Röntgenschädigung klinisch von der Licht- und Sonnenschädigung.

Auf die pathologisch-anatomischen Untersuchungen der mit Röntgenstrahlen behandelten Haut der kleinen Versuchstiere soll später eingegangen werden.

Relativ wenig ist bisher über die Wirkung der Röntgenstrahlen auf die Haut der großen Haustiere bekannt. Herr Prof. Dr. Eberlein, der als Röntgenologe und Leiter der chirurgischen Klinik der Berliner tierärztlichen Hochschule über große Erfahrungen verfügt, hatte die Güte, mir etwa Folgendes mitzuteilen. Die von Kienböck geschilderten Stadien der Röntgenwirkung sind bei den großen Haustieren nicht zu beobachten. Insbesondere erfolgt kein Haarausfall, auch bei intensiver Bestrahlung, eine Tatsache, die angesichts der Labilität der Tierhaare (vgl. Alopecie) sehr bemerkenswert ist. Prof Eberlein hat die Röntgenstrahlen vor allem bei der Behandlung von Geschwülsten, Geschwüren und bei der Botryomykose verwendet. In einigen Fällen weit auf der Haut verbreiteter Botryomykose hat er therapeutisch gute Resultate erzielt (Fälle noch nicht publiziert). Auf dem Röntgenkongreß 1906 (Verhandlungen Seite 68) berichtet Eberlein über folgende Beobachtungen.

Bei einem 7jährigen Wallach hatte sich aus einer mannesfaustgroßen Geschwulst der Regio iliaca dextra innerhalb eines Vierteljahres ein 6,5 cm großes auf einer $1\frac{1}{2}$ handbreitgroßen Infiltration sitzendes Geschwür gebildet; histologissh wurde ein kleinzelliges Rundzellensarkom festgestellt. In 20 Bestrahlungen (2—3mal je 10 Minuten wöchentlich, 30 cm Funkenlänge, 25—30 cm Entfernung der Röhre von der bestrahlten Fläche) wurde Heilung erzielt. $\frac{3}{4}$ Jahr später war das Tier rezidivfrei; an der bestrahlten Stelle hatte sich eine 15:14 cm große 7 cm dicke glatte, sehr

1) Vgl. auch das Kapitel Pigmenthypertrophie und Atrophie bei Abschnitt: Haare.

harte Geschwulst gebildet, nach deren Exstirpation Heilung eintrat. Histologisch handelte es sich um eine fibröse Hyperplasie, die der Autor „zirkumkripte Sklerodermie" nennt. Ich habe falsche Narbenkeloide untersucht, die dem von Eberlein gezeichneten Bilde entsprechen. Bei einer 7jährigen Fuchsstute gelang es ein 7:4 cm großes, 2 cm dickes kleinzelliges Rundzellensarkom der rechten Halsseite in 15 Bestrahlungen (2mal wöchentlich 10 Minuten) zur rezidivlosen Heilung zu bringen.

18 Bestrahlungen waren erforderlich, um die Ueberhäutung eines allen anderen Behandlungsversuchen trotzenden Geschwürs des linken Unterschenkels eines 10jährigen Pferdes zu erzielen. Die Heilung erfolgte unter Bildung einer großen, allmählich sich verkleinernden „Hornnarbe".

Hufkrebs bei einem Pferde (kondylomatöse Neubildung der Lederhaut, kein Karzinom) wurde in 21 Bestrahlungen geheilt: in einem anderen Fall jedoch mußte die Therapie nach 12 Bestrahlungen wegen schneller Verschlimmerung abgebrochen werden. Vorübergehend war die Wirkung der Röntgenstrahlen bei einem Karzinom der Palpebra inferior und tertia eines 13jährigen Wallachs. Nach 9 Bestrahlungen auf die nach Möglichkeit operativ von der Geschwulst befreite Fläche Heilung; nach 8 Monaten Rezidiv, jetzt 28 Bestrahlungen erfolglos: Schlachtung; allgemeine Carcinomatosis.

Figur 1.

Röntgenveränderung der Haut des Hundes (nach Schindelka).

Farbenveränderung der Haare wurde von Eberlein nie festgestellt.

Sehr interessant ist daher eine Beobachtung Reisingers (Schindelka), der völlige Pigmentatrophie der Rückenhaare (4. Härung) eines Hundes nach Röntgenbestrahlung (vgl. Figur 1) sah. Bemerkenswert ist auch die Tatsache, daß bei einem Igel 6 Wochen nach intensiver Bestrahlung eine Phlegmone (Sekundärinfektion?) auftrat, in deren Bereich die Stacheln gelockert wurden. Die übrigen Stacheln aber wurden im Gegensatz zu den Haaren nicht alteriert.

Bei kleinen Säugetieren sind größere Röntgendosen als beim Menschen zur Epilation erforderlich: selten ist Effluvium ohne Dermatitis. Bei Vögeln (Tauben)

dagegen kann man verhältnismäßig leicht Federausfall erzielen, der 2 Wochen nach der Bestrahlung beginnt (vgl. Figur 2). Während bereits an den zuerst entfederten Stellen Neubildung der Federn eintritt, kann an anderen Stellen der Ausfallsprozeß weiter fortschreiten. Nach einem Monat ist der größere Teil der Federn wieder gewachsen, nur die am intensivsten getroffenen Rückenpartien bleiben noch lange Zeit kahl (Kienböck).

Nach Kienböck zeigen sich einige Tage nach der Bestrahlung an den tiefen Epidermiszellen und den Zellen der Wurzelscheiden der Haare Degenerationssymptome. Später ist die Epidermis aufgelockert, dabei verdickt, die Haarbälge werden atrophisch. In der Kutis findet sich leichtes Oedem und Verdickung der Bindegewebsbalken. In späteren zu Ulzerationen führenden Stadien sind die Gefäße affiziert; nach längerer Röntgenwirkung kommt es zur Proliferation der Melanoblasten.

Es folgen noch einige vorwiegend die humane Pathologie berücksichtigende Untersuchungen.

Unna untersuchte die schwach bräunlich pigmentierte Haut einer mehrfach mit X-Strahlen behandelten Frau. Er fand: geringe Vermehrung der Kerne im Papillarkörper und um die Blutgefäße, viel Pigment in den oberen Kutisschichten; die kollagenen Balken der Kutis waren ge-

Figur 2.

Taube nach Röntgenbestrahlung (nach Kienböck).

schwollen und verdickt, so daß die Lymphspalten zwischen ihnen sehr eng waren. Die elastischen Fasern waren nur schwer (Entfärbung mit wäßriger Orangelösung und Glyzerinäthermischung) mit Orzein zu färben. Aus der Beteiligung des kollagenen Gewebes erklärt Unna den späten Eintritt der entzündlichen Reaktion. Schenkel untersuchte einen Fall, in dem die Haut erst 4 Wochen nach der letzten Bestrahlung gangränös wurde. Er fand unter der nekrotischen Schicht die Haut wenig verändert: die kollagenen Faserbündel waren normal, zwischen degenerierten Kernen lagen Leukozyten und Mastzellen. Gefäße, Nerven, elastische Fasern zeigten keine Veränderungen.

Dagegen legt Linser gerade bei Röntgengeschwüren den Hauptnachdruck auf die endovaskulären Veränderungen. Er fand die Epithelien gar nicht geschädigt; die gefäßlose Kornea verträgt große Mengen von Röntgenstrahlen, Thiersche Epithellappen heilen, auch lange bestrahlt, gut an. Bei vorsichtiger Bestrahlung, selbst bei großer Energieanwendung, fehlen alle Schädigungen des Epithels. Andererseits konstatierte Darier in der Haut der Meerschweinchen die hauptsächlichsten Veränderungen in der Epidermis und den Haarfollikeln, in der Kutis, insbesondere an den Gefäßen nichts Bemerkenswertes. Die Epidermis war in allen Schichten verdickt, das Keratohyalin stark vermehrt, Haare, Nägel, Drüsen atrophisch. Lehmann fand Auftreibung und Atrophie der Haarwurzeln.

Buschke stellte bei Versuchen an der Katze (5—10 Bestrahlungen in 8—14 Tagen von durchschnittlich 15 Minuten Dauer) fest, daß zwar die Schweißsekretion an der allein bestrahlten Pfote für die Dauer von 3 Monaten aufhörte, eine anatomische Veränderung in den Drüsen selbst aber nicht festzustellen war.

Auf die degenerativen Veränderungen der blutbildenden Organe sowie des Hodens unter der Einwirkung von Röntgenstrahlen soll hier nur hingewiesen werden. Praktische Versuche bei größeren Tieren könnten manch interessante Ergebnisse liefern (z. B. Stierkalb, Röntgenschädigung des Hodens, Typus Ochse oder Stier?), sind bisher aber nicht veröffentlicht.

Eine interessante Beobachtung Schillings (No. 1324) mag hier angeschlossen werden. Er bestrahlte Eier reinrassiger Hühner (rebhuhnfarbene Italiener) mit mittelharten Röntgenröhren. Nach 2—3 Wochen entwickelte sich bei den ausgeschlüpften Kücken eine teilweise Weißfärbung der Rückenfedern. Irrtümer sollen ausgeschlossen sein.

Wirkung der Radiumstrahlen auf die tierische Haut.

Wir geben hier nur die histologischen Untersuchungsresultate.

Thies (No. 1206) befestigte eine 20 mg Radiumbromid enthaltende Kapsel 6 Stunden lang mit Heftpflaster auf die rasierte Haut albinotischer Meerschweinchen und untersuchte die Haut eine Stunde bis 14 Tage nach der Bestrahlung; im allgemeinen wurde jedes Intervall von 1—14 Tagen in einem täglichen Turnus untersucht. Makroskopisch färbt sich die Haut 3 Tage nach der Bestrahlung gelblich; nach 5 Tagen fallen die Haare aus, es bildet sich ein Schorf, nach dessen Lösung ein Defekt übrig bleibt.

Mikroskopisch erkennt man eine Stunde nach der Bestrahlung eine hochgradige Infiltration des Koriums (auch der Haarwurzelscheiden), weniger der Epidermis mit eosinophilen Zellen. Andere Leukozyten sind nicht sehr zahlreich. Im weiteren Verlauf treten die Eosinophilen zurück, die Lymphozyten und polynukleären Leukozyten in den Vordergrund. Die Epithelzellen gehen zugrunde; die Epitheldecke und die Epithelzellen der Haarwurzelscheiden sind verschwunden, ehe noch das im gleichen Hautniveau gelegene Bindegewebe Zeichen der Erkrankung zeigt. Das unbestrahlte Epithel beginnt bereits 3 Tage nach der Bestrahlung einen zarten Saum von Epithelien zur Regeneration der geschädigten vorzuschieben.

Die Heilung dauert, auch wenn keine tiefen Ulzera entstanden sind, Monate. Die Erkrankung bleibt auf die bestrahlte Haut beschränkt, zweifellos entstehen aus den direkt durch die Strahlen geschädigten Zellen keine Produkte, die sekundär andere Gewebsteile schädigen.

Die Gefäße sind stark gefüllt; an den Arterien zeigen sich schon vom 3. Tage nach der Bestrahlung an Veränderungen, die zu Hämorrhagien führen können. Das elastische Gewebe ist weit widerstandsfähiger als das kollagene. Die seitlich von dem bestrahlten Gebiet liegende Epidermis zeigt eine eigentümliche Neigung zur Wucherung, die man auf die Wirkung der die dünne Metallkapsel durchdringenden γ-Strahlen zurückführt. Thies hält die Wucherung für allein durch die Strahlen bedingt, nicht jedoch durch die veränderten Strukturverhältnisse der benachbarten bestrahlten Haut veranlaßt. Er sah bei Mäusen, die aus einiger Entfernung bestrahlt wurden, nach 9 und 11 Tagen allein Erkrankung der Epithelzellen der Haut und der Haarwurzelscheiden bei völliger Intaktheit des Bindegewebes. Er nimmt an, daß auch die Bindegewebserkrankung auf direkter, allerdings später eintretender Schädigung der Zellen durch die Strahlen beruht.

Die von Thies hervorgehobene Neigung der Epithelien zur Epithelwucherung ist von großer Bedeutung für die Erklärung der Karzinome und Krankroide nach der Anwendungvon Röntgenstrahlen (vgl. E. Schümann. No. 1207).

Blitzverletzung.

Bei Menschen, die vom Blitz getroffen werden, finden sich häufig auf der Haut ausgedehnte, dendritisch verzweigte, gerötete Stellen, die den Weg des Blitzes auf der Hautoberfläche bezeichnen. Es ist nicht sicher gestellt, ob die Blitzfiguren durch lokale Verbrennungen oder Kontusionen entstehen, oder als lokale durch elektrische Gefäßlähmungen bewirkte Erytheme aufzufassen sind. v. Hördt beobachtete bei einem Pferde, das im Stalle stehend von einem Blitzstrahl getroffen war,

Figur 3.

Pferd (Fall v. Hördts).
a b c Verlauf der Blitzlinie.

Figur 4.

Mensch (Fall von Scheffeck).
Die Figur beginnt 4 cm breit an der rechten Schläfe, zieht über den ganzen Körper bis zum Fuß; sie bestand aus drei über das Hautniveau prominierenden, rosaroten Streifen.

eine Blitzfigur (vgl. Figur 3), die vom rechten Auge ausging, sich längs des Kopfes und Halses auf der Brust entlang bis zum rechten Vorderbein erstreckte. Die Blitzfigur zeigte einige Ausläufer, verlief aber im allgemeinen gradlinig. Der Blitz hatte anscheinend den nächsten Weg gewählt. Die Haut am Auge war etwas verbrannt; das Tier war anfangs völlig betäubt, erholte sich erst innerhalb 15 bis 16 Tage; es zeigte noch lange Unlust, in den Stall hineinzugehen. Genau den gleichen Verlauf hatte die Blitzfigur in einem Falle Leanings (No. 1358) (Tod des Tieres).

Die Abbildungen bringen Blitzfiguren von Mensch und Pferd. Hautklinisch handelt es sich bei Pferden um oberflächliche Verbrennungen, blutige Infiltrationen der Subkutis, aber auch um tiefer gehende Verletzungen. Andres nahm eine be-

sondere Vorliebe des Blitzes für weiße Hautstellen an. Die Tatsache ist recht zweifelhaft. Thompson (No. 1350) erwähnt den Tod von 14 Rindern, die sich unter einen Baum geflüchtet hatten, durch einen Blitzstrahl, der den Baum selbst nicht beschädigt hatte. Obwohl es sich um gefleckte Rinder nach der Abbildung handelte, ist eine Disposition der weißen Hautpartien nicht berichtet. Die Frage selbst ist wichtig wegen des Vergleichs mit dem Brand der weißen Hautstellen.

Exsudative Dermatosen.

Eigentlich müßten zuerst die Oedeme behandelt werden; da aber die Urtikaria z. B. schwer von den Arzneiexanthemen zu trennen ist, haben wir die Schilderung der hämorrhagischen Dermatosen vorangestellt.

Mit Blutaustritt einhergehende Hauterkrankungen.

Die im nachfolgenden besprochene Gruppe von Hautkrankheiten ist nur durch das lose Band eines Symptoms, des Blutaustritts in die Haut, zusammengehalten. Auf die durch traumatische oder mechanische Reize hervorgerufenen Blutungen soll nicht eingegangen werden; die Frage der Resorption der Blutungen bei Tieren gehört in ein vielbearbeitetes Gebiet der allgemeinen Pathologie.

Hautblutungen sind bei Schweinerotlauf, Schweineseuche, Schweinepest ein sehr wichtiges und hervortretendes Symptom. Die ätiologisch wohl charakterisierten Infektionskrankheiten sind unter den Bazillosen behandelt, während aus dem entgegengesetzten Grunde der Morbus maculosos hier berücksichtigt ist.

Hämophilie.

Die Hämophilie kann als allgemeine Bluterkrankung hier nur gestreift werden. Sie ist bisher nur (sehr selten) bei Pferden und einmal bei einer Kuh beobachtet, scheint auch hier manchmal als erbliche Disposition bei den Abkömmlingen eines Bluters zu bestehen, ruft spontan Nasenbluten, durch Gelegenheitsursachen Blutungen anderer Organe hervor. Schindelka sah Todesfälle an innerer Verblutung.

Hämidrosis, Blutschwitzen, spontane Hautblutung.

Das Charakteristische des „Blutschwitzens“ besteht in dem Austritt kleinster, Schweißperlen gleichender, Tröpfchen durch die unverletzte Haut.

Im Gegensatz zu der Tierpathologie gehören Fälle von Hämatidrosis beim Menschen zu den größten Seltenheiten, obwohl bereits Aristoteles eine einschlägige Beobachtung (Historia, Band III) erwähnt hat. Nach Török (Mraceks Handbuch der Hautkrankheiten) wurde Hämatidrosis bei Hysterischen, bei Infektions- und Intoxikationskrankheiten (Pest), bei gelbem Fieber, bei Menstruationsanomalien (vikariierende Menstruation), als Teilsymptom der Purpura und der Hämophilie beob-

achtet. Sie ist meist lokalisiert: wiederholt war es möglich, Blut aus den Schweißdrüsen herauszudrücken. Mikroskopisch wurden Blutmengen in den Schweißdrüsen festgestellt.

Mit der Chromidrosis, die ich selbst wiederholt eingehend untersucht habe, hat das Blutschwitzen gewiß nichts zu tun. Blut ist in dem gefärbten Schweiß nicht nachgewiesen.

Das Blutschwitzen ist ein Symptom, das natürlich dem Tierbesitzer sofort auffällt. Bereits 1000 v. Chr. beschrieb ein chinesischer Schriftsteller blutschwitzende „himmlische" Pferde, Ta-Wanks (vgl. Schlieben, Das Pferd im Altertum).

Die Krankheit ist nur bei Pferden, Rindern und einmal bei einem Esel (Baillet, zitiert bei Schindelka) beschrieben worden. Es scheint, daß ungarische und russische Steppenpferde besonders disponiert sind (Salle, No. 1230). Von den Autoren sind sicher ganz verschiedene Erkrankungen unter dem Namen „Blutschwitzen" zusammengefaßt worden. Auszuscheiden sind alle Fälle, in denen leichte Traumen, z. B. nach Eisenbahnfahrten wilder Pferde vorliegen. In einzelnen Fällen wies die Sektion (No. 637) Schwellung der Milz und der Lymphdrüsen (Infektionskrankheit?) nach, in anderen (Kopp, No. 707) entstanden lokale Hautnekrosen an Stellen der Blutungen, in wieder anderen handelt es sich um ein der Purpura haemorrhagica entsprechendes Krankheitsbild (Coulom, No. 708) oder um Begleiterscheinungen eines typhösen Fiebers (Meyer, zitiert von Ercolani, No. 704). In der ausländischen Literatur ist oft auf die Verwechslung der Krankheit mit Filaria-Erkrankung (vgl. das Kapitel) hingewiesen. Häufig erkranken junge Tiere, Füllen und Kälber; nicht immer sind Ueberanstrengung und starke Einwirkung von Sonnenstrahlen ätiologische Faktoren. Es bleiben aber genug Fälle übrig, in denen die Krankheit typisch geschildert wird.

Aus distinkten Stellen der Haut tritt das Blut tropfenförmig aus. Häufig ist der Schweißcharakter der Flüssigkeit noch deutlich. Faß hebt ausdrücklich hervor, daß das Blut auffallend wäßrig erscheint. Prädilektionsstellen scheinen Fessel (Brunswig, No. 225, Kopp, No. 707), Schulter (Hamon, No. 202), Sattellage (Apitz, No. 266) zu sein. Die ausgetretene Blutflüssgikeit kann auf der Haut mit den Haaren zu Borken verkleben, kann aber auch so wenig Neigung zur Gerinnung zeigen, daß sie über größere Hautflächen herabläuft. Zuweilen z. B. bei Rossignol (No. 233a) erfolgt erst eine subepidermoidale Blutung, Aufhebung der Epidermis zu einem „Bläschen" und freie Blutung erst nach Platzen der Bläschen. Salle (No. 1230) schildert die Bildung walnußgroßer Knoten, die nach Entleerung ihres Blutinhalts wieder schwinden, in andern Fällen (Kopp, No. 707) erfolgt an den Blutungsstellen lokale Nekrose und spätere Heilung durch Granulationsbildung. Die Blutungen können sich wiederholen (Rossignol, No. 233 und Salle, No. 1230). Nach Abwischen des Blutes kann sofort eine neue Blutung stattfinden (Apitz, No. 266). Meist erfolgt Heilung, zuweilen Tod am zweiten Krankheitstag (Brunswig, No. 225) oder später durch Anämie. Auf starke Anämie weist die wiederholt (z. B. Brabandter) beschriebene Blässe der Schleim-

häute hin. Gelegentlich wurde die wohl irrige Auffassung geäußert, daß das Blutschwitzen eine sogar nützliche, natürlich dem Aderlaß zu vergleichende Erscheinung darstellt.

Ist Ueberanstrengung ein ätiologischer Faktor, so tritt die Hämidrosis intermittierend auf. Rossignol stellte fest, daß in seiner Beobachtung das Pferd nur bei der Arbeit, nie in der Ruhe Blut schwitzte. Die Pathogenese ist unbekannt. Bei der Filariose (vgl. Filarienerkrankungen) bilden sich in der Haut Knoten, aus denen Blutaustritte erfolgen. Zuweilen (z. B. bei Apitz, No. 266) erfolgte das Blutschwitzen erst 12 Stunden nach der ätiologisch in Frage kommenden Ueberanstrengung.

Fälle, in denen gleichzeitig vorkommende hämorrhagische Diathese besteht, sind natürlich besonders zu betrachten (vgl. Morbus maculosus).

Hering hat die bisher bekannten Fälle von Blutschwitzen bei Rindern zusammengestellt. Adamowicz sah es beim Kalbe, Faß bei einem dreijährigen Ochsen nach großer Sommerhitze. Bei dem Tier bestand Jucken, das herausdringende wäßrige Blut wurde abgeleckt. Gaspard beobachtete bei einer 5 Monate trächtigen Kalbin in Zwischenräumen von einigen Wochen ein etwa 2 Wochen dauerndes Blutschwitzen. Heß (Schweizer Archiv für Tierheilkunde, Bd. III, H. 4, S. 425) fand bei einem $^1/_2$jährigen Kalbe blutige Schweißbildung der ganzen Unterhälfte des Körpers. Die Blutschweißtropfen tropften von den Haaren ab; bei der 4 Stunden dauernden Affektion, die vom After aus begonnen hatte, verlor das Tier 15 Maß Flüssigkeit. Das Tier litt an „Entzündungsfieber“; es erfolgte Heilung. Ein bei einem Hund beobachteter Fall von periodischen, profusen Hautblutungen (The Journal of comparative Med., 1900) gehört infolge des Befundes von Würmern in der Haut nicht hierher.

Hier angereiht sei ein nicht klarer Fall Richards (No. 1231). Ein anscheinend an einer Entzündung des Verdauungstraktus leidendes Füllen zeigte während eines Aderlasses von etwa 500 g plötzlich auf der Hinterhälfte des Körpers den Blutaustritt aus tausenden kleiner Herde. Bald darauf verendete das an dem übrigen Körper mit kaltem Schweiß bedeckte Tier. Die Sektion zeigte außer den Symptomen der Enteritis acuta sehr zahlreiche kleine, frische Hämorrhagien der inneren Organe.

Ebensowenig haben die nach Sebold bei tartarischen Pferden (Schimmeln) häufig vorkommenden spontanen (?) Blutungen kleiner Hautvenen mit dem Blutschwitzen etwas zu tun. Es handelt sich um Traumen (Selbstverletzungen der Tiere), die auf der zarten weißen Haut deutlich sichtbar werden. Manchmal soll sogar die Jugularvene aufspringen. Auch die Verletzung der Ohrvene ist nicht schwer zu erklären (Scheuern des Kopfes).

Hier darf vielleicht ein unerklärlicher Fall von Hautblutung aus den Hufkronen der 4 Füße eines Pferdes erwähnt werden. Busch (No. 790) hebt hervor, daß das hellfarbige, dünnflüssige Blut 8 Tage lang den etwas wulstig aufgetriebenen Hufkronen entströmte. Irgend eine Veranlassung war nicht festzustellen.

Petechialfieber. Morbus maculosus.

Eine dem menschlichen Morbus maculosus gleichende Krankheit der Haustiere, insbesondere der Pferde, ist das sog. Petechialfieber (Pferdetyphus). Der Morbus maculosus der Pferde ist ziemlich häufig. Javorsky (No. 1192) berichtet über

148 Fälle. Vorwiegend erkranken erwachsene Tiere [nach Zschokke (No. 364d) aber meist jugendliche], anscheinend häufiger im Winter als im Sommer. Uebertragung von Tier zu Tier ist nicht nachgewiesen.

Die Aetiologie ist keine einheitliche. Zweckmäßig wird man zwischen idiopathischem und symptomatischem Morbus maculosus unterscheiden. Häufig entwickelt sich die Affektion nämlich im Anschluß an andere Infektions- oder Organerkrankungen, wie Druse, Pharyngitis, Laryngitis, Influenza, Eiterungen, infizierte Wunden, Abszesse, unbedeutenden Wunden (z. B. Massig, No. 566, Morbus maculosus nach Influenza). Zweifellos ist in einer Anzahl von Fällen das Petechialfieber der Ausdruck einer pyämischen Allgemeininfektion. Ich erinnere an die „Purpurafälle" beim Menschen, bei denen die mikroskopische Untersuchung der Haut Staphylokokkenembolien der Kapillaren feststellte.

Mit Recht hat man daher auch beim Morbus maculosus der Pferde Antistreptokokkenserum versucht (No. 383).

Die Versuche, die Pathogenese der Affektion einheitlich aufzuklären, sind gescheitert, die Bakterienbefunde sind ohne Bedeutung. Schütt (No. 136) will schlechtes Futter zur Erklärung heranziehen; Javorsky fand, daß viele Pferde unter sehr schlechten äußeren Bedingungen lebten, ohne das Moment ätiologisch zu verwerten. Selbstverständlich unterstützen günstige hygienische Bedingungen die Heilung. Wahrscheinlich handelt es sich um eine bakterielle septische Infektion, die unter bestimmten ungünstigen äußeren Bedingungen auftritt (daher scheinbare Enzootien).

Der Beginn der Krankheit ist natürlich zunächst von der Art der Erkrankung (idiopathischer oder symptomatischer Morbus maculosus) abhängig. Javorsky sah häufig als erstes Symptom Hautgeschwülste auftreten, während anderen Autoren die Blutungen der Schleimhaut auffielen. Massig (No. 566) notierte als erstes Symptom Koliken und andere Darmerscheinungen (Verstopfung usw.). Die Krankheit verläuft meist unter mäßigem Fieber 38,5°—39,5°. Temperaturen über 40° sind selten (z. B. Hering, No. 255) (Zschokke, No. 3640, sogar 41°). Der Puls ist 60—85, selten 100. Der Appetit ist meist nicht gestört; hohes Fieber, Erkrankungen innerer Organe, sowie lokale Affektionen der Mundschleimhaut und Zunge haben natürlich auf die Nahrungsaufnahme großen Einfluß.

Die Dauer der Erkrankung beträgt in leichten Fällen 2—6 Wochen; Komplikationen verlängern die Krankheitszeit; plötzlicher Tod kann durch Darmlähmung, Gehirnblutung usw. eintreten.

Die Hautsymptome sind verschieden. Entweder handelt es sich um stecknadelkopf- bis erbsengroße Blutungen (Siedamgrotzky, No. 403, Massig, No. 566) oder, was viel häufiger ist, um größere Schwellungen, deren hämorrhagischer Charakter nicht ohne weiteres klar ist. Die Infiltrate sind härter, größer und unregelmäßiger als Urticariaefflorescenzen. Wie Dieckerhoff (No. 37) hervorhebt, bleibt das unter die Haut und in die Haut ergossene Blut lange flüssig; es entsteht in der Umgebung der Hämorrhagien eine Entzündung, die zum Austritt seröser Flüssigkeit Veranlassung gibt. Das ganze Gewebe der Umgebung ist sulzig infiltriert.

Durch diese Prozesse können in der Haut 3—4 Zoll dicke Platten (Schütt, No. 136) sich ausbilden. Auch direkte Geschwürsbildung ist beobachtet.

In einem von mir beobachteten Fall war eine ca. 30:40 cm große Hautpartie, die vorher infiltriert gewesen war, nekrotisch ausgestoßen worden, so daß eine entsprechend große Geschwürsfläche freilag. In einem anderen Falle fiel mir auf, daß Berührung der prall gespannten Infiltrate dem Tiere zweifellos unangenehm war.

Es kann aber auch ein Prozeß auftreten, den man als eine Art „Blutschwitzen" bezeichnen kann. Ohne wesentliche Hautveränderungen sickert aus den Poren der Haut das Blut heraus (Contamine, No. 429 Schütt, No. 136), so daß die über

Figur 5.



Morbus maculosus. Schwellungen und Infiltrate der Haut (aus Hutyra-Marek).

die Haut dahinstreichende Hand mit blutig-seröser Flüssigkeit bedeckt wird. Bei starken oberflächlichen Blutungen, vor allem in die Schleimhäute, können Ulzerationen entstehen; auch auf der Haut sieht man Geschwürsbildung, gelegentlich auch Haarausfall.

Die Haut der verschiedenen Körperteile wird affiziert; die Hämorrhagien sitzen jedoch meist an den hinteren Gliedmaßen (74.3 pCt.) und am Bauche (47.3 pCt.). Alle Schleimhäute sind Sitz der Blutungen; fast stets ist die Nasenschleimhaut (Septum), sehr häufig die Mundschleimhaut, die Lippen- und Zungenschleimhaut und die Konjunktiven befallen. Hering (No. 255) konstatierte als Folge einer Blutung ein Geschwür des Zungenbandes und Speichelfluß infolge der Schleimhautschwellung

(Verlegung der Speichelausführungsgänge). Dieckerhoff (No. 37) erklärt die häufig beobachteten Atembeschwerden durch Blutungen in die Kehlkopfschleimhaut. Darm-, Nieren- und Blasenblutungen kommen vor. Wenn auch die Haut um die Gelenke (Fesselgelenk) Schwellungen zeigt, so bleiben die Gelenke selbst frei von Hämorrhagien. Auch Blutungen in die Keimdrüsen (Hoden und Eierstöcke) werden nicht beobachtet. Mathis (No. 641) sah ein typisch erkranktes Pferd plötzlich tot niederstürzen (apoplektiformer Anfall). Im Gehirn (rechte Hemisphäre) wurde große Blutung nachgewiesen. Schneidemühl erwähnt Verlust eines Auges durch Blutung.

Klinisch bemerkenswert ist die Tatsache, daß Rückfälle nach anscheinend völliger Heilung vorkommen (Baxter, Bo. 284a). Stockmann (No. 387) berichtet über Rückgang der roten Blutkörperchen von 8,2 auf 3,2 Millionen und des Hämoglobingehalts auf 65 pCt. Die Zahl der farblosen Blutkörperchen betrug 120 000. Darreichung von Schwefeleisen ließ die Zahl der Erythrozyten auf 5,6, eine Transfusion auf 7,8 Millionen steigen. Nach der Transfusion ging die Zahl bald wieder auf 5,9 zurück, um nach Arsendarreichung 7,1 zu erreichen. Die starke Anämie der Tiere war bemerkenswert.

Die Sektionen ergaben außer den Blutungen in verschiedene innere Organe nur zuweilen (Hering, No. 255) seröse Ergüsse in die inneren Höhlen und in das Gehirn (Matthis, No. 641), in Herz und andere Eingeweide (Baxter, No. 284a).

Die Prognose ist zweifelhaft; Kombination des Morbus maculosus mit anderen Krankheiten verschlechtert die Voraussage durchaus nicht immer (Javorsky).

Therapeutisch haben sich vielfach intratracheale Jodkalieinspritzungen bewährt. Javorsky empfiehlt Natr. salicyl. hält aber die vis medicatrix naturae für wichtiger, als Medikamente. Auch Kalomel wird häufig ordiniert.

Ein Fall von Bock (zitiert bei Schneidemühl) scheint für die Uebertragungsmöglichkeit der Krankheit vom Pferde auf den Menschen zu sprechen. Ein Kutscher erkrankte mehrere Tage nach dem Tode seines an Morbus maculosus eingegangenen Pferdes, an Blutfleckenkrankheit. Sollte es sich nicht um septische Infektion gehandelt haben?

Morbus maculosus bei Rindern scheint nach Literaturangaben nicht allzu häufig zu sein.

Faber (No. 590) konstatierte bei einer Kuh Fieber (39,4°), erhöhte Pulsfrequenz (80), mangelnde Appetenz und Verstopfung bei mäßig starker Auftreibung des Leibes. Am dritten Krankheitstage erfolgte plötzlich der Tod. Die Sektion ergab viele Blutungen in die Haut und Unterhaut, die klinisch nicht beachtet waren, und Blutungen in die Darmschleimhaut. In dem steril aufgefangenen Blut der Arterien wurden zahllose Kokken nachgewiesen. (Es kann sich also auch um eine akute Pyämie mit Petechien, die auf Kokkenembolien von Kapillaren beruhten, gehandelt haben.) Auch der von Albert (No. 679) bei einer 5jährigen Kuh im Anschluß an einen Magendarmkatarrh beobachtete Fall verlief unter hohem Fieber; es kam zu Blutungen in die Augenbindehaut, blutig gefärbtem Stuhlgang, Atemnot. Bei der Notschlachtung fanden sich Blutungen in der Haut, den Muskeln, der Darmschleimhaut, dem Euter und in anderen Drüsen. Auch zwei von Schenkel (No. 537) beschriebene Fälle endeten tödlich. Der erste Fall (5jährige Kuh) verlief unter starkem Fieber (39°), Störung des Allgemeinbefindens, verminderter Freßlust usw. Es kam zu so starken subkutanen Blutungen, daß z. B. an der linken Brustwand ein Tumor von 30 cm Länge, 20 cm Breite und 5 cm Tiefe entstand. Auf dem Kreuz fanden sich große Beulen. Blutungen erfolgten aus der Conjunctiva bulbi, aus der Nase, aus der Scheide. Die Sektion wies Blutungen

in der Haut, in den Muskeln, im Euter nach. Aetiologisch wurde die mangelnde Hygiene des Stalles angeschuldigt. Eine neben der erkrankten Kuh stehende andere Kuh soll gleichfalls starke Blutungen aus dem einen Auge gehabt haben. Bemerkenswert ist die Tatsache, daß ein Fötus kein Zeichen der Blutfleckenkrankheit darbot.

Unter hohem Fieber bis 40,5 ⁰ verlief ein Fall Dotters (No. 662). Die Kuh blutete aus dem linken Nasenloch, alle sichtbaren Schleimhäute zeigten schmutzig-braunrote Flecke, die Maulschleimhaut erschien zyanotisch. Die Blutuntersuchung ergab nichts Besonderes. Unter zunehmendem Koma und Abfall der Temperatur ging das Tier ein. Auf der Schleimhaut des Magendarmkanals fanden sich rostbraune Blutflecken. Klingenstein (No. 7) sah bei 3 Rindern eine mit hohem Fieber verlaufende, zu 5 markstückgroßen Hautschwellungen führende, tödlich verlaufende „exanthematöse" Affektion. Hämorrhagien des subkutanen Gewebes und Darmblutungen rechtfertigten die Diagnose Morbus maculosus. Mit Genesung dagegen endete ein anderer von Albert (No. 679) beobachteter, ein $^1/_2$jähriges Kalb betreffender Fall. Bei dem Tier fanden sich Petechien in der Konjunktiva, in der Nasenschleimhaut, im Kehlgang an der Brust, blutige Kotentleerungen. Auffallend waren die Atmungstörungen. Gleichfalls mit Genesung endete ein recht schwer einsetzender, einen Ochsen betreffender, von Coulom (No. 431) beschriebener Fall. Die Störungen des Allgemeinbefindens waren zunächst verhältnismäßig gering; Fieber scheint nicht bestanden zu haben. Die Blutungen in die Haut (linke Rippengegend, rechte Flanke, Spitze der rechten Schulter) waren so bedeutend, daß an einer Stelle eine Perforation entstand, aus der das Blut aussickerte und eine Blutkruste in weiter Ausdehnung auf der erkrankten Partie bildete. In der nächsten Zeit traten gastrische Störungen, Konjunktivalblutungen, Nasenblutungen auf; die sichtbaren Schleimhäute — ein Zeichen der Intensität der Blutung — erschienen anämisch. Im weiteren Verlauf wurden blutige Stühle und blutiger Harn beobachtet, das Tier gab Zeichen heftiger Schmerzempfindung im Bereich der Blase und der oberen Extremitäten (Muskelblutung?). Inzwischen hatten die Hautblutungen nicht aufgehört; die Blutkrusten auf der Haut hatten schließlich die Größe eines Quadratmeters und die Dicke von 5—6 cm erreicht. Nach Ablösung dieser Krusten erschien die Haut durchaus normal; Haarausfall oder Zeichen von Ekzem wurden nicht festgestellt. Therapeutisch schien sich Eisenchlorid, intern dargereicht, zu bewähren.

Eisenchlorid war auch bei einem eine 1jährige Kalbin betreffenden Fall erfolgreich (Contamine, No. 424). Der mit Verdauungsbeschwerden, Abgang von blutigem Mist einsetzende in 3 Tagen ablaufende Fall war dadurch bemerkenswert, daß aus der Haut des Bauches Blut „aussickerte". Bei Beginn der Rekonvaleszenz fanden sich auf der Bauchhaut mit schwarzen Schorfen bedeckte, wohl aus eingetrockneten Bläschen herrührende Efflorescenzen.

Koppitz (No. 1144) beobachtete bei Kühen Fälle von Morbus maculosus, die große Aehnlichkeit mit Schweinerotlauf hatten. Zweifelhaft erscheint es, ob die von Angstein (No. 585) beschriebene subkutane Verblutung von Kühen auf Morbus maculosus zurückzuführen ist. Die subkutanen Anschwellungen sprechen dafür.

Beim Hunde beobachtete Liénaux (No. 315) eine besondere Form der hämorrhagischen Diathese. Er sah in Zwischenräumen wiederholt bei verschiedenen Hunden erbsengroße bis nußgroße in wenigen Stunden sich bildende Geschwülste entstehen, die spontan aufbrachen und eine blutrote Oberfläche erkennen ließen. Beim Aufbruche der Geschwülste wurde Blut entleert. Im Blut fanden sich besonders zahlreiche farblose Blutkörperchen. Klinisch wurde bei den meist anämischen oder lymphatischen Hunden nur etwas Hinken festgestellt. War die Krankheit erst definitiv abgelaufen, so wurde keine Neigung zu Neuerkrankung beobachtet; irgend eine bakterielle Ursache konnte nicht festgestellt werden. Bei einer Hündin wurden außer der Hauterkrankung auch Blutungen aus Nase, Mund, Zahnfleisch, Blase konstatiert. Auch Blutungen aus den Zwischenzehenräumen kamen vor. Nachdem

Fütterung mit rohem Fleisch und Darreichung von Eisen und Arsen vorübergehend Besserung herbeigeführt hatte, traten Blutungen in den Augen, auch Retinalblutungen und aus der Lunge auf. Bei der Sektion fanden sich Hämorrhagien in dem Netz, in der Blase und im Darm. Im Blut leichter Grad von Leukozytose; keine Filaria sanguinis. Im Darm wurden jedoch Taenia serrata und Taenia echinococcus festgestellt. Die Würmer konnten höchstens das Nasenbluten erklären (besonders häufig bei Taenia uncinaria trigonocephalica), sind aber nicht als Ursache der hämorrhagischen Diathese anzusehen, weil die Würmer bei Hunden häufig, Morbus maculosus außerordentlich selten sind. Auch Contamine (No. 424) hat die Krankheit bei Jagdhunden gesehen. Die Beobachtung Lellmanns (No. 307) zeigt, daß nicht jede Hautblutung beim Hunde einfach als „Morbus maculosus" aufzufassen ist.

Bei einem schlecht genährten, anämischen Hunde, dessen Puls 100, dessen Temperatur 100° F. betrug, fanden sich in der Mundhöhle zahlreiche Blutungen und Geschwüre. Ueber dem Herzen wurden systolische und diastolische Geräusche gehört; die hinteren Extremitäten waren geschwollen, der Harn enthielt Eiweiß und Blut. Die Haut fühlte sich feucht an, es bestand Dyspnoe. Die Sektion wies hämorrhagische Endokarditis, Lungeninfarkt, subkutane Blutungen usw. nach. Es hat sich also bei den Blutungen wohl um bakterielle Embolien gehandelt.

Erwähnt sei hier die Beobachtung M. Schmidts (No. 35c) über blutige „Ausschwitzungen" in der Haut von Flußpferden. Natürlich kann von einem Blutschwitzen nicht die Rede sein. Es handelt sich um oberflächliche Blutaustritte in die Haut, die zu bräunlich erscheinenden, mikroskopisch Erythrozyten enthaltenden Schwellungen Veranlassung geben.

Als Morbus maculosus der Schweine beschreibt Gleisberg (No. 483) eine Affektion, die sicher als Rotlauf aufzufassen ist. Während einer bösartigen Rotlaufepidemie, die von 150 nur 30 Tiere verschonte, wurden bei den alle Symptome der Infektionskrankheit zeigenden Schweinen größere und kleinere (erbsengroße) unregelmäßig und gruppiert angeordnete Blutungen der Haut (vor allem des Bauches) und der Schleimhäute beobachtet. Die Sektion wies auch Blutungen der inneren Schleimhäute (Darm, Endokard, Gehirn) und einmal auch ein Dünndarmgeschwür nach.

Morbus maculosus. Pathologische Anatomie.

(Eigene Untersuchung IV.)

Der Fall ist mir klinisch leider nicht bekannt; mir ging ein kleines Hautstück unter der Diagnose „Pferdetyphus" zu. Ich habe deshalb von einer genauen Untersuchung abgesehen und gebe nur eine Uebersicht über die wichtigsten Veränderungen.

Untersucht wurde eine Hautpartie, die Sitz einer älteren subkutanen Blutung gewesen war. Ein Teil des Blutes war resorbiert, wahrscheinlich war eine sekundäre (infektiöse?) Eiterung und Abszeßbildung eingetreten.

Das Stratum corneum fehlt ganz, vom Rete sind nur noch Spuren erhalten, die subpapilläre Schicht, stark zellig infiltriert, liegt frei. Haarschäfte sind nicht vorhanden, in manchen Haarscheiden liegen jedoch noch Reste von Haaren. Zahlreiche Gewebslücken um die Haare, Drüsen usw. weisen auf Flüssigkeitsansammlungen im Gewebe zwischen den Bindegewebsbalken des Koriums hin.

Den Mittelpunkt des pathologischen Prozesses bildet ein zum großen Teil ausgefallener großer nekrotischer bezw. Abszeßherd von der üblichen Beschaffenheit; Gewebsfetzen ragen in die Abszeßhöhle hinein, an den Rändern sieht man das Bindegewebe im Begriff eine abschließende Membran zu bilden. Einen stringenten Beweis, daß der Herd aus einer Blutung entstanden ist, kann man

nicht geben; die enorme Füllung aller Blutgefäße, die geradezu ein Bersten in nahe Aussicht stellende pralle Ausdehnung kleiner dünnwandiger Kapillaren und Venen spricht aber ebenso für diese Genese, wie das Aussehen der proximal vom Herde gelegenen Bindegewebspartien. Letztere sind schwach mit Eosin gefärbte, verhältnismäßig zellarm (natürlich noch immer über die Norm infiltriert) und geradezu von einer feinen, fädigen, zweifellos fibrinösen Masse erfüllt. Diese Partien gleichen durchbluteter Haut nach Resorption der roten Blutkörper. Gelegentlich kann man noch recht erhebliche Blutextravasate feststellen. Andere Hautpartien dagegen zeigen das bekannte Bild einer auf dem Wege der Lymphbahnen fortkriechenden Hautentzündung. An den peripherischen Partien kann man inmitten ziemlich normalen Gewebes den Beginn einer Infiltration von erkrankten Lymphgefäßen feststellen; häufig sieht man aber auch als erstes Zeichen der Erkrankung Stase in kleinen Blutgefäßen mit Ektasie und Ansammlung von Leukozyten und Lymphozyten in den Blutgerinnseln.

Ueber Bakterienbefunde und besondere Ergebnisse zellulärer Studien habe ich nicht zu berichten; es müssen in Zukunft Hautstücke aus allen Stadien der Erkrankung untersucht werden.

Skorbut.

Der Skorbut ist als eine durch Hautblutungen und Zahnfleischerkrankungen klinisch charakterisierte, pathogenetisch nicht erforschte Allgemeinkrankheit aufzufassen.

Die Krankheit ist häufig bei Schweinen, seltener bei Hunden, Mauleseln und Pferden, gelegentlich bei Affen und Kängeruhs beobachtet. Eine Aetiologie ist nicht genau bekannt: Schneidemühl sah Skorbut bei einem Affen, der kurz vorher mit einem Schiff angekommen war. Berenger [zitiert bei Schmidt (No. 499)] konstatierte die Erkrankung bei einem Gorilla während einer Skorbutepidemie. Pringle (No. 1217) beschuldigt schlechte hygienische Verhältnisse bei Mauleseln. Rotlauf schafft bei Schweinen eine Disposition. Hertwig (No. 1236) sieht in der Fleischentziehung und im Aufenthalt in schlecht gelüfteten Ställen die Ursache der Hundeerkrankung.

Dem Ausbruch der Erkrankung gehen Allgemeinerscheinungen, schlechter Appetit, Mattigkeit, Kraftlosigkeit voran.

Die Symptomatologie entspricht der humanen Erkrankung: Hautblutungen der verschiedensten Art und Form sind fast regelmäßig vorhanden. Bei Schweinen lockern sich die Borsten, fallen aus oder sind leicht ausziehbar: meist findet sich an der Haarwurzel ein Tröpfchen schwarzen Blutes (Borstenfäule).

Das wichtigste Symptom ist die Zahnfleischerkrankung. Zyanose, Schwellung, Lockerung, Blutung, Geschwürsbildung sind die verschiedenen Phasen des Prozesses: die Zähne fallen aus, die Geschwüre haben geringe Heilungstendenz.

Bei Schweinen wurden gelegentlich Blutergüsse in die Gelenke festgestellt. Blutungen aus der Nase wurden beim Gorilla (Berenger No. 499) und beim Kängeruh (Schmidt, 474a) gesehen. Beim Kängeruh entwickelten sich neben den gewöhnlichen Symptomen auch Geschwüre der Lippen. Blutungen in die Netzhaut wurden bei Hunden ophthalmoskopisch, Magen- und Darmblutungen klinisch festgestellt.

Bei allen Tieren verschlechtert sich bei ungünstigem Verlauf das Allgemeinbefinden schnell (Mattigkeit, Abmagerung, Fieber).

In manchen Fällen ist die Rubrizierung der Krankheit nicht leicht. Liénaux (No. 315) beschreibt eine beim Morbus maculosus genauer referierte Beobachtung von hämorrhagischer Diathese beim Hunde, bei der gleichfalls Zahnfleischveränderungen beobachtet wurden.

Raitsitz (No. 1143) konstatierte bei einem Hunde zollgroße bräunliche Flecke am Rumpf und den Innenflächen der Schenkel, punktförmige Blutungen auf der Bindehaut, Schwellung und leicht eintretende Blutungen des Zahnfleisches, Lockerung der Zähne, haselnußgroße Geschwülste zu beiden Seiten der Zunge, blutigen Harn. Die Sektion wies außer Hämorrhagien der Haut und Unterhaut, blutige Mastdarmentzündung und trübe Schwellung der parenchymatösen Organe nach.

Große Aehnlichkeit mit Skorbut hat die nachfolgende Beobachtung Pringles (No. 317) bei Mauleseln der englischen Artillerie in Afghanistan.

Die Tiere, die längere Zeit unter ungünstigen hygienischen Bedingungen gehalten waren, wurden lahm und steif in den Schultern; es kam zu mehr oder weniger ausgedehnten Hautschwellungen; die ödematösen Partien wurden heiß, es stellt sich nach 48 Stunden Fieber ein; nach wieder 24 Stunden kam es zu 6—16 Zoll großen Haut- und Muskelnekrosen. 80 pCt. der Tiere starben. Besserung der Hygiene, fleißige Bewegung der Tiere, Darreichung von Grünfutter ließ die Seuche verschwinden. Aehnlichkeit mit dem Krankheitsbilde des Skorbut ist trotz des Mangels der Hautblutungen vorhanden, zumal da ein Jahr später bei erneutem Mangel an Grünfutter die Seuche wieder auftrat und bei zweckmäßiger Therapie wieder schnell verschwwand.

In schweren Fällen gehen die Tiere (Hunde in 2—3 Wochen) zu Grunde (Hering, No. 1226).

Bei der Sektion wurden Blutungen innerer Organe gefunden. So sah Siedamgrotzki beim Hunde Blutungen des Darmrohrs, insbesondere der Pylorusschleimhaut, der Serosa der Lungen, der Dura und Arachnoïdea (No. 1232).

Interessante Versuche über den Salzgehalt des Blutes der Hunde beim Skorbut stellten Siedamgrotzki und Hofmeister (No. 1233) an. Sie fanden, daß das Blut bei Skorbut mehr oder weniger (+ oder —) als das normale Blut enthält:

an Natron . . .	+ 2,2— 5,4	pCt.
„ Kali . . .	— 8,4—12,8	„
„ Chlor . . .	+ 2,4— 1,8	„
„ Schwefelsäure	+ 1,8— 2,4	„

Manche Beobachtungen beim Pferde werden fälschlich als Skorbut bezeichnet. Nickerle berichtet z. B. einen typischen Fall von Morbus maculosus (No. 1234). Chauvet (No. 1235) beschreibt bei sehr heruntergekommenen Pferden Mundentzündungen mit Blutungen des Zahnfleisches. Die Krankheit hat aber nur entfernte Aehnlichkeit mit der humanen Affektion.

Die bei Schafen als Skorbut beschriebene Krankheit (Lowak, Erdt) ist als eine Stomatitis perniciosa bleichsüchtiger junger Schafe, entstanden nach längerer Stallfütterung, aufzufassen. Am Zahnfleisch finden sich alle möglichen Geschwürsprozesse, die die Nahrungsaufnahme erschweren und die Kachexie erhöhen. Lowak (No. 512) sah die Affektion bei 18 von 150 einjährigen Lämmern. Er hebt die Lockerung der Zähne, die starke Speichelsekretion, die nekrotische Zerstörung des Oberkiefers besonders hervor. Vielfach verlief die Krankheit tödlich.

Die Fleckenkrankheit der Bachsaiblinge.

Beim amerikanischen Bachsaibling (Salmo fontinalis) finden sich als Zeichen einer meist in wenigen Tagen zum Tode führenden Krankheit unregelmäßig begrenzte flache Flecke von mattgrauem Aussehen, die häufig sekundäre Pilzwucherungen zeigen. Wichtig ist zweifellos eine hochgradige Darmentzündung; bereits bei schwachem Druck entleert der Fisch eine blutig-eitrige Masse aus dem Darm. Die Aetiologie ist nicht aufgeklärt (vgl. Hofer).

Mit Oedem verlaufende Dermatosen.

Oedeme.

Die allgemeine Pathologie des Oedems kann an dieser Stelle als bekannt vorausgesetzt werden. Auch in der Tierpathologie kann ein papilläres und subkutanes Oedem unterschiedem werden.

Stauungsödeme finden sich als lokale Erscheinungen bei trächtigen Stuten am Bauch, bei trächtigen Kühen am Euter, bei Pferden, die längere Zeit im Stall gestanden haben, an den Endteilen der Füße, bei allen Tieren nach lokalen Abschnürungen, z. B. durch schlecht sitzende Verbände.

Auf die lokalen Oedeme durch chemische, infektiöse, traumatische Noxen braucht hier nur hingewiesen zu werden (vgl. das Kapitel: Urtikaria).

Als Teilerscheinungen des allgemeinen Hydrops finden sich Oedeme der Haut bei Störungen im Kreislauf. Der Brustlappen (Triel) der Kühe erkrankt z. B. bei Entzündungen der Pleura und des Perikard besonders häufig. Kopf und Vorhaut sind ferner Prädilektionsstellen für die Oedeme.

Angeborene Wassersucht, Hydrops congenitis universalis, kommt neben Wassersucht der Körperhöhlen häufig bei Kälbern, gelegentlich auch beim Lamm (Kitt) vor. Die Affektion beruht nicht nur auf Stauungsödem, sondern auch auf (entzündlicher?) Lymphangiectasie. Einzelne Kühe haben wiederholt Kälber mit dieser angeborenen Anomalie geboren.

Oedema intermittens.

Eine Beobachtung, die in mancher Beziehung an das intermittierende Oedem und den Hydrarthus intermittens des Menschen erinnert, sei hier zitiert. Dessard (No. 462) beobachtete bei einem Pferde ein unter leichten Fieberbewegungen, Störungen des Allgemeinbefindens, Trockenheit der Haut, eintretendes Hautödem der Extremitätenenden, das manchmal die ganze Haut befiel. Stets war Hinken, Lahmheit und anscheinend starke Schmerzhaftigkeit der befallenen Teile zu konstatieren. Der Anfall brauchte zur Entwicklung 36—48 Stunden; nach 2—3 Tagen war bei Diät jede Krankheitsspur geschwunden. Nach 4—6—8 Wochen trat derselbe Symptomenkomplex ohne nachweisbare Ursache wieder auf.

Das Oedema malignum ist an anderer Stelle abgehandelt (vgl. das Kapitel).

Urticaria.

Die Urticaria ist eine Angioneurose, die idiopathisch und symptomatisch durch lokale und zentrale Reizungen bedingt, in akuten Schüben und als chronische Dermatose auftreten kann und zu einem lokalisierten Oedem der oberen Hautpartien führt. Von den Formen der humanen Medizin ist allein die Urticaria factitia, der Dermographismus der Tiere nicht bekannt. Nicht studiert, obwohl vorhanden, ist bei den behaarten Tieren die durch Insekten hervorgerufene Urticaria.

Ebenso deutlich wie beim Menschen tritt bei den Tieren die Disposition hervor. Am häufigsten erkranken Rinder, vorwiegend jedoch Kühe. Albrecht (No. 614) beschreibt einige Ochsen betreffende Fälle. Weniger häufig ist die Erkrankung der Pferde, selten die der Hunde. Fröhner z. B. fand unter 7000 kranken Hunden nur 1,5 pCt. Urticaria. Bei den Schweinen ist meist die Urticaria, die sogenannten Backsteinblattern, ein Symptom des Rotlaufs (vgl. das Kapitel). Schindelka u. a. erkennen jedoch eine von der Rotlaufinfektion unabhängige Nesselerkrankung an, die sich durch die Bildung 20pfennigstück- bis handtellergroßer, schnell entstehender, glatter, selten mit Bläschen bedeckter Quaddeln auf Rücken, Brust, Kreuz, Bauch, Oberschenkel, durch Verstopfung, mittelstarkes Fieber, Mattigkeit usw. dokumentiert.

Der Typus der lokalen idiopathischen Urticaria ist beim Menschen der Brennesselausschlag (auch die durch die Nordseequallen erzeugte Dermatitis). Bei Ferkeln (nicht bei erwachsenen Schweinen) konnte Schindelka eine ganz leichte, an Urticaria erinnernde Affektion durch Berührung mit Brennessel erzeugen. Interessante Versuche über die Wirkung der Brennessel (Urticaria urens) veröffentlichte Röhr (No. 1114).

Zufällige Beobachtungen der tödlichen Wirkung der Brennessel auf Hunde wurden durch systematische Versuche ergänzt, so daß einwandsfreie Ergebnisse vorliegen. Die Wirkung tritt vor allem dann ein, wenn Brennesselfelder durch Stürme (oder artefiziell durch Niederschlagen der Pflanzen) vernichtet waren und neue Triebe überall gleichmäßig hervorgewachsen sind. Nicht die Ameisensäure wirkt deletär auf die Tiere, sondern die Aufnahme der die inneren Organe reizenden Haare der Brennessel. Es ließ sich feststellen, daß den Hunden die Brennesselhaare zunächst in die Zehenballen eindringen, das Jucken veranlaßt die Tiere zu lecken; so kommen die Haare in den Mund und die Respirationsorgane. Forzierte, durch den Reiz ausgelöste Atemzüge bewirken eine tiefere Aspiration der Haare. Speichelfluß, katarrhalische Absonderungen sind die Folge. Die Behinderung der Atmung wird stärker, schließlich gehen die Tiere asphyktisch zugrunde. Bei längerer Krankheitsdauer besteht Fieber, Steifigkeit der hinteren Extremitäten, Lähmungen; ein auffallendes Symptom sind die lange anhaltenden Erektionen. Dauernde Neigung zum Harnen und häufige Diarrhoen sind als Zeichen der Reizung des Harn- und Verdauungstraktus durch die Brennesselhaare aufzufassen. Verhindert man die Hunde durch Maulkörbe und Verbände an der Aufnahme der Brennesselhaare, so sind die Krankheitssymptome sehr gering, da nur kleine Mengen der schädlichen Substanzen eingeatmet werden.

Im Gegensatz zu diesen Ansichten stehen die folgenden Versuche von Winternitz.

W. Winternitz (Archiv für Dermatologie, Bd. 88, Seite 299) stellte aus größeren Mengen frischer Brennessel (Urticaria urens), die mit Wasser übergossen längere Zeit gestanden hatte, mi 50 proz. Alkohol einen Extrakt her; der Alkohol wurde im Vakuum bei 43° abdestilliert, die

wässerigen Extrakte eingeengt, neutralisiert, filtriert, auf Körperwärme erwärmt und in Mengen von 10—20 ccm Hunden von 6—7 kg Gewicht in die Jugularis gespritzt. Bei den Tieren entstand heftiges Jucken und Nießen, die Tiere zerkratzten alle erreichbaren Stellen. Aufkochen des Extraktes und Wiederholung der Injektion zeigten abgeschwächte Wirkung. Eine Urtikaria der Haut wurde nicht festgestellt. Dagegen erzeugte der Extrakt vermittels Glaskapillaren in die Haut von Hunden und Menschen gebracht, deutliche Urticariaquaddeln.

Urticariogen wirken auch Raupenhaare.

Pourquier (No. 456) beobachtete bei zwei Kutschpferden das plötzliche Auftreten von stark juckenden Erhebungen am Hals und am Rumpf. Auch der Kutscher zeigte typischen Nesselausschlag am Hals und an den Händen. Der Stall war mit einem Besen gefegt worden, der vorher zur Reinigung eines Gartenweges benutzt war. Im Garten war Streu zusammengefegt worden, das von Bäumen stammte, die stark mit Raupen (Bombya pitycomba) besetzt waren.

Experimentell konnte mit den Raupenhaaren von Pourquier bei einem Stallburschen und einem Versuchspferde der Ausschlag hervorgerufen werden.

Baum (Berliner klinische Wochenschrift, 1905, No. 1) erzeugte durch Betupfung der Schwimmhaut von Fröschen mit Aethylenglykocholl klinisch und anatomisch ein der Urticaria sehr ähnliches Bild. Bemerkenswert ist, daß die Versuche nur mit Winterfröschen aus wissenschaftlichen Instituten, nie bei frisch gefangenen Sommerfröschen gelangen (Disposition durch mangelnde Ernährung und Bewegung). Baum stellte durch direkte Beobachtung unter dem Mikroskop fest, daß Reizung der arteriellen Vasodilatatoren, nicht Spasmus der Venen die urtikarielle Hyperämie und Transsudation bewirkt.

Wichtiger als die lokal bedingte Urticaria ist die auf den Gehalt des Blutes an Fremdstoffen zurückzuführende Erkrankung. Rein reflektorisch erzeugte Nesselausschläge sind beim Tiere selten festgestellt. Schneidemühl gibt an, daß auch plötzliche Abkühlung Urticaria erzeugen kann; über den Einfluß psychischer Affekte ist nichts Sicheres bekannt. Wir müssen uns vorstellen, daß die im Blute kreisenden Fremdstoffe die Hautgefäße ebenso irritieren, wie das Gift der Speicheldrüse der Mücke die menschliche Haut reizt. Freilich bleibt es unverständlich, warum einzelne Hautbezirke befallen werden; die Verteilung der chemischen Substanzen im Blute muß doch gleichmäßig sein.

Man kann folgende Gruppen von Stoffen als urtikariogen betrachten: 1. Arzneistoffe, 2. Bakterienprodukte, 3. Autotoxine aus dem Magen, aus der Milchdrüse, aus den Geschlechtsorganen. Es bleibt für die Erzeugung der Urticaria gleich, ob die Stoffe vom Verdauungstraktus aufgenommen oder direkt in die Blutbahn gebracht werden.

Unter den Arzneistoffen rufen gelegentlich Brom und Jod wenigstens zunächst Urticaria hervor. Nach Hutyra-Marek wirken Malleïn- und Tuberkulininjektionen ähnlich. Sehr interessant ist die Beobachtung von Urticaria beim Pferde nach der Transfusion von Rinderblut (Albrecht). Ich habe selbst bei einer großen Zahl von Lueskranken, die mit dem Serum eines gesunden Pferdes behandelt waren, Urticaria gesehen. Die gleiche Behandlung mit dem Serum anderer Pferde hatte keine Hautaffektion zur Folge.

Verhältnismäßig häufig ist die Urticaria bewirkt durch Autointoxikatione nach der Aufnahme von Nahrungsmitteln, die für den betreffenden Organismus ungeeignet sind. Es kann sowohl eine Idiosynkrasie des Patienten als auch eine natürliche Zersetzung des Nahrungsmittels vorgelegen haben. Nicht selten sind Pilzerkrankungen der verfütterten Pflanzen die Ursache der Erkrankung (z. B. Rosterkrankung des Strohhäcksels, bewirkt durch Uromyces. Schmidgen). Da aber durch diese Intoxikationen durchaus nicht nur Urticaria, sondern alle möglichen Dermatosen ausgelöst werden, ist die Besprechung dieser Affektionen im Kapitel „Autointoxikationen" geschehen. Jedenfalls sind die Beobachtungen von epidemischem Auftreten der Urtikaria [z. B. in der Garnison Borna bei 41 Pferden (No. 55)] durch die Verfütterung kranker Futterpflanzen zu erklären.

Figur 6.

Urticaria pigmentosa. (Eigene Beobachtung.)

Ebenso wie die an sich ungeeigntee oder minderwertige Nahrung können vollwertige Futtermittel (Kleie, vgl. Tetzner, No. 564) unter besonderen Bedingungen Darmkatarrhe auslösen. Nach Lucets (No. 178) genügt der Futterwechsel allein schon. Die bei der abnormen Gärung produzierten Stoffe rufen den Nesselausschlag hervor. Natürlich kann auch Zurückhaltung der Darmmassen bei der Obstipation ätiologisch in Frage kommen. Wie erwähnt, sind Milchkühe besonders empfindlich für die Urticaria erzeugenden Toxine; Houillier und Delannoy (No. 1690) sahen schwere, lebensgefährliche Urticaria bei Kühen auftreten, die zwei Tage nicht gemolken waren, um die Euter groß erscheinen zu lassen. Eine Analogon zu den von Lewin und mir genauer beschriebenen Erythema exsudativum nach Reizung der Harnröhre ist die Beobachtung Schindelkas, nach der eine Hündin jedesmal beim Eintritt der Läufigkeit (Brunst) einen Urticariaausbruch zeigte.

Häufig ist die Urticaria als Symptom einer Allgemeinerkrankung der Tiere.

Bekanntlich ist gerade der Nesselausschlag beim Menschen als Symptom von Allgemeinaffektionen recht selten.

Als Symptom findet sich Urticaria als sogenannte Talerflecke bei der Beschälseuche der Pferde (vgl. das Kapitel) und bei den Backsteinblattern der Schweine, dem Rotlauf. Die bei dem Petechialfieber der Pferde (Morbus maculosus)

Figur 7.

Urticaria des Pferdes (aus The Veterinarian).

Figur 8.

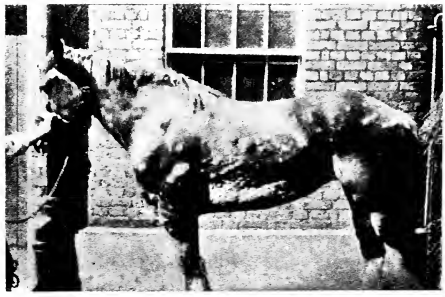

Urticaria des Pferdes (aus The Veterinarian).

vorkommenden „Quaddeln“ sind als Hämorrhagien aufzufassen und von der Urticaria zu trennen (vgl. die entsprechenden Kapitel).

Klinisches Bild. Die Einzelefflorenszenz tritt an behaarten Körperstellen weniger hervor. In sehr ausgeprägten Fällen gibt die Masse der Quaddeln dem befallenen Körperteil ein verändertes Aussehen [Tetzner (No. 56a)]. Der Kopf

kann aufgedunsen [Spinola (No. 776)], ja geradezu unförmig erscheinen [Kubaschewski (No. 763)].

Die Krankheit tritt meist als akute Affektion auf. In Tapke-Varel's Fall (No. 2) entwickelten sich bei Kühen in $^1/_2$—1 Stunde große Quaddelmassen. Selten wird stärkeres Fieber [39,5°, Schwyter (No. 546), Altmannn (No. 762), 40,5°, Hutyra-Marek] beobachtet. Ziemlich plötzlich, meist über Nacht, treten bis 5markstückgroße, 1—2 mm über das Hautniveau prominierende Erhebungen auf, über denen die Haare gesträubt sind. Alle anderen hautklinischen Symptome fehlen. Durch Konfluenz können handtellergroße Platten entstehen. Die Farbe, anfangs rot, später blaß (Urticaria porcellanea) ist nur an unbehaarten Hautstellen zu beobachten. Gyrierte Formen kommen bei der Zuchtlähme der Pferde (eigentlich keine Urticaria sensu strictiori) vor. Jucken besteht nach Kroon (No. 613) nicht.

Die Quaddeln schwinden meist nach 2—6 Stunden [Schwyter (No. 547), Lucet (No. 178)]. Kommt es zur Bildung einer Urticaria vesiculosa oder bullosa, die von Schindelka beim Pferde, von Haubner (No. 2266) und Rychner beim Rinde beobachtet wurde, so dauert die Rückbildung etwas länger.

Starke Schwellung der Konjunktiva sahen Kroon (No. 613), Tapke-Varel (No. 2), Schindelka und Zipperlen, der Nasenschleimhaut Schleg, der Mundschleimhaut Schultz (No. 765), des Kehlganges Schwyter (No. 546), des Afters Schwyter, Tetzner (No. 564), Zipperlen (No. 760) u. a., des Euters Tapke-Varel (No. 2), der Vagina Schindelka, Schultz (No. 265). Albrecht (No. 614) erwähnt Behinderung der Harnentleerung bei Ochsen, die vielleicht auf eine Schwellung der Schleimhaut des Schlauches zurückzuführen ist. Schultz (No. 765) hebt die hochrote Schwellung der After- und Vaginalschleimhaut hervor.

Schwellung der Kehlkopfschleimhaut hat wiederholt bei Kühen durch Larynxödeme den Tod herbeigeführt (No. 1002) [Schwyter (No. 546)]. Häufig ist die Behinderung der Atmung [Zipperlen (No. 760)].

Manche dieser Fälle erinnern an die Quinckesche Krankheit des Menschen.

Die Urticaria verläuft, abgesehen von den geschilderten Ausnahmen, gutartig. Gelegentlich wird Erosion der Schleimhaut, leichte Abstoßung der Oberhaut beobachtet. Selten (Lucet) sind wiederholte (9malige) Rezidive.

Nicht häufig scheint auch bei den Tieren die prognostisch für das Gedeihen der Tiere ungünstige chronische Urticaria (Nesselsucht) zu sein. Haubner (No. 2266) hebt hervor, daß in diesen Fällen die haselnußgroßen Beulen lange bestehen bleiben; über den Beulen gehen die Haare verloren, manchmal tritt ein Bluttropfen aus. Haubner weist selbst auf die Aehnlichkeit seiner Fälle mit Dasselbeulen hin. In anderen Fällen von chronischer Urticaria freilich bleibt die einzelne Quaddel nur kurze Zeit bestehen; das dauernde Aufschießen von Effloreszenzen bedingt die Chronizität.

Die Therapie ist von der Aetiologie abhängig. Meist bewähren sich, wie beim Menschen Abführmittel. Bei Stagnation der Milch bei Milchkühen ist natürlich Ausmelken erforderlich.

Einen interessanten Fall von **Urticaria pigmentosa** beschreibt Schindelka. Bei einer 7 Jahre alten weiblichen Dogge, die an Vaginalkatarrh und ziemlich ausgebreiteten Kondylomen litt, kam es mit jeder Verschlimmerung des Leidens zu einem Ausbruch von Quaddeln auf dem Gehänge, der Haut der Vorderbrust, des Halses und Kopfes, die mit Hinterlassung von Pigment heilten. Mikroskopisch fand sich Pigment in der Basalschicht des Rete und in den Hautgefäßen. Ueber das Vorkommen von Mastzellen ist leider nichts mitgeteilt.

Fraglich ist es, ob bei Schafen Urticaria vorkommt. Schenk (No. 789) beobachtete bei einer größeren Anzahl Tieren aus 3 Herden gestörtes Allgemeinbefinden, leichtes Fieber, erschwertes Atmen, Husten und Bildung von erbsen- bis bohnengroßen roten Quaddeln auf der Haut des ganzen Körpers. In 24 Stunden trat Heilung ein; kein Tier ging ein.

Heusinger spricht von einer bei Raubvögeln vorkommenden Urticaria. Die Habichte sollen an einer Affektion leiden, bei der umschriebene Erhabenheiten der Haut entstehen, die sich anfühlen, als seien sie durch Biß der Ameise entstanden.

Zweifellos nicht zur Urticaria gehört eine bei Militärpferden von Rexilius (No. 767) beobachtete seuchenartige ödematöse Anschwellung der unteren Gliedmaßen. Die Affektion verlief fieberlos (nur ein Pferd hatte Temperatur von 39,8°) mit leichter Konjunktivitis, ohne Störung des Allgemeinbefindens. Die ödematöse, teigige Schwellung der Haut der unteren Partien der Extremitäten erinnerte, zumal da jede Hautentzündung fehlte, an Nessel; die Erkrankung zahlreicher Pferde derselben Schwadron ließ an eine gemeinsame Ursache durch die Aufnahme schlechten Futters denken. Es zeigte sich aber, daß die Affektion allein durch zersetzte Streu hervorgerufen war.

Erythema exsudativum multiforme.

Eine dem typischen menschlichen Erythema exsudativum multiforme analoge Erkrankung ist bei Tieren nicht beobachtet. Einige Krankheitsschilderungen erinnern wohl in einigen Zügen an das Bild des Erythema exsudativum multiforme, bieten aber doch wieder soviel Abweichendes, daß eine Identifizierung nicht berechtigt erscheint.

Noch am meisten gehört wenigstens hautklinisch die Urticaria vesiculosa oder bullosa hierher. Bei der Urticaria des Menschen ist doch die seröse Durchtränkung des Gewebes nie so stark, daß die Epidermis blasenartig abgehoben wird. Dagegen ist beim Herpes iris und beim Erythema exsudativum multiforme die Blasenbildung typisch. Schindelka und Haubner sahen häufig beim Pferde, Rychner ganz selten beim Rinde diese Form der Urticaria.

Etwas an Erythema exsudativum multiforme grave erinnert folgender Fall:

Klingenstein (No. 668) sah unter Fiebererscheinungen bei drei Kühen flache, etwa fünfmarkstückgroße „Beulen" auf der ganzen Körperhaut auftreten. Ein Tier starb; bei der Sektion fanden sich in den erkrankten Hautpartien Hämorrhagien.

Noch weit weniger erinnert eine Auschlagskrankheit der Rinder, die von Benkert (No. 517) beschrieben ist, an das Erythema exsudativum multiforme. Nur der Umstand, daß diese Hauterkrankung ähnlich, wie häufig das Erythema multi-

forme, auf Autointoxikation zurückzuführen war (in Gärung übergegangenes Mohnmehl, dem die Opiate entzogen waren, war verfüttert worden), rechtfertigt hier die Erwähnung.

Als Analogon zum Erythema exsudativum bullosum hominis möchte ich eine von Gerlach beschriebene „seltene Hautkrankheit bei einem Pferde" bezeichnen.

Gerlach beobachtete bei einem Pferde an Hals, Schulter, vorderen Extremitäten, Bauch, Schenkel, Schweifwurzeln talergroße, scharf abgegrenzte verdickte und schmerzhafte Hautstellen, die sich nach 24—36 Stunden mit Pusteln und Bläschen bedeckten. Die Haare fielen in kleinen Bezirken aus. Aus der geröteten Haut sickerte ein gelbrotes Exsudat aus, das zu einem Schorfe eintrocknete. Diese Exsudation dauerte 3—5 Tage. Bei der Heilung bedeckten sich die Hautstellen mit dünnen durchsichtigen Schuppen (Analogie zum Erythema exsudativum multiforme). Die Hautverdickung verlor sich nach 3—6 Tagen. An der Innenfläche der Schenkel war das Exanthem gruppenartig angeordnet. Die ganze, stets ohne Fieber verlaufende Krankheit dauerte 20 Tage.

Die charakteristischen Merkmale des Erythema multiforme sind vorhanden: Plötzlicher Beginn, Affektion bestimmter voneinander getrennter Bezirke, seröse Exsudation und Hyperämie und dadurch bedingte „Hautverdickung", sekundäre Blasenbildung auf den hyperämischen Plaques, schnelles Verschwinden der Einzelefflorescenzen, Bildung dünner Schuppen bei der Heilung. Die gruppenförmige Anordnung des Exanthems auf dem Schenkel erinnerte an die Gruppierung bei der Dermatitis Impetigo herpetiformis (Duhring), die z. B. von Kaposi dem Pemphigus zugezählt wird.

Ueberraschende Aehnlichkeit mit dem hautklinischen Bilde des Erythema multiforme haben die Talerflecke bei der Beschälseuche. Ich hatte auf der Klinik des Herrn Prof. Fröhner Gelegenheit, die Affektion in 4 Fällen zu sehen. Aetiologisch kommen wohl Stoffwechselprodukte der Trypanosomen in Frage. Ich habe in einer größeren Arbeit über Erythema exsudativum multiforme gezeigt, daß bei den infektiösen und epidemisch auftretenden Formen dieser Erkrankung die Stoffwechselprodukte der Krankheitserreger das klinische Bild der Dermatose bedingen (Deutsche medizinische Wochenschrift, 1901). Bei der Beschälseuche erinnerte die gyrierte Form der harten, an den Rändern erhabenen, zentral abheilenden und dann einsinkenden Hautschwellung an das multiforme Erythem. Eine fernere Aehnlichkeit liegt in der Labilität der Effloreszenzen. Nach wenigen Tagen sind die Schwellungen geschwunden, andere sind aufgeschossen. Obwohl mikroskopische Untersuchungen nicht vorliegen, darf man wohl annehmen, daß hier nicht, wie bei der Syphilis[1]), eine Granulationsgeschwulst, sondern ein entzündliches Infiltrat vorliegt.

---

1) Man hat die Beschälseuche vielfach mit der Syphilis verglichen. Ich berichte über die Befunde bei Hautaffektion der Genitalien der an Beschälseuche erkrankten Pferde im Kapitel „Beschälseuche".

Hauterkrankungen infolge von Intoxikationen.

Toxikodermien.

Während die Zahl der durch Arzneien hervorgerufenen Dermatosen der Tiere eine kleinere ist als beim Menschen, ist das Gebiet der autotoxischen Affektionen der Haut ein sehr großes. Zweifellos liegt hier noch für die Stoffwechselpathologie ein großes der Bearbeitung harrendes Feld brach.

Es sollen zunächst die Arzneiexantheme besprochen werden. Die äußere und innere Wirkung des Arzneimittel ist stets zusammen in einem Abschnitt dargestellt, inhaltlich aber nach Möglichkeit geschieden.

Arzneiexantheme.

Die Arzneiexantheme haben auch bei den Tieren eine Idiosynkrasie zur Voraussetzung. Einzelne Tierarten, einzelne Rassen, einzelne Individuen reagieren verschieden. Ob eine Gewöhnung an eine bestimmte Substanz die Idiosynkrasie überwindet, ist nach den Literaturangaben nicht zu entscheiden. Bei den Tieren handelt es sich nur um Zirkulationsstörungen und Prozeße, die von letzteren abhängen. Pathologische Pigmentierungen oder Pigmentverluste, Hyperkeratosen und hypertrophische Hautwucherungen (wie bei Jododerma) scheinen nicht vorzukommen.

Arsenikvergiftungen.

Obwohl das Arsen therapeutisch vielfach in der Veterinärmedizin gebraucht wird [Gierer, bei nässenden Ekzemen (No. 422), Delafond (No. 233) bei Schafräude, Arsenikpasten als Aetzmittel] scheint eine medikamentöse Arsenintoxikation (Arsenmelanose oder Arsenkeratose) nicht beobachtet zu sein. Bei chronischer Arsenvergiftung, wie sie im Bereich des Freiberger Hüttenwerkes beim Rinde beobachtet wird, entsteht außer Kachexie Harthäutigkeit: die Haut wird hart, trocken, fest den darunterliegenden Teilen anhaftend, bleibt in Falten stehen; die Epidermis schuppt stark, das Haarkleid wird rauh, glanzlos und schüttern. Die Intoxikation kommt dadurch zustande, daß in dem Rauch des Hüttenwerkes Arsenteile vorhanden sind, die sich auf die Pflanzen der Umgegend niederschlagen und so von den Haustieren aufgenommen werden.

(Durch starke Arseniksalben kann natürlich eine tiefgreifende lokale Hautnekrose (vgl. das Kapitel: Hautbrand) entstehen. Es handelt sich aber dann nicht um ein „Arzneiexanthem“.)

Blei.

Hautveränderungen nach Bleivergiftungen sind selten. Prinz (Magazin, Bd. 1) konstatierte bei Rindern, die aus Versehen 3 Tage hintereinander 2 mal etwa 50 g Bleizucker erhalten hatten, außer Koliken, Muskelzuckungen, Mattigkeit, Lähmungen und anderen Symptomen der akuten Bleivergiftung, lebhaftes Hautjucken und pustu-

löses Exanthem des Körpers. Schindelka erwähnt (ohne Fälle zu zitieren) gleichfalls Hautausschläge bei chronischer Bleiintoxikation der Rinder. Dietrich (Preuß. Mitteilungen, 1874) stellte bei Hühnern Schrumpfung des Kammes fest, während bei Tauben, die eine frisch mit Bleiweiß gestrichene Dachrinne abgepickt hatten, Anschwellung und schnelles Absterben einzelner Zehen beobachtet wurde (Dresdener Blätter für Geflügelzucht, 1896, S. 408).

Kupfer.

Ikterus entsteht nach akuten Vergiftungen; der bei chronischen Vergiftungen von Baum und Seeliger festgestellte Haarausfall dürfte auf die Beeinträchtigung des Allgemeinbefindens durch den schweren chronischen Dünndarmkatarrh, eine Folge der Intoxikation, zurückzuführen sein. Ernst (bei Schindelka) sah bei subkutaner Einspritzung von schwefelsaurem Kupfer 1:300 unter die Haut von Pferden Entzündung und Brand eintreten.

Phosphor.

Akute Phosphorvergiftungen erzeugen Ikterus und zuweilen auch Hautblutungen; bei mehr chronischer Vergiftung wird hämorrhagische Diathese beobachtet (Friedberger und Fröhner); nach überstandener Vergiftung versiegte bei 3 Kühen die Milchsekretion (Schindelka). Das gelegentlich beobachtete Emphysem der Haut soll sekundären Ursprungs sein; es wird auf interstitielles Lungenemphysem, das seinerseits durch den Husten hervorgerufen wird, bedingt.

Joddermatosen.

Obwohl Jod und seine Präparate vielfach experimentell Tieren zu Intoxikationsversuchen gegeben worden sind und auch in der Veterinärmedizin als therapeutisches Mittel eine große Rolle spielen, scheinen Joddermatosen selten beobachtet zu sein. Beim Menschen entstehen bei Idiosynkrasie gegen medikamentöse Joddosen Oedeme, Conjunctivitis, Rhinitis, Erytheme, Hautblutungen, pustulöse Effloreszenzen (Jodakne) und (selten) Bildung größerer Granulationsgeschwülste (Jododerma tuberosum) oder blasig-geschwürige Effloreszenzen (Toxicodermie bulleuse).

Schindelka schilderte die leichteste Form des Jodexanthems als eine lamellöse Desquamation der Oberhaut, die entweder den ganzen Körper oder einzelne Teile (Halsflächen, Afterpartien, Kruppe) befällt. In der Kreuzgegend (Kruppe) soll es am häufigsten auftreten und die Form eines gleichschenkligen Dreieckes haben, dessen Spitze an der Wirbelsäule liegt. In schwereren Fällen beginnt die Erkrankung mit kurz dauerndem Erythem und leichtem Oedem (Schwellung und Faltung der Haut). Die Epidermisschuppung kann sehr reichlich sein und mehrere Male rezidivieren. Akne und Pustelbildung fehlen ganz. Nocard (No. 280) sah nach der Darreichung von 60—70 g Jodkali in 6—7 Tagen bei an Aktinomykose erkrankten Rindern eine totale Abstoßung der Epidermis in ganzen Fetzen. Gleichzeitig bestand Koryza und Diarrhoe. Auch Schuester (No. 1328) fand bei einem Stier, der wegen Zungenaktinomykose in 6 Tagen 60 g Jodkali erhalten hatte, allgemeines Hautödem, insbesondere des Skrotum. Die ganze Haut war stark

ekzematös; meist bestand Schuppung, vielfach auch Nässen. Aus Nase und Augen floß wäßriger Schleim. Das Ekzem heilte erst nach 3 Wochen. Wohlmuth beobachtete nach Einreiben von Jodkalisalbe bei einem an Struma leidenden Hund Ausfall der Haare, Ablösung der Epidermis sowie Wiederwachsen weniger pigmentierter Haare an weit abgelegenen Hautstellen.

Fröhner stellte bei einem Pferde nach der Einspritzung von Jodipin ein von der Injektionsstelle ausgehendes ekzematös erscheinendes Exanthem dar. Nach der mir gütigst zur Verfügung gestellten Photographie fehlten akneähnliche Effloreszenzen völlig. Es dürfte sich hier wohl um die Kombination der lokalen und allgemeinen Wirkung gehandelt haben.

Auch nach den ganz geringen Mengen von Jod, die sich im Lebertran finden, kann eine Joddermatitis auftreten. Frick (No. 779) beobachtete bei einem Hunde, der wegen Rachitis täglich 1 Eßlöffel Phosphorlebertran erhalten hatte, ein vesikulöses Ekzem am Gesäuge und den Innenflächen der Oberschenkel, eine juckende Dermatitis mit Haarverlust auf Bauch, Brust, Ohr, Backen. Nach Aussetzen des Lebertrans erfolgte Heilung und Regeneration der Haare. 48 Stunden nach der Wiederaufnahme der Lebertrandarreichung entstand ein neues Exanthem. Nach Heilung des Ausschlages wurde nun dem Hunde eine Lösung von 10 Tropfen 6proz. Jodvasogen in 100 g Ol. Raparum gegeben (Lebertran enthält 0,05 pCt. Jod). Nach 72 Stunden reagierte das Tier von neuem mit Exanthem.

Schindler spritzte Kaninchen Jodkalilösungen subkutan ein. Die Tiere wurden krank, es trat an vielen Stellen, insbesondere auf dem Rücken zirkumskripter Haarausfall auf (vgl. das Kapitel Alopecie).

Von anderen experimentellen Untersuchungen seien die über die Ausscheidung des Jodes durch die Haut des Frosches (Husemann) erwähnt.

Bromdermatosen.

Bromexantheme sind noch seltener als Jodausschläge beobachtet. Fröhner (No. 797a) sah bei einem Pferde, das wegen Starrkrampf innerhalb 4 Tagen 500 g Bromkali bekommen hatte, ein über den ganzen Körper sich erstreckendes, mit Schwellung einhergehendes Exanthem, das zu partiellen Hautnekrosen Veranlassung gab. Auch experimentell konnte Fröhner durch Darreichung von Bromsalzen Akne, Furunkulose, Urtikaria und Ulzerationen erzeugen.

Sauer (No. 761) hatte einem Pferde wegen Starrkrampfes außer Aether und Chloroform 200 g Bromkali in lauwarmen Mehltränken innerhalb von 3 Tagen gegeben. Auf dem ganzen Körper entstanden quaddelähnliche Effloreszenzen, auf denen sich die Haare bald starr aufrichteten. Ein Teil der Quaddeln wandelte sich in geschwürige Flächen um. Die Schwellungen an allen Extremitäten waren so bedeutend, daß das Pferd nicht mehr stehen konnte und im Gurt aufgehängt werden mußte. Puls 80, Temperatur 41,5. Chinin brachte Besserung des Trismus und Tetanus. Die Heilung der Geschwürsflächen erforderte lange Zeit.

Fambach (Schindelka) sah bei 2 an Genickstarre erkrankten mit Bromsalzen behandelten Pferden in der Rekonvaleszenz an der Haut des ganzen Körpers

stecknadelkopf- bis erbsengroße Bläschen, die eintrockneten. Mit den Knoten fielen die Haare ab, so daß gedellte haarlose Flecke zurückblieben.

Quecksilberexanthem.[1])

Die Quecksilberexantheme sind zu trennen in diejenigen, die beim internen Gebrauch des Mittels, und solche, die bei externer Anwendung entstehen. In der Tiermedizin ist die interne Anwendung des Hydrargyrum selten, da die wichtigste Indikation der humanen Medizin, die Lues fortfällt. Nur wenige Fälle sind im Veterinärbericht des Königreichs Sachsen verzeichnet:

Ein Viehzüchter (No. 470) gab einer stiersüchtigen Kuh ein paar Löffel metallisches Quecksilber; das Tier wurde matt, hatte starken Speichelfluß und bekam einen typischen, nässenden Quecksilberausschlag; es blieb geheilt, doch in der Ernährung zurück.

Einem Rinde wurde wegen Verstopfung 15 g Kalomel in Leinöl gegeben. Nach 10 Tagen stellte sich ein Quecksilberausschlag des Körpers, vor allem des Kopfes, gleichzeitig mit stinkenden Durchfällen ein. Ob das eigentümliche Zähneknirschen des Tieres, das gleichfalls beobachtet wurde, auf zentraler merkurieller Reizung beruht, läßt sich aus der kurzen Krankheitsgeschichte nicht ersehen.

Eletti sah bei 3 Pferden nach Verabreichung von Kalomel Ausfall der Deckhaare und Ersatz derselben nach 20 Tagen. Zweifellos sind die durch äußere Quecksilberanwendung bedingten Exantheme, genau wie beim Menschen, auch gleichzeitig durch Aufnahme des Medikamentes in den Organismus hervorgerufen. Das Hydrargyrum, meist gegen tierische Hautparasiten in Form der grauen Salbe eingerieben, dringt in das Organ und in die Lymphbahnen um so eher ein, je mehr die die Resorption hindernde Epidermis durch den lokalen entzündlichen Prozeß entfernt ist. Der Beweis für diese Tatsache wird durch die gleichzeitig mit dem Exanthem auftretenden Zeichen allgemeiner Intoxikation [Speichelfluß, Abmagerung, Appetitmangel, Husten (No. 420), grüne Stühle, starke Mundentzündung, geschwürige Stomatitis usw.] gegeben.

Beim Menschen entsteht das Exanthem, vorausgesetzt, daß die Verhältnisse so einfach liegen wie in der Tiermedizin, d. h., daß die Einreibung nur einmal, z. B. wegen Phthiriasis, geschieht, sehr bald. Nach 24—48 Stunden ist als erstes Zeichen eine diffuse Rötung der Haut vorhanden, es treten kleine miliare Bläschen auf. Bei den Tieren werden wohl die ersten Anfänge der Erkrankung unter dem Haarkleid meist der Beobachtung sich entziehen. Nur dann, wenn eine allgemeine Intoxikation schnell auftritt, wie im Falle Lamoureux' (No. 153) wird auch die Hauterkrankung früh erkannt werden. In diesem Falle hatte eine wegen eines hartnäckigen Ekzems am Euter mit einer Einreibung von 40 g Hydrargyrumsalbe behandelte Kuh einen Teil der Salbe abgeleckt. Gewöhnlich scheint der Ausschlag erst 14 Tage nach

1) Auf die sonstigen Symptome der Hg-Intoxikation soll hier nicht ausführlich eingegangen werden. Es besteht starke Stomatitis, insbesondere Zahnfleischschwellung, Lockerung der Zähne, schlechter Geruch der Exspirationsluft, Appetitmangel, Durchfälle, Temperaturerhöhung bis 38,9° [Melde (No. 696)].

der Salbeneinreibung sich zu entwickeln. So wird im Veterinärbericht des Königreichs Sachsens 1876 (No. 420) über eine 9 Kühe umfassende Stallerkrankung berichtet, bei der erst nach 14 Tagen der Ausschlag auftrat; in einem Falle Hübschers (No. 237) wurde erst nach zweiwöchentlicher Einreibung Exanthem bemerkt.

Die Ursache ist meist die Einreibung großer Mengen grauer Salbe (40—50 g). Seegert (No. 881) erwähnt eine Massenvergiftung, bei der sogar 70—80 g pro Tier verwendet wurde; zuweilen scheint auch die Art der Inunktion die Ursache der Erkrankung gewesen zu sein. Wird Ung. cinereum gemischt mit Ung. kali jodatum auf die Haut verrieben, wird also das sehr irritierende Jodquecksilber in statu nascendi verwendet, so ist die Entwicklung einer zirkumskripten, zu vorübergehender Alopecie führenden Dermatitis wohl verständlich. Katzke (No. 570) beschreibt eine solche Beobachtung nach Einreibung von nur 15 g des Salbengemisches bei einem an Gelenkschwellung leidenden Pferde.

Sehr interessant ist die Erkankung von Tieren nach der chirurgischen Verwendung von Sublimat, die demnach ein Analogon zu der in der humanen Geburtshilfe so gefürchteten Sublimatvergiftung bildet. Junginger (No. 586) beobachtete eine allgemeine auch mit Hauterkrankung einhergehende Quecksilbervergiftung bei einem $1^3/_4$ Jahre alten Stier, bei dem die Kastration durch Ligatur der Samenstränge vermittelst dünner, in Sublimatkollodium getränkter Hanfschnüre vorgenommen war. Erst 3 Wochen nach der Operation wurde die Vergiftung deutlich.

Schindelka sah nach einer intravenösen Sublimatinjektion (wie stark?) ein Quecksilberexanthem auftreten, das unter dem Bilde eines stark juckenden und schuppenden Ekzems sehr rasch über beide Halsflächen und den Triel sich verbreitete.

Von den Tierarten scheinen speziell die Rinder eine gewisse Idiosynkrasie dem Hydrargyrum gegenüber zu haben; wenigstens bezieht sich der allergrößte Teil der Beobachtungen auf diese Tierart. Beim Pferde können schwere Intoxikationen ohne Hautveränderungen verlaufen, bei einem Hunde in Deijermanns Beobachtung [bei Fröhner (No. 709)] entstand nach Genuß von 170 g grauer Salbe, von der der allerdings der größte Teil durch ein Brechmittel wieder entfernt wurde, nur leichter, einige Tage dauernder Haarausfall.

Schindelka sah nach der Verabreichung von Kalomel bei Hunden wiederholt nur Erythem am Unterbauche, an der Unterbrust und an der Innenfläche der Hinterschenkel, selten Follikelentzündung auftreten.

Das klinische Bild des Quecksilberexanthems ist je nach der Intensität der Erkrankung, je nach dem Stadium des Decursus morbi verschieden. An den sichtbaren Schleimhäuten (Lippen, Mundschleimhaut, After, Vagina) fällt die hochrote bis livide Färbung auf. Die Schleimhaut ist gerötet, aufgelockert, sondert viel Schleim ab. Bei Besichtigung der Mundschleimhaut fällt die starke Speichelproduktion auf. Jansen (No. 736) beobachtete sogar „Papeln“ auf den Lippen. Auf der behaarten Haut schießen Bläschen auf, die sehr bald platzten und ihren Inhalt auf die Oberfläche ergießen. Die Bläschenbildung ist besonders an den weniger behaarten

Stellen, am After, an der Scham, am Hodensack, an der inneren Fläche der Oberschenkel deutlich. Vielleicht erklärt der Zusammenfluß einer größeren Zahl dicht beieinander stehender Bläschen die Entwicklung „erbsengroßer Geschwüre", die Hable beschreibt (No. 428). Die Oberhaut und die Kutis sind stark geschwollen; es entstehen schließlich, ganz wie beim Menschen, in dem infiltrierten Hautgewebe durch die unvermeidlichen Zerrungen bei Bewegungen, Einrisse, die „blutrünstig" erscheinen. Alle Beobachter heben die starke Neigung zur Exsudation hervor. Das Exsudat läßt die Haare miteinander verkleben, es bewirkt aber auch die fetzenartige Abhebung der Epidermis, die z. B. Hübscher (No. 237) beschreibt. Ist das Exsudat durch starke Beimischung von Zellen eitrig geworden, so kann man von „einer Abszedierung" der Haut sprechen. Milde (No. 696) beobachtete direkt ein „pustulöses Exanthem". Ist die Exsudation spärlicher, so trocknet das Sekret bald auf der Haut ein (Borkenbildung, bei Zimmer, No. 597). Bei noch geringerer Flüssigkeitsabsonderung kann eine ganz oberflächliche Schuppenbildung vorkommen, wie sie Junginger beschreibt. Roediger (No. 735) spricht sogar nur von einer Abschilferung. Die allgemeine entzündliche Infiltration der Haut, die vielleicht ein Oedem zwischen Haarpapille und Haar hervorruft, bewirkt aber auch eine Lockerung der Haare. (Wir werden auf diese Verhältnisse im Kapitel Alopecie genauer eingehen.) So kann es denn, wie im Falle Katzkes (No. 570), zu einer „Alopecia symptomatica" kommen. Bei dem mit Ung. kali jodat. und Ung. ciner. eingeriebenen Pferd schwoll die Haut an; Falten der Haut, die aufgehoben wurden, blieben stehen (Oedema perstans). Die durch eine leichte Exsudation aus der Haut miteinander verfilzten Haare konnten bei leisem Zuge büschelweise ausgezogen werden. An den haarlosen Stellen war die Haut rosa (entzündet), schiefrig gefleckt. Nach 3 Wochen schwand mit der Hautschwellung der Haarausfall; d. h. nach Schwund des Oedems saßen die einzelnen Haare wieder fest auf den Papillen.

Der Haarausfall kann ein so kolossaler werden, daß wie in einem Falle Barbes (No. 153a) kein Haar mehr auf dem Körper zu sehen ist. Auch in diesem Falle war die Prognose der toxischen Alopecie eine gute. Schon nach zwei Monaten war das Haarkleid wieder ersetzt. Auch Jansen (No. 736) sah Verlust der Haare über den größten Teil des Körpers einer zum Zweck der Vertilgung der Läuse mit Quecksilbersalbe eingeriebenen Kuh.

Die Prognose des Quecksilberexanthems ist wie beim Menschen eine gute. Die Hauterkrankung heilt meist überraschend schnell. Selbstverständlich leiden die Tiere unter der auch subjektiv sie durch Jucken empfindlich belästigenden Krankheit in ihrem Allgemeinbefinden. Letzteres und damit die Prognose überhaupt ist von dem Grade der allgemeinen Vergiftung abhängig. Es sei erwähnt, daß Jansen (No. 735) und Roediger (No. 736) einen Todesfall bei je einer Kuh beschrieben; die Hautaffektion war in beiden Fällen nur unbedeutend, um so mehr traten Symptome einer Allgemeinintoxikation in den Vordergrund.

Werden freilich ganz unvernünftige Mengen (70—80 g) verrieben, so kann die Prognose recht schlecht werden. In der Beobachtung Seegerts (No. 881) starben von 60 so behandelten Kindern 16. Die Hauterkrankung war nicht sehr beträchtlich.

Die unbedeutenden klinischen Symptome bestanden in geringem Speichelfluß, Lockerung der Zähne, Mattigkeit. Die Sektion wies überall, auch in der Muskulatur, Blutergüsse nach. Die Körper- und Herzmuskulatur war wachsartig degeneriert.

Experimentelle Quecksilberdermatitis beim Kaninchen.

(Eigene Untersuchung V.)

Ohne die abseits von meinem Thema liegende Frage nach der Art der kutanen Resorption der Quecksilbersalbe lösen zu wollen, hielt ich es für erforderlich, der Wichtigkeit der merkuriellen Dermatitis für die vergleichende Pathologie entsprechend einige Versuche über die artefizielle Reizung der Haut durch das offizinelle Ungentum cinereum anzustellen. Ich rieb in die Haut eines Kaninchens nach vorangegangenem Kurzschneiden der Haare 8 Tage lang graue Salbe so ein, wie sie bei einer therapeutischen Schmierkur eingerieben wäre. Kleine Hautstücke der verschiedenen Stadien vom Beginne der leichten Entzündung bis zur Bildung einer knotigen Erhebung und oberflächlichen Schorfbildung wurden untersucht. Da solche Untersuchungen eigentlich im ausgedehnten Maße angestellt werden müßten, um bindende Schlüsse zu gestatten, will ich nur kurz die markantesten Ergebnisse meiner Untersuchung bringen.

Zunächst interessiert die Frage nach dem Eindringen der Quecksilberkügelchen. Nicht in allen Präparaten war der Nachweis gleich leicht; ob bei dem Einbettungsverfahren, Schneiden usw. im einzelnen Fall Quecksilberpartikel entfernt wurden, lasse ich dahingestellt. Am besten gelang der Nachweis in den Stadien, in denen auf der Haut des Kaninchens pockenähnliche Erhebungen sich gebildet hatten.

Die größte Masse der schwarzen Quecksilberkügelchen lag im Stratum corneum. Irgend eine besondere Anordnung war nicht erkennbar. Wo sich (im Schnitt) Follikel öffneten und Haare aus der kelchähnlichen Follikelöffnung an die Oberfläche traten, war die Ansammlung der schwarzen Kügelchen besonders groß.

Auch in den (im Schnitt) geschlossenen Haarscheiden fanden sich ziemlich viele Hydrargyrumkörner. Ganz vereinzelt lagen schließlich die Quecksilberpartikel in der Kutis, sogar unter den Haarpapillen sah man noch Quecksilberkügelchen. Der Hydrargyrumgehalt nimmt stets schnell nach der Tiefe zu ab. Das Gewebe selbst scheint auf die Anwesenheit von metallischem Hydrargyrum wenig zu reagieren. Versuche über das weitere Schicksal der Hydrargyrumkörner (mikroskopische Reaktion) lagen außerhalb des Rahmens meiner Arbeit.

Die Quecksilberdermatitis unterscheidet sich natürlich nach ihrer Intensität in den anatomischen Bildern.

Zunächst kommt es zu einer starken Zellinfiltration des Korium mit Beeinträchtigung der Kernfärbefähigkeit des Stratum spinosum. Sehr bald nekrotisiert die Epidermis, liegt als dicke, von Rundzellen und Detritusmassen durchsetzte, deutlich demarkierte Schicht auf dem Korium auf. An sehr vielen Stellen findet sich keine Spur mehr von der Epidermis. Die oberen Koriumschichten sind gleichfalls erheblich an den Prozeß beteiligt. Größere, zum Teil resorbierte Blutmassen finden sich; die elastischen Fasern, die in der Tiefe durchaus intakt sind, haben ihre distinkte Färbbarkeit verloren (Orzeinfärbung). Große Massen von Fibrin sind (Weigertsche Färbung) in allen Schichten der Haut vorhanden. Die oberen Kutispartien sind wesentlich mehr als die tieferen an der Fibrinproduktion beteiligt. Stets geht die Fibrinausscheidung mit einer starken Kernvermehrung Hand in Hand. Es ist übrigens bekannt, daß die Kaninchenhaut weniger zu profuser Eiterung, als zur Ausscheidung sero-fibrino-purulenter Massen neigt (vgl. Tafel II, Figur 4).

Ein beträchtlicher Haarausfall konnte nicht festgestellt werden.

Anders stellt sich das anatomische Bild an den Stellen, an denen infolge der artefiziellen merkuriellen Dermatitis quaddelähnliche oder pockenähnliche Bildungen entstanden waren. Hier überwiegen die Exsudationsvorgänge die proliferierend entzündlichen. Das Stratum spinosum ist erhalten; es wölbt sich unter Ausgleichung der Papillen, wie bei der Pockenblase über das Korium, das allgemeine Hautniveau wesentlich überragend. Das Stratum corneum, vermehrt um Detritus-

und Exsudatmassen, bildet eine schorfähnliche auf dem Stratum spinosum liegende Masse, die reich an Quecksilberkügelchen ist. Die oberflächlichen und tieferen Gefäße des Koriums sind im Zustande starker Entzündung; gelegentlich sieht man Blutungen. Im Gebiet der „Pocke" ist das Korium eigentümlich „myxomatös" verändert. Wie im Myxomgewebe ziehen sich spärliche Zellen, die spinnenartig nach allen Seiten miteinander kommunizierende Ausläufer aussenden, durch das Präparat. Gelegentliche Gerinnungen zeigen das Vorhandensein von Flüssigkeitsmassen an. An einer Stelle konnte gerade die Bildung einer solchen Pocke beobachtet werden. Inmitten eines Schnittes schief durch eine Epidermismasse begannen gerade die zentralen Zellen sich in „Spinnenzellen" umzuwandeln. Ich nehme an, daß der Ausgang nicht die Epidermis, sondern die Kutis (Papille) ist, und daß erst durch die fortgesetzte Exsudation der Prozeß auf die Zellen des Rete übergeht. Der Vorgang entspricht völlig den anatomischen Prozessen bei der Pockenbildung.

Crotonöl.

Dmochowski und Janowski (Archiv für experimentelle Pathologie, Bd. 34, S. 135) konnten durch Injektion von Crotonöl in die Haut von Hunden 1:16—1:100 Olivenöl aseptische Eiterungen hervorrufen. Während bei einer Konzentration von 1:80 nur vorübergehende seröse Entzündung mit zirkumskripter Infiltration eintritt, bewirken mittelstarke und starke Lösungen hämorrhagische bezw. nekrotisierende Entzündung. Bei Kaninchen entstehen nach der Einreibung von Lösungen von 1:30 und 1:60 gutartige Eiterungen nach 14 Tagen.

Ich berichte über einige eigene Versuche über die Wirkung des Crotonöls auf die verletzte Haut des Kaninchens.

Artefizielle Crotondermatitis des Kaninchens.

(Eigene Untersuchung VI.)

Es wurde einem Kaninchen, dessen Haare kurz geschnitten waren, 6 Tage lang Crotonöl eingerieben, bis eine mäßig starke Dermatitis entstanden war. Makroskopisch fiel die Pustelbildung nicht auf.

Mikroskopisch tritt eine ziemlich starke Infiltration der Haut, erhebliche Füllung der Gefäße hervor. Das Rete ist meist intakt, an einzelnen Stellen abgehoben. Eine besondere Beteiligung der Follikel am Entzündungsprozeß ist ebensowenig wie Haarausfall festzustellen.

Charakteristisch ist die an einzelnen Stellen auftretende eigenartige Pustelbildung. Die Pustel besteht aus einem zelligen Exsudat, das sich über dem deutlich erkennbaren Rete und unter dem abgedrängten Stratum corneum gebildet hat. Das Korium unter der Pustel ist wenig infiltriert; eine Ursache für die Entwicklung des Exsudates an der betreffenden Stelle ist nicht zu eruieren (Gefäßerkrankung). Aehnlich wie die isolierte Pustel sind größere Hautpartien an einer anderen Stelle des Präparates gestaltet, so daß man von einer Pustulisation sprechen kann.

Im Gegensatz zur experimentellen Quecksilbersalbendermatitis ist keine wesentliche Fibrinausscheidung bei der Crotonöldermatitis festzustellen (Weigertsche Färbung).

Kanthariden-Vergiftung.

Das Kantharidin wirkt bekanntlich auf der Haut blasenziehend, es ruft Entzündungen der Schleimhaut des Verdauungs- und Harnapparates hervor. Bemerkenswert ist das Vorwiegen der Stomatitis und Gastroenteritis bei interner, der Nephritis bei epidermatischer Anwendung. Es können hier nur die Hautsymptome berücksichtigt werden.

Wie stark das in Kantharidenpflaster enthaltene Gift auf die Nieren wirkt, zeigt ein im Veterinarian (No. 371) zitierter Fall. Ein Quacksalber hatte einem Pferde ein großes Kantharidenpflaster auf Schulter und vordere Extremitäten aufgelegt. Nach Abhebung der Epidermis wurde ein zweites Pflaster appliziert. Es entstand eine akute Nephritis, der das Tier nach 2 Tagen erlag. Aehnlich ist der in dem Pr. milit. Vet.-Bericht 1895 erwähnte Fall: Tod eines mit Kantharidensalbe eingeriebenen Pferdes nach 2 Tagen an Nephritis.

Bertsche (Badische tierärzliche Mitteilungen, 1890) sah bei einer Kuh, die zur Anregung der Brunst 25 g Kantharidenpulver erhalten hatte, Ablösung des Epithels der Maulschleimhaut, der Nase, des Rachens in Fetzen, Abgang von langen darmähnlichen Croupmassen mit dem Kot. Römmele berichtet (Bad. Mitteilungen, 1866), daß von einem benachbarten Gut spanische Fliegen in das Wiesengras gelangten. Ein großer Teil des Viehstandes litt mehrere Jahre hindurch an Blasenbildung auf der Maul-, Nasen- und Scheidenschleimhaut, erregtem Geschlechtstrieb, Hämaturie usw.

Experimentelle Kantharidindermatitis des Kaninchens.

(Eigene Untersuchung VII.)

8 Tage lang wurde auf die Haut eines Kaninchens, nach Kurzschneiden der Haare, die offizinelle Kantharidentinktur gepinselt. Die Erzeugung einer Blase gelang nicht; die Haut wurde an den bepinselten Stellen pergamentartig.

Mikroskopisch ist der bemerkenswerteste Befund die Lokalisation der haupfsächlichsten Endzündungsvorgänge in den tieferen Schichten des Korium. Das Rete ist selbst an dem am meisten geschädigten Stellen noch als stärker gefärbte Lage erkennbar, wenn auch die distinkte Färbbarkeit der Kerne beeinträchtigt ist; die oberen Schichten des Korium sind ziemlich gut färbbar, zeigen eine mäßig starke Zellinfiltration und Fibrinausscheidung (Weigertsche Färbung). Elastische Fasern, ziemlich gut tingiert, sind in den oberen Koriumpartien sichtbar. Wenn auch alle stärkeren Haare ausgefallen sind, so sieht man doch in der skizzierten Zone deutlich Haarfollikel. Man gewinnt die Ueberzeugung, daß durch die Kantharidentinktur (Alkoholwirkung) das Hautstück gewissermaßen gehärtet und konserviert ist. Dagegen ist die entzündungserregende Wirkung des Medikaments (Kantharidin) auf dem Wege der Gefäßbahnen erst in den tieferen Schichten zur Geltung gekommen. Hier ist das kleinzellige Infiltrat so dicht, daß alle anderen Gewebselemente völlig zurücktreten; selbst die Fibrinausscheidung, die bei entzündlichen Prozessen des Kaninchens besonders stark ist, erscheint, obwohl deutlich nachweisbar, den Massen der Zellen gegenüber unbedeutend. Mastzellen und Plasmazellen sind zahlreich vorhanden. Elastische Fasern sind im Infiltrat nicht nachweisbar. Die Gramsche Methode zeigt ebensowenig wie andere Färbungen Mikroorganismen. Es darf also eine aseptische Entzündung angenommen werden.

Einige in der Therapie wichtige Stoffe in ihrer Wirkung auf die Haut.

Adrenalin.

Ehrmann (Archiv für experimentelle Pathologie, Bd. 53, S. 137) spritzte Fröschen subkutan Adrenalin 0,5 ccm $^1/_{1000}$ + 0,5 ccm phys. NaCl in die Lymphsäcke und Muskulatur, unterband die Kloake und maß die Hautausdünstung unter der Glasglocke. Die Haut sezernierte 5,5—5,75 und 8,5—10 ccm gegen 0 ccm von Kontrollfröschen. Atropin konnte die Drüsentätigkeit nicht unterdrücken. Das eingespritzte Atropin wurde durch die Drüsen der Haut wieder ausgeschieden.

Karbolsäure.

Starke Karboleinspritzung mumifizieren die Haut des Kaninchenohrs, nachdem zunächst eine Quaddel mit ödematösem Wall entstanden ist. 1—3 proz. Lösungen rufen subjektive Empfindungen hervor, werden aber vertragen. 5 proz. Lösungen bewirken auf gefäßreichen Membranen, z. B. Fledermausflughaut, sofortige Stase und Thrombose (Husemann, Arzneimittellehre).

Kohlenwasserstoffverbindungen: Petroleum.

Hier reihen sich die Vergiftungen an, welche durch Einreibung reizender Substanzen von der Haut aus hervorgerufen werden. Das Prototyp derselben ist die Quecksilbervergiftung nach Einreibung grauer Salbe (vgl. das Kapitel). Aber auch andere Substanzen, die beim Menschen gleichfalls toxisch wirken, können selbst bei großen Haustieren schwere Intoxikationen hervorrufen. Martin (No. 951) sah 5 Pferde, die je mit 1,5 Liter Petroleum 2 mal wegen Ungeziefers eingerieben waren, unter starker Hautentzündung, völligem Haarverlust, heftiger Schwellung der Subkutis in 5—7 Tagen zugrunde gehen. Die Sektion wies hochgradige Nierenentzündung nach.

Vor Jahren hat schon Lassar auf die schweren Nierenentzündungen, die beim Menschen der Petroleumeinreibung wegen Skabies folgten, hingewiesen. Verfasser selbst hat bei Pediculosis capitis unzählige Male Umschläge mit Oel und Petroleum angewendet, ohne auch nur jemals eine Hautenzündung zu konstatieren.

Vaselin.

Sobieranski (Archiv f. exp. Pathologie, Bd. 31, S. 324) schor Kaninchen, hüllte sie in eine Art Kleidung, die, verbunden mit einem Halsbrett, das Lecken der Tiere verhindert, ließ die vom Scheeren herrührenden Erosionen heilen und rieb dann in 22 bis 24 Tagen ca. 50 g Vaselin in die Haut ein. Die Tiere verloren bis 45,6 pCt. des Körpergewichtes und gingen ein. In der Muskulatur wurden bis 2 g, in den inneren Organen und größeren Drüsen (Herz, Leber usw.) deutliche Mengen von Vaselin nachgewiesen. Fütterung mit Vaselin wirkte gleichfalls toxisch. Alle denkbaren Kontrollversuche sowie Uebertragung derselben Experimente auf Hunde ergaben die Resorptionsfähigkeit der Haut für Vaselin. Sobieranski nimmt an, daß die Epithelien der Hautdrüsen die Aufnahme des Vaselin bewirken.

Autointoxikationen.

Die humane Dermatologie hat die Lehre von den Autointoxikationen der Haut noch nicht zur befriedigenden Klarheit ausgebildet. Die Zahl derjenigen Dermatosen, die durch Gifte, die im Organismus selbst gebildet sind, hervorgerufen werden, schwankt nach der Definition des an sich klar erscheinenden Begriffes. Gifte im Körper können durch Gärungen bezw. Selbstzersetzungen von Magendarminhalt, durch Veränderungen normaler (Blase) oder pathologischer Flüssigkeitsansammlungen, durch die Tätigkeit pathogener Mikroorganismen und endlich durch das Blutserum unter dem Einfluß krankmachender Noxen (Bakterien, Plasmodien, Coccidien usw.) gebildet

werden. In die erste Gruppe gehört die Urticaria und manche Fälle von Erythema multiforme, in die zweite z. B. die bei Harnvergiftung, bei Echinokokken der Bauchorgane vorkommenden Erytheme, in die dritte z. B. die ganze Gruppe der Tuberkulide, und endlich in die vierte einzelne Erythema multiforme-Fälle (vgl. Heller: Erythema exsudativum multiforme nach chemischer Reizung der Harnröhre. Deutsche medizinische Wochenschrift, 1901).

Hier mag auch die Tatsache erwähnt werden, daß einzelne Sera durchaus gesunder Tiere toxische Substanzen enthalten können, die schädlich auf andere Tierarten wirken, obwohl letztere gewöhnlich die Injektion der Seren ersterer ohne jede Nebenwirkung vertragen (vgl. meine Beobachtung über die Wirkung des Pferdeserums auf Syphilitiker im Kapitel Urticaria).

Besredka (Annales de l'Institut Pasteur, 1907, p. 777) stellte die Toxizität mancher Seren des Pferdes für Meerschweinchen selbst bei $^1/_4$—$^1/_{160}$ ccm Dosen fest. Zweifellos hängt die Giftigkeit von der Ernährung, der Rasse des Pferdes und anderen Imponderabilien ab. Die Giftigkeit der Serums erhält sich monatelang.

Die Aetiologie der Autointoxikationsexantheme ist nicht immer festzustellen. Zuweilen muß die Diagnose per exclusionem gestellt werden. Ein solcher Fall sei kurz zitiert.

Als toxikämische Hautblutungen bezeichnete Prof. Dr. Joest das Krankheitsbild in einem Falle seiner Sammlung. Bei einem Schweine war es zu ausgedehnten Blutextravaten in der Haut gekommen; punktgroße bis 5pfennigstückgroße Blutherde lagen dicht nebeneinander. Mikroskopisch wurden keine Bakterien gefunden; auch klinisch sprach nichts für eine der gewöhnlichen Septikämien (Rotlauf, Schweinepest, Schweineseuche). Man muß vielleicht an eine Toxikämie vom Verdauungstraktus aus denken.

In der Tiermedizin nehmen die Futterausschläge einen breiten Raum ein. Während Idiosynkrasien gegen bestimmte Nahrungsmittel beim Menschen doch nur selten und nur unbedeutende Hautaffektionen auslösen (Urtikaria nach Krebsen, Erdbeeren usw.) entstehen alle Hautveränderungen vom Erythem bis zur Nekrose nach der Verwendung ungeeigneten Futters. Vielfach, aber nicht immer, besteht individuelle Disposition, so daß nur einzelne der gleichartig gefütterten Tiere erkranken. Häufig ist ein besonderer äußerer Faktor, z. B. Einwirkung des Sonnenlichtes, oder eine individuelle Eigenschaft (Pigmentmangel) zur Entstehung der Dermatose erforderlich. (Ueber Erkrankung vieler Tiere des gleichen Stalles vgl. S. 90 und 92.)

Es soll kurz über die wichtigsten Futterausschläge berichtet werden.

Buchweizenausschlag (Fagopyrismus).

Der Buchweizenausschlag ist im Abschnitt „Brand weißer Abzeichen" (vgl. das Kapitel) geschildert. Es sei nur noch nachträglich erwähnt, daß bei Buchweizenfütterung im Stalle wohl zerebrale Symptome und leichter Pruritus, nie aber der charakteristische Brand der weißen Abzeichen auftritt, zu dessen Entwicklung stets die Einwirkung der Sonne auf die Haut erforderlich ist.

Vielleicht handelt es sich beim Fagopyrismus um Vergiftung mit dem in der Buchweizenpflanze nachgewiesenen Fluorophyll, einem roten, fluoreszierenden

Körper, der wohl ähnlich wie das Eosin in den Tappeiner-Jesionekschen Versuchen als biologischer Sensibilisator dient (Schindelka).

Schlempemauke.

Die Affektion tritt gewöhnlich nach der Verfütterung von Kartoffelschlempe auf, die stark gärt, von gekeimten Kartoffeln stammt oder von schnell destillierter Maische herrührt (Schindelka). Je mehr Schlempe verfüttert wird, desto schwerer verläuft die Krankheit. Toxisch wirkt z. B. eine tägliche Menge von 80 Litern. Vor allem erkranken Mastochsen und Stiere, während Kühe wahrscheinlich infolge der Ausscheidung einer gewissen Menge des Giftstoffes durch die Milch mehr geschützt sind.

Das Gift ist in der Kartoffel enthalten (Verfütterung von Korn- oder Maisschlempe ruft wohl seltener die Erkrankung hervor), es bewirkt eine allgemeine Intoxikation mit besonderer Lokalisation auf der Haut.

Vor allem werden die Hinterfüße befallen; die nahe liegende Erklärung, daß die Beschmutzung mit dem bei der allgemeinen Intoxikation entleerten und auf dem Stallboden liegenden Kot die Ursache sei, wird von den Autoren nicht für ausreichend gehalten. Nach Baranski ist z. B. sorgfältige Reinigung der Hinterfüße nutzlos. Die Krankheit steigt jedenfalls von der Haut der Hufkrone aufwärts bis zum Kniegelenk, kann sogar den Hoden erreichen.

Die Krankheit verläuft unter den Bildern einer Dermatitis erythematosa, vesiculosa, phlegmonosa. Im letzteren Fall ist Tod an Sepsis häufig. Als Beispiele für die Wirkung der verschiedenen Schlempen seien die folgenden Beobachtungen angeführt.

Schröder (No. 593) beobachtete den Tod von 12 Kühen und 13 Kälbern nach der Verfütterung (verdorbener?) Maisschlempe. Die Tiere erlagen einer allgemeinen Intoxikation (erhebliches Lahmen, beschleunigte Atmung). Es kam zu Schwellungen der Klauen-, Fessel- und Sprunggelenke; die geschwollene Haut war stark gerötet. Die Sektion wies eine Entzündung der Gebärmutterschleimhaut nach. Ein gleichfalls mit der Schlempe gefüttertes Pferd bekam Schwellungen der Haut des Kopfes und der Brust.

Sehr schwer verlief auch die Affektion in einer Beobachtung von Eggeling (No. 442). Eine Herde von 100 Stück Rindern wurde mit vollkommen vergorener, stark saurer Kartoffelschlempe gefüttert. 30 Rinder erkrankten, 12 mußten notgeschlachtet werden, 1 ging ein. Es kam nicht nur zu den leichten Symptomen: Rötung, Schwellung, Exsudation, Borkenbildung in und auf der Haut, sondern schwere Nekrosen, insbesondere der Klauen und Klauenhaut stellten sich ein. Die Entzündung ging sogar auf die Gelenke über. Sicher wäre Abstoßung ganzer Klauenteile vorgekommen, wenn das am stärksten erkrankte Tier länger gelebt hätte.

An einer verhältnismäßig leichten Form der Affektion nach dem Genuß von Kleienschlempe sah Ow (444) 10 große Farren erkranken. Befallen war vorwiegend die Haut der Extremitäten, vor allem Hinterfüße, Innenfläche der Schenkel, Mittelfleisch. Vielfach wurde Fieber festgestellt. Ow macht darauf aufmerksam, daß die Kleientränke — die Tiere wurden in einer Mühle gehalten — starke Durchfälle verursache, deren reizende Wirkung die Hautaffektion hervorrufe. (Man denke an die Hautentzündung der Säuglinge bei Darmkatarrhen.)

Außer bei Rindern wurde auch die Krankheit bei Pferden beobachtet (Ohlmann).

Die Schlempemauke hat zu einer interessanten pathogenetischen Diskussion Veranlassung gegeben. Rabe (No. 534) behauptete, daß die sog. Schlempemauke nur auf die Ansiedlung der Dermatophagusmilbe zurückzuführen sei. Die Schlempefütterung schaffe günstige Bedingung zur Einnistung; mit Einstellung dieser Fütterungsart im Spätfrühjahr pflege auch die Dermatophagusräude zu heilen. (Das Gleiche gelte für die durch Symbiotes equi hervorgerufene Fußräude der Pferde.) In einem Falle, in dem im Frühjahr keine Heilung erfolgte (trotz Einstellung der Fütterung), zeigte sich, daß noch Dermatophagusmilben zurückgeblieben waren. Auch Schwarz (No. 472) fand in der Hälfte der Fälle von Fesselwunden der Pferde Dermatophagusmilben. Während Damman Rabe beistimmte, wies Johne (No. 206) nach, daß die Dermatophagusmilben höchstens Nosoparasiten bei der Schlempemauke sind.

Die toxische Wirkung der Schlempemauke ist bisher nicht erklärt. Weder das Solanin, das in keimenden Kartoffeln sich findet, noch das Fuselöl, noch endlich die Säure als solche kommen in Frage.

Kartoffelausschläge.

Verfütterung aller Teile der Kartoffeln rufen bei Rindern, seltener bei Pferden Dermatitiden, die der Schlempemauke gleichen, hervor. Dickschalige Kartoffeln, gekeimte, verdorbene Kartoffeln sind (auch gekocht) besonders gefährlich.

Es sei daran erinnert, daß beim Menschen reichliche Kartoffelnahrung häufig mit „Skrofulose“ und Neigung zu „skrofulösen“ Ekzemen, Dermatitiden und anderen Dermatosen (Lichen scrophulosorum) vergesellschaftet ist. Ein ätiologisch einfaches Abhängigkeitsverhältnis ist nicht erwiesen.

Das Exanthem ist polymorph, besonders werden die Hinterextremitäten bis zur Haut des Skrotum und der Vulva befallen (Heiß, Wochenschrift für Tierheilkunde, 1881). Beim Rinde findet sich vesikulöse und pustulöse Dermatitis, speziell bei Kühen Rötung der Vulva, bei Pferden Folliculitis und Alopecie, bei Ochsen und Hammeln Vorhautentzündung, bei Schafen Pruritus cutaneus.

Auch Allgemeinsymptome, Fieber bis 41° und Zeichen einer Solaninvergiftung kommen im Gegensatz zur Schlempemauke vor (Taumeln, Pupillendilatation, Lähmungen), z. B. Möbius (Sächsischer Jahresbericht, 1893, S. 169).

Die übrigen Futterausschläge.

Eine gute Zusammenstellung der Futterausschläge gibt Schindelka. Da ihre Aufführung nur für die praktische Veterinärmedizin Interesse hat, sei nur das Wichtigste erwähnt:

Die Verfütterung von Malz, Weintrebern, Kleie, Reiskleie ruft Schlempemauke ähnliche Symptome hervor. Verabreichung gewisser Kleearten (Bastardklee, schwedischer Klee) hat Erkrankung weißer Hautstellen und Pruritus beim Pferde zur Folge. Luzerneernährung bewirkt Mauke und Erythem der weißen Hautstellen

bei Rindern. Oedeme und Lymphangitiden am Kopf von Fohlen erklärt Kovàtz durch das Abweiden einer mit überreifem roten Klee bestandenen Wiese.

Die Mannigfaltigkeit des klinischen Bildes soll durch einige Beispiele illustriert werden.

Sehr leicht verlief ein bei 3 Kälbern vor allem an den Füßen lokalisierter, der Schlempemauke ähnlicher Ausschlag, den Reinhardt (No. 599) auf Fütterung mit schlechter Reiskleie zurückführte.

Colin (No. 261) beobachtete bei Rindern, die während der heißen Jahreszeit mit grüner Luzerne (Medicago sativa) gefüttert waren, eine starke Eintrocknung der Epidermis, vor allem in den Weichen zwischen Schenkel und Epidermis. An Bauch und Brust hob sich die Epidermis ab, es entstanden Risse, aus denen zitronengelbe Flüssigkeit aussickerte. Die Haare brachen ab, die unteren Teile der Extremitäten schwollen an, sodaß die Kühe schließlich nicht mehr aufstanden. Am schlimmsten war die Affektion an den Eutern (Druck, Decubitus?). Nach Abstoßung der Epidermis, in sehr günstigen Fällen, nach 14 Tagen trat Heilung unter Regeneration der Haare und Epidermis ein. Als Komplikation wurde Nekrose des Hufes und der Sehnen beobachtet. Häufig mußten die Tiere geschlachtet werden. Therapeutisch schien 1 pCt. Kupfer und Zinksulfatlösung Nutzen zu bringen. Erst nach Aufgabe der Luzerneernährung schwand die von Colin als „Dermite enzootique“ bezeichnete Erkrankung.

Beobachtungen von massenhaftem Auftreten der Futterausschläge bei Tieren desselben gut gehaltenen Stalles weisen doch darauf hin, daß die individuelle Disposition der einzelnen Tiere hinter der Toxizität einer bestimmten Futterart zurücktritt.

Teply (No. 1200) beobachtete bei 18 Kühen neben Fieber (39°), verminderter Freßlust und sonstigen gastrischen Symptomen Ekzema rubrum et madidans der Hinterschenkel von den Klauen bis zur Schwanzwurzel. (Die Aehnlichkeit mit den Säuglingsekzemen nach Säuglingsdiarrhoen ist nicht abzuweisen.)

Nach der Fütterung von Mohnmehl [Benkert (No. 517)], dem zwar das Opium entzogen war, das aber in saure Gärung übergegangen war, erkrankten von 40 Stück Rindvieh eine größere Zahl unter Zeichen gastrischer Störungen (Fieber, frequentem Puls, Appetitlosigkeit, belegter Zunge, erschwerter Atmung). Gleichzeitig traten „roseartige“ Anschwellungen an den Extremitäten, am Bauch und Brust auf, deren Berührung schmerzhaft war. Auf den erkrankten Hautpartien waren die Haare gesträubt; einige Tage später erhob sich die Epidermis zu mit heller Flüssigkeit gefüllten Blasen, die platzten und sich in Borken umwandelten. Die Haare gingen von den erkrankten Partien aus; derselbe Prozeß spielte sich auch im Huforgan ab. Aehnlich wie bei gastrischen, fieberhaften Allgemeinerkrankungen des Menschen die Beauschen Querfurchen der Nägel sich bilden, entstanden auf dem Hufhorn quer verlaufende Furchen.

Döderlein sah bei 4 in der Mast stehenden Ochsen nach der Verfütterung von weißem Senf Rötung und Schwellung der Haut der Füße, besonders der Fesselbeugen auftreten. Es bildeten sich nässende Risse in der Haut; das Sekret trocknete zu Borken ein. Der Gang der Tiere wurde steif, die Freßlust nahm ab. Bei einigen in gleicher Weise gefütterten Kühen war der Ausschlag leicht (Größere Empfindlichkeit der geschlechtslosen, übermäßig stark gefütterten Tiere?)

Faller (No. 699) sah Schwellung der Haut und des Afters bei Rindern nach andauernder Verfütterung von Eichenlaub.

Nach Patt ruft Fütterung mit Kürbissen bei Pferden Hyperidrosis hervor.

In einer Anzahl von Fällen erklären nicht spontane chemische Zersetzungen die Giftigkeit der Futterpflanzen, sondern **Befallspilze**, die parasitär auf den Pflanzen gewuchert sind, müssen als Erreger der Toxizität angesehen werden. Es kommen die Rostpilze: Uromyces und Puccinia in Frage.

Auf Lupinen schmarotzen zuweilen Pilze, die Veranlassung zur Entstehung des Lupinotoxins geben, das Symptome der akuten gelben Leberatrophie, insbesondere Icterus gravis hervorruft.

Praktisch besonders wichtig ist die Rostpilzerkrankung der wichtigsten Futterpflanzen. Nach der Verfütterung der infizierten Gräser entsteht Rötung, Schwellung, Entzündung der Haut der Lippen, Backen, Lider, Urticaria des ganzen Körpers, starker Juckreiz, Conjunctivitis bei gleichzeitigen analogen Symptomen von Seiten des Verdauungstraktus und Urogenitalapparates (blutige Durchfälle und Hämaturie). Es erzeugen Puccinia graminis rostgelbe Flecke auf den Blättern des Roggens, Weizens, Hafers, der Gerste, Puccinia straminis schwarze Flecke auf dem Stroh der genannten Getreidearten.

Ein Rostpilz des Klees, Uromyces apiculatus ruft häufig bei Pferden, seltener bei Rindern, Anschwellung des Vorderkopfes nebst hochgradiger Stomatitis, Geschwürsbildung an den Lippen hervor. Es kommt bei der Intoxikation unter bestimmten äußeren Bedingungen auch zum Brande der weißen Hautstellen und Abzeichen (vgl. das Kapitel). Daneben treten Koliken und Zeichen der Beteiligung des Nervensystems auf.

Ein Befallpilz des Rapses Polydesmus exitiosus ruft eine maul- und klauenseucheähnliche Erkrankung hervor.

Schindelka erwähnt eine Massenerkrankung von 60 Pferden einer Kaserne nach der Verfütterung von Strohhäcksel, der von Rost befallen war. (Gastrische Symptome, Schwellung der Kopfhaut, Lippen, Backen, Augenlider; später Jucken, Quaddeln auf Körper, Epidermisabstoßung, Speichelfluß, Erosionen der Mundschleimhaut; schließlich Heilung.)

Auf die Erkrankung durch Mutterkornvergiftung soll in einem besonderen Abschnitte eingegangen werden.

Abgesehen von den Fütterungsausschlägen, stellen die unter der Bezeichnung Urticaria gehenden Fälle ein großes Kontingent zu den Autointoxikationsdermatosen (vgl. Kapitel Urticaria). Einige in das Gebiet der Autointoxikation fallende weitere Beobachtungen sollen hier zusammengestellt werden.

Blaine (No. 22) gibt an, daß Fütterung der Hunde mit Pferdefleisch Jucken auf der Haut bei Abwesenheit aller sonstigen den Pruritus erklärenden Momente hervorruft.

In anderen Fällen ist die Resorption physiologischer Sekrete die Ursache der Dermatose. Im Kapitel Urticaria ist die Beobachtung Houille und Delannoys (No. 992) referiert, nach der infolge der fehlenden Euterentleerung durch Melken Milchkühe an schwerem Nesselfieber erkrankten. Blaine (No. 22) gibt an, daß bei läufischen, nicht zur Begattung zugelassenen Hündinnen unter Fieberbewegungen eine Art von Milchsekretion eintritt, die sogar bösartige Geschwüre der Zitzen veranlassen kann. Auch Schindelka sah bei einer Pudelhündin Urticaria in jedesmaligem Anschluß an die Brunst.

Autointoxikation? Miliaria rubra ähnliches Exanthem des Schweines.[1])

(Eigene Untersuchung VIII.)

Von einer Schlächterei erhielt ich ein Stück Schweinehaut, die einen Anblick bot, den ich klinisch nur mit dem Bilde der Miliaria rubra vergleichen kann. Allerdings waren die Bläschen „der Frieseln" nur verhältnismäßig selten zu sehen, in der ungeheueren Mehrzahl fanden sich kleine tiefrote, völlig voneinander isolierte, stecknadelkopfgroße Papeln. Die Gebilde hätten Aehnlichkeit mit Masern gehabt, wenn nicht jede Neigung zur Konfluenz gefehlt hätte, wenn nicht die zwischen den roten Papelchen liegende Haut ganz normal gewesen wäre und jedes Einzelgebilde eben einen anderen von Masern verschiedenen Farbenton gezeigt hätte. Daß hier ein leichter Fall von Rotlauf vorliegt, ist nicht anzunehmen. Wahrscheinlich handelt es sich um ein im Anschluß an eine Indigestion aufgetretenes toxisches Exanthem. Das Schwein wurde vom untersuchenden Tierarzt zum Genuß freigegeben. Andere Rotlauffälle kamen in den Beständen der Großschlächterei nicht zur Beobachtung.

Histologisch kann man die Erkrankung als eine rein papilläre Infiltration bezeichnen. Die Papillen sind in der Rückenhaut des Schweines an sich sehr niedrig, durch die in die flachen Papillen erfolgenden Infiltrationen wird geradezu erst eine Papillarschicht gebildet. Die Tiefe der Infiltrationsschicht beträgt 0,21 mm. Die Infiltration besteht vorwiegend aus einkernigen Zellen; besondere Zellformen treten nicht hervor; die Entzündung geht von den Gefäßen der Papillen aus. Ueberall da, wo die größte Ansammlung von Zellen sich findet, ist auch bereits ein Teil derselben im Stadium des Zerfalls. Im Bereich dieser hochgradigen Erkrankungsherde fehlen die elastischen Fasern, während sie in den weniger erkrankten Partien scharf (Orzeinfärbung) erkennbar sind.

Das höchste Stadium der Erkrankung dokumentiert sich durch eine so starke Exsudation, daß die zelligen Massen im mikroskopischen Bilde von der Umgebung durch einen hellen Hof getrennt werden. Schließlich (allerdings verhältnismäßig selten) kommt es zur Bildung von zystischen Hohlräumen im Rete. Auch die Abhebung kleiner Stellen der Hornschicht wird beobachtet. Selbstverständlich sind Verwechslungen mit Kunstprodukten (Brühen der Schweine usw.) ausgeschlossen. Sehr selten findet sich ein Bild, das, völlig dem von Jarisch gegebenen, eine Effloreszenz der Miliaria rubra im Anfangsstadium darstellenden entspricht. Während ein Teil des Stratum corneum das noch erhaltene aber zellig infiltrierte Rete bedeckt, ist der andere durch eine geronnene Flüssigkeitsmasse zu einem Bläschen abgehoben (vgl. Taf. III, Fig. 2).

Bakterien wurden gelegentlich in den bekannten auf der Haut schmarotzenden Formen gefunden; nirgends konnte jedoch aus deren morphologischem Verhalten eine Beziehung zur Pathogenese der Hautaffektion hergeleitet werden.

Die tieferen Schichten der Haut sind wenig verändert, sie haben vielleicht mehr Kerne als normal; immerhin ist eine Entzündung der Haut nicht festzustellen. Die Gefäße sind in den oberen Schichten dilatiert; eine perivaskuläre Infiltration ist nicht nachweisbar. Borsten sind normal in den tieferen Partien vorhanden, fehlen ganz in den erkrankten.

Ergotismus.

Ueber die Wirkung des Mutterkorns auf Tiere liegen eine große Menge Beobachtungen vor. Die Beimischung von mutterkornhaltigem Getreide zum Futter hat z. B. 1884 große Verheerungen unter den Rindern der Oststaaten Nordamerikas angerichtet. Salmon zeigte, daß auf 75 Teile Heu 1 Teil Mutterkorn kam. Kowalewski berichtet über eine 20 Rinder betreffende Epidemie aus Rußland, bei der der Roggen $^1/_5$ Mutterkorn enthielt. Es erkrankten Rinder, Schweine, Pferde und Geflügel.

1) In einem analogen, klinisch an syphilitische Papeln erinnernden Fall von Autointoxikationsdermatose bestand histologisch der gleiche Befund, wie bei der Miliaria rubra. Nur die Infiltration der Gefäße und Lymphräume der tieferen Schichten des Corium war viel stärker.

Aus Koberts Arbeit seien einige Angaben über Ergotingangrän beim Menschen kurz zitiert; Interessenten seien auf diese Arbeit verwiesen. A. Hirsch führte an, daß bis zum Ende des 15. Jahrhunderts 38 größere Epidemien von Ergotismus gangraenosus geherrscht haben. Seit 60 Jahren sind die Krankheiten seltener. Aber noch um die Mitte des 19. Jahrhunderts wurden in lokalen Epidemien Fälle von Gangrän der Hände und Füße, ja ganzer Extremitäten und des Unterkiefers beschrieben. 1881 herrschte die Krankheit unter 102 Personen (12 †); bei 15 wurde Gangrän festgestellt. Maisonneuve sah 1854 Gangrän der Fingerphalangen nach dem Genuß mutterkornhaltigen Brodes, Debove 1880 Gangrän der Extremitäten nach Darreichung von 0,02 Sekale während eines Monats. Auch Lungengangrän und Erkrankungen der Linse, sowie Schwellungen der Haut und anatomische Rückenmarksveränderungen sind beschrieben.

Von den Bestandteilen des Ergotin ist nach Kobert (Archiv für experimentelle Pathologie, Bd. 18, S. 316) nicht die Ergotinsäure das toxische, Gangrän erzeugende Agens, sondern die Sphacelinsäure. Meist tritt die Intoxikation in den ersten 4 Monaten nach der Ernte auf, weil das Mutterkorn solange wirksame Sphacelinsäure enthält.

Die Erkrankung verläuft bei akuter Vergiftung unter Symptomen, die an Maul- und Klauenseuche, aber auch an Rinderpest erinnern. Aborte, Schwindel, Eingenommensein des Sensorium, Krampf der Beugemuskeln (Ergotismus spasmodicus) wird beobachtet. Bei sehr schwerer Vergiftung gehen die Tiere zugrunde, ohne daß allgemeine Symptome auftreten. Bei einer amerikanischen Epizootie war der Blasenausschlag der Maulschleimhaut ein hervorstechendes Symptom.

Bei chronischer Intoxikation treten die Symptome der lokalen Nekrosen distaler Körper- und Hautteile in den Vordergrund. Bei Schweinen werden nur die oberflächlichen Hautpartien peripherischer Körperteile (Ohren, Zehen) unter Blasenbildung brandig; bei Rindern dagegen kann die Entzündung auf die tieferen Weichteile sowie die Knochen übergehen und zur Nekrose ganzer Extremitätenenden führen (Dacoste, Récueil 1848, Goldstein und Kowalewski, Russisches Archiv für Veter., 1889).

Das klinische Bild ist durch folgende Phasen gekennzeichnet: Rötung, Schwellung, Schmerzhaftigkeit, Blasenbildung, Aufbrechen der Blasen, Eintrocknen des Inhaltes, trockene Gangränbildung, Mumifizierung, Abfall des erkrankten Teiles, oder Demarkation mit Narbenbildung.

Vielfach werden die Füße der Rinder (Salmon, Kowalewski, Dacoste, Robin, Goldstein u. a.) befallen. Bei Pferden sah Reisinger (Veterinarian 1896) Entzündung der Fußenden.

Je nach dem Grad der Fußentzündung kann ein leichtes Lahmen oder eine schwere Erkrankung bestehen. Verlust der Hufe (Ausschuhen) kommt vor (vgl. Goldstein), verhältnismäßig häufig ist Nekrose der Phalangen, selten Absterben der Unterextremität bis zur Mitte der Fessel (Salmon).

Die Schwanzspitze wird gleichfalls nicht selten nekrotisch (Law Hide, Kowalewski u. a.).

Selten ist die brandige Abstoßung der Ohrspitzen bei Rindern, häufiger bei Schweinen; Gangrän des Flotzmauls ist am häufigsten in der amerikanischen Epidemie beschrieben.

Ein Beispiel für den Verlauf der Intoxikation gibt der folgende Versuch Koberts:

Ein Schwein von 5400 g erhielt das Harz aus etwa 80 g Mutterkorn in Oel und Milch vermittels Schlundsonde. Bald darauf Durchfall und Ataxie, Schwund der Patellarreflexe. Nach 3 Tagen Brandblasen an beiden Ohren; spontan an den folgenden Tagen neue Brandblasen an Ohr und Nase; am 8. Tage Ränder der Ohren dunkelblau, eine erbsengroße Partie der Nase schwarz.

Bemerkenswert wegen der Multiplizität der Nekrosen ist der Fall Robins (No. 555).

Bei einer Kuh, die mit mutterkornhaltigem Roggen längere Zeit gefüttert war, entstand brandiges Absterben der Ohren und eines Teils des Flotzmaules; ferner wurde die Hälfte des Schwanzes, die Phalangen des linken Hinterfußes und rechten Vorderfußes nekrotisch. Die Haare am Flotzmaul fielen aus.

Wichtig ist die Tatsache, daß eine schwer kranke Kuh zur normalen Zeit ein gesundes Kalb zur Welt brachte.

Vielfach mögen die Mutterkornvergiftungen gar nicht erkannt werden. Rondall (No. 220) beschreibt unter den Rindern der Vereinigten Staaten eine brandige Dermatitis. Die Tiere erkrankten mit leichter Schwellung und Steifigkeit der Extremitätenenden; ohne Störung des Allgemeinbefindens entwickelte sich trockener Brand der Haut der Füße bis 2—3 Zoll oberhalb der oberen Enden der Fesselbeine. Die Tiere magerten ab, alle Heilversuche waren vergeblich.

Viel experimentell studiert ist der Ergotismus des Geflügels. Man beobachtet trockene Gangrän und Mumifizierung des Kammes, Kehllappens, der Zehen, der Zungenspitze, der Kehldecken, des Schnabels, der Flügel.

Schindelka konnte experimentell den Beginn der Gangrän bei Enten feststellen. Der dottergelbe Schnabel wurde weiß; in der Mitte des Schnabels bildete sich ein blauroter Streifen, der schwarzbraun wurde und sich nach beiden Seiten vergrößerte. Der Schnabel wurde im weiteren Verlauf wieder gelb, die nekrotischen Partien aber demarkierten sich und lösten sich ab. Auch in der Mundhöhle spielten sich nekrotisierende Prozesse ab.

Kobert (l. c.) konstatierte bei einer experimentellen chronischen Vergiftung von Hühnern ein gallig gefärbtes subkutanes Anasarka. Bei einem Hahn stießen sich am 15. Tage die Flügel im Handgelenk ab. In der Haut der Oberarme bildeten sich elephantiastische Lipome. Auch Gangrän der Beine, insbesondere der Fußballen wurden 6 Wochen nach der Intoxikation festgestellt.

Mégnin (No. 576) beobachtete bei Vögeln zunächst diffuse Anschwellung der Zehenglieder, später Verdickung des Sohlengewebes und Bildung harter Krusten. Nach Ablösung dieser Krusten erschien das darunterliegende Gewebe „abgenutzt“ und fistulös. Die Fisteln führten bis in die Knochen hinein; es lösten sich schließlich die Phalangen unter Hinterlassung putrider Wunden ab. Die Tiere rutschten auf dem Bauch vorwärts. Aetzungen mit Cupr. sulf. und Jodtinktur sowie Leinsamenkataplasmen brachten die lokalen Prozesse zum Stillstand.

Selten scheint die von Kobert festgestellte Gangrän einzelner Zungenpartien und des Kehldeckels der Hühner zu sein.

Grünfeld (No. 210) sah bei experimentellen Intoxikationen bei Hähnen Kamm und Bartlappen zuerst dunkelviolett, dann schwarz, schließlich gangränös werden. Bei Ferkeln verlief der Prozeß an den Ohren ganz analog; letztere ließen sich ohne Blutung abziehen oder fielen von selbst ab. Mikroskopisch wurde im ersten Stadium des Ergotinismus starke Dilatation und Füllung der Gefäße mit dunkelbraunen Massen und Thrombosierung einzelner Gefäße konstatiert. Im zweiten Stadium geht die Gefäßveränderung bis in die feinsten kapillären Verzweigungen. Im dritten Stadium ist die oberste Partie des Kammes ganz mortifiziert, besitzt keine Kernfärbung mehr; der mittlere Teil ist hyalin degeneriert, zeigt nur selten erhaltene Zellen; der untere, am meisten proximale, zeigt nur wenig hyaline Massen, dagegen stellenweise normale Struktur.

Figur 9.

Experimentelle Gangrän der Extremitäten nach Ergotismus (Schindelka).

In schweren Fällen konstatierte Kobert und Recklinghausen hyaline Thromben in den Arterienästen.

Innerhalb der nekrotisierten Partie enthalten nach Kobert häufig die axial verlaufenden Arterien ein ganz hyalines, nur von Vakuolen durchsetztes, lebhaft rosarotes Gerinnsel, das an einzelnen Stellen das Lumen ganz ausfüllte, oft nur einen ganz engen Kanal einschloß. Kapillaren und Venen sind strotzend mit Blut gefüllt. Nur die durch das Secale hervorgerufenen heftigen und andauernden Kontraktionen der Arterien können die hyalinen Thromben und sekundär die Unterbrechung und konsekutive Gangrän erklären.

Differentielldiagnostisch sei bemerkt, daß Lode und Gruber (Zentralblatt für Bakteriologie. Bd. 31. S. 447) eine Hühnerepidemie in Tirol beobachtete, die durch das Cyanotischwerden der Kämme und Lappen charakterisiert war. Die experimentelle

Erzeugung der Krankheit gelang durch Ueberimpfung von Körpersäften kranker Tiere auf gesunde. Das nicht festgestellte Virus passierte Berkefeldfilter, wurde aber durch Porzellanfilter (Chamberland-Pasteur) zurückgehalten. Die Verfasser geben der Affektion den Namen Kyanolophia gallinarum.

Ergotismus des Kammes des Hahnes.

(Eigene Untersuchung IX.)

Durch die Güte des Herrn Prof. Dr. Schindelka-Wien erhielt ich den Kopf eines (experimentell) an chronischem Ergotismus erkrankten Hahnes. Der Kamm und die Kehllappen des Tieres waren blaugrau gefärbt. Sonstige Veränderungen, insbesondere Ulzerationen, waren nicht festzustellen.

Beim Vergleich des normalen mit dem Ergotin-Hahnenkamm fällt sofort ein Unterschied in die Augen. Auch der normale Hahnenkamm zeigt in seinen großen Papillen — das Gebilde ist normal bereits wie ein Papillom gestaltet — ein sehr stark entwickeltes Gefäßnetz (kavernöses Gewebe). Letzteres ist so dicht, daß die Kerne der Kapillaren und der Erythrozyten (der Hahn hat kernhaltige rote Blutkörperchen) eine kleinzellige Infiltration vortäuschen. Im Zentrum — der Schnitt hat beide Oberflächen des Kammes getroffen — finden sich größere starkwandige Gefäße. Das Bindegewebe ist sehr kernreich.

Bei dem Ergotinkamm macht die ganze äußere Schicht den Eindruck eines prall mit Blut gefüllten Corpus cavernosum. Die einzelnen Gefäßschlingen liegen so eng aneinander, daß nach meiner Zählung auf 1 mm 25—32 nebeneinander liegende Gefäße kommen. Die Dichte des Gefäßnetzes nimmt zentral ab; in der Mitte aber, wo die größeren Gefäße eintreten, finden sich sehr große Gefäßhohlräume, die mit geronnenen Blutmassen erfüllt sind. Sämtliche Gefäße sind dicht mit roten Blutkörperchen gefüllt; die Gefäßwände sind so dünn, daß sie kaum hervorstehen. Die Gefäßendothelien sind jedoch deutlich sichtbar. Nirgends ist eine Spur perivaskulärer Infiltration oder überhaupt von entzündlicher Reizung zu sehen. Auch der zentrale Teil des Kammes zeigt keine wesentlichen extravaskulären Veränderungen. Die elastischen Fasern sind nicht verändert.

Es liegt also hier eine anormale Füllung der Gefäße in einem sonst pathologisch nicht veränderten Gewebe vor. Es ist bekannt, daß das Secale auf die Vasokonstriktoren reizend eingewirkt hat. Die Folge der Verengerung einer großen Zahl von Gefäßen ist eine Anämisierung des Gewebes, unter der die Ernährung leidet. Von einer solchen Gefäßverengerung ist in meinen Präparaten nichts wahrzunehmen. Es ist daher wohl annehmbar, daß auf das erste Stadium der Gefäßverengerung ein Stadium der Gefäßlähmung folgt. In den erweiterten Gefäßen staut sich das Blut, es kommt zur Hyperämie und zur Cyanose. Infolge der Schädigung der Gefäßwand tritt dann mangelhafte Ernährung der Gewebe und schließlich Mumifikation oder Nekrose ein. Hyaline Thromben in den Gefäßen, hyaline Degeneration der Gefäße selbst, Mangel der Kernfärbung, wie sie Grünfeld beschreibt, konnte ich nicht feststellen. Zweifellos war in meinem Fall der Prozeß noch nicht so weit vorgeschritten.

Es lag nahe, zu untersuchen, ob vielleicht an den Hautnerven Veränderungen nachweisbar seien (supponierte Wirkung des Secale auf die Gefäßnerven). Leider gelang es mir nicht, mit der Bendaschen Nervenfärbung überhaupt markhaltige Hautnerven im Hahnenkamm nachzuweisen.

Pellagra.

Dupont (No. 478) beschreibt 1860 eine in der Gascogne endemische Rinderkrankheit, die eine gewisse Aehnlichkeit mit der menschlichen Pellagra, die in der Gegend zu der Zeit der Beobachtung endemisch war, hat. Die Ansichten über die Pathogenese der Pellagra sind noch nicht geklärt. Am meisten anerkannt ist der Zusammenhang der Affektion mit dem dauernden Genuß von verdorbenem Mais,

mögen nun pathogene Pilze, die am verdorbenen Mais schmarotzen (Cuboni) oder toxische Umwandlungsprodukte des Maiskorns (Lombroso) die spezifische Krankheitsursache darstellen. Andererseits ist das Vorkommen von Pellagra bei Individuen, die sich gar nicht von Mais genährt haben, festgestellt (Pseudopellagra). So haben z. B. Gaucher und Balli die Pellagra und insbesondere das spezifische Erythem der Pellagra als ein Erythema solare bei physisch und psychisch degenerierten kachektischen Individuen aufgefaßt.

Dupont unterscheidet bei der Rindererkrankung analog der humanen Affektion 3 Stadien. Zunächst zeigen die Tiere Widerwillen gegen Wasser und flüssige Nahrungsmittel; sie magern ab; die Haare verlieren ihren Glanz, die Haut wird härter. Nach 3—4 Monaten ist die Freßlust so geschwunden, daß man den Tieren das Futter in das Maul stecken muß. Der Widerwillen gegen Flüssigkeitsaufnahme nimmt zu: es besteht perverser Geschmack (Fressen von Sand, Staub, Mauerkalk); die Exkremente werden unter Schmerzen als kleine harte Massen abgesetzt. Im 8. Krankheitsmonat wird die Haut trocken, lederartig, die Haare struppig, die Hautausdünstung widerlich; das Maul wird heiß und trocken, die Schleimhäute blaß. Der Puls beträgt 60—65. Die Haare beginnen auszufallen, die Haut bedeckt sich mit Epidermisschuppen, die Tiere verschlingen Wollfetzen, altes Leder, Papier. Die Papillen der Zunge sinken ein, die Zunge wird glatt, zeigt atrophische Partien und oberflächliche Epithelabstoßung. In der dritten Periode treten nervöse Symptome in den Vordergrund. Die Tiere stoßen mit dem Kopf gegen die Krippe, beißen auf Holz, stampfen den Boden, brüllen kläglich. 8—14 Tage später erfolgt dann der Tod. Die Haut fst dann gewöhnlich ganz haarlos, vertrocknet, hornartig. Die Sektion ergibt nur stark injizierte und durchfeuchtete Hirn- und Rückenmarkshäute und punktförmige Injektionen der Schleimhaut des Verdauungskanals. Dupont glaubt, daß schlechte Pflege der Tiere, Mangel an Kalksalzen, Inzucht ätiologisch in Frage kommen. Ueber die Ernährung der Tiere ist nichts mitgeteilt. Das Verhalten der Haut der Rinder entspricht ungefähr dem der Haut pellagröser Menschen, bei denen zunächst scharf umschriebene Rötung, dann Verlust des Hautturgors und starke Epidermisabstoßung, eventuell Abhebung ganzer Borkenlager, schließlich auch Verdünnung der Epidermis und atlasähnlicher Glanz der tiefrot gefärbten Haut beobachtet wird. Die Vertrocknung der Haut sowie der Haarausfall ist bei Menschen ebenso wenig beobachtet, wie die pellagiöse Hautrötung bei Rindern. Die Kombination der Hautsymptome nach krankhaften Erscheinungen von seiten des Verdauungstraktus und des Nervensystems sowie die schließliche Kachexie findet sich allerdings bei Tieren und Menschen.

Fröhner (Toxikologie) zitiert folgende Beobachtung; Nach ausschließlicher, reichlicher Verfütterung von Maisschlempe traten bei 12 Kühen und 13 Kälbern Lahmheit, starke Anschwellung der Klauen-, Fessel- und Sprunggelenke, starke Rötung der Haut und sichtbaren Schleimhäute, Dyspnoe auf. Die Kühe abortierten, die jungen Kälber starben. Auch ein Pferd erkrankte unter den gleichen Symptomen, außerdem hatte es Anschwellungen an Kopf, Hals und Seitenbrustwandung.

Interessante Versuche über die Entstehung von Haarlosigkeit durch Mais-

fütterung sind im Kapitel Alopecie mitgeteilt. Hier sei auch auf die in Columbien häufig beobachtete durch Verfütterung von verdorbenem Mais entstandene kolumbische Maiskrankheit hingewiesen, die durch Alopecie und Schwäche der Hinterextremitäten der Pferde, Maulesel und des Federviehs charakterisiert ist.

Sensibilitätsstörungen.

Die Schilderung der Sensibilitätsstörungen der Haut kann bei Tieren nicht die Stellung einnehmen wie beim Menschen. Einzelne grobe sensible Störungen sind allerdings auch bei Tieren leicht festzustellen, z. B. Hyperästhesien und Juckempfindung. Bereits bei Anästhesien wird die Entscheidung schwer. Totale Anästhesie, die schmerzhafte Eingriffe ohne Reaktion des Tieres gestattet, ist natürlich festzustellen. Bei teilweiser Anästhesie, bei Herabsetzung der Empfindlichkeit ist eine feinere Diagnose bei allen Tieren, eine Diagnose überhaupt bei indolenten ausgeschlossen. Reizungen der Haut bewirken vielfach reflektorische Bewegungen der bei Tieren gut entwickelten Hautmuskulatur, beweisen aber für Schmerzempfindungen nichts.

Es sind zwar einige Versuche gemacht worden, die Tierpsyche zu erforschen. O. Kalischer hat gezeigt, daß der Hund dressierbar ist, auf bestimmte musikalische Töne, mögen sie allein oder in Verbindung mit anderen erklingen, in bestimmter Weise zu reagieren. Er hat in neuester Zeit auch Hunde abgerichtet, auf Wärme- und Kältereize entsprechend sich zu äußern (Verhandl. d. Akademie der Wissenschaften, Berlin 1907). Diese wissenschaftlich hoch interessanten Versuche sind für die praktische Dermatologie nicht verwendbar. G. F. Nicolai [1]) hat die Pawlowschen Versuche weitergeführt und erforscht, wie Sinnesreize verschiedener Art auf die Speichelsekretion des Hundes wirken. Claparède [2]) gab eine Uebersicht über alle Methoden der tierpathologischen Untersuchung und ihre Ergebnisse.

Im Folgenden mögen die wichtigsten Beobachtungen über die Sensibilitätsstörungen der Haut zusammengestellt werden.

Hauthyperästhesie.

Einen Fall von Hauthyperästhesie bei einem sonst gesunden Pferde berichtet Müller (No. 737). Ein Pferd war stets nachts im Stall unruhig, schabte mit den Füßen und gab Zeichen der Juckempfindung. Bei der Arbeit und im Stall auf weicher Streu dagegen verhielt es sich ganz ruhig. Bei einer zufälligen Berührung des Fußes mit einem Strohhalm wurde das Tier wieder unruhig. Der Zusammenhang der Unruhe des Pferdes mit der Berührung der Füße mit Stroh konnte durch Versuche sicher festgestellt werden. Kalte Waschungen verminderten die Hauthyperästhesie. Ein anderes Pferd zeigte so starke Empfindlichkeit gegen Berührungen mit Heu, daß es aus der Krippe das Heu stets herausschleuderte; anderes weiches Futter wurde gut vertragen.

---

1) Nicolai, Erforschung der Tierpsyche. Leipzig 1907. — Baudouin, Das Lernen des Hundes. Inaug.-Diss. Berlin 1909.

2) Kongreß f. exp. Psychologie. Frankfurt a. M. 1908.

Dermatalgie.

In Salles Beobachtung (No. 878) zeigte eine Kuh plötzliche Symptome, die der Besitzer für Zeichen einer Lähmung hielt. Die Wirbelsäule und die Rippenhaut waren bei der Berührung empfindlich. Strich man mit der Hand über die Rückenhaut, so beugte sich das Tier in den Knieen und ließ sich schließlich wie eine tote Masse hinfallen, wenn man das Brustbein berührte. Sobald die palpierende Hand zurückgezogen wurde, stand die Kuh schnell auf. Dasselbe Experiment konnte stets wiederholt werden. Zweifellos wollte das Tier durch das plötzliche Hinwerfen sich der ihm empfindlichen Berührung entziehen. Es zeigte sich, daß die Hautempfindlichkeit rechts vorn größer als links vorn war und von vorn nach hinten abnahm. Die Hautspannung stand ungefähr in demselben Verhältnis wie die Empfindlichkeit, war aber nur wenig übernormal, auch an den empfindlichsten Stellen. Bei der Annäherung zeigte das Tier durch die lebhafte Pupillenbewegung seine Angst; die Tränenabsonderung war vor allem rechts vermehrt. Irgendwelche sonstigen Anomalien wurden nicht gefunden. Salles nimmt als ätiologisches Moment für diese Hyperästhesie der Haut, für den „Hautrheumatismus“ eine Erkältung an, die sich die Kuh durch Aufenthalt in einem Bach bei der Tränkung, während gerade scharfe Winde wehten, zugezogen hatte.

Pruritus.

Die wohl am sichersten bei Tieren nachweisbare Parästhesie ist das Jucken. Der Pruritus ist entweder lokal oder universell, entweder symptomatisch oder idiopathisch. Zweifellos wird die Zahl der idiopathischen Pruritusfälle mit der Zunahme der exakten Diagnose der Haut- und Allgemeinkrankheiten abnehmen. Ich habe selbst Gelegenheit gehabt in Fällen, die von Tierärzten als Pruritus bezeichnet wurden, Parasiten nachzuweisen. In anderen Fällen ist der Pruritus ein Produkt später einsetzender Affektionen.

Die Symptomatologie des Pruritus bei Tieren ist eine mannigfaltige. Die Tiere suchen sich nicht nur mit den Vorderextremitäten zu kratzen, sie beißen sich die erreichbaren Stellen, scheuern sich gegen feste Gegenstände, wälzen sich am Boden, bewegen Extremitäten, Schwanz, Hautmuskulatur; geraten in Wutanfälle, ja verstümmeln sich selbst.

Schindelka gibt eine gute Zusammenstellung der Affektionen, bei denen Pruritus universalis als Symptom einer Allgemeinerkrankung auftritt. Pruritus universalis findet sich bei der Trichinose der Schweine, bei der Traber Gnubberkrankheit der Schafe (vgl. Wollfressen), bei der Beschälkrankheit der Pferde, bei chronischen Nierenerkrankungen der Hunde, bei chronischen Verdauungsstörungen der Pferde und Rinder, selten bei Icterus, vorübergehend bei Frühjahrshaarwechsel, sehr häufig bei alten, herabgekommenen Hunden (Pruritus senilis).

Nach Haubner (No. 495) tritt nach fortgesetzt gegebener gleichmäßiger Ernährung Juckreiz bei Tieren auf.

Lokaler symptomatischer Pruritus scheint seltener zu sein. Oestruslarvenkrankheit der Schafe bedingt Nasenjucken, Würmer im Darm der Hunde, Bremsen im Mastdarm der Pferde rufen Afterjucken hervor; die Bißstelle bei der Wut erzeugt starkes Jucken. Auch nach dem Ablauf der Staupe sah Schindelka starken Pruritus der Vorderarme.

Idiopathischer lokaler Pruritus tritt an der Schwanzspitze der Hunde auf. Das Kratzen, Scheuern und Nagen bewirkt sehr bald Kahlheit.

Wie schwer die Entscheidung über die Diagnose werden kann, zeigt z. B. ein Hautjucken betitelter Fall Roloff und Müllers (No. 400) Bei einem Pferde traten im Sommer an der Stelle des Sattels, später aber auch an Kopf und Schulter heftig juckende Stellen auf, an denen die Haare allmählich ganz ausgingen. Infolge des Scheuerns des Tieres bedeckten sich die Stellen mit feinen Schorfen und Borken. Im Winter trat gewöhnlich Besserung auf. Tierische und pflanzliche Parasiten sind ausgeschlossen; gegen Alopecia areata spricht das Jucken, gegen Ekzem der Mangel der lokalen Ausdehnung.

Zweifellos besteht bei den Tieren insofern eine individuelle Disposition für den Pruritus, als feinhäutige Rassen besonders empfindlich sind. So leidet nach Pusch die feinhäutige Simmentaler Rinderrasse ganz außerordentlich an Pruritus bei der sonst nicht sehr starke Juckempfindungen hervorrufenden Trichophytie. Der Vergleich mit der Empfindlichkeit des Kulturmenschen gegen „juckende Krankheiten", im Gegensatz zum „Unkultivierten", liegt nahe.

Pruritus acutissimus.

Es gibt nun aber eine akute Juckkrankheit der Rinder, die bisher noch nicht als Symptom einer anderen Affektion erklärt ist, die ich jedoch aus theoretischen Erwägungen den Autointoxikationen bezw. den Intoxikationen durch bestimmte Nahrungsmittel zurechnen möchte.

Strebel (No. 364c) beobachtete bei 4 Kühen desselben Stalles (also doch gleiche Ursache) einen ganz besonders starken Juckreiz. Die Tiere standen keinen Augenblick still, bewegten sich, scheuerten sich, legten sich, standen auf, stampften mit den Füßen, schwitzten sehr stark. Dabei blieb ihre Freßlust und Milchergiebigkeit unverändert. Schließlich entstanden Lähmungserscheinungen; die Tiere mußten notgeschlachtet werden. Das Lendenmark der Kühe war stark hyperämisch, die Blutgefäße „wie mit einem Netz" umsponnen. Strebel glaubt, daß Rückenmarkshyperämie die Ursache der Erkrankung gewesen sei. Auch Martin (No. 946) sah von 40 Kühen eines Bestandes 4 innerhalb 24—36 Stunden zu Grunde gehen. Die Tiere beleckten bei Beginn der Krankheit häufig die Wurfgegend, schließlich benagten sie mit Wut Wurf, Hinterbacken, Euter, Schwanz oder rieben die Teile mit Gewalt gegen die Mauer. Nach 3 Stunden waren die Teile enthaart und geschwollen. Bald traten Nervensymptome, Koliken, konvulsivische Zuckungen, Zähneknirschen, Lähmung der Nachhand ein. Appetit und Milchabsonderung waren unverändert. Der Tod trat 5—6 Stunden nach Beginn der Lämungserscheinungen ein.

Sorgfältig muß bei allen akuten Juckkrankheiten die Anwesenheit tierischer Parasiten ausgeschlossen werden. Nörner (No. 447) beschreibt z. B. eine Erkrankung, bei der die Hühner infolge des Juckens die Federn sich selbst ausrissen, so daß ganz kahle Stellen auf der Haut entstanden. Veranlassung war eine von der Pulpa der Federn lebende Milbe, Syringophilus bipectinatus.

Pruritus ani.

Beim Menschen kann man als eine häufige Folge des chronischen Pruritus ani den Verlust der Analhaare feststellen. Roger (No. 1347) beobachtete bei ganz gesunden Pferden Haarverlust an der Schwanzwurzel, der durch dauerndes Reiben und Scheuern der Tiere veranlaßt war. Als Ursache ermittelte er Oxyuren; die Weibchen heften sich in der Umgebung des Afters fest.

Prurigo.

Für das wohl charakterisierte Krankheitsbild des Prurigo Hebrae fehlen Analogien in der Veterinärmedizin. Schindelka hat keinen Fall gesehen, ich selbst konnte aus der Literatur keine Beobachtung finden, die mit dem Prurigo Aehnlichkeit gehabt hätte. Selbstverständlich darf man nicht chronische juckende Dermatosen Prurigo nennen; das Wesentliche ist die Entstehung in früher Jugend, das spontane Aufhören zur Zeit der Pubertät, die Abwesenheit jeder ätiologischen Noxe, die Lokalisation, die Hautveränderungen. Haubners Angaben über Prurigo stammen aus einer Zeit, in der die Differentialdiagnose der Dermatosen nicht ganz feststand. Auch Hoffmann (Allgemeine Chirurgie) will die Krankheit gesehen haben.

Herpes zoster.

Zweifellose Fälle von Herpes zoster sind bei Tieren nicht beobachtet. Keiner der 4 von uns aufgefundenen Fälle ist ganz charakteristisch; Verwechselung mit gruppiertem, plaquesförmigem Ekzem ist nicht ganz ausgeschlossen. Immerhin haben die Fälle eine gewisse Aehnlichkeit mit der Krankheit des Menschen.

Mégnin (zitiert bei Hutyra-Marek) konstatierte bei einem Pferde halbseitig (?) dicht nebeneinander stehende Reihen von Bläschen; die Richtung dieser Bläschenbezirke kreuzte die der Haare. Die streifenförmigen Bläschenpartien wurden durch 1—2 cm breite gesunde Hautbänder voneinander getrennt.

Otto (No. 828) beobachtete bei einem älteren ungarischen Pferde an der einen Brustwand eine plötzlich auftretende, anscheinend Schmerzen verursachende Bläschen-eruption. Die Bläschen waren erbsengroß, konfluierten stellenweise und besaßen einen anfangs honigartigen, später mehr trüben Inhalt. Nach etwa 1 Woche waren die Bläschen vertrocknet und die Haut mit Borken bedeckt, nach 4 Wochen Heilung. Haarnachwachstum normal. Hébraut (No. 1001) sah bei einem Hunde auf der linken Flanke eine aus kleinen Bläschen sich zusammensetzende „Ekzemplaque", die allen therapeutischen Maßnahmen trotzte und heftige Schmerzen verursachte. Auf der rechten Flanke zeigte sich etwas später eine völlig dem menschlichen Herpes zoster gleichende, das ganze Abdomen umgebende Affektion (Herpes lumbo-abdominalis). Auffallend ist allerdings die Doppelseitigkeit der Erkrankung. Hier darf auch an die Beobachtung Cadéacs (No. 169) erinnert werden, der wiederholt 25 bis 30 Tage nach der wegen Lähmung erfolgten Neurotomie der Fußgelenke eine durch starkes Jucken und Schmerzempfindung und lokale ekzematöse Veränderungen charakterisierte, dem Verlauf des Nerven folgende Erkrankung bei Pferden sah.

Herpes labialis.

Eine dem menschlichen Herpes labialis ähnliche, durch das Aufschießen von Gruppen kleiner Bläschen auf geröteter Basis charakterisierte Dermatose kommt auf den Lippen von Pferden vor. Das Sekret der Bläschen trocknet ein, die Krusten fallen ab und hinterlassen auf pigmentierter Haut pigmentlose oder pigmentarme Stellen; eine Tatsache, die beweist, daß der Prozeß sich verhältnismäßig weit in die Tiefe der Haut hinein erstreckt haben muß. Die Affektion bewirkt Jucken, ge-

legentlich Lymphdrüsenanschwellung, verläuft in 2—3 Wochen. Der Herpes labialis entwickelt sich ohne nachweisbare Ursache, aber auch im Anschluß an fieberhafte Krankheiten wie Influenza und Druse (Röll, Siedamgrotzky, Schindelka). Peter und Schloßleitner sahen die gleiche Erkrankung epidemieartig bei Schafen auftreten.

Wollefressen der Schafe, Lecksucht der Rinder, Federfressen der Vögel.

Das Jucken, d. h. eine mechanische Reizung einer Hautstelle, löst ein angenehmes Gefühl aus: eine Spannung wird in ähnlicher Weise gelöst, wie die Ejakulation des Spermas das Spannungsgefühl in dem erigierten Penis löst. Zweifellos rufen bestimmte mechanische Irritationen anderer Art bei besonders disponierten Individuen ähnliche Empfindungen hervor. So erklären sich manche sonst kaum erklärbaren Selbstverletzungen. Nägelknabbern, Herausreißen ganzer Hautstücke bei stark juckenden Hautkrankheiten, artifizielle Hautverletzungen der Hysterischen usw. In der Veterinärmedizin werden analoge Beobachtungen gemacht bei dem Wollefressen der Schafe, dem Federfressen der Vögel, der Lecksucht der Rinder.

Jarmer (No. 432) ist geneigt, das Wollefressen der Schafe auf eine Störung der Verdauung durch unzweckmäßige Ernährung zurückzuführen. Die Krankheit kommt nur im Winter vor, schwindet im Sommer (Weide). Die Schafe fressen die Wolle untereinander, nach Hutyra und Marek frißt nie ein Tier seine eigene Wolle (Gegensatz zum Nägelknabbern). Stets fangen einzelne Tiere mit dem Wollefressen an; alle andern desselben Stalles folgen nach. H. und M. sind geneigt „eine Untugend“ in dem Wollefressen zu erblicken.

Zum Wollefressen der Schafe ist nach Lemcke (No. 460) die Lecksucht der Rinder eine Analogie. Die Krankheit soll auf Mangel an phosphorsauren Salzen in der Nahrung beruhen. Zufuhr der Erdphosphate bringt allein Heilung. Die Rinder sind bei der Lecksucht direkt krank; die Temperatur ist um 0,5—1,5° erhöht, der Puls wenig frequent und schwach, der Harn eiweißhaltig, Exkremente sind hart und mit Schleim überzogen, die Milchsekretion läßt nach. Die Haut erscheint welk, das Haar glanzlos und struppig.

Eine Analogie zum Nägelknabbern der Kinder bietet das Federfressen der Vögel. Es wird z. B. bei Papageien beobachtet. In einem Fall meiner Beobachtung (Klinik Regenbogen) war ein grauer Papagei an allen seinem Schnabel leicht erreichbaren Partien absolut kahl gerupft. Die Haut war durchaus normal; kein Zeichen von Reizung sichtbar. Aehnlich ist eine Beobachtung Schmidts (No. 474a).

Ein Sonnenwende-Sittich (Conurus solistitialis) war tagelang traurig und anscheinend krank. Nachdem er sich erholt hatte, biß er sich alle Federn an Hals und Brust ab; es blieb nur ein hellgrauer Flaum übrig. Ablenkung der Aufmerksamkeit hatte keinen rechten Erfolg. Zwei andere Papageien bekamen gleichfalls Neigung, ihre Federn abzubeißen; beide Tiere saßen nachts auf einer Holzstange. Zufällig war diese Holzstange aus sehr hartem Holz; als man die Sitzstange wieder aus weichem Holz herstellte, ließen die Tiere vom Federfressen ab. Schmidt meint, daß die Langeweile die Tiere zum Federfressen veranlaßt habe. Die Erfahrungen bei dem menschlichem Nägelknabbern beweisen jedoch (vgl. Heller, die Krankheiten der Nägel), daß chlorotische, schlecht genährte Kinder besonders zum Nägelknabbern neigen. Sicher sind hier noch andere Faktoren im

Spiel, die die Neigung zu der Selbstverstümmelung (sit venia verbo) unterhalten. Sehr bemerkenswert ist die Mitteilung von Klee (No. 841), daß das Federfressen der Hühner oft durch die Anwesenheit von Milben bewirkt wird. Entsprechende Behandlung bewirkt Heilung.

Es darf hier an die Fälle erinnert werden, in denen Menschen von einem krankhaften Drang, ihre eigenen Haare auszureißen und zu verzehren, beseelt waren. Raymond[1]) schilderte ein junges durch Unglücksfälle deprimiertes Mädchen, das in dem Schmerz beim Ausziehen der eigenen Haare ein Reizmittel zur Aufrichtung ihres gesunkenen Mutes erblickte (Masochismus?). Obwohl das Schicksal sie später begünstigte, blieb sie der unseligen Gewohnheit treu und epilierte allmählich einen großen Teil ihrer Kopfhaut. Auch die Gegenwart anderer Personen hielt sie in ihrem Treiben nicht auf. Auch Hallopeau, Wolters u. a. beschreiben diese zweckmäßig als Trichotillomanie bezeichnete, dem Federfressen an die Seite zu stellende unwiderstehliche Triebneigung.

Hier mag auch eine von Abraham beschriebene Selbstverstümmelung einer Löwin zitiert werden (No. 80). Das 12jährige Tier fraß erst 6 Zoll, dann den Rest des eigenen Schwanzes

Figur 10.

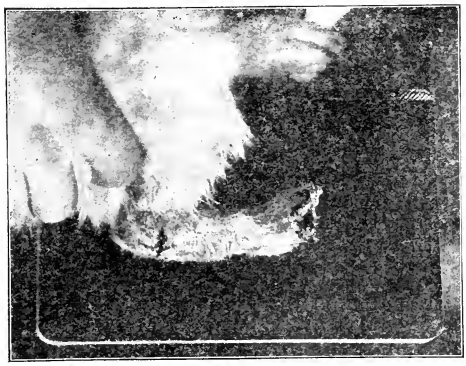

Experimentelle Polyneuritis mercurialis. Gangrän der rechten hinteren Extremität des Kaninchens. (Eigene Beobachtung.)

und begann dann den Rücken einer seiner Klauen zu fressen. Alle Mittel zur Bekämpfung der Neigung waren vergeblich. Die Löwin, die bis dahin jedes Jahr brünstig geworden war und vier Junge zur Welt gebracht hatte, hatte ihre Brunstsymptome (Blutungen) verloren. Bei der Sektion fand man eine Degeneration der Ovarien (Hysterie!).

In dies Kapitel gehört vielleicht auch die psychische Inkontinenz der Hunde. Bei manchen Hunden erfolgt bei Aufregungszuständen, z. B. Freude den Herrn wieder zu sehen usw., eine plötzliche Harnentleerung. (Eigene Beobachtung.) Diese „Untugend“ soll recht schwer abzugewöhnen sein.

Trophoneurotische Hauterkrankungen.

Die experimentell erzeugten trophoneurotischen Erkrankungen der Tiere und die Diskussion über die Auffassung der pathologischen Prozesse bilden ein so großes

1) Raymond, Le Tic de l'épilation. Journal des practiciens. 1905. p. 683.

Kapitel, daß selbst eine kritische Uebersicht über den Rahmen meines Themas hinausgeht.

Ich gebe nur Abbildungen eigener Beobachtungen, weil in ihnen der Nachweis der Erkrankung der Hautnerven gelungen ist. Nach subkutaner Einspritzung von Sublimat in die Glutaen von Kaninchen entstand schwere Polyneuritis mercurialis. Gleichzeitig entwickelte sich Gangrän der Fußspitze (vgl. Fig. 10). Bei einem Ver-

Figur 11.

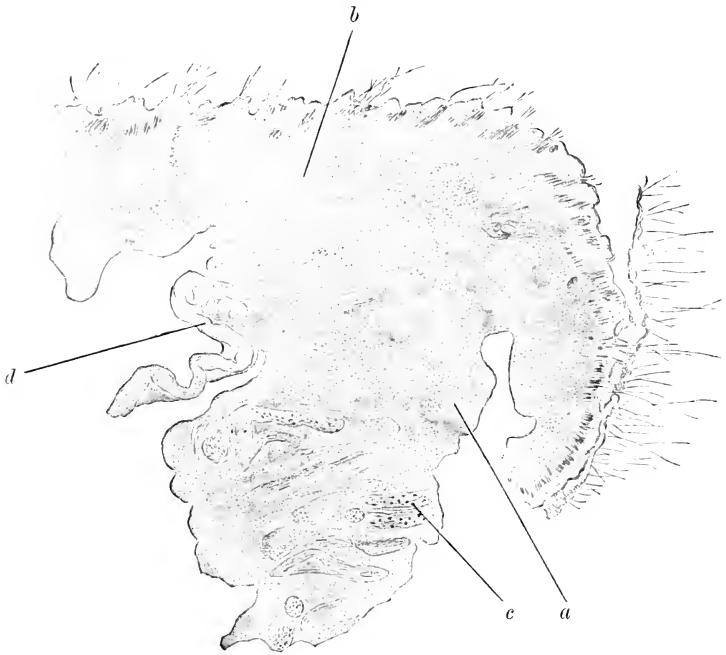

Schnitt durch ein bei experimenteller Polyneuritis mercurialis spontan entstandenes trophisches Geschwür der Kaninchenhaut. *a)* Stark erkrankte, zellig infiltrierte geschwürige Hautpartie. *b)* Weniger erkrankte Haut. *c)* Starke Nervendegeneration (Marchifärbung). *d)* Weniger erkrankter zur Haut ziehender Nerv. (Eigene Beobachtung.)

suchstiere entwickelten sich trophische Geschwüre der Fußhaut. In einem in das Geschwür hineinführenden Hautnerven wurden mit der Marchifärbung schwere Degenerationserscheinungen gefunden (vgl. Fig. 11).

In der tierärztlichen Literatur finden sich nur wenige Krankenbeobachtungen, welche als Stütze der Lehre von den trophischen Dermatosen angesehen werden können.

Cadéac (No. 624) beobachtete nach Neurotomien, die zur Heilung bestimmter Erkrankungen des Fesselgelenkes der Pferde häufig ausgeführt werden oder aus-

geführt wurden, verschiedene trophische Störungen. Stets wurden sehr ausgiebige Resektionen der Nerven (6—10 cm große Stücke) vorgenommen. Neurombildung wurde beobachtet, ist aber keine Bedingung für die Hauterkrankung. Man findet etwa 1 Monat nach der Operation, nie vor dem 20. Tage, im Gebiet der Krone auf den seitlichen Partien halbkreisförmige, dem Fesselgelenk entsprechende haarlose Stellen von der Größe eines Fünfmarkstücks. Die Haut ist feucht; das Tier empfindet starkes Juckgefühl und scheuert sich dauernd. Die Ausbildung dieser Affektion ist unabhängig von dem speziell durchschnittenen Fußnerven. Es kann aber auch zum Ausbruch einer Gruppe von Bläschen und Pusteln im Verlauf der durch die Resektion zentral abgeschnittenen N. plantareskommen; dies „Ekzem" (besser traumatischer Herpes zoster) bleibt 10—12 Tage. Die Pferde sind während der Zeit sehr reizbar und zu keiner Arbeit brauchbar. Ganz analoge Beobachtungen machte Harger (No. 308a). Nach der Neurektomie entstand bei einem Wallach unter starken Juckerscheinungen eine silberdollargroße ganz haarlose Stelle der Fesselgelenkhaut, die sich bald mit serösem Exsudat bedeckte. Zur Bläschenbildung kam es nicht. Die Hautkrankheit war so typisch, daß aus ihr auf die Operation, die vorher dem Pferdebesitzer gar nicht bekannt war, geschlossen wurde. Es fand sich auch die Operationsnarbe. Antiseptische, schützende Verbände brachten Heilung.

Eine ähnliche Beobachtung findet sich im Journal of comp. Med. 1898. Ein Pferd hinkte mit dem linken Vorderfuß und zeigte heftiges Jucken am Fessel. Man fand eine alte Neurektomienarbe. Es wurde nun eine neue Neurektomie gemacht. Ein Monat später trat das inzwischen verschwunden gewesene Jucken wieder auf: die Haut wurde haarlos, gerötet, geschwollen und bedeckte sich mit Exsudat. Schutzverband brachte Heilung.

Cadéac (No. 629) beobachtete ferner nach der Neurektomie ohne nachweisbares Trauma Abfall von Hufpartien (2 cm große Stücke) unter gleichzeitiger feuchter Absonderung. Die Analogie zu den Nagelablösungen nach Traumen (vgl. Heller, Die Krankheiten der Nägel) ist bemerkenswert. Endlich sah Cadéac auch Knochennekrosen, die jedoch wohl auf eine gleichzeitig mitwirkende Infektion von der Wunde aus zurückzuführen sind.

Interessant sind die Beobachtungen von Videlier (No. 155) über die Wachstumsbeschleunigung der Hufe durch Neurotomie. Diese Beobachtung bildet eine Analogie zu der wiederholt beobachteten und von mir eingehend untersuchten Onychogryphosis nach Nervendurchschneidungen. Die Neurotomie wird wegen Hufzwang (Encastelure, maladie naviculaire) vorgenommen, sie macht Kavalleriepferde noch geeignet, als Zugtiere zu dienen. Die Fähigkeit, auf schwierigem Terrain zu gehen und vor allem zu springen, hatten die neurotomierten Tiere verloren. Videlier maß ein am 15. Februar und 1. März neurotomiertes Pferd. Nach der Operation wurden beide Vorderhufe gleich lang gemacht (die Eisen waren natürlich entfernt). Ein zweites Pferd wurde am 20. Februar operiert. Das erste Tier wurde am 23. Mai, also nach 84 Tagen, das zweite nach 36 Tagen gemessen. Vor dem Messen wurden die Haare des Fußes rasiert. Es ergab sich:

	I. Fall		II. Fall	
	Rechter Fuß operiert	Linker Fuß normal	Rechter Fuß operiert	Linker Fuß normal
Umfang des Hufes um die Krone . .	37,5	36,25	41,25	39,75
Umfang des Hufes, untere Partie . .	43,5	45,5	47,75	46,5
Länge der Wand en pince . . .	14,5	10,25	12,5	11,5
Länge der Wand en talons . . .	4,75	4,25	8,5	7,0

Videlier erwähnt, daß andere Autoren, wie Goldmann, Brasieff, Comény, die gleiche Beobachtung gemacht haben. Auch Gröhn z. B. stellte fest, daß die Hufwand desjenigen Fußes, an dem der Fesselnerv durchschnitten wurde, in einer bestimmten Zeit stärker wuchs, d. h. länger wurde, als die der übrigen Füße.

Weitere Messungen, die gleichfalls den beschleunigenden Einfluß der Durchschneidung der Fesselnerven auf das Wachstum des Hufes beweisen, berichtet Brauell (No. 150):

Fall I.

	Normaler Fuß	Operierter Fuß nach 20 Tagen
Zehenwand . . .	2,5	3,25
Aeußere Wand . .	3,0	4,5
Innere Wand . . .	3,0	4,0
	Summa 8,5	Summa 11,75

Fall II.

	Normaler Fuß nach					Operierter Fuß nach				
	22	51	91	Tagen	Summa	22	51	91	Tagen	Summa
Zehenwand . .	4	5,5	5,5		15	5,5	7,75	8,25		21,5
Aeußere Wand .	4	7,25	6,25		17,5	4,5	8,0	7,25		19,3
Innere Wand .	3,5	5,75	7,25		16,5	5,5	20,0	9,0		24,5
					Summa 49,0					Summa 64,75

Stellte sich die Sensibilität durch Neuerzeugung von Nervensubstanz wieder her, so schwand die Beschleunigung im Wachstum der Hufe der operierten Füße.

Groß ist der Einfluß der Nervendurchschneidung auf die Schnelligkeit des Haarwachstums. Rasierte man beide Füße, so konnte man an dem operierten bereits nach 2, an dem gesunden erst nach 4 Tagen das Wiederwachsen der Haare erkennen. Dagegen wird die Hauttemperatur nicht beeinflußt.

Keinesfalls treten aber diese Symptome immer auf. Goldmann (Zeitschr. f. Veter. III. No. 6) sah z. B. nach 14 Neurotomien des N. medianus gute Erfolge in bezug auf die Lähmung, nie jedoch eine trophische Störung.

Im Tierärztlichen Jahrbuch 1878 findet sich ein Fall eines an Lähmung der hinteren Extremitäten leidenden Hundes erwähnt, der durch eine Reihe trophischer Symptome bemerkenswert ist. Das Tier kratzte sich trotz aller Vorsichtsmaßregeln so lange, bis die Knochen frei lagen. Bei der Sektion fanden sich ausgedehnte Blutungen an den Wurzeln der Rückenmarksnerven (vor allem links 4.—6. Lendennerv). Auch beim Austritt der Schenkelnerven aus dem Rückenmark, sowie im Verlauf der Nerven in der Kniebeuge fanden sich Blutungen.

Care (No. 382) sah nach einem anscheinend zu Rückenmarksverletzung führenden Unfall bei einem Pferde außer Zuckungen Ausfall der Haare.

Dexler (No. 1406) hebt in seinem Lehrbuch der Nervenkrankheiten der Pferde hervor, daß zwar nach Affektionen des Zentralnervensystems Oedeme, Quaddeln, Temperatursteigerungen, halbseitige und örtlich beschränkte Hyperhidrosis vorkommen (vergl. Kapitel: Schweiß), Genaueres aber über die wichtigen Fragen nicht bekannt sei.

Im Anschluß an die trophischen Hauterkrankungen sollen Beobachtungen von Lassartesse (No. 109) über die „nervöse Natur des Ekzems" Platz finden. Die Angaben werden den Dermatologen nicht veranlassen, an die „nervöse Natur" des Ekzems zu glauben; sie dienen aber als Beweis, daß nervöse Störungen von Ekzem ähnelnden Dermatosen begleitet sein können. (Freilich erinnert der Fall an Staupe.)

Ein 9 Monate alter Hühnerhund hatte bei einem akuten blasenartigen Ekzem nervöse Anfälle, die sich durch Asthenie und Atonie der Muskeln besonders beim Stehen und Gehen und konsekutivem ataktischen Hin- und Herschwanken manifestierten. Bei einem solchen Anfall trat der Tod ein. Eine einjährige Windhündin hatte seit einigen Tagen eine Parese des Hinterteils, hierauf einen juckenden Hautausschlag. Es traten Muskelsteifigkeit des Halses, Neigung zum Fallen, Steigerung der Sehnenreflexe hinzu. Nach Besserung der nervösen Symptome bestand das Jucken fort.

Als eine Art dystrophischer Veränderung der Anhangsgebilde der Haut kann man eine Beobachtung von Damman und Manegold (No. 1316) ansehen. Die Autoren konstatierten, daß bei Hühnern, die eine durch Kapselstreptokokken hervorgerufene Krankheit (Schlafkrankheit) durchgemacht hatten, die Farben des Federkleides während eines ganzen Sommers unrein und glanzlos blieben. Die Kämme veränderten sich stark.

Die Schilderung der Neurome und Neurofibrome erfolgt im Anschluß an die hypertrophischen Prozesse der einzelnen Gewebe der Haut.

Blasenbildende Hautaffektionen.[1]

Pemphigus und pemphigoïde Erkrankungen.

Je mehr in der Dermatologie an Stelle der morphologischen die ätiologisch-symptomatischen Kriterien für die Rubrizierung der einzelnen Krankheiten maßgebend werden, desto mehr werden alte Krankheitseinheiten zerschlagen werden. Sicher ist auch „der Pemphigus" für diesen Abbau reif. Die pemphigoïden Erkrankungen sind bei den Tieren sehr selten. Einzelne Formen haben überhaupt keine Analoga, z. B. der sog. P. syphiliticus, der P. hystericus, der P. vegetans.

1) Es sind hier nur die blasenbildenden Hauterkrankungen unbekannter Aetiologie behandelt. Pocken, Maul- und Klauenseuche, Staupe und andere Hautblasen erzeugende Affektionen sind entsprechend ihrer Aetiologie nach der Eigenart ihrer Krankheitserreger behandelt.

Der Pemphigus neonatorum ist nicht beobachtet. Dagegen entsprechen die bei Tieren beschriebenen Fälle dem Pemphigus acutus, dem Pemphigus chronicus, dem Pemphigus foliaceus. Manche Beobachtungen sind zweckmäßiger unter Impetigo contagiosa zu rubrizieren (über Erythema bullosum siehe Erythema exsudativum, S. 77). Brauchbare anatomische Untersuchungen der Haut, der peripherischen Nerven und des Zentralnervensystems liegen nicht vor. Leider fand sich in keiner der vielen von mir besuchten Sammlungen ein Stück Pemphigushaut.

Ein klinisches Bild des Pemphigus der Tiere ist nach den wenigen auf verschiedenen Tierarten Pferd, Esel, Rind, Hund, Fledermaus verteilten Beobachtungen nicht zu geben. Bemerkenswert ist die Häufigkeit des Fiebers.

Zinnecker (No. 565) beschreibt folgenden Fall: Bei einem Pferde, das angeblich seit mehreren Jahren zur Frühjahrszeit regelmäßig an Pemphigus gelitten hatte, entstanden plötzlich taler- bis handtellergroße, haarlose Stellen, in deren Bereich die Haut feucht und gerötet war. Die Epidermis war stellenweise abgelöst. Es bestand heftiger Juckreiz. Die Einzelefflorescenz heilt schnell ab und bedeckt sich in kurzer Zeit mit Haaren, an anderen Stellen aber traten neue Effloreszenzen auf. Das Allgemeinbefinden des Tieres, insbesondere der Appetit, litt; es trat erhebliche Abmagerung ein. Erst nach 6—8 Wochen begann die Krankheit, auf die Arsen gar keinen Einfluß gehabt hatte, spontan sich zu bessern; schließlich trat Heilung ein.

Dieckerhoff (No. 860) sah eine ähnliche Erkrankung bei 5 Pferden: Die Blasen waren wallnuß- bis handtellergroß mit wasserheller oder gelblicher Flüssigkeit gefüllt. Nach dem Platzen der Blasen lagen große wunde Stellen, die reaktionslos heilten zu Tage.

Barnick und Gutzeit (No. 671) beobachteten bei einem 12jährigen Droschkenpferd das Aufschießen von 50pfennigstück- bis markstückgroßen Quaddeln, die ohne Abgrenzung in die Haut übergingen und eine klare gelbliche Flüssigkeit absonderten. Nach 24 Stunden trocknete das Sekret ein. Nach Ablösung des Sekretes trat kein Hautdefekt zu Tage. Die Affektion rief kein Jucken hervor; sie war, was die Gesundheit des daneben stehenden Pferdes bewies, nicht übertragbar. Der Fall hat wenig Aehnlichkeit mit dem humanen Pemphigus, gleicht mehr der Impetigo contagiosa.

Der Fall Graffunders (No. 646) ist wegen Beteiligung der Schleimhäute besonders wichtig. Bei einer 14jährigen Stute war die Haut der Brust, des Bauches und der Vorderfüße geschwollen. Aus ihr sickerte gelbliche, mit den Haaren verklebende Flüssigkeit. Stellenweise erhoben sich aus der Haut Blasen, die teilweise gruppenartig angeordnet waren. Die Blasen wurden leicht aufgerieben; aus ihrem Grunde entleerte sich andauernd etwas klebrige Flüssigkeit. Die tieferen Hautschichten waren klinisch normal, die Blasenwand bestand nur aus Epidermis. Im Blaseninhalt fanden sich Epithelien und farblose Blutkörperchen. Der Inhalt war stark eiweißhaltig. Das Allgemeinbefinden war nicht gestört. An den am stärksten erkrankten (Blasen) Stellen fielen die Haare aus, wurden aber nach einigen Wochen wieder ersetzt. Bemerkenswert war die Affektion der Nasenschleimhaut.

Aetiologisch wichtig ist eine Beobachtung Esser und Schützes (No. 647). Ein 7jähriges Pferd stürzte in das Wasser, wurde darauf sorgfältig abgerieben. Am nächsten Tage entwickelten sich auf dem ganzen Körper wallnuß- bis handflächengroße Blasen und Epidermisabhebung unter Haarausfall. Sehr schnell trat Heilung ein und Haarneubildung auf.

Einen Fall von Pemphigus foliaceus oder Dermatitis bullosa exfoliativa beobachtete F. E. Anderson (No. 919) bei einem 16jährigen Pferde. Zunächst konstatierte er eine akute vesikuläre Eruption der Haut von den Ohren bis zu den Schultern. Am nächsten Tage waren die Bläschen zu 2—10 cm im Umfang großen Blasen zusammengeflossen und bedeckten Brust, Nacken, Unterleib, bei gleichzeitiger Schwellung der ganzen Haut. Am dritten Tage erkrankten auch die Extremitäten. Nach 24 Stunden platzten die Blasen, es bildete sich aus der Flüssigkeit und den Haaren eine Art Borke, die sich nach 14 Tagen unter Zurücklassung einer roten, schuppenden Haut abstieß. Schließlich wuchsen neue Haare nach. Aber aus bereits geheilten Stellen schossen neue Blasen auf, die wiederum einer schuppenden Hautoberfläche Platz machen. Der exfoliative Prozeß wiederholte sich unter der Beobachtung 3mal am ganzen Körper. Das Allgemeinbefinden der Tiere war nur während der gelegentlichen Fieberattacken auffällig gestört; das Pferd magerte aber doch in der vom Sommer bis Juli sich erstreckenden Krankheit zum Skelett ab. Erst bei Weidebehandlung sistierte die Krankheit. Im Winter stellten sich allgemeine Fieberbewegungen ein, die auch dem ersten Ausbruch des Pemphigus vorausgegangen waren. Die Beobachtung schließt vor Konstatierung des Rückfalls.

Dages beobachtete bei einem weiblichen Maulesel am linken Schenkel auf einem handflächengroßen Bezirk 5 nuß- bis taubeneigroße Blasen, deren Inhalt zuerst zitronengelb, dann klar war. Die Haut in der Umgebung war geschwollen. Nach 4 bis 5 Tagen brachen die Blasen auf; ein leicht geschwollenes Korium lag frei. Nach weiteren 5—6 Tagen bildeten sich fest haftende Borken; es erfolgte Heilung ohne Narbenbildung. Juckempfindung bestand nicht, dagegen Schmerzempfindlichkeit der erkrankten Stellen.

Janson (No. 648) beobachtete bei einem Esel in Japan einen akuten Pemphigus (foliaceus?). Alle Teile der Haut wurden nach und nach befallen.

Beim Rinde sind die Beobachtungen noch spärlicher als bei den Equiden. Seaman sah bei einem Ochsen einen unter Fieberschauern verlaufenden Fall von bullösem Exanthem, bei dem es zur Bildung hühnereigroßer Blasen kam. Ballart hat (zitiert bei Schneidemühl) die Uebertragung einer Pemphigusaffektion von der Kuh auf den Menschen gesehen.

Fröhner fand bei einem $2^1/_2$jährigen Stier unter Appetitverstimmung und leichten Fieberbewegungen eine von Tag zu Tag zunehmende Empfindlichkeit der Haut. Das Tier war unruhig, suchte alle erreichbaren Körperstellen zu jucken und zu kratzen. 3 Tage nach Krankheitsbeginn schossen an 30 verschiedenen Hautstellen, besonders an den inneren Hinterschenkelflächen, am Schwanzansatz, am Hals und an der linken Backe, haselnußgroße, anfangs halbkuglige Blasen auf, die später eine „tellerförmige“ (?) Einbuchtung in der Mitte zeigten. Die Umgebung der Blasen

war heiß und gerötet; der Blaseninhalt gelblich, von der Konsistenz dünnen Eiters, der Grund sah schön rot aus, war mit Gewebsschollen und eitrigem Belag bedeckt und näßte nur wenig; in der Umgebung fanden sich Kratzspuren. Die mikroskopische Untersuchung der den Grund der Geschwüre, die nach Platzen der Blasen entstanden waren, entnommenen Schollen ergab, daß dieselben aus bläschenartig aufgetriebenen, vielfach zerplatzten und durchsichtigen Epidermiszellen (hyaline Entartung) bestanden. Das Allgemeinbefinden litt wesentlich; die Haare wurden struppig und verklebten zum Teil durch Blaseninhalt miteinander. Kontagiosität oder der Einfluß irgend einer Ernährungsschädlichkeit wurde nicht nachgewiesen. Therapie: Schmierseife messerrückendick 3 Stunden lang aufgestrichen; Abwaschung; auf Geschwürsflächen Ung. plumbi tannicum. Trotz leichter Bleiintoxikation Heilung. An Stelle der Pemphigusblasen entstanden leicht rötliche, runde, haarlose Hautstellen.

Beim Hunde sind nur wenige Fälle von Pemphigus beobachtet. Fröhner (No. 551): Ohne nachweisbaren Grund hatten sich auf der Haut des Rückens und der beiden Seitenflächen des Rumpfes pfennig- bis zehnpfennigstückgroße wunde Stellen gebildet, die am Hinterteil so zahlreich waren, daß nur wenig normale Haut übrig geblieben war. Am Hals und den oberen Partien des Vorderschenkels fanden sich teils wasserklare, teils mit blaugrünen Krusten bedeckte Blasen. Am Bauch nur einzelne runde Erosionen. Fieber 39,3°, Puls 160. Ernährungszustand sehr schlecht, kein Durstgefühl, Zeichen von Magendarmkatarrh. In der ersten Zeit steigerte sich das Fieber, die Wunden am Hinterschenkel zeigten Heilungstendenz, später Verschlechterung. Bei der Sektion (das Tier wurde vergiftet) wurde nur Enteritis nachgewiesen.

Schindelka erwähnt einen Pemphigus acutus benignus des Hundes. Bei dem einjährigen Tier entwickelten sich auf der nicht entzündeten Haut in langen Zwischenräumen vereinzelte, prall gespannte, runde und ovale wasserhelle Blasen, ohne daß Störung des Allgemeinbefindens oder Juckreiz beobachtet wurde. Nach $^3/_4$ Jahren hörte die Krankheit auf.

Ob es sich bei dem „blasigen Ausschlag zweier Hunde, der dem Pemphigus des Menschen sehr ähnlich“ war, den Gurlt zitiert, wirklich um Pemphigus gehandelt hat, ist schwer zu sagen, da das Original mir nicht zugängig war.

Herr Obertierarzt Dr. Bongert teilte mit mit, daß er bei einem tuberkulösen Hunde einen pemphigusähnlichen Hautausschlag als Symptom einer Inokulationstuberkulose gesehen habe.

Winkler (No. 1215) beobachtete 8 Jahre lang in Grafenau in Bayern eine pemphigusähnliche bullöse Dermatitis, die den Schweinebestand vernichtet haben soll. Nach Schneidemühl machte auch Gutbrot eine ähnliche Erfahrung. In Winklers Fall scheint doch ein infektiöse, also wohl nicht pemphigoide Affektion vorgelegen zu haben.

Paulicki und Hilgendorf (No. 491) beobachteten bei einem fliegenden Hunde (Pteropus edulis) ein bullöses Exanthem (Hamburger zoologischer Garten). Das Tier hing gewöhnlich in seinen Flughäuten mantelartig eingewickelt an einer Stange. Die Spannweite der Flügelhäute betrug 4 Fuß. Es entwickelten sich nun auf diesen Flughäuten blasenartige Abhebungen der Epidermis. Die

Einzelefflorescenz war kreisrund, platzte spontan nach mehrtägigem Bestand, während gleichzeitig neue Blasen aufschossen, war stecknadelknopf- bis 10 Groschenstück groß. Die Blasen waren nur zum Teil in Gruppen angeordnet, standen an der Peripherie der Flughäute am reichlichsten; an den Fingergelenken bildeten sich (aus Blasen?) Geschwüre, welche von der Flughaut nur eine dünne Membran übrig ließen. Die inneren Flächen der Flughäute waren mehr befallen als die äußeren, eine gewisse Symmetrie in der Anordnung schien zu bestehen. Platzten die Blasen, so zeigten sie nach Entleerung ihres flüssigen Inhaltes einen weißlich nässenden oder eitrigen Grund. Einsinken der Blasen durch Flüssigkeitsresorption oder spontane Heilung wurde nicht beobachtet. Das Tier schien durch die Affektion am Fliegen behindert zu sein, ergab keine Abnahme des Appetites bis zu seinem nach 4 Wochen erfolgenden Tode. Die Sektion zeigte Peritonitis infolge Ruptur des Colons. In den bindegewebigen Hüllen der Leber fanden sich Entozoen.

Lucet (No. 260) beschreibt bei einer Kuh eine Dermite bulleuse microbienne. Bei einer 5 jährigen Kuh, die vor 5 Wochen gekalbt hatte, entwickelten sich auf Hals, Flanken, Brust, Rücken, Bauch, Euter, After, Schamlippen 50 Centimes bis 5 Frankstück große Hautabhebungen, die an 2—3 Stellen sogar handflächengroß wurden. Das Verhalten der Einzelefflorescenzen war je nach ihrem Alter verschieden. An den jüngsten erschien die Haut glatt und glänzend (gespannt?), an älteren zeigten sich Exkoriationen. Wieder andere waren teilweise vereitert oder in mit Blut und Schorf bedeckte Exkoriationen umgewandelt. An einzelnen Stellen, vor allem am Euter, hatten sich durch die ganze Dicke der Haut hindurchgehende Risse gebildet. Unter allen möglichen Kautelen wurde aseptisch der Inhalt der Blasen aspiriert und bakteriologisch untersucht. Es fanden sich Reinkulturen eines auf Gelatine in weißgrauen, tröpfchenförmigen Kolonien wachsenden nach Weigert-Gram färbbaren Streptococcus, der für Kaninchen und Meerschweinchen nicht pathogen war. Die Gelatine wird durch diesen Mikroorganismus nicht verflüssigt, auf Kartoffeln erfolgt kein Wachsthum. L. nennt den Mikroorganismus Streptococcus pyogenes bovis. Histologisch fand L. starke Zellinfiltration besonders um die Schweißdrüsen im Corium; die Epidermis fehlt teilweise, teilweise ist sie durch ein in frischen Knoten gelbliches fibrinöses Exsudat abgehoben.

Vielleicht ist hier eine ältere, bereits oben erwähnte stammende Beobachtung Seamans (No. 658) anzureihen. Bei einem 3 jährigen Ochsen entstand ohne nachweisbare Ursache eine starke Entzündung der Haut des Nackens, der Schulter, Flanken, Hüften und vorderen Extremitäten. Die Exsudation war so stark, daß die Epidermis zu nuß- bis eigroßen Blasen abgehoben wurde. Das Allgemeinbefinden war gestört; der Verlauf war günstig: die Blasen trockneten ein. Der Beobachter selbst nennt die Krankheit Pemphigus; der geschulte Dermatologe wird schwere Bedenken gegen diese Klassifizierung haben. Richtiger wird man den Fall als Impetigo contagiosa auffassen.

Eine ganz an eine Impetigo contagiosa-Epidemie erinnernde Seuche beschreibt Loiset (No. 657) als Enzootie de pemphigus sur l'espèce bovine. Ohne Störung des Allgemeinbefindens erkrankten etwa 120 Rinder, die fast alle in einer Anzahl bestimmter Ställe gestanden hatten, in der Umgebung Lyons, an einer durch die Bildung von grösseren Blasen auf Flanken, Kruppe, Innen- oder Hinterseite der Schenkel charakterisierten Hautaffektion. Die Flüssigkeit in den Blasen war anfangs hell, trübte sich dann, die Gebilde trockneten zu Borken ein, nach deren Abfall ein kahler Hautfleck zurückblieb. Der ganze Vorgang spielte sich in 3—5 Tagen ab, das Haarkleid wurde erst in 3—5 Wochen ergänzt. (Nach der Impetigo contagiosa der behaarten Kopfhaut des Menschen bleiben bekanntlich häufig kahle sich später wieder normal behaarende Stellen zurück.) Der Durchmesser der Blasen betrug 5—12 cm. Häufig traten die Blasen in Schüben auf. Meist waren mehrere

Blasen zu Gruppen vereinigt. (Aehnlichkeit mit der Dermatitis herpetiformis, Duhring.) Interessant ist die Mitteilung Loisets, daß 1731, 1752 und 1777 Epidemien von Pemphigus, verbunden mit Fieberbewegungen unter dem Rindvieh der gleichen Gegend geherrscht haben sollen.

Ekzematöse, psoriasiforme und lichenoide Dermatosen.

Ekzem.

Das große Gebiet der Ekzeme bietet für die vergleichende Pathologie nach verschiedenen Richtungen interessantes Material dar. Nur eine Reihe Beziehungen sollen dargelegt werden.

Der Prozess scheint eine den Haustieren eigentümliche Krankheit zu sein; es liegen jedenfalls weder über die im zoologischen Garten gehaltenen noch über die Jagdtiere Berichte über typische Ekzeme vor. Selbstverständlich ist hier nur von idiopathischen Ekzemen die Rede; symptomatische „Ekzeme", besser Dermatitiden, hervorgerufen durch Würmer, Durchfälle usw. kommen bei allen Tieren vor.

Ich selbst sah bei einem $2^1/_2$ Jahre alten Schimpansen an der Vorderbrust eine durch Haarausfall, leichte Schuppenbildung, stellenweise auftretende Erodierung charakterisirte, zweifellos ekzemähnliche Erkrankung, die an der Stelle entstanden war, an der ein Riemen während der Schiffsreise gesessen hatte. Bemerkenswert war das Auftreten ganz ähnlicher Ekzemplaques am Hals, wo eine ähnliche Ursache nicht wirksam gewesen war. Die Affektion juckte etwas und belästigte das Tier so, daß es selbst immer mit der Hand auf die kranken Stellen wies.

Bei Haustieren ist zur Entstehung des Ekzems eine gewisse Disposition erforderlich; von vielen unter den gleichen Bedingungen lebenden, den gleichen Schädlichken ausgesetzten Tieren erkranken nur einige.

Traumatische Einflüsse sind häufig Gelegenheitsursache, z. B. Druck des Sattels und Geschirrs, andauernde Lagerung auf hartem Boden (Joly [No. 721]).

Wichtig ist, daß das Kurzschneiden der Haare der Pferde, d. h. eine Maßnahme, die den natürlichen Verhältnissen nicht entspricht, nach Weber (No. 58) eine gewisse Disposition zu Ekzemen, besonders bei nassem Wetter, schafft. Der natürliche Schutz der langen Haare ist eben ausgeschaltet.

Das Kratzen, Scheuern, Lecken und Beißen der Tiere bei juckenden insbesondere bei parasitären Hautkrankheiten ruft zweifellos ekzematöse Dermatosen hervor, die an andrer Stelle behandelt werden sollen. Praktisch kann im Einzelfalle die Diagnose vor der Auffindung der spezifischen Parasiten sehr schwierig sein.

Chemische Reize, insbesondere Anwendung von scharf reizender Einreibung (Quecksilbersalbe, Petroleum [Jansen No. 473], Schmierseife, Jodoform, Karbolsäure u. a.) bewirken ekzematöse Dermatitiden. Soweit die äußere Reizwirkung des Medikamentes die auslösende Krankheitsursache ist, gehören die Affektionen

zu den Ekzemen, soweit die Resorption der Arzneimittel in Frage kommt, zu den Arzneiexanthemen. (Vgl. das Kapitel.)

Interessant ist die Tatsache, daß bei langbehaarten Tieren häufiges Baden und Seifen, zumal wenn die Abtrocknung unvollständig ist, Ekzeme erzeugt. (Schindelka). Die Analogie mit dem menschlichen Kopfhaar liegt nahe. Ich wenigstens habe mich dank vielfacher Beobachtungen überzeugt, daß häufiges Waschen der Kopfhaut die vorhandene Seborrhoe erhöht, im Entstehen begriffene stärker hervortreten läßt. Nach Schindelka bewirken auch Priessnitz-Umschläge bei längerer Einwirkung häufig bei Tieren Ekzeme, was für die unbehaarte Haut des Menschen nur selten zutrifft.

Physiologische und pathologische Sekrete und Exkrete rufen auch bei Tieren Ekzeme hervor. Insbesondere ist die Schweißabsonderung (Militärpferde im Sommermanöver) eine häufige Gelegenheitsursache. Wie in der menschlichen Pathologie erzeugen diarrhöische oder pathologisch veränderte Stühle Ekzeme der Hinterbacken, ja der ganzen hinteren Extremitäten. Stehen die Tiere in den zersetzten, pathologisch veränderten Kotmassen, so kann auch das Ekzem an den Füßen beginnen (vgl. Schlempenmauke). Ein von Schmidt bei den Raubtieren der zoologischen Gärten beschriebene (No. 49b) von den Hinterbacken ausgehende intertriginöse Erkrankung ist wohl auf eine Darmaffektion durch ungeeignete Nahrung zu beziehen. Bei Incontinentia urinae, bei Phimosis entstehen durch Arrosion der Haut durch die Sekrete und Exkrete Erkrankungen, die man ebenso wie die bei pathologischen Ausflüssen aus Mund und Nase sich einstellenden Affektionen den Ekzemen zuzählen kann. (Vgl. Balanitis, Impetigo labialis).

Die Bedeutung des Sonnenlichtes und der Röntgenstrahlen für manche ekzemähnliche Dermatitiden ist in den entsprechenden Kapiteln besprochen.

Sehr vorsichtig abwartend verhalte ich mich persönlich zu der Lehre von der parasitären Natur der Ekzeme. Unna, der Hauptvertreter dieser Ansicht, führt in seiner umfassenden Bearbeitung des Kapitels „Ekzem“ in Mraceks Handbuch der Hautkrankheiten keine ausführlich beschriebenen Beobachtungen experimentell auf Tiere übertragener Ekzemerkrankungen an. Die Tierpathologie gibt keine Beweise für die parasitäre Natur des Ekzems. Gelegentliche Befunde von Staphylokokken und Streptokokken bei impetiginösen Prozessen beweisen natürlich gar nichts, da man nach Lomrys Untersuchungen z. B. bei der menschlichen Akne stets Staphylokokken nachweisen kann. Müller (No. 1108) erhielt bei Uebertragung von Ekzemflüssigkeit von Hund auf Hund 2mal negative Resultate. Wenn er ein schnell heilendes Ekzem nach der 3 Tage wiederholten Reizung der Haut durch Einreiben von in Wasser zerriebener Borken und Krusten erhielt, so beweist dieser Versuch nichts anderes, als daß durch Einreibung einer zersetzten und zersetzbaren tierischen Substanz eine Hautentzündung entstehen kann (Dermatitis arteficialis). Müller glaubt selbst, daß die Ekzemmikrokokken nichts Charakteristisches haben. Er konnte auch mit dem Eiter der Balanitis der Hunde die schnell vorübergehende Hautentzündung erzeugen, die auch spontan am Skrotum und angrenzenden Schenkelpartien vorkommt. In gleicher Weise wie die „Ekzeme“ nach Einreibung von zer-

riebenen Borken erklären sich die in 3 Fällen von Müller erzeugten Dermatitiden nach Einreibung von Preßhefe und Wasser. Unzweifelhaft ist schlechte Hautpflege bei den Haustieren eine häufige Ursache des Ekzems. Es wirken hier wohl viele Schädlichkeiten zusammen. Interessant ist wieder die Tatsache, daß bei wild lebenden Tieren, die doch gar keine rationelle Hautpflege haben, Ekzeme zu den größten Seltenheiten gehören. Es zeigt sich hier wieder der schwächende Einfluß der Domestikation.

Wenn sich eine Anzahl verschiedener Schädlichkeiten summiert, ist der Ausbruch der Erkrankung naturgemäß am leichtesten zu erwarten. Beim Ekzem der Sattellage der Militär-Reitpferde vereinigt sich die schädliche Wirkung der großen körperlichen Anstrengung, der vermehrten Schweißbildung, der Sonnenhitzwirkung und der Reibung des Sattelzeugs, die nach Gramlich besonders groß ist, wenn während der Manöverstrapazen die Tiere an Körpergewicht abnehmen und das Sattelzeug dann weniger gut sitzt. Manche Autoren nehmen auch an, daß Verdauungsstörungen infolge unzweckmäßiger Fütterung eine weitere Disposition schaffen.

Eine Reihe von Tatsachen aus der Tierpathologie spricht für die Entstehung der Ekzeme auch aus inneren Ursachen. Zunächst erkrankt nur ein Teil der den gleichen Schädlichkeiten ausgesetzten Individuen. Wird aber die Disposition zugegeben, so können wir theoretisch auch Fälle annehmen, in denen die auslösende Ursache so wenig ins Gewicht fällt, daß sie nicht zu unserer Kenntnis kommt. Wenn auch in England die Lehre von der Abhängigkeit des Ekzems von Stoffwechselstörungen mehr Geltung hat als bei uns, so ist doch für mich die Wahrheit dieser Lehre für eine große Zahl von Fällen durch genaue Beobachtung erwiesen. Keinesfalls darf man die Theorie verallgemeinern und etwa behaupten, daß jedes Ekzem die Folge einer Stoffwechselanomalie ist.

Eine große Gruppe von ekzematösen Erkrankungen bei den Tieren beruht auf Autointoxikation vom Darm aus (vgl. das Kapitel). Nach Schindelka sind Obstipationen häufig (sic!) die Ursache der Ekzeme. Auffallend ist jedenfalls die Tatsache, daß bei der Schilderung der Krankheitsbilder akuter Ekzeme der Tiere die Störungen der Darmfunktionen weit mehr in den Vordergrund treten als beim Menschen. Aber auch für den direkten Einfluß der Ernährung sprechen Erfahrungen. P. Salomon (V. Internationaler Dermatologenkongreß) konstatierte durch wiederholte Fütterungsversuche die absolute Abhängigkeit einer zur Kahlheit führenden ekzematösen (?) Hauterkrankung beim Hunde von der Fetternährung.

Eppinger (No. 375) sah eine Heilung akuter Ekzeme bei Hunden nach reiner Fleischdiät unter Aussetzen aller Medikamente.

Pecus (No. 945) hatte auffallende Erfolge bei hartnäckig der Therapie trotzenden Ekzemen mit der Infusion von 120—700 ccm einer 0,7 prom. Kochsalzlösung innerhalb von 10 Tagen (nach dem Vorgange Tommassolis beim Menschen).

Sehr interessant ist Schindelkas Beobachtung an mehreren Hunden über den Zusammenhang von Obstipation, Ekzem und Nephritis. Schindelka glaubt, daß dasselbe durch die Obstipation gebildete Toxin sowohl das Ekzem als die Nephritis hervorgerufen habe.

Williams (No. 406) beobachtete bei Pferden in mehreren Fällen bei völligem Versagen der Harnsekretion ein vikariierendes Eintreten der Haut. Tag und Nacht strömte Flüssigkeit, die reich an Ammoniak, Eiweiß (?) und Buttersäure war, aus der Haut; mikroskopisch waren die Hautfollikel vergrößert, die Schweißdrüsen erweitert. Williams bezeichnet die einige Wochen lang beobachtete Affektion als „urinous eczema".

Ob die Hautprozesse, die bei anämischen und kachektischen Zuständen beobachtet werden (z. B. bei Tuberkulose, Rachitis, Diabetes) wirklich reine Ekzeme sind, bedarf noch weiterer Untersuchung.

Bemerkenswert ist noch eine Untersuchung Lippolds (bei Schindelka), die beweist, daß die bei der Brunst gebildeten, den ganzen Organismus reizenden Stoffe, auf die Ausbildung eines Ekzems Einfluß haben können, wenn nicht durch normale Befriedigung der Brunst eine Detumeszenz eintritt. Bei einer Stute, die trotz Brunsterscheinungen nicht zum Hengst zugelassen war, entwickelte sich ein chronisches, stark schuppendes Ekzem des ganzen Körpers, das zur Kahlheit führte. Nachdem jede denkbare Therapie ohne Erfolg versucht war, schwand das Ekzem spontan, nachdem die Stute wieder gedeckt war.

Der Prozeß ist wahrscheinlich als Autointoxikation (vgl. das Kapitel) aufzufassen. Weniger wahrscheinlich ist eine Beeinflussung des Nervensystems durch die unterdrückte Brunst und eine sekundäre Beeinflussung der Haut vom Zentralorgan aus. Die Tatsachen, die für den Zusammenhang der ekzematösen Dermatosen mit krankhaften Prozessen im Nervensystem sprechen, sind im Abschnitt „trophoneurotische Hauterkrankungen" gegeben.

Einiges Interesse hat die Häufigkeit des Ekzems bei den am meisten in Frage kommenden Tieren. Aus verständlichen Gründen kommen in den tierärztlichen Polikliniken der Großstädte nur Pferde, Hunde und einige kleinere Haustiere und Vögel zur Behandlung. Nur für diese Tierspezies kann daher Zahlenmaterial gegeben werden.

Von 22479 vom 1. April 1901 bis 31. März 1903 behandelten Pferden litten 1262 an Hautkrankheiten, 122 an Ekzem. Von 20577 Hunden litten 6559 an Hautkrankheiten, 1518 an Ekzemen, 2218 an Räude. Ueber 7 pCt. der Hunde nur 0,5 pCt der behandelten Pferde litten also an Ekzem. Von 382 Katzen litten 15 = 4 pCt. an Ekzem, während bei 528 Vögeln die Ekzemzahl sich auf 17 = 3 pCt. stellt.

Symptomatologie: Das **akute Ekzem** ist verhältnismäßig recht häufig bei Pferden und Hunden, seltener bei Rindern, recht selten bei Schafen und Schweinen.

Die Symptomatologie entspricht der der menschlichen Ekzeme. Es soll als Typus das Ekzem des **Pferdes** genau beschrieben werden (vgl. Fig. 13).

Die Krankheit setzt bei Pferden mit heftigem Jucken ein; nach 24—36 Stunden ist ein 2—4 cm dickes Hautinfiltrat (Colin, No. 262c) zu konstatieren; auf diesem Infiltrat schießen Knötchen und Bläschen auf, die bald Flüssigkeit austreten lassen. Die Haare in dem auf der Unterlage beweglichen Infiltrat sind gesträubt,

kleben zusammen, fallen aus. Die exsudierte Flüssigkeit trocknet mit den Haaren zusammen und bildet Borken, die an einzelnen Stellen einreißen, und Fissuren, die wieder Flüssigkeit hindurchtreten lassen. Die Menge der Exsudation läßt im weiteren Verlaufe nach, die Borken werden abgestoßen, die Haare wachsen nach. In 15—20 Tagen (Colin) ist der ganze Prozeß vom Beginn bis zur restitutio ad integrum abgelaufen.

Im einzelnen sind die zahllosen Verschiedenheiten festzustellen, die das Krankheitsbild des menschlichen Ekzems auszeichnen. Die Exsudation kann sehr stark sein: Dupont (No. 730) schildert, daß die Flüssigkeit geradezu „bachartig" von den erkrankten Hinterschenkeln herabrieselte; die Exsudation kann sehr gering sein, dafür aber längere Zeit bestehen und den Zustand der Parakeratose unterhalten, so daß dem akuten Anfang des Ekzems ein Stadium der Abschuppung folgt (Dupont). Janson (No. 473) beschreibt geradezu den Uebergang in ein chronisches Stadium. Wirkt das gleiche Reizmoment wiederholt auf die gleiche Hautstelle, so können durch Summierung der Reize Hautverdickungen entstehen. Man hat sich vorzustellen, daß die wiederholten Entzündungen zu Erweiterungen der Lymphbahnen (Stauung infolge Verlegung anderer Lymphwege, verstärkter Transsudation, vermehrter Bindegewebsbildung, wie bei Elephantiasis) führen. Reibung des Geschirrs wirkt z. B. im angedeuteten Sinne.

In anderen Fällen können die primären Ekzemefflorescenzen sekundär infiziert werden. Es kann zu einer Entzündung der Haarfollikel, zur Bildung von Pusteln, die von einem Haar durchbohrt werden (Ekzema sycosiforme) kommen (Schindelka). Es kann aber auch eine tiefgreifende zu lokalen Nekrosen führende Dermatitis sich entwickeln. Vor allem bei dem bei Militärpferden so häufigen Ekzem der Sattellage (No. 9) wird diese Sekundärinfektion beobachtet. Es bleibt hierbei die Frage offen, ob die Widerstandskraft der Gewebe gegen die normal in der Haut schmarotzenden Eitererreger herabgesetzt ist (wie einzelne Autoren wollen infolge schlechten Futters) oder ob eine zufällige Infektion mit besonders virulenten Mikroorganismen stattgefunden hat. Gramlich (No. 554) gelang jedenfalls die Uebertragung des Ekzems der Sattellage auf andere Pferde nicht.

Geht die Infektion in die Tiefe der Haarbälge und ruft sie stärkere Eiterung hervor, so kann Kahlheit resultieren. Es liegt also hier eine völlige Analogie zur Folliculitis decalvans vor.

In anderen Fällen besteht eine große Aehnlichkeit in der Entstehung und Entwickelung der Krankheit mit Intertrigo (Brunet, No. 768).

Das akute Ekzem macht bei den Tieren heftigere Allgemeinsymptome als beim Menschen. Die Tiere sind angegriffen (traurig [Colin, No. 262a]), reizbar, zeigen starken Durst, der natürlich dem großen Flüssigkeitsverlust entspricht. Bei Hunden (Schindelka) und bei Pferden (Jansen, No. 473) sind Fieberbewegungen festgestellt. Der Stuhlgang ist angehalten, der Kot übelriechend. Auch bei vier Kühen stellte Brunet (No. 768) während eines schweren Ekzems 1—1½ Monat dauernde Fieberbewegungen (verbunden mit Abmagerung der Tiere) fest.

Bemerkt sei, daß akute Ekzeme leicht totalen Haarverlust herbeiführen (Jansen, No. 473); die Haare werden aber meist schnell ersetzt.

Stoffwechseluntersuchungen über die Ausscheidungen beim Ekzem liegen nicht vor. Mit einer Bemerkung Tisserants, daß in manchen Ekzem-Intertrigo-Fällen (Brunet, No. 768) eine Veränderung des Harns das ätiologisch wichtigste Moment sei, ist nicht viel anzufangen.

Auf die akuten Ekzeme der übrigen Haustiere wird später eingegangen.

Der Begriff des **chronischen Ekzems** ist kein scharf umgrenzter. Will man als den Ausgangspunkt für die Begriffsbestimmung nur die zeitliche Dauer annehmen, so kann man jedes über zwei Monate dauernde Ekzem als chronisches bezeichnen. Leidet eine Frau an Prolapsus vaginae und infolge der Erkrankung an Mazerationsekzem der äußeren Genitalien und der angrenzenden Oberschenkelpartien,

Figur 12.

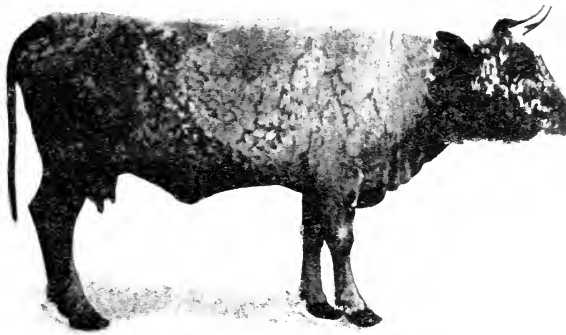

Verbreitetes Ekzema acutum der Kuh nach Moussu (Journal de Médécine vétér. 1901).

so kann die Krankheit viele Jahre dauern und „chronisch" sein. Nach Beseitigung des Prolapses schwindet auch das Ekzem. Leidet ein Maurer lange Zeit, ohne seine Tätigkeit auszusetzen, an „Zementkrätze", d. h. gewerblichem Ekzem der Hände, so kann man seine Krankheit chronisch nennen. In beiden Fällen liegt aber eigentlich gar keine chronische Hautkrankheit vor, es handelt sich vielmehr um eine akute, nur stets wiederholte Schädigung der Haut durch äußere Reize, die schwindet, wenn die Wirkung der Reize aufhört.

Ich halte es für richtiger, bei der Begriffsbestimmung des „chronischen Ekzems" nicht allein von der Dauer der Erkrankung auszugehen. Ich verstehe unter chronischem Ekzem eine, von keinem äußeren Reizmoment abhängige, auf bestimmte Lokalisationsgebiete beschränkte, bald Zustände anscheinender Ruhe, bald Zustände akuter Exazerbation zeigende, langsam verlaufende chronische Entzündung der Haut, kurz das, was man vielfach als Lichen chronicus Vidal oder Neurodermatitis circumscripta bezeichnet.

Demnach fallen aus dem Rahmen der chronischen Ekzeme heraus die Gewerbeekzeme, die Ekzeme an den die Körperöffnungen umgebenden Hautstellen, soweit sie durch pathologische Sekretionen unterhalten werden, die Ekzeme infolge mangelnder Körperpflege u. a. Grade die vielfach als Typen chronischer Ekzeme genannten, langdauernden Entzündungen der Kopfhaut durch Parasiten (Läuse) die Plica polonica bieten ein gutes Beispiel. Entfernung der Haare und Anwendung einer indifferenten Salbe heilen die angeblich chronische, jeder sonstigen Therapie widerstehende Affektion. Es liegt also hier eine chronische körperliche Mißhandlung, eine Dyshygiene (sit venia verbo) aber keine chronische Hautkrankheit infolge einer besonderen Haut- und Körperdisposition vor.

Grade diese Art der chronisch dauernden, darum aber noch nicht chronischen Ekzeme kommt bei den dicht behaarten und dicht bepelzten Tieren besonders häufig

Figur 13.



Kleine ekzematöse Plaques (Journal de Médécine vét. 1897).

vor. Ich möchte sie ebensowenig wie die an den Körperöffnungen infolge pathologischer Sekretionen vorkommenden Ekzeme den chronischen zurechnen. Solche Ekzeme finden sich an der Nase von Pferden mit andauernden Nasenausflüssen (Druse?), an den Zitzen säugender Tiere, an der Scheide von Pferd[1]) und Hund bei Scheidenkatarrh, an den Augenlidern der Pferde, am After bei Pferden, Rindern und Hunden. Die Ekzeme am Skrotum, die Schindelka häufiger bei Hunden, einmal beim Pferde, dreimal beim Eber sah, sind schon darum nicht als chronische Ekzeme anzusehen, weil sie durch Kontakt die gleiche Affektion auf den sie berührenden Hautflächen der Hinterschenkel hervorrufen können.

---

1) Auch nach dem Abfohlen soll nach Schindelka ein Ekzem der Scham- und Hinterschenkelhaut gelegentlich auftreten (Lochien-Infektion?).

Wahrscheinlich beruhen die bei allen Haustieren vorkommenden lang anhaltenden, nicht parasitären Ekzeme der Ohrmuscheln auf pathologischen Absonderungen erkrankter Drüsen, sie wären demnach auch von den eigentlich chronischen Ekzemen abzutrennen.

Ueber eine hartnäckige Otitis externa der Hunde berichtet Hoffmann (No. 368). Die Absonderungen des äußeren Gehörganges, insbesondere der Talg- und Schweißdrüsen sind braun, dicklich, grau, dünnflüssig, gelblich, eiterähnlich, übelriechend. Sie unterhalten ein Ekzem der Ohrmuschel und verursachen den Tieren so erhebliche Beschwerden, daß größere therapeutische Maßnahmen (Ausbrennen, starke Gaben von Sol. Fowleri) erforderlich sind.

Bemerkenswert ist ein Uebergang eines im Anschluß an Druse[1]) entstandenen allgemeinen Ekzems eines Pferdes (Cagny, No. 281) auf die Hufe. Letztere wurden im Verlauf der Besserungen und Verschlechterungen zeigenden Erkrankung teilweise erweicht und in größerer Ausdehnung abgestoßen. Nach 3 Wochen wurde der Huf wieder fester. Das Tier ging ein. Die Analogie zum fortgeleiteten Nagelekzem ist interessant.

Nach Absonderung all dieser Ekzemarten bleiben noch zahlreiche Fälle übrig, die man als lokalisierte und diffuse chronische Ekzeme bezeichnen muß. Es finden sich die beim Menschen vorkommenden Symptome: die Haut ist blau- bis braunrot gefärbt, Schuppung ist gewöhnlich vorhanden; daneben finden sich kleine seichte Vertiefungen, aus denen Exsudat heraussickert; bei längerem Bestande entsteht eine Verdickung der Haut, die sogar zu elephantiastischen Veränderungen führen kann. Die Haut, besonders an den Gelenken, wird spröde, infolge der wechselnden Spannung bei den Bewegungen entstehen Einrisse, die so schmerzhaft sind, daß die Tiere häufig lahmen. (Man denke an die Analogie des Ekzema flexurarum des Menschen.) Andauernd besteht Juckempfindung; infolge der chronischen Entzündung kommt es zur Schwellung der benachbarten Lymphbahnen.

Als Beispiel sei eine Beobachtung Lemkes (No. 1105) angeführt. Ein 10jähriger Wallach litt seit 7 Monaten an einer jeder Behandlung trotzenden Hautaffektion. Die Haut von der Hufkrone bis zum Sprunglenk war mäßig behaart; die wenigen Haare standen in der verdickten Haut borstenartig aufgebürstet. Die Haut war mit einer eitrig käsigen, intensiv stinkenden Masse belegt. Erst Aetzung mit Liqu. Kali caustici brachte in 6 Tagen Heilung. (Die glänzende Wirkung der Kaliätzung beim chronischen Ekzem des Menschen ist bekannt).

Schindelka weist darauf hin, daß chronische Ekzeme des Gesichtes und des ganzen Körpers, „selten anders als symmetrisch vorkommen."

In der Schilderung war vorwiegend auf die Ekzeme der Pferde Rücksicht genommen. Bei **Hunden** und **Rindern** sind dieselben Formen beschrieben, wenn auch für die praktische Veterinärmedien diese Erkrankungen nicht dieselbe Rolle spielen wie bei den Pferden. So beschreibt Unterberger (No. 419) eine vesikulöse Dermatitis des Hundes, die wir wohl unter die **akuten Ekzeme** rubrizieren können.

---

1) Es sei hier erwähnt, daß häufiger, z. B. auch von Jolly und Leclainche (No. 249), Ekzeme im Verlauf der Druse beschrieben wurden.

Hilfreich (No. 23a) beschreibt alle Stadien der Ekzemerkrankung, die die humane Medizin kennt, beim Hunde. Er nennt das Ekzem die häufigste Hautkrankheit der Hunde. Ich selbst hatte auf der Klinik von Prof. Regenbogen Gelegenheit, eine große Zahl von Ekzemfällen bei Hunden zu sehen. Das Eczema vesiculosum ist selten, meist handelt es sich um Eczema rubrum et madidans. Prädilektionsstellen sind die zarten Hautpartien, vor allem die Gelenkbeugen und die Bauchhaut. Die Unterscheidung von parasitären Affektionen muß häufig durch den positiven oder negativen Nachweis von Milben gegeben werden. Seltener ist das akute diffuse Ekzem der Rinder, obwohl alle Stadien vorkommen. Mathis (No. 620) z. B. beschreibt ein generalisiertes Ekzem bei einer 7—8 Jahr alten trächtigen Kuh. Der Verlauf war so schnell und so intensiv, daß die frisch gebildeten Borken, die der Unterlage fest anhafteten, 5—12 cm im Durchmesser große Platten bildeten und dem Tiere ein Aussehen gaben, daß etwas an Ichthyosis congenita erinnerte. Zwischen den einzelnen Borken fanden sich Hautrisse, aus denen Flüssigkeit entleert wurde (vgl. auch Abbildung Fig. 12, S. 119). Dem Fußekzem der Pferde entspricht das **Fußekzem** der Rinder, die Mauke. Obwohl die meisten Maukeformen (Schlempemauke) bei Rindern wohl auf Autointoxikationen zurückzuführen sind, gibt es doch typisch verlaufende Fälle, in denen eine solche Schädlichkeit nicht nachweisbar ist. Haubner (No. 495) hebt hervor, daß der Beginn durch akute, rotlaufähnliche Symptome ausgezeichnet ist. Ob letztere den Beginn der autotoxischen oder der isopathischen Ekzeme anzeigen, ist nicht ersichtlich.

Bei den **Schafen** wird infolge schlechter Pflege und Ernährung, besonders wenn die Tiere anhaltendem Regen ausgesetzt sind, ein akutes nässendes Ekzem mit Bläschen- und Borkenbildung beobachtet. Besserung der Hygiene bringt allein Heilung. In der älteren Literatur ist oft die Trichophytie der Schafe mit Ekzem zusammengeworfen (Hauber, No. 495), so daß eine Verwertung der Fälle nicht möglich ist.

Bei **Schweinen** ist als ekzematöse Erkrankung nur der **Ruß der Ferkel** beschrieben. Bei schlecht genährten (Schlempefütterung nach Spinola 17c) und gepflegten oder durch Krankheiten geschwächten Tieren — auch Wechsel der Nahrung der säugenden Säue[1]) bildet eine prädisponierendes Moment — entwickelt sich an verschiedenen Hautstellen ein stark juckendes Ekzem, das die Stadien der Erythem-Bläschen-Borkenbildung zeigt. Die Borken werden hart, spröde, dunkelgefärbt (Ruß oder Pechräude). Die Borken werden schließlich abgestoßen, die Haut epidermisiert sich wieder, zeigt aber noch längere Zeit Abschilferung. Nach Spinola (No. 17c) ist sehr häufig eine Rötung der Augenlider (wie beim Ekzem der Kinder) wahrnehmbar. Ulrich (No. 398) hebt besonders die Gelenksschwellungen hervor, die besonders Knie und Sprunggelenk betreffen. Kreisrunde, 50pfennigstückgroße weißliche Borken bilden das hervorstechende, hautklinische Merkmal. Auffallend sind die Allgemeinsymptome, wie sie von Ulrich in einer Zucht edler Schweine beobachtet wurden,

1) Man denke an die Bedeutung des Nahrungswechsels der menschlichen Ammen für die Entstehung der Säuglingsekzeme.

Traurigkeit, Freßunlust, Krämpfe etc. Exitus war häufig. Reinigung der Ställe und Darreichung von Glaubersalz an die Mutterschweine der saugenden Ferkel ließ die Krankheit verschwinden. (Vgl. die hohen Fieberbewegungen bei schweren Kinderekzemen).

Ostertag (No. 505) sieht in dem Ruß der Ferkel nur eine Begleiterscheinung von Krankheiten, über deren Prognose ihre Eigenart entscheidet. Die Dunkelfärbung der Borken beim Ruß, sowie der unter ihnen liegenden Hautpartien beruht auf Pigmentanhäufung. Das Pigment findet sich reichlich im Speck; es liegt nicht in den Fettzellen, sondern im interstitiellen Bindegewebe. Es ist unlöslich in heißem Wasser, Alkohol, Aether, Chloroform, Schwefelkohlenstoff, Schwefelsäure, gibt keine Eisenreaktion. Aus diesen Umständen darf man aber nicht schließen, daß das Pigment nicht aus dem Blute stammen kann. Das Bluteisen kann bereits verloren gegangen sein.

Es sei die Beschreibung einiger besonderer Ekzemarten hier angereiht.

Den gewerblichen Ekzemen des Menschen sind die Ekzeme der Beugeflächen der unteren Extremitäten der Pferde, die **ekzematöse Mauke** an die Seite zu stellen. Berufliche Schädlichkeiten, Unreinlichkeiten, Staub, Straßenschmutz sind Ursachen; Kälte ist z. B. ein disponierendes Moment. Chanier (No. 697) berichtet, wie sehr während des strengen Winters 1870/71 die französischen Militärpferde an der Erkrankung litten. Imminger (No. 653) hebt die Disposition jugendlicher Pferde hervor. Dauernde Berührung der Fußenden mit Kochsalz, das zum Schmelzen des Schnees auf den Straßenbahnschienen in Großstädten verwendet wird, wirkt ungünstig. Kossorow (bei Schindelka) erwähnt Mauke unter Kavalleriepferden, nach Uebungen auf einem üppig mit Wolfsmilch bewachsenen Feld. Die Affektion ist meist auf den Fuß des Pferdes beschränkt. Lange Haare, z. B. der Köthenzopf, verschlimmern das Leiden, weil unter den von Feuchtigkeit durchtränkten Haaren die Haut mazeriert wird. Andererseits wirkt Abschneiden der Köthenhaare ungünstig, weil die Haut eines notwendigen Schutzapparates beraubt wird.

Die Krankheit führt erst zu Rötung der Haut, dann zu vesikulösem Ekzem. Sehr bald verdickt sich die Haut, es kommt durch Einrisse zur Schrundenbildung. (Man denke an das Eczema tylotieum der Hände des Menschen). Vielfach wird die Krankheit erst in diesem Stadium gesehen (Schrundenmauke). Das Sekret aus den Schrunden ist infolge der Zersetzung übelriechend. Zwischen den Haaren können sich die abgesonderten Massen aufspeichern und zur Bildung dicker Borken Veranlassung geben. Im ersteren Verlauf kann es zu einer warzigen Verdickung der erkrankten Partieen (Streck- oder Igelfuß) oder zu einer Schwielenbildung (Schwielenmauke) oder endlich zu einer Art Elephantiasis infolge diffuser Verdickung des Gewebes kommen. (Vgl. Fig. 14).

Verfolgt man z. B. die Schilderung Möllers[1]) (No. 725) über den sogenannten Straubfuß der Pferde, so wird man geradezu an manche chronischen Ekzeme der Unterschenkel des Menschen, die auf variköser Basis sich entwickeln, erinnert. Zu-

---

1) Möller erwähnt, daß das Krankheitsbild bereits 1598 von Jacob Toillet eingehend beschrieben ist.

erst tritt starke ekzematöse Exsudation ein und zwar besonders an der Haut der Fessel. Treffend nennen die Franzosen die Affektion Eaux aux jambes (Salzfluß). Die Haut befindet sich anatomisch zu dieser Zeit im Zustande der Parakeratose, die starke Durchtränkung der Zellen verhindert die normale Verhornung. Die Flüssigkeit läßt die Haare verkleben, durch mangelhafte Verdunstung unter Zutritt von Bakterien zersetzt sich das Sekret (man denke an den Geruch der nicht ulzerierten varikösen Unterschenkelekzeme des Menschen). Die Zersetzungsprodukte reizen die Haut; einerseits treten Exkoriationen, andererseits Wucherungen auf. Durch Verlegung von Lymphbahnen entsteht Stauung, Elephantiasis. Die Haare werden spärlich, die übrig bleibenden sträuben sich. Das Bild des Straub- oder Igelfußes entsteht, das völlig mit dem der menschlichen Elephantiasis (vgl. Fig. No. 15 aus Esmarch-

Figur 14.

Verruköse Mauke.
(Präparat von Dr. Gustine.)

Figur 15.

Elephantiasis mit verruköser Dermatitis am Knöchel und auf der Rückseite der Zehen (Esmarch-Kulenkampf).

Kulenkamp) zu vergleichen ist. Prognostisch scheinen sich nicht zu ausgedehnte Fälle günstiger als beim Menschen zu verhalten. Straube (No. 724) beschreibt Rückgang der Symptome und sogar Wiederwachsen leicht grau gefärbter Haare. In Lanzillots (No. 716) Fällen genügte sogar antiseptische Behandlung zur Heilung der Dermatitis exsudativa papillomatosa.

Epikritisch ist zu betonen, daß die gegebene Darstellung der Krankheit den Beschreibungen der tierärztlichen Arbeiten, auch der jüngst erschienen Schilderung Gustines entspricht. Sie nimmt als Ausgangspunkt der Affektion die Reizwirkung äußerer Noxen auf die Haut an. Aber die beschuldigten Ursachen treffen eigentlich alle Pferde, verhältnismäßig wenige erkranken. Zweifellos sind schwere, nach Gustine auch ältere Tiere disponiert, elephantiastische Bildungen werden eigentlich stets, Warzenbildung nur gelegentlich konstatiert. Es wird in Zukunft darauf zu achten

sein, ob nicht variköse Veränderungen analog den Vorgängen beim Menschen, die primäre Affektion darstellen. Die äußeren Schädlichkeiten treffen die im Stadium der Stauungshyperämie sich befindende Haut stärker, die ekzematösen Veränderungen treten ein und verschlimmern die venöse und lymphatische Stromverlangsamung. Schließlich tritt die warzige Degeneration ein, sei es, daß ein besonderes Virus die letztere auslöst, sei es, daß der starke Strom lymphatischen Exsudates einen rein chemischen Reiz zur Akanthose darstellt. Die enorme Ausbildung und Vergrößerung der Lymphbahnen konnte ich in Präparaten Gustines sehr gut feststellen.

Jedenfalls erscheint eine scharfe Scheidung zwischen ekzematöser und verruköser Mauken unberechtigt. Die Schilderung der pathologischen Befunde erfolgt am Schluß des Kapitels Ekzem.

Figur 16.

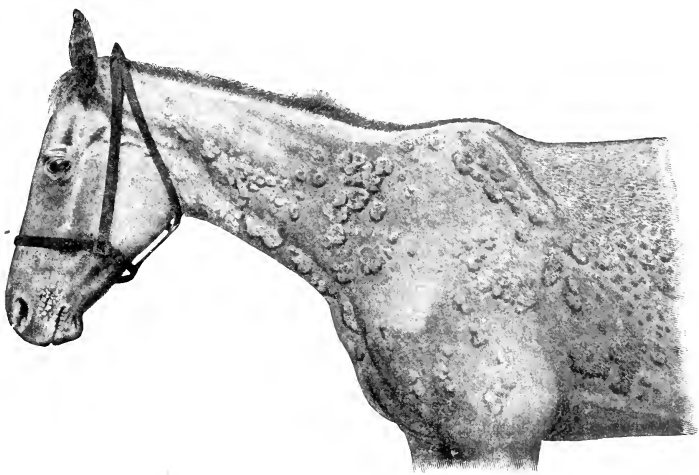

Eczema seborrhoïcum der Pferde nach Hutyra-Marek.

Sieht man im **Eczema seborrhoïcum** die typische, von Unna beschriebene, meist auf einer individuellen Disposition beruhende Erkrankung, so sind analoge Krankenbeobachtungen bei Tieren nicht beschrieben. Keinesfalls kann man für das menschliche seborrhoïsche Ekzem mangelnde Körperpflege, tierische Parasiten usw. ätiologisch verantwortlich machen, wie z. B. Schindelka für die Pferde getan hat. Sieht man aber im Eczema seborrhoïcum eine durch die Bildung fettig sich anfühlender, mehr oder weniger dicker Schuppen charakterisierte Hauterkrankung, so sind Fälle bei Pferden, Hunden und Rindern zahlreich beschrieben. Die Borkenbildung ermangelt jedoch nach der Beschreibung mancher wichtiger Eigenschaft: die serpiginöse Natur der Einzeleffloreszenz, die Prädilektionsstellen sind nicht vor-

handen. Umstehende Abbildung soll die zweifellos vorhandene hautklinische Aehnlichkeit demonstrieren.

Einem Grenzgebiete des Ekzems gehört das sogenannte **Ekzema psoriasiforme** an. Mit diesem Krankheitsbilde sowie mit dem des ausgeprägten seborrhoischen Ekzems hat ein von Gautier (No. 1345) beschriebener als Seborrhoe bezeichneter Fall große Aehnlichkeit. Bei einer Stute bedeckte sich die ganze Haut mit mehr oder weniger dicken Lagen von Schorfen und Schuppen. Die Haare waren glanzlos grau-gelb. Durch Bürsten konnte man die Schuppen leicht entfernen; die darunter liegende trockene etwas verdickte Haut ließ eine Vergrößerung der Talgdrüsen erkennen. Während der Dauer der Erkrankung litt das Allgemeinbefinden des Tieres. Die therapeutischen Versuche, Arsenwasserwaschungen, Teer, Schwefel, essigsaure Tonerdelösung, Bäder im Meere, hatten alle anfangs, aber nur bald vorübergehenden Erfolg. Die Einwirkung der Sonnenstrahlen hatte direkt ungünstige Wirkung, es traten Zustände von akutem, nässendem Ekzem auf, während sonst der ganze Prozeß ohne flüssige Absonderungen verlief. Auch Mégnin (bei Hutyra-Marek) beobachtete einen Psoriasis circinata ähnlichen Fall von wahrscheinlich seborrhoischem Ekzem des Pferdes.

Von französischen Autoren ist ein **„Ekzéma contagieuse“** beschrieben worden. Dayot (No. 525) schilderte 1850 eine Pferdeepizootie, die einerseits Aehnlichkeit mit Pferdepocken, andrerseits mit Impetigo contagiosa hatte. Das geschilderte klinische Bild würde ganz den Pferdepocken entsprechen (3 Stadien, Beteiligung der Geschlechtsteile, der Lippen, der Nase, Uebergang einzelner Blasen in Geschwüre), wenn nicht die primären Blasen als hirsekorngroß geschildert worden wären. Künstliche Infektion einer Stute hatte Erfolg: Am 3. Tage zeigten sich die Bläschen, am 5. Tage trat die Entzündung der Blasen in den Vordergrund, am 6. Tage ging die Krankheit auf die nicht geimpfte Seite über, an dem folgenden nahm die Affektion schweren Charakter an. Durch Quecksilbereinreibung wurde in 13 Tagen Heilung erzielt. Der Krankengeschichte nach kann auch eine Impetigo contagiosa ähnliche Affektion vorgelegen haben. Mit Impetigo contagiosa möchte ich noch die von Alin (No. 627) beschriebene, „Ekzéma contagieuse“ betitelte Krankheit der Pferde identifizieren. Alin beschreibt sehr gut das Zusammenfließen der einzelnen aus Bläschen entstandenen krustösen Herde, das Auftreten haarloser, rissiger Stellen, die Erfolglosigkeit der inneren Arsentherapie, den Nutzen der äußeren Sublimatanwendung. Auffallend ist die verhältnismäßig lange Dauer der Erkrankung (2—3 Monate).

Eine eigenartige, den Gedanken an parasitäre Einflüsse nahelegende Beobachtung veröffentlichte Gräbenteich (No. 1366). 9 Pferde desselben Batteriestalles erkrankten an einer papulovesikulösen Hautentzündung des ganzen Körpers. Die vielen aufgeschossenen, erbsengroßen Knötchen waren von gesträubten Haaren besetzt. Nach Entfernung der Haare war die Haut gerötet, geschwollen, auf Druck empfindlich. Sehr bald kam es zu einer starken Exsudation. Die Gelenkbeugen, sowie die während des Manövers erodierten Hautteile waren besonders stark befallen. Bemerkenswert war, daß diese Erkrankung bei nebeneinander stehenden Tieren auftrat. Ein Pferd, das in die Boxe eines erkrankten gestellt wurde, akquirierte die gleiche Dermatose. Während der Heilung fielen die Schorfe und mit ihnen die Haare ab. Es blieben hellpigmentierte Punkte zurück. Das Allgemeinbefinden litt. Ich glaube, daß es sich um eine staphylogene Infektion gehandelt hat; die hellen Punkte dürften wohl Narben gewesen sein, die sich im Bereich follikulärer Staphylokokkenentzündungen entwickelt hatten. Der vom Autor hervorgehobene günstige Einfluß der lokalen Kalomelpuderung kann auch in dem Sinne verwertet werden.

Martin (No. 918) beobachtete am linken Hinterfuß eines Pferdes einen Hautausschlag, der in Form von Zebrastreifen auftrat, also in das Gebiet der **strichförmigen Dermatosen** gehört. Vom Sprunggelenk bis zu den Ballen verliefen 9 einander parallele, 2—3 cm breite, durch ebenso breite gesunde Hautpartien voneinander getrennte Streifen. Sie begannen an der lateralen Seite der Extremität; die 4 oberen verliefen über die Vorderfläche, die 5 unteren über die Hinterfläche

zur medialen Seite. Die erkrankte Haut war körnig, an den Rändern standen die Haare gesträubt und pinselartig verklebt. Die ganze Extremität war geschwollen und schmerzhaft. Antiseptische Behandlung und Zinksalbe brachte erst in 3 Wochen Heilung. Die bakteriologische Untersuchung ergab kein Resultat.

Als Ursache des hartnäckigen **Ekzems am Schweif** der Pferde ermittelte Casper (Deutsche tierärztliche Wochenschrift, 1896, S. 27 und 1897, S. 159), den Streptococcus pyogenes. Das charakteristische Ekzem konnte durch Einreiben der eitrigen, viele Leukozyten enthaltenden Sekretionsflüssigkeit, als auch durch Ueberimpfung von Reinkulturen erzeugt werden. Die Verschleppung der Krankheit in einzelnen Pferdebeständen wurde durch Verwendung desselben Thermometers bedingt.

Roger (Bulletin d. l. soc., 1905, p. 479) führt diesen Pruritus ani bezw. die Schweifkahlheit auf Oxyuriseier zurück. (Auch beim Pruritus ani des Menschen gehen die Analhaare bekanntlich fast ganz aus.) Roger fand Oxyuriseier bei 5 an Schwanzkahlheit leidenden Pferden und erwähnt den positiven Befund von Pflug in den Analkrusten. Roger sah auch infolge des Kratzens (bei Oxyurisinfektion) bei einem arabischen Hengst die Umwandlung der ganzen Analgegend in ein einziges Geschwür.

Die Prognose der Ekzeme quoad vitam stellt Schindelka als absolut günstig hin. Immerhin ist es auffällig, daß ausgedehnte Hauterkrankungen der Tiere, die doch der Heilung aus äußeren Gründen oft nur schwer zugänglich sind, für das Allgemeinbefinden bedeutungslos sein sollen. Man denke daran, wie groß die Sterblichkeit kleinerer Tiere bei der doch nur eine oberflächliche Hautentzündung darstellenden Sarkoptesräude ist (Kaninchen, Ratten, Füchse). Eicke (No. 676) beschreibt ein ausgedehntes krustöses Ekzem bei einem Pferde, das durch eine besondere Neigung der ekzematösen Herde zur Umwandlung in tiefere Hautgeschwüre ausgezeichnet war. Das Allgemeinbefinden des Tieres wurde immer schlechter; schließlich trat der Tod ein. Die Sektion wies keine innere Metastasenbildung und keine wichtigen inneren pathologischen Veränderungen nach. An der Diagnose Ekzem ist nach den Angaben der Krankengeschichte nicht zu zweifeln.

Pathologische Anatomie. An brauchbaren Arbeiten über die pathologische Anatomie des Ekzems ist die tierärztliche Literatur arm. Müller (No. 1108) fand beim akuten Ekzem mehr die oberflächlichen, beim chronischen die tieferen Schichten befallen. Das Stratum corneum ist nur stellenweise vorhanden, hier und da unterbrochen und vom Rete Malpighi abgehoben. Im Stratum mucosum sind die Epithelien vergrößert, stärker lichtbrechend; Kern und Granulation tritt zurück. Im Korium ist der Papillarkörper verändert, nur bei chronischen Ekzemen auch die Lederhaut. Die Bindegewebsfasern sind gequollen, die Bindegewebsmaschen bedeutend vergrößert, die Bindegewebskörperchen vermehrt und vergrößert, große Mengen von Rundzellen finden sich überall, vor allem in der Umgebung der Blutgefäße. Letztere sind zuweilen ektasiert. Nicht selten zeigen Pigmentanhäufungen das Vorhandensein obliterierter Gefäße an.

Ekzem des Pferdes.

(Eigene Untersuchung X.)

Dem proteusähnlich wechselnden klinischen Bild des Ekzems entsprechen natürlich ganz verschiedene anatomische Prozesse. Leider war es mir nicht möglich, von allen Stadien des Ekzems Präparate vom Pferde zu erhalten. Ich habe 2 Fälle untersucht, von denen einer dem ersten Anfangsstadium entsprach, (Vgl. Tafel II, Abb. 2.) Anatomisch ist eigentlich vom Ekzem nichts festzustellen, nirgends sind deutliche Zeichen einer vermehrten Ex- oder Transsudation vorhanden; nur bei genauer Prüfung findet man im Rete auffällig große Lücken, die aussehen, als sei eine Zelle aus dem Gefüge des Rete ausgefallen. Ganz abgesehen davon, daß ein Ausfall einer Zelle aus dem Stratum spinosum bei der festen Verzargung gerade dieser Gebilde wenig wahrscheinlich ist, sieht man häufig in der „Lücke" einen in die Ecke gedrängten Zellkern. Man kann also die Lücken nur für hydropisch entartete Retezellen halten. Es ist ja bekannt, dass die ekzematöse Vesikulation beim Menschen gleichfalls im Rete beginnt. Solche veränderten Zellgebilde finden sich auch in den Wurzelscheiden der in der oberen Cutis implantierten Haare. Am stärksten zeigen sich die entzündlichen Prozesse an den verdickten Gefäßen; um jedes Gefäß ist eine kleinzellige Infiltration, d. h. der Folgezustand einer starken Emigration weißer Blutkörper zu konstatieren. Die Gefäßveränderungen sind in beträchtlicher Tiefe der Haut jenseits der beim Pferde ziemlich tief liegenden Schweißdrüsenschicht festzustellen. Die Schweißdrüsen selbst sind am Prozeß unbeteiligt. Im allgemeinen nehmen die Gefäßveränderungen nach der Tiefe zu an Intensität ab. Eine Vermehrung der Gefässe ist nicht festzustellen.

Man könnte nach der bisherigen Schilderung den Prozeß für den eines chronischen Ekzems halten. Die relative Intaktheit des Stratum corneum, der Mangel an Veränderungen in der Hornschicht (keine unregelmäßig verhornten Zellen usw.) spricht für einen Anfangsprozeß.

Der zweite von mir untersuchte Fall ist ein weiter vorgeschrittenes Ekzem. Die exsudativen Vorgänge sind mehr ausgeprägt. Zur Ausbildung eines ekzematösen Bläschens ist es allerdings nicht gekommen, dagegen ist die Epidermis vom Corium auf weite Strecken hin durch Exsudat abgehoben. Auch zwischen Rete und der sehr dünnen Hornschicht liegen zellige fibrinöse Exsudatmassen. Das Stratum spinosum selbst ist stark reduziert. Die Abhebung der Epidermis ist in allen Präparaten des Falles auf kurze Strecken ausgeprägt, so daß Kunstfehler bei der Herstellung ausgeschlossen sind.

Noch stärker zeigt sich die ekzematöse Exsudation in den Haarfollikeln. Ein so großer Teil der Haarfollikel ist ohne Haare, daß an einen zufälligen Ausfall nicht zu denken ist, zumal wenn man die relative Seltenheit leerer Follikel in analog hergestellten Präparaten anderer Fälle in Betracht zieht. Die Follikel selbst sind aber gewaltig dilatiert; Während die Breite[1]) der Haarfollikel im ersten Ekzemfall 130—180 μ betrug, stieg sie im zweiten Fall auf 350—440 μ. Der Umstand, daß die tief gelegenen Haarfollikel normale Breiten hatten und ihre Haarschafte festgehalten hatten, beweist, daß die Follikelveränderung mit der ekzematösen Exsudation in den oberen Partien des Corium zusammenhängt. Zweifellos steht Haarausfall (auch klinisch konstatiert) und Erweiterung der Haarfollikel in ätiologischem Zusammenhang mit der Exsudation.

Die übrigen Gewebsbestandteile der Haut (elastische Fasern usw.) verhalten sich beim Ekzem normal.

Ekzematöse Mauke des Pferdes.

(Eigene Untersuchung XI.)

In dem Fall handelte es sich um eine starke Entzündung des Fußes eines Pferdes. Die spezielle Aetiologie war unbekannt.

Auf der anscheinend nicht sehr stark veränderten Haut bauen sich 3—4 mm hohe verhornte borkige Massen auf, die durch die herausragenden Haare festgehalten

1) Die Länge hängt noch mehr wie die der Breite von der Schnittführung ab, ist daher nicht zu vergleichen.

werden. Mikroskopisch erscheint die Cutis nur wenig verändert; elastische Fasern sind z. B. gut erhalten. Die Gefäße sind mäßig stark dilatiert, die perivaskuläre Infiltration ist sehr gering. Haare und Anhangsgebilde erscheinen ganz verändert. Ohne Zwischenschaltung eines Stratum granulosum türmen sich Hornmassen der sonst unveränderten Epidermis auf. Die zwischen den lang hervorragenden Haaren befindlichen Hornmassen erscheinen nicht gleichmäßig, sondern zeigen einen eigentümlichen Bau. Es handelt sich scheinbar um Säulen, die aus milbeneiähnlichen Gebilden zusammengesetzt sind. Selbstverständlich ist jeder Gedanke an Milben zurückzuweisen; es liegt zweifellos nur eine eigentümliche Schichtung des Horngewebes vor. Oberhalb der Haarenden und der charakteristischen Hornsäulen liegt ein zellreiches nicht zu differenzierendes Gewebe, das dem bekannten Typus der Borke entspricht. Die Borken schließen Haare, Zellen, Bakterien usw. ein.

Es läßt sich nun durch Vergleichung der Uebergänge der einzelnen Form in eine andere zeigen, daß der Hornsäulenaufbau dadurch zustande kommt, daß die einzelnen Papillen und Retezapfen ungewöhnlich lang ausgezogen werden. Die oberste Spitze dieser langen dünnen Papille in grobanatomischem Sinne ist umgrenzt von einer dünnen Schicht völlig verhornter Zellen. Die Mitte nehmen die homogenen Hornkugeln ein, die vielleicht in ihrer Genese den Epithelperlen nahe stehen, wenn sie auch natürlich mit diesen Gebilden nicht verwechselt werden können. Alle möglichen Färbungen, die ich gerade bei diesen Präparaten vorgenommen habe, haben weitere Aufschlüsse nicht ergeben.

Ueber ekzemähnliche Prozesse vgl. auch Kapitel Milbenräude des Pferdes.

Verruköse Mauke des Pferdes.

(Eigene Untersuchung XII.)

Herr Dr. Gustine stellte mir seine von verschiedenen Fällen von warziger Mauke gewonnenen mikroskopischen Präparate zur Verfügung. Das Bild entspricht so völlig dem der Dermatitis verrucosa des Kalbes (vgl. die Untersuchungsresultate im Kapitel Warzenbildung), daß ich nur die wesentlichen Abweichungen hervorzuheben brauche. Ohne Bedeutung ist die verhältnismäßig starke Ausbildung des Stratum corneum an manchen Stellen, selbstverständlich die Anhäufung von in Zersetzung begriffenen Hornzellenmassen in den Zwischenräumen der einzelnen Papillomstämme. Bemerkenswert dagegen ist die sehr charakteristische Zelldegeneration in den Retezellen der langausgezogenen Papillen. Die zottenförmigen Papillen sind natürlich mit dem entsprechend konfigurierten Epitel überkleidet, dessen Basalschicht färberisch nur noch wenig scharf hervortritt. Auf der Spitze der langen dünnen Papillen nun beginnen die Epithelzellen des Stratum spinosum stets größere Vakuolen zu zeigen; schließlich bilden sich durch Zusammensinterung von degenerierten Zellen Hohlräume, in denen schwer differenzierbare Massen liegen (Dégéneration cavitaire). Die Hohlräume sind verschieden groß, nehmen den Raum von 4 bis 20 Zellen ein. Das Stratum corneum — ein Stratum granulosum ist hier nicht sichtbar — ist über der Zone der Degeneration durchaus normal entwickelt.

Sehr reich ist die Dermatitis verrucosa pedum an Keratohyalin, das bei Hämatoxylinfärbung gut sichtbar nicht auf die Zone des Stratum granulosum beschränkt ist, sondern unregelmäßig verteilt in den meisten Schichten des Stratum spinosum liegt. (Vgl. Papilläre Mauke des Rindes. Taf. VIII, Fig. 3.)

Pathogenetisch sehr wichtig ist die kolossale Ausbildung der Lymphbahnen in Gustines Celloidinpräparaten. Die dünnen Wandungen der Lymphgefäße, die in keinem Verhältnis zu dem mit Lymphe strotzend gefüllten Lumen stehen, beweisen, daß hier bedeutende Lymphstauungen vorliegen. Die Bilder erinnern geradezu an die des Lymphangioms.

Ekzem des Hundes.

(Eigene Untersuchung XIII.)

Obwohl ich 3 Fälle von Ekzem des Hundes in verschiedenen Stadien untersucht habe, kann ich nicht besonders charakteristische Prozesse ausführlich schildern; in meinen Präparaten sind jedenfalls die Ekzemvorgänge beim Hunde weniger typisch als beim Pferde.

In meinem ersten akuten Fall tritt die starke Füllung aller Gefäße und die perivaskuläre Infiltration hervor. Nur die Gefäße der oberen Hautpartien sind erkrankt, in der Gegend der Schweißdrüsen sind fast nur normale Verhältnisse vorhanden. Die Kernvermehrung des Rete ist verhältnismäßig gering, nur selten finden sich größere Infiltrate.

In den am meisten erkrankten Partien scheint eine ziemlich beträchtliche Exsudation in das Gewebe stattgefunden zu haben (Fibrinfärbung wurde leider nicht vorgenommen). Es zeigen nämlich z. B. bei Orzeinfärbung die Bindegewebszüge sich besonders dick und relativ undurchsichtig, gleich als sei das ganze Gewebe mit einer die Farbe schwach annehmenden Masse durchtränkt. Auch das überall vorhandene elastische Fasernetz tritt an diesen Stellen weniger deutlich hervor.

Die Epidermis ist eigentlich ganz unverändert. Ein Oedem des Stratum spinosum ist nicht vorhanden, von einer parakeratotischen Schuppenbildung oder von der Formierung eines Schorfes ist nicht die Rede.

Die Haarschäfte sind überall in den Haarscheiden erhalten.

In einem zweiten Ekzemfall verhielt sich das ganze Hautorgan genau wie in der oben geschilderten Beobachtung. Es wurden aber in völliger Analogie mit den Prozeßen beim Menschen ganz oberflächliche Ekzembläschen festgestellt. Oberhalb des gar nicht wesentlich veränderten Rete erhob sich zwischen dem abgehobenen, noch deutlich erkennbaren Stratum corneum und dem Stratum granulosum eine 200 μ lange, 40 μ dicke Blase, deren Inhalt aus gelblicher, mikroskopisch nicht differenzierbarer Masse bestand. Es ist ersichtlich, daß diese Blase ihre Entstehung nicht einer Einschmelzung von Zellen des Stratum spinosum, sondern einer einfachen Exsudation flüssiger Massen durch das Rete und Abhebung der Hornschicht verdankt.

Die hier skizzierte Entwicklung der Blasen ist an kleineren, im Entstehen begriffenen Vesikeln gut zu studieren.

Ein dritter Fall von Ekzem war von sachverständiger tierärztlicher Seite als krustöses Ekzem bezeichnet worden. Mikroskopisch zeigte es sich, daß eine kutane Eiterung vorlag. Unter der intakten oberen Haut in der Gegend der Talgdrüsen, oberhalb der Fettschicht, war eine ausgedehnte Eiterung vorhanden. Die Eiterkörperchen zeigten an mehreren Stellen alle Symptome der Einschmelzung.

Mikroorganismen konnten nach Gram nicht gefärbt werden, obwohl die gute Tingierung der Horngranula den guten Ausfall der Färbung anzeigte.

Im Bereich der Eiterung waren alle elastischen Fasern sowie die Anhangsgebilde zerstört.

Er darf angenommen werden, daß der Eiter an einzelnen Stellen durch die Haut durchgebrochen und an der Hautoberfläche zu Schorfen eingetrocknet ist. So dürfte das Bild eines „krustösen Ekzems“ vorgetäuscht sein.

Eczema seborrhoïcum der Ziege.

(Eigene Untersuchung XIV.)

Der Fall betrifft eine deutsche Ziegenart, die im zoologischen Garten infolge der Hauterkrankung getötet wurde. Die spezielle Art war nicht mehr festzustellen, da ich nur noch ein Stück Fell erhielt

Hautklinisch machte die Krankheit durch das Ueberwiegen der Absonderung fettiger, borkiger Massen den Eindruck eines seborrhoischen Ekzems. Für diese Diagnose sprach auch der Mangel starker wäßriger Exsudation, der sich auch dadurch dokumentierte, daß die Haare nicht verklebt waren.

Ich habe nicht alle histologischen Details des pathologischen Bildes durch Anwendung entsprechender Färbungen berücksichtigen können, insbesondere habe ich keine Fettfärbungen vorgenommen. Die Lücke muß später noch ergänzt werden.

Es sei nur das Wichtigste aus dem pathologischen Bilde hervorgehoben.

Die Chronizität des entzündlichen Prozesses zeigt sich zunächst darin, daß im Bereich der Erkrankung die Papillen etwas fungös gewuchert sind. Anstatt einer geraden Linie bildet der Papillarkörper unregelmäßige Hervorragungen, denen natürlich das Rete entsprechend folgt. Diese Wulstung des Papillarkörpers ist natürlich nicht so erheblich, wie bei der Papillomatose, sie ist aber doch recht ausgesprochen. Im Bereich dieses Bezirkes, ja noch darüber hinaus ist eine starke Kernvermehrung sichtbar, die aber nie zu einer so starken wird, daß man von beginnender Infiltration sprechen kann. Eine besonders starke Vermehrung der Kerne um die Gefäße ist nicht festzustellen. Destruktion oder Eiterungsprozesse fehlen ebenso wie der anatomische Ausdruck der Borkenbildung. Zwei Details müssen besonders hervorgehoben werden. Zunächst fällt die starke Vermehrung des Pigmentes auf; die Pigmentkörnchen liegen vorwiegend in den Epithelzellen des Rete der Haarscheiden der Drüsen; nur wenig Pigment ist im Korium nachzuweisen. Bei der chronischen Dermatitis, die durch die Demodexräude hervorgerufen wird, ist die Pigmentvermehrung ein konstantes Symptom.

Ferner fiel eine zystische Erweiterung der Talgdrüsen auf; diese Zysten waren entweder leer oder mit einer gelben, nicht näher zu differenzierenden Masse angefüllt. Dem Begriff des seborrhoischen Ekzems würde diese Talgretention oder Hyperproduktion gut entsprechen. Beim Menschen sind bekanntlich diese Talgzysten nicht festgestellt.

Weitere Untersuchungen über diese Krankheit sind noch dringend erforderlich.

Dermatitis eczematosa der Maus.

(Eigene Untersuchung XV.)

Mit diesem nichts präjudizierenden Namen bezeichne ich eine bei einer weißen Maus beobachtete Affektion, die klinisch an Ekzem, pathologisch an eine Dermatitis profunda erinnerte. Bei der Maus entwickelten sich kahle Stellen, die sich verhältnismäßig schnell ausdehnten. Die Haut schien leicht gerötet; an den Grenzen der Erkrankung kam es zu einer Exsudation. Die ausgeschiedenen Massen verklebten mit den an den Grenzpartien noch vorhandenen Haaren. Eine äußere Verletzung war nicht festzustellen. Das Tier ging nach wenigen Tagen ein; besondere Krankheitssymptome wurden nicht festgestellt (vgl. Tafel II, Figur 1).

Das pathologische Bild ist verhältnismäßig einfach. An den am meisten erkrankten Partien befindet sich die Haut im Zustande starker Entzündung. Letztere reicht bis in das Unterhautfettgewebe hinein, ja das interstitielle Muskelgewebe scheint abnorm kernreich zu sein. Das Korium ist in seiner Totalität verdickt. Die entzündliche Rundzelleninfiltration nimmt bis zu der die Haut in der Mitte durchziehenden Muskellage (Hautmuskulatur) an Intensität etwas ab, nimmt dann nach dem Papillarkörper hin wieder zu. Das Infiltrat besteht an den am meisten affizierten Partien vorwiegend aus einkernigen, zum geringen Teil aus mehrkernigen Zellen; in den weniger stark erkrankten Partien finden sich mehr spindelförmige Zellen (histogenen Ursprungs?). Plasmazellen kommen vor, Mastzellen, obwohl in normalen Stellen des Präparates gut gefärbt und zahlreich, spielen keine bedeutende Rolle. Die elastischen Fasern scheinen zum größten Teil ihre

Färbefähigkeit verloren zu haben. (Die Elastica der Gefäße ist bei Orzeintinktion gut gefärbt, während sonst fast gar keine Fasern sichtbar sind.) Die Haarfollikel und Wurzelscheiden der Haare sind völlig erhalten, die Haare selbst fehlen.

Gerade diese Tatsache ist interessant. Nach den Max Josephschen Untersuchungen ist der Haarausfall nach Nervenverletzung als trophisches Symptom angesehen worden. Bereits Samuel in seiner Kritik der Arbeiten M. Josephs hat darauf hingewiesen, daß eine leichte Hautentzündung, die klinisch nicht besonders hervorzutreten braucht, bei Katzen Haarausfall bedingt. In unserem Fall zeigen sich die klinisch nicht sehr krank erscheinenden kahlen Hautpartien stark entzündlich verändert. Der Haarausfall ist wohl als Folge einer Exsudation in die Haarfollikel und dadurch bedingte Lockerung der Haarschäfte aufzufassen. Die starke Entzündung (Infiltration) um die Haartaschen spricht für diese Auffassung. Ein intrafollikuläres Oedem habe ich nicht nachweisen können. In vielen Follikeln sieht man bereits Reparationsvorgänge; dünne Haarschäfte, die noch nicht die Oberfläche erreicht haben, kommen neben dünnen das Hautniveau überragenden Härchen vor. Normale, die charakteristische Querteilung zeigende Haare sind sehr selten.

Ueber den stark erkrankten Partien ist die Hornschicht sehr dünn, das Rete zeigt wenig Veränderungen. An einzelnen Stellen ist jedoch der Typus der Narbe unverkennbar. An Stelle der sonst überall vorkommenden Einsenkungen des Rete zur äußeren Wurzelscheide, an Stelle der wenigstens angedeuteten Papillenbildung überzieht das Korium eine gleichförmige Epithelleiste, welche die den Narben eigentümliche Hornschicht zeigt. An den weniger stark erkrankten Stellen, an denen noch mehr oder weniger Haare vorhanden sind, finden sich größere Auflagerungen von Detritusmassen auf dem Stratum corneum. Sie bestehen aus abgestoßenen Epidermismassen, Haaren, Pflanzenteilen usw. Auch Gewebsstücke, die als abgestoßene Borken angesehen werden müssen, finden sich zahlreich.

Auch anatomisch treten uns also alle Bilder entgegen, die wir bei einem Ekzem der behaarten Stellen zu finden pflegen: Entzündung, Borkenbildung, Haarausfall, oberflächliche und tiefergehende Narbenbildung (Kahlheit nach Impetigo contagiosa der Kopfhaut des Menschen).

Pityriasis rosea.

Unter Pityriasis rosea versteht man in der humanen Dermatologie eine ätiologisch nicht aufgeklärte, durch die Bildung runder oder ovaler etwas über das Hautniveau prominierender, leicht schuppender roter Effloreszenzen charakterisierte Affektion, deren Hauptunterschied von dem Herpes tonsurans maculosus die Abwesenheit des Trichophyton tonsurans ist. Bakteriologische Untersuchung der Pityriasis rosea haben bisher keine verwertbaren Resultate ergeben. Schindelka (No. 426) beschreibt nun bei einem 2 Monat alten Ferkel ein Krankheitsbild, das mit der humanen Affektion Aehnlichkeit hat.

Zwei Wochen vor Beginn der Beobachtung hatten sich bei dem Tiere auf dem Unterbauch 6 cm im Durchmesser große Kreise gebildet, die durch einen teils heller teils dunkler rot gefärbten 5 mm breiten und 2 mm hohen Rand abgeschlossen wurden. Auf diesem Wall bildeten sich zahlreiche hirsekorn- bis hanfkorngroße Knötchen, deren Farbe auf Fingerdruck schwand. An der Peripherie fiel der Wall steiler ab, als nach dem Zentrum, in welchem die Knötchen weniger deutlich waren. Ein großer Teil der Knötchen war in ganzer Ausdehnung mit grauen bis gelbbraunen, vielfach mit einander zusammenhängenden Schüppchen bedeckt, die an der Peripherie leicht abhebbar waren. Niemals fand sich Bläschenbildung. Die von dem Wall eingeschlossene, fast garnicht veränderte Haut zeigte nur ganz leichte kleieförmige Abschuppung. Außer der geschilderten Effloreszenz fanden sich auf der Haut über den falschen Rippen kronengroße, an der Peripherie heller, im Zentrum dunkler rot gefärbte, leicht prominierende Flecke, die von zahlreichen Knötchen durchsetzt und gekörnt erschienen; im Zentrum fand wieder leichte Abschilferung statt. Die Borsten

waren fest und unverändert. Zwei ebenfalls 6 cm breite, ähnlich gestaltete Effloreszenzen zogen in einer geschlängelten Linie quer über die Bauchhaut. Die einzelnen Gebilde breiten sich peripherisch aus; der zentrale Teil erblaßt, bedeckt sich mit Schuppen. Durch Konfluenz mehrerer Herde entstehen serpiginöse Linien. Mehrere sich treffende Effloreszenzen verschmelzen zu einer Einheit. Die Haut ist in ihrer Gesamtheit intakt; nach der Heilung bleibt keine Spur der Erkrankung (Narbe, Pigment, Haarausfall) zurück. Zeichen von Jucken besteht nicht. Das Tier war in der Entwicklung etwas hinter denen des gleichen Wurfes zurückgeblieben. Uebertragungsversuche auf Schweine und Hunde waren vergeblich. 1 Jahr später beobachtete Sch. bei 5 Ferkeln von 8 desselben Wurfes in der 5. Lebenswoche linsengroße, leicht erhabene Flecke an der Brust und dem Bauch; es entstanden schließlich $^1/_2$ cm im Durchmesser große, aus Knötchen bestehende Gebilde, die wieder die Neigung hatten, peripherisch zu wachsen und zentral unter Schuppenbildung abzuheilen. Nach 1 Woche heilte die Affektion spontan. Während der Erkrankung bestand geringere Appetenz, leichte Kostverhaltung. Auch diese Tiere blieben etwas in der Ernährung hinter den übrigen zurück. Die Krankheit hat nach Schindelka mit der Pityriasis rosea die Neigung zum peripherischen Wachsen und zentralen Schwinden der Effloreszenzen, die Gutartigkeit, die Unmöglichkeit der Uebertragung gemein. Die Abschuppung, die der Krankheit den Namen Pityriasis gegeben hat, ist so deutlich, daß sie eine Analogie mit dem Erythema multiforme exsudativum nur schwer möglich macht, obwohl die wallartig aufgeworfenen Ränder bei dem Eryth. exsud. multif. des Menschen besonders hervortreten.

Pityriasis simplex.

Eine Analogie der Pityriasis versicolor. der Pityriasis tabescentium usw. scheint im Tierreich zu fehlen. Die als Pityriasis bezeichnete Krankheit (besonders der Pferde) entspricht am meisten der Seborrhea furfuracea capitis des Menschen.

So beschreibt Burke (No. 751) eine in Indien beobachtete endemische Erkrankung, die besonders schlecht genährte Tiere befiel. Ohne subjektive Empfindungen, wie beim Ekzem, ohne Bildung primärer Bläschen erheben sich auf der Haut ganz kleine Papelchen, die sich mit weißen Schuppen bedecken. Ist der Prozeß besonders intensiv, die Abschuppung besonders reichlich, so haben die Tiere doch eine leichte Empfindung von Brennen und Jucken. Infolge des Kratzens kann es zu einer Verdickung der Haut und zur Exsudation kommen. Ist dies der Fall, so haften die Schuppen fester auf der Unterlage. Nach den histologischen Untersuchungen Thins handelt es sich nur um eine auf die tieferen Lagen der Epidermis beschränkte Zellinfiltration. (Letztere ist wohl eine Begleiterscheinung der entzündlichen Exsudation, die zu der Parakeratose Veranlassung gegeben hat, weil das serös durchtränkte Rete nicht mehr das zur normalen Verhornung erforderliche Stratum granulosum bilden konnte.)

Nach Schindelka (Lehrbuch) ist die Affektion an der Haut des Kopfes. der Seitenteile des Halses, am Grund der Mähne und der Schweifhaare am meisten verbreitet. Bürsten und Waschen befördert nur die Produktion neuer Schuppen. Die Haare scheinen manchmal ganz eingestaubt zu sein. (Die Analogie mit der menschlichen Seborrhoea furfuracea ist auffallend.)

Wie beim Menschen ist die Pityriasis simplex bei längerem Bestande von Haarausfall gefolgt (Alopecia furfuracea seu seborrhoica Schindelka). Marly und Corussé (No. 629) beobachteten diesen pathologischen Decursus epidemisch bei 20 Pferden. Nahe liegt es, diese Tatsache für die viel diskutierte Frage der

Infektiosität der Seborrhoe zu verwerten. Meist wurden 4—5 Jahre alte dunkelfarbige Pferde (vor allem im Frühjahr) befallen. Ohne Störung des Allgemeinbefindens entstanden bei den Tieren auf 3—10 cm im Durchmesser großen, runden oder elliptischen Flecken kleienförmige Schuppungen. Die Schuppen waren anfangs sehr fein, wurden dann dicker, um am Schluß, wenn Haarlosigkeit eingetreten war, wieder dünner zu werden. Die Affektion machte nur geringes Jucken. Nach einiger Zeit fielen die Haare der erkrankten Stellen völlig aus. Der Haarausfall schritt peripherisch fort. Eine besondere Prädilektion einzelner Hautpartien war nicht zu erkennen. In 15—30 Tagen lief die Krankheit ab; die nachwachsenden Haare waren, wie dies ja auch beim Menschen der Fall ist, zunächst hell, nahmen erst allmählich ihre normale dunkle Pigmentierung an.

Sehr interessant ist die Beobachtung W. S. Adams (No. 727), der das gleiche Krankheitsbild wie Marly und Caussé bei Pferden besonders in der heißen Jahreszeit beobachtete. Er konstatierte nämlich nicht nur das Nachwachsen weißer Haare an den erkrankten Stellen, sondern auch selbst bei relativ mildem Krankheitsverlauf die Bildung pigmentloser Flecken in der Umgebung des primären Herdes. Es entstand so eine Art Leukoderma am Damm, an den Brandzeichenflecken, im Gesicht, um die Augen und auf den Augenlidern.

Ueber die Pathologie klären uns die Tierbeobachtungen nicht auf, die Annahme Burkes, daß die Krankheit mit einer vermehrten Salzabscheidung zusammenhängt, ist durch objektive Angaben nicht gestützt und wohl von der allgemeinen Vorstellung der englischen Medizin über Seborrhoe und Stoffwechsel beeinflußt.

Psoriasis.

Die Versuche, die menschliche Psoriasis auf Tiere zu übertragen, sind bisher nicht gelungen. Nur Lassar will eine psoriasisähnliche Affektion bei Kaninchen durch Einreibung von Psoriasisschuppen erzeugt haben. Die Versuche können aber als sicher beweisend nicht bezeichnet werden. Manche Fälle von „Psoriasis der Rinder“ sind Trychophytien. Da die Psoriasis und das Eczema seborrhoicum des Menschen Aehnlichkeit haben, ist mancher Fall von sog. Eczema seborrhoicum der Tiere (z. B. Mégnin) auch unter Psoriasis bei einigem guten Willen zu rubrizieren.

Eine der Psoriasis wenigstens ähnliche Erkrankung ist nur bei den anthropoiden Affen und bei einem Klammeraffen beobachtet worden. Schmidt (No. 49) berichtet Folgendes: Trail konstatierte bei einem sonst dicht behaarten Orang-Utang an einzelnen Körperstellen Mangel der Haare. Die Haut war mit Schuppen an einzelnen Partieen so bedeckt, daß das Krankheitsbild dem der Psoriasis guttata glich. Vielleicht war die unzweckmäßige Ernährung des Tieres während der Ueberfahrt (Schiffszwieback und gesalzenes Rindfleich) die Ursache der Erkrankung. Youatt sah eine ähnliche Affektion bei einem Schimpansen. Schmidt selbst beobachtete bei einem Klammeraffen in der Weichengegend kahle Hautstellen, die mit einer grauen Epidermismasse bedeckt waren; im Verlauf bildeten sich Krusten, die Hautpartien wurden etwas erhabener, „wie gepolstert“, 10—14 Tage später entstanden ähnliche Flecken im Nacken zwischen den Schulterblättern, im Gesicht, an

den Augen, an den Armen, den Oberschenkeln, in der Leistengegend und am Schwanz. Es bestand heftiger Juckreiz. Nach Entfernung der Schuppen bestand eine Neigung zu Hautblutungen. Perubalsam brachte Heilung.

Die geschilderten Erkrankungen kann man mit der Psoriasis kaum vergleichen. Psoriasis der behaarten Kopfhaut, die doch wohl am besten mit dem Tierfell verglichen werden kann, führt nie oder fast nie zur fleckenförmigen Kahlheit; die Lokalisation der Psoriasis an bestimmten Prädilektionsstellen, die große Chronizität und Neigung zu Rezidiven, die eigenartige Gestaltung der parakeratotischen Schuppenbildung, die beinahe typische Form der Abheilung findet in der Krankheit des Affen keine analogen Symptome (vgl. meine Beobachtung über Affenekzem).

Mehr Aehnlichkeit hat die folgende Beobachtung: Leisering (bei Max Schmidt, No. 35) konstatierte bei einem sonst gesunden Tapir kreisrunde groschenstückgroße Flecke von mattem Aussehen, auf denen sich eine blättrige Abschuppung entwickelte, die kein besonderes Jucken hervorrief. Wurden die Stellen naß, so quollen die Epidermismassen auf und traten über das Niveau hervor. Nach Entfernung der Epidermis zeigte die Haut leicht granuliertes Aussehen (leichte Blutung?). Der Ausschlag schwand spontan, rezidivierte aber im folgenden Jahr.

Es braucht wohl kaum erwähnt zu werden, daß in der früheren Zeit (vor Hebra) entsprechend dem schwankenden Begriffe der Psoriasis in der humanen Medizin auch in der Veterinärliteratur „Psoriasis“ für alle möglichen schuppenden Hautkrankheiten gebraucht wurde. So spricht Hertwig (No. 226) noch von Psoriasis seu Herpes squamosus und beschreibt unter dieser Bezeichnung sichere Trichophytiefälle. Auch noch in jüngster Zeit sind aber solche heut als Irrtümer zu bezeichnende Verwechslungen vorgekommen. Sültmann (Deutsche med. Wochenschr. 1899) behauptete geradezu, daß 5 Kranke von einer Kuh mit Psoriasis infiziert worden seien. Es handelte sich wohl zweifellos um Trichophytie-Uebertragung.

Lichen.

Die große Gruppe der Lichenerkrankungen im modernen Sinne des Wortes scheint in der Pathologie der Tiere wenig vertreten zu sein. Schindelka widmet daher dem Lichen kein besonderes Kapitel. Die älteren Autoren verstehen unter Lichen (Schwindflechte) Knötchenausschläge verschiedenster Pathogenese (Urticaria a. a.). Haubner (No. 226f.) unterscheidet bei Pferden einen Lichen cinerosus und einen Lichen albescens. Unter der ersten Bezeichnung versteht er eine gutartige, vor allem im Frühjahr und Herbst auftretende, mit geringen Allgemeinstörungen verlaufende Hautaffektion, die vielleicht mit dem Haarwechsel in Beziehung steht. Die Haarfollikel treten stärker hervor, die Haut ist infiltriert, mit dünnen Schüppchen besetzt. Schließlich kommt es zur fleckförmigen Kahlheit; an einzelnen Stellen ist die Haut „geborsten“ (Lichenifizierung?). Beim Lichen albescens treten sehr zahlreiche, aber nur $^1/_2$ Zoll im Durchmesser große Herde auf, die in 4—6 Wochen spontan heilen. Ihre Färbung ist mattweiß.

Die histologischen Untersuchungen des menschlichen Lichen haben gezeigt, daß wohl (sekundäre?) Erkrankungen der Follikel, d. h. der Talgdrüsenmündungen, aber keine eigentlichen Erkrankungen der Talgdrüsen vorkommen. Dages (No. 263d) beobachtete bei einem 6jährigen Pony eine „Dermite lichenoïde d'origine sebacée“. Auf Schenkel, Fessel, Rücken entstanden bis handflächengroße trockene schuppende Exanthemflecke, in deren Bereich die Haut etwas verdickt war. Das Allgemeinbefinden war normal, der Appetit ungestört, stärkere Juckempfindung bestand

nicht. Die Affektion dauerte 2 Jahre, trat stets in Schüben auf. Die frischen Eruptionen verliefen folgendermaßen: Beginn am Schenkel, starke Empfindlichkeit gegen Berührung, Hautinfiltration, Verringerung des Appetits ohne Fieber, nach 7—8 Tagen erbsen- bis nußgroße haarlose Knoten, Krustenbildung auf der Oberfläche derselben, Heilung in 1 Monat. Die nachwachsenden Haare sind dunkler, trockner und schwärzer als früher.

Ebenso wenig wie die geschilderte Beobachtung läßt sich der Fall Marly und Chaussés (Maladie papuleuse de l'espèce chevaline, Lichen du cheval No. 726), mit dem menschlichen Lichen vergleichen. Innerhalb 14 Tagen erkrankten 12 Pferde vor dem Scheren an einer knötchenartigen Affektion. Die einzelnen linsengroßen Knötchen standen ganz unregelmäßig angeordnet auf der Haut des Halses, der Schulter, der Kruppe, der Wirbelsäule, des Beckens, der Oberschenkel. Die Haare auf den Knötchen waren gelichtet; auf der Spitze der Effloreszenzen sah man ein dünnes Häutchen, zuweilen auch eine leichte Exsudation. Auf den geschorenen Partien war deutliche Schuppenbildung vorhanden; schließlich wurden einzelne Knoten fingergliedlang. Juckempfindung bestand nicht. Die Krankheit verlief in 2—3 Wochen; waren bei einem Tier sehr viele Knoten aufgeschossen, so dauerte sie auch 2 Monate und länger. Die nachwachsenden Haare erschienen auffallend dunkler. Die Pathogenese der Krankheit ist unklar; Infektion ist auszuschließen. Der Harn enthielt keinen Zucker. Wie vorsichtig man bei der Beurteilung von Knötchenausschlägen bei Pferden sein muß, zeigt die Beobachtung von Joly (No. 831), der unter den Epidermisschuppen der „Knötchen" Larven von Zecken fand.

Nach Schneidemühl bilden sich auch bei jungen Schafen namentlich am Kopf und Hals kleine, meist in Gruppen stehende Knötchen. Später entsteht ein linsen- bis erbsengroßer kahler Fleck, von normaler Farbe. In wenigen Wochen tritt Heilung ein. Der Mangel des Juckens, der schnelle Ablauf der Erkrankung unterscheiden die Krankheit erheblich vom menschlichen Lichen ruber.

Nichtparasitäre Dermatosen der Fische.

Infolge Sauerstoffmangels, z. B. im Winter unter dem Eise und bei Fischtransporten, werden die Fische auffallend blaß, da die Farbstoffzellen, die Chromatophoren, sich stark zusammenziehen.

Erkältungen können bei Fischen leicht eintreten, weil ihnen der Wärmeregulierapparat der Warmblüter fehlt. Nur die Lederhaut besitzt ein wenig ausgebildetes Kapillarsystem; das Aufsteigen der Gefäße durch die Kapillarschlingen der Hautpapillen bis an die Oberfläche der Epidermis fehlt. Schneller Temperaturwechsel beim Transport, beim Abfischen führt zu Erkältungskrankheiten, die sich vorwiegend durch Hautaffektionen dokumentieren. Bei Karpfen, Schlei, Goldfisch, Forellenbarsch entstehen milchglasartig getrübte Hautpartien, an denen die Zellen im Absterben begriffen sind; häufig stoßen sich abgestorbene Hautfetzen ab. Mikroskopisch befinden sich die Zellen im Zustande der „trüben Schwellung". Bleiben die Fische in zu kaltem Wasser, so wird die ganze Oberhaut milchig, im anderen Falle tritt in einigen Tagen Regeneration ein.

Bei sehr starkem Temperatursturze kann auch die Lederhaut erkranken; es werden dann handflächgroße Fetzen, die die ganze Haut darstellen, abgestoßen, die Muskulatur liegt frei; mit oder ohne Verpilzung der Defekte gehen die Fische zugrunde.

Die durch pflanzliche Parasiten hervorgerufenen Hautkrankheiten.[1])

Durch Staphylokokken und Streptokokken erzeugte Affektionen.

Impetigo.

Der in der älteren Dermatologie eine große Zahl von Dermatosen umfassende Begriff ist in der heutigen ätiologischen Aera mehr und mehr eingeengt worden. Hautklinisch versteht man unter Impetigo (Ansprung) eine plötzlich einsetzende, zur Bildung schlaff gefüllter, leicht und früh platzender Blasen führende Erkrankung, für die schnelle Progredienz, Bildung gelber oder gelbrötlicher Borken, leichte Heilung ohne Narbenbildung charakteristisch ist. Aetiologisch hat eine Staphylokokkeninfektion zweifellos Bedeutung, sei es, daß es sich um veränderte Virulenz der vulgären, auf der Haut parasitär vegetierenden Staphylokokken handelt. Entsprechend dem in der humanen Dermatologie heute allgemein anerkannten Prinzip haben wir die hautklinisch der Impetigo gleichenden, jedoch Symptome anderer Erkrankungen darstellenden Affektionen entsprechend rubriziert. Es ist demnach das Staupeexanthem bei der Staupe besprochen. Eine von Schindelka beschriebene, bei älteren trächtigen an Endometritis leidenden Hündinnen beobachtete impetiginöse Erkrankung der äußeren Genitalien und angrenzenden Schenkelpartien würde ich mehr als lokale infektiöse Dermatitis bezeichnen. Trotzdem bleiben Beobachtungen übrig, die dem Krankheitsbilde der Impetigo contagiosa entsprechen.

Die gewöhnlich den Ekzemen zugerechnete Pechräude oder Ruß der Ferkel genannte Affektion ist hautklinisch als impetiginöses Ekzem aufzufassen. Die Krankheit ist charakterisiert durch das Auftreten kleiner mit einem klebrigen Inhalt versehener Pusteln, nach deren Abfall eine feuchte, nässende, verdickte Haut zurückbleibt. Die Affektion tritt bei jungen Tieren häufig im Verlauf schwächender Krankheiten (Tuberkulose, Rhachitis, Schweinepest) auf.

Impetigo contagiosa.

Als charakteristisch für die Impetigo contagiosa betrachte ich nicht sowohl das hautklinische Bild der Effloreszenzen, als vielmehr die ausgesprochene Kontagiosität der Krankheit, sowohl von Individuum zu Individuum als auch von Hautstelle zu Hautstelle. Grade die Art der Krankheitsverbreitung bei den Kranken ist pathognomonisch.

Bei Pferden beschreibt David (No. 788) allerdings unter dem Namen Stomatitis pustulosa eine der menschlichen Impetigo contagiosa ähnliche Affektion.

Die Weide einer Domäne wurde von 60—70 fremden Pferden besucht. Die größte Anzahl der Tiere erkrankte unter leichten Allgemeinsymptomen (Traurigkeit, Appetitmangel, Schwellung Lymphdrüsen) an der Eruption linsen- bis bohnengroßer, teilweise mit Schorf sich bedeckender

1) Die spezielle Einteilung ist aus der dem Buche vorgedruckten Uebersicht zu ersehen.

Knoten an den Lippen, der Nase, den Nasenlöchern, den Backen und Ohrmuscheln. Ein Teil der Knoten floß zu oberflächlichen Geschwüren zusammen. Auch auf der Maulschleimhaut selbst bildeten sich leichte Ulzerationen. Bei einzelnen Tieren entwickelten sich ähnliche Geschwüre an den Hufen. In 10—14 Tagen waren alle Tiere geheilt.

Hierher gehört auch die von Peter (No. 644) als Impetigo labialis der Schafe geschilderte Affektion. Bemerkenswert ist das gehäufte Auftreten der Erkrankung, die Prädisposition der jungen Tiere, die Seltenheit der Erkrankung bei erwachsenen Tieren (bekanntlich erkranken auch Kinder viel häufiger als Erwachsene). Die Affektion hat nur wenig Neigung, auf stärker behaarte Teile überzugehen (auch beim Menschen sind Erkrankungen der behaarten Kopfhaut selten). Die Entwicklung (Bläschen, Blase, Pustel, Schorf, Erosion, oberflächliche Narbe) ist die der Impetigo contagiosa. Gelegentlich wurden auf dem harten Gaumen unregelmäßig geränderte Erosionen beobachtet.

Auch der Beobachtung Walleys (No. 283) ist hier zu gedenken. 54 Schafe erkrankten an einer ekzematösen Erkrankung mit Neigung zur Pustelbildung. Viele Muttertiere abortierten, die lebendgeborenen Jungen litten gleichfalls an der Krankheit. Absichtliche Uebertragung des Eiters auf die Jungen ergab positive Resultate; Infektion des Auges bewirkte infolge von Keratitis Blindheit. Die Affektion hatte keine Neigung auf Lippen, Mundschleimhaut, Euter überzugehen. (Um Schafpocken scheint es sich nicht gehandelt zu haben).

Chronisch wurde die Affektion in einer Beobachtung M. Phails (No. 719). Vorwiegend schwarze Schafe, insbesondere Muttertiere, wurden befallen. Die Krankheit rief zunächst Pusteln, dann Borkenbildung am Maule hervor; die Nahrungsaufnahme war sehr behindert, so daß die Tiere stark abmagerten. Die Krankheit ging auch auf die Knochen über, rief Abszesse hervor, welche die Knochensubstanz rarefizierten. In einem steril eröffneten Knochenabszeß wurden Staphylococcus pyogenes albus gefunden.

Vielleicht gehört hierher auch die

Dermatitis pustulosa infectiosa.

Christ (No. 782) beobachtete bei Pferden am After eine ansteckende pustulöse Dermatitis, die zur Bildung stecknadelknopfgroßer bis linsengroßer in 2 bis 3 Wochen mit Narbenbildung heilender Bläschen Veranlassung gab. Die Uebertragung erfolgte vielfach durch die zum Putzen benutzten Lappen. Die Affektion erinnert an die beim Menschen häufig vorkommende pustulöse Dermatitis der Analgegend.

Eine Reihe anderer Fälle, die man der Impetigo zuzählen könnte, sind aus klinischen Gründen im Kapitel Akne behandelt.

Dermo-Rhinitis.

Beim Menschen ist eine der häufigsten Begleiterscheinungen der akuten Rhinitis das Ekzem in der Umgebung der Nase; auch bei chronischer Rhinitis, Coryza usw. kommen ekzematöse Veränderungen der Nase und der Oberlippe vor. Guittard

(No. 947) beschreibt bei 3 Rindern eine unter Frostschauern und Fieber auftretende (Erkältungs-) Krankheit, die sich durch eitrige, ja gangränöse Rhinitis mit gleichzeitiger Entzündung der Haut der Füße und des Triels sowie der Hornzapfenmatrix manifestiert. Bei 2 anderen Rindern war die Nasenaffektion leicht (katarrhalisch), während die Hauterkrankung schwer auftrat. Schwellung der Füße, Schrunden auf der ganzen Oberfläche der Haut wurden bei dem einen, Knoten, Papeln, Schwellung der Lymphdrüsen bei dem andern Tiere festgestellt.

Akne.

Verstehen wir unter Akne die idiopathische Entzündung der durch Sekretstauung dilatierten Talgdrüsen, und trennen wir von der Affektion die Follikeleiterungen aus verschiedenen Ursachen, so gibt es eigentlich in der Tierpathologie keine rechte Analogie für die Erkrankung. Die Prädilektionsstellen der Akne des Menschen, Gesicht, Rücken, das Prädilektionsalter, Pubertät oder frühes Jünglings- oder Jungfrauenalter, die Prädispositionen des Organismus, Chlorose usw. sind bei den Tieren nicht zu konstatieren. Auch ein Einfluß der Fütterung besteht nicht. Keine der vielen Theorien über die Pathogenese der menschlichen Akne kann daher durch die vergleichende Pathologie geprüft werden.

Freilich wird auch in der humanen Medizin der Begriff „Akne“ häufig weiter gefaßt und unter diesem Stichwort tiefgreifende staphylogene Entzündungen, follikuläre Reizungen (Teerakne) usw. zusammengefaßt.

Aehnlich weit muß in der Tierpathologie die Akne aufgefaßt werden. Ein Teil der Fälle ist eigentlich eine multiple Follikulitis bzw. Furunkulose, ein anderer ist besser als multiple Atherombildung mit sekundärer Vereiterung aufzufassen. Die durch den Demodex folliculorum hervorgerufene Räudeform ist, obwohl eine akneartige Follikelerkrankung, von der Akne natürlich zu trennen.

Akne ist bei Hunden, Pferden, Schweinen, Schafen beobachtet. Schindelka hat nach Einreibung von Teer bei Pferden, Hunden und Schweinen Akne (Follikulitis) gesehen, die die Teermedikation lange überdauerte. Kurzhaarige Hunde sollen mehr zur Akne disponieren, als langhaarige, Obstipation begleitet nicht selten die Akne der Hunde (Schindelka). Eine chronische in Schüben auftretende Form der Akne ist nicht beschrieben.

Ueber eine Entstehungsart der Akne oder besser der Follikulitis des Pferdes, die völlig an die durch das Scheuern der Hemdenkragen am Halse der Männer so häufig hervorgerufene Affektion erinnert, macht Zippel (No. 689) Mitteilung. Er beobachtete bei Militärpferden nach größeren Anstrengungen an der Haut der Nierengegend bis 100 linsengroße Stellen, an denen die Haare gesträubt, das Gewebe infiltriert war. Aus der Spitze der Infiltrate konnten kleine Eiterpfröpfchen entleert werden. Wird der Reiz der an diesen Stellen reibenden Wolldecken entfernt, so heilt die Affektion in kurzer Zeit spontan: im anderen Falle kommt es (wie beim Menschen am Halse) zu tiefergehenden Eiterungen. Wahrscheinlich ist die mechanisch gereizte Haut ein gutes Angriffsfeld für die stets auf der Haut vegetierenden, für das gesunde Organ unschädlichen Eitererreger.

Auch in einem Falle Friedbergers (No. 1248) entwickelte sich bei einem Pferde durch Reibung des Geschirrs aus einer seit langer Zeit bestehenden Akne eine akute Entzündung.

Seit $1^1/_2$ Jahren hatten sich bei dem kurzgeschorenen, feinhäutigen Pferde hanfkorn- bis erbsengroße, helle bis grauweiße, lebhaft glänzende, stark prominierende, scharf abgegrenzte Knötchen gebildet, die bei Druck etwas schmerzhaft waren. Diese Akneknoten zeigten alle Stadien der Erweichung. Bei der spontanen Heilung wurde die Haut heller als normal (Pigmentschwund). Einzelne Efflorescenzen hatten sich in kirschgroße Knoten (Furunkel) umgewandelt, aus denen Pfröpfe herauszudrücken waren. Einpinselungen mit Perubalsam-Kreolin 1:10 erzielten in 16 Tagen Heilung.

Figur 17.

Hund. Akne nach Schindelka.

Auch Schindelka hat wiederholt Akne durch Reibung des Geschirres bei Pferden gesehen. Er beschreibt ferner bei einem Hunde eine durch Druck der Maulkorbstange hervorgerufene Affektion als Akne. Nach der Abbildung Schindelkas (vgl. Fig. 17) hatten sich auf dem Nasenrücken eine große Zahl erbsengroßer, teilweise blutig imbibierter, teilweise erweichter Knoten gebildet, die zusammengeflossen waren und ein ziemlich großes Stück Haut bedeckten. Leider fehlt die mikroskopische Untersuchung, so daß man schwer beurteilen kann, ob diese eigentümliche Affektion noch in das Gebiet der Akne gehört. Der Sitz, das Aussehen der Geschwülste erinnert recht an die Talgdrüsenhypertrophien des Menschen (Rhinophyma, Akne hypertrophica).

Bakteriologische Arbeiten über die Akne der Tiere fehlen ganz.

Während die in den Aknepusteln des Menschen stets reichlich gefundenen Staphylokokken im allgemeinen geringe Virulenz besitzen, ihre Vollvirulenz, wie die

Versuche Lomrys gezeigt haben, erst nach der Passage durch Tierkörper wieder gewinnen können, gibt es doch Fälle, in denen die Virulenz des Eitererregers so groß ist, daß pyämische Zustände sich an die an sich harmlose Erkrankung anschließen können. Frick (No. 778) sah bei einem Hunde neben typischen Aknepusteln andere sich entwickeln, die sich in furunkulöse Bildungen umwandelten. Aus den Furunkeln entleerte sich Eiter und nekrotisches Gewebe. Unter Temperaturerhöhung und Zeichen von allgemeiner Infektion ging das Tier zugrunde.

Dieser Vorgang ist aber außerordentlich selten, verglichen mit der Häufigkeit, mit der Akneknoten in tiefergehende, furunkulöse Bildungen sich umwandeln. Ob in diesen Fällen es sich um Mischinfektionen oder um Invasion eines besonders virulenten Eitererregers oder endlich um Virulenzzunahme des hypothetischen Akneerregers handelt, muß mangels bakteriologischer Untersuchungen dahingestellt bleiben.

Figur 18.

Adenomata sebacea. (La pratique dermatologique.)

Die Diagnose der Akne kann Schwierigkeiten machen. Friedberger (No. 1248) ließ es in einem Falle offen, ob ein papulös-vesikulöses Ekzem oder eine Akne vorlag. Ich persönlich glaube, daß das Fehlen des Nässens bei der akuten Hauterkrankung doch eigentlich gegen Ekzem spricht.

Comedonenbildung.

Beim Menschen ist die Comedonenbildung vielfach die Vorstufe der Akne. Sie entstehen durch Stauung des Sekrets in den Talgdrüsen und dadurch bedingte Dilatation der Drüsenbälge. Verschluß des Ausführungsganges, Infektion des Sekretes durch besondere oder wahrscheinlicher durch nosoparasitäre, in dem gestauten Sekret einen günstigen Nährboden findende Mikroorganismen veranlaßt die Aknepustel. Comedonen sind bei Tieren selten oder wenigstens selten beschrieben.

Am häufigsten sieht man sie an den wenig behaarten Hautbezirken mit großen Talgdrüsen (Geschlechtsteile, Euter) bei Hunden und Schweinen.

Marly (No. 439) beobachtete bei einem Pferde eine entzündliche (?) Erweiterung der Follikel, die nach Ausdrückung des talgartigen Inhaltes dilatiert blieben. Zweifellos ist die Affektion wegen ihrer Bedeutungslosigkeit wenig beachtet worden.

Ist die Retention der Talgmassen beträchtlich, so entstehen feste bis taubeneigroße Geschwülste, Mollusca atheromatosa, die bei Pferden jahrelang persistieren. Ich habe die Bildungen unter „Atherome" genauer beschrieben, gebe aber hier die pathologische Histologie eines typischen Falles von einem Pferde.

Die einzelnen Formen der menschlichen Akne, Akne varioloïformis, necroticans, teleangiectodes, rosacea usw. finden sich bei Tieren nicht.

Comedo des Pferdes.

(Eigene Untersuchung XVI.)

Das Präparat aus der Klinik Prof. Fröhners bedarf nur kurzer Schilderung. Erst eine Reihe von Schnitten durch die bereits makroskopisch als Comedo imponierende Geschwulst enthüllt ihren wahren Charakter. Exzentrische Schnitte zeigen ein Bild, das mehr für ein Atherom spricht, man sieht in intakter Haut eine wohl abgekapselte, mit schwer differenzierbarem Inhalt erfüllte Höhle (vgl. Tafel XV, Fig. 2). Auf anderen Schnitten aber erkennt man die Einsenkung der Haut zur Bildung des Riesenfollikels. Deutlich kann man verfolgen, wie an dieser Umbiegungsstelle die stark pigmentierte Basalschicht und das charakteristisch gefärbte Rete von der normalen Epidermis aus in die Wand der eingestülpten Höhlung übergeht. Man gewinnt dadurch sofort die Ueberzeugung, daß das ganze Gebilde aus einem Follikel hervorgegangen ist.

Es ist anzunehmen, daß der Ausgangspunkt die Talgdrüse gewesen ist. Allmählich wachsend hat die vielleicht anfangs nur eine Talgretention darstellende Geschwulst das Haar zum Schwinden gebracht und den ganzen Follikel erfüllt. Die Grenzen zwischen Talgdrüse und Haarfollikel schwanden; eine rundlich ovale Geschwulst blieb übrig. Während ihres langsamen Wachstums brachte sie die umliegenden Coriumteile und -Gebilde zum Schwinden. Durch die gegen die Hautoberfläche vorwachsende Geschwulst wurde ein Teil der Haare geradezu gehoben, so daß die Haarwurzeln im Corium nahe unter der Epidermis liegen. Ein anderer Teil der Haare wurde gezwungen, eine ungewöhnlich lange Strecke um den seitlichen Geschwulstrand zu wachsen, um schließlich noch die Hautoberfläche zu erreichen.

Der Inhalt des Comedo entspricht seiner Genese. Wie im frühen Stadium der Inhalt ist, steht dahin. Zur Zeit ist der Inhalt ein stark an Hornmassen erinnerndes Konglomerat, das analog dem Horn mit Säurefuchsin-Methylenblau sich intensiv rot (säurefest), mit Pikrokarmin gelb, mit Alaunkarmin schwach rot färbt. Morphologisch besteht er aus schwer differenzierbaren Massen, die sich zum Teil in ganz oder mangelhaft verhornte Epithelien auflösen lassen. Da die Präparate gehärtet waren, ist über den etwa vorhanden gewesenen Lecithingehalt nichts auszusagen.

Es mag schließlich noch erwähnt werden, daß die Wand des Comedo außer aus dem absolut keine Zapfen zeigenden Epithel und der pigmentierten Basalschicht aus verschieden dicken anscheinend normal verhornten Zellen (eng aneinander liegende Lagen) besteht.

Auffallend ist ferner die ungewöhnlich starke Pigmentierung der ganzen Wandreteschicht in den am tiefsten gelegenen Partien des Comedo.

Pyämische Hautentzündung.

Multiple Abszeßbildungen nach inneren eitrigen Prozessen sind selten beschrieben. Ich fand eine Beobachtung Serrats (No. 581), der bei einem Pferde

nach Pneumo-Enteritis (Beginn klinisch mit Katarrh der Luftwege) multiple Hautabszesse beobachtete. Er nimmt an, daß die Infektionserreger (Streptokokken und Colobakterien) in die Blutbahnen eingedrungen waren, die Abszesse also hämatogener Infektion ihre Entstehung verdankten.

Auch Prietsch (No. 675) sah bei einem leicht an Influenza (39,6 °) erkrankten Pferde am 3. Krankheitstage an der Schulterhaut dicht nebeneinander liegende bis kirschengroße bald erweichende Geschwülste, die Eiter enthielten. Die Affektion heilte lokal, verbreitete sich auf der rechten Körperhälfte (im Verlauf der Lymphbahnen?). Das Tier ging ein: die Sektion wies erbsengroße bis wallnußgroße Eiterherde in beiden Lungen nach.

Wohlgemuth (No. 1330) beschreibt einen „Herpes pyaemicus". Bei einer 9 jährigen nach Influenza an doppelseitiger Pneumonie erkrankten Stute traten am 11. Krankheitstage 48 Stunden vor dem Tode zu beiden Seiten der Brust gruppenförmig angeordnete, mit klebriger Flüssigkeit gefüllte, bald eintrocknende Bläschen auf, die Eitererreger enthielten. Bei der Sektion fanden sich im Brustraum große Eitermassen. Zweifellos hat eine pyämische Hauterkrankung vorgelegen.

Phlegmonen, Furunkel, Karbunkel.

Die klinische Schilderung der durch Eitererreger hervorgerufenen Hauterkrankungen kann kurz sein, da wesentliche Unterschiede zwischen Tier und Mensch nicht bestehen. Die Widerstandskraft der Tiere gegen infektiöse Mikroorganismen scheint größer zu sein, als die der Menschen. Bekanntlich bestehen ja auch unter den Menschen Rassenunterschiede; es ist bekannt, wie leicht z. B. bei den Negern auch ausgedehnte Wunden heilen.

Die einzelnen Tierarten haben an einzelnen Körperteilen Prädilektionsstellen für die Entwicklung der **Phlegmonen**: beim Pferd sind Hinterbeine, Weiche, Schlauch, Schweif, Hodensack; beim Hund: Hals, Becken, Schweif, Krallen; beim Rind: Schweif, Triel, Euter; bei allen Tieren der Kopf Lieblingssitz der Erkrankung.

Der klinische Verlauf der Phlegmone entspricht dem Bilde der humanen Pathologie. Auf den erkrankten Hautpartien fallen die Haare aus; es bilden sich häufig durch Serumtranssudation kleine Bläschen, gelegentlich kommt es zum Durchbruch von Eiter. Die Phlegmone kann zirkumskript bleiben, rasch abszedieren und schließlich verjauchen. Bei größeren Phlegmonen fehlen Fiebererscheinungen selten, jauchige Zellgewebsentzündungen führen häufig den Tod durch Sepsis herbei. Ebenso prognostisch ungünstig sind die fortschreitenden Phlegmonen.

Die **Furunkel** und **Karbunkel** der Tiere verlaufen so analog den entsprechenden Prozessen beim Menschen, daß eine genaue Schilderung überflüssig ist. Besonders häufig werden Hunde, Pferde und Rinder befallen.

Auch bei den Tieren begünstigen wiederholte Traumen (Melken der Euter der Kühe) und Anwendung die Haut reizender Medikamente die Entstehung der Furunkel. Schindelka beobachtete bei Hunden im Verlauf des Diabetes mellitus und Diabetes insipidus allgemeine Furunkulose. Er konnte auch beim Hunde nach Furunkulose eine Nephritis feststellen. Bekanntlich ist beim Menschen die Entwicklung einer Nierenentzündung nach der Furunkulose wiederholt beobachtet.

Im Verlauf der Staupe sah ich auf Regenbogens Klinik eine Art Furunkulose des Gesichtes bei einem Hunde.

Furunkulose des Hundes.

(Eigene Untersuchung XVII.)

Das Präparat bedarf nur einer kurzen Beschreibung. Das histologische Bild entspricht völlig dem der menschlichen Furunkulose. Die obersten Schichten der Haut bis zur Tiefe der ersten Schweißdrüsenlage zeigt eine gewaltige Infiltration der kleinsten Lymphbahnen; die geringe Stärke der Wände zeigt, daß es sich nicht um Blutgefäße handelt. Größere Infiltrate von Rundzellen finden sich erst in den tieferen Schichten. Hier liegen 1 mm im Durchmesser große Infiltrate, die in der Mitte Einschmelzungen zeigen; die Zellen selbst haben lymphoiden Typus; solche Infiltrate durchsetzen die ganze Tiefe der Haut. Hier sieht man auch Blutgefäße in den Prozeß hineingezogen. Die elastischen Fasern sind im Bereich der entzündlichen Infiltrate gänzlich zugrunde gegangen.

Bakterien konnten mit Gramscher Färbung nicht gefunden werden. Eine reiche Flora von Schimmelpilzen in guter Färbung müssen als sekundäre Verunreinigungen aufgefaßt werden. Die Pilze lagen auf den Präparaten. Ihre gute Tinktion beweist, daß nicht ein Fehler der Technik die Abwesenheit sichtbarer Staphylokokken verursacht hat.

Das Präparat hat mikroskopisch sehr große Aehnlichkeit mit der Akarusräude; bei letzterer fehlt die starke Lymphangitis der oberen Coriumschichten; ferner fehlten in diesen Präparaten natürlich die sonst so leicht nachweisbaren Milben (Demodex).

Einen ganz ähnlichen Fall beschreibt als „Akne“ Noack (No. 1247). Bei einem 4 Jahre alten Hund hatte sich eine multiple Abszeßbildung an der Dorsalfläche des Metacarpus gebildet. Das Leiden glich Akarusräude — Milben wurden nicht gefunden —, trotzte der Therapie ein Jahr lang, wurde schließlich durch Karbolbäder geheilt.

Furunkulose der Hasen.

Beim Hasen kommt nach Burgi (No. 1341) eine seuchenartige Erkrankung durch den Staphylococcus pyogenes albus vor, die ausgedehnte Eiterungen in der Haut, im Unterhautzellgewebe und in den Muskeln hervorruft. (Gelegentlich kommen auch Abszesse in inneren Organen vor.) Regelmäßig besteht heftige Gastro-Enteritis. Der Krankheitserreger ist pathogen für Kaninchen, weiße und graue Mäuse, Tauben, sehr wenig virulent für Meerschweinchen. Eingangspforten sind die Haut, insbesondere enthalten die Speicheldrüsen der Hasenflöhe (Pulex goniocephalus, Pulex irritans, Pulex serraticeps) sehr häufig die Staphylokokken. Ich hatte Gelegenheit, in den Präparaten Burgis die Staphylokokken selbst zu sehen.

Auch durch Piroplasmen können Furunkel hervorgerufen werden (vgl. die Kapitel Protozoen und Zecken - Ixodidae). Anhangsweise sei einer furunkulösen Erkrankung der Fische gedacht.

Die Furunkulose der Salmoniden.

Bei der Bachforelle (Trutta faria) und dem amerikanischen Bachsaibling (Salmo fontinalis) tritt eine auf Karpfen und Regenbogenforelle nicht übertragbare, mit starker Entzündung des Darms und Peritoneums einsetzende Erkrankung auf, die zur Bildung hämorrhagischer, in der Muskulatur zerstreuter Herde führt. Diese Herde brechen, nachdem erbsen- bis nußgroße Anschwellungen in der Haut entstanden sind, auf und enthalten, wie Furunkel, zerfallende Gewebsmassen und Eiter. In der Umgebung finden sich Ekchymosen. Die Tiere werden in ihren Be-

wegungen träge, bekommen Epitheldefekte, in denen sich bald Pilzflecken (Saprolegnien oder Achylen) ansiedeln. Der Tod erfolgt 2—3 Wochen nach der Infektion. Nach Emerich und Weibel handelt es sich um eine durch das Bacterium salmodicida hervorgerufene Affektion. Hofer (No. 1390) hat nachgewiesen, daß die Krankheit durch Fäulnisprozesse auf dem Boden der Zuchtteiche entsteht (Faulen des Futters, Verbindung mit Dunggruben). Klinisch wäre den Karbunkeln die Beulenkrankheit der Barben anzureihen. (Myxoboliasis tuberosa). Bei den Fischen entwickeln sich nuß- bis hühnereigroße Beulen, die ausgehend von der Muskulatur langsam über das Hautniveau herauswachsen. Die Geschwülste sind anfangs hart, erweichen und entleeren spontan oder bei Eröffnung eitrige weißgelbe mit Blutkörperchen und zahllosen Bakterien durchsetzte Massen. Im Zentrum findet sich ein schwärzliches kraterförmiges Geschwür. Die Beulen, besser Cysten, enthalten Milliarden Sporen des Myxobolus Pfeifferi, eines Sporozoon. Die Sporen des Myxobolus scheinen sich zuerst in den Muskelbündeln anzusiedeln (vgl. das Kapitel: Protozoenkrankheiten).

Akne contagiosa. Dermatitis pustulosa contagiosa (Canadensis).

Die eigentümliche, bisher nur bei Pferden beobachtete Krankheit hat mehr Aehnlichkeit mit der Impetigo Bockhardt als mit der Akne. Die Affektion wurde von Canada vor etwa 30 Jahren nach England und von England nach dem Kontinent eingeschleppt. Sie ist sehr contagiös, von einem Pferde sind Epidemien, die 200 Tiere ergriffen, ausgegangen. (Leonhardt No. 791.) Es scheint, daß meist das Geschirr die Affektion übermittelt, wenigstens ist der Beginn der Erkrankung fast stets an Stellen, die vom Geschirr bedeckt waren, beobachtet worden. Die Weiterverbreitung der Krankheit beim einmal infizierten Tier ist jedoch vom Geschirrdruck usw. unabhängig. Nach einer Inkubation von 6—14 Tagen entwickeln sich auf der Haut, ohne Beeinträchtigung des Allgemeinbefindens, erbsen- bis haselnußgroße Knoten, die sich schließlich in 6—8 Tagen in Pusteln umwandeln. Die Haare auf den Knoten sind eigentümlich gesträubt und struppig. Nach Entfernung der Pusteldecke werden dicke rahmige Eitermassen, wie nekrotische Fetzen, entleert. (Friedberger No. 208.) Die Knoten, die tief im Corium sitzen, verursachen kein Jucken, sind aber recht schmerzhaft, vor allem bei der Berührung. Während Friedberger (No. 208) nie eine Beteiligung des Lymphapparates feststellte, sahen Schindelka und Transbot (No. 606) sogar Vereiterung der Lymphdrüsen. Die Heilung der einzelnen Knoten dauert etwa 14 Tage, die der ganzen Krankheit 4—6 ja auch 8—12 Wochen (Schindelka). In den protrahierten Fällen sieht man andauernd Nachschübe. An Stelle der geheilten Pustel tritt anfangs ein haar- und pigmentloser höher als normal geröteter, nicht schuppender Fleck Schindelka) auf, später erfolgt völlige restitutio ad integrum. Die Krankheit verläuft mit verschiedener Intensität; zuweilen werden nur einige Quadratdezimeter affiziert, zuweilen wird ein großer Teil der Haut befallen.

Durch Impfung mit dem Pusteleiter wurde die Krankheit bei andern Pferden hervorgerufen; Impfung der Schleimhäute eines Pferdes war erfolglos; ebensowenig konnten Kaninchen und Meerschweinchen infiziert werden.

Zuweilen scheinen leichtere, abortive Erkrankungen vorzukommen.

Lührs (No. 1333) beschreibt eine Epidemie unter den Offizierspferden, die zweifellos durch den Pferdepfleger verbreitet wurde. Die Eigenart der Effloreszenzen, die Verbreitung, die starke

Neigung zur Exsudation, die narbenlose Heilung entsprachen ganz den Symptomen der menschlichen Impetigo contagiosa. Experimentelle Uebertragung auf ein gesundes Pferd bewirkte bereits nach 24 Stunden das Aufschießen einer Blase.

Burke (No. 749) hebt, was differential-diagnostisch wichtig ist, hervor, daß die Affektion in England vielfach mit Pferdepocken identifiziert worden ist. Für Dermatitis pustulosa contagiosa spricht die kurze Dauer (2 Wochen) und die Fieberlosigkeit.

Grawitz und später Tokishige konstatierten als Erreger der Acne contagiosa Canadensis equorum ein Stäbchen, das 0,2 μ oder halb so groß wie ein Tuberkelbazillus ist. Der Bazillus bildet auch länglich ovale, rundliche grampositive Kügelchen. Die Stäbchen, mit Gram oder Fuchsin färbbar, sind gerade oder leicht gebogen, oft zu zweien verbunden oder parallel gelagert. Die Kultur gedeiht am besten bei Körpertemperatur auf Blutserum. In 24 Stunden entstehen weiße, punktförmige Kolonien. Die Uebertragung gelingt auf Pferde, Schafe, Kälber, Hunde und kleine Nager. Bei Einspritzungen entstehen große Phlegmonen, bei Verreibung das typische Exanthem (auch bei Pferden). Einzelheiten sind bei Glage (im Kolle-Wassermann) nachzulesen. Schindelka und Transbot (No. 606) haben durch Einreiben der Reinkultur blasenbildende Dermatosen hervorgerufen. Die Blasen entstanden nach 1,5—3 Tagen, waren klein, trockneten bald ein. Ob wirklich ein der Dermatitis pustulosa Canadensis analoges Krankheitsbild entstanden ist, ist nach der Beschreibung nicht ersichtlich. Transbot spricht von der schweren Erkrankung eines Pferdes, das gleichzeitig starke Schwellung der Lymphdrüsen bekam.

Im Anschluß an die Dermatitis pustulosa contagiosa der Pferde soll eine 1890 von Thomas Waller (No. 299) als Contagious dermatitis „Orf" der Schafe beschriebene Affektion geschildert werden. Die Krankheit kommt in Schottland vor (Hair an's Hoof, Carbuncle of the Coronary Band). Sowohl die auf der Weide gewesenen Schafe, als auch die Lämmer erkrankten im Herbste bei Kleiefütterung an Fieber (103° F.), nahmen keine Nahrung, magerten ab. Zuerst schwoll die die Hufe umgebende Haut an und war, wenn sichtbar, gerötet. Nach einigen Tagen trat eine Exsudation ein, schließlich bildete sich ein Geschwür. Allmählich wurde die ganze untere Extremität krank. Gelegentlich wurden auch die Vorderextremitäten affiziert. Die Krankheit ist ansteckend; im Beginn sind Antiseptika nützlich.

Erysipel.

Das Erysipel kommt bei den Haussäugetieren vor. Nach Foth (No. 92) ist auch die Wildseuche als foudroyantes Erysipel aufzufassen. Bei Kaninchen und Meerschweinchen ist die Krankheit experimentell zu erzeugen, scheint aber spontan nicht vorzukommen. Das Erysipel ist als idiopathische Krankheit selten. Fröhner (No. 591) sah unter 70 000 Krankheitsfällen beim Hunde nur 4, Schindelka nur 3 Erysipele. Vielfach ist wohl in der Literatur das Erysipel mit anderen akuten Hautkrankheiten (Urticaria, Ekzem) verwechselt worden. Die Affektion wird durch den Streptococcus pyogenes hervorgerufen, den Lucet (No. 246) aus einem Fall von Pferdeerysipel züchten konnte. Fehleisen hat bekanntlich von dem experimentell erzeugten Kaninchenerysipel beim Menschen wieder Erysipel durch Rückimpfung der Reinkulturen erzeugen können. Das Erysipel scheint auch epidemisch

auftreten zu können. Haubold (No. 38) beobachtete Kopfrose bei 75 Schafen, Preuße (No. 531) sah eine speziell junge Rinder ergreifende Epidemie, Bayer (nach Schindelka) hat zu Zeiten, als unter Pferden die Influenza herrschte, ein gehäuftes Auftreten des Erysipels auf der chirurgischen Tierklinik beobachtet.

Der Ausgangspunkt des Erysipels ist wohl immer eine äußere Kontinuitätstrennung der Haut. Als Prädilektionsstelle tritt die Nase, die in der humanen Pathologie eine Rolle spielt, nicht hervor. Dagegen darf eine besondere Neigung der Füße des Pferdes zu erysipelatöser Entzündung angenommen werden, wenn man mit Imminger (No. 15) und Malzew einzelne Maukeformen für Erysipele hält. Bemerkenswert ist die Beobachtung Foths (No. 32), daß Bremsen die Infektion beim Wilde vermitteln können. Meist ist die primäre Verletzung nicht bekannt. Leblanc sah nach einer Euterverletzung einer Ziege durch einen Eisendraht (No. 125) ein typisches Erysipel. Sehr selten folgt den chirurgischen Eingriffen die ohne moderne Asepsis durchgeführt werden (Kastrationen usw.), Erysipelas.

Preuße und Haubold heben die Disposition der jungen Rinder und Lämmer zur Erkrankung hervor.

Die Inkubationszeit des Erysipels beträgt 3—6 Tage.

Dem Ausbruch der Erkrankung gehen Allgemeinerscheinungen voraus, die sich nach Preuße (No. 531) bei Rindern durch Nachlassen des Appetites, trauriges Wesen, Mangel des Wiederkäuens, nach Schindelka bei Hunden durch Appetitmangel, Erbrechen und Durchfall äußern. Während der Erkrankung selbst besteht Fieber, das bei Rindern 40—41° (Preuße No. 531), bei Hunden 39,0° (Fröhner No. 591), bei Pferden (Lucet No. 246) 39,9° betragen kann. Freilich beobachtete Kolloway (No. 480) bei einem Pferde einen fieberfreien Verlauf. Die Höhe des Fiebers bei Schafen ist in der von Haubold (No. 38) beobachteten Epidemie nicht angegeben. Selbstverständlich steht Puls und Atmungsfrequenz in dem bekannten Abhängigkeitsverhältnis zur Temperatur.

An Komplikationen des Erysipels werden nur Lymphangitiden und Lymphdrüsenentzündungen hervorgehoben; meist erfolgt nach 3—6tägigem Fieber (Fröhner) Rückkehr der Temperatur zur Norm; die Heilung kann z. B beim Pferd (Kolloway) 6 Wochen in Anspruch nehmen. In anderen Fällen ist der Verlauf ein foudroyanter. Preuße sah Kälber innerhalb 24 Stunden sterben. Dieckerhoff (No. 734) beschreibt den Tod von 36 Lämmern bei einer Erysipelepidemie.

Bei der Sektion werden nur die bei Sepsis vorkommenden parenchymatösen Erkrankungen der inneren Organe (Hepatitis, Nephritis, Myocarditis parenchymatosa acuta) gefunden.

Die Hautveränderungen gleichen denen des Menschen, wenn auch bei den stark behaarten Tieren die charakteristische „Rosefärbung“ nicht hervortritt. Kann man den Ausgang des Erysipels von einer Wunde (Hund; Fall Fröhners) feststellen, so sieht man die teigige Hautschwellung sich von der Eingangspforte aus über den ganzen Körper ausdehnen. Die Haut kann schließlich hart und gespannt erscheinen. Beim Uebergang auf die Schleimhaut, Konjunktiva, Nasenschleimhaut, Mundschleimhaut, Präputium, entstehen durch die Schwellungen entsprechende De-

formitäten. Die Schwellung kann so stark werden, daß eine beginnende Gangrän eintritt. An den weniger stark behaarten Teilen weißer Tiere ist die Haut deutlich hellrot, hochrot oder blaurot, entsprechend der Intensität des Prozesses, gefärbt. Die sichtbaren Schleimhäute sind stark geschwollen und gerötet: zweifellos beruht die wiederholt beschriebene Schwierigkeit der Nahrungsaufnahme auf der ödematösen Durchtränkung der Maul- und Schlundschleimhaut (starke Speichelabsonderung). Auch die Nasenschleimhaut nimmt an der Schwellung teil. Absonderung einer gelben serösen Flüssigkeit sah z. B. Preusse bei jungen Rindern.

Bei Rindern erscheint die erysipelatös erkrankte Haut ganz auffällig hart; nach Meyer (No. 172) soll sie am Triel sogar „knorpelhart" werden: sie ist so fest, als sei sie mit Wachsmasse ausgegossen. Schütz (No. 530) führt die Härte der Haut auf eine Durchtränkung mit einer „gallertartigen" Substanz zurück. Er fand auch alle Lymphbahnen der Haut stark geschwollen. An der verhältnismäßig oft erkrankenden Kopfhaut der Pferde[1]) (Lucet, Kalloway) kann die Schwellung so stark werden, daß alle Knochenvorsprünge unfühlbar werden.

Man kann auch bei den Tieren das Erysipelas migrans von dem Erysipelas perstans unterscheiden. Wahrscheinlich liegen die Gründe für das verschiedene Verhalten der Erkrankung in der verschiedenen Virulenz der Streptokokken. Beim Erysipelas migrans ist wie beim Menschen die Schnelligkeit der Ausbreitung ganz verschieden. Schindelka sah bei einem Hunde die Erkrankung innerhalb 24 Stunden von der Lende bis zu den Schultern wandern. Auch Lucet schildert bei einem Pferde die gewaltig schnelle Ausbreitung des Erysipels.

Erysipelas bullosum wurde z. B. von Meyer (No. 172) beobachtet (Blasenbildung auf dem Schlauch eines Rindes). Schütz beschreibt Hautblutungen, Haubold sah bei Schafen auf den erysipelatösen Hautpartien mit gelber Flüssigkeit gefüllte Bläschen, die zu Borken eintrockneten (Erysipelas pustulosum).

Erysipelas recidivans kommt häufig an den Fesseln der Pferde (Imminger) vor; die Analogie mit den so häufigen erysipeloiden Entzündungen im Anschluß an die Fußgeschwüre des Menschen ist bemerkenswert. Eine erysipelatöse Entzündung, die in ein nur langsam heilendes Fußgeschwür überging, beobachtete Eberhardt (No. 267) bei einem Pferde. Wie beim Menschen kommen auch im Anschluß an wiederholte Erysipele elephantiastische Verdickungen der Füße bei Pferden vor (vgl. Kapitel Ekzem, Mauke und Elephantiasis).

Ueber die pathologische Anatomie ist wenig bekannt. Lucet bemerkt, daß überall da, wo viel Zellen sich finden, wenig Streptokokken vorhanden sind. Die einzelnen Bindegewebszüge sind durch Exsudatmassen voneinander getrennt. In Kleinerts (No. 1135) Beobachtung war die Speckschwarte unbeteiligt.

Eine besondere Erwähnung verdient das Erysipel der **Schweine** das vom Rotlauf natürlich getrennt werden muß. Schindelka hält das typische Streptokokkenerysipel der Schweine für häufig; meist sollen Kopf und Hals befallen sein. Eingangspforten sind die so häufigen Ohrverletzungen.

---

1) Ueber die „Influenza erysipelatosa", die Pferdestaupe vgl. Kapitel Staupe.

Auf Erysipele hervorgerufen durch Autoinfektionen macht Kleinert (No. 1135) aufmerksam. Er beobachtete bei zwei Säuen Mattigkeit, Fieber, starke Rötung der Haut der Brust, des Halses, des Bauches. Das eine Tier litt an einer Metritis purulenta, das andere hatte im Uterus eine totfaule, zersetzte Frucht.

Kurz sei über das experimentelle Impferysipel berichtet. Die Züchtung der Erysipelstreptokokken erfolgt am besten aus der Haut eines an Erysipel erkrankten Menschen. Das steril entnommene Hautstück bleibt 2 Stunden bei 37° in aufgelöster Nährgelatine. Die dann gegossenen Gelatineplatten bleiben bei 20° 2 Tage; die mikroskopisch als Streptokokken verifizierten Kolonien werden auf Gelatine oder noch besser auf erstarrtem Blutserum weiter gezüchtet, auf dem die Erysipelkokken einen nicht von der Oberfläche abzuhebenden Rasen bilden. Impft man die Ohrspitze eines Kaninchens mit Erysipelstreptokokken, so entsteht nach 36—48 Stunden unter Steigerung der Temperatur von 1—1½° eine von der Impfstelle ausgehende scharf begrenzte Rötung, die den Verlauf der Venen folgend sich bis zur Ohrwurzel ausdehnt. Die Haut ist stärker gerötet, aber nicht ödematös, die Gefäße sind erweitert. Der Entzündungsprozeß steht bei Abtrennung der erkrankten Partien vermittelst des Thermokauters. Histologisch waren die Lymphbahnen des Ohrs völlig mit Streptokokken erfüllt. Beim Menschen gelingt die Impfung mit den Erysipelstreptokokken am besten durch Einreiben der Reinkulturen in skarifizierte Hautpartien. Die Impfungen wurden bekanntlich aus therapeutischen Gründen zur Behandlung maligner Tumoren eine zeitlang versucht.

Panaritien.

Der Schilderung des Erysipels lassen wir die des Panaritium folgen, weil die Affektion eine Wundinfektion ist, wenn auch eine Einigung über ihre speziellen Erreger noch nicht erfolgt ist. Beim Menschen bedeutet Panaritium (verderbt aus Paronychie) eigentlich eine Entzündung am Nagel; allgemein aber hat man eitrige infektiöse Fingerentzündungen unter dem Namen subsumiert. Dementsprechend braucht man auch in der Tiermedizin die Bezeichnung Panaritien für infektiöse entzündliche Erkrankungen des Fußes und unterscheidet z. B. beim Rinde Zehen-, Zwischenklauen- und Ballenpanaritien. Die den menschlichen Nagelentzündungen entsprechenden Hufentzündungen sind in den entsprechenden Kapiteln behandelt.

Panaritien sind am häufigsten beim Rinde, seltener bei Ziegen, Hunden und Pferden (als subkoronäre Phlegmone) beobachtet.

Die in dem lockeren Gewebe der Klauenenden der Rinder entstehende Entzündung soll nach Carsten Harms (No. 213) meist in den durch Mangel an Drüsen wenig eingefetteten Gruben (Klauengrube) beginnen. Hitze, Mangel an Regen und Weidegang scheinen zur Affektion zu prädisponieren. Der erste Grad der Erkrankung bewirkt eine Schwellung der Haut, die bei pigmentarmen Tieren gerötet erscheint; die Haut wird rissig, aus den Rissen sprossen zottige Wucherungen hervor, schließlich kommt es zur Abstoßung der erkrankten Haut und Heilung unter Granulationsbildung. Das Allgemeinbefinden ist wenig alteriert, das Tier lahmt leicht. Beim zweiten Grade der Erkrankung geht die Entzündung bis zum Kapselband der Gelenke, ja bis zum Durchbruch in das Gelenk. Beim dritten greift die Affektion auf das Periost über. Das Allgemeinbefinden ist stark angegriffen, die Tiere können nicht mehr aufstehen. Die Therapie ist die beim Menschen übliche; frühzeitige tiefe Inzisionen können den Prozeß zum Stehen bringen.

Nach einer Beobachtung Strebels (No. 549) trat im Anschluß an eine lokale Verätzung der Haut eine ausgedehnte Panaritienbildung mit Abstoßung der beiden Klauenglieder bei einem jungen Rinde auf. Die Häufigkeit der Panaritien beim Menschen nach chemischen (gewerblichen) Verätzungen ist bekannt.

Panaritien bei zwei Ziegen beschreibt Römer (No. 777). Es kam zu erheblicher Schwellung der Hinterfüße bis zum Kronen- und Fesselgelenk. Ein Tier war schwer krank. Inzision und weitere chirurgische Behandlung brachte Heilung.

Auf Filarien als Ursache der Klauenentzündung weist Prümer (No. 90) hin. Meist erkrankt zuerst die Sohlenfläche, seltener die Innenseite. Zuerst entstehen linsengroße schwarzblaue Flecke, die nach 10 Tagen die Größe eines Fünfpfennigstückes erreichen. Allmählich tritt unter Entstehung fauligen Geruches eine schnell vorschreitende Nekrose ein, die das Horngewebe zerstört und auch auf die Fleischteile übergeht. Bei 600facher Vergrößerung werden Fadenwürmer gefunden; die Männchen sind größer als die Weibchen. (Ob es sich nicht um sekundäre Invasion von Eitererregern in das nekrotische Gewebe gehandelt hat, ist aus der Arbeit nicht ersichtlich.)

Auch bei Tieren sind nicht nur lokale Nekrosen, sondern tödliche Septikämien und Pyämien im Anschluß an Panaritien beobachtet.

Verletzungen und Wundinfektionen.

Die Lehre von den Hautverletzungen gehört in das Gebiet der Chirurgie; die Vorgänge bei der Wundheilung sind fast ausschließlich an Tieren studiert und in jedem Lehrbuch der allgemeinen chirurgischen Pathologie geschildert. Sehr interessant wäre es, eine Uebersicht über die Toleranz der Haut der einzelnen Tierarten gegenüber chirurgischen Eingriffen und chirurgischen Wundinfektionen zu geben. Dazu wäre eine Trennung der Tiere nach Art, Rasse, Geschlecht, Alter, eine Scheidung nach der speziellen Art der Verletzung und nach dem Modus der Infektion nötig.

Im allgemeinen heilen Verletzungen bei Tieren auch ohne antiseptische oder aseptische Wundbehandlung leichter und unter geringerer Wundinfektionsgefahr, als beim Menschen. Die unzähligen Kastrationen auch weiblicher Tiere, die ohne antiseptische Maßnahme unter verhältnismäßig geringen Verlusten von Laien ausgeführt werden, sind der beste Beweis für diese Behauptung. Die gute Heilung der Wunden wildlebender Tiere (z. B. bei den Brunstkämpfen) ist gleichfalls in diesem Sinne zu verwerten. Die Tatsachen stehen im Einklang mit der jedem Tropenarzt auffallenden guten Heilungstendenz der Wunden bei allen Naturvölkern. Domestikation und Zivilisation erhöhen die Intoleranz gegen Wundinfektionen.

Genauere Angaben über den Einfluß der Antiseptik und Aseptik auf die Wundheilung der Tiere sind nicht in der Literatur vorhanden. Wie schwierig die

Entscheidung der Frage nach der Toleranz des Hautorgans und nach der Empfänglichkeit der einzelnen Tierrassen ist, zeigt eine mir persönlich gemachte Mitteilung Prof. Eberleins. Zweifellos sind hochgezüchtete Rassetiere empfindlicher gegen Wundinfektion wie gegen Infektion aller Art; trotzdem heilen bei Vollblutpferden Wunden, z. B. nach Kastrationen, besser als bei schweren Kaltblutpferden, bei denen eine viel größere Neigung zu Oedemen und eine geringe Heiltendenz der fettreichen Gewebe besteht. Die Analogie mit den Beobachtungen der humanen Chirurgie liegt auf der Hand. (Schlechtere Wundheilung korpulenter Menschen.)

Hier liegt noch ein großes, für die allgemeine Pathologie fruchtbringendes Feld für die Bearbeitung brach. In der praktischen Veterinärmedizin wird natürlich die moderne Wundbehandlung, so weit es nach Lage der Dinge möglich ist, geübt. Viele Veterinärchirurgen sind gestützt auf die Sicherheit ihrer Antisepsis für Verschluß aller Wunden, mindestens aber der der Extremitäten durch die exakte Wundnaht, eventuell mit Drainage (B. Eberlein). Andere hervorragende Operateure, insbesondere Fröhner (No. 364) vermeiden die Wundnaht bei Pferden, weil sie offene Wunden gut heilen sahen, während sie bei Wundverschluß häufig Entwicklung anaërober Mikroorganismen, malignes Oedem und Septikämie beobachteten.

Max Schmidt (No. 70) berichtet bemerkenswerte Einzelheiten über die Wundheilung bei den verschiedenen Tiergattungen der zoologischen Gärten.

Bei **Nagetieren** heilen Wunden auffällig schlecht, während man bei frei lebenden Nagern ausgedehnte Narben sieht, führen nicht zu sehr ausgedehnte Wunden bei Tieren zoologischer Gärten den Tod herbei. Schmidt hält die Selbstheilung der Wunden unter Vermeidung der Naht für zweckmäßig. (Seine Ausführungen stammen aus der vorantiseptischen Zeit.) Besonders ungünstig verhalten sich in Bezug auf die Heilung Biß- und Stichwunden, die durch Stachelschweine hervorgerufen sind.

Dagegen haben die Wunden der **Affen** gute Heilungstendenz. Tiefe Bißwunden sowie Muskelzerreißungen, die leicht zur Eiterung Veranlassung geben, heilen schnell; vielleicht wirkt das Ablecken der Wunden günstig. Ich hatte Gelegenheit, die Wundbehandlung eines großen Schimpansen des Berliner zoologischen Gartens zu leiten. Die seit Monaten bestehenden Wunden (vielleicht tuberkulöse Geschwüre) heilten erst nach einer methodisch durchgeführten Therapie. Jedenfalls war hier eine spontane „Naturheilung ausgeblieben. Ueber die Geschwüre am Schwanzende der Affen ist im Kapitel „Geschwüre“ gesprochen. Tödlich sind Verletzungen, bei denen größere Teile der Rückenhaut von der Fascie abgetrennt sind.

Auch bei den großen **Raubtieren** erfolgt die Heilung selbst großer und komplizierter Wunden leicht, Abszeßbildung kommt vor. Heilung erfolgt nach spontaner oder künstlicher Eiterentleerung schnell. Bemerkenswert ist die Unempfindlichkeit mancher Raubtiere gegen die Bisse giftiger Schlangen (Ichneumon).

Mechanische Verletzung der Haut der Fische.

Fische erleiden Verletzungen durch Bisse anderer Tiere, scharfe Steine usw.; sie besitzen, wie alle niederen Tiere eine große Heiltendenz und Regenerationsfähigkeit. Nach Rayer (No. 513) ersetzt der chinesische Goldfisch eine verlorene Brustflosse in 8 Tagen. An Stelle verlorener Schwimmhaut der Schwanzflossen bildet sich eine feste Membran.

Offene Hautwunden eitern wenig, weil Eitererreger und Eiterkörper im Wasser fortgespült werden; in Höhlen dagegen kommt es zur Eiterung. Die Hautwunden sind für die Fische vor allem dadurch gefährlich, daß sie die Ansiedlung von Schimmelpilzen (Saprolegnien) erleichtern (Verpilzung).

Die Bakteriologie der Tier-Eiterungen.

Die Bakteriologie der Eiterungen der Tiere kann noch nicht als abgeschlossen betrachtet werden. Es sollen hier einige wichtige Untersuchungsresultate zusammengestellt werden.

Lucet (No. 245) fand bei Eiterungen des **Pferdes** nie die Streptokokken des Menschen, wohl aber wurde einmal ein spezifischer Streptokkokus und in einem Rotzabszeß ein großer nicht näher bestimmter Bazillus nachgewiesen. Ueber die verschiedenen Staphylokokkenarten gibt die folgende Tabelle Auskunft:

Staphyl. alb. Reinkultur	11 Fälle	74
„ „ mit anderen Mikroorganismen gemischt	63 „	
Staphyl. aur. Reinkultur	3 „	47
„ „ mit anderen Mikroorganismen gemischt	44 „	
„ citr. „ „ „ „	18 „	
„ cereus „ „ „ „	10 „	

Casper wies in einem infektiösen Schwanzekzem des Pferdes Streptokokken nach.

Die Untersuchungen von Lucet wurden von Schütz und Nocard einerseits und von Jensen andererseits bestätigt. In den chronischen Lymphdrüsenentzündungen im Kehlgang des Pferdes fand Schwarznecker, in verschiedenen Abszessen des Pferdes Hill, Staphylococcus pyogenes aureus und albus.

Krentzer (No. 1319) untersuchte 187 eitrige Prozesse bei 50 Pferden, 70 Rindern, 30 Hunden, 25 Schweinen, 12 Schafen. Er fand, daß die meisten Eiterungen durch den Staphyl. pyog. aureus beim Schwein und Hund hervorgerufen werden, daß beim Pferde meist neben dem St. aureus der albus vorkommt. Beim Schaf und Rind ist der Streptococcus pyogenes vorherrschend. Bacillus pyogenes und Micrococcus tetragenus sind verhältnismäßig selten.

Erwähnt sei übrigens, daß Bossi und Caspar auch Bacterium coli im Eiter der Pferde fanden.

Blasi und Ortolani (Rivista d'higiene. 1892. No. 18) fanden den Staphylococcus pyogenes albus im Eiter von **Eseln.**

Statistische Angaben über die Ursache der Eiterung bei 10 **Hunden**, 2 Katzen, 4 Füchsen, 1 Wolf, 3 Steinmardern, 2 Igeln, 6 Schafen, 8 Hasen, 16 Meerschweinchen, 29 Mäusen, 2 Fledermäusen machte Karlinski (Zentralbl. f. Bakteriologie. Bd. 7. 1890. S. 113). Er fand 25 mal Staphyl. pyog. alb., 23 mal Streptococcus pyog., 9 mal Micrococcus tetragenus, 4 mal Bac. pyog. foetidus und 2 mal Bacillus mallei.

Die Eiterungen des **Rindes** werden im Gegensatz zu den Eiterungen des Pferdes nicht durch die beim Menschen vorkommenden Mikroorganismen hervorgerufen. Lancet und Nocard (Récueil de méd. vétér. 1893. p. 273. Annales de l'institut Pasteur. 1893. p. 325) fand in 32 Fällen gewöhnlicher Abszesse, 9 traumatischen Entzündungen und 11 pyämischen Herden den Streptococcus pyog. bovis

9 mal, den Staphylococcus pyog. bovis 2 mal, den Bacillus pyog. bovis 6 mal, den Bacillus liquefac. pyog. bovis 4 mal, den Bacillus crassus pyog. bovis 1 mal. In den übrigen Fällen wurden Gemische der genannten Mikroorganismen nachgewiesen. Die 5 Eitererreger des Rindes wachsen auf Agar, sind fakultativ anaërob, nach Gram färbbar. Nur der Bacillus crassus ist Gram negativ. In der Kultur sind sie nur bis zur 5.—6. Generation lebend zu erhalten, wieder mit Ausnahme des Bacillus crassus, der auf allen Nährmedien üppig und lange gedeiht.

Ueber die Einzelheiten der Kultur, Differentialdiagnose und Virulenz für Versuchstiere vgl. Gage in Kolle-Wassermanns Handburch der pathogenen Mikroorganismen. Erwähnt sei hier nur, daß nach den Untersuchungen Künnemanns (Archiv für Tierheilk. 1903. Bd. 29. S. 128) der Bacillus pyogenes bovis der häufigste Eitererreger des Rindes ist. Bei 38 Eiterungen und Abszessen wurden der Bacillus pyog. in 90 pCt., in 50 pCt. sogar in Reinkultur angetroffen. Experimentell lassen sich mit Reinkulturen bei Kühen leicht Abszesse, die wieder den Bazillus in Reinkultur enthalten, erzeugen. Für kleine Nager ist der Mikroorganismus weniger pathogen. Der Bacillus pyog. bovis ist ein 0,3—2 μ langes, sehr zartes, dem Rotlaufbazillus gleichendes Stäbchen, das. mit Anilinfarben leicht färbbar, im Eiter so klein erscheinen kann, daß es mit Kokken verwechselt werden kann. Es gedeiht nur auf Serum und Serumagar.

Die Eiterung der Haut der **Schweine** ist bakteriologisch noch nicht ausreichend studiert. Bei der mit multipler Abszeßbildung verlaufenden Pleuritis und Peritonitis wurde von Grips der Bacillus pyog. suis gefunden und genau erforscht. Wie häufig aber dieser Bazillus Hauterkrankungen hervorruft, ist nicht bekannt.

Die Eiterung bei **Kaninchen** wird nach Schimmelbusch und Mühsam durch ein kurzes zartes gramnegatives Stäbchen, das am besten auf Agar bei Blutwärme wächst, hervorgerufen. In Bouillon bildet es einen zähen Bodensatz. Nach subkutaner Verimpfung entstehen Abszesse mit gelblich weißem, zähem, wenig Bakterien enthaltendem Eiter. In tödlichen Fällen findet sich auch innere Metastasierung (Leberabszesse, Nephritis, Pleuritis usw.) Ueber die Staphylokokkenbefunde Burgis bei Furunkeln der **Hasen** ist oben berichtet.

Legrain und Jacquot entdeckten bei **Hühnern** in großen Abszessen am Kopf und Hals, die mit übelriechendem Eiter gefüllt waren, einen kurzen dicken, beweglichen Bazillus mit abgerundeten Enden, mit dem bei Mäusen Septikämie erzeugt werden konnte. Die Abszesse selbst riefen bei den erkrankten Tieren eine chronische Septikämie hervor. Der Bazillus glich am meisten dem Bacillus pyog. foetidus.

Dermatitis suis traumatica infectiosa.

(Eigene Untersuchung XVIII.)

In einem mir als Schweineekzem übergebenen Fall konnte ich anatomisch nur die oben genannte Diagnose stellen.

Im Corium ist deutlich die Stelle sichtbar, an der traumatisch ein Einriß erfolgt ist. Sowohl der obere als besonders der untere so gebildete Hautlappen ist in hohem Maße entzündet (kleinzellige Infiltration). Da der obere Lappen von seiner Ernährungsbasis zum großen Teil getrennt

ist, befindet er sich teilweise im Zustande der beginnenden Nekrose. Die Kernfärbungen sowohl wie die Färbungen der elastischen Fasern sind an einzelnen Stellen wenig intensiv; allerdings bestehen an anderen noch durchaus normale Verhältnisse. An den noch im Zusammenhang befindlichen Teilen sucht der untere Lappen durch Bildung einer Demarkationslinie den oberen abzustoßen. Der obere Lappen selbst zeigt sehr deutlich eine längs der Lymphbahnen fortschreitende Entzündung; es ist deutlich zu erkennen, daß die einzelnen Infiltrationsherde an präformierte Gefäßbahnen gebunden sind. Im Gewebe konnten ziemlich reichlich Kokken (wahrscheinlich Staphylokokken) mit der Gramschen Färbung nachgewiesen werden. Bemerkenswert ist die Widerstandsfähigkeit der Borsten gegen diesen entzündlichen Prozeß; während bei Ekzemen usw. bei Tieren die Haare außerordentlich leicht ausfallen, waren in beiden Lappen die Borsten gut erhalten (Celloidinpräparate), obwohl nicht nur perifollikuläre sondern auch endofollikuläre Entzündungen festgestellt werden konnten.

Chronische infektiöse Dermatitis des Schweines.

(Eigene Untersuchung XIX.)

Unter dieser Bezeichnung soll eine eigenartige Affektion beschrieben werden, die mir aus der Dresdner Sammlung durch Prof. Dr. Joest gütigst überlassen wurde. Makroskopisch erschien an dem Präparat die starke Runzelung der Haut sowie eine auffallend dunkle Färbung bemerkenswert. Eine exakte Diagnose konnte nicht gestellt werden; die gewöhnlichen Schweinehautaffektionen waren auszuschließen.

Die mikroskopische Untersuchung wurde durch die Konservierung in Kaiserlingscher Flüssigkeit erschwert. Erst nach 24 stündiger Einwirkung von Hämatoxylin und starker Differenzierung war eine Kernfärbung möglich. Die meisten anderen Tinktionen bis auf eine Gram-Färbung versagten.

Infolge des Brühens der Schweine nach dem Abstechen fehlt die Epidermis bis auf wenige Reste. Die Papillen sind fast intakt übrig geblieben. Dadurch, daß eine größere Anzahl von zweifellos verlängerten Papillen zusammen eine durch tiefere Einsenkungen getrennte Gruppe bilden, ist die Oberfläche der Cutis eigentümlich gefaltet; es handelt sich wohl um den mikroskopischen Ausdruck der makroskopisch sehr hervortretenden Runzelung. Die Gefäße sind sehr stark dilatiert und völlig mit Leukozysten gefüllt. Größere Eiterungen sind nicht feststellbar. Auch die tiefer gelegenen größeren Gefäße sind im Zustande starker Entzündung. Sie erwecken schon bei schwacher Vergrößerung den Eindruck, daß sie durch Bakterienemboli verstopft seien. Dies bestätigt sich bei stärkerer Vergrößerung und Gramfärbung. Man sieht völlige Mikrokokkenemboli die Gefäße ausfüllen. Auch sonst ist die Haut überall von Mikrokokken erfüllt, die entweder ohne erkennbare Anordnung im Gewebe liegen oder die Nähe der Gefäße bevorzugen. Auch auf der Hautoberfläche, vor allem in den Gewebsspalten, findet man Mikroorganismen. Erwähnt sei noch, daß an einzelnen Stellen in den entzündlichen Infiltraten, neben gutgefärbten Zellen auffallend viel nekrotisiertes Zellmaterial lag. Immerhin ist bei der nicht tadellosen Konservierung des Präparates Vorsicht in der Beurteilung nötig.

Das Präparat erinnert histologisch recht an einen Fall von Dermatitis pyaemica nach Endocarditis bacteritica, den ich beim Menschen zu beobachten Gelegenheit hatte.

Für die Chronicität des Prozesses spricht die geschilderte Runzel- und Faltenbildung der Haut.

Tiefliegende Abszeßbildung der Haut eines Rindes.

(Eigene Untersuchung XX.)

Aetiologie der Krankheit ist unbekannt. Mikroskopisch erschien die ganze Epidermis und die Cutis normal; nur in den tieferen Schichten der Cutis und im Fettgewebe ist eine starke Kernvermehrung erkennbar. Bemerkenswert ist, daß über dem tiefen Abszeß die Haare noch deutlich sichtbar in den Follikeln erhalten sind. Die Schädigung der Haare durch die Toxinwirkung des

Abszesses ist bei dem zweifellos sehr chronisch verlaufenden Prozeß nicht eingetreten. Im Bereich des Abszesses kann man deutlich die akut fortschreitenden Granulationsprozesse von den reparierenden, narbenbildenden unterscheiden. Im ganzen sind die Vorgänge ähnlich wie bei der Aktinomykose; es fehlen natürlich die charakteristischen Pilzbefunde. Das Narbengewebe ist noch ziemlich stark mit Zellen durchsetzt; deutlich kann man die Entstehung des Bindegewebes aus Fibroblasten verfolgen; elastische Fasern — in den oberen Hautschichten gut erhalten — fehlen ganz. Die Anordnung der Fasern ist ziemlich regelmäßig und dicht. Mikroorganismen sind nicht nachweisbar. Im Granulationsgewebe an der Grenze des Abszesses dagegen kann man mit Thionin viele Bakterien im Gewebe finden. Mikrokokkenembolien (Gram-Güntherfärbung) sind nicht zu finden. Das Gewebe ist von zahlreichen prall gefüllten Kapillaren durchzogen, die nur relativ wenig Leukozyten enthalten; keineswegs besteht eine starke Zellauswanderung; es läßt sich also schließen, daß die Kapillaren neu gebildet sind und bereits dem Wiederaufbau des Gewebes dienen. Die Abszeßgrenze zeigt das übliche Bild: Dichter Zellwall zusammengesetzt aus Eiterzellen und Fibrin.

Auffallend ist die große Zahl gut entwickelter Plasmazellen, die sich im Gewebe finden; sie halten den vielkernigen Eiterzellen an vielen Stellen numerisch die Wage.

An vielen Stellen ist das Gewebe stark durchblutet.

Großer abgekapselter Abszeß vom Schwein.

(Eigene Untersuchung XXI.)

Die Oberhaut ist noch weniger als in dem vorigen Fall affiziert. Papillen, Epidermis, Corium, elastische Fasern, Schweißdrüsen sind durchaus normal. Erst im Fettgewebe beginnt die Abszedierung, kenntlich an der ungeheuren Zellinfiltration. Im Infiltrat gehen die elastischen Fasern zugrunde; nur wenige Reste sind zwischen den Zellen (Orcein — Thionin) erkennbar. Die Zellanhäufung ist so groß, daß die Fettzellen völlig überlagert werden. Auffallend gering ist die Zahl der neugebildeten Kapillaren. Da ferner die Infiltratzellen in ihrer länglichen Form ganz außerordentlich den fixen Bindegewebszellen gleichen, so muß man in der Tat in diesem Falle an eine starke Wucherung der fixen Bindegewebszellen denken. Die größeren Gefäße sind ganz intakt (Elastinfärbung). Um die kleinen sieht man leichte Zellanhäufung, unter denen die metachromatisch (Thionin) gefärbten Mastzellen nicht sehr hervortreten. Dagegen sieht man in Präparaten, die mit Unnas polychromem Methylenblau tingiert sind, große, verschieden geformte Anhäufungen großer Plasmazellen.

Mikroorganismen (nicht charakteristische Formen) wurden in großer Masse gefunden (Gram).

Durch Bazillen hervorgerufene Erkrankungen.

Milzbrand (Anthrax).

Die Darstellung beschränkt sich auf die Hautsymptome der Erkrankung. Die ungeheuere Literatur kann natürlich nur in geringem Maße berücksichtigt werden.

Von der Häufigkeit der Krankheit in früherer Zeit gibt die Angabe Kirchers eine Vorstellung, nach der 60 000 Menschen während einer Epidemie zugrunde gingen, die ihrem Ausgang von einer Rindererkrankung genommen hatte. In Rußland fielen noch 1864—1866 Tausende von Menschen der sibirischen Pest, d. h. dem Milzbrand, an dem 1864 allein 72 000 Pferde eingingen, zum Opfer. Die Tierkrankheit ist heute noch häufig in Rußland, in den Donauländern, Frankreich, Deutschland, seltener in England, Skandinavien, Südeuropa und den übrigen Erdteilen. 1889 erkrankten z. B. in Rußland 42 000, in Deutschland 4000, in England 1000 Stück Vieh.

In Deutschland ist die Krankheit vorwiegend in Oberbayern, Thüringen und Provinz Sachsen verbreitet. Kalk-, Mergel-, Ton- und Lehmboden, schwarzer Humusboden, Moore, Sümpfe, starker Wechsel von Trockenheit und Feuchtigkeit des Bodens, entstehende oder austrocknende Sümpfe schaffen eine Disposition.

Sowohl Weideinfektion als Stallinfektion kommen vor.

Die Ansteckung erfolgt direkt durch Hineinbringen infektiösen Materials in Wunden (z. B. Wedekind: Pferd erkrankt nach dem Transport des Kadavers eines milzbrandkranken Rindes), durch das Fressen von milzbrandkrankem Material, bei Verletzungen der Lippen und der Rachenorgane durch unreine medizinische Instrumente und Stallgeräte, nach Schindelka auch durch das Auflegen von Fellen kranker Tiere. Sie kann auch indirekt durch Fliegen übermittelt werden. Erwähnt sei, daß auch auf Pflanzen, die mit Milzbrandbazillen enthaltendem Material gedüngt sind, die Bazillen übergehen können. (Kasparek und Kornauk, Archiv f. Physiol., Bd. 63, p. 293.) Solche Pflanzen können natürlich eventuell die Infektion vermitteln.

Von den Tieren erkranken Rinder, Schafe, Pferde, Schweine Ziegen, Rot- und Damwild, Hasen, Büffel, Kamele, Hunde, Katzen — die ersten 3 Arten recht häufig —, selten Geflügel. In zoologischen Gärten entstanden nach der Fütterung mit Fleisch milzbrandkranker Tiere Anthraxepidemien, an der Silberlöwen, Pumas, Tiger, Leoparden, Jaguare, Schakale, Wasch-, Nasen-, Rüsselbären, Iltisse, Marder usw. eingingen.

Experimentell ist der Milzbrand auf die spontan nie erkrankenden kleinen Nager (Kaninchen, Meerschweinchen, Ratten, Mäuse) leicht übertragbar. Besonders empfänglich sind weiße Ratten. Rinder, insbesondere Kühe und Kälber sind gegen künstliche Infektion sehr, Schafe weniger widerstandsfähig. Zur Infektion von Hunden und Schweinen sind Injektionen größerer Bakterienmengen subkutan oder intravenös erforderlich. Renntiere und australische Säugetiere (Kängeruh, Koala, d. i. australischer Bär) erliegen leicht der Impfung.

Vögel sind wenig empfänglich, am meisten junge Tauben bei Impfung von der vorderen Augenkammer aus (Fütterung erfolglos). Nach Kutschuk (Zentralbl. für allg. Path., 1891) erkranken Sperlinge in 35 pCt., Dohlen in 25 pCt. der Impffälle. Frösche sind nur zuweilen durch Milzbrandbazillen, die an niedere Temperaturen gewöhnt sind, zu infizieren. Kröten sind dagegen empfänglich; das Gleiche gilt von Seepferdchen und Tritonen und gelegentlich auch von Goldfischen.

Die Bakteriologie des Milzbrandes darf als allgemein bekannt vorausgesetzt werden. Die Studien zur Immunisierung und serotherapeutischen Heilung fallen außerhalb des Rahmens der vergleichenden Pathologie.

Friedberger und Fröhner unterscheiden

I. den Milzbrand ohne sichtbare Lokalisation:
   A. Perakute Form nach Analogie der Gehirnapoplexie.
   B. Akute Form mit dem Bilde der Gehirn- und Lungenkongestion.
   C. Subakute Form als intermittierendes Milzbrandfieber.

II. den Milzbrand mit sichtbarer Lokalisation.

Bei dem uns allein interessierenden Milzbrandödem und Milzbrandkarbunkel kommt es mit und ohne Fiebererscheinungen zur Ausbildung von diffusen, flachen, teigigen, oft fluktuierenden, kalten, schmerzlosen Anschwellungen oder zu umschriebenen, anfangs harten, heißen und schmerzhaften, später kalten, schmerzlosen, in Brand übergehenden Karbunkeln. Die Krankheitsdauer beträgt 3—7 Tage.

Von den Schleimhäuten werden besonders die des Mauls (Zungenanthrax), des Kehlkopfes, des Mastdarms ergriffen. Die Symptome ergeben sich aus der Lokalisation. Der Tod erfolgt meist nach 12—24 Stunden. Diese Milzbrandformen finden sich vor allem bei Hund und Schweinen.

Der **Hautmilzbrand** ist beim Rinde seltener als die Allgemeininfektion ohne sichtbare Lokalisation. Der Häufigkeit nach werden affiziert: Kopf, Hals, Brust, Schulter, Bauch, Schlauch, Euter, Flanken, Gliedmaßen. Der Karbunkel der Mastdarmschleimhaut (selten) ist oft auf Verletzung und Infektion beim Ausräumen des Mastdarms zurückzuführen.

Beim Pferde finden sich die Milzbrandkarbunkel am Unterbauch, an der Innenfläche der Vorder- und Hinterschenkel, am Skrotum und Vulva.

Bei Schafen und Ziegen ist (vereinzelt) Karbunkelbildung am Kopf, in der Kehlgegend und am Euter beobachtet.

Auch die Schweine erkranken nur sehr selten an Karbunkel. Zschokke bebeschreibt Karbunkel der Haut des Rückens; Wedekind sah bei 5 Schweinen nach dem Genuß von Schlachthausabfällen Milzbrand der Lippen auftreten.

Da Hunde sich fast stets durch Fressen von Fleisch milzbrandkranker Tiere infizieren, kommt es bei ihnen nur zur Ausbildung des Darm- und Rachenanthrax [z. B. Wedekind (Archiv f. Tierheik., Bd. 26): Hund erkrankt nach dem Genuß von Schlachthausabfällen an Anthrax der Lippen und Zunge, Lüpke (Deutsche tierärztl. Wochenschr., 1901, S. 485) analoger Fall].

Das Geflügel zeigt Karbunkelbildung am Kamm, Kehllappen, auf der Konjunktiva; der Zunge, dem Gaumen, an dem Extremitäten, der Schwimmhaut.

Wenn auf die Lehre von der natürlichen und künstlich erzeugten Milzbrandimmunität hier nicht eingegangen wird, so aber ist für die vergleichende Pathologie ein Versuch Martinets (Bull. d. l. soc. centr. de méd. vét., 1900, p. 808) wichtig. Die algerischen Schafe sind gegen Milzbrand immun, die in Algerien geborenen Merinos sehr empfindlich. Kreuzungsprodukte beider waren widerstandsfähiger als die Merinos, aber nur sehr wenig immun.

Die Klinik des Hautmilzbrandes ist einfach. An der infizierten Hautstelle entsteht entweder ein schnell wachsender, bald zentral zerfallender, mit jauchiger Flüssigkeit erfüllter Tumor, der auch in ganzer Ausdehnung brandig werden kann, oder es entwickelt sich von der Infektionsstelle aus ein teigiges, diffuses Oedem. Lymphdrüsenschwellungen sind die Regel; das Allgemeinbefinden ist nur bei Verbreitung der Krankheit beeinträchtigt, hohes Fieber kommt dann vor.

Bei Spaltung des Geschwürs und energischer Kauterisation der Karbunkel mit dem Glüheisen erfolgt häufig nach 3—7 Tagen Heilung (Schindelka). Die Prognose der Allgemeinerkrankung ist viel schlechter.

Beim Menschen ist man bekanntlich von der chirurgischen Behandlung des Anthrax wegen der Gefahr der Eröffnung von Lymphbahnen und der Generalisation der Infektion zurückgekommen.

Die Granulationen der Demarkationslinie bilden einen Schutz. Giani rief durch Aetzung mit dem Thermokauter eine stark granulierende Wunde auf der Rückenhaut des Meerschweinchens hervor und legte Fließpapier, das mit 12 Stunden alten Milzbrandbazillenkulturen getränkt war, auf. Infektion mit Anthrax erfolgte erst nach Zerstörung der Granulationen (Zentralbl. f. Bakteriologie, Bd. 40, S. 238).

Größere histopathologische Untersuchungen über den Hautmilzbrand der Tiere habe ich in der Literatur nicht gefunden. Ich gebe hier daher das Wesentliche aus der humanen Pathologie nach R. Frank in Mraceks Handbuch:

Beim Milzbrandödem sind die Bündel der Kutis und der Subkutis so auseinandergedrängt, daß zahlreiche mit viel Flüssigkeit und spärlichen Zellen gefüllte Hohlräume entstehen. Kleine Haufen von Rundzellen und Fibrinnetze liegen in der Haut, vor allem um die Knäueldrüsen zerstreut, vielfach auch in Zügen zwischen den Bindegewebsbündeln (also wohl in Lymphräumen). In allen ödematösen Hautpartien finden sich reichlich zu Fäden ausgewachsene Milzbrandbazillen.

Die Milzbrandpustel zeigt starkes Oedem der oberen Kutisschichten, insbesondere des Papillarkörpers. Die Epidermis ist verdünnt, die Retezapfen sind zum Teil ganz verstrichen, zum Teil durch die entzündlich geschwollenen Papillen komprimiert und verschmälert. Im Zentrum der Pustel ist die Epidermis durch Exsudat abgehoben; nach Platzen der obersten Hornschichten kann auch eine Leukozyten und Bazillenhaufen enthaltende Schicht geronnenen Exsudats die Kuppe der Pustel bilden. Die stärkste Zellinfiltration findet sich in der subpapillären Schicht, sie erstreckt ihre Ausläufer auch zwischen die Bündel der Subkutis. Die Blutgefäße, strotzend mit Blut gefüllt, sind erweitert und neigen zu kleinen Blutungen. Die zellige Infiltration hat keine besondere Beziehung zu den Haarfollikeln und Hautdrüsen. Bazillen finden sich im Oedem und in der Infiltration; die gequollenen Papillen sind von einem wahren Bazillennetz eingenommen. Der Milzbrandkarbunkel ist ähnlich der Pustel gebaut: das Infiltrat erstreckt sich weit in das Fettgewebe hinein, ist gegen die angrenzenden Hautpartien ziemlich gut abgegrenzt. Charakteristisch ist die starke Fibrinausscheidung zwischen die Bindegewebsbündel der Kutis. Im Papillarkörper ist die Infiltration stärker als das Oedem (Gegensatz zur Pustel). An der Peripherie findet sich Beginn der Granulationsbildung, an der Oberfläche häufig Nekrose. Die nekrotischen Hautpartien enthalten zahlreiche Kokken, die übrigen Gewebsteile häufig (aber nicht immer) größere Mengen von Anthraxbazillen.

Oedema malignum.

Das maligne Oedem, die durch den spezifischen Bazillus hervorgerufene Infektionskrankheit, ist experimentell bei Mäusen, Meerschweinchen, Kaninchen, Ziegen, Kälbern, Schafen, Pferden, Eseln, Schweinen, Katzen, Hunden, Hühnern, Tauben, Enten festgestellt. Rinder sollen immun sein. Der Bazillus ist dem des Anthrax sehr ähnlich, unterscheidet sich von letzterem durch abgestumpfte Ecken und Eigenbewegung. Er findet sich fast stets in frisch gedüngter Erde.

Beim Menschen beobachtete Ehrlich und Brieger malignes Oedem nach Einspritzung einer wahrscheinlich verunreinigten Moschustinktur.

Klinisch ist die schnelle Entwicklung einer ödematösen Schwellung (Knistern bei Druck durch Luftgehalt) von der Infektionsstelle aus charakteristisch (Fröhner).

Bei der Häufigkeit der Wunden der Haustiere und bei ihrer fast regelmäßigen Infektion mit Erde ist die Seltenheit der spontanen Erkrankungen auffallend.

Beim Pferde beschrieb Zschokke (No. 536) die Affektion. Das Tier war wegen Nageltritts mit Erfolg operiert; nach dreitägiger Arbeit stellte sich in der Höhe des Ellenbogengelenkes eine faustgroße, sich heiß anfühlende, äußerst schmerzhafte Geschwulst ein, die sich unter Steigerung der Temperatur auf 40,5° schnell ausdehnte. Subkutanes Knistern war im Bereich des Oedems überall hörbar. Tod unter zunehmender Herzschwäche. Die Sektion wies überall Durchtränkung der Haut mit gelblicher, leicht Gasblasen entleerender Flüssigkeit nach. Die charakteristischen Bazillen wurden massenhaft gefunden; Impfversuche auf Kaninchen waren erfolglos. Fröhner sah von der Einstichstelle einer Arceolininjektion bei einem Pferde malignes Oedem ausgehen. Die Inkubation dauerte 12, die Krankheit bis zum Tode 54 Stunden. Aehnlich verlief auch ein anderer Fall eines Pferdes, das nach einer Verletzung am Schwanz erkrankte und in zwei Tagen stark Auch Jensen und Sand (No. 41) sahen Pferde unter starken Fiebererscheinungen an malignem Oedem zugrunde gehen. Die Geschwulst der Haut war so bedeutend, daß spontane Oeffnungen, die stinkende Flüssigkeit und Luft entleerten, entstanden. Den Autoren gelang die Uebertragung auf andere Tiere leicht.

Gutartiger war die Krankheit in der Beobachtung von Rexilius (No. 567). Die Affektion, vielleicht durch die Streu hervorgerufen, verlief seuchenartig bei mehreren Militärpferden. Die Schwellung war teils diffus, teils zirkumskript. Ob hier wirklich malignes Oedem vorgelegen hat, ist sehr zweifelhaft. Die Fälle von Cape (No. 381) und Gierer (No. 403) sind als Urticaria bzw. als symptomatisches Oedem bei Druse aufzufassen.

Bei **Rindern**, besonders in Bergländern, soll nach Koninski (No. 337) malignes Oedem sogar epidemisch auftreten. Die Affektion ist schwer von Milzbrand (?) zu unterscheiden.

Gilruth stellte (No. 363) malignes Oedem bei **Schafen** nach der Schur fest. Nach Verletzungen, die wahrscheinlich mit bazillenhaltiger Erde infiziert wurden, verfielen die Tiere in Coma. Die Haut wurde so ödematös, daß seröse Flüssigkeit aussickerte. Von 4000 Schafen gingen 300 ein. Lämmer starben nach der Impfung in 30 Stunden. Die Bazillen des malignen Oedems wurden nachgewiesen. Lembecker (Arch. f. Tierheilk. 1898. S. 298) sah von 600 frisch geschorenen Schafen 50 an malignem Oedem eingehen. Nach entsprechender Stalldesinfektion schwand die Seuche.

Erwähnt sei, daß nach J. H. Steel (No. 28a) beim **Elefanten** ein in Indien „Zharbad" genanntes akutes Oedem vorkommt. Besonders die Kehle wird befallen. Beim Einstich entleert sich seröse Flüssigkeit. Im weiteren Verlauf entstehen häufig Lähmungen, die ihrerseits den Tod zur Folge haben. Manche Beobachter wollen Beziehungen zur Beri-Beri annehmen.

Die hämorrhagischen Septikämien.

Schweineseuche, Schweinepest, Schweinerotlauf.

Von den drei zu einer Gruppe gehörenden Affektionen ist der Rotlauf als die praktisch wichtigste und auch auf den Menschen übertragbare Krankheit ausführlich, die beiden andern nur zusammenfassend behandelt.

Schweineseuche.

Die Schweineseuche ist eine akut und chronisch verlaufende, vorwiegend den Respirationstraktus, bei länger dauernden Fällen aber auch den Verdaungsapparat befallende Infektionskrankheit, deren Virus meist durch die Atmung, seltener durch Hautwunden oder vom Darmkanal aus in den Körper eindringt. In den Brust-

Figur 19.

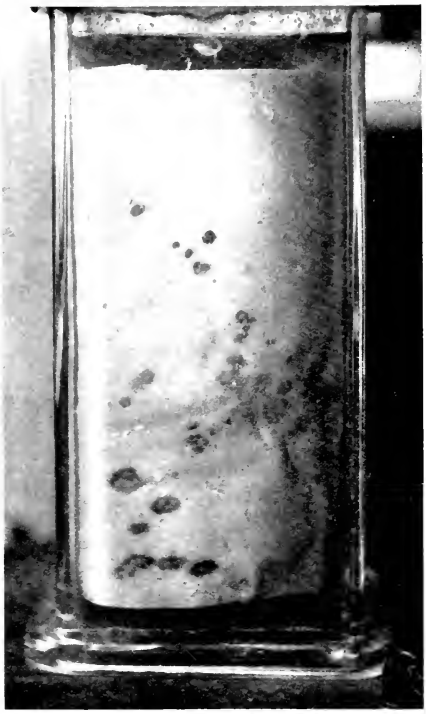

Schweineseuche. Nekrotische Partien.
(Präparat der Sammlung des hygienischen Instituts der Berliner tierärztlichen Hochschule.)

organen kommt es zu allen Stadien der Entzündung der Lunge, insbesondere zur käsigen und nekrotisierenden Pneumonie, sowie zur Perikarditis. In schweren Fällen entstehen auch Geschwüre der Mundschleimhaut. Die auf der Haut vorkommenden Veränderungen sind mannigfach. Ein Teil hat Aehnlichkeit mit den Rotlaufefflorescenzen, es überwiegen Blutungen und größere blutige Imbibitionen, meist findet man auch die Lymphdrüsen geschwollen und blutig imbibiert; in

anderen Fällen kommt es zur Bildung von Papeln, Pusteln und Ekthyma gleichenden Effloreszenzen. Schließlich entwickeln sich geschwürige Hautnekrosen (vgl. Fig. 19).

Es erkranken vorwiegend Ohren, innere Schenkelfläche, Bauch; aber auch die Unterschenkel.

Die Krankheit wird durch Bacillus suisepticus Löffler hervorgerufen. Der Mikroorganismus ist 1—1,5 μ : 0,5 μ groß, hat ovoide, manchmal Sähnliche Form, liegt in einer Schleimhülle, bildet niemals Ketten, nur in älteren Kulturen zuweilen Fäden, ist gramnegativ, geißellos, mit den gewöhnlichen Anilinfarbstoffen unter Hervorhebung der Pole färbbar. Schnittfärbung ist schwierig. Traubenzucker wird nicht vergoren, Lakmusmolke nicht gerötet, Milch nicht koaguliert, Gelatine nicht verflüssigt, Indol gebildet. Er wächst aërob und anaërob, bildet auf Agar kleine Kolonien, ist gegen chemische und thermische Einflüsse (Sonnenlicht) sehr empfindlich. Bei Fortzüchtung in der Kultur verliert sich die Virulenz schnell (Unwirksamkeit mancher Sera). Der Bacillus suisepticus ist pathogen für Mäuse, Meerschweinchen, Kaninchen, Hühner und Tauben. Die Uebertragungen auf Pferde sind bestritten; für Menschen ist er nicht pathogen.

Der Bacillus suisepticus ist artverwandt dem Erreger der Kaninchenseptikämie, der Geflügelcholera, der Wild- und Rinderseuche.

Die Diagnose beruht auf der Lungenveränderung, die Exantheme sind nicht charakteristisch. Man hat bei der Diagnose zur Herstellung von Reinkulturen ein in der Tiefe gelegenes Stück Lunge zu verimpfen und die Reinkultur auf Mäuse zu übertragen. Der Tod der Mäuse erfolgt nach 24 Stunden.

Es gibt auch chronische Formen der Schweineseuche, deren bakteriologischer Nachweis schwer ist.

Schweineseuche. Exanthem.

(Eigene Untersuchung XXII.)

Das Präparat stammt zweifellos von einem ganz akuten Fall. Das Charakteristische des anatomischen Bildes liegt in der Erkrankung des Fettgewebes. Die Epidermis fehlte, da es sich um ein nach der Schlachtung gebrühtes Schwein handelt; das Korium ist wenig verändert; vielleicht zeigt es eine Vermehrung der Kerne und an einzelnen Stellen Zellinfiltration. Jedoch sind diese Veränderungen im Vergleich mit normaler Schweinehaut sehr geringfügig. Die Färbbarkeit der elastischen Fasern ist erhalten; an den Gefäßen finden sich keine wesentlichen Veränderungen.

Das Fettgewebe ist von Blutungen durchsetzt. Die Hämorrhagien bilden entweder diffuse Ansammlungen oder liegen entsprechend dem Verlauf der Kapillaren wie eine Scheide um letztere angeordnet. Deutlich ist die Zerreißung der Kapillaren und der Austritt des Blutes zu verfolgen. Größere erkrankte Gefäße konnten nicht gefunden werden. Keinesfalls scheint die Blutung durch Verstopfung der Gefäße, durch Bakterienembolien erfolgt zu sein. Bakterien mancherlei Art sind im Gewebe nachzuweisen; ein Teil kann als zufällige Verunreinigungen aufgefaßt werden; ein anderer Teil gleicht an Größe und Gestalt völlig den Schweineseuchenbazillen, sie sind aber grampositiv. Ich halte daher nähere Angaben über ihre Lage zum Gewebe für überflüssig.

Desgleichen übergehe ich Details über Fibrinausscheidung usw. An einzelnen Stellen, an denen das Fettgewebe in das Corium tiefer eindringt, sieht man auch Blutungen zwischen die Coriumfasern.

Schweineseuche. Eigentümliche Papelbildung.

(Eigene Untersuchung XXIII.)

Das Präparat stammt aus der Sammlung des Hamburger Schlachthauses. Herr Dr. Glage bezeichnete das Präparat klinisch in der oben genannten Weise.

Anatomisch tritt weniger eine Papel- als eine Pustelbildung hervor (vgl. Tafel III, Figur 1).

In der Umgebung der „Papel", d. h. an ihrer Peripherie, sind meist die Retezapfen und die Papillen etwas verlängert, auch im Bereich der pathologischen Bildung sieht man noch einzelne Zapfen in die Tiefe dringen. Ein großer Teil der Retezapfen aber ist vor der gewaltigen Infiltration geschwunden. Das auf den Resten des Rete bezw. auf dem infiltrierten Corium liegende Exsudat hat eine Art Depression des Gewebes herbeigeführt. Aus dem seitlichen Eindringen vom Stratum corneum in die Exsudatmasse läßt sich ein Schluß auf die Genese der Affektion ziehen. Entzündung in bestimmten Gefäßbezirken mit Einschmelzung des Gewebes, Abhebung der Epidermis zu einer Blase, die bald zur Pustel wird; die Pustel platzt, der Inhalt entleert sich auf die Oberfläche auch der Umgebung und bildet einen Schorf, der einen gewissen Druck (Depression) auf die unter ihm liegenden Hautpartien ausübt. Der Schorf besteht aus schwer zu differenzierendem Material (geronnenem Fibrin, zugrunde gegangenen Leukozyten usw.). Er ist sehr reich an Mikroorganismen, die sich nach Gram färben. Zur Entscheidung der Genese der Schweineseuche kann die aus Kokken, Kurzstäbchen, Bazillen verschiedener Form sich zusammensetzende Flora nicht verwendet werden. Ein Eindringen der Mikroorganismen in tiefere Hautschichten ist nicht festzustellen. In keinem der zahlreichen ektasierten vorhandenen und neugebildeten Gefäße sind bakterielle Embolien festzustellen. Färbung mit der Tuberkelbazillentinktion ergab keine wesentlichen Resultate.

Dagegen erkennt man bei Färbung mit polychromem Methylenblau inmitten der entzündlichen Infiltrate große Massen von schwach gefärbten, verschieden geformten Körnchengebilden. Da sie aber im Gegensatz zu den Bakterien in den Schorfdurchschnitten derselben Präparate den Farbstoff nur ganz schwach angenommen haben, kann ich die Bakteriennatur dieser Körnchen nicht annehmen. Wir wissen ja, daß bei Färbung mit polychromem Methylenblau alle möglichen Eiweißkörnchen eine schwache Tinktion zeigen. Es ist z. B. sehr wohl denkbar, daß es sich um Mastzellengranula handelt. In den Präparaten findet sich nämlich gar keine metachromatisch rot gefärbte Mastzellensubstanz, im Gegensatz z. B. zu der Dermatitis verrucosa des Schweines (vgl. das Kapitel). Wahrscheinlich hat die Konservierung in Kaiserlingscher Flüssigkeit schädlich auf die Färbefähigkeit der Mastzellengranula eingewirkt.

In dem entzündlichen Infiltrat der oberen Schichten finden sich deutliche Plasmazellen. Die Entzündung selbst erstreckt sich in abnehmender Intensität bis zum Unterhautfettgewebe. In der am meisten befallenen subpapillären Zone sind die elastischen Fasern fast ganz zugrunde gegangen. Die übrigen Veränderungen (an den Gefäßen, Drüsen, Borsten) ergeben sich aus der oben gegebenen Pathogenese der Pustelbildung.

Schweineseuche. Ekthymaähnliches Exanthem.

(Eigene Untersuchung XXIV.)

Von Herrn Dr. Pfeiler erhielt ich ein Bein eines an Schweineseuche erkrankten Schweines. Auf der Haut fand sich eine große Zahl von gelben Schorfen, die nicht von Borsten durchbohrt waren. Nach Ablösung der Borken lag eine nicht wesentlich ulzerierte, aber nekrotisch erscheinende epidermislose Hautpartie frei. Die zwischen den Effloreszenzen liegenden Hautpartien waren durchaus normal. Hautklinisch erinnerte die Affektion am meisten an Ekthyma.

Die mikroskopische Untersuchung [1]) einer kleinen in der Entwicklung begriffenen

1) Diese Präparate hat Herr Dr. Fritz Juliusberg angefertigt.

Effloreszenz zeigte, daß der Ausgang der Erkrankung wahrscheinlich ein durch die spezifischen Bazillen embolisiertes Gefäß des Papillarkörpers ist. Deutlich sieht man im Bezirk unter der Effloreszenz perivaskuläre Infiltration und strotzende Füllung der Gefäße. Unter der Einwirkung des Virus kommt es zur Ausscheidung seröser und fibrinöser Substanzen, welche erst die tief, später die höher gelegenen Zellschichten des Rete imbibieren (bei Kresylechtviolettfärbung charakteristische Farbenveränderung) und das Stratum corneum abheben. Schließlich entsteht eine makroskopisch als Borke erscheinende, mikroskopisch Fibrin, Detritus, Kokken und Leukozyten in verschiedenen Stadien des Zerfalls enthaltende Auflagerung, welche eine konkave Depression des Rete zur Folge hat. Im weiteren Verlauf der Erkrankung, wie es in einer größeren Effloreszenz zu Tage tritt, werden die nekrotisierenden Prozesse deutlicher. Der Schorf wird über 3 mm lang und an der dicksten Stelle etwa $^1/_4$ mm dick. Die Zellen des Rete und der Retezapfen werden immer undeutlicher; es sind nur noch die ungefähren Umrisse der zweifellos etwas akanthotischen Reteleiste sichtbar; schließlich verschwindet jede Spur der normalen Konfiguration. An diesen am meisten erkrankten Partien sind gewaltige Gefäßektasien zu sehen. Kapillaren, deren Wände nur aus Endothelien zu bestehen scheinen, haben einen Durchmesser von 27—50 μ, während in den entsprechenden gesunden Hautpartien überhaupt keine Erythrozyten enthaltenden Kapillaren vorhanden sind. Das Bindegewebe der in der Nachbarschaft des Schorfes liegenden Bezirke ist gequollen, mäßig stark infiltriert; es nimmt Farbstoffe, die ausgesprochene Affinität zu den Kernen haben, stärker als normal an (sero-fibrinöse Durchtränkung?). Mastzellen und Plasmazellen treten nicht besonders hervor. Das Bindegewebe setzt dem Fortschreiten des Prozesses größeren Widerstand entgegen als die Borstenfollikel. In den Follikeln scheinen die Ansiedlungen der Mikroorganismen besonders gut zu gedeihen. Dementsprechend findet man ektasierte (50—70 μ statt 17,5 : 17,5 μ) mit eitrig-nekrotischen Massen erfüllte, natürlich ihrer Borsten beraubte Follikel, deren Inhalt aus viel Fibrin, viel Detritus, aus großen Massen ein- und dreikerniger Leukozyten- und einigen Kokkenkolonien besteht. Eine analoge Kokkenkolonie fand ich auch in einem sonst ganz normalen Borstenfollikel. Gleiche Kokkenkolonien sieht man auch inmitten der Borken und in besonders großer Menge auf der Oberfläche der Borke. Mikroskopisch scheinen die Mikroorganismen Kokken zu sein; ob bei der Kresylechtviolettfärbung nur die Pole der Stäbchen gefärbt werden und die fraglichen Organismen also bipolar tingierte Schweineseuchebazillen sind, wage ich nicht zu entscheiden.

Schweinepest (Swine plague).

Die Schweinepest ist nach Europa erst 1881 aus Amerika eingeschleppt worden. Sie ist eine vorwiegend den Darmtraktus befallende, durch hämorrhagische und nekrotisierende Entzündung der Payerschen Plaques, vor allem des Dickdarms, charakterisierte Krankheit, die mit Schweineseuche vergesellschaftet sein kann. Die Hautveränderungen sind hämorrhagische Exantheme, die denen des Rotlaufs und der Schweineseuche gleichen; vorwiegend sind Ohren, Kinn, Bauch, Innenfläche der

Oberschenkel befallen. Auch umschriebene Plaques und Pustelbildung, Nesselausschlag und Borstenausfall kommen vor.

Bis 1903 hielt man den Bacillus suipestifer für den Erreger. Dorset, v. Schweidnitz u. a. wiesen für amerikanische, Hutyra für ungarische, Uhlenhuth und Ostertag für deutsche Schweine die Filtrierbarkeit des Virus nach. Der Bacillus suipestifer gelangt durch Sekundärinfektion aus dem Darm in das Blut, aus dem man ihn leicht züchten kann.

Das Urteil über den Wert der Schutzimpfungen ist nicht abgeschlossen. Pferde können mit dem Serum kranker Schweine nur schwer behandelt werden, da sie gegen Schweineeiweiß sehr empfindlich sind.

Der Rotlauf der Schweine, Stäbchenrotlauf.

Der Rotlauf der Schweine ist eine vom Rotlauf des Menschen, dem Erysipel, verschiedene, durch die von Pasteur und Thuillier zuerst beschriebenen Rotlaufbazillen hervorgerufene Affektion. In der älteren Literatur sind zu Unrecht mit dem Rotlauf andere Krankheiten identifiziert worden (z. B. Milzbrand), andere fälschlich abgetrennt worden (Backsteinblattern, einzelne akute Hautnekrosen). Vorsicht bei der Benutzung der früheren Autoren über Schweineausschlagskrankheiten ist deshalb erforderlich.

Ohne exakte klinisch-bakteriologische Untersuchungsmethoden ist auch heute die Trennung der Krankheit von gewissen Autointoxikationsexanthemen, von einzelnen Urticariaformen, von der Schweineseuche und der Schweinepest in der Praxis nicht immer leicht. Die wirtschaftliche Bedeutung des Rotlaufs (Jahresverlust 4 bis 5 Millionen Mark) ist recht groß.

Der Genuß des Fleisches rotlaufkranker Tiere ist für den Menschen unschädlich, falls die Erkrankung der Haut und der inneren Organe nicht zu ausgedehnt ist.

Eine Uebertragung des Rotlaufes auf Menschen ist wiederholt beobachtet:

Schmuck (No. 1344) zog sich bei der Sektion eines Schweines, das nach Rotlaufimpfung an Endocarditis verrucosa zugrunde gegangen war, eine Infektion zu, obwohl er das Herz zum Zweck der Konservierung längere Zeit in 5proz. Kreolin gehalten hatte. Die Symptome bestanden in Rötung, Schwellung und Schmerzhaftigkeit des rechten Daumens bei leichtem Fieber. Der Prozeß dehnte sich bis zur Karpalgegend aus und rief Schmerzhaftigkeit des Handgelenkes hervor.

Mayer (zitiert bei Preisz) stellte bei einem Schlächter 3 Tage nach Verletzung des Daumens beim Schlachten eines rotlaufkranken Schweines Rötung der Haut und rotlaufähnliche Symptome fest. Das Gleiche berichtet Hildebrandt.

Casper sah bei sich selbst nach Infektion seiner bereits vorher verletzten Hand mit Rotlaufbazillenkulturen nach Ablauf einiger Tage Rötung der Fingerhaut, Schwellung der Fingergelenke und Entwicklung roter Streifen am Unterarm. Die Rotlauflecke schwanden und kamen an anderer Stelle wieder. Heilung erfolgte erst nach 4 Wochen.

Bei den Schutzimpfungen der Schweine gegen Rotlauf ist durch Verletzung bei der Impfung die Uebertragung von Rotlaufkulturen auf den Menschen wiederholt vorgekommen. Bei dem Lorenzschen Verfahren wird eine entsprechende Menge hochwertiges Immunserum und eine geringe Quantität (1 Tropfen) Rotlaufbazillen-Reinkultur angewendet. Nevermann beobachtete drei Fälle, in denen es nach Stichverletzungen nach $^1/_2$—3 Tagen zu einer schmerzhaften, blassroten Anschwellung der Finger und Hände zum Teil mit Knotenbildung kam. Die Therapie war ganz

einflußlos. Heilung erfolgte in 2—8 Wochen. In einem diagnostisch nicht klar gestellten Falle trat sogar trotz chirurgischer Eingriffe Exitus letalis ein. Hennig und Welsch[1]) wendeten mit Erfolg Heilserum an; in Welschs Fall war gleichzeitig Biersche Stauung versucht worden. Hier hatte sich zuerst ein blaurotes teigiges Infiltrat der Haut des rechten Daumes gebildet; von dieser Stelle aus gingen dann starke lymphangitische Stränge. Auffallend waren inmitten der diffusen Hautschwellungen des Unterarms kleine dunkel-blaurot gefärbte Felder. Leichter verlief eine von Preisz beobachtete Infektion mit Pasteurschen Impfstoff. Es kam bei dem Infizierten zur Bildung roter Flecke an der Hand und am Unterarm mit leichter Drüsenschwellung (Heilung in 2 Wochen).

Die Uebertragungsmöglichkeit des Rotlaufes auf den Menschen rechtfertigt eine genauere Schilderung des Krankheitserregers.

Die Rotlaufbazillen, 1—1,5 μ oder $^1/_6$ so groß wie ein Erythrozyt, sind 2—3 mal so lange wie dicke, meist gradlinige, selten gekrümmte Stäbchen, die sich mit Anilinfarben und nach Gram färben. Im mikroskopischen Präparat liegen einzelne Bazillen und ganze Haufen derselben in Leukozyten. Die Rotlaufbazillen finden sich im Blut namentlich in der Milz, der Lunge, der Leber und im Kote.

Bei den Backsteinblattern soll man nach Pfeiler mehrere hintereinander liegende Stäbchen sehen, sonst wachsen die Bazillen nur in der Kultur in langen geschlängelten fadenförmigen Gebilden aus.

Die Kultur gedeiht am besten bei 36 ° C auf Fleischwasserbouillon, Gelatine und Agar sowie auf Blutserum, nicht auf Kartoffel und Pflanzenaufgüssen. Das Wachstum ist anaërob am üppigsten. Die Kolonien werden auf Gelatine zarte Flöckchen, in Stichkulturen tannenzapfenähnlich, auf Agar nur tautröpfchen- oder stecknadelknopfgroß. (Vgl. für Einzelheiten Preisz in Kolle-Wassermanns Handbuch der pathogenen Mikroorganismen.)

Die Rotlaufbazillen bilden weder Geißeln noch Sporen, sind aber sehr widerstandsfähig, vielleicht, weil sie eine Hülle aus einer fettartigen, mit Alkohol und Aether extrahierten Substanz besitzen. Eintrocknen tötet nur langsam, Erhitzen auf 70 ° in 5 Minuten. Die Rotlaufbazillen bleiben sehr lange im Kadaver, vier Monate im gepökelten Fleisch virulent. Zur Vernichtung der Mikroorganismen müssen 15 cm dicke Fleischstücke $2^1/_2$ Stunden gekocht werden.

In der Natur kommen die Bazillen nach Pfeiler-Ostertag in feuchten Niederungen, in Flußläufen, die durch Abwässer verunreinigt sind, z. B. Berliner Panke, vor. Sind die Rotlaufbazillen mit den von Koch in vielen faulenden Substanzen gefundenen Bazillen der Mäuseseptikämie identisch, so wird das epidemische Auftreten vieler Seuchen verständlich. Anscheinend gehört zur Entstehung der Epidemie noch ein anderer Faktor als die Bazilleninvasion allein, da man Rotlaufbazillen in den Tonsillen und im Darmtraktus gesunder Schweine gefunden hat.

Durch Impfung mit Rotlaufbazillen-Reinkulturen sind Haus- und weiße Mäuse (Tod an Mäuseseptikämie), Kaninchen, Tauben und, wenn auch schwer, Schweine zu infizieren. Letztere können durch Einreiben der Bazillen in Hautläsionen und subkutane Impfung, nicht aber durch Fütterung erkranken. Das Wildschwein ist

1) Münchener med. Wochenschr. 1907. S. 2482.

fast unempfänglich (auch gegen spontane Uebertragung), das englische Schwein dagegen besonders empfindlich.

Die Virulenz der Rotlaufbazillen kann durch Passage durch Tauben gesteigert, durch Passage durch Kaninchen herabgesetzt werden. Ebenso wirkt intensive Sonnenbelichtung und Veränderung des Nährbodens (Peptonzusatz) virulenzverringernd.

Die Resultate der Serumtherapie sind günstig. Meist wird mit dem Serum von Pferden, die durch wiederholte Rotlaufbazillen-Einspritzungen hochgradig immun geworden sind, passiv und mit der Einspritzung von Bazillenkulturen selbst aktiv immunisiert (Lorenzsches Verfahren). Auf die übrigen Schutzimpfungen mit Susserin und Porcosan weisen wir nur hin.

Das Ueberstehen der idiopathischen Krankheit gewährt Immunität für das Leben.

Aetiologisch kommt bei dem Rotlauf die Einschleppung des Virus in den Verdauungstraktus oder die Infektion kleiner Wunden in Frage. Fressen der Schlachtungsabfälle kranker Tiere, der Kadaver an Septikämie erkrankter Mäuse und Ratten, des verunreinigten Futters ist meist die Ursache der Seuchenverbreitung.

Junge Tiere (bis 3 Monate) erkranken seltener.

Das klinishe Bild des Rotlaufes ist kein einheitliches. Mit Nocard kann man unterscheiden 1. eine septische Erkrankung, 2. eine unter dem Bilde einer akuten Hauterkrankung verlaufende und 3. eine chronische Affektion. Bei den wenig behaarten Schweinerassen entstehen hautklinisch Krankheitsbilder, die den Vergleich mit menschlichen Dermatosen, z. B. mit Purpura, Miliaria rubra, Scarlatina, Morbilli, syphilitischen Papeln nahe legen. Irrtümer bei Experimenten an Schweinen (z. B. bei der Syphilisimpfung) erklären sich angesichts der Verbreitung des Rotlaufes leicht.

Bei der septischen Form des Rotlaufes dauert die Inkubation nur 12 bis 24 Stunden; unter starker Temperatursteigerung (bei 42 °) gerät das Tier in einen Zustand der Prostration; Nahrungsverweigerung, Beschleunigung von Puls und Atmung, Temperaturwechsel der Extremitäten, Muskelzittern usw. stellen die wichtigsten Symptome dar. Anfangs besteht Verstopfung, später Durchfälle, oft rauher Husten.

Auf der vom Krankheitsbeginn an heißen Haut erscheinen am 2. oder 3. Tage vor allem an den Ohren, in der Umgebung der Augen, auf dem Bauch, an den Flanken, auf der Innenseite der Schenkel, um den Anus Flecke, die anfangs rosenrot sind, schließlich einen blauvioletten Farbenton zeigen. Entweder bleiben die Flecke vereinzelt, oder sie fließen zu großen ganze Körperregionen einnehmenden Flatschen zusammen. Die Haut ist nur wenig geschwollen, und abgesehen von der Durchblutung nicht verändert. Der Tod (60—90 p Ct. Mortalität) erfolgt unter Temperaturabfall im Coma. Zuweilen ist die Infektion eine so starke, daß der Tod eintritt, bevor eine Hautveränderung sich ausgebildet hat (Rougeole blanche der Franzosen). Es treten dann die Symptome der Intoxikation in den Vordergrund (Diarrhöen, Oedeme, Schwellung der Gelenke, Zahnfleischulzerationen). Die Aehn-

lichkeit der Rotlaufinfektion mit manchen Fällen von Scarlatina (S. sine exanthemate; S. haemorrhagica) ist bemerkenswert.

Eine abgeschwächte Form des Rotlaufs stelltdie vor allem durch Hautsymptome charakterisierte (Forme cutanée du rougeole) in der deutschen Literatur als **Backsteinblattern** bezeichnete und sehr häufig mit Nesselfieber verwechselte Affektion dar. Auch diese Form des Rotlaufs setzt mit Fieber (sogar bis 42 °) ein, sie befällt vorwiegend junge, abgesetzte, 1—2 Jahre alte Schweine. Das Tier hat Neigung zum Liegen, atmet kurz, das Maul ist heiß und trocken, Exkremente sind hart und schleimbedeckt. Auf der Haut des ganzen Körpers erscheinen markstück- bis handflächengroße, runde oder polygonale, scharf begrenzte, dunkelrote, zuweilen dunkel marmorierte Flecke, in deren Bereich die Haut heiß und ödematös ist. Die Haut fühlt sich außerordentlich hart an. Nach Ausbildung des Exanthems bessert sich

Figur 20.

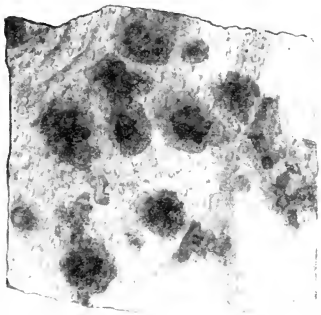

Haut des Schweines. Rotlauf. Backsteinblattern.
(Präparat der Sammlung des hygienischen Instituts der tierärztlichen Hochschule zu Berlin.)

der Allgemeinzustand; die Flecke selbst werden blasser und schwinden oder aber sie werden schwarzbraun und unter Produktion epithelialer Massen wird langsam das am meisten erkrankte Gewebe ausgestoßen (vgl. Nekrose).

In anderen Fällen besteht das Exanthem nicht in Form der charakteristischen Backsteinblattern, sondern tritt in Gestalt roter linsen- bis erbsengroßer Flecke um den Anus, am Bauch, an Hals und Ohren auf. Auch mit anfangs heller Flüssigkeit gefüllte Blasen, die sich später in braune Krusten umwandeln, schießen gelegentlich auf. Auch eigentümlich gyrierte Formen werden beobachtet.

In allen Fällen von Rotlauf der Haut können größere oder kleinere Teile der Haut nekrotisch und durch trockene Gangrän abgestoßen werden. Die starke Durchblutung der Haut, die verhältnismäßig schlechten Ernährungsbedingungen des durch die dicke Fettschwarte ungünstig gestellten Organes erklären ohne Schwierigkeit diese Nekrose. Viele früheren Autoren nicht erklärliche Fälle von „Hautbrand“ sind wohl als Folgen einer Rotlaufinfektion aufzufassen.

Die chronische Form des Rotlaufs zeigt die Beteiligung des Gefäßsystems im höchsten Maße; es kommt zur Ausbildung einer Endocarditis bacterica. Diese Form ist meist aus einer akuten hervorgegangen. Es gibt aber auch Fälle, in denen die Endocarditis selbst relativ akut unter Fiebererscheinungen verläuft. Die Tiere sind matt, dyspnöisch, husten, zeigen Herzpalpitationen. Auf der Haut der Ohren und des Halses erscheinen rote, ihren Farbenton wechselnde Flecken. Der Tod erfolgt auch unter Lähmungserscheinungen, zuweilen wird Aortenstenose gefunden. In anderen Fällen sind die Symptome so unbestimmt, daß die Diagnose nicht gestellt werden kann. (Die Aehnlichkeit mit der Form der Endocarditis bacterica des Menschen, die häufig auch durch bakterielle Embolibildung in der Haut zu einer Dermatitis pyaemica oder bacteritica führt, ist bemerkenswert.)

Plötzliche akute Schübe unter Fiebererscheinungen und Exanthembildung treten auch bei der chronischen Form auf.

In chronischen Fällen, aber auch bei mehr akuten, ist Ausfallen und blutige Imbibition der Borstenfollikel beobachtet (Borstenfäule, vgl. Kapitel Skorbut). Es kommt auch zu dauernder Pigmentveränderung (Weißfärbung ursprünglich schwarzer Borsten.

Backsteinblattern. Gutartiger Rotlauf der Haut.

(Eigene Untersuchung XXV.)

Die untersuchten 5 Fälle stammen vom Berliner Viehhof. Es handelt sich um eine typische, durch die Ausbildung großer, blutig imbibierter, etwas erhabener Flecke charakterisierte Erkrankung. Die Blutimbibition der Gewebe ist eine so bedeutende, daß sich die Präparate bei Konservierung in Pick-Kaiserlingscher Lösung 7 Jahre lang in ihren Farbentönen unverändert erhalten haben, was bei den doch nur geringe Blutfüllung zeigenden Hautpräparaten sonst nicht vorkommt.

Das mikroskopische Bild zeigt sofort, daß die Erkrankung anatomisch mit Urticaria nichts zu tun hat. Es handelt sich nicht um ein Oedem der oberen Hautpartien, sondern um einen durch die ganze Dicke des Hautorgans gehenden entzündlichen Prozeß.

Leider fehlt die durch das Brühen des Schweines abgehobene Epidermis völlig. Es wäre hier die Frage zu beantworten, wie weit das Brühen histologisch die tieferen Hautschichten verändert. Da die Schweine erst nach dem völligem Ausbluten gebrüht werden, da schließlich doch erst das Abstechen einer ganzen Anzahl von Tieren auf den Schlachthöfen vorgenommen wird, bis die Schweine in die Brühkessel kommen, ist anzunehmen, daß die Haut der bereits wirklich toten Tiere auf die Hitze nur passiv reagiert. Die Hitze wirkt auf die Gewebe ähnlich wie Alkohol, d. h. sie läßt das Eiweiß gerinnen. Die früher viel angewendete Kochmethode Posners hat mir oft gezeigt, daß durch das Kochen die Strukturverhältnisse der Gewebe nicht wesentlich alteriert werden. Den Beweis für die verhältnismäßig geringe Bedeutung des Abbrühens für das histologische Bild geben die Präparate an der Grenze des makroskopisch sichtbaren Gesunden und Kranken, sowie der Vergleich mit anderen gleichfalls von gebrühten Schweinen stammenden Fällen.

Die wichtigsten Veränderungen finden sich in den noch vorhandenen Papillenresten, in der subpapillären Schicht und in den obersten Koriumschichten. Je mehr man sich dem Zentrum der makroskopisch als tiefrote Blutimbibition erscheinenden Affektion nähert, desto mehr treten Entzündungs- und Durchtränkungssymptome des Gewebes hervor: Die Kapillaren sind strotzend gefüllt und perivaskulär infiltriert, alle Lymphbahnen und Gefäßinterstitien sind dicht mit Rundzellen erfüllt, die Bindegewebszüge sind sehr zahlreich. Die Zellen sind vorwiegend mononukleär; bei Kresylechtviolettfärbung tritt etwas Metachromasie hervor. Mastzellen sind nicht erkennbar. Das Bindegewebe ist wie mit einer Masse durchtränkt, die die einzelnen Bündel undurchsichtiger und dichter als

normal erscheinen läßt. Dementsprechend werden Farbstoffe (Orzein, Hämatoxylin, Karmin) stärker angenommen, als von gesundem Gewebe. Zweifellos handelt es sich um eine Imbibition mit Blutfarbstoff, der bei der Konservierung seine ursprüngliche Farbe verloren hat. Es fällt nämlich auf, daß die Erythrozyten gut in den Gefäßen erhalten sind, während die nach dem makroskopischen Bilde zu erwartenden Blutimbibitien des Gewebes sich mikroskopisch nicht besonders dokumentiert. Die Präparate unterscheiden sich dadurch sehr von der in gleicher Weise behandelten Schweineseuche (vgl.: Eigene Untersuchung No. XXII). In den am stärksten erkrankten, meist sehr oberflächlich gelegenen Schichten finden sich nekrotische Hautpartien. In einem anderen, vielleicht auch zum Rotlauf gehörenden Fall, den ich als Miliaria rubra ähnliche Affektion unter Autointoxikationen geschildert habe, ist die blutige Imbibition der oberen Koriumpartien sowie die durch die Imbibition bedingte Nekrose weit stärker.

Geht man von dem Herd der stärksten Erkrankung seitwärts und in die Tiefe, so nehmen die pathologischen Symptome mehr und mehr ab.

Die Borsten sind zum größten Teil in den oberen Schichten ausgefallen; gelegentlich erhält sich allerdings eine Borste im zentralen Herd; vielfach sind sie aber auch in der Tiefe geschädigt. Einzelne Borstenfollikel sind ebenso wie manche Schweißdrüsentubuli in Eiter enthaltende Säcke umgewandelt. Andere Borstenfollikel sind erweitert und wieder andere zeigen eine so starke Wandinfiltration, daß der Verlust der Borsten verständlich wird.

Die elastischen Fasern sind überall gut erhalten (Orzeinfärbung).

Das Fettgewebe ist in einem Falle wenig, in anderen recht stark an dem Prozeß beteiligt, Bei Rotlauf des Ohres bleibt der Knorpel durchaus intakt.

Bei den verschiedensten Färbungen (Gram, Hämatoxylin, Kresylechtviolett usw.) wurden Bakterien, Kokken und eine Art Tetragenus in den obersten Schichten gefunden. Bazillen, die den Rotlaufbazillen ähnlich sind, habe ich nur ganz undeutlich in einem größeren Blutextravasat gesehen. Stark mit Kresylechtviolett färbbare Körnchen finden sich in allen stärkeren Entzündungsherden; ich konnte nicht entscheiden, ob es sich um Kerntrümmer oder um Mikroorganismen handelte. Dagegen habe ich in der Umgebung eines thrombosierten größeren Gefäßes zahlreiche mir charakteristisch erscheinende Stäbchen gefunden.

Das pathologische Bild macht die Genese (bazilläre Gefäßschädigung, blutige Imbibition) sowie die verhältnismäßig leicht erfolgende Restitution ad integrum verständlich.

Die Rotseuche der karpfenartigen Fische.

(Purpura cyprinorum.)

Trotz des Namens wird die Krankheit besser im Anschluß an den Rotlauf abgehandelt. Bei Karpfen und Schleien kommt es durch Ueberfüllung der Blutgefäße und Blutungen in die Haut zu einer bei gewöhnlichen Karpfen geringeren, bei Spiegelkarpfen sehr starken Rötung der Haut des Bauches und der Seiten. Auch Blutungen der Kiemen und der Darmschleimhaut finden sich. Die Krankheit endet meist in 6—20 Tagen tödlich. Sie entsteht gewöhnlich in den mit faulendem Wasser gefüllten Behältern der Fischhändler, sie wird hervorgerufen durch ein in allen Organen, besonders im Blut und in den Nieren nachweisbares Bacterium cyprinicides (vgl. Hofer).

Die Rotseuche der Aale.

Die verheerende Seuche der Aale zeigt sich auf der Haut durch ausgedehnte umschriebene Ekchymosen der Bauchseite sowie in einer ringartigen Rötung um den After, der Flossen usw. Auch Entzündungen des Darmkanals und Magens kommen vor. Die Krankheit tritt epizootieartig auf, ergreift die großen Aalweibchen vor der Laichzeit, sie wird hervorgerufen durch den Bacillus anguillarum (vgl. Hofer).

Hautblutungen kommen auch bei zwei weiteren Fischseuchen vor, die durch Proteus piscicidus versicolor und Bacillus piscicidus hervorgerufen sind. Die Hämorrhagien sind jedoch nur ein nebensächliches Symptom.

Rotz (Malleus).

Die Rotzkrankheit galt schon im Altertum als infektiös (Absyrtus, 4. Jahrhundert n. Chr.): die Auffassung erhielt sich, obwohl in der Mitte des 18. Jahrhunderts die französischen Tierärzte der entgegengesetzten Meinung waren. 1787 zeigte Wollstein, daß der Rotzeiter Hautgeschwüre beim Pferde hervorruft. 1821 konstatierte Schilling den ersten Fall beim Menschen. 1837 gelang Rayer der Nachweis der Uebertragbarkeit des Rotzes vom Pferd auf den Menschen und zurück vom Menschen auf das Pferd. 1882 entdeckten Löffler und Schütz den Bacillus mallei. 1890 fanden Helman und Kalning das Mallein, ein aus den Rotzbazillen hergestelltes Produkt, mit dessen Hilfe es gelingt, Fälle von okkultem Rotz durch die Reaktion der erkrankten Tiere nachzuweisen. 1908 arbeitete Schütz und seine Schüler die Methode der Komplementablenkung für den Rotz aus.

Der Rotz ist der Typus der vom Tier auf den Menschen übertragbaren, nie beim Menschen idiopathisch vorkommenden Zoonosen. Der Rotz befällt vor allem die Einhufer, auch die Kamele, selten den Menschen, ausnahmsweise die Katzentiere (Löwe, Tiger), Hunde und Ziegen, nie Rinder, die ohne Gefahr mit rotzkranken Pferden dieselben Ställe teilen können. Experimentell ist der Rotz übertragbar auf Feldmäuse, Wühlmäuse, Igel, Meerschweinchen, Katzen, Hunde, Ziegen, Kaninchen, Schafe, weniger leicht auf Schweine, Rinder, Tauben. Immun sind Hausmäuse, Ratten und Hühner.

Aetiologie. Die Krankheit wird von Tier zu Tier entweder direkt durch Uebertragung infektiösen Materials (Nasenschleim, Geschwürsprodukte, Harn, Kot usw.) oder indirekt durch infizierte Gebrauchsgegenstände übertragen. Meist ist der Respirationstraktus (Lungenrotz) die Einbruchstelle, weniger oft erfolgt die Infektion durch eine Hautläsion. Zweifellos beruht die nach Fütterung des Fleisches rotzkranker Tiere beobachtete Erkrankung großer Raubtiere der zoologischen Gärten auf das Eindringen der Erreger in Munderosionen. Sehr selten ist bei Pferden die Ansteckung vom Darmtraktus aus (wie beim Menschen beobachtet). Uebergang des Rotzes von der Mutter auf den Fötus schien vorzukommen. Beim Menschen sollen auch Infektionen vom Konjunktivalsack ausgehen.

Manche Autoren erklären den so häufigen Lungenrotz für hervorgerufen durch intestinale Infektion. Es kann Rotzmaterial während des Kauaktes aspiriert werden. Man kann aber auch annehmen, daß Rotzbazillen die Darmschleimhaut passieren, ohne pathologische Veränderungen zu machen, in den Lymphstrom eindringen und schließlich in der Lunge einen geeigneten Ansiedlungsherd finden.

Die Krankheit verläuft meist chronisch beim Pferde, häufiger beim Menschen, fast immer akut beim Esel und den Katzentieren.

Die heut zweifellos anerkannten Erreger des Rotz sind die Rotzbazillen.

Sie sind feine $^1/_3$—$^2/_3$ Durchmesser eines roten Blutkörperchens große, d. h. 2—5 μ lange, 0,5—1 μ breite Stäbchen; meist hängen 2 Stäbchen zusammen. Zuweilen färbt sich der Zellinhalt ungleichmäßig und zwar die Pole stärker als die Mitte, zumal wenn die Bazillen von älteren, 8—14 Tage bei Körpertemperatur ge-

haltenen Kulturen stammen. Oft ist der äußere Kontur der Bazillen uneben. In Kulturen sieht man auch Bazillenketten, ja in unter ungünstigen Bedingungen gewachsenen Kulturen Fäden. Die Rotzbazillen variieren morphologisch etwas, je nach den Ernährungsbedingungen: bemerkenswert sind feine Körnchen in ganz alten Kulturen, die als Dauerformen (nicht etwa Sporen) aufzufassen sind.

Die Bazillen färben sich schwer und werden leicht entfärbt, sind gramnegativ. Löfflersches Kali-Methylenblau sowie Karbolfuchsin. Karbol-Methylenblau, Karbolthionin, auch Formalin-Methylenblau geben gute Resultate. Frisch kann man die Rotzbazillen durch Zusatz von wässerigem Methylenblau färben. Trockenpräparate werden am besten nach Löfflerscher Methode hergestellt. Deckglas 5 Minuten auf alkalische Methylenblaulösung, 1 Sekunde in 1 proz. Essigsäure, die durch Zusatz von Tropäolin 00 steinweingelb gefärbt ist. Auch Karbolfuchsin oder Kühnesches Karbol-Methylenblau ist zweckmäßig. Schnittfärbung gelingt nur nach großer Uebung.

Der Nachweis der Bazillen im Blute Rotzkranker ist drei Tage vor dem Tode in Stadien der Pustelbildung Duval, Gasme und Guillemot geglückt (Archives de méd. exp. 1896).

Experimentell kann man Rotz durch Impfung der Kulturen und des Eiters der Nasen- oder Hautgeschwüre auf die oben genannten Tiere übertragen.

Die Kultur gelingt auf gewöhnlichem Nährboden am besten bei 37 °, nie unter 22 oder über 45 ° C. Zweckmäßig ist 4—5 pCt. Glyzerinzusatz. Der Rotzbazillus ist aërob, bildet auf Agar flache, grauweiße, runde, schleimige Kolonien, verursacht in Glyzerinbouillon flockige Trübung, wächst auf Blutserum in wasserhellen, gelblichen, durchscheinenden Tröpfchen. Auf Kartoffeln bildet er in 2 Tagen einen durchsichtigen, honigähnlichen, gleichmäßigen Belag, der nach 6—8 Tagen zähschleimig und rötlich wird. Milch gerinnt nach 10—12 Tagen; die Lakmuskultur zeigt Säurebildung an.

Eintrocknen tötet die Rotzbazillen in wenigen Wochen; die bazillenarmen Nasensekrete rotzkranker Pferde sind nach 14 Tagen nicht mehr infektiös. Die gewöhnlichen Desinfektionsmittel reichen zur Vernichtung aus. (Bongert, Bakteriologische Diagnostik.)

Beim Menschen tritt der Rotz in akuter und chronischer Form auf.

Die **akute Erkrankung** des Menschen verläuft stürmischer, als die des Pferdes: Inkubation 2—3 Tage, Tod schon nach 6—8 Tagen, gewöhnlich allerdings erst nach 2—3 Wochen. Anfangs kein Fieber; selten Schüttelfrost, dann unregelmäßige Temperatursteigerungen und Symptome, die an Abdominaltyphus, Gelenkrheumatismus, krupöse Pneumonie, Sepsis usw. denken lassen. Auf der Haut treten rote Flecke, die sich erst in pockenähnliche Pusteln, dann in chankröse Geschwüre umwandeln, auf. In den tiefen Schichten der Haut entstehen Beulen und Geschwülste, die aufbrechen und Sehnen und Knochen freilegen können. In den Muskeln finden sich oft Abszesse, die erst bei der Sektion festgestellt werden In der Nasenschleimhaut, die verhätnismäßig nicht oft befallen ist, entstehen Geschwüre; der anfangs dünne Nasenausfluß macht alle Veränderungen bis zur Jauchebildung

durch. Auch die Konjunktiven, insbesondere die sog. Tracheomdrüsen schwellen an. Auf die Erkrankungen anderer Organe an Rotz (Lunge), kann hier nicht eingegangen werden. Hodenrotz kommt beim Menschen vor, ist aber viel seltener als beim Pferde.

Der **chronische Rotz** der Haut des Menschen entspricht ganz dem klinischen Bilde des Pferdehautrotzes. Es entstehen Geschwüre, wurmähnliche indurierte Lymphstränge, erysipelatöse Veränderungen, tiefliegende beulenartige Geschwülste. Die Nasenaffektion fehlt nach Bollinger sehr häufig, die Heilung soll weniger als 50 pCt. betragen. In Buschkes Fall (No. 961) glich das Rotzgeschwür eher Syphilis und Tuberkulose als einer anderen Affektion. Die Diagnose wurde bakteriologisch gestellt, nachdem das Geschwür des Handrückens und des rechten Zeigefingers operativen Maßnahmen und spezifischer Behandlung getrotzt hatte. Hallopeau sah außer Nasensymptomen ein Geschwür des harten Gaumens, Neisser des Augenwinkels und der Wange, E. Hoffmann syphilisähnliche Ulzeration der Lippe.

Die früher in der Veterinärmedizin allgemein giltige Unterscheidung von Nasenrotz, Malleus humidus und Hautrotz (Wurm, Malleus farciminosus) ist unberechtigt, die Trennung zwischen akuten und chronischen Erkrankungen aber erforderlich.

Der **akute** Rotz der Pferde setzt nach 3—5tägiger Inkubation mit plötzlichem hohen Fieber (bis 42°) und Schüttelfrost, stark darniederliegenden Kräften, schwachem Puls usw. ein. Auf der geschwollenen Nasenschleimhaut entstehen Ekchymosen sowie linsen- bis erbsengroße Pusteln, die sich bald in kraterförmige Geschwüre umwandeln. Zunächst wird ein seröser, dann ein eitriger, schließlich ein blutig-jauchiger Nasenausfluß abgesondert. Durch stets zunehmenden Verschluß der Nasenöffnungen wird die Nasenatmung erschwert. Auf die verschiedenen Formen des Rotzes des Respirationstraktus, der Milz, der Nieren, der Hoden, des Gehirns, der Knochen soll hier nicht eingegangen werden.

Auf der Haut zeigen sich an verschiedenen Stellen schmerzhafte Oedeme, die nach 12—24 Stunden unter Zurücklassung von Eiterbeulen schwinden. Letztere wandeln sich in tiefe kraterförmige Geschwüre um, die progredient zu umfangreichen Wunden werden. Die Lymphdrüsen schwellen an, die Lymphgefäße wandeln sich in wurmartige Stränge um.

Unter starkem Gewichtsverlust (40 kg pro Tag) gehen die Tiere unter Hinzutritt einer lobulären Pneumonie in 8—30 Tagen an Intoxikation oder Asphyxie zugrunde.

Der **chronische** Rotz der Pferde (90 pCt. aller Fälle) setzt ohne wesentliche Störung des Allgemeinbefindens ein. Verhältnismäßig oft und früh sieht man Nasenveränderungen, häufig geschwürige Prozesse. Mit Zunahme der Lungenaffektionen, auf die wir nicht genauer eingehen, tritt Fieber, Abmagerung, Kachexie ein. Durch Komplikation mit akuten Rotzschüben wird der Tod beschleunigt. Bei dieser Form kommt eine große Zahl verschiedener pathologischer Prozesse der Haut zur Beobachtung.

Meist werden zarte Hautstellen mit lockerem Bindegewebe befallen. Haselnuß- bis hühnereigroße Geschwülste bilden sich in der Haut und im Unterhaut-

gewebe: die Haut über den Knoten verdünnt sich; die Haare fallen aus, es kommt zum Aufbruch und zur Entleerung des viskösen, öligen, blutigen Knoteninhaltes. Nach dieser Entleerung bleiben kraterförmige Geschwüre mit aufgeworfenen granulierenden Rändern zurück. Gleichzeitig entwickeln sich harte, anfangs schmerzende, später indolente Lymphstränge, in deren Verlauf neue Knoten, die später ulzerieren, entstehen können.

Schindelka teilt die Rotzerkrankungen je nach ihrem mehr oder weniger tiefen Sitz in der Haut ein in 1. Epidermis- und Papillarrotz (Dermatitis malleosa superficialis). Bei dieser Form entwickelt sich auf geschwollener Haut eine linsengroße Pustel, deren Inhalt eintrocknet. Nach Abfall der Kruste entsteht ein Geschwür, das zwar in die Tiefe fortschreitet, mit benachbarten Geschwüren konfluiert, im allgemeinen aber oberflächlich bleibt. Vorwiegend auf den Lippen und auf dem Nasenrücken kommt diese Form des Rotzes vor. 2. Kutisrotz, Hautrotz ist häufiger als der Epidermisrotz, findet sich vorwiegend auf Lippen, Nase, Kopfhaut, Hals. Es bilden sich kutane Infiltrate, die bald zerfallen und zu Geschwüren werden, die häufig unterminierte Ränder haben. Bei dieser Form finden sich Oedeme und Lymphdrüsenschwellungen. 3. Rotz des subkutanen Bindegewebes: a) zirkumskripte Form. Es entwickeln sich tiefliegende Knoten, die fluktuieren, aufbrechen und einen krümligen, mörtelähnlichen Inhalt entleeren, schließlich zu vielbuchtigen Geschwüren werden. In akuten Prozessen breitet sich die Geschwürsbildung schnell aus, indem die Entzündung den Lymphbahnen folgt, in chronischen kommt es unter Ausbildung von Narben zu partiellen Heilungen. b) Diffuse Form. Die seltene Erkrankung setzt auch unter Symptomen einer erysipelatösen Anschwellung ein, die diffus in die gesunde Haut übergeht; sie ist mit starker Lymphangitis verbunden, geht auch auf das intermuskuläre Bindegewebe über, führt zu Geschwürsbildungen und Hautnekrosen.

Die Einteilung Schindelkas ist gewiß sehr klar; es erscheint aber doch zweifelhaft, ob im Einzelfall die Entscheidung über die Zugehörigkeit zu einer der geschilderten Formen möglich ist.

So wäre es z. B. in einem Präparat der Dresdener Sammlung (Prof. Joest) schwer, die Form des Rotzes zu bestimmen. Ich zählte auf einer Fläche von 20:30 cm zirka 40 verschiedene Rotzherde, die alle aufgebrochen waren und etwa 1—$^1/_2$ cm tiefe, stark granulierende Geschwüre darstellten. Ein Teil lag in Bezirken zusammen, so daß man an eine hämatogene Entstehung hätte denken können. Eine Beziehung zu den Lymphbahnen war nicht zu eruieren. Dagegen konnte man bei einem Präparat der Sammlung des Hamburger Schlachthofes deutlich die Beziehungen der subkutanen Rotzknoten zu den Lymphbahnen feststellen.

Zu tiefen, fast die Dicke der Haut durchdringenden Geschwüren hatte der Rotz bei einem Löwen (Präparat der Dresdener Sammlung) Veranlassung gegeben. Die einzelnen Ulzerationen erreichen eine Ausdehnung von 10:15 cm.

Tritt die Erkrankung der Lymphbahnen in den Vordergrund, so entstehen elephantiastische Anschwellungen, durch die z. B. im Falle Fröhners (No. 84) der Kopf eines Pferdes „nilpferdartig“ wurde. Sekundär kam es zu einer völligen „Sklerostomie“, so daß die Lippen nur 6 cm weit geöffnet werden konnten.

Aus der pathologischen Anatomie des Rotzes kann hier genauer nur die des Hautrotzes gegeben werden, der wie gezeigt, meist eine sekundäre Affektion bei Menschen und Tieren darstellt. Primärer Hautrotz der Tiere ist bisher wohl kaum ausreichend anatomisch untersucht. Die anatomische Grundlage der Er-

krankung ist das Virchowsche Rotzknötchen, ein tuberkelartiges Gebilde, das große Neigung zur Nekrose und zur Einschmelzung, besonders beim Menschen, zeigt, während beim Pferde häufiger eine Weiterentwicklung des das Knötchen ersetzenden Granulationsgewebes zu Bindegewebe eintritt. Interessant ist die Tatsache, daß nach Angeloff die das Rotzknötchen der Lunge zusammensetzenden Zellen ebenso wenig Eosinophilie zeigen, wie die experimentell in der Haut der Meerschweinchen durch Einspritzung abgetöteter Rotzbazillen hervorgerufenen zirkumskripten Infiltrate. Dagegen sind graue durch den Wurm Sclerostomum bidentatum und seine Larven hervorgerufene, den Rotzknötchen gleichende Knoten der Lunge infolge eines positiven Chemotropismus reich an eosinophilen Leukozyten.

Die feinere Anatomie des primären Rotzes basiert auf der Schilderung von Präparaten des Menschenrotzes (vgl. Unna, Histopathologie, Frank in Mraceks Handbuch der Hautkrankheiten). Unna unterscheidet 3 Stadien der Erkrankung: 1. Gefäßembolisation, 2. Knoten, 3. Ulzeration. Zunächst findet man in oberflächlichen, zahlreiche Rotzbazillen enthaltenden Kutisgefäßen Degenerationen, die durch Schwellung, Fibrinfüllung, Verfaserung und Nekrotisierung der Endothelien charakterisiert sind. Das Chromatin der Endothelkerne wird zum Teil in extrazellulär liegenden Kugeln und Tropfen umgewandelt. Solche Gefäßnekrosen finden sich in sonst normalem Bindegewebe. Im weiteren Verlauf schädigt das Gift der Rotzbazillen Protoplasma und Kernsubstanz der Epithelien und Bindegewebszellen, so daß die Färbbarkeit beeinflußt wird. Unna nennt die Kernschmelze „Chromatotexis". Allmählich kommt es zur Nekrose der zelligen, aber auch der kollagenen Gewebselemente; am längsten leisten die elastischen Fasern Widerstand; schließlich zerfallen auch diese Elastikafragmente. An der Nekrose sind gleichzeitig die Bazillengifte und Ausschaltung der Kapillaren aus dem Kreislauf beteiligt.

Aus den einzelnen nekrotisierenden perivaskulären Herden entsteht der gelbliche prominente Rotzknoten, dessen auffallende Homogenität nur durch die Chromatinreste unterbrochen wird. In der Umgebung des Knotens (in der klinisch blaurot erscheinenden Zone) sind die Gefäße erweitert. Plasmazellen und Mastzellen finden sich nach Unna nicht, während Marschalko letztere zahlreich nachweisen konnte.

Die pathologischen Prozesse können nach der Tiefe zu sich ausdehnen, aber auch zu einer Nekrotisierung der Hautoberfläche, insbesondere der Epidermis, führen, obwohl die Epithelien dem Rotzgift größeren Widerstand leisten, so daß nach dem Aufbruch des Knotens die Epidermisränder die Höhle meist weit überragen. Je nach der Intensität sekundär entzündlicher Prozesse entsprechend der Stauung in einzelnen Gefäßbezirken kommt es auch zur Bildung von Exsudationen im Papillarkörper, d. h. zur Entstehung von Bläschen und Pusteln.

Das Ueberwiegen der nekrosisierenden Prozesse bewirkt, daß das eingeschmolzene Gewebe weiß und käsig ist und damit trotz der gelegentlichen Pustelbildung im Gegensatz zu dem gelben Eiter der septischen Affektionen steht.

Die Bazillen sind wegen der geringen Affinität der Mikroorganismen zu den Farbstoffen und wegen des großen Kernchromatingehaltes der Knoten schwer färbbar (am besten Kontrastentfärbung des Chromatins mit Glyzerinäthermischung). Sie sind in einzelnen Häufchen oder in 2—3 nebeneinander liegenden Ketten angeordnet.

Der Bau der Knoten beim chronischen Rotz entspricht dem geschilderten. Die Prozesse haben nur Zeit, weit größere Dimensionen zu erreichen. So entstehen umfangreiche, vielbuchtige Gewebshöhlen und Zerstörungen. Der Nachweis der Rotzbazillen scheint noch schwieriger zu sein.

Chronischer Rotz der Haut des Pferdes.

(Eigene Untersuchung XXVI.)

In den mir zur Verfügung stehenden Präparaten (aus Hamburg, Budapest, München) handelte es sich um chronischen Hautrotz des Pferdes. Die Sammlungspräparate enthielten keine Angaben

über den klinischen Verlauf. Am besten orientiert ein Uebersichtsschnitt durch ein vielbuchtiges Rotzgeschwür. Die Affektion liegt in der eigentlichen Kutis. Sowohl die Epidermis, der Papillarkörper und die oberste subpapilläre Koriumschicht als auch das Fettgewebe sind ganz oder fast ganz unbeteiligt. Retezapfen, Haare, Drüsen zeigen keine Veränderungen, sogar die Haarschäfte sind in den Haarscheiden gut erhalten. In dem Korium zwischen den Talgdrüsen fallen einzelne Infiltrationszüge auf; die Zellanhäufung zwischen den Schweißdrüsen ist bereits sehr beträchtlich; in der tiefer gelegenen Koriumschicht beginnt bereits das Gebiet des Rotzgeschwürs. Zunahme der Entzündung nach der Peripherie, Zunahme der Nekrose nach dem Zentrum, sind die charakteristischen Merkmale jeder Geschwürsbildung. Die höchsten Stadien der Nekrose kommen nicht zur Ansicht, da in dem untersuchten Falle der nekrotische Geschwürsinhalt bereits entleert war. Im Bereich des Rostgeschwürs sind alle charakteristischen Gewebselemente der Haut verschwunden. Gelegentlich sieht man Reste elastischer Fasern bei Orzeinfärbung. Dagegen haben die Gefäßwandungen der größeren in dem Rotzgeschwür eingeschlossenen Gefäße völlig ihre elastische Substanz eingebüßt, die Konturen der Gefäßwände erscheinen eigentümlich verquollen. Eine bedeutende Neubildung von Gefäßen (Beginn der Granulationsbildung) besteht nicht. Die Dichte der entzündlichen Infiltration ist verschieden; peripherisch gering nimmt sie zunächst infolge reichlicherer Zellanhäufung zu, um den stärksten Grad zentral vor der Gewebslücke zu erreichen. Hier ist die starke Tinktion der Präparate weniger auf die große Zahl zellulärer Elemente als auf den Untergang der Zellen und auf die Färbung der nekrotischen Massen zurückzuführen.

Deutlich erkennbar im Rotzgewebe sind die sog. Rotzknötchen, die aber eigentlich nur zellreichere Partien in stärker nekrotisiertem Gewebe darstellen. Dementsprechend findet man sie in den am stärksten nekrotisierten Partien überhaupt nicht. Der Charakter der sie zusammensetzenden Zellen ist kein anderer als beim Rotz überhaupt: Meist einkernige, seltener dreikernige Rundzellen, nicht sehr zahlreiche Plasmazellen, wenige Mastzellen. In den Knoten sieht man epitheloide, zuweilen aber auch zusammengesinterte Zellgebilde, aber keine Riesenzellen; in den anderen Partien finden sich auch längliche in Wucherung begriffene Bindegewebszellen.

Bazillen in den Schnitten zu finden, ist trotz aller Versuche mir nicht gelungen. Die sonstigen Befunde (langsame Degeneration des Bindegewebes, durch Veränderung der Farbenaffinität angedeutete Muskelentartung, Fortwanderung der Entzündung in den Lymphbahnen usw.) sind die bei allen Geschwürsbildungen der Haut vorkommenden. Im Gewebe sieht man gelegentlich größere runde, mit den Kernfarbstoffen intensiv färbbare Kugeln, die man als das Produkt der Unnaschen Kernschmelze ansehen kann. Der Prozeß schien mir aber weder intensiv noch charakteristisch zu sein.

Eine besondere Bedeutung kommt den Lymphbahnen zu. In den Knoten des akuten Rotzes fallen bereits die großen Lymphspalten auf: aus den Lymphwegen stammt vielleicht ein großer Teil der auch beim Rotzknoten anzutreffenden Infiltrationszellen, da die Kapillaren, wie gezeigt, frühzeitig durch embolische Prozesse verstopft werden. Ein anderer Teil ist als aus den Blutgefäßen emigriert anzusehen, bevor letztere dem Schicksal der Obliteration verfielen. Manche Autoren glauben, daß primär die Lymphscheiden der Gefäße erkranken und daß erst sekundär ein Einbruch von Bazillen in die Blutgefäße selbst erfolgt. Jedenfalls werden Rotzbazillen durch die Lymphbahnen abgeführt. Zuerst beobachtet man eine Perilymphangitis, zweifellos haben Bazillenkolonien zunächst eine Veränderung der äußersten Wandschicht der Gefäße bewirkt. Aus der Lymphgefäßerkrankung entsteht dann ein sekundärer Rotzknoten. Aus Stauungen erweiterter Lymphgefäße können aber auch diffuse Infiltrate hervorgehen. In den Randpartien dieser anfangs ödematösen, später rotzig infiltrierten Bezirke kann man schon im frühen Stadium die Tendenz zur Bindegewebsneubildung erkennen. Schließlich erkranken auch die

Lymphdrüsen; erst nach längerer Krankheitsdauer entstehen einigermaßen charakteristische fibröse abgekapselte Herde in den Follikeln, die wohl durch Heilung der Rotzherde unter Bildung von Narben aus Granulationsgewebe zu erklären sind. Eine größere Zahl solcher Herde gibt den Drüsen eine eigentümlich höckerige Beschaffenheit.

Kurz seien noch zwei strittige Fragen berührt. Franck und Tedeschi fanden epitheloide und Riesenzellen, die andere Autoren ebenso wenig wie ich selbst fanden. Babes betont die Bedeutung der Haarfollikel für die Entstehung der Rotzknoten, weil er experimentell durch Verreibung von Rotzbazillen in die intakte Haut Knoten erzeugen konnte.

Wie erwähnt haben die Rotzknoten des Menschen mehr Tendenz zur Einschmelzung als die der Pferde. Bei letzteren ist Ersatz des rotzigen Gewebes durch Granulationsmasse und Heilung durch Ausbildung nicht charakteristischer Narben wenigstens bei chronischem Rotz häufig.

Schließlich sei noch eine Uebersicht der Pathogenese des Rotzes nach Schütz (No. 1338) gegeben.

Der Rotzbazillus wirkt als Fremdkörper reizend auf die Zellen, die sich teilen und zu Granulationszellen werden. Nach Vernichtung der Bazillen würde sich aus den Granulationszellen Bindegewebe bilden. Da dies nicht gelingt, zerstört das von den Rotzbazillen gebildete Toxin die Zellen, von denen zunächst der Kern zerfällt, dessen Stücke jedoch ihre Färbbarkeit behalten (Chromatotexis). Das Produkt des Zerfalls ist nicht Käse, sondern eine eiterartige Masse. Aus den Rotzbazillen ist ein Extrakt, das Mallein, herzustellen, das sich in der Gewebsflüssigkeit löst und in die Nachbarschaft des Knotens gelangt. Es wirkt auf die Endothelien lymphagog und auf die Leukozyten chemotaktisch. Die Lymphe gerinnt zu einem feinen Netzwerk, in dessen Maschen sich die angezogenen, weißen Blutkörperchen befinden. Trotz der phagozytotischen Eigenschaft der Zellen und der bakteriziden Wirkung der Gewebsflüssigkeit unterliegt das Gewebe meist im Kampfe. Nach dem nekrotischen Zerfall des primären Rotzknotens durch Chromatotexis hört die peripherische Eiterung nicht auf (chronischer Rotz), die Bindegewebsbildung ist als Heilungsversuch aufzufassen. Eine Verkalkung des Rotzknotens findet nicht statt.

Die Diagnose ist klinisch durch den Nachweis des Nasenausflusses oder Geschwüres, sowie durch die Drüsenschwellung im Kehlgang oft gesichert, zumal wenn eine längere Beobachtung mangelnde Heilungstendenz der Nasen- und an sich nicht immer charakteristischen Hautgeschwüre nachweist. Der Bazillennachweis allein genügt nicht. Dagegen kann Impfung des Nasenschleimes, Hauteiters oder von Stücken erkrankter und exstirpierter Drüsen, z. B. nach Strauß' Methode auch beim Menschen leicht Klarheit schaffen. Von einer Aufschwemmung der verdächtigen Substanz in Bouillon wird 2 ccm einem Meerschweinchen in die Bauchhöhle gespritzt; nach vier Tagen entsteht eine Hodenschwellung, die einige Tage später fluktuiert. Im Eiter werden Rotzbazillen in Reinkultur gefunden. Impfungen mit Malleïn (0,3—0,5) (sterilisierter Auszug in Wasser und Glyzerin von Rotzbazillen, die auf Kartoffel oder 14 Tage bei 37° in Bouillon gezüchtet waren) rufen

Temperatursteigerungen von 2° bei kranken Pferden hervor. Die Methode gibt unsichere Resultate, scheint auch beim Menschen häufig zu versagen. Buschke (No. 961) sah z. B. bei sicherem chronischen Rotz der Haut nach subkutaner Einspritzung von 0,001—1,0 keine Reaktion. Therapeutisch hat übrigens das Malleïn gleichfalls nicht sehr viel geleistet.

Deysine (No. 1000) fand, daß 14 Pferde, die auf Malleïn reagiert hatten und wiederholt malleïnisiert waren, zwar keine Rotzerscheinungen bekamen, aber durch ihre auf keine Weise zu behebende Mattigkeit und Magerkeit, Symptome einer chronischen Intoxikation zeigten.

Vielversprechend für die frühzeitige Diagnose und damit auch für die Austilgung der Rotzkrankheit bei den Pferden ist die Serodiagnostik.

Die Komplementablenkungsmethode bei Rotz ist von Schütz und Schubert (Arch. f. wiss. u. prakt. Tierheilk. 1909) völlig nach dem Verfahren von Wassermann ausgearbeitet. Als Antigen wird eine Aufschwemmung frisch aus dem infizierten Meerschweinchenkörper auf Glyzerinagar gezüchteter Rotzbazillen in 0,85-prozentiger Kochsalzlösung nach vorhergehender Abtötung bei 60° genommen. Alle Einzelheiten der Technik sind im Original einzusehen. Schütz und Schubert nehmen an, daß ein Pferd sicher rotzkrank ist, wenn 0,1 ccm seines Blutserums vollständige Hemmung der Hämolyse bedingt. Erfolgt bei Verwendung von 0,2 ccm Hämolyse, so ist das Tier nur rotzkrank, wenn wiederholte Agglutinationsprüfungen sicher dafür sprechen.

Die Agglutinationsmethode (Serum eines rotzkranken Pferdes läßt die Rotzbazillen sich zusammenballen) soll noch bei Verdünnung des Serums von 1 : 1000 erfolgreich sein. Sie muß in 0,16 % der Fälle die Komplementablenkungsmethode ersetzen, weil im Blute einzelner rotzverdächtiger Pferde eine sehr große Menge nicht spezifischer aber ablenkender Substanzen vorhanden ist. Bei Pferden mit alter Rotzerkrankung können allerdings alle serologischen Methoden versagen. Noch nicht genau für die Tiermedizin erprobt ist die sogenannte Kutanreaktion.

Martel[1]) hat an sich selbst die Wirksamkeit der v. Pirquetschen Methode für die Diagnostik des Rotzes festgestellt. Er hatte sich beim Arbeiten mit Rotzkulturen vor 13 Jahren infiziert (Pneumonie, Phlebitis der Saphena interna sin.; Lymphangitis cruris mit Ulzeration, Schwellung der Inguinaldrüsen). Die bakteriologisch verifizierte Krankheit dauerte 11 Monate. M. skarifizierte die Haut des linken Vorderarms und rieb eine Malleinlösung in 0,5 pCt. Karbol ein. Während Skarifizierung des anderen Armes ohne Malleininfektion und Skarifizierung mit Malleineinreibung (Lösung von 1 : 10—1 : 4) bei 10 nie rotzkrank gewesenen Personen keine Resultate hatten, entstand bei M. eine starke Rötung und Schwellung des linken Vorderarms; aus den kleinen Wunden sickerte zitronengelbe Flüssigkeit. Die Reaktion erreichte ihr Maximum am 2.—3. Tage; Heilung war erst nach einem Monat erfolgt. Auch die Ophthalmoreaktion mit Malleinlösung 1 : 66 ergab eine

1) Martel, Pirquetsche Methode zur Diagnose des menschlichen Rotzes. Berliner klin. Wochenschr. 1908. 2. III.

bald einsetzende, nach 29 Stunden starke, nach 4 Tagen abgeklungene Konjunktivalreaktion.

Bei 2 anderen Personen, die vor 12 und 23 Jahren Rotz gehabt hatten, war die Pirquetsche Reaktion gleichfalls positiv.

Im Anschluß an die Schilderung des Rotz seien einige rotzähnliche Affektionen kurz besprochen.

I. Lymphangitis epizootica (Blastomykosen).

Die rotzähnliche Krankheit der Pferde ist besonders in Italien, Frankreich und Japan beobachtet. Nach Miowka (No. 1323) kommt sie auch in Deutsch-Südwestafrika vor. Wahrscheinlich ist die Krankheit auch in Rußland, Gouvernement Nowgorod und Olwensk (Tartakowsky No. 1369), sowie in Schweden, Aegypten, Algier, Guadeloupe, (nach Buschke, No. 1367) beobachtet.

Klinisch handelt es sich um eine chronische, zunächst gutartig verlaufende, durch die Bildung von Knoten in der Haut charakterisierte Erkrankung. Die harten, wenig schmerzhaften Knoten erweichen, bilden sich in die Haut perforierende sinuöse Geschwüre mit schwachen, seltener üppigen Granulationen um. Stets entwickeln sich rosenkranzähnliche Knoten in den Lymphbahnen und regionäre Lymphdrüsenschwellung. Bemerkenswert ist die Absonderung halbtransparenten Eiters aus dem Geschwür. Der Prozeß kann auch auf die tieferen Teile übergehen. Bei längerem Bestande der Krankheit gehen die Tiere an Entkräftung ein.

Die Inokulation des Geschwüreiters erzeugte bei Pferden, Meerschweinchen und Kaninchen analoge Hauterkrankungen.

Die Krankheit wurde von Tokishige (No. 1368) in Japan auch bei Rindern gesehen.

Die Aehnlichkeit der Affektion mit Rotz ist um so größer, als Geschwüre der Nasenschleimhaut vorkommen. Molberan und Hoiger glauben eine günstige Wirkung des Mallein festgestellt zu haben.

Histologisch stellt sich nach Buschke die Erkrankung der Nasenschleimhaut der Pferde als eine Ansammlung von Hefezelleninfiltraten in der Mukosa und Submukosa dar. Reaktionserscheinungen der Umgebung fehlen; einzelne Hefezellen dringen in das Epithel. In vorgerückteren Stadien der Krankheit kommt es zu der Geschwürsbildung mit dem charakteristischen Gewebszerfall. Infiltrat liegt neben Infiltrat; das Bild erinnert ganz außerordentlich an Hautrotz.

Klinisch treten manche Besonderheiten bei den einzelnen Erkrankungsformen der verschiedenen Länder hervor. Tartakowsky (No. 1366) erwähnte bei einer 16 Pferde betreffenden Krankheit als Prädilektionsstelle der Geschwülste und Geschwüre Euter und Skrotum.

Die Lymphangitis epizootica wird heut allgemein als eine durch Sproßpilze hervorgerufene Krankheit, als eine **Blastomykose,** aufgefaßt.

Die Tierblastomykosen sind vorwiegend Hauterkrankungen, nur sehr selten

treten innere oder Knochenmetastasen auf. Im Gegensatz dazu spielen bei der menschlichen Blastomykose gerade die inneren Metastasen die größte Rolle.

Figur 21.

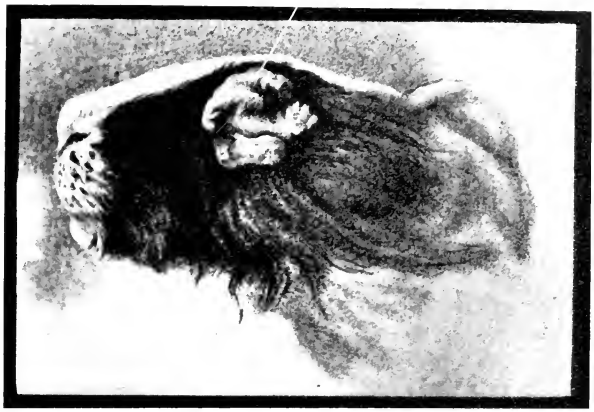

Experimentelle Blastomykose des Meerschweinchens aus Buschke: Blastomykose. *a* Wucherung.

Figur 22.

Lymphgefäßerkrankungen bei der Blastomykose nach Buschke.
(Aehnlichkeit der Lymphgefäßerkrankung mit dem Rotz „Hautwurm" bemerkenswert.)

Der Erreger der Lymphangitis epizootica ist nach Tokishige (No. 1367) ein 3,7—4,0 μ : 2,4—3,6 μ großer ovaler Körper, dessen botanische Stellung nicht ganz klar ist. Tokishige rechnet den teils nach Art der Hefen, teils nach Art

der Oïden sich teilenden Mikroorganismus zu den Saccharomyzeten. Jedenfalls wachsen die Gebilde im hängenden Tropfen zu einem Fruchthyphen zeigenden Mycel aus. Buschke zählt die Krankheit sicher zu den Blastomykosen, während Busse (No. 1365) seine Ansicht mehr zurückhält. Arushi und Fermi (No. 1370) züchteten aus dem in Italien vorkommenden Pseudorotz (Halsmuskelabszeß des Pferdes) gleichfalls die Erreger und übertrugen die als Blastomyzeten agnoszierten auf Kartoffel gezüchteten Gebilde erfolgreich auf Kaninchen[1]), was Tokishige bei den gewöhnlichen Versuchstieren nicht, wohl aber einmal beim Pferde gelungen war.

Die Diagnose ist auf den Nachweis der Sproßpilze, auf die Abwesenheit der Rotzbazillen gegründet. Ueber multiple, in den Lymphbahnen fortkriechende, an die Furunkulose der Rinder erinnernde Abszeßbildung (z. B. Adam, No. 78) vgl. Wurmkrankheit S. 181 und Anhang.

Es mögen hier die wichtigsten Resultate der **experimentellen Blastomykose-Erkrankungen** gegeben werden (vgl. Buschke).

Nur wilde Hefen, nicht Kulturhefen sind pathogen, sei es, daß sie ohne lokale Veränderung in den Körper eindringen und durch ihr Wachstum als solches das Tier zugrunde richten, sei es, daß sie am Ort der Infektion und an den Stellen, an die sie von der Infektionsstelle auf dem Wege der Lymphbahnen verschleppt werden, lokale Veränderungen erzeugen. Die experimentelle Infektion gelingt im allgemeinen nur nach Verletzung der Haut; je tiefer die Sproßpilze eingeführt werden, um so sicherer haftet das Virus. Die Fortleitung der Blastomykose von der Haut auf innere Organe ist so häufig wie der umgekehrte Weg. Oft erfolgt eine embolische Metastasenbildung. Die Blastomyces erzeugen in der Haut und in den inneren Organen Geschwüre, Geschwülste und Mischformen beider pathologischer Prozesse. Die Reaktionsvorgänge in der von den Parasiten befallenen Haut sind gering; meist kommt es nur zu einer Wucherung des Epithels an der Randzone und einer Infiltration dieses Gebietes im Bereich der Kutis und Subkutis mit polynukleären, wenigen mononukleären Leukozyten und vereinzelten Plasmazellen. Wucherung der fixen Bindegewebszellen, Bildung epitheloider und Riesenzellen findet sich nur sehr spärlich. Veränderungen der Blutgefäße fehlen; im Bereich des Geschwürs finden sich massenhaft Sproßpilze, die meist frei, selten in einer Riesenzelle liegen. Dazwischen finden sich Kerntrümmer und Reste elastischer Fasern.

Der Vergleich der spontanen Erkrankungen mit den experimentell mit frischen und künstlich abgeschwächten Hefen erzeugten Affektionen beweist, daß die Reaktionsvorgänge der Haut um so geringer sind, je schneller die Mykose sich entwickelt.

Der klinische Verlauf der experimentellen Hautblastomykose ist verschieden;

1) Arushi und Fermi gelang die Impfung nur nach Vorbehandlung der Kaninchen mit einer Lösung von 0,1 pCt. Milchsäure und 30 pCt. Traubenzucker. Den Tieren wurde 3 Wochen lang 3 mal wöchentlich 10 ccm der Lösung eingespritzt. Nach Einbringung der Reinkultur des „Cryptococcus“ von Rivolta genannten, zu den weißen Hefen gehörenden Mikroorganismus in den Hoden, entstand eine lokale Eiterung, die sich auf die Bauchdecken fortsetzte. Im Eiter fanden sich kultivierbare Sproßpilze.

meist gehen die Tiere durch blastomykotische Septikämie oder durch innere Metastasen zugrunde; manchmal involvieren sich die Geschwülste; die Geschwüre heilen unter Bildung mehr oder weniger tiefer Narben (vgl. Fig. 21 und 22).

Auf die Blastomykose der inneren Organe kann hier nicht näher eingegangen werden. Eine Vergleichung der tierischen mit der menschlichen Erkrankung ist dadurch sehr erschwert, daß nur wenige einwandfreie Beobachtungen der Affektion beim Menschen vorliegen. Vielfach ist das nosoparasitäre Vorkommen von Hefepilzen in Geschwüren nicht genügend berücksichtigt.

II. Lymphangioïtis ulcerosa equorum.

Die geschwürige Lymphangioïtis der Pferde ist eine chronische ansteckende Krankheit, die bisher nur in Frankreich (Nocard, Mollerau), Algier (Darmegnac) und auf den Philippinen (Schwarzkopff) beobachtet wurde. Der die Krankheit hervorrufende Bazillus hat alle Eigenschaften des Pseudotuberkelbazillus der Schafe.

Er ist ein feines, unbewegliches, leicht mit Anilinfarben tingierbares, grampositives Stäbchen, das in Kulturen häufig Kolben- oder Birnenform zeigt, fakultativ aerob auf Agar bei einer Körpertemperatur zu einer grauen oder gelbweißen Schuppe wächst, in Bouillon am Gefäßboden Körner, auf der Oberfläche ein starres Häutchen bildet, auf Blutserum gelbe, die Umgebung trübende Kolonien hervorruft, Traubenzucker vergärt. Bei Schafen ruft er lokale käsige Herde bei subkutaner Verimpfung hervor. Sekundär erkranken Lymphdrüsen, Lungen und Leber unter Symptomen lokaler Verkäsung.

Bei Pferden und Eseln bilden sich nach subkutaner Einspritzung lokale Eiterungen mit nachfolgender fortschreitender Lymphgefäßentzündung.

Bei spontaner Erkrankung entstehen auf den hinteren Extremitäten unter diffuser Hautschwellung schmerzhafte Knoten, die aufbrechen und zu unregelmäßigen Geschwüren werden, die nach Absonderung eines erst dicken, dann dünnflüssigen Sekretes spontan oder bei desinfizierender Behandlung unter Narbenbildung heilen. In der Umgebung treten frische Knoten auf, die Lymphstränge schwellen zu fingerdicken Strängen an. Der Verlauf ist protahiert; es kann der Prozeß auf den ganzen Körper, auch auf den Hodensack (Darmegnac), übergehen, es können auch Fistelgänge zurückbleiben. Cocu sah bei einer Stute einen paranephritischen Abszeß, der zu einer Hautfistel Veranlassung gab.

Die Unterscheidung anderen Krankheiten, insbesondere Hautrotz gegenüber, ist vorwiegend bakteriologisch. Dementsprechend wurde vor Feststellung der Krankheitsursache manche kleine Epidemie verkannt und die Fälle selbst als Folge eines Traumas (Viart, No. 269) aufgefaßt.

Die Prognose ist übrigens ungünstig. Viart beobachtete eine Mortalität von 11 pCt., nur selten spontane Heilung. Zweckmäßig soll Kauterisation oder Exzision des primären Herdes sein.

III. Wurmkrankheit der Rinder (Farcin du boeuf).

Die Krankheit kommt heute noch in Frankreich und Westindien vor, war früher auch in Mitteleuropa häufiger. Es entwickeln sich allmählich ohne andere

Symptome Schwellungen der Lymphgefäße und oberflächliche Drüsen. Die bis 12 cm großen dickwandigen Geschwülste sitzen gewöhnlich am Unterbauch und den Extremitäten, erweichen, brechen auf, entleeren cremeartigen Eiter. Die Krankheit führt durch ihre lange Dauer zur phthisischen Abmagerung. Die Sektion ergibt pseudotuberkuloseähnliche zerfallene Herde in Leber, Milz, und Gekrösedrüsen.

Die Krankheit ist durch einen bei 30—40° auf Agar und in Bouillon, nicht in Gelatine, aërob wachsenden Mikroorganismus hervorgerufen, der ein ramifizierendes Mycel mit endständigen Sporen bildet. Impfungen von Reinkulturen auf Meerschweinchen und Rindern rufen die Krankheit hervor; wird der Pilz unmittelbar in die Blutbahnen gebracht, so tritt Exitus ein (vgl. Kaspareck, No. 1096).

Tuberkulose.

Die primäre Hauttuberkulose der Haustiere ist sehr selten. Die Angaben in der älteren Literatur sind nicht zu verwerten, da unter Tuberculum eben jedes Knötchen der Haut verstanden wurde. So beschreibt Hauber (No. 226) unter der Bezeichnung Tubercularium larvale und Tubercularium turgidum Hautaffektionen des Pferdes, die dem Ekzem oder infektiösen Krankheiten gleichen und durch den schnellen Erfolg der Therapie schon ihre nicht tuberkulöse Natur dartun.

Die Tuberkulose ist bei den Rindern ganz außerordentlich verbreitet. Von den Milchkühen der Pariser Schlachthöfe reagierten nach Martel 34—41 pCt., von den aus der Picardie stammenden sogar 55 pCt. auf Tuberkulineinspritzungen. Unter den auf den Schlachthöfen getöteten Rindern wurden 0,63—9,4 pCt. tuberkulöse gefunden. Mit der Zunahme der Sorgfalt bei der Untersuchung scheint die Zahl der kranken Tiere zu steigen. Weniger häufig ist Tuberkulose bei den Kälbern, es wurden nur 72 tuberkulöse unter 312 723 Tieren geschlachtet. Bei Pferden gehört die Krankheit geradezu zu den Seltenheiten (3 Pferde), während bei den Schweinen eine leichte Zunahme festzustellen ist. Martel berichtet über 81 Fälle in einem Jahre. Gleichfalls selten erkranken Ziegen und Schafe. Häufiger ist die Tuberkulose bei Katzen und Hunden und vor allem beim Geflügel.

Trotz der ungeheuren Zahl von tuberkulösen Rindern ist die Hauttuberkulose sehr selten, wenn man von der Tuberkulose des Euters, das ja eigentlich eine Hautdrüse ist, absieht. Nach Koch leiden 2 pCt. aller Milchkühe an der Tuberkulose. Nach Martel ruft die Tuberkulose bei 10 pCt. aller tuberkulösen Kühe Symptome in der Brustdrüse hervor. Interessant ist dagegen die Seltenheit der Erkrankung der menschlichen Brustdrüse an Tuberkulose, trotz der Häufigkeit der Tuberkulose überhaupt. Die Tuberkulose der Mamma des Menschen kommt als knotige mit Schwellung der Achseldrüsen einhergehende Form vor und ist nur durch mikroskopische Untersuchung nach Probeexzision vom Scirrhus, interstitieller Mastitis syphilitica zu unterscheiden. Die abszedierende Form ist an der langsamen, fieberlosen Entwicklung der Abszesse, der Abwesenheit des zu Abszessen Veranlassung gebenden Puerperium, Ekzem und Furunkel, eventuell bakteriell zu erkennen.

Aus der Klinik der Eutertuberkulose sei hier eine Angabe Limousins (bei

Martel) erwähnt, der einen Tumor von 18 kg beobachtete. Martel selbst sah ein 11,1 kg wiegendes total tuberkulöses Euter; in den Drüsen bestand kalkifizierende Tuberkulose.

Die klinische Diagnose der inneren Tuberkulose der Tiere hängt von der Art der Organerkrankung ab. Die Tuberkulineinspritzung scheint bisher die besten Resultate zu geben. Weniger zuverlässig ist nach den Angaben Vallées und Guérins die Ophthalmoreaktion Wolff-Eisners und Calmettes und die Kutan-Reaktion von Pirquets. Am besten hat sich die sekundäre Ophthalmoreaktion Guérins bewährt. Nachdem das Auge durch Einträuflung einer verdünnten Tuberkulinlösung sensibilisiert ist, erfolgt eine starke Reaktion des Auges auf eine einige Tage später applizierte subkutane Tuberkulininjektion.

Die komplizierte Frage der Beziehungen der Tuberkulose der Menschen und Säugetiere zueinander (über die Vogeltuberkulose vgl. später) hier zu erörtern, ist unmöglich. Für die vergleichende Pathologie aber ist die Beobachtung Lassars wichtig, nach der eine große Zahl der im Schlachtbbetriebe des Berliner Viehhofs beschäftigten Personen an Tuberculosis cutis verrucosa erkrankt waren.

Auch die viel studierten Wege der Verbreitung der Tuberkulose sollen hier nicht geschildert werden. Ein Ueberblick über die Art der Erkrankung läßt die Wichtigkeit der Disposition erkennen. Rinder und Pferde leben unter denselben Bedingungen im gleichen Kontakt mit den Menschen; Rinder erkranken ungeheuer oft, Pferde sehr selten. An die Disposition der Affen und Papageien sei nur erinnert. Allen Forschern fällt sogar die Disposition bestimmter Rassen einzelner Tierarten auf.

Erwähnen möchte ich schließlich hier die Angaben Schneidemühls, daß Infektion ganzer Viehbestände durch die Kohabitation eines kranken Bullen erfolgen könne. Voraussetzung dazu ist doch die Tuberkulose der Genitalien, die zwar vorkommt, doch aber sehr selten ist.

Die Hauttuberkulose ist am häufigsten bei **Rindern**. Primäre Erkrankungen sind sehr selten. Joest (Dresdener Sammlung) beobachtete eine primäre Zungentuberkulose; bei der Schlachtung wurden keine weiteren Herde gefunden.

Die Hauttuberkulose der Rinder tritt gewöhnlich in Form subkutaner Knoten auf. Fast stets handelt es sich um sekundäre Erkrankungen. Es ist im Einzelfalle festzustellen, ob die Verbreitung auf hämatogenem Wege oder, was für die Haut eigentlich wahrscheinlicher ist, auf lymphatischem Wege erfolgt ist. In einem Präparat der Dresdener Sammlung (Prof. Dr. Joest) fanden sich z. B. so zahlreiche Knoten in der Haut eines Rindes dicht nebeneinander, daß die Masse des normalen Hautgewebes direkt zurücktrat.

Dagegen ist die häufigste Form der Hauttuberkulose des Menschen, der Lupus, bei Tieren fast unbekannt. Mackel (No. 321) legt freilich diese Bezeichnung der Hautaffektion einer Kuh bei, ohne dazu die geringste klinische Berechtigung nach dem Stande der heutigen Dermatologie zu haben. Petit beschreibt einen Lupus der Kopfhaut der Katze. Ich habe das Präparat Petits gesehen und muß sagen, daß ich für die Erkrankung nicht diesen klinischen Namen gewählt hätte (vgl.: Eigene Untersuchung No. XXIX).

Bei Rindern findet sich als sekundäre, wohl meist fortgeleitete Form der Hauttuberkulose verhältnismäßig häufig das Skrophuloderma. Im Unterhautgewebe entstehen oft von Lymphdrüsen ausgehende Tumoren verschiedener Größe, die erweichen, aufbrechen, ihren krümligen Inhalt durch mehrere Oeffnungen entleeren. Schließlich wandelt sich die Geschwulst in ein mit schlaffen Granulationen bedecktes Geschwür um. Diese Tuberkulome bilden höckrige bis faustgroße Geschwülste oder finden sich in perlschnurartigen Strängen aneinandergereiht. Schindelka, der diese durchaus den bisherigen Krankenbeobachtungen entsprechenden Schilderungen entwarf, konnte aus der Literatur nur 8 Fälle zusammenstellen. Die Zahl der Erkrankungen ist aber viel häufiger. In der Dresdener Sammlung finden sich z. B. eine ganze Anzahl von Fällen. Ich will noch einige Beobachtungen zur Illustration der Affektion schildern.

Mackel (No. 321) beobachtete bei einer Kuh, die auf Tuberkulin reagiert hatte, bei der nach 2 Monaten erfolgten Schlachtung außer Tuberkulose der Lungen rechts unmittelbar unter der Haut am Ansatz der falschen Rippen eine kinderhandgroße Masse, die etwa einen Finger dick war und aus tuberkulösem Gewebe bestand.

Auch in Lacazes (No. 388) Fall zeigte die Tuberkulinreaktion die wahre Natur der Hautaffektion. Ob jedoch die multiplen haselnußgroßen Knötchen in der Haut des Rückens, der Rippenwand der vorderen Gliedmaßen des Rindes (in Lacazes Fall), verkalkte und verkäste Knoten der Schulterhaut eines Rindes (Maschkin) wirklich primärer Natur gewesen sind, ist nach dem Gesagten recht zweifelhaft. Dagegen scheint die folgende Beobachtung Ebers (No. 73), wirklich primäre Penistuberkulose darzustellen. Im Schwellkörper der Rute fanden sich nämlich 2 haselnußgroße Knoten, die auf dem Querschnitt einen bindegewebigen Bau mit krümligem Inhalt zeigten. Ein Knoten wölbte die Harnröhrenschleimhaut vor. Mikroskopisch wurden Tuberkel, Riesenzellen, Verkäsung, jedoch keine Bazillen gefunden. Ebers nimmt an, daß das Tier an einem Bläschenausschlag der Rute gelitten und sich beim Bespringen einer Kuh, bei denen Genitaltuberkulose häufig ist, infiziert hat.

Tuberkulose des Penis, der Urethra und der Prostata sah ich bei einem Schafe (Präparat der Dresdener Sammlung).

Allen Cust (No. 1351) beschreibt bei einem Bullen 4 in einer Linie sitzende faustgroße, harte Knoten an der linken vorderen Schultergegend, die wegen ihrer Härte und Anordnung an epizootische Lymphangitis denken ließen. Der Tuberkelbazillennachweis klärte die Diagnose.

Die spezielle Beschreibung der Tuberkulome ergibt nichts Wesentliches. Die Größe wechselt von der der Haselnuß bis zu der zweier Handteller. Kleine Herde sind nur anatomisch nachweisbar, machen klinisch keine Symptome. Es kommen isolierte Infiltrate und zahlreiche Knoten an verschiedenen Hautstellen vor; in einem Falle Hüttners fanden sich die tuberkulösen Knoten über die ganze Hautoberfläche zerstreut. Ob die rosenkranzähnliche Anordnung der Tuberkulosen, die Godeville beschreibt, auf eine Erkrankung der Lymphbahnen hinweist, muss unentschieden bleiben, ist aber sehr wahrscheinlich. Die Konsistenz der Infiltrate ist je nach dem Stadium der Entwicklung verschieden, Entzündung, Erweichung, Verkäsung und endlich Verkalkung bedingen die verschiedenen Härtegrade. Die Verkalkung, bei der Menschenhauttuberkulose wohl noch nicht beobachtet, wird relativ häufig beschrieben. Die Lokalisation auf der Haut erfolgt ohne nachweisbare Prädisposition einzelner

Bezirke; ist aber doch am häufigsten auf der Rumpfhaut. (Auch auf dem Ohr und an der Schwanzspitze sind Tuberkulome beschrieben.)

Noch seltener ist die Tuberkulose der Haut bei den übrigen Haussäugetieren. Fally (313) beobachtete bei einem **Pferde** in der ganzen Unterhaut kirschkerngroße Knötchen, die teilweise verkäst waren. Besonders war die Haut der Brust und der Flanken befallen. Eine mikroskopische Untersuchung wurde nicht vorgenommen. Besser gestützt ist die Diagnose in einem Falle Dollars (355).

Eine 5 jährige Stute bekam nach einer nur langsam zur Lösung gekommenen Pneumonie eine große Zahl von walnuß- bis halbkokosnußgroßen subkutanen Anschwellungen besonders unter der Brust und an den Ellenbogen. Teilweise konfluierten die Infiltrate. Die Temperatur des Tiers war erhöht, der Puls beschleunigt, die Pupillen weit. Außer an den Knieen und an den Fesselgelenken entwickelten sich überall Infiltrate. Die Tuberkulinreaktion war positiv (Temperaturerhöhung um 1,2° F. Die Probeexzision wies in der Haut nur fibröses Gewebe nach; Tuberkelbazillen wurden nicht gefunden. Die Sektion des geschlachteten Tieres zeigte, daß die Muskeln mit in den Erkrankungsprozeß hineingezogen waren. In der Subkutis lagen Herde nicht riechenden, rahmigen Eiters, im Zwerchfall weiß-rote kleine Knoten mit schleimig-eitrigem Inhalt. Andere Knötchen (teilweise durchscheinend) saßen in der Lunge und Pleura. Tuberkelbazillen wurden nicht nachgewiesen, dagegen nicht näher differenzierte Kokken.

Wenn auch auf Tuberkulin eine Reaktion erfolgte, so ist doch eigentlich die Tuberkulose nicht einwandsfrei nachgewiesen. Der Fall erinnert etwas an das Erythème induré Bazin. Das verhältnismässig schnelle Auftreten von Knoten und Infiltraten, die bis in das Unterhautzellgewebe reichen, gleichen Skrophuloderma, haben aber keine Tendenz zur Erweichung; die Prädisposition der Extremitäten, der in bezug auf die Tuberkulose negative Befund, bei skrophulösem Habitus (Tuberkulinreaktion) sind beiden Krankheitsbildern gemeinsam.

Bei einem abgemagerten tuberkulösen **Hund** sah Müller (zitiert bei Schindelka) an der Halshaut ein ziemlich großes tiefes eiterndes Geschwür mit überhängenden verdünnten Rändern und mit blassem, von zerfallenen Granulationen bedecktem Grunde. Die Lymphdrüsen in der Umgebung der Ulzeration waren geschwollen.

Für direkte Impfungen ist die Haut der Hunde wenig empfänglich. Titze und Weidanz (Tuberkulose-Arbeiten aus dem Kaiserl. Gesundheitsamt, 1908) injizierten Perlsuchtbazillenkulturen subkutan (1,0). Es bildeten sich flache, bald heilende Geschwüre an der Impfstelle und Drüsenschwellung. Bei der nach 7 Monaten erfolgten Tötung konnte man weder mikroskopisch noch durch Tierversuch Tuberkelbazillen nachweisen. Noch geringer war die Hautreaktion auf die Injektion von 1 g Tuberkelbazillenkultur vom Typus humanus.

Etwas häufiger wird in neuerer Zeit die subkutane Hauttuberkulose der Schweine beobachtet.

Beim kastrierten männlichen **Schwein** fand Tempel (No. 813) in 15 Fällen hochgradige Tuberkulose des Hodensackes und der Samenstränge. Er glaubt, daß die Infektion auf einen tuberkulösen Schweinekastrierer zurückzuführen sei. Letztere haben die Gewohnheit, auf die frische Kastrationswunde zu spucken oder das Kastrationsmesser zwischen den Zähnen zu halten. Die Tuberkulose der Lymphdrüsen (Skrophulose) ist häufig. Die Drüsen können aufbrechen, eitrige, käsige

Massen entleeren. Zuweilen bleiben Fisteln, selten eine Skrophuloderma gleichender Prozeß (Hutyra-Marek) zurück (vgl.: Eigene Untersuchung No. XXVIII).

Eine ganz oberflächliche Eutertuberkulose beobachtete bei einer Sau van Hawevelt (No. 361). Die Diagnose wurde sicher gestellt.

Trotz der Häufigkeit der Tuberkulose der in Gefangenschaft lebenden **Affen** in unserem Klima ist die Hauttuberkulose nicht beobachtet. Bärmann und Halberstädter (Berliner klin. Wochenschr. 1906. No. 7) berichten über experimentelle Hauttuberkulose, die sie in Batavia bei Affen erzeugten. In Holländisch-Indien ist Tuberkulose der Affen sehr selten, Hauttuberkulose nicht bekannt. Von einem spontan an Milztuberkulose erkrankten Orangutan wurden Makaken intravenös, intraperitoneal und kutan geimpft. Die intravenös und intraperitoneal geimpften Tiere erkrankten sämtlich. Es zeigte sich, daß sichere Infektionen nur mit dem Impfmaterial aus Milz und Leber, fragliche mit Knochenmark und Inguinaldrüsen zu erreichen waren. Das infektiöse Impfmaterial wurde nun in die Haut der rasierten und skarifizierten Augenbrauen 1 Minute lang eingerieben. Nach 3—5 Wochen trat bei allen Tieren an der Impfstelle eine akute entzündliche Schwellung ein, aus der sich entweder nach 1—2 Wochen ein tiefer Ulkus mit ausgezackten unterminierten Rändern und schmierigem Grunde oder kleine Infiltrate entwickelten, die wieder zu kleinsten, wie mit dem Locheisen ausgestemmten Geschwürchen wurden. Letztere konnten wieder zu größeren Ulzerationen konfluieren. Bei einigen Tieren entstanden lupusähnliche Knoten. Die tuberkulöse Natur der Geschwüre wurde durch Tuberkelbazillennachweis, Tuberkulinreaktion und Impfung auf andere Affen festgestellt.

Die Temperaturmessungen zeigten nichts Charakteristisches. Alt-Tuberkulin verursachte lokale Reaktionen und sogar schnell vorübergehende Besserungen. Alle bereits mit Tuberkulose geimpften Affen zeigten keine Immunität, so daß neue Impfungen mit tuberkulösem Material (auch menschlichem Sputum) Erfolg hatten.

Die tuberkulösen Ulzerationen breiteten sich nach Analogie der menschlichen ulzerösen Hauttuberkulose sehr aus (große Teile einer Gesichtshälfte wurden ergriffen; der Tod erfolgte meist an innerer Tuberkulose).

Mikroskopisch überwog die Rundzelleninfiltration, eigentliche Hauttuberkel wurden nicht beobachtet; bei den ulzerösen Formen wurden sehr zahlreiche, bei den lupösen sehr spärliche Tuberkelbazillen nachgewiesen.

Bei einem auf Tuberkulose (Husten, etwas Abmagerung) verdächtigen 9 jährigen Schimpansen des Berliner zoologischen Gartens beobachtete ich auf der Beugeseite des linken Unterarmes ein 5 Markstückgroßes Geschwür, das stark juckte und den Affen zu fortdauerndem Kratzen veranlaßte. Die Größe und Stärke des Tieres verhinderten genaue Untersuchungen; der große Wert des Schimpansen veranlaßte uns von einer Narkose abzusehen. Das wie mit dem Locheisen ausgeschlagene Ulkus hatte etwas Aehnlichkeit mit der menschlichen Tuberkulose der Haut; die Therapie (Kamillenteebäder, äußerlich das unschädliche Jodpräparat Eigonnatrium) hatte Erfolg. Das Tier ging $^3/_4$ Jahr später an Tuberkulose ein.

Petit et Basset (No. 941) beschrieben bei 2 **Katzen** (Mutter und Sohn) tuberkulöse Hautulzerationen. Bei der Katze saßen die Geschwüre an der rechten

Lippenkommissur, an dem Unterhals und dem Sternum; sie waren rund, rotrandig, unterminiert, zeigten auf ihrem Grunde wenig gute Granulationen. Die Haut in der Umgebung ist verdickt und infiltriert, die nächstliegenden Lymphdrüsen sind geschwollen. Die Lungen zeigen große Mengen von Miliartuberkeln. Der Kater hatte nur eine Ulzeration unter dem Zungenbein, die etwa 3 Wochen alt und wohl durch Kratzen hervorgerufen war Im Eiter der Geschwüre fanden sich massenhaft Tuberkelbazillen (vgl.: Eigene Untersuchung No. XXIX).

Nicht sicher gestellt ist es, ob die von Schmidt (No. 70) bei **Ratten** beschriebene Hautaffektion wirklich auch nach unseren modernen Ansichten der Tuberkulose zuzurechnen ist. Schmidt fand in der Unterhaut haselnußgroße Knoten, die besondere Neigung zum Aufbrechen zeigten. Diese „Tuberkel" fanden sich in allen Stadien.

Bei **Meerschweinchen** konnte Julius Meyer (Verh. der Berl. med. Gesellschaft, 1903, 28. X.) durch Verreiben von Sputum, das Streptokokken und Tuberkelbazillen enthielt, auf die rasierte Bauchhaut, Hauttuberkulose hervorrufen. Nach 20 Tagen entstanden zahlreiche Knötchen, die mikroskopisch den Bau der Tuberkel und große Mengen von säurefesten Tuberkelbazillen und Streptokokken zeigten. Bei Kontrolluntersuchungen vermittelst Einreibung von nur Tuberkelbazillen enthaltendem Material (käsige Mesenterialdrüsen) entstanden auf der Haut nur ganz wenige Knötchen. Meyer glaubt, daß die Mischinfektion das Entstehen der Hauttuberkulose begünstigt.

Besonders interessant ist eine Beobachtung Dorsts (No. 1320) über Seborrhoea universalis bei gleichzeitiger Tuberkulose bei einem Pferde. Es sei an die Beziehungen zum skrophulösen Ekzem, zum Lichen scrophulosorum des Menschen erinnert.

Ein 9jähriges Pferd hatte am linken Vorderarm eine markstückgroße, mit glänzenden Schüppchen besetzte Stelle; allmählich bildeten sich am ganzen Körper handhohe, schmutziggraue Talgborken, nach deren Entfernung die darunterliegende Haut tiefer pigmentiert erschien. Die Haare gingen bei Entfernung der Borken büschelweise aus. Mikroskopisch wurde in der Haut die Abwesenheit tierischer und pflanzlicher Parasiten, Erweiterung der Talg- und Schweißdrüsen, sowie eine auffällige Einwanderung eosinophiler Lymphozyten in das Rete festgestellt. Die Therapie war ohne Erfolg, das Allgemeinbefinden wurde schlechter, die Lymphdrüsen schwollen an. Das Tier mußte wegen zunehmender Abmagerung getötet werden. Die Milz und die Lunge erwiesen sich als stark tuberkulös verändert (große und kleine Knoten). In den Milzknoten wurden sehr viele Tuberkelbazillen gefunden.

Hauttuberkulose des Rindes.

(Eigene Untersuchung XXVII.)

Das Präparat verdanke ich Prof. Petit-Alfort, Paris, der den Fall bereits beschrieben hat. Schon makroskopisch sah man an dem nach der Kayserlingschen Methode hergestellten Präparat unter der intakten Haut grau durchscheinende Tuberkelknoten liegen. Mikroskopisch sind wesentliche Veränderungen der Epidermis, sowie der oberen Partien der Kutis nicht festzustellen, wenn man von einer unbedeutenden perivaskulären Infiltration absieht. Haare und elastische Fasern verhalten sich normal.

Die pathologischen Prozesse spielen sich ausschließlich in den tiefen Schichten des Koriums ab. Sie erinnern nur wenig an das Bild der menschlichen Hauttuberkulose. Inmitten des zwar

mäßig entzündeten aber sonst wenig veränderten Gewebes liegen ausgedehnte Tuberkulome, deren Bau dem der käsigen Herde der Lunge gleicht. Peripherisch wird der Käseknoten gegen das gesunde Gewebe durch fibröse Massen abgegrenzt.

Nach dem Zentrum zu nimmt die Zahl der sichtbaren und differenzierbaren Zellen mehr und mehr ab, bis schließlich in der Mitte nur undifferenzierbare homogene Massen übrig bleiben. Die Organisation eines tuberkulösen Knotens ist nicht immer nach diesem Schema durchgeführt; im Gegenteil meist bestehen die makroskopisch aus einem Knoten bestehenden Gebilde aus einem Konglomerat vieler zusammengeflossener und in verschiedenen Stadien der Verkäsung begriffenen Tuberkel. Zuweilen erblickt man auch in der oben erwähnten peripherischen Kapsel deutliche nekrotische Herde. Die Zellen des Tuberkels sind vorwiegend Lymphozyten, seltener epitheloide Gebilde. Gelegentlich sieht man Plasmazellen, fast gar keine Mastzellen. Riesenzellen wurden spärlich gefunden. In jedem Tuberkel wurden Kalkablagerungen konstatiert. Die Kalkablagerungen sind vielfach so bedeutend, daß die mit Kalk imprägnierten Präparate ganz undurchsichtig erschienen. Bei Zusatz von Salzsäure entwickelte sich Kohlensäure.

Tuberkelbazillen konnten trotz aller Bemühungen nicht gefunden werden. Es darf wohl angenommen werden, daß die Konservierung die Färbefähigkeit der Bazillen beeinflußt hat.

Hauttuberkulose des Schweines.

(Eigene Untersuchung XXVIII.)

Klinisch ist mir über den Fall nichts Näheres bekannt. Makroskopisch handelt es sich um eine in der Haut und Unterhaut lokalisierte Affektion, die an Stelle der Speckschwarte unter Verdrängung des Fettgewebes, das beim hochgezüchteten Schwein bereits $1\frac{1}{4}$—$1\frac{1}{2}$ mm unter der Epidermis beginnt, getreten ist. In der Oberhaut sind alle Blut- und Lymphgefäße stark gefüllt und perivaskulär infiltriert. Auffallend ist der Reichtum der Infiltrate an eosinophilen Zellen. Im Bereich des Erkrankten sind Borsten, Drüsen und der größte Teil der elastischen Fasern zugrunde gegangen, obwohl ein kleiner Prozentsatz der letzteren der Vernichtung lange Widerstand leistet und in hochgradig erkrankten Gewebspartien zu finden ist.

In dem untersuchten Präparat hat sich über dem eigentlichen subkutanen Tuberkulom ein Geschwür gebildet; deutlich treten die Geschwürsränder und der stark granulierende Geschwürsgrund mit seinen enorm erweiterten bis 15 μ im Durchmesser dicken, strotzend gefüllten Gefäßen hervor. 6 mm unter der Geschwürsoberfläche liegt das charakteristisch tuberkulöse Gewebe in Form großer durch eine Art Kapsel abgegrenzter oder kleinerer Knoten. Die Knoten setzen sich wieder aus einer Anzahl sekundärer Knötchen zusammen, die alle, wenigstens in ihren Anfängen, den Bau der Tuberkel haben. Von außen nach innen sieht man erst stärker tingierte runde Zellen, dann epitheloide Zellen, dann Zellen mit abnehmender Kernfärbbarkeit (hellere Zone), schließlich Vorwiegen einer nekrotischen käsigen Masse. Sehr frühzeitig, d. h. bereits bei kleinen Knötchen, beginnt die zentrale Kalkausscheidung, die sich zuerst durch die Bildung homogener, etwas glänzender nur an den Rändern den Farbstoff annehmender kugliger Gebilde dokumentiert, deren Zerfall erst die Gewebe mit Kalk imbibiert. Mir scheint demnach der Kalk von den Zellen selbst ausgeschieden zu werden. Später sintern die Kalkmassen zu den bekannten die charakteristischen Formen und Färbungen annehmenden Gebilden zusammen.

Riesenzellen sind nicht selten zu sehen, aber weit weniger charakteristisch als bei der humanen Hauttuberkulose. Kleine Gefäße täuschen oft Riesenzellen vor.

Tuberkelbazillen konnten in dem jahrelang konservierten Sammlungspräparat nicht gefunden werden.

Hauttuberkulose (Lupus) der Katze.

(Eigene Untersuchung XXIX.)

Das Präparat stammt von dem auf S. 186 geschilderten Fall des Herrn Prof. Petit-Paris.

Im Gegensatze zu der Tuberkulose des Schweines und Rindes handelt es sich bei der Katze um eine wirkliche Hauttuberkulose. An den nicht ulzerierten Stellen ist das Stratum corneum sehr

stark verdünnt; das Rete ist durch die Druckatrophie der tuberkulösen Hautveränderung zu einer aus wenigen Epithelzellenschichten bestehenden Leiste geworden. In den oberen Schichten des Korium fehlen völlig Haare und Drüsen (fast ganz die Haarfollikel), dagegen sind die Hautmuskeln und ein Teil des Bindegewebes erhalten. In den Maschen des letzteren liegt in Form größerer und kleinerer Herde das tuberkulöse Gewebe eingelagert. Die Herde zeigen nicht den typischen Bau der Lupusknötchen. Weder die zentrale Verkäsung noch die regelmäßige Anordnung der Riesenzellen noch der epitheloide Zelltypus tritt hervor. Sie bestehen aus meist einkernigen Zellen, aus sehr gut färbbaren und prächtig entwickelten Plasmazellen und aus Mastzellen, die etwa die Größe von Epithelien haben. Diese eigenartigen, vom gewöhnlichen Typus abweichenden Gebilde besitzen einen verhältnismäßig kleinen Kern, das ganze große ovale Protoplasma ist mit metachromatisch gefärbten roten Granulis besetzt; nie sieht man extrazelluläre Granula. Die Mastzellen finden sich auch außerhalb der Herde unter der Reteleiste. Gelegentlich sieht man eine ganze Anzahl der Mastzellen parallel den Gefäßen ziehen, eine Lagerung, die für die Genese der Mastzellengranulation wichtig ist (vgl. Kapitel Hypotrichosis der Ratte). Die Mastzellen scheinen in die Herde aus der Peripherie eingewandert zu sein.

Die Verkäsung der Infiltrate tritt erst bei großen Knoten, die vielfach wohl durch Konfluenz kleiner entstanden sind, hervor. In den älteren Infiltraten haben auch die Zellen ein die Kerngröße so beträchtlich überschreitendes Protoplasma, daß man sie als epitheloid bezeichnen kann. Tuberkelbazillen lassen sich noch vereinzelt mit großer Wahrscheinlichkeit nachweisen; allerdings ist ihre Färbefähigkeit in alten Präparaten nicht sehr groß. (Petit fand sie frisch sehr reichlich.)

An den ulzerierten Hautstellen findet man das übliche, nicht charakteristische Bild des Hautgeschwürs (schlaffe Granulation) mit Einlagerung einer großen Menge von Kokkenhaufen (Methylenblau), dilatierte und thrombosierte Gefäße, Fibrinausscheidungen usw.

Hauttuberkulose der Vögel.

Die Hauttuberkulose bei den Vögeln scheint als idiopathische Krankheit selten zu sein. Nur die Papageien machen eine Ausnahme.

Lydia-Rabinowitsch und Max Koch (No. 1195) führen in ihrer grundlegenden Arbeit über die Geflügeltuberkulose folgende Beobachtungen an. Von 459 sezierten Vögeln des Berliner zoologischen Gartens fand sich bei 25,7 pCt. tuberkulöse Veränderungen der inneren Organe; von den Vogelarten erkrankten am häufigsten Hühnervögel, dann in absteigender Skala Raub-, Sumpf-, Enten-, Tauben-, Sperlingsvögel. Von 39 Papageien waren nur 2 tuberkulös. An spontaner Hauttuberkulose fanden die Autoren Tuberkulose des Mundwinkels eines Papageis.

Bei einem Machetes (Rallenvogel zwischen Kranichen und Hühnern stehend) fand sich an der rechten Seite des Halses dicht unterhalb des Kopfes ein konisch gestalteter etwa $^1/_2$ cm hoher Auswuchs, der auf dem Durchschnitt kapillären Bau zeigte und so den Eindruck eines Epithelioms machen konnte. Am unteren Abschnitt des Halses saßen zwei symmetrisch gelegene, haselnußgroße, vermutlich von Lymphdrüsen ausgegangene Knoten, die von stark geröteter, federloser Haut überzogen wurden. Mikroskopisch wurde die tuberkulöse Natur der Knoten und der Hautveränderung nachgewiesen. Wahrscheinlich handelte es sich um primäre Hauttuberkulose. Bei einem zweiten Rallenvogel (einem Säbelschnäbler) fand sich unterhalb des linken Auges ein Knoten. Nach Abziehen der Haut zeigte sich eine den linken Kieferwinkel einnehmende, übererbsengroße Geschwulst, die auf dem Durchschnitt ein weißlichgraues nekrotisches Aussehen zeigte. Auch hier konstatierte man nur ganz frische tuberkulöse Veränderungen. Bei einem malayischen Kämpferhuhn war die linke Seite des Kopfes so stark verdickt, daß von dem Auge fast nichts mehr warnehmbar war. Einschnitte zeigten ein von gelben Knoten durchsetztes Granulationsgewebe. Auch hier handelte es sich um primäre Veränderungen.

Basset und Coquot (No. 1183) beschreiben die Hauttuberkulose des Huhns. Der fast nackte Hals des spontan verendeten Tiere war mit einer trockenen, braunen, hornigen, in Schichten sich ablösenden Masse bedeckt, unter der sich eine käsige, hellgelbe Materie befand. Die Oberfläche der Haut war warzig, knotig, nekrotisch, an einzelnen Stellen bis zu 2 cm speckig entartet und verdickt. Sie war mit Tuberkelknoten und Käsemassen infiltriert. Der Schlund war durch ein speckig fibrinöses Gewebe komprimiert. Impfung der Massen in die Ohrvene eines Kaninchens und in die Haut von Meerschweinchen hatte keine Tuberkulose zur Folge. Es scheint sich also um Geflügeltuberkulose gehandelt zu haben.

Wolfflügel[1]) fand bei einem Hahne, der sehr stark an Tuberkulose der inneren Organe litt, neben Tuberkulose des Hodens, den Ballen des linken Fußes walnußgroß aufgetrieben von derber Konsistenz. In dem Unterhautpolster konstatierte er derbe, orangegelbe Knötchen, in dem zahlreiche Tuberkelbazillen nachgewiesen wurden.

Kanarienvögel sind zwar, wie Fütterungsversuche, z. B. von Titze und Weidanz (Tuberkulosearbeiten des kaiserl. Gesundheitsamtes, 1908), gezeigt haben, für Hühnertuberkel- und Perlsuchtbazillen (nicht für Menschentuberkelbazillen) empfänglich, zeigen aber in keiner Form Hauttuberkulose.

Besonders verbreitet ist die Hauttuberkulose bei den in der Gefangenschaft im Privathaushalt lebenden Papageien. Nach Fröhner waren unter 700 überhaupt kranken Papageien 25 pCt. tuberkulös, nach Eberlein zeigten unter 56 tuberkulösen Papageien 51,8 pCt. Hauttuberkulose. In den zoologischen Gärten ist die Erkrankung relativ selten.

Die Hauttuberkulose tritt meist in der Form der Tuberculosis cutis verrucosa auf; es entwickeln sich tief im Gewebe sitzende glatte graue Knoten, die warzige Oberfläche haben und Hirsekorn- bis Hühnereigröße erreichen. In einem von mir beobachteten Fall waren die Wucherungen des Augenlides nur erbsengroß. Die Entwicklung eines 5 cm langen, an der Basis 2,5—3,5 cm großen, 2 cm dicken unregelmäßig viereckigen Hauthorns an der rechten Seite des Kopfes zwischen dem Schnabelwinkel, dem unteren Rande des Unterkiefers und dem Auge bei einem Papagei ist von Eberlein (No. 1249) beschrieben. Das Gebilde ist hart, dabei bröckelig, es besteht aus einer hornigen Schale und einem Kern aus schlaffem, gelbe Knötchen enthaltendem Granulationsgewebe (vgl. Kapitel Hauthorn).

Die Prädilektionsstelle ist der Kopf, insbesondere die Augenlider, nicht selten erkranken Zungen, Rachen, Nase, Augen. Im weiteren Verlauf ulzerieren die tuberkulösen Wucherungen; es kann zu Zerstörungen der Haut und zur Perforation des Schädels kommen (Cadiot No. 1196).

Sehr wichtig ist die Herkunft der Tuberkelbazillen, die die Erkrankung der Papageien veranlassen. Eberlein nimmt eine Infektion mit menschlichen Tuberkelbazillen an. Die Tiere inokulieren sich selbst zuweilen beim Scheuern der Kopfhälfte gegen die infizierten Käfiggitterstäbe. Cadiot, Gilbert und Roger wiesen in 7 Fällen die Infektion der Papageien durch tuberkulöse Besitzer nach. Die vom Papagei gezüchteten Tuberkelbazillen infizierten Meerschweinchen, aber nicht Hühner,

1) Monatshefte f. Tierheilk. 1904. XV. S. 457,

gehörten also zum Säugetier-Typus. Aehnliche Resultate hatten bei ihren Versuchen Strauß, Muriajeff und Weber. Dagegen wiesen Koch und Rabinowitsch in ihren aus dem zoologischen Garten stammenden Fällen Geflügeltuberkulosebazillen nach. In einem Fall konnten durch wiederholte Tierpassage die Eigenschaften der ursprünglich einen Vogeltuberkulosestamm darstellenden Kultur so verändert werden, daß sie schließlich als der Säugetiertuberkulose gleichend angesehen werden mußte.

Bei den Papageien erkranken auch sekundär die Bronchiallymphdrüsen. Delbanco (No. 1250) konnte mit der Unnaschen Methode (Färbung mit $^1/_{00}$ Salpetersäure-Karbolfuchsin, polychromem Methylenblau) in ihnen neben den Massen der rot gefärbten Bazillen große Mengen „blau" tingierten Bazillenschleimes nachweisen. Delbanco läßt es unentschieden, ob dieser Bazillenschleim nur aus abgestorbenen Bazillenleibern besteht.

Kurz sei über die experimentelle Hauttuberkulose berichtet. Cadiot, Gilbert und Roger impften die skarifizierte Kopfhaut von 3 Papageien mit tuberkulösem Hundematerial, das zum Teil Meerschweinchenkörper passiert hatte. 15 Tage später entstanden langsam wachsende tuberkulöse Hautverdickungen. Bei dem Tode der Tiere nach 6—13 Monaten wurden keine Eingeweidetuberkulose gefunden. Bessere Resultate wurden durch Impfung der skarifizierten Kopfhaut mit Hühnertuberkulosematerial erzielt: Es kam zur Bildung ausgedehnter Haut-, Schädelknochen-, Gehirntuberkulose, sowie zu charakteristischen Erkrankungen der Eingeweide. Bei einem 13 Monate lebenden Papagei entwickelte sich eine haselnußgroße hornartige Kopfgeschwulst. Rabinowitsch und Koch fütterten Blaustirn-Amazonen (Papageien) mit Menschen-, Vogel-, Rindertuberkulose-Reinkulturen. Bei dem zehnmal mit menschlicher Tuberkulosekultur gefütterten Tier entstand nach 4 Monaten am Unterschenkel ein kleines hornartiges Gebilde von tuberkulösem Charakter. Innere Tuberkulose konnte mit den 3 verschiedenen Tuberkulosestämmen erzeugt werden. Die Autoren skarifizierten die Kopfhaut von 2 Blaustirn-Amazonen und infizierten mit Vogel- und Menschentuberkulosebazillen. Im letzten Fall entstand außer allgemeiner Tuberkulose nach 3 Monaten auf dem Kopf an der Impfstelle ein erbsengroßer, ziemlich derber Höcker, dessen Kern aus rötlichem Granulationsgewebe bestand. Ein Teil des Höckers wurde auf Meerschweinchen, ein andrer auf ein Huhn verimpft. Nur das Meerschweinchen wurde tuberkulös. Der Papagei war also an Säugetuberkulose erkrankt.

Die tuberkulöse Hauthornbildung der Papageien beruht nicht auf der Art der Infektion, sondern auf einer Disposition der Haut.

Titze und Weidanz (l. c.) fanden Papageien am empfänglichsten für die Bazillen des Rindes, weniger für die des Menschen, am wenigsten für die Geflügeltuberkelbazillen.

Die Figuren No. 23 u. 24 geben eine zufällige Autoinokulationstuberkulose des Menschen und eine experimentelle Impftuberkulose des Papageies. In beiden Fällen handelt es sich um Tuberculosis cutis verrucosa.

Koch und Rabinowitsch kommen zu folgenden allgemeinen Ergebnissen:

Die Tuberkulose der Vögel ist eine Affektion vorwiegend der Bauchorgane, insbesondere der Leber und der Milz; bei den Hühnervögeln steht Tuberkulose des

Figur 23.

Tuberculosis cutis verrucosa der Hand; durch Autoinokulation beim Verreiben des tuberkulösen Sputums eines Phthisikers entstanden. (Eigene Beobachtung.)

Figur 24.

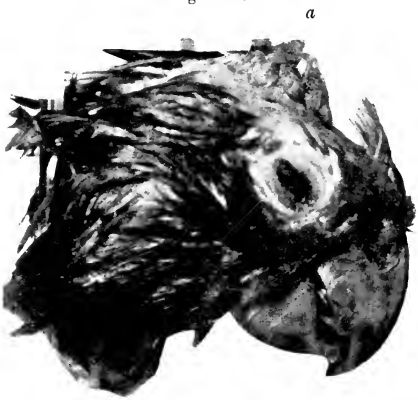

Experimentelle Impftuberkulose des Papageis. *a*) Tuberkulöse Massen.
(Präparat von Dr. Lydia Rabinowitsch.)

Tractus intestinalis an zweiter Stelle, bei den übrigen die Erkrankung der Lungen und des Darmes. Die Eigentümlichkeit des Vogelorganismus, nicht des speziellen Erregers bewirkt, daß als Endprodukt des tuberkulösen Prozesses nekrotische Substanz, keine käsige Masse entsteht. Im Darm und in den übrigen Organen überwiegen die progressiven Veränderungen (tuberkulöse Geschwulstbildungen) die regressiven (Ulzerationen). Histologisch ist charakteristisch der ungeheure Reichtum an Bazillen (selbst im Zentrum der nekrotischen Massen) und an Langerhansschen Riesenzellen. Um die nekrotischen Massen ist ein Kranz von Fremdkörperriesenzellen schalenartig angeordnet. Die Histologie ist unabhängig von der Art des Erregers, in unbedeutenden Einzelheiten abhängig von der Vogelart. Die Geflügeltuberkulose ist meist durch Fütterung, für manche isolierte Fälle durch Einatmung, selten durch direkte Einimpfung (Krallen- und Schnabelverletzung) hervorgerufen. Kongenitale Uebertragung ist durch den Nachweis von Tuberkelbazillen in Eiern und durch Experimente bewiesen. Uebertragung durch Ratten und Mäuse in zoologischen Gärten, durch tuberkulöse Menschen in Privathäusern ist möglich. Das morphologische Wachstum der Vogeltuberkelbazillen ist variabel und weder kulturell noch tinktorell scharf von dem der Säugetiertuberkelbazillen zu trennen. Feuchtes, schleimiges Wachstum und trocken-schuppiges Aussehen der Kulturen wurde festgestellt. Passage durch Tierkörper verwischte schließlich in einem Falle ganz die Unterschiede.

Die Vogeltuberkelbazillen sind für Meerschweinchen subkutan und intraperitoneal virulent; Passage durch den Meerschweinchenkörper schwächt die Virulenz ab. Kaninchen verhalten sich der Vogeltuberkulose gegenüber verschieden, je nach dem Ausgangsmaterial der Vogelerkrankung. Vogeltuberkulose steht in bezug auf Kaninchenvirulenz zwischen Rinder- und Menschentuberkulose.

Vogeltuberkulose kann auch auf Mäuse, Ratten, Rinder, Schweine, Pferde, Affen, ja auf den Menschen übertragen werden. Auf die Vögel kann Säugetiertuberkulose spontan übergehen und experimentell übertragen werden. Die Vogelarten verhalten sich in Einzelheiten verschieden. Hühner können z. B. nicht mit Säugetier-, wohl aber mit Geflügeltuberkelbazillen infiziert werden.

Die Autoren fassen die Vogel- und Säugetiertuberkelbazillen nicht als getrennte Arten, sondern als verschiedenen Tierspezies angepaßte Varietäten einer Art auf. Zu ähnlichen Resultaten sind Weber und Bafinger 1904 (No. 1408) gekommen. Diese Autoren betonen, daß speziell die Hühnertuberkelbazillen bei Mäusen sich sehr stark vermehren, aber keine anatomische Tuberkulose hervorrufen und keine Giftwirkung entfalten, wärend gerade bei Meerschweinchen die Giftwirkung besonders stark, die Vermehrung sehr gering ist. Sie erzeugen hier lokale Eiterung, aber keine charakteristische Tuberkulose.

Tuberculosis cutis subcutanea des Augenlides eines Papageis.

(Eigene Untersuchung XXX.)

Die kleinerbsengroße Augenlidgeschwulst stammt von einem sonst gesunden Papagei aus der Praxis des Tierarztes Herrn Dr. Kantorowicz. Die Sektion wies keine wesentlichen Organerkrankungen nach.

Die Affektion ist eine rein kutane; die Oberhaut ist durchaus intakt: die Tuberkulose hat aber die Tendenz gegen die Haut vorzuwachsen; über den anscheinend ältesten Herden ist die Epidermis bereits beträchtlich verdünnt. Das Stratum corneum besteht aus wenigen Lagen völlig verhornter Zellen, das Rete aus 4—6 Lagen länglicher, spindelförmiger, mit großen Kernen versehener Zellen. Das Stratum granulosum fehlt. In den untersten Reteschichten und in der gut ausgeprägten Basalschicht liegt schwarzes Pigment in Chromatophoren, die spinnengleich ihre Fortsätze ausstrecken. Im allgemeinen scheint die Epidermis an den erkrankten Partien etwas dicker als normal zu sein.

Der pathologische Prozeß spielt sich im Korium ab (vgl. Tafel IV, Fig. 1); er ist charakterisiert durch die Bildung zahlreicher, nur durch schmale Bindegewebszüge voneinander getrennter tuberkulöser Herde, deren feiner Bau völlig den Tuberkeln des Menschen gleicht. Im Bindegewebe liegt am meisten peripherisch eine Schicht runder, einkerniger, gut färbbarer Zellen. Es folgt eine Zone epitheloider Zellen, deren Kerne weniger gut färbbar sind. Das Zentrum wird eingenommen von einer eingedickten Masse, die aus teilweise ungefärbten, teilweise den Farbstoff annehmenden amorphen Bröckeln besteht. An der Peripherie dieser Käsemassen findet man zuweilen nur wenige, zuweilen ganze Kränze von 20 und noch mehr Kern besitzenden Riesenzellen, deren Durchmesser etwa 34 μ beträgt. Zuweilen sieht man in den Käsemassen intensiv gefärbte, rundliche Gebilde, die zu klein sind, um einen Zellkern, zu groß, um einen Kokkus zu bedeuten. Ich bin geneigt, in ihnen Zerfallsprodukte der Chromatinsubstanz zu sehen. Die Tuberkelbazillenfärbung nehmen diese Gebilde nicht an. (Vgl. Delbancos Beobachtung über Bazillenschleim, S. 191.)

Bei Tuberkelbazillenfärbung (Anilinwasser-Fuchsin 24 Stunden, Salpetersäure, Alkohol, Methylenblau) fällt die diffuse tiefe Rotfärbung der nekrotischen Partien auf. Vielfach (nicht immer) beruht sie auf der Tinktion einer ganz ungeheuren Masse von Bazillen. Sie liegen auch zahlreich in den Riesenzellen und frei im Gewebe, selbst in ganz amorphen, zellfreien, käsigen Herden, aber nicht in den größeren und kleineren Gefäßen; sie erscheinen größer und dicker als die der menschlichen Tuberkulose.

Die Bazillen sind etwas gekrümmt, häufig fragmentiert, ohne besondere Anordnung gelagert. Außer ihnen sieht man nicht säurefeste, gut mit Anilinfarben tingierbare Staphylokokken.

In dem spärlichen, zwischen den tuberkulösen Massen liegenden Bindegewebe finden sich noch einzelne elastische Fasern, die in langsamer Druckatrophie zu schwinden scheinen. Etwas besser sind die elastischen Fasern in der subpapillären Schicht zwischen Epidermis und den Tuberkulomen erhalten. Die Abgabe von Farbstoff an die Umgebung und die dadurch bedingte geringere Schärfe jeder Faser läßt auf beginnenden Untergang schließen.

Die Gefäße des Korium sind stark dilatiert; ihre elastische Substanz ist nicht mehr färbbar.

Tuberkulose der Fische und Kaltblüter.

Ueber Hauttuberkulose der Fische ist nichts bekannt. Bataillon, Dubard und Tewe (Comptes rendus de la soc. de Biolog., 1897, p. 44) geben an, aus Fischen, die tuberkulöses Sputum gefressen hatten, den bei 10—30° am besten, bei 34° nicht mehr wachsenden Bacillus tuberculosis piscium gezüchtet zu haben, der für Fische und Kaltblüter sehr, für Warmblüter (Meerschweinchen) nur bei gleichzeitiger Injektion von Tuberkulin virulent sein soll. Andere Autoren dagegen konnten nur feststellen, daß der mit Tuberkelbazillen gefütterte Fisch voll virulente Bakterien ausscheidet (Morgenrot und Hermann, Hyg. Rundschau, 1899, S. 857). Morey (Tuberculose expérimentale, Lyon, Mai 1900, p. 67) glaubt jedoch, daß humane Tuberkelbazillen im Fischkörper ihre Virulenz verlieren.

M. Herzog (Zentralbl. f. Bakt., Bd. 31, S. 78) zeigte, daß Warmblütertuberkelbazillen Veränderungen bei Fröschen hervorrufen.

Pick (Bsrl. klin. Wochenschr., 1903, No. 23—25) berichtet über eine haselnußgroße Geschwulst an der linken Halsseite eines Salamanders. Er bestand in einer Anzahl größerer und kleinerer rundlicher Herde, die zu lappigen Agglomeraten zusammenfließen und lymphoiden Charakter haben (kleine Rundzellen mit bläschenförmigem Kern und dürftigem Protoplasma). Da-

neben fanden sich Riesenzellen, aber keine Tuberkelbazillen. Die Diagnose schwankte zwischen Tuberkulose und einer von der Thymusdrüse ausgehenden Neubildung.

Lepra.

Eine spontane oder artifizielle Übertragung der Lepra auf Tiere ist bisher nicht gelungen; um so mehr Interesse verdient eine von Stefansky (No. 1208) bei Wanderratten (Mus decumanus) in Odessa beobachtete, lepraähnliche Erkrankung der Haut und der Lymphdrüsen. Die rein drüsige Form der Affektion (bei 4 — 5 pCt. aller wegen Pestverdacht untersuchter Ratten beobachtet) ist in den Lymphdrüsen lokalisiert; selten sind alle, meist nur einige Drüsen erkrankt. Mikroskopisch finden sich eine große Menge säurefester, Leprabazillen ähnlicher Bakterien in den protoplasmareichen, stark gewucherten Endothelzellen der Lymphsinus, sowie in den in jedem Schnitt vorkommenden Riesenzellen. Bazillen finden sich auch in den Bindegewebszellen, nicht aber in den an Zahl sehr vermehrten Lymphozyten!

Die hautmuskuläre Form der Erkrankung wurde nur bei 9 stark kachektischen Tieren gefunden. Die ganze Haut war mit weißlichen Knoten, die bis Erbsengröße erreichten, besät; die Haare waren schütter geworden; einige Knoten ulzerierten. An Hals und Brust kam es zur Konfluenz der Knoten. Die Haut im Bereich der Knoten war atrophisch, das Unterhautfettgewebe fast ganz geschwunden, die Muskulatur blaß und zerreißlich. Ein Teil der Knoten schien von der Muskulatur aus sich entwickelt zu haben.

Mikroskopisch erwiesen sich Stratum corneum und Rete wenig affiziert; in ersterem wurden Bazillenhaufen festgestellt, letzteres ist passiv atrophisch. Auch in einzelnen Epithelzellen finden sich Bazillenhaufen, die den Kern nach außen gedrängt haben. Manchmal liegt an Stelle der zerstörten Zelle eine von einem runden Bazillenhaufen teilweise erfüllte Vakuole. Das ödematöse Korium und Unterhautgewebe ist von Granulationszellen erfüllt, die runde ovale Kerne haben. Zwischen den Zellen liegen wenige, in den Zellen aber so ungeheure Massen von Bazillen, daß die Zellkonturen manchmal nicht zu erkennen sind. Zwischen den einkernigen Granulationszellen liegen bedeutend größere, protoplasmareiche, große Bazillenanhäufungen enthaltende Zellen, die abgesehen von den fehlenden Vakuolen, den Leprazellen auffällig gleichen.

In den wenig veränderten Hautgefäßen findet man einige geschwollene Endothelien, selten Bazillen enthaltende Endothelien. Bazillen wurden auch in den Lymphspalten nachgewiesen.

In den Muskeln verläuft der Prozeß in analoger Weise. Selbstverständlich macht die Muskelfaser alle Stadien des Zerfalles (Trübung, Verlust der Querstreifung usw.) durch.

Die Aehnlichkeit der Erkrankung mit der menschlichen Lepra wird noch dadurch erhöht, daß der grampositive, leicht färbbare, schwer zu entfärbende, also sehr säurefeste, 3—5 μ lange Bazillus sich nicht züchten läßt. Auch die subkutane oder intraperitoneale Verimpfung eines Breies aus den Knoten gab keine Resultate; jedenfalls war die bei einem Tiere erzeugte leichte Form der Krankheit auf andere

Tiere nicht übertragbar; ein Beweis, daß die beim Versuchstier gefundenen Bazillen nicht mehr virulent waren.

Lydia Rabinowitsch (No. 1209) bestätigte die Befunde Stefanskys an zwei allerdings nur leicht erkrankten Ratten. Rabinowitsch gelang trotz aller Bemühungen die Kultur der Bazillen nicht. Sie konnte ferner nachweisen, daß eine im Schmutz vorkommende saurefeste Bazillenart die Krankheit nicht hervorrief.

Die Schuppensträubung der Weißfische.

Lepidorthosis contagiosa.

Ganz kurz mag hier nach Hofer eine bei Weißfischen z. B. bei Döbel, Hosel, Plötze, Rotauge, auch beim Karpfen beobachtete, durch die Aufrichtung und Sträubung der Schuppen am ganzen Körper oder am Schwanzende charakterisierte Fischkrankheit erwähnt werden, weil sie durch den Bazillus der Krebspest hervorgerufen, also eine bazilläre Dermatose und Allgemeinkrankheit ist. Die Tiere gehen unter Symptomen zunehmender Lähmung in 3—4 Wochen zu Grunde. Der Vergleich mit der Sträubung der Haare auf entzündeter Haut, z. B. bei Follikulitiden liegt nahe.

Bei der Sektion findet man hämorrhagische Stellen in Leber, Niere und Bauchfell.

Experimentell und bakteriologisch ist festgestellt, daß der Erreger der Krankheit der Bazillus der Krebspest mit verminderter, durch Passage durch die Krebskörper aber zu erhöhender Virulenz ist.

Die durch Strahlenpilze hervorgerufenen Dermatosen.

Aktinomykose.

Die Aktinomykose ist eine durch den Strahlenpilz hervorgerufene allgemeine Infektionskrankheit der Menschen und Tiere, die selten akut, meist chronisch verläuft und innere Organe sowie die Haut primär und sekundär befällt. Am häufigsten erkranken Rinder, Schweine, Menschen, recht selten Pferde, Hunde, Schafe. Vereinzelte Beobachtungen beziehen sich auf Bären, Elefanten, Katzen, Hirsche. Experimentell scheint die Uebertragung auf Kaninchen (Wolff und Israel) und Meerschweinchen geglückt zu sein. Bahr will mit Hundeaktinomykose-Kulturen auch Mäuse infiziert haben. Die Häufigkeit der Erkrankung bei Menschen und Tieren ist geographisch verschieden. In den Schlachthäusern betrugen die Prozentzahlen nach E. Bodin in Frankreich 0,72 pCt., in Rußland, Dänemark, England 2 pCt., in einigen Teilen Deutschlands bis 5 pCt. Beim Menschen ist die Krankheit sicher sehr selten, da wohl die meisten zur Kenntnis gekommenen Fälle auch publiziert werden. Illich stellt bis 1892 421 Beobachtungen, von denen 218 Kopf und Hals betrafen, 11 primäre Hautinfektionen waren, zusammen. 85 pCt. aller Fälle in Frankreich betreffen Gesicht und Hals.

In einer von Preusse beschriebenen Enzootie in Westpreußen erkrankten 50 pCt. der Rinder, denen Futter aus überschwemmt gewesenen Niederungen gereicht worden war.

Eingangspforten sind vor allem Mund, Rachen, Speiseröhre, weniger häufig der Respirations-, selten der Darmtraktus, sehr selten die Haut. Bei Rindern geht die Erkrankung in der Regel von der Haut oder Schleimhaut des Kopfes aus, weil der Erreger an Getreidehalmen usw. parasitisch vegetiert (vgl. Bakteriologie). Bei Schweinen ist nach Hamoin (No. 115) die Häufigkeit der Euteraktinomykose durch Uebertragung des Pilzes vom Streu aus zu erklären. Bemerkenswert ist die Häufigkeit der Kiefererkrankung beim Rinde und Schwein (Infektion von der Mundhöhle durch schadhafte Zähne). Israel fand in einem primären aktinomykotischen Lungenherd des Menschen ein Stück eines kariösen Zahnes.

Aktinomykose der Haut. Beim **Menschen** tritt die Hautaktinomykose sehr selten als primäre, häufiger als sekundäre Erkrankung auf. Im letzteren Falle entsteht sie durch Vordringen der Infektion von den in der Tiefe gelegenen Körpertheilen (Mundhöhle, Kiefer, Lunge, Darm) nach der Unterhaut und der Haut. Häufig kann der Durchbruch nach der Haut erst nach der Bildung ausgedehnter Verwachsungen (z. B. Lunge, Pleura, Brustwand, Muskulatur, Haut, in einem Falle eigener Beobachtung) erfolgen. Die Aktinomykose bildet flache von bläulich-roter bis violetter Haut überzogene, zur zentralen Erweichung neigende Geschwülste, die bei sekundärer Hauterkrankung mit der Unterhaut verwachsen sind. Die Aehnlichlichkeit mit syphilitischen Gummis ist groß; die Neigung aber, in der Peripherie neue knotige Infiltrate zu bilden, während die ursprünglichen Geschwüre unter Bildung von Fisteln teilweise heilen, die langsame Erweichung der brettharten Infiltrate sind differentiell-diagnostisch wichtig.

In andern Fällen hat die Affektion mehr Aehnlichkeit mit der Tuberkulose. Leser spricht geradezu von einem aktinomykotischen Lupus; Lührs meint, daß die vielen Eiterherde zu einem Vergleich mit der Sycosis auffordern.

Die Diagnose wird durch den Nachweis des aus den Fisteln ausfließenden oder ausdrückbaren krümeligen Eiters, der die charakteristischen Pilzelemente enthält, gestellt. Daneben soll noch eine makulöse Form der Hautaktinomykose vorkommen (E. Bodin), deren Beschreibung jedoch nicht charakteristisch ist.

Auch bei den **Tieren** ist primäre Hautaktinomykose nicht häufig. Auf die Infektion des Euters durch die Streu ist bereits hingewiesen; Uebertragung der Strahlenpilze auf die Kastrationswunde der Schweine ist von Rasmussen, der Rinder von Détente (No. 1188), der Pferde von Rivolta und John, beschrieben. Dem Ziehen eines Haarseils sah Groch (bei Schindelka) die Erkrankung folgen. Dieselbe Beobachtung machte Drouin bei 21 Rindern.

Leicht verständlich ist die Genese der Lippenaktinomykose.

Ansteckung von Tier zu Tier sah nur Lüpke; Infektion des Menschen durch das Tier ist möglich aber nicht bekannt. Uebertragung der Hautaktinomykose des Gesichts eines Mannes durch Kuß auf seine Braut beschreibt Baracz (E. Bodin,

La Pratique dermatologique). Auch durch Auflegen rohen Rindfleisches auf eine Wunde soll Aktinomykose einmal übertragen sein.

Weit häufiger sind auch bei den Tieren die sekundären Erkrankungen der Haut.

Figur 25.

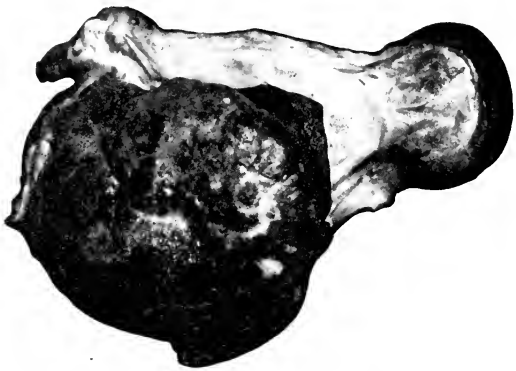

Unterkiefer des Rindes. Gewaltige pilzartige Aktinomykosewucherung.

Figur 26.

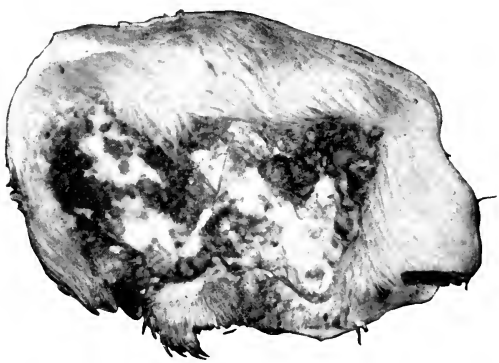

Ausgedehnte Aktinomykose der Haut des Rindes. Teilweise mit Schorf bedeckte Wucherungen. (Eigene Beobachtung.)

Man kann folgende Erkrankungsformen unterscheiden: 1. degenerative, granulofibromatöse, 2. progressive eitrig granulöse (kalte Abszesse), 3. fungöse. Letztere ist auf der Haut, erstere beiden sind auf der Zunge häufig. Selten sind Hauthörner (vgl. eigene Beobachtung im Kapitel Hauthörner).

Die primäre Hautaktinomykose ist charakterisiert durch die Bildung mehr oder weniger deutlich abgegrenzter, derb-elastischer, bald gestielter, bald breit aufsitzender isolierter Knoten von Haselnuß- bis Faustgröße. In anderen Fällen werden weiche pilzähnliche, vorquellende Granulationsmassen von fleischroter oder graurroter Farbe gebildet, die auf der Oberfläche von Eiter oder Krusten bedeckt sind. Unter der Oberfläche schimmern zuweilen kleine stecknadelknopfgroße Knötchen durch.

Die sekundäre Hautaktinomykose erzeugt breite höckrige, von Abszessen und Fisteln durchsetzte Infiltrate, in deren Umgebung die Haut in dicke, harte

Figur 27.

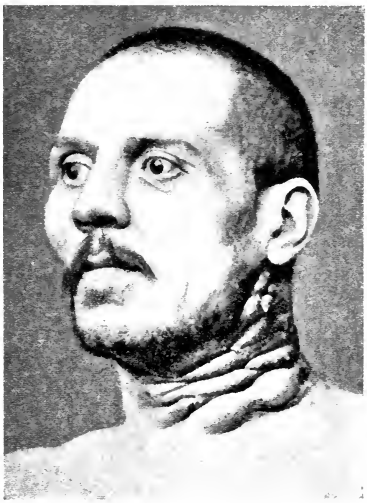

Aktinomykose der Unterhaut (aus La Pratique dermatologique).

Schwarten umgewandelt ist. Häufig finden sich multiple, durch Autoinfektion entstandene Tochterknoten. Es können sich gewaltige Geschwülste bilden: der „Knieschwamm“ in einem Falle Jensens (No. 802) wog 4,5 kg.

In anderen Fällen kommt es zur Entwicklung sehr ausgedehnter Fisteln. (Jensens Fall: Eine Fistel erstreckt sich einerseits unter den Bug und andererseits unter das Brustbein.)

Stets ist die aktinomykotische Neubildung von erweichten Stellen durchsetzt, aus denen man beim Hinüberstreichen mit dem Messer zahlreiche blaßgelbliche, grieskorngroße Körnchen erhält.

Die Hautaktinomykose der **Schweine** ist vorwiegend eine **Euter**erkrankung,

Nur selten finden sich, abgesehen von der Kastrationsinfektion, an der Außenfläche der Hinterschenkel sowie an der Bauchwand charakteristische Geschwülste und Geschwüre.

Hamoïn (No. 115) konstatierte in den mittleren Brustdrüsen eine langsam zunehmende Verhärtung; die Zitze wird faustgroß, ohne daß eine Verwachsung mit der Haut der Seiten entsteht. Die Oberfläche der Haut ist lappig, von varikös erweiterten Venen durchzogen. Die Konsistenz ist die eines Fibroms. Schließlich entstehen tiefgelegene Ulzerationsöffnungen mit leicht blutenden Oberflächen, die eine leicht gerinnende Flüssigkeit absondern. Die Geschwulst besteht aus festem Bindegewebe, in welchem sich einzelne zellreiche Herde finden (Erweichungen?). Die schwefelgelben Körnchen, die Aktinomyces enthalten, treten makroskopisch auch hier charakteristisch hervor.

Bei der Seltenheit der Eutertuberkulose der Schweine ist eine Verwechslung beider Affektionen unwahrscheinlich. Dagegen gleicht nach Maxwell (No. 556) die Aktinomykose des Kuheuters sehr der Tuberkulose.

Angereiht sei hier die **Lippen**aktinomykose der Rinder, die Jelenewski (No. 814), gestützt auf den Befund einer etwas abweichenden Pilzart, wohl mit Unrecht für eine Varietät der Erkrankung hält.

Die Krankheit entsteht in der Mucosa propria der Schleimhaut, nie im submukösen Gewebe. Als Eingangspforten für die Pilze dienen Verletzungen durch spitze Grannen von Getreide oder Gräsern. Unter der anscheinend unverletzten Epidermis der Lippenschleimhaut entwickeln sich isolierte oder multiple, runde oder ovale erbsen- bis walnußgroße Geschwülste von schwammigmaschigem Bau, die bei Druck spontan oder nach Punktion der fluktuierenden Zentren den charakteristischen Aktinomykoseeiter entleeren. (Ueber den anatomischen Bau der Lippenaktinomykose vgl. später.) Die Krankheit wurde nur bei russischem Vieh beobachtet.

Bei den **Pferden** ist, abgesehen von der Kastrationserkrankung, die Aktinomykose vereinzelt in der Submaxillaris, im Kiefer, den Extremitätenknochen beobachtet (Baransky, Leblanc). Schindelka sah bei einem 8 Jahre alten Pferde in der Haut der rechten Flanke sowie des Unterbauches große Aktinomykome. An kreuzergroßen Stellen war die Haut durchbrochen; aus den Oeffnungen ließ sich Sekret herauspressen. Schließlich entstand eine große Geschwulst mit taubeneigroßen, zähen gelbroten Eiter enthaltenden Abszessen. Aktinomyces wurde nachgewiesen.

Wenige Beobachtungen liegen über die Aktinomykose der **Hunde** vor.

Fumagalli (No. 1189) fand bei einem 6jährigen Hund, dessen Allgemeinbefinden schlecht war, am linken Unterkieferast in der Nähe des ersten Molaren eine harte am Knochen adhärente, etwas schmerzende nußgroße Geschwulst, die das Kauen erschwerte. Die beiden ersten Molaren waren gelockert. Nach Extraktion eines Zahnes konstatierte man in der Zahnhöhle schwefelgelbe Aktinomycesdrusen.

Auch Bahr bestätigt (No. 1195) das Vorkommen der Aktinomykose bei Hunden (Geschwülste, Abszesse, fistulöse Gänge, Pleuritiden, Peritonitiden). In einem Falle handelte es sich um eine walnußogrße fistulöse Geschwulst der Scheidewand, die einen Ausläufer nach dem Anus zu aussandte. Aus den Fisteln entleerte sich bei Druck aktinomyceshaltiger Eiter.

Rabe (zitiert bei Bahr) beobachtete in zwei Fällen Aktinomykose der Vorderpfoten in Form phlegmonöser abszedierender Geschwülste (teilweise fieberhafter Verlauf). In einer dritten Beobachtung handelte es sich um eine Geschwulst der Umgebung der Ohrspeicheldrüse.

Vachetta konstatierte Aktinomykose des Unterkiefers. Rivolta sah Aktinomykose von einer Rippenverletzung, Gohn von einer Verletzung der Tibia ausgehen.

Bei den Sektionen wurde wiederholt Aktinomykose der inneren Organe festgestellt.

Reid Blair (No. 1353) sah bei einem 6 Monate alten grauen aus Mexiko stammenden **Bären** eine vom Auge bis zum zweiten Molarzahn reichende Geschwulst, die abszeßähnlich schien, geöffnet wurde und heilte. Ein neuer Abszeß heilte nach entsprechender Therapie wieder, ohne daß die inzwischen nachgewachsene Geschwulst schwand. Schließlich war die ganze rechte Gesichtshälfte in einen Tumor verwandelt, der frei beweglich und leicht ausschälbar war. Mikroskopisch wurde bei der Sektion die Geschwulst als ein Aktinomykom erwiesen: sie enthielt Granulationsgewebe und in Erweichungsherden die Strahlenpilze. Auffallend war der ausgeprägte phagozytotische Charakter vieler Zellen (Endothelabkömmlinge?), die Leukozyten, Erythrozyten und braunes Pigment enthielten. Die Zellen waren rund oder oval, fein granuliert, mit exzentrischem Kern oder Kernen oder stärker granuliert, vakuolisiert, hydropisch. Sie schienen in einem bindegewebigen Retikulum zu liegen. 6—8 Einschlüsse von verschiedener Färbefähigkeit waren oft in einer Zelle zu sehen, Riesenzellen in typischer Ausbildung wurden daneben gefunden. Die Art der Aktinomykose konnte nicht festgestellt werden, die Kolben erschienen schmaler als beim Rinde. Sonstige aktinomykotische Veränderungen wurden nicht gefunden. Die käsige Degeneration der Halslymphdrüsen wird auf Stoffwechselprodukte der Aktinomyces zurückgeführt.

Unter 400000 **Schafen** fand Berg (No. 362) dreimal Aktinomykose der Zunge und aktinomykotische Submaxillar- und Lippenabszesse.

Therapeutisch ist die Behandlung der aktinomykotischen Fisteln mit Arsenik (arsenige Säure 0,5—1,5 in Substanz) interessant: es werden durch diese Aetzung ausgedehnte lokale Nekrosen erzeugt. Innerlich wird vielfach Jodkali mit Erfolg gegeben (Leneven, No. 1306); auf der Haut wird Heilung, aber auch häufig ein Rezidiv beobachtet. Zungenaktinomykose soll bessere Chancen geben. Andere (Venersholm, No. 953) beurteilen die Therapie ungünstig.

Die Schilderung der Aktinomykose der Knochen und inneren Organe liegt außerhalb des Rahmens unserer Derstellung.

Bakteriologie. Die Stellung der Strahlenpilze ergibt sich aus folgendem Schema Petruschkys, dessen Berechtigung aber von Botanikern angefochten wird (vgl. Anhang):

Hyphomyceten

Höhere Schimmelpilze — Trichomyceten

1 Aktinomyces 2 Streptothrix 3 Cladothrix 4 Leptothrix

1. Aktinomyces bildet allein im lebenden Körper Strahlenkranzformen.

2. Streptothrix ist gekennzeichnet durch reichlich echte Verzweigungen, welliges Wachstum, Fragmentation und Bildung von Konidienketten, die zur Fortpflanzung dienen.

3. Cladothrix ist erkennbar einerseits durch falsche Verzweigung, seitliche Sprengung der Hülle zur Fortsetzung des Längenwachstums nach anderer Richtung, rasche Fragmentation, andererseits durch den Bazillencharakter älterer Kulturen.

4. Leptothrix zeigt keine Verzweigung, niemals Wellenlinien, sondern steife, wenig gekrümmte Fäden, an denen Teilungsvorgänge niemals zu erkennen sind.

Im tierischen Organismus bildet der Aktinomyces Kolonien, die als gelbe Körnchen, als Drusen bekannt sind. Die Drusen lösen sich unter dem Mikroskop als Mycele auf, deren Zentrum aus einem Gewirr von kleinen Fragmenten besteht,

die teils Kokken, teils Bazillen gleichen. Der einzelne Faden scheint aus einer Kokkenkette zu bestehen. Das Zentrum ist von einer Zone umgeben, in der die Hyphen und die kolbenartigen Anschwellungen letzterer deutlich sind. Die Größe der Kolben schwankt von 2—3:6—8 μ. Es kommen aber auch Gebilde von 5—7 : 15—28 μ vor. Die Kolben sind nur Veränderungen der Hyphen, die sich im Kampfe mit den Zellen des Organismus bilden. Sie finden sich nicht in der Kultur, entwickeln sich aber, wenn man in einer an einer Seite offenen Glasröhre Aktinomyceskulturen unter die Haut des Kaninchens bringt (Deléarde).

Die Färbung des Aktinomyces gelingt mit gewöhnlicher Anilinfarbe, mit der Gramschen, der Tuberkelbazillentinktion, mit der Spirochäten-Silbermethode Levaditis.

Die Züchtung der Pilze aus dem Körper der Tiere ist schwierig; man muß das Material sorgfältig verreiben und 30—40 Röhrchen anlegen. Die Kultur ist auf allen glyzerinhaltigen Nährböden möglich, durch das gleichzeitige Vorkommen anderer Mikroorganismen in den aktinomykotischen Herden jedoch erschwert. Sie gelingt auch auf 4—5 pCt. Glyzerin enthaltendem Ochsenserum, auf Nährböden aus Getreidenbestandteilen. Die Fortzüchtung macht keine Schwierigkeiten. Die Pilze wachsen aërob und anaërob. Die Gelatine wird meist nicht verflüssigt, obwohl es eine das Medium verflüssigende Varietät gibt. In der Agarkultur ist die Färbung der Pilze rot, gelblichrot, schwärzlich rot.

Die Pilze bilden in der Kultur ein Mycel, dessen Hyphen, 0,4—0,5 μ dick, sich nach allen Seiten verzweigen. Im Innern der Fäden liegen Hohlräume, die aber mit den endständigen Sporen nicht zu verwechseln sind.

Experimentelle Uebertragung auf Kaninchen, Meerschweinchen und auch Schafe und Mäuse (Bahr) ist gelungen. Jelenewsky (No. 813) konnte die Lippenaktinomyces nur auf Kälber, nicht auf andere Versuchstiere übertragen. Er gibt folgende Unterscheidungsmerkmale an. Der Mikroorganismus bildet in Milch ein gelbes bis orangedunkelrotes, auf Kartoffeln ein braunes, auf Fleisch, Pepton, Agar ein gelbes, orangefarbenes, auch braungrünes Pigment, wächst schnell auf Blutserum und bildet an der Oberfläche der Kulturen eine weiße, sporentragende Schicht. Bahr rät bei der Kultur der Aktinomykose des Hundes dem Nährboden Hunde-Ascitesflüssigkeit zuzusetzen.

Manche Autoren nehmen bis 28 verschiedene Aktinomycesarten an.

Die Infektion erfolgt durch Sporen, die auf Getreidearten, Gräsern und anderen Pflanzen vegetieren. Man hat inmitten der aktinomykotischen Herde Getreidegrannen gefunden. Frei in der Natur sind die Pilze nur von Berestnew auf Gräsern nachgewiesen; man weiß jedoch, daß die Krankheit bei Tieren der Niederungen verhältnismäßig häufig ist. Die Infektion erfolgt bei einer leichten Verletzung der Haut, des Verdauungstraktus und der Respirationsorgane bei einer Aufnahme oder Aspiration infizierter Pflanzenteile.

Pathologische Anatomie. Das Wesentliche der makroskopischen pathologischen Anatomie ergibt sich aus dem klinischen Bilde: An der Stelle der eingedrungenen Strahlenpilze entsteht ein Knötchen, das längere oder kürzere Zeit un-

verändert bleibt, schließlich aber, vielleicht unter der Einwirkung anderer sekundär eingewanderter Mikroorganismen erweicht. Inzwischen hat das umgebende Gewebe einen starken entzündlichen Wucherungsprozeß begonnen, der zur Bildung großer harter Knoten führt. Allmählich kommt es auch in diesen harten Geschwülsten zu Erweichungen, Fistelbildungen, aber auch zur Ausheilung unter Hinterlassung einer festen Narbe, neben der ein neuer Herd sich bilden kann.

Der Prozeß verläuft ganz unabhängig von der Beteiligung der Lymphbahnen. Metastasen erfolgen durch die Blutbahnen. Dementsprechend sind die Lymphdrüsen nicht beteiligt.

Untersuchungen über die Histopathologie der tierischen Hautaktinomykose sind nicht zahlreich. Jelenewsky (No. 813) schildert die Befunde bei der Lippenaktinomykose, die aber fast gar nicht von den bei der Hautaktinomykose erhobenen abweichen.

Aktinomykose der Haut des Rindes.

(Eigene Untersuchung XXXI.)

Die Präparate stammen von 3 verschiedenen Fällen, deren Darstellung vereinigt worden ist. Die Oberhaut wurde an einem über das Hautniveau prominierenden, neben einem Geschwür liegenden Hautknoten untersucht. Die Epidermis ist zu einer 875 μ dicken Leiste geworden. Das Rete zeigt nach oben (sic!) zapfenartige Erhebungen, die aus gut charakterisierten Epithelien bestehen. Ueber diese Zapfen zieht in entsprechender Wellenlinie ein 3—4 Zelllagen dickes Stratum granulosum. Die Hornschicht, stark verdickt, füllt alle Zwischenräume aus; in den Tälern zwischen den Epitheleerhebungen liegen konzentrisch geschichtete Hornkugeln. Ein Stratum lucidum, sehr deutlich in den normalen Grenzpartien erkennbar, fehlt. In der Hornschicht sowie im Rete sieht man noch einige wenige Haarschaftreste; dagegen ziehen durch das Rete noch viele stark pigmentierte Linienpaare, die zugrunde gegangenen Haarscheidenanlagen entsprechen mögen. Von Anhangsgebilden sind nur noch die Fortsätze einiger Schweißdrüsen(?)follikel in das Korium zu erkennen.

In anderen Fällen ist jedoch die Oberhaut fast gar nicht pathologisch verändert: Die Papillen (an den Lippen 350 μ lang) sind normal gestaltet und pigmentiert, das Stratum corneum erscheint sehr dünn. An vielen Stellen ist dem Druck des subkutanen Tumors entsprechend eine Abflachung der Papillen bis zur Ausgleichung und Umwandlung des Rete in eine Leiste zu konstatieren. Haare und Drüsen fehlen auch hier ganz. An den Stellen, an denen ein Durchbruch des aktinomykotischen Gewebes durch die Epidermis droht, sind außer den gewöhnlichen Entzündungssymptomen starke Blutungen zu erblicken.

Das Korium ist außerhalb der aktinomykotischen Neubildung mäßig stark infiltriert, seine Gefäße sind erweitert und haben stellenweise perivaskuläre Rundzellenanhäufungen. Mit der Annäheruug an die eigentliche Erkrankung nehmen alle entzündlichen Symptome zu, vermehren sich die aktinomykotischen Herde, die nach dem gleichen Schema gebaut sind. In der Mitte die Aktinomycesdruse, um sie eitriges oder eingeschmolzenes Zellmaterial, um dieses Granulationsgewebe. Die Herde liegen entweder in dem nicht oder wenig (Schwund der elastischen Fasern) veränderten oder in dem narbig umgewandelten Bindegewebe des Korium. Letzteres ist dann in konzentrischen Zügen um den Herd angeordnet. Die Größe der Herde ist ganz verschieden, bei einzelnen geht das peripherische Wachstum und die zentrale Einschmelzung so weit, daß mächtige Höhlen nach Ausfall des flüssigen oder eingedickten Inhaltes entstehen, bei anderen sistiert das Wachstum bei mäßiger Größe. Zuweilen sieht man eine Pilzdruse in einem großen Herde, oft liegen viele beginnende kleinere Herde um zahlreiche Pilzdrusen. Manchmal scheinen in demselben Herde von einer älteren Pilzkolonie abstammende jüngere kleinere Drusen in der nächsten Umgebung zur Entwicklung zu gelangen. Die Pilzdrusen selbst färben sich mit allen möglichen Farbstoffen mehr oder weniger intensiv. Die Gram-Tinktion isoliert die einzelnen Elemente eines

Pilzrasens. Neben einer unentwirrbaren Masse von gequollenen und im Untergang begriffenen Pilzelementen ragen am Rande gut entwickelte Kolben und Keulen hervor. Die zentralen, nicht mehr differenzierbaren Teile der Pilzdrusen bilden mit Fuchsin säurefest färbbare, eigentümlich gekrümmte Linien und Figuren (vgl. Taf. IV, Fig. 2). Die Zellen, die sich um die Pilzrasen finden, haben den Charakter von Lymphozyten; ein Teil gehört zu den Plasmazellen; gelegentlich sah ich auch mehrkernige Riesenzellen. Unna beschreibt zwei Degenerationsformen der Plasmazellen bei der menschlichen Aktinomykose; ein Teil der Zellen soll acidophil werden, ein anderer hyaline Protoplasmadegeneration zeigen. Schließlich zerfallen die Zellen in verschieden gefärbte Teilstücke. Der Kern bleibt zunächst noch erhalten. Trotz verschiedener Färbungen (allerdings nicht genau der von Unna angegebenen) habe ich diese Veränderungen nicht feststellen können. Bei Säurefuchsin-Methylenblautinktion war keine Acidophilie der Zellen erkennbar. Weitere Untersuchungen auf diesem Gebiete sind erforderlich.

In welcher Weise die Einschmelzung vor sich geht, habe ich allerdings auch nicht feststellen können. Zelldetritusmassen sind nicht vorhanden. Die Zellen schwinden ebenso ohne Zwischenstadien des Untergehens wie die elastischen Fasern, von denen man in den aktinomykotischen Prozessen nichts mehr erkennen kann. Nur an der Grenze zum Gesunden, z. B. in den subpapillären Schichten der Haut über den aktinomykotischen Geschwülsten finden sich schwache Reste (Orzeinfärbung). Auch in tiefen Hautpartien haben manchmal kleine Ueberreste noch einigermaßen gesunder Haut mit Resten elastischer Fasern sich konserviert. Immer aber sind die Fasern zopfartig zusammengeschoben und verfilzt. Bei Weigertfärbung sind Aufquellungen, die zu scheinbarer Verdickung führen, erkennbar. Fragmentation ist nicht festzustellen.

Freie Blutungen kommen in tiefen Herden gelegentlich vor. Ein Einbrechen von Aktinomycesherden in dicht daneben liegende Blutgefäße war nicht zu konstatieren. Dagegen habe ich einmal einen beginnenden aktinomykotischen Herd in einem Blutgefäß und einmal auch gut gefärbte Pilzelemente in einer Kapillare gesehen.

Mit Gramfärbung findet man eine gewisse Menge von Kokken im Gewebe. Ob sie mit der Einschmelzung des Gewebes — Sekundärinfektion — in Verbindung stehen, ist nicht zu ermitteln; ihre Zahl, Lage und Verteilung spricht nicht für diese Annahme.

Fibromatöse Neubildungen, als Ausdruck reaktiv entzündlicher Prozesse ohne typische Aktinomycesherde habe ich nicht gefunden. Im meinen Fällen war die makroskopische Knotenbildung allein durch aktinomykotische Herde bedingt.

Streptotricheen bei Zoonosen.

Petruschky gibt eine Zusammenstellung der durch Haarpilze hervorgerufenen Zoonosen, die wir wiedergeben, soweit Dermatosen in Betracht kommen.

Nocard beobachtete bei Rindern subkutane, wurstförmige Abszesse am Bauch und Gliedmaßen, die entweder unter Induration zurückgingen oder bis zu dem unter allgemeinem Marasmus erfolgenden Tod der Tiere sich weiter entwickelten. In dem geruchlosen dicken Eiter der Abszesse wurden Bazillen gezüchtet, die sich nach Gram (Entfärbung mit Anilinöl anstatt mit Alkohol) gut färbten, in der Kultur aber sich als Streptotricheen erwiesen. (Wachstum bei 30—40° auf allen Nährböden, auf festen weißgelblichen schuppenförmigen Kolonien mit aufgebogenem Rand, in flüssigem Oberflächenwachstum; in älteren Kulturen zahlreiche eiförmige endständige Sporen, Hitze von 65° wird $^1/_4$ Stunde vertragen, Hitze von 70° richtet die Pilze zugrunde). Die Pathogenität ist sehr groß für Meerschweinchen, experimentelle Erzeugung bei Rindern gelingt.

Rabe fand in der Phlegmone der Vorderpfote eines Hundes Streptotricheen,

die aus Büscheln winklig oder wellig gebogener, teilweise anastomosirender Fäden von 0,5—1,0 μ Stärke bestanden.

Gruber erzeugte mit einer Streptotricheenart experimentell bei Kaninchen eitrig-fibrinöse Bindegewebsentzündung mit Abszedierung. Schmorl fand die gleiche Pilzart in der Lippennekrose eines spontan unter Zeichen einer allgemeinen Infektion erkrankten Kaninchens.

Bonvicini isolierte neben Aktinomyces aus der Hautaffektion eines Stieres verschiedene für Meerschweinchen, Katzen, Hühner pathogene Streptothrixarten. Dean fand eine bisher unbekannte Streptothrixart in den harten Knötchen am Kieferwinkel eines Pferdes.

Figur 28.

Disseminierte Botryomykose des Pferdes. (Fall von Prof. Eberlein.)

Botryomykose der Haut[1]).

Die Botryomykose ist eine fast nur bei Pferden vorkommende, zur Bildung eventuell großer Bindegewebsmassen führende chronische Entzündung. Bei Rindern sind bisher nur 3 Fälle beobachtet. Die als Botryomykose des Menschen beschriebene Affektion ist noch wenig bekannt. Es sei daher das Tatsachenmaterial angeführt.

1) Die Botryomykose ist klinisch von der Aktinomykose nicht zu trennen. Sie wurde deshalb an dieser Stelle behandelt, obwohl sie ätiologisch zu den durch Staphylokokken hervorgerufenen Affektionen gehört.

Faber und Ten Siethoff beobachteten bei einem mit der Pflege eines an Botryomykose des Samenstranges leidenden Pferde beschäftigten Knecht am Lidrande ein von der Bildung 3 — 5 mm im Durchmesser großer Knötchen gefolgten „Gerstenkornbildung". Bei Druck entleerten sich Botryomycesdrusen. Poncet und Dor beschrieben 4 Fälle (2 an den Fingern, 1 am Thenar und 1 an der Schulter), in denen es zur Bildung gestielter, erbsen- bis nußgroßer Knoten von stark gefäßhaltigem, fibro-adenomatösen Bau gekommen war. Es wurde aus den Knoten der „Botryomyces ascoformans" gezüchtet und mit der Reinkultur am Euter einer Eselin nach 20 Tagen eine allerdings vor der genauen Untersuchung spontan schnellschwindende Geschwulst erzeugt. Legrain sah an den Händen von 2 Kabylenfrauen Granulationstumoren: in einem wurden Haufen Staphylococcus pyogenes

Figur 29.

Botryomykose der Hand (nach Lenormant).

aureus nachgewiesen. Denselben Befund in Symbiose mit einem dem Bacterium coli gleichenden Mikroorganismus erhoben Sabrazès und Laubie bei einem kleinen Tumor der rechten Augenbraue, der klinisch zwischen Framboesia und Botryomykose stand. Staphylokokken in der eigenartigen Form des Botryomyces gelagert sahen dieselben Autoren in einem andern Falle. Es beschrieben ferner als Botryomykose Reverdin und Juillard einen erbsengroßen gestielten Tumor auf der Handfläche einer Dame, Bosqe und Crespin eine Geschwulst vom Fuße einer algerischen Frau, Brault zwei Neubildungen an den Händen zweier algerischer Frauen und Baracz einen polypösen Tumor am linken Daumen eines Mädchens. Baracz fand auch Streptokokken, alle übrigen Autoren Staphylokokken. Frédéric (Deutsche med. Wochenschr., 1904, No. 15, die ganze Literatur) beschreibt 3 erbsengroße, warzig erscheinende Botryomykome der Hände. Ich selbst habe bei einer Frau an der Beugeseite der ersten Phalanx des linken Zeigefingers zweifellos Botryokom-ähnliche Geschwülste gesehen. Alle diese Beobachtungen (vgl. Fig. 29) haben wenig Aehn-

lichkeit mit der Tiererkrankung, beweisen aber, daß der Staphylococcus pyogenes aureus unter bestimmten Bedingungen auch beim Menschen Geschwülste von granulofibromatösem Charakter erzeugen kann.

Eine Beziehnung zwischen Tier- und Menschkrankheit ist nur ausnahmsweise (außer bei Faber und Ten Siethoff, auch bei Parascondolo) anamnestisch nachweisbar.

Klinisches Bild. Die Krankheit ist durch die Entwicklung von Geschwülsten charakterisiert, die in verschiedener Größe aus der normalen Haut sich erheben. Entweder handelt es sich um multiple kleinere und größere Tumoren, die in der Haut nach der Art der multiplen Fibrome, wie eine Aussaat um einen Mittelpunkt sich gebildet haben, oder um große isolierte Geschwülste. Im letzteren Falle ist die Haut glatt, meist mehr oder weniger von Haaren entblößt, durch äußere Reize z. B. Geschirrdruck ulzeriert, manchmal von Fisteln durchsetzt. Die Konsistenz ist (Unterschied gegen die Fibrome) sehr hart. Aus der Fistel entleert sich auf Druck oder spontan Eiter, der sandkorngroße eigenartige, für die Diagnose wichtige Granula enthält (vgl. später). Die Botryomykosen entstehen am häufigsten an den Kastrationswunden der Wallache aber auch an allen anderen Hautpartien, besonders an den durch Geschirrdruck gereizten (z. B. Brust und Widerrist). Zweifellos handelt es sich um eine Infektion, welche zur Bildung sehr langsam wachsender Granulationsgeschwülste Veranlassung gibt. Verhältnismäßig oft erkrankt das Euter (Fröhner, No. 18, Jensen, No. 191a, Sand, No. 693); die Fesselgelenke (Albrechtsen, Steiner, Fröhner (No. 18); die Parotisgegend (Fröhner). Selten ist die Lokalisation in der Nasenschleimhaut (Fröhner, No. 18, am Schwanze (Kitt), am Halse (Eber, No. 661).

Langsam und schmerzlos wachsen die Geschwülste bis zur Größe von drei Männerfäusten (Fröhner, No. 18) und 1,22 kg Gewicht (Reali, No. 575). Bayer beschreibt ein Botryomykom von 53 : 50 : 20 cm Dimensionen und Sand (No. 693) einen Tumor von Manneskopfgröße. Ein Botryomykom des Euters einer Stute erreichte das Gewicht von 35 Kilo.

Diese Geschwülste bedingen eine Atrophie der Oberhaut, wachsen andererseits in die Subkutis hinein, die ihrerseits durch fistulöse Kanäle mit der Oberfläche kommuniziert. Durch Entleerung der Infektionsträger entstehen in der Umgebung der primären Knoten neue Wucherungen. Schließlich werden die erst graurötlichen, dann speckigen Tumoren von weiß-schwieligen Bindegewebszügen durchsetzt.

Die Botryomykose kann auch auf die Muskeln übergehen. Die dann vielleicht durch Fortleitung des Prozesses von der Haut auf die Fascien entstehenden Geschwülste sind (Jensen, No. 191a) nicht scharf abgegrenzt, sondern es erstrecken sich von ihnen aus zahlreiche Bindegewebszüge und -streifen in die umgebende Muskulatur. Gelegentlich kommt es zur Sklerosierung der Haut ganzer Organe, z. B. des Schlauches (Kitt).

Die Botryomykose ist eine ursprünglich auf die Haut lokalisierte Affektion; sie kann aber auch Metastasen machen. Die Lymphdrüsen (z. B. Fröhner, No. 960) sind nicht selten beteiligt; Tempel (No. 963) beschreibt eine allgemeine Metastasen-

bildung in den Drüsen des Unterleibs mit Ausnahme der Nieren, selbst im Zwerchfell fanden sich perlschnurähnliche Botryomykomknötchen (ähnlich Steiner). Kofler (No. 949) sah eine fast ebensogroße Metastasenbildung mit Beteiligung der Nieren. Lungenbotryomykose als Metastasen sind von Bollinger, Kitt, Steiner u. a. gesehen worden. Rabe fand Botryomykome in der Beckenhöhle. Fröhner konstatierte eine direkte botryomykotische Peritonitis. Piper (No. 1346) fand bei einem Pferde, das nach Satteldruck ein 2 kg schweres Botryomykom bekommen

Figur 30.

Botryomykose des Pferdes. Große Tumorbildung nach Schindelka.

hatte, bei der 6 Monate später erfolgten Schlachtung in der Pleura costalis das Bild einer Serosentuberkulose. Alle Knoten waren Botryomykome, die sich außerdem noch in der Lunge, der Leber, der Niere fanden.

Botryomykosen bei anderen Tieren sind Raritäten. Lafargue (No. 950) beobachtete bei einem Maultier in Algier nach Quetschung des Widerristes multiple Botryomykombildung. Czokor (zitiert bei Jensen) hat am Euter der Kuh, Henniger (zitiert bei Jensen) in der Haube der Kuh, Günther (No. 362) in der Leber des Rindes Botryomykose festgestellt.

Rabe und Johne (No. 596) beobachteten, daß die linke Hälfte des Euters einer Kuh in eine harte botryomykotische Geschwulst umgewandelt war, in der charakteristische Pilze gefunden wurden. Reali (No. 1243) sah bei einem Ochsen ein großes Botryomykom der rechten Hinterbacke und 2 durch einen Strang verbundene Botryomykome der linken Schulter.

Petit und Cazette (No. 1004) beobachteten in der Kastrationswunde eines 4 Monat alten in der 4. Lebenswoche kastrierten Ferkels 2 Botryomykome. Mikroskopisch fand man in den gelben Körnern die in Zoogloeamassen eingebetteten Staphylokokken. In unbedeutenden Einzelheiten unterschieden sich die Staphylokokken von den bei Pferden vorkommenden. Petit und Cazette zitieren einen weiteren Fall von Botryomykose des Schweines, den Wilbrandt beschrieben hat. Quadekker und Stapensen (No, 1307) fanden Botryomykose der Mamma einer Sau (harter Knoten mit Erweichungsherd).

Tempel (No. 963) versuchte mit negativem Erfolg die Uebertragung auf Kaninchen, Kofler (No. 949) will an der Lippe eines Hundes mit Botryomyceseiter ein Botryomykom erzeugt haben. Rabe glückte die experimentelle Erzeugung mit Reinkulturen beim Pferde.

Erwähnt sei, daß Mègnin (No. 350) nach Kastration eines Katers durch Abreißen der Hoden eine Botryomykom ähnliche Fibromentwicklung des Samenstranges sah. Mègnin betont ausdrücklich, daß jede Eiterung fehlt, er bringt die beobachtete Affektion also selbst nicht in Beziehung zur Botryomykose.

Die Angaben über die therapeutischen Erfolge mit Jodkali (die Botryomykome sind gleich den Syphilomen Granulationsgeschwülste) widersprechen einander sehr (z. B. Malkmus und Venerholm, No. 952 und 953).

Ueber die gute Wirkung der Röntgenstrahlen auf disseminierte Botryomykose (Eberlein) vgl. das Kapitel Röntgenstrahlen. Die Operation ist zwar erfolgreich, aber häufig von lokalen Rezidiven gefolgt. Man soll daher in möglichst großer Entfernung von der Geschwulst im Gesunden operieren.

Kann die Diagnose nicht aus dem Sitz der Geschwulst in der Kastrationswunde und der Entwicklung gestellt werden, so ist sie mikroskopisch durch Probeexzision leicht und sicher zu gewinnen. Bei fistulösen Fällen kann das Vorkommen eigentümlicher, opaker, sandkorngroßer Körper im ausgedrückten Eiter die Diagnose sichern. Diese Körner haben Aehnlichkeit mit den bei Aktinomykose gefundenen Pilzdrusen. Sie stellen bei mittelstarker Vergrößerung maulbeerförmige Konglomerate von Kokken dar.

Aetiologie. Uber die Genese dieser zweifellos Pilzrasen darstellenden Körper ist viel gestritten worden. Rivolta, Johne, Bollinger u. a. sahen in den Gebilden Pilze einer, den Strahlenpilzen nahestehende Gattung und nannten sie Botryococcus ascoformans. Heute gilt als der Erreger der Botryomykose der oder wohl besser ein Staphylococcus pyogenes aureus (Kitt, Hell, Mary, Valerio Galli [No. 951]).

Eigentümlich ist allerdings die sonst dem pyogenen Staphylococcus nicht zukommende Neigung, im Gewebe rasenartige, durch Zoogloea zusammengehaltene große Kolonieen zu bilden.

Ernst (No. 1198) glaubt, daß die Ursache der Rasenbildung der Staphylokokken Antistoffe sind, die nach Art der Immunkörper die Fähigkeit haben, die Kokken zu verschleimen und zu agglutinieren. Die verschleimten Randkokken schützen als Kapsel die zentralen vor dem Untergang. Die Gattung der Equiden erzeugt vorwiegend die Immunkörper, die dem Prozeß die Chronizität verleihen. Dieselbe Infektion würde bei einer andern Gattung von Tieren eine akute Eiterung hervorrufen. Es kann, wie Ernst berichtet, eine Nierenmetastase der Botryomykose mit akuter Eiterung verlaufen, während die Hauterkrankung desselben Tieres eine chronische Entzündung ist. Wahrscheinlich verändert die Degeneration der Randkokken das chemotaktische Verhalten zu den Leukozyten.

Ernst untersuchte eine anscheinend sehr junge botryomykotische Erkrankung des Pferdes (das Bindegewebe der Abszeßbildung machte durch die Menge großkerniger Fibroblasten fast embryonalen Charakters einen jungen unfertigen Eindruck). Er fand, daß nur in alten Botryomycesrasen eine eigentümliche Kapselbildung um die einzelnen Kokken des Zentrums vorhanden war. Junge Rasen bestanden aus einer von Eiterzellen umgebenen Kokkenkolonie. Die Kapsel der alten Rasen besteht aus degenerierten Kokken, die acidophil sind, während die zentral gelegenen basophil sich verhalten (Giemsatinktion, Hämatoxylin-Eosin usw.). Vermehren sich die von der Kapsel umschlossenen lebenskräftigen Eiterkokken sehr schnell, so können sie die Schale durchbrechen und Ausstülpungen des „Rasens“ hervorrufen. Ausheilung des einzelnen Botryomykomherdes durch Eindringen von Leukozyten (Phagocytose) ist möglich; Verkalkung soll nicht vorkommen.

Unwidersprochen ist freilich die Lehre nicht geblieben. Parascondolo (Kochs Monatsschrift, No. 105) fand wichtige Unterschiede zwischen Staphylokokken und „Botryomyces“. Letztere wachsen anders auf Gelatine als erstere und unterscheiden sich auch serodiagnostisch; auch die Immunisierung von Tieren beweist die Verschiedenheit, da der Botryomyces auf Nährböden Toxine, die für die Immunisierung von Tieren verwendbar sind, entwickelt. Beide Mikroorganismen sind zwar Eitererreger, niemals kann aber der Staphylococcus pyogenes aureus die Entzündungsprodukte der Botryomykose hervorrufen.

Die Botryomykosepilze färben sich leicht mit Anilinfarben, gut mit Löfflers Methylenblau. Für Schnitte ist Gram empfehlenswert. Meiner Erfahrung nach geben auch Alaunkarmin und Hämatoxylin gute Bilder. Die Kultur gelingt leicht auf jedem Nährboden, gleicht den Staphylokokkenkulturen: in der Gelatinestichkultur erfolgt eine von oben nach unten fortschreitende Verflüssigung. Auf Kartoffelkulturen zeigt sich nach Rabe ein obstartiges Aroma. Milch wird sauer und gerinnt. Die Kapselumhüllung fehlt in den Kulturen. Impfungen von Pferden, Meerschweinchen, Kaninchen mit Tier-Reinkulturen erzeugen Eiterungsprozesse, die völlig den Staphylokokkenprozessen entsprechen. Gelegentlich wurde (z. B. von Rabe) 2—3 Monate nach der Impfung eine Knotenbildung mit den charakteristische Botryomycesdrusen festgestellt. Die meisten Autoren (Bodin, Frédéric) nehmen heute an, daß die nach der Impfung entstandenen Tumoren einfach Granulationsgeschwülste sind, wie sie nach jeder Staphylokokken-Krankheit vorkommen. Es

beweist nichts, daß Spieck nach Impfung von 4 Pferden mit Staphylococcus pyog. aureus die Botryomycesdrusen nach 4 — 5 Monaten nicht finden konnte. Die von Frédéric aus menschlicher Botryomykose gezüchteten weißen und gelben pyogenen Staphhlokokken waren für Mäuse und Meerschweinchen garnicht oder wenig pathogen. Meist entstand kein Abszeß an der Injektionsstelle. Mehrere Tiere wurden krank und erholten sich; einzelne starben an Toxinwirkung (?) nach 24 Stunden. Das klinische Bild der Botryomykose ist demnach nicht durch die Eigenart des Erregers, sondern durch die des Patienten bedingt.

Botryomykose. Mykofibrome des Pferdes.

(Eigene Untersuchung XXXII.)

Mir standen 4 verschiedenen Stadien angehörende Fälle aus der Berliner und der Münchener Hochschule zur Verfügung. Zweckmäßig trennt man die Frühformen von den Spätformen. Während bei den ersteren der Charakter der Granulationsgeschwulst deutlich hervortritt, gleichen die letzteren mehr den Fibromen (Mykofibromen). Ob diese Unterschiede aber stets vorhanden sind, oder ob es sich um Varietäten und nicht um Stadien der Affektion handelt, ist nicht zu entscheiden. Auch die Frage nach der Entwicklung der Geschwülste bedarf noch weiterer Klärung.

In den Frühformen besteht die Geschwulst aus einem mäßig stark entwickelten Bindegewebe, das (Orceinfärbung) keine elastischen Fasern enthält. Je stärker der Zellengehalt ist, desto weniger ist das kollagene Gewebe entwickelt. Erst später nehmen die bindegewebsreichen Partien wieder zu. Größere Blutgefäße (kenntlich an den dicken Wandungen) treten nicht hervor. Bei Färbung mit Orcein-Thionin nimmt das Bindegewebe des Botryomykoms deutlich diffus den blauen Farbstoff an, während das normale Bindegewebe der Cutis in der subpapillären Zone ungefärbt bleibt. Man kann das Einwachsen der Geschwulst in die Haut erkennen, da das normale Bindegewebe durch Orcein schwach bräunlich gefärbt wird. Der Papillarkörper und die Epidermis verhalten sich normal, ein Beweis, daß einmal ein Einwachsen eines Tumors in normale Haut erfolgt ist und daß zweitens der nach oben wirkende Druck des wachsenden Tumors noch nicht die Stärke erreicht hat, um eine Abplattung des Papillarkörpers zu bewirken.

Im Botryogranulom sind die länglichen fixen Bindegewebszellen, die entsprechend dem Verlauf der Bindegewebsbündel gelagert sind, und die neugebildeten Rundzellen gut unterscheidbar. Ein großer Teil dieser meist einkernigen Zellen sind große Plasmazellen. Mastzellen treten dagegen sehr zurück. Das Charakteristische des Botryogranuloms sind die Hohlräume, die bereits makroskopisch auf dem Durchschnitt der Geschwulst auffallen. Meist sind diese Höhlungen mit kleinen Zellen erfüllt, deren Kernlappung, deren Neigung zum Zerfall mit nachfolgender Detritusbildung sie als Eiterzellen, als polynukleäre Leukozyten charakterisiert. Häufig sind diese Eiterzellen ganz ausgefallen, so daß man eine Gewebslücke mit stark eitrig infiltrierten Rändern vorfindet. In diesen Höhlungen nun liegen die eigentümlichen Körper, die man als dem Aktinomyces analoge Gebilde als Drusen des „Botryomyces ascoformans“ angesehen hat. Die Masse besteht aus einer, den Farbstoff garnicht oder nur schwach annehmenden, ungefärbt gelblich erscheinenden runden Scheibe von verschiedener Größe (100 — 400 μ Durchmesser). Zuweilen liegen mehrere Scheiben nebeneinander oder durch Eiterzellen getrennt. Bei Hämotoxylinfärbung erscheinen die Scheiben schwach rötlich. In diesen Gebilden sind „dunkelgefärbte Massen“ etwa so eingelagert, wie die Kerne in einer Riesenzelle. Diese „dunklen Massen“, die sich mit Alaunkarmin, Hämatoxylin, Thionin usw. färben, bestehen, im Immersionssystem aufgelöst, aus fest mit einander verklebten Kokken, die nicht die sonst den Mikroorganismen eigentümliche scharfe Färbung zeigen. Nirgends erkennt man Hyphen oder keulenartige Gebilde. Nach meinen Untersuchungen trete ich bedingungslos der Ansicht bei, daß die Mikroorganismen der Botryomykose Kokken (Staphylokokken?) sind, die eine eigenartige Zoogloeamasse ausscheiden, durch die sie mit einander verkleben und ihre tinktoriellen Eigenschaften ändern. Die abgestorbenen Individuen verlieren, analog vielen Vorgängen in der Mykologie (vgl. Favus), überhaupt ihre Färbefähigkeit.

Abgesehen von diesen Bakterienkolonien konnte ich Mikroorganismen mit Sicherheit im Gewebe nicht nachweisen.

In den späteren Entwicklungsstadien (vielleicht ist der Name Mykofibrome bezeichnend) tritt der Fibromcharakter der Boktryomykose mehr in den Vordergrund. Zwar sieht man auch gelegentlich große Höhlen, die teils mit Eiter und „Coccogloea", teils mit Blut erfüllt sind, die Hauptmasse der Geschwulst besteht aber aus mächtigen Bindegewebszügen, die zwar noch vermehrte Kerne haben, in nichts aber mehr an Granulationsgewebe erinnern. Die Bindegewebsbündel-Interstitien sind noch stark mit runden Zellen erfüllt, die anscheinend aus den hier verlaufenden, an den gut sichtbaren Endothelien leicht kenntlichen Lymphbahnen stammen. Gelegentlich findet sich noch eine starke Infiltration der Bindegewebsbündel, die an eine beginnende, mehr noch an eine schwindende Eiter(Höhlen)bildung denken läßt. Zahlreiche dickwandige Gefäße weisen darauf hin, daß eine Konsolidierung der Geschwulst bereits stattgefunden hat.

Die Untersuchungen über die Pathologie der menschlichen Botryomykose ergaben, daß die kleinen Tumoren völltg den Charakter der Granulationsgeschwülste hatten. Die von Poncet und Dor gefundene Schweißdrüsenvermehrung wird allgemein bestritten. Die „Kanäle", die das Präparat durchziehen, sind als teilweise angiomartig (Frédéric) erweiterte Blutgefäße aufzufassen.

Anhangsweise sei hier „une nouvelle mycose du cheval" nach einer Beobachtung Drouins (No. 343) erwähnt. Bei einem 7jährigen ungarischen Pferde entstanden sehr zahlreiche, schnell wachsende und zusammenfließende Knoten der Haut, die zu elephantiastischen Wucherungen wurden und der Behandlung trotzende Abszesse und Fisteln bekamen. 5 — 6 kg Tumor wurde abgetragen und trotz kleiner lokaler Rezidive Heilung erzielt. Mikroskopisch und kulturell wurden Pilzmassen gefunden, die sich mit Silber gut färbten. Botryomykose, Sommerkrankung, (Filariose) Sarkome sind ausgeschlossen, die Natur der Affektion wurde nicht genau festgestellt.

Die durch **Blastomyces** erzeugten Tierhautkrankheiten sind im Anschluß an Rotz, mit dem sie klinisch zusammengehören, geschildert (vgl. S. 178).

Die Hyphomykose der Haut.

Erythrasmaähnliche Erkrankung.

Mit dem Erythrasma kann vielleicht die von Nockolds (No. 830) beschriebene, auf den Philippinen vorkommende, Menschen und Tiere befallende Hautkrankheit verglichen werden. Die „Adobe itch", Ziegelsteinräude genannte Affektion wird durch Trichophyten und Sepidophyten hervorgerufen. Die Pilzfäden werden hauptsächlich unter den Krusten, die Sporen auf der Hautoberfläche und in den Haaren gefunden.

Die Erkrankung beginnt gewöhnlich hinter den Ohren und verbreitet sich dann, runde, allmählich zusammenfließende Stellen bildend, über den ganzen Körper. Die Hautstellen werden schuppig, schorfig; die Haare fallen aus, die Ränder erheben sich, die Stelle näßt. Uebertragung und Ausbreitung erfolgen schnell. Ergriffen werden Rinder, Pferde, Schweine, Hunde, Katzen, Schafe, Affen, Mäuse, Ratten und

Menschen. Bei letzteren wird die Erkrankung zuerst in der Leistengegend und am Skrotum bemerkt in Form eines juckenden Exanthems. Auch die Fußsohlen werden befallen.

Trichophytie.

Die Trichophytie, d. h. die große Gruppe der Dermatosen, die durch die verschiedenen Varietäten der Trichophyton tonsurans hervorgerufen sind, hat für die vergleichende Pathologie ein besonderes Interesse, weil die Wechselinfektionen zwischen Tier und Mensch immer mehr bekannt werden.

Die Trichophytie wurde bei Pferden, Eseln, Mauleseln, Rindern, Schafen, Schweinen, Wildschweinen, Hunden, Katzen, Geflügel (selten) als idiopathische Krankheit beobachtet. Auf experimentelle Uebertragungen auf kleine Nager (Kaninchen usw.) soll später eingegangen werden.

Bekannt ist die Häufigkeit der Hyphomykose des Menschen in den Tropen. Bemerkenswert ist daher die Epidemie einer wahrscheinlich zur Trichophytie gehörenden Hyphomykose unter Menschen und Pferden der amerikanischen Armee auf den Philippinen (Coleman-Nockolds, No. 705). Auch aus Niederländisch-Indien (De Does) ist eine 800 Pferde betreffende Epidemie beschrieben.

Kramariens (No. 126) Beobachtung zeigt, daß auch in Europa (Frankreich) in Friedenszeiten große Trichophytieepidemien von einem kranken Individuum ausgehen können. Ein ungarisches Pferd infizierte in einer Herde von 240 Stück 196 Pferde. Auch Topa spricht von einer Epidemie, die Hunderte von Pferden und Mauleseln betraf.

Matruchot und Dasconville (No. 1) sahen 40 Pferde eines Regiments erkranken. Poenaru beschreibt aus Rumänien eine Epidemie, die 25 Kälber betraf (Ektothrix megalosporon).

Gerlach (No. 265) weist auf eine gewisse Diposition der Gegend hin. Ueberall da, wo die Tiere viel auf die Weide getrieben werden, haben sie mehr Gelegenheit zur Infektion (Friesland, Holstein). Dieckerhoff und Schindelka bestätigen diese Auffassung.

Andererseits soll auch Aufenthalt in dunstigen Ställen die Erkrankung begünstigen.

Eine Disposition zur Erkrankung wird durch häufige Waschungen und vor allem durch die Mazeration der Oberhaut und damit die Haftung der Pilze begünstigenden feuchtwarmen Prießnitz-Umschläge bedingt. Hellere feinhaarige Rinderrassen erkranken leichter als dunkelpigmentierte. Bei letzteren ist aber im Erkrankungsfalle die Exsudation stärker.

Hable (No. 466) behauptet, daß vorwiegend schlecht genährte Tiere befallen werden, was sonst nicht beobachtet wird. Zweifellos haben junge Tiere (Rinder) eine besondere Disposition für die Trichophytie (vgl. später).

Die Trichophyten bewahren verhältnismäßig lange ihre Keimfähigkeit. Gerlach konnte im Herbst abgenommene Krusten im Frühjahr weiterverimpfen. Siedamgrotzky und Mégnin (bei Neumann) fanden noch nach 18 Monaten die Tricho-

phyten auf tierischer Haut keimfähig. Duclaux konnte allerdings von 2 Jahre aufbewahrten Reinkulturen keine weiteren Generationen abimpfen.

Die botanische Stellung und Morphologie des Trichophyton tonsurans ist noch nicht so geklärt, daß eine kurze Schilderung ohne Hervorhebung der widersprechenden Ansichten hier möglich wäre. Wir geben im „Anhang" eine Uebersicht über die botanische Stellung des Trichophyton nach Engler-Prantl. Die Unterscheidungen der einzelnen Trychophytieformen hängt im wesentlichen vom Ausfall der Reinkultur ab; hier kommen die einzelnen Forscher zu recht widersprechenden Resultaten, die zweifellos sehr häufig von der Art des Kulturverfahrens abhängen. Wir legen deshalb den Schwerpunkt unserer Darstellung auf die klinische Seite und verweisen Interessenten auf die Darstellung von Jarisch, Plaut (Kolle-Wassermann), Sabouraud-Bodin (in La pratique dermatologique). Trotzdem sollen einige wichtig erscheinende und in weniger zugänglichen Werken der Veterinärmedizin angegebene Einzelheiten gegeben werden.

Nachdem ursprünglich die Einheit der Trichophytongruppe angenommen war, traten später auf Grund von Reinkulturen Furchmann und Neebe, Sabouraud u.a. für eine eigentlich unbegrenzte Pluralität ein.

Heute trennt man allgemein die großsporigen von den kleinsporigen Formen. Die Mikrosporie ist hervorgerufen durch das Mikrosporon Audouinii (1843 von Gruby entdeckt). Diese in Deutschland sehr selten, in England etwa 90 pCt. der Fälle überhaupt umfassende Affektion wurde ursprünglich für eine ausgesprochen humane Krankheit gehalten. Neuere Untersuchungen haben gezeigt, daß sie recht häufig auch bei Tieren vorkommt. Sabouraud hat bereits 7 Arten des Mikrosporon kulturell festgestellt (vgl. später). Die Makrosporie des Menschen wird hervorgerufen:

I. durch das Trichophyton megalosporon endothrix (Sporen in den Haaren liegend). Man unterscheidet Formen mit fragilem und resistentem Mycel;
II. durch das Trichophyton megalosporon ektothrix oder besser endo-ektothrix. Diese Form wird auf den Menschen vorwiegend von den Haustieren übertragen.

Megalosporie.

Die meisten idiopathischen Tiertrichophytien scheinen der Megalosporie zuzugehören, freilich fehlen vielfach kulturelle Untersuchungen, so daß in Zukunft das Resultat ein anderes werden kann. Jedenfalls heben die neuesten Arbeiten auffallend häufig die Zugehörigkeit der Tiertrichophytien zur Mikrosporie hervor.

Um die Kompliziertheit der ganzen Materie zu zeigen, geben wir nach Neumann eine Uebersicht über die bei den einzelnen Tierarten vorkommenden Makrosporonformen: **Pferd** und **Esel:** 1. Trichophyton mentagrophytes (Trichophyton endo-ektothrix 5—6, aber auch 10—11 μ große Sporen, weiße Kulturen). 2. Trichophyton flavum Bodin (gelbe Kulturen mit unregelmäßiger Oberfläche [craquelé], ovoide 5—6, aber auch 9—10 μ große Sporen. Endo-ektothrix). 3. Trichophyton equinum Gedoelst. Mycel im Haar aus ovalen Sporen 2—4:4—6 μ bestehend. Um das Haar mehr abgerundete Hyphen, weniger Sporen. 4. Trichophyton verrucosum equ. Bodin (Favus ähnliche braune, unregelmäßige Oberflächen zeigende Kulturen, doppelt konturierte sphärische

Sporen. Endo-ektothrix). 5. Trichophyton verrucosum asini Bodin. Favus ähnliche graue Kulturen. Mycel aus regelmäßigen runden, kugligen Sporen bestehend. Ektothrix.

Rind: Trichophyton mentagrophytes, gelegentlich fand Bodin einmal Trichophyton verrucosum, Galli-Valerio einmal Trichophyton, Sabouraud endothrix. Beim **Hunde** findet sich 1. Trichophyton caninum (Matruchot und Dassonville), vielleicht identisch mit Trichophyton mentagrophytes des Pferdes (Bodin und Almy). 2. Eidamella spinosa wurde nur einmal gefunden (Matruchot und Dassonville). 3. Oospora canina (identisch mit Favus). Das bei der **Katze** vorkommende Trichophyton felineum scheint mit dem Tr. mentagrophytes des Pferdes identisch zu sein.

Auf die Kulturverfahren und das Aussehen der Kulturen kann hier nicht eingegangen werden. Die Morphologie des Trichophyton selbst wird als bekannt vorausgesetzt. Die experimentelle Uebertragunng des Menschentrichophyton auf Meerschweinchen (Plaut) und Kaninchen (eigene Beobachtung) gelingt. Plato (Archiv f. Dermat., Bd. 60) stellte aus dem Filtrat von Bouillon-Reinkultur einer tiefen Trichophytie ein Trichophytin her, das nur bei Kranken mit tiefer Trichophytie, also nicht bei gesunden und an oberflächlicher Trichopytie leidenden geringe lokale und stärkere Allgemeinsymptome (Fieber) hervorrief.

Bloch zeigte, daß die Trichophytieerkrankung (auch die experimentell erzeugte), selbst wenn der primäre Herd nur klein war, eine Hautimmunität zur Folge hat. Neue Impfungen mit derselben Kultur oder mit weiteren Generationen desselben Pilzes oder mit anderen Makrosporonarten oder endlich selbst mit Mikrosporon bleiben erfolglos, auch wenn weit von den ersten Erkrankungsherden abgelegene Hautstellen infiziert werden. Intraperitoneale Impfung mit Hyphomyceten-Reinkulturen erzeugt keine Immunität, höchstens etwas erhöhte Resistenz gegen Neuimpfungen. Aktive Immunisierung mit dem Preßsaft und dem Filtrat von Pilzkulturen ist bis jetzt nicht gelungen (vgl. analoge Favusuntersuchungen).

Auch der Mensch scheint nach Bloch durch das Ueberstehen einer tieferen Trichophytie eine Immunität zu erlangen. (Ich selbst kann nach meinen Erfahrungen diese Behauptung nicht zugeben.) Jede tiefere Trichophytie erzeugt beim Menschen eine erhöhte Empfindlichkeit (Allergie), die sich dann kund gibt, daß er gegen die kutane Einimpfung des Filtrates von alten Bouillonkulturen selbst in geringster Quantität mit der Bildung einer Papel reagiert (Kutisreaktion). Diese Allergie überdauert die Trichophytieerkrankung, ist nicht artspezifisch; sie deutet ebenso wie die Immunität der Tiere auf eine gewisse Verwandtschaft einzelner weit auseinander liegender Arten von Hyphomyceten, wie Mäusefavus, Achorion Quinckeanum und eigentlicher Trichophytie hin.

Klinisches Bild. Unna hat eine sehr zweckmäßige Definition des Begriffes Trichophytie gegeben: Die Trichophytie ist eine Kollektivbenennung einer ganzen Reihe von Fadenpilzerkrankungen der Haut, welche klinisch unter sich große Differenzen zeigen, aber alle den gemeinsamen Charakter besitzen, daß sie 1. eine schuppende Erkrankung des Oberflächenepithels, 2. eine zur Zerstörung oder wenigstens zum Ausfall des Haarschaftes führende Haarerkrankung erzeugen, dagegen 3. nicht zur Bildung von Scutula führen.

In der Tierpathologie fällt die in der humanen berechtigte Trennung zwischen

Figur 31.

Trichophytia superficialis.

Figur 32.

Hund. Trichophytia superficialis (Schindelka).

Figur 33.

Trichophytia profunda (Neißer: Stereoskopischer Atlas).

Figur 34.



Trichophytia profunda des Rindes. *a*) Knotenbildung.

Erkrankung der behaarten und der unbehaarten Körperteile fort. Zweckmäßig unterscheidet man nur Trichophytia superficialis und Trichophytia profunda. Die hautklinischen Bilder mit ihren feinen Einzelheiten, die auf der unbehaarten Haut des Menschen deutlich hervortreten, werden bei der behaarten Tierhaut nur künstlich in das Schema der menschlichen Dermatologie hineingezwängt. Dagegen hebt sich klinisch die oberflächliche Trichophytie deutlich von der tiefen Erkrankung ab (Herpes tonsurans — Sycosis der menschlichen Pathologie), wenn auch Uebergänge vorkommen. Schindelka sucht zwischen Herpes tonsurans maculosus und vesiculosus zu unterscheiden. Da aber fast alle Autoren die partielle Exsudation auch der makulösen Formen erwähnen, so ist die Scheidung schwer aufrecht zu halten.

Trichopytia superficialis. Die Krankheit verläuft bei den verschiedenen Tierarten ziemlich gleichartig, so daß eine gesonderte Schilderung für **Rinder, Pferde, Hunde** nicht erforderlich ist.

Besonders häufig befällt die Affektion Kopf und Hals, bei Kälbern und Schafen ist die Umgebung des Maules eine Prädilektionsstelle (Teigmaul der Kälber,

Figur 35.



Trichophytieähnliche Rostpilzerkrankung. (Text S. 238.)

Milchgrind der Lämmer). Bei weiterer Ausdehnung werden auch die übrigen Körperteile (bei Pferden die Sattellage) befallen.

Die Inkubation, d. h. die Zeit von der Infektion bis zum Auftreten der ersten charakteristischen Effloreszenz ist verschieden. Während Kramariew (No. 126) 6 Tage für die spontane Infektion (von Tier zu Tier) angibt, fand Gerlach (No. 265) 14 Tage für die artifizielle Infektion von Tier zu Tier, Nettleship sogar 19 Tage von Tier auf Mensch erforderlich. Gerlach hält Kälber für weniger empfänglich als Rinder, abgesehen natürlich von der Maulerkrankung. Die Ausbreitung der Krankheit geht verschieden schnell vor sich: bei Rindern erfordert eine tellergroße Stelle 6—12 Wochen. Heilung erfolgt meist nach $^1/_4$ Jahr, kann durch energische Therapie abgekürzt werden. Jugendliche Tiere brauchen gewöhnlich längere Zeit zur Heilung.

Die Krankheit beginnt mit einem kleinen roten Knötchen, das sich mit einer Borke bedeckt. Die Effloreszenz wächst peripherisch; das Zentrum ist mit dünnen asbestähnlichen Schüppchen bedeckt. Der zentrale mehlartige Staubbelag wird allgemein für charakteristisch gehalten, erinnert an die subunguale Bildung bei Onychomykosis trichophytina des Menschen. Die Haare sind anfangs verklebt, werden locker, brechen dann kurz über der Haut ab. Häufig zeigen sie weniger Pigment als normal. Gerlach hebt hervor, daß speziell die dunkeln Haare Neigung

zum Abbrechen zeigen. Schließlich wird ein kreisrunder Hautbezirk ganz kahl. Solche bis fünfmarkstückgroße Flecke können zu Hunderten vorkommen. Durch Zusammenfließen der Einzelherde entstehen größere Bezirke mit epizyklischer Begrenzungslinie; die Tiere können völlig kahl werden. Kommt der Prozeß zum Stillstand, so beginnen die Haare wieder zu wachsen, es erfolgt restitutio ad integrum.

Die Trichophytia superficialis erleidet nun einige Modifikationen. Ist die Exsudation stärker, so tritt die Borkenbildung mehr in den Vordergrund. Nach Ablösung der Borke liegt ein nässendes Korium frei. Spielt sich der Vorgang an der weniger dicht behaarten Bauchhaut kurzhaariger Hunde ab, so ist die Aehnlichkeit mit dem Krankheitsbilde des Menschen größer: die roten mit kleinen Bläschen besetzten, peripherisch wachsenden Grenzlinien treten deutlicher hervor. Schindelka sah einmal im Zentrum bereits neue Haare nachwachsen, während der Prozeß peripherisch sich weiter ausbreitete.

Schmidt (No. 441) konstatierte bei Schimmeln, die besonders zur Trichophytia disponiert sein sollen, eine Ausscheidung von Pigment an den kranken Stellen, die erst 6 Monate nach völliger Heilung wieder verschwand. Durch die Färbung wurden drei konzentrische Ringe (Aehnlichkeit mit Tokelau!) angedeutet. Im Gegensatz dazu fand Heckmeyer (No. 167), daß die während der Krankheit heller gewordenen Haare eines trichophytischen Pferdes erst nach 1 Jahr wieder ihre normale dunkle Farbe annahmen. Fourie und Le Calvé (No. 242) beobachteten wiederum bei einer auffallend schnell unter Waschungen mit Seife und Einreibung von Acid. phenyl., Tinct. Jod., Chloralhydrat aa heilenden Pferdetrichophytie das Nachwachsen von Haaren, die dunkler als die Körperhaare sonst waren. Vielleicht ist die durch das Medikament bedingte Hautreizung die Veranlassung. Der Juckreiz ist verschieden groß, belästigt dementsprechend die Tiere verschieden. Selbst beinahe völlige Kahlheit infolge Trichophytie schien das Allgemeinbefinden wenig zu beeinflussen. Angaben über erhöhte Wärme der Haut auf den erkrankten Stellen (Heckmeyer) sind wohl nur durch die leichtere Untersuchung der kahlen Hautpartien zu erklären. Köhler sah ein Bullenkalb, dessen ganze Haut infolge von Trichophytie in fingerdicken Falten lag, so daß das Tier elefantenartig aussah, ohne daß Störung des Allgemeinbefindens festgestellt wurde. Ueber eine etwas abweichende Form der Erkrankung in den Tropen vgl. das Kapitel Tropenkrankheiten.

Bei **Schafen** macht die Erkrankung starken Juckreiz. Zahlreiche Erkrankungsherde entstehen und werden erst bemerkt, wenn (Brauer, No. 467) die Wolle verworren ist und den Schafen ein zerzaustes Aussehen (Schindelka) gibt. Die Wolle ist leicht ausziehbar; die Haut ist bräunlich gefärbt und mit festhaftenden Schuppen bedeckt. In den Haaren finden sich die Pilzfäden; das Jucken der Tiere fördert die Verbreitung der Erkrankung.

Bei **Schweinen** ist die Trichophytie sehr selten.

Schindelka (Lehrbuch) sah einige Male bei englisch veredelten Tieren an der Haut der Croupe, der Seitenbrust, der Flanke, des Seitenbauches, am häufigsten am Rücken und äußeren Schenkelflächen etwas erhabene, kronen- bis guldengroße, rote Ringe, auf dem stecknadelkopfgroße, sich bald in kleine Krusten umwandelnde

Bläschen saßen. Die umgebende, fast normale Haut schuppt wenig. Es finden sich auch kleine über die Haut hervorragende, an den Rändern stärker gerötete, schuppende Kreise. Die Borsten bleiben fest, scheinen nicht am Prozeß teilzunehmen. Während experimentelle Uebertragungen stets mißglücken, findet spontane Infektion leicht statt. Siedamgrotzky sah bei 2 Schweinen 2—5 cm große Trichophytieplaques. In einer ausgedehnten dörflichen menschlichen Trichophytie-Epidemie (34 Kranke) wurden Infektionen von Hund und Schwein und Infektion von Schweinen auf Menschen festgestellt (Neumann). Im Einklang damit steht die Beobachtung Max Schmidts (No. 35d) an Wildsäuen. Während eines harten Winters 1867 bis 1868 wurden bei Wildsäuen, die in einer Höhle zusammenlebten, kahle Stellen beobachtet. Bei einigen Tieren fiel das ganze dichte Borstenkleid mit Ausnahme einiger Teile des Kopfes und der Läufe ab. Bei einer Sau wurde mikroskopisch Herpes tonsurans festgestellt. Nach 8 Wochen begann spontan die Heilung; im Sommer war ein Unterschied zwischen gesunden und kranken Hautpartien nicht mehr festzustellen.

Ziegen haben geringe Disposition zur Trichophytieerkrankung (Hable, No. 466).

Trichophytia profunda. Die tiefen Trichophytieerkrankungen der Tiere entsprechen der Sycosis parasitaria des Menschen.

Beim **Hunde** finden sich vor allem am Kopfe, insbesondere an den Lippen (Fröhner, No. 622), bis 3 mm über das Hautniveau hervorragende papilläre, völlig der Deckhaare ermangelnde Effloreszenzen. Die Tasthaare an den Lippen fallen nicht aus. Die ausgezogenen Haare sind bürstenartig aufgefasert; mikroskopisch kann Trichophyton vor allem in Form der Hyphen nachgewiesen werden; die Pilzfäden dringen nicht in die Haare ein und zeigen keine Querteilung. Die Sporen sind 18 μ im Durchmesser groß. Löst man die die Affektion bedeckenden Krusten ab, so treten die Follikelmündungen deutlich hervor. Schindelka stellte fest, daß nach Heilung die Haare nicht wieder wachsen, eine Beobachtung, die beweist, wie tief der wohl mit Eiterung komplizierte Prozeß gegangen ist.

Beim **Pferde** haben nach Neumann (No. 1005) die tiefen Trichophytien ihren Hauptsitz am Kopf. Es entwickeln sich 5—6 cm große, an Pferdepocken erinnernde Plaques, auf denen die Haare zu einer braunen Borke verklebt sind, nach deren Ablösung eine nässende Oberfläche freiliegt. Es handelt sich um eine schnell verlaufende Follikelerkrankung.

Viel häufiger als beim Hunde ist die tiefe Trichophytie bei jungen **Kälbern** und **Schafen**. Die als Teigmaul bekannte, von Hahn als Trichophytie erkannte Affektion ruft dickem Brotteig ähnliche Borkenlagen (Schindelka) an den Lippenrändern hervor. Auch andere Stellen des Kopfes können erkranken und durch Konfluenz der primären runden oder ovalen Stellen entstehen ausgedehnte erkrankte Bezirke. Die Krankheit entspricht der Sycosis barbae des Menschen, ihre Anatomie (vgl. unten) bestätigt die Analogie.

Bei **Lämmern** ist die tiefe Trichophytie (Milchgrind, Milchborken, Lämmergrind) seltener als bei Kälbern. Augenlider und Ohren, ja zuweilen auch der Hals, werden von der Erkrankung befallen; Schindelka erwähnt, daß noch 1869 in England

große Epidemien bestanden haben. Herrmann (No. 515) beobachtete 1830 eine Epidemie von Maulgrind der Schafe, die 103 von 305 Tieren betraf. H. glaubt, daß kalte Witterung, feuchte Nahrung, Einstallung die Verbreitung der Krankheit begünstigen. Koiransky (No. 1338) schloß experimentell Pocken aus; versuchte vergeblich Uebertragung auf Kaninchen.

Die Diagnose der Trichophytie ist durch Nachweis der Pilze leicht. Trotzdem können, wie beim Menschen, durch äußere Einwirkung die oberflächlich gelegenen Pilze entfernt sein und damit der Diagnose entgehen.

Troister (No. 920) konnte trotz sorgfältiger Untersuchung in den Haaren und Schuppen eines Falles von Glatzflechte des Pferdes keine Trichophyten finden. In einem exstirpierten Stücke der Haut dagegen wurden fast alle Haarbälge mit dicken Sporenmassen angefüllt gefunden.

Besonderes Interesse hat die **Uebertragung** der Trichophytie vom Tier auf den Menschen und von den einzelnen Tierarten auf andere Arten.

Rindertrichophytie übertragen auf den Menschen. Die Trichophytie des Rindes wird verhältnismäßig häufig auf den Menschen übertragen. Bereits 1820 hat Ernst (zitiert bei Schindelka) diesen Entstehungsmodus festgestellt. Seitdem sind sehr zahlreiche Beobachtungen publiziert (Epple, No. 61; Fehr, Gerlach, No. 265; Bergmann und viele andere). Noch in jüngster Zeit (1899) hat Sültmann[1]) kleine Dorfepidemien von Trichophytie des Menschen, ausgehend von einer Kuh, beschrieben. Größere Epidemien, wie sie z. B. noch 1870 von Fehr in der Schweiz festgestellt wurden, scheinen bei der einfachen Diagnose und der erfolgreichen Therapie der Haut-Trichophytie des Menschen nicht mehr vorzukommen. Sehr selten ist erwähnt, daß die Rindertrichophytie beim Menschen auf behaarte Körperteile überging, trotzdem z. B. in der Beobachtung Epples eine Magd, die mit dem Kopf sich beim Melken gegen die Flanke einer kranken Kuh gelehnt hatte, die ersten Symptome an der Stirn bekam. Meist erkranken zuerst die Hände der Personen, die mit der Pflege der Tiere oder mit dem Melkgeschäft zu tun haben. Nur Pusch (No. 93) sah bei einem Tierwärter eine schwere Trichophytie des Bartes auftreten. Nach Besnier kann auch durch Abhäuten kranker Tiere die Infektion der Metzger erfolgen.

Schindelka beoachtete die Uebertragung der Trichophytie des Menschen auf das Rind. 11 Kühe eines Stalles zeigten Glatzflechten an der Schenkelfalte, gegen die sich der an Herpes tonsurans der Kopfhaut leidende Melker gelehnt hatte. Gerlach hat experimentell (No. 265) die Impfung der Rinder vorgenommen. In einer Beobachtung Haarsticks (No. 743) wurden von einem Bullen 100 Individuen und zwar Rinder, Pferde, Ziegen, Hunde und Menschen angesteckt.

Pferdetrichophytie übertragen auf den Menschen. Einschlägige Beobachtungen stammen von Para, Schindelka, Kösters (No. 569), Fleming (No. 416). Letzterer konstatierte die Infektion von 5 Menschen, die bei der Pflege eines trichophytischen Pferdes beschäftigt waren. Mathis (No. 258) sah Ueber-

---

1) Sültmann (Deutsche med. Wochenschr.) hat allerdings die Diagnose Psoriasis gestellt.

tragung der Erkrankung vom Esel auf den Menschen. Sehr interessant ist die Beobachtung Schindelkas, der die ältesten Trichophytieherde auf dem Rücken und der Kruppe von 2 Pferden feststellte. Es zeigte sich, daß der an Herpes tonsurans der Kopfhaut leidende Stallmeister die Angewohnheit hatte, seinen Hut beim Betreten des Stalles auf den Rücken der Tiere zu legen. Matruchot und Dasconville (No. 1) konstatierte bei einer Regimentspferdeepidemie häufige Infektion der Pferdewärter (ähnlich Lange, No. 787).

Hundetrichophytie übertragen auf den Menschen. Bei dem engen Zusammenleben von Menschen und Hunden ist die Uebertragung der Erkrankung wohl häufiger als sie bekannt ist. Fröhner (No. 632) beobachtete eine Trichophytie beim Hunde, während gleichzeitig ein Kind und ein Dienstmädchen des Hundebesitzers Trichophytie hatten.

Die Trichophytie der Katzen kann spontan auf den Menschen übertragen zu werden, scheint aber ursprünglich vom Menschen zu stammen (Leslie Roberts, Plaut).

Ich selbst habe Kaninchen mit Menschentrichophytie-Reinkulturen infiziert. Allerdings beobachtete ich keine weitere Verbreitung der Affektion über die Impfstellen hinaus.

Die Uebertragung der einzelnen Trichophytiearten der Tiere auf andere Tierspezies ist beobachtet und experimentell für kleine Nager durchgeführt. Schafe und Schweine scheinen künstlich wenigstens nach den Versuchen von Gerlach nicht ganz leicht infiziert zu werden, während die Uebertragung auf Rinder, Pferde, Hunde relativ leicht erfolgt. Interessant ist die Beobachtung Gerlachs, daß die Infektion einer noch nicht ganz geheilten, aber in Heilung begriffenen Stelle nicht möglich ist. Ist aber das Haarkleid wieder völlig nachgewachsen, so ist die Infektion wieder möglich. Zweifellos erklärt sich dies negative Impfresultat ebenso wie die spontane zentrale Heilung durch temporäre Sterilität des Terrains vielleicht durch Antitoxine. (vgl. die oben zitierten Versuche Blochs). Die durch Beobachtung sichergestellten Wechselbeziehungen zwischen den Tieren und Menschen gibt die folgende Tabelle:

Uebertragung der großsporigen Trichophytie.

Vom ↓ Auf →	Mensch	Pferd	Rind	Hund	Schaf	Schwein	Katze	Ziege	Kleine Nager
Menschen . .	Ja	Ja	Ja	Ja	—	Ja	Ja	—	Ja
Pferd	Ja	Ja	Ja	Ja	Ja	Ja	—	—	—
Rind	Ja	Ja	Ja	Ja	Ja	Ja	—	Ja	—
Hund	Ja	—	—	Ja	—	—	Ja	—	—
Schaf	—	—	—	—	—	—	—	—	—
Schwein . . .	Ja	—	—	—	—	—	—	—	—
Katze	Ja	—	—	Ja	—	—	—	—	—

Mikrosporie.

Wie erwähnt, mehren sich in neuester Zeit die Beobachtungen, nach denen auch das Trichophyton mikrosporon Audouinii nicht selten bei Tieren charakte-

Figur 36.

Mikrosporie des Hundes.

Figur 37.

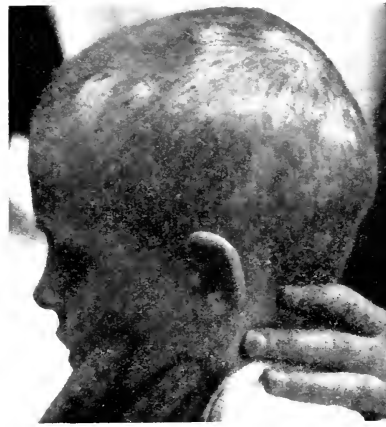

Mikrosporie der Kopfhaut. Fall von Dr. Glaser (Schöneberger Epidemie).

ristische Krankheiten hervorruft. Bisher ist es bei Pferden, Hunden und Katzen festgestellt worden. Die durch das Mikrosporon hervorgerufenen Affektionen haben klinisch das gleiche Bild. Das ausgezogene oder ausgefallene Haar ist an der Wurzel von mosaikartig aneinandergereihten 2—3 μ großen Sporen umgeben; ein ausgedehntes Mycel wird wenigstens im Haar nicht oder nur ausnahmsweise gesehen. Die Haare fallen aus oder brechen kurz über der Oberfläche ab; die so entstehenden kahlen Stellen sind mit feinen Schuppen bedeckt; gesunde und kranke Stellen sind scharf getrennt; kranke Partien können mit benachbarten zusammenfließen. Le Calvé-Malherbe haben Mikrosporon zuerst beim Pferde gefunden, E. Bodin es in seiner wahren Gestalt erkannt. De Does (No. 1447) beobachtete sogar eine 800 australische, importierte Pferde betreffende Epidemie in Niederländisch-Indien. Bodin und Almy (No. 170) konstatierten Mikrosporie bei einem Pudel, Mibelli sah Uebertragung der Mikrosporie des Hundes auf den Menschen.

Sabouraud, Suis und Suffran (No. 1448) beobachteten bei 15 von 16 an Trichophytie erkrankten Hunden Mikrosporie. Die Tiere gehörten ganz verschiedenen Rassen an, waren $^1/_6$—5 Jahr alt. Als Ursache wurde nur selten Uebertragung der Affektion durch einen anderen Hund ermittelt. 4 Stadien sind deutlich zu unterscheiden: 1. Sträubung der Haare auf den befallenen Plaques, 2. Bildung einer Kruste und Ausfall der in der Kruste eingeschlossenen Haare, 3. Entzündung der Follikel ist häufig, kann jedoch auch fehlen, 4. Rückgang der entzündlichen Erscheinungen; die Haut ist glatt und trocken. Die Haare wachsen wieder. Der Ort der ersten Infektion wechselt, es bilden sich 0,50—1 Frankstückgroße, regelmäßig runde kahle Stellen, die mit anderen benachbarten zu größeren Herden zusammenfließen können. Zuweilen besteht nur ein einziger Herd, nach dessen Abheilung erst andere erscheinen. Schmerzen treten erst zur Zeit der Entzündungserscheinungen auf; Jucken fehlt ganz. Bereits in dem voraufgehenden Stadium sind die Haare, soweit sie nur abgebrochen, nicht ausgefallen sind, leicht ausziehbar. Die Heilung dauert 3—4 Monate, erfolgt vollständig; Teer, Karbol, Jod usw. scheinen die Heilung zu beschleunigen. Uebertragungsversuche durch Zusammenbringen von gesunden und kranken Hunden hatte keinen Erfolg; dagegen kann man durch Implantation kranker Haare in die Haut gesunder Tiere die Mikrosporie hervorrufen.

Die Erkrankung der Haare beschränkt sich fast ganz auf den Wurzelteil; zwischen gesunden Haaren finden sich einzelne kranke und ebenso umgekehrt. Viele Haare fallen spontan aus, ohne daß man Pilze in ihnen finden kann. Ein Unterschied gegen die menschliche Mikroporie ist bemerkenswert. Die Pilzscheide der erkrankten Haare ist so klein, daß sie häufig in der Borke hängen bleibt; an ausgezogenen Haaren deshalb nicht zu sehen ist. Ferner findet sich ein gut verzweigtes Mycel in den großen Epidermiszellen der Haut neben der aus kleinen Sporen bestehenden Haarscheide. Auch aus der Sporenmasse am Ende der Haare sieht man gelegentlich Fäden herauswachsen.

Sabouraud (No. 1511) erklärt die Entstehung des Sporenmosaiks aus der starken Segmentation der außerhalb der Haare gewachsenen Mycelien. Er wies

außerdem in den Haaren ein ausgedehntes, dichotomisch sich teilendes Mycel nach. Uebertragungen der Mikrosporie gelingen leicht, wenn man der geritzten Haut infektiöses Material, auch Kulturen, einreibt. Nach 8 Tagen wird die Haut rosa gefärbt und beginnt zu schuppen, nach 10—12 Tagen besteht stärkeres Wachstum. Auch Uebertragungen auf andere Tiere (Kaninchen, Pferde) gelingt gelegentlich, aber durchaus nicht immer (E. Bodin) (vgl. auch S. 226).

Die Ergebnisse der Reinkultur sind noch nicht völlig einwandsfrei klargelegt. Jeder Autor gibt Differenzen an, die wohl von der Art der Herstellung der Kulturen abhängig sind. Sabouraud z. B. rät ohne Desinfektion die mit geglühten Instrumenten ausgezogenen und verkleinerten Haare zu benutzen. Wie schwierig die Unterscheidung der einzelnen Pilzarten ist, lehrt die folgende Tabelle Bodins und Almys:

	Mikrosporon Audouini de l'enfant	Mikrosporon du cheval (Delacroix, Bodin)	Mikrosporon du cheval (Sabouraud)	Mikrosporon du chien
Agar au mousse de bière	Duvet blanc peu abondant en cercles concentriques	Culture non duveteuse de couleur ocre-rouge	Duvet blanc exuberant	Duvet blanc au centre. Duvet jaunâtre et en cercles concentriques à la périphérie.
Agar mammiti à 3 % pepton. à 0,8 %	Tapis blanc duveteux	Culture grisâtre non duveteuse	Duvet blanc moins abondant que sur le moût de bière	Tapis duveteux blanc jaunâtre avex houppe blanche centrale.
Pomme de terre	Duvet blanc peu abondant. Coloration rouge brun de la pomme de terre.	Pas de duvet. Coloration de la pomme de terre en jaune rouge	Culture peu duveteuse Coloration jaunâtre	Duvet blanc jaunâtre abondant. Coloration brun-rougeâtre de la pomme de terre.

Sabouraud (No. 1447) hat bisher 7 verschiedene Arten von Mikrosporon gezüchtet. Er empfiehlt zur Kultur vor allem folgende Nährböden: 1. Wasser 1000, Maltose 10, Pepton 40, Gelose 18 und 2. Wasser 1000, Glycose 40, Pepton 10, Gelose 18. Er beschreibt genauer 3 Mikrosporonarten: 1. Das M. lanosum bei Katze, Hund, Mensch gefunden, ausgezeichnet durch den wolligen Charakter der Kultur. Es wächst schnell, zeigt nach 25 Tagen eine Nabelung und viele Tröpfchen Kondensationswasser. 2. Das M. umbonatum des Pferdes, das langsames Wachstum zeigt. 3. Das nur einmal beobachtete M. velveticum. Doch machen es die letzten Arbeiten von Bloch wieder sehr zweifelhaft, ob eine scharfe Trennung dieser einzelnen Arten aufrecht zu erhalten ist.

Die Mikroskopie des **Pferdes** ist von Bodin, Sabouraud, Calvi und Malterbek, Bunch u. a. festgestellt, die Uebertragung auf Pferde und Menschen ist gelungen. Das klinische Bild ist so wenig charakteristisch, daß die Diagnose nur bakteriologisch zu stellen ist.

Sehr interessant ist eine von Leslie Roberts (No. 916a) genauer beschriebene Epidemie von Trichophytonmikrosporie, die von zwei ägyptischen nach England importierten **Katzen**, ihren

Ausgang nahm. Die Ansteckungsquelle für die Katzen ist unbekannt. Bemerkenswert ist die wechselartige Uebertragung zwischen Menschen, Katzen, Hunden. Roberts stellt folgende Tabelle auf.

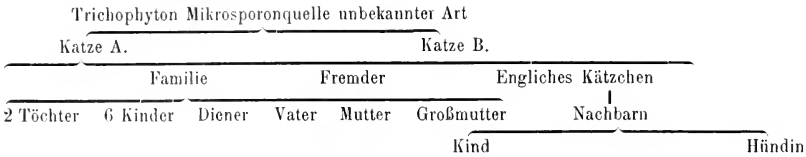

Selbstverständlich erklärt Roberts den Infektionsmodus in jedem Fall ausführlich.

Klinisch war das Krankheitsbild bei den Katzen durch die Bildung von kahlen, schuppenden, zahlreiche kurz abgebrochene Haare zeigenden Flecken auf Stirn und Ohren charakterisiert. Die Krankheitsherde, die bei den primär erkrankten ägyptischen und sekundär infizierten englischen Katzen gleich waren, konnte wegen des Mangels hervortretender Erscheinungen leicht übersehen werden. Mikroskopisch fand sich das Trichophyton in Haaren und Hautschuppen spärlicher als beim Menschen; wuchs als ektothrix und endothrix unter teilweiser Zerstörung des Haares. Die Sporenbildung erfolgt durch Abschnürung der Hyphen. Ganz ähnlich verhielt sich die Trichophytie bei der infizierten Hündin. Auch hier überwog die Pilzbildung in den Schuppen, die in den Haaren sich entwickelnde. Klinisch trat die Ausbildung einer über das Hautniveau prominierenden hyperämischen Randzone hervor. Die Ansteckung der Hündin erfolgte dadurch, daß man eine kranke Katze auf der ersteren hatte reiten lassen.

Die infizierten Kinder erkrankten stärker als die Tiere; Nacken und vor allem die Kopfhaut zeigten die charakteristischen hyperämischen, zentral abheilenden Haarstümpfe aufweisenden Flecke, Die Erkrankung war durchaus oberflächlich, die Haarfollikel wurden nicht ergriffen. Das Pilzwachstum ging meist auf der Haaroberfläche vor; die Sporen lagen vielfach nebeneinander, perlschnurförmig; der Durchmesser der Sporen beträgt 3—4 μ.

Die Kultur ergab nichts Charakteristisches; verhältnismäßig langsames Wachstum bei 28 bis 32°; Bildung gelben Farbstoffes der ursprünglich weißen Kultur im höheren Alter; keine Ausbildung von Luft Gonidien.

Auch Marotel (Soc. des siences vétér. de Lyon, VII. p. 330, 1904) beobachtete bei einem jungen Kater drei schuppende, haarlose, frankstückgroße Flecke, die Mikrosporonketten enthielten.

Die Uebertragung der Mikrosporie der Menschen auf Tiere ist experimentell noch nie gelungen, obwohl Courmont (bei Bloch) eine dahingehende Angabe macht. Die Reinzüchtung gelingt leicht. Bloch (Arch. f. Dermatologie. Bd. 93. Heft 2) impfte nach vielen negativen Versuchen 2—3 Tage alte, noch ganz kahle Ratten mit kranken Haaren und Reinkulturen. Er erzeugte nach 7—9 Tagen an den Einreibungsstellen kleine runde, kaum linsengroße Herde, die im Zentrum ganz leicht erhaben waren und an der Peripherie einen squamösen Ring zeigten. Einige aus den Schüppchen gezüchteten Reinkulturen hatten Aehnlichkeit mit Mikrosporon Audouinii.

Dagegen gelingt die Uebertragung der Tiertrichophytie-Reinkulturen auf die kleinen Laboratoriumstiere bei richtiger Technik leicht. Bloch empfiehlt zur Impfung auf Schmirgelpapier Kulturen zu verreiben und dann das Sandpapier auf der rasierten Haut hin und her zu bewegen; es erfolgt eine zur Haftung günstige Infektion der Follikel. Um einzelne Herde zu erzeugen, beschickt man das untere

Ende eines mit spiraligen Windungen versehenen Wattebauschträgers mit Infektionsmaterial und bohrt ihn durch einige Drehungen in die Haut. Es gelingt mit Trichophytiekulturen ganz sicher charakteristische Krankheiten zu erzeugen: Rötliche Färbung der bestrichenen Stellen und Infiltration; der Herd ist über das Hautniveau prominent; es entwickeln sich kleine, allmählich zusammenfließende Skutula zu einer zusammenhängenden bröckligen Masse, die fast Reinkulturen der Pilze enthält.

Hier mögen Beobachtungen über Fadenpilzerkrankungen der Hufe Platz finden, obwohl es sich nicht um Trichophytenaffektionen handelt.

Ein Analogon zur Onychomykosis trichophytina des Menschen stellt eine von Ercolani (No. 1006) beschriebene Hufkrankheit der Pferde und Esel dar. Sie ist eine Komplikation der Rehe (fourbure) und besteht in einer Durchlöcherung des Horngewebes des Hufes (fourmilière, Ameisenhaufen). In den mit grobpulverformigen Massen angefüllten Hohlräumen fand Ercolani eine besondere Fadenpilzart, das Achorion keratophagus Ercolani. Baldoni (No. 1007) sah den Pilz in allen erkrankten und speziell untersuchten Hufen. Da aber Baldoni weder die Ueberimpfung auf andere Tiere noch die Erzeugung der Affektion durch Infektion der Hufe gelang, Ercolani neben den Pilzen eine lebende Acarusart konstatierte, so dürfte das Achorion kerathophagus vielleicht als harmloser Saprophyt aufzufassen sein.

Ward[1]) fand, daß die Onygena equina, eine Hyphomycetenart (Chlamyodosporon), die Hornsubstanz der Hörner, Federn, Hufe und Haare aufzulösen vermag. Die Sporen werden durch die Verdauung der Tiere nicht geschädigt, falls sie durch Lecken in den Magen gelangen. Im Mist finden sie einen guten Nährboden. So häufig sie die Dekomposition des toten Hornes bedingen, so selten werden sie im lebenden gefunden.

Bei den **Hühnern** findet sich eine Schimmelpilzerkrankung, die von deutschen Autoren dem Favus zugerechnet wird, von Neumann (No. 1005) aber als eine durch das Lophophyton gallinae verursachte, der Trichophytie zugehörende Affektion aufgefaßt wird. Die Erkrankung wird im Kapitel Favus besprochen werden. Bunch (Brit. med. Journ., Febr. 1901) erwähnt die Uebertragung einer faviformen Trichophytie eines Kanarienvogels auf den Menschen.

Rivolta und Delprato (No. 1008) beobachteten bei Tauben eine die ganze Hautoberfläche befallende Affektion, die auf eine Infektion mit Aspergillus glaucus zurückgeführt wurde. Es bildeten sich vor allem unter den Flügeln gelbliche bis graublaue feuchte, fötid riechende Borken. Die Tauben wurden schwach und anämisch.

Trichophytia profunda.

(Eigene Untersuchung XXXIII.)

Der untersuchte, vom Rind stammende Fall wurde auf dem Rostocker Schlachthof beobachtet und mir durch Dr. Mayer gütigst gesendet. Makroskopisch sind die haarlosen, über das Hautniveau prominierenden gelbgrauen Knoten, die in der Umgebung wenig entzündliche Reaktion zeigen, charakteristisch. Auf dem Durchschnitt sieht man nur geringe akanthotische Wucherungen und Vermehrung des Horngewebes, nirgends Erweichungen, Eiterungen, Verkäsungen (vgl. Fig. 33).

Der mikroskopische Schnitt läßt sofort erkennen, daß im Gegensatz zur menschlichen Sycosis trichophytina die Akanthosis sehr hervortritt, während die entzündlichen Erscheinungen verhältnismäßig unbedeutend sind. Ich glaube, daß dieser erhebliche Unterschied, der besonders

1) Marshall Ward, Onygena equina. Royal Society. 4. May 1899. Nature 1899. Bd. 80. p. 92.

bei einer Vergleichung mit den histologischen Befunden Unnas (Histopathologie) hervortritt, darauf beruht, daß die menschliche Trichophytia profunda eine Mischinfektion mit Staphylokokken darstellt, während ich in keinem Präparat der Rindererkrankung Staphylokokken finden konnte.

Der klinisch wahrnehmbaren Knotenbildung entspricht eine Akanthose, welche die Retezapfen eine Länge von 1040—1400 μ erreichen läßt. Der verschiedenen Länge der Retezapfen entsprechend bildet die Hornschicht keine gerade Linie, sondern folgt den Ausbuchtungen der Follikel in unregelmäßiger Wellenlinie. Die so entstandenen Ausbuchtungen sind mit Hornmassen, Detritus usw. angefüllt.

Wie bei jeder Akanthose (vgl. z. B. verruköse Mauke) zeigen die obersten Epithelzellschichten der lang ausgezogenen Papillen Vakuolen und Hohlraumbildungen, deren einzelne Entstehungsstadien leicht zu verfolgen sind. In dem natürlich den Papillen folgenden Stratum corneum fallen große, meist homogene Schollen auf, die sich nach Weigert (Ernst) intensiv blau färben, also eine Vorstufe der Verhornung darstellen. Die völlig verhornten Zellen geben bekanntlich die Ernstsche Reaktion nicht. Zuweilen sieht man in diesen „blauen" Schollen, die entsprechend ihrer Genese auf der Papillenspitze vielfach halbmondförmigen Kuppen gleichen, „rote", d. h. durch Karmin völlig gefärbte rein körnige Einsprengungen.

Rete, Papillarkörper und Corium zeigen Symptome einer mäßig starken akuten Entzündung, z. B. Schwellung der Retezellen und Fehlen der Stacheln der Epithelien, Infiltration der Papillen; mäßig starke Anhäufung von Rundzellen bis etwa zur Tiefe der Schweißdrüsen. Plasmazellen und Mastzellen treten in meinen Präparaten nicht besonders hervor. Die Gefäße nehmen an den pathologischen Prozessen wenig Anteil. Das Corium unterhalb der tiefsten Haaranlagen ist kaum krankhaft verändert.

Größere Abszesse finden sich gar nicht, ganz kleine Infiltrationsherde, die vielleicht einem Miniaturabszeß entsprechen, kommen ganz vereinzelt vor.

Bei der Untersuchung der Haare fällt zunächst auf, daß trotz der Chronicität der Trichophytia profunda ein Haarausfall absolut nicht eintritt; selten ist eine leere Haarscheide sichtbar. Die tiefen Haarschäfte sind gar nicht verändert, in den oberen Haaren sieht man unscharfe Begrenzungslinien, variköse Aufquellungen, Auffaserungen der Querschnitte der Haarschäfte. Zuweilen sieht man in den Follikeln an Stelle des Haares eine zerfallene, dunkel gefärbte Masse, gelegentlich ist ein aus einem Follikel hervorragendes abgebrochenes Haar so verändert, daß es an die aus den erweiterten Follikeln der Pityriasis rubra pilaris herauskommenden Haargebilde erinnert, die G. Lewin treffend mit dem Federkopfputz des Indianers verglich.

Sehr interessant ist die Lagerung einzelner Haare vor allem in den mittleren und oberen Haarschnitten. Anstatt schräg nach oben zu ziehen, verlaufen sie parallel zur Hautoberfläche, wenden sich hakenförmig nach unten oder machen endlich geradezu s-förmige Windungen (vergl. Abbildung Tafel XVII, Figur 3). Die Wurzelscheiden machen alle diese abenteuerlichen Windungen mit.

Nun aber zeigen bereits einzelne normal gerichtete Haare in ihren Scheiden Knickungen und Zusammendrückungen, die zweifellos darauf beruhen, daß das wachsende Haar beim Heraustreten aus den Follikeln in dem pathologisch veränderten Gewebe der Oberhaut Widerstand fand. Die erhebliche Hyperkeratose und Akanthose erklärt ja diese Schwierigkeit der Wachstumsverhältnisse unschwer. Vielleicht finden auch die oben geschilderten Richtungsanomalien dadurch ihre Erklärung.

Weniger wahrscheinlich ist es, daß sie auf der Pilzinvasion beruht, obwohl ich Trichophytonsporen in allen so veränderten Haaren gefunden habe. Die gleiche Anomalie der Wachstumsrichtung besteht noch in viel stärkerem Grade bei der Ichthyosis congenita (vergl. das Kapitel). Wenn auch aus den konservierten Präparaten eine Kultur und damit eine genaue Bestimmung der Trichophytonart nicht möglich war, so spricht doch der Befund der großen, etwa 4 μ im Schnittpräparat messenden runden, stets außerhalb der Haare liegenden Sporen für Megalosporon ektothrix (vgl. später). Mycelien und Hyphen wurden nirgends gefunden.

Die Sporen färben sich gut mit der Gramschen Methode sowie auch mit Kresylechtviolett,

weniger gut mit Hämatoxylin, treten aber auch bei nicht spezifischer Färbung durch ihre Lichtbrechung gut hervor. (Kalilauge bewährt sich auch bei den gehärteten Schnitten.) Sie liegen nur in den Haarscheiden, umgeben das Haar in mehrfachen Ketten; häufig erfüllen sie bei einem Haarquerschnitt den ganzen freibleibenden Raum zwischen Scheide und Schaft. Die oberflächlichen Haare sind häufig infiziert, auch in einzelnen unmittelbar an der Oberfläche sich öffnenden haarlos gewordenen Follikeln sieht man Sporen. Die tieferen sind wenig stark befallen; doch kann man in einzelnen tiefen Haarwurzeln die Sporen in großer Zahl feststellen. Eine Berechnung der Häufigkeit der Hauterkrankung hat keinen Wert, da im Schnitt meist nicht die ganze Länge der Haarscheide getroffen wird. In größeren Partien ist eigentlich jedes Haar erkrankt.

Zuweilen sieht man in den affizierten Haaren Veränderung, z. B. Oedem zwischen innerer und äußerer Wurzelscheide, das durch große Zwischenräume zwischen Haarschaft und innerer Wurzelscheide einerseits und äußerer Wurzelscheide andererseits sich manifestiert. Gelegentlich ist der ganze Raum der Haarscheiden anstatt mit dem Haarschaft mit fragmentierten Teilen der inneren Wurzelscheide angefüllt.

Auf die Veränderungen der Haarschäfte, Knickungen, variköse Einschnürungen usw. ist bereits oben hingewiesen.

Außerhalb der Haare und Haarfollikel fand ich die Sporen nur in einem kleinen unter der Hornschicht gelegenen Abszeß.

An einer Stelle schien es als lägen die Sporenketten direkt in den Haaren; das Bild kann aber auch so aufgefaßt werden, daß in dem sehr dünnen, an dieser Stelle das Haar schräg treffenden Schnitt, die unter dem Haar gelegenen Conidienreihen durch das Haarsegment hindurchschimmerten.

Favus.

Der Favus der Menschen und Tiere ist durch das 1839 von Schönlein entdeckte Achorion Schönleinii hervorgerufen. Hebra sah 1855 Favus, Trichophytie, Pityriasis versicolor als durch denselben Pilz bedingt an, Kobner stellte 1864 die Spezifität des Pavuspilzes fest; Quinke unterschied 1887 3, Unna und Neebe 1893 sogar 9 Favuspilzarten, die nach den Ursprungsländern verschieden sein sollten, Pick und Král Bukowsky u. a. wiesen 1891 die Unizität aber Variabilizität des Achorion Schönleinii nach. Sabrazès gab 1893 die Unizität des menschlichen Favus zu, unterschied aber gleichzeitig einen Favuspilz der Hühner und des Hundes. Bodin nahm sogar 5 verschiedene Favusarten (je nach der Tierspezies) an und trennte besonders den Mäusefavus vom Menschenfavus. Wälsch zeigte aber 1898, daß Mäusefavus durch Passieren der menschlichen Haut in echten Menschenfavus umgezüchtet werden kann.

Es darf heut wohl als sicher angenommen werden, daß nur ein Favuspilz vorhanden ist, der aber je nach den Wachstumsbedingungen sich verschieden verhält. Die einmal angenommenen Eigenschaften hält die Varietät ziemlich fest, so daß es nur schwer gelingt, aus der Varietät die ursprünglichen Formen wieder zu züchten.

Plaut unterscheidet, ohne zur Frage der wirklichen Pluralität der Favuspilze Stellung zu nehmen, zwei Haupttypen: 1. Wachstypus vom Kopf des Menschen, 2. Flaumtypus von Mäusen und Körperfavus des Menschen.

Wie schwankend die Auffassungen über die Lehre von den Hyphomyzeten überhaupt sind, zeigt die Tatsache, daß E. Bodin (No. 1510) 1908 eine Favusart

gezüchtet hat, die er für eine Zwischenstufe zwischen Achorion Schönleinii und Trichophyton tonsurans erklärt. Er fand beim Menschen eine Achorion gypseum genannte Abart des Favus, die sich klinisch garnicht von den übrigen Arten unterscheidet, In den Kulturen sind 2 Typen zu erkennen, die den Einfluß der Form des Pilzes auf seine biologischen Eigentümlichkeiten beweisen. Je nach der Form des Pilzes wechselt die pathogene Kraft für Tiere. In gewissen Typen und unter

Figur 38.

Favus disseminatus (nach Kaposi, Atlas der Hautkrankheiten).

bestimmten Bedingungen erzeugt der Pilz Formelemente, die beweisen, daß das Achorion, Trichophyton, Mikrosporon zu den Gymnosazeen unter die Askomyzeten gehören. Das Achorion gypseum ist leicht auf Mäuse und Meerschweinchen zu übertragen. Dies Ach. gyps. ist theoretisch wichtig, weil es morphologisch zweifellos alle Eigenschaften eines Trychophyton hat, klinisch aber bei Menschen und Tieren das Krankheitsbild des Favus erzeugt.

Einige Forscher haben versucht, einigen Tierfaven eine besondere Stellung einzuräumen. Wie wenig beweiskräftig die Angaben bei der bekannten Pleomorphie der Hyphomyceten sind, zeigen folgende Angaben:

Sabrazès will den Favus des Hundes von dem des Menschen durch folgende Merkmale trennen: Die Oospora canina wächst gut bei 12—13°; auf Gelatine, Mohrrüben, Kartoffeln entstehen keine wachsartigen Krusten, sondern blättrige Scheiben. Das Nährsubstrat wird rot bis violett gefärbt. Das Endmycel teilt sich nicht dichotomisch, sondern besitzt feine Scheidewände.

Neumann (No. 1005) hält, gestützt auf Matruchot und Dassonville den Favus der Hühner für am meisten mit dem Trichophyton verwandt und empfiehlt den Namen Lophophyton gallinae (Mégnin) oder Epidermophyton gallinae (Mégnin). Die Kulturen wachsen sehr langsam; sie werden nach und nach stachelbeerrot. Die Hyphen des Mycels sind 2—5 μ breit, sehr unregelmäßig segmentiert, zeigen gelegentlich Gelenkfacetten für Seitenäste. Besonders kurze, aus 3—4 mit dicker Membran bekleideten Zellen bestehende Aeste scheinen der Fortpflanzung zu dienen.

Im Berliner Reichsgesundheitsamt gelang die Fortzüchtung des Favus bis zur 6. Generation (No. 449).

Ueber die Morphologie und Kultur des Favus gibt Plaut in Mraceks Handbuch, über die botanische Stellung der „Anhang" dieses Buches Auskunft. Hier sei eine Untersuchung Citrons (Zeitschr. f. Hyg., 1905) über die dem Tuberkulin analogen Stoffe der Favuspilze angeführt. Die Injektion abgetöteter Kulturen ruft bei den am meisten empfindlichen Tieren eine gewisse Erhöhung der Resistenz gegen Infektionen hervor, eine Immunisierung des Tieres oder der Haut ist nicht möglich. Refraktär gegen die Impfung verhalten sich nur die bereits erkrankt gewesenen Hautstellen (vgl. dazu Blochs analoge Untersuchungen über Trichophytie). Im Blutserum von Favustieren wurden bei Zusatz getrockneter Reinkulturmassen (nach der Methode Aronson und Wassermann) Präzipitine gefunden.

Symptomatologie. Die Favuserkrankung ist am häufigsten bei der **Maus**, etwas seltener bei der Ratte. Epidemien scheinen auch unter den Tieren mit verschiedener Intensität zu herrschen. Vorwiegend ist der Kopf befallen, selten Bauch und Rücken (Schmidt, No. 70); es bilden sich gewaltige Skutula, die fast stets eine gewisse Hautatrophie bedingen. Die Pilzmassen können über die Augen und Ohren wachsen und die Tiere unfähig machen, ihre Löcher wieder zu finden. Nach Sherwell kann der Favus nicht nur die Haut durchdringen, sondern auch in den Schädel hineinwachsen. Für Mäuse ist der Favus eine tötliche Krankheit. Frauenfeld (zitiert bei Schmidt, No. 70) konstatierte in 12 Tagen eine völlige Umwachsung des Mausekopfes mit Pilzwucherung; Abstoßung der Ohrmuschel wird gleichfalls beschrieben (vgl. Figur No. 39). Uebertragung des Favus vom Menschen auf die Maus und Entwicklung einer Mäuseepidemie durch eine entwichene Versuchsmaus beobachtete Sabrazès (No. 1364). Plaut konstatierte bei einem Knaben eine auch klinisch dem Mäusefavus gleichende Kopferkrankung, deren Pilz bei der Reinkultur völlig dem Mäusepilz glich. Der Knabe hatte viel mit gefangenen Mäusen gespielt.

Während bei der Maus die Favuswucherung mehr blumenkohlartigen Charakter hat, entstehen beim **Kaninchen** aus der Ueberlagerung der Pilzwucherungen Platten (Schmidt). Beim Kaninchen soll der ganze Körper Sitz der Erkrankung sein (beim Experiment gelang mir wenigstens die Aussaat von Favus auf dem ganzen Körper); Schindelka bezeichnet aber Kopf und Grund der Ohren als Lieblingssitz. Anfangs überwiegt der blättrige Bau der Favuswucherung (herpetisches Vorstadium).

Uebertragung vom Menschen und auf den Menschen gelingen, ebenso wie Impfungen vom Rinde. Sabrazès sah nach der Kornealimpfung eines Kaninchens tödliche Favusviszeralaffektion.

Franke (No. 656) beschreibt das Vorkommen von Favus beim **Feldhasen** (Mikroskop und Kultur). Befallen waren vor allem die Umgebung der Lippen und Augen.

Meerschweinchen scheinen sich gegen spontane Ansteckung refraktär zu verhalten. Experimentelle Uebertragungen gaben dem einen Autor (Plaut) positive, dem andern (Sabrazès) negative Resultate.

Figur 39.

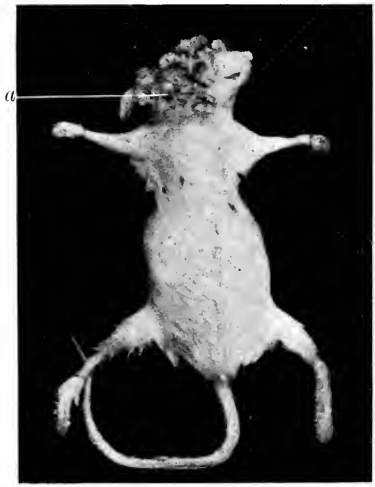

Favus der Maus. *a*) Favusborken. (Sammlung des hygien. Inst. d. Berliner Tierärztl. Hochschule.)

Bei **Katzen** erkranken alle Körperstellen, am leichtesten die Haut des Kopfes und Umgebung der Krallen. Die bei der Katze angeblich kleineren Pilzelemente wachsen in die Krallen der Katzen (nie der Hunde) ein; letztere werden wie die Nägel beim Menschen verdickt, aufgelockert, getrübt und brüchig (Zander, No. 1363). Maggellinosa (No. 417) konnte Favus des Kalbes auf Katzen übertragen. Uebertragung vom Menschen und auf den Menschen ist möglich (Sabrazès).

Der **Hund** erkrankt, ähnlich wie die Katze, vorwiegend an den weniger stark behaarten Körperteilen. Die Skutula sind rund oder elliptisch mit den Haaren verschmolzen. Nach ihrem Abfall bleiben haarlose atrophische Hautstellen (Kopfhaut des Menschen!) zurück. Die Impfung des Hundes mit Menschenfavus gelingt ex-

perimentell sehr schwer [Einreibung von Borken in die skarifizierten Ohren (Sabrazès)]. Kral erzeugte nur schwache Schuppenbildung, keine Skutula. Sherwell beschreibt 2 wahrscheinlich an Favus erkrankte Hunde, die im Bette eines favösen Mädchens geschlafen hatten. Mit Reinkultur dieses Favus konnten Hunde und Mäuse infiziert werden. Der Fall ist aber nicht ganz einwandsfrei, weil der fragliche Hund mit einer favuskranken Maus gespielt hatte. Buchanan und Trambot sahen Favus bei Hunden, die Rattenfänger waren, also wahrscheinlich

Figur 40.

Favus der Lerche (Dr. Kochs Fall).

durch Nager infiziert. Leicht scheinen junge Hunde infiziert zu werden [Uebertragung von einer Katze (St. Cyr.)]. Von den jungen Tieren kann die Hündin (Transbot) angesteckt werden.

Eine Uebertragung des Hundefavus auf den Menschen hat Sabrazès 9 mal erfolgreich versucht. Meist ergab sich nur das herpetische Vorstadium. Einmal wurde die Entwicklung von Scutulis festgestellt. Eine Infektion vom Hund auf das Geflügel gelang nicht.

Wenig beobachtet ist der Favus bei **Rindern** (Maggellinosa) und **Schafen**. Kowolenski beobachtete eine größere Epidemie, bei der der Sitz der Erkrankung

der Kopf, insbesondere Backen, Nase, Ohren war. In der gelben Kruste fanden sich Hyphen und Sporen, dere Natur aber nicht genauer festgestellt wurde.

Der Favus bei **Pferden** ist sehr selten. Schindelka hat keinen Fall gesehen. Er soll nach diesem Autor am Schopf und um die Augen vorkommen, die Favusborken sollen zu fingerbreiten Streifen zusammenfließen. Roloff und Müller (No. 399) stellte bei einem Pferde, das krankheitshalber lange im Stall gestanden hatte, einen an Kopf und Hals beginnenden, schnell über den ganzen Körper sich verbreitenden Ausschlag fest, der aus nicht juckenden, kleinen Borken bestand, in deren Bereich die Haare ausgefallen waren. Die Borken bestanden aus Sporen und Hyphen; die Infektion war durch ein favuskrankes Huhn erfolgt; durch ein Reinigungsinstrument wurde die Krankheit auf ein zweites Pferd übertragen. Die Pilzsporen fanden sich auch in den Haarsäcken, aber nicht im Haarschaft (Ung. einer. brachte Heilung).

Interessant ist ein Präparat der Alforter Sammlung, das eine Teigne faveuse eines **Esels** darstellt. Große weiße Flecke finden sich auf der grauen Haut (Untersuchung leider unmöglich).

Ueber die angeblich besondere botanische Stellung des Favus der **Hühner** ist oben berichtet. Außer Haushühnern erkranken Truthühner, Enten. Plaut sah Favus bei einem Kasuar, Koch bei einer Lerche (vgl. Figur No. 40). Das Tier wurde lange Zeit im zoologischen Garten zu Berlin beobachtet; die Borken waren Reinkulturen von Favus. Einen sehr ausgedehnten Fall des Favus der Hahns zeigt Fig. No. 41 aus der Sammlung des Berliner hyg. Institutes der tierärztlichen Hochschule.

Die Uebertragung von Huhn auf Huhn (Truthahn), Kaninchen und Menschen gelingt leicht, mißlingt auf Pferd, Rind, Ratte und Hund. Allerdings berichtet Neumann über einen Erfolg. Bei der Maus entstehen favusähnliche Skutula. Beim Kaninchen entwickelt sich ein Trichophyton ektothrix, beim Menschen entstehen erythematöse und squamöse Plaques. Infektion der Hühner mit Favus des Menschen kommt spontan vor (Fr. Müller) und gelingt experimentell (Sabrazès). Bruno Galli-Valerio (No. 543) sah gleichzeitige Infektion von Huhn und Maus durch den Menschen.

Zuerst erkranken bei den Hühnervögeln Kamm und Kehllappen an kleinen Schimmelflecken, aus denen im Verlauf mehrerer Monate Borken werden. Wie die Haare werden die Federkiele in der Haut von den Favuspilzen umwachsen und zum Ausfallen gebracht. In einer Beobachtung Müllers (No. 492) wurde neben einer Favusinfektion die Anwesenheit tierischer Parasiten (Gonioctes hologaster und Lipeurus variabilis festgestellt. Die Bedeutung der Parasiten als eventuelle Ueberträger der Infektion bedarf noch der Aufklärung. Im weiteren Verlauf der Erkrankung gehen die Hühnervögel gewöhnlich unter erschöpfenden Diarrhoen zugrunde.

Interessant ist die z. B. von Heim beschriebene spontane Heilung des Hühnerfavus. Bei einer Henne hatte sich verhältnismäßig schnell eine charakteristisch riechende Favuserkrankung ausgebildet. die vom Kopf ausging und sich schnell über den Hals ausbreitete. $^1/_2$ cm dicke Borken $^1/_3$ der Federn ging verloren. Deutliche Nabel zeigende Skutula befanden sich auf der fast ganz

kahlen Haut, nach ihrer Entfernung blutete die Haut leicht. Nach 1 Monat trat spontane Besserung und Heilung ein. Heim glaubt, daß eine kurative infektiöse Hautentzündung (durch Sekundärinfektion) den therapeutischen Effekt hervorgerufen habe. (Schließlich heilen wir ja alle Dermatomykosen durch Erzeugung einer künstlichen Hautentzündung).

Die experimentelle Uebertragung des Favus gelingt mit Reinkulturen und nach meiner Erfahrung auch mit Favusborken leicht durch Einbringen des Impfmaterials

Figur 41.

Favus des Hahnes. *a*) Favusmassen. (Sammlung des hygien. Inst. d. Berliner Tierärztl. Hochschule).

in kleine Wunden (am Schwanz) bei grauen Mäusen. Auch Verfütterung von Favuskultur auf Brotagar — die Mäuse beißen einander — führt nach Unna zum Ziel. Als Versuchstiere kommen außerdem Kaninchen, Katzen, nach Plaut auch Meerschweinchen in Frage. Je langsamer der Favus wächst, umso charakteristischer wird das Krankheitsbild.

Intravenöse Einspritzungen von Favuskulturen sollen nach Sabrazès u. a. Mykosenerkrankungen der Lungen bewirken und damit ein Analogon zu den Favuserkrankungen innerer Organe, z. B. des Darmes nach Kaposi darstellen. Nach

Citron liegen jedoch die Verhältnisse komplizierter. Nach intraperitonealer Infektion von Kulturen finden sich bei Kaninchen allerdings Pseudotuberkulose ähnliche Knötchen, die noch Pilzfäden enthalten. Da aber abgetötete sich ebenso wie lebende verhalten, ist die Bildung der Knötchen auf einen Reiz des Gewebes durch ein im Favuspilz vorhandenes Gift zurückzuführen, das ähnlich wirkt wie die Toxine der Pseudo-Tuberkelbazillen.

Dagegen bleiben Favuspilze bei Injektion in die Lymphsäcke eines Kaltblüters (Frosch) lebensfähig und für Mäuse pathogen.

Die Uebertragung des Favus von den Tieren auf den Menschen spielt praktisch keine sehr große Rolle, obwohl eine Anzahl von Fällen des Menschenfavus auf Mäusefavus zurückgeführt wird. Bodin konnte unter 100 Fällen von Favus beim Menschen nur in einem die Infektion von einem Tiere feststellen. Die Infektionsverhältnisse zwischen Tier und Tier und Tier und Mensch gibt folgende Tabelle wieder:

Der Favus wird übertragen.

(Die Tabelle bedarf der Ergänzung. Aufgeführt wurden nur die durch Beobachtung klargelegten Uebertragungen. Widersprechende und zweifelhafte Angaben sind entsprechend kenntlich gemacht.)

Vom ↓ Auf →	Mensch	Rind	Pferd	Schwein	Hund	Kaninchen	Maus	Ratte	Hase	Katze	Geflügel
Mensch . . .	Ja	—	—	—	Ja	Ja	Ja	—	—	Ja	Ja
Rind	—	—	—	—	—	Ja	—	—	—	Ja	Nein
Pferd	—	—	Ja	—	—	—	—	—	—	—	Nein
Schwein . . .	—	Nein	—	—	—	—	—	—	—	—	—
Hund	Ja Geringes Wachst.	—	—	—	Ja	—	Ja	Ja?	—	Ja	Nein? Ja?
Kaninchen . .	Ja	Ja	—	—	Ja	Ja	—	—	—	—	Nein? Ja?
Maus	Ja	—	—	—	Ja	—	Ja	—	—	—	Nein
Ratte	Ja	—	—	—	—	—	—	Ja	—	—	Nein
Hase	—	—	—	—	—	—	—	—	?	—	—
Katze	Ja	Ja	—	—	—	—	—	—	—	Ja	—
Geflügel . . .	Ja	—	Ja	—	Nein	Ja	—	Nein	—	—	Ja
Meerschweinchen	Nein	—	—	—	—	—	—	—	—	—	—

Favus der Maus.

(Eigene Untersuchung XXXIV.)

Das Präparat stammt aus der Sammlung des patholog. Instituts der Budapester tierärztl. Hochschule (Prof. v. Rácz). Die Färbbarkeit war leider durch lange Konservierung des favösen Mäusekopfes beeinträchtigt.

Auf Schnitten von Celloidinmaterial trat das Favus-Skutulum als mächtig über das Hautniveau prominierende Halbkugel hervor. Eine ganze Anzahl von losgelösten Haaren fanden sich in der Favusmasse eingebettet. Das Favus-Skutulum unterscheidet sich in nichts von dem des Menschen. Die Hyphen treten den Sporen und dem aus zerfallenen Pilzelementen bestehenden Detritusmaterial gegenüber zurück. Der Fuß des Skutulum ist in die Haut gewissermaßen eingebuchtet. Eine schwer differenzierbare, stark farbbare (Hämatoxylin) Masse gibt die Grenze von Haut- und Favuswucherung an; sie scheint vorwiegend aus abgestorbenen Pilzmassen zu bestehen. Zweifellos ist die Wucherung des Pilzkörpers nicht an einen Follikel gebunden.

Ein Hineinwachsen der Favuspilze in die Haare konnte ich nicht feststellen.

Die Haut ist zweifellos an dem Prozeß beteiligt. In den Bereich des Skutulum fehlen Rete, Retezapfen, Papillarkörper, gelegentlich sind noch einige Reste der Epithelzapfen übrig. Das Corium ist stark verdünnt, zeigt keine wesentlich entzündete Infiltration, enthält viel gelbliches Pigment. Stellenweise scheinen sich Absterbevorgänge einzuleiten.

Von dem Unterhautfettgewebe sind noch geringe Reste vorhanden. Unter dem Druck der Favusmassen geht eine langsame Atrophie der Haut vor sich. Der Prozeß gleicht der Druckatrophie unter Geschwülsten. Die Hineinziehung der Schädelknochen in den Prozeß ist verständlich.

Die viel diskutirte Dellenbildung scheint mir dadurch erklärbar, daß das Zentrum der Favusborke viel tiefer in der Haut eingebuchtet liegt, als die peripherischen Teile. Je mehr die Einbuchtung der Haut fortschreitet, desto mehr muß die Oberfläche einsinken.

Hyphomycosis destruens.

Unter diesem Namen bezeichnen De Haan und Hoogkamer (No. 817) ein durch Bildung von Geschwüren und Fisteln in der Mukosa, Submukosa, Periost, Knochen, hartem Gaumen charakterisierte in Vorder- und Hinterindien vorkommende Pferdeerkrankung, die in 3 Fällen auch die Haut der äußeren Lippenfläche, der lateralen Nasenflügel und des Knies ergriff. Die Haut wurde hart und lederartig; die Ränder der Geschwüre bestanden aus stark wuchernden Granulationen. In den Fisteln fanden sich graugelbe Pfröpfe, die bei Mazerierung in 30 proz. Kalilauge in einer Grundsubstanz von homogenen Bündeln zwischen Leukozyten ein Myzel erkennen ließen, dessen Hyphen nicht nach Weigert färbbar, also kein Fibrin waren. Das Bindegewebe ist als Reaktion des Organismus gegen die Einwanderung der Schimmelpilze neugebildet. Einmal gelang die Tinktion mit der Unnaschen Haut(Horn?)parasitentinktion. Die Infektion geschieht durch das Futter. Reinkulturen gelangen auf saurer Bouillon und saurem Bouillon-Agar; experimentelle Uebertragung war erfolglos. Die Autoren vergleichen die Affektion mit der „nouvelle mycose du cheval“ von Drouin.

Die Krankheit ist bisher vorwiegend in Indien und auf den Sundainseln festgestellt (F. Smith und Bell), soll nach Lyford und Bitling in Nordamerika häufig sein. Sie wird dort als Leeches (Leech-Blutegel) bezeichnet, in Europa ist nur ein Fall von Drouin und Rénon in Alfort beobachtet.

Die Prognose der Erkrankung ist nur im Beginn günstig; allein ausgedehnte Operation kann Heilung bringen. Eine gewisse Aehnlichkeit hat die Affektion (Schwellung, Bindegewebsneubildung, Nekrosenbildung, Pilzbefunde) mit dem Madurafuß des Menschen.

Die Hyphomykosen der Fische.

Die Hyphomykosen der Fische sind ganz ungeheuer verbreitet. Die Fadenpilze gehören zur Familie der Saprolegniazeen. Die spezielle Einteilung der großen Pilzfamilie muß bei Hofer nachgelesen werden. Hier sei nur erwähnt, daß die Fortpflanzung der Pilze sowohl ungeschlechtlich als auch geschlechtlich vor sich geht (vgl. auch Tabelle über botanische Stellung der Pilze im

Anhang). Das dicke Myzel gleicht sehr Wattebäuschen; die einzelnen Hyphen dringen nicht nur zwischen die Zellen der Oberhaut, sondern auch der Muskulatur, die zwischen ihnen liegenden Zellen zum Zerfall bringend. Es können so Zerstörungen der Haut und Muskulatur, ja Skelettierungen ganzer Körperabschnitte bei lebenden Fischen vor sich gehen. Die Pilzbildung erfolgt bei lebenden Fischen langsam, bei toten sehr schnell. Die Laichzeit, aber auch Erkältungen beschleunigen das Wachstum der Pilze sehr.

Nach Huxley kann sich der Körper eines Lachses in 3—4 Tagen völlig mit Pilzrasen bedecken. Die Pilze scheinen ein Toxin zu produzieren, das lähmend auf die Tiere einwirkt.

Hyphomykosen der Krebse.

Happich (No. 848) fand bei Krebsen eine durch das Auftreten schwarzer, besonders bei gekochten Tieren deutlich hervortretender Flecke charakterisierte Krankheit. Die runden oder ovalen von einem etwas helleren Hof umgebenen Flecke finden sich vor allen an den Segmenten des Schwanzes; sie haben einen Durchmesser von einigen Millimetern bis 1,5 cm. Wo sie sitzen, ist der Panzer verdickt, aber so weich, daß er mit einer Nadel aufzubröckeln ist. Größere Flecke können zur Perforation des Panzers und zum Uebergang des Prozesses auf die Muskulatur Veranlassung geben. Lokalisation der Flecke an peripherischen Körperteilen führt zum Verlust der letzteren. Eine größere Zahl der Flecke bedingt leichtes Absterben der Tiere. Die Ursache der Erkrankung ist ein Fadenpilz, der in Reinkulturen ein samtartiges, schneeweißes Luftmyzel bildet. Uebertragung der Pilze auf gesunde Krebse und Erzeugung der Fleckenkrankheit gelang.

Erwähnt sei hier, daß Schikora (Fischereizeitung, 1903, No. 23) bei der Krebspest in einen zu den Saprolegnien gehörenden Aphanomyzespilz fand, den er für den Erreger der Seuche ansah. Hofer hat überzeugend diese Angabe zurückgewiesen, als Erreger der Krebspest den Bacillus pestis Astaei nachgewiesen und gezeigt, daß die fraglichen Hyphomyzeten nur sekundär in die widerstandsunfähig gewordenen Tiere eindringt.

Schimmelpilzerkrankungen der Pflanzen.

Die Schimmelpilzerkrankungen haben für die Pflanzen eine ganz ungeheure Bedeutung. Erwähnt seien zunächst die zur Klasse der Hypodermien gehörenden Ustilagineae, die Brandpilze und die Uredineae, die Rostpilze, die auf den Blättern Krankheitsbilder hervorrufen, die, wie L. Lewin (Wiener med. Presse. 1892) bereits hervorhob, Aehnlichkeit mit den Trichophytieerkrankungen der Menschen und Tiere haben. Der nach Lewin reproduzierte Fall (Fig. 35) betrifft eine Blatterkrankung von Maba abessynica, die durch einen Rostpilz Accidium rhytismaoideum hervorgerufen ist. Es haben sich konzentrisch angeordnete, flach erhabene, an manchen Stellen nach dem Zentrum hin braunschwarze, an der Peripherie weiße Plaques gebildet. Entspricht die konzentrische Ringanordnung dem Tokelau des Menschen, so hat eine durch einen Rostpilz erzeugte Krankheit der Vanilla planifolia, die ich im Berliner botanischen Museum sah, mehr Aehnlichkeit mit dem Herpes iris, weil sich die Rostpilzringe um einen deutlich hervortretenden Mittelpunkt gruppierten.

Zu den Basidiomyceten gehört die große Gruppe der Hymenomyceten; sie bilden eine dichte Schicht von Pilzen, die den holzigen, fleischigen oder lederartigen Fruchtträger überkleiden. Die starke Verpilzung erinnert an die Verpilzung der Fische.

Die große Gruppe der kernhaltigen Schimmelpilze der Ascomyceten umfaßt die Mehltauarten, Erysipheae, die für uns Interesse haben, weil sie ganz oberflächlich auf der Epidermis der Blätter sitzen und gleich der Pityriasis versicolor nur wenig in die Tiefe dringen, z. B. Mehltau des Apfelbaums (Sphaerotheca Castagne).

In diese Gruppe gehören auch die Diskomyceten, die mit Sporen gefüllte Scheiben in den Pflanzen bilden, also den Sporozysten der schmarotzenden Protozoen der Menschen und Tiere entsprechen.

Ein näheres Eingehen auf die sehr interessanten Vergleichspunkte der Schimmelmykosen der Tiere und Pflanzen liegt außerhalb unseres Themas. Es sei aber erwähnt, daß bei einer Pilzerkrankung der Zwetsche, Exosacus Pruni, die Kutikula der Früchte abgehoben wird und die Pilzwucherung unter der abgehobenen Oberhaut vor sich geht, während die Blätter, ähnlich wie bei der Endothrixerkrankung, völlig von den Schimmelpilzen durchwachsen werden.

Ueber die botanische Stellung der hier erwähnten Pilze vgl. Anhang.

Infektiöse Erkrankungen unbekannter oder nicht sicher bekannter Aetiologie.

Scharlach.

Nach Schindelka ist keine Scharlacherkrankung bei den Haustieren nachgewiesen. Für die vergleichende Pathologie haben trotzdem die der Skarlatina wenigstens vergleichbaren Tiererkrankungen eine gewisse Bedeutung.[1]) Nur des historischen Interesses halber sei hier auf die früher hauptsächlich in England vertretene Lehre von der Uebertragung der Menschenkrankheit durch Kuhmilch hingewiesen (vgl. Fürbringer, Scharlach in Eulenburgs Realenzyklopädie).

Die bei Pferden als Scharlachfieber beschriebenen Affektionen haben gar keine Aehnlichkeit mit der Erkrankung beim Menschen. Webb (No. 64) fand bei einem 5jährigen Pferde eine mit beschleunigter Atmung und Pulsfrequenz einhergehende Erkrankung, die zu Nasenausfluß, Schwellung der Nasenschleimhaut, der Lippen, der Drüsen, der Haut der Brust, des Bauches und des linken Hinterfußes führte. Allmählich trat Besserung ein. Woodger (No. 234) sah einen ähnlichen Fall (5jähriges Pferd). Die Ohren und Füße des Tieres waren warm (Fieber?), alle Schleimhäute stark gerötet. Schließlich traten so erhebliche Oedeme der Oberschenkel auf, daß deren innere Flächen einander berührten (Heilung). Wirft der Verfasser hier die Frage auf, ob die Affektionen nicht der Purpura haemorrhagica zuzurechnen ist, so bringt Reul (No. 257a) in einem dritten Falle die „scarlatinoide" von ihm genannte Erkrankung in Zusammenhang mit der Druse. Bei dem vorher an Druse erkrankten Pferde fanden sich auf der ganzen Körperhaut große ödematöse Flecke; die sichtbaren Schleimhäute zeigten Blutungen. Weiteres historisches Material bringt Petres (No. 286).

Mehr Aehnlichkeit besitzen die Krankenbeobachtungen Champetiers und Mareks mit der humanen Skarlatina. Ch. beobachtete vorwiegend bei jungen Pferden 39,5—40° Fieber, Appetitlosigkeit, Pulzfrequenzerhöhung, Injektion und Petechien der Schleimhäute, pustulöses Exanthem und Oedem der Haut, bei schweren Formen auch Bronchialkatarrh, Lungenentzündung und sogar Nierenentzündung. Marek (Lehrbuch) sah bei einer 8jährigen Stute Schwellung der Nasenschleimhaut, Oedem der unteren Extremitäten, an der Haut des Kopfes, Halses und Rumpfes Knötchen, die sich in Geschwüre umwandelten (Scarlatina haemorrhagica?). Die Sektion ergab hämorrhagische Nierenentzündung und eine Lymphdrüsen- und -gefäßerkrankung, die auf Infektion vom Darm aus schließen ließ.

Trotz der Bedeutung, die man in England der Uebertragung des Scharlachfiebers von den Kühen auf die Menschen beimaß, haben die bei den Rindern beschriebenen primären Erkrankungen eigentlich keine Aehnlichkeit mit dem Scharlach. Laure (No. 636) fand z. B. bei 3 Kühen, die den Ausgangsherd einer Scharlachepidemie darstellen sollten, Papeln und Pusteln am Euter, die unter

---

1) Die experimentelle Diphtherie der Meerschweinchen und Syphilis der Affen sind doch von den menschlichen Erkrankungen klinisch sehr verschieden. Manche Angabe älterer Autoren erhält im Lichte moderner Betrachtung eine ganz andere Bedeutung.

Schorfbildung heilten. In der Lunge wurden interlobuläre Prozesse festgestellt, aus denen man Streptokokken züchtete, deren Ueberimpfung analoge Erscheinungen bei einem Kalbe hervorriefen.

Hetzel (vgl. Hutyra-Marek) konstatierte bei vier $1\frac{1}{2}$ Jahre alten Färsen hohes Fieber, Rachen- und Kehlkopfkatarrh, Petechien auf der Nasenschleimhaut, erythematöse Flecke auf der Haut. An Stelle der Flecke entstanden Knötchen oder seröse Flüssigkeit enthaltende Bläschen, die sich dann in typische Schorfe umwandelten. Unter Abstoßung der Schorfe und Abfall des Fiebers erfolgte nach 6—12 Tagen Heilung.

Cameron (zitiert bei Crookshank, Brit. med. Journ., 1887, II, 1317) beschreibt bei Kühen eine fieberhafte Allgemeinkrankheit, die sich außer durch Lungensymptome durch Blasen-, Pustel- und Geschwürsbildung auf der Haut manifestierte. Das klinische Bild sprach durchaus für Kuhpocken. Die ätiologische Nachforschung erwies die Richtigkeit dieser Diagnose.

Sehr wunderbar lautet der Bericht Ogstons (No. 79). Er impfte Schuppen von zwei an Scharlach in derselben Familie erkrankten Kindern auf einen Kanarienvogel. Zwei Tage später wurde die Haut des Tieres unter den Federn rot; die Haut selbst schwoll an, wurde bei Berührung schmerzhaft. Das Tier ging ein.

Masern.

Das Vorkommen einer den menschlichen Masern entsprechenden Affektion bei Tieren ist nicht bekannt. Positive Berichte sind mit Skepsis aufzufassen. So berichtet Schmidt (No. 49), daß ein Affe einige Tage nachdem er im Bette eines masernkranken Kindes geschlafen hatte, an starkem Fieber erkrankt sei. Im Gesicht traten kleine rote Flecke auf, die nach einigen Tagen unter kleienförmiger Abschuppung heilten. Das Fieber war so hochgradig, daß außerordentliche Atmungsfrequenz bestand; es sollen sogar 400 (!) Pulse gezählt worden sein. Wichtiger ist die folgende Arbeit:

Josias (No. 1392) pinselte die Nasenhöhle eines Affen mit dem Rachenschleim eines fiebernden, an Masern leidenden Kindes aus. Bei dem Affen trat nach 13 Tagen unter Fieber Erythem des Gesichtes mit roten Flecken um die Augen auf. Bei einem zweiten Tier war der Verlauf nach subkutaner Impfung analog nur noch von Koryza begleitet. Ein dritter Affe wurde infiziert durch Aufenthalt in einem Saal von Masernkranken. Das nach 27 Tagen ausbrechende Gesichtserythem ergriff auch die Extremitäten und dauerte 5 Tage. Das Fieber ging bei allen Tieren bis 39,4—41°. Der Hauterkrankung folgte stets eine kleienförmige Abschuppung. 3 Affen erwiesen sich den Impfversuchen gegenüber als immun.

Die als „Masern" bei Schweinen beschriebenen Affektionen gehören sicher, wenigstens zum Teil in das Gebiet des Rotlaufes. Ich selbst habe bei einem Schwein, dessen Affektion vom Tierarzt als Rotlauf bezeichnet wurde, ein Exanthem gesehen, das große Aehnlichkeit mit Masern hatte. Spinola (No. 17) versteht unter „Masern" beim Schwein eine mit Katarrhen der Schleimhäute einhergehende ansteckende Allgemeinkrankheit, die auf der Haut unregelmäßige bald kleinere, bald größere Flecke bildet. Ob die Krankheit vom Menschen auf das Tier oder umgekehrt übertragbar ist, hält Spinola für zweifelhaft. Die Tiere zeigen abwechselnd Kälte und Hitze (Frostschauer); die sichtbaren Schleimhäute sind stark gerötet; wie das dauernde Würgen dartut, ist wohl auch die Schleimhaut des Verdauungstraktus beteiligt. Das spezielle Exanthem besteht aus unregelmäßigen, eckigen oder runden, größeren oder kleineren roten Flecken, bald isoliert stehend, bald ineinander übergehend; bei Druck verschwindet die Rötung; in der Mitte der Effloreszenzen findet sich ein Knötchen, das sich später in eine Blase mit gelb-rötlichem Inhalt umwandeln kann. Das Exanthem befällt vorwiegend den Rüssel, den Grund der Ohren, die Achselgrube und die Innenfläche der Oberschenkel. Nach der Entwicklung des Exanthems lassen die allgemeinen katarrhalischen Symptome nach; nach 9—11 Tagen erfolgt eine Abschilferung der Haut; Husten besteht bis zum 16. Krankheitstage. Zuweilen wird das Fieber „faulig", das Exanthem vergrößert sich, wird rotbräunlich; es kommt zu starken Hautschwellungen (vor allem am Kopf); Laryngitis und Pneumonie können die Krankheit komplizieren.

Ganz ähnlich lautet die Schilderung Krautheims (No. 688). Er beobachtete bei 4 in einem Stall stehenden Yorkshire-Schweinen an den zarten Hautstellen kleine blaßrote Flecke, die nach

einigen Tagen dunkler wurden, auf Druck erblaßten und im Zentrum ein schwarzes Knötchen erkennen ließen. Nach 4—5 Tagen trat Rückbildung, nach 10—12 Tagen Abschuppung der erkrankten Hautpartien auf. Gleichzeitig bestand starker Katarrh der sichtbaren Schleimhäute der Augen, Nase und des Respirationstraktus. Die übrigen in demselben Stalle befindlichen Schweine blieben gesund.

Faure (No. 611) beschreibt als „Affection rubéolique" im Jahre 1899 eine fieberhafte (41° C.) durch diffuse violette Hautrötung und Ausbildung einzelner Flecke charakterisierte, deutlich von der Urticaria und der Pneumoenteritis unterschiedene Erkrankung der Schweine, die er aber als eine Autointoxikation auffaßt. Pilokarpin und Purgierung sind therapeutisch nützlich.

Auch Unterberger (No. 414) sah ein Masernexanthem, das gleichzeitig mit Symptomen einer akut verlaufenden Gehirn- und Rückenmarkserkrankung auftrat, bei 10 Monate alten Ferkeln, von denen 3 innerhalb 24—36 Stunden unter Krämpfen starben und bei der Sektion seröse Infiltration des Zentralnervensystems zeigten. Besonders deutlich war das Exanthem an den nicht pigmentierten Hautstellen (Rüssel, Bauch, Schenkelbeuge). Die von U. angegebene Neigung der dunkelroten Hauteffloreszenzen zur Konfluenz spricht für Rotlauf.

Heusinger erwähnt Angaben von Adamowicz und Tscheulin (No. 1391) über eine sehr ansteckende und gefährliche, Masern gleichende Krankheit der Schafe. Auf Flanke und Brust, auf dem Kopf und schließlich auf dem ganzen Körper entstanden einzelne rote Knötchen, die nie zur Eiterung, wohl aber zur wäßrigen Exsudation tendierten. Die Haut wurde schließlich gespannt und diffus gerötet. Die Krankheit wurde von den Schäfern als „heiliges Feuer" bezeichnet. Die Augen wurden empfindlich (Konjunktivitis), die Nasenschleimhaut entzündet; es bestand Nießen und Husten. Nach 4—5 Tagen wurden die Flecke braunrot; es trat leichte Abschuppung ein. Da häufig gastrisch-typhöse und Lungenentzündungssymptome hinzutraten, war die Prognose zweifelhaft. Aehnliche Krankheiten sind in neuerer Zeit (Tscheulins Werk stammt aus dem Jahre 1824) nicht mehr geschildert.

Die experimentellen Untersuchungen Geißlers über Uebertragung der Masern auf alle möglichen Versuchstiere hatten keine Resultate.

Auch Behla (No. 1405) versuchte ohne Erfolg Masern auf Kaninchen, Meerschweinchen, Katze, Maus, Hund und Lamm zu übertragen. Dagegen erkrankte ein 6 Wochen altes Ferkel, dem frischer Nasen- und Mundschleim eines masernkranken Kindes auf die Schleimhaut der Nase, des Rachens und Schlundes gepinselt war, am 4. Tage unter Symptomen von Konjunktivitis, Schnupfen, allgemeiner Abgeschlagenheit, Freßunlust. Die Temperatur stieg am 8. Tage auf 39,4°. Rüssel, Gesicht, Ohren zeigten kleine rote Flecke, desgleichen Bauch und besonders die Innenflächen der Vorderfüße. In 24 Stunden verbreitete sich der Ausschlag über den Körper, einige Tage später kam es zur Abschuppung. In ähnlicher Weise erkrankten 2 erwachsene Tiere, mit denen das Ferkel in Berührung gekommen war. Der negative Befund von Rotlaufbazillen, die schnelle Heilung der Affektion bei hydropathischer Behandlung, das Ausbleiben jeder weiteren Infektion spricht in der Tat gegen die Diagnose Rotlauf. Auf den Befund von $^1/_2$—$^1/_3$ μ großen protozoischen Gebilden im Blute der Masernkranken und der kranken Schweine soll kein besonderer Wert gelegt werden.

Staupe.

(Maladie des jeunes chiens).

Die Staupe der Hunde ist eine akute Infektionskrankheit. Sie befällt vor allem, wenigstens in schwerer Form, junge, im Zimmer gehaltene, verzärtelte und unzweckmäßig, d. h. mit vorwiegender Pflanzenkost ernährte Tiere. Kurzhaarige Hunde, insbesondere Dachs- und Hühnerhunde sind besonders disponiert. Nach Nocard und Leclainche sind von den größeren Hunden besonders Neufundländer und dänische Doggen der Erkrankung ausgesetzt. Aeltere Tiere erkranken an

leichten Formen; Ueberstehung der Krankheit gibt vielfach dauernde Immunität; wiederholte Erkrankungen sind beobachtet, doch scheint auch eine persönliche zu bestehen, da nur immer einzelne Individuen aus einer größeren der Infektion ausgesetzten Zahl erkranken.

Von anderen Haustieren[1]) erkranken allein Katzen; die Uebertragung von Hunden auf Katzen ist durch intrakutane Inokulation mit virulentem Auswurf (Laosson) erwiesen. Nach Fröhner soll die Krankheit auch beim Affen, Fuchs, Wolf, Schakal und bei der Hyäne beobachtet sein.

Die Affektion ist ansteckend; die Ansteckung erfolgt durch Zusammensein in denselben Räumen. Zuweilen scheint die Krankheit an bestimmte Ställe gebunden zu sein.

Infektiös ist der Auswurf, die Tränen, der Inhalt der Hauteruptionen, das Blut. Anscheinend erfolgt die Infektion durch eine Hautverletzung, wahrscheinlich auch durch die Atmungsluft. Das Virus widersteht der Austrocknung und der Kälte. Die schwere Erkrankung scheint auf die Produktion löslicher Toxine zurückzuführen zu sein.

Die Bakteriologie der Staupe ist noch nicht geklärt. Verschiedene Autoren haben „spezifische" Bakterien gefunden, die aber noch nicht die allgemeine Zustimmung gefunden haben.

Schantyr (No. 50a) nimmt 3 Arten von Mikroorganismen an, die die verschiedenen Formen der Staupe hervorrufen sollen. Bei der typhösen Form, die durch Fieber (39,5—40,9°) und Durchfall, Appetitlosigkeit, Abmagerung, Lähmungen charakterisiert ist, finden sich Bazillen, die den Typhusbazillen des Menschen ähnlich sind. Sie wachsen auf Kartoffeln zu langen Fäden aus, sind für weiße Ratten sehr pathogen. Die Sektion der an dieser Form der Staupe eingegangenen Hunde zeigt Schwellung der Peyerschen Plaques des Darmes und der Leber, gelbliche Exsudate in den serösen Höhlen. Bei der eigentlichen Hundestaupe finden sich kleine, etwas bewegliche, in Gruppen bei einander liegende, schwer zu züchtende Bazillen; die Uebertragung einer gelegentlich gelungenen Kultur hatte keine Resultate. Bei der Sektion der Hunde finden sich diese Bazillen im Transsudat, in der Leber im Blut; die Peyerschen Plaques sind normal. Bei der nervösen Form der Staupe finden sich den vorbeschriebenen ähnliche, nur kleinere grampositive Bazillen. Die nervöse Form beruht auf Exsudation in das Gehirn und Rückenmark.

Bruno Galli-Valerio (Zentralbl. f. Bakteriologie, XIX. Bd. S. 692) fand bei der Hundestaupe einen Ovalbazillus von 1,25—2,5 : 0,31 μ in Lunge, Gehirn, Rückenmark und ihren Exsudaten, dessen Reinkultur auf Hunde von unter 5 Monat Alter alle Symptome der Staupe auslöste. 2 Hunde, die in dem Käfig geboren wurden, in dem der mit Staupebazillus geimpfte Hund gelebt hatte, erkrankten später an der Affektion; aus den Tieren konnte wieder der Ovalbazillus gezüchtet werden. Der Bazillus produziert längs des Impfstriches in der Gelatine, die nicht verflüssigt wird, kleine Gasblasen. In der Gelatine liegen die Ovalbazillen zu zweien, durch eine helle Substanz verbunden zusammen; sie ordnen sich aber auch in Fäden an. Auf Agar bei 38° bis 40° wächst der Ovalbazillus aus kleinen weißen Punkt-Kolonien zu weißlichen Platten; der

---

1) Bei der Pferdestaupe, einer allgemeinen durch das Blut übertragbaren, vor allem die Schleimhaut der Respirationsorgane und der Augen befallenden Infektionskrankheit, kommt es nach Dieckerhoff (No. 33) zu phlegmonösen Entzündungen der Unterhaut der Extremitäten, der Genitalien, der Kopfschwarte. In der Subkutis finden sich gelatinöse Infiltrate. Als Komplikation wird Nesselausschlag beobachtet. Die Pferdestaupe wird jetzt nicht mehr als Morbus sui generis betrachtet, sondern der Influenza zugerechnet.

Bazillus wächst auf erstarrtem und flüssigem Pferdeserum, auf Kartoffeln, in Milch (keine Gerinnung). Er verursacht keine Indolreaktion und wächst in Peptonbouillon mit Milchzucker ohne Gärung. Er färbt sich mit den bekannten Anilinfarbstoffen, ist grampositiv.

Rabe beschreibt sehr kleine Kügelchen, die zu Systemen von 2—4 sich zusammenlagern, Friedberger hat diese Kokken kultiviert. Krajewski fand Mikrokokken, Mathis einen spezifischen Diplokokkus.

Lignières (Hutyra-Marek) sah in dem Erreger der Staupe eine virulente Varietät des bipolaren Bazillus (Pasteurellá canis). Aus dem Hundekörper gezüchtet, erscheint er als längeres Stäbchen, nach Meerschweinchenpassage ist er ein Kokkobazillus, der sich an den Polen intensiv, in der Mitte garnicht färbt. Er ist gramnegativ, polymorph, unbeweglich, bildet keine Sporen. Vorwiegend aërob wächst er auf gewöhnlichem Nährboden, nicht auf saurer Kartoffel; er läßt Milch nicht gerinnen, verflüssigt nicht Gelatine, produziert in Pankreasbouillon kein Indol, rötet das Wirtzsche Lackmuspapier nicht. Reinkulturen sind nur für Fleischfresser pathogen, Meerschweinchenpassage erhöht die Virulenz.

Lignières konnte durch den bipolaren Bazillus fast alle Symptome der Staupe bei Hunden hervorrufen. Lebten die Tiere aber über 8 Tage, so fanden sich statt der bipolaren Bazillen andere Bakterien.

Für die sekundäre Infektion kommen in Betracht Perez' Coccobazillus ozaenae foetidae, Jensens Streptokokken u. a. Phisalix sah nach Einspritzung abgetöteter Bouillonkulturen des bipolaren Bazillus oder von Kulturfiltraten staupeähnliche Symptome.

Carré (No. 1125) glaubt, daß ein ultramikroskopischer Bazillus in Frage kommt, da Filtrate von Nasenschleim staupekranker Hunde, durch einen Tonfilter filtriert, doch noch infektiös sind, obwohl sie mikroskopisch und kulturell steril sind.

Er nimmt an, daß es durch die Sekrete der kranken Tiere verbreitet und wahrscheinlich durch den Digestionsapparat aufgenommen wird. Entwickelt sich nach experimenteller Impfung eines jungen Hundes mit den Exsudaten eines kranken das typische Krankheitbild, so ist das Blut des Tieres steril, erzeugt aber, einem anderen Tiere einverleibt, die Krankheit. Auch die Exsudate bleiben lange steril; erst langsam wandern die Mikroorganismen ein, die von den einzelnen Autoren als die Staupebazillen betrachtet worden sind. Impft man mit diesen Bakterien die Gewebe, so entsteht allerdings Staupe; sie entsteht aber nicht, wenn man die Reinkulturen per os einverleibt.

Wahrscheinlich entsteht die Krankheit durch ein bisher nicht kultiviertes, die Filter passierendes Virus, das im Organismus die phagozytotische Verteidigungskraft des infizierten Tieres vernichtet, so daß sonst nicht pathogene Mikroorganismen sich ansiedeln und je nach ihrer Eigenart besondere Symptome hervorrufen können.

In neuester Zeit neigt man dazu, den Erreger der Staupe in ähnlichen Gebilden zu erblicken, wie sie für Pocken, Trachom, Epitheliom der Barben beschrieben sind.

Symptomatologie. Die Symptome der Staupe betreffen 1. den Respirations- und Digestionstraktus (Schnupfen, starken Nasenausfluß, Bronchialkatarrh, Lungenentzündung, Verstopfung, blutige Stühle, Diarrhoe, Mund- und Zahnfleischentzündung, Ikterus) und 2. das Nervensystem. Vielfach sieht man (vgl. z. B. Mouquet, No. 1210) unregelmäßig ataktische Bewegungen der Extremitäten, Symptome von Reizung der Fazialiskerne (Verziehung der Gesichtsmuskeln, tetanische Spannung der Hinterfüße, choreatische Bewegungen am Kopf und Hals). Die nervösen Symptome überdauern die akute Krankheit selbst lange. Sie sind oft so charakteristisch, daß man aus ihnen die Diagnose stellen kann. 3. die Haut.

Das hautklinisch in die Gruppe der Impetigo gehörende Exanthem ist ein häufiges aber keineswegs konstantes Symptom. Nach Reuter (No. 10) schießen nach etwa 3tägigem Krankheitsbestand vereinzelte oder zahlreiche linsen- bis kreuzer-

große (Schindelka) Blasen auf, die, wie Reuter meint, zu Krusten eintrocknen können, nach Schindelka an den wenig behaarten Stellen im ganzen Krankheitsverlauf keine Neigung zur Borkenbildung zeigen. Nocard läßt die Pusteln aus roten ekchymosierten Flecken hervorgehen. Die Pusteln sitzen meist am Unterbauch, den Hinterschenkeln, der Schenkelfalte (geringer behaarten Partien), finden sich (seltener) auch am Kopf in der Nähe der Augen und können auf dem ganzen Körper vorkommen. Die Pusteln oder besser Blasen sind mit trüber Flüssigkeit schlaff gefüllt; sind sie geplatzt, so bleiben oberflächliche Substanzverluste zurück. Entzündungshöfe fehlen um die Pusteln fast ganz. An den stark behaarten Körper-

Figur 42.

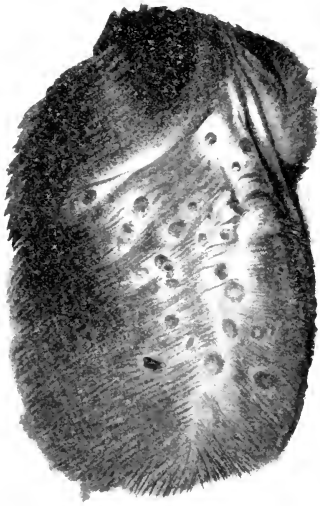

Hund. Staupe: Pustulöses Exanthem nach Schindelka.

partien kommt es doch auch leichter zu einer größeren Krustenbildung. Die Einzeleffloreszenzen konfluieren zuweilen. In 2—3 Wochen etwa erfolgt, falls der Fall überhaupt in Genesung übergeht, die Heilung, nachdem nach Ueberhäutung des Substanzverlustes ein roter hyperämischer Fleck längere Zeit persistiert hat. Dieser „Fleck“ kann längere Zeit durch Schuppenbildung ein „flechtenartiges Aussehen“ haben (Reuter).

Ihrer Seltenheit halber sei die folgende Krankenbeobachtung etwas ausführlicher gegeben.

Bei 11 jungen Wölfen im Alter von 6—7 Monaten (aus einer Menagerie) war bei Beginn der Beobachtung Parents (No. 1314) bereits der Tod eingetreten; die übrigen waren schwer krank: Es bestand: Appetitlosigkeit, Ausfluß von schleimig-eitrigem Sekret aus der Nase, beschleunigte

Atmung, feuchtes Rasseln über der Lunge, Erbrechen, fötide Durchfälle, choreiforme Zuckungen. An der inneren Fläche der Schenkel und unter dem Bauche fanden sich blasenartige Hauteruptionen. Einspritzung physiologischer Kochsalzlösung bewirkte bei 5 Tieren schnelle Heilung.

Als Komplikation des Staupeexanthems beobachtete ich in einem Falle der Klinik Prof. Regenbogens eine starke Furunkulose der Haut des Gesichts und besonders der Augenbrauen. Da genauere Untersuchungen nicht gemacht wurden, ist nicht zu sagen, ob es sich um eine Sekundärinfektion oder um eine Staupemanifestation gehandelt hat.

Staupeexanthem. Pustelbildung.

(Eigene Untersuchung XXXV.)

Der Fall betrifft eine unkomplizierte Pustelbildung bei einem auf der Klinik Professor Regenbogens beobachteten jungen Hund. Die Haut in der Umgebung der Pustel war nicht verändert.

Mikroskopisch zeigt sich, daß die 2,5 mm lange, 0,75 mm dicke Pustel durch Abhebung des Stratum corneum von dem unter der Pustel tief ausgebuchteten Rete entstanden ist. Der Inhalt der Pustel besteht aus geronnenem Material, ist sehr reich an polynukleären Leukozyten. In der Pustel und auf der Oberfläche der Haut sieht man viele nicht charakteristische Kokken.

Das Rete und der Papillarkörper ist an den tiefsten Stellen der Pusteleinbuchtung völlig zerstört; peripherisch sind Reste dieser Hautbestandteile vorhanden; die Epithelien sind aber von Lymphozyten förmlich überlagert. Das Corium zeigt sehr starke entzündliche Veränderungen in seinen obersten, geringe in seinen tieferen Schichten. Die Gefäße haben die allen Entzündungsprozessen zukommende Infiltration. In den Präparaten eines andern Falles von Staupeexanthem war ein Blutgefäß gewaltig dilatiert und völlig thrombosiert.

Nirgends sieht man Abszesse, Nekrosen oder tiefgreifende, das Gewebe dauernd schädigende Entzündungssymptome. Die elastischen Fasern sind überall gut erhalten und färbbar (Orceïn). Die Restitutionsmöglichkeit geht aus den histologischen Bildern klar hervor.

Zelluläre Studien habe ich in diesem Falle leider nicht gemacht.

Maul- und Klauenseuche (Aphthae epizooticae).

Die Uebertragung der Krankheit von Tieren auf Menschen ist lange bekannt. Hertwig (zitiert bei Siegel) trank 1883 mit 2 Assistenten rohe Milch kranker Kühe und erkrankte an der Seuche. Siegel konnte aus der Literatur zirka 1600 Infektionsfälle zusammenstellen. Die Uebertragung erfolgt entweder direkt durch die verletzte Haut oder indirekt durch Genuß von Milch, Käse, Fleisch und anderen tierischen Produkten. Die Disposition der **Menschen** für diese Erkrankung ist keine große. Eine kurze Symptomatologie der humanen Erkrankung ist zweckmäßig, weil in den dermatologischen Lehrbüchern die Krankheit nicht erwähnt wird. Nach 5—10 tägiger Inkubation tritt Fieber auf mit febrilen Symptomen, meist mäßig, zuweilen unter Schüttelfrösten 40° erreichend. Bei Infektion per os entstehen bei den über Trockenheit und Hitze im Munde klagenden Kranken stark rote Flecke auf der Mundschleimhaut, aus denen sich Bläschen bis Erbsengröße entwickeln. Der anfangs klare Blaseninhalt trübt sich, die Bläschen können konfluieren. Die Bläschen platzen nach 2—3 Tagen; die zurückbleibenden Erosionen heilen ohne Narben-

bildung, geben jedoch auch Eingangspforten für septische Infektionen ab. Während der Bläschenentwicklung schwellen die erkrankten Teile (Zunge, Augenlider, Lippen) stark an, die Bewegung der Organe ist erschwert, die Sekretion (Speichel) vermehrt.

Auch bei primärer Munderkrankung können Hautausschläge auftreten.

Die Blasenbildung kann am Nasenrande vor sich gehen; bei 5 pCt. der Kranken (vor allem Frauen und Kinder) sieht man ein masernartiges Exanthem des Rumpfes.

Häufiger ist ein eigentlicher Hautausschlag bei der direkten Hautinfektion der Melker. Vor allem an den Nagelgliedern, seltener an der Fingerbasis, der Mittelhand, an den Armen, aber auch an Zehen, Fersen, Brüsten, Genitalien finden sich die bald zu dünnen Borken eintrocknenden, meist erst in 2 — 3 Wochen gänzlich heilenden Bläschen. Es kann zum Verlust der Nägel durch Panaritien und zu Phlegmonen kommen.

Wenn auch häufig (vor allem bei Kindern) Störungen der Verdauungsorgane beobachtet werden, so sind doch die von Siegel[1]) beobachteten schweren Krankheitssymptome (Perforationsperitonitis usw.) sonst so selten beobachtet, daß Hutyra[2]) an der Zugehörigkeit der von Siegel beschriebenen Epidemie zur Maul- und Klauenseuche zweifelt. Siegel konstatierte auch während der Erkrankung Orchitis, sowie Magen-, Darm- und Nierenblutungen. Siegel stellte bei der sonst ziemlich gutartig verlaufenden Krankheit eine Mortalität bis 8,5 pCt. fest. Es gibt nach seiner Zusammenstellung eben zweifellos lokal bösartige Epidemien.

Die Maul- und Klauenseuche kommt nur bei den **Klauentieren** vor. Es erkranken: Rind, Schwein, Elefant, Schaf, Ziege, Hirsch, Reh, Gemse, Kamel, Lama, Giraffe. Die Infektion erfolgt meist durch den Verdauungskanal; unter Umständen auch durch den Respirationstraktus, die Augenbindehaut und die äußere Haut. Das charakteristische Blasenexanthem ist, ganz unabhängig von dem Infektionsmodus, auf die Haut der Krone und im Klauenspalt sowie auf die Mundhöhle lokalisiert.

Bei **Rindern** erkranken auch außer den Prädilektionsstellen (Maul- und Lippenschleimhaut, Klauen) die Haut am Grunde der Hörner und des Euters, vor allem Striche und Strichmündungen, viel seltener Bauch, Brust, Wurf. Bei den **Schweinen** ist das Klauenleiden die Regel (auch die Afterklauen werden befallen); dagegen ist das Maulleiden seltener, es bilden sich dann kleinere Blasen von Hanfkorn- bis Erbsengröße an der Rüsselscheibe und an den angrenzenden Nasenpartien. Zuweilen finden sich Blasen an der Zunge und am Gaumen.

Bei **Schafen** und **Ziegen** ist bisher nur das Klauenleiden beobachtet. Beim **Elephanten** tritt die Maul- und Klauenseuche nach Steel (No. 28) an den typischen Stellen auf.

Hunde und **Katzen** erkranken nur, wenn sie rohe Milch aphthenseuchekranker

---

1) Siegel, Archiv f. Laryngologie. Bd. III. S. 172. Hygieoische Rundschau. 1898. No. 4.
2) Hutyra bei Korányi (Nothnagels Handbuch).

Tiere getrunken oder sich in verseuchten Ställen aufgehalten haben. In ähnlicher Weise sollen sich auch Pferde infizieren können, bei ihnen wird aber nur Maulseuche beobachtet. Beim **Geflügel** sollen Blasen auf dem Kamm, der Maulschleimhaut, der Konjunktiva und den Fußenden auftreten. Beim **Wild** tritt die Krankheit ähnlich wie bei den Haustieren auf und bedingt nicht selten starke Verluste (vgl. G. Schneidemühl).

Siegel[1]) gelang die experimentelle Uebertragung der Maul- und Klauenseuche auf **Kaninchen** mit sehr virulentem Blaseninhalt des Rindes. Es wurde aber nicht das typische Bild, sondern nur Haarausfall an verschiedenen Körperstellen, Schwellung der Lippen- und Augenschleimhaut festgestellt. Die Tiere starben nach einigen Tagen; die überlebenden waren durch die Impfung nicht immunisiert worden.

Klinisches Bild. Die Blasen schießen auf der geröteten Haut in schneller Aufeinanderfolge auf; sie sind prall gefüllt, erst fächerartig, später ein-

Figur 43.

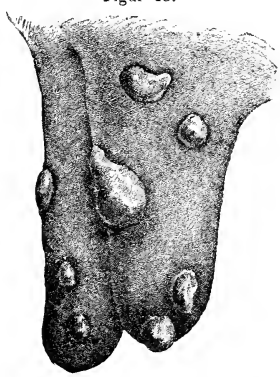

Maul- und Klauenseuche des Kuheuters nach Schindelka.

kammig gebaut. Sie erreichen bis Taubeneigröße (beim Rinde). Die Blase macht alle Modifikationen der Blasenexantheme (seröser, trüb-eitriger Inhalt, Berstung der Blasendecke, Substanzverlust, Heilung unter Schorfbildung) durch. Im Munde erreicht die Blasenbildung natürlich nur eine geringe Intensität; die Blasendecke wird sehr bald erodiert; nur die Schleimhaut der Zungenfläche des Rindes kann zu einer mächtigen Blase abgehoben werden.

Die Blasen an den Klauen der Schweine sind sehr groß, die Haut der Klauenkrone und der Ballen bilden zuweilen nur eine einzige mächtige Blase. Beim Elephanten kommt es zur starken Eiterbildung an den Hufen. Eiter sickert (Steel, No. 28) aus dem Hornschuh heraus. Die ganze Hornsohle wird unterminiert; der Hornschuh wird zuweilen ganz abgestoßen (Neubildung später häufig).

1) Siegel, Abhandl. d. Kgl. Preuß. Akademie d. Wissenschaften.

Bei Schafen und Ziegen tritt die Blasenbildung an Intensität gegen die Symptome der lokalen Hautentzündung zurück. Bei den Schafen geht die Krankheit häufig auf das Klauensäckchen über.

Sekundär können durch Infektionen phlegmonöse Entzündungen mit nachfolgender Nekrose sogar an Knochen- und Gelenkteilen eintreten.

Durch Zusammenfließen einzelner Blasen können größere Ulzerationen entstehen: Komplikationen sind Pharyngitis, Magendarmkatarrh, Aspirationspneumonien.

Die Aetiologie der Maul- und Klauenseuche ist nicht aufgeklärt. Schottelius fand Streptokokken, Behla unbestimmte amöboide Gebilde, Kurth Streptokokken, Nosatti und Klein Mikrokokken. Siegel 0,5 μ lange ovale, auf Gelatine eine feinstrahlige Kultur bildende Bakterien. In neuester Zeit hat Siegel ein Protozoon als Erreger der Krankheit beschrieben, das zu den Sporozoen oder Flagellaten gehört. Die Sporulation dieses Cytorrhyctes erfolgt im Kern der Hautepithelien. Da der Parasit noch keine allgemeine Anerkennung gefunden hat, wird von einer Wiedergabe von Einzelheiten abgesehen. Löffler sagt (Deutsche med. Wochenschr. 31. I. 07), daß es ihm auch mit besonders konstruierten Färbemethoden nicht gelungen sei, den Erreger der Krankheit nachzuweisen. Der Mikroorganismus passiert Filter, die die sonst als kleinsten bekannten Spaltpilze zurückhalten. Er ist vermutlich so klein, daß er auch mit den besten Mikroskopen nicht differenziert werden kann. Der Erreger findet sich stets im Inhalt der Blasen, nur beim Beginn der Krankheit im Blute. Ferner ist der Erreger in Speichel, Milch, Kot, Urin, Streu und Dünger, aber nicht in der Luft vorhanden.

Die Widerstandsfähigkeit des Erreger ist gering: kurzdauernde Einwirkung hoher Temperatur, Belichtung, Austrocknung, schwache Desinfektionsmittel vernichten die Wirksamkeit der Lymphe. Süße Milch konserviert den Erreger länger als saure. Im Eisschrank bleibt die Lymphe monatelang wirksam. Verfütterung von Muskelfleisch kranker Tiere ist unschädlich.

Das neueste Verfahren zur Schutzimpfung der Rinder ist von Löffler ausgebildet. Den zu immunisierenden Tieren wird 0,5 ccm hochwertiges Rinderserum (von Tieren, die infolge der Durchseuchung Schutzstoffe im Blut haben) vermischt mit 0,003 ccm frischer virulenter Lymphe subkutan eingespritzt. Nach 24—26, nach 12—14 und nach wieder 12—14 Tagen wird 0,0033, 0,01 und 0,04 Lymphe eingespritzt. Die Immunität hält, wie experimentell festgestellt, ein halbes Jahr an.

Maul- und Klauenseuche.

(Eigene Untersuchung No. XXXVI.)

Das Präparat stammt von der Klauenhaut eines Rindes (Sammlung des Hamburger Schlachthofes). Die pathologischen Prozesse spielen sich fast ausschließlich in der Epidermis und in den obersten Koriumschichten ab, während die tieferen wenig verändert sind. Nur die Gefäße sind dilatiert und zeigen perivaskuläre Infiltration; das Bindegewebe ist normal. Je mehr man sich der Papillarschicht nähert, desto größer werden die Rundzellenansammlungen.

Der Schnitt geht durch eine wohl eingetrocknete Klauenblaseneffloreszenz. In der Peripherie dieser „Blase“ ist der Papillarkörper sowie die Retezapfenbildung gut erhalten; nach dem Zentrum zu schwinden die Retezapfen bis auf kleine Reste verschmälerter Epithelzellenleisten, die ohne

Zusammenhang im entzündeten Gewebe liegen. Auf den erhaltenen Epithelleisten und auf dem epithellosen entzündeten Bindegewebe türmt sich eine wenig differenzierte, aus geronnenem homogenen Material bestehende Masse in Höhe von 1,75 mm auf. In dieser dem Schorf entsprechenden Masse liegt etwa in halber Höhe eine große sehr zellreiche Zone, die von einer weniger zellreichen gefolgt ist. Den Abschluß nach oben bildet ein Gemisch aus Zellen, Fibrin und Detritus; hier sieht man zahlreiche Kokken der gewöhnlichen Art, während sonst im Gewebe mit den gewöhnlichen Methoden keine Mikroorganismen nachzuweisen sind.

Der Prozeß geht von den Gefäßen aus, dementsprechend sind die Kapillaren der Papillen dilatiert, ihre Endothelien erscheinen gequollen, häufig sieht man Blutungen um die Gefäße. Die für Pockenpusteln charakteristischen Epitheldegenerationen fehlen. Infolge der Erkrankung der Gefäße kommt es zu einer gewaltigen Exsudation, die den Papillarkörper und das Rete schnell zerstört, anfangs zellarm, später zellreicher wird. Perioden der zellarmen und der zellreichen Exsudatproduktion scheinen miteinander abzuwechseln. Schließlich trocknet die ganze Exsudatmasse zu einer Borke ein, nach deren Ablösung natürlich ein bis zu den oberen Kutisschichten ihrer normalen Bestandteile beraubte Haut frei liegt.

Sonstige Befunde, gelegentliche Blutungen, Pigmentanhäufungen usw. sind ohne Interesse.

Pocken.

Keine Krankheit zeigt besser die Beziehungen der Tier- und Menschenkrankheiten als die Pocken, die wechselseitig zwischen Menschen, Rindern, Schafen und Pferden übertragen werden können.

Bereits 1802 hat Loy Versuche über die Pferdepocken angestellt. Experimente zeigten (Lafosse), daß die Impfung der Pferdepocken bei der Kuh eine mildere, bei dem Menschen eine stärkere Erkrankung erzeugt, als die Uebertragung der Kuhpocken.

Aus dem großen Gebiet der Lehre von den Pocken können hier nur folgende Kapitel behandelt werden: 1. Stand der Frage nach dem Pockenerreger. 2. Das hautklinische Bild der Krankheit bei den einzelnen Tierarten. 3. Die Uebertragungsverhältnisse zwischen Mensch und Tier. 4. Eigene anatomische Untersuchungen der Hauteffloreszenzen. Durch die neuesten Forschungen über den Erreger der Pocken kann die Lehre von der Unicität des Pockenvirus begründet werden. Klinisch kann man noch zwei Hauptgruppen unterscheiden: 1. Menschen- und Kuhpocken und 2. Schafpocken. Alle anderen Pockenformen der Haustiere gehören in eine der beiden Gruppen. Die Verwandtschaft der Hauptpockenformen wird durch ihre wechselseitige Uebertragbarkeit und Immunitätsverleihung bewiesen (Schneidemühl) (vgl. die Tabelle auf Seite 268).

Die Untersuchungen über das Pockenkontagium sind bisher ausschließlich bei Kuh- und Menschenpocken angestellt.

Das **Kontagium der Kuhpocken** ist noch nicht mit völliger Sicherheit festzustellen. Die von Pfeiffer und Rieck beschriebenen kernhaltigen, grünlich glänzenden, amöbenartig sich bewegenden Gebilde, die zu den Monozystiden gehören sollten, die von Calmette und Guérin gefundenen feinen Körnchen, die Boseschen Merozoïten, der Siegelsche Cytorrhyctes vaccinae haben bei den besten Spezialforschern keine Anerkennung gefunden.

Paschen (Münchener med. Wochenschr., 1906, 4, XIII) hat den Stand unseres Wissens gekennzeichnet.

Der Vakzineerreger findet sich jedenfalls in der Lymphe in ungeheurer Menge; Verdünnungen von 1:1000 erlauben noch positive Impfungen; da jede Impfpustel eine sehr große Menge von Vakzineerregern enthält, muß das Virus ein lebender Organismus sein. Dem Variolaerreger muß die Fähigkeit zukommen, die durch das Gift abgetödteten Zellen der untersten Schicht des Rete Malpighi in regelmäßig geformte schollige kernlose Massen zu verwandeln. Guarneri zeigte durch Impfung der Kornea des Kaninchens, daß eine spezifische Erkrankung besonderer Teile der Korneaepithelien eintritt. Es bilden sich besondere Vakzinekörperchen. Letztere sind eine Reaktion der Zellen auf das eingeführte Virus, aber nicht die Erreger selbst. Die Vakzineerreger selbst sind ein direktes Kerngift: unter ihrem Einfluß ballen sich die im Protoplasma gelösten Chromidien zusammen und bauen die Vakzinekörperchen auf: die Zellkerne werden zersprengt. Dies ist die Auffassung von Hückel, v. Prowazek, Mühlens, Hartmann u. a. Es fragt sich, ob die Vakzinekörperchen die Vakzineerreger enthalten. v. Prowazek fand sowohl in den Vakzinekörperchen, als auch in den Zellkernen Initialkörper, die er für die Träger der Infektion anspricht.

Die Vakzineerreger müssen sehr klein sein; sie passieren das Berkefeldfilter V unter Druck, werden aber im Chamberlandfilter zurückgehalten. Jedenfalls durchdringen nur wenige Keime das Filter, da nur größere Mengen Filtrat positive Impfresultate ergaben. Denkbar ist, daß gewisse Entwicklungsstadien des Erregers doch das Chamberlandfilter passieren und so gewisse positive Impferfolge mancher Autoren erklären. Die Vakzineerreger scheinen jedenfalls nicht ultramikroskopisch klein zu sein.

In seiner neuesten Publikation berichtet v. Prowazek mit de Beaurepaire (Münchener med. Wochenschr., 1908, 3, VI), daß das Virus der Pocken bei Filtration durch eine mehrmals mit Agar-Agar ausgegossene Pukalfilterkerze zurückgehalten wird, so daß Verimpfung des Filtrates auf die Kaninchenkornea negative Resultate ergibt. Im Filterrückstand, der auf besondere Weise (im Original nachzulesen) erhalten wurde, fanden sich bei Löfflerfärbung vollkommen runde, deutlich rotgefärbte Körperchen, die kleiner als die kleinsten Bakterien waren; sie vermehrten sich durch Zweiteilung, färbten sich nicht nach Gram, andeutungsweise mit Ziehlschem Fuchsin oder Giemsas Eosinazur. Vielleicht sind diese Gebilde das erste Stadium des Erregers, dessen zweites die Initialkörper darstellen würde. Die Guarnerischen Körperchen sind nach wie vor als Reaktionsprodukte der Zellen aufzufassen.

v. Prowazek sah in ungefärbten Präparaten in den Guarnerischen Körperchen der mit Vakzine geimpften Kaninchenkornea lebhaft bewegliche bakterienähnliche Einschlüsse; Volpino sah ähnliche Gebilde im Dunkelfeld.

v. Prowazek gelang es in Brasilien in den Menschenpocken dieselben Körperchen zu finden. Einzelne Forscher nehmen an, daß der Vakzineerreger im Blut kreist, so daß man mit Blut und Organteilen eine bestimmte Zeit nach der Infektion

positive Impfresultate erzielen kann. Andere, z. B. Halberstädter, stellen diese Verallgemeinerung des Virus in Abrede. Zweifellos haften die Erreger der Kuhpocken besonders leicht im Epithel. Dementsprechend erzeugten Calmette und Guérin bei intravenösen Injektionen von Vakzine bei Kaninchen an der Einstichstelle Impfpusteln, ohne allgemeine Vakzineverbreitug. Dagegen konnte Nobl[1]) Kinder subkutan erfolgreich impfen. Es kam nach 8 Tagen (manchmal erst nach 12—14) zu einem druckempfindlichen Infiltrat, das zur Verwachsung der Haut mit ihrer Unterlage führte; mehrfach wurden erythematöse Höfe gesehen. Gelegentlich entstand durch unbeabsichtigte Einbringung von Lymphe in die Epidermis des Stichkanals gleichzeitig eine Impfpustel, nie jedoch ein nekrotischer Zerfall im subkutanen Gewebe. Stets wurde durch neue Hautimpfung festgestellt, ob Immunität vorhanden war. Nur in 10 pCt. der Fälle war diese Revakzination möglich, in allen anderen war völlige Immunität erzielt. Paschen hatte bei Schafen mit Ovine dieselben Erfahrungen. Wie vorsichtig positive und negative Resultate der Immunitätsforschung beurteilt werden müssen, zeigt folgender Versuch Prowazeks: Er injizierte Kaninchen Vakzine in die Bauchhöhle; das 30 Stunden später entnommene eitrige Peritonealexsudat erlaubte keine positive Impfung. Wurden aber durch Kälteeinwirkung auf das Exsudat die Leukozyten zerstört, die Erreger frei, so war erfolgreiche Vakzination möglich. Fest steht über die Immunisierung folgendes: Der Impfung folgt Organimmunität, beim Menschen jedenfalls für längere Zeit.

Die Haut ist immun, wenn die infizierten Stellen, bevor es zur Pustelbildung gekommen ist, nach 3mal 24 Stunden exzidiert sind. Impfung einer Kornea immunisiert bei Kaninchen nur diese, nicht die andere.

Die Infektiosität der Atemluft und der Ausdünstungen ist sehr fraglich. Das Virus scheint demnach an körperliche Stoffteile gebunden zu sein.

Die Vakzinerreger sind in Glyzerin konserviert gegen Kälte wenig, gegen Hitze recht empfindlich (Lymphe ist in den Tropen wenig wirksam). In Borken dagegen vertragen sie höhere Temperatur und halten sich in NaCl-Lösung bei Zimmertemperatur 200 Tage.

Der Gehalt der Lymphe an Staphylokokken, Streptokokken und Nekrosebazillen ist sicher festgestellt und für manche Nebenerscheinungen der Impfpocken von Bedeutung.

Das klinische Bild der Tierpocken.

Kuhpocken.

Das Kontagium der Kuhpocken ist an den Inhalt der Pockenblasen gebunden. Kühe können durch andere Kühe infiziert werden, werden aber in Wirklichkeit meist durch pockenkranke oder vakzinierte Menschen angesteckt. Die Infektion erfolgt direkt z. B. beim Melken durch vakzinierte Menschen oder indirekt durch Gebrauchsgegenstände.

---

1) Nobl, Ueber das Schutzvermögen der subkutanen Vakzineinjektion. Wiener klin. Wochenschrift. 1906. No. 32.

Auch experimentell ist die Erzeugung der Kuhpocken durch Variola häufig gelungen (Fischer, No. 677).

Meder (Münch. med. Wochenschr., 1909, No. 16) betont jedoch, daß häufig die Uebertragungen der Menschenpocken auf Kühe auch unter Benutzung eines Kaninchens als Zwischenwirt versagen. In einem Falle gelang die Erzeugung einer charakteristischen Pustel bei einem Kalbe durch Verimpfung des nichteitrigen Pockeninhaltes eines kranken, nie vakzinierten Säuglings. Impfungen von diesem Kalbe auf andere gelangen, die Impfpocken waren aber erst nach 6 Tagen, anstatt nach 3 bei einer Vakzineimpfung, zur weiteren Abimpfung reif.

Verimpfung des Kuhpockeninhaltes in die Haut des Rindes ruft lokale Pustelbildung, subkutane Verimpfung ödematöse Anschwellung (beim Pferde auch gelegentliche Pockeneruption), intravenöse Infektion Fieber ohne Exanthem (beim Pferd auch Pockenauschlag) hervor. Einspritzung der Lymphe in die Milchgänge erzeugt Fieber, Schwellung des Euters, Pustelbildung in den Milchgängen. Der Impfung folgt, auch wenn keine Pustelbildung stattgefunden hat, Immunität.

Symptomatologie: Nach 4—5 tägiger Inkubation setzt die Krankheit mit geringem Fieber und Allgemeinsymptomen ein. Die Milch wird dünner [1]), leichter gerinnbar, das Euter schmerzhaft. An den Zitzen entstehen bläuliche Flecken (Klein, No. 518), nach 2—3 Tagen Knötchen, die nach 1—2 Tagen zu Bläschen werden. Aus den Bläschen werden gedellte, von einem roten Hof umgebene Pusteln, die am 8.—11. Tage reif sind.

Meist entwickeln sich nur 15—20 Blasen, gewöhnlich 4—6 in einzelnen Schüben. Traumen, Sekundärinfektionen können ungünstig auf die Heilung wirken.

Bei Ochsen und Bullen kommt sehr selten ein analoger Ausschlag am Skrotum vor. Wetzl (No. 999g) sah bei einem $1^1/_2$jährigen Bullen Katarrh der Augen und Trübung der Kornea, zahlreiche Blasen in der Umgebung der Augen, auf der Körperhaut, insbesondere auf dem Hodensack. Ferner erkrankten Flotzmaul, Zunge und Wangenschleimhaut. Es erfolgte Genesung. Da Uebertragung des Pustelinhaltes auf 2 Kühe und 5 Kälber erfolglos war, ist die Diagnose zweifelhaft. Generalisierter Pockenausschlag ist nur von Dupuis und Strebel (No. 366) beschrieben.

In dem letzten Falle waren die Zitzen fast ganz mit dunkelbräunlichen, schorfigen Massen bedeckt; am Euter fanden sich zahlreiche erbsengroße, etwas schwärzliche Knötchen; ähnliche Gebilde saßen an den äußeren Schenkelflächen, den Außenflächen der Vorderextremitäten, der Bauchwandung, kurz, auf dem ganzen Körper zerstreut. Nach Abhebung der Knötchen trat ein blutigeitriger Geschwürsgrund zu Tage. Die Vulva war stark entzündet; in der Klitorisgegend fand sich ein Geschwür. Nase und Maul, insbesondere Unterlippen waren Sitz von zirkumskripten Entzüngen und Epithelerosionen. Schließlich trat noch eine Peritonitis (Pocken auf der Darmschleimhaut mit Perforation?) hinzu.

Als abortive oder Steinpocken bezeichnet man die Vakzineerkrankung, bei der die Pockenefflorescenzen sich nur bis zum Stadium papulosum entwickeln.

---

1) Klein (No. 518) behauptet allerdings, daß die Milch „fettiger“ würde.

Auf das klinische Bild der künstlichen Kuhpocken, wie sie zur Gewinnung der Lymphe erzeugt werden, braucht hier nicht eingegangen zu werden. Meder (l. c.) hebt die Bedeutung der Auffrischung der zur Vakzineimpfung verwendeten experimentellen Kuhpocken durch gelegentliche Verimpfung frischen Variolamaterials hervor.

Erwähnt sei, daß neuere Untersuchungen (Krüger, Archiv f. Schiffs- und Tropenhygiene, 1904, Bd. 8, S. 18) gezeigt haben, daß die Lymphgewinnung in den Tropen ohne Schwierigkeit von Kälbern erfolgen kann. Die Tiere, die im Stall nicht fressen, müssen allerdings freigelassen werden, wodurch die Impfpustel leicht verunreinigt wird.

Eberhardt (bei Hutyra-Marek) hat unter dem Namen falsche Kuhpocken, Spitzpocken, **Varicellen** eine Stallseuche der Kühe beschrieben, in deren Verlauf an den Zitzen Epithelverluste entstehen, welche starke Entzündungen veranlassen. In einem Falle erkrankte auch der Melker; seine Hand schwoll stark an, es entwickelten sich auf der Haut zahlreiche schmerzhafte bis erbsengroße Blasen.

Kuhpocken.

(Eigene Untersuchung XXXVII.)

Das Präparat wurde mir aus dem Königl. Institut für Lymphgewinnung (Geh. Med.-Rat Dr. Schultz) überlassen. Es war einem Kalbe vor der Lymphgewinnung entnommen. Untersucht wurde eine auf der Höhe der Entwicklung stehende Efflorescenz.

Die Pocke stellt eine ziemlich oberflächliche Affektion dar, die nur bis zu den Knäueln der Schweißdrüsen in die Tiefe reicht, die darunter und seitlich von der befallenen Partie liegende Haut wenig tangiert (leichte Kernvermehrung ist vorhanden). Im erkrankten Bezirk sind alle Stadien der Entzündung sichtbar; die Intensität der Entzündungsprozesse nimmt von oben nach unten ab (vgl. Tafel III, Figur 3).

Eine eigentliche Abhebung der Epidermis zur Blasenbildung ist nicht zu konstatieren. Ueber der Pocke erscheinen die obersten Lagen des Stratum corneum eigentümlich aufgequollen; sehr bald aber entwickelt sich eine Erhebung der Hornschicht und das dichtinfiltrierte Rete liegt frei. In diesen Bezirken ist eine fibrinöse Ablagerung festzustellen. Das Infiltrat besteht aus meist einkernigen, seltener mehrkernigen Zellen. Plasmazellen sind häufig, Mastzellen selten. Vielfach sieht man Kerntrümmer, die Aehnlichkeit mit Bakterien haben. Es waren aber mit der Gramschen Methode keine Mikroorganismen in den tieferen Schichten aufzufinden. Es verdienen jedoch die eigenartige Zell- und Kerndegeneration noch ein genaueres Studium.

Die starke Exsudation, die das Gewebe durchtränkt, zeigt sich auch in der Aufquellung der Epithelien der Retezapfen, die ihre sonst in den übrigen Stellen des Präparats gut sichtbaren Stacheln nicht mehr erkennen lassen. Unter der Einwirkung des Flüssigkeitsstromes bilden sich auch in den obersten Retezellen Vakuolen, allmählich wird die Zelle immer mehr durch die Vakuolen aufgetrieben; es entstehen Bildungen, die an die bei den Menschen so charakteristischen Schaumzellen erinnern. Einige wenige Zellen können sich auch zusammenschließen. Im allgemeinen ist die degenerative Schaumzellenbildung aber viel geringer als beim Menschen.

Nekrotisierende Prozesse zeigen sich nur an der Epidermisoberfläche; das Stratum corneum und die obersten Retelagen schmelzen ein. Die übrigen Gewebselemente sind gut erhalten. Insbesondere kann man auch im stärksten Infiltrate elastische Fasern (Orzeinfärbung) gut erkennen. Selbst die Haarschäfte (Säurefuchsinfärbung) bleiben erhalten.

In der weiteren Umgebung der Pocken ist die starke Füllung der kleinen Hautgefäße (Lymphbahnen) bemerkenswert. Es treten deutlich erweiterte anastomosierende Netze hervor.

Affen.

Die experimentelle Uebertragung der Kuhpocken auf den Affen ist gelungen. Eilerts de Haan (No. 903) impfte Menschenpocken auf einen Affen (Macacus cynomolgus) und konnte die charakteristischen Pockeneffloreszenzen durch 7 Affengenerationen fortimpfen. Die Pocken bildeten gedellte und die charakteristischen Septen zeigende Pusteln. Rückimpfung von der VII. Generation auf ein Kalb hatte Erfolg.

Nach Schmidt (No. 49k) beobachtete Bourrier 1767, daß ein Affe, der mit einem pockenkranken Kinde gespielt hatte, selbst an typischen Pocken erkrankte. Rayer soll ähnliche Beobachtungen gemacht haben. Nach Furlong herrschte auf Antigua während einer Menschenpockenepidemie auch unter den Wildaffen die Seuche. Reisende fanden in den Wäldern zahlreiche kranke und sterbende Affen, deren Haut charakteristische Pockenpusteln zeigte. Ein Tier war sogar an Pocken erblindet. In Amerika in St. Jago soll einer Menschenepidemie eine Affenseuche vorausgegangen sein. Anderson sah auf dem Isthmus von Panama eine zum Tode führende, völlig den Menschenpocken gleichende Erkrankung der Affen. Die Affen der neuen Welt scheinen mehr für die Pocken disponiert zu sein, als die der alten.

Umfangreiche Versuche über Variola und Vakzine der Affen veröffentlichten Brinkerhoff, Tysser und Councilman (Studies from Rockfeller Institute, 1906). Während die experimentelle Uebertragung der Pocken und der Vakzine auf die verschiedenen Affenarten festgestellt ist, können weder die niederen Affen noch die Menschenaffen durch Kranke oder Material von Kranken bei Bedingungen, die der natürlichen Ansteckung etwa entsprechen, infiziert werden. (Ein Genius epidemicus kann diese Widerstandsfähigkeit herabsetzen und so die oben angeführten Beobachtungen verständlich machen).

Die Uebertragung der Vakzine auf Macacus cynomolgus gelingt unter Bildung von charakteristischen, den bei den übrigen Tieren erzeugten, analogen Pusteln, die unter Temperatursteigerung und Schwellung der Lymphdrüsen sich bilden. Der Cytoryctes variolae wird in den Epithelzellen der Pustel und in den Endothelien der Kapillargefäße gefunden. Ein allgemeines Exanthem kommt nicht vor; ebensowenig Erkrankung innerer Organe. Dagegen bilden sich durch Autoinokulation sekundäre Pusteln in der Umgebung. Histologisch erstreckt sich die Entzündung durch das kutane bis in das subkutane Gewebe. Außer den entzündlichen Reaktionen der Neubildung von Gefäßen ist die Schwellung der Endothelien der Gefäße, die z. B. den Cytoryctes beherbergen, bemerkenswert. Der Mangel der Nekrose ist wohl durch die Verwendung von Glyzerinlymphe und dadurch bedingte Abwesenheit von Eitererregern zu erklären.(?)

Eine Uebertragung der Vakzine auf das Auge des M. cynomolgus ruft einen Epithelverlust der Hornhaut, Photophobie und Konjunktivitis hervor, vorausgesetzt, daß sekundäre Infektionen ferngehalten werden. Der Cytoryctes der Vakzine (vgl. S. 249 über den Pockenerreger) findet sich in den Zellen.

Ebenso wie auf der Kornea gelingt die Erzeugung von Vakzine-Effloreszenzen auf der Schleimhaut (nach 4 Tagen Höhepunkt), die sich natürlich von den Haut-

symptomen etwas unterscheiden. Man findet nur die zytoplasmische, nicht die nukleäre Phase des Cytoryctes.

Die Uebertragung des eigentlichen Variolavirus auf Macacus cynomolgus und M. nemestrinus erzeugt eine der menschlichen Variola identische Erkrankung. An der Impfstelle ist nach 4 Tagen eine 6—7 mm im Durchmesser große Papel, die in der Spitze ein sichtbares Bläschen trägt. In den nächsten Tagen entsteht eine Pustel, die die bekannten Involutionen durchmacht. In 77 pCt. der Fälle entwickelte sich nach 7—10 Tagen ein allgemeines Exanthem, das in einzelnen Fällen aus über 100 Pusteln bestand. Das Allgemeinbefinden war schlecht, besonders beim Ausbruch der primären Pustel, später war es trotz allgemeinem Exanthems weniger beteiligt. Die Temperatur steigt am 6. Tage am häufigsten, in andern Fällen später, ziemlich hoch, bis 41°, endet meist lytisch. Die Affenkrankheit unterscheidet sich von der humanen durch früheres Auftreten des Exanthems und kürzere Dauer des Fiebers.

Der Cytoryctes variolae findet sich in den Gefäß-Endothelien des Korium der primären Läsion.

Die Uebertragung der Variola auf den Orang-Utang verläuft ähnlich. Die Primäreffloreszenz ist aber der des Menschen ähnlicher, als der der Makaken. Sie enthält mehr Cytorycten und vor allem mehr nukleäre Formen.

Impfungen der Kornea der Makaken mit Variolavirus verlaufen positiv. Cytoryctes wird gefunden, aber keine nukleären Formen. Dagegen finden sich sowohl cytoplasmische, als nukleäre Formen bei der Impfung der Schleimhäute der Makaken mit Variolavirus. Impfung der Trachea und Lungen ist möglich, ja von Ausbruch von Allgemeinexanthem gefolgt.

Die Vakzineimpfung der Haut eines Makaken machte das Tier gegen Impfung mit Vakzine und Variola immun. Eine Variolaimpfung der Haut schützt einen Makaken sicher vor Variola, nicht immer vor Vakzineimpfung. Der Schutz des Tieres hängt von dem Ort der primären Impfung ab. Impfung der Haut schützt nicht immer vor erfolgreicher Impfung der Kornea.

Das Virus der Variola ist jedenfalls weniger widerstandsfähig gegen Austrocknung als das Virus der Vakzine. Es passiert nicht den N. Berkefeld-Filter. Es wird durch längeren Aufenthalt in 60 proz. Glyzerin abgeschwächt, so daß es nur noch Primäreffloreszenzen, keine Allgemeinexantheme beim Makaken hervorruft. Die mehrere Mal durchgeführte Affenpassage schwächt das Virus sehr erheblich ab.

Eilert de Haan (No. 693), der schon vor Brinkerhoff, Tysser und Councilman auf Batavia mit Erfolg Macacus cynomolgus impfte, glaubt, daß in den Tropen Affen vielleicht besser zur Lieferung der Pockenlymphe geeignet seien, als Rinder, weil die Vakzine in den Tropen leicht und schnell degeneriert. Allerdings läßt auch die Wirksamkeit der Affenlymphe in der 6 — 7. Generation nach.

Hund.

Der Hund ist für Impfung mit Kuhpocken recht empfänglich. Man hat sogar die Vakzination als Schutz gegen die Staupe — vergeblich — versucht. Hamon

(No. 999) hat über 150 Hunde mit Kuhpockenlymphe von Kindern geimpft und vom Hund auf Schwein und Affen übertragen. Zum gleichen Resultat kam Dupuis. Mahon (No. 394) beschreibt die spontan auftretenden Hundepocken folgendermaßen: Meist erkranken weiße Hunde. (Die guten Erfolge der Rotlichtbehandlung bei Pocken würde erklären, daß das Virus bei einer nicht sehr empfänglichen Tierspezies nicht angeht, wenn durch dunkel pigmentierte Haare das Licht von der Haut abgehalten wird.) Zunächst entstehen rote von einem roten Hof umgebene Knoten, die sich in helle mit durchsichtiger Flüssigkeit gefüllte Blasen umwandeln. Die Blasen sind häufig gedellt, werden bald eitrig, heilen unter Hinterlassung von Narben. Bei reichlicher Ausbildung der Pusteln ist die zwischen den einzelnen Effloreszenzen liegende Haut geschwollen. Die Schleimhäute erkranken wie die äußere Haut. Bei der Eintrocknung der Pusteln beginnt gewöhnlich das Fieber.

Boesenroth (No. 140) berichtet, daß ein $1^1/_2$ Jahr alter Wachtelhund, der vor 1 Jahr die Staupe gehabt hatte, an einer Hauterkrankung litt, die völlig dem Bilde der Hundepocken entsprach (Blasen, Pusteln, Narbenbildung; besonders dichte Pustelbildung um die Augen). Bald nach der Erkrankung des Hundes erkrankten die Frau des Hauses, die Köchin und 2 Kinder, die sämtlich sich mit dem kranken Hunde beschäftigt hatten, an „Windpocken". In der ganzen Umgebung waren weder Pocken noch Windpocken vorgekommen; die kleinen Kinder hatten das Haus nicht verlassen. Es kann — man denke an die Seltenheit der Windpocken bei Erwachsenen — eine Uebertragung der Hundepocken auf den Menschen angenommen werden.

Ziege.

Die spontane Pockenerkrankung der Ziege ist nicht häufig. Epizootisch kommt die Erkrankung selten vor, doch wurden z. B. 1867 in Gudbrandsdalen (Norwegen) 170 Ziegen einer Herde infiziert. Auch andere kleine Seuchen sind bekannt (z. B. 1905 in Umbrien). Obwohl Kuhpocken experimentell auf Ziegen übertragen werden können und die dann gewonnene Lymphe zur Vakzination des Menschen verwendet werden kann (Hervieux, No. 272), sind doch bei den norwegischen Epidemien Schafe, Rinder und Menschen von der Erkrankung verschont geblieben (Boeck, No. 46). Das Gleiche berichtet Marcone (No. 572) aus Italien, während Gabbuti und Reali (No. 1332) spontane Infektion der Schafe, aber Verschontbleiben der Menschen feststellten. Experimentell ist Mathis (No. 621) die idiopathisch nicht beobachtete Uebertragung der Ziegenpocken auf Schaflämmer gelungen. Am 4. Tage bildete sich an der Impfstelle ein roter Hof, am 6. Hautschwellung, Entstehung kleiner konfluierender Bläschen oder sogar am 10. Tage kleine Pustelbildung. Dann erfolgte schneller Rückgang aller Symptome und spontane Heilung. Ebenso verläuft auch nach Lehnhardt (No. 221) die Impfung von Schafpocken auf Ziegen abortiv oder versagt ganz (Gleiches berichtet Conte No. 999e).

Auch beim Menschen ergibt der direkte Kontakt mit der Ziegenpockenlymphe höchstens eine abortive Form der Erkrankung in Form einer leichten Dermatitis. Mathis (No. 621) sah bei einem Manne und einem Knaben, die mit der Pflege einer pockenkranken Ziege beschäftigt waren, an den Händen leicht juckende, von

einem roten Hof umgebene Bläschen, die bald wieder abheilten. Dasselbe berichtet Marcone (No. 572).

Nach Gabbuti und Reali (No. 1332) vergehen nach einer natürlichen Infektion 6—7 Tage ohne Symptome, bis ein 2—3 Tage dauerndes Fieber (41—41,5°) mit obligaten Begleitsymptomen (Zittern, Kälte der Ohren und Nase, Mangel des Appetits, Rötung der Schleimhäute, Nasenausfluß) eintritt. Nach 2—3 Tagen entstehen auf den unbehaarten Stellen dunkelrote, unregelmäßige Flecken und Streifen, die sich am nächsten Tage zu kleinen, allmählich wachsenden Knötchen erheben. Im allgemeinen verlaufen die Pocken bei der Ziege ziemlich leicht: Hertwig (No. 216) beschreibt stärkeres Fieber, andere Autoren (Boeck) betonen die Herabsetzung der Milchproduktion sowie Abmagerung (auch Abort). In der oben erwähnten, von Boeck zitierten, von Hansen beschriebenen Epidemie starben 13 Tiere. Die Pusteln sind meist auf die Euter lokalisiert, es finden sich aber die Pockenpusteln auch auf anderen Körperpartien, z. B. an den von dem Euter berührten Stellen der Oberschenkel (Abklatsch der Pusteln). Aber auch auf dem Zahnfleisch und am Gaumen können sich Pusteln entwickeln (Mathis, No. 621). Marcone (No. 572) fand außer sonstigen Körperstellen die Lippen befallen. Hansen sah auch in inneren Organen bei eingegangenen Tieren Veränderungen, die er für analog den Pusteln erklärte.

Mathis stellte die Entwicklung der Ziegenpockenpustel durch Impfung auf eine gesunde Ziege zeitlich fest. Am 7. Tage wurde an der Impfstelle eine eincentimestückgroße Papel konstatiert, die kaffeebraun wurde; in ihrer Umgebung erhoben sich neue Papeln. Am 16. Tage wurde aus der Papel eine mit durchscheinender Lymphe gefüllte Blase, die sich am 23. Tage in eine Kruste umgewandelt hatte. Nach Hertwig (No. 210) ist der Entwicklungsmodus etwas schneller; er beobachtete bereits am 18. Tage Heilung der Pustel. Auch Mathis sah Ablauf der Erkrankung in 14 Tagen. Die ausgebildete Pustel unterscheidet sich in nichts von den bekannten Pockenpusteln. Sie zeigt erythematösen Hof, Delle, Abheilung mit Narbenbildung (Narbe häufig vertieft). Die Größe der Pusteln schwankt. Gelegentlich sieht man Eruption stecknadelkopfgroßer Bläschen um die Pusteln.

Kamel.

Nach Aynelli (zitiert bei Nocard) können Kuhpocken auf das Kamel übertragen werden, ja das Kamel kann für die menschliche Vakzination verwendet werden. In Ostindien wurde (No. 239) das Vorkommen von Pocken bei Kühen und Kamelen gleichzeitig beobachtet. Der Verlauf der Kamelpocken (vor allem charakteristisch am Euter) ist gutartig; auch ihre Impfung auf den Menschen ruft gutartige Pusteln hervor. Nach Winchester (No. 499) sind in Indien (Belutschistan) in der Provinz Lus idiopathische Pustelbildungen an den Eutern der Kamele beobachtet worden, die bei den mit der Pflege der Tiere beschäftigten Personen ähnliche Erscheinungen hervorriefen. Auch durch den Genuß der Milch kranker Tiere ist eine Uebertragung möglich. Die an der „Photo-shootus“ erkrankten Menschen sind gegen Variola immun. Vedernikoff (bei Nocard und Leclainche) beobachtete 1892

vor allem bei jungen Tieren der kirghisischen Herden Kamelpocken. Gelegentlich kam Uebertragung auf Hammel vor.

Schwein.

Die Pocken der Schweine scheinen in neuester Zeit selten geworden zu sein; aus früherer Zeit liegen genügend so charakteristische Berichte vor, daß an dem Bestehen einer typischen idiopathischen Pockenerkrankung der Schweine nicht gezweifelt werden kann.

Die Uebertragung der Menschenpocken auf das Schwein ist gelungen (Viborg, Neumann), spontane Uebertragungen der Schweinepocken auf Menschen oder andere Tiere sind nicht bekannt.

Spinola (No. 17a), Büchermann-Pfisterer (No. 440), Schröder (No. 157) beobachteten selbst kleinere Epidemien. Meist erkrankten junge Tiere. Gips (No. 745) sah in einer lokalen Epidemie 31 Schweine genesen, 22 Saugferkel eingehen. Spinola meint, daß Schweine durch Bettstroh und Kleidungsstückreste, die unter den Mist gekommen sind, mit Menschenpocken infiziert werden können. Die Beobachtung Büchermanns, die die Verbreitung der Pocken unter 9 von einem Schweineschneider versehnittenen jungen Säuen betrifft (Infektion der Wunden) beweist, daß auch bei operativen Eingriffen das Pockenvirus übertragen werden kann.

Das klinische Bild ist einfach: 3—4 Tage dauerten die Prodrome, es besteht Unlust zum Fressen, steifer Gang, der normal geringelte Schwanz hängt schlaff herab. Puls und Atmung ist beschleunigt; es besteht Fieber. Sodann kommt es zur Schwellung und Rötung der Haut und der sichtbaren Schleimhäute (Augenlider) und des Rüssels; zuweilen sieht man flohstichartige Petechien an den zarten Hautpartien. Es bilden sich die bekannten gedellten, groschengroßen Pusteln aus den primären Papeln. Mit der Ausbildung der Pusteln sinkt das Fieber. Nach 14 bis 16 Tagen fällt der Schorf, der das Endprodukt der Pustel bildet, ab. Die Krankheit verläuft nicht selten bösartig; vor allem gefürchtet sind die Aaspocken oder schwarzen Pocken, bei denen die Pusteln sich in 4—5 Tagen zu Geschwüren umwandeln.

Bei der Sektion wurden pockenähnliche, erbsengroße Effloreszenzen auf der Schleimhaut des Schlundes, der Luftröhre und in der Lunge gefunden (Gips, No. 745).

Nach Schneidemühl sollen auch bei Schweinen Wasser- oder Windpocken vorkommen. Die angegebenen Symptome lassen aber eine Diagnose kaum zu, mindestens unterscheiden sie die Krankheit nicht von den Schweinepocken (erbsengroße und größere, in 4—5 Tagen unter Hinterlassung eines oberflächlichen Schorfes verschwindende Blasen.

Schweinepocken.

(Eigene Untersuchung XXXVIII.)

Das Präparat stammt aus der Sammlung des Herrn Prof. Dr. Joest-Dresden, dem ich für Erlaubnis zur Veröffentlichung danke.

Makroskopisch sind bei dem Schwein, das leider nur gebrüht zur Untersuchung kam, auf der

völlig borstenlosen Haut runde bräunliche, wenig charakteristische Effloreszenzen zu sehen, die zuweilen etwas serpiginösen Charakter haben. Zweifellos sind sie aus zusammengeflossenen Pusteln entstanden. Ueber Ausbreitung des Exanthems gibt das konservierte Hautstück keine Auskunft. Die Haut ist so dicht mit Effloreszenzen besetzt, daß nur wenig gesunde Haut übrig bleibt.

Histologisch gibt das Präparat nur wenig Auskunft, da leider das Fehlen der Epidermis gerade bei Pocken sehr störend ist.

Die noch zum Teil erhaltenen Papillen sind Sitz einer starken Infiltration, die sich an den Stellen der frischeren Pusteln gewaltig in die Tiefe erstreckt; man kann annehmen, daß sie etwa 1 Drittel des Korium ergriffen hat. Zwischen den zum Teil ihrer Färbbarkeit beraubten, stark verschmälerten Bindegewebszügen und den Infiltratzellen liegt eine eigentümlich fädige, große Hohlräume bildende, das Hämatoxylin schwach annehmende Masse, die weniger an Fibrin als an das Bild der beim Pockenprozeß aufgequollenen Epithelzellen (Schaumzellen Unnas) erinnern. Es handelt sich um Gerinnungserscheinungen der exsudierten Lymphe, da von Epithelzellen hier nicht die Rede sein kann. Die Infiltratzellen, die teilweise in den Gerinnungsvakuolen liegen, sind zum größten Teil einkernig, zum kleineren vielkernig.

Der interessanteste Befund ist die ungeheure Zahl von eosinophilen Zellen; in manchen Gesichtsfeldern (Immersion) sieht man 40—50 Zellen, deren Protoplasma völlig von mäßig großen, stark gefärbten Granulis erfüllt ist. Die eosinophilen Zellen sind meist ein-, seltener mehrkernig. Vielfach findet man auch freiliegende eosinophile Granula. An einer Stelle schien es, als könne man die Auswanderung der eosinophilen Zellen aus den Kapillaren feststellen. Hämorrhagien wurden sonst nicht gefunden.

Elefant.

J. H. Steel beschreibt eine pockenähnliche, seuchenartig auftretende Affektion, die in 50 pCt. der Fälle den Tod herbeiführt. Auf Brust, Rücken und auf dem Rüssel entstehen Beulen, die sich in Geschwüre umwandeln. Zuweilen werden auch die Augen ergriffen; jedenfalls ist eitriger Ausfluß aus den Augen nicht ungewöhnlich. Auf dem Zahnfleisch finden sich Flecke (oberflächliche Erosionen). Die Krankheit befällt in Indien wilde und gezähmte Elefanten. Ob es sich wirklich um eine pockenähnliche Krankheit gehandelt hat, muß mangels exakter Beweise offen gelassen werden.

Pferde.

Obwohl Jenner und Loy die Empfänglichkeit der Pferde für die Kuhpocken experimentell festgestellt hatten, wurden in der ersten Hälfte des 19. Jahrhunderts die idiopathischen Pferdepocken unter anderen Krankheitsnamen beschrieben. (Rhinite pemphigoïde, Herpès phlyctenoïde). Erst allmählich brach sich die Erkenntnis von der Spezifität der Pferdepocken in Frankreich und England Bahn; in Deutschland wurde noch 1888 von Dieckerhoff das Vorkommen idiopathischer Pferdepocken bestritten.

Couveau (No. 999f) sah nach Einspritzung einer Aufschwemmung von Vakzinepustelkrusten in die Lymphbahnen von Pferden Ausschläge auftreten, die auf Kinder verimpft abortive Vakzinepusteln gaben.

Nach Ansicht von Nocard und Leclainche sind die Pferdepocken eine idiopathische Krankheit, die erst durch Uebertragung auf Kühe die Veranlassung zu Kuhpocken geben. Letztere entstehen nie spontan von Kuh zu Kuh, sondern durch direkte Infektion des Euters durch die melkenden Finger oder durch Streu. Im Gegensatz dazu glaubt Schneidemühl, daß die Pferdepocken erst sekundär durch Ansteckung von Menschen, Kühen und Schafen entstehen.

In Deutschland sind Epidemien von Pferdepocken nicht beschrieben, vielleicht

hat die sorgfältige Vakzination und zweimalige Revakzination der ganzen Bevölkerung Einfluß. Silvestri (No. 415) beobachtete 1871 eine 300 Kavalleriepferde betreffende Epizootie. Nachdem 2 Pferde einer Schwadron erkrankt waren, waren 24 Stunden später nur noch 4 von Hundert gesund; 4 Tage darauf aber bereits 300 erkrankt. Im Recueil de méd. vétér von 1901 ist eine 170 von 200 Kavalleriepferden betreffende Seuche beschrieben. Bei dieser Epidemie erkrankten 22 mit der Pflege der Pferde betraute Menschen, eine Beobachtung, die die alten Angaben von Jenner über Erkrankung der Pferdeknechte nach Behandlung von pockenkranken Pferden bestätigt. Die an Pferdepocken erkrankten Menschen haben nur einige den Vakzinepusteln ähnliche Effloreszenzen auf der Haut der Hände. Andererseits berichtet Tintireanu über eine Pferdepockenepizootie, die auf Infektion von Menschenpocken zurückzuführen war (bei Nocard).

Experimentell sind die Pferdepocken auf Menschen, Rinder, Hunde, Kaninchen übertragen worden. Mangelnde Uebertragung der Pferdepocken auf Menschen ist vorsichtig zu beurteilen, weil die Vakzination Immunität verliehen haben kann.

Die Uebertragung erfolgte durch direkte Berührung des gesunden Tieres durch das kranke, z. B. beim Koitus, durch Benutzung der gleichen Ställe (experimentell festgestellt), Gebrauchgegenstände aller Art, Zaumzeuge, Bürsten, Instrumente der Tierärzte und Hufschmiede. Besonders die Halter und Stricke zum Fesseln und Niederlegen der Pferde können die Infektion vermitteln. Interessant ist die Uebertragung der Pocken durch ein Spinngewebe, das aus einem von einer an Kuhpocken leidenden Kuh bewohnten Stall stammte. Das Spinngewebe war auf eine Hautwunde gelegt worden (Pecus, No. 128).

Bereits im Inkubationsstadium der Pferdepocken soll nach Walley (No. 300) Fieber bestehen. Die Pferdepocken setzten unter geringen Allgemeinerscheinungen, etwas Fieber, Schwäche usw. ein. Der Appetit ist gut, die Nahrungsaufnahme aber häufig durch die lokalen Symptome etwas behindert.

Die Pferdepocken befallen mehr die Schleimhäute als die Haut, insbesondere die Mund- und Nasenschleimhaut, seltener die Konjunktiva und die Genitalschleimhaut. Auf den Lippen der Innenseite der Zunge, an der Innenseite der Wangen, auf dem Zahnfleisch entstehen erbsengroße (2—7 mm im Durchmesser), perlähnliche, runde und ovale Papeln oder Bläschen, die durchscheinend rosa gefärbt, sich von der intensiv geröteten Schleimhaut gut abheben. Auf Druck sind sie schmerzhaft. Meist werden sie bei der Nahrungsaufnahme zerstört; es bleiben Erosionen zurück, die schnell heilen. Die Lymphdrüsen sind geschwollen. Meist besteht auch eine totale Schwellung der überhaupt erkrankten Partien. Sitzen die Effloreszenzen an geschützten Stellen, machen sie so ihre normale Entwicklung durch, so beobachtet man am 8. — 9. Tage Eintrocknung, am 12. Abfall der Krusten, am 15. Heilung.

Ganz analog verläuft die Erkrankung auf der Nasenschleimhaut, deren beträchtliche Schwellung Respirationsstörungen bedingt.

An den Genitalien sind die Pusteln linsen- bis 20centimesgroß, zuweilen fließen sie zusammen und bedingen dann eine Geschwürsbildung, die eine Behinderung

des Koitus bedingen kann (Paraphimose). Sowohl bei der Stute wie auch bei dem Hengst ist nicht nur die Schleimhaut, sondern auch die Haut der äußeren Genitalien befallen (auch Damm und Inguinalfalten sowie Mammae [Walley, No. 300]). Die Pusteln entstehen und vergehen schnell, heilen narbenlos.

Labat (No. 781) beschreibt Pocken auf der Konjunktiva eines an typischen Pferdepocken leidenden Füllens. Am 5. Krankheitstage wurden Schwellung der Augenlider besonders im inneren Winkel und Absonderung einer dicken Flüssigkeit festgestellt. Auf der Konjunktiva, aber auch auf der Kornea zeigten sich unregelmäßig zerstreute stecknadelkopf- bis linsengroße über das Niveau prominierende Granulationen, die trotz ihrer Rötung sich stark von der geröteten Bindehaut abhoben. Uebertragung verlief positiv.

Auf der Haut entbehrt die Pferdepocke der eigentlich charakteristischen Merkmale. Es entwickelt sich zuerst eine Papel, dann ein Knötchen, das eine zentrale Delle zeigt. Die Epidermis wandelt sich in eine häutige Kruste um, die sich abstößt und eine zitronengelbe, klare, die Haare zusammenklebende Flüssigkeit hervortreten läßt. Nachdem die Sekretion 2—3 Tage gedauert hat, trocknet das Exsudat zu einer Kruste ein, die am 15. bis 20. Entwicklungstage abfällt. Die Heilung erfolgt, ohne daß eine Narbe zurückbleibt. Das Pockenexanthem kann auf dem ganzen Körper vorkommen; am häufigsten scheint der Kopf befallen zu werden. Die einzelnen Pusteln können sekundär infiziert werden, so daß, vor allem bei Zusammenfluss mehrerer Pusteln zu einem Geschwür, stärkere Schwellungen der erkrankten Teile bedingt und stärkere Drüsenschwellungen hervorgerufen werden.

Differentielldiagnostisch sind die Pferdepocken zu trennen von Rotz, Drusen, Dourine, Bläschenausschlag, Acne contagiosa pustulosa, Hautrotz und Mauke. Silvestri (No. 415) sagt direkt, daß die Diagnose sicher nur da zu stellen ist, wo die Ansteckung durch Kuh- oder Menschenpocken wahrscheinlich gemacht ist. Nocard allerdings hält die Mundaffektion für absolut charakteristisch.

Entwickeln sich besonders viele Pusteln an den Unterschenkeln, fließen sie zusammen und kommen Reizungen und Infektionen hinzu, so entstehen Krankheitsbilder, die der Mauke ähnlich sind. Verwechslungen sind häufig vorgekommen (vgl. Arbeiten älterer Zeit, z. B. Lafosse [No. 999d] aus dem Jahre 1865).

Wie leicht die Affektion verkannt wird, zeigt die Beobachtung Sondermanns (No. 420), der nacheinander bei 34 Pferden eines Marstalles eine von ihm als Maulseuche der Pferde beschriebene Krankheit konstatierte. (Anfangs etwas Fieber und Kolik, meist wenig Allgemeinsymptome; Schwellung der Lymphdrüsen, gutartiger Verlauf.) Verf. und ein Pferdeknecht bekamen an mehreren Fingern pustulöse Effloreszenzen. Das Krankheitsbild der Pferde und Menschen entspricht am besten den Pferdepocken.

Schafpocken.

Die Schafpocken stammen (nach Hutyra-Marek) aus Indien, ihre Infektiosität wurde erst 1763 festgestellt. Infolge mißglückter Schutzimpfungen verbreitete sich die Seuche rasch; 1819 fielen in Frankreich 1 Million, 1823 in Oesterreich 400000 Stück. Heute scheint Deutschland bis auf gelegentlich eingeschleppte Epizootien, seuchefrei, während die Krankheit in Frankreich, Rußland, Rumänien, Italien noch stark herrscht. (Ueber die Stellung der Schafpocken zu den Kuhpocken vgl. S. 249).

Trotzdem wurde 1905 die Seuche von Johannisburg (Ostpreußen) aus wieder eingeschleppt und in Brandenburg, Anhalt und Königreich Sachsen verbreitet.

Das den Chamberlandschen Filter passierende Kontagium ist unbekannt (Nocards Staphylokokkenfunde [No. 560] sind bedeutungslos); es ist bis 2 Jahre haltbar, verträgt niedere Temperaturen gut, höhere schwächen es ab; 48° C wirkt vernichtend. Im Vließ pockenkranker Schafe hält es sich zwei Monate, im Stall $^1/_2$ Jahr, längere Zeit auch auf freiem Felde.

Kutane Verimpfung ruft lokale, nur bei jungen Tieren und virulenter Lymphe allgemeine Pockeneruption hervor. Nach 2—2$^1/_2$ Tagen Knötchen, nach 4—5 Tagen Blasen, Pusteln bis Talergröße, nach 12—13 Tagen Eintrocknung. Bei Erweichung des Knötchens Fieber 39.5—40,6 bis 41,5—42,6° C. Einbruch des Virus in die Blutbahnen, allgemeine Eruption der Pocken; Drüsenschwellung; Tod unter septischen Symptomen. Subkutane Verimpfung bewirkt lokal faustgroße Anschwellung, Zusammenfließen mehrerer Pockenblasen. Allgemeinverlauf wie oben (5—6 Tage). Intraperitoneale Impfung ruft Knotenbildung im Bauchfell, intratracheale spezifische Entzündung der Luftröhre mit starken Atembeschwerden hervor (6—8 Tage allgemeine Eruption). Impfung in die Blutbahn erzeugt Fieber ohne Hautsymptome, gibt aber Immunität. Auch intrazerebrale Impfung bewirkt Fieber ohne Hautsymptome, Tod nach 1 Woche. Impfung in die Milchdrüsen erzeugte Pocken der Milchgänge; die Milch enthält das Virus.

Die Infektion erfolgt entweder durch Einatmung des Virus in die Lungen oder durch direkte Kontaktinfektion vom kranken Tier oder durch indirekte Uebertragung des Ansteckungsstoffes im Stall, auf der Weide usw., durch Gebrauchsgegenstände, Futter u. a. Kleinpaul berichtet über Infektion durch Zwischenträger, z. B. russische Arbeiter, russische Gänse und Enten, die in Schafställen gehalten wurden, Der Verlauf entspricht dem der menschlichen Pocken: 6—8 Tage Inkubation, sodann Fieber bis 42°, Erhöhung der Puls- und Atmungsfrequenz, Schwellung der sichtbaren Schleimhäute (auch Katarrh der Luftröhre und der Nase); nach weiteren 1—2 Tagen rote Flecken, an den nicht behaarten Teilen gut sichtbar (Roseola variolosa). In der Mitte des roten Fleckes nach einem Tage rotes Knötchen; nach 5—6 Tagen typische Pustelentwicklung. Die Pusteln bestehen 3 Tage; es folgt Borkenbildung; die Borke wird $^1/_2$—1 mm dick, fällt nach 4—6 Tagen ab. Man unterscheidet Stadium papulosum, vesiculosum, pustulosum, crustosum, decrustationis. Es bleiben Narben zurück, die sich später einsenken.

Eber (No. 1345) beschreibt bei einer größeren Schafpockenepidemie in Sachsen einen atypischen Verlauf, der die Diagnose anfangs sehr erschwerte. Von 594 Schafen eines Gutes starben 185. Anstatt der charakteristischen Blasen fanden sich breite, flache, beetartige, derbe Hautinfiltrationen, in gleicher Stärke an schwach und stark bewollten Partien. Nur da, wo die Tiere längere Zeit den Boden berührt hatten, fanden sich oberflächliche Erosionen. Die Lippen waren geschwollen, in der Umgebung der Nase hatten sich starke schmutzigbraune Borken gebildet. Erst als die Seuche in ihrer Intensität nachließ, traten Fälle mit typischer Pocken-

pustel(Dellen)bildung auf. Auch experimentell konnten Uebertragungen von klinisch typischer Form erzielt werden.

Joest (Zeitschr. f. Infektionskrankh. d. Haustiere. Bd. I. H. 2—3) hat die

Figur 44.

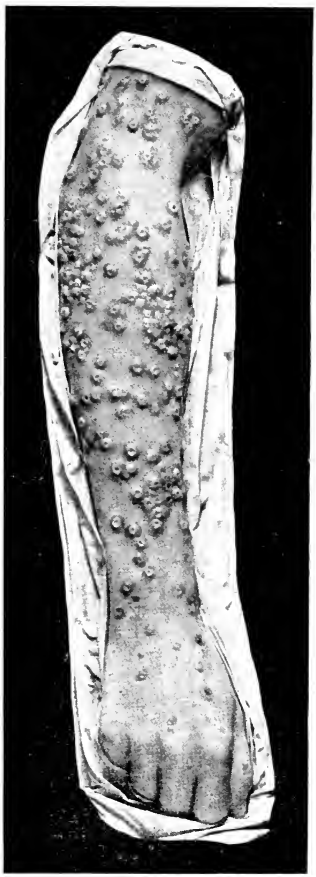

Pocken. Variola des Menschen aus Jacobi, Atlas der Hautkrankheiten.

Figur 45.

Schafpocken (nach Joest).

gleiche Affektion studiert und glaubte an eine Charakterveränderung der Seuche; die Pockenefflorescenzen verlaufen abortiv, die Seuche ist dabei bösartiger als früher geworden. Anatomisch wurde festgestellt: multiple Hämorrhagien der serösen

Häute, Degeneration des Parenchyms der großen Unterleibsdrüsen, Milztumor, Tracheïtis usw. Auch Neigung zum Abort wurde beobachtet.

Die beim Menschen beobachteten Varietäten, Variola sine exanthemate, abortive Pocken, d. h. Variolae compressae (die besonders gutartigen Pocken machen nur ihre Entwicklung bis zur Knötchenbildung durch), Variola haemorrhagica seu nigra, Variola confluens, Variola gangraenosa kommen vor. Die sog. schwarzen Pocken beruhen auf einer akzidentellen septischen Infektion. Komplikationen sind Uebergang der entzündlichen Eiterung auf Muskulatur, Lippen, Sehnen, Gelenke, Lymphdrüsen, Nasenscheidenwand usw. Bemerkenswert ist eine im Anschluß an die Pocken auftretende Dermatitis. Schüler (No. 747) beschreibt Nekrose des äußeren Ohres sowie Perforation der Mund- und Nasenhöhle.

Ganz junge und ganz alte Tiere sind besonders empfänglich. Grühl (No. 100) meint, daß anämische Tiere seltener erkranken.

Impfung der Mutterschafe macht die neugeborenen für eine gewisse Zeit immun (Rickert). Nach Erdt (No. 501) soll Hitze eine Prädisposition schaffen. Die künstliche Schutzimpfung (Ovination) muß mit voll-virulenter Schaflymphe geschehen (am Ohr oder am Schwanz 6—8 Zoll vom After entfernt); der Verlauf soll leichter sein, als wenn die Tiere spontan erkranken. Die Ovination bringt aber selbst so starke Verluste, daß ihre Anwendung auf bereits infizierte Herden beschränkt werden muß. Dazu kommt, daß jede schutzgeimpfte Schafherde eine Gefahr für nichtgeimpfte darstellt. Ob Abschwächungen des Virus (Verdünnung der Lymphe mit Wasser, mit sauerstoffhaltigem Wasser, Erwärmung auf 55 ° C) Erfolg haben, ist nicht sicher, Vakzine versagt entweder oder ruft typische Pocken hervor. Ob die prophylaktische Anwendung von Serum schwer pockenkranker Lämmer (Bosc) sowie die Serumbehandlung erkrankter Tiere Wert hat, ist nicht zu entscheiden.

Erwähnt sei die sonst nicht bestätigte Behauptung Erdts (No. 501), daß Haare die Träger und Ueberträger der Schafpocken sind. Dagegen hat die Mitteilung Erdts epidemiologischen Wert, daß die Anfangsfälle jeder Epidemie auffallend leicht sind, so daß sie leicht übersehen werden. Da so viele Tiere die Seuche abortiv durchmachen, bleiben sie bei späterer Erkrankung verschont. Für die Verschleppung der Erkrankung sind die Abortivfälle besonders wichtig. 1905 wurde amtlich die Einschleppung der Schafpocken durch Geflügel (Näheres nicht angegeben) erwähnt (No. 1349). Martel erwähnt das Vorkommen eines linsengroßen, völlig einer Pockeneffloreszenz gleichenden Knötchens auf dem stark in der Umsebung geröteten Peritoneum eines Hammels, der an Pocken der Haut und der Lunge litt.

Uebertragung der Schafpocken auf einen Hund, der die an Ovine erkrankte Schafherde bewacht hatte, beobachtete Meerwald (No. 66). Die Krankheit machte alle Stadien durch; es blieb eine Lähmung der rechten Hinterextremität zurück. Derselbe Autor (No. 67) sah auch eine Ansteckung einer schwarzen Ziege, die mit kranken Schafen zusammen geweidet hatte. Die Pocken traten besonders zahlreich im Maule auf. Nocard (No. 1211) konnte jedoch experimentell (No. 607) keine

Schafpocken auf Ziegen übertragen. Berger und Pécus (bei Hutyra-Marek) sahen Uebergang der Schafpocken auf Pferde, die mit kranken Schafen in einem Stall untergebracht waren. Bei den Pferden erkrankten zuerst die Füße, so daß an Mauke gedacht wurde, später auch andere Hautstellen, z. B. die Konjunktiva.

Bosc und Pourquier (No. 386) beschreiben eine pockenähnliche Erkrankung bei einer Frau, die die Eingeweide pockenkranker geschlachteter Schafe gereinigt hatte. Typische Pusteln entstanden auf beiden Vorderarmen und Händen insbesondere Daumen; die Frau gab an, durch Kratzen die Affektion verbreitet zu haben. Ueberimpfung auf ein Lamm hatte Erfolg, doch blieb auch bei diesem Tiere — die Frau wurde in 10 Tagen geheilt — die Krankheit lokalisiert.

Korrier (No. 938) beschreibt zahlreiche zusammenfließende Pusteln bei dem Kinde eines Schafhüters einer pockenerkrankten Schafherde. Bei der Füllung von Kapillaren mit Schaflymphe kann vielleicht das am Arbeitstisch des Autors stehende Kind durch ein verspritztes Tröpfchen infiziert sein.

Schmidt (No. 143) gibt an, sich selbst wiederholt ohne Erfolg mit Schafpockenlymphe geimpft zu haben; eine zufällige (?) Impfung hatte jedoch Erfolg. Am 3. Tage Rötung, die am 4. stärker wurde, am 9. Pustelbildung, am 17. nach Erkältung brandige Stelle von 4 Groschenstück Ausdehnung, Schwellung der Achseldrüsen; am 28. Tage Bildung von Nebenpocken und am 38. Tage Heilung.

Schafpocken.

(Eigene Untersuchung XXXIX.)

Das Präparat, in der Sammlung des pathologischen Instituts der Berliner tierärztl. Hochschule seit Jahrzehnten in Spiritus konserviert, erlaubt nur noch die Anwendung einiger Färbemethoden.

Die Eigenart des makroskopischen Bildes wird zum Teil durch die Struktur der Schafhaut bedingt. Die Anordnung der Haare zu Gruppen (vgl. Anatomie der Schafhaut S. 7) bedingt eine Einteilung der Haut in einzelne Abschnitte, deren seitliche Grenzen durch die aus einzelnen Haarfollikeln bestehenden Haartrichter gebildet werden. Im Bereich der Pockenefloreszenz sind nun diese „Abschnitte“ bei gleicher Breite um das 2- und 3fache verlängert, ragen über das Hautniveau hervor und bilden eben die „Papel, Pustel oder Pocke“. Jeder „Abschnitt“ würde einer ganzen Anzahl Papillen entsprechen, wenn die Schafhaut Papillen besäße.

Das Stratum corneum ist gewaltig verdickt; es besteht aus unregelmäßig zusammengeschichteten und nur teilweise verhornten Zellmassen, dringt ziemlich tief in die erweiterten Haartrichter hinein, deren tiefe Stellen allerdings mit Hornmassen, die von der inneren Wurzelscheide stammen, ausgefüllt sind. In den Haartrichtern liegen noch sehr dünne, von den Hornmassen festgehaltene Haare. Alle Haarpapillen, Haarscheiden, Haardrüsen sind im Bereich der Pocken zu Grunde gegangen.

Gut erkennbar ist das Stratum granulosum (Hämatoxylin). Sehr gut kann man die Keratohyalin-Körnchen der inneren Wurzelscheide der Haare sehen. Der Reichtum an Keratohyalin ist wegen des großen Fettgehaltes der Haut des Schafes bemerkenswert (Keratohyalin-Cholestearinfett?)

Die Hauptveränderungen spielen sich im Rete ab. Das Stratum basilare fehlt; in den untersten Epithelschichten ist weniger die Form als die Anordnung der Zellen geändert, indem die Epithelien anstatt nebeneinander durcheinander liegen, und gewissermassen in einer feinkörnigen, durchscheinenden Masse zu schwimmen scheinen. Das Vorkommen von Kernteilungen, die gute Abhebung von Kern und Protoplasma beweisen, daß die Zellen noch wenig geschädigt sind.

Die charakteristischen Veränderungen finden sich in den oberen Reteschichten, deren Zellen in unregelmäßige, gut abgrenzbare, anscheinend von einer Membran umgebene Gebilde von 35 : 26 μ Durchmesser umgewandelt sind. Der Inhalt der Zellen besteht aus einer grobkörnigen Masse, oft liegt der gutgefärbte Kern am Rande. Zuweilen ist allerdings, wie die Lagerung der Gebilde in verschiedenen Ebenen beweist, der scheinbare Kern eine Wanderzelle. Die veränderten Zellen gleichen Molluskenkörperchen. Zwischenformen deuten die Entstehung der Gebilde an. In einer noch die Zellform wahrenden Zelle von 17—21 μ Durchmesser sieht man einen nicht mehr färbbaren, sonst aber deutlich hervortretenden kleinen Kern (die anderen Zellkerne in demselben Gesichtsfeld sind deutlich gefärbt) und eine große Zahl (50—60) kleinere farblose Einschlüsse. An anderen Stellen sieht man, wie mehrere dieser vergrößerten (hydropischen Zellen) zu einem Gebilde durch Einschmelzen der Wände zusammenfließen. Aehnliche Prozesse sieht man bei den Pocken der Menschen.

Das Korium ist sehr stark entzündet, vielfach scheint es zur Ausscheidung fibröser Massen zu kommen; wenigstens spricht das färberische Verhalten des Gewebes für diese Anschauung. Für die feinere Diagnose der zellulären Elemente des entzündlichen Prozesses war die Konservierung des Präparates ungeeignet. Gut erkennbar ist eine Abnahme der Intensität der Entzündung von den oberen nach den tieferen Reteschichten bis in den Bereich der tiefen Drüsen. Bei weniger vorgeschrittenen Fällen bleibt ein Teil der Drüsen noch erhalten, bei großen Pockenpusteln gehen sie ebenso wie die Haarpapillen zugrunde.

In der Literatur finden sich keine histopathologischen Untersuchungen über die Schafpocken, die modernen Anforderungen genügen. Klein (Quarterly. Journ. of micr. scienc. 1875, p. 229—243) macht bei einem experimentell erzeugten Fall folgende Angaben.

Histologisch werden die Zellen größer und deutlicher begrenzt. die Papillen erscheinen vergrößert, die Endothelien der Blutkapillaren proliferieren. Die Lymphgefäße der Kutis erweitern sich (passiv). Wanderzellen und koaguliertem Plasma ähnliche Massen treten auf. Am 3. Tage nach Erscheinen der Pocke wandelt sich die plasmaähnliche Masse in eine filzartige Masse von feinen Filamenten um. Zu gleicher Zeit beginnt die Blasenbildung im Rete. In den sich stets vergrößernden Blasen treten auch die feinen Filamente hervor. Schließlich vereitert die Pocke.

Nach Morel und Valée (No. 846) bestehen die Schafpocken aus starken Anhäufungen mehrkerniger Leukozyten, die im Bindegewebe unregelmäßig verteilt liegen. Die Arterienendigungen zeigen eine deutliche Entzündung (zellige Infiltration der Wandungen, Volumenzunahme der Zellkerne des Endothels). Im vorgerückten Stadium zeigen die Leukozyten körnigen Zerfall. Die Lymphdrüsen sind ödematös, erweicht, gerötet, brüchig.

Joest gibt von der atypischen Schafpocke folgende histologische Beschreibung:

Im Bereiche der Papeln erschienen Korium und Subkutis zellig infiltriert. Die Bindegewebs- und Muskelbündel sind durch Rundzellen und Flüssigkeit auseinandergedrängt. Besonders dichte zellige Infiltration weist der Papillarkörper auf. Die Papillen erscheinen infolgedessen vergrößert. Die Epidermis der Papeln besitzt einen größeren Dickendurchmesser als die der benachbarten Haut. Ihre Zellen sind vermehrt, zum Teil blasig degeneriert. Stellenweise ist auch die Epidermis zellig infiltriert.

Kaninchen.

Bei dem Kaninchen ist die Pockenerkrankung als idiopathische Affektion nur von Hupert (zitiert bei Süpfle) beschrieben. Vogt (No. 1003) übertrug Menschenpocken auf Kaninchen und von diesen auf Kühe. Experimentell ist die Uebertragung der Vakzine auf Kaninchen und Erzeugung einer **Lapine** gelungen. Hückel erzeugte durch Impfung der Schleimhaut der Nüstern und Labien mit Vakzine zwar keine Pusteln, wohl aber Bläschen, deren Entwicklung die Tiere gegen wiederholte Vakzination immun machte. Rasiert man nach dem Vorgang von Chantemesse

und Guérin den Rücken von Albinokaninchen, und reibt die Haut nach Pfeiffer und Voigt mit Sandpapier ab oder wäscht mit Kaliseife, so entwickeln sich nach der Impfung kleine, an der Spitze eine Borke bildende Papeln, die keine Spur der Nabelung zeigen. Die Tiere können nach Bonnhoff[1]) an der Impfung eingehen; häufig finden sich an der Lungenoberfläche weißlichgraue, etwas prominente Bläschen, die von Bosc bei intrapulmonaler oder intratrachealer Impfung mit Vakzine beobachtet wurden. Bonnhoff hält den Ersatz der Vakzine für die humane Schutzpockenimpfung durch die Lapine für zweckmäßig. Erwähnt sei der Spirochätenbefund Bonnhoffs in den Borken der geimpften Kaninchen; er fand die Gebilde aber auch in der Vakzine.

Bard und Guarneri zeigten schon 1892, daß die mit Vakzine geimpfte Kaninchenkornea ein gutes Objekt für das Studium der Erreger der Pocken darstellt (Süpfle l. c.). Auf der Hornhaut entstehen flache Erosionen, die bald heilen, nie Zerstörung des Auges zur Folge haben. In Abklatschpräparaten der vakzinierten Kaninchenkornea findet man die Guarnerischen Körperchen.

Die Impfung des Auges macht letzteres immun gegen Neuimpfungen. Das andere Auge und die Haut kann aber trotz der Immunität des geimpften Auges Sitz der Erkrankung nach Neuimpfung werden. Die Impfung verleiht dem Auge des Kaninchens nur lokale Immunität.

Die komplizierten Verhältnisse der Pockenübertragung der einzelnen Tierarten unter sich und untereinander zeigt umstehende Tabelle.

Die Einzelheiten der Tabelle sind im Text nachzulesen. Vielfach handelt es sich um experimentelle Uebertragung der Kuhpocken von einer geimpften Tierart auf eine dritte. Beim Menschen ist eine strenge Scheidung zwischen Kuhpocken und Menschenpocken (Vakzination und Variola) leicht möglich. Bei Tieren ist aber aus dem Krankheitsbild allein oft schwer zu entscheiden, ob nach der Impfung mit Kuhlymphe eine besondere Vakzinekrankheit oder die durch den Tierorganismus modifizierte spezifische Tierpockenkrankheit entstanden ist (vgl. Pferdepocken). Die Anführung aller Einzelheiten hätte der Tabelle ihren Hauptzweck, die Uebersichtlichkeit, geraubt.

Im Anschluß an die Pocken soll eine sonst nicht zu rubrizierende Affektion abgehandelt werden.

Pockenartige Erkrankung der Mäuse.

(Eigene Untersuchung XL.)

Mit diesem Namen bezeichne ich eine nach Angabe eines Tierhändlers infektiöse Affektion, die bei künstlich gezüchteten weißen und weiß-schwarzen Mäusen auftritt. Klinisch stellt sich die Erkrankung durch das Aufschießen von anfangs mit seröser Flüssigkeit gefüllten Blasen dar. Der Inhalt der Blasen wird eitrig und trocknet zu einem Schorf ein.

Zur Untersuchung kam nur eine Maus, die eine typische Effloreszenz zeigte. Versuche, eine im gleichen Gefäß gehaltene andere Maus zu infizieren, mißlangen. Bakteriologische Untersuchungen konnten leider nicht vorgenommen werden.

---

1) Bonnhoff, Ueber Lapine. Münchener med. Wochenschr. 1907. No. 8. Süpfle, Archiv f. Hygiene. 1908. Bd. 68. Heft 3.

Die Pocken werden übertragen

Vom ↓ Auf →	Menschen	Rind	Pferd Esel	Schaf	Schwein	Ziege	Affe	Kamel	Hund	Kaninchen	Elefant
Menschen . .	Ja	Ja	Ja	Ja exper. spont.?	Ja exper. spont.?	Ja	Ja spont. exper.	—	Ja exper.	Ja exper.	—
Rind . . .	Ja	Ja	Ja spont. exper.	Ja selt. Geringe Erkr.	Ja	Ja	Ja exper.	—	Ja exper.	Ja exper.	—
Pferd, Esel .	Ja	Ja spont. exper.	Ja	—	—	—	—	—	Ja exper.	Ja exper.	—
Schaf . . .	Ja	—	Ja selten	Ja	—	Ja selt exper. nein	—	—	Ja selten	—	—
Schwein . .	—	?	—	—	Ja	—	—	—	—	—	—
Ziege . . .	Ja exper. spont.?	Ja exper.	Nein exper.	Ja? exper.?	—	Ja	—	—	—	Nein exper.	—
Affen . . .	Ja exper. spont.?	—	—	—	—	—	Ja	—	—	—	—
Kamel . . .	Ja spont. exper.	Ja?	—	Ja	—	—	—	Ja	—	—	—
Hund . . .	Ja	—	—	—	Ja	—	Ja	—	?	—	—
Kaninchen. .	—	Ja exper.	—	—	—	—	—	—	—	Ja exper.	—
Elefant . . .	—	—	—	—	—	—	—	—	—	—	Ja

Mikroskopisch erscheint im Bereich der 2,5 mm langen, $^1/_7$ mm über das Hautniveau hervorragenden Pustel die Epidermis abgehoben. Das Stratum corneum fehlt.

Das Rete ist in ein dicht von Rundzellen infiltriertes, von Fibrinmassen durchsetztes schwer differenzierbares Gewebe umgewandelt. Zwischen dem abgehobenen Rete und der stark infiltrierten, keinerlei Papillen zeigenden Kutis befindet sich eine den Raum nur zur Hälfte ausfüllende Masse, welche sich nicht mit kernfärbenden Flüssigkeiten tingiert. Zweifellos handelt es sich um geronnene Exsudatmassen, die sich zum Teil bereits in Organisation befinden. Man sieht nämlich außer einzelnen Vakuolen in der diffusen Masse eine sehr große Zahl polynukleärer Leukozyten, einige Plasma- und nichttypische Mastzellen. Die Behandlung mit polychromem Methylenblau-Glyzeriniäther zeigt viele metachromatische intra- und extrazelluläre Granula, die an manchen Stellen zu völligen Flatschen geworden sind. Ich habe ähnliche tinktorielle Vorgänge bei der schleimigen bezw. kolloiden Entartung von Geschwülsten gesehen. In diesen Schichten der Haut finden sich grampositive und mit Methylenblau gut färbbare Kettenkokken, die aber, wie ihre Lage allein in den oberen Schichten andeutet, mit dem pathologischen Prozeß nichts zu tun haben.

Durch einen etwa $^1/_3$ mm großen Raum von dem geschilderten Pustelinhalt entfernt liegt das Korium, dessen ziemlich normales Bindegewebe in seiner ganzen Tiefe stark (ein- und auch dreikernige Zellen) infiltriert ist. Besonders auffallend ist die große Zahl der Mastzellen. Sie bieten einen ungewohnten Anblick. Bei den kleineren Nagern zeigen die überall, auch in der normalen Haut sehr zahlreich vorkommenden Mastzellen bei Färbung mit polychr. Methylenblau und Differenzierung mit Glyzeriniäthermischung besonders starke Metachromasie. Gelegentlich sieht man aber ganze Züge von Mastzellen, die mit ihrer Substanz und mit ihren extrazellulär gelegenen Körnchen so dicht aneinander liegen, daß eine Differenzierung oft unmöglich ist. Zweifellos liegen

diese Züge auf oder in präformierten Gebilden. Meist gelingt der Nachweis (durch Erythrozyten), daß diese Züge Kapillaren entsprechen. Die auch in diesem Präparate erhobenen Befunde sprechen für die von mir aufgestellte Theorie der hämatogenen Genese der Mastzellen (vgl. Deutsche med. Wochenschr., 1904). Wahrscheinlich machen die Mastzellen auf den Kapillaren einen Ausreifungsprozeß durch, bevor sie ihre Wanderung in das Gewebe antreten.

An einzelnen Stellen liegen die Mastzellen und extrazellulären Mastzellenkörnchen so dicht, daß völlige Flatschen von roten Massen inmitten des sonstigen Gewebes entstehen. Es gleichen sich im Gehalt an metachromatisch tingierten Mastzellengranulationen die oberen und tieferen Schichten. Letztere enthalten aber allein gut differenzierte Mastzellen.

Schließlich sei in den Präparaten der Mäusepocken noch die starke Gefäßfüllung, die gelegentlich zu freien Blutungen, auch in die Pustel, Veranlassung gegeben hat, erwähnt.

Durch Protozoen hervorgerufene, dermatologisch wichtige Affektionen.

Die Bedeutung der Protozoen für die Pathologie rechtfertigt die Wiedergabe des Systems nach Doflein und besonderer Hervorhebung der überhaupt tierpathogenen Arten, obwohl bisher die Zahl der sicher als Protozoenkrankheit anerkannten Hautaffektionen nur gering ist. Die Dermatosen, deren Erreger vielleicht Protozoen sind (z. Pocken, Epithelioma contagiosum), sind hier nicht behandelt. Die folgende Darstellung stützt sich vielfach auf das Werk von Kästner: Die thierpathogenen Protozoen.

Die Protozoen sind einzellige, in ihren physiologischen Lebensäußerungen Tieren gleichende, aus Protoplasma und Kern bestehende Lebewesen. Das Protoplasma besteht aus der Gerüstsubstanz (Spongioplasma) und der Zwischenflüssigkeit (Hyaloplasa). Die der Bewegung und Nahrungsaufnahme dienenden Körperteile der Einzeller nennt man Organzellen.

Die Protozoen sind als Parasiten im Verhältnis zu ihrem Wirt Ektozoen oder Entozoen, in bezug auf ihre Ernährungsweise Symbioten (beziehen vom Wirt Vorteile, sind ihm aber auch nützlich), Commensalen (Saprophyten, für den Wirt indifferent), echte Parasiten (dem Wirt schädlich).

Auf die komplizierten Vorgänge der Vermehrung der Protozoen kann hier nicht eingegangen werden, man vergleiche Doflein: Die Protozoen (München 1901) und Braun: Tierische Parasiten des Menschen. Hier sei nur erwähnt, daß die Vermehrung der Protozoen ungeschlechtlich durch Teilung oder Knospung oder geschlechtlich geschieht. Die Teilung kann in 2 oder sehr viele Teilstücke oder durch eine größere Zahl von Knospen erfolgen; so daß der ganze Körper in die Teilstücke aufgeht, oder ein schließliches zugrundegehender Restkörper übrig bleibt. Bei Bildung sehr zahlreicher Tochtertiere sind die einzelnen Schwärmer oder Sporen zunächst dem Muttertier sehr unähnlich. Unvollständige Teilung führt zur Ausbildung von Kolonien, Protozoenstöcken.

Das System der

(Die pathogenen Arten sind von mir eingetragen

I. Unterstamm.
Plasmodroma.
Bewegung durch Pseudopodien, Geißeln oder amöboid. Befruchtung isogam oder anisogam. Kein Konjugationsvorgang. Gameten sind die zur Kopulation fähigen Zellen. Makrogameten = Ei = Ovoïd. Mikrogameten = Spermazelle = Spermoïd. Die Vorstufe beider Makro- oder Mikrogametocyt. Ovoïd + Spermoïd bei der Befruchtung einer Sizygie. Es folgt ein Cystenstadium. Die Dauercysten heißen bei den Sporozoen Oocysten (Sporocysten sind für das ektogene Leben bestimmt). Aus ihnen gehen die Sporozoïten hervor, die den intrazellulären parasitischen Lebenszyklus wieder beginnen. Der Lebenszyklus kann asexual (asporulär) oder sexual (sporulär) ablaufen. Letzterer sichert die Erhaltung der Art auch außerhalb des Wirtes.

1. Klasse.
Rhizopoda.
Bewegung durch Pseudopodien, z. B.
Amoeba coli, Leydenia gemmipara.

2. Klasse.
Mastigophora.
Bewegung durch Geißeln. *Cercomonas* keine undul. Membran, 1 Geißel am Vorderende.
Trypanosomen, undulierende Membran, 1 Geißel am Vorderende.
Trypanosoma equiperdum Dourine.
Trypanosoma Evansi Surra.
Nagana oder *Tsetsekrankheit.*
Leisthmannsche Körperchen in Aleppobeule.
Trichonomas, 3 bis 4 Geißeln am Vorderende.

3. Klasse.
Sporozoen.
Bewegung verschiedenartig, durch Parasitismus modifiziert. Vermehrung durch beschalte Fortpflanzungskörperchen, Sporen, Sporozoïten. Sämtlich Zellschmarotzer.

1. Unterklasse.
Telosporidia.
Zerfall nur am Ende einer vegetativen Periode ihres Lebenskreises in Keimlinge, die meist zu Sporen in einer Sporenhülle vereinigt sind. Nur den Hämosporidien fehlt die Sporenhülle. Befruchtung isogam oder anisogam.

2. Unterklasse.
Neosporidia.
Während der ganzen vegetativen Periode sporulationsfähig. Sporenbildung erfolgt unter Bildung von Pansporoblasten schon in früherem Entwicklungsstad. Aus den Pansporoblasten bilden sich die Sporoblasten und Sporen. Jede Spore enthält nur einen Keim.

II. Unterstamm.
Ciliophora.
Bewegung durch Cilien. Kernapparat hoch differenziert. Befruchtung durch Konjugation vermittels anisogamer Verschmelzung oder durch Austausch von Kernsubstanz ohne Verschmelzung der Kernleiber. Vermehrung durch Teilung oder Knospung. Encystierung.

1. Klasse.
Ciliata.
Wimperkleid zeitlebens bestehend. Nahrungsaufnahme osmotisch oder durch Cytostom.

2. Klasse.
Suctoria.
Wimperkleid nur im Jugendzustand. Nahrungsaufnahme durch röhrenförmige Organellen, sog. Saugfüßchen.
Ichthiophthirius multifillus, Krankheit der Süßwasserfische. Balantidium columbarum, Lungenhepatisation und Darmentzündung. Balantidium viride in der Lunge des Affen. Balantidium coli des Menschen u. des Schweines.

Protozoen (Doflein).

worden und durch *Kursivdruck* kenntlich gemacht.)

1. Ordnung.
Coccidiomorpha.
Vegetatives Stadium, ungeschlechtliche Vermehrung, dauernd oder vorübergehend intrazellulär. Befruchtung anisogam.

1. Unterordnung. **Coccidia.**
Zellschmarotzer von formbeständiger, ei- oder kugelförmiger Gestalt. Sporozoïten zu Sporen vereint. Kopula als Oocyste unbeweglich. Sporogonie meist in freier Natur. *Coccidium cuniculi. Coccidium bovis, rote Ruhr. Coccidium fuscum, Schrotausschlag der Schweine.*

2. Unterordnung. **Haemosporidia.**
Zellcharakter von amöboidem Bau. Fehlen einer Cystenhülle während des ganzen Entwicklungsganges. — Sporozoen stets frei. — Kopula als Ookinet beweglich. — Bei den pigmentbildenden Parasiten warmblütiger Wirte. Schizogonie in Blutzellen, Sporogonie in Insekten. — — Wirtswechsel. — Bei den nicht pigmentbildenden Parasiten kaltblütiger Wirte erfolgt auch die Sporogonie im Blute und wahrscheinlich kein Besitzwechsel. *Malariaparasiten,* echte, pigmentbildende von amöboiden, unechte, keine pigmentbildenden von gregarinenart. Bau. Malariaparasit des *Menschen* (Haemosporidia) zerfällt in 3 Arten, quartana, tertiana, varietas tropica; der Vögel in 2 Gattungen, *Proteosoma Labbé* und *Halteridium Labbé*; der *Haustiere*: Gattung *Piroplasma* des Rindes, Schafes, Hundes, Pferdes (Pferdesterbe). *Carceag* der Schafe in Rumänien. *Endemisches Blutharnen der Rinder; afrikanisches Küstenfieber der Rinder.*

2. Ordnung.
Gregarinida.
Vegetatives Stadium meist ohne Vermehrungsfähigkeit und nur in der Jugend oder gar nicht intrazellulär. Befruchtung isogam. Endogene Sporulation nach vorübergehender Encystierung gewöhnlich zweier gleichartiger Individuen.

1. Unterordnung. **Eugregarinaria.**
Zellcharakter von formbeständiger, in der Richtung der Längsachse symmetrischer Gestalt, deren Grundform ein längliches, meist in 3 Körperabschnitte gegliedertes Ovoïd darstellt. Schizogonie wahrscheinlich. Bei höheren Arten Fortpflanzung nur durch Sporogonie nach Kopulation der Sporoblasten (Gameten).
Darmparasiten niederer Tiere.

2. Unterordnung. **Amoebosporidia.**
Schizogonie wie Sporogonie bei der Fortpflanzung. Form und Bildung der Sporen wie bei den Gregarinen.
Keine Pathogenität.

1. Ordnung.
Cnisporidia.
Die klappenförmigen Sporen (2—4) entstehen in 1 Sporoblasten, enthalten außer den Keimlingen 1 oder mehrere Polkapseln. Kopulation nicht nachweisbar, daher auch kein Generationswechsel.
Myxobolus Pfeifferi, Erreger der Barbenseuche. Myxobolus cyprinus, Pocken der Karpfen.

2. Ordnung.
Sarkosporidia.
In einem Pansporoblasten entstehen zahlreiche Sporen, wahrscheinlich ohne Polkapseln.
Mieschersche Schläuche.

Vor der Teilung, aber auch unabhängig von letzterer, erfolgt eine Encystierung. Bei der geschlechtlichen Vermehrung unterscheidet man Verbindung zweier gleicher (Isogamie) oder ungleicher Individuen (Anisogamie); es handelt sich dann um Vereinigung zwischen Männchen (Mikrogameten, Zoosporen) und Weibchen (Makrogameten, Oosporen). Die dauernde Verbindung ist die Kopulation; bei der vorübergehenden Vereinigung, der Konjugation, trennen sich die Parlinge nach dem Austausch von Kernteilen, um sich dann selbständig zu vermehren. (Generationswechsel).

Für die vergleichende Pathologie der Haut kommen nur wenige Protozoenkrankheiten in Frage, nämlich

1. Beschälseuche, Dourine hervorgerufen durch Trypanosoma equiperdum, I. Unterstamm, 2. Klasse der Tabelle.

2. Schrotausschlag, vielleicht hervorgerufen durch Coccidium fuscum, I. Unterstamm, III. Klasse, 1. Unterklasse, 1. Ordnung, 1. Unterordnung der Tabelle.

3. Eine Reihe von Fischerkrankungen.

Obwohl bei der durch Trypanosoma evansi hervorgerufenen Surrakrankheit der Kamele und Elefanten Oedeme vorkommen, kann die Affektion nicht als eine das Hautorgan wesentlich befallende Affektion angesehen werden.

Ich habe mich nicht entschließen können, die ganz heterogenen, durch Protozoen bestimmt, wahrscheinlich oder vielleicht hervorgerufenen Krankheiten der gemeinsamen Aetiologie halber hier abzuhandeln. Ich habe dementsprechend die Beschälseuche bei den übrigen Geschlechtskrankheiten, den Schrotausschlag bei den Cysten der Haut, die Pockenkrankheit des Karpfen bei den Warzenbildungen behandelt. Es geschah dies, weil die Krankheit als solche durch den Myxobolus cyprini, die Hautaffektion jedoch nicht durch den Parasiten hervorgerufen ist. (I. Unterstamm, 3. Klasse, 2. Unterklass, 1. Ordnung.

Ein großer Teil der übrigen pathogenen Protozoen ruft keine Dermatosen und keine Allgemeinerkrankungen hervor, die wichtige Hautveränderungen aufweisen.

Es können daher hier nur einige Fischerkrankungen kurz berührt werden.

Beulenkrankheit der Barben.

Stazi (No. 1155) beobachtete bei 2 Barben (Barbus fluviatilis) an einem oberitalienischen Fluß an den Seiten und auf dem Rücken rundliche, erbsengroße, die Schuppen überragende weiche Geschwülste, die brüchig, schwammig waren und eine eitrige, graugelbe Substanz enthielten. Eine Geschwulst war in ein Geschwür mit aufgeworfenen Rändern umgewandelt. Mikroskopisch erstreckte sich das Geschwür durch die Haut und die Unterhaut in die Muskulatur. Das Perimysium war infiltriert, die Muskelprimitivfasern degeneriert. Im Zentrum der Geschwüre fanden sich Myxobolen und kleine mit Myxosporidien gefüllte Höhlen. Die Krankheit kommt in Deutschland als Beulenkrankheit der Barben in der Mosel, im Rhein, Neckar usw. vor. Die Fische sind träge, schwimmen nicht stromaufwärts, suchen stille Orte auf.

Hofer schildert die Beulen sogar als nuß- bis hühnereigroß, er konstatierte gleichfalls eine ungeheure Menge von Sporen in den Geschwüren (2—3 Milliarden in einem 2 cm großen Tumor). Die Verseuchung ganzer Flüsse, z. B. der Mosel, ist dadurch sehr leicht erklärbar.

Aehnliche Knotenerkrankungen kommen, gleichfalls durch Sporozoen hervorgerufen, bei der Laube (Alburnus lucidus), Plötze (Leuciscus rutilus), Stichling (Gasterosteus aculeatus) u. a. vor. Die Knoten sind meist geschlossen, platzen aber auch und wandeln sich in Geschwüre um. Sie können durch ihre Massenhaftigkeit die Fische schädigen, auf Muskeln und Eingeweide drücken, zu sekundärer Verpilzung Veranlassung geben. Die spezielle Aetiologie der einzelnen Knotenerkrankungen ist bei Hofer nachzulesen (vgl. Tabelle: I. Unterstamm, 3. Klasse, 2. Unterklasse, 1. Ordnung).

Einige durch Protozoen hervorgerufene Fischkrankheiten.

Eine fernere Form fischpathogener Protozoen sind die Flagellaten, die sich durch peitschenschnurartige Fortsätze am Vorderende fortbewegen. Sie vermehren sich freischwärmend durch Längsteilung, selten durch Querteilung; sie encystieren sich zum Zwecke der Fortpflanzung und unter ungünstigen äußeren Bedingungen. Ihre Fortpflanzung erfolgt durch Konjugation gleichwertiger oder ungleichwertiger Individuen (Makro- und Mikrogameten).

Bei Schleien, Karpfen, Regenbogenforellen und Goldfischen ruft ein Flagellat die Costia neatrix, unregelmäßig trübe sich stets verbreiternde Flecke, hervor. Die fest auf den Oberhautzellen sitzenden Flagellaten reizen die Zellen, bewirken schleimige Absonderung. Im Schleim bleiben die Flagellaten stecken, neue Zellen bilden sich auf den abgestorbenen; die Vorgänge erinnern an die Prozesse der Haut der Säugetiere bei der Sarcoptesräude. Die Fische gehen infolge der Haut- und Kiemenerkrankung zu Grunde.

Von den pathogenen Infusorien seien einige erwähnt, die nach Döfleins Schema in die Abteilung: II. Unterstamm, 2. Klasse, gehören.

Bei der Ichthyophtiriuskrankheit der Forellen, Karpfen, Schleie usw. entstehen auf der Haut Tausende von Bläschen, die sich bald in Geschwüre umwandeln, in denen man den Ichthyophthirius multifilis findet. Das $^1/_2$ — $^1/_5$ mm große Infusorium fällt aus der Haut des Fisches heraus, wandelt sich in eine Cyste um, teilt sich in viele hundert junge Individuen, die dann die Fische von neuem infizieren. Die Chilodonkrankheit der Karpfen und Goldfische, charakterisiert durch die Produktion eines zarten bläulichen Schleiers auf der Haut der Fische, ist durch ein Infusorium von der Art Chilodon cyprin. hervorgerufen. Die Cyclochaetakrankheit ruft auf der Haut von Salmoniden und Aalen weißliche Trübungen hervor, bewirkt das Absterben der Fische bei größerer Verbreitung. Ursache ist ein Infusorium Cyclochaeta Domerguei Wallengren, das sich mit Saugscheiben an der Haut festsetzt.

Es sollen hier einige nicht zu den Protozoen, sondern zu verschiedenen **höheren Tierarten** gehörende **Hautschmarotzer** der **Fische** erwähnt werden. Von den Saugwürmern (Trematoden) ruft der Gigrodactylus elegans bei massenhaftem Auftreten Hauttrübungen z. B. bei Karpfen und Karauschen hervor. Er kann aber zur Zerstörung der Flossenhaut zwischen den Flossenstrahlen Veranlassung geben. Wenig Erscheinungen macht die Diplostomumkrankheit, hervorgerufen durch Holostomum cuticula und die Egelkrankheit Psisciculosis, verursacht durch Piscicola geometra. Auch parasitische Copepoden (Krebsarten) und Branchimuren (Fischläuse) z. B. Argulus foliaceus und Argulus coregoni kommen vor. Hofer macht die interessante Beobachtung, daß Pfrillen Jagd auf Arguliden machen, während andere Fische denselben ängstlich ausweichen.

Angeschlossen seien hier 2 angeblich auf Protozoen zurückzuführende, bisher noch nicht näher studierte Hundeaffektionen (Marcone, Zeitschr. f. Infektionskr., 1908, IV.). Bei der unter dem Bilde der Akne verlaufenden, zu kahlen, mit gelbgrauen Schuppen bedeckten Flecken führenden Form finden sich in den am Rande der Flecken sich erhebenden weichen Anschwellungen oder in an der gleichen Stelle sich bildenden Pusteln, die geschwürartig zu roten Rinnen zusammenfließen,

ein Dermosporidium canis genannter Parasit. Bei der zweiten Form treten blaurote, höckrige, mit silbergrauen Schuppen belegte Flächen auf; aus den Höckern entleert sich Schleim bei Druck. Oft bilden sich Fistelgänge, während die Haut verdickt und runzlig wird. Der Erreger ist das Coccidium nudum. (Ueber experimentelle Trypanosomenerkrankung der Haut vgl. das Kapitel Dourine.)

Die durch tierische Parasiten hervorgerufenen Hautaffektionen.

Die tierischen Parasiten spielen als Krankheitserreger in der Pathologie der Hautaffektionen der Tiere eine ganz anders hervorstechende Rolle, als in der humanen Medizin.

Die dichte Behaarung der Tiere, die Schwierigkeit der Reinigung des einmal infizierten Pelzes, die erstaunlich geringen Abwehrvorrichtungen des Hautorgans und des ganzen Organismus gegen die tierischen Parasiten bedingen leicht eine Verbreitung der Schmarotzer, für die in der Kulturmenschheit kaum Analogien vorhanden sind. Seitdem die „Läusesucht", Phthiriasis des Menschen, als Krankheit sui generis nicht mehr anerkannt ist, seitdem „Scabies norwegica" nicht mehr beobachtet wird, kann man nicht davon sprechen, daß die parasitären Zoonosen des Menschen als solche tödliche Krankheiten sind. Im Gegensatz dazu dezimieren einzelne Räudeerkrankungen nach Art der schwersten Seuchen sowohl Haustiere (Schafe, Kaninchen, Hühner) als auch freilebende Tiere (z. B. Mäuse, Füchse, Hirsche).

Die Literatur der parasitären Zoonosen ist vielfach beherrscht von der Schilderung der einzelnen Parasiten, ihrer Entwicklung und Artunterscheidung. Ich glaube, daß die Abhandlung dieser Themata Sache der Zoologen ist. Es besteht hier ein eigentümlicher Gegensatz zwischen den tierischen Parasiten oder genauer gesagt zwischen den höheren, den Klassen der Insekten, Würmern usw. angehörenden Parasiten und den pflanzlichen und niederen tierischen Schmarotzern. Die Biologie der letzteren ist für die Klinik und die pathologische Anatomie der Dermatosen von höchster Bedeutung. Schon heute kennen wir viele Beziehungen zwischen den Lebensäußerungen der parasitären pflanzlichen und niederen tierischen Lebewesen und den Gewebsreaktionen der Haut. Der Tuberkelbazillus ruft eine andere Gewebsreaktion hervor als der Streptokokkus, das Achorion Schönleinii bewirkt einen anderen pathologischen Prozeß, als die Blastomyzeten. Stark virulente Tuberkelbazillen erzeugen tuberkulöse Geschwüre, wenig virulente Tuberkelbazillen Lupusknötchen, Stoffwechselprodukte der Tuberkelbazillen wahrscheinlich die Tuberkulide der Haut.

Selbstverständlich wirken auch die einzelnen parasitäten Tierspezies auf das Hautorgan verschieden ein. Die von einer Krätzmilbe, einer Wanze, einem Sandfloh hervorgerufenen Gewebsläsionen sind unter sich ganz verschieden; sie sind eben abhängig von der Art und Weise des Angriffes der Parasiten auf die Haut. Es

besteht kein so klarer Zusammenhang zwischen Hautläsionen und Parasiten, wie bei den durch pflanzliche Schmarotzer hervorgerufenen Affektionen. Gleichzeitig mit den tierischen Parasiten dringen auch pflanzliche, insbesondere Eitererreger in die Haut ein; es muß im Einzelfall festgestellt werden, ob die Parasiten selbst die Eitererreger in die Haut des Wirtstieres bringen, oder ob sie dieselben erst von der Hautoberfläche des Wirtes in die Tiefe transportieren.

Der Zukunft muß es vorbehalten sein, die Bedeutung der tierischen Parasiten als Ueberträger von Spaltpilzen und Protozoen von einem Tier derselben oder einer anderen Art auf das Wirtstier darzustellen.

Bei der Schilderung der Zecken sind die Affektionen genannt (vgl. das Kapitel), die durch diese Insekten übertragen werden. Die Anophelesmücken als Verbreiter der Malaria, die Glossinen als Ueberträger der Schlafkrankheit des Menschen, der Tsetsekrankheit der Rinder stehen ja zur Zeit im Mittelpunkt des Interesses. Die Rattenflöhe sollen Pestbazillen auf Ratten übertragen können.

Für die Hautaffektionen ergibt dies Gebiet bisher nur geringe Ausbeute. Bürgi hat nachgewiesen, daß die Furunkulose der Hasen durch Flöhe verbreitet wird. Ich habe die wundervollen Präparate, die die Staphylokokken in den Speicheldrüsen der Flöhe deutlich zeigten, selbst gesehen. Ich zweifle nicht, daß auch in der menschlichen Dermatologie manches dunkle Gebiet durch den Nachweis der Uebertragung von Krankheitskeimen durch tierische Parasiten aufgehellt werden wird.

Vom Standpunkt der vergleichenden Pathologie interessiert uns vorwiegend die Reaktion des Hautorgans auf die tierische Noxe. Da nun die speziellen morphologischen Eigentümlichkeiten des tierischen Parasiten für die spezifische Reaktion der Haut nicht in Frage kommt, Beziehungen zwischen eventuellen Lebensäußerungen der Parasiten (Produktion bestimmter Gifte usw.) noch ganz unbekannt sind, so habe ich mich vielfach nur auf einige Angaben über die zoologischen Eigentümlichkeiten der tierischen Parasiten beschränkt und auf Literaturquellen verwiesen. Um so größere Aufmerksamkeit dagegen ist den Hautveränderungen selbst gewidmet worden.

Schindelka trennt mit Recht stationäre, temporäre, akzidentelle Parasiten, Wegen der überragenden praktischen Wichtigkeit müssen aus dem Gebiet dieser Zoonosen zunächst die Räudeerkrankungen herausgehoben werden, die zu allen Krankheitsarten Vertreter stellen.

Räudeerkrankungen.

Die Räuden werden durch Spinnentiere hervorgerufen. Die zoologische Stellung veranschaulicht umstehende Tabelle.

Es folgen hier einige kurze Bemerkungen zur allgemeinen zoologischen Charakterisierung.

Die Arachnoidea, Spinnentiere, haben ein aus der Verschmelzung von Kopf und Brust gebildetes Kopfbruststück, das kieferförmige Fühler, 2 Kiefer und 4 Beinpaare sowie die 2 bis 12 Augen trägt. Der gliedmaßenlose Hinterleib ist bald kugelig aufgetrieben, bald langgestreckt und gegliedert, bald ungegliedert und mit dem Kopfbruststück verschmolzen.

Arthropoden-Gliedertiere

1 Branchiata (Kiemenatmer)	2 Tracheata (Tracheenatmer)			
Krebse	1) Arachnoideae (Spinnen)	2) Myriopoda	3) Insekten	
1) Arthrogastra (Gliederspinnen) z. B. Skorpion.	2) Araneïna (Weberspinne) z. B. Kreuzspinne Vogelspinne	3) Acarina[1] (Milben)	4) Linguatulidae (Zungenwürmer) z. B. Pentastomum taenioïdes	5) Krebsspinnen Pantopoda
1) Trombididae z. B. T. holosericum Samtmilbe Leptus autumnalis	2) Gamasidae (Tiermilbe) z. B. Dermanyssus avium	3) Zecken (Holzbock) z. B. Ixodes Argas	4) Sarcoptidae (Lausmilben)	5) Demodices

1) Sarcoptes (Grabmilbe)		2) Dermatocoptes Symbiota (Saugmilbe)	3) Dermatophagus (Schuppenfressende Milbe)
1) S. hominis 2) S. suis 3) S. canis 4) S. vulpis 5) S. ovis	Nur wenig Unterschied	1) Symbiotes communis 2) „ auricularis 3) „ setiferus	
6) S. cati 5) S. cuniculi	Sarcoptes minor		

Die Spinnen sind luftatmend, sie besitzen verästelte Tracheen oder unverästelte Fächertracheen oder Lungen.

Die Milben sind Spinnentiere mit beißenden oder saugenden Mundteilen, ungegliedertem Leibe und beinförmigem zweiten Kiefernpaar; sie atmen meist durch Luftröhren und gelangen durch unvollkommene Verwandlung zur Geschlechtsreife.

Es seien nur die Arten hervorgehoben, die pathologisches Interesse haben.

1. Trombididen fast ganz weich; mehr oder weniger behaart; meist stark gefärbt; fünf- bis sechsgliedrige Füße, Skelett aus Epimeren bestehend, Trachealatmung, oft 2 Augen. Die wichtigste Art ist die gemeine Samtmilbe, Cochenillemilbe, Trombidium holosericium, scharlachrot, 2,25 mm lang, fast birnförmig. Die Eier werden im Juni und Juli in größeren Partien vereinigt abgelegt und zerfallen beim Ausschlüpfen der Jungen in 2 Teile. Die Jungen sind fast kugelig, haben 6 kurze Beine und werden als Erntegrasmilben, Leptus autumnalis, bezeichnet. Sie hängen an Grasstengel und Getreidehalmen und gelangen so auf den Körper der Tiere und Menschen. Sie beißen sich wie die Zecken in die Haut ein (vgl. Fig. No. 72).

2. Die Tiermilben (Gamasidae) haben stechende oder scherenförmige Kieferfühler, die aus ziemlich gleich langen Gliedern bestehen, ausgestreckte Kiefertaster, haarige Beine, die meist gleich lang sind und außer Krallen noch eine Endhaftscheibe besitzen. Sie wohnen als Schmarotzer auf Tieren, sitzen aber nicht, wie die Zecker fest, sondern laufen auf den Wohntieren hin und her.

---

1) 3 Familien der Acarina, Hydrarachnidae (Wassermilben), Oribatidae (Hornmilben), Phytoptidae (Gallmilbe) sind nicht besonders berücksichtigt, weil sie keine pathologisch interessierende Arten enthalten.

Z. B. die Käfermilbe Gamasus coleopterorum. Mit diesen Milben verwandt sind die Vogelmilben (Dermanyssus avium). Sie haben einen langen beweglichen abwärts gebogenen Rüssel, deutlich gegliederte Kiefertaster mit dickerem Grundgliede als die Gamasen und gleichlange Beine. Die Tiere verkriechen sich am Tage im Stall, in den Sitzstangen usw. und gehen nachts auf Raub aus, d. h. befallen die Haut der Vögel um Blut zu saugen. Die Uebertragung von Vögeln auf Menschen und Säugetiere ist häufig.

3. Die Zecken oder Holzböcke (Ixodes) haben einen mehr oder weniger eiförmigen Körper, der mit lederartiger oder horniger Hautbekleidet ist, die so dehnbar ist, daß durch Aufnahme von Blut das Tier von 2,5 mm Länge zu Bohnengröße anschwellen kann. Meist ist die Chitinbildung ein nach hinten gerundetes Schild, das bei den verschiedenen Arten in verschiedenen Umrissen den vordersten Teil des Rückens deckt. Der Rüssel steht in der Ruhelage nach vorn vor und erscheint wie ein abgesonderter Kopf; die Augen liegen, wenn sie überhaupt vorhanden sind, an einer seitlichen Ausbuchtung des Hornschildes, das man unpassend auch Kopfschild genannt hat. Beim Einbeißen klammert sich die Zecke an die Haut des Wohntieres mit den Beinen an, biegt den Rüssel senkrecht herab, stemmt ihn an die anzubohrende Stelle, schiebt die Hakenspitze der Kieferfühler in die Haut ein, indem sie dadurch der nachfolgenden Unterlippe den Weg bahnt. Die nach hinten gerichteten Zähne verhindern das Zurückweichen aus der Wunde. Ist der Rüssel bis an seine Spitze eingedrungen, so schlagen sich die Haken der Kieferfühler ankerartig nach rechts und links um, so daß die Zecke nicht mehr herausgezogen werden kann. Die gleichgestalteten Beine haben außer den scharfen Krallen noch eine Haftscheibe. Die jungen Zecken haben nur 6 Beine, sie leben wie die 8beinigen, ältern auf Gräsern, bis sie in die Wohntiere eindringen. Unter den Zecken befällt Ixodes ricinus (gemeiner Holzbock) Menschen und die meisten Haustiere, auch Eichhörnchen, der Ixodes boophilus Rinder und Schafe, der violettrote Holzbock, Ixodes reduvius, Schafe, Hunde, besonders Jagdhunde und Rinder.

Durch eine schildartige, nach vorn schwach verschmälerte Rückenfläche und durch einen der Bauchseite angehefteten kurzen Rüssel unterscheiden sich die Saumzecken, Argas, von den Holzböcken. Die persische Saumzecke, Argas persicus, schmarotzt auf Menschen, die muschelförmige Argas reflexus (vgl. Fig. 71) auf Tauben und Menschen, der Argas tunicatus (in Guanojuato) auf Schweinen, der Argas Megnini auf Pferden, Eseln und Rindern, der Argas Mauritanus (auf Mauritius) auf Hühnern. Alle Zecken können auf Menschen übergehen.

4. Die Lausmilben, Sarcoptidae, sind pathologisch die wichtigste Klasse. Sie sind die kleinsten der ganzen Ordnung, bestehen aus einem weichhäutigen, mitunter durch Chitinleisten gestützten Körper von ovalen und noch gestreckteren Umrissen. Augen fehlen; nicht selten bedeckt reichliches Borstenhaar die Oberfläche. Die Beine enden in eine Haftblase, die Kieferfühler in eine Schere oder Nadelspitze und lassen sich in letzterem Falle in eine häutige Röhre zurückziehen. Atmungswerkzeuge sind nicht nachweisbar. Zu den Sarcoptidae gehören außer den tierischen Parasiten auch die Käsemilben, Tyroglyphus siro oder Acarus domesticus, ferner die Mehlmilben, Tyroglyphus farinae und die Gattung der auf getrockneten süßen Pflanzen vorkommenden „Süßmäuler", Glycyphagus.

5. Demodices, kleine wurmförmige glatte in Cephalothorax und Abdomen geteilte Insekten. Das Abdomen ist leicht ausgezogen, konisch. Die 3gliedrigen Beine sind sehr kurz. Sie gebären Eier. Eine Wiedergabe der Diskussion über die zoologische Stellung der Demodices ist nicht beabsichtigt. Interessenten seien auf die Arbeit von Gmeiner (Archiv f. Dermatologie, 1908, Bd. 92) verwiesen.

Die Klasse der Lausmilben, Sarcoptiden, zerfällt in 3 Unterabteilungen: I. Grabmilben (Sarcoptes), II. Saugmilben (Dermatocoptes), III. Schuppenfressende Milben (Dermatophagus).

I. Die Grabmilben, Sarcoptes (vgl. Fig. 46—48).

Der Körper der Sarcopten ist länglich rund, schildkrötenförmig, an den Seitenrändern eingebuchtet; die Haut ist mit Rillen versehen. Rücken mit genagelten, schuppenähnlichen oder schuppenförmigen Hautverlängerungen oder mit Schuppen und mit auf papillenähnlichen Erhaben-

heiten stehenden Dornen besetzt; Kopf vom Rumpf abgesetzt und mit 4 Kieferhälftenpaaren und zwei starken, neben diesen gelegenen und ihnen an Länge gleichkommenden, dreigliedrigen Palpen versehen. Acht 5gliedrige Beine; das erste und zweite Paar mit gestielten Haftscheiben. Haftscheiben-

Figur 46.

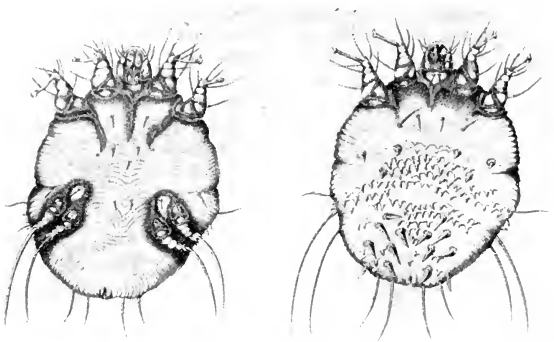

Sarcoptes scabiei des Menschen. Geschlechtsreifes Weibchen ($^{200}/_{1}$). Rückenlage. (Nach Fürstenberg.)

Sarcoptes scabiei des Menschen. Geschlechtsreifes Weibchen ($^{200}/_{1}$). Bauchlage.

Figur 47.

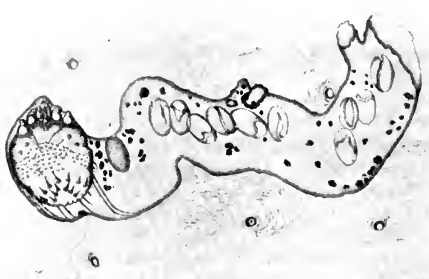

Milbengang aus der Haut des Menschen. (Nach Fürstenberg.)

stiel von der Länge des Fußes, ungegliedert; das dritte und vierte Beinpaar bei den Weibchen mit langen Borsten endend. Bei dem Männchen ist das erste, zweite und vierte Paar mit einer Haftscheibe und das dritte mit einer Borste versehen. Epimeren des ersten Fußpaares verschmolzen. Larve mit 6 Beinen, das erste und zweite Fußpaar mit Haftscheiben, das dritte mit einer langen Borste endend.

Zu der Gattung Sarcoptes gehören eine Anzahl schwer zu unterscheidender Arten.

Der Sarcoptes hominis. Folgende Synonyme werden für die menschlichen Krätzmilben[1]) gebraucht: Sarcoptes scabiei Latr., Acarus Siro Lin., Acarus exulcerans Lin., Acarus scabiei De Geer, Acarus humanus subcutaneus, Acarus psoricus Pallas, Acarus humanus Geoffr., Acarus brachypus Ofers, Sarcoptes hominis Rasp, Chyletus scabiei Cloquet, Sarcoptes galei Owen.

Weibchen: Allgemeine Beschreibung entspricht der Sarcoptesschilderung (vgl. oben). Rillen in der Haut von der einen Seite des Körpers zur anderen verlaufend, Rücken mit in Reihen stehenden genagelten, schuppenähnlichen Hautverlängerungen, 6 Brust- und 14 geraden Rückendornen besetzt. Epimeren des dritten und vierten Fußpaares jeder Seite miteinander verbunden.

Figur 48.

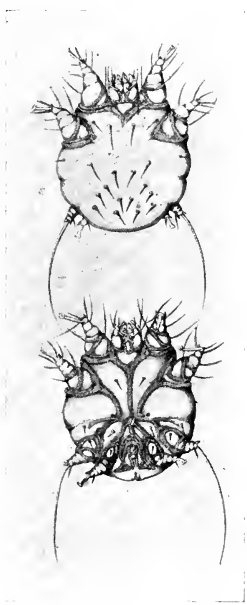

Sarcoptes minor (cati). (Nach Fürstenberg.)

Die Länge beträgt 0,4526 mm, die Breite am IV. Thoraxring 0,3534 mm. Die Weibchen sind weit häufiger als die Männchen (vgl. Fig. No. 46).

Männchen: Körper rundlich. Rücken mit 6 Brust- und 14 Rückendornen, an der Grenze zwischen Thorax und Abdomen stehen einzelne genagelte, schuppenähnliche Hautverlängerungen oder Schuppen. Das erste, zweite, vierte Fußpaar mit einer gestielten Haftscheibe, das dritte mit langen Borsten endend. Die Epimeren des ersten und zweiten Fußpaares durch einen Chitinstreifen verbunden, welcher mit dem Streifen eine Verbindung eingeht, an den sich die Epimeren des dritten

1) Fürstenberg, Krätzmilben. Leipzig 1861.

und vierten Fußpaares und der Stiel des hufeisenförmigen Chitinkörpers der Geschlechtsteile befestigen. Die Größe des Männchens beträgt 0,235:0,19 mm.

Die Larven unterscheiden sich unwesentlich von den fertigen Milben; sie sind kleiner, 0,158:0,104 mm nach dem Ausschlüpfen aus dem Ei, vor der ersten Häutung 0,24:019 mm. Den Larven fehlt ein hinteres Fußpaar, das sich erst nach der ersten der drei Häutungen zeigt. Erst nach der dritten Häutung ist die Milbe geschlechtsreif, es erfolgt die Ablegung der länglich runden Eier, deren Größe 0,168:0,114 beträgt. Selten erfolgt eine vierte Häutung.

Fürstenberg unterscheidet einen besonderen Sarcoptes scabiei crustosae, der der Scabies norwegica eigentümlich sein soll. Da wir heute in der Scabies norwegica keine besondere Krankheit sehen — es handelt sich wohl oder besser handelte sich wohl um Scabies bei anästhetischen Leprösen —, die Unterschiede zwischen den beiden Milbenarten auch minimal sind, braucht die Schilderung F.s nicht wiedergegeben zu werden. Die Unterschiede zwischen dem Sarcoptes hominis und dem Sarcoptes vulpis, Sarcorptes caprae, Sarcoptes suis et canis sind nur für den Zoologen von Interesse. Der Sarcoptes suis et canis wird auch als Sarcoptes squamiferus bezeichnet, weil er auf dem Rücken, aus Chitin gebildete, dreieckige in Reihen stehende Schuppen trägt, während z. B. der Sarcoptes caprae auf dem Rücken schuppenförmige Hautverlängerungen, an deren freiem Ende ein meist rundliches, zuweilen spitziges Chitinstück sich befindet, zeigt. Der Sarcoptes squamifermes soll auch bei Schaf, Lamm, Ziege, Löwe, Giraffe, Kamel gefunden sein. In unserer Darstellung haben wir auf diese Varietät keine Rücksicht genommen.

Dagegen unterscheidet sich der Sarcoptes cati et cuniculi durch seine geringere Größe vom Sarcoptes hominis. Die Sarcoptes minor oder Notoedris cuniculi (vgl. Fig. 48) genannte Milbe erreicht nur eine Größe von 0,2504 : 0,2046 mm beim Weibchen, von 0,186 : 0,1488 mm beim Männchen, von 0,135 : 0,0881 mm beim Ei. Die Milbe weißgelblich, mit einem Stich ins bräunliche ist mit bloßem Auge nicht zu erkennen. Rumpf im Umriß rundlich; durch Auseinanderrücken der zwei Vorderbeine und des einen Hinterbeines ist der Cephalothorax durch eine schwache Rumpffurche vom Abdom getrennt. Es finden sich Schulterstacheln und Hüftdornen; der Rücken ist mit stumpfen Schuppen schwach gepanzert. Der Cephalothorax trägt vorn ein Capitulum, das die dorsal deutlich hervortretenden scheerenförmigen Maudibeln und die ventralen paarigen Maxillen mit einfachen fadenförmigen, aus 3 Gliedern zusammengesetzten Maxillarpalpen, dessen 2 letzte Glieder frei sind, zeigt. Die Bauchfläche trägt die Stützleisten (Epimeren) der 8—5 gliedrigen Beine, die entweder Haftnäpfe oder steife Borsten tragen. Die Vulva ist quergestellt, dient allein als Geburtsöffnung, für die Begattung ist eine besondere Kopulationsöffnung am Hinterende des Abdomens vorhanden. Tracheen, Stigmen, Augen fehlen.

Mégnin hat alle einzelnen Sarcoptesarten der Säugetiere nach ihrer Größe geordnet und ein bestimmtes Größenverhältnis zwischen der Milbe und der Hautdicke angenommen. Es ergibt sich folgende Tabelle aus den Messungen verschiedener Autoren.

	Länge des Weibchens mm	Breite des Weibchens mm	Länge des Männchens mm	Breite des Männchens mm
Schwein	0,4—0,5	0,35	0,22—0,32	0,29
Pferd	0,45—0,47	0,35	0,26—0,28	0,20
Wolf	?	?	?	?
Kamel	0,44	0,33	0,24	0,16
Ziege	0,35—0,44	0,17—0,34	0,21—0,25	0,17—0,22
Schaf	0,31	0,22	0,22	0,16
Meerschwein .	0,36	0,30	0,22	0,16
Mensch	0,45	0,35	0,23	0,19
Hund	0,3	0,26	0,2	0,20
Kaninchen . } Katze . . . . }	0,25	0,20	0,18	0,14

II. Die Saugmilben. Dermatocoptes, Symbiotes (vgl. Fig. 49—51).

Körper je nach Geschlecht länglich rund oder rundlich mit Einbuchtungen an den Seitenrändern des Körpers, Haut mit feinen Rillen; Rücken mit zwei großen Schulterborsten und mehreren

Figur 49.

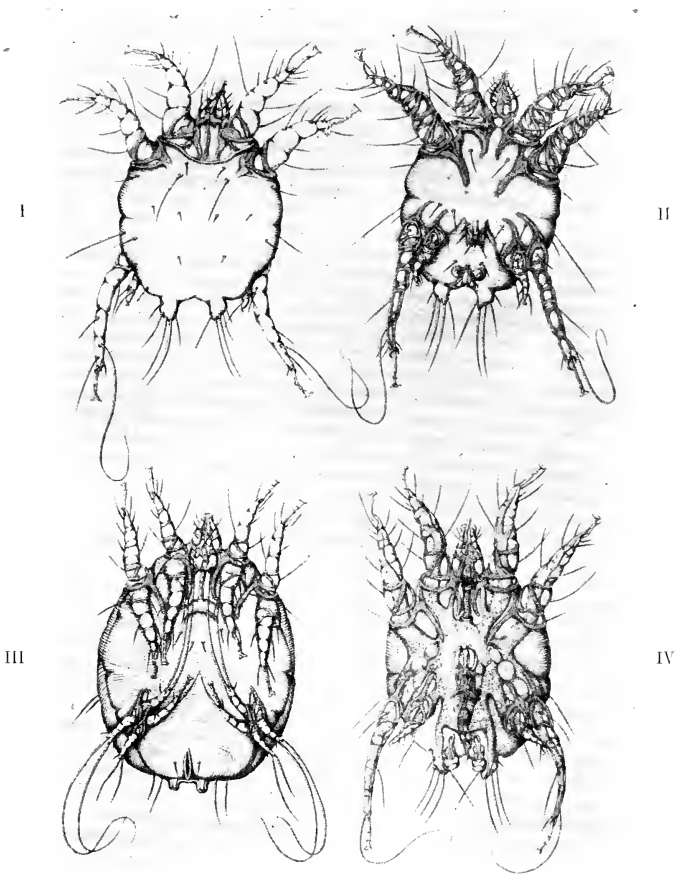

Dermatocoptes communis (Sarcoptes equi). (Nach Fürstenberg.)
I Männchen Bauchlage. II Männchen Rückenlage. III Weibchen in der 2. Häutung. IV Männchen in der Rückenlage.

Haaren besetzt. Kopf vom Rumpf abgegrenzt, kegelförmig, länger als breit. Ober- und Unterkiefer lang gestreckt, in zwei gleiche Hälften geteilt; jede Unterkieferhälfte an ihrem vorderen Ende mit

nach hinten und einem nach vorn gerichteten Häkchen versehen. Die Oberkieferhälfte auf der oberen Seite eine scharfe Crista tragend; an jeder Seite des Kopfes zwei dreigliedrige Palpen, Endglied mit drei Härchen gekrönt. Acht fünfgliedrige Beine; Epimeren sämtlicher Füße einzeln und mit einer Clavicula fest verbunden. Das erste und zweite Fußpaar am vorderen Körperrande hervortretend, an den Endgliedern mit gestielter Haftscheibe und Kralle, Haftscheibenstiel mäßig

Figur 50.

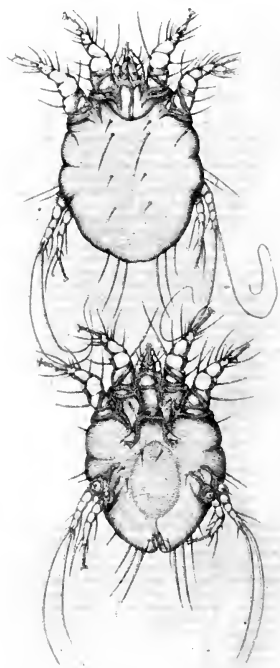

Dermatocoptes communis (Sarcoptes equi). (Nach Fürstenberg.)
Ausgebildetes Weibchen: I Bauchlage, II Rückenlage. Ein Ei im Eileiter.

lang und gegliedert, Haftscheibe trompetenförmig. Das dritte und vierte Fußpaar an den Seitenrändern des Körpers gelegen, je nach dem Geschlecht verschieden geformt. Beim Weibchen die Füße des dritten Paares kurz, das Endglied mit zwei starken langen Borsten besetzt, die des vierten Paares lang, mit einer gestielten Haftscheibe und einem Krallenrudiment versehen. Beim Männchen das dritte Fußpaar sehr lang, das Endglied eine gestielte Haftscheibe, zwei Krallen und eine lange Borste tragend, das vierte Fußpaar verkümmert. Das Weibchen hat an der Bauchseite zwei zu

einem einer Lyra ähnlichen Körper vereinigte Sförmige Chitinstreifen. Männchen: hinterer Rand eckig, mit zwei Borsten tragenden Fortsätzen besetzt. Weibchen: hinterer Körperrand abgerundet, zu jeder Seite der Kloakenöffnung zwei Borsten und ein Tasthaar tragend. Larven mit sechs Beinen, vier mit Metamorphosen verbundene Häutungen vollziehend.

Der Dermatocoptes communis kommt bei Pferden, Rindern und Schafen vor. Synonyma sind: Sarcoptes equi Hering, Psoroptes equi Gervais, Dermatodectes equi Gerlach, Dermatodectes bovis Gerlach, Dermatodectes ovis Gerlach, Symbiotes.

Die Größenverhältnisse sind: Weibchen 0,62 : 0,2644 mm, Männchen 0,527 : 0,3906 mm, Eier 0,2046 : 0,093 mm.[1])

Mégnin trennt drei Arten von Symbiotes: 1. S. communis, 2. S. auricularis, 3. S. setiferus auf der Hyäne und auf dem Fuchs gefunden. Der Symbiotes auricularis unterscheidet sich von dem S. communis durch Abwesenheit des Abdominallappens (lobus) beim Männchen und Ersatz desselben durch zwei leichte abgerundete Erhebungen. Das eiertragende Weibchen hat keine Haftscheiben an den beiden hinteren Beinpaaren, das vierte Paar der Beine ist rudimentär, bei reifen Weibchen zu einer ein einziges Haar tragenden Warze reduziert.

Figur 51.

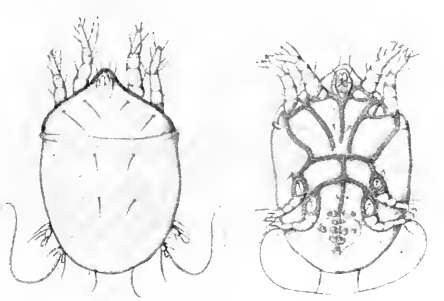

Homopus elephantis. (Nach Fürstenberg.)
Bauchlage. Rückenlage.

Ob die von Fürstenberg und Gurlt beim Elefanten gefundene, von F. Homopus elephantis (vgl. Fig. 51) genannte Milbenart, die anscheinend nur in der Form geschlechtsunreifer Larven zur

1) Wie die Angaben über die Größenverhältnisse der Milben differieren, zeigt folgende Zusammenstellung Raillets und Cadiots (No. 279) über den Dermatocoptes von Hund, Katze und Frettchen in μ:

	Hund		Katze		Frettchen	
	Länge	Breite	Länge	Breite	Länge	Breite
Männchen	350—380	250—280	320—350	230—250	270—340	200—250
Weibchen, eiertragend	460—530	280—350	430—480	260—290	380—450	240—280
„ reif	340—380	210—260	310—360	200—250	300—330	180—230
Ei	200—210	90—120	160—190	80—120	160—200	80—120

Nach Möller ist die Größe des Dermatocoptes des Kaninchens: Männchen 0,5:0,34 mm, des Kopfes 0,1:0,06 mm; des Weibchens 0,8:0,47 mm, des Kopfes 0,14:0,08 mm. Die 0,21 mm großen Eier enthalten fast ganz ausgebildete Junge.

Beobachtung kam, eine Art für sich oder eine zu den Dermatokopten gehörende Abart ist, ist zur Zeit nicht zu entscheiden.

III. Die schuppenfressenden Milben Dermatophagus (vgl. Fig. 52 u. 53).

Körper länglich rund mit Einbuchtungen an den Seitenrändern; Haut mit feinen Rillen versehen. Rücken mäßig gewölbt, mit zwei starken langen Schulterborten und mehreren Haaren besetzt. Bauchfläche mäßig nach unten hervortretend, Kopf vom Rumpf deutlich abgegrenzt, kurz kegelförmig, breiter als lang; Ober- und Unterkiefer kurz, abgerundet, in zwei gleiche Hälften geteilt. Die zwei an der äußeren Seite der Kiefer gelegenen Palpen dreigliedrig; das Endglied mit drei Härchen gekrönt. Acht fünfgliedrige Beine. Das erste und zweite Fußpaar, am vorderen Rande des Körpers hervortretend, bei beiden Geschlechtern gleich lang mit starken Borsten besetzt,

Figur 52.

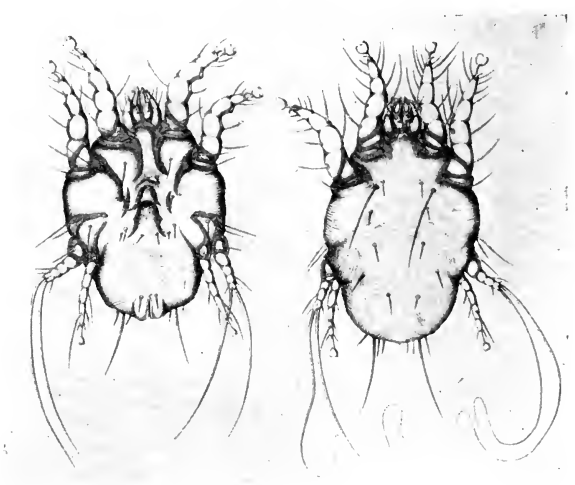

Dermatophagus bovis (nach Fürstenberg). Ausgebildetes Weibchen.
Links: Rückenlage. Rechts: Bauchlage. Links: Lyraförmige Körper, über dem das Ovarium liegt.

an den Endgliedern eine an einem mäßig langen, ungegliederten Stiele sitzende, große glockenförmige, feste Haftscheibe; das dritte und vierte Fußpaar, am Seitenrande gelegen, bei beiden Geschlechtern von verschiedener Länge; die Füße des dritten Paares beim Weibchen kurz am Ende mit zwei langen Borsten besetzt, die des vierten Paares lang, mit einer gestielten Haftscheibe endend. Beim Männchen drittes Fußpaar dem ersten und zweiten Fußpaar an Länge und Stärke gleich, das Endglied eine Haftscheibe und eine lange Borste tragend, das vierte Fußpaar kurz verkümmert, Endglied mit einer kleinen Haftscheibe endend. Epimeren des ersten und zweiten Fußpaares getrennt, die des dritten und vierten Paares bei dem Männchen an jeder Seite durch einen kurzen Chitinstreifen verbunden, jedes Epimeron mit einer Clavicula fest vereinigt. Männchen durch zwei am hinteren Körperrande hervortretende, mit Borsten besetzte Fortsätze kenntlich, Larven mit sechs Beinen; vier Häutungen, mit Metamorphosen verbunden.

Beim Männchen, 0,341 : 0,2914 mm groß, ist der Thorax breit; am Abdomen verlaufen die Seitenränder schräg von außen und vorn, nach innen und hinten und bilden mit dem hinteren Rande eine Ecke, die mit einer starken Borste besetzt ist. Das Weibchen ist 0,425 : 0,27 mm groß.

Die elliptischen Eier sind 0,16 : 0,098 mm, die Larven 0,225 : 0,165 mm groß.

Dermatophagus bovis und Dermatophagus equi unterscheiden sich nicht voneinander. Synonyma sind: Sarcoptes bovis Hering, Symbiotes bovis Gerlach, Symbiotes equi Gerlach. Die Dermathophagen des Hundes sollen nach Zürn (No. 210) kleiner sein als die oben geschilderten Weibchen: 0,30 : 0,2 mm; Männchen: 0,23 : 0,2.

Einige Tatsachen aus der Entwicklungsgeschichte der Milben.

Eine genaue Beschreibung der Geschlechtsorgane der Milben hat nur zoologisches Interesse. Dagegen sind die Unterschiede in der **Begattungsart** für die vergleichende Pathologie wichtig: Die Sarcoptesmilben vollziehen die Begattung in den von den Weibchen gegrabenen Gängen. Das Männchen geht in den Gang und nimmt eine Lage unterhalb des Weibchens so ein, daß die Bauchflächen beider gegeneinander gelagert sind und der hintere Körperrand des Männchens wenig den des Weibchens überragt. Der Penis des Männchens wird in die Kloakenöffnung des Weibchens eingeführt. Durch die auf dem Rücken befindlichen Dornen können die Tiere ein Ausweichen der Körper verhindern. Das Männchen verläßt nach dem nur kurze Zeit dauernden Koitus das Weibchen. Nach der Begattung erfolgt die Häutung des Weibchens (Fürstenberg).

Die auf der Hautoberfläche wohnenden Milben, die Dermatokopten und Dermatophagen besitzen Organe, durch welche die den Koitus vollziehenden Tiere sich fest aneinanderhaken und die sogenannte Kopula eingehen können. Begegnet ein brünstiges Männchen, bei welchem die Brunst durch die am Grunde der beiden mit Borsten besetzten Fortsätze hervortretenden Haftscheiben sich bekundet, einem brünstigen mit Haftfortsätzen versehenen Weibchen, so dreht das Männchen den hinteren Teil des Körpers so gegen den hinteren Teil des Körpers des Weibchens, daß die Haftscheiben auf die zylinderförmigen Fortsätze des Weibchens hinauf gelangen und sich fest anlegen können. Dazu muß das Männchen den hinteren Teil des Körpers so weit heben, daß die an den Fortsätzen befindlichen Borsten und sodann die Fortsätze selbst auf den Rücken des Weibchens gelangen können. Dies Heben des Hinterteils führt das Männchen mit Hilfe des dritten, des längsten der Fußpaare, aus. Sobald nun die Haftscheiben an die Zylinder des Weibchens gelangen, werden diese von den ersteren sofort erfaßt. Wesentlich tragen zur Erreichung dieser wichtigen Stellung die an den Fortsätzen befindlichen Borsten bei, da sie vermöge ihrer Stellung ein Ausweichen des Hinterteils des Weibchens verhindern. Der Koitus wird dadurch vollzogen, daß der Penis aus dem dicht über der vorderen Kommissur der Kloakenöffnung mündenden Kanal hervortritt und in die Kloake des Weibchens zur Entleerung der Samenzellen eindringt. Das während des Aktes noch ziemlich bewegliche Weibchen verfällt nach demselben in die der Häutung vorhergehende Erstarrung, krümmt die Vorderfüße, senkt den Kopf und wird so von dem Männchen hinter sich hergeschleift, wenn es sich zur Aufsuchung eines Schutzortes auf die Wanderung begibt. Hier verbleibt das Männchen bis zur Auflösung der Kopula, d. h. bis zur Beendigung der Häutung des Weibchens. Die Samenzellen gelangen bis zum Ovarium. Eine Kohabitation findet nur einmal statt; die Samenzellen müssen in dem noch nicht voll entwickelten Eierstock bis zur Reifung der Eier verbleiben. Erst bei Milben, die die dritte Häutung durchgemacht haben, werden Eier im Eileiter festgestellt (vgl. Fig. 53).

Eine Beobachtung der **Entwicklung** im Ovarium und im Milbenkörper bei gefangenen Milben ist nicht möglich, da nur die Eier abgelegt werden, die bereits kurz vor dem Austritt aus der Kloake sich befinden. Die Gefangenschaft stört den Fortgang der Entwicklung. Die einzelne Sarcoptesmilbe legt 22—24, zweilen auch bis 51 Eier, die anderen Milben annähernd die gleiche Zahl. Die Eier werden von der Dermatokoptes- und Dermatophagusmilbe an geschützten Hautstellen der Wirtstiere abgelegt; die Eier haben eine klebrige Hülle. Die Entwicklung bis zur Larve dauert 3—10, im Durchschnitt 6—7 Tage. Durch Anfressen der Eikapsel und Druck gegen die benagte

Figur 53.

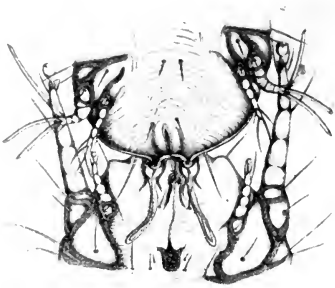

Dermatophagus bovis. Der hintere Teil eines in der Kopula liegenden Milbenpaares, von unten gesehen. (Nach Fürstenberg.)

Figur 54.

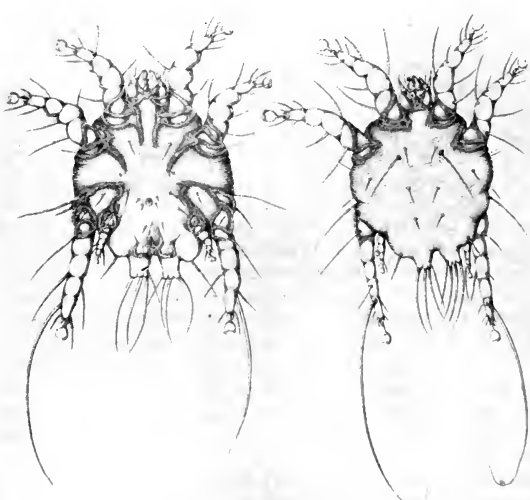

Dermatophagus bovis (Sarcoptes bovis). (Nach Fürstenberg.)
Rückenlage Bauchlage
nach der ersten Häutung.

Stelle macht sich die Milbe frei. 3—4 Tage nach dem Ausschlüpfen beginnt die erste Häutung, die 3 Tage dauert. Vorher hat das Tier möglichst viel Nahrungsstoffe aufgenommen, von denen es während des Häutungsprozesses sich ernährt, in dem es, erstarrt, eine Vita minima hat. Die Häutung geschieht durch Ablösung der Epidermis vom Korium, wahrscheinlich haben auch die Chitinfortsätze und sonstigen Anhangsgebilde der Haut eine Epidermis. Während der ersten Häutung entwickelt sich das vierte Fußpaar. Die zweite Häutung dauert 4—5 Tage; die Sarcoptesmilben haben sich vorher einen Gang gegraben. Nachdem die Milben sich einige Tage durch starke Nahrungsaufnahme gekräftigt haben, verfallen sie in Erstarrung, häuten sich und verlassen dann den Gang, indem sie von der Stelle aus, wo sie bisher gelegen haben, nach außen zu gelangen suchen. Derartige Gänge haben 2 Oeffnungen, in ihnen findet sich auch die abgelegte Oberhaut. In dem neuen von der jetzt fortpflanzungsfähigen, ein deutliches Ovarium zeigenden Milbe angelegten Gang erfolgt die Befruchtung und die Ablage der Eier. Nach diesem Geschäft erfolgt meist der Tod, selten eine vierte Häutung. Man unterscheidet folgendes Entwicklungsstadium:

Die einzelnen Milbenarten zeigten in der Entwicklungsdauer Abweichungen. Die weiblichen Dermatocopten des Schafes z. B. legen 15—20 Eier, deren Entwicklung 3—4 Tage dauert; die Larven brauchen 3—4 Tage, die junge Milbe 7—8 Tage bis zur Reifung; in 3—4 Tagen erfolgt Paarung und Eierablegung. In 16—19 Tagen ist also eine Generation erfolgt.

I. Ei. II. Larve (Form der erwachsenen Milbe, aber Fehlen des vierten Beinpaares und der Geschlechtsorgane). III. Nymphe (viertes Beinpaar schwach entwickelt, keine Geschlechtsorgane). IV. Geschlechtsreife Tiere. Haut mehr als früher gefärbt, Hautanhänge stärker ausgebildet. Weibchen zeigt Vulvoanalspalte. Männchen überlebt den Begattungakt nicht lange. V. Eiertragende Milbe.

Ueber die enorme theoretische Vermehrung der Milben gibt die folgende Tabelle Gerlachs Aufschluß:

1. Generation	nach	15	Tagen	=	10	Weibchen	5	Männchen
2. „	„	30	„	=	100	„	50	„
3. „	„	45	„	=	1000	„	500	„
4. „	„	60	„	=	10000	„	5000	„
5. „	„	75	„	=	100000	„	50000	„
6. „	„	90	„	=	1000000	„	500000	„

Die Erzeugung einer geschlechtsreifen Generation erfordert 16 Tage. Wenn der Ausbruch einer Erkrankung erst länger als 2 Wochen nach der Infektion erfolgt, so liegt der Grund dafür darin, daß erst mehrere Generationen von Milben vorhanden sein müssen, bis ihre Zahl zur Erzeugung der Krankheitsymptome ausreicht (Schindelka).

Die Wohnstätten und Lebensbedingungen der Milben.

Die Sarkopten graben sich unter der oberen Epidermisschicht Gänge, die sie nur unter besonderen Umständen, Häutung, Eierablegen, Aufsuchen der Weibchen vonseiten der Männchen, verlassen. Jedes Individuum lebt also für sich. Die Milben nehmen mit Vorliebe Hautstellen mit dünner Epidermis in Angriff. Beim Nagen der Haut müssen die Tiere das Hinterteil heben, um den Kiefer so auf die Haut zu bringen, daß noch ein Druck ausgeübt werden kann. Die Anhangsorgane der Hinter- und Vorderbeine (Krallen und Borsten) treten in Tätigkeit, um die erforderliche Stellung der Tiere mit möglichst geringer Anwendung von Muskelkraft zu gewährleisten. Nach Durchtrennung der Oberhaut erfordert die weitere Tunnellierarbeit der Milben weniger Arbeit, die Milben arbeiten, sobald sie auf jüngere Epithelien stoßen, anstatt schräg nach unten, horizontal weiter. Die Tiere greifen die neu in Angriff genommenen Hautpartien mit den Krallen der Vorderfüße fest an; die Rückenschuppen und Dornen verhindern das Zurückgleiten. Die Milben geraten leicht in einen Zustand der Erstarrung; die Häutung, die Vollendung der Durcharbeitung der Epidermis, vor allem aber Wärmemangel lassen diesen Erstarrungszustand eintreten [Tätigkeit der Milbe nur während der Zeit, in der die Haut durch die Bettwärme im Zustande erhöhter Wärmeproduktion

(oder besser verminderter Wärmeabgabe) ist, daher nur Jucken während der Nacht; geringe Wahrscheinlichkeit der Uebertragung bei Berührung von Kranken am Tage, außerhalb des Bettes].

Die Größe der Gänge hängt von der Größe der Milbenart ab; die Länge des Ganges ist durch die Lebensdauer des Tieres bedingt; ein von einer weiblichen, fortpflanzungsfähigen Milbe angelegter Gang kann 12—15 mm lang und 0,25 mm breit werden. Die Höhe des Ganges wird durch Abnagung der Zellen vergrößert; die Gänge zeigen größere Oeffnungen, wenn aus ihnen die Larven ausgekrochen sind. Die Larve selbst gräbt sich bis zu ihrer Häutung nur 1 mm großen Gang; sie wechselt bei der viermaligen Häutung viermal ihre Wohnung. Der Verlauf der Gänge ist nicht gradlinig, gewöhnlich schlängelt er sich von einer Seite zur anderen. Meist am Anfang, häufig im Verlauf, selten am Ende der Gänge finden sich Pusteln. Das Männchen gräbt nur Gänge, die ungefähr seiner Körperlänge entsprechen, sehr selten längere.

Die Dermatokopten nähren sich von der Gewebsflüssigkeit, sie müssen, um sich ihre **Nahrung** zu verschaffen, ziemlich tiefe Verletzungen hervorrufen, die von Entzündungserscheinungen begleitet sind und zur Bildung von Knötchen, Pusteln und Knoten Veranlassung geben. Die Krusten gewähren den Milben Schutz, sie dienen auch als Brutort. Um die Hautsäfte erreichen zu können, müssen die Dermatokopten die Kiefer so tief in die Haut einsenken, daß sie bis zur saftreichen Kutis gelangen können. Die Lagerung der Milben entspricht der Lagerung der Sarkopten.

Die Dermatophagen entfernen nur die äußere Schicht der Oberhaut; sie leben von den Epidermiszellen; sie wohnen unter den als Hautstaub erscheinenden Trümmern der Oberhaut in so großer Zahl, daß Ueberstreichen mit der Hand über die erkrankte Haut genügt, um große Mengen von Milben vom Körper zu entfernen. Die Dermatophagen geben nur selten durch ihr Nagen Veranlassung zu Hautentzündungen.

Die **Widerstandsfähigkeit** der Milbenarten ist eine verschiedene.

Die Sarcopten sterben bei Trennung von ihrem Wirt in vier Tagen ab, in feuchter Luft aber und an feuchten Zwischenträgern aber können sie sich bis 14 Tage lebend erhalten. Bei 0° erstarren sie, können aber bei Zimmertemperatur wieder aufleben; bei —7° sterben sie in 8 Stunden ab. Uebergießen mit heißem Wasser wirkt schädlich. Die üblichen Antiskabiosa töten die isolierten Tiere sofort (Bazillol, Lysol, Kreosol usw.). Gut wirkt nach Gmeiner auch Ol. Carvi, das z. B. für Kaninchen in 5 pCt. Salbe unschädlich ist. Nach Gerlach halten sich Milbeneier, selbst wenn sie z. T. bebrütet sind, viele Wochen lang entwicklungsfähig.

Die Dermatocopten bleiben, getrennt von ihrem Wirtstier, 4 — 6 Wochen lebensfähig, hohe Temperaturen töten sofort, trockene Luft erst nach 10 — 14 Tagen. Mäßige Wärme und Feuchtigkeit begünstigen die Lebensdauer; kalte hat keinen schädlichen Einfluß.

Die Dermtophagen bleiben 40, in feuchten Stellen 50 Tage lang lebensfähig. In Krusten verfallen sie nach 10—12 Tagen in eine Art Erstarrung, aus der sie unter dem Einfluß von Feuchtigkeit wieder zum Leben erwachen können.

Wir geben im folgenden zunächst eine Uebersicht der bei Menschen und den wichtigsten Haustieren vorkommenden Räudearten nach Friedberger und Fröhner.

Mensch: 1) Sarcoptes hominis.

Pferd: 1) Sarcoptes equi, 2) Dermatocoptes communis, 3) Dermatophagus equi;
Haupträude: Sarcoptesräude.

Rind: Dermatocoptes communis, 2) Dermatophagus bovis;
Haupträude: Dermatocoptesräude.

Schaf: 1) Sarcoptes squamiferus, 2) Dermatocoptes communis, 3) Dermatophagus ovis;
Haupträude: Dermatocoptesräude.

Ziege: 1) Sarcoptes squamiferus, 2) Dermatocoptes, 3) Dermatophagus;
Haupträude: Dermatocoptesräude.

Hund: 1) Sarcoptes squamiferus, 2) Dermatophagus canis;
Haupträude: Sarcoptesräude.

Katze: 1) Sarcoptes minor, 2) Dermatophagus felis;
Haupträude: Sarcoptesräude.
Schwein: 1) Sarcoptes squamiferus.
Kaninchen: 1) Sarcoptes minor, 2) Dermatocoptes cuniculi, 3) Dermatophagus cuniculi.
Haupträude: Sarcoptesräude.

In der folgenden Tabelle ist der Versuch gemacht, die Uebertragungsverhältnisse unter den Tierarten darzustellen.

Die Sarcopten werden übertragen

Sarcoptes übertragbar ↓ auf → vom	Mensch	Affe	Hund	Fuchs	Schwein	Elefant	Schaf	Ziege	Kamel	Meerschwein	Kaninchen	Raubtiere	Katze	Esel	Pferd	Rind	Geflügel
Mensch . .	Ja	Ja	Nein	—	—	—	—	—	—	—	Ja	Ja	—	Ja	Nein	Ja	—
Affe . . .	—	Ja	—	—	—	—	—	—	—	—	—	—	—	—	—	—	—
Hund . . .	Ja	—	Ja	Ja	Ja	—	—	—	—	—	—	—	—	Ja	Ja	—	—
Fuchs . .	—	—	Ja	Ja	—	—	—	—	—	—	—	—	—	—	Ja	—	—
Schwein . .	Ja	—	Ja	—	Ja	—	Nein	—	—	—	—	—	—	—	—	—	—
Elefant . .	—	—	—	—	—	Ja	—	—	—	—	—	—	—	Ja	Ja	—	—
Schaf . . .	Ja	—	Ja	—	—	—	Ja	Ja	—	—	—	—	—	—	—	—	—
Ziege . . .	Ja!	—	Ja	—	Ja	—	Ja	Ja	—	Ja	Ja	—	—	Ja	Ja	Ja	—
Kamel . .	Ja	—	—	—	—	—	—	—	Ja	—	—	—	—	Ja	Ja	—	—
Meerschwein	—	—	—	—	—	—	—	—	—	Ja	—	—	—	—	—	—	—
Kaninchen .	Ja	—	Ja	—	—	—	—	—	—	—	Ja	—	Ja	—	—	—	—
Raubtier .	Ja	—	—	—	—	—	—	—	—	—	—	Ja	—	—	Ja	Ja	—
Katze . .	Ja	—	Ja	—	—	—	—	—	—	—	Ja!	—	Ja	Ja	Ja	Ja	—
Esel . . .	—	—	—	—	—	—	—	—	—	—	—	—	—	Ja	—	—	—
Pferd . . .	Ja	—	—	—	—	—	—	—	—	—	—	—	—	Ja!	Ja	Ja	—
Rind . . .	Ja	—	Ja	—	—	—	Ja	Ja	—	—	—	—	—	—	Ja	Ja	—
Geflügel . .	Ja!	—	—	—	—	—	—	—	—	—	—	—	—	—	Ja!	—	Ja

(Ja!) Unbedeutendes Exanthem.

Nach Friedberger-Fröhner gehen alle Sarcoptesarten der Tiere auf den Menschen über. Beispiele konnte ich nur für die in der Tabelle angegebenen Arten finden. Dermatocoptes und Dermatophagus sterben schnell auf der Haut des Menschen ab und erzeugen höchstens unbedeutende Reizerscheinungen.

Die einzelnen wichtigen Fälle von Uebertragung der Räude der Tiere auf Menschen sind der Schilderung der einzelnen Tierräudearten angegliedert worden. Hier sei nur erwähnt, daß hautklinisch die Tierräuden bei den Menschen stets nur ganz leichte pruriginöse Dermatiden hervorrufen, die zur spontanen Heilung höchstens 6—8 Wochen brauchen. Die für die Scabies charakteristischen Gänge fehlen, nur Mégnin erwähnt typische Gänge in den Interdigitalfalten bei Pferdekrätze. Prädilektionsstellen der Tierräude gibt es beim Menschen nicht; in einer Reihe von Fällen (Gerlach, Besnier) wird das Gesicht und sogar die behaarte Kopfhaut befallen — auch die Tiermilben leben ja auf behaarter Haut —, in den meisten Fällen (auch in einigen von mir selbst beobachteten) bleibt aber der Kopf verschont. Die gelegentlich beschriebenen Pusteln und verbreiteten Ekzeme dürften wohl als sekundäre Kratzaffektionen aufzufassen sein. Alexander betont, daß die Prädilektionsstellen der menschlichen Scabies bei der Tierräude des Menschen verschont bleiben. Freilich ist damit für die Diagnose nicht viel anzufangen, da ja auch beim Menschen

die sog. Prädilektionsstellen nicht immer erkranken. Recht selten, meist nur bei der Pferdekrätze, gelingt es, die Tiermilben beim Menschen nachzuweisen. Gérard z. B. fand Räudemilben in den Schuppen eines von seinem Pferde infizierten Soldaten und übertrug sie erfolgreich auf sein (Gérards) Ohr. Besnier und Perronetto fanden weibliche Milben bei an Pferderäude erkrankten Menschen. Weydemann konstatierte Eier in allen Entwicklungsstadien bei einem mit Fuchsräude infizierten Kranken. Weitere Verbreitung haben nur Ziegen- und Kamelräuden bei Menschen gefunden (vgl. S. 299).

Wie kompliziert die Uebertragungsverhältnisse der Sarcoptesmilben liegen können, zeigt folgende von Felizet (No. 701) angegebene Krankheitskette: Hammel—Pferd—Mensch—Mensch—Pferd—Hammel. In Alexanders Beobachtung (Archiv f. Dermatologie, Bd. 52, 1900) lag vielleicht folgender Infektionsweg vor: Katze (Sarcoptes minor) — Hund — Mensch.

Nach Raillet (No. 259) scheint bei Uebertragung der Katzenmilbe (Sarcoptes minor) auf Kaninchen eine Gewöhnung der Parasiten an den neuen Tiernährboden einzutreten. Jedenfalls ist die erste Uebertragung auf Kaninchen schwierig, die weitere Kaninchenimpfung gelingt leicht.

Die Räude der einzelnen Tierarten.

Das klinische Bild der Scabies des Menschen unterscheidet sich wesentlich von dem der Tiere dadurch, daß nichtbehaarte Haut den Sitz der Erkrankung darstellt, während bei den Tieren dichte Behaarung (Schaffell) kein Hindernis für die Verbreitung der Krankheit bedeutet. Allerdings beginnt die Sarcoptesräude der Hunde recht häufig an den wenig behaarten hinteren Bauchpartien. Die Scabies norwegica, bei der es zur Bildung mehrere Millimeter hoher, von Sarcoptesgängen durchzogener Epidermisschwielen kommt, gleicht klinisch und anatomisch den durch therapeutische Eingriffe nicht beeinflußten Räuden mancher Tiere (vgl. Räude des Hirsches und Warzenschweines).

Manche, sonst schwer verständlichen Tatsachen der menschlichen Pathologie erklären sich durch die schon geschilderten Lebensgewohnheiten der Milben, z. B. milbenlose Gänge, kurze und lange Gänge. Die Sarcopten graben den Gang so lange schräg nach unten, bis sie die Schichten der noch saftigen Hornzellen erreicht haben. Erst dann graben sie horizontal weiter.

Zum Vergleich mit unseren eigenen Untersuchungen sollen die wichtigsten Angaben, z. B. Volks (Arch. f. Derm. Bd. 72), über die Histopathologie der **menschlichen** Scabies, wiedergegeben werden. Der Milbengang liegt innerhalb der Hornschicht; zweifellos werden Hautpartien mit dünner Hornschicht, z. B. Penis, Interdigitalfalten, bevorzugt. Die Erkrankung der Fußsohlen junger Individuen im Gegensatz zu den älteren spricht für diese Auffassung. Durch das Eindringen der Luft in den Gang (wahrscheinlich auch durch die mangelnde Ernährung) vertrocknen die Hornzellen, werden widerstandsfähiger und verhindern dadurch ein Einsinken der Decke des Milbenganges. Die Gangbildung erleichtert das Eindringen der

Ueberosmiumsäure, so daß nach Schicha die kranke Hornschicht im Gegensatz zur normalen völlig schwarz gefärbt wird. Häufig bildet sich über einem Gang ein mit klarer Flüssigkeit gefülltes Bläschen, das natürlich unter dem Gange im Epithel entsteht und erst sekundär den Gang emporhebt. Die Bläschendecke wird durch 1—2 Epithellagen und den Boden den Milbenganges gebildet, mit dem keine Kommunikation besteht. In der Umgebung ist die Bildung ähnlicher Nebenbläschen zu erkennen (Zusammenpressung und Längsverziehung der Epithelien, spongioide Umwandlung des Protoplasma). Der sterile Blaseninhalt enthält außer Epithelien Leuko- und Lymphozyten.

Die Papeln und Knötchen der Scabiesgänge, z. B. des Handrückens, sind ähnlich wie die Bläschen nur unter geringerer Exsudation entstanden (Quellung und Auseinanderdrängung der Epithelien). Die Pustelbildung scheint trotz des geringen Bakteriengehaltes auf sekundärer Infektion zu beruhen. Bläschen-, Papel- und Pustelbildung kommt auch in den Follikelepithelien in völlig analoger Weise vor. Keinesfalls darf darum eine Beziehung der Milben zu den Follikeln (Gegensatz zum Demodex) angenommen werden.

Am Penis, an dem die Hornschicht besonders dünn ist, dringt die Milbe bis in die bald keratinisierende Körnerschicht. Hier ist die entzündliche Infiltration verhältnismäßig stark, allerdings vorwiegend auf die Umgebung der Gefäße beschränkt. Im Gegensatz zu Sklerose fehlen Mastzellen und Gefäßwandveränderungen. Volk zeigte durch Untersuchungen von Serienschnitten, daß in den Scabiesgängen sich keine Mikroorganismen finden. Er schließt gleich Unna, Török, Schicha[1]), daß die die Scabies begleitende Dermatitis auf die chemotaktische Toxinwirkung der Sarcopten zurückzuführen ist.

Die häufigen Begleiterscheinungen der Scabies (Pusteln, Furunkel, Lymphangitis sind durch Kratzen entstandene Staphylokokkeninfektionen der Haut (Unnas Impetigo staphylogenes).

Die Räude des Pferdes.

Beim Pferde kommen alle drei Räudearten vor. Uebertragbar auf den Menschen ist nur die **Sarcoptesräude.** Sie wird von Tier zu Tier oder von einer anderen Tierart bzw. vom Menschen direkt oder indirekt durch Gebrauchsgegenstände (Geschirr) übertragen (von Macdonald [Diskussion zu Butlers Vortrag, No. 405] experimentell bewiesen). Je nach der Art der Infektion beginnt die Krankheit am Kopf (Uebertragung durch andere Pferde), an der Sattel- oder Gurtlage (Uebertragung durch Geschirr) und breitet sich über den ganzen Körper aus. Nur die mit Langhaaren besetzte Haut (Schopf, Mähne, Schweif) bleibt verschont. Das hautklinische Bild gleicht dem des Ekzems; kleine Papeln und Bläschen schießen für kurze Zeit auf. Zunächst näßt die erkrankte Stelle, sodann bilden sich trockene Borken. Bei längerem Bestande wird die Haut chronisch infiltriert, verdickt sich und verliert ihre Elastizität. Die Borkenhaut kann mehrere Stockwerke von

1) Monatshefte f. Derm. Bd. 8. 1889, und Arch. f. Derm. Bd. 53. 1900.

Milbengängen zeigen (Friedberger und Fröhner). Die Haare gehen meist an den erkrankten Stellen aus, nach der Heilung wachsen sie sehr schnell und sehr

Figur 55.

Sarcoptesräude des Pferdes. (Sammlung des hyg. Inst. der Berliner Tierärztl. Hochschule).

kräftig wieder; die neuwachsenden sind dunkler als vorher gefärbt. Erst nach der nächsten Mauserung gleichen sich die Unterschiede aus (Butler).

Die klinische Diagnose dem Ekzem gegenüber ist schwer, da die Räude wie

das Ekzem Neigung zur sprungartigen Verbreitung auf der Haut hat. Auch der Nachweis der nicht immer zahlreichen Milben gelingt oft nicht leicht. Butler empfiehlt Aufhellung der Borken in Kalilauge; Auflegen der Borken auf erwärmten Objektträger soll die Milben veranlassen, an den Rand des Glases zu wandern. Wird die Räude sich selbst überlassen, so kann sie zum Marasmus und schließlich zum Tode führen.

Die Sarcoptesräude ist auf den Menschen übertragbar. Eine sehr große Zahl von Tierärzten ist infiziert worden. Lewin (No. 20a) zitiert einige instruktive Fälle. Ein Bauer, der nur mit leinenen Hosen bekleidet ein räudiges Pferd geritten hatte, erkrankte an Krätze an der Innenfläche der Oberschenkel. Ein Mann erkrankte nach dem Putzen eines räudigen Pferdes an Krätze und infizierte seine Frau und seine fünf Kinder. Von einem räudigen Pferde wurden zwei im Stalle benachbart stehende Kühe und mehrere Menschen angesteckt. Interessanter als die noch leicht zu vermehrende Kasuistik der Einzelfälle ist der Ausgang ganzer Menschenepidemien von Pferderäude. Fauvet beschreibt die Infektion von 30 Menschen von einem kranken Pferde. Als das Tier verkauft wurde, rief es in der Umgebung seines neuen Besitzers einen neuen Krankheitsherd hervor. Sick erwähnt, daß nach Ausbruch der Räude unter den Pferden eines Kavallerieregimentes 200 Mann infiziert wurden. Auch Ansteckungen von Menschen durch Maultiere sind bekannt (vgl. auch S. 290).

Experimentelle Uebertragung der Räude von Hunden auf Pferde ist zwar gelungen, die Milben haben sich sogar durch zwei Generationen vermehrt, die Krankheit ist aber stets schnell erloschen.

Zufällige Infektionen der Pferde sind vorgekommen mit der Räude der Löwen (Benutzung derselben Schwämme in einer Menagerie), Ziegen, Katzen. Etwas häufiger scheint die Uebertragung der Pferderäude auf Rinder zu sein.

Dagegen gelang es Delafond und Bourguignon nicht Sarcoptesmilben der Menschen erfolgreich auf Pferde zu übertragen. In einem Falle wurden 176, in einem andern 187 Krätzmilben des Menschen auf Pferde gebracht. Es entstanden zwar leichte oberflächliche Furchen und Bläschen; bei der Sektion der Tiere konnten jedoch keine Milben mehr nachgewiesen werden. In einem andern Falle ließ man den Milben 26 Tage zur Entwicklung Zeit, ohne ein anderes Resultat zu erhalten.

Sarcoptesräude des Pferdes.

(Eigene Untersuchung XLI.)

Das Präparat, klinisch diagnostiziert, stammt aus der Sammlung des Hamburger Schlachthofes. In den Zupfpräparaten des Hautbelages wurden Milben nicht gefunden. Das Stratum corneum ist ziemlich erheblich verdickt, an manchen Stellen in mehrere durch Hohlräume getrennte Schichten gespalten; kompliziert aufgebaute wabenartige Gänge, wie z. B. bei der Sarcoptesräude des Kamels, sind nicht zu erkennen. Im verdickten Stratum corneum an der Grenze des Stratum lucidum, das nicht besonders hervortritt, liegen 2 Milben, die nach Größe und Form zu den Sarkopten gehören. Obwohl 1 Milbe zufällig in einer Follikelöffnung liegt, zeigt sie keine Tendenz, tiefer in die letztere einzudringen. Bemerkenswert sind als Analogie zu der humanen Erkrankung die kleinen Bläschen, die in größerer Zahl zwischen Stratum corneum und den oberen Schichten des Rete sich gebildet

haben. Ihre obere Decke ist die Hornschicht, ihre untere die entsprechend eingebuchteten Epithelien. Der Inhalt der Bläschen ist klar durchscheinend, enthält nur verhältnismäßig wenige, meist dreikernige Zellen, etwas Pigment. An den Epithelien sind Protoplasmadegenerationen nicht erkennbar Die übrige Haut ist wenig befallen. Das Stratum granulosum fehlt im Bereich der Erkrankung; die Retezellen sind etwas gequollen; das Stratum basilare meist gut erhalten. Der papilläre und subpapilläre Teil des Korium ist mäßig stark infiltrirt. Das Infiltrat besteht aus einzelligen Gebilden, die vielfach Plasmazellencharakter haben. Die Entzündung geht bis zur Talgdrüsenschicht in die Tiefe. Die Haarschäfte fehlen in den sonst wenig veränderten Haarscheiden. Der Haarausfall scheint auf eine ödematöse Durchtränkung der Haarorgane zurückgeführt werden zu müssen; jedenfalls erscheinen die Haarscheiden an einzelnen Stellen ödematös erweitert.

Im vorliegenden Fall handelt es sich wohl nur um ein Anfangsstadium der Sarcopteserkrankung des Pferdes. Bei länger bestehenden Räuden geht der Prozeß mehr in die Tiefe. Nach Neumann ist die ganze Kutis infiltriert, die Schweißdrüsen und Haarwurzeln sind im Zustande hochgradiger Entzündung. Der Haarausfall soll die Folge der letzteren sein (unwahrscheinlich). Bei den höchsten Graden der Erkrankung soll die Haut verhärtet und verdichtet sein (histologische Details fehlen). Die sekundären Hautveränderungen, durch Kratzen und Infektionen hervorgerufen, treten mehr in den Vordergrund.

Die **Dermatocoptesräude der Pferde** hatte früher große praktische Bedeutung wegen ihres epizootischen Auftretens. Knowles (No. 311) sah in Montana bei einer durch Indianerpferde eingeschleppten Epizootie 12 000 Tiere in kurzer Zeit erkranken. Die Beweglichkeit und Langlebigkeit der Milben auch außerhalb des tierischen Körpers erklärt leicht die Verbreitung der Seuche. Sie befällt vorwiegend den oberen Rand des Halses, die Mähne, den Widerrist und den Schwanz. Da die Langhaare bald verkleben, fällt sie sofort dem Tierbesitzer auf. Später können alle Hautbezirke, mit Ausnahme der Gliederenden, erkranken. Zuerst entstehen kleine rote Papeln auf den weniger pigmentierten Partien, auf deren Spitze kleine Bläschen sich finden; sie sind das Resultat der Bisse der Dermatocoptes. Zunächst bilden sich durch Eintrocknung der Bläschen Borken, die durch Scheuern entfernt werden, allmählich entsteht das bekannte Bild der Hautentzündung, Borkenbildung, Nässen, Austritt sanguinolenter Flüssigkeit, Infiltration der Haut, Rhagadenbildung, Abbrechen und Ausfallen der Haare. Die Milben suchen die durch Haare am meisten geschützten Stellen auf, sie rufen an ihren Lieblingssitzen (Mähne, Schwanzwurzel, Brust usw.) schwere Veränderungen hervor, während daneben liegende Partien noch intakt sind. Es kann zu starken Hautverdickungen, tiefer Furchenbildung, großen Borkenauflagerungen, wie bei schweren Ekzemen, kommen. Oft legen Fliegen ihre Eier in die Wunden ab. Die Diagnose wird durch den Milbennachweis leicht gestellt. Der Verlauf ist sehr langsam, spontane Abheilung kommt kaum vor. Da die Krankheit nicht den ganzen Körper befällt, leicht therapeutisch heilbar ist, ist auch die Prognose günstig. Uebertragung auf Menschen kommt vor (z. B. Knowles, auf 2 Pferdewärter). Die Milben sterben auf der Haut des Menschen jedoch bald ab; es entwickelt sich durch den Reiz der Dermatokopten nur eine leichte pruriginöse Dermatitis.

Die **Dermatophagusräude** befällt vorwiegend die hinteren Extremitäten,

insbesondere das Fußende grobhaariger, wenig edler und schlecht gepflegter Pferde und verbreitet sich nach aufwärts bis zum Knie. Selten werden Hinterschenkel, Hals, Schulter (Schindelka), Bauch (Butler, No. 405), ganz ausnahmsweise der der ganze Körper (Fambach) befallen. Ekzeme begünstigen die Entstehung der Krankheit, die im allgemeinen geringe Tendenz zur epizootischen Verbreitung zeigt, trotzdem (vgl. oben) unzählige Milben mit dem Hautstaub abgestreift werden. Die Krankheit verursacht heftiges Jucken, das sich nachts durch krampfhaftes Stampfen der Tiere äußert. Auf der Haut entsteht durch die Nagetätigkeit der Milben Haarausfall, Borkenbildung, papillomatöse Wucherung. Letztere ist eine Folge der chronischen Reizung durch die fortgesetzt erfolgenden Milbenbisse. Die Dermatophagen selbst machen nur ganz oberflächliche Verletzungen, da sie allein von den obersten Epithellagen sich ernähren (vgl. Kapitel Mauke, S. 123).

Im Sommer erfolgt meist spontan Besserung oder Heilung, während der Winter Verschlechterung bringt. Nach Mégnin vermehren sich die Milben nur im Winter, und gebrauchen dadurch mehr Nährmaterial, müssen also die Haut stärker irritieren, während das im Sommer reichlicher produzierte Hautsekret größere Verletzungen unmöglich macht. Die Dermatophagen sind meist nur für Pferde pathogen (vgl. die Uebertragung auf Kühe S. 296).

Räude des Rindes.

Die **Sarcoptesräude** ist sehr selten; sie entsteht meist durch Infektion von den übrigen Tieren, Pferd, Ziege, Hund, Schaf. Meist wird Kopf und Hals befallen. Infektion mit Sarcoptes minor der Katze beschreibt Chapelier (No. 323). Delafond erzeugte künstlich durch Uebertragung der Sarcopten des Menschen eine schnell vorübergehende Erkrankung bei 2 Rindern. Wallraff beobachtete eine Rinderräude, die auf Pferde und Menschen übertragbar war, also Sarcoptesräude gewesen sein muß.

Die **Dermatocoptesräude** beginnt an der Seitenfläche des Halses, an der Haut der Schweifwurzel, der Wirbelsäule, der Hörner, und breitet sich bei langer Dauer über den ganzen Körper, mit Ausnahme der Beine, aus. Sehr groß ist der durch die Saugmilben ausgelöste Juckreiz, der die Tiere zu dauerndem Lecken und Scheuern veranlaßt (C. Müller, No. 142). Allmählich bilden sich aus den Exsudaten festhaftende, silbergrau glänzende Borken, die sich beim Kratzen mit einem stumpfen Messer in ein trockenes Pulver auflösen. Bei vorsichtiger Entfernung der Borken ist die Haut frei von Pusteln und Geschwüren. Das Nässen der lädierten Hautstellen ist unbedeutend. Die Haare gehen fast ganz aus. Allmählich verdickt sich die Haut, wird spröde und pergamentartig (gleich der Lichenifikation beim chronischen Ekzem). Der dauernde Juckreiz behindert die Nahrungsaufnahme und Verdauung der Tiere; C. Müller sah mehrere Ochsen an der Krankheit eingehen. Die Räude verläuft manchmal eigentümlich zyklisch. Im Herbst beginnt sie bei Beginn der Stallfütterung wieder auszubrechen, erreicht ihren Höhepunkt im Februar, verringert sich im Frühjahr. Dieser Wechsel hängt mit den Lebensgewohnheiten der Milben zusammen.

Uebertragungen der Krankheit vom Rind auf andere Tierarten ergaben negative Resultate.

Gelegentlich kommen Abweichungen im Verlauf vor.

Nach Piana (Gior. di Anat., Fisiol. e Patolog., Pisa 1878, p. 287) beschränken sich die Hautveränderungen auf die Bißstellen der Milben; es entstehen lokale Zellinfiltrationen, die zusammenfließen und zu stärkeren Entzündungsherden Veranlassung geben können. Je nach dem Grade der entzündlichen Exsudation kommt es zur Abhebung der durch Sekretabsonderung und Eintrocknung gebildeten Borken und Heilung unter dem Schorf oder zur oberflächlichen Geschwürsbildung.

Die **Dermatophagusräude** beginnt gewöhnlich am Schweifansatz und beschränkt sich auf die hinteren Extremitäten (Steißräude). Seltener dehnt sie sich langsam auf die Haut des Rückens oder des Bauches bis zum Euter aus. Der Verlauf ist langsam; die Affektion ist durch Jucken, Borkenbildung, Haarverlust charakterisiert. Bei längerem Bestehen verdickt sich die Haut, auf der papillomatöse Wucherungen aufschießen können. Die Prognose ist gut; Diehl (No. 199) beschreibt jedoch bei 8 Rindern Hämaturie und Abort (vielleicht auf die Karboltherapie zurückzuführen?).

Die Milben rufen bei Menschen und Pferden leichtes Jucken, aber keine Krankheit hervor. Dagegen konnte durch Dermatophagusmilben des Pferdes bei 4 Kühen eine typische, wenn auch in 14 Tagen spontan heilende Räude erzeugt werden. Die Auffassung Rabes, daß die sog. Schlempemauke durch Dermatophagen bedingt sei, ist irrig (Johne). Die Dermatophagen können sich an Hautstellen, die durch exsudative Prozesse verändert sind, leichter ansiedeln.

Die Räude des Schafes.

Sarcoptesräude (Black muzzle. Noir museau). Die Krankheit ist selten; sie bleibt auf die unbewollte Haut des Kopfes beschränkt (Lippen, Nase, Augenumgebung, äußere Ohrmuschel, Backen, Kinn) ergreift ausnahmsweise auch die kurz behaarte Haut der Füße der vorderen Gliedmaßen, bei Fettsteißschafen auch den übrigen Körper. Mathis sah Erkrankung der Sternalgegend, der Genitalien, des Euters.

Es kommt zur Bildung von Papeln, Pusteln und schließlich von Borken, die so stark werden, daß sie verbunden mit der gleichzeitigen Schwellung der Augenlider Sehen, mit der Schwellung der Lippen Fressen unmöglich machen. Zuweilen ist die ganze Gesichtshaut mit einer zusammenhängenden Borke besetzt.

Durch forzierte Bewegungen entstehen Einrisse der Haut und Blutungen. Mathis (No. 121) sah in einer 60 Tiere betreffenden Epidemie viele Schafe kachektisch werden. Im allgemeinen aber ist die Prognose bei geeigneter Therapie gut.

Die experimentelle Uebertragung von Schaf auf Schaf und Ziege gelingt selten nach Salmon und Stilles (No. 335). Bei Uebertragung auf Menschen, Pferde, Rinder, Hunde bleibt die Krankheit lokal. Delafond sah Ansteckung eines Veterinärstudenten von einem Schafe.

Wichtig sind Gerlachs (No. 228) Versuche der Uebertragung von Sarcopten des Schafes auf die wollige Haut eines Merinoschafes; nach 2 Tagen Rötung,

Schwellung, Bildung eines Knoten. Nach 19 Tagen Abheilung; alle eingedrungenen Milben waren abgestorben. Bei Uebertragung auf einen Menschen entstand bereits nach 10 Minuten Prickeln und Jucken, das später stärker wird. Nach 10 Stunden waren rote, hervorstehende Stippchen zu sehen, in denen man mit der Lupe Milben erkennen konnte. Durch Perubalsam, dessen Wirkung die Milben durch tieferes Eindringen zu entrinnen suchten, wurden die Parasiten getötet. Ließ man auf die Haut des Menschen die Milben 25 Stunden ungestört einwirken, so entstand eine typische, allerdings leicht bei Anwendung von Perubalsam heilende Scabies. Uebertragungen auf Pferde und Hunde waren positiv, auf Ziegen negativ. Es scheint auch die Sarcoptesräude der Ziegen auf Schafe nicht übertragbar zu sein.

Die **Dermatocoptesräude** ist eine verbreitete und für die Schafbestände gefährliche Krankheit. Im Leviticus XXII. ist das Opfern räudiger Schafe verboten. Aristoteles kannte bereits die parasitäre Natur der Erkrankung. Wichmann wies bereits 1786 darauf hin, daß die Krankheit der menschlichen Scabies entspräche.

Die Infektion erfolgt in den Ställen, aber auch im Sommer im Freien. Feuchte, dumpfige Ställe, schlechte Hautpflege, bestehende Ekzeme begünstigen die Krankheitsentwicklung. Warmes Wetter, Weidegang und Schur (durch Entfernung großer Mengen von Milben) führen einen spontanen Rückgang herbei. Die Milben können leicht durch Vögel, die den Schafen Wolle zum Nestbau ausrupfen, auf andere Schafe übertragen werden.

Uebertragungen der Dermatocoptesmilben der Schafe auf andere Tiere und Uebertragung der Dermatocopten anderer Tiere (selbst der Ziegen) auf Schafe erzeugen keine Krankheiten. Salmon und Stille behaupten jedoch, daß die Dermatocopten anderer Tiere Schafe befallen können. Dermatocoptesräude-Borken auf den Arm eines Menschen gebunden, erzeugen kleine juckende Papeln.

Klinisches Bild. Die Krankheit kann bereits genesene Tiere wieder befallen. Sie schädigt durch den dauernden Juckreiz und den Säfteverlust die Tiere sehr; 10—80 pCt. der Wolle geht verloren, da in 2—3 Monaten das ganze Vließ befallen ist. Die Lämmer gehen ein, Mutterschafe abortieren oder bringen schwächliche Junge zur Welt: Feinwollige Merinoschafe sind weniger widerstandsfähig, als einheimische Rassen. Die Affektion schädigt dauernd das Fließ. Wachsen die Wollhaare nach der Krankheit wieder, so verfilzen sie sich mit den bereits in der Abstoßung begriffenen älteren Haaren und bilden eine minderwertige Wolle.

Die Krankheit beginnt an der Haut des Rückens, befällt vor allem die langwolligen Partien, da dort die keine Gänge grabenden Saugmilben am sichersten geborgen sind. Die Milben verlassen kahl gewordene Partien und wandern in noch langwollige ein. Die Schafe empfinden starken Juckreiz, scheuern sich überall, verlieren ihre Wolle, zeigen durch alle möglichen Symptome ihr Unbehagen an. An umschriebenen Stellen verursachen die Milbenkolonien durch die vielen Bisse zahlreiche blaßgelbe Knötchen, die sich in Blasen und Pusteln umwandeln, so daß das Bild impetiginösen Ekzems entsteht. Die Wollhaare verkleben, ganze Platten von Haaren und Sekretmassen werden schließlich abgestoßen, so daß die verdickte ge-

runzelte rote Haut bloß liegt. Die üblichen sekundären Infektionen und Verletzungen durch Bisse usw. komplizieren das Bild.

Differentialdiagnostisch kommen Ekzeme (Regenfäule), andere durch tierische Parasiten hervorgerufene Dermatosen und Seborrhe durch übermäßige Ansammlung von Wollfett in Frage. Die Diagnose ist durch Nachweis der Milben (Borken in der Sonne auf dunkles Papier legen) leicht.

Figur 56.

Dermatocoptesräude des Schafes (Journal de méd. vétér. 1898).

Figur 57.



Dermatocoptesräude des Schafes (Journal de méd. vétér. 1898).

Pathologisch-anatomisch unterscheidet man bei frischen Fällen eine unter der Epidermis liegende Exsudation, in älteren eine starke Verdickung der Haut auf das 2—3 fache der Norm. Die Papillen werden hypertrophisch; in der Tiefe der Haut entwickeln sich Eiterherde. Die Lymphdrüsen sind geschwollen.

Die **Dermatophagusräude** befällt die Fußenden und Unterfüße. Sehr selten erkrankt Hodensack und Euter. Die Haut verdickt sich, bedeckt sich mit weiß-

gelben Borken; am Hodensack soll sie runzelig und unelastisch werden. Die Affektion verursacht starkes Jucken.

Räude der Ziege, der Giraffe, des Lamas, des Kamels.

Die häufigste Form ist die **Sarcoptesräude**. Der Sarcoptes caprae unterscheidet sich durch die Beschaffenheit der zapfenförmigen Hautverlängerung auf dem Rücken des Weibchens vom Sarcoptes suis und Sarcoptes canis. Die zwischen den ersten Brustdornen stehenden Schuppen sind kurz und mit kurzen Chitinspitzen versehen (Roloff, No. 227); sie gleichen auch mehr Dornen als Schuppen. Dieselbe Milbe findet sich auch bei der Giraffe.

Die Ziegenräude tritt epizootisch auf. Wallraff sah von 2596 Ziegen in Prätigau 1015 räudig werden und 250 eingehen. Eine ähnliche schwere Seuche beobachteten in Oesterreich Klingan und Hable (No. 455). Sander konstatierte auch in Südafrika die Ziegenräude als Epizootie. Hable glaubt, daß schlechtes Futter, unzureichende Ställe Prädisposition abgeben. Die Ziegenräude ist leicht auf den Menschen übertragbar, sie ruft stark juckende Papeln (Gänge etc.) auf der Haut hervor. Trotz sorgfältiger Waschung erkrankten die mit der Pflege Beschäftigten. Ein Student, der nur einige Stunden lang das Fell eines räudekranken Ziegenbockes sich auf die Hände gebunden hatte, erkrankte an Krätze. In seiner Haut wurden der Sarcoptes caprae gefunden. Erst nach 48 Stunden ließ der Juckreiz nach. Der Sarcoptes kann sich auch in Kleidungsstücken längere Zeit halten. Ein Mann, der bereits von der Ziegenräude geheilt, erkrankte von neuem, nachdem er Unterhosen, die er 5 Tage vorher abgelegt hatte, wieder anzog.

Die Uebertragung der Ziegenräude auf Schafe (Merinos), Esel, Schweine, Hunde, Kaninchen, Meerschweinchen bewirkt kurz dauernde Hauterkrankungen, Pustel- und Papelbildung, es entsteht aber keine eigentliche Räude.

Dagegen entwickelte sich bei einem infizierten Rinde ein typisches erst in Monaten spontan heilendes Exanthem. Auch die Erzeugung einer wirklichen Räude bei kurzwolligen, schweißarmen Schafen gelang.

Wie Roloff bei experimenteller Uebertragung feststellte, erkranken zuerst die dünnbehaarten Stellen, Lippe, Nase und Ohren, dann ziemlich schnell die übrigen Körperpartien. Erst zeigen sich dünne Schuppen, dann kleine, dann größere Borken; die Haut schwillt an, verdickt sich; die Haare fallen bald aus. An der Innenfläche der Oberschenkel, dem Scrotum, der Unterbauchgegend bilden die Borken zusammenhängende Massen. Das heftige Jucken schädigt das Allgemeinbefinden sehr, vor allem sind junge Tiere gefährdet.

Die durch **Dermatocoptes** seu Psoroptes verursachte Räude wurde bei Ziegen selten beobachtet.

Nallet und Morat (bei Schindelka), Peza (No. 268) fanden in den Borken des äußeren Gehörganges Milben in allen Entwickelungsstadien. Peza konnte keine weitere Ansteckung in der Herde feststellen. Delafond sah die Affektion bei Angoraziegen des Jardin des Plantes zu Paris. Es ist aber ungewiß, ob nicht der

von Delafond beschriebene Fall den Sarcopteserkrankungen, denen er klinisch gleicht, zugerechnet werden muß.

Mégnin (No. 450) beobachte bei einer jungen Giraffe dicke Knoten an Ohren, Stirn, Ellenbogen, in denen sich Sarcoptesmilben fanden, die zoologisch zwischen Sarcoptes equi und Sarcoptes hominis standen. Der Unterschied der Milben besteht in Form und Farbe der Haken an den beiden Gliedern der Vorderfüße. Die Affektion juckt stark. Sie kommt bei Lama und Alpacca gleichfalls vor.

Die Räude des Kamels, den Arabern seit undenklichen Zeiten bekannt, ist für zoologische Gärten und Kolonialarmeen wichtig. Bekannt ist nur eine **Sarcoptesräude**, die an den Stellen beginnt, an denen die Haare dünn sind (Schenkelbeuge, Unterbauch usw.). Die Tiere kratzen sich; bald haarlos werdende, 1 cm im Durchmesser große Knoten schießen auf, es folgt Borkenbildung, Hautverdickung, Einrisse der Haut, Exsudation größerer, wieder zu Borken eintrocknender Flüssigkeitsmengen. Die Tiere verbreiten schlechten Geruch; Lymphdrüsenschwellungen, Abszeßbildungen, Phlebitiden, Gelenkentzündungen, Sekundärinfektionen (Tetanus) trüben die Prognose. In Karawanen ist natürlich Pflege der Tiere nicht möglich, Ansteckung dagegen sehr leicht. Die Prognose ist zweifelhaft Filliol berichtet einen Todesfall an Anämie, trotz sorgfältiger Therapie.

Die Diagnose der Räude gegenüber dem Ekzem ist nicht immer leicht. Selbstverständlich entscheidet der Milbenbefund. Es fragt sich aber, ob man bei dem dichten Haar der Tiere Hautborken erhalten kann, die so tief abgeschabt sind, daß sie die Milben enthalten. Ich habe mich bei einem zweihöckerigen Kamelhengst des zoolog. Gartens überzeugen können, daß die Entnahme der Untersuchungsproben eine recht schwierige Aufgabe ist.

Die Uebertragung der Kamelräude auf die Kamelwärter ist beobachtet worden (vgl. Neumann). Von kranken, in zoologischen Gärten als Reittiere benutzten Kamelen sind kleine Menschenepidemien ausgegangen. Andererseits berichtete Filliol (Revue vétér., 1901, p. 303), daß die Wärter eines kranken Dromedars gesund blieben, während eine Eselin und 2 Pferde derselben Menagerie angesteckt wurden.

Sarcoptesräude des Kamels.

(Eigene Untersuchung XLII.)

Das Präparat stammt aus der Sammlung des Herrn Prof. Dr. Racz-Budapest. Bereits makroskopisch ist eine deutliche Scheidung zwischen der anscheinend wenig veränderten Kutis und dem 4,9 mm dicken an Stelle der Epidermis getretenen bröckligen Horngewebeaufbau möglich. Mikroskopisch entspricht das Bild völlig dem der Sarcoptesräude des Warzenschweines (vgl. S. 306). Das Korium ist wenig verändert, der Papillarkörper stark entzündlich infiltriert. (Wenig Masten- und Plasmazellen.) Die Papillen im geringen Grade verlängert; vielfach im Infiltrat undeutlich. Das Epithel verläuft nicht in einer graden Linie an seiner oberen Grenze, sondern bildet eine wahrscheinlich durch eine gewisse Faltung der Haut bedingte Wellenlinie.

Ein Stratum granulosum ist bei diesem stark hyperkeratotischen Prozeß nicht nachweisbar (Hämatoxylin).

Das Stratum corneum ist ein ungeheures Wabenwerk umgewandelt, dessen genaue Beschreibung sich erübrigt, da sie völlig der beim Warzenschwein gegebenen entsprechen würde. Auch

hier liegen in den unteren Schichten des Hornaufbaues unmittelbar auf den saftführenden Zellen der untersten Lage des Stratum corneum, die bei Herstellung des Präparates lebenden und entwickelten Milben, während die oberen Stockwerke des Baues, Leichen, Larvenhüllen, Eireste der Insekten enthalten. Zweifellos werden die abgestorbenen oder unbrauchbaren Milben und Milbenreste durch Aufbewahrung in den Grabkammern des Wabenwerkes eliminiert. Bei Tuberkelbazillenfärbung nehmen die entwickelten Sarcopten etwas die Fuchsinfärbung an; werden aber nicht so leuchtend tingiert, wie die Demodices.

Hornbakterien spielen bei dem Prozeß keine Rolle. Zweifellos bewirkt allein der Reiz der von der Milbe abgesonderten Produkte die Gewebsveränderungen.

Die Haare sind sehr stark verändert. Nirgends findet sich ein pigmentierter Haarschaft, in den Wurzelscheiden sieht man eigentümlich blasse Gebilde, die völlig einer Cuticula gleichen. Nur an einer Stelle sah ich die körnigen Reste eines farblosen, vielfach zerklüfteten Haares, das die Masse des Stratum corneum vergeblich vor sich her zu schieben sucht.

Die Schweißdrüsen und Talgdrüsen zeigen zwar starke periglanduläre Infiltration, sind aber sonst wenig verändert.

Räude des Hirsches.

(Eigene Untersuchung XLIII.)

Das Präparat verdanke ich Herrn Prof. Dr. Buschke. Wenn auch klinisch nichts über den Fall bekannt ist, so läßt sich doch aus der pathologischen Anatomie und aus dem Bilde der im Zupfpräparate gut erhaltenen Milben zeigen, daß eine Sarcopteserkrankung vorlag.

Makroskopisch und mikroskopisch stellt das Präparat ein Analogon zu der Räudeerkrankung des Warzenschweins und des Kamels dar. Wieder baut sich auf dem verhältnismäßig wenig veränderten Rete Malpighi ein gewaltiges, fast 1 mm dickes Wabenwerk auf, in dessen Zellen unten lebensfähige, oben abgestorbene Milben liegen. Entwicklungsfähige Eier liegen natürlich neben den Milben, Eihüllen, Larvenhüllen, abgestorbene Eier finden sich in den höheren Stockwerken. Immer wieder kommt man zu der Ueberzeugung, daß die Milben, die ihren Lebenslauf vollendet haben, von dem nachwachsenden Stratum corneum gewissermaßen gehoben werden. Die frisch aus dem Ei gekrochenen bohren neue Gänge gerade an den Stellen, an denen frische, saftführende Epithelzellen den Dekursus der Verhornung durchzumachen beginnen. Dementsprechend findet sich auch auch kein Stratum granulosum.

Die feinere Struktur des Horngewebes in dem „Milbenbauwerk“ ist die bei der Räude des Schweines beschriebene. Die entzündliche Reaktion des Papillarkörpers und des Korium ist gering.

Räude des Kaninchens.

Die **Sarcoptesräude** (durch S. minor) ist die häufigste Form der Erkrankung, die häufig ganze Kaninchenbestände in kurzer Zeit vernichtet. Ich selbst habe in wenigen Wochen ca. 100 Versuchstiere eingehen sehen. Die Krankheit beginnt am Kopf, befällt Lippen, Nase, Stirn, inneren Gehörgang. ruft zunächst oberflächliche Hautentzündung, dann Knötchen und Pusteln hervor. Schließlich bilden sich große festhaftende Borken, die durch das infolge des Kratzens ausgetretene Blut gefärbt werden. Die Haare gehen aus, die Haut wird pergamentartig (Zürn, No. 76), ja stellenweise nekrotisch (Schindelka). Besonders stark werden die Lippen und die die Augengegend befallen. Außer dem Kopf wird nur noch der Nacken ergriffen, die Arme erkranken bis zu den Ellenbogen, die Beine bis zum Fußgelenk. Andere Lokalisationsstellen sind sehr selten.

Die Tiere magern ab, starker Ausfluß aus der Nase und aus dem Maul stellen

sich ein. Trotter (No. 296) hält die Abmagerung für pathognomonisch. Schnell gehen die Tiere ein.

Die **Sarcoptes praecox-Räude** (Neumann, Canestani) soll noch gefährlicher sein, so daß Galli Valerio die Impfung der Räude gegen die Kaninchenplage empfohlen hat. Ueber einen Versuch, den Vorschlag, zu verwirklichen, ist trotz der Kaninchenplage in Australien bisher nichts bekannt geworden.

Neumann (No. 276) fand beim Kaninchen allerdings sehr selten den **Sarcoptes scabiei hominis**. Diese Milbe ist nicht nur durch ihre Größe, sondern auch durch das Vorhandensein eines Embryos in dem noch in dem Mutterleibe befindlichen Ei charakterisiert; ihre Uebertragung auf Hunde, Kälber, Schweine, Pferde gelang nicht. Die Ansteckung des Kaninchens sollte durch einen Krätzekranken erfolgt sein. Die Affektion verläuft beim Kaninchen klinisch und prognostisch so wie die durch Sarcoptes minor hervorgerufene.

Figur 58.

Ohrräude des Kaninchens. *a* Borkenmassen.
(Sammlung des hygienischen Instituts der Berliner Tierärztlichen Hochschule.)

Die **Uebertragung** der Sarcoptesräude des Kaninchens auf Menschen (Kinder) gelingt, ruft aber auf der menschlichen Haut nur rote Punkte hervor und heilt schnell bei Anwendung von Perubalsam. Nach Railliet (No. 259) ist die Uebertragung des Kaninchen-Sarcoptes minor auf Katzen und Hunde und des Katzen-Sarcoptes minor auf Kaninchen nicht leicht. Ist aber erst einmal ein Kaninchen durch Katzensarcoptes infiziert, so geht die weitere Kaninchenintektion leicht vor sich. Es hat also eine Art Gewöhnung stattgefunden. Gmeiner (No. 1317) hatte bei seinen Uebertragungsversuchen keinen Erfolg.

Die **Dermatocoptesräude** des Kaninchens ist eine Ohrräude. Häufig werden außer den Dermatocopten (Psoroptes) auch Dermatophagen gefunden, doch sind nach Gmeiner (No. 1317) die letztgenannten Milben nur zufällige Befunde. Die Milben kleiner als die der Pferde, siedeln sich nach Möller (No. 211) zuerst in der Vertiefung der Ohrmuschel über dem äußeren Gehörgang an. Der Prozeß führt zu

starker Borkenbildung, Kahlheit der Ohrhaut usw.). Er verursacht so große Schmerzen, daß die Tiere bei unsanfter Berührung schreien (Zürn, No. 76). Häufig gesellt sich eine Otitis interna hinzu, die auf das Gehirn übergreifen kann. Laveran (No. 250) beobachtete eine Reflexparalyse bei Ohrräude. Die mikroskopische Untersuchung des Nervensystems (Rückenmarkes) ergab keinen Grund für die Paralyse.

Die Ohrräude kann auf die Ohrmuschel beschränkt bleiben (Möller, No. 211). Sie scheint nur bestimmte Individuen zu befallen, andere, trotz Zusammenwohnens gesunder und kranker, zu verschonen (Barrier, No. 273).

Die Uebertragung der Dermatocopten auf Schafe mißlingt (Möller), gelingt auf Pferde (Matthieu und Cagny) und vom Pferde auf Kaninchen (Cadéac).

Beim **Hasen** ist **Dermatocoptesräude** von Schindelka beschrieben. Im gleichen Jagdbezirk waren mehrere typische Fälle beobachtet. An einer 35 : 10 großen rechteckigen Hautstelle des Rückens fehlten die Langhaare fast ganz; die Wollhaare waren kurz und rabenschwarz; die mäßig verdickte Haut schuppte nur wenig. Am Rand der Affektion fanden sich 3 mm breite, wallartige, mit Borken, die zahllose Milben enthielten, bedeckte Partien.

Räude der Ratten.

Die **Sarcoptesräude** soll sich bei Ratten nach Legros (No. 70) auf Ohren und Geschlechtsteile beschränken. Ich habe in einer Epidemie weit verbreitete Erkrankungen des Kopfes, Schwanzes und Hinterleibes gesehen.

Die Rattenmilbe soll sich nach Legros (l. c.) von der Menschenmilbe dadurch unterscheiden, daß der Bauch nicht dickere Chitinanhänge zeigt und die Saugscheiben kürzere Stiele haben.

Sarcoptesräude der Ratten.

(Eigene Untersuchung XLIV.)

Das Präparat stammt von jungen Ratten, die im zoologischen Garten aus einer Kreuzung einer männlichen an Hypotrichosis leidenden nackten Wanderratte mit einer weißen weiblichen Ratte hervorgegangen waren. Ausschließlich erkrankt waren die peripherischen Ohrmuschelabschnitte. In den sich hier findenden kleinen gelblichen borkigen Auflagerungen wurden bei Zerzupfung in Kalilauge Milben gefunden, die nach der Form ihres Kopfes unschwer als Sarcoptes zu bestimmen waren (Fig. 59 stellt einen anderen Fall dar)

Zelloïdinschnitte durch die ganze Ohrmuschel zeigten (Tafel VI, Fig. 2), daß nur die von der Milbeninvasion betroffenen Teile des Gewebes verändert waren; eine über die erkrankte Stelle hinausgehende „Toxinwirkung" der Milbenherde war nicht festzustellen. Zwischen zwei Herden ist die Haut ganz normal; diese Feststellung konnte ich bei anderen Räudeerkrankungen nicht machen.

Das Eindringen der Milben ruft in dem zarten Gewebe eine starke Reaktion hervor. Auf Schnitten, die gerade den in die Tiefe vordringenden Milbengang zeigen, sieht man die Epidermis sich pfeilerartig aus dem Niveau erheben. In der zwischen den Pfeilern liegenden tiefeinschneidenden Bucht liegt die Milbe; vor ihr erblickt man den ziemlich dicken aus Retezellen bestehenden Saum, der keine Retezapfen mehr zeigt. Der Bogen über den Pfeilern wird aus verhornten Zellen gebildet. Unter der äußersten Schicht von völlig verhornten Zellen liegt eine Anzahl von Zelllagen, die anscheinend aus nicht völlig verhornten Zellen besteht. Letztere sind sehr reich an Körnchen,

die sich morphologisch wie Keratohyalin verhalten. Da sie aber in Hämatoxylin-Präparaten sich finden, die sonst keine ausgesprochene Keratohyalintinktion angenommen haben, so ist noch an eine infolge der Milbentätigkeit eingetretenen mangelhaften Verhornung zu denken, die eine leicht mit Hämatoxylin sich tief blau färbende, körnige Eiweißsubstanz in den Zellen produziert hat.

In dem zwischen den „Pfeilern" liegenden Gang zeigt sich das gewöhnliche Bild: Milbenreste (Querschnitte und Längsschnitte), Eier, Hüllen und vor allem Kotballen. Das Korium ist durch die Einsenkung der Epidermis stark verdünnt; da wo der Milbengang oder besser die den Milbengang enthaltende Epitheleinsenkung vor sich geht, ist eine stark entzündliche Reaktion vorhanden. Das Korium ist an einzelnen Stellen so dünn geworden, daß die Epitheleinsenkung fast unmittelbar auf dem elastischen Ohrknorpel liegt.

Es ist klar, daß die Epitheleinsenkung nicht nur an der Stelle des Milbenganges erfolgt, sondern auch über die Grenze des letzteren hinaus passiv erfolgen muß. Dementsprechend sieht man bei exzentrischer Durchschneidung des Ganges Epithelanhäufungen, die mehr an eine kankroidale Wucherung als an eine Sarcoptesaffektion denken lassen. Die präepitheliale entzündliche Infiltration des Bindegewebes erhöht die Aehnlichkeit. Selbstverständlich schaffen Serienschnitte sofort Klarheit.

Figur 59.

Sarcoptesräude der Ratte. *a* Kahle Hautstellen. *b* Borkenbildung.

An anderen Stellen ist bereits aus den verschiedenen übereinander liegenden Gängen eine Art Wabenwerk entstanden, das in seiner Genese völlig dem Milbenbau entspricht, den ich bei der Sarcoptesräude des Hirsches und Schweines geschildert habe.

Dieser Wabenbau setzt voraus, daß die eingesenkte Epidermis fort und fort neu die Zellschicht produziert, die den Milben ihre Nahrung geben. Wäre dies nicht der Fall, so müßten sich die Milben über die Oberfläche der Ohrmuschel ausgebreitet haben, anstatt an einzelnen Stellen größere Bauten zu schaffen.

Räude des Schweins.

Von den drei Milbenerkrankungen kommt allein die **Sarcoptesräude** als oft weit verbreitete und seuchenartig auftretende Affektion vor. Die Krankheit dehnt sich unter ungünstigen hygienischen Umständen leicht aus, scheint während des Winters geringere Symptome (Temperatureinfluß auf Milben) zu machen. Uebertragung der Schweinesarcopten auf Menschen gelingt spontan (Delafond infizierte sich selbst bei der Sektion eines Schweines) und experimentell. Zwei Studenten banden sich Stücke einer Räudeschweinehaut auf den Arm; nach 24 Stunden ent-

standen stark juckende Pusteln, in denen sich zahlreiche lebende Milben fanden. In einem Falle erfolgte spontane Heilung, im zweiten war Behandlung erforderlich. Uebertragungen der Milben auf Hammel waren negativ, bewirkten bei Hunden leicht juckende Dermatitiden, aber keine eigentliche Räude.

Klinisch beginnt das Exanthem nach Schindelka mit kleinen roten Flecken, nach Spinola (No. 176) und Scholl (No. 1192) mit Bläschen, die durch das Scheuern infolge des heftigen Juckens bald aufgerieben werden. Zuerst wird der Kopf (Umgebung der Augen, Backen, Ohren) sodann Hals, Schulter, Rumpf befallen. Während Koconseck (No. 423) ein Freibleiben der inneren Schenkelfläche

Figur 60.

Sarcoptesräude des Schweines. Starker Haarausfall, starker Borstenausfall. (Hautstück im Gefäß.) (Sammlungspräparat des Berliner hygienischen Instituts der Tierärztlichen Hochschule.)

hervorhebt, beobachtete Walder sogar hier den Ausgang der Erkrankung. Da die Borsten vielfach erhalten bleiben, geben sie den sich allmählich auf der Haut auftürmenden Epidermismassen Halt. Durch die Tätigkeit der Milben entsteht, wie bei der Scabies norwegica des Menschen, allmählich eine aus Hornmassen, Detritus, Gängen der Milben bestehendes Wabenwerk, dessen feinere Struktur aus der pathologisch-anatomischen Beschreibung (vgl. später) hervorgeht. Diese Auflagerungen können nach Müller (No. 425) 2 Zoll dick werden; sie finden sich beim Hausschwein (Präparat der Dresdner Sammlung) und beim Warzenschwein (vgl. Fig. No. 61). Müller nennt treffend die Tiere „wie mit Guano bestrichen.“ Das Aus-

sehen der Borkenmassen ist je nach der Tierrasse etwas verschieden; bei pigmentarmen Schweinen sollen die Borken silberweiß sein.

Nur in den sich selbst überlassenen Fällen entwickeln sich die starken Auflagerungen. In den frühen Perioden kann der Borstenabfall überwiegen, die Hauterkrankung sich auf starke Schuppung und eigentümliche Erweiterung der Haar- und Hautfollikel beschränken (vgl. Fig. No. 60).

Der dauernde Juckreiz belästigt die erkrankten Tiere, schädigt ihr Allgemeinbefinden (Spinola No. 200). Zuweilen erfolgt der Tod durch Anämie. Andere Rassen (Warzenschwein) vertragen die Krankheit z. B. 2 Jahre lang, ohne Schaden zu

Figur 61.

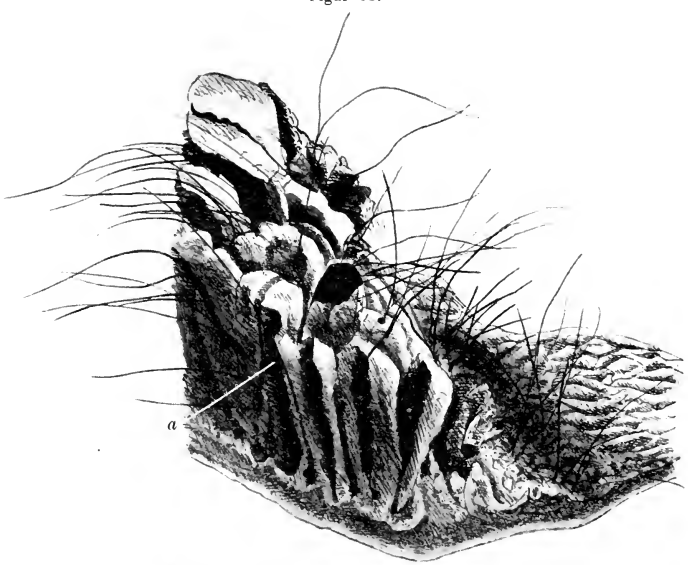

Sarcoptesräude des Maskenschweines (eigene Beobachtung). (Anatomisches Präparat.)
a Gewaltige von Milben produzierte Massen.

nehmen (Müller, No. 425). Auch in dem von mir beobachteten Fall von Warzenschwein hatte die Krankheit sicher bereits sehr lange bestanden.

Einzelne Autoren, z. B. Söhnle (No. 589), halten den Ruß der Ferkel für eine Sarcopteserkrankung. Das klinische Bild dieser Affektion ist auf Seite 122 gegeben. Meist werden keine Milben beim Ruß der Ferkel gefunden.

Sarcoptesräude des Warzenschweins.

(Eigene Untersuchung XLV.)

Das Präparat stammt von einem im Berliner Zoologischen Garten eingegangenen Warzenschwein, dessen Haut dem Kgl. zoolog. Museum (Prof. Dr. Mattchie) übergeben war.

Makroskopisch (Figur 61) fiel die mächtige, an einzelnen Stellen 2—3 cm dicke Borkenbildung auf derdunkel gefärbten Hautauf. Die Borken waren von tiefschwarz pigmentierten Borsten durchbrochen. Auffallend ist die abwechselnd dunkle und helle Färbung der Borken auf Querschnitten.

Mikroskopisch zeigt sich sofort, daß die Erkrankung fast ganz auf die oberen Hautpartien beschränkt ist. Das Unterhautfettgewebe ist fast gar nicht verändert; das 2—3 cm dicke Korium ist nur etwas kernreicher als normal. Erst die subpapilläre Schicht und die Papillen sind dicht mit Rundzellen infiltriert; diese entzündliche Zone erreicht, vom Epithel in die Tiefe gemessen, eine Dicke von 262 μ. Die Infiltration ist nicht gleichmäßig, sondern geht von einzelnen Herden (kleinen Gefäßen) aus. Auffällig ist der beträchtliche Pigmentgehalt dieser Schicht. Das Pigment liegt frei in Schollen oder in einzelnen aus kleinen Körnchen sich zusammensetzenden Häufchen, die wahrscheinlich Chromatophoren entprechen (Taf. VII, Fig. 4).

Auffallend ist die Akanthose. Während die Papillen der normalen Schweinehaut nur eine Länge von 218 μ haben, finden sich hier Papillen von 316—436 μ. Die Papillen zeigen sekundäre Verzweigungen, die, wie die Form der unmittelbar anliegenden Papillen beweist, keineswegs durch die Schnittführung erklärt werden können.

Die Zellen des Rete sind nicht wesentlich verändert, nur in den Basalschichten findet sich etwas mehr Pigment als der Norm entspricht. Das Stratum granulosum tritt im Hämatoxylinpräparate nicht besonders hervor.

Die charakteristischen Veränderungen sind im Stratum corneum vorhanden. Das Stratum corneum ist in ein riesiges Wabenwerk verwandelt, dessen Wände aus verhornten und vertrockneten Zellen bestehen. In den Räumen dieses Wabenwerkes finden sich Reste der Milben in allen Entwicklungsstadien, vom Ei bis zum fertigen Insekt. Gut entwickelte, bei der Präparation anscheinend lebend gewesene Insekten sieht man nur in den tieferen Schichten, während in den höheren vorwiegend abgestorbene Individuen und entleerte Eier liegen. In dem Wabenwerk unregelmäßig zerstreut finden sich ungeheuere Massen von Skybalis, Detritus, gelb gefärbte Haufen, die untergegangenen Blutkörperchen gleichen. Dazwischen sieht man ziemlich stark mit Hämatoxylin färbbare Körner, die ich als Reste der nicht völlig verhornten Epithelzellen aufzufassen geneigt bin, wie man sie in allen pathologischen Horngebilden findet.

Die Innenwände der Räume des Wabenwerkes sind von platten, gut färbbaren Zellen bekleidet, die an Endothelien erinnern, ohne selbstverständlich mit den Bekleidungszellen der Gefäße etwas zu tun zu haben.

Eine Beschreibung der Milben auf den Durchschnitten ist ohne Bedeutung, erwähnenswert dagegen ist der Umstand, daß überall da, wo die Milben in das Epithel eindringen und dort ihre Eier ablegen, Epithelnekrosen, charakterisiert durch die mangelnde Kernfärbung und die Zusammensinterung der Zellen, auftreten.

Sarcoptesräude des Flußschweins.

(Eigene Untersuchung XLVI.)

Der Fall stammt aus dem Berliner zoologischen Garten; die Erkrankung des Tieres erfolgte gleichzeitig mit der des Warzenschweines.

Makroskopisch erinnerte die Affektion an eine verruköse Dermatitis, es fehlte völlig die gewaltige Borkenauflagerung, die die Erkrankung des Warzenschweines so charakteristisch machte. Mikroskopisch handelte es sich um einen ganz eigenartig akanthotisch-papillomatösen Prozeß, mit dessen Beschreibung begonnen werden muß. Während die Höhe der zweifellos schon hypertrophierten, vergleichsweise aber als normal zu betrachtenden Retezapfen von der Basalschicht bis zur Hornschicht 35—70 μ beträgt, scheinen andere bis zur gewaltigen Höhe von 1200—2200 μ aufzuragen. In Wahrheit sind aber die zwischen den Retezapfen gebildeten Papillen keine wirklichen Papillen, sondern Koriumteile, die dadurch entstanden sind, daß an beiden Seiten die Haut tief ausgebuchtet ist und der aufragende Teil gewissermaßen ausgespart ist. Die vermeintlichen Retezapfen sind Reteleisten, deren Zapfen zum größten Teil, durchaus aber nicht völlig, ausgeglichen

sind. Dies ist besonders deutlich da zu erkennen, wo ein weit klaffender Follikel unmittelbar neben dem vermeintlichen Zapfen liegt. Die ganze Oberfläche der Epidermis gleicht einer zerklüfteten Meeresküste, an der überall das Meer tiefe Buchten, schmale Fjorde, kleinere und größere, längere und kürzere Halbinseln gebildet hat. Das Epithel ist an den „Buchten" und „Halbinseln" gut erhalten und in verschieden langen Zapfen angeordnet; die Zellen des Rete sind ohne Fortsätze und erscheinen zum Teil geschrumpft, zum Teil etwas vakuolisiert. Das Stratum basilare ist wenig ausprägt, aber deutlich erkennbar, das Stratum granulosum fehlt ganz.

Das Stratum corneum zeigt die meisten Veränderungen. Auf den isoliert herausragenden, zottigen Auswüchsen des Korium bildet es größere Auflagerungen von ca. 125 μ Höhe, die jene eigentümliche, aus mangelhaft verhornten Zellen bestehenden Schollen zeigen, die bei der ekzematösen Mauke und der Dermatitis verrucosa genauer beschrieben sind. Sie färben sich mit Weigerts Karmin blau, mit van Gieson-Hämatoxylin rot, mit Kresylechtviolett rotviolett. Die „Buchten" werden fast ganz durch Hornmassen ausgefüllt. Zum kleineren Teil bildet das Horngewebe hier konzentrisch angeordnete, kuglige Massen, wie sie mit Detritus, Sekretmassen usw. vermischt stets die Zwischenräume bei papillomatösen Dermatosen ausfüllen; zum größeren Teil bildet es ein allerdings nur 3—4 Stockwerke zeigendes Wabenwerk, wie es bei der Tiersarcopteskrankheit so häufig ist. Entsprechend der geringeren Zahl der „Stockwerke" des Milbenbaues findet man ungewöhnlich viel lebenskräftig gewesene Milben. In günstig gelegenen Schnitten sieht man die Milbe ihre Tätigkeit in den obersten Schichten des Rete, da, wo der Verhornungsprozeß gerade beginnt, aufnehmen. Vor dem Kopf der Milbe kann man den dreieckig ausgefressenen Teil der oberen Reteschichten gut wahrnehmen.

In diesem Fall sind in den obersten Schichten zahlreiche Bakterienhaufen, auch intrazellulär, zu erkennen (sekundäre Infektion). Der Mangel der Eiterung beweist, daß es sich um harmlose Parasiten handelt. Die Haarfollikel sind zum Teil mit Hornmassen ausgefüllt, zum Teil stellen sie, erheblich erweitert, mächtige Taschen dar; man sieht geradezu zystische Dilatationen. Auch in der Tiefe finden sich nur ganz wenige normale Borsten. Die Schweißdrüsen dagegen und das ganze Korium ist ganz unverändert. Entzündliche Prozesse von geringer Intensität spielen sich im Papillarkörper und in der subpapillären Schicht ab. Hier sieht man mäßig viele Mastzellen und auch Mastzellenkörnelung zeigende epitheloide Zellen (Kresylechtviolett). Plasmazellen fehlen ganz. Die Gefäße haben geringe perivaskuläre Infiltration. Das Pigment ist nicht vermehrt.

Die Räude des Hundes.

Die **Sarcoptesräude** ist eine der häufigsten Hautkrankheiten des Hundes. Sie äußert sich zuerst durch einen im Mißverhältnis zu den auf der Haut sichtbaren Effloreszenzen stehenden Juckreiz, der in der Wärme und während der Ruhe zunimmt. Die ersten Hautsymptome, flohstichartige Flecke, finden sich an den weniger behaarten Stellen, vor allem in der Schenkelbeuge, am Unterbauch, an der Innenseite der Ellenbogen, der Seitenbrust, dem Nasenrücken, der Augenumgebung. Eigentliche Milbengänge werden selten gefunden; meist sieht man an der Stelle des Milbensitzes Knötchen. Bei längerer Dauer der Krankheit zeigen sich Symptome eines trockenen Ekzems; unter dem Einfluß sekundärer Infektionen entstehen krustöse Dermatitiden, die zur Auflagerung eigentümlich riechender weißgrauer oder gelbbrauner Borken Veranlassung geben. Schließlich kommt es zum Haarausfall und zur Faltung, Runzelung und Verdickung der Haut. Nie entwickelt sich jedoch ein so gewaltiger Milbenbau wie bei Schweinen, Hirschen und Kamelen. In chronischen Fällen, bei mangelnder Behandlung, können Schlaflosigkeit und sekundäre Infektionen Marasmus und Tod bedingen.

Die Diagnose ist leicht, wenn man Milben nachweisen kann. Man muß dazu die Borken sehr tief abkratzen; auch anatomisch kann man häufig in sicheren Sarcoptesfällen in Schnittpräparaten die Milben nicht finden. Es ist denkbar, daß die Milben wenigstens in den von mir untersuchten Fällen das Tier bald nach dem Tode verlassen haben, was bei dem oberflächlichen Sitz der Parasiten bei der Hundeerkrankung, im Gegensatz zu dem komplizierten Bau der Milbengänge bei andern Tieren leicht möglich ist.

Der Milbennachweis soll leichter gelingen, wenn man die Hunde in die Nähe eines warmen Ofens bringt.

Ohne Milbennachweis sind diagnostisch Irrtümer möglich, da manche Ekzeme recht der Sarkoptesräude gleichen.

In Fällen, die von autoritativer Seite als Sarcoptesräuden bezeichnet wurden, konnte ich anatomisch keine Spur der Erkrankung finden. Akneartige Bildungen, langsamer Verlauf, geringes Jucken sprechen für Demodexräude. Letztere Erkrankung disponiert geradezu zur Sarcoptesaffektion.

Experimentell konnte man den Sarcoptes minor von der Katze auf Hunde übertragen. Junge saugende Katzen steckten eine Ammenhündin an. Eine Uebertragung der Krätze des Menschen auf Hunde ist unmöglich. Recht häufig dagegen ist Ansteckung des Menschen von kranken Hunden. Neumann zitiert eine große Anzahl solcher Fälle. Ich selbst habe mindestens in sechs Fällen eigentümliche Hauterkrankungen des Menschen als Sarcoptesräude des Hundes festgestellt. Meist handelte es sich allerdings um eine pruriginöse Dermatose, die keine charakteristischen Gänge auf der Haut aufwies. Die Affektion wich sehr schnell der antiskabiösen Therapie. Die Milben habe ich nicht gefunden; die Diagnose wurde nur auf die Anamnese und den klinischen Befund basiert. Bei Delafond selbst soll allerdings Hundesarcoptes sich 45 Tage erhalten haben.

Zürn wies die Uebertragungsmöglichkeit des Hundesarcoptes auf Schweine und Pferde nach.

Die Therapie der Hundesarcoptesräude mit antiskabiösen Mitteln gibt gute Resultate.

Die **Dermatophagusräude** des Hundes ist eine Ohrräude. Ob die Otitis externa die Primärerkrankung ist, in deren Sekreten die Dermatophagen sich ansiedeln oder ob die Dermatophageninfektion zur Otitis externa führt, ist nicht entschieden. Die Milben verursachen Jucken, befallen keine anderen Körperteile.

Sarcoptesräude des Hundes.

(Eigene Untersuchung XLVII.)

Obwohl in den 6 klinisch allen Stadien entsprechenden von mir untersuchten Fällen die am schwersten erkrankten Partien bearbeitet wurden, war die pathologische Ausbeute gering.

Trotzdem durch Celloidineinbettung die Konservierung aller auf der Hautoberfläche vorhandener Gebilde gesichert war, wurden Milben nicht gefunden, Das Stratum corneum der Epidermis ist leicht aufgelockert, das Rete fast garnicht verändert. Eigentümlich ist die Faltung der Oberhaut, die nicht makroskopisch, wie bei manchen Demodexformen, sondern nur mikroskopisch

durch Einbiegungen der Epidermisleiste zu erkennen ist. Die Anwesenheit von hornigen Massen, Haar- und wohl auch Milbenresten in diesen Einsenkungen beweist, daß es sich nicht um Kunstprodukte handelt. Vielfach, durchaus aber nicht immer, entsprechen die Einsenkungen Follikeln.

Im Korium sieht man vor allem in der papillären und subpapillären Schicht eine starke Entzündung; die Gefäßerweiterung, die Zellinfiltration unterscheiden sich in nichts von den sonst vorkommenden subkutanen und chronischen Entzündungen. Besonderes Vorkommen von Mastzellen ist nicht zu bemerken.

Die geringe Zahl der die Haut durchbohrenden Haare ist ein Ausdruck für die starke Lichtung des Haarkleides. In den tieferen Partien findet man die Haaranlage dagegen sehr häufig intakt; der Haarausfall ist also auf eine entzündliche Reizung der Haut, vielleicht durch mechanische Entfernung durch Scheuern und Beißen, nicht aber, wie bei der Akarusräude auf eine Affektion der Follikel zurückzuführen. Die leichte Regeneration der Haare ist nach Vernichtung der Sarcoptesmilben verständlich. In einigen Haarfollikeln sieht man aber doch Degenerationserscheinungen, die in einem mittelschweren Fall mit einer eigentümlichen Quellung der inneren Wurzelscheiden zu beginnen schienen. In einem sehr vorgeschrittenen Fall war es zu einer Art Cystenbildung bei vielen Haaren dadurch gekommen, daß die innere Wurzelscheide unter Verdrängung der übrigen Haarteile stark hypertrophisch geworden war.

Räude des Fuchses.

Beim Fuchs scheint nur eine durch **Sarcoptes minor** hervorgerufene Räude vorzukommen. De Jong (No. 404) gibt ausdrücklich an, daß die Milbe kleiner als die Pferdemilbe ist. Allerdings spricht die spontane Infektion der Füchse durch Hunde und die experimentelle Uebertragbarkeit der Räude der Hunde auf Füchse für die Identität der Fuchsmilbe mit der Hundemilbe. Deich (siehe Jahresbericht, 1904) stellte bei Hunden, die einen räudigen Fuchs aus dem Bau gejagt hatten, Räude fest. Braasch (No. 580) glaubt jedoch, daß die ganz leichte Erkrankung der Hunde bei Infektion mit Fuchsräudemilben die Identität der beiden Milbenarten ausschließt. Sie würde dann der Art des Sarcoptes squamifer angehören. De Jong gibt übrigens die Möglichkeit der Uebertragung auf Pferde zu. M'Faydean (No. 299) beobachtete, daß die Milben einige Tage nach dem Tode der Füchse leblos zu sein schienen; in geeignete Temperatur gebracht erholen sie sich aber wieder (wichtig für Infektion). 5 Tage nach dem Tode der Wirte sind die Milben abgestorben. Experimentelle Uebertragungen zeigen, daß nach 19 Tagen die Erkrankung einsetzt, nach 24 schon einen starken Grad erreicht hat.

Die erkrankten Füchse sind teilweise ganz haarlos (M'Faydean No. 299). Die Haut ist mit Borken, die auf papillären Exkreszenzen sitzen, bedeckt. Lenden- und Schweifgegend sind besonders stark befallen. Die Tiere werden elend und gehen in großer Zahl an Entkräftung zu grunde. Braasch (No. 580) konstatierte das lokale Aussterben der Füchse durch die Räude. Wildungen (bei Schmidt) konstatierte 1814 — 1817 eine allgemeine Räudeepidemie unter den Füchsen in Franken (auch Chustrop machte eine analoge Beobachtung).

Räude der Katzen.

Die **Sarcoptesräude** beginnt gewöhnlich am Kopf, besonders an den Ohrmuscheln. Zuerst entstehen flohstichähnliche Flecke, dann der übliche Dekursus:

Knötchen, Bläschen, Borken. Die Haare sind erst verklebt, dann gelockert und gelichtet, fallen schließlich aus. Die Haut in der Umgebung der erkrankten Partien ist geschwollen, derber, weniger elastisch. Die Borken können eine große Dicke erreichen.

Die Katzen vertragen die Sarcoptesräude schlecht.

Die **Dermatophagusräude** befällt vorwiegend die Ohrmuschel, insbesondere den äußeren Gehörgang, erzeugt eine Otitis externa mit starker Absonderung von Ohrenschmalz (Scott, No. 393). Die Tiere zeigen starke Reizerscheinungen (Kopfschütteln), gehen schnell und häufig (unter epileptischen Erscheinungen) zugrunde.

Die Katzenräude kann auf Menschen übertragen werden. Hertwig sah die Infektion eines Dienstmädchens durch eine räudige Katze. Das Mädchen zeigte

Figur 62

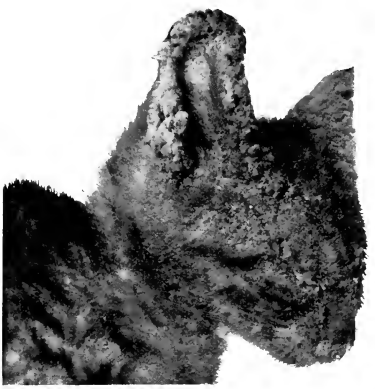

Sarcoptesräude der Katze. (Hyg. Inst. d. Berliner Tierärztl. Hochschule.)

auch Krätze der Kopfhaut. Auch Alexander (Archiv f. Dermatologie, 1900, Bd. 52) beschreibt 2 Fälle (Schwestern), in denen eine juckende Dermatitis des Rumpfes und der Beugeseite der Arme auf eine Räudeerkrankung einer Katze zurückzuführen war. Bei den Kindern waren Achselfalten, Vorderarm und Hände frei. Gänge und Milben wurden nicht gefunden. Railliet (No. 587) konnte die Räude der Katze leicht auf andere Katzen, dagegen schwer nach langer Inkubation auf Kaninchen übertragen. Die spontane Kontagiosität ist sehr gering.

Räude der Katze.

(Eigene Untersuchung XLVIII.)

In dem von Prof. Schindelka mir zur Verfügung gestellten Präparat der Räude eines Katers konnte ich Milben nicht finden. Das pathologische Bild glich völlig dem der Hundesarcoptes-erkrankung. Auch die degenerativen Veränderungen der Haare waren vorhanden.

Sarcoptesräude des Löwen und der Katzenraubtiere.

Der **Löwe** erkrankt nach Schmidt durch eine Milbe, die von dem Sarcoptes hominis nicht verschieden ist. Bourguignon hat nachgewiesen, daß sich Krätzmilben junger Löwen auf Hyänen, Bären, Pferden und Menschen fortpflanzen. B. stellte diese Tatsache bei 5 Löwen fest, die als Zirkustiere nach Europa gebracht waren. Es erkrankten z. B. drei Stallknechte und ein Wärter, von denen zwei Familienangehörige infizierten. Alibert (bei Lewin, No. 20) stellte Krätze bei einem Manne fest, der einer räudigen Löwin das Fell abgezogen hatte. Auch ein Arbeiter, der das Fell ausklopfte, wurde angesteckt. Auch Johne (No. 532) fand bei einer Sarcoptesepidemie der Katzenraubtiere im zoologischen Garten zu Dresden Sarcoptes hominis als Krankheitserreger; daneben wurde allerdings auch Sarcoptes minor nachgewiesen.

Beim Löwen erkrankt anfangs vorzugsweise die Haut des Kopfes, die Umgebung der Augen, der Nase und der Ohren. Es kann die Krankheit aber auch mit Bildung ziemlich unbedeutender Flecke einsetzen. Die Affektion führte in Bourguignons und Johnes Fällen unter Abmagerung und Durchfällen zum Tode. Ein **Leopard** (Fall Johnes, No. 532) mußte getötet werden, da er sich die Weichteile der Zehe eines Hinterschenkels bis auf die Knochen abgenagt hatte. Auch bei einem zweiten Leoparden führte die Krankheit trotz Anwendung der üblichen Mittel zum Tode. Bleiben die Tiere längere Zeit am Leben, so entsteht fast völlige Kahlheit. Die Schuppen und Borken häufen sich auf der Haut stark an; nach ihrer Abhebung liegt eine nässende Oberfläche frei. Bei einem 7jährigen Löwen (Johne) wurden Kopf, Nase, Stirn, Ohren, Rücken, Schwanz völlig, Unterbrustgegend fast völlig haarlos.

Die Sarcoptesräude ist auch beim **Luchs** beobachtet worden. Interessant ist die gute Wirkung der Therapie, nachdem man die Raubtiere in besonders konstruierte Käfige gebracht hatte, in denen Antiscabiosa wirklich angewendet werden konnten.

Räude der Iltisse, Frettchen, Marder.

Raillet glaubt (No. 1173), daß **Iltisse** die Krankheit auf Frettchen übertragen. Er fand auf demselben Tier verschiedene Milbenformen. Neben dem Sarcoptes minor wurde eine Dermatophagusart, der Symbiotes ecaudatus festgestellt.

Die Dermatophagusmilben setzen sich besonders in den Ohren fest.

Beim **Frettchen** kommt eine durch Sarcoptes minor (Trotter, No. 285) hervorgerufene Räude vor, die vor allem die Pfote stark befällt, sich über große Körperpartien ausdehnt und zur Bildung so starker Krustenanhäufungen führt, daß die Krallen unter ihnen verschwinden. In der Kruste finden sich viele Milben. Nach Trotter (No. 285) wird die haarlos gewordene Haut so dünn, daß man die Muskulatur durchscheinen sehen kann. In der Sammlung des hygienischen Instituts der Berliner Tierärztlichen Hochschule findet sich ein sehr typischer Fall. Die Krallen haben ähnlich wie bei parasitären Nagelerkrankungen des Menschen ein abnormes

Wachstum (onychogryphotisch) erreicht. Unter ihnen liegen eigentümliche Epidermispolster. Es fanden sich Sarcoptes in den Ohrmuscheln, die starke Borkenauflagerung zeigten, Dermatophagen (Choroptes). Railliet und Cadiot (No. 279) haben diese Otakariose genau studiert. Sie führen sie auf Dermatophagus (Symbiotes, Psoroptes) zurück. Die Affektion ist auf Hunde und Katzen übertragbar, trotzdem sollen sich die Dermatophagen der drei Tierarten durch ihre Größenverhältnisse unterscheiden (vgl. S. 283).

Weidemann (Zentralbl. f. Bakteriologie. Bd. 22) erwähnt die Infektion eines Menschen mit Sarcoptes vulpis durch ein **Marderfell**. Bei dem Patienten fanden sich Eier in allen Entwicklungsstadien in den Hautefflorescenzen.

Räude bei den anderen Säugetieren.

Toggia (Schmidt, No. 71) beobachtete bei einem **Wombat** eine Räude, die auf Menschen überging; Collin (bei Schindelka) sah bei zwei **Nasenbären** (Coati) ausgedehnte, durch Sarcorptes minor hervorgerufene Hautaffektionen. Der nackte Kopf eines Tieres glich durch die Borkenauflagerung einem Schildkrötenrückenschilde. Gurlt erwähnt eine besondere Räudemilbe des **Elefanten**, die Fürstenberg als Homopus elephantis bezeichnet. Vielleicht hat es sich um eine nicht voll entwickelte Form des Dermatocoptes gehandelt. (Ueber eine von mir beobachtete Demodexerkrankung des Geparden vgl. das Kapitel.) Ueber idiopathische Räude des **Meerschweinchens** fand ich keine Angaben. In der Sammlung des hyg. Institutes der Berl. tierzärztl. Hochschule finden sich 2 Präparate, die Räudeaffektionen des Ohres und der Umgebung des Afters darstellen und durch Sarcoptes hervorgerufen sind.

Die Räudeerkrankung der Vögel.

Während bei den Säugetieren die zu starken Hautveränderungen führende Erkrankung des Körpers durch Sarcoptes, die Erkrankung der Füße durch Dermatophagen hervorgerufen wird, scheint die zoologische Stellung der Erreger der beiden streng zu scheidenden Affektionen nicht ganz zweifellos festzustehen.

Der **Sarcoptesräude** der Säugetiere entspricht eine seltene, nach Schindelka durch einen Dermatophagus, nach Railliet durch den Sarcoptes laevis, erzeugte Erkrankung. [Schütz (No. 139) schildert freilich das gleiche Bild nach Infektion mit Dermatoryctes]. Die Krankheit ist fast nur bei Hühnern beschrieben. Sie beginnt am Kopf und Hals und breitet sich häufig allmählich, zuweilen sehr schnell (nach Railliet in 8 Tagen) über den Körper aus. Die Federn fallen aus oder brechen ab, mit Ausnahme der großen Schwanz- und Flügelfedern. Auf der kahlen Haut bilden sich Schuppen und Borken. Zuweilen heilt die Krankheit bei der Mauserung spontan im Herbst (No. 327), andere Fälle verlaufen schwerer. Da die Milben vielfach in den Kielen der Federn sitzen, ist eine Heilung durch die Mauserung ebenso verständlich, wie die Heilung der Trichophytie des Menschen durch die Epilation der Barthaare. Eine klinisch dieser Räudeform entsprechende Erkrankung beobachtete ich bei einem Papagei aus der Praxis des Herrn Tierarztes

Dr. Kantorowicz (Figur No. 63). Kopf und Hals des Tieres war ganz kahl geworden, der Prozeß hatte auch bereits am Bauch sich auszubreiten begonnen. Die Milben scheinen nur dem Typus des Sarcoptes laevis zu entsprechen; eine genaue Artbestimmung hätte aber dem speziellen Fachmann vorbehalten werden müssen. Schließlich kann es sich ja bei dem Papagei auch um eine übertragene Säugetiersarcoptesart gehandelt haben.

Für unser Thema hat das histologische Bild mehr Interesse.

Figur 63.

Papagei. Klinisch: Sarcoptesräude. *a* Schwer erkrankte, kahl gewordene Hautpartien.

Sarcoptesräude des Papageis.

(Eigene Untersuchung XLIX).

Das hervorstechende Moment ist mikroskopisch die Akanthose (Tafel XI, Figur 3). Aus der normal eine Ebene darstellenden Hautoberfläche heben sich schlanke (0,8:0,075 hohe und breite) und plumpe (0,5:0,35 breite) Gebilde in ganz unregelmäßiger Entfernung von einander heraus. Die Erhebungen sind in gleicher Weise entstanden wie die bei der Sarcoptesräude des Flußschweins (vgl. S. 307). Die aufragenden Gewebssäulen trennen Täler voneinander, in denen man stets Milbenbauten findet. Wahrscheinlich bewirkt die Tätigkeit der Milben durch Ausscheidung bestimmter Sekrete einen Gewebsreiz, der an der Stelle der direkten Arbeit der Milben zu einer geringen Akanthose, vor allem aber zur ausreichenden Regeneration der zerstörten Zellen der Epidermis und zur Produktion der oft beschriebenen Hornmassen führt, während er an den nicht von den Milben direkt angegriffenen Hautpartien eine papillomatöse Wucherung veranlaßt. Die gute Ausbildung der Gefäße, die verhältnismäßig große Koriumdicke beweisen, daß es sich um wirkliche Neubildungen, keineswegs um „ausgesparte“ Hautpartien handelt. Das das Korium in allen seinen Ausbuchtungen und Erhebungen bekleidende Epithel besteht aus großen, aufgelockerten, zum Teil aus ihrem Zusammenhang gelösten Zellen, deren Kerne mäßig gut färbbar sind.

Das Stratum corneum ist im Vergleich mit den gewaltigen Milbenbauten bei der Räude der Maskenschweine und bei der Dermatorryctesräude wenig pathologisch verändert. Es zieht als

schwacher Saum über dem Epithel hin, zeigt nur auf der Höhe der Exreszenzen stärkere Verdickung. Wie bei allen Räudeerkrankungen bilden Lagen ausgetrockneter, fest miteinander verbundener Hornzellen die Decken der Milbengänge.

Die sehr zahlreichen Milben liegen, wie stets, unter dem Stratum corneum in den obersten Schichten des Rete. Sie verhalten sich genau wie die Milben in der Haut der Säugetiere. Die zarte Haut des Papageis und der Mangel der als Stützen dienenden Haare sind nicht allein Ursache, daß eine gewaltige Aufspeicherung von Hornmassen und Milbenresten nicht zustande kommt. Sehen wir doch bei der Fußräude der Hühnervögel bei gleichen Bedingungen große Auflagerungen sich

Figur 64.

Kalkbein des Huhnes. (Präparat von Prof. Dr. Schindelka gesendet.)

bilden. Ob die Sarcoptes-Dermatophagusmilben sich in dieser Beziehung von dem Dermatorycten unterscheidet, oder ob die Ursache doch die Lokalität der Erkrankung bildet, muß unentschieden bleiben.

Das Korium selbst befindet sich im Zustande starker Entzündung (Infiltration vorwiegend einkerniger Zellen). Mast- und Plasmazellen treten nicht hervor. An den Stellen, an denen die Milbenarbeit große Ausbuchtungen bewirkt hat, ist das Korium verschmälert (Druckatrophie?). Bakterien finden sich in den Präparaten (abgesehen von Oberflächenschmarotzern) nicht. Die Muskulatur und das sehr dünne Unterhautfettgewebe ist an dem Prozeß nicht beteiligt.

Die Federn sind ganz geschwunden; auch Reste der Federn, leicht kenntlich an ihrer Säurefestigkeit bei Tuberkelbazillentinktion, fehlen in den Bälgen; nur gelegentlich findet man Reste des Federbalges oder des Federschaftes in einer Hornhöhle neben einer Milbe. Es ist aber keine besondere Neigung der Milben, speziell in die Federbälge zu kriechen oder in die Bälge ihre Eier

zu legen, zu konstatieren. Die makroskopisch sichtbare Faltung der Haut kommt mikroskopisch entsprechend zum Ausdruck.

Der **Dermatophagusräude** entspricht klinisch die durch Dermatoryctes[1]) Sarcoptes mutans hervorgerufene Affektion. Die Milbe ist den Sarcopten ähnlich; ihr Kopf trägt Scherenkiefer, die zusammengelegt konisch erscheinen; sie hat Rückenplatten, lange Afterklauen. Weibchen haben kurze stummelförmige Beine mit derben klauenförmigen Endgliedern, Männchen längere Füße mit gestielten Haftscheiben und mehreren steifen Borken (C. Nörner, No. 469). Die Milben bringen lebende Junge zur Welt.

Der Sarcoptes mutans ruft die Kalkbein genannte Affektion der Hühnervögel hervor, die Krankheit wurde bei Haushühnern, Truthühnern, Fasanen, Rebhühnern und bei kleineren in Volièren gehaltenen Vögeln gefunden (vgl. Fig. No. 64). Durch die Reizwirkung des Parasiten entsteht erst eine kleienförmige Abschuppung; allmählich türmen sich Borken auf, die rauh, warzig werden und besonders zwischen den Zehen große, fest anhaftende Massen bilden. Löst man die Borken gewaltsam ab, so liegt eine leicht blutende, gereizte, Gruben zeigende Haut frei. In den Krusten findet man meist weibliche Milben, Larven und Nymphen, selten Männchen: Eier sieht man nur, wenn eiertragende Milben zerstört sind, da die Insekten lebende Junge gebären. Eine Borke gleicht mit ihren Höhlungen einem durchlöcherten Brotstückchen, Milben trifft man allein in den tieferen Hohlräumen.

Die Krankheit behindert die Hühner am Laufen und damit in der Ernährung, ruft zuweilen Abfall von Zehen hervor, belästigt durch ihren Juckreiz. Die Affektion dauert $^3/_4$—1 Jahr; nach dieser Zeit sterben die Tiere meist an interkurrenten Krankheiten. Die Räude bleibt meist auf die Beine beschränkt, selten erkranken Kopf und Hals (Kehllappen). Sie ist ansteckend, verschont aber auf demselben Geflügelhof viele Hühner, trotz des langen Zusammenlebens gesunder und kranker Tiere. Die gewöhnlichen Rassen sind widerstandsfähiger als exotische.

Die Uebertragungen auf den Menschen und das Pferd sind nicht sichergestellt. Die angeblichen Beobachtungen dürften sich auf Dermanyssus (vgl. später) beziehen.

Dermatorryctesräude des Huhnes.

(Eigene Untersuchung L.)

Der Fall stammt aus der Sammlung des Herrn Prof. Dr. v. Rácz-Budapest.

Mikroskopisch stellt das Präparat den imponierendsten aller untersuchten Milbenbauten dar. Auf dem dünnen, fettlosen, wenig veränderten Korium der Fußhaut des Vogels baut sich ein zentimeterhohes Gebäude aus Hornmassen auf, dessen Zellen zum größten Teil völlig verhornt sind, zum kleinen noch Reste von Kernen erkennen lassen. Die Wabenarchitektur ist nicht so deutlich ausgesprochen wie bei der Räude des Maskenschweins, Hirsches und Kamels. Die zwischen den Gängen liegenden Hornmassen sind viel gewaltiger. Milben in allen Entwicklungsstadien und in der bekannten Anordnung (lebenskräftige Individuen in der Tiefe auf dem Rete) finden sich zahlreich (Tafel VII, Figur 1).

---

1) Ehlers (Zeitschr. f. Zoologie, Bd. 23) trennt von dem D. mutans, dessen Weibchen lange Schulter- und Flankenhaare sowie zweizähnige Beinendklauen hat, den D. fossor mit kurzen Haaren und vierzähnigen Beinendklauen. Die Milbe wurde am Schnabel von Munia maja gefunden.

Das Rete selbst ist stark verändert; gelegentlich scheinen nur Reste von Keratohyalin enthaltenden Zellen an der Stelle vorhanden zu sein, an der bei den Säugern das Stratum granulosum (vg. S. 13) liegt. Das Korium ist mäßig stark entzündet und sehr pigmentreich. Das Pigment liegt vor allem in der subpapillären Schicht, zum Teil wohl extrazellulär. Leider war eine genauere Prüfung (24 Stunden bei 37° in H_2O_2) zur Feststellung der Lagerung in den leicht zerbröckelnden Präparaten unmöglich. Ob hier eine Pigmentvermehrung wie bei der Demodexräude des Hundes oder eine physiologische Pigmentierung vorliegt, ist nicht zu entscheiden.

Außer den geschilderten kommen Lausmilben bei Vögeln vor, die entweder harmlose Schmarotzer sind, wie die Sarcoptes plumicola oder die Eigenschaft besitzen, in verschiedenen Organen, vor allem in der Unterhaut, Cysten zu bilden, Sarcoptes cysticola. Neumann läßt es zweifelhaft ob die Sarcoptes plumicola immer nur ein Schmarotzer ist oder in seinen Lebenseigenschaften sich dem Dermatophagus nähert. Die Sarcoptes cysticola findet sich außer in der Unterhaut in den Luftwegen der Hühnervögel (auch in den Luftwegen der Knochen). Durch ihren Sitz können diese Milben Gefahren bringen. Aber auch eine zu große Anzahl der Insekten kann zu Marasmus der Vögel Veranlassung geben. Unterarten der Sarcoptes cysticola sind Cytodites nardus und Symplectoptes cysticola-Laminosioptes.

Als Beispiel einer derartigen Erkrankung sei angeführt:

Wiedemann (No. 1322) fand bei einem Huhn, das Zeichen allgemeiner Erkrankung gezeigt hatte und dessen Beine mit weißgrauen Epidermisschuppen bedeckt waren (andere Tiere desselben Hofes und derselben Rasse zeigten an den Beinen kalkige Knoten von höckriger und rissiger Beschaffenheit), Kehllappen und Kamm grindig belegt. An den Eierstöcken und der Serosa des Bauchfells fanden sich einige hellgelbe, graue Punkte, in denen Grabmilben (Sarcoptes cysticola) und ihre Larven nachgewiesen wurden.

Demodex-Räudeerkrankungen.

Die Haarsackmilbe, der Demodex folliculorum, findet sich häufig beim Menschen und dem Hunde, selten beim Rinde, Schweine, Schafe und der Ziege, gelegentlich bei den auf Seite 329—330 aufgeführten Tieren.

Wie Gmeiner (Archiv f. Dermatologie, 1908, Bd. 92) in einer guten historischen Darstellung gezeigt hat, ist der Demodex folliculorum zuerst 1841 von dem Franzosen Berger im Gehörgang des Menschen gefunden worden. Unabhängig von Berger und unabhängig von einander beschrieben Henle (1841) und Simon (1842) den Parasiten. Beim Hund fand der Engländer Tulk 1843 den Demodex. Wichtige Arbeiten lieferten Mégnin, Czokor (Demodex des Schweines), Faxon und Oehl (Demoden des Rindes), Zschokke (Demodex der Feldmäuse).

Ueber die Häufigkeit der Demodexbefunde beim normalen Menschen machen die Autoren verschiedene Angaben. Geber[1]) fand bei 200 lebenden Individuen, Gmeiner[2]) bei fast 100 untersuchten Leichen, allerdings erst nach längerem

1) Ziemssens Handbuch.
2) Archiv f. Dermatologie. 1908.

Suchen stets Milben. Bei Neugeborenen, bei 2 und 8 Tage alten Kindern wurden keine Demodices nachgewiesen, während Gebers Untersuchung bei einem zwei- und vierjährigen Kinde, Gmeiners sogar bei einem 7 Wochen alten Säugling erfolgreich waren. Gruby dagegen fand nur in 40 von 60 Fällen, Monicz und Guiart[1]) sogar nur in 10 pCt. Demodices. Am häufigsten (50 pCt.) scheinen die Milben in den Follikeln der Augenwimpern vorzukommen (kein Unterschied der Geschlechter), seltener in den Talgdrüsen des Ohres und der Nase. Gruby fand in einem Follikel 50—200, Gmeiner nur einmal 22 Milben.

Der Nachweis der Demodices soll durch Verreibung des Talgdrüseninhaltes mit Oel erleichtert werden.

Aeltere Autoren (Remak, 1846, Küchenmeister, Landois u. a.) wollten die Milben in Beziehung zur Pathogenese der Akne bringen, während die moderne Dermatologie in ihnen durchaus harmlose Schmarotzer sieht, die jedenfalls an der Entstehung der Comedonen und der Akne ganz unbeteiligt sind. Gmeiner untersuchte 100 Fälle von Akne punctata, vulgaris, rosacea, pustulosa und Comedonenbildung. Er konnte nur in 20—30 pCt. Demodices feststellen, nimmt deshalb sogar eine Verminderung der Milben in den Haarbälgen gegenüber der Norm an. Er glaubt, daß Konsistenz und chemische Beschaffenheit des Sekrets der erkrankten Talgdrüsen der Entwicklung der Milben abträglich sei. Ich selbst habe nur recht selten Demodices im Comedoneninhalt gefunden.

Zweifelhaft ist es auch, ob die Milben die Ursache hellbrauner Pityriasisversicolor-Effloreszenzen gleichender Pigmentierungen sind, die Majocchi, de Amicis, Dubreuilh beschrieben. Diese Autoren fanden in den von den pigmentierten Hautstellen abgeschabten Epidermismassen, sowie in dem ausgepreßten Sekret der meist über das Hautniveau hervorspringenden Follikel, große Massen von Demodices, während die Untersuchung der nicht pigmentierten Hautstellen kein Resultat ergab. Antiseptische Behandlung (Sublimat, Kreolin, Chrysarobin) brachte Pigmentation und Parasiten zum Verschwinden.

Fordyce, Elliot, Allen fanden bei Rosacea, Molluscum contagiosum und anderen Hauterkrankungen größere Mengen lebender Demodices. Gmeiner aber wies nach, daß eigentlich bei den meisten Dermatosen Demodices festgestellt werden. Finden sie sich, so handelt es sich um Hautstellen mit größeren Talgdrüsen; die Zahl der Parasiten war nie vermehrt.

Der einzige Fall, in dem die Haarsackmilben eine Dermatose beim Menschen ausgelöst zu haben scheinen, ist von Lewandowsky (No. 1358) beschrieben.

L. beobachtete bei einem italienischen Arbeiter am rechten Mundwinkel kreisrunde, mit mäßig dicken bräunlich-gelben Krusten bedeckte Stellen, an deren Rande rings die Epidermis als schmaler Blasensaum abgehoben war. Aehnliche Herde fanden sich an behaarten und unbehaarten Partien des Gesichts; sie erinnerten klinisch an Impetigo contagiosa oder parasitäres Ekzem. Wegen Verdacht auf Trichophyton wurden die Borken in 40 proz. Kalilauge untersucht; es wurde eine große Zahl von Demodices canis folliculares festgestellt. Die Aetiologie war nicht zu eruieren.

---

1) Bei Gmeiner.

Heilung erfolgte leicht unter Zink-Amylumpuder und Xeroform. Autoinokulation des Patienten sowie Impfung auf L. selbst hatte keinen Erfolg.

Vielfach ist die Bedeutung der Demodices für die Erkrankung der Augenlider studiert.

Mibelli und ganz besonders Raethmann fassen die Demodices als Ursache des Chalazion bzw. einer besonderen Liderkrankung, der Blepharitis acarica auf. In den Cilienbälgen Gesunder fanden sich nur in 2 pCt., bei Trachomkranken dagegen in 25 pCt. (günstiges Ansiedelungsterrain) die Milben. Während auch Stscherbatscheff in nur 2 pCt. bei Gesunden, in 17 pCt. bei Augenkranken Demodices nachweisen konnte, fand Joers die Parasiten bei 64 pCt. aller untersuchten normalen Lidränder. Es müssen also große Materialverschiedenheiten (territoriale Schwankungen) vorhanden sein. Man darf heute, gestützt auf die Arbeiten von Hunsche, Mulder, Stscherbatscheff u. a., annehmen, daß die Demodices direkt keine Liddrüsenerkrankung erzeugen. Dagegen können sie die Follikel erweitern und dadurch das Eindringen pathogener Bakterien erleichtern. Vielleicht kommt den Parasiten auch eine ähnliche Bedeutung bei der Trachomerkrankung zu. Herzog sieht in ihnen „Infektionspioniere".

Uebergang der Milben der Tiere auf den Menschen. Recht zweifelhaft ist es, ob ein Uebergang der Demodices der Tiere auf den Menschen erfolgt. Babes beschreibt folgende Fälle:

Bei einem Mann und dessen 2 Kindern, die mit einem räudigen Hund zusammen gewohnt hatten, entwickelten sich an den Streckseiten, vor allem um Haare angeordnete Papeln, Bläschen und Pusteln, von denen einige zu schwarzen Krusten eingetrocknet waren. An den „Pustelhaaren" konnten stets mehrere Demodices- und Milbeneier nachgewiesen werden.

Ein zweiter Fall betraf zwei Schwestern und verlief analog. Diese „Scabies follicularis" soll durch die Anordnung der Pusteln um die Haare und durch den Mangel der Gänge von der gewöhnlichen Sarcoptesscabies klinisch geschieden sein.

Zürn sah bei einem Tierarzt, einem Kutscher und einer Frau, die einen an Acarusräude leidenden Hund gepflegt hatten einen pustulösen juckenden Ausschlag der Hände und Füße; im Pustelinhalt fanden sich große Mengen von Demodices.

Auch ich habe bei einer Dame eine dem von Babes gezeichneten Bilde ungefähr entsprechende Dermatose gesehen, die nach 8 Tagen, nachdem die Pat. einen an Räude leidenden Hund in Pflege genommen hatte, auftrat. Der Hund soll an Sarcoptesräude gelitten haben; ich fand aber die Prädilektionsstellen der Sarcoptesräude frei, dagegen auf dem Rücken kahle Stellen. Bei der Dame lag eine so ausgedehnte und schwere Erkrankung vor, daß sie unmöglich als Infektion mit Sarcoptes canis aufgefaßt werden konnte. Sarcoptesmilbengänge konnte ich bei der Kranken nicht finden. Der Gedanke, auf Demodex zu untersuchen, kam mir damals leider nicht, weil nach wenigen Einreibungen von einem Antiscabiosum Heilung eintrat.

Alle experimentellen Uebertragungsversuche der Demodices des Menschen auf die Tiere und der Tiere auf den Menschen sind bisher ohne ein Resultat geblieben, das der Kritik Stand hält. Auch eine Uebertragung der Haarsackmilben des Hundes auf andere Tiere ist nicht möglich (Gmeiner).

Morphologie. Der Demodex hominis ist ein 0,3—0,4 mm langes wurmförmiges Gebilde, das einen deutlich entwickelten Kopf mit zwei Pedipalpen oder Kieferfühlern, zwei scherenartig beweglichen Mandibeln und zwei horizontal sich be-

wegenden Maxillen, einen Thorax mit vier Paar aus Coxa, Tibia und Tarsus bestehenden Beinen, und ein handschuhfingerförmiges, fast die Hälfte des ganzen Tieres ausmachendes Abdomen zeigt. Das Abdomen ist zierlich geringelt. Die Unterscheidung des männlichen und weiblichen Tieres ist schwierig. Gerber fand bei den eine geringere Entwicklung des Hinterleibes zeigenden männlichen Tieren seitlich vom I.—III. Fußpaare je einen, also im ganzen drei Paar kleine Knöpfe, die er für Dornen hält. Die Weibchen haben auf der vorderen Partie des Bauches eine Längsspalte, die Anus und Vagina ist. Die Männchen haben einen vor dem Anus sitzenden Penis. Ob aber diese Gebilde ohne spezielles Studium in praxi leicht zu erkennen sind, scheint mir nach meinen Erfahrungen am Demodex des Hundes zweifelhaft. Die Haarsackmilben sind ovopar; die Eier sind länglich 60—90 : 20—50 μ, werden in einem konischen, nach hinten schlauchförmig abgerundeten, im Hinterrumpf gelegenen Ovarium erzeugt und durch eine unterhalb des

Figur 65.

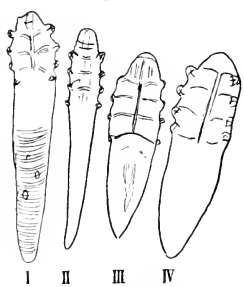

Relative Größenverhältnisse der Demodices, nach Mikrophotographien Gmeiners gezeichnet.
I Mensch, II Hund, III Schwein, IV Rind.

Sternums gelegene Oeffnung ausgeschieden. Die Milbe macht die üblichen Metamorphosen und Häutungen durch: Ei, sechsbeinige Larve, Nymphe mit vier Paaren Stummelbeinen, geschlechtsreife Milbe (vgl. Fig. 66).

Die verschiedenen Demodexarten der einzelnen Tiere unterscheiden sich durch ihre Größe. Neumann gibt folgende Maße:

	Weibchen		Männchen		Eier
	Länge	Breite	Länge	Breite	
Mensch . .	380 μ	45 μ	300 μ	40 μ	60—80 : 40—50 μ
Hund . . .	250—300 μ	45 μ	200—250 μ	45 μ	70—90 : 25 μ
Rind. . . .	240 μ	65 μ	220 μ	60 μ	?
Katze . . .	circa 200 μ	32 μ	160 μ	32 μ	?
Ziege . . .	200—250 μ	60—65 μ	200—230 μ	50—55 μ	68—80 : 32—45 μ
Schwein . .	240—260 μ	60—66 μ	220 μ	50—57 μ	100—110 : 30—34 μ
Hammel . .	= Mensch, nur etwas längeres Rostrum				
Feldmaus .	270—300 μ	120—50 μ	(nach Gmeiner).		

Die sonstigen Unterschiede sind gering. Genaue Angaben macht Gmeiner.

Nebenstehende Schemata zeigen die Größenverhältnisse der Demodices des Menschen, Hundes, Schweines und Rindes in den absolut zuverlässigen Mikrophotographien Gmeiners. Auf die Detailzeichnung ist kein Wert gelegt, da sie in der Mikrophotographie nur sehr schlecht wiedergegeben werden kann.

Therapeutische Hinweise. Obwohl in diesem Werke auf die Therapie nicht eingegangen werden soll, hat eine von Gmeiner festgestellte Tatsache allgemeine Bedeutung. Gmeiner, Regenbogen u. a. haben festgestellt, daß ätherische Oele in 1 Minute, Bals. Peruvian in 22 Minuten, wäßrige 0,5 proz. Sublimatlösung in 45 Minuten, Styrax in 55 Minuten, 2 proz. Schwefelleber noch nicht in 60 Minuten

Figur 66.

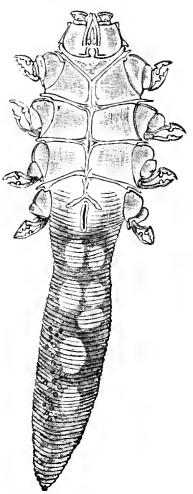

Acarus folliculosum canis (nach Schneidemühl: Pathologie und Therapie).

isoliert lebende Demodices abtöten. Gmeiner hat bei der als unheilbar geltenden Demodexräude des Hundes durch folgende Therapie gute Erfolge erzielt: Haare abscheren, Bad mit $^1/_2$—1 proz. Schwefelleber, Einreibung von Rp. Ol. Carvi (Kümmelöl), Spirit. aa. 10,0, Ol Ricin. 150,0. Vielleicht ist die Therapie auch gegen manche tierischen Parasiten der menschlichen Haut nützlich, z. B. hartnäckige Pediculosis vestimentorum usw.

Demodexerkrankung des Hundes.

Der Demodexausschlag, die Akarusräude, ist eine der häufigsten Hundekrankheiten, die nach Schindelka weit öfter die kurzhaarigen, als die langhaarigen Rassen befällt.

Trotzdem unzählige Massen von Milben in kleinen Hautbezirken vegetieren, findet die Uebertragung von Hund zu Hund häufig trotz jahrelangen Zusammenlebens nicht statt, während in anderen Fällen die Ansteckung durch kurz dauernde Berührung erfolgt. Experimentelle Uebertragungen sollen nur selten gelingen. Zweifellos schaffen Hauterkrankungen, idiopathische und artefizielle Ekzeme, Staupe usw. eine Prädisposition. Aber auch auf den von der Akarusräude befallenen Hautpartien kann es zur Entwicklung anderer parasitärer und nichtparasitärer Dermatosen kommen.

Der Akarusausschlag kann auf einzelne Hautpartien beschränkt bleiben, kann aber auch unter dem Einfluß der Selbstinfektion durch Scheuern, Jucken, Beißen über weite Bezirke sich verbreiten.

Man unterscheidet eine squamöse und eine pustulöse Form der Akarusräude; zwischen beiden Formen gibt es natürlich Uebergänge.

Die squamöse Form ist durch Bildung haarloser Stellen mit mehr oder weniger starker Hautabschilferung und Pigmentierung charakterisiert, zuweilen ist eine Verwechslung mit chronischem Ekzem nur durch Nachweis der Milben zu vermeiden.

Die Erkrankung befällt den Kopf (Fig. No. 67, Umgebung der Augenlider), Hals, Schenkelfalten, seltener die übrigen Teile. Es kann zu der Alopecia areata gleichenden kreisrunden Herden, aber auch zu einer allmählich fortschreitenden Verdünnung der Haare, ja zur völligen Kahlheit größerer Hautbezirke kommen. Zuweilen tritt an den nicht pigmentierten Hautstellen Rötung und kleienförmige Schuppung auf; stärkerer Juckreiz weist auf eine Kombination mit Sarcoptesräude hin.

Bei längerer Dauer entwickelt sich mehr und mehr ein bleigraues Pigment, das aus kleinen Flecken entstehend schließlich den ganzen Herd charakteristisch färbt. Seltener entstehen an den weniger behaarten Stellen (Kniefalte, innere Fläche der Hinterschenkel, an den Ohrmuscheln, in der Achselhöhle, neben den Genitalien) kreisrunde gerötete etwas geschwollene Hautstellen, die kupferfarbig werden und ohne Schuppenbildung zu zeigen, sich fettig-feucht anfühlen. Allmählich bildet sich auch hier unter Rückgang der Hautröte die bleigraue Pigmentierung aus. Die Haut wird an dieser Stelle verdickt und lederartig.

Die Affektion entwickelt sich langsam und ändert durch Uebergang in die pustulöse Form (Fig. No. 68) ihren Charakter.

Treffend schildert Scott (No. 393) die Entwicklung der Akaruspusteln: Zuerst besteht ein leichtes Erythem mit Haarverlust, sodann Abschuppung der Epidermis; die Haut scheint mit Sand bedeckt zu sein; in ihrer Totalität wird sie schrumplig; auf der so veränderten Haut erheben sich Papeln, die sich schließlich in Pusteln umwandeln. Unter zunehmender Entzündung der Haut wird der Pustelinhalt entleert und trocknet zu Borken ein, die einen schlechten Geruch verbreiten. Geht die Entzündung auf die Blutgefäße über, so erfolgen gelegentlich Blutungen. Unter der Einwirkung der verschiedenen Noxen kommt es zuweilen zur Geschwürsbildung. Die Demodices finden sich anfangs nur in den Talgdrüsen, später auch in den Schweißdrüsen.

Im allgemeinen ist auch für die pustulöse Form der Akarusräude der Kopf,

Figur 67.

Akarusräude des Hundes. *a* Stark erkrankte Haut, squamo-pustulöse Form. (Sammlung des hyg. Inst. d. Berliner Tierärztl. Hochschule.)

Figur 68.

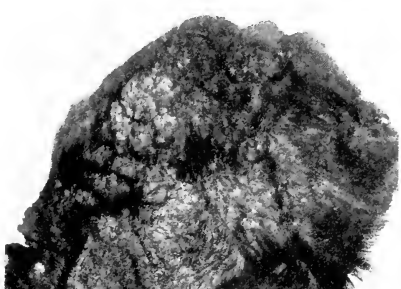

Akarusräude des Hundes. Pustulöse Form.

(Nasenrücken, Augenlider) die Prädilektionsstelle. Hals, Nacken, Innenflächen der Gliedmaßen, Vorderbrust sind gleichfalls häufig erkrankt. Die Intensität der Affektion ist ganz verschieden, je stärker die begleitende Hautentzündung, desto größer ist die Exsudation und dementsprechend die Borkenbildung, die besonders durch das Verkleben der Exkrete mit den Haaren vermehrt wird. Mit der Abnahme der Entzündung schwindet die Hautröte, und die oben erwähnte bleigraue Pigmentierung tritt mehr in den Vordergrund. Je mehr Talgdrüsen infiziert werden, desto zahlreicher sind die Hautpusteln. Die einzelnen Pusteln können so dicht stehen, daß die Haut siebartig durchlöchert erscheint.

Die Tiere empfinden mehr Schmerz als Jucken an den erkrankten Partien; starker Juckreiz läßt auf eine Komplikation schließen.

Die Prognose der Erkrankung ist quoad sanationem ungünstig; Schindelka glaubt jedoch, daß durch konsequente Behandlung bei nicht zu weit vorgeschrittenen Fällen Heilung zu erzielen sei. Das Leben der Hunde ist wenig gefährdet. Gmeiners therapeutische Erfolge sind oben geschildert.

Selbstverständlich gibt es von den typischen Formen Abweichungen. Scott (No. 393) sah bei 3 Hunden und einer Katze eine eine Otitis externa vortäuschende Affektion, die sich schließlich als Akarusräude auswies. Die Tiere empfanden so heftige Schmerzen, daß sie durch ihr Toben als wutverdächtig angesehen wurden. Im weiteren Verlauf traten epileptiforme Krämpfe ein. Eine Katze krepierte.

Horneck (No. 827) fand im Augen-, Ohren- und Präputialsekret von 3 akaruskranken Hunden Akarusmilben, ein Befund, der für die Frage der Neuinfektion nach der Heilung wichtig ist.

In einem ganz besonders ausgeprägten Fall der Erkrankung (Dresdner Sammlung, Prof. Dr. Joest) bot die Haut einen eigenartigen Anblick dar. Löchelchen liegt neben Löchelchen; einzelne dieser Löcherbezirke sind durch tiefe Furchen voneinander getrennt, so daß das Ganze wie das Gewebe eines ganz feinen Badeschwamms aussieht.

In chronischen Fällen kommt es zu einer eigentümlichen Faltenbildung der Haut (Fig. No. 70).

Die Diagnose ist leicht aus der Lokalisation zu stellen; fast stets liefert die Untersuchung der aus den Pusteln und Abszessen ausgedrückten Massen bezw. der Borken in $^1/_3$ Kalilauge auf Demodices positive Resultate. Zuweilen freilich ist Geduld erforderlich (vgl. Demodexräude des Geparden S. 329).

Pathologische Anatomie. Gmeiner hat ausführliche Untersuchungen über die pathologische Anatomie der Demodexerkrankung publiziert.

Beim Menschen finden sich die Akari in den Augenlidern, in den Follikeln und besonders in deren Ausmündungen. Fast stets steckt der Kopf der Milben in der Tiefe der Haartrichter, die meist durch die Ansammlung großer Massen verhornter Epithelien erweitert waren. Zuweilen kommt es zu einer Art Hyperkeratose. Sehr selten finden sich nur perifollikuläre Abszesse.

Gmeiner unterscheidet auch pathologisch-anatomisch diese quamöse Form der Demodexräude des Hundes von der pustulösen. Ich habe eine größere Zahl

Figur 69.

Cutis plicata. (Eigene Beobachtung.)
Keine Räude, das Bild dient zum Vergleich der Faltenbildung.

Figur 70.

Akarusräude. Eigentümliche Faltenbildung der Haut. (Hutyra-Mareck.)

von Fällen aus der Klinik Prof. Regenbogens untersucht und bin zu dem Resultat gekommen, daß eine schematische Trennung beider Formen sich nur schwer durchführen läßt. Ich habe deshalb auf eine getrennte Schilderung beider Formen verzichtet.

Gmeiner (l. c.) fand bei der squamösen Form nur geringe Bindegewebsveränderungen: geringe Vermehrung der feinen Bindegewebszellen, geringgradige perivaskuläre Zellringe, die meist aus lymphocytären Elementen bestehen und nur wenige gelapptkernige Eiterzellen mit fragmentierten Kernen enthalten.

Bei der pustulösen Form sind die multiplen Hautabszesse charakteristisch; die Abszesse sind zuweilen durch eine Art bindegewebige Kapsel von einander getrennt, zuweilen konfluieren sie. Nur in diesen mit den Follikeln kommunizierenden Abszessen liegen Akari: ein Eindringen in das Korium ist nicht festzustellen. Schließlich beschreibt Gmeiner auch Uebergänge beider Formen.

Bei den pustulösen Formen werden Staphylokokken gefunden (Größe 0,6 μ Durchmesser). Es handelt sich um einen St. pyogenes albus, der „Gram fest" ist, sich mit basischen und sauren Farbstoffen tingiert, bei Zimmertemperatur langsam, bei 37° rasch wächst. Er verflüssigt Gelatine schnell, macht Milch in 24 Stunden sauer, hält sich auf Agarkulturen 3 Monate lebensfähig, reduziert Nitrite in Nitrate und ebenso Farbstoffe, bildet aus dem Zucker Säure, aus Harnstoff kohlensaures Ammonium, wirkt hämolytisch. Injektionen von Bouillonkulturen subkutan, ruft bei den Laboratoriumstieren Oedeme, Infiltrationen, Eiterungen, Nekrosen hervor, tötet intraperitoneal angewendet ohne pyämische Symptome weiße Mäuse, läßt intravenös appliziert Kaninchen unter Fiebererscheinungen an Endocarditis ulcerosa micrococcia zugrunde gehn.

Demodexräude des Hundes.

(Eigene Untersuchung LI.)

Ich habe 5 verschiedene Entwicklungsstadien der Demodexerkrankung angehörende Fälle aus der Klinik Prof. Regenbogens untersucht.

Bereits die Durchmusterung der Präparate bei schwacher Vergrößerung zeigt, daß der krankhafte Prozeß sich in den Haarfollikeln und Talgdrüsen abspielt (Taf. VI, Fig. 1).

Das Stratum corneum ist nirgends verdickt, die Hornzellen sind jedoch etwas gequollen, sie gehen an den Follikelmündungen in die aus letzteren hervorquellenden Massen über.

Das Rete ist nur über den kutanen Abszessen verändert; seine untersten Schichten sind, falls der Abszeß sehr weit nach oben reicht, im Zerfall begriffen. Das Stratum granulosum fehlt ganz. Die Retezapfen sind nur dann wesentlich verändert, wenn das Rete sich in einen erkrankten Follikel hineinsenkt. Die Erkrankung des Korium ist verschieden intensiv. Leichtere entzündliche Infiltration ist überall; stärkere in der Nähe der erkrankten Follikel zu erkennen. Die zahlreichen, histologisch typisch gestalteten kleinen Abszesse sind wohl durch Staphylokokken hervorgerufen, wenn ich auch nicht immer die Mikroorganismen nachweisen konnte. Bei sehr schweren Fällen (Mischinfektion?) kann der Abszeß bis in das Unterhautfettgewebe reichen.

In chronischen Fällen besteht eine nicht sehr bedeutende Akanthose, die sich durch Verlängerung der Retezapfen und Papillen äußert. Nie jedoch kommt es zu den eigentümlich papillomatösen Bildungen, die z. B. bei der Räude des Papageis und Flußschweins beschrieben sind.

Das mikroskopische Bild wird beherrscht durch die Veränderung der „Follikel". Ueberall

sieht man Hohlräume, die mit eigentümlichen Massen vollgestopft sind. Mir scheint, daß die Vorstellung, die Demodexmilben dringen in die Talgdrüsen einer Korrektur bedarf.

Da wo die Erkrankung am wenigsten vorgeschritten ist, sieht man eine Erweiterung des Follikels. An der Stelle, wo früher ein Haar aus der Haut heraus kam, ist eine tiefe meerbusenartige Einsenkung des Epithels getreten. Detritus und verhornte, von der inneren Wurzelscheide abstammende Massen füllen den Hohlraum aus. Diese „Hohlräume" sind natürlich geschlossen, wenn der Schnitt schräg zur Längsrichtung des Haares fällt. Auf Serienschnitten müßte jeder Hohlraum sich als mit der Oberfläche kommunizierend darstellen, weil ja auch jedes Haar die Oberfläche erreicht.

Selbstverständlich kann nach Verlust des Haares durch sekundäre Prozesse ein Follikel in seiner Totalität auch nach oben geschlossen werden. Ich habe jedoch keinen Fall gesehn, in dem ich mit Sicherheit diese Vorgänge habe erkennen können.

Die die Milben enthaltenden Hohlräume haben naturgemäß verschiedene Größen, die Messung ergab: 175 : 185 μ, 393 : 898 μ, 382 : 700 μ usw. Sind Eiterungsgänge gleichzeitig vorhanden, so ist die Größe der vereiterten Follikel gar nicht bestimmbar, da die Grenzen unvermittelt in die umgebenden Gewebe übergeht.

In den Follikeln sind je nach der Schnittfärbung die Demodexmilben verschieden getroffen. Alle Entwicklungsstadien finden sich. Auch Gebilde, die man als in der Furchung begriffene Eier ansprechen muß, sieht man gelegentlich. Das Einzelei ist jedoch nicht mit der Sicherheit zu erkennen, mit der man bei der Sarcoptesräude die Eier differenziert.

Die Zahl der Demodexmilben schwankt von 1 — 20. Selbstverständlich ist damit nur die Zahl der auf dem Querschnitt durch den Follikel als solche hervortretenden Individuen ausgedrückt. Die Zahl der in einem Follikel enthaltenen ist auf diesem Wege nicht anzugeben. Die große Mehrzahl der Milben liegt parallel der Längsrichtung der Haare, mit dem Kopf nach der Tiefe des Follikels.

Nur in vereiterten Herden sieht man die Demodexmilbe senkrecht auf die Längsrichtung der Haare gestellt. Die Tiere müssen sich also um 90 ^{0} gedreht haben, oder durch andere Kräfte gedreht worden sein.

Ich glaube mit Bestimmtheit sagen zu können, daß erst im vorgerückten Stadium der Erkrankung die Milben in die Talgdrüsen eindringen. Sieht man noch gut erhaltene Talgdrüsenreste, so kann man leicht die am meisten nach dem Haarschaft zugewendete Stelle der Drüse finden, in die die Milbenwanderung ihren Einzug gehalten hat. Ich stelle mir vor (gestützt auf entsprechende wirklich gesehene Bilder), daß die infizierende Milbe längs des Haarschaftes in den Follikel eindringt, sich dort vermehrt; durch die Neuproduktion von Demodexmilben werden die Follikel ausgeweitet, schließlich dringen einzelne Individuen in die Talgdrüsen ein; letztere werden dann ganz oder teilweise zerstört und in die erweiterte Follikelhöhle mit hineingezogen. Eine Erkrankung der Schweißdrüsen habe ich nie gesehen, obwohl die Färbung des Akarus mit Karbolfuchsin eine ganz vorzügliche Differenzierung erlaubt. In sehr schweren Fällen war die ganze Hautpartie zwischen Unterhautfettgewebe und tiefsten Haarbälgen in ein Infiltrat verwandelt, das die Schweißdrüsen überdeckt, ohne daß darum eine Einwanderung der Milben in die Knäueldrüsen sichtbar wurde (Tafel VI, Fig. 1).

Sehr interessant erscheint mir die Tatsache, daß ich in den Schnitten durch die Milben und zwar stets im Unterleib der Tiere Körnchen fand, die sich genau wie Pigmentkörnchen verhielten. Die Hyperpigmentierung der erkrankten Partien spielt schon im klinischen Bilde der Erkrankung eine Rolle. Alle Autoren heben die eigentümlich schiefergraue Färbung der haarlos gewordenen Haut hervor.

In einem von einem weißen Hunde stammenden Präparat recht starker Demodex-Infektion fand ich jedoch gar kein Pigment; es ist also anzunehmen, daß die Pigmentvermehrung nur bei an sich pigmentierten Tieren eintritt. Die Pigment-

anhäufungen schwanken in ihrer Intensität beträchtlich, in einzelnen Fällen sieht man nur am Grunde der Follikel, vorwiegend in der Basalschicht, Pigmentzellen, in anderen ist die Basalschicht durch das ganze Präparat oder wenigstens durch größere Abschnitte von den charakteristischen Pigmentzellen erfüllt. In den hochgradigsten Fällen findet man ganze Beete von großen Pigmentzellen an den Rändern der Follikel. Das Pigment liegt fast ausschließlich in den Zellen und ist ganz feinkörnig; das außerhalb der Zellen liegende Pigment liegt in nächster Nähe der Zellen, so daß man an einen Zusammenhang der Zellen mit den Pigmentkörnchen denken muß.

Die Pigmentzellen sind entweder rund oder polygonal. Recht häufig sieht man jene Zellbildungen, die man lange als für Chromatophoren charakteristisch angesehen hat. Von einem polygonalen Zellleib, der den noch deutlich tingierten Kern erkennen läßt, erstrecken sich pseudopodienartige Ausläufer nach allen Seiten. Diese Ausläufer sind dicht besetzt mit den kleinen Pigmentkörnchen. Diese Körnchen sind braunschwarz gefärbt. Nirgends finden sich schollige Pigmentmassen.

Läßt man Wasserstoffsuperoxyd (Mercks H_2O_2) auf das Pigment einwirken, so sieht man nach kurzer ($^1/_2$ Stunde) Dauer keinen Einfluß; nach mehrtägigem Aufenthalt in der Flüssigkeit ist das Pigment völlig zerstört. Legt man die Schnitte in eine stark reduzierende Flüssigkeit (photographischen Hydrochinonentwickler), so gelingt es nicht, das Pigment sichtbar zu machen; es ist also im H_2O_2 nicht in eine Leukoverbindung oxydiert, sondern zerstört worden. Außerhalb des Epithels und der Follikel, d. h. im Korium und in den perifollikulären Abszessen sieht man nur so wenig Pigmentkörnchen, daß man an mechanische Verschleppung bei der Präparation denkt.

Sehr interessant ist nun, wie oben erwähnt, das Vorkommen von typischen Pigmentkörnchen im Innern der Milben. Weitere Untersuchungen sind zur Aufklärung um so eher erforderlich, als ich analoge Körnchen bei Erkrankung eines pigmentarmen Tieres im Demodexleib nicht gefunden habe. Bemerkenswert ist die Säurefestigkeit der Demodexmilben. Bei Färbung auf Tuberkelbazillen- (Schnitte auf 24 Stunden in Karbolfuchsin, in $^1/_3$ Salpetersäure, $^2/_3$ Alkohol entfärben, Gegenfärbung mit Methylenblau oder Toluidinblau). Die Milben erscheinen selbst bei etwas längerer Einwirkung des Salpetersäure-Alkohols prächtig rot gefärbt; die Säurefestigkeit scheint aber einzig auf die Chitinhaut beschränkt zu sein. Auf Schnitten durch die Milbenkörper ist die Tinktion fast gar nicht zu sehen; ja es gelingt die ganzen Milbendurchschnitte bei etwas längerer Einwirkung des Methylenblaus „blau“ zu färben. Ich habe bereits vor 9 Jahren auf die Säurefestigkeit der Demodexmilben aufmerksam gemacht und Herrn Prof. Regenbogen demonstriert. Inzwischen ist von verschiedenen Seiten auf diese Tatsache aufmerksam gemacht worden.

Die sonstigen Veränderungen der Haut sind von geringer Bedeutung. Die elastischen Fasern sind im Bereich der Abszesse zugrunde gegangen, nur spärliche Reste finden sich zwischen den Rundzelleninfiltraten, besondere Veränderungen sind an ihnen nicht nachweisbar.

In sehr chronischen Fällen besteht eine nicht sehr erhebliche Akanthose.

An den Gefäßen ist wenig Pathologisches zu konstatieren. In der Umgebung der Gefäße findet sich nicht viel Pigment. Ist Pigment in den tieferen Hautschichten vorhanden, so ist es durch Milbeneinwirkung in die Tiefe verschleppt. Es bleibt dabei unentschieden, ob der von der der Milbe hervorgerufene Reizzustand die Ursache der Pigmentbildung ist, oder ob von der Milbe ausgeschiedene Stoffe chemotaktisch auf die Heranziehung von Chromatophoren Einfluß gehabt haben, oder ob endlich die Milben aufgenommene Pigmentstoffe wieder ausscheiden.

An den Haaren kann man alle Stadien der Degeneration verfolgen. Gelegentlich sieht man, wie ein gut entwickelter Akarus in einen Haarsack eingedrungen ist, sich zwischen Haarschaft und innerer Wurzelscheide eindrängt, ohne irgendwelche bedeutende Wirkung auf die Gewebe auszuüben; das Haar erreicht dann noch die Hautoberfläche. Meist jedoch wird die Entzündung so stark, daß die Haarpapillen zerstört werden. Der Haarschaft fällt aus; es bleiben die Haarsäcke zurück, in denen sich dann die oben geschilderten Veränderungen abspielen. Die so häufig die Haarsäcke

ausfüllenden Hornmassen stammen von der inneren Wurzelscheide. Zuweilen sieht man zwiebelartig zusammengelegte Hornmassen die erweiterten Haarbälge ausfüllen.

Auch ich bin zu der Ueberzeugung gekommen, daß die klinischen Symptome der Akarusräude von einer sekundären Infektion der Haut mit Staphylokokken abhängen; die Milbe bereitet den Boden für die Infektion vor. Je nach der Widerstandsfähigkeit des Individuums erklärt sich der verschiedene Krankheitsverlauf.

Demodexräude bei den übrigen Tieren.

Die Demodexräude bei den übrigen Tieren ist verhältnismäßig selten. (Ueber die Größenunterschiede vgl. die oben angeführte Tabelle.)

Bei **Katzen** ist Lokalisation auf der Kopfhaut und Halshaut am häufigsten: auch die Vorderpfoten um die Krallen herum erkranken. Bruckmiller fand die Milben bei einem sehr verbreiteten Ausschlag. Nach Schindelka ist die pustulöse Form häufiger als die squamöse. Letzteres äußert sich durch scharf begrenzten Haarausfall, leichte Schwellung der Haut, stärkere Schuppenauflagerung. Pigmentierungen sind seltener als beim Hunde. Leydig fand Demodices in geringer Anzahl neben Sarcoptes minor. Hyrtl und Mégnin sahen die Parasiten, ohne hautklinische Symptome festzustellen. Bei der Katze wurde ferner ein Parasit in dem äußeren Gehörgang und in der Haut gefunden, der $^1/_3$ kleiner als der sonst ganz gleiche Demodex canis war. Ich selbst hatte Gelegenheit im Berliner zoologischen Garten die Demodexräude eines ostafrikanischen weiblichen **Geparden** zu diagnostizieren. Das Tier, elend dem Garten eingeliefert, war lange in einem engen, dunklen Käfig gewesen. Unter günstigen hygienischen Bedingungen schien ein verbreiteter Ausschlag sich bessern zu wollen, kehrte aber bald mit vermehrter Heftigkeit zurück. Als ich das Tier sah (Mitte August 06) war zunächst wenig Pathologisches sichtbar. Keine kahle Stelle fiel auf. Betastete man das übrigens ganz zutrauliche Tier, so fühlte man auf dem Hinterkopf eine sehr große Zahl etwa linsen- bis einmarkstückgroßer, festhaftender Borken. Die Borken flossen nach dem Nacken zu zu einer etwa 20 cm langen und 10 cm breiten diffusen Masse zusammen. Die Berührung war dem Tier nicht unangenehm, spontanes Jucken schien nicht zu bestehen. Legte man die langen Nacken- und Kopfhaare beiseite, so sah man allerdings, daß im Bereich der erkrankten Partien die Haare sehr stark gelichtet waren. Da das Bild nicht dem der bei Raubtieren beschriebenen Sarcoptesräude entsprach, auch klinisch nicht recht an die bisher unbekannte Demodexräude bei den Raubtieren erinnerte, da die Affektion in ihrem Verlaufe durch hygienische Maßnahmen günstig beeinflußt sein sollte, so dachte ich an Ekzem. Die sofort vorgenommene Untersuchung der abgeschabten Borken in Kalilauge (1 : 3 Wasser) ergab keine Milben. Erst nachdem die Borken 2 Tage in Kalilauge gelegen hatten, wurden in den Zupfpräparaten Demodexmilben entdeckt. Da die Behandlung schwierig und unsicher ist, bei einem großen Katzenraubtier überhaupt nur mit den größten Vorsichtsmaßregeln vorgenommen werden kann, da endlich die Uebertragung durch den Wärter usw. auf die kostbaren anderen Raubtiere mit Sicherheit nicht auszuschließen ist, entschloß sich die Verwaltung des zoologischen Gartens zur Tötung des Geparden.

Recht selten ist die Demodexräude beim **Schweine**. Obermeier (No. 789) und Korzil beobachteten eine kleine Epidemie. Die Haut war nackt, wenig elastisch und von zahlreichen stecknadelknopfgroßen, braunen Pigmentflecken, sowie von gelblichweißen, hirsekorn- bis erbsengroßen, den Haarfollikeln entsprechenden Knoten durchsetzt. Aus den Follikeln ließ sich die wiederholt beschriebene schmierige Masse ausdrücken, die die Milben in großer Zahl enthielt. Rüssel, Hals, Beugeseite des Körpers, Innenfläche der Schenkel waren allein befallen. Czokor (No. 803) fand, daß der Demodex nicht in den Haarfollikeln, sondern in den Talgdrüsen vorkommt. Geoffroy (No. 1122) konstatierte Demodices bei 2 Schweinen des Schlachthauses zu Tananriva auf Madagaskar. In einem Falle fanden sich noch zahlreiche, Milben enthaltende Pusteln. In der Sammlung des hygienischen Instituts der Berliner tierärztlichen Hochschule findet sich ein Fall von Demodexräude des Schweines. Im konservierten Präparat treten einige kleine akneartige follikulierte Exkreszenzen über das Hautniveau hervor.

Beim **Rind** scheint nur die pustulöse Form der Erkrankung verzukommen. Oehl (No. 799) und Grimm konstatierten erbsengroße Knoten auf der Haut (mit Ausnahme des Kopfes), auf denen die Haare anfangs gesträubt waren, später ganz ausfielen. Die Haut sah wie rasiert aus. An einzelnen Stellen zeigten die Knoten Ulzerationsöffnungen, aus denen bei Druck große Mengen von Milben sich entleerten. Die Krankheit macht wenig Beschwerden, beeinträchtigt gar nicht das Allgemeinbefinden.

Beim **Pferd** ist die Krankheit nur von Railliet beobachtet, der auch beim **Schaf** Demodexaffektion beschrieb. Eine Erkrankung einer **Schafziege** habe ich selbst untersucht, halte aber die hier in Cysten gefundenen Milben für Nosoparasiten wie die Demodices des Menschen (vgl. S. 331). Prietsch (Sächs. Jahrb. d. Veter., 1885, S. 89) fand eine auf Akarusinfektion beruhende pustulöse Dermatitis bei einem **Sambuhirsch**.

Bei der **Ziege** scheinen sich auch nach den Beobachtungen von Niederhäuser (No. 800) und Bach (No.801) neben erbsen- bis haselnußgroßen Knoten größere Tumoren zu bilden, die im übrigen den Demodexprodukten gleichen. Bach schätzt den Gehalt eines einzigen Knotens an Milben auf 1200. Die Krankheit macht starke Juckempfindungen; trotz der ungeheuren Zahl von Parasiten, die jedes kranke Tier beherbergt, ist die Übertragung nur unter besonderen Bedingungen möglich. Bach fand, daß eine Jahre lang neben einer kranken Ziege stehende andere Ziege nicht infiziert wurde. Kitt (No. 686) hält den Ziegen-Demodex für gedrungener als den des Pferdes; die Eier sollen walzenförmig sein und abgerundete Enden haben.

Bei den **Feldmäusen** sah Zschokke (bei Schindelka zitiert) scharf abgegrenzte, fingernagelgroße kahle Stellen in beiden Weichen und in der Nähe der Schenkelfalten. Milben fanden sich nur wenig zahlreich und steckten einzeln oder zu zweien zwischen den Epidermiszellen. Ihr Kopf ist tief eingegraben und wühlt in den tiefsten Stellen der Oberhaut, wänrend der Hinterleib über das Niveau der Haut emporragt. Ondemann konstatierte bei einer an Ekzem der Flanken leidenden Hausmaus als Ursache Demodices.

Hahn fand bei einer **Ratte** eine zirkumskripte Dermatitis, in deren Bereich die Milben nachgewiesen wurden.

In der Haut surinamischer **Fledermäuse** (Phyllostoma hastatum) erzeugt der Demodex phyllostomatis eine pustulöse Dermatose.

Bei **Kaninchen** sah Pfeiffer die Erkrankung.

Räude der Katze.

(Eigene Untersuchung LII.)

Ich habe ein leider lange Zeit unzweckmäßig aufbewahrtes Präparat der Haut einer Katze untersucht, das von autoritativer Seite als Sarcoptesräude bezeichnet war. Sarcopten wurden nicht gefunden. Das Bild der Erkrankung gleicht jedoch ganz genau dem der Akarusräude, obwohl Demodices auch mit der Tuberkelbazillentinktion nicht nachgewiesen werden konnten. Fast alle Haarfollikel sind gewaltig dilatiert und mit mächtigen Hornmassen erfüllt. Vielfach sind die Haarschäfte erhalten. Die Epidermis ist wenig, die Hornschicht, soweit erhalten, stärker hypertrophisch. Auffallend ist die ungeheure Masse von Pigment, die die erweiterten Follikel umgibt. An vielen Stellen ist es zur Bildung tiefer Abszesse gekommen, deren Entstehung aus erweiterten Follikeln oft erweislich ist. Die gegebenen Einzelheiten beweisen die große Aehnlichkeit der Erkrankung mit der Demodexräude der Hunde. Die Seltenheit der Demodexräude der Katze rechtfertigt die Erwähnung dieses Falles.

Demodexräude des Geparden.

(Eigene Untersuchung LIII.)

Das klinische Bild ist oben gegeben. Die Demodexräude des Geparden entspricht histologisch und symptomatologisch weit mehr der Hunde-, als der Menschen- und Schafziegenerkrankung.

Die Länge der Gepardenmilbe betrug durchschnittlich 250 μ, die größte Breite 38 μ. Ihre Zahl ist geringer als beim Hund und bei der Schafziege. Die Milben liegen nur in den Haarfollikeln, gelegentlich auch in den Hautabszessen und in geringer Zahl in den die Haut bedeckenden Borken. In einem normalen Follikel finden nur bis 4 Demodices Platz; sammeln sich mehr Milben an, so wird das Haar ausgestoßen. Die Demodices sind säurefest. Unterschiede gegen die Demodices der Hunde waren von mir nicht festzustellen.

Die Hautveränderungen entsprechen ganz den bei der Hundeerkrankung geschilderten. Auf den am meisten erkrankten Partien liegt makroskopisch eine Borke. Ein Schnitt durch diese Hautstellen zeigt auf den obersten Reteschichten anstatt des Stratum corneum eine aus Zelldetritus, Schmutzpartikeln, Eiterzellen, geronnenem Serum, abgestorbenen Demodices bestehende Masse, in die ein Teil der noch persistierenden Haare hineinwächst. Die Resistenz der Haare ist sicher therapeutisch und prognostisch ungünstig, da sie die Borkenbildung und Eiterretention unterstützt. Größere und kleinere Abszesse liegen in der Haut, sowohl in der oberen (vgl. Taf. VI, Fig. 2) als auch in den tieferen Schichten. Außerhalb der Abszesse ist die Haut mäßig stark entzündlich infiltriert; Mastzellen finden sich reichlich.

Eine Pigmentvermehrung ist, im Gegensatz zu den Befunden beim Hunde, nicht festzustellen, obwohl die Haut des Geparden einen starken Einschlag von schwarzen Streifen und Punkten zeigt. Die nicht erwähnten Gewebsteile der Haut (z. B. die elastischen) zeigen keine wesentlichen Veränderungen.

Demodexräude der Schafziege.

(Eigene Untersuchung LIV.)

Das Präparat stammt von einem im zoologischen Garten Dezember 1904 eingegangenen Tiere (Bastard zwischen Schaf und Ziege).

Makroskopisch war an der kranken Hautpartie eine ca. 8:6 cm große, mit schwarzem Schorf bedeckte Hautnekrose zu konstatieren, in deren Bereich die Haare völlig fehlten. In der Umgebung der Nekrose waren die Haare etwas spärlicher. Auffallend war auf der Rückseite der von der Faszie abgetrennten Haut eine große Anzahl von linsen- bis erbsengroßen, gelb gefärbten, dünnwandigen Cysten, deren homogener, magerkäseartiger Inhalt sich bei der mikroskopischen Untersuchung als ganz aus Milben bestehend erwies. An der Rückseite der nekrotischen Partie lagen diese „Cysten" besonders zahlreich.

Schnitte durch die nekrotischen Partien ergeben, daß über einem auf wenige Zehntel-Millimeter Dicke zusammengedrängten und zusammengeschobenen Korium sich eine feste, mikroskopisch wenig differenzierbare Masse erhebt. In derselben finden sich undeutliche Kernreste, diffuse Blutungen, einzelne Kapillaren, Reste von Blutkörperchen, sowie Spalträume, die wohl erweiterte Lymphräume sind. Die Färbung der elastischen Fasern nach Weigert zeigt in der nekrotischen Schicht den Schwund der Fasern an. Starke Hämatoxylinfärbungen lassen an vielen Stellen fädige Massen erkennen, die bei starker Vergrößerung sich in Körnchen auflösen und vielleicht als zerfallene Fibrinfasern anzusehen sind. Auffallend sind in dem „homogenen" Gewebe größere, von starker reaktiver Entzündung umgebene Hohlräume (erweiterte und umgewandelte Gefäße?). Die Reste des Korium und das Unterhautfettgewebe befinden sich im Zustande hochgradiger reaktiver Entzündung; deutlich sieht man das Bestreben des Organismus, eine Demarkationslinie zu bilden. Es muß dahingestellt bleiben, ob die Nekrose durch äußere (therapeutische?) Einwirkung entstanden oder durch eine Verletzung des Tieres mit sekundärer Infektion hervorgerufen ist. Das Vorhandensein von Bakterien in abgestorbenen Partien der tierischen Haut beweist sehr wenig.

Die geschilderte Nekrose steht nicht im Zusammenhang mit der Akaruserkrankung; man findet auch unter mikroskopisch durchaus normaler Haut die charakteristischen Demodexcysten. Sobald letztere sehr groß werden, rufen sie durch den Druck gegen die darüberliegende Haut atrophische Prozesse hervor; in dem zusammengedrängten Korium erscheinen z. B. Haare und Drüsenanlagen zahlreicher als in normalen Partien. Sehr große Cysten liegen fast unmittelbar dem Unterhautfettgewebe an. Die Cysten selbst bestehen, von außen nach innen geschildert, aus 1 bis 2 Lagen platter Zellen, es folgt eine 1—2 Lagen dicke Schicht von Zellen, deren große runde Kerne an die Kerne der Talgdrüsen erinnern, die aber sonst in nichts letzteren gleichen; ihr Typus kann nur als epitheloid bezeichnet werden. Nach innen schließt eine homogene kleine, nach dem Zentrum hervorragende Ausbuchtungen zeigende Schicht die Wand ab (Endothelien fehlen ganz). Zuweilen sieht man kleine Blutgefäße in den Wänden. Deutlich kann man die Rarefizierung der Wände zweier benachbarter Cysten verfolgen. Die eigentümliche Konfiguration mancher Cysten erklärt sich unschwer auf diese Weise. Der Inhalt besteht aus Milben in allen Stadien der Entwicklung (auch Eier) sowie aus Hornmassen. Eiterkörper, Pigment oder Reste der inneren Wurzelscheiden der Haare fehlen ganz. Gelegentlich sieht man Demodices auf der wenig veränderten Hautoberfläche in der etwas verdickten Hornschicht, wie in den gar nicht veränderten Haarbälgen, wie so häufig bei der Demodexräude des Hundes. Dagegen fallen Talgdrüsenlappen auf, die starke cystische Erweiterungen zeigen, ohne von Milben erfüllt zu sein. Besonders wichtig ist der Befund eines einzigen Demodex in einem recht stark erweiterten Talgdrüsenläppchen.

Aus den Befunden, aus dem Mangel der entzündlichen Reaktion, aus der cystischen Drüsenerweiterung ohne Milben, aus der gerade in den tiefen Schichten besonders ausgeprägten Erkrankung ergibt sich, daß die Demodices in diesem Falle weniger Krankheitserreger waren, als vielmehr in die präformierten cystischen erweiterten Talgdrüsenfollikel als Nosoparasiten einwanderten. Dabei kann zugegeben werden, daß die Milben durch ihre Tätigkeit die an sich schon vorhandene Tendenz zur cystischen Degeneration unterstützten. Die Demodices der Schafziege würde sich also ähnlich wie die Demodices des Menschen verhalten.

Da mir nur gehärtetes Material zur Verfügung stand, habe ich die Art des Demodex nicht bestimmt. Unterschiede gegen den Demodex canis sind mir nicht aufgefallen.

Tiermilben, Gamasidae.

Die II. Klasse der Milben die Gamasidae haben geringere Bedeutung wie die Sarcoptidae. Die wichtigste Art ist der Dermanyssus avium.

Dieser temporäre Parasit befällt häufig in großer Anzahl die **Vögel**, stört durch seine Jucken hervorrufenden Stiche das Allgemeinbefinden, so daß Anämie, ja Tod der Wirtstiere eintritt, ohne daß wesentliche Hautveränderungen zu konstatieren sind. Das Gefieder erscheint zerzaust, die Federn gehen aus, die Singvögel hören mit dem Gesang auf, zuweilen entsteht Freßsucht. Die Uebertragung der Vogelmilben auf große und kleine **Säugetiere** geht häufig so indirekt vor sich, daß die Ursache der Krankheit lange unbekannt bleibt. Taylor stellte fest, daß in seinem Falle die **Pferde** dadurch infiziert wurden, daß über dem Pferdestall ein Hühnerstall sich befand, aus dessen undichtem Boden Kotpartikel mit Milben auf die Rücken der Pferde fiel.

Transbot (No. 451) beobachtete z. B. bei einem Pferde auf der Haut der Kehle und des Halses kleine unregelmäßige kahle Flecke, die anscheinend heftigen Juckreiz hervorriefen. Bei Abnahme der Pferdedecke wurden zahlreiche 0,3 mm im Durchmesser große Tierchen sichtbar, die sich schnell unter die Haare verkrochen.

T. unterscheidet nach De Geer drei Arten: Acarus hirudinis (in Schwalbennestern), Acarus avium (in Vogelkäfigen, speziell an den Sitzstangen), Acarus gallinarum (in Hühnerställen). Die Farbe des Dermanyssus ist weißlich bis rötlich, je nach dem Grade der Blutaufnahme; die charakteristische Lyrafigur auf dem Rücken erklärt sich durch Teilung des Darmes.

Bouley (No. 526) konnte feststellen, daß die Erkrankung an der Vogelmilbe allein an den Aufenthalt der Pferde in den verseuchten Ställen gebunden ist. Entfernung der Pferde aus dem Stalle brachte allein Heilung, die Schmarotzer müssen also vom Pferde wieder in ihre Schlupfwinkel im Stall zurückkehren. Hautklinisch rufen die Vogelmilben eine Krankheit hervor, die anfangs unter dem Bilde eines Ekzems verläuft, später an Alopecia areata erinnert. Auch Steinbach hebt die Aehnlichkeit der Affektion mit Alopecia areata hervor. Möbius konstatierte beim Pferde den Acarus hirudinis. Interessant ist die Tatsache, das Antiscabiosa (Beobachtung Moores) versagen, dagegen Reinigung des Stalles und Entfernung der Hühner zur Heilung genügen.

Kaninchen werden selten von Säugetiermilben, häufiger von Dermanyssus befallen. Zürn (No. 76) und Schmidt (No. 76) haben bei Kaninchen selbst Gamasus pteroptoïdes gefunden. Mégnin fand als Ursache der Auszehrung einer **Katze** ungeheure Mengen von Vogelmilben.

Der Dermanyssus avium geht häufig (Schindelka) auf den **Menschen** über. Es erkranken die mit der Besorgung des Geflügels oder Reinigung der Ställe betrauten Personen an einem papulösen Ekzem der Hände und Arme. Der Reizzustand breitet sich manchmal über größere Körperpartien aus. Die Diagnose ist durch den Nachweis der Parasiten leicht.

Bei einzelnen Tieren kann der Dermanyssus avium durch seine Wanderungen gefährliche Komplikationen hervorrufen. Stadler (No. 81) fand in der Paukenhöhle einer wegen Gehirnsymptome notgeschlachteten Kuh eine große Menge länglicher Körperchen, die sich als Vogelmilben herausstellten. Krautheim und Anacker konstatierten Otitis externa durch Tiermilben, Ostertag fand Gamasus auris im Gehörgang des Rindes, Troussart stellte eine besondere Unterart der Parasiten Railletia auris fest (Soc. de Biol., 29. XI. 1902).

Erwähnt seien hier noch einige sehr seltene, Menschen und Tiere befallende Parasiten. Nach Blanchard ist in Belgien der Tydeus molestus Monier häufig, der aus Peru mit dem Guano eingeschleppt ist. Er lebt auf Gräsern und geht auf Menschen und Tiere über. Bei Personen, die Getreidesäcke transportieren, sind als Jucken hervorrufende Parasiten die im Getreide lebenden Pediculoïdes ventricosus, Tarsonemus mono-unguiculosus, T. intortus, Pygmephorus uncinatus beobachtet worden.

Trombididae.

Die Trombididen stellen die erste Klasse der Milben dar (vgl. Einteilung). Sie haben eine geringe Bedeutung für die Pathologie.

Durch eine Trombidiumart, durch den Sarcoptes nidulans werden nach Mégnin (No. 196) bei zahmem und wildem Geflügel, bei Tauben und Hühnervögeln bohnengroße Cysten an der äußeren Fläche der Arme hervorgerufen. Die Cysten sind mit einer pulverförmigen Masse erfüllt, die aus Milbenbälgen, toten Milben, Eiern, Larven, Nymphen und geschlechtsreifen wie eiertragenden Tieren besteht. Diese Milben leben nur vom Hauttalg. Die zoologische Beschreibung (Rostrum mit einem Sauger und drei stark zurückgebogenen Haken, die beiden Palpen sehr beweglich und mit Haken versehen) ist ohne Interesse. Die Milbe hat keine Afteröffnung, setzt deshalb keine festen Exkremente ab.

Noch am wichtigsten ist

Leptus autumnalis.

Der Leptus autumnalis, die Herbstgrasmilbe, (Fig. No. 71) gehört zu den gelegentlichen Parasiten. Die Milbe, eine Jugendform verschiedener Trombidium-[1]) oder Tetranchysarten ist gelblich rot, 0,35 bis 0,58 mm lang, 0,32 mm breit. Sie lebt in der heißen Jahreszeit (Juli-September) auf Gräsern und Sträuchern (Stachelbeeren, Hollunder). Sie erzeugt bei Menschen und Tieren (vor allem Hunden und Pferden, aber auch bei Kaninchen, Maulwürfen, Feld- und Fledermäusen, sehr selten bei Hühnern) eine stark juckende Dermatitis. Es bilden sich Knötchen und Quaddeln, in deren Zentrum eine gelb-rötliche Hervorragung den Sitz der Milbe andeutet: Zuweilen (Roth, No. 1326) sehen die Tiere aus, als sei Paprika zwischen ihre Haare gestreut. In andern Fällen bildet sich (wohl durch das Kratzen) das Bild eines nässenden oder pustulösen Ekzems (Roth) heraus. An den erkrankten Stellen gehen die Haare aus. Die Erkrankung scheint nach Roth häufiger bei Hunden zu sein, als aus den spärlichen Angaben hervorgeht; kurzhaarige Hunde sind disponiert; Prädilektionsstellen sind: Kopf, Extremitäteninnenflächen, Unterbrust und Unterbauch, Zwischenzehenspalten, Falte am äußeren Ohrrande. Letztere beiden Stellen sind aus diagnostischen Gründen

1) Nach Mégnin Trombidium holosericum (Fig. No. 72). Der Leptus autumnalis ist an der Ventralseite durch eine Furche in Cephalothorax und Abdomen geteilt, sein Körper ist mit langen Härchen besetzt. Er hat 3 Fußpaare, keine Anlage von Genitalien. Am Munde befindet sich ein kurzer zurückziehbarer Hautrüssel, der aus der Verschmelzung zweier Maxillen entstanden ist. In die Haut des Wirtes bohrt sie sich mit dem Kopf ein.

abzusuchen. Verwechslung mit Räude ist durch mikroskopische Untersuchung der Milben zu vermeiden. Ein klinisches Beispiel sei angeführt.

Friedberger (No. 452) fand bei einem jungen Neufundländer Hund am Kopf mehrere spärlich behaarte Stellen, an denen die Haut trocken aber etwas blutrünstig war. Hier lagen einige flache

Figur 71.

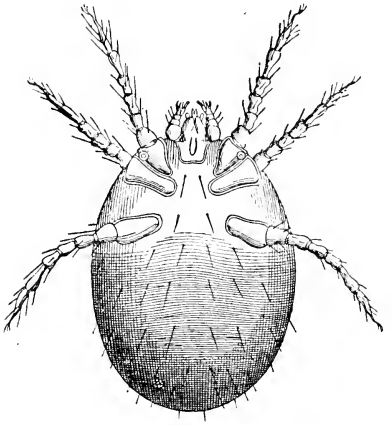

Leptus autumnalis, Larve des Trombidion. 100mal vergrößert.

Figur 72.

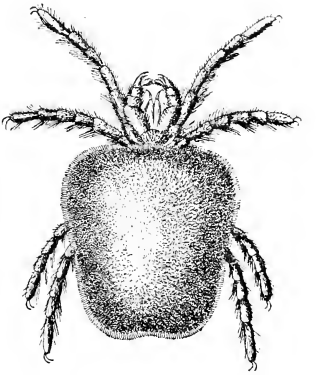

Trombidium holosericum. 20mal vergrößert.

Figur 73.

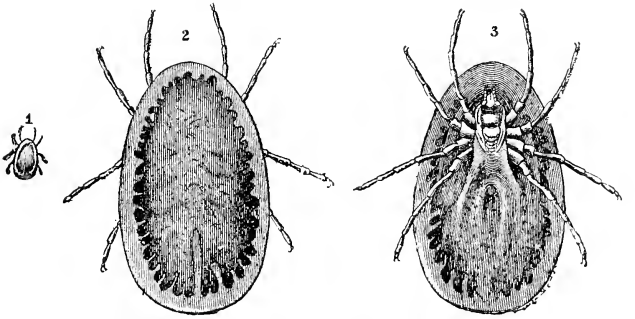

Argas marginatus. 1 Natürliche Größe, 2 und 3 vergrößert.

Knoten. Juckgefühl bestand nicht. Am rechten Augenwinkel fanden sich auf einem haararmen Fleck einige lebhaft rote Körperchen, die sich als Leptus autumnalis erwiesen. F. nimmt an, daß die Milben einen roten Farbstoff produzieren; wenigsten konnte er keine Blutreste nachweisen. Das Eindringen des Kopfes genügt, weil der übrige Teil des Tierchens durch den Pilz geschützt ist.

Ixodidae, Zecken.

Die Zecken, die dritte Klasse der Milbentiere, haben für die moderne Pathologie eine solche Bedeutung gewonnen, daß auf diese Parasiten etwas genauer eingegangen werden muß, obgleich die mittelbar und unmittelbar von ihnen hervorgerufenen Affektionen vorwiegend Allgemeinkrankheit und nur in geringem Maße Dermatosen sind. Wir stützen uns vorwiegend auf das Werk von W. Dönitz: Die wirtschaftlich wichtigen Zecken (Jena 1907). Dönitz führt in einer Tabelle über 90 verschiedene Arten auf. Es sollen nur die pathologisch wichtigen hier kurz angeführt werden.

Dönitz teilt die Zecken (vgl. Tabelle) in 2 Unterklassen ein:

Argasinae:

I. Körper mit scharfen Rändern, keine Augen und keine tiefen Furchen auf der Bauchseite. Haut runzlig . . . . . Argas
II. Körper nicht scharfrandig. Oft tiefe Furchen auf der Unterseite. Manchmal Augen. Haut warzig . . . . . Ornithodorus.

Ixodinae:

I. Palpen lang . . . . . Ixodae, Boophilus
II. Palpen kurz . . . . . Rhipicephalae.

Die Ixodiden haben saugende Mundteile; ihre Haut ist stark chitinisiert. Bei den Männchen ist die ganze Rückenhaut, bei den Weibchen nur der vordere Teil des Rückens ein fester Panzer. Durch Nahrungsaufnahme können die im nüchternen Zustande nur wenige Millimeter langen Weibchen zu kugelförmigen Gebilden von mehreren Zentimetern Durchmesser anschwellen. Die Zecken haben 4 Paar aus 5 beweglichen Abschnitten bestehende Beine. Die Differenzierung der einzelnen Arten geschieht durch Feststellung der Anordnung der Kiefer, Beine, Palpen, Gruben, Furchen, Rückenschildpunktierungen.

Die aus dem Ei schlüpfenden Jungen sind zunächst geschlechtslose Larven; sie haben nur 3 Beinpaare. Durch Häutung werden sie zu geschlechtslosen, mit 4 Beinpaaren versehenen Nymphen; eine weitere Häutung bringt geschlechtsreife Tiere hervor. Die Argasiden, die nicht nur mehrere Wochen, sondern Jahre leben, häuten sich öfter.

In jedem Entwicklungsstadium saugen sich die Zecken einmal mit Blut oder Lymphe eines Wirbeltieres voll, machen ihre Häutung in einem Versteck durch, kriechen vor einer neuen Entwicklungsphase auf die Spitzen von Gräsern oder Strauchwerk, um sich an ein vorüberkommendes Tier festzukrallen.

Nur das Genus Boophilus macht alle Häutungen auf dem Wirt selbst durch. Der ganze Kreislauf des Lebens braucht bei dieser Zecke nur 7 Wochen zu dauern, während er für den deutschen Holzbock auf 5 Monate berechnet ist.

Die Kopulation erfolgt, da kein Kopulationsorgan der Männchen vorhanden ist, dadurch, daß das Männchen das exprimierte Sperma mit dem Sauger (dem Rüssel) aufnimmt und in die Vulva des Weibchens hineinbringt. Die Zecken sind nicht an eine Tierart gebunden, bevorzugen aber bestimmte Wirtstiere. Auf **Hunden** findet man meist Rhipicephalus sanguineus und Haemaphysalis Leachi, auf **Schafen** Dermacentor reticulatus, seltener Rhipicephalus sanguineus, auf **Rindern** und **Pferden** die Boophilusarten, Hyalomma aegyptium sowie vor allem Amblyoma variegatum, auf **Schlangen** und **Eidechsen** viele Apononemaarten, auf Schildkröten Hyalomma syriacum, auf **Höhlen-Fledermäusen** Eschatocephalus vespertilionis. Der in Deutschland vorkommende Ixodes ricinus verträgt im Gegensatz zu den meisten anderen Zecken den deutschen Winter und verlangt einen gewissen Grad von Feuchtigkeit. Wenn der Argas reflexus, ein Taubenparasit, sich in kälteren Ländern hält, so liegt dies an seiner geschützten Niststätte in Taubenställen.

Die Krankheiten, die durch die Zecken hervorgerufen werden, sind mittelbare und unmittelbare. Die viel wichtigeren mittelbaren durch die Zecken erzeugten Krankheiten sind Spirillosen und Piroplasmosen.

Zu den Spirillosen gehört das ostafrikanische Rückfallfieber, Typhus recurrens, übertragen durch den Ornithodorus moubata, hervorgerufen durch die afrikanische Recurrensspirochäte. Der Zwischenwirt für das europäische Rückfallfieber scheint der Argas reflexus, persicus und miniatus zu sein. Die Spirillen der Rinder- und und Pferdesterbe werden durch Boophilusarten übertragen. Für die Gänse- und Hühnerspirillose ist der Argas miniatus der Zwischenwirt.

Zu den wichtigsten Piroplasmosen gehört das Texasfieber der Rinder, das gewöhnlich mit Blutharnen verbunden ist und durch Boophilus annulatus verbreitet wird. Dönitz fand in Japan Rinder mit diesen Zecken geradezu besetzt; da jede Zecke $^1/_2$—$^3/_4$ ccm Blut saugt, so sind die enormen Blutverluste der Tiere verständlich. Lignières (No. 320) fand bei der Hämoglobinurie der Rinder das seiner Ansicht nach durch Ixodes reduvius verschleppte Piroplasma bigeminum in der Milzpulpa und in der Niere.

Eine zweite Piroplasmose, die ohne Hämoglobinurie verläuft, ist das von R. Koch entdeckte ostafrikanische Küstenfieber. Im Kaukasus herrscht eine ähnliche durch Boophilus calcaratus verbreitete Piroplasmose. In Rumänien wird das Schaf von einer Piroplasmenerkrankung befallen, die durch Rhipicephalus bursa verbreitet wird. Nach Lignières wird in Argentinien die Tristezza genannte Rinderkrankheit gleichfalls durch Piroplasma bigeminum verbreitet, das seinerseits durch Ixodes rhipicephalus verschleppt wird. Auch die maligne Gelbsucht der Hunde ist eine durch Zecken (Ixodes ricinus oder Dermacentor resticulatus oder Haemaphysalis Leachi) übertragene Piroplasmenkrankheit. Einmal ist auch beim Pferde in Oldenburg eine Piroplasmose beobachtet, die klinisch mit hochgradigem Ikterus und Hydrämie einherging. Am Kap ist ein durch Boophilus decoloratus und andere Zecken übertragene Ikteruskrankheit der Pferde und Esel häufiger. Auch beim Maulwurf sind Piroplasmen im Blut gefunden.

Ixodes ricinus (Holzbock).

Der Ixodes ricinus (fälschlich I. reduvius) hat eine mit divergierenden Schenkeln weit über den After nach hinten hinausgehende Analfurche. Auf der ersten Hüfte sitzt eine lange, kräftige Spitze, auf den folgenden Hüften werden die Spitzen schwächer. Die Genitalöffnung liegt beim Männchen auf der Höhe der Coxa III, beim Weibchen auf der Höhe der Coxa IV. Die Punktierung der Schilde ist sehr fein, die Palpen des Weibes sind fast doppelt so lang, wie die des Mannes. Das Hypostom des Weibes hat 3 Reihen Zähne (Dönitz).

Der Ixodes ricinus (früher Ixodes reduvius) schmarotzt gelegentlich an Menschen, Hunden, Rindern, Schafen, Pferden, Katzen, Rehen, Eichhörnchen. Er durchbohrt die Haut, saugt sich mit Blut voll. Bei Versuchen, den Kopf zu entfernen, kann derselbe leicht abgerissen werden, stecken bleiben und Entzündung veranlassen. Gewöhnlich finden sich nur einzelne, zuweilen aber auch große Massen von Zecken auf einem Tiere (May). In solchen Fällen gehen selbst große Tiere (Ochsen) ein, Hunde müssen getötet werden.

Trillbert (No. 488) fand am Ohr eines Hundes zwischen Haut und Knorpel einen 3:2 cm großen, anscheinend durch einen Biß hervorgerufenen Wulst, der sich als eine mit Flüssigkeit gefüllte Cyste erwies. In dieser Flüssigkeit fand sich ein wohlerhaltener Ixodes ricinus. Vielleicht war das Insekt durch die Verletzung in die Haut eingedrungen: durch die Narbenbildung war ihm der Rückweg abgeschnitten. Mégnin (bei Dönitz) sah eine durch Nymphen des Ixodes ricinus verursachte Furunkulose der Pferde. Nach Dönitz ist es jedoch zweifelhaft, ob die Zecken im Eiter leben können.

Gelegentlich findet man den Ixodes ricinus auch auf Kaltblütern, insbesondere auf Eidechsen, die vielleicht den Zwischenwirt darstellen.

Während die hungernden Larven und Nymphen jedes Tier angreifen, bevorzugen die geschlechtsreifen Zecken die größeren.

Befallen sehr zahlreiche I. ricin. Rinder, so kann Hämoglobinurie entstehen. Werden mit dem Streu Zeckeneier in den warmen Stall eingeschleppt, so wird die Krankheit bereits im Winter ausbrechen.

Da im Freien im Winter die Entwicklung der Zecken sistiert, so ist der Ausbruch der Hämoglobinurie nach dem ersten Weidegang, wenn unter dem Einfluß der Sonne die Zecken erwacht sind, verständlich (Weideseuche, Maiseuche).

Als Beispiel für die Art der Infektion diene Jemacks Beobachtung.

8 Patrouillepferde, die in einem Brombeergestrüpp gestanden hatten, zeigten sehr zahlreiche Ixodes ricini (bis 300 auf einem Tier). Es fanden sich erbsengroße Auftreibungen, an denen die Haare aufgebürstet und verklebt waren. Im haarlosen Zentrum saß der 1—2 mm große Parasit. Oel-Kreolineinreibung brachte Heilung, ohne daß Abszesse an den erkrankten Stellen auftraten.

Ixodes reticulatus.

Salles (No. 1183) fand bei 3 Kühen stark juckende oberflächliche Ulzerationen im Nacken. An einzelnen Stellen entwickelten sich nußgroße Abszesse, aus denen blutiger Eiter aussickerte. Bei jeder Kuh wurden 5—6 Zecken gefunden. (50 proz. Kreolin und Nußblätterabkochung führten Heilung herbei.)

Ixodes bimaculatus.

Schmidt (No. 35) erwähnt das Vorkommen des Ixodes bimaculatus auf der Haut des Flußpferdes. Auf letzterem und auf dem zweihörnigen Rhinozeros fand Schmidt ferner besondere Ixodesarten: I. hippotamensis und I. rhinocerinus.

Zecken auf der Haut des Kalbes.

(Eigene Untersuchung LV.)

Das Präparat verdanke ich Herrn Geh. Rat Prof. Dr. Dönitz. Das Aussehen des Falles veranschaulicht Fig. 75. Man sieht auf der intakten Haut Zecken in allen Entwicklungsstadien (kastanienbraun gefärbte Zecken und hellgelbe, eben dem Ei entschlüpfte Larven).

Histologisch kann das Präparat als Typus der Wirkung eines temporären Parasiten auf die Haut angesehen werden. Im mikroskopischen Bilde Taf. VII, Fig. 3 (Celloidineinbettung) ist die Zecke sagittal so getroffen, daß vom Kopf nur ein kleines Segment zur Darstellung kommt. Die Haut befindet sich in starker Entzündung; an einzelnen Stellen sieht man Bläschen das Epithelniveau überragen, an anderen konstatiert man in der obersten Hautschicht kleine mit homogenhyalinen Inhalt erfüllte Exsudatzystchen.

Figur 74.

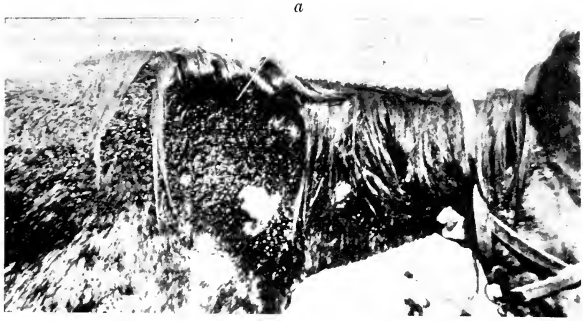

Pferd, experimentell mit zahlreichen Zecken infiziert. *a* Zecken.
(Sammlung des hygienischen Instituts der Berliner tierärztlichen Hochschule.)

Figur 75.

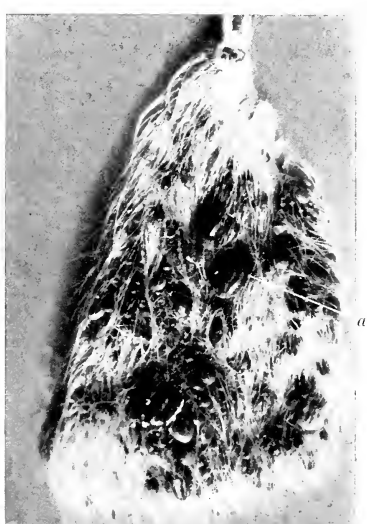

Haut eines idiopathisch mit zahlreichen Boophilus-Zecken besetzten Kalbes (Fall stammt aus Aegypten, Sammlung Prof. Dönitz). *a* Zecken in verschiedenen Entwicklungsstadien.

Das Stratum corneum ist verdickt, stellenweise schuppig verändert; die Retezellen sind gequollen, so daß die Stacheln der Zellen nicht sichtbar sind; Retezapfen, Papillen und Haarfollikel sind in ihrer äußeren Gestalt unverändert. Das einzige hervorstechende pathologische Symptom ist die entzündliche Infiltration, die vorwiegend, an die kleinen Gefäße gebunden, eine von oben nach unten abnehmende Intensität zeigt. Selbst in der Tiefe der Subcutis gelegene größere Gefäße weisen perivaskuläre Zellanhäufungen auf. Es finden sich zwar gelegentlich sehr dichte Infiltrate, nirgends aber Abszesse und Erweichungsherde. Die Zellen haben vorwiegend den Charakter der Lymphozyten. Plasma und Mastzellen treten nicht hervor. Die Untersuchung auf eosinophile Zellen ergab ein negatives Resultat. Die Frage bedarf des Studiums, weil gerade die tierisch parasitären Affektionen chemotaktisch besonders auf die eosinophilen Zellen wirken sollen.

Der Prozeß, bei dem mikroskopisch Bakterien nicht nachweisbar sind, ist allein durch die chemische Wirkung der Zeckensekrete zu erklären. Frische Blutungen und Pigment wurden nicht gefunden.

Bemerkenswert ist die Intaktheit der Haare, insbesondere die Resistenz der Haarschäfte, die sonst gerade bei Entzündungen so leicht ausfallen. Einzelne Haare liegen direkt auf den Zecken. Zweifellos ist es für die Insekten ätiologisch zweckmäßig, wenn das Haarkleid des Wirtstieres erhalten bleibt und den Parasiten Schutz gewährt.

Zecken auf der Haut einer Eidechse.

(Eigene Untersuchung LVI).

Die von Herrn Dr. Juliusberg hergestellten Schnitte betreffen ein Präparat aus der Sammlung J.s. Die Art der Zecken ist nicht festgestellt. Histologisch zeigen die Präparate der Haut fast gar keine pathologischen Veränderungen, wenn man von einer ganz geringen Vermehrung der Zellen in den obersten Schichten des Korium unter dem physiologischen Pigment absieht. Die Infiltratzellen haben den Charakter der Lymphozyten.

Argas reflexus.

Der Argas reflexus, die Saumzecke, ist 4,5 : 6,5 mm lang, oben rostgelb, am Bauch und den Beinen gelblich weiß, schmarotzt auf Tauben, schädigt die Tiere durch den Blutverlust. Die Zecken können auch Hühner und Enten, nach Brandes auch den Menschen befallen. Sie werden zuweilen (Schindelka) durch Waldstreu eingeschleppt. Der in Frankreich und Italien häufige Parasit wird nur selten in Deutschland gefunden. Der Biß ruft nicht selten stürmische Erscheinungen (allgemeines Erythem und Oedem) hervor.

Auf außereuropäische Vertreter dieser Gruppe von Insekten, z. B. Argas chinche in Columbien bei Menschen, Hühnern, Rindern, Ornithodorus oder Argas savignyi in Afrika und Asien, Ornithodorus turicata in Zentralamerika bei Menschen und Schweinen, Ornithodorus tholozani in Persien bei Menschen und Schafen gehen wir nicht genauer ein (vgl. Braun, Tierische Parasiten).

Mehlkäfer.

Nach Mégnin (No. 1180) nistet sich der Mehlkäfer Tenebrio molitor in die Zehenglieder der Bruthennen ein und hindert die Tiere am Brüten.

Die große Familie der Milben besitzt Arten, die auf der Haut als Parasiten temporär und lokal, akzidentell und obligat leben. Für die übrigen tierischen Hautparasiten soll eine Trennung nach den Lebensgewohnheiten durchgeführt werden.

Stationäre Parasiten.

Die stationären Parasiten, insbesondere die Läuse, Haarlinge und Federlinge spielen bei den dichtbehaarten Tieren eine weit größere pathogenetische Rolle als beim Kulturmenschen. Die Zahl der bei den verschiedenen Tierarten vorkommenden Parasiten ist eine enorm große; ihre Beschreibung gehört in das Gebiet der systematischen Zoologie (vgl. Giebel, Insecta. Epizoa. Leipzig. O. Wiegand. 1874). Die Hauptklassen sind die Läuse, blutsaugende Insekten und die Haarlinge und Federlinge, die von epidermoïdalen Gebilden sich nährenden Pelzfresser (Mallophagen). Die Läuse zerfallen in die Klassen Phtirii (Phtirius inguinalis hominis), Pediculi (Pediculus capitis et vestimentorum hominis), Haematopini (Tierläuse) und Pedicini (Pedicinus eurygaster des Affen).

Die Mallophagen gehören entweder zu den Philopteriden mit fadenförmigen Fühlern und ohne Maxillartaster oder zu den Liotheïden mit keulenförmigen Fühlern und Maxillartastern. Eine Unterart der Philopteriden sind die Trichodekten (Fig. 78).

Die **Läuse** haben einen kurzen, schmalen, die Haarlinge einen sehr breiten Kopf. Als Blutsauger haben die Läuse einen Hohlstachel und hakigen Saugrüssel. Sie haben schwarze Punktaugen, drei Paar Kletterfüße, einen kleinen ungegliederten Thorax. Der große eiförmige Hinterleib hat 8—9 Segmente, ist je nach dem Durchscheinen des aufgenommenen Blutes grau, bläulich, violett gefärbt. Das Weibchen zeigt am letzten Hinterleibssegment einen mehr oder weniger tiefen Einschnitt, während der Hinterleib des Männchens stumpf abgerundet ist. Die Eier werden an die Haare des Wirtes geklebt.

Die **Mallophagen** zeigen zahlreiche Artunterschiede. Der Kopf ist schildförmig, abgerundet, quadratisch, herzförmig oder fünfeckig, mit Borsten besetzt, der Thorax halsartig verengt; der Hinterleib erreicht am 2.—3. Segment die größte Breite. Männchen und Weibchen unterscheiden sich, wie die Läuse, durch die Form des Hinterleibs. Die Mallophagen sind in der Jugend lichtgelb, später intensiver gelb bis rotbraun gefärbt. Die Eier sind birnenförmig, besitzen am vorderen Ende einen Deckel und Borsten zum Anheften an Federn oder Haare der Wirte. Nach Abhebung des Deckels schlüpfen die Jungen aus, die gleich den Alten ähnlich nach wiederholter Häutung die Reife erlangen.

Eine Analogie zu der Melanodermia phthiriatica des Menschen fehlt. Untersuchungen bei Tieren wären vielleicht imstande zu entscheiden, ob die Läuse Toxine produzieren, die eine toxische Wirkung auf die Nebennieren und Bauchganglien ausüben und damit Symptome des Morbus Addisonii auslösen (Darier) oder ob die Läuse nur zu lokalen Blutungen mit konsekutiver Pigmentbildung Veranlassung geben (Vignolo-Lutati, Archiv f. Derm., Bd. 94). Die histologischen Befunde sprechen für die letztere Auffassung.

Die Bedeutung der Parasiten für die Wirtstiere hängt von der Zahl der ersteren und ihrer Art ab. Der Hämatopinus sticht durch die Dicke der Haut, nährt sich von dem Blut und der infolge der Verletzung exsudierten Flüssigkeit; er ruft ein intensiveres Juckgefühl hervor als die Mallophagen.

Beim **Pferd**[1]) und **Esel** findet sich der Haematopinus (Fig. 77) vorwiegend an den Kopf-

1) Schmidt (No. 49) gibt eine ausführliche Darstellung der bei den verschiedenen Tieren der zoologischen Gärten gefundenen Läusearten.

haaren, der Mähne und besonders an der Basis des Schwanzes. Die Tiere kratzen und scheuern sich; die Schwanzhaare sind gesträubt und verheddert. In den Haaren findet man Läuse, Eier, Hüllen und Hautschuppen. Selten sieht man die durch die Bisse entstandenen Papeln, meist nur Exkoriationen. Der Trichodectes pilosus equi (Fig. 78) verursacht ähnliche, nur weniger ausgesprochene Symptome, ist viel seltener, kommt mit Haematopinus kombiniert vor.

Es folgen die wesentlichsten Läuse und Pelzfresser der wichtigsten Tiere.

Figur 76[1]).

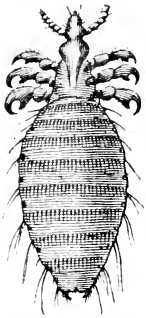

Haematopinus stenopsis caprae (20mal vergrößert).

Figur 77.

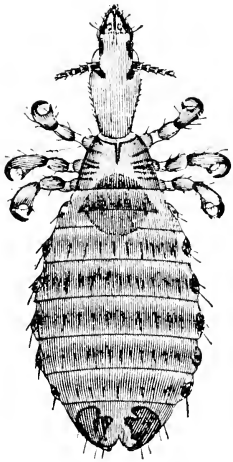

Haematopinus equi. Weibchen (20mal vergrößert).

Figur 78.

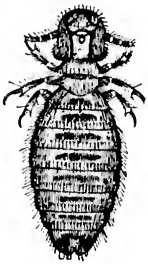

Trichodectes pilosus equi. Weibchen (20mal vergröß.).

Figur 79.

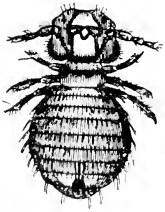

Trichodectes latus canis (20mal vergrößert).

Figur 80.

Goniocotes hologaster der Henne (20mal vergrößert).

Figur 81.

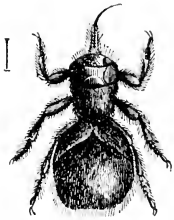

Melophagus ovinus (vergrößert).

Beim **Rinde** sind die Symptome der Läuseerkrankung ähnlich wie beim Pferde. Der Trichodectes (scalaris) ist aber viel häufiger als der Haematopinus (eurysternus); ersterer verbreitet sich über den Körper, letzterer bevorzugt die Langhaare des Kopfes und des oberen Randes des Halses. Die Haare fallen in stärkeren Fällen aus, es kann eine Abschuppung der Haut eintreten, die ganze Haut kann sich verdicken.

Beim **Schaf** überwiegen die Melophagen (M. ovinus) (Fig. 81), die zu den Mallophagen

1) Fig. 76—85 sind dem Werke Neumanns entnommen.

gehören. Sie leben tief im Fließ, nähren sich vom Schweiß, Gewebssaft, Haaren, weniger vom Blut der Schafe. Die Wollhaare verwirren sich; die an den Haaren klebenden Puppen ziehen Staare an, die die Schafe umfliegen, um die Puppen zu fressen. Lämmer leiden beträchtlich durch die Parasiten. Nach der Schur der Schafe ziehen die Läuse sich auf die Kopf(Ohr)gegend zurück. Der Trichodectes sphaerocephalus ist seltener, macht stärkere Verletzungen der Haut. Er findet sich häufiger bei schwachen und kranken Tieren, als bei kräftigen und gesunden (vgl. Villeroy, No. 411). Nach Lucet (No. 253) kann er einen stellenweise sehr erheblichen Wollverlust herbeiführen, nach Villeroy sogar beträchtliche Abmagerung bewirken.

Bei **Ziegen** und **Kamelen** sind Hämatopinus (Fig. 76) und Trichodectes gefunden; beim **Meerschweinchen** ist Gyropus häufig. Den **Hund** scheinen die Läusearten nicht sehr zu stören, häufiger ist Haematopinus piliferus als Trichodectes latus (Fig. 79).

Bei der **Katze** überwiegt Trichodectes subrostris, beim **Kaninchen** Haematopinus ventricosus.

Das **Schwein** beherbergt nur den Haematopinus suis seu urius. Diese Laus ist die größte ihrer Art, macht starke Verletzungen, deren Juckempfindung das Schwein vor allem nachts geradezu wild macht.

Auf die sehr zahlreichen Läuse der **Vögel** soll hier nicht näher eingegangen werden; jede Vogelart kann mehrere Arten beherbergen (Arten der Vogelläuse, Goniodes, Goniocotes, Lipeurus, Menopus). Die Läuse schädigen die Aufzucht vor allem der jungen Tiere (Fig. 80).

Baron (No. 1244) macht auf die Anämie aufmerksam, die sich bei jungen Hühnern durch das Blutsaugen der vor allem auf Kopf und Hals massenhaft schmarotzenden Läuse findet. Die Tiere sind traurig, matt, haben gesträubte Federn, blasse Schleimhäute, können in 3—4 Tagen eingehen.

Ich selbst habe völlig von Läusen (Hämatopinus spinulosus) bedeckte weiße Mäuse gesehen. Die Tiere gingen dem Züchter massenhaft ein.

Die Vogelläuse (Federlinge) können auf die Haut des Menschen übergehen und leichte Sensation durch ihr Herumlaufen hervorrufen, nie aber eine Läuseerkrankung des Menschen verursachen. Es gehen wohl bestimmte Läusearten auf verwandte Wirtstiere über: So kann der Trichodectes pilosus des Pferdes auf den Esel, der Menopus biseriatus auf den Truthahn und den Fasan, der Docoptorus icterodes der Gans auf die Ente übergehen. In allen anderen Fällen aber sterben zufällig auf einen fremden Wirt geratene Parasiten ab.

Einige von Neumann zitierte, diesem Gesetz entgegenstehende Beobachtungen, sind ganz unzuverlässig. So behauptet z. B. Heusinger (No. 69), daß auf dem Kopf eines Knaben, der in einem Korb mit ungereinigten Gänsefedern gewühlt hatte, Gänseläuse, bei einer Taubenschlagwärterin Taubenläuse vorgekommen seien. Ob eine wirkliche Pediculosis capitis-Erkrankung vorgelegen hat, ist nicht gesagt.

Zur Erkrankung an Läusen disponiert jugendliches Alter, schlechter Kräftezustand, Rasse und schließlich eine Art Genius epidemicus.

Auf eine Aufzählung der verschiedenen Läusearten der Tiere, die in zoologischen Gärten gehalten werden, kann verzichtet werden (vgl. Schmidt, Zoolog. Klinik). Schmidt weist übrigens darauf hin, daß man bei Affen sehr selten Läuse findet. Das „Lausen der Affen" hat den Zweck kleine Unreinigkeiten, Schüppchen usw. aus der Haut zu entfernen.

Temporär auf der Haut schmarotzende Hemipteren und Dipteren.

Man trennt zweckmäßig die durch die entwickelten Insekten und die durch die Larven hervorgerufenen Krankheiten.

Krankheiten durch vollentwickelte Insekten.

Bettwanzen (Cimex lectularius).

Die Wanzen gehören zu den Hemipteren, Familie der Membranacei. Junge Hunde, Tauben und nach Lucet auch Hühner werden durch Infektion vom

Menschen von Wanzen befallen. Schindelka erwähnt, daß der Ernährungszustand eines Wurfes junger Hunde durch den Blutverlust infolge der Wanzenstiche erheblich gelitten hatte. Auf der Haut der Hunde entstehen erst Quaddeln, dann die Folgen der Kratzeffekte; morgens nach dem Verlassen des verwanzten Lagers sind die Juckbeschwerden am stärksten, im Laufe des Tages gehen dann die Beschwerden zurück.

Wie die jungen Hunde leiden auch die jungen Tauben erheblich unter den Wanzenstichen. Railliet beobachtete, daß Brutvögel infolge der Beunruhigung durch Wanzenstiche das Brutgeschäft aufgaben (Fig. 84 u. 85).

Figur 82.

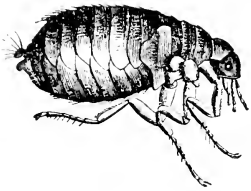

Pulex hominis (Männchen).

Figur 83.

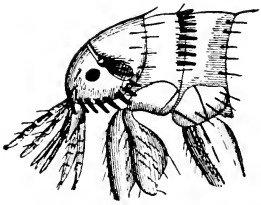

Pulex canis (20mal vergrößert).

Figur 84.

A

Wanze der Hühner (normale Größe). (Punaise de la poule Neumann.)

Figur 85.

B

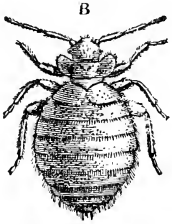

Wanze der Hühner (vergrößert).

Flöhe (Pulices).

Die Flöhe bilden eine Unterordnung der Dipteren; sie gehören zur Klasse der Aphanipteren (Fig. 82 u. 83).

Sie finden sich außer beim Menschen bei Hunden, Katzen, Kaninchen, Tauben und Hühnern. Vom Pulex irritans hominis unterscheidet sich der Pulex serraticeps canis durch 7—9kammzahnartig angeordnete weiche Dornen an jeder Unterseite des Kopfes. Aehnliche Dornen zeigt auch der hintere Rand des Prothorax. Der Pulex goniocephalus des Kaninchens hat einen Kopf, dessen vordere Spitze einen rechten Winkel bildet und 5—6 Dornen an den gleichen Stellen wie der Hundsfloh. Auf Kaninchen hat man auch P. irritans und P. serraticeps gefunden. Der Pulex

avium hat nur Dornen am Prothorax, gleicht sonst dem P. irritans; er ist sehr häufig bei Tauben, seltener bei Hühnern.

Flöhe finden sich vor allem bei jungen, schwächlichen oder zwangsweise im Stall gehaltenen Tieren, weil die Bedingungen für die Invasion günstig sind. Die Flöhe legen ihre Eier an dunklen Stellen, z. B. in Hundehütten, Fuchsbauten usw. ab. Die Eier und Larven finden sich in den Fußbodenritzen, Krippenfugen usw.

Die Flöhe haben eine geringe Bedeutung als Krankheitserreger insofern, als die von ihnen gemachten Verletzungen sehr unbedeutend sind; sie haben eine sehr große Wichtigkeit als Ueberträger gewisser mikroskopischer Krankheitserreger. In dem Kapitel Furunkulose ist auf diese Dinge eingegangen. (Ueber die Floharten der einzelnen Tiere der zoologischen Gärten vgl. Schmidt No. 49.)

Sandfloh (Pulex, Sarcopsylla, Rymhoprion penetrans).

Der Sandfloh befällt in Mittel- und Südamerika sowie in Westafrika Menschen und Hunde. Er ernährt sich durch Blutsaugen. Die befruchteten Weibchen bohren sich aber unter die Haut der Nägel und Füße ein, schwellen hier zu erbsengroßen Gebilden an. Durch Reizung der infizierten Hautpartie kommt es zu Entzündungen, ja zu umschriebenen Haut- und Zehengelenksnekrosen. Beim Hund sind die Zehenballen ein häufiger Sitz der Erkrankung.

Mücken (Culices).

Die Mücken belästigen die Haustiere weit weniger als die Menschen. Doch kommen Ausnahmen vor. Nach Tisseraux (No. 481) werden meist die weniger behaarten Teile betroffen. Die gestochenen Hautstellen sind sulzig infiltriert, teilweise blau, auf der Schleimhaut sogar schwärzlich gefärbt. Sind Tiere von vielen Insekten gestochen, so treten die Symptome der Intoxikation (Schweißausbruch, Herzklopfen, Koliken, Appetitmangel) in den Vordergrund. Gelegentlich erfolgt der Tod. Therapeutisch sollen leichte Adstringienten (Abkochung von Nußblättern) ausreichen.

Schneider (No. 541) beschreibt als Pupu auf Honolulu eine Pferdehauterkrankung, die durch den Stich von Mosquitos hervorgerufen wird. Auf Kopf, Hals, Schulter, Schwanzwurzel entstehen bei frisch eingeführten Tieren stark juckende Beulen, auf denen die Haare zuerst sich sträuben. Schließlich fallen die Haare auf den affizierten Stellen aus. Einheimische, also wohl immunisierte Pferde, reagieren auf die Stiche derselben Mosquitoart ebensowenig wie die eingeborenen Insulaner.

Größere Bedeutung (speziell für die Pferde) haben die Stechmücken (Simulia). In Lappland sind sie eine Menschen- und Tierplage; Kälber und Lämmer sollen unter ihren Stichen zugrunde gehen. Als Ueberträger des Milzbrandes und der Septikämien spielen sie eine gewisse Rolle. Das Simuliaem reptans sticht vor allem die feine Haut der Pferde, speziell der Ohren. Nach Mégnin ruft die Mücke bei feinrassigen Pferden auf der inneren Ohrmuschel kleine mit feinen Epidermismassen belegte Effloreszenzen hervor, die Aehnlichkeit mit „veritabler Psoriasis guttata“ haben sollen.

Besondere Bedeutung haben die Columbaczer Kriebelmücken. Sie rufen Schwellung und Entzündung der Haut und Schleimhäute, Unruhe, Schmerzäußerungen, ja Erstickungsanfälle hervor. Es kommen unter den Rindern zahlreiche Todesfälle (Stöhr, Preuß. Mitt., 1892; Liesenberg, Berl. Archiv, 1893) vor. Müller (Berl. tierärztl. Wochenschr., 1890) sah von 170 erkrankten Rindern 26 sterben (No. 666). Klinisch wird schmerzhafte Schwellung im Kehlgang beobachtet, an den nicht pigmentierten Hautstellen sieht man linsengroße, hellrote, flohstichartige Flecke mit kleinen Blutschorfen. Die Insekten verletzen die Tiere auch durch Einkriechen in die natürlichen Körperöffnungen.

Das die Krankheit hervorrufende Insekt gehört zu den kleinsten Mückenarten, kommt meist in Ungarn, aber auch in dessen Nachbarländern vor, meist entwickeln sich große Schwärme im Anschluß an Ueberschwemmungen (Fig. 86).

Figur 86.

Simulium reptans.

Figur 87.

Glossina morsitans (Tse-tse-Fliege).

Figur 90.

Taon bovis, Schmeißfliege des Ochsen.

Figur 88.

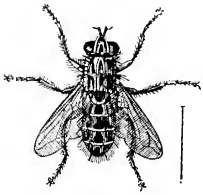

Sarcophaga magnifica.

Figur 89.

Hippobosca equi.

Figur 91.

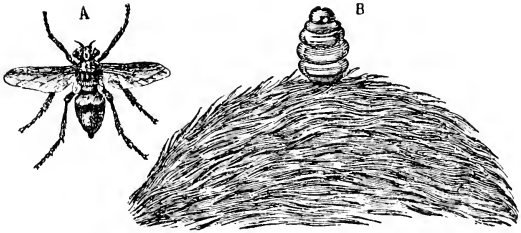

Hypoderma bovis.
A Weibchen, B Larve im Begriff, die Haut zu verlassen.

Fliegen.

Die Fliegen sind ganz außerordentlich artenreich; nur das Wichtigste soll erwähnt werden. Die Tabaniden (Bremsfliegen) greifen nur die großen Tiere, Pferde, Rinder, Renntiere, Kamele an. Sie entnehmen den gebissenen Tieren etwas Blut; aus der Wunde sickert eine geringe Sekretmenge; eine kleine Schwellung bleibt einige Zeit zurück. Sie sind auch wohl Ueberträger ansteckender Krankheiten. Die Haematopata pluvialis beunruhigt die Tiere besonders vor Gewittern; der Chrysops caecutiens sticht große Tiere und auch Menschen vorwiegend in der Umgegend der Augen, die Stomoxis calcitrans (zur Ordnung der Musca domestica gehörend) bevorzugt die Füße der Pferde und veranlaßt die Tiere

zu versuchen durch Stampfen sich der Insekten zu entledigen. Besonders wichtig ist die Glossina morsitans, die Tsetsefliege, geworden. Zu den Pupiparen, den lebenden Puppen, keine Eier gebärenden Fliegen, gehört die große Pferdefliege, Hippobosca equi, die sich mit Hartnäckigkeit auf den Flanken, den inneren Schenkeln, der Anal- und Genitalgegend der Pferde festsetzt (Fig. 87 u. 89).

Rudowski (No. 665) will eine besondere Fliegenstichischkeit der Pferde annehmen, die besonders zur Zeit des Haarwechsels auftritt. Es bilden sich Hautknoten, die sich später mit Krusten bedecken und zuweilen kahl werden oder bleiben. An den Stellen besteht starkes Juckgefühl. R. gibt selbst zu, daß meist Mangel an Pflege die Ursache abgibt. Ablaire (No. 1334), Scheferling u. a. beschreiben ein strichförmiges Ekzem der Wangen der Pferde, das zuerst durch das Auftreten haarloser Partien, dann durch Schuppenbildung sich äußert. Es besteht starkes Juckgefühl, zuweilen auch Schwellung der Lymphdrüsen. Die in Rußland und Frankreich beobachtete Erkrankung wird auf die lokale Tätigkeit von Fliegenlarven, die hier als akzidentelle Parasiten wirken, zurückgefürt.

Roch Marra (Rev. gén. d. méd. vét., 1908) glaubt, eine Verschleppung des Kontagiums der Aphthenseuche der Rinder und Pferde durch Bremsen experimentell festgestellt zu haben.

Bienen (Apis mellifera).

Die Stiche der Bienen haben die gleiche Wirkung auf die Haut der Pferde wie auf die der Menschen; die Schwellungen sind an den zarten Teilen, Schleimhäuten der Nase, des Mundes, an den Nasenflügeln besonders stark. Clichy beschreibt den Tod von 5 Pferden (No. 524) durch Bienenstiche. Es scheint, daß der Tod durch Toxinwirkung eintrat; es wurde nämlich versucht, große Mengen der Stacheln zu entfernen; freilich fanden sich noch bei der Sektion genügend viele. Sonst aber fehlten alle den Exitus erklärende Veränderungen. Auch Aderlässe konnten den letalen Ausgang nicht verhindern. Wagenheuser (No. 594) führt in einem von ihm beobachteten Fall (Pferd), in dem alle therapeutischen Versuche versagten, den Tod auf Herzschwäche zurück. Er glaubt, daß durch die Bienenstiche Ameisensäure in das Blut gelangt und zur Auflösung des Hämoglobins führt; daneben wirken aber auch Ptomaine ein. Im Harn wurden Eiweiß und Erythrozyten beobachtet. Albrecht (Monatshefte f. prakt. Tierheilk., 1892) beobachtete sogar Absetzen blutigen Harnes bei gestochenen Pferden, fand im Blasenharn bei der Sektion Methämoglobin. Dochtermann (Repertorium 1889) konstatierte den Tod eines Pferdes 12 Stunden nach den Bienenstichen unter Symptomen des Blutharnens. Lokale Nekrosen der Haut berichtet Meyerheim (Preuß. Mitt., 1882) und Dochtermann. Schwinden der Hämoglobinämie und Hämoglobinurie nach einigen Tagen sah bei 2 Pferden Ganter (No. 1329).

Andere Tiere als Pferde werden selten von den Bienen angefallen, doch berichtet Lange (Preuß. Mitteil., 1883) den Tod von 6 Gänsen durch Bienenstiche.

Das Gift der Honigbiene (Apis mellifera), der Wespe (Vespa vulgaris) und der Hornisse (Vespa crabro) enthält neben Ameisensäure eine Base mit der

Reaktion eines Eiweißkörpers. Es erzeugt lokale Nekrosen (Rundzelleninfiltration, Oedem, Hyperämie), intravenös eingespritzt Sinken des Blutdrucks, Zuckungen, Trismus, Nystagmus, Respirationsstillstand. Spektroskopisch ist Methämoglobin nachweisbar, in den Lungen finden sich hämorrhagische Infarkte. Klinisch wurden bei den Pferden entsprechende Symptome beobachtet. Die experimentellen Vergiftungen mit dem durch Ausreißen der Stacheln und Abspülen derselben in Wasser gewonnenen Gift ergeben das Bild der Intoxikation mit Schlangengift. Nur subkutan wirkt die Substanz; auf der unversehrten Haut entfaltet sie keine Reizwirkung (Langer No. 1214).

Hautaffektionen durch Dipterenlarven.

Dipterenlarven können auf der Haut als akzidentelle oder als obligate Parasiten vorkommen. Eine Anzahl Fliegenarten, z. B. Sarcophaga magnifica oder Sarcophila, verschiedene Luciliaarten (L. Caesar, L. serricata), Ochromyia anthropophaga u. a. legen ihre Eier oder ihre Larven[1]) in die Wunden von Tieren und Menschen. Die Insekten entwickeln sich in der Haut akzidentell, denn die Entwicklung kann auch außerhalb des tierischen Körpers vor sich gehen. Bei den Oestrusarten dagegen muß die ganze Entwicklung des Insektes in der Haut vor sich gehen. Die Larven sind deshalb obligate Parasiten (Fig. 88).

Dipterenlarven als akzidentelle Parasiten.

Bei der Myiasis dermatosa muscosa des **Menschen** handelt es sich im wesentlichen um Verunreinigung von Wunden oder Geschwüren durch Larven (Maden). In Betracht kommen nach Jarisch Sarcophila Wohlfarti und Lucilia macellaria, doch deponieren noch andere Fliegenarten ihre Eier in der erwähnten Weise (vergl. Braun). Die Maden in den Geschwüren steigern die Eiterung und können durch ihre Wanderung die Entzündung verbreiten.

Einzelne Fliegen legen gern ihre Eier oder Larven in den Gehörgang oder in die Nasenlöcher von Personen, die im Freien geschlafen haben sowie in den Genitalien menstruierender Frauen ab.

Auch bei den Tieren ist meist die Sarcophila Wohlfarti in den Wunden anzutreffen. Portschinsky (zitiert bei Neumann) fand sie bei **Rindern, Pferden, Schweinen, Hammeln, Hunden, Gänsen.** In manchen Jahren werden $^2/_3$ der Herden befallen; selbst ganz unbedeutende Wunden geben Eingangspforten ab. Bei den Kühen sind die Weichen, bei den Hunden die Ohren die Prädilektionsgegend.

Die Larven der verschiedenen Fliegenarten sind schwer zu unterscheiden; die Beobachtung des ausschlüpfenden Insektes gelingt selten.

Die Lucilia serricata verursacht die besonders in Holland beobachtete **Fliegenlarvenkrankheit** der Lämmer. Jennes und van Laer (No. 463) stellten fest, daß vorwiegend Lämmer — Hammel nur, wenn sie durch Diarrhoe unsauber geworden sind — erkrankten. Die Ausdünstungen ziehen die Fliegen an, die ihre Eier in die Analgegend ablegen. Die Larven verursachen starkes Jucken; die Tiere

1) Die Sarcophagae sind lebend gebärende Insekten.

kratzen sich; die Wolle geht aus, die Haut wird blaurot, schließlich schuppend. Die Larven kriechen weiter, verfilzen die Wolle; ein Teil der jungen Lämmer geht an Marasmus ein. Aus Deutschland sind ähnliche Beobachtungen von Gaber (No. 742) beschrieben. Die Lämmer waren am Schwanz kahl geworden; die Haut erschien siebartig durchlöchert. Auf Druck krochen 1 cm lange geringelte Maden heraus; nach 14 Tagen entwickelten sich tonnenförmige Puppen, nach wieder 14 Tagen Fliegen. Verschiedene Fliegenarten befallen angeschossenes Wild.

In den Tropen sind nach Franzius die **Nabel** der Kälber besonders gefährdet. Die Lucilia anthropophaga ist besonders in Nordamerika und Argentinien Tieren und Menschen gefährlich. Nach Ligustin erkrankten im mexikanisch-französischen Feldzuge Menschen, Pferde und Maultiere. Die Fliegen setzten ihre Eier vor allem in die **Fußschrunden** ab. Im Senegalgebiete ist die Ochromyia anthropophaga verbreitet. Sie befällt Menschen, Katzen, Ziegen, vor allem Hunde (Ohren), verursacht kleine Beulen, die sich zurückbilden, wenn die Larve zur Verpuppung den Körper verläßt.

Dipterenlarven als obligate Parasiten der Haut.

Die allein in Frage kommende Familie der Fliegen sind die Dassel-, Biesfliegen oder Bremsen (Oestridae). Die europäischen Arten gehören zur Gattung Hypoderma, einige außereuropäische zur Gattung Dermatobia und Oestromyia.

Die Dasselfliegen sind behaart, besitzen einen großen Kopf, fazettierte durch eine breite Stirn getrennte Augen, kurze an der Stirn in einer Grube des Gesichtes sich einschmiegende Fühler, verkümmerten Rüssel, großen Thorax und Flügel, sechsgliedrigen Hinterleib, der beim Männchen stumpf, beim Weibchen mit einer Legeröhre endet. Die Dasselfliegen umschwärmen die Wirtstiere (Rinder, Pferde, Renntiere, Rehe, Hirsche) und legen ihre länglichen mit einem Haftstück versehenen Eier oder, falls sie lebend gebären, ihre Larven auf der Haut des Rückens, der Flanken, des Halses der Wirtstiere ab, bezw. kleben sie an die Haut an. Nach der Eierablage sterben die kurzlebenden Insecten.

Obwohl für die großen Säugetiere diese Eierablage nicht schmerzhaft ist — die Dasselfliegen nehmen mit ihrem verkümmerten Munde während ihrer kurzen Lebenszeit keine oder fast keine Nahrung auf, sind also keine Blutsauger — geraten die Tiere beim Nahen der mit Gesumm anfliegenden Insekten instinktiv in die größte Aufregung. Im Juli und August bei großer Hitze unternehmen die Dasselfliegen ihre Angriffe. L. G. Neumann scheint noch anzunehmen, daß die Larven der Oestrusfliegen sich in die Haut einbohren. Abgesehen davon, daß die doch ganz unentwickelten Larven mächtige Bohrwerkzeuge haben müßten, um die ganze Dicke der Haut zu durchdringen und in das subkutane Gewebe, die Faszien der Muskeln zu gelangen, müßte auch dieser Einbohrungsprozeß den Wirtstieren Schmerzen usw. verursachen. Es ist wohl folgender Modus anzunehmen:

Durch das Lecken der Wirtstiere gelangen die oft in der Nähe der Lippen abgesetzten Larven in den tiefsten Teil der Speiseröhre und in den Anfangsteil des Magens, wandern in den Schlund, kehren in den Magen zurück, durchbohren die Muskelschicht des Schlundmagens, gelangen im Verlauf der Gefäße und Nerven zur Wirbelsäule, durch deren Löcher sie in den Wirbelkanal kommen. Wieder durch die Wirbellöcher verlassen sie den Kanal und wandern im intramuskulären Bindegewebe des Rückens in das subkutane Gewebe ein (Joest, Zeitschr. f. Fleisch- u. Milchhyg., 1908).

In der Haut machen die Larven eine Reihe von Häutungen durch, wachsen bis zur Größe von 13 mm an, verändern ihre ursprünglich weiße Farbe in dunkelbraun-schwarz. Dieser Prozeß erfordert etwa 9 Monate (die Einzelheiten sind bei Neumann genau geschildert). Mit dem Wachstum der Larven vermehren sich die Entzündungserscheinungen in der Haut, sei es, daß die Stacheln der Larvenhaut mechanisch das Gewebe reizen, sei es, daß chemische Stoffe abgesondert werden. Es entstehen (im Frühling) unter der Haut nußgroße, kalten Abszessen ähnliche Bildungen, deren Zahl selten unter 5, meist 10—20, unter Umständen aber auch bis 120 beträgt. Allmählich tritt eine leichte Eiterung auf, auf der Spitze der Geschwulst bildet sich ein 4—7 mm im Durchmesser großes Loch, aus dem die reife Larve meist morgens austritt. Letztere gelangt auf den Erdboden und macht hier ihre weitere Entwicklung zur Nymphe und zum reifen Insekt an geschützten Orten durch. Die Hauthöhle heilt nach Austritt des Parasiten unter Narbenbildung schnell aus (vgl. Fig. 91).

Nach Casparini (No. 562) kommt eine Kapselbildung um die Dasselbeule vor. Nicht selten ist nach diesem Autor die Verkalkung der bei der Vernarbung neugebildeten Fasern der Larvenhöhlenwandung, deren deckelartiger Verschluß für die Auswanderung der Larven vor der Verkalkung spricht. Nach Peters (No. 364) soll der Reiz der Dasselbeule die Bildung eines bei der Schlachtung 32 kg schweren Fibroms der linken Lende einer Kuh veranlaßt haben.

Die Myiasis dermatosa oestrosa des **Menschen** ist nicht, wie früher angenommen, durch einen besonderen Oestrus hominis, sondern in Europa durch Hypoderma bovis und Hypoderma diana, in Amerika wahrscheinlich durch eine Dermatobienart hervorgerufen. Langsam wächst in etwa 6 Monaten eine bis Pflaumengröße erreichende Beule im subkutanen Gewebe heran; die Beule besteht aus einem mit rötlicher, lymphartiger Flüssigkeit gefüllten Bindegewebssack, der angeblich mit einem von Epithel bekleideten Ausführungsgang mit einem Haarbalg, durch den die Larve eingedrungen ist, kommunizieren soll. Bemerkenswert sind die Wanderungen der Larven, die an die Creeping disease erinnern. In einem Fall von Smith (zitiert bei Rille, Mraceks Handbuch) entstand bei einem 12jährigen Patienten eine taubeneigroße, schmerzhafte Anschwellung, die vom rechten äußeren Knöchel bis zur rechten Achsel und zum Nacken allmählich sich fortbewegte. Bei einem 8jährigen Mädchen (Fall Topsents, l. c.) entwickelte sich unter heftigen Stichen eine Geschwulst in der Nähe der linken Clavicula und Scapula. Man fand einen 64 cm langen, vielfach in Schleifenform verlaufenden Gang unter der Haut. Es gelang, eine Larve von Hypoderma lineata im zweiten Stadium auszugraben. Auf den Shetlandsinseln werden in den Monaten September bis April häufig bei Torfarbeiten beschäftigt gewesene Frauen von einer linearen über den Körper in ekchymotischen Streifen fortwandernden Affektion befallen. Diese „Kriechkrankheit“ wird durch die $^3/_4$ Zoll großen Larven vom Hypoderma bovis hervorgerufen (weitere Angaben bringt Rille l. c.).

Am häufigsten ist die auch wirtschaftlich wichtige Krankheit bei **Rindern,** bei denen sie durch Hypoderma bovis und lineata erzeugt wird. Beim **Renntier** ist

die Oedemagena tarandi (vgl. Fig. 92 u. 93), beim **Pferde** (selten) die H. equi, beim **Reh** die H. Diana, beim **Hirsch** die H. Actäon, der Erzeuger der Dasselbeulen.

Beim **Hunde** soll nach Railliet die Einwanderung der Larven von Ochromyia anthropophaga in die Haut, vor allem des Schwanzes, der Ohren, der Pfoten, des Rückens Dasselbeulen ähnliche Veränderungen hervorrufen. Die schnell bis Nußgröße

Figur 92.

Dasselbeulen auf der Unterhaut eines Renntieres.
(Hyg. Inst. der Tierärztl. Hochschule Berlin.)

Figur 93.

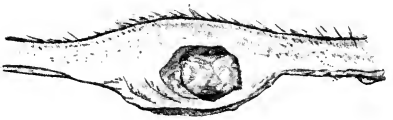

Skizze einer in der Haut gelegenen Dasselbeule.
(Sammlung des hyg. Inst. der Berliner Tierärztl. Hochschule.)

wachsenden Knoten erweichen in 6—7 Tagen, öffnen sich und lassen die Larven heraustreten.

Baldi (La clinica veter., 1900, No. 18) sah bei einem Hunde eine schmerzhafte Geschwulst des Dammes, die die Defäkation behinderte. 2 kleine Oeffnungen des Tumors fielen auf. Bei der Operation fand man 20 Oestruslarven (Dermatobia noxialis).

Oestruserkrankung kommt auch bei wildlebenden Tieren vor. Schmidt (No. 70d) fand sie bei **Feldmäusen. Wildkaninchen** aus Georgien, **Sciurus aestuans** (Eichhörnchen) aus Brasilien, **Thomomys borealis** (Pfeifhase) aus Nordamerika, **Lagomys Curzoniae** aus Ostindien. In Mittel- und Südamerika sind die Dermatobienarten sehr verbreitet; vor allem sind Rind und Hund Wirsttiere. In die von ihren Parasiten verlassenen Hauthöhlen legen andere Insekten ihre Eier, so daß schwer heilende Wunden übrig bleiben.

Eine große Zahl von Dasselbeulen schädigt das Wirtstier schwer; Renntierbeständen kann die Krankheit gefährlich werden (Ducasse No. 168). Auch Rehe gehen nach Schindelka an der Oestruserkrankung zugrunde. Die mechanische Wirkung der Dasselbeulen erklärt die manchmal bei Rindern beobachtete Lahmheit. Wirtschaftlich richtet die Affektion beträchtlichen Schaden an. Die Milchergiebigkeit der Kühe leidet, die Haut (Leder) in der Umgebung jeder Larve wird durch Löcher beeinträchtigt, der Wert des Fleisches verringert. Ostertag (No. 1120) schätzt den Schaden für Deutschland auf 6 Millionen Mark. Für England ist die Summe noch weit höher anzusetzen. Am besten bewährt sich die Zerstörung der Larven in der Haut der Tiere durch einen Einschnitt; den Insekten wird dadurch die Fortpflanzung allmählich unterbunden. In Dänemark hat man durch energisches Vorgehen (No. 1121) günstige Erfolge erzielt.

Dasselbeule des Hirsches (Hypoderma Actaeon).

(Eigene Untersuchung LVII.)

Der Fall stammt aus der Sammlung des Herrn Prof. Dr. Rácz-Budapest. Ueber die Krankengeschichte ist nichts Näheres bekannt. Ich erhielt ein Stück der Unterhaut eines Hirsches, das eine schwarz erscheinende Puppe der Hypoderma Actaeon einschloß. Es läßt sich aus der dunklen Farbe der Larve schließen, daß es sich um ein reifes Individuum gehandelt hat. Diese Reife wird meist im Spätsommer erreicht.

Zelloidinschnitte geben eine treffliche Uebersicht über die Lage der Larve zum Gewebe. Leider war die Konservierung so schlecht, daß Kernfärbungen nur mit großer Mühe gelingen. Wahrscheinlich ist das Wild erst längere Zeit nach dem Tode zur Untersuchung gekommen.

Einzelheiten aus dem Bau des Insektes interessieren hier nicht. Es sei nur erwähnt, daß eine abgestoßene Hülle mit zahlreichen mikroskopischen Häkchen am vorderen Ende der Larve liegt.

Das subkutane Gewebe, in dem die Larve eingebettet ist, zeigt starke Entzündungserscheinungen. Die charakteristische Zellinfiltration erstreckt sich jedoch nur auf die der Larve unmittelbar benachbarte etwa 130—120 μ breite Zone. Es folgt dann ziemlich intaktes Bindegewebe, das noch deutlich auch ungefärbte, elastische Fasern erkennen läßt. Wo zwei Oestrushöhlen zusammenstoßen, sieht man beide Infiltrationszonen durch einen Streifen normalen Gewebes getrennt. Stark infiltrierte Lymph- und Blutgefäßbahnen weisen aber auch auf eine Fortleitung der Entzündung hin. Für feinere Zellstudien war das Präparat nicht geeignet.

Nach Joest (l. c.) rührt die epitheliale Auskleidung des Ganges, durch den die Larve die Haut verläßt, von einer Wucherung des gereizten Hautepithels her.

Creeping eruption. Dermatomyiasis linearis migrans oestrosa.

Beim Menschen ist in einer Anzahl von Fällen (besonders in Süd-Rußland) eine wahrscheinlich durch die Larve vom Gastrophilus haemorrhoidalis oder equorum hervorgerufene eigenartige Affektion beobachtet. Die Larve dringt in die Haut ein, ruft einen roten juckenden Fleck beim

Einbohren hervor. Unter der Haut weiter wandernd, erzeugt sie 1—3 mm breite, leicht erhabene, rote, gradlinig, zickzackförmig oder in Guirlandenform verlaufende Streifen.

Bei Tieren scheint diese Erkrankung nicht beobachtet zu sein[1]). L. Lewin beschreibt aber bei einer Pflanze auf den Blättern der Lactuca muralis ganz unregelmäßig im Zickzack verlaufende, verschieden breite weiße, vom chlorophyllhaltigen Boden sich scharf abhebende Linien. Letztere sind durch Gänge hervorgerufen, die eine Diptere aus der Gattung Phytomyia baut. Noch größere Aehnlichkeit hat eine durch ein unbekanntes Insekt hervorgerufene, durch unregelmäßig verlaufende Linien gekennzeichnete Blattkrankheit des liberischen Kaffeebaums mit der Creeping diseases (Berl. botanisches Museum).

Die durch tierische Parasiten hervorgerufenen Pflanzenkrankheiten.

Einige Hinweise auf das wichtige, eines Vergleichs werte Thema mögen Platz finden.

Durch Stiche verschiedener Insektenarten entstehen Auswüchse, Gallen, bei vielen Pflanzen, die eine Reaktion des lebenden Gewebes auf den Reiz des chemischen Bißgiftes darstellen. Erhöhte

Figur 94.

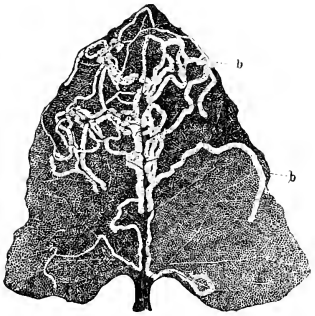

Blatt von Lactuca muralis.
Gänge hervorgerufen durch Larve von Phytomyien nach Lewin.

Figur 95.

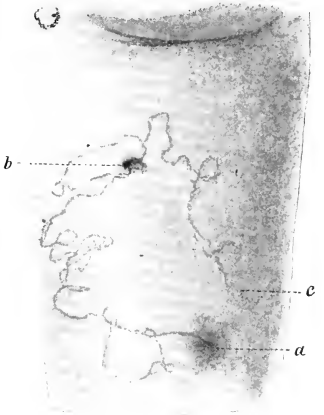

Creeping disease nach Rille.

Zufuhr von Nährmaterial und sekundäre Zellwucherung sind die Folgen. Diese Wucherungen (Balggeschwülste) gleichen sehr den gewaltigen Bauten, die die Milben in der tierischen Haut veranlassen. Eine Gallen hervorrufende Insektenart sind die Gallmilben (Phytoptus), die im Gegensatz zu den achtbeinigen tierischen Parasiten 4 Beine haben. Beim Birnbaum kennt man eine direkte Milbensucht, Acariasis.

Schädigung der Blätter (z. B. der Rebe) kann aber auch durch achtbeinige Milbenspinnen, die bis auf Einzelheiten den Tiermilben gleichen (Tetranychus telarium), hervorgerufen werden.

1) Railliet (Bull. d. l. soc. d. méd. vét., 1908, S. 294) führt die in Frankreich bei Pferden häufig und epidemisch beobachtete oberflächliche strichförmige Hautentzündung des Gesichts, speziell der Backen, auf Larvenwanderung des Gastrophilus duodenalis (nasalis) zurück, während Nicola und Cazenave in der Affektion eine oberflächliche infektiöse Lymphangitis erblicken. Die Larven hat Railliet bisher nicht nachgewiesen.

Eine vierbeinige Milbenart (Phytoptus vitis) bewirkt blasige Auftreibung der Blätter durch Gangbildung in denselben.

Auf die Schädigung der Blätter durch Freß-[1]) und Bruttätigkeit der Insekten (analoges Verhalten der tierischen Parasiten) braucht nur hingewiesen zu werden.

Durch Würmer hervorgerufene Hauterkrankungen.

Die Erkrankungen, die bei Tieren durch die Einwanderung von Fadenwürmern hervorgerufen werden, haben für die vergleichende Pathologie ein großes Interesse, weil die Zahl der durch die gleiche Noxe hervorgerufenen menschlichen Dermatosen bei besserer Kenntnis der tropischen Hautaffektionen zweifellos noch wachsen wird.

Es erscheint erforderlich, die Stellung der in Frage kommenden Würmer im System zu charakterisieren. Diese Würmer gehören zu der Hauptgruppe des Tierreiches, den Coelomata[2]), der Hauptklasse der Zygoneura[3]), der Ordnung der Scolecida[4]). Diese Ordnung zerfällt in die Unterordnungen der Platyhelminthes[5]) und Coelhelminthes[6]). Erstere haben die Gattungen Turbellaria, Trematodes (z. B. Distomum haematobium), Cestoden (Bandwürmer, Taenia Botryocephalus), letztere haben die Gattungen: Rotatoria (Walzenwürmer), Gastrotricha (flaschenförmige Würmer), Kinorrhyncha, Nematoden. Zu den Nematoden (Fadenwürmern) gehören die Anguillula (Aelchen), Ascaridae (Spulwürmer), Oxyuren, Filarien, Strongyliden, Trichinen, Ankylostomen.

Für die vergleichende Dermatologie sind nur die Filarien und die Finnenform der Cestoden wichtig.

Filarienerkrankungen der Haut.

Man teilt die Filarienerkrankungen zweckmäßig nach der Art des Krankheitserregers (vgl. Hutyra-Marek) ein; leider ist aber eine Einordnung der Krankengeschichten nur schwer möglich, da viele Autoren die gefundenen Filarien oder Embryonen zoologisch nicht rubrizieren konnten. Andererseits aber ist die von Hutyra-Marek gewählte Einteilung sicher noch keine endgiltige. Wir werden deshalb die wichtig erscheinenden Krankenbeobachtungen am Schluß nach den Tierarten zusammenstellen. Es kommen für die vergleichende Dermatologie in Betracht:

1. Filaria haemorrhagica papillomatosa, zwirnfadendicker, weißer, 40—70 mm (Weibchen), 28 mm (Männchen) langer Wurm, dessen Kopf rundliche, papillenartige Erhabenheiten zeigt. Er findet sich im subkutanen und intramuskulären Bindegewebe der orientalischen Pferde, wurde einmal auch von Rácz bei einem ungarischen Pferd und von Hobday bei einem russischen Ponny nachgewiesen. Er verursacht Blutungen, die aus unter der Haut gebildeten Knoten langsam aus der Haut aussickernde Blutaustritte zur Folge haben. Solche Knoten bilden sich nur in der warmen Jahreszeit 3—4 Jahre lang in größerer Zahl; das Leiden kann schwere Blutarmut zur Folge haben. Keinesfalls sind alle Fälle von Blutschwitzen in dieser Weise zu erklären (vgl. S. 62). Vielleicht identisch mit

---

1) Interessant ist eine durch das Auftreten schwarzer Flecke charakterisierte Blattkrankheit des Kaffeebaums aus Liberia. Ameisen kleben Erdmassen auf die Blätter, um unter ihnen Blattläuse zu züchten, die ihre Haustiere zur Produktion von Saft sind.

2) Tiere von bilateral symmetrischem Bau.

3) Coelomata mit apikalen Zervikalganglien.

4) Zygoneura mit enger primärer Leibeshöhle und kleiner Coelomhöhle.

5) Scolecida, Plattwürmer.

6) Scolecida, drehrunde Würmer.

2. Filaria irritans, 3 mm lange Larven eines bisher unbekannten Fadenwurms, verursacht bei Pferden im Sommer vor allem an den vom Geschirr gescheuerten Stellen und an den Füßen kleine stark juckende Knötchen, die sich in Geschwüre umwandeln. Zwischen den den Geschwürsgrund bedeckenden Granulationen finden sich hirse- bis hanfkorngroße, käsige oder verkalkte Herde, welche Filarialarven beherbergen. Die Geschwüre haben Neigung zur Weiterverbreitung und trotzen der Behandlung. Die Krankheit wird als Dermatitis granulosa und prugriginosa, als Plaies d'été, als Caloris (Schindler) bezeichnet.

3. Filaria immitis findet sich bei 50 pCt. aller japanischen, bei 66 pCt. aller chinesischen Jagdhunde. Die Würmer werden 25—35:1—1,25 mm groß (Weibchen), während die Männchen 15—20:0,75—1,0 mm Größe erreichen. Die Embryonen leben im Blut des Hundes. Entwickelte Würmer finden sich in der rechten Herzhälfte in den Blutgefäßen, aber auch frei oder in Cysten im subkutanen oder intermuskulären Bindegewebe. v. Rácz z. B. fand sie bei 3 jungen Windspielen zahlreich an dieser Stelle. Sie werden gelegentlich auch beim Menschen gefunden.

4. Filaria medinensis, Weibchen, 60—80 cm lang, 0,6—1,7 mm dick, darmsaitenähnlich. Männchen bisher nicht sicher bekannt. Das Weibchen besteht fast ganz aus einem, unzählige, etwa 65 mm lange Embryonen enthaltenden Uterus. Ueber die Männchen ist wenig bekannt. Die Würmer rufen bei den Tieren umschriebene Anschwellungen mit Abszessen hervor. Häufig werden sie beim Rind, Hund und Pferd, Geopard, Schakal gefunden; bei den Tieren kommen im Gegensatz zum Menschen oft 2—5 Filarien vor.

5. Filaria volvulus. Der männliche Wurm wird 30—35, der weibliche 60—70 cm lang. Der Dickendurchmesser des Männchens beträgt 0,144 mm. Die in dem doppelten Uterus gelegenen Eizellen sind anfangs 8 : 12 μ, die ausgebildeten Eier 32 : 34 μ, die freien Embryonen 5—6 : 250 μ groß. Der Wurm findet sich in Westafrika beim Menschen und wurde einmal beim Hirsch festgestellt.

6. Filaria Bancrofti s. sanguinis hominum, nur beim Menschen beobachtet, 76 bis 80:0,28—0,3 mm (Weibchen), 40:0,1 mm (Männchen). Fast der ganze Körper besteht aus Uteri. Die geschlechtsreifen Tiere leben in den Lymphgefäßen, die Larven im Blut (30—40 Millionen).

Die Art der Infektion der Menschen und Tiere mit den Filarien war lange nicht genau bekannt. Heut gilt es als zweifellos, daß Mosquitos für die Tiere Zwischenwirte sind. Die Embryonen, z. B. der Filaria sanguinis werden von Mosquitos aufgenommen. Im Mosquitoleibe gehen die Filarienembryonen auf die Eier über; die Mosquitos suchen zur Ablegung der Eier stehendes Wasser auf und gehen nach Vollendung des Legegeschäftes zugrunde. Die Embryonen werden frei und werden von durchsichtigen Crustaceen (Cyclopoden) aufgenommen. Mit letzteren gelangen sie in das Trinkwasser und dann in den Magen der Tiere und Menschen. Vom Magen aus treten sie ihre Wanderung an: sie erzeugen, in die Niere gelangt, Chylurie, rufen besondere Fälle von Elephantiasis hervor. Daniels (Brit. med. Journ. 24. IX. 1898) beobachtete, daß am häufigsten Portugiesen und Mestizen, am seltensten Neger an Filiariose erkranken. Letztere trinken fließendes, erstere in Tonnen aufgefangenes Regenwasser, das natürlich leichter verunreinigt werden kann.

Da viele Krankenbeobachtungen, vor allem aus der tierärztlichen Literatur, keine genaue Artbestimmung der Filarien bringen, ist die Einteilung des Materials nach der Art der Krankheitserreger nicht möglich. Wir geben deshalb die Krankengeschichten nach der Tierart wieder.

Beim **Menschen** beruht die tropische Elephantiasis (30° nördl. bis 35° südl. Breite) wohl in den meisten Fällen auf der Infektion mit Filarien, die im Blut und subkutan gefunden werden. Verstopfung der Lymphbahnen durch Filarien erklärt

in vielen Fällen die Symptome der Elephantiasis. Führt diese Filaria sanguinis zur völligen Obturation der Lymphdrüsen, so können keine Embryonen in das Blut gelangen; die Filarien finden sich allein in der Lymphe. Unna verwirft die Stauungshypothese und erklärt die Elephantiasis filariosa durch direkte Reizwirkung der Würmer auf das Gewebe. Die Ausbreitung der Elephantiasis tropica hängt so innig mit dem Mosquitoreichtum der Gegend zusammen, daß in einem Falle an das Eintreffen eines an Elephantiasis leidenden Menschen in eine mosquitoreiche, elephantiasisfreie Gegend sich die Verbreitung der Elephantiasis knüpfte.

Die Filaria medinensis ruft Abszesse auf der Haut der unteren Extremitäten, besonders um die Knöchel, selten an anderen Körperstellen hervor. Ob die Einwanderung durch die Haut geschieht (Beginn der Affektion an den unteren Extremitäten, Verschontbleiben der fußbekleideten europäischen Offiziere im Gegensatz zu den Eingeborenen) oder durch das Trinkwasser vermittelt wird, ist zweifelhaft. Im ersteren Falle müßten die der Freß- und Bohrwerkzeuge ermangelnden Embryonen durch Insektenstiche in die Haut gebracht werden. Auf die andere Eventualität ist bereits hingewiesen worden.

Die Filaria volvulus, bisher beim Menschen nur an der Westküste Afrikas beobachtet, führte in den bekannt gewordenen 6 Fällen zu haselnuß- bis taubeneigroßen, subkutanen, derben, von einer bindegewebigen Kapsel umgebenen Tumoren (Hoffmann und Halberstädter, No. 1512).

Nicht näher bestimmt ist die Art der Filarien des Menschen in den folgenden Fällen. O'Neilly beschrieb bei den Negern Westafrikas ein durch das Aufschießen von juckenden Papeln und Bläschen auf verschiedenen Teilen des Körpers charakterisierte, ansteckende Affektion, die Craw-Craw genannt wird. Wandert der Kranke nach weniger warmen Ländern aus, so schwindet die Krankheit. In dem Inhalt der Papeln wurden zahlreiche kleine Fadenwürmer gefunden. Neilly sah die gleichen Filarien bei einer analogen Hauterkrankung eines jungen Bretonen, der nie in den Tropen war.

Cholodkowski (bei Braun, Tierische Parasiten des Menschen) fand im Gouvernement Twer Filarien, die in der Haut der Finger der Bauern panaritienähnliche Geschwülste hervorrufen.

Anzureihen wären hier die Beobachtungen überdas Eindringen des Ankylostomum duodenale in die Haut, weil diese Anschauungen sehr von den bisher gegebenen abweichen.

A. Loos (Zeitschr. f. klin. Med., 1905, Bd. 58) beobachtete an sich selbst spontan und durch bewußtes Selbstexperiment das Eindringen der Larven des Darmparasiten. Bei L. selbst ist jede Infektion durch Larven per os ausgeschlossen. Auch bei einem Wärter konnte er den geschilderten Infektionsmodus feststellen. Bei jungen Hunden konnte experimentell die Art der Larvenwanderung beobachtet werden. Die Larven wandern durch die Haut, gelangen in Hautvenen und Lymphbahnen, sie werden im Herzen, in den Lungenalveolen, in der Trachea, im Larynx und Oesophagus gefunden. Gelangen Larven in die Lymphdrüsen, so werfen sich ihnen Lymphzellen entgegen, hemmen ihre Bewegungen und umschließen die Eindringlinge schließlich so, daß letztere absterben. Auch hier übernehmen also die Lymphzellen die Rolle des Wächters.

Beim **Hunde** wurde, wie oben erwähnt, die Filaria immitis von v. Rácz 3mal, von Tokishigi (bei Janson) 1mal gefunden. Dell'Acqua (No. 1167) beobachtete bei einem Hunde ein

seit 2 Jahren bestehendes, vom linken Hinterfuß ausgegangenes, stark juckendes Hautleiden. Es waren haarlose, verdickte, lebhaft gerötete, mit Krusten bedeckte Hautpartien, die fistulöse Oeffnungen zeigten, entstanden. Das Mikroskop stellte Embryonen von Filaria immitis fest; die Haut befand sich im Zustande leukämischer Infiltration mit Uebergang zur Abszeßbildung; im Blut waren mono- und polynukleäre Leukozyten vermehrt. In einem Hautgefäß wurde ein Filariaembryo gefunden. Von den folgenden Krankengeschichten ist der Fall Rivoltas wohl auch durch die Filaria immitis hervorgerufen, der Fall Rossos könnte durch die Filaria haemorrhagica erzeugt sein, wenn dieser Parasit beim Hunde beobachtet wäre. Die Beobachtungen von Siedamgrotzky und Schneider werden von Hutyra-Marek durch die Wirkung von Anguilluliden erklärt. Jedenfalls sind die Filarien dieser Fälle nicht rubriziert.

Rivolta beschreibt bei einem einjährigen Hunde eine Art Herpes, bestehend aus markstückgroßen, roten, nässenden und borkigen Flecken. Auf Druck entleerte sich Blut und Eiter, in dem sich lebhaft bewegende Filariaembryonen gefunden wurden. Therapeutisch bewährte sich Quecksilbersalbe. Rivolta selbst hält die Würmer für Filaria medinensis.

Rosso (No. 952) sah bei einer 30 kg schweren Hündin auf Kopf und Keulen gerötete, stark juckende Hautstellen, in denen hirsekorngroße Knötchen, zum Teil aber auch größere haarlose Knoten hervortraten. In dem aus den Efflorescenzen ausgedrückten Blute fanden sich zahlreiche sich schlängelnde Embryonen. In jedem Blutstropfen wurden bis 20 gezählt. Im Harn wurden nur abgestorbene Filarien festgestellt. Eine antiseptische Salbe brachte Heilung. Im Blut der von der Hündin geworfenen Jungen wurden keine Filarien festgestellt.

Figur 96.

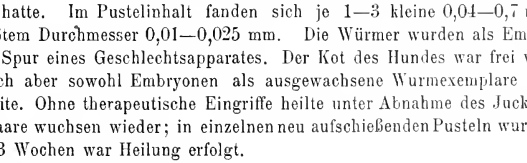

Filaria equina nach Railliet (natürliche Größe) findet sich in der Leibeshöhle, den weiblichen Genitalien, der Leber, der Pleurahöhle, dem Schädel, aber nicht in der Unterhaut.

I Männchen, II Weibchen.

Siedamgrotzky (No. 78) beschreibt bei einem großen Haushund ein aus kleinen Pusteln mit rotem Hof und eitrigem Inhalt bestehendes, stark juckendes Exanthem, das teilweise Haarlosigkeit verursacht hatte. Im Pustelinhalt fanden sich je 1—3 kleine 0,04—0,7 mm lange Rundwürmer von größtem Durchmesser 0,01—0,025 mm. Die Würmer wurden als Embryonen erkannt; sie zeigten keine Spur eines Geschlechtsapparates. Der Kot des Hundes war frei von Würmern, im Streu fanden sich aber sowohl Embryonen als ausgewachsene Wurmexemplare von 0,8—1,2 cm und 0,07 cm Breite. Ohne therapeutische Eingriffe heilte unter Abnahme des Juckgefühls der Ausschlag ab, die Haare wuchsen wieder; in einzelnen neu aufschießenden Pusteln wurden noch Würmer gefunden; nach 3 Wochen war Heilung erfolgt.

Georg Schneider konstatierte bei einem einjährigen braunen Jagdhund ein pustulöses Exanthem an den Hinterextremitäten, dem Bauch, den Genitalien. Auffallend war eine in Streifen auftretende Haarlosigkeit. Vor allem auf den haarlosen Partien, aber auch auf den behaarten, fanden sich multiple, hirsekorn- bis linsengroße Knötchen und Pusteln, meist in den oberen Hautschichten. Der Inhalt bestand aus Eiterzellen und lebhaft sich schlängelnden Rundwürmern. In den Pusteln wurden je 2—7 Würmer gefunden. Der klinische Verlauf war günstig. Der Hund zeigte kein Jucken, das Allgemeinbefinden war unverändert. Antiseptische Mittel (Lysolwaschungen, Tabaksdekokt, Bals. Peruvianum, Ung. praep. album. schienen wirksam zu sein; allerdings wurden häufige Rezidive gesehen. Ob definitiv Heilung eintrat, ist nicht mitgeteilt. Die Würmer gehörten zu den Nematoden. Die Länge der Embryone beträgt 0,45—0,88 mm, die Breite 0,024:0,02 mm.

Von den Beobachtungen beim **Pferde** sind die Fälle von Railliet und Moussu, Hobday und von Condamine und Drouilly wohl auf Filaria haemorrhagica, die Beobachtungen Laulaniés und Fayets-Moreaus auf Filaria irritans zu beziehen, während in den Fällen Sommers und Rogers eine Rubrizierung unmöglich ist.

Railliet et Moussu (No. 252) beobachteten bei einem Esel die ziemlich schnell entstehende Bildung von Blut enthaltenden Knoten, in denen sich Filarien fanden. Bei der Sektion wurden Würmer im Unterhautfettgewebe und in der Muskulatur reichlich, im Herzen, Gefäß- und Lymphsystem gar nicht nachgewiesen. Im Lendenmark fand sich ein: „trajet filiforme sinueux", der vielleicht auf eine Einwanderung eines zugrunde gegangenen Wurmes zurückzuführen ist. Zweifelhaft bleibt es, ob die intra vitram beobachtete Lähmung des Esels durch diese Affektion zu erklären ist. Die Begattung der Filarien scheint in der Haut stattzufinden.

Condamine und Drouilly (No. 439) sahen in den großen blutig imbibierten Hautknoten eines ungarischen Pferdes zahlreiche 6—7 cm lange weibliche Fadenwürmer. Da die einzelnen Würmer bald abstarben, im Krankheitsherde aber stets neue sich finden, so muß ein Nachschub junger Embryonen aus der Tiefe angenommen werden.

Hobday (No. 1162) beobachtete bei einem russischen Pony eine große Zahl von Knoten besonders auf der Schulter und in der Mitte des Rückens, die ohne Ursache Blut entleerten. In einem exstirpierten Hautstück wurde ein fadenförmiger Wurm gefunden, der isoliert und in Wasser beobachtet zahlreiche Eier entleerte. Es handelte sich um die Filaria haemorrhagica. Klinisch war das fortdauernde Aufschießen neuer Knoten und die spontane Abheilung der alten, die Verschlechterung während des Sommers (Kältestarre der Würmer im Winter?), der vorübergehende Erfolg der Jodsalbenapplikation bemerkenswert.

Laulanié (No. 1160) untersuchte die sog. Dermite granuleuse des Pferdes. Er fand in den Granulationsgeschwülsten, die das charakteristische Merkmal der Affektion darstellen, gelbliche runde, elliptisch oder unregelmäßig geformte käsige Herde, in deren Zentren sich mehrere Fragmente von Nematoden befanden, deren Form darauf hinwies, daß der Wurm spiralig aufgerollt in der Geschwulst gelegen haben muß. Der Wurm wurde nicht immer nachgewiesen, fast stets wurde aber bei negativen Befunden die Höhlung gefunden, in der er gelegen hatte. Die Entzündung der Haut ist eine Folgeerscheinung, bedingt durch die Reizwirkung des Parasiten. Laulanié sucht die klinisch zweifellos bestehende Besserung im Winter, Verschlechterung im Sommer mit der Fortpflanzungstätigkeit des Parasiten in Verbindung zu bringen. Ohne nähere Kenntnis der Filarienart sind diese Angaben wertlos. Zu dem gleichen Resultat kamen Fayet und Moreau (Bull. de la soc. de méd. vét., 1908, p. 462).

E. Sommer (No. 1157) fand bei einer Stute einen schuppenfleckenartigen Ausschlag an mehreren abgegrenzten Stellen des Rumpfes. Mikroskopisch wurden zwischen Epidermis und Kutis zahlreiche 0,03—0,1 " " lange und 0,093 " " breite, sich lebhaft bewegende Rundwürmerembryonen nachgewiesen. Im Blute fanden sich keine Parasiten.

Roger (No. 1170) gibt an, daß die „Filaria herpetica" bei Pferden in Algier hirsekorn- bis kleinnußgroße Knötchen hervorruft. Diese Knötchen brechen nach 4—12 Tagen auf und lassen eine goldgelbe, die Haare verklebende Flüssigkeit austreten. Leichte Abschuppung tritt an diesen Stellen ein. Trotz der klinischen Aehnlichkeit mit Glatzflechte wurden keine Trichophyten, wohl aber ausgewachsene Nematoden und deren Embryonen gefunden (Jodtinktur brachte Heilung).

Unbekannt ist die Art der Filarien in Briffards (No. 1242) Beobachtung: 5 frankstückgroße Geschwülste am Hals eines Hengstes enthielten Filariaembryonen.

Sehr selten sind Filarien bei **Rindern** gefunden worden.

Willart (No. 1158) untersuchte Lymphdrüsen einer wegen zweifelloser Meningitis tuberculosa notgeschlachteten Kuh wegen eigentümlicher schrotkornähnlicher, stecknadelkopf- bis erbsengroßer, dunkel- bis schwarzroter Gebilde, die durch

kleine Gefäße mit der Nachbarschaft verbunden waren. Die Knötchen bestanden aus einem mit Blut gefüllten Fibrillennetz; im Inhalt wurden Parasiten gefunden, die als paarweise miteinander verbundene Rundwürmer erkannt wurden. In der Scheide des 190 μ großen Weibchens steckte das bedeutend kleinere Männchen mit seinem hinteren Ende.

Filariaknoten an der inneren Fläche der Bauchhaut konstatierte Garino (No. 1185) wiederholt bei Rindern (meist bei Ochsen und Kühen, seltener bei Stieren und Milchkälbern). Die Art der Filaria wurde nicht bestimmt; die einige Millimeter dicken Würmer fanden sich besonders unter der Serosa des Zwerchfells, aber auch in inneren Organen.

Schmidt (Zool. Klinik) fand folgende Würmer bei **Raubtieren**: Filaria quadriceps bei verschiedenen Marderarten (Mustela foïna, M. martes, M. putorius); Filaria leonis beim Löwen, Filaria ätiopica beim Gepard (Cynailurus guttatus); Lingula reptans beim Panther,

Figur 97.

Figur 98.

Pseudotumoren durch eingekapselte Würmer bei Rhodeus amarus nach Koch.

Tiger, brasilianischen Fuchs und Vielfraß; Distomum pusillum und Echinorrhynchus beim Igel. Die Raubtiere scheinen unter der Anwesenheit der Würmer in ihrem Allgemeinbefinden zu leiden. Valencienne fand bei der Sektion eines alle möglichen unbestimmten Krankheitssymptome zeigenden kordofanischen Geparden unter dem Bauch und an den 4 Füßen 15—20 cm lange Fadenwürmer. Sie lagen umeinander gewickelt, zusammengerollt oder zusammengeknäuelt im Zellgewebe. Ein Wurm hatte die Haut an der Innenseite des linken Beines etwas über dem Ende der Tibia perforiert.

Von den Wurmerkrankungen anderer **Säugetiere** seien erwähnt: Filarien unter der Haut der Wiesel (Rosa), 4—5 Fuß lange Fadenwürmer in der Haut großer Affen (Popping). Burmeister fand Filaria laevis im Unterhautbindegewebe von Tarsius spectrum (Koboldmaki), Natterer Ligula reptans unter der Haut von Callithrix sciurea (Springaffe) und Jacchus melanurus. Schmidt erwähnt Cephalocotyleum beim Moschustier.

Auf die bei **Fischen** in der Haut vorkommenden Würmer soll nicht genauer eingegangen werden (vgl. Hofer). Bemerkenswert erscheint aber eine von Max

Koch-Berlin publizierte Pseudotumorbildung bei 2 Ritterlingen (Rhodeus amarus). Der ganze Fischkörper war mit schwarzen, an melanotische Geschwülste erinnernden Tumoren besetzt. Mikroskopisch zeigten sich eingekapselte Würmer (Diplostomum cuticola Diesing, eine Trematodenart). Jeder Wurm war von einer viel Pigment enthaltenden Kapsel aus fibrösem Gewebe umgeben (Fig. 97—98).

Die pathologische Anatomie ist allein von Hoffmann und Halberstädter berücksichtigt (Virchows Archiv, Bd. 196):

„Die histologischen Veränderungen in der Umgebung der abgekapselten Wurmgeschwulst sind verhältnismäßig geringfügig. Das Epithel zeigte keine Veränderung. Im Papillarkörper bestand selbst dort, wo Embryonen zu finden waren, kaum eine nennenswerte Reaktion. Um einen jüngeren, noch nicht abgekapselten Wurmherd in der Kutis fand sich eine stärkere Rundzelleninfiltration, um den Hauptherd herum nur eine diffuse Rundzelleninfiltration mäßigen Grades. Im Zentrum des Hauptherdes ist das Gewebe vollständig zugrunde gegangen. Die hier vorhandenen amorphen, nekrotischen Massen zwischen den Wurmquerschnitten sind wohl zurückzuführen zum Teil auf durch die Anwesenheit der Parasiten zur Nekrose gebrachte Gewebselemente, zum Teil auf Exkrete der Parasiten und auf abgestorbene Parasiten, da anzunehmen und durch entsprechende Bilder zu konstatieren ist, daß von der ungeheueren Anzahl der Embryonen die meisten früher oder später während der Entwicklung zugrunde gehen.

Nach außen davon folgt eine zellreiche Schicht, in welcher neben Rund- und Spindelzellen eigenartige geblähte Zellen auffallen, deren Kern zunächst in der Einzahl vorhanden, sich vielfach teilt und an denen alle Uebergänge bis zu Riesenzellen zum Teil von recht erheblicher Größe zu verfolgen sind. In dieser Schicht sind ferner scharf umschriebene, sich diffus färbende schollige Gebilde verschiedener Größe zu finden, die kaum etwas anderes als Querschnitte abgestorbener Parasiten darstellen können. An diesen Querschnitten sitzen kappenförmig vielkernige Riesenzellen auf, welche als Fremdkörperriesenzellen aufzufassen sind und augenscheinlich die nekrotischen Würmer allmählich verzehren.“

Die Würmer selbst zeigen im mikroskopischen Präparat einige bemerkenswerte Eigenschaften. Die äußerste Schicht des Wurmmaterials färbt sich intensiv mit saurem Orzein. Bei dieser Tinktion tritt an Längsschnitten eine Querringelung, die etwas an Tonnenreifen erinnert, hervor. Sie ist für Weibchen charakteristisch, die eventuell (beim Vorhandensein von Eiern und Embryonen) leicht kenntlich sein können. Männchen sind an den kleineren Querschnitten und an der Anwesenheit 2 : 3 μ großer Zellen, die sich mit Eosin zart färben und 1—2 kleine zentrale mit Hämatoxylin scharf tingierbare Kerne besitzen und Spermatozoen entsprechen, zu erkennen.

Die Würmer scheinen aktiv zu wandern, jedenfalls wurden Embryonen nicht in Blut- und Lymphgefäßen gefunden. Sie können bis dicht unter den Papillarkörper gelangen, was für die Frage der Uebertragung der Embryonen durch Insekten wichtig ist.

Zystizerkenerkrankung.

Die Finnenkrankheit der Haut ist beim **Menschen** eine relativ seltene Krankheit, die infolge der sanitätspolizeilichen Maßnahmen immer mehr zurückgeht. Für die Tierpathologie hat die Affektion eine ganz ungeheuere Bedeutung. Da die Zystizerken aber in der Haut der Tiere nicht oder nur ganz gelegentlich vorkommen, so soll nur das Wichtigste hier gegeben werden.

Der Zystizerkus ist eine Entwicklungstufe des Bandwurms. Es sei an seine Genese erinnert: Bandwurmglieder werden (vom Menschen) mit dem Kot ausgeschieden und vom Zwischenwirt (z. B. Schwein) aufgenommen; im Magen dieses Zwischenwirtes werden die Eier frei, die Embryonen wandern durch die Darmwand in die Blutbahnen, gelangen in die Muskulatur und andere Organe, wo sie zu Blasenwürmern (Zystizerken) werden. Beim Genuß rohen Fleisches kommen sie in den Magen des Wirtes (Menschen) und werden hier zu Bandwürmern. Der Mensch erkrankt an Zystizerken durch den Genuß von Bandwurmgliedern oder Eiern, die im Wasser sich befinden, oder an Gemüsen, Obst usw. haften können, oder auch durch Selbstinfektion. Es können z. B. bei antiperistaltischen Bewegungen des Darmes Bandwurmglieder des eigenen Bandwurms in den Magen gelangen. Es kann aber auch der Bandwurm verkehrt, d. h. mit dem Kopf afterwärts und mit den Gliedern magenwärts im menschlichen Körper liegen. Bei der Verdauung der Bandwurmglieder werden die Eier frei, wachsen zu Embryonen aus, die wieder ihre Wanderung antreten. Am häufigsten ist wohl direkte Selbstinfektion durch die mit Bandwurmeiern infizierten Finger.

Die **Tiere** fressen Bandwurmglieder oder nehmen sie mit den Getränken auf. Nach Stroh (No. 1113) werden junge saugende Kälber durch die Berührung von verunreinigten Stallgegenständen, vor allem aber durch die Finger des an Bandwurm leidenden Stallpersonals infiziert. Vielfach stecken die Knechte den saugenden Kälbern die Zitzen der Kuh direkt in den Mund. Zystizerken finden sich bei folgenden Tieren:

Cysticercus cellulosae der Taenia solium beim Menschen, Reh, braunen Bär, Affen, Schwein, Hunde, Katze und Rinde (experimentell auch bei der Ziege).

Cysticercus bovis der Taenia saginata (mediocancellata) beim Rinde, dreimal beim Menschen im Gehirn und Auge, nie in der Haut.

Cysticercus tenuicollis der Taenia marginata, vielleicht auch der Taenia solium beim Schafe, Schweine, Affen, Rinde.

Cysticercus tarandi der Taenia Krabbei beim Renntier (L. G. Neumann).

Cysticercus longicollis im Sacculus axillaris von Lemnus terrestris (Schmidt 70c).

Schmidt fand auch sehr viele Zystizerken im Unterhautbindegewebe des Kehlganges eines Alpenhasen. Neumann erwähnt Zystizerkose bei Alpakkas, Schmidt bei Maulwurf und Ginsterkatze.

Der Cysticercus cellulosae bildet eine elliptische, 6—20:5—10 mm große Blase, die in einer vom Gewebe des Wirtes gebildeten, eine dünne bindegewebige

epithellose Kapsel zeigenden Zyste liegt. Der Zystizerkus zeigt einen weißen, dem Kopf entsprechenden Fleck; durch entsprechenden Druck kann man den invaginierten Kopf nach Zersprengung der Blase austreten lassen. Der viereckige 0,6:0,8 mm große Kopf besitzt 4 Saugnäpfe und einen doppelten Kranz von 24—32:110—180 μ großen Häkchen.

Der Cysticercus bovis ist kleiner, 0,4—6, zuweilen auch bis 15 mm Länge. Sein Kopf erscheint als weißgelblicher Fleck, er mißt 0,7 mm, besitzt 4 Saugnäpfe und eine zentrale Depression, die vorstreckbar und einziehbar ist. Auf den Kopf folgt ein quergestreifter Hals. Der Zystizerkus ist hakenlos.

Die Zystizerken einzelner Tierarten, insbesondere der Schweine sind sehr häufig (in einzelnen Statistiken kommen auf 3000—4000 Schweine ein krankes); bei Rindern ist die Krankheit in Europa nicht gerade häufig, in Abessinien, in Indien und anderen exotischen Ländern dagegen sehr verbreitet. Das einzelne Tier kann soviel Zystizerken beherbergen, daß Küchenmeister ihre Zahl auf 80000 pro 10 kg Fleisch berechnet.

Die Zystizerken finden sich selten in allen Organen, am allerhäufigsten in den Muskeln. Hier können sie in den obersten Schichten sitzen und in das subkutane Fett- oder Zellgewebe hineinreichen. Doch sind die Finnen hier nur selten zu fühlen und wohl kaum je intra vitam nachgewiesen (Gegensatz zum Menschen). Dagegen sind die Zystizerken verhältnismäßig leicht an ihrer Prädilektionsstelle, dem submukösen Bindegewebe der unteren Zungenfläche und an den seitlichen Partien des Frenulum linguae als halbdurchscheinende, runde oder eiförmige Blasen zu erkennen. Auch in der Konjunktiva und in der Mastdarmschleimhaut sind sie der Diagnose intra vitam zugängig. Lioi (La clinic. veter., 1901) fand unter 40 Rinderzystizerken 4mal verkalkte.

Die Zystizerken konstatiert man auffällig häufig bei jungen Tieren; Uebertragungen sind bei älteren Rindern nicht gelungen. Die allgemeinen Symptome der Krankheit sind natürlich vom Sitz der Finnen (Gehirn usw.) abhängig. Die Infektion soll gelegentlich Jucken, vorübergehendes Fieber, allgemeine Krankheitssymptome hervorrufen, die aber wenig charakteristisch sind. Das massenhafte Vorkommen der Zystizerken auch in wenig edlen Organen schädigt die Gesundheit der Tiere erheblich.

Zur Atrophie und Hautverhärtung führende Dermatosen.

Hautatrophie.

In der humanen Dermatologie unterscheidet man die große Gruppe der sekundären Hautatrophien von den idiopathischen. Die ersteren treten bei den behaarten Tieren weniger hervor, wenn nicht Haarausfall mit der zur Atrophie führenden Affektion verbunden ist. Nach Schindelka gibt es eine diffuse Haut-

atrophie nur im Greisenalter der Tiere [1]); die Haut ist dann verdünnt, trocken, hat Neigung zur Schuppen- und Warzenbildung. Zirkumskripte Hautatrophien kommen überall da vor, wo die Haut einem äußeren dauernden Druck (Geschirr) oder einem inneren Druck (wachsende Tumoren) ausgesetzt ist. Schindelka gibt ferner an, daß nach Ekzemen und Alopecien umschriebene Hautatrophien übrig bleiben. Leider fehlen alle mikroskopischen Untersuchungen, so daß die Unterscheidung, ob Narbe oder zirkumskripte Hautatrophie vorgelegen hat, recht schwer ist.

Idiopathische Hautatrophien sind nicht bekannt. Die Narbenbildung interessiert in der Tierpathologie nur vom chirurgischen Standpunkt, ist histopathologisch ein in jedem Lehrbuch der allgemeinen Pathologie abgehandeltes und auf Tierversuche basiertes Kapitel. Die dermatologisch wichtige Keloidbildung ist im Anschluß an den Abschnitt „Fibrom" von uns geschildert.

Sklerodermie.

Das typische Krankheitsbild der menschlichen Sklerodermie mit seinen Prodromen, den drei Stadien des Oedems, der Infiltration, der Atrophie, die Affektion, die wegen ihrer eigenartigen Symptome als eine Angiotrophoneurose aufgefaßt werden muß, kommt bei den Tieren nicht vor. Es gibt jedoch Prozesse, die etwas Aehnlichkeit mit einzelnen Stadien der Sklerodermie zeigen. Nocard (No. 457) beschreibt eine ausschließlich bei Ebern, niemals bei kastrierten Schweinen oder Säuen vorkommende, von ihm Sklerodermie, von den deutschen Autoren „Schild" genannte Affektion. Die Tiere waren meist durch zu häufiges Belegen in ihrer Ernährung stark heruntergekommen. Die Haut auf isolierten Stellen, vor allem auf dem Rücken (nach Ostertag auf der Vorderbrust), in der Mittellinie oder in ihrer Totalität wird so induriert, daß die Tiere (wie bei starker Sklerodermie) Schwierigkeit bei der Atmung haben. Wie beim Menschen ist ein Fortschreiten der Induration, z. B. vom Rücken nach der Brust hin, zu beobachten. Die Haut verdickt sich bis 3 cm, während die Fettschwarte bis auf 5 mm Dicke herabgeht. Auf Querschnitten erscheint die Haut weiß bis grauweiß gestreift; das Gewebe hat seine normale Konsistenz verloren und ist schwer schneidbar geworden. Dagegen sind die Muskeln weniger konsistent und leicht infiltriert. Beim Kochen wird die Haut noch härter als vorher. Bei der Sektion zeigt sich das Bauchfell injiziert, das Rückenmark auffallend weich. Nach Lecuyer soll Kastration Heilung des sonst unaufhaltsam den Tod herbeiführenden Prozesses bringen. Es liegt hier eine Analogie zu den Erfolgen der Kastration bei der Osteomalacie vor.

Pflug (bei Hutyra-Marek) sah bei einem Kalbe ein ähnliches Leiden: Die Haut am Kamm und an der Seite des Halses war stark verdickt und starr.

Die bei den Rindern als Sklerodermie, Harthäutigkeit, bezeichneten Prozesse sind Symptome allgemeiner Kachexien; sie treten als Folgeerscheinungen der Leck-

1) Ich habe auf der Klinik Prof. Regenbogens viele alte Hunde gesehen; ich erinnere mich nicht, jemals einen Prozeß gesehen zu haben, der mit der Hautatrophie des Menschen im Greisenalter Aehnlichkeit gehabt hätte.

sucht, der Knochenbrüchigkeit, der chronischen Arsenvergiftung, der Tuberkulose auf. Die Symptome der Harthäutigkeit sind im Kapitel Arsenvergiftung beschrieben. Schindelka fand, daß in diesen „Sklerodermiefällen" die Haut nicht verdickt, das Fettpolster jedoch größtenteils geschwunden war.

Die Hautverhärtung im Anschluß an diffuse Haut- und Lymphgefäßentzündungen wird im Kapitel: „Elephantiasis" behandelt.

Hier angereiht sei ein an die **Cutis plicata** erinnernder, mit Hautverdickung und -Verhärtung einhergehender Prozeß, den ich auf der Klinik Prof. Regenbogens sah. Bei einer gut genährten, aber nicht fettreichen Bulldogge fanden sich auf der normalen Haut des Halses mehrere zentimeterdicke, feststehende Falten, die sich wie mehrere einander parallel liegende Wälle aus dem Hautniveau erhoben. Diese von Prof. Regenbogen als Harthäutigkeit bezeichnete Affektion erinnert ganz an die von Jadassohn und mir als Cutis plicata beschriebene Dermatose (vgl. Fig. 69 und 70).

Geschwulstartige Hypertrophien der Haut und gutartige Geschwülste.

Kongenitale [1]) geschwulstartige und hypertrophische Prozesse. Naevi.

Angeborene geschwulstartige oder hypertrophische Prozesse der Haut, sog. Naevi sind bei Tieren selten beschrieben. Der Pigmentreichtum der Haut, die Häufigkeit der Scheckenbildung bewirkt die Rubrizierung der meisten Hautpigmentanomalien in den Bereich des Normalen.

Hilgendorf und Paulicki (No. 401) beschreiben bei einem weiblichen Chimpansen, dessen Gesichtshautfärbung der eines Südeuropäers glich, vor allem in der Umgebung der Nasenlöcher, aber auch auf Wangen, Lippen und oberhalb der Augen schwarzviolette, rundliche, linsengroße, sommersprossenähnliche Pigmentierungen. Das Pigment lag vorwiegend extranukleär in den unteren Retezellen. Einige der Pigmentzellen waren verästelt. Auch zwischen den verhornten Epidermisschüppchen lagen noch vereinzelt schwarze „Striche", Reste früherer Pigmentzellen.

In der Alforter Sammlung sah ich auf dem weißen haarlosen Skrotum eines sonst melanosefreien Pferdes linsen- bis fünfpfennigstückgroße schwarze Pigmentierungen.

An wirklich angeborenen Geschwülsten ist die Kasuistik arm.

Trolldenier (No. 902) beschreibt ein angeborenes Papillom an der konvexen Fläche des Ohres eines 4 Monate alten Pferdefötus, das, gelappt und blumenkohlartig gestaltet, mit einem schmalen kurzen Stiele der äußeren Haut aufsaß. Die weißgraue, wallnußgroße Geschwulst, war ein echtes Papillom, dessen oberflächliche Epithelien infolge des Mangels der Berührung mit der austrocknenden äußeren Luft nicht verhornt, sondern besonders protoplasmareich waren.

---

1) Ueber die übrigen kongenitalen Veränderungen der Haut vgl. S. 36, über kongenitale Alopecie Kapitel Haarkrankheiten.

Einem Naevus verrucosus entspricht eine Beobachtung Pirls über Verrucae congenitae. Bei einem neugeborenen Fohlen war die linke Hälfte des Halses vom Genick bis zur Schulter mit grauschwärzlichen, hirsekorn- bis haselnußgroßen Warzen bedeckt, die stellenweise sich zu größeren Plaques aggregierten. Die Warzen saßen der Haut teils gestielt, teils breit auf. Aehnliche Bildungen fanden sich zahlreich auf der linken Schulter, der medianen Fläche der linken Vorderextremität und am Schienbein der linken Hinterextremität. In den nächsten Wochen sonderten die Warzen übelriechende Flüssigkeit ab. 3 Monate alt wurde das Tier mit Erfolg operiert.

Figur 99.

Rind. Angeborene warzige Neubildung. Naevus verrucosus. (Eigene Beobachtung.)

Figur 100.

Melanofibrom des Kalbes. Ungeheure Neubildung bei einem sehr jungen Tiere. Die Abbildung stellt nur ein kleines Stück dar. Oben ist die tief schwarz gefärbte, fast ganz haarlose Haut sichtbar; unten eine völlig schwarz erscheinende bindegewebige Schnittfläche.

Noch mehr entspricht dem Bilde des Naevus verrucosus eine auf dem Berliner Schlachthofe bei einem sehr jungen Kalbe beobachtete ausgedehnte Hautaffektion, von der mir ein Stück (Fig. 99) zur Verfügung gestellt wurde. Aus dem Mißverhältnis des Alters des Tieres und der Ausdehnung der Hautaffektion darf auf eine kongenitale Anlage und Entwicklung in den ersten Lebenswochen geschlossen werden. Die Histopathologie wird bei der Dermatitis verrucosa geschildert werden.

Von sonstigen angeborenen Tumoren seien folgende zitiert: Schindelka: Teleangiektasie der Gesichtshaut des Hundes; Eber: Varicen bei einem neugeborenen Fohlen; Heller (Fig. 100): Melanom bei einem Kalbe (vgl. Kapitel Melanome); Pangoué (No. 711): faustgroßer, gebuckelter, leicht zusammendrückbarer, elastischer,

pulsierender Tumor der linken Halsseite eines Fohlens (fibromatöses Kavernom?); Bouchard (zitiert bei Plicque): Rhabdomyom der Rückenhaut eines totgeborenen Kalbes.

Bemerkenswert sind angeborene Mißbildungen bei 3 von einer Mutter und drei Vätern stammenden Fohlen: 1. hornartige, dreispitzige, breitbasige, widderhornähnliche Bildung am Unterkiefer; 2. zweizölliges, federkieldickes Horn auf dem Jochbein: papierähnliche, schwärzliche Membran an der Vereinigungsstelle von Sklera und Hornhaut.

Figur 101.

Ichthyosis congenita. (Patholog. Institut der Universität Berlin.)

Angeboren soll auch eine klammerartige, mit 2 Polen in die Haut eingelassene, mit Haaren bekleidete Geschwulst in der Gegend der VI.—VII. rechten Rippe eines 4jährigen Ochsen (Kulczycki No. 826) gewesen sein. Die zwei 7 cm voneinander entfernten „Stiele" waren in Hautvertiefungen eingelagert.

Ichthyosis congenita.

Die Ichthyosis congenita — der zweifellos richtigere Name Hyperkeratosis congenita wird in der Veterinärmedizin nicht gebraucht — ist die einzige Form der Ichthyosis, die sich bei Tieren, und zwar nur bei Kälbern findet. Während bei den Menschen nach Rieck drei Grade der Krankheit vorkommen, I. congenita simplex,

II. congenita larvata, III. congenita tarda, gibt es bei den Tieren nur die eine, allerdings stärkste Form der Erkrankung, die Ichthyosis congenita simplex. Die Aehnlichkeit der Tier- und Menschenkrankheit ist frappant (vgl. Fig. 101—102).

Die **Aetiologie** der Erkrankung der Tiere und Menschen ist unbekannt. In einer Reihe von Fällen ist eine erbliche Disposition für die Affektion unverkennbar. Okel[1]) und Huel[1]) beschreiben Fälle, in denen Mütter in je 2 aufeinanderfolgenden Jahren je 1 ichthyotisches Kind gebaren; in Oesterreichers[1]) Beobachtung folgten sogar drei ichthyotische Kinder aufeinander. Ballantyne[1]) glaubt, daß Blutsverwandtschaft der Eltern eine Disposition schaffe. Harpeck betont, daß eine Kuh,

Figur 102.

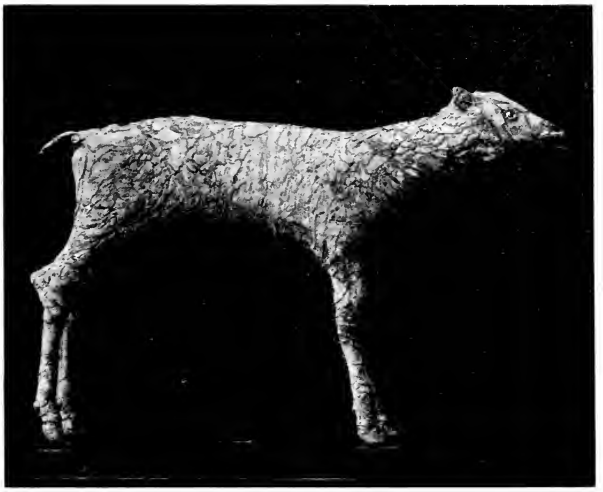

Ichthyosis congenita des Kalbes. (Patholog. Institut der Universität Berlin.)

von der ein ichthyotisches Kalb stammte, vorher bereits zweimal mißgestaltene, einen Acephalus und ein ichthyotisches Kalb geworfen hatte. Liebreich stellte fest, daß von einem Stier, der 66 Kühe zu bespringen hatte, 4 ichthyotische Kälber, zwei von je zwei Kühen, fielen. Nach Entfernung des Stieres wurden keine kranken Kälber mehr geboren. In Gurlts Beobachtung hatte das ichthyotische Kalb noch Star auf beiden Augen.

In Sands Fall war das ichthyotische Kalb geradezu ein Geburtshindernis; die Hautschilder verursachten soviel Exkoriationen der Geburtswege, daß das Muttertier an septischer Metritis einging.

1) Zitiert in Mraceks Handbuch der Hautkrankheiten.

Die erkrankten Tiere sterben meist früh, sie können nicht saugen. 3 der später aufgeführten Kälber lebten nur 24 Stunden (Fälle Harpeck und 2 von Liebreich), je eines 4 Tage (Fall Goubeaux') und 8 Tage (Fall Kochs). Letztgenanntes Tier wurde getötet. Die Fälle von Ichthyosis congenita beim Menschen betreffen meist zu früh geborene Kinder [nur ein Kalb (Fall Goubeaux) wurde 8—10 Tage zu früh geboren], die tot oder sehr lebensschwach zur Welt kommen. Die lebend geborenen gehen bald wegen ihrer Unfähigkeit zu saugen und durch Infektion der Hautfissuren zugrunde. Die Prognose der I. congenita larvata und tarda ist erheblich besser.

Das klinische Bild wechselt in allen beschriebenen Fällen nur in der Intensität. Das von Liebreich (No. 729) beschriebene 3 Fuß 1 Zoll lange, 2 Fuß 1 Zoll hohe Kalb zeigte statt der behaarten Haut eine dicke panzerartige, schmutziggelbe Kruste, welche durch viele Risse so gespalten war, daß eine große Menge irregulärer, polygonaler 2 Linien bis 45 Zoll im Durchmesser großer Schilder entstand. Auf der Mittellinie des Bauches waren die Hautfelder mehr bandartig. In den die Schilder trennenden mehr oder weniger tiefen Rissen fanden sich Haare. An den Füßen waren die Schilder oblong oder oval quer gestellt; an manchen Stellen decken sich die Schilder dachziegelförmig. Ihre Dicke beträgt 2—4 Linien. Das Haupt des Kalbes war runder als normal, die Ohren kurz und dick, die Augenlider kurz und starr; das Maul erschien spitzer, die Lippen zarter und soweit abgezogen, daß die Zähne nach außen vorstanden.

Numanns und Wallenbergs 2 Fälle, sowie die Beobachtung Gurlts (No. 174), der ersten der tierärztlichen Literatur, gleichen den beschriebenen. In Gurlts Fall fanden sich stärkere Haare an den Lippen, den Vorderbeinen und Vorderarmen, Schwanz, an der Außenseite der Schenkel, an den Sprunggelenken. Bei dem von Harpeck beschriebenen Fall waren die aus den Furchen herausragenden Haare fein und weiß, nur am Bauch rotbraun.

Die folgenden Fälle zeigen in Einzelheiten Abweichungen:

Das ziemlich kleine Kalb in der Beobachtung Sands (No. 694) war ausgetragen. Die verdickte Oberhaut war zerrissen und in zahlreiche größere oder kleinere Felder und Schilder eingeteilt, durch welche ein spärlicher Haarwuchs hervorsieht. Die größeren, geradezu hornartigen Epidermisbildungen, welche den Nasenrücken, die Stirn, den Halskamm, die ganze Rückenfläche und den Schwanz bedecken und welche an den Extremitäten herab völlig den Charakter von liniendicken Hornschuppen haben, sind nackt. Nur an den Backen, den Schultern, den Schenkeln ist die Behaarung verhältnißmäßig dicht. An den Halsseiten der unteren Brustfläche und am Bauch sind die hornigen Epidermisfelder ganz schmal, ziemlich lang, durch tiefe, mehr oder weniger breite Furchen getrennt und quer über die Länge des Fötus gelagert.

In Kochs Fall (No. 1126) sind einige Färbungsnüancen der Haut bemerkenswert. Die Haut des schwarzweiß und buntgefleckten Tieres war mit Hornschildern bedeckt, die durch $^1/_2$—$1^1/_2$ cm tiefe Furchen voneinander getrennt waren. Die größten Platten (am Kopf und Steiß) hatten die Maße 7:3,5 cm. Auf dem Rücken wurden die Schilder durch kegelartige Erhabenheiten ersetzt. Die verschiedene Färbung der Hautschilder wird dadurch bedingt, daß die weißglänzenden eingeschlossene, die Hautoberfläche nicht erreichende weiße Härchen enthalten, während die mattschwarz erscheinenden Hautfelder schwarze Haare eingeschlossen enthalten.

Während ein Fall von Goubeaux (No. 52) dem allgemeinen Typus entspricht, ist ein Prä-

parat aus der Dresdener Sammlung (Prof. Joest) dadurch bemerkenswert, daß an einzelnen Partien (Schultergelenken, Vorderbrust, Bauch) die Behaarung fast normal stark ist. Die 1—2 cm tiefe Furchung ist deutlich vorhanden; man sieht auch aus den Furchen die Haare herauswachsen.

Eine Ichthyosis congenita partialis stellt ein von mir im pathologischen Institut der Berner tierärztlichen Hochschule gesehenes Präparat dar, das von einem nach Ansicht Prof. Guillebeaus 6 Wochen alt gewordenen Kalb stammt. Die Ichthyosis war auf große Partien des Rückens und der Flanken beschränkt, während Brust, Bauch und Extremitäten normale Behaarung zeigten. Die Einteilung der erkrankten Haut in kleine Hornschuppen erinnerte mehr an den Panzer der Gürteltiere als an die Hautfelderung des Rhinozeros.

Die pathologische Anatomie ist von Liebreich, Harpeck, Koch und Sand ausführlich geschildert. Nach Gurlt ist der Gehalt der ichthyotischen Kalbshaut an phosphorsaurem Kalk vermehrt: In 1000 Teilen Asche wurden 600 Teile phosphorsaurer Kalk gegen 250 Teile in der normalen fötalen Rinderhaut und 200 Teile im Rinderhorn nachgewiesen.

Ein Teil der Untersuchungsresultate der Autoren muß nebeneinander gestellt werden, ohne infolge der Widersprüche zu einem Bilde vereinigt werden zu können. Einig sind alle Untersucher darüber, daß die Ichthyosis congenita des Kalbes eine starke Hyperkeratose darstellt, die besonders auf die Wachstumsrichtung der Haare Einfluß hat. Die Dicke der Epidermis ist verschieden, Liebreich berechnete sie auf 1 Linie, Harpeck hält die die Unebenheiten der ichthyotischen Haut überziehende Schicht des Rete Malpighi für ebenso dick; andere Autoren fanden die Retezellen wenig ausgeprägt. In Präparaten Guillebeaus sah ich selbst ein gut erhaltenes Stratum granulosum. Die Kutis ist normal, bildet jedoch keine Papillen; entzündliche Prozesse sind nirgends beschrieben. Ein Teil der Autoren beschreibt Schweißdrüsen, allerdings vorwiegend Ausführungsgänge. Die Schweißdrüsen bestehen nach Harpeck anstatt aus Knäueln aus einfachen Follikeln. Die normalen Talgdrüsen münden in die Haarfollikel, die dann durch den in sie ergossenen Inhalt bei Hinzutritt des Lichtes in ihrem ganzen Verlauf eine weiße Farbe zeigen.

Das Hauptinteresse knüpft sich an das Verhalten der Haare in der stark und eigentümlich entwickelten Hypertrophie der Hornschicht. Liebreich schildert ausführlich die Abhängigkeit des Haarverlaufs von der Konfiguration der Hautschilder, wie sie besonders bei Schnitten senkrecht auf die Oberfläche hervortritt. Ein Teil der Ausführungen fordert erhebliche Kritik heraus. Harpeck fand, daß die makroskopisch sichtbaren von verdickter Hornschicht (vgl. später) überzogenen Höcker aus einer parallel der Längsachse fein gestreiften, leicht spaltbaren Masse, in der sich feine Haare befinden, bestehen. Parallel den Haaren erheben sich Säulen von Hornzellen, die in der Mitte für den Haarschaft ausgehöhlt sind. Sie konvergieren nach oben zu; ihre Basen sind durch wenig verhorntes Stroma voneinander getrennt. Die verhältnismäßig einfache Lage der Haarsäcke kompliziert sich an den Furchen, die man für Einrisse gehalten hat. Harpeck stellt diese Genese in Abrede, weil er nie Zeichen eines gewaltsamen Risses (vgl. dagegen Koch) fand. Die Lage der Haarbälge in den Furchen ist keine ursprüngliche, weil sonst die Epidermis der Furchen zu gleicher Höhe mit den Höckern gewuchert wäre. Nur in den unteren Partien entspricht die Lagerung und Größe der Haare dem Verhalten der Haarsäcke; in den oberen ältesten sind die Haare parallel angeordnet; es muß also das Entstehen von Höckern und Furchen auf ein ungleichmäßiges Wachstum bezogen werden. In der Mitte der Höcker ist nach der Hyperkeratose der Epithelien der Oberhaut die Kutis nicht mehr gewachsen, im Gegenteil eher atrophiert; Wachstum konnte nur nach den Furchen zu erfolgen. Die Haare wurden nun durch den Verhornungsprozeß des Epithels festgehalten. Weit klarer ist die Darstellung von Koch: Die Höcker und die Platten bestehen aus zahllosen Haaren, von denen nur wenige die Oberfläche erreichen. Jedes Haar steckt in einem Röhrchen aus Hornlamellen. 2—5 dieser Röhrchen bilden ein System, das in einem weiteren Röhrchen der gleichen Zusammensetzung steckt. Die Hornlamellen sind das Produkt der (inneren?) Wurzelscheiden der Haare, während beim Menschen die ichthyotischen Hornmassen von der Schleimschicht gebildet werden.

Die Einrisse der Haut erklären sich dadurch, daß zu einer gewissen Zeit des intrauterinen Lebens der ganze Körper mit einer Hornschicht umgeben war. Infolge des Wachstums zerriß die zu eng gewordene Haut. Koch konnte nach Blutungen am Grunde der Risse Mangel der Haarbälge an dieser Stelle und Neubildung von Epithel über den Rißstellen nachweisen.

Querschnitte durch die Höcker und Schilder parallel zur Hautoberfläche zeigen nach Harpeck konzentrisch angeordnete Hornmassen um Haarquerschnitte oder Schweißkanäle so angeordnet, daß Aehnlichkeit mit dem Gewebe des Hufhorns entsteht.

Ichthyosis congenita des Kalbes.

(Eigene Untersuchung LVIII.)

Das Präparat (Sammlung des path. Instituts der Berl. tierärztl. Hochschule, Geh. Rat Schütz) zeigt die gewaltige Felderung der Haut in typischer Weise. Die mikroskopische Untersuchung war durch die seit ca. 60 Jahren durchgeführte Konservierung in Spiritus erschwert, insbesondere war das Studium zellulärer Strukturen kaum noch möglich.

In dem Bilde überraschen zunächst die große Zahl der Haaranlagen und die abnorme Richtung und Einbettung der Haare in eine eigentümliche hornähnliche Substanz.

Man unterscheidet folgende Schichten:

1. Stratum corneum, das aus Lamellen völlig verhornter Zellen besteht und eine mäßige Zahl von Haaranlagen enthält. In dieser Schicht liegen ziemlich viele, nicht ein Haar, sondern nur verhornte Massen aufweisende Follikelöffnungen. Schweißdrüsenausführungsgänge sind nicht erkennbar. Die Breite der Schicht beträgt 120—140 μ.

2. Das Rete, 500—600 μ dick, besitzt einen ganz eigenartigen Bau. Die zahlreichen (vgl. später) meist mit Haarschäften erfüllten Haaranlagen sind voneinander durch reteartig aneinander liegende runde, deutlich Kerne zeigende Zellen getrennt. Diese Zellen sind in einem Farbstoffe, z. B. Hämatoxylin und Kresylechtviolett intensiv annehmenden Gewebe eingebettet. Die Hornnatur dieser bei stärkster Vergrößerung granuliert erscheinenden Massen wird durch den positiven Ausfall der Ernstschen Horntinktion (Gramsche Methode) bewiesen. Auch die eigentümlich starre Form der Epithelien, der Verlust aller Stacheln spricht für eine teilweise Verhornung (Taf. V, Fig. 1).

3. Dies Rete setzt sich mit analog gebauten Zapfen, deren Länge bis 175 μ beträgt, in die Tiefe fort.

4. Die nun folgende 1700 μ dicke Schicht gehört zweifellos zum Korium; sie ist durch den gleichmäßigen parallelen Verlauf der hier auf Längsschnitten getroffenen Haare charakteristisch. Zwischen den Haaranlagen sieht man ein eigentümlich homogenes Bindegewebe, dessen nur in der Haarrichtung ziehende Bündel mit Hämatoxylin nach vorhergehender Beizung mit Holzessig gut darstellbar sind. Eine Verhornung ist hier nicht nachzuweisen.

5. Unter dieser Schicht liegt das durchaus normal gebaute Korium.

Die Haare sind an sich nicht verändert; Haarwurzeln und Haarpapillen fand ich in meinen Schnitten nur ganz vereinzelt; sie waren unverändert. Ein weiteres Studium der Gebilde ist aber erforderlich; es ist denkbar, daß ein Teil der Haarpapillen nach Anlage der Haare zugrunde gegangen ist. Schweiß- und Talgdrüsen habe ich überhaupt nicht gefunden. Ueberraschend ist die übergroße Anzahl der Haare. In einem Gesichtsfeld des Seibertschen Mikroskopes Okular I, periskop., Objektiv I zählte ich 400—450 Haare, bei einem Ekzem eines Kalbes nur 20, trotz der gleichen Schnittrichtung. Ausgeschlossen ist die Annahme, daß einzelne Haare etwa in knäuelartigen Windungen gewachsen und durch einen Schnitt häufiger getroffen sind. Man hätte sonst gewundene Haarabschnitte finden müssen.

Vielleicht sind die Haare, die aus der Haarwurzel gebildet wurden, nie abgestoßen worden, sondern gewissermaßen in der hypertrophierten Hornmasse einbalsamiert worden, so daß die Haare, die sonst im Fruchtwasser abgestoßen vorkommen, hier noch in der Haut sich befinden (Taf. V, Figur 1).

Die Haarmenge ist auch zu groß, um sie mit dem engen Nebeneinanderliegen der Haare in frühester Jugend zu erklären (vgl. Anatomie und Kapitel Haarkrankheiten).

Die Richtung der Haare ist keine zufällige; sie strömen eben gewissermaßen einem Ziele, d. h. den Hautrissen, zu. Manche Haare, vor allem in den tieferen Schichten, machen Umwege und direkte Krümmungen inmitten der Haut, um sich dem Haarstrom anzuschließen. Man kann dies besonders gut erkennen, wenn die meisten Haare in einem kleinen Längs- oder Schrägschnitt getroffen sind, einzelne aber auf weite Strecken in ihrem gekrümmten (nie aber knäuelförmig gewundenen) Verlauf sichtbar werden (Taf. V, Fig. 1).

Ein recht großer Teil der Haare, jedenfalls mehr als nach der makroskopischen Betrachtung annehmbar erscheint, durchbrechen die Hornschicht.

Eine Darstellung der Genese erscheint gewagt; ich glaube, daß eine primäre Hyperkeratose, die den Durchbruch und die Abstoßung der Haare verhindert, wahrscheinlich ist. Es wäre denkbar, daß der Reiz der in den Haarscheiden gewissermaßen stecken bleibenden Haare eine vermehrte Haaranlage durch Sprossung neuer Haarpapillen von den alten (vgl. Kapitel Haarkrankheiten) und damit die Haarvermehrung bedingt. Die Neigung der Haare nach den Furchen, die ich mit Koch für Einrisse halte, zu wachsen, ist verständlich. Schließlich kann man sich vorstellen, daß gegen Ende des fötalen Lebens die Haarpapillen durch die Ueberproduktion ebenso zugrunde gehen, wie wenigstens in meinem Falle die Schweiß- und Talgdrüsen. Für die Ansicht Waßmuths (Zieglers Beiträge, Bd. XXVI), daß bei der menschlichen Ichthyosis congenita die Zellen der Hornschicht nur teilweise verhornen und deshalb nicht abgestoßen werden, fand ich keine Beweise. Tafel V, Figur 2 stellt einen Schnitt durch die Ichthyosis congenita des Menschen dar.

Zur Hypertrophie einzelner Gewebe führende Dermatosen.

Callositas, Schwiele.

Bei den katarrhinen Affen (Schmalnasen) finden sich als normale Schwielenbildung haarlose Epidermisverdickungen am Gesäß, beim Kamel am Ellenbogen, Knie, Knöchel und Brust, bei kletternden Tieren, z. B. Flugbeutler, Flattermaki, Flughörnchen, an der ventralen Fläche und am distalen Ende des Unterarms.

Die Schwielen entstehen bei den Haustieren unter denselben Bedingungen wie beim Menschen. Druck des Geschirres bei Pferden und Zugrindern rufen Schwielen an der Brust, an den Bugspitzen, dem Widerrist, der Stirn, der Haut um die Hörner, dem Nasenrücken und Unterkiefer hervor. Aehnlich wirkt bei Hunden Druck des Maulkorbs, Reibung des Halsbandes; bei Hunden ist die Haut unter der Callosität häufig stark pigmentiert (nach Schindelka).

Gelegentlich entwickeln sich unter der schwieligen Hautverdickung schmerzhafte Entzündungs- und Eiterungsprozessen, die chirurgische Maßnahmen erfordern.

Die von Kitt als Callositas cornuta bezeichnete, wiederholt bei Hühnern beobachtete Neubildung habe ich im Kapitel Hauthörner berücksichtigt. Sie besteht aus flachwelligen horizontalen Aufschichtungen homogener Epidermislagen.

Beim Hunde kommen an der Außenseite des Ellenbogens schwielige zirkumskripte „heller- bis guldengroße“ Verdickungen vor, auf denen die Haare ganz oder teilweise ausgehen. Nach meinen Untersuchungen sind anatomisch diese Veränderungen mehr als bindegewebige Hypertrophien zu bezeichnen; ich habe einen derartigen Fall

unter Elephantiasis beschrieben. Mit der Dermatitis papillaris capillitii kann ich die Krankheit im Gegensatz zu Schindelka nicht in Zusammenhang bringen.

Aetiologisch soll bei den Hunden der durch den häufigen Druck beim Aufliegen der Teile auf den harten Boden bedingte mechanische Reiz in Frage kommen.

Warzen, Papillome, warzige Hautentzündungen.

Die Verrucae, das Papillom und die Dermatitis verrucosa müssen gemeinsam behandelt werden, da in der Tierpathologie Uebergänge häufiger und deutlicher sind als in der humanen Dermatologie. Am besten wäre die Zusammenfassung der Krankheitsprozesse unter dem Namen gutartige, nicht spezifische Akanthosen. Ein großer Teil der in der tierärztlichen Literatur niedergelegten Beobachtungen ist mangels anatomischer Untersuchungen nur mit Vorsicht brauchbar. Die Tuberkulose, das Angiom, das Sarkom, die Milbeninfektion können in Form verrukoser Prozesse auftreten; manches Rätsel wäre durch das Mikroskop gelöst worden.

Die Warzen sind häufig auf der Haut der Pferde und Rinder, der Schleimhaut des Mundes und der Vagina der Hunde, am Euter der Kühe. Junge Tiere sind besonders disponiert; nicht selten schwinden die Warzen spontan, z. B. bei Kühen während der ersten Gestation. Chronisch gereizte Hautpartien haben bei vielen Tieren Neigung zur warzigen Entartung (verruköse Form der Mauke, Tuberkulose, Sarcoptesräude). Von den Formen der Verrucae des Menschen (vulgares, glabrae juveniles, seniles seborrhoïcae, filiformes) kommen eigentlich nur die den gewöhnlichen und filiformen Warzen entsprechenden Affektionen vor. Zahlenangaben über die Häufigkeit fehlen; fast stets sind nur Fälle, die durch ihre Besonderheiten auffielen, veröffentlicht.

Spärlich sind die Mitteilungen über Warzen bei wildlebenden Tieren. Paulicki (No. 146a) sah auf der rechten Fußsohle eines fliegenden Hundes, der nebenbei an einer pemphigusähnlichen Hautaffektion litt, eine erbsengroße, gelappte, schwärzliche, papilläre Geschwulst, die aus einem bindegewebigen Grundstock und mächtigen Lagen von Epidermiszellen bestand. Ueber eine Dermatitis verrucosa des Rehs und der Eidechse berichte ich später. v. Hansemann sah warzenartige Bildungen bei den Krokodilen. Koch (No. 1423) beobachtete bei einer Zauneidechse breitbasig aufsitzende Geschwülste der Frontal- und Parietalregion von stumpfkonischer Gestalt und höckriger Oberfläche. Die Occipitalregion zeigt kleine, oberflächlich stärker zerklüftete Erhebungen. An der linken Seite des Thorax findet sich, mehr dorsalwärts sitzend, eine erbsengroße, stumpfkonisch gestaltete warzige Geschwulst. Die hornigen Bildungen zeigten mikroskopisch den Bau papillärer Epitheliome. Warzenbildungen bei Fischen sind auf Seite 384 behandelt. Berichte über „Warzen“ an den Beinen von Vögeln (z. B. bei Rebhühnern, No. 326) sind mit Vorsicht aufzufassen, da warzenartige Prozesse Geschwülste aller Art sein können.

Die Aetiologie der Warzen ist auch durch die Tierpathologie nicht geklärt. Einige Beobachtungen sprechen für die Erblichkeit der Disposition zur Warzenbildung.

Prietsch (No. 837) sah mehrere von Müttern verschiedener Rassen stammende mit Warzen behaftete Kälber die alle von einem zahlreiche Verrucae zeigenden Bullen gezeugt waren. Hertwig und Hering berichten über erbliche Uebertragung der Warzen bei Pferden, Rindern und Hunden durch 3 Generationen.

Andere Fälle mahnen zur Vorsicht bei der Annahme einer hereditären Disposition.

Ein Bulle (Fall Lübkes No. 669) hatte eine mittelgroße Warze, die entfernt wurde und nicht recidivierte. Alle Kälber mit Ausnahme von 4 Stück, die von diesem Bullen fielen, bekamen im Alter von etwa 6 Monaten Warzen, die vor Ablauf des zweiten Lebensjahres schwanden. Man schaffte daraufhin einen neuen Bullen an; die ersten 7 Kälber aber, die von diesem gezeugt waren, litten auch an Warzen. Wahrscheinlicher als erbliche oder telegonische Dispositionen ist die Annahme eines verbreiteten infektiösen Virus. (Vgl. Telegonie S. 20.)

Für die auch dem Volksglauben entsprechende Infektiosität der Warzen sprechen folgende Beispiele:

Zimmermann (No. 932) beobachtete bei einer $1\frac{1}{2}$ Jahre alten Färse eine sehr ausgedehnte und schnell wachsende Papillomatose. Die vielleicht (keine histologische Untersuchung) sarkomatöse Krankheit soll als juckende Hautentzündurg begonnen haben. Dieselben Krankheitssymptome (daneben einen knotenartigen Ausschlag) zeigte ein Bulle, der mit der Färse den Stand teilte. Der Bulle hatte den gleichen Vater wie die Färse und war auch mit ihr durch seine Mutter verwandt.

Nach Grabe (No. 924) erkrankten fast alle Kälber eines Gutes, die einige Wochen alt, auf ein bestimmtes Vorwerk gebracht wurden, an diffuser Warzenbildung. G. nimmt als Ursache ein infektiöses Agens an, das in dem alten Stall nisten soll.

Imminger (No. 603) sucht die Warzen in infektiöse und nichtinfektiöse zu trennen. Letztere sollen besonders zum Zerfall neigen. Er glaubt beobachtet zu haben, daß das Virus im Blut der Warzen sich findet: wenigstens sah er an Stellen, die von „Warzenblut" benetzt wurden, neue Gebilde entstehen. Er gibt aber zu, daß der Infektionsstoff auch im Streu sich finden und beim Melken von Tier auf Tier übertragen werden kann. Daher finden sich Warzen verhältnismäßig häufig am Euter. Bolz (zitiert bei Zwick) berichtet, daß ein das Kastrieren gewerbsmäßig ausübender Mann, der ein an Warzen leidendes Jungrind operiert hatte, drei weitere Kälber verschnitt, die alle Warzen bekamen.

Experimentelle Uebertragung ist oft gelungen. Schindelka stellte mit Herpes und Warzen behaftete Rinder nebeneinander. Beide Tiere erwarben die Krankheit ihres Nachbars. Zwick (No. 1327) rasierte die Haare am Nacken eines Rindes, skarifizierte die Haut, rieb eine Warze ein und band sie noch 2 Tage lang auf. Nach 6 Wochen zeigte sich eine warzige Neubildung, die in 4 Wochen Faustgröße erreichte, in 4—5 Monaten aber sich spontan zurückbildete. In 5 anderen Fällen hatte Zwick Mißerfolg. Ebenso negativ waren die Versuche, Warzen auf Pferde und kleine Nagetiere zu übertragen. Mac Faydean und Hobday (No. 294) konnten in 3 von 5 Fällen Warzen auf Hunde von Hunden experimentell übertragen. Die experimentell erzeugten Warzen wuchsen 1 Monat, schwanden dann spontan innerhalb von 14 Tagen: Partikel von ihnen wurden auf 2 andere Hunde, bei einem mit Erfolg übertragen. Auch die Impfung von Schleimhautpapillomen auf Schleimhäute ergab positive Resultate (vgl. Kapitel: Venerische Geschwülste und

Figur 103.

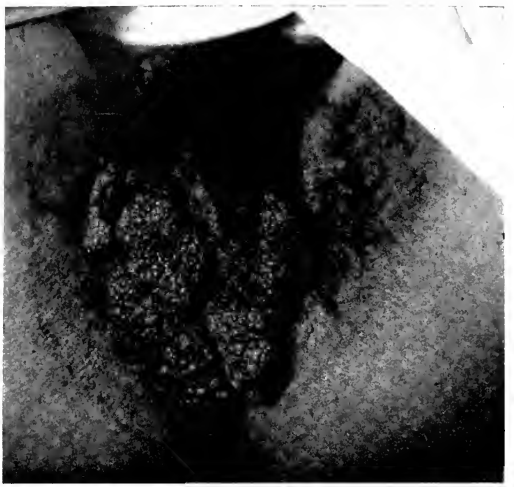

Condylomata accuminata des Weibes. (Eigene Beobachtung.)

Figur 104.

Dermatitis verrucosa der Kuh.

Sarkome). Royère erwähnt gleichfalls positive Impfungen von Hund auf Hund (Thèse de Lyon, 1902). Cadéac konnte gleichfalls erfolgreich Warzen vom Hund auf den Hund und vom Pferde auf das Pferd übertragen. Andere Autoren (z. B. Pröscholdt) hatten mit ihren Impfungen auf Tiere gleicher Art kein Resultat.

Schindelka legt auf den Impfmodus Wert. Er skarifiziert oberflächlich unter Vermeidung der Blutung die Haut, reibt die Warzendurchschnittfläche ein und befestigt die Warze selbst mit einem Verband. Die Inkubationsdauer beträgt 6 bis 10 Wochen.

Jadassohn (Verh. d. deutschen Ges. f. Derm., 1895) brachte ohne antiseptische Maßnahmen kleine Warzenstücke des Menschen in Epithelialtaschen von Menschen; die Warzenpartikel blieben 24 Stunden sichtbar in der Haut der Versuchsperson. Nach 6 Wochen bis 8 Monate erschienen an den Impfstellen harte Warzen, deren Charakter histologisch sicher gestellt wurde. 74 Versuche ergaben 32 positive Resultate. Gleichfalls positiv verliefen Inokulationen von Variot und von de fine Licht. Lanz (Deutsche med. Wochenschr., 1899, S. 313) tätowierte gewissermaßen den Buchstaben J mit Warzenbrei auf die Haut der Hand seines Gärtners. Nach $1^1/_2$ Monat erschienen die ersten Warzen, die nach einem Jahr den typischen Charakter der Verrucae vulgaris durae angenommen hatten. Ganz ähnlich hat Fest bei einem Rinde in einem tätowierten Namenszug Warzenaussaat erhalten.

Für die Uebertragungsmöglichkeit der Menschenwarzen auf Tiere sprechen einige Beobachtungen. Prehr (bei Schindelka) sah bei 13 Kühen Warzen am Euter entstehen, seitdem sie von einer neuen Magd, die zahlreiche Warzen an den Händen hatte, gemolken waren. Cadéac berichtet über Inokulation eines spitzen Kondyloms des Menschen auf den Hund.

Die Uebertragungsmöglichkeit der Tierwarzen auf den Menschen scheint aus einer Beobachtung Auberts (No. 850) hervorzugehen. Eine Ehepaar war im Besitz einer Kuh, deren 4 Euterzitzen dicht mit leicht blutenden Warzen besetzt waren. Bei der Frau, die die Kuh zu melken pflegte, fanden sich analoge Auswüchse in der perianalen Gegend, sowie an der Innenfläche der großen Schamlippen, bei dem Manne an der Vorhaut. Bei dem Sohne, der die Kuh gelegentlich melkte, fanden sich Warzen am Nagelfalz der Finger. Syphilis konnte man ausschließen. Die Kuh war sicher primär erkrankt. Beweiskräftiger ist die Beobachtung Bedels, der sich bei der Operation der Warzen am Euter einer Kuh schnitt und 6 Wochen später in der Narbe 3 kleine Wärzchen beobachtete. Jadassohn impfte nach Frank Schultz (Deutsche med. Wochenschr., 1908, No. 10) mit verkleinertem Warzenmaterial vom Kuheuter in oberflächliche epidermoidale Hauttaschen. Nur in einem Falle entstanden 3 Jahre später an den 4 Impfstellen über der Strecksehne des linken kleinen Fingers 4 kleine, mattrote, allmählich zu Warzen sich auswachsende Punkte. Schultz nimmt an, daß das Virus längere Zeit gebraucht hat, um sich auf dem fremden Terrain zu akklimatisieren.

Das Virus der Warzenbildung (z. B. Angaben Majocchis über Bacterium porri, Kühnemanns, Cornil und Babes) ist bisher nicht anerkannt. Guiseppe

Ciuffo (Gior. ital. d. mal. ven. et d. pell.) gibt an, mit Warzenaufschwemmungen, die die Berkefeld N. Kerze passiert hatten, Warzen erzeugt zu haben.

Die Warzen entwickeln sich mit Vorliebe in einer chronisch gereizten Haut. Dementsprechend ist vielleicht die sekundäre Warzenbildung bei den oben zitierten Dermatosen zu erklären. Lübke sah, daß vor allem an den Teilen der Haut des Pferdes, die durch Sattel und Zaumzeug besonders gereizt waren, die Warzen sich bildeten. Hierher gehört auch das Aufschießen von Warzen nach unvollständigen Operationen. Eine Reizung erklärt wohl auch das plötzliche Wachstum von Warzen, die lange Zeit keine Vergrößerungstendenz zeigten.

Figur 105.

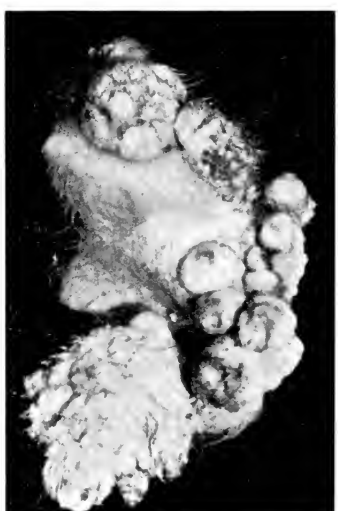

Multiple Papillome von der Haut des Kalbes. (Eigene Beobachtung.)
Oben knollige, unten blumenkohlartige Bildungen.

Lübke (No. 669) beobachtete, daß bei einem 13jährigen Pferde lange Zeit eine unbedeutende Warzenbildung bestand; plötzlich begann eine allgemeine Warzenwucherung: an den Augenlidern, Lippen, Wangen, Flanken, Brust, Schulter und Sattellage entstanden papillomatöse Gebilde, die bis Hühnereigröße hatten.

Royère gibt an, daß bei Kühen Warzen auf dem Bauch häufig infolge des Drucks und der Reizung sich bilden, der sich das Tier beim Niederlegen auf den Boden der Ställe aussetzt.

Multiple Warzenbildung ruft häufig Krankheitsbilder hervor, die am besten durch den Namen Dermatitis verrucosa gekennzeichnet werden. Eigentlich ist auch

die Acanthosis nigricans, die Ichthyosis hystrix des Menschen eine ausgedehnte Warzenbildung.

Einige Beispiele für die exzessive Warzenbildung der Tiere seien angeführt.

Thierfelder (No. 851) sah bei einer 3jährigen Kalbin eine 30—40 cm breite, vom Widerrist bis zur Schwanzwurzel reichende papillomatöse Neubildung, die wie der Panzer einer Riesenschildkröte aussah. Die Affektion bestand aus zahlreichen dichtstehenden, 15—20 cm hohen Papillomen;

Figur 106.



Papillome der Fische nach Fiebieger.

Figur 107.

Multiple Warzenbildung des Menschen. (Eigene Beobachtung.)

die Haare waren ausgegangen, die Krankheit verbreitete einen widerlichen Geruch. An anderen Körperstellen fanden sich noch zahlreiche Papillome. Die Neubildung soll innerhalb eines Jahres entstanden sein.

Schwanter (No. 899) sah einen Bullen mit Warzen bedeckt, die Männerfaustgröße erreichten. Die teilweise eine zusammenhängende Masse bildenden Papillome wogen 50 Pfund. Auch Zimmermanns oben zitierter Fall gehört hierher. Warum der Autor von sarkomatösen Papillomen spricht, ist nicht ersichtlich.

Gurlt (Lehrbuch) zitiert den Fall einer Kuh, der in 6 Operationen 27 Pfund Warzen vom Bauch operiert wurden. Auch Kitt bildet einen sehr ausgedehnten Fall ab.

Einen Fall von sehr ausgedehnter Dermatitis verrucosa des Rehes mit besonderer Beteiligung der Haut der Stirn, des Oberkopfes und Hörneransatzes sah ich in der Sammlung der école vétérinaire zu Alfort.

Einen Uebergang von den eigentlichen auf der behaarten Haut vorkommenden Warzen zu den auf der Schleimhaut sich findenden Papillomen und den an der Uebergangsschleimhaut der Genitalien sich bildenden spitzen Kondylomen stellen die am unbehaarten mit außerordentlich feiner Haut bedeckten Kuheuter beobachteten Warzen dar. Kunze (No. 673) sah bei einer 4jährigen Kuh das Euter mit 2 bis 10 cm dicken, blumenkohlartigen Wucherungen so besetzt, daß die Zitzen kaum aufzufinden waren. Fletscher (No. 473) sah sogar innerhalb des Ausführungsganges einer Zitze eine warzige Wucherung, die das Lumen für eine Sonde fast unpassierbar machte. Entfernung der Zitze war erforderlich.

Sehr häufig (15 pCt.) finden sich nach Pröscholdt (Arch. f. Tierheilkunde. 1908. Bd. 34) an der Innenfläche der Ohren von Pferden Akanthome; bemerkenswert ist die Zunahme der Warzen mit dem Alter des Tieres. Alle Impfversuche vom Pferd auf das Pferd oder auf andere Tiere scheiterten, dagegen scheint Reizung der Haut durch Mückenstiche eine Bedeutung zu haben. Die Warzen liegen vereinzelt und in Herden angeordnet; sie sind pigmentiert und pigmentfrei; sie finden sich nur auf der Konvexität des Ohres. Pröscholdt gibt trotz sorgfältiger anatomischer Untersuchungen keine Erklärung für den Pigmentgehalt oder den Pigmentmangel; histogenetisch erklärt er die Geschwülste durch die Wucherung der Epithelien in die Tiefe.

Zimmermann (No. 937) berichtet über gleichartiges Vorkommen von Warzen auf der Haut und warzigen (papillomatösen) Tumoren am Zungenbändchen.

Wie bei dem Menschen stellen die Warzen nur eine kosmetisch in Frage kommende Affektion dar. Gelegentliche Verletzungen der Warzen rufen leichte Blutungen hervor. Die „Absonderung“ der Warzen besteht in Wahrheit in einer Abstoßung der oberflächlichen, nur teilweise verhornten Epidermiszellen, die ähnlich wie dies an gryphotischen menschlichen Fußnägeln der Fall ist, einer Zersetzung unterliegen, die durch die natürlichen Hautabsonderungen begünstigt wird. Als Folgeerscheinungen können Ekzeme durch diese Zersetzungen entstehen.

Therapeutisch ist, wenn möglich, die chirurgische Behandlung empfohlen. Mathis (No. 618) beobachtete allerdings, daß Fliegen in die zahlreichen Wunden Eier hineinlegten. Die ausgekrochenen Maden ließen sich auch durch Teer nicht vernichten. Besser bewährte sich Karbolsäure. Boudeaud (No. 274) empfiehlt Sublimatkollodium 1 : 30 und noch mehr eine Salbe aus Acid. arsenicos. 5,0, Pulv. Sabin. et Gummi arab. aa 10,0, Cerabi simpl. 36,0. Vergiftungsgefahr soll dabei nicht bestehen.

Gualducci (No. 1305) brachte sehr ausgedehnte Warzenbildung auf dem Rücken eines Kalbes und einer Färse durch Umschläge von Salzwasser (3—4mal täglich erneuert) und interner Darreichung von Kalkwasser (3mal täglich $^1/_2$ Liter) zum Schwinden. Die Warzen schrumpften und ließen sich leicht und ohne Blutung nach 6—7 Tagen enukleieren. Es scheint zu einer Mazeration (putrider Geruch) zu kommen, die die Abstoßung begünstigt. Beim Menschen sollen Evershed und Burdon Cooper das gleiche Resultat (mit Meerwasser) erreicht haben.

Pathologische Anatomie. Meine Untersuchungen über die warzigen Bildungen der Tiere haben im Einklang mit den Ergebnissen der Untersuchung der menschlichen Neubildungen mit zu der Ansicht geführt, daß die verrukösen Prozesse nicht epithelialer Natur sind. Auch die Hypothese, daß die Herabsetzung der Widerstandskraft des Bindegewebes das Hineinwachsen der Epithelien erleichtert, führt auf diesem Gebiet nicht weiter. Grade bei den Tierwarzen ist der Nachweis der Neubildung jungen Bindegewebes durch den Reichtum an Fibroblasten in den papillomatösen Geweben leicht zu führen. Das elastische Gewebe verhält sich im Bindegewebe der Geschwülste nicht gleichmäßig. Ich schließe mich der Ansicht Kromayers an, der die Warzenbildungen als Enchydermatome, d. h. durch Beteiligung beider Bestandteile der Parenchymhaut (Enchydermis) gebildete Geschwülste auffaßt. Während bei den Warzen des Menschen ein recht großer Teil stärkeres Epithel- als Bindegewebswachstum zeigt, liegen die Dinge bei den Tieren umgekehrt. Die Papillome, rein klinisch gesprochen, überwiegen die Epitheliome.

Warzenbildung von der Haut des Rindes.

(Eigene Untersuchung LIX.)

Das Präparat stammt von der Rückenhaut eines Rindes. Es demonstriert gut den aufgestellten Satz vom Ueberwiegen des Bindegewebes. Gleich schlanken Baumwurzeln erstrecken sich die Epithelzüge in die Tiefe; die Wucherung der Neubildung über die Hautoberfläche beweist, daß keineswegs ein passives Wachstum der Epithelien in die Tiefe erfolgt ist. Nur ein direktes Wachstum des Bindegewebes erklärt die sekundäre Papillenbildung (Taf. VIII, Fig. 4).

Das typisch papillomatös gestaltete Korium ist von dicht gedrängt liegenden spindelförmigen Zellen vom Typus der fixen Bindegewebszellen erfüllt; die Färbung mit saurem Orceïn veranschaulicht den Uebergang der spindelförmigen Zellen in schwach gefärbte Fasern (Fibroblasten). Elastische Fasern sind nicht nachweisbar; Mastzellen treten im Verhältnis zu den Befunden im spitzen Kondylom des Menschen sehr zurück.

Besonders deutlich ist die Kernvermehrung in den peripherischen, d. h. in der Nähe des eingedrungenen Epithels liegenden Teilen des durch die beiden Epithelleisten begrenzten papillären Koriumabschnittes. In diesen Bezirken ist auch das Kapillarnetz besonders dicht. Deutlich treten die Endothelien der kleinsten Gefäße hervor; eine Auswanderung von Leukozyten ist nicht festzustellen.

Das Rete hat einen durchaus gleichförmigen Bau. Alle Verzweigungen der Retezapfen sind durch eine typisch zylinderförmige Basalschicht gegen das Korium abgegrenzt. Die einzelnen Epithelien zeigen meist deutliche Stacheln; Kernteilungen sind häufig.

Die Retezellen besonders der höheren, d. h. der älteren Schichten neigen zu einer Art gleichmäßiger Verhornung, so daß aus mehreren Zellen Hohlräume werden, die mit schwer färbbaren hornigen Massen und degenerierten Kernen erfüllt sind. Bei dieser Kernveränderung rückt die Chromatinsubstanz an den Rand und sitzt nach Art einer Kappe der in Verhornung begriffenen Protoplasmasubstanz auf. In der Umgebung dieser so allmählich sich bildenden Horncystchen sind die Kerne weniger gut färbbar. Leicht kann man alle Uebergänge der Kernveränderung zur Degeneration verfolgen, ohne auf Bilder zu stoßen, die an Protozoeneinschlüsse denken lassen.

Auch die übrigen Retezellen haben ihre scharfen Konturen und ihre Stacheln verloren.

Die Verhornung erfolgt normal, d. h. durch Einschaltung eines Stratum granulosum, das mit Hämatoxylin-Eisessig spezifisch gefärbt wird. Es besteht aus 2—3 Lagen typisch geformter, ban beiden Enden zugespitzter Zellen. Die charakteristische Körnelung der Zellen des Stratum granulosum (durch Hämatoxylin, Pikrokarmin, Lithionkarmin usw. tingiert und verifiziert) findet

sich jedoch auch in den unmittelbar an die Körnerschicht anstoßenden Zellen des Rete. Diese Zellen aber können ihrer ganzen Form nach nicht etwa zum Stratum granulosum gerechnet werden. Diese Körnelung ist in abnehmender Intensität noch in der 6.—8. Zellschicht des Rete sichtbar. Andererseits sieht man aber auch gewaltige Massen dieser durch die Farbenreaktion bestimmter Körner in dem Stratum lucidum und in dem Stratum corneum liegen. Besonders im Stratum lucidum sieht man sehr häufig große tropfenartige Gebilde. Selbstverständlich wird man letztere, der heute giltigen Nomenklatur entsprechend, als Eleïdingebilde aufzufassen haben. Für das Studium des Eleïdin und Keratohyalin ist die Rinderwarze ein geradezu ideales Präparat. Fraglich bleibt es allerdings, ob man die Scheidung: Keratohyalin = festweiche in den Zellen des Stratum granulosum liegende Substanz; Eleïdin = extrazellular im Stratum lucidum liegende tropfbar-flüssige Substanz, aufrecht erhalten kann. Man sieht auch große Tropfen in den Zellen des Stratum granulosum, die morphologisch und tinktoriell völlig den freien Tropfen des Stratum lucidum gleichen (Ranviers: Tâches libres). Die Eleïdin enthaltende Schicht ist an einzelnen Stellen der Akanthome 305 μ dick. Besonders plastisch tritt sie in den mit Hämatoxylin und nach Van Gieson gefärbten Präparaten hervor (Taf. IX, Fig. 1). Die Vermehrung der Eleïdinproduktion findet sich in der ganzen Neubildung sowohl an der Oberfläche wie in den tiefen von Hornmassen erfüllten Einbuchtungen.

Das Stratum corneum zeigt keine wesentlichen Anomalien. Züge von teils mehr, teils weniger intensiv verhornten Zellen erheben sich über den akanthotischen Gebilden. Das Horngewebe erfüllt die Buchten zwischen den einzelnen Akanthomen. Die verschiedene Höhe der Papillome läßt eine einheitliche Horndecke nicht zur Ausbildung kommen. Die Ernstsche (Gramsche) Färbung zeigt deutlich, daß nur das frisch gebildete, junge, also noch nicht ganz fertige Horngewebe intensiv sich färbt; das ältere Gewebe nimmt nur da die Färbung an, wo es noch nicht völlig verhornte Zellen oder Zellkerne in sich schließt. Die Eleïdin- und Keratohyalingranula werden intensiv durch die Gramsche Methode gefärbt.

Das Verhalten der Nervenfasern in der Neubildung ist prinzipiell wichtig. Mit der von C. Benda angegebenen Hämatoxylinmethode konnte ich in einem in Formalin gehärteten Fall keine markhaltigen Nerven finden. In den an das Papillom angrenzenden Hautpartien desselben Schnittes wurden dagegen eine überraschende Zahl von markhaltigen Fasern durch die elektive Färbung festgestellt. Die Nervenstämmchen zogen meist gemeinsam mit größeren und kleineren Gefäßen zu Haaren, Drüsen und zum Papillarkörper. In den Papillen konnten nur wenig Nervenbündel, gar keine isolierten Fasern konstatiert werden.

Dermatitis verrucosa pedum des Kalbes.

(Eigene Untersuchung LX).

Die Präparate stammen von dem in Fig. 105 abgebildeten, an die verruköse Mauke erinnernden Fall. Der Mangel der allgemeinen Elephantiasis, die Ausbildung von knotigen Wucherungen neben filiformen trennt hautklinisch den zu schildernden Fall von der warzigen Mauke (Taf. VIII, Fig. 3).

Mikroskopisch tritt wieder die Papillomatose in den Vordergrund. Die Umsäumung der bindegewebigen Grundstöcke mit Retezellen, die Ausbildung größerer und kleinerer, wirklicher und vermeintlicher, d. h. nur durch die Konfiguration des Bindegewebes, nicht durch die Einsenkung der Epithelien bedingter Retezapfen ist die bekannte. Das Epithel ist 6—8 Zelllagen dick.

Das Stratum granulosum ist trotz intensiver Färbung mit Hämatoxylin und Pikrokarmin gar nicht ausgeprägt; ein gesondertes Stratum lucidum ist nicht zu erkennen. Die Hornschicht besteht aus wenigen Lagen ganz regelmäßig verhornter Zellen. Eine stärkere Hornzellenansammlung zwischen den Bindegewebserhebungen, die sonst häufig beobachtet wird, besteht nicht. Die Basalschicht des Rete tritt gut färbbar hervor.

Die Bindegewebserhebungen des Korium bestehen aus sehr zellreichem Bindegewebe.

Die Zellinfiltrate liegen in anscheinend präformierten oder wenigstens durch anatomische Bedingungen bestimmten Räumen (Lymphbahnen, Blutgefäßen), die in der Längsrichtung des

Papilloms aus der Tiefe zur Oberfläche ziehen. Mast- und Plasmazellen treten nicht besonders hervor.

Im Korium, speziell in den Infiltraten, liegen Pigmentmassen, deren intrazelluläre Lage meist nachweisbar ist; frei vom Pigment dagegen sind die tieferen Kutisschichten. Da die Papillome häufig weniger stark als die normale Haut pigmentiert sind, so ist die Frage erwägenswert, ob bei der Warzenbildung ein Teil des normalen Retepigmentes in die oberen Schichten verschleppt wird. Es wäre dies die Umkehrung des so häufig beschriebenen Weges der Pigmentverschleppung (vergl. pathologische Untersuchung der Depigmentierungen bei der Beschälseuche).

Die elastischen Fasern sind zwischen den Infiltraten bei Orzein-Thioninfärbung gut, fast bis in das Rete zu verfolgen; allerdings erscheinen sie sehr fein; vielfach sind die elastischen Fasern durch die Infiltrate auseinander gedrängt.

Haare und Drüsen fehlen fast ganz; zuweilen sieht man noch die Mündung eines Haarfollikels in der Senkung zwischen zwei papillomatösen Kutiserhebungen.

Manche Papillome des gleichen Falles entsprechen durch stärkere Ausbildung der Hornschicht, Hervortreten des Stratum granulosum mehr dem Warzentypus; andere gleichen durch reiche Bildung sekundärer Papillen den „Blumenkohlgeschwülsten". In anderen Tumoren, die in einer Periode rapiden Wachstums sich befinden, überwuchert das zellige Infiltrat das Bindegewebe.

Dermatitis verrucosa congenita des Kalbes.

(Eigene Untersuchung LXI.)

Der auf Seite 365 bereits zitierte Fall ist anatomisch nicht als Naevus, sondern als verruköse Hautentzündung aufzufassen. Die beim Menschen charakteristischen Naevuszellen fehlen ganz, die Pigmentvermehrung ist nicht als spezifisch anzusehen, da es sich um ein stark pigmentiertes Tier handelt. Die Papillomatose tritt nur an einigen Stellen durch Ausbildung filiformer bindegewebiger Auswüchse hervor: meist bilden eine größere Anzahl an sich verlängerter Retezapfen und entsprechend vergrößerter Hautpapillen eine Einheit, die von der Haut durch Einbuchtungen getrennt in ihrer Totalität über das eigentliche Hautniveau prominiert. Die grobwarzige Textur der Haut (vgl. Fig. No. 99) findet dadurch ihren anatomischen Ausdruck.

Von der entzündlichen Dermatitis verrucosa ist dieser genetisch zu den Naevis gehörende Fall unterschieden: 1. durch die Intaktheit der Struktur des Epithels. Die Epithelien als solche sind normal gebaut; sie folgen natürlich der Struktur des Korium; 2. durch den Mangel von stärkerer entzündlicher Infiltration des Bindegewebes; nur in den subpapillären Zonen besteht geringe Kernvermehrung: 3. durch die Ausbildung von Milien gleichenden Haarzysten (ziemlich normale Haarwurzelscheiden mit konzentrisch angeordneten, anscheinend von der inneren Wurzelscheide stammenden Hornmassen ohne Haarschaft). Ein Teil der Haare ist mit allen Anhangsgebilden völlig intakt erhalten (vgl. Fig 99).

Multiple filiforme Warzenbildung des Pferdes.

(Eigene Untersuchung LXII.)

Bei einem Schimmel aus der Praxis des Tierarztes Herrn Dr. Wiedemanns hatten sich auf der Körperhaut sehr zahlreiche feine Warzen gebildet, für deren Gutartigkeit schon der klinische Verlauf sprach. Ich habe gelegentlich auf der Poliklinik Prof. Kärnbachs ein Pferd mit sehr ausgebreiteter Warzenbildung an allen Teilen der Haut gesehen. Die Warzen waren aber nicht so „filiform" gebaut wie in Wiedemanns Fall.

Das Bild der Kutis wird im Präparat durch die eng aneinander liegenden, gut erhaltenen Haarorgane mit ihren Wurzelscheiden und mächtig entwickelten Talgdrüsen beherrscht. Normal entwickelte elastische Fasernetze umspinnen die Haaranlagen (Weigerts Färbung). Die Papillen erheben sich als sehr schlanke, feine, nicht sekundär verzweigte Gebilde, ihr bindegewebiger Stamm ist von einem stark pigmentierten Epithel bekleidet. Die Verhornung ist relativ unbedeutend an

den Seitenpartien, nimmt größere Dimensionen erst an der ganz aus Hornsubstanz bestehenden Spitze an (Van Gieson-färbung). Die Verhornung setzt sich aus nicht gleichmäßig verhornten, teilweise noch rote Karmin-Farbentöne annehmenden, aber keine Warzen mehr zeigenden Zellen zusammen.

Keratohyalin habe ich mit der Hämatoxylin-Eisenessig-Methode nicht deutlich nachweisen können; die ungefähr dem Stratum granulosum entsprechende Partie an der Verhornungsgrenze war etwas stärker gefärbt; die bekannten Bilder der Stratum-granulosumzellen fehlten. An der Verhornungsgrenze finden sich im Epithel eigentümlich degenerierte Zellen, deren Protoplasma hell und gequollen erscheint. Durch diesen Vorgang erreicht die Epithelzelle die Größe von vier normalen. Der Kern ist unwesentlich vergrößert; kleine mit Hämatoxylin intensiv färbbare Körnchen liegen im Protoplasma und Kern; sie erreichen schließlich $^1/_8$ Kerngröße. Trotz einer zweifellosen Aehnlichkeit mit Protozoen sind die Gebilde doch nur als Degenerationserscheinungen anzusehen.

Dermatitis verrucosa cruris des Schweines.

(Eigene Untersuchung LXIII.)

Das Präparat — Fuß eines Schweines — stammt von dem Hamburger Schlachthof (Dr. Glage). Makroskopisch gleicht es durchaus der verrukösen Mauke des Rindes (Igelfuß). Aetiologisch war über den Fall weder etwas bekannt, noch durch die makroskopische Untersuchung festzustellen.

Das mikroskopische Bild wird durch die Akanthose beherrscht. Die beim Schwein unentwickelten Retezapfen sind ausgeglichen, die Reteleisten aber zu 800—900 μ langen, die papillären Bindegewebswucherung überkleidenden Gebilden geworden. Die Neigung der Papillome zu sekundären Verzweigungen ist nur gering; in den Tälern zwischen jenen stehen handschuhfingerförmig verzweigte Retelager, die Epithelsprossung vortäuschen kann.

Das Stratum corneum ist dünn, zeigt keine spitzen Hornausläufer wie bei der Dermatitis verrucosa gangraenosa; das Rete ist normal, die Basalschicht gut färbbar, ein Stratum granulosum dagegen nicht darstellbar.

Das starke zellige Infiltrat besteht aus Lymphozyten, enthält aber auch viele Plasmazellen. Ganz ungewöhnlich ist bei Färbung mit polychromem Methylenblau die weit verbreitete Metachromasie. Obwohl man recht zahlreiche gut rot-violett tingierte Mastzellen sieht, beruht die Färbung des Gewebes mehr auf diffuser Imbibition mit Farbstoff und Anwesenheit zahlreicher extrazellulär gelegener gefärbter Körnchen in dem gequollenen erscheinenden Bindegewebe.

Elastische Fasern finden sich nur in spärlichen Resten im infiltrierten Gewebe (Orzeinfärbung), normal entwickelt in den tieferen Schichten.

An den Borsten sind keine Veränderungen festzustellen.

Dermatitis verrucosa destruens des Schweines.

(Eigene Untersuchung LXIV.)

Das Präparat stammt aus der Sammlung des Berliner Schlachthauses (Tierarzt Dr. Callmann). Die Haut des Schweins, über dessen Krankengeschichte nichts bekannt ist, bot einen eigenartigen Anblick dar: Von oben gesehen wechselten unregelmäßig geformte Erhabenheiten mit schwärzlichen und krümligen Massen erfüllten Vertiefungen ab. Auf Querschnitten sah man, daß ein die Haare zerstörender Prozeß vorlag; die Linie der Erkrankung senkte sich von der Peripherie nach der Mitte zu auf Kosten der Dicke der Speckschwarte; hellgelbe Partien welchseln mit dunkleren Partien ab. Das Bild gleicht dem der Sarcoptesräude (vgl. S. 307), es fehlt jedoch die gewaltige Borkenauflagerung, es fehlt ferner das Hornwabenwerk, es fehlt endlich jede Spur von Sarcopten. Der absolute Mangel der Milben — auch von den auf dem Schlachthofe amtierenden Herren Tierärzten wurden im frischen Präparate keine Räudemilben gefunden —, veranlaßt mich, in der Affektion einen Morbus sui generis zu sehen.

Das mikroskopische Bild wird durch die Papillomatose und den gleichzeitig sich abspielenden destruierenden Prozeß beherrscht. Die papillären, aus sehr zellreichen, von vielen Gefäßen durchzogenen Bindegewebe bestehenden Exkreszenzen ragen bis 5,6 mm über das Niveau, ohne Verästlungen zu treiben. Sie sind besetzt von einem normal gebauten Rete, das ein deutliches Stratum cylindricum, aber kein Stratum granulosum zeigt. In einzelnen Exkreszenzen ist die Zellanhäufung so groß, daß kleine Abszesse mit zentralen Erweichungen entstehen. Hier liegen zahlreich grampositive Staphylokokken, die anscheinend auf eine sekundäre Infektion hinweisen. Das Stratum corneum der Exkreszenzen ist sehr dünn; nirgends ist wie bei der Sarcoptesräude des Flußschweins (Seite 307) eine Hyperkeratose zu erkennen.

Das elastische Fasernetz ist gut auch in den infiltrierten Partien erhalten, in der Abszeßregion dagegen zugrunde gegangen. Zwischen den papillären Wucherungen liegen anscheinend „gangränöse" Massen. In Wahrheit besteht das Füllmaterial zwischen den Exkreszenzen aus pathologisch verhornten Zellen; es bildet eine Analogie zu dem Polstergewebe (Virchow) bei der subungualen Hyperkeratose und bei der Onychogryphosis. Es setzt sich aus Schichten völlig verhornten Gewebes und Einschlüssen von teilweise verhornten Massen zusammen, in denen man noch Kernkonturen und gut färbbare Kernreste erkennt. Die Uebergänge von der beginnenden zur teilweisen und völligen Verhornung sind mit den verschiedenen Hornfärbungsmethoden gut erkennbar.

Bereits die makroskopische Betrachtung zeigt, daß der Prozeß die tieferen Schichten des Korium passiv zerstört, daß er von oben nach unten sich ausbreitet. Dementsprechend ist das Korium auch nur wenig aktiv an dem Prozeß beteiligt; keine Kernvermehrung, abgesehen von einer unbedeutenden Kernvermehrung um einige tiefliegenden Borsten und Gefäße, ist sichtbar. Das Unterhautfettgewebe (Sudanfärbung) ist durchaus normal.

Die Genese des Prozesses ist zur Zeit ganz unverständlich. Milben und Bakterien sind als Krankheitserreger nicht anzusehen. Histologisch erinnert der Vorgang durch die Exkreszenzbildung und Atrophie an die Tuberculosis cutis verrucosa des Menschen, durch die gewaltige eigenartige Hornbildung an die Hyperkeratosis subungualis. Denkbar wäre es, daß ein unbekanntes Agens (Protozoon) an einzelnen Stellen eine pathologische Hyperkeratose anregt. Sobald diese Hornmasse eine bestimmte Größe erreicht hat, entzieht sie dem Bindegewebe des Korium soviel Nährmaterial, daß letzteres schrumpft, zumal auch der Druck der Hornmasse im gleichen Sinne wirkt. Die Exkreszenzen sind eben dann nicht papillomatöse Wucherungen, sondern ausgesparte Ueberreste des normalen Gewebes, die natürlich durch den Prozeß selbst entzündlich gereizt werden. Alle anderen Veränderungen ergeben sich dann von selbst. Diese Darstellung erklärt wenigstens die Atrophie der Haut.

Dermatitis verrucosa der Eidechse.

(Eigene Untersuchung LXV.)

Herr Zahnarzt Gehre beobachtete bei Eidechsen (Lacerta muralis Fiumensis), die er selbst züchtete, eine eigentümliche Epidemie. In der Schenkelbeuge der Tiere wuchsen eigenartige, hornige Exkreszenzen, die eine für die Größe des Tieres nicht unbeträchtliche Höhe erreichten. Die Bildungen lassen sich ungefähr mit verhornten Condylomata acuminata des Menschen, noch besser mit vielen Fällen von Dermatitis verrucosa aus der Tierpathologie vergleichen. Die erkrankten Eidechsen gingen sämtlich ein. Versuche kulturell das infektiöse Agens festzustellen, mißlangen mir. Es läßt sich nicht sagen, ob der Tod der Tiere mit der Erkrankung im Zusammenhang steht, obwohl bei der großen Zahl von beobachteten Tieren ein Kausalnexus mehr als wahrscheinlich ist.

Auf die wiederholt von mir mikroskopisch wahrgenommenen hyphomycetenartigen Bildungen lege ich keinen Wert.

Mikroskopisch erscheint die Affektion auf das ganze Hautorgan beschränkt; die Muskulatur ist unbeteiligt. Die Akanthose ist bemerkenswert (Taf. IX, Fig. 2). Während die normale Haut des Salamanders höchstens $^1/_2$ mm dick ist, erreichen die Wucherungen die Höhe von 2,5 mm. Der Anstieg der Haut zu den Wucherungen geschieht ziemlich plötzlich; in der Kutis der den warzigen Gebilden benachbarten Teile ist eine starke Gefäßfüllung erkennbar; das normal Pigment liegt nicht mehr ganz regelmäßig angeordnet.

Die mächtigen Retezapfen scheinen unmittelbar von der Muskulatur aus sich zu erheben, das homogene, stark infiltrierte Bindegewebe ist auf $^1/_5$ seines Volumens durch die Neubildung zusammengedrückt. Die Retezapfen bestehen aus ziemlich normalen Retezellen, haben ein gut hervortretendes Stratum basilare, enden im Korium mit einer Anzahl sekundärer Verzweigungen, die mit Polypenfüßchen verglichen werden können.

Zwischen den Retezapfen liegen nur sehr feine Papillen, in denen Blutgefäße und freie Blutextravasate erkennbar sind, auf dem Rete finden sich ziemlich dünne Hornmassen angeordnet. Wie bei der Dermatitis verrucosa der Säugetiere füllen auch verhornte, pigmenthaltige Massen die Zwischenräume zwischen den feinen papillären Exkreszenzen.

Verfolgt man die Führungslinien des scharf hervortretenden Stratum basilare, so erkennt man, daß ein Teil der Retezellen eigentlich mächtig ausgezogenen Follikeln entsprechen. Diese Follikel, die den Haarfollikeln der Säuger entsprechen, enthalten stark verhornte, in der Richtung der Zapfen lamellös angeordnete peripherische Massen und einen Kern, der aus quer zur Richtung der Zapfen stehenden dicht aneinander gedrängten Hornscheiben besteht. Für den Horncharakter dieser platten Gebilde spricht ihre Säurefestigkeit. Das ganze Gebilde erinnert an einen Pfropf von verhornten Talgdrüsenmassen, der durch einen in die Länge gezogenen Follikel sich ein Weg nach außen bahnt.

Warzenbildungen bei den Fischen.

Klinisch an die Dermatitis verrucosa erinnernd, pathogenetisch allerdings durchaus von ihr zu trennen, ist die Pockenkrankheit der Karpfen (Epithelioma papulosum). Auf der Oberhaut der Karpfen, seltener der Schleie, treten wie Milchglas getrübte, allmählich wachsende und miteinander zusammenfließende Flecke auf. Sie erheben sich zu 1—2 mm, zuweilen auch noch höheren Buckeln von harter, ja knorpliger Konsistenz. Zuweilen finden sich inmitten der milchigen Färbung in feinen Strängen angesammeltes Pigment. Die „Pocke“ wird durch eine Verdickung der Oberhaut bedingt; auch die zuführenden Blutgefäße sind verdickt und bedingen bei Verletzungen stärkere Blutungen. Nach Wierzejski soll auch die Kutis papillenförmig in das Epithel hineinwuchern. Diese allerdings von Hofer bestrittene Angabe würde die Aehnlichkeit des hautpathologischen Bildes mit der Dermatitis verrucosa, eventuell dem spitzen Kondylom noch erhöhen. Die Pocken fallen von selbst ab, sie wachsen aber dann, ebenso wie die Warzen nach chirurgischer Entfernung, wieder nach. Zuweilen verläuft die Krankheit gutartig, häufiger gehen die Fische ein. Nach Hofer ist die Hauterkrankung eine kompensatorische Ausgleichserscheinung, bedingt durch die Erkrankung der Nieren, welche ihrerseits durch ein Protozoon, den Myxobolus cyprini hervorgerufen ist. Die Darstellung Hofers, die auf den auch in der menschlichen Pathologie so wichtigen Zusammenhang zwischen Haut und Niere ein ganz neues Licht wirft, muß im Original nachgelesen werden.

Eine wirkliche Warzenbildung beobachtete Hofer an der Haut im Bereich der Flossen, namentlich an der Schwanzflosse des Bachsaiblings (Salus fontinalis). Am oberen und untere Rand der Flosse entstehen Verdickungen der Haut in Gestalt unregelmäßiger Buckel, welche teils nebeneinander, teils übereinander gelagert sind. Die Verdickungen bestehen im Innern aus Bindegewebe, das ein wirres Geflecht von Fasern darstellt und einzelne unregelmäßig gestaltete Papillen in die Oberhaut hineinschickt. An der Peripherie sind die Kutispapillen reich an braunem und gelbem Pigment. Die äußere Oberfläche der Hautbuckel besteht aus stark gewucherten und an der Grenze gegen die Kutis lang, zylinderförmig ausgezogenen Epithelzellen, welche ihrerseits zwischen die

Papillen der Lederhaut in die Tiefe gewachsen sind, sonst aber völlig normal erscheinen. Die Krankheitsursache ist unbekannt.

Fiebinger beobachtete bei einer ganzen Serie von Kletterfischen (Anabus scandens) papillomatöse Wucherungen von Mohnkorn- bis Erbsengröße an Kopf, Rumpf, Flosse. Die kleinsten sitzen beetartig als zottige Gebilde auf, die größeren sind warzig gestaltet. Histologisch zeigt das stark zottig infiltrierte Korium baumförmig verzweigte Zotten, die mit geschwänzten Zylinderzellen besetzt sind. Ein aus fibrillärem Bindegewebe bestehendes, nahezu taubeneigroßes Fibrom fand Fiebinger an der Schleimhautfläche des Mundwinkels eines Gadus vireus (Köhler). Die Oberfläche besteht aus mäßig verzweigten Epithelzapfen und Epithellagen, ganz analog wie bei den Fibromen der Warmblüter. Das Vorkommen der Papillome bei mehreren Tieren derselben Zucht spricht für eine erbliche Disposition.

Eigentlich hätten hier die spitzen Kondylome und venerischen Geschwülste besprochen werden müssen. Ich habe es jedoch für zweckmäßiger gehalten, alle Affektionen der Tiere, die den sogenannten Geschlechtskrankheiten der Menschen entsprechen, in einem Schlußkapitel zusammenzufassen.

Acanthosis nigricans.

Die bisher nicht beschriebene Krankheit beobachtete ich 1903 bei einem kleinen Hunde aus der Praxis des Tierarztes, Herrn Dr. Kantorowicz. Bei dem braunen Tiere hatten sich in der linken Achselhöhle weiche, warzige, durch Furchen voneinander getrennte schwarze Wucherungen von 1—2 mm Höhe gebildet, die ganz dem Bilde der Akanthosis nigricans entsprachen. Ich habe den Fall in einem Vortrage auf dem Berliner internationalen Dermatologenkongreß 1904 erwähnt. Schindelka beschreibt in der II. Auflage seines Lehrbuches 1908 Beobachtungen an 7 Hunden.

Es wurden vorwiegend die Achselhöhlen, Kniebeugen, Streckseiten der Zehen, Haut des Skrotum, der Zitzen, Umgebung des Afters, untere Fläche des Schweifes, Unterbauch, Lider, Lippen und Innenseite des Behanges befallen. Besonders wichtig ist die auch beim Menschen häufig konstatierte Beteiligung der Schleimhäute des Mundes, Afters und der Konjunktiven. Nicht konstant sind beim Menschen Juckerscheinungen und Symmetrie der Lokalisation, die Schindelka immer beim Hunde fand, während ich sie in meinem Falle nicht feststellte. Ganz dem menschlichen Krankheitsbilde analog verhält sich das hautklinische Bild: Zunahme der Pigmentierung, Zunahme der Akanthose, Anordnung der warzigen Wucherungen in Reihen, eigentümlich weiche Konsistenz der Neubildung; „Etat mamelonné“ der Schleimhäute findet man beim Menschen und Hunde. Während auch der chronische, durch einzelne Schübe charakterisierte Verlauf der Affektion dem Menschen und dem Hunde eigentümlich ist, ist nur einmal Karzinomatose von Schindelka beim Hunde gesehen. Ich glaube, daß die Häufigkeit der malignen Tumoren beim Menschen, die geradezu als Symptom der Krankheit angeführt ist, durch die kleine Zahl der bekannten

Fälle zu groß angenommen wird. Ich habe typische Akanthosis nigricans als zufälligen Nebenbefund an beiden Brustwarzen eines ganz gesunden Mannes gesehen. Als Analogie zu der häufigen Nagelerkrankung des Menschen fand Schindelka bei 2 Hunden die Krallen glanzlos, rauh, trocken, unregelmäßig abgenutzt, aufgefasert und partiell verdickt. Die von ihm beschriebene elephantiastische Verdickung kommt beim Menschen nicht vor.

Das Wesen der Erkrankung ist unbekannt; jedenfalls sind Akanthose und Pigmenthypertrophie so wesentliche Züge des Krankheitbildes, daß das Fehlen eines der Symptome diese Diagnose nicht mehr ermöglicht. Ich würde deshalb Schindelkas Beobachtung von warzigen, unpigmentierten Wucherungen beim Schwein nicht unter die Akanthosis nigricans rubrizieren. Ein Zusammenhang mit malignen Tumoren (Abnahme der Widerstandsfähigkeit der Haut infolge allgemeiner Kachexie) erscheint nach den Tierbeobachtungen nicht wahrscheinlich.

Die pathologische Anatomie wird von Schindelka nur kurz erwähnt und für analog der menschlichen Erkrankung erklärt. Im Gegensatz zu meinem Befunde hält er die Hornschicht für verdickt.

Acanthosis nigricans des Hundes.

(Eigene Untersuchung LXVI.)

Das anatomische Wesen der Erkrankung wird durch den von Darier gewählten Namen: Dystrophia papillaris et pigmentosa, ausgedrückt. Das Stratum corneum ist verhältnismäßig dünn: Die einzelnen Zellagen sind etwas aufgelockert. Da die Hornschicht in der Achselhöhle überhaupt sehr fein ist — Kontrolluntersuchungen habe ich nicht angestellt —, so kann vielleicht von einer relativ geringen Verdickung des Stratum corneum gesprochen werden. Da die Oberfläche der Hornschicht entsprechend dem Bau des Rete ziemlich gradlinig verläuft, so ist eine Verdickung der Hornmassen in Vertiefungen der papillomatösen Erhebungen nicht festzustellen. Die Papillen sind nicht in einzelnen Exemplaren, sondern auf größere Strecken hin so gewuchert, daß ihre Länge 0,5—0,6 mm beträgt. Dementsprechend sind auch die Retezapfen gewachsen, die oft unter Verleugnung ihrer „Zapfennatur" sich in handschuhfingerförmige Gebilde umgewandelt haben. Zuweilen entstehen bis 0,35 mm dicke, schwer zu beschreibende Epithelbildungen. (Die normale Höhe der Retezapfen des Hundes beträgt 0,025—0,027 an der Bauchhaut.) Die Retezellen selbst zeigen keine Anomalie, nirgends sieht man Schwellungen, Quellungen und Zusammensinterungen der Zellen (Psorospermosis). Zellveränderungen, die an die Darierschen Körper erinnern, sind nicht zu beobachten.

Pigment findet sich in großen Massen vor allem in der Basalschicht des Rete, in abnehmender Stärke auch in den höheren Schichten bis hinauf zum Stratum corneum. Das, auch in der Durchsicht, schwarz erscheinende Pigment ist meist an Zellen gebunden. Freilich sieht man auch viele anscheinend freiliegende Körnchen. An dünnen Schnitten erkennt man aber, daß viele anscheinend extrazellulär liegende Pigmentmassen zu dem Chromatophoren- oder Melanoblastensystem gehören, die bei vielen Tierhauterkrankungen so deutlich hervortreten. Gut sichtbar ist die Kommunikation der Ausläufer der Melanoblasten. Gerade in diesen Präparaten verstärkt sich der Eindruck von der Wanderzellennatur der Chromatophoren so, daß ich die Krankheit als Studienobjekt für die Frage empfehlen möchte. Auch in den Papillen und im subpapillären Korium findet sich mäßig viel Pigment. Die Natur dieses Pigmentes wurde nicht festgestellt. Das Korium ist durchaus normal, insbesondere frei von Entzündungssymptomen.

Hauthörner.

Die Hauthörner sind umschriebene, tierhornähnliche, den Warzen nahestehende Auswüchse der Haut, die bei Menschen und Tieren an allen Stellen der Haut sich entwickeln können. Dementsprechend bilden sie sich sowohl bei hornlosen als auch bei hörnertragenden Tieren. Die echten Hauthörner sind ausschließlich vom Hautorgan gebildet, die falschen Hauthörner sitzen zwar anscheinend auf einer normal nicht hörnertragenden Hautstelle, haben aber als Basis einen Knorpel oder Knochenkern. Einige Beobachtungen über **falsche** Hauthörner seien angeführt.

Louis Blanc (No. 243) fand, daß bei Pferden Hörner oberhalb des „trou sourcilier" entstehen. Die Gebilde haben knorplige Grundlage, stammen vom Primordialskelett, nicht etwa vom Stirnbein ab. Die Knorpelanlage steckt im Knochen, wie ein Zahn in einer Alveole. Die Haut über dem Horn ist normal; die das Horn zunächst umgebende Masse ist fibrös; selten bildet sich um die Hornanlage noch eine besondere knöcherne Schale. Auch Dupas (No. 943) beschreibt hornige Auswüchse auf dem Augenbrauenbogen eines ungarischen Pferdes. Sie waren 2 cm hoch, mit Haut überzogen, halbkreisförmig, nach innen konkav gekrümmt. Ihre Basis war 2 cm lang. Gurlt erwähnt Hauthörner beim Pferde, die auf der Mitte der Stirn saßen. In einem dieser Fälle soll das Stirnhorn des Pferdes jeden Monat abgefallen sein. In der Breslauer Sammlung sah Lebert ein gewundenes 3 Zoll langes Horn von der Stirn eines Ziegenbockes oberhalb des Nasenvorsprunges, das an der Basis einen deutlichen Knochenkern zeigte. Mord (Tierärztl. Wochenschr., 1908) beschreibt geradezu ein drittes Horn zwischen den beiden normalen Hörnern eines Schafbockes. Hierher gehören auch hornartige Mißbildungen von der Unterextremität des Pferdes.

Migcotti (No. 193) sah bei einem Füllen in der Nähe der Fessel einen verkümmerten Metakarpus und auf diesem ein hornartiges Anhängsel von der Struktur des Hufes. Das Gebilde war ziegenhornartig gekrümmt, berührte den Boden, verursachte Schmerzen und Lahmheit und mußte deshalb exstirpiert werden. Winter von Adlersflügel (zitiert bei Gurlt) beschreibt ein Pferd, das am Fesselgelenk beider Vorderfüße eine hirschklauenähnliche Hornbildung hatte, die so stark wuchs, daß jährlich 2 Finger breit abgesägt werden mußte. In der Sammlung des pathologischen Institutes der Berner tierärztlichen Hochschule (Prof. Guillbeau) sah ich ein gewaltiges, dreimal gebogenes Horn, das von der Afterklaue des Fußes eines Hahns ausgegangen war. Der Fall hatte große Aehnlichkeit mit dem oben zitierten. Leisering erwähnt ein 1,7—1,1 cm großes Hauthorn, das von der Haut der Klauenspalte eines Schweines ausging.

Die **echten** Hauthörner haben in ihrer Entwicklung, in ihrer Anatomie und Pathologie mehr Beziehungen zu den Warzen als zu den normalen Tierhörnern; wir werden daher die letzteren im Anschluß an die Erkrankungen der Anhangsgebilde der Haut behandeln.

Der Typus eines normal im Tierreich vorkommenden Hauthorns ist das Horn des Rhinozeros, das als Basis die längsten bei Säugetieren vorkommenden Papillen hat. Die diese Papillen bekleidenden Epidermiszellen bilden haarähnliche Hornfäden, die wieder durch dazwischenliegende Epidermiszellen zu einem Ganzen verbunden sind. Das Rhinoceros unicornis wirft alle 10 Jahr ein Horn ab.

Der Nasenaufsatz des Rhinolophus Hippocrepis, der Hufeisennasenfledermaus, ist nach A. Reidtel (Zeitschr. f. Zool., Bd. 23) kein Hauthorn, sondern eine Hautfalte.

Die echten Hauthörner sind bei den meisten Haustieren und einigen wild

lebenden Tieren beobachtet, am häufigsten bei Rindern, Schafen, Pferden, selten bei Hunden, Schweinen, Ziegen, Hasen, Katzen[1]) Mäusen[2]), gelegentlich bei Gänsen[3]), Papageien[4]), Zeisigen[5]), Kanarienvögeln[6]), Tauben[7]) (Schindelka gibt viel Kasuistik).

Die Hörner können sich auf der ganzen Haut entwickeln; Prädilektionsstellen sind wie beim Menschen der Kopf, besonders häufig zeigen die Ohren speziell der Schafe die Neubildungen. Verhältnismäßig oft entwickeln sich Hörner an den Genitalien (ähnlich wie beim Menschen) und am Euter der Kühe. Aber auch auf der Haut der Schulter (Garreau), des Hypochondrium (Bartholinus), der Kehle (Parson), Schenkel (Schindelka), kurz, fast an jeder Hautstelle hat man Hörner gefunden.

Es mögen hier einige Beschreibungen von „Ohrhörnern" folgen:

Mossé (No. 1182) sah bei einem 7jährigen Schaf auf der Spitze des linken Ohrs ein 10 : 6 cm großes Horn, das innerhalb von 3 Monaten an Stelle eines anderen 25 cm langen, von einem Hunde abgebissenen Hornes entstanden war. Aehnlich ist ein Fall Lucets (No. 123), der nach 6monatiger Beobachtung Nekrose der Hornbasis sah. Der Druck der Neubildung bewirkte eine Einsenkung der Haut, die an die Veränderung des Nagelbettes bei der Onychogryphosis des Menschen erinnert. Auch Spinola und Schindelka fanden sehr charakteristische Hörner am Ohr des Schafes. Peschel beschreibt ein Ohrhorn vom Hunde; Kitt 2 Ohrhörner beim Rinde; Kitt, Hoffmann, Bartholinus Ohrhörner im Grunde der Ohren des Pferdes. Im letztgenannten Falle waren die 3 cm langen, 1 cm dicken glatten, sporenähnlichen Anhangsgebilde an der Spitze gekrümmt; sie fielen bei einer Erkrankung des Pferdes spontan ab; innen waren sie hohl.

Nach Schindelka ist bei englischen Pferden mit langen Köthenhaaren eine multiple Hornbildung häufig an der hinteren Fesselfläche.

Selten ist das Vorkommen von Hörnern an der Nase der Pferde, ein Unikum die in der Breslauer Sammlung befindliche, $^2/_3$ Zoll lange, $^1/_3$ Zoll breite, einem gryphotischen Nagel gleichende Hornbildung von der Schwanzspitze eines Schafes.

Die Größe der Hörner schwankt in weiten Grenzen.

In der Sammlung Prof. Guillebeaus-Bern sah ich ein früher 30 cm lang gewesenes Hauthorn aus der Parotisgegend einer Kuh. Lesbre (No. 640) beschreibt ein 27 cm langes Horn von der Schulter einer 15jährigen Kuh, dessen elliptischer Querschnitt 2,6 cm betrug. Das 13 Querringe zeigende Horn war innerhalb von 9 Jahren gewachsen; durch seine Schwere zog es die Haut so herab, daß es an einem Stiel zu hängen schien. Die bindegewebige Hornbasis war durch gewaltige Papillen gebildet. In diesem Falle scheint das Hauthorn ebenso wie in einer Beobachtung Nörners analog den physiologischen Hörnern Jahresquerringe gezeigt zu haben.

---

1) Vgl. Bartholinus.
2) Bland-Sutton.
3) Gurlt.
4) Houel.
5) Breslauer Sammlung.
6) Werner.
7) Simon.

Garreau (bei Goubeaux No. 215) sah am rechten Schultergelenk eines 8jährigen Merinoschafs ein an einer herabgezogenen Hautfalte hängendes 22 cm langes, an der Basis des Hautwulstes 12 cm im Umfang messendes Horngebilde, das aus übereinander geschobenen hohlen Kegeln bestand. Die Hornmasse war außen ziemlich hart, die Basis weich. Die histologische Untersuchung zeigte die Entwicklung aus Hautpapillen mit zu starker Hornbildung.

Figur 108.



Horn der Unterlippe. (Eigene Beobachtung.)

Figur 109.

Hornbildung im Gesicht des Hundes (Schindelka).

Reibel (Americ. Rev., 1908, S. 750) bildet ein von der linken Schulter eines Schafes herabhängendes, 47 cm langes, an der Basis 67 cm im Umfang großes, sich nach oben verjüngendes, keulenförmiges Hauthorn ab. Ein von der Brust eines Schafes

stammendes Horn (Fall Parsons) wog 26 Pfund. Auf der Brust einer Ziege sah Casparini (bei Kitt zitiert) ein kolossales Hauthorn.

Nur bei einem Teil der Hörner ist die Länge im Verhältnis zur Dicke so groß, daß der Charakter eines „Hornes" gewahrt bleibt (Gurlt, Peschel, Voß u. a.). Nicht selten besteht ein Mißverhältnis zwischen der geringen Länge und übergroßen Dicke. Bartholinus erzählt von dem Horne der rechten Seite eines Schafes, das bei ganz geringer Länge so dick war, daß man es nicht mit der Hand umfassen konnte. Es kann geradezu zur Bildung von Hornplatten kommen. Labat (No. 247)

Figur 110.

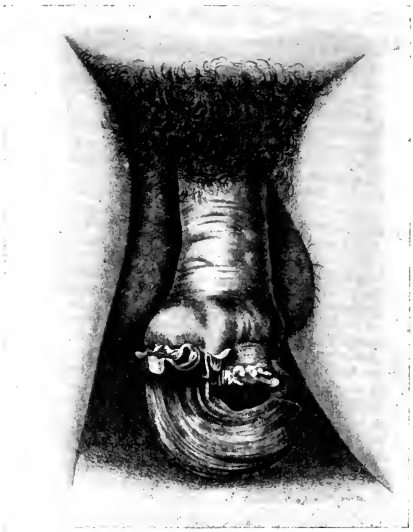

Horn des Penis des Menschen. (Kaposis Atlas der Hautkrankheiten.)

sah bei einem 4jährigen Widder in der Haut der rechten Flanke und Rückenhälfte eine 92 cm im Umfange große Hornbildung, die durch Furchen in drei 5,7 : 18 cm hohe Teile gespalten war. Ein Teil fiel jährlich ab, andere bleiben. Der Bau entsprach völlig dem anderer Hornbildungen.

Interessant ist die Kombination von Keloid und Cornu cutaneum, die Moreau (No. 152) bei einer 10jährigen weißschwarzen Kuh beobachtete. Vor der mittleren und vorderen Partie der Kruppe fand sich eine rötliche, dick elastische, 1—2 cm breite, 3—4 mm über das Hautniveau ragende keloidähnliche Masse in der Haut. Das Keloid wurde zuerst gelb und an den Rändern hart, bedeckte sich mit Hornmasse; von beiden Seiten erheben sich dachartige Hornplatten, die deutliche Längs- oder Querfurchen zeigten. Einzelne der so abgetrennten Stücke werden zu gryphotischen,

Fußnägeln ähnlichen, 3—4 cm hohen Bildungen. Nach 4 Wochen hatte sich das Keloid gebessert, es waren jedoch 9 Hörner vorhanden, die bis 6 cm lang waren. Die ganze Bildung war wahrscheinlich im Anschluß an eine Laugenätzung der Haut entstanden.

Die Hörner treten in der Mehrzahl der Fälle singulär auf; doch kommen ganz wie beim Menschen multiple Bildungen vor. Schindelkas Fall (Fig. 111) entspricht fast völlig einer multiplen Hornbildung am Penis des Menschen, die ich selbst zu sehen Gelegenheit hatte. 2 Hörner, die mit ihren Konkavseiten einander zugewendet waren, sah Schindelka auf der Kastrationsnarbe eines Ochsen. Auf andere Fälle multipler Hornbildung ist bereits hingewiesen.

Figur 111.

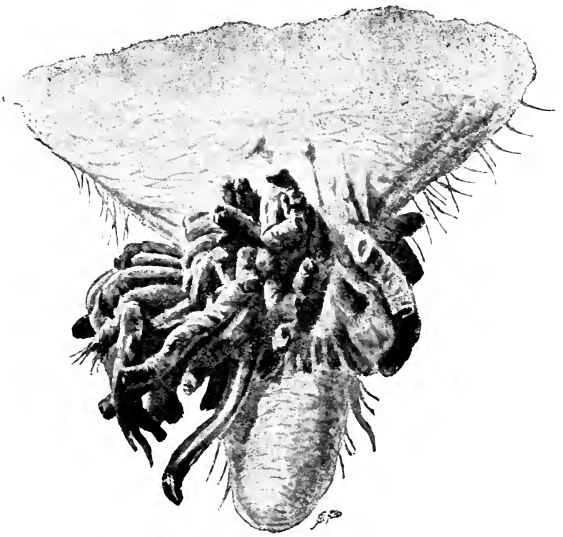

Hornbildung am Euter der Kuh (nach Schindelka).

Die Entwicklung der Hauthörner ist eine verschiedene: sie fallen nach Erreichung einer gewissen Größe spontan oder nach einem leichten Trauma ab; bei einem Pferde Büchners soll sogar monatlicher Hornabfall bestanden haben. Unvollständigen Operationsversuchen, die die Basis des Horns in der Haut lassen, folgt wie in der humanen Pathologie ein Rezidiv (Gurlt). Bemerkenswert ist die Tatsache, daß Uebergang des Hauthorns in Kankroid sehr selten beschrieben ist. Nur Sudrail (No. 558) erwähnt einen eigentlich nicht hierher gehörenden Fall. Der Grund eines normalen Kuhhorns wurde eitrig. Trotz Operation entwickelte sich ein papilläres Epitheliom. Der Hornkrebs der Hufe ist kein Karzinom.

Hier sei eine Bemerkung über eine, ich möchte sagen physiologische Hornbildung der Haut eingeschaltet. Die Kastanien des Pferdes (warzige Gebilde der

Fußenden) wuchern bisweilen so, daß sie verkürzt werden müssen. Otto, Havemann, Greve (zitiert in Gurlts Lehrbuch) versichern das Fehlen dieser anatomisch vielfach den Nägeln gleichenden Horngebilde.

Figur 112.

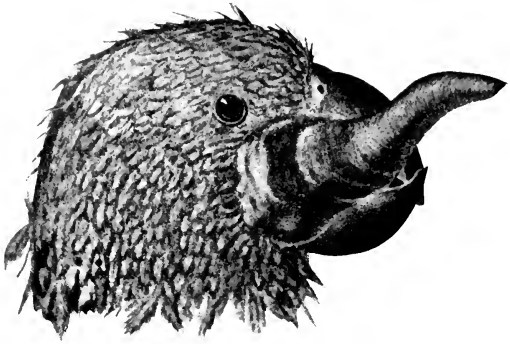

Hornbildung des Papageis nach Eberlein.

Figur 113.

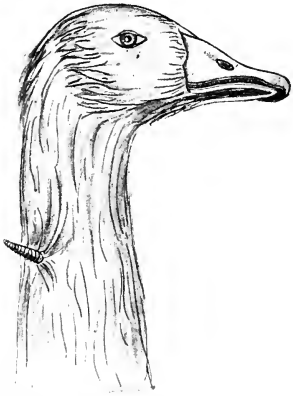

Hornbildung der Gans. (Magazin für Tierheilkunde. Bd. 15.)

Die Aetiologie der Hauthörner ist keine einheitliche. In den meisten Fällen ist keine Ursache festzustellen.

Gelegenheitsursache zur Entstehung der Hörner scheinen Narben (Moreau, No. 152), Aderlaßwunden (Gurlt, No. 509), Talgdrüsencysten (Sutton, No. 243), Verletzungen (Mossé, Lucet, No. 123) zu sein. Schindelka sah in der Kastrations-

wunde eines Ochsen die Entwicklung großer Hörner. Er weist ferner auf die Häufigkeit der Hörner an den Fesseln langhaariger Pferde hin. Ziemann fand bei westafrikanischen Ziegen an Wangen und Lippen pfennig- bis 3markstückgroße dunkelgraue warzige Hornbildungen, die bis 9 cm Länge, 0,6 cm Dickendurchmesser erreichten. Die Gebilde bestanden aus verhornten Epithelien. Von den erkrankten Tieren starben 22 pCt. Die Krankheit wurde auf Reizung der Schleimhäute durch den Genuß von Elephantengras zurückgeführt. Ich selbst habe als Ursache der Hornbildung in einem Falle der Dresdner Sammlung (Prof. Joest) Aktinomykose festgestellt; bei den Vögeln ist die Tuberkulose häufig die Ursache der Hornbildung.

Diese Aetiologie wird in Zukunft bei allen hornähnlichen Geschwülsten der Vögel zu berücksichtigen sein (vgl. Kapitel Tuberkulose S. 190). Aeltere Literaturangaben sind daher mit Vorsicht zu benutzen. Häufig ist diese Hornbildung besonders bei Papageien, bei denen hühnereigroße, dicke und 5 cm lange, schlanke Cornua cutanea entstehen (vgl. Fig. 112). Ihre Konsistenz nimmt mit dem Alter zu, ihre Färbung schwankt von schmutziggrauer Farbe bis zur schmutzigbraunen. Die Borken sind leicht von der schmutzigblaugrauen, eingesprengte kleine und größere Knötchen zeigenden Unterlage abzuheben (Kitt). Ich selbst habe ein zweifellos tuberkulöses, 1,5 cm langes Hauthorn bei einem Papagei gesehen.

Ein anderer Teil der Vogelhauthörner dürfte auf Epithelioma contagiosum zurückzuführen sein (vgl. das Kapitel).

Es bleiben aber Fälle übrig, in denen auch bei Vögeln eine Allgemeinkrankheit als Ursache nicht angenommen werden kann. Gurlt z. B. beschreibt (Fig. 113) ein 2 Zoll langes, an der Basis 4,5 Linien breites Horn vom Hals einer Gans. Werner sah bei 2 Kanarienvögeln eigentümlich hornähnliche mit Einschnürungen versehene hautfarbene Gebilde, die aus feinen, spiralig gewundenen verkümmerten Federn bestanden. Die aus einer Hauttasche kommenden Federn waren durch eine Membran zusammengehalten. Die „Hörner“ zeigen manche Eigentümlichkeiten der Dermoidcysten. Auch ich habe am Fuß einer Nachtigall eine mäßig weiche, hornähnliche Masse gesehen, deren Rubrizierung auch nach dem Ausfall der histologischen Untersuchung recht schwer war. Ich war lange geneigt, eine Umwandlung des embryonalen Restes einer Federanlage in ein Atherom anzusehen, habe aber schließlich den Fall als „Hornbildung“ (vgl. S. 394) beschrieben.

Die pathologische Anatomie der Hauthörner der Tiere ist wenig bearbeitet; leider fehlen alle Arbeiten über die feineren Strukturverhältnisse der hornigen Massen. Mit den Angaben der Autoren ist nicht viel anzufangen. Malpighi spricht von einer Verlängerung der Papillen, Nörner fand in einem Horn vom Hals des Rindes eine dreifache Höhle, die mit einem teilweise embryonalen Bindegewebe erfüllt war, Schindelka gibt an, daß in einem Fall multipler Hornbildung am Kuheuter die leicht abdrehbaren Hörner auf „kugligen“, nicht auf vergrößerten langen Papillen gesessen hatten und bei Anwendung von Kalilauge wie die Hörner der Vögel in Querscheiben zerfallen seien.

Hauthorn des Ochsen auf aktinomykotischer Basis.

(Eigene Untersuchung LXVII.)

Der Fall stammt aus der Dresdner Sammlung (Prof. Joest). Es handelt sich um ein altes Sammlungspräparat, das ein an der Basis 60 cm breites Hauthorn vom Oberkiefer eines Rindes darstellt. Da etwa 20 cm hohe Gebilde besitzt eine 0,5—2,5 cm dicke homogene Hornschale und einen von eingesprengten Granulations- und Erweichungsherden durchsetzten bindegewebigen Kern. In der Spitze des Horns saß ein an dem Querschnitte etwa 5 markstückgroßes Knochenstück, in dem ich nicht eine Metaplasie, sondern ein abgesprengtes und gehobenes Stück des Oberkiefers erblicke.

In der Pathologie der Aktinomykose bot dieser Fall nichts Bemerkenswertes. Es wurde speziell die Hornbasis (Implantationsstelle des Horns) untersucht, an der der Druck des Hornes eine Einsenkung bewirkt hatte.

Das Korium zeigt keine wesentlichen Veränderungen, insbesondere keine Symptome entzündlicher Reizung. Bemerkenswert ist auch der Mangel größerer Gefäße, als der Norm entspricht. Die Hornbildung unterscheidet sich dadurch wesentlich von den spitzen Kondylomen. Vielleicht erklärt sich der Unterschied durch den geringeren Stoffwechselumsatz der Hörner im allgemeinen und durch die Tatsache, daß in unserem Falle im besonderen das „Horn" kein solider Körper, sondern nur eine Schale um einen aktinomykotischen Tumor war.

Das Korium sendet nur 87—90 μ breite und 350 μ hohe Papillen in das Rete, dessen Zapfen ganz außergewöhnlich breit sind (130—170 μ). Die Retezapfen zeigen nach dem Korium zu kleine Auswüchse, so daß ihre aktive Wucherung wahrscheinlich erscheint. Ein Stratum cylindricum ist deutlich erkennbar. Nach einigen Lagen von Uebergangszellen nehmen die Retezellen ihre gewöhnliche Form an. Deutlich sind die Stacheln der einzelnen Zellen in den mittleren Lagen erkennbar. Kernteilungsfiguren, Kerneinschlüsse, sowie sonstige Zeichen einer schnellen Kernvermehrung sind nicht wahrnehmbar.

In der Mitte der Retezapfen werden die Zellen undurchsichtiger, weil eine mit Hämatoxylin stärker färbbare Substanz ausgeschieden wird. Vor dem Beginn der eigentlichen Hornbildung ist diese Durchtränkung mit der fraglichen Substanz am stärksten. Die Ernstsche Hornfärbung zeigt, das die Zellen Hornsubstanz als feine Zäckchen und Streifchen ausscheiden. Schließlich ist die ganze Zelle diffus gefüllt. Das eigentliche Horn besteht aus völlig verhornten Zellen (keine Weigertfärbung) und gleicht ganz den physiologischen Hörnern.

Weiche Hauthornbildung vom Fuße der Nachtigall.

(Eigene Untersuchung LXVIII.)

Das Präparat (vgl. S. 393) stellt den Typus eines „weichen" Hauthorns dar. Schon bei schwachen Vergrößerungen (vgl. Taf. IX, Fig, 3) fällt die Zusammensetzung der Geschwulst aus Querscheiben auf. Aus einer Art von Hauttasche erhebt sich an beiden Seiten, von normaler Haut flankiert, eine ziemlich homogene Zellmasse, die nur stärker und schwächer gefärbte Querschichten aufweist. Sie färbt sich mit Alaunkarmin intensiv, mit Methylenblau teilweise, nach Gram strichweise, verhält sich also nicht wie Horn, sondern eher wie die bröckligen Massen eines Atheroms. Besonders an Atherom erinnerten Präparate, in denen durch Ausfall der „Hornmasse" Höhlen entstanden sind. Gegen Atherom spricht der Mangel einer Kapsel und des Cholestearins, für Atherom dagegen die von Hutyra hervorgehobene Beteiligung der Federbälge an dem Prozeß. Das Korium sowie die im Präparat gut sichtbaren übrigen Teile der Haut und des Fußes sind in den Krankheitsprozeß nur passiv hineingezogen.

Fibrome.

Die Fibrome sind vorwiegend aus Bindegewebsfasern bestehende Geschwülste, die isoliert und multipel auftreten können. Beim Menschen und bei den Tieren trennt man die harten von den weichen Fibromen; von den letzteren ist ein großer

Teil, meiner Ansicht durchaus nicht alle, als Neurofibrome aufzufassen. Harte Fibrome sind beim Menschen selten, bei den Tieren recht häufig; Neurofibrome sind bei Tieren einwandsfrei nicht nachgewiesen; die weichen Fibrome in der Form der Mollusca pendula sind bei Tieren und Menschen oft gesehene Befunde.

Harte Fibrome kommen als solide, derbe, mehr oder weniger über das Hautniveau prominierende Knoten vor allem bei Pferden (Kopf, Schulter, Widerrist, Bauch, Schlauch), Rindern (Triel) und Hunden (an der ganzen Körperhaut) vor. Ich selbst habe bei einem Schwein ein Fibrom gesehen (vgl. unten). Leisering fand bei einer Ratte ein Fibrom, Eberth (No. 471) bei einer Forelle ein Fibrosarkom. Am Rüssel eines Elefanten konstatierte Max Schmidt (No. 35) ein typisches Fibrom. Ein von Mégnin (No. 250) beschriebener Fall von Fibrombildung des Samenstranges des Katers nach Kastration ist wohl der Botryomykose zuzurechnen.

Die harten Fibrome stellen häufig große Tumoren dar: In Hobdays Fall (No. 304) (Pferd) betrug das Gewicht der Geschwulst 3 Pfund, in Mc. Faydeans (No. 303) Beobachtungen (Pferd) 17,5 Pfund, (Kuh) 65 Pfund, in Limonts (No. 291) Fall (Pferd) sogar 112 Pfund. Leisering (No. 706) sah bei einer 310 g wiegenden Ratte eine fibromatöse Geschwulst der Bauchhaut, die 145 g, also mehr als $^1/_3$ des Körpergewichts, wog. Kitt bildet ein gewaltiges Konglomerat von Knollen vom Schwanzende einer Kuh ab. Die Tumoren bestanden aus myxomatösen Fibromen.

Sitzt das harte Fibrom breitbasig der Haut auf, so entstehen geradezu Uebergänge zur Elephantiasis. So war in Reakes (No. 334) Beobachtung der Penis eines Pferdes in einen mannesarmdicken Strang verwandelt. Durch die bindegewebige Neubildung waren zahlreiche Strikturen entstanden. Mc. Faydean (No. 303) sah das Fibrom in das Fußgelenk eines Pferdes gewissermaßen übergehen. Wie innig die Verwachsungen der Fibrome mit der Haut und den unter ihr liegenden Teilen sein können, zeigt der Fall Hobdays (No. 303), in dem nach Entfernung eines 3 Pfund wiegenden Fibroms vom Präputium eines Pferdes unstillbare Blutungen auftraten.

Bei multipler Fibrombildung überwiegen die kleineren Geschwülste.

Siedamgrotzky (bei Schindelka zitiert) sah am Schlauch eines Pferdes gegen 100. Auch Cadiot beschreibt multiple Fibromatose bei einem Hunde (No. 1176). Am rechten Ohr erreichte eine Geschwulst 5 Frankstückgröße; viele Tumoren wurden inzidiert und histologisch als Fibrome verifiziert. Das Tier starb an cystischer Degeneration der Nieren. Leblanc gibt an, mehrere analoge Fälle bei älteren Hunden gesehen zu haben. In manchen Fällen scheint geradezu eine Disposition zur Fibrombildung zu bestehen. Ein Pferd (No. 202) war durch die Bildung zahlreicher Fibrome erheblich entstellt. An den Stellen, an denen Probeexzisionen vorgenommen oder Blut zur Untersuchung entnommen war, entwickelten sich neue Fibrome, die mikroskopisch verifiziert wurden. Liquor ferri sesquichlorati brachte Heilung.

Die Entwicklung der harten Fibrome geht ziemlich langsam vor sich; ihre klinische Bedeutung ist, abgesehen von der Entstellung, nur durch ihren Sitz bedingt. Gelegentlich ulzerieren sie nach Traumen und Infektionen oberflächlich.

Ueber die Pathogenese ist nichts Sicheres bekannt. Traumen haben kaum einen Einfluß. In Fällen, in denen die Fibrome von Verletzungen ausgegangen waren, dürfte es sich um Keloide gehandelt haben.

Die **weichen Fibrome** kommen in der Form der Mollusca pendula vor. Schindelka gibt an, sie auch in der Haut als weiche, teilweise subkutan gelegene Gebilde konstatiert zu haben. Sie würden dann den Neurofibromen gleichen. Nähere Angaben finden sich darüber in der Literatur nicht. Meist erscheinen die

Figur 114.

Fibrosarkom des Hundes. (Klinik von Prof. Dr. Regenbogen.)

weichen Fibrome als knollige, lappige, zottig-papilläre Exkreszenzen, die am Kuheuter häufiger zu finden sind. Louis Blanc (No. 108) identifiziert die weichen Fibrome mit den Neurofibromen des Menschen, gibt aber keine histologischen Untersuchungen.

Bei Hunden sollen die Mollusca fibrosa, die besonders an der Haut der Ellenbogen und des Bauches vorkommen, eine blaurote Farbe haben und starke Ausbildung der Venen zeigen; ich habe einen solchen Fall gesehen, ihn aber der Elephantiasis zugerechnet.

Aus völlig unbekannten Gründen wandelt sich gelegentlich das Bindegewebe

des Fibroms eigentümlich gallertartig um. Die so entstehende Geschwulst ist das Myxom oder Myxofibrom.

Beim Menschen scheinen keine Myxofibrome der Haut beobachtet zu sein, wenigstens zitieren die großen Sammelwerke keinen Fall. Johne (No. 1375) konstatierte unter 250 Neubildungen der Pferde 1, unter 417 Tumoren der Rinder 3, unter 209 Geschwülsten der Hunde 3 Myxome bezw. Myxofibrome. Besonders selten sind die kutanen Myxome. Scoffié (No. 117) beschreibt bei einem **Hunde** einen mannskopfgroßen, sehr weichen Tumor im Unterhautfettgewebe. Mikroskopisch fand er ein reines Myxom: in einer „amorphen" Grundsubstanz lagen nur verhältnismäßig wenige unregelmäßig konturierte Zellen.

Kitt beschreibt ein Myxom von der Mamma des Hundes, ich selbst habe ein warziges Myxom von der Rückenhaut eines Kalbes beobachtet und mikroskopisch untersucht (vgl. S. 399).

Beim Pferde sah Ehlers (No. 1374) ein Myxoma gelatinosum der Subkutis, Lucet (No. 1376) ein Myxom in der Höhe der dritten Zitze von birnenförmiger Gestalt, das einen Umfang von 45 cm hatte.

Beim Rinde beschreibt Moret (No. 154) Myxofibrome, die den Neurofibromen etwas gleichen. Kitt und Holterbach (No. 1321) konstatierten im Schwanz des Rindes vielhöckrige bezw. „kegelkugelartige" Myxofibrome. Peter (No. 824) beschreibt folgenden Fall:

Bei einer 7jährigen Kuh hatte sich neben dem rechten Horn eine an der Basis handgroße bis 65 cm messende Geschwulst entwickelt, deren Stiel normale dünnbehaarte Haut zeigte. Die Oberfläche der Geschwulst bestand aus abgelösten Hornschollen und Balken, die eine Art Panzer bildeten. Am Rande saßen 4 bis 15 cm lange, in der übrigen Geschwulst 3 weniger gut entwickelte Hörner. Die Geschwulst wog nach der Operation 11,5 kg. Sie bestand aus spindelzellenhaltigen Bindegewebszügen, hatte elastische Fasern, zeigte große Gefäßquerschnitte. Die Epidermis war stellenweise hypertrophisch (Hornbildung).

An der Basis war ein weicher faustgroßer, 526 g wiegender Tumor eingelagert, der von einer glatten, strukturlosen Membran umgeben war. Er bestand aus gleichmäßig verteilten Zellen und homegener Zwischensubstanz. Es handelte sich um ein Myxofibrom, das der Form nach als Fibroma pendulans aufzufassen ist mit sekundärer Hornbildung.

Die melanotischen Myxofibrome, z. B. Fall Jalaberts (No. 625) (34 kg wiegende Geschwulst) sind im Anschluß an die Melanofibrome S. 401 behandelt. Typische Myxome können auch von anderen Körperteilen als der Haut ausgehen. Es sind Beobachtungen über Myxome beschrieben, die ihren Ursprung von der Nase, dem Herzen, dem Netze, dem Darme nahmen. In 3 Fällen fanden sie sich im Bereich des Zentralnervensystems. Holzmann (No. 1373) sah bei einem Hunde, der überfahren war und seitdem an Diabetes insipidus gelitten hatte, ein Myxoma hyalinum zwischen Periost und Dura mit Ausnahme des Halsmarkes. Bratschikow (No. 1372) beschreibt ein gelatinöses Myxom im Lendenteil einer Kuh zwischen Dura und Wirbelknochen. Perussel (No. 1371) beobachtete ein weiches Myxom an der Gehirnbasis einer Kuh (vgl. Casper: Lubarsch-Ostertag, Ergebnisse 1907, II).

Da Fibrome beim Menschen nicht nur in der Haut, sondern auch gleichzeitig

auf der Dura mater vorkommen und hier wie gutartige Gehirntumoren wirken, ist der Befund von Myxomen im Zentralnervensystem wichtig.

Die Uebergänge des Fibroms zum Fibrolipom, Fibromyom, Fibrosarkom werden an den ensprechenden Stellen besprochen.

Die pathologische Anatomie des harten Fibroms ist durch die Ausbildung von mannigfach einander durchflechtenden Bindegewebszügen, durch den geringen Zellgehalt, durch die Neigung, das peripherisch gelegene Gewebe zur Druckatrophie zu bringen, charakterisiert.

Narbenartiges Fibrom des Pferdes.

(Eigene Untersuchung LXIX.)

Als flaches Fibrom ging mir eine Geschwulst zu, die manche Aehnlichkeit mit einer flachen Narbe hatte, mikroskopisch sich aber in Einzelheiten unterschied. Das Stratum corneum und das Rete sind in ihrer zellulären Struktur wenig verändert, das Rete ist stark pigmenthaltig. Die Retezapfen sind unbedeutend entwickelt, auf größeren Strecken fehlen sie ganz, so daß das Rete eine aus 10—12 Zellreihen bestehende Leiste bildet. Das Bindegewebe des Korium ist ziemlich zellarm, es enthält gut entwickelte elastische Fasern (Orzeïnfärbung), die allerdings nach Zahl und Stärke hinter der Norm zurückbleiben. Außer Blutgefäßen sieht man Reste von Hautmuskeln und Fettgewebsinseln, ein Beweis, daß der fibromatöse Prozeß sich auch nach der Tiefe zu entwickelt hat. Haare und Drüsen fehlen ganz, finden sich aber, abgesehen von einer cystischen Erweiterung einiger Follikel, normal entwickelt in der Umgebung des Fibroms. Gegen die Narbennatur der Neubildung spricht das Vorkommen der elastischen Fasern, die Ausdehnung des Prozesses in die Tiefe, das klinische Bild. Der Fall zeigt, daß Uebergänge zwischen Narben- und Fibrombildung anatomisch zu trennen sind.

Hartes Fibrom des Pferdes, Rindes und Schweines.

(Eigene Untersuchung LXX—LXXIV.)

Der erste Fall entspricht klinisch einem typischen Fibrom. Das Stratum corneum, 1—3 mm dick, besteht aus gleichmäßig und vollständig verhornten Zellen, zwischen denen mit hyaliner Masse erfüllte Hohlräume, vielleicht ektasierte Schweißdrüsen-Ausführungsgänge, liegen. Die Retezellen sind normal (wenig Kernteilungsfiguren); die Retezapfen dringen noch über die Grenze der Reteschichtzellen 1—1,25 cm weit in die Tiefe und sind an ihren Enden vielfach verzweigt. Sowohl die Basalschicht wie das Stratum granulosum (3 Zelllagen) sind gut entwickelt. Der eigentliche Tumor besteht aus mäßig zellreichen Bindegewebsfasern, deren große Masse parallel zur Hautoberfläche verläuft. Innerhalb dieser der Epidermis parallelen Ebene aber bilden die Fasern bogenförmig und zuweilen konzentrisch um einen Mittelpunkte laufende Bündel. Diese Fasermassen werden senkrecht durchkreuzt von geraden, man möchte sagen, rücksichtslos von unten (Fettgewebe) nach oben (Papillen) ziehenden, verhältnismäßig schmalen Bindegewebsmassen, die meist Gefäße begleiten. Von diesen Gefäßen gehen Seitenäste ab, die wieder vom Bindegewebe begleitet sind. Die Papillen sind sehr gefäßreich. Die Entwicklung von Plasma- und Mastzellen tritt nicht hervor. Deutlich ist das Auswachsen der Zellen zu Bindegewebsfasern zu verfolgen. Elastische Fasern, Haare, Drüsen, Muskeln wurden nicht gefunden (Taf. VIII, Fig. 1).

Bei einigen anderen Fibromen kamen Abweichungen vom Typus zur Darstellung. Bei einem **Fibrom des Rindes** sind z. B. ein Teil der tief gelegenen Talgdrüsen sowie einige Haare erhalten, das Stratum corneum ist sehr stark verdickt, in den Papillenspitzen haben sich die wiederholt (z. B. bei Dermatitis verrucosa) geschilderten cystischen Hohlräume gebildet. Noch stärker ist die Vakuolisierung der Epithelien und die Hohlraumbildung in den Papillen bei einem **papillomatösen Fibrom eines Pferdes** ausgeprägt, dessen klinische und histologische Eigentümlichkeiten durch den Namen angedeutet werden. Auffallend ist in dieser Geschwulst die große

Zahl von Gefäßen, die ein im Verhältnis zur Wandstärke auffallend großes Lumen haben; ihre Richtung geht von unten in die Papillen nach oben. Elastische Fasern fehlen ebenso wie die Anhangsgebilde der Haut (Taf. VIII, Fig. 2).

Bemerkenswert ist schließlich noch ein Fall von **warzigem Fibrom mit oberflächlicher Nekrose des Kalbes**, wegen der Kombination verschiedener Prozesse. Das pigmentreiche (aber nicht melanotische) Fibrom zeigt so starke Akanthose, daß die Retezapfen bis 875 μ lang werden und aus 70 Zelllagen bestehen. Das Stratum corneum erreicht eine Dicke von 350 μ; das Stratum granulosum besteht aus 15—20 Lagen von Zellen und enthält große Mengen intra- und extrazellulär gelegener Keratohyalinkörnchen. Das Fibrom hat normalen Bau, ist durch den Reichtum an Blut- und vor allem an Lymphgefäßen ausgezeichnet. Elastische Fasern, Plasma- und Mastzellen sind nicht gefunden. Haare und Drüsen fehlen bei den zentralen Partien ganz. Der Beginn der Nekrose des Fibroms, vielleicht durch Trauma hervorgerufen, zeigt sich in den am meisten peripherisch von der Nekrose gelegenen Partien durch Blutergüsse an, die teils im Papillarkörper, teils in dem Rete unter der Hornschicht oder auch in ihr liegen. Im Bereich der Nekrose fehlt die Epidermis überhaupt. Das oberste Stück des Fibroms wird durch einen Leukozytenwall von den gesunden Partien abgegrenzt (Demarkationslinie). Das nekrotisierende Stück ist durchsetzt mit Zellen, Detritusmassen, Resten von Blutungen. Die Wirkung der Demarkationsentzündung ist noch weit in die Tiefe zu verfolgen. Die zellulären Veränderungen bei der Nekrose sind die allbekannten.

Andeutungen der neuen Epithelbildung fehlen. Wesentliche Bakterienbefunde wurden nicht gemacht.

Ein typisches **hartes Fibrom des Schweins** beobachtete ich selbst als eine in der Schwarte einer Mamma liegende, gut abgrenzbare Geschwulst von schwach graurötlicher Färbung. Das Stratum corneum ist wenig verdickt; das gut entwickelte Rete sendet verhältnismäßig lange, in der Tiefe verzweigte Zapfen in das Korium, das in seinen oberen Teilen durchaus normal gebaut ist. In der Tiefe findet sich mäßig zellreiches aus großen Bündeln fest miteinander verflochtenen Fasern bestehendes Fibromgewebe, in dem nur noch Gefäße sichtbar sind. Die Umwachsung der Borsten durch Bindegewebsmassen und ihr allmählicher Untergang durch Druckatrophie ist an der Peripherie gut zu verfolgen. Im Fibromgewebe sieht man keine Spur von Fettgewebe, das dort gerade in der Schweinsschwarte bereits in verhältnismäßig hoch gelegenen Koriumpartien Fettgewebsinseln zu bilden pflegt.

Myxom der Haut des Kalbes.

(Eigene Untersuchung LXXV.)

Mir ging ein schon makroskopisch durch seine eigentümliche Transparenz auffallender Tumor von der Haut eines Kalbes zu. Die knollig über das Hautniveau prominierende Geschwulst hatte auf ihrer Höhe stellenweis warzigen Charakter.

Mikroskopisch ist das Stratum corneum verdickt (175 μ); es besteht aus unregelmäßig aufeinander getürmten Schichten verhornter und mangelhafter verhornter Massen, in denen gelegentlich größere hornige Gebilde von kugliger Gestalt eingesprengt liegen. Das normal gebaute Rete hat am Ende verzweigte Retezapfen von 515 μ Länge. Im Rete liegen größere Hohlräume, die vielleicht ektasierte Schweißdrüsenausführungsgänge sind. Die Papillen zeigen zahlreiche Hohlräume, die als Querschnitte vergrößerter Lymphgefäße aufzufassen sind.

Fast unmittelbar unter dem Papillarkörper beginnt das normale Bindegewebe in das myxomatöse Fibrom überzugehen. Wie bei dem echten Fibrom sind alle Anhangsgebilde der Haut mit Ausnahme vieler Kapillaren und einiger größerer Blutgefäße in der Geschwulst zugrunde gegangen. Die myxomatöse Entartung scheint von mehreren Zentren auszugehen. Dementsprechend liegen größere, unregelmäßig geformte Bezirke wenig myxomatösen Gewebes in der ganzen Geschwulstmasse zerstreut. Von den Zentren aus kann man die allmähliche Entstehung des Myxoms verfolgen. verfolgen. In Van Gieson-Präparaten liegen anfangs dichte, rotgefärbte, filzartig miteinander verflochtene Massen aneinander gedrängt, teilweise von einer hyalinen, nicht differenzierbaren Masse zusammengehalten. Peripherisch weichen diese fädigen Gebilde mehr und mehr auseinander

und bilden ein Netzwerk, das eine vollkommen durchscheinende Masse in seinen Maschen enthält. Der Umstand, daß anscheinend frei gut entwickelte Zellen in der Mitte dieser scheinbaren Hohlräume liegen, beweist, daß es sich nicht um Gewebslücken, sondern um Einbettungen in eine durchsichtige Substanz handelt.

Einzelne freiliegende Zellen wären bei der Präparation wohl herausgespült worden. Die Balken des Netzwerkes bestehen aus Fasern und Fibroblasten; die tinktorielle Eigenart der Zellen (Hämatoxylinfärbung) und der Fasern (Fuchsintinktion) ist gut erhalten. Elastische Fasern (Orzeinfärbung) sind nicht vorhanden, Mastzellen und Plasmazellen wurden nicht gefunden.

Auffallend ist der Reichtum der Geschwulst an prall gefüllten, außerordentlich dünnwandigen Kapillaren, deren Inhalt geradezu arm an Leukozyten ist.

Melanofibrome.

Melanotische Geschwülste des Menschen sind, abgesehen von den Naevis, maligne Tumoren. Melanofibrome, d. h. typische Fibrome mit mehr oder weniger starkem Pigmentgehalt sind beim Menschen nicht bekannt. Auch in der Tiermedizin werden vielfach die Melanome nur bei den Sarkomen abgehandelt (z. B. Kitt und Schindelka). Bei den Tieren gibt es aber zweifellos eine unabhängig von Geschwulstbildungen vorkommende Melanosis und eine Fibrombildung, die alle Stadien der Pigmentanhäufung durchläuft, wohl multipel auf der Haut auftritt, nie aber die malignen Eigenschaften der Sarkome annimmt. Ich behandelte daher diese Melanofibrome getrennt von den Melanosarkomen, die im Anschluß an die übrigen malignen Tumoren geschildert werden sollen.

Ueber die chemische Natur des Pigmentes der Melanofibrome ist wenig bekannt. Mikrochemisch konnte ich kein Eisen nachweisen, andere Autoren behaupten die Anwesenheit von Eisen im Melanompigment. Auf meine Bitte hat Herr Prof. Dr. Neuberg ein Stück eines angeborenen Melanofibroms des Kalbes untersucht. Er konnte, im Gegensatz zu den Melanomen des Menschen, kein Enzym extrahieren, das Adrenalin und andere aromatische Hydroxylverbindungen in schwarze Farbstoffe umzuwandeln fähig ist.

Die Melanome sind durch Anwesenheit pigmentbildender Zellen, die vom Bindegewebe der Haut stammen, zu erklären. Kitt gibt an, daß zu fötaler Zeit in die Kutis schwarze Zellen (Melanozyten) eindringen.

Das Pigment stammt jedenfalls nicht aus den Epithelien, es wird auch nicht direkt aus dem Blut gebildet, sondern innerhalb der Zellen des Mesoderm aus schwefelhaltigem Protoplasma gebildet. Staffel (No. 1401) und Rößle (No. 1402) geben an, daß zuerst eine Anreicherung des Kerns der Plasma- und Mastzellen mit nukleolärer Substanz, dann ein Austritt aus dem Kern in das Plasma und endlich eine Umbildung zu Pigment erfolgt. Diese Auffassung wird freilich von Albrecht (No. 1400) und Askanazy bestritten, die betonen, daß eine Plasmazelle auch extrazellulär gebildetes Pigment aufnehmen kann (vgl. Kapitel „Pigmentanomalien“).

Mit der Auffassung Staffels und Rößles stimmt gut die Angabe Kitts überein, daß in den Grenzbezirken der Melanosarkome die schwarzen Zellstränge den Lymphspalten folgen. Man kann daran denken, daß die Tumorzellen der

Sarkome, die Bindegewebszellen der Fibrome das zur Erzeugung des Pigmentes erforderliche Ernährungsmaterial den Lymphgefäßen entnehmen. Im Gegensatz zum Menschen kann man die Melanome der Tiere nicht vom Pigment der Epidermis herleiten. Es wäre ganz unverständlich, warum weiße Pferde so häufig, schwarze fast nie erkranken. Ebenso wie Kitt fand ich die Oberhaut über Melanofibromen sehr wenig pigmentiert. Nie ist ein Hineinwuchern der pigmentierten Zellen der Epidermis in die Tiefe beobachtet worden (vgl. Anatomie und Kapitel Melanosarkome).

Bemerkenswert ist das Vorkommen angeborener Melanofibrome. Wulf (No. 1149) beobachtete ein faustgroßes lappiges Melanom gleich nach der Geburt eines Kalbes am Sprunggelenk eines Hinterfußes. Er konstatierte mikroskopisch große Mengen spindelförmiger, pigmenthaltiger Zellen mit geringen Mengen fasriger

Figur 115.

Multiple Melanofibrome des Hundes. (Eigene Beobachtung.)

Substanz. Ich selbst hatte Gelegenheit eine mächtige, zweifellos angeborene melanotische Geschwulst am Rücken eines Kalbes zu untersuchen (vgl. Fig. 100 und Seite 404). Ein makroskopisch ganz analoger Tumor findet sich in der Dresdner Sammlung (Prof. Joest). Eine fernere kongenitale Anomalie ist die bei Kälbern vorkommende Melanosis maculosa (Melanose sans tumeurs, vgl. Morot No. 330). Das Pigment ist mesodermaler Natur, verschwindet wahrscheinlich später, ist jedenfalls bei erwachsenen Tieren nicht beobachtet. Beim Kalbe finden sich beim Abhäuten auf der Unterseite der Kutis scharf umschriebene, glänzend schwarze Flecke oder gefiederte Striche. Manchmal sind nur Bindegewebszüge des Fettgewebes schwarz gefärbt (auch auf dem Perikard kommen solche Flecke vor). Mikroskopisch findet man nach Kitt neben dem Fibrillenbündel große spindelförmige mit braunen Körnern besetzte Zellen, die farblose Kerne haben. Die Zellen, sternförmig ver-

ästelt und wellig gebogen, gleichen den Zellen der Lamina fusca des Auges. Das Bindegewebe ist mit freien, extrazellulär gelegenen Melaninkörnern übersät. Besonders dicht liegen sie um Lymphbahnen und Blutgefäße.

Die Melanofibrombildung hält Gray (No. 849) für häufig beim Hunde (Yorkshire Terriers). Die Geschwülste treten multipel in der Form einer gespaltenen Erbse auf, sitzen mit ihrer breiten Basis auf. Es soll bei diesen Geschwülsten keine

Figur 116.

Melanofibrom des Hundes. *a* Pigmentierte Partien. *b* Pigmentiertes Zentrum. (Eigene Beobachtung.)

Neigung zum Rezidiv und zur „Blumenkohlbildung“ (Papillomatose?) bestehen. Ich selbst sah bei einem großen Ziehhunde (unreine Rasse) eine verhältnismäßig große Zahl von Geschwülsten auf dem ganzen Körper zerstreut sitzen. Die Tumoren erreichten Faustgröße. Auf Durchschnitten zeigten sie ein weißes Stroma, das in unregelmäßiger Form Einschlüsse von schwarzer Tintenfärbung zeigte. Erweichungsherde wurden nicht festgestellt. Ich werde genauer auf die Anatomie der Melanofibrome eingehen (Fig. 115 und 116).

Große Melanofibrome werden beim Rinde beobachtet. Conroy (No. 356) konstatierte am Knie einer Kuh eine 20 Pfund wiegende, an einem 3 Zoll langen, 10 Zoll im Umfange messenden Stiel. M'Fadean beschreibt eine 65 Pfund schwere von der Parotisgegend ausgegangene herabhängende Geschwulst einer Kuh. Mikroskopisch fand er freie Pigmentkörnchen zwischen den Fasern liegend.

Faßtin (No. 888) fand bei einem 8jährigen schmutziggelb gefärbten Ochsen an der äußeren Fläche des vorderen rechten Schienbeins eine flache, ovale, handtellergroße Geschwulst, die locker mit der Haut und innig mit dem darunterliegenden Knochen verbunden war. Die kohlschwarze Geschwulst war nach vorn scharf begrenzt und ca. 2 cm dick. Die Sehne des äußeren Zehenstreckers durchbohrt die Geschwulst. Außer spärlicher gestreifter Pigmentierung der Meningen und einzelner Teile des Rückenmarks war keine Andeutung von Melanosis zu finden. Verf. erblickt ein melanotisches Fibrosarkom in der Geschwulst (keine mikroskopische Untersuchung).

Ein Melanomyxom von 3.4 kg Gewicht bei einer Kuh beschreibt Jalabert (No. 625). Die in der Unterbauchgegend entstandene Geschwulst soll sich innerhalb 6 Monaten zu ihrer jetzigen Größe entwickelt haben. Das Stroma war sehr fein: die Pigmentbildung war so stark, daß selbst einige Fasern sich mit Farbstoffen imprägniert hatten.

Melanofibrom des Hundes.

(Eigene Untersuchung LXXVI.)

Der Fall betraf einen grossen kurzhaarigen Hund (Fig. 115), der auf der Haut eine sehr große Menge kleiner und größerer (bis apfelgroßer) Tumoren zeigte, die schon makroskopisch als Melanofibrom zu erkennen waren. Auf dem Durchschnitt erkannte man, daß die größte Masse des Pigmentes zentral angeordnet war. Zwischen der pigmentierten Mitte und der pigmentierten Haut lag die unpigmentierte, weiß erscheinende fibröse Zone (Fig. 116).

Histologisch sind 3 Zonen zu unterscheiden. Die Epidermis ist durchaus normal. Haare fehlen fast ganz. Große Massen Pigment finden sich im Rete und zwar in allen Schichten des Stratum spinosum. Ungeheure Pigmentmassen liegen unregelmäßig zerstreut in den Papillen der Kutis und in der subpapillären Schicht.

Die nun folgende Zone entspricht dem Typus des Fibroms, auf deren Schilderung verzichtet werden kann (vgl. Fibrome). Markhaltige Nervenfasern konnten mit Bendas Methode nicht gefunden werden.

In der zentralen Pigmentzone liegt das braunschwarze Pigment anscheinend ungeordnet im Gewebe, dessen charakteristische fibröse Struktur eigentlich völlig verdeckt ist. Es liegt in deutlich erkennbaren spindelförmigen Zellen als leichte Körnung, findet sich in den Sternzellen mit ihren längeren Ausläufern, bildet runde, ziemlich grobe Granula zeigende Kugeln von 13,4 μ Durchmesser.

Wichtig ist die Anordnung der pigmentführenden Zellen in der Nähe der Gefäße, vor allem an der Grenze des Gesunden und Kranken. In solchen Gefäßen finden sich so viel Pigmentzellen, daß das ganze Gefäß, selbst in einer wenig pigmentierten Umgebung, völlig die braunschwarze Pigmentfarbe annimmt.

Genaue Betrachtung zeigt, daß die Endothelien, zunächst ihre Form wahrend, Pigment aufnehmen; häufig sieht man größere Zellen, aus deren Lage man annehmen kann, daß sie im Begriff sind, durch die Gefäßwand zu wandern. An anderen Stellen liegen große, 27 μ lange Pigmentzellen dicht aneinander gedrängt und zeigen durch ihre eigentümliche Lagerung den Gefäßverlauf an. Gelegentlich fallen langgestreckte, geschlängelten Kapillaren gleichende Gebilde auf, die dicht mit ganz feinen Pigmentkörnchen erfüllt sind.

Für mich unterliegt es keinem Zweifel, daß das Pigment auf dem Wege der Gefäßbahnen verbreitet wird. Es wäre ja theoretisch denkbar, daß die Gefäße die in dem Melanom vorhandenen Pigmentzellen anziehen und das Pigment nach Zerstörung der Zellen in sich aufspeichern. Dagegen ist die Tatsache, daß die Gefäße in fast pigmentfreier Umgebung bereits starke Pigmentierung zeigen, wohl nur in dem Sinne zu verwenden, daß das Pigment aus den Gefäßen stammt.

In der Haut selbst wird das Pigment durch Wanderzellen verbreitet. Für die ungeheure Mehrzahl der Pigmentansammlungen läßt sich die intrazelluläre Lage nachweisen. Häufig kann man durch die Pigmentanhäufung den Zellkern (Hämatoxylinfärbung) noch hindurchschimmern sehen. Bei schwacher Pigmentierung ist die pigmentierte Zelle überhaupt auch in ihrer Form nicht verändert. Bei sehr starker Pigmentanhäufung ist allerdings ein Kern nicht zu erkennen, der Zellcharakter ist stark verändert. Ich habe mich aber, allerdings in einem anderen Falle von Melanombildung der Haut, davon überzeugt, daß es durch Zerstörung des Pigmentes leicht gelingt, auch in diesen Zellen einen Zellkern durch nachfolgende Färbung (Methylenblau) nachzuweisen.

Ueber die Genese der Melanome will ich keine Hypothese aufstellen. Die Multiplizität der Bildungen spricht doch für eine zentrale Ursache. Welche Bedingungen erfüllt sein müssen, damit in Fibromen sich Gefäßherde bilden, von denen die Pigmentierung ausgeht, entzieht sich unserer Kenntnis.

Ganz ausgeschlossen ist ein Ausgang der Melanombildung von normalem Hautpigment. Wie bereits oben erwähnt, liegt eine große Zone pigmentfreien Gewebes zwischen Hautpigment und dem Zentrum der Melanombildung.

Melanom des Kalbes.

(Eigene Untersuchung LXXVII.)

Das Präparat stammt vom städtischen Schlachthof Berlin. Es handelt sich um eine gewaltige, sicher 10—15 Kilo schwere Geschwulst aus der Haut oder besser Unterhaut eines sehr jungen Kalbes. Die Oberfläche des Tumors war stark gerunzelt, nur mit spärlichen dünnen Haaren besetzt. Die Geschwulst selbst war tintenschwarz, beim Auswässern wurden ganze Ströme tintenartiger Flüssigkeit entleert. Die Größe der Geschwulst und die Jugend des Tieres machen es wahrscheinlich, daß es sich um eine angeborene Geschwulstbildung handelt (Fig. 100). Mikroskopisch gleicht die Neubildung dem Melanofibrom des Hundes.

Die Runzelung der Haut findet mikroskopisch durch Einsenkungen der Epidermisleiste und entsprechende Hervorhebung der zwischen den Einsenkungen liegenden Teile ihren Ausdruck. Die Epidermis ist absolut normal; auffallend ist nur die enorm starke Pigmentierung. Schwarzes, feinkörniges Pigment findet sich nicht nur in der Basalschicht, sondern auch mit abnehmender Intensität in allen anderen Epidermisschichten. Auch das Stratum corneum ist recht stark pigmentiert (Taf. X, Fig. 3).

Die unter den Retezapfen liegende Koriumschicht zeigt wohl einige mit Pigment erfüllte Bindegewebszellen (spärliche Plasmazellen, auch pigmentierte sind vorhanden), ist aber doch als pigmentarm zu betrachten, wenn man sie mit der Epidermis und der etwa in Höhe der Talgdrüsen beginnenden unteren Koriumschicht vergleicht. Hier beginnt das eigentliche Melanomgewebe.

Ein Uebergang des Epidermispigmentes in das Melanopigment ist nicht wahrscheinlich, man gewinnt den Eindruck, daß das Koriumpigment eher bei seinem Wachstum gegen die Epidermis Pigmentzellen als Vorposten aussendet, als daß vom Rete, speziell von der Basalschicht aus Pigment in das Korium vordringt.

Das Pigment liegt in der Kutis in ungeheuren Mengen. An den Stellen, an denen die schwarzen Massen nicht jede Differenzierung unmöglich machen, erkennt man deutlich die zelluläre Erzeugung des Pigmentes. Freilich erzeugen die Zellen viel mehr Farbstoff als sie beherbergen können. Dementsprechend liegt schließlich viel Pigment extrazellulär. Denkbar ist auch, daß das extrazelluläre Pigment erst nach dem Untergang der Pigmentzellen entstanden ist. Seine Persistenz im Gewebe auch nach dem Tode der Zellen wäre verständlich. Die große Masse des Pigmentes steht nämlich in einem Gegensatz zu der geringen Zahl von Zellen, die im Gewebe sich finden.

Sehr schön kann man die Entstehung pigmentierter Stränge verfolgen. Manchmal sieht man im Bindegewebe lange schwarze, aus Pigmentkörnchen bestehenden Fasern gleichende Gebilde. Es zeigt sich, daß langgestreckte Zellen Pigmentkörnchen aufgenommen haben. Die Zellen „sezernieren" (?) Körner, die sie auch außerhalb ihres Protoplasmas ablegen. Liegen diese Zellen nun in einem präformierten Raume, etwa an einer Lymphspalte, so können die Pigmentterritorien der einzelnen langgestreckten Zellen zusammenfließen und eine Art Pigmentstrang erzeugen.

In den Lymphbahnen selbst zirkuliert kein Pigment; ich konnte wenigstens nie in den recht zahlreichen Lymphspalten freies Pigment entdecken.

Die Geschwulst selbst hat völlig den Charakter der fibromatösen Elephantiasis. Sie besteht aus Bündeln lockeren Bindegewebes, die sich in allen Richtungen miteinander verflechten. Zwischen den einzelnen Bündeln bleiben große Lymphspalten übrig; elastische Fasern fehlen ganz. Zellen finden sich nur spärlich; im allgemeinen nimmt sogar die Zahl der Zellen nach der Tiefe der Geschwulst zu ab.

Nirgends ist eine Aehnlichkeit mit Sarkomen, Neurofibromen und Spindelzellentumoren zu erkennen. Gegen Sarkom spricht der Mangel der Zellneubildung.

Die Abwesenheit der elastischen Fasern in dem Melanomgebiet zeigt, daß es sich wirklich um eine Neubildung handelt. Elastische Fasern (Weigerts Färbung) finden sich dagegen in dem subpapillären Teil der Kutis (zwischen Rete und Melanom) in normaler Stärke und Anordnung.

Melanose des Huhnes.

(Eigene Untersuchung LXXVIII.)

Das Präparat stammt aus der Sammlung des Budapester pathologischen Instituts Professor v. Rácz'. Schon makroskopisch sieht man auf Querschnitten durch Haut und Muskulatur schwarze Streifen. Mikroskopisch ist die Untersuchung durch die schlechte Kernfärbefähigkeit erschwert, die wohl auf zu langer Konservierung in Spiritus beruht. Fehler der Färbung selbst sind ausgeschlossen, weil in denselben Präparaten das Bindegewebe zwischen der Muskulatur sowohl mit der Pappenheimschen Lösung als auch mit Böhmerschem Hämatoxylin gute Kernfärbungen gibt.

Das Pigment liegt nur im Bindegewebe der Haut. Da, wo letzteres zwischen die Muskelbündel zieht, findet man starke Pigmentmassen, so daß das schwarz gefärbte Bindegewebe wie eine Kapsel die Muskeln umgibt. Zwischen den Muskelfasern liegt kein Pigment (Taf. XV, Fig. 1).

Das Pigment selbst ist dunkelschwarz, bei längerem Aufenthalt in starker H_2O_2-Lösung wird es zum Teil entfärbt und nimmt einen braunroten Farbenton an. In der Haut liegt es in präformierten Räumen so angeordnet, daß die gefärbten Stränge sich verzweigende Stämme und miteinander kommunizierende Ströme bilden. Die Eigenart der Anordnung spricht dafür, daß es sich um Pigmentierungen bestimmter Gefäßschlingen handeln muß. Zuweilen sieht man in der Tiefe einzelne ganz isolierte Stränge, die nur die pigmentierten Wände von Gefäßen darstellen können. An anderen Stellen liegen pigmentierte Kapillarschlingen um Federanlagen. Ein ganzer Kranz vielfach verschlungener Kapillarnetze erfüllt das auf der Muskulatur liegende Bindegewebe. Die gefärbten Stränge spiegeln die Anschwellungen und Abschwellungen des Endothelbelags wieder. Ich glaube daher, daß der Pigmentniederschlag wesentlich an die Endothelien gebunden ist. Zuweilen sieht man in einem trotz der Schwierigkeit der Kernfärbung doch einigermaßen gut tingierten und deshalb leicht zu erkennenden Gefäß die Pigmentmassen so verteilt, daß die Beteiligung der Endothelien absolut klar ist.

Vor allem aber ist wichtig zu betonen, daß nur da, wo erfahrungsgemäß Gefäße vorkommen, Pigment sich findet. Dementsprechend sind die Federanlagen in ihren hornigen Teilen ebenso frei von Pigment wie die Epidermis.

Freilich liegt diese Tatsache nicht immer klar zutage. Da, wo große Massen von Pigment sich finden, kann man die Genese schlecht erkennen. Man findet feine Pigmentkörnchen auch frei neben dem an Zellen (Endothelien) gebundenen.

Ich glaube, daß bei der Melanose des Huhnes das Pigment von den Endothelien der Hautkapillaren aus dem Blute entnommen wird. Wahrscheinlich wandeln die Endothelien bestimmte Blutbestandteile zu Pigment um. An ein freies Zirkulieren des fertigen Pigmentes ist nicht zu denken, weil dann auch die Muskelkapillaren mit Pigment erfüllt sein müßten. Leider kann ich über die übrigen Organe des Tieres nichts aussagen. Jedenfalls kann in diesem Falle an eine Entstehung des Pigmentes in den Epithelien und an eine Verschleppung des Pigmentes durch Chromatophoren nicht gedacht werden.

Melanom der Schleie.

Hofer sah wiederholt bei Schleien in der Gegend über den Brust- und Bauchflossen oder auf den letzteren bis kinderfaustgroße teils glatte, teils gelappte und gefurchte Geschwülste. Mikroskopisch bestanden die sehr pigmentreichen Tumoren aus Epithelien der Oberhaut. In die Wucherungen hinein sind Blutgefäße aus der Unterhaut eingedrungen, die von schmalen, viel schwarzes Pigment enthaltenden Bindegewebszügen begleitet sind. Anscheinend geht die Wucherung von den Epithelien aus; erst sekundär erfolgt die Durchsetzung mit Gefäßen und Bindegewebe. Parasitäre Einflüsse sind nicht zu entdecken.

Narbe, Keloïd, Narbenkeloïd.

Auf die klinische „normale“ Narbenbildung gehen wir aus den früher erwähnten Gründen nicht ein, dagegen behandeln wir hier die wahren, d. h. idiopathischen, und falschen, d. h. Narbenkeloïde, weil die über das Hautniveau prominierenden Tumorbildungen anatomisch progrediente Fibrome von eigenartiger, entweder durch die Verletzung oder durch eine unbekannte Ursache bestimmter Konfiguration sind.

Wahre Keloïde kommen bei Thieren nach Schindelka nicht vor. Eine gewisse Aehnlichkeit hat der von mir beobachtete und untersuchte Fall (Fig. 117).

Narbenkeloïde sind besonders bei Pferden nach Verletzungen der Krone des Ballens der Gelenke der Extremitäten nicht zu selten. Ich habe gut entwickelte Narbenkeloïde an den Brandnarben gesehen, die einem Pferde zur Kennzeichnung des Eigentümers beigebracht waren. Johne beschreibt an der hinteren Fläche des Schienbeins ein Keloïd, das vom oberen Rande des Fesselgelenks bis nahezu zum Sprunggelenke reichte und eine pilzartig wuchernde 27 cm lange, 17 cm hohe, an der Basis 18 cm breite Geschwulst darstellte (kein Fibrom?). Fröhner (No. 1386) und Ries (No. 1387) sahen gleichfalls Narbenkeloïde bei Pferden. Es entstand ein 28 kg wiegendes Fibrom. Labat (No. 574) erwähnt sogar eine auf einer Hautnarbe entstandene Geschwulst von 1 : 0,69 m Grösse. Petit (No. 574) betont besonders den keloïdartigen Charakter der Geschwülste, die sich von der Elephantiasis wesentlich unterscheiden.

Die Gründe für die Keloïdbildung sind ganz unbekannt. Diagnostisch muß das Narbenkeloïd von der hypertrophischen Narbe, von der Fibrombildung und vom wahren Keloïd getrennt werden. Ob mit der Angabe, daß die hypertrophische Narbe „bald“ nach der Verletzung, das Narbenkeloïd, „später“ das wahre Keloïd ganz ohne Verletzung entsteht, viel anzufangen ist, muß dahingestellt bleiben. In der

menschlichen Pathologie sind Uebergänge zwischen den Formen die Regel. Eine schnell sich bildende hypertrophische Narbe kann sich in ein bleibendes Keloïd umwandeln; ein erst einige Zeit nach der Verletzung entstandenes Narbenkeloïd kann im Laufe der Jahre spontan schwinden. Die Mensurverletzungen der Studenten bieten für diese Fragen reiches Material. Ein angeblich spontan entstandenes Keloïd kann auf eine Insektenstichverletzung zurückzuführen sein. Einzelne der oben be-

Figur 117.

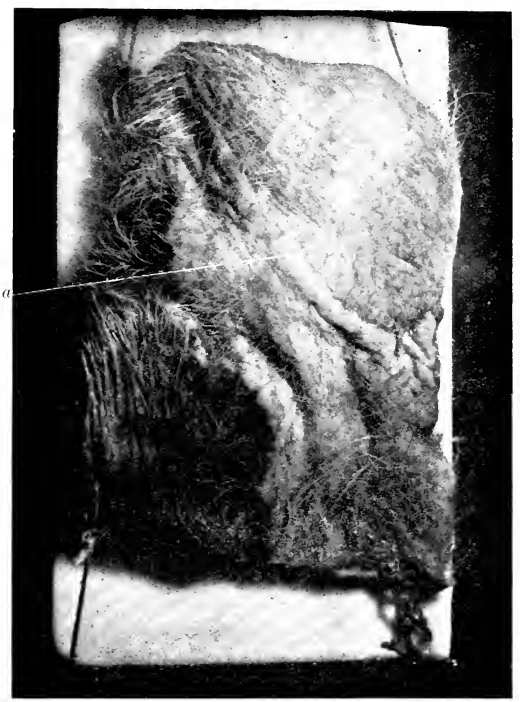

Spontane (?) Keloïdbildung des Pferdes. *a* Narbenstrang. (Eigene Beobachtung.)

schriebenen „Narbenkeloïde“ sind zweifellos Fibrome auf Basis von Narben gewesen.

Max Joseph (Mračeks Handbuch der Hautkrankheiten) will die Diagnose anatomisch begründen. Da weitere Untersuchungen der Tierkeloïde dringend wünschenswert sind, sollen die wichtigsten Unterscheidungsmerkmale aus der menschlichen Pathologie hier angeführt werden.

Die hypertrophische Narbe hat anstatt des Papillarkörpers eine einfache Epithelleiste; ihr Bindegewebe ist in frühen Stadien zellreich, in späteren zellarm; sie ist nicht scharf gegen die Subcutis abgegrenzt; in älteren Narben regeneriert sich ein Theil der in jungen Narben völlig fehlenden elastischen Fasern von den am Rande übrig gebliebenen aus.

Auch dem Narbenkeloïd fehlt der Papillarkörper völlig. Die nach allen Richtungen einander kreuzenden Bindegewebszüge haben keine Neigung zur Schrumpfung. Elastische Fasern, auch in der chemischen Umwandlung als Elacinfasern finden sich nicht.

Figur 118.

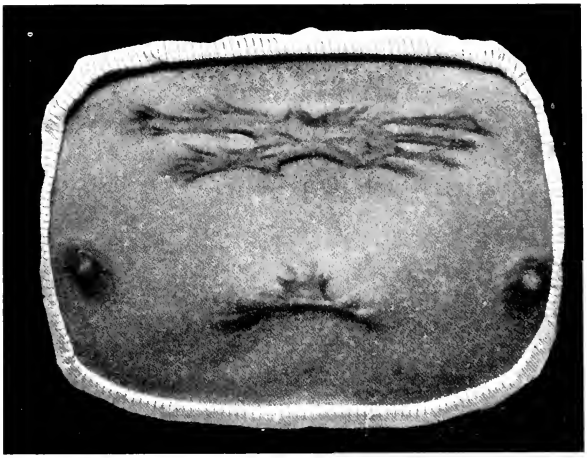

Spontanes Keloïd des Menschen. (Aus Jacoby, Atlas der Hautkrankheiten.)

Das wahre Keloïd zeigt einen gut ausgebildeten Papillarkörper, der pathologische Prozeß beginnt unterhalb der Papillen, was in nicht zu alten Fällen gut festzustellen ist. Elastische Fasern fehlen ganz im Tumor, finden sich in der Umgebung. Die Geschwulst ist nach Art eines Fibroms in das normale Gewebe eingeschoben.

Aus dieser Uebersicht ist zu ersehen, daß der folgende Fall (Fig. 117) große anatomische Aehnlichkeit mit einem wahren Keloïd hat (Papillarkörper erhalten, Mangel der elastischen Fasern usw. Taf. X, Fig. 2).

Spontane Keloïdbildung der Haut der Pferde.

(Eigene Untersuchung LXXIX.)

Das Präparat (Fig. 117) wurde mir von einem Königl. Gestüt überwiesen. Auf der Haut des gescheckten Pferdes sieht man große Stränge weißlichen völlig haarlosen Gewebes durch die

mit dünnen, hellen Haaren schwach besetzte, sonst wenig veränderte Haut ziehen. Die Stränge prominierten etwas über das Hautniveau. Eine Ursache für die Entwicklung der narbigen Stränge (Brandmale) war nicht bekannt. Die Affektion glich klinisch dem spontanen Keloïd des Menschen gerade durch die Ausbildung narbiger, weite Bezirke der Haut durchziehender Stränge. Ob die Ursache in diesem Falle doch eine kleine nach Trauma entstandene Narbe gewesen ist, muß unentschieden bleiben. Auch beim Menschen sieht man wahre Keloïde von typischem Habitus nach ganz unbedeutenden Traumen sich entwickeln. Das Mißverhältnis zwischen Keloïd und Narbe berechtigt uns, die fragliche Affektion zu den wahren Keloïden zu zählen und von den Narbenkeloïden zu trennen.

Mikroskopisch ist die Keloïdpartie deutlich von den normalen Partien zu trennen (Taf. X, Fig. 2). An den Uebergangsstellen tritt eine nach dem Keloïd zunehmende Kernvermehrung hervor. Haare, Talgdrüsen, elastische Fasern werden seltener. Mächtige Massen von Bindegewebe, das nur Reste elastischer Fasern enthält, umgeben die gewissermaßen abgeschnürte Haarfollikel- und Talgdrüsenresten, in denen pathologische Vorgänge nicht festzustellen sind. Das Rete beginnt sich durch Verkürzung und Verbreiterung der Retezapfen abzuplatten. Auch in den mittleren Partien des Keloïds wandelt sich das Rete nicht in eine flache Leiste um, wie dies bei anderen narbenbildenden Prozessen der Fall zu sein pflegt. Im Gegenteil, das Rete besteht auch im Zentrum der Keloïdbildung aus 16—20 Lagen wohl charakterisierter Epithelzellen; das Stratum basilare ist gut ausgebildet. Während die Granula in den platten Zellen des Stratum granulosum nur unbedeutend sind, ist das Stratum lucidum sehr breit. Ganz besonders dick ist das Stratum corneum (218 μ), in dem man zahlreiche, verschiedene Farbstoffe, z. B. Orcein annehmende unregelmäßige fleckförmige Gebilde sieht, die ich für Eleïdin halte (Tâches libres von Ranvier). An einigen weit aus einander liegenden Stellen tritt ein zellreiches Bindegewebe papillenartig so tief in das Rete ein, daß nur wenige (4—6) Zelllagen noch dies Bindegewebe vom Stratum granulosum trennen.

Das Korium des Keloids besteht aus dichtem, sehr zellreichem Bindegewebe, dessen Faserrichtung vorwiegend senkrecht zur Hautoberfläche liegt. Vielfach wird dies Gewebe von rechtwinklig sich kreuzenden Bindegewebssträngen durchzogen. Diese kollagenen Stränge scheinen oft längs obliterierter Gefäße zu ziehen und sind vielleicht in ihrer Genese von letzteren abhängig, wie dies auch Leloir und Vidal für das menschliche Keloïd in ihrem Atlas abbilden. Zwischen den Bindegewebszügen klaffen ziemlich breite Lymphräume. Ueberall da, wo das Bindegewebe gewissermaßen bestrebt ist, Anhangsorgane der Haut (Haare, Drüsen) abzuschnüren, ist die Richtung in zweckentsprechender Weise geändert. Elastische Fasern finden sich im Keloïd nicht.

Narbe bei einem diabetischen Hunde.

(Eigene Untersuchung LXXX).

Der Fall betraf eine handflächengroße haarlose Stelle auf der Hinterbacke eines Hundes, der an schwerem Diabetes gelitten hatte. Konnte man bei der sehr zarten Beschaffenheit der Narbe klinisch zweifeln, ob nicht eine atrophierende Alopekie vorlag, so ließ das mikroskopische Bild an der Diagnose „Narbe“ keinen Zweifel aufkommen. Eine klinische Ursache für die Entstehung der Narbe ist nicht bekannt.

Mikroskopisch fällt eine gewisse Einsenkung der Narbe auf. Das Stratum corneum ist sehr dünn und besteht aus sehr feinen und durchscheinenden fest miteinander verkitteten Zellen. Das Rete ist eine zapfenlose Leiste, besteht aus 4—5 Lagen von Retezellen, Stratum granulosum und Stratum lucidum sind nicht zu unterscheiden. Unter dem Rete liegt das aus dichtem Bindegewebe bestehende Korium, das keine Spur von Haaren, Drüsen, Follikeln usw. zeigt. Dagegen ist das Korium verhältnismäßig reich an elastischen Fasern, die zwischen den Bindegewebsbündeln meist parallel zur Hautoberfläche ziehen. Selbstverständlich ist die Menge der elastischen Fasern im Vergleich mit den normalen Partien desselben Präparates sehr gering, immerhin ist ihre Anzahl für Narbengewebe bemerkenswert. Sie läßt auf ein gewisses Alter der Narbe schließen.

Keloïde bei Fischen.

M. Plehn (Zeitschr. f. Krebsforsch. 1906) beschreibt ein Narbenkeloïd einer zweijährigen Forelle, das in Gestalt eines derben, rauhen, bohnengroßen, harten, nicht von normalen Schuppen bekleideten Tumors der Haut in der Lebergegend auftrat. Histologisch bestand es aus unordentlich durcheinander liegenden Bindegewebszügen, die Blutkörper, Zelltrümmer, Gerinnsel einschlossen, und aus einer unregelmäßigen darüber gelagerten Epithelschicht. In der Tiefe überwogen lange Spindelzellen. Interessant war die Tatsache, daß die Leber in das Narbengewebe hineingezogen war.

Im Anschluß an die Narbenkeloïde, Narbenfibrome und Fibrome geben wir die Schilderung der Elephantiasis. Wenn auch die Pathogenese der Elephantiasis innig mit der Erkrankung der Lymphbahnen verbunden ist, so schließt sich doch der hautklinische Prozeß mehr an die Fibromatose an.

Der enge klinische Zusammenhang zwischen den erwähnten pathologischen Vorgängen zeigt z. B. der folgende Fall.

Schünhof (No. 917) beschreibt eine an der medialen Seite des rechten Metatarsus sitzende 49 cm hohe, 45 cm breite, 27 cm dicke und 64 Pfund wiegende elephantiastische Neubildung bei einem 2 Jahre alten Fohlen. Der Tumor hat sich innerhalb 4 Wochen auf einer Wundfläche entwickelt, die nach der Amputation einer an derselben Stelle sitzenden 27 Pfund schweren gleichen Neubildung als Folge eines Traumas entstanden war.

Elephantiasis.

Unter Elephantiasis verstehen wir nach der Definition von Esmarch und Kulenkampf eine erworbene, auf einzelne Körperteile begrenzte, chronisch verlaufende Erkrankung, welche unter den Erscheinungen örtlicher Zirkulationsstörungen insbesondere in den Lymphgefäßen und Saftkanälen, begleitet und häufig auch eingeleitet von akuten Entzündungen, zu einer Gewebszunahme des Haut- und Unterhautzellgewebes demnächst auch zu Massenzunahme des ganzen Teiles führt.

Hält man sich an diese Definition, so ist die Elephantiasis der Tiere eine seltene Krankheit. In der Literatur freilich sind alle möglichen Zustände mit diesem Namen bezeichnet. Lafosse (No. 486) schildert z. B. bei Rindern Verdickung der Haut, der Glieder, des Kopfes, des Rumpfes. Die Haut war bei Berührung schmerzhaft, neigte zu Exsudation und Einrissen; die Tiere magerten ab; die Milchsekretion der Kühe verringerte sich; trotz aller schweren Symptome erfolgte aber in 5 Wochen Heilung. Von einer „elephantiastischen“ Gewebszunahme der Haut kann hier nicht die Rede gewesen sein.

Auch eine „Elephantiasis des Rindviehs“ bezeichnete, 1857 von Caussée (No. 489) beschriebene, angeblich übertragbare Krankheit hat sicher nur sekundär mit der Affektion zu tun, die wir allein mit dem Namen Elephantiasis belegen.

Die Tiere erkrankten unter Symptomen, die auf eine Intoxikation hinwiesen (Abgeschlagenheit, Mangel der Freßlust, Frostschauer, Rötung der Konjunktiva, Nasenkatarrh usw.); die Haut verdickte sich besonders an den Hinterbacken; seröse Flüssigkeit sammelte sich teils subkutan, teils epikutan an. Vielfach lief die Krankheit in 7—8 Tagen ab. Mehrfach aber war der Verlauf chronisch. Die Haut blieb verdickt, vor allem an den Extremitäten; zuweilen kam es zur Nekrose umschriebener Hautpartien, auch des Schwanzendes und der Ohrspitzen. (Vielleicht sind von der primären Krankheit sekundäre Lymphgefäßaffektionen zurückgeblieben.)

Sehr zweifelhaft erscheint es mir auch, ob die Hautverdickungen, die von lange bestehenden Wunden sich entwickeln, den Namen Elephantiasis verdienen, der ihnen von seiten der Tierärzte oft beigelegt wird. Vielfach dürfte es sich um hypertrophische Narben der Narbenkeloïde gehandelt haben. Die häufigste Ursache der nichttropischen Elephantiasis des Menschen ist die Erkrankung der Venen des Unterschenkels. Variköse Affektionen sind bei Tieren entsprechend der vom Menschen so verschiedenen, durch die nicht aufrechte Stellung bedingten Blutverteilung recht selten (vgl. Kapitel: Varicen). An ihre Stelle treten gewissermaßen oberflächliche Hautentzündungen, die bei längerer Dauer zweifellos starke Veränderungen der

Figur 119.

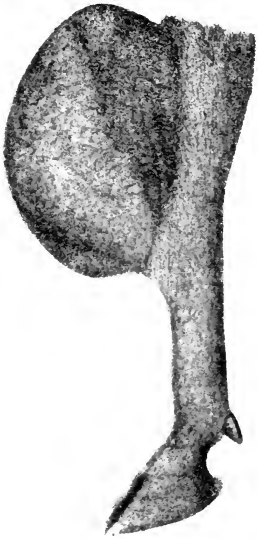

Elephantiasis des Rindes (Fibrome?).

Figur 120.



Elephantiasis. (Fall von Schindelka.)

Lymphbahnen (Verlegungen usw.) bedingen. Schließlich entsteht häufig das Bild der verrukösen Mauke, das auf Seite 123 abgehandelt ist. An dieser Stelle habe ich darauf aufmerksam gemacht, daß die Lokalisation der Erkrankung auf die hinteren Extremitäten, die Disposition älterer und schwerer Tiere (Rinder, Pferde) vielleicht mit bisher zu wenig beachteten Veränderungen der Zirkulationsverhältnisse zu erklären ist. Es sei hier noch ein Beispiel der Erkrankung (Fall Cadéacs und Morots, No. 607) angeführt.

Die rechte hintere Extremität eines Ochsen (Krone, Raum zwischen den Hufen, Afterklaue, Köthe, Gelenke) war in eine Art Zylinder verwandelt, dessen Umfang 52 cm, dessen Dickendurchmesser 22 cm betrug. Dieser „Zylinder“ war weit dicker als der Huf. Die Haut war verdickt, ge-

wulstet, wenig behaart. Ueber dem Fesselgelenk hatten sich graugelbliche, büschelartig zusammenstehende Wucherungen entwickelt, die teilweise so dicht standen, daß sie eine harte „kallöse“ Masse bildeten. Zwischen den Hufen sickerte eine „visköse“ Flüssigkeit heraus. Ein Einschnitt in die Haut ließ eine starke Verdickung der Venen erkennen, die vielleicht mit einer traumatischen Knochenverdickung (sekundäre Stauung) in Verbindung stand.

Auf die elephantiastischen Hautverdickungen, die als Folge des Rotzes auftreten, ist auf S. 175 hingewiesen. Die Bedeutung der Lymphgefäßerkrankungen für die Genese der Elephantiasis tritt sehr deutlich hervor.

Trotz der Häufigkeit der Filarienerkrankung der Haut der Tiere (vgl. S. 354) ist im Gegensatz zu der tropischen Elephantiasis der Menschen eine Elephantiasis filariosa nicht beobachtet.

Angeborene Elephantiasis des Kalbes erwähnt Pflug (No. 1151). Im Kapitel Melanome habe ich einige Fälle von angeborener elephantiastischer Melanofibrombildung zusammengestellt (vgl. das Kapitel).

Nicht sehr reich ist die Kasuistik an Beispielen, die die Entstehung der Elephantiasis nach Erkrankungen der Lymphbahnen demonstrieren.

In der Dresdner Sammlung (Prof. Dr. Joest) findet sich ein Präparat, Phlegmone des Schweineohrs betitelt, das den Uebergang phlegmonöser Prozesse zu elephantiastischen Hautverdickungen — das Ohr wog 2 Kilo — gut darstellt.

Schindelka sah bei einer Dogge, die wiederholt an Erysipelas capitis, ausgehend von einer Otitis externa, gelitten hatte, starke Pachydermie des Kopfes. Die Haut war haarlos, stark gewulstet, bretthart, auf der Unterlage nicht verschieblich; die Augengrube war schlitzförmig, der Nasenspiegel in Wülste eingebettet; die Oeffnung des Maules sehr erschwert; links endete der Prozeß scharf am aufsteigenden Unterkieferast, rechts griff er auf die Haut des Halses über.

In manchen Fällen (z. B. Weyden, No. 786), in denen ganz kollossale Hautverdickungen (bis 14 cm Dicke) eintraten, findet man mit Eiter gefüllte Höhlen in dem verdichteten Gewebe. Ob es sich um vereiterte Lymphangiektasien (Sekundärinfektion) handelt, ist nicht ersichtlich.

Einen direkten Zusammenhang der elephantiastischen Fibrombildung mit lymphangitischen Prozessen beweist der Fall Coluccis (No. 448).

Bei einem 2jährigen Rinde fand sich auf dem Rücken (6.—7. Rippe) eine, nach der operativen Entfernung 127 Kilo wiegende, 80 : 50 : 27 cm große Geschwulst, die auf dem Durchschnitt mit milchartiger Flüssigkeit gefüllte Höhlen in einem perlmutterglänzenden Gewebe zeigte. Mikroskopisch erwiesen sich die Hohlräume als Lymphangiektasien. Die Lymphgefäße selbst waren stark erweitert, während das Lumen der Blutgefäße durch endarteriitische Prozesse erheblich verkleinert war. In der über dem Fibroma lymphangiectaticum liegenden Haut sah man die der Diagnose entsprechenden Veränderungen.

Von den einzelnen Tierarten erkranken Pferde am häufigsten, es folgen dann Rinder, Hunde, Vögel. Cruzel [zitiert bei Hering (No. 715)] beobachtete Elephantiasis bei Maultieren. Schindelka sah einen Fall bei einem Hahn; ich selbst bei einer Nachtigall.

Wie beim Menschen sind die unteren Extremitäten die Prädilektionsstellen; meist erkrankt nur eine Extremität. Pachydermie der vorderen Extremitäten beim

Pferde sahen Lustig und Ratz, der Brust und des Bauches des Pferdes Weyden (No. 756), des Kopfes, Halses, Rumpfes des Pferdes Lafosse (No. 86), des Kopfes allein beim Pferde Fröhner (No. 81), beim Rinde Eberhardt (No. 1337), beim Hunde Schindelka (Lehrbuch), Colucci (No. 448) beschreibt ein elephantiatisches Fibrom, ausgehend von der Haut der 6.—7. Rippe (Pferd). Erkrankung der Genitalien, des Schlauches schildert allein Cruzel (bei Hering zitiert).

Die Affektion verläuft im allgemeinen akuter als beim Menschen. In Caussées Fällen wird die schnelle Entwicklung hervorgehoben. Cliquot (No. 114) sah bereits innerhalb von 9 Monaten bei einem 13 jährigen Pferde die linke hintere Extremität zu einem gewaltigen Tumor auswachsen, Fröhner (No. 84) schildert, daß in 1—2 Jahren der Kopf eines Pferdes zu nilpferdartiger Größe und Gestalt anschwoll. Heyden (No. 786) konstatierte die schnelle Ausbreitung der Krankheit beim Pferde in 3 Monaten. Colucci (No. 448) stellte fest, daß in 12 Jahren ein elephantiastisches Fibrom der Rückenhaut (Pferd) nur Kindskopfgröße erreichte, dann aber in 2 Jahren zu einer 12,7 kg schweren Geschwulst wurde. In Gerlachs Fall (No. 132) wurde die „Speckgeschwulst" sogar 70 Pfund schwer (beim Pferde).

Bei Sektionen wurden die inneren Organe normal gefunden. (Eberhardt, No. 1311). Auch bei Tieren kommen Knochenerkrankungen vor. Schindelka gibt an, daß „oft" die Knochen verdickt, sklerotisch, mit Exostosen bedeckt seien. Ich selbst habe bei einem an halbseitiger Angioelephantiasis leidenden Manne eine zirka 10 cm betragende Hypertrophie des kranken Unterschenkels gesehen. Eine analoge Beobachtung findet sich in der tierärztlichen Literatur nicht. Das hautklinische Bild ist ungefähr bei der Schilderung des Igelfußes (S. 123) gegeben. Der Beginn der Erkrankung ist meist unbemerkt oder durch ein anderes Leiden (Mauke, Ekzem, Lymphangitis usw.) verdeckt.

Die Prognose ist, wenn die Diagnose richtig ist, ungünstig. Chirurgische Behandlung hat auch in der Veterinärmedizin keine Erfolge gehabt.

Elephantiasis des Rindes, des Pferdes, des Hundes.

(Eigene Untersuchungen LXXXI—LXXXV.)

Die folgenden 5 Fälle sind klinisch alle der Elephantiasis zuzuzählen. Ein über ein halbes Jahrhundert altes Sammlungspräparat der tierärztlichen Hochschule Berlin (Geh. Rat Schütz) war als **verhärteter Zellstoff von der Brusthaut einer Kuh** bezeichnet. Histologisch handelte es sich um eine rücksichtslos in das Unterhautfettgewebe hineingewachsene Geschwulst, deren Bau dem der Elephantiasis entsprach, soweit in dem mangelhaft konservierten Spirituspräparat eine Orientierung möglich war. Gegen eine entzündliche Infiltration sprach der Mangel an erweichten Partien, gegen Sarkom die Konservierung einer großen Anzahl elastischer Fasern (Orceïnfärbung) in dem Geschwulstgewebe. Letzteres ließ nur die mäßig gut gefärbten Kerne erkennen, die Bindegewebszüge waren homogen durchscheinend geworden. Für Detailstudium eignete sich der Fall ebenso wenig wie das **Speckgeschwulst eines Pferdes** betitelte Präparat der gleichen Sammlung. In dieser Geschwulst trat der fibromatöse Charakter mehr hervor. Die elastischen Fasernetze waren noch besser als im vorigen Fall erhalten.

Auf der Klinik Prof. Regenbogens sah ich die vielfach als **„Schwielenbildung"** bezeichnete, nach meinen Untersuchungen mehr zur **Elephantiasis** gehörende Hautveränderung eines kleinen Hundes. Auffallend ist die Faltenbildung und relative Weichheit der Haut. Die Hyper-

keratose, die doch das hervorstechendste Moment der menschlichen Callositas bildet, ist in mäßigem Grade vorhanden. Auf den gut ausgeprägten Retezapfen türmen sich mangelhaft verhornte, lose auf einander liegende Hornmassen auf. Das Stratum granulosum und das Stratum cylindricum sind gut entwickelt. Die makroskopisch sichtbare Faltung erklärt sich anatomisch dadurch, daß gewisse Abschnitte des Korium weit über das frühere Niveau in toto gewuchert sind. Diese Hautpartien waren dann durch 3—4 mm tiefe Einschnitte voneinander getrennt. Oft finden sich am Grund dieser Einschnitte Haare und Drüsenveränderungen. Man muß daher in den Senkungen langgezogene Follikelwindungen erblicken (vergl. Taf. XI, Fig. 4). Die Umgrenzung dieser tiefen Follikel bilden auf beiden Seiten langgezogene Reteleisten. Die zwischen den Follikelvertiefungen liegende Haut ist völlig haarlos, alle Haare münden in den tiefen Follikeltaschen. Das Korium dieser interfollikulären Abschnitte ist zellreicher als normal, reich an Gefäßen, ohne erhebliche Lymphgefäßerweiterungen. Elastische Fasern sind vermindert vorhanden.

Von Prof. Dr. v. Rácz-Budapest erhielt ich ein **Dermatitis elephantiastica** des Hundes bezeichnetes Sammlungspräparat. Der weiße, etwas streifig erscheinende, 1 cm dicke, erkrankte Bezirk liegt unterhalb der subpapillären Zone oberhalb des Fettgewebes. Das Stratum corneum ist mäßig verdickt, teilweise durch ein Infiltrat vom Rete etwas abgehoben, teilweise mit Schorfmassen bedeckt (kleine, ausgetrocknete, in einer geronnenen Fibrinmasse suspendierte Zellen). Die Retezellen sind gequollen; zwischen ihnen liegen verhältnismäßig wenige Rundzellen, während die subpapilläre Schicht bis zur Tiefe der Haarpapillen stark infiltriert ist. (Vorwiegend einkernige Zellen, keine Mast- und Plasmazellen.) Das elastische Fasernetz ist gut entwickelt. Die eigentliche elephantiastische Schicht liegt zwischen der Haarpapillenzone und der Muskulatur; anstelle der kollagenen, normal gut differenzierten Faserbündel, zeigt sie eine homogene Zusammensetzung, (bei Eosinfärbung) nur gelegentlich treten Bindegewebszüge deutlicher hervor. Die Zahl der elastischen Fasern ist stark verringert, die einzelnen Fasern selbst erscheinen atrophisch, Faserzerfall ist nicht festzustellen. Die Zellen sind nicht wesentlich vermehrt; gelegentlich trifft man typische Mastzellen. Auffallend ist der Reichtum an großen Gefäßlumina, der geringe Gehalt der Wände an elastischen Fasern charakterisiert einen Teil der Gefäße als Lymphbahnen, während ein anderer zweifellos dilatierten Venen zuzurechnen ist. Thrombosierte Gefäße oder veränderte Arterien habe ich nicht gefunden. Unter dieser Schicht beginnt der Rest des bis in die Muskulatur reichenden pathologisch veränderten Unterhautfettgewebes, erkennbar an der im elephantiastischen, hier sehr zellreichen Gewebe persistierenden Fettträubchen.

Große Aehnlichkeit mit dem geschilderten hat der 5. Fall: **Elephantiasis des Pferdes** (Unterextremität) aus der Sammlung Prof. Rivels-Hannover. Ich gebe trotz der Wiederholungen die ausführliche Beschreibung um die Gleichheit der Prozesse bei Hund und Pferd, trotz der wahrscheinlich ganz verschiedenen Aetiologie zu demonstrieren.

Die Hautoberfläche ist eigentümlich uneben: Das Rete ist in unregelmäßigen Erhöhungen und Senkungen angeordnet; letztere sind besonders tief, wenn das Rete sich zur Bildung eines stark verbreiterten Haarfollikels fjordartig in die Tiefe senkt; eine Akanthose besteht jedoch nicht, da das Rete als solches nur in die Tiefe verschoben, aber nicht hypertrophisch ist.

Die unmittelbar unter dem Rete gelegenen Partien zeigen keine pathologische Veränderungen. Die elephantiastische Veränderung beginnt in den tieferen Schichten des Koriums. Sie dokumentiert sich zunächst als eine gewaltige Rundzelleninfiltration. Während in der normalen Haut die kollagenen Bündel verhältnismäßig regelmäßige Netze von längs und quer getroffenen Fasern bilden, zwischen denen nur geringe Massen von lockeren, dem Verlauf der Gefäße folgenden Bindegewebsfasern zu erblicken sind, sind die Zwischenräume zwischen den Bindegewebsbündeln von dichten Massen runder Zellen erfüllt. Zuweilen sind die Faserbündel geradezu von Rundzellen überlagert. Vielfach erkennt man die stärkste Infiltration in der Umgebung der überall deutlich sichtbaren Kapillaren. Die Einschmelzung des infiltrierten Gewebes, die ich an einer Stelle ziemlich nah an der Hautoberfläche beobachtete, beruht wohl auf einer zufälligen Infektion (Eiterung). Im Gebiet dieser Infiltration werden die elastischen Fasern, die sonst gewaltige Netze bilden, recht spärlich. Zeichen des Zerfalls konnte ich in den Fasern nicht erkennen. Eine Umwandlung des

Elastins in Elacin war bei Verwendung der Unnaschen Methylenblau-Tannin-Orange-Solution nicht zu konstatieren. Das Infiltrat ist arm an Mastzellen im strengen Sinn des Wortes. Bei Färbung mit polychromem Methylenblau erkennt man recht zahlreiche metachromatisch rot gefärbte Granulationen, die zum allergrößten Teil extrazellulär frei im Gewebe zu liegen scheinen, zum kleineren im Protoplasma kleiner, deutlich blau gefärbte Kerne zeigender Rundzellen liegt, die durchaus nicht den typischen Habitus der Mastzellen haben.

Die Elephantiasis wächst durchaus nach Art einer Geschwulst. Deutlich kann man den Untergang der Schweißdrüsen; die in den Bereich der Geschwulst geraten sind, erkennen. Eine deutliche Beziehung zu den Lymphbahnen ist nicht wahrnehmbar. Zwar scheint es, als seien die Gewebsspalten vielfach dilatiert, doch finden sich die gleichen Verhältnisse auch in der normalen Haut.

Größere Gefäßlumina, bei denen das Mißverhältnis zwischen Dicke der Wand und Durchmesser des Lumen den Charakter als Lymphgefäß mit Sicherheit enthüllt, sind nur vereinzelt nachzuweisen. Die meisten Gefäße müssen als Blutkapillaren angesprochen werden. Ob schließlich das verdickte, infiltrierte, neugebildete, elephantiastische Gewebe sich in ein zellarmes, dem Narbengewebe ähnliches Gewebe umwandelt, ist an meinen Präparaten nicht zu erkennen, nach meinen Untersuchungen an menschlichen Präparaten (Hodensack, Unterschenkel) nicht wahrscheinlich.

Die hier geschilderten Veränderungen unterscheiden sich von dem histopathologischen Bilde der Erkrankung beim Menschen nur wenig. Nicht aufgefallen ist mir eine Vermehrung der Plasma- und Mastzellen, vermißt habe ich Riesenzellen. Auch das regressive „harte“ Stadium der Elephantiasis konnte ich nicht feststellen.

Lipome.

Die Lipome sind bei den Haustieren relativ selten. Die Zahlen Fröhners und Johnes schwanken von 6 pCt. bis 1 pCt., der bei Hunden von 9 pCt. bis 2 pCt. der bei Pferden operierten Geschwülste. Bei Rindern sind 1,9 pCt., bei Schweinen 1 pCt. der operierten Tumoren Lipome. Ich selbst habe in der Sammlung von Rácz-Budapest ein subkutanes Lipom eines Huhnes gesehen.

Die Aetiologie ist unbekannt: weder Heredität, noch Trauma, noch Lymphdrüsenerkrankung (Askanazy) spielen in der Tierpathologie eine Rolle. Ausgang der Geschwülste ist das subkutane, submuköse, subseröse, subsynoviale und intermuskuläre Bindegewebe. In Kühnaus Fall (No. 1383) waren die Geschwülste kongenital. Häufig sind Mischgeschwülste.

Auf die subperitonealen Lipome, sowie auf die Fettgeschwülste des Mastdarms, der Scheide, des Herzens gehen wir nicht genauer ein.

Ebinger (No. 1384) und Pfister (No. 1385) beobachteten Lipome im Wirbelkanal einer Kuh; Kühnau (No. 1353) ein Lipom des Gehirns, E. Semmer zahlreiche Lipome in der Lunge eines Hundes. Wir besprechen die vorwiegend bei Hunden und Pferden genauer beschriebenen Lipome der Haut.[1]) Wie beim Menschen finden sich isolierte und multiple, breit aufsitzende und gestielte Lipome. Eine Prädilektion des Nackens und Rückens wie beim Menschen besteht bei den Haus-

1) Ein faustgroßes Lipom der Scheide einer älteren Hündin sah ich auf der Klinik Prof. Regenbogens. Die starke Entwicklung der oberflächlichen Venen, die geringe Lappung der Geschwulst waren bemerkenswert.

tieren nicht. Symmetrische Anordnung oder das Symptomenbild der Adipositas dolorosa symmetrica (Derkumsche Krankheit) sind nicht beschrieben.

Hautklinisch bieten die Lipome die bekannten charakteristischen Merkmale: subkutane Lagerung, längliche Gestalt, lappigen Bau, langsames Wachstum, Schmerzlosigkeit bei der Betastung dar. Fröhner berichtet über 12 Fälle bei **Hunden.** Es erkrankten in 2 Fällen Knie, in 3 Hinterschenkel, Kruppe, Brust, Vorderschenkel, Schulter, Leisten, in 2 After. Die Größe schwankte zwischen Taubenei und Manneskopf (bis 25 cm Durchmesser). Nicht selten sind die Geschwülste gestielt. Schindelka sah bei einem Hunde am Becken und Rücken Gebilde, die an Volumen den 10. Teil des Körpergewichts der Tiere ausmachten. Stockfleth sah ein Lipom der Mamma des Hundes. Godefroy (No. 302) operierte bei einem 16 Pfund schweren Hund eine gelappte 120 g schwere Fettgeschwulst.

Beim **Pferde** konstatierte Möller (Lehrbuch) ein 265 kg schweres Lipom am Ende des M. biceps; Siedamgrotzki operierte bei einem $2^1/_2$ jährigen Wallach eine seit $1^1/_2$ Jahren bestehende, an der linken Seite zwischen Schlauch und Kniefalte sitzende, 2290 g wiegende Fettgeschwulst; nach 7 Monaten Rezidiv und neue Operation des wieder 2600 g wiegenden Tumors. Eberhardt sah ein Lipom an der Sprungfläche des linken Hinterschenkels, Esser (No. 796) operierte ein sogar 4 kg wiegendes Lipom an der linken Euterhälfte einer Stute. Kühnau (zitiert bei Casper, Geschwülste) fand bei einem Pferde die ganze Bauchmuskulatur und die Interkostalräume von kleinen Lipomen durchsetzt. Williams konstatierte Lipome bei einem 4 jährigen Hengst, die von der Nickhaut des Auges ausgingen. Nach Casper ist die Gegend des Biceps femoris bei Pferden eine Prädilektionsstelle.

Multiple Lipome beschreibt Sawaitow (No. 823) bei einem 6 jährigen Hengst. Auf dem rechten Schulterblatt fand sich ein großer, runder, nicht fluktuierender, auf der Unterlage verschieblicher Tumor, ein zweiter auf dem Kreuzbein an der Schweifbasis, ein dritter im Skrotum. Auch Schneidemühl (No. 740) konstatierte zahlreiche große und kleine Lipome, die teils lose in der Unterhaut saßen, teils fest mit der Umgebung verwachsen waren. Die Geschwülste waren reich an Bindegewebe (Lipoma fibrosum); andere waren zum Teil verkalkt (Lipoma petrificum). Im Gegensatz zu diesem Befunde bestanden die beim Pferde von Esser (No. 796) gefundenen multiplen (13 hühnereigroße Geschwülste) fast ganz aus Fettgewebe und enthielten nur sehr wenig Bindegewebe.

Fürstenberg fand in den Lipomen die Fettzellen analog den Zellen des normalen Fettgewebes und in demselben vielfach krystallinisches Margarin. Er beobachtete auch Verkalkung der Lipome.

Subkutane Lipombildung des Huhnes.

(Eigene Beobachtung LXXXVI.)

Das aus der Sammlung von Prof. Dr. v. Rácz stammende Präparat zeigt histologisch den Charakter reinen Fettgewebes. Es war auf Kosten der langsam verdrängten Muskulatur gewachsen.

Neurofibrome.

Das Krankheitsbild der multiplen Neurofibromatose, der sog. Recklinghausenschen Krankheit, ist bei den Tieren nicht beobachtet; es ist möglich, daß einzelne Fälle von multipler Bildung weicher Fibrome nach dem Ausfall der histologischen Untersuchung als Neurofibromatose hätten aufgefaßt werden können. Ich habe deshalb nur das zugängige Material über die Neurome der größeren Nerven zusammengestellt.

Morot (No. 154) hebt die Häufigkeit der Neurome der Nn. linguales, laryngei, cervicales, dorsales, costales, intercostales, sternales, iliospinales, brachiales und antibrachiales, sowie der Herz- und Oesophagusnerven bei Rindern hervor. Auch Leman beschreibt solche Fälle (No. 928). Ostertag hat nachgewiesen, daß es sich nicht um wirkliche Neurome, sondern um Myxofibrome handelt. Cadéac glaubte sogar in einem Neurom des Herzens ein Myxolipom zu erkennen. Es darf wohl angenommen werden, daß es sich um dasselbe Gewebe handelt, das beim Menschen die Neurofibrome darstellt und dessen Genese allgemein durch Wucherung des Perineuriums erklärt wird. Die Feinheit und Transparenz der Fasern macht dies Gewebe in der Tat den Myxomen ähnlich.

Vielleicht den ersten ausgedehnten Fall von Neurofibromatose der Kuh hat Collin (No. 919) beschrieben. Es war besonders im sympathischen Nervengeflecht des Bauches zur Bildung gewaltiger Tumoren gekommen, deren Anatomie nach Collin völlig der der Neurofibrome entspricht.

Multiple Neurome des Rindes.

(Eigene Untersuchung LXXXVII.)

Das von Herrn Prof. Dr. Dietrich mir gütigst zur Verfügung gestellte mikroskopische Präparat stammt von einem Rinde, bei dem bei der Schlachtung ausgedehnte Knoten der Nervenstämme sich fanden. Einzelne dieser Tumoren waren faustdick, zeigten zentralen Zerfall; an den kleinen Aesten waren die Knoten nur hanfkorn- bis kirschengroß. Die Interkostalnerven glichen Perlschnüren. Das Präparat stammt von den oberflächlichen, nach Abziehen der Haut in der Fascie zur Haut verlaufenden Nervenstämmen.

Da es sich in diesem Falle eigentlich nicht um eine Hautaffektion sensu strictiore handelt, sollen nur die Hauptsachen beschrieben werden.

Der von mir untersuchte Längsschnitt zeigt neben 2 größeren, etwa 2,25 mm im Durchschnitt großen Tumoren eine größere Anzahl von Nervenlängsschnitten, an denen man alle Stadien der Erkrankung feststellen kann. Zwischen der aus fest aneinander liegenden Fasern bestehenden Nervenscheide und den markhaltigen Fasern schiebt sich ein feinfaseriges, sehr lockeres, zahlreiche weite Maschen zeigendes Bindegewebe ein. Der Kernreichtum ist mäßig; die Kerne sind meist spindelförmig; Kernteilungszellen sind vorhanden, aber wenig zahlreich. Dagegen erinnern einzelne Zellen mit ihren großen Protoplasmaleibern an Plasmazellen, obwohl infolge des Mangels einer beweisenden Färbung die Diagnose nicht sicher ist. Gelegentlich sieht man die bindegewebigen Massen sich zwischen die Fasern eindrängen. Meist aber ist die Bindegewebsentwicklung auf das Perineurium beschränkt. Deutlich kann man erkennen, daß die größeren Tumoren die Nervenfasern nicht vernichtet, sondern beiseite gedrängt haben. In den Fibromen findet man keine Spur von Nervenfasern, dagegen sieht man an einer Stelle die Geschwulst getrennt

durch ihre stärkere bindegewebige Kapsel den anscheinend wenig veränderten Nervenstämmchen aufliegend.

An einzelnen Stellen der größeren Neurofibrome sieht man so starke Zellanhäufung von lymphoiden einkernigen Zellen, daß die makroskopisch beschriebene „Einschmelzung" verständlich wird.

Leiomyome.

Leiomyome der Haut sind bei Tieren noch größere Seltenheiten, als beim Menschen. Der einzige Fall eines subkutanen Leiomyoms stammt von Kitt (No. 1377). Bei einem $5^1/_2$jährigen Pferde saß in der Gegend des Kniegelenkes ein 250 g schwerer Tumor, der leicht ausschälbar war. Nach Kitt ging er von den glatten Muskelfasern der Arterien aus.

Auffallend ist das Fehlen der Beobachtung über Leiomyome, die ihren Ausgang von der bei Tieren doch recht gut entwickelten Haarmuskulatur genommen haben. Wahrscheinlich ist der mikroskopische Nachweis der kleinen, die Tiere nicht belästigenden Tumoren unterblieben und damit die Diagnose unmöglich geworden.

Leiomyome der übrigen Organe sind häufiger beschrieben; es sei nur hier erwähnt, daß auch Leiomyome der Scheide vorkommen.

Rhabdomyome.

Die Rhabdomyome, Geschwülste der quergestreiften Muskelfasern, gehören in der humanen Pathologie zu den allergrößten Seltenheiten. Nach M. Joseph (Mračeks Handburch der Hautkrankheiten) hat Besnier solche Geschwülste in der Tunica dartos, in der Brustwarze und den Lippen (Myomes dartiques) beobachtet.

Auch in der Tierpathologie gibt es nur wenige Beobachtungen über Rhabdomyome der Haut. Bouchard (zitiert bei Plicque) konstatierte auf dem Rücken eines totgeborenen Kalbes ein Rhabdomyom. Koslesnikoff (Casper: Geschwülste) fand bei einem 20jährigen Hengste am Schweif und im perinealen Bindegewebe Tumoren, die aus spindelförmigen, teils pigmentlosen, teils pigmentierten Zellen mit und ohne Querstreifung bestanden. Man konstatierte Metastasen in der Leber, in der Milz, im Peritoneum und in der Pleura.

Coyne und Cavalié fanden an der Schulter eines 13jährigen Pferdes eine teils harte, teils weiche, pilzähnlich vom Bindegewebe bedeckte Geschwulst, die — leicht beweglich im Gewebe liegend — ohne Schwierigkeit enukleierbar war. Auf der Schnittfläche zeigten sich 2—4,5 cm lange und 1—5 mm dicke Muskelstreifen. Es steht dahin, ob es sich um einen Tumor kongenitalen Ursprungs handelt oder ob es sich um Muskelmassen handelt, die auf Kosten des Bindegewebes aus der Hautmuskulatur herausgewuchert sind. Monod (Bull. de soc. méd. vét. 22. V. 1902) sah in der Mitte der Schulter einer Stute eine unter der Haut bewegliche, nach der

Tiefe zu gestielte, 5—6 cm im Durchmesser große Geschwulst, die sich leicht ausschälen ließ. Sie bestand aus einer fibrösen Kapsel und Bündeln von quergestreiften, durch Bindegewebszüge voneinander getrennten Muskelfasern, deren Kerne etwas vermehrt waren.

Angiome.

Angiome der äußeren Haut gehören bei den Menschen zu den häufigsten Hautanomalien. Wohl kein älterer Mensch ist ganz frei von Gefäßanomalien. Die Trennung in flache Teleangiektasien und kavernöse Angiome ist klinisch zweckmäßig, obwohl anatomisch beide Prozesse in einander übergehen.

Bei den Tieren sind die Gefäßanomalien selten oder richtiger infolge der Behaarung selten beobachtet. Schindelka (Lehrbuch) beschreibt den einzigen bekannt gewordenen Fall von angeborener Teleangiektasie. Bei einem jungen weißen Pudel nahm ein blau-rot durchscheinendes Feuermal die Haut des rechten Augenlides, der Stirn- und Schläfengegend ein. Ein Wachstum erfolgte nur mit dem Wachstum der Gesichtshaut.

Ein Rankenangiom (Angioma racemosum) sah Siedamgrotzki (No. 1379) in der Unterhaut der Leistengegend eines Pudels. „Die Geschwulst schimmerte durch die Haut blauschwarz durch und bestand aus einem Gewirr stark gewundener und geknäuelter Arterien von 0,6—0,25 mm Dicke, die von der hinteren Bauchdeckenschlagader hervorgingen“.

Recht häufig sind bei den Tieren Angiome der inneren Organe, insbesondere der Leber. Hier ist die fleckige Kapillarektasie eine besonders genau studierte Krankheit. Außerdem sind beobachtet Angiome der Scheide, der Nasenschleimhaut (Johne, Urban u. a.), des Herzens, der Mamma, der Schädelbasis (Zschokke), der Harnblase [Schmidt (No. 1378)].

Selten, aber häufiger als Teleangiektasien sind die kavernösen Angiome der Haut.

Die folgende Kasuistik gibt das klinische Bild der kavernösen Angiome. Grebe (No. 529) konstatierte am rechten Gaumen eines **Pferdes** eine 7 cm hohe, weiche, leicht eindrückbare Geschwulst, die innerhalb eines halben Jahres entstanden war. Der durch die Blutung erschwerten Operation folgte nach 9 Wochen ein Rezidiv, bei dessen Entfernung das Tier verblutete. Größere Kavernome des Pferdes beschreiben Guttmann (No. 1377) am oberen vorderen Schulterblattwinkel, Heß und Rigot am Augenlid, Rigot und Virchow an der Ober- und Unterlippe, Franzesko am Penis und Bonnet an der Schwanzwurzel. Im letzten Falle war die Geschwulst kindskopfgroß.

Verhältnismäßig häufig sind Angiome bei **Hunden**. Regenbogen beobachtete bei vier 6—10 Jahre alten Hunden 5 Hämangiome (einmal je eine Geschwulst an der Schweifrute und an der Flanke). Die Tumoren, kastanien- bis hühnereigroß, hatten teils geringe, teils sehr ausgebildete bindegewebige Septen, zwischen denen mit dünnen Endothelien bekleidete kavernöse Hohlräume lagen.

Suffran (No. 1378) fand einen 6 : 4 : 2 großen, weichen schmerzlosen Tumor in der Rückenhaut eines Hundes (Kreuzgegend), der mikroskopisch die Struktur eines Kavernoms zeigte.

Ein apfelgroßes Angiom der Dresdener Sammlung (Prof. Dr. Joest) ist bemerkenswert, weil es aus der Haut herauspräpariert eine Art Kapsel zeigt.

Die Geschwülste erreichen beträchtliche Größe. In Petits und Pagnons (No. 1361) Beobachtung wogen 2 Tumoren von der Bauch- und Sternalhaut 650 g und 600 g. Ein dritter Tumor desselben Falles soll sich spontan zurückgebildet haben. Hoffmann sah ein großes Angiom am Präputium eines Hundes.

Selan (No. 1168) beschreibt eine in 2 Jahren entstandene, auf der linken Schulter einer **Kuh** sitzende, an einem langen Stiele hängende Geschwulst, die während des Sommers zunahm, in der vorgeschrittenen Zeit der Trächtigkeit abnahm. Der Stiel pulsierte; der teilweise oberflächlich ulzerierte Tumor war zusammendrückbar. Anatomisch glich die glücklich operierte Geschwulst einem Schwamme, dessen Hohlräume mit schwarzem, halbgeronnenem Blut angefüllt war. Auch Mischgeschwülste werden beobachtet.

Harrison (No. 163) beschreibt bei einer 8jährigen Stute eine angeblich seit 6 Jahren bestehende hühnereigroße Geschwulst, die nach einer äußeren Verletzung in 10 Tagen auf das Dreifache ihrer ursprünglichen Größe wuchs. Aus dem Tumor sickerte rötliche Flüssigkeit heraus. Es entwickelten sich in der Umgebung der Geschwulst schwammige Massen. Vor dem Tode des Tieres fiel der ganze 6 Pfund wiegende Tumor spontan ab. Nach der Beschreibung scheint es sich doch mehr um ein Sarkom, als ein Angiom gehandelt zu haben.

Die pathologische Anatomie ist in den einzelnen Fällen von kavernösen Angiomen nur wenig differenziert. Je nach dem Grad der Verdünnung der Zwischenwände tritt der „schwammartige“ Charakter mehr oder weniger hervor. In Petits und Pagnons Fall (No. 1361) zerfiel die Geschwulst in eine Reihe von Zonen, die durch fetthaltiges Bindegewebe von einander getrennt waren. Häufig (z. B. Joests Fall) ist der Tumor durch eine Art Kapsel gegen das umgebende Hautgewebe abgeschlossen. Siedamgrotzkis (No. 1379) Fall vereinigte alle diese Merkmale.

Angiokavernom und Atherom des Hundes.

(Eigene Untersuchung LXXXVIII.)

Der kleine makroskopisch einem warzigen Papillom gleichende Tumor stammt aus der Praxis des Herrn Tierarztes Dr. Wiedermann.

Im mikroskopischen Bilde fällt die Bildung zahlreicher großer und kleiner Hohlräume in einem nur wenig über die Norm zellreichen Koriums auf. Infolge der tumorartigen Ausbildung des von Hohlräumen durchsetzten Gewebes sind in der nicht veränderten Epidermis die Papillen zum größten Teil verstrichen. An den Hohlräumen ist im Gegensatz zu den Lymphangiomen die Dicke der Wandungen bemerkenswert. Man kann verschiedene Schichten, die in ihrer Kernstellung den Gefäßwänden entsprachen, unterscheiden. Bei Färbung der elastischen Fasern mit der Weigertschen Tinktion treten gut ausgebildete Fasern hervor; allerdings ist die Entwicklung der elastischen Fasern besser in den Wänden der kleinen, als in denen der großen Hohlräume zu beobachten. Zweifellos sind durch die passive Dehnung der Wände die elastischen Fasern zugrunde gegangen. Sprach schon der geschilderte Bau der Wände der Hohlräume für ein Gefäßkavernom, so wird der Beweis durch Blutthromben, die sich gelegentlich erhalten haben, gegeben.

Sehr gut gelang es, in einzelnen Präparaten die Entstehung der Hohlräume zu verfolgen. Zuerst entsteht eine starke Vermehrung der Kapillaren. Die vielen Querschnitte, welche sich inmitten der Längsschnitte finden und abgehende Seitenäste anzeigen, geben eine Vorstellung von der Knäuelbildung der Kapillaren. Zunächst scheinen sich die Wände der Kapillaren zu verdicken, sodann weichen die verdickten Wände mehr auseinander, sodaß bereits wieder ein Mißverhältnis zwischen Wanddicke und Gefäßlumen entsteht. Immer größer wird das Lumen, schließlich entstehen Hohlräume, deren Form natürlich von der Schnittrichtung abhängig ist.

Die Kavernombildung hat Einfluß auf die Zirkulationsverhältnisse der Haut; auffallend große Lymphräume finden sich neben den Gefäßektasien. Der Prozeß entwickelt sich als Neubildung; entzündliche Prozesse treten ganz zurück.

Wie jede subkutane und kutane Tumorbildung hat auch das Kavernom Einfluß auf die Entwicklung der über ihm liegenden Haut: Schweiß- und Talgdrüsen fehlen; die Haare sind zum großen Teil in ihrem Wachstum schwer geschädigt. Die Haarfollikel sind z. T. in atheromähnliche Säcke umgewandelt, die mit hornigen von der inneren Wurzelscheide produzierten Zellmassen erfüllt sind. In diesen häufig mit kalkartigen der Aufhellung in Balsam widerstrebenden Massen vollgestopften Bälgen finden sich noch deutliche Reste des Haarschaftes. Die Entwicklung der atheromatösen Entartung der Haarfollikel ist besonders gut zu studieren, wenn ein einziger Haarfollikel aus einer größeren Zahl zu einer Gruppe vereinigter allein die Umwandlung eingeht.

Für das Studium der Atheromentwicklung überhaupt scheint mir das Präparat wichtig.

Die sonstigen pathologischen Vorgänge in dem Präparat sind ohne Bedeutung.

Angiokavernom des Hundes.

(Eigene Untersuchung LXXXIX.)

Der Fall stammt aus der Sammlung des Herrn Prof. Petit in Paris. Makroskopisch handelte es sich um eine flache, etwas über das Hautniveau hervorragende Geschwulst. Mikroskopisch trat der Charakter des geschwulstartigen Kavernoms markant hervor. Das Angiokavernom hat das ganze übrige Gewebe verdrängt; nach oben schließt die Geschwulst vielfach mit der dünnen bindegewebigen Begrenzung der obersten Gefäßhohlräume ab; nach unten geht der mir überlassene Teil des Präparates noch nicht in das gesunde Gewebe über. Nur an den seitlichen Partien kann man den Uebergang vom Kranken zum Gesunden, der sich ganz plötzlich vollzieht, verfolgen.

Der Bau der Geschwulst ist einfach: nirgends finden sich entzündliche Prozesse, das Wachstum geschieht nach den Geschwulsttypen; die einzelnen Hohlräume der Kavernome sind ganz verschieden groß; deutlich kann man die Bildung größerer Hohlräume aus den kleineren durch Einschmelzung der Zwischenwände verfolgen: Die Wände selbst bestehen aus feinfaserigem Bindegewebe, in dem elastische Fasern nicht mehr nachweisbar sind. Nur an den Stellen, an denen das Angiokavernom in das gesunde Hautgewebe vorwächst, finden sich elastische Fasern. Alle Hohlräume zeigen ein sehr deutliches Endothel (Taf. XII, Fig. 3).

Die Dicke der Zwischenwände schwankt; während noch ganz beträchtliche Bindegewebsmassen die einzelnen Hohlräume trennen, besteht an anderen Stellen die „Zwischenwand" eigentlich nur aus ganz wenigen Bindegewebsfasern und dem doppelseitigen Endothel.

Der Inhalt der Hohlräume besteht entweder aus einer hyalinen Masse (geronnenes Serum) oder aus Blut. Die Zahl der färbbaren Leukozyten ist verschieden. Zuweilen scheint ein besonderer Entzündungszustand (?) eines Gefäßhohlraumes chemotaktisch größere Massen von Leukozyten angezogen zu haben.

Die verhältnismäßig große Pigmentmenge, die sich an einzelnen Stellen finden, ist wohl als Ueberbleibsel aus dem zu Grunde gegangenen Hautgewebe zu erklären.

Das Wachstum der Geschwulst muß noch genauer studiert werden. Ich habe die Ueberzeugung gewonnen, daß endothelbekleidete Kapillaren vorwachsen. Die Wand der Kapillaren ist so dünn, daß auf Querschnitten nur eine ringförmig angeordnete Zellmasse sichtbar ist. Jede Zelle zeigt einen großen deutlichen Kern und ein ringförmiges Protoplasma. Sehr bald staut sich das

Blut in den Kapillaren, es entstehen angiomatöse Hohlräume; die Zellen rücken auseinander. Die Hohlräume verschmelzen mit einander; es entsteht das Kavernom. Ich habe nicht den Eindruck, daß der einzelne Hohlraum aktiv dadurch wächst, daß seine Endothelzellen etwa durch Teilung peripherisch wachsen und zentral einschmelzen. Die Gefäße der Haut, aus denen sich ein Angiokavernom bildet, besitzen zwei besondere Eigenschaften: 1. Die Tendenz zur Sprossenbildung und 2. eine geringe Widerstandsfähigkeit der Gefäßwände gegen den inneren Blutdruck.

Die Hautmuskulatur, deren starke Entwicklung von Virchow bei den menschlichen Angiokavernomen als wichtig betont ist, ist völlig zugrunde gegangen.

Auf zelluläre Strukturen (Mastzellen) konnte nicht ganz genau untersucht werden, da die Konservierung des Präparates nicht geeignet für diese Zwecke war. Infolgedessen fehlte bei polychromer Methylenblau-Glyzerinäthermischung die metachromatische Färbung. Eine ganze Anzahl von nicht sehr stark entwickelten Mastzellen ist sichtbar; auch in den Blutkonglomeraten der Hohlräume fanden sich einige Mastzellen.

Angioma teleangiectaticum sarcoides des Schweines.

(Eigene Untersuchung XC.[1])

Mit diesem eigentümlichen Namen möchte ich eine eigentümliche warzige Geschwulst der Haut eines Schweines bezeichnen, die mir von einer Schlächterei zuging. Makroskopisch und bei oberflächlicher mikroskopischer Betrachtung erinnerte die Geschwulst recht an Angiokeratome, obwohl die eigentliche Hornschicht durch das Brühen des Schweines nach der Tötung entfernt war.

Mikroskopisch ragte der Tumor etwas über das Hautniveau hervor (Rete und Hornschicht fehlen). Er besteht aus größeren und kleineren, durch normales, nicht infiltriertes Bindegewebe von einander getrennten Herden. Die Entstehung der großen Herde aus der Konfluenz kleinerer ist gut zu verfolgen. Zuweilen sieht man in der Mitte, häufiger am Rande der Herde Querschnitte von Arterien, Venen und größeren Lymphbahnen. Die Herde selbst bestehen aus einem Knäuel von Schläuchen, so daß man an eine Wucherung von Schweißdrüsen denken könnte, wenn nicht die Lumina der Gänge vielfach mit Zellen wie die Kapillaren ausgefüllt wären. Die Aehnlichkeit der wuchernden Gefäßschlingen bei der Teleangiektasie mit den hypertropischen Schweißdrüsen ist schon von Virchow hervorgehoben. Gegen die Schweißdrüsennatur der Knäuel spricht ferner der Umstand, daß die Wucherungen auch unmittelbar unter der Hautoberfläche sich befinden. Ausschlaggebend ist schließlich der Befund von Thromben in einzelnen Abschnitten der Schlingen. Auffallend ist der Zellreichtum vor allem der älteren Herde, in denen der teleangiektatische Charakter vor der Neubildung kleiner, runder Zellen zurücktritt. Hier erinnert das Bild trotz des Fehlens der Riesenzellen sehr an Sarkoid (Boeck). Ich habe daher die in der Ueberschrift genannte Bezeichnung gewählt.

Varicen.

Schindelka und Fröhner heben hervor, daß variköse Neubildungen bei den Tieren im Gegensatz zu den Menschen so selten sind, weil viele der die Varicen bedingenden Momente bei Tieren fortfallen. Freilich läßt sich dagegen einwenden, daß das häufigste ätiologische Moment für die Varicenbildung, die Gravidität, für die Tiere dieselbe Rolle spielt wie für den Menschen. Wahrscheinlicher erscheint mir, daß die Blutrückleitungsverhältnisse vor allem in den unteren Körperpartien beim Menschen durch den aufrechten Gang besonders schwierige sind. Hat das

1) Für die Unterstützung bei der Diagnose dieses Falles danke ich den Herren Prof. Dr. L. Pick und Dr. Juliusberg.

venöse Blut bei den Vierfüßlern die Beckenhöhe erreicht, so braucht es nur in der Ebene weiter zu fließen, während es beim Menschen noch um die ganze Strecke vom Becken bis zum Herzen aufwärts gehoben werden muß. Immerhin kann Trächtigkeit für die Entstehung der Varicen auch bei Tieren eine Rolle spielen. Saude (No. 1213) sah Blutungen aus den geplatzten Varicen der Vagina einer tragenden Stute.

Figur 121.

Varicen der Haut des Hundes (nach Schindelka).

Schindelka bildet (Fig. 121) ein ausgedehntes Venennetz auf der Bauchhaut eines Hundes ab. Rhode (No. 510) beobachtete eine sehr starke Venenausdehnung und Fettgeschwulst am linken Oberschenkel eines Pferdes. Bei stärkeren Anstrengungen kam es zu Blutungen, die trotz vorübergehend günstiger Wirkung von Aderlassen, die Tötung des Tieres notwendig machten. Die Fettgeschwulst war hier wohl die Ursache der Venektasien. Fröhner und Möller (bei Schindelka zitert) sahen

leicht blutende Varicen am Hodensack eines Hundes. In dem von Eberhardt (No. 130) beschriebenen zu langen (12—13 Zoll) Hodensack eines $1^1/_4$jährigen Bullen haben wir wohl eine Varicocele zu sehen. Bayer sah große Varicen an der Haut des Fessels eines Pferdes, Liebe (No. 595) einen hühnereigroßen, leicht blutenden Varix an der Milchvene einer Kuh. Monquet (No. 180) beobachtete einen walnußgroßen, keine Beschwerden machenden, fluktuierenden Tumor auf dem Rücken einer Katze. Die Geschwulst wurde durch einen Glassplitter verletzt und verursachte eine starke Blutung. Infolge therapeutischer Encheiresen wandelte sich die Geschwulst in ein Geschwür um, das trotz aller Versuche keine Heilungstendenz

Figur 122.

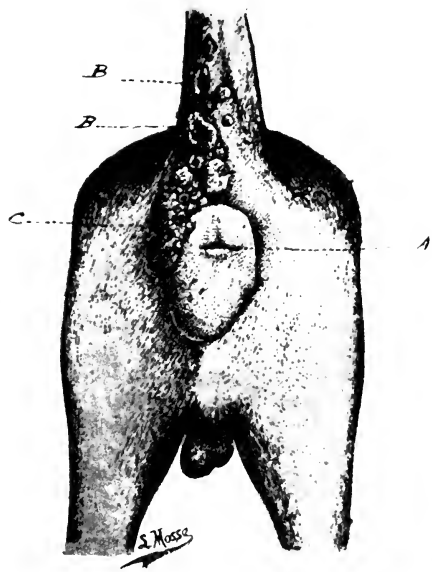

Hämorrhoiden des Hundes. (Journ. de méd. vétér. 1897.)
A, *B*, *C* Größere und kleinere Hämorrhoidalknoten.

zeigte. (Vielleicht handelte es sich bei diesem „Dilatation variqueuse" bezeichneten Fall um eine maligne Neubildung.

Teply (No. 1184) konstatierte bei 2 Pferden Varicen der Venen der Innenfläche der Hinterschenkel. In einem Falle war Lahmheit allein durch die Venenerweiterung (Analogie beim Menschen) bedingt. Die Sektion bestätigte die Diagnose. Ich selbst sah bei einem Pferde eine variköse Veränderung der Venen der unteren Augenlider und eine Varicocele bei einem Hunde.

Um eine, vielleicht angeborene, Defektbildung handelt es sich in einem einen Varix der Sporader des Pferdes betreffenden Fall von Fröhner (No. 307). Die

linke Sporader war wurstförmig etwa zweifingerdick erweitert, weich fluktuierend, zeigte einige knotige Verdickungen, verzweigte sich nach hinten in zwei fingerdicke Seitenäste. Die erweiterten Venen hatten deutlichen Venenpuls. Außerdem war die Insuffizienz der Trikuspidalklappe festgestellt, die jedoch nicht als in Zusammenhang mit der Varixbildung stehend angesehen wurde. Schindelka sah bei einem sehr alten Hengst Hämorrhoiden. Carongeau (No. 622) beobachtete bei einem 6jährigen Hühnerhund eine große Geschwulst am After, die sich aus einer ganzen Anzahl von Hämorrhoidalknoten zusammensetzte. Einzelne Knoten, darunter auch ulzerierte, fanden sich auch auf dem Schwanze. Die Defäkation war erschwert und schmerzhaft: nicht selten enthielten die Fäzes Blut. Bei Anstrengungen traten die Hämorrhoidalknoten stärker hervor. Die Entfernung der Knoten durch den Thermokauter war erfolgreich (vgl. Fig. 122).

Lymphangiome.

Während beim Menschen die Zahl der bekannten Lymphangiomfälle der Haut recht beträchtlich ist, sind nur ganz wenige Beobachtungen aus der Tiermedizin bekannt. Es seien zunächst einige nicht die Haut betreffende, allgemein wichtige Beobachtungen erwähnt. Kitt (No. 1330) sah eine „Teleangiectasia lymphatica" auf der Oberfläche des Herzens eines Pferdes. Harrevelt (No. 1381) beschreibt an der Innenfläche des großen Netzes eines Rindes erbsen- bis haselnußgroße multiple Lymphangiektasien. Markus (No. 1382) erwähnt multiple Lymphangiome der Pleura costalis, pulmonalis, diaphragmatica und pericardialis eines 20jährigen Pferdes.

Den drei bisher bekannten Beobachtungen über Lymphangiome der Haut kann ich eine vierte hinzufügen.

Schindelka sah bei einer Katze in der Umgebung der Zitzen haselnuß- bis hühnereigroße, mit Flüssigkeit gefüllte Beutel, die wallartig die Zitzen umfaßten und fluktuierten. Die Haut der Beutel war sehr dünn; leicht geschlängelte Stränge mit knotigen Auftreibungen verbanden die Geschwülste beider Körperhälften. Bei der Punktion wurde stets nur ein Teil der Flüssigkeit entleert, was auf einen fächrigen Bau der Tumoren hinwies.

Nocard (zitiert bei Bernardini) soll ein Lymphangiom mit Lymphgefäßverzweigung am Präputium eines Pferdes beobachtet haben. Bernardini (No. 1169) selbst beobachtete bei einem Pferde eine seit 2 Jahren bestehende pomeranzengroße Geschwulst am rechten Hüftgelenk. Bei gewöhnlicher Arbeit dehnte sich die Geschwulst über den ganzen Oberschenkel so aus, daß das ganze Glied ein monströses Aussehen bekam. Die Funktion wurde nicht beeinflußt, obwohl der Fuß dreimal so dick wie der andere war. Aus einem Einschnitt in eine fluktuierende Stelle der ödematösen mit den unterliegenden Teilen fest verbundenen Haut entleerten sich große Flüssigkeitsmengen. Infolge chirurgischer Eingriffe trat Fieber ein; das Tier ging zugrunde. Histologisch erwies sich die Geschwulst als ein

wahres subkutanes Lymphangiom; deutlich war das Endothel der Lymphkavernen und die Umwandlung der Lymphbahnen zu großen Hohlräumen zu erkennen. Vielfach wurde glasige Degeneration des Bindegewebes beobachtet. Die perivaskuläre Rundzellenansammlung darf wohl auf eine direkte Erkrankung kleiner Lymphbahnen bezogen werden; man erinnere sich, daß durch chirurgische Eingriffe zweifellos lokale Infektionen stattgefunden haben.

Einzelne, im Kapitel „Zysten" abgehandelte Hauttumoren sind vielleicht dem Lymphangiom anzureihen. (Vgl. auch im Kapitel „Adenomata sebacea" die Erkrankung der Froschhaut.)

Figur 123.

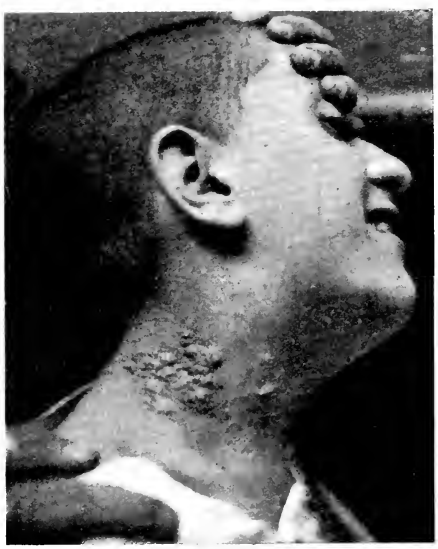

Lymphangiom des Halses. (Eigene Beobachtung.)

Auf der Klinik Prof. Regenbogens (Berlin) sah ich am Sternum einer Katze einen etwa faustgroßen Tumor der Haut, der fluktuierte und ziemlich durchscheinend war. Bei der Punktion entleerte sich klare, etwas eiweißhaltige Flüssigkeit. Prof. R. war geneigt, in dem Tumor ein Lymphangiom zu erblicken. Hautklinisch wäre Nachweis des Zusammenhanges mit Lymphbahnen, schnelle neue Füllung nach der Entleerung, differentiell-diagnostische Abgrenzung gegen eine Zyste zu fordern gewesen.

Lymphangiom des Skrotum des Hundes.

(Eigene Untersuchung XCI.)

Das mir von Herrn Tierarzt Dr. Wiedermann gesendete Präparat zeigt makroskopisch auf der Haut eine größere Zahl über das Hautniveau prominierender festweicher weißer Tumoren, die

auf Druck keine Flüssigkeit oder Sekretmassen entleerten. Ihre Größe schwankte von der einer kleinen Erbse bis zu der einer kleinen Kirsche. Die Neubildungen erinnerten an Adenomata sebacea. Auf dem Durchschnitte fallen kleine Zysten auf, die mit einer rötlichen, durchsichtigen Flüssigkeit gefüllt sind (Fig. 124).

Klinisch ist die Tatsache bemerkenswert, daß die vor der Operation sehr groß erscheinenden Geschwülste nach der Operation beträchtlich zusammenfielen.

Mikroskopisch treten zunächst die zahlreichen Hohlräume hervor. Vor allem ist halbkirschengroße Tumor reich an zystischen Erweiterungen; eine derselben hat einen Durchmesser von 2,5 mm.

Figur 124.

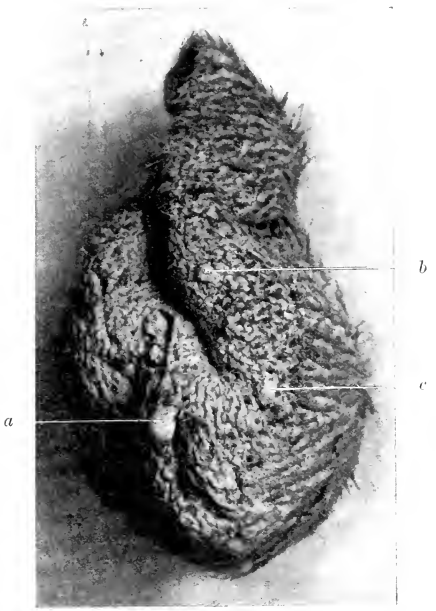

Lymphangiom der Haut vom Skrotum des Hundes. (Eigene Beobachtung.)
Die Lymphangiome (*a*, *b*, *c*) treten als linsen- bis kleinerbsengroße Bildung aus dem Hautniveau hervor.

Die Hohlräume zeigen alle möglichen Formen; längliche, ovale, runde Räume in den durch die Schnittführung bedingten Formen, finden sich im ganzen Präparat. Zuweilen zeigt sich ein Hohlraum durch eine dünnere Wand geteilt, als Zeichen dafür, daß der Schnitt durch eine Knickung der Hohlräume gegangen ist (vgl. Taf. XII, Fig. 1 u. 2).

Die Wände der Hohlräume sind sehr dünn, enthalten keine elastischen Fasern; ein Endothel ist erkennbar. Es läßt sich aus dem Gesagten entnehmen, daß die Hohlräume erweiterte Lymphbahnen sind. Gelegentlich kann man noch Reste von geronnener Lymphe in den Hohlräumen wahrnehmen.

Bemerkenswert ist die Umgebung der erweiterten Lymphräume. Eine tumorartige Zellneubildung oder Zellauswanderung umgibt die Hohlräume. Die Zellen haben vorwiegend lymphoiden

Charakter; sehr reichlich finden sich Mastzellen mit starker intra- und extrazellulärer Granulation und deutlich färbbarem Kern (Polychromes Methylenblau — Glyzerinäthermischung), weniger zahlreich Plasmazellen. Die Lagerung der Plasma- und Mastzellen hat nichts Charakteristisches. Im Infiltrat fällt die große Zahl von Lücken auf, deren teils längliche, teils runde Form den entsprechend durchschnittenen Lymphbahnen entspricht.

Während die geringe Dicke der Wandungen, der mangelnde Blutinhalt, das klinische und makroskopische Bild dafür spricht, daß die verschiedentlich geschilderten Hohlräume Lymphangiektasien sind, scheint an einzelnen Stellen doch auch eine Erweiterung und Vermehrung der kleinsten Blutbahnen zu bestehen. An einer Stelle trat deutlich das Bild hervor, das man bei den Teleangiektasien der Kinder sieht. Deutliche Wandungen zeigende Schläuche (Kapillaren) verflechten sich, sobald sie auf Längsschnitten getroffen sind, wurmartig. Die große Zahl der dazwischen liegenden, senkrecht zur Längsrichtung durchschnittenen Gefäßlumina gibt ein charakteristisches Bild. Ich betone, daß ich nur gelegentlich die Teleangiektasien gefunden habe. Wir hatten also eine Erweiterung der Lymphbahnen neben einer Ektasie der kleinsten Blutgefäße.

Die vom Eigentümer des Hundes gelegentlich beobachteten stärkeren Blutungen würden sich durch Arrosion der Teleangiektasien erklären.

Die Lymphangiome wachsen nach Art der Tumoren. Die Hautoberfläche ist verdünnt, die Papillen stellenweise verstrichen; die elastischen Fasern sind in der Geschwulst bis auf gelegentlich sich findende Reste untergegangen. Reste der Hautmuskulatur erhalten sich im Tumor verhältnismäßig lange.

Die Nerven, Pigmentverhältnisse, Muskeln usw. zeigen keine Anomalien, Haare und Drüsen fehlen im Bereich der Tumoren ganz. Sicher erscheint mir, daß die pathologischen Prozesse von mehreren Stellen ihren Ausgang nehmen. Da sich die großen Hohlräume nur in den größeren, also älteren Geschwülsten finden, ist wohl anzunehmen, daß sie das Ende der Entwicklung darstellen. Je größer der Tumor, desto zahlreicher sind auch die Hohlräume; es läßt sich jedoch auch in ganz kleinen Geschwülsten die beginnende Hohlraumbildung nachweisen.

Molluscum contagiosum.

Das Molluscum contagiosum (Epithelioma contagiosum, E. gregrarinosum, Psorospermosis s. Gregarinosis cutis, Geflügelpocke) hat wegen der Aehnlichkeit mit dem menschlichen Molluscum contagiosum, sowie wegen der allgemeinpathologischen Untersuchungen, die sich an seine Pathogenese knüpfen, besondere Bedeutung.

Das Molluscum contagiosum kommt bei der ganzen Familie der **Hühner** und **Tauben** vor; Puten, Birkhühner (eigene Beobachtung), Fasanen und Gänse erkranken spontan.

Shattok demonstrierte 2 Sperlinge mit typischen, auch mikroskopisch verifizierten Geschwülsten unter dem Unterkiefer und vor dem linken Auge. Czokor (No. 494) erwähnt einen Fall bei einem Habicht.

Spontan entstandenes oder experimentell erzeugtes Molluscum contagiosum bei Säugetieren, abgesehen vom Menschen, ist nicht bekannt. Die Mitteilung Hutchinsons[1]) muß daher vorsichtig aufgefaßt werden. (Ueber eine besondere Pferderkrankung vgl. Schluß dieses Kapitels.)

1) Hutchinson (No. 380) will die Uebertragung eines Molluscum contagiosum vom Hund auf den Menschen beobachtet haben. Bei einer jungen Frau entwickelten sich auf der rechten Wange zwei kleine gedellte Geschwülste; andere entstanden in der Umgebung der primären Knoten. Aehn-

Von Interesse sind dagegen die Nachrichten über Uebertragung des Molluscum contagiosum von Hühnervögeln auf den Menschen:

Sprecher sah bei einem Mädchen am Fußrücken Molluscum contagiosum, das in einem schlecht gepflasterten Zimmer wohnte, in dem sich Hennen aufzuhalten pflegten. Jürgens hat sich bei Impfversuchen mit der Geflügelpocke selbst infiziert und ein Molluscum contagiosum am Daumen erworben. Schindelka konstatierte bei einer Magd, die Puten gepflegt und gefüttert hatte, welche an Epithelioma contagiosum erkrankt waren, Mollusca contagiosa der Hand und des Gesichtes.

Die Versuche von Török und Tommasoli[1]), das Molluscum contagiosum des Menschen auf Kaninchen und Hennen zu übertragen, waren von keinem Erfolge gekrönt. Dagegen beschreibt Czokor (No. 494) einen Impferfolg auf den Kamm eines Huhnes. Die 10 Tage nach der Impfung entstandene maulbeerartige Ge-

Figur 125.

Birkhuhn. Molluscum contagiosum. (Eigene Beobachtung.) *a* Molluscummassen.

schwulst war auch mikroskopisch ein Molluscum contagiosum. Die Uebertragung des Molluscum contagiosum des Menschen auf den Menschen ist wiederholt (Rezius[2]), Haab, Vidal, Nobl u. a.) geglückt; allerdings ist die Inkubationszeit ziemlich groß (1—3—5 Monate).

Das Molluscum contagiosum des **Menschen** ist im allgemeinen eine harmlose Hauterkrankung, Tumoren von der Größe einer Nuß (Molluscum contagiosum giganteum) sind große Seltenheiten. Der Fall Abrahams (zitiert bei Schindelka) ist ein Unikum. Bei einem 58jährigen Mann war die Erkrankung auf dem ganzen

liche Geschwülste fanden sich am Nacken und Rücken des Hundes der Frau. Uebertragung soll durch einen Kamm erfolgt sein.

1) Riforma medica. August 1889.

2) Bodin, Molluscum contagiosum. La pratique dermatologique. 1902.

Körper verbreitet; auf der Zunge fand sich ein zusammenhängender Belag von Molluscumkörperchen.

Das klinische Bild der Erkrankung des **Geflügels** ist treffend von Reischauer (No. 1140) geschildert worden. Zweckmäßig unterscheidet man die lokalisierten von den auf der Haut generalisierten Formen. Diese Bezeichnung deutet schon an, daß auch in den bösartigen Fällen der Prozeß auf Haut und Schleimhäute beschränkt bleibt.

Die Affektion ist eine, nicht selten epidemisch auftretende und ganze Geflügelhöfe durchseuchende Infektionskrankheit, die auch experimentell verhältnismäßig leicht erzeugt werden kann. Das Virus wird von Tier auf Tier direkt oder durch Gegenstände der Außenwelt (Futter) übertragen. In Ställen und Käfigen, die von kranken Tieren bewohnt werden, werden gesunde infiziert. Ob eine primäre Hautläsion erforderlich ist, ist nicht sicher festgestellt. Die Inkubationsdauer ist für

Figur 126.

Molluscum contagiosum. (Aus La pratique dermatologique.)

Tauben 6 Tage, für Hühner etwas länger, 8—14 Tage; die Krankheitsdauer beträgt 13—15 Wochen.

Die charakteristischen Tumoren entstehen am häufigsten an den unbefiederten Teilen des Kopfes, dem Kamme, dem Kehllappen, den Ohrlappen, den Augenlidern und der Nasenwurzel. Weniger häufig ist der Sitz auf den kurzbefiederten Kopfteilen, Auge, Nase, Ohr, selten auf Beinen, der Umgebung der Kloake, auf den Schwimmhäuten. Besonders neigen Tauben zur Generalisation der Erkrankung.

Die Epitheliome entwickeln sich in der Größe eines Hirsekorns als nicht entzündliche, scharf umschriebene, runde, anfangs flache, später deutlich halbkuglige, bucklige, häufig gedellte Gebilde von graugelblicher bis honiggelber Färbung. Die Geschwülste können kirschgroß (Bollinger), kleinwalnußgroß (Mégnin) werden. Auch in meinem, ein Birkhuhn betreffendem Falle, handelte es sich um walnußgroße Tumoren. Meist verbreiten sich die Geschwülste per contiguitatem, so daß ganze weite Hautpartien mit den Tumoren bedeckt sind.

Wie leicht die Geschwülste verkannt werden können, zeigt folgende Beobachtung.

Wallgren (Deutsche Zeitschr. f. Tiermed. Bd. 2. S. 232) beobachtete bei 3 Rebhühnern derselben Kette unter dem vergrößerten Oberschnabel eine uneben knollige, aus aufgelockerten Hornschollen bestehende Masse, die den Gaumen gesprengt und niedergedrückt hatte. Die größte Geschwulstentwicklung fand sich in der Nähe der Nasenhöhle. Mikroskopisch bestand die stellenweise verkäste Masse aus verschieden großen Epithelien. Es dürfte sich zweifellos um Epithelioma contagiosum gehandelt haben.

Bei längerem Bestande wird die Oberfläche der Tumoren rauh, borkig, höckrig warzig. Ist eine Delle vorhanden, so kann man atherombreiähnliche Massen herausdrücken. Nachdem die Gebilde einige Wochen bestanden haben, fallen sie ab, ohne einen sichtbaren Hautdefekt zu hinterlassen. Schindelka konnte den Heilungsprozeß durch Abkratzen der Epitheliome mit dem scharfen Löffel und Aetzen des Grundes mit 5—10 proz. Formalin beschleunigen.

In der geschilderten Weise verläuft die Krankheit aber nur bei den leichten Formen. In den schwereren, zur Generalisation neigenden, werden die Schleimhäute, die Konjunktiva, die Mundschleimhaut, Zunge, Gaumen, Rachen, Kehlkopfeingang, Nase ergriffen. Das klinische Bild bei Affektion der Augen ist vielgestaltig: Konjunktivitis, Blennorrhoe, Nekrose der Bindehaut, Perforation, Panophthalmie wird beobachtet. In der Mundhöhle bilden sich kondylomähnliche Plaques, graugelbe, käsige, Diphtheriemembranen gleichende Massen. Ueber den Zusammenhang mit der Hühnerdiphtherie wird später berichtet.

In warmen Ländern scheinen Allgemeinsymptome häufiger zu sein als im gemässigten Klima. In Indien z. B. ist diese Krankheitsform sehr bekannt. Im Altertum und Mittelalter brachte man Pockenepidemien mit den „Geflügelpocken" in Zusammenhang. Die Tiere sind bei schweren Allgemeinerkrankungen appetitlos, lassen die Flügel hängen, die Federn sind gesträubt. Fieber (bis 42,8°, Zürn) besteht. Unter Symptomen eintretender Kachexie und Koma erfolgte der Tod. Der schwere Verlauf tritt auch bei Tieren ein, die nur ganz geringe, ja abortive Hautsymptome haben. Es kommt dabei nur zu einer flachen papulösen Verdickung der Haut; die an dieser Stelle entstehende Kruste fällt ab, ohne Narben zu hinterlassen.

Bei der Sektion wurden keine wesentlichen Veränderungen innerer Organe außer Anämie nachgewiesen. Häufig findet man bakteriologisch die Erreger von Mischinfektionen, d. h. Eiterkokken. Erreger der Taubendiphtherie, der hämorrhagischen Septikämie usw. (Ueber das Vorkommen des spezifischen Erregers in inneren Organen wird später berichtet.)

Die pathologische Anatomie der Geflügelpocken ist je nach dem Stadium verschieden. Am klarsten ist sie bei den experimentell erzeugten Pocken. Nach Reischauer und L. Michaelis (No. 1145) beginnt sehr bald nach der Impfung die Vermehrung der Zellen des aus 5—7 Zelllagen bestehenden Stratum Malpighi. Die Furchen zwischen den einzelnen Hautwärzchen, welche am Kamm sehr ausgesprochen sind, werden durch dicke Epithelmassen ausgefüllt. Die Epithelzapfen wachsen in die Tiefe, erreichen im Augenlid fast den Tarsus. Das Bindegewebe

zeigt nur geringe Anschwellung und sehr mässige entzündliche Veränderungen; es wird passiv verdrängt. Zuweilen kommen leicht perivaskuläre Infiltrate vor. Reischauer beschreibt im Bindegewebe besondere Körnerzellen, deren Protoplasma feine nach Giemsa leuchtend rot sich färbende Körnchen enthält. Das Stratum corneum bleibt meist erhalten; ist jedoch häufig von einer hindurchgetretenen strukturlosen, Bakterien enthaltenden Masse (geronnenem Serum?) überlagert.

Der Tumor beruht einerseits auf Vermehrung, andererseits auf Vergrößerung der Epithelzellen (18—25 μ). Die Vermehrung der Zellen geht fast allein von der Matrixschicht aus, da sich hier allein zahlreiche Mitosen finden: selten sind Kernteilungsfiguren in den höheren Reteschichten festzustellen.

Die Zellen zeigen etwas vermehrte Interzellularsubstanz, die Epithelfasern werden deutlicher, die Vakuolisation des Protoplasma nimmt zu. Das Netzwerk in den Zellen färbt sich schlecht mit sauren Farbstoffen, sehr langsam aber gut mit Alaunhämatein. In jungen Pocken kommen Zelleinschlüsse vor, die für die Aetiologie bisher noch keine andere Bedeutung gewonnen haben als die Molluskumkörperchen des Menschen; es wird weiter unten auf diese Bildungen eingegangen werden.

Diese Zelleinschlüsse fehlen in älteren und größeren Knoten fast ganz. Die Tumoren bestehen aus gewuchertem Epithel, das oft nicht immer in einzelne durch fibrilläres Gewebe getrennte Lappen angeordnet ist. Die Zellen des Epithels sind ganz verändert; sie stellen eigentlich nur „ein grobmaschiges Netz der verdickten, fast homogenen, oft mit Rundzellen durchsetzten Interzellularsubstanz dar, welches in seinen Maschen noch Reste von scholligen Zelleinschlüssen und Kernen zeigt“ (Reischauer). Bollinger fand im Zentrum kleine Federchen, so daß er die Entwicklung der Knoten aus einer Umbildung des Federbalges ableitete.

Ich selbst habe 2 Fälle von Epithelioma contagiosum der Taube und den erwähnten Fall des Birkhuhns untersucht. Leider handelte es sich um so vorgeschrittene Neubildungen, daß wenig Aufschlüsse sich ergaben. Die Zellen der Tumoren waren homogen, ohne alle Einschlüsse, die Reaktion des umgebenden Gewebes auf die Geschwulstbildung wenig charakterisiert. Da gute anatomische Untersuchungen vorlagen, habe ich weitere Forschungen unterlassen. (Eigene Untersuchung XCII.)

Die Histologie der Schleimhautveränderungen hat Reischauer studiert. Er fand bei natürlichen Infektionen in Fällen der diffusen Mundschleimhauterkrankung der Taube die Epithelschicht mit dicken fibrinösen Massen bedeckt, die von verschiedenen Bakterienarten (Stäbchen und Kokken) und Zelltrümmern durchsetzt war. Diese Massen gehen an einzelnen Stellen bis in die Mukosa hinein; hier fehlten die Epithelzellen, die in der Umgebung vorhanden waren. Die Submukosa war stark infiltriert; es bestanden alle Zeichen eines typischen diphtherischen Schleimhautprozesses. Bei einer anderen spontan erkrankten Taube ging der geschwürige Prozeß bis in die Submukosa hinein.

Bei einer geimpften Taube bildeten sich dagegen in 7 Tagen tiefe rhagadenartige, parallel nach hinten verlaufende Furchen, zwischen denen wulstige Erhabenheiten lagen. Hier war durch die Epithelwucherung ein Bild, das an Hautkarzinom

erinnerte, vorhanden. Die jüngeren Zellen waren frei von Epitheleinschlüssen, die sich typisch in den älteren fanden.

Reischauer glaubt, daß bei den diphtherischen Prozessen Mischinfektionen mit Taubendiphtheriebazillen (Löffler) in Frage kommen. Die Ansicht bricht sich jedoch mehr und mehr Bahn, daß das Epithelioma contagiosum und die Geflügeldiphtherie durch dasselbe Virus hervorgerufen sind.

Einer besonderen Darstellung bedürfen die Zelleinschlüsse der Geflügelpocken.

Zuerst hat Bollinger die stark lichtbrechenden Körper in den Zellen beschrieben. 1882 bezeichneten Rivolta und Delprato sie als Parasiten. Mingazzini glaubte, daß die Körper durch ein auf der Haut schmarotzendes Insekt, Blaps, übertragen würde. Neisser wollte die mensch-

Figur 127.

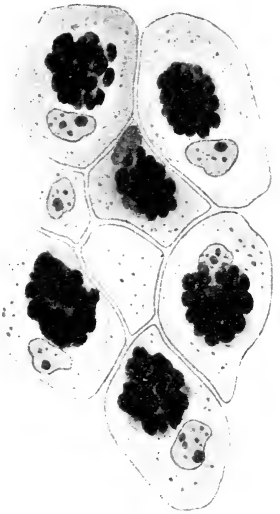

Junge Taubenpocke. Van Gieson-Beizung und Fettfärbung nach L. Michaelis.

lichen Molluskumkörperchen den Gregarinen anreihen. Sanfelice erblickte in ihnen Blastomyzeten. C. Benda erkannte in den sog. Molluskumkörperchen Degenerationsprodukte der Zelle, glaubte aber in einem viel kleineren mit Gentiana-Karmin gut färbbaren Gebilde die spezifischen Parasiten der Erkrankung erkennen zu sollen. Während L. Michaelis und Apolant in diesen Bendaschen Körperchen Zellprodukte sehen, glaubt Reischauer auch, daß die Gebilde als Parasiten zu betrachten sind. Wir werden auf seine Ansicht zurückkommen.

Am klarsten hat m. E. nach Apolant die komplizierte Frage behandelt. Durch besondere Färbungen [1]) kam er zu dem Resultate, daß das Vogelpockenkörperchen (Molluskumkörperchen) ein Degenerationsprodukt des Zellprotoplasmas, und daß das oder besser die Bendaschen Körper-

1) Apolant stützt sich besonders auf seine Methylgrün-Irisaminlösung. Die Einzelheiten der Färbung sind im Original einzusehen.

chen Degenerationsprodukte des Zellkerns seien. Er begründet seine Ansicht durch sehr genaue, im Original nachzulesende Untersuchungen und kommt zu folgenden Schlüssen. Man sieht häufig Anfänge einer Protoplasmadegeneration ohne die Spur eines Bendaschen Körperchens. Das Vogelpockenkörperchen kann völlig ausgebildet sein, während in der Zelle, räumlich absolut von dem ersteren getrennt, Bendasche Körperchen vorkommen. Diese Trennung ist Regel; nur wenn zahlreiche Bendasche Körperchen bei noch wenig scharf begrenzten Vogelpockenkörperchen vorhanden sind, liegen die ersteren verteilt in letzteren. In allen Stadien der Protoplasmadegeneration werden

Figur 128.

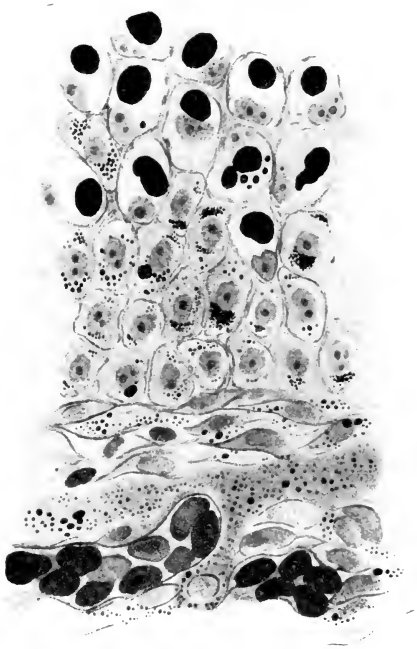

Junge Taubenpocke. Färbung mit Scharlach R. und Alaunhaematoxylin. In der Tiefe (unten) mit (schwarzgefärbtem) Fett erfüllte Lymphgefäße. Allmähliche Zunahme des Fettgehalts der Zellen nach L. Michaelis.

große und kleine Bendasche Körperchen gefunden. Mit der Abscheidung der Bendaschen Körperchen geht gewöhnlich eine Degeneration des Kernchromatins (Verklumpung) Hand in Hand.

Das tinktorielle Verhalten der Zellbestandteile ist bei Färbung mit Gentianaviolett-Vesuvin: Zelle hellbraun, Zellkern dunkler—braun; Vogelpockenkörperchen hellblau (je nach der Entwicklung runde, vakuolisierte, ringförmige kugelhaufenähnliche Klumpen), Bendasche Körperchen dunkelblau (runde, unregelmäßige, die Größe eines Kernkörperchen etwas über- oder unterschreitende Gebilde). Bei Färbung mit Safranin-Indigkarmin-Pikrinsäure sind die Zellen selbst braungelb, die Kerne rot, die Vogelpockenkörperchen tief dunkelbraun, die Bendaschen Körperchen dunkelrot.

Nach Färbung mit Methylgrün-Irisamin: Zellen hellrot, Kerne blau, Vogelpockenkörperchen stärker rosa, Bendasche Körperchen tief zinnoberrot.

Michaelis zeigte, daß die eigentlichen Vogelpockenkörperchen Fettreaktion (mit Osmiumsäure und Sudan R) geben. An der Hand der Fettreaktion ist die zunehmende Entwicklung des Körperchens von der Basalschicht an aufwärts in der Reihe der älteren Zellschichten gut zu verfolgen. Ferner konnte L. Michaelis nachweisen, daß die Vogelpockenkörperchen auch eine Albuminoidreaktion mit der Weigertschen Markscheidenfärbung geben.

Michaelis weist mit Recht darauf hin, daß das Fehlen der Zelleinschlüsse in der Matrixschicht der Epithelzellen, deren Wucherung durch das Virus ausgelöst wird, gegen die parasitäre Natur der Gebilde spricht.

Es darf heute als sicher angenommen werden, daß die geschilderten Zelleinschlüsse nur Degenerationserscheinungen der Zellen sind, die durch das spezifische Virus hervorgerufen werden. Als Erreger der Geflügelpocke gelten heut die von Borrel zuerst beobachteten, von Lipschütz, Burnet u. a. genauer beschriebenen Körperchen. Es sind dies $^1/_4$ μ große, meist runde, bei der Teilung längliche und biskuitförmige Gebilde. Sie werden nicht im histologischen Präparat, sondern nur im Ausstrich gefunden. Burnet empfiehlt nach Kornealimpfung Abklatschpräparate herzustellen. Nach einer 10 Minuten dauernden Fixierung der Präparate in Alkohol und Aether (aa) erfolgt Färbung mit Löfflerscher Beize und Giemsalösung (1 Tropfen auf 1 ccm 2 Stunden lang, dann Beizung $^1/_2$ Minute in 20 proz. Tanninlösung). Die Borrelschen Körperchen erscheinen als leuchtend rote Gebilde. Prowacek und Beaurepaire fanden, daß bei Brillantkresylblaufärbung die Leukozytenkerne blau oder violettrot, die Kokken rotviolett, die Körperchen blauviolett wurden. Letztere sind gramnegativ; taurocholsaures Natrium und Saponin greifen sie an, vernichten sie aber nicht. Die Borrelschen Körperchen gehören wohl in eine Gruppe mit den Erregern der Pocken und dem Virus des Trachoms (Chlamydozoen). Die Borrelschen Körperchen finden sich im ganzen kranken Gewebe zerstreut, sie stehen in keiner direkten Beziehung zur Produktion der Molluskumkörperchen; sie sind aber auch in den inneren Organen, den großen Unterleibsdrüsen, in den Gefäßen und in dem Gehirn nachweisbar.

Eine Kultur ist bisher nicht gelungen. Loewenthal hält einen Versuch auf einem künstlichen Nährboden von Pockenmaterial und Herzblut für zweckmäßig (Deutsche med. Wochenschr., XXXI, No. 17).

Das Virus des Molluscum contagiosum des **Menschen** gleicht dem der Geflügelpocken (Lipschütz); die Körperchen sind nur erheblich größer; sie färben sich nur nach Beizung. Das Virus ist nach Juliusberg und Sewa filtrierbar (Chamberland-Kerze); das Filtrat haftet (allerdings nur bei disponierten Personen). Auch in diesem „Filtratmolluskum" fand Lipschütz die Körperchen.

Die experimentelle Uebertragung gelingt leicht. Marx und Sticker verimpften eine spontane Huhnerkrankung durch 16 Generationen auf 60 Hühner und eine spontane Taubenerkrankung durch 12 Generationen auf 30 Hühner. Die Impfung erfolgte auf Kamm, Kehllappen, Schleimhäute des Mundes, Konjunktiva, nach vorhergehender Skarifizierung. Die Impfpocken traten nach einer Inkubation von 5—6 Tagen unter ödematöser Schwellung als hirsekorngroße Geschwülste auf, die

nach einigen Tagen durchblutet waren. Unter dem Blutschorf kam es zur spontanen Heilung. Stärkeres warziges Wachstum wurde durch vorzeitige Ablösung der Schorfe oder sonstige Reizung der Wunden erzielt. Lipschütz empfiehlt als Infektionsstelle die gerupfte Haut des Brustkorbes.

Die Geschwulstmassen wurden mit 0,85 proz. Kochsalzlösung verrieben und durch Kieselguhr (Berkefeld) und Porzellanfilter filtriert. Das Virus passierte, wie der allerdings etwas verspätet auftretende Erfolg der Impfung bewies, das Kieselguhr — aber nicht das Porzellanfilter. Das Filtrat war bakteriologisch steril. Das Virus wird nicht beeinflußt durch Erwärmen auf 60° im Wasserbade für 2 bis 3 Stunden, durch Trocknen im Vakuum, Einschmelzen in eine Vakuumröhre und Aufenthalt für eine Stunde im Dampftopf, durch Einwirkung einer Kälte von —12° für 5 Wochen, Einfluß des Lichtes, direkter Sonne, Einwirkung des Glyzerins (17—30 Tage), 1 proz. Karbollösung. In einer Verdünnung von 1 : 2000 ist nach Burnet das Virus noch wirksam. 2—2½ proz. Karbollösung vereiteln den Impferfolg. Saponin und taurocholsaures Natrium beeinflussen die Virulenz nur in geringem Grade. Uebertragung von Tauben auf Hühner gelingt, während die Impfung der Tauben von Hühnern versagte. Auch die Rückimpfung der Tauben von Hühnern, die mit Taubenpocken infiziert waren, gelang nicht.

Juliusberg (No. 1148) bestätigte die Untersuchungen durch Nachprüfungen. Ihm fiel besonders die verlängerte Inkubation bei Impfung mit dem Infiltrat auf, er glaubt, daß vielleicht eine Reifung des Virus unter Bildung der Bendaschen Körperchen usw. erforderlich sei. Im Gegensatz zu Marx und Sticker fand er Abnahme der Virulenz bei Zunahme der Tierpassagen, d. h. die Inkubationszeit wurde immer länger. Impfungen auf Mäuse und auf sich selbst brachten Juliusberg keine Resultate. Sensibilisierung des Infiltrates für Lichtwirkung durch Zusatz von Erythrosin hob die Virulenz des Infiltrats auf, während mit Erythrosin versetzte Filtratflüssigkeit, die im Dunkeln gehalten wurde, virulent blieb.

Burnet (Annales de l'Institut Pasteur, 1906) konnte durch Verfütterung von Epithelioma contagiosum bei einer Taube eine oberflächliche, sonst aber charakteristische Oesophagusaffektion erzeugen.

Ob die spontane Erkrankung Immunität gewährt, ist nicht bekannt. Ausgedehnte experimentelle Hautaffektion verleiht sicher Immunität (für mindestens 6 Wochen). Auch bei intravenöser Impfung tritt nach Burnet sicher Immunität ein. Dagegen waren die Versuche, durch Korneal- Intracerebralinfektion Immunität zu erzeugen, ohne Erfolg. Carnwath zeigte, daß Impfungen mit Membranen von Hühnerdiphtherie auch Immunität gegen das Virus der Geflügelpocken hervorrufen. Keine Immunität verleiht die Impfung mit abgetötetem Material. Jedenfalls muß heute das Epithelioma contagiosum als eine Allgemeininfektion mit Lokalisation auf disponierten Organen (Haut) aufgefaßt werden.

Epithelioma contagiosum-ähnliche Pferdeerkrankung.

Eine dem Epithelioma contagiosum ähnliche Erkrankung kommt nach Constantinides (No. 692) in Griechenland bei Pferden vor. An der Vorderseite des Fesselgelenkes eines, viel

seltener beider Vorderfüße (nie auf den Hinterfüßen) entwickeln sich faustgroße, maulbeerartige (Muro = Maulbeere von den Laien genannt) haarlose, rote, höckrige Geschwülste an kleinen, anfangs nur kreuzergroßen Hautpartien. Die anfangs elastische Konsistenz wird allermählich härter. Die Funktion der Extremitäten bleibt ungestört. Im Winter wird die Geschwulst kleiner, im Sommer sezerniert sie Eiter. Vom September an trocknet sie zu einer kugligen, roten, talergroßen Fläche ein. Die Pferde benagen die Geschwülste, infizieren sich selbst die Lippen und übertragen von hier aus die Affektion auf andere Körperstellen. Der anatomische Bau soll Aehnlichkeit mit dem Epithelioma contagiosum haben.

Das Epitheliom der Barben.

Keysselitz (Arch. f. Protistenkde. 1908) beschreibt eine gelbliche hirsekorn- bis erbsengroße, meist an der Lippe, selten an der Haut vorkommende, flachbucklige oder kegelförmige Geschwulst mit leicht höckriger Oberfläche bei der Moselbarbe (Barbus fluviatilis). Häufig findet sich 1, seltener 3—4 Tumoren, die im Frühjahr entstehen, im Sommer schwinden. Die Gebilde erreichen eine Dicke von 2—3,5 mm, bestehen aus Epithelien, die keine Mitosen zeigen und aus einer geringen Menge Schleimzellen in den oberen Partien. Letztere, in ihrer Funktion gestört, sind hyalin degeneriert. Auch die Kerne der Epithelien zeigen zwei verschiedene Arten von Degeneration. Bei der einen finden sich im Kern Gebilde, die Körperchen enthalten, die als fremdartige parasitäre Elemente aufzufassen und der Gruppe der von Halberstädter und Prowazek zuerst näher beschriebenen Chlamydozoa (Hüllentiere) zuzuzählen sind. Als Reaktionsprodukt der Parasiten ist der aus Plastin (Protoplasmasubstanz) bestehende Kerneinschluß anzusehen.

Zystische Tumoren der Haut.

Zystenbildung in der Haut spielt in der Tierpathologie eine geringere Rolle als in der menschlichen Dermatologie. Miliaria crystallina und reine Hydrocystadenoma kommen zwar bei Tieren nicht vor, doch ist ein Fall von Cystoma proliferans des Hundes, der von den Schweißdrüsen ausging, beschrieben (vgl. später).

Die Genese der Zystenbildung ist nicht für alle Fälle aufgeklärt. Während man in den Komedonen zweifellose Retentionsgeschwülste erkennen muß, bedurfte es erst des von Chiari durch Serienschnitte gegebenen Nachweises, daß auch die meisten Atherome als Retentionsgeschwülste aufzufassen sind. Chiari wies fast bei allen Zysten den in die Zystenwand nicht einbezogenen Haarbalggrund in Form eines Anhängsels nach. Häufig fanden sich noch mehr oder weniger reichliche Ueberreste von Talgdrüsen. Meist wird die Einmündungsstelle der Talgdrüse in den Haarbalg Sitz der Zysten. Die Haarbalgzysten sind viel häufiger als die natürlich nie Haare enthaltenden reinen Talgdrüsenzysten. Alle Retentionszysten haben eine aus einfachem glatten faserigen Bindegewebe bestehende Wand mit einem aus 2—3 Zellagen bestehenden Belag (keine basale Zylinderzellenschicht).

Besteht dagegen die Zystenwand aus dem Strukturgewebe der Haut, enthält sie also Retezapfen, Papillen, Haarbälge und Hautdrüsen, so liegt eine auf embryonale Entwicklungsstörungen zurückzuführende Dermoïdgeschwulst vor, die durch Abschnürung ganzer Hautteile, oder wie Heschl nachgewiesen hat, durch anormale Verlagerung von in Entwicklung begriffenen Haarkolben entstanden sein kann. Schwenniger, Kaufmann und Lanz erzeugten durch taschenartiges Einnähen

von Hautstücken in die Unterhaut Dermoïden gleichende Geschwülste. Lanz (No. 1460) konnte z. B. nach der Einpflanzung eines 3 : 8 cm großen Hautstückes in die Laparotomiewunde eines Kaninchens nach $^1/_2$ Jahre 2 intra- und 2 subperitoneale erbsen- bis kastaniengroße, mit Atherombrei gefüllte Zysten beobachten.

Blanc (No. 629) glaubt, daß, entsprechend der embryonalen Genese, die Zysten vorwiegend an drei Stellen entstehen: 1. an den Grenzen der Hautnähte, d. h. den Stellen, an denen bei der Entwicklung verschiedene Hautpartien zusammengewachsen sind (Anusspalten, Mittellinie); 2. an den Stellen, an denen sich normal bereits Einbuchtungen der Haut finden (Einfügung der Glieder in den Rumpf); 3. an den Stellen, an denen sich innere Organe aus dem Ektoderm herausgebildet haben (Hoden, Eierstöcke, Thyreoiddrüse). Von den Retentionsgeschwülsten der Haut sind die Komedonen im Anschluß an die Akne behandelt.

Atherome.

Die häufig als Haarfollikelzysten, Balggeschwülste, Grützbeutel bezeichneten Atherome der Tiere gleichen in ihrer Pathologie denen des Menschen. Sie sind durchaus gutartige erbsen- bis faustgroße, in verschiedener Tiefe der Haut liegende, vielfach etwas verschiebliche, häufig mit der verdünnten Haut fest verwachsene Geschwülste, die nicht selten eine Oeffnung haben, aus der sich ein komedoähnlicher Pfropf herausdrücken läßt. Die Haare über der Geschwulst sind häufig gesträubt und leicht ausziehbar (Velmelage, No. 577). Die einzelnen Atherome wachsen verschieden schnell bis zu einer bestimmten Größe; sekundäre Entzündungen, die häufig im Anschluß an spontane oder absichtliche Eröffnungen eintreten, modifizieren das Bild in entsprechender Weise, können nach Schindelka auch Heilung durch Vereiterung der Bälge zur Folge haben.

Während Schindelka (No. 578) die Atherome bei Pferden sehr häufig sah, zitiert Fröhner nur 3 Fälle: walnußgroßer Tumor am Ohr, Geschwülste an dem rechten inneren Augenwinkel und an der Nase. Die Prädilektionsstelle des Pferdes ist der Kopf: Augenbrauen, Augen, Haut der Jochleiste und Nasentrompete werden besonders häufig befallen. Häufiger sind Atherome bei Hunden. Fröhner sah sie in $^1/_2$—1 % der Patienten der Klinik für kleine Haustiere. Velmelage (No. 577) beobachtete zahlreiche erbsen- bis walnußgroße, an der Oberfläche glatte Atherome bei einer großen Dogge. Der auch von mir gesehene Fall war hautklinisch ein völliges Analogon zu dem in Fig. 129 abgebildeten. Die zum Vergleich bestimmte Abbildung des Hundes ist leider verloren gegangen. Auch bei Rindern sind Atherome keine Seltenheit. Schindelka beobachtete bei einer Katze erbsen- bis kirschgroße Atherome über der rechten Augenbraue. Ich selbst habe ein Atherom bei einem Hänfling gesehen.

Ueber die Genese der Atherome geben die Beobachtungen aus der Tierpathologie keine verwertbaren Ergebnisse. Man unterscheidet heute nach Frankes Untersuchungen zwei Arten von Atheromen: 1. Retentionsgeschwülste, die, in der Kutis sitzend, im extrauterinen Leben aus Haar- und Talgfollikeln entstehen und im wesentlichen vergrößerte Komedonen vorstellen, also Follikularzysten sind und

2. Epidermoïde, die, unabhängig von fertig ausgebildeten Haarbälgen, aus im intrauterinen Leben nur im subkutanen Gewebe abgeschnürten Epidermiszapfen ihren Ausgang nehmen (Max Joseph). Künftige Beobachtungen in der Tiermedizin werden dieser Anschauung Rechnung tragen müssen.

Vielfach hat man aus der oberflächlichen Lage des Atheroms, aus seinem Zusammenhange mit der Haut durch einen dünnen Stiel auf eine Talgdrüsengenese, aus der tiefen isolierten Lage auf die epidermoidale Natur der Neubildung schließen wollen. Aufschluß kann allein die mikroskopische Untersuchung geben.

Anatomisch besteht das Atherom aus dem Balg von kernarmem Bindegewebe, der nach innen zu von epidermoidalen Zellen besetzt ist (für Epidermoïde würde die

Figur 129.

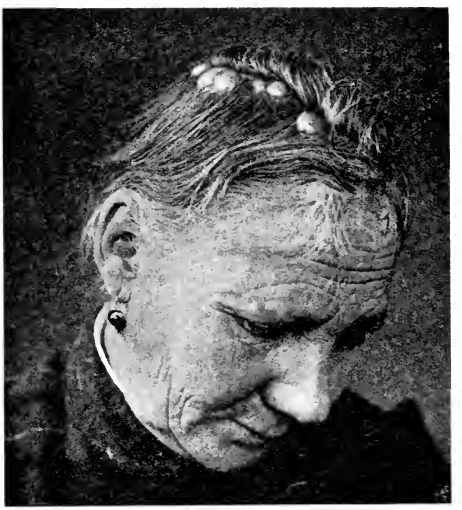

Multiple Atherome (Neisser, Stereoskopischer Atlas).

Ausbildung von Papillen und Retezapfen sprechen) und dem Inhalt, bestehend aus verhornten Epithelien, Fett, Cholestearin, Lanugohärchen. Velmelage fand so viel Pigment, daß die ganze Masse grauschwarz gefärbt war.

Atherom des Hundes.

(Eigene Untersuchung XCIII.)

Das Atherom, ein zufälliger Sektionsbefund auf der Klinik Prof. Regenbogens, lag verhältnismäßig tief im Korium. Trotzdem muß es entsprechend dem folgenden Befund als Retentionsgeschwulst und nicht als Epidermoid aufgefaßt werden. Die Größe des Durchmessers der „Zyste“

nach Entleerung des Inhalts ist 2,5 mm. Der Balg besteht aus sehr wenigem feinfaserigen, kernarmen Bindegewebe, das keine elastischen Elemente enthält (Orzeïn). Das Korium ist nur passiv an dem Prozeß beteiligt. Auf dem Balg sitzen nach innen 10—12 Lagen von Zellen, die in ihrem Bau, in ihrer Größe und Form völlig den Retezellen gleichen (Van Gieson-Hämatoxylinfärbung). Andeutungen des Stratum granulosum und Stratum lucidum fehlen. Der Inhalt ist unter dem Einfluß der Härtung und der durch den Alkohol bedingten Entfettung stark geschrumpft; er besteht aus zum Teil in Lamellen unregelmäßig um einen Mittelpunkt angeordneten verhornten und gequollenen Epidermiszellen, die keine Kernfärbung mehr zulassen. Elastische Elemente finden sich nicht.

Atherom des Hänflings.

(Eigene Untersuchung XCIV.)

Die kleinerbsengroße Geschwulst saß am rechten Unterschenkel eines ausgewachsenen, gesunden Hänflings. Die Haut über der Geschwulst ist wenig verändert: das Rete bildet eine dünne, zapfenlose Leiste; die nach vorn gelegene Partie des Korium, die wohl den größten Druck auszuhalten hat, zeigt im Gegensatz zu den hinteren und seitlichen Partien keine Federquerschnitte. 130—250 μ unter dem Rete liegt im Korium eine Zone, die durch das Vorkommen von streifenartig und haufenähnlich angeordneten Pigmentmassen auffällt. Unter dieser Zone liegt das eigentliche Atherom, dessen Bau aber weniger typisch ist als der des Hundes. Der Balg ist durch eine sehr zellreiche Koriumschicht ersetzt, deren Kerne gut färbbar sind. Die am meisten exzentrisch gelegenen Zellreihen haben den Charakter der Retezellen eingebüßt. Je mehr man sich dem Zentrum der Geschwulst nähert, um so mehr nimmt die Färbbarkeit der Kerne ab. Das große Zentrum ist eine homogene, im gehärteten Präparat einige Quersprünge zeigende Masse, die sich mit Unnaschem polychromen Methylenblau und Glyzerinäther nicht, nach Van Gieson mit Fuchsin stark rot färbt.

Die ganze Geschwulst scheint aus einer Retention in einer Federanlage entstanden zu sein.

Im Anschluß an die Atherome behandeln wir den Schrotausschlag der Schweine, in dem man jedenfalls eine zystische Geschwulst erblicken muß. Je nach der Stellung der einzelnen zur Pathogenese dieser Krankheit gehört sie zu den Protozoenkrankheiten, den Hautgeschwülsten, den Affektionen der Schweißdrüsen, den Haaranomalien.

Der Schrotausschlag der Schweine.

Unter Schrotausschlag der Schweine versteht man eine nur bei Schweinen beobachtete, durch die Ausbildung hirse- bis erbsen- bis fingernagelgroßer, bleigrau bis dunkelblaurot gefärbter, tief in das Hautgewebe eingelagerter Bläschen charakterisierte Affektion. Die Krankheit, während des Lebens selten erkannt, ist nach der Tötung des Tieres und der Entfernung der Borsten durch das Brühen unverkennbar. Vorwiegend ist das feste Gewebe der Ohren, des Halses und Rückens der Sitz der Erkrankung, während an der mit schwächerer Kutis versehenen Unterbauchgegend und der Innenfläche der Schenkel die Bildung nur selten beobachtet wird (Olt, No. 502). Wahrscheinlich spielt auch die geringere Möglichkeit der Verstopfung der Schweißdrüsen an diesen Stellen eine Rolle. Die Bläschen stehen fast stets in Gruppen von verschiedener Entwicklung zusammen und bedecken zirkumskripte, bis zwei handtellergroße Flächen, eine Konfluenz der Gebilde, ein spontaner Aufbruch, ein die Einzelefflorescenzen umgebender Entzündungshof wurde in typischen

Fällen nicht beobachtet. Die Farbe schwankt von bleigrau bis blauviolett; anfangs zeigen die Bläschen jedoch eine blaßgelbe, rostrote bis braune Tingierung. Bei älteren Gebilden fällt der Perlmutterglanz auf. Die Bläschen sind mit trüber rötlicher Flüssigkeit gefüllt. Im Zentrum finden sich zwiebelartig geschichtete Massen. Meist sieht man in den größeren Bläschen 2—3 Borsten, deren Wurzel in der Zystenwand liegt, während der Schaft, spiralig aufgewunden, in das Lumen hineinragt.

Figur 130.

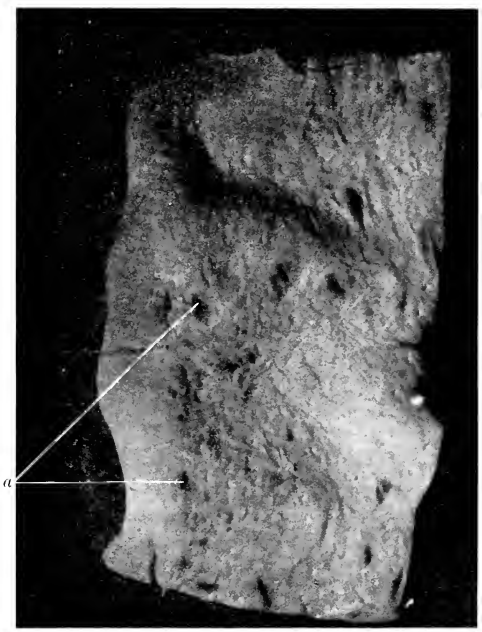

Schwein. Schrotausschlag. (Eigene Beobachtung.) *a* Einzelefflorescenzen.

Von dem geschilderten Bilde gibt es Abweichungen. Wiederholt habe ich Fälle gesehen (z. B. auch in der Dresdner Sammlung), bei denen anstelle der „schrotkugelähnlichen" Zysten bis kirschgroße runde Blasen getreten waren, deren Oberfläche wenigstens im konservierten Präparat stark eingesunken war. Die Farbe schwankte zwischen blaurot und blaugrauschwarz (Fig. 130 u. 131).

Ein eigenartiges Bild gibt ein Präparat der Dresdner Sammlung (Prof. Joest). Man sieht nicht die üblichen schrotkugelähnlichen Einsprengungen, sondern eigentümlich bläuliche Zeichnungen, die in ihrer Gesamtheit etwas an ein Tapetenmuster von

stilisierten Blättern erinnern. Zum Teil sieht man die Borsten unter der Epidermis dunkel gefärbt verlaufen; an anderen Stellen sind die Borsten von dunkel gefärbten blattartigen Erweiterungen umgeben. Einige der subepidermoidalen Zysten sind eröffnet und zeigen schwarz gefärbte Borsten aus einer Detritusmasse herausragen.

Andere Präparate zeigen nicht die kleinen isolierten Knötchen, sondern kleinkirschengroße, im konservierten Präparat tief eingesunkene blaugefärbte Zysten. Das Dresdner Präparat gleicht einem Präparat meiner eigenen Sammlung (Fig. 131).

Figur 131.

Andere Form des Schrotausschlags. Aehnlichkeit der blaugefärbten Effloreszenzen mit Varicen. (Eigene Beobachtung.) *a* Einzelefloreszenz.

Ueber die Genese der Erkrankung herrscht keine Einstimmigkeit. Zschokke glaubte, daß buchtige Einsenkungen des Epithels in die Kutis die Affektion hervorbringen. Aus den eingesenkten Epithelien entwickeln sich durch Einschmelzung der zentralen Partien Zysten. Er behauptet, die verbindenden Zellstränge wiederholt gesehen zu haben. Aetiologisch sollten 1 μ große Kokken eine Rolle spielen. Johne, Siedamgrotzky u. a. wollen in dem Schrotausschlag multiple Dermoidzysten erblicken. Lungshausen (No. 50) gibt eine zunächst sehr plausibel erscheinende Erklärung. Ganz wie bei der Alopecia adnata können einzelne Haare (Borsten) die Epidermis nicht durchbrechen, sie rollen oder ringeln sich bei weiterem Wachstum.

Aeussere und innere Wurzelscheide trennen sich voneinander, aus letzterer wird der zwiebelschalenförmig zusammengerollte und vielgeschichtete Kern, der so häufig in den Bläschen gefunden wird. Durch den wachsenden Inhalt wird die äußere Wurzelscheide weit über ihr normales Lumen aufgetrieben; dabei werden ihre Zellen länger, die Zahl der Zelllagen wird geringer, so daß als Zystenwand nur 2—4 Lagen anstatt der 8—9 die äußere Wurzelscheide zusammensetzenden übrig bleiben. Die Flüssigkeit in dem Bläschen ist durch Exsudation der veränderten Zellen, das Pigment durch direkte Zellproduktion (keine Blutungen) zu erklären. Zuweilen ist in der Wand des Bläschens die Haarzwiebel zu finden; häufig ist im Bläschen das Haar, allerdings meist ohne Spitze und Wurzel nachweisbar. Viele Haare sind marklos, dem Typus der Wollhaare entsprechend. Die Affektion gehört also zu den Hemmungsbildungen, zur sog. Hypotrichosis (Hypotrichosis localis cystica) Bonnets. Gegen diese Darstellung hat Olt geltend gemacht, daß gerade in den jüngsten Effloreszenzen, was Lungshausen selbst auch zugibt, häufig das Haar oder Teile desselben vermißt werden. Olt konnte die Genese der Bläschen verfolgen und schon in den ersten Stadien einen Zusammenhang mit den Schweißdrüsen feststellen. Er fand zunächst die Weite der Schweißdrüsenkanäle (normal 0,05 mm) verdoppelt; konnte dann die allmähliche Ausbildung der Zysten durch alle Stadien verfolgen. Je nachdem primär ein Schweißdrüsenteil erkrankt, liegt die Zyste tief in der Haut oder mehr oberflächlich. Größere Gebilde entstehen durch Zusammenfließen mehrerer benachbarter zystisch erweiterter Drüsenteile unter Einschmelzung der Querwände. Benachbarte Haarfollikel werden in Mitleidenschaft gezogen, die Haare geraten in die Zyste und machen hier notwendig die oben geschilderten Veränderungen (Aufrollungen usw.) durch. Olt hat seine Auffassung durch exakte mikroskopische Untersuchungen sehr wahrscheinlich gemacht. (Bei meinen eigenen, allerdings an größeren Schrotausschlag-Effloreszenzen vorgenommenen Untersuchungen konnte ein Zusammenhang mit den Schweißdrüsen nicht festgestellt werden.) Er glaubt, daß der Zysteninhalt gestautes Sekret der Schweißdrüsen ist, soweit er nicht von den Haarfollikeln abstammt. Er fand fast alle Haare markhaltig. Die zwiebelschalenartige zentrale Masse ist die Kutikula mit den anhaftenden Teilen der inneren Haarwurzelscheide.

Als Erreger der Krankheit sieht Olt das Coccidium fuscum (vgl. Protozoentabelle S. 270) an. Schon in den frühesten Stadien der Bläschenbildung sind feine braune Körnchen (3—5 und mehr) in mancher Zelle vorhanden, die als Keime der Protozoen aufzufassen sind. Diese Keime vergrößern sich auf Kosten der Zelle, welche die bekannten Degenerationserscheinungen durchmacht; die Parasiten nehmen eiförmige Gestalt an; die völlig entwickelten mit Schalen umgebenen Formen (in alten Bläschen) sind 0,034 : 0,0275 mm groß; sie sind stets braun gefärbt und sehr widerstandsfähig gegen Chemikalien. Bei einzelnen Individuen zeigt die Schale eine deutliche mikropyleartige Oeffnung. Alle möglichen Abweichungen von dieser Grundform kommen vor. Bei Färbung mit Safranin, die erst rote, dann violette Töne gibt, ist der vorher unsichtbare Kern als sporenähnliches rundes Körperchen zu erkennen. Olt beschreibt Sporulationsvorgänge, Sichelbildung, Ausbildung feiner

Körnelung und Riffelung an den Jugendformen der Parasiten. Die Aufstellung einer Entwicklungsreihe. Züchtung und Fortentwicklung ist nicht gelungen. Olt nennt der von ihm eruierten Aetiologie entsprechend die Krankheit Spiradenitis coccidiosa suis.

Schrotausschlag der Schweine.

(Eigene Untersuchung XCV.)

Meine eigenen Präparate (Fig. 130 u. 131) stammen vom Berliner Schlachthof. Es handelte sich um sicher diagnostizierte Fälle. Manche Zyste erreichte Erbsen- bis Kleinkirchkerngröße. Die Zysten waren nicht immer gleichmäßig rund, sondern zeigten auch das Aussehen 1—1,5 mm langer, 2 bis 3 mm breiter Stränge. Stets trat die dunkle Färbung hervor. Ich habe speziell größere Zysten untersucht. Prof. Dr. E. Hoffmann hat mir Präparate eines anderen Falles, bei dem er lückenlose Serien angefertigt hatte, zur Verfügung gestellt. Es waren hier ganz kleine Zystchen geschnitten. Die Darstellung stützt sich auf die drei Fälle.

Da über die Morphologie des Schrotausschlages gute Arbeiten vorliegen, das histologische Bild der zystischen Geschwulst aus wohlbekannten Einzelzügen sich zusammensetzt, die Genese der Affektion aber noch strittig ist, habe ich anstatt der Schilderung der mikroskopischen Bilder das Ergebnis meiner Untersuchungen über die Entstehung der Affektion gegeben.

Ich bin nicht zu der Ueberzeugung gekommen, daß der Schrotausschlag eine Erkrankung der Schweißdrüsen ist. Meine Uebersichtsschnitte zeigten große Mengen von Schweißdrüsen, sowie zahlreiche in der Entwicklung begriffene Zysten, nie konnte eine Zystenbildung in einem Schweißdrüsenabschnitt festgestellt werden.

Meiner Ansicht nach gehen die Zysten von den Haarfollikeln aus. Für diese Genese spricht schon die wenigstens in meinen Präparaten sehr deutliche, verhältnismäßig oberflächliche Lage in der Kutis. Jedenfalls lagen die Schweißdrüsen in meinem Fall z. B. tief in der Kutis unter den Zysten. Zweifellos beginnt der Prozeß tief im Haarfollikel. Ich nehme an, daß nach Ausstoßung eines Haares, das sein Lebensziel erreicht hat, der Follikel sich schließt. In dem geschlossenen Haarfollikel wächst das neue Haar von der erhaltenen Papille aus hinein. Da es nicht die Oberfläche erreichen kann, biegt es sich spiralig um. Dementsprechend findet man z. B. in Hoffmanns Präparaten des jungen Zystchens nebeneinander einen Querschnitt des Haares und seiner inneren Wurzelscheide einerseits und eine Anzahl 5—6 wurzelscheidenlose Haarquerschnitte andererseits. Da diese Querschnitte in mehreren Schnitten der Serie vorkommen, ist eben nur ein Schnitt durch ein spiralig zusammengerolltes Haar annehmbar.

Wie bei allen zystischen Prozessen kommt es in dem geschlossenen Follikel zur Wucherung der Hornmassen der inneren Wurzelscheide. Es bilden sich konzentrische Lagen gut verhornter, die charakteristischen, färberischen Eigentümlichkeiten zeigender Zelllamellen aus, die zuweilen von stärker gefärbten, in ihrer äußeren Gestalt etwas an elastische Lamellen erinnernden Zellzügen unterbrochen werden. Dazwischen finden sich Massen, die trotz der Konservierung noch etwas mehr ihren zellig diffusen Charakter bewahrt haben. Zweifellos sind diese Massen Produkte der bis auf die letzten Spuren untergegangenen Talgdrüsen.

Die Zyste wächst allmählich und zieht mehrere Haare desselben Haarkreises in ihren Bereich. Wenigstens konnte ich in einer Zyste mehrere Haare, deren deutlich entwickelte und noch erkennbare Wurzelscheide auf ihre isolierte Anlage hinwiesen, erkennen. Ein Haar saß gerade am Rande der Zyste.

Die äußere Abgrenzung der Zysten bilden die äußere Wurzelscheide des Haares. Die Zellen haben ihren spezifischen Charakter verloren und sind nur noch mit Mühe als Epithelien zu verifizieren. Die längs gestellten Kerne lassen eher an Bindegewebszellen denken. Trotzdem kann man an einzelnen Stellen deutlich erkennen, daß die Zellen aus Epithelien hervorgegangen sind. Wahrscheinlich handelt es sich um Folgen der mechanischen Dehnung.

Um die Zysten ist eine gewisse zelluläre Infiltration, als Ausdruck der entzündlichen Reaktion des Gewebes gegen die vorwachsende Geschwulst erkennbar. Sehr zahlreich sind hier die

neugebildeten Kapillaren. Vielfach liegen eosinophile Zellen in den Gefäßen und um die Gefäße. Naturgemäß ist an den am meisten wachsenden Stellen der Zyste, d. h. an ihrer Peripherie, diese Infiltration am stärksten. In meinen Uebersichtsbildern läßt sich die entzündliche Veränderung der Gefäße noch sehr weit in der Umgebung der Zysten erkennen. Leider ist man bei Schweinen stets in der Verlegenheit, schwer entscheiden zu können, was pathologisch und was durch die Abbrühung des eben getöteten Schweins hervorgerufen ist. Mir ist aufgefallen, daß die Haut auch ganz normaler Schweine nach dem Abstechen und Brühen der Tiere stark infiltrierte Gefäße zeigt. Man darf annehmen, daß die überlebende Haut der eben gestochenen Schweine noch Veränderungen während des Brühens erleidet.

Immerhin ist es denkbar, daß vielleicht entzündliche Prozesse die Anregung zum Verschluß der Follikel gaben. Die dunkle Färbung der Bläschen wäre auf hämatogene Tinktion zurückzuführen.

Coccidien oder coccidienähnliche Gebilde konnte ich weder in meinen Präparaten, noch in denen Hoffmanns finden. Auch E. Hoffmann hatte negative Resultate.

Dermoide, Dermoidzysten.

Bereits S. 437 ist darauf hingewiesen worden, daß die Dermoide auf fötale Abschnürungen des Ektoderms zurückzuführen sind. In der humanen Pathologie ist die fötale Entstehung und der Sitz der Dermoide an bestimmten durch die Schließung der Leibeshöhle, der epithelbekleideten Hohlräume und Spalten besonders zu Hautverschiebungen tendierenden Stellen (Mittellinie, Kiemenspalten) durch zahlreiche Beobachtungen erwiesen. Die in der Tiermedizin bekannt gewordenen Fälle können als Stütze dieser Annahme nicht dienen, da eine Prädilektion einzelner Hautbezirke nicht hervortritt.

Die bei den Haustieren relativ seltenen Geschwülste — über kongenitale Anlage fand ich keine Angabe — liegen häufig (Fall Strebels No. 530 8 cm) tief in der Haut; meist fallen sie als über das Hautniveau prominierende Gebilde auf, die im Gegensatz zu den Verhältnissen beim Menschen erhebliche Dimensionen erreichen. Eine Geschwulst von der Größe einer Männerfaust sah Marston (No. 885), einen Tumor von 7:15:20 cm Größe Moulé und Guerin (No. 191). Bergamaschi (No. 1195) beschreibt eine 24 : 4 cm große Dermoidzyste der Haut des Pferdes am oberen Teil des rechten Schulterblattes. Waltrup (No. 738) operierte bei einem Pferde eine gänseeigroße schwarze, breiige, schmierige Massen, sowie Haare enthaltende Zyste, die an der rechten Schulter saß. Die Zystenwand war an der Innenfläche mit Haaren besetzt.

Dermoide sind bei Pferden, Rindern, Hunden und Schweinen (selten) am Kopf, speziell Ohr und Kiefer, Sternum, Schulterblattwinkel, Triel, Ellenbogen und Fußwurzel beobachtet.

Die Wand der Dermoidzyste der Tiere und Menschen enthält alle Bestandteile der Haut, also Gefäße, Nerven, Haare, Drüsen. Durch den Druck des Inhaltes kann es zur Abflachung der Papillen (Blanc No. 629), zweifellos auch zu anderen atrophischen Vorgängen der eingestülpten Haut kommen. Leider liegen über die Wand der Dermoidzysten der Tiere keine anatomischen Untersuchungen vor. Der

Inhalt der Dermoidzysten besteht aus Fett, Talg, Epidermismassen und Haaren. Der Reichtum der Tierzysten an Haaren ist größer als beim Menschen. Marston (No. 385) erwähnt ausdrücklich, daß er den Eindruck gewonnen habe, daß bei jedem Haarwechsel des Pferdes Haare auch in die Zyste ausgeschieden werden. Schindelka fand in der Zyste eines Schweines 4—5 cm lange gekräuselte weiße Borsten, während das Tier sonst krause schwarzbraune Haare trug. In Blancs Fall (No. 629) waren die Haare in der Zyste marklos.

Ueber die Vorgänge im Innern der Dermoidzyste weiß man nichts Näheres.

Die Dermoidzysten wachsen im allgemeinen so langsam, daß bei der dauernden Sekretion von Talg, Fett, Epidermismassen und Haaren eine Aufsaugung des Inhaltes vor sich gehen muß. Wahrscheinlicher als die Resorption durch die Zystenwand ist die von König festgestellte Beseitigung des Zysteninhaltes durch Riesenzellen und „Makrophagen". Diese Wanderzellen dringen an einer von König festgestellten, der Epidermis entbehrenden Stelle der Zystenwand ein und transportieren die aufgenommenen Massen in das Lymphsystem des Mesoderms.

Außerordentlich selten (Fall Whites) findet man beim Menschen in den Dermoidzysten der Haut Nägel, Zähne und Knochen. Bei den Pferden kommen Zysten mit Zähnen am Grunde des Ohres öfter vor (z. B. Over, The veter. Journ., 1908, S. 90). Ein Analogon zu den Kiemengangszysten des Menschen bildet das anscheinend von der Glandula sublingualis ausgehende, am Kehlgang mit einer Fistel endende „sublinguale Kystom" (Sächs. Jahresber., No. 203). Die Zystenwand zeigte kleine papilläre Wucherungen und war mit mehreren Schichten von Drüsenzellen belegt, die eine Stärke verdauende, also Speichel absondernde Flüssigkeit absonderten.

Im Anschluß an die Dermoidzysten seien einige zystische diagnostisch unklare Geschwülste angeführt.

Benoit (No. 1466) beobachtete eine 5—6 l seröser Flüssigkeit enthaltende, vielkammerige Zyste auf der linken Bauchseite einer Kuh. Johne beschreibt bei einzelnen Formen des Knieschwamms des Pferdes zystöse Wucherungen. Willyoung (No. 309) sah eine 16 Zoll lange Geschwulst am Vorderbein eines Pferdes, die, wie die Untersuchung nach der Operation zeigte, $2^1/_2$ Pfd. wog, 36 Unzen eiweißhaltige Flüssigkeit in vielen Höhlungen enthielt. Ihr eigentliches Gewebe hatte fibrozellulären Charakter. Eine eigenartige, vielleicht von den Schweißdrüsen ausgehende zystische Geschwulst (Fall Werners No. 552) ist bei der Erkrankung der Schweißdrüsen beschrieben.

Knorpel-, Knochen-, Kalkbildung in der Haut.

Subkutane Chondrome. Enchondrome.

Die subkutanen Chondrome des Menschen sind wahscheinlich auf Knorpelreste zurückzuführen, die während der fötalen Entwicklung abgesprengt wurden. Besonders deutlich ist die Genese bei den in der Nähe des Ohres auf Wange, Kinn und am Hals vorkommenden, aus elastischem Knorpel bestehenden Tumoren. Auch

manche Beobachtung aus der Tierpathologie (z. B. die Fälle Jansons (No. 1471) und Morots (No. 1403) sprechen für diese Entwicklung.

Die Chondrome sind auch bei Tieren trotz vereinzelter Metastasenbildungen gutartige, unter der Haut liegende, runde oder knollige, durch ihre Konsistenz charakterisierte Tumoren, die bei Pferd, Rind, Schaf, Hund und Ziege beobachtet wurden. Janson beschreibt ein 28 kg schweres, 45 : 35 : 25 cm großes, vom Perichondrium der Rippen einer Kuh ausgegangene Enchondroma cysticum ossificans, das in das subkutane Gewebe hineingewachsen war und Metastasen in der Lunge gemacht hatte. Histologisch wurden Knochenkörperchen und verkalkte Herde nachgewiesen. Ohne Metastasen dagegen verlief ein ganz ähnlicher, gleichfalls ossifizierender Tumor, der unter der Haut einer Kuh sich entwickelt hatte (Fall Morots No. 1403). Der Ausgang der 4,5 kg wiegenden Geschwulst waren die 2.—3. Zervikalwirbel. Das Chondrom war von erbsen- bis kirschgroßen, zum Teil mit blutiger Flüssigkeit gefüllten Zysten durchsetzt. Auch in einer ein Pferd betreffenden Beobachtung Leiserings (No. 1474) ging die 76 : 68,5 cm große in der Unterhaut sitzende Geschwulst von den Rippen aus. Die übrigen Fälle betreffen die Unterhaut des Hundes (Ostapenko), die Schulter und Achselgegend des Schafes (Gurlt), die Ohrmuschel der Ziege (Nemecek).

Subkutane Exostosen.

Wir gehen auf diese Bildungen nur ein, um ihre Abgrenzung gegen wirkliche Knochenbildung in der Haut zu kennzeichnen. In Praxi gehen die Dinge ineinander über: Durch Ablösung exostotischer Teile kann Osteoma cutis vorgetäuscht werden.

Cagny (No. 190) beobachtete bei einem Pferde über den Augenbrauenbogen zwei parallel stehende 3 cm lange, an der Basis 4 cm breite Knochenauswüchse, über denen die Haut durchaus normal war. Ganz ähnlich ist der Fall Dupas' (No. 112), der an der Blesse eines Pferdes zwischen den Augenbrauen zwei schnell sich entwickelnde knöcherne Geschwülste feststellte. Die völlige Intaktheit der Haut schied die Affektion von Hornbildungen. Nach Anwendung des Glüheisens soll der linke Tumor sich verkleinert haben.

Wie sehr Exostosen und Osteoma cutis ineinander übergehen, zeigt der hier angereihte, der menschlichen Pathologie entnommene Fall:

W. Koch (Berl. klin. Wochenschr., 1907, No. 18) fand bei einem 40jährigen Kretin außer zahlreichen Exostosen faust- und selbst kindskopfgroße Knochenklötze am Os temporo-parietale und occipitale zum Nacken hinziehend. Ueber die glatte, wie die Schädeloberfläche gewölbte Basis des Osteoms ragte ein Kranz platter, runder bis markstückgroßer hyaliner Knorpelplatten heraus. Straffes, lückenreiches Bindegewebe heftete diese Knorpel an das Schädelperiost. Blutgefäße an der Geschwulstbasis fehlten, während die mit Faserknorpel bekleidete Oberfläche von Gefäßen strotzte. Das Osteom bestand vorwiegend aus Knochensäulen, die sich aufs mannigfachste verflochten. Nur zuweilen fanden sich geschichtete Knochenplatten. Die Haversschen Kanälchen waren auffallend eng, die Haut über dem Osteom war spärlich behaart, sie besaß sehr große, nur strichweise vorhandene Talgdrüsen und zeigte dünne „Narbenwirbel" über den Septis von Einkerbungen.

K. nimmt eine Entwicklung der Gebilde in der Kutis und deren Wachstum in die Tiefe an. Er sucht die Erklärung der Hautknochen in der vergleichenden Anatomie; als erster Knochen der Chordaten hat der Hautzahn mit seinem Schmelz in der Epidermis mit dem Dentin in der obersten Lage der Kutis zu gelten. (Die schwer verständlichen Ausführungen K.'s müssen im Original gelesen werden.)

Subkutane Osteome bei Fischen.

M. Plehn beobachtete (Zeitschr. f. Krebsforsch., 1906) an der Schwanzflosse eines Hechtes (Esox lucius) einen aus den letzten Wirbeln hervorgegangenen steinharten, aus verkalkter Knochenmasse bestehenden Tumor und zitiert kurz einen ähnlichen Fall bei einem Karpfen. Ein Osteoidsarkom eines Hechtes (Beobachtung Wahlgrens) ist im Kapitel Sarkom beschrieben.

Osteoma cutis.

Wirkliche Knochenbildung in der Haut des **Menschen** ist sehr selten. Auf Kochs Beobachtung ist bereits hingewiesen. Salzer (Langenbecks Archiv, Bd. 33, No. 1) beobachtete einen im Durchmesser markstückgroßen Tumor der Kopfhaut aus der Gegend der Koronarnaht, Coleman (Journ. of cutan. diseases, 1894, p. 185) beschrieb eine Geschwulst aus der Haut der Fußsohle eines 6jährigen Mädchens. Heidingsfeld (Archiv f. Dermat., 1908, Bd. 92) untersuchte ein Muttermal vom Kinn eines 21jährigen Mannes. In allen Fällen wurde die Diagnose durch den Befund von Knochenkörperchen sicher gestellt. Heidingsfelds Fall ist durch das Vorkommen multipler, anscheinend nicht im Zusammenhang stehender Knochenkörnchen bemerkenswert, die in der Tat eine Genese aus versprengten embryonalen Keimen wahrscheinlich machen.

Einen analogen Fall aus der **Tier**medizin beschreiben Leblanc und Cadiot (No. 1175) beim Rinde. Durch den Nachweis Havers scher Kanäle ist der Knochencharakter der Neubildung gesichert. Goubeau sah bei Pferden in der Subkutis des Schenkels eine dolchähnliche und in einem andern Fall eine sichelähnliche Knochenplatte. Leisering (No. 1482) beobachtete am Hals eines Hundes eine vom Kehlgang bis zur Brust reichende 16 : 9 cm große Geschwulst, die eine große Zahl hanfkorn- bis kirschgroßer aus Knochenbälkchen bestehender Knoten enthielt, zwischen denen sich knochenmarkähnliches Gewebe befand.

Weniger einwandsfrei sind folgende Beobachtungen:

Wahrscheinlich handelt es sich um eine vom Brustbein ausgehende Geschwulst in einem von Brunswig (No. 224) als Knochenbildung im Zellgewebe eines Pferdes beschriebenen Fall. Die angeblich lose in der Haut liegende faustgroße Geschwulst, die mehrere Erhebungen und Vertiefungen zeigte, besaß vier mit dickem Schleim gefüllte Höhlen. Ob diese Geschwulst noch mit einem Stiel mit dem Brustbein zusammenhing, ist leider nicht ersichtlich. Denkbar ist auch eine Loslösung eines Knochenkerns, wie sie ja bei der Reiskörnerbildung der Gelenke vorkommt.

Unter der Bezeichnung „Verknöcherung des Ohrknorpels" geht ein kaum hierher gehörender Fall Carlisles (No. 96). Infolge wiederholter Anwendung der Bremse soll der Ohrknorpel einer Stute sich ochsenhornartig verändert haben. Tiefe Einschnitte und Jodquecksilbersalbe führten keine wesentliche Aenderung des Zustandes herbei. Histologische Untersuchung fehlt leider.

Osteofibrom des Hundes.

(Eigene Untersuchung XCVI.)

Der etwa kirschgroße Tumor saß auf der vorderen Zahnfleischfläche des Unterkiefers eines Hundes (aus der Praxis des Herrn Dr. Kantorowicz). Die Geschwulst war von einer normalen Epidermis überzogen, die Epithelzapfen in die Tiefe sandte. Ueber der Zone der Knocheneinlagerung waren diese Zapfen mehrfach gelappt; ihre Zellen waren durchaus normal; ein anderes Symptom progressiver Epithelentwicklung war nicht vorhanden. Das Korium, insbesondere der Papillarkörper, ist sehr zellreich; die Bindegewebskörperchen erscheinen vielfach sternförmig. Das Aussehen der Zellen, der Mangel elastischer Fasern in den zentralen Teilen im Gegensatz zu den peripherischen Partien, die starke Entwicklung dünnwandiger Gefäße, deren großes Lumen für ektasierte Lymphbahnen sprach, charakterisierten das Gewebe als ein weiches Fibrom. Die Faserbildung trat in den gehärteten Präparaten ebensowenig hervor wie in den Neurofibromen des Menschen. Das anatomische Bild wird durch die Einsprengung von Knochenstückchen beherrscht. In der Mitte liegen größere, an den Rändern kleinere Knochenplättchen von ganz unregelmäßiger, zuweilen eckiger Form, die ohne Entkalkung völlig undurchsichtig sind. Nach der Anwendung von Salzsäure erkennt man in den Plättchen völlig normale Knochenkörperchen, deren Anordnung um Haverssche Kanäle jedoch nicht nachweisbar ist. Die Knochenkörperchen sind kleiner als die Bindegewebszellen. Osteoblasten, Osteoklasten und Knorpelreste konnten nicht gefunden werden. Gelegentlich sichtbare, durch Blut braungefärbte Höhlen sind eher als Erweichungsherde als als Reste des Knochenmarkes aufzufassen.

Die Genese ist vielleicht durch die Annahme versprengter embryonaler Knochenkeime in der Lippe und durch den von ihnen ausgelösten Reiz zur Fibrombildung zu erklären.

Im Anschluß an die pathologische Knochenbildung der Haut soll kurz der Hautskelettbildung bei den heut lebenden Säugetieren gedacht werden. Nach Römer entsteht bei der Entwicklung des Gürtelpanzers der Gürteltiere (Dasypodidae) zunächst eine starke papilläre Erhebung, deren Epidermisüberzug ganz allmählich Anlaß zur Bildung der eigentlichen Hornschuppen gibt. Der unter liegende Knochen entsteht durch eine sekundäre Verknöcherung der Kutispapille, welche an verschiedenen Stellen vereinzelt auftritt und später zu einem einheitlichen Panzer verschmilzt. Dadurch werden die zwischen den einzelnen Schuppen sich anlegenden Haare und Schweißdrüsen teilweise verdrängt und rückgebildet (nach v. Bronn).

Kalkablagerungen in der Haut (Calcifikation, Petrifikation).

Die Kalkablagerungen in der Haut des **Menschen** haben in letzter Zeit vielfach Beachtung gefunden. Thimm (Arch. f. Dermat. Bd. 60), Lewandowsky (Virchows Arch. Bd. 181) und Reines (Arch. f. Dermat. Bd. 88) haben die recht spärliche Kasuistik zusammengestellt. Da die „Petrifikation" der Haut aus kohlensaurem und phosphorsaurem Kalk (Heffter) besteht, hat sie mit der Bildung der aus Harnsäure bestehenden Tophi nichts zu tun. Versuche, Beziehungen zum Kalkstoffwechsel festzustellen (Lewandowsky), sind gescheitert. Das Ergebnis der Arbeiten aus der humanen Pathologie ist etwa folgendes: Die Verkalkung der Haut ist das Endprodukt einer Reihe verschiedener Prozesse; zweifellos besteht eine Körperdisposition (Diathese) zur Kalkbildung; die Kalkablagerungen stellen einerseits

der Beobachtung zugängliche Hautaffektionen dar; andererseits finden sich auch nach Operation verkalkter Geschwülste in den Rezidivtumoren neue Kalkherde.

Ein Teil der Petrifikationen entsteht in follikulären Retentionszysten (Atheromen); ich selbst verfüge über eine nicht publizierte Beobachtung; bemerkenswert ist die mehrfach beobachtete Multiplizität dieser Geschwülste (z. B. Lewinski). Eine Prädilektionsstelle ist nicht nachweisbar. Thimm glaubt, daß Kalkablagerung, die er auf den Untergang der Drüsenzellen durch Druckatrophie zurückführt, sowohl in Haar- und Drüsenfollikeln, als in kongenital angelegten Epidermoïdalzysten erfolgen kann.

Kraus hat Verkalkung der Haut bei Hauttuberkulose nachgewiesen. Wenig positive Angaben sprechen für den Einfluß des Traumas; die Theorie, daß die Kalkablagerung stets in „infektiösen Granulomen" stattfindet (Profichet u. Milian), erscheint ganz unhaltbar. Häufig ist die Kalkablagerung in Tumoren (vgl. Chondrome und Osteome). Während Verkalkung der Fibrome des Uterus verhältnismäßig häufig ist, ist mir ein Fall von verkalktem Hautfibrom des Menschen nicht bekannt.

Die meisten Kalkablagerungen in der Haut des Menschen sind zirkumskripte Tumoren; Bildung größerer Platten, deren Nachweis durch Röntgenstrahlen geführt wurde, beschreibt allein Lewandowsky; so ausgedehnte Verkalkungen, wie ich sie beim Pferde in Petits Fall gesehen habe, sind jedoch nicht bekannt (vgl. S. 451).

Histologisch findet sich beim Menschen die Kalkablagerung in der ganzen Dicke der Kutis in Form grober körniger Schollen in einem netzförmig angeordneten, hyalin degenerierten Bindegewebe. Die Kutis ist zellig infiltriert und reich an mit Kalk beladenen Fremdkörperriesenzellen. Das elastische Gewebe ist teilweise degeneriert, teilweise in Kalkmassen eingeschlossen; gelegentlich sind Basophilie der kollagenen Fasern und Elacinbildung im Papillarkörper beobachtet (Reines). Epithelperlen beschreibt Malherbe. Vielfach (Thimm) sind die Talgdrüsen völlig im Bereich der Verkalkung geschwunden. Loewenbach fand „einen Ausguß der kleinsten Lymphspalten des Bindegewebes mit Kalk" und eine „Verkalkung der elastischen Fasern".

Die Uebersicht aus der humanen Pathologie zeigt, daß eine ausreichende Erklärung der Hautverkalkung trotz der ausgiebigen Untersuchungen nicht vorhanden ist.

In der **Tier**pathologie sind einzelne Arten der Hautverkalkung recht häufig und diagnostisch gut geklärt. Bemerkenswert ist die Mitteilung Laguerrières, der bei einem Pferde eine Kalkablagerung der Unterhaut von einem eiternden Schußkanal ausgehen sah. Im Laufe der Zeit war es zu einer Verkalkung der Fascien und Aponeurosen eines Schenkels gekommen.

Sehr häufig ist die Verkalkung der subkutanen Hauttuberkel des Rindes und des Schweines (vgl. S. 187), während beim Menschen eine calcifizierende Hauttuberkulose (vgl. Kraus' Beobachtungen) sehr selten ist.

Recht oft steht die Calcifikation der Haut im Zusammenhang mit der Tätigkeit tierischer Parasiten, insbesondere der Oestruslarven (vgl. das Kapitel). Nach Casparini (No. 1245) z. B. können die Larven dann aus der Haut nicht aus-

kriechen, wenn letztere durch die brennenden Sonnenstrahlen sich verhärtet (?); die Parasiten gehen zugrunde und verkalken. Andrerseits verdickt sich auch nach dem Austreten der Parasiten die Haut mehr und mehr; die Kapsel füllt sich mit einer fibroplastischen Neubildung aus, die fettig degeneriert und sich mit Kalksalzen imprägniert. So entstehen ei-, birnen- und flaschenförmige, 3—5 cm lange, 10—15 g schwere, weißgraue feste Hypodermolithen. Mikroskopisch bestehen sie aus fibrillärem Bindegewebe, das von unregelmäßig sich kreuzendem oder wellenförmigem Bindegewebe durchzogen ist; bei Essigsäurezusatz entstehen Gasblasen (CO_2).

Relativ selten ist bei Tieren die Bildung von knotenförmigen Verkalkungen beobachtet, die den Retentionszysten-Geschwülsten des Menschen entsprechen. Gilruth (No. 336) sah in der Flanke eines Schafes kalkhaltige, käsige subkutane Tumoren, die zweifellos keine Tuberkulome waren.

Verkalkung in Form größerer, über weite Flächen sich erstreckender Einlagerungen sind sehr selten. Sudrail (No. 1191) erwähnt eine calcifizierende und ossifizierende Pachymeningitis des Hundes, die ein der Tabes ähnliches Krankheitsbild hervorrief. In der Sammlung Prof. Petits in Paris-Alfort sah ich in der getrockneten Haut eines Pferdes, über dessen Krankengeschichte nichts bekannt ist, ausgedehnte Kalkablagerungen, meist in Form großer dünner Platten, selten in Gestalt von hirsekorn- bis haselnußgroßen Knoten.

Verkalkungen der Geschwülste sind nicht allzu selten. Im Kapitel Enchondrome und Osteome sind Fälle zitiert worden. Einen sehr seltenen Fall von Kalkablagerung im Fibrom eines Rehes sah ich in der Sammlung Prof. Rievels-Hannover, einen analogen aus der Haut eines Hundes in der Sammlung Professor Guillebeaus-Bern.

Ausgedehnte Kalkablagerung in der Haut des Pferdes.

(Eigene Untersuchung XCVII.)

Das Präparat stammt von dem oben erwähnten Fall Prof. Petits in Paris (vgl. Taf. XI, Fig. 1). Die getrocknete Haut wurde im Wasser aufgeweicht und in Formalin konserviert, ein Modus, der eine Anzahl Färbemethoden nicht mehr anwendbar machte.

Mikroskopisch erschien der obere Teil der Haut durchaus normal. Die Kalkeinlagerungen finden sich erst in der Tiefe von etwa 0,5 cm unter der Oberfläche. Etwas oberhalb der Kalkablagerungen, ungefähr in der Gegend, in der sich sehr zahlreiche Hautmuskelfasern finden, fallen stark zellig infiltrierte Stränge auf; der Mangel der stärkeren Wände, das Fehlen der Erythrozyten läßt darauf schließen, daß die fraglichen Gebilde Lymphräume sind. An anderen Stellen sieht man eine unregelmäßige Infiltration von Rundzellen, die eine Beziehung zum Lymphapparat haben.

In dem zellreichen Gewebe liegen eine große Zahl von Kalkherden, die vor der Behandlung mit Salzsäure durch ihre Undurchsichtigkeit leicht kenntlich sind. Das Bild der Herde in ihrer Gesamtheit erinnert an das der Darmschlingen in der Bauchhöhle bei Gefrierquerschnitten; den unregelmäßig getroffenen Darmschlingen entsprechen die zahlreichen Verkalkungsherde, die allerdings vielfach die Neigung haben, durch Konfluenz Darmquerschnitten sehr unähnliche Gebilde zu werden. Um die Herde spielen sich mannigfache pathologische Prozesse ab; das Korium sucht vielfach durch entsprechende Anordnung spindelförmiger Zellen eine Art Kapsel (Balg) zu bilden; gleichzeitig liegen im Grenzgewebe stark erweiterte, mit Lymphozyten prall gefüllte Lymphbahnen, aus denen eine starke Auswanderung von Zellen erfolgt ist. An anderen Stellen fallen stark gefüllte Blutgefäße auf, die zum Teil geborsten sind und ihren Inhalt in das umgebende Gewebe ent-

leert haben. In derselben Zone liegen recht viele Zellen, die mit einer hellgelb erscheinenden, körnigen, vom Pigment deutlich unterschiedenen Masse gefüllt sind, in der man zweifellos Kalk erkennen muß. Riesenzellennatur haben diese Gebilde nicht (vgl. oben). Nur selten liegen diese „Kalkzellen“ unmittelbar am Rande der Kalkherde; fast immer ist diese Randzone von runden einkernigen, allein durch ihre starke Färbbarkeit (Alaunkarmin, Hämatoxylin) ausgezeichneten Zellen eingenommen. Es handelt sich weniger um Kerntinktionen, als um diffuse Färbungen; es scheint, als habe die Zelle einen Stoff aufgenommen (Kalkvorstufe?), der besondere Affinität zum Farbstoff hat. Die Färbbarkeit nimmt nach dem Zentrum zu ab. In der Mitte des Herdes sieht man zwischen schwer zu differenzierenden Massen mehr oder weniger gut färbbare Kerne.

Zweifellos ist das Zentrum der älteste Teil des Herdes; nicht immer ist Herdzentrum und Verkalkungszentrum identisch. Für feinere Färbemethoden waren die Präparate nicht geeignet.

In dem vorliegenden Falle scheint die Hautverkalkung das Endprodukt einer chronischen Entzündung unbekannter Aetiologie zu sein. (Bakterien wurden nicht gefunden.) Histologisch ist eine gewisse Analogie mit manchen Tuberkuloseformen der Unterhaut der Tiere nicht abzuweisen.

Kalkablagerung in dem Hautfibrom eines Rehes.

(Eigene Untersuchung XCVIII.)

Der Fall stammt aus der Sammlung Prof. Dr. Rievels-Hannover. Schon der Schnitt in das Präparat zeigte das eigentümliche Knirschen, das bei Verkalkungen sich findet. Die Epidermis und der obere Teil der Haut sind normal (Taf. XI, Fig. 2), aber durch das von unten gegen die Oberfläche wachsende Fibrom stark verdünnt. Das von einer viele elastische Fasern enthaltenden Kapsel umschlossene Fibrom bietet ein eigenartiges Bild dar. Nur wenige unregelmäßig angeordnete Partien sind vom normalen Typus. Wenig zellreiche, gar keine elastischen Fasern enthaltende Bindegewebszüge verflechten sich miteinander. In dem Flechtwerk finden sich außer den länglichen Zellen Farbstoff annehmende Körnchen, die für Zellkerne zu klein sind. Gelegentlich vorkommende, stark atrophisch aussehende elastische Fasern (Weigertfärbung) sind als Reste des ursprünglich vorhandenen Netzes anzusehen. Der größte Teil des Tumors bietet einen Anblick dar, der zuerst an das Bild eines Scirrhus denken läßt.

In dem kollagenen Grundgewebe liegen nämliche Nester stark gefärbter zellartiger Gebilde, die vor und nach Salzsäureanwendung eigentümliche Affinität zu verschiedenen Farbstoffen (Alaunkarmin, Hämatoxylin, Fuchsin) haben. Es handelt sich um Zellen, die mit Kalk imprägniert sind. Da nun in alten Kalkherden eine intensive Färbung nicht eintritt (vgl. Tuberkulose, Calcifikation der Pferdehaut), ist anzunehmen, daß nur gewisse frühe oder Vorstadien der Verkalkung besondere Anziehungskraft für die Farbstoffe haben. Dementsprechend sieht man inmitten des ungefärbten Bindegewebes tiefblau (Hämatoxylin) tingierte Körnchenzüge auftreten. Die Form der Körnchenzüge läßt sofort an eine Kalkimprägnation kleinster Lymphräume denken. Allmählich vermehren sich die Kalkniederschläge. Nie aber läßt sich beobachten, daß der Kalkniederschlag „auf bereits vorher präformierte karzinomähnliche Zellzüge“ erfolgt. Dementsprechend kann man auch die Nester nicht als calcifizierte Tumorzellenzüge auffassen. Sieht man freilich „Nester“, die ein ziemlich vorgeschrittenes Stadium der Entwicklung durchgemacht haben, so kann man zweifelhaft werden. Zahlreiche eng aneinander liegende Zellen liegen wie Vakuolen, selbst wenig gefärbt, mit schwach tingiertem Kern in einer diffus gefärbten Masse. Man gewinnt den Eindruck, daß diese auffällig groß erscheinenden Zellen selbst geschrumpft sind, während der für sie bestimmte Raum durch die Kalkimprägnation ungeschrumpft und damit für die Zellen relativ zu groß geblieben ist. Ueber die Natur der Zellen kann ich nur eine Ansicht aufstellen. Ich glaube, daß es sich um Endothelien der Lymphspalten handelt. Bei der fortlaufenden Kalkimprägnierung der größeren Lymphbahnen mußten auch die Endothelien in den Prozeß hineingezogen werden.

In den ältesten Partien sind vor der fortschreitenden Verkalkung auch diese imprägnierten Zellenleichen zugrunde gegangen. Man sieht nur noch diffuse, wenig gefärbte, am meisten noch am Rande tingierte Massen, die zuerst etwas an Knocheneinsprengungen erinnern, die charakte-

ristischen Knochenkörperchen aber vermissen lassen. Es handelt sich um das letzte Stadium der Verkalkung.

Jedenfalls ist bei dieser Form der Verkalkung der Niederschlag des CaO_2 nicht an entzündliche Infiltrate gebunden wie in der Haut des Pferdes, sondern erfolgt in Lymphräumen.

Bösartige Geschwülste.

Sarkome und Karzinome. Allgemeines.

Die Darstellung der bösartigen Geschwülste der Haut muß nach einigen Richtungen hin beschränkt werden. Gerade auf diesem Gebiet hat in den letzten Jahren die internationale Krebsforschung eine überwältigende Fülle von Details zugängig gemacht; es erscheint ausreichend, über diese Frage eine zusammenfassende Uebersicht zu geben, zumal da die moderne Forschung eigentlich weniger mit Haut- als mit Drüsenkrebsen (Mammatumoren) sich beschäftigt hat. Es kann ferner hier auf das Wesen der bösartigen Geschwülste als solche auf die Wege ihrer Verbreitung usw. nicht eingegangen werden. Dagegen sollen die klinischen Eigentümlichkeiten an einer Reihe von Krankengeschichten demonstriert werden.

Statistik.

Die Häufigkeit der Neubildungen bei den Haustieren schwankt in ziemlich weiten Grenzen, je nach Art des Materials, dem Modus der Berechnung, dem Vorwiegen subjektiver Momente der Statistiker.

Disselhorst (No. 887) fand unter 86 113 in Berlin, München und Dresden behandelten Pferden 1131 = 1,3 pCt. Neubildungen und zwar in Berlin 0,9, in München 2,1, in Dresden 2,5 pCt., unter 85 537 Hunden 4,7 pCt., unter 4972 Rindern 2 pCt. Neubildungen. Die Zahlen der Autoren über die Häufigkeit der einzelnen Tumoren schwanken. Es waren von den beobachteten Geschwülsten

	bei Pferden		bei Hunden		bei Rindern	
nach	Fröhner	Johne	Fröhner	Johne	Fröhner	Johne
Karzinome	6 pCt.	22 pCt.	40 pCt.	52 pCt.	2,7 pCt.	8 pCt.
Sarkome	6 „	2,7 „	21 „	28 „	20—27 „	35 „
Fibrome	13 „		13 „			
Papillome	36 „		10 „			

Die Unterschiede erklären sich dadurch, daß Fröhner seine Zahlen aus den operierten, Johne aus den sezierten Fällen feststellte.

Aus dem Material der Berliner Kliniken berechnete Sticker, daß von 10 000 **Pferden** in Berlin 5 mit Krebs behaftet sind. Von 332 Primärkarzinomen der Pferde, die in der Berliner und Dresdener Klinik beobachtet oder obduziert wurden oder aus der Literatur bekannt sind, betrafen 119 = 34,7 pCt. die äußere

Decke. 76 = 25 pCt. den Urogenitalapparat, 42 = 12,2 pCt. den Digestions- und 80 = 23,3 pCt. den Respirationsapparat.

Für die **Rinder** wurden 110 Krebsfälle in der gleichen Weise festgestellt; 11mal handelte es sich um Karzinom der äußeren Decke, 59mal um Karzinom des Urogenitalapparates, 18mal um Karzinom des Digestionsapparates und 19mal um Karzinom des Respirationsapparates. Im Gegensatz zu den Pferden überwiegt das Genus femininum.

Bei **Schafen** wurde nur 7mal Karzinom beobachtet (5: Leber, 1: Lunge, 1: mesenteriale Lymphknoten). Die Seltenheit der Neubildungen bei Schafen geht daraus hervor, daß Petropalowski (No. 822) unter 325 914 Schafen in drei Jahren in Charkow nur 3 Neubildungen fand.

Bei der **Ziege** wurde nur 1 Mammakarzinom von Eggeling festgestellt.

Verhältnismäßig häufig ist der Krebs des **Hundes.** Sticker berechnet, daß in Berlin auf 10 000 Hunde mindestens 34, wahrscheinlich viel mehr karzinomatöse kommen. Von 766 mit Krebs behafteten Organen (Kliniken, pathologische Institute und Literatur) entfielen, wenn nur Primärkarzinome berechnet werden, 80,9 pCt. auf die äußere Decke, 8,7 pCt. auf Urogenitalapparat, 4,1 pCt. auf Digestionsapparat, 1,8 pCt. auf Respirationsapparat. (Zweifellos werden die Krebserkrankungen der inneren Organe sehr häufig nicht erkannt. Die Tiere sterben oder werden getötet, ohne daß eine Sektion stattfindet, während bei äußeren Krebsen frühzeitig die Klinik aufgesucht wird oder die zur Tötung eingelieferten Hunde dem pathologischen Institut überwiesen werden.) 16 Penis-, 19 Hoden-, 11 Prostatakarzinome und 339 Mamma-, 3 Ovarien-, 4 Uterus-, 7 Vaginakarzinome wurden festgestellt. Auf 100 Fälle kommen bei Männchen 45 auf die Haut, 42,6 auf den Urogenitalapparat, bei Weibchen 93 auf die Haut (Mamma), 4,9 auf den Urogenitalapparat.

Besonders wichtig sind Murrays durch mikroskopische Untersuchungen sicher gestellte Angaben. Unter 53 Hunde betreffenden Fällen waren 21 Karzinome, ein malignes Adenom, die übrigen Sarkome (2 Chondro-, 1 Osteo-, 1 Fibro-, 1 Myxo-, 1 Melanosarkom). 14 Fälle betrafen die Mamma, 12 die Extremitäten, 11 den Mund und die Mundschleimhaut, 4 Rektum und Anus, 1 das Ohr. Unter 12 Pferden betreffenden Fällen fanden sich 9 Karzinome. Erkrankt waren in 8 Fällen Penis, Vagina, Schwanz und Damm, in 2 Augen. Von 18 Rinderkarzinomen befielen 5 das Auge.

Bei **Katzen** fand Sticker 21 Primärkarzinome, von denen 62 pCt. auf die äußeren Decken, 4,7 pCt. auf den Urogenital-, 14,2 pCt. auf den Digestions- und 19 pCt. auf den Respirationsapparat entfielen. Unter 11 Katzengeschwülsten aus Murrays Sammlung waren 4 auf der Mamma, je 1 am Auge und After lokalisiert.

Von 12 Karzinomfällen bei **Schweinen** kamen 2 auf die Haut, 7 auf den Urogenitalapparat, 3 auf den Digstionsapparat (Sticker). (Nach Eggeling soll in manchen Gegenden Hannovers bei Schweinen Krebs des Unterkiefers als Folge häufiger Verletzungen beim Fressen und in der Kastrationsnarbe der Säue sogar häufig sein; die Angabe ist aber nicht bestätigt worden.)

Berechnet man (nach Sticker) die Häufigkeit der Hautkrebse zu den Karzinomen der einzelnen Tierarten überhaupt, so waren von 100 Krebsfällen Hautkrebse bei Pferden 34,7, bei Hunden 80,9, bei Rindern 11,0.

Genauere Angaben über die Häufigkeit der Melanosarkome des Pferdes wurden bei Schlachtungen gewonnen. Sawaitow ermittelte unter 7000 Fällen 0,5 pCt., Zimmermann (Zeitschr. f. Tiermed. 1908) von 980 sezierten Pferden 0,27 pCt., von 20 231 klinisch untersuchten 0,22 pCt. Melanosarkome.

Bei der Schilderung der allgemeinen Aetiologie werden noch einige wichtige Zahlenangaben gemacht werden.

Loeb und Jobson (No. 310) fanden in Amerika unter $2^1/_2$ Millionen Rindern 50mal Krebs = 1 : 50 000. 49 Fälle betrafen Kühe; ein Prozentsatz, der sich leicht dadurch erklärt, daß die Ochsen verhältnismäßig sehr jung geschlachtet werden. Metastasenbildung wurde beim Krebs der Kühe nie, Abmagerung regelmäßig beobachtet.

Interessant ist die Seltenheit der bösartigen Geschwülste bei nicht domestizierten Tieren, die eine Analogie zu der relativ kleinen Zahl von malignen Tumoren bei wild lebenden Völkern darstellt. Karzinom ist z. B. bei den afrikanischen Negern selten, bei den amerikanischen so häufig wie bei der weißen Bevölkerung.

Lewin (Bösartige Geschwülste, Leipzig 1909) gibt folgende Zusammenstellung der bei wilden Tieren beobachteten malignen Geschwülste, unter denen sich keine Hauttumoren befinden: Alveolärkarzinom bei einem Pavian, intraokuläres Sarkom bei einem 11 Monate alten Affen, Sarkom der Thyreoïdea und Karzinom der Parotis beim Schakal, Plattenepithelkarzinom der Cervix uteri bei einer Gazelle, Rundzellensarkom beim Bären, Thyreoïdalkarzinom beim Opossum, Mammakarzinom bei einer Löwin. Da in den zoologischen Gärten der Kulturwelt die Tiere ein hohes Alter erreichen und meist auch seziert werden, ist die Seltenheit der Karzinome nicht durch mangelhafte Untersuchung zu erklären.

Sehr selten sind bösartige Geschwülste beim Meerschweinchen und Kaninchen. Bekannt sind: Karzinom des Meerschweinchen in einer zweifelhaften Beobachtung Guyons, Karzinom des Kaninchens (Baumgarten), Hypernephrom des Kaninchens (Lubarsch). Ueber die spontanen Geschwülste der Mäuse und Ratten vgl. S. 460.

Allgemeine Aetiologie.

Ueber die allgemeine Aetiologie der bösartigen Geschwülste sind folgende Tatsachen aus der Tierpathologie festgestellt.

Einfluß des Traumas: Während beim **Menschen** die Unterlippe ein Lieblingssitz des Kankroides ist, ist beim **Pferde** die Prädilektionsstelle die Lippenkommissur, d. h. die Stelle, an der das Mundstück des Geschirrs einen dauernden Druck ausübt. Bemerkenswert ist die Tatsache, daß nach operativer Entfernung der Epitheliome die Tiere durch unablässiges Lecken und Scheuern der Wunde dauernde Reizzustände hervorrufen, die vielleicht die Veranlassung zu den verhältnismäßig häufigen Rezidiven geben (Plicque, No. 914). J. M'Faydean (No. 284) fand bei einem australischen **Ochsen** an der Stelle des Brandmales der Stirn ein typisches

Zylinderzellenkarzinom, dessen Zellen auffallende Neigung zur kolloidalen Entartung hatten. Die Geschwulst wuchs nur langsam. In einzelnen Gegenden Australiens soll dem Einbrennen des Herdzeichens nicht selten Hautkrebs (Cancer-brand) folgen. Bei **Katzen** entsteht Karzinom der Oberlippe meist nach Verletzungen (Bissen). Die ursprüngliche Wunde wird durch dauerndes Ablecken und Abbeißen des Schorfes gereizt. Der Tod erfolgt meist durch Behinderung der Nahrungsaufnahme (Leblanc, No. 435).

Sabrazès, Muratel und Antoine sahen im Anschluß an den Biß einer Ratte bei einer Katze ein melanotisches Epitheliom des Lides, das von der pigmentierten Conjunctiva palpebrarum ausgegangen sein soll. Beim **Hunde** erkrankt die Mamma selten, bei der Hündin verhältnismäßig oft an Karzinom. Meist sind die hinteren Warzen, die den Traumen am meisten ausgesetzt sind, befallen.

Von 100 Krebsfällen kamen auf die Mamma: beim Pferde 2—3, beim Hunde 41, bei der Katze 16 und beim Rinde 1. Die Häufigkeit des Mammakrebses bei der Hündin ist nicht durch die funktionelle Atrophie infolge Nichtstillens zu erklären. Vielleicht ist bei den großen Tieren die Mamma in besser geschützter Lage.

Die Häufigkeit der Schwangerschaften ist ganz ohne Einfluß auf die Entstehung der Tumoren. Vielleicht ist der Unterschied zwischen Mensch und Tier dadurch zu erklären, daß die bei der Hündin regelmäßig zweimal jährlich sich einstellende Brunst eine erhebliche Kongestion zu den Mammae bewirkt, während beim Menschen nur die Schwangerschaft, nicht aber die Menstruation Veränderungen der Mamma erzeugt. [Die Hündin sezerniert, auch wenn sie nicht belegt ist, während der Schwangerschaft Milch (Leblanc).] Bei Kühen, bei denen doch bei der Schlachtung wegen der Tuberkulose das Euter genau untersucht wird, ist das Karzinom eine große Seltenheit. Guillebeau konnte im ganzen 17 Fälle sammeln. Im Gegensatz dazu sind fast alle Mäusetumoren Mammageschwülste.

Für eine gewisse Bedeutung der Kastration spricht Stickers Beobachtung, daß 52 Karzinomfälle des Penis des Pferdes fast nur Wallache betrafen. Er meint, daß die beim Wallach allmählich ausbleibenden Erektionen des Penis eine Ansammlung von Smegma und Unrat im Präputialsack bewirken, die als Reiz auf die Organe einwirkt. (Freilich dürften die Wallache unter den männlichen Pferden bei uns doch mindestens die 500 fache Ueberzahl darstellen.)

Ueber die Erblichkeit bösartiger Geschwülste ist wenig bekannt. Leblanc konnte wiederholt Karzinom der Mamma bei Hündinnen und ihrer Deszendenz feststellen. Einmal sah er Pyloruskarzinom bei einer Hündin, deren Mutter an Mammakrebs gelitten hatte. Die von Gohier, Dieckerhoff u. a. behauptete erbliche Uebertragung der Disposition zu Melanosarkom bei Pferden ist nach Zimmermanns Erhebungen unbewiesen.

Unbestreitbar ist der Einfluß des Alters. Aeltere Tiere erkranken häufiger an bösartigen Geschwülsten als jüngere. Freilich ist zu berücksichtigen, daß von den Haustieren eigentlich nur Hunde und Katzen ein höheres Alter erreichen, Schweine, Rinder meist jung, Pferde verhältnismäßig jung getötet werden. Vielleicht beruht die Seltenheit der Krebse bei Schweinen auf dieser Tatsache. Sticker fand, daß nur 1 Hündin seiner Statistik 4 Jahr, 21 = 5—8 Jahr, 17 = 9—15 Jahr alt

waren. Von 13 Rindern waren 5 bis 5 Jahr, 7 = 6—8 Jahr, 1 = 12 Jahr alt. Von 90 Pferden waren 2 = 4 Jahr, 13 = 5—8 Jahr, 22 = 9—12 Jahr, 26 = 13 bis 16 Jahr, 24 = 17—20 Jahr, 3 = 21—25 Jahr alt. Von 124 Hunden einer Statistik waren 0,7 pCt. = bis 1,5 Jahr, 11,2 pCt. = 2—4 Jahr, 19 pCt. = 5 bis 6 Jahr, 25,3 pCt. = 7—8 Jahr, 24 pCt. = 9—10 Jahr, 9 pCt. = 11—12 Jahr, 10,4 pC. = 13—15 Jahr. Auch Bouley hebt das verhältnismäßig hohe Alter der karzinomatösen Hunde hervor. Fröhner (No. 1426) fand 87 pCt. der Karzinomhunde über 5, 54 pCt. über 7 Jahre alt. Auch die Melanosarkome werden nach Dieterichs Statistik von 145 Fällen mit dem Alter der Pferde häufiger (vgl. Mäuse).

Für manche Hautregion scheint eine lokale auf anatomische Gründe zurückzuführende Disposition zu bestehen

Die Häufigkeit des Analkrebses der Hunde (89 von 766 Primärkarzinomen) führt Sticker auf das Vorhandensein von blindsackähnlichen Hauteinstülpungen in die azinösen und tubulösen Drüsen zurück. Von diesen nehmen die Karzinome, begünstigt durch die Ansammlung von Unreinlichkeiten an diesen Stellen ihren Ausgang.

Zweifelhaft bleibt, ob einzelne Gegenden[1]) besonders zur Krebserkrankung der Haustiere, entsprechend der Theorie von Behla, disponieren. Auf die recht zweifelhafte Beobachtung über die Häufigkeit der Schweinekarzinome in Hannover ist hingewiesen worden. Interessant ist das häufige Vorkommen des Krebses der inneren Augenwinkel auf einer Farm in Wyoming. Auf 1000 Rinder, die jährlich geschlachtet wurden, waren stets 1—2 Fälle Krebs des inneren Augenlides. Das Karzinom hatte papillomatösen Charakter, drang zuweilen in Iris und Choroidea ein. Die submaxillären und retropharyngealen Lymphdrüsen waren geschwollen. Metastasen kamen nur in den retromaxillären Drüsen vor. In einem Falle waren beide Augenwinkel und die Vulva befallen. Histologisch fand sich Pflasterepithel, Verhornungen und Hyalinbildung.

Ein Einfluß der Nahrung auf die Entstehung der Karzinome ist nicht festzustellen. Bei den Herbivoren findet man seltener Karzinom als bei den Karnivoren, die Herbivoren und Omnivoren werden aber auch in früherem Lebensalter getötet. Bei den Pferden, den ein höheres Lebensalter erreichenden Herbivoren, konnte Fröhner in 7 Jahren allein 25 Fälle von Karzinom operieren.

Für die Infektiosität des Karzinoms spricht keine Beobachtung der Veterinärmedizin). Borrel (No. 1609) ist geneigt, dem Demodex folliculorum eine gewisse Rolle bei der Verbreitung des Karzinoms einzuräumen.

Versuch zur experimentellen Erzeugung bösartiger Geschwülste.[2])

Die Versuche durch Reizung der Organe (Injektion von Krotonöl in die Lunge, Pinselung des Rattenskrotum mit Teer) Karzinom zu erzeugen, hatten keinen

---

1) Das häufige Vorkommen von Strahlkrebs (Huferkrankung) in demselben Stall (Prietsch, Sächs. Jahresber.) ist für die Frage ohne Bedeutung, da der Strahlkrebs kein Karzinom ist.

2) Für das vorliegende Kapitel sind meist die Originalarbeiten der Autoren verarbeitet worden; vor allem wurde die Darstellung von Apolant in Kolle-Wassermanns Handbuch und das

unbestrittenen Erfolg. Verletzung der Haut von Hunden und dauernde Irritierung mit Xylolparaffin (8 bis 12 Wochen lang) (Brosch) ergab wohl eine gesteigerte Epithelproliferation, aber kein Karzinom.

B. Fischer injizierte Oele, die mit Scharlachrot versetzt waren, in das Kaninchenohr und beobachtete im Unterhautbindegewebe zellige Infiltration, Riesenzellenbildung, Neubildung jungen Bindegewebes und Sprossenbildung der Epithelzapfen. Das Scharlachrot (ebenso Sudan III und Indophenol) enthält Attraxine, die chemotaktisch eine Tendenz der Epithelien, zu den Oeltropfen hin zu wachsen, auslösen. Die Kritik hat die Tatsache zugegeben, sie aber durch eine Ersatzwucherung der durch die Oelinjektion geschädigten und zur vorzeitigen Verhornung angeregten Epithelien erklärt (Münchener med. Wochenschr., 1906, No. 42).

Zahlreiche Versuche, entsprechend der Cohnheimschen Theorie, embryonales Gewebe auf Tiere zu übertragen, haben den Beweis gegeben, daß das überpflanzte Gewebe sich weiter entwickelt, ja auch in gewisser Weise differenziert. Wilms konnte sogar teratoide Gebilde durch Implantation sehr junger Embryonen bei 2 bis 3 Wochen alten Hühnern erzeugen. Einerseits aber lassen sich Impferfolge immer nur bei einzelnen disponierten Tieren erzeugen, andererseits werden die „Embryome" sehr bald resorbiert. Eine wirkliche Geschwulst im pathologischen Sinne ist aber auf diesem Wege nicht erzeugt worden. Ribbert hat angenommen, daß Geschwülste durch Lösung der Parenchymzellen aus dem natürlichen Verbande entstehen können. Transplantationen von Gewebsstücken in die Bauchhöhle oder in Lymphdrüsen haben zwar eine Entdifferenzierung ergeben, die aber darauf zurückzuführen ist, daß Epithelien überleben, ja auch eine geringe, bald sistierende Proliferation zeigen, während die Hauptmasse des überpflanzten Gewebes zugrunde geht.

Die experimentelle Transplantation der Geschwülste **vom Menschen auf den Menschen** ist wiederholt vorgenommen worden; da es sich natürlich um krebskranke Versuchsobjekte handelte, ist eine Disposition zur Geschwulstbildung bei den Versuchsmenschen als vorhanden anzunehmen.

Die Angaben über die erfolgreiche Uebertragung von Geschwülsten des **Menschen auf Tiere** sind mit großer Vorsicht zu betrachten. Lewin (Geschwülste) hat die ganze Literatur gesammelt. Die Beobachtungen zerfallen in drei Kategorien; in der ersten sind nach der Injektion der Geschwulstteile entzündliche Wucherungen entstanden, in der zweiten sind die überimpften Tumoren weiter gewachsen, in der dritten haben sich anders geartete bösartige Tumoren entwickelt. Es sei eine Reihe charakteristischer Fälle angeführt.

Lanz: Injektion einiger Tropfen Melanosarkombrei in die Milz eines Hundes: Ablagerung schwarzer Massen in der Haut, der Muskulatur, den großen Unterleibsdrüsen.

Reale: Verpflanzung eines menschlichen Hautsarkoms auf ein Kaninchen: Nach 2 Jahren Entwicklung eines histologisch einen andern Bau zeigenden Tumors.

Werk C. Lewins „Die bösartigen Geschwülste", Leipzig 1909, benutzt. Da sich in dem letzten Werk die ganze Literatur findet, ist von einer Wiedergabe aller Literaturangaben über die experimentelle Krebsforschung abgesehen worden.

Gaylord: Nach Transplantation beim Hunde Leber-, beim Meerschweinchen Lungenknoten von karzinomatösem Bau.

Dagonet: Injektion zerriebener Lymphdrüsenmetastasen vom Peniskarzinom in die Bauchhöhle einer Ratte: Nach einem Jahr Knoten in Netz und Leber, die Plattenepithelkarzinomen entsprachen, jedoch kleinere Zellen zeigten.

Dagonet und Mauclaire injizierten einer Ratte intraperitoneal eine Aufschwemmung von Rektumkarzinomzellen. In der Abdominalschleimhaut des nach 6 Wochen getöteten Tieres fanden sich ulzerierte Knötchen, die auf eine zweite Ratte verimpft wurden. Bei diesem Tiere entwickelte sich innerhalb zweier Monate neben kleinen Lymphdrüsenmetastasen ein mächtiger in der Bauchhöhle gelegener Tumor von sarko-karzinomatösem Bau.

Lewin: Uebertragung eines schnell wachsenden Ovarialkarzinoms auf einen Hund: Bei Sektion des Hundes in der Narbe größerer Tumor, im Peritoneum zahllose bis stecknadelkopfgroße Knötchen. Der Tumor konnte in 12 Generationen weiter gezüchtet werden; nach intravenöser Injektion entstanden zahlreiche Knoten in der Lunge, vereinzelte in der Leber und Niere. In den Knoten von sarkomatösem Typus fanden sich neben vereinzelten Spindelzellen größere endothelartige Zellen. Jedenfalls glich die Geschwulst nicht dem Impfkarzinom, war aber auch nicht als einfache Granulationsgeschwulst aufzufassen.

Die Uebertragung der Geschwülste von Tieren auf **Tiere gleicher Art und Tiere fremder Art** haben einige Erfolge gegeben. Bashford gelang es nicht Pferde-Tumoren (Pflasterzellenkarzinome) auf Pferde zu verpflanzen. Nach Sticker[1]) können zwar einzelne Hundesarkome auf Hunde übertragen werden, auf andere Tiere nur dann, wenn zwischen den Tierarten nur Kreuzungen möglich sind (z. B. auf Füchse). Dementsprechend hatten Stickers Versuche, Menschentumoren auf Hunde zu übertragen, keinen Erfolg. Er hatte aber selbst bei artgleichen Tieren nur in ganz bestimmten Fällen (vgl. venerische Geschwülste) positive Impfresultate. 74 Versuche, 16 maligne und 6 benigne Hundetumoren auf Hunde zu übertragen waren erfolglos. Bei Ueberpflanzung eines Katzensarkoms auf eine Katze entwickelte sich ein haselnußgroßer, bald wieder resorbierter Tumor. Bashfords 90 Versuche, maligne Geschwülste von Hunden, Katzen und Ratten zu verimpfen, hatten nur insofern Resultate, als Mammatumoren, die aus Mischgewebe bestanden, häufig Knorpel- und Drüsensubstanz vermischt enthielten, bei alten Hündinnen sich weiter entwickelten. Klenke dagegen will Melanosarkome vom Pferde auf Pferde übertragen haben. In einer Reihe von Fällen wurden Hunde- und Rattentumoren übertragen, die sich nachher als Granulome herausstellten. Auch die Uebertragungsversuche eines Pflasterzellenkarzinoms eines Karpfens auf 6 andere Karpfen waren resultatlos. Ehrlich konnte zwar Mäusekarzinome auf Ratten überimpfen, die Wucherungen gingen aber nach 7 Tagen spontan zurück, weil „der nötige Wuchsstoff für die Zellen des Mäusekarzinoms im Rattenorganismus nicht zur Verfügung steht“. C. Lewin übertrug eine Mischung eines zu einem Sarkom umgewandelten Ratten-

---

1) Die wichtigsten Arbeiten Stickers betreffen die venerischen Geschwülste. Ich habe, ohne zur Frage der Sarkomnatur dieser Tumoren Stellung zu nehmen, die Versuche im Kapitel venerische Geschwülste referiert.

tumors mit einem Mäusekarzinom auf mehrere Ratten; mit den bei diesen Tieren gewachsenen Geschwülsten wurden Mäuse geimpft; eines dieser Versuchstiere bekam eine Neubildung vom Typus des ursprünglichen Rattentumors.

Ueber die Empfänglichkeit der Rassen wird später berichtet werden.

Die experimentelle Weiterverimpfung der Ratten- und Mäusetumoren.[1])

Primäre Tumoren bei Mäusen waren früher selten. Bashford fand unter 30 000 Tieren nur 12. Hertwig und Poll gelangten in den Besitz von 9 Spontangeschwülsten. Fast stets handelte es sich um Karzinome, Sarkome, Fibroadenome, Myxome, Chondrome: ihr Sitz ist meist die Mamma, selten Achselhöhle, Weiche, Flanke (Bashford), rechte Seite des Vorderkörpers, Vulva (Hertwig und Poll, Haaland), Mundhöhle (Borrel und Haaland), Präputium (Bashford). Auch primäre Geschwülste innerer Organe sind beobachtet.

Nachdem aber die Aufmerksamkeit auf die Mäusetumoren gerichtet war, wurden in den Züchtereien zahlreiche Geschwülste festgestellt. Murray fand[2]) bei 119 Tieren allein 142 Mammatumoren. 14 Tiere hatten 2, 2 Tiere 3 Tumoren. 46 Geschwülste waren hämorrhagische Adenokarzinome; häufig wurden Adenokarzinome, gelegentlich zystische Karzinome und Spindelzellensarkome gefunden. Außerdem sah Murray bei Mäusen noch Karzinom des Dünndarms und des Magens, Adenom der Leber, Spindelzellensarkom der Nierengegend, maligne Lymphome. Besonders wichtig ist ein Pflasterzellenkrebs der Achsel, des Nackens und der Brustwarze, weil es sich bei diesen Tumoren um Hautkarzinome handelte. Bashford teilt mit, daß bis September 1909 im Londoner Krebsinstitut allein über 1000 spontane Geschwülste beobachtet waren.

Auch bei den spontan erkrankenden Mäusen erzeugt das Alter eine Disposition. Bei Tieren im Alter von 6—9 Monaten fand Bashford in 2,2 pCt., bei solchen von 12 Monaten in 3,5 pCt., bis 15 Monaten in 7,4 pCt., bis 18 Monaten in 14,2 pCt., bis 21 Monaten in 33,3 pCt. der Fälle Karzinom.

Die meisten Geschwülste haben Karzinombau; sie bestehen aus Acinis, die von kubischem Epithel begrenzt sind und gleichen dem normalen Brustdrüsenbau. Der Adenomcharakter wird durch Vermehrung des Bindegewebes, Auftreten unregelmäßiger Massen polygonaler Zellen, zystische Erweichungen und Verhornungen modifiziert. Das Wachstum geht bei den spontan entstandenen Tumoren rapide vor sich, so daß die Tiere bald getötet werden mußten, um die Geschwülste vor dem spontanen Tode zu transplantieren. Die kurze Beobachtungsdauer erklärt vielleicht den Mangel an Metastasen. Zweimal wurde bei Mäusen Karzinom der Därme (Dünndarm und Mesorektum) festgestellt. Die seltenen, verhornenden Tumoren haben Hertwig und Poll, Erdmann (No. 1419), Hanau u. a. beschrieben. Sie eignen sich ebenso schlecht zur Uebertragung wie die hämorrhagischen Kystadenome (Ehrlich $^1/_5$ pCt. Impferfolge). Erdmann bildet vollkommene Kankroide mit den bekannten Epithelzwiebeln von der Klitoris einer Maus ab. Das Bild gleicht genau den Kankroiden der menschlichen Vagina (Plattenepithelkarzinome).

1) Vgl. Anmerkung S. 457.
2) Unter den Versuchstieren des Londoner Krebsinstituts.

Alle Spontantumoren sind schwer übertragbar: Ehrlich erzielte nur 2,8 pCt., Bashford nur 1,6—3,2 pCt., Hertwig und Poll nur 3,2 pCt. positive Ergebnisse. Bei Fortimpfung steigt die Virulenz einzelner Tumoren sehr stark: Ehrlich konnte bei einzelnen Stämmen 50 pCt., Jensen 40—50 pCt., Michaelis bis 90—100 pCt. erzielen. Der Durchschnitt der Erfolge ist aber 7,4 pCt. (Hertwig-Poll) bis 10 pCt., die Bashford mit seiner von ihm für bedeutungsvoll gehaltenen Impfmethode erzielte.

Jüngere Tiere eignen sich mehr zur Uebertragung als ältere; sie erkranken im Alter von 5—7 Wochen nicht nur am häufigsten, sondern ergeben auch besonders schnell wachsende Geschwülste.

Die Art der Impfung ist verschieden. Man hat Geschwulstmassen steril mit physiologischer Kochsalzlösung zerrieben und den Brei eingespritzt (Jensen, Ehrlich, L. Michaelis). Bashford hat mit einer breiten Einstichkanüle Geschwulstteile herausgestochen und durch Einstich unter die Haut der Versuchstiere gebracht. Hertwig und Poll depilierten mit Schwefelbarium, desinfizierten mit Aether, inzidierten 1 cm lang, brachten 2—4 hirse- bis pfefferkorngroße Tumorstückchen in die Hauttasche und vernähten.

Ist die Impfung erfolgreich gewesen, so erfolgt häufig ein so schnelles Wachstum, daß die Geschwülste eine die Größe der Tiere übertreffende Masse werden. Dagegen geht das Körpergewicht der Tiere und ihre Ernährung auch durch Lungenmetastasen nicht zurück. Kachexieähnliche Zustände erfolgen erst, wenn die Geschwülste die Haut durchbrechen, Hämorrhagien und Infektionen der Hautwunde eintreten. Hertwig und Poll berechneten die durchschnittliche Gewichtszunahme einer Tumormaus auf 1,5 g; aber auch bis 5,8 g sind beobachtet. Bei einem Tiere stieg das Körpergewicht von 13,8 auf 29,1 g in 10 Wochen.

Das schnelle Wachstum mancher experimenteller Geschwülste erklärt Bashford (No. 1417) dadurch, daß zunächst nur Geschwulstzellen übertragen werden, die Wachstumstendenz ohne Degenerationstendenz zeigen. In spontan entstandenen Tumoren gibt es Zentren der Degeneration, die dem ungezügelten Wachstum entgegenarbeiten. Die transplantierten Zellen sind gleichartig wucherungstüchtig; bei fortdauernder Fortzüchtung durch Generationen erschöpft sich allerdings ihre Wachstumskraft und schlechtere Impferfolge stellen sich ein. Schwankungen in der Wachstumsenergie kommen aber (Bashford, Murray, Bowen u. a.) auch in den Zellen des einzelnen Tumors vor. Stillstand und beschleunigtes Wachstum wird auch bei den experimentellen Geschwülsten wie bei den spontan entstandenen beobachtet.

Von der Wachstumsgröße der Mäusetumoren geben folgende Angaben eine Vorstellung:

Ehrlich und Apolant konnten den Krebs bei Mäusen in 2 Jahren bis zur 60. Generation transplantieren. Wenn jedesmal 12 Impfungen vorgenommen würden, von denen 8 erfolgreich wären, so würde die Gesamtmasse der Tumoren einen Kubus von 1000 Billionen km Kantenlänge ausfüllen. Das Licht würde diese Kantenlänge erst in 105 Jahren durchlaufen (Berliner klin. Wochenschr., 1905, No. 28).

Bashford betont die „schwingende Wechselwirkung zwischen dem Gewicht des Tumors und dem Gewicht des ihn ohne Gesundheitsstörung tragenden Tieres". Bei zu großem Wachstum leidet das Tier und geht schließlich ein.

Ein Teil der experimentell übertragenen Tumoren behält seine Spezifizität. Das Kankroid der Ratte bewahrt durch viele Generationen seine charakteristischen Merkmale. Zuweilen verändert eine Geschwulst in der zweiten Generation ihren Charakter, um ihn später wieder völlig anzunehmen. Vielfach verliert sich bei der Fortzüchtung der karzinomatöse Charakter und macht (z. B. bei der Impfung der 69. Mäusemammakrebsgeneration der Beobachtung Ehrlich-Apolants) einem sarkomatösen Habitus (Spindelzellensarkom) Platz. Beobachten läßt sich ferner die Tatsache, daß bei schnellem Wachstum der papilläre, bei langsamem der alveoläre Charakter der Karzinome überwiegt. Die experimentell mögliche Aenderung des Geschwulstcharakters ist sehr wichtig, weil sie den Einwand entkräftet, daß bei der Impfung nicht eine Erkrankung des geimpften Tieres, sondern vielmehr eine Fortwucherung des übertragenen Tumors stattfindet. Lewin nimmt an, daß die Umwandlung eines Adenokarzinoms in ein Kankroid dadurch erfolgt, daß durch das Tumorwachstum die mit überpflanzten Hautepidermiszellen zu kankroidaler Wucherung angeregt werden. Es ist derselbe Vorgang, der bei der Wucherung des Bindegewebes zu Sarkomen unter dem Einfluß der übertragenen Krebszellen stattfindet. Die Transplantation wird unmöglich, wenn die Geschwulstzellen durch höhere Temperaturen (37° 24 Stunden, 47° C. 5 Minuten) oder niedere Temperaturen (—18° 5 Minuten), Zerreiben mit Sand, Filtration durch Berkefeld-Filter, Eintrocknung, Behandlung mit Chemikalien abgetötet sind. Ehrlich gelang es jedoch, einmal eine 2 Jahre im Kühlschrank (— 8—12°) gehaltene Geschwulst zu übertragen. Nach Hertwig und Poll können Resultate noch erzielt werden, wenn die Tumoren 5—20 Tage bei einer Temperatur von 1—2° aufbewahrt waren. Mit der Zeit der Aufbewahrung wächst die Ruheperiode der Geschwulst; d. h. erst nach längerer Zeit geht der Impftumor an.

Metastasenbildung in entfernten Organen ist (vgl. oben) bei den spontanen Mäusetumoren selten; wird auch bei den experimentell erzeugten, z. B. als Lungen- und Lebermetastasen nur gelegentlich konstatiert (vgl. Haaland, No. 1417), ist aber bei Rattentumoren nach Lewin (z. B. in Leber, Milz, Peritoneum) häufiger.

Thorel betont, daß die mikroskopische Lungenuntersuchung der Tumormäuse oft Metastasen enthüllt, die klinisch und mikroskopisch unbemerkt bleiben.

L. Michaelis und die übrigen Experimentatoren stellten fest, daß die Mäuse Berlins für Kopenhagener Tumoren nicht oder wenig empfänglich waren. Man glaubte an Rasseeigentümlichkeiten. Haaland aber zeigte schon, daß nach längerem Aufenthalt der Mäuse eines Stammes im Ausland die scheinbare Immunität schwindet, weil die Ernährung eine andere wird und den Stamm für den ausländischen Tumor empfänglicher machen kann. Hertwig und Poll weisen mit Recht darauf hin, daß ein lebhafter Versand der Züchtereien von Versuchsmäusen je nach Bedarf zwischen den wissenschaftlichen Zentren stattfindet, daß man jedenfalls von Mäusestämmen nach geographischen Bezirken nicht sprechen kann. Die Versuche

Haalands, empfängliche Berliner Mäuse durch Injektion von Blutserum unempfänglicher dänischer Mäuse zu schützen, hatten keinen Erfolg.

Hertwig und Poll zeigten durch zahlreiche Versuche, daß 3 histologisch verschiedene Tumoren sich wechselseitig auf weiße und graue Mäuse übertragen lassen, wenn auch die Empfänglichkeit der Rassen für Rassentumoren größer ist als für rassenfremde. Bashford glaubt dagegen, daß, wenn die rassenfremde Geschwulst erst einmal angegangen ist, ihre Weiterzüchtung auf der fremden Rasse ohne alle Schwierigkeit weiter erfolgt. Die Angaben (z. B. Gierkes) über die Empfänglichkeit der einzelnen Mäuserassen für die einzelnen Geschwulstarten verlieren demnach an allgemeiner Bedeutung.

Die Beobachtungen über die experimentelle Immunisierung sind durch die oben berichtete Tatsache erschwert, daß die große Ueberzahl der Tiere gegen die Impfung mit Tumoren überhaupt immun ist. Vielfach sind auch wiederholte Impfungen erfolglos, so daß eine angeborene Immunität besteht. Ein Teil der Tiere akquiriert aber bei der ersten Impfung einen Tumor, der nach einiger Zeit spontan resorbiert wird. Verhalten sich diese Tiere gegen erneute Uebertragungen refraktär, so haben wir eine erworbene Immunität. Diese Immunität durch Injektion mit Chloroform oder durch Erhitzen auf 48° abgeschwächten Tumormaterials zu erzeugen mißlang. Dagegen konnte Ehrlich durch Vorbehandlung der Versuchstiere mit wenig virulenten (hämorrhagischen) Geschwülsten eine so starke erworbene Immunität erzeugen, daß von 95 so behandelten Mäusen nur 2, von 114 Kontrolltieren 93 erkrankten. Vielfach (nicht immer) ist sogar Panimmunität erzielt, d. h. die gegen Karzinom geschützten Tiere erkranken auch nicht nach Impfung mit Sarkom und Chondrom. Auf diesem schwierigen Gebiet widersprechen sich jedoch die Angaben der einzelnen Autoren noch sehr (vgl. C. Lewin, Geschwülste).

Panimmunität ist auch durch Vorbehandlung der Tiere mit normalen Organzellen derselben Tierart (Embryonen, Leber- und Mammazellen, Blut) erzielt worden.

Die Immunität ist nicht durch die Bildung von Antikörpern zu erklären, die nach Borrel durch die nicht zum Tumoraufbau verwendeten Zellen des Impfstückes bzw. durch die Organzellen erzeugt sein sollten. Exstirpiert man den primären Tumor, so ist die Immunität geschwunden. Ehrlich, Sticker u. a. zeigten, daß die Immunität auf dem Fehlen eines Stoffes beruht, den der wachsende Tumor gewissermassen anzieht. Diese „atreptische Immunität“ besteht nur bei schnell wachsenden Tumoren, die alle die fraglichen Stoffe des Organismus anziehen; sie fehlt bei langsam wachsenden Geschwülsten, die deshalb mehr zur Metastasenbildung neigen. Die gegen die Theorie gemachten Einwendungen (z. B. erfolgreiche Neuimpfungen von Tumormäusen, Hertwig und Poll, Borrel u. a.) wurden von Ehrlich damit zurückgewiesen, daß die atreptische Immunität nur bei sehr schnell wachsenden und durch Breiimpfung schnell erzeugten Geschwülsten einträte. Die atreptische Immunität kann für den Menschen keine Rolle spielen, weil die primären Tumoren nicht dieselben Bedingungen an Wachstumsenergie und Virulenz wie die Mäusegeschwülste erfüllen.

Die in der oben geschilderten Weise vorgenommene künstliche Immunisierung (z. B. mit Blut, Embryonen usw.) verändert, wenn sie keine absolute ist, die Resistenz der Versuchstiere, so daß die Geschwülste langsamer wachsen, vorübergehend stillstehen oder gar schwinden. In einer Reihe von Fällen gelingt die Impfung erst nach verstärkter Dosis von Impfmaterial. Endlich scheint nach Murray (Berl. klin. Wochenschr. 1909. No. 33) durch die partielle Immunisierung auch der histologische Bau insofern alteriert zu werden, als bei der Uebertragung von Karzinomen der alveoläre Typus unter Verlust der charakteristischen adenomatösen Differenzierung mehr hervortritt. Haaland zeigte neuerdings, daß durch die Einwirkung der Kälte, der mechanischen Zertrümmerung und der Radiumstrahlen die Resistenz verleihenden Eigenschaften der zur Immunisierung verwendeten Gewebe verloren gehen.

Direkte Beweise für die parasitäre Natur der bösartigen Geschwülste fehlen; es häufen sich aber die Beobachtungen scheinbarer Epidemien unter den Mäusen und Ratten, die völlige Analogie zu den für die menschliche Pathologie festgestellten „Krebsorten" darstellen. Lewin hat die Kasuistik zusammengestellt; besonders bemerkenswert ist eine von Thorel beobachtete Krebsendemie der Mäuse, bei der kontinuierlich jeden Monat neue (auch angeblich experimentell immunisierte) der Erkrankung zum Opfer fielen. Thorel (Deutsche path. Gesellsch., 1908) weist selbst darauf hin, daß Kreuzungen mit tumorenexstirpierten Mäusen, Zusammenleben mit Geschwulstmäusen, Ektoparasiten, wie Flöhe, keine Rolle spielen. Clowes und Gaylord beobachteten 60 Spontankarzinome der Mamma im Laufe der Jahre in demselben Käfig. Gehäuftes Vorkommen von Geschwülsten der Mäuse und Ratten, die in dem gleichen Käfig gehalten wurden, ist wiederholt beobachtet worden. Morau gibt an, durch Wanzen aus einem Käfig mit Geschwülstmäusen Mäusekrebsendemien bei geschwulstfreien Tieren erzeugt zu haben. Demgegenüber betont Bashford, daß er trotz Impfung von 200 000 Mäusen im Londoner Krebsinstitut keine spontane Uebertragung von Maus auf Maus beobachtet habe. Die sog. Epidemien entstehen, wenn in einer Züchterei sehr viele Mäuse das Krebsalter erreicht haben.

In den Mäusetumoren hat man vielfach Spirochäten gefunden. Borrel wies sie in vier primären, nicht ulzerierten Tumoren, Gaylord in 16 Tumoren von 3 Stämmen und in 10 Primärgeschwülsten nach. Tyzzer fand sie bei einer Tanzmaus von Jensens Stamm. Deetjen[1]) (No. 1411) konnte Spirochäten in allen im Heidelberger Krebsinstitut untersuchten, von den verschiedensten Stämmen herrührenden Mäusetumoren sowohl in der verdünnten Tumormasse, als im Schnitt, so gut bei Dunkelfeldbeleuchtung, als nach Giemsa oder nach Levaditi gefärbt, nachweisen. Die Spirochäten sind auch gelegentlich im Blut gefunden. Sie haben alle Eigenschaften der Spirochaete pallida, auch Geißeln, zeigen aber gewöhnlich nur 5 Windungen. Eine Uebertragung der Spirochäten von Maus auf Maus durch Ueberführung spirochätenhaltigen Blutes oder Bindegewebes gelingt leicht. Nach 6—10 Tagen sind bei der geimpften Maus Spirochäten im Blute bei Dunkelfeldbeleuchtung nachweisbar. Die Stellung und eventuelle ätiologische Bedeutung dieser Spirochäten ist noch nicht sichergestellt.

Die Eigenart der Krebserkrankung ist, wie auch die Zukunft über die Frage der parasitären Aetiologie die Entscheidung fällen mag, in der Eigenart der Krebszelle gegeben:

1) Deetjen zitiert die Literaturangaben.

„Die Krebszelle ist ein den altruistisch beschränkten Gesetzen des Zellstaates entrückter und damit auf den Einzellen- bzw. Parasitenstandpunkt herabgesunkener, zu unbegrenzter Vermehrung fähiger Organismus“ (Rülf, Zeitschr. f. Krebsf. 1908. S. 154).

Ueber die **Ratten**tumoren kann kürzer berichtet werden, da schon in der vorangehenden Darstellung wiederholt auf die Geschwülste der Ratten eingegangen ist. Hanau übertrug Stücke einer Drüsenmetastase eines verhornenden Plattepithelkrebses in die Tunica vaginalis zweier gesunder Ratten und erzeugte Karzinom des Bauchfells, v. Eiselsberg übertrug ein Fibrosarkom, Fickert ein Spindelzellensarkom, Velich züchtete Rattensarkome durch 8, Loeb Rundzellensarkome durch 40 Generationen.

Außer Hanau vermochten L. Michaelis und Lewin (No. 1415) ein Mammakarzinom (alveolärer Typus) auf 7 von 13 geimpften Ratten zu übertragen; die Fortimpfung gelang bis zur 5. Generation; das Geschlecht der Impftiere machte (Gegensatz zu Mäusekarzinom) keinen Unterschied; weiße Ratten eigneten sich am besten, schwarzweiße schlechter, wilde anscheinend wenig zur Impfung. Die Tumoren machten Metastasen in Leber, Lunge, Bauchfell, bewirkten auch ohne äußere Ulzeration Kachexie. Der anatomische Typus der Geschwulst ist variabel; bald adenomatös, bald alveolär, bald tubulär zeigt die Geschwulst sehr reichliches oder gar kein Stroma. Zuweilen sieht man kleine Zysten und papilläre Wucherungen. Immunisierungsversuche ergaben bisher nur unklare Resultate.

Ueber den Krebs der Kaltblüter und den Krebs der Pflanzen ist am Ende des Abschnittes Karzinom und Sarkom berichtet.

Klinisches Bild der Hautkarzinome der Säugetiere.

Das klinische Bild des Hautkarzinoms ist ein relativ wenig nuanciertes. Bei den für die Krankenbeobachtung vorwiegend in Frage kommenden Tieren, Hund, Pferd, Rind, sind **oberflächliche**, sehr langsam wachsende Formen, die etwa dem Ulcus rodens des Menschen entsprechen, sehr selten. Schindelka sah nur einen einen Seidenpinscher betreffenden Fall. Wegen des Mangels ausgiebiger histodermatologischer Untersuchungen muß es unentschieden bleiben, ob bei Tieren die große Zahl der karzinomatösen Epitheliome vorkommt, die die neuere Forschung beim Menschen festgestellt hat. Dementsprechend ist es unmöglich, eine Scheidung der Krankenbeobachtungen in spinozelluläre und basozelluläre [1]) Epitheliome vorzunehmen. Eine histologische Bearbeitung eines großen Hautkrebsmaterials der Tiere wäre sehr erwünscht.

---

1) Spinozelluläre Epitheliome (Pflasterzellenkrebse, Stachelzellentumoren, Kankroide) stammen von den Zellen des Rete, basozelluläre (flache Krebse, Ulcus rodens, Schweißdrüsenadenome, Endotheliome, Zylindrome, Hautdrüsenkrebse, von den Zellen der Basalschicht ab (Krompechers Basalzellenkrebse).

Unbekannt ist ferner, ob und eventuell wie oft ein **tiefgreifendes** Hautkarzinom sich aus den oberflächlichen Krebsen entwickelt. Klinisch kommt das Hautkarzinom fast stets erst als Ulzeration mit mehr oder weniger aufgeworfenen Rändern zur Beobachtung. Vielfach gibt der Tierbesitzer die Entstehung des Geschwürs aus einer harten Geschwulst an. Die Krebsgeschwüre sind wenig charakteristisch; ihr Grund ist mit zottigen oder fungösen Wucherungen besetzt; zeigt gute Granulationen oder ist mißfarbig belegt; für die Diagnose ist die langsame, ohne wesentliche weitgreifende Entzündungserscheinungen verlaufende Entwicklung wichtiger als das hautklinische Bild, das, wie ich aus Erfahrung mitteilen kann, häufig erst durch die histologische Untersuchung verständlich wird. Der tiefergreifende Krebs geht auf die Unterhaut und die Muskulatur über, erzeugt oft Metastasen in den regionären Lymphdrüsen, selten in inneren Organen.

Einen solchen Fall schildert Textor (No. 739). Bei einem Pferde entstand eine Hautgeschwulst an der Außenseite des Unterschenkels. Der Tumor brach auf, wurde zottig, jauchte; bei Berührungen erfolgten heftige Blutungen. Die Sektion ergab Metastasen in Lunge, Leber, Niere, Euter, Oberschenkelknochen. Die Metastasen enthielten z. T. blutige Massen.

Petit (No. 1607) sah Metastasen des Mammakarzinoms der Hündin in Leber, Milz und Lungen, der Katze in Nieren, Pleura, Lungen, Lymphdrüsen; Darmagnac (No. 1608) beobachtete allgemeine mit Zeichen der Kachexie einhergehende Karzinomatose bei einem 16jährigen Pferde. Die Bauchhöhlenfläche des Zwerchfells war mit Neubildungen übersät; alle Geschwülste saßen auf der Organoberfläche. Als Zeichen der Kachexie kann auch der bei einem an Karzinom leidenden Hunde beobachtete allgemeine Haarausfall betrachtet werden.

Die Häufigkeit der Metastasen nach tiefgreifenden Karzinomen ist nicht genau bekannt. Loeb und Jobson (Zeitschr. f. Krebsforsch., 1906) fanden unter 32 Fällen von Hautkrebs des Augenwinkels des Rindes 20 mal Metastasen in den retromaxillären Lymphdrüsen, gelegentlich auch in den Lungen und in der Leber. (Ueber Metastasen bei der experimentellen Krebserkrankung ist auf Seite 462 berichtet.)

Relativ selten ist auch der **Papillarkrebs** der Haut bei Tieren beschrieben; die Diagnose ist eine rein hautklinische und basiert auf der Bildung blumenkohlartiger, nässender oder mit dicken Borken und Hornmassen bedeckter Exkreszenzen. Er entwickelt sich auf dem Boden eines Karzinoms oder einer Keratose (Schindelka). Als Beispiel dienen die folgenden Fälle:

Sudrail (No. 558) fand bei einer Kuh ein Horn eigentümlich zerfasert; der Grund des Horns war eitrig, die umgebende Haut mit schmalen Papillen bedeckt. Die Affektion verbreitete einen Geruch wie der Strahlenkrebs des Hufes. Das Horn und die Umgebung wurden exstirpiert, es wuchs aber ein papillärer Tumor nach, der sich als Epitheliom erwies. Das Tier wurde geschlachtet. Bei der Häufigkeit, mit der Hornbildungen bei Menschen sich in epitheliale Tumoren umwandeln, ist der Fall bemerkenswert. Göhre (No. 922) beschreibt ein papilläres, nach der Operation 12 kg wiegendes Peniskarzinom eines Pferdes. Der Tumor war an einer Vorhautwunde als blumenkohlartige Wucherung zuerst sichtbar geworden (vgl. auch S. 470).

Wie beim Menschen kommen auch bei den Tieren selten **multiple** primäre Hautkarzinome vor, die wie oben gezeigt, theoretisch große Bedeutung haben. Loeb und Jobson beschreiben primäre Karzinome der Rinder, z. B. beider Augen; Auge und Vulva. Bemerkenswert ist die Mitteilung Moussus (Récueil 1908, p. 481),

Figur 132.

Hund mit Krebsgeschwulst (*a*). (Aus der Klinik von Prof. Regenbogen.)

Figur 133.

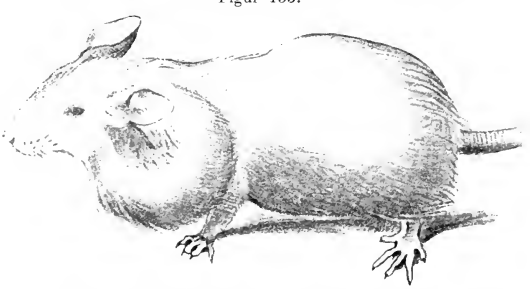

Impfkrebsgeschwulst der Maus. (Nach L. Michaelis, Zeitschr. f. Krebsforschung. Bd. IV. 1906.)

Figur 134.



Schlei (Tinea vulgaris) mit malignen Epitheliomen. (Nach Hofer, Handb. d. Fischkrankheiten.)

der am Schwanz einer Kuh 3 anscheinend ziemlich gleichzeitig entstandene Karzinome feststellte. Trotz Operation erfolgte Uebergang der Geschwulst auf die Wirbelsäule.

Untersuchungen über die **Wege der Verbreitung** der Hautkarzinome bei Tieren fehlen. Zweifellos erfolgt Metastasierung am häufigsten durch die Lymphbahnen. Doch ist auch der Einbruch des Karzinoms in Blutgefäße und embolische Verschleppung beobachtet (Moussu). Daille (Revue de méd. vét., 1908, p. 480) beschreibt die

Figur 135.

Sarkom des Gesichtes. (Aus Neißer, Stereoskopischer Atlas.)
Wegen der klinischen Aehnlichkeit als Pendant zu Fig. 136 gewählt.

Verbreitung des Karzinoms der Mamma einer Hündin „par voie sanguine". Metastasen fanden sich in der Muskulatur, in der Lunge und in der Milz. Die Lymphdrüsen waren absolut frei.

Lokalisation der Karzinome.

Auf Seite 457 ist auf die verschiedene Häufigkeit der Lokalisation der Hautkarzinome an den einzelnen Körperregionen hingewiesen worden. Die Hautkrebse

des ganzen Rumpfes haben wenig andere charakteristische Merkmale als die oben geschilderten. Es mögen daher zur feineren Skizzierung des Krankheitsbildes einige durch die Lokalisation oder durch ihren anatomischen Typus bemerkenswerte Krankheitsfälle referiert werden.

Auf das gehäufte Vorkommen von Epitheliomen des Augenwinkels bei Rindern im Amerika ist bereits hingewiesen. Auch Calvé (No. 1241) beschreibt ein ge-

Figur 136.

Hautkarzinom des Hundes. (Sammlung Prof. Rievel-Hannover.)

lapptes Epitheliom der Konjunktiva, das in 5 Jahren erst 10 Pfennigstückgröße erreicht hatte. Die höckrig warzige Geschwulst hatte die Augenlider vorgetrieben. Operation brachte anscheinend Heilung. Murray sah unter 18 Rinderkarzinomen 5 am Auge und Augenlid.

Im Gegensatz zu diesen auf kleine Bezirke beschränkten Kankroiden stehen die ausgedehnten, weit um sich greifenden Karzinome. Wolstenholme (No. 295)

sah bei einem Pferde ein Epitheliom, das von der Haut ausgehend das Auge und sogar die Gesichtsknochen zerstört hatte.

Anaker (No. 418) beschreibt bei einer Katze ein ausgedehntes Hautkarzinom der Oberlippe, das sich bis zu den Zahnansätzen des Oberkiefers erstreckte und die ganze Lippe so umgekehrt hatte, daß ein Teil der Schleimhaut nach außen sah. Das scharf von der gesunden Haut abgegrenzte Geschwür hatte harte kallöse Ränder. Mikroskopisch war ein gut entwickeltes Stroma vorhanden, die Zellen waren klein, nur ein Teil war größer und hatte epithelialen Charakter. Die Submaxillardrüsen waren in gleicher Weise erkrankt.

In der Sammlung Prof. Petits-Paris sah ich ein sehr ausgedehntes Karzinom vom Kopf einer Katze (vgl.: Eigene Untersuchung CII). Auch Fig. 136 stellt ein sehr ausgedehntes Hautkarzinom des Hundes aus der Sammlung Prof. Rivels-Hannover dar.

Plattenepithelkrebs der Mundhöhle sind bei Hund und Katze z. B. von Bashford und Murray beschrieben.

Kieferepitheliome sollen bei Schweinen nach einer Angabe Eggelings, die allerdings nicht von anderer Seite bestätigt ist, häufig sein. Cadiot (No. 920) beschreibt bei einem Pferde Kieferepitheliome. Die Geschwülste gehen von Gebilden der Mundhöhle (Speicheldrüsen?) aus, wachsen in den Kiefer hinein und durchbrechen die Haut.

Recht selten scheinen Krebse der Extremitäten zu sein (wie beim Menschen). Delmer (No. 374) beschreibt eine Krebsgeschwulst des äußeren Fingers des linken Vorderfußes eines Rindes. Die gewucherte fleischige Masse wurde abgetragen, es erfolgte Heilung.

Verhältnismäßig häufig sind die Karzinome der Genito-Analgegend. Insbesondere scheint die Gegend des Kreuzbeins und der Schwanzwurzel prädisponiert zu sein; ich habe auf der Klinik Prof. Regenbogens die meisten Hundekarzinome an dieser Stelle gesehen. Bemerkenswert ist ein von M'Faydean beschriebener Fall von melanotischem Karzinom des Schwanzes eines Pferdes. In der hühnereigroßen Geschwulst lag das Pigment vielfach intrazellulär so um die Kerne angehäuft, daß letztere vielfach verdeckt wurden. Das Stroma war gut entwickelt. Von 12 Pferdekarzinomen aus der Sammlung Murrays saßen 3 am Schwanz.

Auf die Häufigkeit der Karzinome des Penis bei Wallachen hat (vgl. oben) Sticker hingewiesen. Aber auch bei geschlechtstätigen Tieren sind Peniskrebse keine Seltenheit. Einen Papillarkrebs des Pferdes sah Göhre. Schütz (No. 148) erwähnt einen Bullen, der an der Spitze des Penis ein Kankroid hatte, das beim Koitus zu Blutungen Veranlassung gab. Durch die Reizung beim Sprung wuchs das Kankroid auffällig schnell zu einem blumenkohlartigen Tumor heran. A. Sabat (No. 87) operierte mit Erfolg ein faustgroßes Kankroid der Eichel eines 15jährigen Pferdes. Die höckerige Geschwulst war scharf gegen die Umgebung (daher wohl gutes Resultat) abgesetzt.

Ueber das Karzinom der Mamma der Tiere ist bereits oben berichtet. Sogenannte Hautkrebse von der Bauchseite der Hündinnen sind öfter als angegeben wird Mammakarzinome, die in die Haut hineingewachsen sind.

Verhältnismäßig selten sind Karzinome der Klitoris und der Schamlippen. Harrison (No. 308) beschreibt ein typisches Kankroid der Klitoris einer Stute. Hennigs (No. 892) konnte nur 5 Fälle aus der Literatur zusammenstellen, denen er zwei eigene anfügte. In Hennigs erstem Fall ragte im ventralen Schamlippenwinkel ein gänseeigroßer, rundlicher, grauschwarzer, fast knorpelharter Tumor aus der Schamlippe der 15 jährigen Stute hervor. Die Oberfläche war mit blumenkohlartigen Wucherungen bedeckt. Die Geschwulst saß der Klitoris breit gestielt auf. Der Tumor soll innerhalb eines Jahres nicht gewachsen sein; die nachweisbaren Drüsen waren nicht geschwollen. Operation brachte Heilung. Mikroskopisch wurde ein reiches Bindegewebsstroma mit zahlreichen Plattenepithelnestern festgestellt. In einem Falle Naudins war die Geschwulst 450 g schwer; in einer Beobachtung Eberleins waren Metastasen auf der die Geschwulst berührenden Fläche des Schweifes eingetreten. In einem zweiten Falle Hennigs handelte es sich um einen wallnußgroßen, graurötlichen, festweichen, an der Oberfläche zerklüfteten Tumor, der teilweise blumenkohlartig gewuchert war. Sein Zentrum war ulzeriert. In der Umgebung wurden noch 4 kleinere analoge Geschwülste festgestellt. Mikroskopisch handelte es sich um Plattenepithelkarzinome, die von dem Epithel der Haut ausgegangen waren. Bemerkenswert ist, daß 3 der an Karzinom der Genitalien leidenden Stuten das Alter von 15 Jahren (also mittlere Lebenszeit) hatten. Ein Fall Mackennys (No. 1359) ist dadurch bemerkenswert, daß die Entwicklung des Vulvakrebses sich an eine durch ein bösartiges Pferd hervorgerufene Trittverletzung anschloß.

Die Diagnose der Hautkarzinome ergibt sich aus dem klinischen Verlauf und der mikroskopischen Untersuchung. Schwer ist die Entscheidung im Einzelfalle, ob bei tiefgreifenden Karzinomen, wie Kitt annimmt, die epithelialen Gebilde der Haut (Drüsen- und Haarwurzelscheiden) in Wucherung geraten und zu Krebszapfen werden, oder ob die vom Epithel stammenden Zapfen die aktiv gar nicht wuchernden Anhangsgebilde passiv in den Prozeß hineinziehen.

Die Prognose hängt für die chirurgische Therapie von der Neigung der speziellen Karzinomart zur Metastasenbildung ab. Wie lange ein Tier der Krebsinfektion widersteht, ist schwer zu sagen, da wohl die ungeheure Mehrzahl aller an inoperablen Krebsgeschwüren leidender Haustiere sehr bald getötet wird. Die Therapie ist rein chirurgisch. Schindelka berichtet, daß innere und äußere Arsentherapie bei einem Hengst günstig auf das Verschwinden multipler Warzen wirkte, daß aber anstelle einer großen Warze sich ein papilläres Hautkankroid entwickelte.

Die Röntgentherapie, die bei den Hautkrebsen des Menschen gute und bei richtiger Indikationsstellung häufig gute Erfolge bringt, gibt bei dem Krebs der Tiere nach Eberlein (No. 1422) zweifelhafte Resultate. Bei einem Karzinom der Palpebra tertia eines Pferdes mußte chirurgische Behandlung eingreifen. Es trat nach 13 Monaten Rezidiv auf. Hufkrebs wird nicht, Strahlkrebs (kein Karzinom) dagegen geheilt. Zwei Hautsarkome der Pferde wurden geheilt, bei einem Pferde war eine Verbrennung mit nachfolgender Keloidbildung eingetreten.

Das Radium ist in der Tierheilkunde praktisch nicht erprobt. Auf den ex-

perimentell erzeugten Mäusekrebs hat die Bestrahlung mit Radiumbromid einen rückbildenden, gelegentlich (wie die Röntgentherapie beim Menschen) auch einen wachstumfördernden Einfluß (Bashford, Apolant).

Pathologische Anatomie.

Größere Untersuchungen über die feinere Anatomie der Hautkarzinome der Tiere habe ich nicht gefunden. Die Lehrbuchschilderungen scheinen mir etwas schematisch gehalten und durch die Darstellungen der menschlichen Pathologie beeinflußt zu sein. Ich gebe in den folgenden Untersuchungen einige Typen der Tierhautkarzinome, betone aber selbst, daß weitere Untersuchungen dringend erforderlich sind.

Absichtlich bin ich z. B. in der vorangehenden und folgenden Darstellung der Pathologie der bösartigen Geschwülste nicht auf das viel studierte Gebiet der Lehre vom feineren Bau der Krebszelle und von ihrer Genese eingegangen. Abgesehen davon, daß nur an der Hand vieler Abbildungen die Auffassungen der einzelnen Autoren verständlich sind, ist es zur Zeit nicht möglich, aus den widerstreitenden Ansichten das Allgemeingültige herauszuheben. Für die Geschwülste der Tiere fehlen noch vielfach Nachprüfungen der beim Menschen erhobenen Befunde. Ich selbst habe leider nur Sammlungspräparate oder mangelhaft konservierte nicht lebenswarm eingelegte Tumoren erhalten.

Erwähnt sei aber, daß Bashford an einem (nicht sehr großen) Tiermaterial die Lehre v. Hansemanns von der Anaplasie der Tumorzellen nachprüfte. v. Hansemann fand, daß die Zellen der bösartigen Geschwülste bei ihrer Vermehrung, insbesondere bei der Kernteilung, wesentlich von dem normalen Typus der Zellteilung abwichen. Bashford konstatierte im Gegensatz zu v. Hansemann die große Aehnlichkeit der Kernteilungsfiguren der Tumorzellen mit denen des normalen Organismus. Bei Katzen, Mäusen, Forellen kommen Abweichungen von der normalen Form der Kernteilungsfiguren auch außerhalb der Geschwülste vor.

Papilläres Plattenzellenkarzinom.

(Eigene Untersuchung XCIX.)

Der Fall stammt aus dem Institut des Herrn Prof. Dr. Guillebeau-Bern. Er wurde dort als Talgdrüsenadenom des Hundes bezeichnet. Makroskopisch erinnerte mich die Bildung an manche Kystadenome der Mamma. Wie in der Brustdrüse waren papilläre Wucherungen in Hohlräumen sichtbar; die Hohlräume erschienen gewissermaßen im Gewebe ausgespart. Mikroskopisch glich das Bild völlig einem von mir beobachteten Fall von papillärem Kankroid des Penis.

Würde man nicht an vielen Stellen das tiefe Eindringen der Epithelmassen in die Tiefe erkennen, so würde man in der Tat an eine Art „subkutaner Papillen“ denken können. Mächtige, stark mit Rundzellen infiltrierte Bindegewebszüge ziehen durch das Präparat. Auf ihrer Höhe zeigt sich dann die epitheliale Wucherung, die in die bindegewebige Neubildung hinein ihre Zapfen vortreibt (Taf. XIV, Fig. 1). Die Epithelzapfen selbst bestehen aus Pflasterzellen, überall sieht man beginnende oder mehr oder weniger vollendete Epithelperlenbildung. Die nach dem Bindegewebe zu gelegene Basalschicht des Epithels ist durch starke Färbefähigkeit ausgezeichnet; die Zellschicht hat mehr den Charakter der Zylinderzellen. Sehr charakteristisch ist die Rundzelleninfiltration um

die vorwachsenden Epithelstränge und die Bildung von Epithelnestern in den bindegewebigen Grundstöcken. Elastisches Gewebe findet sich nur, allerdings gut erhalten, als ganz vereinzelte Fasern.

Verhornendes Karzinom von der Haut des Rückens des Hundes.

(Eigene Untersuchung C.)

Der Fall stammt aus der Klinik Prof. Regenbogens. Eine Uebergangszone zwischen der gesunden und kranken Haut fehlt fast ganz. Auch die perikankroidale Infiltration ist nur wenig ausgesprochen. Die dichte Zusammendrängung der elastischen Fasern an der peripherischen Grenze des Kranken fehlt. Elastische Fasern sind in dem Zwischengewebe des Kankroides überhaupt nicht nachweisbar.

Der erste Eindruck, den die Uebergangsstelle der Geschwulst in die normale Haut macht, läßt an eine Entwicklung des Kankroides in den Haartaschen denken. Neben den normalen Haarscheiden liegen dilatierte, die noch deutlich bei Orzeinfärbung die dunkel tingierte Membrana propria der Wurzelscheiden in der stark ausgebuchteten Haartasche zeigen. Anstatt der deuttich differenzierten, charakteristischen Zellschichten erfüllen dicht aneinander gelagerte Zellmassen die Membrana propria. Andere Haartaschen sind noch mehr verändert; die elastische Membrana propria ist nur noch in ganz minimalen Resten vorhanden, ist schlecht gefärbt und stellenweise von der Zellwucherung durchbrochen. In der Mitte der letzteren beginnt der charakteristische Umwandlungsprozeß der Kankroidzellen. Je weiter in die Geschwulst man eindringt, desto mehr verliert sich die Aehnlichkeit mit den Haartaschen-Zellwucherungen, wenn auch manchmal an tiefen Stellen der Geschwulst die mit Orzein tingierte Elastika die Erinnerung an die Haarscheidenelastika wach ruft. Die einzelnen Krebsnester haben ganz verschiedene Formen. Man sieht 1,5:0,2 mm lange schmale Schläuche neben 1,4:1,05 großen fast kugligen Gebilden. Ja manche der später näher zu schildernden, mit verhornten Massen angefüllten umgeformten Krebsnester erreichen einen Längsdurchmesser von 2 mm. Die Krebsnester haben auch ganz abenteuerliche Formen, einzelne gleichen anteflektierten Uteris, andere Flaschen, wieder andere sind zusammengesetzte, unbeschreibliche Gebilde.

Die Zellen haben ein kleines Protoplasma und einen verhältnismäßig großen Kern, sie gehören mehr dem Zylinderzellentypus an, gleichen auffällig den Zellen der Haarwurzelscheiden. Eigentümlich ist die Neigung der Zellen zu einer „hornigen hyalinen" Metamorphose. In den zentralen Partien werden die Kernfärbungen mehr und mehr undeutlich; allmählich wandelt sich die ganze Zellmasse in eine mehr oder weniger durchsichtige Substanz um, in der noch Zelltrümmer erkennbar sind. Diese Substanz färbt sich in keiner Weise. Indem der einzelne Herd größer und und größer wird, entstehen schließlich die oben beschriebenen zystischen Hohlräume, die konzentrisch geschichtete lamellöse Hornmassen enthalten, und bei denen nur der peripherische Rand an die Entstehung erinnert. Es ist ein Prozeß, der die Hornperlenbildung in das Riesenhafte vergrößert repräsentiert. Typische kleine Hornperlen sieht man aber auch in kleineren Krebsschläuchen eingesprengt. Besonders gut ist die Hornbildung bei der Gram-Ernstschen Tinktion sichtbar.

Würde man nicht die Entstehung der großen Hornzysten aus den kleineren in einzelnen Stadien direkt verfolgen können, so würde man einzelne der großen Zysten für atheromähnliche Bildungen zu halten geneigt sein. Das ganze Aussehen des Zysteninhaltes, die Neigung zum Ausfall aus den Präparaten beweist, daß es sich wohl um festweiche Massen, wie sie beim nicht erweichten Atherom vorkommen, handelt. Dabei nehme ich an, daß jede Zelle des Zysteninhaltes einen gewissen Grad der Verhornung erreicht hat, ohne daß die Neigung zum engen Zusammenschluß der einzelnen Hornzellen besteht, die dem menschlichen Hornkrebs eigentümlich ist.

Drüsenkarzinom der Haut des Hundes.

(Eigene Untersuchung CI.)

Der Fall stammt aus der Sammlung Prof. Kitts-München. Ueber die Krankengeschichte ist nichts bekannt. In dem mir überlassenen Stück lag eine makroskopisch nicht veränderte Haut

über der Geschwulst. Der Papillarkörper ist normal entwickelt, ein Beweis, daß kein wesentlicher Druck von unten planierend eingewirkt hat. Deutlich treten die erweiterten Haarfollikel hervor. Nirgends sieht man jedoch eine Spur von Haaren. Das Korium — die Epidermis zeigt keine Anomalie — ist mäßig stark infiltriert, sehr reich an Mastzellen, auffallend arm an elastischen Fasern. Es zeigt sehr große im Gewebe liegende Lymphräume. Allerdings kann es sich bei letzterem Befund um ein Kunstprodukt handeln, da durch langen Aufenthalt in nicht sehr zweckmäßiger Konservierungsflüssigkeit (Sammlungsspiritus) eine starke Schrumpfung der Bindegewebsbündel des Korium eingetreten sein kann.

Das elastische Gewebe ist deutlich (Orzeinfärbung) in dem Stroma der Geschwulst zu verfolgen. Eine bei den humanen Karzinomen so häufig wahrnehmbare Zusammendrängung der elastischen Fasern an der Grenze des Tumors ist nicht festzustellen. Reste elastischer Fasern finden sich auch in den erweichten Karzinomherden. Die elastischen Fasern erscheinen hier mehr dick und aufgequollen; sonstige Degenerationserscheinungen sind an ihnen nicht nachweisbar. Das Karzinom selbst ist ganz eigenartig gestaltet. Nirgends kann man, wenigstens in dem untersuchten Stück, einen Zusammenhang mit der Epidermis feststellen. Nur an einer ganz kleinen Stelle ist eine Andeutung von Hornperlenbildung zu sehen, die jedoch durchaus nicht typisch ist. In den untersuchten Schnitten durchbricht das Karzinom am äußersten Rande die Epidermis, im übrigen Teil des Präparates dringt es von unten gegen die Hautoberfläche vor. Auf einem bei schwacher Vergrößerung (Seibert Ok. I Obj. I) etwa ein Gesichtsfeld einnehmenden Bezirk ist die wohl primäre Struktur der Geschwulst deutlich. Stränge aus verhältnismäßig kleinen Epithelzellen ziehen in den bekannten Verzweigungen und Anastomosen durch das Präparat; ihre Anordnung ist ganz ohne Beziehung zu den Epithelzapfen. Diese Zellstränge bestehen aus 6—12 Lagen von Zellen, die sich morphologisch zunächst wenig voneinander unterscheiden, insbesondere ist die äußerste Schicht durchaus nicht durch einen besonderen Zylinderzellencharakter ausgezeichnet (im Gegensatz z. B. zu den papillären Karzinomen des Penis). Trotzdem verändern sich die Zellen der Epithelbalken unter bestimmten Bedingungen. Die Karzinomstränge lagern sich aneinander und umschließen Hohlräume, so daß ein drüsenähnliches Bild sich ergibt. In diesen so gebildeten Räumen gehen nun eine Reihe von Veränderungen vor. Die nach dem Zentrum zu gelegenen Zellen scheinen weniger deutlich gefärbt; der Epihtelcharakter geht verloren, die Zellen gleichen Lymphozyten. An anderen Stellen verlieren diese Gebilde ihre Färbbarkeit fast ganz, eine nicht mehr differenzierbare Masse erfüllt den Hohlraum. Dicht neben den karzinomatösem Zellbalken liegen große Räume, in denen das Karzinom sich gewissermaßen papillär entwickelt hat. Auf dem papillären bindegewebigen Gerüst sitzen die Epithelien auf. Die Bilder entsprechen der Zeichnung, die Ribbert in seiner Geschwulstlehre Fig. 521 von den Endotheliomen der serösen Häute gibt. Zuweilen sieht man größere zierliche Papillome in die Hohlräume hineinragen, in der Regel beschränkt sich die papilläre Bildung auf eine geringe Höhe unter Verzicht auf sekundäre Verzweigung. An diesen Stellen tritt die äußerste, am meisten peripherisch gelegene Zellschicht durch stärkere Färbung mehr hervor, so daß der Vergleich mit Krompechers Basalzellenkrebs nicht von der Hand zu weisen ist.

Die Zellen haben den Epithelzellencharakter überall bewahrt, Neigung zur Verhornung besteht, abgesehen von der vorerwähnten Stelle, nicht. Man sieht alle möglichen Zelleinschlüsse und Kerndegenerationen, so daß für jede Art der parasitären Theorien Material vorhanden ist. Insbesondere sind die sog. Vogelaugenzellen häufig.

Der Charakter der Geschwulst weicht von den humanen Bildungen ab, er stellt eine Kombination des sog. Basalzellenkarzinoms mit papillären Adenokarzinomen dar.

Zylinderzellenkarzinom der Kopfhaut der Katze.

(Eigene Untersuchung CII.)

Das Präparat verdanke ich Herrn Prof. Petit-Paris, der den Fall klinisch und histologisch bereits kurz bearbeitet hat. Makroskopisch zeigte das Präparat große Geschwürsbildungen auf dem Kopfe; die Hauträndер der Ulzerationen waren verhältnismäßig wenig verändert, insbesondere nicht

wallartig aufgeworfen. Das mir gütigst zur mikroskopischen Untersuchung überlassene Stück von der Randpartie des Geschwürs gab mir nicht bei der Durchforschung sichere Beweise, daß es sich um ein Karzinom der Haut handelt. Ich glaube vielmehr, daß eine von einem unter der Haut gelegenen Organ ausgegangene Geschwulst in die Haut hineingewachsen ist. Es zeigte sich nämlich, daß die Neubildung an ihren peripherischen Stellen überall von der Haut durch eine Muskelschicht getrennt ist, so daß es klar wird, daß das wachsende Karzinom zunächst sich subkutan entwickelt und erst bei stärkerem Wachstum in das Hautorgan eindringt. Den Ausgangspunkt des Karzinoms konnte ich natürlich nicht feststellen.

Die Haut über dem Karzinom ist nicht verändert (Taf. XIV, Fig. 2), selbst die Haare sind erhalten. Eine nennenswerte Infiltration ist nicht vorhanden. Interessant ist das Vorkommen einer ungeheuren Zahl von Mastzellen, die sowohl bei Färbung mit Thionin wie mit polychromem Methylenblau das charakteristische Verhalten zeigen. Bemerkenswert ist die Lagerung der Mastzellen zu den Gefäßen. In einer besonderen Arbeit uber die Genese der Mastzellen bin ich zu der Ueberzeugung gekommen, daß die Lagerung der Mastzellen im Verlauf der Gefäße nicht auf einer zufälligen Begleitung der Gefäße durch Mastzellen enthaltendes Bindegewebe beruhen kann. Ich habe die Hypothese aufgestellt, daß die Mastzellen als Wanderzellen aus den Blutgefäßen auswandern und auf und in der Wand der Gefäße eine Art Reifung durchmachen. Meine damaligen Untersuchungen waren an einem Fall von Hypotrichosis der Ratte (vgl. das Kapitel) angestellt. Bilder, die die damals geäußerte Anschauung zu stützen geeignet sind, habe ich auch in den Präparaten des vorliegenden Falles gefunden. Die elastischen Fasern waren fein und nur mäßig gut entwickelt. Es ist aber sehr möglich, daß die unzweckmäßige Konservierung des Präparatas in Formalin den Ausfall der Orzeinfärbung, die ja Alkoholhärtung verlangt, ungünstig beeinflußt hat. Ob das kollagene Gewebe wesentlich verändert ist, muß dahingestellt bleiben; während der größte Teil derselben sich mit Orzein schwach braun färbte, zeigten in allen Präparaten bestimmte Partien besondere Affinität zur blauen Thioninfärbung.

Das eigentliche Karzinom war von der Haut durch eine Art Kapsel getrennt, die aus Schichten von nur wenige elastische Fasern enthaltendem Bindegewebe und Muskeln (quergestreiften) bestand. Anscheinend ist die Kapsel mehr durch Zusammendrängung vorhandenen Bindegewebes durch das wachsende Karzinom, als durch Produktion neuen Bindegewebes entstanden. Die ganze Kapsel ist stark mit Rundzellen infiltriert und reich an Mastzellen. Das Karzinom selbst gehört zu den bindegewebsreichen Zylinderzellenkarzinomen. Der drüsenartige Charakter tritt überall hervor; während die jüngsten peripherisch gelegenen Krebsnester deutlich ihren Bau enthüllen, neigen die älteren zum Zerfall, sodaß häufig der Inhalt der Alveolen fehlt. Besondere Krebseinschlüsse konnte ich nicht finden. Die mangelhafte Konservierung des makroskopischen Präparates machte feinere Untersuchungen über die Zellkonstrukturen unmöglich. Erwähnt sei nur, daß die am meisten peripherisch gelegenen jüngsten Zellen auch in älteren Nestern ihre Färbefähigkeit und ihren Zusammenhang am besten bewahrten, was für eine Neigung der zentralen Partien zum Zerfall spricht. Gelegentlich wurden Kernteilungen beobachtet. An den Randpartien finden sich große Massen von Bakterien, die im Inneren der Präparate vermißt wurden.

Papilläres Karzinom eines Stars.

(Eigene Untersuchung CIII.)

Das Präparat ging uns von einer Vogelhandlung zu. Ein anscheinend sonst gesunder Star hatte am Unterschenkel eine unmittelbar von der Haut ausgehende kuglige Geschwulst, deren Durchmesser etwa 0,8 cm betrug (Fig. 137).

Die mikroskopische Untersuchung zeigte, daß eine Geschwulst von papillärem Charakter vorlag. Freilich tritt diese Eigenschaft erst bei Querschnitten hervor; nach außen bleibt der kuglige Typus des Tumors gewahrt. Da die Knochen des Unterschenkels gar nicht verändert, Muskulatur, Sehnen usw. noch deutlich in richtiger Lage erkennbar sind, ist bei der für die Größenverhältnisse des Vogels doch sehr bedeutenden Geschwulstbildung kaum anzunehmen, daß der Tumor

von einem anderen Organ als der Haut, etwa vom Periost ausgegangen ist. Für die Genese der Neubildung aus der Haut spricht auch die Tatsache, daß man Papillenzüge mit sekundären Papillen an einzelnen Stellen halbinselartig in das veränderte und vergrößerte Hautgewebe hineindringen sieht. Gleiche Papillenzüge erblickt man auch um das Periost der Knochen; aus den oben erwähnten Gründen aber ist anzunehmen, daß diese Tumormassen von Papillenzügen stammen, die aus einer anderen Schnittebene sich in die Gewebe um die Unterschenkelknochen hineingesenkt haben.

Das pathologische Bild der Geschwulst erscheint zuerst ganz fremdartig, läßt sich aber bei genauerem Studium auf einen einfachen Grundtypus zurückführen (Taf. XIV, Fig. 3). Das Stratum corneum der die Geschwulst umgebenden Haut ist verhältnismäßig dick (die Haut der Beine der Vögel ist federlos); es besteht aus Lamellen von teils kernlosen (gut verhornten), teils deutliche Kerne zeigenden (mangelhaft verhornten) Zellen. Darunter folgt ein sehr deutliches Stratum lucidum. Nun beginnt die Epithelschicht, die sich in 1,5—1,8 mm tiefen Zapfen in das Korium erstreckt. Wie bei jedem Papillom zeigen sich die bekannten sekundären Zapfen, den sekundären

Figur 137.

Star: Mischgeschwulst; papilläres Karzinom (?). (Eigene Beobachtung.)
Die obere Hälfte der Geschwulst ist zur mikroskopischen Untersuchung verbraucht.

Papillen entsprechend. Die Zapfen sind abgeschlossen durch eine aus Zylinderzellen bestehende, durch scharfe Färbbarkeit sich deutlich abhebende Schicht. Die Zellen des Papilloms haben ganz den Charakter des Rete verloren; trotzdem das Präparat frisch konserviert wurde, sind nirgends die so charakteristischen Stacheln der Retezellen sichtbar. Das Protoplasma der einzelnen Zellen ist auffallend deutlich voneinander abgegrenzt; der Kern tritt gleichfalls deutlich hervor. Das zwischen der äußersten Hüllsubstanz und dem Kern liegende Protoplasma ist ungleichmäßig geronnen, nimmt zuweilen Spuren des Farbstoffes an, ist weit häufiger ungefärbt. Oft, vor allem an den am meisten peripherisch gelegenen Teilen gehen Erweichungen des Protoplasmas, erkennbar an dem Zusammenschmelzen nebeneinander liegender Zellen, vor sich. Je mehr die Zellen zur Kolliquation neigen, desto größer sind sie. Ich maß Durchmesser von 13,4—26,8 μ. In diesen größeren Zellen finden sich 2, ja 3 Kerne, ein Beweis für die große Neigung zur Zellvermehrung und damit indirekt für die Malignität der Geschwulst.

Zuweilen finden sich größere, zweifellos durch Erweichung entstandene Hohlräume zwischen dem Zellgewebe. In diese Höhlen kann man noch Reste der Zellhüllsubstanz (Membran?) hineinragen sehen.

Das Bindegewebe, in das das Papillom hineinwächst, ist sehr zellreich (viel spindelförmige Zellen), zeigt erweiterte Blutgefäße; an einzelnen Stellen, vor allem um neue Metastasen, stärkere Rundzellenwucherung (perikarzinomatöse Infiltration).

Die gegebene Schilderung reicht wohl aus, um den Tumor als papillomatöses Karzinom zu rubrizieren. Die Zellen zeigen nur Neigung zur Kolliquation, nie zur Verhornung. Trotz des papillomatösen Charakters und des Ausganges von der Haut, wird man die Geschwulst daher nicht als Kankroid bezeichnen können.

Die klinische Schilderung der Karzinome der Vögel, Reptilien, Amphibien, Fische und Pflanzen folgt am Schlusse des Kapitels Sarkome.

Sarkome der Säugetiere.

Auf das Wesen und die verschiedenen Arten der Sarkome und sarkomatösen Mischgeschwülste kann hier nicht eingegangen werden. Die Melanosarkome werden besonders (auf Seite 484), die Sarkome der Vögel am Schluß des Abschnittes (auf Seite 486), die vielleicht Sarkome darstellenden „venerischen Geschwülste“ in einem speziellen Kapitel behandelt.

Auf die Häufigkeit der Sarkome ist bereits oben hingewiesen. Abgesehen von den Melanosarkomen, die fast ausschließlich bei Pferden sich finden, sind die Hunde zu Sarkomen besonders disponiert. Petropalowsky (No. 822) fand bei 8,3 pCt. der sezierten Hunde überhaupt Neubildungen; von 54 sarkomatösen Tieren waren 30 Hunde (vgl. auch: Venerische Tumoren).

Dagegen fand Murray unter 88 Geschwülsten der Brustgegend der Mäuse nur 1 Sarkom.

Ueber die Beziehungen zwischen Karzinom und Trauma ist oben berichtet. Erwähnt seien hier 4 speziell das Sarkom betreffende Fälle. Kitt beobachtete die Entstehung von Sarkomen aus Wunden der Brustspitzen bei Hunden, Leisering aus einer frakturierten Rippe (Hund), Frey aus einer Säbelwunde (Maulesel). Ghisleni beschreibt ein Rundzellensarkom einer Stute, das im Anschluß an eine Kornealverletzung entstanden war (La clin. vet., 1907).

Das hautklinische Bild der Sarkome ist ganz vom Sitz, von der speziellen Form, von Multiplizität, von sekundären Veränderungen der Geschwulst abhängig. Wenig Unterschied macht es, ob die Tumoren primäre oder metastatische sind. Nach meinen Beobachtungen auf der Klinik Prof. Regenbogens und nach den Literaturangaben sind Hautmetastasen nicht häufig.

Die Hautsarkome stellen gewöhnlich bei Beginn der Beobachtung größere derb elastische, höckrige, lappige, (seltener) pilzartige Tumoren oder diffuse Infiltrate dar, über denen die Haut mehr oder weniger verdünnt ist. Die Geschwulst kann längere Zeit kontinuierlich oder mit temporären Wachstumsstillständen sich vergrößern, sie kann durch Sekundärinfektion oder durch Kolliquation zerfallen, zur Bildung neuer Knoten per contiguitatem oder durch Metastasen Veranlassung geben.

Bei starker Entwickung der Blutgefäße entsteht das Sarcoma teleangiectodes haemorrhagicum, das durch hämorrhagische Erweichungsherde und ausgedehnte Gefäßräume charakterisiert ist. Nach Durchbruch der Knoten durch die Haut entstehen lappige geschwürige Knoten. Ein Analogon des Sarcoma haemorrhagicum idiopathicum multiplex Kaposi des Menschen habe ich nicht gefunden.

In der folgenden Kasuistik sind eine Anzahl Fälle, die klinisch oder anatomisch Besonderheiten bieten, zusammengestellt. Ein großer Teil der Geschwulst bietet klinisch ein gleichförmiges Bild dar. Für die Diagnose ist das Mikroskop meist entscheidend. In vielen Fällen wird man auch histologisch über die Frage, Granulationsgeschwulst oder Sarkom, keine Entscheidung treffen können. Die venerischen Geschwülste, die wahrscheinlich Sarkome sind, haben wir später in einem besonderen Kapitel behandelt. In der älteren Literatur sind meines Erachtens nach viele Sarkome verkannt und allen möglichen Hauterkrankungen zugezählt worden.

So ist wohl als ein verhärteter Zellstoff vom Brustlappen einer Kuh bezeichnetes Sammlungspräparat als Fibrosarkom aufzufassen und in Parallele zu setzen mit einem von Bitard (No. 1466) beschriebenen 12 kg wiegenden Fibrosarkom des Halsteils einer Kuh, das Trachea und Oesophagus umwachsen hatte.

Als Beispiel für solitäre Sarkome mag ein Fall Petits (No. 896) dienen. Das kleinzellige Sarkom hatte den Penis eines Hundes so durchwachsen, daß die nicht verengte Harnröhre ohne Verengerung des Lumens von Geschwulstmassen umgeben war. Nur eine Lymphdrüse war metastatisch erkrankt. Pflaumen- bis apfelgroße kleinzellige Sarkome von Hund und Pferd (vgl.: Eigene Untersuchung CIV) habe ich selbst beobachtet. Ein gefäßreiches Sarkom (S. teleangiectasique) von 7 Pfund Gewicht fand Cadéac (No. 319) bei einer 12jährigen Hündin; Huß (No. 1459) sah der Operation eines mannsfaustgroßen Angiosarkoms des unteren Augenlides schnell ein Rezidiv folgen.

Den Zerfall und die Jauchung der Sarkome veranschaulichen die folgenden Fälle:

Lukácz (No. 929) beobachtete ein kindskopfgroßes Sarkom der Tunica dartos eines Hengstes, das sich später in eine in einer Höhle liegende Jauchenmasse umwandelte. Auslösung und antiseptische Behandlung bewirkte Heilung.

Chelichonski (No. 88) sah bei einem 12jährigen Rappwallach ein kindskopfgroßes, teilweise bereits zerfallenes Sarkom der Schweifrute eines Pferdes, das durch Operation entfernt wurde. Die mikroskopisch verifizierte Geschwulst wog 9 Pfund.

Der folgende Fall stellt bereits einen Rezidivtumor dar.

Cagny sah ein Sarkom eines 10jährigen Hundes, dessen Schwanz früher wegen einerr Geschwulstbildung exstirpiert war. Die Geschwulst war in beide Hinterbacken hineingewachsen und hatte eine Atrophie der Muskulatur verursacht. In dem Tumor hatten sich zentrale Erweichungen gebildet.

Die Aussaat neuer Knoten nach Entwicklung einer Rezidivgeschwulst ist beobachtet.

Hendrix (No. 317) sah bei einer Kuh ein 35 cm im Durchmesser großes, pigmenthaltiges, kleinzelliges weiches Sarkom der Haut der Hinterbacke. Der Operation folgte lokales Rezidiv; bei

der Sektion fand sich Dissemination der Sarkommetastasen in allen inneren Organen. Angeblich soll das Sarkom an der Stelle einer durch Kontusion entstandenen Blutung der Haut sich entwickelt haben.

Multiple Hautsarkome habe ich bei Hunden wiederholt gesehen (vgl. Eigene Untersuchung CVI). Ob sie Metastasen eines primären inneren oder Hautsarkoms darstellen, ist im Einzelfalle schwer zu entscheiden, selten so klar wie in der folgenden Beobachtung.

Junack (No. 895) operierte bei einem Pferde zwei 3,5 bzw. 1,5 cm im Durchmesser große, zwischen den beiden Hautblättern des inneren Ohrmuschelrandes sitzende Geschwülste, die nach der Operation 35 g wogen. Es handelte sich um ein primäres Fibrosarkom der Unterhaut, das sich abgekapselt und einen Tochterknoten gebildet hatte. Die Spindelzellen der Geschwulst waren 0,04—0,06 mm lang.

Nicht zu entscheiden ist die Frage nach dem primären Tumor in generalisierten Fällen.

Recht schwer ist häufig die Unterscheidung zwischen Fibromen und Spindelzellensarkomen.

Kinsley (No. 1355) beschreibt eine warzige Neubildung der Haut eines Maulesels unter dem rechten Augenlid, die anatomisch ein typisches Spindelzellensarkom war. Der Spindelzellencharakter war nicht in allen Zellen gut ausgeprägt. Die Intrazellularsubstanz enthielt einige Blutgefäße, keine Lymphbahnen. Operation brachte Heilung.

Dexler (No. 427) beobachtete bei einer 8jährigen Kuh eine 10:6 cm große, faustförmige, elastische, auf der Unterlage verschiebliche Geschwulst der rechten großen Schamlippe, die mikroskopisch aus baumförmig verzweigten feinen bindegewebigen Zügen bestand, in deren makroskopisch weiß erscheinenden Interstitien Anhäufungen runder Zellen sich fanden. In den jungen Partien des Tumors waren reichlich Spindelzellen vorhanden. Trotz der Gutartigkeit der Geschwulst sieht D. in derselben ein Fibrosarkom.

Myxomatöse Umwandlungen des Sarkoms kommen vor. Ich selbst habe (Eigene Untersuchung CVI) einen solchen Fall untersucht. Murray sah am Vorderfuß eines Hundes und an der Achsel einer Katze Myxosarkome. Er beschreibt auch ein Mastzellensarkom von der hinteren Extremität eines alten Hundes (vergl. darüber Untersuchung No. CVI).

Für die Genese der Sarkome sind Beobachtungen wichtig, die die Cohnheimsche Theorie illustrieren. Auf die angeborenen Melanofibrome ist oben hingewiesen. Entstehung von Sarkomen gerade am Nabel ist vielleicht in diesem Sinne zu verwerten.

Emmrich (No. 797) sah die Entwicklung eines Sarkoms aus der Naht einer Nabelbruchwunde bei einem Füllen. Das Sarkom reichte schließlich bis zum Brustbein, war derb und fest mit der Haut verwachsen. Aus einem Geschwür auf der Höhe der Geschwulst sonderte sich eine schwarze Masse ab; dies Symptom unterschied wohl den Tumor von einer Botryomykose.

Auch Girotti (Nuovo Ercolani 1896) beobachtete die Entwicklung eines Myxosarkoms am Nabel des Kalbes.

Der Cohnheimschen Theorie halber sei auch hier die häufige Sarkombildung im dislozierten Hoden erwähnt. Walley fand ein 35 kg schweres Rundzellensarkom im Horne eines kryptorchischen Pferdes. Rundzellensarkome des Pferdes sind von Fröhner und Schuemacher,

des Stieres von Garino beschrieben. Garino beobachtete sogar in einem Falle **doppelseitige** Erkrankung.

Sarkome bei den großen Haustieren führen zu erheblichen lokalen Störungen, wenn sie an Lippen, Zunge, Mastdarm, Schlauch, Scham, Scheide (Geburtshindernis) sitzen. Am Hals können sie durch Kompression der Trachea, durch Hineinwuchern in die Brusthöhle und konsekutives Stauungsödem gefährliche Komplikationen veranlassen.

Entwickelt sich ein Sarkom (Fall Mauris) im Lendenwirbel, so erfolgt Kompression des Rückenmarkes mit nachfolgender spinaler Lähmung. Auch Vaché beobachtete Druckatrophie des Lendenmarkes. Aehnlich kann durch Kompression des Gehirns (Basis) isolierte Nervenlähmung auftreten (Fröhner).

Die Prognose der Sarkome hängt vom Sitz, von der Schnelligkeit des Wachstums, von der Metastasenbildung ab. Die Sarkomkachexie ist gelegentlich bei Hunden

Figur 138.

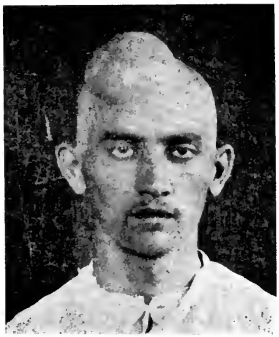

Sarkom des Kopfes. (Eigene Beobachtung.)

beobachtet; bei den übrigen Haustieren erfolgt wohl in der Regel die Schlachtung vor dem Eintritt der allgemeinen Hinfälligkeit.

Kleinzelliges Sarkom des Hundes.

(Eigene Untersuchung CIV.)

Das Präparat stammt von einem Terrier aus der Praxis des Tierarztes Wiedermann. Es handelte sich um multiple Tumoren. Mikroskopisch war das Bild einfach. Stränge gleichartiger kleiner einkerniger Zellen, die einen runden Kern und verschieden großes, stets deutlich sichtbares Protoplasma hatten, bildeten den Tumor, der rücksichtslos vorwachsend das Gewebe der Haut und ihre Anhangsorgane verdrängte. Einige Haare mit ihren Wurzelscheiden sowie einige elastische Fasern widerstanden noch dem wachsenden Tumor. Zentral liegen nur noch wenige Fasern im Sarkomgewebe; Degenerationserscheinungen kann man an den nach Weigert gefärbten elastischen Fasern nicht erkennen.

Der Tumor hat vorwachsend bereits die Epidermis fast ganz zerstört; ein schmaler Saum langgezogener Epithelien stellt den Rest des Rete dar. In den obersten Teil der Geschwulst sind Blutungen erfolgt.

Kleinzelliges Rezidivsarkom eines Hundes.

(Eigene Untersuchung CV.)

Der kleinapfelgroße, hinter dem Ohr gelegene, 1 Jahr nach der Entfernung einer ähnlichen Geschwulst entstandene Tumor (Tierarzt Dr. Wiedenmann) besitzt normale Epidermis und ein stark verdünntes Korium, das nur wenig Zellinfiltration zeigt. Die von der Haut also völlig isolierte Geschwulst besteht aus gleichgebauten, verhältnismäßig großkernigen runden Zellen, deren Proto-

Figur 139.



Sticker, Sarkom des Hundes. Rezidivgeschwulst in der Narbe eines durch Implantation eines Sarkomstückchens entstandenen, durch Operation entfernten Tumors.

plasma nicht sehr beträchtlich ist. Nur wenige besonders stark gefärbte, aber nicht durch die Größe ausgezeichnete Kerne fielen auf. Elastische Fasern, anormale Kerneinschlüsse fehlten.

Die beschriebene Geschwulst hat so große Aehnlichkeit mit einem infektiösen Granulom, daß die rein anatomische Diagnose nicht möglich ist, obwohl die klinische hier zweifellos feststeht. Denn alle in der Literatur angegebenen Unterschiede versagen z. B. bei der praktischen Stückchendiagnose. Wenn Steinhaus beide Geschwulstarten dadurch unterscheidet, daß beim Granulom „der zelluläre Charakter, der Mangel der Interzellularsubstanz eine vorübergehende, auf das Initialstadium seiner Entwicklung beschränkte, beim Sarkom dagegen eine bleibende Eigenschaft“ ist, so ist im gegebenen Fall diese Differenz ebenso wenig charakteristisch wie der Unterschied in der Wachstumsart und in der Metastasenbildung.

Multiple Hautsarkome mit myxomatöser Bindegewebsumwandlung des Hundes.

(Eigene Untersuchung CVI.)

Ein kleiner Dachshund auf der Klinik Prof. Regenbogens zeigte 30—40 haselnußgroße Geschwülste auf der Haut des Körpers. Das Allgemeinbefinden des Tieres war nicht beeinträchtigt. Vielleicht hat es sich um Metastasen eines inneren Sarkoms gehandelt.

Die Geschwulst sitzt in der Unterhaut. Die Epidermis und der Papillarkörper ist wenig verändert; die oberen Koriumpartien sind stark zellig infiltriert; die Haarschäfte fehlen, die Musculi arrectores sind gut erhalten; die Haarbälge sind mit Hornmassen, die anscheinend von der inneren Wurzelscheide stammen, erfüllt. Die Schweißdrüsen sind zum Teil von der Geschwulst umwachsen und atrophisch.

In der Tiefe der Schweißdrüsenknäuel liegt der eigentliche Tumor, der aus kleinen, runden, einkernigen Zellen besteht. Die letzteren ziehen in dickeren und dünneren Zügen an der Peripherie der Geschwulst durch das Unterhautgewebe und ordnen sich in den tieferen Partien zu gleichmäßigen Massen an. Zwischengewebe ist kaum zu erkennen. Aus der gleichmäßigen Zellwucherung treten Gruppen von 8—10 etwas durch Färbung und Lagerung unterschiedener Zellen hervor. Ein Teil derselben sind Riesenzellen; bei einem anderen weist die eigentümliche Anordnung einzelner platter Kerne auf Querschnitte kleiner Gefäße hin. Andere durchscheinende rundliche Gebilde möchte ich als Längs-. Quer- und Schiefschnitte hyalin entarteter Gefäße auffassen.

Größere Geschwulstbezirke zeigen eine myxomatös-kolloidale Entartung; das Gewebe ist durchscheinend, läßt Einzelheiten nicht mehr gut erkennen. An der Grenze der noch nicht degenerierten Partien liegen sehr viele große Zellen, die die Metachromasie der Mastzellen (bei Färbung mit polychromem Methylenblau und Differenzierung mit Glyzerinäthermischung) zeigen. Mastzellen finden sich im Tumor selbst nicht. In diesen Grenzbezirken haben viele Zellen auch Aehnlichkeit mit Plasmazellen (großer Kern, Aufnahme intensiv und charakteristisch gefärbter Klumpen in das Protoplasma). Da sich in den oberen Hautpartien, gegen die der Tumor wächst, keine Degenerationen finden, darf man annehmen, daß speziell die älteren Bezirke der Geschwulst die Entartung eingehen. Mit Blutungen (vgl. Unna, Histopathologie) hat die myxomatöse Entartung nichts zu tun. Die speziellen Vorgänge bei der Umwandlung müssen an zweckmäßiger konservierten Präparaten, als mir zur Verfügung standen, studiert werden.

Erwähnt sei hier (vgl. Kapitel Hypotrichosis cystica der Ratte) die starke Ansammlung von Zellen mit Mastzellengranulationen an den Kapillaren, deren Endothelien vielfach in gleicher Weise granuliert sind. Einzelne der gekörnten Zellen erinnern durch ihre mit Körnchen erfüllten Ausläufer direkt an Chromatophoren.

Orzeinfärbung weist elastische Fasern nur an den noch intakten Bezirken nach. Tiefbraune Tinktionen zeigen dagegen die Untergangsstellen elastischen Gewebes und die Diffusion des Elastins in die Umgebung gelegentlich an.

Hautsarkom des Hundes mit myxomatöser Bindegewebsentartung und eigentümlichen Haarbalgveränderungen.

(Eigene Untersuchung CVII.)

Das Sarkom, das ich der Klinik Prof. Regenbogens verdanke, gleicht in allen Einzelheiten auch in der Neigung zur myxomatösen Entartung dem vorigen Fall. Die Geschwulst ist weit höher in die Haut eingedrungen und hat durch Druckatrophie das Rete zu einer ganz dünnen Leiste abgeplattet (Taf. XIV, Fig. 4). Erwähnt sei der Gefäßreichtum des Sarkoms; eine genetische Beziehung der Geschwulst zu den Gefäßen habe ich nicht festgestellt.

Bemerkenswert ist die Umwandlung der Haarbälge in zystische mit verhornten und degenerierten Haaren erfüllte Hohlräume. Die Verhornung ist um so größer und vollkommener, je älter der die Haaranlage umgebende Geschwulstteil ist. Man kann durch Vergleich der in verschiedenen Geschwulstabschnitten gelegenen Haarbälge alle Uebergangsstadien feststellen. Befinden sich in

einem Haarbalg mehrere Haaranlagen, so können die einzelnen ein verschiedenes Entwicklungsstadium der Verhornung sein. Ich glaube, daß die Hornbildung von der inneren Wurzelscheide ausgeht; zuweilen ist die neugebildete Hornmasse so gleichmäßig gestaltet, daß sie beinahe hyalin erscheint. Die Resistenz gegen die gewebsauflösende Kraft des wachsenden Tumors kommt allein den Haarbälgen zu; Talgdrüsen, Schweißdrüsen, Arrectores pilorum sind völlig zugrunde gegangen. Die Umwandlung der Haare in „Retentionszysten", die meines Erachtens in der menschlichen Pathologie kein Analogon hat, verdient ein genaueres Studium.

Fibrosarkom oder Spindelzellensarkom des Hundes.

(Eigene Untersuchung CVIII.)

Von dem Tumor ging mir nur ein Stückchen zu, das nicht die Grenze des Gesunden und Kranken enthielt. Ueber das Wachstum der Geschwulst gegen die Haut kann ich deshalb keine Angaben machen. Im Tumorgewebe durchflechten sich verhältnismäßig weitmaschige Zellzüge nach allen Seiten, nur für die größeren Gefäße Oeffnungen lassend. Die Zellzüge bestehen aus feinen Fasern, die eine große Zahl spindelförmiger in der Längsrichtung der Fasern angeordneter Kerne enthalten. Die Fasern geben mit Orzein keine Elastinreaktion; in den Kernen sind besondere Einschlüsse nicht wahrnehmbar. Innerhalb der einzelnen Faserzüge sind die Einzelelemente so weit voneinander entfernt, daß scheinbar größere, durch feinere Fasern begrenzte Hohlräume entstehen, die in Wahrheit von homogener Zwischensubstanz ausgefüllt sind.

An einzelnen Stellen erscheint schon bei schwacher Vergrößerung das Tumorgewebe auffallend dicht und ganz maschenlos. Hier sieht man ein sarkomatöses Gewebe, das aus gleichmäßig gebauten großkernigen Zellen besteht, deren schwer erkennbares Protoplasma keine Affinität zu Eosin hat. Ich habe den Eindruck gewonnen, daß die großen Zellen nach Art der Fibroblasten zu faserhaltigen Spindelzellen auswachsen; man kann gute Uebergangsbilder überall finden. Jedenfalls unterscheiden sich die Präparate dieses Tumors wesentlich von den Melanofibromen, die man ja vielfach als Spindelzellensarkome auffaßt.

Eine Beziehung des Sarkoms zu den Gefäßen (vgl. Unna, Histopathologie) habe ich nicht festgestellt. Ich verweise aber auf das Angioma sarcoïdes des Schweines Seite 422.

Pigmentiertes Fibrosarkom des Hundes.

(Eigene Untersuchung CIX.)

Der Fall, der mir unter der obigen Bezeichnung übergeben wurde, entspricht völlig dem auf S. 403 von mir geschilderten Melanofibrom.

Sarkom der Haut des Schweines.

(Eigene Untersuchung CX.)

Als nicht diagnostizierter Tumor ging mir eine Geschwulst aus der Haut eines Schweines zu. Mikroskopisch verhält sich die Epidermis und das Korium durchaus normal. Der Papillarkörper ist gut entwickelt; nirgends zeigen sich Symptome der Entzündung; die Borsten sind überall in den Wurzelscheiden vorhanden. An der Grenze des Fettgewebes, letzteres durchwuchernd, beginnt ein rücksichtslos vorwachsender, alle Geschwulstelemente zerstörender Tumor, der nur aus kleinen runden Zellen besteht. Der Aufbau der Geschwulst hat Aehnlichkeit mit dem Sarkom des Hahnenkamms (vgl. S. 488). Erweichungen, Eiterungen, besondere Gewebsveränderungen wurden nicht gefunden. Für zelluläre Studien war das Präparat nicht geeignet.

Einige Untersuchungen über Sarkome von Vögeln sind im Kapitel: Bösartige Geschwülste der Vögel berichtet.

Melanosarkome.

Ueber die Gründe, aus denen ich die Melanofibrome und Melanome von den Melanosarkomen trenne, ist auf Seite 400 berichtet. Melanokarzinome sind sehr selten.

Dagegen sind Melanosarkome sehr häufige Geschwülste. Rónai beobachtete auf dem Pester Schlachthof bei fast allen Schimmeln Melanosarkome. Derselben Ansicht ist nach den Schlachthofsergebnissen von 69 Schimmeln Peronny-Bordeaux (No. 914). Petropalowski (No. 822) fand unter den geschlachteten Pferden 1 pCt., Sawaitow nur $^1/_2$ pCt. Budnowski (No. 885) sah unter 771 klinisch untersuchten Schimmeln in 12 pCt. Melanosarkom. Jedenfalls ist bei hellfarbigen Pferden die Affektion sehr viel häufiger als bei dunkelfarbigen (75 pCt. nach Hoffmann). Schindelka sah Melanosarkom nur bei 8 braunen, Hall und Kitt je bei einem schwarzen Pferd. In einer Zusammenstellung Budnowskis waren von 69 erkrankten Pferden 64 über 10 Jahre alt.

Die Melanosarkome treten nach Johne entweder als harte, auf der Schnittfläche saftarme, häufig solitär bleibende, oder als weiche, aus der Schnittfläche spontan oder auf Druck eine dicke schwarze, sepiaähnliche Flüssigkeit entleerende, zu Metastasenbildung neigende Geschwülste auf (Schindelka). Prädilektionsstellen sind After (20 pCt.), Schweifgegend (nach Budnowski 63 pCt. aller Melanosarkome), obere Halsgegend über der Ohrspeicheldrüse, Schlauch, Lippen, Haut an Becken und Schulter. Die Geschwülste entstehen im Unterhautbindegewebe, wachsen von Hanfkorngröße bis zu gewaltigen Tumoren an; sie sind entweder isoliert oder in Gruppen angeordnet, wachsen sehr langsam oder auch schnell; selten zerfallen sie geschwürig.

Die Melanosarkome verursachen zunächst erhebliche kosmetische und sodann stark funktionelle Störungen, mag der primäre Knoten an der Lippe (Fall von Bourgès No. 459) oder am Penis (Laurent No. 329) oder am Unterbauch vor der Schlauchmündung (Leipert No. 212) liegen. Der Penis wog in dem Falle Laurents 23 kg, die Lippe war in der Beobachtung Bourgès auf das Vierfache verdickt. Auch Metastasen in inneren Organen erreichen eine gewaltige Größe (ein Melanosarkom der Bauchhöhle in einer Beobachtung Budnowskis wog 42 Pfund).

Abgesehen von den durch Metastasen bedingten Organerkrankungen, die recht schwere Störungen machen (z. B. Lähmungen bei Gehirnerkrankungen), leidet das Allgemeinbefinden nur in sehr seltenen und generalisierten Fällen (Abmagerung, Pulsbeschleunigung, Atmungsbeschwerden).

Das Wesentliche über die Histologie der Pigmentgeschwülste ist im Kapitel Melanofibrom gegeben. Zimmermann (No. 1498) will die festeren Geschwülse als Melanofibrosarkome, die weichen als rundzellige Melanosarkome unterscheiden. Er sah an der Grenze des Gesunden und Kranken die Geschwulst Pigmentfortsätze in das Nachbargewebe aussenden. Während Bruckmüller und Sommer bei schweren, generalisierten Fällen auch frei im Blut Farbstoffkörnchen fanden, konnte Zimmermann im Blut kein Pigment finden.

Auch in den Melanosarkomen ist die Art der Entstehung des Pigmentes nicht genau bekannt. Der Farbstoff enthält kein Eisen, sondern vor allem Schwefel und Stickstoff, eine Zusammensetzung, die für eine metabolische Entstehung des „Melanins" aus dem Zelleiweißspricht. Die Pigmentbildung ist demnach eine Funktion der Geschwulstzellen. Diese Auffassung macht auch Beobachtungen wie die Leiserings (No. 1499) verständlich, der bei einem Pferde ein farbloses Fibrom des Schwanzes neben zahlreichen pigmentierten Geschwülsten (Melanosarkomen) am After und der Scham fand. Zweifellos kann, wie Bollinger betont hat, das Pigment zerfallender Geschwülste in das Blut gelangen und verschleppt werden. Die von mir bei verschiedenen Formen der Melanosen erhobenen Befunde sprechen aber doch dafür, daß das Blut den Geschwulstzellen den zum Aufbau des Pigmentes erforderlichen Stoff zuführt. Ein Ausgang der Melanosarkome vom Hautpigment erscheint mir nach meinen Untersuchungen nicht wahrscheinlich (vgl. Kapitel: Pigmentanomalien).

Die inneren Metastasen der Melanosarkome gleichen den Hauttumoren. In Laurents-Fall war die Milz zu einem 25,5 kg schweren Tumor angewachsen. Metastasen finden sich an allen inneren Organen, sogar auch am Magen. In einer Beobachtung Rautmanns beim Hunde waren nicht nur alle Unterleibsdrüsen, sondern auch das Myokard Sitz von Metastasen. Bruckmüller (zitiert bei Rautmann) sah melanotische Tumoren der Gehirnbasis beim Hunde. Budnowski hat viel interessantes Material über innere Metastasen der Melanosarkome des Pferdes zusammengebracht. Melanommetastasen im Zentralnervensystem rufen natürlich entsprechende Lähmungen hervor (vgl. Sarkom). Bogdanow sah Milzruptur infolge metastatischer Melanosarkome bei einem 22 Jahre alten Hengst. Fröhner fand Fragilität der Knochen infolge von Melanosarkom. Außer in den genannten Organen sind Metastasen in dem Darmtraktus (melanotische Fäzes), im Pankreas, Herzen, Orbita und Muskulatur gefunden.

Es scheint, als wenn die die Prognose beherrschenden inneren Metastasen besonders häufig nach operativen Eingriffen auftreten (Analogie mit der humanen Medizin). Budnowski ist nach seinen eigenen und den Literaturerfahrungen kein Freund der aktiven Therapie. Er meint, daß man nach der Malignität zwei Formen der Melanosarkome zu unterscheiden hat. Bei den nicht zur Metastasierung neigenden ist die Operation überflüssig, bei den anderen schädlich. Selbstverständlich ist die Literatur reich an Operationsberichten über günstig verlaufene Exstirpationen großer Melanosarkome; über das spätere Schicksal der operierten Tiere verlautet meist nichts (z. B. berichtet Trambot (No. 454) über die Operation eines mannskopfgroßen Melanosarkoms aus dem Brustmuskel eines Pferdes).

Nach Bayer (No. 1425) hat Eiselt Melanosen (kleine Melanosarkome) vom Pferd auf den Menschen übertragen gesehen. Klemke soll von Pferd auf Pferd und von Pferd auf Hund mit Erfolg geimpft haben. Das Gleiche wird von Goujon berichtet. Auf die Uebertragung der Tumoren sind wir im Kapitel: Bösartige Geschwülste genau eingegangen.

Melanosarkome bei **Rindern** sind viel seltener als bei Pferden; Zimmermann zählt 8 Beobachtungen auf. Merkle (No. 1468) z. B. beschreibt eine melanotische

Geschwulst von der Halsgegend einer hellgelben Kuh. Beim **Schaf** ist ein Fall von Worsley, beim Ziegenbock eine Beobachtung von Cuffarr (Giov. Accad. vet. Ital., 1902, S. 805) bekannt. Beim **Hunde** sind Beobachtungen von Bournay, Bruckmüller und Kitt beschrieben. Instruktiv ist ein Fall Rautmanns (No. 906).

Bei einem dunkelgrauen Jagdhund mit schwarzem Kopf und schwarzen Rückenstreifen war $^1/_2$ Jahr vor Beginn der Beobachtung am linken Hinterfuß eine Geschwulst entstanden, die Amputation der vierten linken Zehe erforderte. Es entstand 6 Wochen später ein Rezidiv von Hühnereigröße und eine Metastase in der Kniekehle. Da innere Metastasen angenommen wurden, erfolgte Tötung. Die Sektion wies ausgedehnte melanotische Geschwülste an dem Periost der Metatarsen, subkutan median von Tibia und Fibula nach. Der Kniekehlentumor war von den Lymphdrüsen ausgegangen, auch die im Schenkelkanal liegenden Leistendrüsen waren erkrankt. Metastasen fanden sich in der Lunge, in der Pleura, Herzen, Milz, Leber, Darm und Niere. Mikroskopisch fanden sich neben gering ausgebildetem Stützgewebe von fibrillärem, kernarmem Bindegewebe zellige Elemente, die ohne jede Ordnung in demselben verteilt waren. Die Zellen hatten große Kerne, kleines Protoplasma. Das Pigment, das an den stark pigmentierten Stellen die Zellkonturen völlig verdeckt, liegt als feinkörniges Pulver extra- und intrazellulär. Pigment findet sich auch zuweilen im Kern.

Bösartige Geschwülste der Vögel.

Die bisher bekannten malignen Tumoren der Vögel betreffen nur zum kleinsten Teil die Haut; außer dem auf Seite 475 geschilderten papillären Karzinom des Stars und den weiter unten referierten Sarkomfällen ist ein wichtiger Fall von Regenbogen und eine Beobachtung von Görig (No. 1426) zu erwähnen.

Görig sah bei einem Hahn unter dem Kehllappen eine taubeneigroße Geschwulst. Kleinere, zum Teil mit den Rippen verwachsene Tumoren saßen, voneinander durch schmale Streifen normaler Haut getrennt, unter dem ersten. Die Geschwülste waren höckrig, hart, grauweiß gefärbt. Auf der Schleimhaut des Rachens und Kropfes fanden sich analoge Tumoren.

Cadiot (No. 1213) beschreibt generalisierte Sarkomatose bei einem Huhn. Weißgraue, runde, hirsekorngroße Geschwülste fanden sich in der Haut, im subkutanen Gewebe, in der Leber, den Lungen, in der Umgebung der Kloake. Ueberimpfung von Geschwulstteilen auf andere Hühner blieb erfolglos.

Von malignen Geschwülsten anderer Organe seien erwähnt: Pflasterzellenkarzinome der Mundschleimhaut des Huhns von Koch und von Pick, Karzinom der Thyreoidea der Ara macao (Papageienart) von Petit; ein Adenokarzinom des Dünndarms des Haselhuhns von Koch, Adenokarzinom und Rundzellensarkom des Dünndarms des Huhns von Ehrenberg und L. Michaelis, metastasenbildendes Lebersarkom der Amsel von Goodall, Zylinderzellenkrebs des Ovariums des Kanarienvogels von Cousens (vgl. Murray).

Papillom vom Fuße eines Mönchsgeiers (Sarkom?).

(Eigene Untersuchung CXI.)

Das Präparat aus der Sammlung des Berliner pathologischen Instituts der tierärztlichen Hochschule stellt einen etwa zweifaustgroßen Tumor dar. Die mikroskopische Färbung des 50 bis

60 Jahr lang in Spiritus konservierten Präparates war schwierig, gelang aber nach Beizung mit Holzessig bei Hämatoxylinfärbung einigermaßen.

Das mir zur Verfügung gestellte Stück stammt aus den oberen Partien; ohne Zerstörung des seltenen Präparates war die Gewinnung eines Stückes der Basis nicht möglich.

Der Tumor entspricht in seinem gröberen Bau beim ersten Anblick ungefähr dem des papillomatösen Karzinoms, z. B. des Penis. An einer Stelle ist noch ein bindegewebiger Grundstock sichtbar. Auf diesem bauen sich Zellmassen auf, die in ihrer eigenartigen Anordnung den Papillomtypus der Geschwulst wiederspiegeln. Die Verhältnisse, die uns aus der Pathologie der spitzen Kondylome vertraut sind, finden sich hier wieder. Die konzentrische Anordnung großer Zellmassen um einen Mittelpunkt wäre verständlich, wenn wir in ihr nicht einen Schnitt quer oder schräg durch ein Papillom erblicken würden.

Abgesehen von dieser allgemeinen Anordnung hat der Tumor aber mit karzinomatösen Papillomen gar keine Aehnlichkeit. Die großkernigen Zellen haben keinen epithelialen Charakter und liegen nicht in epithelialen Verbänden. Sie sind kleine, runde, kein deutliches Protoplasma zeigende Gebilde, die in einer schwer zu differenzierenden Grundsubstanz ohne eine typische Anordnung liegen. Während an einer Stelle eine große Schicht gut färbbarer Kerne in relativ wenig hervortretendem Zwischengewebe liegen und die ganze Gewebspartie infolgedessen diffus tingiert erscheint, ist ein daneben liegendes Stück relativ farblos, weil nur wenige Kerne den Farbstoff angenommen haben. Irgend ein Prinzip, nach dem die Zellen tingierbar oder nicht tingierbar sind, ist nicht feststellbar. Die Verhältnisse erinnern an die Hauthörner, bei deren Untersuchung man auch Schichten völlig verhornter, keine Kernfärbung mehr annehmender Zellen neben Partien findet, in denen die Zellen infolge mangelhafter Verhornung noch Kernfärbung zeigen. Man könnte auch hier einen unregelmäßig an den einzelnen Papillomterritorien vorschreitenden Verhornungsprozeß annehmen, muß allerdings andererseits zugeben, daß der Mangel des Nachweises von Epithelien und der durchaus sarkomatöse Charakter der Geschwulst an den „tingierbaren“ Gewebspartien gegen diese Auffassung spricht. Nekrosen der einzelnen Partien sind ausgeschlossen; vielleicht handelt es sich um kolloide Entartung wie bei den Sarkomen der Hunde.

Da die Geschwulst zu sehr erheblicher Größe angewachsen ist, ohne Metastasen zu machen, muß sie als klinisch gutartig aufgefaßt werden.

Bemerkenswert ist die große Zahl von Gefäßen, die sich inmitten der Geschwulstmassen finden. Die oft nachweisbare endotheliale Auskleidung zeigt auf Querschnitten die Gefäßnatur der Hohlräume. Mir scheint, daß diese in verhornten Massen nicht vorkommende Gefäßbildung doch schließlich ausschlaggebend für die Sarkomnatur des „Papilloms“ ist (Sarcoma teleangiectodes).

Sarkom des Huhnes.

(Eigene Untersuchung CXII.)

In der Sammlung des Hamburger Schlachthofes findet sich ein Huhn, das auf der Haut des Körpers zirka 14 halbkirschgroße, flachkuglig aufsitzende, weißgefärbte, mit der Haut verschiebliche Tumoren zeigte. Besonders zahlreiche Geschwülste fanden sich am Halse. Durch die Güte des Herrn Dr. Glage erhielt ich einen Tumor zur Untersuchung. Ob Metastasen einer inneren Geschwulst vorliegen, ist mangels Sektion des Tieres nicht festgestellt.

Das Präparat war leider in toto in Formalin seit vielen Jahren konserviert; die Färbungen der elastischen Fasern mit Orzein und die Tinktion der Mast- und Plasmazellen mit polychromem Methylenblau mißlang daher ganz (Taf. XV, Fig. 3).

Kernfärbungen (die übrigens auch in der Muskulatur nicht gut gelangen), zeigten, daß die Tumoren ganz isoliert in der Haut saßen; zwischen dem Tumor und der Muskulatur ist eine dünne bindegewebige Schicht (Faszie) sichtbar. Die Geschwulst wächst also, wie man an den peripherischen Partien deutlich erkennen kann, zwischen der Faszie und der äußersten Hornschicht; sie scheint vom Unterhautfettgewebe ihren Ausgang genommen zu haben; man kann wenigstens in den mehr peripherisch gelegenen Teilen Reste des Fettgewebes deutlich erkennen.

Die Geschwulst ist absolut gleichmäßig nach dem Typus des kleinzelligen Sarkoms gebaut. In ihrem Bereich sind alle Formelemente der Haut gänzlich untergegangen. Nur wenige Bindegewebszüge durchziehen die Geschwulst. In den zentralen Partien scheint das Gewebe mehr zum Zerfall zu neigen, bzw. seinen festeren Zusammenhang verloren zu haben. Es fallen in den Schnitten hier leicht Tumorteile aus. Ein eitriger Zerfall, eine Nekrose, eine Verkäsung usw. besteht nicht.

Die Zellen, in unregelmäßig geformten Haufen und Zügen angeordnet, erscheinen bei schwacher Vergrößerung als gleich gebaute Gebilde; bei Immersion kann man jedoch verhältnismäßig bedeutende Größenunterschiede und Differenzen sowohl der Kerne als der Plasmaleiber als des Verhältnisses beider Zellbestandteile zueinander feststellen. Auffallend sind die zahlreichen Kernkörper und Kernteilungsfiguren, zweifellos ein Beweis des schnellen Wachstums der Geschwulst. Vielfach scheinen einzelne Zellen miteinander zu verkleben und zusammenzusintern, ohne daß man von einer Entstehung von Riesenzellen sprechen kann. Blutungen in die Geschwulst sowie Ausbildung größerer Blutgefäße ist nicht festzustellen.

Sarkom des Huhnes.

(Eigene Untersuchung CXIII.)

Der Fall aus der Praxis des Prof. Dr. Regenbogens ist von Herrn Dr. Sticker, Oberassistent an der Kgl. Klinik in Berlin näher untersucht worden. Herrn Dr. St. danke ich für die Ueberlassung der Präparate.

Es handelt sich um ein Sarkomknötchen, das aus der Haut des Bartes eines Huhnes sich gebildet hatte; in der Leber wurden nicht sehr ausgedehnte Sarkommetastasen gefunden, auf deren Beschreibung nicht eingegangen werden soll.

Der Hauttumor ist im Präparat zum größten Teil noch von ziemlich unveränderter Epidermis überzogen, man sieht an diesen Stellen die Sarkommassen bis beinahe an die Epithelien herantreten, das Korium ist auf einen ganz kleinen Raum zusammengedrängt; an anderen Stellen ist der Tumor durch die Epidermis durchgewuchert und zeigt die bekannten Symptome oberflächlichen Zerfalles.

Die Geschwulst selbst besteht aus kleinen, eng aneinander liegenden Zellen, deren Charakter unregelmäßig geformt und weit größer ist, als das Protoplasma der Rundzellen. Die Kerne sind rund, enthalten verschieden geformte Körperchen. Reste von Kernteilungen sind, obwohl die Präparate nicht speziell auf Karyokinesen gefärbt waren, deutlich zu erkennen.

Bei seinem Wachstum zerstört der Tumor rücksichtslos das Gewebe, nur ganz wenig Stroma ist zu erkennen. Ganz verschwunden sind die Federanlagen. Beim Hineinwachsen in das Fettgewebe bleiben häufig einige isolierte oder konfluierte Fettzellen übrig, die zuerst wie Vakuolen inmitten des Gewebes erscheinen.

Besondere Färbungen auf Mastzellen, elastische Fasern usw. waren von Herrn Dr. Sticker in seinen Präparaten nicht vorgenommen. Den Ausgangspunkt der Sarkome konnte ich nicht feststellen.

Bösartige Geschwülste der Fische.

Karzinome.

Erst in neuester Zeit hat man den Fischgeschwülsten größere Aufmerksamkeit zugewendet. Marianne Plehn, die beste Kennerin der Fischgeschwülste, hebt hervor, daß eigentlich alle Geschwulstarten des Menschen und der höheren Tiere auch bei Kaltblütern und Fischen vorkommen. Die Wildfische der Süßwässer und des Meeres erkranken eher häufiger als die Kulturfische. Auch bei den Kaltblütern ist eine Grenze zwischen gutartigen und bösartigen Geschwülsten nicht zu ziehen. Metastasen sind auffallend selten; Plehn kennt nur 2 sichere Beispiele (Hodenkrebs des Riesensalamanders, Sarkom der Karausche). Viele Organerkrankungen, die als Metastasen gedeutet sind, sind keine Tumoren. Dagegen haben viel mehr Kaltblütergeschwülste die Neigung, ohne Rücksicht auf Gewebsgrenzen vorwärts zu wachsen. Sehr schwer ist die Grenze zwischen

entzündlicher und echter Neubildung. Die häufige Erkrankung vieler Fische in einzelnen Fischbrutanstalten ist für die parasitäre Theorie zu verwerten; der Gedanke, Wasserveränderungen für die Entstehung der Geschwülste verantwortlich zu machen, findet an den Tatsachen keine Stütze.

Bashford gibt an, daß im Londoner Krebsinstitut 1909 bereits 2000 Fälle von Krebs der Forelle (meist der Schilddrüse) bekannt waren.

Ich stellte das Tatsachenmaterial zusammen, soweit es Sarkome und Karzinome betrifft.

Karzinome der Haut bei Fischen scheinen seltener zu sein, Bashford erwähnt Karzinom der Haut des Karpfens, Dauwe und Pannemann Hautkarzinom des Goldfisches. Murray (No. 1497) untersuchte ein alveoläres Pflasterzellenkarzinom bei einem Gasterosteus spinachia (Seestichling), das von der Haut des Hinterleibes ausgegangen war und die Muskulatur bis zur Wirbel-

Figur 140.

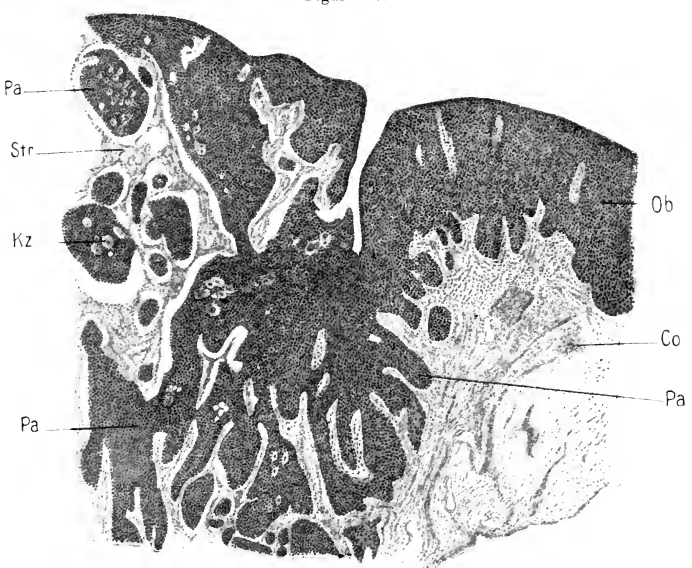

Epitheliom der Schleie (Fiebiger).
Ob = Oberlippenepithel. Pa = Parenchym aus Epithelzellen bestehend in Form von Nestern und Zapfen. Str = Bindegewebiges Stroma. Kz = Kolbenzellen. Co = Corium.

säule zerstört hatte. Die Oberfläche des Tumors war ulzeriert. Marianne Plehn (No. 1421) beschreibt 3 Fälle von Hämangioendotheliom des Stichlings. Die Geschwulst sitzt auf der unteren Hälfte des Kopfes, breitet sich über den Kiemendeckel bis zum Munde und bis zum Auge aus. Einmal entstand eine zusammenhängende knollige Masse. Die Tumoren sind blutrot; die Tiere gehen meist zugrunde. Mikroskopisch besteht die Geschwulst aus einem Netzwerk von Kapillaren und größeren Blutgefäßen, sie wächst nach Art der malignen Tumoren rücksichtslos in andere Gewebe (Muskulatur) hinein. Bisher wurde die Affektion nur bei Stichlingen beobachtet.

Zweifelhaft ist es, ob die Hautepitheliome der Cyprinoide, die sog. Pocken der Karpfen, Rotfedern (Leuciscus erythrophthalmus) der Schleie (Tinca vulgaris) überhaupt mit den Karzinomen etwas zu tun haben. Es handelt sich nach Marianne Plehn um gutartige, den Pachydermien gleichende

Bildungen. Die Affektion ist bei uns bei den Protozoenerkrankungen beschrieben worden, obwohl es nach Plehn sehr zweifelhaft ist, ob die Krankheit durch den Myxobolus cyprini hervorgerufen ist.

Fiebiger (Zeitschr. f. Krebsforsch., 1908, Bd. VII, S. 165) fand bei 2 in demselben Teich gefangenen Schleien Geschwülste, die sich histologisch als Epitheliome erwiesen. Bei dem 24 cm langen Tier fand sich in der Zirkumferenz des Mundes ein haselnußgroßer, ziemlich weicher braunschwarzer Tumor von warziger Oberfläche. Die Geschwulstbasis ist abgeschnürt, pilzförmig. Bei dem 17 cm langen Schlei saß die Geschwulst kappenförmig der Oberlippe auf. Histologisch ist die Geschwulst völlig epitheliomartig gebaut, in dem gewucherten Korium sind Nester von Epithelzellen deutlich sichtbar. In den ganz nach Analogie der menschlichen Kankroide in die Tiefe gewucherten Epithelzapfen sind deutlich Degenerationserscheinungen vorhanden. Groß ist der Blutreichtum der Geschwulst, es fehlt dagegen die präkankroidale Infiltration (Fig. 140).

Auf die Karzinome der anderen Organe konnte hier nicht eingegangen werden. Hingewiesen sei jedoch auf die wichtige Arbeit von L. Pick (Verh. d. Berliner med. Gesellsch., 25. X. 1905) über den Schilddrüsenkrebs der Salmoniden.

Sarkome.

Bonnet beobachtete bei einem Saibling des Starenberger Sees eine mit Flüssigkeit gefüllte Geschwulst an der rechten Körperseite vor dem After, die sich als ein kleinzelliges vom interstitiellen Bindegewebe der Muskulatur ausgehendes, sehr gefäßreiches, teilweise von Blutungen durchsetztes Zystosarkom erwies. Hafer hat solche Tumoren wiederholt gesehen. Eberth sah bei einer Seeforelle eine im Anschluß an eine Verletzung entstandene kammartige, aus mehrfach gelappten, erbsen- bis bohnengroßen Knollen bestehende Neubildung des Kopfes, die histologisch den Bau eines Spindelzellensarkoms hatte. Bugnion fand bei einer Pfrille (Phoxinus laevis) hinter dem After ein stark pigmentiertes blut- und gefäßreiches Riesenzellensarkom, das von der Kutis ausging. Marianne Plehn beschreibt ein walnußgroßes Myxosarkom des Kopfes einer Schleie, die Geschwulst hatte das rechte Auge aus seiner natürlichen Lage gedrängt. Außerdem veröffentlichte Plehn noch Fälle von Zystosarkom in der Rumpfmuskulatur des Bachsaiblings (Salmo fontinalis), des Nerfling (Leuciscus idus), der Ellritze (Phoxinus laevis), von Fibrosarkom der Muskulatur der Nase. Wir gehen auf diese (Zeitschr. f. Krebsforsch., 1906 beschriebenen) nicht die Haut betreffenden Tumoren nicht näher ein.

Wahlgren (Deutsche Zeitschr. f. Tiermed., Bd. 2, S. 233) sah an der Analflosse eines 6,5 Pfund schweren Hechtes einen 80 : 55 mm großen knolligen, an der Oberfläche blumenkohlähnlichen Auswuchs, der auf dem Durchschnitt ein knöchernes Skelett zeigte, das mikroskopisch fein, zackig und lamellös von einem Ossifikationsherd sich verbreitete. Es hing mit feinen, den etwas erweichten Flossenstrahlen aufsitzenden Knochennadeln zusammen. Die weiche Masse hatte ungefähr Sarkombau. Der Tumor wurde als Osteoidsarkom aufgefaßt. In der Leber des Hechtes fand sich eine Geschwulst von sarkomatösem Bau. Murray berichtet über ein sehr zellreiches Osteosarkom vom Operkulum eines Schellfisches (Gadus). Eberth (Virchows Archiv, Bd. 72) beschreibt bei einer Bachforelle eine im Anschluß an eine Verletzung auf Basis einer Narbe entstandene wulstige Hautverdickung, die in einem Jahr zu einem aus mehreren erbsen- bis bohnengroßen Knollen bestehenden wulstigen Kamm heranwuchs. Sie hat den Bau eines Spindelzellensarkoms, ihr Stroma ist etwas gallertartig, ziemlich gefäßreich, bald mehr homogen, bald faserig. Stellenweise ist das Gewebe Granulationsgewebe.

Bösartige Geschwülste der Amphibien.

Murray untersuchte 2 Hautkarzinome des Frosches; da eine war ein halbkugliger an der Innenseite des Schenkels eines männlichen Frosches sitzender Tumor von alveolärem, teilweise zystischem Bau, der zweifellos von den Hautdrüsen ausgegangen war, und der durch sein rücksichtsloses Fortwachsen in die Haut als Karzinom charakteristisch war. Metastasen hatte er nicht

gemacht; eine Transplantation auf ein anderes Tier wurde nicht versucht. Der zweite Fall war ganz analog gebaut. Murray gibt noch eine genaue Schilderung eines histologisch zylinderartig erscheinenden Drüsenhautkrebses eines Triton cristatus. Die Geschwülste traten multipel im Kiefergelenk und im Schwanz auf; der Ausgang von den Hautdrüsen konnte festgestellt werden. Die genaue Untersuchung der Kernteilungsfiguren, die gerade bei Amphibien besonders gut hervortreten, ergab keine heterotypischen Formen. Es scheint keine Homologie zwischen der Entstehung der Kernteilungen bei der normalen Zellvermehrung und bei der karzinomatösen Zellwucherung zu bestehen. Pick beschreibt ein zystisches Karzinom des Hodens von Cryptobranchus japonicus, M. Plehn doppelseitiges Karzinom der Ovarien eines Frosches. Auch Murray sah einen Krebs der Niere des Frosches (Columnarcell carcinoma).

(Ueber gutartige Hautgeschwülste des Frosches vgl. Kapitel Adenomata sebacea.)

Karzinomartige Bildungen bei Pflanzen.

In der Botanik bezeichnet man mit dem Namen Krebs ganz verschiedene, durch parasitäre Pflanzen und Tiere, sowie durch thermische Einflüsse (Frost) hervorgerufene Prozesse. (Man spricht nach Behla von Lärchen-, Tannen-, Spiraeen-, Weinstock-, Steinobstkrebs.) Von Noworin, Navaschin, Feinberg, Behla u. a. ist nun speziell der bei allen Kohlarten vorkommende Kohlkropf (oder Kohlhernie) in Analogie mit der menschlichen und tierischen Erkrankung gebracht worden. Der Erreger der vor allem in feuchtem Terrain vorkommenden Pflanzenerkrankung ist eine Myxamöbe Plasmodiophora brassicae, deren Entwicklung von Feinberg (Deutsche med. Wochenschr., 1902, S. 43) und Behla (Pflanzenparasitäre Ursache des Krebses, Berlin 1903) eingehend geschildert ist. Behla glaubt, daß die Amöben den Reiz zur anormalen Epithelwucherung geben. Die Metastasen wären durch neuinfizierte Epithelien zu erklären. Konsequent sieht er auch in den Gallen der Pflanzen Gebilde, die dem tierischen Krebs analog sind. Wie die Gallen nur trotz ihres komplizierten Baues Gehäuse für die Parasiten sind, so schafft der Krebsparasit in einer Art Symbiose sich in der neugebildeten Geschwulst eineWohnstätte mit den erforderlichen Lebensbedingungen. Direkte Epithelschmarotzer der Pflanzen sind die Chytridaceen (Phykomyzeten oder algenähnliche Pilze). Behla zieht ferner zum Vergleich mit den tierischen Krebsen die an den Blättern von Taraxacum officinale vorkommenden Wucherungen heran, die durch einen Parasiten, Synchytrinus taraxaci, hervorgerufen sind.

Während die Auswüchse beim Kohlkrebs klinisch gestielten Fibromen gleichen, hat der Krebs der Kern- und Steinobstbäume klinisch mehr Aehnlichkeit mit den tierischen Karzinomen.

Auf feuchtem Boden entwickeln sich durch einen Pilz, Nectria ditissima, Verkümmerungen der Kambiumschicht, die im nächsten Jahre nicht mehr normal verholzt. Die Rinde über dem Krankheitsherd vertrocknet, platzt, fällt ab; um die so gebildete Ulzeration entsteht eine kallusartige Wucherung, die die Wunde vielfach schließt (geschlossener Krebs). Bei Fortschreiten des Prozesses kommt es dann wieder zu neuen Zerstörungen (offener Krebs). Heilung bringt radikale Entfernung des Kranken. Anatomisch hat der Vorgang keine Aehnlichkeit mit dem tierischen Krebs.

Die Versuche, durch Uebertragung von Pflanzenkrebszellen bei Tieren Geschwülste zu erzeugen, unterliegen starken kritischen Bedenken.

Im Anschluß an die Sarkome sollen kurz die sarkomähnlichen Tumorbildungen der Haut beschrieben werden.

Pseudoleukämie der Haut.

An das Krankheitsbild der Pseudoleucaemia cutis erinnert eine Beobachtung Liénaux' (No. 314). Eine 3jährige Kuh schien am ganzen Körper mit Warzen be-

deckt zu sein: besonders stark waren Damm und Euter befallen. Die meist 5frankstückgroßen Geschwülste waren eigentümlich flach, überragten nur verhältnismäßig wenig das Hautniveau, ließen die höckrige Oberfläche der gewöhnlichen Warzen vermissen. Die Haare blieben zum größten Teil auf den Geschwülsten erhalten; nirgends fanden sich Stümpfe, wie so häufig bei den Warzen. Die Geschwülste waren auch auf Druck schmerzlos. Die Lymphdrüsen, die von der Haut und vom Rektum aus fühlbar waren, waren sehr stark geschwollen, die Zusammensetzung des Blutes dagegen ganz normal. Die Probeexzision eines Tumors zeigte starke Verdünnung der Papillen der Haut, Ersatz des Bindegewebes durch „adenoides" Gewebe. Ueberall fanden sich Massen von Rundzellen von lymphoidem Charakter. Das Tier lebte noch einen Monat, während der Zeit schwollen die Lymphdrüsen noch stärker an. Die Sektion ergab eine starke Lymphadenitis universalis; die Milz und die Peyerschen Plaques dagegen waren nur wenig geschwollen. Das Krankheitsbild entspricht klinisch und histologisch der Pseudoleucaemia cutis, und zwar dem von Biesiadecki, Hochsinger, Pinkus, Nekam u. a. beschriebenen Typus.

Die Pseudoleukämie scheint überhaupt bei Tieren relativ selten zu sein. Nach Hutyra-Marek ist sie bei Pferden (Lustig, Nocard, De Does, Perré), bei Hunden (Nocard, Fröhner), Kälbern (Van der Suys, Koorevaar), bei einer Kuh (Zimmermann), bei einer Katze (De Does) beobachtet worden. Ob hier Hautsymptome, abgesehen von den durch die Haut sichtbaren geschwollenen Lymphdrüsen (sehr gute Abbildung in Hutyra-Marek) beobachtet wurden, konnte ich aus der zugänglichen Literatur nicht ersehen.

Mycosis fungoïdes.

Eine vielfach an die Mycosis fungoïdes, teilweise auch an Sarkomatose erinnernde Pferdekrankheit beobachtete Burke (No. 42) häufig in den niedrig gelegenen Teilen Indiens. Hitze und Nässe, äußere Verletzungen und größere Anstrengungen begünstigen den Eintritt der sicher nicht kontagiösen Erkrankung. Neben tuberkelähnlichen Knötchen entstehen umfangreiche Geschwülste, die eine Neigung zum spontanen Zerfall haben; während des Sommers bessert sich die Affektion, um bei Beginn der nassen Jahreszeit (März, Mai) wieder einzusetzen. Selbst die scheinbar geheilten Stellen sind juckempfindlich und werden von den Pferden benagt. Der Verlauf ist viel langsamer als z. B. bei Sarkom oder Karzinom. Lymphdrüsenschwellung entsteht nur bei allgemeiner Geschwürs- und interner Metastasenbildung. Letztere Erscheinung unterscheidet die Erkrankung allerdings von der Mycosis fungoïdes; es kommen nämlich Metastasen in Leber, Lungen, auf den Pleuren vor, hier sollen einzelne Knoten verkäsen, andere kreidigen Inhalt bekommen. Der anatomische Bau (regellos angeordnete Granulationszellen), das langsame Wachstum, vor allem die spontane Rückbildung, das Fehlen der Lymphdrüsenschwellung, das mykotische Vor- und Nachstadium der Krankheit entspricht völlig dem Bilde der menschlichen Mycosis fungoïdes.

Schindelka (Lehrbuch) erwähnt eine von ihm wiederholt bei Hunden beobachtete, auf der Basis chronischer Ekzeme sich entwickelnde, durch die Bildung warziger, himbeer- oder erdbeerähnlicher Exkreszenzen charakterisierte Affektion, die keine Schmerzen und keine Störung des Allgemeinbefindens verursachte und durch lokale Aetzung mit Salpetersäure zu heilen war. Die Gutartigkeit der Erkrankung unterscheidet sie von der Mycosis fungoïdes des Menschen.

Erkrankungen der Drüsen der Haut.

Talgdrüsenerkrankungen.

Auf die funktionellen Erkrankungen der Haut ist im Anschluß an die Schilderung des Ekzems S. 127, auf die Fettschweißproduktion der Schafe auf S. 499 eingegangen.

Adenoma sebaceum.

Die Lehre von den Talgdrüsengeschwülsten des **Menschen** ist noch nicht abgeschlossen, da die Fälle selbst recht selten sind. Als Adenoma sebaceum bezeichnet man zunächst nach Pringle und Caspary multiple, gelbliche bis gelblich rote, feste bis linsengroße, im Gesicht besonders um die Nase und in den Nasolabialfalten lokalisierte Knötchen, die histologisch eine enorme Vermehrung der Zahl und Läppchenbildung der Talgdrüsen (dem Rhinophyma analog) zeigen. Außerdem gibt es einen von Barlow beschriebenen, durch die Bildung linsen- bis halbwallnußgroßer Tumoren auf der behaarten Kopfhaut charakterisierten Typus. Während die kleineren Geschwülste gelblich weiß, hart, mit der Haut verschieblich waren, boten die größeren eine höckrige oder trichterförmig eingezogene Oberfläche dar. Histologisch bestanden die Geschwülste aus strangförmig angeordneten epithelialen Massen, entsprachen also eigentlich nicht dem Typus der Talgdrüsen.

Von den **Tieren** leiden nur Hunde, Mäuse und vielleicht Frösche, und zwar recht selten an Adenomen der Talgdrüsen. Die Geschwulst ist eine Kombination der beiden beim Menschen beschriebenen Typen. Histologisch entspricht der Bau völlig dem eines wahren Talgdrüsenadenoms, klinisch handelt es sich „um scharf abgekapselte, mäßig derbe Knoten, die entweder in den untersten Schichten der Kutis oder in der Subkutis liegen und im letzteren Fall durch einen Stiel — den Ausführungsgang der Drüse — mit der Kutis zusammenhängen“ (Schindelka). Die Größe schwankt meist von Linsen- bis Haselnußgröße (in dem auch histologisch bearbeiteten Fall). Kitt berichtet über ein 260 g schweres Talgdrüsenadenom, Werner über ein mannesfaustgroßes und Schindelka über eine taubeneigroße Geschwulst. Die Adenome der Talgdrüsen sollen besonders häufig von den Zirkumanaldrüsen ausgehen. Leisering sah multiple Geschwülste an der hinteren Schenkelfläche des Vorderfußes, Siedamgrotzki auf der Haut des Rückens.

Siedamgrotzki (No. 1251) beschreibt bei einem 15 Jahre alten, an chronischem und seborrhoischem Ekzem leidenden Hunde eine 4,5:2,5 cm große harte Geschwulst unter der vorderen Fläche des Vordermittelfußes. Mikroskopisch fand man in der die Geschwulst überziehenden Haut hypertrophische, 0,3—0,5 cm große Konglomerate darstellende Schweißdrüsen. In dem zellenarmen Bindegewebe der Geschwulst lagen überall größere und kleinere Gruppen von Talgdrüsen. Von dem Hauptgange einer solchen Gruppe strahlten nach allen Richtungen weitere Teilgänge ab. Die Endglieder, die eigentlichen Läppchen waren birnenförmig aufgetrieben. Der Inhalt der Talgdrüsen hatte nur geringe Neigung zur Verfettung. Einige Teile der Geschwulst waren in zystenähnliche, mit völlig verhornten Epithelmassen und Fetttröpfchen erfüllte Hohlräume umgewandelt, die durch passive Erweiterung der Ausführungsgänge entstanden waren. Der Zusammenhang der Geschwulst mit den Talgdrüsen der überkleidenden Haut konnte nur an einer Stelle nachgewiesen werden.

Eine Aetiologie der Geschwülste ist nicht bekannt. Zystenbildung in den Geschwülsten, die Schindelka nicht erwähnt, beobachtete ich in meinem Falle.

Murray (No. 1491) (Spontaneous Cancer in the Mouse. Report of Imperial Cancer Research fund 1908) beschreibt bei 3 weiblichen erwachsenen Mäusen, die spontane Mammatumoren hatten, kleine, an der Flanke, der Achsel, der Oberlippe, dem Ohr sitzende, histologisch als Adenomata sebacea verifizierte Knoten. Die Uebertragung gelang Murray nicht, wärend Tyzzer Erfolg gehabt haben soll.

Eberth fand auf der Haut eines **Frosches** etwa 50 stecknadelkopf- bis kirschkerngroße, weiße, leicht kegelförmige Gebilde, die markige Konsistenz hatten und in den peripherischen Teilen sehr gefäßreich waren. Gelegentlich fielen miliare Zystchen auf. Histologisch bestanden die Geschwülste, die allein die äußere und mittlere Hautpartie einnahmen, aus Schläuchen, deren Zusammenhang mit dem Epidermisepithel gelegentlich nachweisbar ist. Die Wand der Schläuche besteht aus geschichtetem Zylinderepithel, die äußere Lage aus kleinen Plattenzellen. Kleine Abweichungen von diesem Bau kommen vor. In den größeren Tumoren umschließen die Schläuche verschieden geformte Hohlräume, die mit einer hellen, schleimigen Flüssigkeit gefüllt sind. Den Zusammenhang der Hohlräume mit den Lymphbahnen, den schon der Befund der Endothelien wahrscheinlich gemacht hatte, bewies der Erfolg der Injektion der großen Lymphbahnen des Schenkels mit Karmin. Eberth nimmt jedoch keine Lymphangiombildung, sondern das Eindringen von Geschwulstteilen in Lymphbahnen an. Den Ausgang der Geschwulst sollen Hautdrüsen bilden, obwohl Eberth selbst ihre Intaktheit hervorhebt (Fig. 141 aus Virchows Archiv, Bd. 44).

Adenoma sebaceum des Hundes.

(Eigene Untersuchung CXIV.)

Die Geschwulst (Klinik Prof. Regenbogens) glich einem weichen kleinkirschgroßen Fibrom.

Mikroskopisch besteht der ganze Tumor aus größeren Lappen, die den Bau der Talgdrüsen haben. Der über die Hautoberfläche hervorragende Teil gleicht völlig dem mehr im Niveau liegenden. Die ganze Geschwulst wird von einer dünnen Hornschicht und einem aus 4—8 Zellschichten bestehenden, nur gelegentlich kleine, nicht mit der Geschwulst in Zusammenhang stehenden zapfenbildenden Rete überzogen. Das ebenso wie das Rete pigmentführende Korium ist stark verdünnt und mäßig zellreich. Mastzellen finden sich vereinzelt, elastische Fasern sind in dem subpapillären und in dem die Lobuli trennenden Bindegewebe in nach unten abnehmender Zahl vorhanden (Taf. XIII, Fig. 2).

Die Geschwulst ist lappig; der einzelne Lappen setzt sich aus 15—30 kleinen Lappen zusammen, die von einer kein Elastin besitzenden Membran zusammengehalten werden. Die äußere Zellschicht der Lobuli besteht aus länglichen, großen, gut färbbare Kerne zeigenden Zellen. Die sodann folgenden Zellen haben 20—23 μ Durchmesser, sind unregelmäßig polygonal. Ihr Kern ist etwa 5 μ im Längendurchmesser groß; das wabenförmige Protoplasma erinnert an Unnas Spongioplasma.

Nach dem Zentrum zu liegen häufig (nicht immer) Erweichungsherde, in denen das Zellprotoplasma seine Zeichnung verloren hat, der Zellkern verschwunden ist, so daß detritushaufenähnliche Gebilde entstehen. Die Erweichung ist aber keine regelmäßig beobachtete Funktion der Läppchen.

Der Habitus der Geschwulst charakterisiert sich ohne weiteres als Adenom der Talgdrüsen, obwohl der Ausgang von einer Haartalgdrüse nicht festgestellt werden konnte. Die Haare, die zu

Figur 141.

Multiple Adenome der Froschhaut nach Eberth.

den in Wucherung geratenen Drüsen gehörten, sind längst zugrunde gegangen. Es zeigen sich jedoch auch in den unter dem Tumor gelegenen Haaren Vorgänge, die auf eine Beeinflussung durch die wachsende Geschwulst hinweisen. Neben normalen Haarschaftschnitten sieht man nach Ausstoßung der Haare Verhornungsprozesse, die von der inneren Wurzelscheide abstammen.

In Zukunft wird festzustellen sein, ob bei der Adenombildung auch einzelne Retezellen in Proliferation geraten und adenomähnliche Bildungen erzeugen können. Es finden sich nämlich in dem Rete in der Nähe der Geschwulst Ausbuchtungen und Hohlräume, die Aehnlichkeit in ihrer Anordnung mit den beschriebenen Lobulis haben, wenn auch die typische Anordnung und Bildung noch nicht vorhanden ist. Ich habe an der Haut der Glans penis rituell Zirkumzidierter Veränderungen an Retezellen nachgewiesen, die den Gebilden (auch durch die Fettproduktion) Aehnlichkeit mit Talgdrüsen gaben. Das vikariierende Eintreten der Retezellen an den talgdrüsenlosen Hautbezirken ist bekannt.

Im Anschluß an das Adenoma sebaceum des Hundes kann wohl an eine entzündliche Affektion der großen der Talgdrüse äquivalenten Bürzeldrüse der Vögel gedacht werden. Nach Gurlt (No. 176) wird die Drüse hart, schmerzhaft, geschwollen. Die Federn der Vögel sträuben sich, die Tiere verlieren den Appetit.

Krankheiten der Schweißdrüsen.

Wie in der humanen sind auch in der tierischen Pathologie die funktionellen Anomalien der Schweißdrüsen weit häufiger als die auf anatomischen Läsionen beruhenden. Zweifellos sind die Schweißdrüsen durch ihre tiefe Lage im Hautorgan, durch die korkzieherartige Anordnung der Ausführungsgänge mehr vor bakteriellen Infektionen geschützt als die Talgdrüsen. Während z. B. die Demodexmilben eigentlich regelmäßig in den Talgdrüsen liegen, sind die Schweißdrüsen fast ganz von ihnen verschont. Andererseits bleiben auch die Schweißdrüsen von tief in die Haut dringenden pathologischen Prozessen eben so wenig verschont, wie von metastatisch-embolischen Bakterieninvasionen. Bei pyämischen Prozessen der Menschen hat man Staphylokokken in den Schweißdrüsen gefunden.

Funktionelle Affektionen.

Quantitative und qualitative funktionelle Schweißdrüsenanomalien können nur bei den Tieren vorkommen, die eine normal wahrnehmbare Schweißabsonderung haben. Es schwitzen in diesem Sinne am ganzen Körper das Pferd, weniger das Rind, nur unter pathologischen Verhältnissen der Hund; an Vola und Planta schwitzen Katze, Affe, Igel, an der Rüsselscheibe das Schwein. Beim Schaf wird die gasförmige Schweißsekretion vom Wollfließ aufgenommen (vgl. Schluß des Kapitels).

Die vermehrte Schweißbildung, die Hyperidrosis, kann eine pathologische und physiologische, eine allgemeine, halbseitige und lokalisierte sein. Die physiologische Hyperidrosis hat als Begleiterscheinung größerer körperlicher Anstrengungen und höherer Temperaturen regulatorische Funktionen. Es wäre eine dankbare Aufgabe, die Ersatzmittel der nichtschwitzenden Tiere (z. B. des gehetzten Wildes) für die fehlende Hyperidrosis zu studieren.

Bei natürlicher Schweißbildung schwitzt das Pferd zuerst in der Flankengegend, dann an Schulter und Hals, schließlich am Rumpf. Aehnlich verhält sich das weniger stark schwitzende Rind, während beim Menschen der Kopf, die Achselhöhle, Handteller und Fußsohle, Inguinalgegend Prädilektionsstellen sind. Nicht sicher bekannt ist es, ob psychische Einflüsse bei Tieren in gleicher Weise wie beim Menschen Hyperidrosis auslösen. Die Frage ist schwer zu beantworten, weil seelische Affekte bei Tieren mit starker Muskelbewegung (z. B. bei einem vor Schreck scheuenden Pferde) verbunden sind. Eine Beobachtung Barbeys (starkes Schwitzen eines überfahrenen Hundes) kann durch Reizung spinaler Schweißzentren erklärt werden. Dagegen beruht der Nachweis der Abhängigkeit der Schweißsekretion von Nervenreizung auf Experimenten an der Pfote der Katze. Der folgenden pathologischen Fälle halber sei das Wesentliche aus der Physiologie hier wiedergegeben.

Schweißabsonderung erfolgt nur auf Nervenreiz, der auch durch starke Muskelaktion ausgelöst werden kann. Der Nervenapparat der Schweißsekretion nimmt wahrscheinlich von den Nervenzellen der grauen Hirnrinde des Großhirns seinen Anfang (psychische Beeinflussung der Schweißsekretion). Die Nerven gehen durch die Medulla oblongata, in der ein zusammenfassendes Zentrum für Kopf, Rumpf und Extremitäten liegt, in das Rückenmark, in dessen grauen Vorderhörnern weitere Zentren liegen. Mit den großen motorischen Extremitätennerven treten sie mit den vorderen Wurzeln aus dem Rückenmark aus und gelangen zur Haut. Außer durch die zerebrospinalen Nerven werden die Schweißdrüsen auch durch sympathische Nervenfasern versorgt, allein auch diese entstammen dem Kopf- und Rückenmark, treten durch die Rami communicantes zum Grenzstrang und schließen sich den großen Nervenstämmen an (J. Munk). Die einzelnen „Schweißbahnen" bei den einzelnen Tieren sind nicht genau bekannt. Die Pfoten der Katze schwitzen nach faradischer Reizung der freigelegten Extremitätennerven auch nach Ausschaltung der Zirkulation, d. h. beim frisch getöteten Tier. Die Quellen der sympathischen Schweißfasern der Hinterpfoten sind die 2 (Vulpian) oder 4 (Luchsinger) oberen Lendenwurzeln, während für die Vorderpfoten die Versorgung mit sympathischen Fasern nach Nawroski aus dem Ganglion stellatum resp. aus der 4. Dorsalwurzel geschieht. Die Rüsselscheibe des Schweines wird nach Luchsinger vom Bruststrang des Sympathikus mit sympathischen Fasern innerviert. Aus der Anatomie der Schweißinnervation ergibt sich die Wirkung psychischer Reize und schweißhemmender und schweißerregender Gifte, sowie auch der CO_2-Intoxikation bei Erstickungen (Todesschweiß). Reizung der zerebralen Zentren bewirkt universale, der spinalen Zentren bilateralsymmetrische, des entsprechenden Sympathikusabschnittes lokale Hyperidrosis. Hyperidrosis unilateralis hat eine Läsion des peripherischen oder zentralen Nervensystem mit Unterbrechung der normalen Bahnen zur Voraussetzung. Reizung des peripherischen Nervens hat Hyperidrosis im ganzen Verlauf desselben zur Folge.

Die häufigste Form der Hyperidrosis des Menschen, die H. pedum et manuum, hat bei den Haustieren keine Analogie.

Schindelka sah bei einem an Herpes tonsurans leidenden Hunde auf größeren kahlen Hautpartien die dauernde Transsudation kleiner „Schweißperlen", die sich nach dem Abwischen schnell erneuerten. Leider wurde nicht (z. B. durch Pilokarpininjektion) festgestellt, ob es sich wirklich um eine „Hyperidrosis localis" gehandelt hat. Die Aehnlichkeit mancher nässenden Dermatitiden mit übermäßig Schweiß sezernierenden Hautpartien ist in der Tat sehr groß (man denke an die Dysidrosis).

In den meisten Fällen vermehrter Schweißabsonderung ist ein das Nervensystem treffendes Trauma oder ein ähnlich wirkender pathologischer Prozeß die Ursache.

Wenn Schindelka bei Pferden nach Schädelfrakturen, Barbey bei einem überfahrenen Hunde Hyperidrosis universalis feststellten, so muß man Reizung der zerebralen und spinalen Zentren annehmen. Die meisten Beobachtungen betreffen die Hyperidrosis unilateralis. Kerlirzin sah das Phänomen nach Kompression des Rückenmarks durch Sarkome. Für eine spinale Ursache spricht der Fall Delacroix (No. 353).

Ein Pferd fiel nach einem heftigen Stoß gegen die rechte Hüfte, erhob sich aber wieder, wenn auch nur mühsam. Es kam zu einer Verkürzung der linken hinteren Extremität, zu einem indurativen Oedem der linken vorderen Extremität (trophische Störung). Auf der Haut der linken Hüftgegend entwickelte sich ein 5:5 cm großer, infolge von Schweißsekretion stets feuchter Fleck.

In anderen Fällen ist eine Verletzung oder Schädigung des Sympathikus die Ursache der lokalen Hyperidrosis. Ich selbst sah bei einem Manne, dem J. Israel

ein Stück des Grenzstranges des Sympathikus bei einer Geschwulstoperation resezieren mußte, lokale Hyperidrosis; Dexler und Stroppe konstatierten beim Pferde in je einem Falle von Zerreißung des Grenzstrangs des Sympathikus Schweißvermehrung. Schwer erklärbar ist im Einzelfall die Beschränkung der übermäßigen Schweißbildung auf die vordere bzw. hintere Körperhälfte.

Richter (No. 1129) beobachtete bei einem Pferde nach einer schweren Verletzung am Brusteingang Hyperidrosis der linken Kopfhälfte, des Halses, der Schulterblattgegend genau in der Mittellinie abschneidend. Er nimmt eine Verletzung des die Art. carotis begleitenden N. sympathicus an. Die Hyperidrosis war so stark, daß Schweißtropfen fortgesetzt herunterfielen. In einem anderen Falle Richters trat die vermehrte Schweißabsonderung an der äußeren Seite des linken Hinterfußes auf, an dem die Hufbeugesehne reseziert war, schwand jedoch nach mehreren Tagen. Die Lokalisation spricht für eine Affektion sympathischer Nerven, weniger für eine Beteiligung des N. ischiadicus.

Wie Traumen können chemische Reizungen der Nerven wirken.

Dupas (No. 1112) entleerte bei einer Stute eine 600 g Flüssigkeit enthaltende, die Trachea komprimierende Kropfzyste und spülte mit $^1/_2$ l, später fast ganz entfernter Lugolscher Lösung aus. Drei Stunden später entstand eine genau halbseitige Hyperidrosis der vorderen oberen rechten Halspartie, des Nackens, der Kehle, der Parotis- und Ohrregion der Schädelhälfte von 3stündiger Dauer. Das Phänomen trat täglich mehrere Mal schubweise auf, war durch chirurgische Eingriffe in der Zyste anzufachen und bestand 4 Wochen bis zum Tode des Pferdes. Dupas nimmt eine Verletzung der „Fibres fréno-sudorales", der oberflächlichen Aeste des zweiten Zervikalnervenpaares und infolge Anastomose Neuritis des N. auricularis anterior und N. facialis, sowie einiger vasomotorischer Fasern an. Auch Forgeot (No. 1111) sah bei Pferden der Injektion von 10 ccm Aether eine Hyperidrosis localis folgen, die sich allerdings erst nach 3 Wochen auf der bis dahin stark und schmerzhaft infiltrierten Hautregion der Injektionsstelle entwickelte. Die bis dahin fuchsroten Haare wurden und blieben auf der erkrankten Partie dunkler.

In anderen Fällen folgte die einseitige Hyperidosis lokalen oder allgemeinen Krankheiten:

Richter sah bei einem wegen traumatischer Myositis mit Lehmanstrich und spirituösen Einreibungen behandelten Pferd eine mehrere Tage dauernde Hyperidrosis. Schindelka beobachtete nach einer linksseitigen Pleuropneumonie eine 14 Tage anhaltende, die linke vordere Körperhälfte betreffende vermehrte Schweißbildung.

Jede Erklärung fehlt für den folgenden Fall von Hyperidrosis bilateralis symmetrica; man muß einen chronischen peripherisch ausgelösten, nach dem Rückenmark fortgeleiteten Reiz annehmen.

Holterbach (No. 1342) sah bei einem 8jährigen Leonberger Hund im Winter eine völlig symmetrische, zur totalen Durchnässung der Haut führende Hyperidrosis. Auf beiden Seiten waren große, anatomisch schwer abzugrenzende, von den Augen bis zur Nierengegend reichende Bezirke erkrankt (Ohren z. B. frei). Nur auf diesen Hautregionen wurden große Mengen farbloser, klebriger, säuerlich riechender und stark sauer reagierender Flüssigkeit abgesondert; die angrenzenden Bezirke der Haut waren völlig trocken. Die Haut war normal; nur gelegentlich wurde Trichodectes latus gefunden. Nach einer Woche trat Juckreiz, Fieber bis 40° C., nach einer weiteren Woche Insomnie auf. Bei der Tötung des Tieres und der Sektion wurde keine pathologische Veränderung (auch nicht in den Nerven) gefunden.

Untersuchungen über die chemische Zusammensetzung der pathologischen Schweißabsonderung fehlen ganz. Nach Leclerc (No. 642) soll der Schweiß des

Pferdes Albumin enthalten, das nach Verdunstung des Wassers auf der Haut als eine, irrtümlicher Weise als „Abschuppung" aufgefaßte Schicht zurückbleibt. Dies 15,77 pCt. Stickstoff enthaltende Albumin soll durch heißes Wasser von der Haut des Pferdes ablösbar sein. Ein stark schwitzendes, schwer arbeitendes Pferd scheidet pro Tag 4,2—10,3 g Albumin mit 0,7—1,7 g N, ein weniger beanspruchtes 2,7 bis 8,6 g Albumin mit 0,4—1,4 g N aus. Ob die Unterschiede im spezifischen Gewicht des Schweißes sehr stark sind (Mittel beim Pferde 1,020), ist unbekannt. Harnstoff (beim Menschen 0,088—0,2 pCt.) wurde im normalen Pferdeschweiß in ganz geringen Mengen gefunden. Der Gehalt des Schweißes an festen Bestandteilen (normal 0,5 bis 2,5 pCt.), das quantitative Verhalten der anorganischen Salze und organischen Stoffe (Harnstoff, Kreatinin, Ameisensäure, Essigsäure, Buttersäure, Seifen, Fette, Cholestearin) ist in pathologischen Fällen noch nicht festgestellt.

Anidrosis.

Eine scheinbare Verminderung der Schweißsekretion soll nach Schneidemühl bei chronischen Dermatosen vorkommen, exakte Untersuchungen bestehen nicht. Anidrosis als selbständige Krankheit ist nicht beobachtet. Ueber die Beeinflussung der Schweißsekretion durch Atropin bei großen Haustieren fehlen ausreichende Untersuchungen. Die kleinen Nager und die Hühner- und Taubenvögel sind sehr tolerant, während die Hunde sich mehr wie die Menschen verhalten.

Chromidrosis.

Eine eigentliche Chromidrosis ist nur bei Schafen beobachtet (vgl. Wollschweißsekretion).

Hämidrosis.

Das Blutschwitzen ist ausführlich im Kapitel: Hautblutungen (S. 61) behandelt.

Ein für die praktische Schafzucht sehr wichtiger Faktor ist die Sekretion des **Wollschweißes**, der nach Bohn ein Gemenge der Sekrete der Talg- und Schweißdrüsen, gemischt mit Epithelien, abgestoßenen Epidermisschuppen und Wollpartikelchen ist. Rasseeigentümlichkeiten scheinen auf die Quantität und Qualität des Fettschweißes einen Einfluß zu haben; doch soll auch die übermäßige Fütterung mit Lupine die Schweißbildung steigern. Man unterscheidet bei Reinigung der Wolle leichtlöslichen, gutartigen und schwerlöslichen Schweiß, der entweder orangegelb oder harzig rotgelb oder wachsartig grünlich ist. Der letzte ist für die Wollproduktion der ungünstigste.

Die Wollschweißproduktion ist ein von den analogen Prozessen beim Menschen und den übrigen Haussäugetieren so verschiedener Vorgang, daß ein genaues Eingehen auf die Pathologie dieser Funktion nicht gerechtfertigt erscheint. Es sei auf die großen Werke über Schafzucht verwiesen (Bohn u. Nathusius).

Tumoren der Schweißdrüsen.

Eigentliche Schweißdrüsengeschwülste sind in der tierärztlichen Literatur sehr selten beschrieben. Vielleicht gehören die folgenden Beobachtungen in das Gebiet der Hydrozystadenome.

Werner (No. 552) beobachtete bei einem Leonberger Hund in der linken Nierengegend einen faustgroßen Tumor, der in 1 1/2 Jahren entstanden war. Die

Geschwulst hatte zahllose Zysten, die Blut, geronnene Massen, Cholestearin enthielten; sie zeigte lappige Auswüchse, die auf dem Durchschnitt dem Ganzen das Aussehen von Kleinhirn gaben. Mikroskropisch traten Lymphgefäßerweiterungen und epithelbekleidete Hohlräume hervor. Ihren Ausgang scheint die Geschwulst, die mehr an Lymphangioma tuberosum multiplex, als an Hydrocystadenoma erinnert, von den Schweißdrüsen genommen zu haben.

Siedamgrotzki (No. 1437) beschreibt eine Geschwulst vom äußeren Gehörgang des Hundes, die bis in die Paukenhöhle vorgedrungen war und mit der Ohrspeicheldrüse in Zusammenhang stand. Der anatomische Bau macht es zweifelhaft, ob die Geschwulst von den Ohrenschmalzdrüsen, den Ohrenschweißdrüsen oder der Ohrspeicheldrüse ausgegangen war. S. sieht in dem Tumor ein Mischgeschwulst von Osteoidchondrom und zottigem Schweißdrüsenadenom. Siedamgrotzki beschreibt ferner als Nebenbefund eines Talgdrüsenadenoms des Hundes die Hypertrophie der Schweißdrüsen zu Konglomeraten von 0,3—0,5 mm Durchmesser.

Adenom der Schweißdrüsen des Hundes.

(Eigene Untersuchung CXV.)

Das Präparat aus der Sammlung Prof. Guillebeaus-Bern stammt aus der Haut der Analgegend des Hundes. Makroskopisch erschien die Geschwulst als ein gelber bröckliger Tumor, dessen Parenchym in fibrösen Septen eingebettet lag. Sowohl die Lage der Geschwulst als der anatomische Bau sprachen dafür, daß es sich um ein Adenom der Analbeuteldrüse des Hundes handelt. Nach den sorgfältigen Untersuchungen von Mladenowitsch (No. 1457) haben diese Drüsen den Schweißdrüsentypus. Eine von M. gegebene Abbildung vom Analbeutel der Katze entspricht völlig dem von mir erhobenen Befund. Ich muß allerdings gestehen, daß die Abbildungen M.'s und meine eigenen Präparate mir mehr dem Typus der Speicheldrüsen der Lippe und der Zunge zu gleichen scheinen, als dem der Schweiß- oder Talgdrüsen (vgl. Taf. XIII, Fig. 1).

Der Tumor besteht ausschließlich aus Drüsengewebe, das in stärkere und schwächere, mehr oder weniger stark infiltrierte Bindegewebsmassen eingelagert ist. Peripherisch kann man an versprengten Drüsen die Weiterentwicklung des Tumors an der Sprossenbildung erkennen.

Die adenomatöse Drüse besteht aus einzelnen etwa traubenförmig an den Ausführungsgängen sitzenden Lobulis. Der Bau entspricht, wie oben bemerkt, dem der Speicheldrüsen; nirgends sieht man eigentliche Tubuli, nirgends die charakteristische Umwandlung der zentralen Zellen der Talgdrüsen. Das einzelne Primärläppchen besteht aus einer Membrana propria, auf der dicht gedrängte Zellen sitzen, die eine Mittelstellung zwischen Zylinder- und Pflasterzellen einnehmen. Das ganze Läppchen besteht ohne Lumen aus gleichartigen Zellen, die sich nur durch die etwas stärkere Färbbarkeit der peripherischsten unterscheiden. In allen Zellen sind die verhältnismäßig großen Kerne gut erkennbar.

An anderen Stellen sieht man jedoch Drüsenläppchen, die größere Aehnlichkeit mit Talgdrüsen haben; auch diese Drüsen zeigen Proliferationsprozesse, insbesondere fallen in ihnen zystische Veränderungen durch Zusammenfließen mehrerer Läppchen auf. Da nach Mladenowitsch auch Talgdrüsen in dieser Gegend vorkommen, so kann es sich in der Tat um eine Mischgeschwulst handeln.

Sehr beträchtlich ist die Zystenbi[illegible] der Ausführungsgänge der Hauptgeschwülste. Wie der homogene Inhalt zeigt, beruhen die Zysten zum großen Teil auf Sekretstauung. Einzelne Zystenräume sind aber auch mit Blut gefüllt, andere erreichen makroskopisch bei Sekretfüllung Linsengröße. Der Bau aller Zysten ist einfach; ihre Wände bestehen aus fibrösem Gewebe, das nach innen zu eine mehrschichtige Bekleidung von abgeplatteten Epithelien zeigt.

Das elastische Gewebe dringt etwas mit den Ausführungsgängen in die Geschwulst ein (Weigerts Elastikatinktion). Eine besondere Elastinfärbung der Membrana propria der Drüsen ist nicht nachweisbar. Für mikrochemische Reaktionen eigneten sich die alten Spirituspräparate nicht.

Die experimentelle Erzeugung von Schweißdrüsengeschwülsten gelang Schidachi (No. 1427) dadurch, daß er aus der schweißdrüsenreichen Haut der Zehenballen der Katze einen parallel zur Hautoberfläche verlaufenden Lappen schnitt und ihn (wohl nach gewisser Drehung) wieder anwachsen ließ. Da die Ausführungsgänge der Schweißdrüsen nicht aufeinander zu liegen kamen, staute sich das Sekret und es entstanden zystische Erweiterungen in den unter dem Lappen gelegenen Schweißdrüsenpartien. Die Zysten waren meist rund, mit einem abgeplatteten aus 2 bis 3 Zellen bestehenden Epithel versehen; sie waren meist leer.

Im Anschluß an die Adenome der Schweißdrüsen sei über zwei Schleimhauttumoren des Pferdes berichtet, die trotz ihres Ausgangs von der Schleimhaut ganz verschiedene Typen darstellen.

Schleimdrüsenadenom der Lippe des Pferdes.

(Eigene Untersuchung CXVI.)

Die kleinkirschgroße Geschwulst saß auf der Innenseite der Unterlippe eines Pferdes. Sie besteht aus einem bindegewebigen Grundstock, der aber im Gegensatz zu den Fibromen alle Hautelemente, d. h. Schweißdrüsen, größere Gefäße, elastische Fasern, Haare am Uebergang zur Lippenhaut wohl konserviert zeigt. Die äußere Bekleidung bildet ein dünnes Stratum corneum, das einem nach dem Zentrum der Geschwulst zu an Größe der Zapfen zunehmenden, sonst normal gebauten Rete aufliegt. In den Bezirken der Akanthose besteht eine leichte Zellinfiltration. Das einzig Charakteristische ist die gewaltige Vermehrung der Schleimdrüsen (Glandulae labiales). Nun liegen in den Lippen des Pferdes zwar größere Drüsenmassen, nach Ellenberger (Anatomie des Pferdes) ist aber der normale Sitz dieser großen, makroskopisch leicht präparierbaren Drüsen ganz tief in der Haut und in der Muskulatur. In meinem Falle liegen die Drüsen nur in dem zentralen Teil des Tumors in großen Massen in der subpapillären Hautzone. In ihrer Umgebung ist das elastische Gewebe zu so dichten und schweren differenzierbaren Massen zusammengeschoben, wie wir es in der Pathologie der menschlichen Hauttumoren zu sehen gewohnt sind. Ich glaube daher, obwohl mir Kontrollpräparate von der entsprechenden Lippenstelle des Pferdes nicht zur Verfügung stehen, von einer adenomatösen Schleimdrüsenwucherung sprechen zu können. Der Bau der Schleimdrüsen ist absolut normal; an einzelnen peripherischen Bezirken ist eine mäßige Rundzelleninfiltration sichtbar, an anderen kann man die Neuentwicklung von Läppchen erkennen. Der Mangel der Zystenbildung unterscheidet das Bild dieses Präparates von dem in Untersuchung CXV geschilderten.

Gefäßreiches Papillom der Nasenschleimhaut des Pferdes.

(Eigene Untersuchung CXVII.)

Der Ausgang der Geschwul[illegible]imhaut rechtfertigt die Schilderung an dieser Stelle.

Der Tumor (Taf. X, Fig. 1) besteht aus einem eigentümlich homogenen Bindegewebe, das mit Van Giesontinktion sich gelb färbt und nur einzelne fuchsinophile Bindegewebszüge erkennen läßt. Die zahlreichen Zellen haben längliche, spindelförmige Zellen; Mastzellen und Plasmazellen treten nicht hervor. Auffallend ist der gewaltige Reichtum an dünnwandigen, größeren und

kleineren Gefäßen. Das Bild gleicht völlig dem der Teleangiektasie, besonders durch die Verzweigung und Anastomosenbildung der längsgeschnittenen Gefäße. Die Oberfläche der Geschwulst bildet ein zartes Stratum corneum. Gut ausgebildet ist das Stratum lucidum, während das Stratum granulosum fehlt. Das Rete bildet große Zapfen von 0,5—0,8 mm Länge; die Zapfen sind an ihrem kutanen Ende manchmal verzweigt. Der gut entwickelte Papillarkörper ist stark infiltriert.

Haarkrankheiten und Pigmentanomalien.

Die Darstellung der Haarkrankheiten gehört zur Zeit zu den schwierigsten Aufgaben der menschlichen Dermatologie, da es an einer, auch nur mäßigen Ansprüchen genügende monographischen Bearbeitung fehlt. Ueber viele Grundfragen bestehen Zweifel. In der tierischen Pathologie hat ein Studium der Haarkrankheiten kaum begonnen: da für die praktische Veterinärmedizin die Haarerkrankungen nur geringes Interesse haben, ist selbst die Kasuistik nicht groß.

Die Schwierigkeiten bei der wissenschaftlichen Bearbeitung der Tierhaarkrankheiten sind ganz ungewöhnlich große: Wir haben bei jeder Tierart mit Eigentümlichkeiten des Baus, der Anordnung, der Entwicklung, der Wiederergänzung, des Haarwechsels zu rechnen, die fötale, jugendliche und definitive Entwicklung zu berücksichtigen, die Wirkung von normaler, pathologischer und experimentell geänderter Ernährung zu bewerten, die Einflüsse krankhafter Zustände in Rechnung zu ziehen.

Einige Tatsachen aus der vergleichenden Anatomie der Haare.

Auf Seite 2—12 sind bereits die wichtigsten Angaben über das Haarkleid der Haussäuge- und Laboratoriumstiere mitgeteilt, so weit ihre Kenntnis für das Verständnis der Tierhautkrankheiten erforderlich ist. Hier sollen die Tatsachen Platz finden, die für die spezielle Haarpathologie wichtig und bei zukünftigen Arbeiten beachtenswert sind.

Haararten.

Die Haare der Tiere sind selbst bei derselben Tierart nicht gleichartig. Eine besondere Stellung nehmen die Sinushaare ein, über die das Wichtigste S. 2 mitgeteilt ist. Die übrigen Haare sind nach Waldeyer in folgende Kategorien zu trennen:

1. Pelz- oder Flaumhaare (Duvet) meist fein, mehr gerade verlaufend, dicht stehend.

2. Wollhaare, Wolle (Laines), fein, biegsam, sehr elastisch und fest, dicht stehend, gewunden verlaufend. Die Eigentümlichkeit der Wollhaare beruht auf der gezähnten Ausgestaltung der Kutikula, die die enge Verbindung der einzelnen Fäden beim Spinnen gewährleistet.

3. Grannenhaar, Borstenhaar, Stichelhaar — oder bei feineren Sorten —, Seidenhaar (soies), gestreckt, gerade verlaufend, von mattem Glanze, stark oder fein, letzteres mit besonders feiner Spitze.

4. Langhaare, Schweifhaare, Mähnenhaare (crins), glänzend, lang, dick, biegsam, sehr elastisch.

5. Stachelhaare, Stacheln (piquants).

Die allgemeine Anatomie des Haares wird als bekannt vorausgesetzt. (Vgl. z. B. die vorzüglichen Darstellungen bei v. Brunn in Bardelebens Anatomie und bei H. Rabl in Mraceks Handbuch der Hautkrankheiten.)

Die Haarschäfte der einzelnen Tierarten unterscheiden sich in vielen Einzelheiten, deren Aufzählung jenseits unseres Themas liegt, deren Erwähnung aber spätere Forscher zum Studium der einschlägigen Verhältnisse veranlassen soll. Es seien einige Beispiele angeführt.

Bei den Faultieren (Bradypus) haben die Haare einen feinen Endfaden; der Haardurchmesser wird aber durch eine fleckig aussehende, locker-spongiös lufthaltige Zellschicht vergrößert, die von der Kutikula gebildet wird. Bei einer anderen Faultierart ist die Umkleidungsschicht in 10—12 Streifen zerklüftet, die in entsprechende Furchen der Bindehaut (?) eingesenkt sind. Diese Belegschicht ist der Sitz zahlreicher schmarotzender Algen. (Man vergleiche die Trichophytiesporen in der äußeren Wurzelscheide des Haares.)

Die Schuppen der Kutikula stehen bei den Fledermäusen in deutlichen Spiralen so stark vorspringend angeordnet, daß die Haare gezackt erscheinen.

Besonders charakteristisch sind die Unterschiede des Haarmarkes. Marklos ist das Flaumhaar des Fötus und des Erwachsenen, viele menschlichen Kopfhaare, die feinere Schafwolle, die Schweinsborsten in ihrem basalen Teil und die sogenannten Vogelhaare. Gegen die natürliche Spitze hin verdünnt sich das Mark mehr und mehr, bis es ganz aufhört.

Der Markzylinder der Haare des Menschen, der Affen, Rinder, Pferde, Lamas, ist verhältnismäßig schwach.

Die Haare der Huftiere besitzen ein fast ihre ganze Dicke ausfüllendes Mark, dessen Zellen sehr groß sind. Da die Luft nicht wie beim Menschen interzellulär, sondern intrazellulär liegt, werden die Markzellen zu großen, blasenartigen, dicht nebeneinander liegenden, abgeplatteten Körpern (z. B. bei Reh, Hirsch, Antilope, Gemse, Steinbock).

Etwas kleiner sind die Zellen des Markes bei den Nagern (Hase, Kaninchen, Meerschweinchen, Ratte, Maus, Eichhörnchen), bei den Raubtieren (Fuchs, Wolf, Fischotter, Wiesel); der Markzylinder ist aber bei diesen Tieren noch sehr stark. Im allgemeinen sind die Haare um so stärker, je stärker das Mark ist, doch gibt es auch starke Haare mit dünnem Mark im menschlichen Bart; häufiger sind dünne Haare mit breitem Mark. Wechselspaltig wird das Mark dann genannt, wenn die Luftspalten so groß sind wie die Markzellen und regelmäßig mit den letzteren alternieren (Waldeyer).

Bereits auf Seite 2 ist auf den Antagonismus zwischen Dickenentwicklung und Dichtigkeit des Haarwuchses hingewiesen worden. Die eigentlichen Pelztiere haben gewöhnlich eine sehr dünne Haut.

Die schwache Ausbildung des Haarkleides beruht auf Rückbildung. Eine der Ursachen ist das Wasserleben. Die erwachsenen Seekühe (Sirenia) haben nur noch Reste des Haarkleides, während ihre Embryonen noch Spuren einer starken Behaarung am ganzen Körper zeigen. Ebenso zeigen alte Nilpferde nur einige Borsten auf Ober- und Unterlippe, die Neugeborenen dagegen an Kopf und Nacken ziemlich dichte Lanugohaare. Bei dem Zahnwal sind sogar im embryonalen Leben nur wenige Spürhaare zu beiden Seiten der Oberlippe vorhanden. Eine weitere Ursache des Rückgangs der Behaarung kann das Tropenklima sein: so findet man Nackthunde

wildlebend nur in den Tropen. Das Erdferkel vom Kap (Oryteropus capensis) ist im Vergleich mit dem äthiopischen Erdferkel (O. aethiopicus) stark behaart. Endlich kann eine unterirdische Lebensweise die Reduktion des Haarkleides bedingen, wie bei dem fast nackten Nager Heterocephalus (Bronn).

Haaranordnung.

Die Haare des **Menschen** sind teils einzeln in die Haut eingepflanzt, teils zu Haarkreisen von meist 2, seltener 3, sehr selten 4 Haaren vereinigt. Haarkreise finden sich nur an den stark behaarten Körperteilen, insbesondere am Kopf. Die Anordnung zu Haarkreisen ist nur in den tiefen Schichten deutlich; durch Konvergenz der einzelnen Haare gegeneinander wird sie in den oberen Hautpartien weniger deutlich. Ragen alle oder die meisten Haare eines Haarkreises aus einer gemeinsamen Hautöffnung heraus, so spricht man von Haarbüscheln. Beim Menschen zeigen die Haare eines Haarkreises vielfach verschiedene Dicke.

Einige Zahlen sollen die Dichtigkeit der Haare bei den verschiedenen Tieren demonstrieren: Es kommen auf einen Quadratmillimeter: beim Menschen an der dichtbehaartesten Scheitelgegend 3, beim Ochsen an der Schweifquaste 4, beim Schaf 7, beim Merino 88, beim Hasen 175, beim Schnabeltier 600 Haare.

Bei den **Tieren** ist die Anordnung der Haare unendlich viel komplizierter. J. C. H. de Meijere (No. 1604) hat die Verhältnisse klar gestellt. Man hat zunächst Stammhaare und Beihaare zu unterscheiden; erstere sind häufig, nicht immer stärker, letztere vermehren sich im postembryonalen Leben stark und bilden den dichten Pelz. Stammhaare sind ungefähr identisch mit Stichelhaaren, während die Beihaare den Wollhaaren entsprechen. Doch decken sich die Bezeichnungen nicht ganz.

Der Begriff der Haarkreise und Haarbüschel muß für die Tierhaare erweitert werden. Unter Haarbündeln versteht man nach Meijere Haare, welche gemeinsam aus einem Follikel hervorkommen, sei es, daß der gemeinsame Follikel als solcher angelegt oder erst durch Verschmelzung eng benachbarter entstanden ist. Nach Leydig ist der Boden des gemeinsamen Haarfollikels in so viele kleinere Follikel ausgestülpt, als eben Haare aus der Follikelöffnung heraustreten. Bündel, die erst nachträglich durch Follikelvereinigung entstanden sind, sind unechte Bündel.

Meijere macht auf die Beziehungen zwischen der Anordnung der Schuppen und der Haare aufmerksam; die Haare sind wahrscheinlich Homologa der Schuppen. Er stellt folgende Kategorien der Haar- und Schuppenanordnung auf:

1. Drei Haare oder weniger hinter jeder Schuppe:
   Beutelratte (Didelphys), Schwanz; Ratte (Mus musculus), Schwanz.
2. Mehrere Haare hinter jeder Schuppe:
   Beutelratte (Didelphys opossum), Schwanz; Schuppentier (Manis); Bieber (Castor canadensis), Schwanz; Moschustier (Myogale moschata) Schwanz; Maulwurf (Talpa europaea), Schwanz.
3. Dreihaargruppen;
   Katze (Felis domestica), Rücken; Hund (Canis familiaris); Halbaffen (Tarsius spectrum), Löwenäffchen (Midas rosalia), Schwanz.

4. Gruppen aus mehr als 3 Haaren:
   Nilpferd (Hippotamus), hinter den Ohren; Schwein (Sus scrofa), Rücken; Moschustiere (Moschus moschiferus), Rücken; Hirsch (Cervus elephas), Antilope, Rücken; Ziegen, Rücken; Schafe, Rücken; Rind, Rücken; Tapir, Extremitäten; Nashorn, Hausmaus, Rücken; Eichhörnchen, Schwanz und Rücken; Löwe, Rücken; Hyäne, Rücken; viele Affen.
5. Beihaare vorhanden, kein isoliertes Mittelhaar:
   Kamel (Camelus dromedarius), Rücken; Hyäne, Bauch; Hund, Rücken; Fuchs, Rücken, Schwanz; Bär, Waschbär, Brust; Luchs, Rücken; Robbe, Rücken.
6. Beihaare vorhanden, ein isoliertes meist stärkeres Mittelhaar:
   Hase, Rücken; Kaninchen, Schwanz; Feldmaus, Rücken; Biber, Rücken; Eichhörnchen, Rücken; Hauskatze, Rücken, Schwanz; junger Luchs, Rücken.
7. Alle Haare ohne Gruppierung zerstreut:
   Opossum, Rücken; Giraffe, Kopf; Rind, Büffel, Rücken; Pferd, Extremitäten; Rhinozeros, Elephant, neugeborene Katze, Rücken; junger Hund, Rücken; Lemuren, Rücken.
8. Echte Bündel unregelmäßig zerstreut:
   Bär.

Die Kategorien lassen sich leicht vermehren: Es kann ein starkes Haar zwischen Haarbündeln feiner Haare liegen (z. B. beim Biber, beim Beutelmarder); es können unechte Bündel dünner und echte Bündel starker und dünner Haare vorkommen (z. B. bei der Springmaus und dem Bär).

In den verschiedenen Altersstadien der Maus ist die Haaranordnung eine ganz verschiedene. Bei dem Embryo liegen isolierte Haare von derselben Feinheit unregelmäßig zerstreut, während das erwachsene Tier starke Haare zwischen echten Bündeln feiner Haare zeigt.

Es können demnach Tiere im Fötalleben größere Haarähnlichkeit haben wie im extrauterinen. Friedenthal hat z. B. diese Aehnlichkeit für den Menschen und dem anthropoiden Affen nachgewiesen.

Veränderungen der Haare im Lebensalter. Fötaler Haarwechsel.

Am besten kann beim Menschen die Bedeutung des Lebensalters für die Haarentwicklung gezeigt werden. Das fötale Haarkleid bleibt nur kurze Zeit erhalten; zuerst werden die Kopfhaare Terminalhaare (Kinderglatze). Beim Manne werden in der Pubertät die meisten Haare Terminalhaare, beim Weibe nur die Kopfhaare, Achsel-, Scham- und Analhaare. Die Frau aller Rassen behält an den übrigen Körperstellen bis in das hohe Alter hinein, abgesehen von pathologischen Fällen, das Kindeshaarkleid. Friedenthal weist auf die Bedeutung des Wollhaarkleides für Mutter und Kind hin. Die Berührung der zarten Haut des Kindes durch die Mutter und umgekehrt der zarten Brusthaut der Mutter durch das Kind löst angenehme Empfindungen aus. Man denke sich einen mit harten Haaren besetzten Säugling an eine mit Bartstoppeln bekleidete Brust angelegt! Die Wonne des Berührungsgefühls und die Wollust des Säugens sind vielleicht physiologische Voraussetzungen für die ursprüngliche Ausbildung des Muttergefühls.

Die Bedeutung des fötalen Haarwechsels ist nicht klar. Jickel (nach Friedenthal) nimmt an, daß gewisse Auswurfsstoffe in die Haut übergehen, die mit den Primärhaaren herausgeschafft werden.

Diese Erklärung kann keinesfalls für den postfötalen Haarwechsel zutreffen.

Haarwechsel.

Die wichtigsten Angaben über den Haarwechsel der Haussäugetiere im allgemeinen sind bereits auf Seite 2 gegeben. Es sei hier noch einmal das Wesentliche zusammengefaßt. Die Haare des Menschen, die Langhaare und Spürhaare aller Tiere, das ganze Haarkleid vieler domestizierter Tiere unterliegt einem kontinuierlichen, die übrigen Haare einem periodischen Wechsel. Es beträgt z. B. die Lebensdauer des Kopfhaares des Menschen 2—4 Jahre, der Cilie 3—5 Monate. Der periodische Haarwechsel findet im Herbst und Frühjahr statt. Nur die Frühjahrsmauserung ist eine vollständige, die Wintermauserung ist mehr oder weniger unvollständig. Brehm behauptet deshalb, daß man eigentlich nur von einem Haarwechsel sprechen darf. Ein wirklicher zweimaliger vollständiger Haarwechsel ist aber (vgl. Bronn) für das Hermelin von Schwalbe, für den europäischen Hirsch von Boas, für den Sumpfhasen (Lepus palustris) und für den Lepus virginianus von Bachmann nachgewiesen. Der Schneehase (Lepus variabilis) dagegen färbt ohne Haarwechsel die braunen Frühlingshaare in weiße Winterhaare um. Während des Haarwechsels ist das Haarkleid unansehnlich. Bei einzelnen Tieren geht das Haar in ganzen zusammengeballten Knäueln aus (z. B. Kamelen). Einzelne Tiere disponieren während des Haarwechsels zu Krankheiten.

Der dem Haarwechsel des Säugetiere entsprechende Federwechsel findet bei den meisten Vögeln nur einmal, im Herbst, statt. Die Krankheitsdisposition ist während der Mauserung mehr ausgesprochen.

Der Federwechsel beginnt mit einer erhöhten Tätigkeit der bindegewebigen Papillen, die in die alten Federspulen hineinwachsen und letztere dadurch zum Ausfall bringen. Die wachsende Papille kann aber auch auf die Wurzel der alten einen Druck ausüben und durch Verödung der Saftbahnen die alte Feder zum Absterben bringen. Letztere kann neben der neuen bestehen bleiben oder ausfallen, bevor die neuwachsende ihre Basis erreicht hat. Die Mauserung erfolgt bilateral symmetrisch, so daß stets korrespondierende Federn fallen und ersetzt werden. Ueber die Farbenveränderung der Federn durch die Mauserung wird später gesprochen werden.

Die feineren anatomischen Vorgänge bei dem kontinuierlichen und periodischen Haarwechsel sind die gleichen. Bevor ein Haar ausfällt, wandelt es sich aus einem Papillenhaar, dessen Wurzel einem ausgehöhlten Champagnerflaschenboden gleicht, in ein Kolbenhaar um. Als solches bleibt es längere Zeit in der Haut stecken, es ausfällt.

Die für die ganze Pathologie der Haare außerordentlich wichtigen Prozesse sollen unter Berücksichtigung der Ansichten v. Brunns geschildert werden.

Bei den den Ausfall vorbereitenden Haaren nehmen die Matrixzellen an Größe und Zahl ab, so daß die seitliche Epithelumhüllung der Haarpapille dünner wird. Die untersten der zu Rindenzellen werdenden Matrixzellen verhornen; die Differenzierung der Zellen der Kutikula der inneren und äußeren Wurzelscheide unterbleibt; es bildet sich eine hornige, kolbige Anschwellung aus, die aber noch auf der Haarpapille sitzt. Gleichzeitg wird der bindegewebige Teil des Haarbalgs dicker, weil die Glashaut eine stärkere Längsfaltung bekommt. Dabei schließt sich der Haarbalg durch elastische Zusammenziehung eng an den verdünnten Teil seines epithelialen Inhalts an. Nun beginnt das Haar höher zu rücken; dabei wird die Verbindung des Haares mit der zunächst an Ort und Stelle bleibenden Haarpapille zu einem dünnen Epithelstrang ausgezogen. Die Haarkolben

werden beim Emporrücken immer charakteristischer, die innere Wurzelscheide bröckelt oben ab, wird von unten nicht ergänzt und naturgemäß kürzer. Schließlich rückt der Kolben in den Haarbalghals empor, wo er zunächst sitzen bleibt, bis das inzwischen völlig gelöste Haar spontan oder bei äußerer Reibung ausfällt.

Je mehr das Haar vorrückt, desto mehr tritt die Verdickung der bindegewebigen Haarbalghülle hervor. Es ist anzunehmen, daß die Elastizität des Haarbalges das Vorwärtsschieben des Haares besorgt, da ja ein aktives Wachtum durch Zellansatz und Umwandlung der Zellen in Haarzellen fehlt. Man kann sich den Vorgang so vorstellen, daß man das Haar mit einem glatten Gummistab, die Haartasche mit einer Kautschukumhüllung vergleicht. Denkt man sich den Stab aus der Umhüllung etwas herausgezogen, so wird das zusammenschnurrende hintere Ende der Kautschukhülle den Stab vorwärts treiben. Je mehr der Stab vorwärts gleitet, desto größer wird die a tergo treibende Kraft.

Während des Vorrückens des Kolbenhaares steigt auch die Haarpapille empor. Vielleicht wirkt hier der Zug des vorrückenden Haares vermittelst des Epithelstranges ein. Die Papille wird zwar kleiner, atrophiert aber nicht. Von ihr aus geht die Bildung eines neuen Haares aus. Der Ersatzhaarbildung konform geht die Rückkehr der Haarpapille zur normalen Größe und Form: das neue Haar ist natürlich wieder ein Papillenhaar (ausgehöhlte Wurzel), dessen innere Wurzelscheiden von unten nach oben gebildet wird. Das neue Haar wächst neben dem noch im Haarbalg steckenden alten Kolbenhaar vorwärts.

Die Lebensdauer der Papillen- und Kolbenhaare scheint verschieden zu sein. Während man in der Kopfhaut fast nur Papillenhaare findet, sind Kolbenhaare in den Wimpern die Regel. Es müßte also der Zustand des Kolbenhaares in den Wimpern viel länger dauern als der des Papillenhaares. Schwalbe fand beim Hermelin zwischen je zwei Haarwechselperioden überhaupt nur Kolbenhaare.

Die Kolbenhaare wachsen nicht weiter. Unnas Anschauung, daß die Kolbenhaare im Balg noch einmal Wurzel schlagen — Beethaare — ist heute verlassen.

Die im wesentlichen nach v. Brunn geschilderte Daarstellung des Haarwechsels ist aber durchaus nicht unbestritten. v. Ebner und viele andere glauben, daß ein neues Haar stets aus einer neuen Papille herauswächst; Veränderungen in den alten Papillen und Wachstumsvorgänge in ihnen bei der Haarneubildung wird allgemein angenommen. Waldeyer hält die Neubildung von Haarpapillen für zweifellos, aber nicht immer zur Neubildung von Haaren für erforderlich. De Meijere zeigte direkt, daß bei Katze, Otter (Lutra), Koboldmaki (Tarsius) noch nach der Geburt neue Haare entstehen, was für den Menschen nach Köllicker nicht zutrifft.

Physiologisches über die Haarproduktion.

Mit der Produktion des Haares und seiner Erhaltung und Ergänzung ist eine große Arbeitsleistung verbunden. Friedenthal berechnet, daß zur Erzeugung eines Grams Wollhaare beim Menschen 1 Milliarde Zellteilungen erforderlich sind. Der Energieverbrauch beträgt beim Menschen allein bei der Bildung der Primärhaare 40 Gramm-Kalorien. Im Laufe des Lebens nimmt die Wachstumsintensität absolut zu, relativ ab. In einer Sekunde laufen in der Kopfhaut rund 1000 Zellteilungen zur Bildung der Kopfhaarschäfte ab.

Zweifellos bestehen deshalb zwischen Haarproduktion und Körperstoffwechsel enge Beziehungen, die am besten für die Wollproduktion der Schafe studiert ist.

Das Ergebnis der für die Schafzucht sehr wichtigen Untersuchungen ist folgendes: Für die Erzeugung einer Wolle von bestimmter Qualität ist die Schafrasse der Ausschlag gebende Faktor. Reichliche Ernährung steigert bis zu einem gewissen Grade die Wollproduktion; ist diese Grenze überschritten, so dient das Mehr der Ernährung mehr der Fleischmast als der Haarbildung. Manche Wollarten erfordern mehr Futter als andere.

Weiske und Dehmel (No. 458) untersuchten eingehend den Einfluß der Temperatur und des öfteren Scherens auf die Wollproduktion. Sie fanden das Wollwachstum am geringsten im November und Dezember, am stärksten im März und April. Für die Fleischproduktion ist das häufige Scheren ungünstig. 6mal geschorene Hammel wogen bei gleicher Ernährung 12,5 Pfund weniger als nicht geschorene, weil die Tiere einen großen Teil der aufgenommenen Nahrung für die Erwärmung verwenden müssen. Dagegen wurde durch häufiges Scheren 20 pCt. Wolle mehr erzeugt. Der Fettschweißgehalt der Wolle häufig geschorener Tiere war geringer als der nur einmal geschorener. Strohmann (zitiert bei Bohm) fand, daß während der ersten 151 Tage nach der Schur das Längenwachstum der Wolle pro Tag mindestens doppelt so groß war, als während der darauf folgenden 112 Tage. Nathusius hält dagegen den Nachweis für noch nicht erbracht, daß ein öfteres Kürzen der Haare die Produktion neuer Haarmassen vermehrt. Bei einem 5—6 Jahre lang nicht geschorenen Merinobock war die Haarlänge 180 mm, was dem normalen jährlichen Wachstum von 30—40 mm entspricht.

Lavalard (No. 1605) fand die allgemeinen Gesundheitsverhältnisse der Pferde der Pariser Omnibuskompagnie viel besser, nachdem das früher übliche Scheren unterblieben war (6,75 : 4,16—2,3 pCt. Verluste). Das kurze Haarkleid schädigt vor allem im Sommer bei starker Schweißbildung die Tiere und begünstigt den Eintritt von Erkältungskrankheiten. Auch die Mauserung wird ungünstig beeinflußt, weil durch das Scheren die alten Haare einen neuen Wachstumsreiz bekommen, besser wachsen und damit die Entwicklung der neuen Haare ungünstig beeinflussen. Das große Zahlenmaterial L.'s hebt den Wert seiner Feststellungen.

Ungeklärt ist die Frage, ob häufiges Schneiden der Haare und intensive Pflege für die Erhaltung des Haarkleides des Menschen nützlich ist.

Hypertrichosis.

Die Hypertrichosis, die Vermehrung der normalen Behaarung, kann eine angeborene, eine während des extrauterinen Lebens entstandene und dauernde oder endlich eine unter dem Einfluß äußerer Faktoren aufgetretene und mit dem Aufhören der Wirkung der letzteren wieder schwindende Erscheinung sein.

Für eine Anpassung des Haarkleides des Menschen an äußere ihn beeinflussende Faktoren kann als Beispiel nur der Rückgang der Behaarung des Kopfes beim Kulturmenschen angeführt werden. Eine Zunahme des Haarwachstums in kälteren Ländern ist nicht bekannt; die in nördlichen Ländern lebenden Völker haben keineswegs besonders dichtes Haar: Das feine Haar der norwegischen Bevölkerung ist bekannt; das Haar des Eskimos ist sicher nicht so dick und dicht wie das der afrikanischen Neger. Im Gegensatz dazu steht die Dichte der Pelze der Polartiere.

Für den Einfluß der Temperatur auf das Haarkleid der Tiere sprechen Beobachtungen. In den Kühlräumen des Pittsburger Schlachthauses (No. 177) waren anfangs keine Ratten, später hatten alle Ratten sehr dicke Pelze; die zur Vertilgung

angeschafften Katzen gingen alle ein; nur eine mit besonders dichtem Pelz hielt sich. Ihre 7 Jungen hatten gleichfalls sehr dichte Pelze; die Tiere gedieben gut, gingen aber ein, als sie im Sommer ins Freie gebracht wurden. Nach einer persönlichen Mitteilung Carl Hagenbecks bekommen die aus dem Süden stammenden großen Katzenraubtiere, wenn sie akklimatisiert sind und im Winter stets Gelegenheit haben, sich im Freien aufzuhalten, wie dies in dem Stellinger Tierpark der Fall ist, einen längeren Winterpelz, der unter den gewöhnlichen Haaren noch Wolle zeigt. Die sibirischen Tiger werfen, wenn sie den Winterpelz verlieren, eine der feinsten Schafwolle gleichende Wolle ab. Dasselbe geschieht bei den Schneeleoparden, dem ostsibirischen Löwen, den zentralasiatischen Tigern.

Bei der angeborenen und bei der aus innerer Ursache im extrauterinen Leben entstandenen Hypertrichosis handelt es sich um Prozesse, die ihrem inneren Wesen nach noch sehr der Aufklärung bedürfen. Eine Vergrößerung des Haarkleides kann auf folgende Weise zustande kommen:

1. Die normal angelegten Haare wachsen abnorm stark, d. h. sie erreichen eine abnorme Länge (z. B. Fig. 143, Hypertrophie der Augenbrauen).

2. Neben den normal vorhandenen werden neue Haare angelegt.

3. Die primären fötalen Haare werden nicht vor der Geburt abgeworfen, sondern bleiben während des ganzen Lebens erhalten (Trichostasis) (vgl. die sog. Haarmenschen, Fig. 144). Bonnet (No. 1613) will daher in der Hypertrichosis eine Hypotrichosis erblicken. Er meint, daß die abnorm starke Behaarung durch Hypoplasie gewisser Anhangsgebilde des äußeren Keimblattes bedingt ist. Die Hypoplasie gibt sich durch die Persistenz und abnorme Entwicklung der normalerweise nur zum kleinen Teil persistierenden Primärhaare, der Lanugo, häufig gepaart mit gleichzeitigen Zahndefekten, zu erkennen. Eine echte Hypertrichosis setzt aber den Wechsel des Primärhaares und eine abnorm starke Entwicklung des Sekundärhaares voraus.

Die Hypertrichosis ist meist nur eine lokale, selten eine allgemeine. Ein Fall starker allgemeiner Behaarung eines normal wenig behaarten Tieres (z. B. eines Dickhäuters) ist nicht bekannt. Als Fall allgemeiner Hypertrichosis kann der folgende angesehen werden.

Kondelka beschreibt einen 16—18 Jahre alten Fuchswallach, der am ganzen Körper mit zottigem wolligen, am Rumpf 12, an den Extremitäten 13—15 cm langem Kraushaar bedeckt war. Schopf, Mähne und Schweif waren stark entwickelt und schlichthaarig. An Stirn, Nasenrücken und Wangen war die Haut normal; der Kehlgang dagegen war von dicht gekräuseltem Haar erfüllt. Auch Schlauch, Skrotal- und Leistengegend ist dicht behaart. Schindelka sah bei einem gefleckten Kalbe die Haare der schwarzen Hautpartien 4 cm länger als die weißen.

Bei der lokalen, zirkumskripten Hypertrichosis unterscheidet man Heterogenie, Entwicklung der Haare an abnormer Stelle bzw. Entwicklung abnorm langer Haare an sonst kurz behaarten Stellen. Ein Beispiel dafür ist der Frauenbart. M. Schmidt (No. 49) erwähnt die Bildung einer völligen Mähne bei einer Löwin, die dem Tier das Aussehen eines Löwen gab. Kitt beschreibt am Kehlgang eines Pferdes lange bartartige dicke Haarschöpfe, die vielleicht eine atavistische Rück-

Figur 142.



Partielle Hypertrophie der Haare und Mähne.

Figur 143.

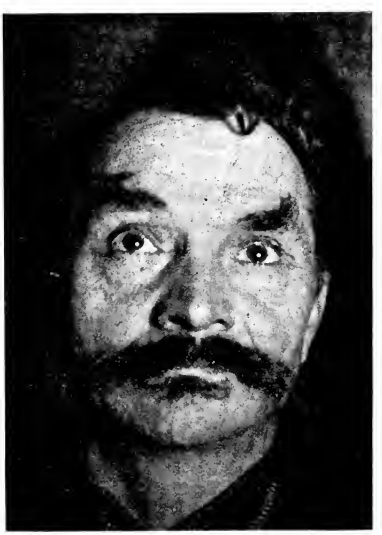

Hypertrophie der Augenbrauen, als Prototyp einer partiellen Haarhypertrophie.
(Eigene Beobachtung.)

bildung sind. Auf Zeichnungen vorgeschichtlicher Menschen, auf Renntierhorn wurden langgebärtete Pferde dargestellt. Einen 20—25 cm langen Schnurrbart aus weißen langen Haaren beobachtete Dalan (No. 858) auf der Oberlippe eines 7 bis 8jährigen Pferdes. Ein ähnlicher Fall wurde in Tarent vorgestellt (La clinic. vet., 1902, No. 6).

Für die Heterogenie der Haare, die vorzeitige Entwicklung an sich normaler Haare zu einer ungewöhnlichen Lebenszeit findet sich kein Beispiel in der tierärztlichen Literatur. Beim Menschen ist die Entwicklung der Schamhaare in der frühen Kindheit nicht gerade selten.

Die Heterotopie der Haare, d. h. die Behaarung normal unbehaarter Stellen ist sehr selten. Gurlt (No. 506) beobachtete bei einem 5 Tage alten Kalbe auf der Hornhaut des linken Auges Büschel langer weißer Haare, die durch eine Strecke normaler

Figur 144.

Hypertrophie der Haare des Menschen (aus Kaposis Atlas).

Hornhaut von dem Augenliderrande getrennt waren. Die gleiche Beobachtung machte er am linken Auge eines erwachsenen Hundes. Die Entfernung der Haare war möglich (Fig. 145).

May (No. 1640) sah an der Spitze der beiden Hörner eines Merinolamms 6—8 mm lange an der Spitze sich verjüngende Haare, die Stichelhaaren glichen.

Am häufigsten wird als Hypertrichosis eine abnorme Verlängerung der Schwanzhaare beschrieben. Die Länge der Schwanzhaare eines Goldfuchses (Fall Mégnin No. 832) betrug 4,86 m für den Schwanz, 3,34 m für die Mähne. Auch ein Pferd des Landgrafen Wilhelm VI. soll eine 4 $^1/_2$ Ellen lange Mähne und einen 9 Ellen langen Schweif gehabt haben (Kitt). Der in Berlin gezeigte amerikanische Hengst Linus (Fig. 142) hat eine 2,80 m lange nach beiden Seiten herabfallende Doppelmähne und einen 3 m langen Schweif. Auch der Vater des Hengstes hatte eine sehr lange, aber einfache Mähne. Die Großmutter war ein wild eingefangenes Präriepferd.

Ein Analogon dazu stellt die 3,5 m betragende Länge des Haupthaares einer spanischen Variétékünstlerin dar, deren Haare bereits bei der Geburt 30 cm lang gewesen sein sollen.

Als Beispiele geben wir für die allgemeine Hypertrichosis des Menschen (Fig. 144) das Bild des Haarmenschen und einen Fall eigener Beobachtung, der eine sehr seltene lokale Hypertrichosis der Augenbrauen darstellt (Fig. 143).

Eine besondere Form der Haarhypertrophie findet sich in der menschlichen Pathologie in dem übermäßigen Wachstum der Haare auf Warzen und anderen Hautgeschwülsten, die an nicht behaarten Stellen sich entwickelt haben. Zweifellos bewirkt die verstärkte Zuführung von Nährmaterial zum wachsenden Hauttumor eine verbesserte Ernährung der Haare und veranlaßt z. B. in den Gesichtswarzen der Frauen eine Umwandlung der marklosen Lanugohärchen zu markhaltigen, den Bart-

Figur 145.

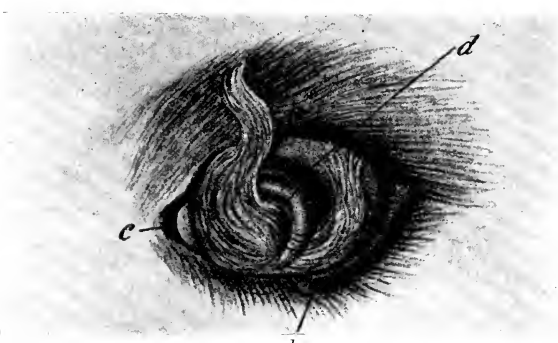

Heterotopie der Haare eines Kalbes (nach Gurlt).
a Von der Cornea ausgehender Haarschopf, *b* unteres Augenlid, *c* innerer Augenwinkel, *d* Cornea.

haaren des Mannes analogen Gebilden. Wie sich die an haarlosen Stellen entstehenden Papillome verhalten, ist nicht genauer bekannt. In einer Warze der Lippe des Pferdes fand ich stärkeres Haar nur an der der behaarten Haut entsprechenden Partie. Auf allen größeren Warzen der Tiere sieht man einzelne besonders dicke Haare persistieren. Ganz ungewöhnlich ist der von Werner beobachtete Fall. Bei einer Kuh hatte sich über Papillomen, die eine Fläche von 62 : 25 cm bedeckten und die Haut durch ihr Gewicht nach abwärts zogen, eine „Mähne“ aus 25 cm langen Langhaaren gebildet.

Verringerung des Haarkleides (Elattosis). Alopecie.

Es wäre zweckmäßig, die mannigfachen, ganz verschiedenen Prozesse, die eine Verringerung des Haarkleides herbeiführen, unter einem einheitlichen Namen (z. B.

Elattotrichosis von ἐλαττῶσις: Verringerung) zusammenzufassen. Die von der Fuchskrankheit, d. h. Fuchsräude, herstammende Bezeichnung Hippokrates' Alopecie paßt für die angegebenen Formen der fehlerhaften Haarentwicklung ebenso wenig wie das Wort Kahlheit für die verminderte Haarbildung. Ganz unbrauchbar ist der Name „Atrichie", weil wohl noch niemals ein Fehlen aller Haaranlagen beschrieben ist. Unter Hypotrichosis wird man zweckmäßig eine intrauterin oder extrauterin entstandene mangelhafte anatomische Ausbildung der Haare, eine wirkliche Hypotrophie der Haarorgane verstehen. Sie wäre zu trennen von der Alopecie, bei der die Funktion der Haarpapillen, Haarschäfte zu produzieren und die produzierten die vorgeschriebene Zeit festzuhalten, vorübergehend Schaden erleidet. Der Ausdruck Oligotrichosis deckt sich durchaus nicht mit der Hypotrichosis; die Zahl der krankhaft gebildeten Haaranlagen kann eine so große sein, daß man nicht von einer Oligotrichosis sprechen darf. Der von Jaquet eingeführte Begriff der Agenesia pilaris ist zweckmäßig auf die mangelhafte Ausbildung der fötal normal angelegten Haare im extrafötalen Leben zu beschränken; man hat eine vor der Pubertät auftretende, z. B. die äußeren Enden der Augenbrauen befallende Unterentwicklung der Haare von der während oder nach der Pubertät auftretenden, sich auf Achsel-, Scham-, Sternal- und Barthaare lokalisierenden zu trennen.

Die Verringerung des Haarkleides ist ein Prozeß der viele intrauterin entstandenen, angeborenen, im früheren oder späteren Leben erworbenen Hauterkrankungen begleitet. Diese Formen der Elattotrichosis sind als Symptome bei der Schilderung der entsprechenden Dermatosen berücksichtigt.

Das Resultat aller pathologischen Vorgänge an den Haaren, die Verringerung des Haarbestandes oder der völlige Verlust kommt auf ganz verschiedene Weise zustande. Abgesehen von den ganz besonders komplizierten Verhältnissen bei der angeborenen Kahlheit (vgl. S. 514) kann Kahlheit entstehen 1. durch schnellen Ausfall vieler Haarschäfte infolge pathologischer (entzündlicher) Vorgänge in den Haarpapillen, z. B. beim Erysipel bei Intoxikationen; 2. durch mangelhaftes Nachwachsen der jungen, zum Ersatz der alten an ihrem Lebensziel stehenden Haare, z. B. bei Alopecia pityrodes; 3. durch krankhafte Prozesse in der Haarpapille selbst, z. B. bei Geschwülsten und Alopecia senilis. Für die Haarerkrankungen der Tiere ist freilich infolge des Mangels anatomischer Untersuchungen die Scheidung der einzelnen Formen zur Zeit nicht durchführbar.

Alopecia congenita [1]).

Die angeborene Kahlheit ruft bei dem Menschen ein Krankheitsbild hervor, das eigentlich keine Differenzen und Varietäten vom Normaltypus aufweist. Bekannt ist ja die „Familienähnlichkeit" der an angeborener Alopecie leidenden Individuen. Trotzdem ist sie das Endergebnis einer Reihe ganz verschiedener Prozesse:

1) Trotz der oben gegebenen Erklärung behalten wir die einmal gebräuchlichen Namen bei.

Beim Menschen beginnt die primäre Haaranlage am Kopf in der 16. Fötalwoche, im extrauterinen Leben folgt ein Haarwechsel im 8.—9. Monat. Bettmann (No. 1428) stellt folgendes Schema auf.

A. Die Störung betrifft den Fötus vor Anlage der Haarkeime. Mögliche Folgen: 1. Unterbleiben der Haaranlagen, 2. Verspätung der Haaranlagen.

B. Die Störung wirkt auf den Fötus während der Ausbildung der Primärhaare. Mögliche Folgen: 1. verzögerte Ausbildung, 2. definitive Unterbrechung der Ausbildung mit konsekutiver Rückbildung, 3. Dysplasie der Haarkeime (Beziehung zur Naevusbildung).

C. Die Störung betrifft den fötalen Haarwechsel. Mögliche Folgen: 1. Der Haarwechsel unterbleibt a) mit Erhaltung des Primärhaares, eventuell mit Weiterwachsen desselben (gewisse Formen der Hypertrichosis), b) mit Untergang des Primärhaares. 2. Der Haarwechsel verzögert sich, d. h. das Lanugohaar fällt zur normalen Zeit oder später aus und das Sekundärhaar entwickelt sich abnorm spät.

Praktisch freilich ist die Einordnung eines Falles in dies Schema sehr schwierig. Nach Pinkus wären die sog. Hundemenschen in die Rubrik C1a einzureihen. Die nackten Hunderassen wären unter A1 zu rubrizieren, die S. 516 geschilderte ägyptische Hühnerrasse unter C 2 zu subsummieren.

Zweckmäßig wären A als Atrichie, B als Hypotrichosis, C als Trichostasis zu bezeichnen.

Beim Menschen sind alle Versuche die Ursachen der kongenitalen Alopecie durch Hauterkrankungen, Ichthyosis, Lichen pilaris usw. zu erklären, gescheitert. Audry (No. 1434) beobachtete allerdings eine angeborene ichthyosisartige Keratinisation der Kopfhaut bei einem haarlos geborenen Kinde. Auf die Aehnlichkeit der haarlos geborenen Tiere mit den an Ichthyosis congenita leidenden Kälbern werden wir noch zurückkommen.

Klinisches Bild und Kasuistik: Die Ichthyosis congenita des **Menschen** ist sehr selten; die charakteristischen Fälle dürften veröffentlicht sein. Singer (No. 1615) führt in einer ganz unvollständigen Kasuistik 21 Fälle an, von denen 4 Frauen, 7 Männer, die übrigen Kinder betrafen. Zweifellos ist Familiendisposition: Es erkrankten z. B. Mutter und 2 Kinder (Abraham), 2 Brüder (Danz), Bruder und Schwester (Steinmann), 2 Brüder und Vater (Miklouchо-Maklay), 2 Vettern (Thurmann).

Den interessantesten Fall familiärer Erkrankung zitiert Waldeyer. Ein normal behaartes Ehepaar im Elsaß hatte 4 haarlose, 1 normal behaartes Kind, das 5 normal behaarte Abkömmlinge hatte. Eine haarlose Tochter, verheiratet mit einem normal behaarten Manne, hatte 1 haarlosen Knaben und 2 haarlose Mädchen. Von letzteren stammte wieder ein haarloser Knabe — dritte haarlose Generation — ab. Von einer zweiten haarlosen Tochter des Ehepaars stammten 14 Kinder, von denen die Hälfte haarlos war. Die Nägel der haarlosen Individuen waren verdickt.

Gleichzeitiges Fehlen der Nägel (Eble, Sedzwick, Singer u. a.), Schweißdrüsen (Quilford), Zähne (Danz, Thurmann), wurde beobachtet. Die Alopecie ist eine universelle (Hutchinson, Molèsne), eine fast universelle (Büschel von

Haaren persistieren) oder zirkumskripte. Durch Nachwachsen normaler Haare im späteren Lebensalter kann eine Heilung z. B. im 18. Lebensjahre eintreten.

Die geringe Zahl der Beobachtungen bei den domestizierten **Tieren** rechtfertigt die Wiedergabe der Kasuistik.

Noch nie ist bei wild lebenden Tieren die doch sicher jedem darauf Achtenden (z. B. Jäger) auffallende Affektion beobachtet. Nur selten ist sie eine Familienerkrankung. Gurlt (No. 496) gibt an, daß ein Mutterschaf, welches ein haarloses Lamm zur Welt brachte, bereits vorher 3 Lämmer mit wenig entwickelter Wolle geboren habe. Auch Koller erwähnt, daß von einer haarlos gewordenen Stute ein völlig haarloses Füllen fiel, das auch später völlig kahl blieb. Hoffmann (No. 584) will ein „Versehen" einer Kuh an einem kahl gebrühten Schwein (!) als Ursache annehmen.

Rinder. Laurent sah ein nackt geborenes Kalb; in einer Beobachtung Gutbrods hatte ein nackt geborenes Kalb nur einige Borsten am Schwanzende; auch alle Flaumhaare fehlten. Haare an den Augenbrauenbogen, der inneren Fläche der Ohrmuschel, an einem Streifen in der Mittellinie des Unterbauches und Unterbrust hatte ein sonst haarloses Kalb aus der Beobachtung von Rosenkranz. Nur einige pigmentlose seidige Wimpern, Wangen- und Lippenhaar hatte ein von Lucet (No. 270) beschriebenes totgeborenes Kalb.

Meist gefährdet die Alopecia congenita nicht das Leben der Rinder. Es müssen in diesen Fällen intensive Anpassungsvorgänge in den wärmebildenden Zentren sich abgespielt haben. Hering und Rosenkranz (zitiert bei Kitt) erwähnen nackt geborene 6 Jahre alte Kühe; auch in Perosinos Fall (No. 413) war das Rind kahl geboren und geblieben. Dies rötlich gefärbte Tier zeigte auch sonst noch einige Hemmungsbildungen. Die wenig entwickelten Hörner waren von zusammenhängenden Hornplatten umgeben; die 20 cm langen, schwärzlich gefärbten, nach aufwärts gerichteten Klauen waren onychogryphotisch (vgl. Waldeyers Fall S. 514).

Ziegen. Engel (bei Kitt) beobachtete ein haarlos geborenes Ziegenböckchen, das, 9 Wochen alt, trotz Pflege zugrunde ging. Die Haut war teils infolge der Pigmentierung, teils durch das durchscheinende Blut schokoladenbraun; einzelne Stellen erschienen weiß, andere zeigten schwarze Flecke. Völlig nackt waren die Streckseiten der Extremitäten, fast nackt beide Ohren; Lider, Cilien, Spürhaare felten. Die übrige Haut war filzartig mit sehr zarten nur 1—2 mm dicken Härchen besetzt. Auch in der Dresdener Sammlung (Prof. Joest) finden sich 2 völlig haarlose kleine Ziegenböcke. Nur an den Füßen und dem Schwanze sieht man noch einige Härchen. Ueber die Krankengeschichte ist nichts bekannt. Da die Tiere aber ausgestopfte Museumspräparate sind, darf wohl eine seltene angeborene Kahlheit angenommen werden. Untersuchung CXVIII betrifft die Alop. cong. eines **Kaninchens.**

Schaf. In der Sammlung des Berliner pathologischen Institutes der tierärztlichen Hochschule findet sich der Fall eines völlig haarlosen Lammes. Gurlt (No. 494) erwähnt, daß das Mutterschaf bereits vorher 3 Lämmer geboren hatte, die wenig entwickelte Wolle gezeigt hatten (vgl. Untersuchung CXIX).

Pferde. Es liegen Beobachtungen von Naumann, Viborg, Gerhardi,

Müller, Koller, Röder, Hoffmann, Jessen, Fitzinger (3 Fälle) vor. Da die nackten Pferde, die sogar anfangs für Angehörige einer besonderen Art gehalten wurden, Schaubudenobjekte sind, ist nicht anzunehmen, daß Fälle nicht zur Kenntnis gekommen sind. Koller (No. 217) beobachtete eine $8^1/_2$ jährige braune Stute, die vor 4 Monaten alle Haare bis auf Mähne und Schopf verloren hatte (Aetiologie nicht angegeben); die ganze Hautoberfläche schien glänzend schwarz, wie gegerbt. Irgend welche Krankheitserscheinungen konnten nicht gefunden werden. Das von dieser Stute geworfene Füllen war völlig haarlos und blieb auch kahl. Hering dagegen erwähnt 2 völlig kahl gewordene Pferde, von denen wieder behaarte Fohlen abstammten.

In einer Beobachtung Müllers fehlten nicht nur alle Deckhaare, sondern auch die Langhaare. Nur an der Schwanzspitze, den Ohrmuscheln, Augen und Lippen fanden sich wenige Langhaare. Die Haut, fein samtartig, weich, schilferte stark ab.

Hunde. Den einzigen Fall von wirklicher Alopecia congenita des Hundes beschreibt Cornica (in Hutyra-Marek). Kahlheit als Rasseneigentümlichkeit, die als Dominante im Mendelschen Sinne vererbbar ist, kommt gelegentlich bei einzelnen mittel- und südamerikanischen Hunderassen, konstant beim ägyptischen und chinesischen Hund vor. Nach Kitt besteht das Haarkleid aus einigen flaumigen Haaren und borstenartigen Stümpfen. Kreuzungen nackter mit langhaarigen Hunden ergeben Produkte, die teilweise langhaarig, teilweise kahl sind (Schindelka).

Bei den **Vögeln** ist eine größere Zahl von Beobachtungen angeborenen Mangels an Federn bekannt.

Gurlt (No. 496) erwähnt im Katalog seiner Sammlung eine Taube mit nicht entwickelten Federn. Otto (zitiert, wie die folgenden kurzen Angaben bei Heusinger) beschreibt in der Breslauer Sammlung eine erwachsene Taube ohne Federn. In Berlin lieferte ein Taubenpaar bei jeder Brut ein nacktes und ein gefiedertes Junges. Die nackten Tauben starben gewöhnlich. Von den am Leben bleibenden gefiederten stammten wieder gefiederte und nackt geborene ab. Schleep beschreibt einen nackt geborenen Kanarienvogel.

Bemerkenswert ist die Beobachtung Perosinos (No. 408). 15 Eier wurden von einer Henne bebrütet. Eins wurde vor der Beendigung des Brutgeschäftes einer anderen Henne untergelegt. Aus dem Ei entwickelte sich ein völlig nacktes Hühnchen, das künstlich aufgezogen wurde, und aus unbekannter Ursache (Tierbiß?) einging. In der Haut fanden sich nur sparsam atrophische Federfollikel. P. erwähnt, daß in Egypten eine Hühnerrasse vorkommt, die fast unbefiedert zur Welt kommt und erst später Federn erhält. Er führt die Entwicklungshemmung auf eine Störung des Brutgeschäftes zurück.

Kitt teilt mit, daß auch bei Papageien und Puten angeborene Federlosigkeit vorkommt.

Als Alopecia congenita partialis kann der angeborene Schwanzmangel betrachtet werden.

Dietz (No. 938) berichtet über ein Pferd ohne Schwanz. Der 4jährige Ponyhengst zeigte von Geburt an auch nicht das geringste Rudiment. Der After saß höher als normal und weiter nach vorn, also an Stelle des sonstigen Schweifansatzes.

Die pathologische Anatomie der Alopecia congenita ist ein trotz fleißiger Arbeiten wenig bekanntes Gebiet. Es scheint, daß die einzelnen Fälle ganz verschieden zu beurteilen sind. Für die Tiererkrankung müßte in Zukunft die Untersuchung durch Serienschnitte gut konservierter Präparate und durch ausgiebige Kontrolle gleicher Hautstellen gleichaltriger Tiere gleicher Rasse vervollständigt werden. Mir standen bisher leider nur alte, mangelhaft konservierte Sammlungspräparate zur Verfügung.

Infolge der theoretischen Wichtigkeit des Themas sollen einige Befunde aus der Tier- und Menschenpathologie gegenübergestellt werden. Bei der Alopecia adnata des **Menschen** fanden z. B.

Jones und Atkins (No. 1430): Korium abnorm; Papillen fehlen; derbe narbige Bindegewebszüge; Drüsen fehlen oder nur angedeutet; in der Tiefe Lücken von rundlicher oder ovaler Gestalt, die Reste von Haarfollikeln darstellen.

Schede (No. 1431): Anstatt der Haare atheromartige Bildungen mit eingeschlossener Hornkugel; kappenförmige Aufsätze von einigen Epithelzellenschichten, ohne innere Höhle als Reste der Wurzelscheiden; Schweißdrüsen normal; Arrectores pilorum gut entwickelt.

Ziegler (No. 1432): Keine Haare, keine Haarpapillen; gewundene Epithelschläuche mit weitem, kreisrundem Lumen (im Innern Detritus und keine Spur von Haaren) stellen die Reste der Wurzelscheiden dar. Talgdrüsen gut entwickelt.

Bettmann (No. 1428): Starke Entwicklung der Talgdrüsen; zahlreiche Zysten mit hornigen Massen erfüllt, wahrscheinlich aus den Haaranlagen (Wurzelscheiden) entstanden; epitheliale Schläuche derselben Genese. B. stellte ein Wachstum der Epithelschläuche nach allen Richtungen fest, sodaß die follikulären Hautzysten keineswegs immer ihren Ausgangspunkt von einer Stelle oberhalb des Collum folliculi pili nehmen müssen. B. schließt aus seinen Befunden, daß es sich in seinem Falle um eine Störung beim fötalen Haarwechsel gehandelt haben muß, da die Haare alle bereits angelegt waren.

Kraus (No. 1433): Nur Analoga der äußeren Wurzelscheiden (keine Papillen, keine innere Wurzelscheide, keine Haare) in Gestalt von Epithelschläuchen mit zystischen Erweiterungen. Auch K. nimmt Störungen des fötalen Haarwechsels an.

Es folgen die Ergebnisse der anatomischen Untersuchung der **Tierhaut**:

Perosino: Beim Pferd: Haarpapillen der stärkeren Haare und Follikel atrophisch, Follikel der Wollhaare unverändert, Talgdrüsen normal, aber ungleichmäßig verteilt. Lucet: Beim Rind: Haarbulbi fehlen. Hoffmann: Nur dünne Härchen in den Haartaschen, Haarpapillen schwach entwickelt, Schweißdrüsen fehlen; kein Pigment, keine Pilze.

Sehr wichtig ist die Untersuchung Bonnets an dem nackt geborenen Ziegenböckchen des Falles von Engel. Das Tier war zwar im allgemeinen kahl, zeigte aber an Rücken, den Schultern, der Kruppe, dem Schweif, der Fesselgegend feine flaumartige, teils pigmentierte, teils pigmentlose Härchen, die Neigung zum Abbrechen hatten. An Stelle der kongenitalen Atrichie schien eine allmähliche Behaarung treten zu wollen.

Schnitte zeigten, abgesehen von einer an den meisten Haaren über der Haarzwiebel bemerkbaren, oft fast rechtwinkligen Knickung, eine mehr oder minder spiralige, oft aber geradezu und unter wirklicher Verknotung sich vollziehende Aufknäuelung der Haare, welche zwischen der Talgdrüsenregion und Haarbalgmündung gelegen, die distale Region des Haarbalges beträchtlich erweitert und damit zu den vielfach durch die Epidermis schimmernden Punkten Veranlassung gibt. Manche Haare haben die Epidermis durchbrochen und ragen verbogen und gekräuselt über sie hervor, andere sind gänzlich im Haarbalg geborgen. Die so entstandenen Knäuel sind 0,3—1,0 mm lang und 0,25—0,5 mm dick und sind manchmal unentwirrbar zusammengeschoben. Solche Knäuelbildung findet sich massenhaft an Woll- und Deckhaaren. Die Aufrollung der Haare bedingt eine

Ausbuchtung der Balgwand. Anscheinend ist durch ein Hindernis für den Durchbruch der Haare ihr Verhalten zu erklären. An Hautstellen, an denen sich die Haare gerade im Durchbruch befinden, ist die Oberfläche der Epidermis vielfach in ausgiebige zerklüftete Fetzen zerfasert. An Hautstellen, an denen der Durchbruch der Haare noch nicht erfolgt ist, ist die Epidermis 2 bis 3 mal so dick wie normal. Stark verhornte Zapfen reichen weit in die Haarbalgmündung hinein; gegen diese Zapfen muß sich die Spitze des feinen und abnorm spät angelegten Härchens richten; natürlich knäuelt es sich so lange auf, bis die vis a tergo ausreicht, die Epidermismassen zu lockern und dem Haare den Durchtritt zu erzwingen. Bonnet vergleicht die Verhältnisse mit dem Lichen pilaris; er weist auf das Grundgesetz hin, daß die Dicke der Epidermis im umgekehrten Verhältnis zur Behaarung steht (Dickhäuter wenig Haare, Pelztiere feine Epidermis). Die Möglichkeit der Persistenz des Epitrichiums in dem geschilderten Fall von Atrichie lehnt Bonnet ab.

Alopecia congenita des Kaninchens.

(Eigene Untersuchung CXVIII.)

Das Präparat verdanke ich Herrn Prof. Aschoff; es stammt aus der Sammlung des Göttinger pathologisch-anatomischen Institutes. Leider hat die lange Konservierung des Präparates in Alkohol die Färbung der Kerne sehr beeinträchtigt und dadurch die Entscheidung vieler Fragen wesentlich erschwert. Die Haut des angeblich haarlos geborenen Kaninchens ist außerordentlich dünn; ihre Dicke beträgt bis zur Muskulatur nur 2 mm (Alkoholschrumpfung). Löst man die Epidermis mit ihren Fortsätzen in die Haarfollikel ab, was durch die lange Alkoholmazeration leicht möglich ist, so sieht man auf diesem Flächenbilde der Oberhaut noch eine ganze Anzahl stark pigmentierter Haare, die zum Teil isoliert, zum Teil zu Haargruppen vereinigt aus der Tiefe an die Oberfläche treten (Taf. XVI, Fig. 1 und 2).

Während beim normalen Kaninchen die Haare deutlich in Gruppen von 4—5 Haarbüscheln angeordnet sind, von denen jedes einzelne wiederum aus 6—8 Haaren besteht, zeigt unser Fall einen gewaltigen Rückgang in der Zahl und Dicke der einzelnen Haarbüschel. Am besten zeigt eine Auszählung der Haaranlagen den Unterschied. Auf einem Gesichtsfeld von Mikroskop Seibert Oc. I Obj. III fanden sich beim normalen erwachsenen Kaninchen 120, bei dem Tier mit Alopecia congenita etwa 18—20.

Die Haare stehen beim Kaninchen in mehreren Zonen so angeordnet, daß die Haarpapille der oberen Zone etwa 0,35 mm über den Haarpillen der unteren Zone liegen. Bei der Alopecia congenita finden sich die Haare nur in einer einzigen, ziemlich tiefen Zone angeordnet. Die Haare unterscheiden sich vielfach von den normalen Kaninchenhaaren. Die Rindenschicht des Haarschaftes ist sehr durchsichtig und erst bei entsprechender Einstellung der Mikrometerschraube sichtbar; die Marksubstanz bildet nicht wie beim normalen Tiere die bekannten, für das Kaninchenhaar charakteristischen Unterbrechungen von pigmentierten und hellen Zonen, sondern stellt einen tief dunkel pigmentierten Strang dar. Meist ist der Wurzelteil sehr stark verbreitert; ziemlich plötzlich verschmälert sich der Rindenteil des Haares. Vielfach gleichen die allein deutlich sichtbaren Teile der pigmentierten Markschicht dem Bilde einer langhalsigen Flasche, wie sie in Italien für den Wein gewählt werden. Die Dicke der pigmentierten Markzone erreicht 27 μ, sie geht im Schaft herab auf 4—5 μ. Der Unterschied gegen die normalen Haare ist sehr beträchtlich.

Der pigmentierte Haarschaft zeigt nicht deutliche Segmentierungen, wohl aber variköse Anschwellungen, die ihn außerordentlich ähnlich den osmierten markhaltigen Nervenprimitivfasern machen.

Zuweilen erscheint der Haarbulbus eigentümlich aufgequollen, so daß aus der dem Boden einer ausgehöhlten Champagnerflasche gleichenden Haarwurzel ein eiartiges Gebilde wird. Es ist sehr möglich, daß es sich in diesen Fällen um Kolbenhaare handelt. Die Haarpapillen sind schlecht zu erkennen.

Obwohl die Schnitte senkrecht zur Haut angelegt sind, ist die Richtung der meisten Haare parallel zur Hautoberfläche. Diese eigentümliche Haarrichtung würde immer wieder den Gedanken

aufkommen lassen, daß ein Flach- oder Schiefschnitt vorliegt, wenn nicht einzelne Haare in diesen Schnitten normal nach oben wachsen würden; vor allem aber sind die Bilder beweisend, in denen die Haare erst parallel zur Hautoberfläche wachsen, dann plötzlich umbiegen, um die Hautoberfläche zu durchdringen. Es scheint sich ein Widerstand dem normalen Wachstum entgegengestellt zu haben.

Ueber den Zustand der Wurzelscheiden und Anhangsorgane der Haare ist aus den oben erwähnten Gründen leider nichts auszusagen. Alle Kern- und sonstigen spezifischen Färbungen verliefen dem homogen erscheinenden Gewebe gegenüber resultatlos. Bei Orzeinfärbungen waren die elastischen Fasern der Faszie gut gefärbt, während die tieferen Hautschichten gar keine, die oberen nur wenige unregelmäßige Faserfärbungen zeigten. Die markantesten Veränderungen spielen sich in der oberen Haarregion ab. Im dem gequollenen Gewebe liegt eine gewisse Zahl von Hohlräumen, die teilweise leer, meistens jedoch mit einer undifferenzierbaren Masse gefüllt sind. Nur sehr selten sieht man noch Haarreste. Ich fasse diese Hohlräume als die umgewandelten Haarfollikel auf. Ein Teil des Inhalts dürfte als stark gewucherte innere Wurzelscheide der zugrunde gegangenen Haare aufzufassen sein.

An einzelnen Stellen scheint eine Verdickung der Epidermis vorhanden zu sein, so weit ich dies aus den stark veränderten Präparaten erkennen konnte. Die Mazeration der Epidermis ist besonders zu bedauern. Es ist aber nicht annehmbar, daß eine Verdickung der Hornschicht im erheblichen Maße vorhanden gewesen ist, da dieselbe bereits makroskopisch aufgefallen wäre. Wenn also auch die morphologisch wahrnehmbare Verdickung der Epidermis nicht wahrscheinlich ist, so kann doch eine chemische Veränderung vorgelegen haben, die den Durchtritt der Haare sehr erschwerte. Es würden dann ähnliche Verhältnisse vorliegen wie sie im Kapitel Ichthyosis congenita bereits geschildert sind.

Alopecia congenita des Lammes.

(Eigene Untersuchung CXIX.)

In der Sammlung des Berliner pathologischen Institutes der tierärztlichen Hochschule befindet sich ein sehr altes Spirituspräparat eines haarlosen Lammes. Herr Geh. Rat Schütz erlaubte mir ein kleines Stück des sehr mazerierten Präparates zu untersuchen. Die Kernfärbefähigkeit der stark gequollenen Haut war fast ganz aufgehoben. Trotzdem glaube ich durch Kombination der verschiedenen Präparate aussagen zu können, daß es sich hier, im Gegensatz zum Fall des Kaninchens, um keine Erkrankung der Haaranlage handelte. Das Haar verhielt sich wie das Haar bei der Alopecia symptomatica, d.h. überall waren normale Haaranlagen, Wurzelscheiden, Papillen, Anhangsgebilde, besonders Talgdrüsen, vorhanden. Ein großer Teil der Haaranlagen war ganz leer, viele andere aber mit einem ganz feinen, pigmentlosen, homogenen Lanugohaar erfüllt. Stärkere, schwach gelblich erscheinende Haare wurden auf Querschnitten angetroffen. Da es sich um eine weiße Schafrasse handelte, ist über das Pigment natürlich nichts auszusagen. Gelegentlich sah man ganz leere Haartaschen, in denen aber noch Reste der inneren Wurzelscheiden sichtbar waren. Letztere hatten wie alle verhornten Zellen sich noch etwas Färbbarkeit dem Hämatoxylin gegenüber bewahrt. Die innere Wurzelscheide war aber nicht gewuchert, ihr Lumen nicht mit Hornmassen ausgefüllt; sie schien gewissermaßen für das nachwachsende Haar bereit zu sein.

Ueber feinere Strukturverhältnisse geben meine Präparate leider keine Auskunft (Tafel XVI, Figur 4).

Physiologische Alopecie.

Eine physiologische Alopecie ist der Haarwechsel bzw. die Mauserung der Vögel. Als „physiologisch“ können auch die Brutflecke der Vögel aufgefaßt werden. Während der Brutzeit entstehen am Bauch der brütenden Tiere beider Geschlechter eine oder zwei kahle Stellen infolge des anhaltenden Druckes der Eier. Es entwickelt sich eine Art Entzündung, welche die Federn lockert und das spontane

Ausfallen oder das Ausreißen durch die Vögel zur Folge hat. Die Federn dienen der Nestpolsterung; andererseits ist die durch die Entzündung gesteigerte Temperatur der nackten Haut dem Brutgeschäft vielleicht nützlich.

Figur 146.



Alopecia fere totalis. (The Veterinarian 1898.)

Figur 147.



Pferd mit Alopecia totalis maligna (nach Cieslink).

Erworbene idiopathische und symptomatische Alopecie.

Theoretisch wäre eine Trennung der idiopathischen von der symptomatischen Alopecie berechtigt; unter letzterer Bezeichnung wären alle Fälle zusammenzufassen,

bei denen der Haarverlust auf eine Schädigung des Gesamtorganismus ohne Beteiligung des Hautorgans zurückzuführen ist. Idiopathische Alopecien wären dann nur die Fälle, in denen eine die Haut verschonende Noxe allein die Haare schädigt. Solche Fälle kommen sicher vor; ihre Feststellung ist aber dadurch sehr erschwert, daß die Feststellung dieser Noxen in der Tiermedizin ganz außerordentlich schwer ist (vgl. Kapitel Autointoxikationen). Wir werden uns deshalb vorwiegend mit den symptomatischen Alopecien zu befassen haben.

Figur 148.

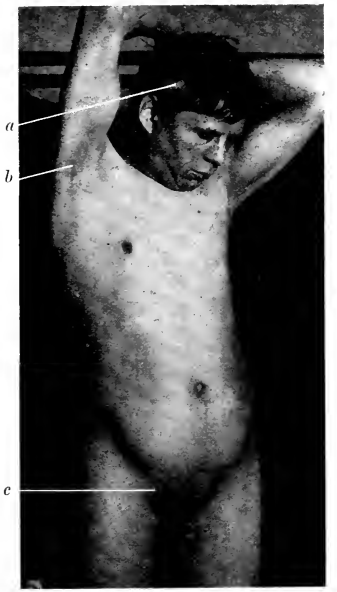

Alopecia areata maligna. (Eigene Beobachtung.)
a Kahler Fleck auf dem sonst noch voll behaarten Kopfe, *b*, *c* Verlust der Körperhaare.

Praktisch recht schwierig ist auch die Unterscheidung zwischen der Alopecia universalis und der Alopecia circumscripta seu areata. Die fleckförmige Kahlheit der Tiere wird nämlich weit häufiger und vor allem weit schneller zu einer universellen als beim Menschen. Die symptomatische Alopecie der Tiere setzt häufig herdförmig ein und wird erst im Verlauf der Erkrankung diffus. Im Gegensatz zu den Verhältnissen beim Menschen werden bei der symptomatischen Alopecie nie die Kopfhaare allein befallen; es leisten sogar die Langhaare des Kopfes, Mähne, Haarschopf am längsten Widerstand. Freilich gibt es auch Fälle, z. B. Cieslink

(No. 1341), in denen die Langhaare gleichfalls in toto ausfallen. In der Beobachtung C.'s blieb allein ein 10pfennigstückgroßer Fleck an einem Hinterfuß behaart. Die Haut wurde bräunlich, „nilpferdähnlich" (Fig. 147).

Die meisten Beobachtungen betreffen **Pferde**. Im Folgenden sollen die Krankheitsfälle zu einzelnen, ätiologisch zusammengehörenden Gruppen geordnet werden.

Alopecie infolge gastrischer Zustände. Beim **Menschen** ist der Haarausfall nach den gastrisch-nervösen Fiebern (Typhus) besonders häufig. Bemerkenswert ist die Beschränkung auf die Kopfhaare. Curschmann und nach persönlicher Mitteilung Fürbringer haben nur in ganz wenigen Fällen nach Ileotyphus den Ausfall anderer Körperhaare gesehen.

Einige kasuistische Beispiele sollen den symptomatischen Haarausfall beim Pferde demonstrieren.

Adam (No. 1208) sah nach gastrischen Symptomen allgemeinen Haarausfall bei 2 Pferden. Schweif und Mähne blieben verschont, die Deckhaare gingen bei leichten Traumen aus. Nach 14 Tagen begann in dem einen Fall das Nachwachsen neuer Haare, nach 8 Wochen war der Status quo wieder erreicht. In dem zweiten Fall konnte jeder andere ätiologische Faktor ausgeschlossen werden. Der Haarausfall verlief ganz ohne Jucken. Bei diesem Pferd blieb gerade auf der Mitte des Rückens ein etwa 1,5 Zoll breiter Streifen behaart, obwohl gerade die Rückenpartien häufig den Ausgangsort der Alopecien darstellen. Spinola (Lehrbuch 1863) sah Verlust aller Haare, auch der Langhaare nach einem hitzigen „Nervenfieber" bei einem Pferde; bei den wenigen zurückbleibenden oder wiederwachsenden Haaren ging auch das Pigment verloren. Schindelka konstatierte bei einem 8jährigen Wallach eine schwere Haarerkrankung, nachdem vor 3 Wochen ein mittelschweres gastrisches Leiden, charakterisiert durch starken Durst, Unlust zum Fressen, unregelmäßige Stuhlentleerung vorangegangen war. Es bestand, ohne daß eine Hauterkrankung nachweisbar war, so starker Juckreiz, insbesondere am Hals und auf der Brust, daß das Tier alle möglichen Versuche, sich zu kratzen, machte. Die ersten ganz unregelmäßig geformten kahlen Stellen traten am Hals, am Rücken und am linken Oberschenkel auf. Die Alopecieherde hatten einen Durchmesser von 2—10 cm; in ihrem Zentrum erschien die Haut verdünnt zu sein und nicht die volle Elastizität zu besitzen. In der Peripherie der Flecke war das Haar stark gelichtet; die Haare fielen beim Hinüberstreichen mit Wurzeln und Scheiden aus. Die Affektion machte so schnelle Fortschritte, daß am Ende der dritten Woche des Spitalaufenthalts das ganze Tier kahl war; es begannen auch die Langhaare auszugehen. Sehr bemerkenswert ist der fortschreitende Pigmentverlust der Haut. In der dünner und zarter als normal erscheinenden Haut entstanden ursprünglich mausgraue, blaßgraue und schließlich rötlich erscheinende, an Leukoderma erinnernde Flecke. In 3 Monaten wurde keine Neubildung von Pigment oder normalen Haaren festgestellt; die nachwachsenden ganz feinen Härchen gingen beim Herüberstreifen mit der Hand oder bei ganz leichten anderen Insulten verloren. Das Tier wurde getötet. Die Sektion ergab keine wesentlichen Veränderungen der inneren Organe.

Alopecien nach dem Genuß verdorbener Nahrungsmittel und nach der Einnahme von Medikamenten (vgl. Kapitel Autointoxikationen S. 88). Nach Fütterung mit Kartoffeln sah Dammann beim Pferde Kahlheit auftreten. Gleichfalls bei Pferden beobachtete Hertwig nach Kleienfütterung, Naumann nach Ernährung mit Juniperus sabina Alopecie. Jeanin konstatierte nach der Aufnahme von Aristolochia clematidis neben allgemeinen Intoxikationserscheinungen Haarausfall, Matthis sah bei einem Pferde 8 Tage nach der Fütterung mit Nußblättern Kahlheit (bei Hering No. 715). Verdorbenes Heu war nach Fonin die Krankheitsursache bei einer Anzahl Pferde desselben Regiments. Interessant ist das Ergebnis

systematischer Fütterungsversuche mit gutem Mais (vgl. Kapitel Pellagra). Bezzola (No. 1618) stellte fest, daß die fortgesetzte Fütterung von selbst gutem Mais im Verhältnis von 4 : 1 mit Grün- oder anderem Futter gemischt bei Meerschweinchen einen gewöhnlich am Rücken einsetzenden Haarausfall bewirkt; die Tiere werden allmählich fast nackt. Die Struktur der Haut ist normal, parasitäre Einflüsse sind ausgeschlossen. Gleichzeitig besteht Appetitlosigkeit, Gewichtsabnahme, schließlich erfolgt unter erschöpfenden Diarrhoeen der Tod. Erholen sich die Tiere, so erfolgt Heilung und neue normale Behaarung. Der Krankheitszyklus dauert einen Monat. Tiere, die die Affektion überstanden haben, können ohne Schaden in gleicher Weise weiter gefüttert werden. Bei Fütterung mit reinem Mais gehen die Tiere an Inanition zugrunde, weil sie die ihnen nicht zusagende Nahrung verweigern; bei Mischfütterung nehmen die Tiere sogar an Gewicht zu; erst nach einigen Monaten treten die geschilderten Symptome ein. Verdorbener Mais wirkt nicht anders als gesunder.

Eletti sah nach Darreichung größerer Kalomeldosen Haarausfall bei 3 Pferden und Wiederersatz der verlorenen Haare nach 20 Tagen. Auf die Alopecie nach Einreibung grauer Salbe ist im Kapitel Quecksilberwirkung eingegangen. Weiter unten werden wir die sehr interessante zirkumskripte Alopecie nach bestimmten Vergiftungen mit Metallsalzen und Pflanzenstoffen besprechen.

Alopecie nach Starrkrampf. Hertwig erwähnt, daß ein Pferd nach Starrkrampf, der mit 9tägigem starkem Schwitzen einherging, an allgemeiner Kahlheit litt. Auch Duvinage konstatierte bei einem Schimmel, der 17 Tage lang an Starrkrampf gelitten hatte, Ausfall der Kopfdeckhaare; erst nach 4—6 Wochen erfolgte Heilung.

Alopecie nach Lungenentzündungen und anderen fieberhaften Krankheiten. Schindelka sah nach Lungenentzündung bei einem $9^1/_2$ jährigen Wallach eine allgemeine auch die Langhaare ergreifende Alopecie auftreten, die nur ganz wenige Lanugohärchen übrig ließ und nach $4^1/_2$ Jahren noch fortbestand. Auch nach Druse und nach Petechialfieber wurde (Schindelka und Tannhauser) Haarausfall festgestellt. Ich selbst sah bei Meerschweinchen nach Lungenentzündung diffusen Haarausfall.

Wahrscheinlich gehört auch Ecks Fall (No. 131) hierher. In 4 Tagen wurde ein 2jähriges Fohlen völlig kahl (auch Verlust der Schweifhaare). Es blieben nur ein dünner Streif von der Mähne und die Lippen- und Fußlanghaare übrig. Da trotz guter Fütterung das Tier vor Schwäche kaum stehen konnte, ist voraufgegangene schwere, fieberhafte Erkrankung wahrscheinlich.

Alopecie nach Lymphangitis, Oedemen, Zirkulationsstörungen. Bei den akuten Lymphangitiden des **Menschen** erleidet die Haarbekleidung selten wesentliche Veränderungen. Doch kommt Haarausfall nach akuten Erysipelen (eigene Beobachtung) vor. Unilaterale Hypertrichosen, die bei akuten Phlegmonen beschrieben und auf eine Reizwirkung des Sublimats bezogen worden sind, müssen vielleicht auf eine stärkere Durchtränkung der Haarpapillen durch die ödematöse Flüssigkeit und konsekutive bessere Ernährung zurückgeführt werden. Bei chronischen Zirkulationsstörungen, bei chronischen Lymphangitiden und rezidivierenden

Oedemen, insbesondere jedoch bei der Elephantiasis und bei der Sklerodermie ist gänzlicher und dauernder Untergang der Haare relativ häufig.

Bei den **Tieren** wird im Anschluß an akute Lymphangitiden häufig Alopecie beobachtet.

Dewar (No. 384) sah bei einer 18jährigen Stute unter starken Fiebererscheinungen (105° F., 84 Pulse) eine starke Anschwellung des Kopfes, der Augenlider, der Lippen, der Mundschleimhaut, der vorderen und hinteren Extremitäten auftreten. Die Schleimhäute waren dunkel gefärbt. Anfangs bestand hartnäckige Verstopfung, später Durchfall. Nach 3 Tagen Besserung, Temperatur 101,6, dann unter Husten neuer Anstieg auf 105,6° F. Schließlich erfolgte Heilung. Schon bei Beginn der Erkrankung trat Ausfall der Haare in Büscheln und Flocken ein, nach 48 Stunden waren große Bezirke ganz kahl. Die Haut war an diesen Stellen auffallend heiß. Eine Beziehung des Haarausfalles zum Fieber, etwa Aufhören der Haarung beim Sistieren der Temperatursteigerung bestand nicht. Nach 4 Wochen war das Haarkleid wieder völlig ergänzt. Dewar glaubt, daß nervöse Einflüsse den Haarausfall bedingen; ich werde meine abweichende Meinung später begründen.

Duschaneck (No. 11) beobachtete bei einem sonst stets gesunden 16jährigen Pony, der einige Tage lang schlecht gefressen hatte, eine ödematöse Anschwellung des Bauches, der Brust und der Extremitäten. Die Haare waren gesträubt; die Haut des Halses legte sich in kleine Falten. Beim Frottieren der Haut gingen viele Haare aus. Trotzdem die Schwellung nach kurzer Zeit zurückging, dauerte der Haarverlust bis zur völligen Kahlheit an. Erst nach 6 Wochen begannen neue, sehr feine Haare nachzuwachsen. Die mikroskopische Untersuchung eines exstirpierten Hautstückchens ergab keine Resultate.

Krüger (No. 568) schildert gleichfalls bei einem 17jährigen Pferde schnell (in 14 Tagen) sich entwickelnde allgemeine Alopecie im Anschluß an Oedeme der Extremitäten. Die Deckhaare fielen aus, ohne daß das Tier Jucken hatte, auch die Schwanzhaare wurden locker. Auffallend war die starke Schuppung der Haut.

In Siedamgrotzkis Fall (No. 1219) bestanden bei einer Stute neben Symptomen des Gastrizismus (Nahrungsverweigerung) Anschwellungen der Extremitäten (keine Urticaria). Die Haut war so empfindlich, daß an allen vom Riemenzeug getroffenen Partien die Epidermis sich in Fetzen abhob. Die Haut schilferte leicht. Das Tier wurde in 10 Tagen fast völlig kahl, nach 25 Tagen kamen die ersten Haare zum Vorschein, nach 30 Tagen war die Haut bereits fein behaart.

Vielleicht gehört auch die Schwangerschaft zu den Zirkulationsstörungen auslösenden Faktoren. Ben Danon (No. 1669) berichtet über völligen Haarausfall bei 2 **Hündinnen** während der Trächtigkeit. Nach der Geburt wuchsen die Haare normal. Die Entbindung verlief, obwohl beide (kleine) Tiere von sehr großen und starken Hunden belegt waren, durchaus leicht.

Beim Hunde ist symptomatische Alopecie nach manchen Autoren häufig. Ich habe auf der Klinik Regenbogens einen hohen Grad der Affektion nie gesehen. Ausführlich ist sie selten beschrieben. Siedamgrotzki (No. 1222) erwähnt 4 Fälle. Er will anatomisch Abnahme des Durchmessers der Haarbälge, völligen Verlust der Haarschäfte und Ersatz derselben durch polyedrisch pigmentierte Stränge gesehen haben. (Diese Angaben bedürfen der Nachuntersuchung.)

Gurlt (Lehrbuch) gibt an, daß fette Hunde, insbesondere Möpse, vielfach die Haare verlieren. Doch ist diese Angabe nie bestätigt worden. Bemerkenswert ist die Beobachtung Wooldridge (The vet. Journal. 1908. p. 412), nach der sich bei einem gutgenährten Hunde im Anschluß an ein mikroskopisch festgestelltes Karzinom des Hodens Alopecie des ganzen Körpers mit Ausnahme des Kopfes entwickelte. Die Beobachtung des Haarausfalls infolge von Krebskachexie ist vereinzelt. Vielleicht bildet die folgende ein Analogon.

Ausfall der Haare bei einem 9jährigen Maulesel, der durch schlecht heilende Wunden anämisch geworden war, beschrieb der Vet. Record 1904. Interessant ist der Umstand, daß nach Heilung eines Geschwürs am linken Knie am Halse links eine markstückgroße kahle Stelle auftrat. Es folgte allgemeiner Ausfall der kurzen Haare. Die Sektion wies nur allgemeine, sehr vorgeschrittene Anämie nach. Wir haben den Fall deshalb hier rubriziert.

Eine Umfrage bei den Wärtern des zoologischen Gartens zu Berlin ergab, daß bei chronischen Krankheiten der Raubtiere, der Affen und Antilopen Haarausfall die Regel ist. Die Prädilektionsstellen werden verschieden angegeben. Bei den Antilopen sollen die Halspartien, bei den Raubtieren die Achsel- und Rückenhaut vorwiegend erkranken. Bei einem Pumalöwen und einem Tiger wurden außer allgemeinem Haarverlust kahle Stellen auf dem Rücken neben der Wirbelsäule beobachtet. Fast allgemein leidet die Behaarung des Schwanzes, was sich durch das Anschlagen dieses Körperteiles gegen die harten Käfigwände und daraus sich ergebenden Traumen erklärt.

Bei einem jungen, im Berliner zoologischen Garten geborenen Schakal fand v. Hansemann klinisch und anatomisch Struma, sowie alle Symptome des Kretinismus. Das in der Entwicklung zurückgebliebene Haarkleid erinnerte an Lanugo.

Ich selbst hatte Gelegenheit, einen Fall von zweifelloser idiopathischer totaler Alopecie zu beobachten (Fig. 149).

Ein 15 Jahr alter kleiner Bologneser Hund mit langen feinen Haaren war nach Angabe des Besitzers vor 2 Jahren im Anschluß an das Scheren teilweise ganz kahl geworden. Behaart waren noch der Kopf, die Beine und in geringem Grade der Bauch. Auf der ganzen Haut des Rückens, der Flanken und des Schwanzes waren nur vereinzelte ganz dünne Härchen zu sehen; in weiten Bezirken schienen die Haarfollikel ganz atrophisch, so daß die Haut des Tieres sehr an eine Glatze erinnerte. Alle Funktionen des Tieres waren in Ordnung; nur am Halse war eine kleinapfelgroße kropfähnliche Geschwulst zu fühlen. Die Haut des wohlgenährten Tieres war durchaus normal, so daß jeder Gedanke an eine myxomatöse Alopecie zurückgewiesen werden mußte. Akarusräude ist bei dem stets sorgfältig von dem Besitzer beobachteten Tier nicht festgestellt worden (Tierarzt Dr. Wiedermann).

Wie deletär auf das Federkleid junger Vögel unzweckmäßige hygienische Verhältnisse wirken, zeigt eine Beobachtung Willachs (No. 950).

18 junge Gänse eines Hofes wurden, nachdem sie wiederholt aus dem warmen Kuhstall, in dem sie sich aufhielten, in das Freie getrieben waren, schnell kahl; der Prozeß begann am Kopf, ging über den Hals auf den größten Teil des Rückens über; nur an den Augen blieben einzelne Federbüschel stehen. Augenscheinlich bestand starker Juckreiz, den die Gänse durch Ausreißen der Federn zu mildern suchten. Die Haut war heiß und gerötet. Trotz trockenen

Spreus fühlten sich die Tiere dauernd naß an. Es ergab sich, daß allein die feuchte Wärme, die in dem 40 Kühe enthaltenden Stall geherrscht hatte, die Ursache der Krankheit gewesen war. Nach Aenderung der äußeren Bedingungen wuchsen die Federn zunächst weiß, anstatt grau, wieder. Tierische Hautparasiten kommen nicht in Frage; in den Schuppen der Gänsehaut fand sich allerdings ein ein braunes Myzel bildender Fadenpilz, doch sieht W. in diesen Mikroorganismen einen zufälligen Parasiten. Die Heilung bei anderer Abwartung der Tiere spricht genügend gegen eine Hyphomykose.

Allgemeine Symptomatologie der symptomatischen Alopecie. Aus der Kasuistik ergibt sich, daß eigentliche Prädilektionsstellen der symptomatischen Alopecie bei den Haustieren — die Beobachtungen bei gefangenen wilden Tieren

Figur 149.

Alopecia totalis des Hundes. (Eigene Beobachtung.)

sind doch zu wenig zahlreich — nicht hervortreten. Eine bestimmte Zeitdauer zwischen Krankheitsursache und Auftreten der Kahlheit läßt sich schwer normieren; zunächst ist die Einwirkung der Noxe bestimmt nur in Intoxikationsfällen festzustellen; sodann bleiben die ersten Anfänge des Haarausfalls sicher meist unbemerkt. Aus den Krankengeschichten ergibt sich, daß 1—3 Wochen etwa zwischen Krankheitsursache und Konstatierung der Alopecie liegen. Eine Disposition zum Haarausfall wird nur von Werner (No. 1221) erwähnt, der zweimal bei demselben Pferde die Alopecie eintreten sah. Die Alopecie geht häufig mit Jucken (Prietsch No. 1220, Freytag No. 1223), aber auch ohne alle subjektiven Symptome (Adam No. 1210) einher: Abschilferung wird wiederholt beschrieben (Siedamgrotzki No. 1219). Der Haarausfall geht ganz unabhängig von der Haarfarbe vor sich. Nur in Werners

Beobachtungen fielen die auf den weißen Hautstellen vorkommenden Haare nicht aus. Während Schindelka Schwund des Pigments beim Pferde beschreibt, beobachtete Siedamgrotzki in einigen Fällen beim Hunde (allerdings) bei fleckförmiger Kahlheit starke Zunahme des Pigmentes, die als Versuch der Haut, sich vor der zu starken Lichteinwirkung zu schützen, gedeutet wurde. Auch Meirowsky gibt an, daß die wenig pigmentierte Haut dunkler Kaninchen nach dem Rasieren bei genügendem Lichtzutritt sich stärker färbt.

Besonders interessant ist die Schnelligkeit des Haarausfalles und der Wiedererzeugung. Nach 4 (Eck), 8 (Prietsch, Wolff No. 1224), 10 (Siedamgrotzki) Tagen sind die Pferde kahl, nach 14 (Adam), 20 (Eletti), 25 (Siedamgrotzki) Tagen beginnt das neue Haarkleid sich zu bilden. Nach 21—50 Tagen ist schon wieder eine reiche Behaarung vorhanden. Freilich gibt es auch Fälle (Schindelka), in denen nach $4^1/_2$ Jahren noch keine neuen Haare gebildet sind.

Der Haarausfall betrifft vor allem die Deckhaare, die Langhaare bleiben meist, durchaus aber nicht immer, verschont. Ein Prinzip, eine Beziehung zur Krankheit oder zum Nervensystem läßt sich aus der Art des Haarausfalls oder der Haarresistenz nicht ableiten.

Pathologische Anatomie. Eine ausreichende Untersuchung über die symptomatische Alopecie der Tiere fehlt. Schindelka macht in seinem vorher erwähnten, ein Pferd betreffenden Fall folgende Angaben: In der Haut fand man in den meisten Haarschäften den Markkanal nur angedeutet und vielfach unterbrochen: stellenweise war das Haaroberhäutchen spindelförmig aufgetrieben. An anderen Stellen bestand über den atrophischen Zwiebeln eine bedeutende Auftreibung des Haarschaftes. An den leukodermatischen Partien war nur wenig gelbbraunes Pigment vorhanden. Im Unterhautfettgewebe fiel die starke Atrophie der Fettträubchen auf; das Fett fand sich nur in einzelnen Tröpfchen. Schweiß- und Talgdrüsen waren normal. Mikroorganismen wurden nicht gefunden.

Alopecie des Meerschweinchens infolge innerer Erkrankung (Lungenentzündung).

(Eigene Untersuchung CXX.)

In dem mikroskopischen Bilde der Haut ist die Abwesenheit pathologischer Veränderungen bemerkenswert. Eine Kernvermehrung besteht ebensowenig wie Veränderungen an den Haarwurzelscheiden und den Haaranhangsorganen. Allein pathologisch ist das Fehlen vieler Haarschäfte. Recht selten sind Lanugohärchen, noch seltener voll entwickelte pigmentierte markhaltige Haare. Meist sind die inneren Wurzelscheiden leer. Zuweilen wird die Lücke im oberen Teil der Haut durch stark verhornte Massen ausgefüllt. In der Tiefe erkennt man an der Pigmentierung Schnitte durch die Haarpapillen und kann die Neubildung von Haarschäften bereits feststellen. Mir scheint, daß die Lösung der Haare durch Störungen in der Ernährung erfolgt. Vielleicht kann man Einschnürungen und Verdünnungen des untersten Teiles der Wurzelscheiden in dem genannten Sinne deuten.

Haarverlust der Ratte infolge innerer Erkrankung.

(Eigene Untersuchung CXXI.)

Von einem Kollegen erhielt ich aus Münster i. W. eine Ratte zugesendet, die tot aufgefunden war. Gleichzeitig soll eine ziemlich erhebliche Epidemie unter den Ratten der Stadt beob-

achtet sein. Bei vielen Tieren bestand ein mäßig starker Haarverlust; der Pelz war schüttern, so daß an Räude gedacht werden mußte. Es zeigte sich bei der Untersuchung sofort, daß von einer Milbenerkrankung, ja von einer Hauterkrankung im Sinne des Wortes nicht die Rede sein konnte. Mit Rücksicht auf diesen Befund und auf die Tatsache, daß infolge innerer Erkrankung recht häufig bei Tieren Haarverlust auftritt, nahm ich eine Alopecie auf Grund einer — in diesem Falle unbekannten — inneren Ursache an.

Die Beschreibung dieser Haarveränderungen muß leider auf nicht ausreichende Untersuchungen sich stützen. Gerade die ohne schwere pathologische Veränderung des einzelnen Haares verlaufenden Alopecien erfordern genaue und systematische Untersuchungen, Serienschnitte, Vergleichung mit Individuen derselben Art, Farbe und Rasse, desselben Alters, aus der gleichen Jahreszeit, bei gleicher Fütterung. Diese zweifellos sehr lohnenden Untersuchungen liegen außerhalb meines Themas.

Ich habe die alopeciekranke Haut mit der einer normalen Ratte verglichen und Folgendes gefunden.

Zunächst fällt der Kernreichtum der Haut auf; die Kernvermehrung findet sich überall; von einer besonders ausgesprochen perivaskulären Infiltration kann nicht die Rede sein. Besonders stark ist die Zellvermehrung in den tiefsten Schichten der Haut über der Muskulatur. Nie ist eine starke Entzündung um die Haare nachzuweisen; die ganzen Haarorgane sind normal; sieht man von den Haarschäften ab, so ist auch in der Zahl der Haarorgane kein Unterschied gegen die Norm festzustellen.

Pathologisch ist zunächst eine kleine Zahl von Haarwurzelscheiden, die bei sonst normalem Verhalten keine Haarschäfte zeigen. Selbstverständlich kann dies an der Schnittrichtung liegen, da ja ein in einer bestimmten Höhe durch das Haarorgan geführter Schnitt den Haarschaft gar nicht trifft. Der Vergleich mit der gesunden Haut muß hier den Mangel an Serienschnitten ersetzen.

Die Zahl der haarschaftlosen Wurzelscheiden ist aber sehr klein gegen die Haartaschen, die nur schwach entwickelte, wenig pigmentierte und marklose Haare zeigen. Auch hier hängt ja für das einzelne Haar von der Schnittführung alles ab. Da aber schließlich die meisten Haare in Schiefschnitten getroffen werden, kann der geübte Mikroskopiker mit Zuhilfenahme des Vergleiches normaler Haut die Schlüsse ziehen, die ich oben ausgesprochen habe. An den im Gesichtsfeld gefundenen Haarwurzeln wurden Veränderungen nicht festgestellt.

Die Alopecie aus inneren Ursachen erklärt sich also in Uebereinstimmung mit den klinischen Befunden und der allgemein bekannten schnellen Regeneration der kranken Haare durch den Ausfall einer großen Zahl kräftiger Haare durch ihren Ersatz durch schwach pigmentierte, schwach entwickelte und wenigstens anfangs nur geringe Markentwicklung zeigende Haare. Der absolute Haarverlust, ohne Tendenz zur Regeneration spielt keine wesentliche Rolle.

Diffuse Alopecie der Maus infolge innerer Erkrankung.

(Eigene Untersuchung CXXII.)

Auch in diesem Fall handelte es sich um Ausfall der kräftigen Haarschäfte und Ersatz derselben durch feine, wenig pigmentierte Lanugohaare. Die Zahl der haarschaftlosen Haartaschen ist eigentlich gering. Nirgends konnte ich die alten Kolbenhaare in der Haut neben den nachwachsenden Lanugohaaren feststellen. Auffallend war die starke Zellinfiltration der Oberhaut, die sicher über die Norm hinausging, ohne aber so stark zu sein, daß man an eine akute Hautentzündung hätte denken können. Bemerkenswert ist die Tatsache, daß in der am meisten erkrankten zentralen Partie die Mastzellen bei Tinktion mit polychromem Methylenblau im Gegensatz zur Peripherie nicht gut gefärbt waren.

Diffuse Alopecie der australischen Mangoratte.

(Eigene Untersuchung CXXIII.)

Bei einer aus Deutsch-Neu-Guinea stammenden, von Dr. E. Meyer mir zur Verfügung gestellten Mangoratte war von dem aus unbekannter Ursache erfolgten Tode das Haarkleid beträcht-

lich dünner als normal geworden. Außer dem Mangel von Haarschäften in einer Anzahl Haartaschen konnte ich pathologische Befunde nicht erheben.

Pathogenese der symptomatischen Alopecie. Wie erfolgt der symptomatische Haarausfall? Keineswegs sind die Vorgänge beim Haarschwund mit denen des Fettschwundes zu identifizieren, da letzterer bei erschöpfenden Krankheiten die Regel, ersterer wenigstens in seiner ausgeprägten Form eine große Ausnahme ist. Zweifellos liegt eine Schädigung der Haarernährung durch einen im Blut kreisenden Fremdstoff vor, der ein pflanzliches Gift, ein Metall (Hg), ein Bakterienprodukt, ein im Organismus selbst durch den pathologischen Stoffwechsel erzeugter Körper sein kann. Der Fremdstoff kann, was sehr wenig wahrscheinlich ist, auf die Haarpapillen direkt einwirken, wenn er durch die Zirkulation in die Haut hineingeführt wird. Es müßten aber dann eigentlich stets alle Haare ausfallen, was vorkommt, aber durchaus nicht die Regel ist. Ferner wissen wir, daß nach lokalen subkutanen Einspritzungen von Arzneimitteln, wie Quecksilber oder Bakteriengiften (Tetanustoxin, Diphtherietoxin usw.) im allgemeinen kein Haarausfall eintritt, obwohl die Haarpapillen der injizierten Haut doch mit großen Massen des Giftstoffes in Berührung kommen. Mir erscheint es wahrscheinlicher, daß trophische Zentren im Nervensystem durch die supponierten Stoffe geschädigt werden; man muß sich vorstellen, daß die Zentren in Teilzentren für die verschiedenen Hautbezirke zerfallen. Je nach dem Grad und der Art der Beteiligung der Zentren erklärt sich die Form und Intensität des Haarausfalls. Dauernde Schädigung der Zentren verhindert das Wiederwachsen der Haare (Schindelkas Fall), gleichzeitige Schädigung der Pigmentzentren bedingt den Pigmentschwund. Selbstverständlich muß eine individuelle Disposition, ein labiles Gleichgewicht der Zentren angenommen werden. Werden jedoch die Zentren mit großen Mengen toxischer Substanzen überschwemmt, wie bei experimentellen Abrin- oder Thallinvergiftungen oder wie bei Verfütterung stark toxischen Futters (Regimentsepidemien), so tritt die Erkrankung bei sehr vielen Individuen ein.

Die feineren anatomischen Vorgänge sind noch zu studieren. Wir wissen z. B. noch nicht einmal, ob bei den ganz akuten Haarausfällen dieselben Vorgänge wie beim normalen Haarwechsel sich abspielen.

Es folgen nunmehr als Paradigmata der idiopathischen Alopecien die seborrhoische und senile Kahlheit.

Alopecia seborrhoïca.

Die häufigste Form der universellen Kahlheit des Menschen ist die seborrhoische. Eigentlich gehört die Alopecia seborrhoïca nicht zu den Alopecien; ist doch die Kahlheit erst eine sekundäre Folge der Hauterkrankung. Die langsam sich entwickelnde, auf die Kopfhaut sich beschränkende Alopecie kommt bei den Tieren nicht vor. Auch die stark ausgeprägte seborrhoische Erkrankung der Körperhaut mit konsekutiver Kahlheit scheint im Tierreich selten zu sein. Einen auf Seborrhoe zurückgeführten Fall beschreibt Moussu (No. 111).

Bei einem kräftigen Stier hatten sich auf der schwarzen Haut große haarlose Stellen gebildet, die mit Platten von Epidermismassen bedeckt waren, die sich leicht ablösen ließen. Die Haare in der Peripherie ließen sich leicht ausziehen; die haarlose Haut erschien etwas verdünnt und stärker als normal rötlich gefärbt, was auf Gefäßneubildungen hinwies (?). Die mikroskopische Untersuchung zeigte die Abwesenheit von Pilzelementen; alle mehrfach vorgenommenen Uebertragungsversuche schlugen fehl. Während des Hospitalaufenthaltes wurde das ganze Tier völlig haarlos. Bereits nach einem Monat wuchsen jedoch die Haare in Form ganz dünner, feiner Härchen wieder. Ein durch Biopsie gewonnenes Hautstück zeigte die Intaktheit der Haarpapillen.

Alopecia senilis.

Außer dem Menschen kommt die Alterskahlheit, die Glatzenbildung, nur bei anthropoïden Affen vor; bei letzteren ist sie nie so stark ausgeprägt, wie beim Menschen. Es bleiben immer noch einzelne gut erhaltene Haare auf dem Kopf zurück. Bei den Menschenaffen fällt vor allem das Höherwerden der Stirn auf, weniger bedeutend ist der Haarausfall in den Stirnecken, ganz zurück tritt die Tonsurbildung. Die Glatzenbildung kommt nach Friedenthal schon bei ganz jungen Affen vor (5 Jahr). Man darf aber aus dieser Tatsache keine Schlüsse über das höhere Alter der Menschenaffen im Sinne der Entwicklungsgeschichte und die dadurch bedingte frühere Kahlheit folgern. Prof. Mattchie ist sich z. B. nicht klar, ob die Glatzenbildung auch bei den Menschenaffen nicht eine Art Krankheit darstellt, wofür manche auf der Haut der glatzentragenden Tiere beobachteten Flecken sprechen.

Es wäre aber auch für den Menschen erst die Frage zu lösen: Gibt es überhaupt eine Alterskahlheit?

Zweifellos ist in den Kulturländern mehr oder weniger ausgesprochene Kahlheit des Kopfes im höheren Alter die Regel; es ist aber bisher nicht bewiesen, daß diese Kahlheit eine notwendige Erscheinung ist. Das höhere Alter disponiert geradezu zur Hypertrophie der Horngebilde: die Körperhaare, Hirci, Vibrissae, Augenbrauen, Barthaare werden stärker und dicker. Die Gesichtshaare der Frauen wachsen; es besteht die Neigung zur Bildung von Hörnern, Hornkrebsen, hornigen Warzen, Onychogryphose. Einzig und allein die Kopfhaare zeigen Neigung zur Atrophie. Nun aber ist es bekannt, daß bei Völkern und Volksschichten, die in einem nicht zur Seborrhoe disponierenden Milieu leben, die Zahl der im höheren Alter normalen Haarwuchs zeigenden Individuen recht groß ist (Zigeuner, Russen usw.). Prof. Plehn teilte mir auf meine Anfrage mit, daß bei den in Kamerun lebenden alten Negern er nie Kahlheit gesehen habe. Die gleiche Tatsache wurde mir von Herrn Ingenieur F., der jahrelang in Kamerun gelebt hatte, bestätigt. Prof. Dr. Fritsch hält gleichfalls die Kahlheit bei den Völkern Südafrikas, die er in den 60er und 70er Jahren des 19. Jahrhunderts genau studierte, für außerordentlich selten. Er erinnerte sich aber doch, zwei Häuptlinge gesehen zu haben, die das Bild der Alterskahlheit zeigten. Prof. Dr. von Luschan erklärte mir gleichfalls, bei seinen Studien der Völker der Südsee Kahlheit fast nie gesehen zu haben. Ihm ist das volle Haar sehr alter Südsee-Insulaner aufgefallen. Trotzdem ist das gelegentliche Vorkommen dünneren Haarwuchses im Alter, wie zwei Photographien

der Sammlung v. Luschans zeigten, ganz unbestritten. Es ist nur dort die ungeheure Ausnahme, was bei uns Regel ist. Im Einzelfalle bliebe immer noch zu erforschen, welcher Grund für die „Alterskahlheit" in Frage kommt. Es ist möglich, daß vielleicht bei diesen Individuen eine der vielen Pilzkrankheiten oder sonstigen Dermatosen, die bei den Südseebewohnern vorkommen, vorgelegen hat.

Prof. Dr. Schäfer, vom ägyptischen Museum teilte mir auf meine Anfrage mit, daß bei den Aegyptern zur Zeit der großen Pharaonen, 1500 v. Chr., Alterskahlheit vorkam. Er zeigte mir ein Relief aus Ton, auf dem ein Aegypter mit der charakteristischen Alterskahlheit dargestellt war. Deutlich war am Hinterkopf der übrig gebliebene Haarkranz zu sehen. Das Vorkommen der Kahlheit im klassischen Altertum ist ja allgemein bekannt (Julius Caesar). Dagegen findet sich bei der naturwahren Darstellung der von den Aegyptern vielfach bekriegten, wenig zivilisierten Völkerschaften nach Prof. Dr. Schäfer keine Abbildung eines alten Mannes mit einer Glatze.

Die Angaben Friedenthals, daß mit der Abnahme der Potenz des Mannes im höheren Alter eine Abnahme der Behaarung der Schamteile verbunden ist, bedarf doch noch der Bestätigung.

Alopecia areata, fleckförmige Kahlheit.

Entsprechend den oben gemachten Ausführungen subsumieren wir unter Alopecia areata nur die Fälle, bei denen es zur Ausbildung dauernd oder längere Zeit persistierender kahler Flecke inmitten zunächst normal behaart bleibender Haut kommt. Selbstverständlich kann es durch Konfluenz kahler Flecke zu diffuser Alopecie kommen; nie darf aber die gleichzeitig mit den absolut kahlen Flecken auftretende diffuse Lichtung des Haarkleides bestehen, wenn die Diagnose Alopecia areata gestellt werden soll.

Wir unterscheiden zweckmäßig die idiopathische von der symptomatischen bzw. experimentellen Alopecia areata.

Idiopathische Alopecia areata.

Savary (No. 325) beobachtete eine Stute, die auf dem rechten Vorderbein eine haarlose Stelle, welche etwas grau gefärbte Haut sehen ließ, hatte ganz leichte Abschuppung, aber keine eigentliche Hauterkrankung wurde festgestellt. In einer Umgebungszone von 2—3 cm schienen die Haare glanzlos und dünn zu sein und leicht dem Zuge der Pinzette zu folgen. Andere Flecke entstanden am Knie und an der Fessel der Innenseite der anderen Vorderextremität. Trichophytie konnte ausgeschlossen werden. S. nimmt als Ursache Gefäßstörungen infolge Erkältung an, ohne irgend einen Grund für die Hypothese anzugeben. Röll (zitiert bei Friedberger und Fröhner) sah bei einem Pferde ohne Ursache kahle Flecke auftreten. Die kleinen umschriebenen Herde wurden größer, konfluierten und führten schließlich zur diffusen Kahlheit. Es bestand Pigmentvermehrung und angeblich auch „Schwund der Haarzwiebeln" (??). Schindelka sah 7 Fälle bei Pferden (vgl. Fig. 151).

Fälle, wie Röllts, die zur diffusen Kahlheit analog der Alopecia areata maligna des Menschen führten, sind im Sächsischen Jahresbericht (1882 No. 443) und von

Wehenkel (No. 461) berichtet. Im letzten Fall bestand die vom Autor für prognostisch ungünstig angesehene Pigmentvermehrung; dementsprechend sah er auch keine Ergänzung des Haarkleides.

Figur 150.

Alopecia areata eines 3jährigen Kindes. (Eigene Beobachtung.)

Figur 151.



Alopecia areata des Pferdes (nach Schindelka).

Bei Hunden ist die Alopecia areata vor allem von Siedamgrotzki beschrieben. Die Affektion schein selten zu sein. Während in der Berliner Klinik 3 pCt. der eingelieferten Hunde an diffuser Alopecie litt, ist die fleckförmige nur selten beschrieben. Schindelka macht darauf aufmerksam, daß fleckförmige Kahl-

heit, verbunden mit starker Ueberpigmentierung bei larvierten Formen der Demodexräude vorkommt. Ich kann die Zunahme des Pigmentes bei der Demodexräude und die Schwierigkeit der Diagnose bestätigen. Es gibt Fälle, in denen erst eine systematische mikroskopische Untersuchung die Milben tief in den Haarbälgen zur Anschauung bringt.

Siedamgrotzki sah in 4 Fällen diffuse Alopecie, außerdem eine fleckförmige Kahlheit, die auf dem Rücken eines Hundes in Form eines Viergroschenstückes begann. Mikroskopisch stellte S. Dickenabnahme der Haarschäfte von den gesunden zu den kranken Partien hin und schließlich Fehlen des Haares fest. Die Hautoberfläche war intensiv pigmentiert, an Stelle der Haare traten kleine, trockene Erhabenheiten auf, die die Oberfläche chagrinartig erscheinen ließen. Vielfach soll Abbrechen der Haare — bei Alopecia areata eigentlich unerhört — erfolgt sein. S. stellte auch Dickenabnahme des Haarbalges fest; an Stelle des gar nicht mehr angelegten Haares sah man nur innerhalb der ungefärbten Wurzelscheide einen zentralen, oft pigmentierten Strang von polyedrischen Epidermiszellen. Sehr beträchtlich war die Pigmentinfiltration der Haarumgebung mit Einschluß der Talgdrüsen. Bruckmüller sah in dieser Pigmentinfiltration die Ursache der Haaratrophie, was wohl ausgeschlossen ist. Vielleicht handelt es sich um Zunahme des Pigmentes infolge der durch die Enthaarung stärkeren Lichteinwirkung. Siedamgrotzki meint, daß langhaarige Seidenhunde, Schindelka, daß kurzhaarige Tiere mehr zu der Krankheit neigen.

Ich selbst habe auf Prof. Regenbogens Klinik einen Fall von zweifelloser Alopecia areata gesehen. Ein langhaariger Wolfshund (unreine Rasse) hatte nach Angabe der Besitzerin auf der rechten Brust und linken Hinterbacken-Rückengegend je einen 2männerhändegroßen absolut kahlen Fleck bekommen. Zur Zeit der Beobachtung war die Brust wieder mit ganz normalen Haaren bedeckt. Auf der Hinterbacke war ein dichtes Haarkleid von kurzen normal gelbbraun gefärbten Haaren vorhanden, das aber nach Angabe der Besitzerin durchaus nicht länger wachsen wollte. Irgend welche subjektiven oder objektiven Symptome waren nicht zu entdecken, eben so wenig ein ätiologischer Faktor festzustellen. Leider handelte es sich um einen ambulant behandelten Hund, bei dem viele Einzelheiten nicht festzustellen waren.

Auch bei Rindern sind Fälle von idiopathischer Alopecia areata bekannt. Ruegg (No. 5) schildert folgenden Fall:

Eine 4jährige schweizer Kuh zeigte an der linken Halsseite eine talergroße kahle Stelle. Der Haarverlust breitete sich erst auf der linken, dann auf der rechten Körperhälfte aus. Schließlich blieb nur ein schmaler Streifen der Rückenhaut über der Wirbelsäule behaart. Es bestand kein Jucken, aber eine besondere Temperaturempfindlichkeit. Nach einiger Zeit wuchsen die Haare spontan wieder nach. Eine Uebertragung der Krankheit auf die in demselben Stall befindlichen Kühe und auf das eigene Kalb wurde nicht beobachtet. Auffallend und im Gegensatz zur menschlichen Alopecia areata maligna wurde ein fleckweißes Auftreten neuer Herde nicht festgestellt.

Einen ähnlichen Fall beschreibt Schultz (No. 652) bei einem 5 Wochen alten normal geborenen Kalb. Der Fall ist durch seinen akuten Verlauf interessant. In 8 Tagen wurde das Tier kahl. Nach 14 Tagen zeigte sich der erste Flaum, nach 6—8 Wochen war ein neues graurotes (anstatt des früheren hellbraunen) Haarkleid da. Sch. schließt eine besondere Aetiologie aus; der Erfolg der Behandlung mit Kantharidentinktur-Kreolinsalbe spricht nicht für eine parasitäre Aetiologie.

Ein interessantes an Alopecia areata erinnerndes Krankheitsbild sah ich bei einem Klippschliefer des Zoologischen Gartens. Der sehr erfahrene Wärter teilte mir mit, daß ähnliche Krank-

heitszustände fast bei allen Tieren vorkommen. Trotz sorgfältiger Pflege halten sich die Klippschliefer nur 1—1 1/2 Jahre in der Gefangenschaft; sie gehen unter Zeichen von Ernährungsstörungen ein. Näheres über die Todesart konnte nicht festgestellt werden.

Bei dem Tiere fand sich auf dem Rücken etwa in der Gegend der letzten Rücken- und ersten Lendenwirbel eine 2markstückgroße, völlig kahle, nicht abnorm pigmentierte Stelle. Schuppen waren auf der kahlen Stelle nicht, wohl aber in der Peripherie derselben festzustellen. Unter den in der Umgebung der kahlen Stellen ziemlich dichten Haaren saßen sehr zahlreiche, leicht ablösbare Schuppen von weißlicher Farbe und bröckliger Konsistenz, nach deren Ablösung die Haut nicht näßte. Die mikroskopische Untersuchung der Schuppen ergab die Abwesenheit von Milben und Schimmelpilzen. Eine bakteriologische Untersuchung erschien bei dem oberflächlichen Sitz der Borken aussichtslos.

Die Krankheit erinnert doch sehr an die durch Thallinacetat hervorgerufene Alopecie der Mäuse und Kaninchen. Genau die gleiche Stelle war bei den Tieren, die ich sah, befallen; eine allgemeine Ernährungsstörung scheint auch bei dem Klippschliefer vorzuliegen.

Nach Angabe des Wärters soll die Alopecie spontan heilen. Auch bei dem von mir beobachteten Tier trat völlige Heilung ein.

Die einzige Beobachtung epidemischer Verbreitung der Alopecie stammt von Trofimow (No. 89). Zwei Drittel der Pferde einer Artilleriebrigade erkrankte an Alopecie. Auf Rücken, Lenden und Kruppe entstanden symmetrische haarlose Flecke, die sich auf beiden Seiten am Rücken herab ausdehnten. Die Haare an der Peripherie der Herde und auf denselben waren 2 Linien von der Wurzel abgebrochen, wie abgeschoren und an der Bruchstelle stark zerfasert (ungewöhnlich bei Alop. areata!). Weder Parasiten noch Atrophie der Haarbälge wurden festgestellt. Pferde mit heller Haut erkrankten häufiger. T. nimmt eine Erkrankung des Nervensystems an.

Lassar hat experimentell versucht, bei kleinen Tieren durch Einreibung der Hautschuppen von Menschen, die an Alopecie litten, die Affektion zu erzeugen. Die Versuche können als überzeugend nicht betrachtet werden.

Ebenso negative Resultate hatten Leloir und Schindelka bei Tieren (Kaninchen, Meerschweinchen, Hunden, Katzen), Manasseïn, Horand und Jaquet beim Menschen. Man versuchte vergeblich durch Aufbringung von Schuppen und Haaren Alopecia areata-Kranker, selbst bei bereits an der Krankheit leidenden Individuen, neue Herde zu erzeugen. Nur Blaschko berichtet über die erfolgreiche Uebertragung, die ein Kranker mit den Schuppen seiner Kopferkrankung auf seinen Arm vornahm. Der Fall ist aber zu ungenau beobachtet, um auf ihn schwerwiegende Schlüsse zu basieren. Sabouraud spritzte Tieren Kulturen des von ihm für den Krankheitserreger angesehenen Seborrhoebazillus unter die Haut, weil er in dem von dem Bazillus erzeugten Toxin die Krankheitsursache sah. Er erzeugte auch diffusen und umschriebenen Haarausfall, sah aber bald ein, daß es sich nicht um einen spezifischen, sondern um einen banalen, durch die Kachexie der Tiere und durch die Entzündung bedingten Vorgang handelte.

Symptomatische Alopecia areata scheint sehr selten zu sein. Ich beobachtete auf der Klinik Prof. Regenbogens einen Fall von fleckförmiger Kahlheit bei einem diabetischen Hunde.

Alopecie bei einem an Diabetes leidenden Hunde.

(Eigene Untersuchung CXXIV.)

Bei einem an 4 proz. Zuckerausscheidung leidenden Hunde (weißen Spitz) aus der Klinik Prof. Regenbogens fand sich auf der rechten Flanke eine haarlose Stelle, deren Untersuchung wegen des Unterschiedes gegenüber oberflächlichen Narben Interesse hat. Makroskopisch war die Hautoberfläche mit dünnen Schuppen besetzt, Haarstümpfe waren nicht sichtbar; narbige Verdickungen fehlten ganz.

Mikroskopisch unterscheidet sich das Bild sehr wesentlich von dem der Narbe. Der Papillarkörper und die Retezapfen sind gut entwickelt, das elastische Fasernetz ist völlig erhalten und bis in die Papillen in allen Ausläufen gut verfolgbar. Entzündliche Symptome fehlen ganz (Taf. XVI, Fig. 3).

Die Haarfollikel sind deutlich erkennbar; sie sind aber ausgefüllt mit einer schwer differenzierbaren Masse, die am meisten an eine gewucherte innere Wurzelscheide erinnert. Nur ganz geringe Reste von Haarschäften sind gelegentlich zu erkennen. Kein Haar durchbohrt die Hautoberfläche.

Alopecia areata nach Nervenverletzung.

Die Versuche Max Josephs, der nach Durchschneidung des zweiten Halsnerven peripherisch vom Ganglion symmetrische haarlose Stellen bei Katzen und Kaninchen erzeugte, haben eine Zeit lang der neurotischen Natur der Alopecia areata großen Kredit verschafft. Ich selbst habe bei meinen Versuchen über die experiperimentelle Polyneuritis bei Kaninchen haarlose Stellen im Gebiet der erkrankten Nerven gesehen. Die Versuche Josephs sind aber von Samuel angegriffen worden; er zeigte, daß der Grund für den Haarausfall bei Josephs Tieren eine mit der Operation in Verbindung stehende Hautentzündung war. Mit dieser Auffassung steht auch die Tatsache des Wiederwachsens der Haare bei den Tieren nach 3 Monaten in Einklang. Hätte die Nervendurchschneidung, wie Joseph angab, eine Atrophie der Haarpapillen zur Folge gehabt, so hätten die Haare nicht wieder wachsen können, es sei denn, daß eine Neubildung von Haarpapillen eingetreten wäre. Ich selbst bin heute, gestützt auf meine Erfahrungen in der vergleichenden Pathologie der Haut, geneigt, den Haarausfall bei den Polyneuritiskaninchen mehr auf die allgemeine Intoxikation und lokale Hauterkrankung, als auf die Einwirkung der erkrankten peripherischen Nerven zurückzuführen (vgl. Kapitel „Symptomatische Alopecie“).

Es gibt aber in der Tierpathologie Beobachtungen, die zeigen, daß jedenfalls zirkumskripte Kahlheit nach Nervenverletzungen auftreten kann. Im Kapitel „Trophische Hauterkrankungen“ sind ausführlich alle die Hauterscheinungen geschildert, die nach Durchschneidung der Fesselnerven bei Pferden vorkommen. Es sei aber auch hier erwähnt, daß im Bereich der überhaupt Hautveränderungen zeigenden Partien oberhalb des Hufes charakteristische, 5markstückgroße kahle Stellen vorkommen, die sehr lange Zeit persistieren und sicher keinen Ekzemen ihre Ursache verdanken. Leider ist aber nichts Genaueres über die Sensibilitätsverhältnisse angegeben. Vielleicht haben sich die Tiere an den Stellen stärker gescheuert, weil sie durch die mangelnde Sensibilität nicht rechtzeitig gewarnt wurden, vielleicht haben Traumen

eingewirkt. Andererseits kann man auch an eine deszendierende degenerative Neuritis denken, die speziell auf die sympathischen Fasern übergegangen ist. Unverständlich bleibt freilich, warum erstens nicht immer die Erkrankung auftritt und zweitens warum immer dieselbe Stelle erkrankt. Der supponierte Uebergang der degenerativen Neuritis brauchte sich doch nicht auf dieselbe, ganz willkürlich umgrenzte Gruppe sympathischer Fasern zu beschränken.

Durch Arzneistoffe experimentell erzeugte Alopecia areata.

Wenn wir die durch bestimmte Arzneistoffe erzeugten Alopecien hier besprechen, so geschieht dies, weil die charakteristischen Symptome der A. areata bei ihnen in den Vordergrund treten; wir werden zeigen, daß diese Formen der Kahlheit den durch Futtermittel usw. erzeugten sympathischen Alopecien anzureihen sind.

Combenale, Huchard, Vassaux, Jeanselme beobachteten beim **Menschen** nach Darreichung von Thall. acet. (zur Bekämpfung der Hyperidrosis der Phthisiker) in Gesamtmengen von etwa 1 g pro Monat Haarausfall, der in einem Fall in 2, in einem anderen in 8 Tagen zu einem totalen geworden war. Auch nach Dosen von 3 mal 0,03 g an 3 aufeinander folgenden Tagen trat Haarausfall nach 14 Tagen auf. Es erfolgte Regeneration. Giovanni sah nach 4maliger Darreichung von 0,1 g nach 34 Tagen fleckförmigen Haarausfall. Nach Vassaux und Jeanselme war „der Bulbus der Haare in den erkrankten Partien atrophisch; manche Haare brachen beim Zug im Bulbus ab". Giovanni fand die Follikel gelegentlich atrophisch, sonst keine, insbesondere keine Entzündungssymptome.

Buschke (No. 1256) gelang die experimentelle Erzeugung der Alopecie bei weißen **Mäusen** durch Verfütterung einer 1 prom. Lösung von Thallium aceticum (rein oder mit Milch oder Brot). Durch Abwechslung von Fütterungstagen und Ruhetagen, durch Sistierung der Darreichung bei Zeichen von Intoxikation (Diarrhoe, Apathie), konnten schwere Vergiftungen verhütet und die Tiere am Leben erhalten werden. Meist kam es zu diffusem Haarausfall oder Lichtung des Haarkleides, häufig entwickelten sich ganz kahle Stellen in der Mitte oder neben der Mitte des Rückens, auf dem Schädel und im Gesicht. Der Bauch blieb stets frei. Nach 6—8 Wochen erfolgte Regeneration der Haare. Eine Immunität trat nicht ein, im Gegenteil, die einmal erkrankt gewesenen Hautstellen bekamen eine Disposition zu Neuerkrankungen. Mikroskopisch wurde in den erkrankten Hautpartien nichts Abnormes, insbesondere keine Entzündungserscheinungen gefunden. Buschke schließt aus den Tatsachen, daß das Thallium beim Menschen Neuralgien erzeugt, daß bei Hunden wutähnliche Anfälle beobachtet wurden, daß gelegentlich akuter Hydrozephalus und chronische Entzündung der Pia mater an der Gehirnkonvexität festgestellt wurde, auf eine Wirkung des Medikaments auf das Zentralnervensystem, insbesondere auf trophische Zentren. Da Buschke weder bei anderen Tieren noch mit anderen Metallsalzen die gleiche Wirkung erzielen konnte, glaubt er, eine besondere Intoxikation der trophischen Zentren des Menschen und der Mäuse gerade durch das Thallium annehmen zu sollen.

Herr Prof. Dr. Buschke hatte die Güte, mir ein Stück Haut eines seiner Versuchstiere zur mikroskopischen Untersuchung zu überlassen. Wenn ich gerade an der untersuchten Stelle zu anderen Resultaten gekommen bin, als Buschke selbst, so beweist das nur, daß in der Haut der mit Thallium aceticum vergifteten Mäuse verschiedene Prozesse sich abspielen können. Weitere Untersuchungen sind auch hier erforderlich.

Experimentelle Alopecia areata der Maus infolge von Vergiftung mit Thallium aceticum.

(Eigene Untersuchung CXXV.)

An der Grenze des Gesunden und des Kranken ist die Zahl der Kerne der Haut vermehrt; allerdings besteht nirgends ein Zeichen starker Entzündung und Eiterung; Orzeinfärbung läßt ein normales Netz elastischer Fasern erkennen; die Haarbälge enthalten anscheinend normale Haare. Nähert man sich den kahlen Partien, so fällt ein mäßig starkes endoepitheliales und subepitheliales Oedem auf, das zur Abhebung der Hornschicht geführt hat, die an einer Stelle blasenartigen Charakter hat. Die Haarfollikel sind erweitert; in ihnen sieht man geschrumpfte Epithelien; vielfach fehlen bereits die Haarschäfte in den Haaranlagen. Im eigentlichen Bereich der Alopecia areata totalis ist die ganze Haut im Zustand starker Nekrose; kein Gewebselement ist mehr zu erkennen; elastische Fasern und Kerne sind gar nicht mehr in Präparaten darstellbar, die in den übrigen Partien gute Tinktionen ergaben. Das allein noch einigermaßen erkennbare Bindegewebe ist homogen gequollen.

Einen Schluß auf das Verhalten der Haut an anderen Stellen kann ich nicht machen. Mein Befund beweist jedenfalls, wie vorsichtig das anscheinend so einheitliche Bild der fleckförmigen Kahlheit anatomisch zu bewerten ist.

Bettmann (No. 1630) konnte Buschkes Resultate bestätigen. Er ging von der Beobachtung Ehrlichs aus, daß bei Injektion von Abrinlösungen Haarausfall an der Injektionsstelle eintritt, die z. B. bei Rizineinspritzung ausbleibt. Bettmann verfütterte Abrinkakes 0,1 mg auf ein Kilogramm **Kaninchen**; nach 2 bis 3 Wochen trat meist diffuser, zuweilen auch herdförmiger Haarausfall auf. Manchmal gingen nur Deck- und Stachelhaare verloren, während der Flaum persistierte. Die Herde sitzen asymmetrisch auf dem Rücken neben, nicht auf der Wirbelsäule, währen der Bauch verschont bleibt. Bei dauernder Verfütterung von Abrin tritt Haarrestitution ein; nach Aussetzen der Fütterung können neue Abrindosen Alopecie wieder hervorrufen; schließlich tritt aber Immunität ein. Man beobachtet klinisch keine Vergiftungen, sogar Gewichtszunahme; die Sektion zeigt aber doch als Zeichen der Vergiftung Schwellung der Peyerschen Plaques. Auch bei konjunktivaler Applikation des Abrin tritt Haarschwund ein. Mikroskopisch finden sich in der Umgebung der Haarwurzeln geringfügige, an anderen Stellen fehlende, entzündliche Erscheinungen. Injektionen von Abrin in die Haut abrinisierter Tiere rufen keinen Haarausfall hervor. Bettmann schließt daraus auf eine Bindung des Abringiftes in der Haut selbst, die besonders an den prädisponierten Hautstellen vorhanden ist. Allerdings gibt Bettmann zu, daß vielfach ein diffuser Haarausfall erfolgt, ja es können auch auf der Bauchhaut kahle Stellen entstehen, wenn gleichzeitig mit der Abrindarreichung lokale äußere Reize stattfinden.

Figur 152.

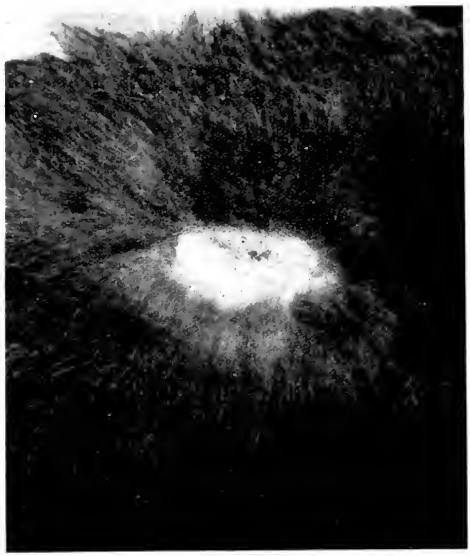

Kaninchen: Experimentelle Alopecie nach Jodeinspritzungen. Präparat von Dr. Schindler. Scheinbare Alopecia areata.

Figur 153.

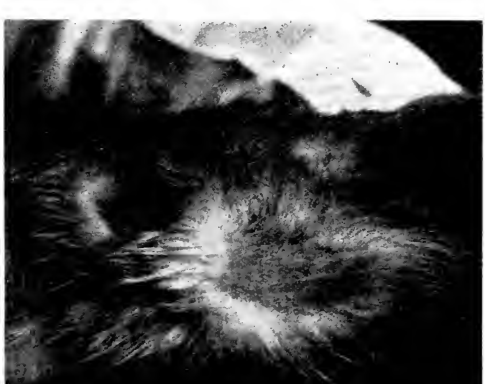

Alopecia areata durch Jodeinspritzungen experimentell beim Kaninchen erzeugt. Präparat von Dr. Schindler. 3 Flecke nebeneinander: Zusammenfließen der 3 kahlen Stellen ist bald zu erwarten.

Bettmann berichtet, daß Pohl bei Schwefelkohlenstoffvergiftungen ganz analog aussehende und gelagerte Stellen bei seinen Versuchstieren erzeugte (vgl. die Resultate der Maisfütterung von Bezzola Seite 523). Auf die Wirkung der internen Quecksilberdarreichung in Beobachtungen Elettis (S. 523) ist bereits hingewiesen. Schindler injizierte zum Studium des Jodismus Kaninchen intravenös Jodkalilösung. Ein Teil der Tiere wurde stark kachektisch (Nasenträufeln, blöder Gesichtsausdruck, Abmagerung); bei ihnen entstanden gewöhnlich auf der Wirbelsäule, seltener auf dem Kopf Alopecie-Herde. Gelegentlich wurde aber auch diffuser Haarausfall festgestellt. Die Tiere, die kleinere Dosen erhalten hatten und nicht kachektisch geworden waren, hatten keinen Haarausfall (Fig. 152 u. 153).

Einer Nachprüfung bedürfen folgende Angaben:

Vignolo-Lutati (Monatsschr. f. Dermatolog., Bd. 46) erzeugte auch durch lokale Anwendung eines 20 proz. Thalliumtraumaticingemisches auf der Nackenhaut des Kaninchens unter Vermeidung von Dermatitis Alopecie. Die Schnelligkeit des Haarausfalles ist abhängig von der Konzentration der Einreibung. Anscheinend wird die Haarpapille direkt geschädigt. Therapeutisch ist die Methode wegen der allgemeinen Intoxikationsgefahr, obwohl z. B. bei Trichophytie versucht, nicht harmlos, da jedenfalls eine Resorption des Thalliumacetats in reiner oder modifizierter Form wahrscheinlich ist.

Während bei den bisher beschriebenen Intoxikationen gerade die Langhaare meist erhalten blieben, fallen nach Verfütterung der wilden Tamarinde (Leucaena glauca), einer in tropischen Ländern beliebten Futterpflanze, die Langhaare, insbesondere Mähne und Schwanz nach Angabe von Morris (No. 1224), aus. Die Schwanzrübe der Tiere entzündet sich; Schweine verlieren alle Borsten. Dagegen vertragen Wiederkäuer ohne Schaden die Fütterung, wahrscheinlich, weil der spezifische Stoff durch längeren Aufenthalt in ihrem Magen zerstört wird.

Das Ergebnis aller Beobachtungen ist die Einreihung der Alopecien nach Thallium und nach Abrin in die symptomatischen toxischen Alopecien. Wie gezeigt, ist weder die Lokalisation der Alopecieflecke, noch die spezifische Ausbildung von Herden unter Ausschluß der diffusen Alopecie so charakteristisch, daß man auf diese Symptome ein besonderes Krankheitsbild begründen kann. Mir scheint das Zurückgreifen auf zentrale Einflüsse alle Schwierigkeiten am besten zu beseitigen. Freilich müßte man wieder besondere Zentren für die Versorgung der Langhaare annehmen. Diese Ausführungen zeigen genügend die Notwendigkeit weiterer Arbeiten auf diesem Gebiete.

Hypotrichosis acquisita der Ratten.

Seit 1903 wurden im Berliner zoologischen Garten und in den angrenzenden Stadtteilen Ratten gefangen, die teils völlig haarlos waren, teils während der Beobachtungszeit im Garten völlig haarlos wurden (Fig. 154). Die Tiere waren gut entwickelt und vertrugen eine Jahre dauernde Gefangenschaft gut; ein Tier schien in der Entwicklung zurückgeblieben, warf aber nach Deckung durch eine normal behaarte weiße Ratte normal behaarte Junge. Seit 1907 ist kein neuerkranktes Tier beobachtet worden. Alle Versuche, die Genese der Krankheit festzustellen,

waren vergeblich. Eine Ansteckung der im gleichen Käfig gehaltenen Tiere erfolgte eben so wenig wie eine erbliche Uebertragung. Die Versuche, Bakterien, Schimmelpilze, Protozoen, tierische Parasiten (Demodices) zu finden, sowie die Experimente zur Impfung normaler Ratten, die vor allem von Frau Dr. Lydia Rabinowitsch angestellt wurden, waren resultatlos. Die Sektion der spontan gestorbenen Tiere ergab kein wichtiges Ergebnis. Um so interessanter ist der pathologisch-anatomische Hautbefund.

Figur 154.

Hypotrichosis der Ratte. Zystische Degeneration der Haarfollikel. (Eigene Beobachtung.) Die Wunde an der linken Brustseite stammt von einer Exzision zu mikroskopischen Zwecken. Die auf dem Bilde sichtbare Abschuppung ist eine Folge der Formalinkonservierung.

Hypotrichosis acquisita cystica der Ratte.

(Eigene Untersuchung CXXVI.)

Ich hatte Gelegenheit eine ausgewachsene Ratte (Fig. 154) und ein junges Tier zu untersuchen. Da die Ergebnisse nicht wesentlich andere waren, gebe ich eine auf beide Untersuchungsreihen gestützte Schilderung (Taf. XVII, Fig. 2). Makroskopisch waren nur einzelne dünne Flaumhaare, eine Anzahl schwach entwickelter und wenig pigmentierter Tasthaare sichtbar.

Auch ich habe bakterielle Befunde nicht erhoben; besonders wichtig war der Ausschluß der Demodexmilben. Klinisch hat die Krankheit eine gewisse Aehnlichkeit mit der nach lange dauernder Demodexräude bei Hunden sich entwickelnden Alopecie. Abgesehen aber von der fehlenden Uebertragbarkeit, von dem günstigen klinischen Verlauf (vgl. z. B. Sarcoptesräude der Ratten, Seite 303) ist auch das histo-pathologische Bild der Hypertrichosis acquisita ein ganz anderes.

Das mikroskopische Bild wird durch die Zystenbildung der Haaranlagen vgl. Abb. Taf. XVII, Fig. 2) beherrscht. Während bei der normalen Ratte die Haare durch die ganze Dicke der Haut bis

zur Muskulatur liegen, sieht man in den Präparaten neben weniger stark entarteten Haarzysten in der Tiefe 6—8 eigenartige deformierte Haargebilde dicht nebeneinander liegende Gruppen in den oberen Hautschichten bilden. Anstelle einer Schilderung der verschiedenen Bilder soll lieber der Versuch einer Genese der pathologischen Hypotrichosis treten.

Zweifellos handelt es sich nicht um eine kongenitale Anlage, gegen die auch das Fortschreiten des Prozesses während der Beobachtung (vgl. oben) spricht. Man findet vor allem in der Tiefe völlig normale, das charakteristische Pigmentmuster der Haare zeigende Haarschäfte, die auf eine Entwicklung von normalen Haarpapillen schließen lassen. Es scheint nun, als gehe im weiteren Verlauf der Erkrankung die Haarpapille zuerst zugrunde. Nur ganz selten sieht man noch einige einigermaßen normale Papillen, denen normale Haare aufsitzen, in der Tiefe. An manchen stark pigmentierten Kolbenhaarwurzeln zeigt die umgebende, wohl zur Papille gehörende Zellschicht noch die in der Pigmentfrage so wichtigen pigmentierten, ausläuferreichen Chromoblasten (Chromatophoren), während die andere Seite völlig pigmentfrei ist. Gelangen Haarschäfte, was selten ist, in höhere Hautschichten, so sind sie ihrer Markzeichnung fast ganz beraubt, pigmentlos und atrophisch. An einer Stelle konnte ich eine blutig imbibierte Nekrose an Stelle einer Papille erkennen. Ein stringenter Beweis, daß die Papillen der Haare primär erkranken, ist allerdings nicht zu führen.

Schon an den tiefsten Stellen der Haaranlage zeigt sich die Tendenz zur zystischen Entartung. Kurz über der Wurzel sieht man eine Erweiterung der äußeren Wurzelscheide, die passiv durch Wucherung der inneren Wurzelscheide und Ausfüllung des Hohlraumes mit hornigen Massen entstanden ist; das in der Entwicklung begriffene, mangelhaft entwickelte Haar ist seitlich abgedrängt, das alte im Haarwechsel begriffene Kolbenhaar liegt bereits weiter aufwärts in der an dieser Stelle noch normalen Haarscheide.

Es ist nun nicht möglich, der Mannigfaltigkeit dieser Zystenbildung gerecht zu werden; stets liegen die Zysten im Verlauf des Haares; bald erweitert sich eine Haaranlage wenig oberhalb der Wurzel zu einem großen Hohlraum von länglicher Gestalt, bald sieht man in der Tiefe eine normal geformte, nur ungewöhnlich breit gestaltete Haaranlage. Hier haben sich völlig Milien gleichende, kreisrunde, mit verhornten, Hämatoxylin annehmenden Massen und einem einen Haarrest enthaltenden eosinophilen Kern gefüllte Hohlräume gebildet, dort liegen, z. B. in den oberen Schichten, völlig leere, meerbusenartig in das Korium eindringende, voneinander durch dünne Wände getrennte Räume. Meist liegen 4—8 mit hornigen Massen und atrophischen Haarstümpfen gefüllte Höhlen nebeneinander. (130 : 175 μ, 175 : 350 μ, 390 : 525 μ, 130 : 610 μ sind einige die Differenzen veranschaulichende Größenzahlen der Durchmesser dieser Hohlräume.)

In allen Zysten spielen sich dieselben Vorgänge ab: Wucherung der inneren Wurzelscheide, Produktion eines hornigen Gewebes, Verdünnung der äußeren Wurzelscheide bis zur schließlichen Persistenz weniger atrophischer Epithelreihen. Sobald die Zystenbildung beginnt, werden Kerne und Protoplasmagrenzen der äußeren Wurzelscheide weniger deutlich färbbar; es zeigen sich durch Zusammensinterung der Zellen hellere Stellen, die schließlich von hornigem, lamellös angeordnetem Gewebe ausgefüllt werden.

Reste von Talgdrüsen und Schweißdrüsen sind gelegentlich sichtbar. Die übrige Haut ist wenig verändert. Die Gefäße sind stark gefüllt, aber nicht vermehrt; der Kernreichtum des Korium ist größer als normal; von einer entzündlichen Infiltration kann nicht gesprochen werden. Interessante Beobachtungen über die Genese der Mastzellen, ihre Entstehung aus dem Blute und Reifung auf den Gefäßwänden konnte ich an diesen Präparaten machen (Heller, Zur Genese der Mastzellen in der Haut, Deutsche med. Wochenschr. 1904). Die Epidermis ist nur passiv verändert. Ein Teil der nach oben liegenden Haarzysten ist nur durch ein dünnes Stratum corneum abgeschlossen. An anderen Stellen ist wenigstens bei dem älteren Tier die Oberhaut normal gebaut. Bei dem jüngeren fiel eine bereits makroskopisch eigenartige Faltenbildung auf, die mikroskopisch aus papillomatösen, aber sonst keine Hautveränderungen zeigenden Kutiserhebungen bestand (keine Schrumpfung durch Konservierungsflüssigkeit).

Trichorrhexis nodosa.

Das Krankheitsbild der Trichorrhexis nodosa ist durch das Auftreten knotiger Anschwellungen im Haarschaft charakterisiert. Die Rindensubstanz des Haares ist im Bereich der Knoten so aufgefasert, daß das zentrale und peripherische Ende des Haarschaftes wie ineinander steckende Pinsel erscheinen. An den erkrankten Partien bricht das Haar spontan oder bei leichten mechanischen Insulten. Bronec will (wohl mit Unrecht) 2 Formen unterscheiden, von denen die eine zur Auffaserung führt, die zweite durch Knotenbildung und von der Wurzel zur Peripherie fortschreitende Entwicklung charakterisiert ist.

Die Entstehung der Haarerkrankung erklärten Beigel durch Zersetzung des Haarmarkes und konsekutive Gasbildung, Kohn durch Atrophie der Marksubstanz, Schwimmer durch Ernährungsstörungen, Wolffberg durch mechanische Insulte. Raymond, Menaham-Hodara, Spiegler u. a. traten für die parasitäre Natur der Krankheit ein, die von Neißer, Unna, Bruhns u. a. in Abrede gestellt wurde.

Beim **Menschen** ist die Affektion vor allem an den Barthaaren, seltener an den Schamhaaren, gelegentlich an den langen Frauenhaaren, den Achselhaaren und Brauen beobachtet.

Die Erkrankung ist beim **Pferde** häufig, beim Rinde selten, beim lebenden Schweine gar nicht beobachtet. In den zu Bürsten verarbeiteten Schweinebor sten ist dagegen wiederholt Trichorrhexis nodosa gefunden worden.

Beim Pferde erkranken vor allem die Langhaare, d. h. Mähne, Schweif, Kötenhaare, recht selten die Deckhaare (Trofimow, No. 868). Da im Bereich der Knoten die Schwanzhaare leicht abbrechen, erhält der Pferdeschweif ein zerzaustes Aussehen (sog. Rattenschweif). Vielfach stehen nach Römer (No. 1246) die Haare nach allen Richtungen ab. Die einzelnen Herde sollen sich zuerst an der dorsalen Fläche des Grundes des Schweifes entwickeln (Batelt, No. 869). Schließlich aber sitzen sie perlschnurartig, zuweilen nur in 3—5 mm großen Abständen in den Haaren (Steinhardt, No. 538).

Während die meisten Autoren den Haarboden als unverändert angaben und Juckempfindungen nicht beobachtet haben, fand Römer (No. 1246) ihn trocken, spröde abschilfernd. Die anfangs grauen Knötchen sollen bei Eintritt der Besserung blaßgelb werden. Spontane Heilung kann in 4 Monaten erfolgen, aber auch nach 1 Jahre noch eintreten (Bronec).

Die Trichorrhexis nodosa tritt bei den Pferden als zweifellose Infektionskrankheit auf. Steinhardt (No. 538), Trofimow (No. 868), Jacob und Groß (No. 869) beschrieben solche, meist Militärpferde betreffende Epidemien. Schindler und Moser (No. 1125) sahen von 48 Pferden 37, Bronec (No. 1520) von 280 Pferden 56 erkranken. Goldbeck (No. 571) gibt folgende Zahlen für ein Ulanen-Regiment: 1888 = 154, 1889 = 31, 1892 = 4, 1893 = 27, 1895 = 102, 1896 = 51 Trichorrhexisfälle.

Andererseits sah Schindelka ein krankes Pferd monatelang zwischen anderen

stehen, ohne daß eine weitere Erkrankung erfolgt wäre, obwohl zu Epidemiezeiten die Krankheitsübertragung sogar indirekt durch Gebrauchsgegenstände erfolgen kann.

Während Steinhardt und Schindelka Uebertragungen der Krankheit auf das Wartepersonal sahen, konnte Bronec in einer großen Epidemie eine solche Infektion trotz speziell dieser Frage zugewendeter Aufmerksamkeit nicht feststellen.

Der antiseptischen Therapie werden Erfolge nachgerühmt. 3proz. Pyrogallus-, 1—2 proz. Sublimat-, 1—3 proz. Pyoktaninlösungen, werden empfohlen (Kalkoff, No. 773, Christ, No. 774 u. a.), Kaliseifenwaschung soll die Antiseptika unterstützen. Bei der Erkrankung des Menschen versagen alle angeführten Mittel; sie werden aber auch von Veterinärärzten (Schindler und Moser) skeptisch beurteilt.

Als Trichosis nodosa (No. 604) wurde bei einem Artilleriepferd eine eigenartige Erkrankung bezeichnet, die durch das Auftreten von Knotenbildungen in den Haaren charakterisiert war, sich aber von der Trichorrhexis nodosa wesentlich unterschied. Das an Läusen leidende Tier war mit Quecksilbersalbe behandelt worden, fieberte (39,5°) und zeigte alle Symptome einer mäßigen Dermatitis (Juckempfindung, Epidermisabstoßung usw.). Die Haare knickten zum Teil im rechten Winkel ab, zum Teil fielen sie spontan aus und zeigten knollige Auftreibungen der Wurzel. Das Tier wurde kahl; in 4 Wochen erfolgte Heilung. Uebertragung auf andere Pferde erfolgte nicht. Vielleicht liegt hier eine durch die Quecksilbersalbe hervorgerufene Beeinflussung der Haut und Haare vor.

Trichorrhexis nodosa des Pferdes.

(Eigene Untersuchung CXXVII.)

Durch Herrn Dr. Pfeiler erhielt ich einige Schwanzhaare von Pferden, die in einem in Posen garnisonierenden Regiment an Trichorrhexis nodosa erkrankt waren. Der Umstand, daß ich die Haare auf vielen Umwegen in nicht aseptischer Umhüllung erhielt, hatte den Wert jeder mikroskopisch-bakteriologischen Untersuchung beeinträchtigt. Eventuelle Pilzbefunde waren ebenso belanglos gewesen, wie Kulturversuche. Mikroskopisch fand Herr Dr. Juliusberg mit den üblichen Färbungsmethoden (polychromes Methylenblau, Gram) keine Mikroorganismen.

Die normalen Haare (Tafel XVII, Fig. 4) stellen 175 μ dicke Zylinder dar, deren homogen schwach erscheinendes Mark etwa 130 μ Querschnitt hat, so daß nur ein schmaler Rindenstreifen an jeder Seite sichtbar ist. An vielen, oft nahe beieinander liegenden Stellen desselben erkrankten Haares fehlen denn Markzylinder auf kürzere oder längere (bis 1,8 mm) Strecken. Die Pigmentierung, der Markzylinder kann ziemlich plötzlich abschneiden; an anderen Stellen ist das Pigment peripherisch von dem Krankheitsherd auf größere, eng nebeneinander liegende Schollen beschränkt; wieder in anderen Präparaten ist die Herdstelle von schwarzen körnigen Pigmentmassen durchsetzt. Die Bilder gleichen dem Myelinzerfall der degenerierenden Nerven bei Osmiumfärbung. Häufig kann man wahrnehmen, wie die großen Zellen des Markes mehr und mehr ihr Pigment verlieren und dadurch als isolierte blasige Gebilde hervortreten. Das Pigment erhält sich am längsten an der Zellperipherie.

An den kranken Herden sind eine Reihe verschiedener Veränderungen wahrnehmbar. Deutlich kann man die pigmentlosen Markzellen an ihren Konturen voneinander unterscheiden. Zunächst scheint eine gewisse Aufquellung des pigmentlosen Markes aufzutreten, die eine leichte seitliche Ausbuchtung der begrenzenden Rindenstreifen zur Folge hat. Im weiteren Verlauf knickt die eine Rindenschicht sich nach innen ein, die Markschicht entsprechend verdünnend. Nun beginnt die die Knickung zeigende Rindenschicht sich aufzufasern. An einzelnen Stellen kann man auf weite Strecken die Auffaserung genau verfolgen. Diese pinselförmige Zersplitterung kann aber in der ganzen Peripherie erfolgen. Die Marksubstanz bleibt erhalten und hält die, wie der klinische Verlauf beweist, wenig stabile Kontinuität des Haares aufrecht. Fasern sich um eine noch haltende Markbrücke beide „Herdenden“ an der ganzen Zirkumferenz auf, so entsteht das aus der mensch-

lichen Pathologie bekannte Bild der beiden ineinander gesteckten Pinsel. Die Auffaserung ist so stark, daß man gradezu wie im Mazerationspräparat Primitivfibrillen der Haarrindenzellen sehen kann. Seltener ist eine Zerfaserung der beiden Herdenden bei gleichzeitigem völligem Untergang des Markes.

Monilithrix. Aplasia pilorum moniliformis. Spindelhaare.

Unter Monilithrix versteht man eine meist im frühesten **Kindes**alter vielfach als Familienkrankheit auftretende, durch die Ausbildung spindelförmiger Anschwellungen charakterisierte Erkrankung der Haare. In den „Spindeln" finden sich außer der noch erhaltenen Marksubstanz noch Luftansammlungen. Die Einschnürungen sind ums Dreifache verjüngt, mark- und pigmentlos, so daß dunkle Haare an den Einschnürungen helle Ringe zeigen; in ihnen erfolgt auch die spiralige Drehung. Die Brüchigkeit der Haare an den verjüngten Stellen ist beträchtlich. Die Haare wachsen langsam, werden bald atrophisch; auf der Kopfhaut bilden sich vielfach an Keratosis pilaris erinnernde Erhebungen, in denen man mikroskopisch die Spindelhaare nach Art eines Leporelloalbum zusammengeklappt findet. Häufig führt die Erkrankung zu völliger Kahlheit mit Hinterlassung einer favusähnlichen Narbe. Eine ausreichende Erklärung des Phänomens ist bisher nicht gegeben. Die mechanische Theorie, Einschnürung des wachsenden Haares am Follikelhals durch periodisch verstärkten Druck, verlangt wieder eine weitere Erklärung der Genese dieses „Druckes". Grob anatomische Verhältnisse erklären die Entstehung der Spindelhaare nicht.

Bei **Tieren** ist die Affektion als Krankheit nicht bekannt. Ich selbst habe bei der Ichthyosis congenita sowie bei der Trichophytia profunda auf die merkwürdige Veränderung der Wachstumsrichtung der Haare aufmerksam gemacht (vgl. die Kapitel) und die letztere durch Behinderung des Wachtums in normaler Richtung durch die pathologische Hyperkeratose zu erklären gesucht. Bonnet (Morpholog. Jahrbuch, 1886, Bd. XI) fand bei einem im Herbsthaarwechsel stehenden Pferde an vielen jungen, tiefbraun oder schwarz pigmentierten Haaren spiralige Aufknäuelung und Spindelbildung (Taf. XVII, Fig. 1). Die Spiralen finden sich regelmäßig in der Talgdrüsenregion stets an sehr zarten Haaren; 2—16 Spiraltouren kommen an demselben Haar vor. Die Spindeln, aus Rindensubstanz bestehend, sitzen entweder an der Haarzwiebel oder sind von der letzteren durch eine Ringfurche abgeschnürt oder liegen in der Talgdrüsenregion des Haares. Die zwischen zwei Spindeln liegenden Haarteile sind stark verdünnt und oft spiralig gedreht. Alle mißgebildeten Haare sind marklos. Ueber der Hautfläche fanden sich nie Spiralen, dagegen mehrfach Spindeln; oberhalb der Spindeln war der Haarschaft stets an der verdünnten Stelle abgebrochen.

Bonnet konnte aus der Literatur nur noch das Vorkommen von Haarspiralen bei 20—24 cm langen Schweinsembryonen feststellen. Er erklärt das Zustandekommen der Haarmißbildung durch den Druck des elastischen und kontraktilen Haarbalges, namentlich am Talgdrüsen- und Grundisthmus auf das (abnorm?) biegsame und formbare Haar. Bereits oben ist gezeigt, daß die Erklärung nicht ausreicht.

Erworbene krankhafte partielle Verdünnung des Haarschaftes.

Pohl-Pinkus hat darauf hingewiesen, daß die Haare des Menschen in ihrer Entwicklung von dem Ernährungszustande des Gesamtorganismus abhängig sind. Die Haare verhalten sich ähnlich wie die Nägel, Hufe und Hörner. Wir werden in den entsprechenden Kapiteln auf dies für die allgemeine Pathologie wichtige Verhalten der Horngebilde genauer eingehen. Felix Pinkus (Med. Klin. 1906) zeigte durch exakte Messungen, daß nach fieberhaften Krankheiten, z. B. Scharlach, Mastitis, in den Haaren Verdünnungen und Aufhellungen des Markes auftreten. Aus der Entfernung dieser pathologischen Stelle im Haarschaft von der Wurzel, aus Ausdehnung und Intensität kann man auf den Zeitpunkt, die Dauer, den Höhegrad des pathologischen Prozesses, der die Störung in der Hornproduktion bedingte, schließen.

In der Tierpathologie ist wenig über diese Haarveränderung bekannt. Bei den Schafen, insbesondere bei den Merinos, tritt bei Störungen des Gesamtorganismus (mangelhafte Ernährung) ein Haarwechsel ein, der völlig an den von F. Pinkus genauer studierten akuten Haarausfall des Menschen nach Scharlach erinnert. Bei der Neuproduktion von Haaren kann zu wenig Material infolge der allgemeinen Ernährungsstörung geliefert werden. Die das neue Haar bildenden Zellen treten in keine innige Beziehung, hängen nur lose aneinander. Das Haar erscheint dicker, ist aber infolge des Mangels einer festen Textur mürber. Sinkt die Ernährung des wachsenden Haares noch mehr, so werden die Haare dünner als normal und gleichzeitig so locker, daß sie bei geringer Dehnung zerreißen. Bohn (Schafzucht, 1873, Bd. I) schildert eingehend die Schädigung der Wolle durch die pathologische Haarproduktion.

Weichselzopf, Plica polonica.

Die Aetiologie des Weichselzopfes bei Tieren dürfte dieselbe sein wie beim Menschen. Starke Exsudation der Haut, die wohl in den meisten Fällen durch Pediculi bedingt ist, bewirkt im Verein mit mangelhafter Pflege eine Verfilzung der Langhaare zu den bekannten, Weichselzopf genannten Bildungen. Nicht zu erklären ist freilich die Tatsache, daß der Weichselzopf bei Tieren fast nur in Rußland und in den angrenzenden Provinzen der Grenzländer beobachtet wird, obwohl mangelhafte Körperpflege der Tiere (Hunde!) auch sonst genügend vorkommt. Schindelka hat selbst keinen Fall gesehen. Nach Hering (No. 715) sahen Schlegel bei 6—7 Pferden, Lanfontaine und Gasc bei einem Hunde, Tylkowski bei einem Ochsen Weichselzopf. Dupas (No. 944) beschreibt ein bretonnisches Pferd, dessen Haare nach den verschiedensten Richtungen gewellt, 10—30 cm lange Zöpfchen bildeten, so daß das Fell an Astrachanpelz erinnerte. Besonders ausgesprochen war diese Trichopilosis an den Seiten, den Flanken, am Bauch und an der Kruppe. Die Haare des Kopfes, des Schwanzes und der Gliederenden waren gleichfalls außerordentlich gewellt.

Nach Tscheulin (No. 1391) kommt die Plica auch bei Wölfen und Füchsen vor. Gelegentlich werden auch die Hufe als erkrankt geschildert. Tscheulin betont besonders, daß er nie Insekten im Weichselzopf gefunden habe. Trotzdem hält er seine Entstehung durch Ansteckung für möglich, wenn auch eine Disposition durch Erkältung, Ueberanstrengung usw. geschaffen sein muß. Die Uebertragung kann auch durch Instrumente, die bei kranken Tieren gebraucht wurden, erfolgen.

Die verschiedenen Formen des Weichselzopfes, die Tscheulin beschreibt, haben nur historisches Interesse. Zweifellos handelt es sich um zufällige Komplikationen oder besser Kombinationen

verschiedener innerer Krankheiten mit der Plica. Immerhin bleiben Fälle übrig, die man angesichts des guten Beobachtungsvermögens der älteren Autoren schlecht erklären kann.

Piedra.

Unter Piedra versteht man eine in Columbien endemisch (P. columbica), aber auch in Europa vorkommende (P. nostras) Erkrankung, die durch Bildung von kleinen weißlichen oder heller als die Haare erscheinenden Knötchen am Haarschaft charakterisiert ist. Das Haar bleibt normal, die Knötchen sind Auflagerungen eines großsporigen Fadenpilzes (Trichyphyton ovoïdes Behrend), der niemals in die Haut eindringt.

Merkwürdige Aehnlichkeit mit der Piedra hat eine von Schmidt (No. 34) zitierte Beobachtung Welkers an dem Haare von dreizehigen Faultieren. Die Haare waren von ganzen Schichten „kleiner rundlicher Zellen" von 0,005—0,012 mm Größe umgeben; diese „Zellen" zeigten eine deutliche Kernmembran, waren zuweilen gelbgrünlich gefärbt. Sie wuchsen nie in das Haar hinein, fanden sich auch in der Umgebung der Epidermis. Neugeborene Tiere waren frei von der Erkrankung. Schmidt faßt diese „Zellen" als Pilze auf und spricht von einem Pleurococcus Bradypus und Pleurococcus Choloepus.

Einige Bemerkungen über die Pathologie der Pflanzenhaare.

Verhaarung, Pilosis (Hypertrichosis?) findet sich bei Pflanzen, die auf trockenen Boden versetzt sind. Durch Wasserzufuhr werden die Zellen sukkulenter und größer; schon dadurch stehen die Haare weniger dicht. Der Vogelknöterich z. B. ist an Wasserrändern unbehaart, in trockener Erde haarig.

Eine pathologische Behaarung tritt häufig bei Verkümmerung der Staubbeutel auf, z. B. bei Rhus Cotinus, bei dem Wollkraut (Verbuscum) u. a. Analogien aus der humanen Pathologie (Wachsen der Barthaare der Frau bei Ovarialerkrankungen und jenseits des Klimakteriums) liegen nahe.

Anhangsweise sei hier noch eine Affektion erwähnt, die eigentlich mit den Haaren nichts zu tun hat.

Schwarze Haarzunge.

Die „schwarze Haarzunge" des Menschen beruht auf chronischer Entzündung der filiformen Zungenpapillen. Die sog. Haare bestehen nach A. Rosenberg aus dunkelbraun pigmentierten, dachziegelförmig angeordneten Epithelschuppen, zwischen denen sich Massen der saprophytisch in der Mundhöhle vorkommenden Bakterien befinden.

Anacker (No. 147) beschreibt eine ähnliche „Haar- und Geschwürsbildung" auf der Zunge von Schweinen und Rindern. Seine Untersuchungen ergaben, daß die fraglichen Haare nur hypertrophische Epithelbeläge der filiformen Zungenpapillen darstellten. Er beseitigte so die alte Lehre, nach der vor allem bei Schweinen starke und feste Borsten von der äußeren Haut aus durch die Wangenschleimhaut in die Zunge hineinwachsen sollten. Die bei der Haarzunge häufig vorkommenden Geschwüre erklären sich dadurch, daß die Landleute mit Silbergeld die „Haare" abkratzen und so Verletzungen hervorrufen, die sich in Geschwüre umwandeln können.

Nicht sehr wahrscheinlich ist die Angabe (No. 353a), daß die schwarze Haarzunge durch Saccharomyces hervorgerufen ist.

Pigmentanomalien der Haare und der Haut.

Es erscheint zweckmäßig, die Pigmentanomalien der Haare und der Haut gemeinsam zu behandeln, da sie in einer komplizierten Wechselwirkung stehen. Es

ist aber zunächst nötig, den Stand der Pigmentfrage zu skizzieren. Auf S. 16 und S. 400 sind die für die betreffenden Abschnitte absolut notwendigen Angaben bereits gemacht. Die folgenden Ausführungen stützen sich auf das Werk von Meirowsky (No.1633): „Ueber den Ursprung des melanotischen Pigmentes der Haut und der Augen".

Die Entstehung des Pigmentes in der Oberhaut und seine Regeneration.

Zwei Anschauungen über die Genese des Pigmentes der Oberhaut ringen um die Anerkennung. Die von Ehrmann vertretene nimmt eine „kutane" Genese an. Die Zellen der Kutis sollen Blutfarbstoff aufnehmen, der interzellular zu melanotischem Pigment verarbeitet wird. Die so entstandenen Chromatophoren (Melanoblasten) dringen als solche in die Epidermis oder an die Epidermis und lassen im letzteren Falle das Pigment in die basal verzweigten Zellen der Epidermis einströmen. Aus letzteren gelangt das Pigment passiv in die oberen Epithellagen durch einen der Phagozytose analogen Vorgang. Diese Auffassung ist durch eine große Zahl von Untersuchungen gestützt, die angeblich das konstante Vorkommen verzweigter Pigmentzellen in der basalen Reihe der Epithelien ergaben; diese Pigmentzellen wurden teils als aus der Kutis stammende Leukozyten, teils als Bindegewebszellen, teils als dem Mesenchym angehörende, schon in der embryonalen Zeit in die Epidermis eingewachsene Gebilde aufgefaßt. Eine fernere Stütze dieser Theorie sind die Kargschen Transplantationsversuche (Uebertragung der Epidermis eines Weißen auf einen Schwarzen; Schwarzwerden der weißen Haut). Karg sah pigmentierte Zellen an der Grenze der Kutis und Epidermis außerordentlich lange Fortsätze in die Interzellularspalten der Epidermis aussenden; er nimmt an, daß die Farbstoffabgabe an die Epithelien auf diesem Wege erfolgt ist.

Luithlen brachte Meerschweinchen an der Grenze der schwarz-weißen Flecken Wunden bei, für deren aseptische Heilung gesorgt wurde, und untersuchte die Regenerationsvorgänge in bestimmten Intervallen. Er fand die ersten Chromatophoren in der Nähe der Haare und der Blutungen (Chemotaxis); je mehr Pigmentzellen sich ansammelten, desto mehr verloren die Haare ihr Pigment (bis zur völligen Farblosigkeit). Die Chromatophoren rücken allmählich gegen die Epidermis vor und liegen schließlich zwischen den Epithelien. Die Pigmentabgabe erfolgt langsam (ein Chromatophor berührt eine Epithelzelle; zunächst wird nur der den Chromatophoren zugewendete Teil der Epithelzelle pigmentiert) oder schnell durch Zerplatzen einer Chromatophore und Aufnahme der Pigmentkörnchen durch die Epithelien. Erst allmählich gewinnt die Basalschicht wieder ihr normales Aussehen; sie ist am stärksten pigmentiert, weil die meisten Chromatophoren in sie eindringen; nur wenige gelangen in die oberen Schichten, aus denen sie auch im weiteren Heilungsverlauf zu einer Zeit verschwinden, in der man noch Pigmentzellen in den unteren Schichten findet. Wahrscheinlich zerfallen die Chromatophoren, nachdem sie ihre Funktion ausgeübt haben. Die Epithelien geben aber auch das empfangene Pigment an höhere Schichten weiter. Neben der Chromatophorenwanderung von unten nach oben besteht auch eine solche aus den dunklen Partien seitlich in die sich regenerierenden. Zweifelhaft ist es, ob die Chromatophoren nur fertig gebildetes Pigment aus den Haaren oder dem Blute verschleppen oder, was wahrscheinlicher ist, auch selbst Pigment erzeugen.

Gegen diese „kutane" Theorie der Genese des Oberhautpigmentes[1]) sind ge-

1) Ueber die kutane Genese des Kutispigmentes herrscht Einstimmigkeit. Ein Abströmen des in den Epithelien gebildeten Pigmentes in die Kutis bzw. Kutiszellen ist nie ernsthaft behauptet worden.

wichtige Einwände erhoben worden. Jarisch fand in der Konjunktiva des Ochsen, im Schwanz von Tritonlarven Pigment ohne Beziehung zu den „Chromatophoren"; Schwalbe wies bei winterweißen Tieren die epitheliale Natur des Pigmentes nach und zeigte, daß zu keiner Zeit des Jahres die Kutis und die Haarpapillen Pigment enthalten; Rosenstad bewies, daß Epidermis- und Bindegewebszellen unabhängig voneinander Pigment bilden können. Grund und Hellmich stellten durch Versuche fest, daß bei rasierten Kaninchen bei längerer Sonnenbelichtung die Epidermis Pigment aufweist, während die Kutis pigmentfrei ist. Meirowsky endlich konstatierte bei Belichtung der menschlichen Haut mit der Finsenlampe intensive Pigmentbildung, ohne Auftreten von Chromatophoren. Ebenso verhielten sich Narben, in denen nach Ehrmann doch eigentlich die Chromatophoren zerstört sein mußten. Sehr wichtig ist auch der Meirowsky gelungene Nachweis der Pigmentbildung in einem überlebenden Epidermis-Transplantationslappen der menschlichen Haut nach Finsenbelichtung. In diesem Falle ist allerdings die Beteiligung der Kutiszellen ausgeschlossen.

Auch die Beweiskraft der Kargschen Versuche ist bestritten. Es ist nachgewiesen, daß die Regeneration nur von den basalen Zellen des transplantierten Hautstückchens und von den in der Wunde zurückgebliebenen epithelialen Anhängen von Schweißdrüsen, Haarfollikeln usw. ausgeht. Mit dem Ueberwuchern der vom Mutterboden stammenden Zellen treten natürlich die Pigmentverhältnisse des Mutterbodens mehr in den Vordergrund. Zu demselben Resultate kommt Loeb (No. 1634) nach Versuchen an Meerschweinchen und Fröschen. Bei der Regeneration der zerstörten pigmentierten Haut wird das Pigment von den Epithelien aus ergänzt; einzelne Epithelien wandeln sich in Chromatophoren um. Die Herkunft des Pigmentes aus den Bindegewebszellen ist unwahrscheinlich, weil das Epithel in einem Stadium der Regeneration bereits Pigment besitzt, in dem die Kutis noch pigmentfrei ist. Die sog. Chromatophoren sind veränderte Epithelien.

Eine Entscheidung zwischen den Theorien ist zurzeit nicht möglich. Die Lehre von den Chromatophoren hat vom klinischen Standpunkt aus viele Vorteile. Leucoderma, symmetrische Vitiligo, Morbus Addisonii in der menschlichen Pathologie, zahlreiche Fälle von pathologischer Depigmentierung, z. B. die Krötenflecke bei der Beschälseuche (vgl. das Kapitel) und die auf S. 552 geschilderten Fälle von Canities aus der tierischen Pathologie sind bei Annahme einer lokal oder zentral beeinflußten Chromatophorenwanderung leicht verständlich, unverständlich dagegen bei der Annahme einer bestimmte Gruppen von anatomisch gesunde Epithelien treffenden Unfähigkeit Pigment zu erzeugen und festzuhalten. Vielleicht besitzt die Natur mehrere Wege zur Pigmenterzeugung und Pigmentregeneration. Auch bei meinen Untersuchungen über die Histogenese der elastischen Fasern bin ich zu der Ueberzeugung gekommen, daß in verschiedenem Gewebe eine verschiedene Art der Entstehung möglich ist.

Eine zweifache Entstehung des Pigmentes ist um so eher möglich, als das Pigment trotz großer morphologischer Aehnlichkeit gar kein chemisch einheitlicher Körper ist. Es enthält z. B. in Prozenten

	Melanin aus melanotischen Tumoren des Menschen nach v. Zumbusch	Pigment aus der Haut u. den Haaren des Negers nach John I. Abel und Walter S. Davis		Pigment aus schwarzem u. weißem Roßhaar nach Spiegler		Pigment aus schwarzer und weißer Schafwolle nach Spiegler	
		Haut	Haare	schwarz	weiß	schwarz	weiß
C	51,68	53,56	57,06	59,49	48,53	51,00	55,45
H	6,46	5,00	5,95	5,87	7,04	6,13	7,38
N	14,56	15,57	12,87	11,18	12,63	10,34	10,62
S	1,74	2,53	1,72	3,43	2,80	2,91	2,30
Fe	0,47	—	—	—	—	—	—

Von prinzipieller Bedeutung ist der Eisengehalt des Pigmentes der melanotischen Tumoren (des Hämosiderin) im Gegensatz zu dem Farbstoff der Haut (dem Melanin), obwohl nicht in allen Pigmentgeschwülsten das Eisen des Pigmentes mit der Perlsschen Reaktion nachweisbar ist. (Mir gelang es in den Hautmelanomen nicht, Eisen mikrochemisch aufzufinden.) Besondere Bedeutung hat der Eisengehalt des Pigmentes bei der Hämosiderosis Quinckes, beim Diabète broncé. Bei dieser Affektion enthält das Pigment in den frühen Stadien stets, in den späteren nie Eisen. Der Eisengehalt des Pigmentes ist lange Zeit die Ursache gewesen, eine Genese jeder Pigmentart aus dem Blute anzunehmen. Heute darf als sicher angenommen werden, daß das Hautpigment nicht direkt aus dem Blute stammt. Meirowsky hat es durch seine Untersuchungen sehr wahrscheinlich gemacht, daß eine mit Pyronin besonders gut färbbare echte Nukleolarsubstanz des Zellkernes die Muttersubstanz des Pigmentes ist. Weniger Wert ist auf die Tatsache zu legen, daß es Spiegler (No. 1635) nicht gelang, aus Pigment die Abbauprodukte des Blutes Hämopyrrol und Hämatinsäure zu erzeugen.

Sehr wichtig dagegen ist eine Reaktion, die Beziehungen zwischen Pigmentierung und Depigmentierung aufdeckt. Spiegler stellte aus schwarzem und weißem Roßhaar „Pigmentsäuren“ dar, die sich außer durch die Variation ihrer chemischen Komponenten auch durch den stärkeren Aschengehalt der weißen Substanz (16,2 : 9,8 pCt.) unterschieden. Durch Ammoniak läßt sich nun die weiße Pigmentsäure in eine schwarze verwandeln.

Die eigentliche chemische Entstehung des physiologischen und pathologischen Pigments scheint durch das Zusammenwirken zweier Enzyme vor sich zu gehen. Beim autolytischen Eiweißzerfall entstehen aromatische Verbindungen, welche in den zur Pigmentbildung disponierten Geweben unter Einwirkung eines oxydativen Fermentes zu Melanin werden. Dieser Schluß basiert auf folgenden Versuchen: Bringt man Tyrosin mit einer Aufschwemmung von Pilzen zusammen, so entsteht ein Ferment, die Tyrosinase, das mit Tyrosin einen roten und schließlich schwarzen Farbstoff gibt. Tyrosinaseähnliche Stoffe sind z. B. in dem Insektenblut enthalten, dürfen auch in normalem und pathologisch zur Pigmentierung disponiertem Gewebe als vorhanden angenommen werden; ähnlich wie Tyrosin wirken leicht oxydable Stoffe der aromatischen Gruppen, deren Gegenwart im Gewebe wahrscheinlich ist: Säurezusatz hebt die Wirkung der Tyrosinase auf, Alkalizusatz fördert sie (vgl. Spieglers Versuch).

Physiologische Bedeutung der Pigmentierung.

Meirowsky ist geneigt, dem Licht einen besonderen Einfluß auf diese Pigmentierungsvorgänge beizumessen. Viel zu weit geht aber Diesing (No. 1646), der die organischen Farbstoffe als biochemisch gebundene Lichtenergie auffaßt. Er will in dem „alle Lebensvorgänge leitenden tierischen Farbstoff" ein Analogon des unter der Einwirkung des Sonnenlichts entstandenen Pflanzenchlorophylls sehen. Die Angabe Diesings, daß schwarze Versuchstiere nach einer Protozoeninfektion oder nach Nebennierenexstirpation länger leben als ungefärbte, ist nach Halberstädter (wenigstens für die Trypanosomenimpfung) unrichtig. (Ueber künstliche Lichtpigmentierung vgl. S. 556). Solger (No. 1637) sieht in der Pigmentierung einzelner Hautstellen beim Europäer eine Schutzeinrichtung gegen die Wirkung der Hautsekrete (Brustwarze, Genitalien, Glutäalfalten). Selbst brünette Individuen zeigen an den charakteristischen Stellen noch stärkere Pigmentierung.

Bei den Hunden und hundeartigen Raubtieren ist die Nase, als wichtigstes Sinnesorgan, durch dunkle Färbung ganz besonders geschützt, während bei den vor allem auf den Gesichtssinn angewiesenen Katzenraubtieren diese Färbung weniger hervortritt. Auch bei den Pferden ist die Pigmentierung der Nase sehr häufig; nach Darwin sollen Pferde mit weißer Nase und Schnauze gewissen Maulerkrankungen leichter zum Opfer fallen. (Diese Behauptung ist durch wirkliche Beispiele aus der tierärztlichen Literatur nicht zu belegen.) Auch bei den Zebras, den Eisbären, den gefleckten Haustieren, ist die Nase stets schwarz gefärbt.

Weitere Ausführungen Solgers betreffen die Aktivität der schwarzen Färbung; die ursprüngliche Farbe soll weiß sein, erst aus der Anlage allmählich zusammenfließender pigmentierter Herde soll die dunkle Farbe entstehen. Alle pigmentierten Stellen sollen deshalb bei Schecken nach außen konvexe [1]) Ränder haben. Nach sehr zahlreichen Untersuchungen an den Tieren des Berliner zoologischen Gartens kann ich diese Angabe nicht bestätigen.

Pigmenthypertrophien.

Die Pigmenthypertrophien werden in der Tierpathologie durch die Naevi, die Melanosis und die melanotischen Tumoren repräsentiert. Gelegentlich wird als seltenes Vorkommnis eine Zunahme der Färbung der Haare und der Haut als Folgeerscheinung einer Hautkrankheit angegeben. Bei dem starken und wechselnden Pigmentreichtum der tierischen Haut ist eine Vermehrung des Pigmentes schwer festzustellen. So wage ich nicht zu sagen, ob in meinem Fall von Akanthosis nigricans des Hundes Pigmentvermehrung vorlag.

Die wichtigsten Pigmenthypertrophien der Haut des Menschen, Chloasma gravidarum, Sklerodermie und Morbus Addisonii haben keine Analoga in der Tierpathologie.

---

1) Solger erklärt die dreieckige Form des weißen Stirnflecks der Pferde und des ägyptischen Apis durch das Zusammenstoßen von 3 nach außen konvexen dunklen Herden. Er hält einen weißen Stier mit schwarzem Fleck oder ein schwarzes Tier mit rundem Stirnabzeichen für unmöglich.

Die Krankheiten der Nebennieren sind bei den Tiere von Forgeot (No. 1360) und Folger (No. 1477) genau untersucht. Martel fand bei 2 Kühen und einem Schwein neben allgemeiner Tuberkulose ausgedehnte, zum Teil kalzifizierende Tuberkulome der Nebennieren. Forgeot sah häufig bei Rindern, seltener bei Pferden, ausnahmsweise bei Schafen Hämatome, Zysten, ossifizierende Adenome, Adenokarzinome, Karzinome der Nebennieren. Diese Geschwülste können erweichen und bis zum Gewicht von 7,6 kg heranwachsen. Gelegentlich wird auch Bronzefärbung der Nebennieren wahrgenommen. Nie ist jedoch eine Beziehung zur Hautpigmentierung festgestellt worden.

Als Pseudomaladie broncé bezeichnet Martel eine bei 116 Pferden des Pariser Pferdeschlachthofes gefundene, durch Braunfärbung des Fettes gekennzeichnete, noch nicht näher erforschte Krankheit, die meist 2—3 Jahre alte, nur 1 mal eine ältere Stute betraf. Alle Tiere litten an Würmern (Sklerostomen).

Pigmentfarbenänderung.

Die Frage nach der Möglichkeit der Farbenänderung des Pigmentes, abgesehen vom Pigmentschwund, hat ein hohes theoretisches Interesse, weil sie Ausblicke in die Lebenstätigkeit der Horngebilde eröffnet. Eine gewisse Aenderung der Farbennuance des Pigmentes wird durch Alter und Klima bei sehr vielen Menschen und Tieren bedingt. Wirkliche Aenderung der Haarfarbe der Tiere beruht auf Haarwechsel, nicht auf Farbenwandlung des einzelnen Haares. Besonders genau sind die Verhältnisse für die einen besonderen Winterpelz besitzenden Tiere studiert.

Viel diskutiert ist die Frage der Farbenänderung der einmal angelegten Feder. Thinemann (No. 1650) verneint sie nach sehr sorgfältigen Untersuchungen an Märzenten (Anas boreas). In jeder Jahreszeit wachsen die entsprechenden Federn nach. Zu demselben Resultat kommt Heinroth (No. 1658). Sehr selten sind Ausnahmen: Thinemann fand an der Kielhälfte der Feder einer Märzente die graumelierte Winterfärbung, an der Spitze die braunen Tropfenflecke des Sommerkleides; beim Männchen der Tauchente (Fuligula hymenalis) zuweilen an den im Juni noch braun gefärbten abgenutzten, also alten Federn, eine vom Kiel an sich ausbreitende Weißfärbung. Heinroth markierte einige Federn des schneeweißen Reihers (Ardea bubulcus); im Hochsommer wurden mehrere der gekennzeichneten Federn von der Spitze an braun, während die proximalen Teile noch weiß blieben.

Schließlich sei noch kurz der Pigmentveränderung durch Erkrankung der Geschlechtsorgane gedacht.

Alte Vogelweibchen, die aufgehört haben, Eier zu legen, bekommen nicht selten ein männliches Federkleid, ähnlich wie alte Rehe zuweilen Geweihe erhalten.

Nach einer Mitteilung in der Deutschen Jägerzeitung, 1897/98, S. 690, über die sogenannte Melanose der Fasanen sollen Fasanenhennen in ihrem Federkleid das Aussehen von Hähnen haben, wenn in ihrem Eierstock (als Zeichen der Atrophie?) viel schwarzes Pigment vorkommt. Im Gegensatz dazu wurde ein Hahn beobachtet, dessen Federn völlig hennenähnlich waren. Damm- und Schwanzfedern des Tieres waren durch Pigment ganz schwarz gefärbt; die Hoden waren verkümmert, der Sporen fast ganz geschwunden. Bei Frauen findet man ja häufig nach der Kastration ein stärkeres Wachsen der Barthaare. Kastrierte Rehböcke und Hische wechseln ihr Geweih nicht mehr.

Pigmentatrophie.

Die Genese des physiologischen und pathologischen Pigmentschwundes ist nicht geklärt. Man hat ein Zurückströmen des Pigmentes nach der Haarpapille angenommen, das eine stärkere Pigmentierung der Greisenhaut zur Folge haben sollte: man hat an ein Aufhören der Tätigkeit der Chromatophoren gedacht. In neuester Zeit hat Metschnikoff in der Rindenschicht der Haare ovuläre und rundliche, mit zahlreichen Fortsätzen versehene Zellen (Pigmentophagen) nachgewiesen, die aus dem Mark in die Rinde eingewandert, nach Art der Phagozyten das Pigment an sich ziehen. Mir selbst scheint es am wahrscheinlichsten, daß bei der physiologischen und pathologischen universellen Pigmentatrophie das Gewebe die fermentative Kraft, auf welcher, wie oben gezeigt, die Pigmentproduktion beruht, einbüßt. Für die lokale Pigmentatrophie, die mit benachbarter Pigmenthypertrophie verläuft, also eine Pigmentverschiebung ist, dürfte die Chromatophorentheorie kaum zu entbehren sein. Der symptomatische Pigmentschwund ist in jedem Einzelfall besonders zu erklären. Die Depigmentierung von Narben hat andere Ursachen als die Pigmentlosigkeit der nach Alopecia areata wieder wachsenden Haare. Die kongenitale Pigmentlosigkeit ist als Bildungsfehler, nicht als intrauterine Krankheit anzusehen.

Klinisches. Als „physiologischen“ Pigmentschwund kann man das Altersergrauen, die Canities senilis, ansehen. Ein Weißwerden alter Tiere ist nach Schindelka nicht beobachtet; zuerst werden Haare des Gesichts grau; bei Pferden ergrauen die Haare über den Augen, an der Stirn, den Backen, die Langhaare bei Hunden und Katzen die Haare an der Oberlippe und am Kinn, an den Backen um die Ohren und an den Ohrlängen. Außerdem werden einzelne Haare am ganzen Körper grau.

Der kongenitale universelle Pigmentmangel, der Albinismus ist eine bei Menschen und Tieren vorkommende Familieneigentümlichkeit; über die Erblichkeitsverhältnisse des Phänomens ist auf S. 27 eingehend gesprochen. Die menschlichen Albinos disponieren zu bestimmten Augenaffektionen (Nystagmus, Nyktalopie, Lichtscheu), die Schimmel zu melanotischen Geschwülsten (vgl. S. 400). Ob die bei Negern vorkommende „Leukose“ (vgl. Fig. 155) eine kongenitale oder im Lauf des Lebens sich verbreitende vitiliginöse Affektion ist, muß im Einzelfall entschieden werden.

Als kongenitale lokale Pigmentatrophie kann man vielleicht bei den Tieren die Scheckenbildung, muß man beim Menschen die Poliosis ansehen. In manchen Familien ist das Auftreten einzelner farbloser Haarsträhnen inmitten dunkel pigmentierter Haare geradezu erblich. Eine strenge Scheidung zwischen dem allgemeinen und umschriebenen erworbenen Pigmentschwund ist in der Tierpathologie nicht möglich, weil wohl in keinem Fall der Verlust des Pigmentes ein absoluter ist. Die Hyperpigmentation der Grenzen, d. h. die Pigmentverschiebung, die beim Menschen so charakteristisch ist, tritt bei den Tieren weniger hervor.

Die vielumstrittene Frage des plötzlichen Ergrauens, die Canities acquisita acutissima, ist sowohl durch Metschnikoffs Hypothese, als auch durch die von

mir oben aufgestellte chemisch-biologische Theorie zu erklären. Wenig wahrscheinlich ist die von S. Mayer aufgestellte Hypothese der plötzlichen Luftimbibition. Während man sich leicht an sich selbst durch eine die Nagelsubstanz treffende und einen Bruch der Nagelplatte herbeiführende Verletzung überzeugen kann, daß eine akute mikroskopisch nachweisbare Leucopathia unguinis durch Luftimbibition eintritt, hat man noch nie ein plötzliches Weißwerden einer Haarverletzung folgen sehen.

Die vielfach angezweifelte Tatsache des plötzlichen Ergrauens nach starken seelischen Affekten steht für mich fest[1]). (Vgl. auch Hesse, Vitiligo nach Schreck. Deutsche med. Wochenschr. 1909.)

Bemerkenswert ist folgende Beobachtung aus der Tierpathologie:

Lebeau (No. 430) konstatierte bei einem 6jährigen Pferde, das in eine Grube gefallen und erst mit großer Mühe aus seiner Situation befreit war, nach 24 Stunden gelbliche Färbung der Konjunktiven, der Schleimhaut des Mundes und der Nase. Es wurde ein Aderlaß vorgenommen. Am folgenden Tage Oedem der hinteren Extremitäten und der Rute; harter Stuhlgang, geringe Harnentleerung, starker Ikterus; Aderlaß. 24 Stunden später wird Graufärbung der Haare des Gesichtes bis zur Basis der Ohren, wieder einen Tag später mattweiße Färbung der Haare festgestellt. Jeder Irrtum ist ausgeschlossen, die Haare wurden sorgfältig abgewaschen. 10 Tage später hatten die Haare zum größten Teil ihre vorher braune Farbe wieder angenommen; gleichzeitig schwanden die nervösen Störungen.

Auch nach akuten Krankheiten ist Pigmentatrophie beobachtet worden.

Günther (No. 1199) sah bei einem 12jährigen dunklen Wallach nach 6wöchiger Dauer einer schweren mit Abmagerung und Herzschwäche einhergehenden Dyspepsie fleischfarbene Flecke an den Lippen, den Augen, dem Nasenrücken, den Backen auftreten, an denen die sonst unveränderten Haare weiß geworden waren. Auch das Hautpigment schwand. Mit der Besserung des Allgemeinbefindens wurden die farblosen Flecke wieder pigmentiert, die Haare rötlich und schließlich schwarz, bis nach 1 Jahr der Status quo erreicht war.

Depigmentierend wirken auch chronische Krankheiten. Begg (No. 340) sah das Haar einer vorher schwarzen Kuh unter dem Einfluß der fortschreitenden Tuberkulose weiß werden. Fröhner beobachtete bei einem an Beschälseuche leidenden Rappen das Auftreten zahlreicher weißer Haare am Rumpf. Rotz war anscheinend die Ursache der allerdings mit Alopecie einhergehenden Depigmentierung bei einem 17jährigen kastanienbraunen Pferd der Beobachtung Comoïns (No. 477).

Das Tier litt an Wurm an der Brust und am linken Vorderfuß, pustulösem Ausschlag, Drüsenschwellung und Nasenausfluß. Nach 5 Monaten erfolgte Heilung. 1 Monat später wurde Eiteransammlung unter dem Hufe des linken Hinterfußes festgestellt; es erfolgte Heilung; das gut genährte Tier begann aber am Unterbauch kahl zu werden; im Gesicht, am Kopf, an den Hinterbacken wurden die Haare lichter, erschienen wie ausgewaschen; die normale rotbraune Iris wurde lichtgelber, der Umkreis der Augen wurde schmutzig-grau; immer stärker traten weiße Haare unter den Langhaaren des Schweifes, der Mähne und des Schopfes auf. Auch der Hornschuh wurde lichtgrau. Einige Wochen später erschienen plötzlich viel weiße Stellen auf der rechten Körperhälfte, die früher bereits auf der Körperhaut vorhandenen weißen Stellen vergrößerten sich rapide. Die Haut selbst wurde heller, lichtgrau. Die Farbenveränderung der Haut und der Haare

1) Ich habe selbst an mir in meinem 41. Jahre nach einer Nacht, in der mein einziges Kind operiert wurde, ein so enormes plötzliches Weißwerden eines großen Teiles meines Backenbartes gesehen, daß ich die Berichte anderer über plötzliches Ergrauen glaube. Selbstverständlich wird man bei allen Individuen eine Disposition des Alters und des Organismus anzunehmen haben.

Figur 155.

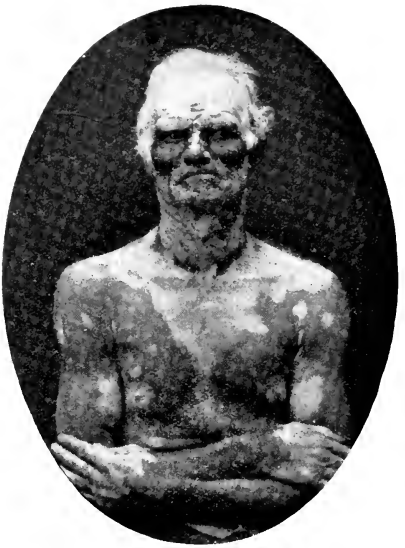

Vitiligo des Negers. (Scheckenhaut des Menschen.)

Figur 156.



Albinismus (Vitiligo) bei einem Rappen. (Nach Beigel, Virchows Archiv, Bd. 44.)

war ganz unabhängig von einer Hautaffektion; der Charakter des Tieres wurde gutartiger. Mit der weiteren Besserung des Allgemeinbefindens nahmen Haut, Haare und Hornschuh die alte Färbung wieder an; die Langhaare wurden später als die Deckhaare normal.

Sehr interessant ist die Beobachtung E. Hoffmanns von Leucopathia syphilitica bei einem japanischen Affen, dem Cercocebus fulginosus. Der Fall ist im Kapitel Syphilis beschrieben und abgebildet.

Auch bei Schweinen ist Entfernung der Borsten nach infektiösen Krankheiten beobachtet worden. Die Analogie mit dem Vitiligo des Menschen nach Scharlach liegt nahe.

Perini (zitiert bei Schindelka) sah bei einem dunklen Schweine nach Schweinepest weiße Flecken auftreten. Allmählich entwickelte sich allgemeine Canities. Auch Hutyra-Marek machten dieselbe Beobachtung; sie sahen die Borsten am ganzen Körper ausfallen, die vorher dunkle Haut weiß werden. Es wuchsen weiße Borsten nach, die aber später durch schwarze ersetzt wurden. Debeaux (bei Gurlt, Lehrbuch) beobachtete, daß bei einem schwarzen Schwein Borsten, Haut, Klauen weiß wurden und 2 Monate so blieben; erst dann wuchsen die Borsten wieder schwarz nach. Die bei Debeaux als ätiologisch wichtig angegebene starke psychische Erregung dürfte wohl eine verkannte Infektionskrankheit gewesen sein.

Die häufigste Ursache der umschriebenen Pigmentatrophie der Haare ist der dauernd ausgeübte Druck. Bei Pferden sieht man sehr häufig an Geschirrdruckstellen weiße Haare; ich habe in der Pferdepoliklinik Prof. Kärnbachs diese Tatsache sehr oft festgestellt (vgl. auch Roll, No. 714). Auch beim Menschen sieht man an den Druckstellen der Bruchbänder gar nicht selten vitiligoähnlichen Pigmentschwund. Unter dem Halsband des Hundes kann man häufig Pigmentatrophie der Haare sehen. Schindelka sah sogar eine spiralförmig angeordnete Kette von Vitiligoflecken an den 4 Füßen eines Pferdes, dem längere Zeit Bandagen angelegt waren.

Ob Narben Pigment enthalten, hängt von ihrer Art und ihrer Tiefe ab. Die gewöhnlichen Brandzeichennarben sind nach meinen Erfahrungen pigmentiert; Schindelka bildet einen instruktiven Fall von Pigmentatrophie nach Schwefelsäureätzungen ab. In meinem Falle von idiopathischem Keloid (S. 407) waren die Narben pigmentfrei.

Ein Unikum ist die Pigmentatrophie des Hundes nach der Röntgenbestrahlung, die auf S. 57 abgebildet ist.

Die nach Alopecie wieder wachsenden Haare der Tiere sind, wie beim Menschen, zunächst pigmentlos und nehmen erst später die frühere Färbung wieder an. Gelegentlich schließt sich an den symptomatischen Haarausfall eine fortschreitende Depigmentierung, wie in dem auf S. 522 geschilderten Falle Schindelkas. Sehr charakteristisch ist die folgende Beobachtung.

Beigel (No. 1647) beschreibt ein haarlos gewordenes Pferd, dessen ursprünglich pechschwarze Haut 3 Jahre vor Beginn der Beobachtung am linken Auge heller wurde. Die Entfärbung nahm rapide zu; die vorher schwarzen Hautpartien nahmen eine zarte rosa Färbung an. Auch der Augenhintergrund wurde heller (vgl. Fig. 156).

Als „idiopathischer“ partieller Pigmentschwund sind diejenigen Fälle anzusehen, bei denen eine Aetiologie nicht festzustellen ist. Sie haben die größte Aehnlichkeit mit der idiopathischen Vitiligo des Menschen.

Scholtz (No. 1181) sah bei einem gesunden Fuchswallach, der außer einem kleinen Stern keine weißen Abzeichen hatte, von der Krone der Vorderfüße herabwachsende, allmählich größer werdende weiße Flecke und Striche. Seit 5 Monaten begann dieser Pigmentverlust, der zurzeit an den Trachten bereits den Tragerrand, an der Zehe das untere Drittel erreicht hat. Von vorn gesehen war die obere Hälfte der Hufe unregelmäßig gefleckt weiß, die untere völlig schwarz.

In der Berliner tierärztl. Wochenschr. 1905, No. 47 ist der Fall eines fünfjährigen braunen Wallachs geschildert, der beim Frühjahrswechsel am Kopf und Hals weiße Haarstellen bekam, die sich im Laufe der Zeit immer weiter ausdehnten, so daß das Pferd schließlich wie eine Tigerdecke aussah.

Irgendwelche Beobachtungen, die auf Beziehungen des Pigmentschwundes zum Nervensystem sprächen, habe ich in der tierärztlichen Literatur nicht gefunden.

Therapeutische Pigmentierung depigmentierter Stellen.

Obwohl bisher nur Erfahrungen beim Menschen vorliegen, soll doch kurz über die Versuche Pigment auf Vitiligoflecken zu erzeugen berichtet werden. Durch Bestrahlung mit Finsenlicht oder mit der Kromayerschen Quarzlampe gelingt es (nach Montgomery, Meirowsky, Buschke, Stein u. a.) auf Vitiligoflecken ein 14 Tage nach der Belichtung auftretendes, nach einigen Wochen wieder schwindendes Pigment zu erzeugen. Aehnlich wirkt nach Stein ein intensiver Kältereiz vermittelst Kohlensäure-Schnee und gelegentlich starke Sonnenbelichtung. Dieses Pigment gibt keine Eisenreaktion; es verhält sich mikrochemisch wie das Hautpigment, das Melanin, mit dem es auch morphologisch übereinstimmt. Seine Lage ist extra- und intrazellulär; eine deutliche Beziehung zu Chromatophoren besteht nicht.

Die Lagerung des Pigmentes in der Haut eines schwarzweißgefleckten Rindes.

(Eigene Untersuchung CXXVIII.)

Die Untersuchung der Pigmentgrenzbezirke eines scheckigen Rindes bezweckte nur die Kontrolle der oben gegebenen allgemeinen Ausführungen und den Vergleich mit der meines Erachtens nach hämatogenen Hyperpigmentation der Haut bei einem Fall von Morbus Addisonii mit symmetrischer Vitiligo.

In den „weißen“ Hautpartien fehlt jede Spur von Pigment in dem Rete, der Basalschicht, den Haaranlagen und Haarschäften. Pigmentierte Haarschäfte, die durch die pigmentlose Haut ziehen, stammen aus der pigmentierten Zone. Ohne größere Uebergangszone schließt sich die pigmentierte an die pigmentlose Zone an. Das tiefschwarze Pigment liegt meist intrazellulär, am massigsten in der Basalschicht; mit absteigender Intensität sind die Zellschichten des Epithels, fast gar nicht die Hornschicht pigmentiert. Ueberall da, wo die Zellgrenzen undeutlich sind, ist natürlich die intrazelluläre Lage des Pigmentes nicht festzustellen; in den stark pigmentierten Partien scheinen aber auch extrazelluläre Pigmentkörnchen zu liegen; sie sind zuweilen so angeordnet, als wenn eine Pigmentkörnchenzelle zerplatzt wäre.

Das Pigment selbst findet sich überall in Form kleinster, gleichmäßig runder Körnchen. In dieser Gestalt erfüllt es auch die zahlreichen, aber nur in der Basalschicht des Rete und in den Wurzelscheiden der Haare anzutreffenden Chromatophoren. Diese Pigmentzellen haben einen meist stark pigmentierten, zuweilen blasig aufgetriebenen Kern. Nicht selten sieht man den Kern gut tingiert und nur an seiner Peripherie die dunklen Pigmentkörnchen. Die Fortsätze der Chroma-

tophoren sind außerordentlich lang; sie durchdringen die Zellen des Rete so rücksichtslos nach allen Richtungen, daß man sie nur als Bestandteile der Zellen und nicht als extrazelluläre, die Interzellularlücken erfüllende Pigmentströme ansehen kann.

Nie finden sich Pigmentzellen in den oberen Reteschichten, im Korium, in den Haarpapillen. Das ganze Korium ist überhaupt völlig pigmentfrei, nirgends findet sich freies oder intrazelluläres Pigment.

Morbus Addisonii des Menschen mit symmetrischer Vitiligo.

(Eigene Untersuchung CXXIX.)

Klinisch stellte dieser Fall ein Beispiel einer pathologischen Scheckenbildung dar. Da wir im Morbus Addisonii den Typus der hämatogenen Pigmenthypertrophie sehen müssen, sollen kurz bei diesem der humanen Pathologie angehörenden Fall die Unterschiede hervorgehoben werden.

Abgesehen von der Pigmentveränderung ist das Hautorgan ebenso normal wie im vorhergehenden Fall; insbesondere sind die von Leloir beim vulgären Vitiligo geschilderten Atrophien der Epidermis nicht vorhanden. Während Leloir Neuritis feststellte, habe ich mit der von mir angegebenen Nervenfärbungsmethode normale markhaltige Nervenfasern in der erkrankten Haut gefunden.

Die Vitiligoflecke sind durchaus nicht ganz pigmentfrei. Sowohl in der Basalschicht, als auch in der Kutis sieht man deutlich allerdings ziemlich blaß gefärbte Pigmentkörnchen. In der dunklen „Addison"-Haut ist das ganze Rete bis hinauf zum Stratum granulosum tief mit kleinen dunkelbraunen Körnchen pigmentiert. Die gut sichtbaren Kerne sind eingehüllt in einen im Protoplasma der Zellen liegenden Pigmentmantel. Eine Pigmentierung des Kernes ist nicht nachweisbar. Chromatophoren sind nirgends zu sehen.

Sehr reich ist das Korium an intra- und vor allem an extrazellulär liegendem Pigment. In sehr vielen Blutkapillaren sind die Endothelien mit Pigmentkörnchen vollgestopft. An anderen Stellen sieht man Lymphräume, deren Wände aus einem Pigmentstrom zu bestehen scheinen. Auch in den Schweißdrüsen findet sich Pigment.

Albinismus der Fische.

Die Farbenveränderung der Fische ist nicht immer krankhaft; sie hängt häufig von der Nahrung, der Beschaffenheit des Wassers und dem Alter der Tiere ab. Entfärbung dagegen ist pathologisch. Bei Aalen entsteht nach Rayer (No. 513) bei Aufenthalt in einem zu engen Kasten, sowie bei großer Hitze eine auf hirse- bis linsengroße Färbung beschränkte Weißfärbung, die bei Zufügung von Capsella bursa pastoris (Hirtentäschchenkraut) und Salz zum Wasser wieder schwinden soll. Rayer selbst sah die Krankheit bei einem allerdings stark atrophischen Meeral.

Der so häufig beobachtete Albinismus der chinesischen Goldfische beruht auf dem Aufenthalt in Sumpf- (stehendem) Wasser; er soll nach Uebertragung der Fische in Flußwasser wieder schwinden. Duchanel behauptet, der Albinismus sei eine Alterserscheinung. Albinismus soll sich ferner finden bei Pleuronectes cynoglossus und Pleuroflesus (Schollen), sowie bei Gadus lota (Schellfisch).

Erkrankungen der Hörner, Nägel und Hufe.

In dem folgenden Kapitel ist nicht beabsichtigt eine Pathologie der Hornanhänge der Tiere zu geben; es sollen nur aus der Anatomie, Physiologie und Pathologie eine Reihe von Tatsachen zusammengestellt werden, die für die vergleichende Pathologie, insbesondere der Nägel des Menschen ein besonderes Interesse haben.

Hörner.

Die Hörner der Tiere sind, anatomisch betrachtet, nicht gleichwertige Organe. Die folgende Uebersicht nach Brandt gibt eine gute Einteilung.

I. Hauthörner			Rhinozeros
II. Haut- u. Knochenhörner	Ein Os cornu fehlt	Integument unverändert	unpaarer Hornhöcker der Giraffe
		Integument verhornt	Elassmotherium; gewisse fossile Wiederkäuer
	Ein Os cornu vorhanden	Integument unverändert	Giraffe
		Integument verdünnt, kurzhaarig, Os cornu hinfällig	spießförmige 2- und 3ästige Subuli
		Integument verhornt: Hornscheide gefegt	Antilocapra
		Integument verhornt: Hornscheide perennierend	Bovida

Abgesehen von dem Hauthorn des Rhinozeros sitzen alle Hörner auf dem einen Fortsatz des Stirnbeins bildenden Hornzapfen, der von der Hornlederhaut überzogen wird. Die Papillen der letzteren erreichen um die Hornwurzel ihre größte Entwicklung. Die Hornlederhaut geht schließlich in die aus den gewöhnlichen Epidermisschichten bestehenden Hornscheiden über. Das Saumband wird in der Umgebung der Hornwurzel gebildet und besteht aus einer Lage von leicht abblätternden Hornzellen.

Die Hornröhren des eigentlichen Hornes liegen entweder unmittelbar aneinander oder sind durch lockeres, zuweilen lufthaltiges Zwischenhorn verbunden.

Ein gewisses theoretisches Interesse haben die Vorgänge bei der Geweihbildung und -abwerfung, weil sie ein Analogon des Haarwechsels darstellen.

Beim neugeborenen Hirsch sind die späteren Geweihstellen durch Haarwirbel angedeutet. Gegen Ende des ersten Lebensjahres wachsen die Stirnzapfen, die Rosenstöcke mit der Haut bis zu 8 cm Länge. An der Spitze der Rosenstöcke unter der Haut beginnt die schnell vorschreitende Entwicklung des Geweihs, das mit einer behaarten Haut, dem Bart, bekleidet und von den zahlreichen in die Tiefe eindringenden Blutgefäßen dieses Bartes ernährt wird. Demselben Zweck dienen anastomosierende vom Rosenstock aufsteigende longitudinal verlaufende Gefäße. Das anfangs weiche Gewebe erhärtet, die oberflächliche Haut vertrocknet durch Gefäßatrophie, der Bart wird an Bäumen abgerieben (Fegen der Hirsche). Die Rinnen des Geweihes zeigen die früheren Gefäße an. Allmählich atrophieren auch die das Gewebe in der Tiefe durchziehenden Gefäße; am distalen Ende des Rosenstockes, an dem das Geweih durch Vertiefungen verzargt war, kommt es zur Auflösung von Knochensubstanz; das Geweih wird gelöst und geht mit der Spitze des Rosenstockes verloren, der bei jeder Hörnung kleiner wird (nach Bronn).

Die Ringbildung an den Hörnern.

Eine physiologische Ringbildung findet sich an den Hörnern von Schaf, Ziege und Antilope; je mehr sich letztere dem Typus der Rinder nähert, desto mehr flachen sich die Ringe ab; beim bulgarischen Rinde findet sich allein noch eine Andeutung dieser Ringe. Neugeborene Tiere haben noch keine Ringe, im höheren Alter leidet die Schönheit der Ringe durch Rückbildung. Nach Fambach[1]) entsteht die physiologische Ringbildung durch Lage- und Gestaltsveränderung der Matrix und ihrer Papillen, sowie durch Faltenbildung der Matrix am Horngrunde. Die stärkere Längsstreifenbildung auf der Vorderseite der Hörner sowie die Perlen-

1) Zeitschr. f. Tiermedizin. 1898.

bildung hängt teilweise von der anatomischen Struktur der Knochenzapfen, auf denen die Hörner sitzen, ab, teilweise ist sie durch die Reizung der Matrix, durch die Stöße beim Kampf usw. bedingt. Sobald die Hörner seitlich (Schaf) oder nach rückwärts (Ziege) wachsen, die Tiere also die Hörner nicht mehr zum Stoße benutzen können, hört diese Verstärkung auf.

Bei den festen Hörnern der Rinder und Antilopen geht die Verhornung regelmäßig vor sich und bedingt dadurch die Festigkeit der Gebilde. Bei den Schafen und Ziegen verhornt die Epidermis nicht regelmäßig; bestimmte Zellgruppen degenerieren. Diese gruppenförmige Zelldegeneration hat Anteil an der Ringbildung; sie bedingt den geringeren Grad von Festigkeit dieser Hörner. Fambach fand „Gas" in den Zellen und spricht von gasförmigen Veränderungen; es dürfte sich wohl nach Analogie der Erfahrungen der menschlichen Onychopathologie um Luftimbibition handeln, die bei Veränderung der Zellen eintritt.

Die pathologischen Ringbildungen der Hörner entstehen, wenn das normale Wachstum durch Störungen des Gesamt-Stoffwechsels beeinträchtigt wird. Man findet diese pathologische Ringbildung beim Ochsen infolge Futterwechsels, bei Kühen als regelmäßiges Symptom der Trächtigkeit; die Ringe stellen Vertiefungen im Horn, nicht wie die physiologischen Ringe Erhöhungen dar.

Die Analogie zwischen der physiologischen Ringbildung der Hörner der Schafe und der pathologischen Ringbildung der Hörner der Rinder einerseits und der Querfurchen- und Querleistenbildung am menschlichen Nagel andererseits ist sehr bemerkenswert. Genaueres findet sich in meiner Monographie „Die Krankheiten der Nägel".

Die anatomischen Untersuchungen der Hörner durch Fambach ergänzen geradezu ideal meine eigenen Nagelforschungen. Leider läßt sich der Beweis nur durch Reproduktion einer großen Zahl von Abbildungen bringen. Das Wichtigste sei hervorgehoben: Die Form des Horns ist bedingt durch die Wachstumsverhältnisse der Matrix, die wiederum von der Anordnung des Papillarkörpers abhängig ist. So entspricht dem regelmäßig wachsenden Rinderhorn ein Papillarkörper von langen gleichmäßigen Papillen (normale Nagelbildung). Der stark hervortretenden Spitze des Ziegenhorns entspricht eine bogenförmige Verhornung über einen entsprechenden Papillarkörper. Im Horngrund älterer Ziegen ist die Kutis faltenartig erhöht, sind die Papillen klein, nach dem Horngrund zu gerichtet. Das Bild entspricht fast genau der Veränderung (Zusammenschiebung) des Nagelbettes bei Onychogryphosis. Bemerkenswert ist eine Abbildung Fambachs, die auf einem Schnitt 3 verschiedenartig gerichtete Papillenzüge des Schafhornes mit entsprechend verschieden geschichteten Hornzellen zeigt. Selbstverständlich müssen die von verschiedenen Richtungen gegeneinander wachsenden Hornzüge eine Verschiebung der Wachstumsrichtung des Hornes (Parallelogramm der Kräfte) bedingen. Die bekannten schneckenförmigen Drehungen der Horngebilde beruhen auf diesen Tatsachen.

Wenn auch die Pathologie der natürlichen Hörner der Tiere aus begreiflichen Gründen hier nicht behandelt wird, so darf doch ein Fall Hulford-Haslemeres (No. 693) hier referiert werden,

weil er eine Analogie zu der Wiederanheilung von Zähnen beim Menschen bildet. Es gelang durch geeignete Bandagen bei Verbänden mit Karbolöl einer Kuh ein Horn, das vor 10 Stunden abgebrochen war, wieder anzuheilen.

Nägel und Klauen.

Vielen pathologischen Veränderungen der Nägel und Klauen hat die Veterinärmedizin bisher wenig Aufmerksamkeit geschenkt, da es sich nur selten um Leiden handelt, die für die erkrankten Tiere von Bedeutung sind. Ganz anders liegen, wie später gezeigt werden wird, die Dinge in bezug auf die Pathologie der Hufe.

Von theoretischen Interesse ist die pathologische Vergrößerung der Nägel und Klauen der **Tiere**, die Onychogryphosis. Virchow und Unna haben die **menschliche** Onychogryphosis als Folgeerscheinung des Schuhdrucks aufgefaßt. Eine Zusammenschiebung des Nagelbettes sollte die erste, eine Wachstums-Dicken-Richtungsveränderung der Nagelplatte die sekundäre Folge sein. Ich habe nun in meinem Werke: Die Krankheiten der Nägel, die Unhaltbarkeit dieser Theorie nachgewiesen und die Onychogryphosis als eine durch verschiedenartige Ursachen ausgelöste chronische Entzündung erklärt.

Bei den großen Katzen, vor allem bei den älteren **Löwen**, erreichen zuweilen die Krallen infolge ungenügender Abnutzung in der Gefangenschaft eine abnorme Länge; sie wachsen schließlich mit der Spitze in die Haut ein, verursachen Schmerzen und Hinken. Schließlich gehen die Tiere nicht mehr im Käfig umher, verlieren den Appetit, magern ab und sterben. Auch bei **Tigern** ist diese eigentlich ganz der Onychogryphosis gleichende Affektion beobachtet. Die wiederholt vorgenommene Operation hat guten Erfolg.

Auch bei **Hunden** kommt eine solche Onychauxis vor. Im pathologischen Institut der tierärztlichen Hochschule in Hannover findet sich der Fuß eines Hundes mit 3 cm langen, fast einen völligen Kreis bildenden Krallen, die bereits Neigung zum Einwachsen zeigen. An den Afterzehen der Hunde ist eine Onychogryphosis nach meinen Beobachtungen auf der Klinik Prof. Regenbogens sogar häufig. M. Muyschal (bei Heusinger) hat das direkte Einwachsen der gryphotischen Hundekrallen gesehen.

Bei Stubenvögeln (Papageien) und auch bei Jagdvögeln ist die Hypertrophie der Krallen nicht selten. Bereits alte Schriftsteller haben das Abfallen dieser hypertrophischen Horngebilde beschrieben.

Die Beobachtungen aus der Tierpathologie sprechen für die von mir gegebene Erklärung der Onychogryphosis. Wenn an der Afterzehe des Hundes die Klaue gryphotisch wird, so kann eine „mangelnde Abnutzung infolge fehlender Benutzung“ nicht die Ursache sein, da ja die Afterklaue überhaupt nicht „benutzt“ wird. Würde wirklich bei Raubtieren allein die Nichtbenutzung der Nägel die Gryphosis bedingen, so müßte das Phänomen bei allen gefangenen Tieren aller zoologischen Gärten auftreten, was durchaus nicht der Fall ist. Viel wahrscheinlicher ist es, eine chronische Entzündung der Krallen infolge des harten Bodens der Käfige, vielleicht verbunden mit leichten Infektionen oberflächlicher Verletzungen anzunehmen. Mangel-

hafte Pflege schafft vielleicht eine Disposition; dementsprechend sieht man in den mustergültig gehaltenen zoologischen Gärten der Neuzeit die Affektion viel seltener.

Von sonstigen Nagelerkrankungen seien die bei Hunden nicht seltenen, auch bei Menagerietieren gelegentlich beobachteten Nagelentzündungen, die mit spontanem Abfall der Nagelplatten verlaufen, erwähnt. Ich selbst habe bei Kaninchen, die an experimentell erzeugter Polyneuritis mercurialis litten, spontanen Abfall von Nägeln gesehen.

Eine weiteren Studiums bedürfende Frage mag hier wenigstens aufgeworfen werden. Bei Hunden und Vögeln regenerieren sich die Nägel, nachdem sie abgeschnitten sind, in der früheren Form wieder. Herr Dr. Kantorowitcz gab mir persönlich an, daß er speziell auch an der Afterklaue das Wiederwachsen der Nägel zu einer Spitze beobachtet habe. Diese Tatsache ist nur zu erklären, wenn man annimmt, daß jede Matrixzelle nur soviel Nagelmaterial wieder erzeugt, als zur Bildung der ursprünglichen Form erforderlich ist. Die Nagelplatte würde sich dann ähnlich verhalten wie die Epidermis, die Epithelverluste von ganz verschiedener Dicke in der früheren Form wieder ergänzt, vorausgesetzt natürlich, daß es sich um Defekte, die ohne Narbengewebe reparierbar sind, handelt. Anders verhalten sich die Haare, welche die durch Schnitt verlorene Spitze nie wieder während ihrer Lebenszeit bilden. Herr Privatdozent Dr. F. Pinkus führt die Ausgleichung der Defekte an den Nagelplatten, die man beim Menschen nach jedem Nagelschneiden beobachten kann, auf ein Abschleifen des freien Randes zurück, das ausbleibt, wenn man die Nägel entsprechend vor der Abnutzung schützt. Weitere experimentelle Untersuchungen sind wünschenswert.

Hufe.

Die Hufe sind ins Riesenhafte vergrößerte Nägel, deren Pathologie so viel interessante Vergleichspunkte liefert, daß eine kurze Erwähnung des Wichtigsten notwendig ist. Da von der Gesundheit der Hufe die Gebrauchsfähigkeit der Pferde abhängt, ist das Gebiet in der Tiermedizin besonders genau erforscht.

Zum Verständnis sind einige anatomische Bemerkungen über die Struktur des Hufes erforderlich.

Bei den Einhufern sind die 5 Knochen des Mittelfußes zu einem einzigen, dem Metacarpus beziehungsweise dem Metatarsus, vereinigt. Mit letzterem bildet das Fesselbein das Kötengelenk. Das Fesselbein entspricht den vereinigten 5 ersten Phalangen; es artikuliert mit dem Kronenbein (5 zweiten Phalangen). Die 4 dritten Phalangen repräsentiert das Hufbein. Am Gelenk zwischen Kronenbein und Hufbein liegt ein Sesambein, das Strahlbein.

Am Huf hat man wie beim Nagelorgan Hautteile zu unterscheiden, die hier „Fleischteile" genannt werden. Sie sind reich an Gefäßen, aber völlig frei von Muskulatur. Dem hinteren Nagelwall entspricht der Fleischsaum und die Fleischkrone, dem Nagelbett die Fleischwand. Der Fleischsohle würde die Haut der Volarfläche der Finger entsprechen, wenn der menschliche Nagel schuhartig die Nagelphalanx bekleiden würde. Unvergleichbar ist zunächst der Fleischstrahl, der das Strahlenkissen überziehende Teil der Huflederhaut. Stellt man sich vor, daß der Mensch auf seiner Nagelphalanx gehen würde, so müßte der Knochen in einem zum Boden spitzen Winkel aufgestellt werden. Der Gang würde erheblich bequemer werden, wenn ein keilförmiges Kissen die Niveaudifferenz zwischen dem schräg gestellten Knochen und dem horizontalen Boden ausgleicht. Dieses Polster wird durch das natürlich von der Haut überzogene elastische Strahlkissen, das über dem Sesambein, dem Strahlbein, liegt, gebildet. Dieser Hautteil ist der Fleischstrahl.

Wie die Haut Haare, so erzeugt die Hufhaut Horn; das Hufhorn ist das Stratum lucidum der Hufhaut. Der Hornschuh besteht aus der Hornwand, der Hornsohle, dem Hornstrahl. Die Hornwand entspricht, wenn wir beim Bilde des Schuhs bleiben, dem Oberleder, nur geht sie noch

ein gutes Stück auf den unteren Sohlenfläche über und springt mit zwei Vorsprüngen (Eckstreben) am Ballen noch in die Sohle ein. Sie wird von der Fleischwand gebildet und entspricht mutatis mutandis der Nagelplatte. Durch den umgebogenen Hornwandrand und die eindringenden Eckstreben wird die Hornsohle, das Produkt der Fleischsohle, umgrenzt. Besteht die Hornwand aus dem härtesten, gleichmäßigsten Hornmaterial, das gerade die charakteristischen Merkmale des Hufes zeigt, so setzt sich die Hornsohle aus weit weniger festem Material zusammen. Es ist rauh, uneben, bröckelt nach Maßgabe seines Alters in Platten oder großen Schuppen los. Der Hornstrahl, die hornige Bekleidung des Fleischstrahls besteht aus Weichhorn.

Aus der vergleichend anatomisch sehr interessanten Histologie des Hufes sei nur hervorgehoben, daß das Hufhorn aus einzelnen Hornröhren besteht, welche von den Zotten (Papillen) der Fleischlederhaut gebildet werden. (Der menschliche Nagel entsteht im Gegensatz dazu aus einer gleichmäßig gestalteten Schicht von Zellen der Matrix; das Nagelbett hat keine Papillen, sondern Leisten; infolgedessen zeigt sich das Rete nur auf Schnitten quer durch den Nagel in der bekannten papillären Anordnung, während auf Längsschnitten durch den Nagel nur eine Anordnung der Retezellen in einfacher Schichtung sichtbar wird.) Die Hornröhrchen sind nicht völlig hohl, sondern mit einer Art Wabengewebe angefüllt. Die Hohlräume dienen der Hornernährung. Jede Hornröhre geht mit der anderen eine Verbindung ein, so daß ein solides Gewebe resultiert. Von der Festigkeit der einzelnen Hornsäulen, die sich äußerlich in der Kleinheit der einzelnen Zellen kundgibt, einerseits und von der innigen Verbindung der Hornsäulen untereinander andererseits hängt die Festigkeit des Hornes ab.

Allgemeines Interesse hat die chemische Zusammensetzung der Hornarten, die zeigt, wie die hohe Konsistenz des Horns abhängig ist von dem geringen Wassergehalt und dem starken Gehalt an tierischer Materie.

	Horn der Wand	Horn der Sohle	Horn des Strahls
Wasser	16,12	36,00	42,00
Fette Materie	0,95	0,25	0,50
In Wasser lösliche Materie	1,04	1,50	1,50
Unlösliche Salze	0,26	0,25	0,22
Tierische Materie	81,63	62,00	55,78
	100,00	100,00	100,00

Interessant ist der Gehalt des Hufhorns an Fett. Es gelang bekanntlich Liebreich aus Nagelabschnitten des Menschen Cholestearinwachs herzustellen.

Der Huf kann viel Wasser aufsaugen. Fahringer (No. 691) band den Huf eines Pferdes hoch und trocknete ihn nach Möglichkeit aus; sodann wurde der Huf in einem mit Wasser gefüllten Gummibeutel gesteckt und mit Fließpapier abgesaugt. Der Huf nahm 47 g Wasser auf.

Ueber die Wachstumsschnelligkeit des Rinderhufes macht Lungwitz (No. 691) Mitteilung. Die Klauen des Rindes wachsen monatlich 3—10 mm, im Durchmesser 6 mm. Das Wachstum ist stärker beim Zugochsen, geringer bei Kühen und Kälbern. Die Trächtigkeit hat keinen Einfluß.

Der Huf des Pferdes wächst im Monat 8 mm, der menschliche Nagel 3 mm. Das Hufhornwachstum wird begünstigt durch Barfußgehen; bei beschlagenen Pferden durch viel Bewegung auf mäßig eindrückbarem Boden, Hufeinlagen, eine Hufpflege, welche darauf abzuzielen hat, das Austrocknen, Hart- und Sprödewerden der Hornkapsel zu verhindern, und regelmäßige Beschlagserneuerung. Das Wachstum be-

einträchtigende Momente sind: Der Beschlag, Mangel an Bewegung. Bewegung im heißen Sande, auf Steinpflaster, dann Trockenheit, übermäßige Länge des Hufes, ungleiche Belastung bei fehlerhafter Stellung und Mehrbelastung eines Fußes. (Lungwitz).

Durchschneidung des Fesselnerven bewirkt ein schnelleres Wachsen des Hufhorns, als dem der anderen Seite entspricht. Zu etwas anderen Resultaten kommt Pader (No. 1212). Zwar stimmt er mit Lungwitz über die Größe des durchschnittlichen monatlichen Wachstums des Hufes (Pader = 8,5 mm) ziemlich überein, doch unterscheidet er sich in Einzelheiten. Nach P. wachsen Vorder- und Hinterhufe unter gleichen Bedingungen gleich schnell; dagegen wächst die Hufwand in ihrem ganzen Umfange selten gleichmäßig: in manchen Monaten bleibt das Wachstum hinter der Norm zurück, in anderen überschreitet es sie. Alter, Rasse, Hufform, Beschlag, Arbeit, Ernährung, Jahreszeit haben keinen wesentlichen Einfluß. Die Einzelheiten über das Wachstum der Einzelteile des Hufes haben kein allgemeines Interesse.

Die Ringbildung des Pferdehufes.

Die Ringbildung der Pferdehufe ist ein Analogon zu der Entstehung der Beauschen Linien auf dem Nagel des Menschen. Sistiert durch eine Störung der Oekonomie des Gesamtorganismus eine Zeit lang die Erzeugung normaler Nagelzellen ganz oder teilweise, so bildet sich in der Kontinuität eine entsprechend dem Verlauf der Matrix quer über den Nagel verlaufende Zone, die entweder eine Verdünnung der Nagelplatte oder eine Unterbrechung derselben darstellt. Weicht die Störung, wird wieder normal die Nagelplatte erzeugt, so wird die krankhaft veränderte Zone vorgeschoben, wird am hinteren Nagelwall sichtbar und rückt langsam mit dem Wachstum des Nagels über die ganze Nagelplatte bis zum freien Rande vorwärts. Alle möglichen, Körperkräfte konsumierenden Krankheiten, insbesondere fieberhafte Affektionen können diese Beauschen Linien erzeugen (vgl. Heller: Die Krankheiten der Nägel).

Fambach (No. 1102) unterscheidet physiologische und pathologische Ringbildungen am Huf. Unter physiologischen — der Name ist nicht glücklich gewählt, da Fambach selbst nachweist, daß pathologische oder wenigstens anormale Ernährungsbedingungen die Ursache des Prozesses darstellen — Ringbildungen versteht Fambach die Verstärkung oder Verminderung des glatten Hornabschubes der Wand von der Krone aus. Sie kann nur durch Lageveränderungen des an der Haargrenze gelegenen, durch Widerstände nicht behinderten Teiles der Koronarmatrixfläche und nur durch quantitativen, nach diesen Teilen erhöhten oder verminderten Blutzufluß dadurch zustande kommen, daß diese an der Haargrenze gelegenen Teile der Hornbildungsfläche eine Oberflächenvergrößerung oder -verkleinerung erleiden. Die Ringe entstehen also durch Veränderung in der Matrix, erscheinen an der Haargrenze (hinterer Nagelwall) und ziehen mit dem Wachsen des Hufes über das Hufhorn bis zum Sohlenrande. Veranlassende Momente sind Futterwechsel, Schwangerschaft, Entzündung innerer Organe, Haarwechsel. All diesen Zuständen ist eine Aenderung in der Oekonomie des Stoffwechsels eigen, die eine Aenderung der

Hornproduktion bedingt. Bei Schwangerschaften oder Organentzündungen ist eine partielle Ablenkung des Blutstromes zum Fötus oder erkrankten inneren Organ als Ursache anzunehmen.

Außerdem können aber Blutstauungen in den Venennetzen der Lederhaut des Hufes (Fleischwand usw.) durch direkte Beeinflussung der Ernährungsverhältnisse der Matrix Ringbildung hervorrufen. Solche verhältnismäßig plötzlich auftretenden Stauungen können eintreten, wenn ein Pferd nach längerer Ruhe stärker angestrengt wird. Jeder Hufbeschlag ruft durch Aufhebung der natürlichen Zirkulationsbedingungen eine vorübergehende Stauung hervor. Bei manchen Tieren kann man die Beschlagszeiten nach der Ringbildung bestimmen.

Es fragt sich, ob jedes Pferd, das einem der genannten Eingriffe unterliegt, jedesmal eine Ringbildung zeigt. Für gewisse eingreifende Momente, z. B. Entwöhnung der Fohlen, starke Aenderung des Futters ist die Frage zu bejahen. Der Haarwechsel löst nicht immer Ringbildung aus, weil die Domestikation, Rassenzucht, Haut- und Stallpflege die Bedeutung des Haarwechsels für den Gesamtorganismus sehr herabgesetzt hat. Edle Pferde zeigen weniger Ringbildung als die gewöhnlichen, an Weidegang gewöhnten Tiere.

Gleichen diese physiologischen Ringbildungen Fambachs genau den Beauschen Linien der Nägel, so sind die pathologischen Ringbildungen der Hufe in Parallele mit den Wall- und Furchenbildungen der kranken Nägel zu stellen. Fambach hebt im Gegensatz zu Gutenäker, der auch in seltenen Fällen allgemeine Ursachen gelten lassen will, hervor, daß nur oder doch fast nur lokale Ursachen diese Ringbildung bewirken. Er unterscheidet 1. Ringe, welche den Kreisbogen des betreffenden Hufwandabschnittes nach außen vergrößern und 2. solche, welche ihn verkleinern. Diese Ringe kommen am ganzen Hufe vor, während 3. die Ringe, deren Hauptmerkmale eine linear-laterale Knickung der Hornröhrchen bilden, nur an den Seiten und Trachtenteilen der Hufe sich finden (vgl. Fig. 157).

Da histologisch der Grad der Richtungsabweichung der Hornröhrchen bei den pathologischen Ringbildungen ein höherer ist als bei den physiologischen, sind die ersteren wulstartig oder geknickt, während die letzteren nur um den Huf verlaufende schmale Bandstreifen darstellen.

Auf die Entstehung der pathologischen Ringbildung wirken horizontale und vertikale Kräfte ein. Als horizontal wirkende Kräfte faßt Fambach Beschneidungsfehler, oberflächliche Entzündungen, hohen endermatischen Druck bei granulationsähnlichen Hervorwölbungen der Huflederhautteile auf. Die Vorgänge bewirken eine nachweisbare Stauung der Lymphe, eine stärkere Durchfeuchtung der Hufpapillen und dadurch eine anormale Hornproduktion. Vertikal wirkende Druckkräfte haben nur bei gleichzeitiger Erkrankung des Knochens (Ostitis, Hufbeinsenkung u. a.) Einfluß. Die Ausführungen Fambachs sind weitere Beweise gegen die von Virchow und Unna aufgestellte, von mir zurückgewiesene Theorie der mechanischen Genese der Onychogryphosis.

Daneben wirken natürlich auch mechanische Kräfte. In einer interessanten Arbeit hat Schwyter (Inaug.-Diss., Bern 1906) die Gestaltsveränderungen des

Pferdehufes infolge von Stellung und Gangart erforscht. Fortgesetzte vermehrte Belastung verdünnt den Querschnitt der Hufwand und bedingt verlangsamtes Wachstum.

Hufkrankheiten.

Von den Hufkrankheiten müssen wegen der Analogie mit den Nagelkrankheiten einige allgemein interessierende Details mitgeteilt werden, auf die Krankheiten selbst kann nicht eingegangen werden, da die Verhältnisse bei Mensch und Tier so verschieden sind, daß ein wirklicher Vergleich unzulässig ist.

Figur 157.

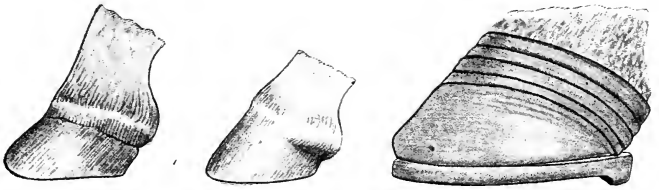

Furchenbildung der Hufe nach Fambach.

Figur 158.

Furchenbildung der Nägel („Beausche Linien" nach Scharlach, aus Heller, Krankheiten der Nägel).

Der harte, spröde Huf ist eine vererbbare Eigentümlichkeit, mindestens ist die Disposition zur Erwerbung vererbbar. Edle Pferde, aber auch Tiere, die in bergigen oder steinigen Gegenden aufgezogen werden, sind disponiert. Das Austrocknen der Hufe wird begünstigt durch Benutzung der Pferde auf trockenem, heißem Steinpflaster, durch mangelhafte Pflege, Auflegen rotwarmer Eisen, Einreibung von Fett ohne Waschung. Der spröde Huf splittert, läßt Teile abbrechen, wird durch Verengerung in seiner hinteren Hälfte zu dem den Gang behindernden Zwangshuf.

Der weiche, mürbe Huf findet sich häufig bei kaltblütigen Pferden, wird durch lange Einwirkung von Feuchtigkeit, Beweidung sumpfiger Wiesen usw. erworben. Der mürbe Huf bricht in der Querrichtung der Hornröhren, biegt sich unter der Körperlast um, hält die Hufnägel nicht fest und behindert die Gebrauchsfähigkeit der Pferde erheblich. Disposition zu der Erkrankung ist erblich übertragbar.

Hornspalten des Hufes sind Trennungen der Hornwand in der Richtung der Hornröhren (entsprechen also den Längsfurchen der Nägel). Sie entstehen bei Pferden, die durch fehlerhafte Gliedmaßen disponiert sind, spröde oder sehr jugendliche Hufe haben. Fehlerhafte Eisen, falsches Schiefschneiden der Hufe, Benutzung der Pferde auf hartem Boden in höherer Gangart, Verwundung der Kronen sind Gelegenheitsursachen. (Man denke an die Einwirkung fehlerhaften Schuhwerks auf die Nägel.) Heilung der Hornspalten erfolgt nicht durch Vereinigung der Spaltränder, sondern durch Herabwachsen eines neuen ungetrennten Hornes von der Fleischkrone aus (Analogie mit Heilung der Nagelkrankheiten).

Von den verschiedenen Formen der Hornspalten soll nur die mit „eitriger Entzündung" verlaufende als Analogon der Paronychie erwähnt werden.

Aus der Pathologie der „losen Wand", d. h. der Trennung der Hornwand von der Hornsohle, ist interessant, daß sie durch alle die Momente zustande kommt, die das Horn „der weißen Linie" mehr oder weniger zerstören. Auch der Ausfall der Nägel wird durch Störungen in den ganz jung von der Matrix gebildeten Nagelzellen bedingt.

Die Hornfäule bei Pferden, die an mangelhafter Hufbeschaffenheit leiden, meist durch Infektion oder Intoxikation von zersetzter Streu hervorgerufen, hat einige Aehnlichkeit mit den Zersetzungen des Nagels, die bei Schuhdruckdeformationen vorkommen.

Der Abfall der Hufe, das Ausschuhen, kommt primär durch Traumen zustande. Die Tiere bleiben mit den Hufen in Eisenbahnschienen, Kanaldeckeln usw. stecken. Sekundär erfolgt die Abstoßung der Hufe durch Pododermatitis [1]), Ansammlung von Eiter bei Nekrose der Lederhaut, im Anschluß an Septikämie. Eine wichtige Veranlassung ist die Neurotomie. Möller sah Ausschuhen schon einige Tage nach der Operation, häufiger allerdings erfolgt der Vorgang längere Zeit nach dem Eingriff unter akuten Entzündungserscheinungen, die wegen der mangelnden Sensibilität große Ausdehnung erreichen. Vielleicht handelt es sich hier mehr um Infektionen als um trophoneurotische Prozesse.

Hufkrebs und bei Rindern Maul- und Klauenseuche sind fernere Ursachen der Erkrankung.

An die Aehnlichkeit mit den Prozessen an den Nägeln des Menschen sei hier nur erinnert.

---

1) Als Beispiel sei eine Beobachtung Lafittes (No. 1388) erwähnt. 2 schwere Ochsen, die große Märsche gemacht und lange Zeit bei intensiver Hitze auf dem Viehmarkt gestanden hatten, begannen wie auf Nadeln zu gehen. Es zeigten sich Blutspuren zwischen Horn und Haut. Der hornige Huf fiel ab, wuchs in einem Fall in 2 Monaten wieder nach. Lafitte nimmt akute Podophlegmasie an.

Bei geeigneter Behandlung ergänzt sich das Hufhorn in 2—4 Monaten zu einem für die Funktion ausreichenden Narbenhorn.

Hufblutungen können aus verständlichen Gründen nur schwer mit Nagelblutungen verglichen werden. Es gibt aber Beobachtungen, die sehr an die idiopathischen Nagelblutungen erinnern. Busch (No. 1150) beobachtete dauernden Blutaustritt (Aussickern) aus den Hufkronen der 4 Füße eines 6jährigen Pferdes. Die Kronen waren wulstig, die Haare abstehend. Eine Ursache (etwa Fütterungsfehler) war nicht nachweisbar.

Auf hypertrophische Prozesse an den Hufen kann hier nicht eingegangen werden, weil komplizierte Fragen der Mechanik zu besprechen wären. Es darf aber die Beobachtung Schmidts (No. 359) erwähnt werden. In zoologischen Gärten hypertrophiert die Hornsohle der Hufe der Zebras, weil die Abschleifung beim Gebrauch fehlt. Man läßt deshalb die Tiere auf scharfem Kies laufen.

Cadéac (No. 127) berichtet, daß bei einem 9jährigen, lange im Stall gehaltenen Esel die nie beschnittenen Hufe sich in widderhornähnliche Gebilde umgewandelt hatten, so daß der rechte Vorderfuß 110, die übrigen Füße 60—100 cm lang wurden. Die Form der Hufe war in der Neubildung ganz verschwunden, nur an Auftreibungen und Vertiefungen waren die Stellen, an denen die Hufe gesessen hatten, noch zu erkennen.

Die Analogie mit der Onychogryphosis der bettlägrigen Spitalinsassen ist bemerkenswert.

Tropenkrankheiten.

Im Folgenden sind eine Reihe von tropischen das Hautorgan betreffenden Krankheiten nach dem Alphabet zusammengestellt, die entweder noch wenig bekannt sind oder im System keinen rechten Platz gefunden haben.

Die in Japan vorkommende, von Tokishiga beschriebene **Blastomykose** der Pferde ist auf Seite 179 behandelt.

Die **Frambösia**, die vielfach mit Syphilis identifizierte Affektion der Tropenländer, kommt idiopathisch nicht bei Säugetieren vor. Als Erreger gilt heute die von Castellani gefundene, der Spirochaete pallida sehr ähnliche Spirochaete pallidula. Experimentell läßt sich nach Neißer, Bärmann und Halberstädter (No. 1670) die Frambösia durch Verimpfung sicherer menschlicher Frambösiaefflorescenzen und Kubitaldrüsen auf höhere (Gibbon) und niedere (Macacus cynomolgus und Macacus nemestrinus) Affen überimpfen; bei den höheren Affen beträgt die Inkubation 13—14, bei den niederen 22—91 Tage. Die experimentelle Krankheit ist vom Affen auf Affen übertragbar; auch Impfungen mit Organen frambösiekranker Tiere geben gelegentlich Resultate. Bei den Tieren entwickeln sich an

der Impfstelle bohnengroße, von entzündlichem Hofe umgebene, borkentragende Infiltrate, die nach Ablösung des Schorfes einen leicht blutenden, gewucherten Papillarkörper zeigen. Lokale Rezidive, aber keine Allgemeinsymptome wurden beobachtet. Tiere, die erfolgreich mit Lues geimpft waren, waren doch für Frambösia empfänglich. Zu den gleichen Resultaten kam auch Löhe (No. 1671). Von einem an Frambösia leidenden ostafrikanischen Neger wurde Saugserum der Oberlippenknoten, das zahlreiche Spirochäten enthielt, auf 6 Affen und 3 Kaninchen verimpft. Infektionen der Kaninchenkornea führte durch Streptokokkeninfektion zur Panophthalmie. Während alle anderen Impfungen erfolglos waren, entstanden bei einem amerikanischen Seidenäffchen, Hapale Jacchus penicillata, an beiden geimpften Augenlidern derbe bläuliche Infiltrate, die sich mit Borken bedeckten, nach deren Ablösung stärker gewucherte Papillen freilagen. Abimpfung von diesen „Frambösie"-infiltraten auf ein anderes Seidenäffchen und Impfung des ersten Hapale mit syphilitischem Saugserum schien erfolgreich. Alle Versuche, die Spirochaete pallidula mit der Säckchenmethode im Tierkörper zu züchten, scheiterten.

Nach Angaben älterer Autoren soll auch bei Hühnern eine Form der Frambösie vorkommen, bei der Pierez einen angeblich spezifischen Mikrokokkus gefunden haben will. Hirsch (No. 1672) will sogar wiederholt bei Hühnern durch Impfung mit dem Sekret von Frambösiepapeln typische Frambösie erzeugt haben, während dies Bennett (No. 1673) bei einem Hahn und einer Taube nicht gelang.

Als tropisches **Hautgeschwür** beschreibt Schwarzkopf eine bei amerikanischen Pferden, seltener bei amerikanischen Mauleseln auf den Philippinen nach der Regenzeit auftretende Hautaffektion, die durch die Bildung von 2—6 10centsgroßen runden Geschwüren auf der Innenfläche der unteren Region der hinteren Extremitäten charakterisiert ist. Das Geschwür entsteht aus einer primären Papel, die sich in eine anfangs bernsteinfarbenes Serum entleerende Blase umwandelt. Aus letzterer entsteht ein eiterndes Geschwür mit scharfen Rändern. Eingeborene Pferde erkranken nicht. In sehr ausgesprochenen Fällen, in denen Größe und Zahl der Geschwüre wächst, besteht Aehnlichkeit mit Hautrotz. Schwarzkopf hält die Affektion für infektiös, vermochte aber nur die gewöhnlichen Eiterkokken in den mikroskopischen Schnitten zu finden.

Madurafuß: Nach Musgrave und Clegg (No. 1674) kann man durch tiefe Impfung bei Meerschweinchen, Hunden und Affen mit Kulturen des vom Menschen gezüchteten Streptothrix Freeri in 2 Wochen letal endende Affektionen hervorrufen. Nur beim Menschen und Affen entsteht klinisch das Mycetoma, der Madurafuß.

Die **kolumbische Maiserkrankung** der Pferde und Maulesel charakterisiert durch Ausfallen der Haare, Schwäche des Hinterteils, ist ausschließlich auf Verfüttern von verdorbenem Mais zurückzuführen. Das Geflügel verliert am Kopf und Hals die Federn nach der Verwendung des verdorbenen Futters. Anscheinend handelt es sich um eine Befallpilzerkrankung des Mais (vgl. auch S. 90 und 523).

Eine der **Mycosis fungoïdes** ähnliche Erkrankung ist bei Pferden in Indien beobachtet und auf Seite 492 beschrieben.

Die **Nasengeschwulst** der Tropenländer (Gundu oder Anakhré), eine ätiologisch dunkle, von Macland auf das Eindringen von Dipterenlarven zurückgeführte Affektion der Neger der Gold-, Elfenbein- und Sierra Leoneküste, soll auch bei Affen vorkommen.

Als **Nilpustel** beschreibt Villoresi (No. 209) eine in Aegypten nur bei importierten europäischen Pferden vorkommende, an den Hufkronen, Fesseln und Köten lokalisierte Affektion. Meist entwickeln sich nur bis 5 Pusteln. Zuerst tritt eine erbsengroße, harte Anschwellung auf, auf der die Haare gesträubt sind. Nach 2 bis 3 Tagen entwickelt sich eine Pustel, die eitrige und jauchige Flüssigkeit entleert. Sich selbst überlassen, nimmt die Pustel an Größe zu; schließlich kommt es zur Heilung unter Bildung eines fibrösen Gewebes, das z. B. bei Lokalisation der Pustel an der Hufkrone Hinken des Tieres zur Folge haben kann. Mikroskopisch findet sich fibromatöses Gewebe mit eitrigem Zerfall, viele Mikroorganismen. Inokulation ergab keine Erfolge. Therapeutisch haben sich Adstringentien und Paquelinbehandlung bewährt.

Die **Orientbeule** wurde von Marcinowsky (No. 1674) in 2 kaukasischen Seucheherden, Leukoran und Elisabethpolis genau studiert. Bei dem **Menschen** entwickelt sich nach einer Inkubation von 2 Wochen, gelegentlich auch von 2—4 Monaten unter leichten Juckerscheinungen aus einer Papel und einem an Insektenbiß erinnernden hämorrhagischen Punkt ein Knoten, dessen Oberfläche bald ulzeriert. In 1—4 Wochen bildet sich zuweilen unter Fiebersymptomen bis 40° eine Beule, die sich in ein zweimarkstückgroßes Geschwür mit braunen, aufgeworfenen Rändern und granulationsbedecktem Boden umwandelt. Ohne Drüsenschwellung und ohne Schmerzen heilt das Geschwür per granulationem durch Narbenbildung. Die Beulen entstehen auf den unbekleideten Körperstellen, vor allem im Gesicht auf Jochbogen, an der Nasenspitze, über den Augenbrauen usw. An den Gliedern ist die Haut über den Gelenken vielfach der Krankheitssitz. In der Umgebung der Beulen bilden sich den Lymphbahnen entsprechend kleine braunrote hirsekorngroße Knötchen, die mit der Beule gemeinsam heilen. Der Verlauf ist stets gutartig.

Die Haustiere erkranken an Beulen sehr selten. Bei den **Hunden** sind vorwiegend die Mundhöhle, zuweilen auch die Saugwarzen affiziert. Die Beulen werden von den Knoten begleitet. Auch Katzen, Kamele, Pferde erkranken gelegentlich.

Marzinowsky fand nun sowohl bei Kranken als auch in einer bei sich selbst hervorgerufenen, klinisch der Orientbeule ähnlichen Hautaffektion Parasiten, die er für spezifisch hält. Im hängenden Tropfen sah er ovale, seltener runde glänzende Körper von 1—3 μ Größe, die auf dem erwärmten Objekttisch bei 37° lebhaft beweglich waren, bei 70° ihre Bewegungsfähigkeit verloren. Bei Färbung nach Giemsa konnte man im Protoplasma der mononukleären Leukozyten bis 20 dieser Körperchen nachweisen. Zuweilen liegen die Körper auch in Epithelien, seltener noch in polynukleären Leukozyten. Das Körperchen selbst ist fein bläulich, das Chromatin

lilarot gefärbt (nach Giemsa). Die Entwicklung des, wohl zu den Protozoen gehörenden, Parasiten hat Marzinowsky genau verfolgt. Er glaubt, daß der Parasit durch den Stich eines Insektes in die Haut eindringt. Eine Beziehung zum Wasser besteht zweifellos, vielleicht kommen Wasserinsekten trotz der negativen Befunde Marzinowskys in Betracht. Die Beulen des Hundes rings um den Mund sprechen gleichfalls für die Wasserinfektion.

Wegen der Erkrankung der oberflächlichen Drüsen sei hier kurz der **Pest** gedacht. Von den Tieren erkranken spontan: Ratten, Mäuse, Eichhörnchen, Affen, Murmeltiere. Bei Katzen wurde von Lorans auf Mauritius Pest beobachtet. Nach Clemow ist das Vorkommen der Pest bei Hunden, Schakalen, Schweinen nicht sicher bewiesen. Schlangen sowie Moschusratten sind immun.

Sporotrichosis. De Beurmann fand eine durch Sporotricheen hervorgerufene Erkrankung zuerst beim Menschen. Seitdem sind eine große Zahl von Fällen vor allem aus Frankreich, gelegentlich auch Brasilien und Argentinien geschildert worden, die Gougerot (No. 1675) zu einem klinischen Bilde verwertet hat. Die Sporotrichose des **Menschen** bildet geschlossene und ulzerierte mit großen Abszessen, Lymphangitiden und anderen Hautaffektionen kombinierte, gummiähnliche Knoten der Unterhaut. Die langsame Erweichung, die Neigung zu Nachschüben und chronischem Verlauf, die therapeutische Wirksamkeit des Jods erhöhen die klinische Aehnlichkeit mit syphilitischen Gummis. Ulzerierte Formen sollen auch mit einschmelzenden Tuberkulomen Aehnlichkeit haben. Diagnostisch wichtig ist der langsame und schmerzlose Verlauf, die Abwesenheit der Drüsenschwellung und einer Störung des Allgemeinbefindens, die Neigung der Erkrankung spontane Heilung eines Knotens bei gleichzeitiger Bildung neuer Herde zu bedingen. Zuweilen soll die Eintrittsstelle der Infektion durch einen „Chanere sporotrichosique" bezeichnet sein. Gelegentlich werden Erkrankungen der Schleimhaut, Muskeln und Knochen (periostale Knoten) beobachtet. Die Diagnose muß ausschließlich auf den Befund der charakteristischen Hyphomyzeten basiert werden. In dem gelatinösen homogenen Eiter finden sich nur wenige charakteristische Pilzelemente. Die Cytologie ist von de Beurmann und Gougerot (Annales de derm. 1907) genau gegeben. Entscheidend ist die bakteriologische Untersuchung. Der aseptisch aspirierte Eiter der erwähnten Gummigeschwulst wird bei gewöhnlicher Temperatur auf Pepton-Gelatine oder Glyzerin-Mohrrüben-Nährboden geimpft (Plattenverfahren, kein Gummiabschluß der Reagenzgläser). Nach 4—6 Tagen entwickeln sich kleine, weiße, etwas vorspringende, am Rande leicht strahlige Kolonien. Die anfangs wenig deutliche Furchung prägt sich stärker aus, wird gehirnwindungsähnlich; die Färbung wird braun, schließlich schwärzlich. Die Kolonie besteht aus 3—4 μ breiten Fäden und 5—6 μ langen Sporen. Uebertragungen auf Tiere gelangen nicht (z. B. Monier Vinard).

Als **Sporotrichose der Pferde** beschreibt Carougeau eine in Algier beobachtete rotzähnliche Erkrankung. Bei Pferden, noch häufiger bei Maultieren bilden sich vor allem an den lymphgefäßreichen Innenseiten der Glieder, dem Damm, dem Hodensack, dem Schlauch, der Brust, den Schultern, dem Rücken, den Backen, den

Lidern, der Nase, der Augenbindehaut ohne Schwellung der zugehörenden Lymphdrüsen langsam erweichende Knoten von Schrotkorn- bis Walnußgröße aus, die zweifellos im Verlauf der Lymphbahnen sitzen, untereinander aber nicht durch die für Rotz charakteristischen Stränge verbunden sind. Nach Entleerung des weißlichen, sahnenähnlichen, selten gelblichen Inhaltes heilen die Knoten ziemlich leicht. Zuweilen jucken die Knoten und haben dann eine gewisse Aehnlichkeit mit dem Sommerausschlag (plaies d'été). Fast stets ist die Nasenschleimhaut geschwollen und mit rotzähnlichen Geschwüren besetzt. Malleïneinspritzungen rufen keine Reaktion hervor. Im Knoteneiter findet sich ein mit Neutralrot und noch besser nach Gram färbbarer Hyphomyzet, der sich leicht im hängenden Tropfen, in einfacher und Glyzerin-Pepton-Bouillon, auf Gelatine und Agar aërob bei 22 bis 37 ° züchten läßt. Der Hyphomyzet scheint zu den Sporotricheen zu gehören. Carougeau wählte den Namen Sporotrichum equi. Die Uebertragung der Reinkulturen auf ein Pferd gelang und rief das Krankheitsbild wieder hervor. Intraperitoneale Impfungen von Meerschweinchen bewirken ein modifiziertes Straußsches Symptom (vgl. Kapitel „Rotz"); Uebertragungen der Pilze auf Kaninchen erzeugt eine langsam fortschreitende Kachexie. Hunde verhalten sich refraktär.

Eine eigenartige tropische **Trichophytie**epizootie hat nach Coleman Norkolds (No. 705) unter den Pferden und Maultieren der philippinischen Besatzungsarmee gewütet. Die Seuche war auch für Menschen sehr infektiös. Die Bildung völlig haarloser, in der Mitte mäßig stark schuppender Kreise, die bald konfluierten, ging sehr schnell vor sich. Auffallend war die Neigung der Haare abzubrechen. In vielen Fällen wurde eine gummiähnliche Flüssigkeit, die zu Borken eintrocknete, abgesondert. Die Tiere bissen sich an den erreichbaren kranken Stellen. Zuerst wurden meist die Ohren befallen. Die „**Adobe**" von den Eingeborenen benannte Krankheit war außer auf Menschen auf Ochsen, Ratten, Mäuse, Hunde, Affen (nicht aber auf Ziegen) zu übertragen. Spontanansteckungen scheinen auch durch das Wälzen der Tiere auf dem Boden vermittelt zu werden. Die große Hitze schien günstig auf die Verbreitung der Krankheit zu wirken, bei Rückgang der Temperatur trat Besserung, nicht Heilung ein. Therapeutisch bewährte sich Salizylspiritus. Nach Norkolds handelte es sich um eine Varietät des Trichophyton (megalosporon?)

Von den durch **Trypanosomen** hervorgerufenen Erkrankungen wird die Dourine im Kapitel Geschlechtskrankheiten geschildert. Auf die durch den Stich der Tsetsefliege hervorgerufene Naganaaffektion gehen wir nicht genauer ein, weil die Krankheit zwar Schwellung der Testikel, des Penis, des Fesselgelenkes, der Haut der Extremitäten hervorruft, sonst aber wenig Beziehungen zur Dermatologie hat.

Unter **Verruga peruviana** versteht man eine in Peru vorkommende chronische allgemeine Infektionskrankheit, welche durch lange dauerndes, zur Anämie führendes Fieber und durch das Auftreten von warzenähnlichen Geschwülsten der Haut und der inneren Organe charakterisiert ist.

Die Verruga kommt auch bei Pferden, Eseln, Mauleseln, Hunden, Schweinen, Hühnern vor. Bei Einhufern bilden sich manchmal große Tumoren, weshalb große Verrugageschwülste als Verrugas mulaires bezeichnet werden.

Als tropische **Wurmerkrankung** kann eine von Sturgess (No. 1037) erwähnte, bei Rindern auf Ceylon vorkommende, durch Abszeßbildung an Schulter, Flanken usw. charakterisierte, mit leichtem Fieber einhergehende Affektion betrachtet werden, die bei chirurgischer Behandlung günstig verläuft. In zwei Abszessen wurden Rundwürmer, die zu den Trichotracheliden gehörten, gefunden.

Geschlechtskrankheiten.

In dem folgenden Abschnitt sind eine Anzahl heterogener Tierkrankheiten, die den sogenannten Geschlechtskrankheiten des Menschen entsprechen, geschildert. Die Auswahl der abgehandelten Affektionen ist mit Rücksicht auf den Interessenkreis der Dermatologie getroffen. Dementsprechend sind z. B. Krankheiten der Geschlechtsdrüsen, der inneren weiblichen Geschlechtsorgane, des Harnapparates nicht behandelt.

Onanie, Nymphomanie, Satyriasis.

Da eine zusammenfassende Studie über das pathologische Geschlechtsleben der Tiere fehlt, können hier nur einige Tatsachen zusammengestellt werden.

Schmidt (No. 49) beschreibt einen Affen, der zu onanieren begann, so bald er von einem Menschen (Mann oder Frau) angesehen wurde. Das Tier leckte das Ejakulat auf.

Goetz (No. 16) konstatierte, daß Hündinnen, die läufisch sind, Mastdarm und Scheide kratzen; sie rutschen auf dem Gesäß, eine Bewegung, die nur als Onanie aufgefaßt werden kann.

Als eine Art onanistisch-masochistischen Triebes ist die Selbstverstümmelung einer Löwin (Abraham, No. 80) aufzufassen, die erst ihren Schwanz und dann ihre Klauen langsam abnagte. Das Tier hatte früher regelmäßig Brunst gehabt; bei der Sektion fand sich Degeneration der Ovarien.

Nach Holterbach (No. 1124) beruht es auf einem pathologischen Reflex, wenn Säue ihre eigenen Jungen fressen. In 18 von 23 Fällen konnte er schmerzhafte, entzündliche Affektionen der Brüste, der internen (Becken) Genitalien oder anderer Organe feststellen.

Die Satyriasis (Samenkoller) kommt bei männlichen Tieren nicht selten vor (vor allem bei Hengsten). Die Tiere sind sehr aufgeregt, sie geraten beim Anblick weiblicher Tiere in tobsuchtsähnliche Zustände. Weicht die Satyriasis nicht, so entwickeln sich Depressionszustände mit Rückgang der Ernährung. Bullen, Böcke,

Hunde, seltener Hengste, suchen durch onanistische Manipulationen eine Detumeszenz der Genitalorgane herbeizuführen. Gelegentlich beruht der Priapismus auf organischen Erkrankungen. Warmovius (No. 97) sah Priapismus bei einem Pferde, das an Hydronephrose einging.

Erwähnt sei an dieser Stelle, daß nach Morot (No. 634) auf St. Domingo bei Pferden eine künstliche Hypospadie operativ herbeigeführt wird, um die Tiere als Hengste zu erhalten, von einer Fortpflanzung aber auszuschließen. Es liegt hier eine Analogie zur Mika-Operation beim Menschen, die bei den Australnegern vorgenommen wird, vor.

Nymphomanie. Die Brunst tritt bei Kühen normal alle 3 Wochen auf und dauert nach E. Heß (No. 1155) 15—24 Stunden. Verlängerung der Brunstdauer auf 48 Stunden gibt in Bezug auf die Konzeption schlechte Aussichten. Bei der verlängerten Brunst ist das Allgemeinbefinden der jungen Tiere gut, der älteren schlecht. Nach der Kalbung tritt die erste Brunst erst nach 6—8 Wochen ein. Die Nymphomanie, eine Art pathologischer Brunst, ist bei Kühen eine häufige Erkrankung. Die starke Blutfülle der Genitalien ruft nicht nur die Neigung zum Reiten auf anderen Tieren hervor, sie veranlaßt die Tiere mit den Vorderfüßen zu stampfen, mit den Hinterfüßen die Erde aufzuwühlen. Die Augen der Kühe sind blutunterlaufen, glänzend, dabei aber unfreundlich; krampfhafte Zustände werden beobachtet. Die Tiere werden reizbar und aggressiv, die Nahrungsaufnahme und Milchproduktion nimmt ab; die Kühe suchen an die Stiere heranzukommen, weisen in anderen Fällen die Stiere jedoch zurück. E. Heß (No. 1155) fand bei 92 pCt. der stiersüchtigen Kühe Erkrankungen der Genitalien (Zysten). In einer Reihe von Fällen hat die Kastration die Stiersucht beseitigt, in eben so viel Fällen ist sie unbeeinflußt geblieben (Giovanni Soglio, No. 964). Nach Zaugger reizen die Zysten besonders die Ovarien, da sie nicht, wie die Graafschen Follikel spontan platzen. König, Götz u. a. haben die Häufigkeit der Tuberkulose der Ovarien festgestellt; tuberkulöse Tiere sind überhaupt besonders zur Stiersucht disponiert. Gerlach fand Karzinom des Uterus, Cruzel Polypen der Vagina, Silvestri eine ekthymatöse Eruption der Vulva als Ursache der Nymphomanie Das Belegen der Tiere heilt nur selten die Stiersucht, meist bleibt die Kohabitation steril. In einigen Fällen hat Zerstörung der Ovarialzysten (von der Vagina aus) Heilung herbeigeführt.

E. Heß gibt an, daß außer den Erkrankungen der Genitalien eine besonders reichliche und üppige Ernährung in den Viehhaltungen (Verfütterung von Schlempe, Roggen-Malz) die Erkrankung hervorruft. Auch durch Rassenzucht erzeugte Frühreife der Kühe ist ein prädisponierendes Moment. Bei lokaler Untersuchung ist Erweiterung des Muttermundes und Senkung der Gebärmutter festzustellen.

Sehr interessant ist die Tatsache, daß man die gleichen Ovarialerkrankungen bei Schweinen, Schafen und Ziegen ohne gleichzeitige Nymphomanie findet.

Bei Hündinnen soll das Vorkommen der Oxyuren die Nymphomanie bedingt haben.

Phimose, Paraphimose, Balanitis.

Die häufigsten Ursachen der Balanitis, an der Rinder, Pferde, Schafe, Schweine und Hunde erkranken, sind auf Seite 574 besprochen. Erwähnt sei, daß

Schwellungen der Vorhaut, die zur Phimose Veranlassung geben, auch durch Insektenstiche (Bienen) hervorgerufen werden und symptomatisch von einer Urticaria (bei Pferden) abhängig sein können. Tannenhauer (No. 134) beobachtete bei Schweinen, die sicher nicht an Rotlauf erkrankt waren, bei großer Sommerhitze so großes Oedem der Vorhaut, daß auf Druck 2—3 Tassen blutiger seröser, mit Harn durchsetzter Flüssigkeit ausgedrückt werden konnten. Er macht auch darauf aufmerksam (No. 135), daß Paraphimosen wohl infolge fortgesetzten Priapismus rein symptomatisch bei Gehirnkrankheiten (Hydrocephalus) vorkommen. (Der Priapismus bei bestimmten Nervenkrankheiten des Menschen ist häufig beobachtet.) Selbstverständlich sind Paraphimosen bei Hengsten häufiger als bei Wallachen. Die Phimose kommt im Gegensatz dazu bei kastrierten Tieren öfter vor, weil die Verstopfung durch Smegma, Harn usw. infolge des Mangels der Erektion leichter erfolgt. May macht auf die Verstopfung des Vorhautsackes der Schafböcke durch Insektenlarven aufmerksam. Von den Folgezuständen der Phimose sei außer den spitzen Kondylomen das Vorkommen von Konkretionen (Gierer, No. 475) und von Ulzerationen erwähnt. Haase (No. 251) sah nach längerem Bestand einer Paraphimose beim Pferde fibröse Massen im Sulcus, die durchschnitten werden mußten. (Kongenitale Verwachsungen?)

Ist die Phimose so stark, daß die Harnentleerung behindert wird, so treten natürlich alle Folgezustände einer gestörten Harnfunktion, selbst Hydronephrose (Wamovius, No. 97) ein.

Erwähnt sei hier eine Beobachtung Bouillons (No. 616), nach der ein Ring von durch Harnreste zusammengeklebter Haare ein Sprunghindernis bei einem Stier darstellte.

Spitze Feigwarzen, Condylomata acuminata.

Die spitzen Kondylome kommen bei Tieren (Pferden, Rindern, Hunden) unter denselben äußeren Bedingungen vor wie beim Menschen, scheinen aber seltener zu sein. Irgend eine für die Infektiosität der Erkrankung sprechende Erfahrung ist in der tierärztlichen Literatur nicht vorhanden. Beim Menschen sieht man gelegentlich Fälle, die für die Uebertragungsmöglichkeit sprechen (ich selbst habe eine solche Beobachtung publiziert).

Der Entwicklung der spitzen Kondylome geht auch bei den männlichen Tieren eine Sekretstauung und Mazeration der Vorhaut voran. (Ablagerung großer Smegmamassen.) Kastrierte Tiere sind wegen des Mangels der Erektion besonders disponiert. May hebt die Häufigkeit der Balanitis bei Hammeln hervor. Wyman, Sloan und Jay (No. 310a) betonen, daß Wallache den Penis stark zurückziehen, die lange Vorhaut dauernd mit Harn benetzen und so die Disposition zur Harnzersetzung im Vorhautsack erhöhen. Andererseits steigert bei den männlichen Ganztieren, vor allem bei den Hunden, zu lange fortgesetzter Koitus (Walley, No. 290) die Neigung zur Balanitis. Auch bei Pferden wirkt die gleiche Ursache schädlich. Wyman, Sloan, Jay glauben, daß der irrtümliche Koitus in das Rektum für Hengste besonders schädlich sei.

Vielleicht spielen auch die chemische Beschaffenheit des Harnes nach Genuß saurer Pflanzen (La Notte, No. 165), äußere oberflächliche Verletzungen beim Reinigen der Tiere, besonders starke Entwicklung der die Miktion behindernden Penishaare (Walley, No. 290) ätiologisch durch Begünstigung der Entstehung von Balanitis eine Rolle.

Die klinischen Erscheinungen der spitzen Feigwarzen hängen von der Größe und dem Sitz der Papillome ab. Die Geschwülste können (vgl. Fall Schwenks, No. 592) so groß werden, daß eine Zurückziehung des Penis in den Schlauch nicht mehr möglich ist. In dem einen Bullen betreffenden Fall Schwenks (hühnereigroße Condylomata acuminata) konnte das Tier nicht mehr zum Bespringen verwendet werden. Fleming (No. 780) operierte bei einem Pferde ein etwa 2 Pfund wiegendes spitzes Kondylom, das er merkwürdigerweise als Tumeur sébacée bezeichnet. Sehr große spitze Kondylome zeigt ein Präparat der Pariser Sammlung (Alfort). Pécard (No. 1116) operierte eine 3,2 Kilo schwere Geschwulst von der Rute eines Maultieres. Die ausgiebige Operation verhindert meist (z. B. Bilards Fall eines Rindes, No. 544) das Rezidiv.

Das hautklinische Bild ist das der Hautpapillomatosen. Die pathologische Histologie ist nach den Lehrbüchern die der Papillome. Ich selbst konnte leider kein Untersuchungsmaterial erhalten; eine ganze Reihe von Fragen, die für die vergleichende Pathologie Interesse haben, sind noch zu beantworten. Beim Mensch ist das Vorkommen von Verhornungen, von Nervenendigungen, von adenoïdem Gewebe behauptet und bestritten worden. Durch mikroskopische Untersuchung könnte entschieden werden, ob die bei männlichen Pferden und Rindern gefundenen Geschwülste wirklich spitze Kondylome gewesen sind, was Schindelka bezweifelt. Manche der bei Hündinnen beschriebenen Tumoren dürften wohl zu den „venerischen Geschwülsten" zu rechnen sein. Bei Stuten kommen nach Schindelka blumenkohlähnliche, bis mannesfaustgroße Geschwülste an der Klitoris und in ihrer Umgebung vor.

Venerische Geschwülste.

Während die experimentelle Uebertragbarkeit der spitzen Kondylome noch nicht entschieden ist, während klinische Fälle von „Infektiosität" der spitzen Feigwarzen in der Pathologie der Menschen und Tiere große Seltenheiten sind, zeichnet sich eine Gruppe von klinisch den spitzen Kondylomen ähnlichen Geschwülsten gerade durch ihre Ansteckungsfähigkeit aus.

Diese bisher nur bei Hunden beobachteten „veneral tumors" haben mikroskopisch keine Aehnlichkeit mit spitzen Feigwarzen. Unentschieden ist die Frage, ob sie zu den infektiösen Granulationsgeschwülsten oder zu den Rundzellen- bzw. Lymphosarkomen gehören. Bereits auf S. 482 habe ich auf die Schwierigkeit der Unterscheidung dieser Geschwulstarten im Einzelfalle hingewiesen. Bashford, Murray und Cramer (No. 1702) stützen ihre Ansichten, die Tumoren seien infektiöse Granulome, 1. auf die Infektiosität der Geschwülste, 2. auf ihre Entstehung aus dem umgebenden, entzündliche Prozesse zeigenden Bindegewebe, 3. auf die Identität der pathologischen Vorgänge mit den nach der Impfung von Tuberkel-

und Rotzbazillen folgenden, 4. auf ihr Vorkommen bei jugendlichen, geschlechtlich reifen Hunden gegenüber ihrer Seltenheit im höheren Alter. Demgegenüber begründet Sticker (No. 1701) seine Lehre von der Sarkomnatur der Geschwülste auf folgende Momente: Die Tumoren entwickeln sich nur im lockern Bindegewebe der Submukosa als solitäre Knoten, während die infektiösen Prozesse sich multipel in den oberen Schichten der Schleimhaut bzw. in den Lymphfollikeln etablieren. Auch

Figur 159.

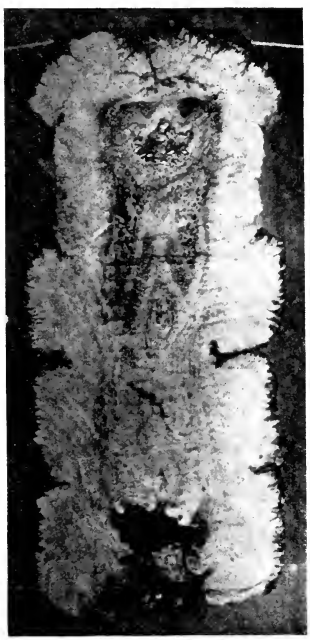

Venerische Geschwülste des Hundes.
(The Veterinarian. Vol. 73.)

Figur 160.



Venerische Geschwülste des Hundes.

bei experimenteller Erzeugung entstehen nur einzelne Knoten. Einleitende oder begleitende Hautentzündungen fehlen. Histologisch unterscheiden sich die „Sarkomzellen“ von den bei entzündlichen Vorgängen auftretenden; sie ähneln höchstens den Zellen des Lymphoma malignum, das aber in seiner Verbreitung sich an den Lymphapparat hält, während das Sarkom sich im lockern Bindegewebe und weiterhin unter Benutzung der Blutbahnen verbreitet. Die Metastasierung erfolgt bei den Sarkomen durch Verschleppung der Zellen, bei den Granulomen durch Verbreitung des Infektionsstoffes. Eine experimentelle Uebertragung kann nur durch unversehrte

Zellen, nicht aber durch einen Auszug der zerstörten Zellen erfolgen, was für die Sarkomnatur der Tumoren spricht.

Aus der Kasuistik der spontanen Erkrankungen sei einiges angeführt:

Bellingham Smith (No. 298): Ein Hund, der eine gelappte Geschwulst hinter der Corona glandis hatte, deckte 2 Hündinnen, von denen später 10 andere angesteckt wurden; es entstanden himbeerartige Geschwülste der Vagina; in einigen Fällen wurde die ganze Scheide mit einer orangengroßen Masse ausgefüllt. Die ältere, zuerst erkrankte Hündin, war stärker affiziert als die jüngere. Bei der ersteren wurde die Geschwulst operativ entfernt, wuchs aber wieder. 3 später erkrankte Tiere wurden getötet; im Peritoneum fanden sich ähnliche Tumoren. Bei einzelnen Hündinnen wuchsen die Geschwulstmassen zur Vagina heraus; einmal war der Tumor gestielt. Das Wachstum war im allgemeinen langsam: die Geschwulst begann mit einer hirsekorngroßen, durchscheinenden, bläschenähnlichen Erhabenheit der Schleimhaut, war nach 6 Monaten 1,5 Zoll groß, füllte nach 1 Jahr die Vagina aus und zeigte deutliche Lappung.

Powell White (No. 1705) beobachtete Geschwulstbildung der Vagina bei 2 Hündinnen, die von demselben Hund gedeckt waren, der seinerseits keine Geschwulstbildung zeigte. W. hält die Geschwulst nicht für Sarkome. Hobday (No. 1353) hat in 5 Jahren mehr als 100 Hunde und Hündinnen (meist Bulldoggen, aber auch Tiere aller anderen Rassen) mit venerischen Geschwülsten gesehen. Die Hunde sollen beim Beginn der Krankheit leichte Blutung aus der Vorhaut, Beschwerden beim Harnlassen, Abneigung gegen den Geschlechtsakt zeigen. Die Tumoren sind beim Hunde erst nach der Zurückstreifung der Vorhaut sichtbar, werden bei der Hündin meist erst als Geburtshindernis entdeckt. Sie zerfallen durch Infektion bei der Geburt, besonders bei Zurückhaltung einer Frucht leicht.

Seligmann (No. 1490) stellte bei 2 männlichen und 2 weiblichen Hunden im englischen Neu-Guinea ausgedehnte venerische Geschwülste fest. Bei den Hündinnen hatten die Tumormassen Vagina und Becken ausgefüllt, waren in einem Fall sogar in das Cavum uteri hineingewachsen und hatten einige Beckendrüsen infiziert. Sonstige Metastasen in Lymphdrüsen und inneren Organen fehlten. Bei den beiden Hunden waren gewaltige Massen papillomatöser Tumoren im ersten Falle am ganzen Penis, im zweiten an der Peniswurzel gewachsen. Bei einem Hunde waren auch die Hoden in Geschwülste umgewandelt. Auch bei den Hunden wurden keine Metastasen gefunden. Histologisch handelte es sich um Rundzellensarkome, in denen gut entwickelte Mitosen nachweisbar waren.

Experimentelle Untersuchungen haben die leichte Uebertragbarkeit der Geschwülste durch den Koitus dargetan. Smith und Washbourn (No. 1704) konstatierten, daß von 12 von einem kranken Hunde belegten Hündinnen 11 3 Monate später „veneral tumors" zeigten. Der Entfernung der Geschwülste folgte 4mal Rezidiv. Ein gesunder Hund, der 3 der infizierten Hündinnen gedeckt hatte, erkrankte an der Geschwulstbildung; er infizierte seinerseits wieder eine Hündin.

Die Erzeugung der Geschwülste durch Implantation von Geschwulstpartikeln ist Nowinsky, Wehr, Geißler, Smith und Washbourn, Duplay und Cazin, San Felice und Sticker gelungen. Es sollen hier nur die wichtigsten Angaben wiedergegeben werden.[1]) Smith und Washbourn transplantierten Geschwulstpartikel auf 28 Hunde und erzielten 15 Impf-Rundzellensarkome. Die Geschwülste können, nachdem sie ihr Wachstumsmaximum erreicht haben, sich spontan zurückbilden und dem Tiere eine Immunität gegen weitere Transplantationen verleihen; sie können aber auch zu Metastasenbildung und dadurch zum Tode des Tieres führen.

1) Sticker (Langenbecks Archiv, Bd. 78) hat die ganze Literatur zusammengestellt.

Die wichtigsten Untersuchungen stammen von Sticker. Ausgehend von einem Rundzellensarkom des Penis eines 7jährigen Pintschers konnte er durch Verimpfung von Geschwulstpartikeln, die mit einer Troikarthülse entnommen und vermittels des Troikarts in die Organe verpflanzt wurden, 93 Tumoren, von denen 60 in der Unterhaut saßen, erzeugen. Von 21 operierten Geschwülsten rezidivierten 13; 18mal wurde spontane Rückbildung festgestellt. Die Wachstumsintensität war verschieden. Während Impfung in die Unterhaut meist nur zur Entstehung isolierter Geschwülste führte, ergab die Implantation in das Peritoneum, die Unterleibsdrüsen, die Lunge das Aufschießen zahlreicher Knoten. Impfung in die Knochen, die Augenhöhle, die Hoden, das Gehirn hatte gleichfalls Erfolg. Die Verbreitung der Geschwülste erfolgt meist durch Dissemination von Tumorpartikelchen, selten durch Einbrechen des Tumors in Blutbahnen, sehr selten durch lymphogene Metastasenbildung.

Die Wachstumsenergie der Geschwulst nahm bis zur V. Generation zu. Die Impfung gelang, auch wenn die zu verimpfende Geschwulst 24 Stunden bei 0° und bei —13° und 2 Stunden lang bei 50° gehalten worden war; sie mißlang nach Zerstörung der Zellen und bei Benutzung eines Zellauszuges. Die Uebertragung der Geschwülste war auf Hunde aller Rassen und auch auf Füchse erfolgreich; alle anderen Tiere verhielten sich refraktär.

Pathologische Anatomie: Die Entwicklung der venerischen Geschwülste erfolgt nach Sticker durch Wucherung der implantierten Zellen (zahlreiche Mitosen); die Zellen dringen in die Spalten des umgebenden Gewebes ein. Sobald durch Bildung eigener Blutgefäße die Knoten eine gewisse Selbständigkeit erlangt haben, verdrängen die Tumorzellen das umgebende Gewebe (Expansion). Nie wandeln sich die nicht zum Sarkom gehörenden Zellen in Geschwulstelemente um.

Venerische Granulome des Hundes.

(Eigene Untersuchung CXXX.)

Der folgende Fall ist aus dem Grunde bemerkenswert, weil er beweist, daß die mikroskopische Diagnose einer beginnenden venerischen Geschwulstbildung wohl eine Abgrenzung der Affektion gegenüber dem spitzen Kondylom, nicht aber eine Unterscheidung zwischen Granulom und Sarkom gestattet.

Bei einer $^1/_2$jährigen Bulldogge aus der Praxis des Herrn Dr. Kantorowicz hatte sich eine starke Balanitis entwickelt. Die Eichel war mit 2—3 mm langen zottenartigen, nicht den papillomatösen Bau der Akuminaten zeigenden kleinen Geschwülsten bedeckt. Milde antiseptische Spülungen und Abkratzen der Tumoren brachte Heilung. Bald darauf sah Dr. Kantorowicz die gleiche Erkrankung bei einer anderen Bulldogge. Der Infektionsmodus konnte in keinem Fall festgestellt werden.

Mikroskopisch unterschieden sich die Geschwülste durchaus von spitzen Kondylomen. Wie bei einem breit aufsitzenden Fibrom ist der Papillarkörper wenig verändert; das Stratum corneum, das Rete, die Retezapfen, die Basilarschicht sind normal ausgebildet. Das unter der Papillarschicht liegende Korium ist durch einkernige Rundzellen verdrängt, die gewissermaßen zu 3 Knoten angeordnet sind. Die außerordentlich große Zahl von Blut- und Lymphgefäßen, um die die Rundzellen angeordnet liegen, veranlaßt mich, in der Neubildung ein Granulom zu erblicken. Für die Diagnose „Sarkom“ kann ich in diesem Falle kein Symptom anführen. Der Fall hat klinisch große Aehnlichkeit mit dem in Fig. 160 abgebildeten.

Experimentelles Ulcus molle.

Eine dem Ulcus molle ähnliche, durch den Streptobazillus Ducrey hervorgerufene Affektion kommt spontan bei Tieren nicht vor. Die kleinen Laboratoriumstiere sind gegen Impfungen meist immun. Himmel konnte jedoch durch Injektion einiger Kubikzentimeter wäßriger Lösung von Acidum lacticum in die Bauchhöhle Meerschweinchen die Immunität nehmen und für Einspritzung von Streptobazillen-Reinkulturen empfänglich machen. Diese Versuche sind bestritten. Lucardo (No. 1740) und Gravagna (No. 1741) wollen bei Kaninchen mit Schankereiter klinisch dem Ulcus molle ähnliche Ulcerationen erzeugt und auf Tiere bis zur zweiten Generation fortgezüchtet haben. Sicher sind Affen für Impfungen mit Schankereiter empfänglich. Nicolle (No. 1743) wies in Impfgeschwüren der Affen den Ducreyschen Bazillus im Ausstrich und im Schnitt nach. Tomasczewski (No. 1742) erzielte bei Kronen- und Javaaffen durch Bazillenreinkulturen Inokulationsschanker, aus denen Bazillen gezüchtet wurden, die beim Autor selbst wieder typische Ulcera mollia erzeugten. Thibierge und Ravaut (No. 1744) konnten Makaken so regelmäßig mit Erfolg inokulieren, daß sie dem nach 2 Tagen an den Augenlidern auftretenden, im Sekret Ducrey-Bazillen enthaltenden Ulcus molle differentiell-diagnostische Bedeutung beimessen. In dem Affenschanker, der anatomisch völlig dem Ulcus molle des Menschen glich (fibrinöse Exsudation, Infiltration mit polynukleären Zellen), wurden keine Streptobazillen gefunden.

Experimentelle Gonorrhoe.

Die Gonorrhoe als idiopathische Krankheit kommt bei Tieren nicht vor; die Berichte über Tripper der Hunde und Hasen halten einer Kritik nicht stand. Das Wesentliche über die Balanitis der Hunde und Rinder ist an andrer Stelle mitgeteilt.

Es soll jedoch hier der Stand der Frage nach der experimentellen Gonorrhoe-Uebertragung von Menschen auf Tiere kurz skizziert werden. Wertheim brachte weißen Mäusen durch Laparotomie ein Stück Blutserumagar mit frischen Gonokokkenreinkulturen in die Bauchhöhle; er erzielte eine gonorrhoische Peritonitis, konnte bis zum 4. Tage nach der Operation sicher, am 5. Tage nur unsicher Reinkulturen von den mikroskopisch massenhaft in der Bauchhöhle vorhandenen Gonokokken züchten. Andere Experimentatoren (Grosz und Kraus, No. 1443) konstatierten zwar eine zum Tode führende eitrige Peritonitis bei Mäusen und Meerschweinchen nach intraperitonealer Impfung von Gonokokkenreinkulturen, konnten aber aus dem Baucheiter keine Kulturen gewinnen und glaubten deshalb an eine Toxinwirkung der Gonokokken. Moskalew (No. 1435) stellte die Empfänglichkeit der Kaninchen für intraperitoneale Impfungen fest. Scholtz (No. 1446), Wassermann, Wildbolz (No. 1439), Maslowsky (No. 1438) u. a. kamen zu dem gleichen Resultate. Pinto (No. 1436) hält sogar alle Laboratiumstiere außer Hühnern für empfänglich. Christmas, Morax, Wildbolz bewiesen, daß die intravenös injizierten Gonokokken bei Kaninchen im Blut längere Zeit lebensfähig bleiben.

Sorrentino (No. 1438) behauptet, daß nach Injektion großer Massen von Gonokokken-Reinkultur bei Kaninchen Marasmus, Endomyokarditis, Myelitis spinalis entsteht. Traumen schaffen einen Locus minoris resistentiae, an dem die Gonokokken sich ansiedeln.

Durch Injektion von Kulturen in die Gelenke wurden von Finger, Grosz und Kraus (No. 1443), Nicolaysen (No. 1444) u. a. Eiterungen hervorgerufen, deren Genese jedoch weniger auf die Gonokokken, als auf ihre Toxine zurückgeführt wurde.

Aehnlich werden auch subkutane Abszesse nach Gonokokken-Einspritzung erklärt.

Ich selbst habe (No. 1445) ein der menschlichen Blennorrhoe völlig analoges Krankheitsbild durch Impfung der Konjunktiven neugeborener Kaninchen erzeugt. Allerdings gelang auch mir nur in 2 Fällen aus dem Kaninchenei ter die Gonokokken in Reinkultur zu gewinnen. Christmas, Nicolaysen, Grosz und Kraus, Wildbolz, Urbahn (No. 1440) u. a. wiederholten die Versuche; die meisten Autoren erzeugten Eiterung, d. h. Blennorrhoe; Grosz und Kraus fanden sie sogar fast regelmäßig; sie konstatierten intrazelluläre Gonokokken im Eiter; da aber die Reinkulturen nicht gelangen, so fassen die Autoren die Konjunktivitis nicht als Blennorrhoe, sondern als eine durch Toxine bedingte Reizung auf.

Impfung der vorderen Augenkammer des Kaninchens mit Gonokokken ruft schwere Eiterung, Hypopyon (Scholtz, Urbahn, Maslowsky) hervor. Auch ich habe bei meinen Versuchstieren durch Fortschreiten der Eiterung von der Konjunktiva auf die Hornhaut in die vordere Kammer Hypopyonbildung gesehen.

Alle Autoren sind einig, daß die Gonokokken durch Tierpassage morphologisch ihre charakteristischen Eigenschaften verlieren. Das Gleiche gilt, wie heute allgemein anerkannt ist, für die Fortzüchtung auf künstlichen Nährböden (Involution). Nach Pinto sollen die Gonokokken schließlich sogar Ketten bilden und grampositiv werden.

Der Beweis, daß Gonokokken im Tierkörper sich wirklich vermehren und nicht nur als eingeschleppte Parasiten fortvegetieren, brachte Wildbolz (No. 1439). Nach Injektion einer nur wenige, involvierte Gonokokken enthaltenden Serumbouillon fand er massenhaft Gonokokken im Herzblut von Meerschweinchen. Sera gonokokkeninfizierter Meerschweinchen agglutinierten im Gegensatz zu normalen Seris, speziell ältere Gonokokken-Generationen, schnell. Moskalew (No. 1435) schreibt dem Serum geimpfter Kaninchen sogar prophylaktische und kurative Eigenschaften zu.

Der ansteckende Scheidenkatarrh der Rinder.

Unter ansteckendem Scheidenkatarrh des Rindes versteht man eine durch einen Streptokokkus hervorgerufene, klinisch der nicht gonorrhoischen Vaginitis des Menschen gleichende Affektion.

Die Krankheit, 1887 von Iseppini zuerst beschrieben, breitet sich seit 1895 schnell in Deutschland und der Schweiz aus. Nach Heß (No. 1117) erkranken Kühe und Kälber weit häufiger als Stiere (vgl. weiter unten). In infizierten Beständen sind 60 pCt. weibliche, 48 pCt. männliche Tiere erkrankt. Von den trächtigen Tieren bleiben 52 pCt. gesund.

Die Affektion wird direkt durch Berührung der Genitalien beim Geschlechtsverkehr, bei Versuchen zum Verkehr, oder indirekt durch beschmutzte Gegenstände übertragen.

Der klinische Verlauf der Krankheit ist bei Kühen folgender: 2—3 Tage nach der Einbringung infektiösen Materials in die Scheide sieht man Rötung und Schwellung der Scham und schleimig eitrigen Belag der Schleimhaut. Nach weiteren 1—2 Tagen erheben sich reihenförmig angeordnete Knötchen von der Größe eines halben Hirsekorns oder halben Hanfkorns über das Schleimhautniveau, besonders in der Klitorisgegend. Es handelt sich vielfach um geschwollene Lymphfollikel.

Die Knötchen wandeln sich innerhalb 24—72 Stunden in graue durchscheinende Bläschen um, die am nächsten Tage platzen und zu oberflächlichen, schnell zusammenfließenden Geschwüren werden.

Der Ausfluß ist geruchlos, trocknet an den Schamhaaren und an der unteren Schwanzfläche zu Krusten ein. Während der Zeit ist jede Berührung der Genitalien schmerzhaft. Die Erkrankung greift nur selten auf die Gebärmutter über, erlischt meist nach 3—4 Wochen.

Die Affektion ist zwar, besonders bei jungen, zum erstenmal erkrankten Tieren, prognostisch gutartig, kann aber zur vorübergehenden oder sogar zur dauernden Sterilität, sowie zum vorzeitigen Verkalben Veranlassung geben.

Der Scheidenkatarrh geht auch auf die Stiere über; die Symptome sind verschieden. Bald kommt es zu einer Schwellung des Gliedes, bald zur Absonderung eines reichlichen sero-purulenten Sekretes der Vorhaut, bald zur Bildung von grauen Bläschen oder rotgelben Knötchen auf Vorhaut, Eichel und Glied. Fast stets finden sich auf den langen Haaren des Gliedes Krusten von eingetrocknetem Sekret (Heß).

Die Krankheit gleicht durch die mangelhafte Ausbildung von immunisierenden Substanzen sehr der menschlichen Gonorrhoe. Sie bewirkt keine Immunität; Superinfektion scheint möglich zu sein.

Der gramnegative Streptokokkus, der als Erreger des Scheidenkatarrhes gilt, besteht nach Ostertag[1]) aus 6—9 Gliedern, ist mit den bekannten Anilinfarben färbbar, findet sich nur im Scheiden- oder Uterussekret, nie im Blute. Er wächst auf den üblichen Nährböden (trübt Bouillon), am besten auf Urin- oder Glyzerinagar. Er ist nur für Rinder pathogen.

Nach Heß sind die Uebertragungsversuche mit Sekret des Uterus, der Vagina, der Urethra positiv ausgefallen; weniger infektiös ist das Blasenbildung zeigende Gewebe. Negative Resultate kommen vor, wenn man z. B. das Sekret des Präputium oder der Glans chronisch kranker Stiere verimpft. In solchen Fällen aber kann man von dem Sekret der tieferen Partien der Urethra (aus der Beckengegend) noch erfolgreiche Uebertragungen vornehmen.

Auf den Scheidenkatarrh, der durch Gebärmutterkatarrh vorgetäuscht wird, kann hier nur hingewiesen werden. Erwähnt sei auch das gelegentliche Vorkommen von gänseeigroßen Zysten in den Ausführungsgängen der Bartholdinischen Drüsen bei Kühen (Röder, No. 12).

---

1) Ostertag, In Kolle-Wassermanns Handbuch.

Weißer Fluß. Gutartiger Scheidenkatarrh der Stuten.

Nach Rehrs (No. 102) kommt bei Stuten eine schleimige Absonderung aus den Genitalien vor, die weder mit der Metritis, noch mit der Trächtigkeit etwas zu tun hat, sondern auf eine Reizung infolge Ueberhitzung bei der Rossigkeit zurückzuführen ist. Besonders soll diese Reizung eintreten, wenn die Tiere warm geritten sind, bevor sie gedeckt werden.

Ansteckende Geschlechtskrankheiten der Schafe.

Von Flock, McFaydean, Williams wurde in England eine Affektion der Genitalien bei Schafen beschrieben, die bei den Muttertieren schmerzhafte Schwellungen der Schamlippen, Geschwüre der Genitalien und der angrenzenden Haut, sowie schleimig-eitrigen Ausfluß an der Scheide, bei Hammeln schmerzhafte Schwellungen des Gliedes verursachte. Zuweilen wurde auch Geschwürs- und Krustenbildung an der Lippe und Nase festgestellt. Die leicht und spontan abheilende Affektion verbreitete sich schnell in einem Stalle. McFaydean konnte durch Uebertragung von Scheidensekret experimentell im Schlauch der Hammel die Krankheit erzeugen (Hutyra-Marek).

Ansteckende Geschlechtskrankheiten der Kaninchen.

Friedberger und Fröhner sahen in einer Zucht edler Kaninchen eine durch Schwellung der Vulva und des Präputium sowie durch schleimig-eitrigen Ausfluß charakterisierte Affektion (Hutyra-Marek). Zwirn (No. 760) beobachtete gleichfalls in einem ganzen Wurf fleckig gerötete Scheidenschleimhaut und Katarrh.

Die Erkrankungen des **Euters** sind, soweit sie dermatologisches Interesse haben, in früheren Kapiteln behandelt. Die speziellen Affektionen der Milchdrüse, die allerdings entwicklungsgeschichtlich eine Hautdrüse ist, haben wir nicht berücksichtigt. Eine gute Darstellung der infektiösen Euterentzündungen gibt Kitt in Kolle-Wassermanns Handbuch.

Die Beschälseuche, Dourine.

Die Beschälsäuche ist seit ihrer ersten Beschreibung mit der Syphilis des Menschen verglichen worden. Beide Affektionen werden durch den Geschlechtsverkehr übertragen, rufen primäre Genital- und sekundäre Drüsen- und Hautaffektionen hervor, befallen in späteren Stadien das Nervensystem. Beide Krankheiten werden durch ähnliche Erreger hervorgerufen; die Spirochaeta pallida ist nach Schaudinn eine Variation oder Entwicklungsform des Trypanosoma. Der Erreger der Dourine ist das Trypanosoma equiperdum.

Trotzdem besteht zwischen der Syphilis und der Beschälseuche ein prinzipieller Unterschied. Die häufig vorgenommene Impfung der Pferde mit Syphilis (Hertwig, Piorkowski u. a.) erzeugt nie Beschälseuche. Quecksilber und Jod haben auf die Dourine keinen therapeutischen Einfluß.

Die folgende Darstellung beschränkt sich auf das für die vergleichende Pathologie der Haut Wichtige.

Die 1816 zuerst in Trakehnen beobachtete Krankheit hat in den meisten Ländern Europas Seuchen von kürzerer oder längerer Dauer hervorgerufen, größere Ausdehnung in den afrikanischen Mittelmeerländern erreicht. Aus Deutschland

schien sie verschwunden. 1906 wurde durch eine aus Rußland eingeführte Stute ein Hengst, 1908 4 Landbeschäler infiziert. Von den 4 Hengsten wurden 208 Stuten gedeckt, von denen 47 erkrankten und 28 seucheverdächtig waren (Fröhner, No. 1617).

Spontan erkranken nur die Equiden; Esel sind nach Baldrey weniger disponiert. Hunde sollen durch experimentelle Infektion der vorderen Augenkammer infiziert werden und nach 6—11 Wochen eingehen (Nocard). Die Uebertragung vermittelst des Blutes kranker Tiere gelingt leicht auf Ratten, Mäuse, Meerschweinchen und Kaninchen, ruft aber kein der Dourine ähnliches Symptomenbild hervor.

Bergeret und Bonin (Lyon médical 19. 3. 05) wollen eine Uebertragung der Dourine auf den Menschen beobachtet haben. Ein 19jähriger Stallknecht bekam nach wiederholtem sodomitischen Verkehr mit einer von einem algerischen Hengst infizierten dourinekranken Stute einen weißlichen Harnröhrenausfluß mit erheblicher Drüsenschwellung. Es kam zu einer Prostataentzündung und erheblicher Schädigung des Allgemeinbefindens, der Pat. verlor auffällig schnell die Haare. Geschlechtsverkehr mit Frauen wurde geleugnet, Gonokokken nicht gefunden, Schanker der Harnröhre nicht nachgewiesen. Die wegen des Haarverlustes unternommene antisyphilitische Behandlung war erfolglos und wurde auffallend schlecht vertragen. Erst tonisierende Behandlung führte nach längerer Zeit zur Heilung. Selbstverständlich kann es sich um eine septische Infektion mit dem Scheidensekret der rossigen Stute gehandelt haben; auffallend ist die Beobachtung trotzdem.

Der Erreger der Beschälseuche, das Trypanosoma equiperdum Doflein ist ein zu den Mastigophoren (vgl. Tabelle S. 270) gehörendes, mit Geißel, Geißelwurzel und undulierender Membran ausgestattetes Protozoon von 18 bis 30 μ Länge, 2—5 μ Breite. Nach Buffard und Schneider wandert bei der vorn und hinten gleichzeitig beginnenden Längsteilung der Protozoenkern an die Geißelwurzel [1]). Die Parasiten finden sich im Blut, in den Exsudaten des Auges, bei den künstlich infizierten Tieren auch in den Hautödemen. Während bei den geimpften kleinen Nagern ihre Konstatierung meist sehr leicht ist, konnte bei 4 im Fröhnerschen Institut lange Zeit beobachteten Pferden nur einmal der Nachweis von Trypanosomen geführt werden. Sie fanden sich dagegen reichlich bei einer mit dem Blut des kranken Tieres geimpften Maus. In einem von Monod (No. 1719) in Constantine beobachteten Fall typischer Dourine war das Blut des kranken Pferdes parasitenfrei; im Blute eines geimpften Kaninchens dagegen wurden die Trypanosomen reichlich nachgewiesen. Zuweilen findet man (Dausel No. 1722) erst während des Fiebers im Blut die vorher vergeblich gesuchten Parasiten. Auch im Sperma, in der Milch, in den erweichten Herden des Rückenmarks sollen Trypanosomen vorkommen.

Bei experimenteller Uebertragung sterben kleine Nager nach 2, Kaninchen nach 4—16 Wochen unter Symptomen einer Verschlechterung des Allgemeinbefindens (Fieber): es kommt zu schleimig-eitrigen Ausflüssen aus der Konjunktiva, zu Oedemen

1) Die einzelnen Stadien der Entwicklung der Dourine-Trypanosomen sind wenig studiert; Interessenten seien auf die Werke von Doflein und von Laveran und Mesnil: Trypanosomes et Trypanosomiases, Paris 1904, verwiesen; Rabinowitsch und Kempner, Zentralbl. f. Bakt., Bd. 34, S. 804 geben die ganze Literatur.

und Ulzerationsbildung an den Genitalien. Erfolgt Abort, so ist der Fötus trypanosomenfrei.

Fortgesetzte Tierpassage erhöht die Virulenz für die kleinen Nager. Impfungen von Pferden und Eseln soll nach Kästner nur lokale Genitalveränderungen bewirken.

Tiere, die die Krankheit überstanden haben, bleiben noch längere Zeit infektiös.

Klinisches Bild: Es mag dahingestellt bleiben, ob, wie Kästner angibt, Maultiere und Wallache immer gegen die Beschälseuche immun sind; in Wirklichkeit wird die Affektion vorwiegend durch den Geschlechtsverkehr übertragen. Versuche von Hertwig, Prince und Lafosse, Transbot, Peuch, gesunde Stuten von kranken Hengsten belegen zu lassen, haben positive Resultate ergeben. Pillwar (No. 482) beobachtete allerdings die Krankheit auch bei Tieren, die nicht belegt waren. Zweifellos ist aber auch eine indirekte Uebertragung durch Gebrauchsgegenstände (Riemenzeug, Bürsten usw.) möglich. Sie erklärt z. B. die Erkrankung eines einjährigen Fohlens aus der Beobachtung Hables (No. 465).

Keine Rolle spielt die Erblichkeit (entgegen früheren Behauptungen), dagegen scheint eine natürliche Immunität einzelner Tiere zu bestehen. Ein Ueberstehen der Erkrankung schützt vor Neuinfektion.

Nach Hertwig (No. 164) zeigen sich die ersten Symptome der Erkrankung beim Hengste 2—4 Tage nach der Infektion in Gestalt von Schwellungen des Schlauches und des Hodensackes, die die Tiere beim Sprungakt etwas hindern. Nach Nocard beträgt die Inkubationsdauer bis 2 Wochen. Das Oedem ist in einem Teil der Fälle indolent, in einem andern Teil mit akuten entzündlichen Erscheinungen verbunden. Nach 3—6 Wochen schwindet die Anschwellung wieder. Das Oedem erstreckt sich auch auf die Urethralschleimhaut, die infolge der Schwellung sich polypenartig vorwölbt. Besonders stark schwillt die Eichel an, so daß der Koitus, obwohl die Neigung zum Geschlechtsverkehr unvermindert bestehen bleibt, schmerzhaft wird. Auf dem Penis selbst werden rote Flecke beobachtet. Häufig besteht Miktionsdrang. Lymphdrüsenschwellung der Leisten ist nach Schneider (No. 1241) die Regel.

Bei den Stuten fällt zuerst die Schwellung des Wurfes auf; die Klitoris sieht aus der blassen mit dunkelroten Flecken bedeckten Scheide hervor. Oft schießen kleine Bläschen, die sich zuweilen in Geschwüre umwandeln, auf. Auch an der Stelle der „roten Flecke“ entwickeln sich Erosionen. Die Schleimhaut erscheint dann blaßrötlich oder gelblich. Auch bei den Stuten kann sich die primäre Schwellung über die Genitalien auf die Bauchhaut und auf die Brüste ausdehnen. Die Tiere sind im ersten Stadium der Krankheit nymphomanisch aufgeregt, haben häufigen Harndrang, bewegen andauernd den Schwanz.

Bereits in der ersten Krankheitsperiode werden Störungen des Allgemeinbefindens (Fieber) beobachtet; sie steigern sich in dem zweiten durch das Auftreten von Exanthemen und Enanthemen charakterisierten Stadium der Krankheit. Als Enantheme können die vor allem von Fröhner genauer beobachteten Konjunktivitiden

und Rhinitiden sowie die leichten Albuminurien aufgefaßt werden. Das typische Dourineexanthem wird durch die sogenannten „Talerflecke“ repräsentiert.

Durch die Güte des Herrn Prof. Fröhner hatte ich Gelegenheit, die Hautaffektionen bei den vier in Berlin beobachteteten Pferden genauer zu beobachten. Hautklinisch gleichen die Talerflecke nicht den sekundären oder tertiären Syphiliden, sondern dem Erythema exsudativum multiforme.

Auf der unveränderten Haut, meist an der Kruppe und am Schwanzansatz, aber auch an allen anderen Körperstellen, befinden sich weiche, ödematöse, für das Gefühl etwas höher temperierte runde Anschwellungen von 5—15 cm Durchmesser und $^1/_4$—1 cm Höhe, deren Berührung den Tieren nur mäßig unangenehm ist

Figur 161.

Beschälseuche. Talerflecke, Abmagerung (aus Hutyra-Marek, Lehrbuch).

(Fig. 161). Diese Urtikariabildungen entwickeln sich in 2—3 Tagen und persistieren meist 5—8 Tage; nicht selten bleibt die Einzeleffloreszenz aber auch länger bestehen. Fröhner sah Monate lang das Aufschießen und Verschwinden der Talerflecken. Ganz wie beim Erythema multiforme konnte man bei den Fröhnerschen Fällen eine zentrale Abheilung und ein peripherisches Fortschreiten feststellen, so daß ein ödematöser Ring, wie beim Erythema gyratum, übrig blieb.

An die Pigmentveränderungen bei der Syphilis erinnern die sog. Krötenflecke. Bei einer auf Fröhners Klinik beobachteten Schimmelstute kam es zu einer während der Beobachtung schnell zunehmenden Depigmentierung der Vulva, die in ihrer Intensität mehr an Vitiligo als an Leukoderma erinnert (vgl. Fig. 162). Die sog. Krötenflecke sind als Symptome der Beschälseuche, soweit ich die Literatur eingesehen habe, nicht oft beschrieben. Ihre Beziehung zur Erkrankung scheint mir

nach meinen Untersuchungen zweifellos. Ich glaube, daß es sich um eine Pigmentverschiebung infolge entzündlicher Prozesse handelt (vgl. Eigene Untersuchung CXXXI).

Im zweiten Stadium der Krankheit ist die Drüsenschwellung eine allgemeine.

Im dritten und letzten Stadium der 8—24 Monate dauernden Krankheit treten Blutveränderungen, nach Fröhner Eosinophilie und Erythrozytose und Lähmungen auf polyneuritischer Basis auf (Aehnlichkeit mit der syphilitischen Polyneuritis). Die starke Abmagerung hängt meist mit den neuritischen Prozessen zusammen. Auf die zahlreichen Symptome, die auf eine der Tabes ähnliche Rückenmarkserkrankung schließen lassen (Neigung der Haut zur Abszeßbildung, Disposition zur Keratitis und Knochenbrüchigkeit, Störungen der Harnentleerung, Sensibilitätsstörungen, Hyperästhesien und Pruritus, Lähmungserscheinungen usw.) gehen wir nicht genauer ein.

Figur 162.

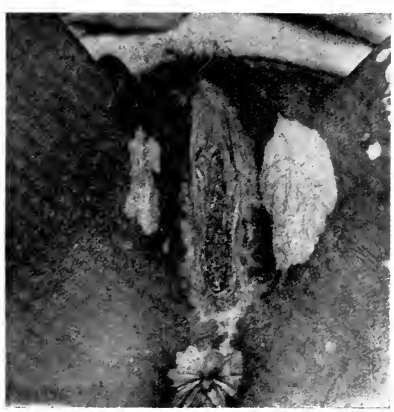

Symmetrische Vitiligo der weiblichen Genitalien.

Die erkrankten Stuten abortieren meist in 3—4 Monaten; tragen sie aus, so sind die Füllen bei der Geburt sehr elend. Auch diese Analogie mit der Lues ist bemerkenswert. Die Früchte sind jedoch nicht totfaul.

Es braucht wohl nicht besonders betont zu werden, daß die Stadieneinteilung nicht in jedem Falle klar hervortritt; wie bei der Lues ist auch in der Klinik der Dourine jeder Schematismus falsch.

Therapeutisch bemerkenswert ist bei dieser Trypanosomenkrankheit das völlige Versagen der Arsentherapie in den Fällen Fröhners. Monod dagegen erzielte durch 33 Einspritzungen von 33 g Atoxyl bei einem Pferde Heilung; eine Blutimpfung von den geheilten Tieren auf kleine Nager war erfolglos.

Pathologisch-anatomisch findet man in den geschwollenen Lymphdrüsen Zunahme der Pigmentierung und käsige Herde; ebenso in den Hoden, deren Binde-

gewebe oft gelb-sulzig infiltriert ist. Seröse Exsudate in Pleura- und Perikardhöhle sind häufig. Im unteren Lumbalmark sind rote Erweichungsherde und starke Degeneration der nervösen Elemente ein häufiger Befund. Aber auch Entzündung der peripherischen Nerven, insbesondere des N. ischiadicus, peroneus, tibialis und cruralis wurde beschrieben.

Eine Untersuchung der Talerflecke der Haut ist mir nicht bekannt. Nur die Hautödeme der Augenlider und Nasengegend bei experimentell mit Trypanosomen infizierten Kaninchen sind mikroskopisch untersucht. Halberstädter (No. 1721) konnte nach Härtung kleiner Hautstücke in konz. wäßriger Sublimatlösung (Aqu. destill. aa 150, Acid. acet. glac. 4,0 während 12—24 Stunden, Auswässern

Figur 163.

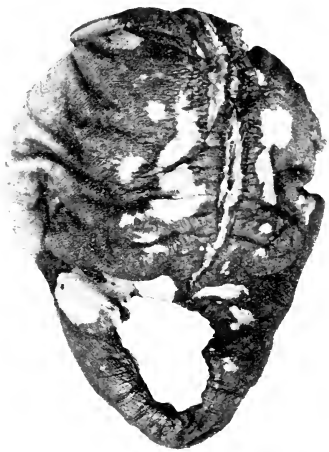

Beschälseuche. Krötenflecke von der Vulva einer Stute aus der Klinik von Prof. Fröhner. Anatomisches Präparat. Die große Oeffnung ist der Anus.

24 Stunden und Färbung der Paraffinschnitte in polychromem Methylenblau während 10 Minuten bei kurzer Alkoholdifferenzierung) die Trypanosomen in großer Zahl in dem Gewebe des ödematösen Augenlides eines mit Nagana infizierten Kaninchens unter dem Epithel nachweisen. Auch in den Hautgefäßen infizierter Mäuse waren Trypanosomen zu finden.

Depigmentierungen der Haut der Vulva einer Stute infolge Dourine (Krötenflecke).

(Eigene Untersuchung CXXXI.)

Von Herrn Prof. Dr. Fröhner erhielt ich ein Stück des Wurfes einer an Beschälseuche eingegangenen Stute zur Untersuchung. Fig. 163 zeigt das makroskopische Verhalten; die Aehnlichkeit des klinischen Bildes mit dem in Fig. 162 abgebildeten Vitiligo der weiblichen Genitalien ist überraschend. Mikroskopisch allerdings handelt es sich um absolut verschiedene Prozesse.

Obwohl makroskopisch die Vulva durchaus unverändert erscheint, ist sie Sitz schwerer pathologischer Veränderungen. Trotz aller Bemühungen, die Herr Dr. Juliusberg und ich selbst auf die Frage verwendeten, konnten wir keine Trypanosomen in Schnitten finden, ein Resultat, das angesichts der Schwierigkeiten, in histologischen Präparaten überhaupt die Parasiten nachzuweisen, und mit Rücksicht auf den in der ganzen Epidemie überhaupt nur einmal geglückten Fund von Trypanosomen nicht weiter auffallend ist.

Die Haut ist in ihrer ganzen Dicke erkrankt: Das Stratum corneum ist sehr dünn, das Stratum granulosum fehlt. Im sonst normalen Rete sind die Epithelien gequollen; nirgends sind gut die Stacheln der Epithelien zu erkennen. (Das Präparat war leider unzweckmäßig in sewachem Spiritus konserviert.) Ueber die Pigmentverhältnisse des Rete und des Korium wird am Schluß ausführlich berichtet werden. Die Papillarschicht ist wenig verändert; die subpapilläre Zone ist Sitz einer starken Zellinfiltration, die von den Gefäßen ausgeht und aus kleinen runden Zellen besteht. Zweifellos ist aber auch eine Vermehrung der spindelförmigen Bindegewebszellen festzustellen. Mastzellen finden sich nicht, sehr reichlich dagegen Plasmazellen, gelegentlich auch eosinophile Zellen. Die Zellinfiltration liegt vor allem um die Schweißdrüsen, die Talgdrüsen, die großen Gefäße und Nerven, die (quergestreiften) Hautmuskeln. Sie hat die Kapillaren zu gewaltigen Zellsträngen werden lassen. Die starke Beteiligung der Hautmuskulatur zeigt die Tiefe des Entzündungsprozesses am besten. Nirgends aber besteht im Korium Tendenz zur Abszeßbildung.

Die stärksten Veränderungen spielen sich in den Schweißdrüsen ab. Es ist leicht, an den verschiedenen Stellen desselben Präparates die einzelnen Stadien des pathologischen Prozesses festzustellen. In den wenig veränderten Schweißdrüsen sieht man in den wohl erhaltenen Zellen intra- und extrazelluläres Pigment liegen; zuweilen erblickt man völlig mit Pigment vollgepfropfte Zellen, die geradezu Aehnlichkeit mit Mastzellen haben (vgl. Meirowskys Untersuchungen No. 1633) Ohne größere Bedeutung sind gelegentlich vorkommende zystische Erweiterungen. Während anfangs die Entzündung periglandulär um die Schweißdrüsen lokaliisert ist, geht allmählich die ganze Drüse in ein einziges Rundzelleninfiltrat auf; nur die ungemein starken Pigmentkonturen der früheren Tubuli charakterisieren die gleichmäßige Zellanhäufung als untergegangene Schweißdrüsen; stellenweise sind die keine einzige Drüsenzelle mehr zeigenden Tubuli gewissermaßen mit kleinen und sehr großen Pigmentkörnchen und Schollen ausgegossen, haben aber ihre charakteristische S-Form dabei bewahrt.

Sehr bemerkenswert ist der schweren Erkrankung der Schweißdrüsen gegenüber die absolute Intaktheit der Talgdrüsen. Ebenso sind die an dieser Stelle normal sehr schwach entwickelten Haare ohne jede Veränderung. Die Haarschäfte sind überall erhalten.

Das Hauptinteresse knüpft sich an das Verhalten des Pigmentes. Die stark pigmentierten Partien zeigen nach meinem Urteil eine gewaltige Hyperpigmentation. Bei keinem der vielen Tiere, die ich untersucht habe, fand ich ähnliche Massen von Pigment. Das ganze Rete ist so stark mit Pigment erfüllt, daß bis in die obersten Zellschichten der Zellkern in eine Farbstoffzone geradezu eingehüllt ist. Das Stratum corneum ist gleichfalls mit Pigmentkörnchen gefüllt. Die 3 untersten Zellschichten des Rete sind infolge ihres Pigmentgehaltes selbst in dünnen Schnitten nur schwer zu differenzieren. In der subpapillären Schicht finden sich soviel Pigmentmassen, daß man geradezu an die Grenzschichten von Melanomen erinnert wird. Der Farbstoff liegt meist intrazellulär, oft aber nach dem Untergang der Zellen auch extrazellulär. Die Talgdrüsen enthalten nur an der Membrana propria in Infiltratzellen Pigment. Sehr viel Farbstoff liegt in den Zellen der perivaskulären Infiltrate; im Lumen größerer Gefäße habe ich kein Pigment gefunden.

An den makroskopisch ganz weiß erscheinenden Hautpartien sind die Epithelien ziemlich normal; die pathologischen Prozesse sind nicht intensiver als an den stark pigmentierten. Etwas Pigment findet sich in der Basalschicht des Rete in einer nach der Mitte des Leukodermafleckes abnehmenden Intensität. An einzelnen Stellen sieht man fast in jeder Basalzelle einige Pigmentkörnchen, an anderen sind größere Zellkomplexe völlig pigmentfrei. Mäßig viel Pigment (beträchtlich weniger als an den dunklen Hautstellen) liegt in der subpapillären Zone des Rete der weißen

Partien. Die tiefgelegenen Schweißdrüsen der weißen Flecke lassen an Pigmentgehalt keinen Unterschied gegen die dunkle Haut mehr erkennen.

Die Vorstellung, daß das Pigment aus der Epidermis in die Tiefe z. B. der Schweißdrüsen (durch Chemotaxis oder durch Chromatophorentätigkeit) gelangt ist, findet durch die Präparate keine Unterstützung. Bemerkenswert ist die Aehnlichkeit mit den Verhältnissen beim Morbus Adisonii (vgl. Untersuchung No. CXXIX).

Eine Hypothese über die Art des Pigmentschwundes kann ich nicht aufstellen. Neben dem Untergang des Pigmentes scheint nur eine Pigmentverschiebung wahrscheinlich.

Mit der Perlsschen Eisenreaktion konnte zwar eine leichte diffuse Blaufärbung (Berliner Blau) des ganzen Präparates erzielt werden, ein Gehalt des Pigmentes an Eisen war aber nicht nachweisbar.

Interessant ist das Vorkommen von Exanthemen bei der Trypanosomenkrankheit des **Menschen**, der Schlafkrankheit. Nach Darré (Les Symptômes cutanés de la Trypanomiase humaine. Annales de Dermatol., 1908, No. 12) beobachtet man bereits im ersten Stadium rote Punkte auf der Haut, die durch den Stich der Glossina palpalis hervorgerufen sind. Gelegentlich entstehen im Anschluß an den Stich Furunkel, fieberhafte Lymphangitiden, entzündliche Oedeme. Die Erscheinungen sind als Sekundäraffektionen durch Eitererreger aufzufassen, sie haben aber für die Bestimmung der Infektionszeit Bedeutung. Nicht selten findet man Symptome der Schlafkrankheit nach 14 Tagen, gelegentlich nach 2—3 Tagen, ganz ausnahmsweise nach 24 Stunden.

Im späteren Krankheitsverlauf entwickeln sich 2 Arten von Hautkrankheiten: I. Erytheme mit papulösen pustulösen Effloreszenzen und II. polymorphe urtikarielle Exantheme. Die stark juckenden Exantheme scheinen mit einer Ueberempfindlichkeit der Haut, die vielleicht zentralen Ursprungs ist, im Zusammenhang zu stehen. Infolge des Kratzens entstehen Papeln und Pusteln. Die polymorphen urtikariellen Exantheme haben die größte Bedeutung; sie kommen in allen Stadien in mehr als der Hälfte der Fälle vor. Teils sind es über das Hautniveau prominierende Plaques, teils circinäre Bildungen von 11—12—24 cm Durchmesser. Sie bleiben meist längere Zeit bestehen, es können aber auch zentrale Abheilungen oder zentrale Bestände bei peripherischem Wachstum konstatiert werden. Die Flecke können auch 1—2 Jahre unverändert bleiben. Nach 1—2 Einspritzungen von 0,5 Atoxyl schwinden sie nach 6—10 Tagen, nur selten trotzen sie der Therapie.

Pathologisch-anatomisch ist der Befund von Trypanosomen in dem Gefäßnetz der erkrankten Hautpartien selbst bei Abwesenheit der Parasiten im Blut, das durch Skarifikation gewonnen wurde, bemerkenswert. Histologisch sind Oedem, Kongestion, Infiltration um die Gefäße, sowie parallel zu den Gefäßen verlaufende Infiltrationsstränge (Lymphkapillaren), Wucherung der fixen Bindegewebszellen zu konstatieren. Meist besteht die Infiltration aus mononukleären, selten aus neutrophilen polynukleären Zellen. Die Aehnlichkeit der Exantheme mit den Talerflecken ist wichtig.

Bläschenausschlag der Pferde.

Der Bläschenausschlag der Pferde (leider häufig als gutartige Form der Dourine in der Literatur bezeichnet), das Exanthème coïtale, besitzt hautklinisch große

Aehnlichkeit mit dem Herpes progenitalis. Im Gegensatz zum Herpes ist die Affektion jedoch infektiös (Erreger unbekannt); die Uebertragung erfolgt von Tier zu Tier, aber auch durch Gebrauchsgegenstände. Wie der Herpes befällt der Bläschenausschlag wiederholt, sogar innerhalb weniger Wochen, das gleiche Tier.

Klinisches Bild. 1—2 Tage nach der Infektion zeigen sich bei der Stute als oft beschriebene Allgemeinsymptome Unruhe, Harndrang, leichte Schwellung in der Urogenitalsphäre; zäher Schleim wird von der geröteten Schleimhaut abgesondert, es bilden sich kleine Bläschen, die nach 2—6 Tagen in rundliche, bald glatte, bald zackige Ränder zeigende Geschwüre sich umwandeln. Nach wieder 6—8 Tagen beginnt die Heilung, die nach weiteren 10—12 Tagen unter Hinterlassung weißlicher Narben vollendet ist. Die Narbenbildung kann so beträchtlich sein, daß der vorher dunkelschwarz pigmentierte Wurf einer Stute isabellenfarbig wurde (Göppert No. 175).

Die Krankheit verläuft analog beim Hengst auf der Rute. Die Bläschen sollen hier (nach Hertwig) erbsengroß werden. Hable (No. 465) beobachtete bei Hengsten Abnahme der Geschlechtslust. Die Narben bleiben vor allem auf der Eichel zurück (vgl. Herpes progenitalis-Narben beim Menschen).

Die Krankheit endet spontan gutartig (Herpes progenitalis), zuweilen ist Kauterisation (Renaud No. 489) erforderlich.

Die Affektion ist in Frankreich mit den Pferdepocken zusammengeworfen worden. Schneidemühl erwähnt den Uebergang des Bläschenausschlages auf die Hände des Wartepersonals.

Bläschenausschlag der Rinder.

Volkswirtschaftlich hat der Bläschenausschlag der Rinder eine anscheinend von Jahr zu Jahr steigende Bedeutung, da Sterilität und Aborte häufige Folgen sind. Es sei erwähnt, daß 1905 7338 Rinder in Deutschland erkrankten. Nach Numan (No. 229) waren 1847 im südlichen Holland 1 Million Rinder befallen.

Auch der Bläschenausschlag der Rinder wird durch Geschlechtsverkehr übertragen. Die Erkrankung von Ochsen führt Köhler (No. 236) auf das versuchte Anspringen zurück (Anreiten der Kalbinnen). Vielleicht lassen sich auch so Stallinfektionen und Ansteckungen auf der Weide erklären, wenn Geschlechtsverkehr ausgeschlossen ist (Fenner (No. 8). Die Inkubation dauert 3—6, selten 1—2 oder 10—11 Tage.

Auch diese Krankheit setzt mit einem Blutandrang nach den Genitalien ein. Harndrang, Ausfluß aus den Geschlechtsteilen, Juckreiz, leichte Erregbarkeit (Erektion des Penis beim Kitzeln unter dem Schwanz). Bei den Kühen besteht Rötung der Scheide, bei den Stieren Schwellung des Schlauches: es bilden sich Bläschen, die unter Absonderung von klebriger Substanz platzen und sich in Geschwüre umwandeln, die zackige Ränder zeigten. Heilung erfolgt in 10—12 Tagen unter Hinterlassung weißlicher Narben (Staub No. 241).

Fieber ist kein konstantes Symptom (Numan No. 229), wird aber sehr häufig beobachtet (Staub). Meist leidet die Milchsekretion nicht, obwohl auch das Gegen-

teil vorkommt. Die Geschlechtslust läßt im Verlauf der Krankheit nach, stellt sich aber wieder bei Abheilung der akuten Prozesse wieder ein. Hallenbach (No. 654) sucht 2 Arten des Bläschenausschlages der Rinder zu unterscheiden. Die eine, die kleinblasige Form, ist wohl zweifellos mit dem ansteckenden Scheidenkatarrh der Rinder identisch: Hallenbachs kleine Bläschen sind wohl als Lymphfollikel aufzufassen (vgl. das Kapitel Scheidenkatarrh).

Der Verlauf ist meist günstig (in 2, seltener 3—4 Wochen Heilung); durch Sekundärinfektion der Geschwüre (Pyämie) kann die Prognose getrübt werden. Fenner (No. 8) behauptet, daß das Ueberstehen der Erkrankung nicht vor Neuerkrankung schützt (vgl. Herpes progenitalis). Er hält Uebertragung des Bläschenausschlags der Pferde auf Rinder für ausgeschlossen. Auch Kalteyer und Kalb (No. 842) stellen die Entwicklung der Immunität durch Ueberstehen einer Erkrankung in Abrede.

Experimentelle Syphilis.

Die Syphilis kommt bei Tieren als idiopathische Krankheit nicht vor. Die Beschälseuche hat klinisch zweifellos eine gewisse Aehnlichkeit mit der Syphilis, ist aber, wie früher gezeigt, ein morbus sui generis. Die Hasenvenerie ist eine durch Pseudotuberkelbazillen (Bollinger) oder Wundinfektionsbazillen (Th. Mayer) hervorgerufene, durch die Bildung von Granulationsgeschwülsten mit nekrotischen Herden charakterisierte Affektion, die nur wegen der häufigen Erkrankung der Hoden in Beziehung zur Lues gebracht worden ist.

Die zahlreichen früheren Versuche, die Syphilis auf Tiere zu übertragen, sind mißlungen. Zuweilen sind die Experimentatoren durch die Aehnlichkeit mancher Schweineexantheme mit syphilitischen Effloreszenzen getäuscht worden[1]). Die neue Periode der experimentellen Syphilisforschung beginnt mit der Erzeugung der Syphilis bei den Menschenaffen durch Metschnikoff und Roux 1903 und mit der Entdeckung des Syphiliserregers, der Spirochaete pallida durch Schaudinn und Hoffmann 1905.

Auf die Forschung über die Spirochaete pallida soll, soweit sie die menschliche Pathologie betrifft, gar nicht eingegangen werden. Von der experimentellen Tiersyphilis sollen unter Vermeidung zu eingehender Kasuistik nur die einigermaßen feststehenden Tatsachen referiert werden.

Als Versuchstiere gelten heut außer den anthropoiden Affen auch alle niederen Affen (z. B. Makakus, Cynocephalus, Cercopithecus u. a.). Es sind aber auch Kaninchen, Hunde, Schafe, Katzen (?) und nach Siegel weiße Mäuse empfänglich. Nach Siebert sind bei den ausgedehnten Versuchen der Neißerschen Expedition auf Java alle Uebertragungen auf Vögel ohne Erfolg geblieben.

1) Ich besitze in meiner Sammlung ein von einem sonst gesunden, d. h. für den Fleischverkehr seiner Zeit freigegebenen Schwein stammendes Hautpräparat, das der Fachmann für den Typus eines syphilitischen papulösen Exanthems halten würde. Es hat sich wohl um einen Autointoxikationsausschlag gehandelt. Die mikroskopische Untersuchung ergab sogar auch ein von den syphilitischen Prozessen nicht wesentlich verschiedenes Bild (zirkumskripte oberflächliche Zellinfiltration).

Die Spirochaete pallida bei der experimentellen Affensyphilis.

Die Spirochaete pallida wurde gleich nach ihrer Entdeckung von Metschnikoff und Roux in experimentell erzeugten Primäraffektionen der Affen gefunden. Von 31 Tieren zeigten 23 die Parasiten. Ein Unterschied in der Häufigkeit der positiven Befunde zwischen höheren und niederen Affen war nicht festzustellen. Ganz wie beim Menschen schwankte die Häufigkeit der Spirochäten bei den einzelnen Tieren und den einzelnen syphilitischen Prozessen zu verschiedenen Zeiten ganz gewaltig. Zu ähnlichen Ergebnissen kamen andere Forscher, wie Kraus, Finger, Landsteiner; Zabolotny (No. 1770) fand die Spirochaete pallida 6 mal in Primäraffekten. Siebert gibt an, fast in jedem Impfsyphilid die Spirochäten nachgewiesen zu haben.

Ravaut und Burnet, Levaditi und Manouélian fanden auch im Schnittpräparat der Primäraffekte der Affen fast regelmäßig Spirochäten.

In den sekundären Eruptionen sind die Parasiten seltener nachgewiesen: Metschnikoff und Roux fanden sie in Plaques mouqueuses, Zabolotny in Papeln, Bärmann bei sekundären Hautsymptomen des Gibbon, Levaditi und Manouélian in Lymphdrüsen, Zabolotny im Nasensekret und in der Milz. Letztere Befunde sind aber vereinzelt. Neißer z. B. konnte in Milz und Knochenmark geimpfter Tiere nie Spirochäten konstatieren. Die Impfung mit den spirochätenfreien Organen ergab aber stets wieder spirochätenhaltige Primäraffekte.

Klinisches Bild der experimentellen Affensyphilis.

Beim **Schimpansen** scheint die Impfung stets erfolgreich zu sein. 15—49 Tage nach der Inokulation bildet sich ein leicht hervorspringender runder, oft mit Bläschen, die zu Borken eintrocknen, besetzter Fleck. In anderen Fällen werden die Bläschen durch Schuppen ersetzt. Bald entstehen Erosionen, aus denen Ulzerationen mit polyzyklischen Rändern werden; Krustenbildung in verschiedener Intensität, Neigung zu serpiginöser und phagedänischer Ausbreitung wird beobachtet. Nach 1—2 Monaten beginnt die Heilung, die sich unter Hinterlassung einer mehr oder weniger pigmentierten Narbe vollzieht. Gelegentlich induriert die bereits geheilte Narbe des Primäraffektes wieder (Chancre redux).

Gleichzeitig mit der Ausbildung des Primäraffektes schwellen die benachbarten Lymphdrüsen an; gelegentlich wurde auch bei Sektionen allgemeine Adenopathie festgestellt (Levaditi).

19—61, im Mittel 32 Tage nach der Infektion stellen sich Sekundärerscheinungen bei $^1/_3$—$^2/_3$ aller Tiere ein. Plaques mouqueuses gleichende Schleimhauterosionen bilden sich auf den Lippen, der Zunge und der Mundschleimhaut aus, schwinden, rezidivieren, heilen meist nach Ablauf von 6 Wochen. Siebert sah auch breiten Kondylomen gleichende Affektionen der Vagina. Häufiger sind makulo-papulo-squamöse Hautsymptome, die besonders an den weniger behaarten Teilen des Bauches und der Schenkel deutlich sind. Es sind bis 60 Einzeleffloreszenzen beobachtet. Krustöse Formen kommen vor; besonders charakteristisch ist die Psoriasis palmaris und pantaris.

Von Organerkrankungen ist allein eine Vergrößerung der Milz zu konstatieren. Gelegentlich kommen schnell vorübergehende Lähmungserscheinungen vor. Tertiäre Symptome fehlen ebenso wie alle Sektionsresultate.

Figur 164.



Ulzerierter Primäraffekt und ulzerierte Hautpapeln eines weiblichen Schimpansen (nach E. Hoffmann, Atlas der exper. Syphilisforschung).

Figur 165.

Leukopathia syphilitica bei Cercocebus fuliginosus, $4^2/_3$ Monat nach der Infektion (nach E. Hoffmann, Atlas).

Impfung des Penis erzeugt keinen klinisch der menschlichen Sklerose gleichenden Primäraffekt.

Beim **Gibbon** gleicht der Primäraffekt dem des Schimpansen; die meist papulösen Sekundärsymptome sind verimpfbar. Beim **Orang-Utang** sind nur nach etwa 24 Tagen auftretende Primäraffekte, nie charakteristische sekundäre Symptome festgestellt. Die **niederen Affen** scheinen sämtlich, wenn auch in verschiedenem Grade, für die Impfung empfänglich zu sein; die Zahlenangaben schwanken von 60—90 pCt., sie sind vielleicht von dem Impfmodus (Skarifikation und Infektion, oder Taschenbildung und Implantation eines Gewebsstückchens) abhängig. Nach 18—24 Tagen entwickelt sich der Primäraffekt, der oberflächlicher und weniger induriert ist, dabei aber noch mehr Neigung zur polyzyklischen Ausbuchtung der Ränder hat als der Schanker des Schimpansen. Nach 10 Tagen beginnt die Heilung. Sehr häufig ist Drüsenschwellung, deren syphilitische Natur durch den Befund von Spirochäten und durch ihre erfolgreiche Verimpfung dargetan ist. Charakteristische Sekundärsymptome kommen nicht vor.

Der Impfmodus der experimentellen Affensyphilis.

Die Impfung der höheren Affen kann überall erfolgen; am zweckmäßigsten ist die endermatische Infektion durch Skarifizierung der Augenbrauengegend, die bei niederen Affen allein sichern Erfolg hat. Eventuell kann auch eine Hauttasche gebildet und ein Gewebsstück usw. implantiert werden. Bei intravenöser Impfung erkranken zwar die Tiere, wie ihre Verimpfbarkeit auf andere beweist, zeigen aber klinisch keine Symptome. Auch Impfung ohne Eröffnung von Blutgefäßen (Kornea) ist möglich (Neißer). E. Hoffmann, Löhe und Mulzer (No. 1771) erzielten durch Einspritzung von viel Virus enthaltendem syphilitischem Saugserum in die Hodensubstanz bei Affen einen sicher festgestellten kutanen Initialaffekt an der Einstichstelle.

Buschke und Fischer (No. 1772) implantierten bereits mit Erfolg kutan syphilitisch gemachten Makaken Stücke von menschlichen Primäraffekten in einen Hoden und suchten durch Hautimpfung gleichzeitig eine Neuinfektion zu erzeugen. Es ergab sich durch den Mißerfolg der Hautimpfung totale Hautimmunität, im Hoden aber entwickelten sich unter Untergang der eigentlichen Hodensubstanz Prozesse vom Typus der interstitiell tertiären Syphilis. Sie nehmen an, daß das neu eingeführte Kontagium in dem bereits durchseuchten Organismus die schwere Organzerstörung hervorgerufen habe. (Spirochäten fanden sich nicht, gewöhnliche Eiterungen, sowie Tuberkulose konnte ausgeschlossen werden.)

Als Impfmaterial dienen frische Sklerosen, peripherische Drüsen, breite Kondylome des Menschen; für die Impfung von Tier auf Tier sind außer den Hauteffloreszenzen vor allem Milz und Knochenmark, weniger die übrigen Organe geeignet. Erfolgreiche Impfungen sind auch mit tertiär-syphilitischen Prozessen gemacht worden. Sehr infektiös sind die Organe hereditär-syphilitischer Individuen. Gelegentlich gelingt die Impfung der Affen mit dem Blut, dem Sperma, der Spinalflüssigkeit Syphilitischer. Eine spontane Uebertragung der Syphilis durch den Koitus wurde nach Siebert nie beobachtet.

Pathologische Anatomie der experimentellen Affensyphilis.

Lassar fand in Primäraffekten der Augenbrauengegend eines Schimpansen die „charakteristische" Endo- und Periarteriitis mit sichtbarer Verdickung des Gefäßrohrs und Infiltration der Adventitia. Arnal und Salomon (No. 1357) beschrieben eine 45 Tage alte, bereits heilende Sklerose vom Schenkel eines Schimpansen. Die Epidermis war über dem Zentrum der Affektion verdünnt, lateral verdickt. Die Epithelzapfen erschienen verzweigt; sie waren beim Zusammentreffen mit dem bis zum Fettgewebe reichenden Infiltrat wie abgeschnitten. Letzteres bestand aus Zellen mit großem Kern, granulationslosem Protoplasma, vielen Mastzellen und gelegentlich vorkommenden Plasmazellen. Die erweiterten Gefäße zeigen Neigung zur Blutung; deutlich treten endophlebitische Prozesse hervor. Das serös durchtränkte Bindegewebe enthält Fibrin und viel pigmentophage Zellen. Levaditi und Manonélian konstatierten dieselben Veränderungen beim Impfschanker eines Schimpansen. Sie fanden in allen Schichten des Primäraffektes sehr reichlich Spirochäten. Auch im Lumen der Blut- und Lymphgefäße konnten zahlreiche Parasiten nachgewiesen werden.

Weit weniger ausgesprochen sind die Gewebsveränderungen bei der Impfsyphilis der niederen Affen, obwohl die Infiltration und die Gewebsverdichtung auch unverkennbar sind. Auch die Spirochäten sind wenig zahlreich; meist liegen sie in einzelnen Herden, so daß sie in vielen Schnitten vermißt werden. Wichtig ist das Vorkommen von Spirochäten in Talgdrüsen und Schankerexstirpationsnarben bei Makaken (Levaditi und Manouélian).

Sehr bemerkenswert ist die bisher nicht anatomisch untersuchte syphilitische Depigmentierung (vgl. Fig. 165), da sie eine Analogie zum syphilitischen Leukoderma des Menschen und zu den Krötenflecken bei der Beschälseuche der Pferde (vgl. S. 587) bildet. Siebert beobachtete bei der Heilung von Primäraffekten wiederholt Pigmentschwund, der über die Erkrankungszone hinausging.

Therapeutische Erfahrungen.

Sowohl die Quecksilber- als auch die Atoxyltherapie hat sich bei Affensyphilis bewährt. Atoxyl wird besser als von den Menschen vertragen. Der Mißerfolg der Impfung anderer Tiere zeigte die wirklich erfolgte Heilung der behandelten. Das Ueberstehen der experimentellen Syphilis gibt den Tieren Immunität für mindestens 3 Jahre, so daß Neuimpfungen erfolglos sind.

Experimentelle Syphilis bei anderen Tieren.

Bertarelli, Hoffmann, Greef, Schucht, Grouven u. a. gelang es mit syphilitischem Material eine Keratitis beim Kaninchen durch Skarifikation der Kornea oder durch Impfung der vorderen Augenkammer zu erzeugen. Die nach 1 bis $1\frac{1}{2}$ Monaten auftretende Hornhautentzündung stellt eine dichte etwas erhabene Trübung dar, in deren Bereich das Epithel rauh erscheint; neben größeren Gefäßstämmchen finden sich zahlreiche Gefäßreiserchen. Die Erkrankung tritt erst nach längerer (36tägiger) Inkubation auf, sie ist auf andere Kaninchen zu verimpfen.

E. Hoffmann konnte die Impfung bis zur 19. Passage fortsetzen. In den enukleierten Augen waren lebende Spirochäten im Dunkelfeld gut sichtbar; in nach Levaditi gefärbten Präparaten finden sich z. B. nach Grouven 8 Monate nach der Impfung umgezählte Massen von Spirochäten. Histologisch besteht die Infiltration der Kornea nach Grouven aus Plasmazellen, mononukleären und polynukleären Leukozyten. Stellenweise finden sich Nekrosen; das Epithel ist, wo es nicht fehlt, wie im Zentrum, abgeplattet. Die Gefäße sind wenig verändert. Das histologische

Figur 166.

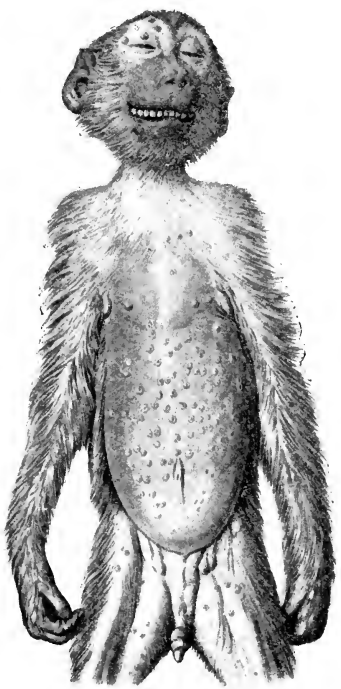

Babuin, geimpft an rechter Augenbraue. Lid und Vorhaut mit menschlichem Primäraffekt. Nur an den Augenbrauen entstanden in der 3. Woche Papeln. Das Bild ist in der 5. Woche aufgenommen, als die Papeln an den Augenbrauen zurückgingen und an Bauch, Brust und Oberschenkeln ein allgemeiner Ausbruch der Sekundärpapeln erschien (nach Siegel).

Bild entspricht der kongenitalen syphilitischen parenchymatösen Keratitis. Bertarelli impfte von der Keratitis des Kaninchen mit Erfolg Affen kutan und intrakorneal. Auch Meerschweinchen waren für die Impfung des Auges mit einem durch Tierpassage in seiner Virulenz gesteigerten Virus empfänglich.

Hoffmann und Brüning gelang die Erzeugung einer spezifischen Keratitis bei

2 Hunden; Hoffmann konnte von der syphilitischen Keratitis des Kaninchens aus eine Keratitis spezifischen Charakters beim Schafe erzeugen. Spirochäten wurden reichlich nachgewiesen.

Die Impfungen blieben beim Kaninchen nicht auf die Augenaffektion beschränkt. Grouven (No. 1773) beobachtete bei einem am 1. Dezember 1906 mit Syphilis geimpften Kaninchen, dem am 7. Juli 1907 der erkrankte Bulbus enukleiert war, Ende Juli 1907 allgemeinen Haarausfall, sowie an beiden Nasenflügeln borkenbedeckte papelähnliche Rhagaden, in denen Spirochäten im Ausstrich und im Exzisionsstück gefunden wurden. Ende Oktober erkrankte auch das andere Auge an einer allerdings bald heilenden Iritis. Grouven erzeugte ferner bei einem Kaninchen durch

Figur 167.

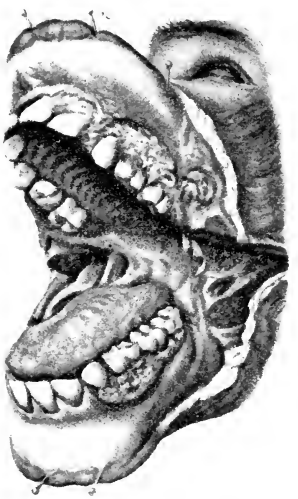

Pavian. Derselbe Fall wie Fig. 166. Sekundäre Mundgeschwüre. (Nach Siegel.)

Figur 168.

Siegel, *a* Cytorrhyctes luis.

Impfung der Haut ein sklerosenähnliches Infiltrat, in dem Spirochäten gefunden wurden.

Parodi erhielt durch Uebertragung von syphilitischem Material auf den Hoden eines Kaninchens ein „echtes Syphilom". Neißer impfte die Hoden von 7 Kaninchen mit Milz- und Knochenmarkbrei syphilitischer Affen und konnte durch Weiterimpfung von Milz und Knochenmark der so behandelten Kaninchen auf Affen nachweisen, daß 3 Kaninchen syphilitisch geworden waren. Hoffmann, Löhe und Mulzer erzeugten bei Kaninchen und Meerschweinchen durch Injektion von syphilitischem Material in die Hoden Syphilis des Testikels und kutane Initialaffekte an der Einstichstelle.

Die Arbeiten Siegels (No. 1769) stehen im Gegensatz zu den Ergebnissen der obigen Forscher. Ich gebe im Folgenden eine Uebersicht seiner Resultate (vgl. Fig. 166—168):

Für den Erreger der Syphilis hält Siegel den Cytorrhyctes luis (Fig. 168). Dies Protozoon ist im frischen Blut syphilitischer Menschen und Affen zu bestimmten Zeiten bei stärkster Vergrößerung unter starker Abblendung sichtbar, unterscheidet sich von den gleich großen Hämokonien durch deutliche Innenteilung, Eigenbewegung und die allerdings nicht immer sichtbaren Protoplasmafortsätze bzw. Geißeln. Nach 10 Minuten entstehen Absterbe- und Gerinnungserscheinungen. Färbung der höchstens 2 μ dicken Schnitte: Delafieldsches Hämatoxylin (einige Minuten), Auswaschen mit 1 proz. Salzsäure, Wasserspülung. Nachfärbung mit Azur 1 : 1000, 24 Stunden kalt oder 1 Stunde im Paraffinschrank. Für Blutpräparate empfiehlt sich anstatt der Salzsäure 2—3 proz. Schwefelsäure.

Siegel fand die verschiedenen Affenarten gleich empfänglich für die Syphilisinfektion; nach durchschnittlich 22 Tagen entstand der Primäraffekt (8—36 Tage); nach wieder 18 Tagen bei kutaner, nach 25 Tagen bei subkutaner Impfung erschienen Sekundärerscheinungen (nur bei Ver-

Figur 169.

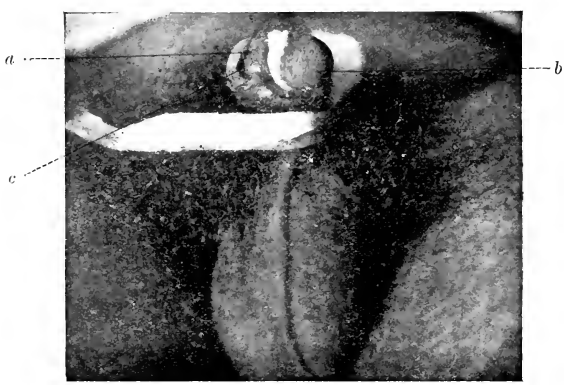

Diphallus partialis des Menschen. (Eigene Beobachtung.)
a, b Eichel, zwischen beiden Eicheln ein Wattepfropf. *c* Hypospadie.

wendung von vielem Impfmaterial). Sekundärsymptome befallen Mundschleimhaut, Skrotum (relativ selten), Brust (häufiger), Gesicht, Bauch und Handteller (am häufigsten). An letztgenannter Hautstelle gleichen die Effloreszenzen schuppenden, sonst nässenden Papeln. Verimpfung der Emulsion nässender Papeln ruft wieder Primäraffekte hervor. In der Leber wurde gelegentlich periportale Infiltration gefunden. Milzveränderungen wurden sehr selten konstatiert. Bei einem Pavian wurde 5 Monate nach der Infektion eine gummiähnliche Neubildung der Leber festgestellt. Tuberkulose ist ausgeschlossen.

Siegel hat wohl zuerst die Uebertragung der Syphilis des Menschen und Affen auf Kaninchen bewiesen und die Rückimpfung auf Affen durchgeführt. Durch Paarung syphilitischer Kaninchen erzielte er 2 Junge, die bald nach der Geburt starben und in der Haut sulzig ödematöse Anschwellungen und Petechien zeigten. Siegel hält auch durch entsprechende Modifikation der Impfung Uebertragung auf Rinder und Ratten für möglich. Auch junge weiße Mäuse sind empfänglich. Durch subkutane Impfung erzielte er bei einem Teil der Tiere kleine harte Infiltrate an der Impfstelle, Störungen der Haarentwicklung und rote Hautflecke. Während Leberimpfungen

kein Resultat ergaben, entstand nach der Verimpfung der Milz von 2 43 bzw. 66 Tage nach der Luesinfektion getöteten Mäusen an den Augenbrauen eines Affen ein Primäraffekt. Von diesen Affen wurden 3 andere erfolgreich geimpft. Spirochäten wurden nicht gefunden.

Diphallusbildung des Menschen und des Rindes.

Obwohl auf das große Gebiet der Mißbildungen der Genitalien des Menschen und der Tiere nicht eingegangen werden kann, sollen doch 2 Fälle von Diphallusbildung des Menschen und des Rindes aus meinem Beobachtungskreise hier reproduziert werden.

Figur 170.

a *b*

a Diphallus partialis des Rindes. (Präparat der Sammlung des Berliner Schlachthofes.)
b Normaler Penis des Jungrindes.

Die Verdoppelung des Penis ist sehr selten; beim Menschen sind erst 23 Fälle, beim Tiere, soweit mir die Literatur bekannt ist, kein Fall beschrieben. Beim Menschen können die beiden Penes übereinander, dicht nebeneinander und durch größere Gewebsstrecken voneinander getrennt liegen. In ganz wenigen Fällen besteht ein Penisschaft mit 2 Eichelanlagen (Diphallus partialis). Zu dieser Kategorie gehört der in Fig. 169 abgebildete, einen 22jährigen Mann betreffenden Fall. Die beiden Eicheln sind gut entwickelt, die linke hat 2, die rechte 2,5 cm Durchmesser. Die linke Glans zeigte

eine rosig gefärbte etwa 1,5 mm tiefe, deutlich entwickelte Harnröhrenöffnungsanlage. Die rechte besitzt ein großes in der Tiefe von 1,25 cm blind endigendes Orificium externum, unter dem die wirkliche, hypospadisch endigende Harnröhre liegt.

Fig. 170 stellt einen normalen Penis und einen Diphallus partialis vom Rinde dar. Das Präparat stammt aus der Sammlung des Berliner Schlachthofes (Obertierarzt Dr. Bongert). Die Teilung des Gliedes beginnt 30 cm vor der Spitze der größeren Eichel. Der vor seiner Teilung 15 cm Umfang zeigende Penis zerfällt in einen dünneren die größere Eichel tragenden und einen dickeren die kleinere Eichel tragenden Strang. Die größere Eichel ist 15 cm lang, hat an der Basis einen Umfang von 9 cm. Sie besitzt eine 3 cm lange erektile nußförmige Spitze, in der die an der Mündung sehr dünne Harnröhre mündet. Die kleinere 11 cm lange, an der Basis 6 cm umfassende Eichel enthält keine Harnröhrenanlage. Der dünne Strang ist 15 cm, der dickere 11 cm bis zum Ansatz der Eichel lang.

Anhang.

Es erschien zweckmäßig, im Anhang eine systematische Einteilung der niederen und höheren Pilze zu geben, die für die vergleichende Dermatologie Bedeutung haben. Die Angaben sind Engler-Prantl: Die natürlichen Pflanzenfamilien, entnommen (vgl. Tabelle S. 601).

Fungi imperfecti.

Die pathogenen Hyphomyceten gehören wahrscheinlich zu den Fungis imperfectis, d. h. zu den Pilzen, die keine höheren Fruchtformen (Schläuche, Basidien) haben. Viele müssen wegen ihrer Nebenfruchtformen auch zu den Ascomyceten gezählt werden. Die Fortpflanzung erfolgt durch exogene Sporen, Conidien, die an jeder beliebigen Stelle des Mycels entstehen können. Vom Mycel können aber auch aufrechte Träger, die die Conidien an der Spitze bilden, emporwachsen. Kuglige Enden der Conidienträger heißen Sterigmen, die aerogen Conidien erzeugen können. Verzweigungen der Conidienträger heißen Conidienstände, Vereinigung zu Bündeln Coremien, zu Lagern Conidienlager, Conidienhymenien. Hat letzteres ein Gehäuse, so heißt der so entstandene Fruchtkörper Pyknide. Je nach der Füllung mit großen und kleinen Sporen spricht man von Makro- und Mikropyknide. Lindau in Engler-Prantl: Natürliche Pflanzenfamilien, unterscheidet:

A) Sphaeropsidales: Conidien in Pykniden gebildet.

B) Melanconiales: Conidien auf Conidienlagern, die zuletzt ganz frei stehen, gebildet.

C) Hyphomycetes: Conidien auf Conidienträgern gebildet, die einzeln oder höchstens in Coremien zusammenstehen.

Nur C hat für uns Interesse. Die Hyphomyceten zerfallen in

I. Mucedinaceae: Hyphen hyalin oder blaß oder lebhaft gefärbt.

II. Dermatiaceae: Hyphen dunkel oder schwarz gefärbt.

III. Stilbaceae: Hyphen- und Conidienträger ein Coremium bildend.

IV. Tuberculariaceae: Hyphen- und Conidienträger zu einem lagerartigen Polster verbunden.

Von I ist für die vergleichende Dermatologie wichtig:

1b 15[1]). Oospora: Fertile Hyphen, kurz oder wenig verzweigt, zart, Conidien in regelmäßiger Kette oder durch kettenartigen Zerfall der Fäden gebildet, kuglig oder eiförmig, hyalin

1) Die Untereinteilung vgl. Lindau (l. c.).

- Fungi, Pilze
  ıs Sporen entehend, Mycelien bildend, ıie Chlorophyll führend.
  - Phycomyceten. Mycel meist fehlend oder spärlich. Sporangien, Conidien, Schwärmsporen.
    - Oomyceten. Geschlechtliche Sporenvereinigung von Antheridium (Befruchtungszelle) mit Oogonium (Eizelle).
      - Sporangieae. Nur Schwärmsporangien und geschlechtliche Sporen vorhanden.
        - Hemisporangieae
        - Euspongieae — Saprolegniae [1])
      - Conidieae. Auch Conidien vorhanden. — Peronosperineae.
    - Zygomyceten. Geschlechtliche Sporen durch Kopulation.
      - Sporangieae — Mucorineae.
      - Conidieae.
  - Eumyceten. Mycel vorhanden.
    - Ascomycetes. Mycel gut entwickelt. Hyphen verzweigt. Endogene Sporenbildung. Sporen in Schläuchen. Asci. Mannigfache Conidienbildung, auch Conidienträger und Pykniden.
      - Hemiasceae
      - Euasceae
        - Protasceae — Saccharomycetineae.
        - Holasceae
          - Hymenioasceae
            - Gymnocarpeae
            - Hemicleistocarpeae
            - Kleistocarpeae — Tuberineae (Trüffel).
          - Plectasceae — Gymnoascineae (Aspergillaceae)
          - Pyrenoasceae
      - ↓ **Fungi imperfecti** vgl. besondere Tabelle S. 600
    - Basidomycetes. Mycel stark entwickelt. Rhizomorphaähnliche Stränge. Exogene Sporenbildung an den Enden gewisser Hyphen der sog. Basidieae.
      - Hemibasidieae — Ustilagineae.
      - Eubasidieae
        - Protobasidieae
          - Phragmobasidieae — Uredineae.
          - Schizobasidieae
        - Holobasidieae
          - Gymnocarpeae
          - Hemiangiocarpeae
          - Angiocarpeae
          - Plectobasideae

1) Es wurden nur die für die vergleichende Dermatologie wichtigen Familien angeführt.

oder lebhaft gefärbt. Saprophyt auf pflanzlichen oder tierischen Resten oder Parasit. Ueber 100 Arten bekannt. Vielleicht gehört **Microsporon Gruby** hierher.

1b 16. Monilia: Hyphen aufrecht, verzweigt, häufig dichte Rasen bildend, an vielen Stellen Conidien tragende Aeste; Conidien groß, in Ketten, hyalin oder lebhaft gefärbt, eiförmig. M. läßt Bierwürze gären. Schädling des **Kirschbaums**.

1b 17. Oïdium: Sterile Hyphen niederliegend, fertile aufrecht, meist unverzweigt. Conidien eiförmig, hyalin oder blaß, in Kettenform, sich bald trennend. **Mehltau**, Schädling des Weines. **Oïdium albicans** der Vagina; **Oïdium lactis** im Mageninhalt.

1b 51. Blastomyces: Hyphen wenig verzweigt, septiert mit kleinen seitlichen Nebenzweigen, an deren Spitze eine umgekehrte eiförmige, unten abgestutzte Conidie gebildet wird. Eigentlicher Conidienträger aufrecht, gebogen, an der Spitze mit mehreren seitlichen auf kurzen Sterigmen aufsitzenden Conidien versehen, Conidien kuglig, etwas polyedrisch gedrückt, zuletzt eine pulvrige Masse bildend. Außer diesen Luftconidien werden am Mycel noch Chlamydosporen, sowohl in der Luft wie in der Nährflüssigkeit, gebildet.

1b 52. Acladium: Hyphen kriechend. Conidienträger aufrecht, unverzweigt. Conidien seitlich am Conidienträger ansitzend, ungestielt, fast hyalin, einzellig.

1b 59. Sporotrichum: Hyphen reich verzweigt, weit verbreitet, alle niederliegend. Conidien endständig an der Spitze von Aesten oder kurzen Sterigmen, meist eiförmig oder kuglig. Vielleicht gehört der **Favuspilz** und **Microsporon Gruby** hierher (vgl. Kapitel Sporotrichose).

1b 65. Botrytis: Hyphen kriechend. Conidienträger einfach oder baumartig verzweigt. Aeste dünn, an der Spitze zugespitzt oder dicker, aufgeblasen, warzig. Conidien gehäuft an der Astspitze. Botrytis Bassiana tötet die Raupen der Seidenspinner bei der **Muscardinekrankheit**. B. tenella, Schädling der Dipterenlarven.

Die Spaltpflanzen (Schizophyta) zerfallen in 2 Hauptklassen:

I. Schizomycetes, Bakterien, Zellinhalt farblos oder seltener pfirsichblütenrot ohne Chromatophoren.

II. Schizophyceae, Zellinhalt gefärbt, nie pfirsichrot.

Die Schizomyceten zerfallen in 2 Unterklassen:

A. Zellen in freiem Zustande kugelrund, Zellteilung nach 1—3 Richtungen.

a) Coccaceae. Diese können Zellen ohne Bewegungsorgane sein, sie zerfallen dann in die 3 Gruppen: 1. Streptococcus, 2. Micrococcus, 3. Sarcina, oder Zellen mit Bewegungsorganen sein: 4. Planococcus, 5. Planosarcina.

B. Zellen, die länglich oder zylindrisch sind und nur in einer Richtung sich teilen.

b) Bacteriaceae, Zellen gerade, stäbchenförmig, ohne Scheide, unbeweglich oder durch Geißeln beweglich

α) Zellen ohne Bewegungsorgane:

1. Bacterien.

β) Zellen mit Geißeln:

2. Bacillus, Geißeln über den ganzen Körper,

3. Pseudomonas, Geißeln polar.

c) Spirillaceae, Zellen gekrümmt, ohne Scheide

α) Zellen starr, nicht schlangenartig biegsam, ohne Bewegungungsorgane.

1. Spirosoma.

mit Bewegungsorganen

2. Microspora, Zellen mit 1, selten 2—3 polaren Geißeln.

3. Spirillulae, Zellen mit polaren Geißelbüscheln.

β) Zellen flexil
4. Spirochaeta.

d) Chlamydobacteriaceae, Zellen von einer Scheide umschlossen
α) Zellinhalt ohne Schwefelkörner
Zellteilung nur nach einer Richtung
1. Streptothrix.
Zellteilung vor der Conidienbildung nach 3 Richtungen
2. Phragmidiothrix, Zellen mit sehr zarter Scheide (marine Pilze),
3. Crenothrix, Zellen mit sehr deutlicher Scheide (Süßwasserpilze),
4. Cladothrix, Zellfäden verzweigt. Actinomyces gehören hierher.
β) Zellinhalt mit Schwefelkörnern
5. Thiothrix.

e) Beggiatoaceae, Zellen ohne Scheide durch undulierende Membranen beweglich.

Literatur.

In der folgenden Literaturangabe sind nur die Arbeiten berücksichtigt, die für das Thema Bemerkenswertes bringen. Sie sind, soweit zugängig, im Original gelesen. Weitere, z. B. Therapie, Sanitätspolizei, spezielle Bakteriologie behandelnde Publikationen aus der Veterinärmedizin sind eventuell aus den Lehrbüchern von Schindelka, Friedberger und Fröhner, Hutyra-Marek zu entnehmen. Für einzelne der speziellen Dermatologie ferner liegende bakteriologische Kapitel, Milzbrand, Rotz usw. sind die Abschnitte des großen Sammelwerkes von Kolle-Wassermann nachzusehen; eine besondere Literaturangabe hat hier nicht stattgefunden.

Die Anordnung ist nach Stichworten lexikographisch erfolgt, weil nur so die Wiederholungen vermieden werden konnten. Was man bei einem Stichwort nicht findet, muß bei einem verwandten eingesehen werden. Die Anführung des vollen Titels kann es den Einzelforschern ermöglichen, viele Arbeiten für ihre Zwecke nicht zu berücksichtigen.

Die den Literaturangaben vorgedruckte Zahl, die auch meist im Text angeführt ist, erleichtert die Nachschlagearbeit; sie zeigt an, daß die Arbeit im Literaturverzeichnis aufgeführt ist. Ein * bedeutet, daß die fragliche Arbeit nicht mehr im Text benutzt werden konnte. Eine kleine Anzahl Arbeiten ist im Text fast stets aus besonderen Gründen mit Literaturangaben angeführt und natürlich im Literaturverzeichnis fortgelassen. Die Literatur ist bis zum Jahre 1907 vollständig berücksichtigt, aus 1908 und 1909 konnten nicht mehr alle einschlägigen Arbeiten zitiert werden.

Adenoma sebaceum vgl. auch Akne.

1487) Eberth, Hautgeschwülste bei einem Frosch. Virchows Archiv. Bd. 44. S. 12. — Leisering, Sächs. Jahresber. 1870. — 1499) Murray, Spontaneous Cancer in Mouse. Report of Imperial Cancer Research Fund. 1908. — 1251) Siedamgrotzgky, Sächs. Jahresber. 1871.

Akarusräude; Demodexerkrankung.

539) Bach, Akarusauschlag bei einer Ziege. Schweizer Archiv. Bd. 1894. S. 16. — *Bugge, Akarusräude beim Rinde. Berl. tierärztl. Wochenschr. 1909. No. 28. Demodex auch beim Hirsch. Gelungene Uebertragung auch auf andere Rinder. — 205) 802a) Ckokor, Die Haarsackmilbe des Schweines. Demodex phylloïdes. Oest. Vierteljahrsschr. 1879. — 1102) Geoffroy, Gale demodécique du porc. Société des sciences vétér. de Lyon. 31. III. 06. — 827) Horneck, Akarusmilben in Augen, Ohren und Präputialsekret von Hunden. Berl. tierärztl. Wochenschr. No. 40, S. 600. — 718) Lemke, Therapie der Akaruskrankheit beim Hunde. Wochensehr. f. Tierheilk. 1900. S 389. — Leumann, Akarusräude und Herpes tonsurans beim Hunde. Monatssehr. f. prakt. Tierheilk. Bd. VIII. S. 357. —

1558) Lewandowsky, Impetigoartige Hauterkrankung beim Menschen durch Demodex follicularis canis. Deutsche med. Wochenschr. 16. V. 07. — 204) Mégnin. Demodex folliculorum. Rev. de méd. vét. 1878. No. 15. — 800) Niederhäuser, Akarus bei der Ziege. Schweizer Archiv. 1881. — 684) 670) 799) Oehl, Akarus beim Rinde. Berl. tierärztl. Wochenschr. 1892. S. 602. — 789) Obermeier, Acarus folliculorum beim Schwein. Oest. Vierteljahrsschr. f. Vet. Bd. 50. S. 158. — Raillet, Acariases multiples chez un furet. Bull. de la soc. centr. Réc. 1887. p. 295. — 807) Rieck, Hochgradige Demodexräude bei einem Schwein. Sächs. Veterinärber. 1901. S. 53. — Vizioli, Neuer Akarus. Tierarzt 1870. Ref. Oesterr. Vet. med. 1870.

Akne vgl. auch Adenoma sebaceum und Comedo.

380) Fleming, Tumeurs sébacées chez les animaux. Annales de méd. vétér. de Bruxelles. 1879. p. 27. — 778) Frick, Akne des Hundes und ihre Heilung. Deutsche tierärztl. Wochenschr. 1898. No. 42. — 1248) Friedberger, Akne des Pferdes. Monatsschr. f. prakt. Tierheilk. Bd. V. S. 241. — 439) Marly, Observations sur un cas d'acne sebacea chez le cheval. Journ. de méd. vétér. mil. Annales. 1864. p. 543. — 1247) Noack, Akne des Hundes. Sächs. Jahresber. 1892. S. 104. — 689) Zippel, Nichtansteckende Akne beim Pferde. Zeitschr. f. Veterinärk. 1892. No. 12.

Akne contagiosa vgl. Dermatitis pustulosa.

Aktinomykose.

1195) Bahr, Ueber Aktinomykose der Hunde. Zeitschr. f. Tiermed. — 1354) Reid Blair, Actinomycosis in a grizzly bear. Americ. veter. Rev. 1905/6. p. 1344. — 362) Berg, Actinomycosis in the sheep. Maanedskrift for Dyrlaager. 1900. — 1188) Détente, Aktinomykose des Skrotum nach Kastration. Rée Bull. de la soc. 1902. No. 14. — 1189) Fumagalli, Aktinomykose eines Hundes. La clinic. vet. 1902. No. 35. — 339) Hamoir, L'actinomycose mammaire du pore. Annales de méd. vétér. 1898. — 814) Jelenewsky, Pathologische Histologie und Bakteriologie der Lippenaktinomykose beim Rinde. Archiv f. Veterinärwisenssch. 1901. Russisch. — 367) Jodbehandlung der Aktinomykose. Schweizer Archiv f. Med. 1897 oder 1898. — 802) C. O. Jensen, Zur Kenntnis der Aktinomykose. Monatsh. f. Tierheilk. IV. — 556) Maxwell, Aktinomykose des Kuheuters. Veterinarian. 1899. — 1306) Leneveu, Sur l'actinomycose de la face. Réc. 1906. p. 305. — 280) Nocard, Actinomycose des animaux. Réc. 1892. — *Schütt, Die freie Form der Aktinomykose. Berl. tierärztl. Wochenschr. 1909. No. 12. Freie Pilze, auf Weidepflanzen gefunden, sollen zuerst Klauenentzündung hervorrufen. Uebertragungen auf Kaninchen erfolgreich. — 815) Silberschmidt, Ueber Aktinomykose. Zeitschr. f. Hyg. u. Infektionskrankh. 1901. Bd. 38. S. 345—380. — 953) Vennerholm, Aktinomykose. Svensk. Veterinärtidskrift. 1896. I. p. 252. — Wright, The biology of the mikroorg. of actinomycoses. Publ. of Mass. Hospital. 1905. Bd. I.

Alopecia congenita et acquisita vgl. auch Haarerkrankungen.

1234) Ablaire, Alopecia myiasica. Réc. vétér. 30. XI. 1905 u. 30. XII. 1905. — 1268) Adam, Selbständiges Ausfallen der Haare bei Pferden. Wochenschr. f. Tierheilk. 1858. S. 425. — 1434) Audry, Alopécie congénitale. Journ. de mal. cut. et syph. 1902. — 443) Ausfallen der Haare bei einem 2jährigen Fohlen. Sächs. Veterinärber. 1882. — 1619) Ben Danon, Kahlheit während der Gravidität. Rev. vétér. 1901. p. 239. — 1428) Bettmann, Ueber angeborenen Haarmangel. Archiv f. Dermatol. Bd. 60. — 1630) Derselbe, Abrin-Alopecie. Verh. d. Intern. Dermatologen-Kongresses 1904. — 1618) Bezzola, Alopecie nach Maisfütterung von Meerschweinchen. Zeitschr. f. Hyg. Bd. 56. S. 75. — 1218) Bourgeois, Schafhautkrankheit. Journ. du midi. 1963 (Haarausfall). — 1134) 1340) Cieslick, Totaler Haarverlust bei einem 9jährigen Pferde. Berl. tierärztl. Wochenschr. 1907. No. 12. 234. — 383) Dewar, General Alopecia. Veterinarian. 1898. p. 443. — 938) Dietz, Pferd ohne Schweif. Berl. tierärztl. Wochenschr. 1904. No. 48. — Dobec, Alopecia symptomatica. Deutsche tierärztl. Wochenschr. 1898. S. 250. — 11) Duschanek, Alopecie beim Pferde. Monatsschr. d. Vereins d. Tierärzte in Oest. Bd. XIII. No. 11. Berl. tierärztl. Wochenschr. 1891. p. 77. — 1223) Freytag, Haarausfall. Sächs. Jahresber. 1893. S. 114. — 576) 776) Goldbeck, Kahlgescheuerte Schweife. Königs Zeitschr. f. Veterinärheilk. 1898. S. 477. — 1566) Gutbrot, Alopecia congenita des Kalbes. Berl. tierärztl. Wochenschr. 1908. — 69) K. F. Heusinger, Ausfallen der Federn und Nacktwerden eines Papageis. Deutsche Zeitschr. f. Tiermed. Bd. 3, S. 291. — 584) 678) Hoffmann, Alopecia congenita bei einer Kuh. Repert. der Tierheilk. 1891. I. II. — 1430) Jones and Atkins, Congenital alopecia. Dubl. Journ. of med. sc. 1875. — 570) Katzke, Alopecia symptomatica, Quecksilbervergiftung. Königs Zeitschr. f. Veterinärheilk. 1898, S. 289. — 217) Koller, Ausgehen der Haare bei einer Stute und Geburt eines haarlosen Füllen. Herings Repert. d. Tierheilk. Bd. III. S. 306. — 1433) Kraus, Alop. cong. familiar. Archiv f. Dermatol. Bd. 66. — 568) Krüger, Alopecie beim Pferde. Königs Zeitschr. f. Veterinärheilk. 1893. S. 545. — 270) Lucet, Alopécie congénitale chez le veau. Réc. 1890. p. 545. —

1224) Morris, Haarausfall durch Leucaemia glauca. Rev. scient. Sept. 1896. — 111) Moussu, Alopécie généralisée d'origine séborrhée chez un toureae. Réc. de méd. 1898. p. 81. — 413) Perosino, Ein Fall angeborener Kahlheit bei einem Rinde. Il medico veter. 1865. Vol. VI. p. 97. — 1429) Pinkus, Fall von Hypotrichosis. Archiv f. Dermatol. Bd. 50. — 1220) Prietsch, Sächs. Jahresber. 1875. S. 113. Alopecie. — 1347) Roger, Haarverlust an der Schwanzbasis, hervorgerufen durch Oxyuren. Rev. de méd. 30. X. 1905. — 5) Ruegg, Alopecie bei einer Kuh. Schweizer Archiv. 32. 3. Ref. Berl. tierärztl. Wochenschr. 31. VII. 1890. — 325) Savary, Un cas d'alopécie chez le cheval. Réc. de méd. vétér. Sept. 1900. — 1431) Schede, Fall von angeborener Alopecie. Archiv f. klin. Chirurgie. Bd. XIV. — 429) Schindelka, Zur Kasuistik der Area Celsi. Oest. Zeitschr. f. Veterinärheilk. 1887. — 602) Schultz, Alopecie bei einem Kalbe. Wochenschr. f. Tierheilk. 1895. p. 161. — 1222) Siedamgrotzki, Alopecie bei Hunden. Sächs. Jahresber. 1871. S. 88. — 1615) Singer, Angeborene Haarlosigkeit des Menschen. Inaug.-Diss. Erlangen 1906. — 89) Trofimow, Epizootische Alopecie bei Pferden. Rev. f. Tierheilk. 1883. No. 4. Ref. Zentralbl. f. Veter.-Wissensch. 1883. S. 371. — 458) Weiske und Dehmel, Versuche über den Einfluß der Temperatur, des Futters und des öfteren Scherens auf die Wollproproduktion. Journal f. Landwirtschaft. 1882. — 461) Wehenkel, Un cheval nu. Annales vétér. 1868. — 1201) Werner, Ausfallen der Haare. Berl. Archiv. 1885. Bd. II. S. 304. — 728) Wilkens, Die Uebertragung der Farbe bei Pferden. Oest. Agrikultur. Jahrb. The vet.-Journ. 1888. S. 416. — 950) P. Willach, Ein plötzliches Kahlwerden bei jungen Gänsen. Deutsche tierärztl. Wochenschr. 1898. S. 250. — 1432) Ziegler, Alopecia congenita. Archiv f. Dermatol. Bd. 39.

Anatomie und Physiologie.

345) Bidalphe, Couleur de la robe du cheval et résistance de la bête. L'Hippique. Annales de méd. vétér. 1900. — 523) Bouley, De l'influence des sécrétions cutanées sur l'intégrité des fonctions générales de l'organisme. Réc. 1850. p. 1. — 29) Ellenberger, Vergleichende Physiologie der Haussäugetiere. Berlin 1890, Parey. — 535) C. Harms, Histologische Verhältnisse des Schweinehaares und seines Balges. Jahresber. d. Tierarzneischule Hannover 1870. — 642) Leclerc, Sur la sécrétion cutanée de l'Albumine. Journal de Lyon. 1891. p. 469. — 566) Marks, Flatten, Jeß, Die Haut des Schweins. Berl. tierärztl. Wochenschr. 1898. No. 10. — 146) Paulicki, Beiträge zur vergleichenden path. Anatomie. Magazin. Bd. 38. S. 1. — Stooß, Ellenbergers Handbuch der vergleichenden mikroskopischen Anatomie. Berlin 1906.

Angiome, Angiokavernome, Teleangiektasien, Naevi.

529) Grebe, Angioma cavernosum diffusum beim Pferde. Archiv f. Tierheilk. Bd. 6 — 1377) Gutmann, Angioma cavernosum. Deutsche Zeitschr. f. Tiermed. 1883. Bd. IX. S. 165. — 163) Harrison, Ueber Blutschwamm. The Veterinarian. 1841. Ref. Magazin. Bd. VIII. S. 501. — 711) Pangoué, Naevus maternus chez un poulain. Annales de méd. vétér. Bruxelles. 1862. p. 193. — 1361) Petit et Pagnon, Angiomes caverneux du chien. Bull. de la soc. cent. de méd. vétér. 3. V. 1906. — 1378) Schmitt, Teleangiektasie der Harnblase. Berl. tierärztl. Wochenschr. 1905. S. 426. — 1168) Selan, Angiom auf der Schulter einer Kuh. La clinic. vétér. No. 17. — 1379) Siedamgrotzki, Angiom eines Hundes. Sächs. Jahresber. Jahrg. 19. 1874. S. 39. — 79) Snewig, Pulsadergeschwulst in der Gegend des Ellenbogens bei einer Kuh. Veterinarian. Febr. 1839. — 936) Suffran, Subkutanes Angioma cavernosum bei einem Hunde. Rev. vétér. 1904. p. 229.

Autointoxikationen vgl. auch Vergiftungen.

1100) Bigoteau, Dermite enzootique du boeuf. Bull. de la soc. de méd. vétér. 1894. p. 456. — 601a) Döderlein, Ekzem durch Verfütterung weißen Senfes. Wochenschr. f. Tierheilk. 1895. S. 77. — 91) Dupont, Pellagra beim Rind. Annales de méd. vétér. April 1860. — 497a) Eber, Die Autointoxikationen der Tiere. Archiv. Bd. 24. S. 173. — 428) Hable, Vergiftungen unserer Haustiere. Oest. Zeitschr. f. Veterinärheilk. 1889. — Ohltmann, Schlempefütterung bei Rindern. Tiermed. Rundschau. 1890. S. 70. — 1200) Teeply, Dermatitis nach Kleefütterung. Wochenschr. f. Tierheilk. 1902. No. 25.

Beschälseuche, Dourine, Zuchtlähme.

1205) Baldrey, Dourine. The Journ. of comp. path. 1905. Vol. 18. S. 1—22. — 1722) Dansel, Dourine. Zeitschr. f. Infekt. 1908. S. 448. — 525) Dayot, Mémoire sur une affection éruptive, éczématique contagieuse observée sur l'espèce chevaline. Réc. 1850. p. 209. — 1716) Fröhner, Untersuchungen über die Beschälseuche in Ostpreußen. Monatsh. f. prakt. Tierheilk. Bd. XX. — 175) Göppert, Beobachtungen über die sog. venerische Nervenkrankheit oder Beschälkrankheit der Zuchtstuten im Reg.-Bez. Liegnitz. Magazin. 1836. Bd. 15. S. 466. — 465) Hable, Die Beschälseuche unter den Zuchtpferden im Ennstal. Oest. Zeitschr. f. wissensch. Veterinärheilk.

1880. — 1721) Halberstädter, Experimentelle Trypanosomenerkrankung. Zentralbl. f. Bakt. 1905. Bd. 38. — 164) Hertwig, Die Beschälkrankheit der Pferde. Magazin. Bd. VIII. S. 268. — 815) Kitt, Beschälseuche und Trypanosomen. Monatsh. f. prakt. Tierheilk. 1901. Bd. XII. S. 223. — 1719) Monod, Rée. Bull. de la soc. de méd. vétér. 1908. p. 303. — 685) Noeard, Uebertragung der Beschälseuche auf Hunde. Rée. 5. 92. — 482) Pillwan, Beschälseuche der Zuchtpferde. Oest. Zeitschr. f. wissensch. Veterinärk. Bd. III. S. 55. — Saint-Cyr, Aetiologie der Beschälseuche. Rev. f. Tierheilk. u. Viehz. 1879. No. 1. — 1241) Schneider, Parasit der Beschälseuche. Rec. de méd. vétér. 1900. No. 3. — 241) Straub, Beitrag zur Lustseuche der Rinder. Herings Rep. Bd. V. p. 216. — Thanhoffer, Ueber Zuchtlähme. II. Jahresber. v. Ellenberger u. Schütz. Ref. Zentralbl. f. Veterinärwissensch. 1884. p. 300.

Bienen- und Fliegenstiche vgl. auch Hypoderma.

Bienen (vgl. tierische Parasiten). 879) Bienenstiche, Wochenschr. f. Tierheilk. 1895. S. 450. — 524) Cliehy, Piqûres d'abeilles ayant determiné la mort de cinq chevaux. Rée. 1853. p. 185. — 1329) Ganter, Bienenstiche. Wochenschr. f. Tierheilk. 1906. S. 248. — 1214) Langer, Das Bienengift. Monatsh. f. Tierheilk. Bd. 9. H. 12. — 594) Wagenheuser, Vergiftung eines Pferdes durch Bienenstiche. Wochenschr. f. Tierheilk. 1893. S. 378.

Fliegen (vgl. tierische Parasiten). 412) Jenns und Van Laer, Die Hautkrankheiten der Schafe, hervorgerufen durch die Larven der Lucilia sericata. Annales de méd. vétér. 1866. p. 43. — 664) Müller, Seuchenartige Erkrankung bei Rindern, Pferden und Schafen durch Simulia ornata. Berl. tierärztl. Wochenschr. 1890. S 82. — 665) 1104) Rudowsky, Fliegenstichigkeit der Pferde. Oest. Monatsschr. f. Tierheilk. 1890. S. 401. — 634) 481) Tisseraut, Accidents provoqués chez le cheval par le Blaps mortisaga. Blaps-porte-malheur. Journal de Lyon. 1886. p. 25.

Bläschenausschlag. — Exanthème coïtal.

645) Tenner, Der Bläschenausschlag des Rindviehs. Berl. tierärztl. Wochenschr. 1890. S. 123. — 654) Hollenbach, Bläschenausschläge der Geschlechtsteile. Wochenschr. f. Tierheilk. 1891. S. 208. — 841) Kalteyer u. Kalb, Dauer der Infektionsfähigkeit beim Bläschenausschlag und die Immunität gegen denselben. Archiv f. Tierheilk. Bd. 27. S. 289. — 229) Numan, Epizootischer Blasenausschlag an den Genitalien des Rindviehs. Rée. de méd. vétér. pratique. VIII. p. 158. — 489) Renaud, L'exanthème coïtal dans l'Avallonnais. Rée. 1863. p. 4—9.

Blitzverletzung.

514) v. Hördt, Merkwürdige Verletzung eines Pferdes durch den Blitz. Jahrb. d. Tierheilk. von Weidenkeller. Nürnberg 1830. — 1358) Leaning, Death for lighting. The veterinary journ. 1905/6. p. 23.

Blutschwitzen, Hämorrhoiden, Hämophilie.

266) Apitz, Blutschwitzen bei einem Pferde. Magazin. Bd. XXI. S. 380. — 225) Brunswig, Blutschwitzen bei einem Pferde. Gurlt und Hertwigs Magazin Bd. II. S. 412. — Carongeau, Hémorrhoïdes chez le chien. Journal de Lyon. 1897. p. 655. — 704) Ercolani, Cas de sueur sanguin chez les animaux. Rée. 1860. p. 682. Traduction. — 508) Faß, Blutschwitzen beim Rinde. Magazin f. d. Tierheilk. Bd. I. p. 473. — 302) Hamon, Sueur sanguin chez le cheval. Rec. 1867. p. 367. — 712) Hucque, Dermorrhagie spontanée. Annales de méd. vét. de Bruxelles. 1862. p. 627. — 707) Kopp, Blutschwitzen. Wochenschr. f. Tierheilk. 1861. S. 17. — 1231) Richard, Hämatydrosis. Rée. 1860. p. 882. — 233) Rossignol, Blutschwitzen eines Pferdes. Rec. de méd. vét. pratique. 1844. — 1270) Salle, Leblanc u. a. Blutschwitzende ungar. Pferde. Bull. de la soc. vét. Rec. 1868. p. 72. — 468) Siedamgrotzky, Hämorrhag. Diathese bei einem Pferde. Veterinärber. d. Königr. Sachsen. 1879.

Botryomykose.

626) Ball et Leblanc, Trois cas de champignon de castration. Journ. de Lyon. 1901. p. 17. — 661) Eber, Mykofibrom beim Pferde. Deutsche Zeitschr. f. Tiermed. 1892. S. 313. — 1198) Ernst, Botryomykose. Zentralbl. f. Bakt. 1907. Orig. Okt. — 390) Fröhner, Generalisierte Botryomykose beim Pferde mit Affektion der Lunge. Monatsh. f. prakt. Tierheilk. 1896 oder 1877. — 948) Derselbe, Botryomykose der Brustmuskeln und Fistelbildung beim Pferde. Monatsh. f. prakt. Tierheilk. 1902. Bd. XIII. S. 515. — 950) Galli Valerio, Contribution à l'étude de la Botryomycose. Zentralbl. f. Bakt. 1902. S. 508. Orig. — 196a) 74) Jensen, Ueber Botryomykose. Deutsche Zeitschr. f. Tiermed. 1892. Bd. 18. S. 433. — 949) Kofler, Generalisierte Botryomykose des Pferdes. Tierärztl. Zentralbl. XXV. No. 19. S. 297. — 188) Lagriffoul, Botryomycose. Rec. 1895. p. 195. — 951) Lafargue, Botryomykose der Haut. Rev. vét. 1902. p. 772.

350) Magnin, Funiculites de castration chez le chat. Réc. 1901. — 952) Malkmus, Heilung einer sehr umfangreichen Botryomykose des Samenstranges durch Jodkali. Deutsche tierärztl. Wochenschrift. 1896. IV. S. 406. — 257) McFadyean, Two cases of Discomycosis equi. Journ. of comp. path. and therap. 1882. — 816) Parascandolo, Die Botryomykose. Deutsche tierärztl. Wochenschrift. 1901. S. 182, 193. — 1346) Piper, Generalisierte Botryomykose beim Pferde. Zeitschr. f. Fleisch- u. Milchhyg. 16. Jahrg. S. 56. — 628) Poncet et Dor, La botryomycose. Archives générales de méd. Févr. et mars 1900. — 1307) Quaddekker u. Stapensea, Botrymykose der Mamma der Sau. Tijdschrift voor Veeartsenijkunde. Febr. 1906. — 596) Rabe u. Johne, Botryomykose im Euter einer Kuh. Arch. f. wissensch. Tierheilk. Bd. XIX. — 1243) 575) Reali, Botryomykose beim Ochsen. La clinic. vet. 1900. No. 22. — 277) Ries, Fibrosarkomähnliche Geschwulst des Samenstranges. Rec. 1892. p. 402. — 693) Sand, Botryomykose im Stuteneuter. Deutsche Zeitschrift f. Tiermed. Bd. XIX. 1 u. 2. — *) Letulle, La Presse médicale. 27. V. 08. Zusammenstellung.

Brand vgl. Gangrän.

Brandmauke vgl. Ekzem.

Brand weißer Hautstellen (Buchweizenhautentzündung).

173) Ascheberg, Eine privative Krankheit. Magazin. Bd. 16. S. 408. (Brand weißer Hautstellen.) — 306) Bakker, Curious skin eruption in a steer. Journ. of comp. path. and ther. 1894. (Wichtige Abbildungen.) — 112, 754) Burmeister, Absterben weißer Hautstellen. Rep. 1844. — 65) Erdt, Wirkungen einer Krankheit auf die weiße Haut einer Kuh. Gurlt u. Hertwig. Magazin der Tierheilk. Bd. VI. S. 303. — 258) Harvey, Erkrankung der weißen Hautstellen eines 15 Monate alten Füllens. Journ. of comp. path. and ther. 1889. — 1129a) Martin, Hauterkrankung an den weißen Abzeichen eines Pferdes. The vet. rec. p. 628. — *) Paine, Peculiar skin lesions in cattle. Journ. of comp. path. 1908. Vol. 33. p. 330. — 52) Schlächter, Brand weißer Hautstellen. Rep. 1852. p. 52. — 159) Scholz, Das Absterben weiß behaarter Hautstellen bei Pferden. Magazin. Bd. 9. S. 479. — 118) Steiner, Epizootisch vorgekommenes Absterben der weißen Hautflecken. Rep. IV. p. 219. — 156) Magazin. Bd. 9. S. 53. — 1130) Taylor, Hauterkrankung der nicht pigmentierten Hautpartien beim Fohlen. The vet. rec. 1907. p. 593. — 825, 357) Wester, Mummification of the non-pigmented skin in bovines. Tydschr. voor veeartsenigk. veter. 1901. p. 368.

Canities. Pigmentverlust der Haare vgl. auch Pigment und Alopecie.

727) W. S. Adam, Pityriasis and Leukoderma. The vet. journ. 1888. p. 15. — 340) Hughes Begg, Canities chez une vache. Annales de méd. vét. 1896. — 247) Comoïn, Weißwerden der Pferde. Journ. de Lyon. 1860. p. 648. — 1193) Günther, Pigmentmangel nach Dyspepsie. Zeitschr. f. Veterinärk. 1903. S. 10. — 430) Lebeau, Ictère compliqué de canities temporaire du côté gauche de la tête etc. Rec. 1854.

Chondrome. Enchondrome.

1471) Janson, Enchondrome. Arch. f. Tierheilk. 1881. Bd. VII. — 1479) Leisering, Enchondrom des Pferdes. Sächs. Jahresber. 1866. S. 29. — 1403) Morot, Enorme chondrome etc. Journ. de méd. vét. 1897. p. 83.

Dasselbeule vgl. Hypoderma.

Demodexerkrankung vgl. Akaruserkrankung.

Dermatitis solaris vgl. Lichterkrankungen.

Dermatitis pustulosa Canadensis. Akne contagiosa.

749) Richard W. Burke, Dermatitis contagiosa pustulosa. The veterian. 1886. — 40) Dieckerhoff und Grawitz, Akne contagniosa des Pferdes. Zentralbl. f. Veterinärwiss. 1886. No. 4. — 208) Friedberger, Dermatitis pustulosa contagiosa bei Pferden. Deutsche Zeitschr. f. Tiermed. — 792) Gips, Kontagiöse Pusteln bei Pferden. Berl. Arch. 1879. S. 278. — 791) Leonhardt, Dermatitis canadensis pustulosa. Mitt. a. d. tierärztl. Praxis i. preuß. Staat. 1881. S. 77. — 1333) Lührs, Dermatitis pustulosa contagiosa beim Pferde. Zeitschr. f. Veterinärk. 1906. S. 267. — 493) Schindelka, Beitrag zur Kenntnis der Dermatitis contagiosa canadensis pustulosa (Akne). Oesterr. Zeitschr. f. wissenschaftl. Veterinärheilk. 1883. Bd. 60. — 36) H. Schindelka, Dermatitis canadensis pustulosa. Zentralbl. f. Veterinärwiss. 1884. No. 11. S. 264. — 129) Trasbot et Nocard, Dermite pustuleuse contagieuse. Rec. de méd. vét. 1899. p. 163. Ball.

Dermatitis pustulosa infectiosa.

782) Christ, Ansteckende pustulöse Hautentzündung in der Aftergegend. Königs Zeitschr. f. Veter. 1893. S. 363. — 793) Hendricks, De la dermatite ulcereuse chez le cheval. Annales de méd. vét. 1886. p. 146.

Dermatitis verrucosa vgl. Warzen, Papillome.

Dermo-Rhinitis.

947) Guillard, Dermo-Rhinite, Le Progrès vétér. 1897. Octobre.

Diagnosenlose Hautkrankheiten.

517) Benkert, Beobachtung einer Ausschlagskrankheit unter dem Rindvieh. Jahrb. f. Tierheilk. v. Weidenkeller. 1832. S. 22. — 261) Colin, Note pour servir à l'histoire d'une dermite enzootique du bœuf. Rec. 1894. p. 456. — 1133) Fambach, Hautausschlag bei Genickstarre. Sächs. Veterinärber. 1906. S. 54. — 166) Gerlach, Seltene Hautkrankheit bei einem Pferde. Magazin. Bd. 7. S. 277. — Gerlach, Eigentümlicher Hautausschlag eines Pferdes. Magazin. Bd. 7. S. 209. — 466) Hable, Tilgung ansteckender Hautkrankheiten unter den Haustieren des Emmenthals. Oesterr. Zeitschr. f. wissenschaftl. Veterinärw. 1880. Bd. 54. — 314a) Liénaux, Abscès froids sym. et énigmatiques de la cuisse chez une vache. Annales de méd. vét. 1901. p. 463. — Marly et Caussé, Maladie papuleuse de l'espèce chevaline (lichen du cheval). Rec. 1860. p. 1019. — 499) Miguel, Epizootisches Ausschlagfieber bei Maultieren. Journal de Lyon. 1897. Dec. — 1308) Rössler, Dermatitis papulosa epizootica des Schafes. Deutsche tierärztl. Wochenschr. 18. XI. 05. — 789) Schenk, Ausschlagskrankheit bei Schafen. Mitt. a. d. tierärztl. Praxis i. preuß. Staat 1881. S. 76. — 915) Schindler, Eine interessante Hautkrankheit bei Pferden. Oesterr. Monatshefte f. Tierheilk. 1903. No. 2. — 58) Weber, Hautausschlag bei Pferden nach Scheren. Oesterr. landw. Wochenbl. 1877. No. 22.

Druseerkrankung der Haut (Gourme).

281) Cagny, Eczema de nature gourmeuse. Rec. 1892. Bulletin de la société. — 249) Joly et Leclainche, Etude sur la gourme cutanée. Rec. 1894. p. 193. Ref. Revue vétér. Juin 1893. — 275) Thary, Eczema gourmeux d'origine traumatique. Rec. 1892. p. 737.

Ekzem, Erythem, Seborrhoe. — Salzfluß (Eaux aux jambes). — Ruß der Schweine. Satteldruck. Pityriasis rosea. — Mauke, Brand. — Schlempemauke vgl. Maulgrind der Schafe.

201) Anacker, Bläschenekzem der Hunde. Tierärztl. Jahrb. 1880. III. S. 118. — 617) Alix, Ekzéma contagieux sec. Soc. centr. 28. II. 1898. Ref. Journ. de Lyon. — 1356) Beumann, Foot rot in sheep. Amer. vet. rev. 1905. p. 381. — 395) Bernaud, Erythem der Lippen durch Einwirkung der Sonne, Rotz vortäuschend. Rec. de méd. 1869. p. 675. Ref. Oesterr. Zeitschr. f. Veterinärmed. — 768) Brunet, Affection ekzémateuse. Le Progrès vét. 1895. No. 17. p. 257. — 1147) Cadéac, Erythem mit Abschuppung an den Lippen und der Nase des Pferdes. Progrès vét. 1902. No. 4. — 697) Chenier, Abszedierende Kältemauke. Ref. d. Tierheilk. Bd. 54. H. 4—5. — 607) Cadéac et Morot, Eaux aux jambes chez le bœuf. Journ. de Lyon. 1899. p. 202. — 325a) Colin, Des diverses attitudes dans le décubitus. Bull. de la soc. centr. vét. April 1901. — 597) Döderlein, Ekzem nach Verfütterung weißen Senfes. Wochenschr. f. Tierheilk. 1894. No. 8. — 1320) Dorst, Seborrhoea universalis bei gleichzeitig bestehender Tuberkulose bei einem Pferde. Zeitschr. f. Veterinärk. 1906. X. — 730) Dupas, Affections exsudatives de la peau chez une jument. Journ. du Midi. 1861. p. 494. — Eggeling, Schlempenmauke. Mitt. a. d. tierärztl. Praxis i. preuß. Staat. 1881/82. — 676) Eicke, Ekzema crustosum, Schorfflechte. Zeitschr. f. Veterinärk. 1892. Nov. — 9) Ekzem in der Sattellage. Berl. tierärztl. Wochenschr. 1890. No. 29. — 120 u. 375) Epinger, Fleischnahrung zur ausschl. Behandlung des Ekzema rubrum der Hunde. Tierärztl. Zentralbl. 1898. — 1345) Gautier, Seborrhoe bei Pferden. Maanedskrift for dyrlaeger. Bd. 17. Juli 1905. — 1364) Gräbenteich, Ekzem. Zeitschr. f. Vet 1907. — 554) Gramlich, Papulöses Ekzem (Hitzpocken) der Reitpferde. Königs Zeitschr. f. Veterinärheilk. 1899. S. 911. — 1098) Grünwald, Beitrag zur Aetiologie der Mauke. Oesterr. Monatsschr. f. Tierheilk. 1892. — 757) Hell, Brandmauke. Deutsche Zeitschr. f. Veterinärk. 1896. S. 113. — 1131) Huret, Erythem des Nasenendes des Kopfes. Réc. de hyg. et de méd. vét. T. VII. p. 691. — 653) Imminger, Zur Behandlung der Mauke des Pferdes. Wochenschr. f. Tierheilk. 1891. S. 109. — 47B) Jansen, Allgemeine diffuse Hautentzündung mit Bildung von Bläschen und Krusten. Mitt. a. d. tierärztl. Praxis i. preuß. Staat. XXIV. (N. F. II.) — 206) A. Johne, Ueber die Ursachen der Mauke oder Schlempemauke. Dresden 1878. — 110, 721) Joly, De la dartre du jarret. Rev. vét. Avril 1897. — 668) Klingenstein, Exanthem beim Rinde. Berl. tierärztl. Wochenschr.

1890. S. 125. — 741) Koch, Fußräude des Pferdes. Preuß. Mitt. a. d. tierärztl. Praxis. 1879. S. 81. — *) Koranyi, Epidemisches Ekzem bei Pferden. (Abhängig von der Weide der Pferde auf Luzerne-Wiesen.) Allatorvosi Lapok. 1907. No. 37. — 610) Laffargue, Congestion de la peau chez les bovides. Progrès vét. 19. III. 1899. — 109) Lassartesse, Considérations sur la nature nerveuse de l'eczéma. Rev. vét. Juillet 1897. — 149) Leisring, Exanthem bei einem Tapir. Magazin. Bd. 20. S. 319. — 1105) Lemke, Zur Therapie des Ekzema exsudativum chronicum des Pferdes. Wochenschr. f. Tiermed. 1893. S. 113. — 105) Lindenberg, Flechtenartiger Ausschlag mit Absonderung einer blutähnlichen Lymphe bei einem Kalbe. Magazin. Bd. XI. S. 471. — 918 u. 346) Martin, Nässendes Ekzem in Form von Zebrastreifen beim Pferde. Rec. de méd .vét. 1902. p. 401. — 729) Marly et Caussé, Pityriasis du cheval. Journ. de vét. du Midi. 1861. p. 296. — 620) Mathis, Ekzéma généralisé chez une vache. Journ. de Lyon. 1902. — 47) Möller, Der sog. Straubfuß des Pferdes. Monatsh. f. Tierheilk. Bd. 5. S. 49. — 1108) Georg Alfred Müller, Das Ekzem der Hunde. Deutsche Zeitschr. f. Tiermed. 1880. Bd. 6. — 6) Naubarth, Mauke. Berl. tierärztl. Wochenschr. 1890. S. 182. — 444) Ow, Schlempemauke. Tierärztl. Mitt. 1881. No. 12. — 945) Pecus, Traitement de l'eczéma etc. Journ. de méd. vét. 1902. — 719) M. Phail, Ekzema chronicum facial a labial. The vet. journ. 1900. I. p. 288. — 599) Reinhardt, Schlempenmaukenähnliche Ausschläge nach Fütterung mit Reiskleien. Wochenschr. f. Tierheiln. 1891. S. 87. — 539) Rabe, Schlempenmauke. Jahresbericht d. Tierarzneischule Hannover. 1875. — 13) Reinhardt, Reiskleie Ursache der Mauke. Berl. tierärztl. Wochenschr. 1891. — 232) Read, Traumatisches Erythem der Schafe. The vet. 1846. — 528) Rohlweß, Abhandlung vom Satteldruck. Magazin d. Tierarzneik. Berlin 1799. — 952) Rosso, Dermatitis papulosa des Hundes verursacht durch Filaria immitis. Il moderno zooiatrica. 1897. p. 185. — *) Schatz, Ekzem des Pferdes. Zeitschr. f. Veterinärk. 1908. V. (Völlige Haarlosigkeit. Tod an Phlegmone.) — 426) Schindelka, Ueber eine Erkrankung der Haut der Schweine. Oesterr. Zeitschr. f. Veterinärheilk. 1894. S. 195. (Pityriasis rosea.) — 593) Schröder, Schlempenmauke. Wochenschr. f. Tierheilk. 1894. S. 397. — 582) Söhnle, Ruß der Ferkel. Referat d. Tierheilk. 1881. H. 3. — Straube, Zur Behandlung der chronischen Mauke. Zeitschr. f. Veterinärk. 1890. II. S. 1. — 542) Strebel, Zur Behandlung der Schrunden und papillomatösen Mauke. Schweizer Arch. 1897. S. 216. — 717) Truche, De la contagion de certaines crevasses. Bull. de la soc. centr. rec. 1897. p. 417. — 398) Ulrich, Borkenausschlag bei Ferkeln. Wochenschr. f. Tierheilk. u. Viehzucht. 1870. S. 309. Ref. Oesterr. Zeitschr. f. Veterinärmed. 1871. — 414) Unterberger, Vesikulöse Dermatitis des Hundes. Herings Repertorium. 1865. Jahrg. XXVI. S. 118. — Walley, Eczema contagiosum faciale in sheep. Journ. of comp. path. and ther. 1891. p. 162. — 195) Francis Walker, Ekzem des Pferdes. The vet. journ. October 1878. — 1132) Wucherer, Infektiöse Mauke bei jungen Pferden. Wochenschr. f. Tierheilk. L. S. 681. — 840) Zelechowski, Brandmauke beim Rinde. Przeglad Weterynarski. 1901. No. 2. S. 45.

Elephantiasis.

484) Caussée, Elephantiasis des Rindviehs im Arrondissement Castelnaudary. Rec. 1857. — 448) Colucci, Ueber einen Fall von Elephantiasis bei einem Rinde und über die Neubildung des Epithels der Haut. Acad. del scienze del l'Instituto di Bologna. 1884. — 1129b) Eberhardt, Pachydermie am Kopf eines Rindes. Berl. tierärztl. Wochenschr. 1906. No. 1. S. 3. — 132) Gurlt, Ueber Zellstoffverbreitung und Hautverdickung beim Pferde. Magazin. Bd. 17. S. 344. — 486) Lafosse, Elephantiasis. Journ. des vét. du Midi. Oesterr. Zentralbl. f. wissenschaftl. Veterinärheilk. Bd. IX. S. 85. — 379) Martin, Result of firing for elephantiasis in a pony. Veterinarian. 1895. p. 562. — 1151) Pflug, Elephantiasis. Oesterr. Vierteljahrsschr. Bd. 36. S. 127 und No. 402. Magazin. 1871. — 917) Schünhoff, Elephantiasis bei einem Fohlen. Berl. tierärztl. Wochenschr. 1902. S. 775. — 786) Weyden, Elephantiasis Arabum bei einem Pferde. Mitt. a. d. tierärztl. Praxis i. preuß. Staat. 1881. S. 70.

Enchondrom vgl. Chondrom.

Emphysem.

639) Bouret, Emphysème général à la suite de plaies des téguments. Répertoire. Janvier 1889. — 1186) Guittard, Emphysem des Geflügels. Progrès vét. 1901. No. 3. — 630) Godbille, Emphysème sous-cutané généralisé chez le mouton. Rée. de méd. vét. 15. III. 1894. — 520) Huth, Windgeschwulst bei einer Kuh. Teuffels Magazin d. Tierheilk. Bd. I. S. 147. — 183) Lucet, Emphysème sous-cutané des poussins. Réc. 1895. — 766) Rasberger, Hautemphysem. Wochenschrift f. Tierheilk. 1893. S. 341. — 185) Robus, Sur l'emphysème sous-cutané. Réc. 1895. p. 233. — 99) Schröder, Allgemeines Hautemphysem des ganzen Körpers bei einer Kuh. Magazin. Bd. 8. S. 77.

Ergotismus vgl. **Vergiftungen.**

Erysipel vgl. **Rotlauf, Mauke, Elephantiasis, Ekzem.**

Erythema exsudativum multiforme vgl. **Ekzem, Urticaria, diagnosenlose Hauterkrankungen.**

Fagopyrismus vgl. **Brand der weißen Abzeichen.**

Favus.

1510E) Bodin, Sur un nouveau champignon du favus Ann. de Dermat. 1907. p. 585. — 256) Constantin et Sabrazès, Etude morphologique des champignons du favus. Compt. rend. de la soc. de biol. 13. V. 1893. — 713) Demons, Du favus et de l'herpès tonsurant chez les animaux. Ann. de méd. vét. de Bruxelles. 1874. p. 440. — 656) Frank, Favus bei einem Feldhasen. Wochenschr. f. Tierheilk. 1891. S. 349. — 264) Gerlach, Einige neue Parasiten bei den Haustieren. Gurlt und Hertwigs Magazin. Bd. 25. S. 236. (Grind der Hühner [Tinea, Favus, Prurigo, Gall. Hahnenkamm, Grind, weißer Kamm]). — 582) Heim, Spontane Heilung des Hühnerfavus. Soc. de biol. 20. I. 1899. — 492) Müller, Favusähnliche Hühnerhautkrankheit. Oesterr. Zeitschr. f. wissenschaftl. Tiermed. Bd. XI. S. 37. — 399) Roloff u. Müller, Mitt. a. d. tierärztl. Praxis. Ref. Oesterr. Zeitschr. f. Veterinärmed. 1871. — 1366) Sabrazès, Le favus de l'homme, du chien et de la poule. Thèse de Bordeaux. 1893.

Fibrome vgl. **Spitze Kondylome, Elephantiasis, Melanome** usw.

176) Cadiot, Fibromes de la peau du chien. Réc. Bul. de la soc. centr. 1883. p. 500. — 114) Cliquet, Observations sur un cas de fibrome élephantiasique du membre postérieur gauche. Rec. de méd. vét. 1898. p. 369. — 303) M. Faydean, Fibroma of horses leg and pigmented fibroma of cow's jaw. Journ. of comp. path. and ther. 1893. — 304) Hobday, Case of fibroma in the prepuce. The journ. of comp. path. and ther. 1892. p. 273. — 824) Peter, Fibroma pendulans kombiniert mit Myxofibrom und Hauthörner am Kopf eines Rindes. Berl. klin. Wochenschrift. No. 32. S. 490. — 897) Petit, Großes Fibrom am Fesselbein eines Pferdes. Bull. de la soc. centr. T. VII. p. 235. Rec. — 932) Pichi, Ulzerierendes Fibrom am Hodensack eines Esels. Il nuovo Ercolani. 1904. p. 349. — 334) Reakes, Fibroid tumefaction of the penis. Veterin. 1900. p. 355. — 823) Sawwaitow, Multiple Geschwülste bei einem Pferde. Arch. f. Veterinärwissensch. 1901. No. 12. S. 1107—1109. (Russisch.) — 935) Scarso, Fibroma telangiektodes an der Brustwand eines Pferdes. Il nuovo Ercolani. 1904. p. 245. — 202) Multiple Fibrome der Haut und Subkutis beim Pferde. Sächs. Veterinärber. 1878.

Filarien, Fadenwürmer in der Haut.

1242) Buffard, Filarien des Pferdes. Bull. de la soc. de méd. vét. Séance de 22. III. 1900. — 439) Condamine et Drouilly, Ein weiblicher Fadenwurm als Ursache hämorrhagischer Knoten unter der Haut bei dem Pferde. Réc. 1878. — 1167) Dell'Acqua, Die Filariose des Hundes. La clinica vet. 1905. No. 16. — 1185) Garino, Filariaknoten an der inneren Fläche der Bauchhaut einer Kuh. La clinic. vet. 1901. No. 40. — 1165) Griffith, Filarien. The vet. journ. Vol. 27. (Falsch zitiert.) — 1169) Hobday, Filaria. Journ. of comp. path. 1898. p. 266. — 1512) E. Hoffmann u. Halberstädter, Hauttumor durch Filaria volvulus. Verh. d. Deutschen dermatol. Gesellsch. 10. VII. 08. Arch f. Derm. 1908. Bd. 95. S. 383. — 240) King, Würmer im Skrotum. The veterinarian. 1894. Vol. XVII. — *) Kleß, Durch Filaria flexuosa bedingte Knoten in der Unterhaut des Hirsches. Zeitschr. f. Fleisch- u. Milchhyg. 1908. (Von außen fühlbare blaurote erbsen- bis kirschgroße glatte Geschwülste, deren Wand zahlreiche Blutgefäße zeigt. Inhalt häufig verkäst und verkalkt. Durch Mazeration in 1/3 Alkohol- oder schwacher Sublimatlösung können aus dem nicht entwirrbaren Konvolut weibliche (0,33—0,52 : 60—90 cm) und männliche (0,24 : 8 cm) Würmer isoliert werden.) — 1160) Laulanié, Sur la nature parasitaire de la dermite granuleuse. Rev. vét. 1884. p. 166. — 1141) Neuman, Filaria clara in der Subkutis der Taube. Rev. vét. 1906. — 1163) Nocard, Filaria. Bull. de soc. centr. 1901. p. 387. — 1164) Piot, Filaria. Rec. vét. 1889. — Prümer, Klauenentzündung durch Filarien. Jahresber. v. Ellenberger u. Schütz. — 252) Railliet et Moussu, La filaire des boutons hémorrhagiques observée chez l'âne découvert du mâle. Compt. rend. de la soc. de biol. 1892. No. 23. Rec. 1893. p. 293. — *) Rey, Des plaies granuleuses furunculeuses ou plaies de l'été. Journ. de Lyon. 1864. p. 557. — Rivolta, Forma di erpete nel cane prodotta da embrioni di filaria. Il med. vet. 1864. — 1110) Roger, Herpès vermineux. Bull. de la soc. rec. 1906. II. p. 379. — 1161) Schneider, Dermatitis verminosa beim Hunde. Oesterr. Vierteljahrsschr. 1889. S. 337. — 1157) E. Semmer, Filarien. Oesterr. Vierteljahrsschr. 1871. S. 179. — 1158) Willach, Eine neue Symgamusart als Ursache einer schrotkornähnlichen Bildung beim Rinde. Deutsche tierärztl. Wochenschr. 1896. S. 192. (Filaria). — 952) Rosso, vgl. Ekzem.

Fliegen vgl. Bienenstiche.

Furunkel vgl. Akne und Staphylococcenerkrankungen.

*) Krüger, Zuckerharnruhr beim Pferde. Zeitschr. f. Veterinärk. 1907. IX. (5,2 % Zucker, 57 l Wasser aufgenommen. 27 l ausgeschieden. Furunkel am Augenlid, Backe und Nierengegend.)

Gangrän, Brand, Noma, Geschwüre.

63) Baumeister, Brändige Zellgewebsentzündung am oberen Teil des Halses bei Pferden. Repert. d. Tierheilk. 1841. Bd. II. S. 4. — 522) Bouley, Du crapaud du cheval. Rec. 1851. p. 646. (Fistelgeschwür.) — 233) Brunswig, Partieller Hautbrand bei einem Ochsen und einem Bullen. Hertwig u. Gurlts Magazin. II. S. 441. — 1124) Cuillé, Les maladies dues au bacille de la necrose. Rev. gén. de méd. vét. 15. X. 1905. — 720) David, Gangrenous dermatitis. The vet. journ. 1900. I. p. 162. — 755) Dogertom u. Steigerwald, Hautbrand beim Rindvieh. Repert. 1864. S. 344. — 124) Esmieu, Chute de la queue chez les cochons. Rec. de méd. vét. 1894. p. 478. — 103) Fehlhauer, Ausfallen von Hautstücken bei einem Ochsen. Magazin. Bd. 8. S. 469. — 794) Fiedeler, Verbrennung der äußeren Haut. Preuß. Mitt. a. d. tierärztl. Praxis. 1886. S. 61. — 324) Fröhner, Gangrène enzootique de la peau: guérison par la teinture d'iode. Monatsh. f. prakt. Tierheilk. 1901. H. 5. — 756) Guber, Hautbrand beim Schwein. Berl. Arch. 1899. S. 350. — 133) Gurlt, Ueber Abfallen der Kronen- und Hufbeine der Zehen am linken Vorderfuß einer Kuh. Magazin. Bd. 18. S. 478. — 583) Janson, Dermatitis superficialis gangraenosa multiplex beim Elephanten. Berl. tierärztl. Wochenschr. 1892. No. 51. — 144) Körner, Fall von Abstoßen der Haut bei einem fetten Schwein. Magazin. Bd. 35. S. 115. — 238) Landel. Hohlgeschwür bei einem halbjährigen Fohlen. Herings Repert. V. S. 115. — 834) Mathis, Gangrän des Schwanzendes der Kuh. Journ. de méd. vét. 1901. P. 155. — 758) R. C. Moore, Gangrenous grease, on dermatitis gangrenosa. Journ. of comp. med. 1899. XX. p. 469. — 102) Müller, Ausfallen abgestorbener Hautstücke und Abfallen beider Hinterbeine im Sprunggelenk eines Schweines. Magazin. Bd. 8. S. 468. — 1350) Nomaähnliche Erkrankung beim Hunde. Tierärztl. Zentralbl. 1905. S. 469. — 753) Ollmann, Sogenannter partieller Hautbrand. Magazin f. Tierheilk. 1857. S. 127. — 220) Roudall, Brandiges Leiden unter dem Rindvieh der Vereinigten Staaten. Ref. Repertorium. Bd. IV. S. 166. — 747) Schüler, Nekrose des äußeren Ohres bei Schafpocken. Preuß. Mitt. a. d. tierärztl. Praxis. 1883. S. 66. — Strebel, Abfallen der beiden Klauenglieder eines Vorderfußes bei einem 18 Monate alten Rinde. Schweiz. Arch. 1890. Bd. 20. — 161) Wilke, Ueber das Ausfallen einzelner Hautstücke bei einer Kuh. Magazin. Bd. 9. S. 204.

Gonorrhoe.

(Es wurden nur die zur Tierpathologie in Beziehung stehenden Arbeiten erwähnt.)

1347) Christmas, Le gonocoque et sa toxine. Ann. de l'Institut Pasteur. — 1443) Grosez und Kraus, Bakteriologie des Gonococcus. Arch. f. Derm. 1898. Bd. 45. — 1445) Heller, Blennorrhoe im Auge neugeborener Kaninchen. Charité-Annalen. Bd. 21. — 1442) Morax, Wirksamkeit der Gonokokkentoxine. 9. Intern. Ophthalmol.-Kongreß. Zeitschr. f. Augenheilk. 1900. — 1441) Maslowsky, Rôle de la toxine du gonocoque. Ann. de gyn. 1899. T. 2. — 1435) Moßkalew, Impfung kleiner Tiere mit Gonorrhoe. Ref. Münch. med. Wochenschr. 1905. S. 1603. Russky Wratsch. 1905. No. 9. — 1444) Lyder Nicolaysen, Pathogenität des Gonococcus. Zentralbl. f. Bakt. 1897. Bd 22. S. 305. — 1436) Pinto, Morphol. et virulence du gonococque. Journ. de phys. et de path. gén. 1904. p. 1085. — 1446) Scholtz, Biologie des Gonococcus. Arch. f. Derm. 1899. Bd. 49. — 1438) Sorrentino, Sulle patogenesi delle complicazioni generali della blenorragia. Giorn. internaz. del scienc. mediche. XXI. p. 865. — 1430) Urbahn, Beitrag zur Gonokokkenlehre. Knapps Arch. f. Augenheilk. Bd. 44. Ergänzungsh. — Wildbolz, Bakteriologische Studien über Gonococcus-Neißer. Arch. f. Derm. 1902.

Haare, Federn, Wolle vgl. Alopecie.

177) Anpassung der Tiere an die Kälte. Rée. 1895. — Bohn, Die Schafzucht. Berlin 1873. — 1613) Bonnet, Angeborene Anomalie. Sitzungsber. d. phys. med. Ges. Würzburg 1889. — v. Brunn, Sinnesorgane. Haut. Bardeleben Anatomie. — 1603) Friedenthal, Das Haarkleid des Menschen. Jena 1908. — 506) Gurlt, Abnorme Haarbildung. Magazin. Bd. 1. — 1651) Heinroth, Farbenwechsel der Federn. Sitzungsber. d. Gesellsch. naturf. Freunde. 1908. — 832) Hypertrichosis beim Pferde. Oesterr. Monatsschr. f. Tierheilk. 1901. S. 123. — Langer, Haarwechsel. Sitzungsber. d. Akad. d. Wiss. Wien 1850. — 1605) Lavalard, Rée. de méd. vét. Bull. de la soc. de méd. vét. 1908. p. 259. — Nathusius, Das Wollhaar des Schafes. Berlin 1866. — 1640) May, Krankheiten der Schafe. — 1604) De Meijere, Das Haar der Säugetiere. Morholog. Jahrb. Bd. 21. S. 312. — 1650) Thinemann, Färbung der Federn. Journ. f. Ornithol. 1903. S. 201. — Waldeyer, Atlas der menschlichen und tierischen Haare. 1884.

Hämidrosis, Hämophilie vgl. **Blutschwitzen.**

Hautemphysem vgl. **Emphysem.**

Hauthörner vgl. **Hörner.**

Hefepilzerkrankungen. Blastomykosen.

1367) Buschke, Blastomykose. Stuttgart 1902. — 1365) Busse, Pathogene Hefen. Lubarsch-Ostertag Ergebnisse. 1898. Bd. V. — 960 u. 1370) Fermi und Aruchi, Ueber eine neue pathogene Hefeart usw. Zentralbl. f. Bakt. 1895. Bd. 17. S. 593. — 1368) Tokishige, Ueber pathogene Blastomyzeten. Zentralbl. f. Bakt. 1896. Bd. 19.

Herpes zoster.

1001) Hébraut, Zona chez un chien. Ann. de méd. vét. 1905. I. — 828) Otto, Herpes zoster. Sächs. Veterinärber. 1901. S. 46.

Hörner, Hornbildungen, Hufe.

231) Afterbildung bei den Nachkommen einer Stute. Journ. vét. et agric. de Belgique. Ref. Herings Repert. VIII. S. 75. — 243) Louis Blanc, Sur la valeur morphologique des cornes chez le cheval. Comptes rend. de la soc. de biol. 14. VII. 1893. Réc. 1894. p. 41. — 1150 u. 790) Busch, Blutungen an den Hufkronen der 4 Füße eines 6jährigen Pferdes. Schütz-Roloff tierärztl. Mitt. 1881. S. 73. — 127) Cadéac, Allongement extraordinaire des quatre sabots chez un âne. Journ. de méd. vét. Juillet 1899. — 113) Delpérier, Etude spéciales du sabot du cheval et des altérations ungueales. Paris 1898. Asselin et Houzeau. — 503) Fambach, Die physiologische Ringbildung am Pferdehufe. Arch. f. Tiermed. 1894. Bd. 20. S. 284. — 691) Fohringer, Das Wasseraufsaugungsvermögen des Hufhorns. Hufschmied. IX. 9. — 509) Gurlt, Ueber die Bildung von sog. Hauthörnern. Magazin. Bd. III. S. 352. — Gutenäcker, Hufkrankheiten. Stuttgart 1901. — 693) Halfard-Haslemere, Vollkommene Ablösung des Horns einer Kuh mit Fraktur des Hornfortsatzes. The vet. rec. February 1893. — Kulczycki, Klammerartige gutartige angeborene Neubildung bei einem 4jährigen Ochsen. Przeglad Weterynarski. 1900/01. p. 181. — 436) Krallen, eingewachsene, Operation bei einem Tiger. L'écho vét. Juin 1879. — 247) Labat, Enorme corne cutanée sur un bélier. Réc. 1894. p. 761. — Lebert, Die Keratosen. Breslau 1864. — 540) Lesbre, Etude d'une corne développée anormalement sur le cox d'un boeuf et ressemblant exactement aux cornes du front. Journ. de Lyon. Janvier 1891. p. 374. — 282) Lesbre, Vergleichende Studie der Hornproduktion bei den Haustieren. Rec. 1892. — 123) Lucet, Sur une production cornée de l'oreille chez une brebis. Rec. de méd. vét. 1899. p. 160. — 690) Lungwitz, Wachstum der Klauen. Hufschmied. IX. 3. — 1182) Mossé, Hetcrotopisches Horn am Grunde des Ohres eines Widder. Journ. de méd. vét. 1901. — 835) Mossé, Hauthörner beim Schaf. Journ. de méd. vét. 1901. p. 542. — 193) Migeotte, Hornproduktion an einem rudimentären Metakarpus eines Füllen. Namur tierärztl. Verein. 28. VII. 1887. Tierärztl. Jahrb. II. 87. — 1212) Pader, Hufwachstum. Rec. de méd. vét. 1898. No. 1. — 83) Fr. Peters, Die Formveränderungen des Pferdehufes bei Einwirkung der Last mit besonderem Bezug auf die Ausdehnungstheorie. Berlin 1883. Paul Parey. — 623) Petropalowski, Neubildungen bei Haustieren. Arch. f. Veterinärw. Lief. 10. S. 900—909. Lief. 11. S. 1011—1036. — 138) Ravitsch, Ueber den feineren Bau und das Wachstum des Hufhorns. Magazin. Bd. 28. S. 444. — 1181) Scholtz, Pigmentschwund an den Vorderhufen. Zeitschr. f. Veterinärk. 1902. H. 2. — 1212) Bland Sutton, Hornbildung auf einer Talgdrüsenzyste bei einer Maus. Ref. Journ. of comp. path. and surg. 1888. — *) Heß, Extremitäten, Hufe, Klauen. Bayer-Fröhners tierärztliche Chirurgie. 1909.

Hyphomykosen verschiedener Natur vgl. **Trichophytie.**

343) Drouin, Sur une nouvelle mycose du cheval. Rec. vét. 1896. — 960 u. 817) J. de Haan, Bösartige Schimmelkrankheit des Pferdes (Hyphomykosis destruens equi). Zentralbl. f. Bakt. Bd. XXXI. S. 758. — 848) Happich, Neue Krankheit der Krebse. Balt. Wochenschr. f. Landw. 1900. No. 7. — 830) Nockolds, C., Mykotische Dermatitis. Amer. vet. rev. 1901. XXV. 8. p. 635. — 1108) Rivolta e Delprato, Dermomicosi aspergillina glauca. L'Ornitojatria. p. 491.

Hypoderma. Dasselbeule vgl. **Fliegen, tierische Parasiten.**

1295) Casparini, Hypodermolithen. La clin. vet. 1896. No. 4. — 108) Ducasse, Un cas d'hypoderma diana chez un chevreuil. Repert. de police sanitaire. 15. III. 1897. — *) Korff, Feldmäuse als Träger von Hypoderma bovis. Prakt. Blätter f. Pflanzenkunde. 1908. S. 138. — 197) Lahmheit einer Kuh durch eingelagerte Dasselbeulen. Rev. f. Tierheilk. u. Kr. 1879. No. 2. — 1126) Ostertag, Kampf gegen die Hypoderma bovis. Berl. tierärztl. Wochenschr. 28. VI. 1906.

— 364a) Peter, Neubildungen infolge von Dasselbeule. Schweiz. Arch. 1883. S. 41. — 263) Railliet, Sur la présence de l'hypoderma lineata (de Villers) en France. Réc. 1894. II. p. 328. (Zoologisch.) — 1121) Villemoes, Kampf gegen Hypoderma bovis. Zeitschr. f. Fleisch- u. Milchhygiene. April 1906.

Ichthyosis congenita. Keratosis congenita.

214) Goubaux, Zusammenstellung von Beobachtungen über die angeborene Hornschuppenkrankheit und über stellenweise Hornwucherungen bei Haustieren. Réc. de méd. vét. April 1875. Ref. Oesterr. Vierteljahrsschr. 1875. S. 142. — 491) Gurlt, Angeborene Fischschuppenkrankheit Ichthyosis cornea bei einem Kalbe. Magazin. Bd. 10. S. 249. — 683) C. Harpeck, Beschreibung der Haut eines Ichthyosis cornea geborenen Kalbes. Reichert u. du Bois Arch. 1862. S. 393. — Koch, Ichthyosis congenita. Berl. tierärztl. Wochenschr. 1903. — 729) Liebreich, Ichthyosis intrauterina. Diss. inaug. 1853. Halis Saxon. — 759) Sand, Ichthyosis congenita bei einem Kalbe. Arch. Bd. XIX. S. 111.

Impetigo vgl. Staphylokokkenerkrankungen.

Intoxikationen vgl. Vergiftungen.

Karzinom. Geschwülste. Krebse. Allgemeines.

1611) Apolant, Radiumwirkung auf Mäusetumoren. Deutsche med. Wochenschr. 1904. — 1610) Bashford, Größere Zahl von Arbeiten im Report of imperial Cancer Research fund. London 1904—1908. — 1609) Bowel, Akarus und Karzinom. Annales de l'Institut Pasteur. Febr. 1909. — M. Casper, Die Pathologie der Geschwülste bei Tieren. Wiesbaden 1899. — 921) Desmond, Geschwülste bei Haustieren. Proc. of the Am. vet. med. assoc. 1905. — 887) Disselhorst, Ueber Entstehung und vergleichende Anatomie der bösartigen Geschwülste. Berl. tierärztl. Wochenschr. 1903. No. 5. — 322) Fröhner, Statistik der Tumoren beim Pferde. Monatsh. f. prakt. Tierheilk. 1902. Jan. — 284) J. M. Faydean, The occurrence of tumors in the domesticated animals. Journ. of comp. path. 1891. p. 243. — 904) Geschwülste bei Pferden der preußischen Armee 1902. Preuß. u. württemb. Armeeber. S. 187. — 936) Gilruth, Tumour formation in certain of domestic animals. Veterinarian. 1900. p. 291. — 1423) M. Koch, Geschwülste bei Tieren. Verh. d. deutschen path. Gesellsch. 1903. Berlin. — 435) Leblanc, Des tumeurs épithéliales chez les animaux domestiques et en particulier du cancroïde des lèvres chez le cheval et chez le chat. Annales de méd vét. 1864. p. 20. — Loeb, Ueber den Krebs der Tiere. Arch. f. klin. Chir. Bd. 70. H. 3. — Murray, The zoological distribution of cancer. Imperial Cancer research fund. London 1908. — 1421) Marianne Plehn, Geschwülste bei Kaltblütern. Zeitschr. f. Krebsf. 1906. — 914 u. 848) Plique, Les tumeurs chez les animaux. Revue de chirurgie. 1889. p. 521. — 898) Schaible, 6 Fälle von Karzinom bei Haustieren. Mitt. des Vereins badischer Tierärzte. III. 102. — 138) Schütz, Das Epidermoïdal-Kankroïd. Magazin. Bd. 32. S. 421. — 900) Stahr, Zur Aetiologie epithelialer Geschwülste. Zentralbl. f. allgem. Path. u. pathol. Anatomie. Bd. XIV. No. 1. — 819) Sticker, Ueber den Krebs bei Tieren. Deutsche tierärztl. Wochenschr. 1902. S. 422 u. 433.

Karzinom, Krebs. Spezielles.

I. **Pferd.** 42) Burke, Barsáti or Equine Cancer. Ref. Deutsche Zeitschr. f. Tiermed. 1887. Bd. 13. — 1240 u. 348) Calvé, Epithéliome de la conjonctive chez un cheval. Rec. 1900. — 697) Constantinides, Epitheliom der Haut bei Pferden in Griechenland. Berl. tierärztl. Wochenschr. 1893. S. 152. — 1607) Darmagnac, Général Carcinomatose. Rec. de méd. vét. 1902. IX. p. 543. — 374) Delmar, Cancer in a heifer. Veterinar. 1896. — 825) Eichler, Fall von Kankroid der Orbita bei einem Pferd. Zeitschr. f. Tiermed. 1907. Bd. V. S. 428. — 271) Fadyean, Carcinome mélanique de la queue chez un cheval. Rec. 1890. Journ. of comparative pathology. June 1890. — 890) Fröhner, 4 Fälle von Karzinom beim Pferde. Monatsh. f. Tierheilk. Bd. 14. S. 47. — 922) Göhre, Karzinom des Schlauches eines Pferdes. Sächs. Vet.-Jahresber. 1904. S. 68. — 308) Harrison, Epithelioma of clitoris. Journ. of comp. med. and vet. arch. 1898. — 892) Hennig, Primäres Karzinom der äußeren Genitalien beim Pferde. Arch. f. Tierheilk. Bd. 29. S. 158. — 87) A. Labat, Kankroid an der Eichel u. der Rute eines Pferdes. Oesterr. Vierteljahrsschr. 1882. II. Ref. Zentralbl. f. Vet.-Wesen. 1883. — 1359) McKenny, Carcinoma of the vulva of a mare. The veterinary journal. 1906. p. 643. — 739) Textor, Carcinoma haemorrhagicum der Haut eines Pferdes. Prag. Mitt. aus d. tierärztl. Presse. 1879. — 295) Wolstenholme, Epithelioma of face and lower jaw in a horse. Journ. of comp. path. and ther. 1898.

II. **Rind.** 920) Cadiot, Ueber den Kieferkrebs. Soc. centrale de méd. vét. 1898. 28. IV. — 122) Cuillé et Sudrail, Epithelioma de la corne sur une vache. Rev. vétér. Octobre 1898. — 923) Göhre, Scheidenkarzinom bei einer Kuh. Sächs. Veterinärber. 1903. S. 76. — 891) Gualducci, Krebsgeschwulst an der Hornbasis beim Rind. La clin. veter. F. I. p. 150. — 300

u. 652) Loeb und Jobson, Ueber Karzinome beim Rinde. The journ. of comp. path. 1908. XXI. p. 385.

III. **Hund.** 418) Anacker, Epithelialkrebs eines Hundes und Genitalkrebs einer Katze. Tierarzt. 1872. — 68) Hoffmann, Krebs des Ohrs des Hundes. Arsenikbehandlung, Oesterr. Monatsschr. 1898. — 1424) C. Lewin, Experimentell bei Hunden erzeugte verimpfbare Tumoren. Zeitschr. f. Krebsf. 1906. — 1608) Petit, Generalisation des Mammakarzinoms von Hund und Katze 1902. Bull. de la soc. de méd. vét. T. 56. p. 234.

IV. **Mäuse** und **Ratten** (vgl. Anmerkung im Text S. 457). 1418) Bashford, Karzinomstudien. Zeitschr. f. Krebsf. Report of Imperial Cancer Research fund. London 1906—08. — 1411) Deetjen, Spirochäten im Mäusekarzinom. Münch. med. Wochenschr. 1908. — 1419) Erdheim, Morphologie der Mäusegeschwülste. Zeitschr. f. Krebsf. 1906. — 1417) Haaland, Beobachtungen über natürliche Geschwulstresistenz bei Mäusen. Berl. klin. Wochenschr. 1907. No. 28. — 1409) Hertwig und Poll, Biologie der Mäusetumoren. Berlin 1907. — 893) Jensen, Experimentelle Untersuchungen über Krebs der Mäuse. Zentralbl. f. Bakt. I. Abt. Bd. 49. No. 1 u. 2. S. 28 u. 122. — 1416) L. Michaelis, Mäusekarzinom. Berl. Klinik. 1905. No. 9. — 1415) L. Michaelis und C. Lewin, Transplantables Rattenkarzinom Berl. klin. Wochenschr. 1907. No. 15. — Murray, Spontaneous cancer in mouse and transplantable squamous-celled carcinoma of the mouse. The Imperial Cancer research fund. London 1908.

Keloïd vgl. Narben.

Knochenbildung in der Haut vgl. Ossifikation.

Kongenitale hypertrophische Prozesse vgl. Angiome, Naevi, Warzen, Hornbildungen.

Lehrbücher, Monographieen, Werke über vergleichende Pathologie.

24) J. B. Arnous, Die Krankheiten des Hundes. Berlin 1895. — 1425) Bayer, Veterinär-Chirurgie. Wien 1890. — 22) Blaine, Die Krankheiten des Hundes. Deutsche Uebers. Leipzig 1820. — 526) Bouley, Maladies cutanées du cheval. Réc. 1850. p. 880. — 433) Bourgeois, Maladie cutanée des bêtes ovines. Journ. du vét. des midis. Ann. 1863. p. 492. — 1196) Cadiot, Gilbert, Roger, in Roger Les maladies infectieuses. Paris 1905. — 1316) Dammann und Manegold, Schlafkrankheit der Hühner. Tierärztl. Wochenschr. No. 50. — Dieckerhoff, Lehrb. d. speziellen Pathologie u. Therapie. 1886. — 944) Dupas, Notes. Recueil. 1903. p. 565. — 647) Esser u. Schütz, Mitteilungen aus dem amtlichen Veterinär-Bericht. Arch. f. Tiermed. 1893. S. 322. — Friedberger und Fröhner, Spezielle Pathologie und Therapie der Haustiere. Berlin 1908. — 709) Fröhner, Toxikologie. 1901. II. Aufl. — 265) Gerlach, Die Flechte des Rindes. Magazin v. Gurlt u. Hertwig. 1857. Bd. 23. S. 292. — Theodor Goetz, Krankheiten des Hundes. Cöthen 1834. — 511) Gurlt, Katalog des zootomischen Museum der Kgl. tierärztl. Hochschule. Magazin. Bd. IV. S. 141. — 176) Gurlt, Beiträge zur pathologischen Anatomie der Hausvögel. Magazin. Bd. 15. S. 72. — 226) Haubner, Beiträge zur Diagnostik der chronischen Hautausschläge des Pferdes. Gurlt und Hertwigs Magazin d. Tierheilk. Bd. II. — 1236) Hering, Pathologie und Therapie der Haustiere. — 1237) Hertwig, Krankheiten des Hundes. — 150) Heusinger, Recherches de pathologie comparée. — 26) Hilfreich, Der kranke Hund. Neudamm 1895. — 1390) Hofer, Handbuch der Fischkrankheiten. München 1904. — Hutyra-Marek, Pathologie und Therapie der Haustiere. — 648) Janson, Die Krankheiten der Haustiere in Japan. Arch. 1893. — 20a) Jacob Lewin, Vergleichende Darstellung der von den Haustieren auf den Menschen übertragbaren Krankheiten. Berlin 1839. E. Schröter. — 1377) Kitt, Pathologische Anatomie der Haustiere. — Martel, Rapport sur les opérations du service vétérinaire sanitaire. Paris 1908 und 1909. — 504) Müller, Die Krankheiten des Hundes. Berlin 1892. — Ostertag, Handbuch der Fleischbeschau. Stuttgart 1899. — 513) Rayer, Observations sur les maladies des poissons. Arch. de. méd. comp. — 1170) Roger, Parasiten bei Haustieren in Algier. Réc. 1905. — 714) Röhl, Pathologie und Therapie der Haustiere. Wien 1885. — 35) Max Schmidt, Die Krankheiten der Dickhäuter. Deutsche Zeitschr. f. Tiermed. Bd. V. S. 41. — 49) Schmidt, Zoologische Klinik. II. Raubtiere. Berlin 1870. Hirschwald. — 474) Schmidt, Einiges über Krankheiten ausländischer Tiere. Oesterr. Zeitschr. f. wissenschaftl. Veterinärk. Bd. 20. S. 1. — Schmidt, Die Krankheiten der zahnarmen Tiere. Deutsche Zeitschr. f. Tiermed. 1873. Bd. 4. S. 203. — 70) Max Schmidt, Krankheiten der Nagetiere. Deutsche Zeitschr. f. Tiermed. Bd. 2. S. 412. — 71) Max Schmidt, Die Krankheiten der Beuteltiere. Deutsche Zeitschr. f. Tiermed. Bd. 1. S. 172. — 118) Georg Schneidemühl, Lehrbuch der vergleichenden Pathologie und Therapie des Menschen und der Haustiere. — Georg Schneidemühl, Spezielle Pathologie und Therapie der Haustiere. Berlin 1908. — Schindelka, Hautkrankheiten. Wien 1903 u. 1908. — 19) Spinola, Die Krankheiten der Schweine. Berlin 1842. — 28) J. H. Steel, Die Pathologie des Elephanten. Quart. journ. of vet. scienc. in India. April 1884. Ref. Deutsche Zeitschr. f. Tiermed.

Bd. 11. S. 113. — Tscheulin, Ausschlagskrankheiten der Haustiere. Karlsruhe 1824. — 76) Zuris, Die Krankheiten des Kaninchens.

Lepra.

1204) Lydia Rabinowitsch, Durch säurefeste Bakterien hervorgerufene Hauterkrankung der Ratten. Zentralbl. f. Bakt. 1903. Bd. 33. — 1208) Stephansky, Lepraähnliche Erkrankung bei Ratten. Zentralbl. f. Bakt. 1903. Bd. 33. — *) Nicolle (Ann. de l'Institut Pasteur. 1906) übertrug auf 4 niedere Affen (chinesisches Seidenäffchen und Macacen) bazillenhaltige Leprome. Nach längerer Zeit, 62—94 (einmal aber auch nach 22) Tagen entwickelten sich Hautknoten, die stets spontan nach 30—50 Tagen schwanden. Einmal kam es zur Erweichung. Die experimentellen Hautknoten glichen histologisch den Lepromen, es fehlten aber Leprazellen. Leprabazillen wurden einmal in geringer Zahl gefunden. Die Empfänglichkeit der Affen für die Infektion scheint bei wiederholter Autoinokulation und erneuter Impfung zuzunehmen. Allein die subkutane Impfmethode hatte Erfolg.

Leiomyome.

1377) Kitt, Münch. Jahresbericht. 1884/85.

Lichen vgl. diagnosenlose Hauterkrankungen und Lehrbücher.

Licht-, Röntgen-, Radium-Erkrankungen vgl. Brand der weißen Hautstellen.

1171) Boisse, De l'erythème solaire chez le cheval. Ref. Réc. 1887. p. 325. — 1422) Eberlein, Röntgentherapie bei Tieren. Röntgen-Kongreß. Berlin 1906. — Kienboeck, Radiotherapie. — 1207) E. Schümann, Entstehung bösartiger Neubildungen auf der röntgenbestrahlten Haut. Langenbecks Arch. 1907. Bd. 84. S. 867. — 1204) Anton Thies. Wirkung der Radiumstrahlen auf verschiedene Gewebe. Mitt. aus den Grenzgeb. Bd. XIV.

Lipome.

Eberhardt, Lipom. Magazin. Bd. IV. S. 374. — 1384) Ebinger, Lipome. Schweiz. Arch. f. Tierheilk. 1901. S. 177. — 796) Esser, Multiple Lipome des Pferdes. Preuß. Mitt. a. d. tierärztl. Praxis. 1886. S. 61. — Fröhner, Lipome. Monatsh. f. Tierheilk. 1895. S. 124. — Fürstenberg, Lipom. Magazin f. Tierheilk. Bd. XVII. S. 1 u. 47. — 302) Godfray, Lipoma of Dogs neck. Journ. of comp. path. and ther. 1893. p. 179. — 1383) Kühnau, Gehirnlipome beim Rind. Mitt. f. Tierärzte. Bd. III. H. 6. Sowie multiple Lipome. Ibid. Bd. III. H. 6. — 1385) Pfister, Lipome. Schweiz. Arch. f. Tierheilk. 1884. S. 18. — 510) Rhode, Sehr starke Venenausdehnung und Fettgeschwulst am linken Oberschenkel eines Pferdes. Magazin. Bd. III. S. 377. — 746) Schneidemühl, Multiple Lipome der Unterhaut beim Pferde. Preuß. Mitt. a. d. tierärztl. Praxis. 1879. S. 80. — Siedamgrotzki, Lipom. Sächs. Jahrb. 1877. S. 67. — Williams, The veterinarian. Vol. 41. p. 245.

Lymphangiome, Lymphadenie.

1348 u. 1169) Bernardini, Kavernöses Lymphangiom in der Subkutis beim Pferde. La clin. vet. 1906. p. 432. — 312) Campbell, Lymphangitis. Journ. of comp. path. and vet. 1900. p. 15. — 1381) von Hawefelt, Lymphangiom. Tijdsskr. voor veeartsneijk. Deel 27. p. 259. — 1380) Kitt, Teleangiektasia lymphatica des Herzens. Münch. Jahrb. 1845/46. S. 77. — 1382) Markus, Multiple Lymphangiome des Brustfells beim Pferde. Monatsh. f. Tierheilk. 1904. Bd. XV. S. 185. — 391) Larrony, Lymphadenitis complicated with paraplegia. Rev. vét. 1896. — 394) Liénaux, Deux cas de lymphadénie dont un à déterminations cutanées chez la vache. Ann. de méd. vét. 1901. p. 478.

Lymphangitis epizootica vgl. Rotz.

Masern.

Behla, Masern. Zentralbl. f. Bakt. 1896. S. 561. — Jorias, Uebertragung der Masern auf Tiere (Affen). Deutsche tierärztl. Wochenschr. 1898. S. 246. Ref.

Maul- und Klauenseuche. — Stomatis aphthosa, pustulosa.

1255) Chauvet, Sur les aphthes du cheval. Journ. du Midi. 1861. p. 450. — 788) David, Stomatitis pustulosa. Mitt. aus d. tierärztl. Praxis. 1881. S. 78. — 810) Lapin, Maul- und Klauenseuche bei einem Elephanten. Przeglad Wteyrnarski. 1900. p. 250. — 1201) J. Siegel, Bericht über Uebertragung der Maul- und Klauenseuche auf Kaninchen. Münch. med. Wochenschr. 1905. — 169) Scheyer, Uebertragung der Maul- und Klauenseuche auf den Menschen. Dermat. Zeitschr. 1895. — 420) Sondermann, Maulseuche bei Pferden. Wochenschr. f. Tierheilk. 1874. No. 24.

Maulgrind der Schafe vgl. Ekzem.

515) Herrmann, Der Maulgrind bei Schafen. Jahrb. d. Tierheilk. v. Weidenkeller. 1830. S. 27. — 1338) Koiransky, Maulgrind der Schafe. Berl. tierärztl. Wochenschr. 1906. S. 58. — 719) M'Phail, Eczema cronicum facial et labial. The vet. journ. 1900. I. p. 288.

Mauke vgl. Ekzem.

Melanome vgl. auch Sarkome. — Pigmentanomalien.

459) Bourgès, Melanosen in den Lippen eines Pferdes. Rev. vét. Juni 1882. — 356) Conroy, Melanotic fibroma from knee of cow. Veterinarian. 1902. p. 223. — 888) Fantien, Melanose beim Rinde. Oesterr. Monatsschr. f. Tierheilk. Bd. 27. S. 56. — 889) Fröhner, Beobachtungen über Melanome. Monatsh. f. Tierheilk. Bd. 14. S. 471. — 821) Galtier, Melanose bei Rindern. Bull. de la soc. centr. de méd. vét. 1901. p. 227. — Laurent, Melanose chez un cheval de 25 ans. Rec. 1887. II. p. 475. — 272) Leipert, Die schwarze Knotenkrankheit bei einem Pferde. Oesterr. Vierteljahrsschr. f. wissenschaftl. Veterinärk. 1875. Bd. 43—44. S. 116. — 1499) Leisering, Gefärbte und ungefärbte Fibrome. Sächs. Jahresber. 1869. S. 36. — 1408) Merkle, Melanom beim Rinde. Wochenschr. f. Tierheilk. 1907. S. 465. — 330) Morot, De l'infiltration mélanique chez les jeunes veaux. Rec. 1887. II. p. 454. — 401) Hilgendorf und Paulicki, Abnorme Pigmentflecke in der Haut eines weiblichen Schimpansen. Virchows Arch. Bd. 52. — 913 u. 931) Peronny, Melanosis. Rev. gén. de méd. vét. 1. August 1904. — 370) Rosenstadt, Entstehung des Hautpigments. Arch. f. mikr. Anat. 1897. — 1424) Rössle, Der Pigmentierungsvorgang in Melano-Sarkomen. Zeitschr. f. Krebsf. 1904. — 1401) Staffel (Albrecht u. Askanaczy), Pigmentproduktion. Verhandl. d. deutschen pathol. Gesellsch. 1904. — 1498) Zimmermann, Farbengeschwülste der Pferde. Zeitschr. f. Tiermed. 1908. — *) Jäger, Melanosarkomatose der Schimmelpferde. Virchows Archiv. Bd. 198. (Wichtige Arbeit.)

Merkurialismus. Quecksilbervergiftung.

237) Hübscher, Merkurialvergiftung bei einer Kuh. Schweiz. Arch. Ref. Herings Repert. V. 53. — 735a) Jansen, Quecksilbervergiftung beim Rinde. Preuß. Mitt. a. d. tierärztl. Praxis. 1879. S. 127. — 586) Junginger, Merkurialismus bei kastrierten Stieren. Wochenschr. f. Tierheilk. u. Viehzucht. 1891. No. 47. — 153) Lamoureux, Un cas d'empoisonnement chez la vache par la poumade mercurielle double. Rec. de méd. vét. 1897. p. 184. — 696) Melde, Merkurialismus bei einer Kuh. Berl. tierärztl. Wochenschr. 1893. S. 284. — 470) Quecksilberwirkungen. Veterinärbericht des Kgr. Sachsen. 1876. — 736) Rödiger, Quecksilbervergiftung beim Rinde. Preuß. Mitt. a. d. tierärztl. Praxis. 1879. S. 27. — 881) Seegert, Massenvergiftung von Rindern durch Quecksilbersalbe. Zeitschr. f. Veterinärk. Ref. Oesterr. Zentralbl. 1904. S. 313. — 597) Zimmerer, Merkurialismus beim Rinde. Wochenschr. f. Tierheilk. 1893. S. 133.

Milzbrand.

527) Benjamin, De la pustule maligne des animaux domestiques. Réc. 1852. p. 801. — *) Seegert, Milzbrandübertragung auf Schweine durch einen Pferdekadaver. Zeitschr. f. Veterinärk. 1908. VI. (Von 150 Schweinen erkranken 16, sterben 7. Karbunkelbildung.)

Molluscum contagiosum. Geflügelpocke.

1146) Apolant, Beitrag zur Histologie der Geflügelpocken. Virchows Arch. 1903. Bd. 174. — Borrel, Bulletin de l'Institut Pasteur. 1907. — 207 u. 719) Bollinger, Molluscum contagiosum bei Hühnern und Tauben. Naturforscherversamml. Cassel. Desgl. Virchows Arch. 1873. — Burnet, Annales de l'Institut Pasteur. 1906. — 494) Czokor, Ueber den feineren Bau der Geflügelpocke (Epithelioma contagiosum). Oesterr. Zeitschr. f. wissensch. Veterinärk. 1883. Bd. 60. — 381) Jonathan Hutchinson, Infection of molluscum contagiosum from a dog to a patient. Medical press and circular. Ref. Veterinarian. 1895. p. 578. — 1148) Juliusberg, Ueber Epithelioma contagiosum der Taube und des Huhns. Deutsche med. Wochenschr. 1904. S. 1574. — Lipschütz, Molluscum contagiosum. Zentralbl. f. Bakt. Bd. 46. S. 609. Bd. 48. S. 80. — 1147) Marx und Sticker, Untersuchungen über das Epithelioma contagiosum des Geflügels. Deutsche med. Wochenschrift. 1902. S. 893. — 1145) L. Michaelis, Mikroskopische Untersuchung über die Taubenpocke. Zeitschr. f. Krebsf. 1903. II. — 843) Poloninkin, Beiträge zur pathologischen Anatomie der Taubenpocken. Arch. f. wissensch. u. prakt. Tierheilk. 1901. S. 86. — 1141) Reischauer, Ueber die Pocken der Vögel. Zentralbl. f. Bakt. XL. H. 3—5.

Morbus maculosus, Petechialfieber, Pferdestaupe.

679) Albert, Morb. macul. beim Rind. Wochenschr. f. Tierheilk. Ref. Berl. tierärztl. Wochenschr. 1892. S. 43. — 365) G. Bosco, Hämorrhagische Septikämie der Rinder. Zentralbl.

f. Bakt. u. Parasitenk. 1898 oder 1897. — 383) Cockcroft, Antistreptococcic serum in the treatment of purpura haemorrhagica, Veterinarian. 1898. — 424) Contamine, Purpura haemorrhagica bei den Haustieren. Rec. 1874. — 431) Coulom, Pourpre hémorrhagique observée sur un boeuf. Ann. de méd. vét. 1863. p. 12. — 37) Dieckerhoff, Die Blutfleckenkrankheit der Pferde. Zentralbl. f. Veterinärwiss. 1886. IV. S. 411. — 33) W. Dieckerhoff, Die Pferdestaupe. Berlin 1882. Aug. Hirschwald. — 377) Dollar, Note on a case of purpura haemorrhagica treated by intra-tracheal injections of jodine solution. Veterinarian. 1895. — 662) Dotter, Blutfleckenkrankheit beim Rinde. Lydtins tierärztl. Mitt. 1889. No. 7. — 590) Ferber, Morbus maculosus bei einer Kuh. Bad. tierärztl. Mitt. 1890. No. 6. — 664) Frank, Eigenartige hämorrhagische Erkrankung der Kuh. Deutsche Zeitschr. f. Tiermed. Bd. 16. 1 u. 2. — 483) Gleisberg, Ueber Morbus maculosus der Schweine. Oesterr. Zeitschr. f. wissensch. Veterinärheilk. Bd. 4. S. 97. — 235) Hering, Petechialfieber bei einer Stute. Herings Repert. Bd. VII. S. 1. — 1146) Jaworsky, Beobachtungen über das Petechialfieber der Pferde. Arch. f. wissensch. Tierheilk. Bd. 31. S. 601. — 7) Klingenstein, Exanthem beim Rinde. Berl. tierärztl. Wochenschr. 1890. S. 124. (Petechialfieber.) — 1144) Koppitz, Morbus maculosus beim Rind. Berl. tierärztl. Wochenschr. 1906. S. 26. — 307) Lellmann, Morbus maculosus in a dog. Journ. of comp. med. and vet. arch. 1898. — 325) Liénaux, Diathèse hémorrhagique particulière du chien. Ann. de méd. vét. 1901. p. 485. — 566) Massig, Blutfleckenkrankheit im Anschluß an Brustseuche. Königs Zeitschr. f. Veterinärheilk. 1895. S. 162. — 641) Mathis, Contribution à l'étude du purpura hémorragique chez les animaux. Journ. de Lyon. 1891. — Raitsits, Morbus maculosus beim Hund. Allatorvosi Lapok. 1906. No. 36. — 537) Schenkel, Fall von Blutfleckenkrankheit beim Rinde. Schweiz. Arch. 1892. S. 248. — Schütt, Das Petechialfieber der Pferde. Magazin. Bd. 29. S. 98. — 387) Stewart Stockman, Notes on a case of anaemia in the horses after purpura haemorrhagica treated by iron, arsenic and transfusion. Veterinarian. 1897. — 1104) Wohlmuth, Petechialfieber des Pferdes. Tierärztl. Zentralbl. 1906. S. 297. — 234) Woodger, Scarlatina oder Purpura haemorrhagica mit allgemeiner Anschwellung. The veterinarian. 1844. Vol. XVII. — 364d) Zschokke, Beitrag zur Kenntnis der Blutfleckenkrankheit Schweiz. Arch. 1888. S. 179.

Myxome, Fibromyxome.

108) Louis Blanc, Entwickelung der Fibromyxome in den Nerven der Säugetiere. Journ. de méd. vét. de zoot. Juillet 1897. — 1372) Bratschikow, Myxome. Petersb. Arch. f. Veterinärwiss. 1889. — 1374) Ehlers, Myxoma gelatin. Rundschau a. d. Gebiet d. Tiermed. 1888. S. 789. — 1370) Faydean, Myxom. Journ. of compar. path. 1890. p. 429. — 1373) Holzmann, Myxom. Deutsche Zeitschr. f. Tiermed. Bd. XII. S. 197. — 1371) Holterbach, Myxofibrom am Schwanzende einer Kuh. Verein bad. Tierärzte. 1906. No. 10. — 625) Jalabert, Myxome mélanique chez une vache. Journ. de Lyon. 1897. p. 330. — 1375) Johne, Myxome. Sächs. Bericht. 1878—1893. — 1376) Lucet, Myxome d. l. mamelle. Réc. de méd. vét. 1896. — 154) Moret, Myxofibromes multiples chez les bovidés. Rec. de méd. vét. 1897. p. 329. — 1371) Perussel, Encéphalite, déterminé par un myxom cérébrale. Progrès vét. 1895. 14. VII. — 117) Seoffié, Volumineux myxomes sous-cutanés chez un chien. Rev. vét. Juin 1898.

Narben, Keloïde.

1386) Fröhner, Narbenkeloïde. Allgem. u. spez. Chirurgie. — 885) Leblanc, Pathologie der Narben. Journ. de méd. vét. 1900. T. 51. p. 287. — 152) Moreau, Cheloïdes et cornes cutanées che la vache. Réc. de méd. vét. 1897. p. 95. — 1387) Ries, La cheloïde cicatricielle chez le cheval. Bull. de méd. vét. 1896. p. 184. — *) Schräpler, Ueber Wundheilung und Narbenbildung beim Hausgeflügel. Inaug.-Diss. Borna-Leipzig. (Ausgedehnte experimentelle Untersuchung; schnelle Heilung aller auch infizierter Hautwunden beim Geflügel beruht vielleicht auf größerer Gerinnungsfähigkeit des Vogelblutes, die Heilung unter aseptischem Schorf bewirkt. Die in den Wunden sich findenden Bakterien scheinen wenig virulent zu sein, trotzdem stehen zu den spärlichen Eiterungen die Streptokokken in Beziehung. Die Sternfigur und Faltenbildung der Narben ist von der Wirkung der Hautmuskulatur und des elastischen Zuges abhängig. Auch Organ- und Peritonealwunden haben trotz mangelnder Asepsis und bei direkter Infektion gute Heiltendenz.)

Neurome.

919) Collin, Observations sur les nevrômes des nerfs encéphaliques, rachidiens et grand sympatique. Rec. de méd. vét. 1861. p. 947. — 928) Léman, Multiple Neurome bei einer Kuh. Rec. d'hyg. et de méd. vét. mil. V. — 902) Sin, Neurom bei einem Militärpferd. Preuß. statist. Veterinärber. 1903. S. 97. — 108) Louis Blanc, Fibromyxome in den Nerven. Journ. d. m. v. 1897.

Noma vgl. **Gangrän.**

Nymphomanie vgl. **Onanie.**

Oedem, Malignes Oedem.

381) Cape, Horse-sicknes = oedema mycosis. Veteriarian. 1895. p. 595. (Druse?) — 462) Dessart, Oedèmes chaudes périodiques. Ann. vét. 1868. — 403) Gierer, Hautwassersucht bei einem Pferde. Oesterr. Zeitschr. f. wissensch. Veterinärmed. 1871. — 363) Gilruth, Malignant oedema in sheep and lambs. Veterinarian. 1901. p. 587. — 41) Jensen u. Sand, Ueber malignes Oedem beim Pferde. Deutsche Zeitschr. f. Tiermed. 1887. Bd. 13. — 337) Koninski, Epidem. malignes Oedem bei Rindern. Oesterr. Monatsschr. f. Tierheilk. 1898. — 587a) Rexilius, Seuchenartige ödematöse Anschwellung der Gliedmaßen. Zeitschr. f. Veterinärmed. 1895. S. 26. — 536) Zschokke, Malignes Oedem beim Pferde. Schweiz. Arch. 1907.

Onanie, Selbstverstümmelung, Federfressen, Lecksucht, krankhafte Gelüste. Stiersucht, Nymphomanie.

Abraham, Selbstverstümmelung einer Löwin. Deutsche Med. 1885. No. 24. Ref. Zentralbl. f. Veterinärwiss. 1885. S. 1135. — 194) Anreiten der Kalbinnen. Tierärztl. Wochenschr. 1878. No. 48. — 1155) E. Hess, Sterilität des Rindes. Schweiz. Arch. 1906. S. 351. — 432) Jarmer, Das Wollefressen der Schafe. Magazin v. Gurlt u. Hertwig. 1861. — 841) Klee, Federfressen der Hühner. Ellenberger u. Schütz Jahresber. f. 1901. S. 249. — Lemke, Die Lecksucht des Rindes und das Wollefressen der Schafe. Oesterr. Zeitschr. f. wissensch. Veterinärmed. 1882. — 634) Morot, Le coit rendu inféconds chez l'homme et chez le cheval par une mutilation pénienne produisant l'hypospadie. Journ. de Lyon. 1886. p. 33. — 964) Giovanni Soglio, Einige Gedanken über die Stiersucht (Nymphomanie). Schweiz. Arch. 1897. S. 72. — *) Ostertag und Zuntz, Studien über die Lecksucht der Rinder. Zeitschr. f. Infektionskrankh. d. Haustiere. Bd. II. S. 409 bis 424. (Gift aus Wiesenheu ist Ursache.)

Ossifikation, Calcifikation, Exostosen.

224) Brunswig, Knochenbildung im Zellgewebe eines Pferdes. Gurlt u. Hertwigs Magazin. II. S. 490. — 190) Cagny, Exostoses frontales d'un cheval. Rec. 1895. II. p. 97. — 96) Carlisle, Verknöcherung der Ohrknorpel bei einem Pferde und Heilung. Veterinarian. Juli 1839. — 112) Dupas, Exostoses sans causes connues, simulant des cornes, survenues rapidement sur le chaufrein d'un cheval. Rec. de méd. vét. 1898. p. 100. — 1175) Leblanc-Cadiot, Ostéome de la peau du boeuf. Rec. 1889. Bull. de la soc. centr. p. 393. — 1482) Leisering, Osteom. Sächs. Jahresber. 1869. S. 33. — 1191) Sudrail, Ossifizierende Pachymeningitis des Hundes. Revue vét. 1904. Févr.

Panaritien vgl. Staphylokokkenerkrankungen.

Papillome vgl. auch Warzen, spitze Kondylome. — Dermatitis verrucosa papillomatosa.

850) Aubert, Végétations nombreuses des trayons d'une vache etc. Lyon méd. vét. 1900. No. 50. — 924) Grabe, Papillome der Haut beim Rinde. Berl. tierärztl. Wochenschr. 1904. No. 46. S. 770. — 785) Güttler-Schwanefeld, Fibroma papillare am Penis eines Ochsen. Preuß. statist. Veterinärber. 1881. S. 70. — 716) Lanzillot, Dermatite exsudative papillomatose. La clin. vet. XV. p. 37. — 618 u. 551) Mathis, Papillomes cutanées chez une génisse. Journ. de Lyon. 1900. p. 468. — 1116 u. 1299) Pécard, Fibro-papillomes du fourreau chez un mulet. Rec. 1906. p. 687. — 933) Pion, Papillom bei der Kuh. Il nuovo Ercolani. p. 313. — 894) Schwantes, Papillomatose bei einem Bullen. Berl. tierärztl. Wochenschr. 1903. S. 592. — 937) Zimmermann, Papillomatosis beim Rinde. Fortschr. f. Veterinärhyg. II. S. 18.

Pemphigus und pemphigoïde Krankheiten.

671) Barnick u. Gutzeit, Akuter Pemphigus beim Pferde. Zeitschr. f. Veterinärk. Bd. III. H. 6. — *) Dasch, Pemphigus bei einem Hunde und Uebertragung desselben auf einen Menschen. Tierärztliches Zentralbl. 1908. S. 17. (Pemphigus vegetans? unklarer Fall.) — 660) Fröhner, Bullöse Dermatitis. Deutsche Zeitschr. f. Tiermed. 1892. S. 312. — 551) Fröhner, Pemphigus chronicus bei einem Hunde. Zeitschrift f. prakt. Tierheilk. III. 11. — 646) Graffunder, Allgemeiner akuter Pemphigus bei einem Pferde. Berl. tierärztl. Wochenschr. 1890. S. 153. — 650) Paul Gibier, Recherches sur l'étiologie de la fièvre pemphigoïde. Réc. 1882. p. 472. — *) Hauptmann, Pemphigus bei einem Hunde. Tierärztl. Zentralbl. 1908. No. 26. — 657) Loiset, Note concernant une enzootie de pemphigus sur l'espèce bovine. Journ. de méd. vét. de Lyon. 1858. p. 68. — 260) Lucet, Dermite bulleuse microbienne (vache). Rec. de méd. vét. 1894. p. 244. — 658) Seaman, J., Pemphigus in the ox. Veterinarian. 1852. p. 262. — 1215 u. 651) Winkler, Bullöse Dermatitis bei Schweinen. Wochenschr. f. Tierheilk. 1891. S. 47. — 563) Zinnecker, Pemphigus. Königs Zeitschr. f. Veterinärheilk. 1900. S. 174.

Petechialfieber vgl. **Morbus maculosus.**

Physiologie vgl. **Anatomie.**

Pigmentanomalien vgl. **Melanom und Sarkom.**

1647) Beigel, Albinismus. Virchows Arch. Bd. 44. S. 282. — 477) Camoïns, Journ. de méd. vét. de Lyon. 1860. S. 648. — 1646) Diesing, Das Licht als biologischer Faktor. Freiburg 1909. — Ehrmann, Pigmentanomalie. Mraceks Handbuch d. Hautkrankheiten. — 1477) Folger, Zur Pathologie der Nebennieren bei Haustieren. Monatsschr. f. prakt. Tierheilk. 1908. Bd. 20. S. 145. — 1360) Forgeot, Lésions des capsules surrénales. Journ. de méd. vét. 1906. p. 99. — 1634) Loeb, J., Transplantation von weißer Haut usw. Arch. f. Entwickelungsmech. 1898. — Luithlen, Regeneration des Pigmentes in der Haut des Meerschweinchens. Inaug.-Diss. Berlin 1909. — Karg, Transplantationsversuch. Arch. f. Anat. u. Phys. 1888. — 1633) Meirowsky, Ueber den Ursprung des melanotischen Pigmentes in der Haut und des Auges. Leipzig 1908. — 1637) Solger, Hautfarbstoff als Schutzmittel und partieller Albinismus. Dermatol. Zeitschr. 1906. S. 282. — 1635) E. Spiegler, Ueber das Haarpigment. Beitr. z. chem. Phys. u. Path. 1903. IV. H. 1—2. — Stein, Experimentell erzeugtes Pigment in Vitiligo. Arch. f. Derm. 1909. Bd. 97. — 728) Wilkers, Die Uebertragung der Farbe der Pferde. Oesterr. Agrikultur-Jahrb. Ref. The veterinary journ. 1888. p. 416.

Pityriasis rosea vgl. **Ekzem.**

Pocken.

1. Kuhpocken. 805) Calmette et Guérin, Untersuchungen über die experimentelle Vakzine. Rev. de méd. vét. 1901. p. 610. Ann. de méd. vét. 1900. p. 301. — 999) Cauveau, Production expérimentale de la vaccine naturelle. Rec. 1866. p. 305. — 677) Fischer, Impfung der Menschenpocken auf Kühe. Fortschr. d. Med. 1892. 13. — Eilert de Haan, Vaccine et rétrovaccine à Batavia. Ann. de l'Institut Pasteur. 1896. p. 169. — 699c) Hamon, De la transmission du virus variolique à plusieurs animales. Rec. 1859. p. 691. — 518) Klein, Beschreibung einer Pockenseuche unter dem Melkvieh. Jahrb. f. Tierheilk. 1832. S. 30. — Lafosse, Rapport de la commission du cowpox. Rec. 1865. p. 605. — 128) Pecus, Uebertragung der Kuhpocken auf ein Pferd durch Spinnewebennetze, die auf die Wunde gelegt waren. Rec. de méd. vét. 514. — 545 u. 366) Strebel, Generalisierte verruköse Kuhpocken. Schweizer Arch. 1898. S. 113. — 804) v. Wasilewski, Beiträge zur Kenntnis des Vakzineerregers. Zeitschr. f. Hyg. u. Infektionskrankh. Bd. 38. S. 112. — 999g) Wetzl, Pockenartige Erkrankung bei einem 1½jähr. Bullen. Allatorvosi Lapok. p. 902.

2. Schafe. 386) Bose and Pourquier, A case of transmission of sheep-pox to man. Veterinarian. 1897. Rev. vét. — 687) Berger, Uebertragung von Schafpocken auf Pferde. Oesterr. Monatsh. f. Tierheilk. 1892. No. 12. Berl. tierärztl. Wochenschr. 1893. S. 21. — 501) Erdt, Ueber Schafpocken, deren Impfung und Anomalien. Magazin f. d. Tierheilk. Bd. 13. S. 1. — 100) Grüll, Veränderungen der Schafpocken beim Impfen fauliger Schafe. Magazin. Bd. 8. S. 87. — 1204) Joest, Die neue Schafpockeninvasion. Zeitschr. f. Infektionskrankh. d. Haustiere. Bd. I—II. S. 220. — 453) Klein, Histologie der Schafpocken. Zentralbl. f. d. med. Wissensch. 1876. S. 155. — 438) Körner, Uebertragung der Schafpocken auf Menschen. Mitt. a. d. tierärztl. Praxis im preuß. Staat. 1876. 8. — Lehnhardt, Schafpocken bei Ziegen. Hertwig u. Gurlts Magazin. II. S. 361. — 619 u. 846) Morel et H. Vallée, Contribution à l'étude anatomo-pathologique de la clavelée. Arch. de méd. exp. et d'anatomo-path. 1900. — 66) Meerwald, Uebertragung der Schafpocken auf einen Hund. Magazin d. Tierheilk. v. Hertwig u. Gurlt. VI. S. 388. — 1211) Nocard, Schafpocken. Bull. de la soc. de méd. vét. 22. VI. 1898. — 292) Nocard, Natural immunity of Breton sheep with regard to sheep-pox. Rec. de méd. vét. 15. XII. 1888. — 1349) Pockenseuche der Schafe im deutschen Reiche während des Jahres 1905. Jahresber. üb. d. Verbreit. d. Tierseuchen. XX. Jahrg. — 113) Schmidt, Die Uebertragung der Schafpocken auf Menschen. Magazin. Bd. 39. S. 467. — 749) Schüler, Nekrose des äußeren Ohres bei Schafpocken. Preuß. Mitt. a. d. tierärztl. Praxis. 1883. S. 60. — 299) Thomas Waller. Contagious dermatitis „Orf" in sheep. Journ. of comp. path. and ther. 1890.

3. Hunde. 394) Mahon, Variola canina. Veterinarian. 1894. — 341) Boesenroth, Ueber echte Hundepocken. Magazin. Bd. 26.

4. Pferde. 781) Labat, Horsepox sur la conjonctive d'un poulain. Ann. de méd. vét. 1884. S. 109. — 490) Palat, Un nouveau cas de horse-pox ou variole du cheval. Journ. de méd. vét. mil. 1865. — 248) Perrin, Epizootie varioloïde observée sur l'espèce chevaline. Rec. 1894. p. 187. Ref. — 415) Silvestri, Die Pferdepocken. Eine Epizootie bei 300 Kavalleriepferden. August 1871. Il med. veterinario. 1871. p. 385. — 352) Une épidémie de horsepox. Rec. 1901. — 300) Walley, Variola equina. Journ. of comp. path. and ther. 1890.

5. **Schweine.** 440) Bührmann-Pfisterer, Pocken bei Ferkeln. Tierärztl. Mitt. 1883. — 745) Gips, Pocken bei Schweinen. Preuß. Mitt. a. d. tierärztl. Praxis. 1883. S. 18. — 806) Quasinsky, Zur Frage der Schweinepocken. Veterinarius. 1902. 4 H. Ungarisch. — Schrader, Pocken bei Schweinen. Magazin. Bd. 9. S. 61.

6. **Kaninchen.** 1003) Vogt, Uebertragung der Menschenpocken auf Kaninchen und von diesen auf Kühe. Impfstoff erfolgreich. Rec. 1905. Ref.

7. **Ziegen.** 46) Christian Boeck, Gibt es eine den Ziegen eigentümliche Pockenkrankheit? Deutsche Zeitschr. f. Tiermed. 1880. 6. — 1332) Gabutti und Reali, Ziegenpocken. Clin. vet. 1905. — 272) Hervieux, Vaccination de la chèvre. Zitiert Cadiot. Rec. 1890. — 216) Hertwig, Pocken am Euter einer Ziege. Hertwig u. Gurlts Magazin. Bd. VI. S. 339. — 572) Marcone, Ziegenpocken. La riform. vet. 1904. No. 9. — 64) Mathis, Sur la variole de la chèvre. Journ. de Lyon. 1902. p. 87.

Protozoen vgl. Schrotausschlag, Beschälseuche.

389) R. Abel, Färbung des Coccidium oviforme. Zentralbl. f. Bakt. u. Parasit. 1896—97. — Doflein, Protozoen als Krankheitserreger. — 1199) Kästner, Die tierpathogenen Protozoen. Berlin 1906. — 1202) A. Schuberg u. O. Schröder, Myxosporidien an dem Nervensystem und der Haut der Bachforellen. Arch. f. Protistenk. 1905. Bd. 6. S. 47—60. — 1154) Stazzi, Psorospermosis der Barben. La clin. vet. No. 3.

Prurigo, Dermatalgie, Pruritus.

946) Martin, Ueber eine Juckkrankheit beim Rinde. Rec. de méd. vét. 1897. No. 224. — 401) Roloff u. Müller, Hautjucken. Mitt. aus der tierärztl. Praxis. Ref. Oesterr. Zeitschr. f. Veterinärmed. 1871. — 370) Salles, La dermatalgie. Le progrès vét. 15. IV. 1898. — *) Schlesinger, 3 Fälle von Pruritus cutaneus des Pferdes. Oesterr. Monatsschr. f. Tierheilk. 1908. S. 391. — 364o u. 284) Strebel, Eigentümliche Juckkrankheit beim Rinde. Schweiz. Arch. 1889. S. 125.

Pseudoleukämie der Haut vgl. Lymphadenie.

Psoriasis.

M. Schmidt, Zoolog. Klinik. Vgl. Lehrbücher.

Quecksilbererkrankungen vgl. Merkurialismus.

Räude vgl. Akarus-, Sarcoptesräude, tierische Parasiten bei Dermatosen.

Rotlauf, Erysipel.

734) Dieckerhoff, Rose der Schafe. Preuß. Mitt. aus der tierärztl. Praxis. 1876. S. 16. — 267) Eberhardt, Erysipelatöse Entzündung an dem Fuß eines Pferdes. Magazin. Bd. 21. S. 77. — 611) Faure, Affection rubéolique du porc. Progr. vét. 16. IV. 1899. Ref. Journ. de Lyon. — 591) Fröhner, Erysipel beim Hunde. Wochenschr. f. Tierheilk. 1894. S. 242. — 38) Haubold, Kopfrose bei Schafen. Bericht über d. Veterinärwesen in Sachsen. 1884. — 731) Hock, Erysipel. Preuß. Mitt. aus d. tierärztl. Praxis. 1878. S. 109. — 1225) Joest, Schweineseuche und Schweinepest. Jena. Gustav Fischer. — Kleinert, Beitrag zum Vorkommen des Erysipels beim Schwein. Zeitschr. f. Fleisch- u. Milchhyg. Bd. XVII. S. 42. — 480) Kolloway, Erysipèle observé chez le cheval. Rec. 1859. p. 285. — 125) Leblanc, Fistule lactée — Erysipèle de la mamelle chez la chèvre. Journ. de méd. vét. Juin 1899. — 246) A. Lucet, Erysipèle de la tête chez le cheval (ou septicémie rapide à forme érysipelateuse causé par le streptococcus pyogenes). Mort en 48 heures. Rec. 1894. p. 480. — 172) Meyer, Rotlauf beim Rinde. Erysipelas boum. Magazin. Bd. 14. S. 315. — 531) Preuße, Rotlaufartige Infektionskrankheit bei jungen Rindern. Arch. f. Tierheilk. Bd. 13. — 943) H. Schmidt, Beitrag zur Identität des Rotlaufes und der Urtikaria des Schweines. Berl. tierärztl. Wochenschr. — 1344) Schmuck, Fall von Rotlaufübertragung. Berl. tierärztl. Wochenschr. 1906. — Röpke, Hautnekrose bei Rotlauf der Schweine. Preuß. Mitt. a. d. tierärztl. Praxis. 1883. S. 18. — 530) Schütz, Influenza erysipelatosa. Arch. f. Tierheilk. Bd. 8. — 911) Taylor, Die Hautveränderung beim Erysipel des Schweines. The veterinarian journ. Vol. X. No. 60. p. 327. — 649) Weber, Le rouget du chien. Bulletin de la société. Rec. 1882. p. 1273. — 160) Wilke, Roseartige Entzündung der Haut über den ganzen Körper bei einem 6 Monat alten Schwein. Magazin. Bd. 9. S. 203. — *) Lydtin, Rotlauf der Schweine. Wiesbaden. 1885.

Rotz. Pseudorotz. Lymphangitis epizootica.

59) Anacker, Das Angiom auf der Nasenscheidewand und der Pferderotz. Tierarzt. 1878. No. 1. — 961) Buschke Ueber chronischen Rotz der menschlichen Haut. Arch. f. Dermat. 1896. S. 323. — 1000) Deysine, Sur les effets de la malleïne. Rec. de méd. vét. 1905. Rev. génér. de méd. vét. 1. XI. 04. — E. Fröhner, Rotzige Elephantiasis des Kopfes beim Pferde. Rep. d. Tierheilk. 44. Jahrg. 4. H. — 533) Gerlach, Rotz. Jahresber. d. Tierarzneischule Hannover. 1869. Bd. I. S. 75. — 1096) Kaspareck, Farcin du Boeuf, die Wutmkrankheit der Rinder. Tierärztl. Zentralbl. 1895. S. 168, 181. — 1107) Lienaux, Lymphangite, pseudo-farcineuse du boeuf et farcin. Annales de méd. vét. 1905. p. 297. — 1323) Mrowka, Lymphangitis epizootica unter den Pferden und Maultieren in Deutsch-Südwestafrika. Zeitschr. f. Veterinärk. 1906. VI. — Nocard, Sur une lymphangite ulcéreuse simulant le farcin morveux chez le cheval. Rec. de méd. vét. 1897. p. 1. — 1367) Tartakowsky, Der afrikanische Rotz der Pferde. Ref. Zentralbl. f. Bakt. 1898. — *) Wladimiroff, Ophthalmoreaktion bei Rotz. Berl. tierärztl. Wochenschr. 1908. S. 50. Günstiges Urteil.

Ruß der Ferkel vgl. **Ekzem.**

Sarkome vgl. **Melanome. Venerische Geschwülste. Spitze Kondylome.**

Bauermeister, Sarkomatosen beim Pferde. Deutsche tierärztl. Wochenschr. 1903. S. 50 bis 52. Melanosarkom des Auges. — 64) Bartels, Fibrosarkom des Schwanzes des Pferdes. Deutsche tierärztl. Wochenschr. 1897. No. 37. — 1466) Bitard, Fibrosarkom der Kuh. Progrès vét. 1907. — 885) Budnowsky, Das Melanosarkom des Pferdes. Deutsche Zeitschr. f. Veterinärk. XV. H. 10. S. 417. — 43) Ed. Bugnion, Ein Fall vom Sarkom beim Fisch. Deutsche Zeitschr. f. Tiermed. 1875. Bd. 1. — Busse, Bildung eines Markschwammes am Euter einer 4 Jahre alten Kuh. Magazin. Bd. X. S. 929. — 319) Cadéac, Sarcome teleangiectasique de la mamelle. Journ. de méd. vét. de Lyon. Juillet 1900. — 1213) Cadiot, Sarkom der Hühner. Bull. de la soc. de méd. vét. 1908. 14. IV. — 886) Cagny, Sarkom der Hinterbacke des Hundes. Bull. de la soc. centr. Rec. LVII. p. 216. — Chelchowski, Kolossales Sarkom der Schweifrübe eines Pferdes. Oest. Monatsschr. 1883. No. 1. Ref. Zentralbl. f. Veterinärwissensch. 1883. S. 206. — 1300) Dupas, Fibrosarkom der Augenlider des Pferdes. Rec. 1906. p. 166. — 427) Dexler, Sarcoma fibrosum labii dextri vulvae. Oest. Zeitschr. f. Veterinärwissensch. 1892. — 471) Eberth, Fibrosarkom am Kopf einer Forelle. Virchows Arch. 1878. p. 107. — 797) Emmerich, Sarkom am Nabel. Preuß. Mitt. aus d. tierzärztl. Praxis. 1886. S. 61. — 1426) Görig, Multiple Sarkome bei einem Huhn. Deutsche tierärztl. Wochenschr. 1900. S. 54. — 351) Hendrickx, Sarcomatose généralisée chez une vache. Ann. de méd. vét. 1901. p. 79. — 927) Haubold, Sarkomatose bei einem Pferde. Sächs. Jahresber. 1904. S. 75. — 895) Junak, Spindelzellensarkom am Ohr eines Pferdes. Zeitschrift f. Veterinärk. XV. H. 8 u. 9. S. 383. — 1355) Kinsley, Spindle-celled sarkoma in a mare. American vet. Rev. 1905/6. 1397. — 929) Lukaczs, Sarkom des Skrotum bei einem Hengst. Allatorvosi Lapok. 1904. p. 393. — 896) Petit, Sarkom der Vorhaut und des Penis beim Hunde. Bull. de la soc. centr. LVII. p. 81. — 859) Petit, Sarcome téléangiectasique ulcéré de la mamelle chez une chienne. Rec. 1903. p. 236. — 238) Piovesau, Fibrosarkom der Rute bei einem Hengst. Ref. Récueil. 1892. — 934) Rautmann, Melanosarkom mit Generalisation beim Hunde. Monatsschr. f. Tierheilk. 1904. XV. S. 363. — 1402) Rößle. Pigmentierungsvorgang in Melanosarkomen. Zeitschr. f. Krebsforsch. Bd. 2. S. 291. — 1490) Seeligmann, New Growths in British New-Guinea. Rep. of Cancer research fund. 1908. — 454) Transbot, Exstirpation eines großen melanotischen Sarkoms. Arch. vét. 1876. — 903) Wilhelm, Sarkomatosen bei einem Pferde. Sächs. Veterinärber. S. 62. — 1149) Wulf, Kongenitales subkutanes Melanosarkom bei einem Kalbe. Schütz-Roloff. Tierärztl. Mitt. 1881. S. 85.

Sarcoptesräude.

273) Barrier, Une famille de lapins réfractaires à la gale auriculaire. Rec. 1890. p. 96. — 519) Beringer, Beobachtungen der Schafräude. Jahrb. d. Tierheilk. v. Weidenkemper. 1832. S. 17. — 487) Bourguignon, Ueber Krätzeansteckung. Rep. de méd. vét. Mars, Mai 1850. — 405) Butler, Scabies in the horses. Veterinarian 1893. p. 182. — 305) Butler and Rutherford, Observations on sarcoptic manges in the horse. Journ. of comp. path. and therap. 1892. p. 128. — 580) Braasch, Fuchsräude bei Hunden. Berl. tierärztl. Wochenschr. 1895. No. 36. — 323) Chapelier, Transmission probable du Sarcopte minor du chat aux bovidés. Rec. 1900. — 253) Dubreuilh, Sarcoptes hominis, Anatomie des Ganges. Soc. de dermat. 8. Avril 1893. — 297) M'Faydean, Sarcoptic mange in Foxes. Journ. of comp. path and therap. 1898. — 701) Felizat, Gale transmise du mouton au cheval. Rec. 1868. — 32) Friedberger, Einige Bemerkungen zur Räude der Hühner. Deutsche Zeitschr. f. Tiermed. Bd. 7. — 228) Gerlach, Sarcoptesräude des Schafes, Scabies ovis sarcoptica. Arch. f. wissensch. Tierheilk. 1877. Bd. 3. — 199) Giehl, Dermatophagusräude. Tierärztl. Wochenschr. 1878. No. 40. — 1317) Gmeiner, Die Sarcoptes-

räude des Kaninchens. Archiv f. Tierheilk. 1900. H. 2. — 507) Hertwig, Schafräudenmilbe. Magazin. Bd. IV. — 809) Joest, Sarcoptes minor als Räudeerreger beim Esel. Berl. tierärztl. Wochenschr. 1901. No. 15. — 532) Johne, Ueber Sarcoptesräude bei den Katzenraubtieren im zoologischen Garten zu Dresden. Arch. f. Tierheilk. Bd. 6. — 404) De Jong, Sarcoptic mange in the fox. Veterinarian. 1893. p. 149. — 516) Klein, Ueber die Räudekrankheit oder Krätze der Schafe. Jahrb. d. Tierheilk., v. Weidenkeller. 1830. S. 30. — 841) 331) Knowler, Sarcoptesräude beim Pferde, Dermatocoptesräude beim Rinde in Montana. The journ. of comp. med. and vet. arch. 1900. XXI. p. 583. — 423) Kocourek, Krätze der Schweine. Oest. Zeitschr. f. wissensch. Tiermed. Bd. 23. S. 32. — 250) Laveran, Reflexparaplegie durch Akarus des Ohres beim Kaninchen. Comp. rendus de la soc. de biol. 4. III. 1892. Rec. 1893. p. 239. — 121) Mathis, Gale sarcoptique du mouton. Journ. de méd. vét. Août 1899. p. 461. — 450) Mégnin, Krätze bei einer Giraffe. Rec. 1875. p. 825. — 1077) Mollerau, Gale symbiotique de la chèvre. Rec. 1889. Bull. de la soc. centr. p. 156. — 421) Möller, Dermatocoptes im Ohre des Kaninchens. Wochenschr. f. Tierheilk. 1874. No. 38. — 142) Müller, Einige Bemerkungen über die Räude des Rindviehs. Magazin. Bd. 26. S. 90. — 425) Derselbe, Krätze beim Maskenschwein. Oest. Zeitschr. f. wissensch. Tiermed. Bd. 22. S. 81. — 469) C. Nörner, Die Krätzemilbe der Hühner, Dermatoryctes mutans. Oest. Zeitschr. f. wissensch. Veterinärk. 1882. Bd. 58. — 268) Railliet, Nouvelle affection psorique des gallinacés. Bull. de la soc. centr. Rec. 1887. p. 45. — 1177) Peza, Acariase auriculaire de la chèvre. Rev. vét. Août 1889. p. 143. — 257) Railliet et Lucet, Note sur le sarcopte des muridés. Compt. rendus de la soc. de biol. 15. IV. 1893. — 557) 259) Railliet, Recherches sur la transmissibilité de la gale du chat et du lapin due au sarcoptes minor Fürst. Compt. rendus de la soc. de biol. 9. IV. 1892. — 279) Railliet et Cadiot, Otacariase des carnivores. Rec. 1892. — 479) Reynal et Longuelin, Maladies parasitaires des oiseaux de basse-cour transmissible à l'homme et au cheval. Rec. 1861. p. 117. Sarcoptes mutans. — 227) F. Roloff, Ueber die Räude der Ziege. Arch. f. wiss. Tierheilk. 1877. III. S. 310. — 409) Rivolta, Die parasitische Natur einiger Fibrome und der Sommerschuppenflecke (Psoriasis estivalis) bei der Gattung der Pferde. Il medico vet. Vol. III. (Symbiotes.) — 335) Salmon and Stilles, Sheep scab — its nature and treatment. Veterinarian 1900. — 133) Sarcoptic mange of cattle. Veterinarian. 1900. p. 254. — 1192) Scholl, Sarcoptesräude des Schweines. Ann. de méd. vét. 1904. — *) Schürmann, Ueber eine durch Milben hervorgerufene Erkrankung der Ratten. Zentralbl. f. Bakt. 48. S. 167. (Analogie zu meiner Beobachtung.) — 139) Schütz, Die Milben der Hühner. Magazin. Bd. 28. S. 350. Sarcoptes mutans. — 472) Schwarz, Ueber den Zusammenhang zwischen Fesselwunden und der Fußräude der Pferde. Wochenschrift f. Tierheilk. — 81) Stadler, Milben im Ohre der Rinder. Bad. tierärztl. Mitt. Ref. Zentralblatt f. Veterinärwissensch. 1885. — 285) 296) Trotter, Sarcoptes minor bei Frettchen. Journ. of comp. path. 1899. p. 182. — 808) Vater, Räude der Katzen. Arch. f. Tierheilk. Bd. 27. S. 290. — 210) Warzenschwein mit Sarcoptes suis. Tierärztl. Jahrb. II. 197. — 1322) Wiedenmann, Sarcoptes cysticerca an den Eierstöcken der Hühner. Tierärztl. Rundschau. 1906. No. 35. — *) Wolffhügel, Sarcoptesräude des Rindes. Zeitschr. f. Infektionskrankh. 1903. III. 1908. Rind in der Provinz Buenos Aires, starke Borkenauflagerung. Nicht Kopf und Hals, sondern Schulter, Brust, Euter waren befallen. — Zürn, Räudemilben im Ohr der Hunde und Kaninchen. Wochenschr. f. Tierheilk. 1874. No. 29.

Scharlachfieber.

141) Haselbach, Scharlachfieber bei Pferden. Magazin. Bd. 26. S. 206. — 636) Laure, De l'origine bovine de la scarlatine. Lyon médical. Journ. de Lyon. 1886. p. 331. — 301) M'Faydean, Cow scarlatine fever. Journ. of comp. path. and therap. 1893. p. 57. — 1393) Marek, Skarlatinoid des Pferdes. Monatsh. f. Tierheilk. VII. S. 346. — 79) Ogston, Scharlach bei einem Kanarienvogel. Brit. med. Journ. Zentralbl. f. Veterinärwissensch. 1885. S. 95. — 286) Petres, Scarlated fever in horses. Journ. of comp. path. and surg. 1884. — 1394) Petrowski, Akalpaseuche der Rinder und Schafe der Kirgisensteppe ein Scharlach. Petersburger Arch. 1899. — 257a) Reul, La scarlatinoïde du cheval. Ann. de méd. vét. Janvier 1893. Rec. 1893. p. 767. — 69) Webb, Scharlachfieber bei Pferden. The veterinarian or monthly. Journ. of veterinary science London. XIII. Vol. XIII. Dec. 1840.

Scheidenkatarrh.

1117) Heß, Bericht über die Vaginitis infectiosa granulosa. Landwirtsch. Jahrb. d. Schweiz. 1905. Ref. Réc. 1906. p. 192. — 101) Ladanyi, Der ansteckende Scheidenkatarrh des Rindes. Berl. tierärztl. Wochenschr. 1906. S. 917. — Rehrs, Weißer Fluß der Stuten. Magazin. Bd. 8. S. 218.

Schlempemauke vgl. **Ekzem, Vergiftungen usw.**

Schrotausschlag.

50) Hugo Lungershausen, Ueber Hypertrichosis localis cystica (Schrotausschlag des Schweines). Deutsche Zeitschr. f. Tiermed. 1895. Bd. 21. — 502) Olt, Schrotausschlag. Arch. f. Tierheilk. Bd. XXII. — 360) Voisin, Coccidium fuscum bei dem Schrotausschlag. Zoolog. Jahrbücher. 1900. XIV. — 1496) Siedamgrotzky, Sächs. Jahresber. 1879. S. 38.

Schwarze Haarzunge.

147) Anacker, Haar- und Geschwürsbildung auf der Zunge von Schweinen und Rindern. Magazin. Bd. 34. S. 419. — 353) Etiologie et pathologie de la langue noire pileuse. Recueil. 1901. Ref.

Schweineseuche. Schweinepest.

*) Freytag, Schweineseuchebakterien in Schnitten. Tierärztl. Zentralbl. 1908. S. 429. (Negative Befunde.) — 625) Graffunder, Zur Kenntnis der Schweineseuche. Deutsche Zeitschr. f. Tiermed. Bd. 14. — 1203) Junack, Zur bakteriologischen Diagnose der chronischen Schweineseuche. Zeitschr. f. Infektionskrankh. d. Haust. 1905/6. Bd. I u. II. — Joest, Schweineseuche und Schweinepest. Jena 1906. — 1312) Koske, Bazillen der Schweinepest. Arbeiten aus dem Kaiserl. Gesundheitsamt. 1906. Bd. XXIV. No. 2. — 1336) Hottinger, St. Paulo, Bacillus suipestifer ist nicht der Erreger der Schweinepest. Schweizer Arch. f. Tierheilk. Bd. 47. H. 5. — 540) Zschokke, Schweinepest und Schweineseuche. Schweizer Arch. 1875. S. 170.

Schweißdrüsenkrankheiten.

639) Barbey, Sudation chez le chien. Rec. 30. XII. 88. — 262) 1101) Dages, Contribution à la étude des maladies de la peau chez le cheval (Hyperidrosis). Rec. de méd. 1894. p. 441. — 353) Delacroix, Hypersécrétion sudorabe constante de la peau consécutive à un traumatisme de la hanche. Rec. 1902. — 1106) Dexler, Lehrbuch der Nervenkrankheiten der Tiere. — 1112) Dupas, Un nouveau cas d'ephidrose traumatique chez le cheval. Bull. de la soc. de méd. vét. 1906. Rec. II. p. 215. — 1111) Forgeot, Ephidrose consécutive à l'injection sous-cutanée d'éther. Bull. de la soc. centr. de méd. vét. Rec. II. p. 597. — 1132) 1342) Holterbach, Bilaterale Hyperidrosis bei einem Hunde. Berl. tierärztl. Wochenschr. 1906. S. 282. — Leclerc vgl. Anatomie. — 1457) Mladenowitsch, Regio analis und Rektum der Haussäugetiere. Inaug.-Diss Dresden 1907. — 1129) J. Richter, Drei Fälle von Hyperidrosis localis. Sächs. Jahresber. 19. 1906. S. 331. — 1427) Schidachi, Experimentelle Erzeugung der Hydrokystome. Arch. f. Dermat. 1907. Bd. 83. — 1437) Siedamgrotzki, Ohrdrüsenadenom. Sächs. Jahresber. 1871. — 605) Schindelka, Hyperidrosis unilateralis beim Pferde. Wochenschr. f. Tierheilk. 1889. p. 141. — 552) Werner, Cystoma proliferans. Arch. f. wiss. Tierheilk. Bd. I.

Seborrhoe vgl. Ekzem.

Sensibilitätsstörungen vgl. trophische Störungen.

Sklerodermie.

Laffargue, Harthäutigkeit. Progr. vét. 1898. No. 10. — 457) Nocard, Skerodermie. Journal de méd. vét. 1882.

Skorbut vgl. Morbus maculosus.

254) Arnous, Skorbut beim Hunde. Monatsschr. f. prakt. Tierheilk. 1892. No. 4. — 512) Lowack, Beobachtungen einer dem Skorbut der Menschen ähnlichen Krankheit der Jährlingslämmer. Magazin. IV. S. 475. — 1239) Nickerle, Skorbut? Oest. Vierteljahrsschr. 1857. S. 70. — 1217) Pringle, Robert, Skorbutähnliche Mauleselkrankheit. The vet. journal. 1885. — 1232) Siedamgrotzki u. Hofmeister, Skorbut, Blut. Sächs. Jahresber. 1878. S. 123.

Spitze Kondylome. Papillome der Genitalien. Venereal tumors, äußere Genitalerkrankungen.

1702) Bashford, Murray, Craw, Imperial Cancer research fund London. 1905. — 544) Bilard, Ueber Eichelentzündung und die kondylomatöse Neubildung an der Rute beim Bullen. Progr. vét. 1898. No. 13. — 130) Eberhardt, Zu langer Hodensack bei einem Bullen. Magazin. Bd. 14. S. 381. — 475) Gierer, Schlauchentzündung beim Rinde. Oest. Zeitschr. f. wissensch. Veterinärk. Bd. 19. S. 81. — 72) Haase, Zur Behandlung der Paraphimose beim Pferde. Deutsche Zeitschr. f. Tiermed. 1892. Bd. 18. S. 197. — 251) Derselbe, Entzündung des Penis und Paraphimose. Berl. tierärztl. Wochenschr. 1892. No. 36. — 1353) Hobday, Beobachtung über kontagiöse venerische Tumoren des Hundes. The vet. journ. 1905. — 1353) Derselbe, Observations on contagious veneral tumours in canine patients. The vet. journ. 1906. S. 342. —

165) La Notte, Ueber die chronische Entzündung der Vorhaut bei den Wiederkäuern (Phimosis ulcerosa). Magazin. Bd. 7. S. 32. — 98) Lindenberg, Sehr großes Blutextravasat am Penis eines Pferdes, durch Hufschlag eines anderen entstanden. Heilung durch Entleerung von 12 bis 14 Pfd. Blut. Magazin. Bd. 8. S. 53. — 706) Müller, Infectious ulcer of the vulva of cattle. Amer. vet. rev. Vol. 25. p. 107. — 12) Roeder, Zysten im Ausführungsgang der Bartholinischen Drüsen bei Kühen. Berl. tierärztl. Wochenschr. 1891. S. 6. — 500) Rossignol, Phimosis und Paraphimosis bei Farren. Journ. de Lyon. Dec. 1847. — 376) Schmey, Paraphimose beim Pferde. Berl. tierärztl. Wochenschr. 1894. — 542) Schwenk, Papillom am Penis eines Stieres. Wochenschrift f. Tierheilk. 1894. S. 201. — 655) Derselbe, Schlauchgeschwulst bei einem Ochsen. Wochenschr. f. Tierheilk. 1891. S. 316. — 1490) Seeligmann, The imperial cancer research fund. 1908. — 651) Smith, Polypus in prepuce of a dog. Veterinarian. 1852. p. 241. — 17 u. 854) Smith u. Washbourne, Transactions of the path. soc. of London. 1897. Brit. med. journ. Dec. 1898. Edinb. med. journ. Jan. 1904. Lancet. 1899. p. 1346. — 298c) Bellingham Smith, Infective venereal tumours in dogs. Journ. of comp. path. and therap. 1898. — 1701) Sticker, Infektionsgeschwülste der Geschlechtsteile des Hundes. Langenbecks Arch. Bd. 78. — 364b) Strebel, Vorfall des Penis und Paraphimose. Schweizer Arch. 1887. S. 168. — 135) Tannenhauser, Symptomatischer Rutenvorfall bei Pferden. Magazin. Bd. 30. S. 25. — 134) Derselbe, Schlauchgeschwulst bei Schweinen. Magazin. Bd. 30. S. 24. — 97) Wannovius, Amputation des Penis eines Pferdes wegen Paraphimosis und Priapismus. — 290) Thomas Walley, Fungating balanitis. Journ. of comp. path. and therap. 1889. — 1705) White Powell, Brit. med. journ. July 1902. — 310a) Wyman, Sloan, Jay, Penis and sheath. Journ. of comp. path. and vet. arch. 1900.

Staphylokokkenerkrankung, Impetigo, Panaritien, Dermatitis pustulosa.

P. Adam, Lympherkrankungen bei Pferden. Oest. Vierteljahrsschr. 1885. 2. H. — 1152) Bergeon, Multiple Hautabszesse bei einer Kuh. Journ. de méd. vét. 1906. p. 588. — 1324) Bürgi, Staphylokokkeninfektion beim Hasen. Zentralbl. f. Bakt. 1905. Bd. 39. — 213) Carsten-Harms, Das Panaritium beim Rinde. Oest. Vierteljahrsschr. f. wissensch. Veterinärk. 1875. Bd. 43, 44. — Cuillé, Dermatitis phlegmonosa et fistulosa des Hundes. Rev. vét. Nov. 1905. — 631) Dabrymple, Impetigo sparsa digitorum. Amer. vet. Rev. 1892. Ref. Journ. de Lyon. 1893. p. 405. — 364) Fröhner, Soll man Wunden beim Pferde nähen? Monatsschr. f. prakt. Tierheilk. — Gripsi, Eiterung bei Schweinen. Deutsche tierärztl. Wochenschr. 1902. S. 213. — 533a) Günther, Furunkel im Euter. Jahresber. d. Tierarzneischule in Hannover. 1876/77. S. 96. — 1319) Kreutzer, Beitrag zur Kenntnis der Eiterungsprozesse bei unseren Haustieren. Wochenschr. f. Tierheilk. 1906. S. 921. — Labat, Enorme entzündliche Vegetationen auf Wunden der Gliedmaßen. Rev. vét. 1899. — 245) Lucet, Recherches bactériologiques sur la suppuration chez le cheval. Rec. 1894. p. 408. — 104) Luthem, Ungewöhnliche Pustelbildung am menschlichen Arm. entstanden nach der bei einer Stute geleisteten Geburtshilfe. Magazin. Bd. XI. S. 170. — 803) V. A. Moore, Beobachtungen über Hautdesinfektion und Wundinfektion, Amer. vet rev. 1901. XXV. p. 510. — 644) Peter, Impetigo labialis. Berl. tierärztl. Wochenschr. 1899. S. 168. — 675) Prietsch, Multiple Hautabszesse bei Pferden. Berl. tierärztl. Wochenschr. 1892. No. 50. — 777a) Römer, Panaritium der Ziege. Deutsche tierärztl. Wochenschr. 1899. S. 214. — 421a) Santoni, Bauchabszeß. It med. vet. 1864. — 583) Serret, Multiple Abszeßbildung. Journ. de méd. vét. Juin 1895. — 78) Siedamgrotzki, Pustulöser Hautausschlag bei einem Hunde, durch Rundwürmer veranlaßt. Sächs. Veterinärber. 28. Jahrg. Ref. Zentralbl. f. Veterinärwissensch. 1885. — 269) Wiart, Lymphangites et abscès multiples consécutifs au traumatisme. Rec. d'hyg. et de méd. vét. milit. 1888. T. XIII. Ref. Rec. 1890. — 1330) Wohlmuth, Herpes pyaemicus beim Pferde. Tierärztl. Zentralbl. 1905. No. 33.

Staupe. Maladies des jennes chiens.

939h) Bosc, Staupe. Rev. de méd. vét. 1905. p. 337. Soc. de biol. 6. III. 05. — 1125 u. 1325) Carré, Maladies des chiens. Soc. centr. de méd. vét. 1905. p. 148. Compt. rend. de l'acad. des scienc. 23. IV. 1906. — 1210) Mouquet, Nervöse Staupe. Bull. de la soc. de méd. vét. 23. III. 1898. — 1314) Parent, Maladie du jeune âge chez les louveteaux. Rev. vét. Mai 1906. — 316) Phisalix, Maladie des chiens; vaccination. (Staupe.) Ann. de méd. vét. 1902. p. 376. — *) Reiner, Hundestaupe beim Steinmarder. Tierärztl. Zentralbl. 1908. S. 188. (Kein Exanthem.) — 10) Reuter, Die Staupe der Hunde. 1889. Osterwienk. — 50 u. 802b) Schantyr, Untersuchungen über Mikroorganismen der Hundestaupe. Deutsche Zeitschr. f. Tiermed. 1892. Bd. 18. S. 1. — *) Wirth, Beiträge zur Statistik der Hundestaupe. Tierärztl. Zentralbl. 1908. S. 200. (Wichtiges Material. Häufigkeit der Exantheme von der Art der Epidemie abhängig.)

Experimentelle Syphilis.

Vorwiegend wurde das Referat von Sobernheim in Kolle-Wassermann, die Berichte Neißers, Hoffmanns, Metschnikoffs, Fingers usw. benutzt. Die ganze Literatur ist in dem Werke von Levaditi und Roché, La syphilis, Paris 1909 zusammengestellt.

1357) Arnal et Paul Salomon, Des lésions syphilitiques observées chez les singes anthropoïdes. Ann. de l'Institut Pasteur. 1904. p. 465. — 1772) Buschke und Fischer, Berl. klin. Wochenschr. 1909. No. 15. — 1773) Grouven, Med. Klinik. 1908. (Klinisch erkennbare Allgemeinsyphilis des Kaninchens. Dermat. Zeitschr. 1908.) — 1771) Hoffmann, Löhe, Mulzer, Deutsche med. Wochenschr. 1908. No. 27. — 407) Semmer, Resultate der Impfung und Syphilis bei Tieren. Oesterr. Zeitschr. f. Veterinärmed. Bd. 31. S. 3. (Negative Resultate.) — 1769) Siegel, Zentralbl. f. Bakt. Bd. 53, 54, 56. — 1770) Zabolotny, Deutsche dermat. Gesellsch. Kongreß Bern 1906.

Tierisch-parasitäre Erkrankungen verschiedener Art.

(Ohne Akarus- und Sarkoptesräude, ohne Fliegen- und Bienensticherkrankungen.)

1103) Ablaire, Sur la dermite serpigineuse des joues chez le cheval. Bull. de la soc. de méd. vét. Rec. 1906. II. p. 601. — 498) Davaine, Note sur le phthiriasis ani et vulvae espèce bovine. Rayers Arch. de méd. comp. I. p. 243. — 452 u. 558) Friedberger, Hauterkrankung bei einem Hunde, erzeugt durch eine Grasmilbe. Arch. Bd. I. H. 2. — 462) Gurlt, Ueber die auf den Haus-Säugetieren und Haus-Vögeln lebenden Schmarotzer-Insekten und Arachniden. Magazin. Bd. IX. S. 1. — 742) Gaber, Maden von Lucilia serinata bei Schafen. Preuß. Mitt. a. d. tierärztl. Praxis. 1879. S. 82. — 831) Joly, Exanthem beim Pferde durch Larven von Zecken veranlaßt. Rev. vét. 1901. p. 514. — 1138) Klee, Die Vogelmilbe. Fühlings landwirtschaftl. Zeitung. 1906. S. 98. — 320) Lignières, Maladie éruptive du cheval produite par des nymphes d'ixode réduve. Rev. vét. Juillet 1901. — 253) Lucet, Haarverlust durch Trichodectes sphaerocephalus. Rec. 1893. p. 350. — 1180) Mégnin, Tenebrio molitor als Parasit. Rec. de méd. vét. 1901. No. 28. — 196) Mégnin, Parasitäre Hautzysten des Geflügels. Bul. de la soc. centr. de méd. vét. séance. 8. XI. 1877. — 447) C. Nörner, Syringophilus bipectinatus. Oesterr. Zeitschr. f. wissenschaftl. Veterinärheilk. Bd. 57. S. 91. — 369) Pease, Parasites of the dog in the Punjab. Veterinarian. 1898. — 327) Railliet, Nouvelle affection psorique des gallinacées. Rec. de méd. vét. 1887. II. p. 45. — 1326) Roth, Invasion von Leptus autumnalis beim Hunde. Wochenschr. f. Tierheilk. 1906. S. 361. — 39) Scott, William W., Notes on two parasitic diseases as affecting the dog and the cat. Veterinarian. 1897. — 222) Steiner, Ohrwurm bei einem Pferde. Hertwig u. Gurlts Magazin. II. S. 256. — 1123) Stroh, Zystizerken bei Milchkälbern. Zeitschr. f. Fleisch- u. Milchhyg. Okt. Nov. 1905. — Transbot. Ueber den Dermanyssus der Hühnerställe. Rec. 1875. p. 827. — Trillebert, Note sur l'ixode ricin. Rec. 1863. p. 607. — 411) Felix Villeroy, Die Schafläuse. Journ. d'agricult. prat. 1866. T. II. p. 20.

Trichophytie. Herpes tonsurans vgl. auch Hyphomykosen.

1107) A. Baldoni, Contributo clinico e sperimentale all onicomicosi degli animali. Clin. vet. 1904. P. I. XXVII. — 467) Brauer, Trichophyton tonsurans bei Schafen. Veterinärber. d. Königr. Sachsen. 1879. — 543) Bruno Galli-Valerio, Observation sur un trichophyton du veau et l'achorion de l'homme de la poule et de la souris. Schweizer Arch. 1899. S. 105. — 1447) De Does, Een geval van trichophytie by een sandelhout-paard. Geneeskundig Tydschr. vor Nederlandsch Ind. 1907. T. XLVII. P. 3. p. 358. — 61) Epple, Uebertragung von Flechten von Rindvieh auf den Menschen und wieder auf das Rindvieh. Repert. d. Tierheilk. 1840. Bd. I. S. 139. — 1006) Ercolani, Dell onychomycosis dell uomo dei solipedi. Mem. dell' acad. d. scienc. d. inst. di Bologna. VI. Anch. di med. vet. 1876. p. 5. — 242) Fourie et le Calvé, Guérison rapide de la teigne tonsurante du cheval. Rec. 1894. p. 5. — 416) Fleming, Die Uebertragbarkeit der Tinea tonsurans von Tieren auf Menschen. The veterinarian. June 1872. — 606a) Friedberger, Herpes tonsurans bei einem Hunde und Uebertragung auf den Menschen. Arch. f. Vet. Bd. I. S. 369. — 769) Guittard, La trichophytie. Progr. vét. 1895. p. 707. — 743) Haarcick, Herpes tonsurans. Preuß. Mitt. a. d. tierärztl. Praxis. 1879. S. 82. — 167) Heckmeyer, Die Ringflechte und die Blasenflechte bei einem Pferde. Magazin. Bd. VII. S. 277. — 335) Herpes tonsurans. Zahlreiche Uebertragungen von Rindern auf Menschen, auch schwere Formen. Berl. tierärztl. Wochenschr. 1906. S. 201. — 449) Hühnergrind, Tinea galli. Mitt. a. d. kaiserl. Reichsgesundheitsamte. 1884. Bd. II. — 883) Kober, Herpes tonsurans bei Menschen und Tieren. Arch. f. Tierheilk. 1901. Bd. 27. S. 313. — 569) Kösters, Uebertragung des Trichophyton tonsurans des Pferdes auf den Menschen. Königs Zeitschr. f. Veterinärheilk. 1891. S. 26. — 674) Kobert, Herpes tonsurans bei Kühen. Berl. tierärztl. Wochenschr. 1892. No. 50. — 126) Kramariev, Epizootie de teigne tonsurante. Archiv veterinasnisk naouk. 1899. Rec. de méd. vét.

1899. p. 371. — 787) Lange, Herpes tonsurans beim Pferde. Mitt. a. d. tierärztl. Praxis i. preuß. Staat. 1881. S. 78. — 417) Maggelliora, Flechtenkrankheit. Veterinarian. June 1872. — 835) Matruchot et Dassonville, Beteiligung der Pilze an der Entstehung der Teigne. Bull. de soc. centr. de méd. vét. 1901. p. 349. — 116 u. 1) Matruchot et Dassonville, Sur un nouveau trichophyton produisant l'herpès chez le cheval. Acad. des sciences. 1. Août 1898. Rec. de méd. vét. 1898. p. 715. — 354) Matruchot et Dassonville, Problème mycologique relatif aux teignes. Bull. de la soc. Rec. 1901. II. p. 369. — 609) Matruchot et Dassonville, Sur la position systématique du trichophyton et des formes voisines dans la classification des champignons. Compt. rend. de l'acad. des scienc. 5. juin 1899. Ref. Journ. de Lyon. 1899. p. 555. — 760 u. 258) Mathis, Herpès trichophytique chez l'âne. Journ. de méd. vét. et de zoot. Dec. 1892. Rec. 1893. — *) Newborne, Uebertragung der Trichophytie der Katze auf den Menschen. Weiterimpfung auf Meerschweinchen. New York med. journ. 1902. — 1005) Neumann, Les teignes des animaux domestiques. Rev. de méd. vét. 1905. — 916) Poenaru, Klinische Beobachtungen und Untersuchungen über Trichophyton tonsurans. Archiva veterinaria Bukarest. I. 33. — 93) Pusch, Fadenpilze bei Krankheiten. Lubarsch u. Ostertag Ergebnisse. 1899. IV. S. 732. — 1125 u. 1309) Schindler u. Moser, Epidemie von Herpes tonsurans und Trichorrhexis nodosa. Oesterr. Monatsh. Mai 1906. — 441 u. 718) Schmidt, Herpes tonsurans. Mitt. a. d tierärztl. Praxis d. preuß. Staat. 1881—82. — 416) St. Cyr, Der Grind bei Hunden und Katzen. Ann. de méd. vét. Avril 1868. — 912) Tröster, Zur Diagnose von Trichophyton tonsurans. Zeitschr. f. Veterinärk. S. 435. — 344) Viaud, Herpes tonsurans des chevaux. Rec. 1896. (Therapie) — 839) Wiesner, Erkrankung von Menschen und Vieh an Herpes tonsurans. Arch. f. Tierheilk. 1901. Bd. 27. S. 311.

Trichophytie. Mikrosporie.

170) Bodin et Almy, Le microsporum du chien. Rec. de méd. vét. 1897. p. 161. — 916a u. 548) Leslies Roberts, Note on a specimen of tinea mikrosporon of the cat. Brit. journ. of derm. 1902. p. 327. — Sabouraud, Nouvelles recherches sur les microsporum Audouin. Ann. de derm. 1907.

Trichorrhexis nodosa.

1520) Bronsee, Seuchenhaftes Auftreten der Trichorrhexis nodosa. Tierärztl. Zentralbl. 1908. S. 445. — 774) Christ, Trichorrhexis nodosa. Zeitschr. f. Veterinärk. 1899. S. 263. — 773) Kalkoff, Pyrogallol bei Trichorrhexis nodosa. Zeitschr. f. Veterinärk. 1899. S. 263. — 775) Kutzner, Trichorrhexis nodosa. 1898. S. 223. — 1246) Römer, Trichorrhexis nodosa. Deutsche tierärztl. Wochenschr. 1899. S. 216. — 538) Steinhardt, Trichorrhexis nodosa. Zeitschr. f. Veterinärk. III. — 881) Trichosis nodosa. Wochenschr. f. prakt. Tierheilk. 1895. S. 451.

Tropenkrankheiten.

1673) Bennett, Journ. of trop. med. 1900. Nov. S. 87. — 751) Burke, Pityriasis simplex in India. Veterinarian. 1885. — 1675) Gougerot, Sporotrichose. Gaz. des hôp. 1909. No. 44. — 1672) Hirsch, Frambosie. Lancet. 1896. Vol. 18. p. 173. — 1671) Löhe, Frambösie. Derm. Zeitschr. 1909. — 1674) E. J. Marcinowsky, Die Orientbeule und ihre Aetiologie. Zeitschr. f. Hyg. 1907. H. 2. — 1670) Neißer, Bärmann u. Halberstädter, Frambösie. Münch. med. Wochenschr. 1906. S. 18. — 705) Coleman Nockold, Mycotic dermatitis. Amer. vet. rev. T. 25. p. 635. — 703) Plassio, 14 Monate Veterinär-Militärdienst in Afrika. Königs Zeitschr. f. Veterinärk. 1891. S. 338. — 235) Pocken bei Kühen und Kamelen in Ostindien. Fror. neue Not. Bd. XXV. — 541) B. Schneider, Tierärztliches aus Honolulu. Schweizer Arch. 1895. S. 196. — Sturgess, Beobachtungen über eine sonderbare Krankheit der Rinder auf Ceylon. The vet. rec. 1906. p. 299. — 354) Villoresi, Ueber die Nil-Pustel bei Pferden in Egypten. Revue f. Tierheilk. 1880. No. 9. — 98a) Winchester, Note sur une maladie qui atteint les mameaux dans la province de Lus affection nommée Photo-shootor par les indigènes et regardée pax eux comme possédant des proprietés analogues au vaccin. Rayer Arch. de méd. comp. I. p. 234. — *) G. Arndt, Vorläufige Mitteilung über einen Fall von Sporotrichose der Haut. Berl. klin. Wochenschr. 1909. No. 44. (Fall beim Menschen. Uebertragung der Reinkulturen gelingen bei Ratten, Meerschweinchen, Katzen, jungen Hunden, Affen. — *) Carougeau, Sporotrichose. Bull. de la soc. centrale. Rec. 1908.

Trophische Hauterkrankungen.

130a) Banell, Ueber den Einfluß der Fesselnerven auf das Wachstum des Hufes. Mag. f. d. prakt. Tierheilk. XX. S. 389. — *) O. Bürgi, Neurektomie und ihre Folgen. Schweizer Arch. f. Tierheilk. 1907. H. 6. (Größere Zahl trophischer Prozesse nach Operation.) — 169 u. 624) Cadéac, Sur la névrotomie et les troubles trophiques consécutifs à cette operation. Rec. 1896. — 382) Care, A peculiar case. Veterinarian. 1895. (Haarausfall nach Rückenmarksverletzung.) — 1406) Dexler, Nervenkrankheiten des Pferdes. — 318a) Harger, Pruriginous erythema, a trophic sequel to plantar-neurectomy. Journ. of comp. med. and vet. arch. 1898. — Müller, Hyperästhesie

bei Pferden. Preuß. Mitt. a. d. tierärztl. Praxis. 1879. S. 78. — 155) Videlier, La pousse du sabot activée par la névrotomie. Rec. de méd. vét. 1897. p. 363.

Tuberkulose.

1183) Basset und Coquot, Hauttuberkulose eines Huhns. Rec. Bull. de la soc. centr. 22. V. 1901. — 940) Cadiot, Tuberkulose der Papageien. Rec. de méd. vét. 30. IV. 1898. — 184) Coremanns, Pseudo-tuberculose mammaire chez la vache. Ann. de méd. vét. Août. 1894. — 1352) Alleen Cust, Tuberculous nodules of the skin in a Bullock. The vet. journ. 1906. p. 336. — 1250) Delbanco, Tuberkelbazillenschleim usw. Monatsh. f. prakt. Dermat. Bd. XLI. S. 363. — 355) Dollar, A peculiar skin disease accompanied by internal lesions resembling those of tuberculous. Veterinarian. 1901. p. 219. — 73) Eber, Ein Fall von primärer Tuberkulose des Penis bei einem Ochsen. Deutsche Zeitschr. f. Tiermed. 1892. Bd. 18. S. 188. — 1249) Eberlein, Tuberkulose der Papageien. Monatsh. f. prakt. Tierheilk. 1894. — 33) Fally, Lésions tuberculeux dans le tissu cellulaire sous-cutané et les muscles. Ann. de méd. vét. 1901. p. 488. — 313) Van Hawevelt, Primäre tuberkulöse Mammitis bei einer Sau. Tidschr. voor veeartsen. 1906. — Koch und Rabinowitsch, Tuberkulose der Vögel. Virchows Arch. Bd. 190. Beiheft. — Lacaze, Tuberculosis of the skin in a Cow. Veterinarian. 1897. p. 423. Aus Le progrès méd. — 321) Mackel, Ein Lupusfall beim Rinde. Zeitschr. f. Fleisch- u. Milchhyg. Juni 1901. — 941) Petit et Basset, Deux nouveaux cas de tuberculose cutanée chez le chat. Rec. Bul. de soc. centr. 1903. p. 47. — 813) Tempel, Beitrag zur Uebertragungsmöglichkeit der Tuberkulose vom Menschen auf das Schwein. Zeitschr. f. Fleisch- u. Milchhyg. 1901. Bd. 12. S. 11. — 1192) Weber, Tuberkulose der Vögel. Handb. d. path. Mikroorganism. Kolle-Wassermann. 1904.

Ulcus molle.

1741) Gravagna, Il tommasoli. 1906. No. 19. — 1740) Luxardo, Rivista veneta di sc. med. 1903. 15. III. — 1743) Nicolle, Recherches sur le chancre mou. Thèse de Paris. 1893. — 1744) Thibierge et Ravaut, Chancre simple expérimental. Ann. de dermat. 1905. p. 785. (Die ganze Literatur des experimentellen Ulcus molle.) — 1742) Tomacewski, Ulcus molle auf Affen übertragen. Deutsche med. Wochenschr. 1903.

Urtikaria vgl. Rotlauf, Backsteinblattern, Autointoxikationen, Futterausschläge.

3 u. 614) Albrecht, Nesselsucht beim Rinde. Monatsh. f. Tierheilk. Bd. XI. H. 1. — 649) Altmann, Urtikaria beim Rinde. Berl. tierärztl. Wochenschr. 1899. S. 203. — *) Brisavoine, Urtikaria. Rec. 1908. p. 104. (Häufig bei Pferden durch Pflanzenhaare vorübergehende Lähmung.) — 342) Guittard, L'urticaire du porc. Progr. vét. 1898. — Hase, Nesselsucht der Schweine. Zeitschr. f. Fleisch- u. Milchhyg. Nov. 1889. Ref. Berl. tierärztl. Wochenschr. 1899. No. 50. — 497) Hauber, Das Nesselfieber der Schweine. Magazin. Bd. XII. S. 365. — 182) Heinicke, 2 Fälle von Urtikaria, hervorgerufen durch die Vogelmilbe Dermanyssus avium. Münch. med. Wochenschr. 1901. No. 53. — 942) 1140) Houllier u. Delannoy, L'urticaire de la vache consécutive à la rétention du lait. Journ. de méd. vét. Juin 1903. — *) Holterbach, Brennesselvergiftung. Berl. tierärztl. Wochenschr. 1908. S. 297. (Bestätigung der Angaben Rohrs.). — 603) Kroon, Urticaire chez la bête bovine. Tidjsschr. voor verartdenijk. 5. livr. 1899. — 763) Kubaschewski, Quaddelausschlag beim Pferde. Berl. klin. Wochenschr. 1894. S. 305. — 682) 74) Jensen, Aetiologie des Nesselfiebers und der diffusen Hautnekrose beim Schwein. Deutsche Zeitschr. f. Tiermed. XIII. Bd. 4 u. 5. — 178) A. Lucet, Sur l'urticaire chez la vache. Rec. 1895. — 49) 450) Pourquier, Nesselausschlag beim Pferde durch Raupenhaare. Rec. de méd. vét. 1877. p. 51. — 1114) Rohr, Urticariose ayant determiné la mort de plusieurs chiens et furets. Bull. de la soc. de méd. vét. Réc. II. p. 154 et 692. — 546) Schwyter, Urticaria. Schweizer Arch. 1900. S. 29. — 765) Schultz, Nesselfieber beim Rinde. Wochenschr. f. Tierheilkunde. 1894. S. 202. — 774) Spinka, Quaddelausschlag bei einem Pferde. Oest. Zentralbl. 1894. S. 38. — Tapke-Varel, Ueber Nesselausschlag beim Rinde. Monatsh. f. Tierheilk. Bd. X. 4. Ref. Berl. tierärzt. Wochenschr. 1899. No. 3. — 564) 838) Tetzner, Schwerer Fall von Urtikaria. Zeitschr. f. Veterinärk. 1901. XIII. No. 3. S. 125. — 547) Strebel, Urtikaria der Haustiere. Schweizer Arch. 1900. p. 261. — Wyßmann, Akutes Oedem der Glottis, Tod bei einer an Urtikaria leidenden Kuh. Schweizer Arch. f. Tierheilk. 1905. I. — 760) Zipperlen, Urtikaria beim Rinde. Rep. 1880. S. 185.

Varizen.

595) Liebl, Variköse Entartung einer Milchvene. Wochenschr. f. Tierheilk. 1893. S. 285. — 180) Mouquet, Dilatation variqueuse chez le chat. Rec. 1895. p. 604. — 1213a) Saude, Varizen der Vagina einer Stute. Bull. de la soc. centr. de méd. vét. 23. VII. 1898. — 1185) Teply, Varizen beim Pferde. Rec. 1901. No. 36.

Vergiftungen mit Medikamenten.

Arsenik. 233) Delafond, Arsenik gegen Hautkrankheiten. Rec. de méd. vét. Févr. 1844. — 422) Gierer, Arsenik bei Haustieren. Rep. d. Tierheilk. 1864. — 368) Hoffmann, Ueber Arsenikbehandlung bei Otitis externa des Hundes. Oest. Monatsh. 1898. S. 193.

Bromkali. 761) Sauer, Hautgeschwüre durch Bromkali erzeugt. Rep. 1889. S. 129.

Cantharidin. 371) Nephritis following the application of cantharides. Ointment in a horse. Veterinarian. Ref. Journ. vét. de Lyon.

Ergotin. 710) Grünfeld, Beiträge zur Kenntnis der Mutterkornvergiftung. Arbeiten d. pharmakol. Inst. zu Dorpat. 1892. Bd. 8 u. Bd. 12 1895. — Mégnin, Gangrän der Krallen der Vögel und Enten. Progr. méd. vét. 1899. No. 24. — 53) Rabin, Ergotismus. Rec. 1899.

Jod. Frick, Jodiosynkrasie beim Hunde. Deutsche tierärztl. Wochenschr. 1898. S. 366. — 1328) Schuester, Jodvergiftung. Wochenschr. f. Tierheilk. 1906. S. 405.

Petroleum. 951) Martin, Vergiftung von 5 Pferden mit Petroleum. Le progr. vét. 1898.

Quecksilber vgl. **Merkurialismus.**

Venerische Geschwülste vgl. Spitze Kondylome.

Verrucae. Warzen vgl. auch Papillome, Spitze Kondylome.

274) Bondeaud, Traitement des verrues. Rec. 1892. — 294) M'Faydean and F. Hobday, Experimental Transmission of warts in the dog. Journ. of comp. path. and therap. 1898. — 427) Fletscher, Warzige Neubildungen innerhalb der Ausführungsgänge einer Zitze bei einer Kuh. The veterinarian 1879. Ref. Oest. Zeitschr. f. wissensch. Vet. 1879. — 1305) Gualducci, Behandlung der Warzen des Ochsen. Il mod. Zooïatro. 4. X. 1906. — 603) Imminger, Behandlung der warzigen Wucherungen auf der Haut des Rindes. Wochenschr. f. Tierheilk. 1895. S. 469. — 609) Lübke, Warzenbildung bei Haustieren. Zeitschr. f. Veterinärk. 1892. VII. — 936) Mayer, Warzen bei der Kuh. Wochenschr. f. Tierheilk. 1904. 48. S. 635. — Pirl, Verrucae congenitae. Berl. tierärztl. Wochenschr. 1892. No. 40. — 837) Prietsch, Vererbung von Hautwarzen. Sächs. Jahresber. 1901. S. 52. (Falsch zitiert.) — 582) Schoberl, Das Ausstechen der Warzen. Wochenschr. f. Tierheilk. und Viehzucht. 1894. No. 4. — 851) Thierfelder, Ungewöhnliche Papillomatose beim Rinde. Zeitschr. f. Fleisch- u. Milchhyg. 1900. X. Jahrg. S. 153. — 903) Trolldenier, Angeborenes Papillom bei einem Pferde. Monatsh. f. prakt. Tierheilk. Bd. XV. S. 202. — 1237) Zwick, Uebertragung der Warzen. Verh. d. Vers. deutscher Naturforscher u. Aerzte. 1906.

Zysten. Dermoidzysten.

1466) Benoit, Zyste auf der linken Bauchseite einer Kuh. Revue vét. März 1902. — 1192) Bergamasch, Dermoidzyste. La clin. vet. 1903. No. 7. — 629) Blanc, Kyste dermoïde chez le cheval. Journ. de Lyon. 1896. p. 198. — 48) Casper, Zysten bei Tieren. Lubarsch u. Ostertag. 1898. III. 2. — 926) Günther, Dermoidzyste bei einem Pferde. Zeitschr. f. Veterinärk. 1904. S. 122. — 1460) Lanz, Experimentelle Beiträge zur Geschwulstlehre. Deutsche med. Wochenschr. 1895. — 385) Marston, Removal of a hair cyst. Veterinarian. 1897. — 550) Strebel, Enorme Haarbalggeschwulst auf der linken Buggegend bei einer dreijährigen Kuh. Schweizer Archiv. Jahrg. 1890. S. 262. — 203) Sublinguale Zysten und Zystome bei Hunden. Aus dem Veterinärbericht f. d. Kgr. Sachsen. S. 1878. — 738) Waltrup, Dermoidzyste bei einem Pferde. Preuß. Mitt. a. d. tierärztl. Praxis. 1879. S. 79. — 552) Werner, Kystoma proliferans von der Haut eines Hundes. Arch. f. wissenschaftl. Tierheilk. Bd. 1. S. 121. — 309) Willyoung, Cystoma dermatis. Journ. of comp. path. and med. veter. archives. 1897. p. 227.

Sachregister.

A.

Abrin-Alopecie 537.
Abszeß 155.
Achorion Schönleinii 229.
Adobe itch 212. 571.
Adenoma sebaceum 493.
Adrenalin 87.
Agenesia pilaris 513.
Akanthosis nigricans 385.
Akne 139.
— contagiosa 145.
Aktinomykose 196.
Aktinomykotische Hauthörner 394.
Albinismus der Fische 557.
Alopecia 512.
— areata 531.
— congenita 513.
— physiologica 521.
— seborrhoica 529.
— senilis 530.
— symptomatica 522.
Altersergrauen 552.
Anakhré 569.
Anaplasie der Tumorzellen 472.
Anatomie, vergleichende 1.
Angeborene Krankheiten 71. 364.
Angeborenes Oedem 71.
Angiokavernom 420.
Angiome 469.
Anidrosis 499.
Anisoganie 270.
Ankylostomum duodenale 356.
Ansteckende Geschlechtskrankheit der Schafe 582.
— — der Kaninchen 582.
Ansteckender Scheidenkatarrh der Rinder 580.
Anthrax 155.
Aphthae epizooticae 245.
Apis mellifera 347.
Aplasia pilorum moniliformis 544.
Aponemaarten 336.
Arachnoidea 275.
Argas 277.
Argas marginatus 335.
— reflexus 355.
Argulus foliaceus 273.
Arsenikvergiftungen 79.
Arzneiexantheme 79.
Atherom 438.
Atoxyl 595.
Atreptische Immunität 463.
Atrichie 513.
Atrophie der Haut 362.
— des Pigmentes 552.
Ausschuhen 566.
Autointoxikationen 88.

B.

Barben, Beulenkrankheit der 273.
Bartholinische Drüsen, Zysten der 581.
Bastardatavismus 25.
Beschälseuche 582.
Beulenkrankheit der Barben 272.
Bienen 347.
Blaps mortisaga 39.
Bläschenausschlag der Pferde 589.
— der Rinder 590.
Blasenbildende Hauterkrankungen 109.
Blastomykosen 179. 567.
Bleivergiftungen 79.
Blutschwitzen 61.
Bösartige Geschwülste 453.
Boophilus 336.
Borstenfäule vgl. Skorbut und Rotlauf 69.
Botryococcus 209.
Botryomykose 205.
Brand der Haut 41.
Brand der weißen Abzeichen 49.
Bromdermatosen 81.
Brutflecke der Vögel 519.
Buchweizenausschlag 89.
Buchweizenkrankheit 51.
Bürzeldrüse der Vögel, Erkrankung der 496.

C.

Calcifikation 449.
Callositas 371.
— cornuta 371.
Caloris 47.
Canadische Krankheit 145.
Canities senilis 552.
— acutissima 552.
Carbunkel 143.
Carcinom 453.
Cavernome 419.
Chilodonkrankheit 273.
Chondrome 446.
Chromatophoren 547.
Chromidrosis 68. 499.
Chrysops caecutiens 346.
Coccidium fuscum 443.
Coccidium nudum 274.
Comedonenbildung 141.
Commensalen 269.
Condylomata accuminata 574.
Columbaczer Mücken 346.
Costia neatrix 273.
Craw-Craw 356.
Creeping eruption 352.
— disease 352.
Crotonöl 86.
Crotonöldermatitis 86.
Culices 345.
Cutis plica 364.
Cryptococcus 180.
Cyclochaetakrankheit 273.
Cyclops astomus 36.
Cysticercus cellulosae 361.
— bovis 361.
— longicollis 361.
— tarandi 361.
— tenuicollis 361.
Cystische Tumoren 437.
Cytodites nardus 317.
Cytorrhyctes luis 598.

D.

Dasselbeule 349.
Dasselfliege 349.

Dekubitalgeschwür 47.
Demodexräude 327.
Demodices 277.
— des Hundes 321.
— der übrigen Säugetiere 329.
Dermanyssus avium 333.
Dermatalgie 101.
Dermatitis bullosa exfoliativa 111.
— eczematosa der Maus 131.
— elephantiastica 414.
— superficialis multiplex 47.
— pustulosa contagiosa 145.
— — infectiosa 138. 144.
— pyaemica 142.
Dermatobia 349. 351.
Dermatocentor 336.
Dermatocoptes 281.
Dermatodectes 283.
Dermatomyiasis linearis 352.
Dermatophagus 284.
Dermatorrhyctes 316.
Dermite bulleuse mierobienne 113.
Dermite granuleuse 358.
Dermoïde, Dermoïdzysten 445.
Dermo-Rhinitis 138.
Dermosporidium canis 274.
Diabetesalopecie 535.
Diphallus partialis 599.
Diplostomumerkrankung der Fische 273.
Dipterenlarven als Krankheitserreger 348.
Dourine 582.
Drüsen der Haut der Vögel 16.
Drüsenkarzinome 473.

E.

Egelkrankheit der Fische 273.
Eichenlaubfütterung 92.
Einteilung 31.
Ekzem 114.
— strichförmig 126.
— des Schweifes 127.
Ekzéma contagieux 126.
Ekzema psoriasiforme 126.
— seborrhoicum 125. 131.
Elattosis der Haare 512.
Elephantiasis 410.
— tropica 355.
Emphysem der Haut 36.
Encystierung 272.
Epitheliom der Barben 437.
— des Pferdes 436.
Epithelioma contagiosum 428.
— papulosum der Karpfen 384.
Erfrierungen 40.
Ergotismus 94.
Erkältungsdermatosen d. Fische 136.
Erysipel 146.
Erysipelas bullosum 148.
Erysipelas recidivans 148.
Erythema neonatorum 39.
— solare 53.
Erytheme 38.
Erythème induré 185.
Erythrasma 212.
Eschatocephalus 336.
Eutererkrankungen 582.
Exsudative Dermatosen 61.

F.

Fagopyrismus 89.
Farcin du boeuf 181.
Favus 229.
Federn, Anatomie 19.
Federfarbenveränderung 551.
Federfressen der Vögel 104.
Fibrom 394.
Fibrosarkom 471. 483.
Fieber u. Haarentwicklung 595.
Filaria haemorrhagica 354.
— irritans 355.
— immitis 355.
— medinensis 355.
— volvulus 355.
— Bancrofti s. sanguinis 355.
— equina 357.
— laevis 359.
— leonis 359.
— quadriceps 359.
Filarienkrankheiten 354.
Fischgeschwülste 488.
Flagellatae 273.
Fleckenkrankheit der Bachsaiblinge 71.
Fleckförmige Kahlheit 531.
Fliegen 346.
Fliegender Hund. Pemphigus 112.
Flöhe 344.
Framboesia 567.
Fremdkörper unter der Haut 36.
Frostbeulen 41.
Fungi imperfecti 600.
Furunkel 143.
— der Hasen 144.
— der Salmoniden 144.
Fußekzem = Mauke 122. 123.
Futterausschläge 91.

G.

Gallmilben 363.
Gamasidae 276. 333.
Gamasus auris 334.
— pteroptoides 333.
Gangrän 41.
Geflügelpocke 428.
Geschlechtskrankheiten 572.
— der Schafe 582.
— der Kaninchen 582.
Geschwüre der Haut 46.
Geweihbildung 558.
Gigrodactylus elegans 273.
Glatte Muskelfasern-Geschwülste = Leiomyome 418.
Glossina morsitans 346.
Gonorrhoe 579.
Grabmilben 277.
Graue Salbe 82.
Gregarinosis cutis 428.
Greisenhautatrophie 363.
Gundu 569.
Gürtelpanzerbildung 449.

H.

Haaranordnung 504.
Haarerkrankungen 502.
Haarlinge 341.
Haarwechsel 505.
Haarzunge, schwarze 546.
Haemaphysalis 336.
Haematopata pluvialis 346.
Haematopinus 341.
Hämidrosis 61. 499.
Haemophilie 61.
Hämorrhagische Septikämien = Morbus maculosus.
Hämorrhoiden 424.
Hämosiderin 549.
Harthäutigkeit 363.
Hautbrand 41.
Häufigkeit der Tierhautkrankheiten 33.
Hautanatomie des Affen 11.
— des Hundes 9.
— des Kaninchen 10.
— der Katze 10.
— des Pferdes 3.
— des Rindes 5.
— des Schafes 7.
— des Schweines 8.
— der Vögel 12.
— der Ziege 8.
Hautatrophie 362. 363.
Hautfärbung-Vererbung 22.
Hautgeschwüre 46.
— tropische 568.
Hauthörner 387.
Hauthorn auf tuberkulöser Basis 190.
Hefenerkrankungen 183.
Herpes labialis 103.
— zoster 103.
Heterotopie der Haare 512.
Himushi 48.
Hippobosca equi 346.
Holostomum cuticula 273.
Holzböcke 277.
Homopus elephanti 283.
Hornkarzinome 473.
Hörner der Haut 387.
Hörner, Erkrankungen der 557.
Hufe 561.
Hufkrankheiten 565.
Hufwachstumsbeschleunigung 108.

Hyalomma aegyptium 336.
Hydrocystadenom 499.
Hydrops congenitus 71.
Hyperästhesie der Haut 100.
Hyperidrosis 496.
— nach Kürbisfütterung 93.
Hypertrichosis 508.
Hypertrophien der Haut 364.
Hyphomycosis destruens 237.
Hyphomykosen der Fische 237.
— der Krebse 238.
Hypoderma bovis 346.
— Actaeon 352.
Hypotrichosis 513.
— localis cystica = Schrotausschlag 443.

I. J.

Ichthyophthirius 273.
Ichthyosis congenita 366.
Idiopathische Hautatrophie 363.
Impferysipel 149.
Impetigo 137.
— contagiosa 137.
— labialis 138.
Infektiöse Dermatitis 153. 154.
Intertrigo vgl. Ekzem.
Joddermatosen 80.
Jodipin 81.
Jodkali 81.
Isogamie 270.
Jugenddauer 17.
Ixodes 277. 336.

K.

Kalkablagerung in der Haut 449.
Kalkbein 316.
Kantharidendermatitis 86.
Karbolsäure 88.
Karbunkel 143.
— Klinisches 465.
Kartoffelausschläge 91.
Karzinom 453.
Kastrationstuberkulose 185.
Kavernom 419.
Keloïd 406.
Klauen 560.
Klauentzündung 149.
Klauenseuche 245.
Kolumbische Maiserkrankung 568.
Kongenitale Anomalien 36.
Körpergewicht des Neugeborenen und der Mutter 17.
Kriebelmücken 346.
Krötenflecke 587.
Kückenerkrankung 38.
Kupfer 80.
Kyanolophia gallinarum 98.

L.

Lachspest 49.
Lapine 266.
Leeksucht der Rinder 104.
Leiomyome 418.
Lepidorthosis contagiosa 196.
Lepra 195.
Leptus autumnalis 334.
Leukose der Neger 552.
Leukopathia syph. d. Affen 555.
Lichen 135.
Lichterkrankungen 49.
Lichtwirkungen auf die Haut 54.
Lipome 415.
Literatur 604.
Lophophyton gallinae 227.
Lucilia serratica, L. Caesar 348.
Luftansammlung unter der Haut 36.
Lupus 183. 188.
Luzernefütterung 92.
Lymphangiome 425.
Lymphangitis epizootica 178.
— ulcerosa equorum 181.

M.

Madurafuß 568.
Maisfütterungsdermatosen 90.
— Kolumbische 568.
Maisfütterungserkrankung 100.
Malignes Oedem 158.
Mallein 177.
Malleus 170.
Mallophagus 344.
Masern 240.
Mauke 123.
Maul- und Klauenseuche 245.
Mäusepocken 267.
Mäusetumoren 460.
Megalosporie 214.
Melanin 549.
Melanofibrome 400.
Melanome 900.
Melanomyxom 403.
Melanosis cutis 400.
— maculosa 401.
Melanosarkome 484.
Mendelsches Gesetz 24.
Mikrogameten 270.
Mikrosporie 222.
Miliaria rubra 94.
Milben 275.
Milzbrand 155.
Mohnmehlfütterung 92.
Molluscum contagiosum 428.
Monilithrix 544.
Morbus maculosus 63.
Mücken 345.
Myeosis fungoïdes 492.
Mykofibrom 24.
Myxobolus cyprini 384.
Myxofibrome 397. 399.
Myxom = Myxofibrom.
Myxosarkom 479. 482.

N.

Nägel 560.
Naevi 364.
Nanomelus chiropterus 36.
Narbe 406.
Narbenkeloïd 406.
Nasengeschwulst 569.
Nasenschleimhaut-Papillom 501.
Nebennieren und Pigmentation 551.
Nekrosebazillen 44.
Nervensystemerkrankungen.
Wirkung auf die Haut 109.
Nervenverletzungs-Alopecie 335.
Neurektomie 107.
Neurofibrome 395. 417.
Nilpustel 568.
Noma 46.
Notoedris cuniculi 280.
Nymphomanie 572.

O.

Obstipation und Ekzem 116.
Ochromyia anthropophaga 348.
Oedeme 71.
Oedema intermittens 71.
— malignum 158.
Oedemagena tarandi 351.
Oestridae 349.
Oestromyia 349.
Oligotrichosis 513.
Onanie 572.
Onychauxis 560.
Onychogryphosis 560.
Orientbeule 569.
Orf 146.
Ornithodorus 336.
Osteofibrom 449.
Osteoma cutis 448.
Ovination, Ovine 264.
Oxyuriseier und Ekzem 127.

P.

Panaritien 149.
Panimmunität 463.
Papillome 372.
— des Mönchsgeiers 486.
Papillarkrebs 466.
— des Stares 475.
Paraphimosis 573.
Pediculi 341.
Penis, Verdoppelung 599.
Pellagra 98.
Pemphigus 109.
Perodermie 36.
Pest 570.
Petechialfieber 63.
Petrifikation 449.

Petroleum 88.
Pferdetyphus 63.
Pflanzenkrebse 491.
Pflanzenhaare 546.
Phimosis 573.
Phlegmone 143.
Phosphorvergiftungen 80.
Photo-shootus 257.
Phthisis 341.
Phytomyia 353.
Phytoptus 353.
— vitis 354.
Piedra 546.
Pigment der Haut der Vögel 16.
Pigmentanomalien 546.
Pilosis 546.
Piroplasmosen 337.
Pityriasis rosea 132.
— simplex 133.
Plica polonica 545.
Plötzliches Ergrauen 553.
Pocken 249.
Pockenkrankheit der Karpfen 384.
Polyneuritis mercurialis 106.
Protozoenkrankheiten 269.
Prurigo Hebrae 103.
Pruritus 102.
— acutissimus 102.
— ani 102.
Pseudoleukämie der Haut 491.
Psoriasis 134.
Psoriasiformes Ekzem 120.
Psoroptes 283.
Puccinia 93.
Pulices 344.
Pupu 345.
Pyämische Hautentzündung 142.

Q.

Quecksilberexanthem 82.
Quergestreifte Muskelfaser-Geschwülste = Rhabdomyome 418.

R.

Radiumstrahlen 59.
Railletia auris 334.
Räudemilben 275.
Räudeerkrankungen 290.
— des Pferdes 291.
— des Rindes 295.
— des Schafes 296.
— der Ziege, der Giraffe, des Lamas, des Kamels 299.
— des Hirsches 301.
— des Kaninchens 301.
— der Ratte 303.
— des Schweins 304.
— des Hundes 308.
— des Fuchses 310.
— der Katze 310.
Räudeerkrankungen der großen und kleinen Raubtiere 312.
— der Vögel 313.
— des Papageis 314.
Rattentumoren 465.
Reiskleie-Fütterungsausschlag 92.
Rhabdomyome 418.
Rhinitis = Dermo-Rhinitis 138.
Rhipicephalus 336.
Ringbildung des Horns 558.
— der Hufe 563.
Röntgenstrahlen 56.
Rose 146.
Rosenstöcke der Geweihe 558.
Rostpilze 92.
Rotlaufgangrän 43. 167.
Rotseuche der Aale 169.
— der Karpfen 169.
Rotlauf der Schweine 164.
Rotz 170.
Ruß der Ferkel 122.
Rymehoprion 345.

S.

Saprolegnien 152.
Sarcoptes 277.
— hom. 279.
— minor 280.
— laevis 313.
— mutans 316.
— cysticola 317.
Sarcoptidae 277.
Sarcophaga magnifica 346.
Sarkom 453.
— klinisches 477.
Satteldruck 42. 116.
Satyriasis 572.
Saugmilben 281.
Scharlach 239.
Scheidenkatarrh der Rinder, ansteckender 581.
— der Stute, gutartiger 582.
Schild 363.
Schimmelpilzerkrankungen der Pflanzen 238.
Schimpansenekzem 114.
Schistosomus contortus 36.
Schitzophyta 602.
Schlafkrankheit, Exanthem 589.
Schleimdrüsenadenom 501.
Schlempemauke 90.
Schrotausschlag d. Schweine 440.
Schuppensträubung der Weißfische 196.
Schwangerschaftsalopecie 524.
Schwanzekzem 127.
Schwanzendengangrän 42.
Schwanzendengeschwüre 48.
Schwarze Haarzunge 546.
Schweinepest 159. 163.
Schweinerotlauf 159.
Schweineseuche 159.
Schweißdrüsen 2.
Schweißdrüsenerkrankungen 496.
Schwielen 371.
Scrophuloderma 184.
Seborrhoe bei Tuberkulose 187.
Seborrhoisches Ekzem 125.
Sensibilitätsstörungen 100.
Serodiagnostik des Rotzes 177.
Simulia 345.
Sinushaare 2.
Sklerodermie 363.
Skorbut 69.
Spaltpilze, Einteilung 602.
Sphacelinsäure 95.
Spindelhaare 544.
Spindelzellensarkom 479. 483.
Spiradentis coccidiosa suis = Schrotausschlag 440.
Spirillosen 337.
Spirochaete pallida 591.
Spitze Feigwarzen 574.
Sporotrichosis 570.
Subkutane Chondrome 446.
— Exostosen 447.
Symbioten 269. 281.
Symplectoptes cysticola 317.
Syphilis, experimentelle 591.
Syringophilus bipectinatus 102.
Stäbchenrotlauf 169.
Staphylokokken bei Tieren 152.
Staphylokokkenkrankheiten 137.
Stationäre Parasiten 341.
Stechmücken 345.
Staupe 241.
Stomoxis calcitrans 346.
Strahlenpilzerkrankungen 196.
Streptokokken bei Tieren 152.
Streptokokkenkrankheiten 137.
Streptotricheen-Erkrankungen 204.
Strichförmige Hautentzündung 353 Anm.

T.

Talerflecke 78. 585.
Talgdrüsen, Anatomie 2.
Talgdrüsenerkrankungen 493.
Taon bovis 346.
Taubenpocken 428.
Teleangiektasien 419.
Telegonie 20.
Tiermilben 276. 333.
Tierpsyche 100.
Tetranychus telarium 353.
Thallium-Alopecie 536.
Toxikämische Hautblutung 89.
Toxikodermien 79.
Trichodectes 341.
Trichophytie 213.
— tropische 571.
Trichotillomanie 105.
Trichorrhexis nodosa 543.

Tripper 579.
Tristezza 337.
Trombididen 276. 334.
Tromb. holosericum 276. 334.
Tropenkrankheiten 567.
Trophoneurotische Hauterkrankung 105.
Tropisches Hautgeschwür 568.
Trypanosoma equiperdum 583.
Trypanosomenerkrankung 571.
Tuberkulose 182.
Tuberkulöse Hauthörner 393.
Tydeus molestus 334.
Typhus recurrens 337.
Tyrosinase 549.

U.

Ulcus molle 579.
Unguentum cinereum 82.
Urinous eczema 117.
Uromyces 92. 93.
Urticaria 77.
Urticaria pigmentosa 77.

V.

Varicen 422.
Vaselin 88.
Veneral Tumors 575.
Venerische Geschwülste 575.
Venerische Granulome 578.
Verbrennungen 40.
Vererbung erworbener Eigenschaften 18.
Verkalkung bei Tuberkulose 184. 187. 188.
Verletzungen 150.
— der Fische 152.
Verruca 372.
Verrucöse Mauke 129.
Verruga peruviana 571.
Verpilzung der Fische 151.
Versehen der Schwangeren 19.
Vitiligo 552.
Vogelgeschwülste 486.
Vogelmilben 277. 333.
Vogelpocke = Mollusc. contag.
Vogeltuberkulose 189.

W.

Wachstumsbeschleunigung der Hufe und Haare durch Neurektomie 107.
Warzen 372.
Warzige Hautentzündung 372.
Weichselzopf 545.
Weißer Fluß der Stuten 582.
Wollene Decken, Intoleranz gegen sie 38.
Wollefressen der Schafe 104.
Wollschweißproduktion 499.
Wundinfektionen 150.
Würmer als Ursachen der Dermatosen 354.
Wurm vgl. Rotz.
Wurmkrankheit der Rinder 18.
— tropische 572.

Z.

Zecken 277.
Zelleinschlüsse bei Molluscum contagiosum 433.
Zharbad 159.
Zoogloeabildung bei Botryomykose 209.
Zucker im Harn und Gangrän 43.
Zysticerkenerkrankung 361.
Zystische Tumoren 437.

Druck von L. Schumacher in Berlin N. 24.

Tafeln.

Figur 1.

rd. Normale Haut. Schweißdrüsen und Haarwurzeln.

Figur 4.

Elefant. Normale Haut. *a* Hornschicht. *b* Papille.

Figur 2.

Hund. Sinushaare.

Figur 3.

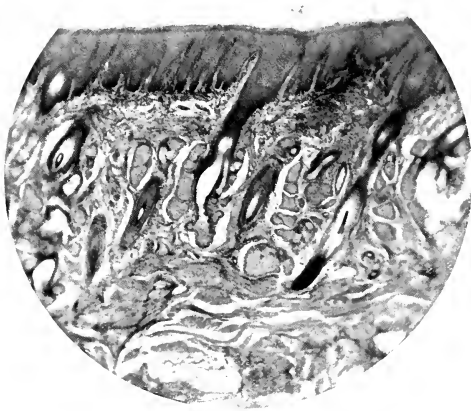

Pferd. Talgdrüsen des Augenlids.

Figur 1.



Maus. Ekzemartige Erkrankung.
a Infiltration. Totaler Haarverlust.

Figur 2.

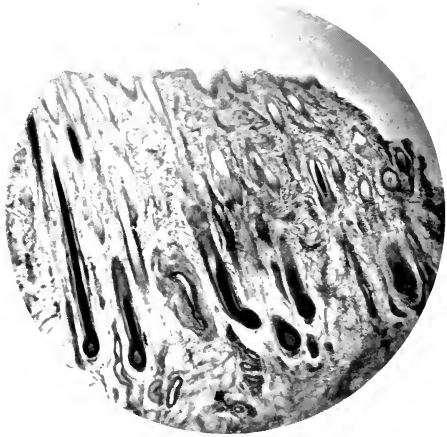

Pferd. Beginnendes Ekzem.
Leichte Infiltration auf der rechten Seite des Präparates.

Figur 3.

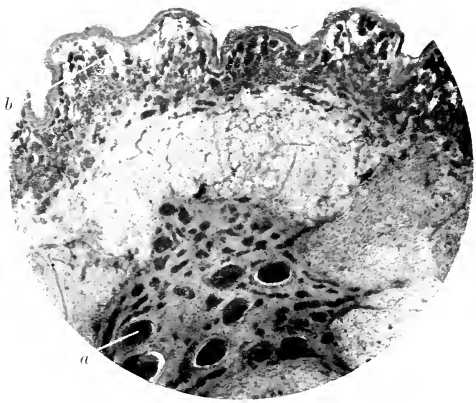

Hahn. Ergotismus. Beginnende Gangrän des Kammes.
a Starke Füllung der Gefäße. *b* Ballonierende Degeneration.

Figur 4.

Kaninchen. Crotonöldermatitis, experimentell erzeugt. *a* Starke Fibrinausscheidung. (Färbung nach Weigert.)

Figur 1.

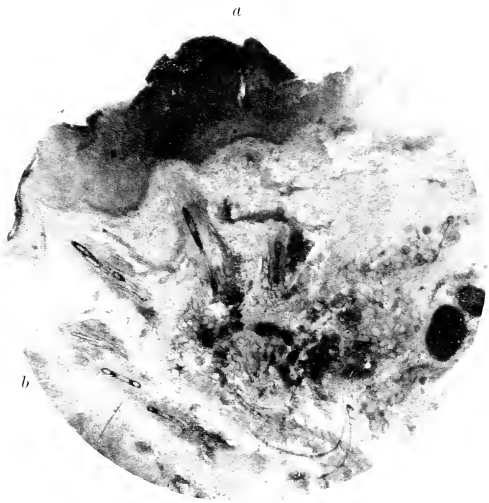

Schweineseuche. *a* Pustel mit starker Infiltration. *b* Borsten.

Figur 2.

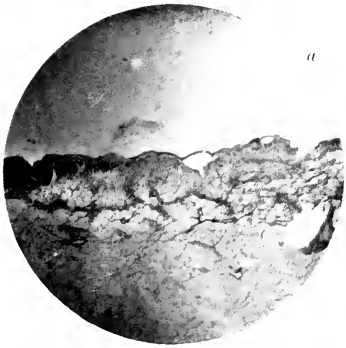

Schwein. Autointoxikation. Milaria-rubraähnliche Erkrankung. *a* Seröse Durchtränkung der Oberhaut. Abhebung der Epidermis.

Figur 3.

Kuhpocken. Präparat von einem zur Vakzinegewinnung geimpften Kalb. *a* Starke Infiltration der Haut. *b* Leichte Abhebung der Epidermis.

Figur 1.

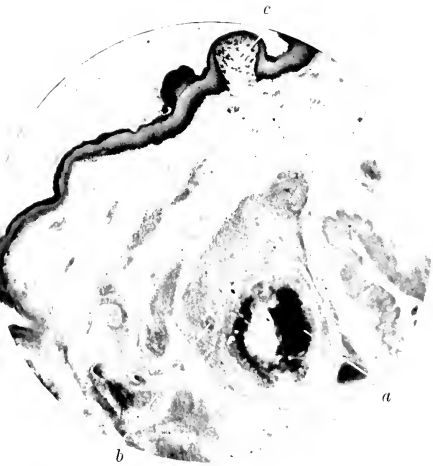

Papagei. Tuberkulose der Haut des Augenlides.
a Tuberkelbazillenhaufen. *b* Riesenzelle. *c* Feder.

Figur 2.

Rind. Aktinomykose, junger Herd.
a Epithel. *b* Aktinomyzes. *c* Infiltration.

Figur 3.

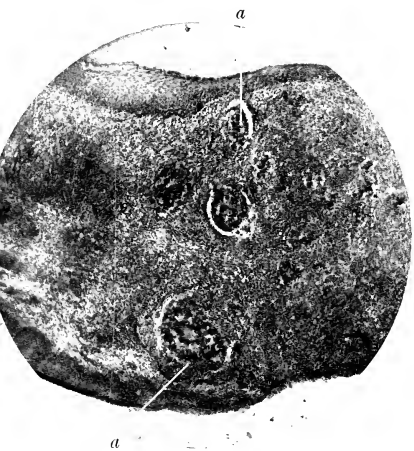

Rind. *a* Aeltere aktinomykotische Herde.

Figur 4.

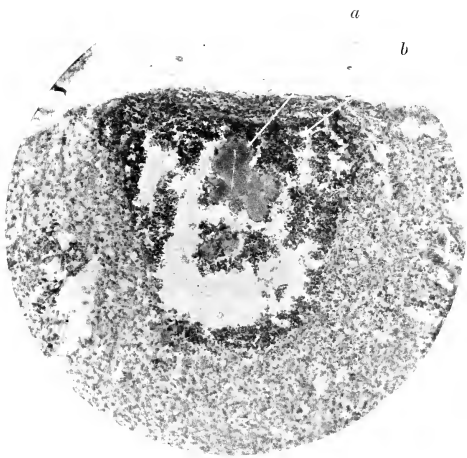

Pferd. Botryomykose. (Starke Vergrößerung.)
a Staphylokokkenhaufen mit charakteristischer Zoogloeaanhäufung. *b* Eiterung.

Figur 1.

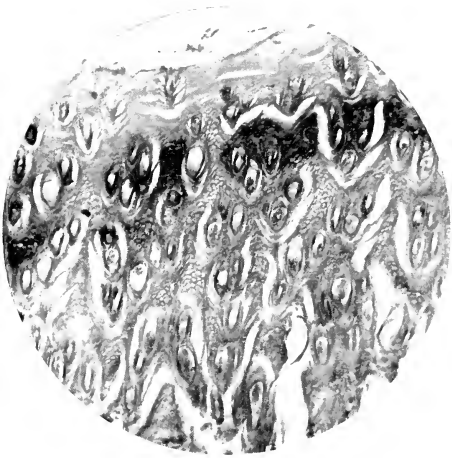

Kalb. Ichthyosis congenita. Verhornte Epithelien.

Figur 2.

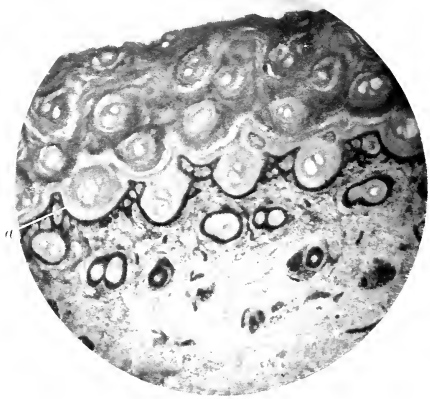

Mensch. Ichthyosis congenita.
a Querschnitt der Papillen mit Verhornung.

Figur 3.

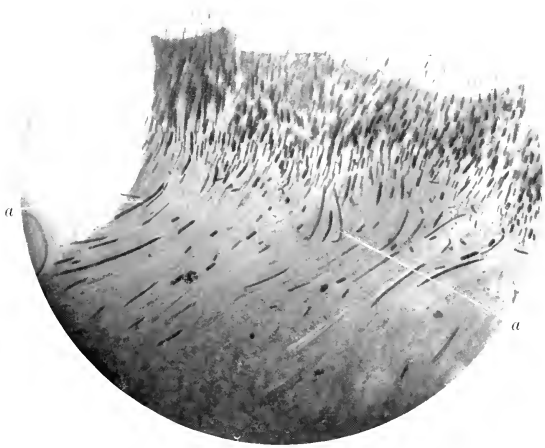

Kalb. Ichthyosis congenita. *a* Abnorme Richtung des Haarwachstums.
Das Bild dient zur Darstellung der Haaranlagen.

Figur 1.

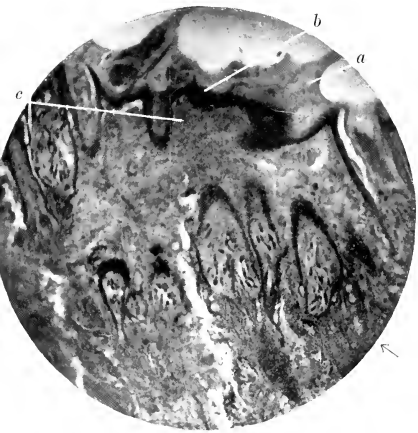

Hund. Demodexräude.
a Hypertrophisches Stratum corneum. *b* Epithel.
c Pigment. → Zysten mit Demodices.

Figur 2.

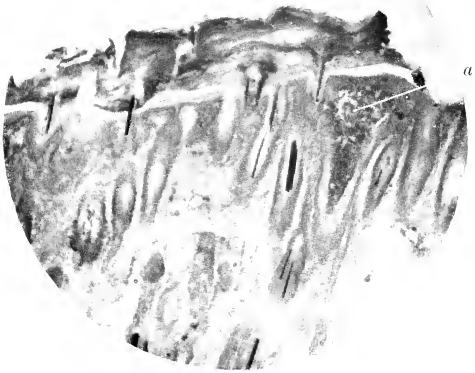

Gepard. Demodexräude. *a* Demodices enthaltender Abszeß.
Oben starke Borkenbildung.

Figur 3.

Papagei. Sarcoptesräude.
a Milben.

Figur 4.

Warzenschwein. Sarcoptesräude.
a Papillen. *b* Milbengänge mit Scyballis und Eiern.

Figur 1.

Huhn. Dermanyssus.
a Haut. *b* Epithel. *c d* Milbeneier u. Milbenreste.

Die ganze Masse mit Ausnahme des Stückes *a—b* ist ein von den Milben und den Hornzellen aufgeführter Bau.

Figur 2.

Ratte. Sarcoptesräude. Schnitt durch das Ohr.
a Borke mit Milben.

Figur 3.

Kalb mit Zecke bei *a* (Boophilus).

Figur 1.

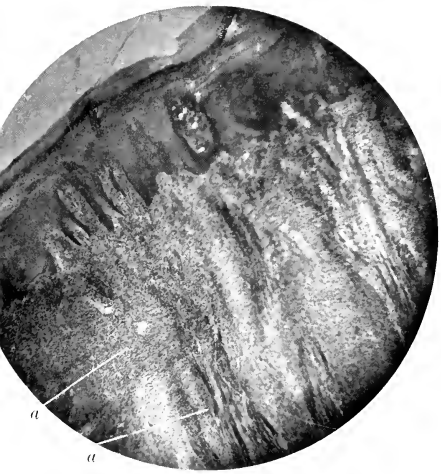

Pferd. Hartes Fibrom. *a* Bindegewebsstränge.

Figur 2.

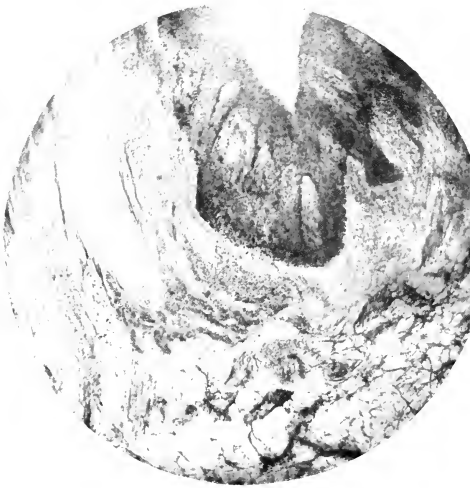

Rind. Fibrom. Warzenartige Bildung.

Figur 3.

Rind. Verruköse Mauke.

Figur 4.

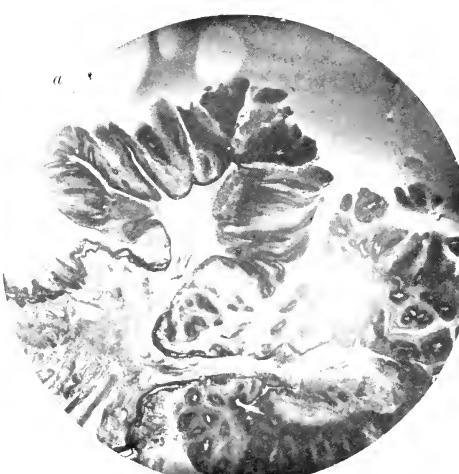

Pferd. Papillom der Lippe. *a* Epithel.

Figur 1.

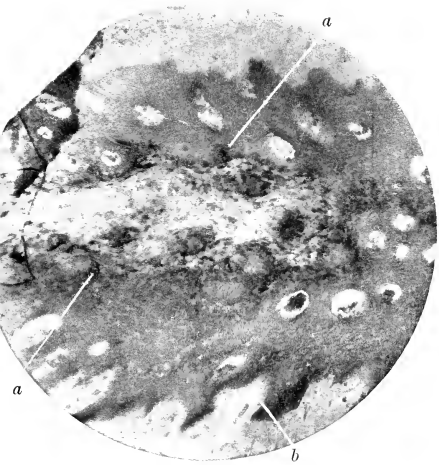

Kuh. Warze. Pikrokarminfärbung.
a Eleïdinkörner und -tröpfchen. *b* Papillen.

Figur 2.

Eidechse (Lacerta muralis Fiumensis). Dermatitis verru
a Gewaltige Papillen. *b* Muskulatur.

Figur 3.

Nachtigall. Weiches Horn, klinisch elephantiasisähnliche Neubildung.

Figur 4.

Hund. Elephantiasis vom Ellenbogen. Mittelpartie des Präparates erhaben. *a* Verdickte Hornschicht. *b* Verlängerte Papill

Figur 1.

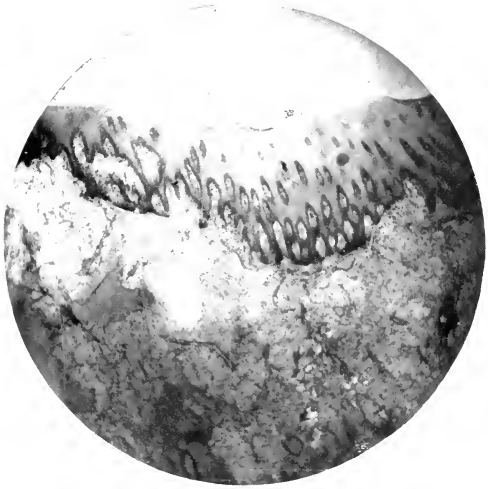

Pferd. Gefäßreiches Papillom der Nasenschleimhaut.

Figur 2.

Pferd. Narbenkeloïd.

Figur 3.

Kalb. Angeborenes Melanofibrom. *a* Pigment.

Figur 1.

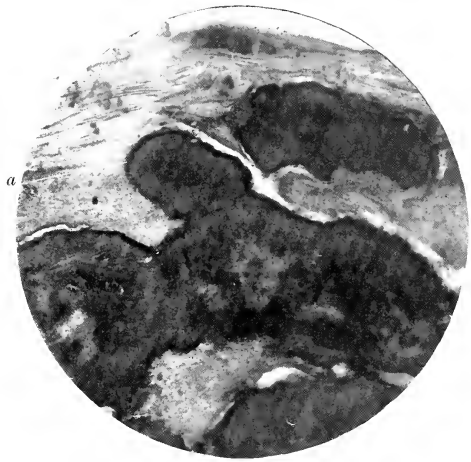

Pferd. Calcifikation der Unterhaut. *a* Ränder der Kalkmassen.

Figur 2.

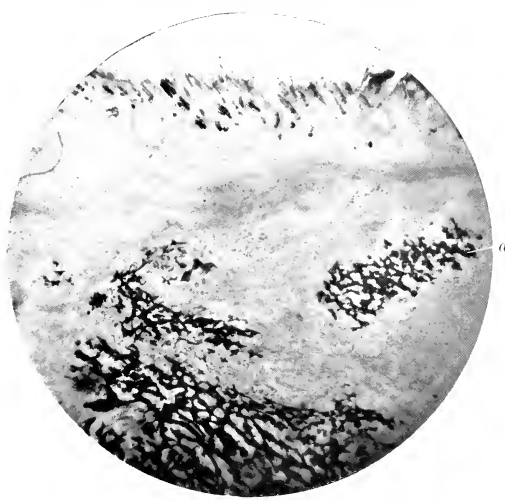

Reh. Calcifiziertes Fibrom. *a* Kalkmassen.

Figur 1.

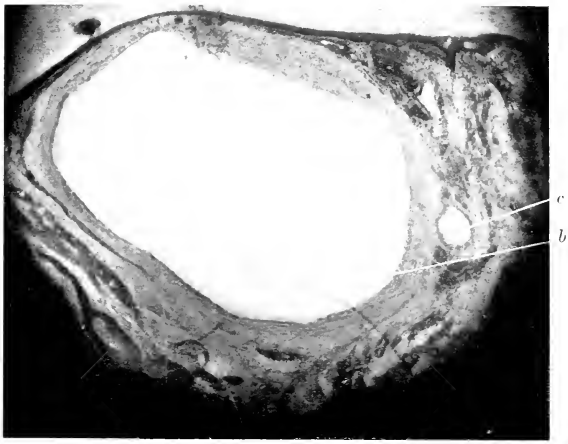

Hund. Lymphangiom der Skrotalhaut.
a Epidermis. *b* Endothel des Lymphangioms. *c* Beginnende Lymphangiektasie.

Figur 2.

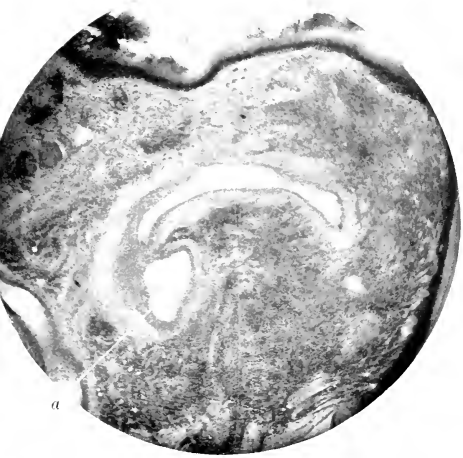

Hund. Lymphangiom der Skrotalhaut. *a* Lymphangiom.

Figur 3.

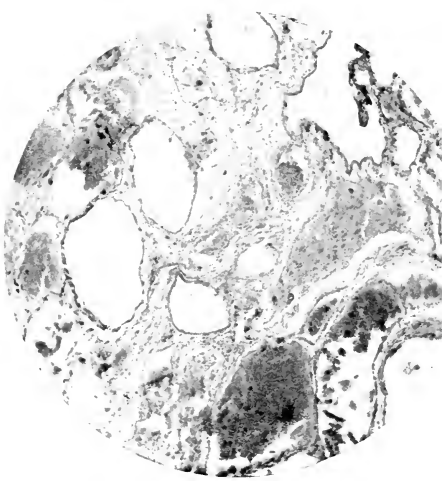

Hund. Angiokavernom.

Figur 1.

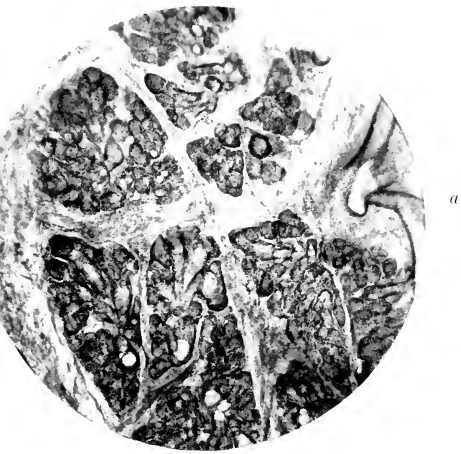

Hund. Adenom der Analdrüsen.

Figur 2.

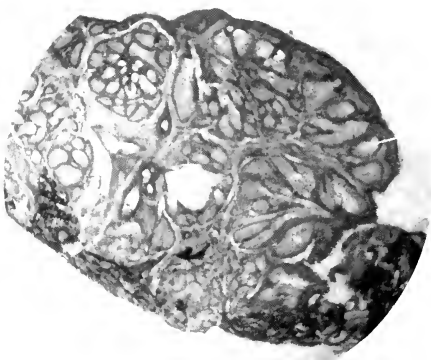

Hund. Adenoma sebaceum cutis.
a Hypertrophische Talgdrüsen.

Figur 3.

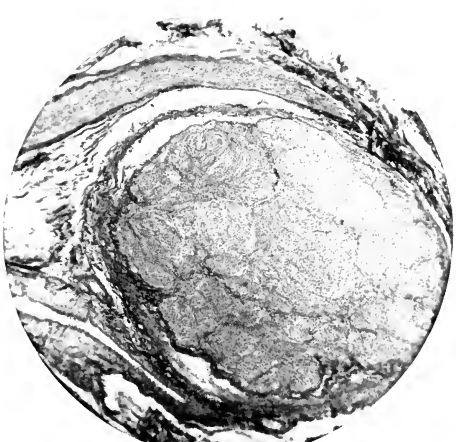

Rind. Neurom. Oben Nerv, unten neurofibromatöser Tumor.

Figur 1.

Hund. Kankroïd.
a Epithelzapfen. *b* Präkankroïdale Infiltration.

Figur 2.

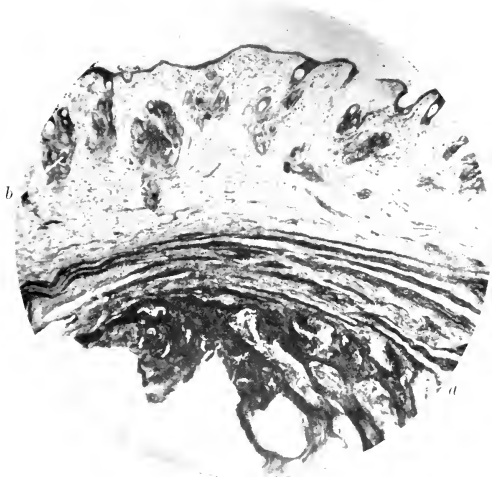

Katze. Karzinom der Kopfhaut.
a Krebsnester. *b* Schweißdrüsen.

Figur 3.

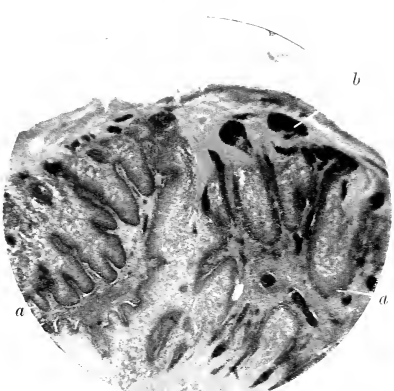

Star. Papilläres Karzinom.
a Papilläre Wucherungen. *b* Gefäße.

Figur 4.

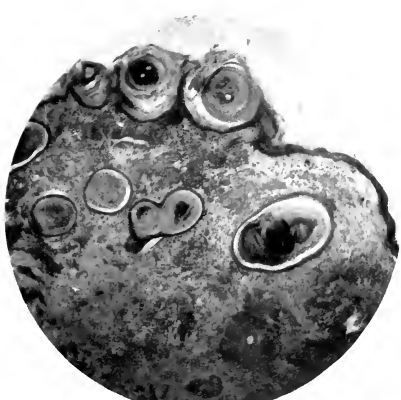

Hund. Myxosarkom.

Figur 1.

Huhn. Melanose. *a* Pigment.

Figur 2.

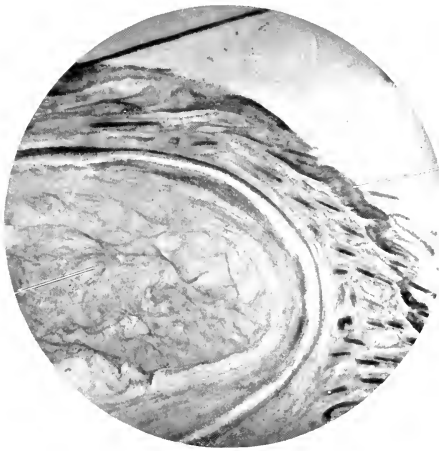

Pferd. Comedo.
a Epidermis. *b* Comedoinhalt. *c* Comedonenwand.

Figur 3.



Huhn. Kleinzelliges Sarkom.
(Unten sarkomatöse Neubildung.)

Figur 1.

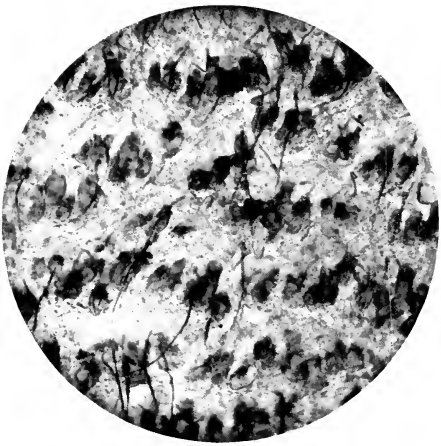

Kaninchen. Alopecia congenita. Längsschnitt.

Figur 2.



Kaninchen. Alopecia congenita. Querschnitt.

Figur 3.



Hund. Starker Diabetes. Alopecia areata.
Färbung der elastischen Fasern; keine Narbe.

Figur 4.

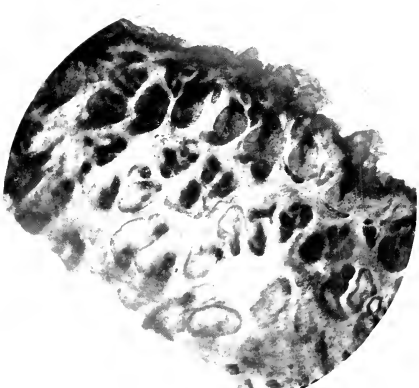

Lamm. Alopecia congenita.

Figur 1.

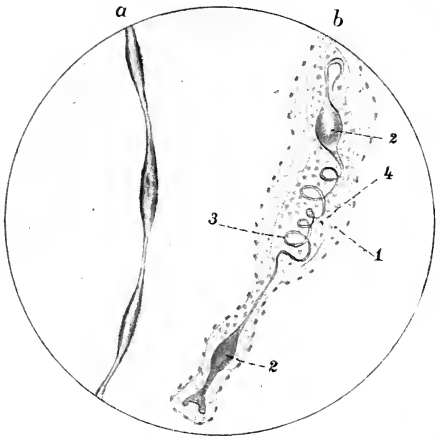

Monilithrix. *a* Haar des Menschen. *b* Haarspiralen und Haarspindeln des Pferdes (nach Bonnet). 1 Aeußere Wurzelscheide, 2 Haarspindeln, 3 Haarspirale, 4 Innere Wurzelscheide.

Figur 2.

Ratte. Hypotrichosis cystica acquisita. Zystenbildung der Haarfollikel.

Figur 3.

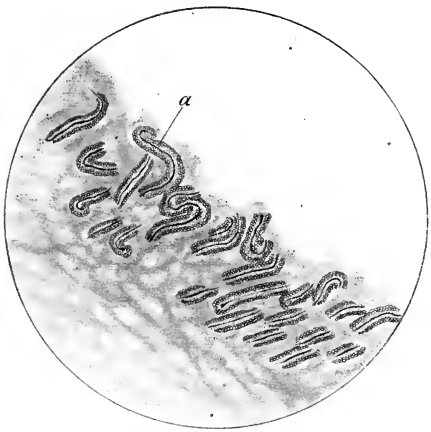

Rind. Haarwachstum bei Trichophytia profunda. Die Skizze soll die eigentümliche Aenderung der Wachstumsrichtung der Haare zeigen; bei *a* Sporen im Haare.

Figur 4.

Pferd. Trichorrhexis nodosa des Schwanzes.

OCT 2001
RECEIVED
VET. MED. LIB.
NOV 21 2001