FOLIA UROLOGICA

Internationales Archiv für die Krankheiten der Harnorgane

Herausgegeben von

JAMES ISRAËL, Berlin

Artur Kollmann, Leipzig, Gustav Kulisch, Halle, Paul Wagner, Leipzig

unter Mitwirkung von

IX. Band

Leipzig 1914/18

Verlag von Dr. Werner Klinkhardt

New York, Paul B. Hoeber, 69 East 59th Street

Inhalt des IX. Bandes.

(Die fettgedruckten Zahlen bedeuten die Heftnummern.)

I. Originalarbeiten.

II. Literarische Rundschau.

III. Kongreßberichte.

IV. Bücherbesprechungen.

V. Notizen.

Sachregister des IX. Bandes.

(Die erste Ziffer gibt die Nummer des Heftes, die zweite die Seitenzahl an.)

Table des matières du tome IX.

(Le premier chiffre indique le numéro du fascicule, le second celui de la page.)

Index of volume IX.

(The first number indicates the issue, the second the page.)

Предметный указатель IX. тома.

(Первая цыфра указываетъ номеръ книжки, вторая цыфра указываетъ номеръ страницы.)

FOLIA UROLOGICA

INTERNATIONALES ARCHIV FÜR DIE KRANKHEITEN DER HARNORGANE

IX. Band. Nr. 1. 1914

Aus dem Pathologisch-anatomischen Institut der deutschen Universität in Prag (Vorstand: Prof. A. Ghon).

Studien zur Entwicklung, zur normalen und zur pathologischen Anatomie der Prostata mit besonderer Berücksichtigung der sogenannten Prostatahypertrophie.

Von

Dr. **Benzo Hada,**

Chefarzt der chirurgischen Abteilung des städtischen Krankenhauses in Sapporo (Japan).

(Mit Tafel I bis IV.)

Inhaltsverzeichnis.

Einleitung.

Die Vorsteherdrüse bildet noch immer einen Gegenstand lebhaften wissenschaftlichen Interesses. Nicht nur die Pathologie, sondern auch die normale Anatomie und Entwicklungsgeschichte der Prostata zeigen in manchen Fragen gewisse Unklarheiten, die es verstehen lassen, daß die Ansichten der verschiedenen Autoren über normale und pathologische Verhältnisse dieses Organes zum Teil noch immer auseinandergehen. Nicht zuletzt liegt der Grund dafür darin, daß sich viele Bearbeiter der Pathologie der Prostata zu wenig mit den normalen Verhältnissen dieses Organes beschäftigt haben und daß andererseits die Autoren, die sich mit normalen und entwicklungsgeschichtlichen Fragen über die Prostata abgegeben haben, zu wenig Einblick hatten in gewisse physiologische Veränderungen der Prostata, die mit den verschiedenen Altersperioden im Zusammenhange stehen.

So klein die Vorsteherdrüse im Verhältnis zum übrigen Körper des Menschen ist, so hat sie doch keine geringe Bedeutung für den Organismus, die ganz zu erkennen wohl noch eine geraume Zeit erfordern dürfte, die wir aber um so mehr erfassen, je weiter wir in die Erkenntnis über das Wesen gewisser anderer Organe des Körpers eindringen, und je besser wir die Beziehungen verstehen lernen, die zwischen der Prostata und vielen anderen Organen des Organismus zweifellos bestehen.

Will man also ein Urteil über die pathologischen Verhältnisse der Prostata gewinnen, so erscheint es mir Bedingung, zunächst in eigener Erfahrung die Entwicklung der Prostata zu studieren und die Veränderungen, die dieses Organ unter normalen Verhältnissen in den verschiedenen Altersperioden eingeht, um sich dann auf dieser Grundlage erst den pathologischen Verhältnissen der Prostata zuzuwenden.

Die Gelegenheit, die sich mir dazu geboten hat, diese Frage neuerdings in Angriff zu nehmen, habe ich gern ergriffen, und dabei versucht, an der Hand eines möglichst großen Materials und unter Berücksichtigung der Beziehungen der Prostata zu anderen Organen, vor allem zu den Keimdrüsen, auf gewisse strittige Punkte in der normalen und pathologischen Anatomie der Prostata näher einzugehen.

Die Pathologie der Prostata erschöpfend auf Grund eigener Erfahrungen zu bearbeiten, dazu hätte meine Zeit nicht ausgereicht, weshalb ich mich bei den pathologischen Veränderungen der Prostata vorwiegend auf den unter dem Namen der Prostatahypertrophie bekannten Prozeß beschränkt habe.

Meine Studien über die Prostata umfassen demnach im allgemeinen folgende zwei Punkte:

1. Eigene Untersuchungen über die Entwicklung der Prostata und ihren Bau in den verschiedenen Lebensaltern unter Zuhilfenahme der modernen Untersuchungsmethoden.

2. Eigene Untersuchungen über die Prostatahypertrophie unter Berücksichtigung der Altersveränderungen der Prostata und unter Berücksichtigung der Beziehungen der Prostata zu den Keimdrüsen, den Samenblasen und Cowperschen Drüsen einerseits und zu Veränderungen anderer Organe andererseits.

Von dem mir zur Verfügung gestandenen großen Material benutzte ich für die Arbeit 160 Fälle. Davon entstammten 155 Fälle dem Sektionsmaterial des Institutes; in 5 Fällen handelte es sich um operativ gewonnenes Material, worunter sich 4 Fälle von hochgradiger Prostatahypertrophie und 1 Fall von Prostatakarzinom befanden. Außerdem habe ich vergleichshalber noch die Prostata von 6 Hunden untersucht, worunter sich 4 Fälle mit Hypertrophie der Prostata und 2 Fälle mit normaler Prostata befanden. Von den 160 menschlichen Fällen habe ich 129 Fälle sehr genau untersucht und davon 58 Fälle für das Studium der Entwicklung und normalen Anatomie der Prostata verwendet. Diese 58 Fälle umfaßten alle Altersstufen, von einem Fetus mit 85 mm Kopf-Steiß-Länge angefangen bis zum 40. Lebensjahre. 14 dieser Fälle wurden von mir in vollständiger Serie untersucht.

71 Fälle, die Individuen von 32 bis 85 Jahren umfaßten, benutzte ich zum Studium der Altersveränderungen und der Prostatahypertrophie; davon betrafen 40 Fälle geschwulstartige Hypertrophien und 3 Fälle große, aber nicht geschwulstartig hypertrophische Vorsteherdrüsen. Diese 43 Fälle bilden das Substrat für den Teil meiner Arbeit, den ich als Prostatahypertrophie bezeichnet habe. Die übrigen 26 Fälle unter den 71 betreffen hypertrophische Vorsteherdrüsen, die vorwiegend dem Studium der Altersveränderungen und entzündlichen Veränderungen der Prostata dienten und zusammen mit den gefundenen Veränderungen der Keimdrüsen, Samenblasen und Cowperschen Drüsen in einer Tabelle zusammengestellt sind.

31 Fälle unter dem Gesamtmaterial von 160 Fällen wurden zusammen mit den 5 operativ gewonnenen Fällen nicht vollständig verarbeitet, sondern nur teilweise zur Untersuchung verwendet.

I.

Entwicklung und Anatomie der Prostata.

1. Drüsiger Teil der Prostata.

a) Literatur.

Nach Thompson (1867) gehört die Prostatadrüse zu den traubigen Drüsen. Gut entwickelte Drüsen zeigen 40—50 Läppchen, deren Ausführungsgänge sich alle im Colliculus seminalis sammeln. Schon im 4. Monat sind die Drüsen stark entwickelt. Durch Unterbrechung in der vorderen und hinteren Wand erscheint die Prostata zweilappig. Im 5. Monat bilden sich die Pars intermedia und die Kommissur. Auf Grund zahlreicher Leichenuntersuchungen bildet nach Thompson das Vorkommen eines selbständigen Mittellappens nur einen gelegentlichen Befund.

Nach Henle (1873) sammeln sich die Drüsen der Prostata mit den Ausführungsgängen allmählich an der Basis der Prostata und münden in den Colliculus seminalis. Die zwei größten Ausführungsgänge münden in den unteren Abschnitt und 7—15 kleinere in den oberen Abschnitt. Die zwei größten Ausführungsgänge wurzeln vor allem in der Basis der Prostata, jeder der beiden Gänge nimmt kurz vor der Einmündung in die Urethra einen Ast auf, der das Sekret der die Urethra umgebenden Drüsen sammelt. Sowohl die eigentlichen Schleimhautdrüsen, als auch die Prostatadrüsen zeigen die gleiche Beschaffenheit. In der Blasenhalsgegend finden sich kleine Drüsen, die denen in der Urethra ähnlich sind und sich auch von den Prostatadrüsen nicht unterscheiden.

Rüdinger (1883): Das Epithel der Prostatadrüsen besteht aus einem zweischichtigen Zylinderepithel, und die Drüsen zeigen azinöse Beschaffenheit. Eine Tunica propria fehlt vollständig. Die meisten Ausführungsgänge münden in die hintere Urethralwand, oberhalb des Utriculus masculinus nur wenige, unterhalb desselben dagegen mehrere. Die Drüsen der Prostata bilden zwei seitliche und einen hinteren Lappen.

Debierro (1883): Als Anlage der Prostata kommt im Anfange des dritten Monates eine solide Epitheltube in der Urethra zum Vorschein. Die Kommunikation der beiden Lappen an der hinteren Fläche der Urethra erfolgt erst im fünften Monat.

Auf Grund der Untersuchungen von 6 Feten entwickelt sich die Prostata nach Tourneur (1889) in der Mitte des zweiten Monates in Form solider und unverzweigter Epithelstränge. Die sekundäre Sprossung der Stränge erfolgt erst im vierten Monat. Am Ende des vierten Monates beginnt zunächst eine Verdickung, dann die Verzweigung der ursprünglichen Epithelstränge mit Lumenbildung in den Hauptsträngen. Die Lumenbildung erfolgt in der Mitte der Stränge, und die Äste bleiben zu dieser Zeit noch solid. Erst am Ende der Schwangerschaft erhalten auch die gewundenen Blindsäcke ein Lumen.

Sappey (1889): Bei Neugeborenen finden sich im oberen Teile der Pars prostatica urethrae kleine submuköse Drüsen, weiter nach abwärts größere Drüsenschläuche, die sich ähnlich verhalten wie die eigentlichen Prostatadrüsen. Erst im unteren Teil der Pars prostatica sind die Einmündungen der Prostatadrüsengruppen nachweisbar, die zwei Lappen bilden. Der hinten gelegene Teil der Prostata geht ohne Unterbrechung in die Seitenlappen über. Der Drüsenkörper der Prostata bildet eine halbmondförmige Rinne um die Urethra, und die beiden Spitzen dieses halbmondförmigen Gebildes biegen nach vorn zueinander um. Die dazwischen freigebliebene Lücke wird von einem Drüsenwulst entlang der vorderen Wand der Urethra ausgefüllt.

Nach Griffiths (1889) münden die zahlreichen Ausführungsgänge der Prostata im oberen Teil des Colliculus ein. Neben den großen Ausführungsgängen der Seitenlappen entwickeln sich noch 10—12 Gänge, die vom oberen Teil des Colliculus stammen und eine besondere Gruppe bilden. Die ursprüngliche Meinung,

daß der Lobus medius inkonstant sei, hat Griffiths später aufgegeben und den selbständigen Mittellappen als ein konstantes Gebilde bezeichnet.

Jores (1894): Die Pars intermedia geht ohne Grenze in die Seitenlappen über. Die Ansicht von Cruveilhier, daß die von Home entdeckte Drüsenpartie unter normalen Verhältnissen nicht vorhanden sei, wurde von vielen späteren Forschern geteilt, so daß diesem Drüsenabschnitt nur die Bedeutung einer Kommissur zuerkannt wird, die vor dem Ductus ejaculatorius, zwischen ihm und dem Sphincter vesicae internus gelegen, die beiden Lappen miteinander verbindet. Nach Jores finden sich unter dem Colliculus am unteren Rande des Musculus sphincter internus akzessorische Drüsen, die zur Bildung der Mittellappenhypertrophie Anlaß geben.

Aschoff (1894): Bei einem $4^1/_2$ cm langen Fetus münden am Anfange des Sinus urogenitalis die Cowperschen Drüsen. Der Colliculus seminalis ist schon deutlich entwickelt, der Durchschnitt der Urethra halbmondförmig. In der Mitte der oberen Wand des Halbmondes und in der Mitte der Seitenhörner findet sich ein solider Zellsprosse als erste Anlage der Prostata. Die in den seitlichen Partien sich später stärker entwickelnde Prostata umgreift fast die ganze Urethra. Seitenlappen und Hinterlappen grenzen ohne sichtbare Trennungslinien direkt aneinander und gehen in je zwei Hauptausführungsgänge über. Zunächst zieht beiderseits in der Höhe der Seitenlappen ein Kanal im Bogen um die Urethra nach hinten, um von der Seite aus in die Spitze des jetzt durch Ausbildung des Colliculus seminalis mehr halbmondförmig gewordenen Spaltes der Harnröhre einzumünden. Bald darauf eröffnet sich beiderseits, senkrecht von hinten emporsteigend, gleichfalls nahe den Spitzen des Halbmondes der Hauptgang des Hinterlappens. Die Pars prostatica kann in zwei Abschnitte zerlegt werden: einen oberen Teil, wohin zunächst nur ganz kleine Ausstülpungen, dann kurze Drüsenschläuche fast senkrecht zur Oberfläche, später etwas größere, mehr in der Tiefe der Submucosa gelegene Drüsenhaufen mit schräg nach abwärts steigenden Kanälchen einmünden; und einen unteren Teil, wohin sich die Ausführungsgänge der Prostata, das heißt der von glatten Muskelfasern durchsetzten Drüsenformation ergießen. Der obere Teil des Prostataringes ist im Gegensatze zu den einheitlich verschmolzenen übrigen Prostatalappen deutlich von den seitlichen Lappen abzugrenzen und besitzt seine besonderen Ausführungsgänge, die an der konvexen Seite des Halbmondes einmünden. Die seitlichen und der hintere Lappen der Protasta beginnen im unteren Abschnitte der Prostata abzunehmen, während der obere Teil des Ringes noch ungeschwächt fortbesteht. Die Drüsenkanälchen der Prostata zeigen den gleichen Bau wie die Schleimhautdrüsen. Es handelt sich um ein System mehrfach verästelter tubulöser Drüsen. Einzelne Sprossen sind den Gängen nicht nur am Ende, sondern im ganzen Verlaufe aufgesetzt, wodurch Bilder entstehen, die eine große Ähnlichkeit mit Alveolengängen der Lunge haben. Die Sprossen sind sackförmige Gebilde, die an der Einmündungsstelle in den Hauptkanal eine geringe Vermehrung zeigen. Wenn

die stark gewundenen Endstücke der Gänge im gleichen Schnitt mehrfach getroffen werden, so zeigen sich Verengerungen und Erweiterungen des Lumens, die einen alveolären Bau der Drüsen vortäuschen.

G. Walker (1899): Die Läppchen der Prostata wachsen beim menschlichen Embryo in Übereinstimmung mit den Befunden von Regnauld als gerade Schläuche in das umgebende Gewebe hinein. Mit fortschreitendem Wachstum geben die Schläuche seitliche Äste ab, die sich immer wieder teilen. Anfangs sind die Schläuche noch von Muskulatur umgeben; da sie jedoch schneller wachsen als die Muskulatur, dringen sie später durch die Muskulatur hindurch und kommen dadurch in das Bindegewebe zu liegen; schließlich vermehrt sich auch die Muskulatur in entsprechender Weise und hüllt die Schläuche wieder ein. Darnach wachsen also die Schläuche nicht in die Muskulatur hinein, sondern die Muskulatur in die Drüse. Die Zellen der Prostatadrüsen sind einreihig angeordnet, von langzylindrischer Form, protoplasmareich und besitzen einen scharf begrenzten Kern. Beim Neugeborenen sind viele Zellenlagen vorhanden, so daß fast das ganze Lumen damit ausgefüllt erscheint. Die Zellen liegen dicht zusammen und haben flachkubische Gestalt und eine sehr unregelmäßige Begrenzung. Protoplasma ist nur sehr spärlich vorhanden, bisweilen fast unsichtbar. Die Kerne sind ziemlich groß und färben sich gleichmäßig dunkel.

Waldeyer (1899): Die Prostatadrüsen haben tubulösen Bau, ihre Ausführungsgänge münden im Colliculus seminalis. Die großen Ausführungsgänge münden seitlich und unterhalb der Utriculusmündung, der übrige kleinere Teil der Gänge oberhalb der Utriculusmündung.

Albarran-Motz (1902), die normale und pathologisch veränderte Prostata untersuchten, unterscheiden zwei Drüsengruppen: zentrale und periphere. Die zentralen Drüsengruppen finden sich in der ganzen Submucosa der vorderen proximalen Wand der Pars prostatica urethrae spärlich, reichlicher in der dorsalen Wand. Beide Drüsengruppen werden mehr oder weniger scharf voneinander getrennt.

Pallin (1904): Nach Untersuchungen bei einem Fetus in der Mitte des 3. Monates liegen kranialwärts vom Colliculus, gerade an der Übergangsstelle der Prostata, vorne symmetrisch zwei große fingerförmige unverzweigte Drüsenanlagen, die von mehreren kleinen knospenförmigen Drüsen umgeben sind (auf jeder Seite drei). Von dieser Drüsengruppe geht jederseits eine Reihe von Drüsenanlagen aus, rechts 10, links 6, die sich nicht von der Spitze des Halbmondes (Furche, Sinus prostaticus), sondern von der lateralen Wand aus entwickeln; einige dieser Anlagen zeigen sogar beginnende Einschnürung und Ausbuchtung. Ihr freies Ende ist im allgemeinen ventralwärts oder kranial-ventralwärts gerichtet, im Gegensatz zu den cranial gelegenen, welche kranial oder kranial-lateralwärts gerichtet sind. Von den medialen Wänden des Halbmondes entwickeln sich inzwischen auch Drüsen, jederseits drei Anlagen. Die größeren

sind fingerförmig und dorsalwärts gerichtet, mit der Tendenz lateralwärts umzubiegen. Bei einem Embryo im vierten Monate fanden sich genau kranialwärts vom Ductus ejaculatorius keine Drüsen. Die kranialen Drüsen sind jedoch als eine Gruppe von je 5—6 größere oder kleinere Drüsen etwas seitwärts der Mittellinie wiederzufinden; sie sind kranial und etwas lateral gerichtet. Von ihnen wird offenbar die Hauptmasse der Prostatabasis gebildet. Ein Lobus tertius mit selbständigen Drüsen ist nicht einmal angedeutet; dagegen geht von der größten Drüse der rechten Gruppe ein Ast aus, der sich zwischen Ductus ejaculatorius und Blasenhals ungefähr in der Mittellinie verbreitert, demnach eine Art von Kommissur bildet. An der vorderen Wand der Urethra finden sich nur sechs kleine ventrale Drüsen; sie sind offenbar aus der ventralen Anlage entstanden, sind aber bei weitem nicht so zahlreich wie im vorigen Stadium. Es scheint demnach, daß nur ein Teil der im Anfange angelegten ventralen Prostataanlage beim Menschen zur Ausbildung gelangt, in gewissen Fällen vielleicht überhaupt keine.

Schlachta (1904): Untersuchung an 7 Feten von 30 cm bis zu 10 Monaten und an 4 Kindern. Das Epithel der Gänge ist ein ein- oder mehrschichtiges Zylinderepithel oder ein kubisches Epithel. Im Mündungsstück der engen Ausführungsgänge findet sich geschichtetes Zylinderepithel; die obersten Zellen sind hohe Zylinderzellen mit länglich ovalem Kern und schwachrotem Protoplasma bei Eosinfärbung. Sonst sind die oberflächlichen Zellen mehr oder weniger niedrig bis kubisch. Die Drüsenschläuche stellen ursprünglich solide Zellstränge dar, die alsbald durch ungleiche Wachstumsverhältnisse varikös werden; im Zentrum dieser varikösen Anschwellung bildet sich zuerst das Lumen. Die Drüsen sind tubulös. Die obersten Gänge, die in die hintere Urethralwand münden, erreichen die Peripherie nicht; sie sind zum Teil Schleimhautdrüsen. Ihre Länge beträgt oft nur die Hälfte oder $^1/_4$ des Prostataradius in dieser Gegend, wobei das Lumen meistens fehlt, oder sie stellen noch ganz junge Knospen dar. Die Gänge dagegen, die weiter unten, aber noch oberhalb des Urticulus münden, erreichen zum größeren Teile die Peripherie und zeigen in ihrem Mündungsstücke oft nur eine sehr unvollkommene Lumenbildung. Peripherwärts aber erfolgt gleichmäßig normale Lumenbildung, die sich auch in die Äste fortsetzt; nur die Äste letzter Ordnung und die ihnen aufsitzenden knospenartigen Sprossen entbehren eines Lumens vollständig. Die Aushöhlung der Schläuche beginnt also im mittleren Teile des Gangsystems und schreitet von hier sowohl gegen die Mündung als auch gegen die Peripherie hin fort. Die Gänge unterhalb des Utriculus zeigen ein anderes Verhalten, ihr Mündungsstück hat ein normales Lumen. Bemerkenswert ist, daß die Äste höherer Ordnung an irgendeiner Stelle ihres Verlaufes eine ziemlich bedeutende Auftreibung zeigen. Die Drüsen, die ihren Ursprung von der vorderen Urethralwand nehmen, zeigen ein ähnliches Verhalten. Die Gänge, die zu oberst münden, sind ganz kurz, vollkommen solid und erst weiter unten sind lumenhaltige Drüsen zu treffen.

Meyer (1909): Ein Fall eines Neugeborenen. Die Prostataschläuche haben meistens ein enges Lumen, ihr Epithel zeigt entweder eine oberflächliche Reihe hoher Zylinderzellen und darunter eine niedrige Epithelschicht oder 2—4 Lagen niedrig zylindrischer bis kubischer Epithelien. Die Verzweigungen sind erweitert und haben niedrig zylindrische Zellen. Die Endverzweigungen sind eng; gewöhnlich gehen dicht nebeneinander mehrere kurze, ziemlich stark gewundene Schläuche ab, deren Epithel meistens kubisch ist. Im oberen Teile der Prostata finden sich nur in der Peripherie hinten und seitlich stärkere Drüsenkonvolute, wovon sich die am meisten peripher gelegenen Drüsen erst weiter unten sammeln; doch mündet schon oberhalb des Colliculus seminalis eine Reihe von Schläuchen, die sich hauptsächlich im faserreichen Zentrum der Prostata ausbreiten und von den Seiten her tief in die vordere Wand einbiegen. Es läßt sich also nicht sagen, daß die oberhalb des Colliculus mündenden Drüsengänge von den übrigen Prostatadrüsen wesentlich verschieden sind. Die großen Prostatakanäle gehen von den lateralen Kanten der Urethra arkadenförmig zu den Seiten des Colliculus seminalis ab. Unterhalb des Colliculus liegen mehrere große Schläuche, die sich hauptsächlich dorsalwärts verzweigen. Von der ventralen Urethralwand gehen zahlreiche Schläuche ab, einzelne schon oberhalb der Höhe der Einmündung des Utriculus, die Mehrzahl jedoch erst unterhalb des Colliculus seminalis. Ein wesentlicher Unterschied zwischen den Drüsenschläuchen im Colliculus um den Utriculus und den übrigen Prostatadrüsen besteht augenscheinlich nicht.

Tandler und Zuckerkandl (1911): Auf einem transversalen Schnitt durch eine gut entwickelte Prostata läßt sich der hintere durch die Ductus deferentes abgegrenzte Mittellappen auch seitwärts von dem peripheren Anteile der Prostatadrüsen durch ein mehr oder weniger stark entwickeltes Muskellager abgrenzen. Die so gebildete mehr zentrale Zone entspricht dem sogenannten zentralen Kerne der Prostata von Albarran und Motz. Wenn es auch nicht immer gelingt, diese ringförmige Grenze in dem angegebenen Maße festzustellen, so ist doch zweifellos in der Mehrzahl der Fälle eine gewisse Abgrenzung der zentralen Drüsen vorhanden.

W. Felix (1911): Die Prostata wird bei beiden Geschlechtern angelegt und besteht aus einzelnen Drüsen, die voneinander unabhängig in das umgebende Mesenchym hineinwachsen. Die Drüsen entwickeln sich oberhalb und unterhalb der Mündung des primären Harnleiters. Die erste Anlage fand Felix bei einem männlichen Embryo von 55 mm Länge, bei weiblichen Embryonen schon etwas früher (50 mm). Die in das Mesenchym vom Epithel des Sinus urogenitalis einwachsenden Epithelzapfen sind solid und können um die ganze Peripherie des Sinus entspringen. Sehr zahlreich sind sie an der dorsalen Seite, weniger zahlreich an der lateralen Seite, am zahlreichsten an der ventralen Seite. Die maximale Zahl der angelegten Drüsen beträgt 26, wobei eine bilaterale Symmetrie erkennbar ist. Die ventralen Drüsenanlagen bleiben zunächst unverzweigt, während sich die dorsalen und lateralen Stränge nach der Anlage ver-

zweigen. Nur die unterste Anlage beider Seiten verläuft in ihrer Wachstumsrichtung kaudalwärts, alle anderen Drüsen wachsen kranialwärts. Die Mehrzahl der Drüsen (mindestens zwei Drittel) entwickelt sich kaudal von der Harnleitermündung.

Überblicken wir diese Angaben aus der Literatur, so ersehen wir, daß fast die Mehrzahl der Autoren über die erste Anlage der Prostata übereinstimmende Ansichten haben, insofern als sich die Prostata ungefähr in der Mitte des dritten Fetalmonats entwickelt, und zwar in Form solider Zellsprossen, die aus der Harnröhrenwand in das umgebende Mesenchym einwachsen. Die Ansichten der Autoren stimmen auch darin überein, daß die beiden Seitenlappen miteinander kommunizieren, daß diese Kommunikation aber erst im 5. Fetalmonate erfolgt, während die Seitenlappen schon im 4. Fetalmonate stark entwickelt sind. Und alle Autoren stimmen weiters darin überein, daß die Epithelstränge schon im 3. Fetalmonate ein Lumen erhalten, während die Endsprossen noch solid bleiben. Erst am Ende der Schwangerschaft haben alle Sprossen ihr Lumen erhalten. Ferner herrscht auch darüber Übereinstimmung, daß die Drüsen, die sich in der Pars prostatica von der Harnröhre entwickeln, teils submukös liegen bleiben, teils sich stark weiter entwickeln, aber in ihrem Bau keinen Unterschied zeigen gegenüber den Drüsen der eigentlichen Prostata. Im proximal-dorsalen Teile der Prostata zeigen auch die submukösen Drüsen starke Entwicklung und mehrfache Verästelung. Auch darin besteht Einigung, daß die vom dorsalen Teile der Urethra ausgegangenen Drüsen die Hauptmasse der späteren Prostata bilden.

Daß der Vorderlappen der Prostata, der in die vordere Wand der Urethra mündet, einen selbständigen Lappen bildet, wurde von Sappey, Aschoff, Pallin, Schlachta und Meyer embryologisch bestätigt. Nach Pallin zeigt dabei der Vorderlappen in den späteren Fetalmonaten keine stärkere Entwicklung als in den früheren. Nach Meyer nehmen an der Bildung des Vorderlappens auch Äste der Seitenlappen teil, die um die Urethra herum in die vordere Wand der Harnröhre hineinwachsen. Der Vorderlappen entwickelt sich nach Sappey und Aschoff weiter kaudalwärts als die Seitenlappen und im proximalen Teile des Prostataringes fehlt der Drüsenkörper in der vorderen Wand vollständig. Daß der Vorderlappen in der Regel oder mitunter fehlt, wird auch in einigen Lehrbüchern der normalen Anatomie hervorgehoben (Luschka, Henle).

Der Befund von Home (1806) über das Vorhandensein eines dritten Prostatalappens wurde von englischen Autoren bestätigt. Nach den Untersuchungen von Thompson an einer großen Anzahl von Leichen kommt der Homesche Lappen gelegentlich vor. Dieser Ansicht schloß sich Griffiths zunächst auch an, ergänzte sie aber nachher dahin, daß immer 7—10 Ausführungsgänge nachgewiesen werden können, die nur den Mittellappen bilden. Albarran und Motz, Tandler und Zuckerkandl räumen den paraurethralen zentralen Drüsen eine größere Selbständigkeit ein und finden, daß sie sich von allen Seiten scharf

abgrenzen. Nach Aschoff, Jores und Meyer bilden die Drüsen zwischen den Ductus ejaculatorius und der Schleimhaut des Blasenhalses eine Kommissur der Seitenlappen. Pallin betont, daß die großen Ausführungsgänge oberhalb der Utriculusmündung alle nach den Seitenlappen ziehen, während ein Ast medianwärts geht, zwischen Ductus ejaculatorius und Blasenhals, und eine Art Kommissur bildet; ein von selbständigen Drüsen gebildeter Lobus tertius findet sich jedoch nirgends angedeutet.

b) Eigene Untersuchungen.

Das Material, das ich für die Untersuchung über die Entwicklung und normale Anatomie der menschlichen Prostata verwendet habe, umfaßt im ganzen 58 Fälle. Eine Reihe von Fällen habe ich davon in vollständiger Serie untersucht. Es waren dies:

1 Fetus von 27 mm Kopf-Steiß-Länge;
1 „ „ 44 „ „
1 „ „ 85 „ Kopf-Fuß-Länge;
1 „ „ 135 „ „
1 „ „ 225 „ „
2 Feten „ je 270 mm „
1 Fetus „ 300 mm „
1 „ „ 420 „ „
3 Neugeborene;
1 Knabe im Alter von 3 Monaten;
1 „ „ „ „ 6 „
1 „ „ „ „ 2 Jahren;
1 „ „ „ „ $3^1/_2$ Jahren;
1 „ „ „ „ $4^1/_2$ „

Die beiden Feten von 27 und 44 mm Kopf-Steiß-Länge wurden mir von Herrn Professor Alfred Kohn in Prag freundlichst zur Durchsicht überlassen, wofür ich auch an dieser Stelle meinen Dank sagen möchte. Das übrige Material stammte aus dem Pathologischen Institut.

Für die Untersuchung über die Anatomie der Prostatadrüsen habe ich außerdem in Stufenserien oder in mehr oder weniger zahlreichen Schnitten aus allen Teilen der Prostata noch 43 Fälle untersucht. Darunter befinden sich: 4 Feten, je ein Fall von $1^1/_2$, $3^1/_2$, 6, 10, 12 und 19 Jahren und 33 Fälle über 20 Jahre.

α) Die Prostata bei Feten und Knaben bis zur Pubertät.

Fall I. Fetus von 27 mm Kopf-Steiß-Länge in vollständiger Querschnittserie. An keiner Stelle war etwas von einer Prostata-Anlage nachweisbar.

Fall II. Fetus von 44 mm Kopf-Steiß-Länge in vollständiger Querschnittserie. An beiden Seitenwänden des Sinus urogenitalis und an jeder Spitze des Halbmondes findet sich eine Epitheleinstülpung in das Mesenchym. Die Einstülpung bildet einen kurzen soliden Zellenstrang, der proximal-lateralwärts verläuft und unverästelt endigt. Erst etwas

oberhalb davon kommen die Hohlräume der Wolffschen Gänge und der Müllerschen Gänge zum Vorschein.

Fall III. Fetus von 85 mm Kopf-Fuß-Länge (Ende des 3. Monates). Vollständige Querschnittserie des Beckens.

Von den beiden Seitenwänden des Sinus urogenitalis und von der Furche des Halbmondes gehen solide Epithelstränge ab, die einen Durchmesser von 0,085 mm und eine größte Länge von 0,35 mm haben. Die Spitze der Zellenstränge zeigt schon eine stärkere Knickung und eine Seitensprossung. Die Hohlräume der Müllerschen und Wolffschen Gänge kommen erst 1,5—1,8 mm über der Prostataanlage zum Vorschein. Das Epithel der Zellenstränge ist zylindrisch und hat einen länglichen chromatinreichen Kern. Eine ganz dünne Membrana propria ist durch ihre homogene Färbung von der Umgebung gut kenntlich.

Fall IV. Fetus von 13,5 cm Kopf-Fuß-Länge (3 1/2 Monate). Vollständige Längsschnittserie des Beckens.

In der Höhe der unteren Hälfte der Symphyse münden um die Pars prostatica urethrae einige Ausführungsgänge der Prostatadrüsen. An der vorderen Wand der Urethra finden sich etwas weniger reichlich meistens unverästelte fingerförmige kurze Epitheleinstülpungen der Urethralschleimhaut. Die oberste Grenze entspricht fast der Höhe des Colliculus. Die meisten Gänge verlaufen proximalwärts oder proximal-lateralwärts, aber ein Gang, der vom kaudalen Ende der vorderen Urethralwand abgeht, verläuft kaudalwärts und etwas schräg nach vorn. An der hinteren Wand der Urethra münden mehrere größere Ausführungsgänge, und zwar vorwiegend unterhalb der Utriculusmündung und weniger oberhalb derselben. Da die Gänge von verschiedenen Sagittalebenen abgehen, kann ich ihre genaue Zahl hier nicht angeben. Maximal zählte ich in einem Schnittpräparat fünf Einmündungsstellen unter der Utriculusmündung und drei über derselben. An der Seite der Gänge zeigen sich einige Verästelungen. Die Gänge der ersten Ordnung zeigen alle Lichtungen, und zwar manchmal sehr weite Lichtungen. Die Einmündungsstelle der Gänge ist geschlossen oder nur verengert oder weit geöffnet; die letzten Zweige sind alle solide tubulöse Stränge. In der medialen Ebene fand ich einen oder zwei weit gelichtete Gänge und keine soliden Endschläuche. Beide Lappen sind ganz getrennt. Das Epithel der Drüsengänge und des Utriculus ist ganz das gleiche wie das in der Urethra, und zwar geschichtetes Zylinderepithel; in den erweiterten Gängen ist es zweischichtig. Die Kerne sind chromatinreich, ihre Form ist meist oval; sie liegen in der Mitte der Zelle. Das Zellprotoplasma ist ziemlich reichlich.

Eine Membrana propria der Drüsen ist hier schwer zu finden.

Die Stützsubstanz besteht aus embryonalem Bindegewebe, dazwischen sind wenige glatte Muskelfasern und die peripher gelagerten Schläuche zu finden. In der vorderen Wand der Harnblase ist die innere glatte Muskelfaserschicht und die äußere Ringschicht ziemlich stark entwickelt und geht ohne Unterbrechung in die Muskulatur der Urethra über. In der hinteren Wand der Blase und Urethra ist die Längsmuskelschicht gut entwickelt. Im Bereiche der Prostata gehen die dort mehr zerstreut liegenden Muskelfasern kaudal ohne Unterbrechung und allmählig in die Ringmuskulatur der Urethra über. Ich kann nicht genau den Zusammenhang zwischen Blasen- und Prostatamuskulatur konstatieren.

Die Ausführungsgänge der Cowperschen Drüsen verlaufen entlang der Urethra proximalwärts durch die Längsmuskelschicht der Urethra. Ihr Lumen ist deutlich gelichtet. Am Ende zeigen die Gänge mehrfache kurze Verästelungen und bilden multiple knospenartige solide Schläuche.

Fall V. Fetus von 22 cm Kopf-Fuß-Länge (4 1/2 Monate). Vollständige Querschnittserie von der Pars cavernosa bis zum Blasenhals.

Am kaudalsten Teil der Pars prostatica zeigt sich in der vorderen Wand der Urethra zunächst eine offene Einmündungsstelle der Drüsengänge des vorderen Lappens. Diese Gänge sind stark lateralwärts oder proximal-lateralwärts gebogene fingerförmige weit offene Kanälchen, deren Ende etwas verschmälert und solid ist. Diese Drüsengruppe bleibt teils in der Submucosa, teils erreicht sie, manchmal mehrfach verästelt, die Muskelschicht. Diese Drüsen der vorderen Wand kann man weit proximalwärts, bis zur Höhe des Colliculus verfolgen. Gegenüber der starken Entwicklung der Seitenlappen wächst der vordere Lappen sehr wenig. Mit Beginn der vorderen Drüsengruppe sind in der lateralen Wand der halbmondförmigen Harnröhre einige weite Mündungen der Ausführungsgänge zu sehen. Sie verlaufen lateralwärts, dann in starkem Bogen dorsalwärts und bilden einen Teil des Seitenlappens. Etwas proximalwärts münden mehrere Ausführungsgänge, die von der

Basis der Prostata senkrecht zur Urethra aufsteigen, in die innere Fläche des Halbmondes ein. Ihre Einmündungsstellen sind stark verengt, während sonst die Gänge erster Ordnung auffallend, manchmal bis zu 0,15 mm erweitert sind. Dadurch zeigt der Gang ein flaschenhalsförmiges Aussehen. In der Nähe der Basis der Prostata biegt der Gang plötzlich seitwärts und dann nach vorn und lateral. Ich sah in einer Schnittfläche vier Einmündungsstellen. Bis zur Utriculusmündung zählte ich auf jeder Seite sieben Ausführungsgänge, die aus der inneren Fläche des Halbmondes hervorgehen, oberhalb der Utriculusmündung rechts fünf, links sechs.

Die Gänge, die dicht unterhalb der Utriculusmündung herausgehen, verlaufen zuerst nach hinten, dann lateralwärts oder lateral-proximalwärts, während die Äste die Basis erreichen. Zwischen Schleimhaut der Urethra, Ductus ejaculatorius und Utriculus finden sich anfangs nur erweiterte Ausführungsgänge und keine Drüsensprossen (Endzweige).

Die zwei proximal von der Utriculusmündung stammenden Gänge verlaufen zuerst dorsalwärts, dann lateral-proximalwärts. Von dieser letzten Biegungsstelle medianwärts teilen sich die zwei Äste, die zwischen Ductus ejaculatorius und der Kapsel der Prostata einen Teil der Kommissur bilden.

Diese Hauptausführungsgänge biegen proximal-lateralwärts, zeigen hier starke Verästelung und bilden die Hauptmasse der Basis prostatae. Von zwei anderen großen Gängen der Seitenlappen gehen auch einige Äste medianwärts, um dadurch den zwischen Ductus ejaculatorius und dem Blasenhals vorhandenen sogenannten Lobus tertius, eine besondere Kommissur der beiden Seitenlappen, zu bilden. Proximalwarts davon sind die Epitheleinstülpungen aus der Schleimhaut wieder zu finden, sie sind meistens solide kurze Zellstränge und reichen dorsalwärts zum Teil bis zur inneren Fläche des schon gebildeten Mittellappens. Weiter oben werden die Einstülpungen kürzer und kleiner. Solche Einstülpungen finden sich jetzt in der ganzen Ausdehnung der Schleimhaut (Anlage der Submucosa-Drüsen), wo mehrere längsverlaufende Schleimhautfalten zustandekommen. Die oben erwähnten kleinen Drüsen sind ganz ähnlich beschaffen wie die Prostatadrüsen. Sie haben auch eine Membrana propria. Die Drüsen werden von lockerem Bindegewebe umhüllt, darüber kommt fibromuskuläres oder dichteres Bindegewebe. Die Drüsenschläuche zeigen stark verästelten soliden tubulösen Bau mit mehreren Abschnürungen und Ausbuchtungen (im Querschnitt 0,05 bis 0,10 mm). Das Epithel ist ganz dicht gedrängt und zeigt zylindrische Gestalt, das Protoplasma ist sehr spärlich und hell, die Kerne sind stäbchenförmig, chromatinreich und verhältnismäßig groß (0,0011—0,015 mm). Die Schläuche zeigen im Querschnitt die Form von Chrysantemenblumen.

Die Ausführungsgänge erster Ordnung sind, besonders im kaudalen Teil, sehr weit gelichtet und mit ein- oder zweischichtigem kubischen oder zylindrischen Epithel bekleidet; andere Ausführungsgänge haben geschichtetes hochzylindrisches Epithel. Hier ist das Epithel protoplasmareich, seine Kerne liegen manchmal an der Basis. Alle Drüsen und Gänge haben eine dichte, kernlose, homogene echte Membrana propria, die mit Eosin und Säurefuchsin intensiv färbbar ist (0,0037 mm dick).

Eine so dicke, gleichmäßig entwickelte Membrana propria ist beim Menschen bis jetzt nicht beobachtet worden; auch habe ich in meinen zahlreichen Präparaten sie nur einmal in so auffallender Stärke gesehen (Fig. 1).

Der Utriculus ist solid, seine untere Hälfte mit Pflasterepithel, seine obere Hälfte dagegen mit geschichtetem Zylinderepithel gefüllt.

Muskulatur. Die Ringmuskulatur der Urethra und Blase ist stark entwickelt und bildet eine dicke Schichte; die Längsmuskulatur der Urethra ist im ventralen Teil gut entwickelt. An der vorderen Wand gehen die beiden Schichten der Urethra kontinuierlich durch die Pars prostatica bis zur Blase über. Schon am kaudalen Ende der Pars prostatica, wo noch keine Drüsenschläuche zu finden sind, beginnt sich der dorsale Teil der Ringmuskelschicht allmählich von innen nach außen fein aufzufasern. Dort, wo in der Basis einige Schläuche erscheinen, ist die ganze Dicke des dorsalen Teiles der Ringmuskulatur bereits vollständig fein zerfasert und bildet mit dem dazwischen stark entwickelten Bindegewebe einen dicken Prostatakörper. Einige übriggebliebene Bündel der inneren Muskelschicht gehen in den Prostatakörper über. Der dorsale Teil des inneren Längsmuskels hat keinen Zusammenhang mit der Muskulatur der Prostata. Die Prostatadrüsen entwickeln sich also in der fibromuskulären Grundmasse der Prostata. Diese Zerfaserung ist in der Höhe des Colliculus am stärksten und hier bleibt nur das zentrale Viertel des Muskelringes in seinen eigentlichen Schichten zurück. In der Blasenhalsgegend konnte ich direkte Zusammenhänge zwischen der Muskulatur der Prostata und der Blase nicht finden.

Cowpersche Drüsen. Die Endschläuche sind stark vermehrt; sie sind noch solide Zellstränge und zeigen mehrere Ein- und Ausbuchtungen. Ihr Epithel ist zylindrisch, die

Kerne sind rundlich oder oval. Das Epithel des Ausführungsganges ist einschichtig, hochzylindrisch mit rundlichem basalen Kern.

Fall VI. Fetus von 26 cm Kopf-Fuß-Länge (Ende des 5., Anfang des 6. Monates). Vollständige Querschnittserie von der Pars cavernosa bis zum Blasenhals.

Der Befund ist in allen Punkten fast der gleiche wie beim $4^1/_2$ Monate alten Fetus, nur erscheint jeder Lappen mehr entwickelt wie im vorigen Monat. Das kaudale Ende des Vorderlappens ist nach der Pars membranacea hin stark verschoben, so daß nach dem vollständigen Verschwinden der dorsalen Drüsen ziemlich weit kaudalwärts noch gut entwickelte Drüsen ventral zu sehen sind. Die Verästelung der Drüsen wird zahlreich und verbreitet sich allmählich ventralwärts. Die proximale Hälfte der Prostata ist in allen Richtungen vergrößert. Die Zahl der Ausführungsgänge an der dorsalen Fläche beträgt jederseits 15—17, und zwar unterhalb der Utriculusmündung 7—8, in der Höhe der Utriculusmündung und oberhalb derselben auch so viel. Die Ausführungsgänge haben alle ein weites Lumen. Sie verlaufen zuerst dorsalwärts, dann mit starkem Bogen proximal-lateralwärts oder ventral-lateralwärts. Die Endverzweigung erreicht die Höhe des Vorderlappens.

Aus dicken, proximal gelegenen Gängen gehen ziemlich dicke Äste median ab und bilden vor den Ductus ejaculatorius eine Kommissur, den sog. Lobus tertius. Hier finden sich auch beiderseits 3—4 neue solide Epitheleinstülpungen der Schleimhaut, die sich einmal oder zweimal teilen und bis zur inneren Fläche des gebildeten Lobus medius reichen. Sie schreiten nicht mehr weiter.

Weit oben treten von den Längsfalten des Blasenhalses viele kleine Epitheleinstülpungen aus; alle bleiben in der Submucosa (Submucosadrüsen). Die hintere Kommissur entwickelt sich allmählich proximalwärts, aber reicht noch nicht bis zur Spitze des Utriculus. Ein Drittel des Utriculus liegt direkt an der Kapsel der Prostata. Was den Zusammenhang und die Verteilung der Muskulatur anbetrifft, so sind diese Verhältnisse ganz die gleichen wie im Fetus von $4^1/_2$ Monaten.

Der Utriculus fängt sich schon einzulichten an. Hier sieht man in der ganzen Wand ziemlich viele Epitheleinstülpungen (Anlage der Drüsen des Utriculus). Die besondere Membrana propria ist nicht deutlich, die Schläuche und Gänge sind direkt von lockerem Bindegewebe umgeben.

Fall VII. Fetus von 30 cm Kopf-Fuß-Länge (Ende des 6. Monates). Vollständige Querschnittserie der Prostata.

Die Drüsen sind an Zahl gegenüber den bei jüngeren Feten vermehrt, mehr gekrümmt und ausgebuchtet. Das Drüsenende ist immer solid. In der Höhe des Colliculus finden sich auch wenige verästelte solide Schläuche des Vorderlappens. Weiter oben, wo schon reichlich der Seitenlappen entwickelt ist, sieht man keine Spur vom Vorderlappen. Mit der Entwicklung der Seitenlappen rückt die hintere Kommissur proximalwärts über die Spitze des Utriculus hinaus. Wo sich der Raum zwischen Ductus ejaculatorius und Urethralschleimhaut vergrößert, liegen nur weit geöffnete Ausführungsgänge. Die neuen, von der Urethralschleimhaut entstandenen Gänge sind anfangs dünn und solid, dann werden sie dicker und gelichtet. Aus diesen gelichteten Gängen entwickeln sich dicke solide verästelte Stränge medianwärts, die die Drüsenkonvolute des Mittellappens bilden; die gelichteten Gänge gehen weiter seitlich und proximalwärts und nehmen an der Bildung der Seitenlappen teil. Außerdem kommen von der Schleimhaut auch kurze, wenig verästelte Drüsen bis zur medianen Fläche des gebildeten Mittellappens. Im proximalen Teil der Seitenlappen finden sich vereinzelt Ausführungsgänge, die mit Pflasterepithel vollgestopft sind (nach Schlachta vom Anfang des 8. Monates an).

Die ganze ventrale Wand der Pars prostatica urethrae ist mit vielen Längsfalten versehen.

Viele Drüsen wachsen in die Bindegewebsschicht zwischen Muskel und Kapsel der Prostata ein. An der Peripherie ist die Muskulatur stärker entwickelt, während der zentrale Teil der Prostata noch viel Bindegewebe und wenig Muskulatur zeigt.

Besonders betonen möchte ich, daß in diesem Präparat die Commissura posterior und dementsprechend auch der sogenannte Mittellappen sehr weit proximalwärts entwickelt sind, während sie bei noch älteren Feten, bei Neugeborenen oder selbst noch bei Säuglingen sehr oft viel weniger entwickelt sind. Zweitens ist es interessant, daß der Mittel- und der Seitenlappen aus dicken gelichteten Ausführungsgängen und soliden Endschläuchen zusammengesetzt sind, während die Commissura posterior nur aus soliden Endästen besteht. Hier findet man also zwischen der hinter Ductus ejaculatorius gelegenen Commissura posterior und dem Mittellappen einen Unterschied in der Ausbildung der Drüsenkonvolute.

Vergleicht man in einer Querschnittshöhe den Bau des Mittellappens mit dem der hinteren Kommissur, so erscheint der Mittellappen aus starken Ausführungsgängen und

den davon abgegangenen kurzen Endverzweigungen zusammengesetzt, während in der gleichen Höhe in der hinteren Kommissur nur die Endverzweigungen der mehr kaudalwärts gelegenen Ausführungsgänge zu sehen sind. Auch ist das Stroma des Mittellappens dicht und die einzelnen Drüsenläppchen liegen darin weit auseinander, während in der hinteren Kommissur die Läppchen nahe beisammen liegen und das Stroma muskelreicher, aber bindegewebsärmer erscheint.

Fall VIII. Fetus von 42 cm Kopf-Fuß-Länge. Vollständige Querschnittserie der Prostata.

Im proximalen Teil ist die Prostata nach beiden Seiten hin vergrößert.

Die Lichtung der Gänge ist nach der Peripherie zu bis in die feinsten Äste sichtbar. Das Ende der Verzweigung zeigt nicht mehr das lange solide tubulöse Aussehen, sondern knopfförmige Gestalt; es bleiben also hier nur die Spitzen der tubulösen Stränge.

Das Epithel der Drüsen ist meist einschichtig, zylindrisch, in den weit gelichteten Ausführungsgängen ist es manchmal einschichtig und kubisch (individuelle Verschiedenheit).

Von der Höhe der Utriculusmündung nach oben zählte ich jederseits 9 Einmündungsstellen in der dorsalen Fläche des Halbmondes. Hier fanden sich auch ebensoviel mit Pflasterepithel ausgekleidete Ausführungsgänge und zugleich sah ich einige Gänge, in denen die obere Schichte des Pflasterepithels abgestoßen war.

Die Commissura posterior reicht gerade bis zur Spitze des Utriculus, darüber sind die beiden Seitenlappen hinter Ductus ejaculatorius getrennt. Trotzdem der Fetus 12 cm größer als bei Fall VII erscheint, ist hier die Kommissur in ihrer Ausbildung zurückgeblieben.

Vor Ductus ejaculatorius sind die Scheidewände zwischen Mittel- und Seitenlappen gar nicht vorhanden.

Der Utriculus zeigt in der Nähe der Mündung eine schlitzförmige Gestalt und besitzt viele verästelte tubulöse Drüsen; die obere Hälfte ist weit geöffnet, rundlich und hat wenige einfache Epitheleinstülpungen in der Wand.

Fall IX. Neugeborner.

Vollständige Querschnittserie der Prostata.

Am distalen Ende ist der Vorderlappen gut entwickelt, und kleine und ziemlich große Drüsengänge gehen von der ganzen konvexen Fläche der Urethra in großer Zahl ab; ziemlich weit proximalwärts kommen erst die dorsalen Gänge zum Vorschein. Die vorderen Drüsen erscheinen im allgemeinen nicht weiter entwickelt wie bei einem jüngeren Fetus. Im vorliegenden Falle reichen sie bis zur Höhe der Utriculusmündung. Über den Colliculus verschwinden die vorderen Drüsen und nur hier und da bleiben kleine submuköse Drüsen. Die hintere Kommissur ist gut entwickelt und reicht weit proximal über die Spitze des Utriculus. Der Mittellappen ist auch stark entwickelt und einzelne Läppchen sind von dickem Stroma umgeben. In der Höhe des Musculus sphincter internus werden einzelne Läppchen des Mittellappens durch das reichliche Stroma ganz deutlich isoliert. Durch das Verhalten des Stromas wird die Läppchenanordnung des Mittellappens schon beim Neugeborenen ganz anders wie im peripheren Teil, was bei Kindern und bei Erwachsenen noch deutlicher hervortritt. Das zwischen den Läppchen stark entwickelte Stroma ist in jeder Schnittfläche wechselnd, manchmal ist es in der Mitte, manchmal in den Seiten besonders stark entwickelt, wodurch es dann das Aussehen einer scheinbaren Scheidewand zeigt; aber im proximalen Ende ist zwischen den Seitenlappen keine scheinbare Scheidewand und der Mittellappen geht hier ohne Unterbrechung in die Seitenlappen über.

Die Drüsensprossen sind fast vollkommen gelichtet, nur in der Peripherie des proximalen Teiles sind solide Sprossen zu finden. Das Epithel der gelichteten Endschläuche ist einschichtig, zylindrisch, protoplasmareicher als das der soliden Drüsen. Die Kerne werden kürzer und liegen in der Mitte der Zelle oder mehr an ihrer Basis. Feinste gelichtete Äste haben kurzzylindrisches oder kubisches Epithel, das meist einschichtig ist. Die Hauptausführungsgänge sind fast alle mit Pflasterepithel bekleidet, aber der zentrale Teil derselben ist meist gelichtet und mit desquamiertem Plattenepithel gefüllt; dadurch bleibt die basale Schicht des Pflasterepithels und zwar die geschichtete Zylinderepithelschichte zurück. Solches Pflasterepithel findet sich in vielen Fällen im proximalen Teil und in den großen Ausführungsgängen. Die noch solid gebliebenen Endzweige bestehen aus typischem zylindrischen Epithel mit langen großen Kernen.

Fall X. Neugeborner.

Vollständige Querschnittserie der Prostata.

Makroskopisch zeigt sich schon, daß die hintere Kommissur gar nicht entwickelt ist und beide Seitenlappen flügelartig geteilt sind. Mikroskopisch ist die Commissura posterior

proximal bis zur Höhe der Utriculusmündung entwickelt. Nach dem Erscheinen des stark entwickelten Utriculus sind beide Seitenlappen vollständig geteilt. Zwischen Utriculus und Harnröhrenschleimhaut gehen von der Schleimhaut der Urethra auffallend dicke, stark erweiterte Ausführungsgänge ab, die in in ihrem Verlaufe spärliche, ganz kurze Drüsenschläuche direkt aus den großen Ausführungsgängen proximal-lateralwärts abgeben.

Weiter proximal, wo der Utriculus nicht mehr zu sehen ist, liegen Ductus ejaculatorius direkt an der Kapsel der Prostata, und zwischen Urethralschleimhaut und Ductus ejaculatorius sind nur reichliche dicke Ausführungsgänge, die allmählich in die laterale vordere Seite des Ductus ejaculatorius übergehen. Dazwischen finden sich nur einige Zellsprossungen aus dicken Gängen; gerade in der Mittellinie erscheint durch das Stroma eine deutliche Scheidewand gebildet.

Seitenlappen gut gebildet wie im Falle X.

Fall XI. Neugeborener.

Sagitalschnittserie der linken Hälfte der Prostata.

Hier sehen wir einen Hauptausführungsgang an der vorderen Seite des Utriculus, der sich bald in zwei Gänge teilt; der dickere verläuft proximal-lateralwärts nach dem Seitenlappen und der dünnere in stärkerem Bogen proximalwärts vor Ductus ejaculatorius zum Mittellappen, dann fein verästelt medianwärs. Diese Tatsache hat mir gezeigt, daß ziemlich dicke Äste aus dem Hauptausführungsgange des Seitenlappens zum sogenannten Mittellappen übergehen. Die Muskulatur der Prostata erscheint stark entwickelt. Die Ringmuskulatur der Urethra und Blase ist ziemlich scharf von der Prostata durch Bindegewebe getrennt.

Dicht um die Schläuche befindet sich eine ziemlich breite lockere kernarme fibrilläre Schicht, die stellenweise eine homogene dicke Membran bildet.

Fall XII. Drei Monate alter Knabe.

Vollständige Querschnittserie der Prostata.

Der Vorderlappen ist in seiner Entwicklung nicht stärker vorgeschritten; sein oberstes Ende reicht bis zur Höhe der Mitte des Utriculus, darüber finden sich keine Schläuche im ventralen Teil der Urethra.

Die Seitenlappen sind entwickelt und die Äste gehen in der Höhe des Colliculus weit nach vorn, aber der vordere mediane Teil der Urethralwand ist frei von Drüsenschläuchen.

Die Commissura posterior ist gut entwickelt und reicht bis zur Spitze des Utriculus. In dieser Höhe finden sich im sogenannten Mittellappen nur 5—6 dicke Querschnitte von Hauptausführungsgängen und ganz kurze Schläuche.

Dieses Präparat war frisch und sehr gut fixiert, und ich habe die Schnittserie mehrmals darauf durchgesehen, um die Verästelung und den Verlauf eines ziemlich dicken Ausführungsganges zu verfolgen, und dabei folgendes konstatiert:

In der Mitte des Utriculus geht ein ziemlich dicker Ausführungsgang aus der rechten Seite der dorsalen Urethralwand dorsalwärts ab. Er biegt bald in starkem Bogen proximalwärts. Zwischen rechtem Ductus ejaculatorius und Urethralschleimhaut läuft er dem Ductus entlang. Wenn der Utriculus nicht mehr zu sehen ist, schreitet er lateral-proximalwärts nach den Seitenlappen und wird dann am lateralen vorderen Teil des rechten Ductus ejacul. sichtbar. In diesem Verlauf verästelt er sich medianwärts in 11 kleine und große Äste und lateralwärts in 4 Äste.

In der linken Seite habe ich zugleich zwei Ausführungsgänge, die fast gleichzeitig von der Urethralschleimhaut abgehen, verfolgt, wovon der eine 5mal verästelt nach den Seitenlappen zieht, der andere sich bald nachher zwischen linkem Ductus ejaculatorius und Urethra 3mal verästelt und dann verschwindet.

Fall XIII. Sechs Monate alter Knabe.

Vollständige Querschnittserie der Prostata.

Im kaudalen und vorderen Teil der Prostata finden sich zahlreiche ziemlich dicke Ausführungsgänge des Vorderlappens. Sie laufen proximalwärts, ihre Drüsenschläuche sind bis zur Höhe der Utriculusmündung zu finden, dann kommen einige ziemlich dicke Ausführungsgänge des Seitenlappens um die Urethra herum von beiden Seiten nach der vorderen Wand der Urethra und bilden, sich zahlreich verästelnd, eine proximale Fortsetzung des Vorderlappens (Fig. 2). Hier gehen noch kleine Drüsen von der Schleimhaut ab, aber sie bleiben in der Submucosa.

In diesem Präparat ist die proximale Hälfte der vorderen Drüsen aus einem Teil des Seitenlappens entstanden. Der sogenannte Mittellappen und die Commissura posterior sind sehr gut entwickelt.

In den Hauptausführungsgängen findet sich kein Pflasterepithel mehr.

Die Schläuche sind bis zu ihrem Ende deutlich gelichtet. Das Epithel ist hier zylindrisch mit länglichen, sich stark färbenden Kernen (Länge des Epithels 0,011 mm, Größe des Kerns 0,006 mm).

Einzelne Schläuche liegen wie beim Neugeborenen in einem lockeren kernarmen embryonalen Bindegewebe, ohne daß sie direkt das fibromuskuläre Stroma berühren (lockeres Bindegewebe 0,018 mm dick).

Der Durchmesser der Schläuche mißt 0,034—0,11 mm. Bei 3 und 6 Monate alten Kindern fand ich schon deutlich in den Ausführungsgängen längliche oder rundliche Corpora amylacea.

Fall XIV. $1^1/_2$jähriger Knabe.
Querschnittpräparate von mehreren Stellen.

Fall XV. 2jähriger Knabe.

Fall XVI. 3jähriger Knabe.
Beide in vollständiger Querschnittserie der Prostata.

Die Drüsenschläuche sind stark vermehrt. Alle Schläuche haben im Querschnitt meistens rundliche Gestalt. Die Größe der Schläuche beträgt 0,034—0,11 mm im Durchmesser. Epithel zylindrisch mit rundlichem oder ovalem Kern. Länge des Epithels: 0,0111 mm durchschnittlich. Länge der Kerne: 0,005—0,007 mm.

Die Schläuche erscheinen durchaus von einem ziemlich breiten Mantel lockeren Bindegewebes von embryonalem Charakter umgeben. Die vor und hinter den Ductus ejaculatorius vorhandenen Drüsen sind bereits reichlicher entwickelt als bei Neugeborenen und Säuglingen.

Der proximale vordere Teil des Vorderlappens ist nicht gut entwickelt, und oberhalb der Höhe der Utriculusmündung finden sich keine eigentlichen Drüsen des Vorderlappens. Im Falle XIV treten hier einige Äste des Seitenlappens ein, sich stark nach allen Seiten verästelnd, und bilden so einen proximalen Teil des Vorderlappens.

Mit dem Wachstum der drüsigen Substanz hat sich auch das Stroma stark vermehrt; die Muskulatur hat dabei verhältnismäßig mehr als das Bindegewebe zugenommen. Im zentralen Teil der Prostata ist das Stroma bindegewebsreicher. Dort, wo die dicken Ausführungsgänge vorhanden sind, ist das Bindegewebe mit den elastischen Fasern stark vermehrt. Im distalen Teil des Mittellappens, der zwischen dem Utriculus und der Harnröhrenschleimhaut liegt, ist das Stroma ganz anders als in der Peripherie. Im Zentrum verlaufen auch viele große Ausführungsgänge; die einzelnen Drüsenschläuche und Gänge sind von dickem Bindegewebe und elastischen Fasern umgeben, und die einzelnen Schläuche erscheinen durch dickes Stroma voneinander mehr getrennt. Demnach zeigen die Drüsenformationen im Mittellappen und die in der Commissura posterior ein ganz anderes Aussehen. Der Mittellappen geht allmählich und ohne scharfe Grenze in die Seitenlappen über. Eine Scheidewand zwischen Seiten- und Mittellappen habe ich niemals gefunden. Eine scheinbare Scheidewand bildet das interlobuläre dicke Stroma, das in jeder Schnittfläche seine Lage wechselt.

In der proximalen Hälfte der Prostata fand ich sowohl periglandulär (Fall XIV) wie perivaskulär (Fall XVI) einige Haufen lymphatischen Gewebes von 0,3—0,4 mm im Durchmesser (Follikel).

Fall XVII. $3^1/_2$jähriger Knabe.
Querschnittpräparate von verschiedenen Stellen.

Fall XVIII. $4^1/_2$jähriger Knabe.
Sagittalschnittpräparate.

Fall XIX. 6jähriger Knabe.

Fall XX. 10jähriger Knabe.

Fall XXI. 12jähriger Knabe.
Querschnittpräparate von verschiedenen Stellen.

Die Präparate zeigen makroskopisch und mikroskopisch, daß sich die Prostata mit dem Alter proximalwärts vergrößert und die Dicke und Breite derselben oberhalb des Colliculus besonders stark zunimmt; ferner, daß die Größe des sogenannten Mittellappens und der Commissura posterior im gleichen Verhältnis zunimmt.

In diesem langen Zeitraum sind an den Drüsenformationen keine großen Veränderungen wahrnehmbar. Also ist die Volumszunahme der Prostata in diesem Alter nicht so sehr von einer Erweiterung der Drüsenschläuche als vielmehr von der Vermehrung des Stromas und der Zahl der Schläuche abhängig. Mit dem

Alter nimmt der Durchmesser der Schläuche ganz wenig zu. Bei den $3^1/_2$- und $4^1/_2$jährigen Knaben ist der Durchmesser der Schläuche 0,034—0,11, als Ausnahme manchmal 0,17 mm wie bei den Säuglingen; und beim 10jährigen Knaben 0,037—0,13 mm, beim 12jährigen Knaben 0,05—0,17 mm.

Die Entwicklung der Drüsen erscheint in den einzelnen Fällen verschieden. Im Falle XIX (6jähriger Knabe) sind die Drüsen nicht gut entwickelt, die Schläuche im allgemeinen klein, manchmal mit engem Lumen und vermengt mit wenigen kurzen, fast soliden Zellsträngen. Der Durchmesser beträgt hier 0,037—0,051 mm.

Die Form der Schläuche ist in allen Stadien des jugendlichen Alters keinen großen Veränderungen unterworfen.

Im Falle XX und XXI (10- und 12jähriger Knabe) sah ich noch im allgemeinen im Querschnitt rundliche Schläuche, die von denen der Säuglinge nicht viel verschieden waren.

Die Ein- und Ausbuchtungen der Drüsenwand erscheinen im Alter von über 10 Jahren hier und da nur in geringem Grad. Die richtige Faltenbildung der Schleimhaut tritt erst in der Pubertätszeit auf.

Wie die Drüsenschläuche hat auch das Epithel in diesem Zeitraum keine besonderen Veränderungen durchgemacht. In den großen Ausführungsgängen ist das Epithel mehrschichtig zylindrisch; in den Drüsenschläuchen ist es meist einschichtig (Fall XVIII, XIX, XXI) oder einschichtig kubisch; ferner finden sich an einigen Stellen Zylinderzellen mit Ersatzzellen.

Die Kerne erscheinen manchmal kleiner als beim Neugeborenen und liegen bald in der Mitte, bald etwas mehr nach der Basis zu. Die Form und Größe des Drüsenepithels ist durch das ganze Kindesalter ohne große Veränderung geblieben, während in der Pubertät sein Volumen plötzlich zunimmt (Kerne 0,005—0,007 mm, Epithel durchschnittlich 0,011 mm).

Durch die Veränderung des Stromas und durch das Wachstum der Schläuche wird das direkt die Schläuche umgebende lockere Bindegewebe dichter und schmäler. Bei älteren Knaben erscheinen die Schläuche nicht mehr von embryonalem Bindegewebe umgeben, sondern von fibromuskulärem Stroma oder von spärlichem, ziemlich dichtem, aus Bindegewebe und vielen elastischen Fasern bestehendem Gewebe.

Im Proximalteil der Prostata, und zwar in der Peripherie und im Zentrum, finden sich perikanalikulär einige Haufen lymphatischen Gewebes (Fall XVII, XXI, besonders viel im Falle XX).

Corpora amylacea, die bei Säuglingen schon vorhanden sind, finden sich im dritten bis vierten Jahre reichlicher in den großen Ausführungsgängen. Die mehrfache Schichtung und Pigmentierung wird deutlicher, und im siebenten bis zwölften Jahre sind die Corpora amylacea ziemlich tief bräunlich pigmentiert.

β) Die Prostata von der Pubertät bis zum 40. Lebensjahre.

Die Drüsenschläuche sind stark vergrößert und faltenreich, sie haben bald wenige buckelförmige Ein- und Ausbuchtungen, bald feine oder ziemlich dicke papillenförmige Falten in verschiedener Anzahl; ferner sind kurze pilzförmige Falten zu finden. Die Größe der Schläuche ist verschieden, meistens beträgt der Durchmesser 0,111—0,5 mm, dazwischen finden sich sehr kleine faltenlose tubulöse oder rundliche Schläuche, die 0,02—0,03 mm im Durchmesser haben. Diese kleinen Schläuche liegen manchmal zerstreut oder in wenigen kleinen Gruppen (2—5) zwischen den großen Schläuchen. Sehr selten sah ich kleine Drüsen zahlreich in länglichen Reihen oder in kleinen Gruppen vorhanden. Diese Schläuche entsprachen später entwickelten jungen, aber normalen Drüsen. Die einzelnen Schläuche liegen nicht dicht beisammen, sondern erscheinen immer von ziemlich viel normalem Stroma getrennt.

Das Drüsenepithel ist gegenüber dem im Kindesalter ebenfalls verändert; es ist hoch zylindrisch oder kurz zylindrisch und schwankt in der Größe zwischen 0,018—0,025 mm. Der Zelleib ist protoplasmareich und mehr granuliert als der beim Kinde; sein Kern liegt meistens an der Basis. Im allgemeinen

ist der Kern rundlich oder oval; seine durchschnittliche Größe beträgt 0,007 mm; er ist also oft viel kleiner als der Kern der Embryonalzellen.

Sowohl die Ausführungsgänge wie die Schläuche enthalten mehr oder weniger desquamierte Epithelien und Corpora amylacea; die letzteren sind an Größe, Zahl, Pigmentgehalt und Dichte individuell verschieden. Im allgemeinen nimmt die Zahl und Größe der Corpora amylacea mit dem Alter zu; sie fehlen bei 30- oder 40-Jährigen sehr selten vollständig. Im Zentrum derselben finden sich sehr oft desquamierte Epithelien. Sie sind so gut wie immer konzentrisch geschichtet und jede Schicht besteht augenscheinlich aus verschiedenem Material, was sich bei der Färbung nach Mallory ergibt, da dabei jede Schicht eine andere Farbennuance annimmt.

Zwischen den Schläuchen findet sich verhältnismäßig spärliches Stroma, weil die Schläuche stärker entwickelt sind. Im Stroma nimmt die Muskulatur mit dem Alter allmählich zu, worüber ich noch genauer in einem späteren Kapitel berichten werde. Die Muskulatur reicht gewöhnlich dicht an die Schläuche heran, aber zwischen den Schläuchen und dem normalen fibromuskulären Stroma findet sich sehr oft eine schmale Schichte aus Bindegewebe und elastischen Fasern. Diese Schichte nimmt im allgemeinen von der Peripherie nach dem Zentrum der Prostata resp. zu den dickeren Ausführungsgängen mehr und mehr an Dicke zu. Von dieser Schichte treten bindegewebige Züge mit Kapillaren und elastischen Fasern zwischen die Schleimhautfalten hinein.

Der Mittellappen ist in diesem Alter gleich dem Seitenlappen stark entwickelt. Die Schläuche sind im Mittellappen sehr oft nicht voneinander getrennt wie in der Peripherie der Seitenlappen, sondern es liegen einige Schläuche immer in Gruppen beisammen und bilden Läppchen, die voneinander durch stärkere fibromuskuläre Septen getrennt erscheinen. Man kann schon makroskopisch diesen genauen Unterschied zwischen den vor und hinter dem Ductus ejaculatorius gelegenen Drüsen feststellen. Dieses Stroma ist manchmal so stark entwickelt, daß es, wenn es zufällig durch die ganze Dicke des sogenannten Mittellappens verläuft, eine förmliche Scheidewand darstellt. Diese scheinbare Scheidewand ist aber inkonstant, und wenn sie vorhanden ist, erscheint in jeder Schnittfläche ihre Lage stark verändert. Ich habe niemals eine wirkliche Scheidewand zwischen den beiden Lappen gesehen. Bei allen meinen Fällen habe ich nur dreimal eine mangelhafte Entwicklung des Mittellappens und der Commissura posterior gesehen (Fall X, 28). Es ist sehr bemerkenswert, daß die mangelhafte Entwicklung in der vor und hinter dem Ductus ejaculatorius vorhandenen Kommissur zugleich entstanden ist.

In einer normalen, gut entwickelten Prostata finden sich zwischen den normalen Drüsen nur selten Läppchen von jugendlichem Typus, die als solche bestehen bleiben oder später wieder proliferieren.

Der Vorderlappen zeigt ganz andere Verhältnisse wie die Seitenlappen. Im großen und ganzen entwickelt sich der Vorderlappen beim Erwachsenen, ähn-

lich wie beim Neugeborenen und Kinde, sehr wenig über die Höhe des Colliculus. Das Stroma ist darin manchmal vermehrt. Selten sind die Drüsen stark entwickelt; dabei fehlt die starke Entwicklung der Seitenlappen fast niemals und sehr oft sieht man im Vorderlappen einige Äste des Seitenlappens.

Die Ausführungsgänge, die unterhalb des Colliculus vorhanden sind, verlaufen entlang der Urethra proximalwärts, während die Gänge um die Utriculusmündung mehr in der Frontalebene zuerst lateralwärts, dann bogenförmig nach vorne gehen. Diese Hauptausführungsgänge werden von dickem Bindegewebe und elastischen Fasern umgehen, die mit dem Alter allmählich zunehmen.

Die an den beiden Seiten der Urethra gelegene zentrale Partie der Prostata erlangt in einem Teil durch den Verlauf der Hauptausführungsgänge, im anderen Teil durch die Beschaffenheit des Stromas eine von dem peripheren Teil der Prostata ganz verschiedene Beschaffenheit. Diese Partie ist immer mehr oder weniger reich an Stroma und arm an drüsiger Substanz. Einzelne Drüsen sind durch dickes Stroma mehr voneinander getrennt.

Manchmal schon in der Prostata von Individuen aller Lebensjahre können Retentionsvorgänge der Drüsen verschiedenen Grades beobachtet werden, die zur Erweiterung der Drüsenschläuche führen. Ungleich öfter werden diese Veränderungen in der Prostata von Individuen über 40 Jahren beobachtet. Wenn diese Veränderungen auftreten, erscheinen sie zuerst im lateralen peripheren Teil der Prostata, während die mediane Partie der Protasta, besonders aber der Mittellappen davon verschont bleiben. Diese Erweiterungen ziehen morphologische Veränderungen der Schläuche und ihrer Epithelien nach sich. Die Schläuche werden zunächst faltenarm, dann glattwandig, so daß die ganze Peripherie der Prostata in solchen Fällen einen spongiösen Bau zeigt. Das Epithel wird infolge dieser Erweiterung der Schläuche niedriger, zunächst kubisch, dann abgeplattet. Die Hohlräume der so erweiterten Schläuche erscheinen mit Sekret und desquamiertem Epithel oder auch mit Corpora amylacea in verschiedener Menge mehr oder weniger ausgefüllt.

In den Hauptausführungsgängen ist das Epithel bei jedem Erwachsenen geschichtetes hohes Zylinderepithel. In der Nähe der Mündungsstellen der Ausführungsgänge trifft man manchmal auch auf Epithel, das Übergangsformen zu geschichtetem Pflasterepithel zeigt.

c) Ergebnisse der eigenen Untersuchungen.

1. Die erste Anlage der Prostata fand ich bei einem Fetus von 44 mm Kopf-Steiß-Länge (Fall II) in Form solider Zellstränge in den Spitzen und in der äußeren Peripherie des Halbmondes.

2. Die erste Bildung der Seitensprossen fand ich am Ende des 3. Monates (Fall III).

3. Die Lumenbildung in den Gängen (Lichtung der Gänge) beginnt ungefähr Anfang des 4. Embryonalmonates.

4. Vollständige Lumenbildung der Endsprossen ist erst beim Neugeborenen oder einige Monate nach der Geburt nachweisbar.

5. Die Prostatadrüsen zeigen beim Fetus tubulären, später tuboalveolären Typus.

6. Die embryonalen Drüsensprossungen sind von einem dicken Mantel lockeren Bindegewebes umgeben (Fig. 1).

7. Pflasterepithel entwickelt sich in den Ausführungsgängen erst am Ende des 6. Monates und ist beim Neugeborenen schon größtenteils wieder abgestoßen und gelichtet, doch bleiben basale Reste davon noch länger nachweisbar. Diese Umwandlung des Epithels im Verlaufe der Drüsenentwicklung beginnt immer in den großen Ausführungsgängen mit weitem Lumen, die mit mehrschichtigem Zylinderepithel bekleidet sind. Der Utriculus masculinus zeigt darin ein analoges Verhalten. In den feineren Gängen und in den Endschläuchen, wo eine starke Epithelwucherung zu finden ist, kommt eine solche Umwandlung nicht vor. Ich schließe daraus, daß diese vorübergehende Epithelumwandlung nicht eine Folge von besonderen Druckverhältnissen ist, sondern eine Entwicklungsphase des geschichteten Zylinderepithels (Schlachta).

8. Die Verbindung der beiden Seitenlappen erfolgt in der Mitte des 5. Monates (Fall V) und zwar fast gleichzeitig vor und hinter dem Ductus ejaculatorius.

9. Die oberhalb des Urticulus entspringenden großen Drüsengänge ziehen alle in starkem Bogen teils um die Urethra lateralwärts, teils zunächst proximalwärts oder proximal-lateralwärts, schließlich nach den Seitenlappen zu (Fall V, VI, VII, X, XI und XII). In besonderen Fällen konnte ich mit Sicherheit beobachten, daß diese Äste, sich medianwärts verzweigend, die Hauptmasse des Lobus tertius (Mittellappen) bilden, geradeso wie die hintere Kommissur.

10. Im proximalen Teile der Pars prostatica finden sich viele kleine Drüsen, wovon einige nach ein- oder zweimaliger Verästelung in der Submucosa endigen (Fall V, VI und VII). Der sogenannte Lobus tertius (Homescher Lappen) bildet demnach eine echte Kommissur der beiden Seitenlappen und ist nicht ein selbständig ausgebildeter Lappen. Im Lobus tertius finden sich zwar ganz kleine Drüsen, die von der Urethralwand direkt in diesen Lappen ziehen und dort endigen, ebenso wie auch in die Seitenlappen einige kleine Drüsen von der äußeren Lateralwand des Halbmondes direkt hineinziehen und dort endigen. Der Lobus tertius ist weder beim Embryo noch im späteren Leben durch Seitenwände abgegrenzt. Eine mangelhafte Entwicklung des Lobus tertius findet sich gewöhnlich gleichzeitig mit einer mangelhaften Entwicklung der Commissura posterior.

Während der mittlere Teil der Prostata (Lobus tertius und Commissura posterior) ohne schärfere Grenze in die Seitenlappen übergeht, zeigen die Drüsenformationen des Lobus tertius und die Commissura posterior im Querschnitte ein

verschiedenes Aussehen. Dieser Unterschied ist durch die Beschaffenheit des Stromas bedingt, weil der Mittellappen (Lobus tertius) im zentralen Teil der Prostata liegt, wo das Stroma reichlich ist und die einzelnen Läppchen von dicken Stromamänteln umgeben sind. Das im zentralen Teil reichlich vorhandene Stroma bildet nicht selten eine dicke scheinbare Scheidewand, die aber in den verschiedenen Schnitthöhen ihre Lage wechselt und nicht als echte Scheidewand zwischen Seiten- und Mittellappen aufzufassen ist.

11. Der Vorderlappen der Prostata ist sowohl beim Fetus als beim Erwachsenen als selbständiger Lappen vorhanden, doch zeigt seine Entwicklung schon beim Fetus große Verschiedenheiten. Der Prostataring ist, wie schon Sappey und Aschoff beschrieben haben, im vorderen proximalen Teile offen. Die proximale Grenze des Vorderlappens ist vielfach verschieden. Sowohl beim Erwachsenen als auch beim Kinde fand ich manchmal eine starke Entwicklung des Vorderlappens. In solchen Fällen ziehen sehr oft von den Seitenlappen einige große Äste nach der vorderen Wand der Urethra (Fig. 2). Bei starker Entwicklung des Vorderlappens zeigen immer auch die Seitenlappen eine starke Entwicklung. Es ist höchstwahrscheinlich, daß sich der Vorderlappen bei stärkerer Entwicklung meistens aus einem Teil der stark und weit nach vorn entwickelten Drüsen des Seitenlappens bildet.

12. Die Endäste zeigen in allen Prostatalappen durch lebhaftes Wachstum bei ihrer Entwicklung stellenweise Ausbuchtung und wachsen in den fibrösen oder fibromuskulären Anteil der Prostata, der schon vorher angelegt ist, hinein.

Das Epithel der soliden Endsprossen ist beim Fetus zylindrisch, seine Kerne sind verhältnismäßig groß, länglich und chromatinreich, sein Protoplasma ist spärlich und hell. Die Zellen des Epithels liegen dicht beisammen und zeigen im Querschnitt der Sprossen die Form von Chrysanthemen. Die feineren Äste der Drüsen haben zylindrisches oder kubisches Epithel, während die dickeren Gänge ein mehrschichtiges, meistens ein zweischichtiges Epithel haben.

Im Kindesalter wird das Epithel der gelichteten Endschläuche zylindrisch, kurzzylindrisch, manchmal auch kubisch; seine Kerne sind viel kürzer als beim Epithel der embryonalen Endsprossung, mehr rundlich oder oval und liegen in der Mitte oder mehr nach der Basis zu. Die Schläuche erscheinen im Querschnitte rundlich und zeigen keine richtigen Schleimhautfalten. Das Lumen zeigt eine verschiedene Weite, ist bald sehr eng, bald ziemlich weit.

Die vollständige Entwicklung der Drüsenschläuche und des Epithels erfolgt erst zur Pubertätszeit. Das Epithel wird dann groß, hochzylindrisch und granuliert und seine Kerne liegen basal. Die Schläuche werden groß und faltenreich, wobei die Form der Falten wechselt. Manchmal finden sich in dieser Periode der Entwicklung zerstreut oder beisammenliegend auch noch kleine junge Schläuche.

Die normalen Drüsen der Prostata nehmen an Zahl sicher bis zum 30. Lebensjahre zu. In allen Lebensjahren, sehr häufig aber nach dem 40. Lebens-

jahre, beginnen Erweiterungen der Drüsen aufzutreten. In einzelnen Schläuchen werden die Schleimhautfalten kürzer und weniger zahlreich, bis schließlich die Schläuche ein glattwandiges cystisches Aussehen zeigen. Das Epithel wird zunächst niedrig, dann ganz abgeplattet. Das zwischen den Schläuchen vorhandene Stroma wird immer dünner und dehisziert stellenweise, wodurch verschieden große uni- oder multilokuläre Cysten zustandekommen.

Nach dem 50. Lebensjahre zeigen viele Drüsen Zeichen von Atrophie.

Auf die Erweiterung, die muskuläre und die drüsige Atrophie, auf die regenerativen Prozesse und die sich anschließenden geschwulstartigen Bildungen werde ich im zweiten Teile, der die pathologischen Veränderungen der Prostata behandelt, zurückkommen.

Der Durchmesser der Drüsenschläuche in Millimetern in den einzelnen Lebensperioden bis zur Pubertätszeit ist nach den von mir vorgenommenen Messungen folgender:

Tabelle I.

Durchmesser der Drüsenschläuche

Embryo	0,033—0,09
Säugling	0,033—0,11
10 Jahre	0,037—0,085, maximal 0,13
12 Jahre	0,051—0,17
18 Jahre	0,05 —0,51—1,0 (meistens 0,15—0,4)

2. Die Lipoide der Prostata.

Nach Randisi (1912) muß die Prostata als ein drüsiges Organ angesehen werden, dessen Sekretion sich in zweifacher Weise kundgibt: nach granulovakuolärem Typus und nach lipoidem Typus. Bei der Hypertrophie der Prostata ist der lipoide Typus stärker ausgeprägt; infolge der entzündlichen Reaktion im Stroma erfolgt eine Vermehrung der Lipoide im interstitiellen Gewebe.

Posner hat in den Epithelien der Prostata in Gefrierschnitten keine anisotropen Lipoide gefunden.

Nach E. Sehrt (1913) zeigt die kindliche Prostata (5jähr. Knabe) ebenso wie die Prostata des jungen Kalbes feinste staubartige Granulaeinlagerungen. Besonders bei Individuen, die auf der Höhe der Geschlechtsfunktion stehen (28jähr. Mann), ist eine deutliche basale Lagerung der Fetttröpfchen erkennbar. In allen Fällen von Prostatahypertrophie konnten lipoide Tröpfchen in den Epithelien nachgewiesen werden, doch nicht so zahlreich wie in der Prostata junger Menschen. Es unterliegt keinem Zweifel, daß die Zahl der lipoiden Einlagerungen mit dem Alter bis zur Geschlechtsreife zunimmt, um gegen das Greisenalter zu wieder abzuklingen. In den Prostataepithelien waren mit Ausnahme der kindlichen Prostata immer deutliche doppeltbrechende Tröpfchen nachweisbar. Diese

kleinen doppeltbrechenden Tröpfchen und Granula bilden einen normalen Bestandteil der Epithelzellen der menschlichen Prostata. In den Epithelzellen der Prostata kommen beim Menschen normalerweise sudanophile doppeltbrechende Körnchen und Tröpfchen in ganz charakteristischer Anordnung oft in erheblicher Menge vor, die als Ausdruck der sekretorischen Tätigkeit der Zellen anzusehen sind.

Demgegenüber hat Schlagenhaufer (1909) hervorgehoben, daß das Prostatasekret zwar doppeltbrechende Lipoide enthalte und daß es ihm auch gelungen sei, manchmal im Kern der Corpora amylacea doppeltbrechende Substanzen nachzuweisen, daß es ihm aber nie gelungen sei, in den Prostataepithelien der normalen Drüse solche Lipoide aufzufinden und auch bei glandulärer Hypertrophie nur in ganz spärlichen Mengen. Nach Schlagenhaufer schließt diese Tatsache aber nicht das Vorhandensein solcher Lipoide in den normalen Prostataepithelien aus, da vielleicht gewisse Zersetzungen notwendig seien, um sie sichtbar zu machen.

Mein eigenes Material, das auf lipoide Substanzen untersucht wurde, umfaßt im ganzen 48 Fälle. Davon gehören 9 Fälle dem ersten Dezennium an (4 Neugeborene und 5 Kinder), 3 Fälle dem zweiten Dezennium, je 6 Fälle dem dritten und vierten Dezennium, 5 Fälle dem fünften Dezennium, 6 Fälle dem sechsten Dezennium und je ein Fall dem siebenten und achten Dezennium; 7 weitere Fälle im Alter von 47, 48, 53, 55, 57, 61 und 62 Jahren zeigten eine beträchtliche Hypertrophie der Prostata mit multiplen Knoten auf der Schnittfläche und ein Fall betraf eine über 150 g schwere hypertrophische Prostata bei einem 85jährigen Individuum; in 3 Fällen schließlich, die mir von Herrn Dr. Götzl freundlichst zur Verfügung gestellt wurden, handelte es sich um operativ gewonnene und sofort fixierte (10 % Formol) hypertrophische Vorsteherdrüsen.

Zur Untersuchung für den Nachweis der Lipoide gelangten nur Gefrierschnitte, die mit Haemalaun und Sudan III gefärbt waren. Das Ergebnis meiner Untersuchungen war im allgemeinen folgendes:

In den 4 Fällen von Neugeborenen zeigten 3 Fälle im Epithel der Drüsen und im Stroma keine Lipoide; nur in einzelnen Gängen konnten in den abgestoßenen Epithelien kleine sudanophile Tröpfchen nachgewiesen werden. Im vierten Falle jedoch fanden sich im Epithel der Drüsen, in spärlicher Menge und regellos im Protoplasma der Zellen verteilt, kleinste staubartige gelbe Gebilde, die ich als Lipoide ansprechen konnte.

Auch bei einem drei Jahre alten Kinde waren im Epithel der Drüsen in spärlicher Menge feinste sudanophile Gebilde nachweisbar, die erst bei Betrachtung mit der Immersion mit Sicherheit als Lipoide bezeichnet werden konnten. Die Lipoide waren in diesem Falle, wie auch in dem oben erwähnten Falle des Neugeborenen, nur in einem kleinen Teile der Epithelien nachweisbar; in den meisten Epithelien und im Stroma fehlten sie.

In der Prostata eines $3^1/_2$monatigen und eines $3^1/_2$jährigen Knaben fehlten Lipoide wieder vollständig.

In der Periode der Pubertät finden sich nach meinen Untersuchungen Lipoide schon in ziemlicher Menge in den Epithelien, aber nicht gleichmäßig verteilt, so daß eine Reihe von Epithelien sehr reichlich, andere wieder nur sehr spärlich oder spärlich Lipoide zeigen. Sie liegen in den Zellen immer in der Basis, die größere innere Hälfte des Zellleibes ist frei von Lipoiden. Die Größe der einzelnen Lipoidtröpfchen ist verschieden; sie messen im allgemeinen 0,0018 mm oder sind noch kleiner, selten finden sich auch Lipoide mit unregelmäßiger Form.

Nach dem zwanzigsten Lebensjahre nehmen die sudanophilen Tröpfchen an Menge allmählich in den Epithelien der Prostatadrüsen zu. Doch zeigen darin die einzelnen Individuen Verschiedenheiten. In vielen Fällen finden sich im hochzylindrischen Epithel der gut entwickelten, nicht erweiterten Drüsen sudanophile Tröpfchen in größerer Menge und in verschiedener Größe (bis 0,0035 mm). Sie liegen meistens um den Kern. In anderen Schläuchen wieder sind nur sehr wenig Lipoide im hochzylindrischen Epithel nachweisbar. Hie und da zeigen in diesem Alter auch einige Muskelfasern an einem oder an beiden Kernpolen kleinste rundliche sudanophile Tröpfchen.

Um das dreißigste Lebensjahr haben sich die Lipoide im allgemeinen noch weiter vermehrt, so daß sich so gut wie in allen Drüsenepithelien feine und gröbere (0,001—0,004 mm) sudanophile Tröpfchen finden. Nicht selten sind sie dann auch in der inneren Hälfte des Epithelprotoplasmas nachweisbar. Zu dieser Zeit zeigen auch die sudanophilen Tröpfchen in den glatten Muskelfasern eine deutliche Vermehrung. Ihre Zahl ist in den einzelnen Muskelfasern verschieden; meistens liegen 1—2 lipoide Tröpfchen in der Längsachse der Zelle und nicht weit von den Polen entfernt.

Im fünften Dezennium und in den weiteren Dezennien zeigen die Lipoide in den normalen Prostatadrüsen im allgemeinen die gleichen Verhältnisse und das gleiche Aussehen wie um das 30. Lebensjahr. In den in dieser Periode schon häufig vorhandenen pathologischen Drüsenformationen werden die lipoiden Substanzen in ihrer Menge und im Aussehen durch pathologische Veränderungen beeinflußt. Bei geringer Erweiterung der Drüsen ist der Lipoidgehalt ein wechselnder, ebenso im kubischen Epithel, wo es manchmal nur sehr spärlich, manchmal aber wieder ziemlich reichlich in unregelmäßiger Anordnung und verschiedener Form anzutreffen ist. In den abgeplatteten Epithelien der stark erweiterten Schläuche sind sudanophile Tröpfchen zu finden. Auch in den Epithelien der verschmälerten atrophischen Drüsen finden sich sudanophile Tröpfchen nur ganz spärlich, oft gar nicht mehr, während sich in den Ausführungsgängen solcher Drüsen meistens — Ausnahmen gibt es auch hier — Lipoide noch nachweisen lassen.

Auf die Lipoide bei der Prostata-Hypertrophie werde ich im zweiten Teile zurückkommen.

Für die Untersuchung der lipoiden Substanzen habe ich in allen Fällen neben der Färbung mit Sudan III oder Scharlachrot auch die Färbung mit Nilblau und die Methode von Smith-Dietrich verwendet. Mit Sudan III oder Scharlachrot färben sich die oberwähnten kleinen Gebilde im Prostataepithel gelb oder orangegelb. Im großen und ganzen habe ich beobachtet, daß bei jungen Individuen die sudanophilen Tröpfchen mehr gelb, bei älteren Individuen mehr orangegelb gefärbt erscheinen. Mit Scharlachrot ist die Färbung im allgemeinen eine gleiche, nur noch etwas deutlicher. Beim Vergleiche der Präparate, die mit Sudan gefärbt waren, mit denen, die nach der Methode von Smith-Dietrich gefärbt waren, ergab sich mir, daß sich bei Neugeborenen und bei Kindern nach Färbung mit Sudan mehr Lipoide darstellen ließen als nach der Methode von Smith-Dietrich. Das gleiche Verhältnis ergab sich auch bei den Lipoiden der Erwachsenen und der alten Individuen, wobei außerdem hier die Färbung bei Anwendung der Methode von Smith-Dietrich nicht gleichmäßige Bilder gab, indem sich die Lipoide teils dunkler, teils lichter färbten. Auch mit Nilblau waren anscheinend immer etwas weniger Lipoide darstellbar wie bei Färbung mit Sudan III. Dabei färbten sich bei jungen Individuen die Lipoide hellblau und mehr gleichmäßig, bei erwachsenen Individuen mehr schmutzigblau und oft in unregelmäßiger Nuancierung. Bei älteren Leuten sah ich bei dieser Färbung oft bloß blaßblaue oder rötlichblaue Tröpfchen.

Für die eingehende mikrochemische Untersuchung habe ich die Prostata von 7 Fällen verwendet: Von einem Neugeborenen, einem $3^1/_2$jährigen Knaben, einem 22jährigen, 44jährigen, 41jährigen und 56jährigen Manne.

Bei Färbung mit Osmium erschienen die Lipoide der Epithelien grauschwarz, im allgemeinen auch ungleichmäßig in der Intensität der Färbung, aber niemals tiefschwarz, während im Lumen der Drüsen und Ausführungsgänge oft tiefschwarz gefärbte Lipoide nachweisbar waren. Mit Neutralrot und nach der Methode von Fischler waren die Lipoide nicht darstellbar. Bei Verwendung der Methode von Ciaccio färbten sich die Lipoide orangegelb. Bei jungen Individuen waren die Lipoide des Epithels niemals doppeltbrechend, im Lumen dagegen fand ich auch bei jungen Individuen kleine doppeltbrechende Lipoide, meistens in kristallisierter Form.

Im Pubertätsalter fand ich in einzelnen Schläuchen ab und zu kleine doppeltbrechende Lipoide im Epithel; in den meisten Schläuchen fehlten aber auch hier im Epithel anisotrope Lipoide, während isotrope sudanophile Tröpfchen reichlich nachweisbar waren. Nach dem 20. Lebensjahre fand ich manchmal ganz kleinste kugelige oder kreisförmige anisotrope Lipoide in geringer Menge in einzelnen Epithelien eines Schlauches an dem inneren freien Ende des Epithels oder an der basalen Membran, während im Lumen solcher Schläuche und im Stroma in solchen Fällen zahlreiche anisotrope, oft große Lipoide nachweisbar waren. Selten fand ich in einzelnen Schläuchen kleinste anisotrope Lipoide in den Epithelien auch um ihren Kern; in solchen Fällen waren diese Lipoide dann

in allen Epithelien eines Querschnittes nachweisbar. Ob die Lipoide in den Fällen, wo nur sehr wenig anisotrope lipoide Gebilde am freien Ende der Zellen nachweisbar sind, als Zellprodukte zu betrachten sind, erscheint mir fraglich, weil sie in solchen Fällen innerhalb der zahlreichen um den Kern gelagerten Lipoidmengen nicht nachweisbar sind im Gegensatz zu den reichlichen anisotropen Lipoiden im Lumen und im Stroma solcher Fälle. Es erscheint mir wahrscheinlicher, daß in solchen Fällen diese wenigen anisotropen Lipoide artefiziell an diese Stellen hingebracht wurden. Nur in den Fällen, wo sich die anisotropen Lipoide neben den anderen Lipoiden um den Kern der Epithelien nachweisen ließen, möchte ich sie als Ausdruck einer Stoffwechselstörung der Zellen ansehen. Wie schon hervorgehoben wurde, finden sich dagegen im Lumen meistens reichlich anisotrope lipoide Gebilde und außerdem im Stroma anisotrope Gebilde, wodurch manchmal anisotrope Gebilde in den basalen Teilen der Epithelien vorgetäuscht werden.

Die im Epithel vorhandenen Lipoide sind im absoluten Alkohol leicht löslich. Bei jungen Individuen werden sie im absoluten Alkohol nach 15 Minuten vollständig gelöst. Bei älteren Individuen blieb ein Teil der Lipoide nach dieser Zeit noch ungelöst, wurde aber nach 40 Minuten auch gelöst. In Äther und Chloroform wurden die Epithel-Lipoide nach 5—15 Minuten vollständig gelöst. Auch die unregelmäßig im Epithel der atrophischen Schläuche zerstreuten Lipoide lösten sich in Alkohol, Äther und Chloroform fast vollständig. Nur hie und da blieben kleine schmutziggefärbte Gebilde zurück, die sich in Alkohol, Äther und Chloroform nicht gelöst hatten.

Bei Neugeborenen und Kindern finden sich demnach in ganz geringer Menge kleine lipoide isotrope Tröpfchen, die ohne bestimmte Anordnung hie und da im Zellprotoplasma nachweisbar sind; sie sind leicht löslich. Im Pubertätsalter nimmt die Menge der Lipoide stark zu und sie erscheinen vorwiegend um die Kerne und an der Basis der Zellen gelagert; auch finden sich in dieser Altersperiode Lipoide im Stroma. Die Lipoide dieser Altersperiode sind verschieden groß und isotrop. Gegen das vierzigste Lebensjahr wird Größe, Form und Lage der Lipoide in den Epithelien manchmal unregelmäßig. Im hohen Alter nimmt die Menge der Lipoide wieder ab, ihre Gestalt wird dabei unregelmäßiger und sie werden teilweise schwerer löslich. Die sudanophilen Tröpfchen in den Epithelien der normalen Prostata sind isotrop; die ab und zu gefundenen anisotropen Lipoide sind anscheinend der Ausdruck einer Zellenstörung.

3. Die Stützsubstanz der normalen Prostata.

a) Literatur.

Schon Kölliker (1849) beschrieb dicke muskuläre Kapseln um die Drüsen der Prostata; er unterscheidet dabei eine äußere, die Drüsen umgebende Ringschicht, und eine zweite, in der Nähe der Urethra gelegene Längsschicht.

Nach Henle (1873) liegen die Prostatadrüsen in einem faserigen Gerüste aus glatten Muskelzellen, die hinter der Harnröhre entstehen und den Sinus prostaticus und Ductus ejaculatorius umgeben. Von dem zentralen Teil der Prostata strahlen die Muskelfasern radial zur hinteren und seitlichen Fläche der Prostata aus.

G. Walker (1899): Jedes Läppchen der Prostata ist von einer Längs- und einer Ringschicht glatter Muskelfasern umgeben. Im Anfang der Entwicklung sind die Schläuche noch von Muskulatur umgeben. Da die Schläuche jedoch schneller wachsen als die Muskulatur, dringen sie später durch die Muskelfasern in das Bindegewebe vor und werden davon umgeben. Schließlich vermehrt sich auch die Muskulatur wieder in entsprechender Weise und hüllt die Schläuche wieder ein.

Herzog (1904): Die Muskulatur der Harnröhre, die aus einer inneren Längsfaser- und aus einer äußeren Ringfaserschicht besteht, entwickelt sich im hinteren Teile der Harnröhre früher als im vordern, da sich der hintere Teil der Vorsteherdrüse auch früher entwickelt als der vordere. Eine Muskelschicht findet sich nur in der Pars prostatica, Pars membranacea und im hinteren Teil der Pars cavernosa (Fetus von $6^1/_2$ cm Länge). Die longitudinale Schicht umgibt in der Pars prostatica die ganze Wand der Urethra und hängt mit Muskeln der Prostata zusammen. Auch die zirkuläre Schicht umgibt die ganze Wand der Pars prostatica und entwickelt sich zu einer mächtigen Masse. Die Entwicklung der Prostata erfolgt also nach der Entwicklung der Längs- und Ringmuskelschicht.

Nach den Untersuchungen von Meyer (1909) bei Neugeborenen ist das Zentrum der Prostata, das die größeren Sammelgänge enthält, bindegewebsreich, fibrillär, während die 2—4 mm dicke periphere drüsige Schicht, besonders dorsal und zu beiden Seiten, weniger Bindegewebsfibrillen, aber mehr eingestreute Muskelbündel enthält. Auch die äußere Lage zirkulärer Muskelzellen ist nur schwach entwickelt, so daß die Prostatadrüsen hinten und seitlich bis nahe an das umgebende nerven- und gefäßhaltige Bindegewebe heranreichen.

Über das Mengenverhältnis der Stützsubstanz zur Drüsensubstanz und der einzelnen Bestandteile der Stützsubstanz äußert sich Kölliker (1849) dahin, daß die muskulären Elemente weitaus überwiegen und die Drüsen der Prostata nur ein Drittel oder ein Viertel der gesamten Masse ausmachen. Auch Henle (1873) bezeichnet die Prostata als ein Organ, das aus reichlicher Muskulatur und aus wenigen Drüsen zusammengesetzt ist.

Rüdinger (1883) hat das Verhältnis zwischen Stütz- und Drüsensubstanz individuell so auffallend verschieden gefunden, daß in dem einen Fall die Drüsensubstanz (Acini und Gänge) fünf Sechstel des ganzen Organs ausmachen, während sie in einem anderen gleichaltrigen Individuum nur ein Drittel der Masse betragen.

G. Walker (1889) schätzte dagegen beim Menschen die Menge der Muskulatur nur auf ein Viertel von der der Drüsensubstanz und nach Stöhr (1906) macht die glatte Muskulatur ungefähr ein Viertel des Prostatakörpers aus.

Die Literatur über das Bindegewebe der Prostata ist im allgemeinen nicht sehr reichlich. In allen Lehrbüchern wird angegeben, daß das Bindegewebe in der Prostata durch das Vorwiegen der Muskulatur im allgemeinen keine große Rolle spielt. Rüdinger (1883) betont, daß das Fasergerüst der Prostata vom Utriculus masculinus und von einem Teil der Urethra in den Prostatakörper hineinwächst. Nach G. Walker ist das Bindegewebe in der Prostata in verhältnismäßig größerer Menge vorhanden, so wie in anderen drüsigen Organen; es reicht vollkommen aus, um der Drüsenmasse den notwendigen Halt zu geben, unabhängig von dem Muskelgewebe. Bei neugeborenen und jugendlichen Tieren beträgt es ungefähr $^1/_4$ des Organes. Bei Mensch und Tier zeigt das Bindegewebe nach der Harnröhre zu breite Züge und enthält hier nur wenig Muskelfasern; mit fortschreitendem Alter wird es mehr faserig und bis zu einem gewissen Grade durch glatte Muskelfasern ersetzt.

Die Ansichten über eine Tunica propria der Drüsenschläuche sind verschieden. Nach den Untersuchungen von Stöhr, Langerhans, Rüdinger, Meyer, Kölliker und Ebner existiert eine Tunica propria der Drüsenschläuche nicht. Henle hat das um die Drüse vorhandene Bindegewebe als Tunica propria bezeichnet. Disselhorst beschreibt um die Drüsenschläuche eine Membran, die er als strukturlos bezeichnet. Nach Walker ist beim Hunde unmittelbar unter dem Drüsenepithel stets eine Membrana propria vorhanden, die er beim Menschen nicht gefunden hat.

Schlachta hingegen beschreibt beim Fetus an manchen jungen Knospen der Urethralschleimhaut eine Tunica propria von besonderer Mächtigkeit, an den Prostataschläuchen eine solche von geringerer Stärke. Beim Neugeborenen können stellenweise noch Rudimente dieser Tunica gefunden werden, es handelt sich um eine dünne, fast homogene Bindegewebsschicht, die sich durch spezifische Färbungen vom übrigen Gewebe kenntlich machen läßt. Andere Autoren behaupten, daß bei Erwachsenen das Bindegewebe und die glatten Muskelfasern ohne Begrenzungsmembran bis dicht an die Epithelien heranreichen und vom übrigen Stroma nicht getrennt werden können.

Auch über die elastischen Fasern ist in der Literatur nur wenig vorhanden. Henle (1866), sowie Böhm und Dawidoff (1895) erwähnen nur, daß die elastischen Fasern einen Teil der Prostata bilden. Antonini (1897) beschreibt drei Schichten der elastischen Fasern in der Prostata: eine konzentri-

sche Schicht um die Urethra (fasci uretrali); eine sichelförmige Schicht unter der Schleimhaut des Colliculus (fasci otriculari); und die elastische Faserschicht um die Prostatadrüsen (fasci glandulari). Rauber-Kopsch (1911) erwähnen elastische Fasernetze der Prostata, die längs verlaufen nnd mit den muskulären Längsfaserzügen des Trigonums zusammenhängen. Nach Walker liegt unmittelbar unter der Schleimhaut der Urethra eine Schicht von elastischen Längsfasern, wovon die äußeren Fasern in die Drüsensubstanz ausstrahlen. In diese Längsschicht sind zirkuläre Fasern eingestreut, besonders in der lateralen und dorsalen Seite. In der Peripherie der Prostata finden sich zwischen den Muskelfasern verhältnismäßig viel elastische Fasern, die von der Urethralschicht stammen. In der eigentlichen Kapsel der Prostata sind elastische Fasern nur spärlich vorhanden.

b) Eigene Untersuchungen.

Die Resultate meiner Untersuchungen möchte ich hier zusammenfassend wiedergeben, ohne auf Einzelfälle einzugehen. Dabei will ich Muskulatur und Bindegewebe gemeinsam besprechen, die elastischen Fasern separat. Um brauchbare Resultate für das Mengenverhältnis des Muskel- und Bindegewebes in der Prostata zu erhalten, ist es notwendig, ein größeres Material unter den gleichen Bedingungen zu verarbeiten und dabei verschiedene Methoden der Färbung zu benützen. Ich verwendete die Färbung nach van Gieson, die von Mallory angegebenen Methoden, besonders die saure Fuchsin-Anilin-Blau-Orange-Methode und die Methode von Verocay für die Darstellung des Bindegewebes und der Muskulatur; für die Darstellung der elastischen Fasern habe ich die Methode von Weigert und die Cresofuchsinlösung benützt.

Das Material, worauf sich die Ergebnisse meiner Untersuchungen über das Stützgewebe der Prostata gründen, war zum großen Teil das gleiche, das ich für die Untersuchung der Drüsensubstanz der Prostata benützt habe; es waren dies jene Fälle, die ich nicht in kompletter Serie, sondern nur teilweise geschnitten habe. Außerdem verarbeitete ich dazu die Prostata von 5 Feten und von 5 Knaben.

Zuerst möchte ich hier hervorheben, daß die Drüsensprossen beim Fetus sicher eine Tunica propria besitzen. Diese Tunica propria ist individuell verschieden entwickelt und zwar bald als wenig differenzierte Membran, bald als stark entwickelte dicke homogene Membran. Und das dürfte der Grund sein, warum das Vorhandensein einer Tunica propria bis jetzt bestritten wurde. Meine genauen Untersuchungen zeigen mir, daß die Tunica propria bei der ersten Entwicklung der Zellsprossen aus der Harnröhrenscheimhaut am deutlichsten ist. (Fall V, Fig. 1.) Bei der weiteren Entwicklung verschwindet sie allmählich.

Bei Neugeborenen und bei Kindern werden die Drüsenschläuche von lockerem Bindegewebe umgeben, welches allmählich durch das fibromuskuläre Gewebe ersetzt und dabei dünner und dichter wird. Beim Erwachsenen findet sich fast immer um die Drüsenepithelien fibröses Gewebe, das aus Bindegewebe und

elastischen Fasern besteht. Diese fibrösen Kapseln der Schläuche entwickeln sich in verschiedener Dicke; ihre Beschaffenheit ist anders als die der Tunica bei den Feten. Ob sie als echte Tunica propria der Prostatadrüsen angesehen werden können, kann ich nicht sicher sagen.

An dem ventralen Teil der Pars prostatica urethrae gehen die innere Längs- und äußere Ringmuskulatur fast ohne Unterbrechung von der Pars membranacea bis zur Blase ineinander über. Die dorsale Muskulatur des dicken Prostatakörpers hat mit der Ringmuskulatur der Urethra einen sehr innigen Zusammenhang.

Die Drüsen wachsen zuerst in die schon vorhandene fibromuskuläre Anlage, dann schreiten sie weiter durch die Muskelschicht in die umgebende bindegewebige Hülle und schließlich wächst Muskulatur um die Drüsen. Die Drüsen werden immer von lockerem embryonalen Bindegewebe umgeben, ohne daß sie direkt mit der Muskulatur in Berührung kommen.

An kraniokaudalen Schnitten finden sich sehr viele längsverlaufende Bindegewebszüge, die den zentralen Teil der Prostata in dicker Schicht und dicht bis zur Submucosa umgeben. Von dieser Schicht geht das Bindegewebe entlang der Hauptausführungsgänge nach der Peripherie und umgibt, in verschiedener Richtung verlaufend, einzelne Läppchen und Schläuche.

Im Querschnitt sind die um die Urethra rings verlaufenden Fasern dick und dicht vorhanden; zwischen ihren Maschen sind Längsfasern als feine oder manchmal dicke Bündel zu finden. Aus dieser ringsverlaufenden Schicht gehen Fortsätze lateralwärts und dorsalwärts fächerförmig zwischen einzelne Läppchen ab und erscheinen mit längsverlaufenden Fasern fein gemischt.

Beim Fetus und Neugeborenen ist das Bindegewebe sehr reichlich und dicht vorhanden, besonders im zentralen Teil. Um die Urethra finden sich reichlich Bindegewebe und dichte elastische Fasern; Muskelsubstanz ist hier gar nicht oder in ganz minimalsten Mengen vorhanden. Nach der Peripherie hin nimmt die Muskulatur zu, aber nur in spärlichen Mengen. Selbst zwischen den peripheren Schläuchen spielt das dicke und dichte Bindegewebe als Stützsubstanz die Hauptrolle. Im Kindesalter wird das lockere periglanduläre Gewebe mit dem Alter allmählich schmäler und dichter; dazwischen dringen Muskelfasern nach und nach um die Schläuche hinein. Die Muskulatur der Prostata nimmt zuerst im peripheren Teil mehr und mehr zu, dann im zentralen Teil. Wenn man die Prostata eines $3^1/_2$jährigen Knaben mit der eines 10- oder 12jährigen vergleicht, erkennt man ganz genau, daß das Bindegewebe durch Muskelfasern auffallend ersetzt wurde, während sich die drüsige Substanz inzwischen sehr wenig entwickelt hat. In der Basis der Prostata der 10- und 12-Jährigen ist die Muskulatur noch immer viel geringer als das Bindegewebe. Im zentralen Teil der Prostata finden sich hauptsächlich dichte bindegewebige Massen und nur ganz wenige Muskelfasern.

In der Pubertätszeit vermehrt sich die Muskulatur im allgemeinen sowohl absolut wie relativ. In der Peripherie ist das Bindegewebe noch etwas

mehr oder wenigstens gleich wie die Muskulatur (individuelle Verschiedenheit). Aber ich habe im Pubertätsalter niemals gesehen, daß sich die Muskulatur stärker als das Bindegewebe entwickelte. Im zentralen Teil der Prostata vermehren sich Muskulatur und Drüsen in reichlicher Menge. Dieses Mengenverhältnis bleibt oft bis 40 Jahre hinaus bestehen, aber im hohen Alter kommen sehr oft daneben Atrophie der Muskelsubstanz vor und andere pathologische Veränderungen, die dieses Verhältnis stark verändern. Über das 50. Jahr ist die Muskulatur manchmal noch ziemlich reichlich vorhanden oder manchmal stark vermindert und durch kollagenes Bindegewebe und elastische Fasern ersetzt. Fast in allen Fällen vermehrt sich das Bindegewebe sowohl zu beiden Seiten der Urethra, wie in der Peripherie, während die drüsige Substanz vermindert erscheint. Durch die Vermehrung des Stromas zu beiden Seiten der Urethra werden die Drüsen voneinander getrennt und nach der Peripherie gedrängt. So unterscheidet man oft die an beiden Seiten der Urethra gelegenen Partien durch ihre Konsistenz und durch ihr Aussehen von der Peripherie.

Über das Mengenverhältnis zwischen den Drüsen und dem Stroma möchte ich hier folgendes betonen: Die Muskulatur nimmt fast bis zum 30. Jahre zu und das Verhältnis zwischen der Muskulatur und dem Bindegewebe ist individuell verschieden; aber nie überschreitet die Menge der Muskulatur stark die des Bindegewebes. Nach dem 50. Jahre vermindern sich die Muskulatur und die Drüsen; dagegen nimmt das Bindegewebe zu. Es ist weiters sicher zu sagen, daß die drüsige Substanz normalerweise jedenfalls an Menge die ganze Stützsubstanz überwiegt, obgleich das Verhältnis individuell verschieden ist.

Elastische Fasern.

Die von der Pars membranacea urethrae bis zur Harnblase kontinuierlich zusammenhängenden elastischen Längsfasern, die dicht unter der Harnröhrenschleimhaut vorhanden sind, sind in der Pars prostatica urethrae schon im Fetus stärker entwickelt. In den Längsschnittpräparaten sieht man ganz genau, daß sich die äußere Schicht der Längsfasern entlang den Hauptausführungsgängen der Prostata fächerförmig zerstreut. Mit dem Verlauf wird die Ordnung unregelmäßiger und die feinsten Fasern kreuzen in verschiedenen Richtungen. Während die Längsfasern im ganzen Umfang der Urethra sehr stark entwickelt sind, sind die Ringfasern viel weniger entwickelt; nur in dem dorsalen (hinteren) Umfang der Urethra sind sie etwas stärker entwickelt.

Diese beiden elastischen Faserschichten strahlen zuerst entlang der Ausführungsgänge, dann in die Zwischenwände der einzelnen Läppchen, schließlich um einzelne Schläuche. Die den Utriculus masculinus umgebenden elastischen Fasern hängen mit beiden elastischen Faserschichten ganz innig zusammen. Der äußere Teil dieser Schicht divergiert auch in die Umgebung.

In größeren Feten (8—9 Monate) sieht man bei mittelstarker Vergröße-

rung um die Ausführungsgänge deutlich elastische Fasern; um einzelne Schläuche und feinste Äste kann man nur bei stärkster Vergrößerung einzelne feine Fäserchen finden; sogar um ganz peripher gelegene solide Drüsen finden sich keine elastischen Fasern. Bei Neugeborenen und kleinen Kindern entwickeln sich die elastischen Fasern im zentralen Teil und um die Ausführungsgänge; hier und da sieht man makroskopisch zwischen den Läppchen, vom Colliculus divergierend, eine tief gefärbte elastische Faserschicht, die die Ausführungsgänge längs und quer umgibt. Um einzelne Schläuche finden sich schon bei starker Vergrößerung spärliche Fasern, aber ganz vereinzelt. Diese feinsten elastischen Fasern sind im Stroma und in dem die Schläuche umgebenden lockeren Bindegewebe vorhanden. In der Pubertätszeit vermehren sich die elastischen Fasern mit der Entwicklung des Stromas stark und sind fast gleichmäßig verteilt. Wenn man sie aber genau anschaut, findet man hier und da Schläuche, die besonders mehr als die umgebenden meisten Schläuche von elastischen Fasern umgeben sind und mit schwacher Vergrößerung leicht unterschieden werden können. Um die Mehrzahl der anderen Schläuche sind sie in solchem Grad entwickelt, daß man sie mit starker oder mittelstarker Vergrößerung leicht finden kann. Nach der Pubertätszeit nehmen sie auch mit dem Alter sehr allmählich zu. Diese weitere Entwicklung schreitet über 30 Jahre augenscheinlich nicht gleichmäßig fort, weil dort schon verschiedene Veränderungen zustande kommen. Im großen und ganzen sind sie um die nicht erweiterten Schläuche dichter als um die erweiterten vorhanden. Um die zwischen Harnröhrenschleimhaut und Ductus ejaculatorius vorhandenen Drüsen sind sie immer dicker als in der Peripherie anzutreffen, weil dort mehr gut entwickelte Schläuche beisammen und von dem zentralen reichlich elastische Fasern enthaltenden Stroma umgeben sind. Wenn die Drüsen aus verschiedener Ursache ihr Volumen verkleinern, sind die elastischen Fasern relativ vermehrt. Im allgemeinen nimmt die absolute Menge der elastischen Fasern mit dem Alter immer mehr zu.

Daß sich die elastischen Fasern außer unter physiologischen Verhältnissen auch durch verschiedene pathologische Veränderungen stark vermehren, darauf möchte ich hier weiter nicht eingehen.

Für die Bestimmung der Größenverhältnisse der Prostata in den verschiedenen Altersperioden wählte ich von meinen mehr als 50 Fällen nur 41 Prostatae, und zwar solche von Neugeborenen bis zu 40 Jahren, die mikroskopisch keine starken Veränderungen zeigten, um über die physiologische Entwicklung einen richtigen Maßstab zu erhalten. Die 9 Fälle, die in diesem Zeitraum (bis zu 40 Jahren) schon pathologische Veränderungen oder Entwicklungshemmung zeigten, wurden nicht gerechnet. Über 40 Jahre kann ich keine genauen Zahlen angeben, weil dort fast in allen Fällen mehr oder weniger Veränderungen zu finden sind. Die Fälle von 41 bis 50 Jahren habe ich alle in die Tabelle noch aufgenommen, um ver-

gleichend zeigen zu können, daß die Prostata über das 40. Jahr noch pathologisch in ihrem Volumen zunimmt.

Tabelle II.

	Zahl der untersuchten Fälle	Länge der Prostata mm	Breite der Prostata mm	Dicke der Prostata mm
1— 5	13	11,8	14,5	9,6
11—15	3	14,0	14,5	11,5
16—20	6	28,0	34,8	18,0
21—30	9	30,1	38,6	19,8
31—40	10	31,8	40,8	20,8
41—50	18	33,4	43.5	22,0

Bei 5 Fällen im Alter von 20—40 Jahren mit ganz normaler, gut entwickelter, maximal großer Prostata habe ich für meine Zwecke, um eine Grundlage für die Größenbeurteilung der Prostata zu bekommen, die normalen maximalen Grenzwerte der Maße bestimmt und als solche gefunden: Länge 33 mm, Breite 42 mm und Dicke 22 mm.

Wenn man die Entwicklung der Drüsen und der Muskulatur in der Prostata überblickt, kann man sicher sagen, daß die Prostata zwischen 30—40 Jahren ihre größte Funktionsfähigkeit erreicht und echte Volumszunahme zeigt, während sie nach dem 40. Jahre pathologisch ihr Volumen verändert.

Über die Größenverhältnisse der Prostata von Fällen über das 40. Lebensjahr werde ich im zweiten Teil der Arbeit berichten.

II.

Pathologische Anatomie und Histologie bei Hypertrophie der Prostata.

A. Literatur.

Über die chronisch verlaufende Krankheit, die unter dem Namen der Prostatahypertrophie bekannt ist, bestehen trotz der zahlreichen und zum Teil sehr eingehenden Untersuchungen einer Reihe von Autoren keine übereinstimmenden Ansichten. Die Differenzen betreffen sowohl die Pathogenese als auch die Ätiologie dieser Krankheit.

Das einzige gemeinsame Moment, das für die Prostatahypertrophie gleichmäßig von allen Autoren anerkannt wird, ist das Lebensalter. Tatsächlich findet sich bei über 50 Jahre alten Individuen schon in mehr als 30 %, nach dem 60. Lebensjahre zwischen 50—60 % Hypertrophie der Prostata.

Noch vor 30 Jahren teilte sich die Meinung über das Wesen der Prostatahypertrophie in zwei Lager. Die Mehrzahl der Forscher bezeichnete die Prostata-

hypertrophie als echtes Neoplasma, während ein anderer Teil der Autoren die Prostatahypertrophie vor allem wegen ihrer großen Häufigkeit als einen physiologischen Vorgang betrachtete, und zwar als einen senilen Involutionsvorgang.

Der in der grundlegenden Arbeit von Virchow geäußerten Meinung, die Prostatahypertrophie als Neoplasma aufzufassen, stimmten Cohnheim, Billroth, Klebs, Dodenil, Birch-Hirschfeld, Rindfleisch, Orth, Jores, Albert, Socin, Runge, Tsunoda und Lissauer zu.

Unter den vielen Autoren, die die Prostatahypertrophie als neoplastischen Prozeß bezeichneten, ist aber die Meinung über die Histogenese dieses Prozesses vielfach so verschieden, daß auch heute noch von einer einheitlichen genetischen Auffassung nicht gesprochen werden kann.

Schon Handfield-Jones (1847) hat betont, daß bei der Hypertrophie der Prostata der fibromuskulöse Anteil über den drüsigen prävaliert. Auch Cruveilhier (1856), H. Thompson und Messer (1860) bestätigten das starke Vorwiegen der fibrösen Veränderung.

Diese Auffassung wurde von Virchow (1863) nicht bestätigt. „Erwägt man," — so schrieb Virchow — „daß an sich das Stroma in der Prostata ungewöhnlich reichlich ist, so wird es nicht auffallen, daß selbst bei einer ganz gleichmäßigen Vergrößerung, bei der die drüsigen und muskulären Bestandteile sich mit- und nebeneinander vermehren, der Eindruck einer überwiegenden Zunahme der Muskulatur hervorgebracht wird, während doch dasselbe Motiv, welches uns bestimmt die Prostata trotz ihres reichlichen Stromas als Drüse zu betrachten, uns bestimmen muß, auch diese Vergrößerung zunächst vom Standpunkte der Drüsenzunahme anzusehen. Dazu kommt, daß meiner Meinung nach in der Regel der Prozeß in den drüsigen Anteilen beginnt und sich erst nach und nach mit einer Zunahme des Stromas verbindet."

Billroth (1875) wieder negierte die Drüsenwucherung, da nach seiner Meinung die Vermehrung der Muskel- und Bindegewebssubstanz die Hauptrolle spiele.

Nach Socin (1876), Rindfleisch (1886) und Orth (1893) ist es wahrscheinlich, daß der Beginn der Neubildung in das peritubuläre Stroma des subepithelialen Gewebes zu verlegen sei, dessen Wucherung eine passive, sekundäre Verlängerung und Fältelung der Drüsenräume zur Folge habe. Rindfleisch stellte dabei der diffusen myomatösen Form der anderen Autoren eine fibromuskuläre Hypertrophie des peritubulären Stromas gegenüber.

Auch Klebs (1876) spricht von einer myomatösen Form der Prostatahypertrophie, vermutet aber, daß die myomatöse Hypertrophie erst ein späteres Stadium der Erkrankung bilde, nachdem Drüsenelemente zugrunde gegangen seien. Er betont die niemals rein myomatöse Zusammensetzung der Tumoren und die Entstehung der drüsenarmen Tumoren aus drüsenreichen.

Dagegen ist Jores (1894) wie Virchow und Birch-Hirschfeld auf Grund von Untersuchungen junger Knoten bei Hypertrophie des Mittellappens der

Meinung, daß Sprossung und Neubildung der Drüsenschläuche die Hypertrophie der Prostata einleiten. In den zapfenartigen, anscheinend soliden Auswüchsen, die man bei der Untersuchung noch junger Knoten in der unter der Blasenschleimhaut gelegenen Drüsenpartie finden kann, ist immer ein wenn auch enges Lumen nachweisbar. Außerdem kann man in solchen Knoten auf größeren Schnitten engen Drüsenräumen begegnen, die ein sehr hohes Zylinderepithel tragen, das mit dem ziemlich abgeplatteten Epithel in den übrigen normalen Drüsen nicht übereinstimmt, sondern an den Zustand der Prostataschläuche vor der Pubertät erinnert.

Runge (1909) will unter 22 Prostatahypertrophien überhaupt nur adenomatösen Formen begegnet sein und keinem einzigen Falle von myomatöser Form der Hypertrophie. Die Veränderungen im subepithelialen Gewebe und die Organisation der Hohlräume durch papilläre Wucherungen lassen nach Runge keinen Zweifel darüber aufkommen, daß wir es bei der Prostatahypertrophie mit einem pathologischen Wachstum zu tun haben, wie es dem Charakter der Adenome oder fibroepithelialen Tumoren entspricht. In Analogie mit den Tumoren der Mamma unterscheidet Runge drei Formen der Prostatahypertrophie: 1. das Adenoma papillare intraglandulare, 2. das Fibroadenoma papillare intracanaliculare, und 3. das Adenoma tubulare.

Tsunoda (1910) fand bei der Untersuchung von 21 Fällen von Prostatahypertrophie Epithelneubildung der Drüsen, Vermehrung, Verästelung und Umgestaltung der Drüsen, mangelhafte Drüsenformation der Ausführungsgänge und einen typischen Drüseninhalt und sieht auf Grund seiner Untersuchungen die Prostatahypertrophie als adenomatöse Neubildung an. Er unterscheidet: Eine Struma glandularis, fibroglandularis, fibromyomaglandularis, fibromatosa und fibromyomatosa, außerdem eine Struma carcinomatosa. Die fibromatöse und die fibromyomatöse Form der Prostatahypertrophie bezeichnet Tsunoda als seltene Formen im Gegensatz zur glandulären Hypertrophie.

Auf Grund der Untersuchungen von 17 Fällen mit Prostatahypertrophie und 15 Fällen ohne Hypertrophie will Lissauer (1911) bei der Prostatahypertrophie ein Adenom, Cystoadenom und Fibroadenom unterscheiden.

Nach Raskai (1908), T. Paul (1913) und Veszprémi (1911) entbehre hingegen die Prostatahypertrophie des typischen Bildes eines Neoplasmas mit papillärer Neubildung wie in anderen drüsigen Organen, so z. B. in der Niere oder im Hoden; und nach Veszprémi kennzeichnet sich der Geschwulstcharakter der Neubildung dadurch, daß sie ziemlich umschrieben in einem bestimmten Teile des Organs auftrete und eine wesentlich andere Struktur ihrer Drüsen gegenüber den normalen Drüsen zeige. Diese Merkmale, die die Kardinalunterschiede zwischen den normalen und adenomatösen Teilen eines drüsigen Organs bilden, finden sich nach Veszprémi bei der Hypertrophie der Prostata nicht.

Für die Auffassung von Guyon über die Prostatahypertrophie als senilen Involutionsvorgang suchte Launois (1885) die Erklärung in Atherosklerose, die

bei alten Leuten in den Harnorganen allgemein zu finden sei. Die Ansicht von Launois wurde von Guyon selbst und von Miquet akzeptiert.

Die Unhaltbarkeit der Ansicht von Launois hat aber schon Casper bewiesen, indem er bei der Untersuchung von 28 Vorsteherdrüsen von Männern über 50 Jahren, wovon 24 das Bild der Hypertrophie zeigten, nur in 4 Fällen von Prostatahypertrophie Gefäßsklerose fand, während alle 4 nichthypertrophischen Drüsen Sklerose zeigten. Casper wies ferner auf die bekannte Tatsache der sklerotischen Schrumpfung der Organe hin. Nach ihm wären Atherosklerose des Urogenitalsystems und Prostatahypertrophie Prozesse, die zwar oft gleichzeitig vorhanden, aber voneinander unabhängig wären, also in keinem notwendigen Zusammenhang stünden.

Auch Motz und Ciechanowski (1901) negierten auf Grund ihres großen Untersuchungsmaterials einen ursächlichen Zusammenhang zwischen Prostatahypertrophie und Atherosklerose. —

Der Ansicht über die Prostatahypertrophie als neoplastischen Prozeß steht eine zweite Ansicht gegenüber, die die Prostatahypertrophie als Folge eines entsprechenden entzündlichen Prozesses ansehen will.

Griffiths (1889) verteidigte die Meinung, daß eine endoglanduläre Entzündung der Prostata zu periglandulären Infiltrationen führe, die ihrerseits die Bildung fibrösen Gewebes verursachen, und daß diese beiden Vorgänge eine drüsige und muskuläre Atrophie zur Folge haben.

Der Hauptvertreter der entzündlichen Genese der Prostatahypertrophie ist Ciechanowski (1901), der auf Grund eines zahlreichen Materials die Ätiologie und Pathogenese der Prostatahypertrophie ausschließlich auf einen chronischen entzündlichen Prozeß zurückführen will. Nach ihm beruhe die Prostatahypertrophie auf Dilatation der peripheren Gänge und Schläuche infolge von Retentionsvorgängen, die sich an eine chronische periglanduläre produktive Entzündung wahrscheinlich gonorrhoischer Natur anschließen. Die periglanduläre produktive Entzündung verursache Stenose und Verschluß der Ausführungsgänge und damit Sekretionshindernisse. Von der sogenannten Prostatahypertrophie trennt Ciechanowski scharf die echten Myome und Adenome der Prostata, die oft zu finden seien. Die Prostatahypertrophie sei eine einheitliche Erkrankung, aber unter den knotigen und diffusen Formen, die makroskopisch unterscheidbar seien, ist mikroskopisch kein wesentlicher Unterschied zu finden. Die Unterschiede zwischen den beiden Formen der Hypertrophie wären nach Ciechanowski nur in einer verschiedenen Lokalisation dieser sonst identischen Vorgänge begründet. Die passive Erweiterung der Drüsenschläuche und Gänge ist hauptsächlich Ursache der Prostatavergrößerung. In den erweiterten Schläuchen finden sich immer desquamierte Epithelien, Lymphozyten und Leukozyten als Folge des pathologischen entzündlichen Prozesses. Epithelwucherung und Sprossung werden von Ciechanowski negiert, die Befunde von Jores und Birch-Hirschfeld als

irrtümlich bezeichnet und ein essentieller Unterschied zwischen den pathologisch veränderten anscheinend neugebildeten Schläuchen und den normalen nicht erweiterten Prostatadrüsen nicht anerkannt. Auch ist Ciechanowski bei seinen Untersuchungen zu der Überzeugung gekommen, daß in keinem Falle von Prostatahypertrophie die Drüsengänge absolut vermehrt seien. Die Zunahme der Drüsenschläuche sei nur eine scheinbare und lediglich durch die Erweiterung des Lumens vorgetäuscht. Die dicke Kapsel der Pseudoadenome faßt Ciechanowski nicht als Folge einer Gewebswucherung auf, sondern als das durch die Drüsenerweiterung peripher verdrängte Stroma, worin sich auch viel abgeplattete eigentliche Prostatadrüsen befinden. Die Bedeutung der Veränderungen des Stromas bei der Atrophie und bei der Hypertrophie der Prostata sei durch ihre Lokalisation begründet. Die Erweiterung der Drüsenräume und die damit verursachte Prostatavergrößerung komme dann zustande, wenn die Stromaveränderungen in der Umgebung der Ausführungsgänge ihren Sitz haben. Wenn hingegen die bindegewebigen Stromaveränderungen hauptsächlich die peripheren Teile einnehmen und sich in der Nachbarschaft der blinden Endverästelungen der Drüsentubuli lokalisieren, dann werde durch Verwachsung und Atrophie der zusammengedrückten Tubuli und durch Schrumpfung des im Stroma entstandenen Bindegewebes eine Verkleinerung des ganzen Organs, eine Atrophie der Prostata verursacht.

Green und Brooks (1902) fanden bei der Untersuchung von 58 Fällen von Prostatahypertrophie ebenso wie Ciechanowski entzündliche Veränderungen. Die Anschauungen von Ciechanowski, wonach die hauptsächlichste Ursache für die Vergrößerung der Prostata in der Drüsenerweiterung bestehe, teilen Green und Brooks aber nicht vollständig; ihrer Meinung nach wäre die durch die chronische Entzündung bedingte bindegewebige Wucherung die Ursache für die Hypertrophie der Prostata. Unter ihren 58 Fällen fanden sich in 41 Fällen lediglich eine bindegewebige Hyperplasie und in 36 Fällen Rundzelleninfiltrate. Die Prostatahypertrophie sei also Folge einer chronischen Prostatitis. Wirkliche Neubildungen der Prostata sind selten und spielen bei der Entstehung der Prostatahypertrophie keine Rolle. Ätiologisch bringen sie die chronische Prostatitis mit Gonorrhoe in Verbindung. Die bei der Prostatahypertrophie vorhandene Drüsenerweiterung bringen die beiden Autoren mit sekundären Vorgängen in Zusammenhang, als Folge der Kompression der Drüsengänge durch die entzündliche Gewebswucherung.

Auch Rothschild (1903) schloß sich der Ansicht über die entzündliche Genese der Prostatahypertrophie an. Bei 27 Fällen, deren Alter zwischen 30 und 50 Jahren schwankte, und die makroskopisch weder Hypertrophie noch entzündliche Veränderungen der Pars prostatica nachweisen ließen, fand er bei 90 Prozent, also in der überwiegenden Mehrzahl der Fälle, die von Ciechanowski beschriebenen Veränderungen. Es handelt sich um zellige Infiltration um die Ausführungsgänge, welche durch Vermehrung der Gänge und Inaktivität der Prostatamuskulatur verursacht werde, und anschließend daran um passive Erweiterung

der Drüsenschläuche, deren Lumen fast in allen Fällen (in 24 unter 27) pathologische Produkte, wie Lymphozyten und Leukozyten zeige.

Dagegen widersprach Wichmann (1904) auf Grund der Ergebnisse seiner Untersuchungen von 25 Fällen im Alter von 1—85 Jahren den Anschauungen von Ciechanowski und Rothschild. Nach seiner Meinung gebe die Drüsenerweiterung, die in hypertrophischen und nicht hypertrophischen Vorsteherdrüsen in allen Lebensaltern vorhanden ist, nur ausnahmsweise die Unterlage für die Prostatavergrößerung. Er fand keine Anhaltspunkte dafür, die periglandulären Infiltrate, wofür eine Urethritis von Bedeutung sein soll, als Ursache der Drüsenerweiterung anzusehen, weil die Infiltrate fast immer nur vereinzelt und in geringer Ausdehnung teils perivaskulär innerhalb des Stromas, teils auch um die peripherische Drüsenverästelung oder um die Ausführungsgänge nachweisbar seien, manchmal viel spärlicher als physiologisch in jedem Alter.

Die Einwendungen von Wichmann bestreitet Rothschild in einer 2. Arbeit (1909) und meint, daß der Befund von Wichmann mangels eines entsprechenden Vergleichsmateriales eigentlich nur im großen und ganzen eine Bestätigung der entzündlichen Genese für die Prostatahypertrophie bringe.

Auch Rovsing, Casper und Göbel (1905) schließen sich der Ansicht an, daß die chronische Prostatitis, deren Zusammenhänge mit der Urethritis gonorrhoica sie bestreiten, nicht zur Hypertrophie der Prostata führe, sondern im Gegenteil zur Atrophie.

53 % der Patienten mit Prostatahypertrophie haben nach Götzl niemals Gonorrhoe durchgemacht und es gäbe andererseits viele Männer mit chronischer Prostatitis, die niemals Prostatahypertrophie bekämen.

Raskai (1908) bestätigte im allgemeinen die Anschauungen von Green und Brooks über die Vermehrung des Stromas für die Entstehung der Prostatahypertrophie und stellte sich dadurch der Anschauung von Ciechanowski und Rothschild gegenüber. Er erkennt aber nicht nur die entzündliche Genese für die Stromavermehrung an, sondern auch eine zirkulatorische (Hyperämie), die sowohl im Alter als auch bei chronischer Entzündung der Prostata vorkomme und den ersten Anlaß zur Gewebsvermehrung abgebe oder auf eine schon in Entwicklung begriffene Gewebsvermehrung anregend wirke. Nach Raskai kann aber nicht bestritten werden, daß die Untersuchungen von Ciechanowski manche Frage in der Prostatahypertrophie geklärt und Anregungen nach vielen Richtungen gegeben haben.

Im Gegensatz zu Virchow, wonach der Prozeß der Hypertrophie in den drüsigen Anteilen entstehe und nur allmählich auf das Stroma übergehe, müssen wir nach Raskai in Übereinstimmung mit Ciechanowski annehmen, daß der Prozeß bei der Prostatahypertrophie im Bindegewebe seinen Anfang nehme. Die Erweiterung der Drüsenschläuche spiele zweifellos bei der Prostatahypertrophie eine gewisse Rolle, aber nicht die primäre, sondern eine sekundäre, untergeordnete. Wenngleich die Veränderungen des drüsigen Anteiles beinahe in jeder ver-

größerten Prostata nachweisbar seien und sogar das Gesamtbild der Hypertrophie beherrschen können, steht es doch unzweifelhaft fest, daß in der Mehrzahl der Fälle die nachweisbare Vermehrung des Binde- und Muskelgewebes die Vergrößerung der Prostata hervorrufe und bei gleichzeitiger und gleichmäßiger Vermehrung des eigentlichen Drüsengewebes zur gemischten Form der Prostatahypertrophie führe.

Von Runge (1909) und Tsunoda (1910), die beide die Prostatahypertrophie als echtes Neoplasma bezeichnen, werden zwar auch spärliche Entzündungsherde beschrieben, doch sei die Entzündung nur sekundär und entschieden nicht die Ursache der Prostatahypertrophie.

Nach T. Paul (1910) und Veszprémi (1911) entbehre die Prostatahypertrophie in ihrem histologischen Bilde der Kriterien einer echten Geschwulst oder einer chronischen Entzündung. Da auch nach den Untersuchungen von Veszprémi die Zunahme der Drüsen bei der Bildung der sogenannten Prostatahypertrophie unzweifelhaft eine Rolle spiele, kann Veszprémi der Argumentation Ciechanowski und Rothschild nicht darin beipflichten, daß die einfache zystische Erweiterung der ursprünglichen Drüsen als Ursache für die Hypertrophie in Betracht komme, zumal die umschriebenen Knoten überaus häufig Drüsen enthalten, die überhaupt nicht erweitert sind. Veszprémi wendet sich auch gegen die entzündliche Bindegewebszunahme als Ursache der Prostatahypertrophie, da sie gewöhnlich die Eigenschaften eines Narbengewebes aufweise und in ihren letzten Folgen zur Schrumpfung und Verkleinerung der Prostata führe. Da er auch eine echte Geschwulstbildung für die Prostatahypertrophie ausschließt, kommt Veszprémi ähnlich wie Raskai zu dem Schlusse, daß für die Prostatahypertrophie besonders das Alter eine Disposition zeige und daß die sogenannte Hypertrophie als Intumescentia senilis nodosa et diffusa prostatae bezeichnet werden solle. Auf Grund des histologischen Bildes unterscheidet Veszprémi eine Intumescentia glandularis, glandularis cystica und fibrosa sive fibromyomatosa.

Wenn wir die Literatur über die Prostatahypertrophie der letzten 50 Jahre überblicken, so ist daraus ersichtlich, daß die Meinungen über die Genese der Prostatahypertrophie in diesem Zeitraume der Forschung mancherlei Änderungen erfahren haben und daß auch jetzt noch die Ansicht über diese Krankheit keine einheitliche ist. Wir können die Meinungen der verschiedenen Forscher am besten in 3 Gruppen zusammenfassen:

1. Die Prostatahypertrophie werde durch eine Neubildung verursacht, epithelialen oder fibroepithelialen oder myomatösen Charakters. Diese Ansicht vertreten Virchow, Cohnheim, Billroth, Klebs, Dodenil, Birch-Hirschfeld, Rindfleisch, Orth, Jores, Casper, Albert, Socin und Göbell, Runge, Tsunoda, Lissauer u. a. m.

2. Die Prostatahypertrophie bedeute eine Volumszunahme der Prostata als

Folge entzündlicher Vorgänge. Die Hauptvertreter dieser Meinung sind Ciechanowski, Rothschild, Green und Brooks.

3. Die Prostatahypertrophie sei der Ausdruck seniler Involutionsvorgänge. Guyon, Launois, Raskai, Paul und Veszprémi vertreten diese Ansicht, sind dabei allerdings über die Pathogenese des Prozesses verschiedener Meinung.

Die Gründe klar zu legen, warum eine so häufige Erkrankung, der man so zahlreiche Untersuchungen gewidmet hat, in so divergenter Weise in ihrer Genese erklärt wird, ist gewiß nicht leicht. Einer von den Gründen scheint aber darin zu liegen, daß man im allgemeinen bis jetzt ein zu großes Gewicht auf die Untersuchung der vergrößerten Prostata gelegt hat, insofern als dabei die normale Entwicklung sowie die physiologischen und pathologisch entstandenen senilen Veränderungen nicht entsprechend berücksichtigt wurden. Die Größe der Prostata ist physiologisch individuell verschieden. Veränderungen ihres Volumens werden durch verschiedene Prozesse verursacht. Man kann leicht in einen Irrtum verfallen, wenn man sich ausschließlich auf die Untersuchung der vergrößerten Prostata beschränkt. Mir erschien es notwendig für die Untersuchung der Frage der Prostatahypertrophie zunächst an einem großen Materiale der verschiedenen Altersperioden die Entwicklungsvorgänge dieses drüsigen Organes genau zu studieren.

B. Eigene Untersuchungen.

Ich verwendete für diese Untersuchungen 71 Prostatae von Individuen im Alter von 32—85 Jahren. In 40 Fällen handelte es sich dabei um geschwulstartige Prostatahypertrophie.

Für diese meine Untersuchungen wurde in allen Fällen die Prostata von der Umgebung präpariert und gemessen, dann in 10 % Formalinlösung oder in dem Gemische nach Orth fixiert (24—48 Stunden bei 37 Grad). Das fixierte Objekt wurde sodann in transversale Scheiben durch das ganze Organ zerlegt, wovon 2 auf die Partie unterhalb der Utriculusmündung entfielen, 2—3 auf die Partie oberhalb der Utriculusmündung. Die Einbettung erfolgte in Paraffin. Von jeder Scheibe wurden immer eine Reihe von Schnitten, meistens 5—6 in fortlaufender Serie geschnitten und untersucht; von den Scheiben aus der Gegend des Colliculus betrug die untersuchte Serie wenigstens 10 Schnitte. Die Dicke der Schnitte war 8—10 μ. Fand ich bei der Untersuchung pathologische Veränderungen, so wurden die Scheiben weiter in Stufenserien geschnitten und untersucht. Einige Fälle von Hypertrophie untersuchte ich in vollständiger Serie. Waren in der Prostata größere pigmentierte Konkremente vorhanden, so wurde zunächst entkalkt, um möglichst dünne Schnitte zu erlangen. Die Schnitte wurden in verschiedener Weise gefärbt: Mit Hämalaun oder Hämatoxylin und Eosin, nach der Methode von van Gieson, mit Cresofuchsin oder nach der Methode von Weigert zur Darstellung der Elastica, nach der Methode von Mallory und mit Methylenblau nach Löffler.

Um meine Untersuchungen möglichst vollständig zu gestalten, habe ich in allen diesen Fällen makroskopisch und mikroskopisch auch die Pars prostatica der Urethra, Samenleiter und Samenblasen, Cowperische Drüsen sowie Hoden mit Nebenhoden untersucht. Auch bei dieser Untersuchung wurden die Größenverhältnisse der genannten Organe zunächst genau festgestellt und dann eine möglichst eingehende histologische Untersuchung angeschlossen.

1. Fälle, die makroskopisch keine besonderen Veränderungen zeigen.

Die 26 Fälle, die dieser Gruppe zugrunde liegen, betrafen Männer im Alter von 32—71 Jahren. Um meine Untersuchungsergebnisse übersichtlicher zu gestalten und die Wiedergabe der ausführlichen histologischen Protokolle dieser Fälle zu vermeiden, habe ich die Resultate der Untersuchungen dieser Gruppe in einer Tabelle (III) zusammengestellt und möchte hier aus dieser Untersuchungsreihe die gefundenen Veränderungen als Fortsetzung der Erörterungen über die normale Anatomie der Prostata im ersten Teile der Arbeit zusammenfassend besprechen.

Schon vor dem 40. Lebensjahre, häufiger nach dem 40. Lebensjahre zeigen die Drüsen der Prostata eine Erweiterung. Die Erweiterung findet sich in der Regel an den Drüsen der lateralen, besonders der lateral vorderen Peripherie der Prostata. Die alten Drüsenschläuche erscheinen dann in ihrer Zahl vermindert und verkürzt und schließlich werden die Schläuche glattwandig. Die Septen zwischen den Schläuchen werden allmählich dünner, um bei den Fällen hochgradiger Erweiterung schließlich vollständig zu verschwinden, wodurch die Schläuche miteinander konfluieren. Dadurch entstehen uni- oder multilokuläre Cysten. Meistens ist die Erweiterung keine so hochgradige, sondern in der ganzen Peripherie nur eine mittlere. Abgesehen von dieser Erweiterung erscheinen die Drüsen der beiden Seitenlappen im allgemeinen in anderer Form als in der Pubertätsperiode. Sie erscheinen keulenförmig oder unregelmäßig und faltenarm. Bei Individuen über 50 oder 60 Jahre finden wir dabei oft unregelmäßige, mehrfach eckige, nicht erweiterte Schläuche.

Das Epithel der Schläuche ändert mit der Erweiterung seine Form. Bei mäßiger Erweiterung ist es meistens noch zylindrisch, bei höheren Graden wird es kubisch oder ganz abgeplattet. In den unregelmäßigen, faltenreichen, nicht erweiterten Schläuchen, die den Eindruck kollabierter Schläuche machen, ist das Epithel kurzzylindrisch oder kubisch. Nach dem 60. Lebensjahr findet sich im allgemeinen nur wenig hochzylindrisches Epithel; es wird allmählich niedriger und sein Kern liegt mehr in der Mitte (Atrophie des Epithels). Im Mittellappen und in der Commissura posterior sind die Drüsen und Epithelien im hohen Alter oft wenig verändert.

Der Inhalt der Prostatadrüsen entspricht qualitativ im großen und ganzen dem Inhalte der Drüsen bei jüngeren Individuen. Der Unterschied ist nur ein

quantitativer. Desquamiertes Epithel ist im Lumen der Schläuche fast immer vorhanden; es erscheint homogen, dabei aufgequollen oder verklumpt, und seine Kerne sind meistens nicht mehr färbbar. Desquamation des Epithels ist auch in der Prostata bei kindlichen Individuen nachweisbar, reichlicher in der Periode der Pubertät, am reichlichsten im hohen Alter. Daneben finden sich im Lumen der Schläuche und Gänge, sowohl der erweiterten als nicht erweiterten, noch aufgequollene, aber mehr zylindrische und kernhaltige Epithelien, im allgemeinen häufiger in nicht frischem Material. Die Konkremente, die normalerweise auch in der Kindheit vorhanden sind, sind in ihrer Größe und Zahl später individuell verschieden. Die Zahl der Corpora amylacea erscheint mir in keiner so direkten Abhängigkeit vom Alter zu stehen wie die Größe, Härte und der Pigmentgehalt dieser Gebilde. Ich fand nicht bloß bei 20- und 23jährigen Individuen, sondern auch bei 34jährigen vollständiges Fehlen von Corpora amylacea. Bei jungen Individuen sind manchmal massenhaft kleine Corpora amylacea in wenig oder nur mäßig erweiterten Drüsen nachweisbar, während hochgradig erweiterte Schläuche oft gar keine Konkremente zeigen; bei Individuen über 50 oder 60 Jahre treffen wir meistens große und harte Konkremente, so daß das Material erst durch Entkalkung schneidbar gemacht werden muß. In der Mehrzahl der Fälle liegen diese harten großen Konkremente in den Hauptausführungsgängen unter dem Colliculus, besonders häufig in den Ausführungsgängen oberhalb der Utriculusmündung. Mehrmals habe ich in normalen pathologischen Vorsteherdrüsen zahlreiche schwarze oder bräunliche Konkremente in zystisch erweiterten Hauptausführungsgängen gesehen. In Schnittpräparaten zeigen sie mehrschichtigen konzentrischen Bau; ihr Kern besteht bald aus amorphen Massen, bald zeigt er epitheliale Konfiguration. Bei der Färbung mit der Methode von Mallory erkennt man, daß die konzentrischen Schichten der Konkremente nicht nur eine verschiedene Dichte zeigen, sondern augenscheinlich auch verschieden zusammengesetzt sind. Sie erscheinen bei dieser Färbungsmethode verschieden gefärbt, was wohl vermuten läßt, daß ihre Zusammensetzung eine verschiedene ist. Mit dem Alter nehmen die mehrfärbigen Konkremente zu.

Außer dem bisher besprochenen normalen Inhalt der Drüsen finden sich nicht zu selten in einigen Schläuchen neben zahlreichen kernhaltigen desquamierten Epithelien Detritusmassen sowie mehr oder weniger reichlich lymphozytäre Elemente und Leukozyten; manchmal sind Lympho- und Leukozyten in großer Menge im Lumen einzelner Schläuche, besonders in der Umgebung der Urethra nachweisbar; dann finden sich im Gangsystem dieser Drüsen bis zur Ausmündung entzündliche Veränderungen, endoglandulär und periglandulär.

Abgesehen von diesen Fällen mit katarrhalischer oder katarrhalisch eitriger stärkerer endoglandulärer Entzündung finde ich in den 26 Fällen dieser Untersuchungsreihe fünfmal in den Drüsenschläuchen multinukleäre Leukozyten und Lymphozyten und in einem Falle nur Lymphozyten. Die Zahl der Leukozyten und Lymphozyten war in diesen 6 Fällen im allgemeinen aber eine meist spär-

liche, dabei waren diese Zellen sowohl in den erweiterten als nicht erweiterten Drüsen zu finden.

In drei Fällen (Fall 7, 13 und 23) waren Lymphozyten in ziemlich reichlicher Menge und auf einzelne Stellen beschränkt vorhanden, in drei Fällen wieder (Fall 15, 19 und 24) waren sie spärlich und zerstreut. Unter diesen sechs Fällen fanden sich vier (Fall 7, 13, 23 und 24) mit Lymphozyten in nicht erweiterten Schläuchen und zwei Fälle (Fall 15 und 19) mit Lymphozyten in nicht erweiterten und erweiterten Drüsen. Ebenso fanden sich dreimal (Fall 7, 13 und 23) Leukozyten in nicht erweiterten Schläuchen und zweimal (Fall 15 und 19) in nicht erweiterten und erweiterten Schläuchen.

Stroma der Prostata. Wie schon hervorgehoben wurde, zeigt das Mengenverhältnis zwischen Bindegewebe und Muskulatur im Stroma der Prostata Verschiedenheiten. Zwischen dem 30. und 40. Lebensjahre erreicht die Muskulatur die stärkste Entwicklung, aber auch in dieser Zeit übertrifft die Menge der Muskulatur nicht stark die des Bindegewebes; die Prostata ist demnach ein Organ, das zweifellos bindegewebsreicher ist als von vielen Autoren angenommen wurde.

Sind die Drüsen der Prostata erweitert, so nimmt das Zwischengewebe entsprechend an Dicke ab, es bleibt zwischen den erweiterten Drüsen oft nur in Form ganz dünner membranöser Scheidewände zurück, um schließlich zu dehiszieren und so die Entwicklung multilokulärer Hohlräume aus den erweiterten Drüsen zu veranlassen. Das Stroma wird also durch die erweiterten Drüsen nicht nur verdrängt, sondern auch atrophisch. Auch in dem verdünnten Zwischengewebe sind glatte Muskelfasern immer noch nachweisbar, aber entschieden in geringerer Menge als Bindegewebsfasern. Wenn wir zwischen den nicht erweiterten kollabierten, faltenarmen und unregelmäßigen Schläuchen, die nach dem 50. Lebensjahre fast immer in den Seitenlappen zu finden sind, das Zwischengewebe in den einzelnen Fällen genauer untersuchen, so finden wir es bald dünn, bald dick, die Muskulatur darin erscheint aber entschieden vermindert, das Bindegewebe etwas vermehrt. Ich habe das Mengenverhältnis zwischen Muskulatur und Bindegewebe zwischen den genannten veränderten Drüsenschläuchen verglichen mit dem von sechs Fällen ganz normaler Prostata im Alter zwischen 25 und 35 Jahren und für diese Bestimmung des Mengenverhältnisses die Schnitte nach der Methode von Mallory und von Verocay gefärbt. In solchen Präparaten macht es den Eindruck, als ob die mehr eckige unregelmäßige Gestalt der Schläuche durch die Vermehrung des Bindegewebes zustandegekommen sei, daß die Wandung der Schläuche durch das vermehrte Bindegewebe einen Druck nach innen erfahren habe.

Auch der zentrale Teil der nichthypertrophischen Prostata zeigt im hohen Alter große individuelle Verschiedenheiten. Im allgemeinen ist auch hier das Stroma vermehrt und die Drüsenschläuche erscheinen dadurch mehr voneinander getrennt. Vor allem ist es auch hier das Bindegewebe, das vermehrt ist, be-

sonders zu beiden Seiten der Urethra. Wie schon im ersten Teile der Arbeit hervorgehoben wurde, teilen die Ausführungsgänge, die vom Colliculus ausgehen und zuerst lateralwärts, dann in starkem Bogen nach vorne und proximal verlaufen, die Prostata in der Höhe des Colliculus in zwei Abschnitte, einen zentralen und einen peripheren. Diese Abgliederung, die schon bei der Entwicklung der Prostata erkennbar ist, wird nach dem 50. Lebensjahre deutlicher und verursacht auf transversalen Schnitten der Prostata makroskopisch eine Täuschung, insofern als zu beiden Seiten der Urethra ein rundlicher hypertrophischer Knoten sichtbar wird. In diesem Teil ist das Bindegewebe stark vermehrt, die Menge der Muskulatur eine wechselnde. Diese Verhältnisse finden sich fast in jeder Prostata, ganz unabhängig davon, ob die Prostatadrüsen erweitert sind oder nicht; sie finden sich sogar in der verkleinerten, oft stark atrophischen Prostata (Fall 8, 9 und 18). Bei diesen Altersveränderungen zeigen einzelne Schläuche der zentralen Drüsen das gewöhnliche Verhalten, wie wir es in den peripheren Drüsenschläuchen finden. In den nicht erweiterten Schläuchen sind die Epithelien zylindrisch, in den erweiterten kubisch oder abgeplattet. Die Drüsen zeigen keine Wucherungsvorgänge und der Drüseninhalt gleicht dem in den peripheren Drüsen. Das Stroma hat hier keine bestimmte Anordnung und zeigt um die hier vielfach zu Gruppen vereinigten Drüsen keinen konzentrischen Bau und keine Verdrängungserscheinungen in der Umgebung. Muskulatur, Bindegewebe und elastische Fasern liegen ohne bestimmte Regel beisammen. Das elastische Gewebe ist dabei periglandulär, teilweise auch im Stroma vermehrt, was ich als einen senilen Vorgang auffassen möchte.

Das periglanduläre Gewebe zeigt im hohen Alter bestimmte Veränderungen. Wie ich bei Erörterung der Entwicklung und normalen Anatomie der Prostata hervorgehoben habe, sind die Ausführungsgänge schon beim Neugeborenen und beim Kinde von Bindegewebe und elastischen Fasern umgeben. Im Mannesalter stehen die Ausführungsgänge nicht direkt mit dem fibromuskulösen Stroma in Berührung, sondern werden von einer bindegewebigen Membran umgeben. In den Verästelungen der Ausführungsgänge werden die bindegewebigen Mäntel allmählich dünner und bei den feineren Ästen und Endschläuchen hat es den Anschein, als wären sie direkt im fibromuskulären Stroma der Prostata eingebettet. Aber in manchen Fällen, besonders im hohen Alter, können wir auch an den feinen Ästen und Endschläuchen noch eine spärliche faserige Schicht nachweisen, die aus Bindegewebe und elastischen Fasern besteht. Diese Membran, die sich besonders an den feinen Ästen des medianen Teiles der Prostata vorfindet und von einigen Autoren als Membrana propria bezeichnet wurde, nimmt mit dem Alter allmählich zu. Bei der vergleichenden Untersuchung von Präparaten aus der Prostata alter und junger Individuen sehen wir auffallende Unterschiede im Aussehen der periglandulären Bindegewebsschicht. Im hohen Alter sind Bindegewebe und elastische Fasern um die Ausführungsgänge in dicker Schicht entwickelt, ohne daß hier entzündliche Infiltrate oder narbige

Schrumpfung nachweisbar wären. In solchen Fällen ist hie und da auch um die peripherischen Schläuche eine starke Entwicklung der elastischen Fasern nachweisbar. So viel jedoch ist sicher, daß an den Ausführungsgängen und an vielen Schläuchen mit dem Alter die dem Epithel angelegenen Bindesubstanzen eine Zunahme erfahren. Dabei müssen die durch physiologische Verhältnisse zustande gekommenen Veränderungen von den durch pathologische Prozesse entstandenen getrennt werden. Die elastischen Fasern nehmen mit dem Alter um die Drüsen und im Stroma zu. Wenn die Muskulatur atrophisch wird, bleiben die elastischen Fasern ungeschädigt zurück und verdichten sich allmählich, wodurch sie eine relative Zunahme zeigen. Neben dieser relativen Zunahme der elastischen Fasern gibt es im Alter aber auch eine absolute Zunahme.

Wie ich schon im ersten Teile beschrieben habe, ist in der Prostata der Kinder oft adenoides Gewebe nachweisbar, manchmal in verhältnismäßig großer Menge. Es findet sich in den Seitenlappen bald periglandulär, bald perivaskulär und besteht aus einem feinen Reticulum mit eingelagerten kleinen typischen Lymphozyten. Lymphatisches Gewebe ist in jedem Alter nachweisbar. Ich fand bei Individuen im Alter von 36, 40, 47, 50 und 71 Jahren ziemlich viele und große adenoide Haufen (Fall 7, 9, 10, 19, 22 und 26).

Neben diesen lymphatischen Zellenhaufen finden sich in der Prostata auch entzündliche Infiltrate. Daß bei hämatogener oder endoglandulärer Infektion peri- und endoglandulär entzündliche Infiltrate entstehen, ist bekannt. Abgesehen von solchen Infiltraten, die eine vorausgegangene Infektion deutlich erkennen lassen, finden sich nach der Pubertät in jedem Lebensalter noch Infiltrate in geringer Ausdehnung und Intensität, die aus kleinen einkernigen Rundzellen mit stark färbbarem Kern bestehen und fast immer daneben in wechselnder Menge noch Plasmazellen, spärlicher auch eosinophile Zellen zeigen. Manchmal sind diese Infiltrate an vielen Stellen und leicht nachweisbar, in anderen Fällen muß lange gesucht werden, um einige spärliche Herde aufzufinden. Sie liegen periglandulär oder perikanalikulär, zum Teil auch im Stroma, und sind meistens klein und zerstreut über alle Partien der Prostata. Oft liegen sie dem Epithel der Schläuche und feineren Gänge unmittelbar an. Sind bindegewebige oder elastische Mäntel um die Gänge nachweisbar, so liegen sie außerhalb der Mäntel. Teils liegen sie zirkulär um die Schläuche oder Gänge, teils umfassen sie diese nur an einer Seite. Besonders gern sind diese Herde um die mit Corpora amylacea vollgefüllten Schläuche anzutreffen (Fall 8, 11, 12, 18, 21 und 26). Wo sich in einem Schlauch Corpora amylacea einkeilen, wird das Epithel des Schlauches komprimiert und abgeplattet, und das umgebende Stroma zeigt dann oft zellige Infiltrate, ohne daß das periglanduläre Gewebe eine Bindegewebszunahme erfahren hat. Sind solche mit Konkrementen verstopfte Schläuche im Längsschnitte getroffen, so erscheinen sie vor und hinter den Konkrementen verschmälert und an den schmalen Stellen frei von Infiltraten. Der Teil des Ganges mit den Corpora amylacea ist sackförmig erweitert, sein Epithel durch Druck

abgeplattet oder oft schon vollständig verschwunden, so daß das Konkrement direkt vom Stroma umgeben erscheint. Dabei finden sich um die Konkremente im Stroma manchmal zellige Infiltrate, in anderen Fällen fehlen diese Infiltrate. Sind Infiltrate vorhanden, so liegen sie dann um die Konkremente, ohne daß das umgebende Stroma narbig verändert erscheint. Wo große Konkremente in den zystisch erweiterten Hauptausführungsgängen vorhanden sind, sehen wir fast immer stärkere Infiltrate um die zystisch erweiterten Gänge. Nach meiner Ansicht ist dies ein Zeichen dafür, daß sich die Konkremente eingekeilt und vergrößert haben.

Solche Befunde konnte ich auch bei ausgesprochener nicht entzündlicher allgemeiner Atrophie der Prostata erheben, wo die Drüsen in der Peripherie weder erweitert noch infiltriert waren. Hier umfaßten die verschmälerten atrophischen Gänge oder Schläuche die vorhandenen Konkremente (passiver Prozeß) und im Bereiche der Konkremente waren oft Infiltrate lokalisiert. Mir scheinen diese Befunde ein sicheres Zeichen dafür, daß der Druck der Konkremente einen mechanischen Reiz auf das Stroma ausübt und zu diesen Infiltraten Anlaß gibt, ohne daß dabei eine narbige Schrumpfung eine Rolle spielt.

Wenn ich nun meine Befunde über die zelligen Infiltrate in den untersuchten Fällen ohne erkennbare Hypertrophie der Prostata bei Individuen über 32 Jahren zusammenfasse, so habe ich in 11 Fällen zerstreut spärliche periglanduläre Infiltrate gefunden (Fall 1, 8, 9, 12, 14, 15, 17, 18, 21, 22 und 24), in 10 Fällen zerstreut spärliche perikanalikuläre Infiltrate (Fall 4, 8, 11, 12, 14, 17, 21, 22, 24 und 26), in 3 Fällen ziemlich viele periglanduläre und perikanalikuläre Infiltrate (Fall 7, 13, 19) und in 2 Fällen reichlich periglanduläre und perikanalikuläre Infiltrate (Fall 23 und 25). Stärkere solche Infiltrate in Kombination mit entsprechenden Veränderungen des Drüseninhaltes sind nach meiner Anschauung als Ausdruck einer endoglandulären Infektion aufzufassen. Unter den Fällen mit zerstreuten spärlichen periglandulären Infiltraten waren in 6 Fällen die Infiltrate vorwiegend um die mit Corpora amylacea vollgestopften Gänge und Schläuche vorhanden (Fall 8, 11, 12, 18, 21 und 26). Ob solche Infiltrate, die als chronische interstitielle Entzündung zu deuten sind, narbige Schrumpfung verursachen, dafür habe ich keinen sicheren Beweis gefunden. Jedoch keinem Zweifel unterliegt es, daß eine hochgradige Entzündung der Prostata eine narbige Atrophie der Drüsen hervorruft.

Welchen Einfluß diese entzündlichen Veränderungen auf die partielle Atrophie der Prostatadrüsen im hohen Alter haben und welcher Zusammenhang zwischen narbiger Schrumpfung der Drüsenschläuche und Drüsengänge und der Erweiterung der peripheren Schläuche besteht, sollen die folgenden Auseinandersetzungen erörtern. Seltener bei jüngeren Männern und ungleich häufiger bei alten finden sich zwischen normalen Schläuchen stark atrophische Schläuche und Gänge. Sie liegen sehr oft im hinteren Umfang der Prostata. An solchen atrophischen Drüsen finden wir folgendes histologische Bild: Die Drüsen sind auf-

fallend klein, atrophisch, die Schläuche und Gänge erscheinen unregelmäßig und mehrfach eckig geformt, meistens mit nach innen vorgebauchten Kanten. Das Bindegewebe und die elastischen Fasern sind um die Drüsen reichlich vermehrt, so daß die Schläuche und Gänge von dicken Mänteln umgeben erscheinen, die kernarm und homogen, oft hyalin verändert sind. Die Mehrzahl der peripheren Schläuche ist vollkommen obliteriert, so daß wir oft erst bei der Färbung auf elastisches Gewebe Residuen der untergegangenen Drüsen erkennen. Innerhalb der dicken Zone von kernarmem oder fast kernlosem Bindegewebe und elastischen Fasern findet sich lockeres kernarmes faseriges Gewebe; Epithel ist hier nicht nachweisbar. Auch die Gänge sind vollkommen obliteriert oder haben noch ein unregelmäßiges, mehrfach eckig geformtes Lumen. Das hier vorhandene Epithel ist zuweilen kubisch, meistens aber abgeplattet, zeigt scheibenförmige Kerne und erscheint manchmal von der Wand abgehoben.

Solche Drüsenveränderungen habe ich unter 26 Fällen nichthypertrophischer Prostata 9mal und unter 44 Fällen mit Prostatahypertrophie 27mal beobachtet. In den Fällen mit zerstreut liegenden atrophischen Drüsen ist immer ersichtlich, daß die Obliteration von der peripheren Partie ausgeht. In allen 36 Fällen habe ich niemals gesehen, daß zuerst die Gänge obliteriert und die peripheren Schläuche erhalten geblieben wären. Wo die Drüsengänge solche Veränderungen zeigen, finden sich ohne Ausnahme auch in den peripheren Schläuchen die gleichen Veränderungen.

Diese Veränderungen finden sich aber nicht nur in Fällen, wo entzündliche Veränderungen oder Residuen davon nachweisbar sind. Daß bei alten Leuten elastische Fasern und Bindegewebe um stark verschmälerte Drüsen ohne entzündliche Veränderungen vermehrt sein können, habe ich schon erwähnt. In solchen Fällen finden sich hyalin obliterierte Drüsen. Daß für diese hyalin obliterierten Drüsen entzündliche Vorgänge in der Genese auszuschließen sind, kann ich nicht mit voller Sicherheit behaupten, weil es ja möglich ist, daß an solchen Stellen früher entzündliche Infiltrate vorhanden waren, woraus diese Veränderungen hervorgingen.

Für einen Teil der atrophischen Drüsen ist es jedoch sehr wahrscheinlich, daß die Drüsen ohne entzündliche Prozesse unter hyaliner Degeneration des umgebenden Gewebes atrophisch werden. In einem anderen Teile können aber um die atrophischen Drüsen noch deutliche Residuen entzündlicher Veränderungen nachgewiesen werden. Es finden sich dann um die atrophischen Drüsen und Gänge zellige Infiltrate verschiedener Form und Größe, sie liegen immer außerhalb des Mantels gewucherter Bindesubstanz, bald zirkulär, bald nur an einer Stelle der unregelmäßig geformten Wand. Die Infiltrate bestehen aus einkernigen Rundzellen mit stark gefärbtem Kern und aus Plasmazellen in verschiedener Menge und weisen dadurch auf ihre entzündliche Genese hin.

Unter den 9 Fällen ohne Prostatahypertrophie fanden sich 4 Fälle mit partieller Atrophie der Schläuche und Gänge und mit entzündlichen Infiltraten

(Fall 9, 14, 19 und 25) und 5 Fälle ohne entzündliche Infiltrate (Fall 4, 8, 10, 24 und 26).

Eine narbige Stenose oder einen Verschluß der Ausführungsgänge allein habe ich niemals gesehen. Unter 26 Fällen ohne Hypertrophie der Prostata habe ich 9mal hyaline oder narbige Veränderung um Schläuche und Gänge gefunden, darunter 2 Fälle (Fall 10 und 26) begleitet von umschriebener hochgradiger Erweiterung der peripheren Schläuche im vorderen lateralen Teile der Prostata, 3 Fälle (Fall 14, 19 und 25) begleitet von allgemeiner, aber geringer Erweiterung der Schläuche in der ganzen Peripherie und 4 Fälle (Fall 4, 8, 9 und 24) ohne Erweiterung der Drüsenschläuche in der Peripherie. Bei den 3 Fällen mit umschriebener hochgradiger Erweiterung (Fall 5, 10 und 20) habe ich keine zelligen Infiltrate um Drüsen und Gänge gefunden. Einen Zusammenhang zwischen entzündlicher narbiger Veränderung der Gänge und Erweiterung der peripheren Drüsen konnte ich aus meinen Untersuchungen nicht sicher erheben.

Abgesehen von der Entwicklungshemmung der Prostata kommt in verschiedenen Lebensaltern auch eine allgemeine Atrophie der Prostata zur Beobachtung. Daß die Prostata infolge entzündlicher Veränderungen atrophisch wird, also eine sogenannte entzündliche Atrophie erleidet, ist schon bekannt. Nicht selten findet sich aber auch im besten Mannesalter eine Atrophie der Prostata ohne entzündliche Erscheinungen. Ich will im folgenden die mikroskopischen Befunde von 2 Fällen mit Atrophie der Prostata, wo eine entzündliche Genese vollständig ausgeschlossen werden kann, und von einem Falle mit Atrophie der Prostata nach chronischer Entzündung mitteilen, um die histologischen Bilder beider Formen der Atrophie besser vergleichen zu können.

Fall 8. M. L., 39 Jahre alter Mann.

Prostata: Länge 27, Breite 30, Dicke 18 mm. Konsistenz weich.

Mikroskopischer Befund. Prostata klein, in der ganzen Drüse sind keine normalen Schläuche nachweisbar. Alle Schläuche und Gänge verschmälert und in einem Schnittpräparat sind die baumzweigartigen Verästelungen der Drüsensysteme gut erkennbar. Das Epithel in den Schläuchen und Gängen ist meistens kubisch oder kurzzylindrisch. Viele desquamierte Epithelien im Lumen. Corpora amylacea ziemlich reichlich, meistens in den Ausführungsgängen. Die Umgebung der mit Konkrementen gefüllten Gänge oder Drüsenschläuche zeigt spärliche und kleine zellige Infiltrate aus mononukleären Rundzellen. Sonst zeigen die übrigen verschmälerten Drüsen keine zelligen Infiltrate. Hier und da finden sich vielfach eckige Drüsen oder vollkommen obliterierte Drüsen, die von hyalinem Bindegewebe umgeben sind. In der unmittelbaren Umgebung der übrigen verschmälerten Drüsen ist das Bindegewebe nicht vermehrt. Elastische Fasern nicht vermehrt. Stroma ist im allgemeinen gleichmäßig, das Bindegewebe darin reichlicher als die Muskulatur.

Fall 18. P. W., 46 Jahre alter Mann.

Prostata: Länge 22, Breite 32, Dicke 17 mm. Konsistenz gleichmäßig weich.

Mikroskopischer Befund. Die Drüsenformation ist sehr unregelmäßig. Normale Drüsen sind wenig zu finden. Alle verschmälerten Drüsenschläuche sind unregelmäßig gestaltet, faltenarm. Drüsenepithelien meistens kubisch oder kurzzylindrisch, ihr Kern liegt in der Mitte; der Drüseninhalt besteht aus ziemlich zahlreichen Corpora amylacea und wenigen desquamierten Epithelien. Stroma im hinteren und seitlichen Umfang der Prostata noch regelmäßig; im vorderen Teil und zu beiden Seiten der Urethra ist das Bindegewebe vermehrt, während Drüsen nur sehr wenig vorhanden sind. Um Drüsenschläuche und Gänge das Bindegewebe und elastische Fasern vermehrt. Infiltrate sind sehr

Fol

wenig zu finden und zwar dort, wo die Schläuche mit Corpora amylacea vollgefüllt sind. An den übrigen Schläuchen und Gängen finden sich weder zellige Filtrate noch narbige oder hyaline Veränderungen.

Fall 9. D. J. 40 Jahre alter Mann.
Prostata: Länge 25, Breite 34, Dicke 19 mm.
Mikroskopischer Befund. Prostata klein, Drüsenschläuche stark verschmälert, faltenarm und vielfach eckig, unregelmäßig gestaltet. Drüsenepithelien kubisch oder abgeplattet. Drüseninhalt besteht aus vielen Corpora amylacea und vielen desquamierten Epithelien und Detritusmassen. Es handelt sich um chronische periglanduläre Entzündung. Während die entzündlichen Produkte im Lumen nicht zu finden sind, sind zellige Infiltrate aus mononukleären Rundzellen und Plasmazellen ziemlich viel um die feineren und größeren Gänge und überall etwas weniger um die Endschläuche vorhanden. Um die Schläuche und Gänge das Bindegewebe und die elastischen Fasern vermehrt. Hier und da finden sich stark unregelmäßig gestaltete Schläuche und Gänge, die von dicken Mänteln aus kernarmem Bindegewebe und elastischen Fasern umgeben sind; ihr Lumen ist teils vollständig obliteriert, teils wenig gelichtet und von ganz abgeplatteten Epithelien bedeckt (entzündliche Atrophie).

Bei der nicht entzündlichen Atrophie sehen wir also starke Atrophie der drüsigen Substanz, das Epithel ist niedrig, meistens kubisch, der Kern liegt in der Mitte, die peripheren Schläuche sind gar nicht erweitert. Ihr Inhalt besteht aus desquamiertem Epithel und Corpora amylacea in ziemlicher Menge. Um die Gänge mit eingekeilten Konkrementen sehen wir spärliche kleine rundzellige Infiltrate, die an den übrigen Drüsen vollständig fehlen. Auch um die hier und da vorhandenen obliterierten Drüsen finden sich keine Infiltrate. Im periglandulären Stroma erscheint die Muskulatur vermindert, das Bindegewebe vermehrt. Das Volumen der Prostata ist reduziert.

Vergleichen wir also beide Formen der Atrophie miteinander, so zeigen sie große Ähnlichkeit. Nur der Nachweis von zelligen Infiltraten und narbigen Produkten aus solchen gibt uns ein Kriterium, um die entzündliche Atrophie von der nicht entzündlichen zu unterscheiden.

Hyperplasie.

Einen recht interessanten Befund in der Prostata bilden Drüsenwucherungen, die bei makroskopisch normaler Prostata nicht selten und bei Hypertrophie der Prostata sehr oft zu beobachten sind.

Wenn in drüsigen Organen aus irgendeiner Ursache ein Teil des drüsigen Parenchyms zugrunde geht, kommt für gewöhnlich physiologisch eine Regeneration des Parenchyms zustande. In der Prostata wurde diese Frage bis jetzt noch nicht erschöpfend und eingehend studiert, auf Grund experimenteller Untersuchungen sogar negiert.

Ich habe bei der Untersuchung der Prostata von Individuen verschiedenen Alters häufig kleine, meistens dicht beisammen liegende Drüsengruppen gefunden, die sich von den schon normal vorhandenen kleinen Drüsen unterscheiden. Im folgenden möchte ich meine Ansichten über die Histogenese dieser kleinen Drüsengruppen erörtern. Den Zusammenhang zwischen diesen Drüsengruppen und der Prostatahypertrophie will ich im nächsten Kapitel besprechen.

In 26 Fällen mit makroskopisch gesunder, nicht hypertrophischer Prostata

habe ich diese Drüsengruppen 5 mal beobachtet, in einer käsig tuberkulösen Prostata 1 mal, in hypertrophischer Prostata 20 mal (Fig. 4, 5, 6, 8).

Die 5 Fälle mit makroskopisch gesunder Prostata und der Fall von Prostatatuberkulose sind folgende:

Fall 4. 34 Jahre alter Mann.
Prostata: Länge 31, Breite 38, Dicke 20 mm.
Mikroskopischer Befund. Drüsen ganz regelmäßig und von typischer normaler Form. Die Schläuche reichlich, faltenreich, mit hochzylindrischem Epithel. Im Lumen wenig Schleim, sonst weder zellige Massen noch Corpora amylacea. Stroma gleichmäßig, nur kleine zellige Infiltrate um einzelne Ausführungsgänge. Elastische Fasern um die Schläuche wenig, aber gleichmäßig entwickelt.

Im hinteren mittleren Teil der Prostata, ein wenig links von der Mittellinie, unterhalb der Utriculusmündung beginnend und nach hinten proximal und seitlich verlaufend, eine kleine Drüsengruppe ohne scharfe Abgrenzung. In dieser Drüsengruppe verlaufen dickwandige Drüsengänge mit ziemlich weitem Lumen, abgeplatteten Epithelien und periglandulären dicken Mänteln fibrös-elastischen Gewebes. Von diesen dickwandigen erweiterten Gängen zweigen feine kurze Gänge ab, aus denen kleine Drüsengruppen hervorgehen. Diese, die dicken Gänge umgebenden kleinen Drüsengruppen bestehen aus faltenlosen, im Querschnitt rundlichen Schläuchen. Ihr Epithel kubisch, Protoplasma hell, Kern mittelständig. Kleinste und kleine oder mittelgroße Schläuche bilden miteinander Gruppen. Hier und da finden sich ziemlich erweiterte Schläuche, die den Übergang zu normalen Drüsen zeigen. Das spärlich zwischen den kleinen Drüsen vorhandene Stroma ist bindegewebsreich und locker. Elastische Fasern sind hier fast nicht zu finden, während sie um die dicken Ausführungsgänge stark vermehrt sind. Keine zelligen Infiltrate.

Fall 5. 34 Jahre alter Mann.
Prostata: Länge 40, Breite 43, Dicke 14 mm.
Mikroskopischer Befund. Alle Lappen gut entwickelt, die Schläuche faltenreich, gar nicht erweitert. Das Epithel meistens hochzylindrisch. Keine atrophischen Drüsen. Als Drüseninhalt sind Sekret und ganz wenige desquamierte Epithelien zu finden. Keine Corpora amylacea. Stroma ganz regelmäßig, Muskulatur und Bindegewebe ganz gleichmäßig verteilt. Nirgends zellige Infiltration.

An verschiedenen Stellen des Seitenlappens, insbesondere im seitlichen und zentralen Teil der beiden Seitenlappen, kleine Drüsengruppen. Sie bestehen aus kleinen und kleinsten faltenlosen, im Querschnitt rundlichen Schläuchen verschiedener Größe; die kleinsten haben ein ganz minimales Lumen. Alle Schläuche nur mit Sekret erfüllt, das mit Eosin hellrot, mit van Gieson gelb färbbar ist. Keine Corpora amylacea und keine zelligen Elemente im Lumen. Das Epithel kubisch oder höchstens kurzzylindrisch. In der Umgebung dieser zahlreichen kleinen Schläuche finden sich hier und da allmähliche Übergänge zu normalen Drüsen, so daß die kleinen Drüsengruppen von den normalen Drüsen nicht scharf abgegrenzt erscheinen. Das Stroma um diese kleinen Drüsen ist verschieden von dem übrigen Stroma. Keine zelligen Infiltrate und keine elastigen Fasern um diese Drüsen. Die Schläuche liegen manchmal so dicht beisammen, daß sie durch ganz spärliche Bindegewebsfasern voneinander getrennt sind. Im vorderen lateralen Teil der Prostata dringt diese drüsige Proliferation zwischen den Muskelfasern perlschnurartig vor.

Fall 6. 35 Jahre alter Mann.
Prostata: Länge 31, Breite 38, Dicke 18 mm.
Mikroskopischer Befund. Drüsen gut entwickelt und faltenreich; ihr Epithel hochzylindrisch. Im Lumen wenig Schleim und wenige kleine Corpora amylacea; sonst keine zelligen Elemente. Um die Urethra zeigen die Schläuche kleine und faltenarme Gestalt, sind aber voneinander getrennt. In der seitlichen Peripherie die Drüsenschläuche überall gleichmäßig erweitert; nirgends zellige Infiltration nachweisbar. Stroma ohne Veränderung. Muskulatur und Bindegewebe gleichmäßig vermengt. Elastische Fasern gleichmäßig entwickelt.

In der rechten Ecke der Prostatabasis, in der Höhe der Utriculusmündung, findet sich eine Gruppe von zahlreichen kleinsten rundlichen, dicht zusammengedrängten Drüsen. Sie sind faltenlos und haben kubische Epithelien. In der Umgebung liegen große normale Drüsen ohne Übergangsformen zu den kleinsten. Zwischengewebe besteht nur aus lockerem Bindegewebe. Elastische Fasern sehr wenig; keine zelligen Infiltrate.

In Serienschnitten ein Zusammenhang der kleinen Drüsen mit den umgebenden normalen Drüsen nicht nachweisbar.

Fall 17. 45 Jahre alter Mann.
Prostata: Länge 39, Breite 45, Dicke 23 mm.
Mikroskopischer Befund. Drüsen nicht erweitert, im allgemeinen etwas unregelmäßig, klein und atrophisch. Wand der Schläuche gebuchtet, mit kurzen dicken Falten. Ihr Epithel meistens zylindrisch. Im Lumen wenige desquamierte Epithelien und wenige Corpora amylacea. Stroma im peripherischen und zentralen Teil der Prostata gut erhalten. Elastische Fasern ziemlich viel, gleichmäßig entwickelt. Nur sehr spärliche kleine periglanduläre oder perikanalikuläre Infiltrate aus einkernigen Rundzellen an einigen Stellen im vorderen Teil des Lappens.

In den hinteren lateralen Teilen der Prostata beiderseits Gruppen reichlicher kleinster rundlicher faltenloser Drüsen mit dünner Wand und kubischem Epithel, die zum Teil Übergänge zu den normalen Drüsenschläuchen zeigen. Sie liegen ganz dicht beisammen, voneinander nur durch äußerst spärliches Zwischengewebe getrennt. Das Zwischengewebe locker, bindegewebsreich, mit ganz vereinzelten Muskelfasern; elastische Fasern kaum zu finden. Diese Herde kleiner Drüsen heben sich vom umgebenden gewöhnlichen Prostatagewebe als erbsengroße Gebilde scharf ab. Mikroskopisch sind diese kleinen Drüsengruppen von den umgebenden Prostatadrüsen nicht ganz isoliert. Sie liegen ungefähr in der Höhe des Colliculus und ziehen sich entlang der Prostatakapsel fast 1 cm lang fort (Fig. 4).

Fall 25. 65 Jahre alter Mann.
Prostata: Länge 31, Breite 38, Dicke 19 mm.
Mikroskopischer Befund. Drüsen wenig reichlich und stark atrophisch, die Schläuche unregelmäßig gestaltet und faltenarm, in der seitlichen Peripherie wenig erweitert, sonst eher verschmälert. Ihr Epithel kubisch und zylindrisch, in den mäßig erweiterten Schläuchen kubisch. Im Lumen ziemlich viele große Corpora amylacea und wenige desquamierte Epithelien. Vereinzelt überall, besonders aber im hinteren Umfang unregelmäßig geformte, vielfach eckige, nicht erweiterte Schläuche, die von einer dicken bindegewebigen Schicht und reichlichen elastischen Fasern umgeben sind. Um diese dicken fibrösen Mäntel verschiedengroße Rundzelleninfiltrate aus einkernigen Lymphozyten und Plasmazellen nachweisbar, ebenso um die normalen Schläuche und Gänge. Im Stroma das Bindegewebe vermehrt, besonders im zentralen Teil; periglandulär sind elastische Fasern überall vermehrt.

Im hinteren lateralen Umfang findet sich in beiden Seiten je eine linsengroße Gruppe kleiner Drüsen. Sie erscheinen makroskopisch im gefärbten Präparat ziemlich scharf abgegrenzt, schreiten aber hier und da zwischen den eigentlichen Prostatadrüsen fort. Diese Gruppe besteht aus kleinen, im Querschnitt rundlichen, faltenlosen Schläuchen mit engem Lumen, ihre Epithelien sind kubisch oder kurzzylindrisch. In einer Seite werden sie allmählich weiter und weiter. Diese entwickelten Schläuche sind noch rundlich, faltenlos und von den umgebenden atrophischen Prostatadrüsen deutlich unterschieden, das Zwischengewebe zwischen den kleinsten Drüsengruppen sehr spärlich und fast nur aus Bindegewebe bestehend. Während elastische Fasern um die atrophischen Drüsen der Umgebung besonders reichlich sind, sind sie zwischen den kleinen Drüsen fast gar nicht entwickelt. Auch finden sich hier absolut keine zelligen Infiltrate, die um die gewöhnlichen oder narbig-hyalinen atrophischen Prostatadrüsen entweder periglandulär oder perikanalikulär oder im Stroma überall ziemlich reichlich vorhanden sind.

Fall 27. 46 Jahre alter Mann (Tuberkulose der Prostata, nicht in der Tabelle).
Prostata: Länge 22, Breite 32, Dicke 17 mm.
Mikroskopischer Befund. Die Drüsenformation sehr unregelmäßig. Normale Drüsen sind wenig zu finden. Alle verschmälerten Drüsenschläuche unregelmäßig gestaltet, faltenarm, mehr atrophisch, ihr Epithel kubisch oder kurzzylindrisch. Im Lumen viele desquamierte Epithelien und wenige Corpora amylacea. Der größte Teil des rechten Lappens und ein kleinerer Teil im Zentrum des linken Lappens käsig tuberkulös zerstört. Tuberkelbazillen in spärlicher Menge nachweisbar.

Im vorderen lateralen Teil des linken Lappens ein stecknadelgroßer und im hinteren Teil desselben Lappens ein hanfkorngroßer Herd von kleinen Drüsengruppen. Beide Herde liegen zwischen mehr atrophischen Prostatadrüsen ohne scharfe Abgrenzung von diesen und ziehen sagittal entlang der Prostatakapsel genau den hier verlaufenden Gefäßgeflechten. Es sind Gruppen kleiner runder faltenloser, dicht beisammen-

liegender Drüsenschläuche mit dünner Wand und kubischem Epithel. Die kleinsten Schläuche sind anscheinend solid; in der Serie zeigen alle ein enges Lumen, das leer oder mit Sekret gefüllt ist. Das Sekret färbt sich mit Hämatoxylin-Eosin hellrot und mit van Gieson hellgelb. Zwischengewebe spärlich, bindegewebig, locker. Wo die Schläuche etwas vergrößert und voneinander getrennt sind, ist das Zwischengewebe fibromuskulär. Hier sind elastische Fasern sehr wenig vorhanden, während sie im umgebenden Gewebe periglandulär und interglandulär reichlich vorhanden sind.

Es handelt sich also in den erwähnten Fällen um Gruppen kleinster und kleiner faltenloser, dicht beisammen liegender Drüsenschläuche, die im Querschnitt rundlich sind und meistens ein enges Lumen haben. Ihr Epithel ist einschichtig, meistens kubisch oder kurzzylindrisch. Die Größe der Schläuche ist verschieden: neben kleinsten, fast lumenlosen Kanälchen bis zu ziemlich erweiterten finden sich alle Übergänge. Das Zwischengewebe ist um die kleinen Schläuche in der Regel spärlicher als um die großen. Das Stroma zwischen den kleinsten Schläuchen besteht hauptsächlich aus spärlichem lockeren Bindegewebe. Zwischen den größeren Schläuchen ist es fibromuskulär. Elastische Fasern sind zwischen den kleinen Schläuchen fast gar nicht oder nur sehr spärlich nachweisbar. Diese Drüsengruppen gehen in der Peripherie an einer oder an mehreren Stellen allmählich in die gewöhnlichen Drüsenformationen über und erscheinen dann nicht überall scharf abgegrenzt, oder sie bleiben als kleine Drüsengruppen bestehen. Zwischen den eigentlichen Prostatadrüsen und den kleinen Drüsengruppen finden sich teilweise fließende Übergänge; in der Serie finden sich aber auch Übergänge zwischen den kleinen Drüsengruppen und atrophischen Drüsengängen. Dieser Zusammenhang weist daraufhin, daß in manchen Fällen diese kleinen Drüsengruppen aus den eigentlichen Drüsen der Prostata hervorgehen, und daß ein Teil derselben sich zu normalen Drüsenschläuchen entwickelt. An anderen Stellen finden sich keine Übergänge zwischen den Drüsenformationen, die kleinen Drüsengruppen erscheinen dann von großen faltenreichen normalen Drüsen umgeben, aber auch hier findet sich zwischen den beiden Drüsenformationen keine trennende Kapsel oder Scheidewand aus vermehrtem Stroma.

In anderen Präparaten zeigen die kleinen dichtgedrängten Drüsengruppen von der Umgebung wieder eine scharfe Abgrenzung. In diesen Fällen sind die Schläuche gleichmäßig klein und liegen so dicht beisammen, daß es den Anschein erweckt, als handle es sich um eine rein drüsige Wucherung. Zwischen den Drüsen ist aber immer spärliche bindegewebige Zwischensubstanz vorhanden. Diese mehr umschriebenen adenomähnlichen Gebilde zeigen manchmal an einer oder der anderen Stelle auch Ausläufer zwischen die eigentlichen Prostatadrüsen. Meine Untersuchungen sprechen dafür, daß diese zwei voneinander etwas verschiedenen Typen der kleinen Drüsenformationen in ihrer Genese abhängig sind von der Beschaffenheit des Stromas der Stellen, wo sie sich entwickeln. Im gewöhnlich nicht oder nicht stark veränderten Stroma wuchern die kleinen Drüsen mehr diffus-zerstreut, während sie im bindegewebs-

reichen oder narbigen Stroma mehr lokalisiert und zusammengedrängt wuchern (Fig. 5, 6).

Die kleinen Drüsenformationen kommen an allen Stellen der Prostata vor, die Lieblingsstelle ist aber der periphere Teil der Prostata. Am häufigsten fand ich sie in den hinteren lateralen Rändern, dann in den vorderen lateralen Rändern. Oft kommen sie an mehreren Stellen der Prostata gleichzeitig vor. Daß ihre Entstehung in einem gewissen Zusammenhange steht mit der Blutversorgung der Prostata, dafür spricht ihre Lokalisation: Die größeren Gefäßgeflechte der Prostata verlaufen entlang den hinteren lateralen Kanten, wo die kleinen Drüsengruppen am häufigsten vorkommen.

Den Gehalt an lipoiden Substanzen im Epithel der kleinen Drüsenformationen konnte ich an den hier mitgeteilten 6 Fällen leider nicht studieren, da mir infolge der Serien keine Schnitte dafür zur Verfügung standen. Dagegen hatte ich Gelegenheit, bei einem 53jährigen Manne (Fall 36), dessen Prostata neben einer adenomatösen Hypertrophie gleichzeitig auch diese kleinen Drüsengruppen zeigte, den Lipoidgehalt des Epithels in diesen kleinen Drüsenformationen zu untersuchen, und fand dabei folgendes: In den meisten Epithelien der kleinen Drüsengruppen fehlen lipoide Gebilde vollständig. Nur hier und da finden sich im Epithel ganz spärliche, mit Sudan färbbare, blaßrötlich-gelbe Stäubchen. In den normalen Drüsen der Umgebung sind Lipoide im Epithel und im Lumen ziemlich reichlich vorhanden. Wenn ich aus diesem Befunde schließen darf, verhält sich also das Epithel der kleinen Drüsengruppen in seinem Lipoidgehalt so wie das Epithel der Prostatadrüsen beim Kinde.

Bemerkungen zur Tabelle III.

Die Tabelle III umfaßt 26 Fälle im Alter von 32—71 Jahren, die makroskopisch eine anscheinend gesunde Prostata zeigten, deren Größe die von mir angegebene Normalgröße nicht überschritt. Die Tabelle erörtert für diese 26 Fälle im allgemeinen die Veränderungen, die histologisch an den Drüsen und im Stroma der Prostata gefunden wurden, ferner an den Cowperschen Drüsen, an den Samenblasen und an den Hoden.

Schon aus der normalen Anatomie wissen wir, daß die Drüsen der Prostata in der seitlichen Peripherie im allgemeinen groß und weit sind und nicht selten einen Millimeter im Durchmesser zeigen. Diese Tatsache ist in der Tabelle berücksichtigt. Für die Bestimmung des Grades der Erweiterung der Drüsen waren mir in erster Linie die morphologischen Veränderungen an den Drüsenschläuchen und an den Epithelien maßgebend.

Tabelle III.

Fall Nr.	Alter	Hauptsächliche Sektionsdiagnose	Drüsen der Prostata		Stroma der Prostata: 1. Zellige Infiltrate 2. Adenoides Gewebe 3. Gefäßveränderungen	Atrophie der Prostatadrüsen	Cowpersche Drüsen	Hoden	Samenblase
			Konfiguration	Inhalt der Drüsen					
1	32	Tuberkulöse Meningitis bei miliarer Tuberkulose; braune Atrophie der Leber.	In der ganzen Peripherie gleichmäßig, aber geringfügig erweitert.	Sekret. Ziemlich viele Corpora amylacea.	Vereinzelt kleine periglanduläre entzündliche Herde.	—	Ohne Veränderung.	Ohne Veränderung.	Ohne Veränderung. Viel Pigment im Epithel.
2	32	Chronische Tuberkulose der Lungen und des Larynx. Adhäsive Pleuritis und Perihepatitis.	Ganz gering gleichmäßig erweitert.	Sekret. Ziemlich viele Corpora amylacea. Wenig desquamierte Epithelien.	—	—	Ohne Veränderung.	Kanälchen gut erhalten, beiderseits undeutliche Spermiogenese.	Ohne Veränderung.
3	33	Chronische Tuberkulose der Lungen. Hypertrophie des rechten Herzventrikels. Allgemeine Stauung.	Mäßig erweitert, einige stark erweitert.	Sekret. Sehr viele und große Corpora amylacea.	Ziemlich starke submuköse Infiltrate im Colliculus.	—	Ohne Veränderung.	Ohne Veränderung.	Ohne Veränderung.
4	34	Perforiertes Magengeschwür. Chronischer Magenkatarrh. Allgemeine Anämie.	Keine bedeutende Erweiterung.	Sekret. Desquamierte Epithelien. Detritusmasse.	Vereinzelt sehr kleine zirkumskripte perikanalikuläre Infiltrate.	Spärlich hyalin obliterierte Drüsen ohne zellige Infiltrate.	Ohne Veränderung.	Ausführungsgang stark erweitert.	Ohne Veränderung.
5	34	Chronische Tuberkulose der Lungen, des Larynx u. des Darms. Fettinfiltration der Leber.	Zum Teil stark erweitert.	Sekret. Wenig desquamierte Epithelien; hier und da ganz spärliche Blutzellen.	—	—	Ohne Veränderung.	Klein, sonst ohne Veränderung.	Ohne Veränderung.
6	35	Mißbildung des Gehirns. Herzfehler nach Endocarditis. Exzentrische Hypertrophie des Herzens. Allgemeine Stauung.	In der Peripherie überall wenig erweitert.	Sekret. Wenig kleine Corpora amylacea.	Lymphozytenhaufen hier und da perivaskulär im Stroma. (Adenoides Gewebe.)	—	Ohne Veränderung.	Groß, sonst ohne Veränderung.	Ohne Veränderung.

Fall Nr.	Alter	Hauptsächliche Sektionsdiagnose	Drüsen der Prostata		Stroma der Prostata: 1. Zellige Infiltrate 2. Adenoides Gewebe 3. Gefäßveränderungen	Atrophie der Prostatadrüsen	Cowpersche Drüsen	Hoden	Samenblase
			Konfiguration	Inhalt der Drüsen					
7	36	Tuberkulöse Meningitis bei allgemeiner miliarer Tuberkulose. Adhäsive Pleuritis rechts.	Im seitlichen Teil mäßig erweitert.	Sekret. Wenig Corpora amylacea. Viel desquamierte Epithelien. Viel Lymphozyten und Leukozyten.	Vereinzelt ziemlich starke periglanduläre und perikanalikuläre Herde von zelliger Infiltration; adenoides Gewebe zu beiden Seiten der Urethra.	—	Viele zellige Infiltrate um die Drüsen; narbige Schrumpfung.	Viel hyalin obliterierte Kanälchen beiderseits, links mit perikanalikulärer Infiltration.	Ohne Veränderung.
8	39	Atrophie des Gehirns bei Paralyse. Fibrosis des Hodens. Hypertrophie u. Dilatation der Harnblase. Geringe Atherosklerose. Residuen von Endocarditis.	Überall stark verschmälert; keine erweiterten Schläuche.	Sekret. Ziemlich viel Corpora amylacea. Wenig desquamierte Epithelien.	Vereinzelt kleine und zirkumskripte periglanduläre und perikanalikuläre Infiltrate, meistens um die eingezwängten Corpora amylacea.	Im allgemeinen atrophisch; vereinzelt wenig hyalin obliterierte Drüsen ohne zellige Infiltrate.	Ohne Veränderung.	Beiderseits Fibrosis testis.	Ohne Veränderung.
9	40	Atrophie des Gehirns bei Paralyse. Mesaortitis. Obsolete Tuberkulose. Atrophie der Organe.	Keine erweiterten Schläuche.	Ziemlich viel Corpora amylacea. Viel desquamierte Epithelien.	Überall ziemlich viele periglanduläre u. perikanalikuläre Infiltrate. Adenoides Gewebe an der linken Seite der Urethra.	Im allgemeinen stark atrophisch; vereinzelt hyalin obliterierte Drüsen mit zelliger Infiltration.	Ohne Veränderung.	Mangelhafte Spermiogenese mit vermehrten Zwischenzellen.	Ohne Veränderung.
10	40	Karzinom des Magens mit Metastasen. Eitrige Peritonitis.	Teilweise ziemlich stark erweitert, sonst mäßig.	Sekret. Wenig Corpora amylacea und wenig desquamierte Epithelien.	Adenoides Gewebe an einer Seite der Urethra.	Vereinzelt hyalin obliterierte Drüsen ohne zellige Infiltrate.	Periglanduläre zellige Infiltration.	Beiderseits ganz wenig hyalin obliterierte Kanälchen.	Ohne Veränderung.
11	41	Atrophische Leberzirrhose mit Ascites u. Milztumor. Obsolete Tuberkulose.	Gleichmäßig faltenarm, aber nicht bedeutend erweitert.	Sekret. Sehr viel Corpora amylacea und ziemlich viel desquamierte Epithelien.	Zerstreut ganz spärliche periglanduläre Infiltrate; spärliche perikanalikuläre, meist um eingezwängte Corp. amyl. lokalisierte Infiltrate.	—	Ohne Veränderung.	Ohne Veränderung.	Ohne Veränderung.

Fall Nr.	Alter	Hauptsächliche Sektionsdiagnose	Drüsen der Prostata		Stroma der Prostata: 1. Zellige Infiltrate 2. Adenoides Gewebe 3. Gefäßveränderungen	Atrophie der Prostatadrüsen	Cowpersche Drüsen	Hoden	Samenblase
			Konfiguration	Inhalt der Drüsen					
12	41	Eitrige Peritonitis nach Appendicitis. Residuen von Endocarditis. Adhäsive Pleuritis. Balkenblase.	Keine besondere Erweiterung.	Sekret. Sehr viel Corpora amylacea. Wenige desquamierte Epithelien. Ganz spärliche Lymphozyten nur an einigen Stellen.	Vereinzelt ganz geringe Infiltrate um die mit Corp. amyl. gefüllten Drüsen.	—	Ohne Veränderung.	Ohne Veränderung.	Ohne Veränderung.
13	41	Atrophie des Gehirns bei Paralyse. Allgemeine Hyperämie. Chronischer Magenkatarrh. Residuen von Endocarditis.	Keine besondere Erweiterung.	Sekret. Wenig Corpora amylacea. Viel desquamierte Epithelien. An einigen Stellen viel Leukozyten und Lymphozyten.	An einer Stelle ziemlich starke zirkumskripte Infiltrate. Submuköse Infiltration der Urethra.	—	Ausführungsgänge und Drüsen ziemlich stark erweitert.	Rechts viel hyalin degenerierte Kanälchen; links normal.	Ohne Veränderung.
14	42	Chronische Tuberkulose der Lungen, des Larynx u. der Nieren mit tuberkulöser Meningitis. Geringe Atherosklerose.	In der Peripherie mäßig erweitert.	Sekret. Viel Corpora amylacea. Überall wenig desquamierte Epithelien.	Vereinzelt ganz spärliche periglanduläre und perikanalikuläre Infiltrate.	Vereinzelt ziemlich viel obliterierte Drüsen mit zelliger Infiltration.	Ohne Veränderung.	Beiderseits viel hyalin obliterierte Kanälchen ohne zellige Infiltrate.	Ohne Veränderung.
15	42	Atrophie des Gehirns bei Paralyse. Mesaortitis. Residuen von Tuberkulose. Kryptorchismus links.	Im vorderen seitlichen Teil ziemlich stark erweitert.	Sekret. Wenig Corpora amylacea. Viel desquamierte Epithelien. Ganz spärliche Leukozyten u. Lymphozyten.	Vereinzelt wenige zirkumskripte periglanduläre Infiltrate, ebenso spärlich perivaskuläre Infiltrate.	Im allgemeinen atrophisch.	Ohne Veränderung.	Rechts ohne Veränderung; links viel hyalin degenerierte Kanälchen, die nur mit Fußzellen bekleidet sind.	Ohne Veränderung.
16	44	Chronische Tuberkulose der Lungen mit adhäsiver Pleuritis. Residuen von Endocarditis. Allgemeine Atherosklerose.	Im seitlichen Teil stark erweitert.	Sekret. Sehr viel Corpora amylacea.	Intimaverdickung der Arterien.	—	Sehr groß, sonst ohne Veränderung.	Beiderseits viel hyalin obliterierte Kanälchen.	Ohne Veränderung.

Fall Nr.	Alter	Hauptsächliche Sektionsdiagnose	Drüsen der Prostata		Stroma der Prostata: 1. Zellige Infiltrate 2. Adenoides Gewebe 3. Gefäßveränderungen	Atrophie der Prostatadrüsen	Cowpersche Drüsen	Hoden	Samenblase
			Konfiguration	Inhalt der Drüsen					
17	45	Atrophie des Gehirns bei Paralyse. Mesaortitis und Atherosklerose. Balkenblase mit Cystitis. Hydronephrose.	Keine besondere Erweiterung. Falten dick u. kurz.	Sekret. Sehr wenig Corpora amylacea. Wenig desquamierte Epithelien.	Ganz kleine zirkumskripte periglanduläre und perikanalikuläre Infiltrate.	—	Ohne Veränderung.	Beiderseits viel obliterierte Kanälchen mit perikanalikulären zelligen Infiltraten.	Ohne Veränderung.
18	46	Chronische Tuberkulose der Lungen und des Larynx. Miliare Tuberkulose. Verrucöse Endocarditis. Chronische Gastritis.	Alle Drüsen auffallend verschmälert.	Ziemlich viel Corpora amylacea. Wenig desquamierte Epithelien.	Ganz spärliche Infiltrate, nur um die mit Corpora amylacea gefüllten Drüsen und Gänge lokalisiert.	Im allgemeinen stark atrophisch.	Interstitium etwas vermehrt, sonst ohne Veränderung.	Beiderseits ziemlich viel obliterierte Kanälchen.	Ohne Veränderung.
19	47	Gliom mit Blutung. Status lymphaticus.	Im seitlichen Teil mäßig erweitert.	Wenig Corpora amylacea. Ziemlich viel desquamierte Epithelien. An einigen Stellen wenig Leukozyten und Lymphozyten.	Zerstreut ziemlich viele zellige Infiltrate periglandulär, perikanalikulär u. perivaskulär. Submuköse Infiltration der Urethra. Zerstreut adenoides Gewebe.	Ziemlich viel obliterierte Drüsen mit zelligen Infiltraten.	Ohne Veränderung.	Im allgemeinen mangelhafte Spermiogenese.	Ohne Veränderung.
20	48	Karzinom des Larynx. Mesaortitis. Aneurysma der Art. thyreoidea inf. sin. Residuen von Endocarditis.	Im seitlichen Teil stark erweitert.	Viele Corpora amylacea. Ziemlich reichlich desquamierte Epithelien.	—	Vereinzelt ganz wenig hyaline und verengte Drüsen.	Ohne Veränderung.	Ohne Veränderung.	Ohne Veränderung.
21	49	Chronische Tuberkulose der Lungen, des Larynx u. des Darms. Tuberkulöse Meningitis.	In den seitlichen Teilen überall mäßig erweitert.	Sekret. Ziemlich viel Corpora amylacea. Wenig desquamierte Epithelien.	Vereinzelt kleine periglanduläre Infiltrate, sehr oft zirkumskript um die mit Corpora amylacea gefüllten Gänge.	—	Ausführungsgänge stark erweitert.	Links wenige hyalin obliterierte Kanälchen.	Ohne Veränderung.

Fall Nr.	Alter	Hauptsächliche Sektionsdiagnose	Drüsen der Prostata		Stroma der Prostata: 1. Zellige Infiltrate 2. Adenoides Gewebe 3. Gefäßveränderungen	Atrophie der Prostatadrüsen	Cowpersche Drüsen	Hoden	Samenblase
			Konfiguration	Inhalt der Drüsen					
22	50	Atherosklerose. Myomalacie des Herzens, mit wandständigen Thromben links. Gangrän der Füße.	In den vorderen lateralen Partien zum Teil mäßig erweitert.	Sekret. Wenig große Corpora amylacea. Wenig desquamierte Epithelien. Hier und da einige Lymphozyten.	Vereinzelt spärliche periglanduläre u. perikanalikuläre Infiltrate. Adenoides Gewebe im rechten Seitenlappen. Venenthrombose.	—	Ohne Veränderung.	Ohne Veränderung.	Ohne Veränderung.
23	51	Atrophie des Gehirns bei Paralyse. Mesaortitis und Atherosklerose. Cystopyelonephritis. Atrophie der Organe.	Nirgends erweitert.	Wenig kleine Corpora amylacea. Starke Desquamation des Epithels. Ziemlich viel Lymphozyten, Leukozyten.	Zerstreut ganz spärlich, in einigen Läppchen starke periglanduläre Infiltrate.	—	Ausführungsgänge u. ein Teil der Drüsen erweitert.	Beiderseits wenige hyalin obliterierte Kanälchen.	Ohne Veränderung.
24	55	Gehirnblutung. Atherosklerose. Fettzirrhose der Leber. Fettherz.	Keine bedeutende Erweiterung.	Sekret. Ziemlich viel Corpora amylacea. Wenig desquamierte Epithelien. Vereinzelt spärliche Lymphozyten.	An vielen Stellen spärliche periglanduläre u. perivaskuläre Infiltrate. Intima der Arterien verdickt.	Vereinzelt viel obliterierte Drüsen ohne zellige Infiltrate.	Ohne Veränderung.	Links hochgradige Fibrosis testis (kein normales Gewebe); rechts ohne Veränderung.	Ohne Veränderung.
25	65	Karzinom des Magens. Eitrige Peritonitis. Obsolete Tuberkulose der Lungen.	Im rechten Lappen zum Teil mäßig erweitert, sonst atrophisch, verschmälert.	Sekret. Ziemlich viel Corpora amylacea. Wenig desquamierte Epithelien.	An vielen Stellen ziemlich große periglanduläre Infiltrate und vereinzelt kleine im Stroma.	Spärlich hyalin obliterierte Drüsen mit zelligen Infiltraten.	Ohne Veränderung.	Beiderseits ganz spärlich obliterierte Kanälchen.	Ohne Veränderung.
26	71	Rekrudeszierende hämorrhagische Nephritis. Atherosklerose. Residuen von Endocarditis. Alte und frische Tuberkulose.	Im vorderen seitlichen Teil stark erweitert.	Sekret. Sehr viel Corpora amylacea. Wenig desquamierte Epithelien.	Ganz spärliche periglanduläre Infiltrate, besonders um die mit Corpora amylacea gefüllten Gänge. Adenoides Gewebe zur rechten Seite der Urethra. Intima der Arterien verdickt.	Zerstreut wenige obliterierte Drüsen ohne zellige Infiltrate.	Ohne Veränderung.	Beiderseits sehr viel obliterierte Kanälchen.	Ohne Veränderung.

Epikrise.

Für die Beantwortung der Frage, aus welchem Grunde die Erweiterungen der Drüsen zustande kommen, sei zunächst darauf verwiesen, daß ich mäßige Erweiterungen der Drüsenschläuche in jedem Alter gesehen habe. Dabei vermindert sich zunächst die Zahl der Schleimhautfalten oder die Falten werden niedriger, um endlich ganz zu verschwinden. Bei hochgradiger Dilatation werden die Schläuche ganz glattwandig, dabei auch die Zwischenwände der benachbarten Drüsen immer dünner und dünner, um schließlich vollständig zu dehiszieren. Die Erweiterung der eigentlichen Prostatadrüsen ist also ausnahmslos von morphologischen Veränderungen des Epithels begleitet, wobei das Zylinderepithel allmählich niedriger wird, zunächst kubisch, dann ganz abgeplattet. Diese Verhältnisse beweisen die passive Erweiterung der Drüsenschläuche.

Nach Ciechanowski werden diese Erweiterungen durch entzündliche narbige Veränderungen in den Ausführungsgängen verursacht und auch nach Rothschild handelt es sich um chronische infiltrierende Entzündungsprozesse um die Ausführungsgänge, die den Ablauf der physiologischen Sekretionstätigkeit stören. Es sind also nach Ansicht beider Autoren entzündliche Veränderungen, die durch Einengung und Versteifung der Drüsenwand sowie durch Schädigung der Muskeltätigkeit die Drüsenerweiterungen veranlassen und dadurch auch die Prostataatrophie. Demgegenüber will Wichmann geringe Erweiterung der Drüsenschläuche und geringe zellige perikanalikuläre und periglanduläre Infiltration als physiologisch ansehen, worin Lissauer zustimmt; und nach Goebell ist es wieder die starke Konkrementbildung und die Verstopfung der Ausführungsgänge, die die Ursache der Drüsenerweiterung bildet, was auch von Runge angenommen wird.

Nach meinen Untersuchungen habe ich keine sicheren Anhaltspunkte gewonnen für einen Zusammenhang zwischen entzündlichen Veränderungen und Erweiterung der Drüsenschläuche. Ich habe außerdem schon in der Prostata eines 10jährigen Knaben zerstreut erweiterte Schläuche gefunden mit niedrigem Epithel und in der Prostata eines 19- und eines 26jährigen Mannes im vorderen lateralen Teile umschriebene, aber starke Erweiterung, während die Drüsen der übrigen Prostata normal entwickelt waren; und in keinem dieser Fälle waren zellige Infiltrate nachweisbar.

Was die Corpora amylacea anbelangt, die schon von der Kindheit an in jedem Alter vorkommen, so nehmen sie mit dem Alter an Größe und Härte zu und verhindern wahrscheinlich mehr oder weniger den Abfluß des Drüsensekretes, so daß diese Veränderung zunächst wohl als die hauptsächlichste Ursache der Erweiterung angesehen werden kann.

Sehr fraglich ist es wieder, jede Erweiterung der Drüsenschläuche mit narbig entzündlichen Veränderungen an den Ausführungsgängen in Zusammenhang zu bringen. Endoglobuläre Entzündung führt zu periglandulären und peri-

kanalikulären zelligen Infiltraten, die Atrophie einzelner Lappen der Prostata oder der ganzen Prostata verursachen. Spärliche kleine Infiltrate stammen teils von der Reizwirkung der Konkremente oder zum Teil auch von abgelaufenen endoglandulären Entzündungsprozessen. Es ist aber sehr fraglich, ob diese spärlichen Infiltrate eine narbige Stenose der Ausführungsgänge verursachen können. Wir sehen zwar sehr oft narbige oder hyaline Veränderungen der Ausführungsgänge, wenn man aber diese Veränderungen in der Serie verfolgt, so findet man nach meiner Erfahrung ausnahmslos auch narbige Obliteration der Drüsenschläuche. Das von mir erhobene Zahlenverhältnis zwischen narbigen Veränderungen einerseits und Erweiterung der Drüsen andererseits stützt den Zusammenhang zwischen diesen Veränderungen nicht. Die passive Erweiterung der Drüsen hängt vom Drüseninhalt ab. Das häufige Vorkommen der Erweiterung im hohen Alter steht mit der Vergrößerung der Konkremente und mit der Atrophie der Muskulatur im Zusammenhange. Ich kann natürlich nicht absolut ausschließen, daß Erweiterung der Drüsen durch narbige Verengung der Ausführungsgänge zustande kommen kann; wenn sie vorkommt, kommt sie selten vor. Die partielle Atrophie der Prostata, die in jedem Alter zu beobachten ist und nach dem 50. Lebensjahre sehr oft vorkommt, ist eine teils nicht entzündliche, teils entzündliche Veränderung, ähnlich analogen Veränderungen im Hoden. Daß eine Atrophie der Drüsen ohne Entzündung zustande kommen kann, ist zweifellos. Mit dem Alter nimmt die Bindesubstanz um die Ausführungsgänge zu, was hie und da auch um die peripheren Drüsenschläuche zu beobachten ist. Und die hyaline Entartung dieser Bindesubstanz begleitet immer die Atrophie der Drüsen. Ob dabei die Drüsenatrophie primär oder sekundär ist, ist nicht sicher zu sagen.

Ob die Prostata beim Menschen infolge Seneszenz oder Erschöpfung atrophisch wird, ist histologisch noch nicht genau studiert worden. Das Volumen der Prostata nimmt mit dem Alter durchschnittlich allmählich zu und wirklich kleine Prostatae kommen nur sehr selten zur Beobachtung. Die Angabe von Messer, nach dem 60. Lebensjahre unter 100 Fällen 20 atrophische Prostatae gesehen zu haben, widerspricht den Angaben anderer Autoren. So fand Thompson, der das Gewicht von 12,5 g als Grenzwert der Atrophie der Prostata bezeichnet, nur in 5,5 % senile Atrophie und in 1,2 % Erschöpfungsatrophie.

Nach Ciechanowski entsteht die allgemeine Atrophie der Prostata dann, wenn sich bindegewebige Veränderungen des Stromas hauptsächlich im peripheren Teile der Prostata um die Endverästelungen der Drüsentubuli lokalisieren. Diese Form der Atrophie wurde von Englisch als Schwund der Prostata, von Frisch als Verödung bezeichnet.

Nach meiner Meinung hat die allgemeine Atrophie der Prostata verschiedene Ursachen. Die entzündliche Genese der allgemeinen Prostataatrophie ist hinlänglich bekannt und kommt auch nach meinen Untersuchungen oft vor. In zwei meiner Fälle mit kleiner Prostata und starker allgemeiner Atrophie der Drüsen

waren entzündliche Veränderungen oder Reste solcher aber nicht nachweisbar. Die eine Prostata stammte von einem 39jährigen, die andere von einem 46jährigen Manne, so daß senile Atrophie ausgeschlossen werden konnte. Der 39jährige Mann starb an progressiver Paralyse und die Sektion ergab neben Atrophie des Gehirns und einer beiderseitigen hochgradigen Fibrosis testis noch Atherosklerose und eine Degeneration der parenchymatösen Organe bei Decubitus. Der 46jährige Mann starb an Tuberkulose und die Sektion ergab eine chronische Tuberkulose der Lungen, ulzeröse Tuberkulose des Larynx, der Trachea und des Dünndarms, käsige Tuberkulose in der Schilddrüse, in den Nebennieren und in vielen Lymphknoten und Decubitus. Die Hoden zeigten histologisch in diesem Falle herdförmige, aber ziemlich hochgradige hyaline Obliteration der Sammelkanälchen. Ob die Atrophie der Prostata in diesen beiden Fällen auf die Veränderungen des Hodens zurückzuführen ist, kann ich nicht entscheidend beantworten, weil ich in zwei anderen Fällen, die auch eine starke allgemeine Atrophie der Prostata neben einem kleinen hypertrophischen Knoten gezeigt haben, keine gleich schweren Veränderungen der Hoden gefunden habe. Von den beiden Fällen betraf der eine einen 53jährigen, der andere einen 57jährigen Mann und beide waren an Magenkarzinom mit Metastasen, Anämie und Marasmus zugrunde gegangen. Vielleicht handelt es sich also in allen vier von mir beobachteten Fällen um eine Atrophie im Sinne einer Erschöpfungsatrophie. Auf den Zusammenhang zwischen Hoden und Prostata werde ich später zurückkommen.

Drüsige Wucherungen können in der Prostata auch dann beobachtet werden, wenn die Prostata makroskopisch nicht den Befund einer Hypertrophie zeigt. Öfter sind solche Drüsenwucherungen bei Hypertrophie der Prostata vorhanden. Gegen das 40. Lebensjahr zu können solche drüsige Wucherungen schon nachgewiesen werden. Sie bilden Drüsengruppen aus kleinen und kleinsten azinösen oder tubulösen faltenlosen Schläuchen, die sehr dicht beisammen liegen und nur spärliches Stroma zwischen den Schläuchen zeigen. Das Epithel der einzelnen Schläuche zeigt helles Protoplasma und chromatinreichen Kern; dieses morphologische Verhalten, ihr sehr geringer Lipoidgehalt und das spärliche Stroma um die Schläuche weisen darauf hin, daß es sich um eine epitheliale Neubildung handelt und zwar augenscheinlich im Sinne einer Hyperplasie.

Diese Bilder entsprechen teilweise den Befunden, die Albarran und Hallé (1900) als epitheliale Neubildung der Prostata beschrieben haben. Nach Albarran und Hallé sollen diese epithelialen Wucherungen in einem Teile der Fälle malign werden. Auch die drei von Rothschild (1905) beschriebenen Fälle mit „besonderer Drüsenformation" zeigen mit meinen Bildern Ähnlichkeit. Die Fälle von Rothschild entstammen dem 4. und 5. Dezennium, während die 13 Fälle von Albarran und Hallé und die 2 Fälle von Pick, worüber Rothschild in seiner

Mitteilung berichtet, dem 8. Dezennium angehören. Diese besonderen Drüsengruppen repräsentieren sich nach Rotschild unter adenomatösem Typus, zeigen jedoch nach diesem Autor keine besonderen Charaktere, so daß Rothschild die Meinung von Albarran und Hallé nicht akzeptiert. Rothschild läßt die Frage offen, ob es sich um eine besondere ursprüngliche Anlage handelt oder um eine neoplastische Bildung. Im Falle einer neoplastischen Bildung müßte weiter die Frage beantwortet werden über die histogenetischen Beziehungen dieser Bildungen zur Prostatahypertrophie, sowie die Frage, ob diese besonderen Drüsen öfter zur atypischen Wucherung führen als die gewöhnlichen Drüsenformationen.

Vergleicht man diese kleinen Drüsengruppen mit ihren allmählichen Übergängen zu den normalen Prostatadrüsen, mit den Drüsenformationen in der Prostata von Kindern, so zeigen sie mehr oder weniger vollkommene Ähnlichkeit. Ich habe zunächst daran gedacht, daß diese kleinen Drüsengruppen nur kleine faltenlose, aber sonst normale Drüsen sind, oder vielleicht in ihrer Entwicklung gehemmte Drüsen, zumal Rothschild in vergleichenden Untersuchungen einen Unterschied zwischen diesen besonderen Drüsengruppen und kleinen normalen Drüsen nicht gefunden hat. Wie ich schon im ersten Teile erwähnt habe, kommen kleine normale Drüsen in kleinen Gruppen häufig in jeder Prostata vor; in einigen Fällen (Fall 2, 9, 18) fand ich im zentralen Teile der Prostata sogar bis zu einem Dutzend solcher kleiner, aber normaler Drüsen. Sie waren regelmäßig und von normalem Stroma umgeben, dessen Bestandteile dasselbe Verhältnis zeigten wie die umgebenden Drüsen.

Vergleicht man aber die normalen kleinen Drüsen der Prostata mit der besonderen Drüsenformation, die ich in den früher angeführten 6 Fällen gefunden habe, so finden wir morphologisch doch große Verschiedenheiten. Die Tatsache, daß diese kleinen besonderen Drüsengruppen manchmal mit Drüsengängen und Schläuchen in Zusammenhang stehen, sich aus ihnen entwickeln und Mitosen zeigen, am öftesten an gefäßreichen Stellen der Prostata und im hohen Alter vorkommen, sowie die Tatsache, daß diese Drüsengruppen in ihrem Epithel, im Lipoidgehalt des Epithels, in den Verhältnissen des Stromas und der elastischen Fasern embryonalen Charakter zeigen, scheinen mir Beweise genug zu sein für die hyperplastische Natur dieser Drüsenformation. Studiert man dabei genau diese kleinen besonderen Drüsengruppen, so kann man erkennen, daß sie sich in manchen Fällen zu normalen kleinen Drüsen weiterentwickeln. Eine maligne Umwandlung dieser kleinen besonderen Drüsengruppen habe ich in den 26 Fällen, wo ich sie gefunden habe, in den sechs früher beschriebenen Fällen und in den 20 Fällen mit Hypertrophie niemals gesehen. Besonders bemerkenswert erscheint es mir, daß diese Drüsenhyperplasie meistens im hohen Alter auftritt, wo das eigentliche Prostataparenchym mehr oder weniger atrophisch wird und wo partielle und allgemeine Atrophie öfters zu beobachten ist. Ich dachte daran, diese Hyperplasie als regenerativen oder vikariierenden Prozeß aufzufassen. Da aber die partielle oder allgemeine Atrophie oft nach Entzündungen entsteht, ist die

Entscheidung schwierig, ob diese hyperplastische Wucherung Folge des entzündlichen Reizes oder der vikariierenden Tätigkeit des geschädigten Organes ist.

Die regenerativen Veränderungen in der Prostata sind bisher so gut wie gar nicht studiert. Wir wissen von anderen drüsigen Organen, daß die Regeneration des Parenchyms in mehr oder weniger ausgereifter Form meistens von den Ausführungsgängen her erfolgt. So erfolgt unter anderem nach Weichselbaum und Kyrle die Regeneration der Langerhansschen Inseln des Pankreas in dem experimentell geschädigten und atrophischen Pankreas vorwiegend von den Ausführungsgängen her. Ähnliches wissen wir auch von anderen drüsigen Organen. Bei neoplastischen und hyperplastischen Prozessen zeigt das neue Gewebe dabei häufig embryonalen Typus, eine Hemmung in der Differenzierung.

Die kleinen besonderen Drüsengruppen, die oft allmähliche Übergänge bis zu normalen kleinen Drüsen zeigen, möchte ich danach als regenerative Hyperplasie auffassen. Wie ich schon früher ausgeführt habe, erscheinen diese neugebildeten kleinen Drüsengruppen in narbig veränderter Prostata mehr umschrieben; sie liegen hier ganz dicht beisammen mit anscheinend guter Abgrenzung gegen die Umgebung und mit ganz spärlichem Stroma zwischen den einzelnen Drüsen, so daß sie das Bild eines Adenoms geben (Fig. 6). Bei genauer Untersuchung findet man aber, daß sich auch in solchen Fällen diese kleinen Drüsenformationen in einer oder der anderen Stelle zwischen den normalen Drüsenschläuchen der Umgebung ohne scharfe Abgrenzungen fortsetzen. Darnach dürfte für das Verhalten dieser Drüsenformationen zu ihrer Umgebung wohl die Beschaffenheit des Ortes ihrer Entstehung ausschlaggebend sein.

Zweimal habe ich auch solide Zellsprossung in den Seitenlappen gesehen, was von Jores im Anfangsstadium der Hypertrophie des Mittellappens beschrieben, von anderen Autoren aber als fraglich hingestellt wurde. In den zwei Fällen habe ich von den soliden Zellsprossen allmähliche Übergänge gesehen zu lumenhaltigen Schläuchen, die teils in normale Drüsen, teils in hypertrophische Knoten übergehen (Fig. 7).

Nach meiner Überzeugung besteht demnach kein Zweifel über das Vorkommen von Drüsenneubildung in der Prostata. Ich möchte diesen epithelialen Wucherungsprozeß als drüsige Hyperplasie mit regenerativer Bedeutung bezeichnen. Daß diese hyperplastische Wucherung zur geschwulstartigen Hypertrophie der Prostata rege Beziehungen hat, darüber werde ich später sprechen.

(Schluß folgt.)

Ständige Berichterstatter.

I.

Berichte über Kongresse resp. Versammlungen.

1. **Deutscher Kongreß für innere Medizin (Wiesbaden).** Berichterstatter Dr. Kaufmann (Wiesbaden-Bad Wildungen).
2. **Kongreß der Deutschen Gesellschaft für Chirurgie (Berlin).** Berichterstatter Dr. Julius F. Salinger (Berlin-Wilmersdorf).
3. **Versammlung der Gesellschaft deutscher Naturforscher und Ärzte.** Berichterstatter Dr. N. Meyer (Bad Wildungen).
4. **Kongreß der Société française d'Urologie (Paris).** Berichterstatter Dr. Saint-Cène (Paris).
5. **Kongreß der Deutschen Gesellschaft für Urologie.**
   Berichterstatter für Berlin: Dr. Jul. F. Salinger (Berlin-Wilmersdorf).
   „ „ Wien: Dr. Karl Ritter v. Hofmann (Wien).

II.

Sammelberichte.

1. **Urethra in chirurgischer Beziehung.** Prof. Dr. Josef Englisch (Wien).
2. **Prostataerkrankungen (chirurgische).** Dr. A. Freudenberg (Berlin).
3. **Akute und chronische Gonorrhoe einschließlich Komplikationen (Deutschland).** Dr. Fritz Böhme (Dresden-A.).
4. **Kystoskopie.** Dr. S. Jacoby (Berlin).
5. **Urologisches Röntgengebiet.** Dr. Görl (Nürnberg).
6. **Bakteriologie der Harnwege.**
7. **Antisepsis bei der Behandlung der Harnkrankheiten.**
8. **Die funktionellen Erkrankungen der Harnblase.**

   } Dr. Berthold Goldberg (Köln a. Rh.-Bad Wildungen).

III.

Jahresberichte und Literatur.

1. **Belgien.** Dr. J. de Keersmaecker (Antwerpen).
2. **Deutsch-Österreich.** Dr. Karl Ritter von Hofmann (Wien).
3. **Tschechische Literatur.** Dr. Artur Götzl (Prag).
4. **Dänemark und Norwegen.** Dr. J. Ipsen (Kopenhagen).
5. **Finnland und schwedische Literatur aus Finnland.** Dozent Dr. R. Faltin (Helsingfors).
6. **Holland und seine Kolonien.** Dr. A. E. Visser ('s Gravenhage).
7. **Polnische Literatur.** Dr. A. von Karwowski (Posen).
8. **Schweden.** Dr. N. Hellström (Söderköping-Schweden).
9. **Schweiz.** Dozent Dr. Rudolf Hottinger (Zürich).
10. **Ungarn.** Dr. Jenö Remete (Budapest).

Verlag von Dr. Werner Klinkhardt, Leipzig. — Druck von Julius Klinkhardt, Leipzig.

Fo

FOLIA UROLOGICA

INTERNATIONALES ARCHIV FÜR DIE KRANKHEITEN DER HARNORGANE

IX. Band. Nr. 2. 1914

Aus dem Pathologisch-anatomischen Institut der deutschen Universität in Prag (Vorstand: Prof. A. Ghon).

Studien zur Entwicklung, zur normalen und zur pathologischen Anatomie der Prostata mit besonderer Berücksichtigung der sogenannten Prostatahypertrophie.

Von

Dr. **Benzo Hada,**

Chefarzt der chirurgischen Abteilung des städtischen Krankenhauses in Sapporo (Japan).

(Schluß.)

---

2. Hypertrophie der Prostata.

Das Volumen der Prostata ist unter physiologischen Verhältnissen individuell verschieden. Nach meinen Untersuchungen kann eine echte gleichmäßige Volumszunahme der normalen Prostata ungefähr bis zum 30. Lebensjahre nachgewiesen werden. Die Hauptmasse der Prostata bildet die drüsige Substanz, wobei Formveränderungen der Drüsen auf die Zu- und Abnahme des Volumens einen großen Einfluß haben. Bei allgemeiner Atrophie kommt es zunächst zur Atrophie der drüsigen Substanz, wodurch das Volumen der Prostata stark verkleinert wird, während das Stroma noch gut erhalten erscheint. Andererseits ist auch bekannt, daß die Prostata bei akuten katarrhalischen Entzündungen, wo die Drüsen mit Exsudat vollgefüllt und dadurch stark erweitert sind, ihr Volumen ziemlich stark vergrößert. In solchen Fällen zeigt auch das Stroma meistens stark entzündliche exsudative Veränderungen. Daß durch die passive Erweiterung der Drüsen das Volumen der Prostata zunimmt, ist zweifellos, wenngleich solche Drüsenerweiterungen von Parenchymschwund durch Druckatrophie mehr oder weniger begleitet erscheinen. Ich habe aber niemals gesehen, daß Retention allein eine auffallende Hypertrophie verursacht, während Hypertrophie der Prostata ohne Erweiterung der Drüsen sicher zu beobachten ist. Ganz unhaltbar ist jedenfalls die Anschauung, daß die Erweiterung der Drüsen allein die

verschiedenen histologischen Veränderungen der sogenannten Prostatahypertrophie veranlaßt.

Nach Ciechanowski ist die Knotenbildung bei der Hypertrophie der Prostata nicht eine Neubildung, sondern ein Pseudoadenom, dessen konzentrische Kapsel aus dem durch Drüsenerweiterung nach der Peripherie verdrängten Stroma entstanden ist. Ich habe bereits an anderer Stelle erwähnt, daß sich der zentrale Teil der Prostata schon bei jüngeren Individuen etwas von dem peripheren Teil unterscheidet, indem durch den Verlauf der Ausführungsgänge der zentrale Teil mehr isoliert erscheint und dadurch oft eine knotige Wucherung vortäuscht. Dieser Unterschied nimmt mit dem Alter allmählich zu. Auch sehen wir schon bei jungen Leuten manchmal starke Erweiterung der Drüsen, ohne daß dadurch knotige Bildungen zustande kommen, und bei alten Leuten sind andererseits sehr oft bindegewebige knotige Wucherungen nachweisbar, ganz unabhängig von Drüsenerweiterungen. Ein Zusammenhang zwischen der Erweiterung der Drüsenschläuche und der mehr oder weniger konzentrischen Struktur des zentralen Teiles der Prostata besteht also nur anscheinend, da beide Veränderungen mit dem Alter zunehmen. Als Beweis gegen die Annahme eines solchen Zusammenhanges finden wir bei hochgradiger entzündlicher und nichtentzündlicher Atrophie der Prostata, wo keine erweiterten Drüsenschläuche zu finden sind, zentrale knotige Bildungen und echte geschwulstartige Hypertrophie (Fig. 9). Diese anscheinend knotige Bildung des zentralen Teiles zu beiden Seiten der Urethra, die im höheren Alter sehr oft zu beobachten ist, muß als Folge der senilen Veränderungen angesehen werden und ist von der geschwulstartigen Prostatahypertrophie scharf zu trennen. Es erscheint mir wahrscheinlich, daß diese senilen Veränderungen der knotigen Struktur des zentralen Teiles von vielen Autoren mit der echten Prostatahypertrophie zusammengeworfen wurde, und daß möglicherweise darin der Grund zu suchen sei für die vielen Meinungsverschiedenheiten über die kausale und formale Genese der Prostatahypertrophie.

Green und Brooks fanden in 58 Fällen von Prostatahypertrophie stets Zeichen von Entzündung. In 41 Fällen beruhte dabei die Vergrößerung der Prostata lediglich auf bindegewebiger Hyperplasie. Echte Geschwülste fanden sie nur in 5 Fällen: 3 Fibrome und 2 Karzinome. Fibromyome, Myome oder Adenome wurden niemals gefunden. Auch nach Veszprémi und Paul ist die Prostatahypertrophie nicht eine blastomatöse Bildung, aber im Gegensatze zu Green und Brooks auch nicht eine entzündliche Wucherung, sondern der Ausdruck eines Involutionszustandes, den Paul in Analogie bringt mit gleichen Veränderungen der Brustdrüse. Wenn ich die von den genannten Autoren beschriebenen Veränderungen bei der Prostatahypertrophie vergleiche mit den von mir schon früher beschriebenen senilen Veränderungen in der Prostata (Zunahme des Bindegewebes im zentralen Teil, ungleichmäßige Verteilung der Muskulatur, unscharf begrenzte knotenähnliche Differenzierung im zentralen Teil, verschiedenes Verhalten der Drüsenformation), so scheinen mir gewisse Ähnlichkeiten in den Bildern der ge-

fundenen Veränderungen zu bestehen. Da ich die Präparate der genannten Autoren nicht aus eigener Anschauung kenne, ist mir eine sichere Entscheidung darüber nicht möglich. Aber es scheint mir wahrscheinlich, daß die entzündlichen und senilen Veränderungen der Prostata, die bei der Prostatahypertrophie fast immer zu finden sind, mit der Hypertrophie genetisch in Zusammenhang gebracht wurden, während ich die Veränderungen der Prostatahypertrophie von den entzündlichen und senilen Veränderungen der Prostata scharf und bestimmt trennen möchte.

Keinesfalls dürfen wir bei der Prostata das Wesen der verschiedenen Veränderungen nach dem Volumen des Organes beurteilen, sondern nur nach den histologischen Befunden, da das Volumen der Prostata großen Schwankungen unterliegt, was schon von einer Reihe von Autoren angegeben wurde. So ist der sagittale Durchmesser (Länge) nach Henle 25—35 mm, nach Waldeyer (junge Männer) 28—30 mm; der transversale Durchmesser (Breite) nach Henle 32—45 mm, nach Waldeyer (j. M.) 40—45 mm, der Dickendurchmesser nach Henle 14—22 mm, nach Waldeyer (j. M.) 20—25 mm. Man kann also aus den Veränderungen einzelner Drüsen nicht leicht entscheiden, in welchem Grade diese Veränderungen das Volumen der Prostata beeinträchtigt haben, weil ja infolge der physiologischen Schwankungen des Volumens der normalen Prostata in den einzelnen Fällen das eigentliche Prostatavolumen nicht bekannt war. Nach dem 40. Lebensjahre summieren sich die verschiedenen Prozesse der Prostata oft in recht komplizierter Weise, so daß es sehr schwer würde, zu sagen, welcher der Prozesse die Zunahme oder Abnahme des Volumens verursacht hat. Die Volumszunahme durch Erweiterung der Prostatadrüsen ist auf der anderen Seite von einem Schwund des umgebenen Stromas begleitet; die chronische entzündliche Atrophie und die senilen Veränderungen bedingen Atrophie der Drüsen und Muskulatur, während das Bindegewebe zunimmt. Bei der echten geschwulstartigen Hypertrophie und bei der drüsigen Hyperplasie, wodurch das Volumen der Prostata zunehmen soll, ist oft partielle Atrophie der Drüsen oder mehr oder weniger ausgesprochene senile Atrophie oder hochgradige allgemeine Atrophie der Prostata vorhanden.

Ich untersuchte ohne Auswahl viele Fälle von normal erscheinender Prostata und fand dabei oft Anfangsstadien der geschwulstartigen Prostatahypertrophie. Ähnliche Veränderungen sind oft in einer nicht vergrößerten oder verhältnismäßig kleinen Prostata nachweisbar, was schon von Launois, Raskai und Englisch betont wird. Von meinen makroskopisch untersuchten 58 Fällen waren die Durchschnittsmaße der Prostata nach dem 40. Lebensjahre in den einzelnen Dezennien folgende:

Tabelle IV.

Alter	Zahl der Fälle	Länge mm	Breite mm	Dicke mm
41—50	18	33,4	43,5	22,0
51—60	20	32,9	42,7	22,0
61—70	10	33,4	43,0	21,8
71—80	9	33,8	44,0	23,1
85	1	55,0	65,0	48,0

Es erscheint mir interessant, daß in meiner Tabelle, wo die Fälle mit und ohne Hypertrophie zusammengestellt erscheinen, die Volumszunahme der Prosta nach dem 50. Lebensjahre trotz der stärkeren Zunahme der geschwulstartigen Prostatahypertrophie zwischen dem 50. und 70. Jahre im Durchschnitte kleiner ist als vor dem 50. Lebensjahre. Die mikroskopischen Befunde dieser Fälle sprechen dafür, daß diese Tatsache für einen Teil der Fälle in den nach dem 50. Lebensjahre beginnenden senilen Veränderungen der Prostata zu suchen sei.

Untersucht man viele Prostatae, die sich in ihrem Volumen und in ihrem Gewichte gleich verhalten, so findet man teils ganz normale, teils atrophische Prostatae, teils diese Formen in Kombination mit geschwulstartiger Hypertrophie. Bei der Erweiterung der Prostatadrüsen durch Retention nimmt das Volumen der Prostata bis zu einem gewissen Grade zu. Dabei verursacht dieser Prozeß andererseits einen Substanzverlust, bedingt aber niemals eine knotige Veränderung der Prostata, ein sogenanntes Pseudoadenom. Diese durch Retention bedingte Volumszunahme muß von der echten substanziellen Hypertrophie scharf getrennt werden. Daß durch senile Vorgänge und durch chronisch entzündliche Prozesse, wo die Bindegewebszunahme eine auffallende ist, das absolute Volumen der Prostata zugenommen hat, erscheint mir unhaltbar, weil diese Prozesse immer auch von Atrophie der Muskulatur und der drüsigen Substanz, die die Hauptbestandteile der Prostata bilden, begleitet sind.

Die eben angeführte Meinung verschiedener Autoren ist vielleicht darin begründet, daß trotz der starken senilen oder entzündlichen Veränderungen die Prostata noch ein ziemlich großes Volumen zeigt. Wahrscheinlich aber handelt es sich in diesen Fällen schon von Hause aus um eine große Prostata, die ihr Volumen durch die senilen und entzündlichen Veränderungen doch mehr oder weniger einbüßte. Die Prostata zeigt große individuelle Verschiedenheiten; besonders zwischen dem 20. und 40. Lebensjahre finden sich viele große drüsenreiche Prostatae. Wenn auch bei solchen Prostatae ein gewisser Substanzverlust erfolgt, so hat die Prostata noch immer ein ziemlich großes Volumen. Nach meinen Untersuchungen gibt es keine über die Norm vergrößerte Prostata, die nur entzündliche oder senile Veränderungen zeigt.

Vergleicht man bei jungen und alten Individuen die einzelnen Bestandteile des Prostatagewebes unter Zuhilfenahme verschiedener Färbungsmethoden, so er-

fahren wir, daß das eigentliche Prostatagewebe nach dem 40. Lebensjahre zunehmend mit dem Alter mehr oder weniger zur Atrophie gelangt, obgleich das Volumen der Prostata dabei individuell sehr verschieden ist. Nach meiner Meinung gibt es auch bei der Prostata wie bei anderen Organen eine senile Atrophie des Gewebes, dabei aber treten für den funktionellen oder substantiellen Ausfall Neubildungsprozesse im Gewebe auf, die teils zur Entwicklung normaler Drüsen, teils zu geschwulstartiger Hypertrophie führen, auf deren Pathogenese ich noch später eingehend zurückkommen werde. Die Autoren, die sich mit der Erweiterung der Drüsen, den entzündlichen Veränderungen oder den senilen Vorgängen in der Prostata befaßt haben, haben einerseits gewiß richtige Ansichten geäußert, anderseits aber den Fehler begangen, daß sie die bei der Prostatahypertrophie vorhandenen verschiedenen Veränderungen nicht scharf genug von Neubildungsvorgängen in der Prostata getrennt haben.

Aus den Resultaten meiner Untersuchungen konnte ich feststellen, daß in den kleinen oder großen Prostatae mit senilen oder entzündlichen Veränderungen sehr oft Neubildungsprozesse vorhanden waren. Unter den von mir untersuchten zahlreichen Prostatae von Individuen über 40 Jahren überschritten 25 Prostatae die im ersten Teile meiner Arbeit als ungefähr normal bezeichnete Volumsgrenze. In den 25 Fällen, die die Grenze überschritten, befanden sich 22 Fälle mit geschwulstartiger Hypertrophie bis zu Apfelgröße und drei Fälle waren drüsenreiche große Prostatae ohne Knoten. Bei den übrigen normal großen Prostatae haben 20 einen Neubildungsprozeß gezeigt, und zwar 17 Fälle geschwulstartige hyperplastische Vorgänge (Anfangsstadien) und 3 Fälle Hyperplasie.

Danach erscheint es sicher, daß nach dem 40. Lebensjahre die Prostata trotz entzündlicher und seniler Veränderung ihr durchschnittliches Volumen nicht verringert, weil oft Neubildungsprozesse im Sinne regenerativer oder geschwulstartiger Hypertrophie auftreten.

Ich möchte die Hypertrophie der Prostata in zwei Gruppen teilen. 1. geschwulstartige oder blastomatöse Hypertrophie und 2. einfache drüsige Hyperplasie. Bei dieser Einteilung habe ich mit dem Worte „Hypertrophie“ die Vergrößerung des Organes gekennzeichnet, möchte aber darunter nicht nur eine Vergrößerung, sondern auch eine Vermehrung der Gewebebestandteile, also im pathologisch-anatomischen Sinne „Hypertrophie und Hyperplasie“ verstanden wissen.

Die 18 Fälle mit normal großer Prostata, worunter 17 Fälle über 40 Jahre und ein Fall unter 40 Jahre alt waren, deren histologischer Befund ähnlich war den Befunden der 22 Fälle mit großer geschwulstartiger Hypertrophie, müssen demnach als geschwulstartige Hypertrophie in normaler oder kleiner Prostata mit den 22 Fällen von geschwulstartiger Hypertrophie in großer Prostata zusammen erörtert werden. Diese Formen geschwulstartiger Hypertrophie wurden von Englisch als verschleppte Knoten bezeichnet und stellen nach der Ansicht der

meisten Autoren die einzige oder hauptsächlichste Form der Prostatahypertrophie dar.

a) Die einfache Prostatahypertrophie.
(Hypertrophie und Hyperplasie.)

Bei meinen Untersuchungen habe ich nur drei Fälle gefunden, die die von mir bestimmte normale Größengrenze überschritten haben; es handelte sich dabei aber nicht um Fälle mit enorm großer Prostata.

Die drei Fälle sind im peripheren Teil drüsenreich. Die drüsige und interstitielle Substanz ist bei zwei Fällen ganz gleichmäßig entwickelt. Im zentralen Teil der beiden Seitenlappen, zu beiden Seiten der Urethra, ist starke Bindegewebszunahme und Verminderung der Muskel- und Drüsensubstanz bemerkbar. Diese Stellen zeigen mehr oder weniger konzentrischen, aber nicht begrenzten Bau.

Eine Prostata zeigte sonst keine besonderen Veränderungen; dagegen war in einer anderen Prostata eine ziemlich große adenomatöse Hyperplasie im hinteren Umfang sichtbar; im dritten Falle war die Drüsenformation in dem seitlichen Teile der beiden Seitenlappen und in einem Teil der Commissura posterior von der der übrigen Partien verschieden.

Es erscheinen in den oben genannten Stellen ganz gut entwickelte rundliche faltenreiche Drüsenformationen, während sich im übrigen Teil schlaffe unregelmäßige faltenarme Drüsenformationen finden. Der Übergang beider Formationen erfolgt ganz allmählich und es gibt weder Scheidewände noch Kapseln.

Zufällig war also hier noch ein unlängst hyperplasierter Teil der Drüsen sichtbar, aber dieser Unterschied verschwand sonst wahrscheinlich mit der Zeit allmählich und die Prostata zeigte gleichmäßige Drüsenformationen. Wir haben außer diesen zwei Fällen noch in normalgroßer Prostata sechsmal und in normalgroßer und übernormalgroßer Prostata mit geschwulstartiger Hypertrophie 20mal drüsige Hyperplasie an verschiedenen Stellen der Prostata gesehen, die teilweise deutlichen Übergang zu normalen Drüsen zeigten. Aus dieser Tatsache kann ich feststellen, daß recht viele Prostatae, die entzündliche oder senile Veränderungen zeigten, zugleich drüsige Hyperplasie gehabt haben, wobei ihr Volumen oft in normalen Grenzen blieb, seltener übernormale Größe erreicht hat.

Wir können die Zahl der Fälle von „Hyperplasie und Hypertrophie" nicht genau angeben, weil erstens das Volumen der Prostata individuell ganz verschieden ist und schon in jungem Mannesalter große Prostata vorkommt, weil zweitens das Mengenverhältnis zwischen der Drüsen- und Stützsubstanz physiologisch ganz unbestimmt ist und weil sich drittens der regeneratorisch hyperplastische Teil nicht immer so genau wie die geschwulstartige Hypertrophie erkennen läßt.

Vergleicht man damit die Prostatahypertrophie eines Hundes, so findet man auch hier eine massenhafte Vermehrung der Drüsen. In vier untersuchten Fällen mit einfacher Hypertrophie der Prostata beim Hunde war die Volumzunahme der Prostata bedingt durch eine deutliche Vermehrung der Drüsen und durch eine

teilweise Erweiterung der Drüsen. In allen Fällen fanden sich zerstreut kleine oder große Drüsenläppchen, die sich in der Formation der Drüsen und Beschaffenheit der Zellen, besonders der Kerne, ganz deutlich von den umgebenden normalen Drüsenläppchen unterschieden. Dieser Unterschied tritt jedoch nur in den jung hyperplasierten Teilen gut zutage und geht in den älteren mehr oder weniger wieder verloren.

Vergleiche ich diese beim Hunde erhobenen Befunde mit meinen zwei oben erwähnten Fällen und mit 26 Fällen von Hyperplasie, so erscheint es mir sicher, daß die Prostata für gewöhnlich durch Hyperplasie ihre Volumzunahme erfährt.

b) Geschwulstartige Prostatahypertrophie.

Für meine Untersuchungen hatte ich 40 Fälle von geschwulstartiger Prostatahypertrophie zur Verfügung. Das Alter der Fälle schwankte zwischen 39 und 85 Jahren.

Der Bequemlichkeit und Übersicht halber möchte ich meine 40 Fälle in 5 Gruppen teilen und die makroskopischen und mikroskopischen Befunde der Prostata zusammen mit den Befunden in den Hoden, Samenblasen und Cowperschen Drüsen dieser Fälle bringen.

Zusammenfassend geht aus meinen Untersuchungen zunächst hervor, daß die Größe der Prostata bei diesem Prozesse verschieden ist. Die geschwulstartige Hypertrophie kann auch in atrophischer, unternormalgroßer Prostata vorkommen und findet sich recht häufig in normalgroßer Prostata. Unter meinen Fällen fand sich ein Fall mit apfelgroßer und ein solcher mit über apfelgroßer Prostata mit einem Gewicht von mehr als 150 g, deren histologischer Befund von dem mit kleiner Prostata keinen wesentlichen Unterschied zeigte. Die Volumzunahme der Prostata ist teils symmetrisch, teils asymmetrisch. Der hypertrophische Teil der Prostata zeigt makroskopisch ein verschiedenes Aussehen; er bildet einen rundlichen oder ovalen Knoten, der einzeln oder multipel auftritt. Singuläre Knoten zeigen oft ein oder mehrere Tochterknoten. Die Konsistenz der Knoten ist variabel, bald mehr elastisch weich, bald derber, und hängt von dem Mengenverhältnis zwischen drüsigem Parenchym und fibromuskulärem Stroma ab. Die Knoten quellen auf der Schnittfläche vor und zeigen eine mehr graugelbe Farbe. Fibromatöse oder fibromuskuläre Knoten zeigen eine weißgraue Farbe und sind streifig. Die Knoten sind von der Umgebung scharf abgegrenzt und erscheinen bald von einer dünnen, bald von einer dicken Kapsel umgeben. Die Größe der einzelnen Knoten ist verschieden; ich sah solche von der Größe eines Hanfkornes bis zu der einer Haselnuß.

Der Lieblingssitz der Knoten sind die Seitenlappen und zwar der Teil zu beiden Seiten der Urethra, also die medianen Teile der Seitenlappen. Die Knoten sitzen bilateral und unilateral und finden sich fast immer oberhalb der quer verlaufenden Hauptausführungsgänge der Seitenlappen; unterhalb der Hauptausführungsgänge habe ich sie nur zweimal gesehen. Auch im Mittellappen und

Vorderlappen kommen sie vor; ich fand dreimal solche Knoten als primäre Bildung im Mittellappen und zweimal im Vorderlappen. Außerdem habe ich noch in drei Fällen neben hochgradiger geschwulstartiger Hypertrophie des Mittellappens massenhaft kleine junge Knoten in den Seitenlappen gefunden, wobei es den Anschein hatte, als ob die Knoten des Mittellappens von den Seitenlappen her entlang den Hauptausführungsgängen dorthin gedrängt wurden. Der mikroskopische Befund in diesen drei Fällen sprach dafür, daß in den Seitenlappen dieser Fälle der Proliferationsprozeß die Hauptrolle spielte. Wenn man Gelegenheit hat, ganz junge isolierte Anfangsknoten zu untersuchen, wozu ich in vielen Fällen kam, so unterliegt es keinem Zweifel, daß der Knoten meistens im Seitenlappen seinen Ursprung nimmt. In drei Fällen mit anscheinender Hypertrophie des Mittellappens, wovon der eine eine große, die zwei anderen mehrere kleine birnförmige Vortreibungen im hinteren Blasenhals zeigten, bestand der Wulst nur aus dem stark hypertrophischen Musculus sphincter internus, während die geschwulstartige Hypertrophie der Prostata in den Seitenlappen dieser Fälle nachweisbar war. Zweifellos ist die im sogenannten Mittellappen entstandene geschwulstartige Hypertrophie viel seltener als die in den Seitenlappen.

Mikroskopischer Befund der fibromatösen und fibromyomatösen Form. Unter 44 Fällen von Prostatahypertrophie, worunter sich 4 Fälle mit operativ gewonnenem Material befanden, habe ich nur einmal ein reines Fibromyom gesehen (Fall 28); es entsprang der lateralen äußeren Schicht des Musculus sphincter int. und bestand aus mehreren Knoten, die von einer fibromuskulären Kapsel scharf abgegrenzt waren. Die Knoten waren zellenreich und bestanden aus Bindegewebsfasern, die zwischen sich Züge glatter Muskelfasern enthielten, was bei Anwendung der Färbungsmethode von Mallory besonders deutlich erschien. Die kleinen Knoten zeigten spärliche Mengen von Muskelfasern. Elastische Fasern waren in wechselnder Menge nachweisbar, in den kleinen Knoten weniger als in den älteren größeren. Der Tumor war ziemlich reich an zahlreichen feinen, zum Teil auch dickwandigen Gefäßen. Nirgends waren Drüsen oder Drüsenreste darin nachweisbar, ebensowenig entzündliche Infiltrate, die außerhalb der Kapsel und im eigentlichen Prostataparenchym zerstreut vorhanden waren. Auch in der unmittelbaren Umgebung des Tumors fanden sich weder erweiterte noch junge gewucherte Drüsen.

Vergesellschaftet mit Adenombildung habe ich Fibromyom in 8 Fällen beobachtet, und zwar 5mal im Seitenlappen allein, 1mal im Mittellappen und 2mal im Mittel- und Seitenlappen. In diesen Fällen bestanden die Adenome neben dem Fibromyom als selbständige Knoten.

In diesen Fällen sahen wir oft keine Drüsenreste. Aber in anderen Fällen haben wir zerstreut normale, verschieden geformte Drüsen oder atrophische Drüsen gesehen. Die atrophischen Drüsen sind klein, abgeplattet, unregelmäßig oder schlitzförmig gestaltet, ihr Epithel stark abgeplattet oder vollkommen geschwunden, so daß man sie manchmal von atrophischen Drüsen schwer unterscheiden

kann. Dabei wissen wir, daß diese Fibrome und Fibromyome durch Wucherung des periglandulären Stromas entstanden sind. Ihre Bindegewebsfasern sind zart, kernreich; sie zeigen knäulförmigen Bau, keine Infiltrate und kein narbiges Gewebe. Beim Fibromyom ist Muskulatur ganz fein und gleichmäßig dem Bindegewebe beigemengt.

Fibroadenome sind sehr oft mit Adenomen und Fibromen vergesellschaftet. Was das Mengenverhältnis zwischen Stroma und drüsiger Substanz im Knoten anbelangt, so ist es sehr verschieden. Manchmal wurde ungleichmäßige Entwicklung beider Komponenten (Drüsen und Stroma) beobachtet.

Bei 5 Fällen haben die Knoten in einer Hälfte fibroadenomatösen, in der anderen Hälfte fibromatösen Bau gezeigt. Im Gegensatz zu dem obenerwähnten, aus peritubulärem Stroma entwickelten Fibrom und Fibromyom zeigen hier die Drüsen nicht Teilnahmslosigkeit oder passive Formveränderung, sondern aktive lebhafte Proliferation und massenhafte Vermehrung der jungen azinösen oder tubulösen Drüsen.

Die Fibroadenome oder Adenofibromyome sind meist mit Adenomknoten kombiniert (Fig. 15).

Das Mengenverhältnis der drüsigen und interglandulären Substanz und Drüsenformation ist ganz verschieden. Manchmal wurden die verschiedenen Formen gleichzeitig in einem Präparate beobachtet, so daß ich einzelne Fälle nicht exakt einteilen konnte. Was ihre Entstehung betrifft, so glaube ich sicher, daß sie von Adenomen entstanden sind (Fig. 15).

Die adenomatöse Form der Prostatahypertrophie habe ich in 31 Fällen gefunden. Im Gegensatz zu den Beobachtungen der meisten Autoren, die nur vorgeschrittene Formen dieses Prozesses beobachten konnten, habe ich bei meinen Untersuchungen viele Fälle im Anfangsstadium der Veränderung gesehen, und war so imstande, die Ursprungsstelle festzustellen. Ich fand: in 6 Fällen einen Solitärknoten im rechten Seitenlappen, in 4 Fällen einen Solitärknoten im linken Seitenlappen, in 2 Fällen multiple Knoten im rechten Seitenlappen, in 13 Fällen multiple Knoten in beiden Seitenlappen, in 2 Fällen einen Solitärknoten im Vorderlappen, in 1 Falle multiple Knoten ausschließlich im Mittellappen, und in 3 Fällen multiple Knoten im Mittel- und Seitenlappen. In den 25 Fällen mit den Adenomknoten in den Seitenlappen lagen fast alle Knoten in der Höhe des Colliculus. In 2 Fällen mit Solitärknoten waren diese sogar unterhalb der transversalen Ebene der Utriculusmündung lokalisiert. Nach den Befunden ist es zweifellos, daß die adenomatöse Form der Hypertrophie in der großen Mehrzahl der Fälle ihren Ursprung von den Seitenlappen nimmt.

Der mikroskopische Befund ist bei dieser Form ein verschiedener. Die vorhandenen Drüsen zeigen in Zahl und Form Verschiedenheiten. Sie haben manchmal tubulösen, manchmal azinösen Bau. Zunächst bilden sich kleine rundliche faltenlose oder faltenarme Formationen mit kleinem Lumen. Sie wachsen allmählich, bilden Ausbuchtungen und Falten, ähnlich denen in normalen Drüsen-

schläuchen. Manchmal erweitern sie sich zystisch (Fig. 11, 12). Kleine rundliche Drüsen haben meistens zylindrisches Epithel, manchmal kurzzylindrisches oder auch kubisches. Oft habe ich den charakteristischen Typus der embryonalen Drüsen gesehen (Fig. 12). Die Zellen sind dann zylindrisch, mit rundlichem oder länglichem chromatinreichen Kern und hellem spärlichen Protoplasma. Die Drüsenepithelien stehen in solchen Fällen meistens dichtgedrängt und die Drüsen sind dadurch anscheinend lumenlos und gleichen so den embryonalen Drüsenendigungen. In den meisten Fällen aber zeigen die azinösen oder tubulösen Drüsen kurzzylindrisches oder kubisches Epithel mit mittelständigem Kern und gleichen in ihrer Größe und Form den Prostatadrüsen des Kindes (Fig. 10). Sowohl in erweiterten als auch nicht erweiterten Drüsen finden sich oft papilläre Bildungen. Die zystisch erweiterten Drüsenschläuche sind häufig glattwandig oder haben hochzylindrisches Epithel. Manchmal zeigen die zystisch erweiterten Drüsen auf der einen Seite einschichtiges zylindrisches Epithel, auf der anderen hochzylindrisches ein- und mehrschichtiges, ähnlich wie man es auch beim Zystadenom des Ovariums beobachten kann (Fig. 12). Daß solche Formen auch bei jungen Individuen vorkommen können, hat Hock beobachtet. Wieder in anderen Knoten zeigen die erweiterten Drüsen reichlichen Inhalt aus schleimähnlichen oder kolloiden Massen und erscheinen dann von abgeplatteten Epithelien bedeckt und sind von erweiterten Drüsen des eigentlichen Prostataparenchyms nicht zu unterscheiden.

In jungen Knoten zeigen die Drüsen keinen Inhalt oder nur einen spärlichen kolloiden oder schleimähnlichen ohne Konkremente und ohne zellige Beimengung. In älteren Knoten finden sich auch desquamierte zylindrische oder stark aufgequollene Epithelien und homogene detritusartige Massen neben flüssigem Inhalt.

Die Lipoide des Epithels verhalten sich in jungen Knoten so wie in den Drüsen der Prostata des Kindes: sie fehlen oder finden sich nur in spärlicher Menge und sind nicht doppeltbrechend. In älteren Knoten ist die Menge der Lipoide ungefähr oder ähnlich der in den Prostatadrüsen der Erwachsenen. Die Lipoidmenge wechselt: manchmal ist sie spärlich, und man findet dann Lipoide meistens nur in den Epithelien an den Faltenhöhen der Schleimhaut; manchmal finden sich Lipoide in allen Epithelien. Die Lipoide liegen in Form verschieden großer kugeliger Gebilde im basalen Teile des Epithels und um die Kerne. In den erweiterten Drüsenschläuchen sind die Lipoide meistens unregelmäßig im ganzen Zellenleib verteilt. Besonders genau habe ich in 9 Fällen von typischer Prostatahypertrophie, wo fast in allen Drüsen reichlich sudanophile Tröpfchen nachweisbar waren, das polarisatorische Verhalten der Lipoide untersucht und dabei in 5 Fällen in vereinzelten Schläuchen, wo reichlich Lipoide in den Epithelien vorhanden waren, ganz kleine anisotrope Lipoide im Zellenleib gesehen, während die anderen Drüsenschläuche vollständig frei von doppeltbrechenden Lipoiden waren. Im allgemeinen sind also auch bei der Prostatahypertrophie die Lipoide isotrope Lipoide und nur ganz spärlich finden sich hier und da

anisotrope Lipoide als Ausdruck einer Zellenstörung. Dieser Befund erscheint mir bemerkenswert, weil beim Karzinom der Prostata, was von anderen Autoren beschrieben wurde und was auch ich bestätigen kann, in fast allen Epithelien anisotrope Lipoide nachweisbar sind. Im Lumen der Drüsenschläuche der Knoten finden sich auch bei der Prostatahypertrophie anisotrope Lipoide. Die chemischen und physikalischen Eigenschaften der Lipoide in den adenomatösen Knoten sind die gleichen wie in den eigentlichen Prostatadrüsen. Somit verhalten sich die Lipoide des Epithels bei der adenomatösen Form der Prostatahypertrophie entsprechend dem Alter der Knoten so wie in den eigentlichen Prostatadrüsen entsprechend den verschiedenen Entwicklungsperioden der Prostata.

Das periglanduläre Gewebe besteht in jungen Knoten aus lockerem Bindegewebe ohne Muskelfasern und ohne oder mit nur sehr spärlichen elastischen Fasern (Fig. 3). Es zeigt embryonalen Typus des Bindegewebes (Fig. 11, 12). Die jungen adenomatösen Wucherungen erhalten dadurch den Typus embryonaler Prostatadrüsen; wachsen die Drüsen weiter, dann wird das umgebende Stroma dichter. Das interglanduläre Stroma der Knoten ist fibromatös oder fibromuskulös. In jungen Knoten besteht es aus reichlichem Bindegewebe und wenig Muskelfasern; allmählich nimmt die Muskulatur zu. Der Unterschied darin zwischen alten und jungen Knoten ist ein auffallender.

Elastische Fasern finden sich in den adenomatösen Tumoren im allgemeinen nur sehr spärlich; in jungen Knoten fehlen sie oft ganz (Fig. 3); in älteren und alten Knoten erscheinen sie periglandulär und paraglandulär in verschiedener Menge entwickelt. Viel elastische Fasern um den Knoten.

Zellige Infiltrate fehlen meistens vollständig, auch dann, wenn sie im eigentlichen Prostataparenchym nachweisbar sind. Zwischen den Knoten oder in der Kapsel der Knoten fand ich oft zellige Infiltrate. Nur selten fand ich rundzellige Infiltrate in alten Knoten bei hochgradiger Hypertrophie der Prostata. In 2 Fällen mit hochgradiger entzündlicher Atrophie der Prostata, wo periglanduläre Infiltrate und narbige Veränderungen reichlich vorhanden waren, waren die Knoten vollständig frei von Infiltraten (Fig. 9).

Die Kapsel der Knoten erreicht manchmal eine mächtige Dicke, besteht aus fibromuskulärem Gewebe und zeigt oft massenhafte Zunahme der Muskulatur. In den meisten Fällen mit dicker Kapsel findet man nicht bloß hier, sondern auch im Knoten selbst so viel Muskulatur wie kaum in der Prostata eines alten Individuums. Es unterliegt keinem Zweifel, daß in solchen Fällen viel Muskulatur neu gebildet wurde.

Eine besondere Bedeutung für die Entstehung der Prostatahypertrophie möchte ich den drüsigen Proliferationsprozessen zuerkennen, die außerhalb der Knoten nachzuweisen sind. In der Umgebung der Knoten, sowohl der fibroadenomatösen als auch adenomatösen, sehen wir lebhafte Hyperplasie der Drüsen. Diese Wucherungen bilden Gruppen von kleinen rundlichen faltenlosen

azinösen oder tubulösen Drüsen mit spärlichem Zwischengewebe. Zunächst liegen sie dicht beisammen und haben ein adenomähnliches Aussehen, aber keine kapselartige Abgrenzung (Fig. 4, 5, 6, 8). Dann werden sie von vermehrtem Zwischengewebe mehr und mehr auseinandergedrängt und schließlich wird eine oder die andere Gruppe knotenförmig abgekapselt. Ich konnte in 8 Fällen einen genauen Zusammenhang zwischen Knoten und hyperplastischen Drüsenformationen feststellen. Diese hyperplastischen Vorgänge erfolgen zuerst von den eigentlichen Prostatadrüsen und Prostatagängen aus. In Fig. 13 z. B. sehen wir genau lebhafte Proliferation aus einem ziemlich dicken Ausführungsgange, wobei die proliferierten Drüsen verschiedene Formen zeigen. In einem Teil zeigen sie azinöse oder tubulöse adenomatöse Form, im anderen Teil solide Form. In 2 Fällen mit solchen Formen habe ich in der Serie beobachten können, daß tatsächlich eine solche solide Zellsprossung allmählich in lumenhaltige Schläuche übergeht (Fig. 7). Für die Annahme, daß hier die solide Zellsprossung als Ausdruck einer karzinomatösen Wucherung anzusehen wäre, erhielt ich keine Beweise. Ich möchte daher diese solide Zellsprossung nur als ein Entwicklungsstadium zur adenomatösen Form ansehen.

Vergleichen wir nun die zwischen den Knoten nachweisbare drüsige Hyperplasie mit der drüsigen Hyperplasie, die in der Peripherie der Prostata bei der sogenannten Hypertrophie und recht oft in nicht hypertrophischer Prostata nachweisbar ist, so besteht nach meinen Untersuchungen zwischen diesen beiden Formen drüsiger Hyperplasie kein Unterschied. Ich habe solche kleine adenomähnliche drüsige Wucherungen in 20 Fällen mit Prostatahypertrophie gefunden und in 6 Fällen ohne Prostatahypertrophie, und zwar meistens in der Peripherie der Prostata. Nachdem ich auf diesen Befund meine Aufmerksamkeit gerichtet hatte, habe ich ihn häufiger angetroffen. Es muß die Prostata darauf recht genau untersucht werden, da diese kleinen hyperplastischen Drüsenherde an verschiedenen Stellen entstehen können. Nach diesen meinen Befunden kommt demnach die adenomähnliche Hyperplasie sowohl in der Peripherie als auch im Zentrum der Prostata häufiger vor. Die im zentralen Teil entstandenen Formationen stehen in innigem Zusammenhang mit den adenomatösen und fibroadenomatösen Knoten bei der Hypertrophie der Prostata. Die Bedeutung und das Wesen dieser hyperplastischen Drüsenbildungen und ihre Stellung zu den pathologischen Wucherungsprozessen habe ich schon an anderer Stelle erörtert, worauf ich verweisen möchte.

Die Veränderungen des eigentlichen Prostataparenchyms bei der sogenannten Prostatahypertrophie außerhalb der Knoten sind sehr mannigfach. Da die Prostatahypertrophie nach dem 40. Lebensjahre sehr häufig auftritt und mit dem Alter allmählich zunimmt, so sind die Alterserscheinungen des Parenchyms bei der Prostatahypertrophie immer mehr oder weniger ausgeprägt. Infolge der Geschwulstbildungen in der Prostata treten dazu noch die

dadurch ausgelösten Kompressionserscheinungen und auch entzündliche Veränderungen. Wir sehen starke Kompression und Verdrängung des Parenchyms nach hinten und lateral, narbige und hyaline Atrophie in einzelnen Drüsen, zellige Infiltration und Erweiterungen der Endschläuche bei der hypertrophischen Prostata viel häufiger als bei der nicht hypertrophischen Prostata.

Die Drüsenerweiterung und die zellige Infiltration haben für uns hier kein weiteres Interesse, weil sie für die Genese der geschwulstartigen Prostatahypertrophie keine Bedeutung besitzen. Trotzdem möchte ich die Resultate meiner Untersuchungen darüber hier kurz anführen. Unter 40 Fällen von Prostatahypertrophie, wobei das operativ gewonnene Material nicht eingerechnet ist, fand ich Infiltrate im Parenchym der Prostata 29mal. Unter diesen 29 Fällen sind 2 Fälle mit hochgradiger eitriger endoglandulärer Infiltration und 1 Fall mit Tuberkulose nicht mitgerechnet. In 24 Fällen von den 29 waren die Infiltrate nur spärlich zerstreut; in 5 Fällen handelte es sich um reichliche periglanduläre und perikanalikuläre Infiltrate.

Erweiterung der peripheren Drüsen in der Prostata fand ich bei 21 Fällen unter den 29, dabei war in 15 Fällen die Erweiterung eine hochgradige, in 6 Fällen eine geringe.

Vergleiche ich zellige Infiltration und Erweiterung der Drüsen miteinander, so ergeben meine Befunde folgendes: Ich fand starke Erweiterung mit reichlicher zelliger Infiltration in 2 Fällen; starke Erweiterung mit spärlichen zelligen Infiltraten in 8 Fällen; geringe Erweiterung mit Infiltraten in 6 Fällen; starke Erweiterung ohne Infiltrate in 5 Fällen; keine Erweiterung mit reichlichen Infiltraten in 10 Fällen. Nach diesen Befunden haben die Infiltrate für die Drüsenerweiterung nur geringe Bedeutung; ja wir finden starke Drüsenerweiterung ohne zellige Infiltrate ziemlich häufig.

Weiter können wir partielle Atrophie der Prostatadrüsen in vielen Fällen bei der Prostatahypertrophie nachweisen. Es handelt sich dabei um narbig oder hyalin entartete, teilweise obliterierte, teilweise nur verengte Schläuche. Auch hier sind zwei Arten von Atrophie nachweisbar: solche mit und solche ohne zellige Infiltrate um die dicken fibrösen Mäntel. Die Befunde sind darin auch bei der Hypertrophie der Prostata nicht anders als in den Fällen ohne Hypertrophie und entsprechen vollkommen den schon an anderer Stelle genau beschriebenen Veränderungen. Ich fand unter den 40 Fällen mit Prostatahypertrophie im ganzen 25mal solche atrophische Prozesse, in 13 Fällen partielle narbig-hyaline Atrophie mit zelligen Infiltraten, und in 12 Fällen partielle Atrophie ohne zellige Infiltrate.

Vergleiche ich auch hier die narbig-hyalinen Veränderungen und die Erweiterung der Drüsen miteinander, so ist ersichtlich, daß diese beiden Prozesse miteinander recht oft vorgefunden werden. Es ist auch nicht verwunderlich, daß sich diese in den meisten Fällen vorhandenen Veränderungen miteinander kombinieren. Die narbige oder hyaline Atrophie findet sich am häufigsten im hinteren

Umfange der Prostata, wobei diese Veränderungen auch in den Endschläuchen beobachtet werden. Es ist die Regel, daß die Endschläuche zuerst obliterieren und der Obliterationsprozeß erst dann allmählich nach den Ausführungsgängen zu weiterschreitet. Bei den meisten Fällen mit Atrophie habe ich niemals gesehen, daß bei Obliteration der Ausführungsgänge nicht auch die dazugehörigen Drüsenschläuche in der Peripherie atrophisch wurden. Ich möchte jedoch nicht absolut ausschließen, daß durch die narbige Veränderung der Ausführungsgänge nicht auch ein Teil der Drüsen eine Erweiterung erfahren könnte; doch gehört dies nach den Resultaten meiner Untersuchungen dann sicher zu den Seltenheiten. Bei entzündlicher narbiger Veränderung und bei nicht entzündlicher hyaliner Veränderung erfolgt immer eine Atrophie einzelner Läppchen, und in Fällen mit ausgedehnten solchen Veränderungen Atrophie mehrerer Läppchen oder der ganzen Prostata. Allgemeine hochgradige Atrophie unter den 25 Fällen habe ich 3mal beobachtet (Fall 64, 65, 66), in 2 Fällen ohne entzündliche Veränderungen, in einem Falle mit starken entzündlichen Veränderungen.

Die hier erwähnte allgemeine oder partielle Atrophie darf nicht als Folge der Prostatahypertrophie aufgefaßt werden, weil solche Veränderungen sehr oft bei Fällen mit Anfangsstadien der Hypertrophie, wo noch keine Kompressionserscheinungen nachweisbar sind, beobachtet werden können. Daß das eigentliche Prostataparenchym bei ziemlich beträchtlicher Hypertrophie nach der Peripherie verdrängt und dadurch atrophisch werden kann, ist zweifellos. Meine Fälle 41, 42, 49, 53 und 57 zeigen dies.

Elastische Fasern sind in Fällen von Prostatahypertrophie außerhalb der Knoten im eigentlichen Parenchym der Prostata im allgemeinen reichlich vorhanden, besonders um die narbig-hyalin atrophischen oder obliterierten Schläuche und Ausführungsgänge.

Veränderungen der Gefäße fand ich bei der Prostatahypertrophie im Parenchym außerhalb der Knoten verhältnismäßig selten. Unter den 40 Fällen habe ich nur 9mal Gefäßveränderungen gefunden; sie betrafen meistens die Arterien der Kapsel oder des Prostataparenchyms und bestanden in 8 Fällen nur in geringer Intimaverdickung und 1mal in einer starken Sklerose der Intima. In allen diesen Fällen waren die Veränderungen nur stellenweise in der Peripherie vorhanden, nicht gleichmäßig ausgebildet. In den Knoten selbst habe ich niemals Gefäßveränderungen nachgewiesen. Außerdem fand ich häufiger Erweiterung der Venen und nicht zu selten auch frische Abscheidungsthromben in den Venen.

Die Urethra zeigte in meinen Fällen von Prostatahypertrophie keine besonderen Veränderungen. Ich untersuchte in allen Fällen die ganze Pars prostatica und Pars membranacea und fand nur in 5 Fällen submuköse zellige Infiltrate, zum Teil nur spärlich, zum Teil reichlich.

Die Beziehungen der Prostatahypertrophie zur Keimdrüse, Samenblase und zu den Cowperschen Drüsen werde ich im nächsten Kapitel erörtern.

Auf Grund meiner Untersuchungen habe ich für einen Zusammenhang der fibromatösen, fibromyomatösen und fibromyoadenomatösen Form der Prostatahypertrophie mit chronisch entzündlichen Veränderungen keine Anhaltspunkte gefunden. Die Anschauung, daß Beziehungen zwischen chronisch entzündlichen Veränderungen und Drüsenerweiterungen der Prostata bestehen, habe ich schon früher vollständig negiert. Ebenso konnte ich die Anschauung von Ciechanowski und Rothschild nicht bestätigen, daß die Knoten bei der Prostatahypertrophie durch das infolge der Drüsenerweiterung verdrängte Stroma gebildet werden, daß darin Epithelwucherung und Sprossung niemals nachgewiesen werden können und die Drüsenmenge selbst nicht vermehrt sei. Die Ergebnisse meiner Untersuchungen widersprechen dieser Ansicht von Ciechanowski und Rothschild. Wir finden schon in kleinen atrophischen Prostatae, wo nirgends Drüsenerweiterungen gefunden werden, fibroadenomatöse Knoten im Anfangsstadium ihrer Bildung. Das drüsige Parenchym und der muskuläre Teil des Stromas zeigen in solchen Fällen eine solche Zunahme, daß sie keinesfalls mit den Veränderungen der Prostata infolge des Alters in Zusammenhang gebracht werden kann.

Ciechanowski hat in Verteidigung seiner Ansicht auch die kleinen Drüsen, die von Jores und Birch-Hirschfeld als neugebildete aufgefaßt wurden, nur als normale, durch Sekret nicht erweiterte Drüsen bezeichnet. Aber diese Drüsen sind nach meinen Untersuchungen in Übereinstimmung mit den Befunden von Jores und Birch-Hirschfeld von den gewöhnlich nicht erweiterten Prostatadrüsen vollständig unterschieden, und die von mir erhobenen Befunde erklären vollständig die nur durch eine Neubildung entstandene Beschaffenheit der Drüsenzellen und des Stromas.

Bei den stationär gebliebenen Knoten, worin der drüsige Neubildungsprozeß nicht stärker hervortritt, und wo infolge sekundärer Entzündung oft zellige Infiltration beobachtet werden kann, erinnern meine Befunde an die von Griffith und Green und Brooks erhobenen, und auch Raskai hat in Fällen von Prostatahypertrophie verschiedene andere Befunde erhoben, so Entzündungsveränderungen, Gewebsneubildungen, die er auf verschiedene Ursachen zurückführt. Es ist zweifellos schwierig, bei einem solitären Knoten mit sekundären Veränderungen die Genese der Gewebswucherung herauszufinden; wenn man aber das Anfangsstadium des Knotens, seine Entwicklung und die sekundär auftretenden Veränderungen der Reihe nach verfolgen kann, so unterliegt es keinem Zweifel, daß sekundäre Prozesse die durch primäre Wucherung entstandenen Knoten oft verändern.

In den jungen Knoten habe ich rundzellige Infiltrate niemals nachweisen können, während sie um und zwischen den Knoten sehr oft zu finden waren. Bei meinen Fällen von Prostatahypertrophie war es kein seltenes Vorkommnis, daß die Knoten selbst vollständig frei von entzündlichen Veränderungen waren, auch dann, wenn das Parenchym der übrigen Prostata progredient entzündliche

oder entzündlich-narbige Veränderungen aufwies (Fall 66 und 67). Die Tatsache, daß ich bei meinen Fällen nur in alten Knoten entzündliche Veränderungen in Form von Rundzelleninfiltraten im Stroma gesehen habe, muß in Übereinstimmung mit der Anschauung von Tsunoda als eine sekundäre Veränderung der Geschwulst bezeichnet werden. Wäre die Anschauung richtig, daß die Knoten bei der Prostatahypertrophie nicht spontan und selbständig entstanden sind, sondern schon bestandenes Prostatagewebe oder Produkt entzündlicher Veränderungen sind, so müßte man doch erwarten, daß auch dieser Teil der Prostata an den allgemeinen Veränderungen der Prostata teilnimmt, und wir müßten uns fragen, warum bei stärker entzündlichen narbigen Veränderungen (Fall 67) und bei hochgradiger allgemein entzündlicher oder nicht entzündlicher Atrophie (Fall 64, 65, 66) denn gerade die Knoten allein unverändert geblieben sind. Diese Tatsache spricht doch dafür, daß die Knoten bei der Prostatahypertrophie autonome Gebilde darstellen, und mit den gewöhnlichen Prostatadrüsen nichts zu tun haben.

Auch der Ansicht der Autoren (Griffith), wonach entzündliche Prozesse eine Neubildung fibrösen Gewebes verursachen, worin es sekundär zur drüsigen Wucherung komme, kann ich nicht beipflichten. Wir finden reichlicher fibromyomatöse Knoten als fibromatöse und sehen gerade bei alten Knoten reichlicher muskuläre Elemente als bei jüngeren. Die fibromatöse Zwischensubstanz besteht dabei aus jungem kernreichen Bindegewebe, das weder zellige Infiltrate noch narbige Veränderungen zeigt, während doch sonst um Drüsenwucherungen auf entzündlicher Basis das narbige oder narbig-hyaline Gewebe zunimmt. Die Folge der Entzündung ist immer Atrophie der Drüsen und Muskulatur, dann partielle oder allgemeine Schrumpfung der Prostata. Ich verweise dazu auf meine Ausführungen in den früheren Kapiteln.

Trotzdem allgemeine Atherosklerose bei den im vorgeschrittenen Alter entstandenen Fällen von Prostatahypertrophie häufig zu beobachten war, sind in der hypertrophischen Prostata selbst Gefäßveränderungen im allgemeinen nur wenig und in geringem Grad nachweisbar. In meinen 40 Fällen von Prostatahypertrophie, wo Veränderungen allgemeiner Atherosklerose sehr oft nachweisbar waren, habe ich nur in 9 Fällen in der hypertrophischen Prostata Intimaverdickungen an den Gefäßen und nur einmal Sklerose der Intima nachweisen können. Dabei fand ich auch in diesen Fällen die Veränderungen niemals in den Knoten, sondern meistens nur in der Kapsel und in der Peripherie.

Nach meinen Untersuchungen habe ich keine Anhaltspunkte für einen direkten Zusammenhang zwischen der Knotenbildung bei Prostatahypertrophie und den atherosklerotischen Gefäßveränderungen gefunden, sondern immer den Eindruck gewonnen, daß Sklerose der Gefäße zunächst zur Atrophie der Prostata führe. Ich möchte aber nicht ausschließen, daß die dadurch entstandene Atrophie der Prostata eine regenerative Hyperplasie veranlasse, woraus möglicherweise Tumorbildung entstehe. Ein Fall meiner Be-

obachtung (Fall 67, 41) mit einer auffallend starken Prostatahypertrophie würde diese Ansicht stützen. In diesem Falle bestand starke Sklerose der Gefäße aller Organe und auch der Prostata, dabei hochgradige Atrophie in der Prostata, regenerative Hyperplasie und Knotenbildung.

Wie wir aus der angeführten Literatur gesehen haben, vertreten Paul und Veszprémi die Ansicht, die Prostatahypertrophie auf Involutionsvorgänge in der Prostata zurückzuführen. Auf Grund der Untersuchungen von 38 operativ gewonnenen Fällen von Prostatahypertrophie ist Veszprémi der Ansicht von Ciechanowski und Rothschild und auch der Ansicht von Runge entgegengetreten, indem er weder für die entzündliche Genese der Prostatahypertrophie Anhaltspunkte gefunden hat, noch für die Tumorgenese. Die Merkmale, die dazu berechtigen würden, die Prostatahypertrophie als Adenom aufzufassen, treffen für die sogenannte Prostatahypertrophie nach Veszprémi nicht zu. Wie ich schon auseinandergesetzt habe, ist das Bild der Prostatahypertrophie nicht immer einfach, sondern sehr verschieden. Wir finden in vielen Präparaten deutliche drüsige Wucherungen von embryonalem oder infantilem Typus, die periglandulär immer von lockerem Bindegewebe umgeben sind. Während die drüsigen Formationen in einem Knoten noch lebhafte azinöse oder tubulöse Wucherungen zeigen, finden sich in anderen Knoten Drüsen vom Aussehen normaler Prostatadrüsen, ja wir finden sogar Knoten, worin embryonale Drüsenbildungen neben solchen vom Typus normaler Drüsen und neben zystischen Schläuchen vorhanden sind. Es kann auch beobachtet werden, daß in Knoten vom Typus der Adenome und Adenofibrome durch eine ungleichmäßige Wucherung des Stromas und der Drüsen entweder eine konzentrische Entwicklung der Knoten erfolgt oder eine verschiedene Umgestaltung der Drüsenformationen. Daß in einer hypertrophischen Prostata zwischen den Knoten, die noch in Ausbildung begriffen sind, und solchen, die schon als stationär gebliebene anzusehen sind, kein prinzipieller Unterschied besteht, dafür haben wir Analogien in anderen drüsigen Organen. Schwierig ist es allerdings, aus stationär gebliebenen Knoten, die noch dazu sekundär entzündliche Veränderungen zeigen, die Genese zu erkennen. Nur die beginnenden oder noch üppig wuchernden Knoten lassen ihre Entstehung erkennen. Ich betone aber nochmals, daß die echte geschwulstartige Hypertrophie sehr oft in verschieden großer Prostata zu finden ist, besonders in solchen mit senilen Veränderungen, und daß besonders hochgradige Hypertrophien der Prostata immer geschwulstartige Bildungen sind.

Aus meinen mikroskopischen Untersuchungen finde ich, daß wir bei den Fibromknoten und Fibromyomknoten der Prostata zwei Typen zu unterscheiden haben. In vielen Fibromen oder Fibromyomen finden wir weder Drüsen noch Infiltrate. Daneben gibt es isolierte Knoten solcher Art, wo die Hauptmasse des fibromatösen oder fibromyomatösen Knotens exzentrisch entwickelt erscheint, an einer Stelle der Peripherie aber noch Drüsen von normaler Formation nachweisbar sind. Dabei können die Drüsen auch atrophisch erscheinen,

wie schon Socin und Thompson erörtert haben. Wir müssen diese Form der Knoten als Fibrome und Fibromyome auffassen, die durch Wucherung des peritubulären Stromas entstanden sind. Die Hypertrophia fibromyomatosa diffusa, die von Thompson sehr oft und von Casper selten beobachtet wurde, deckt sich fast vollständig mit dem Bilde, das von mir als senile zentrale Veränderung beschrieben wurde. Wir finden solche Bilder in der Prostata des hohen Alters, oft in normal großer Prostata.

Die Meinungen über die Fibroadenome und Adenome in der Prostata sind, wie aus der Literatur hervorgeht, verschieden. Nach Socin gibt es keine wirkliche Adenombildung in der Prostatahypertrophie. Die Drüsenacini sollen dabei nur eine passive Erweiterung und Vergrößerung erfahren. Nach Klebs wird in den adenomatösen Knoten das drüsige Parenchym später atrophisch, wodurch Fibrome und Fibromyome zustande kommen. Nach meinen Untersuchungen sehen wir tatsächlich in einem Teile der Fälle Bilder, wie sie Klebs beschrieben hat; in einem anderen Teile der Fälle ist jedoch ein anderes Bild erkennbar. In Fibroadenomknoten, die wenig Drüsen und mächtig gewuchertes exzentrisches Stroma zeigen, ist oft das drüsige Parenchym in der charakteristischen jungen Formation üppig gewuchert und vermehrt. Die Anschauung von Griffith, daß sich die Knoten bei der Prostatahypertrophie von drüsigen Bildungen später zu fibrösen umwandeln, kann ich nach meinen Präparaten nicht vollständig für berechtigt ansehen, weil die meisten der adenomatösen Knoten vom Beginne ihrer Entstehung an als solche stehen bleiben. Wir finden nicht selten innerhalb eines Knotens eine fibromatöse und adenomatöse oder fibroadenomatöse Wucherung nebeneinander (Fig. 15). In solchen Knoten hat das periglanduläre Stroma eine exzentrische Entwicklung erfahren, während in einem anderen Teile des Knotens eine adenomatöse oder fibroadenomatöse Wucherung erfolgt ist. Im fibromatösen Anteile sehen wir dabei keine atrophischen Drüsen. Es erscheint wohl möglich, daß ein Teil der Fibrome oder Fibromyome sekundär aus ursprünglichen Fibroadenomen oder Adenomen entstanden ist, wenn der drüsige Anteil der Wucherung keine weitere Entwicklung mehr erfährt. Nach meiner Ansicht sind Adenome und Fibroadenome der Prostata von Anfang an fibroepitheliale Bildungen, die sich in weiterer Entwicklung des fibromatösen oder drüsigen Anteiles zu Adenomen oder Fibroadenomen differenzieren (Fig. 15). In der Deutung der Genese dieser Bildungen schließe ich mich der Meinung von Jores und Birch-Hirschfeld an.

Die verschiedenen Formen dieser fibroepithelialen Wucherungen, wie sie von Runge und Lissauer in drei Gruppen zusammengefaßt wurden, habe auch ich beobachtet. Alle drei Formen kommen oft in einem Präparate zusammen vor und sind nicht immer scharf voneinander zu trennen. Wir sehen sehr oft im Anfangsstadium eine azinöse oder tubulöse Proliferation mit embryonalen oder infantilen Drüsenformationen, die sich weiterhin in verschiedener Weise entwickeln können. Aber im allgemeinen sind diese Bildungen hinsichtlich der Ent-

wicklung der Drüsen und des Stromas und hinsichtlich ihres Lipoidgehaltes vom normalen Prostatagewebe nicht sehr unterschieden. Bemerkenswert ist jedenfalls die Tatsache, daß sich die bei der Adenombildung einhergehende drüsige Proliferation von der an verschiedenen Stellen der Prostata sehr oft vorkommenden drüsigen Hyperplasie wenig oder gar nicht unterscheidet. Diese drüsige Hyperplasie, die man in nicht hypertrophischen Prostatae beobachten kann, ist als kompensatorische oder regenerative Wucherung aufzufassen und geht so gut wie immer in normale Drüsenformationen über. Aus uns nicht näher bekannter Ursache können solche drüsige Hyperplasien ihren Charakter ändern und zur Entstehung echter Neoplasmen Anlaß geben. Daß sich regenerative Wucherungen durch wiederholte Reize oder durch eine besondere Beschaffenheit ihres Bodens zu echten Neoplasmen homoiotypischer oder heterotypischer Form umwandeln können, ist uns aus der allgemeinen Pathologie bekannt. Wie die meisten Autoren betonen, sind drüsige Hyperplasien zwischen den Knoten und um die Knoten hypertrophischer Prostatae als irritatorisch entstanden aufzufassen. Abgesehen davon sehen wir bei Adenombildung in hypertrophischer Prostata oft auch ganz unabhängig von den Knoten an entfernten Stellen lebhafte adenomatöse Hyperplasie.

Nach Englisch entsteht die drüsige Wucherung bei der Prostatahypertrophie aus der schon embryologisch bestimmten drüsigen Prostataanlage, nach Jores hingegen entwickelt sich die drüsige Wucherung bei der Mittellappenhypertrophie aus den akzessorischen submukösen Drüsen und nach Albarran und Motz, Tandler und Zuckerkandl aus den paraurethralen zentralen Drüsen. Ich fand in meinen Fällen den Ausgang der drüsigen Wucherung bei der Hyperplasie und Hypertrophie in den eigentlichen Prostatadrüsen, gleichgültig ob die Hypertrophie im Mittellappen oder in den Seitenlappen ihren Ursprung nahm. Ich finde die Anschauung von Tietze für richtig, daß bei der Prostatahypertrophie die vom eigentlichen Drüsensystem der Prostata isolierten Epithelbestandteile das Baumaterial zur Adenombildung liefern.

Die Frage, in welchem Teile der Prostata die Hypertrophie ihren Ausgang nimmt und welche Beziehungen der hypertrophische Anteil zu den übrigen Anteilen der Prostata hat, ist noch umstritten.

Einfache Hyperplasie (Hyperplasie und Hypertrophie) kommen in jedem Anteile der Prostata vor und zwar sowohl in der Peripherie als auch im Zentrum. Dabei erscheint der hyperplastische Teil nicht scharf begrenzt.

Geschwulstartige Hypertrophie kommt immer im zentralen Teil der Prostata vor, am häufigsten zu beiden Seiten der Urethra, etwas weniger häufig im sogenannten Mittellappen.

Nach Tandler und Zuckerkandl erstreckt sich die Hypertrophie der Vorsteherdrüsen ausschließlich auf den Teil der Drüsen, der in der Längsausdehnung vom Orificium int. urethrae bis zur Mündung der Ductus deferentes reicht, d. h. auf den Mittellappen und auf die mit ihm zusammenhängenden, die Urethra um-

gebenden Drüsen. Dieser Teil ist ein Lieblingssitz der geschwulstartigen Hypertrophie, doch kann ich nach meinen Untersuchungen den Ursprung der Hypertrophie nicht auf diese Drüsengruppe allein beschränken. Ich habe solitäre Knoten einmal dicht unterhalb der Hauptausführungsgänge der Seitenlappen und zweimal sogar auch solitäre kleine Knoten gesehen, die nur kaudalwärts von der transversalen Ebene in der Höhe der Utriculusmündung lokalisiert waren. Ob auch in der Commissura posterior geschwulstartige Hypertrophie vorkommt, möchte ich auf Grund meiner Ergebnisse nicht entscheiden, ich sah dort aber zweimal eine adenomähnliche Hyperplasie, die von der Umgebung ziemlich gut abgegrenzt war und eine vollkommen andere Drüsenkonstruktion zeigte als die umgebenden atrophischen Drüsen (Fig. 14). Bei einfacher Hyperplasie habe ich keine Kompressionsatrophie des übrigen Prostataparenchyms beobachtet. Geschwulstartige Hypertrophie verdrängt bei entsprechender Größe den übrigen Teil des Prostataparenchyms nach der Peripherie.

Nach meiner Meinung entsteht wahrscheinlich die adenomatöse Hypertrophie als drüsige Hyperplasie. Drüsige Hyperplasie kommt an allen Stellen der Prostata vor. Geschwulstartige Hypertrophie finden wir aber am häufigsten in dem physiologisch schon deutlich differenzierten zentralen Teile der Prostata. Zu beiden Seiten der Urethra, wo sich senile Veränderungen am deutlichsten bemerkbar machen, hat die geschwulstartige Hypertrophie häufiger ihren Ausgangspunkt als im Mittellappen, wo im hohen Alter geringgradigere Veränderungen vorkommen. Daß die geschwulstartige Hypertrophie vor allem im zentralen Teil der Prostata entsteht, hängt möglicherweise von lokalen Verhältnissen dieses Prostataanteiles ab.

c) Ätiologie der Prostatahypertrophie.

Die im höheren Alter vorkommenden Prostataveränderungen habe ich nach den dabei erhobenen mikroskopischen Befunden in 5 Gruppen eingeteilt: in Veränderungen durch Retentionsvorgänge, senile Veränderungen, entzündliche Veränderungen, drüsige Hyperplasie und geschwulstartige Hypertrophie. Von diesen Veränderungen ist es die geschwulstartige Hypertrophie, die die stärksten Vergrößerungen der Prostata erzeugt. Die geschwulstartige Hypertrophie umfaßt fibromatöse und fibromyomatöse Wucherungen einerseits, adenomatöse und fibroadenomatöse Wucherungen andererseits; die adenomatöse und fibroadenomatöse autonome Wucherung ist häufiger als die fibromatöse und fibromyomatöse.

Viele Autoren sind der Anschauung, daß die Prostata gegenüber anderen Organen sehr selten senile Atrophie zeigt. Meine Untersuchungen ergeben jedoch, daß das eigentliche Prostataparenchym im höheren Alter eine starke Reduktion seiner drüsigen Substanz erfährt, wobei das Epithel atrophisch, die Drüsen faltenarm, eng und unregelmäßig werden. Partielle Atrophie der Prostata kommt oft infolge entzündlicher oder seniler Veränderungen vor; dabei wird auch die Muskulatur vermindert, wodurch wieder eine Bindegewebszunahme erfolgt.

Solche Veränderungen entsprechen atrophischen Vorgängen in den anderen drüsigen Organen. Ich kann aus meinen Untersuchungen sicher sagen, daß viele Drüsen der Prostata im höheren Alter eine Atrophie aus verschiedener Ursache erfahren. Vorsteherdrüsen, wo solche atrophische Prozesse nicht auftreten, bleiben auch später unverändert, während bei den Vorsteherdrüsen, wo sich atrophische Prozesse einstellen, später sehr oft Neubildungsprozesse auftreten. Meine Untersuchungen haben ergeben, daß 1. die Prostata im hohen Alter meistens atrophisch wird und daß 2. drüsige Hyperplasie als regenerative Wucherung an verschiedenen Stellen der Prostata auftritt, die sich einerseits zu normalen Drüsen weiterbildet, anderseits teilweise wahrscheinlich in geschwulstartige adenomatöse Hypertrophie übergeht, wovon ein Teil stationär bleibt, ein Teil ohne Stillstand weiter wuchert. Abgesehen von der sekundären Atrophie im peripheren Prostataparenchym als Folge der Kompression durch die geschwulstartige Hypertrophie, ist auch schon bei den geringgradigen geschwulstartigen Bildungen, wo Kompressionserscheinungen noch fehlen, eine auffallende Atrophie der eigentlichen Prostata erkennbar. Unter 35 Fällen im Alter von mehr als 50 Jahren fand ich auffallende partielle Atrophie 24mal, allgemeine hochgradige Atrophie einmal, hochgradige Kompressionsatrophie 5mal, wobei infolge der zahlreichen Knoten etwaige primäre Veränderungen des Prostataparenchyms nicht mehr erkennbar waren, und einmal käsige Tuberkulose mit Zerstörung eines Lappens. Atrophie war also histologisch in fast 90 % der Fälle nachweisbar, wobei allerdings in einigen Fällen sekundäre Atrophie nicht vollständig ausgeschlossen werden kann. Auch in den übrigen Fällen (11 %) war die Prostata nicht normal, da allgemeine senile Veränderungen mit Atrophie des Epithels und Erweiterung der Drüsen vorhanden waren.

Daß stärkere Parenchymausfälle so oft mit drüsiger Hyperplasie und geschwulstartiger Hypertrophie von mir kombiniert vorgefunden wurden, zeitigte bei mir die Anschauung, daß substantieller und auch funktioneller Ausfall in der Prostata zunächst eine kompensatorische oder regenerative Hyperplasie veranlassen, die ihrerseits zu geschwulstartiger Hypertrophie führt. Gute Beispiele dafür sind meine Fälle 41 und 67, die neben fast vollständiger Atrophie der eigentlichen Prostata bei allgemeiner Atherosklerose hochgradige geschwulstartige Hypertrophie und Hyperplasie gezeigt haben. Dieser Zusammenhang zwischen Atrophie, Hyperplasie und geschwulstartiger Hypertrophie führt notwendigerweise zur Frage, ob die drüsigen Wucherungsprozesse der Prostata im höheren Alter nach funktionellem und substantiellem Ausfall notwendig sind oder nicht.

Um auf diese Frage eine Antwort geben zu können, müssen die Beziehungen der Prostata zu den Keimdrüsen und zu anderen Organen sowie zu verschiedenen Organveränderungen berücksichtigt werden. Schon bei der Entwicklung der Prostata und der Hoden sehen wir, daß in vielen Fällen Hoden und Prostata einen mehr oder weniger innigen Zusammenhang zeigen. Mißbildungen oder Entwicklungshemmungen sind oft in beiden Organen gleich-

zeitig vorhanden und einseitiger Mangel oder einseitige Hypoplasie beider Organe wurden mehrfach beobachtet. Bekannt ist es auch, daß frühzeitige Kastration eine Hemmung in der Entwicklung der Prostata veranlaßt.

Die Größenverhältnisse zwischen Hoden und Prostata sind aber individuell ganz verschieden, besonders nach der Pubertät. Ich habe an 86 Leichen im Alter von 21—85 Jahren genaue Größenbestimmungen der Prostata, Keimdrüsen, Samenblasen und Cowperschen Drüsen gemacht und daraus Durchschnittswerte für die einzelnen Größen in den verschiedenen Dezennien berechnet.

Tabelle V.

Alter	Zahl der untersuchten Fälle	Hoden rechts	Hoden links	Samenblase rechts	Samenblase links	Cowpersche Drüse
		in Millimeter				
21—30	9	39,5 : 25,2 : 16,5	40,0 : 23,6 : 16,3	37,8 : 12,5	33,7 : 12,8	6,7 : 5
31—40	15	40,0 : 29,3 . 16,0	41,3 : 28,6 : 15,5	38,1 : 15,2	39,0 : 14,0	6,8 : 6,5
41—50	18	41,2 : 28,0 : 16,6	39,7 : 26,0 : 16,4	37,7 : 14,0	38,8 : 13,9	7,0 : 7,0
51—60	20	39,0 : 27,2 : 15,3	38,4 : 26,5 : 14,3	42,2 : 12,4	38,4 : 12,3	6,0 : 5,8
61—70	14	40,3 : 29,3 : 17,3	38,5 : 26,0 : 16,3	39,8 : 11,9	38,6 : 11,0	6,0 : 6,3
71—80	9	42,6 : 28,0 : 18,0	38,2 : 27,4 : 17,2	43,3 : 13,2	44,0 : 13,0	6,1 : 5,3

Aus dieser Zusammenstellung habe ich bezüglich des Größenverhältnisses zwischen Prostata und Hoden folgendes gefunden: In 41 Fällen unter den 86 waren Hoden und Prostata gleichmäßig entwickelt, dabei in 25 Fällen beide Organe gut entwickelt und in 16 Fällen wenig entwickelt. In 45 Fällen unter den 86 hatten Hoden und Prostata eine ungleichmäßige Entwicklung gezeigt, wobei in 25 Fällen die Hoden kleiner als die Prostata waren und in 20 Fällen größer als die Prostata. Fast in 30 % der Fälle war also die Prostata größer als die Hoden, wobei es sich einerseits um übernormal große Prostata mit normal oder subnormal großen Hoden handelte, oder um normal große Prostata mit subnormalen Hoden.

Zeigen also schon bei der Größenbestimmung Hoden und Prostata große Ungleichmäßigkeiten, so müssen wir weiter bekennen, daß die makroskopischen Befunde dieser Organe vielfach nicht mit den mikroskopischen übereinstimmen, insofern als pathologisch schwer geschädigte Organe oft ein großes Volumen zeigen. Wir müssen deshalb die normale Prostata von der pathologisch veränderten trennen und bei beiden Formen die makroskopischen und mikroskopischen Befunde mit denen bei den Hoden vergleichen. Ich habe dabei folgendes gefunden: Manchmal war die Prostata bei Krankheiten, die zur Erschöpfung führten, verkleinert und stark atrophisch, wobei die Hoden entweder auch stark verändert oder gar nicht verändert waren. Deutliche regenerative Hyperplasie der Prostata fand ich in 3 Fällen bei normalen Hoden, in einem Falle bei stark

verändertem atrophischen Hoden beider Seiten und in 2 Fällen kombiniert mit geringer hyaliner Atrophie der Hoden.

Auch die Befunde der Hoden bei drüsiger Hyperplasie und geschwulstartiger Hypertrophie der Prostata lassen keine Gesetzmäßigkeiten erkennen. Ich fand Hyperplasie der Prostata bei vollständiger Fibrosis testis einer Seite in 3 Fällen, wovon 2 Fälle auch im zweiten Hoden deutliche Atrophie zeigten, und in 4 Fällen Hyperplasie der Prostata bei ziemlich stark atrophischen Hoden nach entzündlicher oder nicht entzündlicher hyaliner Degeneration der Kanälchen. Spermiogenese fehlte dabei vollständig oder fast vollständig. In 8 Fällen fand ich Hyperplasie der Prostata bei einer partiell vorhandenen hyalinen Degeneration der Hodenkanälchen und schließlich in 5 Fällen Hyperplasie bei normalen Hoden.

Daraus ersehen wir, daß Hyperplasie der Prostata sehr oft nach substantiellem oder funktionellem Ausfall in der Prostata eintritt, unabhängig davon, ob die Hoden groß oder klein, mikroskopisch atrophisch oder nicht atrophisch sind.

Da die mikroskopischen Veränderungen der Hoden bei der Prostatahypertrophie noch nicht genau studiert wurden, bin ich dieser Frage nachgegangen. Ich habe den mikroskopischen Untersuchungen die Bestimmung der makroskopischen Größenverhältnisse zwischen Prostata und Hoden vorausgeschickt. Bei diesen Bestimmungen habe ich als Volumsgröße der Hoden die Summe aus beiden Hoden genommen. Ich fand in 17 Fällen zwischen Hoden und Prostata ein gleichmäßiges Verhältnis, dabei 4mal eine mäßig vergrößerte Prostata bei normal großen Hoden, 10mal eine große Prostata bei großen Hoden und 3mal eine kleine Prostata bei kleinen Hoden. In 22 Fällen fand ich ein ungleichmäßiges Verhalten: in 7 Fällen große Hoden bei normalgroßer Prostata, in 15 Fällen kleine Hoden bei normalgroßer und übernormalgroßer Prostata. Ich habe auch hier keine Gesetzmäßigkeiten gefunden, was nicht verwunderlich ist, weil die Größe der Hoden keineswegs immer ihrer Funktionsfähigkeit entspricht, besonders im hohen Alter. Deshalb habe ich bei den 3 Gruppen der übergroßen, normalgroßen und unternormalgroßen Hoden den Grad der mikroskopisch erkennbaren Veränderungen berücksichtigt und mit den durch die geschwulstartige Hypertrophie der Prostata bedingten Größenverhältnissen verglichen. Die Ergebnisse dieser Untersuchung waren folgende:

I. Übergroße Hoden.

1. Große, unveränderte Hoden bei Prostatahypertrophie mit übernormaler oder normaler Größe der Prostata in 6 Fällen.
2. Große, ziemlich veränderte Hoden bei Prostatahypertrophie mit übernormaler oder normaler Größe der Prostata in 5 Fällen.
3. Große, stark veränderte Hoden bei Prostatahypertrophie mit übernormaler oder normaler Größe der Prostata in 4 Fällen.

In den Fällen der Gruppe 3 war fast immer in beiden Hoden starke Atrophie nachweisbar, manchmal die Hälfte der Kanälchen in beiden Hoden vollständig obliteriert (Fall 42). Nur in einem Falle (Fall 44) war der eine Hoden vollständig ohne Veränderungen.

II. Normalgroße Hoden.

1. Normalgroße, unveränderte Hoden bei Prostatahypertrophie mit übernormaler oder normaler Größe der Prostata in 4 Fällen.
2. Normalgroße, wenig veränderte Hoden bei Prostatahypertrophie mit übergroßer oder normalgroßer Prostata in 5 Fällen.
3. Normalgroße, stark veränderte Hoden bei Prostatahypertrophie mit übergroßer oder normalgroßer Prostata in 4 Fällen.

In der Gruppe 3 war die Veränderung in beiden Hoden gleichmäßig stark ausgebildet, nur in einem Falle (Fall 51) auf der einen Seite viel geringer.

III. Kleine Hoden.

1. Kleine, unveränderte Hoden bei Prostatahypertrophie mit übergroßer oder normalgroßer Prostata in 3 Fällen.
2. Kleine, ziemlich veränderte Hoden bei Prostatahypertrophie mit übergroßer oder normalgroßer Prostata in 5 Fällen.
3. Kleine, stark veränderte Hoden bei Prostatahypertrophie mit normaler Größe der Prostata in 3 Fällen.

In der Gruppe 3 war in allen drei Fällen die Prostata groß oder auffallend vergrößert, während die Hoden sehr klein waren und beiderseits gleichmäßig starke Veränderungen zeigten (Fall 41, 46, 55).

In den drei angeführten Hauptgruppen sind unter meinen Fällen besonders interessant und einwandfrei in der Deutung 3 Fälle (Fall 41, 42 und 55). Bei diesen Fällen fand ich starke Atrophie der Hoden und auffallende Hypertrophie der Prostata. Aber alle diese drei Fälle zeigen typische Bilder echter adenomatöser Hypertrophie der Prostata, bei 2 Fällen (Fall 42 und 45) fand ich zwar auch typische drüsige Hyperplasie in verschiedenen Teilen der Prostata.

Aus der angestellten vergleichenden Untersuchung der Prostata und der Hoden bei meinen Fällen konnte ich feststellen, daß die drüsige Hyperplasie und die geschwulstartige Hypertrophie der Prostata von Veränderungen der Hoden anscheinend unabhängig sind.

Mac Ewan hat die Hypothese aufgestellt, daß die Prostatahypertrophie einen Regulierungsvorgang bilde, bei der im Greisenalter eintretenden Hodenatrophie und dem daraus entstandenen Mangel einer inneren Sekretion. Nach seiner Meinung ist die adenomatöse Prostatahypertrophie eine Kompensation der senilen Insuffizienz der Hoden.

Ich habe für diese Theorie aus meinen Untersuchungen keine Beweise erhalten. Nach meinen Untersuchungen entsteht die Hyperplasie der Prostata nicht

als Kompensation für die Insuffizienz der Hoden im hohen Alter, weil wir im hohen Alter übergroße Hypertrophie der Prostata und lebhafte Hyperplasie recht oft kombiniert finden mit besonders großen Hoden, die deutliche Spermiogenese zeigen. Anderseits treffen wir auch nicht so selten beiderseits stark veränderte und geschädigte Hoden, ohne Hyperplasie und ohne Hypertrophie der Prostata.

Ich kann deshalb aus meinen Untersuchungen folgendes behaupten:

1. Atrophie der Hoden schränkt niemals die drüsige Hyperplasie und adenomatöse Hypertrophie der Prostata ein.
2. Normal funktionierende Hoden wirken weder anregend, noch einschränkend auf die Entstehung und das Wachstum der drüsigen Hyperplasie und geschwulstartigen Hypertrophie der Prostata.

Beziehungen zwischen Samenblase und Prostata konnte ich auf Grund meiner Untersuchungen nicht nachweisen, weder bei normaler Entwicklung der Prostata noch bei Prostatahypertrophie. In der Literatur liegen einige Beobachtungen vor über gleichzeitige Mißbildungen und Entwicklungshemmungen. Ich fand manchmal sehr kleine Samenblasen bei hochgradiger Hypertrophie der Prostata. Auch hier habe ich in allen Fällen genaue Größenbestimmungen der Samenblase gemacht, aber aus dem Vergleiche der Größenverhältnisse zwischen Samenblase und Prostata keine Beziehungen herausfinden können. Die mikroskopischen Untersuchungen haben mich gleichfalls keine besonderen Beziehungen zwischen diesen beiden Organen erkennen lassen. Ich habe in den Samenblasen mit Zunahme des Alters nur die schon bekannten Veränderungen der Schleimhautfalten und Schleimhautdrüsen der Samenblasen und die Zunahme des Pigmentgehaltes im Epithel und in der Muskulatur dieses Organes nachweisen können.

Veränderungen der Cowperschen Drüsen fand ich bei meinen Untersuchungen nur selten. Meistens handelte es sich dann um entzündliche Veränderungen und Erweiterung der Ausführungsgänge. Die Erweiterung der Ausführungsgänge ist verständlich, weil die Ausführungsgänge in den Cowperschen Drüsen sehr lang sind. Die Größe der Drüsen ist eine ganz verschiedene. In ganz gesunden Drüsen schwankt sie von 1 mm im Durchmesser bis zu 15 mm und auch bei normaler Prostata schwankt ihre Größe. Über die Größenverhältnisse zwischen Cowperschen Drüsen und hypertrophischer Prostata habe ich folgendes gefunden: Große Prostata mit großen Cowperschen Drüsen in 5 Fällen, mit mittelgroßen Cowperschen Drüsen in 10 Fällen und mit kleinen Cowperschen Drüsen in 6 Fällen; mäßig große Prostata mit großen Cowperschen Drüsen in 3 Fällen, mit mittelgroßen in 7 Fällen und mit kleinen in 3 Fällen kleine Prostata mit großen Cowperschen Drüsen in einem Falle, mit mittelgroßen in 3 Fällen und mit kleinen in 2 Fällen. Die beiden Organe ließen nach den Resultaten meiner Untersuchungen keine Abhängigkeit ihres Volumens voneinander erkennen. Besonders große Cowpersche Drüsen (14—15 mm im Durch-

messer) fand ich auch dreimal bei Individuen zwischen 20—40 Jahren mit normaler Prostata, dreimal bei Prostatahypertrophie.

Berücksichtige ich noch die bei Prostatahypertrophie vorgefundenen Organerkrankungen, so haben meine Untersuchungen folgendes ergeben. Unter 40 Fällen mit Prostatahypertrophie fand ich als hauptsächlichste Organerkrankungen: In 13 Fällen Karzinom und zwar viermal Magenkarzinom, zweimal Darmkarzinom, zweimal Leberkarzinom, zweimal Karzinom des Gesichts, einmal Larynxkarzinom, einmal Pankreaskarzinom und einmal sogenannten Endothelkrebs der Pleura; in zwei Fällen Gliom; in 11 Fällen benigne homoiotypische kleine Geschwülste in verschiedenen Organen und zwar in zwei Fällen Fibrom, in zwei Fällen Adenom, in sechs Fällen zystische Adenome, in je einem Falle Kavernom, Lipom und Polypen. Danach fand ich also in 20 bei meinen Fällen blastomatöse Prozesse einzeln oder miteinander kombiniert.

Unter den senilen Veränderungen war in meinen Fällen allgemeine Atherosklerose in 14 Fällen vorhanden und partielle in 9 Fällen. Allgemeine hochgradige Atrophie des Körpers oder der Organe fand ich bei 13 Fällen. Leichte Atrophie bei 6 Fällen, Atrophie der Bauchorgane bei 13 Fällen.

Von anderen ziemlich oft vorkommenden Erkrankungen fand ich: Gehirnatrophie mit Hydrocephalus int. und Leptomeningitis bei progressiver Paralyse in 9 Fällen, Leptomeningitis in 3 Fällen und in 2 Fällen Gliom, welcher Befund auch schon früher unter den Tumoren vermerkt ist; Stauung in den Unterleibsorganen in 7 Fällen, Leberzirrhose mit Stauung in 3 Fällen und Herzfehler mit Zirkulationsstörungen in 4 Fällen. Stauungen in den Organen wurde also insgesamt in 14 Fällen beobachtet.

Überblicken wir diese Zusammenstellung, so ersehen wir, daß bei 50 % meiner Fälle von Prostatahypertrophie gleichzeitig auch Geschwülste anderer Organe nachweisbar waren, was bei der von mir vertretenen Auffassung von blastomatösem Charakter der Prostatahypertrophie auf eine gewisse Geschwulstdisposition des Organismus hinweisen würde. In 14 Fällen, also ungefähr in einem Drittel meiner Fälle, war Stauung in den Unterleibsorganen nachweisbar. Man könnte einen Zusammenhang mit der geschwulstartigen Prostatahypertrophie und drüsigen Hyperplasie daraus vermuten, insofern als die Stauung die drüsige Wucherung in der Prostata begünstigt hätte.

Atherosklerose, die in 14 Fällen allgemein und hochgradig vorhanden, in 9 Fällen nur als geringe Intimaverdickung in und um die Prostata erkennbar war, zeigt insofern einen Zusammenhang mit der Prostatahypertrophie, als sie zunächst zur Atrophie des Prostataparenchyms Anlaß gab und dadurch ähnlich wie die entzündliche Atrophie der Drüsen die drüsige Hyperplasie der Prostata verursacht.

Wenn ich schließlich noch solche Veränderungen, die wir als Entwicklungsanomalien anzusehen geneigt sind, und ihre Beziehungen zu den Fällen mit geschwulstartiger Prostatahypertrophie berücksichtige, so haben meine Unter-

suchungen folgendes ergeben: Ich fand unter diesen 40 Fällen geschwulstartiger Prostatahypertrophie zweimal ein offenes Foramen ovale, zweimal eine Inguinalhernie, fünfmal embryonale Lappung der Nieren, einmal Andeutung einer Doppelniere, je einmal Entwicklungshemmung der Lunge, abnorme Lappung der Lunge, Fensterung der Semilunarklappen, einen Mittellappen der Schilddrüse, ein Meckelsches Divertikel, weiters je einmal abnorme Behaarung und Vitiligo, zweimal Hyperplasie des lymphatischen Apparates der Mund-Rachenhöhle und zweimal Hydrocele des Hodens und Samenstranges. Diese Anomalien waren zum Teile in einzelnen Fällen kombiniert vorhanden und verteilten sich alles in allem auf 13 Fälle (ungefähr 30 %). Da diese Anomalien ungemein häufige Befunde bei den Sektionen darstellen, es weiter auch fraglich ist, ob alle die angeführten Veränderungen wirklich als Anomalien im strengen Wortsinne aufzufassen sind, so möchte ich es dahingestellt sein lassen, aus dieser Zusammenstellung besondere Schlüsse zu ziehen.

d) Protokolle zu den Fällen mit geschwulstartiger Hypertrophie.

Im folgenden möchte ich die Protokolle meiner 40 Fälle von geschwulstartiger Hypertrophie anführen, wobei ich erwähne, daß diese Protokolle hier nur im Auszuge wiedergegeben sind und nur insoweit, als sie für die Frage der geschwulstartigen Hypertrophie Bezug haben. Das gilt nicht nur für den histologischen Teil der Protokolle, sondern auch für den Sektionsbefund, den ich bei den Fällen gleichfalls kurz angeführt habe. Um Wiederholungen in der Beschreibung der Prostataveränderungen zu vermeiden, sind hier nur die Daten über die Lokalisation, Größe und Zahl der Knoten und besondere Veränderungen in der Formation der Drüsen beschrieben, zumal ich schon zusammenfassend meine Befunde über die drüsige Hyperplasie und Hypertrophie und über die adenomatöse Hypertrophie erörtert habe. Dagegen sind hier die Veränderungen des eigentlichen Prostataparenchyms, der Samenblase, der Cowperschen Drüsen und der Hoden in ihren wichtigsten Ergebnissen mitgeteilt. Den Protokollen sind auch die Maße über die Größenverhältnisse der genannten Organe beigegeben; sie verstehen sich in Millimetern.

Zur besseren Übersicht habe ich diese Protokolle in folgende fünf Gruppen geordnet:

I. Fibromatöse oder fibromyomatöse Hypertrophie.
II. a) Adenomatöse und fibroadenomatöse Hypertrophie.
   b) Adenomatöse und fibroadenomatöse Hypertrophie mit drüsiger Hyperplasie.
III. Gemischte Formen von adenomatöser und fibroadenomatöser oder fibromyomatöser Hypertrophie.
IV. Adenomatöse und fibroadenomatöse Hypertrophie in besonders innigem Zusammenhang mit drüsiger Hyperplasie.
V. Geschwulstartige Hypertrophie bei hochgradiger Atrophie der Prostata.

I. Reine fibromyomatöse Hypertrophie.

Fall 28. 67 Jahre alter Mann von 158 cm Körperlänge.

Sektionsbefund vom 4. VIII. 1913 (Heigel). Chronische und akute Tuberkulose (Lungen, Darm, Nebenniere, Niere, Knochen, Lymphknoten). Adhäsive Peritonitis. Alte traumatische Gehirnerweichung (linker Stirnlappen). Allgemeine Atherosklerose. Offenes Foramen ovale. Embryonale Lappung der Nieren.

Makroskopischer Befund. Prostata: Länge 35, Breite 45, Dicke 24 mm. Beide Seitenlappen nur hinten und kaudal durch eine schmale Gewebsbrücke verbunden, sonst vollständig getrennt. — Samenblase: r. 65 : 8; l. 63 : 7. — Cowpersche Drüsen 5. — Hoden: r. 38 : 33 : 18; l. 41 : 30 : 18.

Mikroskopischer Befund. Prostata: Mittlerer hinterer Teil stark verschmälert; in der Kommissur keine Drüsen und auch im Mittellappen sehr wenige. Schläuche in der seitlichen Partie größtenteils erweitert. In den Lumina viele desquamierte Epithelien und zahlreiche Corpora amylacea. Vereinzelt überall, besonders im hinteren mittleren Umfang narbig atrophische Schläuche und Gänge mit kleinen Rundzelleninfiltraten. Im proximalen Teil der Prostata um den M. sphincter internus zahlreiche verschieden große rundliche oder ovale fibromyomatöse Knoten aus reichlichem zarten kernreichen Bindegewebe und spärlicher Muskulatur. Fibromatöses Gewebe konzentrisch angeordnet und von der Umgebung scharf abgegrenzt. Die Knoten gefäßreich, arm an elastischen Fasern und frei von Drüsen. In der Umgebung normales, an elastischen Fasern reiches Stroma und nicht erweiterte Prostatadrüsen. — Samenblase: Viel Pigment in den Epithelien. — Hoden: Interstitium deutlich vermehrt; geringe Verdickung der Membrana propria der Kanälchen. Stellenweise, aber in ganz geringer Menge, obliterierte Kanälchen. In den erhaltenen Kanälchen meistens deutliche Spermiogenese. — Cowpersche Drüsen: Ohne Veränderungen.

II. a) Adenomatöse oder fibroadenomatöse Hypertrophie.

Fall 29. 49 Jahre alter Mann von 180 cm Körperlänge.

Sektionsbefund vom 27. VIII. 1913 (Jileck). Atherosklerose und Mesaortitis der Aorta. Myomalazie des Herzmuskels. Allgemeine Stauung (Lunge, Leber, Milz, Niere, Darm). Alte Tuberkulose (Lungenspitze und Coecum). Kolloidstruma.

Makroskopischer Befund. Prostata: Länge 35, Breite 34, Dicke 22 mm. — Samenblase: r. 32 : 15; l. 30 : 10. — Cowpersche Drüsen: l. 7 : 6; r. narbig. — Hoden: r. 35 : 25; l. 26 : 15 : 12.

Mikroskopischer Befund. Prostata: Drüsenschläuche etwas keulenförmig erweitert und meistens faltenlos. Alle Schläuche mit desquamierten Epithelien und wenigen einkernigen Lymphozyten gefüllt. Umgebung der Drüsen teils frei von Infiltraten, teils mit umschriebenen oder diffusen Infiltraten. Corpora amylacea meistens groß und hart; in ihrer Umgebung zum Teil Infiltrate. Um die Drüsen überall reichlich elastische Fasern. Submucosa und submuköse Drüsen der Urethra entzündlich infiltriert. In der Mitte des proximalen Teiles des rechten Seitenlappens ein erbsengroßer, scharf begrenzter, junger, adenomatöser Knoten. Drüsenformation teils klein, rundlich, faltenlos, teils groß, faltenreich. Stroma fibromuskulär und bindegewebsreich. — Samenblase faltenreich, ohne entzündliche Veränderungen; nicht viel Pigment im Epithel und Muskulatur. — Cowpersche Drüsen: Auffallender Größenunterschied zwischen beiden sonst anscheinend normalen Hälften. Ausführungsgänge der großen linken Seite sind erweitert. — Hoden: Tunica propria testis verdickt. Parenchym hyperämisch. Membrana propria der Kanälchen wenig verdickt. Hier und da ganz wenige obliterierte Kanälchen. Zahl der Kanälchen im allgemeinen gering; nur wenige Kanälchen zeigen noch Spermiogenese. Große Herde von Zwischenzellen.

Fall 30. 52 Jahre alter Mann von 164 cm Körperlänge.

Sektionsbefund vom 24. X. 1913 (Lucksch). Chronische Endocarditis der Mitralis und Aortenklappen mit Insuffizienz und Stenose. Dilatation und Hypertrophie des ganzen Herzens. Allgemeine Stauung und allgemeiner Hydrops. Adhäsive Polyserositis. Plâque jaune des linken Stirnpoles.

Makroskopischer Befund. Prostata: Länge 30, Breite 39, Dicke 22 mm. — Samenblase: r. 35 : 11; l. 30 : 9. — Cowpersche Drüsen: r. 2 : 2; l. 3 : 3. — Hoden: r. 41 : 29 : 19; l. 41 : 26 : 18.

Mikroskopischer Befund. Prostata: Drüsenschläuche der beiden Seitenlappen in den seitlichen Teilen etwas erweitert. Wenige desquamierte Epithelien und viel Corpora amylacea. Um die peripheren Schläuche spärliche zellige Infiltrate aus Plasmazellen und mononuklären Rundzellen. Zu beiden Seiten der Urethra und zwar in der Höhe des Colliculus jederseits ein scharf begrenzter Knoten. Die Knoten drüsenreich; ihre Drüsen teils groß und faltenreich, teils klein und faltenarm. Stroma fibromuskulär ohne zellige Infiltrate; elastische Fasern spärlich. — Samenblase: reichlich Schleimhautfalten und Drüsen; viel Pigment im Epithel und in der Muskulatur. — Cowpersche Drüsen: o. V. — Hoden: o. V.

Fall 31. 56 Jahre alter Mann von 167 cm Körperlänge.

Sektionsbefund vom 28. XI. 1913 (Heigel). Atrophische Leberzirrhose, geringer Hydrops Ascites. Chronische Tuberkulose der rechten Lunge mit tuberkulöser Pleuritis rechts. Ulzeröse Tuberkulose des Larynx. Weicher Milztumor mit chronischer Periplenitis. Akute parenchymatöse Nephritis. Chronischer Katarrh des Magendarmtraktus. Ulcus pepticum ventriculi. Residuen von Endocarditis. Diffuse Erweiterung der Aorta bei Mesaortitis.

Makroskopischer Befund. Prostata: Länge 35, Breite 49, Dicke 25 mm. — Samenblase: r. 47:15; l. 35:15. — Cowpersche Drüsen: beiderseits 8. — Hoden: r. 45:29:13; l. 45:27:13. Tunica testis beiderseits adhäriert.

Mikroskopischer Befund. Prostata: Kommissur stark atrophisch, verschmälert. Schläuche nicht stark erweitert. Nur im vorderen lateralen Teil des linken Lappens zystische Erweiterungen der Schläuche, die mit kolloider Substanz gefüllt sind. Viel Corpora amylacea. Um die Schläuche periglanduläre zellige Infiltrate aus mononuklären Rundzellen und Plasmazellen. Überall hyalin-obliterierte Drüsen ohne zellige Infiltrate. Stroma bedeutend vermehrt, besonders zu beiden Seiten der Urethra. Viel elastische Fasern. Intima der Gefäße stellenweise verdickt. Gerade in der Höhe des Colliculus im gut entwickelten Vorderlappen ein erbsengroßer, scharf begrenzter adenomatöser Knoten. Drüsen groß und faltenreich, Stroma aus Bindegewebe und ganz spärlichen elastischen Fasern. Keine zelligen Infiltrate. — Samenblase: Schleimhautfalten zart und reichlich. Viel Pigment im Epithel und Muskulatur. — Cowpersche Drüsen: Interstitium teilweise verdickt, an der Peripherie der einen Seite eine kleine bindegewebige Verdickung. — Hoden: Membrana propria der Kanälchen hyalin verdickt; Zwischenzellen stark vermehrt. Keine Spermiogenese. Viel Pigment in den Zwischenzellen und in den Epithelien der Samenkanälchen. Drüsige, schlauchartige Wucherungen aus dem Rete testis. Im rechten Hoden zahlreiche obliterierte Kanälchen. — Nebenhoden: ohne Veränderungen.

Fall 32. 57 Jahre alter Mann von 170 cm Körperlänge.

Sektionsbefund vom 22. XI. 1913 (Jilek). Atrophie des Gehirnes mit chronischer Leptomeningitis und chronischem inneren Hydrocephalus. Mesaortitis syphilitica und Atherosklerose der Aorta. Chronische Nephritis. Emphysem der Lungen. Schwielige tuberkulöse Herde in beiden Lungenspitzen. Atrophie der Leber und Milz. Balkenblase.

Makroskopischer Befund. Prostata: Länge 30, Breite 35, Dicke 19 mm. — Samenblase: r. 35:11; l. 33:10. — Cowpersche Drüsen: beiderseits 3:3. — Hoden: r. 33:25:18; l. 39:27:18.

Mikroskopischer Befund. Prostata: Drüsenschläuche nicht erweitert. Viel Corpora amylacea. Hier die Epithelien der Schläuche abgeplattet. In der Umgebung solcher mit Konkrementen verstopften Schläuche sehr oft ganz spärliche zellige Infiltrate. Dazwischen Drüsenläppchen mit desquamierten Epithelien und poly- und mononukleären Leukozyten in wechselnder Menge. Im proximalen Teil der Seitenlappen vielfach eckige, narbig und hyalin-atrophische Drüsen mit zelligen Infiltraten. Stroma nicht vermehrt und gleichmäßig, Gefäßintima wenig verdickt. Unterhalb der Höhe der Utriculusmündung im linken Seitenlappen zwei kleine glanduläre Knoten, die das Nachbargewebe verdrängen; Drüsen hier faltenreich, ganz leer; im knäuelartig die Drüsen umgebenden Stroma feines Bindegewebe und wenige Muskelfasern. — Samenblase: viel Pigment im Epithel. — Cowpersche Drüsen: wenig drüsige Substanz zwischen dickem Bindegewebe (narbige Schrumpfung). — Hoden: beiderseits ohne Veränderungen.

Fall 33. 47 Jahre alter Mann.

Sektionsbefund vom 15. XI. 1913 (Roman). Käsig-kavernöse und granuläre Tuberkulose der Lungen. Tuberkulöse Peritonitis. Miliare Tuberkulose der Nieren. Abgelaufene Nephritis. Atrophie der Leber mit Perihepatitis. Linksseitige Inguinalhernie.

Makroskopischer Befund. Prostata: Länge r. 31, l. 33, Breite 40, Dicke 20 mm. — Samenblase: r. 32:15; l. 31:20. — Cowpersche Drüsen: r. 9:6; l. 6:6. — Hoden: r. 35:29:14; l. 30:19:11. Angeborene Hernie links. Bruchsack taubeneigroß, verdickt und mit dem Hoden verwachsen. Hoden sehr klein und weich.

Mikroskopischer Befund. Prostata: Drüsenschläuche in der Peripherie mäßig erweitert. Wenige desquamierte Epithelien und ganz wenige kleine Corpora amylacea. Ganz vereinzelt hyalin-obliterierte atrophische Drüsen. Periglanduläre Infiltrate spärlich und klein. Stroma fast gleichmäßig entwickelt. Im Mittellappen einige ziemlich scharf umschriebene drüsige Knoten; Drüsen faltenreich. Stroma in den Knoten spärlich, aus Muskel und Bindegewebe bestehend; Bindegewebe reichlicher als Muskulatur. Keine Infiltrate in den Knoten. — Samenblase: Ziemlich viel Pigment im Epithel und Muskulatur. — Cowpersche Drüsen: Interstitium vermehrt, sonst ohne Veränderungen. — Hoden: Beiderseits verdickte Membrana propria der Samenkanälchen, besonders im linken Hoden. Hier sehr viele obliterierte Kanälchen; die Zwischenzellen stark vermehrt. Mangelhafte Spermiogenese. — Nebenhoden: Chronische Tuberkulose.

Fall 34. 50 Jahre alter Mann von 172 cm Körperlänge.

Sektionsbefund vom 18. XII. 1913 (Kraus). Defekt der Appendix nach Appendektomie wegen Appendicitis gangraenosa. Diffuse eitrig-fibrinöse Peritonitis. Geringer Milztumor. Degeneration und partielle Verfettung der Leber, Degeneration des Myokards. Hyperplasie der Tonsillen und der Follikel am Zungengrunde und in den Sinus piriformes Emphysem der Lungen. Residuen von Tuberkulose in den Lungenspitzen. Residuen von Endocarditis. Dilatation beider Ventrikel. Embryonale Lappung der Nieren, Andeutung von Doppelnieren.

Makroskopischer Befund. Prostata: Länge 39, Breite 48, Dicke 25 mm. — Samenblase: r. 32:9; l. 35:11. — Cowpersche Drüsen: r. 2:2; l. 6:6. — Hoden: r. 44:25:20; l. 41:24:20.

Mikroskopischer Befund. Prostata: Schläuche der Prostatadrüsen in der peripheren Partie wenig erweitert. Überall hyalin-obliterierte atrophische Drüsen und Gänge. Im proximalen Teil des linken Seitenlappens ein scharf umschriebener glandulärer Knoten. Drüsenschläuche ziemlich weit, faltenreich und mit Zylinderepithel ausgekleidet. Stroma bindegewebsreich und arm an elastischen Fasern. Corpora amylacea reichlich und groß. Hier und da um die Schläuche und Gänge spärliche Infiltrate. Elastische Fasern im allgemeinen stark vermehrt. Gefäße ohne Veränderungen. — Samenblase: Viel Pigment im Epithel und in der Muskulatur. — Cowpersche Drüsen: Beiderseits atrophisch und von dickem narbigen Gewebe durchsetzt. — Hoden: Hier und da wenige hyalin-obliterierte Kanälchen entlang der Septen. In den meisten Kanälchen deutliche Spermiogenese.

Fall 35. 52 Jahre alter Mann von 180 cm Körperlänge.

Sektionsbefund vom 24. VIII. 1913 (Kraus). Exulzeriertes Karzinom des Larynx, Pharynx und der Zunge. Jauchige Phlegmone der rechten Halshälfte. Tracheotomie. Starke Atrophie des Gehirns mit chronischer Leptomeningitis. Emphysem der Lungen. Alte Tuberkulose beider Lungenspitzen. Mäßige Atherosklerose der Aorta. Cystitis cystica. Abnorme Behaarung der Ohren.

Makroskopischer Befund. Prostata: Länge 33, Breite 38, Dicke 19 mm. — Samenblase: r. 45:16; l. 48:19. — Cowpersche Drüsen: r. 6:6; l. 5:5. — Hoden: r. 43:30:20; l. 40:29:21. Tunica propria et communis testis vollständig verwachsen.

Mikroskopischer Befund. Prostata: Drüsensubstanz im allgemeinen wenig reichlich. Alle Drüsenschläuche etwas erweitert und faltenarm. Ziemlich viele Corpora amylacea, manchmal das ganze Lumen der Schläuche ausfüllend. Reichlich desquamierte Epithelien. In der Peripherie zerstreut, im zentralen Teil gehäuft periglanduläre und perikanalikuläre Infiltrate. Überall hyalin-obliterierte Schläuche. Stroma stark vermehrt, besonders zu beiden Seiten der Urethra. Elastische Fasern stark vermehrt. Gefäße ohne Veränderungen. Ein Knoten im gut entwickelten Vorderlappen. Papilläre Wucherungen der Drüsen. Epithel zylindrisch. Stroma im Knoten sehr arm an elastischen Fasern und reich an Muskelfasern. — Urethra: Submuköse Rundzelleninfiltration. — Samenblasen: Faltenreich, Epithel und Muskulatur stark pigmenthaltig. — Hoden: Interstitium etwas vermehrt. Membrana propria der Kanälchen ein wenig verdickt, sonst ohne Veränderungen. — Nebenhoden: Ohne Veränderungen. — Cowpersche Drüsen: Interstitium deutlich vermehrt.

Fall 36. 57 Jahre alter Mann von 176 cm Körperlänge.

Sektionsbefund vom 5. II. 1914 (Lucksch). Atherosklerose. Residuen von Endocarditis an den Klappen des linken Herzens. Blutungsherd in der rechten äußeren Kapsel. Allgemeiner Ikterus. Emphysem. Atrophie der parenchymatösen Organe. Prostatahypertrophie. Ulkusnarben und hämorrhagische Erosionen des Magens.

Makroskopischer Befund. Prostata: Länge r. 40, l. 47, Breite 50, Dicke 29 mm. Im Blasenhals ragen 2 birnförmige erbsengroße Knoten in die Harnblase vor. — Samenblase: r. 30:10; l. 35:10. — Cowpersche Drüsen: 3:3. — Hoden: r. 38:30:16; l. 35:28:15.

Mikroskopischer Befund. Prostata: Drüsenschläuche in der Peripherie wenig erweitert. Viele Corpora amylacea. Zellige Infiltrate weder periglandulär noch perikanalikulär. Elastische Fasern gut entwickelt. Gefäße ohne Veränderungen. In beiden Seitenlappen zu beiden Seiten der Urethra einige adenomatöse, scharf begrenzte Knoten aus vielen faltenreichen, nicht erweiterten Drüsen und wenig fibromuskulärem Stroma. In den Knoten keine Infiltrate und ganz spärliche elastische Fasern. Die Mittellappenhypertrophie besteht aus dem stark entwickelten M. sphincter int. Drüsen des Mittellappens gar nicht vermehrt. Submuköse Drüsen stark vermehrt; sie sind kleine Drüsenschläuche und haben kleine Corpora amylacea. Vor dem Utriculus vereinigen sie sich mit den Drüsen des Mittellappens. — Hoden, Nebenhoden, Samenblase ohne Veränderungen.

Fall 37. 64 Jahre alter Mann von 162 cm Körperlänge.

Sektionsbefund vom 9. XII. 1913 (Meyer). Atrophie des Gehirns mit chronischer Leptomeningitis. Mesaortitis syphilitica. Allgemeine Atherosklerose. Braune Atrophie der Leber und des Herzmuskels. Atrophie der Milz. Fibröse Tuberkel des linken Oberlappens. Multiple Zysten in den Nieren.

Makroskopischer Befund. Prostata: Länge 26, Breite 38, Dicke 19 mm. — Samenblase: r. 33:11; l. 29:10. — Cowpersche Drüsen: 5:4. — Hoden: r. 40:25:15; l. 45:28:15.

Mikroskopischer Befund. Prostata: Drüsenschläuche wenig erweitert und faltenarm. Zahlreiche desquamierte Epithelien und viele Corpora amylacea. Hier und da narbig-obliterierte Drüsen mit zelligen Infiltraten. Gefäße ohne Veränderungen. Im Stroma im allgemeinen vermehrtes Bindegewebe. Sehr viele elastische Fasern um Drüsen und Ausführungsgänge. Im rechten Seitenlappen oberhalb der Nähe der Utriculusmündung 4 kleine, ganz isolierte Knoten. Drüsen des einen Knotens stark faltenreich, die drei anderen Knoten klein und faltenarm. In Knoten keine zelligen Infiltrate und ganz wenige elastische Fasern. — Samenblase: Linke Seite ohne Veränderungen. Rechte Samenblase zum Teil verengert, Schleimhautfalten verkürzt. — Hoden: Im linken ganz wenige obliterierte Kanälchen, im rechten zerstreut viele, mit reichlichen Epithelien gefüllte Kanälchen. Beide Hoden zeigen deutliche Spermiogenese.

Fall 38. 68 Jahre alter Mann von 168 cm Körperlänge.

Sektionsbefund vom 23. I. 1914 (Lucksch). Polypose des Magens. Zwei Karzinome des Magens. Sekundäres Karzinom der reg. Lymphdrüsen, der linken supraklavikularen Lymphknoten und der Leber. Atrophie des Gehirnes. Lungenemphysem. Dilatation des rechten Herzens. Atherosklerose. Atrophie der parenchymatösen Organe.

Makroskopischer Befund. Prostata: Länge 30, Breite 39, Dicke 29 mm. — Samenblase: r. 30:10; l. 30:10. — Cowpersche Drüsen: l. 5:5. — Hoden: r. 30:23:20; l. 34:25:20.

Mikroskopischer Befund. Prostata: Drüsenschläuche in den seitlichen vorderen Partien wenig erweitert. Viele und kleine Corpora amylacea. Keine zelligen Infiltrate. Im Stroma vermehrtes Bindegewebe und elastische Fasern. Gefäße ohne Veränderungen. Ein ziemlich großes, scharf begrenztes Adenom zur rechten Seite der Urethra, dessen proximales Ende die Höhe der Utriculusmündung nicht überschreitet. Der Knoten besteht aus zahlreichen kleinen rundlichen faltenarmen Drüsenschläuchen. Stroma bindegewebsreich und muskelarm. Elastische Fasern sehr spärlich entwickelt. Keine zelligen Infiltrate im Knoten. — Samenblase, Cowpersche Drüsen, Hoden, Nebenhoden ohne Veränderungen.

Fall 39. 70 Jahre alter Mann von 166 cm Körperlänge.

Sektionsbefund vom 13. XII. 1913 (Kraus). Emphysem der Lungen. Hochgradige Lipomatose des Herzens. Braune Atrophie des Myokards. Atherosklerose der Aorta und der peripheren Gefäße. Braune Atrophie der Leber. Athrophie der Nieren. Atrophie des Gehirnes mit Hydrocephalus internus und chronischer Leptomeningitis.

Makroskopischer Befund. Prostata: Länge 35, Breite 45, Dicke 25 mm. — Samenblase: r. 42:13; l. 33:13. — Cowpersche Drüsen: 6:6. — Hoden: r. 40:30:16; l. 37:27:17.

Mikroskopischer Befund. Prostata: Die peripheren Schläuche stark erweitert. Überall viele narbig-atrophische Schläuche und Gänge mit zelligen Infiltraten. Ziemlich viele Corpora amylacea, spärlich desquamierte Epithelien. Gefäße ohne Veränderung. Elastische Fasern überall stark vermehrt. In beiden Seitenlappen, und zwar im zentralen Teil, einige scharf umschriebene Knoten. Die Knoten adenomatös, die Drüsenschläuche weit und faltenreich. Epithel bald einschichtig, bald mehrschichtig, zylindrisch. Das Stroma der Knoten fibromuskulär. In den Knoten sehr wenige elastische Fasern. Keine zelligen Infiltrate. — Samenblase: Viel Pigment im Epithel, sonst ohne Veränderung. — Cowpersche

Drüsen: Beiderseits gut entwickelt. Interstitium etwas vermehrt. — Hoden: In beiden Hoden die Membrana propria verdickt. Hier und da hyalin-obliterierte Drüsen. Mangelhafte Spermiogenese. Zwischenzellen stellenweise vermehrt.

Fall 40. 72 Jahre alter Mann von 171 cm Körperlänge.

Sektionsbefund vom 11. 8. 1913 (Heigel). Emphysem der Lungen. Pleuritis. Atrophie des Gehirnes mit chronischer Leptomeningitis. Braune Atrophie des Herzens und der Leber. Stauungsmilztumor. Atherosklerose mäßigen Grades. Residuen von Endocarditis der Aortaklappen. Hyperplasie der Follikel am Zungengrund, in den Sinus piriformes und im Darm. Hyperplasie der mesenterialen Lymphknoten.

Makroskopischer Befund. Prostata: Länge 31, Breite 45, Dicke 19 mm. — Cowpersche Drüsen: r. 10; l. 10. — Samenblase: r. 43:17; l. 45:15. — Hoden: r. 43:32:18; l. 36:33:15. Beiderseitige Hydrocele geringen Grades.

Mikroskopischer Befund. Prostata: Klein, besonders ihr mittlerer Teil auffallend verschmälert. Im seitlichen Teil die Drüsenschläuche zystisch erweitert. Reichliche Corpora amylacea und desquamierte Epithelien. Hier und da im Stroma und periglandulär kleine Infiltrate aus mononukleären Rundzellen. Ein großes Infiltrat um ein Blutgefäß. Reichlich elastische Fasern. Die Gefäße zum Teil in ihrer Intima verdickt, einzelne hyalin degeneriert. Oberhalb der Utriculusmündung in beiden Seitenlappen mehrere scharf umschriebene Knoten dicht beisammen. Drüsen darin klein, rundlich, faltenarm. Wenig fibromuskuläres Stroma. Nirgends Infiltrate in den Knoten. Keine oder nur spärliche elastische Fasern in den Knoten. — Cowpersche Drüsen: Ohne Veränderung. — Samenblasen: Epithel niedrig; reichlich Epithelpigment. Schleimhaut faltenarm. — Hoden: Tunica propria verdickt. Membrana propria der Kanälchen im allgemeinen etwas verdickt. Meistenteils deutliche Spermiogenese in den Kanälchen. Hier und da die Membrana propria stark verdickt und hyalin und dadurch das Lumen vollständig obliteriert. Zwischengewebe zellenarm, aber etwas verbreitert. — Nebenhoden: Zwischengewebe etwas vermehrt.

Fall 41. 86 Jahre alter Mann von 161 cm Körperlänge.

Sektionsbefund vom 23. I. 1914 (Kraus). Hochgradige universelle Atherosklerose der Gefäße. Atrophie des Gehirnes mit chronischem Hydrocephalus und chronischer Leptomeningitis. Emphysem der Lungen. Braune Atrophie des Myokards. Atrophie der Leber, Milz und der Nieren. Atherosklerotische Schrumpfnieren. Atrophie der Schilddrüsen, der Nebennieren und der Hoden. Hochgradige Hypertrophie der Prostata mit Balkenblase. Multiple Zysten im Ösophagus. Multiple Lipome im Mesenterium. Arthritis deformans der Wirbelsäule.

Makroskopischer Befund. Prostata: Länge 55, Breite 65, Dicke 48 mm. — Samenblase: r. 22:16; l. 20:14. — Cowpersche Drüsen: r. 5:4; l. 8:6. — Hoden: r. 35:26:16; l. 30:23:19. — Prostata bilateral vergrößert, Gewicht 150 g. Auf der Schnittfläche beiderseits multiple elastisch-weiche Knoten. Nur im hinteren Umfang eigentliches Prostatagewebe als schmaler Saum. — Hoden: Links Tunica propria testis stark verdickt, verkalkt und mit der Tunica communis in toto verwachsen.

Mikroskopischer Befund. Prostata: Eigentliches Parenchym der Prostata nach der hinteren Peripherie komprimiert und stark atrophisch. Schläuche nirgends erweitert, sondern stark abgeplattet. Wenige Corpora amylacea. Überall spärliche periglanduläre zellige Infiltrate. Reichliche elastische Fasern. In den zahlreichen Knoten adenomatöse Wucherungen verschiedener Formation. Drüsenschläuche bald azinös, klein, faltenlos, bald tubulös, bald zystisch erweitert. In den zystisch erweiterten Drüsen wie in den kleinen Schläuchen hochzylindrisches Epithel mit Sprossung nach innen; manchmal die Drüsen durch Sekretmasse stark dilatiert und mit kubischem Epithel bedeckt. Kleine junge Drüsen immer mit lockerem Bindegewebe umhüllt; übriges Stroma fibromuskulär oder fibrös. Mengenverhältnis von fibromuskulärem Stroma in jedem Knoten verschieden. Elastische Fasern in jungen kleinen Knoten gar nicht, in großen alten Knoten um Drüsen und im Stroma ziemlich viel vorhanden. Zellige Infiltrate in einigen Knoten im Stroma nachweisbar; die meisten Knoten frei von Infiltraten. Im peripheren atrophischen Teil der Prostata die Gefäßintima stark verdickt. — Samenblase: Ohne Veränderung. — Cowpersche Drüsen: Interstitium vermehrt, sonst ohne Veränderung. — Hoden: Rechter: Membrana propria hyalin verdickt und undeutliche Spermiogenese. Linker: starke Verdickung der Tunica propria testis. Zwischen dem narbig umgewandelten Gewebe noch wenige hyalin-atrophische Kanälchen, die keine Spermiogenese zeigen.

II. b) Adenomatöse oder fibroadenomatöse Hypertrophie mit drüsiger Hyperplasie.

Fall 42. 57 Jahre alter Mann.

Sektionsbefund vom 8. IX. 1913 (Kraus). Carcinoma coli. Allgemeine Anämie und Atrophie aller Organe. Emphysem der Lunge. Alte Tuberkulose beider Spitzen. Mäßige Atherosklerose der Aorta und Koronararterien. Residuen von Nephritis. Hypertrophie des Mittellappens der Prostata.

Harnblase: Am Blasenhals ein fast walnußgroßer Tumor, der submuköse sitzt und dessen Spitze bis zum Colliculus reicht. Der Tumor ist oben groß und breit, unten spitzig.

Makroskopischer Befund. Prostata: Länge l. 38, r. 40, Breite 48, Dicke 27 mm. Konsistenz derb. Tumor des Mittellappens: 33:20. Der Knoten anscheinend mehr nach rechts geneigt. Auf der Schnittfläche sieht man in der Höhe des Colliculus in beiden Seitenlappen drüsiges Gewebe fast in gleichmäßigen Knoten entwickelt; proximal geht der Knoten des rechten Seitenlappens in den Knoten über, der als Mittellappenknoten imponiert, während der linke Knoten im Seitenlappen verschwindet. — Samenblase: r. 41:14; l. 46:16. — Cowpersche Drüsen: Klein, hirsekorngroß.

Mikroskopischer Befund. Prostata: Drüsen nicht erweitert. In der seitlichen Partie die Schläuche ganz abgeplattet, atrophisch. Corpora amylacea reichlich und groß. Rundzelleninfiltration um die peripheren Drüsen. Vordere Hälfte der beiden Seitenlappen und des Mittellappens von hanfkorn- und kirschkerngroßen Knoten durchsetzt. Stroma fibromuskulär. Drüsenformation und Mengenverhältnis zwischen Drüsen und Muskulatur ganz verschieden. In einem der Knoten sogar eine ganz typische junge Drüsenformation. Es handelt sich um kleine rundliche dickwandige Drüsenschläuche mit engem Lumen und umgeben von ganz lockerem embryonalen Bindegewebe. Ihr Epithel hochzylindrisch, einschichtig und mehrschichtig; Kerne länglich und chromatinreich, mit Hämatoxylin tief blauviolett gefärbt; Protoplasma verhältnismäßig gering. In den kleinen Schläuchen solcher Drüsen häufig ein ganz minimales Lumen. Diese jungen Drüsen unterscheiden sich nicht von den Drüsenschläuchen in der Prostata des Fetus oder Neugeborenen (Fig. 11, 12). Um die jungen Drüsenschläuche Übergangsformen von gut entwickelten faltenreichen Schläuchen bis zu stark erweiterten dünnwandigen. Manchmal zwischen kleinen embryonalen Drüsen erweiterte Drüsen, die in einer Hälfte der Wand ein- oder mehrschichtiges Zylinderepithel und in der anderen Hälfte kubisches oder abgeplattetes Epithel tragen. Sie zeigen oft epitheliale Einsprossungen in der Wand (Fig. 12). Drüseninhalt oft kolloidartig; Stroma solcher jungen Knoten locker, bindegewebsreich, muskelarm, aber in den alten Knoten manchmal dichteres muskelreiches Stroma. Im jungen Knoten keine elastischen Fasern. Im Mittellappen große Knoten mit gut entwickelten großen oder stark erweiterten Drüsen. Elastische Fasern hier reichlich entwickelt. An verschiedenen Stellen der beiden Seitenlappen, bald zwischen den Knoten, bald ganz unabhängig von Knoten, mehrere nicht scharf begrenzte drüsige Hyperplasien aus kleinsten azinösen oder tubulösen Drüsenformationen. Diese drüsigen Wucherungen teils dicht, teils locker, durch vermehrtes bindegewebiges Stroma getrennt. In den Drüsen meistens ein enges Lumen; ihr Epithel kurzzylindrisch, mit hellem Protoplasma. Kerne rundlich, chromatinreich; reichlich Karyokinese. — Samenblase faltenreich; reichlich Pigment im Epithel und in den Muskeln. — Hoden: Sehr groß, im ganzen fast die Hälfte der Kanälchen hyalin und obliteriert; in den noch erhaltenen Kanälchen deutliche Spermiogenese. Interstitium wenig vermehrt; Zwischenzellen stellenweise vermehrt und pigmentreich. Membrana propria wenig verdickt. Stellenweise kleine lockere Infiltrate aus einkernigen Lymphozyten.

Fall 43. 54 Jahre alter Mann von 163 cm Körperlänge.

Sektionsbefund vom 27. X. 1913 (Lucksch). Kroupöse Pneumonie. Milztumor. Parenchymatöse Degeneration der Organe. Atherosklerose der Gefäße. Plâques jaunes. Atherosklerotische Narben der Nieren. Hypertrophie des linken Herzens.

Makroskopischer Befund. Prostata: Länge 38, Breite 41, Dicke 21 mm. — Samenblase: r. 56:13; l. 52:14. — Cowpersche Drüsen: r. 6; l. 3. — Hoden: r. 37:27:15; l. 40:33:16.

Mikroskopischer Befund. Prostata: In der distalen Partie die Drüsenschläuche mehr erweitert. Wenig desquamierte Epithelien und reichlich Corpora amylacea. Viele obliterierte atrophische Schläuche ohne zellige Infiltrate. Adenomatöse Hyperplasie im hinteren Teil mit ziemlich großen Gruppen kleiner Drüsen. Um die Ausführungsgänge und atrophischen Drüsen das Bindegewebe und die elastischen Fasern vermehrt; spärliche periglanduläre und perikanalikuläre Infiltrate aus Lymphozyten und Plasmazellen. In der Höhe des Colliculus seitlich der Urethra je eine unscharf begrenzte zentrale Partie aus reichlichem Stroma und wenigen Drüsen (senile Veränderungen). In der linken Seite ein

kleiner umschriebener Knoten. Hier die Drüsen verschieden, teils mäßig erweitert, teils nicht erweitert; in allen zarte oder dicke lange Falten mit hochzylindrischen Epithelien. Ganz spärliche elastische Fasern, keine Infiltrate. Um die Knoten das Gewebe wie verdrängt, komprimiert. Gefäße o. V. — Samenblase: Faltenreich, viel Pigment in Epithel und Muskulatur. — Cowpersche Drüsen: o. V. — Hoden: Rechts o. V., links stellenweise hyaline Obliteration der Kanälchen.

Fall 44. 39 Jahre alter Mann.

Sektionsbefund vom 8. X. 1913 (Lucksch). Mesaortitis luetica mit Erweiterung der Aorta descendens. Fibrosis des linken Hodens. Braune Atrophie des Herzmuskels und der Leber. Hypertrophie des linken Ventrikels. Stauungsleber und Stauungsnieren.

Makroskopischer Befund, Prostata: Länge 38, Breite 39, Dicke 22 mm. Samenblase: r. 25:10; l. 28:8. — Cowpersche Drüsen: r. 10; l. 8. — Hoden: r. 50:32:22; l. 60:35:22.

Mikroskopischer Befund. Prostata. Drüsenschläuche nicht erweitert. Wenig desquamierte Epithelien, keine Corpora amylacea. Stellenweise spärliche periglanduläre und perikanalikuläre Infiltrate aus lymphozytären Elementen. Gefäße o. V. Im kaudalen Abschnitt, und zwar in seinem vorderen seitlichen Anteil, beiderseits ziemlich große Gruppen von kleinen und kleinsten rundlichen Drüsen, die dicht beisammen liegen. In der Peripherie Übergänge zur normalen Drüsenformation. In der Mitte des rechten Seitenlappens, proximal vor der Utriculusmündung, ein rundlicher kleinbohnengroßer, von den übrigen Drüsen makroskopisch ziemlich scharf abgegrenzter Knoten. Hier die Drüsen faltenreicher; jede Falte sehr lang, zart und stark verästelt, von papillärem Aussehen; ihr Epithel hochzylindrisch. Lumina völlig leer. Stroma gering, ganz gleichmäßig, mit regelmäßigen weitmaschigen Feldern im Knoten. Keine zelligen Infiltrate im Knoten; elastische Fasern spärlich und gleichmäßig. Adenomähnliche Hyperplasie von normaler Drüsenformation in der Commissura post. — Cowpersche Drüsen: Rechts gut entwickelt und ohne Veränderungen, links im medianen Teile fibrös, im lateralen Teile ohne Veränderungen. — Samenblase: Faltenreich, wenig Pigment im Epithel, etwas reichlicher in den Muskelfasern. — Hoden: Rechter Hoden ohne Veränderung; linker Hoden: Tunica propria testis stark fibrös verdickt, hier und da mit spärlichen kleinen perivaskulären Infiltraten. Manchmal Endothelwucherung der Gefäße. Parenchym stark verändert; normale Kanälchen sehr wenig. Meistenteils obliteriert oder solche mit verdickter Membrana propria. Septa verdickt, Interstitium stark vermehrt. Breite, vollständig fibrös umgewandelte Herde. Hier und da, besonders an der Grenze der relativ gesund erscheinenden Partie, zellige Infiltrate aus Lymphozyten.

Fall 45. 62 Jahre alter Mann von 168 cm Körperlänge.

Sektionsbefund vom 21. XI. 1913 (Ghon). Karzinom des Pankreaskopfes mit Metastasen. Ikterus der Leber und allgemeiner Ikterus. Multiple, zum Teil große Zysten in der Niere. Fibrome der Haut. Adenome der Schilddrüse. Pachymeningitis chronica externa.

Makroskopischer Befund. Prostata: Länge 33, Breite 43, Dicke 22 mm. — Samenblase: r. 45:12; l. 46:12. — Cowpersche Drüsen: r. 10; l. 11. — Hoden: r. 40:29:16; l. 41:30:16.

Mikroskopischer Befund. Prostata: Drüsenschläuche in der Peripherie meist erweitert und unregelmäßig, eckig. Vereinzelt atrophische Drüsen. In der Peripherie des mittleren Teiles und im vorderen Teil der Prostata große Gruppen der kleinen Drüsenformationen mit deutlichen Übergängen zu den eigentlichen Drüsen. Zu beiden Seiten der Urethra einige kleine zirkumskripte Knoten aus gut entwickelten faltenreichen Drüsen und spärlichem fibromuskulären Stroma. Keine zelligen Infiltrate und spärliche elastische Fasern im Knoten. Dagegen im eigentlichen Parenchym der Prostata reichliche elastische Fasern und periglanduläre und perivaskuläre Infiltrate aus Lymphozyten und Plasmazellen. Intima der Gefäße teilweise stark verdickt, besonders in der Peripherie. Submucosa der Urethra zellig infiltriert. — Samenblase: Faltenreich, reichlich Pigment im Epithel und Muskulatur. — Cowpersche Drüsen: Gut entwickelt, o. V. — Hoden: Kanälchen gut erhalten, nur im rechten Hoden spärliche hyalin-obliterierte Kanälchen entlang der Septa. Deutliche Spermiogenese. An einzelnen arteriellen Gefäßen die Intima verdickt.

Fall 46. 71 Jahre alter Mann.

Sektionsbefund vom 9. IX. 1913 (Lucksch). Karzinom der Gallenblase mit Schrumpfung der Gallenblase. Gallensteine. Allgemeiner Ikterus. Hämorrhagische Diathese. Residuen von Endocarditis. Hernia inguinalis sinistra.

Makroskopischer Befund. Prostata: Länge 30, Breite 38, Dicke 22 mm. — Samenblase: r. 43:13; l. 36:13. — Cowpersche Drüsen: beiderseits 5. — Hoden: r. 30:23:20; l. 27:20:19.

Mikroskopischer Befund. Prostata: Drüsensubstanz vermindert und atrophisch. Das Bindegewebe des Stroma überall vermehrt, besonders zu beiden Seiten der Urethra. Vereinzelt atrophische, obliterierte oder verengte Drüsen ohne Infiltrate. Elastische Fasern reichlich. Vereinzelt kleine Infiltrate aus Lymphozyten und Plasmazellen. Gefäße o. V. Thrombose im Venenplexus um die Prostata. Im rechten Seitenlappen mehrere adenomatöse Knoten aus reichlichen azinösen Drüsen. Im kaudalen vorderen Teil eine ziemlich große drüsige Hyperplasie, um die Knoten noch kleinere Drüsengruppen. Von den Hyperplasien einerseits Übergänge zu den gewöhnlichen Schläuchen, andererseits liegen sie ganz eng aneinandergedrängt und zeigen schließlich fast solide epitheliale Zapfen. Hier nirgends zellige Infiltrate. Gefäße o. V. — Cowpersche Drüsen: Rechts periglanduläre zellige Infiltrate. — Samenblase: Schleimhautfalten dick und kurz, keulenförmig; viel Pigment im Epithel. — Hoden: Interstitium locker. Zwischenzellen stark vermehrt, mit viel Pigment. An der Peripherie entlang der Septa ziemlich viele obliterierte hyaline Kanälchen.

Fall 47. 58 Jahre alter Mann von 164 cm Körperlänge.

Sektionsbefund vom 2. I. 1914 (Heigel). Pseudomembranöse Cystitis. Ureteritis und Pyelitis. Eitrige ascendierende Nephritis. Leichte Hypertrophie der Prostata. Hypertrophie und Dilatation der Harnblase. Emphysem der Lungen. Hypertrophie des rechten Ventrikels. Degeneration und Atrophie der Leber. Tuberkulöse Schwielen im linken Ober- und Mittellappen. Entwicklungshemmung des linken Unterlappens mit Hypertrophie des Oberlappens der Lunge. Residuen von Endocarditis der Aortaklappen.

Makroskopischer Befund. Prostata: Länge 33, Breite 40, Dicke 28 mm. — Samenblase: r. 41:14; l. 38:16. — Cowpersche Drüsen: r. 7; l. 6. — Hoden: r. 42:27:15; l. 37:20:14.

Mikroskopischer Befund. Prostata: Um die Urethra das Stroma hochgradig vermehrt. Eigentliche Drüsen stark vermindert, nicht erweitert. Viele starke periglanduläre Infiltrate aus mononuklären Rundzellen; wenige Corpora amylacea. Am lateralen dorsalen Umfang durch die ganze Länge der Prostata reichliche adenomatöse Hyperplasie. Solche adenomatöse Drüsengruppen unterhalb der Hauptausführungsgänge (Fig. 5). Oberhalb derselben, in der Höhe des Colliculus, kleine junge Drüsengruppen durch reichlich entwickeltes Stroma voneinander getrennt und nicht scharf begrenzt. An der linken Seite der Urethra ein drüsiger Knoten, der sich von der Höhe der Utriculusmündung proximalwärts entwickelt, während der rechtsseitige Knoten die Höhe der Utriculusmündung nicht überschreitet. In beiden Knoten wenig Stroma und reichlich Drüsensubstanz. In den Knoten und kleinen Drüsengruppen keine Infiltrate und wenige oder fast keine elastischen Fasern im Stroma; dagegen sehr reichlich elastische Fasern in den Kapseln der Knoten. Gefäße der Prostata ohne besondere Veränderungen. Submucosa der Urethra stark mit Rundzellen infiltriert. — Cowpersche Drüsen: Drüsen o. V., nur in der Umgebung privaskuläre Infiltrate aus Rundzellen. — Samenblase: Falten dick und reichlich, netzförmig verwachsen, keine entzündlichen Residuen. Wenig Pigment im Epithel. — Hoden: Rechter Hoden o. V. Links fast $^3/_4$ der Samenkanälchen hyalin obliteriert. Keine Spermiogenese. In den Arterien teils Intimawucherung, teils hyaline Degeneration der Media.

Fall 48. 78 Jahre alter Mann von 161 cm Körperlänge.

Sektionsbefund vom 8. XII. 1913 (Heigel). Kroupöse Pneumonie der linken Lunge mit frischer fibrinöser Pleuritis. Allgemeine Atherosklerose. Diffuse Erweiterung der Aorta ascendens. Atrophie des Gehirnes. Residuen von Endocarditis. Residuen von Peritonitis. Beiderseitige Hydrocele testis et funiculi spermatici.

Makroskopischer Befund. Prostata: Länge 38, Breite 44, Dicke 21 mm. — Samenblase: r. 67:15; l. 57:13. — Cowpersche Drüsen: o. V. — Hoden: r. 53:37:20; l. 54:35:19.

Mikroskopischer Befund. Prostata: Drüsenschläuche im allgemeinen nicht erweitert und faltenarm. Keine periglandulären und keine perikanalikulären Infiltrate. Wenige Corpora amylacea und viele desquamierte Epithelien. Im hinteren und lateralen Teil des Seitenlappens zwischen normalen Drüsen dichtgedrängte, zapfenartige Schläuche mit kleinem, oft kaum erkennbarem Lumen. Im vorderen lateralen Teil des linken Seitenlappens einige atrophisch-obliterierte Drüsen ohne zellige Infiltrate. Im linken Seitenlappen ein scharf abgegrenzter Knoten, der die Höhe der Utriculusmündung nicht überschreitet; ebenso im rechten Seitenlappen 3 nebeneinanderliegende Knoten. In allen Knoten reichlich rundliche kleine faltenlose Drüsen und wenig bindegewebiges Stroma mit ganz spärlichen

elastischen Fasern. — Cowpersche Drüsen: o. V. — Samenblase: o. V. — Hoden: keine obliterierten Samenkanälchen. Deutliche Spermiogenese. Geringe Intimaverdickung der Arterien.

III. Gemischte Formen von adenomatöser und fibroadenomatöser oder fibromyomatöser Hypertrophie.

Fall 49. 47 Jahre alter Mann von 174 cm Körperlänge.

Sektionsbefund vom 16. XI. 1913 (Lucksch). Eröffneter Abszeß des linken Stirnhirns. Akute eitrige Meningitis über der linken Großhirnhemisphäre. Rechtsseitiger Hydrocephalus chronicus internus. Emphysem der Lungen. Atherosklerose. Exzentrische Hypertrophie des Herzen leichteren Grades. Degeneration der Organe. Obsolete Lungentuberkulose rechts. Traktionsdivertikel des Oesophagus. Beiderseitige Hydrocele testis. Vierlappige rechte Lunge und Andeutung embryonaler Lappung der Nieren.

Makroskopischer Befund. Prostata: hart, ihre Schnittfläche zu beiden Seiten der Urethra anscheinend von knotiger Beschaffenheit. Länge: r. 36, l. 35, Breite 39, Dicke 23. — Samenblase: r. 37:16; l. 36:13. — Cowpersche Drüsen: r. 6; l. 10. — Hoden: r. 45:30:20; l. 45:25:16.

Mikroskopischer Befund. Prostata: Drüsenschläuche nicht erweitert. Reichlich desquamierte Epithelien, wenig Corpora amylacea. Im Stroma Bindegewebe nicht vermehrt. Keine zelligen Infiltrate. Elastische Fasern ziemlich reichlich entwickelt. Gefäße der Prostata stellenweise sklerotisch. Zahlreiche verschiedengroße, meistens erbsengroße Knoten im zentralen Teile der beiden Seitenlappen und im Mittellappen. Die Knoten teils myofibromatös, teils adenomatös oder fibroadenomatös. Im rechten Seitenlappen ein fibromatöser Knoten mit lebhafter Drüsenwucherung an einer Stelle. Spärliche elastische Fasern in allen Knoten. — Samenblase: Reichliche zarte Falten, viel Pigment im Epithel und Muskulatur. — Cowpersche Drüsen: o. V. — Hoden: Interstitium locker, viel Pigment in den Zwischenzellen. In den Kanälchen überall Spermiogenese.

Fall 50. 53 Jahre alter Mann von 171 cm Körperlänge.

Sektionsbefund vom 12. XI. 1913. (Kraus). Exulzeriertes Karzinom der Flexura sigmoidea mit Stenose. Emphysem der Lungen. Residuen von Tuberkulose in den Oberlappen. Katarrhalische Cystitis. Degeneration des Myokards und der Leber. Akuter Milztumor bei Atrophie der Milz. Hyperplasie der Tonsillen und der Follikel am Zungengrunde und im Sinus piriformis. Offenes Foramen ovale. Embryonal gelappte Nieren. Ein Nebenpankreas.

Makroskopischer Befund. Prostata: Länge r. 32, l. 31, Breite 44, Dicke 21 mm. — Samenblase: r. 45:17; l. 40:15. — Cowpersche Drüsen: beide 5. — Hoden: r. 43:35:16; l. 45:35:15.

Mikroskopischer Befund. Prostata: Drüsenschläuche ziemlich reichlich, im allgemeinen faltenarm und nicht erweitert. Reichlich Corpora amylacea und desquamierte Epithelien. Hier und da wenige hyalin-atrophische Drüsen ohne Infiltrate. Periglanduläre Infiltrate klein und ganz spärlich. Gerade in der Höhe der Utriculusmündung, rechts von der Urethra, eine ovale, sehr faltenreiche Drüsengruppe, von der Umgebung scharf getrennt, und mit bindegewebigem Stroma Ebenso links von der Urethra 2 ovale Knoten, die ausschließlich aus Bindegewebe bestehen; darin weder gewöhnliche Drüsen, noch Spuren atrophischer Drüsen. In den Knoten keine elastischen Fasern, hingegen reichlich solche in der Umgebung. — Samenblase: Viel Pigment in Epithel und Muskulatur. — Cowpersche Drüsen: o. V. — Hoden: Entlang der Septa ganz wenige hyalin-obliterierte Kanälchen, sonst keine Veränderung.

Fall 51. 64 Jahre alter Mann.

Sektionsbefund vom 7. X. 1913 (Lucksch). Kroupöse Pneumonie mit Gangrän. Geringe braune Atrophie des Herzens. Residuen von Endocarditis. Leichte Atherosklerose. Degeneration der Leber. Zuckergußmilz und akuter Milztumor. Fibrome und Zysten der Niere. Polypen des Magens und Dickdarmes.

Makroskopischer Befund. Prostata: Länge r. 30, l. 31, Breite 38, Dicke 20 mm. — Blase: Balkenblase. — Samenblase: r. 49:9; l. 50:9. — Cowpersche Drüsen: r. 9; l. 8. — Hoden: r. 38:24:18; l. 40:27:21.

Mikroskopischer Befund. Prostata: Drüsige Substanz stark vermindert, besonders in den vorderen seitlichen Partien. Schläuche nicht erweitert, faltenarm; ziemlich große Corpora amylacea. Zerstreut viele hyalin-obliterierte Drüsen mit zelligen Infiltraten. Gefäße o. V. In der Mitte des linken Seitenlappens ein papillärer zystoadenomatöser scharf begrenzter Knoten. Drüsenfalten lang und verästelt. Zwischen Ductus ejaculatorius

und M. spinct. int. ein ganz isolierter fibromyomatöser Knoten. — Cowpersche Drüsen: Interstitielles Bindegewebe etwas vermehrt, sonst o. V. — Samenblase: Reichlich Pigment im Epithel und wenig in Muskelzellen. Schleimhaut faltenreich — Hoden: Links Interstitium stark vermehrt, von Lymphozyten und Plasmazellen in mäßiger Menge infiltriert. Membrana propria im allgemeinen verdickt. Hier und da sogar beträchtlich; solche Kanälchen haben nur Sertolische Zellen. Die Mehrzahl der Kanälchen zeigt aber deutliche Spermiogenese. Rechter Hoden: Spärliche hyalin-obliterierte Kanälchen. — Nebenhoden: o. V.

Fall 52. 76 Jahre alter Mann von 168 cm Körperlänge.

Sektionsbefund vom 5. XII. 1913 (Kraus). Alte Endocarditis der Mitralis mit Stenose des linken venösen Ostiums. Gefensterte Aortenklappen. Leichte Hypertrophie des linken Ventrikels. Ausgedehnte Encephalomalacie links. Eine Erweichungszyste in der rechten Kleinhirnhälfte. Embolische Schrumpfniere. Emphysem der Lungen. Residuen von Tuberkulose in beiden Oberlappen. Atrophie der Leber und Milz. Kavernom der Leber. Chronische Leptomeningenitis.

Makroskopischer Befund. Prostata: Länge 39, Breite 50, Dicke 22 mm. — Samenblase: r. 40:13; l. 47:15. — Cowpersche Drüsen: beiderseits 5. — Hoden: r. 45:29:20; l. 42:29:19.

Mikroskopischer Befund. Prostata: Drüsenschläuche meistens erweitert. Corpora amylacea wenig und groß. Überall narbig obliterierte Drüsen mit zelligen Infiltraten. Hier und da spärliche periglanduläre Infiltrate. Gefäße o. V. Unterhalb der Utriculusmündung zu beiden Seiten der Urethra einige scharf umschriebene Knoten aus vielen Drüsen und spärlichem Stroma. Ein Knoten zystoadenomatös. Ein anderer Knoten besteht aus zahlreichen nicht erweiterten faltenreichen Drüsen. Ein solcher Knoten auch unterhalb eines Hauptausführungsganges im hinteren Teil der Prostata. Zwischen den Knoten lebhafte Wucherung der Drüsen. Proximal von der Utriculusmündung viele Drüsen mit pseudopapillären Sprossen. Im Mittellappen ganz isoliert ein drüsenreicher adenomatöser und myomatöser Knoten. — Samenblase: Reichlich Schleimhautfalten; wenig Pigment. — Hoden: Gut erhalten, deutliche Spermiogenese. Wenig hyalin-obliterierte Kanälchen in der Peripherie, sonst o. V.

Fall 53. 72 Jahre alter Mann von 155 cm Körperlänge.

Sektionsbefund vom 12. X. 1913 (Kraus). Chronische Nephritis mit Atrophie und Zystenbildung. Atherosklerose. Emphysem der Lungen. Indurativpneumonie des rechten Oberlappens mit Bronchiektasie Ausgeheilte Tuberkulose im linken Oberlappen. Atrophie der Leber mit geringer Stauung. Milztumor. Allgemeine Atrophie. Prostatahypertrophie.

Makroskopischer Befund. Prostata: Länge r. 42, l. 40, Breite 43, Dicke 26 mm. Am Blasenhals ein kleiner und ein großer birnförmiger Tumor. — Samenblase: r. 45 : 12; l. 50 : 14. — Hoden: r. 45 : 34 : 19; l. 42 : 32 : 18; beiderseitige Hydrocele. — Nebenhoden: o. V.

Mikroskopischer Befund. Prostata: Der zentrale Teil der Seitenlappen größtenteils von mehreren verschieden großen Knoten eingenommen, das eigentliche drüsige Gewebe an der Peripherie der Prostata, besonders am hinteren Umfang halbmondförmig zusammengedrängt. In der Commissura post. 2 scharf umschriebene adenomähnliche Hyperplasien (Fig. 14). Die Knoten von verschiedenartigem Bau; sie bestehen teils aus gewuchertem Stroma, teils aus Stroma und Drüsen, die in verschiedener Quantität vermengt sind. Das Stroma fibromatös oder fibromuskulär. In den jungen fibromyomatösen Knoten reichlich Bindegewebe, dazwischen eingestreut Muskulatur. Darin zahlreiche Gefäße und atrophische Drüsen. In den fibromatösen Knoten an einem peripheren Teil viele kleine faltenarme Drüsengruppen oder größere faltenreiche Drüsen mit starker Wucherung ihrer Wandung (Fig. 15). Solche Drüsenwucherungen auch außer den Knoten. Ein stark erweiterter Ausführungsgang zwischen den Knoten mit starker drüsiger Wucherung an seinem Ende (Fig. 13). Die proliferierten kleinen Drüsengruppen zwischen den Knoten zum Teil von der Umgebung isoliert und zu einem Knoten ausgebildet. Ganz spärliche elastische Fasern in den Knoten; in den jungen fibromuskulösen oder glandulären Knoten fehlen sie fast ganz. Keine zelligen Infiltrate innerhalb der Knoten. Die peripheriewärts gelegenen eigentlichen Prostatadrüsen in den lateralen Teilen stark erweitert. Am hinteren Umfang die Drüsen nach der Peripherie gedrängt und atrophisch. Zwischen den gewöhnlichen atrophischen Schläuchen hier und da üppig gewucherte Drüsenformationen aus kleinen oder kleinsten rundlichen Kanälchen, durch wenig Stroma voneinander geschieden. Hier alle Übergänge von kleinsten bis zu großen gewöhnlichen Schläuchen (Hyperplasie). — Samenblase: Faltenreich; viel Pigment im Epithel und Muskulatur. — Cowpersche Drüsen: Beiderseits viele Drüsenlappen. Schläuche regel-

mäßig, Interstitium im allgemeinen stark vermehrt, aber kernarm und ohne zellige Infiltrate. Membrana propria etwas verdickt. In allen Kanälchen deutliche Spermiogenese. Gefäße o. V.

Fall 54. 55 Jahre alter Mann von 172 cm Körperlänge.

Sektionsbefund vom 29. XI. 1913 (Kraus). Phlegmone des rechten Unterarmes. Amyloidose der Leber, Milz und Nebennieren. Amyloidnephritis. Emphysem der Keilbeinhöhle. Katarrhalische Cystitis und Pyelitis. Enteritis membranacea des Coecums. Ein Naevus pigment. papill. der Bauchdecken.

Makroskopischer Befund. Prostata: Länge 33, Breite 47, Dicke 24 mm. — Samenblase: r. 30:10; l. 28:10. — Cowpersche Drüsen: beiderseits 5. — Hoden: r. 32:22:13; l. 30:25:15.

Mikroskopischer Befund. Prostata: Drüsenschläuche teils stark erweitert, besonders in der Peripherie, teils mehr atrophisch. Die meisten Lumina, insbesondere die erweiterten, mit desquamierten Epithelien und auch mono- und polynukleären Leukozyten ausgefüllt. Zellige Infiltrate aus mononukleären Rundzellen und Plasmazellen überall periglandulär und perikanalikulär. Ziemlich viele Corpora amylacea in den zystisch erweiterten Gängen. Viele obliterierte Drüsen mit zelligen Infiltraten. Elastische Fasern reichlich. Gefäße o. V. Zu beiden Seiten der Urethra, fast in der ganzen Ausdehnung der Prostata, überall zahlreiche adenomatöse Knoten und reichliche drüsige Hyperplasie zwischen und um die Knoten. Die Knoten zum Teil adenomatös mit hochzylindrischen Epithelien. Dazwischen nur ein fibromyomatöser Knoten. Stroma in allen Knoten fibromuskulär. Keine zelligen Infiltrate und spärliche elastische Fasern in den Knoten, reichlich hingegen in der Umgebung und in der Kapsel der Knoten. Gleiche Drüsenwucherungen wie in und um den Knoten auch zwischen den entzündlich atrophischen Prostatadrüsen, teils unregelmäßig zerstreut, teils begrenzt in rundlichen Gruppen. — Samenblase: o. V., nicht viel Pigment im Epithel, sehr wenig in Muskulatur. — Hoden: Membrana propria der Kanälchen etwas verdickt, das Zwischengewebe verbreitert. Alle Kanälchen gut erhalten, aber im allgemeinen mangelhafte Spermiogenese. Wenig Pigment in Zwischenzellen, die einige größere Gruppen zeigen. Gefäße o. V,

Fall 55. 60 Jahre alter Mann von 170 cm Körperlänge.

Sektionsbefund 16. XI. 1913 (Roman). Primäres Karzinom der rechten Pleura mit Metastasen in Lungen, Leber und Knochen. Serös-hämorrhagische Pleuritis. Exzentrische Hypertrophie des rechten Herzens. Geringer chronischer Milztumor, Stauung der Leber. Degeneration der Nieren und Andeutung embryonaler Lappung.

Makroskopischer Befund. Prostata: Länge 33, Breite 40, Dicke 24 mm. — Samenblase: r. 48:12; l. 45:9. — Cowpersche Drüsen: sehr groß, r. 15:10; l. 14:10. — Hoden: r. 37:25:14; l. 33:21:15. Gefäße am Hoden thrombosiert.

Mikroskopischer Befund. Prostata: Drüsen nicht erweitert, stark atrophisch. Viel desquamierte Epithelien und Corpora amylacea; überall zahlreich hyalin-obliterierte Drüsen. In der Peripherie der Prostata einige ziemlich große Herde typischer drüsiger Hyperplasie. Überall periglanduläre und perivaskuläre zellige Infiltrate aus Rundzellen. Bindegewebe des Stroma auffallend vermehrt. Intima der arteriellen Gefäße teilweise verdickt. Mehrere Knoten zu beiden Seiten der Urethra meistens adenomatös oder fibromyoadenomatös, einige fibromyomatös. Die drüsige Substanz bald klein und azinös, bald groß und faltenreich. Spärliche elastische Fasern im Knoten, keine Infiltrate. — Samenblasen: nicht viel Pigment im Epithel und Muskulatur. Schleimhaut faltenreich. — Cowpersche Drüsen: beiderseits sehr groß. Drüsen reichlich entwickelt; sonst keine Veränderung. — Hoden: Im rechten Hoden zahlreiche Kanälchen hyalin-fibrös obliteriert. In den übrigen Kanälchen verdickte Membrana propria. Keine Spermiogenese. Gefäße dilatiert, ihre Muskelschicht hyalin-fibrös. Im linken Hoden teilweise mangelhafte Spermiogenese.

Fall 56. 71 Jahre alter Mann von 162 cm Körperlänge.

Sektionsbefund vom 14. XII. 1913 (Heigel). Emphysem der Lungen; eitrige Bronchitis. Atherosklerose der Aorta und der Koronargefäße. Exzentrische Hypertrophie des Herzens. Atrophie des Gehirnes mit chronischer Leptomoningitis. Atrophie der Leber und Milz mit chronischer Perisplenitis. Atherosklerotische Schrumpfniere. Tuberkulöse anthrakotische Schwiele der beiden Oberlappen.

Makroskopischer Befund. Prostata: Länge 27—28, Breite 42, Dicke 25 mm. — Samenblase: r. 30:14; l. 42:13. — Cowpersche Drüsen: 4. — Hoden: r. 35:26:14; l. 35:25:13.

Mikroskopischer Befund. Prostata: Drüsenschläuche nicht erweitert, sondern überall verschmälerte Schläuche. Corpora amylacea groß und zahlreich, manchmal das

ganze Lumen ausfüllend. Spärliche periglanduläre und perikanalikuläre Infiltrate. Stroma im allgemeinen bindegewebsreich. Elastische Fasern um Schläuche und Gänge stark vermehrt. Gefäße in Prostata o. V. In der linken seitlichen Peripherie des rechten Lappens ein ziemlich großer Herd von ganz dicht gedrängten rundlichen Drüsenformationen (Hyperplasie). Zu beiden Seiten der Urethra und im Mittellappen zahlreiche kleine Knoten. Die Knoten meistens adenomatös. Drüsenformation teils klein und azinös, teils groß, faltenreich. Stroma der Knoten spärlich und fibromuskulär. Im Mittellappen anschließend an den M. sphincter internus zwei rundliche, von der Umgebung ganz scharf umschriebene Myome. — Samenblase: o. V. — Hoden: links o. V. Interstitium des rechten Hodens locker. Membrana propria verdickt; in der Mitte wenige obliterierte Kanälchen.

IV. Die adenomatöse, bezw. fibroadenomatöse Hypertrophie in besonders innigem Zusammenhang mit Hyperplasie.

Fall 57. 50 Jahre alter Mann von 162 cm Körperlänge.

Sektionsbefund vom 20. VIII. 1913 (Jilek). Alkoholismus. Allgemeine Adipositas. Atherosklerose der Aorta. Leichte Hypertrophie des linken Ventrikels. Residuen von Endocarditis. Intrameningeale Blutung im Gehirn. Emphysem der Lungen. Atrophie der Leber, Milz und der Nieren. Balkenblase. Kolloidzysten des linken Lappens der Schilddrüse.

Mikroskopischer Befund. Prostata: Länge r. 37, l. 38, Breite 39, Dicke 22 mm. Dicht unterhalb des Trigonum 3 erbsengroße knotige Vorsprünge der Schleimhaut von knollig harter Konsistenz, die breit und fest an der Basis sitzen. — Samenblase: r. 25 : 10; l. 26 : 10. — Cowpersche Drüsen: reiskorngroß. — Hoden: r. 45 : 25 : 20; l. 45 : 28 : 20.

Mikroskopischer Befund. Prostata: Eigentliches Parenchym durch reichliche Knoten nach der Peripherie verdrängt und atrophisch. Kleine aber zahlreiche Corpora amylacea. Keine periglanduläre Infiltrate. Ziemlich reichliche elastische Fasern. Gefäße o. V. In der vorderen Hälfte beider Seitenlappen verschieden große adenomatöse Knoten. Im proximalen Teil drängen solche Knoten medianwärts zwischen M. sphincter int. und Ductus ejaculatorius. Es erscheint bemerkenswert, daß die jungen Knoten im Seitenlappen und die alten großen Knoten im Mittellappen vorhanden sind. Drüsige Wucherungen zwischen den Knoten nur in den Seitenlappen. Drüsige Bestandteile im Knoten verschieden gestaltet, von kleinen azinösen oder tubulösen bis zu großen faltenreichen oder zystisch erweiterten alle Übergänge. Stroma fibromuskulär, manchmal bindegewebsreich, manchmal muskelreich. Außerhalb dieser zahlreichen Knoten hier und da, besonders in der distalen Partie der Pars prostatica, und zwar in ihrem vorderen medialen Teil, nicht scharf begrenzte, adenomähnliche Wucherungen aus zahlreichen kleinen Schläuchen mit schmalen, doch gut erkennbaren Lumen. Diese Wucherungen schieben sich allmählich proximal und lateral (rechts) vor. Zwischen lumenhaltigen kleinen Schläuchen hier auch solide Zapfen (Fig. 7). Diese epithelialen Sprossungen erwecken den Anschein, als ob sie in das Stroma unregelmäßig vordringen; sie haben aber auch in der Peripherie ein deutliches Lumen. Die gewucherten Schläuche dringen auch zwischen den Knoten ein. Die kleinen Schläuche werden allmählich weiter und gehen teils sicher in normale Drüsen über, oder werden an einer Stelle von der Umgebung ziemlich scharf getrennt. Übergang zwischen umschriebenen Knoten und diffuser Hyperplasie (Fig. 10). Im Lumen der gewucherten, mäßig erweiterten Schläuche vielfach epitheliale Formationen papillären Charakters. — Cowpersche Drüsen: Ausführungsgang beiderseits erweitert. — Samenblase: Faltenreich; Epithel und Muskulatur pigmentreich. — Hoden: Rechter o. V. Linker: Membrana propria teilweise verdickt; vereinzelt hyaline obliterierte Kanälchen, oft noch mit konzentrisch komprimierten Epithelien, die gelblich-braunes Pigment enthalten.

Fall 58. 48 Jahre alter Mann von 162 cm Körperlänge.

Sektionsbefund vom 23. 10. 1913 (Roman). Chronische käsig kavernöse und knotige Tuberkulose der Lunge und miliare Tuberkulose. Ulzerös-hypertrophische Tuberkulose des Larynx. Ulzeröse Tuberkulose und miliare Tuberkulose des Dünndarmes. Miliare Tuberkulose der Nieren. Braune Atrophie des Herzens und der Leber. Luetische Mesaortitis und allgemeine Atherosklerose.

Makroskopischer Befund. Prostata: Länge 33, Breite 39, Dicke 20 mm. — Samenblase: r. 31 : 10; l. 49 : 10. — Cowpersche Drüsen: beiderseits 10. — Hoden: r. 37 : 29 : 16; l. 38 : 27 : 14.

Mikroskopischer Befund. Prostata: Drüsenschläuche an der lateralen Seite stark erweitert und unregelmäßig. Kommissur und Mittellappen intakt. Wenige desqua-

mierte Epithelien. Corpora amylacea spärlich und klein. Stroma in der Peripherie ohne Veränderung, keine Infiltrate. Gefäße intakt. In der Mitte des rechten Seitenlappens ein rundlicher Knoten durch Stroma deutlich und scharf abgegrenzt. Der Knoten besteht aus reichlichem Stroma und aus Drüsen. Die Drüsen von verschiedener Form, im allgemeinen faltenarm oder rundlich, klein und faltenlos. Hier und da auch kleine rundliche Drüsenschläuche gruppenweise beisammenliegend und mit spärlichem Stroma zwischen sich. Im zentralen Teil des linken Lappens ein Herd drüsiger Hyperplasie ohne scharfe Abgrenzung von der Umgebung. — Samenblase: Schleimhaut faltenreich, sehr viel Pigment in Epithel und Muskulatur. — Hoden: Interstitium etwas vermehrt; viel Pigment in den Zwischenzellen. Alle Kanälchen zeigen deutlich, aber nicht sehr reichlich Spermiogenese; sonst ohne besondere Veränderung. — Cowpersche Drüsen: Bindegewebe zwischen den Drüsenläppchen verbreitet, aber nicht infiltriert.

Fall 59. 48 Jahre alter Mann von 176 cm Körperlänge.

Sektionsbefund vom 6. VIII. 1913 (Roman). Nekrotisches Gliom des Gehirns mit Erweichung seiner Umgebung und Abplattung der Hirnwindungen. Chronische Leptomeningitis. Allgemeine Hyperämie der Organe. Chronischer Milztumor. Etat mamelonné des Magens. Emphysem der Lungen, Fensterung der Seminularklappen. Braune Atrophie des Herzens und der Leber. Mittellappen der Schilddrüse.

Makroskopischer Befund. Prostata: Länge 35, Breite 39, Dicke 20 mm. — Samenblase: r. 46:13; l. 47:14. — Cowpersche Drüsen: r. 16:8; l. 14:9. — Hoden: r. 43:30:14; l. 34:32:18. — Nebenhoden: o. V.

Mikroskopischer Befund. Prostata: Gleichmäßig spongiöser Bau durch die fast überall erweiterten, zum Teile zystischen Drüsenschläuche, besonders in der Peripherie. Kleine und spärliche periglanduläre Infiltrate. Elastische Fasern stark entwickelt, spärliche atrophisch obliterierte Drüsen. Gefäße o. V. Zu beiden Seiten der Urethra in der Höhe des Colliculus mehrere Drüsenknoten. Die Drüsen in den Knoten nicht erweitert, faltenreich. Zwischen den zwei linken Knoten eine große Gruppe drüsiger Hyperplasie. Keine Infiltrate im Knoten und in der kleinen Drüsengruppe. Elastische Fasern hier ganz spärlich. — Cowpersche Drüsen: Das interstitielle Gewebe anscheinend etwas vermehrt. — Samenblase: Reichlich Pigment in der Muskulatur und im Epithel. — Hoden: o. V.

Fall 60. 55 Jahre alter Mann von 170 cm Körperlänge.

Sektionsbefund 19. XI. 1913 (Roman). Status nach Radikaloperation wegen Carcinoma malae. Degeneration des Herzens mit Dilatation, besonders des linken Ventrikels. Degeneration der Leber und der Nieren. Hypertrophie der Prostata.

Makroskopischer Befund. Prostata: Länge r. 35, l. 34, Breite 48, Dicke 22 mm. — Samenblase: r. 35 : 12; l. 30 : 11. — Cowpersche Drüsen: beiderseits 3. — Hoden: r. 42 : 29 : 18; l. 45 : 30 : 18.

Mikroskopischer Befund. Prostata: Im vorderen lateralen Teile die Drüsen stark erweitert. Wenig Corpora amylacea und desquamierte Epithelien. Vereinzelt ganz spärliche periglanduläre zellige Infiltrate. Im proximalen Teil viele obliterierte Drüsen. Gefäßintima hier und da wenig verdickt. Im linken hinteren und rechten vorderen Anteil der Prostata, in der Höhe des Colliculus, je ein ziemlich großer Herd von typischer drüsiger Hyperplasie. In der Mitte des linken Seitenlappens ein fibroadenomatöser Knoten isoliert und im rechten Seitenlappen 3 adenomatöse Knoten, die mit der vorderen adenomatösen Hyperplasie in ganz innigem Zusammenhange stehen wie im Fall 57. — Samenblase: Faltenreich; viel Pigment im Epithel und Muskulatur. — Hoden: Kanälchen o. V.; reichlich Spermiogenese. Interstitium zellarm. Wenig Pigment in Zwischenzellen.

Fall 61. 61 Jahre alter Mann von 174 cm Körperlänge.

Sektionsbefund vom 28. X. 1913 (Roman). Atrophische Zirrhose der Leber mit Aszites und mäßigem Milztumor. Hydrothorax rechts. Stauung der Bauchorgane. Polyserositis. Hämorrhagische Nephritis. Obsolete Tuberkulose der rechten Lungenspitze. Geringe Atherosklerose. Residuen von Endocarditis.

Makroskopischer Befund. Prostata: Länge 37, Breite 37, Dicke 20 mm. — Samenblase: r. 45 : 10; l. 42 : 9. — Cowpersche Drüsen: beiderseits 5. — Hoden: r. 43 : 31 : 15; l. 40 : 30 : 14; leichte Hydrocele beiderseits.

Mikroskopischer Befund. Prostata: Drüsige Bestandteile ziemlich stark vermindert, das Stroma stark vermehrt. Drüsenschläuche teilweise erweitert, besonders in der vorderen lateralen Partie. Hier und da pseudopapilläre Auswüchse in den Drüsen. Periglanduläre oder perivaskuläre Rundzelleninfiltrate spärlich. Wenig Corpora amylacea. In der Mitte des linken Seitenlappens ein zirkumskripter adenomatöser Knoten. Im zentralen Teil des rechten Seitenlappens ein anscheinend knotiger Herd mit vielen erweiterten und

nicht erweiterten Drüsen. Um diesen Knoten eine breite adenomähnliche drüsige Hyperplasie. Hier liegen kleine Drüsen im senil unveränderten Gewebe ganz dicht beisammen (Fig. 8) Sie haben keine Kapsel und divergieren in der Peripherie voneinander. Am proximalen Ende desselben bildet eine Gruppe dieser drüsigen Hyperplasie einen kleinen adenomatösen Knoten. — Samenblase: Faltenreich; reichlich Pigment im Epithel und Muskulatur. — Cowpersche Drüsen: o. V. — Hoden: Tunica propria testis verdickt. Membrana propria der Kanälchen etwas verdickt, aber nicht obliteriert. Geringe Spermiogenese.

Fall 62. 84 Jahre alter Mann von 151 cm Körperlänge.

Sektionsbefund vom 9. IX. 1913 (Jilek). Ulzeriertes Karzinom des Pars pylorica. Zahlreiche Metastasen in den regionären Lymphknoten, im Dünndarm, Pankreas, Peritoneum und in der Leber. Serös-fibrinöse Peritonitis. Fettige Degeneration der Leber und der Nieren. Atrophie der Milz. Atherosklerose. Verkalkte, abgeteilte tuberkulöse Herde der Lunge. Bis kirschkerngroße Kolloidknoten der Schilddrüse.

Makroskopischer Befund. Prostata: Länge r. 42, l. 40, Breite 45, Dicke 23 mm. — Samenblase: r. 40:17; l. 41:14. — Cowpersche Drüsen: beiderseits 8. — Hoden: r. 38:31:20; l. 36:30:18.

Mikroskopischer Befund. Prostata: Mangelhafte Entwicklung des Mittellappens und der Commissura post., starke Prostatitis im linken Lappen. Periglandulär hier starke zellige Infiltrate. Submucosa der Urethra stark zellig infiltriert. Zahlreiche atrophisch obliterierte Drüsen in allen Teilen der Prostata. Im hinteren Umfang und im Zentrum des rechten Lappens kleine und große drüsige Hyperplasie. Zu beiden Seiten der Urethra einige kleine Knoten aus zahlreichen kleinen faltenarmen Drüsen und spärlichem Stroma. Ein kleiner Knoten des rechten Lappens wenig scharf abgegrenzt und mit der umgebenden Hyperplasie in innigem Zusammenhange. — Cowpersche Drüsen: Die Ausführungsgänge, besonders links, teilweise stark erweitert und mit einer schleimigen, von Erythrozyten durchsetzten Masse gefüllt. — Samenblase: Epithel kubisch, Submucosa ohne Veränderung. Epithel und Muskulatur pigmentreich. — Hoden: Interstitielles Bindegewebe etwas verbreitert, locker. Stellenweise hyalin-obliterierte Kanälchen. Pigment in Zwischenzellen. Deutliche Spermiogenese.

Fall 63. 84 Jahre alter Mann von 168 cm Körperlänge.

Sektionsbefund vom 10. IX. 1913 (Jilek). Chronische Lungentuberkulose. Tuberkulöse Geschwüre im Dünndarm. Allgemeine Atherosklerose. Degeneration des Myokards. Atrophie der Leber. Chronische Nephritis. Bis hanfkorngroße Zysten der Nieren.

Makroskopischer Befund. Prostata: Länge r. 30, l. 31, Breite 44, Dicke 21 mm. Schnittfläche im kaudalen Teil der Prostata völlig grau; der größte Teil des rechten Lappens verkäst. Diese Verkäsung nimmt proximalwärts zu und ist auch hier links nachweisbar.

Mikroskopischer Befund. Prostata: Ausgedehnte Verkäsung des rechten Lappens und eines Teiles des linken Lappens. Am Rande der Verkäsungsherde viel Riesenzellen. Tuberkelbazillenfärbung positiv, aber spärlich. In der gesunden Partie noch überall periglanduläre Rundzelleninfiltrate. Hier im Zentrum und in der Peripherie lebhafte drüsige Hyperplasie. Im Zentrum des linken Lappens die Hyperplasie allmählich in Abkapselung und mit knotigem Bau. In der Peripherie Übergang dieser kleinen Drüsengruppe zu normalen Drüsen. — Samenblase: Schleimhautfalten spärlich und dick. Viel Pigment im Epithel, spärlicher in der Muskulatur. — Cowpersche Drüsen: Spärliche Drüsen. Zwischen einzelnen Läppchen vermehrtes Bindegewebe. In einzelnen größeren Gefäßen die Intima verdickt. — Hoden: beiderseits o. V.

V. Geschwulstartige Hypertrophie bei hochgradiger Atrophie der Prostata.

Fall 64. 57 Jahre alter Mann von 165 cm Körperlänge.

Sektionsbefund vom 17. XI. 1913 (Ghon). Pilzförmiges Karzinom im Antrum pylori mit Stenose. Sekundäres Karzinom in den perigastrischen Lymphknoten, im Omentum majus und Peritoneum parietale. Allgemeine Anämie. Tuberkel der Lunge und Leber.

Makroskopischer Befund. Prostata: Länge 26, Breite 32, Dicke 18 mm. — Samenblase: r. 32:11; l. 33:10. — Cowpersche Drüsen: r. 5; l. 8. — Hoden: r. 41:28:11; l. 37:25:11.

Mikroskopischer Befund. Prostata: Normale Drüsen sehr spärlich. Die ganze Prostata besteht aus kleinen Schläuchen, wie bei Kindern, mit feinen Ausführungsgängen und kleinen, mehr rundlichen, faltenlosen Schläuchen, die baumartig verzweigt sind; ihr Epithel kurzzylindrisch oder kubisch. In den größeren Schläuchen Corpora amylacea; in der Umgebung dieser Schläuche Rundzelleninfiltrate. Ziemlich viele elastische Fasern. Re-

siduen vieler zugrunde gegangener eigentlicher Prostatadrüsen. Im linken Seitenlappen, in der Höhe des Colliculus, gewucherte Drüsenformationen. Das Epithel hier hochzylindrisch mit stark gefärbtem Kern. Dazwischen einige umschriebene Knoten. Das Stroma im Knoten von knäuelförmiger Struktur, aus wenig Muskulatur und viel Bindegewebe. Hier spärliche elastische Fasern. Keine zelligen Infiltrate. — Samenblase: Viel Pigment im Epithel und Muskulatur, sonst o. V. — Cowpersche Drüsen: Interstitium vermehrt, die rechte Seite besonders stark; hier wenige Drüsen. — Hoden: Ganz wenige hyalin-obliterierte Samenkanälchen entlang der Septa. Zwischengewebe verbreitert, zellarm; Zwischenzellen sehr spärlich.

Fall 65. 53 Jahre alter Mann von 163 cm Körperlänge.

Sektionsbefund vom 21. XI. 1913 (Lucksch). Karzinom des Magens. Sekundäres Karzinom der regionären Lymphknoten. Allgemeiner Marasmus. Adenom der Schilddrüse. Embryonale Lappung der Nieren. Meckelsches Divertikel des Dünndarmes. Vitiligo.

Makroskopischer Befund. Prostata: Länge 30, Breite 35, Dicke 16 mm. — Samenblase: r. 52 : 16; l. 42 : 11. — Cowpersche Drüsen: beiderseits 10. — Hoden: r. 29 : 19 : 13; l. 29 : 21 : 13.

Mikroskopischer Befund. Prostata: Eigentliche Drüsen stark atrophisch, sehr klein und abgeplattet; ihr Epithel kubisch. Wenig Corpora amylacea. Ziemlich viel obliterierte Drüsen. Stroma im allgemeinen bindegewebsreich, besonders im zentralen Teil. Elastische Fasern im Stroma auch ziemlich stark vermehrt. Intima der Gefäße in der Peripherie der Prostata gewuchert. Im Mittellappen die Drüsen etwas besser wie im Seitenlappen erhalten, aber auch atrophisch. Zu beiden Seiten der Urethra, in der Höhe des Colliculus, je ein Knoten, von der Umgebung scharf begrenzt, mit viel Stroma und Drüsen. Die Drüsen hier gegenüber den Drüsen in den übrigen Teilen der Prostata gut entwickelt. Das Epithel zylindrisch mit stark gefärbtem rundlichen Kern. Elastische Fasern im Knoten, im Stroma und um die Schläuche sehr spärlich entwickelt. Knäuelförmige Struktur des Stromas, das nach der Umgebung verdrängt erscheint. Keine zelligen Infiltrate in beiden Knoten. — Samenblase: Sehr wenige Schleimhautfalten; viel Pigment im Epithel, wenig in der Muskulatur. — Cowpersche Drüsen: Gut entwickelt. Interstitium etwas vermehrt. — Hoden: Samenkanälchen unverändert, nur im rechten Hoden ganz spärliche hyalin-obliterierte Kanälchen. Ziemlich viel Pigment in den Zwischenzellen; sonst o. V.

Fall 66. 57 Jahre alter Mann von 176 cm Körperlänge.

Sektionsbefund vom 12. X. 1913 (Kraus). Zirrhose der Leber (Lues). Primäres Gallengangskarzinom. Sekundäres Karzinom der Hiluslymphknoten, der Leber und der peripankreatischen Lymphknoten. Milztumor. Hydrops. Ascites. Anasarca. Zirkumskriptes Gliom im rechten Seitenventrikel. Ein diffuses Gliom des rechten Gyrus hippocampus. Partielle adhäsive Peritonitis. Fibrosis des rechten Hodens.

Makroskopischer Befund. Prostata: Länge 33, Breite 37, Dicke 22 mm. — Samenblase: r. 40:13; l. 38:12. — Cowpersche Drüsen: kaum tastbar. — Hoden: r. 42:30:17; l. 51:31:20. Links: Periorchitis. Schnittfläche ödematös und weißlichgrau. — Linker Nebenhoden: Kopf hart und groß, höckrig.

Mikroskopischer Befund. Prostata: Stark atrophisch. Im proximalen und mittleren Teil nur in der Kommissur normale Drüsen. Die atrophisch verschmälerten Drüsen mit ganz feiner baumartiger Verästelung. Wenige Corpora amylacea. Im Stroma das Bindegewebe vermehrt; überall starke periglanduläre und perikanalikuläre Infiltrate einkerniger Lymphozyten und weniger Plasmazellen. Elastische Fasern periglandulär ziemlich reichlich. Gefäße o. V. Am Ende der atrophischen Schläuche die Drüsenepithelien stark gewuchert und im infiltrierten Gewebe Verdickungen der Endschläuche der Drüsen. Hier die Epithelien sehr groß, protoplasmareich und hell. Vereinzelt ziemlich viel obliterierte Drüsen mit zelligen Infiltraten. Zwischen solchen atrophischen Drüsen hier und da große und kleine Gruppen drüsiger Hyperplasie. In beiden Seitenlappen einige ganz scharf abgegrenzte Knoten aus drüsiger Substanz und fibrösem Stroma. Die Drüsen von lockerem Bindegewebe umgeben. Es ist sehr bemerkenswert, daß der Knoten ganz isoliert ist und an der starken Entzündung der Umgebung nicht teilgenommen hat (Fig. 9). — Samenblase: Schleimhautfalten kurz und dick, pilzförmig. Viel Pigment im Epithel und wenig in Muskeln — Hoden: Der linke Hoden durch starke Vermehrung des Bindegewebes um den Nebenhoden scheinbar vergrößert. Kapsel stark verdickt; fast das ganze Parenchym durch Bindegewebe ersetzt. Im neugebildeten Bindegewebe feine Kanälchenwucherung aus Rete testis. An der Peripherie noch spärliche Kanälchengruppen zerstreut; sie zeigen keine Spermiogenese. Rechter Hoden: Tunica propria stark verdickt. Parenchym größtenteils ohne Veränderung, deutliche Spuren von Spermiogenese. Nur an der Peripherie, besonders am vorderen Teil,

spärliche obliterierte hyaline Kanälchen. — Linker Nebenhoden: Kanälchen von mächtigem Bindegewebe und dicken Gefäßen umgeben.

Fall 67. 73 Jahre alter Mann von 163 cm Körperlänge.

Sektionsbefund 16. XII. 1913 (Heigel). Verjauchtes Karzinom der rechten Fossa retromandibularis, der Cellulae des Proc. mastoideus und im Cavum tympani. Pseudomembranöse Enteritis des Dickdarmes. Atrophie der Leber und der Milz. Allgemeine Atherosklerose mäßigen Grades. Ein Tumor des Markes der linken Nebenniere. Doppelniere mit doppeltem Ureter und Zysten links. Hypertrophie der Prostata und Harnblasenwand. Hernia inguinalis dext.

Makroskopischer Befund. Prostata: Groß, knollig, derb. Länge 35, Breite 54, Dicke 33 cm. — Samenblase: r. 30:8; l. 33:8. — Cowpersche Drüsen: sehr klein. — Hoden: r. 32:20:19: l. 29:21:16.

Mikroskopischer Befund. Prostata: Sehr groß. Eigentliche Drüsen der Prostata ganz spärlich, stark erweitert, teils vielfach eckig gestaltet und von dickem narbigen Bindegewebe und elastischen Fasern umgeben. Zahlreiche obliterierte Drüsen mit zelligen Infiltraten. Zwischen solchen spärlichen atrophischen Schläuchen überall zahlreiche größere und kleinere adenomatöse, nicht scharf begrenzte Drüsengruppen. Besonders große Gruppen im hinteren seitlichen Teil der Prostata, und zwar im narbig umgewandelten Gewebe. Hier besteht die drüsige Hyperplasie aus vielen kleinen dicht gedrängten Drüsen (Fig. 6) und gleicht einem Adenom; aber an einer Stelle dringen die Drüsen ohne scharfe Grenze zwischen die eigentlichen Prostatadrüsen ein. Bilateral zu beiden Seiten der Urethra, in der ganzen Länge der Prostata, viele Knoten mit adenomatösem oder fibroadenomatösem Bau. Das Mengenverhältnis zwischen Drüsen und Stroma in den Knoten verschieden. In vielen Knoten keine Infiltrate und nur ganz spärliche oder gar keine elastischen Fasern (Fig. 3). Um die Knoten in ihrer Kapsel überall zellige Infiltrate. Auch einige Knoten zellig infiltriert; hier das Stroma reich an elastischen Fasern und kernarmem Bindegewebe; auch die Drüsen stark passiv erweitert mit pathologischem Inhalte. — Samenblase: Wenige Schleimhautfalten; viel Pigment im Epithel, wenig in Muskulatur. — Cowpersche Drüsen: o. V. — Hoden: Nur spärliche hyalin-obliterierte Kanälchen in der Peripherie, sonst beiderseits keine Veränderung. Deutliche Spermiogenese.

III.

Zusammenfassung.

Zum Schluß möchte ich in Kürze nochmals die wichtigsten Ergebnisse meiner Untersuchungen über die Entwicklung und normale Anatomie der Prostata und über die erörterten pathologischen Veränderungen der Prostata wiedergeben. Bezüglich des normalen Teiles verweise ich im übrigen auf die Zusammenstellung meiner Ergebnisse im ersten Teile der Arbeit.

1. Die Prostatadrüsen zeigen beim Fetus tubulösen, später tuboalveolären Typus. Die Lumenbildung (Lichtung) beginnt am Anfang des 4. Embryonalmonates in den Ausführungsgängen und schreitet nach der Peripherie zu fort. Vollständige Lumenbildung in den Endsprossen erfolgt im 10. Embryonalmonat oder erst nach der Geburt.

2. Pflasterepithel entwickelt sich in den Ausführungsgängen schon am Ende des 6. Embryonalmonates.

3. Der sogenannte Lobus medius, d. i. der Teil der Prostata zwischen dem Ductus ejaculatorius und der Harnröhre, bildet eine Kommissur der beiden Seitenlappen und keinen selbständig gebildeten Lappen.

4. Zwischen Mittellappen und Seitenlappen bestehen keine Scheidewände.

5. Der Vorderlappen bildet sowohl beim Fetus als auch beim Erwachsenen einen selbständigen Lappen. Die proximale Grenze des Vorderlappens ist jedoch

verschieden. Bei starker Entwicklung des Vorderlappens ziehen sehr oft von den Seitenlappen her Äste zur vorderen Wand der Urethra.

6. Das Epithel der soliden Endsprossen ist beim Fetus zylindrisch, hat verhältnismäßig große und längliche Kerne und ein spärliches Protoplasma. Im Kindesalter wird das Epithel der gelichteten Endschläuche zylindrisch, kurzzylindrisch, manchmal auch kubisch, seine Kerne sind kürzer und mehr rundlich.

7. Die Schläuche erscheinen in ihren Querschnitten während des ganzen Kindesalters rundlich und zeigen keine richtigen Schleimhautfalten. Die Größe der Schläuche erfährt bis zur Pubertätszeit keine nennenswerte Entwicklung.

8. Die vollständige Entwicklung der Drüsenschläuche und des Epithels erfolgt erst zur Pubertätszeit.

9. Bei Neugeborenen und Kindern finden sich in geringer Menge und inkonstant kleine leichtlösliche sudanophile isotrope Tröpfchen, die ohne bestimmte Anordnung hie und da im Zellprotoplasma nachweisbar sind. Im Pubertätsalter nimmt die Menge der Lipoide stark zu und sie erscheinen jetzt vorwiegend um die Kerne und an der Basis der Zellen gelagert; später nimmt ihre Menge noch allmählich zu, um im hohen Alter wieder abzunehmen. Die Lipoide werden dabei in ihrer Gestalt unregelmäßig und teilweise schwerer löslich. Die sudanophilen Tröpfchen in den Epithelien der normalen Prostata sind isotrop. Anisotrope Lipoide treten nach der Pubertätszeit vereinzelt in den Epithelien auf, wo sudanophile Tröpfchen stark angespeichert sind. Sie sind möglicherweise der Ausdruck einer Zellenstörung.

10. Die Drüsensprossen beim Fetus haben sicher eine Tunica propria, manchmal in bedeutender Dicke.

11. Bei Feten und Kindern sind die Drüsenschläuche von lockerem Bindegewebe umgeben, welches erst allmählich durch fibromuskuläres Gewebe ersetzt wird. Bei Erwachsenen findet sich sehr oft um die Drüsenschläuche fibröses Gewebe, das aus Bindegewebe und elastischen Fasern besteht.

12. In der Pubertätszeit vermehrt sich die Muskulatur sowohl absolut wie relativ, doch findet man auch an gut entwickelter Prostata noch reichlich Bindegewebe, fast in gleicher Menge wie die Muskulatur.

13. Um die Endsprossen finden sich beim Fetus meistens keine elastischen Fasern; im Kindesalter erscheinen solche um einzelne Schläuche in spärlicher Menge. Mit dem Alter nehmen die elastischen Fasern an Menge zu. Elastische Fasern und Bindegewebe sind im zentralen Teile der Prostata immer reichlicher vorhanden als in der Peripherie.

14. Die Prostata entwickelt sich bis zum 30. Lebensjahre und erreicht damit ihre größte Funktionsfähigkeit, die ungefähr bis zum 40. Jahre erhalten bleibt.

15. Chronisch entzündliche Prozesse der Prostata haben immer partielle oder allgemeine Atrophie zur Folge.

16. Außer der entzündlichen Atrophie findet sich in der Prostata auch eine allgemeine Atrophie infolge allgemeiner Erschöpfung.

17. Fast in jeder Prostata finden sich nach dem 50. Lebensjahre Veränderungen, die als senile bezeichnet werden können, und in hyaliner Degeneration der Drüsen, allgemeiner Atrophie der Drüsen und Muskulatur mit sekundärer Bindegewebszunahme bestehen. Durch diese Bindegewebszunahme erfährt die Prostata keine über das ursprüngliche Volumen hinausgehende Vergrößerung.

Durch die senilen Veränderungen wird der zentrale Teil der Prostata von dem peripheren Teile deutlicher differenziert. Zu beiden Seiten der Urethra gewinnen dadurch die zentralen Teile das Aussehen und die Konsistenz unscharf begrenzter knotiger Gebilde, besonders im Bereiche des Colliculus.

18. Erweiterung der Prostatadrüsen durch Retention kommt in allen Lebensaltern auch ohne entzündliche Prozesse vor. Daß die Drüsenerweiterung durch Retention im hohen Alter allmählich zunimmt, hängt von den Prostatakonkrementen ab und von der Atrophie der Muskulatur.

Die durch Retention bedingte Erweiterung der Drüsen ist von einem starken Substanzverlust des Prostataparenchyms begleitet. Bei allgemeiner hochgradiger Erweiterung erfährt das Volumen der Prostata eine mäßige Zunahme.

19. Die sogenannte Prostatahypertrophie hat mit der Drüsenerweiterung durch Retention keinen Zusammenhang.

20. Ungefähr vom 40. Lebensjahre an kommen sehr oft in der Prostata azinöse und tubulöse drüsige Wucherungen zur Beobachtung mit kindlicher Drüsenformation, die von mir „drüsige Hyperplasie mit kompensatorischer oder regenerativer Bedeutung“ bezeichnet wurden.

21. Das Volumen der Prostata nimmt im Alter trotz entzündlicher und seniler Veränderungen im allgemeinen und durchschnittlich zu. Die hauptsächlichste Ursache der echten Volumszunahme der Prostata ist die drüsige Hyperplasie und die geschwulstartige Hypertrophie, doch werden diese Neubildungsvorgänge auch recht oft in normalgroßer Prostata beobachtet.

22. Einfache Hyperplasie (Hyperplasie und Hypertrophie) kann in jedem Teile der Prostata und in verschieden großen Prostatae vorkommen.

Die Zahl der Fälle mit einfacher Hyperplasie ist jedoch schwer bestimmbar, weil die neugebildeten Drüsen später von den ursprünglichen Prostatadrüsen oft schwer zu unterscheiden sind und die Größe der Prostata physiologisch in weiten Grenzen schwankt.

23. Leicht erkennbar ist die geschwulstartige Hypertrophie. Sie verursacht oft auffallende Volumszunahme der Prostata, die von fast allen Autoren als sogenannte Prostatahypertrophie bezeichnet wird.

Die geschwulstartige Hypertrophie umfaßt einerseits fibromatöse und fibromyomatöse, andererseits adenomatöse und fibroadenomatöse blastomatöse Wucherungen. Die adenomatösen und fibroadenomatösen Wucherungen sind häufiger als die fibromatösen und fibromyomatösen. Die verschiedenen Formen der geschwulstartigen Hypertrophie kommen häufig zusammen vor.

24. Die geschwulstartige Hypertrophie nimmt ihren Ursprung am häufigsten in den Seitenlappen zu beiden Seiten der Urethra, etwas weniger häufig im Mittellappen und selten im Vorderlappen.

Die geschwulstartige Hypertrophie der Seitenlappen und des Mittellappens bleibt in einer Reihe von Fällen auf diese Teile der Prostata lokalisiert, in einer anderen Reihe von Fällen geht sie ineinander über.

25. Die fibroadenomatöse und ein Teil der fibromatösen Form der Prostatahypertrophie entwickeln sich aus adenomatöser Hypertrophie, die wahrscheinlich fast immer ihren Ursprung aus drüsiger Hyperplasie nimmt.

26. Daß sich die drüsige Hyperplasie im zentralen Teil der Prostata häufiger geschwulstartig umwandelt, während sie sich in der Peripherie meistens zu normalen Drüsen weiter entwickelt, hängt anscheinend von lokalen Verhältnissen ab.

27. Die drüsige Hyperplasie in senil oder entzündlich veränderter Prostata entsteht kompensatorisch für den substantiellen oder funktionellen Ausfall von Prostatadrüsen.

28. Die drüsige Hyperplasie und die geschwulstartige Hypertrophie sind in ihrer Entstehung von normalen oder krankhaften Zuständen der Hoden unabhängig.

Auch das Wachstum der geschwulstartigen Hypertrophie wird von Veränderungen der Hoden nicht beeinflußt.

29. Die Cowperschen Drüsen und die Samenblasen stehen in keinem Zusammenhange mit Veränderungen der Prostata und mit der Prostatahypertrophie.

Literaturverzeichnis.

Albarran et Motz, Contribution à l'étude de l'hypertrophie de la prostate. Ann. des malad. des voies urinaires, 1902, p. 769.

Antonini, Distribuzione del tessuto elastico nella prostata del cane. Monit. zoolog. ital., vol. VIII, 1897. (Zitiert nach G. Walker.)

Aschoff, L., Ein Beitrag zur normalen und pathologischen Anatomie der Schleimhaut der Harnwege und ihrer drüsigen Anhänge. Virchows Archiv, Bd. CXXXVIII, 1894.

Casper, L., Zur Pathologie des Tractus urogenitalis senilis. Virchows Archiv, Bd. CXXVI, 1891.

— Experimentelle Untersuchungen über die Prostata mit Rücksicht auf die modernen Behandlungsmethoden der Prostatahypertrophie. Berliner klin. Wochenschrift, 1897, Nr. 27.

Ciechanowski, A., Anatomische Untersuchungen über die sogenannte Prostatahypertrophie. Mitteil. aus d. Grenzgebieten d. Medizin u. Chirurgie, Bd. VII, 1901.

Debierro, Ch., Développement de la vessie, de la prostate et du canal de l'urèthre. Thèse de Paris 1883.

Englisch, J., Zur Anatomie der Prostatahypertrophie. Folia urologica, Bd. VIII, 1913, Heft 1—3; und Bd. VIII, 1914, Heft 8.

Felix, W., in: Keibel-Mall, Handbuch der Entwicklungsgeschichte des Menschen, Bd. II, 1911.

Frisch, A. v., Die Krankheiten der Prostata. 1910.

Goebell, R., Die Erkrankungen der Prostata. Deutsche Klinik am Eingang des 20. Jahrhunderts, Bd. X, 1905.

Götzl, A., Kasuistik der Hypertrophie der Prostata. Zeitschr. f. Urologie, Bd. IV, 1910.

Green and Brooks, Natur of prostatic hypertrophy. The Journ. of Amer. Med. Assoc., vol. XXXVIII, 1902.
Griffiths, Observations on the anatomy of the prostate. Journ. of Anatomy and Physiology, vol. XXIII, 1889.
— The prostatic gland, its enlargement or hypertrophy. Journ. of Anatomy and Physiology, vol. XXIV, 1890.
Guisy, B., Fernkomplikationen bei transvesikaler und perinealer Prostatektomie. Zeitschr. f. Urologie, 1912, Heft 2.
Henle, Handbuch der systematischen Anatomie des Menschen. Braunschweig 1877.
Herzog, F., Beiträge zur Entwicklungsgeschichte und Histologie der männlichen Harnröhre. Archiv f. mikr. Anatomie, Bd. LXIII, 1904.
Hock, A., Gibt es gutartige Tumoren der Prostata? Verh. d. Deutschen Ges. f. Urologie (III. Kongreß), 1912.
Jores, L., Über die Hypertrophie des sogenannten Mittellappens der Prostata. Virchows Archiv, Bd. CXXXV, 1894.
Klebs, E., Handbuch der pathologischen Anatomie, Bd. I, 1876.
Kölliker, Beiträge zur Kenntnis der glatten Muskulatur der Harn- und Geschlechtswerkzeuge. Zeitschr. f. wissenschaftl. Zoologie, Bd. I, 1849.
Launois, De l'appareil urinaire de vieillards. Paris 1885.
Lissauer, Zur Histologie der Prostatahypertrophie. Zentralbl. f. allg. Pathologie, 1910, Nr. 22.
Messer, J., Report of the condition of the prostate in old age. Lancet, 1860, vol. I,
Meyer, R., Zur Entwicklungsgeschichte und Anatomie des Utriculus masculinus des Menschen. Archiv f. mikr. Anatomie u. Entwicklungsgeschichte, Bd. LXXIV, 1909.
Motz et Perearnau, Contribution à l'étude de l'évolution de l'hypertrophie de la prostate. Ann. des malad. des voies urinaires, 1905.
Orth, J., Lehrbuch der speziellen pathologischen Anatomie, 1893.
Pallin, G., Beiträge zur Anatomie und Entwicklungsgeschichte der Prostata. Archiv f. mikr. Anatomie u. Entwicklungsgeschichte, 1904, S. 135.
Paul, T., The pathology of prostate enlargement. Lancet, 1910, vol. II.
Posner, C., Die physiologische Bedeutung der Prostata. Berliner klin. Wochenschrift, 1908 und 1866.
Posner, M., Prostatalipoide und Prostatakonkretionen. Zeitschr. f. Urologie, Bd. V, 1911.
Randisi, F., Die Lipoide der Prostata. (Italienisch.) 1912. (Zitiert nach Schmidts Jahrbücher.)
Raskai, P., Untersuchungen über die Ätiologie der Prostatahypertrophie. Zeitschr. f. Urologie, Bd. II, Heft 11, 1908.
Rindfleisch, Lehrbuch der pathologischen Gewebslehre, 4. Aufl. 1875.
Rothschild, A., Anatomische Untersuchungen zur Frage der beginnenden Prostatahypertrophie. Virchows Archiv, Bd. CLXXIII, 1903.
— Diskussion gegen Wichmann. Virchows Archiv, Bd. CLXXX, 1905.
— Über eine besondere Drüsenformation in der Prostata. Virchows Archiv, Bd. CLXXX, 1905.
— Berliner klin. Wochenschrift, 1909.
Rovsing, Th., Die Behandlung der Prostatahypertrophie. Langenbecks Archiv, Bd. LXVIII, 1902.
Rüdinger, Zur Anatomie der Prostata, des Utriculus masculinus und der Ductus ejaculatorii. Festschrift. München 1883.
Runge, W., Über die Pathogenese der Prostatahypertrophie. Mitteil. aus d. Grenzgebieten d. Medizin u. Chirurgie, Bd. XX, 1909.
Sappey, Traité d'anatomie descriptive, t. IV, 1889.
Schlachta, Beiträge zur mikroskopischen Anatomie der Prostata von männlichen Neugeborenen. Archiv f. mikr. Anatomie, Bd. LXIV, 1904.
Schlagenhaufer, F., Über lipoide doppeltbrechende Substanzen in Prostatakarzinomen. Deutsche path. Gesellschaft, 1909, S. 332.
Sehrt, E., Über das Vorkommen einer doppeltbrechenden Substanz als normaler Bestandteil der Prostataepithelzelle des Menschen und Farren. Virchows Archiv, Bd. CCXIV, 1913.
Sellei, J., Versuch mit Prostatazytotoxin. Zeitschr. f. Urologie, 1913, Heft 6.
Serrallach et N. Pares, Quelques données sur la physiologie de la prostate et du testicul. Comptes rendus de la Soc. de Biologie, 1907.
Socin, Die Krankheiten der Prostata; in: Pitha und Billroth, Handbuch der allgem. u. spez. Chirurgie. Stuttgart 1875.
Stöhr, Lehrbuch der Histologie und der mikroskopischen Anatomie des Menschen. 1906.

Tandler und Zuckerkandl, Anatomische Untersuchungen über die Prostatahypertrophie. Folia urologica, Bd. V, 1911.
— — (Diskussion gegen Englisch.) Folia urologica, Bd. VIII, 1914.
Tietze, A., Über atypische Epithelwucherung in der hypertrophischen Prostata. Beitr. z. klin. Chirurgie, Bd. LXXVI, Heft 3, 1911.
Thompson, H., On the nature of the so-called hypertrophy of the prostate. British Med. Journal, 1886.
— Diseases of the prostate. London 1886.
Toldt, Gewebslehre. 1877.
Tsunoda, Beiträge zur Pathologie der sogenannten Prostatahypertrophie. Zeitschr. f. Krebsforschung, Bd. IX, 1910.
Veszprémi, D., Beitrag zur Histologie der Prostatahypertrophie. Folia urologica, Bd. VIII, 1911.
Virchow, Die krankhaften Geschwülste, Bd. III, 1863.
Walker, G., Beiträge zur Anatomie und Physiologie der Prostata. Archiv f. Anatomie u. Physiologie, Abt. Anatomie, 1899.
Wichmann, O., Anatomische Untersuchungen über die Ätiologie der Prostatahypertrophie. Virchows Archiv, Bd. CLXXVIII, 1904.

Erklärung der Abbildungen auf den Tafeln I—IV.

(Fig. 3 ist eine mikroskopische Zeichnung, alle anderen Figuren sind Mikrophotographien.)

Fig. 1. Transversalschnitt der Prostata eines Fetus von 22 cm Kopf-Fuß-Länge (Fall V). Solide embryonale Drüsensprossen mit homogener Membrana propria. Prostatadrüsen und submuköse Drüsen.

Fig. 2. Transversalschnitt der Prostata eines 6 Monate alten Knaben (Fall XIII). Die Seitenlappen und der Vorderlappen mit einem Ast des Seitenlappens.

Fig. 3. Transversalschnitt der Prostata eines 73 Jahre alten Mannes (Fall 67). Sehr spärliche elastische Fasern in einem Knoten, reichliche in der Umgebung des Knotens (Elastikafärbung mit Kresofuchsin-Pikrinsäure).

Fig. 4. Transversalschnitt der Prostata eines 45 Jahre alten Mannes (Fall 17). Hinterer seitlicher Teil der Prostata ohne Hypertrophie. Reichliche drüsige Hyperplasie zwischen atrophischen und erweiterten Drüsen mit allmählichem Übergang zu normalen Drüsen.

Fig. 5. Transversalschnitt der Prostata eines 58 Jahre alten Mannes (Fall 47). Entzündliche Atrophie der Prostatadrüsen. Bedeutende drüsige Hyperplasie im hinteren lateralen Teil. Unscharf begrenzter zentraler Teil.

Fig. 6. Transversalschnitt der Prostata eines 73 Jahre alten Mannes (Fall 67). (Hochgradige Prostatahypertrophie im zentralen Teil.) Bedeutende drüsige Hyperplasie im narbigen Anteil der entzündlich atrophischen Prostata.

Fig. 7. Transversalschnitt der Prostata eines 50 Jahre alten Mannes (Fall 57). (Geschwulstartige Prostatahypertrophie.) Drüsige Hyperplasie mit soliden Zellsprossen, die in der Peripherie allmählich lumenhaltig werden.

Fig. 8. Transversalschnitt der Prostata eines 61 Jahre alten Mannes (Fall 61). Große drüsige Hyperplasie in der Nähe des zentralen Teiles mit unscharfer Begrenzung. Senile Veränderung des zentralen Teiles.

Fig. 9. Transversalschnitt der Prostata eines 56 Jahre alten Mannes (Fall 66). Hochgradige allgemeine entzündliche Drüsenatrophie. Geschwulstartige Hypertrophie im zentralen Teil, der an der Entzündung nicht teilgenommen hat.

Fig. 10. Transversalschnitt der Prostata eines 50 Jahre alten Mannes (Fall 57). Drüsige Hyperplasie mit kindlicher Drüsenformation. Anfangsstadium der adenomatösen hypertrophischen Knotenbildung im zentralen Teil des rechten Seitenlappens.

Fig. 11 und 12. Transversalschnitt der Prostata eines 57 Jahre alten Mannes (Fall 42). Hochgradige geschwulstartige Hypertrophie mit verschiedener Drüsenformation. Ein Knoten mit embryonaler Drüsenformation, soliden Zellsprossen, lockerem embryonalen Bindegewebe um die Drüsen, epithelialen Einsprossungen und zystisch erweiterten Drüsen, die in einer Hälfte kubisches, in der anderen Hälfte hochzylindrisches Epithel zeigen.

Fig. 13. Transversalschnitt der Prostata eines 72 Jahre alten Mannes (Fall 53). Hochgradige geschwulstartige Hypertrophie. Drüsige Wucherung aus erweitertem Ausführungsgang zwischen den Knoten.

Fig. 14. Transversalschnitt der Prostata eines 72 Jahre alten Mannes (Fall 53). Adenomähnliche drüsige Hyperplasie in der Commissura posterior.

Fig. 15. Transversalschnitt der Prostata eines 72 Jahre alten Mannes (Fall 53). Geschwulstartige Hypertrophie mit multiplen Knoten (Fibromyom, Adenom und Fibroadenom).

In conclusion I wish to recollect briefly the most important results of my examinations about the development and normal anatomy of the prostate and about the reported pathological alterations of the prostate. As to the normal part the reader may be referred to the recollection of my results in the first part of this paper.

1. The prostatic glands have in the fetus tubulous, later on tubo-alveolar type. The channel formation starts in the beginning of the 4. embryonic month in the excretory ducts and progresses peripherally. Complete cavity formation in the terminal buds takes place in the 10. embryonic month or only after birth.

2. Squamous epithelium develops in the excretory ducts already at the ending of the 6. embryonic month.

3. The so-called middle lobe i. e. the part of the prostate between the ductus deferentes and the urethra is a commissure of both lateral lobes and no real independent lobe.

4. There are no septa between middle lobe and lateral lobes.

5. The anterior lobe is an independent lobe in the fetus as well as in the adult. But the proximal border lines of the anterior lobe are different. In case of large development of the anterior lobe branches extend quite frequently from the lateral lobes towards the anterior wall of the urethra.

6. The epithelium of the solid terminal buds is in the fetus cylindrical, has relatively large and oval nuclei and little protoplasma. During childhood the epithelium of the channeled terminal tubuli becomes cylindrical, short-cylindrical, sometimes cubic, the nuclei become shorter and more spherical.

7. The section of the tubes is during childhood spherical and has no real mucous folds. The size of the tubes does not greatly increase til puberty.

8. The complete development of the glandular tubes and of the epithelium takes place only during puberty.

9. In newborns and children there will be found in small amounts and inconstantly some small drops easily soluble, sudanophil, isotrop, not distinctly arranged here and there in the cell protoplasm. During puberty the amount of lipoids increases and they are found especially around the nuclei and in the base of the cells; later on they still increase by and by and decrease again during old age. Then the lipoids get an irregular form and become less easily soluble. The sudanophil drops in the epithelium of the normal prostate are isotrop. Anisotrop lipoids appear after the puberty here and there in the neighbourhood of sudanophil drops. Perhaps they are the consequence of cell destruction.

10. The glandular buds have in the fetus a tunica propria, sometimes of striking thickness.

11. In the fetus and in children the glandular tubes are surrounded by loose interstitial tissue which will be replaced only by and by by fibromuscular tissue. In the adult quite frequently fibrous tissue consisting of interstitial tissue and elastic fibres will be found around the glandular tubes.

12. During puberty the muscles increase absolutely as well as relatively, but a well developped prostate shows still ample interstitial tissue almost in the same amount as muscles.

13. Around the terminal buds are hardly elastic fibres in the fetus; during childhood some appear around single tubes. The elastic fibres increase with age. Elastic fibres and interstitial tissue are always more pronounced in the central than in the peripheral parts of the prostate.

14. The development of the prostate extends til the 30. year and the height of its functional ability remains unimpaired til about the 40. year of age.

15. Chronic inflammatory processes of the prostate are always followed by partial or general atrophy.

16. Out of the inflammatory atrophy a total atrophy of the prostate can be the consequence of general exhaustion.

17. After the 50. year of age in almost any prostate alterations will be found which can be called senil and consist of hyalin degeneration of the glands, general atrophy of glands and muscles with secundary increase of the interstitial tissue. This increase does not mean an enlargement of the prostate surpassing the original size. The senil alterations will differentiate the central part of the prostate more distinctly from the peripheral parts. On both sides of the urethra the central parts get the appearance and the consistency of irregularly limited nods, especially in the region of the colliculus.

18. Dilatation of the prostatic glands by retention occurs even without inflammatory processes at any time in life. It depends upon prostate concrements and atrophy of the muscles that the dilatation by retention increases by and by during old age.

The dilatation of the glands caused by retention is always accompanied

by a marked loss of substance of the prostate parenchyma. In case of intense general dilatation the prostate will be increased somewhat in size.

19. The so-called prostate hypertrophy has no connection with the dilatation of the glands by retention.

20. About from the 40. year of age in the prostate acinous and tubulous glandular proliferations with infantile formation of the glands will be observed very frequently which I have called "glandular hyperplasia as compensation or regeneration".

21. On an average the size of the prostate increases with age generally notwithstanding inflammatory and senile changes. The main causes of real increase of volume of the prostate are glandular hyperplasy and tumor-like hypertrophy, but such new formations will be observed also quite frequently in prostates of normal size.

22. Simple hyperplasy (hyperplasy and hypertrophy) can be found in any part of the prostate and in prostates of any size.

The number of cases of simple hyperplasy can be made out only with difficulty as the newly formed glands cannot be differentiated later on from the original prostatic glands and the size of the prostate differs very much within physiological limits.

23. The tumor-like hypertrophy can easily be differentiated. It causes frequently marked increase of the volume of the prostate, the so-called prostate hypertrophy of almost all authors.

The tumor-like hypertrophy embraces fibromatous and fibromyomatous as well as adenomatous and fibroadenomatous blastomatous proliferations. The adenomatous and fibroadenomatous proliferations are more frequent than the fibromatous and fibromyomatous ones. The different forms of tumor-like hypertrophy are being found combined quite frequently.

24. The tumor-like hypertrophy starts most frequently in the lateral lobes on either side of the urethra, somewhat less frequently in the middle lobe and rarely in the anterior lobe.

The tumor-like hypertrophy of the lateral lobes and of the middle lobe remains limited to these parts in some cases, in some others not.

25. The fibroadenomatous form and some cases of the fibromatous form of the prostate hypertrophy develop from adenomatous hypertrophy originating probably from glandular hyperplasy.

26. It depends apparently upon local conditions that the glandular hyperplasy more frequently changes into tumor-like growth in the central part of the prostate while peripherally the development is normal in most cases.

27. The glandular hyperplasy in senile or inflammatory prostate is to be considered a compensation for the loss of function or substance of the prostatic gland.

28. The development of glandular hypertrophy or tumor-like hypertrophy does not depend upon the conditions normal or affected of the testicle.

Also the growth of the tumor-like hypertrophy does not get influenced by alterations of the testicle.

29. There is no connection between Cowper's glands and the seminal vesicles on one side and the alteration of the prostate and the prostate hypertrophy on the other. (W. Lehmann-Stettin.)

Въ заключеніе я бы хотѣлъ вкратцѣ повторить важнѣйшіе результаты моихъ изслѣдованій о развитіи и нормальной анатоміи предстательной железы и о разсмотрѣнныхъ патологическихъ измѣненіяхъ въ послѣдней. Относительно нормальной части я отсылаю къ сопоставленію моихъ результатовъ, находящемуся въ первой части моей работы.

1. Предстательныя железы у зародыша имѣютъ тубулезный, а потомъ тубоальвеолярный типъ. Образованіе просвѣта начинается въ началѣ четвертаго мѣсяца эмбріональной жизни въ выводныхъ протокахъ, продолжаясь къ периферіи. Полное образованіе просвѣта въ конечныхъ отпрыскахъ завершается въ 10. мѣсяцѣ эмбріональной жизни или-же лишь послѣ рожденія.

2. Плоскій эпителій развивается въ выводныхъ протокахъ уже въ концѣ шестого мѣсяца эмбріональной жизни.

3. Такъ называемая срединная доля, т. е. часть предстательной железы между выносящими протоками и мочеиспускательнымъ каналомъ, представляетъ спайку обѣихъ боковыхъ долей, а не самостоятельную долю.

4. Между срединной долей и боковыми долями перегородки нѣтъ.

5. Передняя доля образуетъ какъ у зародыша, такъ и у взрослаго самостоятельную долю. Проксимальная граница передней доли, однако, различна. При сильномъ развитіи передней доли отъ боковыхъ долей иногда идутъ вѣтви къ передней стѣнкѣ мочеиспускательнаго канала.

6. Эпителій твердыхъ конечныхъ отпрысковъ у зародыша является цилиндрическимъ, онъ имѣетъ относительно большія и продолговатыя ядра и незначительную протоплазму. Въ дѣтскомъ возрастѣ эпителій снабженныхъ просвѣтомъ конечныхъ трубокъ становится цилиндрическимъ, короткоцилиндрическимъ, иногда также кубическимъ, его ядра короче и кругловатѣе.

7. Трубки въ теченіи всего дѣтства индивидуумовъ являются на поперечныхъ разрѣзахъ кругловатыми, не обнаруживая настоящихъ складокъ слизистой оболочки. Величина трубокъ до періода возмужалости не обнаруживаетъ болѣе или менѣе замѣтнаго развитія.

8. Полное развитіе железистыхъ трубокъ и эпителія наступаетъ лишь въ періодѣ возмужалости.

9. У новорожденныхъ и дѣтей находятъ въ незначительномъ количествѣ и непостоянно небольшія, легко растворимыя суданофильныя изотропныя капельки, которыя обнаруживаются тамъ и сямъ въ клѣточной протоплазмѣ безъ опредѣленнаго распредѣленія. Въ періодѣ возмужалости количество липоидовъ сильно повышается, причемъ они располагаются преимущественно вокругъ ядеръ и у основанія клѣтокъ. Впослѣдствіи количество ихъ постепенно еще болѣе возрастаетъ съ тѣмъ, чтобы въ преклонномъ возрастѣ индивидуума опять понизиться. При этомъ липоиды получаютъ неправильную форму и становятся отчасти трудно растворимыми. Суданофильныя капли въ эпителіяхъ нормальной предстательной железы изотропны. Анизотропные липоиды послѣ періода возмужалости въ единичныхъ экземплярахъ появляются въ эпителіальныхъ клѣткахъ тамъ, гдѣ имѣются большія количества суданофильныхъ капель. Возможно, что они являются выраженіемъ разрушенія клѣтокъ.

10. Железистые отпрыски у зародыша несомнѣнно имѣютъ собственное влагалище, которое иногда имѣетъ значительную толщину.

11. У зародышей и у дѣтей железистыя трубки окружены рыхлой соединительной тканью, которая лишь постепенно замѣщается волокнисто-мышечной тканью. У взрослыхъ вокругъ железистыхъ трубокъ весьма часто находятъ фиброзную ткань, состоящую изъ соединительной ткани и эластическихъ волоконъ.

12. Въ періодѣ возмужалости мускулатура увеличивается какъ абсолютно, такъ и относительно, хотя порою и въ хорошо развитой предстательной железѣ находятъ еще обильное количество соединительной ткани, почти равное количеству мускулатуры.

13. Вокругъ конечныхъ отпрысковъ у зародыша эластическія волокна въ большинствѣ случаевъ отсутствуютъ, въ дѣтскомъ возрастѣ вокругъ единичныхъ трубокъ можно ихъ видѣть въ назначительномъ количествѣ. Съ возрастомъ количество эластическихъ волоконъ увеличивается. Эластическія волокна и соединительная ткань въ центральной части предстательной железы всегда имѣются въ болѣе обильномъ количествѣ, чѣмъ въ периферическихъ частяхъ.

14. Предстательная железа развивается до 30-лѣтняго возраста и достигаетъ къ этому времени свою величайшую функціональную способность, которая длится приблизительно до 40-лѣтняго возраста.

15. Хроническіе воспалительные процессы предстательной железы всегда ведутъ къ частичной или общей атрофіи ея.

16. Кромѣ воспалительной атрофіи въ предстательной железѣ бываетъ и общая атрофія на почвѣ общаго истощенія.

17. Почти въ каждой предстательной железѣ послѣ 50-го года жизни наблюдаются измѣненія, которыя можно считать старческими, и которыя состоятъ въ перерожденіи железъ, общей атрофіи послѣднихъ и мускулатуры съ вторичнымъ увеличеніемъ количества соединительной ткани. Благодаря этому увеличенію количества соединительной ткани предстательная железа не увеличивается выше своего первоначальнаго объема.

Благадаря старческимъ измѣненіямъ центральная часть предстательной железы явственно отличается отъ периферической части. По обѣимъ сторонамъ мочеиспускательнаго канала центральныя части поэтому получаютъ видъ и консистенцію неясно ограниченныхъ узловатыхъ образованій, особенно въ области Colliculus.

18. Расширеніе предстательныхъ железъ вслѣдствіе задержанія въ нихъ секрета наблюдается во всѣхъ возрастахъ и безъ воспалительныхъ процессовъ. То, что ретенціонное расширеніе железъ въ преклонномъ возрастѣ постепенно увеличивается, обусловливается конкрементами предстательной железы и атрофіей ея мускулатуры.

Ретенціонное расширеніе железъ сопровождается сильной потерей паренхимы послѣднихъ. При общемъ сильномъ расширеніи происходитъ умѣренное увеличеніе объема предстательной железы.

19. Такъ называемая гипертрофія предстательной железы не находится ни въ какой связи съ ретенціоннымъ расширеніемъ послѣдней.

20. Приблизительно отъ 40-лѣтняго возраста въ предстательной железѣ весьма часто наблюдаются ацинозныя и тубулезныя железистыя разрощенія типа дѣтской железы, которыя я обозначаю какъ „железистую гиперплазію съ уравновѣшивающимъ или возрождающимъ значеніемъ.“

21. Объемъ предстательной железы въ преклонномъ возрастѣ, не смотря на воспалительныя и старческія измѣненія, въ общемъ и среднемъ увеличивается. Самая главная причина настоящаго увеличенія объема предстательной железы лежитъ въ железистой гиперплазіи и опухолевидной гипертрофіи, хотя эти новообразовательные процессы довольно часто наблюдаются и въ нормально большой предстательной железѣ.

22. Простая гиперплазія (гиперплазія и гипертрофія) можетъ наблюдаться въ каждой части предстательной железы независимо отъ величины послѣдней.

Число случаевъ простой гиперплазіи, однако, трудно поддается опредѣленію, такъ какъ новообразованныя железы впослѣдствіи трудно отличать отъ первоначальныхъ простатическихъ железъ, а величина предстательной желевы физіологически колеблется въ широкихъ границахъ.

23. Легко распознать опухолевидную гипертрофію. Она обусловливаетъ бросающееся въ глаза увеличеніе объема предстательной железы, которое почти всѣми авторами считается такъ называемой гипертрофіей послѣдней.

Опухолевидная гипертрофія распространяется съ одной стороны на фиброматозныя и фиброміоматозныя, съ другой стороны на аденоматозныя и фиброаденоматозныя бластоматозныя разрощенія. Аденоматозныа и фиброаденоматозныя разрощенія наблюдаются чаще, чѣмъ фиброматозныя и фиброміоматозныя. Различныя формы опухолевидной гипертрофіи часто наблюдаются вмѣстѣ.

24. Опухолевидная гипертрофія чаще всего начинается въ боковыхъ доляхъ по обѣимъ сторонамъ уретры, немного менѣе часто въ средней и рѣдко въ передней долѣ.

Опухолевидная гипертрофія боковыхъ долей и среднихъ долей въ рядѣ случаевъ остается локализированной на эти части предстательной железы, въ другомъ рядѣ случаевъ гипертрофія переходитъ одна въ другую.

25. Фиброаденоматозная и отчасти фиброматозная форма гипертрофіи предстательной железы развиваются изъ аденоматозной гипертрофіи, исходной точкой которой вѣроятно является железистая гиперплазія.

26. То обстоятельство, что железистая гиперплазія въ центральной части предстательной железы чаще перетерпѣваетъ опухолевидное превращеніе, между тѣмъ какъ она на периферіи большею частью развивается дальше, давая нормальныя железы, очевидно обусловливается мѣстными условіями.

27. Железистая гиперплазія въ старчески или воспалительно измѣненной предстательной железѣ возникаетъ компенсаторно для вещественныхъ или функціональныхъ утерь.

28. Железистая гиперплазія и опухолевидная гипертрофія возникаютъ независимо отъ нормальныхъ или болѣзненныхъ состояній яичекъ.

Ростъ опухолевидной гипертрофіи также не зависитъ отъ измѣненій яичекъ.

29. Куперовскія железы и сѣменныя пузырьки не находятся ни въ какой зависимости ни отъ измѣненія въ предстательной железѣ, ни отъ гипертрофіи послѣдней.

M. Lubowski (Berlin-Wilmersdorf).

Da ultimo vorrei riassumere ancora una volta i risultati più importanti delle mie esperienze sullo sviluppo e sull'anatomia normale della prostata e sulle sue alterazioni patologiche. Riguardo alla parte normale mi riferisco del resto al riassunto delle mie esperienze nella prima parte del lavoro.

1. Le glandole prostatiche sono nel feto a tipo tubulare, più tardi a tipo tuboalveolare. La formazione del lume incomincia al principio del quarto mese embrionale nei canali escretori e progredisce verso la periferia. La completa formazione del lume nelle glandole terminali avviene nel decimo mese embrionale o appena dopo la nascita.

2. Epitelio piatto si sviluppa nei canali escretori già alla fine del sesto mese embrionale.

3. Il cosidetto lobo medio, cioè la parte della prostata fra il dotto deferente e l'uretra, forma una comissura dei due lobi laterali e non un lobo indipendente a se.

4. Fra il lobo medio ed i lobi laterali non esistono pareti divisorie.

5. Il lobo anteriore forma tanto nel feto quanto nell' adulto un lobo a se. Il margine prossimale del lobo anteriore è però variabile. Quando il lobo anteriore è molto sviluppato partono spesso dai lobi laterali ramificazioni verso la parete anteriore dell' uretra.

6. L'epitelio delle glandole terminali solide è cilindrico nel feto, ha nuclei relativamente grandi e lunghi e scarso protoplasma. Nei fanciulli l'epitelio dei tubi terminali diviene cilindrico, a basse cellule, talvolta cubiche; i suoi nuclei sono più piccoli e più rotondi.

7. I tubi si presentano al taglio durante tutta l'età infantile rotondi e non hanno vere piegature della mucosa. La loro grandezza non aumenta notevolmente fino alla pubertà.

8. Lo sviluppo completo dei tubi glandolari e dell' epitelio avviene appena nel periodo della pubertà.

9. Nel neonato e nei bambini si trovano in piccola quantità e non costantemente piccole gocce facilmente solubili, sudanofile, isotrope, che sono dimostrabili senza regola quà e là nel protoplasma cellulare. Nella pubertà la quantità dei lipoidi aumenta di molto, ed essi si presentano ora specialmente intorno ai nuclei ed alla base delle cellule; più tardi la loro quantità aumenta ancora, per diminuire poi nella vecchiaia. I lipoidi diventano irregolari nella loro forma e parzialmente più difficilmente solubili. Le gocce sudanofile nei epiteli della prostata normale sono isotrope. Lipoidi anisotropi subentrano dopo il periodo della pubertà singoli nei epiteli, dove sono raccolte gocce sudanofile in gran quantità. Essi sono probabilmente l'espressione d'una distruzione cellulare.

10. Le gemme glandolari nel feto hanno certamente una tunica propria, talvolta abbastanza grossa.

11. Nei feti e nei bambini i tubi glandolari sono circondati da tessuto connettivi floscio, che viene sostituito a poco a poco da tessuto fibromuscolare. Negli adulti si trova molto spesso intorno ai tubi glandolari tessuto fibroso composto da tessuto connettivo e da fibre elastiche.

12. Nella pubertà la muscolatura aumenta tanto assolutamente quanto relativamente, però si trova anche in prostate bene sviluppate ancora sufficente tessuto connettivo, quasi in quantità equale che muscolatura.

13. Intorno alle gemme terminali non si trovano di solito nel feto fibre elastiche; nei bambini queste si presentano in piccola quantità intorno a singoli tubi. Coll'avanzare dell'età le fibre elastiche aumentano di quantità. Fibre elastiche e tessuto connettivo sono sempre in maggiore abbondanza nella parte centrale della prostata che nella periferia.

14. La prostata si sviluppa fino al 30. anno d'età e raggiunge così la sua massima capacità funzionale che rimane fino a circa il 40. anno.

15. Processi infiammatori cronici della prostata producono sempre come conseguenza atrofia parziale o generale.

16. Oltre ad atrofia da infiammazione si trova nella presenta anche atrofia generale in seguito a esaurimento generale.

17. Quasi in ogni prostata si trovano dopo i 50 anni alterazioni che si possono chiamare senili e che consistono in degenerazione ialina delle glandole, atrofia generale delle glandole e della muscolatura con aumento secondario di tessuto connettivo. In seguito a questo aumento di tessuto connettivo la prostata non aumenta di volume.

In seguito alle alterazioni senili la parte centrale della prostata si distingue più da quella periferica. Ad ambe le parti dell'uretra le parti centrali assumono così l'aspetto e la consistenza di nodi mal delimitati, specialmente nella regione del collicolo.

18. Una dilatazione delle glandole prostatiche in seguito a ritenzione avviene in tutti i periodi della vita anche senza processi infiammatori. Il fatto che la dilatazione delle glandole in seguito a ritenzione aumenta gradatamente nell'età senile, dipende dai concrementi prostatici e dall'atrofia della muscolatura

La dilatazione delle glandole prodotta da ritenzione è accompagnata da una rilevante perdità di sostanza del parenchima prostatico. Quando la dilatazione è generale e molto avvanzata, il volume della prostata aumenta moderatamente.

19. La cosidetta ipertrofia prostatica non ha nessuna relazione colla dilatazione glandolare da ritenzione.

20. Dal 40. anno d'età circa si osservano molto spesso nella prostata formazioni glandolari acinose e tubulari con formazione glandolare infantile, che io chiamai „iperplasia glandolari di carattere compensatorio o regenerativo".

21. Il volume della prostata aumenta generalmente ed in media nello vecchiaia ad onta di alterazioni infiammatorie e senili. L'origine principale del reale aumento di volume della prostata è l'iperplasia glandolare e l'ipertrofia in forma di tumore, però queste neoformazioni si osservano molto spesso anche in prostate di grandezza normale.

22. Iperplasia semplice (iperplasia ed ipertrofia) può trovarsi in ogni parte della prostata ed in prostate di varia grandezza.

Il numero dei casi con semplice iperplasia è però difficilmente constatabile, perchè le glandole neoformate spesso difficilmente si distinguono più tardi dalle

glandole prostatiche originali e perchè la grandezza della prostata varia fisiologicamente di molto.

23. Facilmente constatabile è l'ipertrofia a forma di tumore. Essa produce spesso notevole aumento di volume della prostata, che da quasi tutti gli autori viene chiamata ipertrofia della prostata.

L'ipertrofia a forma di tumore comprende da un lato formazioni blastomatose fibromatose e fibromiomatose, dall'altro adenomatose e fibroadenomatose. Le formazioni adenomatose e fibroadenomatose sono più frequenti che quelle fibromatose e fibromiomatose. Le varie forme dell'ipertrofia a forma di tumore si osservano spesso combinate.

24. L'ipertrofia a forma di tumore ha il suo origine più frequentemente nei lobi laterali ad ambo i lati dell'uretra, meno frequentemente nel lobo medio e di raro nel lobo anteriore.

L'ipertrofia a forma di tumore dei lobi laterali e del lobo medio rimane in una parte di casi localizzata a queste parti della prostata, in un'altra si combina una coll'altra.

25. La forma fibroadenomatosa ed una parte della fibromatosa dell'ipertrofia prostatica si sviluppano dall'ipertrofia adenomatosa, la quale prende il suo origine probabilmente sempre da iperplasia glandolare.

26. Che l'iperplasia glandolare si trasforma con più frequenza in tumore nella parte centrale della prostata, mentre alla periferia essa si sviluppa di solito in forma di glandole normali, dipende evidentemente da condizioni locali.

27. L'iperplasia glandolare in prostate senili o alterate da infiammazione si forma in via compensatoria per la mancanza sostanziale o funzionale di glandole prostatiche.

28. L'iperplasia glandolare e l'ipertrofia a forma di tumore sono nella loro formazione indipendenti da condizioni normali o patologiche dei testicoli.

Anche l'aumento dell'ipertrofia a forma di tumore non dipende da alterazioni dei testicoli.

29. Le glandole del Cowper e le vescicole seminali non stanno in nessune relazione con alterazioni della prostata e coll'ipertrofia prostatica.

(Ravasini-Triest.)

En terminant, je voudrais revenir brièvement sur les points les plus importants acquis par mes recherches relatives au développement et à l'anatomie normale de la prostate et sur les altérations pathologiques étudiées. Pour ce qui est de la partie normale, je renvoie au reste au résumé de mes recherches donné dans la première partie de ce travail.

1. Les glandes prostatiques sont de forme tubulaire chez le fœtus, plus tard elles prennent le type tubo-alvéolaire. La formation de la lumière débute

au commencement du 4me mois de la vie embryonnaire dans les conduits excréteurs et gagne progressivement la périphérie. La lumière est complètement formée.

2. L'épithélium parvimenteux apparait dans les conduits excréteurs à la fin du 6me mois fœtal.

3. Le soi disant lobe médian, c'est-à-dire la partie de la prostate située entre les déférents et l'urètre, représente une commissure des deux lobes latéraux et non un lobe proprement dit.

4. Entre le lobe moyen et les lobes latéraux il n'y a pas de paroi de séparation.

5. Le lobe antérieur aussi bien chez le fœtus que chez l'adulte forme un lobe distinct. La limite proxima du lobe antérieur est pourtant variable. Lorsqu'il est très développé, des ramifications des lobes latéraux le réunissent à la paroi antérieure de l'urètre.

6. L'épithélium des bourgeons solides terminaux chez le fœtus est cylindrique; il possédé un noyau assez gros et allongé avec protoplasma râre. Chez l'enfant l'épithélium des conduits terminaux perméables est cylindrique, parvicylindrique, souvent aussi cubique ses noyaux sont plus courts et plus ronds.

7. Les tubes durant toute l'enfance, sur une coupe transversale paraissent arrondis et ne présentent pas de vrais plis muqueux. La grosseur de ces tubes n'éprouve pas de changement notable au moment de la puberté.

8. Le développement complet des tubes glandulaires et de l'épithélium n'a lieu qu'au moment de la puberté.

9. Chez le nouveau-né et chez les enfants on trouve en petite quantité et d'une façon inconstante de petites gouttelettes facilement solubles, sudanophiles isotropes disposées sans ordre fixe, çà et là dans le protoplasma cellulaire. Au moment de la puberté, la quantité des lipoïdes augmente notablement et ils paraissent surtout disposés autour des noyaux et à la base des cellules, plus tard leur quantité augmente progressivement pour diminuer à un âge avancé. Les lipoïdes sont alors de forme irrégulière et partiellement difficilement solubles. Les gouttes sudanophiles situées dans les cellules épithéliales de la prostate normale sont isotropes. Des lipoïdes anisotropes se montrent d'une façon isolée après la puberté dans les cellules épithéliales où les gouttes sudanophiles sont abondantes. Il est possible qu'elles soient l'expression d'un trouble cellulaire.

10. Les bourgeons glandulaires chez le fœtus ont sûrement une tunique propre, souvent d'une épaisseur notable.

11. Chez le fœtus et chez les enfants, les tubes glandulaires sont entourés d'un tissu conjonctif lâche qui est peu à peu remplacé par un tissu fibromusculaire. Chez l'adulte on trouve très souvent autour des conduits glandulaires du tissu fibreux, formé de tissu conjonctif et de fibres élastiques.

12. Au moment de la puberté, la musculature augmente à la fois d'une manière absolue et relative, pourtant on trouve aussi des prostates bien développées qui contiennent encore un tissu conjonctif abondant presque aussi développée que le tissu musculaire.

13. Autour des bourgeons terminaux, le plus souvent chez le fœtus le on ne trouve pas de fibres élastiques; chez l'enfant, elles apparaissent en petite quantité autour de quelques tubes. Avec l'âge, les fibres élastiques augmentent en quantité, Les fibres élastiques et le tissu conjonctif sont toujours plus abondants dans les parties centrales de la prostate qu'à la périphérie.

14. La prostate se développe jusque vers l'âge de 30 ans et acquert alors sa plus grande activité fonctionnelle qui reste stationnaire jusque vers 40 ans.

15. Les processus inflammatoires chroniques de la prostate sont toujours suivis d'atrophie partielle ou généralisée.

16. Indépendamment de l'atrophie inflammatoire de la prostate, il existe une sorte d'atrophie générale consécutive à un épuisement général de l'organisme.

17. Presque dans toute prostate, après 50 ans, on trouve des altérations peuvent être considérées comme d'origine sénile et qui consistent en dégénérescence hyaline des glandes, atrophie générale des glandes et de la musculature et secondairement augmentation du tissu conjonctif. Cette augmentation du tissu conjonctif n'entraine pas d'augmentation du volume primitif de la glande.

Par suite des transformations séniles, la partie centrale de la prostate se différencie nettement de la partie périphérique. Des deux côtés de l'urètre, les parties centrales prennent l'aspect et la consistance de formations noduleuses irrégulières, surtout au niveau du colliculus.

18. La dilatation des glandes prostatiques par suite de rétention se fait à tout âge de la vie même sans processus inflammatoires. Que la dilatation glandulaire due à cette rétention augmente progressivement à un âge avancé, cela est du à la présence de concrétions prostatiques et à l'atrophie de la musculature.

La dilatation qu'entraîne la rétention glandulaire s'accompagne d'une forte perte de substance du parenchyme prostatique. Lorsque la dilatation est très prononcée, le volume de la prostate subit une augmentation marquée.

19. L'hypertrophie prostatique n'a aucun rapport avec la dilatation glandulaire due à la rétention.

20. Vers la quarantaine, on trouve souvent dans la prostate des proliférations glandulaires acineuses et tubuleuses avec formation glandulaire infantile que j'ai décrite sous le nom „d'hyperplasie glandulaire compensatrice ou régénératrice".

21. Le volume de la prostate d'une manière générale et moyenne augmente avec l'âge malgré les altérations inflammatoires et séniles. La cause principale de l'augmentation de volume vraie est l'hyperplasie glandulaire et l'hypertrophie genre tumeur; pourtant ces processus de néoformation s'observent aussi très souvent dans la prostate de grosseur normale.

22. L'hyperplasie simple (hyperplasie et hypertrophie) peut se rencontrer dans toutes les parties de la prostate et des prostates de volume variables.

Le nombre des cas avec hyperplasie simple est pourtant difficile à appré-

cier, car les glandes néoformées sont parfois très difficiles à différencier des glandes primitives et il en résulte que le volume physiologique de la prostate varie dans de grandes limites.

23. L'hypertrophie genre tumeur est très facile à reconnaître. Elle donne lieu à une augmentation de volume considérable de la prostate que presque tous les auteurs décrivent comme hypertrophie de la prostate proprement dite.

L'hypertrophie genre tumeur comprend les proliférations fibromateuses, fibromyomateuses d'une part et fibroadénomateuses et blastomateuses d'autre part. Les proliférations adénomateuses et fibroadénomateuses sont plus fréquentes que les fibromateuses et fibromyomateuses. Les différentes formes d'hypertrophie s'observent fréquemment.

24. L'hypertrophie genre tumeur a son point de départ le plus souvent dans les lobes latéraux des deux côtés de l'urètre, un peu moins souvent dans le lobe moyen et plus rarement dans le lobe antérieur.

L'hypertrophie genre tumeur des lobes latéraux et du lobe moyen reste localisée à ces parties de la prostate dans toute une série de cas, dans une autre série de cas elles se confondent.

25. La forme fibroadénomateuse de l'hypertrophie prostatique et une partie de la forme fibromateuse provient de l'hypertrophie adénomateuse qui a vraisemblablement son origine dans l'hyperplasie glandulaire.

26. Que l'hyperplasie glandulaire de la partie centrale de la prostate se transforme souvent en tumeur, alors qu'à la partie périphérique il y a formation de glandes normales, cela est dû sans doute à des conditions locales.

27. L'hyperplasie glandulaire dans la prostate sénile ou modifiée par l'inflammation est d'origine compensatrice pour suppléer à la perte de substance et de fonction des glandes prostatiques.

28. Le développement de l'hyperplasie glandulaire et de l'hypertrophie genre tumeur est indépendant de l'état normal ou non du testicule.

L'augmentation de l'hypertrophie genre tumeur n'est pas influencée par les altérations du testicule.

29. Les glandes de Cowper et les vésicules séminales n'ont aucun rapport avec les altérations de la prostate et l'hypertrophie prostatique.

(Saint-Cène-Paris.)

Kongreßberichte.

III. Kongreß der Internationalen Gesellschaft für Urologie.

Abgehalten zu Berlin vom 1. bis 5. Juni 1914.

Bericht erstattet
von
Dr. **Julius Salinger,**
Berlin-Wilmersdorf.

In seiner Eröffnungsrede sieht der 1. Vorsitzende, Prof. James Israel-Berlin, den Wert der Kongresse im allgemeinen darin, daß sie günstige Bedingungen für höhere Konzentration und Aufmerksamkeit schaffen, die die leisesten Anregungen Wurzel schlagen lassen. Infolge hiervon und in verstärktem Maß durch das Eindrucksvolle des lebendigen Vortrags vermögen die Kongresse leichter und schneller den Geist zu befruchten als häusliches Studium. Dazu kommt, daß das internationale Zusammenarbeiten zu persönlichen Verbindungen und dadurch auch zur Annäherung der Nationen führt.

Die Wichtigkeit der Funktion des Urogenitalapparats für den gesamten Organismus bedingt auch die Wichtigkeit des hier behandelten Stoffes, wenn er auch nur einen Bruchteil der gesamten Medizin darstellt. Zur vollen Würdigung muß aber der Stoff auf alle damit in Berührung stehenden Zweige der Medizin ausgedehnt werden. So berührt die Frage des Prostatakarzinoms das Krebsproblem überhaupt, die Frage der Nierenexstirpation die Physiologie, die Bakteriurie die Biologie, schließlich die Anästhesie die praktische Chirurgie.

Die Urologie verdankt in erster Linie die rapide Erweiterung ihres Gebietes dem Fortschritte der Chirurgie. Diese Eröffnung eines neuen Gebietes der Chirurgie führte dazu, daß von vielen Chirurgen die Urologie als Teil der Chirurgie betrachtet, ihre Sonderstellung bestritten wurde. Aber durchaus nicht alle Fragen der Urologie sind chirurgisch zu lösen, einen großen Anteil hieran hat die innere Medizin. Viele Fälle erfordern gleichzeitig chirurgische und medizinische Behandlung.

Es ist daher notwendig, die Urologie als Sonderfach auf eigene Füße zu stellen, wie dies bereits in einzelnen Ländern sehr zur Förderung des Faches geschehen ist.

Nur eine Frage der Zeit ist es, wenn dies auch andernorts geschehen wird; aber erst dann ist es möglich, wenn die chirurgische Ausbildung Gemeingut der Urologen geworden ist. Der Weg zur Urologie führt über die Chirurgie. Viele Urologen waren bisher wegen mangelnder Ausbildung auf das Autodidaktentum angewiesen. Notwendig sind aber Lehrstühle und Krankenanstalten für Urologie.

Diese Forderung wird nicht nur durch die Eigenart des Gebietes gefordert, sondern durch die Wandlung der Gesamtmedizin, da eine prinzipielle Trennung zwischen Chirurgie und innerer Medizin nicht mehr durchführbar ist. Auch in der Heilkunde kündigt sich eine neue Zeit durch Vorboten an: Röntgenstrahlen, Serotherapie usw. Aus den bisherigen Ergebnissen geht jedenfalls hervor, daß eine dynamische Beeinflussung von Krankheiten möglich ist, die bisher mehr oder weniger unzugänglich schienen.

Dadurch, daß die Medizin einerseits eine chirurgische wird, andererseits dynamische Kräfte immer mehr in die Herrschaft des Messers eindringen, entstehen viele Grenzgebiete, zu denen in erster Linie die Urologie gehört. So führt die Entwicklung der medizinischen Wissenschaften wieder zu dem Einheitsgedanken, den der indische Weise Susruta schon vor 2000 Jahren aussprach: „Nur die Vereinigung der Heilkunde mit der Wundarzneikunst bildet den vollkommenen Arzt. Ein Arzt, dem die Kenntnis eines dieser Zweige abgeht, gleicht einem Vogel mit nur einem Flügel.“

Dienstag, den 2. Juni.

Thema I: Die Anästhesie in der Urologie.

A. Bier (Berlin) faßt sein Referat in folgende Leitsätze zusammen:

1. Die urologischen Operationen gehören zu den Eingriffen, die oft der Lokalanästhesie bedürfen, weil sie häufig an Nieren- und Herzkranken und häufig an alten und schwachen Leuten ausgeführt werden.

2. Alle urologischen Operationen lassen sich bis auf geringe Ausnahmen unter Lokalanästhesie ausführen. Allerdings bleiben besonders bei Nierenoperationen einzelne Akte (Auslösen der Niere, Unterbinden des Nierenstiels) meist schmerzhaft. Es genügt aber die Zuhilfenahme eines kurzen Ätherrausches, um auch diese Akte unempfindlich zu machen. Die Zuhilfenahme anderer narkotischer Mittel (Morphium, Skopolamin und anderer Schlafmittel) ist zu kompliziert und meist überflüssig.

3. Für die Lokalanästhesie der Nieren gibt es zwei Methoden:
   a) die primitive, in der Chirurgie außerordentlich viel gebrauchte Um- und Durchspritzung, die hier die Bauchdecken und das Nierenlager betrifft, mit $^1/_2$%iger Novokainlösung + Suprarenin;
   b) die Leitungsanästhesie der in Betracht kommenden Dorsal- und Lumbalnerven durch 1%ige Novokainlösung + Suprarenin.

Beide geben gute Resultate und lassen kleine Eingriffe, z. B. Pyelotomie, Annähen der Wandernieren, völlig schmerzlos ausführen. Beim Auslösen der Niere und Unterbinden des Nierenstiels oder bei einem von beiden wurde in Biers Fällen bei der ersten Methode fast immer, bei der zweiten immer Schmerz empfunden.

Da die Leitungsanästhesie komplizierter und schwieriger ist, als die einfache Um- und Durchspülung, dabei aber keine besseren Resultate liefert, so ist das letztere Verfahren gewöhnlich vorzuziehen.

Die Leitungsanästhesie eignet sich nur für die Exstirpation sehr großer und verwachsener Nieren, die schwer zu umspritzen sind.

Das Auslösen der Niere und die Unterbindung des Nierenstiels sind zuweilen bei der Lokalanästhesie so wenig empfindlich, daß man die Operation ohne weiteres Hilfsmittel zu Ende führen kann, meist ist dagegen die Hinzufügung eines kurzen Ätherrausches notwendig.

4. Die beste und ausgedehnteste Lokalanästhesie für Blasen-, Prostata- und Harnröhrenoperationen gibt Brauns parasakrale Leitungsanästhesie. Sie ist das wichtigste Verfahren für diese Operationen und hat die früher gebräuchlichen Leitungsanästhesien und die Sakralanästhesie weit überholt und überflüssig gemacht, weil sie technisch viel leichter, ausgedehnter und vor allem zuverlässiger ist. Ferner bietet sie den großen Vorteil, daß sie ein einheitliches Verfahren für alle diese Eingriffe darstellt.

Beim Eingehen in die Blase von oben muß man den betreffenden Teil der Bauchdecken und den Prävesikalraum mit $^1/_2$%iger Novokainlösung außerdem durchspritzen, weil diese Gegend durch die parasakrale Leitungsanästhesie natürlich nicht unempfindlich wird. Diese Anästhesie ist leicht und sicher herzustellen.

5. Gewisse Blasenoperationen, z. B. Steinschnitte, sind auch sehr gut schmerzlos zu gestalten, wenn man die Bauchdecken und den Prävesikalraum einfach mit dem Anästhetikum durchspritzt und die Blasenschleimhaut nach den für die Schleimhaut gültigen Regeln anästhesiert. Das gleiche gilt für die Prostatektomie, wenn man die Prostata mit der anästhesierenden Lösung umspritzt. Aber auch diese Verfahren dürften durch die einfache und zuverlässige Parasakralanästhesie in den Hintergrund gedrängt werden.

6. Bei den Operationen, die den Hodensack betreffen, hat sich die Lokalanästhesie längst das Bürgerrecht erworben. Es genügt hier, auf ein modernes Lehrbuch der Lokalanästhesie hinzuweisen.

7. Für die Lokalanästhesie des Penis ist ein einheitliches Verfahren noch nicht anerkannt. Es dürfte sich aber empfehlen, auch für die häufig vorkommenden Operationen an der Vorhaut den ganzen Penis nach der Methode von Braun, die in einer Umspritzung der Peniswurzel besteht, unempfindlich zu machen. Denn die Einspritzung des Anästhetikums in die Vorhaut führt ein lästiges, das exakte Operieren sehr erschwerendes Ödem herbei und bei ringförmiger Umspritzung der Vorhaut hat man Gangrän derselben beobachtet.

8. Für die Anästhesie der Schleimhaut von Blase und Harnröhre scheint das Alypin in 3%iger Lösung mit Zusatz von 1 Tropfen Suprarenin auf jeden Kubikzentimeter der Lösung zurzeit das beste Mittel zu sein.

9. Die Rückenmarksanästhesie, die früher bei urologischen Operationen viel gebraucht wurde, ist in neuerer Zeit durch die Ausbildung der Lokalanästhesie und wegen der ihr

anhaftenden Mängel in den Hintergrund gedrängt worden. Sie ist aber immer noch das Verfahren, abgesehen von der Allgemeinnarkose, das die vollkommenste Anästhesie hervorbringt, und ihre weitere Ausbildung ist daher anzustreben.

10. Obwohl die moderne Ausgestaltung der Lokalanästhesie und die Rückenmarksanästhesie fast alle urologischen Operationen auszuführen gestatten, so ist doch nicht zu vergessen, daß auch die allgemeine Narkose sehr wesentliche Fortschritte gemacht hat, und ihre Gefahren sehr zurückgedrängt sind.

Es ist deshalb Geschmacksache, ob man Operationen, bei denen nicht eine direkte Kontraindikation gegen die Allgemeinnarkose gegeben ist, unter dem oder dem anderen Verfahren ausführt.

Für die beste Allgemeinnarkose hält Bier zurzeit die Äthertropfnarkose, der eine Injektion von 0,02 Morphium + 0,001 Atropin vorausgeschickt ist, ohne alle Künsteleien, auch ohne Sauerstoffapparat und ohne Skopolamin.

Pasteau und **Michon** (Paris): Die Unterschiede der Anästhesierung in der allgemeinen Chirurgie und der Harnchirurgie werden durch die „Qualität" der Kranken, besonders durch die Widerstandsfähigkeit gegenüber Intoxikationen bedingt.

Unsere Kranken leiden oft an der Leber, fast immer an den Nieren; wir müssen daher vor allem die Einwirkung der gebräuchlichsten allgemeinen Anästhetika auf Leber und Niere kennen lernen.

Aus allen bisherigen Veröffentlichungen ergibt sich deutlich, daß Chloroform und Äther, wenn auch in verschiedenem Grade, eine gewisse Wirkung auf Leber und Nieren ausüben, welche zu multiplen histologischen Veränderungen mit schwerer Schädigung oder gar Tod der zelligen Elemente führen kann. Theoretisch könnte man daher den Verzicht auf diese Anästhetika bei Harnkranken folgern. Praktisch liegen die Dinge nicht so einfach. Sind auch Schädigungen der Patienten nicht so selten, so ist ihre Schwere meist nicht so erheblich, wie man theoretisch annehmen sollte, wenn die Narkose gut geleitet wird, der Kranke nicht zuviel von dem Anästhetikum einatmet, die Operation nicht gar zu lange dauert, wenn nicht eine Wiederholung der Eingriffe die Vergiftungsmöglichkeit steigert.

Immerhin ist es ratsam, vor der Anästhesie sich von dem Zustande der Nieren und der Leber ein Bild zu verschaffen. Je mehr der Patient vorgeschrittene Veränderungen an Leber oder Niere zeigt, je mehr er Erscheinungen von Intoxikation, Infektion, Eiterung aufweist, um so weniger darf man die Allgemeinnarkose als harmlos auffassen, und es sollte als Grundsatz gelten, daß die Chloroform- oder Äthernarkose bei jeder Operation zu unterlassen ist, wo sie nicht dringend indiziert ist.

Die Spinalanästhesie hat in der Urologie nur zwei besondere Vorzüge: sie ist zunächst völlig unschädlich für die Nierenfunktion, sie hat ferner die Wirkung, die Kontraktionen der entzündeten Blase zu beruhigen. Wo diese Indikationen vorliegen, soll man sich ihrer bedienen. Da sie aber andererseits wirklich ernste Gefahren im Gefolge haben kann, so haben wir vor allem die Pflicht, das Gebiet der regionären oder lokalen Anästhesie nach Möglichkeit zu erweitern.

Die regionäre Anästhesie bietet wohl größere technische Schwierigkeiten; aber die noch neuen Versuche in dieser Richtung verdienen verfolgt zu werden.

Was die Lokalanästhesie angeht, so wird unzweifelhaft ihre immer ausgedehntere Anwendung dazu beitragen, die Gefahren der Operation bei Harnkranken mehr und mehr zu verringern.

Cabot (Boston): Die Mehrzahl der urologischen Patienten haben Funktionsstörungen der Niere, der Lungen oder des Zirkulationsapparats.

Äther ist nicht ratsam bei Nieren- oder Lungenleiden; Chloroform bei Leiden der Nieren oder des Zirkulationsapparates; Nitrooxygengas und Sauerstoff bei manchen Leiden der Lungen und des Zirkulationsapparates. Spinalanästhesie vermeidet Schädigung der Niere und der Lungen, kann aber nachteilig sein bei Störungen des Zirkulationsapparates, begleitet von hohem Blutdruck und zweifelhafter Kompensation.

Spinalanästhesie ist bei Operationen in der Nierengegend unvollständig oder gefährlich.

Die Vermeidung des Shocks ist bei Patienten mit Leiden der Nieren, der Lunge, des Zirkulationsapparates wichtiger, als bei normalen Individuen; bei urologischen Operationen ist hierauf also besonders zu achten.

Durch Criles Methode der „Anoci-Association" oder durch Spinalanästhesie wird der Shock verringert oder ganz vermieden.

Demzufolge ist also: 1.) die Spinalanästhesie im allgemeinen die Anästhesie der Wahl bei urologischen Operationen unterhalb des Nabels an Patienten mit Leiden der Niere,

Lungen oder des Zirkulationsapparates; bilden 2.) Nitrooxygengas und Sauerstoff, in Verbindung mit Criles Methode der „Anoci-Association", die Anästhesie der Wahl bei Operationen an der Niere und dem Ureter, außer in Fällen von Störungen des Zirkulationsapparates; sollte 3) Äther bei Operationen an der Niere und dem Ureter im Falle von Erkrankung des Zirkulationsapparates anstatt Nitrooxygengas und Sauerstoff angewandt werden.

Diskussion.

Wildbolz (Bern): Häufig fordern bei urologischen Kranken Herz- und Lungenstörungen Ersatz der Allgemeinnarkose. Operationsshock und Zeitdauer bei Nierenoperationen haben Vortragenden aber veranlaßt, hier bei der Äthertropfnarkose zu bleiben. Nephritis als Folge der Äthertropfnarkose ist doch recht selten.

Bei den Operationen an den unteren Harnorganen ist aber unbedenklich die Lokalanästhesie an Stelle der Allgemeinnarkose zu setzen. Speziell ist die Prostatektomie sehr gut mit sakraler oder parasakraler Anästhesie zu machen, sowohl perineal wie suprapubisch. Wildbolz hat in den letzten Jahren bei etwa 20 Prostatektomien nur 3 mal zur Ergänzung Äther nötig gehabt.

Die parasakrale Anästhesie ist ferner besonders zur Kystoskopie bei sehr empfindlicher Blase mit geringer Kapazität zu empfehlen.

Heresco und Cealic (Bukarest) haben bei ihren Fällen die von anderen Autoren beobachteten, an gesunden und kranken Nieren durch Chloroform wie durch Äther gesetzten Schädigungen bestätigt gesehen. Sie haben seit 1908 in 712 Fällen die Rachistrychnostovainisation angewendet, die den Vorteil hat, die Nierenfunktion in keiner Weise zu schädigen, die überall da angewendet werden kann, wo das Chloroform kontraindiziert ist, und die ferner einige speziell urologische Indikationen hat. Während durch das Chloroform die Blasenkapazität nicht beeinflußt wird, geschieht dies durch die Rachianästhesie, wodurch in vielen Fällen erst Kystoskopie oder Uriuseparation (Ureterenkatheterismus) möglich wurden.

Bei Blasen- und Prostataoperationen, die bei Greisen ausgeführt wurden, genügten 3 cg Stovain und 1 mg Strychnin zu einer ausgezeichneten Anästhesie, die sehr gut vertragen wurde.

Bei Operation von Blasentumoren besteht der Vorteil der Rachianästhesie, wie auch Nicolich sagt, darin, daß die ausgebreitete Schleimhaut das Übersehen kleiner Tumoren, die bei der Chloroformnarkose durch große Falten verdeckt werden können, verhindert.

Bei der Lithotripsie scheint die große Unempfindlichkeit der Blase, wie sie durch Rachianästhesie hervorgerufen wird, nicht so erwünscht, da zum Heraustreiben der Steintrümmer eine gewisse Kontraktionsfähigkeit nötig ist, was bei der Chloroformnarkose durch Verringerung der Chloroformzufuhr eher zu erreichen ist.

Vortragende haben dennoch in 30 Fällen die Lithotripsie mit Rachianästhesie gemacht. Es gehört hierzu aber große Sicherheit in der Operationstechnik.

Von Schädigungen durch die Rachianästhesie wurde öfters kurz dauernder Kopfschmerz gesehen, zweimal von längerer Dauer (15 und 26 Tage). Zwei geschwächte Kranke erlitten vorübergehenden Kollaps. Sechsmal trat geringe Urinretention ein, die in 1—6 Tagen vorüberging; zweimal Paraplegie, die 8 bzw. 3 Tage dauerte. In einem Falle zeigte sich Ophthalmoplegia externa mit Strabismus und Diplopie. Sie schwand völlig nach 8 Wochen.

Alessandri (Rom) ist Anhänger der Lumbalanästhesie.

Ravasini (Triest) bespricht die in der Klinik von Nicolich beobachteten Schädigungen durch die verschiedenen Arten der Anästhesie.

v. Fedoroff (St. Petersburg): Die Nierenoperationen sind für die Lokalanästhesie nicht geeignet. Am besten ist hier die intravenöse Hedonalnarkose, mit der Vortragender bis heute 230 Nierenoperationen gemacht hat. Seine Untersuchungen ergaben Unschädlichkeit des Hedonals, wenn nicht zu hohe, toxische Dosen angewendet wurden. Es genügen 5—800 ccm Hedonallösung = 4—6 g Hedonal. v. Fedoroff hält diese Narkose für die beste allgemeine Narkose bei Nierenoperationen.

Rovsing (Kopenhagen) fürchtet den psychischen Shock bei Lokalanästhesie der Niere, sowie Störungen bei langdauernden Nierenoperationen. Auch ist die Anästhesie nicht immer absolut sicher. Auch er ist für die Allgemeinnarkose bei Nierenoperationen. Nach seiner Erfahrung ist der Äther am ungefährlichsten, auch für die Lunge nicht schädlich, doch ist die erhöhte Mundschleimsekretion zu verhüten. Er gibt $^1/_2$ Stunde vor der Operation eine Morphiuminjektion, nie Skopolamin und vermeidet die Tropfmethode, als deren Nachteil er den hohen Ätherverbrauch und die starke Abkühlung des Patienten, besonders des Schlundes, empfindet (Bronchitis). Er läßt den Patienten den Äther aus einem

mit Mundstück versehenen, aus Gaudaphil verfertigten Säckchen einatmen und braucht für große Operationen nur 50—75, für kleine nur etwa 25 ccm Äther.

Kümmell (Hamburg): Es wird nicht genügend berücksichtigt, daß viele Patienten unter der Shockwirkung bei der Lokalanästhesie leiden. Daher ist auch seiner Ansicht nach die Allgemeinnarkose für viele Nierenoperationen nicht zu entbehren. Am besten eignet sich der Äther nach vorheriger Skopolamininjektion von höchstens 5 Dezimilligramm.

Für die intravenöse Narkose bevorzugt Kümmell gleichfalls Äther; diese Form der Narkose eignet sich besonders für heruntergekommene, elende Patienten, weil durch die mit der Einverleibung des Anästhetikums verbundene Kochsalzinfusion der Kräftezustand gehoben wird.

Legueu (Paris) bevorzugt bei Operationen an den oberen Harnorganen die Stickstoffoxydulnarkose, bei den unteren Harnorganen wendet er die Lokalanästhesie an.

Suter (Basel) bespricht die Lokalanästhesie bei Prostataoperationen. Die Prognose wird viel günstiger. Die Unempfindlichkeit war nicht immer vollkommen, doch war der Schmerz immer zu ertragen. Seiner Ansicht nach sollte die Freyersche Operation prinzipiell in Lokalanästhesie gemacht werden. Ein großer Vorteil besteht darin, daß sofort nach der Operation reichlich getrunken, die Blase somit gut durchspült und Gerinnselbildung vermieden werden kann. Vortragender hat seither keine Nachblutung gesehen.

Colmers (Koburg) hat für die Prostatektomie Umspritzung vom Damm aus angewendet, in seinen letzten Fällen parasakrale Anästhesie. Der Eingriff wurde immer gut überstanden, Störungen wurden nicht gesehen. Neben dem Novokain wurde nur zweimal Skopolamin angewendet. Gut ist die Methode auch für schwere Kystoskopie und Lithotripsie, besonders bei Reizblase, die dann statt 10 ccm bis 100 ccm fassen kann. Infolge Erschlaffens des Sphinkters ist die Einführung des Instruments erleichtert.

Für Nierenoperationen wendet Colmers in geeigneten Fällen auch die Lokalanästhesie an, breite rhombische Umspritzung und Depot im perirenalen Gewebe. Er hat 12 Nierenoperationen damit gemacht.

Die Lokalanästhesie ist die Methode der Wahl bei allen urologischen Operationen; auch in Kombination mit der Allgemeinnarkose hat sie den Vorteil der Abkürzung der Narkose, doch ist für alle Lokalmethoden große Übung nötig. Für den Rausch wendet Colmers stets den Chloräthylrausch an, der viele Vorzüge hat. Der Äthertropfnarkose schickt er eine Injektion von Pantopon-Atropin-Ätherschwefelsäure voraus.

Lohnstein (Berlin) spricht zur Frage der Schleimhautanästhesie, die er als noch ungelöst bezeichnet, besonders die Anästhesie der Pars posterior urethrae. Die Schwierigkeit besteht darin, daß von vorn eingespritzte Flüssigkeit sofort in die Blase abläuft — dazu genügt unter Umständen 1 ccm —, während zur Anästhesierung von der Blase aus rückwärts große Mengen der Anästhesierungsflüssigkeit notwendig sind, so daß die Maximaldosis überschritten wird. Vortragender beschreibt die von ihm ausgearbeitete Methode.

Necker (Wien) hat bei Injektion von 5 ccm 3%iger Alypinlösung in die Blase mehrmals üble Zufälle gesehen.

Mittwoch, den 3. Juni.

Thema II: Nephrektomie bei Erkrankungen beider Nieren.

Legueu (Paris): Wenn es sich um eine vorzunehmende Nephrektomie handelt, so drängen sich drei Fragen auf:

1. Ist die zweite Niere an der gleichen Affektion erkrankt? Wenn ja, so wird unser Vorgehen bestimmt durch die Ergebnisse der Nephrektomie bei bilateraler, gleichartiger Erkrankung.

2. Ist die zweite Niere an einer Nephritis andersartiger Natur, als Begleit- oder Folgeerscheinung erkrankt? Wenn ja, so müssen die Resultate maßgebend sein, die wir bei bilateralen Nierenerkrankungen verschiedener Natur erzielen.

3. Endlich und vor allem: Wie hoch ist der funktionelle Wert der anderen Niere zu veranschlagen? Denn hierdurch werden die Grenzen der Nephrektomie bedingt.

I.

Die interessantesten und zahlreichsten Fälle von Nephrektomie wegen gleichzeitiger bilateraler Erkrankung betreffen die Tuberkulose.

Auf 93 von Legueu gesammelte Fälle entfielen 13 Todesfälle infolge der Operation, vorwiegend infolge Insuffizienz der zweiten Niere.

80 Kranke lebten noch im Augenblick der Veröffentlichung ihrer Krankengeschichten oder waren längere Zeit nach der Operation verstorben.

Die Überlebensdauer wurde nur bei 58 Kranken ermittelt; 34 waren in der Zeit von 6 Monaten bis 7 Jahren — die meisten zwischen 2 und 3 Jahren — verstorben, 22 lebten noch seit 1 bis 8 Jahren nach der Operation.

Der Operationserfolg ist zu bemessen nach der Einwirkung auf den Zustand der Blase und auf die Besserung des Allgemeinbefindens.

Die Wirkung auf die Blase wurde in 27 Fällen angegeben, sie war 5mal = 0; 6mal sehr günstig, aber nur von kurzer Dauer, 13mal hielt die Besserung an. Bei 4 Kranken schien sogar Heilung vorzuliegen — aber bei zweien war der Urin nach der Lendengegend oder in den Darm abgeleitet, so daß man kein Urteil über den wirklichen Zustand der Blase hatte.

Was den Allgemeinzustand betrifft, so fand sich bei 3 Kranken keine Besserung; 4 zeigten eine vorübergehende Erholung, um bald wieder bis zum Tode hinzusiechen; bei 35 Kranken handelte es sich um eine bemerkenswerte und dauernde Besserung, die Patienten nahmen an Gewicht und Kräften zu und konnten wieder arbeiten, bei übrigens verschiedenartigem Zustand der Blase.

Bei 8 Kranken konnte ein der Heilung entsprechender Zustand festgestellt werden (3 Fälle von Hogge, 1 von Legueu, 2 von Rochet, 1 von König, 1 von Albarran). Bei den Fällen von Rochet, König und Albarran erhielt sich dieser Zustand 4, 7 und 8 Jahre nach der Operation.

In diesen Fällen kann man keinen diagnostischen Irrtum, etwa durch Rücktransport von Bazillen in die gesunde Seite mittels des Ureterkatheters, annehmen, denn die Impfungen waren wiederholt positiv.

Die Tatsachen dürften also durch folgenden Schluß erklärt werden können: Die Entfernung der am stärksten erkrankten Niere hat einen glücklichen und unzweifelhaften Einfluß auf die Tuberkulose der zurückgelassenen Niere ausgeübt.

Dieser Schluß führt weiter zur Erkenntnis der Heilbarkeit der Nierentuberkulose, abgesehen von den Fällen scheinbarer Heilung durch Ureterverschluß und Verkäsung. Unsere anatomischen Untersuchungen gestatten keinen Zweifel über die Möglichkeit, daß Nierentuberkulose heilen könne, ohne daß die Nierenfunktion in wahrnehmbarer Weise beeinflußt wird.

Bei der Indikationsstellung zur Nephrektomie bei bilateraler Tuberkulose sind zwei verschiedenartige Bedingungen zu unterscheiden.

a) Der Harnleiterkatheterismus ist ausgeführt worden. Besteht zwischen beiden Seiten eine erhebliche funktionelle Verschiedenheit, während beiderseits Eiter und Bazillen vorhanden sind, so ist die Nephrektomie indiziert, weil die zurückgelassene Niere um so leichter ausheilen kann, je eher der gegenüberliegende Infektionsherd beseitigt wird. Ist aber beiderseits die Funktion nur mittelmäßig, so enthält man sich am besten jeden Eingriffs.

b) Der Harnleiterkatheterismus ist nicht ausgeführt. Es fehlt hier die Kontrolle über Eiter und Bazillen in der anderen Seite. Wir orientieren uns mittels der Ambardschen Konstante über die Nierenfunktion im ganzen und mittels der Radiographie über die meisterkrankte Seite. Ist die Konstante gut, so kann man allein auf dies Ergebnis hin die kränkere Niere entfernen; vielleicht ist auch die andere Niere tuberkulös, aber ihre Funktion genügt zur Aufrechterhaltung der Existenz.

II.

Die Nephrektomien bei verschiedenartiger bilateraler Erkrankung umfassen alle Fälle, in denen die andere Niere an einer Nephritis leidet, die zu Hydrops oder Urämie führen kann. Die meisten Nephrektomien gehören hierher, insofern als die andere Niere stets vorübergehende oder dauernde, leichte oder ernstere Funktionsstörungen zeigt. Auch hier sieht man die interessantesten Fälle bei der Tuberkulose, ferner aber auch beim Krebs und bei der Lithiasis.

Eine erste Kategorie betrifft die hämaturische Nephritis, die unabhängig von der Tuberkulose sein und schwere Blutungen auch bei Patienten verursachen kann, welche die Operation lange und in gutem Zustand überleben.

Bei einer zweiten, noch wichtigeren Kategorie kommt es zu Urämie und Hydrops. Mitunter erhält man vor der Operation auf der gesunden Seite einen stark eiweißhaltigen Urin. Geringe Mengen Eiweiß verschwinden nach der Operation, große aber bleiben zurück, und bald stellen sich auch andere Zeichen von Nephritis ein.

Legueu hat die Entwicklung dieser Funktionsstörung bei 34 Kranken verfolgt; alle sind geheilt, aber bei dreien haben sich nach langer Zeit ernste Zustände, wie Oligurie und Ödeme, eingestellt.

An sich kontraindizieren diese Nephritiden die Operation nicht, legen aber doch

einige Zurückhaltung auf. Die Eiweißmenge ergibt, falls sie nicht sich über 4—5 g erhebt, allein keine Kontraindikation. Es bedarf vielmehr einer mehrfach wiederholten genauen Funktionsprüfung.

III.

Welches sind die Grenzen der Nephrektomie bei bilateraler Erkrankung?

Die Frage ist nur einer relativen Lösung fähig. Zur Prüfung der Funktion erscheint es mehr und mehr untunlich, sich auf einen einzelnen Faktor zu verlassen. Man muß stets alle Ergebnisse vergleichen und durcheinander kontrollieren. Legueu legt den Hauptwert auf: 1.) den jedesmaligen Gehalt an Harnstoff und Chloriden; 2.) die Harnstoff- und Chloridausscheidung in 2 Stunden; 3.) die Wasserausscheidung, geprüft mittels des Verdünnungsversuchs; 4.) den Stickstoffgehalt des Blutes; 5.) die Konstante und mitunter 6.) auf die Concentratio maxima.

Kann der Harnleiterkatheterismus nicht vorgenommen werden, so dienen der Stickstoffgehalt des Blutes und die Konstante zur Indikationsstellung. Legueu hat daraufhin in 13 Fällen die Nephrektomie mit gutem Erfolg ausgeführt.

Casper (Berlin) stellt folgende Thesen auf:

1. Erst der Ureterkatheterismus lehrte uns erkennen, ob beide Nieren, bzw. welche von beiden krank sei.

2. Krankheit und Funktion der Niere gehen nicht immer parallel.

3. Für die Frage der Operabilität einer Niere kommt es nicht sowohl auf Krankheit oder Gesundheit des Schwesterorgans, wie auf dessen ausreichende Funktion an.

4. Unsere Funktionsprüfung beruht darauf, daß wir die Arbeit beider Nieren vergleichen, indem wir die Summe ihrer gleichzeitigen Ausscheidungsprodukte (körpereigene [$\overset{+}{U}$, Δ] und körperfremde Substanzen [Phloridzin, Indigokarmin]) in einem gegebenen Zeitmaß miteinander vergleichen und beobachten, welche Niere diese Stoffe schneller und in größerer Menge ausscheidet, indem wir ferner die Nieren auf ihre Akkomodationsbreite, Flüssigkeiten oder Diureticis gegenüber, prüfen.

5. In bezug auf die Frage der Operabilität sind nicht nur die Nephrektomie, sondern auch leichtere Eingriffe, wie Nephrotomie, Pyelotomie usw., mit in Betracht zu ziehen.

6. Die sich auf seine Funktionsprüfung gründende Prognose erwies sich als korrekt in 322 einseitigen von Casper operierten Nierenfällen.

7. Niemals wurde ein hemmender funktioneller Einfluß einer kranken Niere auf das gesunde Schwesterorgan beobachtet. Wohl aber gibt es toxische Nephritiden, welche durch die Erkrankung des Schwesterorgans bedingt werden und welche nach Entfernung der erkrankten Niere ausheilen können.

8. Von 9 Fällen doppelseitiger Erkrankung mit guter Prognose bezüglich der zweiten Niere genasen 7, einer starb. Am schwierigsten zu beurteilen sind Fälle von Nephritis der zweiten Niere, jene Grenzfälle, in denen es sich fragt, ob die Nierenerkrankung eine reparable toxische oder eine progressive, zum Tode führende Entzündung ist. Am besten hilft hier die kritisch vorgenommene Beurteilung des Ausfalls der Funktionsprüfung. Im allgemeinen funktionieren toxische, heilbare Nephritiden in dem erörterten Sinne gut, während die progressiven, interstitiellen Nephritiden eine deutliche Verminderung oder gar ein Aufgehobensein der Funktion erkennen lassen. Schwere irreparable parenchymatöse Nephritiden und Amyloid verraten sich durch den großen Eiweißgehalt.

9. Von 9 doppelseitigen Erkrankungen mit schlechter Prognose bezüglich der zweiten Niere starben 8 nach der Operation, einer blieb unter chronisch urämischen Erscheinungen noch 2 Jahre am Leben. Dadurch ist der Schluß berechtigt, daß in allen Fällen, in denen die vom Vortragenden empfohlene Funktionsprüfung bei gleichzeitiger anatomischer Affektion eine Insuffizienz der zweiten Niere erkennen läßt, die Exstirpation der anderen Niere ein großes Wagnis ist.

10. Eine Reservekraft der Niere, die in Erscheinung tritt, wenn an die Niere größere Anforderungen gestellt werden, hat Casper nie beobachten können.

11. Insuffizient in dem Sinne, daß Gefahr besteht, daß sie postoperativ eine Urämie ausbrechen läßt, nennt Casper eine Niere, wenn einmal in dem von ihr abgesonderten Harn die Zuckerausscheidung nach Phloridzin gänzlich ausbleibt, Farbstoff sehr spät und nur bis zum Grünwerden des Harns ausgeschieden wird, und wenn die Nierenstarre eine ausgesprochene ist.

12. Vortragender hat nie beobachten können, daß gesunde Nieren keinen Phloridzinzucker ausscheiden.

13. Zucker nach Phloridzin bei gesunden Nieren kann ausbleiben, wenn ein Abflußhindernis in der Niere oder unterhalb derselben im Ureter besteht, bei Verwendung

schlechter Präparate oder nicht völliger Lösung des Pulvers, bei zu geringen Dosen (unter 0,01), bei sehr starker Polyurie, bei Anwesenheit von größeren Eiweißmengen und im Hungerzustande des Individuums. Endlich können symptomlose Schrumpfnieren und Druckatrophien der Niere die Zuckerausscheidung vermissen lassen,

Voelcker (Heidelberg) faßt sein Referat in folgende Leitsätze zusammen:

I.

Wenn bei einer beabsichtigten Nephrektomie die andere Niere nicht gesund befunden wird, so ist die Entscheidung zu treffen,

1. ob die Erkrankung der zurückbleibenden Niere durch die Erkrankung der zu entfernenden verursacht ist (toxische Nephritis, Amyloid);
2. ob es sich bei beiden Nieren um dieselbe Erkrankung handelt;
3. ob es sich um voneinander vollständig unabhängige Erkrankungen der beiden Nieren handelt.

II.

Bei allen Nephrektomien wegen doppelseitiger Erkrankungen soll die zurückbleibende Niere durch funktionelle Proben auf ihre Reservekraft untersucht werden. Dazu eignet sich folgende Kombination:

1. Eine Farbstoffprobe, z. B Indigokarmin. Dieselbe gibt eine ungefähre Vorstellung davon, ob die Niere gegenüber festen Substanzen noch über einige Reservekraft verfügt.
2. Der Verdünnungsversuch. Kontrolle, ob durch reichliche Wassergabe der Urin entsprechend verdünnt ausgeschieden wird. Diese Probe ist besonders in jenen Fällen wichtig, wo unter gewöhnlichen Bedingungen ein zu konzentrierter Urin angetroffen wird.
3. Der „Durstversuch". Kontrolle, ob durch Entziehung des Trinkwassers eine entsprechende Konzentration des Urins zustande kommt. Diese Probe ist besonders wichtig in jenen Fällen, bei denen man einen reichlichen und zu dünnen Urin antrifft.

III.

Die toxische Albuminurie und Nephritis der zurückbleibenden Niere ist — genügende Reservekraft vorausgesetzt — kein Gegengrund gegen die Nephrektomie der anderen Seite.

Bei gleichartiger Erkrankung beider Nieren, z. B. bei doppelseitiger Tuberkulose oder doppelseitigen entzündlichen Erkrankungen, kann eine Nephrektomie nur in Frage kommen, wenn der Prozeß auf der einen Seite sehr vorgeschritten, auf der anderen Seite nur im Beginn ist, und wenn diese Seite sich funktionell als genügend erweist.

Sie kann berechtigt sein aus vitaler Indikation, wenn durch die schwerer erkrankte Niere das Leben unmittelbar bedroht wird.

Eine relative Indikation in dem Sinne, daß man erwartet, durch Entfernung der schwerer erkrankten, das Leben nicht unmittelbar gefährdenden Niere der anderen günstigere Bedingungen für eine spontane Ausheilung zu schaffen, darf man anerkennen; es ist aber zu verlangen, daß für eine solche Spontanheilung tatsächlich günstige Verhältnisse vorliegen.

Bei doppelseitigen Erkrankungen, die voneinander unabhängig sind, lassen sich nur sehr schwer allgemeine Gesichtspunkte geben; hier muß die Entscheidung von Fall zu Fall getroffen werden.

IV.

Bei doppelseitigen Nierentumoren und bei polyzystischer Degeneration sind Nephrektomien zu vermeiden.

Diskussion.

Brongersma (Amsterdam) betont die Wichtigkeit der klinischen Beobachtung (urämische Symptome, Zustand des Herzens und Gefäßsystems) neben der Funktionsbestimmung. Bei etwaiger Unmöglichkeit, den Urin getrennt aufzufangen, besonders bei Kindern, soll man beide Nieren bloßlegen, was immer gut vertragen wird.

Bei doppelseitiger Nierentuberkulose ist die Frage der Spontanheilung sehr wichtig. Diese ist so selten, daß praktisch nicht damit zu rechnen ist. Immerhin hat man durch Wegnahme der kränkeren Niere günstigen Einfluß auf die Erkrankung der anderen gesehen; ob auch Heilung, steht nach Ansicht des Vortragenden nicht genügend fest. Sicher tritt Besserung des Allgemeinbefindens und der Widerstandskraft ein. Es muß auf der einen Seite sich um eine sehr vorgeschrittene, auf der anderen um eine beginnende Tuberkulose handeln, wenn operiert werden soll; die Feststellung dieser beginnenden Tuberkulose aber ist schwierig.

Bei der Frage, von welcher Niere die Haupterscheinungen ausgehen, ist zu bedenken, daß z. B. hohe Temperatur und Blutung auch bei beginnender Tuberkulose auftreten können.

Aus diesen Gründen hat sich Brongersma zur zielbewußten Nephrektomie bei doppelseitiger Tuberkulose bisher nicht entschließen können.

Die chronische Nephritis gibt selten Anlaß zur Operation; einmal machte Brongersma wegen starker Blutung mit Erfolg die Nephrektomie.

Bei Zystenniere operierte er 2mal; einmal wegen Schmerz, einmal wegen unstillbarer Blutung.

In einem Falle von Nephritis und Tumor einer Niere wurde der Tumor mit gutem Erfolg entfernt; ebenso war in einigen Fällen von Nierenstein und Nephritis der Operationserfolg gut.

Bei Tuberkulose einer Niere und Nephritis operierte Brongersma 9mal; ein Patient starb, allen anderen ging es gut.

Bei Nierentuberkulose sieht Brongersma in gleichzeitiger Nephritis der anderen Seite keine absolute Kontraindikation gegen die Nephrektomie.

Richter (Berlin) spricht über die Grenzen der funktionellen Methoden. Alle sind nur Sekretionsmethoden. Möglicherweise spielt aber bei den höchsten Graden der Insuffizienz auch die innere Sekretion eine Rolle. Es hat keinen Sinn, immer neue Farbstoffe usw. zu suchen, da auf diese Weise immer nur ein einzelner Zug der Funktion geprüft wird. Nur zwei Methoden geben allgemeinen Aufschluß, die Kryoskopie und die Phloridzinmethode. Unstimmigkeiten bei letzterer beruhen meist auf Fehlern der Technik. Richtig wäre es, die Reaktion der Niere nicht auf maximale, sondern auf minimale Reize zu prüfen.

Vielleicht ist auch ein anderer Weg gangbar: Unter dem Einfluß der Hypophyse tritt Gefäßerweiterung der Niere, Polyurie auf. Tierversuche zeigen hierbei einen ganz großen Unterschied zwischen gesunden und kranken Nieren. Die Versuche sind noch nicht einwandfrei, weil noch nicht auf den Menschen zu übertragen. Richter glaubt aber, daß auf physiologischem Weg eine einwandsfreie Funktionsprüfung gefunden werden wird.

Rovsing (Kopenhagen): Die Resultate der Funktionsprüfung sind sehr wertvoll, wenn sie positiv, aber sehr gefährlich, wenn sie negativ ausfallen. Es ist die Frage, ob nicht viele nicht operiert werden, die hätten gerettet werden können. Es scheint ein kleineres Unglück, wenn Menschen, die in jedem Fall zum Tode verurteilt sind, einige Wochen früher durch die Operation zugrunde gehen, als wenn Menschen, die durch Operation gerettet werden könnten, nicht operiert werden. Diese schon früher von ihm vertretene Ansicht hat in den letzten Jahren weitere Bestätigung gefunden.

Funktion ist nicht dasselbe wie Funktionsfähigkeit. Viele Nieren, die arbeiten können, arbeiten nicht, solange die andere Niere krank ist. In vielen Fällen des Vortragenden fiel vor der Operation die Prüfung negativ aus, nach der Operation war die Funktion gut.

Schon vor 9 Jahren hat Rovsing die Harnstoffprobe für die beste und einfachste erklärt.

Die doppelte Nierenfreilegung ist die wichtigste Methode. Als Beispiel führt Rovsing einen Fall an, in dem linke Niere und Ureter, sowie der unterste Teil des rechten Ureters erkrankt waren und dadurch doppelseitige Nierenerkrankung vorgetäuscht wurde. Freilegung beider Nieren ergab, daß die rechte Niere selbst völlig gesund war.

Gorach (St. Petersburg) berichtet für v. Fedoroff über mehrere Fälle zu diesem Thema.

Kümmell (Hamburg) glaubt, daß die zahlreichen Funktionsprüfungsmethoden mit verschwindenden Ausnahmen zur Entscheidung ausreichen. Man soll sich nicht an eine einzelne Methode halten. Kümmell bevorzugt die Harnstoffbestimmung und die Farbstoffmethoden, ebenso die Kryoskopie des Urins. Wesentliche Differenzen der Methoden bestehen seiner Erfahrung nach nicht oder beruhen auf technischen Fehlern. Im übrigen ist Kümmell der Blutkryoskopie treu geblieben, die besonders gute Dienste leistet, wenn der Ureterenkatheterismus nicht möglich ist. Sie ließ ihn in keinem Fall im Stich. Die doppelseitige Freilegung kann, wie Vortragender glaubt, meist umgangen werden. Kümmell stützt sich auf 159 Fälle doppelseitiger Erkrankung, in denen er nephrektomiert hat. Er glaubt auch, daß das, was Rovsing sagt, sehr zu beherzigen ist, und schreckt nicht vor der Operation zurück, sondern unterläßt im gegebenen Fall nur die Nephrektomie.

Auch bei der Tuberkulose ist er viel weniger konservativ geworden, da er immerhin Besserungen bis zum Stillstand erzielt hat, und glaubt, daß man hier etwas radikaler vorgehen kann.

Man soll also, wenn nach der Funktionsprüfung die andere Niere einigermaßen funktionstüchtig ist, die schwerer kranke Niere entfernen.

Ekehorn (Upsala) hat in 11 Fällen erst die explorative Freilegung der anderen Niere vorgenommen und in derselben Sitzung in 9 von 11 Fällen die Nephrektomie angeschlossen.

Bei der Tuberkulose kann man, wenn der allgemeine Befund noch zufriedenstellend ist, der Urin nicht mehr Albumen, als bei Tuberkulose die Regel, enthält, ohne großes Risiko die schwerer erkrankte Niere entfernen, wenn auch probatorische Freilegung keine schwerere Erkrankung der anderen Niere erkennen läßt. Insuffizienz scheint bei Tuberkulose der Niere erst spät und in relativ schweren fortgeschrittenen Fällen einzutreten. Bei der Probefreilegung ist nie zu entscheiden, ob die Niere ganz frei von Tuberkulose ist, auch nicht durch Sektionsschnitt, den man deshalb nicht machen soll. Zur Blutkryoskopie hat Ekehorn bei der Tuberkulose kein besonderes Vertrauen.

Für die Indikationsstellung gibt Vortragender zusammenfassend folgende Leitsätze:

1. Wenn durch eine Niere das Allgemeinbefinden gestört und die andere Niere einigermaßen normal ist, ist die Entfernung der kranken Niere indiziert.
2. Wenn angenommen wird, daß eine Niere so stark verändert, daß sie funktionell unbrauchbar ist, ist ihre Entfernung berechtigt.
3. Nicht nephrektomieren soll man, wenn beide Nieren gleich stark affiziert sind.

Wildbolz (Bern) hatte in allen seinen Fällen von Nephrektomie gute Erfolge trotz relativ schwerer Erkrankung der anderen Niere, wenn die Untersuchung mit den Funktionsprüfungsmethoden gute Resultate ergeben hatte. Er verwendet die Kryoskopie der getrennten Urine, die Indigokarminprobe und genaue Untersuchung der getrennten Urine. Bei der Phenolsulfophthaleinprobe ist das Fehlen der genauen Grenzen unangenehm.

Schlechter hämorrhenaler Index bedeutet für Vortragenden keine Kontraindikation. Wildbolz hat bei Verwendung der Blutkryoskopie auch bisweilen bei —0,7 und —0,64 keine Niereninsuffizienz nach der Operation gesehen, tiefer Gefrierpunkt ist ihm nicht absolute Kontraindikation.

Götzl (Prag) weist darauf hin, daß die Funktionsprüfung bisweilen im Stich läßt, wie in einem Falle von Tumor, wo der restierende schmale Streifen guten Nierengewebes guten Ausfall der Probe ermöglicht hatte.

In einem anderen Falle war bei den zwei ersten Untersuchungen der Ausfall der Indigokarminprobe schlecht, bei der folgenden dritten fast normal.

Götzl glaubt, daß neue Untersuchungsmethoden, vor allem physiologische, nötig sind, vielleicht Kryoskopie nach einer Art Probefrühstück.

Perrier (Genf) glaubt, daß es sich nicht in allen Fällen, die als solche beschrieben werden, um bilaterale Tuberkulose handelt, sondern zum Teil um eine Bazillose.

Joseph (Berlin) ist auch der Ansicht, daß bei doppelseitiger Nierentuberkulose Entfernung der mehr erkrankten Seite günstigen Einfluß auf die Erkrankung der anderen Seite hat. Man soll also bei der Tuberkulose beider Nieren nicht zu konservativ sein. In geeigneten Fällen empfiehlt er die Marionsche Methode des Ureterenkatheterismus nach Eröffnung der Blase. Die rechtzeitig ausgeführte Chromokystoskopie genügt nach seiner Ansicht zur Entscheidung, welche Niere besser funktioniert.

Hogge (Lüttich) ist der Ansicht, daß die Funktionsprüfungen längere Zeit wiederholt vorgenommen werden müssen, um ein brauchbares Ergebnis zu bekommen.

Michon (Paris) operiert bei bilateraler Nierentuberkulose nur, wenn ein deutlicher Unterschied in der Erkrankung beider Seiten festzustellen ist.

Heitz-Boyer (Paris): Bei beiderseitiger Steinerkrankung soll die Nephrektomie vermieden, statt dessen nur nephrotomiert werden.

Israel (Berlin) ist nicht der Ansicht, daß bei der Tuberkulose die Entfernung der schwerer erkrankten Niere zu einer Besserung im Krankheitsverlauf der anderen Niere führt. Das Bestehenbleiben einer tuberkulösen Niere verhindert zudem die Heilung der Cystitis.

Bachrach (Wien): Bei beiderseitiger Nierentuberkulose soll man nur in dringenden Fällen, z. B. bei Blutungen, nephrektomieren; ebenso bei beiderseitigen Zystennieren nur, wenn durch Blutungen oder Steinbeschwerden ein dringender Notfall gegeben ist.

Donnerstag, den 4. Juni.

Generalversammlung. Der wegen hohen Alters zurücktretende Prof. Guyon-Paris wird zum Ehrenpräsidenten, Prof. J. Israel-Berlin zum Präsidenten der Internationalen Gesellschaft für Urologie ernannt. Der nächste Kongreß wird in 3 Jahren in Kopenhagen unter Vorsitz von Prof. Rovsing-Kopenhagen stattfinden.

Thema III: Bakteriurie.

Suter (Basel) faßt sein Referat in folgender Weise zusammen:

Unter Bakteriurie verstehen wir eine Infektion des Harns, bei welcher Zeichen entzündlicher Reaktion der Harnwege fehlen.

Wir teilen die Bakteriurien ein in autochthone und Ausscheidungsbakteriurien.

Die autochthonen Bakteriurien können als primäre (essentielle) Formen entstehen, oder sie können sich sekundär an einen entzündlichen Prozeß der Harnwege anschließen. Aus der Bakteriurie können sich wieder entzündliche Prozesse entwickeln.

Die gleichen Bakterien können in einem Abschnitte der Harnwege Bakteriurie hervorrufen, während sie in einem anderen Abschnitte Entzündung verursachen.

Es gibt Formen von Bakteriurie, bei denen trotz schwerer anatomischer Schädigung der Harnwege die Keime pyogene Eigenschaften nicht entwickeln, wo also die Bakteriurie durch eine Avirulenz der Bakterien bedingt scheint, während bei anderen Formen die Bakterien Pyurie verursachen können, sobald der anatomische Zustand der Harnwege (Gravidität) Prädispositionen schafft. In diesen Fällen ist das Bestehen der Bakteriurie also an die anatomische Intaktheit der Harnwege gebunden.

Die Wege, auf denen die Keime bei der Bakteriurie in die Harnwege gelangen, sind die gleichen wie bei den Entzündungen. Es ist also exogene (spontane urethrale, instrumentelle) und endogene (hämatogene, lymphogene) Infektion des Urins möglich. Beim Manne sind in dieser Beziehung die Fälle besser zu unterscheiden als bei der Frau. In der Gravidität scheint die Bakteriurie anfänglich vesikal zu sein und erst später gegen die Nieren zu aszendieren, wobei sie sich oft mit Pyurie kompliziert. Wie oft außerhalb der Schwangerschaftsperiode beim weiblichen Geschlecht die Bakteriurie urethrogen, wie oft endogen entsteht, wissen wir nicht, doch scheint die Möglichkeit des einen oder anderen Infektionsmodus gegeben zu sein. Die Tatsache, daß bei der Frau die Bakteriurie (auch die Typhusbakteriurie!) viel häufiger ist als beim Manne, dürfte in dem Sinne sprechen, daß bei der Frau die spontane Infektion von der Harnröhre aus eine bedeutsame Rolle spielt.

Die Bakteriurie kann rein vesikal oder renovesikal sein oder von einem Herd in den Sexualorganen des Mannes (Prostata, Samenblasen) unterhalten werden. Bakteriurische Nieren weisen wohl meist anatomische Läsionen auf.

Lokale Symptome spielen bei der Bakteriurie eine geringe Rolle. Schwere Allgemeinsymptome gehören nicht ins Krankheitsbild; sie sind wohl meist durch Komplikationen, wie Retention oder Entzündung, verursacht.

Die Bakteriurien durch Kolibakterien sind die häufigsten. Neben diesen kommen verschiedene andere Bakterien vor, am häufigsten andere Stabbakterien, Staphylokokken, Streptokokken. Im Blut finden sich bei der Bakteriurie keine Keime. Das Blutserum zeigt bei den Kolibakteriurien und wahrscheinlich auch bei den anderen Formen keine Agglutination.

Die Prognose in bezug auf die Krankheit ist in den meisten Fällen eine gute, in bezug auf Heilung eine fragliche.

Von den Ausscheidungsbakteriurien hat die Tuberkelbazillurie eine klinisch ungemein große Bedeutung. Unsere heutigen Erfahrungen erlauben uns noch nicht, mit Bestimmtheit festzustellen, ob aus der renalen Tuberkelbazillurie sich eine Nierentuberkulose entwickeln kann oder nicht.

Biedl (Prag) kann der hämatogenen Entstehung der Bakteriurie keine besondere Bedeutung zumessen. Praktisch wichtig für diese Form ist, besonders bei der Phthise, daß die Niere und die ableitenden Harnwege selbst bei der Passage geschädigt werden können; doch können auch Bakterien, die im Blute kreisen, ohne anatomisch nachweisbare Schädigung der Niere durch diese ausgeschieden werden (z. B. bei den sog. Bazillenträgern).

Meist entsteht die Bakteriurie durch Einwandern von Keimen aus der Urethra in die Blase, bei Frauen leichter als bei Männern. Seltener ist die intestinale Form, Überwanderung von Darmbakterien (besonders Kolibakterien), vielleicht auf dem Lymphwege, begünstigt durch Darmstörungen und Harnstauungen. Fraglich ist, warum die Bakterien die Blasenschleimhaut nicht schädigen. Biedl denkt an die Möglichkeit einer erworbenen Immunität, während ihm die Annahme einer Avirulenz der Bakterien nur als Notbehelf erscheint.

Diskussion.

Tuffier (Paris) unterscheidet reine Bakteriurie und Bakteriurie mit Schädigung des Urogenitaltraktus. Die Schädigungen entwickeln sich häufig durch Passage der Bakterien. Weiter sind zu unterscheiden Bakteriurien hämatogenen und urinären Ursprungs (infolge Erkrankung des Urogenitaltraktus). Vortragender spricht dann über seine Erfahrungen mit

der Vakzinetherapie. Die akuten und subakuten Fälle heilen auch spontan und auf Harnantiseptica. Zur Wirkungsbewertung der Vakzine sind daher nur die chronischen Fälle zu benutzen. Tuffier hatte gute Erfolge bei der hämatogenen Form, keine Erfolge bei der exogenen Form.

van Houtum (Haag): Es wird bei der Bakteriurie zu oft eine genaue spezialistische Untersuchung der Harnwege verabsäumt und die Diagnose zu leicht gestellt. Bei genauer Untersuchung schrumpft die Zahl der reinen Bakteriurien immer mehr zusammen. Das Vorkommen der Epithelzellen der ableitenden Harnwege neben Leukozyten bei der Bakteriurie muß als entzündliche Erscheinung gedeutet werden.

Vortragender berichtet weiter über einen Fall, in dem Tuberkelbazillen ausgeschieden wurden, ohne daß Tuberkulose der Nieren vorlag. Es handelte sich um Hypernephrom und toxische Nephritis. Operation, Tod an multiplen Rezidiven. Keinerlei sonstige Anzeichen von Tuberkulose.

Thompson-Walker (London) schildert einige seiner Fälle von Bakteriurie.

Achard (Paris) spricht über die Bakteriurie bei akuten Infektionskrankheiten.

Th. Cohn (Königsberg) hat bei seinen 12 Fällen stets Eiweißausscheidung gefunden. Durch Ureterkatheterismus war stets renaler Ursprung nachzuweisen. Die Bakteriurie ist häufig nur Folge anderer Erkrankungen. Unterstützend wirkten z. B. Fissura ani, Exzision von Hämorrhoiden, einmal karzinomatöse Beckeninfiltration, 2mal „Influenza". Sicher liegt häufig Tuberkulose zugrunde. Leukozyten waren stets vorhanden, bisweilen ganz vereinzelt, 2mal bestand anfangs nur Lymphurie.

Zur Feststellung ist Katheterismus und Ureterkatheterismus nötig. In allen Fällen war der kystoskopische Befund negativ, ebenso der Prostatabefund.

Cohn kann sich nicht entschließen, eine nennenswerte Bakterienvermehrung in einer Blase anzunehmen, die frei von Ausbuchtungen ihren Inhalt gut entleert.

Mit der Vakzinebehandlung hatte er keinen Erfolg, auch nicht immer mit der internen Behandlung. Einmal erwies sich Nierenwaschung mit Perhydrol nützlich.

Die Bakteriurie kann nicht den Charakter eines selbständigen Krankheitsbildes beanspruchen. Ungezwungen kann sie aber als Endstadium einer Niereneiterung aufgefaßt werden.

Kielleuthner (München) spricht über Ausscheidung von Tuberkelbazillen durch die Niere. Er hat bei einseitiger Nierentuberkulose auch die andere Niere geprüft und unter 16 Fällen einmal einen positiven Impfversuch erhalten. Die Fälle wirklicher tuberkulöser Bazillurie sind doch sehr selten, ihre Überwachung ist aber im Hinblick auf die Gefahr späterer tuberkulöser Erkrankung der Niere unbedingt zu fordern.

Casper (Berlin) hat an Ausscheidung von Tuberkelbazillen im Sinne einer Tuberkelbazillurie nicht glauben wollen und daher wegen der diesbezüglichen Befunde in Lungenheilanstalten angefragt. Es ist dort nie eine Tuberkelbazillurie gesehen worden.

Posner (Berlin) warnt vor der Gefahr der Verallgemeinerung der Bezeichnung Bakteriurie. Scharf zu unterscheiden von anderen Formen sind diejenigen, wo nur Bakterien als pathologische Harnbestandteile zu finden sind. Seiner Ansicht nach ist vielfach mit Übertragung vom Darm her zu rechnen, durch Lymphbahnen, die vom Darm her direkt zur Niere führen. Eine andere Frage ist die, warum es einmal zu vorübergehender, dann wieder zu chronischer Erkrankung kommt. Letztere Fälle sind schwieriger zu deuten; häufig findet sich bei ihnen Trabekelblase. Auch kleine Erweiterungen des Nierenbeckens mit Retentionen sind durch Ureterkatheterismus festzustellen und als Ursache wohl in Betracht zu ziehen.

A. Lewin (Berlin) berichtet über einen Fall aus seiner Praxis. Ein Patient mit anscheinend ausgesprochener Ausscheidungstuberkelbazillurie (etwas Albumen bei fast ganz klarem Harn, Tierexperiment auf Tuberkulose positiv) lebt 12 Jahre in bestem subjektiven und objektiven Wohlbefinden. Er stirbt an interkurrenter Krankheit, und die Sektion ergibt eine kleine Kaverne in der rechten Niere. Es ist also wohl eine wirkliche Ausscheidungstuberkulose sehr selten; stets muß man an kleine Nierenherde denken.

Rovsing (Kopenhagen): Nach seiner Ansicht ist die Ursache der Bakteriurie meist eine geringe hämatogene Nephritis, die ablaufend eine Bakteriurie hinterläßt. Er meint, daß nur Sphinkterlähmung oder Katheterismus zum Eindringen von Bakterien durch die Urethra in die Blase führen. Die Kürze der Urethra bei Frauen kann nicht alleinige Ursache der größeren Häufigkeit bei ihnen sein. Dazu wird die Erkrankung auch bei Männern zu oft angetroffen. Aber die Häufigkeit der Obstipation bei Frauen scheint von Bedeutung zu sein. Eine kleine Epithelverletzung im Darm führt dann zur hämatogenen Bakteriurie.

Rovsing glaubt, daß es keine Tuberkelbazillurie, aber Passage von Tuberkelbazillen

bei Phthisikern mit ganz kleinen Läsionen der Niere gibt, daß man gleichsam eine medizinische und eine chirurgische Form der Nierentuberkulose unterscheiden kann.

Hinsichtlich des plötzlichen Virulentwerdens des Bact. coli ist anscheinend die Tatsache wichtig, daß das Bact. coli immer dann zur Virulenz neigt, wenn es „eingesperrt" wird. Ebenso wie dies im Darm bei Obstipation usw. geschieht, können gleiche Verhältnisse im Urogenitaltraktus, z. B. durch Druck des graviden Uterus auf den Ureter, eintreten. Die Kolibazillurie ist wegen der Beweglichkeit dieses Bacillus schwer heilbar. Die Vakzination tötet die Bakterien nicht, kann aber vor neuer Infektion schützen.

Vortragender glaubt, daß auch die Deflorationsbakteriurie auf hämatogenem Wege, durch die Läsion des Hymens, entsteht.

Lohnstein (Berlin) berichtet über 30 Fälle von Bakteriurie. Das Verhältnis der weiblichen Fälle zu den männlichen war wie 2 : 1. Von Einfluß ist hierbei unter anderem die nahe Nachbarschaft zwischen Anus und Vagina, Unreinlichkeit oder forcierte Reinigungsversuche, auch Onanie. Lohnstein erkennt gleichfalls die Bedeutung der Trabekelblase für die chronische Entwicklung an.

Er hat 10mal vakziniert; davon 8mal ohne, 2mal mit Erfolg.

Berg (Frankfurt a. M.) teilt als Beitrag zur sekundären Bakteriurie einen Fall mit, in dem seit einem vor 2 Jahren durchgemachten Typhus periodisch Fieber und Blasenbeschwerden auftraten. Nach einer Inzision der vergrößerten Prostata vom Rektum aus erfolgte Heilung. Es handelte sich um eine Typhusschädigung der Prostata.

Asch (Straßburg) glaubt, durch 60 Versuche an Hunden nachgewiesen zu haben, daß eine Ausscheidung von Bakterien durch eine normale Niere nicht stattfindet. Nach Injektion von Bazillen in die arterielle Blutbahn sah er stets schwere anatomische Schädigung der Niere. Auch nach Einspritzung der bakteriellen Stoffwechselprodukte fanden sich stets schwere Nierenveränderungen.

Nach Ansicht des Vortragenden spielt bei der Entstehung der Bakteriurie die chronische Obstipation eine große Rolle. Schon durch ihre Beseitigung schwindet häufig die Bakteriurie.

Hogge (Lüttich) glaubt doch an eine reine Tuberkelbazillurie ohne sonstige pathologische Veränderungen.

Bezüglich der übrigen Formen hält er die Prostatamassage für eine wichtige Ursache, durch die die Bakterien in die Blutbahn getrieben werden.

Frank (Berlin) hält die Ausscheidungsbakteriurie nur für ein Symptom. Sehr häufig ist die Tonsille ein Reservoir für solche Ausscheidungen, häufig auch Veränderungen der Schleimhaut der Harnwege durch Infektionskrankheiten. Eine große Rolle spielen hier, wie Frank schon früher behauptete, kongenitale Verengerungen, an denen sich die anatomischen Läsionen mit Vorliebe festsetzen.

Janet (Paris) meint, daß es sich bei der Bakteriurie um eine Infektion mit abgeschwächten Bazillen handelt.

Perearnau (Barcelona) schreibt der regelmäßigen, sorgfältigen Blasenentleerung einen großen Einfluß auf die Heilung der Bakteriurie zu.

Freudenberg (Berlin) hält es für zweckmäßig, den Ausdruck „Bakteriurie" für die Ausscheidung eines Urins zu reservieren, in dem sich die Bakterien vermehren, ohne daß sonstige pathologische Bestandteile (Leukozyten usw.) auftreten. Er macht ferner darauf aufmerksam, daß der Urin zwar in der Mehrzahl der Fälle bei Bakteriurie trübe ist, aber nicht selten in makroskopisch klarem Urin doch noch reichlich Bakterien gefunden werden, sowohl bei Kolibazillen wie bei Staphylokokken. Die Gründe hierfür sind, daß die Bakterien hier sehr viel seltener und häufig agglutiniert sind. Die Bedeutung dieser Tatsache liegt therapeutisch darin, daß man nicht bei klarem Urin aufhören soll zu behandeln, sondern erst, wenn der Harn mikroskopisch frei von Bakterien ist. Ferner ist wichtig, daß die Staphylokokken oft ammoniakalische Gärung, Phosphaturie, machen. Dadurch kann das Bild einer einfachen Phosphaturie vorgetäuscht werden. Diese phosphatische Bakteriurie aber kann zu Phosphatsteinbildung führen, im Gegensatz zur gewöhnlichen Phosphaturie.

Freudenberg geht dann noch auf die Technik der Bakterienfärbung ein und empfiehlt zur besseren Sichtbarmachung der Bakterien, das Präparat nach der Erwärmung und Verdunstung des Urins mit Wasser abzuspülen, wodurch die Salze entfernt werden und die nun folgende Färbung die Bakterien allein erkennen läßt.

Freitag, den 5. Juni.

Thema IV: Der Prostatakrebs.

Wilms (Heidelberg) stellt folgende Leitsätze auf:

1. Die Häufigkeit der Prostatakarzinome, etwa 20 %, spricht für eine zeitige operative Behandlung der Hypertrophie der Vorsteherdrüse, da hierdurch eine Reihe von derartigen Erkrankungen noch im Frühstadium operiert oder die Entwicklung des Karzinoms verhindert werden kann.

2. Die Diagnose des Karzinoms baut sich auf aus den mehr oder weniger andauernden Schmerzen, verbunden mit Drängen zum häufigen Wasserlassen und lokalem Druckschmerz der Prostata und Samenblase, weiterhin der harten Konsistenz mit zuweilen kleinhöckriger Oberfläche, endlich der frühzeitigen Beteiligung der Samenblase, wodurch die vergrößerte Prostata zwei zapfenartige harte Wülste an der hinteren Blasenwand nach aufwärts sendet.

3. Die Radikaloperation des Karzinoms sollte im wesentlichen nach den Vorschriften von Young als perineale Operation durchgeführt werden, ohne Rücksicht auf den Verlust der Kontinenz. Zu unterlassen ist sie bei den Fällen, bei denen wir schon durch Schmerzen der Knochengebiete auf eine frühzeitige Metastasenbildung im Körper rechnen müssen. In solchen Fällen wird nur die Retentio urinae oder die eventuelle Cystitis zu behandeln sein.

4. Ist die Radikaloperation zu eingreifend, so kommt die Ektomie durch Aushülsung im Sinne der Hypertrophieoperation in Frage oder die partielle Ektomie nach Young. Als letzte palliative Operation kommt die Dauerdrainage durch suprapubische Inzision in Betracht.

5. Handelt es sich um ein Frühstadium des Karzinoms, so darf wohl heute mit Rücksicht auf die Leistungen der Radiotherapie auch ein operativer Eingriff empfohlen werden, bei dem nur das Karzinom entfernt wird, ähnlich wie bei der Hypertrophie, um dann durch Radium- und Mesothorium-, eventuell auch durch Röntgentiefentherapie die kleineren zurückgebliebenen Reste des Karzinoms anzugreifen. In einem Teil dieser Fälle wird man mit wiederkehrender Kontinenz rechnen dürfen.

6. Ungenügende Dosen von radioaktiven Substanzen reizen manche Fälle von Karzinom zu intensiverem Wachstum und schnellerer Ausbreitung des Tumors auf die Drüsen. Es scheint aber doch gerade beim Prostatakarzinom, das ja von allen Seiten der Bestrahlungstherapie zugänglich ist, voraussichtlich möglich, diese Reizdosen zu vermeiden und solche Energien anzuwenden, daß die Karzinomzellen zerstört werden, ohne Mastdarm, Harnröhre und Blase wesentlich zu schädigen.

7. Ob eine gleichzeitige Allgemeinbehandlung des Organismus die Lokalbehandlung mit radioaktiven Substanzen unterstützt, kann Vortragender heute noch nicht mit Sicherheit bejahen, aber es ist wahrscheinlich. Er glaubt, daß die Chemotherapie nach dieser Richtung hin größere Chancen hat, als die allgemeine Röntgentherapie des Körpers. Für brauchbar hält er auch die spezielle Behandlung des Organismus durch Zellextrakte des Karzinoms, bei denen eine Antikörperbildung hervorgerufen werden soll. Jedenfalls ist auch hier von der kombinierten Behandlung in entsprechenden Grenzen ein Fortschritt in der Behandlung und Heilung des Karzinoms zu hoffen.

Verhoogen (Brüssel): Die Krankheit „Prostatakrebs" entspricht verschiedenen anatomischen Veränderungen; manche sind ausgesprochen bösartig, bei anderen tritt der atypische Charakter und die Malignität weniger hervor; und noch andere Fälle nähern sich so sehr der einfachen Hypertrophie, daß ihr bösartiger Charakter lange Zeit zweifelhaft bleibt.

Daher hat der Krebs einen sehr verschiedenen Verlauf; er kann mitunter außerordentlich langsam sich entwickeln und jahrelang dauern.

Die Symptome zeigen sich spät und sind wenig charakteristisch; daher wird die Diagnose oft erst gestellt, wenn die Ausdehnung der Geschwulst ihre Entfernung sehr schwierig und gefährlich, die Aussicht auf Dauerheilung gering gemacht hat.

Dies erklärt das immer erneute Suchen nach geeigneten Operationsmethoden und die unbefriedigende Statistik.

Es kommt vor allem darauf an, Frühdiagnosen zu stellen und den Tumor als solchen zu erkennen, bevor er die Grenzen der Drüse überschritten hat. Dann ist die totale Prostatektomie mit Entfernung der Kapsel die Behandlung der Wahl und verspricht eine Radikalheilung.

Hat die Neubildung die hintere Aponeurose durchbrochen, ist sie nach hinten und oben gewachsen, so ist sie immer noch operabel; in diesem Falle ist der kokzygeale Weg, der am meisten Raum schafft, angezeigt.

Greise sollte man nicht operieren, vielmehr, sich auf Patienten beschränken, die den schweren Eingriff noch zu ertragen vermögen. Es ist überaus wichtig, die Nierenfunktion vorher festzustellen.

Die Behandlung mittelst Radium besitzt eine gewisse Wirksamkeit. Von Heilung kann man noch nicht sprechen, da die Radiumtherapie noch zu neu, der Krebs aber eine zu schwere Erkrankung ist, als daß man sich durch die bisher mitgeteilten, ermutigenden Resultate zu einem übertriebenen Enthusiasmus verleiten lassen sollte.

Die Radiumbehandlung ist besonders bei den inoperablen Fällen angezeigt; sie kann einen ursprünglich nicht operablen Fall operabel machen; sie kann jedenfalls die Drüsenschwellung vermindern, die Erscheinungen der Harnretention zum Verschwinden bringen und die Lebensdauer mehr verlängern als irgendein anderes, ebenso einfaches und gefahrloses Verfahren.

Die palliative Behandlung hat sich möglichst lange auf den Katheterismus und die Anwendung der Sedativa zu beschränken. Genügt sie nicht mehr, so kann die konservative, perineale oder suprapubische Prostatektomie dem Kranken Erleichterung verschaffen und sein Leben unter erträglichen Bedingungen verlängern.

Diskussion.

Pasteau (Paris) betont die Wichtigkeit der Frühdiagnose und deren Schwierigkeit. Auch er glaubt, daß durch vorherige Radiumanwendung ein inoperabler Tumor operabel gemacht werden kann; 2mal sah er jedoch danach Erschwerung der Operation, weil die Anwendung des Radiums in der Umgebung des Tumors die Bildung sklerosierenden Bindegewebes hervorgerufen hatte.

Proust (Paris) schildert die von ihm angewendete Modifizierung der perinealen Operationsmethode. Sie besteht in prärektaler Inzision, Freilegung der hinteren Fläche der Prostata durch Isolierung der Samenblasen und Vasa deferentia, Isolierung des Venenplexus an der Basis der Blase, Öffnung der Blase nach Isolierung der Ureterenmündungen, Öffnung der Urethra membranacea am Scheitel der Prostata. Letztere kann dann leicht entfernt werden.

Strominger (Bukarest) bespricht auf Grund von 25 in Gemeinschaft mit Heresco bearbeiteten Fällen die Behandlung des Prostatakarzinoms. Durch die Verallgemeinerung der Operation bei Hypertrophie kann man mit Rücksicht auf die häufige Entstehung des Krebses auf dieser Grundlage prophylaktisch wirken. In diesem Sinne müßte man auch das Publikum aufklären. Die suprapubische Operation nach Freyer ist hier der perinealen vorzuziehen, weil bei letzterer einzelne Nester zurückgelassen werden können. Nach den Operationen der verschiedenen Neoplasmen, besonders der Sarkome der Prostata, beobachteten Strominger und Heresco eine große Lebhaftigkeit der Gewebsproliferation, so daß die Vernarbung mit überraschender Schnelligkeit eintrat. Es wurde die Rachistovainisation angewendet, die nie üble Folgeerscheinungen machte; für die Kystostomie oder einen Perinealschnitt bei schweren Fällen genügte Lokalanästhesie. Es wurden von den 25 Fällen 10 operiert mit 4 Todesfällen (40 %). Zur Operation der malignen Tumoren wurde stets der perineale Weg benutzt.

Wildbolz (Bern): Die Operationsmethode muß so sein, daß dabei konservativ und radikal vorgegangen werden kann. Die heutigen Methoden verursachen meist völlige Inkontinenz. Wildbolz' Methode gibt bei benignen Fällen günstigen Erfolg, läßt aber auch die Karzinomentfernung zu und besteht darin, daß nach prinzipieller perinealer Freilegung unter Schonung des Sphincter externus die Denouvillersche Kapsel im Längsschnitt gespalten wird. Hierbei ist meist schon die Differentialdiagnose zu machen. Bei benignen Fällen ist die Auslösung vom Schnitt aus gut möglich. Beim Krebs ist schon hier keine Grenze zwischen gutem und schlechtem Gewebe zu sehen. Man kann dann dicht unter der Kapsel vorgehend meist die Prostata auslösen. Auch bei Durchtrennung der Pars membranacea schont Wildbolz den Sphincter externus. Die Samenblasen sind leicht von der hinteren Blasenwand abzuheben, ihre nach Young selten beteiligten Kuppen können zurückgelassen werden. Auch den Sphincter internus versucht Vortragender zu schonen. Bei sehr vorgeschrittenen Fällen bleibt bei dieser Methode möglicherweise etwas Karzinom zurück; diese Fälle werden aber auch sonst nicht geheilt, zum mindesten werden sie inkontinent. Die Blase näht Wildbolz an die äußerste Spitze der Pars prostatica urethrae.

Wildbolz hat die Methode in 10 Fällen von Karzinom angewendet. Ein Fall starb nach der Operation an Aneurysma, 9 blieben ohne dauernde Inkontinenz. Davon starben 3 an Metastasen (hier schien schon bei der Operation Radikaloperation ausgeschlossen), bei einem Fall ist noch nicht 1 Jahr vergangen, 2 sind seit 3 oder 4 Jahren „geheilt".

Desnos (Paris) hat bei beginnenden Fällen von Prostatakrebs günstige Erfolge mit der Radiumbehandlung gesehen, zieht aber doch gerade in solchen Fällen die Operation vor.

Guisy (Athen) bespricht einige von ihm beobachtete Fälle.

Hottinger (Zürich): Alle von ihm operierten Fälle starben spätestens im 3. Jahr nach der Operation an Rezidiven. Unter 1200 männlichen urologischen über 40 Jahre alten Patienten sah er 221 Prostatiker, darunter 30 palpatorisch sichere Karzinome = 13,6 %; dabei waren sicher auch noch unter den übrigen Karzinome. Hottinger erwähnt den besonderen Fall eines 65jährigen Mannes mit Skirrhus der Prostata, der $6^1/_2$ Jahre lang, bis zum Tode ohne Miktionsbeschwerden, beobachtet wurde. Die Diagnose wurde aus der Untersuchung einer entfernten Leistendrüse gestellt.

Heitz-Boyer (Paris) hält die Proustsche Methode für sehr glücklich. Er hat unter anderem einen 50jährigen Mann nach der Youngschen Methode operiert. Anfangs bestand Inkontinenz, später Kontinenz, als deren Ursache sich die Bildung einer zweiten „Blase" in der Gegend der Pars posterior herausstellte, die als Reservoir diente.

Legueu (Paris) verwendet das Radium in hohen Dosen nach der Operation, und zwar in mehrmaliger Anwendung. Erst seit dieser kombinierten Behandlung (8 Fälle) hat er bessere Erfolge.

Marion (Paris): Wenn sich der Krebs in einer hypertrophischen Drüse entwickelt, soll man diese entfernen und Radium in die Loge einbringen. Bei primär, in normaler Prostata, sich entwickelndem Karzinom operiert er perineal.

Pousson (Bordeaux): Man muß zwischen diffusen und zirkumskripten Karzinomen unterscheiden; letztere soll man operieren. Zu beachten sind besonders Fälle bei jüngeren Leuten mit sehr vagen unsicheren Symptomen. Hier soll man unbedingt operieren. Bei ganz beginnenden Formen soll man suprapubisch operieren. Ein von Pousson operierter Patient lebt noch seit 6 oder 7 Jahren.

Chevassu (Paris) empfiehlt im Zweifelsfalle mit Lokalanästhesie ausführbare Probeoperation und Stellung der Differentialdiagnose angesichts der Drüse.

Freudenberg (Berlin) glaubt, daß, wenn 20—30 % der Altershypertrophien als Krebs bezeichnet werden, diese Zahl zu hoch ist. Diese großen Zahlen stammen aus Statistiken des Sektionstisches. Sie erklären sich dadurch, daß die Kranken mit Prostatakarzinom fast immer im Krankenhaus sterben, die Kranken mit Hypertrophie viel seltener. Freudenberg glaubt an höchstens 10—15 %.

Zur Palliativbehandlung empfiehlt er das Einlegen eines Verweilkatheters, der sehr oft nach den ersten Tagen sehr gut vertragen wird und von großem Nutzen ist. Nur muß man auf sauren Urin achten, wobei das Jodoform gute Dienste leistet.

Die Bottinioperation hat Freudenberg palliativ 10—11 mal ausgeführt. Dabei sind lange Schnitte und große Furchen nötig. Durch diesen Eingriff bleiben die Patienten doch lange, zum Teil bis zum Tode wenigstens ohne Beschwerden.

Israel (Berlin) schließt sich dem Urteil Freudenbergs über die Häufigkeit an. Atypische Epithelwucherungen bedeuten noch nicht immer Karzinom. Würden die Karzinome in den hypertrophischen Drüsen so häufig sein, so müßte man doch häufiger Karzinomrezidive nach Hypertrophieexstirpationen sehen. Israel hat derartige Rezidive nie beobachtet.

Bücherbesprechungen.

Max Müller (Metz), Die persönliche Prophylaxe der venerischen Krankheiten. 8°, 64 Seiten. Halle a. S. 1914, C. Marhold. (Preis: 1 M. 80 Pf.)

Die vorliegende Abhandlung bildet das 6. Heft des III. Bandes der Sammlung zwangloser Abhandlungen aus dem Gebiete der Dermatologie, der Syphilidologie und der Krankheiten des Urogenital-Apparates.

Die Müllersche Arbeit, der wir eine recht weite Verbreitung wünschen möchten, basiert auf folgenden drei Hauptsätzen: 1. Die beste und die einzige wirklich sichere Prophylaxe gegen geschlechtliche Infektionen ist die sexuelle Abstinenz vor und die Wahrung der ehelichen Treue in der Ehe. 2. Alle zur Prophylaxe der Geschlechtskrankheiten empfohlenen Maßnahmen besitzen — vorausgesetzt, daß sie überhaupt geeignet sind — einen gewissen, zum Teil sogar einen hohen Grad von schützender Kraft, aber sie können aus verschiedenen Gründen einen unfehlbar sicheren Schutz nicht gewährleisten. 3. Man hat — abseits von ärztlich-wissenschaftlichen Erörterungen — gesagt, daß die Anwendung und Empfehlung von Schutzmitteln gegen geschlechtliche Ansteckungen unmoralisch sei, weil sie geeignet sei, die Zahl der außerehelichen Beziehungen zu vermehren. Aber nachdem alle Mittel, die einer moralischen Prophylaxe dienen sollen, die große Verbreitung der Geschlechtskrankheiten nicht zu verhindern gemocht haben, muß es umgekehrt für den Arzt unmoralisch sein, wenn er auf die Mittel zum Kampfe gegen diese Geißel verzichten wollte.

Die Müllersche Abhandlung zerfällt in folgende Abschnitte: 1. Einleitung: Begründung der Notwendigkeit einer Prophylaxe der venerischen Krankheiten; allgemeine und persönliche Prophylaxe. 2. Die persönliche Prophylaxe und die deutsche Rechtsprechung. 3. Die prinzipielle Stellung des Arztes zur persönlichen Prophylaxe. 4. Historisches. 5. Die persönliche Prophylaxe *κατ' ἐξοχήν*: der „Kondom", ein Gesamtschutzmittel. 6. Die auf modern wissenschaftlichen Grundlagen aufgebaute medikamentöse Autoprophylaxe a) der Gonorrhoe — Instillation von Silberlösungen (10—20% Protargol oder 5 bis 10% Albargin); b) der Syphilis — nicht fetthaltige Sublimatsalbe nach Neißer-Siebert. 7. Die praktische Durchführung der persönlichen Prophylaxe. P. Wagner (Leipzig).

Franz Hofmeister (Straßburg), Leitfaden für den praktisch-chemischen Unterricht der Mediziner. Fünfte, neu durchgesehene und vervollständigte Auflage. Kl. 8°, 156 Seiten. Braunschweig 1914, Friedr. Vieweg & Sohn. (Preis: geh. 4 M.)

Der bereits in fünfter Auflage erschienene, außerordentlich praktische Leitfaden braucht keine besondere Empfehlung mehr. Er gliedert sich in einen anorganischen und organischen Teil und einen physiologisch-chemischen Kursus. Bei den leider zum größten Teile recht mangelhaften chemischen Kenntnissen der Mediziner füllt dieser Leitfaden wirklich eine fühlbare Lücke aus. P. Wagner (Leipzig).

Joseph Wetterer (Mannheim), Handbuch der Röntgentherapie, nebst Anhang: Die radioaktiven Substanzen in der Therapie. Ein Lehrbuch für Ärzte und Studierende. Band II. 8°, 854 und CXXXVIII Seiten. Mit 165 Figuren im Text, 12 Tafeln in Mehrfarbendruck und 18 Tafeln in Schwarzdruck. Zweite, umgearbeitete und erweiterte Auflage. Leipzig 1914, Otto Nemnich. (Preis: 26 M.)

Das Wetterersche Handbuch liegt nun wieder vollständig vor! Der zweite Band, der die spezielle Röntgentherapie enthält, ist in folgende Abschnitte eingeteilt: Anomalien des Haarwuchses und Haarerkrankungen, Dermatosen, maligen Tumoren, Erkrankungen des Blutes und der blutbildenden Organe, gynäkologische Affektionen, tuberkulöse Erkrankungen, nichttuberkulöse Erkrankungen der Lymphdrüsen, Erkrankungen

drüsiger Organe, nichttuberkulöse Erkrankungen der Gelenke, chronische Bronchitis und Bronchialasthma, Erkrankungen der Nerven und des Rückenmarkes. In einem größeren Anhange werden die radioaktiven Substanzen in der Therapie besprochen: Radioaktivität und Radioelemente, die für die Therapie wichtigen Radioelemente: Radium, Mesothorium, Thorium X und Aktinium, das Instrumentarium, Applikation und Dosierung, Emanationstherapie, die biologischen Wirkungen der Radioelemente, die Radium- und Mesothoriumbehandlung einiger Erkrankungen der Haut und Schleimhaut, maligen Tumoren, gynäkologische Affektionen, Erkrankungen des Blutes und der blutbildenden Organe, Gicht und Rheumatismus, Erkrankungen des Rückenmarkes und der Nerven, Augenkrankheiten.

In einer recht praktischen Übersichtstabelle werden die hauptsächlichsten Indikationen der Röntgen- und Radiumtherapie zusammengestellt. Den Schluß des Buches bildet ein Literaturverzeichnis von 138 Seiten.

Diese kurze Inhaltsangabe möge genügen, um dem Leser Kenntnis von dem reichen Inhalte des Buches zu geben. Da die Röntgen- und Radiumtherapie noch keineswegs abgeschlossen ist, wird sich wohl bald wieder eine neue Auflage des Werkes nötig machen. Die äußere Ausstattung des Buches ist ausgezeichnet, namentlich auch die des illustrativen Teiles. P. Wagner (Leipzig).

Herm. Rohleder, Die libidinösen Funktionsstörungen der Zeugung beim Weibe. 8°. 99 Seiten. Leipzig 1914, G. Thieme. (Preis: 2 M. 80 Pf.)

Die vorliegende Arbeit bildet Band IV und zugleich den Schlußband der Monographien über die Zeugung beim Menschen. Sie präsentiert sich „als ein völliges Opus novum, denn obgleich die Sterilität des Weibes als Funktionsstörung der Zeugung vom gynäkologischen Standpunkte aus vielfach in den Lehrbüchern der Gynäkologie, doch auch in Monographien dargestellt wurde, hat noch kein Autor eine solche Darstellung gegeben, welche die Libidio sexualis resp. ihre Anomalien in ihren Beziehungen zur Zeugung geschildert hätte. Und doch spielen diese Zustände als Funktionsanomalien bei der menschlichen Zeugung eine große Rolle.“ Verfasser bespricht auf Grund seiner ausgedehnten persönlichen Erfahrungen, die er auf diesem Gebiete wie wohl kaum ein anderer besitzt, die weiblichen Zeugungsstörungen durch Anomalien resp. Perversionen des Geschlechtstriebes allein vom Standpunkte der Sexualwissenschaft aus.

Im allgemeinen Teil des Buches werden zunächst die Folgen des Coitus interruptus beim weiblichen Geschlecht, sowie seine Folgen für die Zeugung besprochen; daran schließen sich Bemerkungen über den Geschlechtstrieb des Weibes, den Verfasser für gleich groß wie den des Mannes hält.

Der besondere Teil handelt im 1. Abschnitte von der Sterilität durch qantitative Störungen des weiblichen Geschlechtstriebes, und zwar bespricht Verfasser hier als Funktionsstörungen der Zeugung 1. die fehlende und mangelhafte Geschlechtsempfindung (Anaesthesia sexualis totalis et partialis, Frigidität), 2. die mangelnde Wollustempfindung (Dyspareunie), 2. die sexuelle Hyperästhesie, Nymphomanie, 4. den Vaginismus.

Im 2. Abschnitt werden besprochen die qualitativen Störungen des weiblichen Geschlechtstriebes, die zu Sterilität führen können: 1. die Hysterie und Hysteroneurasthenie, 2. die geschlechtlichen Anomalien und Perversionen des Weibes (Paedicatio mulierum, Sadismus und Masochismus, Fetischismus, Homosexualität), 3. die relative Sterilität (sexuelle Antipathie).

Es sei gestattet, aus dem reichen Inhalte des Werkes einige Hauptsachen hier wörtlich anzuführen. Die totale Anaesthesia sexualis feminarum ist ein wahrscheinlich überhaupt nicht vorkommender Zustand, genau wie die totale Sexualabstinenz. Die mangelhafte, d. h. die partielle Anaesthesia sexualis feminarum, d. i. die mangelhafte Geschlechtsempfindung, die Frigidität, die sexuelle Kälte, sexuelle Appetitlosigkeit, ist ein relativ seltener Zustand, nur in einigen Prozent vorkommend, genau wie die partielle Sexualabstinenz, während die mangelhafte Wollustempfindung ein häufigerer Zustand ist, der immerhin vielleicht 5—10 % der Frauen ausmachen dürfte. Anaesthesie ist das Fehlen des Geschlechtstriebes, der Geschlechtslust überhaupt; Dyspareunie ist aber bei wohl vorhandener Geschlechtslust nur mangelhaftes Wollustgefühl in coitu. Beide Zustände zeigen, daß bis zu einem gewissen Grade eine Sexualpädagogik, d. h. eine sexuelle Aufklärung und damit eine Sexualethik auch für unsere der Schule entwachsende weibliche Jugend der besseren Stände vom medizinisch-prophylaktischem Standpunkte aus notwendig ist. Für die Konzeption ist eine gewisse Geschlechts- sowie Wollustempfindung in weitaus der Mehrzahl aller Fälle Grundbedingung. Die Dispareunie disponiert noch mehr zur Sterilität als die Sexualanaesthesie. Von den sterilen Frauen sind rund 20 % anaesthetisch,

rund 30 % dyspareunisch. Verf. ist der festen Überzeugung, daß, abgesehen von der Azoospermie durch doppelseitige Epididymitis, kein pathologisches Moment mehr für die Kinderlosigkeit verantwortlich zu machen ist, als die mangelnde Wollustempfindung. Ist männlicherseits die Azoospermie die häufigste Ursache, so weiblicherseits die Dispareunie (abgesehen natürlich vom Coitus interruptus und dem Neumalthusianismus, d. h. der gewollten Sterilität). Der Arzt hat daher bei ehelicher Sterilität, wenn die Anamnese beide letztgenannten Momente ausschließt, und ebenso wenig Azoospermie seitens des Mannes vorliegt, die Verpflichtung, nach Dispareunie zu forschen.

Für den Vaginismus als Funktionsstörung der Zeugung kommt es auf den Grad des Übels an. Im allgemeinen sind natürlich auch die leichteren Grade dieses Zustandes eine Funktionsstörung der Zeugung, da selbst, wenn in diesen Fällen eine Kohabitation gelingt, doch durch die Zerrungen an den Labien ein derartiges Schmerzgefühl bei der Frau ausgelöst wird, daß sie nicht zum Orgasmus kommt und damit eine Zeugung erschwert wird. Die Sterilität ist daher fast immer die Folge selbst bei leichtem Vaginismus. Mittelschwere und schwere Formen des Vaginismus aber führen, weil sie ein Eindringen des Penis und daher eine normale Kohabitation nicht zulassen, weil hierbei leichteste Berührung schon Scheidenkrampf erzeugt, unbedingt zur Verhinderung der Zeugung.

Die Hysterie schafft Dispareunie oder Anaesthesie der Genitalschleimhaut. Die mangelhaften Befriedigungen wieder verstärken die Hysterie resp. führen zu ihr. Hysterische taugen also relativ wenig zur Ehe, und wenn der Arzt zu einer ausgesprochen Hysterischen beim Eingehen einer Ehe zur Beratung hinzugezogen wird, hat er die Pflicht, von der Ehe abzuraten und darauf hinzuweisen, daß die Gefahr einer Verschlechterung des Zustandes durch die Ehe vorliegt, weil durch die einzelnen Nervenschocks der Kohabitation, denn solche stellen dieselbe hier eventuell dar, der Zustand sich verschlimmern kann.

Diese Proben mögen genügen.

Das Rohledersche Buch ist nicht nur für den Spezialisten, sondern ganz besonders auch für den Hausarzt wertvoll, da dieser wohl am häufigsten und an erster Stelle in solchen delikaten Fragen zu Rate gezogen wird. P. Wagner (Leipzig.)

Verlag von Dr. Werner Klinkhardt, Leipzig. — Druck von Julius Klinkhardt, Leipzig.

Folia

FOLIA UROLOGICA

INTERNATIONALES ARCHIV FÜR DIE KRANKHEITEN DER HARNORGANE

IX. Band. Nr. 3. April 1915

R. Università di Roma. Istituto di Patologia Chirurgica.

Nefrectomia nelle lesioni renali bilaterali. Funzione del rene superstite.

(Discussione nel III Congresso Internazionale di Urologia, a proposito delle relazioni dei Professori Legueu, Casper, Voelcker.)

Per il
Prof. **Roberto Alessandri,**
Direttore.

(Con tavola 5.)

(Bei der Redaktion eingegangen am 2. Juni 1914.)

La possibilità della nefrectomia nelle lesioni renali bilaterali, è fondata sulla non rara dissociazione tra condizioni anatomiche e funzionali del rene. Nella letteratura sono noti infatti casi in cui la vita fu a lungo compatibile con una notevole riduzione della massa parenchimale dei due reni, o anzi di un rene, anatomicamente o funzionalmente unico.

Su questo punto i relatori hanno sufficientemente insistito.

I relatori hanno pure estesamente trattato dell' importanza e delle modalità che l'esame della funzione renale deve assumere nei casi di lesione bilaterale, affinchè possa precisare sia l'indicazione terapeutica, che la prognosi operatoria immediata.

Ciò è naturale, se si pensa che nei casi in cui la lesione renale è bilaterale, l'indicazione della nefrectomia, se non è vitale, riposa tutta sul grado della diversità del valore funzionale dei due reni.

Ci è parso invece che i relatori poco abbiano insistito sulla funzione del rene superstite studiata a diversa distanza dall' intervento, il che è d'importanza capitale per varie ragioni.

* * *

D'altra parte i mezzi d'esame della funzione renale non differiscono tra loro con la uni- o bilateralità della lesione.

Noi esaminiamo in ogni caso anzitutto, per una o più volte l'urina delle 24 ore, e determiniamo la costante di Ambard. Ci è parso che questa determi-

nazione sia un buon dato coadiuvante per la decisione di una nefrectomia, sebbene l'indicazione di questa non possa essere circoscritta tra cifre nettamente definite, come alcuni hanno voluto.

Eseguita la determinazione della costante ureo-secretoria, passiamo sempre al cateterismo degli ureteri, con lo scopo di delimitare la ripartizione delle lesioni.

In queste condizioni sperimentali (e anche all'infuori di queste), il Dott. Pirondini ha studiato la funzione dei due reni seguendo il concetto di Albarran, con la intensificazione delle eliminazioni spontanee, congiunta a una raccolta frazionata delle urine, in modo da ottenere una curva di eliminazione di ognuno dei due reni.

Nell'anno decorso, ha studiato la poliuria sperimentale, con varie modalità, ed è pervenuto a due conclusioni principali:

— L'una riguarda il valore relativo della poliuria sperimentale, specialmente nei casi in cui è negativa.

— L'altra riguarda la insufficienza della poliuria sperimentale, per lo studio della funzione ureica di riserva.

Per quest'ultima ragione, e con lo scopo di studiare più specialmente la funzione ureica dei due reni, il Dott. Pirondini ha fatto nell'anno in corso una serie di ricerche sostituendo a un'acqua minerale oligometallica, una soluzione di urea in acqua distillata, e procedendo nel resto col metodo classico di Albarran, solo prolungando oltre la quarta mezz'ora la raccolta frazionata.

Si ottiene così una curva di eliminazione ureica, simile a quella della eliminazione idrica nella poliuria di Albarran, e che nei casi di lesione renale, si discosta dalla normale, sia per la minore altezza che raggiunge, sia per la minore rapidità con cui cade; non di raro per entrambi i caratteri.

Da esperienze eseguite in casi di ipertensione portale, e da altre ripetute nello stesso individuo in condizioni sperimentali simili e diverse, risulterebbe che l'eliminazione provocata dell'urea (o azoturia sperimentale), è più dipendente della poliuria provocata, dalle condizioni funzionali del rene.

Crediamo infine che minore importanza debba darsi alla eliminazione provocata di sostanze coloranti, la fenolsulfoneftaleina, compresa, e che nei casi di cateterismo ureterico impossibile, la doppia lombotomia esplorativa debba essere preferita ai metodi più complessi che sono stati proposti.

* * *

Il Dott. Pirondini ha studiato la poliuria sperimentale, e l'eliminazione provocata dell'urea in molti nefrectomizzati, alcuni dei quali per lesione renale bilaterale, e a varia distanza dall'intervento.

È precisamente nei casi in cui la lesione renale è bilaterale, che l'esame funzionale del rene superstite, assume una importanza grandissima, e ciò per varie ragioni.

1° — L'esame funzionale post-operatorio può infatti contribuire a precisare la prognosi individuale tardiva.

2° — Inoltre, praticato a varia distanza dall'intervento, in un grande numero di casi, può contribuire a meglio precisare in tesi più generale, questa speciale indicazione della nefrectomia, che da non molto tempo ha assunto una estensione relativamente ampia.

3° — Infine può dimostrare l'importanza della nefrotomia, di fronte alle ulteriori condizioni funzionali del rene sezionato.

Infatti a) In non pochi casi di lesione renale bilaterale la nefrotomia, per varie ragioni ha indicazione assoluta, prima della rimozione dell'organo opposto, oppure viene eseguita sul rene superstite. b) Le conclusioni dedotte da studi sperimentali e clinici sui rapporti tra nefrotomia e funzione renale sono numerosi ma non sempre sicure, nè pei vari autori concordi. c) Le condizioni per questo studio sono ideali se esiste un sol rene, poichè in questi casi sono rese inutili le manovre dirette a raccogliere separatamente le due urine, e capaci d'influenzare variamente la funzione renale.

* * *

I casi di lesione renale bilaterale in cui fu eseguita la nefrectomia, e che il Dott. Pirondini ha studiato dal punto di vista dell'esame funzionale, sono 5, e si succedono nella trattazione secondo il periodo di tempo che separò la nefrectomia da questo esame, periodo che va da un minimo di tre settimane, a un massimo di più di sette anni.

In due di questi casi al momento della nefrectomia, la bilateralità della lesione era sicura e dimostrata nell'uno (caso 1°) dal cateterismo ureterico, e nell'altro (caso 4°) dalla doppia lombotomia. Nel 2° di questi casi già prima della nefrectomia il rene superstite aveva per due volte subito una estesa nefrotomia.

In due altri casi la bilateralità della lesione non era nota prima della nefrectomia, e fu dimostrata principalmente dalla persistenza dopo l'intervento di fenomeni generali, e dalla comparsa di fenomeni corrispondenti alla regione del rene superstite.

In questi casi (secondo e terzo) è necessario ammettere una bilateralità latente delle lesioni renali, oppure una invasione post-operatoria del rene unico.

Tuttavia l'importanza di questi non è minore dal punto di vista della funzione del rene superstite, di quella dei casi del primo gruppo, tanto più che nell'uno dei due ultimi, il rene unico subì la nefrotomia, a breve distanza di tempo dalla nefrectomia opposta.

Come intermedio ai due gruppi estremi, può considerarsi il caso quinto, in cui al momento della nefrectomia, il rene destinato a rimanere aveva una buona funzione pur non presentando, con molta probabilità, uno stato di completa

integrità, la nefrectomia essendo stata indicata per dolore ed ematuria, dipendenti da una degenerazione policistica.

In tutti questi operati la funzione renale fu studiata colle prove della poliuria e della azoturia sperimentali.

Nei 2 primi casi in cui la distanza di tempo che separò la nefrectomia dall'esame funzionale post-operatorio, fu notevolmente minore che nei tre seguenti, questo esame fu per necessità di cose, incompleto.

Nel primo (v. fig. 1ª) si trattava di una giovane di 18 anni, deperita e febbricitante, che presentava i segni di una avanzata tubercolosi reno-vescicale. Il rene destro si palpava fortemente ingrandito e irregolare; l'urina ottenuta dal catetere dell'uretere sinistro, conteneva leucociti in forte quantità. (Una intensa filtrazione pericateterale, impedì un esame funzionale comparato completo.)

La presenza di forti elevazioni febbrili, e il risultato favorevole della determinazione della costante ureo-secretoria (0,102) indussero alla nefrectomia destra che fu notevolmente difficile. Il rene ingrandito e aderente presentava le lesioni di una pionefrosi tubercolare pluriloculare.

Tre settimane dopo la nefrectomia, i fenomeni generali e vescicali si erano attenuati. In questo periodo furono successivamente determinate le due prove funzionali con risultato incompleto. Infatti le curve dei volumi di urina, e delle quantità di urea presentarono in entrambe le prove irregolarità grandissime, solo spiegabili con una incompleta evacuazione vescicale, in alcune delle minzioni volontarie.

Infatti al momento delle due prove la paziente era notevolmente impressionata, e non tollerava, nè il cateterismo vescicale a permanenza, nè il cateterismo ripetuto; e la minzione era stentata.

Restano quindi a considerarsi i soli comportamenti delle concentrazioni ureiche, od oscillazioni relative, di per sè insufficienti pel giudizio della funzione renale.

Ad ogni modo, la curva delle concentrazioni ottenuta durante la prova della poliuria sperimentale, dimostra che il rene superstite aveva un ampio potere di diluizione.

Quella ottenuta durante l'eliminazione provocata dell'urea non corrisponde al tipo più frequente nel quale una caduta rapida e notevole è seguita da una progressiva elevazione; tuttavia la curva della operata può aversi anche in condizioni normali, e dimostra che il rene ha una discreta capacità di concentrazione dell'urina.

Nel 2° caso (v. fig. 2ª) si trattava di una giovane di 29 anni che fu operata di nefrotomia, poi di nefrectomia destra per pionefrosi semplice.

Tre mesi e mezzo dopo questo intervento, la ricomparsa di gravi fenomeni generali, e di elementi urinarii deponenti per una lesione renale, resa anche più probabile da intensi accessi dolorosi nella regione dell'unico rene rimasto (sinistro).

indussero alla nefrotomia da questo lato, con la quale furono aperte due piccole raccolte corticali.

A queste operazioni seguirono ancora alternative varie delle condizioni generali, poi la paziente andò migliorando in modo definitivo e progressivo.

Sei mesi e mezzo dopo la nefrectomia, e tre mesi dopo la nefrotomia del rene unico, furono successivamente eseguite due prove di poliuria sperimentale col metodo classico.

In questo periodo le condizioni generali erano già notevolmente migliorate, ma l'esame delle urine non era ancora completamente negativo.

Le due prove di poliuria sperimentale, dimostrarono entrambe: un elevamento lieve e tardo dei volumi di urina, corrispondente a oscillazioni pure piuttosto lievi delle concentrazioni ureiche.

Forse in rapporto a questi comportamenti, la poliuria ureica era presente, e anzi nella seconda prova intensa (+ 1,8). L'eliminazione dell' urea nelle due ore, era pure buona, dato il sesso e le condizioni della paziente (gr. 1,5 e gr. 1,8).

In complesso la funzione renale, secondo la prova della poliuria sperimentale dovrebbe ritenersi per lo meno mediocre; ma un giudizio sicuro non è possibile, per la dipendenza solo parziale della reazione alla poliuria acquosa dalle condizioni della funzione renale.

Dopo la sua uscita dal padiglione, la paziente fu solo rivista in buone condizioni dopo sei mesi da questo esame, e dopo 12 altri fu invano ricercata per la ripetizione della poliuria sperimentale, e l'esecuzione della azoturia sperimentale.

Questa lacuna è tanto più dolorosa, in quanto che si trattava di un rene unico, che aveva subito la nefrotomia.

In complesso però, con le adeguate restrizioni, si può concludere che l'esame funzionale post-operatorio, di questi due casi, depone favorevolmente per la nefrectomia nelle lesioni renali bilaterali.

Il terzo caso (v. fig. 3ª) può essere considerato a sè, sia per la distanza di tempo decorsa tra esame funzionale e intervento, e intermedia a quella dei due gruppi estremi, sia pei risultati di questo esame.

Si trattava di un giovine operato di nefrectomia per pionefrosi calcolosa, che rientrò nel padiglione una prima volta tre anni dopo l'operazione, per febbre alta e piuria, e una seconda volta dopo altri due e più anni per febbre lieve, ematuria, e dolore nella regione dell' unico rene.

Di fronte a questi dati era presumibile che la funzione renale fosse gravemente compromessa.

Invece tutte le oscillazioni funzionali furono nelle due prove pronte e intense; l'osservazione della fig. 3ª che si riferisce a questo caso, può anzi essere

presa come termine di paragone rispetto alle altre, pel carattere assolutamente fisiologico delle curve che contiene.

Dunque, anche più dei precedenti quest'esame dimostra l'importanza che può assumere la nefrectomia nelle lesioni bilaterali, per l'eventuale dissociazione tra condizioni anatomiche e funzionali del rene.

Anche più importanti a considerarsi sono i casi 4° e 5°, anzitutto per la maggiore distanza di tempo che separò la nefrectomia dall'esame funzionale; inoltre, pel risultato di questo esame, quasi comune ai due casi e opposto a quello del precedente.

Nel 1° di questi due (v. fig. 4ª), si trattava di una lesione renale bilaterale, certamente tubercolare dal lato dell'organo rimosso, probabilmente pure tubercolare dall'opposto.

Non mi dilungo sulla storia clinica e sulla cura chirurgica, che ho estesamente descritto in un lavoro recente, comparso sui „Folia Urologica" e che riguarda il problema della guaribilità della tubercolosi renale.

A ogni modo, la cura chirurgica può essere così riassunta: nefrotomia sinistra con miglioramento solo temporaneo dei fenomeni generali; dopo 15 mesi nuova nefrotomia sinistra esplorativa, con risultato negativo; nella stessa seduta nefrotomia destra; miglioramento progressivo; dopo altri nove mesi, nefrectomia secondaria destra; guarigione clinica completa e durevole.

Attualmente infatti l'operato sta benissimo e attende a tutte le sue occupazioni; le urine sono bene colorate, limpidissime, ed esaminate a fresco, non contengono alcun elemento abnorme; non presentano neppure tracce sia pure minime di albumina.

Sei anni e sei mesi dopo la nefrectomia destra (7 anni e tre mesi dopo la seconda nefrotomia sinistra), la reazione alla poliuria sperimentale, fu completamente negativa. Il rene unico presentava una tale fissità funzionale, che a spiegarla non era forse imprudente invocare l'intervento della ipertrofia compensatrice. Concordava con questa ipotesi l'alta eliminazione dell'urea nelle due ore.

Undici altri mesi dopo questo esame, una nuova prova di poliuria sperimentale diede un identico risultato.

La prova dell'eliminazione provocata dell'urea diede una curva di eliminazione ureica dissimile dalla normale, per la minore altezza della elevazione massima, e la minore rapidità della caduta. Inoltre nella prova della azoturia, l'aumento dei volumi fu appena accennato, onde la concentrazione ureica aumentò già dai primi periodi presentando quel comportamento che più frequentemente dell'opposto, si ritrova nei casi di lesione renale.

Analoghe, ma anche più gravi sono le condizioni che si ritrovano nell'ultimo caso (v. fig. 5ª).

Non mi dilungo neppure a proposito di questo sulla storia clinica e sulla

cura chirurgica. Il Prof. Dominici ne trattò ampiamente, in un lavoro sulle cisti renali, comparso 4 anni fa sui „Folia Urologica".

Basti ricordare quanto segue:

Fu praticata una nefrectomia per rene policistico, indicata per l'ematuria e il dolore.

Poco dopo la nefrectomia l'esame abituale delle urine, e la crioscopia del sangue e urina, deponevano per una funzione renale pressochè normale. Venti mesi dopo l'operazione la paziente aveva dolori nella regione dell'unico rene che si palpava ingrandito e irregolare; e l'esame abituale delle urine deponeva per una lesione dell'organo.

Attualmente, sei anni e dieci mesi dopo l'operazione, la paziente ha ancora qualche dolore alla regione dell'unico rene, e si lamenta di minzione urente; inoltre di quando in quando soffre di agitazione notturna. Ma però in complesso sta bene, è notevolmente aumentata di peso, e attende a tutte le sue occupazioni.

Le urine sono pallide e hanno bassa densità; contengono lieve quantità di albumina (0,3 $^0/_{00}$); il volume giornaliero oscilla intorno a 2500 cm^3: nel sedimento esistono piuria modica, ematuria lieve, qualche elemento renale.

Il Dott. Pirondini ha potuto eseguire pochi giorni or sono, sull'operata: nelle ore mattutine una poliuria sperimentale, e dopo qualche giorno: una azoturia sperimentale nelle ore mattutine, e una poliuria sperimentale in quelle pomeridiane, mentre la paziente si trovava ancora sotto l'influsso dell'urea ingerita.

Nella prima poliuria sperimentale esiste appena un abbozzo della reazione, la quale è irregolarissima nella seconda.

Pure irregolarissima e tarda è l'eliminazione dell'urea nella prova dell'azoturia, nella quale le oscillazioni della concentrazione ureica quasi mancano. In tutte le prove le eliminazioni singole e complessive sono notevolmente basse. Infine sembra che, contrariamente alla regola, il clinostatismo le ostacoli.

In complesso i risultati dell'esame funzionale, ottenuti nei due ultimi casi, e specialmente quelli del 5° sono differentissimi da quelli ottenuti nei tre primi.

Eppure questi risultati non aboliscono il valore della nefrectomia nelle lesioni renali bilaterali.

Infatti non è da escludersi che la differenza dei risultati, sia almeno in parte legata alla differenza del periodo di tempo intercedente tra nefrectomia ed esame funzionale, e che quindi sia l'effetto di una invasione fatalmente progressiva del rene unico.

Ma non è escluso che questa invasione possa essere lenta e ancora compatibile con la vita, quando è estesissima.

Infatti, è noto che limitatissime zone parenchimali, possono ancora avere un alto valore funzionale. D'altra parte, se nei due casi personali, l'esame della funzione renale, eseguito coi metodi sensibili rivela una insufficienza inaspettata-

mente grave, e se le curve di eliminazione accostano questi nefrectomizzati ai brightici conclamati, tuttavia, forse per un' alterazione meno generale degli organi protettivi nei casi di nefropatie chirurgiche, questa alterazione può essere perfettamente ancora compatibile con la vita, e l'aspetto clinico di questi malati può essere per lungo tempo diversissimo da quello del brightico propriamente detto.

Spiegazione delle figure della tavola.

P.S. = Poliuria sperimentale (eliminazione provocata dell' acqua).
A.S. = Azoturia sperimentale (eliminazione provocata dell' urea).

Le curve del piano superiore rappresentano le oscillazioni dei volumi d'urina; quelle del piano medio le oscillazioni delle quantità d'urea; quelle del piano inferiore le oscillazioni delle concentrazioni ureiche.

In ogni curva il tratto punteggiato indica la funzione renale in condizioni abituali.

Le cifre disposte orizzontalmente e superiormente indicano le varie mezze ore della raccolta frazionata, e corrispondono ognuna a un nodo della curva. In corrispondenza della cifra 1, il paziente ingerisce 450 cm^3 di acqua „Amerino" nella prova della poliuria, e 10 gr. d'urea sciolti in 300 cm^3 d'acqua distillata nella prova della azoturia.

CONCLUSIONI.

1° — Nei casi di nefrectomia per lesioni dei due reni, l'esame funzionale pre-operatorio ha importanza essenziale. Tuttavia, importanza non meno grande ha l'esame funzionale post-operatorio, per ragioni di indole sia pratica che scientifica.

2° — L'esame funzionale pre-operatorio deve essere eseguito con le stesse modalità tanto nei casi di lesione unilaterale, che in quelli di lesione bilaterale. L'indicazione della nefrectomia, è legata intimamente ai risultati ottenuti col cateterismo degli ureteri, rappresentando ogni esame funzionale birenale (la determinazione della costante compresa), una ricerca di semplice orientamento.

3° — Durante il cateterismo degli ureteri (e anche all'infuori di queste condizioni sperimentali), l'esame funzionale può essere utilmente eseguito, con la intensificazione delle eliminazioni spontanee; forse l'eliminazione provocata dell'urea è più direttamente legata alle condizioni della funzione renale dell' eliminazione provocata dell' acqua.

4 — In cinque nefrectomizzati per lesioni bilaterali, e studiati a diversa distanza dall' intervento, con l'uno, o con entrambi i metodi suddetti di intensificazione, i risultati sono stati tra loro notevolmente diversi.

5° — In due casi in cui l'unico rene aveva subito anche una nefrotomia, non è apparso che ad essa debba essere legata una ulteriore e grave alterazione funzionale.

6° — L'esame funzionale dei nefrectomizzati per lesioni bilaterali depone favorevolmente per l'intervento demolitore in simili condizioni; infatti, nei casi

in cui al momento della nefrectomia per lesione bilaterale, esiste una forte differenza dei valori funzionali dei due reni:

— Il rene unico pur essendo leso può conservare a lungo una funzione elevata.

— Oppure il rene unico, talora per una progressiva estensione del processo morboso può gradualmente perdere il suo valore funzionale. Ma questa condizione può ancora essere a lungo bene compatibile con la vita, non corrispondendo ancora completamente a quella del brightico propriamente detto.

---

1. In den Fällen von Nephrektomie wegen Erkrankung beider Nieren hat die funktionelle Prüfung vor der Operation große Bedeutung. Jedoch nicht minder große Bedeutung hat die funktionelle Prüfung nach der Operation, sowohl aus praktischen als auch aus wissenschaftlichen Gründen.

2. Die funktionelle Prüfung vor der Operation muß in derselben Weise sowohl in Fällen einseitiger, als auch in solchen beiderseitiger Erkrankung ausgeführt werden. Die Indikation zur Nephrektomie ist streng an die mit dem Ureterenkatheterismus erzielten Resultate gebunden, da jede funktionelle Prüfung beider Nieren (auch jene der Bestimmung der Konstante) einfach eine Orientierungsuntersuchung darstellt.

3. Während des Ureterenkatheterismus (und auch abgesehen von diesen experimentellen Untersuchungen) kann die funktionelle Prüfung mit Nutzen durch Intensifizierung der spontanen Ausscheidungen ausgeführt werden; die durch die Urea verursachte Ausscheidung ist vielleicht mehr direkt an die Verhältnisse der Nierenfunktion gebunden, als jene durch das Wasser verursachte.

4. In fünf Fällen von Nephrektomie wegen beiderseitiger Nierenerkrankung, die zu verschiedenen Zeiten mit der einen oder mit beiden erwähnten Methoden nach der Operation untersucht worden sind, waren die Resultate untereinander bedeutend verschieden.

5. In zwei Fällen, bei denen die einzige Niere auch eine Nephrotomie überstanden hatte, schien es nicht, daß an diese eine weitere schwere funktionelle Störung sich angeschlossen hätte.

6. Die funktionelle Prüfung der wegen doppelseitiger Erkrankung Nephrektomierten spricht zugunsten des Eingriffes unter diesen Verhältnissen; tatsächlich kann in den Fällen, in denen im Augenblick der Nephrektomie wegen doppelseitiger Erkrankung eine große Verschiedenheit der funktionellen Werte beider Nieren besteht, die zurückgebliebene Niere, auch wenn erkrankt, lange Zeit hindurch eine hohe Funktionsfähigkeit behalten, oder sie kann infolge einer vorschreitenden Ausdehnung des Erkrankungsherdes allmählich ihren funktionellen Wert verlieren. Aber dieses Verhältnis kann noch lange Zeit hindurch das Leben nicht gefährden, da es doch nicht ganz dem der Brightschen Krankheit im wahren Sinne des Wortes entspricht. (Ravasini-Triest.)

1. Dans les cas de néphrectomie pour affection bilatérale des reins, l'examen fonctionnel avant l'opération a une grande importance. Pourtant l'examen fonctionnel après l'opération n'a pas moins d'importance, aussi bien au point de vue pratique que scientifique.

2. L'examen fonctionnel avant l'opération se fait dans les mêmes conditions qu'au cas d'affection unilatérale du rein. L'indication de la néphrectomie est étroitement liée aux résultats du cathétérisme urétéral, car chacune des épreuves fonctionnelles (y compris la recherche de la constante) représente seulement un examen d'orientation.

3. Pendant le cathétérisme urétéral (et aussi en dehors de ces recherchés expérimentales) on peut faire utilement l'examen fonctionnel du rein en intensifiant les éliminations spontanées. L'élimination provoquée par l'urée est peut être plus directement liée aux conditions de la fonction rénale que l'élimination aqueuse provoquée.

4. Dans cinq cas de néphrectomie pour affection bilatérale examinés un temps variable après l'opération avec l'une ou l'autre des deux méthodes ci-dessus mentionnées, les résultats ont notablement variés suivant qu'il s'agissait de l'une ou l'autre méthode.

5. Dans deux cas, où le rein unique avait lui aussi nécessite une néphrotomie, il n'a pas paru que cette opération fut suivie d'un trouble fonctionnel grave.

6. L'examen fonctionnel des malades néphrectomisées avec lésions bilatérales des reins parle en faveur de l'intervention faite dans ces conditions; en fait, dans les cas, où, au moment de la néphrectomie pour affection bilatérale, il existe une grande différence de valeur fonctionnelle entre les deux reins, le rein restant, même malade, peut garder un long temps une valeur fonctionnelle élevée ou bien à la suite du progrès de la maladie il peut perdre peu à peu sa valeur fonctionnelle. Mais ce danger peut ne pas menacer la vie avant longtemps, car il ne s'agit pas tout à fait d'un vrai mal de Bright au sens réel du mot. (Saint-Cène-Paris.)

---

1. Въ случаяхъ нефректоміи вслѣдствіе пораженія обѣихъ почекъ функціональное изслѣдованіе предъ операціей имѣетъ большое значеніе. Однако не менѣе важное значеніе функціональное изслѣдованіе имѣетъ послѣ операціи какъ въ практическомъ такъ и въ научномъ отношеніи.

2. Функціональное изслѣдованіе предъ операціей слѣдуетъ производить одинаковымъ образомъ какъ въ случаяхъ односторонняго, такъ и въ случаяхъ обоюдосторонняго заболѣванія. Показаніе къ нефректоміи находится въ строгой зависимости отъ полученныхъ катетеризаціей мочеточниковъ результатовъ, такъ какъ всякое функціональное изслѣдованіе обѣихъ почекъ (также опредѣленіе константы) является просто оріентировочнымъ изслѣдованіемъ.

3. Во время катетеризаціи мочеточниковъ (также независимо отъ этихъ экспериментальныхъ изслѣдованій) функціональное изслѣдованіе съ пользой можетъ быть производимо интензифицированіемъ самостоятельныхъ выдѣленій; обусловленное мочевиной выдѣленіе, пожалуй, въ бо́льшей мѣрѣ находится въ непосредственной зависимости отъ условій почечной функціи, чѣмъ выдѣленіе, обусловленное водой.

4. Въ 5 случаяхъ нефректоміи вслѣдствіе обоюдосторонняго пораженія почекъ, которые были подвергнуты изслѣдованію въ различное время послѣ операціи по одному или другому изъ упомянутыхъ способовъ, полученные результаты значительно отличались другъ отъ друга.

5. Въ 2 случаяхъ, въ которыхъ единственная почка уже перенесла нефротомію, дальнѣйшее тяжелое функціональное разстройство повидимому за нею не послѣдовало.

6. Функціональное изслѣдованіе нефректомированныхъ изъ-за обоюдосторонняго заболѣванія говоритъ въ пользу вмѣшательства при этихъ условіяхъ. Дѣйствительно въ случаяхъ, въ которыхъ въ моментъ нефректоміи изъ-за обоюдосторонняго заболѣванія имѣется большое различіе между функціональными нормами обѣихъ почекъ, оставшаяся почка, даже будучи больной, долгое время можетъ имѣть высокую функціональную способность, или она можетъ постепенно потерять свою функціональную способность вслѣдствіе прогрессирующаго распространенія болѣзненнаго очага. Однако это долгое время можетъ быть неопаснымъ для жизни, такъ какъ оно все-таки не совсѣмъ соотвѣтствуетъ Брайтовой болѣзни въ истинномъ смыслѣ слова.

M. Lubowski (Berlin-Wilmersdorf).

---

1. For nephrectomy in case of both kidneys being affected the functional examination is of great importance before the operation. But not less important is the functional examination after the operation, for practicable as well as scientific reasons.

2. The functional examination before the operation must be made in the same way in cases of unilateral as well as bilateral affection. The indication for the nephrectomy depends entirely upon the results gained by the ureteral catheterisation as any functional examination of both kidneys (also the determination of constant conditions) is simply a way of finding out conditions.

3. Increasing the spontaneous excretion during the ureteral catheterisation is practicable for the functional examination as well as for experimental studies; the increase of excretion caused by urea is perhaps more in direct proportion to the state of kidney function than the increase by water.

4. Five cases of nephrectomy for bilateral kidney affection have been examined at different times after the operation by one or both methods named; the results differed greatly.

5. Two cases with even a nephrotomy of the second kidney seemed to have escaped any further severe functional trouble.

6. The functional examination after nephrectomy for bilateral affection favors this intervention; in some cases in which a large difference of function of either kidney existed at the time of nephrectomy, the remaining kidney, even if affected, can indeed keep a good function for a long time, or may loose it slowly by the progressing affection. But even then live must not necessarily be endangered for a long time because function does not need to be lowered as much as in Bright's disease. (W. Lehmann-Stettin.)

Aus der Kgl. Chirurg. Universitätsklinik zu Berlin
(Dir. Geh. Rat Prof. A. Bier).

Über die Tiefenwirkung des elektrischen Stromes bei Thermokoagulation in der Blase.

Diskussionsvortrag im Auszug, gehalten auf dem Kongreß der Deutschen Gesellschaft für Chirurgie in Berlin, April 1914.

Von
Dr. med. **Erich Herzberg,**
Volontärassistent der Klinik.

(Mit Tafel 6.)

(Bei der Redaktion eingegangen am 10. Juni 1914.)

So ausgezeichnete Erfolge die Methode der Thermokoagulation in der Urologie bereits aufzuweisen hat und so bequem sie sich anwenden läßt, ein Nachteil haftet ihr zweifellos noch an, und dieser liegt darin, daß es bisher nicht möglich war, die Tiefenwirkung des elektrischen Stromes während der Koagulation richtig zu beurteilen. Bisher ließ sich die Wirkung nur rein empirisch voraussagen, indem man in erster Linie auf die angewendete Stromstärke und die Koagulationszeit Rücksicht nahm. Hatte man doch nur an rohem Fleisch durch Versuche die Wirkung des Hochfrequenzstromes studiert, was sich schon aus dem Grunde nicht für lebendes Gewebe hinreichend verwerten läßt, als die Blutzirkulation fehlt und auch zweifellos ganz andere chemische Verhältnisse des Zellprotoplasmas vorliegen. Einen wirklichen Maßstab hatte man also nicht. Andererseits entbehrte man einen solchen stets. Sah man doch nach der Thermokoagulation mehr oder minder tiefgehende Ulzerationen auftreten, und ich konnte sogar bei einem Versuchstier eine derartige nur 15 Sekunden mit ca. 500 M.A. koagulierte Partie bei Gelegenheit einer kystoskopischen Untersuchung und vorausgehenden Blasenspülung 8 Tage nach der Koagulation spontan perforieren sehen. Bislang ließ sich aber, wie gesagt, dem koagulierten Gewebe, soweit es sich im kystoskopischen Bilde als hellgelbe Partie darstellte, nicht ansehen, wie tief die Gewebsschädigung in die Blasenwand hineinging und was für schwere sekundäre Schädigungen, von denen natürlich die Perforation die größte sein dürfte, entstehen würden. Und weil man weitgehende Schädigungen fürchtete, bevorzugte man vielfach die alten Methoden der Koagulation. Außerdem bean-

spruchte die Heilung der Koagulationsulcera längere Zeit als die durch andere traumatische Ursachen hervorgerufene, und diese Thermokoagulationsulcera treten bereits nach vorsichtiger Stromdosierung auf. Geringe Stromstärken andererseits haben den Nachteil, daß man nicht tief genug wirken kann, wenn es gilt, Papillomstümpfe oder ihr Bett oder junge Implantationen vollkommen zu zerstören. Kurz, man war bisher eigentlich nur auf seine persönliche Erfahrung in der Beurteilung der Tiefenwirkung bei Thermokoagulation angewiesen.

Auf Veranlassung von Professor Joseph versuchte ich nun, an der hiesigen Chirurgischen Universitätsklinik die durch Thermokoagulation bedingte Gewebsveränderung zu studieren.

Mittels der Beerschen durch Ureterenkystoskop eingeführten Sonde koagulierte ich 6 jungen Hunden verschiedene Stellen in der Blase 2—20 Sekunden lang und 250—500 M.A. stark. Die Blasen wurden 1mal sofort, 2mal nach 3, die anderen Male nach 8, 12 und 20 Tagen exstirpiert. Für die Beurteilung der Tiefenwirkung waren vor allem die kurz nach der Thermokoagulation exstirpierten Blasen wertvoll. Unmittelbar nach der Koagulation bietet das mikroskopische Präparat folgendes Bild (I). Man sieht die etwa halbmondförmige Partie, in die es nachträglich hineingeblutet hat, und die infolge der Elastizität der Blase etwas langgezogen ist, eine wohl beim Schneiden entstandene Spaltbildung an der Grenze vom lebensfähigen Gewebe, außerdem Blutung an der Peripherie, aber noch keine leukozytäre Infiltration. Bereits nach 3 Tagen hat sich aber ein tiefes Ulcus herausgebildet. (Bild II.)

Der Gewebsdefekt springt halbkugelförmig in die Blasenwand hinein; die den Ulcusgrund bildenden Muskelbündel weisen schwere Veränderungen auf, und an der Grenze des lebensfähigen Gewebes umsäumt eine starke leukozytäre Infiltration halbkreisförmig die noch zur Abstoßung kommenden Gewebe. Diese Infiltration entspricht im kystoskopischen Bilde dem entzündlichen Hof. Es ergab sich nun die interessante Tatsache, daß die Defekte stets, wohl an Größe verschieden, unabhängig von der angewendeten Stromstärke und unabhängig von der Koagulationszeit diese halbkugelartig in das Gewebe hineinspringende Form bei punktförmiger Koagulation zeigten. Dies erklärt sich daraus, daß der Strom sich eben strahlenförmig in das Blasengewebe von der Berührungsstelle der Elektrode aus ausbreitet und eine halbkugelige Gewebspartie koaguliert wird. Dadurch bekommt man nun ein Maß für die Tiefenwirkung, nämlich in dem Radius des Thermokoagulationskreises. Dieser Kreis ist uns aber bekanntlich durch seine weiße Farbe, das Zeichen koagulierten Gewebes, in der normalen hellroten Blasenschleimhaut deutlich sichtbar. Wir haben also, was die Hauptsache ist, ein während der Koagulation durch das Gewebe selbst geschaffenes Maß für die Tiefenwirkung des Hochfrequenzstromes in ihm. Dabei spielt meines Erachtens die durch die Elastizität der Blasenwand und die Blasenfüllung bedingte Verzerrung des Koagulationskreises eine untergeordnete Bedeutung, da die Zellen im Moment der Koagulation noch hinreichend widerstandsfähig gegen diese

deformierenden Momente sind. Ebenso spielt die endovesikale Wasserkühlung der Schleimhautoberfläche für die sichtbare Ausdehnung des Kreises eine ebenfalls zu vernachlässigende Rolle. Wenn man also auch in dem Radius des Thermokoagulationskreises, zu dessen Beurteilung man selbstverständlich die Vergrößerung seiner Kystoskopoptik kennen muß, kein absolut mathematisches Maß für die Tiefenwirkung des elektrischen Stromes hat, so glaube ich doch, nach meinen Versuchen sagen zu können, daß man für die Praxis bequemer und sicherer damit auskommt, als erst mit durch Uhr und Ampèrmeter zu bestimmenden Tiefenmaßen. Bei strichförmiger und flächenhafter Koagulation ändern sich naturgemäß die ganzen Verhältnisse, gleichzeitig ist aber auch die Gefahr der zu großen Tiefenwirkung ungleich geringer, da man hier ja bei therapeutischen Maßnahmen die Elektrode dauernd verschiebt, der Strom also nie lange genug auf eine Stelle einwirken kann, vorausgesetzt, daß man 500 M.A. nicht wesentlich überschreitet. Wie man in praxi exakte Messungen endovesikal ausführen kann, darüber denke ich später berichten zu können.

Zusammenfassung.

Auf Grund von Tierversuchen, die der Verfasser angestellt hat, um die Tiefenwirkung des elektrischen Stromes bei Thermokoagulation kennen zu lernen, haben sich auf Grund mikroskopischer Präparate folgende praktisch wichtigen Punkte ergeben:

1. Für das Studium der Tiefenwirkung sind am geeignetsten diejenigen mikroskopischen Präparate, die unmittelbar oder nur wenige Tage nach der Koagulation angefertigt werden.

2. Der Strom verteilt sich bei punktförmiger Berührungsstelle von dieser strahlenartig und gleichmäßig in die Blasenwand. Die koagulierte Partie entspricht daher einer Halbkugel, deren Mittelpunkt die Berührungsstelle der Elektrode ist.

3. Die Ausdehnung der Koagulationswirkung ist abhängig von der Thermokoagulationszeit, sowie der angewendeten Stromstärke. Für die Ausdehnung der Stromwirkung hat man in der Ausdehnung des sichtbaren Thermokoagulationskreises einen Maßstab, und zwar entspricht der Radius dieses Kreises der größten Tiefenwirkung in das Gewebe. Der Kreis selbst ist im kystoskopischen Bilde deutlich sichtbar durch seine gelblichweiße Farbe in der roten Schleimhaut.

4. Die durch die Elastizität und die Füllung der Blase bedingte Auseinanderzerrung der koagulierten Partie spielt im Moment der Behandlung der Koagulation eine völlig zu vernachlässigende Rolle, wenn auch dadurch der Radius des Thermokoagulationskreises nicht als absolut mathematisch genaues Maß zu betrachten ist.

5. Die Tierversuche lassen sich restlos auf den Menschen übertragen, da tierisches und menschliches Gewebe, soweit dieselben Organe in Betracht kommen,

dem elektrischen Strom denselben Widerstand entgegensetzen, dem ja die entstehende koagulierende Wärme direkt proportional ist.

D'après des expériences faites sur les animaux, pour vérifier le degré de pénétration du courant électrique dans la thermocoagulation, l'auteur s'appuyant sur des préparations microscopiques, relève les points suivants d'une grande importance pratique:

1. Pour l'étude de la thermocoagulation les meilleures préparations microscopiques sont celles qui ont été recueilliés immédiatement ou peu après la coagulation.

2. Le courant à partir du point de contact irradie régulièrement dans toute la paroi vésicale. La partie coagulée correspond par suite à une demie sphère dont le milieu est le point de contact de l'électrode.

3. L'étendue de l'action coagulante depend de la durée de la thermocoagulation en même temps que de la force du courant. Pour juger du degré d'étendue de l'action du courant on a une mesure d'appréciation dans la dimension du cercle visible de thermocoagulation dont le rayon répond à la plus grande action en profondeur dans les tissus. Ce cercle lui même est très visible au cystoscope et se distingue de le muqueuse rougeâtre par sa coloration jaune pâle.

4. Le tiraillement de la partie coagulée du à l'élasticité et au remplissage de la vessie, joue au moment du traitement de la coagulation un rôle tout à fait négligeable, bien qu'en raison de cela le rayon du cercle de coagulation ne puisse être regarde comme ayant une valeur mathématique absolue.

5. Les résultats de l'expérimentation sur les animaux peuvent être transportés complètement chez l'homme, car les tissus de l'animal et ceux de l'homme en tout que l'on considère les mêmes organes, opposent la même résistance au courant électrique à la chaleur de coagulation qui en résulte lui est directement proportionnelle. (Saint-Cène-Paris.)

Sulla base di esperimenti sugli animali, fatti dall'A. per studiare l'efficacia della corrente elettrica nella termocoagulazione in profondità, si ottennero da preparati microscopici le seguenti importanti deduzioni:

1. Per lo studio dell'efficacia in profondità i più adatti sono quei preparati microscopici che sono fatti subito o soltanto pochi giorni dopo la coagulazione.

2. Toccando un punto la corrente si distribuisce da questo in forma di raggi e regolarmente nella parete vescicale. La parte coagulata corrisponde perciò ad un emisfera, della quale il punto centrico è il punto di contatto dell'elettrode.

3. L'estensione dell'effetto di coagulazione dipende dalla durata della termocoagulazione e dall'intensità della corrente adoperata. Per l'estensione del-

l'effetto della corrente si ha una misura nell'estensione del cerchio visibile della termocoagulazione, e cioè il raggio di questo cerchio corrisponde alla massima efficacia di profondità nel tessuto. Il cerchio stesso è ben visibile nel quadro cistoscopico per il suo colore giallo-chiaro sulla mucosa rossa.

4. Lo stiramento della parte coagulata prodotto dall'elasticità e dal riempimento della vescica non è importante nel momento del trattamento della coagulazione, se anche il raggio del cerchio di coagulazione non è da considerarsi come matematicamente assolutamente esatto.

5. Gli esperimenti sull'animale si possono trasportare sull'uomo, perchè tessuti animali e umani, in quanto si tratta di medesimi organi, oppongono la stessa resistenza alla corrente elettrica, alla quale è direttamente proporzionale il calore derivante dalla coagulazione. (Ravasini-Triest.)

На основаніи экспериментовъ на животныхъ, произведенныхъ авторомъ съ цѣлью изученія глубокаго дѣйствія электрическаго тока при термокоагуляціи, а именно на основаніи микроскопическихъ препаратовъ авторъ приходитъ къ слѣдующимъ важнымъ въ практическомъ отношеніи заключеніямъ:

1. Для изученія глубокаго дѣйствія болѣе всего подходятъ тѣ микроскопическіе препараты, которые изготовлены непосредственно или лишь чрезъ нѣсколько дней послѣ коагуляціи.

2. Токъ распредѣляется при пунктовидномъ мѣстѣ прикосновенія лучеобразно и равномѣрно въ мочепузырную стѣнку. Коагулированный участокъ соотвѣтствуетъ поэтому полушарію, центромъ котораго является мѣсто прикосновенія электрода.

3. Распространеніе дѣйствія коагуляціи зависитъ отъ времени термокоагуляціи и отъ примѣненной силы тока. Для распространенія дѣйствія тока мы имѣемъ масштабъ въ распространеніи видимаго термокоагуляціоннаго круга, причемъ радіусъ этого круга соотвѣтствуетъ наиболѣе глубокому дѣйствію въ ткань. Кругъ самъ отчетливо виденъ въ цистоскопической картинѣ благодаря его желтовато-бѣлому цвѣту среди красной слизистой оболочки.

4. Обусловленное эластичностью и наполненіемъ пузыря растяженіе коагулированнаго участка не играетъ въ моментѣ леченія коагуляціи никакой роли, хотя изъ-за этого радіусъ термокоагуляціоннаго круга не можетъ быть разсматриваемъ какъ абсолютно математически точная мѣра.

5. Эксперименты на животныхъ можно цѣликомъ перенести на человѣка, такъ какъ ткани животнаго и человѣка, если дѣло идетъ объ

однихъ и тѣхъ-же органахъ, оказываютъ электрическому току одно и то-же сопротивленіе, которому образующаяся коагулирующая теплота прямо пропорціональна. M. Lubowski (Berlin-Wilmersdorf).

The author has made animal experiments in order to study the penetrating effect of the electric current in thermocoagulation; microscopical sections have given the following conclusions of practicable importance:

1. Most suitable for the study of the penetrating effect are those sections made directly after or a few days after the coagulation.

2. The current radiates from a pointlike contact jet-like and equally into the bladder wall. Therefore the coagulated part is like an hemisphere with the contact of the electrode as center.

3. The extension of the coagulating effect depends upon the time of the application and the strenght of the current. The extension of the effect is shown by the visible coagulation circle; half the diameter of this circle corresponds with the largest effect into the depth. The circle is clearly visible cystoscopically by its yellowish-white color in the surrounding red mucous membrane.

4. The distension of the coagulated portion by the elasticity and the filling of the bladder can be completely neglected during treatment although the half diameter of the thermocoagulation-circle is then not an absolutely exact measure mathematically.

5. The animal experiments can be transferred to men without exception as animal and human tissue of the same organs offer the same resistance to the electric current and the developping coagulation heat is in direct proportion to the resistance. (W. Lehmann-Stettin.)

Über Zysten in der Harnblase.

Von
Prof. **Ekehorn.**

Mit einer mikroskopischen Untersuchung von Dr. A. Westberg.

Den 20. Oktober hatte ich (Ekehorn) einen Mann zu operieren, weil er kein Wasser abschlagen konnte. Pat. hatte eine ganze Woche vor der Operation keinen Tropfen Harn selbständig lassen können. Der Katheterismus wurde während dieser Zeit mit der größtmöglichen Leichtigkeit ausgeführt. Aber auf den Zustand des Hindernisses selbst hatten die Katheterisierungen keinen Einfluß. Es war dem Patienten trotzdem fortwährend unmöglich einen Tropfen Urin selbstständig abzugeben.

Wie es sich herausstellte, bestand das Hindernis aus einer kirschengroßen Zyste in der Blase, die mit einem ziemlich breiten Stiel am vorderen Umfang der inneren Urethralmündung, unmittelbar links von der Medianebene saß.

Nach der von Dr. Westberg vorgenommenen histologischen Untersuchung (siehe weiter unten) ging die Zyste von der Blasenwand aus.

Ähnliche Blasenzysten werden, wie wir wissen, noch zu den großen Seltenheiten gezählt. Es sind bisher nur wenige Fälle beschrieben.

Da die Krankheitsgeschichte des obenerwähnten Falles außerdem eine Reihe, wie es scheint, recht charakteristische Symptome aufweist, hielt ich es für meine Pflicht, sie zu veröffentlichen.

Unter Harnblasenzysten pflegt man wirkliche Zystenbildungen („große") zu verstehen, die von der Blasenwand selbst ausgegangen sind. Zu „Blasenzysten" werden also nicht diejenigen Blasen- oder Zystenbildungen gerechnet, die auf der Schleimhautoberfläche bei der sog. Cystitis cystica vorkommen.

Zystenähnliche Ausbuchtungen in der Blase am Ureter oder Urachus pflegen ebenfalls von Blasenzysten im eigentlichen Sinne unterschieden zu werden. Ähnliche Dilatationen des unteren Ureterendes sind unverhältnismäßig viel häufiger als Blasenzysten und dürften im allgemeinen klinisch von diesen letzteren unterschieden werden können.

Die eigentlichen Blasenzysten haben ihren Sitz am Blasengrund, oft ganz in der Nähe der inneren Urethralmündung; in letzterem Falle dürfte die Zyste

ziemlich rasch recht bedeutende Harnbeschwerden verursachen können. In dem Fall von Bosch und van Houtum (siehe unten) konnte Pat. zuletzt in stehender Stellung keinen Harn lassen; dagegen ging dies leicht in sitzender (hockender?) Stellung, jedoch mit einer recht bedeutenden Menge Residualurin. Über den eigentümlichen Umstand in meinem Fall, daß die vollständige Retention früher einmal ganz plötzlich aufhörte, siehe später. Auch in den übrigen Fällen von Blasenzysten waren Harnbeschwerden vorhanden.

Aber es sind auch Zysten beschrieben (Englisch, Socin, Burckhardt u. A.), die von der Prostata ganz an der inneren Urethralmündung ausgegangen sind und sich nach der Blasenkavität hinein entwickelt und erhoben haben. Klinisch dürfte es sehr oft unmöglich sein, nicht einmal mit dem Zystoskop, eine solche Prostatazyste von einer Blasenzyste zu unterscheiden. Es sei mir deshalb in diesem Zusammenhange erlaubt an die Prostatazysten zu erinnern. Die Prostatazysten, die sich in dieser Weise (in die Blase hinein) entwickeln, dürften indes ebenso selten sein wie die Blasenzysten.

Nach der von Dr. Westberg gemachten histologischen Untersuchung (siehe unten), kann die Zyste in unserem Falle nicht von der Prostata ausgegangen sein. Dagegen weist sie solche histologische Merkmale auf, daß angenommen werden muß, daß sie von der Blasenwand, aller Wahrscheinlichkeit nach von einem Brunnschen Epithelzapfen ausgegangen ist. Hottinger und Brongersma fassen die Zyste in ihren beiden Fällen als eine Retentionszyste einer Harnblasendrüse auf. Wir wissen, daß Drüsen in der Schleimhaut der Blase auf dem Blasengrund, besonders in der Nähe des orificium internum mehrmals nachgewiesen worden sind.

Mit dem Zystoskop dürfte man im allgemeinen in diesen Fällen ohne Schwierigkeit einen Tumor beobachten können, der den Charakter einer Zyste aufweist oder den Eindruck einer solchen macht.

Die Krankheitsgeschichte des von mir operierten Falles ist folgende:

Vilhelm, A., 54 Jahre, Landmann, wurde den 14. Okt. ins Universitäts-Krankenhaus aufgenommen und den 3. Nov. 1913 als gesund entlassen.

Mit Ausnahme von Scharlach und Masern, die Pat. als Kind durchgemacht hat, ist er immer völlig gesund gewesen. Gonorrhöe hat er nicht gehabt.

In hereditärer Hinsicht ist auch nichts zu bemerken. Der Vater starb an Krebs. In der Familie ist kein Fall von Tuberkulose bekannt.

Im Sept. 1911 merkte Pat. eines Morgens, als er aufstand, daß der „Urin nur langsam floß". Der Strahl war dünn, der Urin lief gerade herunter, wenn Pat. harnte, und er konnte nur eine geringe Menge abgeben. Er verstand selbst, sagt er, daß die Blase nicht vollständig geleert war, denn nach einer Weile trat wiederum Harndrang auf. Pat. betont besonders, daß diese „Schlaffheit" (er nennt es selbst so) nur am Morgen beim ersten Harnentleerungsversuch vorhanden war; wenn er kurze Zeit mit seiner Landarbeit beschäftigt war, trat,

wie oben erwähnt, wiederum Harndrang auf, aber die Harnentleerung war nun normal.

Genannte Schwierigkeit des Harnens am Morgen trat plötzlich auf, ohne daß er zuvor etwas Ungewöhnliches bemerkt hatte. Dies zeigte sich 3—4 aufeinander folgende Morgen, wonach die „Schlaffheit" vollständig verschwand; Pat. hatte danach keinerlei Harnbeschwerden mehr bis zum 5. Sept. 1912.

Am Morgen des 5. Sept. 1912 kam ganz dasselbe Phänomen wie im verflossenen Jahre wieder zum Vorschein: Die Harnentleerung am Morgen ging langsam, später besser. Tags darauf fiel es ihm den ganzen Tag schwer, Wasser zu lassen. Er versuchte 12—15mal ohne jedesmal mehr als einige Tropfen abgeben zu können.

Am Morgen des 7. Sept. konnte er keinen einzigen Tropfen Urin entleeren. Er wurde den 8. Sept. im Universitäts-Krankenhaus aufgenommen, wo mit Hilfe des Katheters ungefähr 1500 ccm auf einmal entfernt wurden. Er wurde nun während der Zeit vom 8.—11. Sept. katheterisiert, und es war ihm während dieser Tage unmöglich, trotz zahlreicher Versuche zum Urinieren sowohl kurz vor dem Katheterisieren, als auch während der Zwischenzeiten, selbständig, einen Tropfen Harn entleeren zu können. Am Abend des 11. Sept. versuchte er wie gewöhnlich vor dem Katheterisieren selbständig Wasser zu lassen und wider Vermuten ging dies nun vollständig normal und in einem kräftigen Strahl. Nach dieser ersten spontanen Harnentleerung war in der Blase kein Residualurin mehr vorhanden; er konnte nun fortwährend in normaler Weise Wasser abschlagen und leerte dabei die Blase jedesmal vollständig. Er wurde den 14. Sept. als gesund ausgeschrieben. Während seines Aufenthaltes im Krankenhaus war der Urin normal.

Pat. harnte nun vollständig normal bis zum Dienstag, den 11. Okt. 1913.

Während des 11., 12. und 13. Okt. 1913 hatte er Schwierigkeiten beim Harnlassen. Jeden Tag versuchte er 10—12mal, aber konnte jedesmal nur eine geringe Menge entleeren. Den 14. abends kam er in das Universitäts-Krankenhaus, wo ihm mit Katheter ein Liter klarer Urin entnommen wurde. Er wurde nun die folgenden Tage katheterisiert und konnte während der ganzen Zeit bis nach der Operation, die den 20. Oktober ausgeführt wurde, selbständig keinen einzigen Tropfen Urin lassen.

Nach der Operation brauchte Pat. nicht ein einziges Mal katheterisiert zu werden. Er harnte nun selbständig normal und entleerte jedesmal seine Blase vollständig, was durch Katheter kontrolliert wurde.

Den 15. Okt. Pat. ist ein kräftig gebauter, gesunder Mann, der außer Schwierigkeiten beim Harnen kein Übel hat.

Über die Brustorgane ist nichts anzumerken. Leber, Milz und Digestionskanal ohne Besonderheiten.

Der Urin ist fehlerfrei. Die Nieren nicht palpabel. Keine Empfindlichkeit in den Nierenregionen.

Keine Druckempfindlichkeit über der Symphyse.

Bei bimanueller Palpation fühlt sich die Blasenwand möglicherweise etwas verdickt an (hypertrophisch).

Bei der Palpation per rektum fühlt man die Prostata etwas, aber unbedeutend vergrößert, beide Lappen fühlen sich gleich an, die Oberfläche ist gleichmäßig, die Konsistenz von normaler Festigkeit, keine Empfindlichkeit bei Palpation der Prostata.

Den 20. Okt. Operation. In der Absicht eine transvesikale Prostatektomie auszuführen, wurde die sectio alta gemacht. Bei der Untersuchung der Blase durch die gemachte Öffnung wurde jedoch ein kirschengroßes, tumorähnliches Gebilde angetroffen, das mittelst eines kurzen und breiten Stieles von der Schleimhaut unmittelbar vor der Urethralmündung, gleich links von der Mittellinie auszugehen schien. Der haselnußgroße, kugelrunde Tumor lag direkt über der inneren Urethralmündung, seiner Form nach dieser angepaßt und konnte sie wie ein Kugelventil absolut vollständig abschließen. Da der Tumor an einem beweglichen, kurzen Stiel saß, konnte er sehr leicht abgehoben werden. Er bildete deshalb auch für die Katheterisierung kein fühlbares Hindernis. Ein während der Inspektion in der Blase durch die Urethra mehrmals eingeführter Katheter passierte den Tumor ohne Schwierigkeiten. Der Tumor wurde dabei vom Katheter etwas emporgehoben und da der Tumor mit seinem Stiel links von der Mittellinie saß, ging der Katheter immer rechts vom Tumor vorbei. Der Tumor hatte eine gleichmäßige Fläche und war von einer elastischen, gespannten Konsistenz.

Es wurde nun immer deutlicher, daß es dieser Tumor war, der den Abfluß aus der Blase gesperrt hatte. Wie ein Kugelventil hatte er sich vor die innere Urethralmündung gelegt, zu deren trichterförmigen Ausdehnung gegen den Blasenhals er vollständig paßte. Es wurde deshalb beschlossen, keine Prostatektomie zu machen, sondern nur den Tumor zu entfernen.

Es wurde nun eine Klemme um den breitgestielten Teil des Tumors gelegt in der Absicht, den Tumor dann oberhalb der Klemme abzuschneiden. Einer nochmaligen Untersuchung wegen wurde jedoch die Klemme weggenommen und gleichzeitig damit fiel der Tumor zusammen, so daß an seiner Stelle nur ein Lappen dahing. Der Tumor hatte aus einer Zyste bestanden, die nun geborsten war und ihren Inhalt entleert hatte. Der übriggebliebene schlaffe Tumorrest wurde abgeschnitten und das weggeschnittene und herausgenommene Stück schien bei der nachherigen Untersuchung aus einer Zystenwand zu bestehen.

Die Blasenwand schien bei der Operation hypertrophisch, trabekuliert zu sein. Die Prostata fühlte sich kaum oder gar nicht vergrößert an.

Der Schnitt in der Blasenwand (Sectio alta-Schnitt) wurde vollständig vernäht, ebenso der Schnitt in der Bauchwand, nachdem eine dünne Drainröhre eingelegt worden war. Heilung vollständig per primam.

Nach der Operation konnte Pat. selbständig Wasser lassen; Katheter brauchte kein einziges Mal angewendet zu werden. Er entleerte beim Harnen von Anfang an seine Blase vollkommen, was mehrmals vermittelst Katheter kontrolliert wurde.

Während der ersten Tage mußte er etwas öfter Wasser abschlagen und verspürte während der allerersten Zeit beim Harnen ein schwaches Reißen in der Blasenregion.

Der Urin war die ersten Tage nach der Operation bluthaltig. Die Blutmenge nahm allmählich ab und nach ungefähr einer Woche war der Urin völlig klar.

Pat. wurde den 1. XI. entlassen. Der Urin ist nun völlig klar, die Menge ungefähr 12—1500 ccm und enthält weder Zucker noch Albumen.

Pat. uriniert 3—4mal tagsüber und einmal nachts. Die Harnentleerung geschieht völlig normal und ohne jegliche Ungelegenheit. Die Blase wird jedesmal beim Harnen vollständig geleert.

Laborator Dr. A. Westberg, der die Güte hatte, die histologische Untersuchung der Zystenwand vorzunehmen, hat hierüber folgenden Bericht abgegeben.

Mikroskopische Untersuchung von Präparaten einer Zyste in der Harnblase.

Die Untersuchung umfaßt 10 mir überlassene mikroskopische Schnittpräparate, die in Hämatoxylin und v. Giesons Pikrofuchsin gefärbt und in Kanadabalsam eingeschlossen sind. Jedes Präparat enthält 2 Schnitte, die 2 gemeinsam in Zelloidin eingebetteten Gewebsstücken angehören. Alle Präparate gehören zur selben Schnittserie.

Diese Gewebsschnitte zeigen unter dem Mikroskope ein Stück einer, der Hauptsache nach rechtwinkelig zur Oberfläche geschnittenen, zusammengefallenen und runzeligen Zystenwand von höchstens etwa $^3/_4$ mm Dicke. Die Zystenwand besteht wesentlich aus fibrillärem Bindegewebe mit Fasern von glatter Muskulatur und mit partieller Epithelbekleidung an beiden Seiten. Sie ist im allgemeinen deutlich in zwei Schichten geteilt, nämlich in eine innere (nach der Zystenhöhlung zu liegende) aus festerem, zusammengedrängtem Bindegewebe, das regelmäßig von Muskulatur durchzogen ist und in eine äußere (nach der Blasenhöhlung gerichtete) aus lockerem, odematösem Bindegewebe, im allgemeinen ohne Muskelzellen. Die erstere Schicht wechselt an Dicke zwischen dem Viertel und der Hälfte derjenigen der ganzen Wand, während der Rest von der letzteren Schicht ausgefüllt ist. Die Grenze zwischen diesen ist jedoch nicht immer scharf. In der inneren Schicht ist, wie gesagt, glatte Muskulatur vorhanden. Diese verläuft parallel zur Oberfläche, teils in einem einzigen zusammenhängenden

Bündel, teils in mehreren durch Bindegewebe getrennten. Auf diese Weise ist eine einigermaßen kontinuierliche Wandmuskulatur gebildet, jedoch nicht ohne Lücken. Die äußere Bindegewebeschicht ist von weiten dünnwändigen Gefäßen von unregelmäßiger Form durchkreuzt; die meisten sind leer, andere blutführend. Die Gefäßwand besteht im allgemeinen nur aus einer, an dem umgebenden Bindegewebe befestigten Endothelhaut. Das Bindegewebe ist in beiden Schichten feinfibrillär, an und für sich zellarm, aber stellenweise — insbesondere in der äußeren Schicht — von endzündlichen Zellformen (Lymphozyten, einzelnen Leukozyten Wanderzellenformen unbestimmter Art) und von Erythrozyten infiltriert.

Die äußere (nach der Blasenhöhlung gewendete) Fläche ist nur an vereinzelten Stellen mit Epithel besetzt. Das Epithel hat den Charakter eines mehrschichtigen sog. Übergangsepithels und ist augenscheinlich gewöhnliches Blasenepithel, jedoch mit Abstoßung auf wechselnde Tiefe. Auf dem größten Teil der Oberfläche ist das Epithel gänzlich abgefallen.

Der innere (gegen die Zystenbildung gerichtete) Epithelbesatz ist weitaus vollständiger hinsichtlich seiner Ausbreitung über die Oberfläche. Wo das Epithel auch bezüglich der Schichtung am vollständigsten, ist es hauptsächlich zweischichtig mit einer basalen einreihigen Schicht kleiner, abgerundet kubischer bis ovaler Zellen mit dem längeren Diameter in vertikaler, aber bisweilen auch in horizontaler Richtung, und mit einer äußeren Zellenschicht von etwas größeren, in vertikaler Richtung mehr gestreckten Zellen von zylindrischer, aber gegen die Base zugespitzter und demnach etwas birnenähnlicher Form, in denen der Kern in dem breiten, gegen die Oberfläche gerichteten Zellenteile liegt. Nirgends weisen die Zellen kutikulare Differenzierung gegen die freie Oberfläche oder Flimmerbesatz auf. Das Protoplasma ist übrigens in beiden Zellschichten blaß und undeutlich, so daß hauptsächlich die relativ großen, kurzovalen, homogen dunkelgefärbten Zellkerne hervortreten. Während die basale Kernreihe einen streng einheitlichen Eindruck macht, sind die Kerne in der äußeren Zellschicht bisweilen in ihrem Verhältnis zueinander in vertikaler Richtung etwas verschoben, so daß man den Eindruck eines Ansatzes zur Bildung von mehreren Reihen von Kernen und Zellen in dieser Schicht enthält. Aber mehr als eine schwache Andeutung auf Mehrschichtigkeit tritt, wo der Schnitt streng vertikal zur Wandoberfläche ausgefallen ist, nirgends auf. Die äußere Zellschicht fehlt teilweise an der Wandfläche, und man sieht, daß sie an den Partien, an denen sie vorhanden ist, im Begriffe steht, abgestoßen zu werden. Wo das Epithel einschichtig ist, behält es im großen ganzen dieselbe Zellenform wie in der Basalschicht des zweireihigen Epithelgebietes, aber es weist auch oft wechselnde Stufen von Abplattung, nahezu bis zur Ähnlichkeit mit einem gewöhnlichen Endothel auf. Auch an der inneren Wandseite fehlt an gewissen Stellen alles Epithel.

Innen in der Zystenwand trifft man vereinzelt rundliche Gänge oder öfter mehr unregelmäßige kleine Höhlungen mit ähnlichem Epithelbesatz der Wand wie auf der nach der Zystenkavität gerichteten Seite an. Sie liegen vorzugsweise

in dem inneren Teile der Wand, aber bisweilen auch weiter nach außen bis zur Nähe der äußeren (gegen die Blasenhöhlung gewendeten) Oberfläche. Wahrscheinlich sind dies nur Ausläufer vom Zystenraum, obgleich ihre Mündung nach diesem außerhalb der Schnittebene gelegen ist. Da die Schnittserie so klein ist und die Reihenfolge der Schnitte (auch eventuelle Lücken in der Schnittfolge) nicht angegeben ist, so kann dies nicht mit Sicherheit bestimmt werden. Für diese Auffassung spricht jedoch teils ein dichterer Bau des Bindegewebes, der neben dem Epithel dort deren Begrenzung bildet (wahrscheinlich als eine dünnerwerdende Fortsetzung der inneren Zystenwandschicht), wo sie in dem lockeren Teile der Wand liegen, teils — und vor allem — der Umstand, daß sie regelmäßig in ihrer nächsten Umgebung von glatten Muskelbündeln begleitet sind. Diese letztere Regel ist jedoch nicht ohne Ausnahme; wie oben angeführt wurde, sind aber auch in der recht unregelmäßigen Muskulatur in der inneren Schicht der Zystenwand Lücken vorhanden.

Betreffs der Natur des Epithels, das die Innenseite der Zystenwand (sowie die eben erwähnten kleinen Hohlräume in der Wand), auskleidet, dürfte auch dieses Epithel kaum etwas anderes sein können als ein Übergangsepithel von der Art desjenigen der Harnwege, obgleich durch den Druck in der Zyste atrophiert und an Schichtenzahl reduziert sowie außerdem teilweise desquamiert. Da eine Dilatationszyste aus einem (überzähligen) Ureter hier dürfte ausgeschlossen werden können, so gibt es wohl keine andere mögliche Erklärung für den Ursprung des Zystenepithels, als daß es von dem Epithel der Blase herrührt. Mit dem Drüsenepithel der Prostata stimmt es ganz und gar nicht überein und nach der Lokalisation der Zyste dürfte die Urethra nicht in Betracht kommen. Eine auf irgendeiner Weise entstandene Versenkung des Blasenepithels in die Muskelwand der Blase (Divertikelbildung mit Abschnürung des Halses, solide Epithelversenkung mit sekundärer Kavitätbildung, analog dem Verhältnis bei „cystis cystitica“ o. Ähnl.) würde am besten das eigene Epithel des Zystenwand und dessen Muskulatur erklären. Man könnte sich dies so denken, daß die Blasenmuskelschicht zwischen der Blasenhöhlung und der allmählich vergrößerten und sich nach der Blasenkavität zu einbuchtenden Zyste dünner wurde, sich wie eine Wandschicht um die Zyste herum spannte und in die festere Bindegewebswand einverleibt wurde, die sich (entsprechend der oben beschriebenen, inneren Wandschicht, der eigentlichen Zystenwand) allmählich infolge des Druckes bildete. Die äußere Wandschicht ist akzessorisch und entspricht augenscheinlich nur der verdünnten Blasenschleimhaut über der vorspringenden Zyste. Der Zysteninhalt dürfte, nach der Beschaffenheit des Wandepithels zu urteilen, weniger als ein Sekret von diesem, sondern als ein Transsudat aus den Gefäßen anzusehen sein, und seine sukzessive Vermehrung dürfte also hauptsächlich auf besonderen Zirkulationsverhältnissen in der Wand, zunächst wohl auf eine venöse Drucksteigerung in den Wandgefäßen beruht haben. Von einer solchen zeugen auch die zahlreichen, dilatierten kleinen Gefäße in der lockereren Wandschicht.

Obgleich diese der Blasenschleimhaut entliehen ist, muß natürlich Vaskularisation als für diese Schicht und die eigentliche Zystenwand gemeinsam angesehen werden (also nicht verschiedene Gefäßsysteme oder Gefäßgebiete!) und die lockerere Struktur (schlechtere Stütze für die Gefäßwand!) erklärt zur Genüge, weshalb die Kapillaren nur in dieser Gewebsschicht dilatiert sind und nicht in der kompakteren eigentlichen Zystenwand.

Die als Ausläufer oder Rezesse vom Zystenraum angenommenen kleinen Kavitäten in der Wandung dürften eher als vom Druck hervorgerufene Ausbuchtungen der eigentlichen Zystenwand an Stellen, wo diese schwächer gewesen ist, aufzufassen sein, teilweise als herniöse Durchbrüche durch Lücken in der Muskelschicht, nämlich dort, wo keine Muskulatur um die intraparietalen kleinen Hohlräume anzutreffen ist. Diese Ausläufer etwa als aktiv entstanden anzusehen, das heißt als Ausdrücke eines proliferativen Prozesses von der Art desjenigen, wodurch möglicherweise die Zyste selbst von dem eigenen Epithel der Blase hat angelegt werden können, dafür fehlt jede Stütze in dem Aussehen ihres Wandepithels, das vielmehr denselben atrophischen Zustand wie im Epithel der Hauptkavität aufweist. Die Bindegewebswand der kleinen Kavitäten deutet auch auf keine fortgesetzte proliferative Neubildung hin. (Westberg.)

Dieser ungewöhnliche und höchst interessante Krankheitsfall lenkte anfangs im Krankenhaus keine größere Aufmerksamkeit auf sich. Er wurde ohne weiteres zu der großen und gewöhnlichen Klasse der Prostatahypertrophien gerechnet. Eine genauere und mehr detaillierte Nachforschung betreffs anamnestischer Data wurde deshalb von Anfang an nicht angestellt. Bei der Untersuchung fühlte sich die Prostata nicht nennenswert vergrößert an; aber nichts ist ja gewöhnlicher als bei Prostatahypertrophie mit Retention eine kleine oder unbedeutend vergrößerte Prostata anzutreffen. Zystoskopie wurde nicht ausgeführt, da ich in einer ganzen Reihe Fällen von Prostatahypertrophie nicht zu zystoskopieren pflegte, soweit kein besonderer Grund hierfür vorhanden war. Mit dem Zystoskop wäre sonst in diesem Falle der Tumor entdeckt worden. Nun wurde der Tumor erst bei der Operation entdeckt, was vielleicht trotzdem genügend entschuldigt sein dürfte, zumal die Krankengeschichte ursprünglich von einem relativ jungen Arzt aufgenommen wurde.

Die Entdeckung des Tumors veranlaßte indessen die Aufnahme einer genaueren Anamnese. Hierbei zeigte es sich, daß sich der Verlauf in diesem Krankheitsfall in wesentlichen Teilen und in ziemlich charakteristischer Weise von dem Verlauf bei einer gewöhnlichen Prostatahypertrophie unterscheidet.

Besonders auffallend ist der eigentümliche Verlauf im September 1912, da der Pat. zum erstenmal im Krankenhaus aufgenommen wurde. Vier Tage lang ist es dem Patienten unmöglich, auch nur einen Tropfen Urin durch seine Urethra abzusondern. Während dieser Zeit kann Katheteris-

mus mit großer Leichtigkeit unter Verwendung gewöhnlicher Katheter ausgeführt werden. Nach viertägiger, vollständiger Retention kann Pat. plötzlich, da er abends den 11. Sept. wie gewöhnlich unmittelbar vor der Katheterisierung zu urinieren versucht, selbständig in normaler Weise sein Wasser abschlagen. Er leert dabei die Blase vollkommen und er leert andauernd seine Blase in normaler Weise ohne Anwendung eines Katheters.

Das Hindernis für die Harnentleerung war deutlich ganz plötzlich verschwunden und war andauernd weg.

Unter der Annahme, die auch am wahrscheinlichsten, daß das Hindernis damals von derselben Art wie ein Jahr später bei Gelegenheit der Operation, erklärt sich das plötzliche Aufhören der Retention leicht dadurch, daß die Zyste geborsten ist und sich entleert hat. Daß dies tatsächlich der Fall war, muß als sicher angenommen werden, denn eine andere Erklärung für das besprochene Phänomen dürfte in diesem Fall nicht gegeben werden können, wo z. B. kein Stein vorhanden gewesen, wo eine Prostatitis mit Abzeß, der sich möglicherweise entleert haben könnte, nicht vorgekommen ist, wo kein losgelöstes Tumorstück oder Ähnliches die Harnröhre verstopft haben kann usw.

Man kann sich ja denken, daß gerade der Katheterismus dazu beigetragen hat, daß die Zyste schließlich geborsten ist. Die Katheterspitze hat möglicherweise eine Läsion der Zystenwand verursacht. Ein Jahr später zeriß die Zystenwand bei der Operation während der Manipulationen nachdem eine kleine Klemmpinzette um den Stiel oder die Basis der da vorhandenen Zyste gelegt worden war.

Das relativ plötzliche Auftreten der Harnbeschwerden, vor denen Pat. bei allen drei Gelegenheiten sowohl 1911, 1912, als auch 1913 völlig normal gewesen ist, weicht ebenfalls von dem ab, was man bei der gewöhnlichen Prostatahypertrophie zu finden gewohnt ist.

Die Retention war sowohl 1912, als auch 1913 vollständig. Daß dieser Zysten-Tumor die Harnröhre so absolut abschließen konnte, ist leicht erklärbar. Er war kugelförmig und genügend groß, um genau zu dem trichterförmigen Lumen auf der Grenze zwischen Urethra und Blase zu passen. Er fiel in diesen Trichter hinein und verschloß die Blase luftdicht; ebenso genau wie ein gut fabriziertes Kugelventil. Er war an seinem kurzen Stiel relativ beweglich und konnte leicht emporgehoben werden. Für den Katheterismus verursachte er daher nicht das geringste Hindernis.

Daß es diese Zyste und ausschließlich diese gewesen ist, die im Oktober 1913 das Hindernis bildete, geht daraus hervor, daß Pat. nach Entfernung der Zyste seine Blase vollständig und in normaler Weise entleeren konnte. In vollkommener Analogie hiermit waren die Verhältnisse bei der totalen Retention im September 1912.

Es ist wahrscheinlich, daß die Zyste 1912 an derselben Stelle gesessen hatte und gleichartig mit der, bei der Operation 1913 angetroffenen gewesen

ist. In den operativ entfernten Partikeln wurde bei der mikroskopischen Untersuchung in der Wand zu der haselnußgroßen Zyste ein kleiner epithelbekleideter Hohlraum angetroffen. Dieser dürfte möglicherweise als eine Anlage für eine neue Zyste zu betrachten sein. Nachdem die Zyste 1912 geborsten war, hat sich aus einer solchen Anlage die 1913 exstirpierte Zyste entwickelt.

Ob irgend eine neue Zyste auch später auftreten wird, läßt sich unmöglich voraussagen. Bisher ist Pat. frei davon.

Der Inhalt der Zyste ging leider bei der Operation verloren und konnte daher nicht untersucht werden. Man hatte nicht einmal Gelegenheit sein Aussehen zu beobachten.

Eine Zystitis ist in diesem Falle nicht vorhanden gewesen. Der Urin war immer völlig normal. Symptome einer Cystitis sind ebenfalls bei keiner Gelegenheit gefunden worden. Bei der Operation zeigte die Schleimhaut auch keinerlei Zeichen von Cystitis. Von einer Cystitis cystica hann hier also nicht die Rede sein.

In den meisten der unten aus der Literatur angeführten Fälle von Blasenzysten hat die Zyste, ganz wie in meinem Fall, ihren Ausgangspunkt in unmittelbarer Nähe der inneren Urethralmündung gehabt. In einem Fall (Brongersma) hatte die Zyste ihren Ausgangspunkt ungefähr $^1/_2$ cm vor und links von der linken Urethralmündung. In diesem Fall war die Zyste walnußgroß. Auch in dem Fall von Nitze, wo sie am oberen Anfang des Orificium urethrae internum saß, war sie walnußgroß.

Der Fall von Vincent unterscheidet sich von den übrigen dadurch, daß die Zyste durch die äußere Urethralmündung vorgefallen war (bei einem 9jährigen Mädchen). Sie war walnußgroß und saß an einem langen Stiel. Sie wurde zu den Blasenzysten gerechnet.

In einem Fall (Laboulbène) hatte die Zyste die Größe einer Johannisbeere und hatte keinerlei Harnbeschwerden verursacht. In den übrigen Fällen hatte sie die Größe einer Kirsche.

In den Fällen vou Brongersma und Hottinger sind die Zysten histologisch untersucht und als wirkliche Blasenzysten befunden worden.

Als Entstehungsursache der Blasenzysten hat man eine inflammatorische Reizung angenommen. Es ist möglich, daß eine solche Reizung in meinem Fall vorhanden war. Einige klinische Anzeigen für eine solche sind jedoch nicht vorgefunden worden.

Laboulbène (zitiert nach Brongersma) spricht von einer Zyste in der Größe einer Johannisbeere im Bas-fonds der Harnblase, etwas seitwärts von der Mittellinie gelegen. Er fand diese Zyste vor bei der Obduktion eines Mannes, dessen Tod durch eine Bronchopneumonie herbeigeführt worden war und dessen Harnblase deutliche Symptome einer Entzündung aufwies.

Nitze hat einen Fall beobachtet, wo die Zyste die Größe einer mittleren

Walnuß hatte, am oberen Anfang des Orificium urethrae internum saß und dem Kranken dadurch große Beschwerden verursacht hatte, daß sie sich bei den Miktionen vor die Harnröhrenmündung legte und sie ventilartig verschloß (zitiert nach Brongersma).

Vincent (Lyon médical 1889, T. 60, S. 264) schreibt, daß er eine Blasenzyste bei einem 9jährigen Mädchen entfernt hat. Die Zyste hatte die Größe einer Nuß. Sie hing aus der äußeren Urethralmündung hervor an einem Stiel, der durch den Urethralkanal ging und an der Blasenwand befestigt war. Vincent konnte nicht mit Sicherheit bestimmen, wo die Implantationsstelle für den Stiel der Zyste in der Blase gelegen war. Seiner Meinung nach lag sie in der Nähe des Blasenhalses. Nachdem er eine Ligatur um den Stiel gelegt hatte, schnitt er ihn ab.

Bosch en van Houtum (Cysteuse uitzetting van het in het blaasslijmvlies gelegen gedeelte van den Ureter. Nederlandsch tijdschrift voor geneeskunde 1907, I, S. 1547).

Ein 53jähriger, im übrigen völlig gesunder Mann hatte seit einigen Monaten Harnbeschwerden. Anfangs bestanden sie darin, daß das Harnen mühsam war (er mußte pressen), allmählich wurde es in stehender Stellung unmöglich; in sitzender Stellung jedoch machte das Urinieren keine Schwierigkeiten.

Die Frequenz nahm zu und das Harnen war mit brennendem Schmerz verbunden.

Der Urin wies keinerlei Veränderung auf.

Residualurin 200 ccm; Prostata nicht vergrößert. Die Blase trabekuliert. Die Uretermündung normal.

Unmittelbar links von der inneren Urethralmündung war in der Blase ein vollständig runder, kirschengroßer Tumor mit glatten Wänden und klarem Inhalt (diaphanoskopisch), also eine Zyste, vorhanden.

Operation (Dr. van Stockum). Sectio alta. Der Zysteninhalt wurde mit einer Pravaz-Spritze aufgesaugt; die zusammengefallene Zystenwand abgeschnitten. Pat. war bald wieder hergestellt und von seinen Beschwerden befreit. Der Zysteninhalt war kristallklar, gab eine deutliche Eiweißreaktion und enthielt keinerlei Formenelemente.

Die Zyste wurde nicht histologisch untersucht; die Verfasser glaubten an die Möglichkeit einer abnormen (dritten) Uretermündung. Aller Wahrscheinlichkeit nach war die Zyste eine Blasenzyste.

Brongersma. (Über zwei Fälle von Zysten in der Harnblase. Verhandl. der deutschen Gesellsch. für Urologie. I. Kongreß. Wien 1907).

In dem einen dieser Fälle war die Zyste von der Blasenwand ausgegangen.

52jähriges Weib. Seit 1 Jahr bei den Miktionen Schmerzen in der linken Seite. Beim Harnen selbst erfuhr sie bisweilen ein Gefühl, als ob die Miktion einen Augenblick unterbrochen würde, gerade als ob sich plötzlich etwas in den Weg stellte, aber ebenso plötzlich wieder verschwand.

Mit dem Zystoskop sieht man einen walnußgroßen, kugelförmigen Tumor, ungefähr an der Stelle, wo mutmaßlich die linke Uretermündung ist. Der Tumor ist durchsichtig.

Bei der Operation mittelst Sectio alta wurde eine walnußgroße Zyste entfernt, die ungefähr $^1/_2$ cm vor und links von der linken Uretermündung ausging. Patientin wurde frei von Miktionsstörungen.

Auf Grund der histologischen Untersuchung und der übrigen Umstände faßt Brongersma die von ihm beobachtete Zyste als eine Retentionszyste einer Harnblasendrüse auf.

Hottinger (Über Zysten der Harnblase. Folia urologica. 1913, Bd. VII, Heft 4).

Ein 46jähriger Patient, der mehrere Fieberkrankheiten in den Tropen durchgemacht hat, hatte Gonorrhoe mit Cystitis und Epididymitis gehabt. Leichte Harnbeschwerden schon seit 8—10 Jahren; keine Striktur.

Während der letzten Zeit erschwerte Miktionen, Harndrang. Kann die Blase nicht leeren; 100—200 ccm Residualurin, Striktur oder Prostatahypertrophie nicht nachweisbar.

Mit dem Zystoskop wurde ein kugelförmiger Tumor beobachtet, glatt, die Schleimhaut von deutlichen Blutgefäßen durchzogen, gespannt und rot; der Tumor machte den Eindruck einer Zyste.

Sectio alta. Unmittelbar oberhalb des Orificium internum saß an der vorderen Blasenwand eine kirschengroße, gespannte Zyste. Hat deutlich als ein Ventil gewirkt. Bei dem Versuche, die Zyste herauszuschälen, platzte sie. Die Zystenwand wurde vorgezogen, abgebunden und abgetragen.

H. faßt die Zyste als eine Retentionszyste einer Harnblasendrüse auf.

Von Prostatazysten, die an der inneren Urethralmündung selbst in die Blase hinein vorgewölbt, ganz in derselben Weise wie die entsprechenden Blasenzysten saßen, seien folgende 3 Fälle erwähnt:

In dem Fall von Burckhardt, wo die Zyste bedeutende Harnbeschwerden verursachte, wurde die Zyste bei Lebzeiten des Pat. diagnostiziert und mit gutem Resultat durch Operation entfernt.

In den zwei anderen Fällen wurden bei Lebzeiten keinerlei Beschwerden infolge der Zysten wahrgenommen. Die Zysten wurden erst bei der Sektion entdeckt.

Englisch nimmt an, daß die Zyste aus der Erweiterung eines Drüsenelementes der Prostata hervorgegangen sei.

Englisch (Zur Pathologie der Harn- und Geschlechtsorgane, Medizinische Jahrbücher, Wien 1873) beschreibt bei der Sektion eines Mannes von 40 Jahren eine halbkugelförmige Geschwulst (eine Zyste), die genau die Mitte des hinteren Umfanges des Orificium vesicale urethrae einnimmt und die Schleimhaut daselbst in der Form eines niedrigen, mittleren Prostatalappens vorwölbt, so daß die genannte Harnröhrenmündung die Halbmondform hat, deren Konkavität nach

hinten gekehrt ist. Der Querdurchmesser der Geschwulst beträgt 1,3 cm, der Durchmesser nach vorn und hinten 1,5 cm. Die Zyste ist aus der Erweiterung eines Drüsenelementes der Prostata hervorgegangen. (Siehe ferner die Originalbeschreibung.)

Socin hat folgenden Fall beobachtet (Deutsche Chir., Lief. 53). Bei einem an Oesophaguscarcinom verstorbenen 59jährigen Mann findet sich am Blasenhalse auf der hinteren rechten Seite der Urethralöffnung eine bohnengroße, durchscheinende, fluctuierende Geschwulst, die dem rechten Prostatalappen breit aufsitzt und dicht unter der Schleimhaut liegt. Der Tumor hat eine dünne glatte Wand und enthält eine klare, seröse Flüssigkeit. Die Prostata selbst ist nicht wesentlich vergrößert. Patient hat intra vitam nie subjektive Harnbeschwerden gehabt; doch ist die Blase groß und enthält über ein Liter Urin, ihre Wand ist hyperthrophisch und ihr Grund hinter dem Trigonum stark ausgebuchtet.

Burckhardt (Deutsche Chirurgie, 1902, Lief. 53, S. 367) beschreibt einen ähnlichen Tumor von größeren Dimensionen, der auch die Veranlassung zu schwereren Funktionsstörungen gewesen ist. In diesem Fall wurde die Zyste zu Lebzeiten des Patienten diagnostiziert und mit vollem Erfolg operativ entfernt.

51jähriger Offizier. . . . . Zystoskopisch erhebt sich ziemlich genau in der Mitte des Blasenbodens direkt am Blasenmund ein zirka baumnußgroßer, kugeliger Tumor, grau-rötlich durchscheinend, mit einzelnen erweiterten und geschlängelten Gefäßen auf der Oberfläche. Trabekelandeutungen; die beiden Prostatalappen springen nicht in das Blaseninnere vor.

Die hierauf vorgenommene Sectio alta bestätigt den zystoskopischen Befund: der gut zugängliche, breigestielte, kugelige Tumor wird mit der galvanokaustischen Schlinge an seiner Basis durchtrennt und kann als ganzes uneröffnet entfernt werden.

Der exstirpierte Tumor ist pflaumengroß, kugelig und fluktuierend, dabei durchscheinend. Die oberen zwei Drittel mit verdünnter Blasenschleimhaut bedeckt. Bindegewebige Zystenwand von ungleicher Dicke; die dem Zysteninnern zugekehrte Fläche von einem mehrschichtigen Pflasterepithel bekleidet. Die ganze Geschwulst bildet eine einkammerige Zyste, gefüllt mit zirka 1 Eßlöffel grauweißer, geruchloser, alkalisch reagieren Flüssigkeit.

Burckhardt hält diese Zyste für eine Prostatazyste.

Zusammenfassung.

In der Harnblase eines 54jährigen Mannes war eine kirschengroße Zyste vorhanden, die sich vom vorderen Umfang der inneren Urethralmündung aus entwickelte.

Diese Zyste verursachte Patienten Schwierigkeiten beim Harnen und während zweier Perioden (im Sept. 1912 und im Okt. 1913) trat Totalretention in der Harnblase auf.

Diese Retention 1912 hörte eines Tages plötzlich von selbst auf, so daß Patient, nachdem er vorher mehrere Tage lang keinen Tropfen Urin hatte abgeben können, seine Blase vollständig entleeren konnte.

In dieser Hinsicht war die Retention ganz und gar von der durch Prostatahypertrophie hervorgerufenen Retention verschieden.

Die Erklärung für dieses plötzliche Aufhören der Retention kann nicht gut eine andere als die sein, daß sich die Zyste, wahrscheinlich durch einen Riß (Ruptur) in der Wand, entleert hatte.

Ein Jahr später (im Okt. 1913) machte die Zyste (entweder hatte sie sich aufs Neue gefüllt oder auch durch Entstehung einer neuen) unter denselben Symptomen wieder eine Totalretention.

Nach Exstirpation der kirschengroßen Zyste aus der inneren Urethralmündung konnte Patient unmittelbar und auch späterhin seine Blase vollständig entleeren.

Die histologische Untersuchung der entfernten Zystenwand ergab, daß sie von der Blasenwand und ihrem Epithel ausgegangen war.

Dans la vessie d'un homme de 54 ans on constata un kyste de la grosseur d'une cerise qui se developpait à l'orifice de l'étendue intérieure de l'urètre.

Ce kyste occasionnait au malade des difficultées en urinant et pendant deux périodes de Sept. 1912 à Oct. 1913 surient une retention totale complète de la vessie.

Cette retention de 1913 cessa un jour subitement d'elle même, de sorte que le malade qui depuis plusieurs jours n'avait pu rendre une seule goutte d'urine, put vider sa vessie complètement.

Dans ce cas la retention causée par l'hypertrophie de la prostate était une retention toute différente.

La définition pour cette cessation subite de la retention ne peut guère être causée que, par le kyste qui s'est probablement vidé par un rupture dans la paroi.

Une année plus tard au mois d'oct: 1913 le kyste reparut sous les mêmes symptômes d'une retention totale définitive.

Après l'extirpation du kyste de la grosseur d'une cerise de l'intérieur de l'orifice de l'urètre le patient put immédiatement et aussi plus tard vider sa vessie.

Il s'en suivit des recherches histologiques, de l'enlèvement de la paroi du kyste, qu'elle provenait de la paroi de la vessie et de son épithel.

Nella vescica di un uomo di 54 anni trovavasi una cista della grandezza di una ciliegia che si sviluppava dal circuito anteriore dell' orificio uretrale interiore.

Questa cista cagionava al paziente difficoltà nell' orinare e durante due periodi (nel Sett. 1912 e nell' Ott. 1913) avveniva una retenzione totale nella vescica.

Questa retenzione di 1913 cessava un dì spontaneamente, così che il paziente, chi qualche giorni avanti non poteva mettere fuori niuna gocciola di orina, adesso era in istato di vuotare la sua vescica completamente.

In questo riguardo era la retenzione totalmente differente dalla retenzione provvocata per la ipertrofia della prostata.

Non si può dichiararsi questo repentino cessare della retenzione altrimenti che pel fatto che la cista aveva vuotato il suo contenuto, probabilmente per una rottura della parete.

Un anno più tardi ritornava la cista — sia che si abbia riempito di nuovo ossia che si abbia formata una cista tuttaffatto nuova — facendo i sintomi di una retenzione finalmente totale.

Dopo l'estirpazione della cista in grandezza di ciliegia pel orificio uretrale interiore, il paziente poteva immediatamente ed anche più tardi vuotare la sua vescica completamente.

Il risultato dell' esame istologico della parete della cista era che aveva preso la sua origine dalla parete della vescica e dal suo epitelio.

Въ мочевомъ пузырѣ 54-лѣтняго больного была обнаружена величиною въ вишню киста, исходной точкой развитія которой было внутреннее устье мочеиспускательнаго канала.

Эта киста причиняла больному затрудненія при мочеиспусканіи и дважды (въ сентябрѣ 1912-го и въ октябрѣ 1913-го года) вызвала полное задержаніе мочи.

Это задержаніе въ 1912-омъ году само прекратилось, такъ что больной, который передъ тѣмъ нѣсколько дней подъ рядъ не могъ испустить ни капли мочи, былъ въ состояніи цѣликомъ опорожнить свой мочевой пузырь.

Въ этомъ отношеніи задержаніе рѣзко отличалось отъ задержанія, вызываемаго гипертрофіей предстательной железы.

Сказанное внезапное прекращеніе задержанія можно объяснить лишь тѣмъ, что киста, по всей вѣроятности вслѣдствіе разрыва стѣнки, опорожнилась.

Годъ спустя (въ октябрѣ 1913-го года) киста, которая или наполнилась вновь или образовалась вновь, вызвала окончательное полное задержаніе мочи подъ тѣми-же явленіями.

По удаленіи кисты изъ внутренняго устья мочеиспускательнаго канала больной какъ непосредственно послѣ операціи, такъ и позже могъ полностью опорожнить свой мочевой пузырь.

Гистологическое изслѣдованіе стѣнки удаленной кисты обнаружило, что исходной точкой развитія ея служили мочепузырная стѣнка и ея эпителій.

M. Lubowski (Berlin-Wilmersdorf.)

In the urinary bladder of a man of the age of 54 years there was existing a cyst of the size of a cherry, which developed itself from off the forepart periphery of the inner urethral orifice.

This cyst caused to the patient difficulties in emiction, and during two periods (in Sept. 1912 and in Oct. 1913) there happened total retention in the bladder.

This retention of 1913 one day left off spontaneously all on a sudden, so that the patient, who several days before had been unable to emit one single drop of urine, now could evacuate his bladder completely.

In this respect the retention was totally different from the retention caused by hypertrophy of the prostate.

This sudden ceasing of the retention can hardly be explained otherwise than by the fact that the cyst had evacuated itself, probably by a rupture in the wall.

A year later (in Oct. 1913) the cyst returned making the same symptoms of a finally total retention, — may it be that it had filled itself anew or that there had formed itself a new one.

The cyst of cherry-size having been exstirpated out of the inner urethral orifice, the patient could immediately and also later on evacuate his bladder totally.

From the histological examination of the remoted wall of the cyst resulted that it had taken its origin from the wall of the bladder and the epithelium thereof.

Literarische Rundschau.

Nieren- und Ureterenchirurgie im Jahre 1914.

Übersichtsreferat

von

Dr. **Paul Wagner,**
Leipzig.

Das diesmalige Referat ist etwas spärlich ausgefallen, einmal, weil in der Kriegshälfte des vergangenen Jahres ganz entschieden weniger urologische Arbeiten veröffentlicht worden sind, dann aber namentlich deshalb, weil von Anfang August v. J. an die französischen urologischen Zeitschriften nicht mehr in unsere Hände gelangt sind.

Noch zwei Monate vor Beginn des Krieges wurde in Berlin der dritte Kongreß der internationalen Gesellschaft für Urologie unter dem Vorsitze von J. Israel abgehalten. Zahlreiche französische, englische, russische, japanische Urologen waren erschienen und beteiligten sich eifrig an den Vorträgen und Verhandlungen. Vier Hauptverhandlungsgegenstände waren aufgestellt worden: Die Anästhesie in der Urologie; die Nephrektomie bei Erkrankungen beider Nieren; die Bakteriurie; der Prostatakrebs.

Wir werden in dem folgenden Referate nicht näher auf diese Verhandlungen eingehen, da erst im vorhergehenden Hefte der Folia urologica Salinger einen genauen Kongreßbericht erstattet hat.

Wir beginnen jetzt mit einem kurzen Referate über die hauptsächlichsten Arbeiten des vergangenen Jahres, soweit sie uns vorgelegen haben.

In seinen Erfahrungen über Nierenchirurgie bespricht Illyés (81) sein während acht Jahren beobachtetes chirurgisches Nierenmaterial, die im Laufe dieser Zeit operierten 349 Kranken und in genauerer Ausführung die Beobachtungen bei den einzelnen Krankheitsformen. Bei den Untersuchungsmethoden betont Verfasser die Verläßlichkeit der Kryoskopie des Urins. Er operierte 24 Kranke mit Nierentumoren und machte bei den meisten Kranken die retroperitonale Nephrektomie. Nierensteine wurden bei 75 Kranken operiert; bei Steinen im Nierenbecken wurde die Pyelotomie, bei Eiterungen mit schlechter Nierenfunktion die Nephrektomie gemacht; bei Anurie wurde möglichst binnen 48 Stunden operiert. Wegen Hydronephrose wurden 20 Kranke operiert, wobei wegen Schwund des Nierenparenchyms in 17 Fällen die Nephrektomie vorgenommen werden mußte. Pyonephrose wurde 25mal beobachtet. Bei Pyelonephritis und Nierenabszeß fanden sich Infektionen mit Bact. coli, Staphylokokkus und Friedländerschem Diplokokkus; außerdem mehrere Fälle von Nephritis aposthematosa. In dem Kapitel über Nephritis erwähnt Verf. Nierenblutungen, Nephralgien und beschreibt die Operationen wegen chronischer parenchymatöser Nephritis und Perinephritis urica. Wegen Nierentuberkulose wurden 141 Kranke operiert und zwar wenn möglich mittels Nephrektomie. Bei ausgedehnter Blasentuberkulose, wenn eine Untersuchung des Kranken in gar keiner Weise möglich war, legte Verf. beide Nieren frei und machte dann die Nephrektomie auf der kranken Seite. Wegen Anurie operierte Verf. drei Kranke; bei zwei Kranken mußte die Operation an einer nach einer Nephrektomie zurückgebliebenen Niere ausgeführt werden. Bei polyzystischer Nierenerkrankung wurde wegen Eiterung mit gutem Erfolge die Nephrektomie gemacht. Ein Kranker wurde wegen tertiärer Nierensyphilis

operiert. Von angeborenen Anomalien wurde einmal gänzliches Fehlen der einen Niere beobachtet; weiterhin angeborene Dystopie, Hufeisennieren, doppelter Ureter und doppeltes Nierenbecken.

Kümmell (103) bespricht nochmals die verschiedenen Methoden zur Bestimmung der Nierenfunktion: die Bestimmung des Harnstoffs, die Chromozystoskopie, die Phenolsulfophthaleinmethode, die Phlorrhizinmethode, die Bestimmung der elektrischen Leitfähigkeit, die Methode der experimentellen Polyurie (Verdünnungsversuch), die ureosekretorische Konstante nach Ambard und Moreno, die Kryoskopie.

Nach seinen sehr zahlreichen Erfahrungen über die Kryoskopie des Blutes, die ihn niemals im Stiche gelassen hat, möchte er ihre Resultate in folgenden Sätzen zusammenfassen: 1. Bei intakten Nieren ist die molekulare Konzentration des Blutes eine Konstante und entspricht im Durchschnitte einem Werte von 0,56; bei elenden anaemischen Individuen kommen solche von 0,55, sogar bis 0,53 vor, ohne jedoch eine Kontraindikation gegen einen operativen Eingriff zu bilden. 2. Eine einseitige Erkrankung der Niere bedingt keine Störung des normalen Gefrierpunktes. 3. Der normale Gefrierpunkt $\delta = 0{,}56$, auch 0,57 beweist nur, daß soviel normales funktionierendes Nierengewebe vorhanden ist, als zur vollständigen Ausscheidung der Stoffwechselprodukte notwendig ist. Ob eine Niere erkrankt ist oder beide derart, daß sie zusammen noch genügendes funktionsfähiges Nierengewebe besitzen, was theoretisch wohl möglich, in Praxis aber sehr selten ist, entscheidet der Ureterenkatheterismus, der vor jeder Operation angewendet werden muß. 4. Eine Gefrierpunktserniedrigung des Blutes gibt an, daß beide Nieren nicht vollkommen funktionsfähig sind. Sinkt δ auf 0,6, so sollte man nach Verf.s Erfahrungen von einer Nephrektomie Abstand nehmen, und nur wenn möglich eine Nephrotomie ausführen, die Nephrektomie aber erst folgen lassen, falls es notwendig erscheint, wenn der Gefrierpunkt zur Norm zurückgekehrt ist oder, falls dieses nicht eintritt, von einem radikalen Eingriff überhaupt Abstand nehmen. Sehr bewährt hat sich die Kryoskopie des Blutes in den Fällen, in denen bei aller Übung der Ureterenkatheterismus nicht möglich ist.

R. Bromberg (24) berichtet über weitere Erfahrungen mit dem haemorenalen Index als Mittel zur Funktionsprüfung der Nieren. Die Methode beruht auf der Feststellung der Eliminationskraft der Nieren für Chlornatrium. Bekanntlich leidet die Kochsalzausscheidung am allerersten, und ihre Prüfung zeigt demgemäß auch am allerersten die Krankheit an, auch wenn die anderen Methoden noch keine Funktionsverminderung nachweisen. Die Indexbestimmung ist bei allen Formen des Morb. Brightii von hervorragend prognostischer Bedeutung; durch sie ist die Einseitigkeit oder Doppelseitigkeit der Erkrankung sofort erkennbar. Die Methode läßt ferner die Indikation für chirurgische Maßnahmen ohne weiteres stellen; sie ist gleichfalls imstande, die Kontraindikation für chirurgisches Eingreifen anzugeben. Die Methode macht den diagnostischen Ureterenkatheterismus vollkommen entbehrlich, und die Kystoskopie kann in manchen Fällen durch sie umgangen werden.

van Hoogenhuijze (76) bespricht eine neue Methode der funktionellen Nierendiagnostik, die in der letzten Zeit in der Utrechter Klinik erprobt ist: die Bestimmung des Kreatiningehaltes der getrennten Nierenurine. Die Vorteile dieser Methode sind: 1. daß man nur 5 ccm Urin benötigt; 2. daß ein event. Blutgehalt des Urins nicht stört; 3. daß die festgestellten Zahlen neben ihrem relativen auch absoluten Wert haben. Bei einer fleischfreien Diät ist die tägliche Menge des im Urin erscheinenden Kreatinins für jeden Menschen ziemlich stabil und ungefähr proportional dem Körpergewicht. Sie ist hauptsächlich abhängig vom Eiweißverbrauch der Gewebe, wobei Kreatin gebildet wird, das in der Leber in Kreatinin umgesetzt wird. Bei Fleischgenuß ist die tägliche Menge des abgeschiedenen Kreatinins etwas größer, der Unterschied ist aber so gering, daß er nicht in Betracht kommt. Eine normale Niere scheidet unter normalen Umständen wenigstens 8 mg pro 10 ccm aus. Die Bestimmung des Kreatiningehaltes ist einfach. Verf. hat einen Kolorimeter konstruiert, womit nach der Methode von Folin eine genaue Bestimmung in kurzer Zeit möglich ist. Man fügt 5 ccm Urin 15 ccm einer gesättigten Pikrinsäurelösung und 5 ccm 10%iger NaOH zu, läßt diese Mischung 5 Minuten stehen und verdünnt dann bis 250 ccm mit Wasser. Die Farbe wird dann verglichen mit einer halbnormalen Kaliumbichromatlösung.

Nach dieser Methode hat Verf. bisher 60 Fälle untersucht; von 30 konnte eine operative Kontrolle stattfinden. Eine Niereninsuffizienz nach Nephrektomie wurde nicht beobachtet. Ein Nachteil der Methode ist, wie bei vielen anderen Methoden, daß oft durch das Einführen des Ureterkatheters eine Polyurie entsteht; wenn man dann aber verschiedene Portionen des Urins nacheinander untersucht, kann man sich doch ein Urteil über die Funktion der Niere bilden.

In experimentellen Beobachtungen über den Sekretionsdruck der Nieren kommt Hammesfahr (66) zu folgenden Ergebnissen: 1. Absinken des Sekretionsdruckes bei länger dauernder Stauung im Nierenbecken. 2. Verminderung des Sekretionsdruckes durch relative Abflußhindernisse. 3. Verminderung des Sekretionsdruckes bei Pyelonephritis. 4. Verminderung des Sekretionsdruckes bei Chromvergiftung. Veränderte Form der Kurve bei Kantharidinvergiftung. 5. Relativ geringe vorübergehende Steigerung des Sekretionsdruckes durch Diuretika. 6. Geringer Einfluß der Narkose auf den Sekretionsdruck. 7. Reaktive Polyurie nach Stauung.

E. Jeger und W. Israel (80) berichten über das endgültige Ergebnis der Verpflanzung der Nierenvenen an eine andere Stelle der unteren Hohlvenen. Zwei Tiere, die nach der Implantation stets gesund gewesen waren und stets normalen Urin gehabt hatten, wurden 400 resp. 375 Tage nach der Operation getötet. Aus den Präparaten ist ohne weiteres ersichtlich, daß sowohl die Naht-, wie die Prothesenmethode in ihrer Anwendung für die End-zu-Seit-Anastomose von Venen bezüglich der Gefäßverhältnisse anatomisch einwandfreie Dauerresultate liefern. Aus der histologischen Untersuchung geht hervor, daß bei Anwendung der Nahtmethode bleibende herdförmige Schädigungen des Parenchyms der Nierenrinde entstehen können, die ohne Zweifel auf die dabei erforderliche lange Abklemmungsdauer der Nierengefäße und auf die damit verbundene unvermeidliche Stauung zu beziehen sind. Bei der Magnesiumprothese dauert die Abklemmung der Nierengefäße nur 10 Minuten; die mikroskopische Untersuchung der Nieren ergab hier keinerlei pathologische Veränderungen.

Waljaschkow und Lebedew (190) geben einen interessanten Beitrag zur Heilung der Leber-, Milz- und Nierenwunden nach an Hunden ausgeführten Experimenten. Die auf die blutende Oberfläche eines Organs aufgelegte Fascie kann als lebender Tampon dienen, der selbst zur Stillung einer heftigen Blutung ausreicht und vor einer sekundären Blutung zuverlässig schützt. Die freie Faszientransplantation erleichtert die Nahtanlegung, schützt vor Durchschneidung der Nähte. Die Fascia superficialis ist ein vorzügliches Material bei Wunden von parenchymatösen Organen auch in dem Sinne, daß sie einen Reiz auf das Organ, der Wucherung von Bindegewebe hervorrufen könnte, nicht bewirkt. Der Ersatz der entfernten Nierenkapsel durch ein Faszienblatt schützt vor der üblichen Entwicklung einer sekundären narbigen Kapsel, die Schrumpfung der ganzen Niere zur Folge hat.

In einem Übersichtsreferat über Lokalanästhesie bei urologischen Operationen und Untersuchungen kommt O. Blum (19) zu folgenden Ergebnissen: Für sämtliche urologische Operationen und Untersuchungen (mit Ausnahme der transperitonealen Nephrektomie) sind Methoden der Lokalanästhesie ausgebildet und werden in der Praxis geübt. Für Operationen an der Niere kommt in erster Linie die Paravertebralanästhesie in Betracht. Die hohe Extraduralanästhesie ist in der Praxis noch nicht genügend erprobt. Die Lumbalanästhesie (Tropacocain) sollte durch die genannten ersetzt werden, bildet aber jetzt noch die Methode der Wahl.

Mollá (135) teilt drei sehr interessante Fälle mit, zweimal handelte es sich um Tuberkulose, einmal um ein Endotheliom, in denen er gezwungen war, wegen der außerordentlichen Größe des Organs und der zahlreichen festen Verwachsungen mit dem perionealen Gewebe und den benachbarten Organen die subkapsuläre Nephrektomie vorzunehmen. Dieses Verfahren, das namentlich auch bei den sekundären Nephrektomien öfters indiziert ist, darf aber stets nur eine Notoperation, niemals eine Operation der Wahl darstellen. Nach Entfernung der Niere muß dann die Kapsel möglichst sorgfältig mit der Schere entfernt werden.

In einem Aufsatze über die Grenzen der Nephrektomie hebt Legueu (107) hervor, daß die notwendigen 25—35 g Harnstoff nach der Nephrektomie nur durch das Zusammenwirken der wassertrübenden Funktion und der Maximalkonzentration erzielt werden. Ist die wassertrübende Funktion sehr gut, verträgt sie den ernsten Eingriff, den die Operation für sie bedeutet, so kann sie eine mangelhafte Maximalkonzentration kompensieren. Wenn umgekehrt die Maximalkonzentration höher als 45‰ ist und bleibt, so wird der Kranke eine Einschränkung seiner wassertreibenden Funktion erleiden können, ohne Azotämie zu bekommen: er wird auf jede Verminderung der Flüssigkeitsmengen mit einer Erhöhung seiner Maximalkonzentration reagieren. Die Frage der Nephrektomie ist von dem Zahlenwert der Konstante oder der Maximalkonzentration abhängig. So lange die Konstante unter 0,100 ist, sind die Nieren wenig verändert, der Kranke besitzt noch 50% des Funktionswertes seiner Nieren, und es ist wahrscheinlich, daß der Fehlbetrag hauptsächlich durch die Veränderungen in der kranken Niere verursacht ist. Man kann

also die Nephrektomie ruhig ausführen. Steht die Komponente über 0,120, so wird das Problem komplizierter. Daß die Nephrektomie ausführbar und der Kranke heilbar sei, ist möglich; aber je mehr man sich über diese Zahl erhebt, desto größer wird die Gefahr. Bei dieser Höhe der Konstante besitzt der Kranke alles in allem nur ungefähr ein Drittel seiner Nieren und gehört dieses Drittel ausschließlich der gesunden Niere an.

In einer Mitteilung über hyperalgetische Zonen und Herpes zoster bei Nierenerkrankungen berichtet Adrian (2) über einen 38jährigen Kranken, bei dem ein bohnengroßes Konkrement im linken Nierenbecken radiographisch festgestellt werden konnte. Auftreten eines doppelt handgroßen typischen Herpes zoster dorso-abdominalis et lumbo-inguinalis der linken Seite. Derselbe Ausschlag soll an derselben Stelle schon einmal $1^1/_2$ Jahre vorher aufgetreten sein. Der letzte Ausschlag, dessen Entstehen, Ausbreitung, Involution und definitive Heilung Verf. genau beobachten konnte, trat gleichzeitig mit dem Abklingen eines schweren linksseitigen Kolikanfalles auf.

Höchst merkwürdig ist nun in sämtlichen beschriebenen Fällen die Ähnlichkeit zwischen den von der Herpeseruption befallenen Zonen und jenen, die infolge von Viszeralerkrankungen überempfindlich werden. Offenbar ist der Herpesausschlag in diesen Fällen nur eine andere Äußerung der sensiblen Störung der Haut. Bestimmend für Ausbruch und Lokalisation des Herpes ist ein Reizzustand in einem oder mehreren benachbarten Spinalganglien.

In den Fällen, in denen nach einer Nephrektomie die Obliteration des Ureters ausbleibt und eine Urinfistel entsteht, kann es zu einem sehr merkwürdigen Phänomen kommen: Der größte Teil oder der Gesamturin der gesunden Niere entleert sich aus dem nicht obliterierten Ureter der exstirpierten Niere durch die Wunde nach außen. Lévy-Weißmann (115) teilt folgende Beobachtungen mit: Bei einem 32jährigen Kranken mit Genitaltuberkulose und rechtsseitiger tuberkulöser Pyonephrose wurde nach vorhergegangener Nephrostomie die sekundäre lumbale Nephrektomie gemacht. Am Tage nach der Operation entleerten sich aus dem sehr stark erweiterten Ureter in die Lumbalwunde 500 g Urin; diese Urinmenge vermehrte sich in den nächsten Tagen und erreichte am vierten Tage 1 Liter. Als man den Kranken dann aufsetzen ließ, hörte die Urinausscheidung durch die Wunde auf; die Menge des Blasenurins betrug 2 Liter. Am elften Tage trat im Anschluß an eine starke Stuhlentleerung der Urinrückfluß aus der Wunde wieder auf, und zwar wurde der Gesamturin aus der Wunde entleert. Allmählich verminderte sich diese Absonderung und die Lumbalwunde schloß sich. Nach einem heftigen Hustenanfall öffnete sich die Fistel wieder; etwa die Hälfte Urin ging durch die Blase, die andere durch die Lumbalwunde ab. Verf. glaubt, daß sich die Fistel wieder spontan schließen wird. In der Literatur finden sich noch 15 ähnliche Beobachtungen, von denen aber nur acht etwas genauer beschrieben sind.

Aus den bisherigen Beobachtungen, die vielfach Kranke mit Nierentuberkulose betrafen, geht hervor, daß die Ursachen dieses eigentümlichen Urinrückflusses in physiologisch-pathologischen Verhältnissen zu suchen sind (Erweiterung des Ureters, verdünnte Wandungen desselben, Ulzeration und Erweiterung des Blasenostiums des Ureters, große Reizbarkeit und heftige Kontraktionen der tuberkulösen Blase usw.). Dieser Urinrückfluß tritt nach subkapsulären Nephrektomien, wo der Ureter nicht gesondert unterbunden wird, schon gleich in den ersten Tagen nach der Operation ein. Bei Ligatur des Ureters erscheint der Urinrückfluß erst nach mehreren Tagen, wenn die Ligatur abgefallen ist. Die Menge des rückfließenden Urins ist sehr wechselnd; sie vermindert sich allmählich mit zunehmender Vernarbung der Lumbalwunde. Die Dauer des Rückflusses hat in den bisher beobachteten Fällen bis zu einem Jahre betragen. Bis auf einen Fall, wo sich eine sekundäre Ureterektomie nötig machte, trat die Heilung schließlich spontan ein.

In einer Arbeit: Nierenoperation bei doppelseitigen Nierenerkrankungen hebt Casper (30) zunächst hervor, daß es für die Frage der Operabilität einer Niere nicht sowohl auf Krankheit oder Gesundheit des Schwesterorgans wie auf dessen ausreichende Funktion ankommt. Seit Einführung der funktionellen Untersuchungsmethode hat Verf. 337 Nierenoperationen vorgenommen und zwar bei 1. 322 einseitigen Erkrankungen; 2. acht doppelseitigen Erkrankungen, in denen trotz der Erkrankung der zweiten Niere die Funktionskraft dieser Niere eine gute war; 3. neun doppelseitigen Erkrankungen, in denen die zweite Niere krank und arbeitsunfähig war, und in denen trotzdem eine Operation ausgeführt worden ist.

Von den acht Operierten mit anscheinend guter Funktionskraft der zweiten Niere sind sieben genesen; nur in dem achten Falle trat infolge von Exacerbation der Nephritis der Tod ein.

Von den neun Operierten, bei denen auch die zweite Niere als leistungsunfähig bezeichnet werden mußte, starben acht, und zwar sechs nach der Nephrektomie, zwei nach der Nephrotomie. In sechs Fällen handelte es sich um einen typischen Nierentod. In allen Fällen, in denen die Funktionsprüfung bei gleichzeitig anatomischer Erkrankung eine Niereninsuffizienz der zweiten Niere erkennen läßt, ist eine Exstirpation der anderen Niere ein großes Wagnis. Die Operation an solchen Kranken ist im höchsten Grade gefährlich, und nur ausnahmsweise dürfte es vorkommen, daß eine solche Niere noch imstande ist, postoperativ das zu leisten, was für die Erhaltung des Lebens notwendig ist.

Verf. bezeichnet eine Niere insuffizient in dem Sinne, daß Gefahr besteht, daß sie postoperativ eine Urämie ausbrechen läßt, wenn einmal in dem von ihr abgesonderten Harn die Zuckerausscheidung nach Phloridzin gänzlich ausbleibt, Farbstoff sehr spät und nur bis zum Grünwerden des Harns ausgeschieden wird, und wenn die Nierenstarre (mangelnde Reaktion auf Flüssigkeitszufuhr) eine ausgesprochene ist.

Casper (29) bespricht dann weiterhin die Nephrektomie bei doppelseitiger Nierenerkrankung. Wie muß die zweite, kranke Niere beschaffen sein, damit wir eine größere Operation an der ersten wagen dürfen? Welche Merkmale kennen wir, die eine derartige Veränderung der zweiten Niere nachweisen, daß die Exstirpation der ersten zu unterbleiben hat? Es ist heutzutage ausgemacht, daß die Erkrankung der zweiten Niere die Operabilität der ersten nicht ausschließt. Es kommt für die Frage der Operabilität einer Niere nicht sowohl auf Krankheit oder Gesundheit des Schwesterorgans, wie auf dessen ausreichende Funktion an. Vom praktischen Standpunkte aus unterscheidet Verf. drei Typen der Tätigkeit der Arbeitsfunktionen: 1. Typus: Die Niere funktioniert gut. 2. Typus: Die Niere funktioniert schlecht. 3. Typus: Die Niere arbeitet mangelhaft, aber noch ausreichend. Zwischen dem ersten und zweiten Typus, zwischen der Suffizienz und Insuffizienz liegt ein großer Spielraum. Bei 322 einseitigen, vom Verf. operierten Nierenkranken war die sich auf die Funktionsprüfung gründende Prognose jedesmal korrekt. Von 18 doppelseitigen Nierenkranken gaben neun eine günstige Prognose in bezug auf die Funktionskraft der zweiten Niere. Acht dieser Kranken genasen; einer starb und zwar durch Aufpfropfung einer akuten, parenchymatösen Nephritis auf die vorher bestehende chronische. Von den neun doppelseitig Erkrankten mit schlechter Prognose bezüglich der zweiten Niere starben acht nach der Operation; einer blieb mit chronisch uroemischen Erscheinungen noch zwei Jahre am Leben.

In einer Mitteilung: Schwangerschaft und Nephrektomie berichtet Zoeppritz (195) aus der Kümmellschen Abteilung über 18 hierher gehörige Fälle. Bei sieben Kranken war die Nephrektomie wegen Tuberkulose bei gesunder zweiter Niere gemacht worden. Die Operierten blieben während der Schwangerschaft und nach der Operation vollkommen gesund. In sieben Fällen war die Nephrektomie wegen eitriger Erkrankung der Niere gemacht worden. Davon überstanden fünf Operierte die späteren Schwangerschaften und Geburten ohne jegliche Beschwerden. In zwei Fällen trat während der ersten Schwangerschaft Albuminurie, in dem einen Falle mit Oedemen auf; die späteren Schwangerschaften verliefen vollkommen beschwerdefrei. Nur in einem Falle handelte es sich um eine Frühgeburt mit lebensfähigem Kinde und kurz nachher um Einleitung eines Aborts wegen stark eiterhaltigen Urins und leicht urämischer Erscheinungen. In einem Falle von Nephrektomie wegen Pyelonephritis in graviditate verlief die Gravidität ohne jegliche Beschwerden. Auch zwei Kranke, bei denen wegen Wanderniere und Hydronephrose die Nephrektomie vorgenommen wurde, haben ohne Beschwerden ihre Schwangerschaften überstanden, ebenso wie eine Kranke bei der wegen Nephrolithiasis nur die Nephrotomie vorgenommen wurde.

Die Gefahren einer Gravidität nach Nephrektomie sind hiernach, weder für die Mutter noch für die Frucht, durchaus nicht groß, vorausgesetzt, daß die zurückbleibende Niere vollkommen gesund ist. Auch die Fälle von Nierentuberkulose haben eine gute Prognose; doch darf man einen guten, ungestörten Verlauf nur dann erwarten, wenn eine genügend lange Zeit nach der Operation verstrichen und die Tuberkulose vollkommen ausgeheilt ist. Ebenso hält es Verf. aber auch für nötig, daß nach Nephrektomie wegen eitriger Affektion vor dem Heiratskonsens eine genaue bakteriologische Untersuchung verlangt wird, um die Aszension einer Infektion während der Schwangerschaft von der Blase aus nach Möglichkeit zu vermeiden.

W. J. Mayo (131) macht auf die zufälligen Verletzungen des absteigenden Schenkels des Duodenums aufmerksam, wie sie sich bei der Exstirpation der rechten Niere ereignen können. Wenn der Nierenstiel bei Pyonephrose oder Karzinom in stark infiltriertem Gewebe fixiert und dadurch verkürzt ist, so kann er resp. die Ge-

fäße sehr leicht einreißen. Beim schnellen Fassen der Gefäße mit der Klemme kann sehr leicht die Duodenalwand mitgefaßt werden, was nach einigen Tagen zu einer Duodenalfistel führt; sie verläuft fast immer tödlich. In gleicher Weise kann auch die V. cava verletzt werden, dadurch, daß die Nierenvene an ihrem Ursprunge abreißt. Verf. empfiehlt, die sich zurückziehenden Gefäße mit den Fingern zu fassen und dann erst vorsichtig die Klemme anzulegen.

Fedoroff (41) hat in den letzten vier Jahren auf 206 Nierenoperationen fünf Darmblutungen erlebt, darunter zwei sehr schwere, von denen eine tödlich endete. Die leichteren Formen machen kaum klinische Erscheinungen und werden nur bei einer genauen Stuhluntersuchung gefunden. Die Ursache dieser Blutungen sind von dem Operationsgebiete ausgehende Thrombosen der Dünndarmvenen. Zur Bekämpfung dieser Blutungen empfiehlt Verf. subkutane Einspritzungen von Styptizin, Ergotin, Koagulose und Koagulen. Da die Blutungen häufig wiederkehren, so muß nach einer solchen Darmblutung 2—3 Tage lang 1 g essigsaures Kalzium 3mal täglich oder große Gaben Koagulose gereicht werden. Vom Gelatin hat Verf. niemals Nutzen gesehen.

Auf Grund von drei eigenen, bisher noch nicht veröffentlichten Beobachtungen und von 28 in der Literatur niedergelegten Fällen besprechen Nové-Josserand und Fayol (143) das Vorkommen von Hämaturie im Verlaufe der Appendicitis. Dieses Symptom ist eines der interessantesten, weniger wegen seiner prognostischen Wichtigkeit, als wegen der dadurch hervorgerufenen diagnostischen Schwierigkeiten. Hämaturie kann bei allen Formen der Appendicitis auftreten, bei akuten und chronischen, sie wird auch nach der Appendektomie beobachtet. Bei den akuten Formen erscheint die Hämaturie gewöhnlich im unmittelbaren Anschluß an das Nachlassen der allgemeinen Appendixsymptome; sie tritt ganz plötzlich ohne vorhergehende Anzeichen auf; sie ist intermittierend, von kurzer Dauer und wechselnder Stärke. Die Hämaturie bei chronischer Appendicitis geht den eigentlichen Appendixsymptomen voraus und tritt unter sehr verschiedenartigen Abdominalsymptomen auf: Kardialgie mit oder ohne Erbrechen, Verstopfung, Meteorismus, Schmerzen in der rechten Fossa iliaca u. a. m. Die Hämaturie ist hier fast stets mit Nierenkoliken verbunden, so daß man an einen Nieren- oder Harnleiterstein denken kann. Die Differentialdiagnose zwischen Appendicitis mit Haematurie und Nephrolithiasis ist um so schwieriger, als eine Lithiasis auch gleichzeitig mit Appendicitis vorkommen kann. Eine halbwegs sichere Diagnose ist hier nur mittels der Radiographie zu stellen; doch muß man in der Deutung der radiographischen Schatten hier besonders vorsichtig sein. Die Appendix-Hämaturien sind im allgemeinen gutartig; sie treten ohne Temperatursteigerung und ohne Verschlechterung des Allgemeinzustandes auf. Nach ihrem Aufhören lassen sie keine Folgen von seiten des Harnapparates zurück. Die operative Autopsie ergibt, daß bei chronischer Appendicitis mit Hämaturie die Appendix häufig nach rückwärts gelagert ist, den Ureter adhäriert oder ihn umschlingt. Dasselbe Verhalten findet sich öfters auch bei akuter Appendicitis mit Hämaturie. In Fällen, die zur Sektion kamen, zeigten die Nieren eine intensive Kongestion. Die Ursache der Hämaturie bei Appendicitis kann natürlich eine gleichzeitig vorhandene Lithiasis oder Tuberkulose sein, oder aber sie liegt in allgemeinen Ursachen — Nephritis —, oder in lokalen Gründen — reflektorische Nierenkongestion —. Die Appendix und der Ureter haben eine gemeinsame Innervation: den Sympathicus abdominalis. Die Appendix-Hämaturien bedürfen keiner besonderen Therapie und machen auch keine Änderungen in den operativen Indikationen der Appendicitis notwendig. Die Hämaturie verschwindet nach der Appendektomie; tritt sie überhaupt erst dann auf, so bedeutet sie weiter nichts als ein „incident curieux de la convalescence". In keinem Falle kommt es zu schwierigen Nierenaffektionen, die für die Zukunft fürchten lassen.

Tschaika (184) hat in der Fedoroffschen Klinik an Hunden und Kaninchen experimentelle Untersuchungen über die Blutung nach Nephrotomien und ihre Bekämpfung angestellt. Nach statistischen Untersuchungen beträgt die Mortalität nach diesen Blutungen 25,6%; durch die Nephrektomie wurden 36,7%, durch andere Mittel, bei denen auch die blutende Niere erhalten blieb, 37,7% gerettet. Daraus ersieht man die dringende Notwendigkeit, ein sicheres Mittel in der Bekämpfung dieser Blutungen zu finden. Fedoroff hat hierfür die Tamponade der Nierenwunde mit Nierenfett vorgeschlagen. Verf. hat diese Frage experimentell geprüft und dabei gefunden, daß die Fettamponade von Nierenwunden bedeutende Vorzüge vor dem gewöhnlichen Nahtverschluß besitzt. Das Nierenfett bildet das geeignetste Material dazu: es befindet sich in unmittelbarer Nähe, hat gute „plastische Eigenschaften" und erweist sich als besonders lebensfähig, vielleicht aus dem Grunde, daß es dem Embryonalgewebe sehr nahe steht. Die Fettamponade hat eine direkt hämostatische Wirkung. Fedoroff verwendet zur Fixierung

des Nierenfettes in der Nierenwunde die Achternaht. Diese Naht ist sehr bequem, da sie das Fettgewebe mitfaßt und zugleich durch Verkreuzung der Fäden sein Vorstülpen verhindert.

Zur Technik der Pyelographie bemerkt v. Lichtenberg (116), daß er seine Erfahrungen auf Grund von etwa 1000 eigenen Pyelographien gesammelt hat. Er führt die Pyelographie als letzten Akt der Nierenuntersuchung für gewöhnlich in einer Sitzung mit ihr aus. Bei der Vorbereitung ist gründliches Abführen Bedingung. Als Ureterkatheter benutzt Verf. das Fabrikat Rüsch Nr. 5 oder auch 4, das mit Wismut bzw. Minium imprägniert ist. Er verwendet eine 10%ige, körperwarme „Lösung" des Kollargols Heyden oder das von dieser Firma zu diesem Zwecke hergestellte Skiargan, das er mit einer 20 ccm fassenden Rekordspritze vorsichtig einspritzt. Die Kranken müssen die geringsten Sensationen in der Nieren- oder Uretergegend melden. Gleichzeitig wird der in die Blase eingeführte Katheter — Charrière Nr. 17 — beobachtet und der Rückfluß des Kollargols festgestellt. Fließt kein Kollargol durch den Katheter ab, so ist selbst bei nachgewiesen großer Kapazität des Beckens größte Vorsicht und Unterbrechung der Einspritzung bei geringstem subjektiven Empfinden des Patienten am Platze. Was die Menge des zu injizierenden Kollargols anbelangt, so schwankt sie nach den besonderen anatomischen Verhältnissen des zu untersuchenden Falles sehr.

Es werden manchmal Kranke zur Nierenuntersuchung zugewiesen, die sich über heftige Schmerzanfälle in der Nierengegend beklagen. Die Urinuntersuchung und die Funktionsprüfung ergeben keinen Anhaltspunkt für irgendeine pathologische Veränderung. Ebenso wenig das einfache Röntgenbild. Kaum hat man bei diesen Kranken einige ccm Kollargol eingespritzt, so löst man den typischen, vom Kranken sofort als solchen identifizierten Kolikanfall aus. Hier fließt kein Kollargol neben dem noch so dünnen Ureterkatheter ab; das sieht man auch auf dem Röntgenbild. Bei vielen Fällen dieser Art findet man das Nierenbecken kaum erweitert. Es kommt aber vor, daß auch bei großen Hydronephrosen schon nach der Einspritzung von 5—10 ccm Kollargol ein Kolikanfall ausgelöst wird. Es tritt durch die Einspritzung der Klappenmechanismus solcher Nieren in Funktion, verhindert den Abfluß und reagiert auf die Dehnung in der üblichen Weise. Die röntgenographisch durch die Pyelographie nachweisbare Stockung des Urinabflusses bildet ein absolutes Frühsymptom der beginnenden hydronephrotischen Veränderung der Niere.

Besondere technische Maßnahmen kann die Pyelographie erfordern, wenn der Ureterkatheter aus irgendeinem Grunde kurz hinter der vesikalen Uretermündung stecken bleibt. Ist er nur 3 cm hochzuschieben, so wird die Füllung des Nierenbeckens meist schon gelingen.

Zu unterlassen ist die Pyelographie bei Blutung, weil dabei durch die eventuelle Kombination mehrerer ungünstiger Momente Schädigungen der Niere eintreten können. Sonstige Gegenindikationen werden sich aus einer Sichtung der publizierten Unfälle ergeben, deren allergrößte Zahl jedoch teils auf falsche Technik, teils auf Anwendung unreinen Kollargols zurückzuführen sein wird.

In einer Mitteilung: Zur Technik der Pyelographie hebt Joseph (82) hervor, daß ein Gegensatz besteht zwischen denjenigen Autoren, die wenig Pyelographien ausgeführt und relativ viel Unfälle erlebt haben, und denjenigen Autoren, die viele Tausende von Pyelographien gemacht und wenig oder gar keinen nennenswerten Unfall aufzuweisen haben. Diese Differenz ist nur durch eine verschiedenartige Technik zu erklären. Das Wichtigste bei der Technik der Pyelographie scheint dem Verf. die Verwendung dünner, dem Ureter nicht ausfüllender Katheter und die Einspritzung relativ kleiner, den vorliegenden Verhältnissen angepaßter Kollargolmengen zu sein und ferner das Gebot, die Pyelographie nur dann auszuführen, wenn der Ureterenkatheterismus spielend gelingt, der Katheter sich mühelos verschieben läßt, und man nicht das Gefühl bei der Manipulation hat, daß der Ureterkatheter, von der Wand des Harnleiters allseitig umdrängt, sich mühevoll vorschieben läßt, womit der Ureterenkatheterismus selbst ohne jedes Schmerzgefühl ausführbar ist.

Joseph (83) ist von der hohen chirurgischen Bedeutung der Pyelographie fest überzeugt, die bei richtiger Technik — dünne Harnleiterkatheter, damit kein Ventilverschluß des Nierenbeckens eintreten kann — keine ernsteren Schädigungen veranlaßt.

Caspar (28) hält dagegen auch bei sorgfältigster Ausführung die Pyelographie nicht für ungefährlich. Man soll sie deshalb nur anwenden, wenn alle anderen diagnostischen Hilfsmittel versagen. Besonders wertvoll ist die Pyelographie bei der Diagnose der Hufeisen- und Kuchenniere, bei der Harnleiterstenose; bei Nierendystopie kann sie durch den Harnleiterkatheter ersetzt werden; bei Nierengeschwülsten versagt sie.

In einer Mitteilung: „Zur Kollargolfüllung des Nierenbeckens" hebt Blum

(18) hervor, daß die Zahl der durch die Pyelographie hervorgerufenen Schäden von Jahr zu Jahr wächst, entsprechend der immer weiter um sich greifenden Anwendung dieses diagnostischen Verfahrens. Die Schlußfolgerungen, die Verf. aus der wertvollen Experimentalarbeit Wossidlos zieht, sind völlig andere als die des Autors. Seine Versuche scheinen ihm eine wertvolle Stütze für den von ihm ausgesprochenen Grundsatz zu sein, daß man der Pyelographie unschwer entraten kann, da sie als diagnostische Methode zahlreiche Gefahrenquellen in sich birgt, und weil sie durch ebenso beweiskräftige und gefahrlosere Methoden ersetzbar ist: 1. durch die Radiographie der Niere nach Einführung eines schattengebenden Ureterkatheters; 2. durch die Ergebnisse des Ureterenkatheterismus (Messung der Länge des Ureters von der Blase bis zum Nierenbecken, Messung des Residualharns eventuell Eichung nach Völker); 3. durch die Ergebnisse der funktionellen Nierendiagnostik, die uns ein deutliches Bild von der Größe der Zerstörung des Nierenparenchyms gibt.

L. Buerger (26) hat ebenfalls zwei Fälle beobachtet, wo das zum Zwecke der Pyelographie injizierte Kollargol resp. Argyrol schwerere Schädigungen des Nierenparenchyms hervorgerufen hatte. Nekrotische Herde können vollkommen ausheilen, wenn sie aseptisch bleiben. Die Nierenerscheinungen verschwinden dann wieder vollkommen. Prädisponierende Momente für diese Nekrosen bilden die Verhinderung des Wiederabfließens der Silbersalzlösung, sowie Entzündung oder kongestive Schwellung des Nierenparenchyms. Es muß deshalb nach solchen Injektionen das Nierenbecken stets wieder durch den Ureterenkatheter entleert werden, wenn die Salzlösung nicht spontan wieder abfließt. Wertvoll sind außerdem Auswaschungen des Nierenbeckens mit Borsäurelösung.

In eine Mitteilung: Über die Gefahren der Pyelographie teilt v. Hofmann (74) folgendes mit:

1. Bei einem 15jährigen Mädchen mit Hydronephrose der linken Niere wurde eine Pyelographie gemacht. Am vierten Tage nach der Untersuchung starb die Patientin an Peritonitis. Bei der Sektion fand man, daß der mit Kollargol gefüllte hydronephrotische Sack geplatzt war. Die Ruptur war infolge perinephritischer Verwachsungen mit dem Colon descendens in der Bursa omentalis erfolgt. Das Kollargol hatte sich weiterhin auf dem Wege des Foramen Winslowi über die ganze Peritonealhöhle ausgebreitet.

Bei der histologischen Untersuchung war das Kollargol in den Harnkanälchen, stellenweise auch in den Glomeruli zu sehen. Aus den Kanälchen war es nach deren Ruptur ins umliegende Gewebe gelangt und hatte dort Nekrose verursacht.

2. Bei einem anderen Falle von Pyonephrose war drei Tage vor der Operation eine Pyelographie vorgenommen worden. Das Kollargol war in die Harnkanälchen eingedrungen. Rupturen der Harnkanälchen waren nicht zu sehen, doch befand sich reichlich Kollargol außerhalb der Lumina und hatte auch hier zu Nekrose geführt.

3. In einem dritten Falle wurde zwei Tage vor der Operation das pyonephrotische Nierenbecken mit Kollargol gefüllt. Es war nirgends mehr Nierenparenchym nachzuweisen. Die Sackwand bestand durchweg aus Bindegewebe. In keinem der histologischen Schnitte durch die Sackwand war Kollargol zu sehen.

Der Verfasser schließt daraus, daß das Kollargol in vielen Fällen mechanisch in die Harnkanälchen eingepreßt werde. Von hier gelangt es durch Ruptur oder Diffusion in das umliegende Gewebe und führt da zu nekrotischem Zerfall.

Auf Grund seiner Beobachtungen und ähnlicher mehrerer anderer Autoren hält der Verfasser die Pyelographie für eine gefährliche Methode. Die Gefahr liegt in der mangelhaften Dosierbarkeit des Injektionsdruckes, aber auch in der Wahl des Injektionsmittels.

Die Pyelographie soll auf solche seltene Fälle beschränkt bleiben, bei denen man mit den anderen Methoden der Nierenuntersuchung zu keiner exakten Diagnose gelangt.

Zur Frage der Gefährlichkeit der Pyelographie teilt Schwarzwald (171) acht Fälle aus der Literatur mit, wo die Kollargolfüllung des Nierenbeckens Schaden angerichtet hat. Verf., der im übrigen ein großer Anhänger dieser diagnostischen Methode ist, teilt aus der Zuckerkandlschen Abteilung eine eigene Beobachtung von Kollargolschädigung mit. Bei einer 42jähr. Frau mit linksseitiger eitriger Pyelonephritis wurde die Füllung des Nierenbeckens mit 8 ccm Kollargollösung vorgenommen; es traten Schmerzen und Fieber auf; sechs Tage später Nephrektomie. Die nur wenig vergrößerte Niere zeigte einige Buckel mit grauschwarzer Färbung. In den keilförmigen Abszessen des Nierenparenchyms und in den mit Eiter gefüllten Harnkanälchen lag eine große Menge schwärzlichen Pigments; im gesunden Nierengewebe war nichts dergleichen. Nach Verfs. Meinung kann die diagnostisch wertvolle und schon vielfach bewährte Methode der Pyelographie durch diese Beobachtungen keine Einbuße erfahren. Nur ist es unbedingt erforderlich,

alle die von Voelcker und v. Lichtenstein angegebenen Vorsichtsmaßregeln streng zu erfüllen.

Seidel (173) berichtet ebenfalls über einen Fall von Kollargolschädigung der Niere nach Pyelographie, obgleich bei dem Kranken, bei dem Verdacht auf Uronephrose vorlag, die Kollargolfüllung in der allervorsichtigsten Weise gemacht worden war. Mehrere Stunden später bekam die Kranke äußerst heftige Schmerzen in der betr. Nierengegend. Bei der Freilegung der Niere fand sich ein großer Teil des Nierenfettgewebes in eine dunkelschwarze oedematöse Masse umgewandelt; es war das Kollargol aus der Niere in das Nierenfett übergetreten und hatte offenbar die heftigen Schmerzanfälle ausgelöst. Die exstirpierte Niere zeigte eine hochgradige Uronephrose, deren Wandung teilweise nur millimeterstark war. An einer solchen dünnen Stelle war eine Perforation erfolgt, offenbar dadurch, daß das Kollargol zwar in die Niere eingelaufen war, aber bei der bestehenden schiefen Einmündung des Ureters nicht ohne weiteres herauskonnte. Durch stärkere Kontraktionen kam es zu einer Ruptur. Die Kranke genas.

Troell (183) teilt einen Fall von Pyelographie mit, wo Kollargol in die Harnkanäle und die Malpighischen Körperchen der Niere eingedrungen war. Es handelte sich um eine 64jährige Frau mit rechtsseitiger, zweifaustgroßer Pyonephrose. Verf. spritzte unter schwachem Drucke nach Harnleiterkatheterisierung 6—7 ccm einer 7%igen Kollargollösung langsam ein. Nachher verspürte Patient keine Beschwerden davon. Aber in der zwei Tage später entfernten Niere ließ sich in einem einhellerstückgroßen Bezirk mikroskopisch nachweisen, daß Kollargol vom Nierenbecken bis in die Harnkanälchen und in die Malpighischen Körperchen eingedrungen war; Rundzelleninfiltration, Nekrose, Desquamation von Harnepithelien usw. waren stellenweise auch zu sehen.

In theoretischer Hinsicht ist der Fall sehr interessant, weil durch ihn zum ersten Male dargetan ist, daß Flüssigkeit während des Lebens gegen die Richtung des Harnstromes in das Nierenparenchym, und zwar bis in die Glomeruli hinauf gepreßt werden kann.

Auch Vest (188) konnte in sechs Fällen von ganz vorsichtiger Kollargolinjektion in das Nierenbecken feststellen, daß die Niere ganz durch das Kollargol gefärbt war, das auch in das perirenale Gewebe, einmal in das ganze retroperitoneale Gewebe und einmal bis in den freien Peritonealraum vorgedrungen war.

Mason (130) teilt zwei eigene und eine fremde Beobachtung von Niereninfarkten nach Pyelographie mit. Die Pyelographie ist contraindiciert bei Entzündungen des Nierenbeckens und der Niere, und wenn letztere infolge von Trauma oder Erkrankung nicht unversehrt ist.

Schachnow (167) hat bei Kaninchen experimentelle Untersuchungen angestellt über die Wirkung des Kollargols bei direkter Injektion ins Nierenparenchym. Es fand nicht nur eine mehr oder weniger schwere Schädigung am Ablagerungsort statt, sondern ein Transport im gesamten Parenchym und eine Reizung des Organs im ganzen. Diese Nierenschädigungen fallen in der Hauptsache dem Metall als Fremdkörper und insbesondere dem Charakter des Kolloids zur Last.

In den seltenen Fällen von sog. überzähliger Niere stellt diese ein ansehnliches Organ dar, das schon makroskopisch keinen Zweifel läßt, daß es sich um eine Niere handelt. Dieser Gruppe von Fällen gliedert Neckarsulmer (138) eine weitere Gruppe an, bei der es sich ebenfalls um das Vorhandensein einer selbständigen dritten Niere neben den normal geformten beiden anderen Nieren handelt. Hier ist aber diese dritte Niere nur in rudimentärer Form ausgebildet und hat funktionell keine Bedeutung: Beiniere. Verf. gibt die genaue pathologisch-anatomische Untersuchung eines solchen Falles, der ein neunmonatiges, an Masernpneumonie gestorbenes Mädchen betraf. Der linken, tiefer gelegenen Niere saß wie eine Kuppe ein Gebilde auf, das etwa die Form eines plattgedrückten, spitzen Kegels besaß. Seine Oberfläche erinnerte an die fötale Nierenlappung. Die Grenze gegen das Parenchym der linken Niere bildete ein dünnes, bindegewebiges Septum, in das ein ungleich dicker Harnleiter anscheinend blind endete. Dieser zweite Harnleiter stieg parallel dem anderen zur Blase hinab, und zwar dicht neben und medianwärts von ihm und endigte blind in der Blasenwand. Makroskopisch war in der Beiniere wenigstens stellenweise eine Nierenpyramiden- und -rindenzone angedeutet. Mikroskopisch ließ sich eine Rindenzone mit Glomerulis und gewundenen Harnkanälchen und eine mehr zentrale Zone mit vorwiegend geraden Kanälchen und Henleschen Schleifen unterscheiden. Funktioniert kann diese Niere jedenfalls nicht haben, da es sonst bei der unvollkommenen Ausbildung des ableitenden Kanalsystems notwendigerweise zur Zystenbildung hätte kommen müssen.

In der Literatur finden sich nur zwei im wesentlichen gleichartige Fälle von Schönberg und von Palma.

In einem Beitrag zur Kasuistik des kongenitalen Nierendefektes und der kongenitalen Nierendystopie teilet Öhler (145) folgende drei Fälle mit:

1. Linksseitiger Nierendefekt mit Anomalien der inneren Geschlechtsteile (Uterus unicornis dexter mit normalen rechtsseitigen Adnexen und Bändern, linkes Ovarium und linke Tube liegen ohne Zusammenhang mit dem Uterus im Bruchsacke eines linksseitigen Leistenbruchs); Tuberkulose von unpaariger Niere, Harnleiter und Blase.

2. Linksseitige rudimentäre Niere mit rechtsseitiger Nephrolithiasis.

3. Rechtsseitige Beckendoppelniere mit Hydronephrose bei normaler linker Niere.

Geraghty und Plaggemeyer (53) teilen acht Fälle einer typischen, seltenen Nierenanomalie mit, bei der die eine Niere hypertrophisch, die andere infantil klein ist. Diese Anomalie ist diagnostisch und prognostisch außerordentlich wichtig. Bei nicht zu fetten Kranken kann die Diagnose unter Umständen mittelst Röntgenographie gestellt werden.

Koréncan (89) beobachtete zwei Kranke mit einseitiger, angeborener Dystopie der linken Niere bei normaler Lage der anderen Niere und Fehlen weiterer Anomalien der Bauchorgane. Die dystopen Nieren lagen am Beckeneingang nahe der Symphysis sacroiliaca; sie zeigten die bekannte Formveränderung, funktionierten aber beide normal. Eine richtige Diagnose konnte vor der Operation nicht gestellt werden; es bestanden Dickdarmsymptome mit Zeichen von Darmverschluß. Operative Verlagerung der dystopen Nieren. Heilung.

Labey und Paris (105) beobachteten bei einer 21jähr. Frau eine mediane abdominale Nierendystopie, die klinisch für einen Mesentorialtumor angesehen wurde. Erst die Operation klärte den wahren Sachverhalt auf. Da die Niere sonst vollkommen gesund erschien, wurde sie reponiert und in ihrer Nische befestigt. Heilung.

In einer Mitteilung über Nierenektopie und Appendizitis bemerkt Lejars (113), daß bei angeborener Nierenektopie in die rechte Darmbeingrube leicht Verwechslungen mit Appendizitis vorkommen können, sowohl durch die Schmerzen, die die ektopische Niere verursacht, als auch dadurch, daß die Niere als perityphlitischer Tumor angesprochen wird. Verf. teilt eine solche Beobachtung bei einem 17jähr. Mädchen mit. Die Freilegung der retroperitonealen Geschwulst von vornher ergab eine doppelt große in die rechte Darmbeingrube verlagerte Niere, die durch tiefe Einkerbungen in drei Abschnitte geteilt war. Reposition der Niere; Entfernung der chronisch erkrankten Appendix. Da die Schmerzen nicht vollkommen verschwanden, wird wohl noch die Nephrektomie in Frage kommen.

Oehlecker (144) beobachtete bei einem 14jähr. Mädchen eine sehr interessante angeborene Anomalie der Niere und des Ureters unter dem klinischen Bilde eines perityphlitischen Abszesses. Die Operation ergab zunächst eine verunstaltete und in hohem Grade verkümmerte Niere mit einigen kleinen Zysten. An die Niere schloß sich ein mächtig erweiterter wurstförmiger Ureter in leichter Spiralzeichnung an. In der Gegend des Eingangs ins kleine Becken war der Ureter fast armdick und hatte eine Kugelform; dann folgte ein kleiner schwächlicher Ureterstrang. Das Eigentümliche des Falles liegt vor allem darin, daß die Nieren-Ureter-Anomalie plötzlich in der Pubertätszeit mit ganz akuten Erscheinungen klinisch zutage trat, nachdem vorher niemals Beschwerden bestanden hatten und zweitens darin, daß die abszeßartige Erweiterung des Ureters just an jener Stelle saß, wo wir den perityphlitischen Abszeß zu finden gewohnt sind. Die plötzliche pralle Ausdehnung des Uretersackes war durch eine Koliinfektion hervorgerufen worden. Nephro-Ureterektomie. Heilung.

Schiller (170) beobachtete eine linksseitige Nierendystopie bei einem jungen Mädchen. Die klinische Diagnose war auf ein Ovarialsarkom gestellt worden. Die Laparotomie — Juli 1908 — ergab, daß die normale Lagerungsstelle der linken Niere frei war. Da die dystope Niere ganz unverschieblich war, wurde nichts an ihrer Lage geändert. Seit der Operation war die Kranke ohne Beschwerden, hat geheiratet und normale Schwangerschaft und Wochenbett durchgemacht. Dies ist insofern bemerkenswert, als hier, entgegen der Ansicht der meisten Autoren, ein operativer Eingriff zur Beseitigung dieser Verlagerung, nachdem sie erkannt war, nicht ausgeführt worden ist, und der Verlauf der Schwangerschaft und Entbindung dies gerechtfertigt hat.

Zondek (197) gibt diagnostische Merkmale für die Hufeisenniere an, die damit zusammenhängen, daß die Hufeisenniere im fötalen Leben durch Verschmelzung der beiden unteren Pole entsteht. Die fötale Niere liegt tiefer als die des Erwachsenen, und bleibt sie auch im späteren Leben in ihrer fötalen, tiefen Lage zurück, so zeigt sie fol-

gende charakteristische Merkmale: Die Niere ist medianwärts und nach vorn verlagert, hat das Becken an der vorderen Wand, und der Ureter ist zumeist verkürzt; das kann man durch Palpation, einfache Röntgenographie bzw. bei eingeführtem schattengebenden Katheter oder schließlich durch Pyelographie nachweisen. Hat man die kongenitale Tieflage für beide Nieren festgestellt, so ist das ein Wahrscheinlichkeitssymptom für die Hufeisenniere. Ein weiteres Merkmal ist folgendes: Die fötalen Nieren und die beiden Schenkel der Hufeisennieren sind anders gelagert als die Nieren des Erwachsenen, ihre Längsachsen bilden nicht in ihrer Verlängerung nach oben, sondern in der nach unten mit der Längsachse der Wirbelsäule einen spitzen Winkel oder verlaufen ihr parallel. Das zeigt eventuell auch auch das Röntgenbild.

In einer größeren Arbeit: Zur Diagnose der Hufeisenniere hebt Zondek (198) zunächst hervor, daß, wenn die Niere auch im späteren Leben in ihrer fötalen tiefen Lage zurückbleibt, sie zumeist folgende Merkmale zeigt: sie ist medialwärts und nach vorn gelagert, hat gewöhnlich das Nierenbecken an der vorderen Wand und ihr Ureter ist zumeist verkürzt. Da aber zuweilen bei kongenitaler Heterotopie der Niere der Ureter geschlängelt verläuft und normal lang ist, so ist die normale Länge des Ureters also noch kein Beweis dafür, daß keine kongenitale Heterotopie der Niere vorliegt. Es kann vorkommen, daß beide Nieren heterotop und vollkommen selbständig sind. Das ist aber überaus selten der Fall. Hat man demnächst die kongenitale Tieflage beider Nieren nachgewiesen, dann kann man mit Wahrscheinlichkeit eine Hufeisenniere diagnostizieren.

Während beim Erwachsenen gewöhnlich die Längsachse der Niere in ihrer Verlängerung nach oben mit der Längsachse der Wirbelsäule einen mehr oder weniger großen spitzen Winkel einschließt, bildet die Längsachse der embryonalen und fötalen Niere, ferner die eines jeden, seitlich von der Wirbelsäule gelegenen Teiles einer Hufeisenniere in ihrer Verlängerung nach unten mit der Längsachse der Wirbelsäule einen spitzen Winkel oder verläuft ihr parallel. Da im Röntgenbild gewöhnlich der untere Nierenpol am besten nachweisbar ist, so wird man oft insbesondere an dem Teil des Nierenschattens, der der Übergangsstelle des Verbindungsstückes in den unteren Nierenpol entspricht, die schräg von innen und unten nach außen und oben gerichtete äußere Bewegungslinie des Nierenschattens nachweisen können. Die Längsachse des erweiterten Beckens zeigt eine schräge Richtung von innen und unten nach außen und oben.

In einer Mitteilung: Die Hufeisenniere im Röntgenbilde bemerkt A. Fränkel (44), daß die Achse der normalen Niere mit der Wirbelsäule einen spitzen, nach unten geöffneten Winkel bildet und im wesentlichen dem Psoasrande parallel läuft. Im Gegensatze dazu stehen die Achsen der beiden Teile einer Hufeisenniere im wesentlichen parallel zur Wirbelsäule, kreuzen also den Psoasrand, da die Verschmelzung der beiden kaudalen Pole ein Auseinandertreten der letzteren verhindert. Diese Lageverhältnisse sind auf guten Röntgenplatten leicht und sicher abzulesen.

Über Operation bei Hufeisenniere spricht Rumpel (164) an der Hand eines Falles, der eine 30jährige Frau betraf. Die klinische Diagnose wurde auf linksseitige Pyonephrosis calculosa gestellt und, da eine konservative Behandlung wohl nicht in Frage kommen konnte, die Nephrektomie beschlossen. Bei der Operation zeigte sich, daß es sich um die pyonephrotisch entartete linke Hälfte einer Hufeisenniere handelte. Trennung des Isthmus; nach tiefgreifenden Catgutnähten durch die ganze Dicke des Isthmus stand die Blutung. Heilung. Für die klinische Diagnose der Hufeisenniere empfiehlt Verf. ganz besonders die Kollargolfüllung des Nierenbeckens und die Röntgenuntersuchung.

Zur Frage der Durchtrennung einer Hufeisenniere stellt Günsberg (57), namentlich auch auf Grund von Tierversuchen folgende Sätze auf: 1. Eine normale Hufeisenniere kann an und für sich so ausgesprochene klinische Erscheinungen machen, daß ihre Diagnose möglich ist; 2. die Beschwerden sind so groß, daß ein chirurgischer Eingriff durchaus gerechtfertigt erscheint; 3. bei der Durchtrennung der Brücke müssen die akzessorischen Gefäße geschont und muß der Schnitt daher nicht durch die dünnste, sondern gefäßloseste Stelle geführt werden; 4. eine Durchquetschung der Niere ist gefährlich und es ist ratsamer, die Niere zwischen zwei Klemmen zu durchschneiden und die Wundränder mit Matratzennähten zu übernähen; 5. die Wundfläche soll mit Bauchfell, Fett oder ähnlichem bedeckt werden, um das Aussickern von Harn und eine Harninfiltration zu verhüten; 6. die Bauchhöhle kann ohne Drainage geschlossen werden.

Die Trennung einer Hufeisenniere führte Brongersma (25) bei einer 37jähr. Kranken aus, bei der die Diagnose auf doppelseitige Pyelitis in einer Hufeisenniere gestellt werden mußte. Die Kranke klagte von Kindheit an über Schmerzen in der Lendengegend auf beiden Seiten, dann mehr im Unterbauch. Spülungen der beiden Nierenbecken beseitigte die Pyelitis. Die Leibschmerzen wurden nicht gehoben. Gelegentlich

einer Probeinzision wegen angeblichen Steines in der linken Niere wurde das Vorhandensein einer Hufeisenniere festgestellt. Eine Röntgenuntersuchung mit Kollargolfüllung der beiden Nierenbecken ergab, daß die verbindende Brücke links von der Wirbelsäule liegen müsse. Operative Trennung der etwa 2 cm breiten Brücke, die fibröser Natur war. Heilung; Wegbleiben der Schmerzen.

In einer Arbeit über Nierenresektionen bei Verschmelzung und Verdoppelung der Nieren teilt Rumpel (165) folgende drei Operationsfälle mit: 1. 30jährige Frau. Pyonephrosis calculosa bei Hufeisenniere. Resektion der entarteten Hälfte. Heilung. Die Diagnose auf Hufeisenniere war vor der Operation nicht gestellt worden. 2. 36jähr. Mann. Nephrolithiasis; partielle Hydronephrose bei Verdoppelung des Nierenbeckens. Resektion der hydronephrotischen Hälfte. Urinfistel. Patient zurzeit noch in Behandlung. Die Diagnose konnte vor der Operation gestellt werden. Die Zystoskopie ergab im Fundus vier Ureterm ündungen, zwei in der linken Hälfte des Trigonums, zwei in der rechten. 3. 35jähr. Mann. Partielle Hydronephrose bei Verdoppelung des Nierenbeckens. Resektion der hydronephrotischen Nierenhälfte. Urinfistel, die sich aber jetzt allmählich schließt. Auch hier konnte die Diagnose vor der Operation gestellt werden. Zystoskopisch fand sich auf beiden Seiten eine Verdoppelung der Ureterenmündung.

Die Anomalie der Nierenbeckenverdoppelung ist verhältnismäßig häufig. Verf. hat im ganzen neun Fälle beobachtet. In vier Fällen war eine Entartung je einer Nierenhälfte vorhanden; in den übrigen fünf Fällen konnte lediglich eine Verdoppelung der harnabführenden Wege bei regelrechter Funktion der dazu gehörigen Nierenteile festgestellt werden. Auch Westenhöffer hat in neuerer Zeit die relative Häufigkeit des Vorkommens doppelter Nierenbecken pathologisch-anatomisch nachgewiesen.

Zur Kenntnis der aberrierenden überzähligen Ureter teilt A. Stammler (179) einen sehr interessanten Fall aus der Kümmellschen Abteilung mit; und zwar handelte es sich bei dem 15jähr. Mädchen um beiderseitige überzählige, aberrante Ureteren, die bisher beim Lebenden noch nicht diagnostiziert worden zu sein scheinen. Der beiderseits erhobene Befund war folgender: Der untere Teil der Niere mit einem eigenen Nierenbecken entleert durch einen normal verlaufenden Ureter seinen Urin in die Blase. Der obere Teil der Niere, ebenfalls mit einem getrennten, nicht mit dem unteren kommunizierenden Nierenbecken besitzt einen eigenen Ureter, der den unteren kreuzt und in den Ausgang der Urethra einmündet.

Zunächst operierte Kümmell auf der rechten Seite: Freilegung der Niere und Luxation; sorgfältige Freipräparierung des Nierenbeckens. Abbindung des aberranten Ureters zwei Finger breit unter dem Nierenbecken; tiefe Resektion des unteren Ureterenendes. Sodann wurde eine Verbindung beider Nierenbecken hergestellt und zwar in der Art einer Enteroanastomose. Heilung mit guter Funktion. Zwei Monate später wurde auf der linken Seite operiert. Nach sorgfältiger Freipräparierung stellte es sich heraus, daß das obere Nierenbecken und der dazu gehörige aberrante Ureter sehr viel kleiner und dünner war als rechts. Es mußte von einer Anastomosenbildung der beiden Nierenbecken abgesehen werden. Kümmell band deshalb den überzähligen Ureter einfach ab und resezierte ein möglichst großes Stück davon. Auch auf dieser Seite Heilung mit normaler Funktion.

Die Operation, die Kümmell auf der rechten Seite vorgenommen hat, ist neu und bisher noch nicht ausgeführt worden. Einfache Unterbindungen des aberranten Ureters sind schon öfters mit Erfolg vorgenommen worden. Doch sind die Akten über etwaige Nachteile des Eingriffes auch heute noch nicht geschlossen.

In einer größeren, außerordentlich lehrreichen Arbeit bespricht Pleschner (155) die traumatischen Verletzungen des Urogenitalapparates, namentlich auf Grund der Arbeiten der letzten acht Jahre.

Die Behandlung der subkutanen Nierenruptur soll eine rein exspektative sein. Indikation zum operativen Eingreifen gibt bedrohliche Blutung und Eiterung. Die operative Therapie soll um so radikaler sein, je schlechter der Allgemeinzustand des Patienten ist. Bei den Stich- und Schnittwunden der Niere scheint der konservativ-chirurgischen Therapie (Naht, Tamponade) und der radikalen Entfernung des verletzten Organs eine größere Bedeutung zuzukommen als der exspektativen Behandlung. Ganz besonders muß bei Schußwunden der Niere ein aktiveres Vorgehen, die Nephrektomie, befürwortet werden.

Bei der traumatischen Ruptur vorgebildeter Hydronephrosen ist als Methode der Wahl die lumbale Nephrektomie vorzunehmen. Die Therapie der traumati-

schen Hydro- und Pseudohydronephrosen ist im allgemeinen in erster Linie von der Dauer der Erkrankung und von dem Grade der Veränderungen an der Niere abhängig; sie kann nur eine operative sein. Von den konservativen Methoden können wir uns nur dann günstige Erfolge versprechen, wenn sie in einer verhältnismäßig frühen Zeit nach dem Trauma einsetzen, in einer Zeit also, wo die Veränderungen des Nierenparenchyms noch nicht weitgehende sind. In allen anderen Fällen kommt nur die radikale Nephrektomie in Frage. Bei der Therapie der Pseudohydronephrosen erscheint die konservativ-chirurgische Therapie eher geboten

Von Folgezuständen nach traumatischen Verletzungen der Niere sind zu erwähnen: die traumatische Nephritis; die traumatische Wanderniere; posttraumatische Steinbildung usw.

Von Begutachtung von Nierenverletzungen und ihrer Folgen gilt ganz im allgemeinen nur das eine, daß jeder Fall individualisierend zu behandeln ist. Auch über das Ausmaß der eventuell zu gewährenden Rente bzw. Entschädigung herrscht keine Übereinstimmung. Es ist ja leicht einzusehen, daß bisweilen selbst der Verlust einer Niere bei sofortigem und ausreichendem Eintreten der anderen von keinen Folgen für die Gesundheit und Arbeitsfähigkeit begleitet zu sein braucht, während unter anderen Umständen derselbe auch einen völligen Verlust der Arbeitsfähigkeit nach sich ziehen kann.

Bei traumatischen Ureterenverletzungen wäre die idealste Therapie, die verletzte Stelle aufzusuchen, und eine primäre Vereinigung durch Naht anzustreben, da wir ja von einer exspektativen Therapie absolut nichts erwarten können. Doch müssen wir diese Fälle immerhin als ganz seltene Ausnahmen bezeichnen. Gewöhnlich wird sich unsere Therapie schon mit den Folgezuständen der Ureterverletzung zu beschäftigen haben und hierbei entweder auf Ausschaltung des Hindernisses im Ureter zielen oder die Beseitigung der Pseudo- bzw. echten Hydronephrose im Auge haben, was schließlich vielfach mit der Entfernung der Niere selbst zusammenfällt.

Lücken (121) teilt 47 an der Leipziger chirurgischen Klinik von 1895—1911 beobachtete und behandelte Fälle von subkutaner Nierenruptur mit. Mit Ausnahme eines einzigen Falles, bei dem die Ruptur durch Muskelzerrung erfolgte, lag in allen Fällen ein direktes Trauma vor. Unter den 47 Verletzten waren zwei Frauen und zwei Kinder. Hämaturie war bei allen Kranken nachweisbar; sie schwankte an Intensität und Zeitdauer, letztere zwischen einem Tag und sechs Wochen und trat bei einigen Verletzten erst nach 2—5 Tagen auf, bei anderen zeigte sie einen intermittierenden Charakter, der einesteils auf Verstopfung des Ureters durch Blutgerinnsel, anderenteils auf Nachblutungen zu beziehen war. Die therapeutischen Maßnahmen in den Fällen, in denen keine abdominellen Verletzungen angenommen wurden, bestanden in rein konservativer Behandlung, mit Ausnahme eines einzigen Falles, bei dem wegen Pulsverschlechterung und zunehmender Anämie mit Erfolg die lumbale Nephrektomie gemacht wurde. In acht anderen Fällen wurde wegen Verletzung der intraabdominellen Organe oder Blutung in die Bauchhöhle oder vermuteter Verletzung laparotomirt und dabei zweimal die zerrissene Niere mit entfernt; sieben der Verletzten starben. In fünf weiteren Fällen erfolgte der Tod an schweren Nebenverletzungen bzw. Begleit- oder Folgeerkrankungen — Pneumonie, Lungengangrän, Tetanus —. Die übrigen 35 Verletzten genasen.

In einem Aufsatze über traumatische Nephritis bekennt sich Pousson (158) als ein überzeugter Anhänger davon, daß Traumen der Nierengegend die Veranlassung zu einem Morbus Brightii geben können. Nach einem kurzen historischen Überblick teilt er aus der Literatur 12 Fälle von sicherer traumatischer Nephritis mit, denen er noch einen weiteren, bisher noch nicht veröffentlichten Fall anfügt, den er zusammen mit Castaigne beobachtet hat. Die Mehrzahl dieser Kranken hatte ein intensiveres Nierentrauma erlitten und im Anschluß hieran Hämaturie. Besonders wichtig ist auch das Auftreten von Fieber, entweder im direkten Anschlusse an das Trauma oder einige Tage oder Wochen später. Gleichzeitig mit dem Fieber treten auch Allgemeinerscheinungen auf: Frösteln, Erbrechen, Appetitlosigkeit usw.; dann kommt es zu quantitativen und qualitativen Harnveränderungen vom Charakter einer subakuten oder chronischen Nephritis. Charakteristisch für die traumatische Nephritis ist das verhältnismäßig frühzeitige Auftreten von Ödemen, namentlich auch von Gesichtsödem. Diese oedematösen Anschwellungen treten meist nur einseitig auf und zwar entsprechend der Seite des Nierentraumas. Ebenso wie bei toxischen und infektiösen Nephritiden finden sich auch bei der traumatischen Nephritis die Symptome von Azotämie: Kopfschmerz, Schwindel, Amblyopie, Dyspnoe, Dyspepsie. Bei der traumatischen Nephritis ist der Entzündungsprozeß zunächst nur einseitig, und zwar in der verletzten Niere. Häufig wird dann aber auch das Schwesterorgan in Mitleidenschaft gezogen. Und zwar geschieht dies auf Grund der reno-renalen Reflexwirkung oder infolge

von anatomischen Veränderungen des Plexus renalis. Verf. spricht von einer sympathischen Nephritis analog der sympathischen Ophthalmie.

Einen interessanten Fall von Fremdkörper in der Niere teilt Haberen (59) mit. Es handelte sich um einen 24jähr. Grubenarbeiter, der bei einer Dynamitsprengung verletzt worden war. Er hatte gleich nach dem Unfall eine halbtägige Hämaturie; keine Schmerzen. Eine kleine Wunde links, der 12. Rippe entsprechend, war vom Arzte genäht worden. Nach $3^1/_2$ Wochen bekam Patient nach schwerem Arbeiten wieder Hämaturie, die trotz Bettruhe acht Tage anhielt. Es war weiter nichts nachzuweisen, als daß das Röntgenbild in der linken Niere einen Schatten ergab. Sieben Wochen nach dem Unfall Nephrotomie; Entfernung eines 2 cm langen, 1,1 cm breiten, gekrümmten Blechstückes, das bereits von einer recht derben Bindegewebskapsel umgeben war. Heilung. Die Dynamitpatronen hatten in einer Blechschale gelegen, die bei der vorzeitigen Explosion in tausend Stücke auseinandergesprungen war.

Als Beiträge zur Kenntnis der embryonalen Nierengeschwülste teilt Junkel (86) zwei hierher gehörige Fälle aus der chirurgischen Charitéklinik mit. Sie betrafen einen $2^1/_2$jähr. Knaben und ein $2^1/_4$jähr. Mädchen. Beide Kranke wurden durch Nephrektomie geheilt. Das weitere Schicksal ist nicht bekannt. Anatomisch-histologisch wäre der erste Tumor als Adenosarkom, der zweite als Fibromyosarkom zu bezeichnen. Was die Genese dieser Tumoren betrifft, so schließt sich Verf. der Wilmsschen Anschauung an.

Krecke (92) operierte bei einem $1^3/_4$jähr. Mädchen ein mannskopfgroßes embryonales Adenosarkom der rechten Niere. Bei der Nephrektomie mußte das Colon ascendens stellenweise von seinem Mesokolom entblößt werden. Tod eine Stunde nach der Operation.

Einen sehr interessanten Fall von anscheinend inoperablen malignen Nierentumor bei einem 57jähr. Manne teilt Krecke (98) mit. Der rechtsseitige Nierentumor hatte sich in der Zeit von einem halben Jahre schnell entwickelt, hatte zu Appetitlosigkeit und beträchtlicher Abmagerung geführt. Der Tumor lag in Kindskopfgröße fest im rechten Hypochondrium und war so stark nach hinten gegen die großen Gefäße zu fixiert, daß seine Exstirpation völlig aussichtslos erschien. Die Operation wurde daher abgebrochen. Nach sieben Monaten stellte sich Patient „völlig geheilt" vor. Das Körpergewicht war von 112 auf 147 Pfund gestiegen! Von dem Tumor war auch bei genauester Untersuchung nichts mehr nachweisbar. Dieser Fall ist zweifellos geeignet, alle kritisch veranlagten Ärzte, die ein neues Heilmittel ausprobieren, zur großen Vorsicht bei der Beurteilung eines vereinzelten Erfolges zu mahnen. Es gibt sicher viele als bösartig angesprochenen Tumoren, die nicht bösartig sind, und die unter irgendwelcher Behandlung nach einiger Zeit von selbst wieder vergehen.

H. Schwers und A. Wagner (172) teilen einen Fall von primärem Rundzellensarkom beider Nieren bei einem 8jähr Mädchen mit. Die klinische Diagnose war auf doppelseitige Zystenniere gestellt worden. Die pathologisch-anatomische Diagnose lautete: Primäres Sarkom beider Nieren mit Metastasen in den retroperitonealen, trachealen und supraklavikulären Lymphknoten. Mikroskopisch erwiesen sich die Tumoren als Rundzellensarkome. Die Geschwülste waren wahrscheinlich im Anschluß an Scharlach entstanden.

Lower (120) teilt einen sehr interessanten Fall von primärer Geschwulstbildung im Nierenbecken und sekundären Geschwülsten im Ureter und in der Blase mit; und zwar handelte es sich um maligne Papillome. Die klinischen Symptome bestanden bei der 63jähr. Kranken hauptsächlich in häufig rezidivierenden starken Hämaturien. Die Blasentumoren wurden kystoskopisch nachgewiesen; sie wurden von einem hohen Blasenschnitte aus entfernt, nachdem in derselben Sitzung die linke Niere extraperitoneal entfernt worden war. Später wurde auch noch die totale Ureterektomie vorgenommen. Heilung.

In der Literatur finden sich 18 ganz ähnliche Fälle.

Harttung (68) beobachtete bei einer 61jähr. Frau Wirbelmetastasen nach Hypernephrom. Auch in diesem Falle traten die ersten Erscheinungen nicht von seiten des primären Nierentumors, sondern von den Metastasen aus auf, denn im Vordergrunde des Krankheitsbildes standen anfangs die Blasen- und Darmerscheinungen, später die völlige Lähmung der unteren Extremitäten, während von seiten des Nierentumors die Kranke so gut wie keine Beschwerden hatte. Die palliative Laminektomie brachte keinen Erfolg. Die Sektion ergab ein kleinfaustgroßes Hypernephrom am unteren Nierenpol; ferner osteoklastische Wirbelmetastasen namentlich im Bereiche des 3., 6. und 8. Brustwirbels.

Der von W. Israel (84) beschriebene Fall von Pneumaturie bei Nierentumor ist der fünfte von renaler Pneumaturie überhaupt und der erste bei malignem Tumor der Niere beobachtete. Es handelte sich um einen 63jähr. Mann, bei dem seit zwei Jahren 3mal Hämaturien mit Abgang regenwurmartiger Gerinnsel vorgekommen waren. Fluktuation des kindskopfgroßen, rechtsseitigen Nierentumors, Pyurie, Fieber. Nephrektomie, Heilung. Es handelte sich um ein Hypernephrom, das am unteren Pole eine straußeneigroße Zerfallshöhle zeigte, aus der sich jauchige Massen und Schwefelwasserstoff entleerten.

Bachrach (4) teilt aus der Zuckerkandlschen Abteilung zwei Fälle von atonischer Dilatation des Nierenbeckens und Harnleiters mit, denen er sechs Beobachtungen aus der Literatur beifügt. Es gibt eine durch dynamische Stauung hervorgerufene hydronephrotische Erweiterung der Niere infolge atonischer Schlaffheit des zugehörigen Harnleiters an seinem vesikalen Ende. Als Ursache für diese Erschlaffung der Harnleitermuskulatur kann eine angeborene muskuläre Insuffizienz des Harnleiters in Betracht kommen, die gewöhnlich mit einer verminderten Leistungsfähigkeit des ganzen Muskelapparates im Bereiche der Harnwege verbunden ist. Die Behandlung besteht bei einseitiger Erkrankung in Exstirpation der hydronephrotischen Niere und des erweiterten Harnleiters. Die prognostisch ungünstigen Fälle von doppelseitiger Erkrankung müssen mittels Harnleiterkatheterismus behandelt werden.

In Beiträgen zur Nierenchirurgie berichtet Seidel (173) zunächst über zwei Fälle von Uronephrose, die sich nach Knickung des Ureters durch akzessorische Nierengefäße entwickelt hatten; nach konservativ-chirurgischer Behandlung kam es wieder zu guter Nierenfunktion. Bewiesen wird diese ätiologische Bedeutung der akzessorischen Gefäße dann, wenn nach ihrer operativen Durchtrennung die Uronephrosensymptome und Beschwerden verschwinden, der Befund normal wird. Der erste Fall betraf einen 30jähr. Kranken mit mannsfaustgroßem Tumor der linken Niere. Freilegung der Niere; Nierenbecken außerordentlich stark erweitert, enthielt wasserklare Flüssigkeit. Der Ureter war etwa 1 cm vor der Einmündungsstelle in das Becken durch zwei querverlaufende Gefäße von der Dicke einer mittelstarken Radialis gekreuzt. Es handelte sich um eine Arterie und eine Vene, die, von rechts herkommend, dicht vor dem Ureter nach der Hinterseite des unteren Endes des erweiterten Nierenbeckens zogen. Ligatur und Durchtrennung der Gefäße. Heilung. In dem zweiten Falle, der eine 32jähr. Frau betraf, handelte es sich um einen ganz ähnlichen Befund. Durchtrennung der akzessorischen Gefäße mit gleichwertiger plastischer Verkleinerung des Nierenbeckens. Heilung. Beide Kranke konnten nach Monaten nachuntersucht werden: kein Nierentumor mehr nachweisbar; kystoskopischer Befund normal. Bei der 32jähr. Kranken wurde bei der Nachuntersuchung auch der Ureterenkatheterismus vorgenommen; er ergab an der operierten und nicht operierten Niere übereinstimmenden bakterien- und sedimentfreien Urin in reichlicher Menge.

In einer Arbeit über die verschiedenen diagnostischen Methoden zur Erkennung einer Hydronephrose hebt Walker (191) zunächst hervor, daß eine hydronephrotische Niere nach Beseitigung des die Hydronephrose bedingenden Hindernisses nur dann zu ihrer früheren Gestalt und Funktion zurückkehren kann, wenn dieses Hindernis möglichst frühzeitig bereitigt wird. Nach Verf.s Meinung wird die Hydronephrose am häufigsten durch Steine im Ureter verursacht, weniger häufig durch angeborene Verengerungen oder Klappenbildungen oder endlich durch anormale Gefäße. Es kommt also alles auf eine möglichst frühzeitige Diagnose der Hydronephrose an. Eine beginnende Ausdehnung der Nierenkelche und des Nierenbeckens ist mit Sicherheit nur mittels der Pyelographie nach Völcker und von Lichtenberg zu diagnostizieren. Auch der Sitz des Steines oder der kongenitalen Verengerung kann durch dieses Verfahren festgestellt werden.

Boit (20) berichtet über zwei Fälle von Hydronephrosen, bei denen außer blutigem Urin keine Erscheinungen bestanden. Bei dem 10- resp. 37jährigen Kranken hatte sich durch kongenitale Stenose des Ureters am Abgange vom Nierenbecken eine Hydronephrose ausgebildet, die keine Beschwerden machte. Als wesentlichstes Symptom der Hydronephrose traten Blutungen auf aus Dehnungsrupturen der inneren Wandschichten des Nierenbeckens und aus den in diesen sich entwickelnden Granulationsflächen. Die Einrisse in den inneren Wandschichten waren in beiden Fällen wohl traumatischen Ursprungs. Bei beiden Kranken brachte die Nephrektomie Heilung.

Aus der Küttnerschen Klinik teilt Simon (177) Beiträge zur Kenntnis und Therapie der Hydronephrose mit. Das Material umfaßt 20 Fälle, einschließlich einer Beobachtung von sicherlich angeborener ektopischer Niere mit Hydronephrosenbildung.

Das Alter der Kranken schwankte von sechs Monaten bis zu 67 Jahren. Zwölfmal handelte es sich um rechtsseitige, achtmal um linksseitige Hydronephrosen. Verf. hält die Bezeichnung „Hydronephrose“ für am treffendsten und unterscheidet offene und geschlossene, aseptische und infizierte Hydronephrosen. Ätiologisch sind drei Fälle von traumatischer Hydronephrose bemerkenswert, sowie eine Beobachtung, wo ein Trauma eine bereits bestehende, wahrscheinlich angeborene Hydronephrose zur Ruptur brachte. Einen seltenen Grund zum Entstehen einer Hydronephrose bildete eine starke Sandbildung, wodurch der Ureter verstopft und die Uretermündung des Nierenbeckens verlegt wurde. Symptome können subjektiv vollkommen fehlen, namentlich bei den angeborenen Hydronephrosen der Kinder. Von allergrößter Wichtigkeit für die Diagnose sind die objektiv wahrnehmbaren Urinveränderungen. Das wichtigste Symptom ist der Tumor. Eine extraperitoneale Probepunktion erscheint nicht ratsam. Von Operationen wurden ausgeführt: drei konservativ-plastische (1 geheilt, 1 ungeheilt); neun Exstirpationen (5 geheilt, 2 gebessert, 1†); fünf zweizeitige Exstirpationen (4 geheilt, 1†). Konservativ wird man in den Fällen vorgehen können, in denen die Beschwerden nur gering sind, die Arbeitsfähigkeit nicht besonders beeinträchtigt ist und ein negativer oder nur ein geringer palpatorischer Befund vorliegt. Unter den chirurgischen Maßnahmen stehen die plastischen konservativ-chirurgischen Methoden im Vordergrund, vorausgesetzt, daß man die Fälle rechtzeitig genug in Behandlung bekommt. Zu der radikalen Exstirpation wird man sich nur dann entschließen, wenn gar kein oder nur sehr wenig funktionierendes Nierengewebe noch vorhanden ist.

Nach Kroiß (101) hängt der Erfolg der konservativen Operationen der intermittierenden Hydronephrose davon ab, daß das neue Orificium genügend weit ist, daß es am tiefsten Punkte des Nierenbeckens liegt, und daß die Niere in geeigneter Lage operativ fixiert werden kann. Wenn trotzdem in vielen Fällen die Nephrektomie den konservativen Operationsmethoden vorgezogen wird, so liegt dies sicher häufig daran, daß die Leistungsfähigkeit hydronephrotischer Nieren zu sehr unterschätzt wird. Daß auch komplizierte Operationen zu günstigen Resultaten führen können, beweist ein vom Verf. mitgeteilter Fall, wo wegen Hydronephrose zunächst die Trendelenburgsche transpelvische Klappenoperation gemacht wurde; dann aber in derselben Sitzung, als sich zeigte, daß ein starker Gefäßast das Ostium komprimierte, nach Lösung der Naht, die Ureteropyeloneostomie gemacht wurde, mit gleichzeitiger Resektion des darunter liegenden Nierenbeckenblindsackes.

(Schluß folgt.)

Bücherbesprechungen.

G. **Berg**, Über die Beziehungen der inneren Sekretion zur Urogenitalsphäre und ihre therapeutische Verwendung. 8°. 16 S. Würzburg 1915. Curt Kabitzsch. (Preis: 85 Pf.)

Kurzer Überblick der bisher bekannten Tatsachen über die Beziehungen der inneren Sekretion zur Urogenitalsphäre. Für die therapeutische Verwendung muß ein Präparat hergestellt werden, das die Hormone der betr. Drüsen oder einen Teil von ihnen in sich faßt. Ein Präparat aus der Gesamtheit der betr. Drüsen dürfte am meisten da wirksam sein, wo es sich um Erkrankungen oder Störungen handelt, bei denen mehrere Organe beteiligt sind, und die ihren Ursprung oder doch ihren Hauptsitz in der Genitalsphäre haben. Namentlich bei der mit Phosphaturie und Impotentia virilis kombinierten sexuellen Neurasthenie waren die bisher mit den betr. Hormonen erzielten therapeutischen Erfolge recht viel versprechend. P. Wagner (Leipzig).

C. **Adrian**, Die nicht-gonorrhoische Urethritis beim Manne. 8°. 62 S. Halle 1915. Carl Marhold. (Preis: 1 M. 80 Pf.)

Die vorliegende Arbeit bildet das 7. Heft des 3. Bandes der von J. Jadassohn herausgegebenen Sammlung zwangloser Abhandlungen aus dem Gebiete der Dermatologie, der Syphilidologie und der Krankheiten des Urogenitalapparates mit besonderer Berücksichtigung der allgemeinärztlichen Praxis.

Unter den nicht-gonorrhoischen Urethritiden beim Manne verstehen wir — ganz allgemein ausgedrückt — Entzündungserscheinungen der Harnröhre, die nicht durch den Gonokokkus-Neißer bedingt sind, ganz gleichgültig, ob sie durch Ausübung des Geschlechtsaktes oder spontan, oder unter dem Einfluß irgendwelcher Schädlichkeiten innerer oder äußerer Natur aufgetreten sind.

Verf. teilt die nicht-gonorrhoischen Urethritiden folgendermaßen ein: I. Urethritiden aus innerer Ursache: 1. nach Aufnahme bestimmter Nahrungsmittel und Medikamente; 2. als Teilerscheinungen eines allgemein pathologischen krankhaften Zustandes: a) bei einigen Konstitutionsanomalien — Phosphaturie, Oxalurie, Diabetes, Gicht, Herpes; b) im Zusammenhange mit Infektionskrankheiten — Typhus, akute fieberhafte Exantheme, Influenza, Rheumatismus, Parotitis epidemica, Staphylokokken-Pyämie, Syphilis, Tuberkulose. II. Urethritiden aus äußerer Ursache: 1. Urethritiden durch Traumen im weitesten Sinne (mechanischer, thermischer, chemischer Natur); 2. Urethritiden auf venerischer Grundlage, d. h. durch geschlechtliche Übertragung: die gewöhnlichen Formen der akuten und chronischen venerischen, nicht-gonorrhoischen Urethritis; Ulcus molle, Syphilis, Urethritiden durch Zelleinschlüsse parasitärer Natur.

Die Frage nach der Ätiologie der nicht-gonorrhoischen Urethritis beim Manne kann nach dem augenblicklichen Stande der Wissenschaft nicht einheitlich beantwortet werden. Die Rolle, die in einzelnen Fällen bestimmte Bakterien, ja Bakterien überhaupt dabei spielen, ist nicht ausnahmslos geklärt. Aus praktischen Gründen unterscheidet Verf. 1. die Fälle, in denen bestimmte Mikroorganismen in erheblicherer Anzahl im frischen bzw. gefärbten Präparate oder in Reinkultur im Harnröhrensekret sich nachweisen lassen — Bact. coli, Bakterien der Pseudodiphtherie-Bazillengruppe, Streptococcus pyogenes, Bac pyocyaneus u. a. m. Von ausschlaggebender Bedeutung für die Auffassung der bakteriellen Natur der einzelnen Formen der nicht-gonorrhoischen Urethritis wäre einzig und allein das Experiment am Menschen, das eindeutige Resultat eines gelungenen Impfversuches mittels Sekretes einer kranken Urethra auf eine gesunde, oder vielmehr die erfolgreiche Übertragung der betreffenden aus dem Sekret in Reinkultur dargestellten Bakterienart auf eine gesunde Harnröhrenschleimhaut. Es liegt

hier nur ein positives Resultat vor, das mit Sicherheit für die Existenz einer nicht-gonorrhoischen Urethritis spricht. Unterstützt wird die Annahme, daß in den bisherigen Fällen von Urethritis nongonorrhoica ein ursächlicher Zusammenhang der gefundenen Bakterien mit der Harnröhrenentzündung besteht, vor allem durch die große Konstanz im Charakter des Sekrets und das in der Regel ausschließliche Angehen ein und derselben Bakterienart in der Kultur ohne Symbiose mit Keimen anderer Art, also der fast stetig wiederkehrende Befund solcher Bakterien einer wohlcharakterisierten, meist auch als Entzündungserreger auf Schleimhäuten bekannten Art; dazu kommt die häufig angetroffene endoleukozytäre Gruppierung derselben und ihre wiederholt beobachtete isolierte Wiederkehr in den öfters rezidivierenden Attacken der Erkrankung; 2. die Fälle, in denen die mikroskopische Untersuchung des Sekretes entweder überhaupt keine Bakterien aufdeckt oder in so geringer Anzahl, daß man sie nicht als spezifisch ansehen kann (sog. aseptische Urethritiden). Die Möglichkeit der Übertragungen nicht-gonorrhoischer Urethritiden auf die Frau und umgekehrt von der Frau auf den Mann sind nicht von vornherein abzuweisen. Wahrscheinlich aber gehören dazu besonders prädisponierende Momente (vorausgegangenes Trauma, Blutafflux, Gravidität, Alkoholexzesse usw.), oder eine einfache Virulenzzunahme des betr. Erregers, bzw. beides.

Bezüglich der Komplikationen wird die Harmlosigkeit der Urethritis nongonorrhoica vielfach überschätzt. Harnröhrenverengerungen scheinen allerdings nur ganz selten vorzukommen.

Die klinischen Erscheinungen der nicht-gonorrhoischen Urethritis sind nie so einwandfrei sichere, daß auf die Anwendung des Mikroskopes verzichtet werden könnte. Eine charakteristische klinische Symptomatologie für die Urethritis nongonorrhoica läßt sich nach den bisherigen Beobachtungen nicht aufstellen. Weder ist die Inkubationsdauer für ihre einzelnen Formen immer die gleiche, noch ist sie gegenüber der Inkubationsdauer bei der Gonorrhoe irgendwie typisch; wir kennen einwandsfreie primäre nicht-gonorrhoische Urethritiden von sehr kurzer und solche von sehr langer Inkubationsdauer.

Der Verlauf ist bald rapid, spontan, bald schleichend langwierig, jeder Therapie trotzend. Wie die Gonorrhoe, so rezidivieren auch die nicht gonorrhoischen Urethritiden leicht und verhältnismäßig häufig. Wenn also klinisch die Unterscheidung von Gonorrhoe nicht möglich ist, so kann vorläufig erst recht nicht daran gedacht werden, eine bestimmte Form der nicht-gonorrhoischen Urethritis von der anderen zu trennen.

Das endoskopische Bild steht bei den nicht-gonorrhoischen Urethritiden noch nicht definitiv fest.

Die Prognose der nicht-gonorrhoischen Urethritiden ist verschieden, je nach ihrer Ursache. Und eine solche ist nicht immer mit Sicherheit nachzuweisen. Sie ist ferner abhängig von der Art der Komplikationen. Eine im ganzen günstige Prognose geben die Formen mit akutem Verlauf und kurzer Inkubationszeit.

Die Therapie richtet sich hauptsächlich nach der Ätiologie der Erkrankung. Größere therapeutische Schwierigkeiten bereiten uns diejenigen Formen der Urethritis, in denen die Ätiologie unklar ist. Die akuten Formen heilen in der Regel auch ohne Therapie in kurzer Zeit ab.

P. Wagner (Leipzig).

Verlag von Dr. Werner Klinkhardt, Leipzig. — Druck von Julius Klinkhardt, Leipzig.

Folia urole

2.



I. Thermokoagulierte Stelle in der Blase eines Hundes unmittelbar nach der Koagulation.

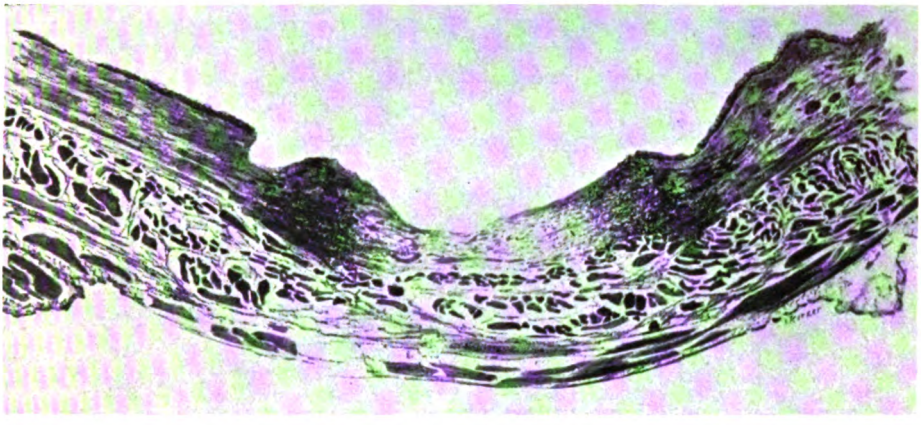

II. Thermokoagulationsstelle in der Blase eines Hundes 3 Tage nach der Koagulation.

FOLIA UROLOGICA

INTERNATIONALES ARCHIV FÜR DIE KRANKHEITEN DER HARNORGANE

IX. Band. Nr. 4. Juli 1915

Aus der chirurgischen Hospitalsklinik an der Militär-Medizinischen Akademie zu St. Petersburg (Direktor: Prof. Dr. v. Fedoroff).

Über einen Fall von Verstopfung des linken Ureters nach Exstirpation der rechten Niere wegen eines großen Steines in derselben.

Von

Dr. **Risen.**

(Bei der Redaktion eingegangen im Juni 1914.)

Der folgende Fall von Verstopfung des linken Ureters durch Steine nach vorangegangener Exstirpation der rechten Niere ist insofern von Interesse, als die Genesungsperiode zunächst durch eine Darmblutung und dann durch Verstopfung des solitären Ureters durch Steine kompliziert war, die in der linken Niere vor der Operation weder durch Röntgenaufnahmen, noch durch andere Untersuchungsmethoden hatten festgestellt werden können. Man kann nicht umhin, diese Exazerbation der Diathese mit den großen Mengen von Kalziumsalzen in Verbindung zu bringen, die man der betreffenden Patientin verabreichte, um die Blutung zum Stillstand zu bringen und gleichzeitig die akute Anämie zu bekämpfen. An und für sich ist auch eine Darmblutung nach Nierenoperationen keine so häufige Komplikation. Prof. Fedoroff hat auf 200 Fälle von Nierenoperationen Darmblutung im Anschluß an sie im ganzen fünfmal beobachtet, und zwar den jetzt zu beschreibenden Fall eingeschlossen. Diese Blutungen kommen gewöhnlich aus den oberen Abschnitten des Darmkanals und können durch das Vorhandensein von zahlreichen Anastomosen zwischen den Nierengefäßen und den Gefäßen der Fettkapsel der Niere, des Mesenteriums und des Diaphragmas ihre Erklärung finden. Die Anastomosen werden bei der Operation unterbunden; es bilden sich in ihnen Thromben, von denen Emboli abgesprengt werden können, die Blutungen hervorrufen. Außerdem kann auch die Methodik des Kampfes gegen die Verstopfung des Ureters, die im vorliegenden Falle zur Anwendung gelangt ist, ein gewisses Interesse für sich in Anspruch nehmen.

Die Patientin Maria P., 35 Jahre alt, wurde am 17. Oktober 1913 in die Klinik aufgenommen. Sie klagte über nicht besonders starke Schmerzen im rechten Hypochondrium und in der rechten Leistengegend, die nach der rechten Hälfte der Lumbalgegend ausstrahlten. Außerdem trat im Harn periodisch Trübung auf.

Die Patientin hält sich seit zirka 10 Jahren für krank. Zunächst erregte das abnorme Aussehen ihres Harns ihre Aufmerksamkeit: rötliche Nüance, Trübung und geringer Niederschlag bei längerem Stehen. Die Patientin hatte wegen dieser Beschaffenheit ihres Harns verschiedene Ärzte konsultiert, die Blasenkatarrh diagnostizierten. Die eingeleitete Behandlung war von Erfolg, und der Harn wurde wieder normal. Im Laufe der folgenden Jahre bis August 1913 nahm die Patientin periodisch das Auftreten einer Trübung im Harn wahr, die jedoch ohne Behandlung wieder verschwand. Dann gesellte sich abnorm frequenter Harndrang hinzu, und der Harnniederschlag wurde reichlicher. Mehrere Male bemerkte die Patientin auch unbedeutende Beimischung von Blut im Harn in Form von kleinen Blutgerinnseln und Fäden. Die Patientin vermag sich nicht zu erinnern, jemals heftige Schmerzanfälle gehabt zu haben, wohl aber bestanden öfters schwache Schmerzen in der rechten Leiste und im rechten Hypochondrium, denen sie jedoch keine besondere Bedeutung beimaß.

Im August 1913 wandte sich die Patientin wieder an verschiedene Ärzte, die diesmal Nierensteine annahmen. Auf dem angefertigten Röntgenogramm sah man in der Gegend der rechten Niere einen deutlichen Schatten von einem großen Steine von unregelmäßiger Form, wodurch der Verdacht auf Nierensteine bestätigt wurde. Auf einem zur gleichen Zeit von der linken Niere aufgenommenen Röntgenbilde waren irgendwelche verdächtige Flecke nicht zu sehen.

Die Patientin hatte sich, sofern sie sich dessen zu erinnern vermag, stets einer guten Gesundheit erfreut. Sie vermag sich nicht zu erinnern, bis auf im frühen Kindesalter überstandene Masern und bis auf seltene Erkältungsbronchitiden irgendwelche akute Erkrankungen durchgemacht zu haben. Von seiten der Heredität vermag die Patientin gleichfalls irgendwelche ungünstigen Momente nicht vorzubringen. Die Patientin ist verheiratet, hat zwei Kinder, die Geburt und das Puerperium waren stets normal und ohne jegliche Komplikationen verlaufen.

Die Untersuchung der Patientin ergab folgendes. Die Patientin ist von mittlerer Statur und von gutem Ernährungszustand. Knochen und Muskesystem sind regelmäßig entwickelt. Die Hautdecken und die sichtbaren Schleimhäute sind etwas blaß.

Von seiten der Brustorgane, des Herzens und der Lungen, liegen irgendwie bedeutende Abweichungen von der Norm nicht vor. Abdomen etwas aufgetrieben. Milz und Leber nicht vergrößert. Die Gegend der rechten Niere und des rechten Ureters schmerzhaft. Bei tiefem Inspirium gelingt es, die schmerzhafte rechte Niere undeutlich zu palpieren; die linke Niere ist nicht palpabel.

Von seiten der Genitalorgane konnten irgendwelche auffallende Abweichungen von der Norm nicht festgestellt werden. Die kystoskopische Untersuchung ergab Cystitis geringen Grades. Die Patientin bekam eine subkutane Injektion von 0,01 g Phloridzin, worauf der mittels Katheters aus der rechten und der linken Niere gewonnene Harn bei der Untersuchung folgende Resultate ergab:

Rechte Niere.

Quantität: 200 ccm.
In wieviel Zeit gesammelt: 1 Stunde.
Farbe: blaßgelb.
Reaktion: neutral.
Spezifisches Gewicht 1013.
Eiweißgehalt: 0,5 ‰ nach Esbak.
Zuckergehalt: 0,1 % nach Wagner.

Mikroskopische Untersuchung.

Eiter: Zahlreiche Eiterkörperchen und Zerfallsstückchen.
Blut: Einzelne rote Blutkörperchen.
Epithel: Nieren- und Nierenbeckenepithel in reichlicher Quantität.
Zylinder: Nicht gefunden.
Salze: Nadelförmige Kristalle von Kalksalzen in geringer Quantität.

Bakterioskopische Untersuchung.

Aussaat auf Bouillon ergab Staphylokokken in Reinkultur.

Linke Niere.

Quantität: 90 ccm.
In wieviel Zeit gesammelt: 1 Stunde.
Farbe: rötlich.
Reaktion: sauer.
Spezifisches Gewicht: 1020.
Eiweißgehalt: 0,1 ‰ nach Esbak.
Zuckergehalt: 1,0 % nach Wagner.

Mikroskopische Untersuchung.

Eiter: Hier und da einzelne Leukozyten.
Blut: Sehr zahlreiche rote Blutkörperchen.
Epithel: Hier und da Nieren- und Nierenbeckenepithel.
Zylinder: Nicht gefunden.
Salze: Kristalle von phosphorsaurem Kalk in geringer Quantität.

Bakterioskopische Untersuchung.

Aussaat auf Bouillon ergab Staphylokokken in Reinkultur.

Die Bestimmung der funktionellen Leistungsfähigkeit der Nieren mittels subkutaner Injektion von Indigokarminlösung ergab, daß aus dem linken Ureter gefärbter Harn 7 Minuten nach der Injektion, aus dem rechten Ureter erst 15 Minuten nach ihr zu fließen beginnt.

Eine neue Röntgenaufnahme ergab in der Gegend der rechten Niere einen mit Fortsätzen versehenen großen Stein, der die Form des erweiterten Nierenbeckens samt den Kelchen wiedergab. Auf dem Röntgenbilde der linken Niere waren irgendwelche verdächtige Flecke nicht zu sehen.

Die Patientin wurde nun in der üblichen Weise zur Operation vorbereitet.

Am 24. Oktober 1913 führte Prof. v. Fedoroff unter allgemeiner intravenöser Hedonalnarkose die Exstirpation der rechten Niere aus, in deren Nierenbecken, Kelchen und Substanz Steine gefunden worden sind. An die Stümpfe der Gefäße und des Ureters wurden Tampons herangebracht, worauf die Wunde mittels Etagennähten partiell vernäht wurde. Anlegung eines antiseptischen Verbandes. Für die Narkose, welche glatt verlaufen war, wurden 1650 ccm einer Hedonallösung von 7,5 : 1000 verbraucht.

Von der Narkose erholte sich die Patientin am folgenden Tage vollkommen, der durchnäßte Verband wurde gewechselt, und in der ersten Zeit nach der Operation ging alles glatt, vor allem waren das subjektive Befinden der Patientin befriedigend und der Puls gut. Am 7. Tage wurden die Nähte entfernt. Es war Heilung per primam eingetreten, und die Wunde begann zu granulieren. Am 10. Tage nach der Operation stellte sich bei der Patientin die Periode ein, die am ersten Tage mäßig, am zweiten Tage stärker, am dritten Tage sehr reichlich war, wobei sich auch Blutgerinnsel zeigten. Nach Verordnung von Extr. fluid. hydrastis canadensis wurde die Periode sofort spärlich und hörte nach einem weiteren Tage fast vollständig auf. Das subjektive Befinden der Patientin wurde bedeutend schlechter, der Puls wurde klein und frequent, das Gesicht blässer. Als die Patientin am 18. Tage nach der Operation einmal den Versuch machte, sich im Bette aufzurichten, fiel sie in Ohnmacht. Der Puls sank, erholte sich aber sehr rasch unter dem Einfluß einer einmaligen Kampfereinspritzung. Am Abend desselben Tages wiederholte sich der Ohnmachtsanfall in noch stärkerem Grade, wobei der Puls fadenförmig war, 160 Schläge in der Minute zählte, sich aber nach subkutaner Injektion von 1000 ccm physiologischer Kochsalzlösung erholte. Die Patientin klagte nur über Kopfschwindel und Augenflimmern. Die sorgfältige Untersuchung ergab nur unbedeutende Auftreibung des Abdomens, welches bei der Palpation nicht schmerzhaft war. Die Untersuchung per vaginam konnte gleichfalls nichts Besonderes zutage fördern. Der Stuhl war angehalten. Erst am zweiten Tage begann die Patientin über unbedeutende Schmerzen in der Magengrube zu klagen. Durch Applikation einer Eisblase auf das Abdomen konnten diese Schmerzen jedoch beseitigt werden. In der Nacht hatte die Patientin Stuhl, wobei die Faeces teerähnlich waren, was den Verdacht auf eine Darmblutung bestätigte. Außer dem oben erwähnten Extr. hydrastis canadensis wurde noch eine ganze Reihe anderer blutstillender Mittel, wie Styptizin, Gelatinelösung subkutan und Calcium lacticum angewendet, von welchem letzteren die Patientin in den ersten 4 Tagen täglich 5 Pulver von 0,3 g pro dosi und dann weitere 3 Tage hindurch 3 solche Pulver bekam. Der Puls wurde während dieser ganzen Zeit nach und nach langsamer und zeigte bessere Füllung. Die Patientin hatte nur noch einmal Stuhl von teerähnlicher Färbung, das subjektive Befinden besserte sich allmählich, die Wunde füllte sich mit Granulationen aus und verheilte schließlich vollständig. Zum 1. Dezember hatte sich die Patientin dermaßen erholt, daß sie sich bereits anschickte, das Krankenhaus zu verlassen. Es fiel ihr nur auf, daß beim Harnlassen in ein kleines Metallbecken sich mit dem Harn grobkörniger Sand entleerte, der ein charakteristisches Klopfgeräusch erzeugte. Außerdem hatte die Patientin, wenn sie sich nach dem Harnlassen abwischte, die Empfindung, als ob auf dem Damm und auf den Schamhaaren Sandkörnchen zurückblieben. Am 2. Dezember morgens hörte der Harnabgang plötzlich auf. Es stellten sich heftige Schmerzen in der linken Seite und dem linken Ureter entlang ein, worauf sich nach und nach auch heftige Kopfschmerzen, Übelkeit und Erbrechen hinzugesellten. Beim Versuch, den linken Ureter zu katheterisieren, gelang es, den Katheter in ihn nur bis 10 cm einzuführen. Durch den bis zum Abend in dieser Lage liegengelassenen Katheter ist auch nicht ein einziger Tropfen Urin abgegangen; desgleichen kam am Katheter vorbei auch kein Harn in die Harnblase. Die am 2. Dezember abends, am 3. Dezember morgens und abends, sowie auch am 4. Dezember wiederholt vorgenommenen Versuche, mit dem Katheter in das Nierenbecken einzudringen, mißlangen trotz reichlicher Injektion von heißem Glyzerin in den Ureter. Der Zustand der Patientin verschlimmerte sich immer mehr und mehr. Der Puls wurde gespannt, das Erbrechen nahm bei jedem Versuch der Patientin, Nahrung oder Flüssigkeit zu sich zu nehmen, zu; die Pupillen verengten sich und hörten

auf, auf Licht zu reagieren; es stellten sich konvulsive Kontraktionen der Unterschenkelmuskeln ein, und so wurde beschlossen, am 5. Dezember die Ureterotomie behufs Entfernung des verstopfenden Steines vorzunehmen. Am 5. Dezember verspürte die Patientin jedoch unmittelbar vor der Operation plötzlich Harndrang und entleerte auf einmal zirka 350 ccm etwas trüben Harns mit reichlichem lockeren Niederschlag, von saurer Reaktion, bis 1007 spezifischen Gewichts und mit Spuren von Eiweiß. Unter dem Mikroskop hat sich der Niederschlag als aus zahlreichen Eiterkörperchen und einer geringen Quantität von amorphen Substanzen bestehend erwiesen. Die Operation wurde aufgeschoben. Gegen Abend sank die Temperatur bis zur Norm, und das subjektive Befinden der Patientin besserte sich auffallend. Die 24stündige Harnmenge betrug 2800 ccm.

Beim Versuch, den Ureter zu katheterisieren, drang der Katheter in ihn wiederum nur bis 10 cm ein, trotzdem der Harn frei in die Harnblase gelangte.

Am Abend des 10. Dezembers hörte die Harnentleerung auf. Es stellten sich wieder Schmerzen in der linken Seite, Übelkeit und Erbrechen ein, und als am nächsten Morgen der Versuch gemacht wurde, den Ureter zu katheterisieren, so stellte sich heraus, daß das Hindernis sich etwas nach unten gesenkt hatte und in einer Tiefe von 5—6 cm im Ureter gefühlt wurde. Der Katheter wurde für 24 Stunden im Ureter belassen. Am folgenden Tage gelang es, den Katheter am Hindernis vorbei durchzubringen und das Nierenbecken auszuspülen. In den folgenden Tagen gelangte der Harn, wenn auch mit Schmerzen, in die Harnblase, und man konnte täglich den Katheter in das Nierenbecken einführen und es ausspülen. Das subjektive Befinden und der Allgemeinzustand der Patientin besserten sich nach und nach.

Vom 20. Dezember wurde die Harnausscheidung spärlicher, und gleichzeitig verschlechterte sich das subjektive Befinden der Patientin. Am 23. Dezember wurden in das Nierenbecken zwei Ureterenkatheter eingeführt und dort für die Dauer von 24 Stunden belassen, worauf das Nierenbecken ausgespült und die Katheter entfernt wurden.

In diesem Zustande verblieb die Patientin, indem sie je nach der entleerten Harnmenge sich bald wohler, bald schlechter fühlte, bis zum 7. Januar 1914. Während dieser Zeit wurde das Nierenbecken täglich ausgespült; desgleichen wurde, wenn sich der Allgemeinzustand der Patientin verschlimmerte, im Nierenbecken ein Katheter für einen Tag, für zwei Tage oder gar für drei Tage belassen. Bei jedem in dieser Periode ausgeführten Katheterisieren fühlte man das Hindernis in einer Tiefe von 5—6 cm im Ureter durch.

Vom 7. Januar hatten sich trotz der reichlichen Harnausscheidung (zirka 2000 ccm in 24 Stunden) die Seitenschmerzen stark verschlimmert und sich wieder urämische Symptome eingestellt. Am 9. Januar wurde das Hindernis beim Katheterisieren in einer Tiefe von 3 cm gefühlt. Abends ging nach 4stündiger kompletter Harnretention unter reichlicher Harnentleerung mit dem Harn spontan ein erbsengroßer Stein ab.

Die am folgenden Tage wiederholte Katheterisation ergab das Vorhandensein eines zweiten Steines im Ureter, und zwar in einer Tiefe von 17 cm. Am 19. Januar wiederholte sich die Verstopfung. Mehr als 17 cm drang der Katheter in den Harnleiter nicht vor. Der Katheter wurde in dieser Tiefe im Harnleiter belassen und in diesen dann ein zweiter Katheter 12 cm tief eingeführt; in dieser Lage verblieben die beiden Katheter bis zum Abend, und wurden dann nach vorangehender Injektion von 5%iger Lösung von salzsaurem Kokain und von heißem Glyzerin in den Ureter aus ihm entfernt. Der Effekt dieser Manipulation äußerte sich dadurch, daß der Stein am folgenden Tage in einer Tiefe von 10 cm gefühlt wurde, und somit hatte sich der Stein unter dem Einfluss der Kokainisierung der Schleimhaut des Ureters auf einmal um 7 cm gesenkt. Außerdem fiel es auf, daß der Katheter am Hindernis vorbei leichter vordrang, was man darauf zurückführen konnte, daß das Kokain den reflektorischen Spasmus des Ureters aufhob. Von nun an wurden bei jeder Katheterisation in den Harnleiter durch den Katheter kleine Portionen von Kokainlösung, sowohl oberhalb als auch unterhalb des Hindernisses, injiziert und dann erst heißes Glyzerin eingeführt. Die am folgenden Tage vorgenommene Katheterisation mißlang, und nach derselben trat wieder Verstopfung ein. Wiederum wurde die Harnquantität gering und wiederum stellten sich urämische Symptome ein. Am 21. Januar wurde der Katheter in das Nierenbecken eingeführt und dort für 24 Stunden belassen. Das subjektive Befinden besserte sich sofort. Am 24. Januar trat nach der Ausspülung des Nierenbeckens wiederum Verstopfung ein, und am Abend desselben Tages wurde beim Hervorziehen des Katheters aus dem Harnleiter nach der Ausspülung des Nierenbeckens samt dem Katheter zufällig ein Steinsplitter in die Harnblase hinuntergebracht. Beim wiederholten Einführen und Herausziehen gelang es, auf diese Weise noch weitere drei solche Splitter zu erhalten. Am folgenden Morgen gingen beim Harnlassen aus der Harnblase im ganzen 7 Steinsplitter von unregelmäßiger Form und von der Größe einer großen

Linse ab. Am 27. Januar gelang es, nach der Ausspülung des Nierenbeckens wiederum 3 Steinchen aus dem Ureter in die Harnblase hinunterzubringen, und wieder fühlte man in der Tiefe von 17 cm einen neuen Stein. An diesem Tage blieb der Ureter wieder bis zum Abend verstopft, worauf es gelang, mit dem Katheter am Hindernis vorbei in das Nierenbecken vorzudringen, worauf er dort für die Dauer von 24 Stunden belassen wurde. Am 29. Januar wurde der Katheter verstopft und spontan über das Hindernis heraus herausgestoßen, worauf der Harnabgang wieder aufhörte. Am 30. Januar wurde der Katheter nach langen Anstrengungen bis zum Nierenbecken eingeführt, worauf dasselbe während der folgenden 7 Tage ohne Katheterwechsel ausgespült wurde. Hierauf wurde der Katheter bis zum 12. Februar jeden Tag durch einen neuen ersetzt, an diesem Tage aber vollständig entfernt. Zwei Tage trat keine Harnretention ein. Am 3. Tage jedoch wurde der Ureter wieder verstopft, so daß man wieder einen Katheter in das Nierenbecken einführen und dort belassen mußte, um ihn täglich durch einen neuen zu ersetzen. Während dieser Periode konnte man deutlich das sukzessive Herunterrutschen des Steines von 17 bis 15, dann bis 12,5, hierauf bis 7 cm beobachten, bis er schließlich am 20. Februar in einer Tiefe von 3 cm gefühlt und von dort in die Harnblase hinuntergebracht werden konnte, nachdem man, um eine Erweiterung zu erzielen, in die Öffnung des Ureters 4 Ureterkatheter eingeführt hatte. Es war dies der größte Stein, der bis jetzt entleert wurde: er war haselnußgroß und der Form nach eine dreieckige, unregelmäßige Pyramide mit stumpfen Winkeln. Mit diesem Stein zugleich ging aus der Harnblase noch ein kleiner Steinsplitter ab, der einen deutlichen Abdruck des Katheters in Form einer kleinen Rinne aufwies. Nun trat Verstopfung nicht mehr ein, wenn auch beim Katheterisieren in der Tiefe von 12 cm noch ein Hindernis und, wenn man mit dem Katheter am Hindernis vorbei vordrang, ein Reiben des Katheters an einem Fremdkörper gefühlt werden konnte.

Die Patientin begann sich rasch zu erholen und verließ das Bett. Der Katarrh des Nierenbeckens und der Harnblase hat sich unter dem Einfluß von täglichen Spülungen gleichfalls rasch und bedeutend gebessert. Am 6. März wurde von der Gegend der linken Niere und des linken Ureters wieder eine Röntgenaufnahme gemacht, wobei man auf dem Bilde der Niere und des Ureters irgendwelche verdächtige Flecke nicht wahrnahm, während auf dem Bilde der Harnblase deutlich 3 Schatten von drei erbsengroßen Steinen zu sehen waren. Am Abend desselben Tages sind diese 3 kleinen Steine samt dem Harn bei spontanem Harnlassen abgegangen, und die am folgenden Tage ausgeführte Katheterisation des Ureters ergab seine vollständige Durchgängigkeit bis zum Nierenbecken.

Am 10. März wurde die Patientin mit gutem subjektiven Befinden und unbedeutendem Katarrh des Nierenbeckens und der Harnblase aus der Klinik entlassen.

Aus vorstehender Schilderung geht somit hervor, daß die Darmblutung, die das postoperative Stadium zuerst komplizierte, am 18. Tage nach der Operation eingetreten war. Zur Stillung der Blutung wurden blutstillende Mittel, darunter 9,0 Calcium lacticum, energisch angewendet. Nach 12 Tagen wurde der Harn so konzentriert, daß aus ihm sich Salze herauskristallisierten, und nach weiteren 8 Tagen trat zum ersten Male Verstopfung des Ureters ein, was eine fast drei Tage anhaltende komplette Anurie zur Folge hatte. In der Folgezeit wiederholten sich die Verstopfungen mehrere Male, und zwar jedesmal in Verbindung mit dem Durchgang von einzelnen Steinchen, deren Gesamtzahl 16 Stück betrug. Ein Teil dieser Steine konnte aktiv herausbefördert werden, indem man den Ureter dadurch erweiterte, daß man in ihn gleichzeitig bis 4 Ureterkatheter einführte, indem man ferner die Schleimhäute des Ureters mit 5 %iger Kokainlösung kokainisierte und den Katheter unter Einführung von heißem Glyzerin unter hohem Druck durch denselben vorsichtig, aber beharrlich hervorzog. Das Nierenbecken dehnte sich während der Verstopfung dermaßen, daß durch den in dasselbe eingeführten Katheter sich in starkem Strahl auf einmal bis 200 ccm Harn entleerten. Die wiederholten Untersuchungen des durch den Katheter abgelassenen Harns ergaben stets niedriges spezifisches Gewicht des-

selben (1005—1007), Eiweißspuren und zahlreiche Eiterkörperchen und Epithelzellen. Zylinder konnten im abzentrifugierten Harn kein einziges Mal gefunden werden. Die chemische Untersuchung eines Teiles des mit der rechten Niere entfernten Nierensteines ergab folgende Zusammensetzung: Phosphorsaures Kalziumsalz und oxalsaurer Kalk mit einem Kern aus Harnsäure. Von den Steinen, die aus dem linken Ureter stammten, bestand der eine aus Magnium- und Kalziumphosphaten mit sehr unbedeutender Beimischung von Uraten.

Zum Schluß glaube ich sagen zu können, daß der beschriebene Fall ein lehrreiches Beispiel dafür abgibt, daß man auf die Rettung eines Kranken mit Verstopfung des einen oder der beiden Ureteren selbst dann die Hoffnung nicht verlieren darf, wenn gegen die Ureterotomie von seiten des Allgemeinzustandes Kontraindikationen bestehen, um so mehr, als die Entfernung eines Steines aus dem Ureter, besonders wenn er sich sehr tief zur Harnblase gesenkt hat, mit großen technischen Schwierigkeiten verknüpft ist. Durch die Ausarbeitung einer Methode zur Entfernung von Uretersteinen per vias naturales durch Kokainisierung der Ureterschleimhaut und durch Anwendung entsprechender Dilatatoren für den Ureter würde man diese Aufgabe bedeutend vereinfachen und erleichtern und auf diese Weise die Notwendigkeit beseitigen können, zur gewagten und bisweilen schweren chirurgischen Intervention Zuflucht zu nehmen.

Zusammenfassung.

Bei einer 35jährigen Kranken wurde die rechte Niere wegen Konkrementbildung exstirpiert; 18 Tage später schwere postoperative Darmblutung. Daran schlossen sich schwere Anfälle von Anurie infolge Steinverstopfung des linken Ureters. Ureterkatheterisation, Einspritzen von heißem Glyzerin. Abgang von mehreren Steinen und Steinsplittern; Heilung.

Ad una donna di 35 anni fu estirpato il rene destro per nefrolitiasi, 18 giorni dopo grave emorragia post-operatoria dell' intestino. Poi si agginusero gravi attacchi di anuria insegnito ad ocelusione dell' uretere sinisto causa un cateolo. Cateterismo dell' uretere, insezione di glicerina risuldata. Eliminazione di parecchie pietre e di frammenti di pietre; guarizione.

(Ravasini-Triest.)

On extirpa a une malade de 35 ans le rein droit à cause de la formation d'une concrétion. 18 jours après l'opération hémorragie de l'intestin. A la suite il s'en sinirt de forts accès de retention d'urine par suite d'un engorgement des pierres dans l'urètre gauche. Cathetrisation, injections de glycérine chaude. Sortie de plusieures pierres et gravier. Guérison.

The right kidney of a sick woman of the age of 35 years became exstirpated because of a formation of concrement; 18 days later: heavy postoperative bleeding of the intestines. Subsequently: heavy fits of anury in consequence of ealculus constipation in the left ureter. Catheterisation of the ureter, injection of hot glycerine. Discharge of several stones and splinters thereof. Healing.

У 35-лѣтняго больнаго, у котораго изъ-за конкрементовъ была удалена правая почка, чрезъ 18 дней появилось сильное послѣопераціонное кишечное кровотеченіе. Къ этому присоединились тяжелые припадки ануріи вслѣдствіе запруженія лѣваго мочеточника камнемъ. Катетеризація мочеточника, впрыскиваніе горячаго глицерина. Выдѣленіе нѣсколькихъ камней и осколковъ. Выздоровленіе.

(M. Lubowski, Berlin-Wilmersdorf.)

Dall' Istituto Chirurgico della R. Università di Roma
diretto dal Senatore Prof. F. Durante.

Sull' ematoma perirenale spontaneo. Per una quistione di priorità a proposito della patogenesi dell' emorragia

pel

Dott. **Alfredo Bevacqua,**
Capitano Medico aiuto onorario e Libero Docente di Anatomia Patologica-
Roma.

(Con tavole 7.)

(Bei der Redaktion eingegangen im Juli 1914.)

Crediamo utile tornare di nuovo su di un caso di ematoma perirenale, da noi 1 descritto dieci anni or sono nel Giornale Medico del R. Esercito (Febb. 1904) perchè, pur essendo il primo caso della letteratura studiato in modo completo dal lato anatomico e microscopico, ed il solo del genere in cui sia stata messa in luce, in modo indiscutibile, l'origine dell' emorragia, è rimasto finora perfettamente ignorato.

Difatti, avendo seguito l'argomento, ci risulta essere stati pubblicati, da quell' epoca fino allo scorso anno, 23 casi di emorragie perirenali spontanee, di cui ancora si discute la patogenesi, senza che si facesse alcun cenno della nostra osservazione, la quale conferma le ipotesi emesse in seguito dai varii autori, per spiegare l'origine dell' emorragia.

Ecco il caso riassunto, col reperto anatomico e microscopico, cui aggiungiamo cinque microfotografie che riproducono le lesioni vasali più importanti, oltre alle due figure 1 e 2, già riprodotte nella prima pubblicazione.

STORIA CLINICA.

Furore Oronzio, guardia di città, di anni 37, da Napoli, celibe, viene ricoverato nell'Ospedale Militare di Napoli il 19 Novembre 1902 per dolori osteocopi da sifilide, di cui si era contagiato quattro anni prima. Non accenna a disturbi da parte di alcun altro organo, non a dolori lombari pregressi o ad ematuria, a nessun fatto insomma che richiami l'attenzione sull' apparato urinario. È ben nutrito, con tendenza alla pinguedine: presenta adenopatia biinguinale, latero-cervicale ed epitrocleare con caratteri luetici, e dolenzia delle ossa, specie delle tibie, alla pressione.

Sottoposto l'infermo alla cura mercuriale, dopo otto giorni presentò paralisi facciale destra completa, con lieve versamento nell' articolazione del ginocchio sinistro, e tumefazione della mano destra.

Il 1° Dicembre fu colpito da pulmonite del lobo inferiore destro che non risolvette completamente, cui si aggiunse nefrite con edemi, che si andò sempre aggravando, fino a dare l'anasarca generale. L'infermo morì in preda ad una forma uremica il 23 Gennaio.

REPERTO NECROSCOPICO.

All' autopsia si constata quanto segue:

Cavità cranica: Dura madre lucente, liscia, più tesa del normale e più vascolarizzata. Cervello edematoso che alla sezione non presenta null' altro di anormale.

Torace. Presenza di liquido sieroso nelle cavità pleuriche. Cuore con ipertrofia concentrica del ventricolo sinistro. I lembi delle valvole mitraliche sono un pò opacati ed alquanto ispessiti; le valvole aortiche sono anch' esse ispessite, specialmente nel loro impianto, ma sufficienti.

Il polmone destro fa osservare nel lobo inferiore forte aumento di consistenza, ed al taglio il parenchima si mostra di colorito rosso-scuro, uniforme, privo di aria.

Addome. Scarso liquido sieroso limpido nella cavità peritoneale. Milza un pò ingrandita. Fegato di aspetto normale. Rene destro di volume aumentato, di consistenza diminuita con capsula facilmente distaccabile; sostanza corticale, al taglio, di colorito giallo-rossastro; con imidollari di colorito rosso con evidente striatura.

Rene sinistro. Nella loggia renale di sinistra si nota la presenza di un grosso tumore, poco aderente agli organi vicini (intestino tenue — colon discendente) da potersi asportare senza molte difficoltà, tumore che sostituisce il rene di questo lato, e ne riproduce su per giù la forma (Fig. 1). Ha il volume di una grossa testa di feto, del peso di circa mille grammi, di consistenza duro-elastica, di colorito rosso-vinoso, intramezzato da strie nettamente giallastre.

Spaccato il tumore nel suo maggiore asse, si nota allo esterno una capsula spessa in alcuni punti 1 cm., in altri due o due e mezzo, costituita da tessuto adiposo, e rivestita esternamente ed all' interno da una lamina di connettivo fibroso (Fig. 1 b, c). Tale capsula è riempita da coaguli sanguigni, in mezzo ai quali si trova il rene più piccolo del normale e di consistenza aumentata, sulla cui superficie, in corrispondenza del punto medio del margine convesso, esiste una piccola cavità, piena di sangue e di detrito, che comunica colla sacca perirenale. Spaccato il rene, in modo da comprendere nella sezione questa cavità, esso apparisce di colorito uniformemente giallo-grigiastro, senza distinzione tra sostanza corticale e midollare.

La cavità (Fig. 2), come si può osservare nei preparati ad occhio nudo, tolto il detrito sanguigno sotto l'acqua corrente, ha la forma di un rettangolo irregolare, il cui lato esterno non esiste, corrispondendo all' apertura. Le pareti sono costituite dalla sostanza renale; si presentano cincischiate e si distinguono per il colorito bruno-nerastro. Alta circa un centimetro e mezzo e larga 5 mm., si approfonda fin quasi alla zona limitante delle piramidi che ne delimita il fondo, mentre ai lati è circondata dalla sostanza corticale. Facendo degli altri tagli del rene nella medesima direzione, si nota, ad ogni sezione, in corrispondenza presso a poco della medesima regione dove era sita la su descritta cavità, una chiazza (Fig. 1, l, n) larga circa 3 cm. e di forma irregolare, che spicca per il suo colorito rosso-brunastro sul resto del parenchima, estendentesi in altezza

dalla metà delle piramidi fino alla capsula propria. In questa chiazza si distinguono due zone: una centrale (Fig. 1 n) di colorito bruno-nerastro, fatta da sostanza friabile, che si sgretola facilmente; ed una periferica, più sbiadita, compatta e di consistenza solida, che si distingue dal resto della sostanza renale, ma con limiti poco netti (Fig. 1, l).

Nelle varie sezioni del rene si osservano altre chiazze diciamolo subito, emorragiche, alcune delle quali però raggiungono la capsula propria del rene fondendosi con essa, mentre altre non vi arrivono, ed hanno l'aspetto di tante piccole isole di varia forma. La capsula si presenta ispessita in generale, mentre in qualche punto non si riconosce, come in corrispondenza della superficie esterna delle chiazze testè descritte. I grossi vasi del rene sono pervii, però ad occhio nudo si notano dei noduli di endoarterite, massime verso l'ilo. L'aorta addominale presenta gli stessi noduli, nel periodo di infiltramento, in quantità cospicua, come anche l'arteria renale sinistra. Nulla di importante da parte degli altri organi.

Diagnosi anatomica. Lieve endocardite cronica. Endoarterite ed arterosclerosi diffusa. Polmonite del lobo inferiore destro, non risoluta. Idrotorace bilaterale. Nefrite prevalentemente parenchimatosa a destra. Ematoma perirenale a sinistra. Causa ultima della morte: l'uremia.

ESAME MICROSCOPICO.

Per uno studio completo delle lesioni del rene sinistro, e per potere stabilire eventualmente la causa dell'emorragia, furono prelevati pezzetti da molti punti del rene, alcuni comprendenti la cavità ematica su detta, le chiazze emorragiche, la capsula fibrosa propria unitamente alla sostanza corticale, ecc. Fu fatto pure l'esame istologico della capsula adiposa, del rene destro, e del polmone. I pezzetti furono fissati in Zenker — inclusi in paraffina. Colorazione dei tagli coll'emallume ed eosina — coi due metodi di Weigert per le fibre elastiche e per la fibrina, usando il litiocarminio come colore di contrasto.

Riassumendo le alterazioni istologiche del rene sinistro e della capsula, abbiamo:

La parete che limita la cavità emorragica principale è costituita da numerosissimi corpuscoli rossi, misti a detrito ed elementi necrotici, in mezzo ad una trama di fibrina. Il tessuto renale che la circonda a guisa di capsula, appartenente alla sostanza corticale, ha subito una fase sclerotica: in mezzo ad uno stroma connettivale, infarcito di globuli rossi, si osservano numerose sezioni di glomeruli di Malpighi, di tubuli uriniferi e vasi, come se vi fossero strozzati (Fig. 3).

I glomeruli sono profondamente alterati, alcuni sono atrofici, ed infiltrati da corpuscoli rossi, altri si mostrano ingranditi per il forte ispessimento della capsula, o per l'infiltramento nucleare; i più sono in preda alla degenerazione ialina (Fig. 3). I canalicoli contorti presentano sfaldamento, rigonfiamento torbido e necrosi dell'epitelio. Si notano inoltre, nella sostanza corticale, infiltramenti parvicellulari, e diversi stravasi emorragici.

Da parte della sostanza midollare si osserva: iperplasia dello stroma connettivale, desquamazione, degenerazione grassa, necrosi degli epiteli delle anse di Henle e dei tubuli di Bellini; iniezione dei capillari sanguigni. Nelle sezioni che corrispondono alle altre chiazze emorragiche (Fig. 1 l, n) si nota come la zona centrale (n) di esse, osservata a debole ingrandimento, apparisce fortemente colorata in rosso dall' eosina e consta di ammassi di corpuscoli rossi e detrito: all' intorno si notano delle strie concentriche ed ondulate di fibrina, in cui non si vede alcun elemento renale.

Nella zona periferica (l) si distingue ancora la sostanza del rene, profondamente alterata, per necrobiosi dei suoi elementi ed infiltrazione ematica e fibrinosa, la quale in alcuni punti sostituisce a dirittura il tessuto renale, il che si può osservare nei tagli trattati colla colorazione di Weigert per la fibrina. La sostanza renale infarcita di sangue, corrispondente alle chiazze emorragiche, si estende dalla zona limitante dei coni midollari, sino alla capsula propria, che si distingue appena: è nettamente limitata in basso da una zona di connettivo fibroso, esito dell' infiammazione reattiva all' emorragia; mentre lateralmente è circondata dalla sostanza corticale con le medesime alterazioni descritte innanzi.

La capsula propria del rene, nei punti corrispondenti alle chiazze emorragiche, è appena riconoscibile come si è detto, o manca addirittura, mentre nelle altre parti è fortemente ispessita, ed alla superficie esterna è coperta da coaguli sanguigni, i quali, a misura che si avvicinano al rene, si presentano già penetrati da tessuto connettivo neoformato.

ALTERAZIONI VASALI.

Le alterazioni più interessanti si trovano nei vasi sanguigni della sostanza corticale, midollare e dell' ilo. In generale predomina la degenerazione ialina delle pareti, la trombosi e l'endoarterite, che spesso è addirittura obliterante (Fig. 3 e 4). I trombi in molte arterie anche dell' ilo ne occludono il lume, in altre aderiscono ad un punto della parete, lasciandole pervie.

La Fig. 4 rappresenta la sezione di una arteria, in corrispondenza di una delle chiazze emorragiche, fortemente ispessita con endoarterite proliferante, che ha distrutto da un lato l'elastica e restringe fortemente il lume del vaso. In vicinanza della regione dell' ilo abbiamo potuto sorprendere la sezione di una arteria interlobare la quale, a prima vista, sembra scontinuata nel segmento che è in rapporto colla sostanza corticale delle colonne del Bertin, per lasciar fuoriuscire il sangue che si presenta in coaguli in parte organizzati e stratificati (Fig. 5). Intorno a questi si nota una capsula, fatta da fasci di connettivo lamellare, la quale non è altro che l'avventizia del vaso sollevata e distesa dal sangue (sacca aneurismatica).

Le pareti del vaso, a forte ingrandimento, presentano evidenti alterazioni degenerative.

Ci troviamo innanzi ad un piccolo aneurisma, analogo agli aneurismi miliari delle arterie cerebrali, che rompendosi, sono causa di emorragie.

Infatti, dopo pazienti ricerche, nel mezzo di una delle chiazze emorragiche, abbiamo scoperto la sezione di una arteria la cui parete è interamente scontinuata nel segmento che guarda il focolaio emorragico, e la rottura ha dato luogo a uno stravaso sanguigno, che ha infiltrato il tessuto renale (Fig. 6). Difatti, sia nel lume vasale, che nel campo vicino abbastanza esteso, si trova ancora del sangue in parte rappresentato dai corpuscoli rossi, ed in parte da coaguli di cui la fibrina è messa in evidenza dalla colorazione alla Weigert.

Un' altra lesione vasale molto interessante da rilevare è quella rappresentata dalla figura 7, dove si osserva la sezione trasversale di una vena con un infiltramento gommoso di un punto della sua parete e del tessuto circostante.

Capsula adiposa. Lo strato esterno della capsula adiposa è costituito da fasci di connettivo lamellare, infiltrati da globuli rossi e da elementi nucleari; ricchi di vasellini di nuova formazione. Lo strato medio è formato da lobuli di grasso, giacenti in uno stroma di connettivo. Nello strato interno più importante si distinguono due zone: una esterna o parietale, molto più spessa, fatta da fasci di connettivo stratificati, in cui si osservano molti vasi affetti da endoarterite, trombosi, degenerazione ialina, e moltissimi vasellini neoformati; l'altra interna, che forma la parete più interna della sacca sanguigna, costituita da coaguli cruorici, anch' essi stratificati ed intercalati da fasci connettivali a misura che si avvicinano verso la zona parietale: anche qui si vedono numerosi capillari neoformati.

Nei tre strati della capsula si osservano dei vasi più grossi, corrispondenti ai vasi capsulari proprî, con le medesime alterazioni dei vasi renali: endoarterite, trombosi, degenerazione ialina.

L'esame del rene di destra ha fatto notare, oltre alle alterazioni della nefrite parenchimatosa acuta, iperplasia del connettivo interstiziale e sclerosi vasale non molto avanzata.

* * *

Facciamo ora seguire l'interpretazione che abbiamo dato al caso in quell' epoca:

"Le cospicue alterazioni dei vasi riscontrate nelle varie regioni del rene, l'iperplasia del connettivo interstiziale, l'atrofia e la degenerazione ialina dei glomeruli, inducono ad ammettere un processo di arteriosclerosi renale, la cui causa è da ricercarsi nella sifilide.

L'endoarterite obliterante infatti e gl' infiltramenti perivasali, detti da taluni focolai gommosi di granulazione, sono sufficienti per ammettere senza dubbio la natura sifilitica.

Le alterazioni degli epiteli dei tubuli contorti e del Bellini, in parte di-

pendono dalla nefrite interstiziale che accompagna l'arteriosclerosi renale, in parte dalla compressione esercitata dal sangue sul rene.

Dunque si tratta di un rene arteriosclerotico, che presenta dei focolai emorragici, con formazione di un ematoma tra la capsula propria e quella adiposa.

La causa di tali emorragie è da riporsi a carico delle lesioni dei vasi, le cui pareti, per i processi degenerativi già descritti, diventate più fragili, sottoposte ad una maggiore pressione dovuta sia alla diminuzione del letto vasale nel rene per l'endoarterite, sia all'ipertrofia del ventricolo sinistro, sono andate soggette a rotture, previa formazione di aneurismi miliari in alcune. Il sangue fuoriuscito ha distrutto la sostanza renale più vicina al focolaio emorragico ed ha infiltrato i tessuti intorno.

Nei punti in cui maggiore è stata la pressione, ed il focolaio si è trovato più vicino alla capsula renale, questa è stata rotta ed il sangue fuoriuscito si è raccolto al disotto della capsula adiposa, stratificandosi e destando neoformazione connettivale intorno alla capsula propria. Nei punti in cui minore è stata la pressione, il sangue è appena arrivato sotto la capsula, senza romperla, infarcendo il tessuto renale; in altri poi è rimasto circoscritto dal parenchima stesso del rene.

Il tessuto connettivale, che in alcuni punti circoscrive tali focolai, non è che il prodotto di un processo di infiammazione reattiva di natura organizzante.

È superfluo discutere l'infarto embolico o trombotico: basta solamente osservare nei preparati e nelle figure le arterie rotte, per convincersi che qui si tratta di una vera apoplessia renale.

La sorgente di tali emorragie è duplice: 1° i vasi della sostanza corticale del rene; essi corrispondono alle arterie interlobulari, che derivano dall'arcata arteriosa soprapiramide e che sono terminali; 2° ivasi della capsula adiposa. Anche questi, senza alcun dubbio, hanno partecipato alla formazione dell'ematoma.

Infatti noi troviamo specialmente nello strato fibroso che tapezza internamente la capsula, le stesse lesioni vasali trovate nei vasi del rene. Quei fasci di connettivo disposti a strati, infiltrati di corpuscoli rossi del sangue alterati, di leucociti e ricchi di vasellini giovani, intorno ai quali si notano delle piccole emorragie, vasellini che abbondano anche negli strati più periferici, ci fanno pensare che ivi si sia verificato un processo analogo alla pachimeningite vascolosa emorragica, in cui, in seguito a depositi di essudati fibrinosi si hanno delle proliferazioni che conducono alla formazione di depositi membranacei delicati e vascolarizzati, nei quali avvengono nuove emorragie più o meno abbondanti.

Inoltre, che il sangue proviene contemporaneamente dai vasi della capsula adiposa e da quelli del rene, ce lo dimostra il modo come avviene la così detta organizzazione dei coaguli. Questa procede infatti dalla capsula adiposa e dal rene centripetamente verso il centro della sacca sanguigna.

Dopo l'esame anatomico e microscopico dei varii organi possiamo così riassumere il caso:

Ci troviamo dinanzi ad un individuo con sifilide costituzionale pregressa, i cui veleni[1]) hanno esercitato la loro influenza deleteria sull'apparecchio cardiovascolare, e massimamente sui vasi renali specie di sinistra, determinando una lieve endocardite, arteriosclerosi diffusa e nefrite interstiziale cronica, con sclerosi renale. In seguito a tali lesioni si è determinato una notevole ipertrofia del ventricolo sinistro. I vasi del rene di sinistra e della capsula adiposa dello stesso lato, più intensamente colpiti, sottoposti a maggiore pressione per la ipertenzione arteriosa, sono andati soggetti a formazione di piccoli aneurismi e quindi a rotture, che hanno dato luogo ad emorragie lente ma continue sia nel parenchima renale, sia al di fuori e producendo l'ematoma.

In seguito all'infermo si sono riacutizzate le manifestazioni sifilitiche, e ricoveratosi nell'ospedale fu colto, accidentalmente, da polmonite crupale.

Evidentemente il rene destro era il solo che funzionasse ancora, essendo in esso le lesioni croniche, somiglianti a quelle del sinistro, appena iniziate. Fu l'infezione pneumonica che aggravò le condizioni dei reni, aggiungendo una nefrite parenchimatosa, che rese insufficiente ben presto anche il rene destro, rendendo possibile l'intossicazione uremica, che fu poi la causa immediata della morte dell'infermo.„

* * *

L'ematoma perirenale spontaneo è una affezione assai rara. Ne fanno fede le scarse osservazioni finora pubblicate. Il primo a darne una breve descrizione fu il Wunderlich 2 nel 1856 nel suo libro Patologia e Terapia, a proposito delle affezioni della loggia renale, col titolo di "Apoplessia spontanea della capsula del rene.„

A questo seguono le osservazioni di Lanceraux 3 (1858), Leopold 4 (1882), Dickinson 5 (1883), Bellamy 6 (1888), Hildebrand 7 (1895), Picqué 8 (1898), Walther 9 (1902) nella maggior parte delle quali non si tratta di veri ematomi perirenali, ma di cisti ematiche sottocapsulari.

Dopo viene il caso da noi descritto (1904), al quale tengono dietro quelli di: Gouget e Souligoux 10 (1905), Bazy 11 (1906), Doll (due casi) 12 (1907), Joseph 13 (1908), Lenk (due casi) 14 (1909), Koch 15 (1909), Leclerc-Dondoy 16 (1909), Pick 17 (1910), Coenen 18 (1910), Ricker 19 (1911), Lippens 20 (1911), Fowler 21 (1911), Lawen (due casi) 22 (1912), Schlichting 23 (1912), Azzurrini 24 (1912), Seidel 25 (1912), Körte 26 (1912), Schmorl (due casi) 27 (1912), Abetti 28 (1912).

Eccoli riportati in quadri sinottici, e ripartiti in due grandi classi:

Ematomi perirenali veri o extracapsulari

Ematomi sottocapsulari od intracapsulari

ciascuna delle quali comprende due sottoclassi, cioè:

la forma diffusa

la forma circoscritta od incistata (cisti ematica).

---

[1]) In quell'epoca (1904) non era stato ancora scoperto l'agente patogeno della sifilide.

Quadro sinottico dei casi di ematoma perirenale vero diffuso o ematoma diffuso extracapsulare.

N°d'ordine	Anno	Autore	Notizie cliniche	Diagnosi clinica	Operazione	Esito	Reperto e diagnosi anatomica	Esame microscopico
I	1883	Dickinson	Uomo affetto da nefrite acuta.				Emorragia perirenale bilaterale per rottura della capsula propria al polo inferiore del rene, in seguito a congestione intensa di esso.	
II	1906	Bazy	Uomo di età avanzata che ha sofferto ematuria, con lievi sintomi di nefrite interstiziale.	Affezione infiammatoria perirenale.	Incisione e svuotamento della sacca ematica perirenale. Esplorazione della superficie del rene.	Morte.	Manca.	
III	1907	Doll	Uomo di anno 60 con arteriosclerosi e nefrite interstiziale. Dolore acuto al fianco sinistro, dove al 3° giorno apparve un tumore di consistenza elastica, di forma regolare con suffusione sanguigna alla regione lombare sinistra ed alla metà sinistra dello scroto. Temperatura 38°, 39°.			Morte in 5ª giornata.	Voluminoso tumore di forma elittica al di sotto della capsula adiposa del rene, che raggiunge il diaframma e segue l'uretere. Forte infiltrazione ematica estesa al peritoneo, al mesentere, alla parete addominale, allo scroto. Al taglio strati di tessuto adiposo si alternano con strati di sangue coagulato che circondano il rene, ricoperto dalla capsula fibrosa intatta. Nefrite interstiziale ed arteriosclerosi diffusa.	

N°d'ordine	Anno	Autore	Notizie cliniche	Diagnosi clinica	Operazione	Esito	Reperto e diagnosi anatomica	Esame microscopico
IV	1907	Doll	Uomo di 41 anni con sifilide e nefrite. Diversi anni prima ascesso paranefritico a sinistra. Dopo 6 giorni attacco cerebrale con paralisi a destra, dolori violenti al fianco sinistro. Al 4° giorno grosso tumore liscio, regolare, elastico, con consecutiva ecchimosi alla regione lombare dello stesso lato, con febbre e pleurite.	Emorragia perirenale.		Morte al 6° giorno.	Pleuro-polmonite destra con arteriosclerosi diffusa. Ematoma perirenale extracapsulare intorno al rene sinistro, che è piccolo, molle, pallido. In corrispondenza del polo superiore di esso la capsula fibrosa presenta una lacerazione di un cm. di lunghezza, per cui l'ematoma comunica con una piccola cavità della sostanza corticale ripiena di coaguli.	Infiltrazione ematica del rene che presenta punti in necrosi.
V	1908	Joseph	Uomo di anni 50 con gotta. Inizio acuto con dolore intenso al lato destro dell'addome, seguito da collasso e dall'apparizione di una tumefazione con suffusione sanguigna alla regione lombare destra. Febbre. Lieve albuminuria.	Incerta: ascesso perinefritico — idronefrosi acuta, od ascesso di origine peritiflitico.	Incisione e drenaggio in primo tempo. Nefrectomia in secondo tempo.	Morte.	Cavità emorragica al polo superiore, comunicante con la capsula adiposa infiltrata di sangue. Focolai suppurativi sparsi nella sostanza renale.	Nefrite suppurativa. Assenza di sclerosi vasale.
VI	1909	Lenk	Donna di anni 20 sofferente da un anno di dolori ai fianchi. Sopravviene un dolore improvviso al lato destro del ventre, che diventa teso e vi si nota una resistenza. Urine normali.	Ascesso appendicolare.	Al 6° giorno incisione della sacca emorragica che circonda il rene.	Morte al 4° giorno dell'operazione.	Antico ematoma perirenale della grossezza di una testa di feto, con emorragia recente, che circonda e comprime il rene. I coaguli sanguigni si trovano anche al di sotto della capsula propria. Residui di ematoma perirenale a sinistra.	Degenerazione grassa del rene destro.
VII	1910	Pick	Donna di 53 anni sofferente di coliche delle vie biliari. Sopraggiunge un dolore violento e brusco al lato destro del ventre. Urine con albumina, cilindri ialini; ritardo dell'eliminazione dell'indago-carminio.	Colecistite.	Laparotomia cistifellea sana. Incisione dell'ematoma per via lombare. Tamponamento.	Guarigione.	Rene apparentemente normale circondato da sangue coagulato. La capsula propria del rene non appare interrotta in alcun punto.	

N°d'ordine	Anno	Autore	Notizie cliniche	Diagnosi clinica	Operazione	Esito	Reperto e diagnosi anatomica	Esame microscopico
VIII	1910	Coenen	Uomo di anni 33 che aveva sofferto di epistassi gravi e di ematuria, ha dolori lombari a destra ed un tumore duro indolente al fianco destro che si perde sotto le costole, e che non segue le escursioni respiratorie.	Tumore renale.	Nefropessia credendo trattarsi di un rene mobile.	Morte il giorno dopo l'operazione.	Si riscontrano tre ematomi: uno dietro il rene sinistro, un secondo attorno al rene stesso, il terzo, antico, in corrispondenza del muscolo iliaco. Individuo probabilmente emofiliaco.	Nefrite interstiziale cronica.
IX	1911	Fowler	Donna di anni 52 sofferente di crisi dolorose lombari, l'ultima delle quali molto forte. Il dolore si localizza a destra, con febbre e vomito. Nelle urine: tracce di albumina, cilindri ialini, corpuscoli rossi.	Idronefrosi.	Nefrectomia.	Guarigione.	Appena fatta l'incisione lombare fuoriesce un fiotto di sangue liquido. Ematoma perirenale con sangue in parte coagulato. La capsula è rotta in due punti. Nella sostanza del rene vi è una cavità del volume di un uovo, ripiena di sangue coagulato.	Focolai necrotici del rene per compressione. Atrofia delle pareti vasali.
X	1912	Seidel	Uomo di anni 28, dolore improvviso in corrispondenza della scapola sotto la clavicola con irradiazioni al fianco destro e sintomi di peritonite. Temperatura 38,6°. Meteorisma. Senso di tumefazione alla regione lombare destra. Nelle urine sangue ed albumina.	Peritonite da perforazione della cistifellea o dell'appendice.	Laparotomia svuotamento della raccolta ematica retroperitoneale e tamponamento.	Guarigione.	Ematoma perirenale. Rene di aspetto normale.	
XI	1912	Schlichting	Uomo di anni 46 molestato da dolori renali durante la fatica. Comparsa, in modo acuto, di una tumefazione dolente sotto l'arcata costale di destra, con febbre 39°.	Ascesso pararenale.	Incisione lombare.	Guarigione.	Ematoma perirenale con fuoriuscita di un frammento di sostanza renale. La capsula adiposa è sede di un infiltramento sanguigno. Rene congesto e grosso.	Piccoli ascessi nel frammento renale.

Quadro sinottico dei casi di ematoma perirenale extracapsulare circoscritto o cistico.

N°d'ordine	Anno	Autore	Notizie cliniche	Diagnosi clinica	Operazione	Esito	Reperto e diagnosi anatomica	Esame microscopico
I	1894	Hildebrand	Donna di anni 19 colta da improvviso dolore al fianco sinistro, dove si constata un tumore di forma rotonda, di consistenza elastica, che si perde sotto le costole e raggiunge l'ombelico. Sintomi di emorragia interna. Urine normali.	Tumore della milza.	Laparotomia e marsupializzazione della sacca.	Guarigione.	Sacca contenente un litro e mezzo di sangue fluido e coagulato intorno al rene. Non si osservano comunicazioni tra la sacca ed il rene per cui l'A. si domanda se si tratta della rottura di un aneurisma di un ramo della arteria renale.	Viene esaminata la parete della sacca costituita da tessuto connettivo fascicolato povero di nuclei, senza alcun rivestimento endoteliale alla superficie interna. Vi si osservano stratificati numerosi coaguli sanguigni.
II	1909	Koch	Uomo di anni 31. Crisi dolorose in tutto il corpo con elevazione di temperatura. Comparsa di una resistenza dolorosa alla regione lombare sinistra e poi a destra. Uremia. Nelle urine albumina e corpuscoli rossi di sangue.		Puntura esplorativa con aspirazione di liquido sanguinolento.	Morte.	Arteriosclerosi diffusa. Ematoma perirenale in ambedue i lati, più grosso a destra e più piccolo a sinistra. La capsula adiposa scomparsa. Reni senza lesioni apparenti.	Nefrite interstiziale con degenerazione ialina dei glomeruli. Nessuna alterazione sclerotica dei vasi. Rimane ignota la sorgente dell'emorragia.

Quadro sinottico dei casi di ematoma perirenale sottocapsulare od intracapsulare diffuso.

I	1909	Lenk	Donna di anni 28 soggetta a coliche epatiche. Comparsa di un grosso tumore dolente che riempie il fianco destro, mobile e che segue i movimenti respiratori. Urine torbide senza albumina.	Idronefrosi destra.	Nefrectomia.	Guarigione.	Ematoma sottocapsulare. La sostanza renale è circondata da coaguli sanguigni in parte aderenti alla superficie del rene, dove si notano delle ecchimosi.	Nefrite interstiziale. Nessuna alterazione sclerotica dei vasi.
II	1911	Ricker	Uomo di anni 40. Sclerosi midollare pregressa, aggravatasi negli ultimi giorni. Dolore renale. Temperatura 38—39.			Morte.	Ematoma perirenale sottocapsulare sinistro. La capsula fibrosa è scollata. Rene destro fortemente iperemico con capsula ispessita.	Nefrite. Non arteriosclerosi.

N°d'ordine	Anno	Autore	Notizie cliniche	Diagnosi clinica	Operazione	Esito	Reperto e diagnosi anatomica	Esame microscopico
III	1912	Lawen	Uomo di 49 anni sofferente di coliche nefritiche da molto tempo. Negli ultimi giorni ebbe albuminuria con cilindri ialini e dolore lombare a sinistra.			Morte.	Presenza di liquido ematico (cm³ 1400) con infiltrazione emorragica verso il pancreas. Presenza di coaguli tra il rene e la capsula propria che è scollata dal rene. Uretere otturato da una concrezione calcarea. Rene sinistro atrofico. Rene destro granuloso.	
IV	1912	Lawen	Uomo di anni 18. Dolore improvviso alla regione lombare sinistra con vomiti ed abbattimento. Comparsa di un tumore alla fossa iliaca dello stesso lato. Temperatura 39°. Tracce d'albumina.	Ascesso pararenale od osteomielite dell'osso ileo.	Nefrectomia.	Guarigione.	Ematoma perirenale sottocapsulare.	Nefrite tossica. Non si osservano vasi rotti.
V	1912	Azzurrini	Donna di anni 36 operata di isterectomia nel 1910 per cancro dell'utero. L'anno appresso rientra in clinica con dolori intensi al quadrante superiore destro dell'addome. Nelle urine albumina e sangue.			Morte.	Ematoma sottocapsulare del rene destro del volume di una testa di feto a termine, in cui si trova il rene piccolo, pallido, schiacciato contro la colonna vertebrale, privo della maggior parte della capsula fibrosa, che ne è stata separata, contribuendo a formare la parete della cisti. Idronefrosi bilaterale per compressione degli ureteri, da noduli neoplastici.	Alterazioni degenerative dei glomeruli e dei tubuli renali. Capsule di Bowman dilatate. Piccole cisti. Vasi con sclerosi. Vene alterate che traversano la capsula fibrosa e fanno comunicare il tessuto renale con la capsula adiposa.
VI	1912	Körte	Uomo di anni 37. Soffrì precedentemente di ematuria. In seguito fu colto da dolori a sinistra e febbre. Urine con traccia di albumina.		Incisione e tamponamento. Dopo sei mesi nefrectomia.	Guarigione dell'atto operativo. In seguito morte.	Fatta l'incisione in primo tempo, risulta trattarsi di un ematoma in parte suppurato. Estirpato il rene si trova un ematoma sottocapsulare ed una cisti. Alla autopsia si riscontra pure una cisti al rene destro.	

Quadro sinottico dei casi di emorragia perirenale sottocapsulare incistata (ematoma cistico).

N°d'ordine	Anno	Autore	Notizie cliniche	Diagnosi clinica	Operazione	Esito	Reperto e diagnosi anatomica	Esame microscopico
I	1858	Lanceraux	Uomo di anni 76.			Morte.	Cisti ematica sul bordo convesso del rene sinistro, della grossezza di un uovo di pollo, con altre due cisti più piccole vicino. I due reni sono cosparsi di numerose piccole cisti sierose.	
II	1882	Leopold	Donna di anni 33. Presenza di un tumore dolente nel fianco sinistro da 6 anni.	Cisti ovarica.	Laparotomia mediana e nefrectomia.	Guarigione.	Cisti ematica sottocapsulare del polo inferiore del rene sinistro, della grossezza di una testa di feto.	Rene senza alterazioni.
III	1887	Lejars e Sébileau	Donna di anni 49. Presenza di un grosso tumore al fianco sinistro, con forti dolori addominali da un anno e mezzo. Anemia.	Tumore della milza e cisti del rene sinistro.	Puntura esplorativa.	Morte.	Cisti ematica sottocapsulare del rene sinistro piena di coaguli.	
IV	1888	Bellamy	Donna di anni 44. Ingrandimento progressivo dell'addome negli ultimi tre anni.	Cisti ovarica o miofibroma dell' utero.	Laparatomia mediana e nefrectomia.	Morte.	Cisti ematica del rene sinistro con peritonite.	Nessuna alterazione renale.
V	1898	Piqué	Tumore spostabile nella regione iliaca destra. Coliche renali. Febbre 40°.	Rene ectopico con pionefrosi.	Nefrectomia.	Guarigione.	Cisti ematica della convessità del rene di destra.	
VI	1902	Walther	Comparsa di un tumore alla regione lombare di destra con dolore intenso, febbre $38^1/_2$ e sintomi di emorragia interna.	Colica renale.	Incisione lombare e tamponamento.	Guarigione.	Cisti ematica del polo superiore del rene destro.	

N°d'ordine	Anno	Autore	Notizie cliniche	Diagnosi clinica	Operazione	Esito	Reperto e diagnosi anatomica	Esame microscopico
VII	1905	Gouget e Souligoux	Donna di anni 16. Tumore all' ipocondrio destro con anemia.	Cisti da echinococco del fegato.	Laparatomia con incisione pararettale. Svuotamento della cisti e tamponamento.	Morte.	Cisti ematica sottocapsulare del rene destro del volume di una testa di feto.	Presenza di focolai emorragici e grosse vene nella parete della cisti. Sclerosi della sostanza renale in vicinanza della cisti.
VIII	1909	Leclerc-Dandoy	Uomo di anni 81 con arteriosclerosi. Dolore violento all' ipocondrio destro con comparsa di un grosso tumore. Albuminuria con cilindri ialini e granulosi.	Idronefrosi o tumore cistico della milza.	Nefrectomia.	Morte.	Cisti ematica antica del rene che presenta al bordo esterno una rottura di 3 cm. e delle scabrosità sulla sua superficie, esiti di antiche emorragie.	Nefrite ed arteriosclerosi avanzata.
IX	1911	Lippens	Donna di 58 anni. Violenti dolori al lato sinistro dell'addome con febbre 39,2. Comparsa di un voluminoso tumore. Pus nelle urine.	Pielonefrite con ascesso pararenale.	Nefrectomia.	Guarigione.	Rene con due cisti contenenti un liquido chiaro, di cui una cavità presenta aspetto emorragico. Presenza di fibrina pura nel liquido delle cisti, che non contiene elementi renali.	Nefrite interstiziale con sclerosi delle arterie. Il rene è compresso e trasformato in una massa granulomatosa che forma la parete della cisti.
X	1912	Abetti	Donna di anni 49 sofferente di indolenzimento al fianco destro, dove notò una tumefazione della grandezza di un pugno al fianco destro. In seguito ad uno sforzo violento il dolore ed il tumore si accentuarono e comparve ematuria. All'esame dell' addome si nota un tumore della grandezza di una testa di feto a termine che occupa la loggia renale di destra.	Probabile idronefrosi calcolosa.	Nefrectomia.	Guarigione.	Grossa cisti ematica sottocapsulare del rene destro facilmente isolabile, contenente 500 grammi di sangue fluido misto a coaguli. Piccoli focolai emorragici della sostanza corticale in vicinanza della cisti. Altre due piccole cisti ematiche si riscontrano ai due poli del rene.	Nefrite interstiziale cronica con focolai di infiltramento parvicellulare e sclerosi dei vasi. Numerose cisti ematiche microscopiche sparse, con vegetazioni nella parete in alcuni.

Ai casi su esposti bisogna aggiungere le due osservazioni di ematoma perirenale di Schmorl, riportati da Seidel, uno consecutivo a calcolosi renale, l'altro a periarterite nodosa, dei quali non conosciamo altre notizie. Anche le osservazioni di Malerbe 29 e Minkoscki 30, cui si è dato il nome di idronefrosi perirenale od esterna, secondo Lenormant 31 e Lippens 32, debbono essere considerate come l'esito di ematomi perirenali antichi: Minkoscki ritiene che tale lesione debba attribuirsi ad una segrezione linfatica raccolta tra il rene e la capsula.

E più logico pensare, secondo Coenen, che in questi casi, come in quelli di Kirmisson 33 e di Camelot 34, che si sia trattato di una emorragia perirenale incistata, la quale col tempo, per l'assorbimento dei globuli rossi e l'arrivo della corrente linfatica, abbia subito la trasformazione sierosa.

Abbiamo escluso i casi di Tuffier 35 e di Hartmann 36 in cui l'ematoma era consecutivo a tumore maligno del rene (sarcoma ed epitelioma); il caso di Cathelin 37 in cui l'emorragia perirenale era dovuta a tubercolosi cavernosa del rene; le osservazioni in cui la raccolta ematica perirenale dipende da emorragie di origine extrarenale, come da rottura di un aneurisma dell'aorta addominale (Lawen 38), da rottura spontanea dell'arteria epigastrica (Michaux 39) ecc.

Dai quadri sinottici fatti risulta come i casi, che hanno maggiore analogia col nostro, sono il secondo caso di Doll 12 e quello di Fowler 21, nei quali si trovano lacerazioni della capsula propria, attraverso cui il sangue, che circonda il rene, comunica con una cavità ematica esistente nella sostanza renale. Il che ricorda la vera apoplessia del rene e non lascia dubbio essersi trattato, come nel nostro caso, della rottura di uno o più vasi del rene medesimo. Però nè Doll nè Fowler, nè alcun altro autore, tranne di noi, hanno potuto dimostrarlo. La maggior parte lo ammettono per semplice induzione.

Infatti, per citare gli autori più recenti che si occuparono dell'argomento, ricorderò come Lenormant 31 così concludeva riguardo alla patogenesi dell'emorragia:

"Le point le plus discutable et le plus obscur dans l'histoire de ces hémorragies périrénales spontanées reste leur pathogénie. Celle-ci est d'ailleurs variable. On peut supposer à priori que le sang provient, soit du rein lui-même, soit des vaisseaux périrénaux. Quelques auteurs ont mis en cause ces vaisseaux.„ E dopo aver fatto osservare come Hildebrand si domandasse se nel suo caso non si tratta di un aneurisma di una arteria renale che si sia rotta, Doll 12 che incrimina l'arteriosclerosi e la rottura delle arterie della capsula adiposa, Joseph 13 che pensa come nel suo caso si abbia avuto la rottura di una vena capsulare per l'ipertensione del sistema vasale nel rene, in seguito all'obliterazione brusca dell'uretere, conclude "Mais ce ne sont là que des hypothèses sans vérification anatomique: personne n'a jamais vu le vaisseau capsulaire rompu.„

Azzurrini 24 ritiene che, nel suo caso, l'emorragia abbia avuto luogo nello spessore della massa connettivale che circonda il rene, dove i vasi, specie

venosi, per la degenerazione ialina delle loro pareti, e per le gravi alterazioni dei tessuti circostanti, sono andati soggetti ad una progressiva dilatazione e quindi a rottura. E dopo avere con molta sottigliezza descritto il meccanismo della formazione dell' ematoma, viene alla seguente conclusione:

"Questo è il meccanismo per il quale io credo si sia prodotta l'emorragia; meccanismo basato su sole ipotesi, non essendo riuscito a mettere sicuramente in evidenza i vasi, per la rottura dei quali il sangue è fuoriuscito.

Però ... io credo di aver dimostrato come, per quanto il rene sia grandemente alterato, pure l'emorragia non è di origine renale, ma bensì capsulare; di un' origine cioè, mai fino ad ora riscontrata, inquantochè tutti gli autori che hanno descritti casi consimili, nel rene e non altrove hanno sempre trovate le cause dell' emorragia; cause molteplici e di differente natura."

Abetti 28, quantunque non precisi nel suo caso con quale meccanismo sia avvenuta la formazione dell' ematoma perirenale, in base all' esame istologico lo considera di origine renale, e sostiene che "mentre si può in molti casi essere sicuri della origine renale della emorragia a nessuno è riuscito di determinare esattamente quale sia l'alterazione dei vasi renali che è capace di determinare "l'apoplessia della capsula del rene per usare l'espressione di Wunderlich." Ed a pagina 17, anche a proposito della patogenesi dell' emorragia perirenale spontanea, tuttora molto oscura, dice: "Vero è che le lesioni renali riscontrate nei vari casi sono state diverse e talora tali da non dare una spiegazione esauriente dell' emorragia, ed è vero pure che in nessun caso fu possibile scoprire i vasi o il vaso, dalla cui rottura l'emorragia era derivata . . ." Attribuisce infine la causa determinante dell' ematoma perirenale e dell' emorragia parenchimale (pag. 19) alla rottura di qualche ramo delle arterie interlobulari "che dalla superficie del rene passano nella capsula fibrosa, ed attraverso a questa nel tessuto adiposo perirenale, i quali rami presentavano alterazioni arteriosclerotiche. E l'arteriosclerosi rende benissimo ragione della loro rottura . . . ecc."

Lippens 32, in una rivista sull' ematoma perirenale pubblicata sul Journal de Chirurgie nello scorso anno, dopo aver riportato in succinto i casi di ematoma perirenale, attribuisce, nella maggior parte di essi, la genesi dell' emorragia all' arteriosclerosi, e dice: "Dès lors, l'origine de l'hémorragie ne saurait être plus logiquement attribuée qu'à la rupture d'un vaisseau du rein. Est-il indispensable que ce vaisseau soit de gros calibre, comme l'exige Schlichting, pour admettre cette hypothèse? Je ne le crois pas," e poi: "ainsi comprise, la pathogénie est toute simple: à la surface d'un rein prédisposé, une artère se rompt, le sang s'épanche entre la capsula et le parenchyme."

Risulta adunque, dallo esame dei casi finora pubblicati, come la genesi dell' ematoma perirenale è da attribuirsi alle alterazioni e per lo più alla sclerosi dei vasi del rene o della capsula, che vanno soggetti alla rottura, dando luogo all' emorragia, il che noi avevamo dimostrato 10 anni or sono colla nostra osservazione. In questa infatti la raccolta sanguigna proveniva non soltanto dal

rene dove abbiamo messo in evidenza una arteria rotta, ma anche dai vasi della capsula adiposa, come si è innanzi detto.

E per conseguenza anche la possibilità di una origine capsulare dell' ematoma perirenale, che l'Azzurrini crede aver messo in evidenza per il primo, era stata dimostrata molto prima da noi.

Inoltre è facile osservare come l'emorragia perirenale spontanea è una complicanza possibile delle affezioni più diverse del rene, al pari dell' ematuria. Infatti essa è stata riscontrata nelle nefriti acute e croniche, nel rene arteriosclerotico, nella periarterite nodosa, nell' emofilia ecc.

Nella maggior parte dei casi l'origine dell' emorragia è renale, ed il sangue si raccoglie attorno al rene attraverso una o più rotture della capsula fibrosa. Nei casi in cui la capsula è sana Coenen pensa che il sangue filtri attraverso di essa. Ma non è più logico pensare che in questi casi la lacerazione molto limitata, della capsula attraverso cui è passato il sangue, si sia cicatrizzata, non rimanendone poi traccia alcuna all' esame del rene?

* * *

L'osservazione da noi descritta differisce dalle altre per la mancanza di una sindrome fenomenica che ordinariamente si accompagna a tali lesioni e che consiste: nel dolore brusco e violento in corrispondenza della regione renale, accompagnato spesso da nausee, e vomiti; nella comparsa di un tumore retroperitoneale, e nei segni dell' emorragia interna, vale a dire: pallore della cute e delle mucose, vertigini, raffreddamento delle estremità, sincopi ecc. Il tumore per lo più raggiunge il volume della testa di un feto a termine, riempie la fossa lombare e l'ipocondrio, è non bene delimitabile, fisso e dolente alla pressione. Qualche volta si constata una ecchimosi a distanza ai lombi o allo scroto, e vi si accompagna meteorismo. Il dolore può essere continuo durante il corso della malattia, più spesso si avvera ad ogni emorragia, e spesso è accompagnato da febbre, dovuta all' assorbimento del sangue.

Quantunque finora la diagnosi in vita, prima dell' atto operativo, non sia stata fatta che una sola volta (Doll), il che è dipeso dalla rarità della lesione, a cui non era facile pensare, in base alla sintomatologia su accennata bisogna convenire che in genere non dovrebbe incontrare gravi difficoltà.

Nel nostro caso fu trascurato l'esame obbiettivo dell' addome nell' infermo, ma riteniamo che, se fosse stato constatato il tumore in vita, si sarebbe pensato all' ipernefroma od all' idronefrosi, ma difficilmente ad un ematoma, anche con la conoscenza dei casi pubblicati dopo, mancando completamente i sintomi principali dell' emorragia perirenale. Contrariamente agli altri casi, la raccolta sanguigna è rimasta per molto tempo senza richiamare l'attenzione, e chissà fino a quando non avrebbe dato segni di se, se non fosse sopraggiunta la polmonite, causa della morte. In tutti gli altri casi invece, in cui non si è intervenuto chirurgicamente, si ha avuto esito letale. Si è visto infatti che tutti i casi la-

sciati a se stessi sono morti, mentre su 21 casi[1]), operati colla nefrectomia o coll' incisione e tamponamento della sacca, 15 sono guariti.

E la scelta da seguire è sempre la nefrectomia, come quella che dà una maggiore percentuale di guarigioni. Lo dimostra il fatto che dei 13 casi guariti, 8 furono trattati colla nefrectomia, e tra gli 8 morti in 5 si era ricorso all' incisione; senza dire che la nefrectomia elimina in modo completo la causa dell'emorragia.

Spiegazione delle figure.

Fig. 1. a) capsula adiposa fortemente ispessita con: b) strato interno, d) strato medio, c) strato esterno; e) cavità ematica piena di coaguli sanguigni; f) capsula propria del rene ispessita; g) stratificazione di sangue organizzato intorno alla capsula propria; l, n) infarto emorragico con: l) zona esterna, n) zona interna; m) vasi dell' ilo.
Da un disegno ridotto ad $^1/_5$.

Fig. 2. Cavità sanguigna della superficie del rene che comunica colla sacca perirenale.
Da un disegno di grandezza naturale.

Fig. 3. Tessuto renale in vicinanza ad un focolaio emorragico con arteriole con degenerazione ialina ed endoarterite, glomeruli in degenerazione ialina ed atrofici, sezioni di tubuli uriniferi rimasti sequestrati in mezzo al connettivo fibroso.
Da una microfotografia: Koristka obb. 4, oc. 2.

Fig. 4. Arteria con endoarterite obliterante. Si vede l'elastica interna distrutta in un punto (col. col Weigert).
Da una microfotografia: Koristka obb. 4, oc. 2.

Fig. 5. Sezione di un' arteria con un aneurisma miliare piccolissimo.
Da una microfotografia: Koristka obb. 2, oc. 2.

Fig. 6. Sezione di una chiazza emorragica in mezzo a cui si osserva un' arteria rotta in un punto, col sangue stravasato e coagulato, che infiltra il tessuto circostante.
Da una microfotografia: Koristka obb. 4, oc. 2.

Fig. 7. Sezione di una vena con un' infiltramento gommoso in un punto della parete e del tessuto attorno.
Da una microfotografia: Koristka obb. 4, oc. 2.

Bibliografia.

1. Bevacqua, Ematoma perirenale in un sifilitico. Contributo clinico ed anatomo-patologico. Giornale medico del R. Esercito, Febb. 1904.
2. Wunderlich, Pathologie und Therapie, Bd. III, 1856.
3. Lanceraux, Kyste du rein. Bull. de la Soc. anat. de Paris, 1858.
4. Leopold, Archiv f. Gynäkologie, Bd. XIX.
5. Dickinson, Riportato da Lippens nella 2ª pnbblicazione del 1913.
6. Bellamy, British Med. Journal, 1888.
7. Hildebrand, Beiträge zur Nierenchirurgie. Deutsche Zeitschr. f. Chirurgie, Bd. XL.
8. Piqué, Kyste hématique du rein. Néphrectomie d'urgence. Bull. de la Soc. chir. 1898.
9. Walther, Bull. et Mém. de la Soc. de Chir. de Paris, 1902.
10. Gouget et Souligoux, Riportato da Abetti (v. N° 28).
11. Bazy, Archives générales de Médecine, t. XXII; Bull. et Mém. de la Soc. de Chir. de Paris, 1906.

---

[1]) Tra questi 21 casi abbiamo anche annoverato quelli di cisti ematiche del rene.

12. Doll, Die Apoplexie des Nierenlagers. Münchner med. Wochenschrift, Bd. LIV, Nr. 49, 1907.
13. Joseph, Blutung ins Nierenlager. Deutsche Zeitschr. f. Chirurgie, Bd. XCIV, 1908.
14. Lenk, Über Massenblutungen in das Nierenlager. Deutsche Zeitschr. f. Chirurgie, Bd. CII, 1909.
15. Koch, Über doppelseitiges perirenales Hämatom. Naturforscherversammlung, Köln 1909.
16. Leclerc-Dandoy, Hématome volumineux rétropéritonéal dû à l'éclatement du rein gauche. Journ. méd. de Bruxelles, t. XIV, n° 23, 1909.
17. Pick, Spontanblutungen in das Nierenlager. Med. Klinik, 1910.
18. Coenen, Das perirenale Hämatom. Beitr. z. klin. Chirurgie, Bd. LXX, 1910.
19. Ricker, Bemerkungen zu der Abhandlung von A. Läwen „Über das sogenannte perirenale Hämatom und andere spontane retroperitoneale Massenblutungen". Deutsche Zeitschr. f. Chirurgie, Bd. CXIV, 1912.
20. Lippens, Kystes fibrineux, séquelles d'hématomes périrénaux. Ann. de la Soc. Belge de Chirurgie, 1911, n° 45.
21. Fowler, On traumatic large hemorrage into the kidney substance or its surroundings. Annals of Surgery, vol. LIV, 1911.
22. Läwen, Über das sogenannte perirenale Hämatom und andere spontane retroperitoneale Massenblutungen. Deutsche Zeitschr. f. Chirurgie, Bd. CXIII, 1912.
23. Schlichting, Spontanblutungen in das Nierenlager. Deutsche Zeitschr. f. Chirurgie, Bd. CXIV, 1912.
24. Azzurrini, Contributo allo studio delle emorragie perirenali criptogenetiche. Un caso d'emorragia sottocapsulare del rene destro. Lo Sperimentare, F. V, 1912.
25. Seidel, Über Massenblutungen in das Nierenlager. Zentralbl. f. Chirurgie, 1912, Nr. 30.
26. Körte, XLIme Congrès allemand de Chir. In Verhandlungen 1912.
27. Schmorl, Riportati da Seidel, loc. cit.
28. Abetti, Sulle emorragie perirenali spontanee. Riforma medica, 1912, N° 51.
29. Malerbe, Note sur une kyste développée dans la capsule du rein gauche chez un jeune homme de 28 ans. Ann. des malad. des org. gén.-urinaires, t. VIII, n° 5, 1890.
30. Minckowski, Perirenale Hydronephrose neben Polyglobulie mit Milztumor. Medizin. Verein in Greifswald 1905; in: Deutsche med. Wochenschrift, Bd. XXXII, 1906.
31. Lenormant, Les hémorragies périrénales spontanées. La Presse médicale, 1911.
32. Lippens, L'hématome périrénal spontané. Journ. de Chirurgie, t. XI, 1913.
33. Kirmisson, Sur une forme particulière d'hydronéphrose qu'on pourrait appeler l'hydronéphrose externe ou sous-capsulaire. Revue de Chirurgie, t. XXV, 1899.
34. Camelot, Hydronéphrose sous-capsulaire volumineuse avec une hydronéphrose vraie concomitante. Assoc. franç. d'Urologie, 1911; in: Presse médicale, 1911.
35. Tuffier, Hématome sous-péritonéal diffus par rupture spontanée d'un sarcome du rein droit. Bull. et Mém. de la Soc. de Chir. de Paris, 1906.
36. Hartmann, Archives générales de Médecine, t. XXII et XXIII.
37. Cathelin, Hématonéphrose sous-capsulaire dans une tuberculose rénale caverneuse; néphrectomie. Bull. et Mém. de la Soc. anat. de Paris, 1907.
38. Läwen, Citato da Lippens, Pubblicaz. 1913.
39. Michaux, Idem.

Riassunto.

L'A. ritorna su di un caso di ematoma perirenale spontaneo, già pubblicato 10 anni or sono nel Giornale medico del R. Esercito (1904), rimasto del tutto ignorato. È uno dei casi più interessanti del genere, perchè è l'unico in cui la patogenesi dell'emorragia è dimostrata in modo evidente.

Si tratta di una guardia di città, affetta di sifilide, morta in seguito a polmonite, che in vita non aveva avuto disturbi a carico dell'apparecchio urinario, ed in cui all'autopsia fu riscontrato, nella loggia renale sinistra, un grosso tumore perirenale del volume di una grossa testa di feto, che sostituiva il rene.

Spaccatolo, si trovò un'abbondante raccolta di sangue, in massima parte coagulato, attorno al rene; tale raccolta poi era avvolta da una capsula fibrosa molto spessa, in cui si era trasformata la capsula adiposa del rene medesimo. Questo si presentava atrofico, ed al di sotto della capsula fibrosa si faceva osservare un focolaio emorragico, con una cavità ripiena di sangue coagulato e di detrito, comunicante colla sacca ematica perirenale. Diversi altri infarti emorragici si trovavano sparsi nel rene.

All'esame istologico, oltre alla nefrite interstiziale cronica, furono riscontrate alterazioni vasali molto diffuse, cioè endoarterite obliterante, trombosi, degenerazione ialina, infiltramenti vasali e perivasali. Ma le lesioni più importanti, scoperte in vicinanza di un focolaio emorragico, consistono in un piccolo aneurisma miliare, non ancora aperto, ed in una arteriola rotta, col sangue fuoriuscito, che infarciva il tessuto circostante.

Le medesime alterazioni dei vasi, tranne queste due ultime, furono riscontrate nello strato interno della capsula adiposa, che contribuirono all'emorragia, ricordando ciò che avviene nella pachimeningite vascolosa emorragica.

Primo di questo caso sono state descritte pochissime osservazioni del genere, nella maggior parte delle quali si tratta di cisti ematiche sottocapsulari. Seguono 23 casi di ematoma perirenale, pubblicati dal 1904 fino al 1913, che l'A. riporta, come i primi, in quadri sinottici, da cui risulta che nessuno degli autori era a conoscenza della osservazione sudetta. Tutti discutono ancora sulla patogenesi dell'emorragia perirenale, concludendo che essa debba ricercarsi per lo più nelle alterazioni dei vasi e nella consecutiva rottura di qualche arteria del rene o della capsula, il che però non è stato ancora messo in evidenza da alcuno . . . mentre l'A. l'ha dimostrato 10 anni or sono.

Der Autor berichtet über einen Fall von spontanem, perirenalem Hämatom, der schon vor 10 Jahren in der Ärztezeitung des königl. Heeres (1904) publiziert worden und vollkommen unbekannt geblieben ist. Es handelt sich um einen der interessantesten Fälle ähnlicher Art, da der Fall der einzige ist, bei dem die Pathogenese der Blutung in klarer Weise dargestellt ist.

Es handelt sich um einen Sicherheitswachmann, der mit Syphilis behaftet war und an Lungenentzündung starb, der während des Lebens keine Beschwerden von Seite der Harnwege hatte, und bei dem bei der Obduktion in der linken Nierengegend eine sehr große perirenale Geschwulst von der Größe eines großen Fötuskopfes, die die Niere ersetzte, gefunden worden ist. Bei der Inzision fand man eine reichliche, größtenteils koagulierte Blutmenge um die Niere; diese Blutmenge war von einer sehr dicken, fibrösen Kapsel umgeben, die sich aus der Fettkapsel der Niere zu einer solchen umgewandelt hatte. Die Niere war atrophisch, und unter der fibrösen Kapsel bemerkte man einen hämorrhagischen Herd, mit einer Kavität voll von koagulierten Blut und Detritus, der mit dem perire-

nalen Bluthämatom kommunizierte. Mehrere andere hämorrhagische Infarkte fanden sich in der Niere zerstreut.

Bei der histologischen Untersuchung fand man neben einer chronischen, interstitiellen Nephritis, sehr diffuse Gefäßveränderungen, nämlich Endarteritis obliterans, Thrombose, hyaline Degeneration, vasale und perivasale Infiltrationen. Die wichtigeren Läsionen jedoch, die in der Nähe eines hämorrhagischen Herdes gefunden worden sind, bestehen in einem kleinen, miliaren noch nicht geöffneten Aneurysma und in einer kleinen, geplatzten Arterie mit Blutaustritt, die mit dem umgebenden Gewebe einen Infarkt bildete.

Dieselben Gefäßveränderungen, welche die Blutung begünstigten, abgesehen von den zwei letzten, wurden in der inneren Schicht der Fettkapsel gefunden, wie man es bei der Pachymeningitis vasculosa hämorrhagica findet.

Vor diesem Falle wurden sehr wenige ähnliche Fälle publiziert; in der größten Anzahl der Fälle handelt es sich um subkapsulare Blutzysten. Es folgen dann 23 Fälle von perirenalem Hämatomen, von 1904 bis 1913 publiziert, die der Verf. wie die ersten in Tabellen zusammenfaßt, aus denen hervorgeht, daß keiner der Autoren die obige Bemerkung gemacht hat. Alle diskutieren noch über die Pathogenese der perirenalen Blutung und schließen, daß man sie hauptsächlich in den Gefäßveränderungen und in dem nachfolgenden Platzen einer Arterie der Niere oder der Kapsel suchen muß, das noch von niemandem klargelegt worden ist, während der Verf. diese Tatsache schon vor 10 Jahren bewiesen hat. (Ravasini-Triest.)

L'auteur fait rapport d'un cas de spontane périrénale hématome qui a été déjà publié il y a dix ans dans le journal médical de l'armée royale 1904 et qui est resté complétement inconnu. Il s'agit d'un cas analogue des plus intéressants, le cas étant l'unique où la pathogenese de l'hémorragie est representée de manière précise. Il s'agit d'un agent de sûreté, qui a été atteint de syphilis et qui est mort d'une pneumonie qui pendant la vie n'avait ressenti aucun inconvénient du côte de la voie urinaire et chez lequel on trouva en faisant l'autopsie du côte du rein gauche une très grosse périrenale tumeur de la grosseur d'une tête d'embryon qui remplaçait les reins. A l'incision on observa à l'entour des reins une quantitée suffisante de sang coagulé. Cette quantitée de sang était entourée d'une enveloppe épaisse fibreuse de sang coagulé, qui s'était transformé en tel par la graisse de la capsule du rein. Le rein était atrophie et sous le tissu fibreuse de la capsule on observait un centre d'hémorragie, avec une cavitée remplie de sang décomposé et qui correspondait avec l'hématome périrenal.

Plusieures autres hémorragies se trouvaient disperser dans les reins.

A l'examen histologique on observa à côté d'une néphrite interstitielle une lésion très étendue des vaisseaux, c'est à dire endarteritis et dégénération

hyaline, vasale et périvasale infiltration. Les lésions importantes toutefois celles qui ont été trouvées dans le voisinage d'un centre d'hémorragie consistaient en un petit aneurysme non ouvert et d'une petite artère rompue, avec sortie de sang qui fourrait un infarkt autour des membranes. Les mêmes lésions que l'hémorragie des vaisseaux favorissaient à part les deux derniers furent trouvés dans la couche intérieure de la capsule de graisse comme on le trouve dans la pachymenigitis vasculose hémorragique. Avant ce cas on publia très peu de cas semblables; dans la plupart des cas il est question d'une kyste hémorragique souscapsulaire. Puis suivent 23 cas de perirénale hématome publiés de 1904 à 1913 que l'auteur résume dans les premiers tableaux des quels résulte qu'aucun des auteurs n'a fait l'observation mentionnée ci-devant. Tous discutent encore sur la pathogénèse de la périrénale hémorragie et en concluent qu'on doit la chercher surtout dans les changements des vaisseaux et de la rupture qui s'en suite de l'artère des reins ou la capsule et qui n'a encore été précisé de personne pendant que l'auteur a prouvé ce fait il y a déjà 10 ans.

The author reports about a case of a spontaneous perirenal hæmatome which having been published already 10 years ago in the „Aerztezeitung" (Medicinal Gazette) of the royal army (1904), has remained totally unknown. This is one of the most interesting cases, because it is the only one where the pathogenesis of the bleeding is represented in a clear manner.

It is the matter of a policeman infected with syphilis, who died by an inflammation of the lungs. During his life he had no trouble at all from the side of the urinary passage, but the obduction brought to light a large perirenal inflation in the left kidney, of the size of a tall head of fœtus, which substituted the kidney. By the incision was found a copious heap of, by the most part coagulated blood round about the kidney; this mass of blood was surrounded by a very big fibrous capsule, which had transformated itself from the adipose capsule of the kidney to such a one. The kidney was atrophic, and under the fibrous capsule there was observed a hæmorragic focus with a cavity full of coagulated blood and detritus which communicated with the perirenal blood-hæmatome. There were found several other hæmorragic infarcts dispersed in the kidney.

The result of the histological research was: besides of a chronic interstitial nephritis, very diffuse vascular alterations, that is to say endarteritis obliterans, thrombose, hyaline degeneration, vasal and perivasal infiltrations. But the more important lesions, which were found near the hæmorragic focus, consist of a small miliar, not yet opened aneurism and of a small burst artery with effusion of blood, forming an infarct with the surrounding tissue.

The same vascular alterations which favoured the bleeding, without counting the latter both, were found in the inner stratum of the adipose capsule, as this generally occurs with the pachymeningitis vasculosa hæmorrhagica.

Previous to this case there were published very few similar cases; in the most part of them it is the question of subcapsular blood-cysts. Then there follow 23 cases of perirenal hæmatomes, published from 1904 to 1913. The author recapitulates them, as the first, in tables from which results that nobody of the authors has made the above observation. All discuss still about the pathogenesis of the perirenal bleeding and conclude that they are to be found principally in the vascular alterations and in the subsequent bursting of an artery of the kidney or of the capsule, a fact, hitherto made clear by nobody, but demonstrated by the author already 10 years ago.

Авторъ сообщаетъ о случаѣ безъ видимой причины развившейся промежностной гэматомы, который 10 лѣтъ тому назадъ былъ опубликованъ во Врачебной Газетѣ королевскаго войска (1904) и остался совершенно неизвѣстнымъ. Это былъ одинъ изъ интереснѣйшихъ случаевъ подобнаго рода, такъ какъ онъ является единственнымъ случаемъ, гдѣ патогенезъ кровотеченія былъ вполнѣ выясненъ.

Случай касается стражника, страдавшаго сифилисомъ и погибшаго отъ воспаленія легкихъ. При жизни онъ никогда не жаловался на болѣзненныя явленія со стороны мочевыхъ путей, между тѣмъ какъ при вскрытіи у него въ лѣвой почечной области была обнаружена большая промежностная опухоль величиною въ голову большого человѣческаго плода, которая занимала всю почку. При разрѣзѣ найдено было вокругъ почки значительное количество крови, которая большею частью была створожена. Кровь была окружена весьма толстой фиброзной капсулой, развившейся очевидно изъ жировой капсулы почки. Почка была атрофирована, а подъ фиброзной капсулой оказался гэморрагическій очагъ съ полостью, которая была выполнена створоженной кровью и распадомъ. Очагъ сообщался съ промежностной гэматомой Кромѣ того почка содержала нѣсколько другихъ гэморрагическихъ инфарктовъ.

Гистологическое изслѣдованіе обнаружило наряду съ хроническимъ межуточнымъ нефритомъ весьма распространенныя измѣненія сосудовъ, а именно облитерирующій эндартритъ, тромбовъ, стекловидное перерожденіе, равно какъ и инфильтраціи въ сосудахъ и въ околососудистыхъ пространствахъ. Однако изъ измѣненій, найденныхъ вблизи геморрагическаго очага, самыя важныя состоятъ въ небольшой, просовидной, еще не вскрытой анейризмѣ и въ небольшой лопнувшей артеріи съ кровоизліяніемъ, которое съ окружающей тканью образуетъ инфарктъ.

Такія-же измѣненія сосудовъ, благопріятствующія кровотеченію, независимо отъ двухъ послѣднихъ, найдены были во внутреннемъ слоѣ

жировой капсулы, подобно тому какъ это находятъ при гэморрагическомъ сосудистомъ пахименингитѣ.

До этого случая были опубликованы лишь немногіе подобный случаи. Въ значительнѣйшемъ большинствѣ этихъ случаевъ дѣло идетъ о кровяныхъ кистахъ подъ капсулой. Затѣмъ слѣдуютъ 23 случая промежностныхъ гэматомъ, опубликованныхъ въ промежутокъ времени отъ 1904-го до 1913-го года, изъ которыхъ вытекаетъ, что изъ соотвѣтствующихъ авторовъ никто не сдѣлалъ вышеуказаннаго вывода. Всѣ авторы еще спорятъ о патогенезѣ промежностнаго кровотеченія и приходятъ къ заключенію, что исходную точку ея слѣдуетъ искать главнымъ образомъ въ измѣненіяхъ сосудовъ и послѣдующемъ разрывѣ артеріи почки или капсулы, что однако никѣмъ окончательно еще не выяснено, между тѣмъ какъ авторъ выяснилъ этотъ фактъ уже десять лѣтъ тому назадъ. (M. Lubowski, Berlin-Wilmersdorf.)

Literarische Rundschau.

Nieren- und Ureterenchirurgie im Jahre 1914.

Übersichtsreferat

von

Dr. **Paul Wagner,**
Leipzig.

(Schluß.)

Paus (149) berichtet über einen Fall von solitärer Nierenzyste bei einer 63jähr. Frau. In der rechten Unterleibsseite befand sich ein fluktuierender, beinahe kindskopfgroßer Tumor, von glatter Oberfläche; er war frei beweglich und nicht empfindlich. Urin nach jeder Richtung hin normal. Bei der klinischen Diagnose wurde an Pankreaszyste, Pararenalzyste und Nierenzyste gedacht. Bei der Laparotomie fand sich, daß die Zyste in die rechte Niere überging und einen großen Teil ihrer Vorderfläche einnahm. Transperitoneale Nephrektomie. Heilung.

Auf Grund eines genau untersuchten Falles, der ein 3jähr. Mädchen betraf, teilt Zaccarini (193) mikroskopische Beobachtungen über solitäre Zystennieren mit. Er glaubt, daß man mit Albarran und Imbert die angeborene Zystenniere als Ergebnis einer schlecht bekannten Entwicklungsanomalie betrachten kann. Es kommt zu einer Verstopfung von Harnkanälchen, mehr oder weniger weit entfernt von ihrer Einmündung in die Becher. Daraus ergibt sich eine Retention, die, mit einem aktiven Prozeß epithelialer Proliferation verbunden, zur Zystenbildung führt.

Mickaniewski (132) hat 194 Operationsfälle von Zystenniere zusammengestellt und zwar 127 Nephrektomien, 27 Nephrotomien, 15 Punktionen, zehn Nepropexien, fünf einfache Dekapsulationen, vier Dekapsulationen mit Exzision von Zysten, drei partielle Nephrektomien, zwei Operationen wegen perinephritischer Phlegmonen und pararenaler Geschwulst. Von 127 Nephrektomien endeten 38 = 30% tötlich. Und zwar finden sich 36 Todesfälle bei einfacher und zwei bei komplizierter Zystenniere. 32 Kranke lebten noch einige Zeit nach der Operation, darunter 3 5, 10 und 15 Jahre. Von den 56 übrigbleibendenKranken kann man jedenfalls nur von einer operativen Heilung sprechen. Von den 27 Nephrotomierten starben 12 = 45% im direkten Anschluß an die Operation.

Die operative Behandlung der meist doppelseitigen Zystenniere kann nur eine palliative sein. Indikationen hierzu sind: unerträgliche Schmerzen, Vereiterung von Zysten, andauernde Hämaturie, Hydronephrose, Dislokation der Niere, Anurie, intestinale Okklusion. Die Nephrektomie kommt dann in Frage, wenn bei normal funktionierendem Schwesterorgan die Komplikationen, die Vereiterung der Zysten, die anhaltende Hämaturie einen anderen Eingriff kontraindizieren. Wenn das Schwesterorgan nicht genügend funktioniert, oder wenn es sich um eine einfache, nicht komplizierte Zystenniere handelt, sind konservative Operationen am Platze; bei Eiterungen ist dann die Nephrotomie indiziert; bei dislozierter schmerzhafter Zystenniere die Nephropexie, mit der man unter Umständen die Dekapsulation und Exzision von Zysten verbinden kann. Bei allen anderen Fällen wird man der partiellen Nephrektomie oder besser noch der Dekapsulation und Zystenexzision den Vorzug geben.

Paus (148) beobachtet bei einer 21jährigen Kranken eine linksseitige Zystenniere mit Symptomen von Ruptura renis. Die Kranke war beim Fallen auf die linke Seite des Unterleibes aufgefallen. Sofort starke Schmerzen und schwere Hämaturie. Linksseitiger, großer, fester Unterleibstumor. Diagnose: Ruptura renis. Linksseitige Lumbalinzision; es ergab sich eine große Zystenniere ohne nachweisbare Ruptur. Reposition der Niere; Hämaturie war nach 14 Tagen verschwunden. Patientin gehört einer Zystennieren-Familie an: sechs Familienmitglieder haben nachweisbar Zystennieren.

Nach den Erfahrungen von Gautier (51) gelingt es, mit der Ziehl-Nelsenschen Färbmethode und bei genügend lange Zeit zentrifugierten Urin in 80% der Fälle von

Nierentuberkulose Tuberbelbazillen im Urin nachzuweisen. Man muß nur genügend Geduld haben und die Untersuchung nach einiger Zeit wiederholen.

In einer größeren Monographie über die Nierentuberkulose tritt auch Marogna (128) dafür ein, daß der bei weitem häufigste Infektionsweg der hämatogene oder deszendierende ist. Der aszendierende oder ureterogene Infektionsmodus ist möglich aber sehr selten, ebenso wie die Infektion per contiguitatem. Der von Tendeloo und Brongersma beschriebene lymphatische Infektionsweg wird vom Verf. nicht anerkannt. Dagegen tritt er auf Grund eigener Erfahrungen ein für das Vorkommen der tuberkulösen Bazillurie bei Kranken mit Lungentuberkulose, aber klinisch gesundem Harnapparat. Die Nephrektomie bietet die einzige Heilungsmöglichkeit der Nierentuberkulose.

In einem größeren Werke über die chronische Nierentuberkulose unterscheidet Hallé (64) zwei Hauptformen: 1. Die parenchymatöse, primär geschlossene Nierentuberkulose, deren natürliches Endstadium die partielle oder totale Exklusion der tuberkulösen Niere infolge Obliteration der Ausscheidungswege darstellt. Klinisch verläuft diese Form häufig latent und wird deshalb leicht verkannt; sie ist spontan und durch innere Mittel heilbar und entsteht auf hämatogenem Wege. 2. Die pyelitische, primär offene Nierentuberkulose, deren Endstadium die ulzerös-cavernöse Zerstörung der Niere bildet. Hier bleiben die Exkretionswege durchgängig. Das dilatierte Becken bildet eine zentrale Caverne, in die sich die sekundären Cavernen öffnen. Diese Form zeichnet sich von Anfang an durch markante Urinsymptome aus, die die Diagnose erleichtern. Aetiologisch kommt hier eine Infektion durch die Lymphwege in Frage. In der Mehrzahl der durch Nephrektomie gewonnenen tuberkulösen Nieren finden sich diese beiden, eben beschriebenen Formen in den mannigfaltigen Kombinationen zusammen vor. Oft genug kann man genau unterscheiden, welche von beiden Formen zuerst in Erscheinung getreten ist. Verf. geht dann genauer auf die spontane Heilung der chronischen Nierentuberkulose ein und unterscheidet streng zwischen der anatomischen und klinischen Heilbarkeit. Bei letzterer ist namentlich zu beachten, daß neben älteren Herden, die geheilt oder auf dem Wege der Heilung sind, häufig noch sekundäre frische Veränderungen bestehen, die noch in voller Weiterentwicklung sind. Jedenfalls sind die sicheren Beweise einer spontanen anatomischen Heilungsmöglichkeit der chronischen Nierentuberkulose noch keine Beweise für eine spontane klinische Heilungsmöglichkeit. Verf. glaubt, daß man hier zwischen den beiden pathologisch-anatomischen Hauptformen der chronischen Nierentuberkulose streng unterscheiden muß: zwischen der spontan leicht heilbaren, primär geschlossenen, parenchymatösen und der spontan kaum heilbaren, primär offenen, pyelitischen Nierentuberkulose. Erstere kann man auch im klinischen Sinne als gutartige, letztere als bösartige Form bezeichnen. Erstere indiziert unter Umständen nur eine medikamentös-diätetische Behandlung, während letztere nur durch Nephrektomie heilbar ist.

Wegelin und Wildbolz (192) teilen anatomische Untersuchungen von Frühstadien der chronischen Nierentuberkulose mit. Alle Autoren stimmen mit den Verff. überein, daß die chronische Nierentuberkulose ihren Anfang in der Papille nimmt; nach den Untersuchungen der letzteren werden am häufigsten zuerst die seitlichen Partien der Papille betroffen. Vielleicht ist in manchen Fällen die allererste Lokalisation der Tuberkulose in der Wand der Calyxnische. Nach ihren eigenen Erfahrungen können die Verff. der direkten hämatogenen Infektion des Parenchyms keine wichtige Rolle in der Pathologie der Nierentuberkulose zuschreiben. Es erscheint ihnen deshalb viel wahrscheinlicher, daß, wie Orth und Tittinger schon angenommen haben, die Bazillen in erster Linie zwar auf dem Blutwege in die Niere gelangen, dann aber durch Ausscheidung durch die Harnkanälchen die Papillenoberfläche und die Calyxwand erreichen. Für eine direkte lymphogene Entstehung haben die Verff. gar keine Anhaltspunkte gefunden. Für die Ausbreitung der Tuberkulose in der Niere selbst kommen drei verschiedene Wege in Betracht: nämlich Harn-, Lymph- und Blutweg. Am wichtigsten ist die Ausbreitung der Tuberkulose auf dem Lymphwege. Die eigentümlich perlschnurartige Anordnung der Tuberkel längs kleiner Arterien im Mark deutet darauf hin, daß die Bazillen hauptsächlich in den Lymphgefäßen, die die Arterien begleiten, verschleppt werden. Ebenfalls auf lymphogene Verschleppung sind die kleinen tuberkulösen Herde zurückzuführen, die wir so häufig in der nächsten Umgebung der Artt. arciformes in der Grenzschicht antreffen. Was den Harnweg betrifft, so ist anzunehmen, daß durch Stauung des Urins und Einbruch von Tuberkeln in Kanälchen event. eine Ausbreitung von Bazillen rindenwärts stattfinden kann. Die Ausbreitung der Tukerkulose auf dem Blutwege kommt wohl nur bei älteren Nierentuberkulosen in höherem Maße in Betracht. Mit der Ausbreitung der Tuberkelbazillen auf dem Blutwege hängt auch die Entstehung der Venentuberkel zusammen.

Die Entwicklung von Tuberkeln in Rinde und Mark führt nun stets zu Verände-

rungen im benachbarten Nierengewebe; und zwar ist die hier beobachtete Infiltration ohne Zweifel auf toxische Einwirkungen durch Bazillen zurückzuführen.

Heilungsvorgänge fanden die Verff. nur in einem einzigen Falle.

Auf Grund eigener Beobachtungen besprechen Legueu, Papin und Verliac (112) die pathologische Anatomie der Nierentuberkulose, ihren Ausgangsort, ihre Entwicklung und ihre Heilung. Der primäre Sitz der tuberkulösen Affektion kann ebensogut medullär als kortikal sein; das Dogma von der primären kortikalen Affektion läßt sich nicht aufrecht erhalten. Die tuberkulöse Läsion der Papille ist die fundamentale Läsion der ulzerativ-käsigen Tuberkulose. Eine tuberkulöse Affektion ist als geheilt zu betrachten, wenn sie keinen „tuberkuligenen" Charakter mehr hat. Die Verff. besprechen zunächst die sehr seltene Oberflächenheilung ohne Exklusion, d. h. die einfache Heilung einer tuberkulösen Ulzeration, wie sie namentlich in der Blase und im Ureter beobachtet wird. Am häufigsten ist die Heilung durch Exklusion. Die Verff. unterscheiden hier die Heilung durch kalkartige Obliteration, durch käsige Obliteration und durch fibröse Obliteration. Am meisten wird eine Heilung durch käsige Obliteration beobachtet; jedenfalls ist eine Obliteration im Beginn stets käsiger Natur. Wie lange derartige käsige Obliterationen noch tuberkuligen sind, entzieht sich unserer Kenntnis.

Im Verlaufe der Nierentuberkulose kann man noch Veränderungen finden, die als „poches claires de la tuberculose renale" bezeichnet werden, nämlich wahre Zysten, Hydronephrosen und Pseudozysten. Die Pseudozysten sind alte obliterierte Cavernen, wie man histologisch und bakteriologisch nachweisen kann. Die echten Zysten brauchen mit der tuberkulösen Infektion nichts zu tun zu haben, ebensowenig die kleinen lokalisierten Hydronephrosen. Zum Schlusse kommen noch einige Bemerkungen über die Kittniere.

In einer Arbeit über die Verbreitung der Tuberkulose im uropretischen System ist Majeran (123) auf Grund seiner Untersuchungen zu der Überzeugung gekommen, daß bei der Phthisis einer Niere die andere Niere sicher auf hämatogenem Wege erkranken kann, indem sich in der Marksubstanz der Niere ein käsiger Prozeß ausbildet, der gegen die Papille fortschreitet und dann in das Nierenbecken durchbricht. Die Untersuchungen haben gezeigt, daß das Verhalten keineswegs selten ist, sondern bei zweifellos sichergestellter hämatogener Infektion des öfteren zu ausgedehnteren Ulzerationen führt. Wenn auch Verf. bei seinen Untersuchungen nichts angetroffen hat, was die aszendierende Ausbreitung des tuberkulösen Prozesses beweist und sicherstellt, so hält er doch beide Infektionswege für möglich und tatsächlich für vorkommend.

Pasteau (147) beobachtete bei einem 21jähr. Kranken mit ausgesprochener rechtsseitiger Nierentuberkulose und tuberkulöser Zystitis einen deutlichen Rückfluß von Blasenflüssigkeit in den Ureter der gesunden Seite, und zwar im Intervall der ureteralen Ejakulationen. In der Umgebung der rechten Ureteröffnung fanden sich ausgedehnte Ulzerationen, die auf den Meatus selbst übergriffen. Die Umgebung der linken Ureteröffnung war nicht ulzeriert; sie selbst war weit geöffnet, glatt, regelmäßig, nicht ödematös. Der ureterale Rückfluß konnte auch radiographisch genau beobachtet werden, nachdem die Blase mit einer opaken Kollargollösung angefüllt war. Eine erneute zystoskopische Untersuchung drei Wochen nach der Nephrektomie ergab eine bedeutende Besserung des Blasenzustandes, wenn auch der rechte Ureterausgang noch immer von Ulzerationen umgeben war. Die linke Ureteröffnung war jetzt fast geschlossen; ihre Lippen öffneten sich nur im Momente der Urinejakulation, um sich dann sofort wieder hermetisch zu schließen. Ein Urinrückfluß fand nicht mehr statt.

Nach Pasteau kann bei der Nierentuberkulose der Urinrückfluß von der Blase in den Ureter eintreten entweder infolge einer Ureteritis, die die Wand sklerosiert oder mehr oder weniger zerstört — der Urinrückfluß ist dann andauerd und unheilbar —; oder aber infolge einer Zystitis mit sehr intensiven Blasenkontraktionen — der Urinrückfluß ist dann nur vorübergehend und heilbar —.

Rafin (160) hat bei einem 30jähr. Kranken, der seit drei Jahren an ausgesprochener rechtsseitiger Nierentuberkulose litt, trotz ungünstiger Ambardscher Konstante — 0,32 resp. 0,28; Azotämie 0,52 — die Nephrektomie gemacht. Der Kranke hatte bei sehr gutem Allgemeinzustand nach sechs Monaten 13 kg zugenommen, trotzdem die Operationswunde noch nicht vollkommen vernarbt war.

Fowler (50) teilt einen sehr bemerkenswerten Fall von Pyonephrosis tuberculosa occlusa mit. Die Leidensgeschichte des betr. Kranken zieht sich über 12 Jahre hin, und zwar handelte es sich zunächst um schwere Blasenerscheinungen, um eine ausgesprochene ulzerative Zystitis. Der Urin enthielt Eiter, Blut und Tuberkelbazillen. Als Verf. den Kranken 12 Jahre später sah, war der Urin vollkommen klar; zystoskopisch fand

sich eine gesunde Blasenschleimhaut; die Blasenkapazität war verkleinert. Es war also jedenfalls zwischen der primär erkrankten Niere und der sekundär infizierten Blase ein vollkommener Abschluß eingetreten. Daß aber eine derartige „Autonephrektomie" keine Heilung bedeutet, beweist der weitere Verlauf. Infolge Durchbruchs eines tuberkulösen Abszesses des oberen Nierenpoles durch das Diaphragma bildete sich ein tuberkulöses Empyem; schließlich kam es auch noch zu einer Fäkalfistel. Trotz Operation Tod an Erschöpfung.

Ehrenpreis (39) beobachtete einen charakteristischen Fall von geschlossener Nierentuberkulose. Derartige abgeschlossene tuberkulöse Nieren sind genau so wie die offenen möglichst bald zu exstirpieren, da sie nicht nur eine ständige Infektionsgefahr für den übrigen Organismus bedeuten, sondern auch eine Intoxikation bewirken, die plötzlich zur Urämie führen kann.

Pillet (154) beschreibt eine ungewöhnliche Form von Nierentuberkulose bei einem blühend aussehenden, fast 100 kg schweren Kranken, der nur zeitweise linksseitige Nierenkoliken und Pyurie hatte. Die Radiographie ergab links entlang und dicht neben der Wirbelsäule eine Reihe unregelmäßiger, erbsengroßer Schatten, die entweder als Kalkinkrustationen der Ureterwand oder als verkalkte Lumbaldrüsen angesprochen werden mußten. Außerdem fand sich links noch ein eigentümlicher Nierenschatten. Die zweifelhafte klinische Diagnose wurde durch eine positive Inokulation klargestellt. Nephrektomie. Die entfernte Niere zeigte auf der Oberfläche eine ganze Anzahl verkalkter Tuberkelknoten; beim Aufschneiden fand sich eine mit käsigem Kitt erfüllte nußgroße Kaverne. Außerdem fanden sich in der Niere noch frische, in Entwicklung begriffene Tuberkelknoten und nicht verkalkte Kavernen.

Unter dem Namen: „partielle Exklusion versteht Heitz-Boyer (70) den spontanen Abschluß eines von Tuberkulose befallenen Nierensegmentes. Gewöhnlich greift der tuberkulöse Prozeß auf die anderen Nierenteile über: unter Umständen können auch mehrere Renculi spontan abgeschlossen werden. In ganz seltenen Fällen bleibt nach Abschluß eines solchen tuberkulösen Nierensegmentes der übrige Teil der Niere von Tuberkulose verschont, und es kann so der Eindruck einer vollkommenen klinischen Heilung hervorgerufen werden, um so mehr, als die Kontrolle mittels des Ureterenkatheters vollkommen klaren Urin ergibt. Dieser partielle Abschluß eines tuberkulösen Nierensegmentes stellt aber fast stets nur eine temporäre Heilung dar, eine „Pseudoguérision de la tuberculose rénale". Verf. teilt ein sehr charakteristisches Beispiel hierfür mit.

Auch nach Krecke (93) ist als beste Behandlung der Nierentuberkulose ausschließlich die Exstirpation der Niere anzusehen. Er hat in den letzten Jahren zehn Nephrektomien wegen Nierentuberkulose vorgenommen (1 †).

R. Bachrach (3) teilt aus der Zuckerkandlschen Abteilung fünf Fälle von Nephrektomie bei bilateraler Tuberkulose mit. Von diesen fünf Operierten dürfte nur der erste kurze Zeit nach der Operation an Tuberkulose der zweiten Niere gestorben sein. Die übrigen vier Kranken, bei denen die Operation bis zu zwei Jahre zurückreicht, sind am Leben. Nach Verfs. Meinung ist bei bilateraler Nierentuberkulose die Exstirpation der schwerer erkrankten Niere als Palliativoperation indiziert: 1. wenn durch Mischinfektion in der schwerer erkrankten Niere Fieber hervorgerufen wird; 2. wenn Abgang großer Eitermengen die Blase in hohem Grade reizt; 3. wenn die primär erkrankte Niere so schwer zerstört ist, daß ihr Funktionsausfall für den Organismus nicht in Betracht kommt. Zur Feststellung der Funktionsfähigkeit des zurückbleibenden Organs leistet bei Unmöglichkeit des Ureterenkatheterismus die explorative Freilegung beider Nieren nach vorher ausgeführter Blutkryoskopie wertvolle Dienste.

F. Kidd (88) gibt zwei neue Gesichtpunkte in der Frage der Nephrektomie wegen Nierentuberkulose. 1. Wenn in Fällen von Nierentuberkulose Zystoskopie und Katheterismus der Ureteren unmöglich sind, so ist es nichtsdestoweniger möglich, durch Freilegung eines oder beider Ureteren im Beckenteile festzustellen, welche Niere infiziert ist. Und zwar legt Verf. in Fällen, wo keiner der beiden Ureteren durch rektale oder vaginale Palpation gefühlt werden kann, beide Ureteren durch einen kleinen Schnitt bloß. 2. Das Geheimnis, wie man eiterlos Heilung nach Nephrektomie wegen Tuberkulose erziehlt, besteht darin, die Niere intakt mit dem perirenalen Fettgewebe und der Faszie zu entfernen.

Zur Heilung vorgeschrittener Urogenitaltuberkulose auf chirurgischem Wege teilt Gutzeit (58) die interessante Krankengeschichte eines 42jähr. Mannes mit. Der Fall ist besonders auch deshalb lehrreich, weil er zeigt, daß trotz anderweitiger tuberkulöser Erkrankungen und trotz doppelseitiger Genitaltuberkulose nur eine Niere tuberkulös zu erkranken braucht, und daß durch die radikale Behandlung aller Herde der Urogenital-

tuberkulose auch die Lungentuberkulose zur Ausheilung gelangt und ein schöner Dauererfolg erreicht ist. Irgend welche psychischen Veränderungen hat die Kastration nicht hinterlassen. Der Fall ist aber auch ein interessanter Hinweis darauf, daß man sich bei der Urogenitaltuberkulose nicht mit halben chirurgischen oder gar konservativen Maßnahmen aufhalten soll. Nach dem ganzen Verlauf ist es wenigstens nicht unwahrscheinlich, daß dem Kranken durch die frühzeitige Ablatio testis d. die totale Kastration und Nephrektomie hätte erspart bleiben können.

Zur Frage der Ureterversorgung und Wundheilung bei der Nephrektomie wegen Nierentuberkulose teilt Suter (180) seine eigenen Erfahrungen mit. Das Ideal wäre ein möglichst radikales Entfernen von allem Kranken. Die Erfahrung hat aber gelehrt, daß die totale Ureterrektomie, die dieses Ideal zu erstreben wünscht, nicht mehr leistet als die partielle. Die Nachteile des großen operativen Eingriffes scheinen durch die Vorteile der totalen Ureterentfernung nicht aufgewogen zu werden. Verf. selbst hat zu Beginn seiner nierenchirurgischen Tätigkeit sehr viele Komplikationen in der Wundheilung erlebt, während in der letzten Zeit die Resultate besser geworden sind. Anfangs heilte $^1/_3$ primär und jetzt heilen $^5/_6$ primär. Der Erfolg wird vor allen Dingen durch eine gute Technik der Ureterdurchtrennung und peinliche Asepsis des Operierens erzielt. Mit allen Vorsichtsmaßregeln wird die akzidentelle Wundinfektion auf das möglichste Minimum reduziert. Dazu kommt die größere Sicherheit und Raschheit der Operation. Ungewollte Eröffnung der kranken Niere oder des Nierenbeckens fallen weg. Der Ureter wird, so weit es geht, nach unten zu isoliert. Dann wird er mit einer breiten starken Zange gequetscht und an den oberen und unteren Rand der Quetschfurche eine Seidenligatur gelegt; zwischen beiden Ligaturen wird mit dem Thermokauter durchgebrannt. Verf. ist prinzipiell gegen die Punktion von Kavernen. Er glaubt nicht, daß die Art des erkrankten Ureters irgendeinen Einfluß auf die Wundheilung und Fistelbildung hat. Jedenfalls hat Verf. aus seinen Fällen keinen Anhaltspunkt zur Annahme gewonnen, daß gewisse Formen von Uretertuberkulose eine besondere Neigung zur Fistelbildung aufweisen.

Chevassu (34) berichtet über ein Syphilom der linken Niere bei einem 54jähr. Kranken. Klinisch fand sich nur eine Nierenvergrößerung, aber sonst kein Urinsymptom. Der zystoskopische Befund ergab normale Blasenschleimhaut und normale Ureterenmündungen. Die funktionelle Untersuchung ergab eine Minderwertigkeit der linken Niere bei normaler Funktion des Schwesterorgans. Nephrektomie. Heilung. Die Untersuchung des exstirpierten Organs ergab typische syphilitische Veränderungen.

Bisher ist nur in zwei Fällen (Israel, Bowlby) wegen Nierensyphilis die Nephrektomie gemacht worden.

Franz (46) hat einen Vortrag über Pyelitis gravidarum gehalten, die eigentlich richtiger als Pyelitis in der Gravidität bezeichnet wird. An sich ist das weibliche Geschlecht für die Pyelitis etwas mehr disponiert als das männliche. In der Schwangerschaft tritt noch eine besondere Häufung dieser Erkrankung des Nierenbeckens auf. Erstgebärende werden häufiger betroffen als Mehrgebärende (3 : 1). Die Krankheit tritt fast ausnahmslos zwischen dem fünften bis achten Schwangerschaftsmonate auf, und zwar namentlich auf der rechten Seite. Als Infektionserreger wird fast immer das Bact. coli getroffen. Das umstrittenste Gebiet der Lehre von der Pyelitis ist die Ätiologie. Eine Tatsache steht fest, nämlich, daß eine Disposition vorhanden sein muß, damit eine Pyelitis zustande kommt, und zwar ist dies immer eine Harnstauung. Für ihr Zustandekommen sind genug Erklärungen da, aber befriedigende keine. Eine weitere strittige Frage ist die, wie die Bakterien in das Nierenbecken hineinkommen. Das Wahrscheinlichste ist, daß die Keime auf dem Wege der Lymphbahnen ins Nierenbecken kommen, und zwar wohl vom Darm aus, und zwar namentlich bei Stuhlverstopfung. Die Symptome der Pyelitis sind zunächst hohe Temperaturen, häufig mit Schüttelfrösten. Der Charakter des Fiebers ist immer remittierend. Die unklaren Schmerzempfindungen bei der Pyelitis, bald da, bald dort, führen zu vielen falschen Diagnosen. Die häufigste Fehldiagnose ist die auf Appendizitis, und dann auf Cholezystitis. Ein weiteres Symptom, das zu einer Täuschung in der Diagnose führen kann, ist, daß der Urin bei der Pyelitis ganz klar sein kann; erst wenn man sedimentiert, findet man einige Leukozyten und Bakterien. Eiweiß ist nicht immer vorhanden, der Harn ist sauer. Je nach dem Grade der Erkrankung nehmen allmählich die pathologischen Urinbestandteile zu. Wenn man Bakterienkulturen von dem Harn anlegt, gehen meistens massenhaft Kolonien auf. Zystoskopisch findet man höchstens eine Rötung um die Ureterenmündung herum. Bei der äußeren Betastung ist eine wohl nie fehlende Schmerzhaftigkeit in der Nierengegend der kranken Seite zu finden. Unter Umständen muß die Diagnose durch den Ureterenkatheterismus gesichert

werden. Differentialdiagnostisch kommen bei stärker eiterigem Urin Nierentuberkulose und Steine in Betracht. Der Verlauf der Pyelitis ist, wenn sie rechtzeitig und richtig erkannt wird, meistens ein günstiger; deshalb ist auch die Prognose im Allgemeinen günstig. Schwere Erkrankungen sind sehr selten. Auch Veränderungen des Nierengewebes sind merkwürdigerweise auch bei ganz schweren Fällen sehr selten. Der Einfluß der Pyelitis auf die Gravidität ist nicht ganz gering anzuschlagen. Schwangerschaften mit Pyelitis gehen in etwa 60% bis zu Ende, während die übrigen durch eine Frühgeburt endigen. Es kommt auch vor, daß das Kind infolge der hohen Temperatur und Wärmestauung zugrunde geht. Therapeutisch ist die Unterbrechung der Schwangerschaft ebenso unnötig wie zwecklos. Die Behandlung der Pyelitis ist sehr einfach: Bettruhe, Umschläge, Einnahme von reichlich Flüssigkeit, Urindesinfizientien. Genügt das nicht, dann wird der Ureter der kranken Seite bis zum Nierenbecken katheterisiert, um die Harnstauung zu beseitigen. Führt auch das nicht zum Ziel, fällt die Temperatur nicht ab, dann ist die beste Methode der Behandlung die Nierenbeckenspülung. Mit diesen Spülungen soll man aber sehr sparsam sein und sie ja nicht jeden Tag vornehmen. Bevor man spült, stellt man die Kapazität des Nierenbeckens fest; es sind gewöhnlich 6—10 ccm. Zur Spülung wird Wasserstoffsuperoxyd in $^1/_2$—1%iger Lösung verwandt. In Fällen von Pyelitis, die klinisch geheilt sind, dauert die Ausscheidung von Bakterien meist noch monatelang an. Deshalb müssen zwischendurch immer wieder Spülungen gemacht werden. Rezidive sind gar nicht so selten; nur sehr selten Todesfälle.

Hourtoule (77) teilt einen Fall von Pyelonephritis bei Schwangerschaft mit, der eine 26jähr. Frau betraf. Der ureterale Katheterismus hatte keinen dauernden Erfolg; es mußte die sekundäre Nephrektomie gemacht werden. Es fand sich eine kleine, sklerotische, fibröse Niere mit nur noch sehr wenig funktionsfähigem Nierengewebe.

H. Graff (55) bespricht die Koliinfektion der Nieren und ihre Behandlung. Aus anatomischen, experimentellen und klinischen Untersuchungen ergibt sich, daß die Nieren auf urogenem aszendierenden, hämatogenem und lymphogenem Wege infiziert werden können; daß aber eine Entscheidung, welcher Weg der häufigste ist, auf Grund unserer bisherigen Erfahrungen nicht möglich ist. Wahrscheinlich ist die Blutinfektion die häufigste, wenigstens bei allen den Kranken, die nicht katheterisiert worden sind. Verf. geht dann zunächst auf die Pyelitis ein, eine Kolisepsis, die sich durch relative Gutartigkeit auszeichnet und fast immer in vollkommene Genesung übergeht; doch ist damit nicht gesagt, daß die Bazillen mit dem Abklingen der Krankheitssymptome auch aus dem Urine verschwinden. Kommt man mit der inneren Behandlung allein nicht aus, so ist die souveräne Behandlungsmethode der Harnleiterkatheterismus und die Ausspülung des Nierenbeckens mit antiseptischen Mitteln zu empfehlen. In frischen Fällen bei einseitiger Pyelitis leistet diese Methode Hervorragendes. Verf. bevorzugt eine 1%ige Kollargollösung, von der er 10—20 ccm in 3—5 Minuten langsam injiziert; in letzterer Zeit hat er 2%ige unteressigsaure Thonerde angewendet. Die Spülungen werden jeden zweiten bis dritten Tag wiederholt; doch kommt man in akuten Fällen meist mit wenigen Ausspülungen aus. Sehr viel ungünstiger sind die Behandlungsresultate der chronischen Kolipyelitis, bei der es schon zu einer Erweiterung des Nierenbeckens, zu einer Verdickung der Wand und sekundärer Schrumpfung des Nierengewebes gekommen ist.

Die Infektion der Nieren mit Kolibazillen ist in der Mehrzahl der Fälle eine einseitige. Bei der bekanntermaßen milden Natur der Koliinfektion ist es in allen Fällen von der größten Wichtigkeit, vor der Operation festzustellen, ob eine reine Koliinfektion vorliegt, oder eine Mischinfektion mit Staphylokokken, Streptokokken u. a. m. Die Staphylokokkeninfektionen der Niere verlaufen viel schwerer und machen schnell irreparable Zerstörungen des erkrankten Organs oder gehen auf das perirenale Gewebe über. Bei Koliinfektionen der Niere soll man so schonend wie möglich vorgehen; Verf. empfiehlt in erster Linie die Dekapsulation mit Stichelung der oberflächlichen Abszesse. Die Entfernung des ganzen Organs kommt nur in den ganz schweren Fällen in Frage, bei denen durch Konfluieren benachbarter Abszesse eine größere Einschmelzung von Nierengewebe zustande gekommen ist oder eine begleitende Pyonephrose zu einer ausgedehnten Zerstörung des Organs geführt hat.

Bei der Diagnose der Kinderpyelitis muß man nach Birk (16) immer stillschweigend die Möglichkeit offen lassen, daß einerseits die Blase und andererseits die Niere mit erkrankt sein kann. Die Kinderpyelitis betrifft fast ausschließlich — 90% — Mädchen. Die Kinder erkranken gewöhnlich aus voller Gesundheit heraus mit hohen Temperaturen und zunächst unklaren Erscheinungen. Eindeutige Harnsymptome sind im Anfang sehr selten. Häufig treten Bronchopneumonien und parenterale Ernährungsstörungen als Komplikationen auf, die der Grundkrankheit eine ungünstige Wendung geben. Es ist geradezu

charakteristisch für die Pyelitis der Kinder, daß sie so häufig nicht diagnostiziert wird, namentlich deshalb, weil ihr Vorkommen in der allgemeinen Praxis so wenig bekannt ist. Die Diagnose gründet sich — von der schweren Störung des Allgemeinbefindens abgesehen — auf den Urinbefund: der Urin ist trübe, reagiert sauer und gibt eine schwache Eiweißreaktion. Im mikroskopischen Präparat finden sich zahllose Eiterkörperchen, Haufen von Bakterien — namentlich Kolibazillen und deren Mutationsformen; in frischen Fällen auch rote Blutkörperchen, ferner in wechselnder Menge Epithelien der Harnwege und Blase. Bei dem Zustandekommen der Infektion handelt es sich wahrscheinlich nicht um einen einheitlichen Infektionsmodus; am häufigsten ist zweifellos die aufsteigende Infektion entlang den Harnwegen. Die Bevorzugung des weiblichen Geschlechts ist in der Kürze der weiblichen Harnröhre begründet, die einer Infektion von außen her und deren Aufsteigen entlang den Harnwegen Vorschub leistet. Die Veränderungen, die die Infektion setzt, sind im Nierenbecken oft überraschend gering; hierzu kontrastiert in den tödlich endenden Fällen die Häufigkeit und Schwere der Nierenerkrankung. In den meisten Fällen geht die Pyelitis der Kinder in Heilung aus. Die Behandlung besteht in der Verabreichung reichlicher Flüssigkeitsmengen und Harndesinfizientien. Es gibt aber auch Fälle, die einen chronischen rezidivierenden Verlauf nehmen. Dadurch wird die Prognose der Kinderpyelitis natürlich erheblich getrübt, um so mehr, als die Möglichkeit, diese ungünstige Entwicklung aufzuhalten, recht gering ist.

Unter der sekundären Koliinfektion des Nierenbeckens versteht Bloch (17) die durch das Hinzutreten des Bact. coli erzeugte pyelitische Erkrankung bei einer durch andere Keime primär erzeugten Infektion der übrigen Harnwege. Diese sekundäre Kolipyelitis ist eine nicht ganz seltene Komplikation der Gonorrhoe. Man kann eine pyelitische, nephrotische und pyelonephritische Form der Erkrankung unterscheiden. Die pyelitische und nephrotische Form können auch im akuten Stadium ohne besondere subjektive Beschwerden einhergehen, so daß die Erkrankung häufig erst dann diagnostiziert wird, wenn sie bereits in ein chronisches Stadium getreten ist. Die Koliinfektion geht dabei in der Regel aszendierend von der Blase aus auf dem Lymphwege vor sich. Der Eintritt der Erkrankung wird begünstigt durch gewisse Momente, die das Aszendieren der Kolibazillen erleichtern. Es sind dies: temporärer Überdruck in der Blase, häufig hervorgerufen durch stark reizende Blasenausspülungen, ferner temporäre Verlangsamung des Urinstromes, herbeigeführt durch geringfügige Abflußhindernisse im Ureterverlauf, schließlich mechanische Reizungen bei starker Hyperämie des Urogenitalsystems. Im akuten Stadium ist bei der pyelo-nephritischen Form stets eine interne Therapie angezeigt, während die pyelitische und die nephrotische Form auch im akuten Stadium stets lokal zu behandeln sind. Wird die sekundäre Kolipyelitis rechtzeitig erkannt und behandelt, so erfolgt in einem großen Teil der Fälle völlige Ausheilung. Bei der pyelo-nephritischen Form besteht die Möglichkeit, daß sie in eine echte chronische parenchymatöse Nephritis übergeht. Man muß in allen Fällen gonorrhoischer Zystitis auch dann an eine Pyelitis denken, wenn ohne subjektive Symptome von seiten der Niere der Urin sich trotz geeigneter Blasenbehandlung lange Zeit nicht klären will.

Krecke (97) teilt zwei schwere Fälle von Pyelitis mit. In dem einen Falle, wo die Erkrankung bei einer 36jähr. Frau im Anschluß an eine normale Entbindung eintrat, kam es bei konservativer Behandlung zur Heilung. In dem anderen Falle handelte es sich um eine schwere rechtsseitige eiterige Kolipyelitis unbekannten Ursprungs bei einem 10jährigen Kinde. Spaltung der rechten Niere. Sofortiger Temperaturabfall; wesentliche Besserung des Urins, auch des aus der Fistel entleerten. Noch nach Jahr und Tag Fisteleiterung; Urin noch stark eiterhaltig, so daß später doch wohl noch die Nephrektomie vorgenommen werden muß.

In einer Arbeit über geschlossene Pyonephrosen teilt Lichtenstern (118) drei Fälle nichttuberkulöser geschlossener Pyonephrosen und zwei Fälle tuberkulöser geschlossener Pyonephrosen mit. Bei allen fünf Kranken wurde die Niere entfernt und zwar viermal mit günstigem Ausgange; eine 28jährige Kranke mit tuberkulöser Pyonephrose erlag am vierten Tage nach der Operation einer Embolie der Art. pulmonal.

Bei den nichttuberkulösen geschlossenen Pyonephrosen waren Beschwerden von seiten des Harnapparates eigentlich in keinem Falle zu beobachten. Typisch war in allen diesen drei Fällen das Auftreten von Eiterfieber. Die unbekannte Ursache des Fiebers führte erst nach Ausschluß anderer ätiologischer Momente zur kystoskopischen Untersuchung und damit zur Stellung der Diagnose. Die eine Niere funktionierte prompt; die andere hatte ihre Arbeit eingestellt, und zwar war, wie der Ureterenkatheterismus zeigte, das Versagen der Funktion durch ein Hindernis in der Höhe des Nierenbeckens bedingt.

Die Entstehung dieses Verschlusses im Nierenbecken muß auch bei den nichttuberkulösen Erkrankungen auf Ulzerationen mit nachfolgendem narbigen Verschlusse des Nierenbeckens zurückgeführt werden. Es wird sich hier empfehlen, die Niere stets intrakapsulär zu isolieren, da auf diese Weise am leichtesten und schonendsten das Organ freigelegt und aus den festen Adhäsionen gelöst werden kann. Die Diagnose wird in diesen Fällen stets Schwierigkeiten machen, hauptsächlich dann, wenn der Palpationsbefund ein negativer ist, und wenn subjektive Beschwerden von seiten der Harnorgane fehlen.

In der Behandlung der Pyelitis chronica rät Manfred (124) neben Trinkkuren zu Nierenbeckenspülungen mit Lösungen von Hydrargyrum oxycyanat. Ist das Nierenbecken sauber gespült, injiziert er noch eine Kollargollösung 1:200, die er im Nierenbecken zurückläßt. Überdehnungen des Nierenbeckens sind bei diesen Spülungen sorgfältigst zu vermeiden.

Ebenso wie bei Stagnations- und Katheterismuscystitiden empfiehlt Holzbach (75) auch bei Pyelitiden Dauerirrigationen der Harnblase resp. des Nierenbeckens. Bei Pyelitis wird durch einen doppelläufigen Harnleiterkatheter, der 36 Stunden liegen bleibt, gespült; das Abflußrohr hat dieselbe Lichtung wie das zuführende. Als Spülflüssigkeit ist 2%ige Borsäurelösung zu verwenden.

v. Haberer (60) berichtet über einen Fall von schwer zu deutender Nierenvereiterung, der trotz genauester klinischer Beobachtung eine einwandfrei befriedigende klinische Erklärung nicht gefunden hat. Bei der 41jähr. Frau wurde die Wahrscheinlichkeitsdiagnose auf hämatogene Infektion mit schwerer Schädigung der rechten, bei fast völligem Freisein der linken Niere gestellt. Rechtsseitige Nephrotomie, dann Nephrektomie. Nach drei Wochen des idealsten Verlaufes setzte plötzlich unter Schüttelfrost ein ganz schweres Krankheitsbild ein: unvermittelt eintretende Fieberattaquen, die ebenso unvermittelt wieder abklangen, ohne daß man in der Menge oder Art der Harnabsonderung einen greifbaren Anhaltspunkt hätte gewinnen können. Verf. muß an der Diagnose einer hämatogenen Infektion festhalten, von der er allerdings glaubt, daß sie ihren Ausgangspunkt von der Blase genommen hat. Die rätselhaften Erscheinungen, die anfallsweise bei der Kranken nach der Nephrektomie aufgetreten sind, erklärt sich Verf. dahin, daß sie von einem oder mehreren oberflächlichen Rindenabszessen unterhalten wurden, womit die Druckempfindlichkeit und Vergrößerung des Organs zur Zeit der Anfälle übereinzustimmen scheint. Günstiger Einfluß der Autovakzine. Zurzeit klinische Heilung.

Auf Grund von 35 an der Breslauer chirurgischen Klinik behandelten Fällen bespricht Simon (176) den paranephritischen Abszeß. Er faßt unter dieser Bezeichnung alle Eiterungen der Nierenfettkapsel und der Massa adiposa renalis zusammen; tuberkuloseverdächtige bzw. tuberkulöse Eiterungen hat er mit in diese Statistik einbegriffen. Die größte Zahl der Erkrankungen betraf das Alter zwischen 20 und 40 Jahren; das männliche Geschlecht war bevorzugt. Die wirklichen paranephritischen Abszesse sind die metastatisch auf dem Blutwege zustandegekommenen Eiterungen der Nierenfettkapsel, wobei der Einbruch in die Blutbahn durch bestehende Furunkel, Anginen, kurz lokale Infektionen überhaupt erfolgt. Auch Verf. erkennt also nur bakteriell verursachte Paranephritiden an. Diesen direkt in der Nierenfettkapsel entstandenen Eiterungen schließen sich diejenigen eng an und können nicht von ihnen getrennt werden, die ihr Entstehen metastatisch in der Nierenrinde entstandenen Abszessen verdanken, die sekundär in die Fettkapsel durchgebrochen sind. Die zweite große Gruppe der paranephritischen Abszesse umfaßt die sekundären Eiterungen, die entweder durch Fortleitung primärer (nicht metastatischer) Eiterungen anderer Körperregionen (Parametritis, Appendicitis, Niereneiterung) aufzufassen sind, oder sonstige durch das Eindringen infektiöser Bestandteile aus der Umgebung (Kotsteine, perforierte Nierensteine) oder sogar direkt von außen eingeführter Keime (Messerstich usw.) aufzufassen sind. Bakteriologisch fand sich ein Überwiegen der Staphylokokkeninfektionen. Von den Symptomen sind besonders hervorzuheben das meist hohe, häufig remittierende und mit Schüttelfrösten verbundene Fieber, sowie Schmerzen. Am wichtigsten bleibt natürlich das in Erscheinungtreten des Abszesses als fühl- und tastbare Geschwulst. Bis zur Erhebung dieses objektiven Befundes kann eine ziemlich erhebliche Zeit vergehen. Von ganz besonderer Wichtigkeit ist die Mitbeteiligung der Lungen bzw. der Pleura, die auf eine Lage des Abszesses in der Nähe des Zwerchfells schließen läßt. Urinveränderungen sind meist vorhanden, ohne daß sie im allgemeinen einen sicheren Schluß auf die direkte Mitbeteiligung der Nieren gestatten. Die Diagnose ist nicht immer besonders einfach. Therapeutisch ist für eine möglichst baldige breite Eröffnung des Abszesses zu sorgen. Von einer vorausgehenden Probepunktion hat Verf. keine Nachteile gesehen.

Friedheim teilt 16 Fälle von metastatischen renalen und perirenalen Abszessen mit, darunter 10 Fälle aus der Kümmellschen Abteilung. Zehnmal wurde als Ursache ein peripherer Eiterherd — Furunkel, Karbunkel, verschmutzte Wunde usw. — festgestellt; in einem Falle ging eine Lungenentzündung voraus und in zwei Fällen eine influenzaartige Erkrankung. In zwei Fällen konnte die Ursache nicht festgestellt werden. Das Trauma kann nur eine Disposition zur Infektion abgeben. Perirenale Abszesse entstehen auf zweifache Art: 1. Durch primäre Rindenmetastasen mit Durchwanderung virulenter Keime durch die Kapsel und Zerstörung derselben; 2. durch primäre Metastasierung in die Gefäße der fibrösen Kapsel selber. Meist kommen Staphylokokken als Krankheitserreger in Betracht; Streptokokken, Pneumokokken, Gonokokken, Bakt. coli usw. scheinen seltener zu perinephritischen Abszessen zu führen. Die Frühoperation der renalen bzw. perirenalen Abszesse drängt sich uns auf durch die Beobachtung der schweren Komplikationen, die ein zu langes Bestehenbleiben der Abszesse nach sich ziehen kann. Die Frühoperation wird ganz besonders dringlich, wenn die Erkrankung unter stürmischen Erscheinungen: hohem Fieber, Schüttelfrost, wütendem Schmerz, schweren Allgemeinerscheinungen auftritt, so daß wir eine schwere Infektion annehmen müssen. Eine solche birgt die Gefahr einer rapiden eiterigen Einschmelzung der Nierensubstanz selbst: Pyonephrose; eines schnellen Durchbruches in die Fettkapsel: Paranephritis; einer Weiterverschleppung der Infektionskeime in Blut- und Lymphbahn: Sepsis, Pyämie. Die ideale Frühoperation des Nierenabszesses ist jedenfalls seine Freilegung und Eröffnung bzw. Entfernung, bevor er in die Fettkapsel durchbricht. Die Frühoperation bedarf der Frühdiagnose Außerordentlich beachtenswert ist die Mitteilung von Baum, der in sieben Fällen sechsmal einen positiven Bakterienfund im Urin hatte, und daß stets die eine Reinkultur darstellenden Bakterien des Urins den im Abszeß gefundenen entsprachen. Die Probepunktion kommt für die Frühdiagnose gar nicht in Betracht; bei größeren Abszessen wird sie meist entbehrlich sein. Jedenfalls schließt ihr negativer Ausfall niemals paranephritischen Abszeß aus. Ist aber eine Probepunktion mit positivem Erfolge gemacht, dann muß die Operation möglichst bald angeschlossen werden. Nur die schweren Formen disseminierter Abszesse erfordern die Nephrektomie.

A. Hahn (61. 62) teilt drei Fälle von Paranephritis infolge von rupturierter Steinniere mit. Der erste Fall zeigte die Verbindung einer fibrös-sklerosierenden Paranephritis mit einer im Beginn der Entwicklung begriffenen Phlegmone. Die Erkrankung hatte sich erst im Laufe von Monaten oder nach längerer Zeit entwickelt, ohne daß der Kranke über größere Beschwerden klagte, trotzdem er eine starke Anschwellung in der rechten Seite bemerkte. Die Untersuchung ergab einen ausgedehnten, derben Tumor in der rechten Lumbalgegend, der bis weit ins Becken sich verfolgen ließ. Durch den Ureterenkatheterismus wurde der Zusammenhang mit der Niere festgestellt. Bei der Operation zeigten schon die tieferen Schichten der Bauchmuskulatur eine weitreichende fibröse Entartung. Der ganze retroperitoneale Raum war von dicken Schwarten ausgefüllt, die die Niere und den Ureter bis ins Becken hinein fest umhüllten. Durch diese Schwarten zogen nach dem Nierenbecken hin Eitergänge. Nach Freilegung des Nierenbeckens zeigte sich eine Perforation, in der ein großer Stein lag, der auf dem Wege war, in die vom Eiter erweichten fibrösen Gewebe ausgestoßen zu werden.

In den beiden anderen Fällen handelte es sich um eine ausgedehnte phlegmonöse Paranephritis; einmal fand sich die Perforationsöffnung des Steines an der Vorderfläche des unteren Nierenpoles; das andere Mal an der hinteren Wand der Niere. Alle drei Patienten genasen nach der Exstirpation der betreffenden Niere; der Urin zeigte auch bei einer nach längerer Zeit vorgenommenen Untersuchung keine pathologischen Bestandteile mehr. Unter den sekundären, von der Niere ausgehenden Paranephritiden findet man nur wenige Fälle verzeichnet, die durch Perforation eines Steines durch die Wand des Nierenbeckens zustande kommen. Warum die Wand des Nierenbeckens so außerordentlich lange, dem schädigenden Einfluß der Konkrementbildung widersteht, und ihre Perforation gegenüber anderen steinbildenden Organen (Gallenblase, Choledochus, Appendix) eine Seltenheit ist, läßt sich vielleicht dadurch erklären, daß bei Stauung und Infektion die Beckenwand in ihrer Ernährung weniger leicht geschädigt wird, weil die Nierensubstanz zerstört wird und auf ihre Kosten zum Teil die Weitung des Nierenbeckens zustande kommt.

Neu (139) beobachtete bei einer 21jähr. Arbeiterin einen entlang dem rechten Ureter nach der Blase zu durchgebrochenen paranephritischen Abszeß. Die zystoskopische Untersuchung ergab die Entleerung normalen Urins aus beiden Ureteren. Rechts neben der rechten Untermündung fand sich eine kraterartige Einziehung (Perforationsöffnung), aus der sich zäher Eiter, besonders bei Druck auf die vergrößerte rechte Niere entleerte. Rechter Ureter als deutlich verdickter Strang zu tasten.

Zur Kenntnis der Massenblutungen ins Nierenlager teilt Baggerd (7) zunächst eine eigene Beobachtung aus dem Posener Krankenhause mit: Der 44jähr. Kranke hatte seit zehn Jahren an Schmerzanfällen in der rechten Nierengegend gelitten. Sie traten in der letzten Zeit heftiger und stärker auf; zwei schwere Anfälle mit Hämaturie acht resp. sieben Tage vor der Aufnahme ins Spital. Starke Anämie; rasch wachsende diffuse, druckempfindliche Geschwulst in der rechten Nierengegend; starke Haematurie. Die Operation ergab ein ausgedehntes perirenales Hämatom. Nephrektomie; Tod. Nierenbecken stark erweitert, mit Blutgerinnseln gefüllt; Nierengewebe stellenweise papierdünn. Knickung und Verengerung des Harnleiters am Übergange ins Nierenbecken. Blutig-seröser Erguß in der Bauchhöhle.

Bis jetzt sind 28 Fälle von Massenblutungen ins Nierenlager mitgeteilt worden, die in der Hauptsache das männliche Geschlecht und das mittlere Lebensalter betrafen. Verf. unterscheidet mit E. Koch zwischen intrakapsulären, interkapsulären und extrakapsulären Blutungen; die meisten sind extrakapsulär; reine intrakapsuläre Blutungen sind bisher nur dreimal beschrieben worden. Bezüglich der Entstehungsweise seiner eigenen Beobachtung nimmt Verf. an, daß durch die Hydronephrose eine Blutdrucksteigerung in der Niere entstanden ist; die Blutung selbst kam aber erst dadurch zustande, daß außerdem noch eine Glomerulonephritis in der Niere bestand.

Trotz ziemlich charakteristischer Symptome konnte die Diagnose der Massenblutungen ins Nierenlager bisher erst zweimal vor der Operation gestellt werden. Die Mortalität beträgt noch immer 40%. Die konservativ Behandelten sind sämtlich gestorben. Es muß deshalb so früh als möglich operiert werden: Ausräumung des Hämatoms und Tamponade; eventuell Exstirpation der Niere.

Zur Kasuistik der Blutung ins Nierenlager teilt Schiffmann (169) eine eigene Beobachtung mit, die eine 26jähr. Frau betraf. Auch in diesem Falle waren die bereits wiederholt beschriebenen Symptome: plötzlich auftretende Schmerzen in der Nierengegend, Blässe, Kollaps, Meteorismus, Druckempfindlichkeit des Abdomens, einseitige Abdominaldämpfung vorhanden, dabei jähes Ansteigen der Temperatur mit nachfolgendem steilen Abfall. Intra vitam wurde keine richtige Diagnose gestellt. Pathalogisch-anatomisch fand sich auch hier eine deutlich ausgesprochene aszendierte Nephritis. Zum Bluterguß war es unmittelbar nach einer länger dauernden Urinretention gekommen, so daß der Kausalzusammenhang zwischen Urinretention und Blutung nicht von der Hand gewiesen werden kann.

Als Sklerose des Nierenlagers — chronische Nierenlagerblutung — beschreibt Kümmell (104) eine eigenartige Beobachtung, die einen 53jähr. Kranken betraf. Der objektive Befund ergab einen großen linksseitigen Nierentumor, der mehrfache heftige Blutungen veranlaßt hatte. Die klinische Diagnose wurde auf ein Hypernephrom gestellt und die Nephrektomie beschlossen. Es ergab sich eine normal große, stark hyperämische, glatte Niere, die von einer 9 cm dicken Fettkapsel umgeben war. Exstirpation derselben; Probeexzision eines kleinen Nierenstückes. Schluß der Wunde; Heilung. Der Kranke ist bisher, etwa drei Jahre nach der Operation, vollkommen gesund geblieben. Die mikroskopische Untersuchung des exzidierten Nierenstückchens ließ zweifellos einen nephritischen Prozeß erkennen. Verf. deutet diesen Fall als eine chronische hämorrhagische Nephritis mit sekundären, spärlichen Nierenlagerblutungen und einer dadurch erzeugten, mächtigen Sklerose des Nierenlagers.

Die einzige ähnliche Beobachtung, die in der Literatur vorliegt, stammt von Lehnert aus dem Jenenser pathol.-anatom. Institute.

Fowler (48) hat durch zahlreiche Röntgenuntersuchungen gefunden, daß beim aufrecht stehenden Menschen der untere Nierencalyx, in dem am häufigsten eine Steinbildung erfolgt, tiefer steht wie die Harnleitermündung. Dadurch kommt es leicht zur Stase, Infektion und Konkrementbildung. In diesen Fällen kommt es nach der Nephrotomie resp. Nephro-Pyelolithotomie leicht zu einem Rezidiv. Um diesem vorzubeugen, schließt Verf. an obige Operation sofort eine Nephropexie an, derart, daß die Niere aus der vertikalen in eine horizontale Lage kommt, so daß die beiden Nierenkalyzes gleich hoch stehen. Verf. dreht den oberen Nierenpol nach unten und befestigt ihn mittelst durch die Kapsel geführter Streifen der Fascia lata an einem Wirbelquerfortsatz; der untere Pol wird nach oben außen gedreht und in gleicher Weise an einer Rippe befestigt. Die angeblich nicht schwierige Operation hat Verf. bisher 13mal an 11 Kranken vorgenommen.

Zur Röntgendiagnostik der Nierensteine teilen Milkó und Révész (134) den Fall einer 45jähr. Frau mit, wo die Radiographie links im Nierenbecken und in den erweiterten Kelchen große dendritisch verzweigte Nierensteine ergab. Die Nephrektomie bestätigte diesen Befund. Auch in der Gegend der rechten Niere hatte sich damals ein Schatten gezeigt. Eine spätere Röntgenaufnahme ergab dann, daß die rechte Niere beträchtlich größer geworden war und sich stark gesenkt hatte. Trotz dieser beträchtlichen Lageverschiebung der Niere war das früher als Nierenstein angesehene Bild noch immer genau an derselben Stelle, an der Spitze der 12. Rippe zu sehen. Das Bild des Steines war also der Niere in ihrer Wanderung nicht gefolgt; auch seine Lage zur Rippe war die gleiche geblieben. Aus diesem Befunde konnte mit Recht darauf geschlossen werden, daß der Gegenstand, der dieses Bild verursacht, nicht in der Niere selbst lag, sondern nur auf die Nierengegend projiziert worden war.

Nach der Meinung der Verff. handelte es sich in ihrem Falle, geradeso wie in der Beobachtung Dietlen's, um einen auf die Nierengegend projizierten Gallenstein. Der Fall zeigt sehr gut, von welcher Wichtigkeit es ist, bei Nierenaufnahmen nicht den Stein allein, sondern auch die Nierenkonturen scharf zu sehen. Jedenfalls sind die Röntgenbilder von Nierensteinen mit besonderer Vorsicht zu deuten. In zweifelhaften Fällen müssen wir auch mit der Möglichkeit rechnen, daß das in der Niere liegende Bild nicht nur von einem in ihr liegenden Körper verursacht, sondern auch von einem außerhalb der Niere liegenden hineinprojiziert werden kann. Die sichere Entscheidung dieser Frage hat eine doppelte Wichtigkeit in Fällen, wo nur eine einzige Niere vorhanden ist.

Bei Kranken mit im Nierenbecken fixierten Steinen haben Rafin und Arcelin (161) radiographische Aufnahmen der steinhaltigen Niere gemacht, um sich über die Dislokation der Niere unter dem Einflusse forzierter Inspiration und Exspiration zu vergewissern. Sie teilen einen Fall mit, wo die steinhaltige Niere bei forzierter, tiefster Inspiration durch die radiographische Momentaufnahme um 5 cm tiefer stehend nachgewiesen werden konnte, als bei forzierter Exspiration. Derartige Untersuchungen über die Nierenbeweglichkeit am Lebenden können unter Umständen praktisch von großer Wichtigkeit sein.

Bei einer 28jähr. Frau, die unter den Erscheinungen der eitrigen Pyelitis seit längerer Zeit erkrankt war, fand Seidel (173) im Röntgenbild einen einwandfreien Steinschatten, der scharf umgrenzt war und in seiner Mitte einen erbsengroßen festeren Kern zeigte. Nach Freilegung der Niere ließ sich ein Stein nicht palpieren. Da in der Rinde des oberen Poles und subkapsulär sich zahlreiche miliare und etwas größere gelbliche an Tuberkeln erinnernde Knötchen fanden, wurde die Niere exstirpiert. Glatte Heilung. Am aufgeschnittenen Präparate fanden sich nun reichliche Abszeßbildungen am oberen Nierenpoli und statt des nach dem Röntgenbilde diagnostizierten Steines eine rötliche kittähnliche Masse, die mikroskopisch aus Zelltrümmern und roten Blutkörperchen, in Fibrin eingelagert, bestand. In der Mitte fand sich ein erbsengroßer Stein; offenbar hatte dieser zu stärkeren Epithelabschilferungen und zu Blutungen im Nierenbecken geführt, die so einen größeren Stein vortäuschten, als tatsächlich vorhanden war. Derartige Blutungen als Fehlerquellen bei der Deutung von Nierenaufnahmen sind zu berücksichtigen.

Zur Indikationsstellung bei Nierenkalkulose erörtert Zondek (196) die Frage, wann der Stein durch die weniger eingreifende Pyelotomie oder durch die Nephrotomie entfernt werden kann. Zeigt das Röntgenbild den Steinschatten neben dem Nierenschatten, so wird man gewöhnlich den Stein durch die Pyelotomie entfernen können; liegt aber der Steinschatten im Inneren des Nierenschattens, so wird man wohl zumeist die Nephrotomie machen müssen. Es gibt aber auch Ausnahmen: Das Becken kann ausschließlich an der hinteren oder bei kongenitaler Heterotopie an der vorderen Wand der Niere, also vollkommen extrarenal liegen; ist dann der im Becken liegende Stein kleiner, als die Konkavität des Beckens, so wird er, auch wenn er an sich groß ist, bequem durch die Pyelotomie entfernt werden können. Das Röntgenbild zeigt nun nicht immer den Nierenschatten, sondern zuweilen nur den Steinschatten. Hat dann im Röntgenbild der Stein den eigentümlichen Fortsatz, der auf das Hineinragen des Steines in die Ureteröffnung hinweist, so kann man seinen Sitz im Nierenbecken mit großer Wahrscheinlichkeit vermuten, aber nicht mit Sicherheit annehmen, da so gestaltete Steine auch in Kelchen vorkommen. Durch Pyelographie mit Sauerstoff läßt sich dann der etwaige Sitz des Steines im Becken mit Sicherheit bestimmen. Da das Nierenbecken zumeist nicht vollkommen intrarenal, sondern gewöhnlich z. T. auch extrarenal gelegen ist, wird man zunächst versuchen, den Stein durch die Pyelotomie zu entfernen. Reicht sie nicht aus, so darf der Beckenschnitt nicht direkt in das Parenchym fortgesetzt werden, da sonst der im Sinus

verborgen gelegene Hauptast der Nierenarterie durchschnitten werden muß. Es empfiehlt sich dann, zur Pyelotomie den Radiärschnitt hinzuzufügen, der aber eine Strecke weit vom Hilus entfernt bleiben muß.

In einer weiteren Mitteilung: Zur Lehre der Nierenkalkulose bespricht Zondek (199) besonders die Diagnose, Indikationsstellung und Pyelotomie. In allen Fällen, wo auf der einen Seite Nierensteine nachgewiesen worden sind, muß auch die andere daraufhin untersucht werden. Wenn aus beiden Nieren die Steine entfernt werden müssen und die eine Niere schwerer erkrankt ist als die andere, welche Niere muß zuerst operiert werden, die schwerer oder die leichter erkrankte? Ist nachgewiesen, daß die eine Niere gut, die andere dagegen sehr schlecht funktioniert und außerdem noch derart erkrankt ist, daß sie schädlich auf die Gesundheit des Schwesterorgans einwirkt, dann ist die Indikation zweifellos gegeben: Die schwerer erkrankte Niere muß zuerst operiert werden. Gewöhnlich liegen die Verhältnisse nicht so einfach. Nach Verf. muß man hier folgende Gesichtspunkte berücksichtigen: 1. An welcher Niere wird voraussichtlich das Verbleiben des Steines in der Niere die größere Schädigung des Organs zur Folge haben? 2. Läßt sich bereits vor der Operation bestimmen, an welcher Niere der Stein durch die weniger eingreifende Pyelotomie, an welcher Niere nur durch die Nephrotomie entfernt werden kann? Es kommt hierbei nicht auf die absolute, sondern auf die relative Größe des Steines an, die Größenbeziehung des Steines zur Konkavität des Nierenbeckens, und vor allem auf die Lage des Nierenbeckens zum Nierenparenchym. Zeigt das Röntgenbild den Nierenschatten und medial davon den Steinschatten, so wird man mit Wahrscheinlichkeit die Pyelotomie für ausreichend halten können. Liegt aber der Steinschatten tief innerhalb des Nierenschattens, so wird wohl die Nephrotomie nötig sein, obwohl auch hier die Pyelotomie nicht unbedingt unmöglich zu sein braucht. Können wir nicht allein aus der Form des Steines seinen etwaigen Sitz im Nierenbecken mit Sicherheit feststellen, so vermögen wir dies jetzt mittels der Pyelographie mit Kollargol oder noch besser mit Sauerstoff.

Nach Feststellung des Sitzes eines Steines im Nierenbecken soll man, selbst wenn er Fortsätze in die Kelche entsendet, zunächst danach trachten, den Stein durch die Pyelotomie zu entfernen. Hat man die Pyelotomie an der hinteren Wand ausgeführt und reicht sie nicht aus, so kann man den Radiärschnitt hinzufügen, der sich aber eine Strecke weit vom Hilius entfernt halten muß. Selbstverständlich kann man auch die Pyelotomie mit einem Querschnitt oder Längsschnitt vereinigen, natürlich nur unter genauer Kenntnis des arteriellen Gefäßsystems.

Neumann (140, 141) hat zwei Fälle von Cystinsteinen beobachtet. Ihr Vorkommen ist selten; in der Statistik wird es auf 4,5% angegeben. Der 1. Fall betraf ein 24jähr. vorher gesundes Mädchen; sie erkrankte November 1913 mit Schmerzen in der rechten Bauchseite unter Entwicklung einer faustgroßen Geschwulst im rechten Hypochondrium. Im Urin fanden sich sechseckige Cystinkristalle. Der Stein wurde im Röntgenbild bei Kollargolfüllung sichtbar. Ende Januar 1914 wurde durch Pyelotomie ein bernsteinfarbener Cystinstein aus dem Nierenbecken entfernt. Wegen eitriger Entzündung in der Niere Spaltung der Niere und Drainage. Glatte Wundheilung. Patientin klagte auch weiterhin über Nierenschmerzen und Koliken, die jedenfalls auf die Cystinurie bezogen werden mußten, die täglich 0,15 gr betrug. Bei vegetabilischer Kost verschwanden die Kristalle; die Beschwerden blieben unverändert. Der 2. Fall betraf einen Blasencystinstein, der durch Sectio alta entfernt wurde.

Rosenthal hat vor acht Jahren eine Kranke operiert mit einer Sackniere, in der sich 45 Cystinsteine befanden.

In einer Arbeit über Cystinurie und Cystinsteine hebt Frankenthal (45) hervor, daß die Cystinurie nicht nur als eine Störung des Abbaues der Cystingruppe, sondern als eine Erscheinung von Insuffizienz des Stoffwechsels gegenüber den Aminosäuren überhaupt aufzufassen ist. Die Diagnose ist oft leicht, namentlich dann, wenn sich das charakteristische kristallinische Sediment mikroskopisch nachweisen läßt. Farbe, Tagesmenge und spezifisches Gewicht des Urins sind meist normal; öfters ist ein Geruch nach Schwefelwasserstoff vorhanden. Weitaus das wichtigste Symptom der Cystinurie, dasjenige, das auch den Chirurgen am meisten interessiert, ist die Steinbildung. Meist können die Cystinsteine auch röntgenographisch deutlich nachgewiesen werden. Eine der interessantesten Erscheinungen bei dieser Erkrankung ist die Vererbbarkeit. Die Prognose der Cystinurie als Stoffwechselanomalie ist nur mit Vorsicht zu stellen. Selten ist eine spontane Heilung; oft hält die Krankheit trotz der sorgfältigsten diätischen Maßnahmen jahrelang an. Diätetisch ist von Wichtigkeit fleischlose Nahrung; therapeutisch große Gaben — 6 bis 8 g pro die — von Natr. bicarbonicum.

Bei einem 28jähr. Kranken mit rechtsseitigen Nierenkoliken fand Perrier (151) durch Radiographie einen deutlichen Steinschatten im rechten Ureter. Einspritzen von 10 ccm Glyzerin ins Nierenbecken durch den Ureter. 48 Stunden später Abgang eines doppelt reiskorngroßen Konkrementes. Danach Aufhören aller Beschwerden.

Krecke (99) berichtet über eine 51jähr. Frau mit kalkulöser Anurie der linken Niere, nachdem die rechte Steinniere schon früher exstirpiert worden war. Die Entstehung der Anurie mußte in diesem Falle durch Verstopfung der Ureterabgangsstelle erklärt werden. 48 Stunden nach Beginn der Anurie Pyelolithotomie; Entfernung von einem pflaumengroßen, einem haselnußgroßen und einem linsengroßen Steine. Reichliche Urinsekretion. Tod an Sepsis 14 Tage nach der Operation.

L. Davis (38) hat zwei Kranke mit Anuria calculosa am 4. und 6. Tage nach dem Einsetzen der Anurie durch Nephrotomie geheilt. Die kalkulöse Anurie ist eine rein mechanische Erkrankung. Für das Vorkommen der reflektorischen Anurie fehlen überzeugende pathologisch-anatomische und mikroskopische Beweise; auch einwandfreie Tierexperimente liegen bisher nicht vor. Die kalkulöse Anurie ist zunächst mit Harnleiterkatheterismus zu behandeln; ist er erfolglos, so muß schleunigst die Nephrotomie oder Pyelotomie gemacht werden. Kann der verstopfende Stein leicht entfernt werden, so soll es geschehen.

Fromme (47) teilt einen Fall von Anurie mit, der 20 Tage dauerte.

Am 27. Oktober 1913 wurde ein von einem Auto überfahrener 19jähr. Mann in die chirurgische Klinik eingeliefert. Er bot die Symptome der linksseitigen Nierenruptur. Da unter abwartender Behandlung (drei Stunden) wesentliche Verschlechterung des Zustandes eintrat, wurde die linke Niere freigelegt, und, da sie quer rupturiert war, exstirpiert. Der Kranke erholte sich zunächst gut, blieb aber völlig anurisch, und es entwickelte sich ein urämisches Krankheitsbild, das von dem gewöhnlichen Bild der Urämie wesentlich abwich: In der ersten Woche bestand nur Erbrechen und leichte Durchfälle, in der zweiten Woche bestand das Erbrechen fort, die Durchfälle wurden dünnflüssiger. Erst in der dritten Woche trat Hautjucken und leichtes Ödem im Gesicht auf, das allmählich auch am übrigen Körper bemerkbar wurde, aber nur im Gesichte stärkere Grade erreichte. Puls und Temperatur blieben normal, Schweiße wurden nicht beobachtet. Das subjektive Wohlbefinden war nur unwesentlich beeinträchtigt. Der Kranke blieb bis zum Tode bei klarem Bewußtsein, war allerdings von der zweiten Woche an schläfrig, so daß er sozusagen immer erst geweckt werden mußte. Er verneinte stets, Kopfschmerzen oder Sehstörungen zu haben. Am 20. Tage traten rasch hintereinander drei Krampfanfälle auf, im dritten starb der Kranke. Der Augenspiegelbefund war normal (bei einmaliger Untersuchung am zwölften Tage), der Blutdruck betrug 160 mm Hg bei zweimaliger Untersuchung. Die Sektion ergab totale tuberkulöse Verkäsung der rechten Niere, der Ureter war obliteriert. Verf. glaubt, daß der Verdauungstraktus einen Teil der Nierenfunktion übernommen haben muß (Durchfälle, Erbrechen), da nur so die lange Dauer des Zustandes erklärt werden kann. Er weist darauf hin, daß diese seltene Beobachtung zeigt, daß nicht allein die Retention harnfähiger Stoffe die Urämie auslöst, — denn dann hätte im vorliegenden Falle das klinische Bild besonders stürmisch verlaufen müssen, da bei dem Fehlen jeglicher Nierensubstanz gar kein Urin sezerniert werden konnte, — sondern daß noch andere Momente eine Rolle spielen müssen. Die Frage, ob man im vorliegenden Fall anders hätte handeln können, verneint Verf., da bei dem schweren Zustande eine Zystoskopie ausgeschlossen war und bei der Zerreißung der Niere nur die Exstirpation Erfolg versprach. Der Kranke war vorher stets gesund gewesen. Bei der Operation war es allerdings aufgefallen, daß die Niere größer als normal war, die Volumzunahme schien aber als Folge der Verletzung (Blutung) erklärt.

In einer Mitteilung über Anurien aus unbekannter Ursache teilt Bazy (12) u. a. einen sehr interessanten Fall von pseudokalkulöser Anurie bei einem 73jähr. Kranken mit, der früher verschiedentlich an rechts- und linksseitigen Nierenkoliken gelitten hatte, die stets mit einem Steinabgange beendigt wurden. Die Röntgenographie während des Anurie-Anfalles ergab rechts einen linsengroßen Schatten, der anscheinend im untersten Teile des Ureters saß. Links sah man vier quadratisch liegende Flecken, von denen die äußeren jedenfalls nicht dem Verlaufe des Ureters entsprachen. Die operative Freilegung des linken Ureters, seine genaue Abtastung, seine Inzision und Sondierung ergaben nirgends ein Konkrement; auch die Blasenuntersuchung ergab keine Konkremente. Der Ureter war infolge der vorausgegangenen wirklichen Nierensteinkoliken erweitert und verlängert; das hatte zu Abknickungen, zu Urinstauungen und schließlich zu vollkommener Anurie geführt. Ob die röntgenographisch nachgewiesenen Schatten als Phlebolithen anzusehen sind oder durch sklerotische Veränderungen in der Ureterenwand bedingt waren, ist zweifelhaft.

Rumpel (166) demonstriert eine vollkommene fettige Degeneration oder Fettmetamorphose der linken Niere nach Steinbildung. Das Präparat entstammt einem 39jähr. Kranken, der seit 13 Jahren Steinbeschwerden hatte.

Caulk (33) teilt vier Fälle von primärer Inkrustation des Nierenbeckens und Ureters mit, und zwar zeigten diese Inkrustationen der oberen Harnwege keine besondere Prädilektionsstelle. In zwei Fällen, in denen diese Inkrustationen chemisch untersucht werden konnten, handelte es sich um phosphorsauren Kalk mit Spuren von oxalsaurem Kalk. In jedem dieser vier Fälle war die Diagnose auf Nierenstein gestellt worden, resp. war schon klinisch der Nachweis von Ureterinkrustationen gelungen. Die Inkrustationen an den Papillen und im Nierenbecken müssen mittels Nephrotomie entfernt werden; bei der Entfernung der Ureterinkrustationen muß namentlich darauf geachtet werden, daß keine postoperative Ureterstriktur entsteht.

Bolognesi (21) wendet sich gegen die Schematisierung der klinischen Symptome der Wanderniere, bei der man in der Hauptsache nur die schmerzhafte, nervöse und gastrointestinale Form unterscheidet. Verf. hat 28 Fälle von beweglicher Niere nach ihren klinischen Symptomen genau analysiert und dabei folgendes gefunden: in 11 Fällen handelte es sich nur um Schmerzsymptome mit oder ohne Krisen, 2mal bestanden nervöse Symptome, 2mal Symptome von gastrointestinaler Atonie, 1mal gleichzeitig nervöse und gastrointestinale Symptome, 3mal bestand eine Atomie des Verdauungskanales mit „Appendicalgie", 2mal eine Kompression des Choledochus mit Gallenretention und wahrscheinlich Gallensteinen, 1mal endlich bestanden ganz besondere Verdauungsstörungen in Form einer kompletten und anhaltenden Anachlorhydrie. Was den anatomischen Zustand der Niere anbelangt, so fand sich in drei Fällen eine intermittierende Hydronephrose und in weiteren drei Fällen katarrhalische Pyelonephritis resp. Pyelocystitis. Nach Verfs. Meinung ist die Nephropexie nur dann nicht indiziert, wenn die bewegliche Niere nur ein Symptom der allgemeinen viscerale Ptosis ist. In solchen Fällen betrifft die Beweglichkeit häufig beide Nieren.

In einem klinischen und experimentellen Beitrag zur Operation der Wanderniere gibt Tichý (182) zunächst einen Überblick über die älteren Behandlungsweisen der Wanderniere, dann bespricht er die neueren plastischen Methoden und empfiehlt schließlich ein neues, bereits einmal in der Marburger chirurgischen Klinik am Menschen ausgeführtes Verfahren dieser Art, das er dann noch aus im Tierreich gewonnenen Präparaten histologisch begründet.

Verf. stellt folgende Schlußsätze auf: Unter den zahlreichen Methoden der Nephropexie schädigen die neueren plastischen Verfahren die Funktion des Organs am wenigsten; sie geben, soweit Resultate vom Menschen bisher vorliegen, keine geringeren Heilungszahlen als die älteren Methoden. Durch die Aufhängung der Niere an der 12. Rippe durch einen aus ihrem Periost gebildeten Ring läßt sich eine gute Fixation des Organes erreichen. Histologische Untersuchungen zeigen, daß das Periost vermöge seines Baues und seiner Neigung zur Proliferation fest zwischen Nierenkapsel und Niere einheilt, ohne selbst seine Struktur zu verändern. Das Periost besitzt in dieser Hinsicht wahrscheinlich besondere Vorzüge vor der Faszie.

Der Arbeit ist ein Verzeichnis von 461 Nummern beigegeben.

Aus der Breslauer chirurg. Klinik gibt Simon (175) Beiträge zur Kenntnis und Behandlung der Wanderniere. Man ist berechtigt, klinisch eine Wanderniere anzunehmen, wenn ein größerer Teil der Niere zu fühlen ist, und sie sich allseitig, besonders nach oben und unten und nach den Seiten leicht verschieben läßt. Zur Zeit ist die Frage noch nicht als geklärt anzusehen, ob es sich bei der Wanderniere um ein erworbenes oder angeborenes Leiden handelt. Das Material des Verfs. umfaßt 48 Fälle, von denen 25 zur Nephropexie kamen. Bei drei weiteren Kranken wurde lediglich eine Probelaparotomie vorgenommen. Doppelseitige Wandernieren fanden sich in vier Fällen, linksseitige Wanderniere 3mal. Die Kranken standen im Alter von 18—65 Jahren. Acht Fälle betrafen das männliche Geschlecht. Bei dem Material des Verfs. hatten durchgemachte Geburten mit der Entstehung der Wanderniere in der Regel nichts zu tun. In zwölf Fällen wurde ein Trauma als mutmaßliche Ursache der Erkrankung angegeben. Wegen der nervösen Erscheinungen hat die Diagnosenstellung gerade bei der Wanderniere mit recht erheblichen Schwierigkeiten zu kämpfen, und es ist klar, daß dadurch die Indikationsstellung nicht leichter, die Beurteilung der Ergebnisse operativer und nicht operativer Behandlung nicht sicherer wird. Zeichen einer bestehenden intermittierenden Hydronephrose wurden in 7—9 Fällen festgestellt, während kolikartige Anfälle noch in 16—18 Fällen bestanden, die vielleicht z. T. ebenfalls auf Hydronephrosenbildung, z. T. auf Einklemmungen

oder Stieltorsionen zu beziehen sind. In den letztgenannten Fällen waren auch fast stets Urinbeschwerden vorhanden. Allgemeine Enteroptose war sicher in zwölf Fällen vorhanden. Sehr auffallend war die Koinzidenz von Appendicitiden mit Wanderniere. Im allgemeinen wird an der Küttnerschen Klinik folgende Methode der Nephropexie angewendet: Schräger Flankenschnitt, Durchtrennung der Muskulatur und der Fascia transversa, Ablösen der Fettkapsel, Spaltung der Capsula propria und teilweises Ablösen der letzteren. Mit einem oder mehreren durch das Parenchym des oberen Pols gehenden Catgutnähten wird die Niere an die 12. Rippe suspendiert. Die Capsula propria wird durch einige Seidennähte an der umgebenden Muskulatur und Faszie befestigt. Etagennaht, event. Drain im unteren Wundwinkel. Die Kranken müssen 18—20 Tage das Bett hüten und stehen dann mit einer Leibbinde auf. Die Erfolge der Nephropexie sind nicht sonderlich ideale. Der größte Teil der operierten, geheilten oder gebesserten Kranken ist genötigt, eine Binde zu tragen, da sie sonst erhebliche Beschwerden, Drängen nach unten, Schmerzen usw. haben. Andererseits sehen wir, daß die Resultate der konservativ behandelten Kranken im Vergleich zu den operierten nicht eigentlich schlechter sind, wenn auch in Betracht gezogen werden muß, daß die Operationsfälle wohl in der Regel schwerer waren. Zusammengefaßt hält Verf. die Forderung nicht für zu streng, daß man erst dann zur Nephropexie schreiten dürfe, wenn alle inneren Maßnahmen, wie Bandagen, Mastkuren usw. erfolglos gewesen sind; wenn man sich genau überzeugt hat, daß unmöglich eine andere Ursache für die Beschwerden (gynäkologische Leiden, Appendizitis usw.) bestehen kann. Endlich können Symptome von intermittierender Hydronephrose sowie Einklemmungserscheinungen, die nicht gehoben werden können, die Indikation für einen operativen Eingriff rechtfertigen. Ganz zu verwerfen ist die Nephropexie bei schweren nervösen Beschwerden, bei Hysterie und Neurathenie.

Scheuermann (168) gibt aus der Rovsingschen Klinik einen größeren Beitrag über die operative Behandlung der Wanderniere, der sich über 189 von 1897 bis 1911 operierte Kranke erstreckt. 171 Operierte konnten nachuntersucht werden. Sehr interessant ist der historische Überblick, den Verf. über die überaus zahlreichen Operationsmethoden bei Wandernieren gibt. Bei allen diesen verschiedenen mehr oder weniger komplizierten Methoden gab es jedoch ein Moment, dessen zweifellos schädliche Bedeutung nicht hinreichend beachtet worden ist, nämlich, daß die Niere nicht auf den normalen Platz, sondern zu weit nach unten gelagert wurde, mit Gefahr für Knickung der Ureteren und andauernde Traktion an den Ligamenten. Roysing benutzt bereits seit 1897 eine Methode, die darauf Rücksicht nahm, und die er 1905 modifizierte. Seine Methode erfüllt folgende Forderungen: 1. Fixation der Niere in normaler Lage, d. h. in der Weise, daß höchstens ein Viertel von ihr unterhalb der 12. Rippe hervorragt; 2. die Fixation soll auf keine unnatürliche Art geschehen, nicht an Skeletteile, wie die 12. Rippe oder den Proc. transversus, sondern an die Weichteile in der natürlichen Nierennische; 3. die Niere soll bei der Respiration eine gewisse Beweglichkeit haben; 4. keine Sutur soll um die Niere geknüpft werden, da dies Nekrose zur Folge haben kann; 5. man darf keinen Faden im Nierengewebe zurücklassen. Die Modifikation besteht darin, daß der Seidenfaden durch das untere Drittel des adhärenten Teiles der Niere von der Membrana propria etwa $^1/_2$ cm innerhalb der Basis des Flügels hinaus- und hineingeführt wird, so daß der Faden wie eine Schlinge um den unteren Pol der Niere liegt. Die Entfernung des Fadens erfolgt nach drei Wochen. Jedenfalls ist durch zahlreiche Erfahrungen festgestellt, daß die Dekapsulation in Verbindung mit Naht der Capsula propria das zuverlässigste und zugleich das am wenigsten eingreifende Verfahren ist.

Bei den Rovsingschen Resultaten unterscheidet Verf. die komplizierten oder unreinen Fälle von den unkomplizierten reinen. Bei den reinen Fällen macht Verf. wieder einen Unterschied zwischen den virginellen und den maternellen Formen. Eine Beobachtungszeit von einem Jahre vermag einen ungefähr richtigen Maßstab für die Wirkung der Operation zu geben. In den 107 reinen Fällen trat bei 91 = 85,0% vollkommene Genesung ein (65 virginelle, 43 maternelle); bei 10 = 9,3% Besserung. In vier Fällen = 3,7% blieb der Zustand unverändert. Bei 64 unreinen Fällen wurden 32 Kranke = 50,0% vollkommen gesund (24 virginelle, 7 maternelle Formen, 1 Mann), 16 Operierte = 25,0% wurden gebessert; bei 14 Operierten = 21,8% blieb der Zustand unverändert. Nur in einem Falle kann die Operation als direkte Todesursache betrachtet werden (Eiterung längs des Nephropexiefadens).

Recidive wurden in drei Fällen beobachtet. Die Ursache beruhte entweder auf einem technischen Fehler, speziell einer mangelhaften Entfernung des Fettes zwischen den adhärenten Flächen; einem Fehler in der Nachbehandlung, besonders durch Anstrengungen

der einen oder anderen Art vonseiten des Patienten hervorgerufen; oder einer zufälligen Ursache, wie ein starker Hustenanfall in den ersten Tagen nach der Operation.

Marion (126) steht auf dem Standpunkte, daß die früher so häufig angewandte Nephropexie in letzter Zeit mit Unrecht in Mißkredit gekommen ist. Bei präziser Indikation und sorgfältiger Technik gibt die Nephropexie ausgezeichnete Resultate. Verf. operiert nach der modifizierten Albarranschen Lappenmethode. Da neben der Nierendislokation häufig auch noch eine chronische Appendicitis besteht, deren schmerzhafte Symptome durch die Nephropexie nicht beseitigt werden, so macht er nach dem Vorgange von Legueu von dem lumbalen Nephropexieschnitte aus gleichzeitig die Appendektomie. Von 53 Operierten des Verf.s ist keiner gestorben. 26 Kranke konnten längere Zeit nach dem Eingriffe nachuntersucht werden; nur in einem Falle war das Resultat ungünstig, in allen anderen außerordentlich günstig; namentlich die früher vorhandenen Schmerzen waren bei allen Operierten fast vollkommen geschwunden. Was die Indikation zur Nephropexie anbelangt, so sind von der Operation natürlich alle diejenigen Kranken ausgeschlossen, die von ihrer Nierenbeweglichkeit, mag sie auch noch so groß sein, absolut keine Beschwerden haben. Dagegen sollen operativ fixiert werden alle diejenigen beweglichen Nieren, die durch Einklemmung, Hämaturie, Hydronephrose, Pyelitis kompliziert sind, ganz gleichgültig, ob Schmerzen bestehen oder nicht. Sonst eignet sich zur Nephropexie besonders noch die schmerzhafte Form der Wanderniere. Sehr wichtig ist, daß die Kranken wenigstens drei Wochen nach der Operation strenge Bettruhe einhalten.

Billington (15) hat innerhalb neun Jahren bei 515 Kranken mehr als 800 Nieren (!) operativ fixiert. Vier Operierte = 0,8% starben an den direkten Folgen der Operation. Die Methode des Verf.s besteht in Bildung eines dreieckigen Lappens aus der oberen Kapselhälfte, Umschlingung der unteren Nierenhälfte durch zwei Silkwormnähte, Befestigung der Niere mit Hilfe des Kapsellappens und der Nähte an der 12. Rippe; die Fäden werden über Gazerollen auf der äußeren Haut geknotet. Bei 87 Kranken, bei denen die Operation mindestens ein Jahr zurückliegt, berechnet Verf. 60% geheilt oder sehr gebessert, 30% gebessert, 10% unbeeinflußt.

In einer größeren Monographie über die Nephropexie gibt Luzoir (122) zunächst einen kritischen Überblick über die Indikationen und die verschiedenen Methoden der Nephropexie, wobei er namentlich die von Marion modifizierte Albarransche Methode beschreibt, bei der die Niere, ohne Verletzung ihres Parenchyms, mittels vier Kapsellappen möglichst hoch fixiert, d. h. ihre Lage überkorrigiert wird. Verf. berichtet dann ausführlich über 35 Kranke, die nach dieser Methode operiert wurden; bei 30 Operierten, die nachuntersucht werden konnten, war das Resultat sehr günstig. Verf. steckt die Grenzen für die Nephropexie ziemlich weit.

Zur Fixation der Wanderniere verwendet Vorschütz (189) die Capsula propria und die Capsula adiposa. Nach Freilegung der Niere durch den Lumbalschnitt wird die Fettkapsel bis zur Grenze des unteren Drittels gespalten; alsdann wird die Capsula propria an der Hinterseite tunnelliert, indem ein 2 cm langer und 2 cm breiter Streifen nach Umschneiden in der Mitte der Niere stumpf mit einer Kocherschen Sonde abgelöst wird. Nunmehr wird die 12. Rippe von den Weichteilen entblößt und die tunnellierte Niere auf die 12. Rippe aufgeschoben, nachdem vorher stumpf mit der Hand ein Nierenlager vorbereitet ist. Zum Schluß wird die Fettkapsel herangezogen, indem die zwei Hälften zu einem Strang gedreht vor und hinter der Niere an den Weichteilen zwischen 11. und 12. Rippe fixiert werden. Um ein Abrutschen der Niere zu verhüten, werden lateralwärts von der aufgeschobenen Niere die abgeschobenen Weichteile der 12. Rippe durch einige Nähte über der Rippe vereinigt. Verf. hat diese Methode bisher in acht Fällen mit gutem Erfolge verwandt.

In einem Aufsatze über renale Hämaturien schließt sich Datyner (37) der Mehrzahl der Autoren an und glaubt in vielen Fällen von Nierenblutungen aus unbekannter Ursache „nephritische" Veränderungen nachweisen zu können, muß andererseits aber hervorheben, daß es noch genug Fälle von Nierenblutungen gibt, die trotz aller Untersuchungen und Befunde vorläufig in das Gebiet der essentiellen Hämaturien gehören.

Verf. teilt dann aus der Casperschen Klinik drei Fälle von renaler Hämaturie mit. Im ersten Falle — 54jähr. Mann — wurde die Hämaturie durch eine parenchymatöse Nephritis hervorgerufen. Die Nephrektomie brachte Heilung. Eine klinische Wahrscheinlichkeitsdiagnose konnte hier nur per exclusionem gestellt werden. Die beiden anderen Kranken — 28- resp. 50jähr. Mann — boten in diagnostischer Hinsicht keine großen Schwierigkeiten. Der Gesamturin der beiden Kranken, der zu verschiedenen Zeiten, d. h. in der Ruhe und nach Bewegung der Kranken untersucht wurde, enthielt nämlich außer Leukozyten und roten Blutkörperchen Albumen, sowie hyaline mit Granula bedeckte

und granulierte Zylinder. Bei dem einen Kranken, bei dem die Koliken das vorherrschende Symptom bildeten, handelte es sich um eine sogenannte Koliknephritis (Casper); bei dem anderen um eine hämaturische Nephritis. Diese beiden Formen von Nephritis unterscheiden sich vom pathologisch-anatomischen Standpunkte aus gar nicht von den bekannten chronischen parenchymatösen und interstitiellen Nierenentzündungen, was durch Autopsien vielfach bestätigt wurde; im klinischen Verlaufe dagegen bieten sie ein eigenartiges Bild, indem sie meistens außer den beiden gleichzeitig oder alternierend auftretenden Kardinalsymptomen, d. h. der Hämaturie und den Koliken nichts Abnormes, was auf eine Nephritis hindeuten könnte, erkennen lassen. Die Annahme, daß es sich beim Auftreten der Hämaturie infolge Nephritis vielleicht um eine toxische Wirkung handele, indem die Gefäße durch die Toxine, die die Nephritis hervorgerufen haben, in ihrer Ernährung leiden und für die Blutzellen durchlässig werden, scheint dem Verf. am meisten plausibel zu sein.

Bei der hämaturischen Nephritis tritt die Blutung meistens einseitig auf. Die Blutung kommt aber oft auch aus beiden Nieren, und zwar entweder gleichzeitig, wobei die eine Niere manchmal stärker blutet als die andere; oder die Blutung tritt zuerst in der einen, dann in der anderen Niere auf. Die Ansicht mancher Autoren vom Auftreten einer einseitigen Nephritis vermag Verf. nicht zu teilen.

Was die Behandlung der hämaturischen und Koliknephritis anbelangt, so hängt sie gewissermaßen von dem Krankheitsverlaufe, der in jedem einzelnen Falle verschieden sein kann, im allgemeinen aber chronisch ist, ab. Zunächst kann man sich wohl abwartend verhalten; aber dem Zuwarten sind auch Grenzen gesetzt; namentlich dann, wenn die Möglichkeit einer malignen Geschwulst vorliegt. Die primäre Operation besteht in der Nephrotomie, der aber unter Umständen eine sekundäre Nephrektomie nachfolgen muß. Die Erfahrungen über die Dekapsulation sind noch zu gering.

Barling (9) teilt zwei bemerkenswerte Fälle von anscheinend essentieller einseitiger Haematurie mit. 1. Eine 69jähr. Frau blutete drei Wochen lang schwer aus der linken Niere. Freilegung und Spaltung der Niere ohne pathologisch-anatomischen Befund. Heilung und völliges Verschwinden der Blutung. Tod elf Jahre später an Hirntumor. Linke Niere vollkommen normal. 2. 47jähr. Frau mit langanhaltender Blutung aus der linken Niere, event. nach Trennung entstanden. Freilegung und Spaltung der Niere; kein Befund; auch keine Varicen im Nierenbecken. Heilung und völliges Verschwinden der Blutung seit vier Jahren.

In einer auf eingehendes Literaturstudium und drei eigene Beobachtungen gestützten, sehr eingehenden Arbeit über den Wert der chirurgischen Behandlung der Brightschen Niere kommt Murard (137) zu ganz negativen Resultaten. Obwohl die Tierexperimente als auch die klinischen Beobachtungen zeigen, daß weder die Nierenenthülsung noch die Einhüllung der Niere in Netz, noch die Nephrotomie imstande sind, die Zirkulationsverhältnisse in den Nieren wesentlich zu beeinflussen. Die von manchen Autoren, so namentlich auch von Edebohls angegebenen günstigen Resultate bei der Nephrokapsektomie sind sicherlich darauf zurückzuführen, daß es sich in vielen Fällen von angeblich Brightscher Niere um eine einfache Wanderniere gehandelt hat, die natürlich durch die infolge der Enthülsung eintretende Fixation günstig beeinflußt wird. Verf. hält eine chirurgische Therapie nur indiziert in den Fällen von wirklich akuter Nierenkongestion, wo der spärliche Harn trübe konzentriert ist und reichlich Eiweiß, Blutkörperchen, Zylinder, Zellen enthält (oligurie trouble). Hier kann bei Versagen aller anderen Mittel eine Enthülsung, event. auch die Nephrotomie von großem Werte sein.

Legueu und Papin (111) besprechen die permanente Dilatation der Ureterenostien und den vesiko-renalen Urinabfluß. Normalerweise ist der Verschluß des Ureterostium so vollkommen, daß ein Rückfluß des Blaseninhaltes nach der Niere nicht stattfindet. Bei pathologischen Zuständen ist dieser Rückfluß aber häufiger als man denkt. Hier beweisen drei Tatsachen die Möglichkeit des Rückflusses: 1. Die Entleerung des Blaseninhaltes durch einen bis ins Nierenbecken reichenden Ureterenkatheter; 2. die Anfüllung des ganzen Harnapparates durch eine Blaseninjektion; 3. der Urinrückfluß von der anderseitigen Niere durch die Nephrektomiewunde. Von den krankhaften Veränderungen, die einen solchen Urinrückfluß hervorbringen können, sind die einen gut bekannt: langdauernde Blasenretentionen mit oder ohne mechanisches Hindernis; die Nephrolithiasis, die Tuberkulose und alle die Affektionen, die den Ureter dilatieren und seine Wand sklerosieren. Die anderen Ursachen sind wenig oder gar nicht bekannt; nämlich die primäre Atonie des Ureters und seine totale kongenitale Dilatation. Die Verff. haben alle die bisher hierüber bekannten Tatsachen zusammengestellt und durch eine Reihe eigener Beobachtungen ergänzt. So bringen sie zunächst fünf eigene Beobachtungen über die Ent-

leerung des Blaseninhaltes durch den Ureterenkatheterismus. In der Literatur finden sich hierüber nur einige wenige sichere Fälle. Der Urinrückfluß aus der Blase in die Ureteren kann durch Radiographie deutlich nachgewiesen werden, wie die Verf. zuerst 1912 gezeigt haben. Sie verfügen über vier Fälle, in denen nach Kollargolfüllung der Blase dieses Phänomen deutlich sichtbar wurde. Am interessantesten ist der Urinrückfluß aus einer Nephrektomiewunde. Die Verf. haben in der Literatur 17 hierhergehörige Fälle gefunden, die sie kurz anführen.

Die Insuffizienz des vesikalen Harnleiterendes hat nach Barbey (8) verschiedene Ursachen: 1. Infolge eines meist tuberkulösen Destruktionsprozesses geht die Schleimhaut und teilweise auch die Muskulatur am vesikalen Harnleiterende zugrunde. 2. Eine chronische Entzündung des Blasentrigonum veranlaßt die Insuffizienz. 3. Die Insuffizienz ist rein funktioneller Natur, und beruht auf neurotischer Basis. Auch die klinischen Symptome sind keine einheitlichen.

Caulk (32) berichtet über sechs Fälle von ureterovesikalen Zysten, die fünfmal an der rechten, einmal an der linken Harnleitermündung saßen. Nur in einem Falle handelte es sich um eine angeborene Zyste, die übrigen waren entzündlichen oder traumatischen Ursprungs. In zwei Fällen wurde durch Abtragung der ganzen Zyste auf endovesikalem Wege Heilung erzielt.

In einem Beitrag zur Kasuistik der Zysten des vesikalen Ureterostium teilt Kotzenberg (90) den Fall eines 21jähr. Kranken mit, bei dem sich das Blasenende des einen Harnleiters handschuhfingerartig vorgestülpt hatte. Eröffnung der Blase von vorn, Abtragung des zystischen Gebildes; Naht; Heilung.

O. M. Chiari (36) teilt einen Fall von isoliertem Ureterkarzinom mit. Die 54jähr. Kranke hatte drei Monate vor der Aufnahme zum ersten Male starke Hämaturie gehabt; die Blutung wiederholte sich; die Kranke magerte stark ab. Blase und rechte Niere erwiesen sich als gesund, während die linke Niere überhaupt keinen Harn absonderte. Der linke Ureter war 8 cm weit von der Einmündung in die Blase undurchgängig. Man konnte sich vorstellen, daß hier entweder ein von einer Geschwulst der Niere oder des Nierenbeckens abgebröckelter Teil stecken geblieben war, oder daß das angenommene Neoplasma überhaupt nicht in der Niere, sondern an der bezeichneten Stelle des Harnleiters selbst sich entwickelt hatte. Linksseitige Nephrektomie und Ureterektomie bis nahe an die Blase. Heilung, noch nach Jahresfrist festgestellt. Das entfernte Harnleiterstück ist 15 cm lang. Der mittlere Teil zeigt eine sich gegen das vesikale Ende zu verflachende, kugelige Anschwellung, die am aufgeschnittenen Präparat einen kirschgroßen, papillären Tumor entspricht, der sich mikroskopisch als papilläres Karzinom erweist.

In der Literatur finden sich 17 Fälle von primärem Harnleiterkarzinom, darunter acht papilläre Karzinome.

Krüger (102) hat acht Kranke mit Harnleitersteinen mit Erfolg operiert. Die Röntgenübersichtsaufnahme des uropoetischen Systems ist die einzige Methode, um eine sichere Diagnose zu stellen. Irreführende Schatten lassen sich durch schattengebende Katheter oder durch Füllung des uropoetischen Systems mit 10%iger Kollargollösung richtig erkennen. Das Kollargol dringt meistens nur bis zum Stein vor und der Stein hebt sich dann als intensiver Schatten von dem sichtbar gemachten Harnleiter ab. Die Steine sind auch erkennbar durch schärfere Schattenbildung, wenn sie ganz von der Silberlösung umspült sind. Therapeutisch genügt mitunter der bloße Harnleiterkatheterismus, wodurch die Steine gelockert werden und in die Blase fallen; oder wiederholtes Einspritzen von Glyzerin oder Tafelöl. Versagen die konservativen Maßnahmen, so muß nach der Methode von Israel operiert werden.

Specklin (178) beschreibt einen Fall von ungewöhnlich großem Ureterstein, den er bei einem 48jähr. Kranken beobachtete, der schon seit seinem 18. Jahre über kolikartige Schmerzanfälle in der linken Seite klagte. Vor 12—14 Jahren zum ersten Male Hämaturie. Seit einem Jahre trüber Urin mit ziegelfarbigem Sediment; bluthaltig. Die Kystoskopie und Röntgenographie ließ die Diagnose auf einen linksseitigen inkarzerierten Ureterstein stellen. Die Chromokystoskopie ergab die Wertlosigkeit der linken Niere. Linksseitige lumbale Nephrektomie; Verlängerung des Schnittes, Ausschälung des von oben an fingerdick geblähten Ureters, bis man an das Konkrement gelangte, das mit einer Löffelzange extrahiert wurde. Möglichst tiefe Abbindung und Exzision des Ureters. Naht, Drainage, Heilung. Exstirpierte Niere vergrößert und kleinzystisch degeneriert; im erweiterten Nierenbecken ein 16 g schwerer Stein. Der Ureterstein wog 51 g und war im konvexen Bogen 12 cm lang.

A. Fischer (43) berichtet über einen Fall von Uretersteinen bei einem 1½jähr. Knaben; die Ureterolithotomie brachte Heilung. Die Diagnose auf linksseitige

Uretersteine wurde durch den Röntgenbefund sichergestellt. Durch die mittels Israelschen Schnitt ausgeführte Ureterolithotomie wurden zwei fast gleich große, $1^1/_2$ cm lange Konkremente — Uratsteine — entfernt. Ureterennaht; Drainage mit Gazestreifen; ideale Heilung.

Bisher sind nur zwei Fälle von Ureterolithotomie bei Kindern mitgeteilt worden.

Eisendraht (40) hat versucht, Harnleiterdefekte dadurch zu decken, daß er ein Stück Blasenwand exzidierte und, zu einem Zylinder gestaltet, zwischen die Enden des Harnleiters einschaltete. Die an Hunden vorgenommenen Versuche führten zu keinem Erfolge.

---

1. C. Adrian, Die praktische Bedeutung der Mißbildungen der Niere, des Nierenbeckens und des Harnleiters. 8°. 38 S. C. Marhold, Halle a. S., 1914.
2. — Hyperalgetische Zonen und Herpes zoster bei Nierenerkrankungen. Zeitschr. f. Urologie, VIII, 6, 1914.
3. R. Bachrach, Nephrektomie bei bilateraler Tuberkulose. Zeitschr. f. Urologie, VIII, 2, 1914.
4. — Über atonische Dilatation des Nierenbeckens und Harnleiters. Beitr. z. klin. Chir., LXXXVIII, 2, 1914.
5. — und R. Löwy, Zur Klinik der Nierenerkrankungen im Lichte der neuen funktionellen Prüfungsmethoden. Wiener klin. Wochenschrift, XXVII, 13, 1914.
6. Baer, Über Ureterenstrikturen, die eine Nephrolithiasis vortäuschen. Münch. med. Wochenschrift, LX, 51, 1913.
7. Baggerd, Zur Kenntnis der Massenblutungen ins Nierenlager. Beitr. z. klin. Chirurg., XCI, 3, 1914.
8. Barbey, Über die Insuffizienz des vesikalen Harnleiterendes. Dissertation. Straßburg, 1913.
9. Barling, Severe milateral haematuria without evident cause. Brit. jonrn. of surg, I, 4, 1914.
10. B. S. Barringer, Renal function. Transact of the americ. associat. of genito-urinary surgeons, VIII, 1913.
11. R. Bauer und P. Habetin, Moderne Nierenfunktionsprüfung. Ztschr. f. Urologie, VIII, 5, 1914.
12. B. Pazy, Des anuries de cause indéterminée. Journ. d'urolog., VI, 1, 1914.
13. — La néphrectomie souspéritonéale par incision antérieure transversale. Presse méd., 19, 1914.
14. A. Bevacqua, Contributo istologico allo studio dell'atrofia congenita unilaterale del rene. Folia urologica, VIII, 8, 1914.
15. W. Billington, The results of nephropexy. Brit. med. journ. April 18, 1914.
16. Birk, Die Pyelitis bei Kindern. Ztschr. f. gynaek. Urologie, V, 2, 1914
17. A. Bloch, Zur sekundären Koli-Infektion des Nierenbeckens. Deutsch. med. Wochenschr., 1914, Nr. 6, S. 276.
18. V. Blum, Zur Kollargolfüllung des Nierenbeckens. Arch. f. klin. Chir., CIII, 3, 1914.
19. O. Blum, Ergebnisse über Lokalanästhesie bei urologischen Operationen und Untersuchungen. Zeitschr. f. urolog. Chir., II, 5, 1914.
20. Boit, Hydronephrosen, bei denen außer blutigem Urin keine Erscheinungen bestanden. Deutsch. med. Wochenschr., XL, 42, V. B., 1914.
21. G. Bolognèsi, Le syndrome du rein mobile. Contribution clinique. Journ. d'urologie, V, 1, 1914.
22. Bonnaire and Ecalle, Rein polykystique et vessie à colonnes chez un nouveau-né. Bull. et mém. de la soc. anat. de Paris, Nov. 1913.
23. Bonnet, Rupture traumatique de l'uretère et broiement du rein par coup de jarret de cheval. Néphrectomie lombaire, guérison. Soc. de chir. de Paris. 4 févr., 1914.
24. R. Bromberg, Weitere Erfahrungen mit dem hämorenalen Index als Mittel zur Funktionsprüfung der Nieren. Deutsch. med. Wochenschr., XL, 3, 1914.
25. H. Brongersma, Ein Fall von Trennung einer Hufeisenniere. Zeitschr. f. Urologie, VIII, 6, 1914.
26. L. Buerger, Concerning renal lesions after pyelography. Surg., gynecol. and obstetrics, XIX, 4, 1914.
27. R. de Butler, Tuberculose rénale fermée. Gaz. des hopitaux, LXXXVII, 44, 1914.
28. L. Casper, Indikationen und Grenzen der Pyelographie. Berl. klin. Wochenschr., LI, 27, 1914.
29. — Nephrektomie bei doppelseitiger Nierenerkrankung. Zentralbl. f. Chir., XLI, 33, 1914, Beil.
30. — Nierenoperationen bei doppelseitigen Nierenerkrankungen. Zeitschr. f. Urologie, VIII, 7, 1914.

31. F. Cathelin, Les acquisitions récentes dans l'étude des fonctions rénales. Folia urologica, VIII, 6, 1914.
32. Caulk, Ureterovesical cysts. Journ. of the americ. med. associat., 19, 1913.
33. J. Caulk, Incrustations of the renal pelvis and ureter. Surg., gynec. and obstetrics, April 1914.
34. Chevassu, Syphilome du rein gauche. Rev. de chir., XXXIV, 7, 1914.
35. M. Chevassu und F. Rathery, L'histo-pathologie fine du rein chez l'homme. Journ. d'urologie, V, 3, 1914.
36. O. M. Chiari, Über einen Fall von Ureterkarzinom. Zeitschr. f. Urolog, VIII, 8, 1914.
37. H. Datyner, Über renale Hämaturien. Arch. f. klin. Chirg., CIV, 2, 1914.
38. L. Davis, Calculous anuria., with report of two cases. Surg., gynec. and obstetrics, Juni 1914.
39. Ehrenpreis, Tuberculose rénale fermée. Presse méd., 7, 1914.
40. Eisendrath, The repair of defects of the ureter. Journ. of the americ. med. associat. 19, 1913.
41. S. Fedoroff, Über Darmblutungen nach Nierenoperationen. Zentralbl. f. Chir., XLI, 35, 1914.
42. A. B. Filho, A propos d'un point, de technique dans le cathétérisme des uretères. Journ. d'urologie, V, 1, 1914.
43. A. Fischer, Uretersteine bei einem $1^1/_2$jähr. Kinde. Zeitschr. f. urolog. Chir., II, 3—4, 1914.
44. A. Fränkel, Die Hufeisenniere im Röntgenbilde. Zentralbl. f. Chir., XLI, 33, 1914, Beil.
45. L. Frankenthal, Über Cystinurie und Cystinsteine. Deutsche Zeitschr. f. Chirurgie, CXXXI, 5—6, 1914.
46. K. Franz, Pyelitis gravidarum. Zeitschr. f. Urologie, VIII, 9, 1914.
47. Fromme, Über Anurie von 20 Tagen. Deutsch. med. Wochenschr., XL, 15, V.-B., 1914.
48. Fowler, Ureteral obstruction causing urinary stasis. Journ. of the americ. med. associat., LXII, 2, 1914.
49. — Closed tuberculous pyonephrosis. Journ. of the americ. med. associat., LXII, 1, 1914.
50. H. A. Fowler, Pyonephrosis tuberculosa occlusa. Transact. of the american. associat. of genito-urinary surgeons, VIII, 1913.
51. E. Gautier, De la recherche des bacilles de Koch dans les urines. Journ. d'urologie, V, 2, 1914.
52. Geraghty and Plaggemeyer, The practical importance of infantile kidney in renal diagnosis. Journ. of the americ. med. associat., LXI, 25, 1913.
53. J. T. Geraghty and H. G. Plaggemeyer, A consideration of the importance and the diagnosis of the type of kidney known as „infantile". Transact of the americ. associat. of genito-urinary surgeons, VIII, 1913.
54. Th. Goldenberg; Über Extraduralanästhesie (Sakralanästhesie) in der Chirurgie und Urologie. Zeitschr. f. urolog. Chir., II, 6, 1914.
55. H. Graff, Die Koliinfektion der Nieren und ihre Behandlung. Zeitschr. f. urolog. Chir., III, 1—2, 1914.
56. A. Grandjean, Épithelioma du rein gauche: néphrectomie, récidive dans la cicatrice, extirpation, métastase vaginale, extirpation. Journ. d'urologie, V, 3, 1914.
57. M. Günsberg, Zur Frage der Durchtrennung einer Hufeisenniere. Zentralbl. f. Chir., XLI, 35, 1914.
58. R. Gutzeit, Zur Heilung vorgeschrittener Urogenitaltuberkulose auf chirurgischem Wege. Deutsche med. Wochenschr., XL, 20, 1914.
59. J. P. Haberen, Fremdkörper in der Niere. Virchows Arch., CCXIII, p. 373, 1913.
60. H. v. Haberer, Über einen Fall von schwer zu deutender Niereneiterung. Zeitschr. f. Urologie, VIII, 6, 1914.
61. A. Hahn, Paranephritis durch rupturierte Steinniere. Zentralbl. f. Chir., XLI, 16, 1914.
62. — Rupturierte Steinnieren. Zeitschr. f. Urologie, VIII, 4, 1914.
63. — Drei Fälle von Paranephritis durch Nierensteinperforation. Arch. f. klin. Chirurgie, CIV, 4, 1914.
64. N. Hallé, Les formes de la tuberculose rénale chronique. 8°, 237 p., Avec 12 planches. Paris 1914, G. Steinheil.
65. — — — Rev. clinique d'urolog., Mai 1914.
66. Hammesfahr, Experimentelle Beobachtungen über den Sekretionsdruck der Nieren. Zeitschr. f. Urologie, VIII, 9, 1914.
67. Harttung, Über Harnstauung und Niereninfektion. Journ. of the americ. med. associat., LXII, 1, 1914.

68. H. Harttung, Wirbelmetastasen nach Hypernephrom. Deutsche med. Wochenschr., XL, 25, 1914.
69. Th. Hausmann, Die latenten und maskierten Nierenbeckenerkrankungen. Zeitschr. f. klin. Med., 1914, 79, H. 3—4.
70. Heitz-Boyer, Exclusion partielle dans un rein tuberculeux avec urines claires. Journ. d'urologie, V, 3, 1914.
71. Herz, Ureterzyste. Zeitschr. f. Urologie, VIII, 4, 1914.
72. M. Hetzer, Sind im Urin bei Nierentuberkulose tuberkulöse Gifte vorhanden, und kann ihr Nachweis durch Komplementbindung für die Diagnose verwandt worden? Med. Klinik, 27, 1914.
73. E. Hofmann, Zur Kasuistik der Nierentumoren. Beitr. z. klin. Chir., LXXXIX, 1, 1914.
74. E. v. Hofmann, Über die Gefahren der Pyelographie. Folia urologica, VIII, 7, 1914.
75. E. Holzbach, Die Dauerirrigation der Harnblase und des Nierenbeckens. Münchn. med. Wochenschr., LXI, 29, 1914.
76. van Hoopenhuizzi, Funktionelle Nierendiagnostik. Zbl. f. Chir., LXI, 9, 1914.
77. V. Hourtoule, Une observation de pyélonéphrite de la grossesse, traitée par le cathétérisme urétéral, néphrectomie consécutive. Journ. d'urolog., VI, 1, 1914.
78. Th. Janowsky, Über die funktionelle Diagnostik der Nierenkrankheiten. Med. Klinik, 6, 7, 1914.
79. P. Janßen, Therapeutische Indikationen bei Steinerkrankungen der oberen Harnwege. Med. Klinik, 23, 1914.
80. E. Jeger und W. Israel, Über das endgültige Ergebnis der Verpflanzung der Nierenvenen an eine andere Stelle der unteren Hohlvene. Arch. f. klin. Chir., CIII, 2, 1914.
81. G. v. Illyés, Erfahrungen über Nierenchirurgie. Folia urologica, VIII, 4—11, 1913—1914.
82. E. Joseph, Zur Technik der Pyelographie. Zentralbl. f. Chir., XLI, 27, 1914.
83. Joseph, Die Pyelographie und ihre chirurgische Bedeutung. Berl. klin. Wochenschr., LI, 27, 1914.
84. W. Israel, Pneumaturie bei Nierentumor. Zeitschr. f. Urologie, VIII, 6. 1914.
85. Judd, A method of exposing the lowes end of the ureter. Ann. of surgery, 3, 1914.
86. Junkel, Beiträge zur Kenntnis der embryonalen Nierengeschwülste. Arch. f. klin. Chir., CIII, 4, 1914.
87. L. Keyes, Concerning apparent cures of renal tuberculosis. Surg., gynec. and obstetrics, XVIII, Febr. 1914.
88. F. Kidd, Zwei neue Gesichtspunkte in der Frage der Nephrektomie wegen Nierentuberkulose. Zeitschr. f. Urologie, VIII, 6, 1914.
89. Korénean, Operative Verlagerung der kongenitalen dystopen Niere. Wien. klin. Wochenschr., XXVII, 27, 1914.
90. W. Kotzenberg, Beitrag zur Kasuistik der Zysten des vesikalen Ureterostium. Med. Klinik, X, 3, 1914.
91. Krecke, Wanderniere. Beitr. z. prakt. Chirurgie, II, p. 598, 1914.
92. — Embryonales Adenosarkom der Niere. Beitr. z. prakt. Chirurgie, II, p. 596, 1914.
93. — Nierentuberkulose. Beiträge z. prakt. Chirurgie, II, p. 574, 1914.
94. — Perirenale Abszesse. Beitr. z. prakt. Chirurgie, II, p. 599, 1914.
95. — Pyonephrose. Beitr. z. prakt. Chirurgie, II, p. 591, 1914.
96. — Nierenneuralgie. Beitr. z. prakt. Chirurgie, II, p. 593, 1914.
97. — Pyelitis. Beitr. z. prakt. Chirurgie, II, p. 587, 1914.
98. — Inoperabler maligner Nierentumor? Beitr. z. klin. Chirurgie, II, p. 594, 1914.
99. — Nierensteine. Beiträge z. prakt. Chirurgie, II, p. 584, 1914.
100. — Eiterige Nephritis mit multiplen Herden. Beitr. z. prakt. Chirurgie, II, p. 585, 1914.
101. Kroiß, Zur konservativen Operation der intermittierenden Hydronephrose. Wien. klin. Wochenschr., 2, 1914.
102. H. Krüger, Harnleitersteine. Deutsche med. Wochenschr., XL, 24, V. B., 1914.
103. H. Kümmell, Die Methoden zur Bestimmung der Nierenfunktion. Zeitschr. f. urolog. Chir, III, 1—2, 1914.
104. — Die Sklerose des Nierenlagers (chronische Nierenlagerblutung). Zeitschr. f. urolog. Chir., III, 1—2, 1914.
105. G. Labey et J. Paris, Rein ectopique congénital pris pour une tumeur du mésentère. Journ. d'urolog., V, 6, 1914.
106. Leguen, Rupture traumatique complète de l'uretère. Soc. de chir. de Paris, 28. janv., 1914.
107. — Die Grenzen der Nephrektomie. Zeitschr. f. Urologie, VIII, 6, 1914.
108. — Rupture traumatique complète de l'uretère. Bull. et mém. de la soc. de chir., de Paris, 1914, p.106.

109. F. Leguen, Des applications de la constante à la nephrectomie pour tuberculose. Journ. d'urologie, V, 1, 1914
110. — L. Ambard et F. Grumeau, De l'exploration des fonctions renales en chirurgie. Arch. urolog. de la clinique de Necker, I, 4, 1914.
111. — et E. Papin, De la dilatation permanente des orifices urétéraux et du reflux vésicorénal. Arch. urolog. de la clinique de Necker, I, 4, 1914.
112. — — et H. Verliac, Etude anatomique de la tuberculose rénale. Arch. urolog. de la clinique de Necker, I, 4, 1914.
113. F. Lejars, Ectopie rénale et appendicite. Semaine méd., 18, 1914.
114. G. Lemoine, L'anésthesie régionale et locale en urologie. Journ. d'urolog., V, 5, 1914.
115. M. Lévy-Weissmann, Sur le reflux des urines par l'uretère après la néphrectomie à propos d'un cas nouveau. Journ. d'urologie, V, 4, 1914.
116. A. v. Lichtenberg, Zur Technik der Pyelographie. Zentralbl. f. Chir., XLI, 33, 1914.
117. — Zur Extraduralanästhesie bei urologischen Untersuchungen und Operationen. Zeitschr. f. urolog. Chir., II, 6, 1914.
118. — Geschlossene Pyonephrosen. Zeitschr. f. Urologie, VIII, 4, 1914.
119. S. Liokumowitsch, Über die funktionelle Diagnostik der chirurgischen Nierenerkrankungen. Beitr. z. klin. Chir., LXXXIX, 2—3, 1914.
120. W. E. Lower, Neoplasms of the renal pelvis, with especial reference of transplantation in the ureter and bladder. Surg., gynec. and obstetrics, XVIII, Febr. 1914.
121. E. A. Lucken, Über 47 an der Leipziger Klinik von 1895—1911 beobachtete und behandelte Fälle von subkutaner Nierenruptur. Deutsche Zeitschr. f. Chir., CXXIX, p. 242, 1914.
122. J. Luzoir, De la néphropexie (Procédé d'Albarran-Marion). 8°, 269 S. Paris 1913, G. Steinheil.
123. M. Majeran, Über die Verbreitung der Tuberkulose im uropoetischen System. Wien. klin. Rundschau, XXVIII, 4, 1914.
124. F. Manfred, Pyelitis chronica und ihre Behandlung. Therapie der Gegenwart, 8, 1914.
125. V. Marcozzi, Sul valore dell' albumosuria in rapporto alle infezioni chirurgiche suppurative. Folia urologica, VIII, 7, 1914.
126. G. Marion, De la néphropexie, technique, résultats, et indications. Journ. d'urolog., V, 6, 1914.
127. — Tuberculose rénale et constante d'Ambard. Journ. d'urolog., V, 5, 1914.
128. P. Marogna, La tuberculosi renale. 8°, 346 S. Siena 1914, S. Bernardino.
129. Edw. Martin, The approach to the ureter. Transact. of the americ. associat. of genito-urinary surgeons, VIII, 1913.
130. Mason, Dangers attending injections of the kidney pelvis for pyelography. Journ. of the americ. med. associat., LXII, 11, 1914.
131. W. J. Mayo, Accidental injuries to the descending portion of the duodenum during removal of the right kidney. Journ. of the americ. med. associat., LXII, 5, 1914.
132. M. Mickaniewski, Des interventions dans la maladie kystique des reins. Journ. d'urologie, V, 5, 1914.
133. N. A. Mikaïlow, Sur le rôle de la force de réserve du rein après la néphrectomie. Rev. clinique d'urolog., Mai 1914.
134. W. Milkó und V. Révész, Zur Röntgendiagnostik der Nierensteine. Zeitschr. f. urolog. Chir., II, 3—4, 1914.
135. R. Mollá, Sur la néphrectomie sous capsulaire. Journ. d'urologie, V, 3, 1914.
136. L. Morel et E. Papin, Les applications physiologiques et chirurgicales des transplantations rénales. Biologie méd., XI, 10, 1913.
137. J. Murard, De la valeur du traitment chirurgical dans le mal de Bright. Lyon chir., XI, p. 30, 1914.
138. K. Neckarsulmer, Über Beinieren. Berl. klin. Wochenschr., LI, 38, 1914.
139. Neu, Paranephritischer Abszeß. Deutsche med. Wochenschr., XLI, 2, V. B., 1915.
140. A. Neumann, Zystensteine und Zystinurie. Deutsche med. Wochenschr., XL, 50, 1914.
141. Neumann, Zystinurie und Zystinsteine. Zentralbl. f. Chir., XLI, 41, 1914.
142. Neuhäuser, Fortentwicklung jugendlicher, in die Niere implantierter Nebennieren. Zentralbl. f. Chir., XLI, 33, 1914, Beil.
143. G. Nové-Josserand et H. Fayol, Contribution à l'étude de l'hématurie au cours des diverses formes d'appendicite. Journ. d'urologie, V, 2, 1914.
144. F. Oehlecker, Eine angeborene Anomalie der Niere und des Ureters unter dem klinischen Bilde eines perityphlitischen Abszesses. Zeitschr. f. urolog. Chir., III, 1—2, 1914.

145. F. Oehler, Ein Beitrag zur Kasuistik der kongenitalen Nierendefektes und der kongenitalen Nierendystopie. Beitr. z. klin. Chir., LXXXIX, 1, 1914.
146. R. F. O'Neil and J. B. Hawes, Remarks on the rational treatment of genito-urinary tuberculosis. Transact. of the americ. associat. of genito-urinary surgeons, VIII, 1913.
147. O. Pasteau, Le reflux urétéral acquis. Journ. d'urolog., VI, 1, 1914.
148. Paus, Zystenniere mit Symptomen von Ruptura renis. Deutsche Zeitschr. f. Chir., CXXX, 5—6, 1914.
149. N. Paus, Solitäre Nierenzyste. Nephrectomina transperitonealis. Deutsche Zeitschrift f. Chir., CXXXII, 1—2, 1914.
150. J. Pedersen, The colon bacillus in genito-urinary diseases. Transact. of the americ. associat. of genito-urinary surgeons, VIII, 1913.
151. M. Perrier, Note sur un cas d'expulsion de calcul urétéral par l'injection urétérale de glycèrine. Journ. d'urolog., V, 5, 1914.
152. Peugniez, La constante d'Ambard. Arch. provinc. de chir., 5, 1914.
153. S. R. Picker, Zum Katheterismus à la suite des Ureters. Zeitschr. f. urolog. Chir., II, 6, 1914.
154. E. Pillet, Tuberculose rénale à forme anormale. Journ. d'urolog. V, 5, 1914.
155. H. G. Pleschner, Die traumatischen Verletzungen des Urogenitalapparates. Zeitschr. f. urolog. Chir., II, 3—4, 1914.
156. H. Politzer, Zur Kenntnis der Beziehungen zwischen Niere und Tonsille und zur Diagnose okkulter tonsillogener Nierenläsionen. Med. Klinik, 51, 1913.
157. S. Ponomareff, Über die Behandlung der subkutanen Nierenrupturen auf Grund eines Materiales von 57 Fällen. Beitr. z. klin. Chir., LXXXIX, 2—3, 1914.
158. A. Pousson, Néphrites traumatiques. Journ. d'urolog, V, 6, 1914.
159. F. de Quervain, Du traitement actuel de la tuberculose génito-urinaire. Sém. méd. 4, 1914.
160. Rafin, Tuberculose du rein droit, mauvaise constante, nephrectomie, guérison. Journ. d'urolog., VI, 1, 1914.
161. — et Arcelin, La mobilité rénale et ses conséquences pour le diagnostic radiographique des calculs du rein. Journ. d'urolog., V, 6, 1914.
162. Routier et Picard, Hydronéphrose dans un rein unique. Malformation congenitale des annexes de l'utérus. Bull. et mém. de la soc. de chir., 11, févr. 1914.
163. L. G. Rowntree, J. T. Geraghty and E. K. Marshall, A study of the comparative value of functional tests in the surgical diseases of the kidney. Surg., gynec. and obstetrics, XVIII, Febr. 1914.
164. Rumpel, Operation bei Hufeisenniere. Zeitschr. f. Urologie, VIII, 6, 1914.
165. O. Rumpel, Über Nierenresektion bei Verschmelzung und Verdoppelung der Nieren. Zeitschr. f. urolog. Chir., III, 1—2, 1914.
166. Rumpel, Fettmetamorphose der Niere bei Steinbildung. Zeitschr. f. Urologie, VIII, 6, 1914.
167. W. Schachnow, Über die Wirkung des Kollargols bei direkter Injektion ins Nierenparenchym. Dissertation, Straßburg, 1913.
168. H. Scheuermann, Die operative Behandlung der Wanderniere. Arch. f. klin. Chir., CIV, 1, 1914.
169. J. Schiffmann, Zur Kenntnis der Blutung ins Nierenlager. Zeitschr. f. gynaek. Urologie, IV, 3, 1913.
170. H. Schiller, Dystopie der linken Niere. Zeitschr. f. gynaek. Urologie, V, 2, 1914.
171. R. Th. Schwarzwald, Zur Frage der Gefährlichkeit der Pyelographie. Beitr. z. klin. Chir., LXXXVIII, 2, 1914.
172. H. Schwers und A. Wagner, Über ein primäres Rundzellensarkom beider Nieren bei einem Kinde. Deutsche Zeitschr. f. Chir., CXXX, 1—2, 1914.
173. Seidel, Beiträge zur Nierenchirurgie. Zbl. f. Chir. 1914, 41, Nr. 12.
174. L. Simon, Hämaturien nach großen Urotropingaben. Zeitschr. f. Urologie, VIII, 4, 1914.
175. W. V. Simon, Beiträge zur Kenntnis und Behandlung der Wanderniere. Zeitschr. f. Urolog., VIII, 8, 1914.
176. — Über den paranephritischen Abszeß. Deutsche Zeitschr. f. Chir., CXXXI, 5—6, 1914.
177. — Beiträgs zur Kenntnis und Therapie der Hydronephrose. Zeitschr. f. Urologie, VIII, 10, 1914.
178. P. A. Specklin, Ein Fall von ungewöhnlich großem Ureterstein. Zeitschr. f. Urolog., VIII, 8, 1914.

179. A. Stammler, Zur Kenntnis der aberrierenden, überzähligen Ureter. Zeitschr. f. urolog. Chir., II, 3—4, 1914.
180. F. Suter, Zur Frage der Ureterversorgung und Wundheilung bei der Nephrektomie wegen Nierentuberkulose. Zeitschr. f. urolog. Chir., II, 3—4, 1914.
181. Sweet and Stewart, The as cending infection of the kidney. Surg., gynec. and obstetrics, April 1914.
182. H. Tichý, Klinischer und experimenteller Beitrag zur Operation der Wanderniere. Deutsche Zeitschr. f. Chir., CXXX, 1—2, 1914.
183. A. Troell, Fall von Pyelographie, wo Kollargol in die Harnkanäle und die Malpighischen Körperchen der Niere eingedrungen war. Fol. urologica, VIII, 12, 1914.
184. A. Tschaika, Über Blutungen nach einer Nephrotomie und ihre Bekämpfung. Zentralbl. f. Chir., XLI, 35, 1914.
185. A. A. Tschaika, Die Blutung nach Nephrotomien und ihre Bekämpfung. Deutsche Zeitschr. f. Chir., CXXXII, 1—2, 1914.
186. N. J. Tschistowitsch, Nephritis haemorrhagica periodica. Deutsche med. Wochenschrift, XL, 25, 1914.
187. Ultzmann, Blutdruckmessungen bei chirurgischen Nierenkrankheiten, insbesondere bei Nierentuberkulose. Wien. med. Wochenschr., 13, 1914.
188. Vest, Observations following the use of collargol in pyelography. Bull. of the Johns Hopkins hosp., März 1914.
189. Vorschütz, Zur Fixation der Wanderniere. Zentralbl. f. Chir., XLI, 33, 1914, Beil.
190. G. A. Waljaschko und A. A. Lebedew, Zur Frage der Heilung der Leber-, Milz- und Nierenwunden. Arch. f. klin. Chir., CIII, 2, 1914.
191. Walker, The early diagnosis of hydronephrosis by pyelography and other means. Ann. of surg., Dez. 1913.
192. Wegelin und Wildbolz, Anatomische Untersuchungen von Frühstadien der chronischen Nierentuberkulose. Zeitschr. f. urologische Chir., II, 3—4, 1914.
193. G. Zaccarini, Die solitären Zystennieren (mikroskopische Beobachtungen). Deutsche Zeitschr. f. Chir., CXXXII, 3—4, 1914.
194. R. Zimmermann, Beitrag zur Aetiologie der Pyelitis gravidarum an Hand von bakteriologischen Harnuntersuchungen. Zeitschr. f. gynaek. Urologie, V, 2, 1914.
195. B. Zoeppeitz, Schwangerschaft und Nephrektomie. Zeitschr. f. urolog. Chir., III 1—2, 1914.
196. Zondek, Zur Indikationsstellung bei Nierenkalkulose. Zentralbl. f. Chir., XLI, 33, 1914, Beil.
197. — Zur Diagnose der Hufeisenniere. Zentralbl. f. Chir., XLI, 33, 1914, Beil.
198. M. Zondek, Zur Diagnose der Hufeisenniere. Arch. f. klin. Chir., CV, 3, 1914.
199. — Zur Lehre der Nierenkalkulose-Diagnose. Indikationsstellung. Pyelotomie. Arch. f. klin. Chir., CV, 3, 1914.

Verlag von Dr. Werner Klinkhardt, Leipzig. — Druck von Julius Klinkhardt, Leipzig.

FOLIA UROLOGICA

INTERNATIONALES ARCHIV FÜR DIE KRANKHEITEN DER HARNORGANE

IX. Band. Nr. 5. November 1915

Über die klinische Bedeutung der Ambardschen Harnstoffkonstante (K) bei Nephritiden[1]).

Von

Dr. J. v. Studzinski,

Kiew.

(Bei der Redaktion eingegangen im Juli 1914.)

Mit der fortschreitenden Entwicklung unserer klinischen Kenntnisse wachsen auch die Forderungen, die man an die Klinik stellt. Gegenwärtig begnügt sich der Kliniker bei der Untersuchung eines Kranken mit Nephritis mit der Bestimmung der täglichen Harnmenge, des spezifischen Gewichts des Harns und seines Gehalts an Eiweiß und Formelementen bereits nicht mehr. Er muß noch wissen, inwiefern und in bezug auf welche Elemente die Nieren des betreffenden Kranken ihre funktionelle Fähigkeit behalten haben, d. h. inwiefern sie leistungsfähig sind. Zur Eruierung dieser Frage sind viele und verschiedene Methoden in Vorschlag gebracht worden. Die einen beruhen auf der Bestimmung der Anzahl der Moleküle im Blute und im Harn. Hierher gehören: die von Schaefer und Koeppe vorgeschlagene Methode der Bestimmung des elektrischen Leitvermögens des Harns, ergänzt durch Turner im Sinne gleichzeitiger Bestimmung des elektrischen Leitvermögens des Blutes zur Gewinnung des sog. hämorenalen Index. Dann die von Koranyi vorgeschlagene Methode der Kryoskopie und die von Grober vorgeschlagene Methode der Refraktometrie. Die andere Gruppe von Methoden beruht auf der Eigenschaft mancher Farbstoffe, durch die Nieren ausgeschieden zu werden, wobei die Verlangsamung bzw. Beschleunigung der Ausscheidung der betreffenden Substanz darauf hinweisen muß, daß entweder das Interstitium oder das Parenchym der Niere mit einem pathologischen Prozeß behaftet ist. Zu diesen Substanzen gehört das von Achard und Castaigne vorgeschlagene Methylenblau, das von Lepine vorgeschlagene Rosanilin, das von Voelcker vorgeschlagene Indigokarmin, das von Gerathy und Rowntree vorgeschlagene Phenolsulfonphthalein usw.

Die dritte Gruppe bilden gleichfalls chemische Substanzen, die dieselbe Fähigkeit wie die Substanzen der zweiten Gruppe besitzen, aber nicht färben,

[1]) Habilitationsvorlesung, gehalten am 5.—18. März 1914 in der Sitzung der medizinischen Fakultät an der Kiewer Universität.

sondern im Harn mittels chemischer Reaktionen nachgewiesen werden können. Hierher gehören das von Dyce Duckworth vorgeschlagene Jodkalium, der von Schlayer vorgeschlagene Milchzucker, das von Achard und Delamarre vorgeschlagene Phloridzin, das von Guyon und Albarran vorgeschlagene basische kohlensaure Eisen, die Salizylsäure usw.

Wenn man auch durch die Anwendung der oben erwähnten Untersuchungsmethoden in vielen, übrigens bei weitem nicht in allen Fällen, mit einem gewissen Wahrscheinlichkeitsgrade den Charakter und die Intensität des Krankheitsprozesses in den Nieren feststellen kann, so wurde in Anbetracht des Umstandes, daß die Methoden der ersten Gruppe sich als wenig empfindlich erwiesen haben, während zur 2. und 3. Gruppe Substanzen gehören, die dem Organismus artfremd sind und nach deren Ausscheidung man nicht immer über den Grad der Durchgängigkeit der Nieren für die Stoffwechselprodukte urteilen kann, zur Bestimmung der funktionellen Fähigkeit der Nieren die Einführung derjenigen Substanzen in den Organismus vorgeschlagen, die von den Nieren auch unter normalen Verhältnissen ausgeschieden werden. Zu diesem Zwecke haben Marischler die Einführung von Chlornatrium, Albarran die Einführung von Wasser, Achard und Paisseau die Einführung von Harnstoff in den Organismus vorgeschlagen. Jedoch hat auch die Anwendung dieser Proben die Kliniker nicht ganz befriedigt.

Die von Widal wahrgenommene Tatsache, daß manche Nephritiden hauptsächlich mit Retention von Chlornatrium im Organismus, andere mit Retention der stickstoffhaltigen Stoffwechselprodukte einhergehen, wurde von ihm seiner klinischen Klassifikation der Nephritiden zugrunde gelegt, die der Therapie derselben außerordentlich wertvolle Dienste geleistet hat. Widal unterscheidet infolgedessen zwei Hauptformen von Nephritiden: die chlorämische mit Retention von Chlornatrium im Organismus und die azotämische mit Retention von stickstoffhaltigen Stoffwechselprodukten. Diesen beiden Gruppen hat Castaigne noch weitere zwei hinzugefügt: die hypertensive, die mit Steigerung des Blutdrucks einhergeht, der häufig das einzige Anzeichen für das Vorhandensein eines pathologischen Prozesses in den Nieren abgibt, und die albuminöse, deren einziges Merkmal das Vorhandensein von Eiweiß im Harn ist. Diese letztere Form wurde bereits von Dieulafoy als diabète albumineuse beschrieben. Beim Studium der Frage, auf Kosten welcher Stickstoffsubstanzen die Azotämie entsteht, fanden Widal und Ronchèse, daß, während im Blute eines Nephritikers ohne Azotämie die Quantität des Harnstoffstickstoffs zirka 80 % des gesamten residualen Stickstoffs ausmacht, mit dem Auftreten der Azotämie dieses Verhältnis bis 92—96 % steigt, d. h. daß bei der Azotämie fast der gesamte Residualstickstoff vom Harnstoff herrührt. Was die übrigen stickstoffhaltigen Bestandteile des Blutes, nämlich die Harnsäure, das Ammoniak usw. betrifft, so nimmt deren Quantität mit dem Auftreten der Azotämie sehr wenig zu. So nimmt beispielsweise die Quantität der Harnsäure kaum um das Doppelte, die Quantität

des Ammoniaks um noch weniger zu, wodurch das prozentuale Verhältnis des Stickstoffs zum Residualstickstoff bei der Azotämie stark sinkt. Als Bostock und Christison im Jahre 1829 festgestellt hatten, daß das Blut der Nephritiker große Harnstoffmengen enthält, konstruierte Wilson auf Grund seiner eigenen Beobachtungen, sowie auch auf Grund der Beobachtungen der oben erwähnten Autoren seine Harnstofftheorie der Urämie, diee Frerichs, Stannius, Petrow, Bouchard und viele andere anfochten, indem sie nachwiesen, daß das ursächliche Moment des Symptomenkomplexes der Urämie nicht die Anhäufung von Harnstoff, sondern die Anhäufung anderer stickstoffhaltiger Substanzen im Blute ist, während der Harnstoff selbst an und für sich für den Organismus unschädlich ist. Jedoch behaupten Widal und Javal, ohne die Richtigkeit der Ansicht der Gegner der Harnstofftheorie der Urämie in Abrede zu stellen, auf Grund ihrer Beobachtungen, daß die Niere, die Harnstoff auszuscheiden nicht vermag, auch die übrigen stickstoffhaltigen Stoffwechselprodukte auszuscheiden unfähig ist, so daß der Harnstoffgehalt im Blute des betreffenden Kranken der beste Index der funktionellen Leistungsfähigkeit seiner Nieren, d. h. der Index der Insuffizienz der Nieren in bezug auf die Ausscheidung der stickstoffhaltigen Stoffwechselprodukte ist. Indem Widal vom Harnstoffgehalt im Blute spricht, versteht er darunter den Harnstoffgehalt im Blutserum, wobei seine Höhe unter normalen Verhältnissen 0,15—0,50 g pro Liter Serum ausmacht. Die Beobachtungen der anderen Autoren in bezug auf die Harnstoffmenge im normalen Serum haben Zahlen ergeben, die den von Widal angegebenen ziemlich nahe sind. So beträgt die betreffende Norm nach Strauß 0,21 pro Mille bis 0,60 pro Mille, nach Hohlweg 0,25—0,38 pro Mille.

Wenn im Blut größere Harnstoffquantitäten enthalten sind, so weist dies schon auf eine gewisse Retention von stickstoffhaltigen Stoffwechselprodukten, mit anderen Worten, auf eine gewisse Insuffizienz der Nieren hin. Hierbei kann man, wie die Beobachtungen Widals ergeben haben, nach der Quantität des im Blute des betreffenden Kranken enthaltenen Harnstoffs die jeweilige Schwere der Nephritis feststellen. So bietet der Zustand des Patienten bei einem Harnstoffgehalt im Blute von 0,5—1 pro Mille nichts Bedrohliches: ein solcher Patient kann sich erholen. Demgegenüber leben Kranke mit einem Harnstoffgehalt im Blute von 1—2 pro Mille selten länger als ein Jahr. Bei einem Harnstoffgehalt von 2—3 pro Mille kann man das Leben der Kranken mit Wochen oder Monaten berechnen, während bei einem Harnstoffgehalt im Blute von über 3 pro Mille das Leben der Kranken unmittelbar bedroht ist, und solche Kranke leben gewöhnlich nur noch einige Tage, seltener einige Wochen. Der Harnstoffgehalt im Blute kann in den letzten Lebenstagen der Nephritiker bisweilen ziemlich hohe Zahlen, beispielsweise 7,6 pro Mille (Widal und Abrami) erreichen. Die Zunahme des Harnstoffgehalts im Blute kann bis zu einem gewissen Grade auch von der Quantität der in den Organismus eingeführten Eiweißsubstanzen abhängen. So berichtet Widal über einen Fall, in dem bei der Einführung von

28,0 g Eiweiß täglich der Harnstoffgehalt bei der betreffenden Patientin 0,36 pro Mille, bei der Einführung von 64,0 g Eiweiß täglich betrug der Harnstoffgehalt 0,57 pro Mille, bei einer Einführung von 105 g Eiweiß 1,18 pro Mille, während bei einer Einführung von weiteren 20,0 g Harnstoff der Gehalt desselben im Blute bis 1,93 pro Mille, d. h. bis zu einer Zahl gestiegen ist, die bereits das Leben ernstlich bedroht. Somit muß man, um die Bedeutung der den Harnstoffgehalt im Blute angebenden Zahl richtig beurteilen zu können, auch das diätetische Regime des betreffenden Patienten kennen. Desgleichen ist die Kenntnis des diätetischen Regimes auch bei der Beurteilung des Grades der Nierenaffektion nach der Harnstoffmenge im Harn erforderlich, weil bei einer gewissen Konzentration des Harnstoffs im Blute der Gehalt desselben im Harn trotz bedeutender Nierenaffektion normale Zahlen erreichen kann, wenn auch Brande im Jahre 1807 festgestellt hat, daß eiweißhaltiger Harn sehr wenig Harnstoff enthält.

Infolgedessen war es erwünscht, für die Untersuchung der funktionellen Leistungsfähigkeit der Nieren eine Methode zu finden, bei der die Bedeutung des diätetischen Regimes auf das Minimum herabgesetzt ist. Diesen Postulaten hätten anscheinend die gleichzeitige Bestimmung des Harnstoffs sowohl im Blute wie im Harn und die Berechnung eines gewissen Index für die Durchlassungsfähigkeit der Nieren aus den erhobenen Befunden genügen sollen. Tatsächlich wurde ein solcher Index im Jahre 1904 von Nestor Gréhant in Form des Verhältnisses des Harnstoffgehalts in 100 ccm Blut zum gleichzeitigen Harnstoffgehalt in 100 ccm Harn vorgeschlagen. Es hat sich jedoch herausgestellt, daß die Sache nicht so einfach ist, da die Konzentration des Harnstoffs sowohl im Blute als auch im Harn jede Minute in ziemlich weiten Grenzen schwanken kann, so daß jenes einfache Verhältnis gar keine Bedeutung haben kann. In Anbetracht des soeben erwähnten Mangels des Gréhantschen Index und unter Berücksichtigung der möglichen Schwankungen der Konzentration des Harnstoffs im Blute und im Harn hat Ambard im Jahre 1910 seinen Index, die sog. Harnstoffkonstante (constante uréo- sécrétoire) vorgeschlagen, die, wie wir später sehen werden, auf ziemlich komplizierten Berechnungen beruht, dafür aber allen Anforderungen genügen muß.

Ambard hat nämlich nach vorheriger Bestimmung bei dem betreffenden gesunden Individuum des Albarranschen Index der experimentellen Polyurie, sowie des gleichzeitigen Harnstoffgehalts im Blute und im Harn in den Organismus des betreffenden Individuums verschiedene Harnstoffmengen eingeführt und jedesmal wiederum den gleichzeitigen Harnstoffgehalt sowohl im Blute als auch im Harn bestimmt. Indem er nun mutmaßlich annahm, daß die Diurese und die Konzentration des Harnstoffs im Harn innerhalb 24 Stunden dieselben bleiben würden wie während der Untersuchung, berechnete er die Harnstoffquantität, die in diesen 24 Stunden mit dem Harn zur Ausscheidung gelangt wäre, und fand bei der Gegenüberstellung aller gefundenen Normen einen Zusammenhang zwischen denselben, der aus folgendem Beispiele deutlich hervorgeht.

	Berechnete Harnstoffmenge im Harn innerhalb 24 Stunden	Index der experimentellen Polyurie	Berechneter Harnstoffgehalt im Blute	Gefundener Harnstoffgehalt im Blute
In den Organismus eingeführte Harnstoffmenge.	30	$\sqrt{30} = 5{,}5 \cdot 0{,}065$	= 0,36	0,36
	60	$\sqrt{60} = 7{,}7 \cdot 0{,}065$	= 0,50	0,50
	92	$\sqrt{92} = 9{,}6 \cdot 0{,}065$	= 0,62	0,63
	200	$\sqrt{200} = 14{,}2 \cdot 0{,}065$	= 0,92	1,00

Indem er die in 24 Stunden mit dem Harn ausgeschiedene Harnstoffmenge mit D (Débit urinaire), die konstante Größe mit K (constante) und den Harnstoffgehalt im Blute mit Ur (Urée) bezeichnete, bekam er folgende Gleichung: $\sqrt{D} \times K = Ur$ oder $\frac{Ur}{\sqrt{D}} = K$. Hieraus ergibt sich die erste Regel, daß bei konstanter Konzentration des Harnstoffs im Harn die mit dem Harn in 24 Stunden ausgeschiedene Harnstoffmenge dem Quadrat seines Gehalts im Blute proportional ist. Diese Regel hat aber ihre Richtigkeit nur bei konstanter Konzentration des Harnstoffs im Harn und bei Veränderlichkeit derselben im Blute. Bei umgekehrten Bedingungen, d. h. bei konstanter Konzentration des Harnstoffs im Blute und bei verschiedener Konzentration desselben im Harn (diese letztere Größe bezeichnete er mit C) erhält man eine Proportion, die sich aus folgenden zweien, gleichzeitigen Bestimmungen des Harnstoffs im Blute sowohl als auch im Harn bei ein und demselben gesunden Individuum ergeben

D	C	Ur
33,6	34,8	0,41
48,0	18,1	0,42

und zwar $\frac{33{,}6}{48{,}0} = \frac{\sqrt{18{,}1}}{\sqrt{34{,}8}}$ oder $\frac{D}{D_1} = \frac{\sqrt{C_1}}{\sqrt{C}}$. Hieraus ergibt sich die zweite Regel: bei konstanter Konzentration des Harnstoffs im Blute ist die in 24 Stunden mit dem Harn ausgeschiedene Harnstoffquantität umgekehrt proportional der Quadratwurzel aus der Konzentration des Harnstoffs im Harn. Aus diesen beiden Regeln ergibt sich die dritte allgemeine Regel: Wenn der Harnstoffgehalt im Blute und im Harn nicht konstant ist, so ist die in 24 Stunden mit dem Harn ausgeschiedene Harnstoffquantität direkt proportional dem Quadrat des Gehalts desselben im Blute und umgekehrt proportional der Quadratwurzel aus der Konzentration des Harnstoffs im Harn. Von dem Standpunkte ausgehend, daß die Größe der Nieren bis zu einem gewissen Grade von der Größe des Körpers abhängt, und daß mit der Vergrößerung der Nieren ceteris paribus auch die Quantität des in 24 Stunden ausgeschiedenen Harnstoffs zunimmt, hat Ambard diese Abhängigkeit, nachdem er das Körpergewicht mit P bezeichnet hatte, durch folgende Proportion ausgedrückt: $\frac{D}{D_1} = \frac{P}{P_1}$.

Wenn wir aus der ersten Proportion $D = D_1 \cdot \sqrt{\frac{C_1}{C}}$ berechnen und in die erste Gleichung einsetzen, so erhalten wir $\frac{Ur}{\sqrt{D_1 \cdot \sqrt{\frac{C_1}{C}}}} = K$; wenn wir dann aus der zweiten Proportion berechnen $D_1 = D \cdot \frac{P_1}{P}$, so erhalten wir $\frac{Ur}{\sqrt{D \cdot \frac{P_1}{P} \cdot \sqrt{\frac{C_1}{C}}}} = K$. Wenn wir nun annehmen, daß das Körpergewicht in der Norm 70 kg beträgt, und die Konzentration des Harnstoffs im Blute 25 pro Mille beträgt, so erhalten wir, wenn wir diese Größen statt P_1 und C_1 setzen $\frac{Ur}{\sqrt{D \cdot \frac{70}{P} \cdot \sqrt{\frac{25}{C}}}} = K$. Ambard hat die Formel $\frac{Ur}{\sqrt{D \cdot \frac{70}{P} \cdot \sqrt{\frac{C}{25}}}} = K$ berechnet.

Diese Differenz ist durch den Fehler bedingt, den Ambard dadurch hat eintreten lassen, daß er in die erste Gleichung statt D das aus der ersten Proportion berechnete D_1 gesetzt hat. Diese Differenz, welche bei gesunden Personen, bei denen die Konzentration des Harnstoffs im Harn um 25 pro Mille schwankt, fast gar keine Bedeutung hat, übt bei Nephritikern einen ziemlich bedeutenden Einfluß auf die Größe der Konstante aus und zwar im Sinne einer Vergrößerung derselben. Dies ist dadurch bedingt, daß die Konzentration des Harnstoffs im Harn der Nephritiker gewöhnlich unter der Norm ist, wodurch $\frac{C}{25}\sqrt{1}$, und $\frac{25}{C}\sqrt{1}$. Diese Differenz geht deutlicher aus folgendem Beispiel hervor: $Ur = 0{,}52$, $C = 8{,}76$, $D = 35{,}74$ und $P = 64{,}5$ ist, so daß K, nach der Formel von Ambard berechnet, 0,1, nach der von uns berechneten Formel jedoch 0,064 ausmacht.

Die Technik der Gewinnung der Ambardschen Konstante ist folgende. Man läßt den Patienten morgens bei nüchternem Magen Urin lassen und dabei die Blase möglichst bis zum letzten Tropfen entleeren. Die Zeit des Abgangs des letzten Harntropfens wird notiert. Nach 10—15 Minuten entnimmt man dem Patienten mittels einer Spritze oder Schröpfkopfes zirka 50 ccm Blut, dann nach weiteren 20—45 Minuten, im ganzen also $^1/_2$—1 Stunde nach der letzten Entleerung der Harnblase, läßt man den Patienten die Harnblase wieder entleeren und mißt sorgfältig die jetzt gewonnene Harnmenge, sowie die Zeit, in der der Harn gewonnen worden ist. Hierauf stellt man das Körpergewicht des Patienten (P) fest. In dem aus dem Blute gewonnenen Serum bestimmt man den Harnstoffgehalt pro Liter Serum (Ur). Nachdem man nun die Konzentration des Harnstoffs in der gesammelten Harnportion pro Mille (C) bestimmt hat, berechnet man

D in folgender Weise: Indem man die Quantität des gesammelten Harns und die Zeit, in der er gesammelt ist, genau kennt, stellt man fest, wieviel Harn bei derselben Absonderungsintensität in 24 Stunden zur Ausscheidung gelangt wäre und multipliziert die gewonnene Größe mit C. Indem man nun sämtliche auf diese Weise gewonnenen Größen in die Ambardsche Formel statt der entsprechenden Buchstaben hineinsetzt, berechnet man die Größe K, welche nach Ambard in der Norm 0,065 beträgt und unter physiologischen Verhältnissen in den Grenzen zwischen 0,06 und 0,07 schwankt. In letzter Zeit werden jedoch noch Schwankungen der Größe K bis 0,08 für normal gehalten.

Um eine vollkommene Entleerung der Harnblase zu sichern und um auf diese Weise möglichst den gesamten Harn sammeln zu können, machen einige Autoren den Vorschlag, die Harnblase unbedingt zu katheterisieren, weil bei spontaner Entleerung der Harnblase in ihr entweder bei der ersten oder bei der zweiten Miktion ein Teil des Harns verbleiben kann, was auf die Größe der Konstante von außerordentlich großem Einfluß sein kann. Es gibt aber Kranke, die auf die Einführung des Katheters sehr stark reagieren: in manchen Fällen mit Polyurie, in anderen Fällen im Gegenteil mit Oligurie, was, wie wir im Nachstehenden sehen werden, auf die Größe der Konstante nicht ohne Einfluß bleibt; leider ist bei mit Harnretention behafteten Patienten die Anwendung des Katheters zur vollständigen Entleerung unumgänglich notwendig.

Eine Zunahme der Größe der Konstante K über die physiologischen Grenzen hinaus muß auf eine Niereninsuffizienz hinweisen, die dem Grade der Zunahme entspricht. Jedoch üben, von der Niereninsuffizienz in bezug auf die Entfernung der stickstoffhaltigen Stoffwechselprodukte abgesehen, auf die Größe der Konstante noch viele andere Momente einen Einfluß aus, von denen manche die Konstante herabsetzen, andere dagegen steigern. So bewirken nach den Beobachtungen von Legueu Diabetes, das Vorhandensein von Eiweiß im Harn, die chlorämische Form der Nephritis stets eine Verringerung der Größe der Ambardschen Konstante; in demselben Sinne wirken nach den Beobachtungen von J. Courmont, Boulud, Savy, Blanc-Perduret, Morel, Mouriquand Kachexie, Genesung von akuten Infektionskrankheiten, besonders aber Erkrankungen der Leber. Hierbei ist, wie dies aus den klinischen Beobachtungen hervorgeht, eine Verringerung der Größe der Konstante bis 0,05 und darunter gleichfalls von Bedeutung, und zwar läßt nach der Ansicht von Legueu eine so bedeutende Verringerung der Konstante das Vorhandensein der chlorämischen Nephritisform vermuten. Morel und Mouriquand nehmen an, daß eine derartige Verringerung der Konstante auf Insuffizienz der Leber hinweist. Jedoch halten Chauffard, Brodin u. a. die Verringerung der Konstante nicht für ein vollkommen sicheres und zuverlässiges Zeichen von Leberinsuffizienz.

Was nun die Momente betrifft, welche die Ambardsche Konstante vergrößern, so gehören zu denselben: salzarme Nahrung (Legueu), Bestimmung der Konstante nach der Nahrungsaufnahme (Ambard), besonders aber Oligurie (Am-

bard, Picot), akute fieberhafte Erkrankungen, aber nicht immer (Achard und Feuillié), Ödeme (Josué und Belloir), teilweise höhere Grade von Azotämie (Achard und Feuillié). So berechnete Picot die Ambardsche Konstante bei Oligurie mit 2,8 und sogar mit 10,51. Diese letztere Zahl wurde bei einem Patienten mit Karzinom der Prostata, bei Ur = 4,10. Nach fünf Tagen betrug bei demselben Patienten bei Ur = 4,04 die Ambardsche Konstante 1,06. Kompensationsstörungen bewirken bei Herzkranken eine Verringerung, bei Individuen aber, die herz- und nierenkrank sind, im Gegenteil eine Steigerung der Konstante (Josué und Belloir). Desgleichen bewirkt konstante Steigerung des Blutdrucks in manchen Fällen Verringerung der Konstante (Ch. und N. Fiessinger), in anderen im Gegenteil Steigerung derselben (Aubertin und Pavou, Ch. und N. Fiessinger). Die Ursache dieser verschiedenen Einwirkung der Steigerung des Blutdrucks auf die Ambardsche Konstante ist bis jetzt nicht näher bekannt geworden, und doch wird bei der Mehrzahl der Azotämiker Steigerung des Blutdrucks beobachtet.

Wenn wir also auf Grund aller vorstehenden Ausführungen in Betracht ziehen, daß 1. die Bestimmung der Ambardschen Konstante mit gewissem Grund nur bei den initialen Formen der Nephritiden, die mit Retention der Stickstoff-Stoffwechselprodukte im Blute verlaufen, d. h. dort, wo die Azotämie noch nicht deutlich genug ausgesprochen ist, als daß man die bisweilen latent verlaufende Nephritis feststellen könnte, angewendet werden kann, wenn wir 2. die Momente ins Auge fassen, welche die Zunahme resp. die Abnahme der Konstante beeinflussen, 3. den Umstand, daß wir bei der Beurteilung der Größe der Konstante gleichfalls bis zu einem gewissen Grade die Bedeutung des diätetischen Regimes in Erwägung ziehen müssen, da nicht nur kranke, sondern auch relativ gesunde Nieren nur über einen gewissen Kraftvorrat verfügen, und infolgedessen regelmäßig nur dann funktionieren können, wenn an sie nur ganz bestimmte Forderungen gestellt werden, 4. daß die Größe der Konstante, wie das Experiment lehrt, uns genügende Anhaltspunkte zur Beurteilung des Grades der Nierenaffektion liefert und schließlich 5., daß Fälle beobachtet werden, in denen es schwer ist, die Konstante zu bestimmen, weil der betreffende Kranke am Tage überhaupt keinen Harn läßt, sondern nur in der Nacht uriniert, so muß man, trotz der schmeichelhaften Urteile, die Legueu, Chevassu, Gayet u. a. über die Bedeutung der Ambardschen Konstante für die Diagnose der latent verlaufenden Nephritisformen bei Erkrankung der Harnwege abgeben, zugeben, daß ihre Bedeutung in der Klinik der inneren Krankheiten relativ nicht groß ist, und daß ihre Bestimmung die Anwendung anderer, im Sinne der Bestimmung der Niereninsuffizienz in bezug auf die Entfernung der Stickstoff-Stoffwechselprodukte, gleichwertiger Untersuchungsmethoden nicht ausschließt. Es kommen nämlich nicht selten Fälle vor, in denen man auf Grund der Ambardschen Konstante einerseits Nephritis dort diagnostizieren kann, wo sie gar nicht vorhanden ist, während es andererseits bei notorischer Nephritis bisweilen mißlingt, nicht nur

die Form oder den Entwicklungsgrad der Nephritis zu erkennen, sondern auch deren Vorhandensein überhaupt festzustellen.

Nichtsdestoweniger ist die Einführung der Ambardschen Harnstoffkonstante in die Wissenschaft, wenn auch ihre Bestimmung die Frage der genauen Diagnose der Niereninsuffizienz in bezug auf die Ausscheidung der Stickstoff-Stoffwechselprodukte, nicht löst, immerhin als ein Fortschritt in der Entwicklung der funktionellen Diagnostik der Nierenkrankheiten zu bezeichnen, der vorläufig allerdings mehr theoretischer Natur ist.

Zusammenfassung.

1. Die Bestimmung der Ambardschen Konstante kann mit Aussicht auf Erfolg nur bei den initialen Formen der Nephritiden, die mit Retention der Stickstoff-Stoffwechselprodukte im Blute verlaufen, d. h. dort, wo die Azotämie noch nicht deutlich genug ausgesprochen ist, als daß man die bisweilen latent verlaufende Nephritis feststellen könnte, vorgenommen werden.

2. Man muß die Momente ins Auge fassen, welche die Zunahme resp. die Abnahme der Konstante beeinflussen.

3. Bei der Beurteilung der Größe der Konstante muß man bis zu einem gewissen Grade die Bedeutung des diätetischen Regimes in Erwägung ziehen.

4. Die Größe der Konstante liefert genügende Anhaltspunkte zur Beurteilung des Grades der Nierenaffektion.

5. Es werden Fälle beobachtet, in denen es schwer ist, die Konstante zu bestimmen.

Demnach ist die Bedeutung der Ambardschen Konstante in der inneren Klinik relativ nicht groß, und ihre Bestimmung schließt die Anwendung anderer gleichwertiger Untersuchungsmethoden nicht aus. Immerhin ist die Einführung der Ambardschen Harnstoffkonstante in die Wissenschaft als ein Fortschritt in der funktionellen Diagnostik der Nierenkrankheiten zu bezeichnen.

---

1. L'appluation de la constante d'Ambard ne peut être entreprise avec succès que dans les formes initiales des néphrites avec la retention azote, changement de substances, là où l'azotique qui circule dans le sang n'est pas suffisament prouvé pour que l'on puisse parfois reconnaitre la circulation latente de la néphrite.

2. Il faut saisir les moments qui influent sur l'augmentation ou la diminution de la constante.

3. Suivant ou d'après le jugement de l'étendue de la constante il faut d'abord considérer jusqu'à un certain degré l'importance d'un régime de diététique.

4. L'étendue de la constante nous donne un point d'appui suffisant pour juger du degré de l'affection des reins.

5. On observe des cas où il est difficile de preciser la constante. C'est pourquoi l'importance de la constante d'Ambard n'est relativement pas grande dans la clinique interne et sa définition n'en exclue pas l'application dans la méthode des recherches de même valeur. Malgré celà l'introduction de la constante d'Ambard est à désigner dans la science comme un progrès de la fonction diagnostic des maladies des reins.

Riassunto.

1. La costante d'Ambard può esser stabilita con probabilità di riuscita soltanto nelle forme iniziali di nefriti, che decorrono con ritenzione dei prodotti azotati del ricambio nel sangue, cioè nei casi, nei quali l'azotemia non è sufficentemente svilappata da poter stabilire la nefrite che talvolta è latente.

2. Bisogna prendere in considerazione le cause che influiscono sull aumento o sulla diminuzione della costante.

3. Nel giudicare la costante si deve fino a un certo punto prendere in considerazione l'importanza del regime dietetico.

4. Il grado della costante offre sufficenti punti d'appoggio per giudicare il grado dell'affezione renale.

5. Si osservano dei casi, in cui è difficile di stabilire la costante. — Però l'importanza della costante di Ambard è nella clinica medica relativamenta non grande, e essa non esclude l'applicazione di altri metodi d'indagine di eguale valore. Con tuttociò l'introduzione della costante d'Ambard nella scienza è da considerarsi quale un progresso nella diagnosi funzionale delle affezioni renali.

(Ravasini-Triest.)

---

1. Опредѣленіе Ambard'ской константы съ извѣстнымъ основаніемъ можетъ быть примѣняема лишь при начальныхъ формахъ нефритовъ, которые сопровождаются задержаніемъ продуктовъ азотистаго обмѣна веществъ въ крови, т. е. тамъ, гдѣ азотэмія еще недостаточно ясно выражена для того, чтобы можно было распознать нефритъ, протекающій иногда скрытно.

2. Необходимо считаться съ моментами, оказывающими вліяніе на увеличеніе или уменьшеніе константы.

3. При оцѣнкѣ величины константы необходимо до извѣстной степени считаться со значеніемъ діэтетическаго режима.

4. Величина константы даетъ достаточно точекъ опоры для оцѣнки степени пораженія почекъ.

5. Наблюдаютъ случаи, въ которыхъ трудно опредѣлить константу.

Соотвѣтственно этому значеніе Ambard'ской константы въ клиникѣ внутреннихъ болѣзней относительно невелико, и опредѣленіе ея не исключаетъ примѣненія другихъ одинаково цѣнныхъ методовъ изслѣдованія въ смыслѣ опредѣленія недостаточности почекъ въ отношеніи выдѣленія продуктовъ азотистаго обмѣна веществъ. Во всякомъ случаѣ введеніе Ambard'ской мочевинной константы въ науку слѣдуетъ считать шагомъ впередъ въ функціональной діагностикѣ почечныхъ болѣзней.

M. Lubowski (Berlin-Wilmersdorf.)

1. An ascertainment of Ambard's constant can, with a prospect of success, only be made in the initial forms of nephritis which take their course with a retention of the azotic products of assimilation, that is to say in such cases where the azotæmia is not yet so distinctly pronounced as to render it possible to ascertain the nephritis whose course is sometimes a latent one.

2. There ought to be kept in view the moments which influence the increase and diminution of the constant.

3. In order to judge of the quantity of the constant there should be taken into consideration, to a certain degree, the importance of the dietary regimen.

4. The quantity or size of the constant affords sufficient indications for judging of the degree of the nephritic affection.

5. There are cases in which it is difficult to determine the constant.

Consequently the constant of Ambard is of no great relative importance for the inner clinics and does not exclude the application of other equally valuable methods of examination. Nevertheless the introduction of Ambard's urea-constant into the science can be considered as a progress in the functional diagnostics of nephritic diseases.

Ospedale Maggiore di Bergamo, 2. Divisione Chirurgica diretta
dal Prof. Dott. G. Mariotti.

Contributo allo studio della nefrite ematogena suppurata unilaterale.

Per il
Dott. **Giovanni Petrucci.**

(Bei der Redaktion eingegangen im November 1914.)

Le scarse osservazioni che la letteratúra riporta intorno alla nefrite ematogena suppurata unilaterale ci suggeriscono di illustrare un caso di questa forma morbosa. D'altra parte l'affezione, entrata ormai nel dominio della patologia, merita di essere studiata nella patogenesi con maggior dettaglio di quanto fin'ora si sia fatto, e qui avremo modo di esporre alcune considerazioni che possono, al riguardo, riuscire utili.

Tale varietà di nefrite non è molto frequente, nè da molto tempo è ben nota.

Dopo il primo riscontro anatomo-patologico, ne confermarono la possibilità l'indagine clinica e sperimentale, e in questi ultimi anni è stata oggetto di speciale interessamento sotto il punto di vista della terapia.

In seguito ad infezione tifoidea, pneumococcica e stafilococcica, videro focolai suppurativi in un solo rene, ed in essi riconobbero gli agenti della malattia primitiva, Debove, Achard e Castaigne.

L'eventualità di suppurazioni renali metastatiche unilaterali essi ancora stabilirono con opportune esperienze.

Ma già l'Albarran aveva in questo senso positivamente sperimentato col „coli", provocando batteriemia e predisponendo uno dei reni alla virulenza del bacillo.

La lesione che ora c'interessa fu descritta da Israël, da Johson e da altri. Baum e Cunninghem, Polcenigo e Russel, Pellegrini e Rinkenberger hanno riferito casi del genere molto istruttivi per i reperti anatomo-clinici e per i concetti terapeutici che volta a volta sembrò opportuno seguire.

L'Emerson, mettendo in rilievo l'importanza della malattia, insiste sui vantaggi dell'intervento chirurgico, come quello che solo può dar esito ad una raccolta marciosa, di solito molto settica, o sopprimere un rene in suppurazione, laddove l'organo fratello dell'altro lato sia ben funzionante.

Lo Zinn, Ritter, Gabsze Mason concordemente affermano l'efficacia dei vari atti operativi che in simile contingenza si possono compiere con intenti più o meno radicali, a seconda delle circostanze di gravità e di estensione del processo purulento. Così Hotchkiss, trovandolo localizzato in uno dei poli del rene nei limiti di un infarto, si limita alla enucleazione del tratto suppurante, mentre Dikinson invoca la nefrectomia per il suo operato andato a morte quando, all'autopsia, riconosce negli ascessi miliari disseminati entro la corticale, il vero significato dell'affezione. Ed anche il Condon conclude che l'ablazione del rene s'impone dinanzi agli accessi multipli corticali, e che la nefrectomia può dar la guarigione solo se esistono pochi ascessi ben delimitati, come la decapsulazione può, allo stadio presuppurativo, arrestare la migrazione leucocitaria piogena.

Ed ancora è degna di nota la possibilità della pielonefrite gravidica unilaterale da batteriemia colibacillare.

Non si hanno prove anatomo-patologiche al riguardo, ma tanto si desume dalla memoria di Widal e Bernard, in quanto clinicamente il processo fu rilevabile su uno dei reni.

Dei casi caduti sotto l'osservazione scaturiscono altri importanti insegnamenti.

La nefrite ematogena suppurata unilaterale si è vista svilupparsi nel corso di malattie che comportana l'invasione del circolo da parte dei microorganismi; di più, se ne è potuto riferire l'insorgenza a non gravi affezioni superficiali e localizzate, quali il foruncolo ed il patereccio, talora anche già passati a guarigione; e sempre le alterazioni, che il rene ha mostrato, hanno mantenuto il carattere di quelle che vi determinano i germi trasportati dal sangue. Inoltre l'ordirsi della suppurazione si è annunziata con fenomeni settico-pioemici, che si sono sovrapposti alla malattia già esistente, o da soli hanno dominato il quadro clinico, mentre sono insorti sintomi accusatori in corrispondenza della regione costo-vertebrale dal lato del rene colpito.

Di solito l'urina non ha avuto dati importanti per la diagnosi.

Apprendiamo infine che gravità dell'affezione è generalmente tale che il paziente soccombe per fatti tossi-infettivi prima ancora che ci si possa decidere per un qualunque procedimento curativo.

Nel nostro caso alcum dato anamnestico guidò l'indagine verso il rene; solo ci fecero sospettare di un processo suppurativo a carico dell'emuntorio urinario la febbre alta con esacerbazioni vespertine, i brividi di freddo ed un grosso tumore dolente palpabile nella loggia renale destra.

Il cateterismo degli ureteri non ci fece raccogliere urina dal lato ammalato. Dall'altra parte se ne poterono stabilire i caratteri chimico-clinici normali con un tasso urico del 16 %.

All' atto operativo si trovò il rene più grosso due volte la norma, più molle, congesto, specie ai due poli. L'uretere era piccolo e ripiegato sulla pelvi dilatata come un mandarino e ripieno di liquido dall' aspetto urinoso.

Si procedette alla nefrectomia, e all'esame dell' organo asportato si constatò che non v'era distinzione fra midollare e corticale; e questa, di un colorito giallastro diffuso, era attraversata in senso raggiato, nella direzione dei tubuli escretori, da lunghe strie bianche che furono ritenute di natura purulenta.

L'integrità delle zone papillari e delle vie escretrici dai calici alla vescica, all' uretra, ci portò all'idea di una forma ematogena, benchè ivano si fossero ricercati gli ascessi nella corticale.

L'indagine microscopica confermò il nostro concetto.

Per l'opportuno studio istologico, dopo la fissazione del pezzo in formalina, ci tenemmo ai comuni metodi di inclusione e di colorazione con ematossilina ed eosina.

La lunga permanenza dei pezzi nel liquido fissatore non ci permise di mettere in evidenza i microorganismi, e questa lacuna si deve più ad una imprevista coincidenza che a manchevolezza delle ricerche eseguite. Sempre poi si portò l'osservazione su larghe sezioni che, interessando tutto il tessuto renale, andavano dalla capsula propria alla papilla.

Possiamo così riassumere le alterazioni rilevate:

E' manifesta nella capsula una linea irregolare di ispessimento con tendenza a parziale dissociazione dei fasci per edema. Su di essa sono traccie di essudato fibrinoso e qualche stravaso emorragico, e pella compagine del parenchima ci si trova in presenza di un processo infiammatorio e suppurativo ad un tempo, come già ci faceva presupporre l'esame macroscopico.

All' infuori che nella zona papillare, dovunque esistono ascessi più o meno sviluppati e con maggiore o minore tendenza alla fluidificazionie e a lato di essi non mancano mai alterazioni degenerative specialmente nella regione glomerulare.

I fatti degenerativi a carico del glomerulo dal semplice rigonfiamento dell' endotelio e dell' epitelio portano fino alla completa distruzione del grappolo vascolare, e spesso, a limitare ciò che era stato un corpuscolo del Malpighi, non resta che la capsula del Bowmann, e talvolta anche questa è distrutta. Si ha pertanto tendenza alla formazione di cisti, ora più piccole, ora più grandi dell' elemento che sostituiscono.

A carico dei glomeruli mai si sono osservati fatti infiammatori acuti o raccolte leucocitarie tendenti ad ascessi, nè sclerosi o neoformazioni connettivali.

Pure i tubuli contorti mantengono il carattere della lesione degenerativa. Essi infatti hanno epiteli gonfi e talvolta vacuolari, cavità ampia e qua e là distrutta o ripiena di masse ialine per coagulazione albuminosa.

Anche qui non sono accenni di flogosi e di suppurazione.

Piuttosto un' intensa infiltrazione leucocitaria, prevalentemente polinucleare, si nota all' esterno dei tubuli. Ed essa non è disposta a masse, ma a strie

sottili, seguenti il fine connettivo che limita ciascun tubulo contorto, con la sue presenza contribuendo ad allontanare i tubuli stessi dai loro reciproci, normali rapporti.

Sempre nella corteccia, fra le varie sezioni tubulari, si notano alcune che, per il lume ampio e l'epitelio cubico e chiaro, appartengono ai tratti corticali dei tubi collettori, e sono uniformemente ripiene di leucociti polinucleari.

Il processo suppurativo quindi, qui, oltre che essere interstiziale, è, in alcune parti, anche endocanalicolare.

Scendendo verso la midollare all'altezza delle basi delle piramidi, nella zona limite con la sostanza corticale, scorgiamo ancora piccoli glomeruli colpiti meno di quelli più alti, e gli ultimi tubuli contorti, pure in degenerazione. Si notano poi masse ascessuali visibili anche ad occhio nudo, sulla sezione montata come piccoli punti. Dove il processo di fusione piogena non è molto accentuato si può facilmente riconoscere il gran numero dei polinucleari; dove invece la fusione è avanzata si hanno forme rotonde, fragmentate, irregolari, provenienti dagli elementi del tessuto in disfacimento e da processi degenerativi dei globuli stessi. Rare sono le zone di vera necrosi, e rarissime le plasmacellule.

Qua e là si intravedono residui di tubuli; e i vasi di un certo calibro, che si possono riconoscere, hanno pareti ispessite. Essi non presentano fatti di trombosi e sono ripieni, a prevalenza, di elementi.

Quando siamo all'apice della piramide e sulla zona papillare, gran parte del tratto che si osserva è normale e lievissimi sono i fatti infiammatori che vi si possono rintracciare.

Seguendo i canali collettori in senso retrogado si costata come essi siano sfiancati, con gli epitelii schiacciati, e contengano ammassi di leucociti; e come strisce d'infiltrazione leucocitaria esistano tra tubo e tubo, e come insieme, verso la base delle piramidi, facciano delle formazioni puriformi più vistose per il trovarsi più numerosi dei tubuli del Bellini a questo livello.

* * *

Prima che fosse noto il meccanismo ed il valore delle infezioni ematiche, il concetto patogenetico delle nefriti suppurative si arrestava alla possibilità che i germi potessero conquistare il rene per la via dell'uretere; ed il principio dell'infezione ascendente tanto meglio era accetto alla discussione in quanto si metteva in rilievo che le forme tossiche, ed in genere, quelle secondarie a malattie generali, colpiscono ambedue i reni per il contemporaneo trasporto nell'una e nell'altra glandula dei principii morbosi da parte del torrente circolatorio. Ma quando l'esperimento mise a controllo l'asseverazione clinica, mentre si delineava il quadro dei processi infeziosi metastatizzanti e batteriemici, ed appariva la facilità con cui il rene, insieme con altri organi dell'economia, tratteneva gli elementi estranei e dannosi all'organismo che lo percorrano insieme col sangue, si constatò che se facile è la via di discesa di tali prodotti del rene a traverso i

suoi condotti escretori, esistono poi condizioni che si oppongono al cammino a ritroso del secreto che nell' apparecchio urinario scorre. Ed esse furono principalmente riconosciute nell' architettura e nel congegno dinamico preordinati, per così dire, contro l'inversione della corrente normalmente tenuta dall' urina; e la patogenesi della nefrite urogena si è espressa nella legge: non vi può essere infezione renale ascendente se non si stabilisca lungo le vie escretrici dell' organo emuntorio il ritardo e l' arresto al deflusso dell'urina.

Allo stato anatomico e funzionale integro dell' apparecchio urinario di escrezione, l'urina che si immette nell' uretere scende in virtù della gravità ed in forza della peristalsi che ritmicamente si propaga da un capo all'altro del dotto che la guida in vescica, donde poi viene emessa per l' azione combinata del detrusore e dello sfintere interno.

Ora per l'accogliersi del secreto nel serbatoio muscolo-membranoso, specie nei periodi della frequente ritenzione volontaria, ed all' atto della minzione, per la precedenza della contrazione del detrusore sull' espansione dello sfintere, entro la vescica la pressione si innalza, e non pertanto il contenuto non refluisce verso gli ureteri, perchè, con la tensione vescicale atta a produrre il rigurgito, le pareti del tratto ureterico intravescicale collabiscono a tenuta di liquido, e la plica mucosa, che ne limita l'orificio di sbocco, si adagia a guisa di valvula sul passo che deve proteggere.

Intanto a monte del sistema di sbarramento si accoglie nel tratto pelvico dell'uretere urina che viene dall'alto, e quando l'onda di contrazione del canale vince la resistenza opposta alla sua foce di scarico, essa sgorga in vescica.

Ma se al momento dell' apertura la pressione endovescicale sale bruscamente, fino a vincere quella dell' uretere, è possibile il rigurgito. Il riflusso vescico-ureterale per ciò, ottenuto, come in numerose esperienze si è fatto, con l'introduzione forzata e rapida di liquidi in vesciche normali, devesi ritenere possa essere avvenuto per l'accennata coincidenza, ed è a pensare che non si verifichi con troppa facile e frequente spontaneità.

Entrando poi nelle possibilità patologiche, supponiamo il detrusore atonico e paralitico, allora, noi pensiamo, per l'allungamento passivo di tutti i diametri della vescica, il tragitto intravescicale dell' uretere tende a raddrizzarsi. Messo perciò in direzione radiale, non è possibile che la tensione interna, che agisce in ogni punto perpendicolarmente alla superficie vescicale, ne possa ancora abolire il lume coll' accollarne le pareti, ma è anzi molto facile che per esso rigetti il contenuto contro corrente.

Infine, il ritorno verso l'alto dell' urina vescicale è ancora possibile se per causa di processi morbosi la plica mucosa è tumefatta od ulcerata od in altro modo guasta ed ha perso le sue attitudini valvolari per deficienza di tessuto o di elasticità, e l'uretere intraparietale è sclerotico e non si lascia comprimere, ma resta permanentemente beante.

Orbene, l'esperienza conferma che condizione fondamentale per l' ascesa o

la spinta verso il rene dei microorganismi è la ritenzione urinosa, perchè quando si oppongono ostacoli duraturi al deflusso dell' urina, come in tutti i sistemi a tubo del nostro corpo, il tratto a monte dell' ostacolo si ipertrofizza si dilata e poi si sfianca, ed a vescica dilatata e sfiancata ed talora anche infiammata vien meno la funzione a valvola del meato ureterico per le ragioni su esposte.

Vinto il quale, si oscende assai facilamente l'uretere, perchè la tensione interna da una parte fa risentire maggiormente il suo urto dove minore è la resistenza, cioè lungo l' asse del canale e contro la gravità, dall' altra, premendo sulle pareti, ne attenua la peristalsi che tende di controbattere verso la vescica la colonna che sale.

Su questa base meccanica patogenetica della nefrite ascendente sono state condotte le esperienze, portando l'ostacolo ora al di sotto, ora al di sopra dell'-orificio ureterale inferiore; se non che non sempre si è riusciti a spingere l'infezione sino al rene.

Circostanze diverse d'ordine biologico ci fanno accettare, col predominio del ristagno e della distensione nelle infezioni renali urogene, momenti predisponenti alla propagazione dei germi.

Essi van ricercati nei poteri di difesa degli epiteli e nella virulenza e nelle peculiarità patogene dei microrganismi che vi si annidano. E tanto ciò è vero in quanto gli esperimenti del Borri e del Camisa sono stati positivi in seguito a lesioni del midollo spinale, verosimilmente perchè la mancata influenza trofica e vasomotoria spinale metteva gli organi infetti in istato di tale minorata resistenza, che su di essi si otteneva il sopravvento dell' azione microbica.

E' poi noto, per ciò che riguarda la capacità dei germi di giungere fino al rene, che limitato è il numero delle specie che si incriminano nelle nefriti ureterali; come non infrequente è, a vie urinarie ristrette e pur infette l'integrità del rene.

Le stesse considerazioni allora ci fanno credere, col Bazy, che, pure esistendo le condizioni meccaniche per l'infezione renale urogena, gli agenti infettivi possono giungere al rene per la via del sangue attraverso le abrasioni e le ferite delle mucose, e qui far buon giuoco della loro virulenza, per essere arrivati su di un organo compromesso già nella struttura e nella funzione.

Comunque, nel tipico meccanismo causale della nefrite ascendente, i germi sono trasportati dal liquido che sale, o pullulando nell' urina che ristagna, possono propagarsi lungo le mucose, a seconda della capacità loro di trasmettersi o meno col solo favore della corrente e di trasportarsi quindi passivamente in un sistema canalicolare conduttore di secreti.

In questa forma d'infezione renale però non è il lume dell' uretere la sola via di accesso alla glandola.

Dobbiamo tener presente che i vasi linfatici sono strade battute di preferenza dai microrganismi, e nella patogenesi della malattia in discorso hanno certamente parte di responsabilità.

Siccome nella vescica, esistono nell' uretere vasi linfatici della mucosa e della sottomucosa comunicanti con quelli della tunica muscolare.

Senza troppo insistere sulla loro nota disposizione anatomica, ci limitiamo a mettere in rilievo i rapporti di continuità fra le varie formazioni linfatiche ricordate, e come la corrente che li percorre, vada dalla mucosa alle pareti muscolari, dalla vescica all' uretere, e lungo l'uretere, in senso ascendente, fino al rene.

Ora è possible che germi giunti nelle vie urinarie inferiori possano portarsi in alto, magari a vescica e ad ureteri integri e ben difesi, per i vasi linfatici che ne intersecano le pareti (provenienti ad es. dal tratto genitale).

Ma più frequentemente che per le vie ora discusse, gli elementi infettivi al rene giungono per il torrente sanguigno.

Nel corso delle malattie microbiche l'emuntorio urinario è facilmente colpito, e si può ritenere che si addimostri di una labilità preoccupante per la maggior parte di esse.

Il risentimento per ciascuna infezione è vario, e per non poche è tanto constante, che se ne sono stabiliti tipi di nefrite per così dire specifici, senza esserci, invero, dall' uno all' altro, sol mutar della causa, differenza istopatologica fondamentale.

La ricca vascolarizzazione favorisce la corsa di germi e tossine al rene; i capillari sottili e tortuosi, la facile chiusura dei tubuli da detriti patologici degenerativo-flogistici, loro danno agio di soffermarsi perchè possano con facilità produrre le multiple alterazioni che ci sono note.

Nelle forme generali tossiche, in quelle cicè caratterizzate da immissione in circolo delle sole tossine, nello sviluppo delle lesioni renali giuocano parte precipua i veleni bacterici.

Allo stato attuale delle nostre cognizioni non ci è dato stabilirne l'intimo meccanismo di azione sugli epiteli, che sono i primi lesi, come quelli deputati all' epurazione del sangue infetto che li irrora. Ci può essere solamente lecito ammettere, che, indipendentemente dal turbato equilibrio nutritivo, per le modificazioni indotte dal processo infettivo nel sangue, su di essi esercitino la propria attività deleteria disturbandone il metabolismo in grazia di accoppiamenti con i gruppi protoplasmatici, secondo il principio delle catene laterali.

All' opposto, nelle batteriemie, invece che alle tossine a distanza elaborate, i guasti renali dipendono direttamente dai prodotti di interna elaborazione dei germi.

Ora il rene non subisce passivamente la presenza e la forza perturbatrice e distruggitrice dei principii infettivi, ma contro di essi fa valere tutte le capacità della funzione svelenatrice che lo asserva ai bisogni dell' organismo.

L'assunzione attiva delle sostanze batteriotossiche da parte dei protoplasmi secernenti, precede il passaggio per filtrazione che avviene ad epitelii lesi, nè cessa fino all' esaurimento delle risorse biochimiche dei medesimi.

Il fatto fisico del passaggio del materiale infettante nelle vie di eliminazione, interviene per quel tanto che può essere concesso dai protoplasmi infiacchiti nella funzione edd alterati nella struttura; che, se il rene, per delicatezza di sua costituzione, è oltremodo sensibile alla causa morbosa, è perchè appunto ha straordinaria affinità cito-molecolare per le sostanze che devono dall' organismo essere allontanate.

Di questo modo di intendere la patogenesi delle nefriti infettive ci dà ragione la limitazione delle lesioni direttamente dipendenti dagli elementi bacteriotossici ai tubuli secernenti.

In realtà gli epitelii dei tratti escretori, non avendo capacità alcuna di fissare i corpi eterogenei, agli effetti di una funzione emuntoria, si mantengono come estranei alla lotta, o risentono solo in via secondaria dei danni apportati nella parte più nobile della glandula.

Un' altra circostanza ancora suffraga il nostro concetto, ed è il passaggio dei microrganismi stessi a traverso le barriere epiteliali illese. I germi, infatti, possono trovarsi al di qua delle pareti vascolari del glomerulo e degli epitelii tubulari senza lasciare dietro di sè alterazione alcuna che si riveli ai nostri metodi di ricerche.

Tale passaggio dimostrato sperimentalmente, si è osservato in parecchie malattie infettive. Il Klechj ritiene anzi che si attui in tutte le forme setticemiche.

Nell' urina vescicale, a normale reperto chimico-clinico, si sono sorpresi il bacillo di Eberth, il paratifo, lo stafilococco, il "coli" ed altri. L'esperienza ce ne ha fatto vedere la facile e rapida comparsa con l'assoluta integrità dell' organo eliminatore.

Conformemente a quanto avviene per altri elementi corpuscolati, quali i pigmenti, il suddetto passaggio può supporsi si effettui per mezzo di vacuoli, i quali, isolando il microrganismo dal protoplasma che ne è invaso, si trasportino da un capo all' altro della cellula per liberarsi del contenuto nel lume canalicolare. Nè è improbabile che nell' interno del vacuolo possano raccogliersi sostanze elaborate dalla massa citoplasmatica atte a paralizzare l'attività microbica o ad attenuarne in qualche modo la virulenza.

La batteriuria pertanto, interpretata come funzione renale negli stati infettivi, ci indica il significato altamente biologico del comportamento del rene dinanzi ai germi.

Ma non è senza importanza la presenza nell' organo dei germi o delle sole tossine, poichè all'azione di queste suole corrispondere il quadro anatomico delle nefriti a carattere prevalentemente degenerativo, con scarsa reazione degli elementi che compartecipano alla flogosi, con i primi si accompagnano piuttosto turbe che preludono alla suppurazione o alla schietta raccolta purulenta per lo spiccato potere piogene delle tossine non diffusibile che essi elaborano in sito, e delle sostanze contenute nei corpi batterici stessi contrariamente a quanto si riscontra per le esotossine.

* * *

A complemento di queste succinte note sulla patogenesi delle infezioni purulenti del rene ricordiamo alcuni dati etiologici, mantenendoci sempre riassuntivi e sintetici per non incorrere in soverchie ripetizioni. Essi ci sono già troppo noti, e non ci conviene insistere su fatti messi a controllo dall'osservazione quotidiana. Perciò appena portiamo il nostro pensiero, per quanto riguarda la nefrite ascendente, alle stenosi che possono colpire i vari segmenti delle vie urinarie inferiori, come esito di processi infiammatori locali, nelle quali predominano i restringimenti uretrali di origine gonococcica; alle occlusioni del lume da neoproduzioni delle pareti dei condotti; a quelle provocate, con tanta frequenza, dalle malattie della protasta, rappresentate, in una percentuale altissima, dalla ipertrofia; alle stretture da invasione e da compressione esercitate dai tumori dei genitali, del retto e di altri organi vicini, e dall'utero gravido; alle inflessioni da stiramento, come per il prolasso uterovaginale e per le retrazioni da processi flogistici esterni ai condotti escretori dell'urina; agli inginocchiamenti dell'uretere per mobilità del rene.

Fra i corpi estranei che possono arrestare il decorso all'urina ricordiamo il colesteatoma dell'uretere, e per maggiore importonza, i calcoli; e per il frequente contributo alle infezioni ascendenti dei calcoli vescicali, è opportuno attribuirne la prima funzione eziologica ai "nuclei formativi" che in vescica scendono dall'alto, e non ai "nuclei calcolosi infiammatori" che sono posteriori ai processi flogistici della vescica stessa e intervengono secondariamente nella meccanica della ritenzione, e forse quando già l'infezione ha varcato l'organo per primo colpito.

I calcoli, prima di soffermarsi in vescica, possono aver già prodotto stasi, dilatazione e flogosi in corrispondenza dell'uretere ed aver già deformato il suo orificio inferiore, o per un persistente incuneamento in un tratto del canale o per un passaggio continuo e forzato delle concrezioni lungo il medesimo; ed in questo caso le lesioni renali sogliono rimanere unilaterali, come avviene per qualunque ostacolo che stia al di sopra della vescica.

Infine, senza dimenticare il reflusso vescico-ureterale per malformazioni congenite, cerchiamo qui dare il giusto valore a quello che segue a turbe nervose vescicali ed ureterali, che determinano la stasi dell'urina per ragioni dinamiche e non per fatti meccanici.

Sul conto delle paralisi e delle atonie degli ureteri non ci pare che gli autori abbiano trattato con meritevole ampiezza il problema.

Noi dobbiamo prenderlo in considerazione per l'intervento che l'uretere compie nell'eliminazione dell'urina.

Esso è animato da movimenti ritmici automatici in dipendenza di ganglii intrinseci ed estrinseci del simpatico e dell'asse cerebro-spinale, ed è logico che influenze morbose sui centri d'innervazione ne possano turbare la peristalsi.

Per la vescica sono noti gli effetti disastrosi che seguono a lesione del midollo.

Per la ritenzione volontaria dell'urina e per la minzione esistono centri cerebrali, per la contrazione del detrusore centri spinali.

Ma la vescica anche sottratta al dominio di essi può contrarsi in forza del plesso gangliare intraparietale. Però se anche l'insegnamento dell'esperienza ci fà ammettere la persistenza ed il ritorno della funzione vescicale dopo lesioni del midollo, la pratica clinica c'insegna le conseguenze fatali dell'interrotta comunicazione fra l'organo ed i centri nervosi regolatori.

Ed abbiamo detto come la cisto-pielo-nefrite consecutiva a traumi del rachide trovi la sua origine nella possibilità del rigurgito, negli ureteri, dell'urina che li ha già percorsi, e nell'alterata funzione protettiva della mucosa vescicale ed ureterale.

Ma la lesione nervosa si fa risentire anche sul rene.

Il Baggio ritiene che le alterazioni renali, osservate nel corso delle sue esperienze, sieno da attribuirsi alla ritenzione urinosa; ma non esclude che la mancata influenza spinale abbia potuto preparare nel rene il terreno ai fatti osservati, il che risponde ai ben discussi principii della patologia.

E per la nefrite suppurata ematogena, se essa dipende dall'invasione della glandula urinaria da parte dei microrganismi, può insorgere anche per ogni forma batteriemica e per quella, in ispecie, dai piogeni sostenute.

Per ultimo ci interessa ricordare come si propagano nel parenchima renale gli agenti infettivi.

Se essi vengono dalle vie urinarie inferiori, perchè vi hanno trovato le condizioni anatomico-funzionali e la recettività delle mucose indicate alla loro salita, la strada che battono, nell'attaversare il rene, sono i canalicoli uriniferi; e mano mano che procedono lasciano l'impronta del loro passaggio.

E per il modo con cui si diramano i tubi uriniferi, la diffusione avviene a ventaglio, a strie raggiate divergenti; e per il tempo che i germi impiegano nella traversata hanno a tergo le lesioni può gravi.

Infatti la papilla è la prima lesa, e a lesione ormai diffusa è la più alterata.

Ma a processo avanzato ed esteso ci troviamo spesso nell'impossibilità di rintracciare i punti di partenza e di arrivo dei germi, perchè, per vie nuove che si aprono al loro trasporto, il quadro anatomo-patologico si confonde con quello della nefrite discendente.

Se invece i germi arrivano col sangue al rene, prima tappa di sosta ne è il glomerulo.

Esso ne arresta o ne rallenta la marcia in virtù della sua struttura e del modo con cui il gomitolo capillare è convoluto entro la capsula di Bowmann.

Oltre il glomerulo gli agenti patogeni, per la via del ramo efferente, invadono le derivazioni peri ed intertubulari e discendendo per le arterie rette possono raggiungere la midollare.

Se vero è che i predetti tronchi vascolari, destinati ad esaurirsi nelle pira-

midi malpighiane, nascono a valle nel glomerulo, salvo rare eccezioni, è accettabile che il cammino aperto ai microrganismi possa essere quello da noi ammesso e le lesioni che i medesimi producono seguano l'ordine di loro avanzata.

Senonchè al sopraggiungere dei microrganismi nella corteccia si apre una via d'infezione discendente cortico-midollare giù per i tubuli uriniferi ed i vasi linfatici, e quanto a ciascuna delle accennate modalità di propagazione centripeta extravasale spetti, più innanzi stabiliremo.

Che poi a monte del corpuscolo di Malpighi possa arrestarsi un embolo infettante, ancor questo è possibile se esistono nei vasi interlobulari, o prima, le ragioni meccaniche dell'intoppo alla massa in moto nel torrente circolatorio.

Ed infine per il rallentamento della circolazione all'altezza della volta arteriosa soprapiramidale i germi possono quivi sostare e di qui iniziare il loro lavorio distruttivo.

Nei focolai purulenti, pertanto, che si formano, si scorgono le anse capillari dei glomeruli ed i vasi intertubulari ripieni di microrganismi e dalle pareti profondamente alterate, erose, necrotiche, e ti comprende allora il perchè delle infiltrazioni del connettivo e la presenza nei tubuli uriniferi di zaffi costituiti da elementi varii degenerativo-flogistici e da microrganismi, che provengono dallo spazio capsulare, ove cadono per distruzione dei vasi del corpuscolo.

Ma accanto aquesta forma, che è la "nefrite embolica", è quella "da eliminazione", in cui i germi eliminati si accolgono nei tubuli uriniferi perchè per fatti meccanici non possono attraversarli, e danno la suppurazione per il solo fatto del ristagno endocanalicolare.

Nel primo caso quindi i tubi uriniferi possono essere solo secondariamente centro di ascessi renali, nel secondo invece ne costituiscono il punto di partenza.

Quanto ai vasi linfatici poi, non si può non ammettere, da un punto di vista puramente teorico, che essi non prendano parte alla trasmissione dei germi che si infiltrano tra gli elementi del parenchima renale, ed essi infatti sono stati invocati ora per una diffusione cortico-midollare, ora per la forma discendente.

* * *

Depo ciò che si è detto, ci sarà facile la discussione del nostro caso.

Dobbiamo stabilire che si trattava di una forma ematogena, e per questo senz'altro ci riportiamo ai fatti al microscopio rilevati, come quelli che sono la spia sicura della strada battuta dai germi per giungere al rene.

Pertanto neppure qui insistiamo nella descrizione delle singole lesioni riscontrate, ma ne ricostruiamo il quadro nell'insieme dei loro rapporti e della loro successione.

Seguendo schematicamente un canalicolo urinifero del nostro rene incontriamo lesioni a carattere degenerativo più o meno gravi del glomerulo e del tubulo contorto, necrosi e disfacimento delle pareti tubulari all'altezza della zona limitante, conservazione discreta del tratto collettore fino alla completa integrità a livello della papilla.

Quanto al contenuto, mancano elementi purulenti nel corpuscolo e nella porzione contorta. Essi invece appaiono nella porzione corticale del canale collettore fino a costituire veri ammassi ostruenti scendendo verso la piramide, per ridursi di nuovo in vicinanza della papilla.

Fuori del tubulo il processo è intenso nella zona limitante, e da una parte, degrada nella midollare per scomparire in corrispondenza della papilla, dall'altra, si spinge nel tessuto peritubulare labirintico senza raggiungere i glomeruli.

La suppurazione quindi non ha progredito in senso ascendente perchè la papilla non ha presentato alterazioni, nè è venuta dal glomerulo poichè in esso e nel tubulo contorto non si trovano leucociti.

Ma il processo, extracanalicolare nel labirinto, è intracanalicolare nelle piramidi del Ferrein.

Ora noi abbiamo trovato nella zona limitante le pareti erose dal pus, e poichè a questo livello si incontrano i tubuli del Bellini e le anse di Henle, dobbiamo riconoscere che il pus dalle breccie aperte si è riversato nel lume canalicolare scendendo verso la papilla direttamente per i tubuli del Bellini. o risalendo le anse die Henle e il tratto intermediario, il che ci dà ragione della sua presenza nel segmento corticale del tubo collettore.

Se l'infezione non è urogena, è ematogena; ed essendo arrivata per le arterie, ha avuto il massimo di intensità nella zona limitante dove il circolo subisce un notevole rallentamento nelle arcate arteriose soprapiramidali. I microorganismi, quivi sostando, hanno avuto tempo di produrre la suppurazione, e cadendo insieme con detriti flogistici nei tubi uriniferi hanno avuto modo di propagarsi in senso discendente.

Poi sono avanzati nelle arterie rette.

Che abbiano raggiunto il glomerulo non abbiamo prove per dimostrarlo, dato che ci siamo basati sulla presenza del pus per rintracciare il loro percorso.

Se avessimo potuto mettere in evidenza i germi entro i vasi, non ci sarebbe venuto neppure il dubbio che si fosse potuto trattare di una trasmissione linfatica ascendente intra ed extrarenale. Ma contro questo dubbio ci siamo fatti forti col riportarci alle scarse lesioni della papilla, dove i linfatici costituiscono dei fasci vasali intorno alle arterie e alle vene.

E'bensì vero che nella zona limite anche i linfatici intrecciano delle reti arciformi e l'intensità delle lesioni osservate potrebbero ivi essere in rapporto con i loro maggiore sviluppo; ma d'altra parte essi nel labirinto si spingono sotto forma di lacune irregolari, non sistematizzate, e noi invece abbiamo visto la suppurazione infiltrarsi a strie sottili e regolari tra i tubuli contorti.

E questi germi donde sono venuti?

Dinanzi ad un'affezione renale purulenta, diciamo pure, primitiva, la nostra attenzione si ferma sul tubo gastro-enterico che fa godere al rene molte relazioni delle sue influenze morbose. E tanto più ci sembra verosimile il sospetto di una infezione di origine intestinale in quanto il "coli", che domina la flora

enterica, suole con speciale preferenza insidiarsi nella glandula urinaria, quando appena gli si presenti l'occasione di potervi arrivare.

Ma qualunque possa essere la specie microbica da incriminare, dato che i germi possono varcare la parete dell'intestino a mucosa integra e circolare nel sangue anche senza troppo turbare l'equilibrio biologico dell'organismo, perchè in scarso numero e affatto virulenti, e arrivando al rene, venire eliminati senz'alcun disturbo dell'emuntorio, riteniamo di esserci trovati in queste condizioni nel nostro caso.

Se non che per il rene destro esistevano fattori predisponenti all'attecchimento dei germi, a causa dei quali per esso solamente e non per il sinistro si è potuto ordire il processo purulento. Chè, per essere il rene colpito proprio quello del lato destro, dobbiamo accettare fosse mobile, in base alla gomitatura riscontrata a carico dell'uretere, e cronicamente congesto ed irritato in forza della sua anormale mobilità e dell'inceppato deflusso dell'urina.

E' questa una eventualità forse non rara di infezione renale, la cui insorgenza è riferibile appunto al costituirsi di stati predisponenti all'attecchimento dei germi che verrebbero altrimenti eliminati con lieve o alcun risentimento dell'organo epuratore.

A tal riguardo si potrebbero ricordare molte delle cause che favoriscono in un rene l'impianto e lo sviluppo di una infezione suppurativa, ed ancor qui non ci si distaccherebbe di molto da quelle citate discutendo la nefrite ascendente.

L'azione loro da una parte esalta le attività microbiche, dall'altra fiacca la resistenza del tessuto invaso, e si risolve sempre in turbe di circolo e dell'equilibrio idraulico, il fattore irritativo mai mancando per nessuna di esse.

Pertanto il ristagno dei microrganismi entro il torrente sanguigno per effetto della stasi, o nei canalicali uriniferi per incuneamento di zaffi da detriti che vi si accolgono, o per deficienza di spinta della corrente liquida che li può portare innanzi, è la fase che precede lo scoppio del processo infiammatorio-suppurante. Il quale a seconda dell'intensità e del modo con cui si oppongono o si coordinano predisposizione, resistenza e virulenza, può conclamarsi in periodi più o meno vicini all'ammassamento dei germi nell'organo.

Se preesiste un centro infettivo qualsiasi all'autoinfezione renale secondaria, la colonizzazione unilaterale, oltre che dalle considerate circostanze, può essere pienamente giustificata dall'intervento di un embolo che abbia preso la via di un'arteria emulgente, pur non essendovi uno stato piemico tipico e deciso, che è quello poi che ci salva da metastasi d'ambo i lati.

Insomma, come già si era supposto, il fatto cardinale perchè possa insorgere una nefrite ematogena suppurata unilaterale è che la gravità dell'infezione non sia tale da vincere inesorabilmente i normali poteri di difesa dei reni, e in caso, che esistano, per uno solo, condizione d'inferiorità dinanzi ai germi invasori, o sia uno isolatamente attaccato dagli agenti infettivi per una fortuita via di accesso aperta.

E così, invocando alcuni dei principii che regolano i sistemi di lotta fra il nostro organismo e i microbii, ci siamo dati anche questa volta ragione d'uno di quei frequenti fenomeni che in biologia patologica sembrano sottrarsi alle leggi apprese, sufficientemente dimostrando come agenti patogeni trasportati dal sangue in organi diversi del nostro corpo possano, quasi per elezione, colpirne uno solo, di due, che pare debbano sottostare ad un comune destino.

Bibliografia.

Emerson Brewer. Tipo raro di infezione ematogena unilaterale dei reni. Comunicazione al XXIII. Congresso dell'Associazione francese di chirurgia. Journal de Chirurgie. T. 5. N° 5. 1910.

— — Le infezioni ematogene urinarie. Congresso internazionale delle Scienze Mediche. Londra 1913. Présse Médical. 1913.

W. Baum, La nefrite ematogena suppurata unilaterale e suo trattamento. Mitteilungen aus den Grenzgebieten der Medizin und Chirurghie. T. XXI. Fasc. 5. 1910.

A. P. Iérémith, Sopra gli ascessi ematogeni del rene. Journal de Chirurgie. T. 7. N° 4. 1910.

E. Wiener, Sopra un caso di rettite blenorragica seguita da nefrite ematogena. Medizinische Klinich. T. VIII. N° 25. 1912.

J. Bouglas, Ascessi multipli del rene. Saint-Luks Hospital Medical and Surgical Repart. T. 2. 1910.

Ritter, Intervento operativo nelle nefriti acute infettive unilaterali. Münchener medizinische Wochenschrift. T. LIX. M. 22. 1912.

A. Gabszewcz, Nefriti acute suppurate. Przeglad chirurgiczny i Ginecologiczy. T. VII. N° 1. 1912.

Zinn, Ascessi renali e perirenali metastatici consecutivi a foruncoli. Die Therapie der Gegenwart. T. XIV. Fasc. 4. 1912.

Polcenigo, Due casi di nefrite metastatica suppurata. Folia Urologica. T. VI. Fasc. 6, 1911.

Russel, Infezione ematogena unilaterale del rene. Annals of Surgery. 1913.

Mason, Infezione ematogena acuta del rene. Journal d'Urologie. T. 3. N° 5. 1913.

Goldberg, Stafilomicosi delle vie urinarie. Zait f. Ur. Bd. 7. H. 6. 1912.

Pellegrini, Ascesso metastatico del rene. Rivista Ospitaliera. 1er sett. 1912.

Ekehorr e Söderlund, Un caso di stafilomicosi di un rene con un piccolo ascesso paranefritico. Folia Urologica. V. 8. N° 3. 1912.

H. Cunnigham, Infezione ematogena unilaterale del rene Annals of Surgery. V. 56. N° 6. 1912.

A. Barri, Della nefrite ascendente. Tipografia Federale. Parma. 1912.

Camisa, Comunicazione alla S. M. di Parma sulla nefrite ascendente. — Bollettino della Società Medica di Parma. Genuaci. 1912.

W. Hotchkiss, L'escisione degli infarti nelle infezioni ematogene acute del rene. Annals of Surgery. 1913.

G. Dickinsan, Infezione ematogena acuta di un sol rene. Annals of Surgery. 1912.

V. Oppel, Un caso di pielonefrite metastatica. Chirurgnitehesky Archiv Veliaminosa. 1912.

Widal e Bernard, Pielonefrite gravidica discendente per setticemia colibacillare. Journal d'Urologie. N° 3. 1912.

Pignatti, Contributo allo studio delle infezioni sperimentali del rene. Gazetta Internazionale di Medicina ecc. N° 8. 1913.

A. H. Levings, Infezione ematogena unilaterale del rene. The Urologie and cutaneous Review. 1914.

Riassunto.

L'Autore, dopo aver esaminato i casi più importanti di nefrite ematogena suppurata unilaterale dalla letteratura riportati e dopo aver esposto le considerazioni più importanti che se ne possono trarre, fà uno studio minuto isto-patologico del caso caduto sotto la sua osservazione.

Fà quindi una rapida sintesi della patogenesi delle varie forme di nefrite illustrando alcuni concetti d'interpretazione della fisiopatologia renale negli stati infettivi. Mette in rilievo il meccanismo di produzione dell'ascesso renale ed indaga le vie che nel rene seguono gli agenti infettivi. Discutendo poscia i fatti da lui rilevati al microscopio discute le ragioni per le quali l'affezione, che è stata oggetto delle sue ricerche, debba ritenersi di origine ematogena.

Zusammenfassung.

Nachdem der Autor die wichtigsten Fälle von hämatogener, einseitiger Nephritis, die in der Literatur bekannt sind, besprochen hat, und nachdem er die wichtigsten Schlüsse daraus gezogen hat, gibt er eine gründliche histopathologische Untersuchung des von ihm beobachteten Falles.

Er faßt ferner die Pathogenese der verschiedenen Formen von Nephritis kurz zusammen, indem er einige Auffassungsmodi der renalen Physiopathologie in den infektiösen Stadien bespricht. Er hebt den Mechanismus der Bildung des Nierenabzesses hervor und studiert die Wege, welche die Infektionskeime in der Niere gehen. Indem er dann seine Beobachtungen am Mikroskope bespricht, hebt er die Ursachen hervor, weswegen die von ihm besprochene Krankheit als hämatogenen Ursprunges erachtet werden muß. (Ravasini-Triest.)

Après avoir parlé des cas les plus importants de la néphrite hématogène unilatérale, qui sont connus dans la littérature, et après en avoir tiré les conclusions les plus importantes, l'auteur fait une profonde étude histopathologique du cas spécial qui l'a occupé.

De plus il fait un résumé concis de la pathogénèse des formes différentes de la néphrite, en discutant de quelques manières de concevoir la physiopathologie rénale dans les phases infectives. Il relève le mécanisme de la formation de l'abscès rénale et étudie les chemins qui prennent les germes d'infection dans le rein. Ensuite, en parlant de ses observations microscopiques, il relève les causes pour lesquelles la maladie en question doit être considérée comme d'origine hématogène. (Ravasini-Trieste.)

Having discussed of the most important cases of hæmatogene unilateral nephritis, known in literature, and after having drawn the most important conclusions, the author makes a profound histopathological study of the special case being under his observation.

Then he gives a short recapitulation of the pathogenesis of the different forms of nephritis, discussing some manners of conception about the renal physio-pathology in the infective phases. He reveals the mechanism of the formation of the renal abscess and studies the ways which the infection-germs go through in the kidneys. Speaking then of his obersvations made by the microscope, he setts off the reasons why the disease in question has to be considered as being of a hæmatogene origin. (Ravasini-Triest.)

Обсудивъ извѣстные въ литературѣ важнѣйшіе случаи гематогеннаго односторонняго нефрита и сдѣлавъ наиболѣе важныя заключенія, авторъ подвергаетъ тщательному гисто-патологическому изученію случай, находившійся подъ его наблюденіемъ.

Далѣе онъ резюмируетъ патогенезъ различныхъ формъ нефрита, причемъ онъ обсуждаетъ нѣкоторые взгляцы на почечную физіопатологію въ стадіяхъ заразительности. Онъ обращаетъ особенное вниманіе на механизмъ образованія почечныхъ абсцессовъ и изучаетъ пути, проходимые заразными зародышами въ почкѣ. Обсуждая затѣмъ свои наблюденія подъ микроскопомъ, онъ указываетъ на причины, заставляющія считать разсмотрѣнную имъ болѣзнь таковой гематогеннаго происхожденія. M. Lubowski (Berlin-Wilmersdorf).

Aus dem pathologisch-histologischen Institut der k. k. Universität in Wien
(Vorstand: Prof. Dr. O. Stoerk).

Über das Lipoidpigment der Prostatadrüsen und über die Pigmente des Ductus Ejaculatorius und der Prostatamuskulatur.

Von
Dr. **Masatsugu Ishihara**
(Japan).

Hierzu 4 Abbildungen auf Tafel 8.

Bei der Redaktion eingegangen am 28. Juli 1914.

Einleitung.

Es ist seit langer Zeit bekannt, daß die Epithelzellen der Prostatadrüsen unter physiologischen Umständen eigenartige Körnchen enthalten. Kölliker beschrieb sie schon im Jahre 1854 als braune Pigmentkörner. Langerhans zeigte dann, daß in den Zylinderzellen der Prostatadrüsen des Erwachsenen meist einige größere, gelbe Granula zu finden sind, die sich mit Osmium intensiv schwärzen. Neuerdings sind diese Körnchen als Lezithin- oder später als Lipoidkörnchen von vielen Forschern, nämlich C. Posner und Rapoport, H. L. Posner, Fischel und Kreibich, Petersen, Björling, Ferdinand Randisi-Palermo usw. studiert und ihre physiologische Anwesenheit in den Drüsenzellen festgestellt worden. Durch Sehrt wissen wir, daß sich in den Prostatadrüsen der Farren und des Menschen doppelbrechende Substanzen vorfinden.

Die Ansichten über die Natur der Körnchen und über ihre Bedeutung sind z. T. noch nicht in Übereinstimmung. C. Posner und Rapoport glauben, daß diese Lipoidkörnchen ein spezifisches Sekretionsprodukt seien und sogar einen Hauptbestandteil des Prostatasekretes bilden. Sie wollen sich davon überzeugt haben, daß „der Vorgang der Körnchenabsonderung durch die Drüsenepithelien sich genau so abspielt, wie dies für die Fettsekretion in der Mamma gilt". H. L. Posner, Fischel und Kreibich, F. Randisi und Sehrt sind ebenso der

Meinung, daß sie ein Sekretionsprodukt seien. Björling jedoch vertritt eine gegensätzliche Anschauung. Er bekennt sich zu der Annahme, daß die Lipoidkörnchen im Prostatasekret ursprünglich in den Drüsenepithelzellen gebildet werden, glaubt aber, daß die Körnchen kein spezifisches Sekretionsprodukt seien. Bezüglich des Vorganges, durch den die Körnchen in das Sekret gelangen, meint er, sie würden z. T. von Leukozyten hineingetragen, die dann zerfallen, so daß die Lipoidkörnchen frei werden.

Es ist eine bekannte Tatsache, daß die verschiedenen Organe bzw. Drüsen des Menschenkörpers physiologischer Weise Fett, Lipoid oder Lipoidpigment enthalten. Nach Herxheimer ist in diesen Substanzen nichts anderes zu sehen, als ein Stoffwechselprodukt der sekretorisch tätigen Zellen. Ferner steht es fest, daß die Mamma nnd andere Drüsen Fett sezernieren. Es ist aber bisher noch nicht festgestellt worden, daß Lipoidsubstanzen von irgendeiner Drüse als spezifisches Sekretionsprodukt ausgeschieden werden. Darum ist vielleicht gegenüber der Deutung der Lipoide als spezifisches Sekretionsprodukt der Epithelzellen der Prostatadrüsen eine gewisse Vorsicht am Platze.

In der Absicht, hierüber zu einer eigenen Anschauung zu gelangen, untersuchte ich 50 Prostatae aus verschiedenen Lebensaltern; es hat sich dabei, z. T. im Gegensatz zu einer Gruppe der bisher formulierten Ansichten, folgendes ergeben:

Die fettähnlichen Körnchen der Prostatadrüsen sind nicht ein spezifisches Sekretionsprodukt, sondern ein Lipoidpigment oder sogenanntes „Abnutzungspigment" nach Lubarsch.

Während das Pigment der Samenblase vielfachen Untersuchungen unterzogen wurde, liegen nur spärliche Befunde über das Pigment des zur Samenblase in so enger Beziehung stehenden Ductus ejakulatorius vor. Es schien mir darum angezeigt, auch diese körnchenartigen Bildungen in meine Untersuchungen einzubeziehen: ich untersuchte sie in jenem Abschnitt des Ejakulationskanales, der durch die Prostata geht.

Gleichzeitig wurden auch die Muskelfasern des Prostatastromas auf ihren Gehalt an Fettsubstanzen untersucht; sie enthielten stets Lipoidpigment. Dies sei hier nur nebenbei bemerkt.

Material und Untersuchungsmethodik.

Die untersuchten 50 menschlichen Prostatae stammen aus den Altersstufen zwischen $^1/_2$ und 99 Jahren; sie waren innerhalb der ersten 24 Stunden nach dem Tode der Leiche entnommen und die Gewebsstücke in 10 % Formollösung fixiert worden. Je nach Bedarf der in Anwendung gebrachten Färbemethoden wurden Gefrier- oder Paraffinschnitte angefertigt.

Die Besonderheiten der Körnchen (Form, Größe, Menge, Lagerung im Zellleib) wurden in jedem Falle mittels der Sudan III- und der Nilblaufärbung, sowie im osmierten Zustande untersucht, und stets durch den Vergleich mit ungefärbten Schnitten kontrolliert.

Ich richtete mein Augenmerk besonders auf folgende Fragen:

1. Merkmale der Körnchen.
2. Beziehung der Menge und Größe der Körnchen zum Lebensalter.
3. Vorkommen, Menge, Sitz der Körnchen und Verhältnis derselben zum Zelleib.

1. Merkmale der sog. Lipoidkörnchen in den Epithelzellen der Prostatadrüsen.

I. Morphologisches Verhalten.

a) Farbe: Kölliker hat die Körnchen als braunes Pigment bezeichnet. Langerhanns und Eberth haben eine gelbe oder gelbliche Farbe derselben beobachtet. Petersen hingegen will bei seinen Untersuchungen keinen einzigen Fall begegnet sein, wo man die Körnchen wirklich hätte farbig nennen können.

Ich untersuchte die Farbe der Körnchen an ungefärbten Gefrierschnitten bei hellem durchfallenden Tageslicht mit Anwendung mittlerer Vergrößerungen und der Ölimmersion.

Der Farbton der stark lichtbrechenden Körnchen variierte von fast farblos bis zu gelb und gelblichbraun. Im Vergleiche zu dem Pigment in der Samenblase oder in den Ductus ejakulatorii ist der Farbton ein schwächerer (das Pigment der Ganglienzellen zeigt einen ziemlich ähnlichen Farbton). Seine Intensität hängt in der Regel von der Größe der Körnchen ab. Je kleiner das Körnchen, desto schwächer ist der Farbenton; die großen Körnchen zeigen meistens eine gelblichbraune Farbe. Ich glaube darum, daß zuerst farblose Körnchen auftreten, die sich erst nach und nach tingieren. Die schwache Färbung der kleinen Körnchen erschwert mitunter ihre Auffindung im ungefärbten Präparate beträchtlich, während die größeren als pigmentierte Gebilde leicht zu sehen sind.

Das Lichtbrechungsvermögen der Körnchen ist bei den kleinen, farblosen am stärksten, so daß diese fast wie Fetttröpfchen erscheinen; mit zunehmender Färbungsintensität wird das Lichtbrechungsvermögen schwächer. Bräunliche Körnchen brechen das Licht nicht.

Bei Prostatae aus der Zeit von der Pubertät bis ungefähr zum 40. Lebensjahre sind die Körnchen in der Regel sehr schwach gefärbt, weil sie zu dieser Zeit noch klein sind. Die Farbenintensität nimmt gewöhnlich mit dem Alter zu und die Körnchen erscheinen in der Prostata des Greisenalters schließlich meistens als gelblichbraunes Pigment.

b) Form: Manche der kleineren Körnchen erscheinen durch ihre rundliche Form tropfenähnlich, in der Regel sind es aber unregelmäßig geformte, eckige Schollen. Bei großen Körnern sieht man manchmal eine maulbeerartige Form, welche sich wohl derart auffassen läßt, daß solche Körner durch Zusammenkleben mehrerer kleiner Körnchen entstanden sind.

c) Größe: Die Größe schwankt von derjenigen feinster Granula, die

mit der Ölimmersion kaum zu sehen sind, bis zur Größe roter Blutkörperchen oder zuweilen auch darüber hinaus.

II. Doppelbrechung.

Über die doppelbrechende Eigenschaft der Körnchen wird von den Autoren Verschiedeartiges ausgesagt. Sehrt beschreibt das Vorhandensein einer sudanfärbbaren doppelbrechenden Substanz im Prostataepithel. Nach F. Randisi ist das Prostatalipoid zum Teil doppelbrechend. H. L. Posner wies am Abstrichpräparat nur an einzelnen Epithelzellen doppelbrechende Körnchen nach. C. Posner oder Björling haben anisotrope Körnchen im Prostatasekret gefunden, doch meinten sie, daß das Phänomen an kleinsten Exemplaren schwer zu erkennen sei.

Ich habe die Doppelbrechung der Körnchen an ungefärbten, 5—6 μ dicken Gefrierschnittpräparaten untersucht, konnte aber in keinem Falle an den gewöhnlichen, in den Zellen sich findenden Lipoidkörnchen die Doppelbrechung wahrnehmen. Mein Befund stimmt also mit den bezüglichen Angaben Schlagenhaufers überein: er konnte niemals in den Epithelzellen der normalen Prostata anisotrope Körnchen nachweisen, während er im Prostatasekret doppelbrechende Lipoidtropfen fand.

Hie und da fand ich Doppelbrechung unter folgenden Umständen: Die Leukozyten im Drüsenlumen oder zwischen den Epithelzellen enthalten manchmal anisotrope Körnchen; gelegentlich finden sich im Drüseninhalt doppelbrechende, freie Tropfen oder Massen; höchst selten enthalten Corpora amylacea solche kleine Massen im Zentrum. Die doppeltbrechenden Elemente erscheinen dabei in Form von Tropfen, amorphen Massen oder Kristallen, die sich nach der Nilblaufärbung, ohne ihre doppelbrechende Eigenschaft zu ändern, rötlich färben. Sie sind also vermutlich als Cholesterin ester anzusprechen und haben gewiß nichts mit unseren Lipoidkörnchen im Prostataepithel zu tun.

Es mag ja sein, daß gelegentlich doppelbrechende Substanzen den Lipoidkörnchen des Prostataepithels beigemengt sind; aber entweder ist ihre Menge sehr gering, oder vielleicht sind sie so leicht beeinflußbar, daß sie durch die Methodik unsere Untersuchungen ihre Anisotropie verloren hatten. Es läßt sich also wohl annehmen, daß die Doppelbrechung nicht zu den wesentlichen Eigenschaften der Lipoidkörnchen im Prostataepithel gehört.

III. Mikrochemisches Verhalten.

Ich prüfte das mikrochemische Verhalten der Körnchen a) gegen Säuren und Alkalien, b) ihre Löslichkeit in Fettlösungsmitteln, c) das Verhalten des Pigments gegen „Bleichungsmittel“ und versuchte d) die Eisenreaktion.

a) Zur Anwendung kamen Salzsäure, Essigsäure in konzentrierter Lösung, Salpetersäure und Schwefelsäure in 5 %iger alkoholischer Lösung, wobei die Einwirkungszeit der Säuren auf die Gefrierschnitte zwischen 1 und 48 Stunden variierte. Weil Salpetersäure und Schwefelsäure das Gewebe in den Schnitten

stark schädigen, habe ich erstere auf dem Objektträger durch 1—2 Stunden, letztere in verdünnter Lösung zwei Tage lang einwirken lassen.

Bei allen Versuchen blieben die Körnchen unverändert (es wurde nur in manchen der durch konzentrierte Essigsäure stark aufgequollenen Schnitten ein großer Teil der Körnchen unsichtbar).

Zur Untersuchung des Verhaltens gegen Alkalien wurde 10 % Natronlauge und Ammoniakwasser gebraucht. 48stündige Einwirkung auf die Gefrierschnitte ließ die Körnchen (auch bei Erwärmung) ganz unverändert.

Die Körnchen sind also Säuren und Alkalien gegenüber unveränderlich.

b) Als Fettlösungsmittel kamen absoluter Alkohol, Äther und Chloroform zur Verwendung. (Vor der Einbringung in Äther und Chloroform wurden die Gefrierschnitte kurz in absoluten Alkohol entwässert.)

Bei kurz dauernder Einwirkung absoluten Alkohols zeigten die Körnchen keine Veränderung. Nach einer halben bis nach einer Stunde waren viele der kleinen Körnchen verschwunden, aber die noch verbliebenen färbten sich nach Sudan III wie gewöhnlich orangenrot. Nach 48stündiger Einwirkung waren die Körnchen in einigen Schnitten sehr spärlich oder nicht mehr nachzuweisen, während in den Schnitten, die reichlich große braune Körnchen enthalten hatten, noch ziemlich viele Körnchen zu sehen waren. Die übrig gebliebenen Körnchen färbten sich mit Sudan III schwach in orangegelbem Ton. Nach einer Woche konnte ich in manchen Schnitten noch zurückgebliebene Körnchen finden, die aber die Sudanfärbung kaum mehr annahmen.

Ich machte auch Gefrierschnitte von Stückchen, die monatelang in absoluten Alkohol gelegen hatten. Bei den Fällen mit reichlichen, großen Körnchen fanden sich auch noch ziemlich viele Körnchen, die bei Sudanfärbung braun, bei Nilblaufärbung schwarz erschienen. Die Körnchen färbten sich aber nur in ihren äußersten Randpartien, während ihr innerer Teil farblos blieb; ich hatte den Eindruck, daß der innere, größere Teil des Körnchens verschwunden und die pigmentierte Hülle allein zurückgeblieben war.

Äther und Chloroform wirken ein wenig stärker als absoluter Alkohol.

Zusammenfassend läßt sich aussagen, daß durch Fettlösungsmittel kleine, nicht pigmentierte Körnchen, wenn auch erst nach einer gewissen Zeit, gänzlich zur Lösung kommen, während größere pigmentierte Körnchen nicht ganz verschwinden; aber auch bei letzteren wird die Färbbarkeit für Sudan III unter Einwirkung der Fettlösungsmittel nach und nach schwächer. Die sudanfärbbaren Stoffe des Körnchens sind löslich, während das Pigment fast unlöslich zu sein scheint. Im allgemeinen ist das Körnchen schwer löslich.

c) Als Bleichungsmittel benützte ich eine 20 %ige Ferricyankalilösung mit geringem Zusatz von Natronlauge und 5 %ige Wasserstoffsuperoxydlösung. In den Gefrierschnitten war nach 24stündiger Ferricyankaliumeinwirkung nur mehr

an wenigen Körnchen ein schwach gelblicher Farbton zu sehen. Im Wasserstoffsuperoxyd verloren die Körnchen ihre Farbe allmählich innerhalb einer Woche.

d) Eisenreaktion: Von den drei wesentlich in Betracht kommenden Methoden, nämlich derjenigen mit Schwefelammonium, der Berlinerblau- und der Turnbullblaureaktion, wird von seiten maßgebender Autoren der letzteren der Vorzug gegeben, darum verwendete ich sie ausschließlich. Während Hämosiderin in Schnitten von hämorrhagischen Infarkten, die ich als Kontrolle benutzte, sehr schön die blaue Farbreaktion gab, blieben die Körnchen im Prostataepithel unverändert.

IV. Verhalten gegen verschiedene Fettsubstanzfärbemethoden.

a) Mit Sudam III und Scharlachrot färben sich die Körnchen stets leuchtend und erscheinen schön orangerot oder rot. Die Färbung läßt selbst die feinsten Körnchen erkennen.

b) Nach Kawamura färbt bekanntlich Nilblau die Glyzerinnester rot, Cholesterinnester und Cholesterinfettsäuregemische rötlich, Fettsäuren und Seifen tiefblau.

Entsprechend der von Schmorl angegebenen Modifikation differenzierte ich nach der 10—30 Minuten langen Färbung in konzentrierter Nilblaufärbung die tiefblau gefärbten Schnitte in 1 %iger Essigsäure, bis das Protoplasma blaßblau entfärbt war und die Körnchen deutlich hervortraten.

Bei diesen Verfahren zeigten die Körnchen verschiedene Farbe, und zwar bläulichrot, rötlichblau, meistens aber tiefblau oder schwarzblau.

c) Sehr dünne Gewebsstücke, die zwei Tage in Altmannscher Lösung gelegen hatten, wurden entweder unmittelbar auf dem Gefriermikrotom oder erst nach Paraffineinbettung geschnitten; oder es wurden auch Gefrierschnitte in Altmannscher Flüssigkeit (2—3 Tage) osmiert. Dabei ergaben sich durchaus übereinstimmende Resultate in bezug auf die Körnchen (die Paraffinschnitte boten natürlich auch die Möglichkeit der Untersuchung der im Drüsenlumen vorhandenen Körnchen). Unter Osmiumeinwirkung erscheinen die Körnchen schwarzbraun, das Fettgewebe tiefschwarz.

d) Mittels der Methode Ciaccios lassen sich einerseits Neutralfette und Cholesterinester von anderen Fettsubstanzen abgrenzen (Kawamura), andererseits gestattet sie die Untersuchung der Lipoidsubstanzen im Paraffinschnitt, was besonders für das Studium des Drüseninhaltes notwendig ist. Ich benutzte die Kasarinoffsche Modifikation (Kernfärbung: Hämalaun).

Bei diesem Verfahren färbten sich die Körnchen orangegelb und fanden sich in etwas geringerer Zahl als bei der einfachen Sudanfärbung, so daß sich annehmen läßt, daß ein kleinerer Anteil der Substanzen die Färbung Ciaccios nicht annimmt.

e) Nach Smith-Dietrich färben sich die Körnchen im Protoplasma, auch die kleinsten Gebilde dieser Art, blauschwarz, d. h. die Körnchen nehmen die

Dietrichsche Färbung in der nach Kawamura für Prosphotide, Cerebride und Cholesterinfettsäuregemische charakteristischen Weise an.

f) Mit der Fischlerschen Methode, welche die Fettsäuren und Seifen färbt, tingieren sich die Körnchen zwar blauschwarz, die Intensität der Reaktion ist aber schwankend: Die kleinen fast unpigmentierten Körnchen entfärben sich nach längerer Differenzierung in Boraxferridcyankalilösung, während die großen, stark pigmentierten Körnchen intensive Lackbildung darbieten.

2. Verhältnis der Menge und Größe der Körnchen zum Lebensalter.

Hierbei läßt sich eine gewisse Regelmäßigkeit konstatieren. Zur Zeit der Pubertät sind sie sehr klein und spärlich. Die einzelnen Epithelzellen enthalten nur ein oder zwei feine Körnchen und nicht wenige Zellen der Prostataschläuche sind überhaupt ohne Körnchen. Bis etwa zum 30. Lebensjahre bleiben die Körnchen klein und finden sich in spärlicher Menge vor. Im 4. bis 5. Jahrzehnt vermehrt sich allmählich ihre Größe und Menge. Man findet die großen Körnchen am reichlichsten vom 6. bis 7. Jahrzehnt aufwärts.

Zusammenfassend läßt sich aussagen: Die Menge und Größe der fettähnlichen Körnchen im Prostataepithel vermehrt sich in zunehmendem Alter, wenn auch Abweichungen bei einzelnen Individuen nicht auszuschließen sind.

Auf die Menge und Größe der Körnchen scheint außerdem der allgemeine Körperzustand bis zu einem gewissen Grade Einfluß zu haben. Ich fand in Fällen von erschöpfenden Krankheiten, z. B. bei chronischer Tuberkulose, chronischer Pneumonie, Karzinom usw. die Körnchen außerordentlich reichhaltig.

3. Reichlichkeit und Lokalisation.

Die fettähnlichen Körnchen fanden sich stets im Prostataepithel des Erwachsenen: sie fehlten in keinem der 48 Fälle vom 18. bis zum 99. Lebensjahr. (Diese Prostatae zeigten meist normalen Aufbau, einzelne auch Hypertrophie oder Atrophie.) Ihr Vorkommen muß wohl als physiologisches bezeichnet werden.

Die Menge der Körnchen ist allerdings fallweise eine sehr schwankende: es gibt Fälle, in denen die Körnchen sehr spärlich sind, wobei sich in einzelnen Zellen nur ein oder zwei Körnchen neben dem Kern vorfinden, während sie in anderen Fällen so reichlich sind, daß viele Zellen von ihnen förmlich erfüllt werden. In ein und derselben Prostata ist die Verteilung der Körnchen auch nicht immer gleichmäßig. Sie finden sich nicht nur in den einzelnen Drüsen, sondern auch in den einzelnen Teilen ein und derselben Drüse in verschiedener Menge; sie könnnen in einigen Drüsen sehr reichlich sein, in anderen Drüsen oder Drüsenabschnitten spärlich oder auch fehlen.

Der Sitz der Körnchen im Zelleibe ist in der Regel der basale Zellabschnitt, speziell bei hohem Zylinderepithel die Umgebung des Zellkerns, der sich ja bei dieser Epithelform meist in der vom Lumen abgewendeten Zellhälfte befindet. Sind die Körnchen reichlich vorhanden, so sammeln sie sich um den Zellkern herum dichter als an anderen Stellen. Sehr selten sind die hohen Zylinderzellen

bis zur Zelloberfläche hin mit Körnchen erfüllt. Niemals sah ich die Körnchen bloß an der Lumenseite sitzen.

Der Zelleib zeigt auch bei reichlichstem Körnchengehalte keinerlei Veränderungen in bezug auf Form und Struktur, insbesondere keinerlei Veränderung degenerativer Art.

I. Über die Natur der fettähnlichen Körnchen im Prostataepithel.

Die Färbbarkeit der Körnchen mit Sudan, Scharlachrot und Osmiumsäure reiht sie in die Kategorie der Fettsubstanzen ein. Weiters entspricht ihr Verhalten gegen Nilblausulfat, dann der positive Ausfall der Fischlerschen Methode, besonders auch derjenige der Smith-Dietrichschen und der Ciaccioschen Methode den Eigenschaften der Lipoidsubstanzen im engeren Sinne (Aschoff, Kawamura). Das positive Verhalten gegenüber den beiden letzteren Methoden schaltet die Neutralfette und Cholesterin ester aus. Lipoidsubstanzen zeigen nach Kawamura in der Regel keine Doppelbrechung. Ich konnte in meinen Objekten keine Anisotropie der Körnchen wahrnehmen. Dieser negative Befund spricht also auch für ihre Lipoidnatur. Das Ergebnis der Nilblaufärbung zusammen mit demjenigen der Fischlerschen Methode lassen wohl schließen, daß die Körnchen freie Fettsäuren oder Seifen enthalten. Wie erwähnt, war ein kleiner Teil der Körnchen mit der Methode Ciaccios nicht zur Ansicht zu bringen, während die Körnchen mit der Smithschen Methode in ganz ähnlicher Zahl und Größe wie bei Anwendung von Sudan und bei Osmirung gefärbt erschienen. Nach Kawamuras Angabe färben sich Kephalin, Kephalingemische, Fettsäuren und Seifen nach Ciaccio. Es läßt sich vielleicht annehmen, daß Cerebroside und Cholesterinfettsäuregemische in den nach Smith färbbaren Körnchen bei Anwendung der Methode Ciaccios verschwinden.

Das Ergebnis der färberischen Reaktionen lautet demnach: Die mit den angewendeten Farbstoffen tingierten Körnchenanteile wären als Phosphatide, Cerebroside, Cholesterinfettsäuregemische, freie Fettsäuren oder als Seifen zu bezeichnen. Bezüglich der Fettsäuren oder Seifen im Körnchen gewinnt man den Eindruck, daß sie sich dem Lebensalter entsprechend vermehren (wir haben ja erwähnt, daß die mit der Fischlerschen Methode erzielten Färbungen im Verhältnis zum Lebensalter an Intensität zunehmen).

Das Körnchenverhalten gegenüber den Bleichungsmitteln hat ihre Pigmentkomponente kennen gelehrt. In diesem Sinne dürfen die Körnchen wohl als Lipoidpigment bezeichnet werden. Wenn wir Hucks Einteilungsprinzip heranziehen, so lassen sich die Körnchen auf Grund der besprochenen Merkmale: Unlöslichkeit in Säuren und Alkalien, teilweise Löslichkeit oder Schwerlöslichkeit in Fettlösungsmitteln, Zerstörbarkeit durch Bleichungsmittel, negative Eisenreaktion, entsprechendes Verhalten gegenüber den Fettfarbenstoffen, als Lipoid- oder Abnutzungspigmente im Sinne Hucks bezeichnen.

Der häufige Befund der Pigmentlosigkeit der kleinen und kleinsten Körn-

chen ist — in Übereinstimmung mit den Befunden bei anderen Lipoidpigmenten — wohl in dem Sinne zu deuten, daß die Körnchen erst nach einer gewissen Zeit ihres Bestehens sich pigmentieren.

Huck erwähnt bezüglich der Natur des Lipoidpigmentes, daß der Fettkörper, mit dem das Pigment zusammenhängt, sehr wechselnder Natur sein kann, und zwar Neutralfett und Cholesterinester wohl selten, dagegen zumeist ein Phosphatid, Cerebrosid oder Gemische solcher mit Cholesterin. Hiermit würden unsere Ergebnisse durchaus im Einklang stehen. Die Entstehung des braunen Abnutzungspigmentes führt er auf die Umwandlung und Zersetzung von Fettsäuren zurück. Im Einklang mit dieser Darstellung konnte ich einerseits den Fettsäuregehalt der Körnchen färberisch feststellen, andererseits auf den Parallelismus zwischen Zunahme der Pigmentation und Anwachsen der Intensität der tinktoriellen Fettsäurereaktion hinweisen. Ich glaube also, mit Huck und anderen, daß in den Zellen zuerst die Lipoidsubstanzen in Körnchenform auftreten, die Körnchen sich erst nach und nach pigmentieren.

Zusammenfassend läßt sich demnach aussagen, daß die fettähnlichen Körnchen im Prostataepithel eine allmählich sich pigmentierende Lipoidsubstanz, ein sogenanntes Lipoidpigment sind. Vielleicht wäre die Bezeichnung „pigmentiertes Lipoid" vorzuziehen, denn der Pigmentgehalt ist verhältnismäßig gering. Die Körnchen bestehen wahrscheinlich aus Phosphatiden, Cerebrosiden, Cholesterinfettsäuregemischen und umgewandelten Fettsäuren oder Seifen.

II. Die Bedeutung der Lipoidsubstanz im Prostataepithel.

Im Gegensatz zur Annahme C. Posners und anderer Autoren, daß die Lipoidsubstanz im Prostataepithel ein spezifisches Sekretionsprodukt des Drüsenepithels sei, scheinen nach dem bisher Ausgeführten meine Befunde doch eher dafür zu sprechen, daß es sich nicht um Sekretionsprodukte, sondern um Lipoidpigmente oder Abnutzungspigmente handelt, daß also die Körnchen auf gleiche Stufe zu stellen seien wie etwa die Pigmentkörnchen in Ganglienzellen oder in der braunen atrophischen Herzmuskulatur.

L. H. Posner entnahm seinen Untersuchungen von 13 Prostatae, daß die Prostata des kräftigen Mannesalters stets intensive Lipoidproduktion zeigt. Sehrt untersuchte acht menschliche Prostatae und erwähnte, daß sich die von ihm gefundenen, sudanfärbbaren, doppelbrechenden Substanzen vom frühesten bis zum Greisenalter vorfinden und in der Zeit der vollen Geschlechtstätigkeit der Zahl und Größe nach am stärksten hervortreten. Nach meinen Untersuchungen an 50 menschlichen Prostatae ($^1/_2$—99jährig) waren die Körnchen in bezug auf Zahl und Größe mit zunehmendem Alter meist vermehrt. Die Körnchen fanden sich am ausgeprägtesten in Altersstufen, in welchen man annehmen muß, daß die Geschlechtsfunktion schon im Abnehmen oder im Verschwinden begriffen ist, reichlicher als im kräftigen Mannesalter. Ich fand auch in Greisen-Prostatae

(75-, 81- und 99jährig) sehr reichliche große Körnchen und zwar auch in atrophischem Epithel. Im 99. Lebensjahre wird sich eine lebhafte Geschlechtsfunktion kaum annehmen lassen.

Die Körnchen fanden sich besonders reichlich auch bei schweren chronischen Krankheiten. Auch dieser Befund scheint eine gleichsinnige Deutung zu gestatten.

Im Lebensabschnitt mit lebhafter Geschlechtsfunktion lassen die Bilder des Prostataepithels ausgeprägte Sekretionsvorgänge erschließen. Die zylindrischen Zellformen sind sehr hoch, das Protoplasma ist in dem, dem Lumen zugekehrten Abschnitt von dunklen, leicht färbbaren Granulis durchsetzt, der Kern liegt im basalen Abschnitt der Zelle. Am freien Rand der Zelle sieht man häufig eine kuppelförmig vorgewölbte Sekretionskugel. Trotz dieser unverkennbaren Sekretionsmerkmale sind die lipoiden Körnchen dieser Zellen oft klein, liegen in spärlicher Menge im basalen Teil der Zelle.

Also auch räumlich, nämlich hinsichtlich ihrer Lokalisation im Zelleibe fallen die Mainifestationen des Sekretionsvorganges und die Körnchen nicht zusammen!

Über die Sekretionserscheinungen des Drüsenepithels der Prostata hat Bonis an der Hundeprostata Studien gemacht. Er meint, daß der Sekretionsvorgang unter Bildung von Granula und Plasmosomen stattfindet und daß es außerdem noch eine Flüssigkeitssekretion gebe. Der Sekretionsvorgang gehe vom Kern aus; in ihm bilden sich die Granula und die Plasmosomen, während das mit Wasser imbibierte Cytoplasma quillt und sich ausdehnt. Die ins Cytoplasma übergetretenen Granula und Plasmasomen rücken dann weiter nach dem freien Rand der Zelle zu. Ist die Zelle voll mit Granulis, dann bricht der freie Saum auf und die Körnchen treten ins Drüsenlumen über. (Die von ihm erwähnten Körnchen färben sich mit Säurefuchsin mittelst der Galeottischen Färbungsmethode.) Petersen unterscheidet drei verschiedene Arten von Körnchen in den Prostataepithelien: 1. diffus über das ganze Protoplasma der Zelle verbreiterte, kleine, dicht aneinanderliegende, acidophile Körnchen; 2. größere, stets entschieden basophile Körnchen, die in weit geringerer Anzahl als die ersteren vorkommen und meistens lumenwärts vom Kerne, nur in einzelnen Fällen neben oder basal von ihm liegen und im großen ganzen mit den Weskischen Körnchen*) übereinstimmen (die acidophilen Körnchen sollen Umwandlungsprodukte von Weskischen Körnchen sein); 3. die Körnchen fettiger Natur, welche klein sind und meist im Basalteil der Zelle liegen.

Wenn sich diese Befunde auf die menschliche Prostata übertragen lassen, so müßten die entleerten granulären Substanzen die acidophilen resp. die Weskischen Körnchen sein, welche diffus über das ganze Protoplasma verbreitet oder lumenwärts vom Kerne liegen. Die von Petersen beschriebenen acidophilen Körnchen dürften ihrer Natur nach mit den säurefuchsinfärbbaren Granula von Bonis übereinstimmen. Es besteht meiner Meinung nach kein Zweifel, daß gerade diese Granula das wesentlichste Element im Sekretionsvorgange repräsentieren.

Die Deutung der Körnchen als Sekretionsprodukt wird kaum aufrecht zu halten sein, vielmehr werden die prostatischen Lipoidkörnchen an die übereinstimmenden Elemente anderer Zellarten als ein weiteres Beispiel von Abnutzungspigmentation anzureihen sein.

Bezüglich der fettähnlichen Substanzen im Drüseninhalt ergab sich Folgendes: In vielen Fällen war das Lumen normaler oder atrophischer Drüsen von abgefallenen Epithelzellen erfüllt, die in ganz ähnlicher Weise wie die lumenum-

*) Weski fand in einem Falle in den Drüsenzellen der Prostata große basophile Körnchen, die er Sekretkugeln nannte. Sie lagen in der ganzen Zelle zerstreut oder auch besonders dicht um den Kern herum gruppiert.

kleidenden Epithelzellen Lipoidpigment enthielten. Außerdem finden sich spärliche frei im Lumen liegende Lipoidpigmentkörnchen. Offenbar zerfallen die desquamierten Epithelien früher oder später, wodurch die Körnchen frei werden. Gelegentlich sieht man die Körnchen dann auch in Leukozyten eingeschlossen.

Es läßt sich also bezüglich der Körnchen im Lumen wohl aussagen, daß sie weder ein Sekretionsprodukt noch einen quantitativ wesentlichen Anteil des Sekretes darstellen, daß sie vielmehr nach Zerfall körnerhaltiger Zellen im Lumen dem Sekret ohne funktionelle Bedeutung beigemischt werden.

III. Eigenschaften des Pigments im Epithel des Ductus ejakulatorius.

In bezug auf das Material und die Untersuchungsmethoden genüge der Hinweis auf das bezüglich der Prostata Angegebene.

Die Farbe dieses Pigments ist meistens gelblichbraun oder braun, zur Zeit der Pubertät erscheint es noch fast farblos und stark lichtbrechend. Die Pigmentkörnchen sind nicht tropfenartig, sondern sehen mehr wie unregelmäßig-eckige Schollen aus. Ihre Größe ist verschieden, von feinster Kleinheit bis zur Größe roter Blutkörperchen und darüber. Zur Zeit der Pubertät sind die Körnchen noch sehr klein. Die Färbungsintensität und die Größe der Pigmentkörnchen steigert sich allmählich (ungefähr bis zum 30. Jahre). Die Pigmentkörnchen sitzen in der Regel in den inneren, dem Lumen zugewendeten Protoplasmaanteil der Zylinderepithelzellen des Ductus und seiner Drüsen. Die Pigmentkörnchen sind in den Epithelien nicht gleichmäßig anzutreffen, sie finden sich in einem Teil der Epithelien reichlich, in anderen Teilen spärlich. Aber fast stets sieht man die Körnchen weitaus am reichhaltigsten in den Drüsen des Ductus ejakulatorius. Besonders im hohen Alter ist dieses Verhalten offensichtlich; sie können dabei im übrigen Schleimhautepithel sehr spärlich sein. Doppelbrechung habe ich in keinem Falle wahrnehmen können. Säuren und Alkalien ließen die Pigmentkörnchen durchaus unverändert.

Wurden die Schnitte durch zwei Tage mit absolutem Alkohol behandelt, so zeigten sie ganz unveränderte braune Pigmentkörnchen, welche sich mit Sudan orangenrot färbten. In Äther und Chloroform werden die Körnchen etwas blässer, gelb oder gelblich-braun. Wenn man die Schnitte wochenlang in absolutem Alkohol beläßt, so werden die Pigmentkörnchen mit Sudan nicht mehr orangenrot, sondern nur schwach rötlich-braun gefärbt, obwohl sie im ungefärbten Zustande keine merklichen Veränderungen erkennen lassen. In Gefrierschnitten von Stückchen, die monatelang in absolutem Alkohol gelegen hatten waren die Pigmentkörnchen noch ziemlich zahlreich erhalten und erschienen bei der Sudanfärbung braun, bei Nilblaufärbung schwarzblau.

Es läßt sich somit annehmen, daß die mit Sudan färbbare Substanz dieser Pigmentkörnchen zwar schwer löslich ist, doch bei langer Einwirkung der Fettlösungsmittel allmählich verschwindet, während das Pigment selbst fast unlöslich

bleibt. Durch Bleichungsmittel wird es allmählich zum Schwinden gebracht. Es zeigt keine Eisenreaktion.

Gegenüber den verschiedenen Fettsubstanzfärbungsmitteln verhalten sich die Pigmentkörnchen folgendermaßen: Sie färben sich

1. mit Sudan III oder Scharlachrot orangerot;
2. mit Nilblausulfat (Differenzierung in Essigsäure) schwarzblau oder bräunlichblau;
3. mit Osmiumsäure schwarzbraun;
4. mittels der Ciaccioschen Methode orangegelb;
5. mittels der Smith-Dietrichschen Methode blauschwarz;
6. mittels der Fischlerschen Methode blauschwarz.

Ich untersuchte stets gleichzeitig die Pigmentkörnchen in den Samenblasen zum Vergleiche und beobachtete immer ein ganz paralleles Verhalten.

Das Pigment im Epithel des Ductus ejaculatorius ist also ein Lipoidpigment.

IV. Die Pigmentierung der Muskelfasern in der Prostata.

Es seien noch in Kürze die Befunde bezüglich der Pigmentierung der Prostata-Muskelfasern angeführt.

Es ergab sich, daß das Stroma der Prostata jenseits der Pubertät in jedem Falle mehr oder weniger reichlich pigmentierte Muskelfasern enthält. Die Zahl der pigmentierten Muskelfasern ist eine sehr schwankende. Gelegentlich lassen sich pigmentierte Fasern erst nach langem Suchen finden. In anderen Fällen sind sie sehr zahlreich, manchmal zeigen fast alle Muskelfasern Pigmentierung. Die Verteilung der pigmentierten Muskelfasern in ein und derselben Prostata ist ungleichmäßig, d. h. an einer Stelle des Stromas finden sie sich reichlich, während sie an anderen Teilen derselben Prostata sehr spärlich sind. Die pigmentierten Muskelfasern liegen regellos mit anderen Muskelfasern vermischt.

Die pigmentierten Muskelfasern im Prostatastroma lassen sich in zwei Arten unterscheiden. Bei der einen Art sind die Pigmentkörnchen in der Regel fein und haben eine gelblichbraune Farbe. Sie erfüllen zumeist eine ganze Muskelfaser. Solche Fasern sehen oft wie gequollen aus. Nicht selten findet man auch welche, die in der Kerngegend eingeschnürt und pigmentfrei, im übrigen Protoplasma mit Granula erfüllt und wie gequollen erscheinen.

Diese Pigmentgranula sind gegen Säuren und Alkalien beständig, in Fettlösungsmitteln fast unlöslich; sie zeigen keine Eisenreaktion. Sie erscheinen bei der Sudanfärbung schwach rötlichbraun, am ungefärbten Präparat gelblichbraun. Mit Nilblausulfat färben sie sich bräunlichblau. Sie verhalten sich der Osmierung, der Ciaccioschen, der Smith-Dietrichschen und der Fischlerschen Methode gegenüber negativ.

Bei der zweiten Art der pigmentierten Muskelfasern sind die Körn-

chen im allgemeinen größer. Sie sind schwach gelb, lichtbrechend und nicht doppelbrechend. Es ist selten, daß die Körnchen das Protoplasma der Muskelfaser vollständig erfüllen (wie das der zuerst beschriebene Typus zeigt), vielmehr erscheinen sie um einen oder beide Kernpole herum gruppiert oder über die ganze Länge einer Muskelfaser spärlich verstreut. Die Körnchen der zweiten Art sind stets spärlicher in der Faser als die der ersten Art. Sie sind schwer löslich in Fettlösungsmitteln und färben sich mit Sudan III orangerot, mit Nilblausulfat tiefblau oder bräunlichblau, mit Osmium schwärzlichbraun. Ferner nehmen sie die Färbung nach der Smith-Dietrichschen, Ciaccioschen und Fischlerschen Methode an.

Die Muskelpigmentierung läßt sich am vorteilhaftesten mittels der Sudan- oder Nilblaufärbung zur Anschauung bringen. (Bei Nilblaupräparaten ist vor einer Verwechslung eventuell vorhandener Mastzellen mit quergeschnittenen, pigmentierten Muskelfasern zu warnen; ihre Unterscheidung bereitet keine Schwierigkeit: Die Pigmentkörnchen erscheinen tiefblau oder bräunlichblau, die Mastzellgranula violett oder rötlichblau.) Die Angaben der Literatur über dieses Pigment sind sehr spärlich. Fischel und Kreibich wiesen in der glatten Muskulatur der Prostata säurebeständige Körnchen nach und führen ihre Bildung auf Pigmentdegeneration zurück. Sehrt untersuchte die glatte Muskulatur der Samenblase, der Prostata und des Darmes und kam zu der Ansicht, daß die Muskelpigmente völlig fettfrei sind.

Die von Sehrt beschriebene, pigmentierte Muskulatur der Prostata dürfte mit der ersteren der vorhin erwähnten beiden Formen identisch sein, welche nach ihren färberischen Reaktionen im Sinne der Huekschen Einteilung als Abnutzungspigment und zwar ein solches mit geringer lipoider Komponente anzusprechen wäre.

Die zweite Form der Pigmentation ist nach ihren färberischen Verhalten den Lipoidsubstanzen zuzuzählen. Entsprechend der gelblichen Körnchenfärbung wäre die Bezeichnung „Lipoidpigment“ wohl angebracht.

Zusammenfassung.

1. Die Drüsenepithelien der Prostata enthalten unter physiologischen Umständen nach der Pubertät färbbare Körnchen, die in der Regel im basalen Teile der Zellen in der Nähe des Kernes sitzen. Ihre Menge ist verschieden, sowohl in den einzelnen Drüsen ein und derselben Prostata als auch in den einzelnen Anteilen derselben Drüse.

2. Die Menge und Größe der fettähnlichen Körnchen nimmt mit dem Lebensalter zu.

3. Die Körnchen sind feine oder gröbere, unregelmäßig eckige Schollen, die eine gelblich bis gelblichbraune Eigenfarbe besitzen. Sie zeigen keine Doppelbrechung. Sie sind Säuren und Alkalien gegenüber unveränderlich und in Fettlösungsmitteln schwer löslich. Durch Bleichungsmittel werden sie allmählich gebleicht. Sie weisen keine Eisenreaktion auf. Sie färben sich mit Sudan III

oder Scharlachrot orangerot, mit Nilblausulfat bläulichrot, rötlichblau, am häufigsten tiefblau, mit Osmiumsäure schwarzbraun. Sie färben sich nach Ciaccio, Smith-Dietrich und nach Fischler.

4. Die Körnchen bestehen aus Lipoidsubstanzen und zwar wahrscheinlich aus Phosphatiden, Cerebrosiden, Cholesterinfettsäuregemischen, umgewandelten Fettsäuren und Seifen und erhalten nach und nach eine Pigmentierung. Sie sind als Lipoidpigment (Abnutzungspigment) anzusehen.

5. Ihr Vorkommen im lumenfüllenden Sekret beruht auf dem Zerfall abgestoßener körnchenhaltiger Epithelzellen und körnchenhaltiger Leukozyten mit sekundärem Freiwerden der Körnchen, durchaus nicht auf Sekretion.

6. Das Körnchenpigment in den Epithelzellen des Ductus ejakulatorius ist ein Abnutzungspigment und hat ganz ähnliche Eigenschaften wie das im Samenblasenepithel. Seine Verteilung in den Epithelzellen ist nicht gleichmäßig, doch ist es in den Drüsen des Ductus ejakulatorius stets reichlicher vorhanden als im Epithel der übrigen Schleimhaut. Die Zahl und Größe der Pigmentkörnchen nimmt allmählich bis zum reifen Mannesalter zu.

7. In der Prostatamuskulatur finden sich physiologischer Weise pigmentierte glatte Muskelfasern in größerer oder geringerer Reichhaltigkeit. Die Pigmentkörnchen dieser Fasern gehören wahrscheinlich zu den Lipoidpigmenten und es lassen sich zweierlei Arten unterscheiden: die eine in Form kleiner brauner Granula mit sehr mangelhafter Fettreaktion; die andere mit schwacher Eigenfarbe, und deutlich dle Reaktionen der Lipoidsubstanzen gebend.

Erklärung der Abbildungen auf Tafel 8.

Fig. 1. Osmiumfärbung. Lipoidpigment im Zylinderepithel der Prostatadrüsen eines 32jähr. Mannes.
Zeiß: Obj. D. Ok. 3.

Fig. 2. Lipoidpigment im Drüsenepithel der Prostata eines 62jähr. Mannes bei Färbung mit Sudan III. (Die im Präparat orangeroten Körnchen sind in den Zeichnungen schwarz.)
Zeiß: Obj. D. Ok. 4.

Fig. 3. Lipoidpigment im Epithel des Ductus ejakulatorius eines 50jähr. Mannes. Färbung nach Fischler. (Die im Präparat bläulichschwarzen Körnchen sind in der Zeichnung schwarz.)
Zeiß. Obj. D. Ok. 3.

Fig. 4. Pigmentierte Muskelfasern der Prostata bei Färbung mit Sudan III.
a) pigmentierte Muskelfasern mit feinen, schwach bräunlich gefärbten Granulis.
b) pigmentierte Muskelfasern mit gröberen, stark orangerot gefärbten Granulis.
Zeiß: Imm. 1/12 Ok. 3.

Literaturverzeichnis.

1. C. Posner und Rapoport, Prostatasekret und Prostatitis. Deutsch. med. Wochenschr., Nr. 13, 1905.
2. C. Posner und Scheffer, Beiträge zur klinischen Mikroskopie und Mikrophotagraphie. Berlin, klin. Wochenschr. Nr 6, 1909.
3. C. Posner, Bemerkungen über das Prostatasekret. Zeitschr. für Urologie, 1911.

4. Rapoport, Prostatasekret.-Verhandlungen der Deutschen Gesellschaft für Urologie. Wien, 1911.
5. Schlagenhaufer, Über lipoide doppelbrechende Substanzen in Prostatakarzinomen. Verhandlungen der deutsch. path. Gesellsch., XIII, 1909.
6. Björling, Woraus bestehen die Prostatakörner. Arch. f. Derm. u. Syphil., Bd. 103, H. 1.
7. — Weitere Beiträge zur Kenntnis der Prostatakörner. Zeitschr. f. Urologie, 1912.
8. Fürbringer, Zur Kenntnis der Natur der Prostatakörner. Zeitschr. f. Urologie. 1911.
9. H. L. Posner, Prostatalipoide und Prostatakonkretion. Zeitschr. f. Urologie, 1911.
10. Randisi, Lipoide nella prostata. Folia urolog., Bd. VI, Nr. 9, 1912.
11. Fischel und Kreibich, Über Prostatasekretion. Wien, Wiener klin. Wochenschr., Nr. 25, 1911.
12. V. de Borns, Über die Sekretionserscheinungen in den Drüsenzellen der Prostata. Arch. f. Anat. u. Phys., 1907.
13. E. Serth, Über das Vorkommen einer doppellichtbrechenden Substanz als normaler Bestandteil der Prostataepithelzelle des Menschen und Farren. Virchows Arch., Bd. 214, 1913.
14. — Zur Kenntnis der fetthaltigen Pigmente. Virchows Arch., Bd. 117, 1904.
15. Langerhanns, Über die akzessorischen Drüsen der Geschlechtsorgane. Virchows Arch., Bd. 61, 1874.
16. Kölliker, Mikroskopische Anatomie. II., 1914, S. 406.
17. Eberth, Die männlichen Geschlechtsorgane. Jena 1904.
18. Petersen. Beiträge zur Histologie der Prostata.
19. Huck, Pigmentstudien. Zieglers Beitr., Bd. 54, 1912.
20. Oberndorfer, Pigment und Pigmentbildung. Lubarsch-Ostertags Ergebn., 12, 1908.
21. Akutsu, Beiträge zur Histologie der Samenblase nebst Bemerkungen über Lipochrome. Virchows Arch., Bd. 168, 1902.
22. Kawamura, Die Cholesterinesterverfettung. Jena, 1911.
23. Aschoff, Zur Morphologie der lipoiden Substanzen. Zieglers Beitr., Bd. 47, 1910.
24. — Pathologische Anatomie, I., 1913.
25. Herxheimer, Über „Fettinfiltration" und „Degeneration". Lubarsch Ostertags Ergeb. d. allg. Path. u. pathol. Anatomie, 1903.
26. A. Dietrich, Zur Differenzialdiagnose der Fettsubstanzen. Verhandl. d. deutsch. pathol. Ges., 1910.
27. — Die Störungen des zellulären Fettstoffwechsels. Lubarsch-Ostertags Ergeb., XIII.
28. Mühlmann, Untersuchung über das lipoide Pigment der Nervenzellen. Virchows Arch. 202. Bd., 1910.
29. Lorrain Smith, On the Simultaneous Staining of Neutral Fat and Fatty Acid by Oxazine Dyes. Journ. of path. and bact., XII. Bd., 1908.
30. Kaiserling, Nachweis, Vorkommen und Bedeutung der Zellipoide. Berl. klin. Wochenschr., Nr. 47, 1910.
31. Lubarsch, Über fetthaltige Pigmente. Zentralbl. f. allg. Path. u. path. Anatomie, 1902.
32. Kasarinoff, Vergleichende Untersuchungen zur Histologie der Lipoide. Zieglers Beitr., Bd. 49, H. 3, 1910.
33. Fischer, Über die Untersuchung von Neutralfetten, Fettsäuren und Seifen im Gewebe. Zentralbl. f. allg. Path. u. path. Anatomie, Bd. 15, 1904.
34. Schmorl, Pathologisch-histologische Untersuchungsmethoden, 7. Auflage, 1914.
35. Ciaccio, Über des Vorkommen von Lecithin in den zellulären Entzündungsprodukten und über besondere lipoidbildende Zellen. Zentralbl. f. allg. Path. u. path. Anatomie, 1909.
36. Lorrain Smith, An investignation of the principles underlying Weigerts method of staining medullated nerve. The journ. of path. and bact., XIII, 1909.
37. Felix, Zur Anatomie des Ductus ejaculatorius usw. Anat. Hefte, 1. Abt., Heft 54, 1901.

---

1. Les épithèles des glandules de la prostate contiennent, dans des circonstances physiologiques, après la puberté, des granules sensibles à la teinture, qui régulièrement sont placées dans la partie basale des cellules, tout près de la graine. Leur nombre est différent, si bien dans les glandules de la même prostate comme aussi dans les parties séparées de la même glandule.

2. Le nombre et la grandeur des granules adipeuses augmente avec l'âge de la vie.

3. Les granules sont des mottes plus ou moins fines et d'une forme irrégulièrement angulaire, possédant une couleur individuelle jaunâtre ou jaune-brune. Elles ne montrent pas une réfraction double. Elles ne changent pas sous l'influence des acides et des alkalis et se dissolvent difficilement dans les résolvants pour les corps gras. Elles blanchissent peu à peu par les moyens décolorants. Elles ne montrent pas de réaction ferrique. Elles se colorent avec Soudan III ou rouge écarlate: orange; avec sulphate de bleu de Nil: rouge-bleuâtre; bleu-rougeâtre, le plus souvent bleu foncé, avec l'acide d'osmium brun-noir. Elles se colorent d'après Ciaccio, Smith-Dietrich et Fischler.

4. Les granules consistent de substances lipoïdes et, à ce qu'il paraît, de phosphatides, cérébrosides, de mélanges d'acide sébacique de choléstérine, d'acides sébaciques transformés et de savons, et reçoivent peu à peu une pigmentation. Il faut les considérer comme pigment lipoïde (pigment d'usure).

5. La cause de leur existence dans les sécrétions remplissant le lumen est dûe à la décomposition des cellules d'épithèle repoussées, contenant des granules, et des leucocytes granuleuses, avec l'évasion secondaire des granules, mais pas du tout par sécrétion.

6. Le pigment granuleux dans les cellules d'épithèle du ductus ejaculatorius est un pigment de détérioration et possède des qualités semblables à celui dans l'épithèle de la vessie spermatique. Sa répartition dans les cellules d'épithèle n'est pas uniforme, mais dans les glandules du ductus ejaculatorius il existe toujours plus copieusement que dans l'épithèle de l'autre membrane muqueuse. Le nombre et la grandeur des granules du pigment augmente peu à peu avec l'âge de la vie.

7. Dans la musculature de la prostate se trouvent physiologiquement des fibres musculeuses lisses pigmentées d'une quantité plus ou moins grande. Il est vraisemblable que les granules du pigment de ces fibres appartiennent aux pigments lipoïdes, et l'on en peut distinguer deux espèces: l'une en forme de petites granules brunes avec une réaction adipeuse très défectueuse; l'autre avec une couleur individuelle très faible et donnant distinctement les réactions des substances lipoïdes.

---

1. The glandulous epithelium of the prostata contains, under physiological circumstances, after the puberty, colourable granules, situated, as a rule, in the basal part of the cells near to the grain. Their number is different, as well in the single glands of one and the same prostata, as also in the several parts of the same gland.

2. The quantity and the size of the adipous granules increase with the age of life.

3. The granules are more or less fine, irregularly angular clods, which possess a yellowish to yellowish-brown individual coleur. They do show no double refraction. They are not altered by the influence of acids and alkalis and are hardly to be dissolved in sebaceous dissolving means. By bleaching means they become gradually bleached. They do show no ferrous reaction. They colour themselves with Sudan III or scarlet: orange; with Nilo-blue-sulphate: bluish-red, reddish-blue, mostly dark blue; with osmium-acid black-brown. They colour themselves after Ciaccio, Smith-Dietrich and Fischler.

4. The granules consist of lipoid substances, and probably of phosphatides, cerebrosides, alligations of cholesterine sebacic acid, transformed sebacic acids and soaps, and they get gradually a pigmentation. They are to be considered as a lipoid pigment.

5. The cause of their existence in the secretions which fill the lumen, is to be found in the decomposition of pulled off, granule-containing epithelic cells and granule-containing leucocytes, with a secondary deliverance of the granules, but by no means it is due to secretion.

6. The granulous pigment in the epithelic cells of the ductus ejaculatorius is a pigment of wear and tear and has similar qualities as that in the epithelium of the spermatocyst. Its distribution in the epithelium cells is not uniform, but it is always more copious in the glands of the ductus ejaculatorius than in the epithelium of the other mucous membrane. The quantity and the size of the pigment-granules increase little by little up to a man's mature age of life.

7. In the musculature of the prostata exist physiologically pigmented, sleek muscle fibres in a number more or less great. The pigment-granules of these fibres belong probably to the lipoid pigments and we can distinguish two sorts of them: the one in the form of small brown granules with a most defectuous sebacic reaction; the other with a faible individual colour, giving distinctly the reactions of the lipoid substances.

---

1. Железистый эпителій предстательной железы содержитъ при физіологическихъ условіяхъ съ момента наступленія зрѣлаго возраста красящіяся зернышки, расположенныя обыкновенно въ основныхъ частяхъ эпителіальныхъ клѣтокъ вблизи ядра. Количество зернышекъ различно какъ въ различныхъ железахъ одной и той-же простаты, такъ и въ отдѣльныхъ частяхъ той-же железы.

2. Количество и величина жироподобныхъ зернышекъ съ возрастомъ уменьшаются.

3. Зернышки представляютъ мелкія или болѣе крупныя, неправильно угловатыя глыбки, которыя имѣютъ собственную окраску въ желтоватый цвѣтъ, нюансирующій до желтовато-коричневаго цвѣта.

Двоякое преломленіе въ нихъ не наблюдается. Они не измѣняются ни въ кислотахъ, ни въ щелочахъ и трудно растворимы въ растворителяхъ для жировъ. Подъ вліяніемъ обезцвѣчивающихъ веществъ они постепенно обезцвѣчиваются. Реакціи на желѣзо они не обнаруживаютъ. Суданомъ III или шарлаховой краской зернышки окрашиваются въ ораженвый цвѣтъ, нилблаусульфатомъ въ синевато-красный, красновато-синій, чаще всего въ темно-синій, а осміевой кислотой въ черно-коричневый цвѣтъ. Зернышки окрашиваются также по Giaccio, Smith-Dietrich'у и Fischler'у.

4. Зернышки состоятъ изъ липоидныхъ веществъ, а именно вѣроятно изъ фосфатидовъ, цереброзидовъ, смѣсей холестериножирныхъ кислотъ, превращенныхъ жирныхъ кислотъ и мылъ и получаютъ постепенно пигментировку. Ихъ слѣдуетъ разсматривать какъ липоидный пигментъ (пигментъ истощенія).

5. Присутствіе ихъ въ наполняющемъ просвѣты секретѣ обусловливается распадомъ отпавшихъ содержащихъ зернышки эпителіальныхъ клѣтокъ и содержащихъ зернышки лейкоцитовъ со вторичнымъ освобожденіемъ зернышекъ, но никакъ не отдѣленіемъ.

6. Зернышковый пигментъ въ эпителіальныхъ клѣткахъ ducti ejaculatorii является продуктомъ истощенія и имѣетъ совершенно такія-же свойства какъ эпителій сѣменныхъ пузырьковъ. Его распредѣленіе въ эпителіальныхъ клѣткахъ не равномѣрно, причемъ однако количество зернышковаго пигмента въ железахъ ducti ejaculatorii всегда больше, чѣмъ въ эпителіальныхъ клѣткахъ остальныхъ частей слизистой оболочки. Количество и величина пигментныхъ зернышекъ по мѣрѣ приближенія возмужалаго возраста постепенно увеличивается.

7. Въ мускулатурѣ предстательной железы при физіологическихъ условіяхъ находятъ пигментированныя гладкія мышечныя волокна, количество которыхъ болѣе или менѣе обильно. Пигментныя зернышки этихъ волоконъ по всей вѣроятности принадлежатъ къ липоиднымъ пигментамъ, причемъ различаютъ два слѣдующихъ вида: одинъ въ видѣ небольшихъ коричневыхъ зернышекъ съ весьма недостаточной реакціей на жиры, другой со слабой собственной окраской съ явственными реакціями липоиднаго вещества. M. Lubowski (Berlin-Wilmersdorf).

---

1. Gli epiteli glandolari della prostata contengono in condizioni fisiologiche dopo la pubertà granuli tingibili, i quali siedono di solito nella parte basale delle cellule vicino al nucleo. La loro quantità varia, tanto nelle singole glandole della medesima prostata, quanto nelle singole parti della medesima glandola.

2. La quantità e grandezza dei granuli simili a grasso aumenta coll' età.

3. I granuli sono masse fine o grosse, irregolarmente angolari che hanno

un colore proprio giallognolo fino a giallobruno. Non hanno doppia rifrazione. Essi non si alterano, se trattati con acidi e alcalici, e sono difficilmente solubili in mezzi che sciolgono grassi. Con decoloranti essi si decolorano lentamente. Essi non danno la reazione del ferro, si colorano con sudan III o con rosso scarlatto in rosso arancio, con solfato bleu di nilo in rossobleo, bleurosso, spessissimo bleu oscuro, con acido osmico, in nerobruno. Essi si colorano secondo Ciaccio, Smith-Dietrich e secondo Fischler.

4. I granuli sono composti di sostanze lipoidi, probabilmente di fosfatidi, cerebrosidi, misculi di colestearina ed acido oleinico, acidi grassi e saponi trasformati, ed assumono a poco a poco una pigmentazione. Essi sono da considerarsi quale pigmento lipoide (pigmento da deperimento).

5. La loro presenza nel secreto riempiente il lume dipende dallo sfacelo di cellule epiteliali eliminate contenenti granuli e di leucociti contenenti granuli con liberazione secondaria dei granuli, e non dipende dalla secrezione.

6. Il pigmento granulare nella cellule epiteliali del dotto eiaculatorio è un pigmento di deperimento e ha le medesime proprietà di quello delle vescicole seminali. La sua distribuzione nelle cellule epiteliali non è uniforme, peró esso è sempre piú abbondante nelle glandole del dotto ejaculatorio che nell'epitelio della mucosa rimanente. Il numero e la grandezza dei granuli di pigmento aumenta gradatamente fino all étà matura.

7. Nella muscolatura della prostata si trovano in condizioni fisiologiche fibre muscolari liscie pigmentate in quantità più o meno grande. I granuli di pigmento di queste fibre appartengono probabilmente ai pigmenti lipoidi e si possono distinguere due qualità: una in forma di piccoli granuli bruni con reazione lipoide molto deficente; l'altra con debole colorazione propria e che da nettamente la reazione delle sostanze lipoidi. (Ravasini-Triest.)

Literarische Rundschau.

Bericht aus Deutsch-Österreich über das Jahr 1913.

Von

Dr. **Karl Ritter von Hofmann,**

Wien.

1. Harn und Harnreaktionen.

Paxl (81) fand eine Parallelität zwischen der Störung im Eiweißstoffwechsel Krebskranker und jener, welche nach Verfütterung von Rhodan auftritt und gelangt daher zur Annahme, daß es sich beim Krebskranken um eine vermehrte Rhodanbildung handelt.

Hess und Frisch (37) fanden im Harn von Diabetikern, sowie bei acht Fällen langdauernder Narkosen gynäkologisch kranker Frauen ein azetonunlösliches, ätherlösliches, phosphorhaltiges, rechtsdrehendes Lipoid.

Wilhelm (97) fand, daß einzelne Harne, besonders Fiebernder, namentlich von Streptokokkenkranken, in denen mikroskopisch reichlich Erythrozyten nachweisbar waren, keine Guajakreaktion geben. Beim Ausziehen mit Äther ging die die Reaktion hemmende Substanz in den Äther über.

Je einen Fall von paroxysmaler Hämoglobinurie beschreiben Porges und Strisower (75), sowie Nobl (69). Während im ersteren Falle die Hämoglobinurie durch Gehen, nicht aber durch Kältereize ausgelöst wurde, trat die Erscheinung in Nobls Falle nach Kälteeinwirkung auf. Bei dieser Patientin fanden sich auch Zeichen hereditärer Lues.

Zwei Fälle von sogenannter Marschhämoglobinurie beschreibt Jehle (46). Es handelt sich um zwei Patienten, ein 8jähriges Mädchen und einen $10^1/_2$jährigen Knaben. Bei beiden bestand lordotische Albuminurie und gleichzeitig Hämoglobinurie. Bei der Patientin konnte im Anfange durch Lordosierung Hämoglobinurie hervorgerufen werden, beim Knaben kam es daraufhin stets nur zu Albuminurie, niemals zu Hämoglobinurie.

Jonas und Edelmann (48) beschreiben ein neues Albuminimeter zur sofortigen quantitativen Eiweißbestimmung. Die Bestimmung geschieht auf optischem Wege, indem die eiweißhaltige Flüssigkeit mit einer 20%igen Lösung von Acidum sulfosalicylicum gefällt und die Intensität der Trübung in verschiedenen Verdünnungen mit einer gestellten Glykogenlösung verglichen wird.

Adler (1) bespricht zunächst die Pentosurie. Dieselbe verursacht gewisse Beschwerden, wie Mattigkeit, Schwäche und neuralgische Schmerzen, gibt aber sonst eine durchaus günstige Prognose. Der Nachweis der Pentosurie stützt sich auf die Tatsache, daß der Pentoseharn zwar die üblichen Zuckerreaktionen (Trommer, Nylander, Phenylhydracin) gibt, aber nicht vergährt und die Ebene des polarisierten Lichts nicht dreht. Den sichersten Nachweis stellt die Isolierung der Pentose aus dem Harn dar. Eine weitere seltenere Anomalie des Kohlehydratstoffwechsels bildet die Laevulosurie. Hierbei klagen die Patienten in der Mehrzahl der Fälle über Diabetes ähnliche Symptome. Die Prognose ist aber weit günstiger als bei Diabetes mellitus. Der Nachweis der Laevulose gelingt auf optischem Wege und durch den positiven Ausfall der Seliwanoffschen Reaktion: Rotfärbung beim Erhitzen des Harns mit Resorzin und Salzsäure unter nachfolgender Bildung eines gefärbten Niederschlags. Auch hier gelingt der Nachweis am besten durch Reindarstellung.

Franke (29) beobachtete unter 14 Fällen an chronischer Nephritis neunmal alimentäre Lävulosurie.

Langer (57), welcher die Cammidgesche Reaktion einer eingehenden Untersuchung unterwarf, hält diese Reaktion an und für sich für keine eindeutige, für Pankreaserkrankungen spezifische. Die die Cammidgesche Reaktion bedingenden Körper scheinen die beim Auf- und Abbau des Glykogens gebildeten zusammengesetzten Zuckerarten zu sein.

Kleissel (50), welcher fünf einschlägige Fälle beobachtete, nimmt an, daß bei seinen Patienten die Ursache der Azetonurie und Diazeturie in einer durch das sympathische System veranlaßten Störung der normal verlaufenden Tätigkeit des Pankreas zu suchen ist.

Pribram (76) beobachtete bei einem Falle von Quecksilbervergiftung im Harnsediment neben zahlreichen Nierenepithelien, granulierten und Epithelzylindern eine große Zahl von Wachszylindern.

Ebstein (24) bietet eine geschichtliche Übersicht über die Entwicklung der klinischen Harndiagnostik.

2. Niere und Nierendiagnostik.

Auch dieses Jahr finden wir zahlreiche Arbeiten, die sich mit der Frage der lordotischen Albuminurie befassen.

Nach Dietl (21) nimmt nicht nur die Lordose auf die Albuminurie einen Einfluß, sondern es beteiligt sich an dem Zustandekommen derselben auch das Vasomotorensystem, so daß die Erscheinung neben der Korrektur der Lordose auch durch Maßnahmen allgemeiner Natur zu bekämpfen wäre.

v. Jagic (44) beobachtete ein 11jähriges Mädchen bei dem intro vitam eine orthostatisch-lordotische Albuminurie bestand. Bei der Sektion des an tuberkulöser Meningitis verstorbenen Kindes fanden sich in den Nieren miliare Tuberkel.

Jehle (45) fand, daß die orthostatische Albuminurie durch Anlegen eines Mieders, in dem die Wirbelsäule entsprechend gestreckt wird, zum Verschwinden gebracht werden kann, oder wenn man das eine Bein im Hüft- und Kniegelenk beugt und auf eine entsprechend hohe Unterlage stellt.

Ranzel (78) hält die Eklampsie für eine Graniditätstoxikose plazentaren Ursprungs.

Pulawski (77) berichtet über eine 43jährige Frau, bei welcher zweimal wegen urämischer Erscheinungen die Dekapsulation einer Niere (das erste Mal rechts, dann links) mit gutem Erfolge ausgeführt worden war.

Schloffer (84) dekapsulierte in einem Falle von akuter Nephritis nach Angina mit Anurie, bei dem alle die Harnsekretion anregenden Mittel versagten, beide Nieren, worauf sich die Harnsekretion wieder einstellte.

Höhn (42) konstatiert das Bestehen einer gewissen Heredität bei Nephritis, indem fünf Nephritiskranke angaben, daß Nierenentzündungen bei näheren Verwandten vorgekommen seien.

Bei Juliusburgers (47) Patienten, einem 53jährigen Mann, der unter Erscheinungen schwerer Nephritis zur Aufnahme gelangte und starb, ergab die Sektion mehrfache Nekrosen infolge von Embolie in den Nieren.

Horners (43) Untersuchungen über den Blutdruck bei Nierenerkrankungen ergaben, daß bei akuter Nephritis der Druck erheblich ansteigen kann. Von den chronischen Formen findet sich bei der interstitiellen erhöhter Druck, bei der parenchymatösen nur im suburämischen Stadium akute Drucksteigerungen. Bei Amyloidniere, Pyelitis und Pyelonephritis fehlt in der Regel die arterielle Druckerhöhung.

Philipp (73) bringt einen Sammelbericht über den gegenwärtigen Standpunkt der Urämiefrage.

Nach Pal (70) stellt die akute Urämie das Bild einer Hochspannungskrise dar und ist daher mit depressorisch wirkenden Mitteln zu behandeln, von denen sich P. das Papaverin sehr gut bewährt hat.

Wie schon in früheren Jahren heben auch heuer Pflanz (72) und Zörkendörfer (99) den Wert Marienbads als urologischer Heilstätte hervor. Pflanz beobachtete unter 129 Fällen von Nierenleiden unter dem Einfluß der Marienbader Kur in 30 vollkommenes Verschwinden und in 59 Fällen Verminderung der Eiweißausscheidung. Zylinder konnten in 54 Fällen zum Schlusse der Kur nicht mehr nachgewiesen werden und

fanden sich in 39 Fällen in verringerter Anzahl und in günstigeren Formen (granulierte statt epithelialen).

Nach Zörkendörfer wirken bei chronischer Nephritis besonders die salinischen Quellen, während sich bei Albuminurien infolge von Eiterungen des uropoetischen Systems die erdigen Quellen vom Typus der Rudolfsquelle empfehlen.

Bauer und Habetin (9) berichten über sechs Fälle von postluetischer Nierenerkrankung und zwei von Nephritis bei Luetikern. In allen sechs Fällen war die Serumreaktion sehr ausgeprägt. In vier darauf untersuchten Fällen gab die Globulinfraktion des Harns deutlich positive Reaktion. Die Wassermannsche Reaktion war im nativen Harn unter fünf untersuchten Fällen dreimal positiv.

Einen Fall von postluetischer Nierenerkrankung demonstrierte Bauer (8). Es handelt sich um eine Frau mit seit 26 Jahren bestehender Periostitis lueties an den Schienbeinen und Unterarmen. Es fanden sich leichte Oedeme und geringe Hypertrophie des rechten Herzens. Sonst keinerlei Beschwerden.

Flekseder (28) hat einen Fall von postluetischer Nierenaffektion mit gelappter Leber beobachtet.

Pollitzer (28) hat einen Fall mit chronisch parenchymatöser Nephritis bei Lues obduziert.

Einen weiteren Fall von Nierensyphilis beschreibt Moritz (67). Es handelt sich um eine 18jährige Patientin, welche unter Erscheinungen einer hämorrhagischen Nephritis mit Schmerzen in der linken Nierengegend erkrankt war. Zystoskopisch fand sich eine leichte Zystitis, besonders an der linken Ureterenmündung. Aus dem rechten Ureter kam klarer, aus dem linken trüber Urin. Keine Tuberkelbazillen. Wassermann positiv. Heilung auf Salvarsan, Jodkali, Quecksilberkur.

Über drei Fälle von Kombination von Tuberkulose und Steinkrankheit der Niere, bei denen allerdings die Frage, was das primäre war, offen gelassen werden muß, berichtet Schwarzwald (87). In zwei Fällen wurde bei der Operation der Steinniere ein tuberkulöser Prozeß gefunden, beim dritten Patienten war die Diagnose auf Nierentuberkulose gestellt worden und man entdeckte in der exstirpierten Niere ein Konkrement.

Lichtenstern (62) demonstrierte einen Patienten, dem er wegen geschlossener Pyonephrose die linke Niere entfernt hatte, sowie vier weitere Präparate von geschlossenen Pyonephrosen, von denen zwei tuberkulösen, eine kalkulösen Ursprungs waren, während die vierte durch winklige Abknickung des Ureters entstanden war.

Bauer (7) stellte eine Frau mit rechtsseitiger hydronephrotischer und stellenweise verkalkter Niere vor, welche der Patientin keine Beschwerden machte und nur als Nebenbefund bei der Untersuchung gefunden wurde. Die Entstehung der Hydronephrose ist auf ein Trauma vor zwölf Jahren zurückzuführen. Außerdem litt die Patientin an lordotischer Albuminurie.

Haudek (33) demonstriert das Röntgenbild des eben beschriebenen Falles mit Verkalkungsherden in der Kapsel, sowie verschiedene andere Konkrementbildungen in der Niere.

Einen außergewöhnlichen Verlauf nahm die Erkrankung bei dem Falle von Paschkis (71). Bei einem 41jährigen Patienten, dem schon mehrfach Steine abgegangen waren, stellte sich unter Koliken plötzlich Harnverhaltung ein, als deren Ursache der Ureterenkatheterismus ein Hindernis im linken Ureter in der Höhe von 15 cm ergab. Nephrotomie. Belassung der Nierenfistel. Die Röntgenuntersuchung zeigte keinen Stein. Erst $1^1/_2$ Jahr später führte die Eröffnung eines paranephritischen Abszesses zur spontanen Ausstoßung des Steines in die Blase.

Hock (39) demonstrierte verschiedene Nierensteine.

Blum (15) und Zuckerkandl (100) behandeln den therapeutischen Harnleiterkatheterismus und sprechen sich über denselben günstig aus. Nach Zuckerkandl ist die konservative Behandlung durch Ureterenkatheterismus und eventuelle Nierenbeckenspülung im allgemeinen zu versuchen. Die Analyse im Einzelfalle wird die Entscheidung gestatten, ob man mit den konservativen Methoden das Auslangen finden wird, oder ob ein operativer Eingriff vorzunehmen ist. Als Gegenanzeigen für die konservative Behandlung gelten: die eitrige Pyelitis ohne Harnstauung, die mit eitrigen Prozessen der Niere komplizierten Formen, ferner die Komplikation mit Paranephritis, eine Miterkrankung der Pleura oder der Lunge der betreffenden Seite.

Nach Blum (15) erstreckt sich die therapeutische Anwendung des Harnleiterkatheterismus vornehmlich auf vier Gruppen von Krankheitsfällen: 1. Anurie bei Steineinklemmung im Ureter, 2. bei kongenitalen und erworbenen Hydronephrosen und Hydroureter, 3. bei der Pyelitis und Pyelonephritis und namentlich bei der Schwangerschaftspyelitis, 4. als Vorbereitung zu chirurgischen Eingriffen in Fällen von Pyelitis calculosa und bei gynäkologischen Operationen.

Einen durch Operation geheilten Fall von Nierenkarzinom demonstrierte Unterberger (93).

Doberer (22) hat vor Jahren einen ähnlichen Tumor exstirpiert, dem es jetzt vollständig gut geht.

Brenner (22) hält die Prognose nach Exstirpation der Hypernephrome für keine besonders schlechte. In einem Falle ragte ein kegelförmiger Geschwulstzapfen in das Lumen der Vena renalis hinein. Es gelang die Vene proximal von diesem zu unterbinden. Der Patient ist jetzt, nach 10 Jahren noch rezidivfrei.

In Lugers (64) Fall handelte es sich um einen 48jährigen Patienten, der seit fünf bis sechs Jahren an Obstipation, seit einem Jahre an kolikartigen Schmerzen im Oberbauch litt. Im linken Hypochondrium ein kindskopfgroßer ballotierender Tumor. Die Funktionsprüfung ergab bedeutende Funktionseinschränkung der linken Niere. Ein zum Zweck der Röntgenuntersuchung vorgenommener Baryumeinlauf drang nur bis zum unteren Pole des Tumors, so daß der obere Teil des Kolon descendens nicht mehr gefüllt wurde. Das Kolon descendens war medialwärts nicht verdrängt. Bei der Operation zeigte sich, daß das Kolon frei war und der Tumor der linken Niere angehörte. Der Patient starb wenige Tage nach der Operation.

Schnitzler (85) bespricht die metastatischen Eiterungsprozesse in der Niere und um die Niere. Als diagnostisch wichtig hebt er den lokalen Schmerz und die Druckschmerzhaftigkeit in der Nierengegend hervor, ferner das Vorkommen von Ödemen, welche meist, wenn auch anfangs in geringem Grade, auftreten. Anamnestisch findet man fast immer eine primär eitrige Erkrankung, in der Regel einen Furunkel. Choemozystoskopisch läßt sich meist eine schwere funktionelle Störung der erkrankten Niere feststellen. Sch. empfiehlt eine recht ausgiebige Bloßlegung der Niere. Von 14 operierten Fällen starb einer.

Heidler (35) gibt einen Überblick über die im Komotauer Bezirkskrankenhause beobachteten Fälle von Nierenerkrankungen.

Hess und Wiesel (38) studierten die Wirkung des Adrenalins bei akuten experimentellen Nephropathien. Als Resultat ihrer Untersuchungen ergab sich, daß, während durch intraperitoneale Injektion von Uranylnitrat vergiftete Kaninchen unter Erscheinungen einer schweren Nierenschädigung und zwar des tubulären Apparates innerhalb weniger Tage zugrunde gehen, es durch gleichzeitige intravenöse Darreichung von Adrenalin gelingt derartig vergiftete Tiere am Leben zu erhalten. Es gelang sogar mehrmals Urantiere im Stadium schwerer Intoxikation trotz Fortsetzung der Urandarreichung am Leben zu erhalten, wenn gleichzeitig Adrenalin zugeführt wurde.

3. Blase.

Pleschner (74) berichtet über einen Fall von Blasenruptur, welche durch plattes Auffallen auf den Bauch mit voller Blase entstanden war. Operation 24 Stunden nach der Verletzung. Sectio alta, dann Laparotomie. Naht des intraperiitoneal gelegenen Blasenrisses. Glatte Heilung.

Zwei Fälle von Fremdkörpern in der Blase demonstrierte Schwarzwald (86). Der erste, ein 28jähriger bulgarischer Infanterist hatte einen Schuß in die linke Adduktorengegend erhalten. Es stellte sich Blutharnen und später Miktionsbeschwerden ein. Erst nach einiger Zeit entdeckte man eine bereits verheilte Wunde in der linken Serotocruralfurche. Mit der Steinsonde konnte ein Fremdkörper in der Blase nachgewiesen werden. Die Röntgenuntersuchung und die Zystoskopie ergaben das Vorhandensein eines runden Projektils. Sectio alta. Blasennaht. Glatte Heilung.

Bei dem zweiten Patienten, einem 19jährigen Manne, welcher vor vier Monaten anderwärts wegen Blasenstein operiert worden war, wurde durch Sectio alta ein inkrustierter Tupfer entfernt.

Breitner (19) beobachtete einen bulgarischen Soldaten, der am neunten Tage mit einer verheilten Einschußwunde knapp oberhalb der Wunde eingeliefert wurde und an Blutharnen und Schmerzen in der Blasengegend litt. Seit 14 Tagen bestand Anurie. Am

Tage nach der Aufnahme wurde unter heftigen Schmerzen ein Infanteriegeschoß spontan aus der Harnröhre ausgetrieben.

Gagstatter (31) demonstriert eine aus der Blase eines jungen Mannes exterpierte Kornähre, ferner eine 30 cm lange Weinrebe, welche durch vier Jahre in der Blase verblieben war und zur Bildung eines Phosphatsteines Veranlassung gegeben hatte, welcher litholtriert wurde. Bei der zystoskopischen Revision fand sich der Fremdkörper, welcher in der nächsten Sitzung mit dem Ramasseur extrahiert wurde.

Neuda (68) stellte eine Patientin vor, welche mit Schmerzen in der Blasengegend, Hydrops der Hände, wozu sich später noch starkes Durstgefühl, Harnverhaltung und Erbrechen gesellte, zur Aufnahme gelangt war. Die Patientin hat derartige kurzdauernde Anfälle seit 14 Jahren ungefähr alle 14 Tage. Im Harn finden sich Eiweiß, hyaline und granulierte Zylinder. Zystoskopisch findet sich im Anfalle die Gegend des Trigonums leicht ödematos und die Arterien dieser Gegend strotzend gefüllt. Nach dem Anfall verschwindet das Blasenödem.

Gagstetter (30) hat einen zweiten derartigen Fall beobachtet.

Großes Interesse bietet der Fall Volks (94). Es handelte sich um einen 56jährigen Patienten, der vor fünf Wochen an heftigsten Schmerzen in der rechten Flanke erkrankte, als deren Ursache sich ein später auftretender Herpes zoster erwies. Ein bis zwei Tage später entwickelte sich das Bild einer hämorrhogischen Zystitis. Die Zystoskopie ergab basal und lateral Ecchymosen, an denen das Epithel vielfach fehlte. Bei einer zweiten nach acht Tagen vorgenommenen Zystoskopie fanden sich nur mehr Reste der Ecchymosen. Der Urin war steril. V. glaubt, daß die Erscheinungen von Seite der Blase durch einen Herpes zoster der Blasenschleimhaut bedingt waren.

Blum (14) beschreibt das von ihm beobachtete Bild der Purpura vesicae. Für dasselbe charakteristisch ist das Auftreten von Blasenschleimhautblutungen im Anschlusse an eine fieberhafte „Erkältungskrankheit", das gehäufte Vorkommen zu gewissen Jahreszeiten im Frühjahr und Spätsommer und schließlich die Entwicklung von Ulzerationen, welche große Ähnlichkeit mit dem Magengeschnür bieten. Die Behandlung besteht in Verabreichung großer Dosen von doppeltkohlensaurem Natron.

v. Frankl-Hochwart (14) sah einmal einen Herpes zoster der rechtsseitigen Genitalgegend bei einem erwachsenen Manne, welcher in den ersten Tagen an einer nervösen Dysurie ohne Blasenschmerzen litt.

Einen seltenen Fall demonstrierte Blum (22). Es handelte sich um einen 65jährigen Patienten, der vor 22 und vor 19 Jahren wegen Blasenstein lithotribiert worden war und seit der ersten Operation an kompleter Harnverhaltung und dauernder Zystitis litt. Da sich in der letzten Zeit Blasenblutungen eingestellt hatten, wurde die Zystoskopie vorgenommen und Argyrose der Schleimhaut sowie ein kleines Karzinom an der Vorderwand der Schleimhaut festgestellt. Sectio alta. Exzysion des Tumors. Enukleation der Prostata. Naht. Drainage. Heilung. Der Patient kann seit der Operation wieder spontan urinieren. Der vor 19 Jahren entfernte Blasenstein war grauweiß, von Hühnereigröße mit krystallinischer Struktur und zeigte auf der Bruchfläche eine auffallend schwarze Farbe. Er enthielt, wie die chemische Untersuchung zeigte, reichlich Silber und Chlorsilber.

Zwei durch Sectio alta von einem 76jährigen Prostatiker gewonnene Blasensteine zeigte Bachrach (5). Sie zeigten warenballenartige Einschnürungen und bestanden aus phosphorsauren und kohlensauren Salzen.

Krafts (52) Patient, ein 62jähriger Mann, gelangte mit Steinbeschwerden zur Aufnahme. Bei der Sectio alta fand sich ein ganzer Stein, der einen radiären Sprung zeigte und zahlreiche Steinfragmente. Es handelte sich um Urate.

v. Saar (80) entfernte einen wallnußgroßen papillomatösen Tumor an der linken Uretermündung bei einer 59jährigen Frau durch Sectio alta. Der Tumor war gutartig und submukös ein Stück in den Ureter hineingewachsen, so daß eine intravesikale Entfernung nicht möglich gewesen wäre.

Hock (40a) empfiehlt im allgemeinen die endovesikale Behandlung der Blasentumoren.

Rubritius (79) bespricht die Kongulationsbehandlung der Blasengeschwülste und hebt die Vorzüge dieser Methode hervor.

Bei Hocks (41) Patienten, einem 52jährigen Mann, entwickelte sich im Anschluß an eine Hernienradikaloperation eine chronisch entzündliche Schwellung der rechten Leiste. Zystoskopisch fand sich innerhalb einer papillär wuchernden Schleimhautpartie ein Seidenfaden. Die Inzision ergab einen Eiterherd in der Tiefe. Daraufhin Heilung und Verschwinden des abnormen zystoskopischen Befundes.

4. Prostata, Hoden und Harnröhre.

Mandrilla (65) macht auf Wechselbeziehungen zwischen der Prostata und der Hypophyse aufmerksam. In einem Falle am Hypophysistumor konnte M. schon drei Jahre bevor die Diagnose feststand, Potenzabnahme und Atrophie der Prostate nachweisen. Ferner besteht nach M. ein Zusammenhang zwischen Prostata und Zentralnervensystem insoweit, als er Fälle von Melancholie beobachtete, die sich nach Behandlung der bestehenden Prostatitis auffallend besserten.

Schloffer (83) beschreibt verschiedene wichtige Details bei der suprapubischen Prostatektomie und ihrer Nachbehandlung. Er empfiehlt kurzdauernde Tamponnade der Blase, Drainage durch die Bauchwunde, Vermeidung von Spülungen. Um Nekrosen zu verhüten, erscheint es empfehlenswert, einen großen Teil der die Prostata überziehenden Blasenschleimhaut zu resecieren.

Leischner (60) berichtet über eine mit gutem Erfolge durchgeführte transvesikale Prostatektomie bei einem 73jährigen Mann.

Englisch (25) gibt verschiedene diagnostische Winke für die Untersuchung Prostatakranker.

Kyrle und Schopper (56) beobachteten, daß sich bei Kaninchen nach Alkoholdarreichung neben Veränderungen in der Leber zunächst leichte, bei längerer Darreichung aber schwere Schädigungen des Hodens entwickeln, die als zumeist gleichmäßige Atrophie verschiedenen Grades bezeichnet werden müssen.

Leischner (58) beschreibt zwei Fälle von Harnröhrenruptur. Der erste, ein 32jähriger Mann, war rücklings auf die Kante eines Bettes aufgefallen. Bei der Aufnahme fand sich eine Rißquetschwunde neben dem After, aus der sich, wenn der Patient urinieren wollte, der Harn entleerte. Da der Katheterismus unmöglich war, wurde der zentrale und der periphere Urethralstumpf in der Perinealgegend aufgesucht, angefrischt und über einem Katheter genäht. Heilung der Wunde per granulationem. Bougierung der Urethra.

Dem zweiten Patienten, einem 20jährigen Arbeiter, war ein Baumstamm auf die linke Inguinalgegend gefallen. Blase prall gefüllt, Katheterismus unmöglich. Sectio alta. Nach vieler Mühe gelingt es mit Hilfe einer Steinsonde auf retrogradem Wege einen Nelatonkatheter einzuführen. Blasennaht. Drainage der Wundhöhlen. Heilung.

Bittner (10) beobachtete eine impermeable traumatische Striktur der Urethra bei einem 7jährigen Knaben, der vor $^1/_2$ Jahr auf das Perineum gestürzt war. Es zeigte sich damals eine starke Schwellung ohne äußerliche Verletzung. Seither bestanden Harnbeschwerden. Bei der Aufnahme fand sich die Blase bis zum Nabel reichend. Es gelang nicht die Striktur zu passieren. Da durch einfache Urethrotomie externa das zentrale Ende der Harnröhre nicht aufgefunden werden konnte, wurde die Sectio alta vorgenommen, von der Blase aus ein Metallkatheter vorgeschoben und über diesem das Narbengewebe durchschnitten. Heilung.

Wolf (98) entdeckte bei einem 21jährigen Patienten als Ursache einer seit acht Tagen bestehenden Blutung aus der Harnröhre bei der Endoskopie 6 cm hinter dem Orific. ext. einen linsengroßen, mit feinsten Äderchen besetzten, in der Mitte einen Gerinnselpfropf tragenden Tumor. Auf Kauterisation des Angioms mit dem Pacqueln erfolgte Heilung.

Blum (11) führte mit gutem Erfolg bei einer seit vier Jahren bestehenden Urethralfistel nach Ruptur der Harnröhre infolge von Sturz eine komplizierte Plastik aus. Außerdem wurde ein nußgroßer Phosphatstein aus der Blase extrahiert.

Einen Harnröhrenstein in der Pues prostatica fand neben zwei Blasensteinen Lieben (63) bei einem 62jährigen Mann. Sectio alta. Heilung.

Heigel (36) beschreibt zwei Fälle von Tumoren des Penis: 1. Ein papilläres Karzinom. Amputation. 2. Ein großzelliges Rundzellensarkom bei einem 32jährigen Mann. Amputation.

Bachrach (4) berichtet über Erfolge der Behandlung von Urethralleiden mit Hochfrequenzströmen. Der eine Patient, ein 38jähriger Mann, litt an Pollokiurie; bedingt durch polypöse Wucherungen und Hypertrophie des Colliculus seminalis. Die anatomischen Veränderungen, und die Beschwerden verschwanden vollständig auf einmalige Applikation des Hochfrequenzstromes. Bei der zweiten Patientin, einer 28jährigen Frau, wurden zwei kleine Polypen am Blasenhals mittelst Hochfrequenzstromes entfernt.

Glingar (32) ist der Ansicht, daß das gleiche Resultat auch auf einfachere Weise durch die bisher übliche urethroskopische Behandlung zu erzielen gewesen wäre.

Blum (13) operierte ein 19jähriges Mädchen, dem vor zehn Jahren wegen in die Vagina mündender Urethra mit Retentio urinae eine suprapubische Blasenfistel angelegt worden war. B. präperierte die Harnröhre frei und verpflanzte das Orificium mit bestem Erfolge an die normale Stelle.

Balban (6) beobachtete einen 41jährigen Patienten mit Induratio plastica penis in Form einer spangenförmigen Verhärtung hinter dem Sulcus coronarius am distalen Ende beider Corpora cavernosa. Es war weder Gonorrhoe noch Lues vorausgegangen.

Interessant ist der Fall Brandweiners (17). Es handelt sich um einen 23jährigen Patienten mit Lupus vulgaris an der Glans und Penishaut. Urethroskopisch fanden sich tuberkelknötchenartige Gebilde. Da außerdem eine Tuberkulose der rechten Niere bestand, wurde die letztere entfernt. Mit fortschreitender Heilung des Nieren- und Blasenprozesses verschwanden auch die Veränderungen an der Glans und der Harnröhre.

Albrecht (3) gibt ein neues Operationsverfahren für die hypertrophische Phimose an: Nach dorsaler Spaltung des Präputiums wird eine durch zwei Zirkelschnitte gebildete Manchette des äußeren Vorhautblattes exstirpiert, hierauf die beiden zirkulären Wundränder und dann die des dorsalen Schnittes vernäht.

Kraft (53) gelang es unter Kollargolfüllung ein marillengroßes Divertikel in der Mitte der Pars cavernosa radiographisch darzustellen.

5. Gonorrhoe und Verschiedenes.

Mit der Vakzinebehandlung gonorrhoischer Erkrankungen befassen sich verschiedene Autoren.

Brandweiner und Koch (16) gelangen in ihren ersten Mitteilungen zu folgenden Schlußsätzen: 1. Kutireaktionen und Stichreaktionen mit Aufschwemmungen abgetöteter Gonokokken sind diagnostisch nicht zu verwerten. 2. Bei Urethritis totalis mit oder ohne Komplikationen sind Stichreaktionen mit autogenen Gonokokkenvakzinen bei gleicher Dose quantitativ stärker als solche mit allogenen. 3. Es ist mit großer Wahrscheinlichkeit anzunehmen, daß wesentliche Differenzen unter den verschiedenen Gonokokkenstämmen bestehen. In ihrer zweiten Mitteilung berichten Brandweiner und Koch (16) über ihre Erfahrungen mit polyvalenter Vakzine und kommen zum Schlusse, daß die letzteren zwar den monovalenten allogenen überlegen sind, aber doch von den autogenen an Wirksamkeit übertroffen werden, wodurch die Annahme der Verschiedenheit der einzelnen Gonokokkenstämme weiter gestützt wird.

Nach Sachs (82) Erfahrungen sind die Resultate der Vakzinebehandlung am besten bei Arthritis, dann bei Epididymitis. Bei Urethritis und Prostatitis zeigen sich keine Vorzüge gegenüber den anderen Methoden.

Keil (49) verfügt über 22 Fälle von Gonorrhoe (14 Epididymitis, 6 Prostatitis, 1 Periostitis und Lymphadenitis, 1 Rheumatismus), die mit intramuskulären Arthigoninjektionen behandelt wurden. Bei 21 war der Erfolg ein guter.

Kyrle und Mucha (55) empfehlen die Arthigoninjektionen intravenös vorzunehmen. Sie beginnen in der Regel mit 0,1 Arthigon. Bei dieser geringen Dosis hat die Reaktion sicher in dem Sinne etwas spezifisches an sich, als gonorrhoefreie Individuen entweder gar nicht oder mit nur geringer Fiebersteigung antworten. Die therapeutischen Erfolge waren besonders bei der gonorrhoischen Epididymitis sehr gute und die Verfasser möchten der intravenösen Injektion gegenüber der intramuskulären weitaus den Vorzug geben.

Topolanski (92) und Kreibich (54) berichten über gute Erfolge der Arthigoninjektionen bei gonorrhoischer Iritis, welche offenbar einen großen Teil der bisher als rheumatische bezeichneten darstellt.

Auch Weiß (96) empfiehlt bei gonorrhoischen Komplikationen die Vakzinebehandlung.

Buchtala und Matzenauer (20) haben in die Gonorrhoebehandlung ein neues Präparat, das Merlusan (Tyrosin-Quecksilber eingeführt, welches in $^1/_2$% alkalischer Lösung zu Injektionen verwendet wird und besonders dann gute Wirkung zeigen soll, wenn sich die Harnröhre an die Silbersalze schon gewöhnt hat.

Leßlengi (61) empfiehlt für die innere Behandlung der Gonorrhoe das Karotal, Milota (66) das Gonoktein, Ehrl (26) das Arrhovin.

Dreur (23) beschreibt eine Reihe von Apparaten zur Ausführung der Wasserdruckmassage der Urethra und Prostata, deren Prinzip auf der Vibrationsmassage beruht, indem eine Membran durch einströmendes Wasser in intensive Vibration versetzt wird.

Spitzer (89) beobachtete eine erbsengroße, Eiter und Gonokokken enthaltende Zyste am inneren Präputialblatt, welche ihr Entstehen möglicherweise einem paraurethralen Gange verdankt.

Bezüglich der Frage, ob der Arzt zum außerehelichen Geschlechtsverkehr raten darf, spricht sich Hecht (34) dahin aus, daß der Arzt nur selten, wenn die Beschwerden sicher mit der sexuellen Abstinenz zusammenhängen und andere Behandlungsmethoden versagt haben, in die Lage komme als Therapie den Geschlechtsverkehr zu empfehlen. In letzterem Falle müsse er aber auch auf die Gefahren des außerehelichen Geschlechtsverkehrs und deren Vorbeugung aufmerksam machen.

Selig (88a) rät für gewisse Fälle zur Empfehlung des Koitus.

v. Funke (88a) fand Beschwerden infolge von sexueller Abstinenz. Bei Masturbanten fand sich die Neigung zu vasomotorischer Erregbarkeit.

Kalmus (88a) ist gegen die Empfehlung des sexuellen Verkehrs, hingegen sprechen sich Altschul und Cramer ((88a) bei entsprechender Vorsicht nicht gegen denselben aus.

Hock (40) empfiehlt zur Erleichterung der Zystoskopie und zystoskopischer Operationen verschieden geformte Zystoskopansätze.

Schweinburg (88) demonstrierte eine mit einem Sperrhahn versehene Vorrichtung, welche es ermöglicht, den Blaseninhalt unter ganz schwachem Druck aus- und die Spülflüssigkeit einfließen zu lassen.

Einen Fall von Eunuchoidismus bei einem 28jährigen Mann beschreiben Tandler und Groß (90).

Adler (2) behandelte einen 21jährigen Patienten mit Diabetes insipidus, bei dem die tägliche Harnmenge 4—7 Liter, das spezifische Gewicht 1005—1008 betrug. Die Untersuchung ergab nichts Wesentliches, doch war die Wassermannsche Reaktion positiv. Der Patient erhielt eine intravenöse Infusion von 0,6 Salvarsan, dann wurde eine Schmierkur und Jodbehandlung eingeleitet. Innerhalb Monatsfrist gingen daraufhin die Harnmenge und das spezifische Gewicht vollkommen zur Norm zurück, nur die Wassermannsche Reaktion blieb positiv.

Auch Klausner (49a) beobachtete einen Fall von Diabetes insipidus mit positiver Wassermannscher Reaktion bei einer jungen Frau. Die antiluetische Behandlung hatte keinen Erfolg, doch besserten sich die quälenden Symptome am Ende einer normalen Gravidität. Die Wassermannsche Reaktion blieb positiv.

Kowanitz (51) berichtet über seine Erfahrungen mit Hexal. Der Erfolg der Hexaltherapie liegt nach ihm: 1. in der Vermehrung der Diurese, 2. in der Verwandlung der schwachsauren oder alkalischen Harnreaktion in stark saure, 3. in der immer beobachteten sedativen Wirkung des Mittels, 4. in der raschen Klärung des Urins.

Waldstein und Ekler (95) verwendeten zum Nachweis resorbierten Spermas im Organismus weiblicher Kaninchen das Abderhaldensche Dialysierverfahren des Blutes gegenüber Hodensubstanz. Sämtliche Tiere wiesen ausnahmslos post cohabitationem positive Reaktion auf. Hieraus schließen die Verfasser, daß im Anschlusse und als Folge der Kohabitation im weiblichen Organismus ein spezifisch auf Hodensubstanz eingestelltes Ferment gebildet wird. Soweit muß Sperma und zwar in nicht vollkommen abgebautem Zustande zur Aufnahme gelangt sein.

---

1. Adler, Die seltenen Anomalien des Kohlehydratstoffwechsels. Prager med. Wochenschrift, Nr. 30, 1913.
2. — Diabetes insipidus. Wissensch. Gesellsch. d. Ärzte in Böhmen, III, 14, 1913.
3. Albrecht, Operation der hypertrophischen Phimose. Wiener klin. Wochenschrift, Nr. 23, 1913.
4. Bachrach, Endourethrale Behandlung mit Hochfrequenzströmen. Wiener Gesellsch. d. Ärzte, IV, 25, 1913.
5. — Blasensteine. Wiener Gesellsch. d. Ärzte, VI, 28, 1913.
6. Balban, Induratio plastica penis. Wiener dermatol. Gesellsch, VI, 4, 1913.
7. Bauer, Hydronephrotische und stellenweise verkalkte Niere. Gesellsch. f. inn. Med., VI, 5, 1913.
8. — Postluetische Nierenerkrankung. Gesellsch. f. inn. Med., I, 30, 1913.
9. — und Habetin. Weitere Erfahrungen über luetische und postluetische Erkrankungen der Niere. Wiener klin. Wochenschr., Nr. 27, 1913.

10. Bittner, Impermeable Striktur der Urethra. Ärztl. Verein in Brünn, XI, 10, 1913.
11. Blum, Heilung einer seit vier Jahren bestehenden perinealen Urethralfistel durch eine komplizierte Plastik bei einem elf Jahre alten Knaben. Wiener Gesellsch. d. Ärzte, IV, 25, 1913.
12. — Argyrie der Blase. Silberhältiger Blasenstein. Wiener Gesellsch. d. Ärzte, II, 7, 1913.
13. — Operativ geheilter Fall von Hypospadie der weiblichen Urethra. Wiener Gesellsch. d. Ärzte, VI, 27, 1913.
14. — v. Frankl, Diskussion zu Volks Vortrag.
15. — Über den therapeutischen Harnleiterkatheterismus. Wiener med. Wochenschrift, Nr. 27, 1913.
16. Brandweiner und Hoch, Mitteilungen über Gonorrhoe. Wiener klin. Wochenschr., Nr. 22, 1913.
17. Brandweiner, Heilung eines Lupus vulgaris an der Glans penis nach Entfernung einer tuberkulösen Niere. Wiener med. Wochenschr., Nr. 38, 1913.
18. Breitner und Gagstatter, Diskussion zu Schwarzwalds Vortrag. Wiener Gesellsch. d. Ärzte, X, 24, 1913.
19. Breitner, Diskussion zu Schwarzwalds Vortrag. Wiener Gesellsch. d. Ärzte, X, 24, 1913.
20. Buchtala und Matzenauer, Merlusan (Tyrosinquecksilber) in der Syphilis- und Gonorrhoetherapie. Wiener med. Wochenschr., Nr. 38, 1913.
21. Dietl, Zur Pathologie der lordotischen Albuminurie. Wiener klin. Wochenschrift, Nr. 7, 1913.
22. Doberer und Brenner, Diskussion zu Unterbergers Vortrag. Verein d. Ärzte in Ober-Österreich, VII, 3, 1913).
23. Dreuw, Elektro-Endomassage. Prager med. Wochenschr., Nr. 52, 1913.
24. Ebstein, Zur Entwicklung der klinischen Harndiagnostik. Wiener klin. Wochenschr., Nr. 46, 1913.
25. Englisch, Diagnostische Winke bei der Untersuchung Prostatakranker. Allg. Wiener med. Zeitung, Nr. 13, 1915.
26. Ehrl, Zur Therapie der Gonorrhoe. Wiener med. Wochenschr., Nr. 4, 1913.
27. Ertl, Beobachtungen bei Ischuria postoperativa. Verein d. Ärzte in Ober-Österreich, VII, 3, 1913.
28. Fleckseder, Pollitzer, Diskussion zu Baners Vortrag. Gesellsch. f. inn. Medizin, I, 30, 1913.
29. Franke, Über alimentäre Laevulosurie bei chronischen Naphriliden und über den Zusammenhang zwischen der Funktionsstörung der Niere und der Leber. Wiener klin Wochenschr., Nr. 28, 1913.
30. Gagstatter, Diskussion zu Neudas Vortrag. Gesellsch. f. inn. Med., X, 30, 1913.
31. — Fremdkörper in der Harnblase. Wiener Gesellsch. d. Ärzte X, 29, 1913.
32. Glingar, Diskussion zu Bachrachs Vortrag. Wiener Gesellsch. d. Ärzte, IV, 25, 1913.
33. Haudek, Glaessner, Diskussion zu Bauers Vortrag. Gesellsch. f. inn. Med., VI, 5, 1913.
34. Hecht, Darf der Arzt zum außerehelichen Geschlechtsverkehr raten? Verein deutsch. Ärzte in Prag, II, 7, 1913.
35. Heidler, Beiträge zur Nierenchirurgie. Prager med. Wochenschr., Nr. 37, 1913.
36. Heigel, Ein Beitrag zu den Tumoren des Penis. Prager med. Wochenschr., Nr. 42, 1913.
37. Hess und Frisch, Über ein Phosphatid im menschlichen Harn. Wiener klin. Wochenschrift, Nr. 8, 1913.
38. — und Wiesel, Über die Wirkung des Adrenalins bei akuten experimentellen Nephropathien. Wiener klin. Wochenschr., Nr. 9, 1913.
39. Hock, Zur genauen Lokalisationsdiagnose der Nierensteine. Verein deutscher Ärzte in Prag, I, 24, 1913.
40. — Zur Erleichterung schwieriger Zystoskopien und zystoskopischer Operationen. Verein deutscher Ärzte in Prag, I, 24, 1913.
40a. — Behandlung der Blasenpapillome. Prager Wochenschr., Nr. 51, 1913.
41. — Über paravesikale, chronisch entzündete Bauchdeckengeschwülste. Verein deutscher Ärzte in Prag, I, 24, 1913.
42. Höhn, Über das ätiologische Moment der Heredität bei Nephritis. Wiener med. Wochenschr, Nr. 31, 1913.
43. Horner, Blutdruck bei Nierenerkrankungen. Wiener med. Wochenschr., Nr. 24, 1913
44. v. Jagic, Orthostatisch-lordotische Albuminurie und Tuberkulose. Wiener klin. Wochenschr., Nr. 39, 1913.

45. Jehle, Über die Wirkung neuer Korrektionsversuche der Wirbelsäule bei der orthotischen Albuminurie. Wiener klin. Wochenschr., Nr. 9, 1913.
46. — Beitrag zur sogen. „Marschhämoglobinurie". Wiener klin. Wochenschr., Nr. 9, 1913.
47. Juliusburger, Über die Beziehungen der multiplen Infarzierung der Niere zum klinischen Bilde des Morbus Brightii. Wiener klin. Rundschau, Nr. 48, 1913.
48. Jonas und Edelmann, Ein neues Albuminimeter zur sofortigen quantitativen Eiweißbestimmung. Wiener med. Wochenschr., Nr. 36, 1913.
49. Keil, Zur Vakzinebehandlung der Gonorrhoe und deren Komplikationen. Prager med. Wochenschr., Nr. 34, 1913.
49a. Klausner, Diskussion zu Adlers Vortrag. Wissensch. Gesellsch. d. Ärzte in Böhmen, III, 14, 1913.
50. Kleissel, Über Azetonurie und Diazeturie. Wiener med. Wochenschr., Nr. 35, 1913.
51. Kowanitz, Unsere Erfahrungen mit Hexal. Wiener klin Wochenschr., Nr. 1, 1913.
52. Kraft, Ein Fall von Spontanzertrümmerung von Blasensteinen. Wiener Gesellsch. d. Ärzte, XII, 5, 1913.
53. — Radiographische Darstellung eines Harnröhrendivertikels. Wiener Gesellsch. d. Ärzte, XII, 5, 1913.
54. Kreibich, Iritis und Arthigon. Wiener klin. Wochenschr., Nr. 49, 1913.
55. Kyrle und Mucha, Über intravenöse Arthigoninjektionen. Wiener klin. Wochenschr., Nr. 43, 1913.
56. Kyrle und Schopper, Untersuchungen über den Einfluß des Alkohols auf Leber und Hoden des Kaninchens. Wiener klin. Wochenschr., Nr. 51, 1913.
57. Langer, Die Cammidge Reaktion und ihre Bedeutung für die Diagnostik der Pankreaserkrankungen. Wiener klin. Wochenschr., Nr. 9, 1913.
58. Leischner, Zwei Fälle von Harnröhrenruptur. Ärztl. Verein in Brünn, IV, 14, 1913.
59. — Urethralstein. Ärztl. Verein in Brünn, IV, 14, 1913.
60. — Prostatektomie. Ärztl. Verein in Brünn, IV, 14, 1913.
61. Lesslényi, Zur internen Behandlung der Gonorrhoe mit Kawotal. Wiener med. Wochenschr., Nr. 43, 1913.
62. Lichtenstern, Geschlossene linksseitige Pyonephrose. Gesellsch. f. inn. Med., XI, 13, 1913.
63. Lieben, Harnröhrensteine. Wiener Gesellsch. d. Ärzte, VI, 6, 1913.
64. Luger, Zur Kenntnis der radiologischen Befunde am Dickdarm bei Tumoren der Nierengegend. Wiener klin. Wochenschr., Nr. 7, 1913.
65 Mandrila, Wechselbeziehung zwischen Prostata und Hypophyse. Melancholie infolge der Prostatitis. Wiener med. Wochenschr., Nr. 45, 1913.
66. Milota, Beitrag zur internen Behandlung der Gonorrhoe mit Gonoktein. Wiener med. Wochenschr., Nr. 7, 1913.
67. Moritz, Beitrag zur Kenntnis der Nierensyphilis. Wiener klin. Rundschau, Nr. 45, 1913.
68. Neuda, Akutes zirkumskriptes Oedem der Blase. Gesellsch. f. inn. Med.. X, 30, 1913.
69. Nobel, Ein Fall von paroxymaler Hämoglobinurie. Gesellsch. f. inn. Med., XI, 20, 1913.
70. Pal, Über den akut urämischen Anfall und seine Behandlung. Wiener med. Wochenschr., Nr. 39, 1913.
71. Paschkis, Ein Fall von Steinanurie mit außergewöhnlichem Verlaufe. Wiener klin. Rundschau, Nr. 38, 1913.
72. Pflanz, Zur Balneotherapie von Nierenleiden. Wiener klin. Wochenschr., Nr. 3, 1913.
73. Philipp, Der gegenwärtige Standpunkt der Urämiefrage. Prager med. Wochenschr., Nr. 16, 1913.
74. Pleschner, Intraperitoneale Blasenruptur. Wiener Gesellsch. d. Ärzte, I, 10, 1913.
75. Porgers und Strisower, Ein Fall von Marschhämoglobinurie. Wiener Gesellsch. d. Ärzte, I, 24, 1913.
76. Pribram, Harnsediment bei Quecksilbervergiftung. Wissensch. Gesellsch. deutscher Ärzte in Böhmen, XI, 21, 1913.
77. Pulawski, Brightsche Krankheit, zweimalige Edebohlssche Operation, Basedowsymptome zum Schlusse des Lebens. Wiener med. Wochenschr., Nr. 3, 1913.
78. Ranzel, Über Eklampsie. Ärztl. Verein in Brünn, XI, 10, 1913,
79. Rubritius, Die Koagulationsbehandlung der Blasengeschwülste. Prager med. Wochenschrift, Nr. 51, 1913.
80. v. Saar, Geheilter Fall von papillomatösem Tumor der linken vesikalen Uretermündung. Wissensch. Ärzteverein in Innsbruck, V, 2, 1913.
81. Saxl, Über die Störungen im Eiweißstoffwechsel Krebskranker. Wiener med. Wochenschrift, Nr. 28, 1913.

82. Sachs, Zur Vakzinebehandlung der Gonorrhoe. Wiener med. Wochenschr., Nr. 47, 1913.
83. Schloffer, Zur Technik der suprapubischen Prostatektomie und ihrer Nachbehandlung. Prager med. Wochenschr.. Nr. 38, 1913.
84. — Akute Nephritis mit Anurie. Wissensch. Gesellsch. deutscher Ärzte in Böhmen, IV, 25, 1913.
85. Schnitzler, Über metastatische Eiterungsprozesse in der Niere und um die Niere. Wiener med. Wochenschr., Nr. 39, 1913.
86. Schwarzwald, Projektil in der Harnblase. Wiener Gesellsch. d. Ärzte, X, 24, 1913.
87. — Tuberkulose und Steinkrankheit der Niere. Wiener Gesellsch. d. Ärzte, VI, 27, 1913.
88. Schweinburg, Katheteransatzstück mit Sperrhahn. Ärztl. Verein in Brünn, XI, 24, 1913.
88a. Selig, Funke, Kalmus, Altschul, Cramer, Diskussion zu Hechts Vortrag. Verein deutscher Ärzte in Prag, II, 7, 1913.
89. Spitzer, Zyste nach Gonorrhoe. Wiener dermat. Gesellsch., V, 7, 1913.
90. Tandler und Grosz, Eunuchoidismus. Wiener med. Wochenschr., Nr. 23, 1913.
91. Tedesko, Über Arthigonbehandlung der Arthritis gonorrhoica. Wiener med. Wochenschrift, Nr. 10, 1913.
92. Topolanski, Behandlung der Iritis mit Arthigon. Wiener Gesellsch. d. Ärzte, XI, 21, 1913.
93. Unterberger, Nierenneoplasmen. Verein deutscher Ärzte in Ober-Österreich, VII, 3, 1913.
94. Volk, Herpes zoster der Harnblase. Wiener Gesellsch. d. Ärzte, XII, 5, 1913.
95. Waldstein und Ekler, Der Nachweis resorbierten Spermas im weiblichen Organismus. Wiener klin. Wochenschr., Nr. 42, 1913.
96. Weiß, Über die neuere Gonorrhoetherapie. Wiener med. Wochenschr., Nr. 32, 1913.
97. Wilhelm, Hemmung der Blutreaktion im Harn. Gesellsch. f. inn. Med., VII, 3, 1913.
98. Wolf, Angiom der Harnröhre als Ursache heftiger Blutung. Wiener klin. Wochenschrift, Nr. 34, 1913.
99. Zörkendörfer, Marienbad als urologische Heilstätte. Prager med. Wochenschr., Nr. 16, 1913.
100. Zuckerkandl, Über die örtliche Behandlung renaler Eiter und Harnstauungen durch Harnleiterkatheterismus. Wiener med. Wochenschr., Nr. 22, 1913.

Bücherbesprechungen.

Handbuch der Geschlechtskrankheiten. Unter Mitarbeit zahlreicher Autoren herausgegeben von E. Finger (Wien), J. Jadassohn (Bern), S. Ehrmann (Wien), S. Groß (Wien). 22. bis 28. Lieferung. Wien und Leipzig 1913—15. A. Hölder.

Das groß angelegte Handbuch ist trotz des Krieges rüstig weiter fortgeschritten und nähert sich seinem Abschlusse. Seit wir das Handbuch zum letzten Male in diesen Blättern angezeigt haben — Fol. urologica VII, 7, p. 466, 1913 —, sind sieben neue Lieferungen erschienen. Der Inhalt dieser Lieferungen ist folgender: F. Dimmer (Wien): Syphilis des Auges (Schluß); O. Seifert (Würzburg): Syphilis des Laryux und der Trachea; G. Alexander (Wien): Syphilis des Gehörorgans; J. A. Hirschl (+) und O. Marburg (Wien): Syphilis des Nervensystems; R. Winternitz (Prag): Syphilis des Urogenitalsystems; E. Finger (Wien): Hereditäre Syphilis; J. Zappert (Wien): Klinik der hereditären Lues.

Alle die einzelnen Abschnitte sind mit größter Sorgfalt und unter Berücksichtigung der neuesten Forschungen bearbeitet; mit Textabbildungen und Tafeln ist nicht gespart worden.

Wenn das ganze große Werk abgeschlossen vorliegt, werden wir nochmals ausführlicher darauf zurückkommen. Paul Wagner (Leipzig).

F. Dessauer (Frankfurt a. Main) & **B. Wiesner** (Aschaffenburg): Kompendium der Röntgenaufnahme und Röntgendurchleuchtung. Zweite, vollständig umgearbeitete Auflage.

Band I. 385 S. Mit 185 Figuren im Text, 3 geometrischen Tafeln und 12 radiographischen Tafeln in Autotypie. Preis 18 M.

Band II. 250 S. Mit 182 Figuren im Text und 31 radiographischen Tafeln in Autotypie. Leipzig 1915. Otto Nemnich. Preis 16 M.

Das ausgezeichnete Dessauer-Wiesnersche Kompendium ist seit einer längeren Reihe von Jahren vergriffen gewesen Nun ist es vollständig umgearbeitet in zwei Bänden erschienen. „Denn die Technik und Anwendung des Röntgenverfahrens hat sich in den letzten fünf Jahren so gewaltig verändert, daß vieles, was damals im Brennpunkt des Interesses stand, heute längst überholt und nur historisch von Bedeutung ist, und andere neue Punkte sind aufgetaucht und beherrschen die Gegenwart. Deswegen mußte in allen Kapiteln eine gründliche Umarbeitung erfolgen, die teils mühsamer war als die Abfassung eines neuen Buches."

Der erste Band hat F. Dessauer zum Verfasses; er enthält im ersten Teile die Röntgentechnik mit einem Beitrage über Stereoskopie von Dr. F. v. Wieser. Der zweite Teil enthält eine Besprechung der photochemischen Hilfsmethoden.

Im zweiten Bande bespricht Wiesener das Aufnahme- und Durchleuchtungsverfahren. Im besonderen Teile befinden sich ein paar Abschnitte, die auch für den Urologen von ganz besonderer Wichtigkeit sind. Die Röntgenographie des uropoetischen Systems erstreckt sich dank der vervollkommneten Apparate und Untersuchungstechnik zur Zeit nicht nur auf den Nachweis von Konkrementen in Niere, Ureter und Blase, sondern auch auf eine Darstellung dieser Organe selbst. Der Nachweis von Konkrementen gelingt ziemlich regelmäßig nach der Einführung des Kompressionsblendenverfahrens. Verfeinert und verbessert wurde dann die Methode durch weitere Vervollkomm-

nung des Röntgeninstrumentariums durch Anwendung der Sträterschen Luftkahpelotte und des A. Köhlerschen Doppelplattenverfahrens. Die Expositionszeit konnte auf Sekunden beschränkt werden. Die hauptsächlichste Veranlassung zur Röntgenographie des uropoetischen Systems gibt der Verdacht auf Konkremente. Ungünstig verhält sich bezüglich seiner Darstellungsfähigkeit infolge sehr geringer Absorptionsfähigkeit der reine harnsaure Stein; doch ist er verhältnismäßig selten. Dagegen ist die Absorptionsfähigkeit bei den gemischten Steinen eine der Darstellung günstige, und zwar in steigender Folge von dem gemischten Urat- zum Phosphat- und Oxalatstein. Wenn nun trotz der verhältnismäßig günstigen Verhältnisse für die Darstellung der Konkremente doch noch in einem gewissen Prozentsatze — 2 bis 3% aller Fälle — das Röntgenverfahren für den Nierensteinnachweis versagt, so liegt das in technischen, bei den einzelnen Objekten nicht zu beseitigenden Schwierigkeiten, in der Schwierigkeit und Unmöglichkeit, bei dicken und dicksten Objekten, die für den guten Ausfall des Bildes nötige Beseitigung der schädlichen Sekundärstrahlenbildung genügend ausführen zu können. Verf. gibt genaue Vorschriften für die Aufnahmen zum Nachweise von Nieren- und Ureterensteinen. Als Kriterium einer guten Steinplatte, auf der auch kleinere Konkremente nachweisbar sein sollen, gilt: 1. der Wirbelsäulenanteil und die sichtbaren Rippenabschnitte müssen scharf erscheinen und deutliche Struktur zeigen; 2. Ileopsoas und Quadratus lumborum müssen sich deutlich differenzieren; 3. der Nierenschatten muß deutlich sichtbar sein. Durch die regelmäßige Darstellbarkeit der Nierenschatten ist man imstande, sich von der Lage des Konkrementes eine genaue Vorstellung zu machen. Für den Nachweis von Blasensteinen ist die Röntgenographie weniger wichtig. Einem erfahrenen und gewandten Urologen wird in der Regel bei der Untersuchung mit der Steinsonde auch ein kleinerer Stein nicht verborgen bleiben. Besondere Bedeutung kommt der Röntgenographie bei dem Nachweise von Divertikelsteinen der Blase zu. Bei der Besichtigung von Steinplatten muß man mit Rücksicht auf die oft recht schwachen Steinschatten sehr vorsichtig sein. Wenn ein entsprechend großer Nierenstein vorhanden ist, so kann er durch seine charakteristische Form — Fortsätze in die Nierenkelche und den Ureter — nicht mit anderen Gebilden verwechselt werden. Kleinere Steinschatten dagegen, die nichts der Form nach Charakteristisches an sich haben, können zu Fehldiagnosen Veranlassung geben oder umgekehrt: es können Schatten anderer Herkunft unter Umständen Steine vortäuschen. Man muß sich da vor allen Dingen an die charakteristische Lage der Nierenkonkremente halten. Endlich soll man stets auch die vermeintlich gesunde Niere durchleuchten; denn es kommt nicht selten vor, daß trotz der bestimmten Schmerzangabe des Kranken der Stein auf der anderen Seite sitzt. Ganz besonders groß sind die Fehlerquellen beim Uretersteinnachweise Albers-Schönberg hat hier 22 Fehlerquellen aufgestellt. Am meisten geben zu Verwechslung Anlaß die Phlebolithen-Beckenflecke.

Endlich bespricht Verf. auch noch eingehend die Darstellung von Nierenbecken, Ureter und Blase, wie sie durch Einführung von Kontrastmitteln — Kollargol — in diese Organe möglich geworden ist.

Dieser kurze Überblick mag zeigen, wie wertvoll das Dessauer-Wiesnersche Kompendium auch für den urologischen Spezialisten ist. Die Ausstattung der beiden Bände ist ganz vorzüglich, namentlich auch was die zahlreichen Abbildungen und Tafeln anbelangt.

Paul Wagner (Leipzig).

Hackenbruch & W. Berger, Vademekum für die Verwendung der Röntgenstrahlen und des Distraktionsklammer-Verfahrens in und nach dem Kriege. 8°. 208 S. Mit 117 Abbildungen im Text. Leipzig 1915. Otto Nemnich. Preis 6 M.

Der größte Teil des Buches — 156 Seiten — stammt vom Ingenieur Wilhelm Berger und handelt von der Verwendung der Röntgenstrahlen im Kriege. Hier wird auch der Urologe eine Reihe praktische Hinweise finden. Das Vademekum soll ein kurz gefaßter praktischer Wegweiser für die Ausübung der Technik bei den einzelnen Disziplinen sein, der es selbst demjenigen ermöglicht gute Resultate zu erzielen, der auf dem betr. Gebiete noch keine ausreichenden praktischen Erfahrungen besitzt. Die einzelnen Arbeitsverrichtungen werden durch entsprechende sehr klare Abbildungen veranschaulicht. Der zweite Teil des Buches: Die Behandlung der einfachen und komplizierten Knochenbrüche (Schußknochenbrüche) mit Distraktionsklammer-Verbänden stammt von dem Erfinder dieser Klammern, Hackenbruch in Wiesbaden, und hat kein speziell urologisches Interesse:

Paul Wagner (Leipzig).

Ernst Sommer (Zürich), Röntgen-Taschenbuch. (Röntgen-Kalender.) 8⁰. 337 S. Mit 94 Illustrationen. VI. Band. Leipzig 1914. Otto Nemnich. Preis 5 M.

Von dem bekannten Röntgen-Taschenbuch ist im vergangenen Jahre der 6. Band erschienen. Der Inhalt gliedert sich hauptsächlich in einen technisch-diagnostischen und in einen therapeutischen Teil. Urologisch bemerkenswert ist eine Mitteilung von V. Révész über Perinephritis uratica im Röntgenbild. Auf der Oberfläche beider Nieren der 51 jähr. Frau sah man zahlreiche, unregelmäßig geformte, eigentümliche Zeichnungen darstellende Flecke, die auf der Platte ein homogenes und ziemlich intensives Bild gaben. Diese Flecke können nicht durch Nierensteine verursacht worden sein. Zweifellos befanden sich die fleckenerzeugenden Objekte nicht in der Niere selbst, sondern waren bloß auf das Nierenbild projiziert. Man muß annehmen, daß sie durch Objekte in der Capsula propria oder noch eher Capsula adiposa verursacht wurden, in der Ablagerungen oder nekrobiotische Prozesse abgelaufen sein müssen, denen eine Kalkablagerung folgte, die nun die Flecke auf dem Röntgenbilde erzeugte. Dieses Krankheitsbild entspricht dem von Rovsing und Illyés unter dem Namen Perinephritis fibrosa oder Perinephritis uratica beschriebenen Symptomenbilde. Als Anhang finden sich in dem Röntgen-Taschenbuch das Merkblatt der deutschen Röntgengesellschaft 1913 über den Gebrauch von Schutzmaßregeln gegen Röntgenstrahlen und die Röntgentarife.

Paul Wagner (Leipzig).

Verlag von Dr. Werner Klinkhardt, Leipzig. — Druck von Julius Klinkhardt, Leipzig.

2

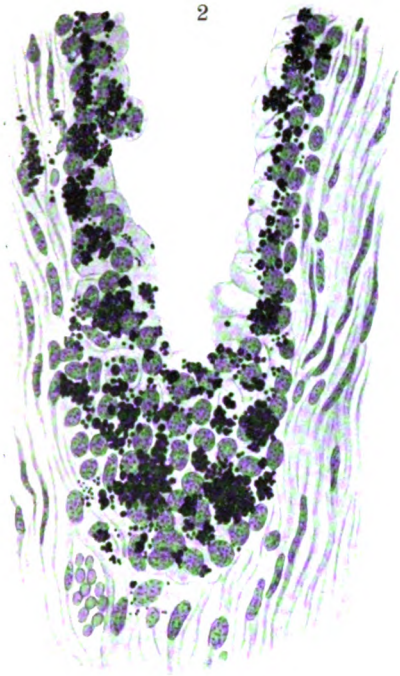

1

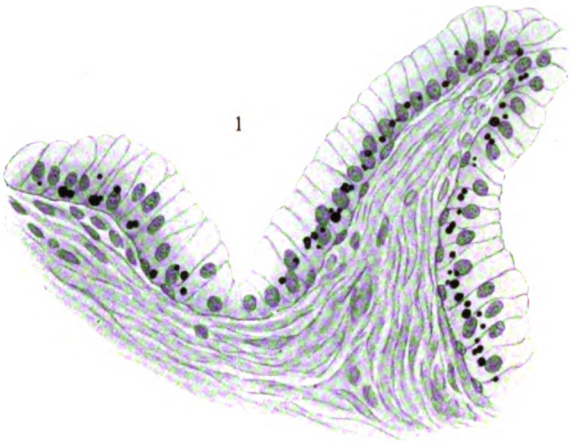

3

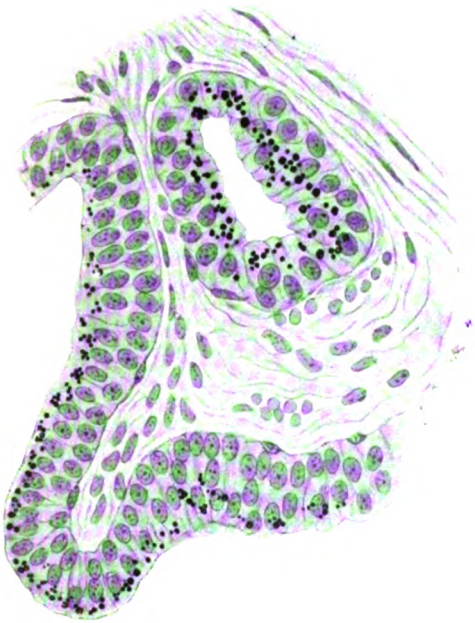

4

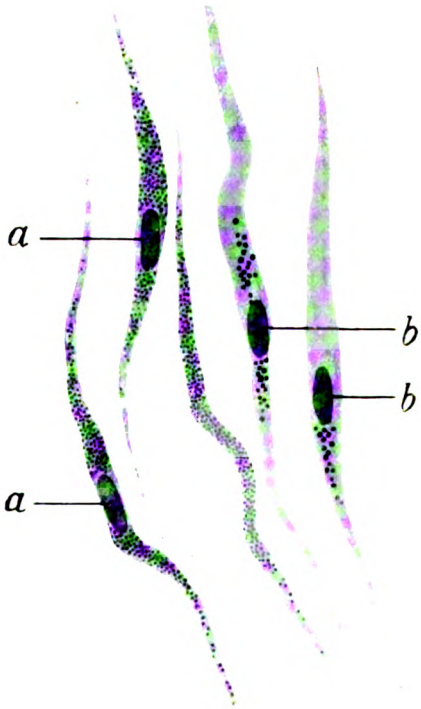

Ishihara.

Verlag von Dr. Werner Klinkhardt, Leipzig.

FOLIA UROLOGICA

INTERNATIONALES ARCHIV FÜR DIE KRANKHEITEN DER HARNORGANE

IX. Band. Nr. 6. Februar 1917

Aus der Inneren Abteilung des Jüdischen Krankenhauses zu Berlin.

Über Zytodiagnostik am Urin.

(Mit besonderer Berücksichtigung der Nephritiden.)

Von

Prof. **H. Strauß,**

Berlin.

Vor mehr als 20 Jahren hat H. Senator in „Farbenanalytischen Untersuchungen der Harnsedimente bei Nephritis" (Virch. Arch. Bd. 131, 1893) berichtet, daß im Harnsediment bei Fällen von nichteitriger Nephritis die „Eiterkörperchen", d. h. die großen mehrkernigen Leukozyten mit neutrophiler Körnung des breiten Protoplasmaleibes in der Minderheit und zwar „nicht selten in so verschwindender Minderheit sind, daß man Mühe hat, sie in einem Präparat unter den anderen Leukozyten herauszufinden". Die Mehrzahl der Leukozyten wird nach Senator von den einkernigen (mononukleären) Zellen gebildet, die einen schmalen, gleichmäßig gefärbten oder äußerst feinkörnigen Protoplasmasaum mit großem, rundem, seltener eiförmigem Kern haben. Nach Senator kommen sie in verschiedener Größe vor, von der eines normalen roten Blutkörperchens bis fast zu der eines mehrkernigen (polynukleären) sogenannten Eiterkörperchens. Die kleineren Formen mit rundem Kern entsprechen vollständig den als „Lymphozyten" bezeichneten Zellen. Die übrigen zeigen eine gewisse Mannigfaltigkeit in ihrer Größe und Gestalt, in dem Verhältnis des Zellenleibes zum Kern, in Form, Größe und Lage des Kerns, so daß sich allmähliche Übergänge von den „Lymphozyten" zu anderen Formen finden und insbesondere auch zu Zellen, die sich von jungen Epithelzellen nicht mehr unterscheiden.

Mit diesen Untersuchungen hat Senator die Grundlage zu einer zytologischen Betrachtung der Harnsedimente geschaffen. Senator bediente sich bei seinen Untersuchungen der Ehrlichschen Triacidlösung und ging bei der Herstellung des Präparates so vor, daß er einen Tropfen des Urinsediments auf ein Objektglas oder Deckgläschen ausbreitete und durch mehrmaliges Durchziehen durch eine Spiritusflamme vorsichtig zur Trockne erhitzte. Längeres allmähliches

Erhitzen auf der Kupferplatte, wie es bei Blutpräparaten üblich ist, hat Senator wiederholt versucht, ohne jedoch einen Vorzug dabei zu finden. Senator hat die hier genannten farbenanalytischen Untersuchungen auch in der Folge häufig angewandt, und ich war in den 10 Jahren, in welchen ich als Oberarzt an seiner Klinik in der Charité tätig war, häufig Zeuge davon, mit welchem Interesse Senator diese Untersuchungen fortgesetzt hat. Die Fixation des Präparates erfolgte damals allerdings häufiger in der Art, daß das auf dem Objektträger ausgestrichene Sediment im Brutofen zur Trocknung gebracht wurde und daß später bei der Blutuntersuchung die neueren Farbmischungen, so speziell das May-Grünwaldsche Gemisch, zur Untersuchung benutzt wurde. Das Ergebnis seiner fortgesetzten Untersuchungen faßte Senator in der 1902 erschienenen 2. Auflage seiner „Erkrankungen der Nieren" (S. 214) in die Worte: Bei akuter Nephritis findet man im Sediment „stets Leukozyten oder wenigstens einkernige Zellen, die für Leukozyten (Lymphozyten?) gehalten werden können, neben den sehr wenigen multinukleären Eiterkörperchen, welche wohl aus den Harnwegen stammen, während jene einkernigen, wenigstens zum Teil, wohl den früher beschriebenen Zellen entsprechen, welche im Nierengewebe angetroffen werden." Aus dem medizinischen poliklinischen Institut von Senator hat dann später Schnütgen (Berliner Klinische Wochenschrift 1907, Nr. 49) über einschlägige Untersuchungen berichtet, welche neue Belege für die von Senator festgestellten Beobachtungen erbracht haben.

Senator und Schnütgen haben den Ergebnissen ihrer Untersuchungen sowohl nach der Richtung der allgemeinen Pathologie, wie auch nach der rein diagnostischen Seite eine besondere Bedeutung beigemessen. In ersterer Richtung standen die Untersuchungen im Einklang mit der Tatsache, daß bei den nichteitrigen Nephritiden das Infiltrat häufig aus Lymphozyten gebildet wird (Ziegler, Patholog. Anatomie 1906, S. 878), nach der diagnostischen Seite sollte der erwähnte Befund eine Abgrenzung der Fälle von echtem Morbus Brightii von Nierenabszessen und Pyelitiden gestatten. Zytologische Untersuchungen am Urin mußten aber auch aus dem Grunde ein Interesse erregen, weil in der Zwischenzeit zytologische Untersuchungen der Pleura- und Lumbalflüssigkeit zu interessanten und diagnostisch verwertbaren Ergebnissen geführt haben. Auch auf diesem Gebiet trat ein Gegensatz zwischen dem Verhalten der mononukleären und polynukleären Zellen zutage. Aus diesem Grunde habe auch ich im Anschluß an die in der Senatorschen Klinik geübten Untersuchungen schon seit Jahren dem vorliegenden Gebiete ein besonderes Interesse entgegengebracht. Ich habe dabei aber mit Bedauern feststellen müssen, daß wir für den vorliegenden Zweck zwar gute Färbemethoden, aber nicht sehr leistungsfähige Fixationsmethoden besitzen. Die Zellen waren oft unscharf in ihren Konturen und nicht selten auch zum Teil weggeschwemmt. Ich habe eine ganze Reihe von Fixationsmethoden versucht, bin aber nach der methodischen Seite erst zu einer gewissen Zufriedenheit gelangt, als ich das Vorgehen von Minerbi und

Vecchiati (Il Polikliniko Nr. 1, Referat der Deutschen Medizin. Wochenschrift 1915, Nr. 9) kennen lernte, die darin besteht, daß man zu den durch Zentrifugieren gewonnenen Sedimenten einige Tropfen Blutserum zusetzt. Indem man so aus einem Harnpräparat im technischen Sinne ein Blutpräparat macht, werden die Schwierigkeiten umgangen, die bisher für die Fixation des Harnpräparates vorlagen und die — wenigstens meiner Erfahrung nach — die Untersuchung der betreffenden Präparate erschwert haben. Das genannte Verfahren ist in einem Laboratorium, in die stets Blutserum zur Verfügung steht (Reste von Wassermann-Untersuchungen etc.), ohne weiteres ausführbar, läßt sich aber doch da, wo dies nicht der Fall ist, unter Benutzung von Pferdeserum in gleicher Weise ausführen. Mit diesem Verfahren habe ich eine ganze Reihe von Fällen untersucht, wobei ich mich als Färbemethode der May-Grünwaldschen Untersuchungsmethode bediente.

Im einzelnen wurde so vorgegangen, daß ein Tropfen des Zentrifugates mit einem Tropfen Blutserum auf einen Objektträger verrührt[1]), glatt gestrichen und zum schnelleren Trocknen in den Brutofen gebracht wurde. Nach der Trocknung wurde das Präparat in verdeckter Schale mit 8—10 Tropfen May-Grünwaldscher Farbstofflösung bedeckt. Nach 5 Minuten wurden 8—10 Tropfen destillierten Wassers zugefügt und eine Minute später wurde die verdünnte Farblösung abgegossen. Alsdann wurde 15 Minuten mit Giemsalösung (12 Tropfen der alkoholischen Lösung auf 10 ccm destillierten Wassers) nachgefärbt. Hierauf wurde das Präparat mit destilliertem Wasser abgespült und getrocknet.

Bei diesem Vorgehen traten die Kernformen, die uns in dem vorliegenden Zusammenhang besonders interessieren, sehr deutlich hervor, dagegen erwies sich die Färbung des uns hier nicht in gleichem Maße interessierenden Protoplasmas nicht so different, daß hierauf ganz exakte Granulationsdiagnosen gestellt werden konnten.

Zur Gewinnung eines Urteils waren natürlich umfangreiche Untersuchungen nötig, da vorhandene Fehlerquellen, wie sie bei klinischen Untersuchungen nicht zu vermeiden sind, nur durch eine große Anzahl von untersuchten Fällen auf den notwendigen Grad reduziert werden können. Ich lege deshalb den folgenden Betrachtungen Untersuchungen zugrunde, welche an mehr als 50 Fällen vorgenommen worden sind. Bei der Ausführung der betreffenden Untersuchungen erfreute ich mich der liebenswürdigen Mithilfe der Laborantin Fräulein Gattel und der Helferin vom Roten Kreuz Fräulein E. Marcuse. Die Ergebnisse der betreffenden Untersuchungen sind in den folgenden Tabellen enthalten, von welchen sich die erste auf Cystitiden und Pyelitiden, die zweite auf akute Nephritiden und die dritte auf chronische Nephritiden bezieht.

---

[1]) Es empfiehlt sich zwar, den Urin bald nach der Entnahme zu untersuchen, doch ergaben Vergleichsuntersuchungen auch bei den 6—10 Stunden nach der Entnahme vorgenommenen Untersuchungen nur geringe Unterschiede.

Tabelle I. **Cysto-**

	Name	Alter	Diagnose	Dauer und Ursache	Aussehen des Urins	Leukozyten- und Bakteriengehalt
1.	Friedländer, w.	43	Chron. Cystitis-Pyelonephritis	seit 11 Jahren	trübe	sehr reichlich
	" "		Chron. Cystitis-Pyelonephritis	" 11 "	"	" "
2.	Goldberg. w. .	59	Cystitis	seit 3 Wochen	trübe, dunkel	reichlich
3.	Reuzer, w. . .	63	Cystitis, Nierensklerose, Myocarditis	seit ca. 1/2 Jahr	getrübt	reichlich
4.	Katz, w. . . .	30	Pyelitis acuta	Gravidität; seit einigen Wochen	trübe	reichlich
	" " . . .		" "	Gravidität; seit einigen Wochen	"	"
5.	Israel, w. . . .	72	Cysto-Pyelitis chron. Chron. Nephritis	seit über 4 Jahre	trübe, dicker weißer Satz	reichlich
6.	Kemper, m. . .	53	Pyelitis calc. (rechts)	Steine; seit üb. 1 Jahr	trübe, moltig	reichlich
	" rechts	"	" " "	" " " 1 "	" "	"
	" links	"	" " "	" " " 1 "	" "	"
7.	Klarmann, w. .	67	Cystitis	seit ca. 2 Monaten	trübe, bräunl.	reichlich
8.	Schellhorn, w.	75 ca.	Cysto-Pyelitis	Steine, seit ü. 20 Jhr.	—	reichlich
9.	Neufert, w. . .	55	Pyelitis chron.-Diabetes	Steine; seit vielen Jahren	trübe	sehr reichlich
	Neufert, w. . .	"	Pyelitis chron.-Diabetes	Steine; seit vielen Jahren	"	sehr reichlich
	" w. . .	"	Pyelitis chron -Diabetes	Steine; seit vielen Jahren	"	" "
10.	Rappaport, m. .	61	Cystitis	Steine; seit ü. 1 Jahr	trübe	sehr reichlich
11.	Schröter, w. . .	19	Colipyelitis	seit früher Kindheit	trübe	sehr reichlich
	" " . .	"	"	" " "	"	" "
	" " . .	"	"	" " "	"	" "
12.	Buck, w. . . .	29	Pyelitis	seit mehrer. Jahren im Anschluß an Parametritis	trübe	zieml. reichl.
	" " . . .	"	"			
13.	Senator, m. . .	26	Pyelitis, bzw. Pyelonephritis	seit mehr als 10 Jahr.	trübe	sehr reichlich
14.	Bader, m. . . .	65	Pyelitis-Diabetes	Steine	trübe	reichlich
15.	Salzberg, w. . .	43	Cystitis-Diabetes	seit einigen Jahren	trübe	sehr reichlich
	" " . .	"	" "		"	" "
	" " . .	"	" "		"	" "
16.	Zaduck, m. . .	40	Oxalurie	Blasenstein	trübe	mäßig viel
17.	Rosental . . .	35	Cysto-Pyelitis	—	trübe	zieml. reichl.
18.	Friedemann, w.	45	Cystitis chron.	Blasenlähmung; seit mehreren Monaten	sehr trübe	sehr reichlich
19.	Ruppenstein, m.	24	Cystitis	seit ca. 10 Jahren; nach einem Unfall	trübe	sehr reichlich
	" "		"	" "	"	" "

Pyelitiden. **Tabelle I.**

Eiweiß	Zylinder	Erythrozyten	Leukozyten: Monon.	gr. Monon.	kl. Monon.	Polynuc.*)	gr. Polynuc.	kl. Polynuc.	Sonstiges
+ Sp	vereinz. hyal.	+	8%	6%	2%	92%	90%	2%	
—	—	—	12%	9%	3%	88%	82%	6%	
+ 1/4—3/4‰	0	ziemlich viel	11%	8%	3%	89%	83%	6%	
+ 1/2—1‰	reichlich hyal. u. granul.	0	21%	17%	4%	79%	58%	21%	
reichlich	0	0	21%	3%	18%	79%	12%	67%	
status febrilis	"	"	27%	6%	21%	73%	14%	59%	
+ Sp	ganz vereinz. hyal.	ganz vereinzelt	13%	6%	7%	87%	32%	55%	
+ Sp	ganz vereinz. hyal.	wenig	12%	4%	8%	88%	29%	59%	
"	"	+	12%	2%	10%	88%	26%	62%	
"	"	0	8%	1%	7%	92%	23%	69%	
+ Sp	0	wenig	15%	9%	6%	85%	80%	5%	
—	0	—	3%	2%	1%	97%	11%	86%	
+ Sp	0	0	21%	15%	6%	79%	73%	6%	
+ Sp	0	0	14%	5%	9%	86%	10%	76%	
"	"	"	8%	3%	5%	92%	12%	80%	
+ Sp	0	0	12%	8%	4%	88%	73%	15%	
+ Sp	0	0	62%	44%	18%	38%	26%	12%	
"		"	58%	46%	12%	42%	24%	18%	
"		"	47%	23%	24%	53%	31%	22%	
+	0	wenig	12%	4%	8%	88%	13%	75%	
+	0	wenig	13%	4,5%	8,5%	87%	86%	1%	
—	0		7%	2%	5%	93%	12%	81%	
+ +	wenig granul.	0	17%	7%	10%	83%	20%	63%	
"	"	"	18%	9%	9%	82%	13%	69%	
"	"	"	20%	12%	8%	80%	20%	60%	
0	0	0	11%	8%	3%	89%	43%	46%	sehr reichl. oxals. Kalk
—	—	—	13%	7%	6%	87%	42%	45%	Ü-Kristalle
+ Sp	0	mäßig viel	9%	3%	6%	91%	74%	17%	
+ Sp	0	0	9%	1%	8%	91%	2%	89%	
"	"	"	12%	7%	5%	88%	38%	50%	

*) Unter „Polynucleär" sind auch die gelapptkernigen Leukozyten eingereiht.

Tabelle II.

A. Hämorrhagische

Akute und

Name	Alter	Diagnose	Dauer und Ursache	Aussehen des Urins	Leukozyten- und Bakteriengehalt
1. Prütz, w.	18	Acute haem. Nephr.	Angina (direkt im Anschluß daran)	trübe, rötl.	mäßig viel Leuk, sehr reichl. Bakt.
2. Malachowsky, m.	57	Acute haem. Nephr. Endocarditis lenta	seit etwa 6 Wochen	trübe, ziemlich dunkel	wenig Leuk., reichl. Bakt.
3. Lindner, w. . . .	22	Acute haem. Nephr.	Verbrennung II. u. III. Grades (vor einigen Tagen)	trübe, rötl.	mäßig viel
4. Borowsky, w. . .	28	Ac. haem. Nephritis	Verbrennung II. Grades (vor einigen Tagen)	trübe, dunkel	mäßig viel
5. Haspel, m.	41	Ac. haem. Nephritis Erysipel.	Verbrennung II. u. III. Grades (vor einigen Tagen)	trübe, rötlich	ziemlich viel
6. Pauser, w.	26	Nephr. ac. haem.	Parotitis, vor einigen Tagen	trübe	reichlich
7. Schiffmann, w. .	22	Ac. haem. Gravid. Nephr.	Gravidität; seit einigen Wochen	grünlich, trübe	sehr reichlich
8. Landsberg, w. .	26	Nephrosis ac. haem.	nach Angina (vor einigen Wochen)	trübe, ziemlich dunkel	reichlich
9. Baumann, m. . .	36	Ac. haem. Nephr. im Kriege erworben	Erkältung	ziemlich trübe	wenig
10. Wolf, m.	46	Ac. haem. Nephr.	nach Influenza-Angina (vor wenigen Wochen)	gelb, trübe	wenig
11. Zimmler, w. . . .	15	Ac. haem. Nephr.	Paratyphus (noch vorhanden)	sehr trübe	sehr reichlich
12. Falckönwolf, m.	34	Ac. haem. Nephr.	Influenza (vor mehreren Wochen)	hell, gelblich	ziemlich viel
13. Krautschich, m.	6	Ac. haem. Nephr.	direkt im Anschluß an Scarlatinam	hell, klar	wenig
14. Salinger, w. . . .	33	Ac. haem. Nephr.	Influenza? Erkältung vor einigen Wochen	sehr trübe, rötlich	mäßig viel

Tabelle II.

Nephritiden.

und Subakute.

Eiweiß	Zylinder	Erythrozyten	Bestehen der Krankheit	Leukozyten: Monon.	gr. Monon.	kl. Monon.	Polynuc.	gr. Polynuc.	kl. Polynuc.	Sonstiges
bis 11‰	ziemlich viel hyal. u. granul.	sehr reichlich	ca. seit 6 Woch.	84% 60% 52% 62% 44% 56%	36% 38% 28% 36% 20% 8%	48% 22% 24% 26% 24% 48%	16% 40% 48% 38% 56% 43%	22% 34% 44% 8% 32% 8%	4% 6% 4% 30% 24% 36%	
bis 6‰	mäßig viel granul. u. hyal.	reichlich	seit 7 Woch.	45% 44%	23% 26%	22% 18%	55% 56%	31% 34%	24% 22%	mäßig viel Harnsäurekristalle
+	ziemlich viel hyal. u. granul.	ziemlich viel	2 Tage	38%	9%	29%	62%	14%	48%	
+	Granul.-Zyl.	ziemlich viel	2 Tage	68%	16%	52%	32%	8%	24%	
+	reichlich hyal. u. granul. Zyl.	wenig	2 Tage	52%	18%	34%	48%	16%	32%	
+ Sp	reichl. granul. u. hyal. Zyl.	ziemlich viel	einige Tage	8%	3%	5%	92%	32%	60%	Urobilinogen +
+	mäßig viel granul. und hyaline	wenig	ca. 4 Tage	24%	18%	6%	76%	53%	23%	
+ bis 1%	ziemlich viel granul. u. hyal. Zyl.	wenig	ca. 3 Woch.	56%	48%	8%	44%	44%	0%	
+ bis ½‰	mäßig viel granul. u. hyal	reichlich	ca. 5 Mon.	43%	31%	12%	57%	40%	17%	
+ 3‰	ziemlich viel hyal. u. granul. Zyl.	sehr reichlich	seit einig. Woch.	52%	14%	38%	48%	34%	14%	
+ Sp	mäßig viel Eryth. Zyl.	wenig	ca. 8 Tage	19% 21%	3% 6%	16% 15%	81% 79%	20% 18%	61% 61%	
+ bis 8‰	sehr reichlich hyal. u. gran.	sehr reichlich	ca. 1 Woch.	84%	61%	23%	16%	12%	4%	
+ Sp	wenig hyal., granul.	mäßig viel	ca. 2 Tage	54%	32%	22%	46%	18%	28%	
+ ½‰	sehr reichlich granul.	ziemlich viel	ca. 1 Mon.	46% 52%	39% 26%	7% 26%	54% 48%	48% 36%	6% 12%	

Name	Alter	Diagnose	Dauer und Ursache	Aussehen des Urins	Leukozyten- und Bakteriengehalt
15. Silbermann, m..	19	Ac. haem. Nephr.	postpneumon (direkt)	trübe	wenig
16. Blum, w.	32	Ac. haem. Nephr.	bei Sepsis	trübe	mäßig viel
17. Bendit, w.	30	Ac. haem. Nephr.	bei Sepsis	rötlich, trübe	sehr viel
18. Markus, m. . . .	6	Ac. haem. Nephr.	nach Scharlach (direkt)	hell, klar	wenig
19. Wolfberg, w. . .	12	Ac. haem. Nephr.	nach Scharlach (direkt)	hell, klar	wenig
20. Stern, m.	23	Ac. haem. Nephr.	post angin. (direkt) im Urin Pneunokokken	rot, trübe	mäßig viel
21. Berger, w.	4	Subac. haem. Nephr.	Etwa seit 8 Wochen	gelb, trübe	ziemlich viel
22. Fischer, w. . . .	29	Nephr. subac. haem.	Erkältung; seit einigen Jahren	weinl. getrübt	reichlich
23. Kaminsky, w.. .	—	Subac. haem. Nephr.	wahrsch. Scarlatina	trübe	reichlich
24. Fieck, m.	19	Haem. subac. Nephr.	nach Angina (direkt)	gelb, klar	mäßig viel
25. Stein, m.	—	Acute haem. Nephr.	nach Angina (seit mehreren Wochen)	trübe	mäßig viel

B. Anhämorrhagische Ne-

Akute

26. Radtke, m.	20	Nephritis acuta nach Eiterung	nach Eiterung (Gewehrschuß). Seit etwa 6 Wochen	sehr trübe	sehr reichlich
27. Littmann, w. . .	32	Nephritis acut.	post pneumon. (direkt)	hell, trübe	sehr reichlich
28. Massalsky, m. . .	36	Nephr. ac.	nach Angina und Pneumonie	—	wenig

Eiweiß	Zylinder	Erythrozyten	Bestehen der Krankheit	Leukozyten						Sonstiges
				Monon.	gr. Monon.	kl. Monon	Polynuc.	gr. Polynuc.	kl. Polynuc.	
+ — ½‰	wenig hyal. u granul Zyl.	wenig	ca. 2½ Woch.	45%	15%	30%	55%	10%	45%	mäßig viel oxals. Kalk
+ +	—	sehr reichlich	einige Tage	33%	23%	10%	67%	48%	19%	
+ +	ziemlich viel hyal. u. granul.	wenig	einige Woch.	26% 18%	10% 12%	16% 6%	74% 82%	59% 68%	15% 14%	
+ Sp	sehr wenig hyal.	wenig	14 Tage	68% 80%	40% 38%	28% 42%	32% 20%	24% 6%	8% 14%	
+ — 1%	ganz vereinzelt hyal. u. granul.	wenig	3 Woch.	48% 20% 36%	20% 16% 19%	28% 4% 17%	52% 80% 64%	40% 68% 43%	12% 12% 21%	
+ — 3‰	ziemlich viel hyal. u. granul.	reichlich	einige Tage	56% 57% 55% 56%	33% 31% 35% 44%	23% 26% 20% 12%	44% 43% 45% 44%	21% 19% 18% 28%	23% 24% 27% 16%	
+ 16‰	sehr wenig	wenig	ca. 8 Woch.	36%	20%	16%	64%	44%	20%	
+ 2‰	ziemlich viel gran. u. hyal.	wenig	einige Jahre	38%	15%	23%	62%	20%	42%	
+ Sp	vereinzelt hyal. u. granul.	wenig	—	48%	12%	36%	52%	8%	44%	
+ 1%	ziemlich viel hyal. u. granul.	mäßig viel	6 Woch.	48%	24%	24%	52%	19%	33%	
+	hyal. Zylinder	ziemlich viel	mehr. Woch.	20%	8%	12%	80%	58%	22%	Uraemie

phritiden bezw. Nephrosen.

Akute.

+ 3‰	reichlich granul. u. hyal.	0	6½ Woch.	29% 42%	12% 16%	17% 26%	71% 58%	32% 32%	39% 26%	
+	ganz vereinzelt granul. u. hyal.	0	einige Tage	56%	24%	32%	44%	16%	28%	
+ ½‰	—	0	einige Tage	14%	6%	8%	86%	12%	74%	

Tabelle III.

A. Chronische

Vorwiegend Parenchymat.

Name	Alter	Diagnose	Dauer und Ursache	Aussehen des Urins	Leukozyten- und Bakteriengehalt
1. Lampel, m.	38	Nephr. chron. parench. Diphtherie mit Sepsis	seit 3 Jahren	hell, trübe	sehr viel
2. Wauk, m.	9	Nephr. parenchym. (Tubuläre subac. Nephr.	seit 8 Monaten	trübe	mäßig viel
3. Schadewald, w. .	—	Chron. parench. Nephr.	—	trübe	reichlich
4. List, w.	22	Chron. par. Nephr. Gravid.	seit 1 Jahr	sehr hell	mäßig viel

B. Chronische

Vorwiegend Interstit.

1. Levinsohn, m. . .	16	Chron. int. Nephr. Urämie	Aufnahme einer Anamnese nicht möglich	sehr trübe	sehr reichlich
2. Borstein, m. . . .	51	Chron. int. Nephr.	seit ca. 6 Jahren	trübe	reichlich
3. Stark, m.	45	Chron. int. Nephr.	seit vielen Jahren	dunkel, trübe	reichlich
4. Krohn, m.	—	Chron. int. Nephr. (gemischte Form) mit Pyelonephritis)	seit mehreren Wochen	dunkel, trübe	reichlich
5. Müller, m.	33	Int. Nephritis (Tubuläre subacute Nephr.	seit 8 Monaten	dunkel, rötlich	wenig

C. Nieren-

1. Klein, m.	30	Nierentuberkulose	seit ca. 6 Jahren	trübe	Tbk. Bazillen u. massenhaft Leukoz.
2. Rosodoi, m.	26	Nierentuberkulose	seit mehreren Jahren	sehr trübe, rot	reichlich

Tabelle III.

Nephritiden.

bzw. tubulärer Typ.

Eiweiß	Zylinder	Erythrozyten	Leukozyten						Sonstiges
			Monon.	gr. Monon.	kl. Monon.	Polynuc.	gr. Polynuc.	kl. Polynuc.	
10‰	mäßig viel granul. u. hyal.	zieml. viel	16%	11%	5%	84%	82%	2%	hatte Hydrops
bis 48‰	reichl. hyal. u. granul.	zieml. viel	56% 68%	40% 56%	16% 12%	44% 32%	24% 20%	20% 12%	starke Hydropsieen
sehr viel	wenig	wenig	22%	13%	9%	78%	31%	47%	blaß, Neigung zu Hydrops
4‰ bis 18‰	sehr reichlich hyal.	wenig	44%	26%	18%	56%	39%	17%	hatte starke Hydropsieen

Nephritiden

bzw. vasculärer Typ.

+ +	0?	sehr viel	17%	9%	8%	83%	10%	73%	
1‰	vereinzelt granul.	wenig	14%	9%	5%	86%	48%	38%	
4½‰	reichlich hyal. u. granul.	0	14%	3%	11%	86%	16%	70%	
14‰	mäßig viel hyal.	wenig	16,5% 52%	7,5% 32%	9% 20%	83,5% 48%	15,5% 20%	68% 28%	hatte starken Hydrops
½‰	ziemlich viel gran. u. hyal.	zieml. viel	12%	10%	2%	88%	56%	32%	kein Hydrops

tuberkulosen.

+ +	ziemlich reichlich	zieml. viel	17% 8%	4% 6%	13% 2%	83% 92%	16% 89%	67% 3%	
+ +	reichlich	zieml. viel	78%	65%	13%	22%	20%	2%	

Wenn wir die vorstehenden Tabellen überblicken, so fällt auf, daß bei den reinen Cystitiden und Cysto-Pyelitiden die Zahl der mononukleären Zellen eine relativ geringe und die Zahl der polynukleären Zellen eine große ist. Die Zahl der Mononukleären schwankt, wenn wir von dem Fall von Coli-Pyelitis (Tabelle I, Nr. 11) absehen, zwischen 8 und 21.

Der Wert für die mononukleären Zellen ist dagegen bei den akuten und subakuten Nephritiden ein hoher. Er lag mit wenig Ausnahmen zwischen 30 und 80 % (Maximum = 84 %). Am häufigsten lag er zwischen 40 und 60 %. Werte unter 20 % für die mononukleären Leukozyten waren nur in einem Fall von akuter hämorrhagischer Nephritis nach infektiöser Parotitis (Tabelle 2a, 6) zu beobachten. Auch Werte zwischen 20 und 30 % fanden sich unter 28 Fällen nur 5 mal und zwar je in einem Fall von akuter Nephritis nach Gravidität (Tabelle IIa, 7), nach Paratyphus (Tabelle IIa, Nr. 11) bei Sepsis im Anschluß an eine gynäkologische Affektion (Tabelle IIa, Nr. 17), nach Angina bei gleichzeitig bestehender Urämie (Tabelle IIa, Nr. 25), sowie in einem Fall von akuter Nephritis nach Angina und Pneumonie (Tabelle IIB, Nr. 27). Aufgabe weiterer Untersuchungen muß es sein, festzustellen, ob der niedrige Wert für die mononukleären Zellen in den genannten Fällen durch spezielle Momente, welche mit der Ursache der Nephritis zusammenhängen, oder durch eine eventuelle Komplikation mit Cysto-Pyelitis bedingt war.

Niedrige Werte für die mononukleären Zellen fanden sich auch in der Mehrzahl der Fälle von chronischer Nephritis, sowie auch in einem Falle von Nierentuberkulose. — Die Ausnahmen (Tabelle IIIa, Nr. 2, Tabelle IIIB, Nr. 2, 4) sind vielleicht durch akute Schübe der Krankheit bedingt. In dem zweiten Fall von Nierentuberkulose ist wohl das Moment der Cysto-Pyelitis dominierend gewesen.

Jedenfalls kann man sagen, daß extrarenale Erkrankungen, also die Erkrankungen der Harnwege, mehr zur Abscheidung der polynukleären Leukozyten führen, als dies für die nichteitrigen Nephritiden gilt. Dies trifft allerdings der Hauptsache nach nur für die akuten und subakuten Formen und in geringerem Grade für die chronischen Fälle zu.

Unter den einzelnen Größenformen überwogen bei den Mononukleären bald die kleinen, bald die großen Zellen. Nur bei den chronischen Nephritiden war häufiger ein Überwiegen der großen Formen über die kleinen zu konstatieren. Auch bei den polynukleären Zellen war bezüglich des Überwiegens der großen über die kleinen Sorten keine klar zutage tretende Gesetzmäßigkeit zu konstatieren.

Die hier mitgeteilten Untersuchungen zeigen also, daß es in keinem Falle zu einem völligen Verschwinden der polynukleären Leukozyten kommt, so daß man nur mononukleäre Zellen vorfinden würde. Ein Anschwellen des Wertes für die mononukleären Zellen auf mehr als $^1/_4$ oder $^1/_3$ spricht im allgemeinen für einen akuten Charakter einer nichteitrigen Nephritis, aber auch nur dann, wenn sonstige Symptome vorhanden sind, die auf einen solchen Prozeß hin-

weisen. Denn das Symptom einer Mononukleose im Urin ist nicht absolut eindeutig, wenn es auch selten unter anderen Bedingungen als den genannten beobachtet wird. Die symptomatische Verwendung des Befundes ist auch insofern begrenzt, als der genannte Befund auch durch einen akuten Schub im Verlauf einer chronischen Nephritis bedingt sein kann. Ferner spricht das Fehlen einer Mononukleose nicht unbedingt gegen den akuten Charakter eines Prozesses, da das Leukozytenbild unter Umständen durch eine komplizierende Cystitis oder Pyelitis mit beeinflußt werden kann.

Die hier beschriebene Formulierung des Befundes deckt sich zwar in ihren Grundzügen mit der seinerzeit von Senator gegebenen Darstellung, zeigt aber doch, daß die Cytodiagnostik im Urin sich keineswegs in eine einfache schematische Formel einzwängen läßt. Es muß Aufgabe weiterer Untersuchungen sein, festzustellen, wodurch die Ausnahmen von den hier ausgesprochenen Sätzen bedingt sind und neue Beiträge zur Erkennung der Gründe zu liefern, warum vorwiegend bei den akuten und subakuten Nephritiden ein Ansteigen der Zahl der mononukleären Zellen zu beobachten ist. Die Erforschung dieses letzteren Punktes hat vom Standpunkt der allgemeinen Pathologie einen besonderen Reiz, weil die Cytodiagnostik der Erkrankungen der Pleurahöhlen und des Lumbalsackes gerade den umgekehrten Befund darbietet, indem dort die akuten Prozesse zu einer Vermehrung der polynukleären Zellen und die chronischen Prozesse zu einer Vermehrung der mononukleären Zellen zu führen pflegen.

Zusammenfassung.

Für zytologische Untersuchungen von Urinpräparaten erweist sich die Vermischung des Sediments mit Blutserum nach den Vorgehen von Minerbi und Vecchiati als sehr zweckmäßig. Ein Ansteigen des Wertes für die mononukleären Leukozyten des Urins auf mehr als $^1/_4$ bis $^1/_3$ der Gesamtleukozyten wird vorwiegend bei akuten und subakuten hämorrhagischen Nephritiden, seltener bei den primär chronischen Nephritiden angetroffen. Nie kommt es zu einem völligen Verschwinden der polynucleären Leukozyten. Das Maximum der Mononukleären betrug 84 %. Abnorm niedrige Werte für die mononukleären Leukozyten trifft man bei Zystitiden und Pyelitiden als Folge einer Vermehrung der polynukleären Zellen. Es besteht also hier ein Gegensatz zwischen den Erkrankungen der Harnwege und den nichteitrigen — insbesondere akuten und subakuten — Nierenentzündungen. Gelegentliche Ausnahmen kommen vor, es müssen hierfür aber spezielle Gründe vorhanden sein.

Per esami citologici di preparati d'orina il metodo di Minerbi e Vecchiati di mescolare il sedimento con siero sanguigno si dimostra molta indicato. Un aumento del numero dei leucociti mononucleari dell'orina a più di $^1/_4$ fino a $^1/_3$ della quantità totale si osserva specialmente nelle nefriti emorragiche acute e subacute, più raramente nelle nefriti primitivamente croniche. Mai scompaiono del tutto i leucociti polinucleari. Il massimo dei mononucleari fu del 84 %. Cifre molte basse di leucociti mononucleari si osservano nelle cistiti e pieliti quale conseguenza di un aumento delle cellule polinucleari. Esistono dunque qui condizioni opposte fra le malattie delle vie orinarie e le infiammazioni renali non suppurative — specialmente le acute e subacute. Si osservano occasionalmente delle eccezioni, devono però esistere cause speciali.

(Ravasini-Triest.)

Très utile pour les examens zytologiques de préparations d'urine est la mixtion du sédiment avec le sérum du sang d'après les procédés de Minerbi et Vecchiati. On trouve pour les leucocytes mononucléaires de l'urine une élévation de la valeur jusqu'à plus de $^1/_4$ à $^1/_3$ de l'ensemble des leucocytes principalement dans les cas de néphritides hémorrhagiques aigues et subaigues, plus rarement pour les néphritides chroniques primaires. Jamais il n'arrive pas une disparition complète des leucocytes polynucléaires. Le maximum des mononucléaires était de 84 %. On trouve des valeurs anormalement basses pour les leucocytes mononucléaires chez les zystides et pyélitides comme suite d'une augmentation des cellules polynucléaires. Il existe donc ici un contraste entre les maladies des voies urinaires et les inflammations des reins non-purulentes — spécialement les aigues et subaigues. Par occasion il arrivent des exceptions, mais jamais sans des raisons spéciales.

For zystological researches of urine preparations shows itself most appropriate the mixing of the sediment with the blood-serum after the procedure of Minerbi & Vecchiati. An elevation of the value for the mononuclear leucocytes of the urine to more than $^1/_4$ to $^1/_3$ of the total of the leucocytes is found principally in cases of acute and subacute hemorrhagic nephritides, more seldom in primary chronic nephritides. Never it comes to a complete disappearance of the polynuclear leucocytes. The maximum of the mononuclears was 84 %. Abnormal low values for the mononuclear leucocytes are found in cases of zystitides and pyelitides as a consequenee of an augmentation of the polynuclear cells. Thus here is a contrast between the illness of the urinal ducts and the non-purulent — especially acute and subacute — nephritides. There happen occasional exceptions, but never without special reasons.

Для цитологтическихъ изслѣдованій препаратовъ мочи смѣшеніе осадка съ кровяной сывороткой по способу Minerbi и Vecchiati оказывается весьма цѣлесообразнымъ. Повышеніе показателя для одноядерныхъ лейкоцитовъ мочи больше чѣмъ на четверть или треть общаго количества лейкоцитовъ наблюдается преимущественно при острыхъ и подострыхъ геморрагическихъ нефритахъ, рѣже при первично-хроническихъ нефритахъ. До полнаго исчезновенія многоядерныхъ лейкоцитовъ дѣло никогда не доходитъ. Наибольшее количество одноядерныхъ составляло 84%. Ненормально низкіе показатели для одноядерныхъ лейкоцитовъ наблюдаются при циститахъ и піэлитахъ какъ слѣдствіе увеличенія количества многоядерныхъ клѣтокъ. Здѣсь, слѣдовательно, имѣется противоположность между заболѣваніями мочевыхъ путей и негнойными — особенно острыми и подострыми — воспаленіями почекъ. Случайныя исключенія наблюдаются, будучи однако обусловливаемы спеціальными причинами.

M. Lubowski (Berlin-Wilmersdorf).

Beiträge
zur abortiven Behandlung der männlichen Gonorrhoe.

Von
Dr. **F. Dommer**, Dresden.

Nach wie vor tritt gegenwärtig unter den Geschlechtskrankheiten die Gonorrhoe auf, ebensohäufig beim Manne, wie beim Weibe.

Beim weiblichen Geschlecht spüren wir diese Erscheinung auf der Polizei am ersten. Kollege Haack und ich haben im Jahre 1915 bei nichtkontrollierten Mädchen

im Monat	April	32
„	Mai	16
„	Juni	26
„	Juli	31
„	August	40
„	September	39
	Summa in	184 Fällen

Gonorrhoe festgestellt, während im Jahre 1914 im gleichen Zeitraum nur 120 Fälle krank befunden wurden.

Das bedeutet eine Differenz in den beiden Jahren von 64 an Zahl. Es hat also eine bedeutende absolute Vermehrung der Erkrankungen stattgefunden. Wohl das Gleiche kann in dieser Beziehung von den an Tripper erkrankten Männern behauptet werden. Die vollen Sprechstunden sprechen genügend dafür.

Von jeher war der Wunsch der Kranken und ist es heute noch, von ihren Leiden so schnell wie möglich sich befreit zu sehen. In unserer Spezialität ist mir diese Erscheinung aber noch nie so aufgefallen wie jetzt. Äußere Umstände mögen die Patienten dazu veranlassen. Der Wunsch kommt namentlich bei denen zum Ausdruck, die bald zum Militär eintreffen müssen. Es liegt nahe, daß sich dieser und jener Arzt von dem lobenswerten Bestreben, dem Kranken rasch zu helfen, leiten läßt und selbst die Hand reicht, Mittel anzuwenden, die die Gonorrhoe so rasch wie möglich beseitigen sollen, kurz gesagt: eine Abortivkur einleitet. Gewiß wird es hier und da gelingen, Erfolge zu erzielen, namentlich wenn der Arzt recht gewissenhaft verfährt.

Aber es werden offenbar viele Fehler bei dieser Methode begangen. Die zahlreichen Fälle in der Sprechstunde sprechen ein beredtes Zeugnis dafür. Im

allgemeinen habe ich gesehen, daß bei dieser Methode zwei Fehler gemacht werden. Sie beziehen sich einmal auf die Qualität, andererseits auf die Quantität der Injektionsflüssigkeit.

Die Komplikationen der gonorrhoischen Erkrankungen bei diesem Verfahren betreffen die Prostata, Samenblase, Samenstrang, Hoden und Nebenhoden, Blase und auch Nierenbecken.

Die landesläufigen sekundären Erkrankungen der Gonorrhoe kann ich wohl übergehen, um einige markante Fälle aus der Praxis herauszugreifen, die meines Erachtens eines gewissen Interesses nicht entbehren.

1. Fall. Anamnese: Brennen beim Urinieren, namentlich am Schluß. Tripper seit drei Wochen. Patient hat mit konzentrierter übermangansaurer Kalilösung gespritzt.

Befund: Ausfluß nicht vorhanden, Urin — in zwei Gläsern gelassen — total getrübt und undurchsichtig. Prostata wenig verändert. Beim Ableuchten findet sich bei Einführung eines schwachen Tubus 21' Charrière im vorderen Drittel der Harnröhre, eine ausgesprochene Striktur, deren Entstehung, da eine in früheren Zeiten durchgemachte Gonorrhoe nicht vorlag, nur auf die starke Injektionslösung zurückzuführen war[1]).

2. Fall: Patient hat, da er einen Tripper hatte, mit Kal. perm. gespritzt. Vor Jahren war Gonorrhoe schon dagewesen. Er klagt über krampfhafte Schmerzen am Schluß des Urinierens.

Befund: Ausfluß nicht vorhanden. Urin — in zwei Gläsern gelassen — zeigt neben der Trübung eine rötliche Verfärbung. Die Prostata ist bei der Untersuchung total geschwollen und auf Druck schmerzhaft. Die Urethroskopie der pars anterior zeigt nichts besonderes. Die hintere Harnröhre ist für eine Metallsonde niedrigen Kalibers nicht passierbar. Nach einiger Zeit gelingt es, einen Merçierkatheter von 10 Charrière in die Blase einzuführen. Es entleerte sich etwa 0,1 l Urin von derselben Beschaffenheit wie der spontan gelassene. Bei genauer Untersuchung ließ sich feststellen, daß die rötliche Verfärbung von Beimischung von Kal. perm. herrührte. Der Vorgang war also so gewesen, daß Patient zur Beseitigung seiner Gonorrhoe eine große Quantität Einspritzungslösung benutzend, dieselbe durch die Striktur hindurch in die Blase gespritzt hatte. Beim Herauslassen der Flüssigkeit war dieser Teil in der Blase verblieben. Durch rechtzeitiges Eingreifen von meiner Seite wurde eine schlimmere Komplikation als leichte Cystitis und Prostatitis verhütet.

3. Fall: Patient hat verhältnismäßig wenig zu klagen, nur über leichte Schmerzen am Schluß des Urinierens und dauernden Druck auf der Blase. Da verheiratet, war der Wunsch lebendig, die Gonorrhoe baldigst beseitigt zu sehen. Es wurden bei ihm — ehe er zu mir kam — vier Wochen lang — täglich ein- bis zweimal Jannetsche Spülungen vorgenommen.

Unter dem Jannetschen Verfahren versteht man folgendes: Ein Irrigator, der ungefähr 2—3 l, aber mindestens 1 l faßt, wird gefüllt, meist mit einer Kal. permanganatlösung und mittelst eines Statifs in die Höhe von 1—$1^1/_2$ m über dem Patienten angebracht. Ein passendes Mundstück in der Form einer Eichel wird in das orificium urethrae eingepreßt und nun saust die Flüssigkeit von dem Irrigator durch den Gummischlauch und das Mundstück in die Urethra, überwindet durch den ungeheueren Druck den Schließmuskel der Blase und ergießt sich in das Blaseninnere. Der Patient soll dann die Flüssigkeit ausurinieren.

---

[1]) Ich nehme hierbei Anlaß etwas abzuschweifen vom Thema und erwähne einen Fall aus der Praxis, den ich vor einigen Jahren gelegentlich einer Naturforscherversammlung veröffentlichte. Es handelte sich um einen jungen Mann, der jedesmal post coitum prophylactisch sich eine starke Protargollösung injizierte. Er kam zu mir und klagte über unaufhörliches, heftiges Kribbeln in dem vorderen Teil des penis beim Urinieren und auch in ruhendem Zustand. Tripper war nie vorhanden gewesen. Urin war vollständig klar ohne Filamente. Bei der Urethroskopie zeigte sich die Schleimhaut vollständig verändert, die Streifung fehlte, sie war trocken und rissig, leicht blutend und zeigte harte Infiltrate.

Der Zustand wich erst nach vielem Dilatieren, überhaupt nach Ausübung einer Behandlung, als ob Gonorrhoe vorhanden wäre.

Ich bezeichnete die Art der Erkrankung als eine urethritis sicca arteficialis, non gonorrhoica.

Dieses Verfahren bei einer länger bestehenden Gonorrhoe mag im allgemeinen ganz gute Erfolge geben, namentlich für denjenigen Arzt, der nicht urethroskopiert. Immerhin habe ich auch schon vor mehreren Jahren einen Fall gesehen, wo bei dem so behandelten Patienten die Elastizität der Blasenmuskulatur nachließ, und Patient einen nicht unbedeutenden Residualharn aufzuweisen hatte.

Welche Folgen aber bei frischer Gonorrhoe eintreten können, zeigt der in Rede stehende Fall.

Wie gesagt, waren die Klagen des Patienten geringe. Der in zwei Gläsern gelassene Urin war trüb. Die Prostata mäßig geschwollen. Auf Druck nicht schmerzhaft. Die Urethroskopie ergab Schwellung der Schleimhaut und mehrere kleinere und ein größeres Infiltrat. Es wurde katheterisiert, $^5/_4$ Liter Residualharn wird entleert. Der Blasenurin ist trüb, stark mit Filamenten durchsetzt, zeigt starke Eiweißreaktion. Im Sediment des Blasenurins befinden sich Eiterzellen und Gonococcen. Neben ergiebigen Blasenspülungen werden die üblichen Dehnungen vorgenommen. Bei dreimaliger Dehnung der para Prostatica wurde der unterdessen hell gewordene Blasenurin stets jedesmalig stark getrübt. Im Spitzglas setzte er eine rahmig, gelblich weiße, dicke Flüssigkeit ab, die aus Eiterzellen mit zahlreichen Gonococcen bestand. Gleichzeitig trat das verschwundene Eiweiß wieder auf. Der zystoskopische Befund war folgender: Die Schleimhaut des Blasenepithels war annähernd normal. Am Blasenboden und der Umgebung der ureteren war die Schleimhaut fast gar nicht mehr zu sehen. Nekrotische Fetzen schwammen im Spiegelbild oder bedeckten den ganzen Boden.

Patient befindet sich zur Zeit noch in meiner Behandlung. Ich habe heute ihn wieder zystoskopiert. An einigen Stellen fängt die Gefäßzeichnung an wieder durchzuschimmern. Auch sind die Ureterenöffnungen sichtbar. Die Heilung wird wohl noch einige Zeit dauern. Jedenfalls verdankt der Patient seinen krankhaften Zustand — eine gonorrhoische Zystitis und wohl auch Pyelitis — dem Jannetschen Verfahren, das zu häufig und zu früh angewendet worden war.

Was beweisen nun diese angeführten, tatsächlich erlebten Krankenfälle?

Sie beweisen, daß eine Abortivkur für den Patienten sehr nachteilig wirken kann. Ehe man sie anwendet, muß man den Patienten auf die eventuellen Folgen hinweisen. Am besten tut man, wenn der Tripper einmal da ist und die Wirkung einer prophylaktischen Injektion ausgeschlossen erscheint, eine Abortivkur überhaupt nicht einzuleiten. Wir kommen viel weiter — nur scheinbar langsamer vorwärts —, wenn wir an Stelle der Abortivkur die exspektative Behandlung eintreten lassen, d. h. wir warten ab, und behandeln symptomatisch. Wir gewinnen dadurch viel und vermeiden die oben geschilderten unangenehmen Folgen.

Aus meiner nunmehr 20jährigen urologischen Praxis möchte ich hinzufügen, daß im günstigsten Fall bei einer Abortivkur — bei Ausschluß von sekundären Erscheinungen — die gonorrhoische Erkrankung zurücktritt, aber nur vorüber-

gehend, um nach kurzem ebenso heftig, oder heftiger als zuvor wieder aufzutreten.

Näher auf die Behandlung der akuten und subakuten Gonorrhoe einzugehen, ist hier nicht meine Aufgabe. Unter anderen Lehrbüchern kann man sich vor allem in den Werke: „Kollmann und Oberländer", sowie dem Buche von Wossidlo „Behandlung der männlichen Gonorrhoe" vorzüglich unterrichten.

Zusammenfassung.

Die geschilderten Fälle aus der Praxis sollen zeigen, wie nachteilig für die Gesundheit des Patienten eine Abortivkur bei frischer Gonorrhoe des Mannes wirken kann. Die Fehler einer solchen Kur liegen zumeist in der Qualität und Quantität bei der Auswahl der Injektionen. Die Injektion ist zumeist zu stark und zu reichlich. Hierher gehört auch das sog. Jannetsche Verfahren. Verf. empfiehlt die expektative und symptomatische Behandlung, wie sie namentlich in dem Lehrbuch: Die „männliche Gororrhoe von Kollmann und Oberländer" und dem von Wossidlo beschrieben ist.

I casi descritti dalle pratica dimostrano, quanti pericolosa può essere per la salute dei pazienti una cura abortiva della blenorragia acuta dell' uomo. Gli errori di queste cure risiedono di solito nelle qualità delle injezioni e nella loro quantità. L'injezione è di solito troppo forte e troppo abbondante. A ciò appartiene anche il cosidetto metodo di Janet; è da consigliarsi il metodo d'aspettativa e sintomatico come descritto nel libro: „La blenorragia dell' uomo" di Oberländer e Kollmann. (Ravasini-Triest.)

Les cas décrits de la pratique doivent montrer combien nuisible à la santé du malade peut être un traitement abortif, quand l'homme est affecté d'une gonorrhée fraîche. Les défauts d'un tel traitement dépendent pour l'ordinaire de la choix de la qualité et quantité des injections. Le plus souvent l'injection est trop forte et trop copieuse. On peut dire cela aussi du traitement à la Jannet. L'auteur recommande le traitement expectant et symptomatique, comme il est décrit surtout dans le Manuel de Kollmann et Oberländer "La gonorrhée virile" („Die männliche Gonorrhoe") et dans celui de Wossidlo.

The cases here described shall serve to show how injurious to health an abortive cure can be when the man has a fresh gonorrhoea. The faults of such a treatment lie for the most part in the choice of the quality and quantity of the injections. Mostly the injections are too strong and too copious. It is also

the case with the method of Jannet. The author recommends the expectative and symptomatic treatment, as it is particularly described in the Manual of Kollmann & Oberländer „The Gonorrhoea of Man" („Die männliche Gonorrhoe"), and in that of Wossidlo.

Описанные случаи изъ практики имѣютъ цѣлью показать, на сколько абортивное леченіе свѣжаго перелоя у мужчинъ можетъ быть вреднымъ для здоровья. Ошибки подобнаго леченія лежатъ большею частью въ качествѣ и количествѣ при выборѣ впрыскиваній. Послѣднія въ большинствѣ случаевъ слишкомъ концентрированы и слишкомъ обильны. Сюда относится и такъ называемый способъ Jannet'a. Авторъ рекомендуетъ выжидательное и симптоматическое леченіе, главнымъ образомъ въ томъ видѣ, какъ оно описано въ учебникѣ „Перелой у мужчинъ" Oberländer'a и Kollmann'a и въ учебникѣ Wossidlo.

M. Lubowski (Berlin-Wilmersdorf.)

Aus der chirurgisch-urologischen Abteilung des k. und k. Garnisons-Spitales Nr. 17 in Budapest.

Über die Behandlung der hochgradigen entzündlichen und traumatischen Strikturen der Harnröhre im Lichte der Kriegschirurgie.*)

Von

Dr. **Eugen Remete,**

derzeit kgl. ung. Honvéd-Regimentsarzt, Primarius der Abteilung.

(Mit Tafel IX und X.)

Wenn auch verschiedene ältere und neuere Schulen der speziellen urologischen Chirurgie in der Behandlung der Harnröhrenstrikturen mehr weniger abweichende Grundsätze aufweisen, so ist schließlich diese Therapie in ihren Hauptzügen dennoch eine mehr weniger einheitliche geworden, die sich durchaus auf die histologischen Veränderungen pathologischer Natur gründen.

Dennoch zeigen sich selbst innerhalb einer und derselben Schule gar bald individuelle Abweichungen, wie sie sich eben die Fachmänner gemäß ihrer Technik und Erfahrungen zurechtlegen, resp. sie ausbauen.

So meine auch ich die Behandlung der Strikturen, insbesondere der hochgradigen, nach meiner zwanzigjährigen klinischen und privaten, reichen Erfahrung derart ausgebaut zu haben, daß ich sie füglich als mein individuelles Verfahren bezeichnen darf.

Durch mehr als einjährige kriegschirurgische Erfahrung, seitdem ich einer chirurgisch-urologischen Abteilung vorstehe, hat sich meine Methode durch das reichliche Material besonders vertieft und ergaben sich zahlreiche Gelegenheiten, selbst an dem klassischen, längst Bürgerrecht angenommenen operativen Verfahren Modifikationen, resp. Erweiterungen vorzunehmen.

Weniger wirtschaftliche als hauptsächlich militärsche Rücksichten sind es, welche in erster Linie meine Grundsätze in der Strikturbehandlung zu beeinflussen geeignet waren. Als Anhänger der langsamen graduellen und vorsichtigen Dilatationen, habe ich es sofort gelernt, mich den durch die Kriegsverhältnisse gegebenen Rücksichten alsogleich anzupassen, meiner Behandlung jenes raschere Tempo zu verleihen, welches uns aber noch immer vor der von mir stets ge-

---

*) Vortrag, gehalten in der kgl. ung. Gesellschaft der Ärzte zu Budapest am 1. April 1916, mit Demonstrationen von Kranken und Präparaten.

scheuten Divulsion schützt und unter Berücksichtigung der vorliegenden histologisch-pathologischen Verhältnisse dem graduellen Vorwärtsschreiten ein eiligeres Vorgehen gestattet. Wo sich die Indikation für die blutige Operation ergeben hat, habe ich stets die radikalste Methode gewählt, die nicht nur aus der Resektion des betreffenden Harnröhrenanteiles bestanden hat, sondern es ging mein Bestreben noch dahin, solche Verhältnisse zu schaffen, welche gute Spätresultate zu ergeben geeignet sind. So habe ich zum Beispiel dort, wo der bulbäre Anteil der Harnröhre der Operation zum Opfer fallen mußte, in Erwägung der physiologischen Bedeutung und speziellen anatomischen Verhältnisse ihn durch entsprechende Plastik zu rekonstruieren getrachtet. Überhaupt folge ich dem Leitmotive, nach Tunlichkeit die normalen anatomischen Verhältnisse wieder herzustellen, was um so größeren Schwierigkeiten begegnet, je bedeutendere Narbenbildungen, die Urethra fixa umgeben, wie dies besonders nach Extraurethrotomien infolge Harninfiltrationen und nach bedeutenderen Traumen des Dammes vorzukommen pflegt. Um diesem Ziele der möglichst radikalen Ausräumung sämtlichen Narbengewebes gerecht werden zu können, habe ich auf Grund meiner Erfahrungen für solche Fälle die gewöhnliche Methode der Urethrotomia externa durch die Perineotomia totalis ersetzt, und durch das breite Aufklaffen des Dammes die Möglichkeit gewonnen, den anatomisch-topographischen Weg dieser Operation zu beschreiten, so Resultate zu erreichen, welche den Kranken gegen schlimme Schrumpfungsprozesse zu schützen geeignet sind. Dieser Weg ist übrigens nicht originell, wurde schon von Forgue und anderen Fachmännern beschritten und wird heute vielfach geübt.

In dem Zeitraume eines Jahres (vom Februar 1915 bis Februar 1916) wurden auf meiner Abteilung 138 Strikturkranke behandelt, darunter 120 entzündlicher Natur und 18 traumatischer Herkunft. Unter den entzündlichen Strikturen waren 109 postgonorrhoische (gleich 79 %), 4 chemische, 5 tuberkulose, 1 gichtische und 1 syphilitische. Die traumatischen teilen wir hinwieder ein a) traumatische m engeren Sinne, b) postoperative, c) in Kriegsverletzungen.

In Bezug auf den Grad der Striktur und behufs leichterer Orientierung in der systematischen Behandlung teilen wir die Strikturen in drei Gruppen: 1. leichte, 2. mittlere und 3. hochgradige ein. Wir verstehen unter den leichten solche, wo eine Knopfsonde Nr. 10 noch durchgeht, unter mittleren Strikturen alle diejenigen, wo das Passieren der Striktur mit Filiformen noch möglich ist und mit der von mir später näher zu beschreibenden Leitsonde passierbar ist, unter hochgradigen solche, die wohl für dünnste Filiformen mehrweniger durchgängig sind, die Remetesche Leitsonde jedoch nicht durchlassen, überdies Komplikationen in den Harnwegen, wie Retention, Cystitis, Pyelitis, Cystopyelonephritis oder Urethralfisteln aufzuweisen pflegen.

Was den Begriff der inpermeablen Strikturen anbelangt, teile ich die Ansicht Desnos's, der eine solche in Abrede stellt, insofern der Kranke per urethram Harn zu lassen vermag. Allerdings kann der urethrale Weg für die Flüssigkeit

durchgängig sein, während er sich einem noch so weichen Instrument, in entgegengesetzter Richtung eingeführt, die allergrößten Hemmungen entgegenstellen. Diese zu überwinden ist die Sache von Geschicklichkeit, Erfahrung und Geduld des Operateurs und schließlich das Geheimnis einer guten instrumentuellen Einrichtung. In meiner Erfahrung sind Inpermeabilitäten nur bei frischen Traumen der Harnröhre vorgekommen.

Unsere Behandlung der Strikturen besteht so wie überall aus dem konservativen und operativen Verfahren, wobei hervorgehoben sein soll, daß wir auf Grund unseres wohl ausgebildeten konservativen Verfahrens eine Verschiebung der Resultate zu Gunsten dieser und auf Kosten des operativen Verfahrens aufweisen können. Wir operieren überhaupt nur in solchen Fällen, wo sich unserer konservativen Behandlung ganz frühzeitig unüberwindliche Hindernisse entgegenstellen, gewissermaßen nur auf Grund absoluter Indikation. Für letztere fanden wir besonders die histologische Natur der Striktur maßgebend. Erweist sich das Narbengewebe eben als absolut unnachgiebig, tiefgreifend, so muß dieses Gewebe rezessiert werden, sofern die Kanalisierung der Harnröhre hergestellt werden soll. — Es ist nicht Aufgabe dieser Arbeit in die Diskussion der näheren Natur der strikturbedingenden pathologischen Veränderungen der Harnröhre einzugehen. Eine reiche Literatur hat diese Frage genügend aufgeklärt und verdienstvolle Arbeiten von Segond, Dittel, Oberlaender-Neelsen, Wassermann und Hallé, sowie unserer Landsleute Antal, Alapy, Ráskai haben den pathologischen Prozeß der Strikturenbildung der Harnröhre in das volle Licht des Verständnisses gerückt.

Es dürfte beinahe paradox klingen, wie einfach das Erkennen dieser außerordentlichen reichhaltigen pathologisch-histologischen Veränderungen für den untersuchenden Arzt ist, für den es schließlich nur darauf ankommt, rasch zu beurteilen, in welche Kategorie seiner Strikturkranken er den vorliegenden Fall einzureihen hat. Dies rasche Ziel erreicht er nach Kenntnis der Ätiologie und Alter des Falles durch die eingehende Palpation der ganzen Harnröhre, welche aus einer äußeren und einer inneren besteht und schließlich auch kompliziert ausgeführt wird. Ausschlaggebend allerdings wird unser diagnostisches Erkennen erst nach den ersten Erfahrungen des therapeutischen Handelns. Immerhin sind wir schon nach einer bis zwei, höchsten drei Sitzungen mit der Beurteilung der Fälle im klaren. Die entzündlichen besonders die gonorrhoischen Strikturen sind, sofern nicht eine übereifrige Behandlung mit drastischen Ätzmitteln zu völliger Induration eines großen Anteiles der Harnröhre geführt hat, sämtlich der konservativen Behandlung zugänglich. Bei den traumatischen Strikturen kommt es auf den Grad des Vernarbungsprozesses an, der auf die Verlegung resp. Verzerrung des Lumens der Harnröhre Einfluß nimmt.

In der konservativen Behandlung ist, wie gesagt, der Grundsatz die Dilatation. Diese führen wir in meiner Abteilung mit Hilfe der üblichen Filiformen, Bougieen, Metallsonden aus. Wir haben ferner als wichtigstes Instrument dieser Therapie die von mir im Jahre 1903 konstruierte und veröffentlichte (Zentralblatt

der Krankheiten für Harn- und Sexualorgane, Jahrgang 1903, Heft Nr. 4, Bd. 14) Leitsonde, welche aus einer 65 cm langen Filiforme und einer zentral durchbohrten Metallsonde besteht, welche vorn stark konisch ausgebaut ist und die Filiform aufzunehmen berufen ist. (Siehe Abbildungen).*) Der Gedanke der Leitsonde, der von Maisonneuve herrührt, ist in unserer Zeit für die Strikturen in brauchbarer Form von Lefort ausgeführt worden. Der Unfall in Form eines falschen Weges, den ich seinerzeit mit dem Lefortschen Instrumente verbrochen hatte, veranlaßte mich zur Konstruktion meiner Leitsonde, mit welcher ich jedem Therapeuten, selbst dem Anfänger ein Instrument in die Hand geben wollte, mit welchem er das Anbohren von falschen Wegen sicher zu vermeiden in der Lage ist, indem er in jeder Situation des Instruments das distale, aus der Metallsonde herausragende Ende der Filiforme einfach anzuziehen hat, um sich die beruhigende Gewißheit zu verschaffen, ob sein Instrument auch tatsächlich richtig liegt, in welchem Falle die Filiforme leicht nachgibt — oder aber, ob das Instrument von der Führung der Filiforme abgewichen und diese schlingenartig zurückgeblieben ist, in welchem Falle die Filiforme beim Anziehen nicht nachgibt, sondern fixiert erscheint. Im letzteren Falle werden wir natürlich das weitere Vordrängen der Sonde nicht forcieren, sondern im Gegenteil, die Metallsonde 2—3 cm zurücknehmen, um die gebildete Schlinge der Filiforme zur Strecke zu bringen, worauf dann das ganze Manöver des Eindringens in das Lumen der Striktur mittels der Metallsonde vorsichtigerweise von neuem beginnt. Diese verläßliche Handhabe der Kontrolle vermißte ich bei dem Lefortschen Instrument, deshalb konstruierte ich das meinige.

Wir haben die Erfahrung gemacht, daß nahezu alle Strikturen sowohl die mittleren Grades, als auch die hochgradigen, sobald sie die leitende Filiform aufgenommen haben, auch meine dünnste Metallsonde (Charrière 10) passieren lassen und ist dies geschehen, so sind mit wenigen Ausnahmen diese Fälle für die weitere konservative Behandlung als geeignet anzusehen. Bei 138 Strikturkranken dieser Art waren wir nur in acht Fällen radikal zu operieren bemüßigt, während alle übrigen durch die konservative Behandlung mit hauptsächlicher Anwendung meiner Leitsonde geheilt, resp. diensttauglich gemacht wurden.

Über die Gruppe der leichten Strikturen ist wenig zu bemerken. Diese werden der Vorsicht halber anfänglich mit der Leitsonde behandelt und ergeben sich keine Schwierigkeiten, so wird die Behandlung mittelst der gewöhnlichen Metallsonden nach Ultzmann und Benniqué fortgesetzt. Im übrigen sind diese Arten der Strikturen in der Mehrzahl der Fälle als zufällige Nebenbefunde beim Status praesens konstatiert worden, bei Kranken, die mit anderen Klagen zu uns geschickt wurden. In diese Kategorie gehören auch alle jene Strikturen entzündlich-traumatischer und postoperativer Natur, wo das Narbengewebe relativ jung und deshalb dehnungsfähig geblieben ist.

---

*) In Deutschland zu haben beim Instrumentenfabrikanten Heinemann, Leipzig.

Trotz des durch die militärischen Rücksichten bedingten raschen Fortschreitens der Dilatationsbehandlung haben wir doch niemals ein Divulsion verbrochen oder eine nennenswerte urethrale oder fieberhafte Reaktion hervorgerufen.

Die Gruppe der Strikturen mittleren Grades erfahren so ziemlich die gleiche Art der Behandlung mit dem Unterschiede, daß diese Fälle zuweilen für die Behandlung mit der Leitsonde sowie behufs rascheren Fortganges noch vorbereitet werden müssen. Dies geschieht hauptsächlich durch die Anwendung von Filiformen, welche in der Harnröhre fixiert werden, so daß die Kranken neben dieser noch urinieren können, oder es werden Ureterenkatheter fixiert, welche den Harn vollständig ableiten. Überhaupt erwies sich die Hyperämisierung der Harnröhre auch später durch Verweilkatheter infolge dieser mechanischen Reize als außerordentlich günstig für ein weiteres Fortschreiten in der Dilatation. Sowohl in dieser, wie in der vorigen Gruppe ergab sich kein einziger Fall, der durch die Urethrotomia externa resp. Perineotomia gelöst werden mußte, nur in einem Falle kriegstraumatischer Striktur wurde eine kleine Barriere an der Grenze der pars membranacea und pars prostatica im Goldschmidtschen Urethroskop mit dem Messer gelöst.

Die hochgradige Striktur ist diejenige, welche an unser Können und unsere Erfahrung, sowie an eine gute spezialistische instrumentelle Ausrüstung zuweilen die höchsten Anforderungen stellt. Diese Strikturart ist es auch, die wir mit Fisteln, frischen Periurethritiden sowie periurethralen Abszessen, weiteres mit den verschiedenen Formen der Cystitis, Cystopyelitis, Cystopyelonephritis, mit der Distension der Blase, mit Harnretention kompliziert vorzufinden pflegen. Und es ist zum Staunen, wie der größte Teil dieser Komplikationen relativ rasch zur Rückbildung gebracht werden kann, sobald man zielbewußt vorsichtig das Grundleiden — die Harnröhrenstriktur — in Angriff nimmt. Bei inveterierten Fällen, wie es bei den unserigen nahezu immer der Fall gewesen, gestaltete sich auch nur der erste Teil des Verfahrens mehr oder weniger schwierig, der Kampf um das Passieren der ersten Leitsonde durch die Striktur. Es wurde mit den feinsten Filiformen begonnen und so es gelang, eine bis in die Blase vorzuschieben, so blieb dieselbe für 24 bis 48 Stunden in der Harnröhre fixiert; — ein Verfahren, das ja allgemein üblich ist. Vermag der Kranke neben der Filiforme zu urinieren, so bedeutet das einen großen Fortschritt, denn dann gelingt meistens auch in der nächsten Sitzung die Einführung der dünnsten Leitsonde. Gelingt es ausnahmsweise nicht in der ersten Sitzung mit der Filiform die Striktur zu passieren, so lassen wir sie dort liegen, wo sie stecken geblieben ist und fixieren sie auf 24 Stunden. Auch hiermit erreichen wir zumeist eine Hyperämisierung des dortigen Narbengewebes und am nächsten Tage passiert die Filiforme überraschenderweise die Striktur. Entsprechend den sich ergebenden Schwierigkeiten mußten solche kleine Manöver gar oft wiederholt werden und man erlebt die Freude, daß derartig schwierig angehende Fälle ein so schönes Fortschreiten aufweisen, daß sie nach 4 bis 6 Wochen mit einem Harnröhrenkaliber von 20 bis

24 Charrière das Spital verlassen. Besonders sind es die nicht zu alten gonorrhoischen Strikturen, die wenig behandelten, welche diese günstige Prognose abgeben. Die viel behandelten, geätzten Fälle geben zufolge ihres resistenten Gewebes weniger günstige zeitliche Resultate. Völlig hartnäckig verhalten sich die chemischen Strikturen, die stets eine harte Aufgabe sowohl für die Dilatation als auch für die Operation abgeben. Die auf große Teile der Harnröhre sich erstreckende Rigidität des Gewebes zwingt uns in den konservativen Methoden einerseits zu großer Geduldprobe und einer Genügsamkeit mit einem bescheidenen Resultate (Charrière 17 bis 20); andererseits entschließen wir uns schwer zur Operation, weil der zu resezierende Harnröhrenanteil nicht mehr als 4 cm betragen soll. Nur in einem Falle dieser Art haben wir die Resektion ausgeführt, weil die Striktur absolut nicht dilatierbar war. Es war ein Kranker, welcher neben dem fixierten Filiform Nr. 2 absolut nicht urinieren konnte und tatsächlich stellte sich bei der Operation heraus, daß der bulbäre Abschnitt der Harnröhre einen massiven Strang bildete, dessen Lumen von dieser Filiform völlig ausgefüllt war. (Kasuistik Nr. 1.)

Was die tuberkulöse Striktur anbelangt, so ist von ihr nur zu bemerken, daß sie mit allergrößter Vorsicht angefaßt werden soll. Wir begnügten uns mit den bescheidensten Resultaten der Dilatation, um ja nicht den auch sonst im Urogenitalapparate etablierten Prozeß der Tuberkulose irgendwie anzufachen. Auch über einen Fall von syphilitischer Striktur zufolge gummöser Periurethritis vermögen wir zu referieren. Auch diesen Fall brachten wir mittelst Dilatation, Pezzoli-Massagen mit Unguent. ciner. und mit allgemeiner antiluetischen Kur zur Heilung.

Komplikationen der hochgradigen Strikturen zeigen auch mehr weniger Gutartigkeit, alte Fisteln schließen sich zuweilen von selbst, sobald die Strikturen erweitert sind. Eine zweimal operierte Fistel rezidivierte, während sie bei uns durch bloße Kausalbehandlung der Striktur sich schloß. (Kasuistik Nr. 11.) Erweisen sie sich aber als hartnäckig, so versuchen wir zunächst die üblichen Fistelbehandlungen (Touchierung, Elektrolyse, Kauterisation usw.), was zumeist zum Ziele führt. Nur in wenigen Fällen waren wir bemüßigt, die ausgiebige Resektion der Fistel vorzunehmen. (Kasuistik Nr. 5.)

Bestehende Harnretentionen bekämpften wir, insolange die Dilatation noch nicht durchgeführt werden konnte, mit dem Einlegen eines Ureterkatheters als Verweilkatheter. Später natürlich durch entsprechende Maßnahmen der Blasenbehandlung, wie Blasentraining, chemisch-thermische Reize usw. Bei mehreren unserer schweren Strikturkranken erreichten wir eine Weite der Harnröhre, die uns in Stand setzte, mittelst Ureterkatherismus komplizierende Pyelitis lokal behandeln zu können. Bei einem anderen mit höchstgradiger Striktur vermochte ich sogar am Ende seiner Dilatationsbehandlung eine Lithothrypsie auszuführen.

Wie die meisten schlummernden Erkrankungen unserer Krieger (Tuberkulose, Syphilis, sowie chronisch krankhafte Zustände: katarrhalische Zustände der

Atmungsorgane, Gonorrhoe, Stoffwechselerkrankungen usw.), infolge der Kriegsstrapazen gar häufig akute Exazerbationen, resp. Rückfälle aufweisen, so sehen wir die auch an dem unserem Spitale zugewiesenen Material augenfällig in die Erscheinung treten. So konnten wir diese Beobachtung auch bei den Soldaten mit Erkrankungen in den Harnwegen konstatieren, bei welchen ja die Erkältung, irrationale Lebensweise von hervorragender Wichtigkeit sind, Krankheitsursachen, denen im Felde stehende Soldaten immerhin ausgesetzt sind. Kein Wunder daher, daß viele, die mit einer chronischen Prostatitis ausgezogen waren, früher oder später mit Cystopyelitis heimkehrten. Ein ähnliches Los ereilte auch die Strikturkranken, die mit verschiedenen Formen der Komplikationen im Harnapparate: Retention, Cystitis, Cystopyelitis, Periurethritis, Harninfiltration, Dysurie, Pollakiurie und Inkontinenz zurückkehrten, lauter Zustände, deren Behebung stets mit dem Grundleiden, id est mit der Striktur der Harnröhre zusammenfällt. Allerdings sahen wir auf unserer Abteilung nur selten diese Zustände in frischem, sondern erhielten die Fälle zumeist in abgeklungenem Stadium, gewissermaßen behufs Heilung des Grundleidens und der durch dasselbe geschaffenen torpiden Komplikationen (Fistel, chronische Harnretention, chronische Harnvergiftung usw.).

Nicht anders verhielt es sich mit den traumatischen Strikturen älterer Provenienz, die wir zumeist mit Komplikationen eingeliefert bekamen, die mehr weniger akuter Natur im Vordergrund der Erscheinungen standen. Die kriegstraumatischen Strikturen erhielten wir zumeist im Zustande von Beckenverletzungen, resp. von Beckenschüssen, eher in bereits veraltetem als frischem Zustande. Behufs Differenzierung dieser beiden Arten traumatischer Strikturen möchte ich die erstere als alttraumatisch, die letztere als kriegstraumatisch bezeichnen. Beide Arten von Strikturen erfuhren anfänglich die gleiche konservative Behandlung und stellte sich dann heraus, daß das Narbengewebe dieser Strikturen für das Dilatationsverfahren ungeeignet ist oder aber in der pars fixa urethrae derartige narbige Dislokationen eingetreten waren, daß das Verfahren der konservativen Behandlung (Dilatation) von vornherein fallen gelassen werden mußte, so wurde radikal operiert. So haben wir in 6 Fällen alttraumatischer Strikturen dreimal operativ und dreimal konservativ behandelt, bei den 12 Fällen kriegstraumatischer Strikturen sind wir in 5 Fällen operativ, in 7 Fällen konservativ vorgegangen.

Was die Art der Therapie der traumatischen Strikturen anbelangt, so unterscheidet sich die konservative Methode in nichts wesentlichem von der der gonorrhoischen Strikturen, nur daß bei diesen alten Narbenstrikturen um so mehr mit der Möglichkeit von Divulsionen gerechnet werden muß, weshalb um so größere Vorsicht geboten ist.

Unser operatives Verfahren war anfänglich die alte, klassische Form der Urethratomia externa mit dem üblichen Medianschnitt am Perineum.

Ausgehend von dem Gedanken, daß wir mit der Operation bleibende Resultate nur dann schaffen können, wenn wir in der Lage sind alles Narbengewebe entfernen und eine solche Harnröhre konstruieren zu können, welche ohne nennens-

werte neuere Narbenbildung und ohne nennenswerte Schrumpfung Dauerresultate verspricht, mußten wir uns unser operatives Verfahren derart zurechtlegen, daß wir uns zunächst eine ausgiebige Zugänglichkeit zur Harnröhre verschafften, die wir nach Belieben bis zur Prostata ausdehnen können, darum wählten wir schon für die nächste derartige Operation die modifizierte Form der Perineotomia nach Dittel-Zuckerkandl, welche uns nach jeder Richtung befriedigte.

Eine vollends neue Bahn glauben wir mit dem Gedanken betreten zu haben, der von physiologisch-anatomischen Erwägungen ausgehend dort, wo der Operation der bulbäre Anteil der Harnröhre zum Opfer fällt, tunlichst auch diesen Bulbus resp. diese Ausbuchtung der Harnröhre zu rekonstruieren anstrebt, was besonders dann von großem Vorteile erscheint, wenn der Muskel desselben in gutem Zustande ist. Ich erreiche dieses Resultat auf folgende Weise: der Harnröhrenanteil hierseits und jenseits der Striktur wird beträchtlich mobilisiert, der strikturierte Teil reseziert, die Vorderwände der beiden Stümpfe vernäht und die Hinterwände soweit weiter freigemacht, daß sie sich nicht nur berühren, sondern bis auf mehrere Millimeter übereinander zu liegen kommen. Hierauf wird jede derselben in der Mittellinie eingekerbt, die seitlichen Spitzen abgerundet und die derartig verbreiterten Hinterwände der Urethra transversal vernäht, wodurch die oben angedeutete Ausbuchtung der Harnröhre resp. Bulbus zustande kommt. (Abb. 3 umstehend.) Überdies wird seine Muskulatur in selbständiger Schichte genäht. — —

Was unsere Resultate anbelangt, so können wir sagen, daß wir in nahezu allen Fällen Heilung erreicht haben, wenn wir als Kriterium der Heilung einen retentionslosen Pißakt bei relativ erweiterter Harnröhre annehmen. Eine absolut erweiterte Harnröhre ist nur in Fällen der Radikaloperation erreichbar, für die konservative Methode nur in Fällen postgonorrhoischer Strikturen nicht zu alter Provenienz. Die mäßigere Erweiterung der tuberkulosen Strikturen geschah aus Vorsicht, mit der solche Fälle behandelt werden müssen.

* * *

Es gehört wohl zu den Seltenheiten, daß der Arzt seinen Kranken mit den Späterscheinungen jener Erkrankungen zu Gesichte bekommt, dessen akutes Stadium er seinerzeit selbst behandelt hatte, besonders dann nicht, wenn zwischen akutem Stadium und Späterkrankung eine Reihe von Jahren, Lustren oder Dezennien liegt. Dies gilt besonders für die Strikturen der Harnröhre, deren bloßes Auftreten gewissermaßen einen Vorwurf für den betreffenden Arzt in sich birgt, vorausgesetzt, daß ihm seinerzeit die Möglichkeit nicht entzogen war, den Kranken gründlich zu heilen. Denn, so wie es unsere Pflicht ist, eine Gonorrhoe ohne Hinterlassung von etwaiger Infiltration zuverlässig zur Abheilung zu bringen, müssen wir auch bei den Traumen der Harnröhre stets damit rechnen, daß jede Kontinuitätstrennung, rundzellige Infitration, spätere Narbenbildung zustande bringt, daher auch diese Läsionen entsprechend nachbehandelt werden sollen. Selbst für die Fälle von Kriegstraumen der Harnröhre gilt diese Maßregel, denn wie unsere

Erfahrung lehrt, sind hier die Erscheinungen und konsekutiven Strikturen gar frühzeitig aufgetreten. Wir sind daher berechtigt, an unsere Erfahrungen epikritische Bemerkungen anzuknüpfen, in so beträchtlicher Anzahl haben sich bei uns die Strikturkranken verschiedener Art eingestellt. Mängel und Fehler der seinerzeitigen Behandlungen lassen sich aus den Spätresultaten unwiderlegbar feststellen. Aber auch die vermeintlich sachgemäß behandelten Fälle erweisen sich im Lichte der Spätkritik, besser gesagt bei der kritischen Betrachtung der Spätresultate mehr weniger als Fehler oder Irrungen. Darüber ist wohl kein Wort zu verlieren, daß die große Mehrzahl der Strikturen postgonorrhoischer Natur sind, und somit aus ungenügend oder irrationell behandelten Gonorrhoen stammen. Wir sind aber auch nicht die Ersten, die diese Behauptung aufstellen, daß gewisse Polypragmasien in der Behandlung der Gonorrhoe die mit Außerachtlassung der histologischen Eigenschaften des Gewebes schonungslos vorgehen, Bedingungen schaffen, die später zur Induration der Harnröhre führen. Unsere Kriegserfahrungen haben uns aber auch belehrt, gewisse operative Vorgänge in der Harnröhre (wie z. B. die urethrotomia interna) mit Vorsicht einzuschätzen, da diese besonders in langem Schnitte angelegt, dem Kranken für spätere Zeiten schlechte Dienste leisten.

Unsere im abgelaufenen Kriegsjahre durchgeführte Rundschau an einem in relativ kurzem Zeitraume zur Beobachtung gelangten Krankenmateriale gibt uns die Berechtigung, obige Kritik, die teilweise auch Selbstkritik ist, zu üben und zum Schlusse für die Therapie der hochgradigen Strikturen auf Grund unserer Kriegserfahrungen folgende Thesen aufzustellen:

1. In allen Fällen der Harnröhrenstrikturen ist die konservative Behandlung anzustreben.

2. Für Fälle, die mit dieser Methode nicht zu lösen sind, ist die Radikaloperation auf dem Wege der Perineotomie mittelst Resektion des narbigen Anteiles der Harnröhre auszuführen.

3. Die Extraurethrotomie in alter Form ist mehr nur als rasche Hilfeleistung bei Harninfiltrationen des Dammes zu verwenden.

4. Bei der plastischen Operation der Harnröhre ist auf Grund physiologischer Erwägungen dort, wo der bulbäre Anteil der Harnröhre der Operation zum Opfer fällt, dieser entsprechend zu rekonstruieren.

5. Bei der Behandlung der tuberkulosen Strikturen ist dem Grundsatze größter Vorsicht zu huldigen.

Casuistik.

Radikal operierte traumatische Harnröhrenstriktur.

1. Georg M., Kanonier des k. u. k. Fest.-Artill.-Bat. Nr. 2 kam am 8. Mai 1915 auf unsere Abteilung. Er hatte vor drei Jahren I. gonorrhoische Infektion, vor einem Jahre eine neuere, während welcher die Harnröhre mit 10% Lapislösung geätzt worden ist. Derzeit Schwierigkeiten beim Urinieren.

Status praesens: Kranke blaß, stark abgemagert, Brust und Bauchorgane gesund. Uriniert tropfenweise, Urin rein mit viel Epithel im Sediment. Blasendämpfung bis zum Nabel reichend. Nahezu die ganze Harnröhre, besonders die hintere, als harter Strang zu fühlen. Die Knopfsonde bleibt schon hinter dem orificium externum stecken. Nach langem, mühseligen Manöver gelingt es mit der Filifarm Nr. 2 in die Blase zu gelangen, doch kann der Patient neben derselben nicht urinieren. Röntgenbefund zeigt die hintere Harnröhre nach Anfüllung der unteren Harnwege mit 5% Collargollösung stark verengt, den bulbären Anteil bis auf zwirndünnes Kaliber, die vordere Harnröhre an mehreren Stellen gleichfalls stark verengt. Diagnose: Striktura urethrae majoris gradus, retentio urina chronica. Da die konservative Behandlung unausführbar war, wurde am 31. Mai die Radikaloperation in Leitungs-Anästhesie ausgeführt. Typische Urethrotomia externa mit dem retrostriktural eingeführten Katheter wird aus der Blase 1200 g Residualharn abgelassen, Blase ausgespült. Resektion des zu einer kallösen Masse mit fadendünnen Lumen umgewandelten bulbären Anteiles der Harnröhre. Einlegen eines Verweilkatheters in die ganze Harnröhre, nachdem vorerst mittelst Introurethrotomie die in der pars pendula urethra befindlichen Strikturen gelöst worden sind, zirkuläre Naht der Harnröhre nach Rekonstruktion des Bulbus (siehe oben!), Naht des Dammes in zwei Schichten, Verband. Verlauf fieberfrei und glatt. Nachbehandlung schon nach 14 Tagen mit Charrière-Sonde Nr. 22 aufsteigend bis 25. Am 20. Juni gesund entlassen. Am 24. Mai 1916 vom Kriegsschauplatze auf Urlaub zurückgekehrt, stellt er sich in kräftig gesundem Zustande bei uns vor. Harnwege vollkommen frei. Uriniert in kräftigem Strahl ohne Residuum.

2. Johann L., 38 Jahre alt, Landsturmmann im kgl. ung. Honved-Inf.-Rgt. Nr. 17. War vor fünf Jahren auf den Damm gefallen, es trat Hämaturie auf und mußte er, da er nicht urinieren konnte, operiert werden. Derzeit uriniert er wieder schwer, langsam in dünnem Strahl. Am 16. I. 1916 an unsere Abteilung abgegeben.

Status praesens: Knopfsonde bleibt in der pars bulbosa stecken. Dünne Filiforme bougies bis 5—6 gehn durch, die Dilatationsmethode aber versagt und wird die Radikaloperation am 16. II. 1916 in Lumbalanästhesie ausgeführt. Da die Strikturierung der Harnröhre vom Bulbus aufwärts fortsetzungsweise angenommen werden mußte und da dieser ganze Anteil der Harnröhre strangartig kallös sich anfühlt, übrigens am Damme weit verzweigte, tief reichende Narbenbildung zu konstatieren war, wurde die Perineotomie nach Zuckerkandl ausgeführt, die uns in die Lage versetzte, bei breiter Eröffnung des Dammes alles vorliegende Narbengewebe zu entfernen, die Harnröhre bis an die Grenze der pars prostatica freizulegen, den kallösen Anteil ausgiebig zu recessieren. Die Vereinigung des distalen und rentralen Harnröhrenstumpfes über dem eingelegten Verweilkatheter geschah auch in atypischer Weise, indem die hintere Wand sowohl des oberen wie des unteren Stumpfes, wie oben angegeben, zentral eingekerbt wurde, um auf diese Weise bei der Naht derselben dem Bulbus entsprechend eine Erweiterung der Harnröhre an dieser Stelle zu erzielen. Nach Konstruktion des Dammes Hautnaht. Glatter, fieberloser Verlauf, nach acht Tagen Entfernung des Verweilkatheters. Patient nach zwei Wochen geheilt. Harnröhre für Sonde 25 leicht durchgängig.

3. Hasan J., k. u. k. bos.-herz. Inf.-Rgt. Nr. 1, 34 Jahre alt. Vor vier Jahren soll er mit dem Damm auf einen Stein gefallen und die Harnröhre innerlich verletzt haben. Wurde am 2. Juli 1915 wegen Enurese auf unsere Abteilung transferiert. 3./VIII. 1915: Äußere Genitalien normal. Am Damme tiefgreifende Narbenbildung zu tasten. Knopfsonde bleibt in der pars membran stecken. Urin mäßig trüb. Striktur auch für die feinste Filiform undurchgängig, also für die Dilatation ungeeignet. Operation am 10./VIII. 1915 in Lumbalanästhesie mittelst Perineotomie nach Dittel-Zuckerkandl. Es wird alles Narbengewebe ausgeräumt bis die Grenze der pars prostatica erreicht wird. Hier wird eröffnet und das Ganze zu knorpelartiger Gewebsmasse umgewandelte Harnröhrenstück inklusive die pars bulbosa recessiert. Der in die Blase eingeführte Katheter leitet den Residualharn von 2000 g ab. Mobilisierung der Harnröhrenstümpfe. Verweilkatheter, Bulbusplastik, Naht des Dammes schichtenweise, Verband. Glatte Heilung nach 14 Tagen, Urethra für 25 Charrière durchgängig, Blasenfunktion gut.

4. Infanterist Franz K., k. u. k. Inf.-Rgt. Nr. 23, 32 Jahre alt. Wurde am 24./II. 1915 in den Karpathen von einem schweren Balken zu Boden geschlagen und erlitt eine Quetschung des Beckens. Er konnte nicht urinieren und mußte kathetrisiert werden, wobei viele Blutgerinnsel abgegangen sind.

Status praesens: 21./IX 1915: Patient abgemagert, anämisch, uriniert mit Schmerzen in kleinen Portionen. Blase bis zum Nabel reichend. Urin rein. Knopfsonde bleibt in der pars membranacea stecken und ist auch für die feinsten Filiformen undurchgängig. Operation in Lumbalanasthesie. Sectio mediana. Bei der Ausräumung des Narbengewebes

wird nahezu die ganze pars fixa retrahiert im Narbengewebe eingebettet gefunden, reseziert und muß wegen Unauffindbarkeit des vesikalen Stumpfes der Urethra behufs retrograden Katherteismus die sectio alta transversa ausgeführt werden. Beim Vorstoßen des vesikalen Harnröhrenstumpfes muß auch hiervon noch etwa 1 cm völlig strikturierter Anteil rezessiert werden, ehe die Rekonstruktion der Harnröhre ausgeführt werden kann. Einlegen eines Verweilkatheters, primäre Naht der Blase, Naht des Dammes. Glatte, fieberfreie Heilung in vier Wochen. Wird mit für Charrière 24 durchgängigen Harnröhre geheilt entlassen. Nachrichten aus der Front, daß er gesund ist und sich wohl fühlt, auch im mächtigen Strahle urinieren kann.

5. Infanterist Peter T.-M. 22 Jahre alt. Als Kind wegen Blasenstein mittelst sectio mediana perinealis operiert. Wurde wegen seines Bettnässens am 5./I. 1916 an unsere Abteilung abgegeben.

Status praesens: Kranke urinös riechend. Praeputium lang. Vor- und Skrotalhaut ekzematös. Am Damme eine ca. 8 cm lange. 0,5 cm breite Narbe. In der Mitte derselben eine breite Fistelöffnung, durch welche beim Urinieren reichlich Urin abfließt. Bei der Palpation fühlt man in der Fortsetzung der Fistel einen mehrere Zentimeter langen harten Strang, der sich bis an die Urethra fortsetzt. Bei Sondierung der Fistel, in deren Tiefe Konkremente konstatierbar. Bei der Endoskopie der unteren Harnwege werden auf dem Blasenboden und in der rechten Blasenexkavität (bas Fonds) zahlreiche kleine Papillome konstatiert. Es wird zunächst die Radikaloperation der Fistel ausgeführt (19./III. 1916). — Operation am 19./III. 1916 in Lumbalanasthesie Es wird der Zugang zur Fistel freigelegt, der Fistelstrang in toto bis an die Urethra heraut frei präpariert, die feine Verbindung zwischen Urethralrand und Fistel unterbunden, der ganze Strang entfernt, die Dammwunde in zwei Etagen genäht. Glatte Heilung in acht Tagen ohne Verweilkatheter.

6. Einjährigfreiw. Zugsführer K. K., k. u. k. Inf.-Rgt. Nr. 86, 27 Jahre alt. Hatte vor 5 Jahren I. Gonorrhoe. Wurde angeblich mit stark ätzenden Injektionen behandelt. 25./I. 1916 Knopfsonde Nr. 10 bleibt in pars bulbosa stecken. Urin trüb. 26./II. 1916: Die dünnste Remete-Sonde geht durch, wird am 15./II. 1916 mit reinem Urin und mit einer für 24 Charrière-Sonde durchgängigen Harnröhre geheilt entlassen.

7. Infanterist Rudolf P. des k. u k. Inf.-Rgt. Nr. 91, geboren 1891. Erlitt am 28. Juli einen Durchschuß durch das Becken. Einschuß links, zweifingerbreit hinter dem Trochanter major, Ausschuß rechts an der hinteren Fläche des oberen Drittels des Femurs. Beinhaltung in Adduktion und Flexion, geht mit Krücken, hatte durch 14 Tage Hämaturie und wurde bei ihm eine subrapubische Fistel angelegt; währenddessen die Verletzung der hinteren Harnröhre mit Striktur abheilte. An unser Spital wurde er am 3./XII. 1915 eingeliefert.

Status praesens vom 4./XII. 1915: Harnorgane infantil entwickelt. Patient uriniert oft. Urin trüb, eitrig. Die Knopfsonde bleibt an der Grenze der pars prostata urethrae stecken. Filiform Nr. 2 geht durch und es gelingt mit Remeteschen Leitsonde die Striktur zu passieren. Es wird gleichzeitig über 200 g trüben Urins abgelassen. Blasenspülung. Ende Dezember wird Patient mit geheilter Cystitis und auf 21° Charrière dilatierter Striktur ohne Residualharn behufs Behandlung der Folgezustände des Beines auf eine orthopädische Abteilung transferiert.

8. Infanterist Mesud T., k. u. k. bos.-herz. Inf.-Rgt. Nr. 3, 32 Jahre alt. Am 26./VII. 1915 erhielt er bei Lemberg einen Durchschuß durch den unteren Teil des Beckens. Einschuß im unteren Drittel der linken Glutealgegend, Ausschuß am Damm. Er wurde am 30./VII. 1915 am Damm operiert. (Boutonnière?)

Status praesens vom 7./I. 1916. An der Stelle des Einschusses eine mandelgroße Narbe. Nahezu der ganze Damm inklusive After eine große muldenartig vertiefte Narbe, in welcher der anus stenosiert erscheint. Pars pendula urethrae nach rechts verzogen, hintere Harnröhre strikturiert. Linker Hoden und Prostata atrophisch Am 8. I. 1916 wird die Leitsonde Remete Nr. 11 durch die Striktur durchgebracht. Trüber Residualharn ca. 280 g abgelassen. Verfahren mit der Leitsonde bis Nr. 24 fortgesetzt, sodann Benniqué-Sonden von 18 bis 24°. Wird am 29./I. 1916 mit reinem Urin, ohne Retention, mit einer auf 24° Charrière dilatierten Harnröhre wegen Folgezustände der Ischiaticusverletzung auf die orthopädische Abteilung transferiert.

9. Landsturm-Infanterist Julius D., kgl. ung. Honvéd-Inf.-Rgt. Nr. 29. Hatte vor 15 Jahren Gonorrhoe durchgemacht und später mehrere Exzerbationen, die energisch behandelt worden sind. Vor vier Jahren hatte er eine akute Harnverhaltung infolge Striktur. Seit dieser Zeit stand er in stetiger ärztlicher Behandlung. seit der Mobilisierung in Militärspitälern, bis er Ende November 1915 an unsere Abteilung abgegeben wurde.

Status praesens vom 30./XI. 1915: Mittelgroß, blaßgelber, anämischer Gesichtsfarbe, habitus neurasthenicus. Patient uriniert mit Anwendung der Bauchpresse nur tropfenweise. Urin eitrig, trüb mit starkem Niederschlag. Blase einfingerbreit unter dem Nabel stehend. Der rechte Hoden induriert, Knopfsonde bleibt in der Tiefe von 6 cm stecken. Die mäßig infiltrierte Harnröhre fühlt sich von dieser Stelle angefangen im ganzen weiteren Verlaufe strangartig an. Wegen der hochgradigen Harnretention wird Katheetrismus mit der Remeteschen Leitsonde Nr. 11 verursacht und ausgeführt und 1000 g Residualharn abgelassen. Blase ausgespült, behufs Vermeidung neuerlicher hochgradiger Retention wird ein Ureterkatheter Nr. 5 fixiert. Weitere langsame, graduelle Erweiternng der Harnröhre nach Remete mit stetigem Blasentraining. Da sich ein beträchtlicher Teil der pars pendula und pars fixa offenbar infolge Anwendung von hochkonzentrierten Ätzmitteln (10% AgNO3) in derart metaplastisch-resistenstem Zustande befindet, wird die Dilatation von Charrière 15° aufwärts nur in sehr vorsichtiger Weise ausgeführt. Eine etwaige Radikaloperation der Harnröhre kann wegen des großen Anteiles der Harnröhre an dem Strikturprozesse nicht gedacht werden, daher die konservative Behandlung bis zu Charrière Nr. 20 bei Anwendung von Fibrolysin fortgesetzt wird. Patient uriniert derzeit in starkem Strahle, entleert seine Blase vollkommen. Cystopyelitis wird nun cystoskopisch erhärtet und lokal behandelt.

10. Kanonier Johann Cs., k. u. k. Fest.-Artill. Bat. Nr. 4, 42 Jahre alt. Wurde mit Blasen- und Nierenbeschwerden am 12./XII. 1915 auf unsere Abteilung aufgenommen. Der ziemlich schwache, anämische Patient hatte in seiner Jugend Gonorrhoe durchgemacht. Wurde wegen Nierenkrankheit und hochgradiger Harnröhrenstriktur im Jahre 1910 und 1914 in Spitälern behandelt.

Status praesens: Blasse Gesichtsfarbe, mit diffusem Katarrh über den Lungen, Blase zweifingerbreit über der Symphise, Harnröhre an mehreren Stellen kallös anfühlend, Knopfsonde bleibt schon in der Tiefe von 6 cm stecken. Urin grüngelb gefärbt, trüb, Albumen mehr als dem Eitergehalte entsprechend.

Die Dilatation der Harnröhre beginnt mit Filiform Nr. 2, die gleichzeitig auf 24 Stunden liegen bleibt. Die nächste Etappe der Dilatation geschieht mit Bougie Nr. 5, welche durch mehrere Tage wiederholt wurde. Nun wird die Dilatation mit der Remeteschen Leitsonde ausgeführt, wobei sich eine Retention von 400 g Urin herausstellte. Dieses Verfahren wird bis Sonde 24 fortgesetzt, Blasentraining ausgeführt. Am 21./II. 1916 wird bereits mit Cystoskop Nr. 25 eine funktionelle Nierenprüfung ausgeführt, welche eine linksseitige Pyelonephritis ergibt.

Derzeit wird der Patient wegen linksseitiger Pyelonephritis behandelt.

Zusammenfassung.

Es werden die hochgradig entzündlichen, traumatischen und kriegstraumatischen Strikturen der Harnröhre besprochen und nach den Grundsätzen der Kriegschirurgie den Behandlungsmethoden ein gewisses, rasches, abkürzendes Verfahren einverleibt.

Im ganzen wurden 138 Strikturen behandelt, von welchen 122 auf konservative Weise nach der vom Autor zurechtgelegten Methode mit der von ihm konstruierten Gleitsonde erweitert wurden, der Rest wurde auf radikal operativem Wege zur Heilung gebracht.

Dort, wo Remete die Indikation für die operative Lösung der Striktur aufstellt, führt er sie stets mit Resektion des strikturierten Harnröhrenanteiles und zwar auf dem Wege der Perineotomia totalis nach Dittel-Zuckerkandl aus.

Für die Fälle, wo der Harnröhrenresektion der bulbäre Anteil zum Opfer fällt, führt er das von ihm ersonnene Verfahren der Rekonstruktion des Bulbus aus und empfiehlt es den Fachmännern zur Nachahmung.

Schließlich stellt er auf Grund seiner Erfahrungen folgende vier Thesen auf:

1. Jede Harnröhrenstriktur ist so lange tunlich, konservativ zu behandeln.

2. Wo die konservative Methode nicht mehr ausführbar ist, ist die Resektion des strikturierten Anteiles der Harnröhre mittels der Perineotomie auszuführen.

3. Die Urethrotomia externa in ihrer alten Form wird nur als Notoperation, hauptsächlich bei Harninfiltration ausgeführt.

4. Dort, wo der Bulbus beim Resektionsverfahren zum Opfer fällt, ist er mit entsprechender Plastik zu rekonstruieren.

Riassunto.

Sono descritti gli stringimenti uretrali fortemente infiammatori, traumatici e traumatici in dipendenza della guerra, e secondo le regole della chirurgia di guerra i metodi di cura sono eseguiti secondo un modo sicuro, rapido, di breve durata.

Complessivamente furono curati 138 stringimenti, dei quali 122 in modo conservativo secondo il metodo rifatto dell' autore colla siringa da lui costruita, gli altri furono guariti coll' operazione radicale. —

Qualora Remete ritiene quale indicazione l'operazione dello stringimento, egli la eseguisce sempre colla resezione della parte ristretta dell' uretra e cioè colla perineotomia totale secondo Dittel-Zuckerkandl. —

Qualora la resezione uretrale comprende la parte bulbare, egli eseguisce la ricostruzione del bulbo secondo il metodo da lui ideato e consiglia agli specialisti di provarlo. —

Infine sulla base delle sue esperienze l'Autore stabilisce le quattro tesi seguenti:

1. Ogni stringimento uretrale è da curarsi per quanto possibile in modo conservativo.

2. Qualora non si può eseguire il metodo conservativo si deve eseguire la resezione della parte stretta dell' uretra colla perineotomia.

3. L'uretrotomia esterna secondo il metodo vecchio non è da eseguirsi che in casi d'urgenza, specialmente nei casi di infiltrazione orinaria.

4. Qualora il bulbo è compromesso, esso è da ricostruirsi con un plastica corrispondente. (Ravasini-Triest.)

Résumé.

Ici sont traitées les strictures de l'urètre d'un haut degré d'inflammation, les traumatiques et celles acquises dans la guerre, et dans les méthodes de traitement est, d'après les principes de la chirurgie militaire, introduit un certain procédé rapide et abrégé.

En total y sont traitées 138 strictures, dont 122 ont été élargies d'une manière conservatoire, d'après la méthode arrangée par l'auteur, avec la sonde

glissante construite par lui-même; le reste a été amené à la guérison par opération radicale.

Là où Remete établit l'indication pour le traitement opératif de la stricture, il l'exécute toujours avec résection de la partie strictureuse de l'urètre et cela par *perineotomia totalis* d'après Dittel-Zuckerkandl.

Pour les cas où la partie bulbaire devient la victime de la résection, l'auteur exécute le procédé de la reconstruction de la bulbe, inventé par lui, et il le recommande à l'imitation des médecins.

Enfin il expose en vertue de ses expériences les quatre thèses suivantes:

1. Il faut traiter chaque stricture de l'urètre d'une manière conservatoire aussi longtemps que possible.

2. Là où la méthode conservatoire n'est plus exécutable, il faut exécuter la résection de la partie strictureuse de l'urètre au moyen de la périnéotomie.

3. L'uréthrotomie externe dans sa forme ancienne n'est pas exécutée qu'opération d'urgence, principalement au cas d'infiltration d'urine.

4. Là où la bulbe est devenue la victime du procédé de la résection, il faut la reconstruire par une plastique convenable.

Resumen.

Here are treated the strictures of the urethre of a high degree of inflammation, as well as the traumatic and war-traumatic strictures. In the methods of treatment is introduced, after the principles of military chirurgy, a certain rapid and abbreviated procedure.

In the whole there are treated 138 strictures, of which 122 were dilated in a conservatory manner, after the method arranged by the author with the slide-probe constructed by him; the rest was brought to healing by a radical operation.

There where Remete puts the indication for the operative treatment of the stricture, he executes it always with resection of the stricturated part of the urethre and this on the way of the *peritoneotomia totalis* after Dittel-Zuckerkandl.

For the cases where the tubular part is immolated by the resection, the author executes the method of reconstruction of the bulbus invented by him, and recommends it to the imitation of the physicians.

Finally he exposes four thesis in virtue of his experiences:

1. Every stricture of the urethra has to be treated as long as opportune, in a conservatory manner.

2. Where the conservative method is no more executable, there one must have recourse to the resection of the stricturated part of the urethra by means of the peritoneotomy.

3. The *urethrotomia externa* in its ancient form has only to be executed as an operation in case of necessity, principally in the case of infiltration of urine.

4. There where the bulbus is immolated by the procedure of resection, it must be reconstructed by a convenable plastic.

Авторъ разсматриваетъ въ своей статьѣ съуженія мочеиспускательнаго канала на почвѣ сильно развитаго воспалительнаго процесса, на почвѣ травмы и полевой травмы и соотвѣтственно принципамъ полевой хирургіи пріобщаетъ къ извѣстнымъ способамъ леченія новый способъ, скорый и сокращенный.

Въ общемъ наблюденія автора обнимаютъ 138 случаевъ съуженія мочеиспускательнаго канала, изъ которыхъ 122 авторъ лечилъ консервативно по скомбинированному имъ способу съ конструированнымъ имъ скользящимъ зондомъ; остальные 16 случаевъ были вылечены радикально-оперативнымъ путемъ.

Въ тѣхъ случаяхъ, гдѣ авторъ считаетъ показаннымъ оперативное леченіе съуженія, онъ всегда примѣняетъ резекцію съуженнаго отдѣла мочеиспускательнаго канала путемъ полнаго сѣченія промежности по способу Dittel-Zuckerkandl'я.

Въ тѣхъ-же случаяхъ, гдѣ резекція мочеиспускательнаго канала распространяется на луковичную часть его, онъ примѣняетъ выработанный имъ способъ возстановленія луковицы и рекомендуетъ его подражанію спеціалистовъ.

Въ заключеніе авторъ на основаніи своихъ наблюденій выставляетъ слѣдующія четыре положенія.

1. Каждое съуженіе мочеиспускательнаго канала слѣдуетъ по возможности дольше предоставить консервативному способу леченія.

2. Тамъ, гдѣ консервативный способъ леченія больше не можетъ быть примѣняемъ, слѣдуетъ примѣнить резекцію съуженной части мочеиспускательнаго канала путемъ сѣченія промежности.

3. Наружное сѣченіе мочеиспускательнаго канала въ его старой формѣ производится лишь какъ неминуемая операція главнымъ образомъ при наличности мочевой инфильтраціи.

4. Въ тѣхъ случаяхъ, гдѣ при резекціонномъ способѣ иссѣкается луковица, послѣднюю слѣдуетъ возстановить при помощи соотвѣтственной пластики.

(M. Lubowski, Berlin-Wilmersdorf.)

Literarische Rundschau.

Nieren- und Ureterenchirurgie im Jahre 1915 und 1916.

Übersichtsreferat

von

Dr. **Paul Wagner**,
Leipzig.

Auch dieses Referat, das das Jahr 1915 und die größere Hälfte des Jahres 1916 umfaßt, ist recht spärlich ausgefallen, und zwar in der Hauptsache aus denselben Gründen, die ich am Anfange des vorigen Übersichtsreferates angeführt habe: einmal weil in der Kriegszeit entschieden weniger urologische Arbeiten veröffentlicht worden sind, dann aber namentlich deshalb, weil die Zeitschriften aus den feindlichen Ländern nicht mehr in unsere Hände gelangt sind. Aus äußeren Gründen habe ich auch eine Anzahl deutscher medizinischer Zeitschriften nicht mehr regelmäßig durchsehen können.

Die auf anderen Gebieten so mächtig angeschwollene Kriegsliteratur hat auf rein urologischem Gebiete keinen besonders großen Umfang erlangt. Was hier veröffentlicht worden ist, hat Lohnstein (61) in seinen Mitteilungen „über die deutsche Urologie im Weltkriege" mit großem Fleiß zusammengestellt.

Die uns zur Verfügung gestandenen Arbeiten sind folgende:

Liek (60) gibt weitere experimentelle Beiträge zur Frage des arteriellen Kollateralkreislaufs der Niere. Der Arbeit sind 7 Tafeln und 10 Textfiguren beigegeben. Verf. hat namentlich an Hunden, zum Vergleich noch an Katzen und Kaninchen experimentiert. Auf Grund dieser Untersuchungen hebt Verf. hervor, daß wir bisher in keiner Weise berechtigt sind, die chronische Nephritis des Menschen in der von Katzenstein und Isobe vorgeschlagenen Weise zu behandeln, also weder durch Jodierung und Annähen der Nieren an die Lendenmuskulatur oder gar durch Nephrotomie mit Netzimplantation. Ein positives Resultat der Untersuchungen ist die sichere Erkenntnis, daß die Nierenarterie des Hundes keine reine Endarterie ist, vielmehr ihre Äste mit Arterien anderer Gefäßgebiete zahlreiche Anastomosen eingehen. Was von den Arterien der Hundeniren nd ihren Kollateralen gesagt wurde, gilt nach früheren Untersuchungen des Verfs. auch für die Niere der Katze und des Kaninchens, nur daß hier die Kollateralbahnen weit schwächer entwickelt sind. Für die menschliche Niere müssen wir, schon aus der Tatsache des hämorrhagischen Infarktes, ebenfalls das Vorhandensein von Kollateralen annehmen; genauere Kenntnisse stehen zurzeit noch aus.

In einer größeren Arbeit gibt Key (51) zunächst einen Überblick über Nierenmißbildungen vom chirurgischen Standpunkte aus und bespricht namentlich die krankhaften Veränderungen, die bei den verschiedenen Formen entstehen können, die Symptome, die sie veranlassen können, sowie die Diagnose und die operative Behandlung.

Die Mißbildungen der Nieren können ihre Zahl, Form und Lage betreffen. Es können beide Nieren fehlen; diese Mißbildung, die natürlich keine chirurgisch-praktische Bedeutung hat, ist häufig mit Anencephalie vergesellschaftet. Von um so größerer Bedeutung ist die einseitige Nierenaplasie. Am häufigsten fehlt die linke Niere; gleichzeitig fehlt gewöhnlich auch der Ureter. Die Blase kann dann asymmetrisch sein, in der Weise, daß des Trigonum auf der Seite, wo die Niere fehlt, nicht entwickelt ist.

Die atrophische Niere bietet anatomisch ein sehr wechselndes Aussehen dar. Sie kann aus kleinen Zysten, aus einem Bindegewebssack oder aus fetthaltigem Bindegewebe bestehen. Der Ureter kann obliteriert sein oder unregelmäßig verlaufen.

Akzessorische Nieren sind außerordentlich selten.

Die zweite Gruppe von Mißbildungen sind die Anomalien bezüglich der Form der Nieren. Die fötale Lappung der Niere kann mehr oder weniger bestehen bleiben. Von großer praktischer Bedeutung sind die sogen. Doppelnieren oder Verschmelzungsnieren. Man unterscheidet: Hufeisenniere — Ren arcuatus; einseitige lange Niere — ren elongatus; Schildniere — ren scutaneus; Klumpenniere — ren informis. Am häufigsten kommt die Hufeisenniere vor, von der es verschiedene Formen gibt. Gewöhnlich besteht sie aus zwei Seitenlappen, unten durch ein mehr oder weniger breites Mittelstück verbunden. Hierdurch wird ein nach oben konkaver Bogen gebildet. Gewöhnlich liegt die Hufeisenniere medial und nach unten verschoben, zuweilen bis an das Promontorium. Die Gefäße haben oft einen abnormen Ursprung. Häufig kommen akzessorische Gefäße vor.

Bei Dystopia oder Ectopia renis liegt eine angeborene Lageveränderung der Niere vor. Die ektopische Niere ist gewöhnlich ein wenig von vorne nach hinten abgeplattet mit nach vorne gerichtetem Hilus

Gleichzeitig mit Nierenmißbildungen können auch andere Mißbildungen des Harnapparates, und Mißbildungen anderer Organe, vor allem der Geschlechtsorgane, vorkommen.

Von den Untersuchungsmethoden sind beim Stellen der Diagnose von besonderer Bedeutung: die Palpation, der Ureterkatheterismus, die Zystoskopie, eventuell in Verbindung mit der Chromozystoskopie, die Röntgenologie, die Pyelographie.

Ebenso wie andere Nierenmißbildungen prädisponiert die solitäre Niere zu krankhaften Veränderungen: Steinbildung, Pyonephrose, Hydronephrose, Tuberkulose, Zysten und Tumoren. Die Hufeisenniere ist relativ häufig der Sitz krankhafter Veränderungen, und zwar infolge abnormer Lage des Nierenbeckens, fehlerhafter Implantation des Ureters in das Nierenbecken und abnormer Nierengefäße. Am häufigsten sind Hydro-Pyonephrose und Steinbildung. Auch Verf. hat bei einem 28jähr. Kranken durch Pyelotomie mit Erfolg einen Stein — Oxalsäurekonkrement — aus einer Hufeisenniere entfernt. In diesem Falle war die Diagnose auf Hufeisenniere vor der Operation gestellt worden: die Röntgenaufnahme ergab eine querverlaufende, zwei querfingerbreite Resistenz in gleicher Höhe mit dem Nabel.

Weiterhin hat Verf. bei einem 34jähr. Mann ein Hypernephrom der rechten Hälfte einer Hufeisenniere durch Heminephrektomie entfernt. Heilung. Hier konnte die Diagnose erst während der Operation gestellt werden, wenn auch bei der klinischen Untersuchung schon die mediale Lage des Tumors aufgefallen war. Von großem Interesse ist, daß die Hufeisenniere eine ganze Reihe von Beschwerden verursachen kann, ohne daß in der Niere selbst pathologisch-anatomische Veränderungen zu finden sind.

In einigen Fällen wurde Nephritis in Hufeisennieren beobachtet.

In ein paar Fällen ist Ruptur durch Trauma entstanden.

Die einseitige lange Niere ist sehr selten; auch sind es nur ganz wenige Fälle, in denen sie Anlaß zur Operation gegeben hat. Die Eingriffe, die hierbei in Fragen kommen können, sind im großen und ganzen dieselben wie bei der Hufeisenniere.

Nicht so selten kommt Ectopia renis vor, ohne zu Symptomen Anlaß zu geben. Andererseits kann aber die abnorme Lagerung Beschwerden veranlassen, oder aber die abnorm gelagerte Niere kann erkranken. Die gesunden ektopischen Nieren, die durch ihre abnorme Lage Beschwerden verursachen, sind gewöhnlich im kleinen Becken gelegen und unter Umständen auch mehr oder weniger beweglich.

Die dystopische Niere scheint häufig der Sitz pathologischer Veränderungen zu werden. In nahezu der Hälfte der Fälle trat Hydronephrose auf.

In einer recht großen Anzahl von Fällen ist die gesunde ektopische Niere exstirpiert worden; in anderen Fällen wiederum hat man versucht, die Beschwerden des Kranken durch Fixation der Niere zu heben.

In einer relativ großen Anzahl von Fällen von Hydro-Pyonephrose in einer ektopischen Niere ist die Exstirpation gemacht worden.

Verf. hat einen Fall von Tuberkulose einer Beckenniere operiert und bei Laparotomie wegen Mesenterialthrombose eine ektopische Niere beobachtet. Der erste Fall betraf einen 42jähr. Kranken; die vor dem vierten und fünften Lendenwirbel, hinter dem Peritoneum liegende, faustgroße Niere wurde exstirpiert. In ihrem unteren Teile zeigten sich tuberkulöse Herde mit Verkalkung. Heilung. Interessant war in diesem Falle, außer der Mißbildung selbst, der Umstand, daß der Milzschatten auf der Röntgenplatte zur Verwechs-

lung mit dem Nierenschatten Anlaß gab, und daß man auf der Röntgenplatte die ektopische Niere vor dem Promontorium nicht hatte nachweisen können. Dies dürfte darauf beruhen, daß die Niere nicht von ihrer gewöhnlichen Fettkapsel umgeben war.

Die abnorme Lage der Niere hat besonders oft zu Fehldiagnosen Anlaß gegeben, namentlich beim weiblichen Geschlecht. Gewöhnlich hat man krankhafte Veränderungen der Geschlechtsorgane diagnostiziert. Die Diagnose ist häufig um so mehr erschwert, als auch außerdem noch Mißbildungen der Geschlechtsorgane vorliegen können. Sowohl gesunde als veränderte ektopische Nieren haben Operationen unter Fehldiagnose veranlaßt. In mehreren Fällen hat man die Diagnose auf krankhafte Veränderungen der Niere gestellt, aber nicht auf Lageanomalie. Um eine sichere Diagnose auf ektopische Niere zu stellen, ist einerseits nachzuweisen, daß die eine Niere an ihrem richtigen Platze fehlt, andererseits, daß sie sich an abnormer Stelle findet. Die wertvollsten diagnostischen Aufklärungen erhält man durch eine genaue und vollständige Röntgenuntersuchung. In den meisten Fällen von ektopischer Niere, in denen eine Operation vorgenommen wurde, hat man zuerst einen abdominalen Explorationsschnitt gemacht und die Niere dann transperitoneal exstirpiert.

Verursacht die dystopische Niere Beschwerden und ist sie außerdem krankhaft verändert, so ist die Indikation zur Nephrektomie in der Regel klar, sofern die andere Niere gesund ist und die Funktion allein übernehmen kann. Ist aber die dystopische Niere gesund und verursacht sie Symptome lediglich durch ihre abnorme Lage, so ist es fraglich, wie man verfahren soll. Ist es möglich, sie in geeigneter Lage zu fixieren, so ist der Versuch der Nephropexie gerechtfertigt.

Schramm (86) teilt einen, namentlich in diagnostischer Hinsicht sehr bemerkenswerten Fall von hypoplastischer Beckenniere mit Steinbildung im dilatierten Nierenbecken mit. Weder von der Cystoskopie, noch von dem Ureterenkatheterismus, noch auch von der röntgenographischen Darstellung der Niere, auch wenn ein mit einem Bleimandrin armierter Ureterenkatheter bis ins Nierenbecken reicht, wird man unbedingten Aufschluß über die Lage der Niere erwarten dürfen. Alle diese Untersuchungsmethoden führen nur in einem Bruchteil von Fällen zum Ziel. Dasselbe gilt auch von den sonst noch empfohlenen diagnostischen Hilfsmitteln, der Palpation und der funktionellen Prüfung der erkrankten Niere mit Phloridzin oder Indigokarmin. Auch sie liefern keine positiven, von allen Bedenken freien Ergebnisse Die einzige Methode, die diese Schwierigkeiten überwindet, und in einer möglichst großen Anzahl von Fällen von Nierenanomalien und insbesondere von Nierendystopien zu einer sicheren Diagnose führt, ist die Röntgen-Kollargolaufnahme nach Voelcker und v. Lichtenberg. Mit ihrer Hilfe gelingt es, Harnleiter und Nierenbecken zur augenfälligen Darstellung zu bringen. Aus dem Radiogramm kann man den positiven Schluß ziehen, hier liegt die Niere am regulären Platze, dort ist sie mehr oder weniger verändert, verlagert. Doch verfügen wir zurzeit nur über eine noch verhältnismäßig kleine Anzahl von Fällen, bei denen die Diagnose „dystopische Niere" einwandfrei gestellt werden konnte.

Verf. teilt eine weitere Beobachtung mit, die ein 14jähr. Mädchen betraf, das seit seinem 4. Jahre an zunehmendem Bettnässen litt. Urin bakterienfrei. Abdomen in der Nierengegend ohne palpatorischen Befund. Cystoskopie, Röntgenaufnahme, Harnleiterkatheterismus, Vaginal- und kombinierte Rektaluntersuchung ergeben keine diagnostischen Anhaltspunkte. Kollargol-Röntgenaufnahme in Beckenhochlagerung; beiderseits 25 ccm einer 5%igen Kollargollösung (Druckhöhe 20 cm). Die Platte zeigte rechts die ableitenden Harnwege ohne jede Abweichung nach Lage und Form; links fehlte der Schatten in der Nierengegend. Dagegen fand sich im kleinen Becken ein vom Tubusschatten angeschnittener, vom Kollargol herrührender, scharf begrenzter Schatten. Röntgen-Blendenaufnahme des kleinen Beckens, unter Einführung eines Wismuthkatheters in den linken Ureter. Dieser verschwand, ohne Widerstand zu finden, in seiner ganzen verfügbaren Länge im Harnleiter. Die Platte zeigte, daß der Katheter in der Gegend der linken Kreuzdarmbeinfuge aufgerollt war. Außerdem kamen mehrere Konkrementschatten von Stecknadelkopf- bis Haselnußgröße zum Vorschein. Freilegung der verlagerten Niere auf transperitonealem Wege von einem Medianschnitte aus. Exstirpation der hypoplastischen Niere; Heilung.

Abell (1a) teilt einen bemerkenswerten Fall von abnormer Entwicklung des Urogenitaltraktus mit. Es handelte sich um eine 19jähr., seit 3 Jahren verheiratete Frau, die bisher niemals menstruiert war. Sie hatte mehrere schwere Anfälle von Unterleibsschmerzen, verbunden mit Übelkeit und Erbrechen. Die Kranke hatte vollkommen femininum Typus, normale äußere Genitalien, aber keine Vagina. Harnröhre sehr weit, so

daß der Zeigefinger bequem eindringen konnte. Per anum fühlte man in der linken Beckenhälfte eine Geschwulst, die als retiniertes und infiziertes Menstrualblut angesehen wurde. Bei der Laparotomie erwies sich die Geschwulst als eine vor der linken Synchondrosis sacro-iliaca gelegene Beckenniere. Die andere Niere fehlte, ebenso Uterus, Tuben und Ovarien. Es konnten auch keine Rudimente dieser Organe nachgewiesen werden. Schluß der Bauchwunde. Eine später vorgenommene Radiographie nach Collargolinjektion ergab, daß die Niere mit normal großem Becken mit einem 3—4 Zoll langen Ureter an normaler Stelle in die Blase einmündete. In der rechten Blasenhälfte war keine Andeutung einer Uretermündung zu sehen. Es handelte sich also in diesem Falle um eine akute Pyelitis in einer Becken-Einzelniere.

Brenizer (15) teilt einen Fall von kongenitaler Nierenektopie der linken Seite mit Hydronephrosenbildung mit; die rechte Niere war normal. Bei dem 21jähr., bisher gesunden Kranken traten kolikartige Schmerzen in der linken Lumbalgegend auf. Die Röntgenuntersuchung ergab kein Konkrement. Bei der Ureterenkatheterisation passierte der rechte Katheter anstandslos bis ins Nierenbecken; der linke Katheter ging nur ca. 5 Zoll weit ein und entleerte einen leicht eitrigen Urin. Die von einem linken Rektusschnitte aus vorgenommene Laparotomie ergab einen über dem Sakroiliakalgelenk des Beckens gelegenen, retroperitonealen Tumor, der sich als die ektopische, hydronephrotisch entartete, linke Niere erwies. Exstirpation; Heilung. Das Becken der ektopischen Niere war nach vorn gelagert; der Ureter sehr kurz, ohne Einknickungen. Drei bis vier kleine Arterien, die direkt von der Aorta und der linken Art iliaca com. entsprangen, traten am oberen Nierenpole ein. Für die Hydronephrose ergab sich keine sichere Entstehungsursache.

Heimann (44) berichtet aus der Küstnerschen Frauenklinik über eine kongenitale Nierendystopie bei einem dürftig entwickelten 15jähr. Mädchen. Die klinische Diagnose wurde auf einen rechtsseitigen Ovarialtumor gestellt. Die Operation ergab eine vollkommen immobile, embryonal dystopische linke Niere; rechte Niere normal. Exstirpation des verlagerten Organs; Heilung. Die dystopische Niere war auch in ihrer Entwicklung auf embryonaler Stufe stehen geblieben. Das ganze Organ war von Nekrosen infolge von Gefäßthrombosen durchsetzt.

Verf. macht auf die Schwierigkeiten der Diagnose in diesen Fällen aufmerksam. Die Verschiedenartigkeit der Symptome hängt besonders mit der Topographie des verlagerten Organs zusammen. In dem vorliegenden Falle konnte vor der Operation an eine dystopische Niere nicht gedacht werden, da keinerlei hierfür sprechende Symptome vorlagen. Bei der Kranken war die Exstirpation indiziert, da das dystopische Organ in fortschreitender Degeneration begriffen war. Bei gesundem, dystopischem Organ kommt zunächst eine konservative Therapie in Frage.

In einer Arbeit: Zur Diagnostik der Hufeisenniere berichtet Marzynski (65) über eingehende Untersuchungen an sieben Hufeisennieren aus der pathologischen Sammlung Friedrichshain-Berlin. Diese Untersuchungen bestätigen die von Zondek für die Hufeisenniere angegebenen genetisch, morphologisch und klinisch begründeten diagnostischen Merkmale, nämlich die Lage der beiden Schenkel der Hufeisenniere erheblich weiter nach unten, medialwärts und vorn, als bei der normalen Lage der Nieren; Lage der Becken an der vorderen Wand der Nieren; abnorme Kürze der Ureteren und Konvergenz beider Schenkel der Hufeisenniere nach unten hin, im Gegensatz zur Konvergenz nach oben hin bei normal liegenden Nieren. Diese Merkmale sind durch Palpation, Röntgen-Photographie, eventuell nach Einführung von schattengebenden Sonden in die Ureteren und schließlich durch Pyelographie festzustellen.

In keinem der betreffenden Fälle hatte der Tod mit der Nierenmißbildung im Zusammenhang gestanden. Höchst veränderlich war die Form der Brücke. Zwei Präparate zeigten in beinahe idealer Weise die Form eines Hufeisens. In allen sieben Fällen bestand die Brücke aus parenchymatösen Gewebe. Sehr unregelmäßig war die Gefäßversorgung; eine Brückenarterie fand sich nur in einem Falle.

Beccherle (10) beschreibt einen Fall von inkompletter Duplizität des Harnleiters. Klinisch handelte es sich um eine Wanderniere mit Erscheinungen von Hiluseinklemmung. Bei der Operation fand sich ein von der oberen Nierenhälfte ausgehender zweiter Harnleiter, der vor den Gefäßen verlief und nach 6—7 cm in den Hauptharnleiter einmündete. Genetisch hat es sich hier wahrscheinlich um eine überzählige Niere gehandelt.

Bauer und v. Nyiri (9) besprechen die klinische Bedeutung der neueren Methoden der Nierenfunktionsprüfung. Außer dem Ambardschen Verfahren sind

in der vorliegenden Arbeit auch Jod- und Milchzuckerversuche ausgeführt und öfters die Chlor- und Stickstoffbilanz nach Schlayer und Monakow kontrolliert worden.

Die Verff. haben in keinem ihrer 68 untersuchten Fälle ein mit den klinischen Erscheinungen widersprechendes Resultat erhalten. In den Fällen ohne Nierenerkrankung fanden sich stets normale Zahlen für Chlor- und Stickstoffwechsel. In den Fällen von Nephritis waren die Resultate, wie zu erwarten war, wechselnd. Bekanntlich können viele Nephritisfälle lange Zeit ohne Störung dieser beiden Funktionen verlaufen, und andererseits gehen diese Störungen keineswegs miteinander parallel. Wohl aber fanden die Verff. in staunenswerter Einstimmigkeit, wo Chlorämie zu erwarten war, Erhöhung der Chlorkonstante; überall, wo Urämie bestand, die allerhöchsten Werte der Ambardschen Harnstoffzahl K.

„Auf diese Weise hat sich das Vertrauen, in die Ambard-Methodik bei uns vollkommen gefestigt, so daß wir sie ausschließlich anwenden."

Nach den Untersuchungen v. Studzinskis (95) kann die Bestimmung der Ambardschen Harnstoffkonstante (K) mit Aussicht auf Erfolg nur dort vorgenommen werden, wo es sich um initiale Nephritisformen handelt, die mit Retention der Stickstoff-Stoffwechselprodukte im Blute verlaufen, d. h. dort, wo die Azotämie noch nicht deutlich genug ausgesprochen ist, als daß man die zuweilen latent verlaufende Nephritis feststellen könnte. Die Größe der Konstante liefert genügende Anhaltspunkte zur Beurteilung des Grades der Nierenaffektion.

Walthard (100) macht aus der Wildbolzschen Abteilung Mitteilungen über den Wert der Phenolsulfophthaleinmethode zur Prüfung der Nierenfunktion. Er konnte zunächst durch seine Untersuchungen bestätigen, daß die Ausscheidung des Phenolsulfophthaleins bei Nierengesunden großen Schwankungen unterliegt. Pathologische Fälle hat Verf. 116 untersucht; an diesen wurden 137 Untersuchungen mit Phenolsulfophthalein und in 93 Fällen eine Kontrollprüfung mit Indigokarmin gemacht. Es ergab sich, daß die Phenolsulfophthaleinprobe jedenfalls nur mit außerordentlich großer Vorsicht zur Indikationsstellung einer Operation verwendet werden darf. Verf. hat bei seinen Untersuchungen unbedingt den Eindruck erhalten, daß nur, wenn die Nierenfunktion wirklich noch gut erhalten ist, größere Ausscheidungswerte bei der Probe gefunden werden, während durch verschiedene, nicht immer erkennbare Faktoren ab und zu eine schlechte Farbstoffausscheidung bedingt wird, trotz noch reichlich vorhandenen leistungsfähigen Nierenparenchyms. Es scheint, daß die Grenze der Operabilität bei Ausscheidungswerten von 10 bis 12% in der ersten Stunde nach der Injektion des Phenolsulfophthaleins liegt.

Keyes jr. (52) hat über die Nachteile der Pyelographie interessante Experimente an Hunden angestellt und dabei gefunden, daß wenn die Ausdehnung des Nierenbeckens durch Kollargol wenige Minuten anhält, die injizierte Flüssigkeit in die Blutgefäße und Lymphräume des Nierenbeckens aufgesogen wird. Es fand sich auch dann in den Glomeruli und Tubuli contorti Kollargol, wenn auch viel weniger als in den Lymphräumen und Gefäßen.

Nach der Kollargolfüllung kann es infolge renaler Retention zu einer sekundären Infiltration kommen; diese ist wichtiger, als die primäre Retention zur Zeit der Injektion. Auf diese sekundäre Retenion, die durch eine Verstopfung des Harnleiters bedingt ist, sind die meisten Todesfälle nach Pyelographie zu beziehen. Bei schweren, direkt der Pyelographie sich anschließenden Symptomen muß die Nierendrainage oder Nephrektomie gemacht werden. Das durch Röntgenstrahlen im Nierengewebe nachgewiesene Kollargol bedeutet, daß die Injektion unter zu starkem Drucke stattgefunden hat; an und für sich ist dieser Zustand noch nicht besorgniserregend.

Zur Frage der Gefährlichkeit der Pyelographie berichtet Albrecht (3), daß in der Amannschen Klinik bisher in keiner der zahlreichen Pyelographien unangenehme Erscheinungen aufgetreten sind, wenn die von Voelcker und Lichtenberg gegebenen Vorschriften streng befolgt wurden. Neuerdings hat aber Verf. doch bei einer nach allen Regeln durchgeführten Pyelographie eine schwere Komplikation beobachtet. Bei der 26jähr. Kranken mit Hydronephrose ist das Kollargol zweifellos durch eine bestehende Erweiterung der Harnkanälchen und infolge einer verminderten Resistenz des Nierengewebes trotz aller Vorsichtsmaßregeln in das Nierenparenchym eingedrungen und hat zu Kollargolinfarzierung des Organs geführt mit folgender schweren Funktionsstörung dieser Niere, außerordentlich starker reaktiver Schwellung des Organs, entzündlicher Perinephritis und schweren lokalen und Allgemeinerscheinungen. Die urämischen Symptome gingen allmählich zurück und es kam zu einer langsamen Erholung.

In allen bisherigen Beobachtungen, in denen trotz vorschriftsmäßig ausgeführter Pyelographie schwere Nacherscheinungen auftraten, handelte es sich entweder um stark

hydronephrotische oder pyelonephritische Nieren, in denen offenbar sowohl eine abnorme Erweiterung der Harnkanälchen, als eine verminderte Resistenz des Nierengewebes bestand. Experimentelle Untersuchungen von Rehn haben ergeben, daß bei normalen Nieren das Kollargol niemals in das Nierengewebe aufsteigt. Verf. möchte auf Grund der experimentellen und kasuistischen Erfahrungen die Pyelographie bei hydronephrotischer Niere sowie bei Pyelonephritis für gefährlich und kontraindiziert erachten.

Zur Frage der Nebenwirkungen bei der Pyelographie teilt Fahr (35) eine bemerkenswerte Beobachtung mit. Bei einem 34jähr Manne, der längere Zeit über Schmerzen in der linken Nierengegend klagte und immer Blut im Urin hatte, war im Skopolaminrausch eine Pyelographie der linken Niere vorgenommen worden. Beim Vorschieben des Ureterkatheters stieß man auf Widerstand. Nach der Kollargolinjektion trat ein Kollaps ein. Nach vorübergehender Besserung wurde abends der Puls wieder schlecht und trotz aller Exzitantien trat am nächsten Morgen der Tod ein. Die Sektion ergab schwere, durch die Kollargolretention- und -resorption bedingte, lokale Schädigungen der linken Niere: Zerstörung der Nierenbeckenschleimhaut, Nekrosenbildung im Nierenparenchym im Bereich starker Injektion der Saftspalten. Verf. konnte auch im Tierversuch Nekrosenbildung durch Kollargolretention erzeugen.

Jedenfalls kann auch beim Menschen durch die Pyelographie eine lokale Schädigung der Niere herbeigeführt werden. Verf. glaubt aber nicht, daß in einem Falle von plötzlichem Exitus nach Pyelographie der Tod auf eine Kollargolintoxikation, auf eine akute Argyrie zurückzuführen ist; er ist vielmehr der Meinung, daß man den Tod hier als Produkt einer Summe von Schädlichkeiten ansprechen muß, die gegeben sind einmal durch die Kyphoskoliose, dann durch die Narkose, und endlich durch den Shok des Ureterenkatheterismus bei bestehendem Hindernis.

Verf. stellt folgende Schlußsätze auf: Eine toxische Beeinträchtigung des Gesamtorganismus durch Resorption des Kollargols ins Nierenparenchym ist bei der Pyelographie nicht zu fürchten. Dagegen kann die Kollargolfüllung des Nierenbeckens zu lokaler Schädigung des Nierenparenchyms führen, und zwar dann, wenn das Kollargol unter starkem Drucke injiziert, und wenn es aus irgendwelchen Gründen längere Zeit im Nierenbecken zurückgehalten und infolgedessen in größerer Menge ins Nierengewebe resorbiert wird. Man wird bei der Pyelographie diese Verhältnisse berücksichtigen und mit entsprechender Vorsicht verfahren müssen.

In Beiträgen zur Beurteilung des Wertes und der Gefahren der Pyelographie bespricht Simon (88) zunächst die Vorsichtsmaßregeln, die man bei der Füllung des Nierenbeckens mit Kollargol anwenden muß und zeigt den Wert der Röntgendarstellung der kollargolgefüllten Harnwege an verschiedenen Beispielen. Durch die kombinierte Methode von Endoskopie, Kollargolfüllung und Röntgenographie können wir uns ein klares Bild über Größe des Nierenbeckens, die Art seiner Ausdehnung von der Stelle der Einmündung der Dilatation, dem Verlaufe des Harnleiters machen. Wir können durch die Röntgenographie des kollargolgefüllten Nierenbeckens abnorme, mit dem Nierenbecken kommunizierende Höhlen der Niere erkennen, können die Lage der Niere kontrollieren und Wandernieren in allen ihren Phasen unseren Augen sichtbar machen; ebenso partielle Dilatationen der Harnwege, die auf ein Hindernis schließen lassen, sowie abnorme Ausbuchtungen der Blase. Wir haben der Pyelographie bei Diagnosen- und Indikationsstellung viel zu viel zu verdanken, als daß wir auf sie verzichten möchten; sie soll aber nicht wahllos und stets mit einwandfreier Technik vorgenommen werden.

Auch Simmonds (89) teilt einen Fall mit, der die Gefahr der Pyelographie kennzeichnet. Bei einem Manne wurden 15 ccm einer 5%igen Kollargollösung in die rechte Niere injiziert. Tags darauf Fieber und Hämaturie; am nächsten Tage Anurie und hämorrhagisches Exanthem; am übernächsten Tage trat unter Benommenheit der Tod ein. In dem steril entnommenen Herzblut wuchsen in Reinkultur Streptokokken; die bei der Infusion des Kollargols in die Gewebe gekommen sein mußten. Bei der Sektion fand sich eine schwere diffuse Erkrankung beider Nieren.

Luckrett und Friedemann (63) haben gefunden, daß auch bei Nierenverletzungen die Pyelographie mit Kollargollösung ziemlich sichere Anzeichen für die Art und die Schwere der Verletzung geben kann. So dringt bei einfachem Kapselriß das Kollargol in das perirenale Gewebe, bei Zertrümmerung des Nierengewebes ist es in ihm selbst zerstreut nachweisbar.

Aus der Wildbolzschen Abteilung berichtet A. Schmid (85) zur Pyelographie über folgenden Fall: 44jähr. Kranker mit anfallsweise auftretenden Schmerzen in der rechten Nierengegend. Vergrößerung der rechten Niere. Normaler cystoskopischer Befund. Links wurde das Indigokarmin nach 7 Minuten sehr intensiv ausgeschieden; rechts war

auch nach 45 Minuten noch keine Farbstoffbeimengung zu erkennen. Der Ureterkatheter drang hier nur 20 cm weit ein und stieß dann auf ein unüberwindliches Hindernis; der Urin floß aus dem Katheter deutlich intermittierend. Pyelographie. Langsame Injektion von 90 ccm einer 5%igen Kollargollösung. Kein Dehnungsschmerz. Die Röntgenplatte zeigte ein gewaltig vergrößertes Nierenbecken mit sehr stark erweiterten Kelchen. 5 Tage nach der Pyelographie wurde die Niere von Wildbolz freigelegt, um eventuell eine plastische Operation vorzunehmen. Niere stark vergrößert, Oberfläche schwärzlich verfärbt, perirenales Gewebe infiltriert und etwas ödematös. Aus der eingerissenen Niere entleerte sich schwarzgefärbter übelriechender Urin. Daraufhin wurde auf jede konservative Behandlung verzichtet und die Niere exstirpiert. Es handelte sich um eine ausgesprochene Hydronephrose mit Rindenabszessen. Mikroskopisch zeigten sich sämtliche gesunde Nierenpartien frei von Kollarpol; in reichlichster Menge hatte sich Kollargol in den peripheren Teilen der Abszesse und in den Sammelröhren der Markstrahlen der kranken Gebiete abgelagert; nur in einzelnen Kanälchensystemen war das Kollargol bis in die Bowmansche Kapsel eingedrungen, meist wahrscheinlich nur bis in die Schaltstücke. Der vorliegende Fall ähnelt am meisten den Beobachtungen von E. v. Hofmann und R. Th. Schwarzwald.

Auf Anregung von v. Lichtenberg gibt Zindel (106) eine kritische Sichtung der Fälle von Nierenschädigungen nach Pyelographie. „Die Methode der Pyelographie, die sich in Tausenden von Fällen glänzend als daseinsberechtigt erwiesen und die Diagnostik der Nierenkrankheiten so ungemein gefördert hat, kann durch die wenigen bis jetzt beobachteten Nierenschädigungen nicht an Wert verlieren. Der kritische Nachweis der für die beobachteten unangenehmen Folgen verantwortlichen näheren Umstände wird der Methode auch weiterhin ein reiches Anwendungsgebiet sichern."

Verf. bespricht zunächst die bisher vorliegenden experimentellen Untersuchungen über Pyelographie, die teils an Leichen, teils an Tieren vorgenommen wurden. Die Hauptergebnisse sind, daß bei Kollargolinjektionen in normale Nieren eine Schädigung gewöhnlich nicht erfolgt, daß hingegen ein Eindringen von Kollargol in die Nierensubstanz stattfindet bei pathologisch verändertem Nierengewebe und bei Anwendung höheren Druckes bei der Injektion. Diesen Schädigungen kommt aber nicht allzu große Bedeutung zu, außer wenn die Nieren schon sehr schwer gelitten hatten.

Die in der Literatur mitgeteilten Fälle von Schädigungen nach Pyelographie sind der Zahl nach 35 Die einzelnen Beobachtungen werden vom Verf. genau kritisch gesichtet. Es befinden sich hierunter 11 Todesfälle, von denen 4 mangels ausführlicher Angaben nicht verwertet werden können. Doch ließ sich bei diesen und mehreren anderen Todesfällen mit ziemlicher Sicherheit feststellen, daß bei der Injektion des Kollargols technische Fehler vorkamen, die für den tödlichen Ausgang verantwortlich zu machen sind. In einzelnen Fällen kamen dann zu der fehlerhaften Technik eine Reihe weiterer ungünstiger Momente (Allgemeinerkrankungen usw.) hinzu. Die ernsteste Beachtung verdienen die Fälle von Simmonds, Roeßle, Fahr und v. Lichtenberg, die sämtlich zu peinlichster Beobachtung aller technischen Vorschriften, d. h. zu größter Vorsicht bei der Ausführung der Pyelographie mahnen.

Von den sonstigen Unfällen nach der Pyelographie bespricht dann Verf. zunächst die Fälle, in denen es sich meist nur um geringwertige, vorübergehende Schädigungen oder gar nur um unmittelbare Reaktion nach der Kollargolinjektion handelte. Anschießend erörtert dann Verf. die anscheinend schwereren Nierenschädigungen durch Pyelographien: Fälle von Seidel, Vest, Oehlecker, Jervell, Troell, Schwarzwald, Tennant, Rehn, Zachrisson.

Verf. kommt zu folgenden Schlußsätzen:

Vor der Pyelographie muß stets eine Eichung des Nierenbeckens vorgenommen werden, da die subjektive Angabe über Schmerzen in der Nierengegend bei erreichter Füllung des Nierenbeckens noch nicht genügt, um die Gefahrlosigkeit des Verfahrens sicherzustellen. Eine peinliche Beobachtung aller bei der Kollargolinjektion vorzunehmenden Vorsichtsmaßregeln ist dringend nötig. Die Injektion soll möglichst mittels Irrigators vorgenommen werden. Es soll stets nur eine Niere, und nicht beide Nieren gleichzeitig pyelographiert werden. Die Kollargollösung darf nicht stärker als 4%ig genommen werden. Es sollen möglichst dünne Ureterkatheter verwendet werden, damit ein großer Teil der Lösung schon während der Pyelographie in die Blase zurückfließen kann. Bei Blutungen ist die Pyelographie zu unterlassen; bei Hydronephrosen muß man vor der Vornahme einer Pyelographie stets das Nierenbecken entleeren, damit man nicht in den gefüllten Sack hinein injiziert und dadurch die Niere eventuell schwer schädigt oder gar Perforation der oft recht dünnen Hydronephrosenwand bewirkt.

Blendenkompression bei der Pyelographie ist möglichst zu unterlassen.

Eine Ausspülung des Kollargols nach der Pyelographie ist nicht nötig. Nach der Pyelographie soll man den Ureterkatheter nicht sofort entfernen, sondern immer das Kollargol entweder teilweise vorsichtig aus dem Nierenbecken absaugen oder den Katheter lange genug liegen lassen, bis anzunehmen ist, daß das injizierte Kollargol zum größten Teile wieder abgeflossen ist. Bei infektiösen Prozessen muß von der Pyelographie Abstand genommen werden, ebenso bei schwereren Allgemeinerkrankungen, wie Arteriosklerose. — Auch bei schweren Herzerkrankungen namentlich älterer Personen muß man sehr vorsichtig sein.

Mayo (66) gibt aus seinen reichen Erfahrungen einige praktische Winke für die Nephrektomie.

Die nach rechtsseitiger Nephrektomie vorkommenden Duodenalverletzungen werden dadurch beseitigt, daß das Bauchfell an der Rückseite des Duodenums eingeschnitten, das Duodenum freigelegt, vorgezogen und die Fistel übernäht wird; über die Nahtstelle wird ein Stück Netz transplantiert.

Zur Unterbindung des Nierengefäßstumpfes benutzt Verf. zwei besondere Klammern, die tiefe Rinnen hervorrufen. Die Unterbindungsfäden kommen in diese Rinnen.

Bei der Versorgung des tuberkulösen Harnleiters geht Verf. verschieden vor, je nachdem die erkrankte Niere noch abgesondert hat oder nicht. In letzterem Falle wird der Harnleiter sterilisiert und die Wunde ohne Drainage primär geschlossen. Hat die kranke Niere noch Harn abgesondert und liegt eine Mischinfektion vor, so wird der Harnleiter in den untersten Wundwinkel fixiert.

Heidenhain (43) bespricht die Versorgung der Gefäße bei Nephrektomie, die bekanntlich oft recht schwierig ist. Für entzündliche Erkrankungen ist sicher und bequem die intrakapsuläre, schrittweise Abklemmung „des Stieles", d. i. der Gefäße zwischen je zwei spitzen Hakenklemmen und Durchtrennung des zwischen die Klemmen gefaßten Gewebes. Man bekommt dabei die Gefäße nicht zu sehen, und doch sind sie sicher versorgt. Verf. ist des Öfteren so verfahren und hat nie eine Blutung erlebt. Er teilt einen solchen Fall mit, wo es sich um eine alte, große, vereiterte Steinniere handelte. Damit man sicher alle, auch die kleinsten Gefäße faßt, ist es notwendig, erstens immer nur wenige Millimeter zwischen Klemmen zu fassen, zweitens keine Lücke zu lassen, das gesamte Bindegewebe abzubinden. Dadurch, daß nur ganz wenig Gewebe auf einmal und spitz gefaßt wird, werden größere Bindegewebsnekrosen als Unterbindungsfolge vermieden. Dadurch, daß die Niere um den oberen Pol nach innen geneigt wird, löst sich das Nierenbecken bei schrittweisem Abklemmen von dem gefäßführenden Bindegewebszuge ab und kommt gar nicht zu Gesicht. Verf. hat es nie eröffnet.

In einer Arbeit: Nephrektomie während der Schwangerschaft hebt Harrigan (42) zunächst hervor, daß sich in der Literatur schon eine ganze Reihe von Beobachtungen vorfinden, wonach Appendektomien, Ovariotomien, Cholezystostomien, sogar Enukleationen von Uterustumoren während der Gravidität vorgenommen wurden, ohne daß es zu ihrer Unterbrechung kam. Daß das Vorhandensein einer Schwangerschaft unter Umständen die Gefahren einer Nephrektomie erhöht, kann bei dem hohen funktionellen Werte der Nieren gerade in der Schwangerschaftsperiode nicht geleugnet werden. Verf. teilt die Krankengeschichte einer 21jähr., im 4. Monate schwangeren Frau mit, bei der sich im Anschluß an einen Alveolarabszeß eine rechtsseitige, schwere, eiterige Nephritis entwickelt hatte, die die Nephrektomie nötig machte. Heilung: kein Zeichen von renaler Insuffizienz; zunächst normaler Fortgang der Schwangerschaft. $3^1/_2$ Monate später traten die Symptome einer urämischen Intoxikation auf. Künstliche Frühgeburt eines $7^1/_2$monatigen, gut entwickelten Kindes. Normales Wochenbett, vollkommene Heilung, die auch noch nach mehreren Jahren festgestellt wurde.

Verf. hat 36 Fälle von Nephrektomie während der Schwangerschaft zusammengestellt; 9mal wurde die Nephrektomie wegen Pyonephrose, 5mal wegen Hydronephrose, 4mal wegen Tuberkulose usw. vorgenommen. In 6 Fällen ist über den Ausgang nichts erwähnt, von den übrigbleibenden 30 Operierten starben 2. Unter den 28 Genesenen finden sich 24, bei denen über den weiteren Verlauf der Schwangerschaft berichtet wird. Bei 20 Nephrektomierten verliefen Schwangerschaft und Wochenbett vollkommen normal; bei 2 trat spontaner Abort ein; bei 2 endlich mußte die künstliche Frühgeburt eingeleitet werden. Hieraus geht hervor, daß die Nephrektomie bei Schwangeren nur eine sehr geringe Mortalität ergibt, und daß der komplikationslose Fortgang der Schwangerschaft die Regel ist.

Ach (1c) empfiehlt bei den subkutanen Nierenrupturen ein möglichst konservatives Verfahren; auch in den operativen Fällen sollen möglichst konservative Eingriffe vorgenommen werden. Er hat in zwei Fällen von querer Zerreißung der Niere mit breiter Eröffnung des Nierenbeckens durch Naht Heilung erzielt.

Oppenheimer (71) berichtet über urologische Erkrankungen im Kriege. Die Ureterverletzungen scheinen nicht sehr häufig zu sein. Verf. hat keine Kriegsverletzung des Harnleiters beobachtet. Die Diagnose sollte nach drei Richtungen hin Aufschluß geben: 1. Liegt überhaupt eine Harnleiterverletzung vor? 2. Welcher Harnleiter ist betroffen? 3. Ist die Verletzung eine tangentiale oder betrifft sie fast die ganze Zirkumferenz des Ureters? Bei gutem Allgemeinbefinden soll man den Kranken zunächst etwa 10 Tage in Ruhe lassen. Dann muß durch Füllen der Blase mit Blaulösung eine Blasenverletzung ausgeschlossen werden. Zum Nachweise der Harnleiterverletzung hält Verf. die Chromozystoskopie für die geeignetste Methode. Erscheint auf der einen Seite Farbstoff, auf der anderen nicht, und wird gleichzeitig Blaustoff durch die Harnfistel ausgeschieden, so kann, das Vorhandensein zweier gut arbeitenden Nieren vorausgesetzt, eine totale Durchtrennung oder doch wenigstens intensive Schädigung des betr. Harnleiters angenommen werden. Wird dagegen von der betr. Seite Blaustoff in geringerer Menge nach der Blase und gleichzeitig durch die Harnfistel ejakuliert, so ist eine tangentiale Verletzung des betr. Harnleiters vorhanden. Verf. hat bei postoperativen Ureterschädigungen derartige Diagnosen mit absoluter Sicherheit stellen können.

Bei intraperitonaler Ureterverletzung ist die Prognose bei gutem Allgemeinbefinden und ungehindertem Harnabflusse nicht ungünstig. Bei ungenügendem Abflusse des Urins ist die retroperitoneale Harnleiterzerreißung gefährlicher als die transperitoneale, weil es längs des Psoas nicht nur zur Phlegmone kommen kann, sondern weil die retroperitoneal gelegenen großen Gefäßstämme durch den Harn arrodiert werden und der Kranke an einer inneren Blutung zugrunde gehen kann. Bei gutem Allgemeinbefinden soll die Therapie zunächst eine abwartende sein. Tangentiale Harnleiterverletzungen heilen wohl meist spontan aus, und auch ausgedehntere Zerreißungen pflegen sich meist zu verkleinern. Tritt nach 6 Wochen keine Besserung ein, so kann man versuchen, den betr. Harnleiter vorsichtig zu sondieren und den Ureterkatheter als Dauerkatheter liegen zu lassen. Sonst kommt eine Operation in Frage: Naht des Ureters; Ureteroplastik; Nephrektomie.

Schwere Nierenschüsse, die mit starken Blutungen und Kollaps einhergehen, hat Verf. nicht beobachtet; dagegen sah er drei leichte Fälle, bei denen kurz nach der Verletzung eine Harnblutung auftrat. In dem einen Falle erfolgte der Schuß in die Gegend der getroffenen Niere; im zweiten durchschlug eine Schrapnellkugel Arm und untere Thoraxpartie; im dritten Falle drang das Projektil in die linke hintere Axillärlinie ein, ging im retroperitonealen Raum an Aorta und V. cava inf. vorbei und traf, wie sich aus dem Radiogramm und dem leichten Funktionsausfall ergab, die rechte Niere.

Die Therapie leichter Nierenverletzungen ist stets eine konservative; doch erfordert jeder Fall genaue Überwachung, damit eine Nachblutung nicht übersehen wird. Tritt eine solche ein, so kommt die Tamponade, die Nierennaht oder die Nephrektomie in Frage; bei Auftreten einer akuten Pyelonephritis, bei perinephritischem Abszeß oder retroperitonealer Phlegmone die breite Spaltung.

Lichtenstern (59) berichtet über Kriegsverletzungen der Niere, von denen er 21 Fälle beobachten konnte. In 8 Fällen handelte es sich um glatte Durchschüsse: konservative Therapie; vollkommene Heilung. In 4 Fällen bestand eine Schußverletzung der Niere mit sekundären Komplikationen (Fieber, infizierte Uriniufiltrate, schwere Blutungen usw.). In 3 Fällen mußte hier die Nephrektomie vorgenommen werden; nur ein Operierter starb, der bereits im schwersten Kollaps aufgenommen wurde. In einem Falle konnte die durchschossene Niere wegen der geringen Verletzung, des guten Zustandes des Parenchyms und der günstigen Abflußverhältnisse belassen werden; es trat Heilung ein. In 8 Fällen bestanden Rupturen der Niere durch stumpfe Gewalt; 7 Verletzte genasen bei konservativer Behandlung. Ein Patient mußte 8 Monate nach der Verletzung wegen Blutung und Fieber operiert werden. Bei dem 24jähr. Kranken zeigte sich nach Durchtrennung der Bauchdecken eine intensive Perinephritis, die das Organ fest an die Nachbarschaft fixierte. Nach der Dekapsulation sah man eine an der ventralen Seite der Niere gelegene, quer über die ganze Oberfläche verlaufende, tiefe Narbe, die einer in Heilung begriffenen Ruptur des Organs entsprach. Beim Versuch, den unteren Pol zu luxieren, ergab sich, daß ein 3 Querfinger breiter Streifen vom Nierengewebe quer über die Wirbelsäule zur anderen Niere zog.

Es handelte sich also um eine Hufeisenniere. Der Riß in der Niere wurde durch

einige Kadgutnähte vereinigt und die Niere reponiert. Schluß der Wunde bis auf eine kleine Tamponlücke. Reaktionslose Heilung.

In einem letzten Falle handelte es sich um eine Stichverletzung der Niere mit starker Hämaturie und großem Hämatom. Nach 10 Wochen war das Hämatom vollkommen resorbiert, der Harn blutfrei. Eine Funktionsprüfung ergab das Intaktsein beider Nieren.

Eine Nierenverletzung ist gewöhnlich leicht zu erkennen; die Hauptsymptome sind die Hämaturie und der lokale Schmerz. Die Hämaturie ist ihrer Intensität wie Dauer nach abhängig von der Größe und dem Sitze der Nierenverletzung. Sie besteht im Durchschnitt bei unkomplizierten Durchschüssen zwischen 8 Tagen bis 4 Wochen, bei größeren Verletzungen und bei Rupturen hat Verf. durch viele Wochen und auch Monate rezidivierende Blutungen beobachtet. Die Hämaturie kann tagelang sistieren und tritt dann plötzlich wieder auf, bedingt wahrscheinlich durch die Lösung von Thromben oder Schorfen in der Nierenwunde. In dem einen Falle hat Verf. 6 Wochen nach der Schußverletzung eine so schwere Nachblutung aus der Niere beobachtet, daß sofort die Nephrektomie vorgenommen werden mußte. In diesem Falle waren die Gefäße des Stieles verletzt; die sie schließenden Thromben lösten sich und veranlaßten die abundante Blutung. Ist die Blutung in das Nierenbett eine beträchtliche, dann sehen wir häufig das charakteristische Symptom der peritonealen Reizung durch den retroperitonealen Bluterguß (Brechreiz, aufgetriebenes Abdömen mit starker diffuser Schmerzhaftigkeit), das immer ein sofortiges chirurgisches Eingreifen indiziert.

Der lokale Schmerz ist ziemlich typisch bei Nierenverletzungen; häufig beobachtet man kolikartige Schmerzen infolge Abgangs von Blutkoagulis.

Eine Vergrößerung der Niere wird hauptsächlich durch ein subkapsuläres Hämatom bedingt sein.

Eine ernste Komplikation der Nierenverletzung bildet die ziemlich seltene Urininfiltration.

Die Prognose der isolierten Nierenverletzung hängt von der Größe der Verletzung, von deren Sitz und von Komplikationen durch Mitverletzung anderer Organe, sowie der sekundären Infektion ab. Die einfachen aseptischen Durchschüsse des Parenchyms geben eine ausgezeichnete Prognose.

Schwere Zerstörungen des Parenchyms, Verletzungen der Nachbarorgane geben eine sehr schlechte Prognose.

Bei der Urininfiltration hängt der Ausgang allein von der Zeit des Eingriffs ab: kann man baldigst operativ vorgehen, so ist die Prognose günstig.

Die Behandlung einer Nierenverletzung hängt von der Art der Verletzung ab. Ein ausgezeichnetes blutstillendes Mittel ist das Pferdeserum, das dem Verf. sehr gute Dienste geleistet hat. Verf. gibt bei schweren Blutungen 5—10 ccm täglich 4—8 Tage lang und hat eigentlich immer einen Erfolg gesehen. Bei schweren, lebensbedrohenden Blutungen ist die sofortige Freilegung des verletzten Organs angezeigt.

Die von v. Rothe gemachte Beobachtung, daß bei Nierenverletzungen das Peritoneum sehr nahe an die Niere und nach auswärts gezogen und oft durch zahlreiche Adhäsionen fixiert ist, konnte Verf. bestätigen. Bei aseptischen Verletzungen soll das Organ womöglich erhalten bleiben.

Die Therapie der Urininfiltration bei Nierenverletzungen ist eine rein operative: weiteste Freilegung des infizierten Terrains, Entfernung des verletzten Organs bei vorgeschrittenen Fällen und Schaffung weiter bequemer Abflußverhältnisse sind unbedingt notwendig

Auf der chirurgisch-urologischen Abteilung eines Kriegslazarettes im Westen hatte Thelen (97) Gelegenheit, zwei schwere Nierenschußverletzungen, drei leichtere Streifschüsse der Niere und eine Anzahl komplizierter Blasenschüsse zu behandeln.

Die schweren Nierenschüsse verlaufen meist schon auf dem Schlachtfelde, infolge Zerreißung der großen Gefäße am Hilus oder durch die Schwere der Komplikationen mit den verletzten Nachbarorganen tödlich. Das wichtigste Symptom einer Nierenverletzung ist die Blutung. Verhältnismäßig selten beobachtet man bei Nierenschüssen Harnabgang aus der Ausschußöffnung, weil alsdann das Nierenbecken in offener Kommunikation mit der Schußwunde stehen muß. Nierenschußverletzungen sind möglichst konservativ zu behandeln. Anhaltende schwere Blutungen oder zunehmendes perirenales Hämatom mit nachfolgender Infektion erfordern die Freilegung und eventuelle Exstirpation der verletzten Niere.

Zwei der vom Verf. beobachteten Nierenschußverletzungen verliefen unter so schwerer Blutung und perirenalem Hämatom, daß das Leben der Verletzten nur durch die Entfernung

der zerrissenen Niere erhalten werden konnte. Im 1. Falle fand sich nach der retrolumbalen Freilegung der verletzten linken Niere ein ausgedehntes abgekapseltes Hämatom, das durch die im oberen Pol zerrissene Niere entstanden war. Eine Naht oder Teilresektion der Niere war bei der ausgedehnten Zertrümmerung und der Möglichkeit der Sekundärinfektion nicht ratsam. Nephrektomie. Heilung.

Im 2. Falle war dem Kranken eine Kugel in die linke Lumbalgegend eingedrungen; desolater Zustand; hochgradige Anämie; kaum fühlbarer Puls; zunehmende Dämpfung in der linken Lumbalgegend. Die Freilegung der Niere ergab ein enormes Hämatom, und die normalerweise papierdünne Nierenkapsel war durch entzündliche Reizung und sanguinolente Imbibition in eine dicke sulzige Masse verwandelt. An der Niere selbst war eine rißförmige Perforationsöffnung mit ausgedehnter Sprengung des Parenchyms bis ins Nierenbecken vorhanden.

Nephrektomie; 12 Tage nach der Operation Tetanus, der trotz sofortiger hoher Antitoxindosen innerhalb 24 Stunden tödlich verlief.

Die drei Streifschußverletzungen der Niere zeigten bei der Zystoskopie eine mehr oder weniger intensive Hämaturie aus der verletzten Niere; konservative Behandlung; Heilung ohne schädliche Folgen.

Außerdem beobachtete Verf. zwei Fälle chirurgischer Nierenerkrankung, die nicht durch Verwundung, sondern im Schützengraben durch Harnstauung und Infektion entstanden waren.

In dem 1. Falle handelte es sich um eine seit Jahren schon bestehende chronische Kolipyelitis mit starker Dilatation und Infektion des Nierenbeckens und Parenchyms, die durch chronische Stauung plötzlich zu einer geschlossenen Pyonephrose sich ausbildete. Exstirpation der Pyonephrose. In dem 2. Falle handelte es sich um einen 22jähr. Kavalleristen, bei dem abundante Blutungen und Koliken regelmäßig nach einem anstrengenden Ritt auftraten. Die Zystoskopie ergab eine schwere rechtsseitige Nierenblutung; kein Steinschatten; keine Tuberkelbazillen. Ruhe und Styptika hatten keinen Erfolg. Freilegung der rechten Niere. Als das vergrößerte Organ vorluxiert wurde, fand sich das Nierenbecken enorm dilatiert infolge einer auffallend engen und dünnen Ureterpartie, direkt vor der Einmündungsstelle ins Nierenbecken, jedoch ohne narbige Veränderung. Nach Exstirpation des Organs fand sich ein stark dilatiertes Nierenbecken mit Blutkoagulis angefüllt. Die Blutungen entstanden durch Rupturen des unter Druck stehenden Hydronephrosensackes, wahrscheinlich im Zusammenhange mit geringfügigen Traumen.

In einer kurzen Mitteilung über Kriegsverletzungen am Urogenitaltraktus teilt Neuhäuser (70) auch vier Verletzungen der Nieren und Ureteren mit: 1. Oberflächliche Wunden in der rechten Lumbalgegend durch Haubitzenschuß. Schwerste rechtsseitige renale Hämaturie. Wegen des starken Schwächezustandes konnte an eine Operation nicht gedacht werden. Röntgenbild und Palpation sprachen für doppelseitige zystöse Nierendegeneration. Die Blutung war demnach wohl durch eine Nierenquetschung entstanden. Konservative Maßnahmen; allmähliches Stehen der Blutung. Pat 2 Monate nach der Verletzung gesund. 2. Infanteriegeschoß durch die linke Niere; einige Wochen ziemlich hohes Fieber und Hämaturie. Urin stark eiterhaltig. Vollkommene Heilung bei konservativer Therapie. 3. Ganz ähnlicher Fall; nur war auch noch die Milz verletzt; die Adhäsionsstränge daselbst machen noch Beschwerden. 4. Verletzung des rechten Nierenbeckens oder Ureters durch ein Schrapnell. Nach einigen Wochen Schluß der Urinfistel und völlige Genesung.

Danziger (28) teilt einen Fall von Nierenzerreißung durch Granatsplitter mit. Die Verletzung erfolgte aus einer Entfernung von 800—1500 m; die Niere war vollständig halbiert; die Blutung verhältnismäßig gering. Nephrektomie; Heilung.

Gottstein (39) behandelte folgende Schußverletzung des Urogenitaltraktus: Bei einem Leutnant war das Kleinkalibergeschoß rechts oben an der Schulter hineingegangen und links unten wieder herausgegangen. Der Verbindungsweg zwischen beiden Schußöffnungen ergab eine Verletzung des Thorax, des Zwerchfells, der Wirbelsäule und der linken Niere. Die Verletzung der Niere kennzeichnete sich dadurch, daß Patient mehrere Tage blutigen Urin hatte; sonst keinerlei Erscheinungen.

Herzfeld (46a) teilt einen Fall von Nierenschußverletzung mit. Der Mann war Ende August verwundet worden; er hatte einen Steckschuß in den Rücken bekommen in der Höhe des 12. Brustwirbels. Die Kugel saß in der Höhe des ersten Lendenwirbels links von ihm in einer Tiefe von 7 bis 8 cm und wurde zunächst natürlich in Ruhe gelassen. Der Mann wurde aufgenommen mit Erscheinungen von Rückenmarksverletzung, Lähmung beider Beine und der Blase, Katheterismus, vorübergehende Zystitis. Besserung

aller Erscheinungen, namentlich Rückgang aller Lähmungen. Im Januar plötzlich Schüttelfrost, Schmerzen in der linken Bauchseite. Patient lag mit angezogenem linken Bein im Bett. Freilegung des M. psoas, an dem sich aber nichts Abnormes zeigte. Freilegung der linken Niere. Das Geschoß steckte im Nierenbecken; die Nierensubstanz war mit Abszessen durchsetzt. Nephrektomie; Heilung.

Longard (62) beobachtete eine Spätblutung aus der linken Niere etwa zehn Tage nach einer Schußverletzung. Der Einschuß lag im Rücken etwa zweifingerbreit unterhalb der letzten Rippe, der Ausschuß etwa in der Mitte zwischen Spina ant. sup. sin. und Rippenbogen innerhalb der vorderen Axillarlinie. Patient hat nach der Verletzung vorübergehend Blut uriniert. Vier Tage nach der Verletzung war der Urin völlig blutfrei. Ein- und Ausschußöffnung vollkommen reaktionslos; kein Fieber. Plötzlich in der Nacht des sechsten Tages des Spitalaufenthaltes verfiel Patient sehr stark; starke Schmerzen in der linken Nierengegend, Harndrang, Blasenschmerzen; keine Blutung aus den Wunden. Bei der Untersuchung stand die Blase in Nabelhöhe und war prall mit Blut gefüllt. Bloßlegen der Niere; Nierenkapsel erhalten, prall gespannt. Beim Auslösen der Niere reißt die Kapsel am unteren Pole, der Stelle des Einschusses, ein, und es zeigt sich, daß intrakapsulär ein etwa faustgroßes (?) Nierenstück abgerissen ist. Starke Blutung aus dem oberen Teile der Niere. Entfernung des Nierenstückes. Naht des restierenden Teiles (zwei Drittel) der Niere und Tamponade. Nach vier Wochen geheilt.

Adrian (2) bespricht einen Fall von Nephritis als mutmaßliche Folge einer Kriegsverletzung. 30jähr. Reservist. Hat am 14. August 1914 eine nicht perforierende Schrapnellverletzung der linken Thoraxseite erlitten. Im unmittelbaren Anschluß hat Patient keine Urinveränderungen, jedenfalls keine Blutbeimischung bemerkt. Im Laufe der nächsten vier Wochen beobachtete er eine allmählich zunehmende Trübung des Urins mit Fieber, Appetitlosigkeit usw. Dabei verursachte ihm die Schußverletzung keine besonderen Beschwerden. Am 10. Nov. 1914 hatte Patient alle Zeichen einer subakuten, hämorrhagischen Nephritis. Röntgenographisch: Anwesenheit einer Schrapnellkugel in der linksseitigen Rückenmuskulatur, in einer Tiefe von 7 cm, im Winkel zwischen Wirbelsäule und Darmbeinschaufelkamm. Einschußstelle: kleine, schön granulierende, scheinbar oberflächlich gelegene Wunde in der linken mittleren Axillarlinie, in der Höhe der neunten Rippe. Das Geschoß mußte also auf der Innenfläche der zehnten bis zwölften Rippe, durch die Lendenmuskulatur hindurch, seinen Weg eingeschlagen haben. Da ein Zusammenhang zwischen der Schußverletzung bzw. der Anwesenheit des Geschosses und des Fistelkanals einerseits und der Nierenerkrankung anderseits angenommen werden durfte, wurde das Geschoß extrahiert. Es lag in dem zersplitterten Processus transvers. des fünften Lendenwirbels linkerseits. Die Zeichen der Nephritis schwanden ziemlich rasch, ohne eigentliche strengere Behandlung.

In einer Arbeit: „Das Schicksal der wegen Grawitz-Tumor Operierten, nebst kasuistischen Beiträgen aus den Hamburger Krankenhäusern gibt Paschen (72) einen Überblick über 268 an Grawitz-Tumor Operierte. Im Anschluß an die Operation starben 51 = 19,03 %; an Rezidiven und Metastasen 77 = 28,73 %; an anderen Krankheiten innerhalb 3 Jahren p. op. 23 = 8,58 %. Geheilt ohne Rezidive oder Metastasen bis 1 Jahr p. op. waren 15 = 5,6 %; 1—2 Jahre geheilt waren 13 = 4,85 %; 2—3 Jahre geheilt waren 16 = 5,97 %; über 3 Jahre geheilt waren 46 = 17,17 %. Fernresultate waren nicht zu erlangen bei 22 = 8,21 %; noch am Leben mit manifesten Metastasen waren 5 = 1,86 %.

Aus den vom Verf. kurz mitgeteilten 54 Fällen aus Hamburger Krankenhäusern ergibt sich folgendes Resultat; Im direkten Anschluß an die Operation starben 6 = 11,11 %; an Rezidiven und Metastasen 17 = 31,48 %; an anderen Todesursachen 6 = 11,11 %. Nach der Operation waren am Leben ohne Rezidiv und Metastasen bis zu 1 Jahr 2 = 3,7 %; 1—2 Jahre 1 = 1,85 %; 2—3 Jahre 2 = 3,70 %; über 3 Jahre 19 = 35,19 %. In einem Falle war kein Fernresultat zu erhalten.

Hieraus ergibt sich, daß die Fernresultate recht günstig zu nennen sind; denn mehr als ein Drittel sämtlicher Operierten war über 3 Jahre gesund. Möglichst frühzeitige Operation ergab das beste Resultat. Es ist daher zu empfehlen, schon nach einmaliger Hämaturie, auch wenn weder durch Palpation, noch durch Röntgenstrahlen ein Tumor mit Sicherheit festzustellen ist, andererseits eine andere Ursache, wie Stein, hämorrhagische Nephritis usw. ausgeschlossen werden kann, eine Probeinzision zu machen, der gegebenenfalls die Radikaloperation angeschlossen werden kann. Die Mehrzahl der Operierten stand im Alter zwischen 40 und 60 Jahren.

Nach einer Mitteilung von Coryell (23) befanden sich unter 145 Fällen der Mayoschen Klinik 131 Nierensteine, 9 Nierenkrebse mit Nierensteinen und 5 Nierenkrebse ohne

Stein. In der Niere gibt es keine scharfe Grenze zwischen rein entzündlichen und Neubildungsvorgängen. Die Neubildung beginnt in der Umgebung der entzündlich gereizten Zone. Der Krebs geht von den Epithelien sowohl des Nierenbeckens wie der Kanälchen aus. Infolge des Vorhandenseins von Konkrementen können die Epithelien der Harnkanälchen nekrotisieren, Zysten bilden oder zu Neubildungen führen. Der durch die Konkremente verursachte Reiz kann die Ursache zum Nierenkrebs abgeben.

In einem Beitrag zur Kenntnis der Nierenkapselsarkome teilt Riesterer (78) den Fall einer 63jähr. Kranken mit, bei der sich ziemlich rasch eine rechtsseitige Unterleibsgeschwulst entwickelte, die klinisch als bösartige Eierstocksgeschwulst angesprochen wurde. Bei der Operation zeigt sich, daß die Geschwulst von der Kapsel der rechten Niere ausgeht. Resektion der Geschwulst, die sich histologisch als ein Sarcoma fibromatodes der Nierenkapsel erweist.

Verf. hat aus der Literatur 23 ähnliche Beobachtungen zusammengestellt, von denen 19 auf das weibliche Geschlecht entfielen. Als Therapie bleibt nur die operative Entfernung der Geschwulst übrig. Die Prognose ist relativ günstig.

Nach Browns (16) Untersuchungen ist eine Unterscheidung zwischen Tuberkel- und Smegmabazillen nur durch Kulturen oder Überimpfung auf Tiere möglich, nicht aber durch Färbung. Auch wenn keine Tuberkelbazillen im Urin nachweisbar sind, können durch Pyelographie zuweilen käsige Herde in der Niere gefunden werden. Den angeblichen Spontanheilungen der Nierentuberkulose steht Verf. sehr skeptisch gegenüber. Die sicherste Therapie der Nierentuberkulose besteht in der Nephrektomie mit anschließender Tuberkulinbehandlung.

Ekehorn (32, 33) bespricht die Primärlokalisation und die Ausbreitungsweise des tuberkulösen Prozesses bei der chronischen hämatogenen Nierentuberkulose. Es sind hier besonders zwei pathologisch und chirurgisch wichtige Fragen: 1. welcher Teil der Niere ist es, der gewöhnlich zuerst der Sitz des tuberkulösen Prozesses wird; 2. auf welchem Wege sind die Tuberkelbazillen an eine Stelle der Niere, die von der Tuberkulose ergriffen worden ist, gelangt. Hierzu kommt aber noch eine dritte, nach Verfs. Erachten ebenso wichtige Frage: Sollen wir bei der chronischen hämatogenen Nierentuberkulose nur einen hämatogenen Ursprungsherd annehmen, von dem aus dann der übrige Teil der Niere, ein Teil derselben nach dem anderen, in derselben Weise infiziert und ergriffen wird, wie der zuerst ergriffene Teil — nämlich auf hämatogenem Wege?

Verf. hat bereits 1908 Untersuchungen über zwei Fälle von früher Nierentuberkulose mitgeteilt. Die tuberkulöse Infektion und ihre Weiterverbreitung in den Nieren hat dabei folgenden Verlauf gehabt: Die kleine Kaverne in der ersten Niere ist auf direkt hämatogenem Wege entstanden, vermutlich von einem infizierten Embolus aus. Die Kaverne war der einzige, direkt hämatogene Infektionsherd in der Niere. Die hämatogene Infektion war also in der Niere unilokulär. Die Kaverne war nach und nach zu den entsprechenden Papillenspitzen durchgebrochen, mittels eines Fistelganges, der den Urinkanälchen oder ihrer Richtung folgte. Von dem infektiösen Inhalte dieser Kaverne ist nach dem Durchbruche die erste Papillenspitze infiziert und ulzeriert worden. Die von dieser Papillenulzeration abfallenden Bakterien haben die zwei angrenzenden, in denselben Kelch mündenden Papillenspitzen infiziert und gleichfalls zur Ulzeration gebracht. Durch die ungeheuren Bakterienmassen, die auf der Fläche der Papillenulzerationen vegetierten, wurde der Urin ununterbrochen mit einer Menge Tuberkelbazillen gemischt. Von diesen im Urin aufgeschlemmten Bazillen wurde ziemlich bald die ganze Fläche der Niere im Nierenbecken, sowie die Oberfläche der Kelchwände infiziert.

In dem zweiten Falle nimmt der Verf. an, daß der Verlauf der Infektion und ihrer Weiterverbreitung ein ganz analoger ist. Die Veränderungen in der Niere waren hier nur etwas weiter vorgeschritten. Indessen war in diesem zweiten Falle kein isolierter, direkt hämatogener Infektionsherd zu finden. Verf. hat aber auch nie behauptet, daß sich bei der chronischen Nierentuberkulose in jedem Falle eine Kaverne in der Marksubstanz als Ausgangspunkt der Infektion finden müsse. Was Verf. vor allem hervorheben und betonen wollte, ist, daß sich bei der chronischen Nierentuberkulose der ganze tuberkulöse Prozeß in der Niere im großen ganzen in toto von einem einzigen Ursprungsherd aus entwickelt, einem in der Niere unilokulären Infektionsherd. Dieser Herd ist gewöhnlich direkt hämatogen. Ein solcher Ursprungsherd wird nur zufällig und in sehr wenigen Ausnahmefällen zu finden sein. Er ist gewöhnlich zur Zeit der Operation schon bis zur Unkenntlichkeit weggefressen, durch Ulzeration in der betr. Papille und Pyramide. Die Infektionen der Papillen und Kelchwände sind also sekundär, sie sind aufsteigend, urinogen.

Auf Grund weiterer eingehender Untersuchungen ist Verf. zu der bestimmten Auffassung gekommen, daß die sekundäre Lokalisation der Tuberkulose an jeder beliebigen stelle der Oberfläche des Nierenbeckens beginnen kann, an den Oberflächen der Papillen-Spitzen, an den Seitenflächen der Papillen, an der Kelchwand, ganz oben im Nischenwinkel oder weiter unten; nicht einmal die Mündungen der Harnkanälchen dürften immer frei sein; mit einem Worte, die Tuberkulose kann an jedem beliebigen Teil der Beckenoberfläche der Niere, an jedem beliebigen Teile der Kelchwand beginnen.

Ob es besondere Prädilektionsstellen gibt, konnte Verf. auf Grund seiner Präparate nicht entscheiden.

Daß diese sekundära Infektion in dieser Weise auftritt, ist ja auch ganz natürlich, wenn man bedenkt, daß diese Infektion in Wirklichkeit urinogen ist, und wenn man sich vergegenwärtigt, wie leicht die Ureteren und die Blase ergriffen werden. Das Nierenbecken wird auch sicher viel früher in toto infiziert, als man gewöhnlich annimmt.

Bei einem 20jähr. hereditär belasteten Mädchen mußte Jerie (48) die Diagnose auf vorgeschrittene Tuberkulose der linken, beginnende der rechten Niere stellen. Da die Funktion der rechten Niere befriedigend war, glaubte Verf., daß trotz der Hämaturie und des Bazillenbefundes in der rechten Niere die Exstirpation der linken indiziert sei. Es ist bekannt, daß oft nach Exstirpation der stark affizierten Niere eine Besserung des allgemeinen Zustandes erfolgt, oder die geringen spezifischen Veränderungen der anderen Niere sogar ausheilen können. Diesen spontanen Heilungsvorgang suchte Verf. durch eine Dekapsulation der gesünderen Niere direkt vor der Exstirpation des kränkeren Organs zu unterstützen. Bisher zwei Jahre lang festgestellte Heilung. Starke Gewichtszunahme; Urin vollständig klar, enthält noch immer Spuren von Eiweiß, aber keine Formelemente und keine Tuberkelbazillen. Verf. hält einen günstigen Einfluß der Dekapsulation in diesem Falle nicht für ausgeschlossen auf Grund der nach der Entkapselung eintretenden arteriellen Hyperämisierung der Niere.

Th. Verriotis (99) bespricht die vom Ureterstumpf nach Nephrektomie wegen Tuberkulose ausgehenden Komplikationen und ihre Behandlung. Der Ureterstumpf kann der Ausgangspunkt von langwierigen Fisteln und Abszessen sein, auch Empyeme hat man schon bemerkt, die Symptome der Pyonephrose vorgetäuscht haben; auch Pyurie mit oder ohne Tuberkelbazillenausscheidung kann von dem Ureterstumpf ausgehen. Eine Niere mit sehr geringer Erkrankung kann einen sehr schwer erkrankten Harnleiter haben und umgekehrt. In den Fällen, wo der Harnleiter wenig angegriffen ist, heilt er nach der Nephrektomie leicht aus, im Gegensatz zu einem schwer affizierten Harnleiter. In den letzten Fällen nekrotisiert die unterbundene Stelle und stößt sich ab, ohne daß der Stumpf vernarbt, und der tuberkulöse Harnleiter bleibt mit der Wunde in Verbindung. Die sekundäre Infektion kann leicht eintreten, und der Stumpf wird eine Quelle langwieriger Eiterung. Diese Fisteln kann man in zwei Kategorien einteilen: 1. Fisteln, die den Stumpf zur Ursache haben, die nur mit der Wunde in Verbindung stehen; 2. Fisteln, die mit der Blase und der Wunde durch den Stumpf in Verbindung stehen. Die ersteren sind eitrige, die zweiten urinös-eitrige Fisteln. In den letzeren Fällen handelt es sich um den Rückfluß des Harns von der Blase durch den durchgängig gebliebenen Ureterstumpf.

In anderen Fällen, in denen der Kranke das Hospital mit vernarbter Wunde verlassen hat, kommt es vor, daß er nach einiger Zeit wiederkommt mit den klinischen Symptomen einer akuten Phegmone, die ganz denen einer einseitigen intermittierenden Pyonephrose gleichen. Es handelt sich hier um eitrige Verhaltung im Ureterstumpf, um einen intermittierenden Pyureter. Diese Formen treffen in den Fällen zu, in denen der Ureter dick, erweitert und mit schwammigen Auswüchsen gefüllt war.

In manchen Fällen hat der Kranke nach vernarbter Nephrektomiewunde noch dauernd eitrigen Harn, mit oder ohne Tuberkelbazillen; die Blase ist dabei nicht krank. In anderen Fällen sieht man nach einer anscheinenden Besserung wieder eitrigen Urin. Diese Beschwerden können wiederum den Ureterstumpf zur Ursache haben, und man darf nicht von diesen Beschwerden auf eine andere tuberkulöse Niere schließen, ohne daß man den Ureterstumpf gründlich untersucht hat.

Bei der Behandlung handelt es sich in erster Linie darum, den Fisteln möglichst vorzubeugen. Namentlich hat man versucht, den Ureter bis zu seiner Blasenmündung zu exstirpieren, was unter Umständen eine recht eingreifende Operation ist, die öfters einen Bauchbruch hinterläßt. Verf. hat außerdem ausgerechnet, daß auch nach der totalen Ureterektomie, ebenso wie nach der partiellen, in 10% der Fälle Fisteln zurückbleiben. Er glaubt, daß man die Häufigkeit der Fisteln beschränken kann, wenn man von der Drainage durch die Wunde absieht. Nach dem Vorgange seines Lehrers Chevassu empfiehlt Verf. die laterale, subperitoneale, extrakapsuläre Nephrektomie; Vernähung der Wunde; lumbale, von

der Wunde unabhängige Drainage der Wundhöhle durch ein kleines, rasch zu entfernendes Drain. Chevassu hat nach dieser Methode auf 19 Nephrektomien wegen Tuberkulose folgende Resultate gehabt: 10 Vernarbungen per primam, 6 komplette Vernarbungen innerhalb 20—28 Tagen und 3 innerhalb 1—2 Monaten. Bei keinem dieser Operierten wurde eine Fistel beobachtet.

In einer Mitteilung über Zystennieren beschreibt Barnett (8) einen sehr merkwürdigen Fall bei einem 46jähr. Kranken, der über Schmerzen in der linken Seite klagte. Die Zystoskopie ergab zwei normale Ureterenöffnungen; aus der linken entleerte sich eiteriger, aus der rechten klarer Urin. Die Radiographie ergab einen Tiefstand der linken Niere; im linken Nierenbecken ein Konkrement Die Radiographie der rechten Seite war negativ. Bei der Operation fand sich die obere Hälfte der linken Niere polyzystisch entartet; in der unteren Hälfte bestand eine kalkulöse Pyelonephritis. Eine Abtastung der rechten Nierengegend von der Operationswunde aus ergab anscheinend eine normale Niere. Bei der Sektion zeigte sich, daß ein vergrößerter Leberlappen als Niere getastet worden war. Nephrektomie; Tod an Urämie eine Woche nach der Operation. Bei der Sektion fehlte die rechte Niere vollkommen. Der Ureter des oberen zystösen Teiles der linken Niere ging nach rechts herüber und endete in der Blase in der rechten Trigonumhälfte.

O. Wulff (104) teilt aus der Rovsingschen Klinik zwei bemerkenswerte Fälle von solitären, von Hämaturie begleiteten Blutzysten in den Nieren mit.

1 32jähr., früher gesunder Mann erkrankte vor 6 Tagen nach Laufen an Hämaturie; nirgends Schmerzen. Hämaturie trotz Bettliegen und Milchdiät unverändert. Blase überall normal; aus dem rechten Ureter kommt ein stark blutgefärbter, aus dem linken völlig klarer und normaler Harn. Röntgenbild von beiden Nieren, Ureteren und Blase ohne Besonderheiten. Diagnose unsicher; schwankt am ehesten zwischen Tumor und einseitig hämorrhagischer Nephritis. Die starke Hämaturie indiziert die Operation. Rechtsseitiger Lumbalschnitt. Niere liegt sehr hoch; unterer Pol, Nierenbecken und Ureter normal. Im obersten Drittel wird eine Schwellung der Niere mit einer fluktuierenden Partie auf dem nach hinten und nach oben gekehrten Teile gefühlt. Nephrectomia d. Heilung. Hämaturie am Tage nach der Operation endgültig verschwunden. In der natürlich geformten, großen Niere sieht man beim Durchschneiden im oberen Pol eine walnußgroße Höhle mit trabekularen Wänden; Inhalt der Zyste dünnflüssig, blutig. Mikroskopisch finden sich im Nierengewebe keine sicheren Entzündungserscheinungen und im Gewebe keine Blutung. Die Zyste hat eigentlich keine histologische Wand; das Nierengewebe geht aber allmählich in sie über.

2. Ein sonst gesunder 34jähr. Mann beobachtete seit 8 Tagen blutgefärbten Urin. Hämaturie seitdem unverändert, und zwar ziemlich stark geblieben, auch Abgang von wurmförmigen Gerinnseln. Keine Schmerzen; kein Fieber; kein Abgang von Konkrementen. Nieren nicht tastbar, nicht empfindlich. Schleimhaut der Blase normal. Aus dem rechten Ureter fließt in regelmäßigen Zwischenräumen ein stark blutgefärbter Urin; der aus dem linken Ureter stammende Harn ist klar. Röntgenbild von beiden Nieren, Ureteren und Blase normal. Die Diagnose läßt auf Tumor renis schließen. Die starke Hämaturie erheischt ein schnelles operatives Einschreiten. Lumbale Freilegung der rechten Niere, die normal liegt und aussieht und nicht vergrößert ist. Nur am oberen Pol sieht man eine erbsengroße, zystenähnliche Partie. Kein Zeichen von Tuberkulose oder Steinen. Da die Zyste so tief im Nierengewebe sitzt, daß eine Exstirpation sich nur sehr schwierig und nicht ohne Gefahr ausführen läßt, wird die Nephrectomia d. gemacht. Keine Blutung mehr; Heilung. Die normal große und normal geformte Niere zeigt im oberen Pol eine kirschgroße bläuliche Zyste, die beim Durchschneiden einzelne feine Septen zeigt. Die Zyste füllt eine der oberen Pyramiden völlig aus; sie ist mit Blut gefüllt. Die mikroskopische Untersuchung der Zyste bietet nichts Abnormes.

Aus diesen Krankengeschichten geht also hervor, daß beide Kranke trotz der starken Hämaturie an ein und derselben gutartigen Nierenkrankheit gelitten haben. Wenn dennoch in beiden Fällen die Nephrektomie gemacht wurde, so hat dies darin seinen Grund, daß man selbst, als man die Niere in der Hand hatte, nicht ausschließen konnte, daß es sich um einen malignen Tumor handelte, in welchem Falle jede Inzision in die Niere absolut kontraindiziert gewesen wäre. Die Diagnose, die nach den Symptomen am sichersten auf Nierentumor gestellt werden mußte, ergab in beiden Fällen eine solitäre Blutzyste in der Niere.

Die sogen. solitären, in der Regel serösen und oft einseitigen Nierenzysten sind ziemlich selten; in der Literatur finden sich bisher über 60 Beobachtungen. Brin hat

1911 12 Fälle von solitären Nierenzysten mit blutigem Inhalte zusammengestellt — kystes hématiques —. Sie besitzen eine starke Vaskularisation der Zystenwand, weshalb man vermuten darf, daß der blutige Zysteninhalt von Gefäßsprengungen in der Wand herrührt. Eine Resektion der Zystenwand kann in diesen Fällen gefährlich werden, weil Blutungen aus den Wandgefäßen erfolgen können

In den meisten Fallen von solitären Nierenzysten ist der Harn völlig normal gefunden worden, und die Zyste wurde erst bei der Operation diagnostiziert. Erst in den letzten Jahren sind einige Mitteilungen erschienen, die in unzweifelhafter Weise das Vorhandensein von Hämaturie sowohl bei serösen als bei blutigen Nierenzysten zeigen — Beobachtungen von Leguen, Lipskeroff, Caulk, Fowler, Giuliani, Kotzenberg.

Die Frage über die direkte Ursache der Hämaturie wird auch durch die beiden Fälle des Verf.s nicht beantwortet, ebenso wie auch keiner der früher beobachteten Fälle darüber eine Aufklärung gibt. Es wurde jedoch bei dem zweiten Kranken eine Eigentümlichkeit gefunden, nämlich daß eine enge Passage von der Zyste in das Nierenbecken nachgewiesen wurde, ein Umstand, der in den früher erwähnten Fällen nicht mitgeteilt worden ist.

In einer Arbeit über das perirenale Zystoid bei Mensch und Tier bemerkt Schmey (84), daß die Zysten, die sich nicht direkt in den Nieren, sondern in der Nachbarschaft der Nieren etablieren, und die genetisch mit den Nieren in keinerlei Zusammenhang stehen, bisher sehr wenig studiert worden sind. Für diese Prozesse möchte Verf. den Namen „perirenales Zystoid“ vorschlagen.

In der letzten Zeit konnte Verf. drei Fälle von perirenalem Zystoid beim Schwein beobachten. Die in diesen drei Fällen die Niere bis auf den Hilusbereich total umgebende Flüssigkeitsansammlung ist durch keine der bisher in der Humanmedizin existierenden Arten der Genese zu erklären. Wohl aber hat Verf. einen Befund erheben können, durch den immerhin ein Hinweis in einer bestimmten Richtung der Ätiologie zweifellos gegeben ist, das ist der Gehalt der Zystenflüssigkeit an koagulierbarem Eiweiß. Sicherlich werden durch die Ansammlung der, sei es nun entzündlich oder, was wahrscheinlicher ist, nicht entzündlich produzierten Flüssigkeit die Maschen des perirenalen Bindegewebes unregelmäßig aufgeweitet, um schließlich zu konfluieren: extrakapsulares, perirenales, rein seröses Zystoid.

Posner (75a) hat Untersuchungen über den Harnleiter Neugeborener angestellt und gibt damit zugleich einen Beitrag zur Hydronephrosenfrage. Es ist eine allseitig anerkannte und auch wiederholt nach Gebühr gewürdigte Tatsache, daß es bei manchen Fällen von Hydronephrose trotz aller Mühe nicht möglich ist, deren Entstehung zu klären. Mangels anderer Gründe hat man vielfach auf eine „kongenitale Anlage“ zurückgegriffen. Selbstverständlich handelt es sich dabei nicht um die Fälle, in denen es ohne weiteres gelingt, angeborene Mißbildungen nachzuweisen. Diese stehen ja über jedem Zweifel; worauf es aber ankommt, nämlich, ob eine kongenitale Anlage angenommen werden kann, deren Wirkung zwar verbleibt, während die Ursache im späteren Leben nicht mehr auffindbar ist, kann durch sie nicht entschieden werden. Mehr fördert uns in dieser Betrachtung ein genaueres Studium der Anatomie des „normalen“ Harnleiters. Verf. hat deshalb erneute Untersuchungen über den Harnleiter der Neugeborenen angestellt. Hierüber liegt schon eine eingehende Untersuchung von Bazy vor, der unter 63 brauchbaren Präparaten nur 15mal „normale“ Verhältnisse vorfand. In allen anderen Präparaten zeigten sich erhebliche Veränderungen, teils Stenosen, Knickungen, Drehungen des Harnleiters selber, teils mehr oder weniger ausgesprochene Erweiterungen des Nierenbeckens. Verf. hielt es für der Mühe wert, nachzuprüfen, ob wirklich die Anzahl der veränderten Ureteren so groß sei, wie es den Mitteilungen von Bazy entspricht. Seine Untersuchungen betreffen 10 Leichen neugeborener Kinder, also 20 Ureteren. Es ergab sich, daß in der Tat in der überwiegenden Mehrzahl die Harnleiter eine Gestalt zeigten, die von der „normalen“, beim Erwachsenen gefundenen, sehr wesentlich abweicht. Allerdings nicht regelmäßig. Aber die nahezu gerade gestreckt verlaufenden Ureteren sind in der Minderzahl. Die meisten zeigten in der Tat vielerlei Schlängelungen, Knickungen und besonders Dilatationen. Bei einigen Fällen ist bereits die Gegend des Nierenbeckens erweitert; hier gibt die Kreuzung der Vasa spermatica den Hauptgrund ab. Erheblicher ist die Verengerung und dementsprechend die darüber befindliche Dilatation da, wo der Harnleiter in das kleine Becken eintritt. An dieser Stelle ist mancherlei vorhanden, was eine Kaliberänderung bedingen kann. Der Ureter überschreitet einen erheblichen Knochenvorsprung; er erleidet eine winkelige Knickung, ändert seine Richtung — Gründe genug, das zarte Organ in seiner Ausdehnungsfähigkeit zu beschränken.

Aber auch hier ist das Verhältnis zu den Blutgefäßen besonderer Beachtung wert. Injektionspräparate ergaben hier mit voller Sicherheit, daß der Ureter bei dem Überschreiten der Vasa iliaca eine Kompression erleidet.

Seltener erscheint der Harnleiter auch in seinem Beckenteil erweitert — die intramurale Stenose spielt offenbar eine relativ geringe Rolle.

Je sicherer es demnach feststeht, daß der Harnleiter Neugeborener mindestens sehr oft die erheblichsten Abweichungen von der Norm aufweist, um so schwieriger wird es nun, zu erklären, wieso diese in der letzten Periode des fötalen Lebens sich ausbildenden Anomalien schließlich wieder verschwinden. Hier ist der Hinweis auf die Blutgefäße von Wert.

Halberstadt (41) beobachtete einen Fall von Hydronephrose bei einem neugeborenen Kinde. Das Kind wurde mit sehr starkem Leibe geboren. Starke Durchnässung der Windeln; Dünnerwerden des Leibes. Die Bauchhaut zeigte danach starke Faltung. Da man einen Tumor fühlte, der mit dem Wasserlassen kleiner wurde, ist anzunehmen, daß es sich vielleicht um eine Wanderniere handelt, bei der es durch Abknickung des Ureters zu Hydronephrose gekommen ist.

In einer Arbeit zur Kenntnis der typhösen Pyonephrosen hebt Ed. Melchior (67) zunächst hervor, daß unter den Erkrankungen, bei denen eine als Form der Ausscheidung fungierende Bakteriurie ganz regelmäßig vorkommt, der Typhus abdominalis an erster Stelle steht. Spielt sich die typhöse Bakteriurie nicht in sonst anatomisch normalen Harnwegen ab, so sind echte typhöse Eiterungen der Blase oder der Nieren mit einer gewissen Regelmäßigkeit zu erwarten. Von den suppurativen Nierenkomplikationen sind in diesem Zusammenhange zu nennen die Vereiterungen bestehender Hydronephrosen und Steinnieren. Der Eintritt einer echten typhösen, d. h. durch den Bac. Eberth bedingten Abszedierung setzt noch ein ganz besonderes Abhängigkeitsverhältnis zwischen Virulenz der Erreger und den Schutzkräften des Organismus voraus, das Verf. als relative Immunität bezeichnet hat. Der zeitliche Eintritt aller echten typhösen Eiterungen ist mit großer Regelmäßigkeit an das Stadium der eingetretenen Entfieberung, d. h. der Rekonvaleszenz geknüpft. Die Eiterungen gehören also einer Periode an, in der die Typhussepsis als Allgemeininfektion bereits überwunden ist. Die Immunität reicht aber noch nicht gleichzeitig zu einer vollkommenen Sterilisation des Organismus aus, so daß im disponierten Terrain nunmehr noch der Eintritt einer lokalen Reaktion, d. h. einer Abszedierung, möglich ist. Die Bezeichnung der relativen Immunität soll diesen Verhältnissen Rechnung tragen. Den klinischen Beweis für die Richtigkeit jener Theorie der „relativen Immunität" bildet die Tatsache der Gutartigkeit aller typhösen Eiterungen, die stets als wohlbegrenzte Abszedierungen, niemals aber als progrediente Phlegmonen verlaufen.

Weiterhin spricht aber auch die Erfahrung, daß diese Abszesse oft genug fieberfrei und ohne Erhöhung des leukozytären Index verlaufen, mit aller Entschiedenheit dafür, daß es sich hierbei um völlig lokalisierte Infektionsherde innerhalb eines sonst refraktären Organismus handelt.

Eingehend berichtet Verf. dann über eine eigene Beobachtung von typhöser Pyonephrose bei einem 27jähr. Kranken. Es handelte sich bei dem sehr elenden Kranken um eine die ganze rechte Bauchseite einnehmende, geschlossene Pyonephrose. Durch Punktion sollen schon früher $9^1/_2$ Liter einer eiterigen, geruchlosen Flüssigkeit entleert worden sein. Es bestanden profuse Diarrhöen. Eine bakteriologische Untersuchung der Fäces ergab Fehlen spezifischer Mikroorganismen (Typhus, Ruhr). Lumbale Nephrektomie, nachdem vorher noch ca. 6 Liter dünner, eiteriger, geruchloser Flüssigkeit entleert worden sind. Tod am 4. Tage an Peritonitis. Die bakteriologische Untersuchung des Zysteninhaltes ergab die ausschließliche Anwesenheit des Bac. Eberth. Eine daraufhin angestellte Untersuchung des Urins ergab demgegenüber das Fehlen von Typhuserregern; angesichts der schon vorher festgestellten Abwesenheit von Typhusbazillen im Stuhl mußten also die Typhusbazillen in der rechten Sackniere als einzige Lokalisation dieser Bakterien im Organismus des Patienten angesprochen werden.

Den Locus minoris resistentiae für den Eintritt der typhösen Abszedierung bildete also in diesem Falle eine intermittierende Hydronephrose, die ihrerseits bedingt war durch eine offenbar kongenitale Stenose des renalen Ureterendes. Interessant ist dabei die Tatsache, daß hier der Typhus als Allgemeininfektion offenbar so milde verlaufen war, daß eine entsprechende Diagnose überhaupt nicht gestellt wurde. Die terminale Peritonitis, die den tödlichen Ausgang herbeiführte, war nicht durch eine Infektion mit Typhusbazillen bedingt; die bakteriologische Untersuchung ergab Streptokokken und Kolibazillen.

Petrucci (74) hat genaue histologisch-pathologische Untersuchungen bei einem Falle von einseitiger, hämatogener, eitriger Nephritis angestellt und geht namentlich genauer auf den hämatogenen Ursprung dieser Niereneiterungen ein.

In einem Beitrage zur Ätiologie der Schwangerschafts-Pyelitis hält Waibel (102) im Gegensatz zu Zimmermann seine Behauptung aufrecht, daß es durch Katheterismus der Ureteren, besonders in Verbindung mit der zystoskopischen Beobachtung der Tätigkeit der Harnleiter so gut wie immer möglich ist, eine vorhandene Stauung verläßlich zu diagnostizieren. Dafür steht es aber auch für Verf. fest, daß fast in der Hälfte der Fälle der von ihm daraufhin untersuchten Schwangeren Harnstauung im Ureter sicher vorhanden war. Aus dieser großen Häufigkeit der Harnstauung in der Schwangerschaft ergibt sich ihre Bedeutung für die Ätiologie der Schwangerschaftspyelitis. Sie stellt den ersten Akt der Erkrankung des Nierenbeckens dar, dem dann die Infektion folgt. 70—80 % aller Pyelitisinfektionen sind durch das Bact coli hervorgerufen, das auf den verschiedensten Wegen in das Nierenbecken gelangen kann; am seltensten jedenfalls durch Aszendenz aus Urethra und Blase.

In einer Arbeit über den späteren Verlauf der chronischen Kinder-Pyelonephritis macht Praetorius (75b) darauf aufmerksam, daß trotz aller Forschungen noch eine Reihe von Fragen durchaus nicht geklärt sind, darunter zwei praktisch sehr wichtige, nämlich die Frage nach dem späteren Verlauf der nicht akut abheilenden Fälle und die Frage nach der zweckmäßigsten Behandlung der Krankheit in ihren verschiedenen Stadien. Es ist wohl jetzt sichergestellt, daß die Pyelonephritis fast ausnahmslos aszendierend entsteht, und daß auch die Abszesse der Nierenrinde nicht hämatogenen Ursprungs sind, sondern in letzter Linie aszendierend vom Nierenbecken ausgehen und zwar hauptsächlich durch Vermittlung der Kapillaren der Markkegelspitzen.

Was den Verlauf der Krankheit angeht, so enden 12 % letal, der größte Teil heilt in einigen Wochen oder Monaten spontan oder unter interner Behandlung aus; aber bei einem sehr erheblichen Rest — nach Göppert bei fast 50 % — sind die Leukozyten zunächst nicht zum Schwinden zu bringen. Von dieser letzten Gruppe heilt eine Minderzahl noch später im 1. bis 2. Jahre aus; meist aber bleiben die Leukozyten bei allen weiteren Untersuchungen unverändert nachweisbar. Diese Fällen müssen schlechtweg als ungeheilt bezeichnet werden, ganz gleich, ob Fieber, Schmerzen und andere körperliche Symptome fortbestehen oder nicht. Denn so lange aus der Niere stammender Eiter im Urin vorhanden ist, solange geht der Prozeß in all seiner Unberechenbarkeit weiter und solange kann er jeden Augenblick wieder in alter Heftigkeit aufflammen. Abzusondern wären höchstens die leichter zu beurteilenden Fälle, wo eine reine Bakteriurie ohne Leukozyten persistiert, obwohl auch hier die Rezidive mit Wiederauftreten von Eiter nicht selten sind.

Was den späteren Verlauf dieser ungeheilten Fälle anbelangt, so teilt Verf. zwei Beobachtungen mit, die schwere, das Leben ernstlich bedrohende Folgezustände einer kindlichen Infektion zeigen, die erst nach Jahrzehnten zur vollen Ausbildung gelangten. Bei beiden Kranken — 18½jähr. Mädchen und 42jähr. Frau — mußte die Nephrektomie vorgenommen werden.

Eine ganz ähnliche Beobachtung hat Birk mitgeteilt. Der anatomische Befund in allen drei Fällen stimmt außerordentlich gut überein: überall sehr hochgradige Veränderungen im Sinne einer starken entzündlichen Schrumpfung des Nierenparenchyms mit Dilatation des Nierenbeckens.

Therapeutisch empfiehlt Verf. als grundsätzliche Behandlungsmethode auch bei kleineren Kindern und besonders im Frühstadium die Nierenbeckenspülung mittelst Ureterenkatheters. Die allgemeine Anwendung des Ureterenkatheters im Frühstadium des Kinderpyelitis würde höchstwahrscheinlich die Zahl der ungeheilt bleibenden Fälle erheblich verringern und die Dauer der Krankheit oft auf wenige Tage abkürzen. Auch zu diagnostischen Zwecken wäre die ausgedehntere Verwendung des Ureterenkatheters bei Kindern wünschenswert.

Jedenfalls ist es völlig unerlaubt, Kinder, die eine akute Pyelonephritis überstanden haben, ohne ihre Leukozyten völlig los zu werden, als „gebessert" oder „klinisch geheilt" einfach ihrem Schicksal zu überlassen. Unter allen Umständen müssen die Kranken, bzw. ihre Eltern mit Nachdruck darauf aufmerksam gemacht werden, daß die Kinder weiter ständiger Beobachtung bedürfen, und daß, falls nicht noch eine nachträgliche Ausheilung sichergestellt wird, genaue Nachuntersuchungen in entsprechenden Zwischenräumen — etwa aller 1 bis 2 Jahre — dringend nötig sind.

In einer Arbeit über den Abszeß der Nierenrinde und seine Beziehung zur paranephritischen Eiterung teilt Krieg (55) einen Fall mit, der, wie kaum ein

anderer, ein Licht auf den Verlauf dieser Abszesse wirft. Auf hämatogenem Wege entstanden, haben die Abszesse der Rinde auf direktem Wege die fibröse Kapsel und das anstoßende Gewebe ergriffen. Damit ist aber der Weg auch in die Nierenfettkapsel eröffnet und erwiesen, daß der ausgebildete paranephritische Abszeß seinen Ausgang von einem Rindenabszeß nehmen kann.

Es handelte sich um ein 25jähr. Mädchen, das vor 4 Jahren einige kleinere Panaritien, vor 1 Jahre Influenza und außerdem häufig Halsentzündungen hatte. Plötzlicher Krankheitsbeginn mit hohem Fieber, Brechreiz, Verstopfung, Schmerzen und Druckempfindlichkeit in der Ileokoekalgegend. Urin normal. Wegen anscheinender Appendizitis Laparotomie. Wurmfortsatz völlig normal. Am unteren Pol der rechten Niere kirschgroßer Abszeß. Schluß der Bauchhöhle; lumbale Freilegung der rechten Niere, die auf der Oberfläche noch eine ganze Anzahl kleiner Abszesse zeigt. Nephrektomie, Heilung.

In einer Mitteilung zur operativen Behandlung der chronischen rezidivirenden Kolippelitis hebt v. Lichtenberg (58) nochmals hervor, daß sich chronische Nierenbeckeninfektionen nicht immer durch die konservative Behandlung — innere Mittel, Spülungen, Vakkine — bekämpfen lassen. In solchen Fällen kommen verschiedene operative Maßnahmen in Betracht: Nephropexie, um die durch Abknickung des Ureters bedingte Stauung zu heben; Nephrostomie zur Dauerdrainage und zur direkten Spülung des infizierten Nierenbeckens. Bei allen wegen Koliinfektionen vorgenommenen Operationen war Verf. bestrebt, durch möglichste Mobilisierung und teilweise Dekapsulation der Niere die Lymphwege zwischen Dickdarm und Niere zu unterbrechen, da er diese „Bakterien-Landstraßen" bei der chronischen Kolipyelitis für die Hauptursache der Rezidive hält, durch die gegebenenfalls jede nicht operative Heilung vereitelt wird.

Man sieht bei Kolipyelitis die Rezidive häufig im unmittelbaren Anschluß an akute Darmstörungen auftreten und stets lassen sich chronische Darmstörungen bei solchen Kranken anamnestisch erheben. Es handelt sich hier meist um jüngere Frauen, bei denen man neben den klinischen Symptomen eine chronischen, vorwiegend rechtsseitigen Kolipyelitis eine ausgesprochene Druckempfindlichkeit des Coecum und Colon ascendens eventuell des ganzen Dickdarms findet. Das Coecum ist dabei vielfach sehr beweglich oder durch Gas und Flüssigkeit erweitert. Der gewohnte gute Erfolg der Nierenbeckenspülungen bleibt in solchen Fällen aus. Die nächste Störung der Darminfektion bringt da mehr oder weniger heftige Rezidive. Verf. hat bei solchen Formen der Kolipyelitis den Angriffspunkt der Therapie auf den Darm verlegt und die Appendektomie gemacht, sowie das Coecum durch Aneinandernähen zweier Tänien auf einer Strecke von 10—20 cm gerafft.

Die Erfolge waren durchaus zufriedenstellend.

Cunningham (26) bespricht die akute, einseitige, hämatogene Niereninfektion, die entweder zur Abszeßbildung — hier handelt es sich meist um Staphylokokkeninfektion — oder zur diffusen Entzündung — Koliinfektion — führt. Bei letzterer ist zunächst die interne Behandlung zu versuchen; operative Eingriffe kommen nur dann in Frage, wenn die interne Behandlung versagt. Verf. berichtet über 5 Fälle von einseitigem Nierenabszeß; die Erkrankung setzte akut mit Schüttelfrost ein und zeigte ein schweres septisches Krankheitsbild. In 4 Fällen mußte die erkrankte Niere entfernt werden; in einem Falle wurde der mittlere Nierenteil mit dem Abszesse reseziert und das obere und untere Nierenende durch die Naht vereinigt

In einer Arbeit über die hämatogenen Niereninfektionen kommt MacGowan (40) zu dem Ergebnis, daß die hämatogene Infektion der Nieren am häufigsten durch den Kolibazillus erfolgt, und dann in absteigender Linie durch den Tuberkelbazillus, Staphylokokkus, Streptokokkus, Gonokokkus, Typhusbazillus, Paratyphusbazillus und Pneumokokkus. Häufig ist die bei chronischer Verstopfung eintretende Kotstauung die Ursache der Kolibazillus-Infektion. Auch die Pyelitis gravidaeum wird in 70 % der Fälle durch den Kolibazillus verursacht; hierbei kann dem Ausbruche der ersten Symptome monatelang eine Bakteriurie vorausgehen. Für die Behandlung der hämatogenen Niereninfektionen empfiehlt Verf. große Saloldosen, Durchspülungen des Nierenbeckens mit Quecksilberoxydzyanid oder Silbernitrat. Auch von Autovakkineinjektionen in steigenden Dosen hat Verf. gute Erfolge gesehen.

Richardson (77) berichtet über 59 Fälle von perinephritischem oder paranephritischem Abszeß, die von 1899 bis 1913 in Massachusetts General Hospital operiert wurden.

Verf. unterscheidet zwei große Hauptgruppen: 1. Fälle in denen die Eiterung anscheinend primär im perirenalen Fettgewebe auftritt, 2 Fälle, in denen sich die Eiterung von benachbarten Geweben aus auf das Nierenfettgewebe fortsetzt. Bei dieser Gruppe muß man wieder unterscheiden Fälle, in denen die sekundäre perinephritische Eiterung von

einem primären Nierenherde ausgeht, und Fälle, in denen die primäre Erkrankung vom Intestinaltraktus, den Wirbeln, Rippen oder der Pleura sekundär auf das perinephritische Gewebe übergreift. In manchen Fällen aber, und diese bilden vielleicht sogar die Mehrzahl, kann kein eigentlicher primärer Herd gefunden werden, weder in der Niere, noch in den anderen benachbarten Geweben. In diesen Fällen kann die Infektion erfolgen auf lymphatischem Wege, durch den Blutstrom als metastatische Infektion und endlich von übersehenen Nierenherden aus. Das Trauma kann hier eine disponierende Ursache bilden, indem es zu Blutungen in dem Nierenfettgewebe führt. Die Möglichkeiten einer lymphatischen und metastatischen Infektion sind experimentell und klinisch sicher nachgewiesen. Die hämatogene Infektion spielt namentlich eine Rolle in denjenigen Fällen, wo Staphylokokken von peripher gelegenen Eiterungen aus — Furunkeln, Karbunkeln, Paronychien — zu Eiterherden in der Nierenrinde und perinephritischen Abszessen führen. Hierfür liegen eine große Anzahl von Beobachtungen in der Literatur vor. Auch in der Kasuistik des Verfs. finden sich hierhergehörige Fälle.

In einer Arbeit über den perinephritischen Abszeß bezeichnet Doberauer (29) als Paranephritis eine Entzündung außerhalb der Nierenfettkapsel, als Perinephritis eine Entzündung der Fettkapsel selbst. Diese kann durch Kontaktinfektion, durch lymphogene oder durch hämatogene Infektion entstehen. Die Entzündung braucht nicht immer von Nierenabszessen fortgeleitet zu sein; sie kann auch unmittelbar in der Fettkapsel entstehen. Der Eiter enthält meist Staphylokokken Wenn sich die Entzündung nicht abgrenzt, so breitet sie sich in den subphrenischen Raum, retrokökal, nach dem Colon ascendens oder nach der Lendengegend aus. Verf. hat in den letzten Jahren zwölf Fälle von perinephritischem Abszeß beobachtet. Mit Ausnahme eines Falles konnte Verf. stets röntgenographisch einen durch den Abszeß hervorgerufenen Schatten nachweisen. Therapeutisch muß eine breite Eröffnung und Drainage des Abszesses vorgenommen werden; genaue Abtastung der Abszeßhöhle. Die Niere braucht nicht immer freigelegt zu werden.

H. Schultze (87) berichtet aus dem Krankenhause Charlottenburg-Westend über zwei Fälle von spontanem perirenalem Hämatom. Im ersten Falle handelte es sich um eine 29jähr. Frau, die seit fünf Jahren ein dauerndes dumpfes Gefühl in der rechten Lendengegend gehabt haben will, das sich zur Zeit des Unwohlseins verstärkte. Acht Tage vor der Krankenhausaufnahme bekam Patientin einen heftigen Anfall, der mit bohrendstechenden Schmerzen in der rechten Lendengegend einherging. Die bei der Aufnahme außerordentlich blasse Kranke hatte in der rechten Nierengegend einen druckempfindlichen, prallelastischen, retroperitonealen Tumor. Leichte ikterische Verfärbung der Haut. Urin normal. Sehr erhebliche Resistenzverminderung der roten Blutkörperchen. Bei der Operation fand sich in der mit geronnenem und flüssigem Blute gefüllten Höhle die vollkommen mit der Fibrosa umgebene Niere, die makroskopisch vollkommen normal war.

Der zweite Fall betraf einen 56jähr., an schwerem Rheuma leidenden Mann, der nach einer Kniepunktion eine schwere Septikopyämie mit Vereiterung mehrerer Gelenke und Weichteilphlegmone bekam. Plötzlicher Tod nach einem schweren Kollaps. Bei der Sektion fand man rein zufällig ein rechtsseitiges perirenales Hämatom Niere makroskopisch vollkommen normal; mikroskopisch leichte arteriosklerotische Veränderungen.

Auf Grund der bisher vorliegenden Literatur entwirft Verf. ein Bild der zuerst 1856 von Wunderlich als Apoplexie ins Nierenlager beschriebenen Krankheit. Die Hauptsymptome des perirenalen Hämatoms sind: plötzlich eintretende Schmerzen mit Zeichen innerer Blutung und Entwicklung eines retroperitonealen Tumors. Mit dem Wachsen des Tumors, mit dem Deutlichwerden aller vorhandenen Symptome wächet auch die durch die Blutung entstandene sekundäre Anämie. Eines der sogen. Spätsymptome des perirenalen Hämatoms ist der Meteorismus. Weiter kommt es zu einer meist deutlichen Muskelspannung auf der erkrankten Seite und zu einer ausgesprochenen Druckempfindlichkeit daselbst. Als Äußerungen weiterer Darmschädigungen ist der Singultus und das Erbrechen anzusehen, die manchmal beobachtet wurden. Meist kommt es, wie bei jedem inneren Bluterguß, zu Resorptionsfieber. Höhere Temperaturen erklären sich meist durch eine komplizierende Pleuritis und Pneumonie. Es kann natürlich auch zu einer Infizierung des Hämatoms selbst kommen, eventuell mit anschließender allgemeiner Sepsis. Sehr interessant ist bei dieser Erkrankung das Verhalten der Nieren, die unter Umständen nur sehr geringe pathologische Veränderungen zeigen. Die Prognose ist nicht mehr so infaust, seitdem die Indikation zur Operation feststeht. Das Hämatom muß möglichst bald ausgeräumt werden; die Niere bleibt erhalten, wenn sie keine gröberen Veränderungen zeigt. Pathologisch-anatomisch kann man mit Seidel ein intra-sub- und extrakapsuläres Hämatom unterscheiden. An der betr. Niere finden sich am häufigsten die Zeichen einer chronischen Nephritis. Von Folgezuständen der perirenalen Hämatome sind zu erwähnen eine durch chronische Blu-

tungen hervorgerufe Sklerose des Nierenlagers und die sog. extrakapsuläre perirenale Hydronephrose. Was die Ätiologie der spontanen perirenalen Hämatome anbelangt, so unterscheidet man zwischen Blutungen, die nicht aus der Niere stammen, und Blutungen, die ihre Ursache in einer Nierenerkrankung haben. In den letztgenannten Fällen unterscheidet man wieder zwischen den sogen. sekundären Hämatomen (Rhexisblutung bei Nierentumoren oder Nierentuberkulose), und den primären Hämatomen, die sowohl durch Rhexis- als auch durch Diapedesisblutung entstehen können. Neben den organischen Erkrankungen können auch Blut- und Nervenkrankheiten im Spiele sein. Bisher ist es unmöglich, eine einheitliche Ursache der Blutung herauszufinden.

Bevacqua (12) berichtet aus der Duranteschen Klinik über einen Fall von spontanen perirenalem Hämatom, der bisher einzigen Beobachtung, wo die Pathogenese der Blutung in sicherer Weise klargestellt werden konnte.

Es handelte sich um einen mit Syphilis behafteten Kranken, der an Pneumonie starb. Zu Lebzeiten hatte er niemals über Beschwerden von seiten der Harnwege geklagt; die Sektion ergab in der linken Nierengegend eine kindskopfgroße, perirenale Geschwulst. Bei der Inzision fand man eine reichliche, größtenteils koagulierte Blutmenge um die Niere. Diese Blutmenge war von einer sehr dicken, fibrösen Kapsel umgeben, die sich aus der Nierenfettkapsel gebildet hatte. Die Niere war atrophisch und unter der fibrösen Kapsel bemerkte man einen hämorrhagischen Herd mit einer Höhle von koaguliertem Blut und Detritus, der mit dem perirenalen Hämatom kommunizierte. Mehrere andere hämorrhagische Infarkte fanden sich in der Niere zerstreut.

Bei der histologischen Untersuchung fand man neben einer chronischen interstitiellen Nephritis ausgesprochene Endarteriitis obliterans, kleine, miliare Aneurysmen usw.

Vor diesem Falle sind nur sehr wenige ähnliche Beobachtungen mitgeteilt worden; meist handelte es sich um subkapsuläre Blutzysten.

In Tabellenform hat Verf. die bisher mitgeteilten Fälle von perirenalem Hämatom zusammengestellt.

Cabot und Crabtree (18) haben 87 Steinoperierte genau auf Steinrezidiv untersucht, und zwar befanden sich hierunter 66 Kranke mit Nieren- und 21 mit Uretersteinen. Von den 66 Nierensteinoperierten waren 34 = 51 % vollkommen gesund; von den 21 Uretersteinoperierten 15 = 71 %. Was die Art des Eingriffes anbelangt, so waren von 30 Nephrotomierten 13 = 43 % gesund; von 33 Pyelotomierten 16 = 49 %; von 12 Nephrektomierten 11 = 92 %. Eine Infektion der Harnwege scheint nicht von besonderem Einflusse auf Steinrezidive zu sein.

Risen (79) teilt aus der Fedoroffschen Klinik einen Fall von Verstopfung des linken Ureters nach Exstirpation der rechten Niere wegen eines großen Steines in derselben mit. Bei der 35jähr. Kranken trat zunächst am 18. Tage nach der Nephrektomie eine schwere postoperative Darmblutung ein, gegen die blutstillende Mittel, darunter 9,0 Calcium lacticum energisch angewendet wurden. Nach weiteren zwölf Tagen war der Harn so konzentriert, daß aus ihm sich Salze herauskristallisierten, und nach weiteren acht Tagen trat zum ersten Male Verstopfung des linken Ureters ein, die eine fast drei Tage anhaltende, komplette Anurie zur Folge hatte. Diese Verstopfungen und anurischen Zustände wiederholten sich noch mehrere Male und zwar jedesmal in Verbindung mit dem Durchgang von einzelnen Steinchen, deren Gesamtzahl 16 Stück betrug. Ein Teil dieser Steine konnte aktiv herausbefördert werden, indem man den Ureter dadurch erweiterte, daß man in ihn gleichzeitig bis vier Ureterkatheter einführte, indem man ferner die Schleimhäute des Ureters mit 5 %iger Kokainlösung anästhesierte und den Katheter unter Einführung von heißem Glyzerin unter hohem Druck vorsichtig hervorzog. Das Nierenbecken dehnte sich während der Verstopfung dermaßen aus, daß durch den eingeführten Katheter sich in starkem Strahle auf einmal bis 200 ccm Harn entleerten. Der rechte Nierenstein bestand aus phosphorsaurem und oxalsaurem Kalk mit einem Harnsäurekern. Die aus dem linken Ureter stammenden Steine bestanden aus Magnesium- und Kalziumphosphaten mit sehr unbedeutender Beimischung von Uraten. Vollkommene Genesung.

Abell (1b) berichtet über einen außerordentlich großen Ureterenstein bei einem 32jähr. Kranken. Dieser hatte zuerst im Alter von 18 Jahren linksseitige Nierenkoliken, die sich in den nächsten 3—4 Jahren in unregelmäßigen Zwischenräumen ziemlich häufig wiederholten. Im 28. Jahre traten zuerst auch rechtsseitige Nierenkoliken auf. Öfters Hämaturie. Die Untersuchung ergab Schmerzen und Schwellung in der rechten Nierengegend. Urin trüb, stark salzhaltig, geringe Blut- und Eiterkörperchen. Zystoskopisch normale Blasenschleimhaut. Linke Ureterenmündung normal, Ureter bis zur Niere durchgängig. Rechtsseitige Uretermündung ödematös verschwollen, Ureterkatheter dringt

nur $2^1/_2$ cm tief ein. Radiographisch ergibt sich beiderseits in dem Beckenanteil des Ureters ein Konkrement, und zwar auf der rechten Seite ein außerordentlich großes. Beiderseitige Ureterolithotomie. Aus dem linken Ureter wurde ein 2 g schweres ovoides Konkrement entfernt, aus dem rechten ein $7^1/_2$ cm langes, im Umfange 7 cm betragendes, 24 g schweres Phosphatkonkrement. Heilung.

Miyauchi (69) fand bei der Sektion eines 35jähr. Mannes mit allgemeiner Amyloidose im Nierenbecken eine Anzahl kleinster Eiweißsteine, die sich hauptsächlich aus Amyloid zusammensetzten. Die Steinchen waren ganz sicher durch Ausfällung von Eiweiß und Amyloid im Nierenbecken selbst entstanden. Sie zeigten einen Kern, der aus feinkörnigen oder homogenen, scharfbegrenzten Körpern bestand, die nach Form und Größe vollkommen den Harnzylindern in der zugehörigen Niere glichen.

Operative Eingriffe bei Wanderniere sind nach Ach (1) nur bei den schwersten Formen indiziert. Bei einfacher Wanderniere sind konservative Verfahren am Platze. Besteht eine allgemeine Enteroptose, so werden die Symptome durch die Nephropexie nicht vollkommen beseitigt. Bei der operativen Fixation der Niere empfiehlt Verf. die Verwendung von Fascia lata.

In einer sehr lesenswerten Mitteilung über Nierenblutungen durch Überanstrengung wendet sich Wildbolz (103a) gegen eine Arbeit von Lifschitz aus der Baseler medizinischen Klinik. Dieser Autor verficht auf Grund seiner drei Beobachtungen die Ansicht, daß aus ganz gesunden, d. h. anatomisch unveränderten Nierven lediglich infolge einer körperlichen Überanstrengung, ohne ein eigentliches, Trauma Blutungen erfolgen können. Lifschitz glaubt, daß die durch physische Anstrengungen im Körper übermäßig angesammelten Stoffwechselprodukte, sogen. Ermüdungsstoffe ähnlich wie Arzneiintoxikationen eine venale Hämaturie bewirken könnten. Bei seinen drei Kranken trat anschließend an eine körperliche Anstrengung eine kurz dauernde Hämaturie auf, nach deren Schwund der Urin sofort wieder vollkommen normal wurde.

Die Blutungen aus angeblich gesunden Nieren waren in den letzten Jahren Gegenstand zahlreicher Abhandlungen und die Kasuistik dieser sogen. essentiellen Hämaturie ging in die Hunderte von Fällen. Wildbolz hebt nun mit Recht hervor, daß je mehr sich unsere Diagnostik schärfte, sich um so öfter zeigte, daß die Blutungen aus scheinbar gesunden Nieren doch meist ihre Ursache in recht greifbaren anatomischen Veränderungen dieses Organs hatten. Der Nachweis gelang immer häufiger, daß die scheinbar essentielle Hämaturie verursacht wurde durch lange verborgen gebliebene Nierensteine oder durch erst Jahre später palpabel werdende Nierentumoren, durch kleine tuberkulöse Herde der Niere und schließlich auch in einer großen Zahl von Fällen durch nephritische Prozesse, die nicht immer über das ganze blutende Organ ausgedehnt, sondern meist auf umschriebene Herde beschränkt waren, die erst lange nach der Blutung klinisch in Erscheinung traten.“ Verf. teilt eine eigene sehr prägnante Beobachtung hierfür mit. Der jetzt 28jähr. Mann hatte vor 11 Jahren zwei Anfälle von venaler rechtsseitiger Hämaturie gehabt, für die damals keine Ursache gefunden werden konnte, trotz eingehendster Untersuchung auch von spezialistischer Seite. Des Fall galt als Typus einer „Blutung aus gesunder Niere“. Der junge Mann wurde Offizier und fühlte sich nie krank. Erst nach der Entlassung fühlte er häufig dumpfe Schmerzen in der rechten Niere, aus der es vor 11 Jahren geblutet hatte. Verf. fand jetzt einen riesigen, vielfach verzweigten Nierenstein im rechten Nierenbecken, der nach seinen Dimensionen sicher viele Jahre alt sein mußte und jetzt leider bereits zu schweren Schädigungen der Niere geführt hatte.

Weiterhin hat vor mehreren Jahren Schüpbach aus Verfs. Abteilung einen Fall von anscheinend essentieller Hämaturie mitgeteilt. Wegen immer wiederkehrender, unstillbarer Hämaturie mußte die anscheinend ganz gesunde Niere schließlich exstirpiert werden. Erst als die Niere dann später in Serienschnitten genau mikroskopisch untersucht wurde, fand sich ein ausgesprochener Tuberkuloseherd einer Papille als Quelle der starken Nierenblutung.

Zahlreiche Beispiele ähnlicher Art, wie die eben gegebenen lassen erkennen, daß mit dem unklaren Begriff der Blutung aus gesunder Niere nur solche Fälle belegt werden dürfen, bei denen weder eine genaue klinische, noch eine mikroskopische Untersuchung der blutenden Niere anatomische Veränderungen des Organs nachweisen lassen. Es werden deshalb nur noch 5 Fälle — Klemperer, Schede, Steinthal, Casper, Schüpbach-Wildbolz — als Beispiele einer Blutung aus anatomisch gesunder Niere in der Literatur anerkannt. Die von Lifschitz mitgeteilten drei Beobachtungen halten einer strengen

Kritik nicht Stand und können nicht als Blutungen aus gesunder Niere diagnostiziert werden.

Misch (68) teilt zwei Fälle von Nephritis chronica dolorosa ohne jeglichen Harnbefund mit.

Wenn schon die Nephritis chronica dolorosa als eine seltene Erkrankung betrachtet werden muß, so sind Fälle mit absolut negativem Harnbefunde als Unika anzusehen. In den Fällen des Verfs. handelte es sich um einseitige Nephritis dolorosa. Die schmerzhafte Niere wurde freigelegt und aus der verdickten Kapsel ausgelöst; Reposition der Niere; Etagennaht; Heilung. Völlige Befreiung von den Schmerzen, die die Kranken vor der Operation lange Zeit gequält hatten. Zum Zwecke der mikroskopischen Untersuchung waren von beiden Nieren Stücken aus dem konvexen Rande ausgeschnitten worden.

Das anatomische Substrat der klinisch sogenannten Nephritis dolorosa kann durchaus verschieden sein: in dem einen Falle bestand eine parenchymatöse, in dem anderen eine interstitielle Nephritis. In beiden Fällen war der Harn vollkommen normal.

Bei der Spärlichkeit der bisher vorliegenden Beobachtungen ist es zur Zeit unmöglich, eine genügend scharfe Charakteristik der Nephritis chronica dolorosa — Nephralgie, Neuralgie, Koliknephritis — zu geben. Jedenfalls dürfen hierher nur diejenigen Fälle gerechnet werden, wo die klinische Diagnose durch histologische Untersuchung eines probeexzidierten Nierenstückes gesichert wurde. (Vollkommen sicher wird hierdurch die Diagnose natürlich auch nicht, da in der betr. Niere neben den nephritischen Veränderungen Tuberkel- oder Tumorknoten oder auch Konkremente vorhanden sein können, die auch röntgenographisch nicht nachzuweisen sind. Eine wirklich sichere Diagnose gewährleistet nur die genaueste histologische Untersuchung der ganzen Niere in Serienschnitten. Referent).

Neben den verschiedenen histologischen Veränderungen in der Niere begegnet man beständig Veränderungen in der Capsula propria renis, die verdickt und inselartig sklerosiert ist. Diese Sklerose findet man häufig auch in der Capsula adiposa. Der diagnostische Wert der Schmerzen, für sich selbst genommen, ist gering; sie haben gegenüber den Schmerzen der Steinniere nichts Charakteristisches.

Auch den Harnveränderungen kommt eine wesentliche Bedeutung nicht zu, da sie sehr gering sind oder auch ganz fehlen können. Wenn wir weiter bedenken, daß in den meisten Fällen von Nephritis dolorosa die Niere nicht palpabel ist, so wird die Schwierigkeit einer sicheren Diagnose immer klarer. Was die operative Therapie anbelangt, so kann die Nephrektomie nur dann in Frage kommen, wenn konservative Operationen erfolglos gewesen sind, und wenn die andere Niere funktionell normal ist Die Methode der Wahl soll jedenfall die Nierendekapsulation sein; bei ihrem Fehlschlagen ist die Nephrotomie zu versuchen.

Einen sehr interessanten Fall von einseitiger renaler Hämaturie infolge Kresolschwefelsäure-Intoxikation, geheilt durch Dekapsulation teilt Els (34) aus der Garrèschen Klinik mit. Es handelte sich um einen 33jähr. Kranken, der seit sieben Jahren als Viehwagenreiniger angestellt war uad gerade in den letzten Wochen eine große Menge von seuchenverdächtigen Viehwagen mit einem Kresolschwefelsäuregemisch ausspritzen mußte.

Drei Wochen vor der Aufnahme erkrankte Patient plötzlich mit häufigem Harndrang und Brennen am Ende der Miktion. Acht Tage später verfärbte sich der Urin schwarzrot; es stellten sich Schmerzen in der linken Nierengegend ein. Die Untersuchung ergibt eine leicht druckempfindliche, nicht vergrößerte linke Niere. Urin ohne Schwierigkeit im Strahl entleert, ist dunkelrot blutig gefärbt, enthält viele rote Koagula und blutige Fetzen. Im Filtrat 8 ‰ Albumen. Mikroskopisch massenhaft rote, aber auch weichlichweiße Blutkörperchen; keine Zylinder; keine Tuberkelbazillen.

Die sehr schmerzhafte Zystoskopie ergibt im unteren Blasenteile bei gut sichtbaren, erhabenen Ureteren eine merkwürdige, fleckige, scharlachartige Röte. Aus dem rechten Ureter kommt klarer, aus dem linken stark blutiger Urin. Auch bei einer später vorgenommenen Ureterenzystoskopie entleert sich aus dem rechten Ureter absolut klarer, normaler Urin. Der linke Ureter kann nicht entriert werden. Blauversuch rechts nach 6 Minuten positiv.

Da die Einseitigkeit des Erkrankung sichergestellt und die interne Behandlung erfolglos ist, wird bei der zunehmenden Anämie und den starken Beschwerden des Kranken die linke Niere lumbal freigelegt. Leichtes Isolieren der Niere, die nirgends adhärent ist und äußerlich nach Aushülsung aus der Fettkapsel nichts pathologisches bietet. Sie ist von entsprechender Größe und Farbe mit absolut glatter Oberfläche und ohne Herdstellen. Die Kapsel wird nun eingeschnitten, abgezogen und reseziert. Auch dann wird normaler Inspektionsbefund und Palpationsbefund an Niere, Nierenbecken und Ureter festgestellt.

Deshalb Belassung des Organs und Schluß der Wunde. Heilung; nach fünf Tagen blutfreier Urin. Wiedervorstellung nach mehr als vier Monaten. Patient, der in einem anderen Berufe arbeitet, hat keinerlei Beschwerden und sieht glänzend gesund und frisch aus. Urin vollkommen normal.

Die Diagnose bot in diesem Falle zunächst deshalb keine geringen Schwierigkeiten, als die wichtigen anamnestischen Daten erst ganz allmählich bekannt wurden. Letztere, sowie die schwärzliche Verfärbung des Urins lassen bezüglich der Diagnose einer Intoxikation wohl kaum einen Zweifel zu. Sowohl das Kresol wie die Schwefelsäure sind hier anzuschuldigen. Die klinischen Untersuchungsergebnisse erlaubten nur von einer einseitigen Hämaturie und einer einseitigen Intoxikationsnephritis zu sprechen. Trotzdem muß man sich immer bewußt bleiben, daß streng wissenschaftlich der Beweis der Einseitigkeit niemals klinisch, sondern nur pathologisch-anatomisch erbracht werden kann.

Therapeutisch verdient wohl im allgemeinen die Nephrotomie den Vorzug vor der Kapsulektomie, und weitaus die meisten Autoren betrachten sie als die Operation der Wahl, da man bei der einfachen Dekapsulation häufigere rezidivierende Hämaturie beobachtet hat. Andererseits ist jedoch die Spaltung der Niere kein ganz gleichgültiger Eingriff und hat schon öfters eine Nephrektomie als unangenehme Konsequenz im Gefolge gehabt. Deshalb wird man sich mit dem leichteren, ungefährlicheren Eingriffe begnügen, wenn man, wie im vorliegenden Falle, mit einiger Wahrscheinlichkeit, das Ausbleiben eines Rezidivs prognostizieren kann.

Luxembourg (64) gibt interessante Beiträge zur Frage der Nierenkapselung bei Sublimatvergiftung. Kümmell hat 1912 einen Fall von 7tägiger kompletter toxischer Anurie mitgeteilt, in dem die Nierenkapsulation die Anurie beseitigte. Der Fall endete aber trotzdem tödlich.

Hierdurch angeregt, ist Bardenheuer in vier Fällen von Sublimatvergiftung operativ vorgegangen. In sämtlichen Fällen handelte es sich um eine schwere Sublimatvergiftung mit allen Symptomen einer solchen, von der einfachen Stomatitis mit heftigem Speichelfluß bis zum schwersten unstillkaren Erbrechen, blutigen Diarrhöen und der allen Kranken gemeinsamen teilweisen oder völligen Anurie. Bei allen vier Kranken wurde die einfache Decapsulatio renis, ohne Resektion der Kapsel, gemacht. Die Niere wurde nach der Enthülsung reponiert und das Wundbett durch einige zum oberen und unteren Nierenpol hingeleitete trockene oder mit Kochsalzlösung getränkte Gazestreifen drainiert. Die Hautränder durch einige Situationsnähte geschlossen oder überhaupt nicht vernäht. Ganz überraschend war hinsichtlich der Besserung der Anurie der operative Erfolg im ersten, schwersten Falle: ein Drogist hatte 50 ccm Sublimat in einer Aufschwemmung von 100 ccm Wasser genommen! Während die Tagesurinmenge vor der Operation bis auf 25 ccm mit 6‰ Eiweiß herabgesunken war, wurden in den ersten 24 Stunden nach der Nierenentkapselung bis 1100 ccm mit einem Eiweißgehalt von 3‰ entleert; nach vorübergehender Steigerung bis auf 4000 ccm wurde 14 Tage nach der Operation wieder die normale Harnmenge eiweißfrei ausgeschieden. Der Kranke genas vollständig. Hier war nur die linke Niere dekapsuliert woden, weil in ihre Gegend von dem Kranken anfangs die Schmerzen lokalisiert wurden. Auch bei zwei weiteren Kranken wurde nur eine Niere enthülst, während in dem vierten Falle innerhalb drei Tagen beide Nieren dekapsuliert wurden. Alle diese drei Kranken starben trotz Operation. Bei dem Kranken mit doppelter Dekapsulation kam die Urinabsonderung überhaupt nicht wieder in Gang; in den beiden anderen Fällen kam es nach der einseitigen Enthülsung zu geringer resp. zu reichlicher Harnabsonderung. Vielleicht dürfte es auf Grund der bisherigen Erfahrungen empfehlenswert sein, die Dekapsulation einer oder beider Nieren nicht sofort, nachdem das Sublimat in die Verdauungswege gelangt ist, sondern kurze Zeit später, etwa am dritten oder vierten Tage vorzunehmen. Auch ist bei der Kapsektomie die Anwendung der Lokal- oder Lumbalanästhesie am Platze, um eine weitere Schädigung der Nieren durch die Allgemeinnarkose zu vermeiden.

Auch Tisserand hat in drei Fällen von Quecksilbervergiftung durch die Nierenentkapselung vorübergehende Besserung der Urinsekretion erzielt; trotzdem starben schließlich alle drei Kranke.

Verf. schließt sich folgenden von Tisserand aufgestellten Grundsätzen an: 1. Bei der akuten Quecksilbernephritis ist die Nierendekapsulation ein einfacher und ungefährlicher Eingriff. 2. Als Folge der Dekapsulation tritt die Harnabsonderung wieder ein. 3. Die Dekapsulation muß bei allen toxischen Nephritiden, bei denen das Gift in den Magen gelangt ist, möglichst bald nach Eintritt der Anurie vorgenommen werden.

Wilk (103) hat bei vier Soldaten wegen schwerer doppelseitiger Nierenentzündung auf einer Seite die Nephrokapsektomie gemacht und zwar anscheinend

mit gutem und dauerndem Erfolge. Hämaturie, Albuminurie und Ödem schwanden; zunehmende Urinausscheidung.

Verf. nimmt an, daß es sich bei seinen Kranken nur um eine funktionelle Störung der Nierentätigkeit infolge der Kriegsstrapatzen gehandelt hat.

Ransohoff (76) teilt einen sehr bemerkenswerten Fall von einseitiger Hämaturie mit, die durch eine Pankreaszyste verursacht war. Der 61jähr. Kranke hatte in den letzten Jahren öfters über heftige Schmerzanfälle in der Nabelgegend zu klagen, die fünf bis sechs Tage dauerten und nach dem linken Rippenbogen ausstrahlten. Starke Gewichtsabnahme; viel Husten, Tuberkelbazillen im Sputum. Acht Tage vor der Krankenhausaufnahme schwere Hämaturie. Im oberen linken Quadranten des Abdomens fand sich ein fast kopfgroßer, deutlich fluktuierender Tumor. Zystoskopisch Blase und Uretermündungen normal; aus dem linken Ureter wurde in rhythmischen Stößen blutiger Urin ausgetrieben. Die klinische Diagnose wurde auf ein Zystosarkom der linken Niere gestellt. Die Operation ergab außer einer kongestiven Schwellung der linken Niere und Milz eine große Pankreaszyste-Entleerung von über 1000 ccm ganz charakteristischer Flüssigkeit. Drainage, Heilung.

Sieben Wochen später Tod an fortschreitender Bronchopneumonie. Eine Woche nach der Operation war der Urin vollkommen blutfrei und blieb so. Die linksseitige Hämaturie war dadurch entstanden, daß die Pankreaszyste die linke Nierenvene komprimierte.

Johnsen (49) empfiehlt die Naht des Ureters auf einem eingeführten Glasstäbchen. Er hat die End-zu-Endnaht auf diese Weise selbst bei kleinen Tieren sehr leicht ausführen können. Nach beendeter Naht wird das Stäbchen durch eine kleine Längsinzision im renalen Ureterteil wieder entfernt. Die Vorteile dieses Verfahrens sind folgende: 1. Sichere anatomische Übersicht, wenn man beide Enden des Ureters auf dem Stäbchen vor sich hat. 2. Die Unmöglichkeit, bei der Naht die gegenüberliegende Schleimhaut mitzufassen. 3. Bei kleinstem vesikalen Ureterstumpf noch nähen zu können, was bei Plastiken oder Vereinigungen End-zu-Seit unmöglich ist. 4. Die räumliche Übersicht und leichte Arbeit durch Wegfallen jeder Assistenz bei der Naht. 5. Die verblüffende Einfachheit der Naht selber auf fester Glasunterlage.

Verf. empfiehlt diese Methode auch bei der Venennaht.

Schepelmann (83) teilt zwei Fälle aus der Ureterenchirurgie mit; in beiden Fällen handelt es sich um eine Verletzung resp. Erkrankung eines Harnleiters, die früher einzig und allein durch Nierenexstirpation behandelt zu werden pflegte, jetzt aber in vollkommener, konservativer Weise durch Ureterplastik geheilt wird.

Der 1. Fall betraf einen 28jähr. Gefreiten mit Schußverletzung der rechten Unterbauchgegend. Einschußwunde oberhalb des rechten Leistenbandes vernarbt; fünfmarkstückgroße, schmierig belegte Ausschußwunde auf der rechten Kreuzbeinhälfte, aus der dauernd Urin abfloß. Linker Ureter normal; rechts drang der Katheter nur 1 cm ein und stieß dann auf unüberwindlichen Widerstand; aus seinem Lumen floß kein Urin ab. Mediane Laparatomie. Vor der Blasengegend verschwand der erweiterte rechte Ureter in dicken kallösen Massen. Resektion des Ureters vor diesen Schwielen; Verschluß des blasennahen Endes durch Einstülpungsnaht. Einnähen des blasenfernen Endes des temporär ligierten Ureters in die obere Blasenwand. Gute Heilung, auch zystoskopisch festgestellt.

2. Fall: 39jähr. Mann mit schwersten rechtsseitigen Nierenkoliken, die eine sofortige Operation nötig machten. Der Harnleiterkatheter drang rechts nur 10 cm ein und stieß dann auf unüberwindlichen Widerstand.

Operativ fand sich hier eine dem Verschluß nahekommende Striktur. Resektion der strikturierten Stelle; zirkuläre Ureternaht nach Bovée. Gute Heilung. 5 Tage post operat. Tod an Pneumonie.

Die lokale Sektion erwies die Ureternaht haltbar. Die Striktur war wahrscheinlich gonorrhoischen Ursprungs.

Stutzin und Gundelfinger (96) berichten über Kriegsverletzungen des Urogenitalsystems. Nierenschußverletzungen haben sie nicht beobachtet, dagegen eine Harnleiterschußverletzung: Gewehrschußverletzung oberhalb der rechten Beckenschaufel. Ausschuß war nicht vorhanden; aus der Einschußstelle entleerte sich Urin. Die Diagnose: Ureterenfistel ließ sich durch folgende Momente rechtfertigen: Aus der genannten Öffnung entleerte sich Harn, auch in stehender Lage des Kranken, während gleichzeitig durch einen durch die Harnröhre in die Blase eingeführten Katheter ihr Inhalt vollkommen entleert war. Bei der Zystoskopie zeigte sich ein metallisch glänzender, in der Wand eingebetteter Fremdkörper rechts und oberhalb der rechten Ureteröffnung. Nach Injektion von Indigokarmin intramuskulär entleerte sich aus der linken Harnleiteröffnung

Blau nach 10 Minuten, rechts überhaupt nichts, wohl aber aus der Fistel. Beim Ureterenkatheterismus wurde links normaler Urin erzielt. Rechts traf die Sonde 2 cm nach Einführung in den Kanal auf ein unüberwindliches Hindernis (traumatische Striktur). Der weitere Verlauf des Falles endigte in einer aufsteigenden Pyelonephrose, die nach Entfernung des Herdes zur Heilung kam.

Hinsichtlich der Versorgung der Ureterschußfisteln rät Verf. von den feineren Fisteloperationen, wie Ureterostomie, Ureterzystotomie usw., die schon in Friedenszeiten meist versagen, dringend ab. Wenn die Fistel nicht spontan sich schließt, dann bleibt nur die Entfernung der Niere übrig.

van Cappellen (19) berichtet aus der Lanzschen Klinik über eine 46jähr. Frau mit einem der Innenwand des rechten Ureters aufsitzenden 3 cm breiten, $^1/_2$ cm hohen Epithelialkarzinom. Die Kranke hatte seit 32 Jahren Beschwerden von Seiten der rechten Niere.

Es wurde eine Pyonephrose diagnostiziert und deshalb zunächst die rechte Niere exstirpiert. Die Untersuchung der Niere ergab keine Tuberkulose.

5 Monate nach der Nephrektomie starke Hämaturie; Schmerzen in der rechten Unterbauchgegend. Freilegung und Exstirpation des außerordentlich stark erweiterten Ureters. Verf. nimmt in diesem Falle eine angeborene Stenose des rechten Harnleiters nahe der Blase an, die im Laufe der Jahre in dem allmählich erweiterten Harnleiter und der Niere zu einer Entzündung führte, auf deren Boden sich dann das Karzinom entwickelte.

Verf. hat in der Literatur 17 Fälle von Harnleiterkarzinom gefunden.

Zur Kasuistik der Tumoren des Ureters teilt v. Hofmann (46b) aus der urologischen Abteilung der 2. chirurg. Universitätsklinik in Wien zwei bemerkenswerte Fälle mit:

1. 35jähr. Kranker, der mehrmals Gonorrhoe und später Gelbsucht hatte. Vor vier Jahren plötzlich Blutharnen, das nach ärztlicher Behandlung verschwand. Weitere kurze Anfälle von Hämaturie 1912 und 1914. In der letzten Zeit starke Abmagerung. Die Mai 1915 vorgenommene Zystoskopie ergab einen am Trigonum etwas nach links gelegenen, mäßig großen, papillomatösen Tumor, der die Uretermündungen verdeckte. Lumbalanästhesie, Sectio alta. Es fand sich ein vom linken Ureter ausgehendes taubeneigroßes Papillom. Durch Anziehen wurde nun das Papillom intravesikal verlagert und mit einem etwa 6 cm langen Stück des Harnleiters reseziert. Da aber die Schnittfläche noch papillomatöse Veränderungen zeigte, wurde noch ein weiteres 4 cm langes Stück des Ureters reseziert und der Stumpf in die Blase eingenäht. Verweilkatheter, partielle Blasennaht, Drainage. 12 Tage nach der Operation trat plötzlich wieder eine schwere Hämaturie auf, die nochmals die hohe Eröffnung der Blase erforderte. Die Blutung stammte aus der granulierenden Implantationsstelle des Ureters, wo einige Nähte durchgeschnitten hatten. Tamponade, Verweilkatheter, Drainage.

Vollkommene Heilung mit zystoskopisch festgestelltem normalen Funktionieren beider Ureteren.

Die mikroskopische Untersuchung der exstirpierten Geschwulst ergab ein Papillom des Ureters mit beginnender maligner Degeneration. $1^1/_2$ Monate nach der Operation rezidivfrei.

2. 66jähr., bisher stets gesunder Mann klagte seit 4 Wochen über zeitweise auftretende, stechende Schmerzen, die von der Nierengegend links rückwärts nach vorne zur Blase ausstrahlten. Harn nicht verändert; öfteres Urinieren. Einige Wochen vor der Aufnahme Hämaturie.

Zystoskopisch ergab sich, daß das Blut aus dem linken Ureter stammte. Zunehmende Anämie. Die Untersuchung zeigte in der linken Nierengegend eine nicht abgrenzbare, undeutliche Resistenz. Urin stark blutig, enthielt zahlreiche Gerinnsel, keine Gewebsfetzen, Nierenelemente oder Tumorzellen. Wahrscheinlichkeitsdiagnose: Hypernephrom der linken Niere. Freilegung und Entfernung der vergrößerten linken Niere. Bei der Eröffnung des Nierenbeckens zeigte es sich mit Blutgerinnseln erfüllt. Beim Vorziehen der Niere platzte eine walnußgroße, mit seröser Flüssigkeit gefüllte Zyste. Die Untersuchung des exstirpierten Organs ergab eine große weiße Niere. Die Blutung sistierte nach der Operation nicht; ihre Quelle konnte nicht ausfindig gemacht werden, da die Blase mit Blutgerinnseln vollständig ausgefüllt war. 8 Tage später Sectio alta. Blase mit Blutgerinnseln vollgestopft. Bei Einstellung des Trigonums entleerte sich aus dem linken Ureter ein Koagulum. Patient moribund. Rasche Beendigung der Operation. Tod. Die Sektion ergab ein bohnengroßes Papillom des linken Ureters ca. 5 cm oberhalb der Blasenmündung. Dilatation des Ureters oberhalb des Papilloms.

Die Zahl der bisher beobachteten primären Uretertumoren ist eine geringe; bisher sind im ganzen 25 Fälle beschrieben worden. Hierzu kommen noch die beiden obigen Beobachtungen.

Als Ursache für das Auftreten von Tumoren im Ureter wird in den meisten Fällen Steinbildung angegeben, wobei aber die Frage offen gelassen werden muß, ob es nicht sekundär infolge von Stauung zur Steinbildung gekommen ist.

Von regelmäßigen Symptomen wird nur eine mehr oder weniger intensive Hämaturie angeführt, die öfters zystoskopisch als aus dem Ureter stammend, nachgewiesen werden konnte. Der Blutverlust kann selbst bei kleinen Tumoren ein enormer sein. Von objektiven Symptomen wird mitunter, aber nicht häufig, die Entwicklung einer Hydronephrose, durch Verlegung des Ureterlumens bedingt, beobachtet. Von außen konnte der Tumor bisher niemals getastet werden. In diagnostischer Hinsicht kommt natürlich in erster Linie die Zystoskopie in Betracht, doch ist auch deren Leistungsfähigkeit eine beschränkte. Daß auch die Bloßlegung der Niere nicht immer Klarheit bringt, beweist der zweite vom Verf. mitgeteilte Fall.

In einer Mitteilung über die Diagnose der Uretersteine heben Geraghty und Himann (37) hervor, daß bei Ureterensteinen der radiographische Nachweis nicht gar so selten versagt (22,4 % Versager). Es ist deshalb notwendig, andere diagnostische Hilfsmittel heranzuziehen. Gelegentlich können auch Ureterensteine durch Kollargol-Ureterogramme entdeckt werden. Die Verff. empfehlen aber am meisten den Gebrauch von Kathetern, die mit einer Mischung von Paraffin und Bienenwachs in gleichen Teilen überzogen sind. Unter besonderen Vorsichtsmaßregeln wird dann der Katheter in den betr. Ureter eingeführt. Ist ein Ureterenstein vorhanden, so wird der wieder herausgezogene Katheter deutliche Kratzer auf dem Wachsüberzuge nachweisen lassen. Der Nachweis eines Uretersteines indiziert noch nicht die sofortige Operation, da kleinere Konkremente häufig spontan ausgetrieben werden. Erst wenn die Steine zu groß sind, um spontan abgehen zu können, oder wenn häufige Koliken auftreten, muß operiert werden. Zunächst sollen möglichst einfache operative Eingriffe versucht werden.

Rosenberg (81) teilt drei Fälle von zystischer Dilatation des vesikalen Ureterenendes mit, aus denen sich ergibt, daß die Symptomatik bei der Erkennung des Leidens nicht allein die Hauptrolle spielen darf, daß vielmehr der zystoskopische Befund ausschlaggebend sein muß für die Sicherung der Diagnose und das therapeutische Eingreifen. Die Beobachtungen stammen aus der Voelckerschen Klinik.

Der 1. Fall betraf eine 41jähr. Frau. Sectio alta. Ampulläre Erweiterung des unteren intramuralen Ureterendes der linken Seite. Der nur für eine ganz feine Sonde durchgängige Ureter wird 1 cm weit geschlitzt, der Schlitz mit 3 Katgutnähten umsäumt. Blasen- und Bauchdeckennaht. Heilung; keine Beschwerden mehr.

Im 2. Falle — 15½jähr. Mädchen — ergab die Zystoskopie eine kirschgroße Vorwölbung in der Gegend des linken Ureterostiums. Extraperitoneale Freilegung des linken Ureters; er ist gedoppelt. Beide Ureteren deutlich dilatiert und mit varikös geschlängelten Gefäßen überzogen. Niere atrophisch und mit stark dilatiertem Nierenbecken versehen. Nephrektomie.

Heilung. Das Nierenbecken bestand aus zwei, durch eine Scheidewand völlig von einander getrennten Höhlen; vom Nierenparenchym nur noch wenig erhalten.

Der 3. Fall betraf ein totgeborenes Kind mit Zeichen der Reife. In die Harnblase wölbt sich eine haselnußgroße, durchscheinende Flüssigkeitsblase vor, die unter dünner Schleimhaut dicht unter der rechten Uretermündung liegt, so daß diese auf der Höhe der stark vorgewölbten Flüssigkeitsblase liegt. Letztere ist die dilatierte Pars intramuralis ureteris.

Die klinischen Erscheinungen der zystischen Dilatation des unteren Ureterendes sind oft so gering, daß eine Diagnose ohne Zystoskopie nicht gut möglich ist, dagegen ist sie mit ihrer Hilfe sicher zu stellen.

Was die Therapie anbelangt, so muß sie eine chirurgische sein. Je nach der Lage des Falles kommen dabei in Frage 1. die endovesikale Operation; 2. der Blasenschnitt; 3. die Nephrektomie.

1c. Ach, A., 1. Subkutane Nierenrupturen. 2. Wanderniere. Beitr. z. klin. Chir. XCIII. 2, 1915.
1a. Abell, Irvin, Anomalous development of the genito-urinary tract. Surg., gynecol. and obstetrics. XXIII, July 1916.
1b. — Giant ureteral calculus. Surg., gynecol. and obstetrics. XXIII, July 1916.
2. Adrian, Demonstrationen chirurgischer Nierenkrankheiten. Dtsch. med. Wochenschr. XLII, 24, V. B. 1916.

3. Albrecht, H., Zur Frage der Gefährlichkeit der Pyelographie. Zeitschr. f. gynäkol. Urologia. V, 3, 1915.
4. Alessandri, R., Nefrectomia nelle lesioni renali bilaterali. Funzione del rene superstite Folia urologica. IX, 3, 1915.
5. Asher, L., Die Innervation der Niere. Dtsch. med. Wochenschr. XLI, 34, 1915.
6. Baldwin, J. F., Dermoids of the kidney. Surg., gynecol. & obstetrics. XX, 2, 1915.
7. Barber und Draper, Renal infection. Journ. of the americ. med. associat. XLIV, 3, 1915.
8. Barnell, Ch. E., Polycystic kidney. Surg, gynecolog. & obstetrics. XIX, 6, 1914.
9. Bauer, R. und W. v. Nyiri, Klinische Bedeutung der neueren Methoden der Nierenfunktionsprüfung. Zeitschr. f. Urologie IX, 3, 1915.
10. Beccherle, Su di un caso di duplicità incompleta dell' uretere. Policlinico, sez. chir. XXII, 4, 1915.
11. Beck, E. G., A report of a series of unusual faecal and genito-urinary cases treated with wismuth paste. Surg., gynecol. & obstetrics XXII, 5, 1916.
12. Bevacqua, A, Sull' ematoma perirenale spontaneo. Per una quistione di priorità della patogenesi dell' emorragia. Folia urologica IX, 4, 1915.
13. Bloch, A., Diagnostik und Therapie chirurgisch-urologischer Erkrankungen. Deutsche med. Wochenschr. XLII, 24, V. B., 1916.
14. Braasch und Thomas, The practicale value of chemical tests of renal function in surgical conditions of the urinary tract Journ. of the americ. med. associat. XLIV, 2, 1915.
15. Brenizer, A. G., Congenital ectopic kidney and hydronephrosis on the left side, with a normal kidney on the right. Surg., gynecol. & obstetrics. XXI, 2, 1915.
16. Brown, L., The significance of tubercle bacilli in the urine. Journ. of the americ. med. associat. XLIV, 11, 1915.
17. Cabot, H, Errors in diagnosis of renal and ureteral calculus. Surg., gynecol. & obstetrics. XXI, 4, p. 403, 1915.
18. Cabot, H. und G. Crabtree, Frequency of recurrence of stone in the kidney after operation. Surg, gynecol & obstetrics. XXI, 2, 1915.
19. v. Cappellen, Karzinom des Ureters. Beitr. z. klin Chir. XCIX, 1, 1916.
20. Carraro, N., Sulla pretesa guarigione spontanea della tuberculosi renale chirurgica. Clin. chir. XXII, 10. 1914.
21. McCarthy, J. F., Some features of importance in the diagnosis and prognosis of urogenital tuberculosis. Surg., gynecol. & obstetrics XXII, 3, 1916.
22. Chute, A. L., Some errors in the diagnosis of renal infection. Surg., gynecol. & obstetrics. XXI, 4. p. 426, 1915.
23 Coryell, J. R., Renal cancer associated with renal stones. Bull of the John Hopkins hosp. XXVI, p. 93, 1915.
24. Crouse, The triangle of Petit in kidney surgery. Ann. of surg. 4, 1915.
25. Crowe, S. J. und G. B. Wislocki, Experimentelle Untersuchungen an Nebennieren mit besonderer Berücksichtigung der Funktion des interrenalen Teiles. Beitr. z. klin. Chir. XCV, 1, 1915.
26. Cunningham, J., Acute unilateral haematogenons infections of the kidney. Journ. of the americ med. associat. XLIV, 3, 1915
27. Curtis, A. H., Laboratory diagnosis of chronic infections of the urinary tract in women. Surg, gynec. & obstetrics XXI, 4, p. 423, 1915.
28. Danziger, F., Ein ungewöhnlicher Fall von Nierenzerreißung durch Granatsplitter. Berl. klin. Wochenschr. 7, 1916
29. Doberauer, G., Über den perinephritischen Abscеß. Beitr. z. klin. Chir. XCV, 2, 1915.
30. Ebstein, E., Zur Entwicklung der klinischen Harndiagnostik in chemischer und mikroskopischer Beziehung 8°. 36 S. Mit 4 Abbildungen im Text. Leipzig 1915. G. Thieme.
31. Eisendraht, The effects of collargol as employed in pyelography. Journ. of the americ. med. associat. XLIV, 2, 1915.
32. Ekehorn, G., Über die Primärlokalisation und die Ausbreitungsweise des tuberkulösen Prozesses bei der chronischen hämatogenen Nierentuberkulose. Nord. med. arkiv. XLVII, 14, 1914.
33. — Über die Primärlokalisation und die Ausbreitungsweise des tuberkulösen Prozesses bei der chronischen hämatogenen Nierentuberkulose. Zeitschr. f. Urol. IX, 9, 1915.
34. Els, Einseitige renale Haematurie infolge Kresolschwefelsäureintoxikation, geheilt durch Dekapsulation. Münch. med. Wochenschr. LXII, 11, 1915.

35. Fahr, Th., Zur Frage der Nebenwirkungen bei der Pyelographie. Deutsch. med. Wochenschr. XLII, 5, 1916.
36. Frank, L., Anuria due to unilateral calculous obstruction. Surg., gynecol. & obstetrics. XX, 5, 1915.
37. Geraghty, J. T. und F. Hinmann, Ureteral calculi: special means of diagnosis and news methods of intravesical treatment. Surg., gynecol. & obstetrics. XX, 5, 1915.
38. Gordon, G. S., The silence of renal tuberculosis. Surg., gynecol. & obstetrics. XX, 2, 1915.
39. Gottstein, Verletzungen des Urogenitaltraktus. Zentralbl. f. Chir. XLII, 14, 1915.
40. MacGowan, G., Haematogenous kidney infections. Journ. of the americ. med. associat. XLIV, 3, 1915.
41. Halberstadt, Hydronephrose bei neugeborenem Kind. Deutsch. med. Wochenschr. XLI, 33, V.B. 1915.
42. Harrigan, A. H, Nephrectomy during pregnancy. Surg., gynec. & obstetrics. XX, 6, p. 657, 1915.
43. Heidenhain, L., Versorgung der Gefäße bei Nephrektomie. Zentralbl. f. Chir. XLIII, 2, 1916.
44. Heimann, F., Kongenitale Nierendystopie. Zeitschr. f. gynäkol. Urologie. V, 3, 1915.
45. Hepburn, Th. N., Renal dystopia. Surg., gynecol. & obstetrics. XXII, 2, 1916.
46a. Herzfeld, Nierenschußverletzung. Deutsch. med. Wochenschr. XLI, 24. V. B. 1915.
46b. v. Hofmann, K., Zur Kasuistik der Tumoren des Ureters. Zeitschr. f. Urologie. X, 10, 1916.
47. Hohlweg, H., Die Bestimmung des Reststickstoffes im Blute als Methode zur Prüfung der Nierenfunktion. Mittlgn. aus d. Grenzgbtn. d. Med. u. Chir. 3, 1915.
48. Jerie, J., Beiderseitige Nierentuberkulose. Dekapsulation der einen und Exstirpation der anderen Niere. Heilung. Zeitschr. f. gynäkol. Urologie V, 3, 1915.
49. Johnson, Chr., Die Naht des Ureter. Zentralbl. f. Chir XLIII, 31, 1916.
50. Kelly, H. A. und R. M. Lewis, Diagnosis of the particular form of hydronephrosis due to movable kidney. Surg., gynecol. & obstetrics. XIX. 5, 1914.
51. Key, E, Über Nierenmißbildungen vom chirurgischen Standpunkte aus. Nord. med. arkiv. XLVII, 14, 1914.
52. Keyes, jr., Ed. L., The damage done by pyelography. Americ. journ. of the med. sciences, Jan. 1915.
53. Koll, J., The experimental effect of the colonbacillus on the kidney. Journ. of the americ. med. associat. XLIV, 4, 1915.
54. Kretschmer, H. L. und A. M. Moody, Malignant papillary cystadenoma of the kidney with metastases. Surg., gynecol. & obstetrics. XIX, 6, 1914.
55. Krieg, A., Über den Abscеß der Nierenrinde und seine Beziehung zur paranephritischen Eiterung. Beitr. z. klin. Chir. XCIX, 1, 1916.
56. Kukula, O., Zur Diagnose der bösartigen Nierengeschwülste. Casopis lékarno ceskych. 1, 1915. Zentralbl. f. Chir. XLII, 23, 1915.
57. Bransford Lewis, Candal anaesthesia in genito-urinary surgery. Surg., gynecol. & obstetrics. XXII, 3, 1916.
58. v. Lichtenberg, A., Zur operativen Behandlung der chronischen rezidivirenden Kolippelitis. Zeitschr. f. urolog. Chir. III, 3—4, 1915.
59. Lichtenstern, R., Kriegsverletzungen der Niere. Wiener klin. Wochenschr. XXVIII, 42, 1915.
60. Lick, E., Ein weiterer experimenteller Beitrag zur Frage des arteriellen Collateralkreislaufes der Niere. Arch. f. klin Chir. CVI, 3, 1915.
61. Lohnstein, H., Die deutsche Urologie im Weltkriege. Zeitschr. f. Urologie IX, 5 ff., 1915.
62. Longard, C., Späthlutung aus der linken Niere nach Schußverletzung. Deutsch. med. Wochenschr. XLI, 18, 1915.
63. Luckrett und Friedmann, Pyelography in the diagnosis of traumatic injury of the kidney. Ann. of surg. 6, 1914.
64. Luxembourg, H., Zur Frage der Nierenentkapselung bei Sublimatvergiftung. Dtsch. Zeitschr. f. Chir. CXXXIV, 4, 1915.
65. Marzynski, Zur Diagnostik der Hufeisenniere. Deutsch. Zeitschr. f. Chir. CXXXIII, 3, 1915.
66. Mayo, W. J., Procedures following nephrectomy. Journ. of the americ. med. associat. XLIV, 12, 1915.
67. Melchior, Ed., Zur Kenntnis der typhösen Pyonephrosen. Zeitschr. f. Urologie. X, 4, 1916.

68. Misch, W., Zwei Fälle von Nephritis chronica dolorosa ohne jeglichen Harnbefund Zeitschr. f. Urologie IX, 4, 1915.
69. Miyauchi, K., Über amyloidhaltige Eiweißsteine im Nierenbecken. Zentralbl. f. allg Path. u. path. Anat. XXVI, 11, 1915.
70. Neuhäuser, Kriegsverletzungen am Urogenitaltraktus. Deutsch. med. Wochenschr. XLI, 3. V. B. 1915.
71. Oppenheimer, R., Urologische Erkrankungen im Kriege. Medizin. Klinik XI, 33, 1915.
72. Paschen, R., Das Schicksal der wegen Grawitz-Tumor Operierten, nebst kasuistischen Beiträgen aus den Hamburger Krankenhäusern. Arch. f. klin. Chir. CVII, 2, 1915.
73. Perruci, A., Di un caso d'idronefrosi da ren mobile. Clin. chir. XXII, 10, 1914.
74. Petrucci, Contributo allo studio della nefrite ematogena suppurata unilaterale. Folia urologica IX, 5, 1915.
75a. Posner, C., Untersuchungen über den Harnleiter Neugeborener. Ein Beitrag zur Hydronephrosenfrage Arch f. klin. Chir. CVI, 2, 1915.
75b. Praetorius, G., Über den späteren Verlauf der chronischen Kinderpyelonephritis. Zeitschr. f. Urologie X, 11, 1916.
76. Ransohoff, J., Pancreatic cyst as a cause of unilateral haematuria; with report of a case. Surg., gynecol. & obstetrics. XXII, 3, 1916.
77 Richardson, E. P., Perinephritic abscess. Surg., gynecol. & obstetrics. XXI, 1, p. 1, 1915.
78. Riesterer, E., Beitrag zur Kenntnis der Nierenkapselsarkome. Wiener klin. Rundschau. 1—2, 1915.
79. Risen, Über einen Fall von Verstopfung des linken Ureters nach Exstirpation der rechten Niere wegen eines großen Steines in derselben. Folia urologica IX, 4, 1915
80. Robey, W. H., Renal infections. Boston med. & surg. journal, Febr. 11, 1915.
81. Rosenberg, M., Drei Fälle von zystischer Dilatation des vesikalen Ureterenendes. Zeitschr. f. urolog. Chir. III, 3—4, 1915
82. Rupert, R. R., Further study of irregular kidney vessels as found in 118 cadavers. Surg, gynec. & obstetrics. XXI, 4, p. 471, 1915.
83 Schopelmann, E., Zwei Fälle aus der Ureterenchirurgie. Zeitschr. f. urolog. Chirurgie III, 5, 1916.
84. Schmey, M., Das perirenale Cystoid bei Mensch und Tier. Berl. klin. Wochenschr. LII, 9, 1915.
85. Schmid, A., Zur Pyelographie. Zeitschr. f. urolog. Chirurgie III, 5, 1916.
86. Schramm, C., Ein Fall von hypoplastischer Beckenniere mit Steinbildung im dilatierten Nierenbecken. Zeitschr. f. urolog. Chir. III, 3—4, 1915.
87. Schultze, H., Über das spontane perirenale Hämatom. Dtsch. Zeitschr. f. Chir. CXXXVI, 4—5, 1916.
88. Simon, L., Beiträge zur Beurteilung des Wertes und der Gefahren der Pyelographie. Beitr. z klin. Chir. XCV, 2, 1915.
89 Simmonds, M., Über eine Gefahr der Pyelographie. Münchn. med. Wochenschr. 7, 1916.
90. Sirami, E., Contributo allo studio dei tumori primitive del rene. Clin. chir. XXII, 11, 1914.
91. Smith, G. G., Separate renal function. Journ. of the americ. med. associat. XLIV, 3, 1915.
92. Squier, J. B., Renal pain; diagnostic and clinical significance. Surg., gynec. & obstetrics. XXI, 4, p 412, 1915.
93. Stevens, The comparative value of modern functional kidney tests. Journ. of the americ. med. associat. LXII, 20, 1915.
94. Stewert and Barber, Hydronephrosis. Ann. of surg. 6, 1914.
95. v. Studzinski, J., Über die klinische Bedeutung der Ambardschen Harnstoffconstante bei Nephritiden Folia urologica IX, 5, 1915.
96. Stutzin und Gundelfinger, Kriegsverletzungen des Urogenitalsystems Deutsche med Wochenschr. XLII, 7, 1916.
97. Thelen, Über bemerkenswerte Nieren- und Blasenschußverletzungen. Zeitschr. f. Urologie X, 3, 1916.
98. Thorndike, P., Recent progress in genito-urinary surgery. Boston med. & surg. journ., May 27, 1915.
99. Verriotis, Th., Über die vom Ureterstumpf nach Nephrektomie wegen Tuberkulose ausgehenden Komplikationen und ihre Behandlung. Zeitschr. f. Urologie IX, 7, 1915.

100. Walthard, H., Über den Wert der Phenolsulfophthaleinmethode zur Prüfung der Nierenfunktion. Zeitschr. f. urolog. Chirurgie III, 5, 1916.
101. Ward, G. G., Post-operative renal infection. Surg., gynec. & obstetrics. XXI, 4, p. 406, 1915.
102. Weibel, W., Zur Antiologie der Schwangerschafts-Pyelitis. Zeitschr. f. gynäkol. Urologie V, 3, 1915.
103a. Wildbolz, Über Nierenblutungen durch Überanstrengung. Corr.-Blatt f. Schweizer Ärzte, 50, 1915.
103b. Wilk, S., Chirurgische Behandlung der Nierenentzündung. Münch. mod. Wochenschrift 3, 1916.
104. Wulff, O., Über solitäre, von Harmaturie begleitete Blutcysten in den Nieren. Arch. f. klin. Chir. CVI, 4, 1915.
105. Wulff, Ove, Nogle nye resultater paa den funktionelle nyoe-diagnostics omraade. Nord. med. ark. 1916. Afd. I, H. 1—3, 9.
106. Zindel, L., Kritische Sichtung der Fälle von Nierenschädigungen nach Pyelographie. Zeitschr. f. urolog. Chirurgie III, 5, 1916.

Bücherbesprechungen.

E. Finger, J. Judassohn, S. Ehrmann und **S. Groß,** Handbuch der Geschlechtskrankheiten. 33. (Schluß-)Lieferung. Wien und Leipzig 1916. A. Hölder.

Innerhalb der schweren Kriegszeit ist das groß angelegte Handbuch der Geschlechtskrankheiten vollendet worden. Vor kurzem ist die 33. und zugleich Schlußlieferung erschienen. Der Inhalt des 3. Teiles des 3. Bandes ist folgender: E Finger, Hereditäre Syphilis; J. Zappert und K. Grünfeld, Klinik des hereditären Lues; L. Freund, Syphilis im Röntgenbilde; H. Hecht, Syphilis maligna; endemische Syphilis; K. Landsteiner, Serumdiagnostik der Syphilis; R. Müller, Entwicklung der Serumdiagnostik der Syphilis in den letzten Jahren; R. Matzenauer, Prognose der Syphilis; Therapie der Syphilis; E. Finger, Statistik und Prophylaxe der Geschlechtskrankheiten.

Die Schwere und der Ernst der Geschlechtskrankheiten, deren Bedeutung sowohl für das Einzelindividuum als für die Generation, die Rasse sind in den verschiedenen Kapiteln dieses Handbuches eingehend besprochen worden. „Gewiß sind sich in dieser Beziehung jene drei Erkrankungen, die als Geschlechtskrankheiten sensu strictiori bezeichnet werden, nicht gleichwertig. Blennorrhoe und Syphilis sind weitaus schwerer als das Ulcus molle, wobei man im allgemeinen wohl noch sagen kann, daß die Blennorrhoe für das weibliche, die Syphilis für das männliche Geschlecht die ernstere Erkrankung darstellt. Das Ulcus molle ist aber nicht nur das leichteste dieser drei Erkrankungen, es ist auch unter ihnen fast die seltenste, und es ist beachtenswert, daß das relative Häufigkeitsverhältnis der drei Erkrankungen im großen und ganzen allerorten ziemlich das gleiche ist, indem die Blennorrhoe zwischen 50 und 70% aller Krankheitsfälle ausmacht, die restierenden Krankheitsfälle sich im Verhältnisse von 1 : 1 oder 1 : 2 unter das Ulcus molle und die Syphilis aufteilen."

Gleich den im Hölderschen Verlage erschienenen Handbüchern anderer medizinischer Disziplinen bildet auch das jetzt vollendete Handbuch der Geschlechtskrankheiten ein Werk, das in der deutschen medizinischen Literatur einzig dasteht. Wir können stolz darauf sein. P. Wagner (Leipzig).

Koblanck, Taschenbuch der Frauenheilkunde. kl. 8°. 264 S. Mit 60 Abbildungen. Berlin u. Wien 1916, Urban & Schwarzenberg.

Das auf Veranlassung der Verlagsbuchhandlung entstandene kleine Buch soll der allgemeinen Praxis dienen. Alle rein spezialistischen Gebiete, so namentlich mikroskopische Diagnostik und die Technik der großen Operationen sind fortgelassen worden. Von den Erkrankungen der Brustdrüse und des Mastdarmes sind nur diejenigen besprochen, deren Kenntnis von dem Frauenarzt verlangt wird. Ganz besonders berücksichtigt hat Verf. die funktionellen Störungen des Geschlechtslebens, die funktionellen Menstruationsstörungen, die Unfruchtbarkeit, Frigidität, die geschlechtlichen Verkehrtheiten. Auch den nasalen Reflexneurosen ist ein eigener Abschnitt gewidmet. Das Buch kann dem angehenden Arzte ein guter Ratgeber sein. P. Wagner (Leipzig).

v. Mettenheim, Zur Klinik der infektiösen Erkrankungen der Harnwege im Kindesalter. Würzburger Abhandl. aus d. Gesamtgebiet d. prakt. Med., XVI., 3., 1916.

Die Erfahrungen des Verfs. beziehen sich auf 100 Kinder mit entzündlichen Erkrankungen der Harnwege. Die Häufigkeit des Vorkommens beträgt 1—1,2% wobei nur die schweren Krankheitsformen berücksichtigt sind, bei denen sich reiner Eiter im Urin nachweisen ließ. Von 100 Kindern waren 28 Knaben. 63 Kinder erkrankten innerhalb

des 1. Lebensjahres, namentlich im 2. und 3. Monat. Bei 92 Kindern trat die Erkrankung akut oder subakut auf. Zum Zustandekommen der Erkrankung der Harnwege erscheint das Zusammentreffen von drei Bedingungen notwendig: 1. eine bakterielle Infektion, namentlich mit Bact. coli; 2. eine Urinstauung, besonders infolge von Ureteranomalien; 3. eine gewisse individuelle Disposition. Der Weg der Infektion ist bei den einzelnen Abschnitten der Harnorgane nicht immer der gleiche. Die Infektion kann eine direkte und indirekte sein; sie kann primär oder sekundär einsetzen. Die Infektion der Harnwege kann eine hämatogene und urogene sein. Die klinischen Erscheinungen sind sehr verschieden; sie können sehr charakteristisch sein; sie können andererseits aber auch von den gleichzeitig bestehenden Komplikationen derartig verdeckt werden, daß ein richtiges Erkennen im Beginn der Erkrankung aut große Schwierigkeiten stößt. Regelmäßig besteht Fieber. Charakteristisch sind im weiteren Verlauf der Erkrankung zyklische Fieberattacken mit fieberfreien Pausen. Weiterhin finden sich eine auffallende Blässe, zeitweise Ödeme, öfters urämische Symptome.

Sehr mannigfaltig sind die Erscheinungen von seiten des Magendarmkanals: Erbrechen, usw. Die Untersuchung des Urins ergibt den bekannten Befund. Eine sichere Lokalisation des Krankheitsherdes innerhalb der einzelnen Abschnitte der Harnwege allein aus dem Urinbefund ist meist nicht möglich. Die Zystoskopie kann im Kindesalter nnr sehr beschränkt angewendet werden.

Die Prognose ist nicht so günstig wie im allgemeinen angenommen wird.

Verf. beobachtete 19 Todesfälle. Die Diagnose wird in den leichten Erkrankungsfällen in der Regel erst durch die Urinuntersuchung gestellt. Die leichten katarrhalischen Erkrankungsformen heilen meist von selbst. Völlig anders steht es mit der Behandlung schwerer Erkrankungsformen; sie kann eine diätisch-physikalische und eine medikamentöse sein. Bettruhe, warme Umschläge, warme Bäder, Bähungen. Innerlich ist das erste Erfordernis mögste Zufuhr von Flüssigkeit zur Durchspülung der Nieren und der Harnwege, namentlich mit dem von Lenhartz empfohlenen Lindenblütentee. Bei der medikamentösen Behandlung verdient in erster Reihe unter den Harnantisepticis das altbewährte und in der letzten Zeit wieder gelobte Salol genannt zu werden; daneben das Urotropin. Verf. empfiehlt einen öfteren Wechsel in der Medikation, und gibt meist Urotropin und Salol in regelmäßigem, dreitägigem Turnus, bis der Urin frei ist von pathologischen Bestandteilen. Die Alkalisierung des Urins hat nur dann Erfolg, wenn die Nieren nicht miterkrankt sind. Über den Erfolg der in Frage kommenden Vaccination gehen die Ansichten weit auseinander. P. Wagner (Leipzig).

Schumburg, Die Geschlechtskrankheiten; ihr Wesen, ihre Verbreitung, Bekämpfung und Verhütung. kl. 8⁰. 104 S. Mit 4 Abbildungen im Text und einer mehrfarbigen Tafel. Leipzig u. Berlin 1915, B. G. Teubner. (Preis in Leinwand gebunden 1 M. 25 Pf.)

Das vorliegende Büchlein ist aus Vorlesungen hervorgegangen, die Verf. im Auf-Auftrage des Kultusministeriums als Hygieniker an der technischen Hochschule zu Hannover gehalten hat. In dem jetzt allenthalben kraftig entbrannten Kampfe gegen die Geschlechtskrankheiten wird diese kleine Schrift eine ausgezeichnete Waffe mit bilden.

Paul Wagner (Leipzig).

Verlag von Dr. Werner Klinkhardt, Leipzig. — Druck von Julius Klinkhardt, Leipzig.

FOLIA UROLOGICA
INTERNATIONALES ARCHIV FÜR DIE KRANKHEITEN DER HARNORGANE

IX. Band. Nr. 7. Mai 1918

Über einen Fall von Cowperitis gonorrhoica mit Abszeßbildung und durch den Ausführungskanal der Cowperschen Drüse gehender Harnfistel.

Von
San.-Rat Dr. **Alfred Rothschild**,
Arzt für Urologie in Berlin.

Die Entzündung der Cowperschen Drüsen, jener im Diaphragma urogenitale zwischen den Bündeln des M. transvers. perinei befindlichen, gelappten 6—8 mm langen Drüsen, ist eine bekannte, aber allerdings eine nicht häufig zu konstatierende Komplikation der Gonorrhoe; sie ist zu erkennen an einer hinter dem Hodensack dicht seitlich neben der Mittellinie (selten beiderseits) auftretenden Schwellung, die meist sehr druckempfindlich ist, daher beim Sitzen hindern und bei größerer Anschwellung auch die Urinentleerung durch die Urethra stören kann. Daß es auch zu einem Abszeß, zum Durchbruch desselben nach außen oder in die Harnröhre oder in beiden Richtungen und danach zu schwierig uud langsam heilenden Urinfisteln kommen kann, daß ferner Harninfiltration und Pyämie den Prozeß lebensgefährlich komplizieren können, ist zwar auch bekannt, aber immerhin besonders selten beobachtet. Daher halte ich es für angezeigt, einen in meiner Privatklinik von mir beobachteten Fall mitzuteilen, bei welchem es zur Entwicklung eines die Drüsenwand durchbrechenden Abszesses am Skrotum und Damm und nach dessen Eröffnung zu äußerer Harn-Fistelbildung gekommen war, und der durch die Einzelheiten seines Verlaufs besonderer Beachtung wert erscheint.

Herr K. S., 58 Jahre alt, verheir., Vater mehrerer Kinder, wird mir am 29. I. 17 von seinem Hausarzt überwiesen und kommt zunächst in die Sprechstunde.

Die Anamnese ergab folgendes: Pat. hatte in den 20er Lebensjahren wiederholt Gonorrhoe; wegen Cystitis gon. wurde er damals mit Spülungen behandelt, zwischen dem 30. und 40. Lebensjahr hatte er auch einmal Gonorrhoe. Vor 20 Jahren hatte er einen Anfall von öfterem Harndrang und Retentio, „der Bauch sei sehr voll gewesen", er wurde deshalb katheterisiert. Danach sei viele Jahre lang sein Befinden in gutem Zustand gewesen. Dann war er 1912 und 13 wegen chronischem Blasenkatarrh jeweils in Wildungen. In den letzten Jahren habe er besonders nachts an häufigem Harndrang gelitten. In den letzten Wochen sei ein Schmerz bei der Miktion besonders am Schluß derselben hinzugetreten; eine Anschwellung am Hoden habe sich seit 3 Wochen dann eingestellt, die er mit heißen

Umschlägen behandelt habe. Die Prostata war vom Hausarzt als normal befunden worden. Die allerletzten Tage hatte Pat. enorme Schmerzen und alle Augenblicke Harndrang.

Stat. praes. Magerer, blasser, sehr prostrahiert aussehender, kleiner Mann von graubleicher Gesichtsfarbe und mit schmerzvollem Gesichtsausdruck, stöhnend vor Schmerzen und sich auf dem Stuhl zum Sitzen schräg seitlich mit ausgestreckten Beinen lagernd. Am Orificium urethrae extern., dessen Oberfläche sonst ohne Besonderheiten ist, findet sich eitriges Sekret; dasselbe enthält mikroskopisch intracelluläre Diplokokken. Die Blase ist am Bauch nicht perkutierbar, der Bauch ist weich. Pat. läßt hier spontan und leicht trübeitrigen Urin. An der Skrotalhaut seitlich und unten, sowie an der Haut der benachbarten Innenflächen beider Oberschenkel befindet sich ein kleinblasiges Ekzem (angeblich vom heißen Wasser einer ausgelaufenen Gummiblase herrührend, die zu Umschlägen benutzt worden war). Der Hodensack rechts ist sichtlich vergrößert, der rechte Testikel ist normal groß und im oberen Teil der rechten Hodensackhälfte palpabel; der linke Hoden ist normal groß an normaler Stelle.

Die Wand des rechten Hodensacks ist derbfest und verdickt; seine Infiltration erzeugt eine Starrheit der Wand in handbreiter Ausdehnung von unten seitlich bis zu der Wurzel des Skrotum am Übergang in die Dammgegend. Fluktuation ist an keiner Stelle zu fühlen, wohl infolge der derbfesten Verdickung der Haut.

Die Prostata erweist sich per rectum von normaler Größe und Konsistenz, auch in ihrer Umgebung ist kein Exsudat.

Aufnahme in die Privatklinik am selben Tag. Abendtemperatur 40°, Puls 118. Aspirin; auf das Eczem Past. zinci.

30. I. 17, 8 Uhr Vorm. Temp. 38°, Puls 105, gut, weich. Patient liegt immer auf der linken Seite.

Befund $^1/_2$12 Uhr Vorm.: Vor einer Stunde zuletzt uriniert; ex orificio urethrae extern. quillt ein eitriger Sekrettropfen; derselbe enthält mikroskopisch Gonokokken. Patient läßt in gutem Strahl Urin, der, in 2 Gläsern fraktioniert aufgefangen, in beiden stark eitrig trüb ist. Die Einführung der konischen Metallsonde Nr. 24 Charr. ergibt die gute Durchgängigkeit der Urethra. Vermittelst halbelastischem Mercierkatheter werden darauf 200 ccm Residualharn entleert; derselbe ist sauer, zeigt eine geringe (per Eßbach nicht meßbare) Menge Albumen, mikroskop. (zentrifugiert) viel Eiterzellen und körnige und Bakterien-Zylinder in großer Menge. Die Blase läßt sich mit 4 Spritzen Borwasser klarspülen; Füllung mit 150 ccm Borlösung zur Kystoskopie. Befund der Kystoskopie: Diffuse stärkere Cystitis; größerer mittlerer Prostatalappen; geringe Balkenblase; sonst keine Besonderheiten.

Die inneren sonstigen Organe (Lunge, Herz, Leber, Milz) ohne Besonderes.

Verweilkatheter (halbelastischer Mercier Nr. 17 Charr.) eingelegt, 3mal täglich Borspülung, Urotropin 3mal täglich 0,5. Nephritisdiät.

Am Abend ist der Urin klar. Abendtemperatur 38°.

31. I. 17. Temp. Vorm. 39°. Die 24stündige Urinmenge ist 1600 ccm. Der makroskopisch klare Urin enthält $^1/_2$ ‰ Albumen, mikroskop. (zentrifugiert) viel Eiterzellen und sehr viel körnig belegte Zylinder. Abendtemperatur 37°.

1. II. 17. Urin klar. Da die Temperatur noch nicht normal (Mgs. 37°), und der Pat. immer unruhig ist und stark prostrahiert erscheint, wird Probepunktion durch die derbfeste Schwellung der Skrotalhaut gemacht; in ziemlicher Tiefe des starren infiltrierten Gewebes trifft meine Punktionsnadel auf auspuffende Luft, welche auch nach Herausnahme der dünnen Nadel durch die feine Stichwunde mit jauchig-üblem Geruch austritt; eine dann eingeführte dickere Nadel entleert aus ziemlicher Tiefe dickrahmigen Eiter von fäkaljauchigem Geruch. Darauf breite Inzision der Schwellung und Entleerung von ca. 50 ccm desselben Eiters. Drainrohr, Vioformgaze-Verband. Bakteriologischer Befund des Eiters: Kolibakterien, im Kulturverfahren stark gasbildend. Mikroskopisch fanden sich zwischen zahlreichen Bakterien vereinzelte gramnegative Diplokokken; letztere gehen in der Kultur nicht auf.

Abends Abfall der Temperatur auf 36°. Die auch am nächsten Tag gute Temperatur steigt am 3. Tag vorm. wieder auf 37°.

Am 3. II. wird daher die Inzision an der Basis des Skrotum nach hinten verlängert bis 2 Finger breit vor dem Anus; nach tiefer Spaltung entleert sich nun noch reichlich dünnflüssiger Eiter aus einer Abszeßhöhle nahe dem Rectum. Gummidrain, Vioformgaze-Verband.

Der Urin ist an diesem Tage leicht blutig. Die Temperatur fällt abends auf 36°, und bleibt von da an — vom ersten Verbandwechsel am übernächsten Tag abgesehen, wo sie wieder auf 37° steigt — dauernd normal.

Der Urin ist die nächsten Tage klar, aber der Albumengehalt steigt auf 3‰; Cylindrurie unverändert Das spezifische Gewicht gut, die Urinmengen erscheinen normal:

3. II. 1700 ccm.
4. II. 1300 ccm, spez. Gew. 1015.
5. II. 1500 „ „ „ 1016.
6. II. 1450 „ „ „ 1018.

7. II. Der Verweilkatheder wird beim Verbandwechsel entfernt und weggelassen. Der Verband abends trocken.

8. II. Der Verband hat sich in der Nacht mit Urin durchnäßt. Morgens im Stehen außer Bett geht beim Versuch zu urinieren Urin außer durch die äußere Harnröhrenmündung auch durch die Wunde ab. Verbandwechsel. Verweilkatheter neu eingelegt.

9. II Urin klar, enthält mikrosk. (zentrifug.) nur vereinzelt noch Körnchenzylinder. Am 10. II. ist der Albumengehalt 2‰ und es zeigt sich eine Spur Zucker; mikroskopisch finden sich nur noch einzelne hyaline Zylinder. In den nächsten Tagen Stat. idem, doch keine Spur Zucker mehr. Am 16. II ist der Albumengehalt des Urins nicht mehr meßbar per Eßbach, und es sind keine Zylinder mehr im Urin. Vom 20. II. ab wird daher die besondere Nierendiät wieder aufgehoben, Fleischkost zugelassen. Die Wunde hat sich gereinigt, granuliert gut und verkleinert sich: es besteht jedoch, wie eine Kontrolle am 19. II. ergibt, noch die Harnfistel: nach Füllung der Blase mit Borlösung und bei langsamem Herausziehen des Katheters aus der Blase unter Irrigation mit Argent. nitric.-Lösung (1‰) läuft diese Flüssigkeit, nachdem der Katheter etwa 3 cm aus der Blase herausgezogen ist, aus der Wunde ab. Daher wird der Verweilkatheter wieder eingelegt und bleibt, da eine weitere Kontrolle am 7. III. immer noch das Bestehen der Harnfistel ergab, vorläufig weiter liegen. Das Ekzem ist geheilt.

19. III. 17. Endoskopie der Urethra anter. und poster. und der inneren Blasenmündung zeigt nirgends eine abnorme Öffnung an. Dagegen fließt — der Versuch wird sofort nach der Endoskopie vorgenommen — eine Argent. nitric.-Lösung (2‰), in den granulierenden, nur noch engen Wundkanal von der äußeren Öffnung an der Skrotalhaut aus eingespritzt, sofort vorn aus dem Orificium urethrae externum ab, ein Beweis, daß die äußere Wundfistel dennoch in Verbindung mit irgend einem Teil der vorderen Harnröhre stehen muß Nach einigen Tagen wird diese Verbindung auch gefunden: beim Druck auf die Gegend der rechten Cowperschen Drüse tritt reichlich gelbweißrahmiger Eiter aus der unteren Skrotalwunde aus; diese Beobachtung zeigte sich in den nächsten Tagen wiederholt, und unter dem Ausdrücken dieser Drüse beim Verbandwechsel verminderte sich sichtlich von Tag zu Tag die bisher hartnäckige eitrige Sekretion aus der Skrotalwunde.

16. IV. 17. Der Katheter-Urin ist ständig klar. Der Verweilkatheter wird entfernt. Beim Urinieren fließt nun kein Urin mehr durch die äußere Skrotalwundöffnung ab, also ist die Kommunikation der Harnröhre mit der äußeren Skrotalwunde jetzt verschlossen.

In den nächsten Tagen zeigt sich, daß der spontan entleerte Urin immer trüb eitrig ist, der Katheter-Urin beim Katheterismus aber jeweils klar ist, so daß man anzunehmen hat, daß die Eiterbeimischung in der Harnröhre dazutritt, d. h. mit größter Wahrscheinlichkeit aus der Cowperschen Drüse stammt, bezw. daß der nun nach außen abgeschlossene Rest des ursprünglichen Drüsenabszesses sich in die Harnröhre entleert, und so den Urin trübt.

Der Urin enthält nicht durch Eßbach meßbare Spuren Albumen, nur vereinzelt noch einen gekörnten Zylinder, aber, tinktoriell und durch Kultur nachgewiesen, keine Gonokokken mehr Sekretion aus der Harnröhre findet nicht statt.

28. IV. 17. Entlassung aus der Klinik mit geschlossener Harnfistel. Die Wunde am Skrotum ist gut vernarbt. Der Patient läßt spontan gut Urin. Der spontan entleerte Urin ist leicht eitrig getrübt; der Residualharn ist 60 ccm. klar, makroskopisch ohne Beimischungen, ohne Albumen, mikroskop. (zentrifugiert) enthält er einige Eiterzellen, aber keine Zylinder.

Überblicken wir den Verlauf des Falles, so war bei Beginn meiner Beobachtungen die derbfeste, starre Infiltration der Skrotalhaut, die sich rechts und seitlich bis zur Wurzel des Skrotum hinzog, sofort in die Augen fallend. Weder in der Urethra, noch kystoskopisch in der Blase, noch sonstwo konnte aber die Ausgangsstelle und Ursache derselben zunächst festgestellt werden. Ob die Gonorrhoe damit in Beziehung zu bringen, oder ein zufälliger Nebenbefund sei, blieb zunächst ungewiß. Eine sichtliche, zirkumskripte, primäre Schwellung

der Gegend der Cowperschen Drüsen am Beginn des Leidens war weder vom Patienten beobachtet, noch von seinem Hausarzt mir berichtet worden. Erst im Verlauf der Affektion nach Eröffnung des Abszesses von außen zeigte sich, daß eine Komunikation der Urethra mit der Abszeßhöhle und durch sie ein abnormer Abfluß des Harns nach außen bestand; aber auch in diesem Zeitpunkt war der Zusammenhang nicht klar; die sehr genaue, mehrfache Endoskopie der Harnröhre und des Blasenteils am Orificium intern. vesicae zeigte keinerlei abnorme Öffnung in der Schleimhaut dieser Teile zum Abszeß hin. Dadurch aber, daß sodann konstatiert werden konnte, daß Flüssigkeit, von der äußeren Abszeßwunde aus eingespritzt, vorn aus der äußeren Harnröhrenmündung ausspritzte, wurde nun klar, daß die noch nicht erkannte Kommunikations-Öffnung in der Urethra vor deren Sphinkter extern., also in der Urethra anterior liegen mußte; und weil sie innerhalb des Urethralkanals nicht zu finden war, mußte an die in der Urethra anterior mündenden, langen Ausfuhrkanäle der Cowperschen Drüsen als Verbindung zur Abszeßhöhle gedacht werden. Die Hartnäckigkeit der reichlichen eitrigen Sekretion aus der allmählich zwar klein gewordenen Abszeßwunde war mir schon vorher auffällig geworden und führte schließlich wieder auf den schon beim Beginn der Beobachtung des Falles vorhandenen Gedanken des möglichen Zusammenhangs mit der Cowperschen Drüse. Den Schlußbeweis der Richtigkeit dieses Zusammenhangs ergab darauf der Fingerdruck auf die sonst von unveränderter, normaler Haut bedeckte Gegend der rechten Cowperschen Drüse, durch welchen noch eine größere Menge Eiter aus der Abszeßwunde außen abfloß. Erst nachdem dieser zurückgehaltene Eiter durch mehrtägiges Auspressen der Cowperschen Drüse entfernt war, schloß sich schließlich die äußere Öffnung der Abszeßwunde vollständig. Nach Entfernung des Verweilkatheters zeigte sich sodann allerdings, daß dem an sich klaren Blasenurin auf dem Weg durch die Urethra, wohl von der Cowperschen Drüse her, noch Eiter beigemischt wurde und ihn ziemlich trüb machte; diese letztere Tatsache wurde auch noch bei der Entlassung des Patienten aus der Klinik, 12 Tage nach Schluß der äußeren Fistel und Entfernung des Verweilkatheters konstatiert. Weiteres darüber kann nicht berichtet werden, da sich der Patient nach der Entlassung aus der Klinik nicht mehr sehen ließ.

Zusammenfassung.

Folgender Fall wird beobachtet:

Es besteht eine derbfeste Infiltration der Haut der rechten Hälfte des Skrotum, an dessen Außenseite und hinteren Fläche bis in die Wurzelgegend des Skrotum, verbunden mit großen Schmerzen daselbst und hohem Fieber und Prostration, eitriger, gonokokkenhaltiger Sekretion aus der Harnröhre und eitrigem Urin. Hinter der derbfesten Infiltration verbirgt sich ein kolibakterienhaltiger Abszeß, der, gespalten und entleert, eine Kommunikation mit den Harnwegen da-

durch zeigt, daß der spontan entleerte Urin durch ihn nach außen abfließt. Die innere Mündung der Kommunikation ist nicht in der Harnröhre und der Blase endoskopisch zu erkennen, schließlich aber sicher in der Urethra anterior anzunehmen, weil in die Abszeßwunde eingespritzte Flüssigkeit sofort durch die Urethra anter. abfließt; so bleibt die Annahme übrig, daß der lange Ausführungskanal der Cowperschen Drüse die Kommunikation zwischen Abszeß und Urethra herstellt. Der Kreis dieser Erwägungen wird dadurch geschlossen und die Richtigkeit derselben erhärtet, daß beim Druck auf die rechte Cowpersche Drüse von neuem reichlich Eiter aus der Abszeßwunde nach außen abfließt, und die bis dahin hartnäckig eiternde Wundfistel nach einigen Tagen, in denen täglich die Cowpersche Drüse palpatorisch von außen ausgepreßt wird, sich relativ rasch schließt. Auf ziemlich umständlichem Weg der Diagnostik ergibt sich so schließlich die Aufklärung des Zusammenhangs eines an sich einfachen Prozesses: Es handelt sich um eine wohl ursprünglich gonorrhoische Cowperitis dextra, welche, ohne sich anscheinend zuerst deutlich bemerkbar zu machen, nach außen die Drüsenwand durchbrach und zur Infiltration und Abszeß der Skrotal- und tieferen Dammgegend bis in die Nähe des Rectum führte. Der Befund von die Gonokokken im Abszeß wohl überwucherndem Bacterium coli erklärt sich aus der Nähe des Rectum.

Fu osservato il segnente caso:

Esiste una infiltrazione dura tesa della pelle dell' uretra destra dello scroto, alla sua parte esterna e posteriore fino alla radice dello scroto, congiunta a forti dolori, alta febbre e prostrazione, secrezione purulenta gonococcica dell' uretra e orina purulenta. Dietro l' infiltrazione si nasconde un ascesso contenente bacterium coli, che dopo inciso e vuotato, rivela una communicazione colle vie orinarie, dimodochè l' orina emessa spontaneamente cola da questa all' esterno. L' apertura interna della communicazione non si riconosce all' endoscopio nè nell' uretra nè in vescica, deve però esser certamente nell' uretra anteriore, perchè liquido iniettato nella ferita dell' ascesso cola subito dall' uretra anteriore; cosi resta la supposizione che il lungo canale della glandola del Cowper forma la communicazione fra l' ascesso e l' uretra. Queste considerazioni risultano appoggiate anche dal fatto che alla pressione sulla glandola del Cowper destra cola nuovamente pus in quantità dalla ferità dell' ascesso, e dal fatto che la fistola operatoria che fino allora secerneva abbondantemente ed ostinatamente, si chiuse dopo pochi giorni relativamente rapidamente, da chè la glandola del Cowper fu giornalmente spremuta colla palpazione dall' esterno. Cosi si spiega la relazione di un processo abbastanzo semplice: Si tratto di una Cowperite destra originariamente gonococcica, la quale, senza in origine esser chiaramente constatabile perforò all' esterno la parete della glandola e produsse l' infiltrazione e l' ascesso della regione scrotale e perineale profonda fino in vicinanzo del retto. Il reperto

del bacterium coli, il quale si formò a danuo dei gonococchi, si spiega dalla vicinanza del retto. (Ravasini-Triest.)

Le cas suivant a été observé:

Il existe une infiltration durable de la peau de la moitié droite du scrotum, à sa face extérieure et derrière, jusqu'à la région-racine du scrotum, avec des grandes douleurs locales, de haute fièvre et prostration, sécrétion purulente du canal de l'urèthre, contenant des gonocoques, et urine purulente. Derrière l'infiltration durable se cache un abscès contenant des bactéries coli, lequel, fendu et évacué, montre une communication avec les voies urinaires, et cela parce que l'urine évacuée spontanément découle en dehors par cet abscès. L'endoscopie ne laisse pas reconnaitre dans l'uréthère et dans la vessie, l'orifice intérieur de la communication, mais on le peut supposer avec sûreté dans *l'urethra anterior,* parce qu'un liquide injecté dans la plaie de l'abcès découle aussitôt par *l'urethra anterior.* Il reste donc la supposition que le canal long de la glande de Cowper constitue la communication entre l'abcès et l'urèthre. Le cercle de ces considérations est fermé et la justesse en est confirmée par le fait que par une pression sur la glande de Cowper droite, de nouveau découle profusement de pus par l'abcès et parce que la fistule vulnéraire qui jusqu'ici opiniatrément rendait du pus, se ferme relativement vite d'après quelques jours, durant lesquels la glande de Cowper a été chaque jour expressée par dehors. Par cette voie de diagnostique, qui est assez circonstanciée, résulte finalement l'éclaircissement d'un procès assez simple en lui-même: Il s'agit d'une *Cowperitis dextra* d'origine gonorrhoïque qui, sans se faire distinctement remarquable, perforait la paroi de la glande en dehors et amenait l'infiltration et l'abscès de la région scrotale et de la région plus basse de la périnée jusqu'au voisinage du rectum. L'existence du *bacterium coli* envahissant les gonocoques dans l'abscès se déclare du voisinage du rectum.

The following case is observed:

There exists a solid and hard infiltration of the skin on the right half of the scrotum, on the outer side and the hind surface of the same reaching unto the root-region of the scrotum, connected with great local pains and high fever, as well as prostration, purulent, gonococcus-containing secretion of the urethra, and purulent urine. Behind the above mentioned infiltration conceals itself an abscess containing coli-bacteries; the abscess ,after having been split and evacuated, shows a communication with the urinal passages, by the fact that the spontaneously evacuated urine flows off by it. The inner opening of the communication cannot be discerned endoscopically in the urethra nor in the vesicle, but its seat is to be supposed to be in the *urethra anterior,* because a liquid injected in the abscess wound immediately flows off by the *urethra anterior.* Thus remains the suppo-

sition that the long excretory duct of the Cowper-glands produces the communication between the abscess and the urethra. The circle of these considerations is closed and the justness of them is confirmed by the fact that a pressure on the right Cowper gland produces a new profuse flowing off of pus out of the wound and that the fistula, wich hitherto obstinately discharged matter, closes itself relatively quickly after a few days, in the course of which the Cowper-gland has been pressed out from without by palpation. Thus, in a somewhat circumstantial way of diagnostic, results finally the explanation of a process which in itself is a rather simple one: It is the case of an originally gonorrhoical *Cowperitis dextra* which, without making itself distinctly perceptible, broke out through the coat of the gland and caused an infiltration as well as an abscess of the scrotal region and of the deeper region of the perineum, until nigh to the rectum. The finding of *bacterium coli* which probably choked the gonococcus in the abscess, explaines itself by the vicinity of the rectum.

Авторъ имѣетъ подъ своимъ наблюденіемъ слѣдующій случай:

Имѣется твердая инфильтрація кожи правой половины мошонки, на ея внѣшней сторонѣ и задней поверхности до корешковой области мошонки, въ связи съ сильными болями въ области пораженія, высокой лихорадкой, упадкомъ силъ, гнойнымъ, гонококко-содержащимъ выдѣленіемъ изъ мочеиспускательнаго канала и гнойной мочой. Позади твердой инфильтраціи прячется содержащій кишечныя палочки гнойникъ, который по вскрытіи и опорожненіи обнаруживаетъ коммуникацію съ мочевыми путями тѣмъ, что самостоятельно выпускаемая моча течетъ чрезъ гнойникъ наружу. Внутреннее устье коммуникаціи эндоскопически не можетъ быть распознано ни въ мочеиспускательномъ каналѣ, ни въ мочевомъ пузырѣ, но можетъ быть съ увѣренностью допущено въ передней части мочеиспускательнаго канала, такъ какъ жидкость, впрыснутая въ гнойниковую рану, тотчасъ-же стекаетъ черезъ переднюю часть мочеиспускательнаго канала. Приходится такимъ образомъ допустить, что длинный выводной каналъ Куперовой железы образуетъ сообщеніе между гнойникомъ и мочеиспускательнымъ каналомъ. Кругъ этихъ соображеній замыкается и вѣрность ихъ подтверждается тѣмъ фактомъ, что при девленіи на правую Куперовую железу изъ гнойниковой раны опять начинаетъ течь обильный гной наружу, равно какъ и тѣмъ обстоятельствомъ, что дотолѣ упорно гноющійся раневой свищъ по прошествіи нѣсколькихъ дней. впродолженіи которыхъ Куперовая железа ежедневно пальпаторно выжимается снаружи, закрывается въ относительно короткое время. Такимъ образомъ, довольно кропотливымъ путемъ діагностики мы доходимъ, наконецъ, до вѣрнаго выясненія хода

развитія самого по себѣ простого процесса. Дѣло, повидимому, идетъ о первоначально перелойномъ воспаленіи правой Куперовой железы, которое, не вызывая сперва никакихъ явственныхъ явленій, прервало железистую стѣнку наружу и вызвало инфильтрацію и гнойникъ мошоночной и болѣе глубокой кишечной области почти до самой прямой кишки. Констатированіе въ гнойникѣ кишечной палочки въ количествѣ, превосходящемъ количество гонококковъ, обясняется близостью прямой кишки.

M. Lubowski (Berlin-Wilmersdorf).

Aus den Chirurgischen Kliniken des Serafimerlazaretts, Stockholm.
(Chefs: Die Professoren John Berg und J. Åkerman.)

Über die operative Behandlung der Blasentumoren und ihre Resultate, speziell mit Rücksicht auf die in die Chirurgischen Kliniken des Serafimerlazaretts 1901—1915 aufgenommenen Fälle.

Von
Adil Neander.

Wenn auch nicht in demselben Maße unter den übrigen Kollegen, ist es doch eine allen Chirurgen mehr als wohlbekannte Tatsache, daß die Resultate der Operationen wegen maligner Blasentumoren im allerhöchsten Grade unbefriedigende sind. Aus der Literatur, die zu Anfang des 20. Jahrhunderts vorlag, ging auch mit hinreichend großer Deutlichkeit hervor, daß selbst die Operationen wegen quasibenigner Tumoren, Papillome ohne nachweisbare maligne Umwandlung, weniger befriedigende Resultate gewährten, als man gehofft hatte. So bedeutend die Chirurgie sich auch auf anderen Gebieten entwickelt hat, muß man doch mit einem gewissen Grade von Berechtigung feststellen, daß dieses Gebiet weniger reich an wirklich guten und befriedigenden Fortschritten gewesen ist, von welchen man irgendwelche Hilfe gehabt hat, wenn es sich darum handelte, den Patienten radikale Abhilfe zu verschaffen. Die Schwierigkeiten, die man zu bekämpfen gehabt hat, sind mehrerer Art gewesen und ich lasse hier zunächst eine Erörterung der wichtigsten derselben folgen.

In erster Linie dürfte das schlechte Resultat der Operationen wegen maligner Tumoren von ihrer infiltrativen Wachstumsweise herrühren, welche oft erst nach den Operationen mit dem Mikroskop festgestellt werden kann. Wenn dann die Exstirpation des Tumors, oder richtiger, die Resektion der Blase in der Umgebung des Tumors, nicht in gesundem Gewebe, erfolgt ist, läßt das Rezidiv nicht auf sich warten.

Selbst wenn man den primären Tumor vollständig entfernt hat, besteht die Gefahr, daß er schon Metastasen in den Lymphdrüsen oder sogar in entfernteren Organen gesetzt haben kann. Von dieser Metastasierung der malignen Blasentumoren nahm man recht lange an, daß sie erst ziemlich spät, erst wenn die Geschwulst eine bedeutende Entwicklung in loco erreicht hat, vorkomme, aber

nach späteren Verfassern kann sie schon in früheren Stadien der Entwicklung der Tumoren vorkommen. So gibt Schaldemose (1904) an, daß Albarran unter 17 Fällen Lymphdrüsenmetastasen in 11 Fällen gefunden habe, von welchen 6 solche Tumoren betrafen, die die Grenzen der Blase nicht überschritten hatten. In einem dieser Fälle soll der Prozeß in der Blase seinen Sitz nur in der Blasenschleimhaut gehabt, aber doch bereits Metastasen in den regionären Lymphdrüsen gesetzt haben. Weniger oft scheint Clado gefunden zu haben, daß Metastasen vorkommen: seine Statistik umfaßt 250 Fälle, sowohl „benigne" als maligne, darunter 35 Fälle mit Metastasen, demnach 14%. In den meisten Fällen findet man das erstemal, wenn man die Patienten zuerst zur Untersuchung erhält, keine Metastasen, aber es ist ja durchaus notwendig, nach solchen zu forschen; sind sie vorhanden, so hat es ja keinen Sinn, einen größeren Eingriff vorzunehmen.

Eine andere Schwierigkeit, radikale Abhilfe zu bringen, ist der Umstand, daß die Tumoren nicht selten dicht an einer der drei Öffnungen in der Blase lokalisiert sind, die geschont werden müssen, damit die Blasenfunktion unverändert fortbestehe. Was die Ureteren anbelangt, so hat man ja die Möglichkeit zu resezieren und zu reimplantieren, wenigstens wenn nur der eine angegriffen ist, aber hinsichtlich der Urethra ist dies unmöglich oder wenigstens technisch sehr schwierig.

Die schlechte Prognose der quasibenignen Tumoren beruht darauf, daß sie in loco oder anderswo in der Blase, oft an der Stelle des suprapubischen Schnittes, rezidivieren, wie gleichfalls darauf, daß in der ursprünglich benignen Geschwulst maligne Umwandlung eintreten kann. Naturgemäß muß man auch mit der Möglichkeit rechnen, daß außer dem oder den bei Cystoskopierung und Operation beobachteten Tumoren ein oder mehrere andere vorhanden sein können, die der Entdeckung entgehen und „Rezidiv" verursachen. Aber in manchen Fällen können die Rezidive nicht auf diese Weise erklärt werden. Wenigstens scheint es mir unmöglich, die Rezidive so erklären zu können, die an der Stelle des suprapubischen Schnittes auftreten. Sie dürften wohl ohne Bedenken als reine Impfrezidive bezeichnet werden können, ebenso wie in den Fällen, wo Krebs, in der Bauchnarbe auftritt.

Bis zu einem gewissen Grade ist man immerhin gezwungen, der Operationsmethode die Schuld beizumessen, wenn es gilt, das schlechte Resultat nach Sectio alta zu erklären. Bei diesem Verfahren hat man in der Regel sehr beschränkten Raum zur Verfügung, um die Geschwulst bezw. die Geschwülste zu erfassen und zu resezieren, und es werden leicht Partikel losgerissen und eventuell an anderen Stellen in der Blase implantiert. Dies ist wohl eine unzweifelhafte, mit beitragende Ursache der Impfrezidive.

Auf Grund des sehr stark beschränkten Raumes, der einem bei Sectio alta verbleibt, werden die Schnitte in der Blasenschleimhaut oft zu nahe der Geschwulst gemacht. Dies um so mehr, wenn die Geschwulst nahe einer Uretermündung sitzt. Trotz aller guten Vorsätze kommt es dann vor, daß man, um einer Ureter-

transplantation überhoben zu werden, mit dem Resektionsschnitt zu nahe an die Geschwulst herankommt. Und dies kann ein lokales Rezidiv zur Folge haben.

Um die erstere dieser Ungelegenheiten zu vermeiden, sind besondere Zangen zum Erfassen der Geschwulst konstruiert worden. Diese sind dazu bestimmt, die Geschwulst vollständig zu umfassen, damit sie keine Gelegenheit finden soll, durch Zerfall bezw. durch Berührung andere Teile der Blasenschleimhaut zu infizieren, Partikelchen abzugeben und dadurch Rezidiv zu verursachen. Diese Zangen leiden jedoch alle an dem Fehler, der für alle Instrumente zum Fassen gemeinsam ist: für die weichen, leicht zerbrechlichen Tumoren können sie nicht mit Vorteil angewendet werden. Die Zangen gleiten und durch die Läsion des Tumors wird die Gefahr des Rezidivs gesteigert.

Das Material in den Chirurgischen Kliniken des Serafimerlazaretts während der Jahre 1901—1915 umfaßt 49 Fälle von Blasentumoren. Bei der Durchmusterung des Materials habe ich mich nur mit Fällen von primärem Blasentumor beschäftigt, nicht mit solchen, wo eine Geschwulst von benachbarten Organen, Prostata, Uterus und Rektum, auf die Blasenschleimhaut übergegriffen hat.

Ich hielt es jedoch für zweckmäßig, den Fall 35 in diese Zusammenstellung mit aufzunehmen, weil die Diagnose bei der Operation auf Blasenpapillom und Prostatakrebs gestellt wurde. Bei dem Eingriff wurden die 3 breitbasigen Papillome entfernt, die ihren Platz im Trigonum hatten, und die harte, knollige Prostata wurde durch denselben suprapubischen Schnitt enukleiert. Es entstand eine Infektion im Beckenbindegewebe und nach 20 Tagen starb der Patient. Bei der Sektion fand man teils eine phlegmonöse Periproctitis, teils eine fibrinopurulente kapilläre Bronchitis und akute Pleuritis. Bei der mikroskopischen Untersuchung der bei der Operation gewonnenen Präparate stellte sich indessen heraus, daß sowohl in der Prostata als auch in den papillomatösen Tumoren Krebs vorhanden war.

Von den 49 Fällen von Blasentumoren sind jedoch 7 nicht operiert worden, entweder haben die Kranken sich geweigert, sich einer Operation zu unterziehen (2 Fälle), oder die Operation wurde auf Grund schlechten Gesamtzustandes (3 Fälle), oder wegen vorhandener Metastasen (2 Fälle) für aussichtslos gehalten.

In 20 Fällen hat man die Diagnose entweder klinisch (bei solchen, die nicht operiert wurden) oder mikroskopisch auf benignes Papillom, in zwei Fällen auf Sarkon und in 26 auf Krebs gestellt. Der Fall 1, dessen Krankengeschichte unregelmäßige Blutungen und Blasenbeschwerden seit 12 Jahren zeigt, und der 10 Jahre früher wegen paranephritischen Acszesses operiert worden war, wird im Krankenjournal als Tumor vesicae urin. angegeben. In Anbetracht der langen Dauer, die sowohl Papillom als auch Carcinoma vesicae urin. haben können, hat die Diagnose nicht näher fixiert werden können und der Patient weigerte sich, sich einer Operation zu unterziehen. 10 Monate nach dem Krankenhausaufenthalt beging der Patient Selbstmord. Auch post mortem wurde die Diagnose nicht aufgeklärt.

Da sich später gezeigt hat, daß ein sehr großer Teil der benignen Papillome als Krebs rezidiviert hat, muß ich konstatieren, daß diejenigen im großen ganzen recht haben, die meinen, daß alle Blasentumoren potentiale Malignität

besitzen. Voll und ganz stimme ich mit meinem verehrten Lehrer, Professor Åkerman, überein, wenn er die Blasentumoren in maligne und quasibenigne einteilt. Diese Terminologie dürfte die klinische Erfahrung besser zum Ausdruck bringen, als wenn man ausschließlich der pathologisch-anatomischen folgt.

Was die Verteilung auf die beiden Geschlechter anbelangt, so haben die Blasentumoren in 37 Fällen Männer und in 12 Fällen Frauen betroffen. Diese Ziffern stimmen nahezu mit den von Albarran, Clado, Nitze und Kümmel angegebenen überein.

Das Durchschnittsalter war bei den Männern 60 Jahre und bei den Frauen 51 Jahre; das gemeinsame Durchschnittsalter für beide Geschlechter war 58 Jahre. Der jüngste Patient ist 29, der älteste 80 Jahre gewesen.

Die 42 Patienten, die wegen Blasentumoren operiert wurden, sind stets der Sectio alta unterzogen worden. In den Fällen, wo sich herausstellte, daß der Tumor eine zu große Ausdehnung hatte, als daß eine Radikaloperation mit Erfolg ausgeführt werden konnte, wurde entweder eine Auskratzung der Tumormassen mit oder ohne Anlage einer Blasenfistel vorgenommen, eventuell hat man Radiotherapie angewendet, oder es wurde eine Blasenfistel angelegt, ohne daß eine Auskratzung des Tumors vorgenommen wurde.

In 8 Fällen wurde eine Blasenfistel angelegt, nur in zweien derselben ist im Journal angegeben, daß Auskratzung von Geschwulstmassen vorgenommen wurde. In zwei Fällen wurde bei der Operation, wo in einem Falle Exstirpation, im anderen Falle Auskratzung der Geschwulstmassen vorgenommen wurde, eine temporäre Blasenfistel zwecks Einlegung von Radium in die Blase angelegt. In einem Fall wurde nur explorative Inzision vorgenommen. Da die Krebsgeschwulst sich als inoperabel erwies, wurde die Wunde unmittelbar darauf zugenäht.

In allen übrigen 34 Fällen hielt man es bei der Operation für möglich, einen Versuch zu machen, radikale Abhilfe zu schaffen. Die Operationen haben in diesen Fällen in Exzision des Tumors, in, soweit man finden konnte, gesundem Gewebe mit elliptischen Schnitt in die Schleimhaut, oder, wenn der Verdacht einer malignen Umwandlung vorlag, mit Resektion der Blasenwand in ihrer ganzen Dicke bestanden. Nur in einem einzigen Fall zwang die Beseitigung des Tumors zu einer Verlegung des Ureters. In diesem Fall (19) wurde der Patient jedoch niemals symptomfrei nach der Operation, sondern die Beschwerden von der Blase zwangen zur Anlage einer Blasenfistel, später traten Metastasen in der Wirbelsäule auf und 10 Monate nach der ersten Operation trat der Tod ein.

Die mikroskopische Untersuchung der beseitigten Tumoren, die in der Pathologischen Institution des Karolinischen Instituts vorgenommen wurde, ergab, daß 20 derselben einfache Papillome ohne Anzeichen von Malignität waren, in 9 wurde die Diagnose auf Krebs, karzinomatöses Papillom oder infiltrierend wachsendes Papillom und in 2 Fällen auf Sarkom gestellt.

Die unmittelbare Operationsmortalität erweist sich wie folgt. Von

den 9 Patienten mit Carcinoma ves. urin., welche der Resektion unterzogen wurden, starben zwei kurz nach der Operation, aber von den 20 Fällen von Papillom und den beiden Sarkomen starb keiner während des Krankenhausaufenthaltes.

Doch ist zu beobachten, daß der eine der Verstorbenen, der bereits oben erwähnte Fall 35, gleichzeitig der Prostatektomie unterworfen wurde, und daß dieser Eingriff die Operation nicht unbedeutend verlängert haben dürfte. Freilich bot er bei der Sektion eine Periproctitis von phlegmonöser Art, aber auch eine schwere Bronchitis und akute Pleuritis als komplizierende Todesursache dar. — In dem zweiten Fall, 40, war der Gesamtzustand durch schwere und langwierige Blutungen bedeutend herabgesetzt und allem Anschein nach dürfte der Patient nur geringe Aussichten gehabt haben, die Operation zu überstehen. Der Tod trat 12 Stunden nach der Operation ein. Alle Organe waren bedeutend anämisch.

Die unmittelbare Mortalität nach den Operationen mit Sectio alta und unmittelbarer Anlage einer Blasenfistel, ohne einen Versuch, den Tumor zu exstirpieren, beträgt $45\,^1/_2\,^0/_0$, wenn man den Fall 17 mitzählt, wo der Tod erst 2 Monate nach der Operation eintrat, aber der Patient sich nach derselben niemals richtig erholt hat. Daß seine Blutungen während der Zeit fortdauerten, ist ja natürlich, da der Tumor nicht exstirpiert worden war, aber von Schmerzen war er frei, dank der angelegten Blasenfistel.

Im übrigen kamen folgende Todesursachen vor:

in 1 Fall Peritonit. postop. (5)
in 1 Fall Thrombose in der Pulmonalarterie (36)
in 2 Fällen allgemeine Anämie (8 und 38).

Was den Fall 17 anbelangt, so hatte er kurz vor dem Tode Anzeichen von Bronchopneumonie, welche Diagnose auch post mortem festgestellt wurde.

Von den 7 Patienten, die aus dem Lazarett entlassen wurden, nachdem sie Exstirpation des Krebses resp. partielle Resektion der Blase durchgemacht hatten, ist der Fall 19 der einzige, wo der Ureter reseziert und in die Blase implantiert werden mußte, bereits erwähnt. Die Symtome kehrten gleich, nachdem die Patientin aus dem Krankenhause entlassen war, wieder und sie starb 10 Monate nach der Operation, nachdem jedoch die Blasenbeschwerden zur Anlage einer Blasenfistel genötigt hatten.

Bei 3 Patienten, die ungefähr 1 Monat nach der Operation entlassen wurden, hat sich ein Rezidiv eingestellt, das in keinem der Fälle mehr als 2 bis 3 Monate auf sich warten ließ, und die Patienten sind nach 1 Jahr, $2\,^1/_2$ und 3 Jahren gestorben.

3 von den 7 Krebspatienten, welche die Operation überstanden haben, sind nach 9 resp. 7 und 6 Jahren noch am Leben. Bei der Untersuchung des ersteren, einer Frau, jetzt 70 Jahre, wurde ein ganz kleines, mutmaßlich benignes Papillom, gleich innerhalb der rechten Uretermündung konstatiert. Dasselbe gab jedoch nicht das geringste subjektive Symptom ab, der Harn war blut- und albu-

minfrei. Die Patientin hielt sich für vollkommen gesund. Sie hatte keinerlei Beschwerden gehabt während der ganzen Zeit, seit sie die Operation durchmachte. Dies war der Patient 25 in der Tabelle.

Es ist fraglich, ob die Tumoren, welche diese Patientin darbot, wirklich unter malignen oder quasibenignen Geschwülsten in der Blase zu rubrizieren sind. Bei der Operation, 1908, fand man 3 kleine Papillome, welche exzidiert wurden, und mehrere, die mit Paquelin gebrannt wurden. Man kann also von einer Papillomatose, einer Neigung der Blasenschleimhaut, Papillome zu bilden, in dem in Rede stehenden Fall reden. Man wird erst recht dazu veranlaßt, wenn man nachträglich erfährt, daß die Patientin später wiederum ein, dem Aussehen nach zu urteilen, benignes Papillom bekommen hat. Die pathologisch-anatomische Diagnose nach den zur Untersuchung eingesandten Präparaten nach der Operation 1908 war jedoch Carcinoma papillomatosum. Auf Grund dieser Diagnose muß der Fall als Krebs bezeichnet werden. Eine andere Frage ist es, ob die Patientin, falls sie zu einem späteren Zeitpunkt zur Behandlung gekommen wäre, nachdem die Beersche Methode, die Blasenpapillome mit hochfrequenten elektrischen Strömen zu behandeln, bekannt geworden war, einer solchen Behandlung unterzogen worden wäre, vielleicht wäre sie auch mit dieser für eine Zeit von 9 Jahren geheilt worden, wie nun mit Sectio alta-Exstirpation-Paquelin.

Die beiden anderen Krebspatienten (31 und 41) habe ich nicht untersuchen können, weil sie in sehr entlegenen Gegenden ansäßig sind. Der Erstere hat sich schriftlich für völlig gesund, d. h. symptomfrei, erklärt, der andere wird oft von Schmerzen im Rücken belästigt, hat aber keine Blasensymptome und ist arbeitsfähig.

Von den beiden Sarkompatienten (44 und 46) ist die erstere nicht ganz 2 Jahre nach der Operation gestorben. Sie bekam vor der Entlassung Rezidiv in der Urethralmündung, erhielt Radiumbehandlung und wurde geheilt. Ein paar Monate später wurde sie wegen Rezidiv in der Bauchwand von neuem in das Radiumheim aufgenommen, erhielt Radium- und Röntgenbehandlung. Nach einem halben Jahre bekam sie neues Rezidiv in der Bauchwand vor der Blase und erhielt dann 4 Röntgenbehandlungen. Ein Jahr nach der Entlassung aus dem Lazarett wurde sie in das St. Eriks-Krankenhaus aufgenommen. Sie hatte dann eine nahezu kindskopfgroße Geschwulst von fester Konsistenz in der Bauchwand, dicht oberhalb der Symphyse. Trotz Röntgenbehandlung wuchs nun der Tumor, wurde ulzeriert und führte nach und nach zum Tode.

Der andere Patient, dessen Diagnose mit Hilfe des Mikroskops auf Myosarcoma (eine an und für sich seltene Geschwulstform) gestellt wurde, ist ohne Blasenbeschwerden noch 4 Jahre nach der Operation am Leben. Nachuntersuchung hat nicht vorgenommen werden können, weil der Patient seinen Wohnsitz in weiter Ferne hat. Dies ist ein für alle Untersuchungen besonders ungünstiger Umstand, daß Leute aus unserem ganzen langgestreckten Lande in das Serafimerlazarett kommen. Es ist nicht leicht, die Patienten später zu persönlicher Nachuntersuchung zu bewegen, zumal, wenn sie sich gesund fühlen.

Von den 20 Patienten mit quasibenignen Blasengeschwülsten, Papillomen „ohne Anzeichen von Malignität", sind nicht weniger als 9 nachträglich gestorben. Die Todesursachen waren (laut Auskünften, die bereitwillig von den behandelten Ärzten oder von den Pfarrämtern erteilt wurden)

in 2 Fällen rezidivierendes Blasenpapillom (9 und 12)
in 3 Fällen Blasenkrebs (7, 11 und 47)
in 1 Fall Krebs in der Operationsnarbe (39)
in 1 Fall Osteosarcoma pelvis (24)
in 1 Fall Suicidium (34)
in 1 Fall Bronchit. diff. und Nephrit. chron. (16)

Von den beiden Patienten mit rezidivierendem Blasenpapillom bekam der eine (12) unmittelbar nach der Heimkehr neue Beschwerden von Seiten der Blase. Er wurde in das dortige Lazarett aufgenommen, wo einige Monate vorher eine Steinquetschung bei ihm bewerkstelligt worden war. Es war dann eine Fistel an der Operationsnarbe entstanden. Er starb 2 Monate nach der Entlassung. Erysipelus faciei war dann hinzugetreten. Die andere (Nr. 9) bekam 4 Monate nach der Heimkehr von neuem Blutung. Als sie, 11 Monate nach der vorhergehenden, sich von neuem einer Operation unterzog, war die Antwort vom Pathologicum: Papillom mit maligner Umwandlung. Das erstemal war kein Zeichen von Malignität vorhanden. Nach der zweiten Operation fand man bei der cystoskopischen Untersuchung, welche vorgenommen wurde, bevor die Patientin zum zweiten Male das Lazarett verließ, mehrere kleine Papillome, an verschiedenen Stellen in der Blase zerstreut. Bei der Operation fand man den größten Tumor im Vertex der Blase, gerade an der Stelle, wo bei der ersten Operation die Inzision vorgenommen war. 10 Monate später kam sie zurück, weil die Beschwerden zu schwer geworden waren und wurde dann 2 Operationen unterzogen, das erstemal Exstirpation, das zweitemal Resectio partis vesic. urin. Diese beiden Operationen konnten jedoch nur wenig ausrichten und die Patientin starb 1 Jahr 4 Monate nach der letzten. Sie war (laut Auskünften von Angehörigen) später niemals symptomfrei, hatte fast immer blutigen oder trüben Harn, häufig schwere Schmerzen und mußte das ganze letzte Jahr zu Bett liegen. Ein typisches und abschreckendes Beispiel von dem traurigen Lose dieser Patienten!

Was die 3 Patienten, die an Blasenkrebs gestorben sind, anbelangt, so war das Präparat von Fall 7, so weit ich habe finden können, keiner mikroskopischen Untersuchung unterzogen worden, weder bei Gelegenheit der ersten Operation, 1897, noch nach der zweiten Operation, 1902. Der Patient lebte jedoch 10 Jahre nach dieser letzteren, und die Diagnose ist von den zwei Ärzten mitgeteilt, die ihn die letzten Jahre behandelt haben. Zur Sektion kam der Fall nicht. — Fall 11, dessen Präparat nach der mikroskopischen Untersuchung für gutartiges Papillom erklärt wurde, bekam nach 2 Jahren Rezidiv und starb nach weiteren 2 Jahren. Die Todesursache ist freilich nicht vom Arzt mitgeteilt, aber dieser hatte den Angehörigen gegenüber geäußert, daß es Krebs wäre. Fall 46

war ungefähr 1 Jahr nach der Operation gesund, aber dann kamen die Beschwerden wieder, blutiger Harn wurde ein konstantes Symptom. Dieser erreichte einen solchen Grad, daß die Angehörigen meinten, er sei infolge der Blutungen gestorben. Von irgendwelchen Schmerzen hatte er nichts geäußert, auch nichts von anderen Beschwerden von der Blase.

Es dürfte nicht in Abrede gestellt werden können, daß diese 5 Fälle klinisch maligne gewesen sind, weil sie später rezidiert sind und den Tod der Patienten verursacht haben, und zwar trotz der mikroskopisch gestellten Diagnose. Die Malignität mag bei Gelegenheit der Operationen latent oder potentiell gewesen sein, wie man es ausdrücken will, später ist sie in Form von auf eine oder die andere Art entstandenen Rezidiven hervorgetreten. Eine Folge hiervon wird sein, daß man entschieden auf cystoskopischer Untersuchung der Patienten während der nächsten Jahre bestehen muß, selbst wenn man mit Sectio alta operiert hat, wie dies auch von verschiedenen Verfassern nach Behandlung mit hochfrequenten elektrischen Strömen befürwortet wird. Amerikanische Verfasser fordern 3—4 Untersuchungen im ersten Jahr, 2 im zweiten Jahr und eine gegen Ende des dritten. — In unserem Lande mit seinen großen Abständen dürften diese Nachuntersuchungen recht schwer durchzuführen sein, aber die Schwierigkeiten scheinen doch nicht unüberwindlich.

Der Patient, dessen Todesursache als Osteosarcoma pelvis angegeben wird, starb 4 Jahre nach der Operation im Stockholmer Siechenheim. Im Sektionsjournal ist daselbst besonders bemerkt, daß die Blase keine pathologischen Veränderungen zeigte. Die Knochen des ganzen Beckenringes waren durch Tumormassen aufgeweicht. Das Bindegewebe im kleinen Becken und den Fossae iliacae fest, mit hie und da aufgeweichten Partien. Die Drüsen in den Weichen waren markig infiltriert. Eine mikroskopische Untersuchung wurde nicht vorgenommen. — Der Fall ist allzu unaufgeklärt, um sich eingehender darüber äußern zu können. Eines scheint jedoch sicher zu sein, nämlich, daß kein lokales Rezidiv eingetreten ist.

Der Patient, welcher Suicidium beging, hatte kurze Zeit nach seiner Entlassung aus dem Lazarett (angeblich nach 2 Monaten) wieder Symptome von seinem Blasenleiden bekommen. Die Beschwerden erreichten einen solchen Grad, daß der Patient dazu getrieben wurde, selber seinem Leiden ein Ende zu machen; 1 Jahr nach der Operation.

Der Fall 39 ist interessant. Hier trat in der Narbe von der ersten Operation, $^1/_2$ Jahr nach derselben, eine karzinomatöse Geschwulst auf. Als die Patientin, 1 Jahr nach der ersten, von neuem einer Operation unterzogen wurde, wurde nur Inzision und Auskratzung der Geschwulstmassen vorgenommen. Die Blase wurde nicht geöffnet. Mikroskopisch fand man Scheidenepithelkrebs in den ausgekratzten Massen. Sie wurde in ein anderes Krankenhaus übergeführt und starb hier nach ein paar Monaten. Bei der Sektion fand man in der Blase eine ausgebreitete Papillomatose, die jedoch keiner mikroskopischen Untersuchung unterzogen wurde. Dagegen wurden die in den Weichen befindlichen vergrößerten

Lymphdrüsen untersucht; sie enthielten nichts Krebsiges. Ein Fall, der dem früher mitgeteilten Fall Rovsings und Beers von Papillom in der Blase mit Cancerrezidiv in der Bauchnarbe vollkommen entspricht.

Einer der Gestorbenen (Fall 16) scheint bis zu seinem Tode, 5 Jahre nach der Operation, frei von Blasenbeschwerden gewesen zu sein. Laut Totenschein starb er an akuter Bronchitis und chronischer Nephritis.

Die Patienten, welche Rezidiv gehabt haben und dieserhalb behandelt, aber doch noch am Leben sind, sind 5 an der Zahl (2, 3, 4, 18 und 22). Drei derselben haben hier eine Operation wegen des Rezidivs durchgemacht: Sectio alta und Exstirpation. Von diesen ist Fall 3 besonders bemerkenswert. Im Laufe von acht Jahren wurde er nicht weniger als 10mal Gegenstand der Operation. Ob die ersten Male mikroskopische Untersuchung der durch die Operation gewonnenen Präparate vorgenommen wurde, läßt sich nicht entscheiden, da Notizen darüber fehlen, aber die letzten 5 Male sind die Präparate untersucht worden. Nach der 6. Operation wurde die Diagnose Papillom, keine Anzeichen von Malignität, gestellt, das 7. Mal war die Antwort Cancer, das 8. Mal wieder Papillom, das 9. Mal Adenokarzinom und das 10. Mal wieder Cancer, das Papillom wächst in die Muskulatur hinunter. Bei der vorletzten Operation wurde eine temporäre Fistel an der Harnblase angelegt und der Patient während einer Woche nachher mit kräftigen Gaben Röntgenstrahlen behandelt, die durch eine in die Fistel eingesetzte Prostatatube (die zwischen den Behandlungen entfernt und jedesmal in Lokalanästhesie von neuem eingeführt wurde) auf verschiedene Teile der Blase gerichtet wurden. Nach ein paar Monaten stellten sich von neuem Symptome von Rezidiv ein, aber nach der neuen Operation ist der Patient während mehr als 9 Jahren symptomfrei gewesen. — Dieser Fall bildet meines Erachtens eine vorzügliche Illustration zu Schaldemoses Papillomgruppe II. Er meint, daß diese durch Neigung zu rezidivieren gekennzeichnet wird. In gewissen Fällen bieten die Rezidive keine Anzeichen von Malignität dar, aber in wiederum anderen zeigen sie Zeichen von atypischem Epithelwachstum. Sie können bei Rezidiv mit den Karzinomen alternieren, indem sie bald selbst als Rezidiv nach Cancer (vergl. Fall 25) auftreten, bald von Cancer-Rezidiv gefolgt sind. — In diesem Fall scheint es mir ganz unmöglich, der Röntgenbehandlung einen wesentlichen Teil des glücklichen Ausganges abzusprechen.

Die beiden anderen Fälle, bei denen wegen Recidivs operiert wurde (14 und 22), zeigen leider eine andere Wendung. Der erstere, wo die mikroskopische Diagnose nach der ersten Operation Papillom ohne Anzeichen von Malignität war, kam nach einer Frist von 9 Jahren mit Rezidiv zurück und nach einer neuen Operation wurde vom Pathologium die Antwort Cancer erhalten. Sie teilte 3 Jahre nachher mit, daß sie bei wiederholten Gelegenheiten nachträglich blutigen Urin gehabt hatte und einige Male von Harndrang und Brennen belästigt worden war. Leider habe ich keine Gelegenheit gehabt, sie zu untersuchen. — Der zweite Fall blieb gleichfalls 9 Jahre von Symptomen verschont, aber als die Symptome einsetzten, war-

tete er 2 Monate, bevor er Hilfe suchte und bei vorgenommener Operation, Sectio alta, erwies es sich unmöglich, alle Tumoren zu entfernen, die überall in der Blase zerstreut saßen. Eine Auskratzung wurde vorgenommen und nach einem Teil der ausgekratzten Tumoren wurde die Diagnose Papilloma malignum gestellt. Das hohe Alter und das schlechte Allgemeinbefinden des Patienten verbot eine eingreifendere Operation, wie sie in einem Fall wie dieser hätte zweckmäßig sein können. Doch fragt es sich wohl, ob nicht eine wenigstens temporäre Besserung mittels Hochfrequenztherapie hätte zuwege gebracht werden können.

Von den Patienten, die nach der ersten, hier ausgeführten Operation Rezidiv bekommen haben, sind die Fälle 2 und 18 später von Doktor E. Key im Maria-Krankenhause in Stockholm mit hochfrequenten elektrischen Strömen behandelt worden. Sie sind als Fall IV resp. II in seinem Aufsatz im Nord. Med. Arkiv, Abt. I, Heft 3—4, aufgenommen und erlaube ich mir betreffs derselben auf die genannte Publikation zu verweisen. Beide haben wiederholte Diathermiebehandlungen erfordert.

Nur 5 von den 20 Patienten, die wegen quasibenignen Tumoren in der Blase operiert worden sind, sind fortan frei von Rezidiv gewesen; 4 derselben befinden sich laut erhaltener schriftlicher Mitteilungen vollständig wohl. Den fünften hatte ich Gelegenheit, zu untersuchen und habe ihn gesund befunden. Ein Patient lebt, hat aber wahrscheinlich Rezidiv, will aber keine weitere Hilfe für sein Leiden suchen.

* * *

In bezug auf die Symptomatologie muß ich ein paar Worte hinzufügen, aber ich kann mich kurz fassen.

Blutiger Harn, plötzlich und unmotiviert auftretend, häufig ohne Schmerzen, ist das charakteristischste Symptom. Es ist in allen diesen Fällen vorgekommen. Gewöhnlich findet man den stärkeren Blutgehalt am Schluß des Wasserlassens. Der Blutgehalt des Harns wird im allgemeinen durch Ruhe oder Bewegung nicht beeinflußt, wie es mit den bei Blasenstein vorkommenden Blutungen der Fall ist. Man muß bei vergrößerter Prostata darauf achten, ob leichte Blutung entsteht. Es kann dann ein Blasentumor dahinter vorhanden sein. Cystoskopierung entscheidet. Patienten mit blutigem Harn müssen stets auch cystoskopisch untersucht werden.

Schmerzen cystitischer Art treten früher oder später ein. Chute (Boston) hat darauf aufmerksam gemacht, daß unmotiviertes Auftreten von starkem Harndrang Wochen oder Monate, bevor die Blutungen einsetzen, vorhanden sein kann. Aus den Journalen geht hervor, daß dies in 2 von diesen 49 Fällen der Fall gewesen ist. — Patienten mit Cystitissymptomen müssen stets einer cystoskopischen Untersuchung unterzogen werden, selbst wenn man keine Veranlassung hat, auf Grund von Blutungen Blasentumoren zu argwöhnen. Die praktischen Ärzte sollten ihre Patienten mit Blasenkatarrh stets cystoskopieren lassen, sofern

sie nicht selbst mit der Kunst vertraut sind. Auf solche Art entgeht man der verdrießlichen Eventualität, daß möglicherweise ein Blasentumor übersehen und wachsen würde, während der Patient versucht, sich nach Anweisung des Arztes mit Medizin oder Blasenspülungen zu kurieren. Wenn sie dann wiederkommen oder sich an einen anderen Arzt wenden und der Sachverhalt entdeckt wird, ist vielleicht der günstige Zeitpunkt für eine Operation verpaßt. Die Hilfe, welche die Patienten erhalten können, ist stets davon abhängig, in welchem Zustande sie zum Chirurgen kommen.

Die praktischen Ärzte sollten niemals vergessen, daß diese beiden Symptome, blutiger Harn und Schmerzen beim Wasserlassen, nicht an und für sich selbst eine Krankheit, sondern Symptome von einer Krankheit sind, die schlimmer sein kann, als man beim ersten Anblick des Patienten ahnen kann.

In einem dieser Fälle trat als das erste Symptom ein schwerer Schmerz in der einen Seite des Rückens auf; er wurde zunächst als rheumatisch gedeutet, aber nach einiger Zeit wurde er als von einer Pyelitis herrührend enthüllt. Bei vorgenommener Cystoskopierung fand man neben der einen Uretermündung 3 kleine Papillome (Fall 25). Nach der Operation verschwanden die Schmerzen im Rücken.

Der Strahl beim Wasserlassen kann ungleichmäßig sein oder plötzlich unterbrochen werden, wenn der Tumor das Orificium urethrae internum verstopft.

Ischuria paradoxa ist von Troell hervorgehoben worden. Als Ursache derselben gibt er an, daß eine hart am Orificium urethrae internum gelegene Geschwulst durch mechanischen Reiz eine Insuffizienz im Sphincter vesicae trigonalis zuwege bringen kann.

Abgang von Geschwulstpartikeln ist ein nicht selten vorkommendes Symptom, das jedoch nicht abgewartet werden darf, um die Diagnose zu stellen, da es zumeist erst in einem recht weit vorgeschrittenen Stadium hervortritt. Ebenso sind hochgradige Kachexie und Anämie Symptome, die immer noch zu häufig vorkommen bei den zur Operation geschickten Patienten.

* * *

Während der Zeit, wo die Antiseptik und die Aseptik zuerst ihren Einzug in der Chirurgie hielten, war anfänglich die Hauptmethode für die Operation der Blasentumoren bei Männern Sectio perinealis mit Ureterotomie, worauf der Tumor entweder mit dem Fingernagel angegraben oder zwischen dem Finger und dem auf demselben Wege eingeführten Löffel abgeklemmt wurde. Bei Frauen wurde die Urethra dilatiert, worauf dieselbe Prozedur vor sich gehen konnte. Man richtete sich damals hauptsächlich gegen die Ursache der Blutungen, die ja der Tumor war, nicht so viel gerade gegen den Tumor als solchen. — Die Methode wurde besonders von Thompson befürwortet, der ein entschiedener Gegner der Sectio alta war, bei welcher Methode man nach seiner Meinung mehr Blutung erhalten und es schwer fallen würde, sie zu beherrschen. Dagegen konnte die

perineale Operationsmethode niemals auch nur annähernd die Sicherheit für die Vollständigkeit der Exstirpation gewähren, welche die Sectio alta darbot, wo man mit dem Auge sein Tun kontrollieren konnte. Man fand auch, daß die Blutung bei Sectio alta kaum reichlicher war, als bei Sectio perinealis und in der Regel leicht zu beherrschen war. Diese Methode, Sectio alta, wurde daher zur Normalmethode erhoben, und ist es im großen ganzen noch jetzt, wenigstens in Schweden.

Bereits in den 1880er Jahren wurden Resektionen der Blase vorgenommen. Die erste wurde von Sonnenburg 1885 ausgeführt. Mathias konnte 1904 64 in der Literatur erwähnte Blasenresektionen zusammenstellen, bei welchen in 11 Fällen Uretertransplantation ausgeführt war. Von diesen 11 Fällen starb nur 1 infolge von Leckage und dadurch erzeugter Beckenbindegewebsphlegmone, während 6 andere an Shock und Pneumonie starben. — Bei diesen zuerst ausgeführten Operationen war die Sterblichkeit groß, was nach Wendels (1898) Meinung darauf beruhte, daß der Gesamtzustand der Kranken so besonders schlecht war. Nunmehr ist die Anzahl Fälle von Blasenresektionen sehr bedeutend größer und die unmittelbare Sterblichkeit, in Proz. gerechnet, geringer, weil die Fälle mehr ausgewählt werden als früher. Juded erwähnt z. B. 33 Fälle aus der Klinik der Gebrüder Mayo, bei welchen Blasenresektionen mit Sectio alta gemacht worden sind. Von diesen war nur 1 gestorben, 3 Wochen nach der Operation. 12 sind rezidivfrei, 3 Jahre oder mehr nach der Operation.

Es dauerte nicht lange, bevor die Blase total exstirpiert wurde, zuerst von Bardenheuer 1887. Freilich wurde der Ausgang ein unglücklicher, aber er fand bald genug Nachfolger. Pawlik, der die Operation im nächsten Jahre machte, hatte noch nach $8^1/_2$ Jahren seine Patienten am Leben, mit nach der Vagina transplantierten Ureteren. Bei der totalen Blasenexstirpation wurde die größte Schwierigkeit durch die Versorgung der Ureteren verursacht. Viele verschiedene Vorschläge kamen auf. Maydl nähte die Ureteren nach dem Rektum, bekam aber schlechte Resultate. Seine Resultate waren jedoch besser als diejenigen, die von anderen erzielt wurden, die bei der Transplantation nicht in Übereinstimmung mit Maydl die inneren Mündungen der Ureteren in der Blase mitnahmen, durch welche Maßnahme ein gewisser Schutz gegen aufsteigende Infektion gewonnen wurde. Andere Vorschläge, sich einer Implantation in die Flexura sigmoidea oder in das Coecum oder andere Teile des Darmkanals zu bedienen, waren ebensowenig ansprechend.

Andere wählten die andere Möglichkeit, die für die Versorgung der Ureteren zu Gebote stand, nämlich sie an der Haut münden zu lassen. Dadurch wurden ja die Patienten gezwungen, eine Bandage zur Ansammlung des Urins zu tragen, was ihnen nicht zum Vorteil gereichte. Bei manchen Patienten trat auch Strikturbildung an der Stelle auf, wo der Ureter an der Haut mündete. Aber im ganzen genommen, wurde ja mit diesen Methoden, wo Ureterfistel oder Nephrostomie gemacht wurden, größere Sicherheit gegen die aufsteigende Infketion erzielt, die ja die größte Gefahr war, wenn Implatation in den Darm vorgenommen wurde. Rovsing führte mit Erfolg die lumbale Ureterostomie aus, Watson schlug Nephro-

stomie vor. Hinsichtlich der Wahl zwischen diesen verschiedenen Methoden möchte ich auf E. Keys Zusammenfassung Seite 971 in der Allm. Svenska Läkaretidningen 1913 verweisen. Unter Rubrik III sagt er, wo von Exclusio vesicae bei Blasentuberkulose die Rede ist, daß bei nicht oder wenig verändertem Ureter Uretero-Ureterostomie gemacht werden muß, aber Nephrostomie bei hochgradig verändertem Ureter oder bei Pyonephrose. Diese Gesichtspunkte können sich meines Erachtens ebensowohl in Fällen von Tumor ves. urin. geltend machen für den Fall, daß man sich dafür entscheidet, die totale Cystektomie zu machen. Die Mortalität ist ja bei dieser Operation höchst bedeutend, nach Key gibt Albarran an, daß sie 60 % übersteigt.

Diese Operationen wegen Blasentumoren waren alle vorgenommen worden, ohne daß das Peritoneum geöffnet wurde. Der Harn wurde für besonders giftig für das Peritoneum gehalten, und es wurde als ein ungünstiges Moment angesehen, wenn man bei der Operation das Peritoneum öffnete. Es wurden indessen Versuche gemacht, mittels Laparotomie an die Blasentumoren heranzukommen. Das Peritoneum wurde breit geöffnet. In Hochlage konnte man dann die Blase öffnen und den Tumor entfernen, während das Peritoneum mit Tüchern geschützt wurde. — Wenn Ureterimplantation vorgenommen werden mußte, hatte man besonders günstige Verhältnisse und hinreichend Raum, zu arbeiten. Diese Operationsmethode, die transperitoneale, hat den Vorteil vor der Sectio alta, daß man noch besseren Spielraum erhielt, als bei dieser. Mathias publizierte 1904 2 in dieser Weise operierte Fälle, wo im einen Fall eine Art Diaphragma von Peritoneum über der Blase gemacht war, aber in den anderen das Peritoneum nur durch Tücher geschützt wurde. Der Erfolg war in beiden Fällen gut. Judd erwähnte 1914 nicht weniger als 30 Fälle aus der Mayo-Klinik, die in dieser Weise operiert waren. 3 gestorben (10 %), keiner derselben an Peritonitis. 9 derselben waren über 3 Jahre rezidivfrei und 4 waren rezidiv operiert worden. Judd betont als ein besonders günstiges Moment, daß man bei diesem Verfahren Gelegenheit hat, nach eventuellen Metastasen zu suchen. Falls solche vorhanden waren, wurde das radikale Verfahren als kontraindiziert angesehen.

Ein Zwischending zwischen der transperitonealen Operationsmethode und Sectio alta ist der Vorschlag, der von Squier dargelegt wurde. Er beschreibt seine Methode ungefähr folgendermaßen: Nach einem großen Längsschnitt wird das properitoneale Fett gegen den Nabel hinauf gestrichen, und man öffnet das Peritoneum, wenn man nach Metastasen suchen will. In extremer Hochlage zieht man den Urachus herauf, welcher abgeschnitten wird. Mit den Plicae vesic. later. als Stütze kann man sich stumpf nach jeder Seite der Blase nach dem Vas deferens oder der Art. uterina hinunter arbeiten. Indem man diese Bildungen des weiteren nach vorwärts verfolgt, findet man den Ureter, welcher, gleich bevor er unter die Fascia pelvis einbiegt, gekreuzt wird. Man tut dies zuerst an den Seiten, worauf man leicht nach hinten hinunterkommt. Man muß tief in den retrovesikalen Raum hinuntergehen. Überall soll man mit Tüchern alle Flächen

sorgfältig vor Implantation durch Geschwulstpartikel schützen. Ein Schnitt wird aufwärts in der Blase gemacht, um sich über die Topographie des Tumors zu vergewissern, über die man übrigens durch vorhergehende Cystoskopierung völlig im klaren sein muß. Dieser Schnitt wird dann nach der Seite verlängert, wo man seiner bedarf. Die Neubildung wird in toto mit dem umgebenden gesunden Gewebe in angemessener Entfernung vom Tumor exzidiert. Squier besteht darauf, daß der Tumor ringsum von mindestens 2 cm gesundem Gewebe umgeben sein muß, das gleichzeitig mit dem Tumor entfernt wird. Ist man genötigt, Ureterimplantation zu machen, so geschieht dies am leichtesten nach Sampson-Krönig (die Methode angegeben in Bier, Braun und Kümmel) oder nach der Methode, Judd aus der Mayo-Klinik in Surgery, Gynecology und Obstetrics erwähnt.

Squier läßt ein Drainrohr am höchsten Punkt der Blase und einen Zigarettendrain in jedem der lateralen Spatien, außerdem auch Katheter à demeure. Auf Grund von Angaben, daß durch die suprapubische Drainage eine Tumorimplantation in der Narbe möglich ist, was jedoch hauptsächlich bei unvollständiger Operation eintreffen dürfte, wäre es vielleicht am besten, wenn die Blase vollständig genäht werden könnte und man sich mit der Drainage durch die Urethra begnügte. Wenn die Blutstillung gut und der Harn nicht allzu sehr infiziert ist, müßte dies möglich sein.

In bezug auf die Technik der Ureterimplantation will ich nur hervorheben, daß man nach Schmidt vermeiden muß, das Fett rings um das untere Ende des Ureterstumpfes allzu genau wegzuschneiden, um Strikturbildung des Ureters zu vermeiden.

Diese Methode Squiers scheint mir einen gewissen Vorteil zu gewähren, man kann, um den Ureter zu schonen, nicht in Versuchung geraten, einen zu schmalen Rand von gesundem Gewebe rings um den Tumor zu lassen, denn die Ureterimplantation ist nicht schwer, wenn man vorher die Verhältnisse in der Umgebung der Blase freigelegt hat. Bei Sectio alta ist die Sachlage eine ganz andere.

Aus Anlaß der schlechten Resultate der Operationen, welche mit Sectio alta wegen Blasenpapillom ausgeführt sind, wo stets eine große Anzahl Rezidive in allen Statistiken vorgekommen sind, schlug Nitze vor, die Tumoren mit dem Operationscystoskop zu exstirpieren. Diese Operationsform führte ja für den Patienten unendlich viel weniger Risiko mit der eigentlichen Operation herbei, aber andererseits blieben auch mit dieser Methode Rezidive nicht aus, obgleich die intravesikalen Operationen nach ihrer Ausführung in mehrfacher Weise modifiziert wurden (kalte und glühende Schlinge, Scheren- und Klauenzangen). Eine sonderliche Anwendung haben diese Operationen hierzulande nicht gefunden.

Vor nicht gar langer Zeit veröffentlichte der Amerikaner Beer (1910) eine andere intravesikale Methode für die Behandlung der Blasentumoren mit Anwendung von hochfrequenten elektrischen Strömen (uni- und bipolar), der erstere ist am meisten in Amerika angewendet, der letztere, auch Diathermie-

behandlung genannt, am meisten in Deutschland. Ausdrücklich wird jedoch, vor allem von Beer selbst, hervorgehoben, daß die Methode nur für Behandlung von benignen Papillomen oder in den Fällen von inoperablen malignen Tumoren angewendet werden darf, die man palliativ behandeln will. — Rezidive bleiben freilich auch nach dieser Behandlungsmethode nicht aus, sind aber doch, nach dem, was behauptet wird, weniger häufig, als bei irgend einer der früheren Methoden.

Der theoretische Grundzug der in Rede stehenden Behandlungsmethode ist unleugbar in hohem Grade ansprechend, und der Umstand, daß die Patienten wegen einer einzelnen Behandlung nicht im Krankenhause zu bleiben brauchen, sondern poliklinische Behandlung erhalten können, ist für sie in hohem Grade verlockend.

Was die Indikationen für die Behandlung der Blasentumoren anbelangt, so verhalten sich die amerikanischen Chirurgen, laut den in den letzten Jahren gemachten Mitteilungen, wie folgt:

Für die Behandlung von Papillomen (der quasibenignen Art der Blasentumoren gewährt die Hochfrequenzbehandlung die besten Resultate. — Durch genaue Beobachtungen, wie der Tumor auf die Behandlung reagiert, durch den Palpationsbefund und eventuelle mikroskopische Untersuchung von Stücken des Tumors, kann man in der Regel die malignen Fälle entdecken, die dann von dieser Form von Therapie, ausgeschlossen werden. A priori kann man von dieser Behandlung ausnehmen:

1. Alle harten Tumoren (bimanuelle Palpation).

2. Alle schweren Cystitiden (mit Tumor), wenn sie durch Behandlung in gewohnter Weise mit Blasenspülungen und Lapisinstillationen nicht gebessert werden. Diese Fälle haben sich stets als Krebs erwiesen.

Bei multiplen Tumoren erhält man in den meisten Fällen Rezidive, aber diese Methode ist die beste, wenn man nicht die Tumoren so lokalisiert findet, daß eine Resektion stattfinden kann.

Einen Tumor, der sich cystoskopisch wie ein Krebs ausnimmt, ist es am besten, nach der transperitonealen Methode zu behandeln, wie diese in Mayos Klinik angewendet wird, oder nach Squiers Methode für „subtotal cystectomy", eventuell nach einer der Modifikationen dieser Methoden, die man im gegebenen Fall zweckmäßig finden kann. Die Hauptsache scheint zu sein, daß man sich bei der Operation reichlich Raum schafft und nicht durch unvorsichtige Handhabung des Tumors zu Implantation von Tumorpartikeln in der Wunde Anlaß gibt.

In gewissen Fällen ist man natürlich, wenn man bei Cystoskopierung gefunden hat, daß der Tumor leicht zugänglich ist, berechtigt, mit Sectio alta und „Resektion en dedans" einen Versuch zu machen, welche Methode man jedoch in der Mayo-Klinik auf die Patienten beschränken zu müssen meint, die auf Grund von schlechtem Gesamtzustand oder Metastasen für diese weit größeren Eingriffe nicht in Frage kommen können.

Wenn der Tumor beide Uretermündungen einnimmt, kann man, nach vorheriger, am liebsten in mehreren Sitzungen ausgeführter Exculsio vesicae, die totale Cystectomie machen. Das gleiche kann bei diffuser Papillomatosis in Frage kommen. Aber gerade in solchen Fällen kann man etwas gewinnen, wenn man die Sectio alta macht und die Papillome exstirpiert, welche zugänglich sind; man kann ja zweckmäßig eine Thermokauterisierung der kleinen, noch nicht ausgewachsenen Geschwülste daran anschließen. Nach der Operation muß man den Patienten genau beobachten und, für den Fall eines Rezidivs, mit der Diathermiebehandlung fortfahren.

Für einen hauptsächlich am Orificium internum urethrae lokalisierten Tumor schlägt Schmidt vor, Youngs Operation für Prostata-Krebs auszuführen, ohne daß er jedoch in irgend einem Fall selber dieselbe ausgeführt hat.

Als palliative Behandlung von inoperablen malignen Tumoren kann in erster Linie die Sectio alta und Exzision oder Kauterisierung der Geschwulst mit Paquelin oder Diathermie in Frage kommen. Wenn dem Patienten damit nicht geholfen ist, kann eine Blasenfistel angelegt werden, und, wenn dies nicht hilft, sondern die Schmerzen fortdauern, kann man eine Exclusio vesicae machen.

Die Radiumbehandlung scheint sich in malignen Fällen so gut wie resultatlos erwiesen zu haben; dies ist anch der Fall gewesen, wo sie am Blasentumormaterial des Serafimerlazaretts zur Anwendung gekommen ist. Es sind jedoch nur 2 unserer malignen Fälle, die mit Radium behandelt worden sind. Im einem Falle starb der Patient nach 3 Monaten auf Grund von Carc. vesic. urin. in dem anderen starb er nach 5 Monaten an einer interkurrenten Krankheit (Darmverschlingung). In der Zwischenzeit hatte er blutigen Urin gehabt. An manchen Orten meint man bei inoperabeln Fällen oder wenn man genötigt war, eine unvollständige Operation zu machen, gute Hilfe von Radium und Tief-Röntgen gehabt zu haben. Große Gaben müssen jedoch in diesen Fällen angewendet werden, weil kleinere Gaben die Tumoren eher zu schnellerem Wachstum aufzumuntern scheinen.

Bei einem Kranken aus dem Serafimerlazarett (3), der 10 Operationen wegen Blasentumor durchgemacht hatte und wo die anfänglich mikroskopisch benigne Geschwulst als mikroskopisch benigner Tumor rezidiviert war, erhielt der Patient durch eine temporäre Blasenfistel große Gaben Röntgen und ist später 9 Jahre frei von Beschwerden von seiner Krankheit gewesen.

Nach Squier soll die Radiumbehandlung in benignen Fällen auch mit Rücksicht auf Dauerheilung gute Resultate gewähren. In einem von Keys Fällen hatte Radiumbehandlung eines Papilloms keine Wirkung.

* * *

Die Resultate der Behandlung haben sich ja auch anderswo nicht glänzender erwiesen. Besonders die potentielle Malignität der quasibenignen Tumoren geht

aus dieser Zusammenstellung in einer sehr deutlichen und beängstigenden Weise hervor. Zwecks Erlangung besserer Resultate muß in erster Linie die Diagnose früher gestellt werden. Es ist Sache der praktischen Ärzte, Hämaturien und Cystitiden nicht symptomatisch zu behandeln, sondern sie unverzüglich an ein Krankenhaus oder einen Spezialisten zu verweisen.

Nach einer Operation, welche hinreichend umfangreich sein muß, damit ein lokales Rezidiv in unmittelbarem Anschluß an die Operation vermieden werden kann, müssen die Patienten die ersten Jahre unter regelmäßiger Kontrolle stehen, damit ein eventuelles Rezidiv entdeckt werden und sobald wie möglich zur Behandlung kommen kann. Natürlich muß vor der Entlassung eine cystoskopische Untersuchung erfolgen.

Weitere Versuche mit Radiotherapie scheinen wünschenswert.

Kasuistik.

Fall 1. 1901. Mann, 70 Jahre (Tumor ves. urin.). Verweigerte Op. Gestorben nach 10 Monaten. Suicidium.

Fall 2. 1901. Mann, 38 Jahre (Papillom). Sectio alta und Exstirpation. Symptome von Rezidiv nach 1 Jahre. Op. in Örebro 5 Jahre später. Rezidiv nach 2 Jahren. Konsultierte 10 Jahre nach der ersten Op. Dr. Key, Maria-Krankenhaus, Stockholm, und wurde in 4 verschiedenen Seancen mit Radium behandelt (jedesmal 5 resp. 20 Stunden). Anfänglich schien es, als wäre das Papillom unter der Einwirkung von Radium kleiner geworden, aber später war kein Effekt zu bemerken. Nach nahezu 1 1/2 Jahren kam der Pat. zurück, dieses Mal Diathermiebehandlung mit bestimmten Zwischenpausen. Von dieser erhielt man jedoch den Eindruck, daß es auf Grund von Schmerzen unmöglich sein würde, sie durchzuführen. Neue Operation (Sectio alta) 1913, wobei multiple Papillome teils exstirpiert, teils mit Paquelin gebrannt wurden. Später Diathermiebehandlung, teilweise poliklinisch. [Keys Fall IV.] Laut Mitteilung hat er nun „gute Hoffnung, völlig gesund zu werden."

Fall 3. 1901. Mann, 30 Jahre. Sectio alta und Exstirpation. (Klinisch: Papillom.) Rezidiv nach 8 Mon. Neue Op. Rezidiv und Op. nach resp. 17, 14, 9 und 6 Monaten. Bei der letzten Gelegenheit war die mikr. Diagnose Papillom. Nach 4 Mon. neues Rezidiv, mikr.: Cancer. Nach weiteren 4 Mon. neues Rezidiv; mikr.: Papillom. 4 Mon. später: Adenokarzinom. Nach 3 Mon. wieder Op.: Cancer, das Papillom wächst in die Muskulatur hinunter. Bei dieser letzten Operation wurde eine temporäre Blasenfistel angelegt, worauf der Pat. wiederholte Gaben Röntgenstrahlen erhielt, wobei die Strahlen durch eine in die Fistel eingeführte Prostatatube nach verschiedenen Seiten der Blase dirigiert wurden. — Später 9 Jahre hindurch symptomfrei.

Fall 4. 1902. Mann, 66 Jahre (Papillom). Verweigerte Op. Gestorben 13 Mon. nachher an Arthritis vera und Haemorrhagia.

Fall 5. 1902. Mann, 61 Jahre (Cancer). Epicystostomie. Gestorben an Peritonitis postop.

Fall 6. 1902. Mann, 63 Jahre (Papillomatosis). Schlecht. Keine Aussichten für Op. Gestorben nach 3 Jahren an Paralysis cordis.

Fall 7. 1902. Mann, 74 Jahre (Papillom). Sectio alta und Exst. nach Paquelin. Op. 3 Jahre vorher hierselbst. Gestorben 10 Jahre später. Todesursache laut Totenschein: Cancer und Marasumus.

Fall 8. 1903. Mann, 63 Jahre. (Cancer ves. urin.). Epicystostomie. Bei der Sektion fand man alle Organe stark anämisch, außerdem Hydronephrose auf der rechten Seite.

Fall 9. 1903. Frau, 50 Jahre (Papillom). Sectio alta und Exst. Mikroskopisch: O Malignes. Rezidiv nach 4 Mon. Bei neuer Op. ein halbfaustgroßes Papillom im Vertex und 5—6 kleinere Papillome im Fundus. Path.-anat. Diagnose: Malignes Papillom. Bei der Entlassung waren mehrere zerstreute Papillome zu sehen. Nach 6 Mon. wieder aufgenommen. Sectio alta und Exst., später Resectio partis vesic. urin. Niemals symptomfrei. Starb 14 Mon. nach der letzten Operation.

Fall 10. 1904. Mann, 58 Jahre (Cancroid). Epicystomie. Gestorben 5 Mon. später.

Fall 11. 1904. Mann, 47 Jahre (Papillom). Sectio alta und Exst. multipler Tumoren. Path.-anat. Diagnose: O Malignes. — Gestorben 4 Jahre später, angeblich an Blasenkrebs.

Fall 12. 1904. Mann, 53 Jahre („Benignes" Papillom). Sectio alta und Exst. Gestorben 2 Mon. später im Lazarett zu Karlstad (obs!). Todesursache: rezidivierendes Blasenpapillom und Erysipeles foecei.

Fall 13. 190. Mann, 61 Jahre. (Cancer vesicae). Op. aussichtslos. Im nächsten Jahre Op. wegen Abscessus paranephrit. Gestorben 8 Jahre später in der Med. Abt. des Seraflmerlazaretts. Todesursache: Cancer vesic. urin.

Fall 14. 1905. Frau, 60 Jahre (Papillom). Sectio alte und Exst. Rezidiv nach 9 Jahren. Neue Op. Path.-anat. Diagnose: Bei der ersten Op. Papillom, bei der zweiten Cancer. 1 Jahr nach der zweiten Op. Blasenblutung, später ab und zu. — Nicht nachuntersucht.

Fall 15. 1905. Mann, 64 Jahre (Cancer, ves. urin.). Epicystostomie. Gestorben nach 4 Mon. an derselben Krankheit.

Fall 16. 1905. Mann, 66 Jahre (Papillom). Sectio alta und Exst. Gesund, bis er 5 Jahre später an Bronchitis diffusa und Nephrit. chron. starb.

Fall 17. 1905. Frau, 63 Jahre (Papillom). Sectio alta und Exst. 4 Jahre gesund. Rezidiv operiert (Diagnose: Papillom.) Später zu wiederholten Malen von Doktor Key, Maria-Krankenhaus, Stockholm, mit hochfrequenten elektrischen Strömen behandelt.

Fall 18. 1906. Mann, 71 Jahre (Cancer vesicae urin. inop.). Epicystostomie. Starb im Lazarett 2 Mon. nachher (Bronchopneumonie).

Fall 19. 1907. Frau, 54 Jahre (Cancer vesicae). Sectio alta und Resectio vesicae und Verlegung des rechten Ureters. Wurde niemals symptomfrei. Später Blasenfistel. Lähmung auf Grund von Metastasen in der Halswirbelsäule. Gestorben 10 Mon. nach der ersten Op.

Fall 20. 1907. Mann, 66 Jahre (Cancer ves. urin. et hepatis). Op. aussichtslos. Mors 19 Tage nach der Entlassung

Fall 21. 1907. Mann, 47 Jahre (Papillom). Sectio alta und Exst. Vollständig symptomfrei nach 10 Jahren. Nachuntersucht.

Fall 22. 1908. Mann, 68 Jahre. Sectio alta und Exst. (Papillom). Nach 9 Jahren wieder da mit inop. Rezidiv: Sectio alta und Auskratzung. Path.-anat. Diagnose, dann malignes Papillom.

Fall 23. 1908. Mann, 73 Jahre (Cancer ves. urin. inop.). Explorative Inzision. Gestorben 3 Mon. später an Marasmus.

Fall 24. 1908. Frau, 49 Jahre. Sectio alta und Exst. (Papillom, nicht malign). Gestorben mehr als 4 Jahre nachher: Osteosarcoma pelvis. Bei der Sektion in der Blase nichts Pathologisches.

Fall 25. 1908. Frau, 60 Jahre (Carcinoma papillomatosum). Sectio alta und Exst. (3 kleine Papillome gleich außerhalb des r. Ureters, mehrere sehr kleine wurden mit Paquelin gebrannt). Symptomfrei. Bei der Nachuntersuchung ein kleines, aller Wahrscheinlichkeit nach benignes Papillom, gleich innerhalb der r. Uretermündung. Diathermiebehandlung. Laut geneigter Mitteilung von Doktor E. Key ist sie seit $^1/_2$ Jahre rezidivfrei gewesen.

Fall 26. 1908. Mann, 53 Jahre (Cancer ves. urin. inop.). Gestorben nach 4 Mon.

Fall 27. 1908. Mann, 29 Jahre (Papillom). Sectio alta und Exst. Lebt subjektiv, symptomfrei nach 9 Jahren, verweigert Cystoskopierung. Nichts Obj.

Fall 28. 1909. Mann, 80 Jahre (Cancer ves.). Op. aussichtslos. Gestorben $2^1/_2$ Jahre später: Altersschwäche laut Totenschein.

Fall 29. 1909. Mann, 53 Jahre (Papillom). Sectio alta und Exst. Lebt subj. gesund, 8 Jahre später; symptomfrei, hat an Gewicht zugenommen. Nicht untersucht.

Fall 30. 1909. Mann, 60 Jahre (Papillom). Sectio alta und Exst. Mikrosk. benign. Symptomfrei nach 8 Jahren. Nicht untersucht.

Fall 31. 1910. Frau, 52 Jahre (Carcinoma papillomatosum). Sectio alta und Exst. Symptomfrei nach 7 Jahren. Nicht untersucht.

Fall 32. 1910. Mann, 66 Jahre (Cancer ves.). Sectio alta und Resectio vesicae. Rezidiv nach ein paar Mon. Gestorben 3 Jahre nachher an Blasenkrebs.

Fall 33. 1910. Mann, 53 Jahre (Cancer ves.). Sectio alta und Resectio vesicae. Gestorben nach $2^1/_2$ Jahren an Blasenkrebs. Das Rezidiv nach 3 Mon.

Fall 34. 1910. Mann, 60 Jahre (Papillom). Sectio alta und Exst. Rezidiv nach 1 Monat. Suicidium binnen 2 Jahren, auf Grund seines Blasenleidens.

Fall 35. 1911. Mann, 60 Jahre (Cancer prostatae et vesic. urin.). Sectio alta und Exst. von 3 breitbasigen Papillomen und Prostatectomia transves. Gestorben 20 Tage nach

der Op. — Sektion: Periproctitis phlegmonosa und Bronchitis ac. capill. fibrino-purul. und Pleuritis dextr.

Fall 36. 1911. Mann, 56 Jahre (Cancer ves. urin. Rezidiv). Kein Journal. Sectio alta und Auskratzung. Gestorben am nächsten Tage. — Sektion: Cancer vesic. urin. und Degeneratio adiposa myocard. und Thrombosis art. pulmon.

Fall 37. 1911. Mann, 64 Jahre (Cancer vesicae). Sectio alta und Auskratzuug und Radium. Nach der Op. bei ein paar Gelegenheiten blutiger Urin. Gestorben 5 Mon. später im Lazarett in Köping an Darmverschlingung und Bauchfellentzündung.

Fall 38. 1911. Mann, 50 Jahre (Cancer vesicae). Epicystostomie. Mors am nächsten Tage; sek. Anämie.

Fall 39. 1911. Frau, 56 Jahre. Sectio alta und Exst. (benignes Papillom). Rezidiv nach $^1/_2$ Jahr in der Operationsnarbe. Aufgenommen 10 Mon. nach der ersten Op. Inzision in der Mittellinie, Auskratzung von Tumormassen in der Bauchwand: Scheibenepithelcancer. Die Blase wurde nicht geöffnet. Bei der Sektion in einem anderen Krankenhause, 15 Mon. nach der 1. Op. wurde in der Blase eine ausgebreitete Papillomatose gefunden. Mikrosk. Untersuchung wurde nicht bewerkstelligt.

Fall 40. 1911. Mann, 61 Jahre. Sectio alta und Exst. mit Resektion der Wand. Path.-anat. Diagnose: Infiltrierendes Papillom. Mors am nächsten Tage.

Fall 41. 1911. Frau. 51 Jahre, Sectio alta und Exstirpation elliptisch der Schleimhaut (Cancer). — Nun keine Blasensymptome, hat daher oft Schmerzen im Rücken und den Extremitäten 6 Jahre nach der Operation. Arbeitsfähig. Nicht nachuntersucht.

Fall 42. 1912. Mann, 71 Jahre (Cancer ves. urin.). Sectio alta und Exst. und Radium. Gestorben $3^1/_2$ Monate nach der Op. „Blutkrebs".

Fall 43. 1912. Frau, 57 Jahre (Cancer ves. urin. inop.). Lehnt Op. ab. Gestorben 5 Mon. später.

Fall 44. 1912. Frau, 73 Jahre. Sectio alta und Exst. nach Paquelin. (Sarkom.) Vor der Entlassung Rezidiv in der Uretermündung. Beh mit Radium. Gestorben innerhalb 2 Jahren im St. Eriks-Krankenhause; hatte dann Rezidiv in der Bauchnarbe.

Fall 45. 1913. Mann, 44 Jahre. Sectio alta und Exst. (Grobpapilläres, stark zellreiches Papillom.) Subjektiv gesund nach 4 Jahren. Hat nicht nachuntersucht werden können.

Fall 46. 1913. Mann, 52 Jahre. Sectio alta und Exst. nach Paquelin. Bei mikr. Untersuchung stellte sich heraus, daß der Tumor, der dicht am Orificium Urethrae intern. saß, ein Myosarkom war. Subj. symptomfrei 4 Jahre der Op.

Fall 47. 1913. Mann, 69 Jahre. Sectio alta und Resektion der Blasenwand rings um die papillomatöse Geschwulst.

Fall 48. 1913. Mann, 74 Jahre (Papilloma carcinomatosum). Sectiv alta und Resektion der Blasenwand. Rezidiv nach 5 Mon. Gestorben 1 Jahr nach der Op. „Herzlähmung".

Fall 49. 1914. Frau, 59 Jahre (Papilloma). Sectio alta und Exstirpation. Lebt, hat aber mutmaßlich Rezidiv.

Die Patientin 41, die im Jahre 1911 operiert worden war (wegen Krebs), wurde neulich wieder im Krankenhause aufgenommen. Zwei harte Papillome, die sich mikroskopisch als Krebs erwiesen, waren in der Blase gewachsen. Sie wurden durch Sectio alta exstirpiert. Die Patientin soll jetzt genauer überwacht werden. Sie ist doch fast 7 Jahre rezidivfrei gewesen.

Literatur.

Beer: Extraperitoneally cautery excision of carcinom of bladder. Ann. Surg. 1915.
— Transperitoneal resection of bladder for carcinoma. Ann. Surg 1915.
— Papillomatosis of the bladder-carcinoma in the repropubic scar. Ann. Surg. 1915.
— Treatment of benign papillomata of the urinary bladder with high frequency currents. Ann. Surg. 1915.
— Endresults of highfrequency kauterisation of vesical papilloma. Ann. Surg. 1915.
— Carcinom of the neck of the bladder and prostata. Ann. Surg. 1916.
— The surgical treatment of benign neoplasms of the bladder. Surg. Gyn. Obst. 1917.
Casper: Exclusio vesicae etc Berlin. klin. Wochenschrift 1912.
Chute: A plea for a more extensiv operation in cancer of the bladder. Journ. Am. Med Ass. 1914.
Cohn: Über Totalexstirpation der Harnblase wegen Krebs. Wien, Klin. Rundschau 1914
Gardner: Operative treatment of tumors of the bladder. Journ. Am. Med. Ass. 1914.
Gayet: Cancer de la face posterieure de la vessie. Cystectomie etc. Soc. de Chir. de Lyon — Revue de Chirurgie 1913.

Gevaghty: Fulguration in treatment of bladder tumors. Surg. Gyn. Obst. 1915.
Hildebrand: Über operative Behandlung der Blasentumoren. Verh. Deutsche Gesellsch. f. Chirurgie 1914.
Joseph: Ibidem.
Judel: Results in treatment of tumours of the bladder. Journ. Am. Med. Association 1912.
Key: Über die Behandlung der Blasenpapillome mit hochfrequenten elektrischen Strömen. Nord. Med. Arkiv 1915.
— Exclusio vesicae vid svärartad blåstuberkulos. Allm. Svenska Läkaretidningen 1913.
Keyes: The desicativ treatment of bladder tumors. Surg. Gyn. Obst. 1915.
Koch: Operation der Harnblasenpapillomen. Beitr. z. klin. Chir. Bd. 2.
Kümmel: Chirurgische Operationslehre (1917) von Bier, Braun und Kümmel.
Martin: Tumors of the bladder: Urol. et cutaneous review 1915.
Moore: Ibidem.
Mathias: Harnblasenresektionen. — Beiträge zur klin. Chir. Bd. 42.
O'Neil: Tumors of the bladder. Journ. Am. Med. Ass. 1912.
Rovsing: Lehrbuch der Chirurgie 1911. (Wullstein und Wilms).
Schmidt: Surgery of the urinary bladder. Surg. Gyn. Obst. 1915.
Schaldemose: Studier over Blaerepapillomernes bygning og natur. Kopenhagen 1904.
Seyring: Über Metaplasie von Blasenpapillomen in Carcinom. Beiträge z. klin. Chirurgie Bd. 73.
Squier: Subtotal cystectomy. Journ. Am. Med. Ass. 1914.
— Radium versus surgery in the treatment of vesical neoplasms. Surgery Gyn. Obst. 1915.
Thomas: Technique of operative treatment of bladder tumors. Ibidem.
Troell: Über Incontinentia urinae paradoxa bei gewissen Harnblasentumoren etc. Archiv f. klin. Chir Bd. 106.
Uhle: The treatment of bladder papilloma by high frequency destruction. Annals of Surgery 1914.
Warren: Some details in the surgical treatment of tumors of the bladder. Surg. Gyn. Obst. 1915.
Wendel: Über Exstirpation und Resektion der Harnblase bei Krebs. Beiträge z. klin. Chir. Bd. 22.
Wossidlo: Beitrag zur Diskussion bei Deutsche Gesellschaft f. Chir. Congress 1914.

Zusammenfassung.

In den Jahren 1901—15 sind in den chirurgischen Kliniken des Serafimerlazarettes 49 Patienten, die an Blasentumoren litten, aufgenommen worden. Sieben sind nicht operiert worden. In acht Fällen wurde nur eine Blasenfistel angelegt, zwei erhielten eine Behandlung durch Einlegen von Radium in die Blase (durch eine temporäre Blasenfistel), ein Fall wurde nur probeinzidiert.

31 Fälle sind „radikaloperiert", davon einer mit Verpflanzung des einen Ureters. Es handelt sich um 9 Karzinome, 2 Sarkome und 20 quasibenigne Tumoren. Zwei von den 9 Krebsfällen sind im Anschluß an die Operation gestorben. Die übrigen Krebsfälle haben alle bis auf einen Recidive bekommen. Zwei von ihnen sind 9 resp. 7 Jahre frei gewesen. — Von den wegen Sarkom behandelten Patienten ist der eine noch am Leben, wahrscheinlich gesund, der andere bekam bald Recidiv, das mit Radium und Röntgen behandelt wurde, bis er erlag. — Die quasibenignen Tumoren haben bis auf fünf rezidiviert, teils als maligne Tumoren. Ein Fall (3), der jetzt zehn Jahre nach der letzten Operation rezidivfrei ist, wurde nach der vorletzten Operation ganz heroisch mit Röntgenstrahlen direkt auf die Blasenschleimhaut behandelt. Ein, soweit wir wissen, einzig dastehender Fall.

Von den Behandlungsmethoden hat sich die Sectio alta nicht bewährt. Besser erscheint das transperitoneale oder Squiers extraperitoneales Vorgehen zu sein. Weitere Versuche mit der Radiotherapie sind zu wünschen, obwohl dies Vorgehen in unserer Serie, den genannten Fall 3 ausgenommen, nicht gelungen ist.

In Hochfrequenztherapie haben wir keine Erfahrung.

Negli anni 1901—15 49 pazienti affetti da tumori vescicali sono stati accolti nelle cliniche chirurgiche del „Serafimerlazarett". 7 non sono stati operati. In 8 casi fu applicata soltanto una fistola vescicale, 2 furono curati col l'introduzione di radio in vescica (attraverso una fistola vescicale temporanea); in una donna non fu fatta che un incisione di prova. — In 31 casi fu eseguita l'operazione radicale, di cui una col trapianto di un uretere. Si trattava in 9 casi di carcinoma, in 2 di sarcoma e in 20 di tumori quasi benigni. 2 dei 9 casi di cancro morirono in seguito all' operazione. Gli altri casi di carcinoma, meno uno, ebbero una recidiva, che non fu più esaminata. 2 di questi ne fuono liberi 9, rispettivamente 7 anni. — Dei casi operati per sarcoma uno è ancora vivo e probabilmente sano, l' altro ebbe dopo poco tempo recidiva, che fu curata con radio e raggi Röntgen fino alla morte. — I tumori quasi benigni, ad eccezione di 5, ebbero recidiva, in parte in forma maligna. Un caso (3), che ora dieci anni dopo l' ultima operazione è libero di recidiva, fu dopo la penultima operazione curato molto energicamente con raggi Röntgen direttamente sulla mucosa vescicale. Un caso unico, a quanto ci consta.

Dei metodi curativi la cistotomia soprapubica non è molto considerata. Migliore sembra il metodo transperitoneale oppure l' extraperitoneale di Squiers. Consigliabili sono ulteriori esperimenti colla radio-terapia, per quanto che questo metodo non è riuscito nella nostra serie, eccezione fatta pel caso Nr. 3.

Non abbiamo esperienze di terapia ad alta frequenza.

(Ravasini-Triest.)

En 1901—15 ont été reçus dans les cliniques chirurgiens de l'hôpital de Sérafim 49 malades qui souffraient de tumeurs de la vessie. Sept de ceux n'ont pas été opérés. En huit cas on ne faisait qu'une fistule de la vessie, deux recevaient un traitement par radium placé dans la vessie (par une fistule de vessie temporaire), une femme a été incisée pour coup d'essai.

31 cas ont été opérés „radicalement", un de ceux avec transplantation d'une des voies urinaires. Il y avait 9 carcinomes, 2 sarcomes et 20 tumeurs quasi-bénines. Dans la suite d'une opération deux des 9 cas de cancer ont mouru. Tous les autres cas de cancer, à l'exception d'un seul, ont eu des récidives, et celui-ci n'a pas été examiné ultérieurement. Deux de ces cas ont été libres d'attaques pour 9 resp. 7 années. — Des deux malades traités à cause de sar-

come, l'un est encore en vie et se porte probablement bien, l'autre avait bientôt une récidive, laquelle fut traitée avec radium et Roentgen, jusqu'à ce que le malade succomba. — Les tumeurs quasi-bénines, à l'exception de cinq, ont eu des récidives, en partie comme des tumeurs malignes. Un cas (3) qui maintenant, dix ans après la dernière opération, est libre de récidives, a été traité, après l'opération avant-dernière, héroïquement avec des rayons Roentgen directement sur la membrane muqueuse de la vessie. C'est un cas, à ce que nous sachons, tout à fait unique.

Des méthodes de traitement, la *sectio alta* n'est pas beaucoup estimée; le procédé transpéritonéal ou extrapéritonéal de Squier semble être meilleur. Des essais ultérieurs avec la radiothérapie sont désirables, bien que, dans notre série, ce procédé, à l'exception du cas 3, n'aie pas réussi.

Quant à la thérapie de haute fréquence, nous n'en avons pas d'expérience.

In the years from 1901—15, 49 patients afflicted with tumours of the bladder, have been admitted in the chirurgical clinics of the hospital of Serafim. Seven of them have not been operated. In 8 cases there was made only a bladder-fistula, and two received a treatment of radium laid into the bladder (by a temporary bladder-fistula); one woman has been incised only by way of trial.

31 cases have been „radically operated", one of them with transplantation of one of the ureters. There were 9 carcinomes, 2 sarcomes, and 20 quasi-benign tumours. Two of the 9 cases of cancer have died in connexion with the operation. The remaining cases of cancer have had recidives all but one, which had no after-examination. Two of them have been free from attacks for 9 resp. 7 years. Of the patients who have been treated on sarcome, one is still in life, and probably in good health, the other had soon after treatment a recidive which was treated with radium and Roentgen, until he succumbed. — The quasibenign tumours have had recidives, all but five, partly as malign tumours. One case (3) who now, ten years after the last operation, is free from attacks, after the last but one operation has been treated heroically with Roentgen-rays directly on the mucous membrane of the bladder. A case which, as far as we know, is unparalleled.

Of the mothods of treatment the *sectio alta* is not highly estimated. Better seems to be the transperitoneal or the Squier's extraperitoneal procedure. Further trials with the radiotherapy are desirable, although this procedure in our series, with exception of the case 3 mentioned above, has not succeeded.

In the therapy of high-frequence we have no experience.

За періодъ времени отъ 1901-го до 1915-го года въ хирургическую клинику Серафимскаго лазарета поступили 49 больныхъ съ опухолями мочевого пузыря. Семеро изъ нихъ не были подвергнуты хирургическому леченію. Въ восьми случаяхъ былъ лишь наложенъ мочепузырный свищъ, въ двухъ случаяхъ леченіе состояло во введеніи радія въ мочевой пузыръ чрезъ мочепузырный свищъ, у одной больной былъ лишь сдѣланъ пробный проколъ.

Въ 31 случаѣ была произведена „радикальная операція", причемъ въ одномъ случаѣ операція сопровождалась трансплантаціей мочеточника. Въ 9 изъ этихъ случаевъ былъ ракъ, въ 2 саркома, въ 20 повидимому, доброкачественныя опухоли. Изъ 9 больныхъ, одержимыхъ ракомъ, двое умерли вслѣдъ за операціей. Остальные больные съ ракомъ мочевого пузыря всѣ за исключеніемъ одного получили рецидивы, впрочемъ, въ этомъ послѣднемъ случаѣ послѣдующее изслѣдованіе не было произведено. Въ одномъ случаѣ рецидивъ наступилъ послѣ 9, въ другомъ послѣ 7 лѣтъ. — Изъ больныхъ, подвергшихся леченію изъ-за саркомы, 1 находится еще въ живыхъ, вѣроятно здоровъ; другой больной получилъ рецидивъ, противъ котораго были примѣнены радій и рентгеновые лучи, но безуспѣшно: больной погибъ. — Повидимому доброкачественныя опухоли во всѣхъ случаяхъ за исключеніемъ 5 рецидивировали, отчасти какъ злокачественныя опухоли. Въ одномъ случаѣ (3), который до сихъ поръ, т. е. 10 лѣтъ послѣ послѣдней операціи остался свободнымъ отъ рецидива, послѣ предпослѣдней опреаціи было примѣнено героическое леченіе рентгеновыми лучами, направленными непосредственно на слизистую оболочку мочевого пузыря. Случай, на сколько намъ извѣстно, единственный въ своемъ родѣ.

Изъ лечебныхъ методовъ высокое сѣченіе особымъ почетомъ не пользуется. Трансперитонеальный способъ или экстраперитонеальный способъ Squier'a по нашему мнѣнію пользуется преимуществомъ. Дальнѣйшія наблюденія съ радіолеченіемъ желательны, хотя этотъ способъ въ нашей серіи за исключеніемъ сказаннаго третьяго случая оказался безуспѣшнымъ.

Относительно леченія токомъ высокой частоты у насъ собственныхъ наблюденій нѣтъ.

M. Lubowski (Berlin-Wilmersdorf.)

Zur intravesikalen Operation tiefsitzender Uretersteine.

Von

Baruch Baruchin

aus Jerusalem (Palästina).

Die meisten Uretersteine sind Abkömmlinge von Nierensteinen. Verläßt ein Konkrement seinen Entstehungsort, das Nierengewebe oder das Nierenbecken, und begibt es sich auf die Wanderung, dann wird es durch den permanenten Urinstrom in die harnableitenden Wege weggespült. Durch die rhythmischen Kontraktionen des muskulösen Schlauches, die durch den Fremdkörperreiz noch gesteigert werden, und bei aufrechter Körperhaltung infolge der Schwere wird der Stein Schritt für Schritt unter kolikartigen Schmerzen bis in die Blase befördert.

Diesen sogenannten „sekundären" Uretersteinen gegenüber stehen die seltenen „primären", die im Ureter selbst entstehen, wie Israel (1) zwei einwandfreie Fälle beobachten konnte. Im ersten Falle handelte es sich um ein Rezidiv nach ausgeführter Ureterostomie wegen eines großen Steines. Durch sorgfältige Röntgenaufnahmen vor und nach der Operation hat er feststellen können, daß die zugehörige Niere sowie das Nierenbecken völlig frei waren von Steinen. Die ursächlichen Momente fand Israel: in der Läsion der zarten Ureterschleimhaut durch den ersten Stein, ferner in der eitrigen Beschaffenheit des Urins und in der Stromverlangsamung in den stark dilatierten, oberhalb des Steines gelegenen Abschnitten des Ureters.

Beim zweiten Falle handelte es sich um eine mykotische Erkrankung der Ureterschleimhaut. Die gebildeten Pseudomembranen wurden als inkrustierte Fremdkörper unter kolikartigen Schmerzen ausgestoßen.

Dem wandernden Steine können sich nun zahlreiche Hindernisse entgegenstellen. Strikturen entzündlichen Ursprungs sowie angeborene, wie sie Englisch (2) in vielen Fällen nachgewiesen hat, Falten- und Klappenbildungen an der Schleimhaut, können ihn an jeder Stelle fangen und ihm den Weg versperren. Hat der Stein noch eine rauhe Oberfläche, dann hakt er sich in die Schleimhaut leicht ein.

Doch gibt es, abgesehen von diesen seltenen Fällen, am Ureter ganz bestimmte Prädilektionsstellen, an denen der größte Teil von Konkrementen aufgehalten wird und sich festsetzt. Das sind die stets vorhandenen normalen und physiologischen Engen des Ureters.

Poirier (3) untersuchte eine Anzahl erhärteter Ureteren und Gelatineabgüsse solcher und fand, daß das Lumen des Ureters nicht gleichmäßig zylindrisch, sondern mehr abgeplattet ist. Er stellte zwei Typen von Ureteren auf.

Erster Typus — — mit zwei Sperren. Die eine, dicht unterhalb des Nierenbeckens, am sogenannten Infundibulum, und die zweite, oberhalb des Orificium vesicale ureteris, an der Durchtrittsstelle des Ureters durch die Blasenwand. Letztere ist die engste Partie des Schlauches und ihre Weite schwankt zwischen 1 und 5 mm. Andere Autoren geben sogar nur 1 bis 2 mm als Maß an.

Der zweite Typus — — weist außer den obigen Sperren noch eine dritte auf, die ihren Sitz an der Kreuzungsstelle des Ureters mit den Iliakalgefäßen hat.

Zur besseren Lokalisation der Konkremente nahm Israel (1) eine chirurgisch praktische Einteilung am Ureter in seinem Verlaufe von dem Nierenbecken bis zur Harnblase vor. Er unterscheidet folgende vier Abschnitte:

1. Der lumbale — von der Niere bis zum Darmbeinkamm.

2. Der ilikale — im großen Becken, vom Darmbeinkamm bis zur Linea arcuata pelvis.

3. Der pelvine — im kleinen Becken, von der Linea arcuata bis zur Eintrittsstelle in die Blase.

4. Der intraparietale oder auch intramurale genannt, der die Wand der Harnblase durchsetzt.

Die beiden letztgenannten Abschnitte haben für uns besonderes Interesse, da in ihrem Bereiche die allermeisten Konkremente gefunden werden. Es ist daher sehr zweckmäßig, am unteren Ureterabschnitte eine weitere Einteilung vorzunehmen.

H. Young (4) trennt die Pars intramuralis, die in die Blasenwand selbst verläuft, von der Pars juxtavesicalis, die sich der Blasenwand anlegt.

Israel (1) fand bei 60 Fällen von Uretersteinen zirka 64 % im juxtavesikalen Teile, während die im lumbalen Abschnitte sitzenden Steine 27 % und die im iliakalen nur 11,3 % betrafen. Die kleinste Zahl mit nur 3,7 % saß intravesikal.

Pappa (5) fand von 131 Uretersteinen 77 im pelvinen, 42 im lumbalen und 13 Steine im iliakalen Abschnitte.

Auch Jeanbrau (6), der im Jahre 1910 239 Fälle von Ureterkonkrementen aus der Literatur zusammenstellte, fand, daß 51 % derselben in der Nähe der Blase ihren Sitz hatten und nur 35 % intravesikal lagen.

Die obigen Zusammenstellungen weisen darauf hin, mit welcher Häufigkeit die tiefsitzenden Steine im Ureter auftreten. Was ist die Ursache davon?

Schewkurenka (7) schenkte bei der Untersuchung einer großen Anzahl von menschlichen Blasen dem Orificium vesikale der Ureteren besonderes Interesse. Er konnte dabei gegenüber der Ansicht von Legueu (8) und Poirier (3) feststellen, daß nicht die stark muskulöse, 3—3,5 mm weite Pars intravesicalis die engste Stelle des Ureters sei, sondern die pars juxtavesicalis, deren Weite 2—2,2 mm

beträgt. Er fand gleichzeitig, daß die beiden Abschnitte unter einem ganz bestimmten Winkel zusammenstoßen, der bei Erwachsenen 135° und bei Jugendlichen 90° beträgt.

Die Enge des juxtavesikalen Teiles und der oben genannte Knickungswinkel sind nach seiner Ansicht die Ursache für das häufige Auftreten von Konkrementen im unteren Ureter.

Gelingt es dem wandernden Stein, die beiden oberen Sperren zu passieren, so gelangt er bis an den unteren Abschnitt des Ureters. Sein weiteres Schicksal entscheiden sein Volumen und die Beschaffenheit seiner Oberfläche. Übersteigt die Größe des Steines den Durchmesser des Ureterlumens, dann wird er an der Knickungsstelle aufgehalten, und ist seine Oberfläche rauh, dann keilt er sich in die Schleimhaut ein. An der Einkeilungsstelle übt er als Fremdkörper einen entzündlichen Reiz aus. Die Schleimhaut wird ödematös und schmiegt sich noch fester an das Konkrement an. Das Resultat ist: Verschluß des Lumens mit konsekutiver Verlangsamung des Urinstromes bis zur völligen Anurie

Der Ureter oberhalb des Steines wird durch die Urinstauung stark dilatiert und ausgebuchtet, wodurch ein weiteres Wachsen des Steines begünstigt wird. Durch Apposition von kristallinischem Material aus dem gestauten Urin wächst das Konkrement in die Länge und kann einen ganz enormen Umfang annehmen. Collinson (9) fand einen Stein, der einen Abguß des ganzen Ureters zeigte. Speklin (10) entfernte einen Ureterstein von 11 cm Länge und 3 cm Breite. Die größten Steine, von 17 und 19 cm, fanden Israel (1) und Federoff (11).

Da die Ureterwand bis zu einem gewissen Grade dehnbar ist, kann der Stein häufig das Hindernis überwinden und in die Blase gelangen, andernfalls sich die entzündliche Reaktion bis zur völligen Druckatrophie und Läsion der Wand steigert. Dabei kommt es zur Perforation und Auswanderung des Steines in das periureterale Gewebe, und unter Abszeß und Fistelbildung gelangt er durch die Haut nach außen. Tenédenat (12) beschrieb zwei Fälle von Uretersteinen, die nach Perforation der Ureterwand eine umfangreiche perinephritische Phlegmone erzeugten. Brentano (13) sah einen tiefsitzenden Ureterstein die Blasenwand abseits der Harnleitermündung perforieren und in die Blase gelangen. Keen schildert ähnlich Verhältnisse bei einem Kinde, indem ein Stein die Wand des Rektums perforiert hat.

Bleibt der eingeklemmte Stein im Lumen sitzen, dann schiebt er die Ureterschleimhaut allmählich vor sich hin, bis sie dann durch das Orificium vesicale prolabiert. Bei der zystoskopischen Beobachtung der Blase findet man an der Stelle der Uretermündung ein tumorartiges rundes Gebilde, auf dessen Kuppe bisweilen das weitklaffende Orificium ureteris zu sehen ist. In anderen Fällen, bei partiellem Prolaps der Ureterschleimhaut, findet man sie an der Tumorbasis, und man kann beobachten, wie bei einer Entleerung des Ureters die prolabierte Schleimhaut sich hebt und senkt. In der Oberfläche sieht man im Zystoskop dann die zarten Gefäße der Ureterschleimhaut und kann einen festsitzenden Stein

durch das Gebilde hindurch wie den Kern einer transparenten Kirsche als dunklen Schatten erkennen. Fenwick (14) verglich diesen ganzen Vorgang mit „der prolabierenden Analschleimhaut eines defäkierenden Pferdes".

Erwähnt sei bei dieser Gelegenheit, daß, abgesehen von der natürlichen physiologischen Enge des Ureters, entzündliche Vorgänge mit nachfolgender Narbenbildung im Bereiche des Waldeyerschen Mündungssaumes einen herabwandernden Stein aufhalten können. Auch aus dem Ureterostium heraushängende Schleimhautpolypen führen die gleiche Wirkung bisweilen herbei, worauf Pasteur (15) bereits im Jahre 1904 aufmerksam gemacht hat.

Auch in der urologischen Abteilung der chirurgischen Poliklinik der Kgl. Charité wurde ein solcher Fall durch O. Ringleb beobachtet und intravesikal durch Abtragung der prolabierten Ureterschleimhaut mit den heraushängenden Schleimhautpolypen und zwei erbsengroßen harnsauren Steinchen in einer Sitzung zur Heilung gebracht.

Im weiteren Verlaufe wird der Prolaps divertikelartig ausgebuchtet und es entsteht eine intravesikale Zyste. Jeanbrau (6) konnte sieben ähnliche Fälle aus der Literatur zusammenstellen. Sehr interessant ist ein von Codmann (15) beobachteter Fall, bei dem 27 Steine im intravesikalen Abschnitt des Ureters saßen und zum Teil eingekeilt waren. Oberhalb der Einkeilungsstelle war der Ureter dilatiert und unterhalb derselben die Schleimhaut in die Blase zystisch vorgebuchtet. Es entstand das Bild einer Sanduhr, und die Steine konnten, wie der Sand in der letzteren, von dem dilatierten juxtavesikalen Teile in die intravesikale Zyste rieseln.

Eine ernste und schwerwiegende Folge der Steineinklemmung unter völliger Verlegung des Ureterlumens ist ferner die Harnretention in den aufsteigenden Teilen des ganzen Harnapparates. Der Ureter wird oberhalb der Einklemmungsstelle stark dilatiert und kann sogar die Dicke eines Armes erreichen, wie Eschenbach (17) es gesehen hat. Auch das Nierenbecken buchtet sich aus und es entsteht eine aseptische Hydronephrose. Hiermit ist für eine Infektion ein günstiger Boden geschaffen, denn die septischen Keime wandern dann mit Leichtigkeit ohne Aufenthalt aufwärts und erzeugen eine septische Hydropyonephrose.

Erwähnenswert sind auch die sogenannten „intermittierenden Hydropyonephrosen", wie sie Israel (18) beschrieben hat. Bei einem Ureterstein fand er zu verschiedenen Tageszeiten klaren Urin mit trübem, eitrigem sich entleeren. Er erklärt diesen Vorgang durch den häufig wiederkehrenden Verschluß des Ureters durch den Stein oder der zeitweisen Schwellung der entzündeten Schleimhaut zwischen dem Stein und der Ureterwand.

Die sekundäre Infektion des Urines ist nach längerer oder kürzerer Zeit die regelmäßige Folge und äußert sich in Auftreten von massenhaften Leukozyten. Dieser Befund darf aber nicht als ein spezifisches Symptom gelten, denn wir finden ihn auch bei manchen anderen Erkrankungen des uropoetischen Systems, so bei der Tuberkulose und Nephrolithiasis.

Es fragt sich nun, ob wir für die Diagnose der Konkrementbildung im Ureter, speziell im unteren Abschnitte, charakteristische Zeichen haben. Bis vor dreißig Jahren bildeten die Steine im Ureter nur einen zufälligen Befund bei Nierenoperationen oder bei Sektionen. Erst die modernen Errungenschaften auf dem Gebiete der Nierendiagnostik haben viel zur besseren Erkenntnis der Uretersteine beigetragen.

Zu den charakteristischen Symptomen gehört der stets vorhandene Schmerz, der den Kranken zum Arzte führt. Allerdings ist dies ein unzuverlässiges Zeichen, zumal man daraus keine Schlüsse auf den Sitz des Steines ziehen kann. Es sind sogar Fälle von Uretersteinen beschrieben worden, die ohne Schmerzempfindungen verliefen. Die Diagnose wurde lediglich durch andere Symptome festgestellt. Eduard (19) und Daever (20) teilten Fälle von Uretersteinerkrankungen mit, die völlig beschwerdenfrei waren und bei denen die Diagnose nur auf das Vorhandensein von sanguinolentem Urin gestellt wurde. Das Ausbleiben der Schmerzen ist dadurch zu erklären, daß es in diesen Fällen nicht zu einer völligen Retention gekommen ist, denn die Steinkoliken, die äußerst schmerzhaft und ganz unerträglich sind, entstehen, wie Jahr (21) angibt, durch die Stauung und die erhöhte Spannung im verstopften Ureter und im Nierenbecken.

Das häufige Auftreten von krampfartigen Kontraktionen, die zur Überwindung des Hindernisses hervorgerufen werden, sind stets für Steine verdächtig. Für Uretersteine, und gerade für die tiefsitzenden, sind nach Israel (1) besonders suspekt „die ungewöhnlich stark ausgesprochenen sensiblen und motorischen Irradiationen auf die Blase und Harnröhre, die unter Umständen streng halbseitig begrenzt sind und scharf mit der Mittellinie des Körpers abschneiden".

Als weiteres Charakteristikum gibt Israel (1) den permanenten starken Schmerz in der unteren Bauchwand an, der auf Betastung an Heftigkeit zunimmt. Manchmal finden sich im Verlauf des Ureters ganz bestimmte Schmerzpunkte, die von Bazy (22) und Pasteau (23) als „Ureterdruckpunkte" bezeichnet wurden und meist dem wirklichen Sitz des Konkrementes entsprechen.

Young (24) sieht diese Irradiationen als Reflexphänomene und bezieht sie auf die topographisch-anatomische Lage des Ureters zu der Harnblase, den Samenblasen, dem Ductus deferens und dem Rektum.

Er unterscheidet daher:

1. Symptome von seiten der Harnblase, die sich in Pollakisurie, Schmerzen in der Blase, schmerzhafter Miktion und Hämaturie äußern;

2. Symptome von seiten der Samenblase; hierzu gehören die schmerzhaften nächtlichen Pollutionen, die schmerzhafte Ejakulation und die Hämospermie;

3. Symptome von seiten des Hodens, bestehend in starken Schmerzempfindungen; schließlich

4. Symptome von seiten des Rektums, die sich durch permanente, bohrende Schmerzen im Rektum bei der Defäkation kennzeichnen.

Weit wichtiger für die Diagnose von tiefsitzenden Uretersteinen ist das

Auftreten von blutigem Urin. Die Blutungen, die durch Verletzung der Ureterwand entstehen, nehmen nach jeder körperlichen Bewegung an Heftigkeit zu und können meist schon makroskopisch festgestellt werden. Im Sediment findet man zahlreiche teils frische, teils ausgelaugte rote Blutkörperchen, die je nach der Dauer ihres Aufenthaltes und ihrem Verbleiben im Ureter ihre Form beibehalten. Daher empfiehlt Israel (25) bei Verdacht auf Ureterkonkremente den Urin häufig zu untersuchen. „Fehlen Erythrozyten, dann kann man mit großer Wahrscheinlichkeit eine Uretersteinerkrankung ausschließen."

Eine ganz zuverlässige Untersuchungsmethode für tiefsitzende Uretersteine stellt die direkte Palpation von Hegar (26) dar, die von Sänger (27) weiter ausgebaut wurde. Größere Steine im juxtavesikalen oder intramuralen Teile können besonders bei der Frau, wo die Ureteren vor ihrer Einmündungsstelle in die Blase dicht zu beiden Seiten der Cervix uteri liegen, per vaginam gut abgetastet werden, besonders wenn sie pathologisch stark dilatiert sind. Auch beim Manne gelingt es manchmal vom Rektum aus tiefsitzende Steine zu fühlen. Doch warnt Israel (1) mit vollem Recht, jede fühlbare Resistenz in der Blasenuretergegend als ein Ureterkonkrement anzusehen. Tuberkulöse Massen im periureteralen Gewebe, lokale spastische Kontraktionszustände, die sich ebenfalls als Resistenzen kundgeben, können oft zu Fehldiagnosen Anlaß geben.

Die Erfindung des Zystoskopes durch M. Nitze (28) lieferte uns ein sehr wertvolles Hilfsmittel für die Feststellung von Konkrementen, speziell im unteren Ureterteil.

Es wurde uns dadurch ermöglicht, Veränderungen verschiedener Art, also auch Steine, unserem Auge direkt zugänglich zu machen. Bei der Besichtigung der Blase und durch bestimmte Veränderungen der Ureterostien können wir Steine erkennen, die zum Teil in der Mündung sitzen, wie Fenwick (29) es schildert, „die Nase in die Blase stecken," zum Teil doch aber noch im juxtavesikalen Teil sich befinden.

Wie sich nun das zystoskopische Bild juxtavesikaler Steine darbietet, hängt ab von der Größe des Steines und von der Dauer seiner Einklemmung. Kleine Steine, die das Ostium des Ureters nicht passieren können, bewirken meist sofort ein mehr oder weniger starkes Ödem mit gelegentlichen Hämorrhagien. Dabei kann dann in der Tat die hervorgewölbte Partie das Aussehen einer Mamille oder Himbeere erhalten und unter diesem Ödem das eigentliche Charakteristikum des tiefsitzenden Steines, die Hervorwölbung, verschwinden.

In diesen Fällen ist die zystoskopische Diagnose nicht eindeutig. Differentialdiagnostisch kommt hier die Tuberkulose und auch das Karzinom in Frage. Besonders muß man an das perforierende Uteruskarzinom denken, worauf Ch. Lenormant (30) bereits hinwies.

Bei mittleren bis zur Haselnußgröße, und bei größeren und sehr großen Uretersteinen ändert sich meist das zystoskopische Bild durchaus. Das Ödem verliert sich mehr oder weniger, man sieht deutlich die Hervorwölbung der

Blasenwand, die das Ureterdach bildet. Je nach der Form, die der festsitzende Stein besitzt, wird sich auch der Tumor zeigen. Bei Steinen runder oder ovaler Form sieht man dann, daß die Basis der prominenten Partie leicht eingeschnürt ist. Nach vorn, nach dem Orificium urethrae internum zu, tritt der Tumor meist steiler aus der Blasenwand heraus, während er sich nach hinten zu leicht abfallend verliert. Das Ostium des Ureters findet man besonders häufig an der steilen Wand, so daß der Vergleich einer schrägliegenden, mit der Basis dem Blasenausgang zugekehrten Birne ganz von selbst auftritt. Verstärkt wird dieser Eindruck durch die dem Zystoskop eigentümliche Weitwinkelperspektive, die nahe Objektive im Vordergrund besonders unter großen Winkeln, entferntere aber unter wesentlich kleineren erscheinen läßt.

Wie soeben angedeutet wurde, ist in Fällen kleiner Steine die Differentialdiagnose mit der Tuberkulose gegeben. Auch die absteigende Tuberkulose der Harnwege führt nicht selten zu einseitigen Erkrankungen, zunächst der Ureterpapille, die den Veränderungen bei Steineinklemmungen ähnlich sein können. Mit den heutigen neuen Systemen und ihren gesteigerten Leistungen kann man aber zwischen ödematöser Stauung und schweren entzündlichen Veränderungen wohl ziemlich sicher unterscheiden. Man erkennt Tuberkelknötchen und Lentikulärgeschwüre leicht. Eine tuberkulöse Erkrankung der Ureterpapille hat auch fast immer eine solche des Ureters selbst zur Voraussetzung, und diese führt eine Verdichtung und Verkürzung des Ureters herbei. Dadurch entsteht aber eine Asymmetrie des Trigonums, durch den Zug des Ureters nach hinten und außen. Man wird also in solchen Fällen stets sorgfältig auf die Lage beider Ureterostien achten müssen.

Auch das Ödem der durchbrechenden Karzinome ist meist viel hochgradiger als bei einem eingeklemmten Stein. Hier muß, wie in allen zweifelhaften Fällen, das Radiogramm den Ausschlag geben.

Besteht nun Steineinklemmung im unteren Abschnitt des Ureters, dann werden die normalen rhythmischen Kontraktionen des Ostium vesicale ureteris gestört und der Urin entleert sich in völlig veränderter Weise. Die herabströmende Welle stößt gegen den Stein, und nun sickert der Urin langsam aus dem Ostium heraus.

Halban (31) fand bei der zystoskopischen Untersuchung der Harnblase einer vierundvierzigjährigen Frau, die an heftigen rechtsseitigen Nierenkoliken gelitten hatte, die gleichzeitige Uretermündung lazeriert und belegt. Der Ureterhügel war ödematös geschwollen und bot das Bild einer Brustdrüse, die in das Lumen der Blase vorsprang. Bei einer folgenden Untersuchung nach Entfernung des Steines waren die geschilderten Verhältnisse gänzlich verschwunden. Er führt daher die Veränderungen auf das Eingeklemmtsein des Steines zurück und betont mit Recht, daß Lazerationen und tumorartige Gebilde an den Ureterostien der Blase und besonders bei gleichzeitigem Ödem für tiefsitzende Steine suspekt sind.

Pascual Salvador (32) fand bei fünf Fällen von intramural gelegenen Uretersteinen eine starke Ausbuchtung des unteren Teiles des Ureters, der die Blasenwand schräg durchsetzt. Infolge der langen Inkarzeration entstand ein „Oedema bullosum" am Ostium vesicale.

Bei der weiteren Vervollkommnung der zystoskopischen Untersuchung war man sogar bemüht, mittels Instrumente die vermuteten Steine dem Gefühle zugänglich zu machen, und durch die Einführung der Uretersondierung wurde es ermöglicht, den Ort des Steines zu eruieren. Stoßen wir mit dem Ureterkatheter auf ein Hindernis an einer Stelle, die sonst dem klinischen Bilde entspricht, dann dürfen wir einen Stein vermuten.

Kelly (33) führte durch das Zystoskop eine Sonde in den Ureter ein, deren Spitze mit Wachs überzogen ist, und versuchte damit einen Abdruck des Steines aufzunehmen, was auch in vielen Fällen ihm gelang und eine sichere Diagnose erzielt wurde.

Daß aber auch bei Sondenuntersuchung Vorsicht im Urteil angezeigt ist, liegt auf der Hand, denn wie bereits erwähnt, können Strikturen, ja sogar umschriebene, reflektorisch ausgelöste Spasmen des Ureters ein Hindernis bei der Sondierung abgeben. Immerhin dürfen wir mit Recht, wenn wir von diesen Seltenheiten absehen, die Sondenuntersuchung als ein wertvolles Mittel für die Diagnose von Ureterkonkrementen ansehen.

Einen souveränen Rang in der Diagnostik von Konkrementen in den Harnorganen erwarb sich ferner die Radiographie. Durch die technische Vervollkommnung in der Ausführung und die zahlreich gemachten Erfahrungen bei den Operationen lernte man die früheren Fehlerquellen erkennen und auszuschließen. Es dürfte heute kein operativer Eingriff mehr am Ureter vorgenommen werden, bis man sich nicht mit Hilfe eines Röntgenbildes von dem Vorhandensein eines Steines im Ureter und besonders auch ein klares Bild seiner Lokalisation verschafft hat.

Die Beckenaufnahmen aber bedürfen besonders gewisser Überlegung und Vorsicht bei der Beurteilung von Schattenbildern. Verkalkte Mesenterial- und Iliakaldrüsen, Phlebolithen, besonders im Plexus vesico-prostaticus und vesico-uterinus, Ossifikationen des Ligamentum sacrotuberosum können leicht für tiefsitzende Uretersteine gehalten werden. Auch Kotsteine im Processus vermiformis wurden mitunter für Steine im rechten Ureter angesprochen. Durch Einführung eines Metallmandrins (Fenwick, 34) in den Ureter während der Röntgenaufnahme helfen wir uns den Sitz des Steines mit dem Schatten zu identifizieren. Dagegen kann auch die Radiographie bei wirklicher Steinbildung im Harnleiter völlig versagen. Übergroße Fettleibigkeit der Patienten, sowie die mangelhafte Darmentleerung vor der Röntgenaufnahme können bestehende Steinschatten völlig verdecken. Auch die Beckenknochen verdecken oft tiefsitzende Uretersteine, da der Ureter hinter dem Knochenschatten verschwindet.

Beachtenswert sind vorhandene Phlebolithen, die sich in dem Ureter be-

nachbarten Gefäßen befinden und auf ihn einen Druck ausüben. Kolikartige Schmerzen können im Abdomen einer echten Steinkolik sehr ähneln und zu Irrtümern in der Diagnose Veranlassung geben. Dieses Krankheitsbild wurde mehrfach in der Literatur beschrieben und als „Angina abdominalis" (Casper, 35) bezeichnet.

Im letzten Jahrzehnt bemühte man sich, durch die Nierenfunktionsprüfung die Steinkoliken schnell und scharf differentialdiagnostisch von Magen-, Gallen-, Pankreas- und Genitalerkrankungen zu trennen, die unter ähnlichen klinischen Bildern verlaufen. Der Befund eines gestörten Ablaufes der Funktionsprüfung weist sofort auf den renalen Ursprung der Koliken hin.

Baetzner (36) nahm bei Steinverdacht im Ureter die Blauausscheidung der Nieren vor und fand diese Reaktion sehr empfindlich. Sogar kleine, völlig aseptische Steine im Ureter, die noch keine pathologisch-anatomische Veränderungen am Harnapparate erzeugt haben, führen zu einer gestörten Blauausscheidung. Gleichzeitig können wir auch ein gutes Bild über den Zustand der anderen Niere erhalten.

Bis vor dreißig Jahren begnügte man sich in Fällen, wo der Ureter durch eingeklemmte Konkremente verlegt war, mit den alten palliativen Behandlungsmethoden der internen Therapie. Durch verabfolgte Mineralwässer und Diuretika sollten die Konkremente in Lösung gebracht und ihr spontaner Abgang erzielt werden. Die akuten Erscheinungen, die Koliken und die anhaltenden Schmerzen versuchte man durch Narkotica, warme Bäder und sonstige Wärmeapplikationen zu bekämpfen. Allein die Linderung, die diese Palliativkur den leidenden Kranken verschaffte, hielt nur vorübergehend an, so daß ihr Wert recht zweifelhaft war.

Es ist daher nicht auffallend, daß sich die Chirurgen, und speziell die Urologen, nach Mitteln und Wegen umsahen, durch welche die Steine, die Materia peccans, mit ihren unabweislichen Gefahren völlig beseitigt werden konnten.

Erst die zahlreich gemachten Erfahrungen und Beobachtungen der Nierenchirurgie und die großen Fortschritte auf dem Gebiete der Erkrankungen der Harnorgane führten zu der operativen Behandlung des Ureterverschlusses durch Steine.

Bardenheuer (37) war der erste, der im Jahre 1881 eine blutige Operation am Ureter selbst vorgenommen hatte. In den darauf folgenden Jahren wurden weitere Operationen mit gutem Erfolge ausgeführt. (Clemens Lucas [38] 1885, Israel 1886 und v. Bergmann [39] 1887.)

Doch beschränkten sich sämtliche Eingriffe lediglich auf die unterhalb des Nierenbeckens befindlichen Steine des Ureters. Emmet (40) 1884 und Ceci (41) 1887 waren die ersten, die es gewagt haben, auch die tiefen, im kleinen Becken sitzenden Konkremente operativ zu entfernen.

Die großen Schwierigkeiten, die sich den operativen Eingriffen entgegenstellten, bestanden darin, um Israels (42) Worte zu gebrauchen, „daß man den Ureter dem Finger und dem Auge schwer zugänglich machen konnte, besonders den tiefen, im kleinen Becken versteckten Teil".

Diese komplizierte Lage des Ureters im kleinen Becken, eingeschlossen von der Blase, der Prostata, dem Uterus und dem Rektum, macht es erklärlich, daß in dem kurzen Zeitraum von über dreißig Jahren zahlreiche Operationsmethoden erdacht und beschrieben worden sind. Allen gemeinsam war der Grundgedanke, ein leicht erreichbares Organ zu finden, das uns als Richtschnur auf den Ureter führt.

Israel (1) wählte für die Entfernung der tiefsitzenden Steine den extraperitonealen Weg. Unter der sorgfältigen Schonung des zarten Peritoneums legte er den unteren Abschnitt des Ureters durch einen Längsschnitt frei. Als Leitung zur Einklemmungsstelle diente ihm dann der stark dilatierte Ureter selbst, der sich nach unten, am Sitz des Konkrementes verjüngt. Ist diese Stelle erreicht, so versuchte er durch streichende Massage den Stein nach dem dilatierten aufsteigenden Abschnitt „auszudrücken" und nach der Eröffnung des Lumens ihn zu extrahieren; andernfalls inzidierte er den Ureter an der Einklemmungsstelle selbst. Cabot (43) inzidiert den Ureter stets nicht direkt auf den Stein, sondern oberhalb, um eine Strikturbildung an der Einklemmungsstelle zu vermeiden.

Längere Inzisionen schließt Israel mit feinen Seidennähten nach Art der Lembertschen Darmnaht, kleinere hingegen läßt er ganz ohne Verschluß. Bis zur völligen Heilung legt er einen Dauerkatheter in den Ureter ein und drainiert die Wunde nach außen. Schwarztwald (44) warnt vor der Röhrendrainage, weil sie zu Arrosionsblutungen aus der Art. iliaca führen kann.

Die Nachteile dieser Operationsmethode sind allerdings die zurückbleibenden Ureterfisteln. Nach langer Zeit aber schließen sich dieselben spontan mit oder ohne Strikturbildung.

Da der Ureter in seinem letzten Abschnitte vor der Blase vom Ductus deferens gekreuzt wird, wählten Regnier (46) und Mazzoni (47) den inguinalen Weg. Als Wegweiser diente ihnen der Leistenkanal mit dem Ductus deferens. Nach der Eröffnung des Kanales verfolgten sie den Ductus bis zu seiner Kreuzungsstelle mit dem Ureter im kleinen Becken.

Diese Methode wurde aber bald verlassen, da sie dem Operateur kein genügend übersichtliches Arbeitsfeld verschafft. Es ist sehr schwierig, in den engen Räumen den Ureter aufzufinden.

Daher schlugen Cabot (43) und Pierre Dalbert (47) den sakralen Weg vor. Parasakral mit oder ohne Entfernung des Kreuzbeines suchten sie an die laterale Wand des Rektums zu gelangen, um sich dann weiter an den Ureter heranzuarbeiten.

Daß diese Methode schwierig, kompliziert und ganz unzuverlässig ist, liegt wohl auf der Hand. Sie wurde auch nur dreimal ausgeführt, aber ohne günstige Resultate erzielt zu haben. Schon beim ersten Falle konnte der Ureter nicht aufgefunden werden; der zweite endigte letal und erst der dritte Eingriff war von Erfolg gekrönt.

Die perineale Prostatektomie veranlaßte Fenwick (48), den Ureter auf

perinealem Wege zu erreichen. Nach Art der Boutonière suchte er die Samenblasen und die vordere Wand des Rektums zu erlangen, um von hier aus an den Ureter zu kommen.

Wie die perineale Prostatektomie, so mußte auch die perineale Ureterotomie wegen der Gefahr der unvermeidlichen Verletzungen der im Wege liegenden Venenplexus verlassen werden, die zu den gefährlichen Blutungen und der konsekutiven Thrombophlebitis führen.

Auch Israel (49) widerriet dieses Verfahren, mit der Bemerkung, daß sie „wenig Raum gibt, da man in einem tiefen Trichter arbeitet".

Ist ein Konkrement im untern Ureterabschnitte bei der Frau von der Vagina aus gut zu palpieren, dann ist die vaginale Ureterotomie unbedenklich und leicht auszuführen. Der Harnleiter ist nach der Spaltung der vorderen Douglastasche (Excavatio vesico-uterina) im lockeren Bindegewebe leicht zu finden.

Für männliche Individuen schlug Cechi (50) den rektalen Weg vor. Er führte selbst die Operation nur einmal mit letalem Ausgang aus. Das Verfahren ist wegen der großen Infektionsgefahr verworfen und nie wieder ausgeführt worden.

Hingegen erwarb sich von allen diesen blutigen Operationsmethoden die transvesikale Ureterotomie die meisten Anhänger und sie wird auch heute noch bei den intravesikalen Steinen am häufigsten ausgeführt.

Durch Sectio alta wird die Blase eröffnet und die Ureterenostien freigelegt. Der eingeklemmte Stein wird dann mit Faßzange extrahiert. Gelingt diese Extraktion nicht ohne weiteres, dann wird das Orificium vesicale ureteris durch Einschneiden der Blasenwand und des intramuralen Teiles des Ureters auf den Stein erweitert. Escat (51) und Albarran (52) konnten auf diese Weise das Ostium bis zu einer Weite von 24 Charrière dilatieren. Dabei können aber häufig stärkere Blutungen auftreten, wie es mehrfach beobachtet wurde.

Israel (50) warnt sogar vor dem letzten Verfahren, weil „durch die Spaltung des vesikalen Ureterenstückes der Klappenverschluß zerstört wird, welcher am wirksamsten dem Aufsteigen von Infektionsprozessen Widerstand leistet".

Alle diese blutigen Operationsmethoden erfordern eine gute Technik und sind nicht ohne Komplikationen bzw. ohne direkte Lebensgefahr auszuführen.

Die erfolgreichen endovesikalen Maßnahmen in der Harnblase bei Tumorbildungen, Stein- und anderweitigen Erkrankungen ermutigten die Operateure, auch die Uretersteine auf endovesikalem Wege anzugreifen und zu entfernen. Die großen Fortschritte in der Handhabung der Zystoskopie und des Ureterenkatheterismus, die Vervollkommnung des nötigen Instrumentariums, trugen dazu bei, die modernen, instrumentellen, urologischen Maßnahmen mit den blutigen Eingriffen in Konkurrenz treten zu lassen.

Der Grundgedanke aller endovesikalen Operationen besteht darin, die verjüngte Einklemmungsstelle am Ureter zu dehnen und dem Stein die Möglichkeit

zu geben, auf natürlichem Wege abzugehen. Als Dilatationsmittel wurden flüssige, gasförmige und feste Körper gewählt.

Durch Injektion einer größeren Quantität von destilliertem Wasser in den erkrankten Ureter hat man das Bestreben, durch den allseitigen, gleichmäßigen, hydrostatischen Druck, die Wand des Ureters zu dehnen und dadurch den Stein zu lockern. Später suchte man nach Flüssigkeiten, die einen peristaltisch anregenden Reiz auf die Muskulatur des Ureters ausüben und gleichzeitig eine gewisse Schlüpfrigkeit der Wand erzeugen, wodurch der Abgang des Konkrementes beschleunigt wird.

So injizierte Kolischer (53) im Jahre 1898 bei einem eingeklemmten Ureterstein im unteren Abschnitte 3g Vaselinöl durch den Ureterkatheter ein, und es gelang ihm verschiedene Male, auf diesem Wege den Abgang von Konkrementen zu erzielen.

Statt des Vaselinöls empfiehlt Casper (35) das Glyzerin, das eine bessere Schlüpfrigkeit und eine noch stärkere Peristaltik der Ureterwand erzeugt.

Demgegenüber meinen andere Autoren, daß die Wirkung des Glyzerins nur von kurzer Dauer sei, da es, mit Wasser vermischt, in wenigen Stunden resorbiert wird. Loewenhardt injizierte steriles Öl im Ureter, da er das Glyzerin als ein Gleitmittel von schwacher Wirkung hält.

Der eingeklemmte Stein wirkt im Ureter als Fremdkörper mit entzündlichen Reaktionen an seiner Schleimhaut, die dann zu einem umschriebenen lokalen Spasmus der Muskulatur führt, worauf Albarran (54) als erster im Jahre 1894 aufmerksam machte.

Um diesen zu lösen, injizierte Nitze (28) einige Kubikzentimeter einer 2%igen Eukainlösung in den Ureter ein.

Damit die Einwirkung der Injektionsmittel von längerer Dauer bleibt und nicht vom Urinstrom weggespült werde, führte Jahr (55) einen „Ballonkatheter", ein modifizierter Nitzescher Harnleiterokklusivkatheter, ein. Um die dilatatorische Wirkung zu verstärken, blähte er den an der Spitze des Katheters befindlichen Ballon mit Flüssigkeit auf, wodurch der unterhalb der Einklemmungsstelle befindliche Teil des Ureters dilatiert wird.

Luys (56) versuchte, den Steinabgang durch Dilatation des Orificium vesicae ureteris mit Hilfe von Metallbougies zu erzielen. So beschrieb er einen Fall, wobei es durch sukzessives Einführen von Zinnbougies bis zu 16 Charrière ihm trotzdem nicht gelang, einen linsengroßen Stein zu entfernen, der etwa 2 cm hinter dem Orificium saß. Doch konnte Loewenhardt durch Dilatation des Ureters und gleichzeitige Injektion von Parafinum liquidum im unteren Abschnitt Steine entfernen.

Albarran (57) vereinigte die Dilatation mit der operativen Ureterotomie. Er führte eine elastische Sonde in den Ureter ein, auf der endständig offene Katheter von immer stärkerem Kaliber vorgeschoben werden. Durch diese Manipulationen war er manchmal imstande, bewegliche Steine nach oben zu ver-

schieben und sie durch Extraktion aus dem Nierenbecken oder Exzision aus einem höheren Abschnitt des Ureters zu entfernen.

Kam man mit der einfachen Dilatation nicht zum Ziele, dann scheute man es nicht, das Orifizium durch eine Inzision zur Erweiterung zu bringen, nach Art der Zervixinzision bei unvollständig erweitertem Muttermund. Albarran (59) inzidierte mit einer feinen Schere, die er durch das Zystoskop einführte, und konnte dadurch einen Stein entfernen.

Um ev. Nachblutungen zu vermeiden, wurde die Inzision mit dem Galvanokauter vorgenommen.

Cropeit (59) entfernte einen tiefsitzenden Stein aus dem unteren Ureterabschnitt, den er mit der Faßzange nicht fassen und extrahieren konnte, durch Spaltung der oberen Wand des Ureters mittels des Galvanokauters. Ähnliche Maßnahmen wandte auch Wulff (61) an.

Man hat gegen diese Methode Bedenken erhoben. Die resultierenden Brandnarben am Sphinkter sollen mit der Zeit zu Strikturen führen. Durch Schrumpfungsprozesse werde das Ostium vesicale ureteris verzogen, wodurch seine Schlußfähigkeit wesentlich gestört werde.

Wir wollen nun das Verfahren angeben, das in der urologischen Abteilung der chirurgischen Poliklinik der Kgl. Charité seit Jahren geübt wird und im Anschluß daran zwei Fälle durch O. Ringleb intravesikal entfernter Uretersteine anführen. Bei kleinen, zystoskopisch und durch das Röntgenbild bestätigten juxtavesikalen Steinen warten wir zunächst ab, bis das Ödem sich möglichst verloren hat. Man beobachtet trotz längeren Sitzes nicht selten, daß sie doch noch spontan entleert werden. Lassen Beschwerden oder die Infektion ein längeres Zuwarten nicht ratsam erscheinen, dann wird mit einem Inzisorzystoskop das Ureterostium trotz der früheren, von anderer Seite geäußerten Bedenken ein Stück weit aufgeschlitzt. Der Abgang des Steines erfolgt dann wenige Tage nach der Inzision regelmäßig. Irgendeinen Schaden hat O. Ringleb niemals danach gesehen.

Das Inzisorinstrument trägt über dem optischen System die Konstruktion des Albarranschen Hebels, der für unsere Zwecke entsprechend geändert wurde. An Stelle des Hebels benutzen wir ein Platinmesserchen, das gegen die Umgebung gut isoliert ist und wie der Albarransche Hebel bewegt werden kann. Mit dem aufgerichteten Hebel geht man in das Ureterostium soweit ein, bis sich die gespannte Ureterwand leicht in Falten legt, und beginnt dann mit der Inzision.

Prolabierte Teile des Ureters werden, wie oben schon kurz gesagt wurde, mit der Platinschlinge abgetragen.

Bei mittleren und großen Steinen geht man folgendermaßen vor. Mit einem Brenner mittlerer Länge brennt man in die höchste Partie der vorgewölbten Ureterwand ein Fenster ein. Man drückt den Brenner fest gegen den Stein an und hat dabei schon das Gefühl eines harten Widerstandes. Die Größe dieses „lateralen Ureterfensters“ richtet sich nach der Größe des Steines. Die

Erfahrung lehrte nun, daß schon ein kleines Fenster genügt, um nach wenigen Tagen einen Stein durchzulassen, der an Größe das Fenster um das Vier- bis Fünffache übertrifft. Ist der Stein in die Blase „geboren", was durchschnittlich 3—5 Tage dauern kann, wird er durch die Lithotripsie entfernt.

Bevor ich nun zu der Mitteilung der beiden Fälle übergehe, will ich kurz zwei Angaben aus der Literatur machen, wo bei der Behandlung von fälschlich diagnostizierten Tumorbildungen an den Ureterostien mittels der Fulguration tiefsitzende Ureterkonkremente entfernt wurden.

D. H. Furniss (62) fand bei der zystoskopischen Untersuchung einer 44jährigen Patientin, die mit Nierenkoliken, blutigem Urin erkrankt war, im Bereiche des rechten Ureterostiums ein von Ödem umgebenes papillomartiges Gebilde, das mit breiter Basis auf der Blasenwand aufsaß. Der taubeneigroße Tumor imponierte ihm als ein Papillom, und so behandelte er ihn mittels Fulguration. Bei einer späteren Untersuchung sah er einen dunklen Stein, der aus der tumorartigen Masse hervorschaute. Vier Tage später war der Stein, der die Größe einer Fingerspitze hatte, fast völlig ausgestoßen.

Locky (63) zystoskopierte eine Frau, die an heftigen Schmerzen im Unterleibe und blutigem Urin litt, und fand in der Gegend der nicht sichtbaren rechten Harnleitermündung eine erbsengroße Geschwulst.

Nach intravesikalen Abtragungen der letzteren wurde spontaner Abgang eines großen Steines erzielt, worauf auch die Schmerzen schwanden. Der abgetragene derbe Teil der Geschwulst erwies sich als die stark gewucherte vorgefallene untere Randpartie der Harnleitermündung.

Fall 1. Frau K., 47 Jahre alt, stammt aus gesunder Familie. Abgesehen von den üblichen Kinderkrankheiten war sie stets gesund. Mit 19 Jahren erkrankte sie an einer Lungenentzündung. Im 30. Lebensjahre heiratete sie und hatte zwei Geburten. Die erste im Jahre 1899 war eine Zangengeburt, die andere, 1901, verlief normal.

Während der ersten Schwangerschaft hatte sie mehrere Monate Beschwerden seitens des Harnapparates. Die Beine waren geschwollen, so daß sie „Gummistrümpfe tragen mußte". Starker Harnandrang. Erbrechen sämtlicher aufgenommenen Speisen, Schmerzen in den beiden Nierengegenden, Kopfschmerzen und Übelkeiten stellten sich öfters ein.

Bis 1913 war sie wegen ähnlicher Erscheinungen fast stets in ärztlicher Behandlung. Es traten wiederholt Schmerzen im Rücken und in der Nierengegend, besonders links, auf. Der behandelnde Arzt diagnostizierte zunächst „Influenza", dann eine „Nierenerkrankung". Die Schmerzen wurden mit warmen Umschlägen und Morphiumsuppositorien bekämpft.

Da sie häufig Urin lassen mußte und stets Schmerzen bei und nach der Miktion verspürte, glaubte Patientin eine Genitalerkrankung zu haben und konsultierte daher Anfang 1913 einen Frauenarzt, der eine „Gebärmutterknickung mit Vorfall der Scheidenwände" feststellte. Er legte ihr daher einen Ring ein.

Januar 1914 erkrankte Patientin mit heftigen Schmerzen in der linken Nierengegend, Erbrechen, Kopfschmerzen und Übelkeiten. Sie will vor der Erkrankung eine schwere Last gehoben haben. Bald darauf stellten sich heftige Nierenkoliken ein, die von der linken Niere, den Harnleiter entlang, in den linken Oberschenkel ausstrahlten. Sie konnte nur schwer Urin lassen, und zwar tropfenweise. Während und nach der Urinentleerung verspürte sie heftige Schmerzen in der linken Niere. Auch bei der Defäkation hatte sie Schmerzen im Rektum. Die Beine schwollen stark an, besonders links, der Urin war trübe und zeigte „einen rosaroten Satz". Patientin machte auf Verordnung des behandelnden Arztes eine Ölkur ohne Erfolg durch. Die Koliken und die Schmerzen häuften und steigerten

sich bis ins Unerträgliche. Zur Linderung bekam sie warme Umschläge und Morphiumsuppositorien.

Da sich bald darauf hohes Fieber und auch Schüttelfröste einstellten, „meinte der behandelnde Arzt, es läge eine Nierenbeckeneiterung vor". August 1914 suchte Patientin die chirurgische Poliklinik der Kgl. Charité auf und kam in die Behandlung des Herrn Dr. Ringleb. Hier wurden vier Beckenröntgenaufnahmen gemacht.

Status praesens: Patientin ist elend und abgemagert. Der Urin sehr trübe, enthält schon makroskopisch Eiter und Blut. Die Blase läßt sich schnell klar spülen.

Bei der zystoskopischen Untersuchung sieht man dicht hinter der Falte des Blaseneinganges einen großen Tumor, der mit seiner breiten Basis einer der Blasenwand anliegenden Birne mittlerer Größe ähnelt und zum Orifizium internum vesicae gerichtet ist. Nach hinten zu, wo etwa der Ureter die Blase verläßt, verliert sich der Tumor in die Blasenschleimhaut. Er sitzt leicht eingeschnürt auf. Die allenthalben entzündete Schleimhaut der Blase zieht gleichmäßig über den Tumor hinweg. Das Ureterostium liegt, um im Bilde mit der Birne zu bleiben, da, wo die „Blüte" zu liegen pflegt. Der Waldeyersche Mündungssaum ist stark ödematös, aus dem Ostium hängt ein Eitertropfen heraus. Man sieht wiederholt trübe Entleerungen aus dem linken Ureter.

Palpationsbefund: Die ganze linke Bauchseite ist gegenüber der rechten stark druckempfindlich. Die Bauchdecken sind oberhalb der Symphyse gespannt, auf Druck hat die Patientin hier starke Schmerzempfindung. Die linke Niere ist schwer palpabel, ebenfalls empfindlich.

Der Urin ist sehr trübe. Mikroskopisch finden sich zahlreiche Eiterkörperchen, rote Blutkörperchen und Bakterien der Koligruppe.

Die Röntgenaufnahme zeigt oberhalb der Symphyse einen über taubeneigroßen, in der Projektion auffallenderweise die Medianlinie nach links überragenden ovalen Steinschatten.

Operation. Es wird mit dem mittleren Brenner auf dem Gipfel des Tumors ein Fenster eingebrannt, etwa von der Größe eines Einpfennigstückes. Die Ränder der Öffnung treten sofort zurück und lassen einen weißen Stein deutlich erkennen, auf dem man auch die Spuren der Platinschlinge sehen kann.

Die Patientin wird nach Hause entlassen, wie wir überhaupt diesen kleinen Eingriff mehrfach ambulant vorgenommen haben. Nach vier Tagen erscheint die Patientin wieder und gibt an, der Stein befinde sich nunmehr in der Blase. Sie habe plötzlich einen intensiven Schmerz in der unteren Bauchgegend empfunden, wobei sie deutlich die Empfindung des Austrittes des Steines aus dem Ureter gehabt habe.

Die Zystoskopie zeigt einen großen weißen Phosphatstein im Fundus der Blase, die vorgebuchtete Ureterwand ist zusammengesunken, man kann durch das eingebrannte Fenster noch deutlich das erste Bett des Steines erkennen.

Der Stein wird nach einigen Tagen durch die Lithotripsie entfernt.

Die weitere Beobachtung des Falles zeigt, daß das Fieber vollständig abgeklungen ist und der Urin klärt sich mehr und mehr.

Die Revision nach einem halben Jahr post operationem zeigt folgendes zystoskopisches Bild:

Der Urin ist vollständig klar, die Zystitis und Pyelitis sind vollständig verschwunden. Einen Zentimeter hinter der linken Ureterwand sieht man eine erbsengroße, vollständig vernarbte Öffnung. Bei einer Urinentleerung tritt der größte Teil durch die Ureteröffnung, und nur ein kleiner Teil aus dem lateralen Fenster heraus. Patientin hat bedeutend an Körpergewicht zugenommen.

Fall II. Frau S., 37 Jahre alt. Die Patientin hat fünf Kinder geboren, von denen vier leben und gesund sind. Während des dritten Wochenbettes will sie einen Blasenkatarrh gehabt haben, der durch einige Spülungen beseitigt worden sei. Sie habe nie einen Arzt gebraucht, bis sie vor zwei Jahren an einer starken Nierensteinkolik erkrankt sei. Es sei dann nach einiger Zeit ein kleiner zackiger Stein abgegangen. In der Folgezeit hat sie viel über Reißen zu klagen gehabt, die als gichtige Beschwerden gedeutet wurden. Ende Oktober vorigen Jahres sei ein Blasenkatarrh aufgetreten. Sie klagte besonders über Schmerzen in der Mastdarmgegend und im Unterleib. Es besteht häufiger Harndrang, Tag und Nacht. Im Bett habe sie Linderung. Der hinzugezogene Arzt konstatierte einen Blasenkatarrh, weshalb seit 14 Tagen Blasenspülungen vorgenommen wurden.

Die Untersuchung der Patientin ergibt eine starke Druckempfindlichkeit der unteren Bauchgegend und eine Empfindlichkeit der linken Niere.

Die vaginale Untersuchung mußte wegen der starken Empfindlichkeit der Patientin unterlassen werden. Der Urin ist trübe und enthält zahlreiche Eiterkörperchen, zahlreiche rote Blutkörperchen und wenig Bakterien (Kokken und Stäbchen).

Zystoskopie: In der linken Harnleitergegend ein kleiner, walnußgroßer Tumor, der mit leicht eingeschnürter Basis aufsitzt und eine leicht entzündete Oberfläche hat. Die Harnleitermündung liegt vorn und seitlich. Im übrigen allgemeiner Katarrh.

Diagnose: Stein im unteren Harnleiterabschnitt.

Das Röntgenbild zeigt einen kleinen, kirschgroßen Stein im linken Ureter.

Therapie: Es wird mit einem Brenner mittlerer Länge ein Fenster in die höchste Partie des Tumors eingebrannt, etwa in Bohnengröße. Nach sechs Tagen wird der Stein unter einem plötzlichen ruckartigen Schmerz in die Blase geboren, wo er bei der darauf vorgenommenen Zystoskopie im Fundus gefunden wird. Er hat die Größe einer mittleren Kirsche und wird durch die Lithotripsie entfernt.

Nachdem noch eine Zeitlang Blasenspülungen vorgenommen werden, wird Patientin mit klarem Urin entlassen. Die Tenesmen sind völlig geschwunden.

Aus obigen Mitteilungen über die intravesikale Operation tiefsitzender Uretersteine geht hervor, daß wir in ihr ein Mittel haben, auf schnellstem Wege die Materia peccans zu beseitigen und den ganzen Harnapparat vor weiteren ernsten Schädigungen zu schützen. Auch in den Fällen, wo bereits vorgeschrittene pathologische Veränderungen an den aufsteigenden Teilen — Nierenbecken und Nierenparenchym — eingetreten sind, wird nach der intravesikalen Operation die Gefahr der völligen Atrophie des Nierengewebes und der Anurie beseitigt.

Zweifellos hat das beschriebene Verfahren vor allen anderen Eingriffen den großen Vorzug der technischen Einfachheit und völligen Gefahrlosigkeit. Der Eingriff kann sogar, wie erwähnt, ambulatorisch ohne Narkose ausgeführt werden, und sogar in schweren und komplizierten Fällen ist der Patient nur kurze Zeit an ein Krankenlager gefesselt.

Literatur.

1. Israel, J., Über Operationen wegen Uretersteine. Fol. urologica, Bd. VII, 1912.
2. Englisch, J., Über die Bedeutung der angeborenen Verengungen der Harnwege. Ref. Monatsberichte über die Gesamtleistungen auf dem Gebiete des Harn- und Sexualapparates, Bd. IV, 1899, p. 133—135.
3. Poirier, s. Delmas, J. u. B., Sur les anomalies urétérales. Ann. des mal. org. gén. urin. Mai 1910, p. 786.
4. Young, H., The surgery of the lower ureter. Ann. of surg. No. 5, 1903, p. 668.
5. Pappa, A., Contribution à l'étude des calculs de l'urétère. Ann. des mal. org. gén. urin. Nr. 22, 1908, p. 1694—1697.
6. Jeanbrau, E., Des calculs de l'urétère. Ann. des mal. org. gén. urin. Janv. 1910.
7. Schewkurenka, A., Die Portio intermuralis des Harnleiters und des Blasendreiecks, Zeitschrift f. Urologie, Bd. 5, Heft 10.
8. Legueu, Clinique Paris, Jahrg. 26, 1908, p. 581.
9. Collinson, H., Lancet, Bd. 2, Nr. 21, 1903, p. 1456—1460.
10. Specklin, Zentralbl. f. Chirurgie, Nr. 9, 1914, p. 1735.
11. Federoff, S. P., Uretersteine, Zentralbl. f. Urologie, Bd. III, H. 1, 1909, p. 65—69.
12. Tenédenat (Montpellier), Association française d'urologie, Ann. des mal. org. gén. urin. Janv. 1910, p. 43.
13. Brentano, Zentralblatt f. Chirurgie, 1911, p. 499.
14. Fenwick, s. Jeanbrau (6).
15. Pasteur, s. ibid.
16. Codmann, s. Jeanbrau, p. 19.
17. Eschenbach, Uretersteine, Zentralbl. f. Chirurgie, Nr. 28, 1906, p. 782.
18. Israel, J., Chirurgische Klinik der Nierenkrankheiten, 1901, Fall 184, 65.
19. Eduards, Cases of uretero-litothomy, Med. Press. Jan. 1907.

20. Deaver, J. B., Ureteral calculus, Ann. of surg., Mai 1906, p. 732—741.
21. Jahr, R., Die Krankheiten der Harnorgane, Wiesbaden 1911, p. 6.
22. Bazzi, Diagnostic des lésions des reins, Ann. d. mal. org. urin. 1905, p. 1584.
23. Pasteau, O., Les points douloureux renaux, Ann. des mal. org. gén. urin. 1908, p. 1057—1060.
24. Young, H., s. Jeanbrau, B., 34.
25. Israel, J., Chirurgische Klinik der Nierenkrankheiten, p. 293.
26. Hegar. Handbuch der Urologie v. Fritsch u. Zuckerkandl, Bd. II.
27. Sänger, S., s. ebenda.
28. Nitze, M., Lehrbuch der Cystoskopie, 2. Auflage.
29. Fenwick, s. Voelkers, F.: Beitrag zur Therapie der Uretersteine, Zentralbl. f. Urologie u. Chirurgie, Bd. 1, 1913, S. 1.
30. Lenormant, Ch., L'exploration endoscopique de la vessie et des urétères dans le cancer utérin. Presse méd., Jahrg. 20, Nr. 43, p. 427, 429.
32. Pascual Salvador, Contribution à l'étude des calcus de la portion intraparietale de l'urétère. Journal d'urologie, Bd. III, Nr. 4, 1913, p. 447—468.
33. Kelly, H. A., May experience with the renal katheter as a means of detecting renal and ureteral calculi. Americ. journ. of surg., Oktober 1904.
34. Fenwick, The valus of the use of a shadograph ureteric bougie in the precis surg. of renal calculi, Brit. med. journ., 1905, Jahrgang 1917.
35. Casper, L., Zur Diagnose der Uretersteine, Wien. med. Wochenschrift, Bd. 61, 1910, p. 2307.
36. Baetzner, W., Indigkarminprobe in ihrer praktischen Bedeutung für die funktionelle Nierendiagnostik, Deutsche Zeitschrift f. Chirurgie, Bd. 105, 1910, p. 414—482.
37. Bardenheuer, s. Israel, J, Über Operationen bei Nieren- und Uretersteinen, Arch. f. Kl. Chirurgie, Band 60, 1900, p. 584—605.
38. Lucas, Clemens, s. ebenda.
39. v. Bergmann, s. ebenda.
40. Emmet, s. ebenda.
41. Cechi, s. ebenda.
42. S. Nr. 35—39.
43. Cabot, H., Operative treatment of stone in the ureter. Americ. journ. of surg., Band 27, Nr. 4, 1913, p. 154—156.
44. Schwarztwald, Wien. klin. Wochenschrift, 1914, Nr. 25, p. 916.
45. Regnier, s. Alberran, Operative Chirurgie der Harnorgane, Verlag Fischer, 1910.
46. Mazzoni, s. ebenda.
47. Dalbert, Pierre, s. ebenda.
48. Fenwick, s. ebenda.
49. Israel, J., Chirurgische Klinik der Nierenkrankheiten, 1901, p. 361.
50. Cechi, s. Albarran.
51. Escat, Calculs de l'urétère inférieur, Ann. des mal. org. gén. urin., Nr. 24, 1908, p. 1894,
52. Albarran, ibid.
53. Kolischer, s. Caspar (35).
54. Albarran, s. Jeanbrau.
55. Jahr, R., Eine intravesikale Methode zur Lösung eingeklemmter Harnleitersteine, Münch. med. Wochenschrift, 1907, Nr. 24, p. 1182—1183.
56. Luys, Clinique de Paris, 1908, p. 581.
57. Albarran, s. Israel, Chirurgische Klinik der Nierenkrankheiten, 1901, p. 961.
58. Albarran, Ann. des mal. org. gén. urin., Nr. 24, 1908, p. 1895.
59. Cropeit, Zwei Uretersteine, eingeklemmt, durch Operationszystoskop entfernt, Münch. med. Wochenschrift, Nr. 3, 1910, p. 165.
60. Idem, Uretersteine, Deutsche Med. Wochenschrift, Juli 1910, p. 1053.
61. Wulff, P., Uretersteine durch galvanokaustische Erweiterung des Ostium uretericum entfernt. Münch. med. Wochenschrift, Februar 1910, Nr. 5, p. 269.
62. Furniss, D. H., Impacted ureteral calculi released by fulguration. Journ. of the americ. med. assoc., Bd. 60, Nr. 20, p. 1534, 1913.
63. Locky (Kairo), Zentralbl. f. Chirurgie, Nr. 5, p. 170, 1913.

Zusammmenfassung.

1. Die meisten Uretersteine entstammen der Niere oder dem Nierenbecken. „Primäre" Uretersteine sind selten. Sie entstehen nur dann, wenn die Ureterschleimhaut lädiert oder mykotisch erkrankt ist. (Israel.)

2. Der häufigste Sitz der Uretersteine sind die normalen und physiologischen Engen des Ureters.

3. Die größte Zahl von Uretersteinen findet man im untern Abschnitte, im juxtavesikalen Teile des Ureters. Die Enge des letzteren (2—2,2 mm) sowie der Knickungswinkel (135° resp. 90°) oberhalb der Pars intramuralis ureteris sind die Ursache hierfür.

4. Die große Dehnbarkeit der Ureterwand erlaubt in vielen Fällen auch großen Steinen das Rohr zu passieren. Steine mit rauher Oberfläche werden, wenn sie auch klein sind, festgehalten.

5. Eingeklemmte Steine können nach Läsion der Ureterwand durch Druckatrophie in das umgebende Bindegewebe auswandern.

6. Erfolgt die Auswanderung des Steines nicht, dann wird die Ureterschleimhaut durch das Orificium vesicale ureteris vorgeschoben, und es entsteht ein Prolaps. Das zystoskopische Bild zeigt ein tumorartiges Gebilde, in dessen Innern der Stein sich befindet.

7. Bei partiellem Prolaps sieht man die Ureterschleimhaut bei jeder Entleerung des Ureters sich heben und senken. Den festsitzenden Stein kann man durch das Gebilde hindurch, wie den Kern einer transparenten Kirsche als dunklen Schatten erkennen.

8. In manchen Fällen wird der Prolaps divertikelartig ausgebuchtet, und so entsteht eine intravesikale Zyste, die die Steine enthält.

9. Folgen der Steineinklemmung bei völliger Verlegung des Ureters sind die Harnretention in den aufsteigenden Teilen des Harnapparates und Bildung von Hydro-Pyonephrosen.

10. Nur der wiederholte Befund von blutigem Urin ist für Uretersteine verdächtig.

11. Tiefsitzende Steine können besonders bei der Frau per vaginam gut palpiert werden.

12. Die Zystoskopie gestattet dem Untersucher, tiefsitzende Steine direkt zu sehen.

13. Bei kleinen eingeklemmten Steinen sieht man am Ostium vesicae ureteris ein starkes Ödem mit gelegentlichen Hämorrhagien und Lazerationen. Man erhält das Bild einer Mamille oder Himbeere.

14. Bei größeren und großen Steinen verliert sich das Ödem. Charakteristisch ist hier die Hervorwölbung der Blasenwand, die das Ureterdach bildet und von der Größe des Steines abhängig ist.

15. Die Radiographie hat den souveränen Rang in der Diagnose der Uretersteine.

16. Die Beckenaufnahmen bedürfen bei der Beurteilung besonderer Sorgfalt.

17. Die interne Therapie bei eingeklemmten Konkrementen kann nur als eine Palliativkur betrachtet werden.

18. Die meisten Anhänger hat zurzeit die transvesikale Ureterotomie. Nach der Eröffnung der Blase durch Sectio alta kann der eingeklemmte Stein mit Faßzange extrahiert werden. Bei großen Steinen wird das Ostium vesicale mit Schere oder Thermokauther inzidiert und erweitert.

19. Die endovesikalen Operationsmethoden bezwecken, den verjüngten unteren Ureterabschnitt zu dehnen und den spontanen Abgang der Konkremente zu erleichtern.

20. O. Ringlebs Verfahren: Bei kleinen juxtavesikalen Steinen wartet er ab, bis das Ödem sich verliert, da die Steine dann spontan abgehen.

21. Bei heftigen Beschwerden und Infektionsgefahr inzidiert er das Ureterostium mit dem Inzisorzystoskop.

22. Diese Methode hat den Vorteil, daß wir auf schnellstem Wege die Steine entfernen können.

23. Auch bei bereits vorgeschrittenen pathologischen Veränderungen an Niere und Nierenbecken ist ihre Ausführung von Erfolg gekrönt.

24. Ihre Vorzüge sind die technische Einfachheit und die völlige Gefahrlosigkeit.

25. Der Eingriff kann ohne Narkose und ambulatorisch ausgeführt werden. Sie erspart dem Kranken ein langes und mit Komplikationen verbundenes Krankenlager.

---

1. La maggior parte dei calcoli ureterali proviene dal rene o dal bacinetto. Calcoli ureterali „primari" sono rari. Essi non si formano che qualora la mucosa ureterale è lesa o ammalata da micosi. (Israel.)

2. La sede più frequente dei calcoli ureterali sono i punti stretti normali e fisiologici dell' uretere.

3. Il numero maggiore di calcoli ureterali si trova nella parte inferiore, nella parte iuxtavescicale dell' uretere. Il calibro di quest' ultimo (2—2.2 mm) e l' angolo di piega (135° risp. 90°) sopra la parte intramurale dell' uretere ne sono la cagione.

4. La grande elasticità della parete ureterale permette in molti casi di passare il tubo anche a calcoli grandi. Pietre a superfice ruvida si arrestano, anche se sono piccole.

5. Calcoli incarcerati possono dopo lesa la parete ureterale emigrare in seguito a atrofia da pressione nel tessuto circostante.

6. Qualora non avviene l'emigrazione della pietra, la parete ureterale si avanza oltre l' orificio vesicale dell' uretere, e si forma un prolasso. Il quadro cistoscopico fa scorgere un tumore; nell' interno del medesimo si trova la pietra.

7. Nel caso di prolasso parziale si osserva che la mucosa ureterale si solleva e si abbassa ad ogni evacuazione dell'uretere. Si può osservare la pietra fissata attraverso la formazione, come il nocciuolo di una ciliegia trasparente, in forma di un ombra oscura.

8. In qualche caso il prolasso forma una specie di diverticolo, e così si forma una cisti intravescicale che contiene le pietre.

9. Conseguenza dell'incarceramento della pietra con esclusione totale dell'uretere nè è la ritenzione d'orina nelle parti ascendenti dell'apparato orinario e formazione di idropionefrosi.

10. Soltanto il reperto ripetuto di orina sanguigna è sospetto per i calcoli ureterali.

11. Pietre a sede profonda possono esser ben palpate specialmente nella donna per vaginam.

12. La cistoscopia permette all'esaminatore di osservare direttamente pietre a sede profonda.

13. Nelle piccole pietre incarcerate si osserva all'orificio vescicale dell'uretere un forte edema con eventuali emorragie e lacerazioni. Si ha il quadro di una mamella o di un frutto di lampone.

14. Nei casi di pietre grandi e molto grandi l'edema sparisce. Caratteristico è allora l'avanzamento della parete vescicale che forma il tetto ureterale e che dipende dalla grandezza della pietra.

15. La radiografia ha il posto sovrano nella diagnosi delle pietre ureterali.

16. Le copie pelviche devono esser giudicate con speciale attenzione.

17. La terapia interna nei casi di concrementi incarcerati non può esser che palliativa.

18. La maggior parte di aderenti ha ora la ureterotomia transvesicale Dopo aperta la vescica colla sectio alta il calcolo incuneato può venir estratto colla tenaglia. In casi di calcoli grandi si incide e si dilata colla forbici o col termocauterio l'orificio vescicale.

19. I metodi operatori endovescicali hanno lo scopo di dilatare la parte inferiore dell'uretere e di facilitare l'eliminazione spontanea dei concrementi.

20. Metodo di O. Ringleb: Nei casi di piccoli calcoli iuxtavescicali egli attende che passi l'edema, perchè poi le pietre s'eliminano spontaneamente.

21. In casi di gravi disturbi e di pericolo di infezione egli incide l'orificio ureterale col cistoscopio incisorio.

22. Questo metodo ha il vantaggio che possiamo eliminare i calcoli per la via più rapida.

23. Anche nei casi di avanzate alterazioni patologiche al rene ed alla pelvi renale la sua esecuzione è coronata di successo.

24. Ne sono vantaggi la semplicità tecnica e l'innocuità assoluta.

25. L'atto può esser fatto senza narcosi e ambulatoriamente. Esso risparmia all'ammalato una degenza lunga e complicata.

1. La plupart des calculs de l'urètre prennent leur source dans le rein ou le bassinet des reins. Des calculs „primaires" sont rares. Ils ne se forment que quand la membrane muqueuse de l'urètre est blessée ou atteinte d'une maladie mycotique. (Israel.)

2. Le siège des calculs sont, pour l'ordinaire, les passages étroits de l'urètre normals et physiologiques.

3. On trouve le plus grand nombre des calculs dans la section inférieure, dans la part juxtavésicale de l'urètre. Le passage étroit de celui-ci (2—2.2 mm) et l'angle coudé (135° resp. 90°) au-dessus de la *pars intramuralis ureteris* en sont la cause.

4. La grande dilatabilité de la paroi de l'urètre permet en beaucoup de cas aussi aux calculs grands de passer la tube. Les calculs à la surface rude, bien qu'ils soient petits, sont retenus.

5. Des calculs pincés peuvent émigrer dans le tissu conjonctif voisin, après avoir blessé la paroi de l'urètre par atrophie de pression.

6. Si l'émigration des calculs n'a pas lieu, la membrane muqueuse de l'urètre est poussée par *l'orificium vesicale ureteris*, et il en résulte un prolapsus. L'image cystoscopique montre une formation tumorique, à l'intérieur de laquelle se trouve le calcul.

7. Si le prolapsus est partiel, on voit comme se lève et se baisse la muqueuse de l'urètre. On peut reconnaître le calcul pincé à travers la formation, comme le noyau d'une cerise transparente.

8. Quelquefois le prolapsus devient échancré en forme de diverticle, et de cette manière résulte une cyste intrevésicale qui contient le calcul.

9. Des conséquences de la fixation du calcul, avec translocation totale de l'urètre, sont: la rétention de l'urine dans les parties ascendentes de l'appareil urinaire et la formation d'hydro-pyonéphroses.

10. Seulement l'existence d'urine sanguineuse est suspecte pour l'existence des calculs.

11. Des calculs situés en bas peuvent être palpés très bien chez la femme *per vaginam.*

12. La cystoscopie permet à l'examinateur de voir directement les calculs situés en bas.

13. Chez les calculs petits pincés on voit à *l'ostium vesicale ureteris* un œdème avec des hémorrhagies et lacérations occasionnelles. On obtient l'image d'une mamille ou d'une framboise.

14. Si les calculs sont grands ou très grands, l'œdème se perd. Ici est caractéristique la convexité de la paroi de la vessie, qui forme le toit de l'urètre et qui dépend de la grandeur du calcul.

15. La radiographie possède le rang souverain dans la diagnose des calculs de l'urètre.

16. La photographie du bassinet exige une sollicitude particulière pour le jugement diagnostique.

17. La thérapie interne en cas de concréments pincés est seulement à regarder comme une cure palliative.

18. Le plus grand nombre d'adhérents possède, à présent, l'urétérotomie transvésicale. Après avoir ouvert la vessie par la *sectio alta,* on peut extraire le calcul pincé par la pincette. Pour les calculs grands on doit inciser et dilater *l'ostium vesicale* par des ciseaux ou par un thermocauthère.

19. Les méthodes d'opération endovésicales ont le but de dilater la section raccourcie de l'urètre inférieure, et de faciliter le dégorgement des concréments.

20. Le procédé de O. Ringleb: Cet auteur attend jusqu'à ce que se perd l'œdème, puisqu'alors les calcules passent spontanément.

21. En cas de souffrances violentes ou de danger d'infection il incise l'ostium de l'urètre par l'incisorcystoscope.

22. Cette méthode a l'avantage que nous pouvons éloigner les calculs au chemin le plus vite.

23. Elle peut être exécutée avec succès aussi en des cas de transformations pathologiques déjà avancées des reins et du bassinet.

24. Les avantages de cette méthode sont la simplicité technique et l'absence absolue de danger.

25. Elle peut être exécutée sans narcose et d'une manière ambulatoire. Elle épargne au malade d'être alité longtemps et d'être exposé aux complications.

---

1. The greater number of the urinary calculi have their source in the kidney or in the pelvis of the kidney. „Primary" urinary calculi are seldom. They form themselves only when the mucous membrane of the urethra is wounded or taken of a mycotic sickness. (Israel.)

2. The seat of the urinary calculi are in the most cases the normal and physiological narrow parts of the urethra.

3. The greatest number of urinary calculi are to be found in the lower section, in the juxtavesical part of the urethra. The cause of this is the narrowness of the urethra (2—2,2 mm) and the breech angle (135° resp. 90°) above the *pars intramuralis ureteris.*

4. The great dilatableness of the urethra-coat allows in many cases also big stones to pass the tube. Stones with a rough surface are retained, even if they were of small size.

5. Pinched stones can, after wounding of the urethra-coat, emigrate by atrophy of pressure, into the surrounding connective tissue.

6. If the calculus does not emigrate, then the mucous membrane of the urethra is shoven forward through the *orificium vesicale ureteris,* and there

results a prolapsus. The cystoscopic view shows a tumourlike formation, in this interior of which the calculus is to be found.

7. In the case of a partial prolapsus, one sees a raising and sinking of this mucous membrane of the urethra. One can see the stopped calculus through the formation, like the kernel of a transparent cherry, as a dark shadow.

8. In some cases the prolapsus becomes diverticle-like, and thus arises an intravesical cyste, which contains the stones.

9. Consequences of the stopping of the calculus, with total translocation of the urethra, are: retention of the urine in the ascending parts of the urinal apparatus and formation of a hydropyonephritic.

10. Only the reiterated finding of bloody urine is suspicious for the existence of urethra calculi.

11. Deep sitting stones can, especially on the woman, be well palpated *per vaginam.*

12. The cystoscopy allows the examiner to see directly deep sitting stones

13. In small pinched stones one sees at the *ostium vesicae ureteris* a strong œdema with occasional hæmorrhagies and lacerations. One obtains the image of a nipple or a raspberry.

14. In larger and very large stones the œdema disappears. Here is characteristic the convexity of the urethral coat, which forms the roof of the urethra and is dependent on the size of the calculus.

15. The radiography has a sovereign rank in the diagnostics of the urethra calculi.

16. The photos of the pelvis want a peculiar care for the diagnostical judgment.

17. The interne therapy by pinched concrements can only be considered las a palliative cure.

18. At present the most adherents has the transvesical ureterotomia. After opening of the bladder by the *sectio alta* the pinched calculus can be extracted by means of the forceps. In the case of large stones, the *ostium vesicale* is incised and dilated by means of scissors or thermocauther.

19. The methods of the endovesical operation have in view to dilate the reduced lower section of the urethra and to facilitate the spontaneous discharge of the concrements.

20. The procedure of O. Ringleb: This author waits till the œdema disappears, because the calculi then discharge spontaneously.

21. In cases of violent sufferings and danger of infection he incises the ostium by means of the incisor-cystoscope.

22. This method has the advantage that we can remove the stones in the quickest way.

23. This method is also successful in advanced pathological disformations on the kidneys and the pelvis.

24. Its advantages are the technical simplicity and the total absence of danger.

25. It can be executed without narcotisation and in an ambulatory way. It saves the sick person a long staying in sick-bed connected with complications.

---

1. Большинство мочеточниковыхъ камней попадаетъ въ мочеточникъ изъ почки или почечной лоханки. „Первичные“ мочеточниковые камни рѣдки. Они возникаютъ лишь тогда, если слизистая оболочка мочеточника повреждена или микотически поражена (Израель).

2. Наиболѣе частой локализаціей мочеточниковыхъ камней являются нормальныя и физіологическія съуженія мочеточника.

3. Наибольшее число мочетониковыхъ камней находятъ въ нижнемъ отдѣлѣ мочеточника, лежащемъ вблизи мочевого пузыря. Причинами этого являются узость мочеточника (2—2,2 миллиметра), равно какъ и уголъ перегиба (135° resp. 90°) надъ внутристѣнночтой частью мочеточника.

4. Большая растяжимость мочеточниковой стѣнки во многихъ случаяхъ даетъ и большимъ камнямъ возможность проходить чрезъ трубку. Камни съ жесткой поверхностью, однако, задерживаются и тогда, если ихъ размѣры и не велики.

5. Ущемленные камни могутъ эмигрировать въ окружающую соединительную ткань послѣ постепеннаго прободенія мочеточниковой стѣнки, совершающейся подъ вліяніемъ атрофіи вслѣдствіе давленія со стороны камня.

6. Если камень не эмигрируетъ, то слизистая оболочка мочеточника выпячивается чрезъ мочепузырное отверстіе мочеточника въ полость мочевого пузыря, и получается пролапсъ. Цистоскопическая картина представляетъ опухолевидное образованіе, въ срединѣ котораго находится камень.

7. При частичномъ пролапсѣ можно видѣть, какъ слизистая оболочка мочеточника при каждомъ опорожненіи послѣдняго подымается и спадается. Ущемленный камень можно узнать внутри сказаннаго образованія подобно ядру прозрачной вишни.

8. Въ нѣкоторыхъ случаяхъ пролапсъ выбухтовывается въ видѣ дивертикула такъ, что получается внутрипузырная киста, которая содержитъ камни.

9. Слѣдствіями ущемленія камня при полномъ запруженіи мочеточника являются задержаніе мочи въ вышележащихъ частяхъ мочевого аппарата и образованіе гидро-піонефрозовъ.

10. Лишь повторное появленіе крови въ мочѣ вызываетъ подозрѣніе на мочеточниковые камни.

11. При этомъ, однако, слѣдуетъ имѣть въ виду возможное присутствіе туберкулезныхъ массъ и спастическихъ сокращеній въ области нижняго отдѣла мочеточника.

12. Цистоскопія даетъ изслѣдователю возможность видѣть непосредственно глубоко сидящіе камни.

13. При небольшихъ ущемленныхъ камняхъ на мочепузырномъ устьѣ мочеточника виденъ сильный отекъ съ попадающимися иногда геморрагіями и лацераціями. Имѣется картина соска или малиновой ягоды.

14. При болѣе крупныхъ и большихъ камняхъ отекъ исчезаетъ. Характерно выпячиваніе мочепузырной стѣнки, образующее крышу мочеточника и зависящее отъ величины камня.

15. Радіографія занимаетъ въ діагностикѣ мочеточниковыхъ камней суверенный рангъ.

16. Рентгеновые снимки таза требуютъ при ихъ оцѣнкѣ особенной тщательности.

17. Внутреннее леченіе ущемленныхъ конкрементовъ можетъ быть разсматриваемо лишь какъ палліативное леченіе.

18. Большинство приверженцевъ имѣетъ въ настоящее время трансвезикальная уретротомія. По вскрытіи мочевого пузыря посредствомъ высокаго сѣченія уцемленный камень можетъ быть извлеченъ хватающими щипцами. При большихъ камняхъ мочепузырное устье мочеточника надрѣзываютъ и расширяютъ ножницами или термокавторомъ.

19. Внутрипузырные операціонные способы имѣютъ цѣлю растянуть утонченный нижній отдѣлъ мочеточника для того, чтобы дать возможность конкрементамъ самостоятельно пройти.

20. O. Ringleb поступаетъ слѣдующимъ образомъ: При небольшихъ камняхъ, лежащихъ по близости мочевого пузыря, онъ выжидаетъ исчезновеніе отека, такъ какъ камни тогда отходятъ сами.

21. При бурныхъ болѣзненныхъ явленіяхъ и опасности зараженія онъ надрѣзываетъ мочеточниковое устье инцизорнымъ цистоскопомъ.

22. Этотъ способъ имѣетъ то преимущество, что онъ даетъ намъ возможность удалить камни самымъ быстрымъ путемъ.

23. Успѣхъ получается и въ тѣхъ случаяхъ, въ которыхъ дѣло уже дошло до развитія значительныхъ патологическихъ измѣненій въ почкѣ и въ почечной лоханкѣ.

24. Преимуществами этого способа являются техническая простота и полная безопасность.

25. Пріемъ можетъ быть произведенъ безъ наркоза и въ амбуляторной практикѣ. Онъ избавляетъ больного отъ продолжительной и связанной съ осложненіями болѣзни.

Literarische Rundschau.

Nieren- und Ureterenchirurgie im Jahre 1916 und 1917.

Übersichtsreferat

von

Dr. **Paul Wagner,**

Leipzig.

Die in diesem Referate aufgeführten, verhältnismäßig wenig zahlreichen Arbeiten stammen zu ungefähr gleichen Teilen aus den Jahren 1916 und 1917. Weitere Arbeiten aus dem Gebiete der chirurgischen Urologie sind mir seit meinem vor etwa Jahresfrist erschienenen letzten Übersichtsreferate nicht in die Hand gekommen. Auch in der Kriegsliteratur nimmt die Nieren- und Ureterenchirurgie bisher nur einen geringen Umfang ein, jedenfalls gar nicht zu vergleichen mit den massenhaften Arbeiten aus dem Gebiete der Kriegsnephritis. Die urologische Kriegsliteratur findet sich in den in bestimmten Zeiträumen in der Zeitschrift für Urologie erschienenen Mitteilungen von dem vor kurzer Zeit leider verstorbenen Lohnstein: „Die deutsche Urologie im Weltkriege."

Unser Übersichtsreferat umfaßt folgende Arbeiten:

In einer weiteren Studie zur Kollargolfüllung des Nierenbeckens berichtet **Wossidlo** (54) über experimentelle Untersuchungen, die er an eiterig erkrankten Nierenbecken und Nieren stärkerer Kaninchen angestellt hat. Für die Klinik glaubt Verf. auf Grund seiner Experimente und der ziemlich mit ihnen übereinstimmenden Berichte über menschliche Nieren folgende Forderungen aufstellen zu müssen.

Trotz der meist bei eiterigen Nierenerkrankungen vermehrten Widerstandskraft gegen das Eindringen von Flüssigkeit vom Nierenbecken aus sollen wir danach trachten, nie die Kapazität des Nierenbeckens zu überschreiten. Zu diesem Zwecke sollen wir stets mehrere Tage, wenn möglich 8—14 Tage vorher, eine Probeeichung des Nierenbeckens vornehmen, wenn wir nicht ohne weiteres bei dem Ureterenkatheterismus seine Kapazität bestimmen können. Müssen wir infolge irgendwelcher Erscheinungen, sei es geringer, kaum merkbarer Blutungen, oder infolge einer geringen Schmerzvermehrung nach der Probeeichung annehmen, daß die Möglichkeit einer, wenn auch vielleicht nur mikroskopischen traumatischen Nierenläsion vorliegt, so müssen wir von der Pyelographie Abstand nehmen. Drittens ist von der Pyelographie nach wie vor abzuraten, oder sie ist jedenfalls mit aller äußerster Vorsicht anzuwenden, wenn irgendwelche stärkeren primären oder sekundären Blutungen bestehen. Die Pyelographie vollkommen zu verwerfen, wäre falsch, um so mehr, da sie uns er-

möglicht, bei unaufgeklärten Fällen von Koliken, bei der Bestimmung der Lagebeziehung von Tumoren zur Niere und kongenitalen Anomalien wertvolle Aufschlüsse zu erhalten, die wir freilich bei der letztgenannten Gruppe auch häufig mit Hilfe einer Röntgenaufnahme mit eingeführtem Metall- oder Wismutkatheter erzielen können.

In einer kurzen Abhandlung bespricht **Walker** (52) die Pyelographie in der Diagnose der Abdominaltumoren. Die Pyelographie ist bei denjenigen Abdominaltumoren angebracht, über deren Ursprung man weder durch allgemeine Symptome, oder Symptome, die auf ein Organ verweisen, noch durch die Lage oder den Charakter der Geschwulst Aufschluß erhalten kann. In solchen Fällen ist es wertvoll, die Lage der Niere und die Kontur ihres Beckens und ihrer Calices feststellen zu können. Vergrößerungen der Niere, die einen Abdominaltumor vortäuschen, und wo aus dem Fehlen von lokalen Symptomen sich Schwierigkeiten ergeben können, kommen bei Hydronephrose, bei Wanderniere, bei geschlossener Nierentuberkulose und gewissen angeborenen Deformitäten vor. Die Beispiele, die Verf. mitteilt, zeigen, daß es sich bei dem vermeintlichen Nierentumor in Wirklichkeit handelte um Hydatidenzysten an der unteren Leberoberfläche; um eine mit vielen Gallensteinen gefüllte Gallenblase; um ein Mischsarkom des perirenalen Gewebes; um tuberkulöse Drüsenpakete; um degeneriertes Netz mit kleinen tuberkulösen Abszessen.

Braasch und **Mann** (7) haben klinische und experimentelle Untersuchungen angestellt über die Folgen der Zurückhaltung von Lösungen im Nierenbecken, die zu diagnostischen Zwecken eingespritzt worden waren. Klinisch ist die größte Gefahr beim Gebrauch von Silberlösungen ihre Zurückhaltung in aktiv ausscheidenden Nieren. Haben sich vielfache nekrotische Herde gebildet, so ist die sofortige Nephrektomie angezeigt. Silberjodsuspensionen sind weniger schädlich als die kolloidalen Silberpräparate. 10—15 %iges Thoriumnitrat ergibt die geringste Reaktion, aber auch undeutlichere Schatten. Die klinischen Erfahrungen konnten die Verff. auf experimentellem Wege bestätigen.

Auf Grund zahlreicher Tierexperimente kommen **Eisendraht** und **Kahn** (13) zu dem Schlusse, daß bei der aufsteigenden Infektion der Niere der Infektionsweg nicht durch das Lumen des Ureters geht, sondern vorzugsweise durch das submuköse und periureterale Gewebe. Seine reichliche Versorgung mit Blut- und Lymphbahnen macht auch die Verbreitung der Infektion der benachbarten weiblichen Genitalien auf die Nieren wahrscheinlich.

Schilling (46) bespricht die Blutung bei Ureterkatheterisation. Er fand bei der Ureterkatheterisierung von 30 normalen Menschen bei 90 % Erythrozyten. Die Blutung stammt daher, daß die Ureterschleimhaut sich der Länge und Breite nach um den Katheter kontrahiert. Eine große Rolle spielt die Zeit, die der Katheter liegen bleibt; deswegen gibt die erste Harnprobe die sichersten Resultate. Durch gutes Einfetten des Katheters läßt sich die Blutung nicht verhindern; wohl aber können die Ureterkontraktionen durch Atropin gehindert werden.

Zur Blutstillung aus Nierenwunden empfiehlt **Küttner** (29) folgendes Verfahren: Betrifft die Zertrümmerung einen Pol der Niere und führen bei heftiger Blutung weder die Naht und Gefäßunterbindung, noch die Tamponade zum Ziele, so schnürt man den betreffenden, gut freigelegten Pol als Ganzes mit einem sehr dicken Faden zentral von der zertrümmerten Partie ab. Die Umschnürung soll nicht so fest

sein, daß die Nierensubstanz nekrotisch wird oder der Faden einschneidet, man zieht vielmehr nach und nach, sehr schonend und ohne jede Gewalt, den Faden so lange an, bis die Blutung vollkommen steht. Die Fadenenden läßt man zweckmäßig lang, denn es kommt vor, daß nach einiger Zeit wieder etwas Blut aus den zertrümmerten Partien aussickert. Dann braucht man die langgelassenen Fadenenden nur etwas anzuziehen und sie nach Einfädelung in eine Nadel mit mäßiger Spannung an der Muskulatur oder Haut der Operationswunde zu befestigen, um gegen alle Möglichkeiten gesichert zu sein. Eine derartige Maßnahme ist ohnehin empfehlenswert, weil der zertrümmerte Nierenpol stets möglichst an die Oberfläche gebracht werden soll, damit die Abflußbedingungen günstige sind und das verletzte Nierengewebe zugänglich bleibt.

Gast (18) berichtet über eine ihn selbst betreffende Nierenblutung infolge von Nierenerschütterung nach forciertem Reitunterricht. Der Urin war stark rot verfärbt; mikroskopisch fanden sich sehr reichliche rote Blutkörperchen, sehr spärliche Zylinder und andere Formbestandteile. Nach 18stündiger Bettruhe und leichter Kost wurde der Urin rasch blutfrei. Nach mehreren Wochen fing Patient wieder an zu reiten, ohne daß Nierenstörungen auftraten. Verf. meint, daß ein Soldat, bei dem nach den ersten Reitstunden Blut im Urin auftritt, von der reitenden Truppe nicht abgegeben zu werden braucht, wenn es sich um eine einfache Folge einer Nierenerschütterung handelt. (Wie will man das aber sicher beweisen? Ref.)

Stavianicek (49) teilt 9 Fälle von Nierenschuß mit: 1. Bauchdurchschuß; Verletzung von Leber und rechter Niere; keine Hämaturie; diffuse Peritonitis; Tod. 2. Bauchsteckschuß. Verletzung des Duodenums und der linken Niere; keine Hämaturie; Peritonitis; Tod. 3. Granatsteckschuß des Bauches. Zertrümmerung der linken Niere; keine Hämaturie. Nephrektomie; Heilung. 4. Querer dorsaler Thoraxschuß mit Wirbelsäulenverletzung. Durchschuß der linken Niere; keine Hämaturie. Paranephritis; Nephrektomie; Heilung. 5. Brustschuß; rechtsseitige Nierenverletzung Hämatothorax; Hämaturie; spontaner Rückgang der Hämaturie nach dreizehntägiger Dauer. Heilung. 6. Lendenschuß. Rechtsseitige Nierenverletzung. Primäre Hämaturie; konservative Behandlung. Heilung. 7. Steckschuß der linken Niere. Der deformierte Mantel eines Gewehrprojektils saß im unteren Nierenpol. Geschoßextraktion; Heilung. 8. Brust-Bauchschuß. Verletzung von Leber und linker Niere. Tod an diffuser Peritonitis fünf Tage nach der Verletzung. 9. Bauchschuß. Abgesackter Abszeß mit konsekutiver schwieliger Paranephritis und eitriger Nephritis der linken Seite. Tod an Peritonitis.

Fritsch (16) teilt einen Fall von Durchschuß des Ureters mit gleichzeitiger Verletzung des Rektums mit. Der Soldat hatte einen Einschuß in die linke Unterbauchgegend nahe der Mittellinie bekommen. Ausschußöffnung auf der linken Gesäßbacke, aus der sich auf Druck Harn und Kot entleerte. Zeitweise spontanes Aussetzen der Fistelabsonderung. Die Operation ergab die Verletzungsstelle des Ureters tief im Becken, einige Zentimeter oberhalb der Blaseneinmündung. Neueinpflanzung des Ureters in die Blase nach Sampson-Franz. Heilung. Die Kotfistel schloß sich spontan wahrscheinlich durch Granulation und Narbenschrumpfung.

Mit Einschluß eines von **Wohl** (53) mitgeteilten Falles befinden sich in der Literatur nur 12 Fälle von malignem, papillärem Nierenadenom. Der Fall des Verf.s betraf einen 30jährigen, hereditär nicht belasteten Mann. Die klinische Dia-

gnose war unsicher. Die Operation ergab einen rechtsseitigen Nierentumor. Nephrektomie und gleichzeitige Entfernung des stark vergrößerten, in narbige Massen eingebetteten Wurmfortsatzes. Die Untersuchung der exstirpierten Niere ergab, daß es sich um ein ausgedehntes, primäres Adenokarzinom handelte, das mit Ausnahme einiger Partien am oberen und mittleren Teile die ganze Niere ergriffen hatte. Bisher Heilung ohne Rezidiv.

Key (26) bespricht die Diagnose und Operation maligner Nierentumoren auf Grund eines eigenen Materials von 26 Fällen. 8 Kranke waren inoperabel; bei 18 wurde die Nephrektomie vorgenommen. 1 operativer Todesfall; schwere Adhäsionen, Resektion des Diaphragmas, Pneumothorax, Kollaps. In 17 Fällen handelte es sich um Hypernephrome, in 1 Falle um papilläres Pelviskarzinom, das sich über die ganze Niere verbreitet hatte. 8 Operierte hatten Rezidive oder starben an Metastasen oder Rezidiven. 7 Operierte leben rezidivfrei 3 Monate bis zu $3^1/_2$ Jahren nach der Operation. Die Diagnose muß möglichst früh gestellt werden. Die Hauptsymptome sind Blutung, Schmerzen und besonders eine fühlbare Geschwulst, die sich in 60—70 % der Fälle findet. Mittelst Durchleuchtung findet man öfters eine Vergrößerung der Niere, die sich nicht tasten läßt. Daß Nierentumor-Kranke nicht zu selten unmittelbar nach der Operation im Kollaps starben, könnte mit einer Adrenalinsekretion aus der Geschwulst zusammenhängen.

Berlstein (3) gibt aus der v. Hohenegg'schen Klinik Beiträge zur Klinik und pathologischen Anatomie der malignen Hypernephrome. Die Arbeit bildet eine Fortsetzung der Mitteilungen von Albrecht und Pleschner; sie umfaßt die von Anfang 1913 bis 1917 behandelten 9 Fälle. Von den Frühsymptomen des malignen Hypernephroms ist die Hämaturie das wichtigste; Verf. fand sie in 77,7 % der Fälle verzeichnet, davon in 66,6 % als Initialsymptom. Meist entstand die Hämaturie infolge Durchbruchs von Tumormassen ins Nierenbecken. Das nach der Hämaturie wichtigste Symptom, der Schmerz, wurde in 44,4 % der Fälle als Initialsymptom angegeben, davon in je einem Falle mit Hämaturie und Erbrechen zusammen. Der Tumor wurde nicht in einem einzigen Falle als Initialsymptom verzeichnet gefunden; dagegen wurde bei der objektiven Untersuchung in allen Fällen, mit Ausnahme eines, ein palpabler Tumor gefunden, also in 88,8 %. In dem einen Falle wurde die tiefe Palpation durch abnorm dicke Bauchdecken vereitelt. In drei Fällen fand sich eine im Liegen nicht verschwindende Varikozele an der erkrankten Seite; sie verschwand nach der Operation, kam jedoch in einem Falle, bei dem sich ein Rezidivtumor bildete, wieder zum Vorschein. In einem Falle fand sich bronzeartige Verfärbung der Haut mit ephelidenartigen Pigmentierungen am Rücken. Die Harnbefunde zeigten nichts Charakteristisches. Eine eigentliche Kachexie bestand nur in einem Falle.

Die Diagnose des malignen Hypernephroms ist seit Einführung der funktionellen Nierenuntersuchung wesentlich leichter geworden. Ist renale Hämaturie mit gleichzeitigem Nierentumor vorhanden, und zeigt die funktionelle Untersuchung ein Zurückbleiben der Funktion der erkrankten Niere, so ist eine wenigstens probeweise Freilegung der betr. Niere absolut indiziert. Wenn Hämaturie und Tumor fehlen, so kann die Diagnose auf große Schwierigkeiten stoßen.

Die Therapie der malignen Hypernephrome besteht einzig und allein in der Nephrektomie; kontraindiziert ist sie nur bei ausgedehnter Metastasierung und bei

durch die funktionelle Untersuchung nachgewiesener schlechter Funktion der anderen Niere. Eine nicht absolute Kontraindikation bildet die Verwachsung des Tumors mit der Umgebung, weil, obwohl in der Regel Rezidive eintreten, die Nephrektomie als Palliativoperation doch das Leben des Kranken um einige Monate verlängert. Bei allen 9 Kranken wurde die Nephrektomie vorgenommen; in 6 Fällen mittelst Lumbalschnittes, der in zwei weiteren Fällen wegen Verwachsungen des Tumors mit einer Eröffnung des Peritoneums kombiniert war. Nur ein Fall wurde wegen Fehldiagnose eines Kolontumors transperitoneal angegangen. Von den 9 Nephrektomierten starben 3 im Anschluß an die Operation (33 % Mortalität). Die Prognose der malignen Hypernephrome muß als ungünstig bezeichnet werden. Von den 9 Operierten sind nur 2 3 resp. $4^3/_4$ Jahre post operat. rezidivfrei (22,2 % Dauerheilungen). In dem einen Falle trat ein Rezidiv nach $3^1/_2$ Jahren auf. Albrecht fand Spätmetastasen nach 7 Jahren! Man soll nur diejenigen Fälle als dauernd geheilt betrachten, bei denen 3 Jahre post operat. keine Metastasen aufgetreten sind, und wo bei der Operation weder Lymphdrüsenmetastasen noch Einburch in die Blutbahn gefunden wurde. Die Größe der Geschwülste variierte zwischen Mandarinen- und Zwei-Mannsfaustgröße. Die häufigste Lokalisation war der untere Nierenpol. In 2 Fällen bildete das Hypernephrom Metastasen (r. Leberlappen, beide Lungen, l. Nebenniere).

Die einzelnen Krankengeschichten werden am Schlusse ausführlich mitgeteilt.

In einer Mitteilung: Zur Klinik der Hypernephrome berichtet **Rosenbach** (43) über einen 32jährigen Mann, der seit 1 Jahr Hämaturie, Albuminurie und Zylindrurie hatte, und bei dem sich unter zunehmenden heftigen Schmerzen eine große Geschwulst unter dem rechten Rippenbogen entwickelte. Die Operation ergab ein Hypernephrom mit Massenblutung in das Nierenlager, die aber keine Zeichen innerer Blutung gemacht hatte. 2 Monate später Tod an linksseitiger Lungengangrän; Geschwulstmetastasen in der Pleura.

Bei einem 40jährigen Kranken, bei dem schon seit der Kindheit Hämaturie bestand, wurde eine in das Nierenbecken gewucherte apfelgroße Geschwulst entfernt; $1^1/_2$ Jahre später Tod an Blutung.

Salmony (44) teilt einen Fall von einem Karzinom in einem hydronephrotischen Sack bei gleichzeitiger Papillomatosis des zugehörigen Ureters (mit besonderer Berücksichtigung der genetischen Zusammenhänge) mit. Bei dem 54jährigen Mann, bei dem erst die Nephrektomie und dann 10 Tage später die Ureterektomie gemacht wurde, handelte es sich um ein gutartiges Ureterpapillom, das eine entsprechende Hydronephrose verursacht hatte. In dieser und wahrscheinlich auf Gurnd dieser Hydronephrose (als chronische Schädigung), die auch stellenweise noch papilläre Wucherungen aufwies, war ein Plattenepithelkarzinom von mäßiger Ausdehnung entstanden. Der Operierte wurde geheilt entlassen; über sein weiteres Befinden war nichts festzustellen.

Perrier (39) empfiehlt den explorativen Lumbalschnitt als diagnostisches Mittel bei der Nierentuberkulose in Fällen, wo sich die anderen diagnostischen Hilfsmittel als unzureichend erweisen. In dem vom Verf. mitgeteilten Falle wurde zunächst die rechte Niere freigelegt und als krank befunden, hierauf Tamponade der Wundhöhle; alsdann Freilegung der linken Niere, die sich als gesund erwies. Nunmehr wurde die rechte tuberkulöse Niere exstirpiert. Heilung.

In einer Arbeit über die Diagnose der Urogenitaltuberkulose hebt

Churchman (10) hervor, daß die Infektion der Nieren auf dem Blutwege sehr wahrscheinlich ist, wenn sie auch nicht vollkommen sicher festgestellt werden kann. Nur ausnahmsweise findet eine aufsteigende Infektion von der Blase her statt, da der Ureter gewöhnlich gegen die Blase abgeschlossen ist. In der Regel macht die Nierentuberkulose nur Blasensymptome. Tuberkelbazillen im Urin sind selten. Diagnostisch wichtig sind die Zystoskopie und Ureteroskopie. Bei der Frau läßt sich öfters von der Vagina aus das verdickte Ureterenende durchtasten.

Hyman (24) berichtet über 13 Fälle von Urogenitaltuberkulose, die er mit dem Rosenbach'schen Tuberkulin behandelt hat. Er konnte nur in 2 Fällen Besserung feststellen. Die übrigen 11 Kranken blieben vollkommen unbeeinflußt; bei einigen traten sogar während der Behandlung neue tuberkulöse Herde auf.

Lembke (30) berichtet aus der Krönig'schen Klinik über die Ergebnisse der klinischen Untersuchung und den Erfolg der Operation bei 37 Fällen von Nierentuberkulose. Die Fälle, die seit 1905 beobachtet wurden, werden zunächst ausführlich mitgeteilt. Im Mittelpunkte des Symptomenkomplexes standen fast immer die Blasenbeschwerden, die meist schon jahrelang zurückreichten. Die Diagnose war meist leicht, da die zystoskopische Untersuchung bereits typische Blasenveränderungen ergab. Auch die Indigokarminprobe war meist eindeutig; auch die Albarran'sche Funktionsprüfung bestätigte die durch die übrige Untersuchung gefundenen Daten. Auch die Phenolsulfophthaleinprobe als funktionelle und die Nephropyelographie als quasi anatomische Untersuchungsmethode wurde in verschiedenen Fällen angewandt und ergab bemerkenswerte Resultate. Als Therapie der Nierentuberkulose kommt nur die Nephrektomie als Verfahren der Wahl in Betracht. Je früher die Krankheit erkannt, je früher operiert wird, um so besser ist die Aussicht auf Dauerheilung. Solange die kranke Niere sich im Körper befindet, solange besteht die Gefahr einer spezifischen Infektion des Schwesterorgans, um so weiter schreitet die Blasenerkrankung fort. Sie heilt dagegen meist sogar spontan aus, sobald die erkrankte Niere entfernt ist. Was die therapeutischen Resultate anbetrifft, so scheiden 2 Fälle aus, über die keine weitere Nachricht zu erlangen war. Die Nahmortalität betrug 2 von 35 = 5,7 %. Von den übrigbleibenden 33 Operierten erlitten den Ferntod nach 1 Jahr 9 Monaten bis $5^1/_2$ Jahren nach der Operation 5 = 14,3 %. Die Gesamtsterblichkeit betrug also 20 %. Kümmell nimmt dann eine Dauerheilung an, wenn die Kranken sich 4 Jahre nach der Operation gesund befinden. Dementsprechend rechnet Verf. bei 7 von 10 mehr als 4 Jahre nach der Operation lebenden Kranken mit einem Dauererfolg.

Lundén (31) teilt einen Fall von traumatischer Hydronephrose bei einem $3^1/_2$jährigen Kinde mit. Der vorher stets gesunde Knabe fiel etwa 1 m hoch aus einer Schaukel und fiel dabei mit dem Bauch und der linken Seite auf den ebenen Erdboden auf. Seitdem Hämaturie, keine Schmerzen, keine Nierenschwellung. Im Harnsediment keine Nierenelemente. 1 Woche später Bauch aufgetrieben; im linken Teil palpiert man eine große, mäßig feste Resistenz, die ziemlich scharf umgrenzt in die linke Lumbalgegend hineinreicht. Zunahme der Schwellung. Operation in Äthernarkose. Lumbaler typischer Nierenschnitt links. Die ungefähr mannskopfgroße Geschwulst bestand aus der maximal aufgetriebenen Niere mit ihrem gleichfalls enorm erweiterten Becken. Der Ureter verlief ca. 3 cm dicht an der Wand des Nierenbeckens entlang und mündete infolgedessen in das Nierenbecken mit einem

scharfen, ventilartigen Knick ein. Keine Erweiterung des Ureters, auch kein verstopfendes Blutgerinnsel in der Uretermündung nachweisbar. Entleerung des Nierenbeckens durch Inzision, Drainage. Die Niere wurde hoch hinauf reponiert und in dieser Lage durch Tamponade gestützt. Nach 14 Tagen wieder zunehmende Resistenz in der linken Bauchseite. Deshalb Ureteropyeloneostomie; Nierenbecken durch Raffung verkleinert. Kein Blutgerinnsel oder anderes Hindernis in der Uretermündung. In den nächsten Tagen Temperatursteigerung und wieder zunehmende Resistenz in der linken Bauchseite. Da ein Methylenblauversuch 10 Tage nach der ersten Operation bereits ergeben hatte, daß die Niere fast vollständig funktionsunfähig war, wurde nun die Nephrektomie gemacht. Ungestörte Rekonvaleszenz, Harn klar, eiweißfrei. Vollkommene Heilung. Der pathologisch-anatomische Befund der exstirpierten Niere ergab ein sehr stark dilatiertes Becken, das durch ein unvollständiges Septum in zwei größere Hälften geteilt war und außerdem Reste von Nierenkelchen zeigte. Nierenwand ungleichmäßig dick. Kapsel stark adhärent. Mikroskopisch finden sich die verschiedensten Stadien der Schrumpfung.

Versucht man nun, unter Berücksichtigung der klinischen Symptome und der bei der Operation nachgewiesenen Veränderungen, die pathologisch-anatomische Wirkung des Traumas zu rekonstruieren, so hat man hauptsächlich an zwei Möglichkeiten zu denken. Die eine ist die, daß das Nierenparenchym sofort in eine Masse kleinerer Stücke auseinandergesprengt worden ist, obgleich die Kapsel ganz blieb. Die andere Möglichkeit ist die, daß nur ein kleiner, unbedeutender Riß entstand. Im ersteren Falle wäre also die Auseinandersprengung der Parenchymstücke eine direkte Folge des Traumas, im anderen Falle wäre sie nur durch den innerhalb der Niere immer mehr zunehmenden Druck mit dadurch bedingter Dilatation des ganzen Calyxsystems bewirkt worden. Verf. hält die zweite Entstehungsmöglichkeit für die wahrscheinlichere. In dem Falle des Verf.s konnte bereits 7 Tage nach dem Trauma die beginnende Hydronephrose palpiert werden. Die bisher bekannte rascheste Entwicklung einer traumatischen Hydronephrose betraf einen von Wildbolz mitgeteilten Fall; hier fand sich schon 11 Tage nach dem Trauma eine vollentwickelte Hydronephrose.

Zum Schluß stellt Verf. folgende Sätze auf: Die Behandlung subkutaner Nierenrupturen ist exspektativ, aber unter täglicher genauer, ev. röntgenologischer Beobachtung der Größe der Nieren. Indikation zum operativen Eingriff gibt außer bedrohlicher Blutung und Eiterbildung auch jede palpatorisch oder röntgenologisch nachweisbare Vergrößerung der Niere.

Peacock (38) teilt einen Fall von multiplen Ureteren mit Hydronephrose mit. Bei einem 9monat. Knaben, der seit seiner Geburt Beschwerden bei der Harnentleerung hatte, kam es im 6. Lebensmonate zu fortschreitender Abmagerung; 3 Monate später Tod im Coma. Die Autopsie ergab eine beiderseitige Hydronephrose; beiderseits je 2 Ureteren. Im hinteren Teile der Harnröhre fand sich eine kongenitale Striktur.

Perrier (40) beobachtete bei einem 16jährigen Kranken als Ursache einer rechtsseitigen Hydronephrose eine überzählige Nierenarterie von der Stärke einer Kubitalarterie. Exstirpation der entarteten Niere; Heilung.

Sonntag (48) berichtet ausführlich über einen Fall von solitärer Nierenzyste, den Payr noch in Greifswald bei einer 35jährigen Frau operierte. Die Geschwulst hatte sich in der linken Bauchseite seit $1^1/_2$ Jahren ohne stärkere Be-

schwerden entwickelt. Zur Zeit der Operation bestand ein straußeneigroßer, kugeliger, prall elastischer, nicht druckempfindlicher Tumor in der linken Bauchhälfte. Harn und zystoskopischer Befund normal. Die Operation ergab eine straußeneigroße, bucklige, der Konvexität der Niere breitbasig aufsitzende Zyste, die unter Erhaltung des sonst normalen Nierenparenchyms exstirpiert wurde. Es handelte sich um eine unilokuläre Zyste an der Innenwand mit trabekelartigen Leisten; einschichtigem dicken Epithelbelage usw. Die Zystenflüssigkeit bildete ein eiweißarmes, seröses Transsudat.

Bisher finden sich in der Literatur etwa 50—100 Fälle von solitären, nicht parasitären Nierenzysten beschrieben. Sie sind den echten Zysten zuzurechnen und werden namentlich bei Frauen im vorgerückten Alter beobachtet. In der Entstehung bzw. weiteren Ausbildung der Zysten scheint das Schnüren oder auch Überstehen von Schwangerschaften eine Rolle zu spielen. Die Zystenbildung ist meist einseitig. Die Zyste sitzt stets breitbasig auf, hängt innig mit der Niere zusammen und kommuniziert nicht mit dem Nierenbecken. Die Nierenfunktion ist meist nicht gestört, nur bei starker Ausdehnung der Geschwulst können Nierensubstanz, Ureter und Nierenbecken komprimiert werden. Erst bei vorgerücktem Wachstum der Zysten treten klinische Symptome auf, die hauptsächlich durch Druck oder Verdrängung benachbarter Organe bedingt sind. Die Zystenbildung scheint sonstige Erkrankungen der Nieren zu begünstigen: Nierensenkung, Nierenruptur, Steinbildung, Tuberkulose, infektiöse Eiterungen. Harnbefund fast stets normal. Meist wird man nur eine Wahrscheinlichkeitsdiagnose stellen können. Differentialdiagnostisch sind auszuschließen: 1. zystische Tumoren anderer Organe; 2. anderweitige zystische Tumoren der Niere. In der Behandlung, die nur operativ sein kann, ist die Inzision und partielle Resektion mit Übernähen der Zystenwand die Methode der Wahl in allen Fällen, in denen die radikale Ausschälung oder partielle Nierenresektion nicht möglich ist. Nur bei nicht mehr funktionsfähiger Nierensubstanz ist die Nephrektomie gestattet.

Nach **Cunningham** (11) sind solitäre und multiple große Nierenzysten chirurgische Seltenheiten; sie sind schwer zu diagnostizieren und werden häufig durch Nephrektomie beseitigt, während doch die konservative Resektion angezeigt wäre.

Die großen solitären serösen Nierenzysten, die zu einer richtigen Abdominalgeschwulst führen, entstehen wahrscheinlich durch Verstopfung von Harnröhrchen. Sie kommen meist einseitig vor, häufiger beim weiblichen Geschlecht und in der rechten Niere und sitzen meist an einem Nierenpole. Die Zysten haben meist Orangengröße, können aber unter Umständen einen kolossalen Umfang erreichen. Der Zysteninhalt ist meist klar, kann aber auch blutig oder käsig sein. In unkomplizierten Fällen ist die Urinausscheidung und der Urin selbst vollkommen normal. Die Nephrektomie ist nur in den Fällen angezeigt, in denen die betroffene Niere schwere, irreparable Gewebsveränderungen zeigt; in allen anderen Fällen ist die Resektion der Zyste oder die partielle Nephrektomie die Operation der Wahl. Bei sehr großen Zysten, und wenn der Kranke sehr heruntergekommen ist, kann man die einfache Inzision der Zyste machen und die Zystenränder mit der äußeren Haut vernähen. Verf. hat bei 3 Kranken mit Erfolg die Zysten reseziert; und zwar handelte es sich in dem einen Falle um vier orangegroße Zysten, die sämtlich reseziert wurden; außerdem wurde hier noch ein Nierenbeckenstein entfernt. In dem vierten Falle wurde mit Erfolg die Nephrektomie vorgenommen, weil sich außer der

großen Zyste im unteren Nierenpole im Nierenzentrum noch ein Hypernephrom fand, das in die Nierenvene durchgebrochen war. Verf. berichtet dann noch über einen von Blake operierten Kranken: Exzision einer orangegroßen, im unteren Nierenpol sitzenden Zyste; Heilung.

Den Schluß der Arbeit bilden eine Anzahl von Fällen, in denen Nierenzysten pathologisch-anatomisch nachgewiesen wurden.

Schüßler (47) veröffentlicht aus der Kieler chirurg. Klinik: Beiträge zur Klinik der Zystennieren Erwachsener, die auf vier genau beobachteten Einzelfällen beruhen.

Der 1. Fall betraf eine 49jährige Frau mit komplikationsloser, linksseitiger Zystenniere. Nephrektomie; Heilung. Spätere Nachrichten waren nicht erhältlich. 2. Fall: 34jährige Frau. Rechtsseitige hypoplastische Zystenniere mit ausgedehnter Verkalkung und obliteriertem Ureter, schwere chronische Cystitis mit aufsteigender Infektion der wahrscheinlich auch polyzystisch entarteten zweiten Niere. Tod unter urämischen Symptomen außerhalb der Klinik. 3. Fall: 43jährige Frau mit großem rechtsseitigen Nierentumor und entzündlich infiltrierter Umgebung, der seit 3 Wochen Schmerzen verursachte. Funktion beider Nieren gleichmäßig herabgesetzt. Nach probatorischen Freilegung der rechtsseitigen typischen Zystenniere setzten urämische Symptome ein; Tod im Coma. Sektion: Aufsteigende Cystopyelitis mit Infektion der beiderseitigen Zystenniere. 4. Fall: 41jährige Frau. Mehr als 12 Jahre dauernde Nephrolithiasis. Zystoskopisch: Pyelonephrit. sin. Röntgenologisch: Stein im rechten Nierenbecken. Bei der Operation wegen der schweren zystischen Veränderung der Niere wird von einer Eröffnung des Nierenbeckens abgesehen. Probefreilegung links zeigt dieselbe Zystenbildung in geringerem Maße. Entlassung.

In symptomatischer Hinsicht kommt eine besondere Bedeutung den geäußerten und häufig seit Jahren bestehenden Störungen der Miktion und sonstigen Blasen- und Harnbeschwerden zu, weil sie oft das eigentliche Leiden bei infizierter Zystenniere verdecken. Die Vereiterung der Zystenniere ist überhaupt die häufigste und die Diagnose am meisten erschwerende Komplikation. Über die operative Therapie polyzystisch entarteter Nieren besteht eine prinzipielle Meinungsverschiedenheit nicht mehr. Verf. stellt folgende therapeutische Leitsätze auf: 1. Die polyzystische Degeneration der Nieren ist, wenn diagnostiziert, intern, und zwar wie eine Schrumpfniere zu behandeln. 2. Die erst bei der Freilegung erkannte Zystenniere ist zu reponieren. 3. Nur besondere Indikationen, wie profuse Hämaturien, Vereiterung, heftigste und dauernde Schmerzen und ausgesprochene Raumbeengung, erlauben die Nephrektomie, falls die andere Niere noch nicht nachweisbar geschädigt ist. 4. Bei erkrankter zweiter Niere ist die Nephrotomie der nur bei vitaler Indikation gestatteten Ektomie vorzuziehen. 5. Alle Eingriffe sind unter tunlichster Vermeidung der Allgemeinnarkose vorzunehmen.

In einer Arbeit über die Klinik der zystösen Nierendegeneration berichtet **Braasch** (6), daß in der Klinik von Mayo 41 Kranke wegen Zystenniere operiert wurden; bei 26 Kranken konnte die klinische Diagnose vor der Operation gestellt werden. Die hauptsächlichsten klinischen Symptome sind Schmerzen, Hämaturie, Geschwulstbildung, verminderte Nierenfunktion, erhöhter Blutdruck. Die Pyeolographie ergibt häufig Abnormitäten der größeren Nierenkelche und des Nierenbeckens. Die Nephrektomie ist nur dann indiziert, wenn die andere Niere genügend

funktioniert, und wenn die zystös entartete Niere schwer infiziert ist, anhaltend blutet oder schwerere Steinveränderungen zeigt. Von den 41 Kranken wurden 14 nephrektomiert: ein Todesfall im direkten Anschluß an die Operation; ein anderer 3 Jahre später an malignem Nierenbeckentumor. 10 Überlebende konnten 1—10 Jahre nach der Operation verfolgt werden und waren gesund. Bei 10 Kranken wurde die Rovsing'sche Operation vorgenommen (3+); sie ist namentlich indiziert bei größeren Zysten, die auf das umgebende Gewebe einen Druck ausüben.

Zur Diagnose der Zystenniere teilt **Karo** (25) eine bemerkenswerte klinische Beobachtung mit. Bei dem Kranken, der Temperaturerhöhungen bis gegen 39° hatte, traten zeitweise kolikartige Schmerzen in der linken Niere auf. Kein Harnzwang; mit dem Harn wurden oft kleinste Phosphatsteinchen entleert. Niemals Hämaturie. Die klinische Diagnose ließ mit Wahrscheinlichkeit an eine Steinbildung in den Nieren, speziell in der linken Niere, mit sekundärer Infektion denken. Auf Wunsch des Kranken wurde die linke Niere exstirpiert. Es handelte sich nicht um eine Steinpyonephrose, sondern um eine Zystenniere, und zwar um eine angeborene Zystenniere. Das von Benda genau untersuchte Präparat ergab insofern eine seltene Besonderheit, als ein großer Teil der Zysten in der Marksubstanz lag, während die Nierenrinde nur wenig erkrankt war.

Im Anschluß an die Operation trat bei dem Kranken ein schwerer Kollaps mit fast vollständiger Anurie auf, von dem er sich aber bald wieder erholte. Am Ende der dritten Krankheitswoche wieder plötzliche Verschlimmerung; hypostatische Pneumonie, Tod (Sektionsbefund der anderen Niere?).

In einem Aufsatze über die chirurgische Behandlung schwerer Formen der Kriegsnephritis hebt **Kümmell** (28) zunächst hervor, daß als ätiologische Momente für die Kriegsnephritis anzusehen sind lang anhaltende Einwirkungen von Feuchtigkeit und Kälte bei körperlichen Überanstrengungen sowie veränderte, häufig einseitige Ernährung. In den Fällen schwerer akuter oder chronischer Nephritis, in denen die innere Behandlung keine Besserung bringt, muß man chirurgisch eingreifen. Verf. wiederholt seine bekannten Grundsätze für die chirurgische Behandlung dieser Nephritisformen. „Ich stehe nicht an, die Dekapsulation in den Fällen von Morbus Brightii, wo eine längere Zeit fortgesetzte innere Therapie nicht zum Ziele führt, als eine an sich rasch und ohne wesentliche Gefahren auszuführende Operation zu empfehlen. Die Dekapsulation halte ich für nicht so gefährlich, daß man sie einem Nephritiker auch im schwersten Stadium nicht zumuten könnte."

Riedel (42) kommt in einer Arbeit über retro- und prärenale Abszesse; Nephritis purulenta zu folgender Einteilung: 1. Akute oder subakute Abszesse, ausgehend von bis dahin gesunden Nieren oder deren Kapseln; 2. Eiterungen, ausgehend von seit längerer Zeit, also chronisch kranken Nieren (perforierte Sack- oder Steinnieren, tuberkulöse Nieren); 3. Abszesse, ausgehend von weiter entfernt von der Niere gelegenen Organen (Darm, Appendix, Parametrium, Gallenblase usw.). Eigentliche para- bzw. perinephritische Abszesse sind nur die unter 1. genannten. Eine sichere rechtzeitige Diagnose auf Nierenherde kann durch Vorhandensein oder Fehlen von Eiweiß, Eiterkörperchen oder Mikroorganismen nicht gestellt werden. Die meisten Abszesse sitzen retrorenal; sie machen nur dann diagnostische Schwierigkeiten, wenn sie mit anderen entzündlichen Prozessen, namentlich Appendizitis vergesellschaftet sind. Große diagnostische Schwierigkeiten machen prärenale Abszesse.

v. Mettenheim (33); Zur Klinik der infektiösen Erkrankungen der Harnwege im Kindesalter.

Die Erfahrungen des Verf.s beziehen sich auf 100 Kinder mit entzündlichen Erkrankungen der Harnwege. Die Häufigkeit des Vorkommens beträgt 1—1,2 %, wobei nur die schweren Krankheitsformen berücksichtigt sind, bei denen sich reiner Eiter im Urin nachweisen ließ. Von 100 Kindern waren 28 Knaben. 63 Kinder erkrankten innerhalb des 1. Lebensjahres, namentlich im 2. und 3. Monat. Bei 92 Kindern trat die Erkrankung akut oder subakut auf. Zum Zustandekommen der Erkrankung der Harnwege erscheint das Zusammentreffen von drei Bedingungen notwendig: 1. eine bakterielle Infektion, namentlich mit Bact. coli; 2. eine Urinstauung, besonders infolge von Ureteranomalien; 3. eine gewisse individuelle Disposition. Der Weg der Infektion ist bei den einzelnen Abschnitten der Harnorgane nicht immer der gleiche. Die Infektion kann eine direkte und indirekte sein; sie kann primär oder sekundär einsetzen. Die Infektion der Harnwege kann eine hämatogene und urogene sein. Die klinischen Erscheinungen sind sehr verschieden; sie können sehr charakteristisch sein; sie können andererseits aber auch von den gleichzeitig bestehenden Komplikationen derartig verdeckt werden, daß ein richtiges Erkennen im Beginn der Erkrankung auf große Schwierigkeiten stößt. Regelmäßig besteht Fieber. Charakteristisch sind im weiteren Verlauf der Erkrankung zyklische Fieberattacken mit fieberfreien Pausen. Weiterhin finden sich eine auffallende Blässe, zeitweise Ödeme, öfters urämische Symptome. Sehr mannigfaltig sind die Erscheinungen von seiten des Magendarmkanals: Erbrechen usw. Die Untersuchung des Urins ergibt den bekannten Befund. Eine sichere Lokalisation des Krankheitsherdes innerhalb der einzelnen Abschnitte der Harnwege allein aus dem Urinbefund ist meist nicht möglich. Die Zystoskopie kann im Kindesalter nur sehr beschränkt angewendet werden. Die Prognose ist nicht so günstig, wie im allgemeinen angenommen wird. Verf. beobachtete 19 Todesfälle. Die Diagnose wird in den leichten Erkrankungsfällen in der Regel erst durch die Urinuntersuchung gestellt. Die leichten katarrhalischen Erkrankungsformen heilen meist von selbst. Völlig anders steht es mit der Behandlung schwerer Erkrankungsformen; sie kann eine diätetisch-physikalische und eine medikamentöse sein. Bettruhe, warme Umschläge, warme Bäder, Bähungen. Innerlich ist das erste Erfordernis möglichste Zufuhr von Flüssigkeit zur Durchspülung der Nieren und der Harnwege, namentlich mit dem von Lenhartz empfohlenen Lindenblütentee. Bei der medikamentösen Behandlung verdient in erster Reihe unter den Harnantiseptizis das altbewährte und in der letzten Zeit wieder gelobte Salol genannt zu werden; daneben das Urotropin. Verf. empfiehlt einen öfteren Wechsel in der Medikation und gibt meist Urotropin und Salol in regelmäßigem, dreitägigem Turnus, bis der Urin frei ist von pathologischen Bestandteilen. Die Alkalisierung des Urins hat nur dann Erfolg, wenn die Nieren nicht miterkrankt sind. Über den Erfolg der in Frage kommenden Vakzination gehen die Ansichten weit auseinander.

In einer Mitteilung über Paranephritis bemerkt **Hykys** (23), daß die sekundäre metastatische Paranephritis häufiger ist als der renale metastatische Abszeß. Unter 21 Fällen von paranephritischen Abszessen, die unter Ausschluß der Mitbeteiligung des Nierenparenchyms diagnostiziert wurden, fand sich kein einziger, in dem die Niere lädiert gewesen wäre. Nur die fibröse Kapsel der Niere war reaktiv

entzündet. Der mikroskopische und chemische Harnbefund war negativ. In den meisten Fällen konnte eine frische oder vor kurzer Zeit geheilte periphere Affektion festgestellt werden.

W. J. Mayo (32) hat in seiner Klinik von Anfang 1898 bis Ende 1915 an 450 Nierensteinkranken 484 Operationen gemacht; 3 Operierte = 0,6 % starben im direkten Anschluß an den Eingriff. Der Nachweis der Steine wurde durch das Röntgenogramm erbracht. Zweimal liefen Irrtümer unter, insofern die anscheinend im oberen Nierenpole nachgewiesenen Schatten Gallenblasensteine betrafen. 48 Kranke = 9,9 % hatten in beiden Nieren Steine; in der Hälfte dieser Fälle war die andere Niere pyonephrotisch entartet und machte die Nephrektomie nötig. In 3 Fällen handelte es sich um Steine in einer Solitärniere, in 2 um Steine in einer Hufeisenniere. In dem einen dieser letzteren Fälle hatte der Stein eine Pyonephrose veranlaßt; die Resektion des erkrankten Teiles brachte Heilung. Steinbildung oder Steinrezidiv in der nach der Nephrektomie zurückbleibenden anderen Niere ist sehr selten. Auch hier kann durch die Operation vollkommene Heilung und Arbeitsfähigkeit eintreten. Das Wiederauftreten von Steinen in bereits operierten Nieren ist sehr selten. Verf. berechnet für seine Fälle unter 10 %. Häufig handelt es sich wahrscheinlich um bei der ersten Operation zurückgebliebene Steine. Verf. gibt eine genaue Beschreibung der von ihm befolgten Technik bei der Operation der Steinniere. 206mal wurde die Pelviolithotomie gemacht; besonders wichtig ist hier die Bedeckung der Nierenbeckennaht mit einem Fettfaszienlappen. 34mal wurde die kombinierte Pelvio-Nephrolithotomie gemacht, und zwar handelte es sich hier meist um Nierenbeckenkelchsteine. Die Nephrolithotomie wurde nur 40mal ausgeführt. Der Eingriff zieht öfters postoperative Blutungen nach sich; bei 4 Nephrolithotomierten war deshalb die sekundäre Nephrektomie nötig. 204mal mußte die primäre Nephrektomie gemacht werden, und zwar meist wegen der komplizierenden Pyonephrose. In den Fällen von Steinpyonephrose, in denen die Niere fest in die verdickte, schwartige Kapsel eingepackt ist, empfiehlt Verf. die subkapsuläre Nephrektomie nach der Methode von Federoff. Von den operativen Komplikationen erwähnt Verf. besonders die Blutungen und die Duodenalverletzungen.

Als Ergänzung zu der Mayo'schen Arbeit gibt **Braasch** (5) klinische Daten zur Nephrolithiasis. Die Interpretation des Röntgenogramms ohne genaue klinische und zystoskopische Befunde ist stets unsicher. Bei der Lokalisation der Konkremente ist es wichtig, genau zu bestimmen, ob der Stein im Nierenbecken, -kelche oder in der -rinde sitzt. Bei ganz kleinen Steinen, die weniger als 1 Zentimeter im Durchmesser haben, wird man meist mit der Operation warten können. In 78 % der Fälle handelte es sich um Nierenbeckensteine, in 21 % um Rindensteine. Bei 285 Operierten fand man einfache, bei 188 multiple Steine. Unter den letzteren waren 124 Fälle von Pyonephrose, die die Nephrektomie erforderten. Primäre multiple Steine finden sich häufiger im Nierenbecken und in den Kelchen, als in der Nierenrinde. In 26 Fällen fanden sich Steine in der Niere und gleichzeitig in dem entsprechenden Ureter. Es ist deshalb wichtig, daß auf der Röntgenplatte neben der Niere stets der Ureter in seiner ganzen Ausdehnung aufgenommen wird. In diesen Fällen soll, wenn die betr. Niere keine weitergehende Zerstörung zeigt, stets zunächst der Ureterstein entfernt werden. Bei 76 Kranken bestanden stark verästelte Steine, die fast ausschließlich im Nierenbecken und in den Nierenkelchen lagen. Hier wurde 40mal die

Nephrektomie vorgenommen, 16mal die Pelviolithotomie, 14mal die Nephrolithotomie und 6mal die kombinierte Pelvio-Nephrolithotomie. Bei 143 Kranken war andernorts schon eine Laparotomie gemacht worden. Meist handelt es sich um Kranke mit rechtsseitigen Nierensteinen, bei denen die klinische Diagnose fälschlicherweise auf Appendix- oder Gallenblasenerkrankung gestellt worden war. Bei 53 Kranken waren schon vor der Operation Steine abgegangen. Im direkten Anschluß an die Operation starben noch in der Klinik 3 Kranke = 0,6 %. Nachforschungen ergaben, daß weitere 32 Kranke später starben. Hierunter befanden sich 8 Kranke mit doppelseitiger Nephrolithiasis, 22 Kranke, bei denen wegen Steinpyonephrose die Nephrektomie gemacht worden war. Von 88 Operierten, die sich später einer nochmaligen Untersuchung unterwarfen, zeigten 13 = 14,7 % ein Steinrezidiv.

Heymann (22) teilt ein neues Operationsverfahren für tiefsitzende intramurale Harnleitersteine mit. Er verwendet das von Louis und H. Löwenstein verfertigte Urodiatheren-Instrumentarium mit der einpoligen Papillomsonde. Der Strom wird in die Vorwölbung über dem Stein eingeleitet und die ihn bedeckende Schleimhaut an möglichst viel zusammenhängenden Stellen verschorft. Die Zahl der notwendigen Sitzungen ist nach der Größe der Steine verschieden, meist aber sehr gering, weil die Blasenschleimhaut, wenn erst einmal eine kleine Öffnung geschaffen ist, sich nach allen Seiten zurückzieht. Nach erfolgter Ausstoßung des Steines und Heilung der Demarkationsstelle sieht die Ureteröffnung wie mit Karunkeln besetzt aus. Nachteilige Folgen treten nicht ein. Die zurückbleibende Erweiterung der Uretermündung ist ein Vorteil, da sich an dieser Stelle aller Voraussicht nach keine Steine wieder festsetzen werden. Das Verfahren eignet sich für alle Fälle, bei denen von der Blase aus die Vorwölbung des Steines zu sehen ist.

Payne (37) beobachtete einen 27jährigen Kranken mit Hämaturie, die zystoskopisch aus dem rechten Ureter stammte. Urin enthielt weder Eiter, noch Kristalle, noch besondere Zellen. Niemals Nierenkoliken, keine schmerzhafte Nierenschwellung; starke Anämie. Freilegung und Aufklappung der äußerlich normal erscheinenden Niere. Kein Stein, keine Neubildung. Jede Papille war intensiv kongestioniert; man hatte den Eindruck, als ob an jeder Papillenspitze ein Angiom säße. Nephrektomie. Die mikroskopische Untersuchung der exstirpierten Niere ergab zahlreiche mikroskopische Konkremente; Wucherung des Bindegewebes, sehr stark dilatierte Kapillaren, in deren Umgebung sich Konkremente befanden; netzförmig angeordnete dilatierte Kapillaren an den Papillenspitzen, die z. T. rupturiert und mit Blutgerinnseln bedeckt waren.

Adrian (1) teilt einen Fall von Selbstzerklüftung eines Nierensteines mit. Im Gegensatz zu den sogen. Spontanzertrümmerungen von Harnsteinen in der Blase gehört das Vorkommen von Fällen von Selbstzerklüftung von Konkrementen innerhalb der Niere, zu Lebzeiten von Steinkranken, zu den allergrößten Seltenheiten. Verf. konnte einen solchen Befund bei einer 37jährigen Frau, und zwar gelegentlich einer Nephrektomie erheben; die Konfiguration und Lagerung des Konkrementes ließ nicht den geringsten Zweifel darüber aufkommen, daß der Bruch schon vor der Operation erfolgt war. Die beiden Bruchenden waren von einer Gewebsbarriere straff umschlossen. Der Stein war wahrscheinlich durch chemische Veränderungen in seiner

Struktur so modifiziert, daß eine verhältnismäßig unbedeutende äußere Gewalt die Zertrümmerung bewerkstelligen konnte.

Nach **Oldewig** (35) besteht die rationellste Therapie der Wanderniere in einer korrekten Übung der Muskulatur und der Richtigstellung des Skeletts. Er gibt eine Reihe von Übungen an, die der Muskelkräftigung dienen und gleichzeitig die Behebung von sonstigen Lageveränderungen der Eingeweide bewirken.

Pleschner (41) teilt einen Fall von doppelseitiger zystischer Dilatation des vesikalen Ureterendes mit, eine Affektion, die Heyrovsky als „Phinose des Ureters" bezeichnet hat.

Die Beobachtung betraf einen 33jährigen Kranken, der seit etwa 2 Jahren Harnbeschwerden hatte in Form von Brennen beim Urinieren, zeitweilig trüben Harn und alle 4—6 Wochen geringe Mengen Blutes im Harn. Keine Steinsymptome. Die Röntgenographie ergab einen kalkdichten, erbsengroßen Schatten links neben der Blase (Ureterstein?). Zystoskopisch konnte die Aufblähung resp. Vorwölbung der beiden Ureterostien genau beobachtet werden. In das rechte Ureterostium konnte ein Katheter glatt bis zum Nierenbecken eingeführt werden; links war das stenosierte Ostium nicht zu entrieren. Operation von einem hohen Blasenschnitte aus. Auf der rechten Seite wurde eine Dorsalinzision der Phinose, auf der linken eine Zirkumzision vorgenommen. Aus dem linken Ureter wurde außerdem ein erbsengroßer, maulbeerartiger Oxalatstein entfernt. Während 2 Tagen blieben die Ureterenkatheter liegen, dann wurde ein dickerer Verweilkatheter eingelegt. Vollkommene Heilung, auch zystoskopisch festgestellt. Bis 1907 hatte Brongersma 62 Fälle des in Rede stehenden Leidens zusammengestellt, von denen aber nur in 17 Fällen die Diagnose in viro gestellt worden war. Seither hat Verf. etwa 30 diagnostizierte und zumeist auch operierte Fälle auffinden können. Nur in einem Sechstel der Fälle waren beide Ureteren erkrankt. Für die Ätiologie der Ureterphimose, unter der wir eine Verengerung des vesikalen Ureterostiums mit konsekutiver Erweiterung des Ureters und intermittierender Aufblähung des so entstandenen zystischen Sackes durch die von der Niere herabkommende Harnwelle verstehen, kommt meist eine kongenitale Verengerung des Ureterostiums in Betracht, seltener Stenosierung durch entzündliche Prozesse. Unter den Symptomen der Ureterphimose findet sich eigentlich keines, das für das Leiden als solches absolut charakteristisch wäre. Nur in den Fällen, wo das Zystoskop einen genügenden und freien Abfluß des Harns auch durch die Zyste erkennen läßt, kann bei weiterer sorgfältiger Beobachtung des Kranken von einer momentanen Therapie abgesehen werden. Sonst muß operiert werden; es kommen hier endovesikale Methoden oder die Sectio alta mit Entfernung der Zyste in Betracht. Die Prognose der Operation ist eine absolut gute.

Schäfer (45) teilt einen sehr bemerkenswerten Fall von überzähligem Ureter mit, der erst im 18. Lebensjahre zufällig entdeckt wurde, obwohl die Kranke von Geburt an wegen angeblicher Blasenschwäche wiederholt behandelt worden war. Bei normalem Blasenbilde mündete der überzählige Harnleiter mit einer feinen Öffnung dicht unter der Harnröhre aus; die Uretersonde ging bis ins Nierenbecken. Chromozystoskopie und Röntgenuntersuchung ließen eine funktionstüchtige Niere annehmen. Laparotomie, Freilegen des Ureters, Einpflanzung in die Blase; Heilung.

Herz (21) berichtet über den pathologisch-anatomischen Befund einer sehr

seltenen Ureterzyste. Bei einer Sektion fand sich im rechten Retroperitonealraum eine mannsfaustgroße, mäßig gefüllte Ureterzyste. Die rechte Niere lag mehr quer im Bauche. Sie hatte eine etwa pilzhutähnliche Form; linke Niere normal gestaltet. An der rechten Niere fehlte ein Nierenbecken; direkt von ihr gehen zwei lange Ureteren ab und münden in die Zyste, von deren unterem Ende ein normaler Ureter zur Blase hinabzieht. Die Zystenwand hat makro- und mikroskopisch Ureterenwandcharakter. In dem Sacke lag, ebenso wie in der rechten Niere, ein kleiner, geschichteter Stein. An der linken ist ebenfalls ein Nierenbecken nicht zu erkennen; aus ihr geht der Ureter zunächst dreiteilig hervor. Unterhalb des Nierenhilus vereinigen sich diese drei Teile zu einem normalen Ureter. Jedenfalls hat es sich in diesem Falle um eine angeborene Anomalie gehandelt.

Pallin (36) teilt einige bemerkenswerte Fälle von Uretermündungsanomalien mit. Atresie der Mündung sowie eine abnorme Lage derselben, die meistens bei überzähligen Ureteren vorkommt, sind zufolge der außerordentlichen Seltenheit der Fälle und ihrer meistens schlechten Prognose von sehr geringem klinischen Interesse. Die kongenitale Stenose dagegen, die unter dem klinischen Bilde einer zystischen Dilatation des vesikalen Ureterendes auftritt, ist ein keineswegs unwichtiges Krankheitsbild, das gewöhnlich, und zwar in frühen Stadien, mit Blasensymptomen, die nur mit dem Zystoskop nachweisbar sind, auftritt. Äußerst selten kommt es zu einem Prolaps der Zyste durch die Urethra. In späteren Stadien können bei diesen Uretermündungsstenosen, ebenso bei der äußerst seltenen Anomalie, wo sich zwei Ureteren aus derselben Niere unmittelbar vor der gemeinsamen Mündung in die Blase vereinigen, und der eine Ureter dabei verengert wird, Symptome von den oberen Harnwegen: Hydro- und Pyureter, Hydro- und Pyonephrose, in den Vordergrund treten.

Literatur.

1. C. Adrian, Ein Fall von Selbstzerklüftung eines Nierensteines. Beitr. z. klin. Chir. CII. 2. 1916.
2. Beer, The interpretation of functional renal tests with special reference to the significance of minimal excretion of phthalein and indigocarmin. Ann. of surg. 4. 1916.
3. K. Berlstein, Beiträge zur Klinik und pathologischen Anatomie der malignen Hypernephrome. Zeitschr. f. urolog. Chirurgie. IV. 1. 1917.
4. D. Bissel, Surgical replacement of the prolapsed kidney. Surg., gynecol. & obstetrics. XXIII. July 1916.
5. W. F. Braasch, Clinical data of nephrolithiasis. Surg., gynecol. & obstetrics. XXIV. 1. 1917.
6. W. F. Braasch, Clinical data of polycystic kindney. Surg., gynecol. & obstetrics. XXIII. 6. 1916.
7. W. Braasch & Fr. Mann, Effects of retention in the kidney of media employed in pyelographie. Americ. journ. of the med. sciences. CLII. 3. 1916.
8. Bugbee, Traumatic injuries of the kidney and ureter. Ann. of surg. 4. 1916.
9. H. Cabot & E. G. Crabtree, The etiology and pathology of non tuberculous renal infections. Surg., gynecol. & obstetrics. XXIII. 5. 1916.
10. J. W. Churchman, The diagnosis of genito-urinary tuberculosis. Med. record. LXXXIX. 12. 1916.
11. J. H. Cunningham, Large solitary and multiple cysts of the kidney. Surg., gynecol. & obstetrics. XXIII. 6, p. 688. 1916.
12. A. H. Curtit, A point in the differential diagnosis of renal pyuria together with remarks on lavage of the kidney pelvis. Surg., gynecol. & obstetrics. XXIV 1. 1917.

13. D. N. Eisendraht & J. V. Kahn, Role of the lymphatics in ascending renal infection. Journ. of the americ. med. associat. LXVI. 8. 1916.
14. H. Els, Ein neuer Lagerungsapparat für Nierenoperation. Beitr. z. klin. Chir. CIV. 1. 1917.
15. — Beiträge zur Kenntnis zystischer Erweiterungen des vesikalen Ureterendes. Beitr. z. klin. Chir. CIV. 1. 1917.
16. H. Fritsch, Ein Fall von Durchschuß des Ureters mit gleichzeitiger Verletzung des Rektums. Wiener klin. Wochenschr. XXIX. 35. 1916.
17. Fürbringer, Zur Frage der traumatischen Nierentuberkulose. Zeitschr. f. Tuberkulose. XXVII. 1—4. 1917.
18. Gast, Nierenblutung durch Nierenerschütterung. Deutsch. med. Wochenschr. 38. 1916.
19. Ch. M. Harpster, Spontaneous exclusion of the kidney from calculi. Surg., gynecol. & obstetrics. XXXIII. 4. 1916.
20. H. Harttung, Über absteigende und aufsteigende Niereninfektion. Beitr. z. klin. Chir. CIV. 2. 1917.
21. P. Herz, Eine sehr seltene Ureterzyste. Deutsch. med. Wochenschr. 43. 1916.
22. A. Heymann, Operationsverfahren für tiefsitzende Harnleitersteine. Zeitschr. f. Urologie. XI. 8. 1917.
23. J. Hykys, Über Paranephritis. Zentralbl. f. Chir. XLIII. 43. 1916.
24. A. Hyman, The treatment of genito-urinary tuberculosis with Rosenbachs tuberculin. Journ. of the americ. med. associat. LXVI. 18. 1916.
25. W. Karo, Zur Diagnose der Zystenniere. Deutsch. med. Wochenschr. 43. 1916.
26. E. Key, Diagnose und Operation maligner Nierentumoren. Zentralbl. f. Chir. XLIII. 43. 1916.
27. H. L. Kretschmer, The treatment of the fatty capsule and the ureter in nephrectomy for nenal tuberculosis. Surg., gynecol. & obstetrics. XXXIII. 4. 1916.
28. Kümmel, Die chirurgische Behandlung schwerer Formen der Kriegsnephritis. Med. Klinik. 35. 1916.
29. H. Küttner, Zur Blutstillung aus Nierenwunden. Zbl. f. Chirg. XLIV. 6. 1917.
30. H. Lembcke, Ergebnisse der klinischen Untersuchung und Erfolg der Operation bei 37 Fällen von Nierentuberkulose. Zeitschr. f. urolog. Chirurgie. IV. 1. 1917.
31. T. Lundén, Ein Fall von traumatischer Hydronephrose bei einem $3^1/_2$ jähr. Kinde. Zeitschr. f. urolog. Chirurgie. III. 6. 1917.
32. W. J. Mayo, The removal of stones from the kidney. Surg., gynecol. & obstetrics. XXIV. 1. 1917.
33. v. Mettenheim, Zur Klinik der infektiösen Erkrankungen der Harnwege im Kindesalter. Würzburger Abhandlungen aus dem Gesamtgebiet der prakt. Medizin. XVI. 3. 1916.
34. M. Molony, A method of re-establishing the patency of the ureter in pyonephrosis. Surg., gynecol. & obstetrics. XXIV. 1. 1917.
35. J. Oldewig, Die Wanderniere. Therapeut. Monatsh. XXX. 7, 8. 1916.
36. G. Pallin, Uretermündungsanomalien, embryologische Voraussetzungen und klinische Bedeutung. Nord. med. arkiv. LI. 2. Nr. 3.
37. R. L. Payne, Unilateral haematuria associated with fibrosis and multiple microscopic calculi of the renal papillae. Surg., gynecol. & obstetrics. XXXIII. July 1916.
38. A. H. Peacock, Multiple ureters with hydronephrosis. Journ. of the americ. med. asosciat. LXVI. April 8. 1916.
39. Ch. Perrier, Lombotomie exploratrice comme moyen de diagnostic dans un cas de tuberculose renale. Rev. méd. de la Suisse romande. 7. 1916.
40. — Un cas d'hydronéphrose due à la présence d'une artère surnuméraire. Rev. méd. de la Suisse romande. 7. 1916.
41. H. G. Pleschner, Ein Fall von doppelseitiger zystischer Dilatation des vesikalen Ureterendes. Arch. f. klin. Chir. CVIII. 3, p. 501. 1917.
42. Riedel, Retro- und prärenale Abszesse; Nephritis purulenta. Mitteilgn. aus d. Grenzgebieten d. Med u. Chir. 3. 1916.
43. Rosenbach, Zur Klinik der Hypernephrome. Münch. med. Wochenschr. 4. 1917.
44. L. Salmony, Ein Fall von einem Karzinom in einem hydronephrotischen Sack bei gleichzeitiger Papillomatosis des zugehörigen Ureters. Zeitschrift für urolog. Chirurgie. IV. 1. 1919.
45. Schäfer, Überzähliger aberranter Ureter. Implantation in die Blase durch Laparartomie. Zeitschr. f. Geburtsh. u. Gynäk. LXXIX. 2. 1917.
46. Hj. Schilling, Blutung bei Ureterkatheterisation. Zentralbl. f. Chir. XLIII. 43. 1916.

47. H. Schüssler, Beiträge zur Klinik der Zystennieren Erwachsener. Deutsch. Zeitschr. f. Chir. CXLII. 1—2. 1917.
48. E. Sonntag, Ein Fall von solitärer Nierenzyste. Beitr. z. klin. Chir. CIV. 2. 1917.
49. Stavianicek, Nierenschüsse. Zeitschr. f. Urologie. XI. 9. 1917.
50. Stickel, Abdominale Ureterimplantation wegen Blasenscheidenfistel. Zeitschr. f. Geburtsh. u. Gynäk. LXXIX. 2. 1917.
51. Voelcker & Wossidlo, Urologische Operationslehre. 1. Abteilung. Gr. 8°. 306 S. Mit 225 teils farbigen Abbildungen und 3 farbigen Tafeln. Leipzig 1917. G. Thieme.
52. Th. Walker, Pyelographie in der Diagnose der Abdominaltumoren. Zeitschr. f. Urologie. XI. 9. 1917.
53. M. G. Wohl, Malignant papillary adenoma of the kidney. Surg., gynecol. & obstetrics. XXIV. 1. 1917.
54. E. Wossidlo, Eine weitere Studie zur Kollargolfüllung des Nierenbeckens. Zeitschr. f. Urologie. XI. 10, 11. 1917.
55. Edw. L. Young, The clinical and pathological evidences of the possibilities of spontaneous healing of renal tuberculosis without total destruction of the kidney. Surg., gynecol. & obstetrics. XXXIII. 4. 1916.

Bücherbesprechungen.

Prof. Dr. **Voelcker** (Heidelberg) und Prof. Dr. **Wossidlo** (Berlin), Urologische Operationslehre. 1. Abteilung. Gr. 8⁰. 306 S. Mit 225 teils farbigen Abbildungen und 3 farbigen Tafeln. (Preis geh. M. 19.—.) Leipzig 1918. Georg Thieme.

Die Herausgabe einer urologischen Operationslehre war schon 1913 geplant, auch die Mitarbeiter dafür waren gewonnen worden. Durch den Krieg ist die Herausgabe des 1. Teiles bis Ende des vergangenen Jahres verzögert worden. Dieser 1. Teil der urologischen Operationslehre umfaßt folgende Kapitel: 1. F. Colmers (Koburg), Asepsis, Antisepsis und Narkose in der Urologie; 2. L. Kielleuthner (München), Einführung von Instrumenten in Harnröhre und Blase; 3. E. Wossidlo (Berlin), Endoskopische Operationen der Harnröhre; 4. Derselbe, Blutige Operationen der Harnröhre; 5. H. Wossidlo (Berlin), Operationen an der Prostata; 6. F. Voelker (Heidelberg), Operationen an den Samenblasen; 7. V. Blum (Wien), Intravesikale Operationen der Blase.

Der noch ausstehende 2. Teil soll enthalten: 1. F. Voelcker (Heidelberg), Die blutigen Blasenoperationen; 2. H. Kümmel (Hamburg), Die Nierenoperationen; 3. Zuckerkandl (Wien), Die Operationen an den Ureteren; 4. v. Lichtenberg (Straßburg), Die Operationen am Penis und an den Hoden; 5. Kroemer (Greifswald), Die urologischen Operationen beim Weibe.

In dem Abschnitt über Asepsis und Antisepsis hebt Colmers hervor, daß bei urologischen Operationen die gleichen Regeln wie bei allen chirurgischen Eingriffen gelten. Die Narkose bei urologischen Operationen ist eine Frage von besonderer Wichtigkeit, da es sich bei diesem Sondergebiet der Chirurgie vielfach um körperlich stark herabgekommene und teilweise recht alte Patienten handelt, für die die Schädigungen einer länger dauernden Inhalationsnarkose keineswegs bedeutungslos erscheinen. Auch die Lumbalanästhesie hat ihre Gefahren und ihre Gegenanzeigen. „Es ist deshalb zu begrüßen, daß der Ausbau der lokalen Anästhesie es ermöglicht hat, bei urologischen Operationen in den meisten Fällen auf die Lumbalanästhesie verzichten zu können, und auch für die anderen, bisher in Inhalationsnarkose ausgeführten Operationen (besonders der Niere) die Narkose, wenn nicht auszuschalten, so doch wesentlich abzukürzen.“ Bei der Lokalanästhesie hält sich Verfasser in der Hauptsache an die Braunschen Vorschriften.

Die Einführung von Instrumenten in Harnröhre und Blase, die Kielleuthner in sehr anschaulicher Weise darstellt, ist von außerordentlicher Wichtigkeit für die urologische Diagnostik und Therapie. Alle die verschiedenen Methoden der Sondierung und des Katheterismus werden ausführlich besprochen und durch sehr gute, große Abbildungen erläutert.

Das Katheterisieren soll ein Tasten sein, bei dem man nichts durch forciertes Vorgehen erzwingen darf. Man muß stets wissen, in welchem Teile der Harnröhre sich eben die Spitze des Instrumentes befindet. Endlich soll man immer beide Hände beim Katheterismus gebrauchen. Das beste Tastmittel zur Untersuchung der Harnröhre ist die geknöpfte Sonde; zur Austastung der Blase verwenden wir am besten die Guyonsche Explorativsonde. Bei den Vorschriften über den Selbstkatheterismus schließt sich der Verfasser Goldberg an. Abschnitte über das Einlegen eines Verweilkatheters und über die Dilatation der Harnröhre beschließen das Kapitel.

Die endoskopischen Operationen der Harnröhre hat E. Wossidlo bearbeitet. In der Urethra anterior handelt es sich um Eingriffe bei gonorrhoischen und postgonorrhoischen Erkrankungen, um Operation von Polypen, Probeexzisionen bei Tumoren, Entfernung von Fremdkörpern, Spaltungen und Verödungen von paraurethralen Gängen und Divertikeln. Bei den Eingriffen in der Urethra posterior sind vor allem zu nennen die Operationen bei Colliculuserkrankung, bei chronischer proliferierender Urethritis, bei Polyposität, bei benignen Tumoren, bei Prostatahyperthrophie, bei Tuberkulose sowie

endlich die Operationen zur Entfernung von Fremdkörpern aus der hinteren Harnröhre. Vom rein chirurgischen Standpunkte aus muß man diesen endoskopischen Eingriffen in der Harnröhre vielfach zweifelnd gegenüberstehen, und man wird auch bei der sicher sehr klaren und kritischen Darstellung E. Wossidlos den Eindruck nicht ganz los, daß hier oft zu viel des Guten getan werden kann.

Auf einem ganz anderen, festen Boden stehen wir bei den blutigen Operationen an der Harnröhre, die ebenfalls von E. Wossidlo bearbeitet worden sind. Verfasser beschreibt zunächst die Operationen bei angeborenen Harnröhrenanomalien — Obliterationen der Harnröhre, Epispadie, Hypospadie, doppelte Harnröhre, Harnröhrendivertikel —. Der folgende Abschnitt ist den Operationsmethoden bei Strikturen der Harnröhre gewidmet, der Urethrotomie interna und externa, der Resektion der Harnröhre. Daran schließen sich Kapitel über die Operationen bei Harnröhrenfisteln, bei Rupturen der Harnröhre und bei Fremdkörpern in der Harnröhre.

In dem 5. Hauptabschnitt behandelt der kürzlich verstorbene H. Wossidlo die Operationen an der Prostata. Nach anatomischen Vorbemerkungen und einem kurzen Bericht über Prostataverletzungen wendet sich Verfasser der operativen Behandlung der Prostatahypertrophie zu. Die die Prostata indirekt beeinflußenden Operationen, die Unterbindung der Artt iliacae, die doppelseitige Kastration werden fast kaum noch ausgeführt; nur die Vasektomie hat noch einige Fürsprecher. Von den direkten radikalen Operationen der Prostatahypertrophie kommen heutzutage nur noch die Prostatektomie und die galvanokaustische Diärese der Prostata nach Bottini in Betracht. Man unterscheidet eine Prostatectomia urethralis, perinealis, suprapubica, infrapubica, parasacralis, rectalis. Jetzt kommen in der Hauptsache nur noch die suprapubische und perineale Prostatektomie in Betracht. Die Prostatektomie ist in allen den Fällen indiziert, wo ein aseptischer Katheterismus aus äußeren Gründen undurchführbar ist, wo ferner der Katheterismus schwierig, schmerzhaft und von häufigen Blutungen begleitet ist. Im allgemeinen sind es also Fälle von chronischer kompletter oder inkompletter Retention, die zur Operation kommen. Die Wahl der Methode hängt zum großen Teil von der Übung des Operateurs in der einen oder anderen Methode ab. „Im allgemeinen wird heutzutage die suprapubische Prostatektomie bevorzugt, weil sie technisch leichter ist, kürzere Zeit beansprucht, Verletzungen des Rektums, die Bildung von Fisteln und Impotenz viel seltener vorkommen, als bei der perinealen Prostatektomie.“ Auch Inkontienenz tritt nicht auf. Nur die Mortalität ist bei der suprapubischen Prostatektomie bisher noch eine höhere als bei der perinealen. Die verschiedenen Operationsmethoden werden unter Beifügung ausgezeichneter Abbildungen ausführlich beschrieben, ebenso auch die endourethrale galvanokaustische Inzision nach Bottini. Kurze Bemerkungen über die Prostataatrophie, den Prostataabszeß, das Prostatakarzinom, die Prostatatuberkulose und die Prostatasteine beschließen diesen Abschnitt.

Der 6. Hauptabschnitt ist den Operationen an den Samenblasen gewidmet; er stammt von H. Voelcker, dem wir auf diesem Gebiete eine Reihe neuer Operationsmethoden verdanken. Verfasser unterscheidet die Zugangsoperation zur Samenblase — Operationen von oben her (suprapubisch, inguinal, transvesikal) und von unten her (perineal, ischiorektal) — und die Operation an der freigelegten Samenblase selbst: Exstirpation, Inzision und Drainage, Operation in dem das Organ umgebenden Bindegewebe.

In dem 7. und letzten Hauptabschnitte behandelt V. Blum die intravesikalen Operationen: 1. Steinzertrümmerung, Lithotripsie, Litholapaxie; 2. Intravesikale Operation der Blasentumoren; 3. Intravesikales Kürettement der Blase; 4. Intravesikale Operationen zur Extraktion von Fremdkörpern. Die Steinzertrümmerung ist jeder anderen Operationsmethode des Blasensteins überlegen. Blasensteinrezidive treten nach dem Blasenschnitt erheblich öfter auf. Gegen Blasentumoren soll man, wo immer dies möglich ist, mit intravesikalen Operationsmethoden vorgehen. Die ideale Operation der Wahl bei beliebig großen gutgestielten Tumoren bleibt die Schlingenoperation (permanente Stielligatur) event. mit nachfolgender Koagulation der Insertionsstelle der Geschwulst. Bei der Papillomatose der Blase stellt die Hochfrequenzbehandlung die einzige Methode dar, die selbst die kleinsten Tumorkeime, die zystoskopisch sichtbar sind, zerstören kann. Über das intravesikale Kürettement spricht sich Verfasser mit vollstem Rechte sehr zurückhaltend aus; die Indikationen hierzu sind möglichst einzuschränken.

Die äußere Ausstattung des Buches, was Papier, Druck und namentlich die zahlreichen Abbildungen anbelangt, ist ganz vorzüglich. Der Preis ist friedensmäßig. Hoffentlich läßt die Ausgabe der zweiten Abteilung nicht gar zu lange auf sich warten.

P. Wagner (Leipzig).

H. Strauß, Die Nephritiden. Abriß ihrer Diagnostik und Therapie auf Grund der neueren Forschungsergebnisse. 8°. 208 S. Mit 6 Textabbildungen. Berlin und Wien 1916. Urban & Schwarzenberg. (Preis geh. 9 M.)

Der vorliegende Abriß verdankt seine Entstehung dem Kriege, in dem die im Felde entstandenen Nephritiden eine große Rolle spielen. Verf. hat infolgedessen schon jetzt einen Plan verwirklicht, dessen Ausführung er für eine spätere, ruhigere Zeit in Aussicht genommen hatte. Er hat das Gebiet mehr nach der Richtung der allgemeinen Diagnostik und Therapie, als nach der speziellen Seite dargestellt. Der durch die augenblicklichen Verhältnisse gegebene Zwang, kurz zu sein, veranlaßte den Verf. auch, nur diejenigen Untersuchungs- und Behandlungsmethoden ausführlicher zu besprechen, die er in eigener, mehr als 20jähriger Betätigung auf diesem Gebiete als empfehlenswert kennengelernt hat. Im Kriege regiert die praktische Arbeit. Deshalb hat Verf. bei der Darstellung diejenigen Punkte stärker betont, die er für praktische, insbesondere therapeutische Zwecke als wichtig ansah, und bei den theoretischen Ausführungen in erster Linie solche Fragen bevorzugt, die ihm für das Verständnis der einzelnen Vorgänge und Maßnahmen von besonderer Bedeutung erschienen.

Nach dem Vorschlage von Fr. v. Müller bezeichnet man jetzt die tubulären bzw. epithelialen Formen als Nephrosen, während man für die glomerulären bzw. vaskulären Formen den Ausdruck „Nephritis" reserviert hat.

„So sehr auch die hier genannte Trennung zu begrüßen ist, so muß man sich doch vor Augen halten, daß das genannte Einteilungsprinzip in vielen Fällen nur nach dem Gesichtspunkte a fortiori fiat denominatio Geltung gewinnen kann, denn Mischformen sind nicht nur außerordentlich häufig, sondern stellen sogar die Mehrzahl aller Fälle dar. Da man aber für die Betrachtung der Gesamtgruppe vorerst noch einen gemeinsamen Namen zur Verfügung haben muß, so wird das Wort Nephritis als Sammelbegriff vorerst nicht ohne weiteres auszumerzen sein."

Im diagnostischen Teile bespricht Verf. zunächst die Gewinnung und Bedeutung der einzelnen Untersuchungsbefunde am Urin und am Blut, sodann die diagnostische Verwertung der Ergebnisse der Funktionsprüfungen; die Folgezustände am Herzen und am Gefäßsystem, sowie häufigere Komplikationen: hydropische, urämische und pseudourämische Zustände. Eine differentialdiagnostische Übersicht über die wichtigsten Symptomenkomplexe beschließt den diagnostischen Teil.

Der therapeutische Abschnitt enthält zunächst die allgemeine Therapie: Kausaltherapie, symptomatische Therapie — physikalische, diätetische, medikamantöse, chirurgische Therapie —.

Dann folgt ein Abschnitt über die Behandlung einiger besonders wichtiger Krankheitsäußerungen der Nephritiden: Schmerzen, Anomalien der Harnabscheidung, hydropische, urämische, pseudourämische Zustände, Komplikationen. Der dritte Abschnitt enthält die Behandlung der einzelnen Formen der Nephritis sowie Bemerkungen über die Verhütung von Nephritiden. Beigegeben sind Tabellen über die Zusammensetzung der wichtigsten Nahrungs- und Genußmittel sowie über die Zusammensetzung der gebräuchlichsten Mineralwässer.

Paul Wagner (Leipzig).

Magnus Hirschfeld, Sexualpathologie. Ein Lehrbuch für Ärzte und Studierende. 1. Teil. Geschlechtliche Entwicklungsstörungen mit besonderer Berücksichtigung der Onanie. 8°. 211 S. Mit 14 Tafeln, einem Textbild und einer Kurve. Bonn 1917. A. Marcus & E. Webers Verlag. (Preis geh. 8 M. 40 Pf.)

Krafft-Ebings berühmte Psychopathia sexualis, an die Verf. in seinem neuesten Werke anknüpft, ist durch die rasch voranschreitende allgemeine Naturforschung in vieler Hinsicht veraltet. So war, um nur das Wichtigste hervorzuheben, das Gebiet der „inneren Sekretion" zu Krafft-Ebings Lebzeiten noch so gut wie unbekannt. In dem vorliegenden Buche bildet die Lehre von der inneren Sekretion, die für das Verständnis der sexuellen Störungen von grundlegender Bedeutung ist, sozusagen das Leitmotiv. Hirschfelds Buch ist nicht in der Schreibstube, sondern im Sprechzimmer entstanden. Die lebendige Erfahrung von mehr als 20 Jahren war der Quell, aus dem Verf. mühelos schöpfen konnte. Überall stützt er sich auf selbstgesehene und durchforschte Beispiele; nur selten braucht er fremde Kasuistik heranzuziehen.

Das 1. Kapitel handelt von dem angeborenen und erworbenen Geschlechtsdrüsenausfall; das 2. Kapitel von dem Stehenbleiben auf kindlicher Entwicklungsstufe, dem Infantilismus. Hieran schließt sich im 3. Kapitel die vorzeitige Entwicklung von Körper, Geist, Geschlechtsempfinden und Geschlechtstrieb, die Frühreife. Das 4. Kapitel handelt von den Neurosen und Psychosen im Pubertäts- und Rückbildungsalter, den Zeiten genitaler Evolution und Involution. Verf. hat sie als „Sexualkrisen" zusammengefaßt. Darauf kommt Verf. im 5. Kapitel zu der wichtigsten und verbreitetsten sexuellen Begleiterscheinung der Entwicklungsjahre, der Onanie, die er nach dem Vorgange von Kurkiewicz als „Ipsation" bezeichnet: eine geschlechtliche Handlung, die von jemandem selbst an sich selbst vorgenommen wird. Im 6. und letzten Kapitel bespricht Verf. den Automonosexualismus, das Verliebtsein in die eigene Persönlichkeit.

Verf. weiht sein Buch den Manen Krafft-Ebings. Seit der ersten Auflage von dessen Psychopathia sexualis sind drei Jahrzehnte vergangen, ohne daß es gelungen ist, das Pathologische im Sexualleben als solches zur allgemeinen Anerkennung zu bringen. „Immer noch leiden die Menschen, um die es sich hier handelt, doppelt: nicht nur an der Triebabweichung an und für sich, sondern mehr noch unter ihrer Verkennung; immer wieder drängen sich deshalb dem Forscher bei der Vertiefung in diesen Stoff die Goetheschen Worte auf: O, daß die Menschen so unglücklich sind." Trotzdem wird man in diesem Buche nach Klage und Anklage vergeblich suchen. Verf. hat sich befleißigt, alles zu vermeiden, was als Mangel an kühler Sachlichkeit angesehen werden könnte. Die Tatsachen sprechen für sich. Paul Wagner (Leipzig).

Leitfaden des Röntgen-Verfahrens. Unter Mitwirkung verschiedener Autoren herausgegeben von Ingenieur Friedr. Dessauer (Frankfurt a. M.) und Dr. med. B. Wiesner (Aschaffenburg). 8°. 450 S. Mit 168 Abbildungen und 5 Tafeln. Fünfte, umgearbeitete und vermehrte Auflage. Leipzig-München 1916. Otto Nemnich. (Preis 16 M. 80 Pf.)

Der bekannte Leitfaden liegt jetzt in 5., umgearbeiteter und vermehrter Auflage vor. Der Krieg war, wie für manches andere Gebiet, so auch für die Röntgenologie ein Umgestalter. Viele Abschnitte mußten in dieser Auflage geändert und ergänzt werden. Der Elektronentheorie und den Vorgängen in der Röntgenröhre sowie der Tiefentherapie sind genauere Darstellungen gewidmet worden. Die Glühkathodenröhren (Coolidge, Lilienfeld, Fürstenau) und die Instrumentarien zu ihrem Betriebe erforderten einen neuen Abschnitt. Auch im medizinischen Teile mußten mehrere Abschnitte umgearbeitet werden. Daß das Buch jetzt wieder auf der Höhe der Wissenschaft steht, dafür bürgen die Namen der Herausgeber. Paul Wagner (Leipzig).

Röntgen-Taschenbuch. Begründet und herausgegeben von Prof. Dr. Ernst Sommer in Zürich. VII. Band (Kriegsband). Kl.-8°. 317 S. Mit 110 Illustrationen. Leipzig 1915. Otto Nemnich. (Preis geb. 5 M.)

Trotzdem viele der bisherigen Mitarbeiter aus militärischen Gründen an der Abfassung der gewohnten Beiträge verhindert waren, bildet dennoch der vorliegende 7. Band des Taschenbuches eine stattliche Übersicht über wichtige Kapitel der Röntgenologie. Im technisch-diagnostischen Teile sind es namentlich Arbeiten über Fremdkörperlokalisation; im therapeutischen Teile Arbeiten über Tiefenbestrahlung, über Strahlenbehandlung von Tumoren, über Strahlenanwendungen in der Kriegspraxis. Das Adressenverzeichnis bedarf später nach dem Kriege einmal einer gründlichen Durchsicht, vorausgesetzt, daß die Angaben aus den anderen Städten gerade so ungenau und unvollständig sind, wie die von Leipzig. Paul Wagner (Leipzig).

Verlag von Dr. Werner Klinkhardt, Leipzig. — Druck von Julius Klinkhardt, Leipzig.

FOLIA UROLOGICA

INTERNATIONALES ARCHIV FÜR DIE KRANKHEITEN DER HARNORGANE

IX. Band. Nr. 8. Oktober 1918

Nieren- und Uretersteine.

Nach Erfahrungen an 572 bis 1916 operierten Fällen.

Von

Prof. Dr. **James Israel**, Berlin.

Unter Harnsteinen verstehen wir aus normalen oder pathologischen Harnbestandteilen entstandene, frei in den Hohlräumen des Harnapparats liegende Körper von harter Konsistenz und kristalloider Beschaffenheit. Da man neuerdings auch gewisse aus Eiweiß, Fibrin oder Bakterien bestehende Gebilde trotz ihrer weichen oder elastischen Konsistenz als Harnsteine bezeichnet, sollen sie auch unter unseren Beobachtungen Erwähnung finden, aber im Hinblick auf ihre von echten Steinen gänzlich verschiedenen physikalischen Eigenschaften organische Konkremente genannt werden.

Bildungsstätte, Sitz und Wachstum.

Steine findet man am häufigsten im Nierenbecken, weniger oft in den Kelchen und dem Harnleiter, am seltensten in den gewundenen Harnkanälchen als sogen. Parenchymsteine. In Ausnahmefällen können perforierende Steine in die Umgebung des Organs geraten, wo sie entweder in perinephritischen resp. periureteritischen Abszessen und Granulationsherden, oder in einem in der Haut mündenden Fistelgang liegen. Am häufigsten unter diesen Vorkommnissen ist die Perforation des Nierenparenchyms, sehr selten die des Nierenbeckens oder des Harnleiters.

Die Harnleitersteine sind mit seltenen Ausnahmen hinabgestiegene Nierensteine. Die im Ureter selbst gebildeten entstehen infolge einer Erkrankung der Wand oder einer Verlangsamung des Abflusses. In ersterer Beziehung sind Decubitalgeschwüre nach früher stattgefundener längerer Druckwirkung eines festsitzenden Steins zu nennen. In zweiter Hinsicht kommen sowohl angeborene oder erworbene Strikturen, wie erhebliche, besonders unregelmäßige Erweiterungen in Betracht, in welchen wegen Herabsetzung der Kontraktilität und Elastizität des Rohres die Harnbewegung verlangsamt ist. Ganz besonders ist dieses in einer sackartigen Ausbuchtung einer Ureterwand der Fall, in welcher die Randschicht der Flüssigkeit

stagniert. Es ist von praktischer Wichtigkeit, die Stellen des Ureters zu kennen, an welchen aus der Niere hinabgestiegene Steine am häufigsten aufgehalten werden. Zu dem Zwecke kann man den Harnleiter in vier Abschnitte einteilen. Der erste, der lumbale, reicht von der Niere bis zum Eintritt in das große Becken; der zweite, der iliakale, entspricht seinem Verlaufe durch das große Becken bis zur Linea arcuata pelvis; der dritte, der Pelvine, durchzieht das kleine Becken bis zum Eintritt in die Blase; der vierte, der intraparietale oder intramurale, verläuft in der Blasenwand bis zum Ostium ureteris vesicale. Wenn man den 3. und 4. Abschnitt als pelvinen zusammenfaßt, so verteilten sich 69 von mir operierte Uretersteine derart, daß im lumbalen Teile 21,7 %, im iliacalen 8,7 %, im pelvinen 69,5 % lagen. Daraus geht hervor, daß mehr als $^2/_3$ aller Uretersteine im kleinen Becken zu suchen sind. Unter diesen wiederum liegen die meisten nahe dem Eintritt des Ureters in die Blase, können daher als juxtavesicale bezeichnet werden. Unter den lumbalen sind die ganz nahe der Niere gelegenen „juxtarenalen" die häufigsten. Nicht selten finden sich mehrere Steine im Harnleiter, entweder dicht unter- und nebeneinander, oder in weit voneinander entfernten Abschnitten. Häufig sind sie mit Nierensteinen kombiniert. Wenn auch die Steine in der Regel nicht im Harnleiter entstehen, so wachsen sie doch bei längerem Aufenthalt daselbst durch Apposition, bisweilen zu monströser Größe. So hatte der größte von mir operierte eine Länge von 17 cm bei 9 cm Umfang.

Einem Appositionsvorgang verdanken auch die Rinnenbildungen an der Oberfläche ihre Entstehung, die den Urinabfluß bei Steinen ermöglichen, welche den Ureter völlig zu verstopfen scheinen. Diese Bildungen kommen dadurch zu stande, daß der durch Anlagerung wachsende Stein allmählich die Lichtung des Ureters bis auf eine immer schmäler werdende seitliche Abflußrinne ausfüllt. An dieser Seite bleibt eine rinnenförmige Lücke in der Peripherie des Steins, welche nicht völlig durch erneute Apposition ausgefüllt werden kann, da die erhöhte Stromgeschwindigkeit in dem Engpasse ausgiebige Niederschläge verhindert. Höchstens wird die Rinne noch hier und da durch unregelmäßige Spangen überbrückt. Geschieht dieses in ausgedehnterem Maße, dann kann der Anschein eines exzentrisch gelegenen Kanals im Steine erweckt werden.

Aetiologie.

Im Hinblick auf die Entstehungsart unterscheidet man allgemein primäre von sekundären Steinen, deren erstere sich in einer gesunden Niere, letztere erst als Produkt einer vorher bestehenden Nierenkrankheit bilden sollen. So sicher es ist, daß es sekundäre Steine in diesem Sinne gibt, zu denen z. B. eine große Zahl der Phosphate in Pyonephrosen zu rechnen ist, so hat man wiederholt Zweifel an der Entstehung von Steinen in ganz gesunden Nieren gehegt. So nahm schon Meckel als Vorbedingung der Kalkulose einen „steinbildenden Katarrh" des Nierenbeckens, Albarran eine „néphrite diathesique" an.

Nach diesen Vorstellungen würde sich der Unterschied zwischen primären

und sekundären Steinen verwischen. Ohne zunächst Stellung zu der Frage zu nehmen, ob eine Veränderung der Niere jeder Steinbildung vorangehen müsse, kann man in Meckels und Albarrans Hypothesen keinesfalls eine beweisende Stütze dieser Auffassung finden. Denn einerseits könnte man manche dieser für die Aetiologie verwerteten Veränderungen mit demselben Rechte als Produkt wie als Ursache des Steins deuten; andererseits kann man pathologischen Nierenbefunden, bevor ein Stein vorhanden ist, nicht ansehen, ob sie zur Entstehung eines solchen führen werden. Trotzdem liegt ein wahrer Kern in der Forderung, auch für primäre Steine den Nieren eine Rolle in der Pathogenese zuzuweisen, und sich nicht allein mit der Annahme einer allgemeinen Stoffwechselstörung zu begnügen. Denn andernfalls wäre es unverständlich, weshalb überwiegend häufig die Steinbildung nur auf eine Niere beschränkt bleibt. Besonders sinnfällig tritt der Einfluß einer in der Niere selbst gelegenen Prädisposition in der besonderen Häufigkeit der Steinbildung bei kongenitalen Anomalien hervor, wie den Dystopien, den verschmolzenen Nieren und den Solitärnieren. Diese Tatsache geht überzeugend aus meinem Beobachtungsmaterial hervor. Unter 572 von mir wegen Nieren- oder Uretersteinen Operierten befanden sich 7 Hufeisennieren, 2 kongenitale Solitärnieren, 2 Beckennieren, eine Niere mit Einschluß foetaler kystischer Nierenreste, eine tief gelegene Niere mit foetaler Lappung, doppeltem Kelchsystem, 2 Harnleitern und anomaler Gefäßinsertion. Diese auffallend große Zahl kongenitaler Nierenanomalien unter meinen Steinkranken übersteigt weit den prozentarischen Anteil der Nierenmißbildungen an dem allgemeinen Sektionsmaterial der pathologisch anatomischen Institute. Dieser beträgt nach Morris für einseitigen Nierenmangel 0,02 %, unter meinen Kalkulosen 0,35 %; für Hufeisen- resp. verschmolzene Nieren ergeben die vereinigten Statistiken von Morris und Socin eine Häufigkeit von 0,08 %; während sie unter meinen Steinfällen 1,22 % beträgt. Demnach kamen Solitär- und Verschmelzungsnieren unter meinen Steinkranken beinahe 16mal öfter vor, als ihrer Häufigkeit in den Allgemeinen Sektionsberichten entspricht. Die Gründe für die Prädisposition mögen bei Hufeisen- und Beckennieren z. T. in ungünstigen Abflußverhältnissen zu suchen sein; für sich allein können diese aber keinen zureichenden Grund für Steinbildung geben. Denn sonst würde man sie bei Hydronephrosen besonders häufig finden. Aber das Gegenteil ist der Fall; unter zahlreichen von mir operierten aseptischen Hydronephrosen habe ich, abgesehen von den seltenen durch Stein verursachten nie einen solchen gefunden. Zudem können bei Solitärnieren, deren Abflußbedingungen gewöhnlich normal sind, grobe mechanische Ursachen überhaupt nicht in Frage kommen, sondern vermutlich feinere funktionelle Veränderungen der Sekretion.

Wie angeborene, so können auch durch Infektionskrankheiten erworbene Zustände der Niere zur Bildung scheinbar primärer Steine führen. Wir wissen, daß gewisse Infektionskrankheiten nicht selten zur Schädigung der Nierenepithelien oder der Nierenbeckenschleimhaut führen, häufig von so transitorischem Charakter, daß von ihnen nach relativ kurzer Zeit nichts mehr nachzuweisen ist. Findet

man dann nach Schwinden der krankhaften Veränderungen einen Stein, so könnte man meinen, er sei in einer gesunden Niere entstanden, obwohl seine Anlage auf die Zeit zurückzuführen ist, in welcher pathologische Produkte von der Niere gebildet wurden. Unter meinen Fällen finden sich nicht wenige, bei denen Typhus, Erysipel, Osteomyelitis, abszedierende Angina, eitrige Appendicitis der Steinbildung vorangegangen sind. Kommt man so zu der Vorstellung, daß für die Entstehung mancher als primär betrachteter Steine Zustände der Niere selbst verantwortlich zu machen sind, sei es mit oder ohne Mitwirkung von Stoffwechselanomalien, so spricht ebenso gegen eine ausschließliche Ursächlichkeit letzterer die Tatsache, daß bei doppelseitigen Kalkulosen die Steine der einen Niere chemisch sehr verschieden von denen der anderen sein können. So fand ich in einer Niere Kalkoxalate, in der anderen Kalk- und Magnesiaphosphate; ein anderes Mal auf einer Seite reines Xantin, auf der anderen Harnsäure und harnsaure Verbindungen.

Solche Beobachtungen, die sich nur aus einer ungleichartigen Tätigkeit beider Nieren erklären lassen, von der die Verschiedenheit der chemischen Beschaffenheit abhängt, — erschüttern die Vorstellung, daß die alleinige Ursache der Steinbildung in einer fehlerhaften Blutmischung zu suchen sei. Im Verfolge dieses Gedankenganges wollen manche neuerdings die Bedeutung der Dyskrasie überhaupt nicht mehr anerkennen. Hat man doch sogar die Gicht, die bisher als Prototyp einer Stoffwechselkrankheit galt, nur als Resultat verminderter Harnsäure-Ausscheidung in Folge einer Funktionsanomalie der Nierenepithelien aufgefaßt. In analoger Weise hat man neuerdings die Steinbildung unter Emanzipation von der Diathesenlehre auf eine Störung der Nierenfunktion zurückzuführen versucht. Die dieser neuen Vorstellung zu Grunde liegenden Tatsachen und Erwägungen sind nach den Untersuchungen von Lichtwitz*) folgende. Jeder normale Harn ist eine übersättigte Lösung von Steinbildnern, welche nur durch die im Harn vorhandenen kolloidalen Substanzen am Ausfallen verhindert werden. Nimmt die Menge des kolloidalen Lösungsmittels ab, so schlägt sich der Überschuß der krystalloiden Bestandteile nieder und bildet Sedimente. Diese sind die Vorstufen der Steinbildung. Demnach soll die Sedimentbildung nicht notwendig von einem abnorm hohen Gehalt des Harns an krystalloiden Substanzen abhängen, wie die Diathesenlehre annimmt, sondern die Fällung sich ebenso in einem normal konzentriertem Harn bei zu niedrigem Kolloidgehalt vollziehen. Da in der Norm die Kolloide von den Nierenepithelien in einer zur Lösung der Krystalloide genügenden Menge abgesondert werden, so muß ihre Verminderung auf einer Störung der betreffenden Partialfunktion des sekretorischen Apparats beruhen. Nach dieser auf experimentellen Grundlagen ruhenden Vorstellung würde demnach der letzte Anlaß zur Steinbildung in der Störung einer bestimmten Nierenfunktion liegen. Damit wäre die Entstehung des Sediments erklärt, aber

*) Zeitschrift für Urologie 1913, Heft 10.

noch nicht dessen Umwandlung in einen Stein. Die Anschauungen, die man sich darüber gebildet hat, sind für konzentrisch geschichtete Steine andere als für solche ohne architektonischen Bau. Diese, zu denen auch der Kern der ersteren gehört, sollen aus einer Zusammensinterung und Verklebung ausgefallener Krystalloide entstehen können, weil jedes noch so kleine Niederschlagpartikel ein kolloidales Stroma enthält, und von einem Mantel gefällten Kolloids umhüllt ist.

Bei der Entstehung geschichteter Steine soll sich zunächst um den Kern ein mantelförmiger Niederschlag von Kolloid bilden, weil dieses an der Berührungsfläche mit einem Körper von anderem Aggregatzustand gerinnt. Die um den Kern niedergeschlagene Kolloidschicht versteinert durch Inkrustation mit den im Harn enthaltenen Krystalloiden. Indem der nämliche Prozess sich immer aufs neue an der Grenze zwischen Stein und Harn wiederholt, entsteht die Schichtung. Gleichviel nun, durch welchen der beiden Vorgänge das Wachstum des Steins erfolgt, setzt sein erster Beginn eine Haftung des ersten ausgefallenen Steinbildners an der Wand des Nierenbeckens oder des Kelches voraus, da er sonst bald durch den Harn fortgespült werden würde. Ein normaler Harn haftet nicht an den Wänden, er benetzt sie nicht, wohl aber ein sedimentierender. Die Haftung soll durch Veränderungen der Wände in Folge von Schwellung, Epithelabstoßung, sowie durch Stauung bei gestörtem Abfluße befördert werden.

Obwohl die hier mitgeteilten neuen Gesichtspunkte geeignet sind, manche dunklen Punkte der Harnsteinbildung zu erhellen, so vermögen sie doch nicht zu überzeugen, daß eine Störung der Kolloidausscheidung unter Ausschluß anderer ursächlicher Momente die alleinige Ursache der Steinkrankheit sei. Wenigstens für eine Gattung derselben, die Zystinurie und die Zystinsteine reicht die Annahme einer renalen Sekretionsanomalie ohne Zuhilfenahme einer Stoffwechselstörung nicht aus. Denn abgesehen davon, daß es kaum begreiflich wäre, wie sich ohne Zunahme der im normalen Harn äußerst geringen Spuren Zystins nicht selten multiple Steine von ganz bedeutender Größe bilden können, so kommen nach Abderhaldens*) Angabe bei Zystinurie auch Ausscheidungen so großer Zystinmengen im Innern des Körpers vor, daß die Organe vollkommen mit Zystinkrystallen durchsetzt sein können. Nun ereignet sich zwar etwas ähnliches bei der Gicht, der man eine dyskrasische Ursache abspricht; bei dieser Krankheit könnte die Anhäufung von Harnsäure in anderen Organen allenfalls durch eine Herabsetzung ihrer Ausscheidung durch die Nieren erklärt werden. Da aber bei der Zystinurie das Zystin im Harn nicht vermindert, sondern vermehrt ist, auch wenn die inneren Organe mit Zystinkrystallen überschwemmt sind, so muß dieser Körper oder seine Vorstufen notwendig im Blute vermehrt sein, somit eine Dyskrasie bestehen. Für andere Steinbildner ist aber eine solche nicht nachgewiesen, aber auch nicht widerlegt worden. Die als Stütze für eine konstitutionelle Ursache angezogenen Momente, wie Erblichkeit und familiäre Disposition, der Wechsel

*) Ztschr. f. Phys. Chemie XXXVIII, 557.

zwischen Gicht, Diabetes, Fettleibigkeit und Steinkrankheit in verschiedenen Generationen, bei verschiedenen Gliedern derselben Familie oder bei demselben Individuum, sind teils nicht bewiesen, teils nicht beweiskräftig. Denn die unzweifelhafte Erblichkeit der Steinkrankheit können Anhänger der Kolloidtheorie ohne Inanspruchnahme einer Diathese durch eine Vererbung derjenigen Nierenstörung erklären, auf welche sie die Steinbildung zurückführen. Denn die Minderwertigkeit eines einzelnen Organs vererbt sich mindestens so häufig, wie konstitutionelle Störungen. Hinsichtlich der Gicht und des Diabetes ist es richtig, daß sie auch bei steinkranken Familien oder Individuen vorkommen, aber nach den Erhebungen bei meinen Patienten kaum häufiger, als bei steinfreien Familien oder Personen. Man hat ferner als Ursache der Steinkrankheit ähnlich wie bei der Gicht, aber ebenso unbewiesen, alimentäre Schädlichkeiten qualitativer und quantitativer Art beschuldigt. Insbesondere sollten die harnsauren Konkremente aus dem Übermaß stickstoffhaltiger Nahrung bei mangelhafter Verarbeitung entstehen. Diese Vorstellung ist angesichts der Erwägung hinfällig, daß die harnsauren Steine kein Produkt der Luxuskonsumtion sein können, weil sie ebenso oft bei armen Leuten vorkommen. Die Unhaltbarkeit der Nahrungshypothese ist mir sehr eindrucksvoll vor Augen geführt worden, als ich einmal in der Sammlung einer sizilianischen Klinik eine auffallend große Zahl zertrümmerter harnsaurer Steine sah, die von Bewohnern der Bergwerksdistrikte des Landes stammten. Diese besonders armen, dürftig genährten Leute arbeiten schwer bei einer mit Ausschluß von Fleisch oder Fisch auf Polenta beschränkten Nahrung. Auch das Studium der geographischen Verbreitung der Steinkrankheit hat kein Licht in die Ursachen ihrer Entstehung gebracht. Und das ist begreiflich, weil sowohl die Erhebungen meistens keine Rücksicht auf die chemische Verschiedenheit der Steine genommen haben, als auch die Verhältnisse eines Landes mit ihren zahlreichen in Rechnung zu stellenden Faktoren zu kompliziert sind, um daraus eindeutige aetiologische Schlüsse zu ziehen. Tatsächlich bestehen zwischen den einzelnen durch Häufigkeit der Nierensteine ausgezeichneten Gebieten große geographische, klimatische und geologische Verschiedenheiten, andererseits wieder große Ähnlichkeiten derselben Faktoren zwischen steinarmen und steinreichen Bezirken.

Der geringe Wert derartiger Forschungen ergibt sich endlich aus der Beobachtung, daß Holland, welches früher andere Länder an Häufigkeit der Kalkulose erheblich übertraf, jetzt nicht mehr als die allgemeine Durchschnittszahl von Steinkranken aufweist, ohne daß es möglich wäre, Veränderungen der physikalischen Verhältnisse des Landes oder der Ernährung zu erkennen, welche diesen Wandel hätten herbeiführen können.

Zusammensetzung der Konkremente.

Die meisten Steine bestehen aus verschiedenartigen chemischen Körpern, sofern entweder der Kern aus anderem Stoffe ist, als die Rindenschichten, oder durchweg eine Mischung sämtlicher Bestandteile statthat.

Weniger häufig bildet eine einzige Substanz den Stein; dieses Verhalten zeigen besonders manche aus oxalsaurem Kalk aufgebaute und die selteneren Xantin- und Indigokonkremente. Dagegen finden sich in den Phosphatsteinen außer dem hauptsächlich vertretenen phosphorsaurem Kalk meistens andere Salze in geringerer Menge, wie phosphorsaure Magnesia, kohlensaure und schwefelsaure Salze. Ebenso häufig ist eine Kombination von Oxalaten mit Phosphaten und Karbonaten, bisweilen auch mit Uraten. Den aus Harnsäure bestehenden Steinen sind gewöhnlich Urate beigemischt. In allen Gattungen zusammengesetzter Steine findet man häufig geringe Spuren von Xantin, Cystin, bisweilen Eisen, selten Cholestearin. In den meisten zusammengesetzten Steinen überwiegt ein Bestandteil so sehr, daß er dem Steine den Namen gibt. So spricht man von Phosphaten, Karbonaten, Oxalaten, Uraten, ohne damit aussagen zu wollen, daß nicht neben diesen noch andersartige Stoffe in geringeren Mengen vorhanden sind. — Nach verbreiteter Vorstellung sollen die häufigsten Steinbildner die Harnsäure und ihre Salze sein, daher auch die meisten Brunnen-, diätetischen und medikamentösen Kuren diesen Stoffen angepaßt sind. Für die chemische Beschaffenheit der durch Operation gewonnenen Konkremente trifft aber diese Annahme nicht zu. In dieser Hinsicht dürften meine eigenen Erfahrungen eine allgemeinere Gültigkeit beanspruchen, da sie nicht an einem örtlich beschränkten, sondern einem aus verschiedensten Ländern aller Erdteile stammenden Menschenmateriale gewonnen wurden. Um ein Bild von der Beschaffenheit der sogenannten primären Steine zu gewinnen, habe ich alle in Pyonephrosen gefundenen Phosphate als möglicherweise sekundäre außer Betracht gelassen. Dann bleiben 162 genau analysierte übrig, von denen 43,2 % Oxalate, 38,8 % Phosphate, 12,9 % Harnsäure und Urate waren. Der Rest von 5,1 % bestand aus Mischformen von Oxalaten und Phosphaten, Oxalaten und Uraten, Xantin, Cystin und Schwefel. Danach standen die harnsauren Steine erst an dritter Stelle. Dieses Verhältnis würde sich wohl etwas zu Gunsten letzterer verschieben, wenn man die Steine des Kindesalters bis zum fünften Lebensjahre hereinbeziehen würde, die ich mangels genügender eigener Erfahrung nicht berücksichtigt habe. Denn sie sind überwiegend uratischer Natur, wie eine Zusammenstellung von Mousseaux*) erkennen läßt, der unter 77 Steinen von Kindern vom 2.—15. Lebensjahre 56 mal Urate fand. Man bringt diese Tatsache mit dem häufigen Harnsäureinfarkt der Neugeborenen in Verbindung.

Das bei Operierten gefundene Häufigkeitsverhältnis ist nun nicht ohne weiteres auf die Gesamtheit der Steinkranken zu übertragen. Es wäre möglich, daß bei Nichtoperierten die harnsauren Steine häufiger wären, weil sie als Körper mit glatter Oberfläche, welche teils leichter spontan abgehen, teils weniger Beschwerden machen, seltener Objekte der Operation werden mögen, als die rauhen Oxalate. Immerhin ist der Unterschied zwischen 12,9 % Harnsäuresteine gegen 87,1 % andersartiger zu groß, um durch die genannten Umstände erklärt zu werden.

*) Revue mens. des Maladies de l'enfance, 1904.

Außer den echten Steinen von kristalloider Beschaffenheit trifft man als seltene Befunde bisweilen organische freie Körper in der Niere und dem Ureter, welche auf Grund ihrer den wahren Steinen ähnlichen Symptome trotz ihrer ganz abweichenden physikalischen Eigenschaften an dieser Stelle Erwähnung finden sollen. Die von Schmorl, Jores und A. Neumann*) beschriebenen Bakteriensteine waren Erbsen- bis kirschgroße graugelbe weich-elastische Körper mit glatter Oberfläche, von teils ovaler, teils runder, häufig tetraedrischer Form mit abgestumpften Ecken. Auf dem Durchschnitt zeigten sie konzentrische Schichtung. Laut mikroskopischer und kultureller Untersuchung bestanden sie ausschließlich aus Kolibakterien. Die zentralen Massen waren abgestorbene Zoogloeen; in der äußersten Zone fand sich eine färbbare, lebende Bakterienschicht. Diese Gebilde fanden sich in dem Neumannschen Falle in den eitergefüllten Kelchen. Bakterielle Konkretionen lagen auch der Krankheit zu Grunde, welche ich**) als „Ureteritis bacterica membranaea" beschrieben und abgebildet habe.

Hier handelte es sich um große Mengen mit dem Urin entleerter weißlicher, grauer und gelbbrauner platter Gebilde von verschiedener Dicke, 1,5—2 cm Länge, 1 cm Breite, von der Konsistenz festen Fibrins. Einige ähnelten Stücken dicker Croupmembranen, andere dicken Bandwurmgliedern. Die grau gefärbten waren mit phosphor- und kohlensauren Salzen inkrustiert, manche bis zu steinartiger Konsistenz. Nach Auflösung der Salze bestanden sie im wesentlichen aus dichten Rasen von Stäbchenbakterien, deren Kolonien in Form dicker baumförmig verästelter Stämme wuchsen. In ihrer Umgebung lag eine strukturlose, organische helle Substanz. Außer diesen membranösen und bandwurmgliedartigen Gebilden wurden noch reichlich wurmförmige, dicken Tripperfäden ähnliche, entleert, welche niemals inkrustiert, gleichfalls aus den eben genannten, baumförmig verästelten Stäbchenrasen bestanden, von denen manche mit einem Mantel von Eiterkörpern bekleidet waren.

Eine andere Gattung organischer Konkretionen sind die von Morawitz und Adrian***) beschriebenen, auch von mir in mehreren Fällen beobachteten Eiweiß- oder Fibrinsteine. Die beiden Autoren fanden in einer exstirpierten Retentionsniere einer 44jährigen Frau, die an Koliken mit Schüttelfrösten gelitten hatte, 30—40 z. T. fazettierte, leicht zwischen den Fingern zerdrückbare Konkremente von dunkelbrauner Farbe, Erbsen- bis Saubohnengröße, von der Konsistenz gekochter Bohnen. Auf dem Querschnitt zeigen sie eine konzentrische Schichtung um einen mit Kalziumphosphat inkrustierten Kern. Die große Masse bestand aus einer schwer löslichen eiweißartigen Substanz. Ich habe ganz ähnliche Gebilde in 2 Fällen beobachtet, in denen sie in außerordentlich großer Zahl dicht aneinander gedrängt die Hohlräume von Pyonephrosen ausfüllten. Ihre Größe schwankte zwischen einer Erbse, einer Weinbeere und einer Olive. Von den

*) Verh. d. fr. Vereinigg. d. Chirurgen Berlins, Jahrg. XXIV 1911. S. 113 ff.
**) Chir. Klinik der Nierenkrankheiten. S. 563 ff. u. Tafel XV.
***) Mitteil. a d. Grenzgebieten der Med. u. Chir. XVIII. S. 579 ff.

vorher beschriebenen unterschieden sie sich durch ihre weiße Farbe und das Fehlen jeder Inkrustation. Eine besondere, von der eben erwähnten abweichende Art von Eiweißkonkrementen habe ich in folgendem Falle beobachtet.

38jähriger Mann; aufgenommen 7./6. 1911. Mitte Dezember 1910 nach ständigem Harndrang und Schmerz in der Harnröhre rechtsseitige fieberhafte Nierenkolik. Am folgenden Tage Trübung des Urins; in den letzten Wochen Wechsel zwischen klarem und eitrigem Harn. Bei der Aufnahme Fieber, rechts ein druckschmerzhafter Nierentumor; fast klarer Urin: Nach Ergebnis des Ureterkatheterismus die rechte Niere z. Zt. verschlossen. Drei Tage später Urin dick eitrig. Röntgenbild negativ. Exstirpation der 13 cm langen, 6,5 cm breiten, 7 cm hohen Pyonephrose. In den Kelchhöhlen zahlreiche tintenschwarze, zerschnittenen Morcheln ähnelnde Gebilde von Bleigummikonsistenz, zwischen den Fingern zerdrückbar, ohne Schichtung und ohne Inkrustation. Ein gleiches Konkrement verschließt die Abgangsöffnung des Ureters. Die durch Herrn Geh. Rat Prof. Dr. Salkowski ausgeführte Untersuchung wiederlegte zunächst die wegen der schwarzen Farbe entstandene Vermutung, daß die Gebilde aus Blutgerinnseln hervorgegangen seien, da keine Spuren von Eisen gefunden wurden. Eine Erklärung der Natur des schwarzen Farbstoffs, der in keines der gewöhnlichen Lösungsmittel überging, konnte nicht gegeben werden. Die Asche, welche nur 2,4% der Trockensubstanz betrug, bestand hauptsächlich aus phosphorsaurem Kalk. Nach Ausweis verschiedener Untersuchungsmethoden bestanden die Massen aus einer Eiweißsubstanz, die chemischen Reagentien gegenüber sehr resistent war.

Endlich habe ich einige Male in Pyonephrosen konsistente halbtrockene Gebilde bis zu Fingergliedgröße gefunden, welche aus zwiebelartig geschichteten Schalen von eingedicktem Eiter bestanden.

Beziehungen zwischen chemischer Zusammensetzung und physikalischen Eigenschaften.

Von der chemischen Zusammensetzung hängt oft die Beschaffenheit der Oberfläche, der Form und der Konsistenz ab. So zeichnen sich die Oxalate durch eine rauhe, warzigstachelige Oberfläche aus, welche ihren spontanen Abgang erschwert, weil sie sich leicht in der Ureterschleimhaut fangen. Durch ihre Oberflächenbeschaffenheit erzeugen sie bei Bewegungen und Erschütterungen häufiger Schmerzen und Blutungen, als glatte Steine, wie die Harnsauren. Recht sinnfällig ist die Abhängigkeit der Gestalt von der chemischen Beschaffenheit bei denjenigen Phosphaten, die wegen ihrer Neigung zur Verästelung als Korallensteine bezeichnet werden. Von einem dicken Stamme im Nierenbecken treiben sie Fortsätze in die Kelche, welche häufig an der Stelle der engen Kelchhälse eingeschnürt, mit knopfförmigen Anschwellungen in den Kelchhöhlen enden. Aus dieser Eigenart ergibt sich die praktische Folge, daß solche Steine ohne Gefahr des Abbrechens der Kelchfortsätze meistens nicht durch die Pyelotomie entfernt werden können, sondern der Nephrotomie vorbehalten bleiben müssen. Wie die Form, ist auch die von der chemischen Beschaffenheit abhängende Konsistenz von praktischer Bedeutung. Phosphate sind meistens brüchig, Oxalate sehr hart, Urate stehen in der Mitte. Deshalb bröckeln die oberflächlichen Schichten der erstgenannten leicht durch Zangendruck ab oder ihre Kelchfortsätze zerbrechen beim Zuge am Stamme. Häufig findet man bei Steinen aller Gattungen eine kristallinische, glitzernde, dünne, meistens aus Kalksalzen bestehende Auflagerung auf der Oberfläche, welche sich leicht bei der Extraktion abstreift.

Man soll daher jeden Stein nach seiner Entfernung sofort auf frische Bruchflächen oder Beschädigungen seiner Oberfläche untersuchen, um keine Fragmente oder Krümel zu hinterlassen.

Bisweilen bilden Phosphate, seltener Urate keine kompakten Steine, sondern einen mörtelartigen Brei, der Nierenbecken und Kelche erfüllt. Während er sich gewöhnlich durch Spülung entfernen läßt, kann er manchmal so innig mit der Schleimhaut verfilzt sein, daß er sich nicht ausspülen, sondern nur durch Auswischen mit Mullbäuschchen mehr oder weniger vollständig entfernen läßt. Solche fest anhaftenden Sandauflagerungen sind wohl zu unterscheiden von Inkrustationen nekrotischer Schleimhaut. Eine bisher einzig dastehende Beobachtung zeigte mir, daß auch reiner Schwefel als Brei die Hohlräume der Niere erfüllen kann.

Herr K., 57 Jahr, aufgenommen 15./11. 1899. Vor 27 Jahren begannen rechtsseitige Nierenkoliken; $1^1/_2$ Jahr später Abgang von etwa 50, Mohnsamen- bis linsengroßen Steinchen, womit die Schmerzen aufhörten. Anfang Oktober 1899 Hämaturie zugleich mit eigentümlichem Geruch des Urins. Dieser war hell braunrot, nachts olivengrün bis dunkelbraun; roch intensiv nach Schwefelwasserstoff, besonders nachts. Reaktion neutral, geringste Spuren Albumin; kein Indikan; mäßig Leukocythen und vereinzelte rote Blutkörperchen. Die Nephrotomie entleerte reichliche lehmartige Massen, mit denen sämtliche beträchtlich erweiterte Hohlräume ausgegossen waren. Die von Herrn Prof. Dr. Spiegel ausgeführte Analyse ergab, daß 75% dieser Substanz aus einer in siedendem Chloroform löslichen Substanz bestand, welche elementarer Schwefel war; daneben geringe Spuren von Cholestearin. Der in Chloroform unlösliche Rest schien wesentlich aus verwester organischer Substanz zu bestehen, in welcher bekannte chemische Körper nicht nachgewiesen werden konnten. Die Sektion des an Pneumonie gestorbenen Patienten zeigte die rechte Niere in einen schlaffen Sack mit sklerosierter Wandung verwandelt. Nierenbecken und Kelche bildeten ein vielkammeriges System kommunizierender Hohlräume. Von den Papillen nur plattgedrückte Reste erhalten. Schleimhaut des Nierenbeckens verdickt, frei von Blutungen, Gefäße injiziert. Ureter zart. An den anderen Unterleibsorganen nichts Abnormes.

Beginn der Steinbildung.

Über den Beginn der Steinbildung kann das Lebensalter zur Zeit der Operation keine Auskunft geben, da wir, in Unkenntnis der Wachstumsgeschwindigkeit der Steine, aus ihrer Größe keinen Schluß auf ihr Alter machen können. Darüber erfahren wir durch Rezidivoperationen nur so viel, daß Phosphate und Carbonate viel schneller wachsen, als alle übrigen. So fand ich bei einer Dame, der ich zahlreiche Steine entfernt hatte, nach 16 Monaten 57 z. T. recht große Konkremente, welche, wie die erstgewonnenen, aus kohlensaurem Kalk mit Spuren von phosphorsaurer Magnesia bestanden. Für die Abschätzung des Zeitpunktes der Entstehung der Steine sind wir auf die Ermittlung des Eintretens der ersten Steinsymptome angewiesen, nämlich der Blutungen, Schmerzen und Koliken. Aber selbst diese Angaben lassen nur unsichere Schlüsse über Zeitpunkt der ersten Steinanlage zu, da zwischen ihm und den ersten Symptomen ein unbekannter Zeitraum liegt; aber wir erkennen daraus jedenfalls den spätesten Termin, der für die Steinbildung angenommen werden kann. Zu der folgenden Zusammenstellung meiner eigenen Erhebungen ist zu bemerken, daß die für das erste Dezennium gefundenen Ergebnisse unmaßgeblich sind, da Kinder unter 5 Jahren selten in meine Behandlung gekommen sind. Ich stelle zunächst 449 asep-

tische und infizierte Fälle zusammen, von denen genauere Angaben zu erlangen waren.

Danach traten die ersten Symptome auf:

im	1. Lebensdezennium	in	4,9 %,
„	2. „	„	12,8 %,
„	3. „	„	37,4 %,
„	4. „	„	28,9 %,
„	5. „	„	12,4 %,
„	6. „	„	3,5 %,
„	7. „	„	2,4 %.

Um nach Möglichkeit sekundäre Steine auszuschließen, habe ich in der folgenden Zusammenstellung alle in Pyonephrosen gefundenen ausgeschlossen. Dann ergibt sich für 261 nach dem üblichen Gebrauche als primär zu bezeichnenden Steine das erste Auftreten der Symptome:

im	1. Dezennium	in	4,6 %,
„	2. „	„	14,9 %,
„	3. „	„	37,1 %,
„	4. „	„	25,2 %,
„	5. „	„	14,9 %,
„	6. „	„	13,8 %,
„	7. „	„	4,6 %.

Wie ersichtlich, ist beiden Tabellen gemeinsam ein auffällig sprungweises Ansteigen der Frequenz vom zweiten Dezennium bis zur größten absoluten Höhe im dritten, während das vierte trotz Absinkens immer noch eine erheblich größere aufweist, als alle übrigen, außer dem dritten; infolgedessen beträgt die Summe der innerhalb des 20. bis zum 39. Lebensjahre aufgetretenen ersten Steinsymptome 66,3 % resp. 62,3 % aller angegebenen. Zu ganz ähnlichen Resultaten führt eine Zusammenstellung von 615 Sammelbeobachtungen durch Küster*). Auch hier ein sprungweises Ansteigen bis zu höchster Frequenz im dritten Dezennium; geringes Absinken im vierten unter Beibehaltung einer alle übrigen Dezennien mit Ausnahme des dritten übersteigenden Höhe.

Da bei dem langsamen Wachstum der meisten Steine ihre ersten Keime geraume Zeit vor dem Auftreten der ersten Symptome gebildet sein müssen, so darf man annehmen, daß die Häufung der Manifestationen im dritten Dezennium auf eine besondere Häufigkeit der ersten Steinanlage im zweiten zurückzuführen ist. Fragt man, durch welche Umstände sich das zweite Dezennium von den übrigen am wesentlichsten unterscheidet, so kommt man dazu, an die Pubertätsentwicklung mit ihren mannigfachen Wandlungen der inneren Sekretion zu denken.

---

*) Chirurgie der Nieren. Deutsche Chirurgie.

Doppelseitige Kalkulose.

Die Angaben über die Häufigkeit der doppelseitigen Kalkulose schwanken in weiten Grenzen. Zuverlässige Zahlen kann man nur erhalten, wenn man grundsätzlich bei jedem Steinkranken beide Nieren und beide Ureteren radiographiert, weil nicht wenige Nieren- oder Uretersteine latent bleiben. Da diese Forderung bisher nicht erfüllt ist, bleiben die bisherigen Angaben hinter der Wirklichkeit zurück. Unter meinen 572 Operierten wurden 64 doppelseitige Kalkulosen, entsprechend 11,2 % gefunden, also waren bei jedem neunten Steinkranken gleichzeitig oder zu verschiedenen Zeiten Steine in beiden Nieren vorhanden. Aber auch diese Zahlen sind zu niedrig geschätzt, da ein Teil meiner Beobachtungen der Zeit entstammt, in welcher Röntgenaufnahmen entweder noch nicht oder nur vereinzelt gemacht wurden, und die Forderung einer regelmäßigen Aufnahme beider Nieren und Ureteren erst in den letzten Jahren erfüllt worden ist. Unter unseren 64 Fällen konnte die Doppelseitigkeit 23mal durch Operation festgestellt werden, 30mal durch das Röntgenbild, 11mal auf Grund anamnestischer Angaben über Blutungen oder Steinabgang mit Koliken der zweiten Niere.

Beteiligung der Geschlechter.

Beide Geschlechter waren in meinem Beobachtungsmaterial ganz gleichmäßig an den Nierensteinen beteiligt. Dagegen war es auffallend, daß der Anteil der Männer an den von mir operierten Uretersteinen erheblich größer war als der der Frauen. Denn von 69 Fällen waren 44 männlich, 25 weiblich; demnach das Verhältnis der Männer zu den Frauen wie 63,7 %: 36,3 %. Eine anatomische Erklärung hierfür fehlt mir, ebenso für die Tatsache, daß 92 % der Uretersteine bei Frauen im kleinen Becken lagen, bei Männern dagegen nur 51,3 %.

Einwirkungen des Steins auf die Niere.

Die Veränderungen, welche die Niere durch einen Stein erleidet, sind zunächst Folgen mechanischer Einwirkung. Im weiteren Verlauf kann das Hinzutreten einer bakteriellen Infektion zu neuen vielgestaltigen Krankheitsprozessen führen.

Mechanisch bedingte Schädigungen.

Die mechanischen Einwirkungen des Steins sind zweifache: Schädigung der Schleimhaut des Beckens resp. der Kelche und Behinderung des Harnabflusses mit Stauung in den Hohlräumen. Die Schleimhaut wird zunächst hyperämisch; häufig kommt es zu Blutaustritten. Druck und Reibungen des Steins können Substanzverluste bewirken, sei es in Gestalt flacher Erosionen oder tieferer Dekubitalgeschwüre. Bisweilen bilden sich an der Stelle häufiger Reizung, z. B. dem ostium pelvicum des Ureters, Granulationen, welche bei stärkerer Wucherung einen kleinen Stein nestartig einbetten können. Außerordentlich selten greifen Dekubitalgeschwüre so tief, daß eine Durchbohrung des Beckens durch den Stein erfolgt. Verhältnismäßig häufiger, aber meistens unter Mitwirkung infektiöser

Prozesse findet eine Perforation des Parenchyms durch einen Kelchstein statt. Die weitaus folgenschwerste Einwirkung eines Steins ist die Erschwerung des Harnabflusses, die durch Stauung zur Erweiterung der Hohlräume führt. Die Kelche sind in manchen Fällen viel stärker betroffen als das Becken. Infolge des erhöhten Flüssigkeitsdruckes werden zunächst die Papillen abgeflacht, dann die gesamte Dicke der Marksubstanz; schließlich wird die Rinde verschmälert und kann in vorgeschrittenen Fällen in eine dünne, im Bereiche der Kelchhöhlen buckelig vorgewölbte Membran verwandelt sein. Schon bei geringer makroskopischer Veränderung findet man in Steinnieren häufig eine Erweiterung der Harnkanäle und der Glomeruli mit Abflachung ihrer Epithelien. Stauung mit Retention kann sich zunächst auch ohne Volumsvergrößerung des Organs vollziehen, wenn die Kelche sich auf Kosten der schwindenden Marksubstanz erweitern. Man ist manchmal überrascht, bei Aufschneiden einer unvergrößerten Niere eine höhlenartige Erweiterung der Kelche anzutreffen. Mit fortschreitender Retention vergrößert sich die Niere, zunächst unter Beibehaltung ihrer glatten Oberfläche, bei zunehmendem Drucke unter buckeliger Vorwölbung der den Kelchhöhlen entsprechenden Abschnitte. So können schließlich große Hydronephrosen entstehen, in denen statt des Parenchyms nur eine dünne fibröse Hülle als Wand großer mit heller Flüssigkeit gefüllter Hohlräume übrig geblieben ist. Doch ist dieser Ausgang selten, weil meistens schon eine zur Pyonephrose führende Infektion eintritt, ehe eine Hydronephrose ein großes Volumen erreicht. Manche Nieren zeigen eine partielle hydronephrotische Veränderung in Gestalt einer auf einen umschriebenen Bezirk beschränkten fluktuierenden Auftreibung. So kann z. B. ein Pol in eine apfelgroße dünnwandige blasse Zyste verwandelt sein, während die ganze übrige Niere ihre normale Größe, Form und Farbe behalten hat. Solche Bildungen entstehen aus einer auf einen oder wenige benachbarte Kelche beschränkten Retention infolge Verlegung der Kelcheingänge durch Kelchsteine oder durch Kelchfortsätze eines Beckensteins.

Infektiöse Veränderungen.

Obwohl eine bakterielle Infektion in einer Niere ohne erkennbare Flüssigkeitsretention Platz greifen kann, sind doch die Angriffsbedingungen viel günstiger bei Harnstauung. Die Infektionsträger können sowohl in den Harnwegen zur Niere aufsteigen oder zu ihr auf dem Blutwege gelangen. Der weitaus häufigere Weg ist der erstgenannte, bei dem die Bakterien sich zunächst in dem stagnierenden Harn vermehren. Dasselbe geschieht, wenn im Blute kreisende Mikroben durch die Harnkanäle ausgeschieden werden; aber die Infektionsträger können auch durch das Blut direkt in das Parenchym verschleppt werden.

Veränderung der Schleimhaut bei chronischer Infektion.

Der infizierte gestaute Harn übt zunächst eine schädigende Wirkung auf die Schleimhaut des Nierenbeckens und der Kelche aus. Es entsteht eine Pyelitis

mit Schwellung und Trübung der Schleimhaut; gesellt sich dazu eine starke ödematöse Durchtränkung, so kann sie durch Verengung des Ureterostium den Abfluß erschweren. Greift Ödem und Entzündung auf die Muskularis des Nierenbeckens über, wird seine Wand durch entzündliche Infiltration starr und hart, so leidet seine Austreibungsfähigkeit. So kann ein Circulus vitiosus entstehen, indem die pyelitischen Veränderungen den Abfluß erschweren, die zunehmende Retention infizierten Harns wiederum die Entzündung des Nierenbeckens steigert. Das ist einer der Wege, auf welchem die Infektion einer Steinniere zur Pyonephrose führt. In anderen Fällen ist die mechanische Einwirkung des Steins die erste Ursache der Harnretention, zu der sich später eine Infektion als in gleicher Richtung wirkender Faktor gesellt.

Den Abfluß behindern diejenigen Steine besonders, die sich vor die Öffnung des Harnleiters legen oder mit einem Fortsatze in ihn hineinragen oder in ihm selbst gelegen sind. Eine ungemein seltene Ursache völliger Okklusion ist der von mir nur einmal gefundene organische Verschluß der pelvikalen Ureteröffnung infolge von Vernarbung eines kalkulösen Dekubitalgeschwürs. Die Schleimhaut in Pyonephrosen kann unter dem Einflusse des Infektionserregers in ein Granulationsgewebe umgewandelt werden, welches sich häufig wegen seines Gehaltes an Fett und doppeltlichtbrechenden Lipoiden durch eine auffallend gelbe Farbe auszeichnet. Es kann in allen Hohlräumen oder nur in einzelnen Kelchen auftreten, entweder diffus verbreitet oder in Form einzelner gelber Granulationsknöpfe bis zu Erbsen- und Kaffeebohnengröße, welche sich wie Geschwulstknoten über die Oberfläche erheben. Diese Bildungen beschränken sich nicht immer auf die Schleimhaut, sondern können im Bereiche der Kelche das Parenchym durchwuchern, um an der Oberfläche unter der fibrösen Kapsel gelbgefärbte geschwulstknotenartige Prominenzen zu bilden. In anderer Weise reagiert die Schleimhaut manchmal auf den Reiz des Steins durch Bildung einer zottig-polypösen Granulationsgeschwulst. Überwiegen regressive Zerfallsprozesse über die proliferierenden, dann kommt es zu Geschwürsbildungen, welche, in die Tiefe greifend, das Parenchym durchfressen und zu perinephritischen Eiterungen führen können. Unter der Einwirkung starker Sepsis können die Granulationen mißfarbig, grünlich, schwärzlich werden. Bei den schwersten Formen von Infektion sieht man diphtherische Veränderungen, ja bisweilen vollständige Gangrän der Schleimhaut auftreten.

Veränderungen des Parenchyms bei chronischer Infektion.

Bei den milden Graden chronischer Infektion entwickelt sich eine Zunahme des interstitiellen Bindegewebes unter gleichzeitiger Kompression und Schwund drüsiger Elemente. In demselben Sinne wirkt eine intrarenale Drucksteigerung infolge von Retention. Sind die interstitiellen Veränderungen gleichmäßig über das Parenchym verbreitet, dann bleibt die Oberfläche glatt; bei fehlender Volumszunahme könnte ein so verändertes Organ normal erscheinen, wenn man nicht beim Betasten und Einschneiden eine vermehrte Konsistenz wahrnähme. Treten

die interstitiellen Prozesse ungleichmäßig, herdweise auf, dann sinken die betroffenen Bezirke nach ihrer Schrumpfung unter das Niveau des unveränderten Parenchyms und setzen sich als mehr oder minder scharfrandige, manchmal landkartenartig begrenzte Einziehungen von dunklerer Farbe ab. Das Bild einer echten fein granulierten Schrumpfniere ist sehr selten.

Bei virulenterer Infektion findet man Herderkrankungen unter zwei Formen, nämlich als multiple miliare Herde, und als größere, meistens solitäre Abszesse. Die ersteren steigen in den Interstitien der Markstrahlen zur Rinde auf. An Stellen, wo sie die Oberfläche erreichen, sieht man nach Abziehen der Capsula propria miliare, stecknadelkopfgroße und größere, oft gelblich gefärbte Knötchen prominieren, welche häufig in dichten, plateauartig prominierenden Gruppen angeordnet sind. Die einzelnen Herde in den Markstrahlen sind nicht immer rund, sondern entsprechend der Form und Richtung der Bindegewebsinterstitien oft länglich, strichförmig. Sie bestehen aus Granulationszellen, Bakterien und Eiterkörperchen. Bei reichlicher Anhäufung letzterer entstehen kleine Abszesse mit flüssigem Inhalt, deren oberflächlich gelegene sich öffnen und Eiterungsprozesse in der Umgebung der Niere hervorrufen können, welche sich entweder subkapsulär ausbreiten oder nach Durchbruch der Capsula propria die Fettkapsel ergreifen.

Außer den miliaren, stets multiplen Entzündungsherden trifft man in seltenen Fällen große, meistens solitäre, chronische glattwandige Abszesse im Parenchym, welche von einer Schicht fibrös veränderten, bisweilen konzentrisch geschichteten Gewebes umgeben sind.

Oberflächenbeschaffenheit der Pyonephrosen.

Große Pyonephrosen haben selten eine glatte, häufiger eine gebuckelte Oberfläche. Die Buckel sind umschriebene, halbkugelige, durch erhöhten Flüssigkeitsdruck erzeugte Vorwölbungen des verdünnten Parenchyms über den erweiterten Kelchhöhlen. Sie heben sich meistens durch größere, manchmal wachsartige Blässe von der braunen Farbe der nicht vorgetriebenen Abschnitte ab. Mit fortschreitendem Druck verwandelt sich das Parenchym im Bereiche der Prominenzen in eine dünne fibröse Membran ohne drüsige Elemente. Eine solche Umwandlung kann in seltenen Fällen die gesamte Wand der Pyonephrose betreffen, oder sie kann auf einen Bezirk der Niere beschränkt sein, während der übrige Teil normale Konsistenz, Farbe und Oberfläche bewahrt hat. Solche partiellen Pyonephrosen entstehen aus denselben Ursachen wie die oben bereits erwähnten partiellen Hydronephrosen. Häufig findet man in den erhaltenen Teilen des Parenchyms diffuse indurierende oder zu Depressionen führende umschriebene interstitielle Prozesse.

Durchschnitt und Inhalt der Pyonephrosen.

Der Inhalt der Pyonephrosen ist manchmal dick rahmig, nicht übelriechend, manchmal milchig dünn, andere Male eine stinkende braune Brühe oder eine trübe ammoniakalisch riechende urinöse Flüssigkeit. Alle diese verschiedenen Inhalts-

massen können sich in den Hohlräumen einer und derselben Niere finden, wenn infolge von Verengerung oder Obliteration der Kelcheingänge keine Mischung der verschiedenartigen stagnierenden Flüssigkeiten möglich ist. Auf dem Durchschnitte findet man die Kelche in kirsch- bis apfelgroße Höhlen umgewandelt, das Nierenbecken meistens erweitert, oft aber verhältnismäßig weniger als die Kelche — ja, es kann sogar geschrumpft und verkleinert sein, während letztere große Höhlen bilden. Die Ursache solchen Verhaltens ist nicht ganz durchsichtig; vielleicht kommt es zustande, wenn die infizierte Nierenbeckenwand vor Beginn der Retention eine fibröse Umwandlung erlitten hat, welche sie befähigte, einer später einsetzenden Druckerhöhung Widerstand zu leisten. Die erweiterten Kelche zeigen zwei verschiedene Gestalten; in einigen Nieren haben sie die Form einer flachen Kalotte oder eines flachen Napfes, welche sich mit ihrem größten Umfange in das Nierenbecken öffnen, in anderen sind sie fast kugelig und kommunizieren an der Stelle des Kelchhalses durch eine enge Öffnung mit dem Becken. Diese Verschiedenheit der Form ist bedingt durch eine Verschiedenheit im Verhalten der Columnae Bertini. Bei der ersten Gattung sind sie auf niedrige dünne Leisten reduziert, weil sie der Abflachung durch den intrarenalen Druck keinen Widerstand entgegenzusetzen vermochten; bei der zweiten sind sie in ganzer Höhe gut erhalten, weil sie infolge derbfibröser Consistenz und häufiger Durchwachsung von eingewuchertem Hiltusfett dem erhöhten Drucke widerstanden hatten. Die ausgesprochene Neigung des Hilusfetts, zwischen den Kelchen in die Septa hineinzuwachsen und sich an die Stelle des schwindenden Parenchyms zu setzen, kann bei extremer Umbildung zur Umwandlung der Niere in einen lipomartigen Körper führen, der zwar die äußere Form der Niere bewahrt hat, aber von Nierensubstanz fast nichts mehr erkennen läßt. Nur einige noch hier und da erhaltene, aus den Kelchen hervorgegangene kleinste Hohlräume an der Peripherie erinnern dann an die Abstammung von der Niere. Ein solcher Fall ist in meiner Klinik der Chirurgischen Nierenkrankheiten S. 162, Abbildung Tafel IV Fig. 1 wie folgt beschrieben. „Der Ureter taucht in einen faustgroßen lipomatösen Körper ein, und geht in einen innerhalb desselben gelegenen schmalen Spalt über, der als Rest des Nierenbeckens aufzufassen ist. Die Niere ist in einen von dünnen, bindegewebigen Scheidewänden durchzogenen, fast homogenen Fettklumpen verwandelt. An der Oberfläche findet man eine wenige Millimeter breite Zone eines derberen Gewebes, in welchem sich auf dem Durchschnitte hier und da stecknadel- bis erbsengroße Hohlräume erkennen lassen, die etwas Eiter und krümelige Sandmassen enthalten. Das sind die Überbleibsel der Kelche. Eine andere genetisch davon verschiedene Lipomatose der Niere entsteht durch massige Fettentwicklung der Capsula adiposa unter gleichzeitiger äußerster Atrophie des Organs. Dieses Verhalten zeigt folgendes Präparat: Harter Fettklumpen, etwas größer als eine normale Niere. Auf dem Durchschnitte findet man zentral eine Anzahl kleinster schleimhautbekleideter Hohlräume, die in ihrer Gesamtheit von einer derben fibrösen Haut umschlossen sind. Peripher von diesem winzigen, der Niere entsprechenden

Kern folgt die den größten Teil des Organs bildende dicke aus den Kapseln entstandene adiposklerotische Masse, die nur mit grosser Gewalt sich von der die Hohlräume umschließenden fibrösen Haut trennen läßt.

Veränderungen der Kapseln.

Die Veränderungen der kalkulösen Nieren greifen meistens auf die Kapseln über. Selbst in aseptisch erscheinenden Nieren findet man ganz gewöhnlich Verwachsungen zwischen den Hüllen in Form zarter fädiger oder lamellöser, leicht auf stumpfem Wege trennbarer Verbindungen. In anderen Fällen erfordert die Durchtrennung kurzer, derber, fibröser Stränge oder flächenhafter festerer Verbindungen die Hülfe des Messers oder der Schere. Die fibröse Kapsel wird trüber, undurchsichtiger, dicker, sehniger; sie kann fleckweise leicht prominierende Fetteinlagerungen einschließen. Die wesentlichste Kapselveränderung besonders infizierter Nieren besteht in einer Hyperplasie der Fettkapsel, die in extremen Fällen eine lipomartige Mächtigkeit erreichen kann. Häufig erfährt sie durch das Auftreten fibröser Züge zwischen den Fettläppchen eine Verhärtung, wodurch sie die Beschaffenheit einer dicken harten Schale annimmt, für welche die Franzosen die treffende Bezeichnung Adiposklerose gebrauchen. Die Fettläppchen können unter steter Zunahme des fibrösen Gewebes immer mehr atrophieren, bis sie verschwinden und die untrennbar und undifferenzierbar miteinander verschmolzenen Kapseln in eine dicke, oft milchig weiße Schwarte umgewandelt sind. Außer diesen hyperplastischen können eitrige und granulierende Prozesse in den Umhüllungen der Niere durch fortschreitende Ulzerationen der Kelche oder perforierende Abszesse auftreten. Bisweilen aber genügt schon die Verschleppung eitererregender Mikroorganismen auf dem Lymphwege, um bei unverletzter Oberfläche des Parenchyms eitrige Prozesse in der Fettkapsel hervorzurufen. Fortgeleitete Eiterungen können sich zwar zunächst zwischen Niere und fibröser Kapsel entwickeln; eine größere Ausdehnung aber erreichen sie erst nach Übergreifen auf die Fettkapsel. Hier finden sie zunächst einen Widerstand gegen weitere Ausbreitung an der Fascia retrorenalis; ist diese überschritten, so breitet sich die Eiterung ohne Schranken in der Massa adiposa retrorenalis aus.

Wenn die vorher beschriebenen Granulationsprozesse der Kelche auf das Parenchym übergreifen, dann verdicken sich in dem entsprechenden Bezirke die verschmolzenen Kapseln oft zu einer weißen fibrösen Schwarte. In diese können wieder die gelb oder gelbrot gefärbten Granulationen hineinwachsen und daselbst nach allen Richtungen Gänge bohren, wie der Wurm im Holze. Manche solcher Bilder erinnern sehr an die weißen, von aktinomykotischen Granulationen durchsetzten Schwielen. Diese Granulationen haben eine aggressive Ausbreitungstendenz; sie können in adhärente Nachbarorgane, wie Leber oder Milz, hineinwachsen.

Die geschilderte Neigung der Fettkapsel zur Hyperplasie betrifft oft in auffälliger Weise die Hilusgegend, in der es zu apfel- bis apfelsinengroßen lipomartigen Wucherungen kommen kann, die das Nierenbecken umschließen.

Veränderungen des Harnleiters bei kalkulösen Pyonephrosen.

Bei den meisten Pyonephrosen ist auch der Harnleiter an den entzündlichen Prozessen beteiligt. Seine Wand ist meistens verdickt, sein Lumen oft erweitert. An der Wandverdickung ist zum größten Teil die adventitielle Schicht durch Umwandlung in eine dicke harte Fettscheide beteiligt.

Veränderungen der Niere bei akuten Infektionen.

Während alle bis jetzt geschilderten infektiösen Prozesse einen chronischen Verlauf haben, gibt es ganz akute, die mit schweren septischen Allgemeinerscheinungen einhergehen. Das sind die akuten septischen Pyelonephritiden, welche die Engländer als „surgical kidney" bezeichnen.

Ihr Auftreten beschränkt sich meistens auf noch wenig veränderte Nieren ohne stärkere Rentention und interstitielle Induration. Denn zu der für diese Krankheitsform charakteristischen perakuten Invasion des interstitiellen Gewebes bedürfen die Mikroorganismen offner, nicht durch Induration verengter Bindegewebsspalten. Diese günstigen Bedingungen fehlen meistens den großen Retentionsnieren wegen der Verdichtung des Gewebes durch intrarenalen Druck und Sklerose.

Die von akuter septischer Pyelonephritis befallenen Nieren sind geschwollen; ihre Oberfläche ist besät mit miliaren, teils zerstreut liegenden, teils plateauartig gruppierten von einem düster roten Hofe umgebenen Herden. Die Nierenbeckenschleimhaut ist trübe, ödematös geschwollen oder dunkelrot, mit Petechien besetzt. Die Schnittfläche des Parenchyms erscheint ödematös, blaß, ohne scharfe Zeichnung, die Grenze zwischen Mark und Rinde verwischt. Die Markstrahlen sind mit perlschnurartig aneinander gereihten Herden durchsetzt.

Veränderungen des Ureters bei Uretersteinen.

Wie bei den Nierensteinen die Veränderungen der Niere, so hängen bei Uretersteinen die des Ureters von der Abflußbehinderung und der Infektion ab. Ist weder die eine noch die andere vorhanden, so fehlt eine Erweiterung oder eine Wandverdickung. Ein solches Verhalten fand sich in dem 4. Teil meiner Beobachtungen. Man muß es kennen, um sich nicht durch das Fehlen eines pathologischen Befundes an der Diagnose eines Uretersteins irremachen zu lassen. Bei Abflußstörungen kommt es zu einer Erweiterung des Ureters zwischen Niere und Stein; bei fehlender Infektion erscheint seine Wand meistens zart, oft verdünnt, ja durchscheinend, andere Male derb durch Zunahme der Muskelschicht. Bei starker und anhaltender Stauung kann die Lichtung außerordentlich erweitert und das Rohr geschlängelt werden; ich habe Ureteren gefunden, welche den Eindruck eines Dickdarms machten. Solche ungewöhnliche Erweiterungen finden sich wesentlich bei Steinverstopfung an dem besonders engen Ureter-Endstück nahe der Blase. Bei Infektion der gestauten Harnsäule tritt meistens eine entzündliche Verdickung der Wand ein, an der sich vorwiegend die äußere Schicht beteiligt, die in eine harte dicke Fettscheide umgewandelt wird. Häufig treten

dann auch festere Verwachsungen mit der Umgebung ein, insbesondere im Bereiche des Steins in Form einer harten, umschriebenen periureteritischen Schwiele. In seltenen Fällen führt die Einklemmung eines Steins zur Ulzeration und Perforation der Wand mit Eiterung oder Granulationsbildung in der Umgebung.

Krankheitsbild der Nephrolithiasis.

Drei Krankheitserscheinungen sind es wesentlich, welche die Inanspruchnahme ärztlichen Rats veranlassen, nämlich Schmerzen, Blutharnen, Abgang von Steinen. Schmerzen können unter zwei Formen auftreten: als paroxysmal auftretende Koliken oder als Schmerzen ohne krampfhaften Charakter, von sehr verschiedener Stärke, unbestimmter, manchmal unbegrenzter Dauer. Manche Kranke haben nur von einer dieser Schmerzarten zu leiden; bei anderen zeigt das Krankheitsbild einen Wechsel beider. Die Koliken sind weitaus die häufigere Erscheinung, da sie zwei Drittel aller Kranken befallen. Völliges Fehlen von Schmerzen während der ganzen Krankheitsdauer ist bei den zur Operation kommenden äußerst selten; in meinem Beobachtungsmaterial finden sich nur zwei solcher Fälle. Häufiger dürfte dieses unter den Nichtoperierten vorkommen, da gerade Schmerzen am häufigsten Anlaß geben, sich einem Eingriff zu unterziehen.

Koliken.

Koliken sind anfallsweise auftretende Schmerzen von krampfhaftem Charakter, die sich bis zu einem Höhepunkt steigern, um entweder allmählich abzuklingen oder plötzlich zu verschwinden. Schmerzfreien Pausen folgen häufig Wiederholungen der Anfälle. Die Dauer des einzelnen schwankt zwischen Minuten und Stunden; die Gesamtdauer einer Periode von Anfällen bis zur Wiederkehr eines für längere Zeit ungestörten Befindens kann sich über Tage und Wochen erstrecken. Nach dem einzelnen Paroxysmus tritt entweder völlige Befreiung ein, oder es bleibt ein mehr oder minder schmerzhaftes Druckgefühl. Die völlig schmerzfreien Zeiten, in denen der Kranke sich gesund fühlt, sind von sehr verschiedener Dauer. Es gibt Kranke, welche in regelmäßigem Typus jede Nacht von einem Anfall heimgesucht werden, andere, bei denen nach einer Reihe schnell sich wiederholender Anfälle Jahre bis zum Wiederauftreten neuer vergehen. Bei einer Zahl von Kranken nimmt die Häufigkeit der Schmerzanfälle mit der Dauer der Krankheit ab, um bisweilen gänzlich zu verschwinden; insbesondere dann, wenn es zur Ausbildung einer größeren Pyonephrose gekommen ist. Die Stärke des Schmerzes ist sehr verschieden — manchmal so gering, daß die Kranken kein Bedürfnis nach Bettruhe haben, andere Male von furchtbarer Heftigkeit mit Leichenblässe, Ohnmachtsgefühl, kaltem Schweiß und Erbrechen. Der Ausgangspunkt des Schmerzes ist entweder die Gegend der Niere oder des Ureters, vorzüglich in seinem iliakalen Abschnitte. Dazu gesellen sich gewöhnlich nicht weniger quälende Irradiationen auf verschiedene Bezirke: am häufigsten ist der Harn- und Geschlechtsapparat in sensibler, motorischer und funktioneller Hinsicht in Mitleiden-

schaft gezogen. Es können stechende Schmerzen in der Harnröhre, der Eichel oder der Blase auftreten, teils unabhängig von der Harnentleerung, teils durch diese hervorgerufen. Oft besteht ein häufiger, quälender, mit Mastdarmtenesmen verbundener Harndrang mit tropfenweiser Entleerung. Häufig werden Schmerzen in der entgegengesetzten Niere empfunden, meistens weniger stark als in der erkrankten; aber bisweilen erreichen sie nicht nur die gleiche Heftigkeit, so daß die Angaben der Kranken für die Erkennung des Krankheitssitzes nicht verwertbar sind, sondern es gibt sogar seltene Fälle von ausschließlich contralateraler Empfindung, welche die Diagnose irreführen können.

Häufig treten renale Funktionsstörungen in Gestalt von Oligurie ein. Geringe Grade können auf Abflußstörungen oder Sekretionsbeeinträchtigung der erkrankten Niere beruhen; höhere Grade aber, die bis zur völligen Anurie sich steigern können, zwingen zur Annahme einer reflektorischen Funktionsbehinderung der anderen Niere. Ausführlicher wird dieser Gegenstand unter dem Kapitel der Anurie behandelt werden. In einem Falle meiner Beobachtung setzte die Oligurie bereits mehrere Tage vor jedem Schmerzanfall ein, so daß dessen baldiges Auftreten auf Grund der Harnverminderung von dem Patienten stets mit Sicherheit vorausgesagt werden konnte.

Nächst dem Harnapparat findet eine Ausstrahlung am häufigsten auf den der erkrankten Niere gleichseitigen Hoden statt, der durch schmerzhafte Cremasterkrämpfe gegen den äußeren Leistenring angepreßt wird.

In dritter Reihe der Häufigkeit stehen die Irradiationen auf den Rumpf. Die gewöhnlichste Lokalisation betrifft die gleichseitige Unterbauchgegend. Andere Ausstrahlungen gehen in das Gesäß, die Gegend der Hüft-Kreuzbeinfuge und des Kreuzbeins. Eine seltener vorkommende Schmerzausstrahlung geht in die Schulterblätter und die Schultergelenkgegend. Betrifft diese die rechte Seite, so kommen diagnostische Verwechslungen mit Gallenstein-Koliken vor, bei denen dieses Gebiet besonders häufig in Mitleidenschaft gezogen ist.

Die vierte Gruppe von Ausstrahlungen zieht in die Extremitäten, unter ihnen wird besonders die innere Seite des Oberschenkels, die Gegend des N. Ischiadikus und des äußeren Knöchels betroffen: In seltenen Fällen wird Schmerz und Kitzel in der großen Zehe oder der Fußsohle empfunden. Irradiationen in den Arm sind ganz vereinzelte Erscheinungen. Während alle bisher genannten Fernwirkungen sich als Reizerscheinungen auf sensiblem, motorischem oder vasomotorischem Gebiete darstellen, kommen am Darm reflektorisch paretische und paralytische Zustände vor. In milderen Fällen besteht nur Stuhlverstopfung und Hemmung der Gasaustreibung. In ernsten Fällen aber treibt der Leib trommelförmig auf; alle Versuche zur Erzielung von Stuhl und Blähungsabgang bleiben vergeblich. Tritt dazu Erbrechen auf, sei es als Begleiterscheinung der Kalkulose, sei es der Spannung in den Därmen, so kann das Bild so sehr dem des Ileus ähneln, daß Verwechslungen nicht zu Seltenheiten gehören. Eine ganze Anzahl solcher Fälle ist mir auf Grund dieser irrigen Diagnose zur Ausführung der Laparotomie überwiesen

worden; es gelang mir aber jedesmal den Irrtum zu vermeiden. Die wesentlichen Erscheinungen, die zur richtigen Diagnose führen, sind erstens das Fehlen von Darmsteifungen zu irgend einem Zeitpunkt der Erkrankung, zweitens der Befund von roten Blutkörpern im Harn; in anamnestischer Beziehung sind Angaben über frühere Nierenkoliken und Steinabgänge wertvoll.

Krampflose Schmerzen.

Die nicht paroxysmal auftretenden Schmerzen sind im allgemeinen weniger heftig als die Koliken. Sie können in gleichmäßiger oder wechselnder Stärke ohne Unterbrechung durch freie Zeiten währen oder nur zeitweilig auftreten. Selten sind sie bedeutend genug, um die Kranken zu längerer Ruhelage zu zwingen; dennoch leiden diese oft durch ihre Beständigkeit mehr als durch die nur zeitzeitweise auftretenden Koliken. Sie haben ihren Sitz in der Nierengegend oder im Rücken; ihre Ausstrahlungen sind weniger häufig und mannigfach als die der Koliken. Meistens fehlt bei ihnen die Beteiligung des Harn- und Geschlechtsapparats, mit der Einschränkung, daß nicht selten die Schmerzen auch in der entgegengesetzten Niere empfunden werden. Die häufigsten Ausstrahlungen betreffen die Unterleibsgegend der kranken Seite, und das Epigastrium. Erstere wird oft nur als ein lästiger, nicht gerade schmerzhafter Druck empfunden, ein Gefühl von Schwere, als ob ein Gewicht im Leibe läge. Diese Empfindungen zwingen manche Patienten in gebückter Haltung zu gehen oder dabei einen festen Druck mit der Hand gegen den Unterleib auszuüben. Besteht diese Art der Irradiation rechtsseitig ohne ausgesprochene Schmerzhaftigkeit der Lumbalgegend, so wird sie nicht selten auf eine chronische Affektion des Wurmfortsatzes oder der Adnexe bezogen. Ebenso geben die epigastrischen Schmerzen zu diagnostischen Irrtümern Anlaß; bestehen dabei Übelkeiten, fehlt Lumbalschmerz, dann werden die Patienten oft als Magenkranke behandelt. Unter den Ausstrahlungen in die Extremitäten verdienen Schmerzen im Laufe des N. Ischiadikus hervorgehoben zu werden. Ihre Verwechslung mit genuiner Ischias wäre leicht möglich, wenn eine von mir einmal gemachte Beobachtung öfter vorkäme, daß passive Erhebung des Beins bei gestrecktem Knie starken Schmerz erzeugt. Die ischiadischen Schmerzen können bisweilen eine Stärke erreichen, die das Gehen unmöglich macht; einige Kranke fühlen längere Zeit vor dem Eintreten von Schmerzen Schwere und Müdigkeit im Bein.

Schmerzerzeugende Einflüsse.

Wenngleich die meisten Koliken und Schmerzen ohne erkennbare Gelegenheitsursachen auftreten, so sind solche in anderen Fällen deutlich erkennbar. Sie lassen sich unter 6 Kategorien gruppieren, nämlich: Gewisse Körperhaltungen — Bewegungen und Erschütterungen — Zustände des Geschlechtsapparats — Kälteeinwirkung — Alimentäre Schädlichkeiten — Psychische Einflüsse. Unter den Körperhaltungen sind es bei manchen langes Stehen, bei anderen langes Sitzen, endlich Liegen auf der gesunden Seite. Die häufigste Veranlassung geben aktive

und passive Bewegungen und Erschütterungen, z. B. langes Gehen auf hartem Boden, Wagen- und Eisenbahnfahrten, Radeln, militärische und gymnastische Übungen. Einer meiner Kranken bekam seinen ersten Schmerzanfall unmittelbar nach einem Sturze; ein anderer konnte die stets empfundenen üblen Folgen des Gehens auf hartem Boden durch Gummisohlen vermeiden.

Der Einfluß gewisser Zustände des Geschlechtsapparats geht besonders aus den Beziehungen zwischen Menstruation und Koliken hervor. Manchmal tritt der erste Anfall zugleich mit der Menstruation auf; manchmal löst der Eintritt einer jeden einen neuen Anfall aus; bei anderen ist die Mittelzeit zwischen zwei Perioden prädisponierend. Bisweilen schließt sich an die Entbindung ein Anfall oder eine Reihe von solchen an. Bei manchen Männern werden die Schmerzen durch Beischlaf oder durch sexuelle Erregung hervorgerufen. Hinsichtlich des Einflusses der Temperatur geben viele Kranke den besonders ungünstigen Einfluß kalter Füße an; dasselbe gilt von anderen Abkühlungen; so bekam einer meiner Kranken seinen ersten Anfall beim Verlassen eines kalten Bades. Von alimentären Schädlichkeiten kommen besonders Alkoholika in Betracht; schwer verdauliche, blähende Nahrung wird von manchen beschuldigt. Endlich wirken bisweilen starke psychische Erregungen in demselben Sinne. Obwohl für viele Patienten die eben aufgeführten Umstände mit der Sicherheit eines Experiments wirksam sind, gibt es andere, bei denen sie entweder gar keinen Einfluß ausüben, oder gar den Schmerz zu beseitigen vermögen. Ebenso kann man bisweilen beobachten, daß ein Verhalten, welches den Einen vor dem Auftreten von Schmerzen schützt, sie bei anderen hervorruft. Einige Tatsachen aus meiner Beobachtung mögen dieses dartun. Darunter befinden sich Patienten, denen keinerlei Bewegung oder Erschütterung schadet, dagegen die Nachtruhe regelmäßig Koliken beschert. Ein Offizier bekam nur dann Koliken, wenn er seinen Urlaub auf dem elterlichen Gute mit Nichtstun verbrachte, während er im Dienste trotz Reitens, Turnens und Strapazen niemals von Schmerzen befallen wurde. Als ein Beispiel für die paradox erscheinende schmerzstillende Wirkung der Bewegung und Erschütterung mögen die Angaben eines Kavallerie-Offiziers dienen, der seit früher Jugend an Koliken litt. Er vermochte diese regelmäßig durch einen rasenden Galoppritt zu kupieren, während er den Säbelgriff fest auf die schmerzende Flanke preßte. — Ein Chirurg, bei dem langes Stehen während der Operationen regelmäßig schwere Anfälle hervorrief, nahm als das promptest wirkende Mittel zur Beseitigung der Anfälle größere Mengen Bier oder Wein zu sich, die sich schneller wirksam als alle versuchten Narkotika erwiesen.

Wenn man sich einen Einblick in die Wirkungsweise der so verschiedenartigen kolikbefördernden Umstände schaffen will, so muß man sich zunächst ein Bild von den Entstehungsbedingungen der Steinkoliken machen. Sie beruhen letzten Endes, wie jede Kolik bei anderen Nierenkrankheiten, auf einer akuten renalen Drucksteigerung. Eine solche wird in der Steinniere im wesentlichen durch eine Behinderung des Abflusses erzeugt. Diese kann in dreifacher Weise zustande

kommen. Erstens kann sich ein Stein vor die Ureteröffnung legen. Das ist nur bei mobilen möglich; bei immobilen, z. B. Korallensteinen, die durch ihre eng von den Kelchhälsen umschlossenen Fortsätze unbeweglich fixiert sind, muß ein anderer Mechanismus in Kraft treten. Hier muß eine akute hyperämische Schwellung der Schleimhaut hinzukommen, um die neben dem Stein noch vorhandene verengte Abflußrinne zu verlegen. Endlich ist daran zu denken, daß Reizung der Schleimhaut reflektorisch einen spastischen Verschluß des Ureterostium herbeiführen kann. Einen solchen Vorgang muß man besonders bei Koliken infolge von Kelchsteinen ins Auge fassen, für welche die beiden anderen Mechanismen nicht in Frage kommen können. Unterstützt wird diese Vorstellung durch den günstigen Einfluß der Wärmeapplikation und die oft kurative, nicht nur vorübergehend erleichternde Wirkung großer Dosen von Narkotika.

Es ist möglich und wahrscheinlich, daß mehrere dieser drei Momente bei vielen Anfällen gleichzeitig eine Rolle spielen.

Wollen wir nun einen Einblick in die Wirkungsweise der oben geschilderten kolikerzeugenden Einflüsse tun, so müssen wir sie darauf prüfen, ob sie 1. eine Lageveränderung eines mobilen Steins bewirken können, 2. ob sie eine akute hyperämische Schwellung der Schleimhaut zu erzeugen vermögen, 3. ob sie zu einem reflektorischen spastischen Verschluß des Ureterostiums führen können.

Die erste Art der Wirkung darf für die obengenannten schmerzerzeugenden Körperhaltungen in Anspruch genommen werden, durch welche ein mobiler Stein infolge seiner Schwere sich auf die Ureteröffnung senken kann. Den unter 2. genannten Effekt können alle sehr verschiedenartigen Umstände haben, die eine Hyperämie innerer Organe hervorzubringen vermögen. Dahin gehören Kälteeinwirkungen auf die Haut, ferner die Menstruation, die Entbindung, der reichliche Genuß konzentrierter Spirituosen. Erschütterungen und Bewegungen können durch häufiges Anschlagen des Steins an die Wand sowohl zur hyperämischen Schwellung wie zur sensiblen Reizung der Schleimhaut mit reflektorisch spastischem Verschluß des Ureterostium führen.

Harnveränderungen.

Unter den Harnveränderungen sind die Blutbeimischungen in diagnostischer Hinsicht die wichtigsten. Aus praktischen Gründen ist es zweckmäßig, die mit bloßem Auge erkennbaren, von den mikroskopischen zu trennen. Bei ersteren hängt die Farbe von der Stärke und Schnelligkeit der Blutung ab; sie kann alle Stufen von eben noch möglicher Wahrnehmbarkeit bis zum Anschein reinen Blutes durchlaufen; bei langsamer Blutung treten braune Farbentöne auf, die dem Harn ein Porterbier- oder kaffeeähnliches Aussehen geben. Diese mikroskopischen Blutungen sind häufige Ereignisse, die etwa in der Hälfte aller Fälle ein- oder mehrmals im Laufe der Krankheit auftreten. Ein Viertel von ihnen schließt sich an Kolikanfälle an; bei den übrigen fehlt diese Beziehung. Zehn Prozent werden durch Bewegungen und Erschütterungen, Massage, Sturz, Stoß in die Flanke hervor-

gerufen; häufiger aber ist eine Veranlassung nicht erkennbar. Ihre Dauer ist ebenso verschieden, wie ihre Stärke. Sie kann auf eine einmalige Harnentleerung beschränkt sein, oder Wochen und Monate unverändert anhalten.

Viel häufiger und diagnostisch verwertbarer sind die nur mikroskopisch wahrnehmbaren Blutbeimischungen. Mit Ausnahme der Fälle von völligem Ureterverschluß gibt es fast keinen Fall ohne rote Blutkörper im Harn, ja man darf sagen, daß man sie in jedem Falle findet, wenn man mehrere, zu verschiedenen Zeiten, insbesondere nach starker Körperbewegung entleerte Harnproben untersucht. Die Blutkörper sind bei flüchtiger Untersuchung nicht immer leicht zu finden, wenn sie spärlich vorhanden oder zu Schatten ausgelaugt sind, deren Deutung noch bisweilen durch Schrumpfung und bizarre Formveränderungen erschwert wird. Selbst bei ziemlich beträchtlichem Gehalt an roten Blutkörpern kann der Harn in Bezug auf Farbe und Durchsichtigkeit völlig normal aussehen und frei von Eiweiß sein; woraus hervorgeht, daß man sich durch die Unverfänglichkeit seiner Erscheinung nicht von einer mikroskopischen Untersuchung abhalten lassen soll. Gewöhnlich wächst die Zahl der Blutkörper nach anstrengenden Bewegungen und Erschütterungen, doch gibt es seltene Ausnahmen, bei denen sie im ersten Morgenurin reichlicher sind, als am Abend. Neben den roten findet man bei den überwiegeud häufig zur Beobachtung kommenden infizierten Kalkulosen weiße Blutkörper, spärlich bei leichter Infektion, als dicken Eitersatz bei offenen Pyonephrosen. Besteht während einer Kolik ein Ureterverschluß der infizierten Niere, und ist die andere normal, dann kann ein vorher trüber Urin vorübergehend klar werden. Diesen Wechsel der Harnbeschaffenheit hat man immer als einen bündigen Beweis für das Vorhandensein zweier Nieren betrachtet; bei Solitärnieren könnte man sich die Erscheinung erklären, wenn zwei getrennte Kelchsysteme, zwei Nierenbecken und Ureteren vorhanden wären, und eines dieser Systeme infizierten, das andere normalen Harn entleerte. Daß aber ein ähnlicher Wechsel der Harnbeschaffenheit auch bei Solitärnieren mit nur einem Becken und einem Ureter vorkommen kann, lehrt die folgende Beobachtung.

Fritz v. B , 7 Jahre alt, bekam im Alter von $2^1/_2$ Jahren trüben Urin, im dritten Lebensjahre Harnblutungen und Nierenschmerzen nebst häufigen Erektionen des Gliedes. Dann stellten sich, in Zwischenräumen von 4—8 Wochen wiederkehrend, mehrmals täglich Anfälle mit folgenden Erscheinungen ein. Zuerst Kopfschmerzen, dann Magenschmerzen, denen nach wenigen Minuten Erbrechen folgte. Nach bestimmter Aussage der sehr intelligenten und sorgsam beobachtenden Mutter wurde der gewöhnlich stark eitrige Urin jedesmal kurze Zeit bis mehrere Tage vor dem Anfalle auffallend klarer, so daß man auf Grund dieser regelmäßigen Erscheinung mit Sicherheit den Eintritt eines Anfalls vorhersagen konnte. Zugleich mit eintretender Klärung des Urins wurde das Kind stets weinerlich. Der sonst vor jeder Steinoperation von mir ausgeführte Ureterkatheterismus mußte wegen mangelhafter Entwicklung des Gliedes und Enge der Harnröhre unterbleiben; ich hatte aber auf Grund der mütterlichen Aussage über den Wechsel der Harnbeschaffenheit keinen Zweifel an dem Vorhandensein zweier Nieren. Der Ausgang der Operation lehrte das Irrige dieser Annahme. Ich fand alle Hohlräume der auf das Doppelte vergrößerten rechten Niere durch einen ungeheuren Korallenstein ausgegossen, der die Nephrektomie veranlaßte. Es folgte völlige Anurie. Nach 3 Tagen wurde versucht, die linke Niere freizulegen. Statt ihrer fand sich ein kleinbohnengroßer, fibröser Körper ohne Nierenelemente. Eine Erklärung für den Wechsel der Harnbeschaffenheit vermag ich nicht zu geben.

Steinabgang.

Die dritte wichtige Krankheitserscheinung ist der Abgang von Steinen. Die Austreibung kann unter Koliken oder ganz schmerzlos erfolgen. Je kleiner der Stein, je glatter seine Oberfläche, desto leichter und schmerzloser legt er im allgemeinen seinen Weg durch den Harnleiter zurück; doch habe ich ausnahmsweise schon Steine von Pflaumenkern- und von Dattelgröße schmerzlos abgehen gesehen. Unter den von mir operierten Kranken mit sogen. primären Steinen gaben 22 % spontan erfolgte Steinabgänge an. Erheblich häufiger, nämlich in 41 %, war dieses bei den kalkulösen Pyonephrosen der Fall, deren Steine meistens aus Phosphaten bestehen, welche eine besondere Neigung zur Bildung von Krümeln und multiplen kleinen Konkrementen, sowie eine leicht abbröckelnde Oberfläche haben.

Palpationsbefunde.

Die Palpation der Steinnieren läßt entweder keine Vergrößerung erkennen, oder Volumszunahmen aller Grade bis zu kolossalen Tumoren. Ich habe eine pyonephrotische Steinniere entfernt, welche mehr als die Hälfte der Leibeshöhle eingenommen hatte. Aseptische Steinnieren pflegen nicht oder nur wenig vergrößert zu sein; palpable Tumoren sind bei ihnen sehr selten, da auch große aseptische Hydronephrosen infolge von Stein nur spärlich vorkommen. Der Hauptgrund für die Vergrößerung aseptischer wie infizierter Nieren liegt in der Retention; selten ist es die Massenhaftigkeit der Steinbildung, welche die Niere ausdehnt. Ein Teil der fühlbaren Vergrößerung betrifft häufig nicht die Niere selbst, sondern eine adiposklerotische Massenzunahme der Fettkapsel. Dieser Zustand findet sich besonders stark bei Pyonephrosen entwickelt, aber auch bisweilen bei Steinnieren ohne eitrigen Inhalt. Auch eine starke lipomartige Hyperplasie des Hilusfetts trägt dazu bei, eine Niere erheblich größer erscheinen zu lassen, als sie ist. Bei Nieren ohne Verdickung der Fettkapsel läßt die Palpation manchmal Unebenheiten der Oberfläche wahrnehmen, die durch Kelchsteine oder Kelchfortsätze von Korallensteinen erzeugt sind; aber es sind nur wenige Fälle, in denen man eine Prominenz mit Sicherheit als Stein erkennen kann; und zwar auf Grund ihrer besonderen Härte, ihrer kantigen, eckigen oder spitzen Form, die sie von der regelmäßig halbkugeligen Vorwölbung erweiterter Kelchhöhlen unterscheidet.

Fühlt man eine Steinhärte in der Hilusgegend, von dem Parenchym durch einen als Furche tastbaren Zwischenraum getrennt, so liegt der Stein in einem erweiterten Nierenbecken. Hin und wieder gelingt es, besonders in Pyonephrosen, das Aneinanderreiben mehrerer Steine zu fühlen. Stein oder Steinkrepitation konnte in 5,7 % meiner Fälle gefühlt werden. Schließt man die Pyonephrosen aus, in denen öfter sehr große, leicht fühlbare Korallensteine wahrnehmbar sind, dann vermindert sich die Zahl der positiven Palpationsbefunde auf 3,1 %. Die Fühlbarkeit hängt von der Technik und der Übung ab. Am besten ist ein Stein durch bimanuelle Palpation in Rücken- oder halber Seitenlage wahrnehmbar. Wenn man die Lumbalgegend mit den Fingern nach vorn drückt, zwingt man

die Niere, beim inspiratorischen Hinabtreten sich der vorderen Bauchwand zu nähern. Legt man dann die andere Hand mit flach ausgestreckten Fingern ohne Druck auf die Bauchdecken, dann fühlt man das in- und exspiratorische Hin- und Hergleiten jeder kleinen Prominenz an der Oberfläche des unter dem Rippenbogen hervortretenden Abschnitts der Niere. Daß trotzdem die Deutung eines scheinbar eindeutig für Stein sprechenden Palpationsbefundes auch einmal irrig sein kann, zeigt folgende Verwechslung einer interessanten Entwicklungsanomalie mit Nierenstein.

Fräulein Else P., 24 Jahre alt, hatte in den letzten 6 Jahren fünfmal unter Koliken Steine verloren. An der sehr tief stehenden rechten Niere fühlte man in der Hilusgegend einen ovoiden, steinharten glatten Körper, der den Respirationsbewegungen der Niere folgte. Der Befund wurde als typisch für einen Stein im Nierenbecken gedeutet. Bei der Operation fand sich, entsprechend der palpierten Härte, ein pflaumengroßer, ovoider, knochenharter, weißgelblicher Körper zwischen ventralem Hilusrand und der entsprechenden Wand des Nierenbeckens. Letzteres war etwas dilatiert, beherbergte zwei kleine Steine und ging in einen normalen Ureter über. Ein zweiter Körper von gleicher Beschaffenheit, aber nur von Kirschengröße befand sich am obersten Winkel des Hilus. Zu ihm zog ein zweiter Harnleiter über die ventrale Fläche der Niere, trat aber nicht mit ihm in Verbindung, sondern endigte blind. Die Inzision des kleineren Körpers zeigte außen eine derb fibröse Wand, die einen mit ihm fest verfilzten, nur gewaltsam auslösbaren, verkalkten Hohlkörper umschloß. Bei dem größeren Gebilde hatte der von der fibrösen Schicht umschlossene Hohlkörper eine sehr feste faserknorpelige Beschaffenheit. Nach Exzision von Stücken der Wand wurden die Einschnitte in die beiden Körper wieder vernäht. Sodann wurde das Nierenbecken eröffnet und zwei kleine Steine entbunden. Eine Kommunikation zwischen dem Becken und den Hohlräumen der beiden Körper war nicht vorhanden. Becken und Kelche waren stark hydronephrotisch erweitert. Von dem zu Rate gezogenen pathologischen Anatomen wurden die cystischen Körper als foetale Einschlüsse einer rudimentären Niere gedeutet.

Druckschmerz.

Bei der eben geschilderten Art der Palpation läßt sich durch bimanuellen Druck auf die Niere in der kurzen Pause zwischen tiefer Ein- und Ausatmung im fünften Teil aller Fälle eine Schmerzempfindung hervorrufen. Ihre Stärke wechselt von leicht unangenehmem Druckgefühl bis zu einem heftigen scharfen Schmerz. Manchmal ist die Empfindung so unsicher, daß man beide Seiten prüfen muß, um die der größeren Empfindlichkeit zu suchen. Häufiger und stärker ist der Schmerz bei Druck auf den Ureter an der Stelle seiner Kreuzung mit der linea arcuata pelvis. Diese Stelle entspricht rechts ungefähr dem Mc. Burney'schen Punkte, links der symmetrischen Stelle. Genauer findet man sie zwei Querfinger breit oberhalb der Kreuzung der Verbindungslinie beider oberen Darmbeinstachel mit einer auf dem Tuberculum pubis errichteten Senkrechten.

Head'sche Hyperalgische Zone.

Von dem Druckschmerz der Niere ist zu unterscheiden eine Hauthyperalgesie im Bereiche der untersten Rippen und eines handbreiten Bezirks unter dem Rippenbogen, die sogen. Head'sche Zone, die bisweilen, aber selten, bei Nierensteinkranken zu finden ist. Der Schmerz wird durch leichtes Kneifen oder Zusammendrücken einer aufgehobenen Hautfalte erzeugt, bisweilen schon durch leises Streichen der Finger über die Haut. Während man bisher diese Hauthyperalgesie nur auf der Seite der kranken Niere gefunden hat, lehrt folgende diagnostisch besonders inter-

essante Beobachtung, daß sie ebenso wie der Spontanschmerz ausschließlich kontralateral vorhanden sein kann.

Herr W., 50 Jahre alt, litt seit einem halben Jahre an beinahe ständigen Schmerzen in der Gegend der unteren rechten Rippen abwärts der Lungengrenze. Hin und wieder traten auch rechtsseitige Koliken auf mit Ausstrahlung in das Schulterblatt. Seit 2 Monaten war rechts eine bedeutende Schmerzhaftigkeit bei leichter Berührung festgestellt, welche links fehlte. Bei der Aufnahme war sie noch in intensiver Weise vorhanden; außer dem heftigen Druckschmerz bestand eine außerordentliche Hauthyperalgesie in einem Bereiche, der oben von der 8. Rippe, unten von einer die Spitzen der 11. Rippen verbindenden Linie, hinten von der vorderen Axillarlinie, vorn von der Mittellinie begrenzt wurde. Das Röntgenbild zeigte im Gegensatze zu diesen Befunden, daß der Stein sich in der linken Niere befand, während die rechte frei war. Dementsprechend ergab der Ureterkatheterismus rechts normalen Urin, links einen stark albuminösen mit wenigen Leukozyten und roten Blutkörpern. Indigokarmin wurde links nach 30° noch nicht ausgeschieden, rechts kräftig nach 9°. Die Operation, die zu voller Heilung führte, ergab einen linksseitigen Oxalatstein.

Fieber.

Nicht selten tritt zugleich mit einer Kolik ein brüsker, bisweilen durch Frost eingeleiteter Fieberanstieg auf, der zugleich mit oder bald nach dem Schmerzanfalle verschwindet. Er erinnert in seinem heftigen Auftreten und schnellen Verschwinden an das Urethralfieber, und dürfte vielleicht wie dieses auf das Eindringen von fiebererregenden Schädlichkeiten durch kleine Schleimhautverletzungen zu erklären sein. Deshalb findet man diese Erscheinung besonders bei infizierten Nieren; ihre Häufigkeit steigt mit dem Grade der Infektion. Während sie unter meinem Materiale nur bei 12 % der nicht oder leicht infizierten Fälle vorkam, welche noch Gegenstand der Nephrolithotomie oder Pyelolithotomie waren, trat sie bei 35 % der der Nephrostomie oder Nephrektomie zufallenden Pyonephrosen auf. Ob auch bei vollkommen aseptischen Nieren Kolikfieber vorkommt, halte ich noch nicht für bewiesen, da die meisten als aseptisch bezeichneten Steinnieren schwache Grade von Infektion erkennen lassen.

Diese Form der Temperatursteigerung ist harmlos. Anders aber verhält es sich, wenn das Fieber die Kolik lange Zeit überdauert. Dann liegt ein ernsterer Krankheitszustand zugrunde, eine akute Pyelitis, eine Pyelonephritis oder eine Perinephritis. Bei den beiden erstgenannten Erkrankungen zeigt das Fieber häufig eine unregelmäßige Kurve, indem sich zwischen eine wechselnde Anzahl niedrig temperierter oder fieberloser Tage plötzlich eine steil ansteigende und schnell abfallende hohe Temperaturspitze einschiebt. Das perinephritische Fieber zeigt meistens den Typus eines remittierenden oder intermittierenden Eiterfiebers. Dieselben Fiebertypen können bei den gleichen Erkrankungen Steinkranker ganz unabhängig von Koliken auftreten; eine andere Quelle von Temperatursteigerungen sind Stauungen eitrigen Urins in den Hohlräumen der Niere. Die gefährlichste dieser fieberhaften Erkrankungen ist die akute infektiöse Pyelonephritis, mit Aussaat multipler miliarer Entzündungsherde im Parenchym. Sie geht mit ganz unregelmäßiger Fieberbewegung einher, die sich zeitweise zu sehr hohen Anstiegen unter Schüttelfrösten steigert. Das Allgemeinbefinden liegt schwer darnieder und zeigt das Bild einer septischen Allgemeininfektion mit trockener Zunge, Anorexie,

Kräfteverfall, bisweilen ikterischer Färbung. Die chronischen Eiterretentionen bei Pyonephrosen sind entweder fieberlos oder zeigen gewöhnlich nur geringe abendliche Temperatursteigerungen um 38° herum. Aber auch bei ihnen kommen hin und wieder Perioden von hohem intermittierendem oder remittierendem Fieber vor, die auf einer verstärkten Abflußbehinderung oder dem Auftreten eitriger Prozesse im Parenchym oder den Kapseln beruhen.

Symptome der Uretersteine.

Die von Uretersteinen herrührenden Schmerzen sind wie die bei Nierensteinen auftretenden entweder kolikartig oder ohne paroxysmalen Charakter. Sitz und Art der Schmerzen lassen meistens nicht erkennen, ob der Stein in der Niere oder im Ureter liegt, da bei beiden dieselben Lokalisationen und Irradiationen vorkommen. Das ist auch leicht verständlich, da einerseits Nierensteinschmerzen sich meistens auf das Gebiet des Ureters erstrecken, andererseits durch kalkulöse Abflußbehinderung im Ureter eine schmerzhafte Stauung in der Niere bewirkt wird. Immerhin treten bei manchen Steinen im untersten Ureterabschnitt Koliken mit heftigeren Ausstrahlungen in die unteren Harnwege und das Glied auf, als bei Nierensteinen. Gleichzeitig beteiligt sich oft der Mastdarm mit quälendem vergeblichem Drang, der manchmal stundenlang als Vorbote der Kolik vorangeht.

Blutungen bei Uretersteinen.

Blutgehalt des Harns kommt bei Uretersteinen in mikroskopisch wahrnehmbaren Mengen zwar oft, aber nicht ganz so konstant vor, wie bei Nierensteinen; dagegen sind Massenblutungen sehr selten. Entgegengesetzte anamnestische Angaben beziehen sich wohl meistens auf die Zeit, bevor der Stein aus der Niere in den Harnleiter hinabgetreten war.

Palpationsbefunde bei Uretersteinen.

Die Palpation der Uretersteine ergibt zahlreichere positive Resultate als die der Nierensteine. Am leichtesten und häufigsten sind die im kleinen Becken gelegenen vom Mastdarm oder der Scheide aus fühlbar. In höheren Abschnitten des Ureters können sie nur ausnahmsweise durch die Bauchdecken hindurch getastet werden, wenn diese mager und schlaff oder die Konkremente besonders groß sind. Da die Steine durch die Scheide leichter gefühlt werden, als durch den Mastdarm, so würden sie schon deshalb, caeteris paribus, bei Frauen häufiger gefunden werden als bei Männern. Dazu kommt noch, daß im Verhältnis zur Zahl der bei jedem Geschlechte vorkommenden Uretersteine die pelvinen bei Frauen viel häufiger sind, als bei Männern. Während sich nach meinen Beobachtungen bei letzteren unter 44 Harnleitersteinen 25 entsprechend 51,3 % im kleinen Becken befanden, wurde dieselbe Lage unter 25 Steinen bei Frauen 23 mal entsprechend 92 % gefunden. Demzufolge gelang es bei 48 % der Frauen den Stein zu fühlen, bei Männern nur bei 13 %. Bei Frauen würde sich die

Zahl der positiven Palpationsbefunde noch erhöhen, wenn man systematisch die Vaginaluntersuchung ausgeführt hätte, während sie bei Männern der Regel nach kleiner sein dürfte, weil sich unter meinen Beobachtungen zufällig drei Steine von ungewöhnlicher Größe befanden, welche ihrer Entdeckung durch Palpation keine Schwierigkeiten bereitete.

Fieber bei Uretersteinen.

Temperatursteigerungen mit und ohne Frost kommen bei Uretersteinkoliken häufiger vor, als bei Nierensteinen, nämlich in 30 %, gegenüber 12 % bei den letzteren. Diese Tatsache spricht zugunsten unserer Vorstellung über die Entstehung des Kolikfiebers, da in dem engen Ureterkanale leichter Epithelläsionen durch den Stein vorkommen müssen, als im Nierenbecken.

Pathogenese der kalkulösen Anurie.

Von allen Erscheinungen der Steinkrankheit ist die bedrohlichste die Anurie, resp. der äußerste Grad von Oligurie.

Die kalkulöse Anurie entsteht durch plötzliche Verlegung des Abflusses aus einer oder aus beiden Nieren. Im letzteren Falle erfolgen die Steineinklemmungen gewöhnlich nicht gleichzeitig auf beiden Seiten, sondern kurz nacheinander. Bei weitem häufiger handelt es sich aber um die Verlegung der einzig sezernierenden Niere, während die andere schon vorher außer Tätigkeit war, sei es wegen angeborenem oder erworbenem Fehlens oder Funktionsvernichtung durch frühere Erkrankung, insbesondere durch Kalkulose.

Nun kommt aber noch ein drittes Verhalten vor, bei dem beide Nieren bis zum Eintritt einer einseitigen Steineinklemmung sezerniert hatten, demnach die nicht abgesperrte erst infolge der Okklusion der anderen ihre Tätigkeit eingestellt hat. Dieser, als reflektorische Anurie bezeichnete Vorgang wird von manchen bezweifelt, von anderen nur für eine bereits vorher erkrankte Niere zugegeben. Wenn er tatsächlich vorkommt, sind nur zwei Möglichkeiten seiner Entstehung denkbar. Entweder führt der von der okkludierten Niere ausgehende sensible Reiz zu einem reflektorischen Gefäßkrampf der andern, welcher deren Sekretion erlöschen läßt, oder es tritt infolge der Absperrung der einen Niere in der anderen eine akute toxische Epithelschädigung mit Funktionsverlust ein. Letztere Vorstellung könnte sich auf die Beobachtung stützen, daß die nicht okkludierte Niere nach Wiederaufnahme der Sekretion bisweilen einen stark eiweißhaltigen Harn absondert. Aber diese Tatsache kann ungezwungener durch die Schädigung erklärt werden, welche die sehr empfindlichen Nierenepithelien durch längere reflektorische Absperrung der Blutzufuhr erleiden. Außerdem würde das ganz unvermittelte Eintreten der Anurie durch eine Epitheldegeneration nicht erklärbar sein, da solche nicht so perakut erfolgen kann, daß sie zum sofortigen Erlöschen der Funktion führt, sondern nur nach allmählichem Absinken zur gänzlichen Einstellung der Sekretion führen könnte. Demnach halte ich ebenso sehr das plötz-

liche Eintreten der Anurie zugleich mit der Steinverstopfung, wie die unmittelbare Wiederaufnahme der Sekretion nach Lösung der Okklusion für einen Beweis ihrer reflektorischen Entstehung. Im folgenden berichte ich über einen schon früher*) von mir beschriebenen Fall, der diesen Beweis mit einer fast experimentellen Sicherheit erbringt.

Frau Z., 62 Jahre alt, aufgenommen 15./11. 1892, geheilt entlassen 31./1. 1893.

Seit sieben Jahren linksseitige Koliken, kontinuierliche Nierenschmerzen, häufiges Erbrechen. Seit April d. J. fast täglich Anfälle, von denen einige mit 24stündiger Anurie einhergingen. Vom 8./10. bis 12./10. Anurie nach einer Kolik, begleitet von Erbrechen, Benommenheit, allgemeinen Zuckungen. Am 12. tritt unmittelbar nach ausgiebiger Palpation der linken Niere eine normale Urinentleerung ein. Derselbe, ebenso kurz dauernde Erfolg stellt sich während der Anurien am 13., 14., 15. Oktober nach je einer Nierenpalpation ein. Vom 16. Oktober an werden 1 bis 2 l Urin täglich ohne Nachhilfe ausgeschieden. Am 11. November beginnt wieder Anurie, bis am 13. wiederum eine Palpation der Niere den Harnfluß vorübergehend in Gang setzt. Beim Eintritt in das Krankenhaus am 16. November war die Blase seit 24 Stunden leer. Nach ausgiebiger bimanueller Palpation kehrt auch dieses Mal die Harnabsonderung sofort wieder, um binnen drei Tagen bis auf eine 24stündige Menge von 4710 ccm zu steigen. Vom 22. an sistiert wieder die Harnproduktion, bis sie nach drei Tagen wiederum durch bimanuelle Palpation hergestellt wird. Tags darauf erneute Anurie, welche $4^1/_2$ Tage bis zur Operation andauerte. Puls 112, aussetzend. Gesicht gedunsen, Konjunktiven stark chemotisch. Derbes Ödem des Unterhautgewebes in den abhängigen Teilen der Bauchwand und den Flanken; galliges Erbrechen, leichte Zuckungen an den Vorderarmen und den Fingern. Die rechte Niere steht tief, ganz umgreifbar, nicht druckschmerzhaft. 31./11. Pyelotomia sinistra. Die linke Niere um ein Drittel vergrößert, von einer mächtigen harten Fettkapsel umschlossen. Der im Hilus tastbare Stein wird durch Pyelotomie entbunden. Unvollständige Naht des Nierenbeckens. Sofort nach der Operation profuse Harnsekretion, sowohl aus der Blase wie aus dem bis in die Nähe des Nierenbeckens geleiteten Drainrohr. Vom zweiten Tage ab geht aller Urin durch die Blase in einer Tagesmenge von 4283 ccm. Die bald nach der Operation von weiland Prof. Nitze ausgeführte zystoskopische Untersuchung stellte eine profuse Sekretion aus der nicht operierten Niere fest. Der Stein hatte die Form eines abgestumpften Kegels, der sich ventilartig in die Uretermündung gelegt hatte.

Dieser Fall gibt wie wenig andere die Sicherheit einer reflektorischen Beeinflussung einer Niere durch die andere. Aber er zeigt insofern eine Lücke, als Mangels des damals noch nicht geübten Ureterkatheterismas nicht festgestellt werden konnte, ob die reflektorisch außer Tätigkeit gesetzte Niere gesund oder krank gewesen war. Diese Lücke füllt die folgende Beobachtung einwandsfrei aus, welche zeigt, daß eine ganz gesunde Niere der reflektorischen Funktionshemmung unterliegen kann.

46jähriger Mann mit linksseitigen Nierensteinkoliken. Während der letzten Kolik 24stündige Anurie, leere Blase. Nach Aufhören der Kolik kommt die Harnabsonderung sofort wieder in Gang, ohne daß ein Stein abgegangen ist. Röntgenuntersuchung beider Nieren und Ureteren zeigt nur in der linken Niere einen Stein. Ureterkatheterismus rechts ergibt einen chemisch und mikroskopisch völlig normalen Urin, der neun Minuten nach Indigokarmininjektion intensiv blau gefärbt ist.

Hier haben wir es also mit einer ganz normalen Niere zu tun, deren Tätigkeitseinstellung nur durch einen vasokonstriktorischen Reflex zu erklären ist.

Nun hat man einen solchen wohl für kurz vorübergehende Funktionseinstellungen zugegeben, dagegen verneint, daß er viele Tage anhalten könne. Obwohl wir noch nicht wissen, wie lange ein Gefäßkrampf dauern kann, verdient

*) Chir. Klinik der Nierenkrankheiten, S. 381 ff.

dieser Einwand Berücksichtigung. Es ist aber wohl kaum zu bezweifeln, daß eine Anurie länger währen kann als der ihr Eintreten veranlassende Gefäßkrampf, wenn dessen Dauer genügt hatte, die gegen Anämie äußerst empfindlichen Nierenepithelien bis zur temporären Funktionseinstellung zu schädigen. Daß eine solche Folge bei vorher stark erkrankten Nieren eher eintreten wird, als bei vorher gesunden, bedarf keines Beweises; sehen wir doch nicht selten, daß eine unter länger dauernder Kompression des Nierenstiels incidierte Pyonephrose einen oder zwei Tage lang ihre Tätigkeit einstellt. Eine Schädigung der Epithelien durch reflektorisch gehemmte Blutzufuhr verrät sich manchmal recht deutlich durch eine starke, vorher nicht vorhandene Eiweißausscheidung der reflektorisch beeinflußten Niere nach Wiederaufnahme ihrer Sekretion. Ein solches Verhalten zeigt der folgende, auch in vielen anderen Hinsichten bemerkenswerte Fall.

Herr K., 44 Jahre. Im Laufe vieler Jahre abwechselnd rechts- und linksseitige Koliken, oft dabei Oligurie, dreimal Anurie von 24 Stunden Dauer. Bei der Aufnahme 13./2. 1906 zeigt das Röntgenbild Steine auf beiden Seiten. Der Ureterkatheterismus ergibt völlige Okklusion der linken Niere. 17./2. 1906 wird durch linksseitige Ureterotomie ein Stein aus dem Ureterhals entbunden. Nahtverschluß des Ureters. Die fluktuierende Niere wird inzidiert und nach Entfernung von drei Steinen drainiert. 5./3. geheilt entlassen mit fast klarem saurem Harn. — 2./6. 1906: Ureterlithotomie rechts. Prima intentione geheilt 12./6. 1906. Gesamturin fast klar, enthält nur einen Hauch Albumin.

Am 14./6. setzt plötzlich ein heftiger Schmerz in der rechten Bauchgegend ein, zugleich mit Oligurie, die sich schnell unter schweren Allgemeinerscheinungen zur Anurie steigert. — 15./6.: Doppelseitiger Ureterkatheterismus. Rechts zuerst ein Schuß trüben Urins, dann reichlich klarer. Links werden nur wenige Kubikzentimeter stark eiweißhaltigen Urins entleert. Der linke Katheter wird entfernt, der rechte bleibt liegen. Bis Abend fließen aus ihm 855 ccm, aus der Blase 1150 ccm. Ureterkatheter wird entfernt; sofort hört die Urinabsonderung auf. Abends 8 Uhr bricht die rechtsseitige Bauchnarbe auf und läßt reichliche Urinmengen unter hohem Druck herausspritzen. Durch ein eingeführtes Drainrohr entleeren sich große Mengen extravasierten Urins. Von nun ab fließen täglich etwa 1500 ccm Urin aus dem Drainrohr, während aus der Blase erst kleine, ganz allmählich bis zu 700 ccm steigende Tagesmengen entleert werden. Dieser Harn konnte nur der linken Niere entstammen, wie mit Sicherheit aus dem Vergleiche mit dem durch das Drainrohr abgeleiteten hervorging. Denn während letzterer nur Spuren von Albumin enthielt, war der aus der Blase entleerte so außerordentlich eiweißreich, daß er bisweilen im Reagensglase bei Zusatz von Sulfosalizylsäure zu einer festen Masse gerann. Nachdem schon seit neun Tagen kolikartige Schmerzen im rechten Ureter aufgetreten waren, wurde am 17./7. ein Stein per vias naturales entleert, worauf eine große Harnflut folgte und Patient am 25./7. geheilt entlassen wurde.

Zusammenfassung. Nachdem die rechtsseitige Ureterolithotomie in 12 Tagen per primam geheilt war, verlegt ein aufs neue in den Ureter hinabsteigender Stein den Abfluß. Die frische Ureternarbe wird durch den Druck des gestauten Urins gesprengt, während die Bauchdeckennarbe geschlossen bleibt. Unter dem Einfluß der Drucksteigerung in rechter Niere und Ureter tritt eine reflektorische Anurie der linken Niere ein. 24 Stunden später zeigt der durch Ureterkatheterismus gewonnene rechtsseitige Harn minimen, der linksseitige starken Eiweißgehalt.

Der linke Ureterkatheter wird entfernt, der rechte bleibt liegen und fördert reichlich Urin; zugleich wird eine noch größere Menge aus der Blase entleert. Entfernung des Ureterkatheters führt wieder sofort zur Anurie, bis am nächsten Tage die Bauchnarbe platzt und reichliche Mengen Urin unter hohem Drucke entleert. Mit dieser Entlastung der rechten Niere nimmt zugleich die linke ihre Funktion auf, zuerst in geringerem, dann steigendem Maße. Die schließlich erfolgende Spontanentleerung eines rechtsseitigen Uretersteins gab den Schlüssel zu dem ganzen komplizierten Krankheitsbilde. Da der aus dem rechtsseitigen Drainrohr fließende Urin ganz verschieden von dem aus der Blase entleerten war, so ist kein Zweifel, daß sie verschiedenen Nieren entstammten. Demnach trat jedesmal die Sekretion der linken Niere wieder auf, sobald die auf Retention beruhende Spannung der rechten behoben wurde, sei es durch den Ureterkatheterismus oder durch Platzen der Bauch-

narbe. Die Sekretionshemmung der linken Niere hatte zur Folge, daß ihr vorher fast eiweißfreier Urin nach Wiederaufnahme der Sekretion von Eiweiß starrte. Es müssen demnach die Epithelien der vorher schon erkrankten linken Niere durch die reflektorische Vasokonstriktion schwer geschädigt worden sein, wie außer aus dem starken Eiweißgehalte auch aus der äußerst verminderten Quantität der Harnausscheidung hervorging, die von wenigen Kubikzentimetern pro Tag beginnend sich erst im Laufe eines Monats auf 700 ccm erhöhte.

Während sich in vorstehendem Falle die Nieren langsam erholt haben, ist es nicht selten, daß die anämische Epithelschädigung zu weit gediehen ist, um sich zurückzubilden, so daß der Kranke trotz anfänglicher Wiederaufnahme der Ausscheidung dennoch unter allmählichem Absinken der Harnmenge schließlich urämisch zugrunde geht.

Krankheitsbild der Anurie.

Die Toleranz gegen die Anurie ist sehr verschieden. Während manchmal bald nach ihrem Eintreten starkes Krankheitsgefühl und schwere Krankheitserscheinungen sich einstellen, wird andere Male das Befinden in den ersten Tagen kaum gestört, so daß manche ahnungslose Patienten sich nicht veranlaßt sehen, ärztlichen Rat einzuholen. Ebenso verschieden ist der Zeitraum, nach welchem der Organismus dem Versiegen der Nierenfunktion erliegt. Von Paget und Russel wurde 20- und 28tägige Dauer der Anurie ohne urämische Erscheinungen mitgeteilt. Wenn solche Beobachtungen richtig sind, so bilden sie doch eine verschwindende Ausnahme. Denn die meisten sterben innerhalb 8 bis 10 Tagen. Gewöhnlich wiederholt sich die Kolik, mit welcher die Anurie einsetzte, nicht wieder während der Dauer der Krankheit. Sehr selten tritt eine kalkulöse Anurie ohne voraufgehendem Schmerzanfall ein; manche Patienten geben nur ein Gefühl von Druck und Völle in der abgesperrten Niere an. Die Mehrzahl fühlt sich in den ersten Tagen nicht belästigt, und wird nur durch das Ausbleiben der Harnentleerung beunruhigt. Die ersten Allgemeinerscheinungen pflegen den Verdauungsapparat zu betreffen. Die Zunge wird belegt, die Eßlust schwindet gänzlich, Übelkeit und Erbrechen treten auf. Stuhlverstopfung und Meteorismus sind die Regel; spontane Stuhlentleerung ist selten. Das Erbrechen kann große Flüssigkeitsmassen fördern, welche allmählich durch Blutbeimischung eine erst rötliche, dann schwärzliche Farbe bekommen. Zuletzt gesellt sich quälender, die Nachtruhe raubender Singultus dazu. Auf nervösem Gebiete treten Kopfschmerzen oder Eingenommenheit des Kopfes ein. Bisweilen fällt eine große nervöse Reizbarkeit auf. Allmählich entwickelt sich eine geistige Stumpfheit und Schläfrigkeit ohne Schlaf. In diesem Zustande antworten die Kranken auf einfache Fragen noch sachgemäß, verfallen aber alsbald nach Aufhören der Anregung wieder in Apathie. Oft folgt ein Zustand der Desorientiertheit. Temperaturerhöhung kommt seltener vor, stets aber Zunahme der Pulsfrequenz. In der Regel ist die arterielle Spannung gesteigert. Bei schlechtem Herzen sinkt mit steigender Frequenz der Druck. Die Atmung wird vertieft und verlangsamt; ein urinöser Geruch der Respirationsluft wird bisweilen wahrgenommen. Allmählich wird das Gesicht zyanotisch, ge-

dunsen, Chemosis der Konjuktiven, leichte Ödeme der Extremitäten und der abhängigen Teile der Bauchdecken treten auf. Sehnenhüpfen und fibrilläre Muskelzuckungen sind häufig, selten stärkere urämische Krämpfe. Endlich geht die Schlafsucht in Koma über, aus dem der Kranke nicht mehr erwacht.

Diagnose der Nieren- und Uretersteine.

Die Diagnose der Nieren- und der Uretersteine erfordert eine gemeinsame Betrachtung, sowohl wegen der Gleichartigkeit ihrer Krankheitsäußerungen, als auch der Häufigkeit ihres gleichzeitigen Vorkommens. Obwohl die Steinkrankheit schon von altersher in vielen Fällen richtig erkannt wurde, stand ihre Diagnose doch bis zur Verwertung des Röntgenbildes meistens auf unsicherem Boden. Denn einerseits kommt ihr für charakteristisch gehaltener Symptomenkomplex auch anderen Nierenkrankheiten zu, andererseits sind die Erscheinungen bisweilen unbestimmt und mehrdeutig. Wenn man von der seltenen Fühlbarkeit des Steins und der Wahrnehmung von Steincrepitation absieht, gibt es ohne Röntgenbild kein einzelnes Symptom und keinen Symptomenkomplex, der pathognomonisch wäre. Selbst ein früher erfolgter Abgang eines Steins beweist nicht, daß ein solcher zur Zeit noch vorhanden ist, und die wahrnehmbaren Krankheitserscheinungen auf ihn zu beziehen sind. In dieser Beziehung ist folgende Beobachtung lehrreich. Ein junger Mann war wegen eines Uretersteins operiert worden. Ein Jahr später begannen wieder Koliken und starke Hämaturien. Trotzdem die Antecedentien die Annahme einer erneuten Steinbildung nahelegten, zeigte die Operation, daß die Krankheitserscheinungen auf einer Hydronephrose ohne Stein beruhten. Deshalb war früher die Steindiagnose fast stets nur eine Wahrscheinlichkeitsdiagnose, die trotz der Unsicherheit ihrer Unterlagen deshalb häufig zutraf, weil unter allen, mit ähnlichem Symptomenkomplexen einhergehenden Nierenaffektionen die Steinkrankheit weitaus die häufigste ist. Die vornehmlichsten Erscheinungen, auf welchen die Diagnose fußte, waren Schmerzen und Hämaturie, unter ersteren besonders die Koliken. Aber diese können sowohl bei der Steinkrankheit fehlen, als auch bei anderen Nierenkrankheiten vorhanden sein, wie den Tuberkulosen, den Hydro- und Pyonephrosen, der sog. Néphralgie hématurique, manchen Formen der Nephritis. Ebenso kommen makroskopische wie mikroskopische Harnblutungen bei den verschiedensten Nierenkrankheiten vor. Nun fragt es sich, ob diese beiden wichtigsten Krankheitsäußerungen, wenngleich sie bei vielen Nierenaffektionen zu finden sind, ein besonderes diagnostisch verwertbares Verhalten bei der Kalkulose erkennen lassen.

Für die Koliken ist die Frage zu verneinen, da die kalkulösen sich nicht von denen aus anderen Ursachen unterscheiden lassen. Etwas anderes ist es bei den nicht-paroxysmalen, mehr gleichmäßigen Schmerzen von längerer Dauer, welche vorwiegend der Steinkrankheit zukommen, bei anderen Erkrankungen viel seltener sind, und durch ihre Steigerung bei Körperbewegung und Erschütterung einen starken Verdacht auf Stein erwecken. Auch der durch Druck erzeugte Schmerz

in Niere und Ureter kann manchmal, aber durchaus nicht immer, bei der Kalkulose viel intensiver sein, als bei jeder anderen differenzialdiagnostisch in Betracht kommenden Nierenkrankheit. Fehlt er, oder ist er gering, beweist er nichts; ist er aber ganz scharf, so deutet er mit großer Wahrscheinlichkeit auf einen Stein. Bestehen neben spontanen Schmerzen in Niere und Ureter Dysurie, häufige Miktionen, Schmerzen im Gliede, so schränkt sich der Kreis der diagnostischen Möglichkeiten im allgemeinen auf Steinkrankheit und Tuberkulose ein. Hinsichtlich der Hämaturie sind sichere Schlüsse auf die zugrunde liegende Krankheit nicht zu ziehen. Denn die Art der mikroskopischen und makroskopischen Blutungen bietet nichts Pathognomonisches. Zwar trifft es zu, daß eine grobe Blutung, die unvermittelt, plötzlich bei einer Miktion auftritt, um bei der zweiten oder dritten wieder zu verschwinden, viel häufiger eine Erscheinung maligner Nierentumoren, als der Kalkulose ist; doch habe ich, wenngleich sehr selten, auch bei letzterer diesen Typus beobachtet, so daß er keinen bindenden Schluß erlaubt. Die für Steine als charakteristisch geltende Zunahme der mikroskopischen Hämaturie unter dem Einflusse von Bewegung und Erschütterung ist wohl diagnostisch sehr verwertbar, aber nicht spezifisch, da sie auch bei Tuberkulose vorkommen kann. Dagegen ist ein konstantes Fehlen roter Blutkörper im Urin als ein fast sicheres Argument gegen Nierensteine zu verwerten, wenn nicht ein vollständiger Ureterverschluß besteht.

Wie aus diesen Darlegungen hervorgeht, lassen sich aus der Art der Schmerzen und der Blutungen keine bindenden Schlüsse ziehen. Man ist daher darauf angewiesen, den Kreis der diagnostischen Möglichkeiten durch tunlichen Ausschluß anderer, mit ähnlichen Erscheinungen einhergehender Nierenkrankheiten einzuengen. Am leichtesten gelingt dieses bei der Tuberkulose, die sowohl wegen ihrer Häufigkeit wie der Ähnlichkeit ihrer Erscheinungen besonders oft mit Nephrolithiasis verwechselt wird. Die zystoskopische, die bakteriologische Untersuchung sowie das Tierexperiment genügen für den sicheren Ausschluß jeden Irrtums. Maligne Tumoren des Nierenparenchyms erzeugen Koliken gewöhnlich nur durch temporäre Verstopfung des Ureters mit einem Blutgerinnsel. Findet man ein solches niemals nach Ablauf der Koliken im Harn, so besteht geringe Wahrscheinlichkeit für einen Tumor. Meistens ergibt auch eine sorgfältige Palpation einen positiven Befund bei denjenigen Tumoren, die sich nicht gerade in dem obersten, hinter den Rippen verborgenen Abschnitte der Niere entwickelt haben. Dabei ist aber nicht zu vergessen, daß auch ein scheinbar für ein Neoplasma sprechender Palpationsbefund mit Vorsicht zu deuten ist, da auch Steinnieren erhebliche Vergrößerung, Unebenheiten und Buckel aufweisen können, die bisweilen nicht leicht von Neubildungen zu unterscheiden sind. Zwar ist dann meistens der Urin eiterhaltig, während er bei Tumoren meistens klar ist; doch kommen auch bei diesen pyelitische Harnveränderungen vor. Die Unterscheidung zwischen Zottengeschwulst des Nierenbeckens und Stein gelingt ohne Hilfe des Röntgenbildes nur durch den seltenen Befund von Zotten im Urin. Kleinere, mit

Koliken einhergehende, nicht palpierbare Hydronephrosen, die mit mikroskopischer Hämaturie einhergehen, können der Differentialdiagnose ohne Röntgenbild große Schwierigkeiten bereiten. Fehlen aber dabei dauernd Blutkörper im Urin, ist Stein auszuschließen. Die Koliken mit Blutungen, welche die Franzosen als néphralgie hématurique bezeichnen, sind ohne Röntgenbild von der Steinkrankheit überhaupt nicht zu unterscheiden, daher früher auch stets auf Grund irriger Steindiagnose operiert worden. Bei den chronischen Nephritiden mit Koliken oder mit Massenblutungen läßt der Ureterkatheterismus die Doppelseitigkeit der Affektion erkennen; außerdem geben häufig Veränderung am Zirkulationsapparat Anhaltspunkte für die richtige Diagnose.

Wie aus diesen Darlegungen ersichtlich, hat es früher für den gewissenhaften Chirurgen vieler Überlegung bedurft, ehe er seiner Sache sicher genug war, um mit gutem Gewissen auf Grund einer Steindiagnose einen operativen Eingriff anzuraten.

Diese hat nun mit der Einführung der Radiographie eine so ungeahnte Vereinfachung und Sicherheit gewonnen, daß es scheinen könnte, als mache sie weiteres Nachdenken entbehrlich. Das ist aber aus zwei Gründen unzutreffend. Denn abgesehen davon, daß viele Ärzte auf dem Lande und in kleinen Städten nicht in der Lage sind, sich die Radiographie dienstbar zu machen, kann manches Röntgenbild den kritiklosen Betrachter täuschen, da ein tatsächlich vorhandener Stein nicht immer auf der Platte als Schatten erscheint, andererseits ein solcher irrtümlich als Stein gedeutet werden kann. Würde man sich auf solche Ergebnisse der Radiographie ohne Kritik verlassen, so blieben entweder eine Zahl von Kranken zu ihrem Schaden unoperiert oder andere würden vergeblichen Eingriffen ausgesetzt. Die Häufigkeit der Versager hängt zum größten Teile von der Technik des Verfahrens ab. Aber selbst bei Meistern des Faches, denen die besten Apparate zur Verfügung stehen, habe ich teils negative Bilder bei operativ festgestellten Steinen gesehen, teils abwechselnd negative und positive Ergebnisse bei denselben Personen in kurz hintereinander folgenden Aufnahmen. Die Versager beziehen sich im Widerspruche zu der allgemein verbreiteten Vorstellung nicht nur auf die für die Strahlen durchgängigeren Harnsäuresteine, sondern auch auf Oxalate, auf Phosphate und solche mit oxalsaurem Kern. Unter Beiseitelassung der technisch unvollkommenen Periode vor dem Jahre 1901 habe ich folgende Fehlschläge der Radiographie bei 270 Nierensteinfällen beobachtet. Elf ergaben keinen Schatten, bei zwölf war die erste oder mehrere Aufnahmen negativ, erst die letzte positiv. Demnach hat das Röntgenverfahren in 4 % der Fälle im Stich gelassen, bei denen durch die Operation ein Stein gefunden wurde, und in 4,4 % hat es erst nach einem oder mehreren Versagern zum Ziele geführt. Daraus ergibt sich die praktische Folgerung, daß man sich bei klinisch gegründetem Steinverdacht nicht durch ein negatives Ergebnis davon abhalten lassen darf, die Aufnahme mehrfach zu wiederholen. Fehlt aber auch dann konstant ein Steinschatten auf der Platte, so tun wir gut, auf eine andere Krankheit zu fahnden.

Da zeigt dann manchmal die Pyelographie das Vorhandensein einer Hydronephrose oder das Tierexperiment eine Tuberkulose. Unabweisbar ist die Forderung, sich nicht auf die Aufnahme einer Niere zu beschränken, sondern auch stets die des zugehörenden Harnleiters auszuführen. Denn häufig findet man im letzteren einen Stein, den man fälschlich in der Niere erwartet hatte, weil beide Krankheitsbilder sich gleichen können. Aber diese Forderung genügt noch nicht: man sollte in jedem Falle beide Nieren und beide Ureteren radiographieren, sowohl anbetrachts der häufigen einseitigen Latenz einer doppelseitigen Kalkulose, als dem Vorkommen kontralateraler Schmerzen in der gesunden Niere bei Schmerzlosigkeit der steinhaltigen. Ein Beispiel hierfür gibt die bei Besprechung der Headschen Zone mitgeteilte Beobachtung. So nötig es ist, auf Grund eines fehlenden Schattens keine voreiligen Schlüsse zu ziehen, so wichtig ist es, sich nicht durch Schatten beirren zu lassen, welche Steine vortäuschen. Unter diesen sind die häufigsten die Beckenflecke. Sie unterscheiden sich von Uretersteinen, mit denen sie verwechselt werden können, durch ihren fast immer regelmäßigen runden Kontur, ihre häufige Multiplizität und die zentrale Verdichtung des Schattens, während die meisten Uretersteine solitär sind, oft einen unregelmäßigen Kontur und eine gleichmäßige Schattendichte zeigen. Vor Verwechslungen kann man sich am sichersten durch die Radiographie nach Einführung eines mit Wismut imprägnierten Ureterkatheters schützen. Da ein solcher für die Röntgenstrahlen undurchgängig ist, so läßt sich erkennen, ob sein Schatten den des fraglichen Gebildes berührt oder nicht. Im ersteren Falle ist es fast sicher, daß es im Ureter liegt, also als Stein zu deuten ist; anderenfalles handelt es sich um außerhalb des Harnleiters liegende Gebilde. Ich sagte „fast" sicher, denn absolut ist diese Sicherheit nicht, wie der folgende Ausnahmefall lehrt.

Herr v. W. hatte nach rechtsseitiger Nephrolithotomie eine lange Reihe schmerzfreier Jahre, bis wieder Kolikanfälle, Harnsand und rote Blutkörper im Urin auftraten. Auf dem Röntgenbild war die operierte Niere frei von Stein, aber ein intensiver Schatten in der Gegend der Kreuzungsstelle des Ureters mit der Linea arcuata pelvis zu sehen. Obwohl er gar keine Ähnlichkeit mit einem Beckenflecke hatte, wurde eine zweite Aufnahme mit eingeführter Wismutsonde gemacht, bei der sich zeigte, daß das Bild der Sonde sich mit dem fraglichen Schatten deckte. Daraufhin wurde auf Grund der Diagnose eines Uretersteins die Operation ausgeführt. Sie gab das Resultat, daß statt des erwarteten Steins eine umschriebene Kalkplatte in der Wand der Art. iliaca genau an ihrer Kreuzungsstelle mit dem Ureter gefunden wurde. So war es verständlich, daß der Schatten der Sonde sich mit dem der Kalkplatte decken mußte.

Eine andere beachtenswerte Quelle von Irrtümern sind Kotsteine und konsistente alte Kotbröckel, die trotz Abführmitteln in den Haustra des Dickdarms nisten. Sie können im Bilde Nierensteinen so sehr ähneln, daß, wenn selbst solche daneben vorhanden sind, sie sich von ihnen kaum dem Anscheine nach unterscheiden. Ich selbst bin zweimal solchem Irrtum verfallen. Einmal diagnostizierte ich laut Röntgenbild vier Nierensteine, fand aber nur einen; in einem anderen Falle war trotz vier, scheinbar in einem erweiterten Nierenbecken liegenden Schatten, kein Stein vorhanden, obwohl Koliken, Albuminurie, rote Blutkörper, darauf zu deuten schienen. Täuschende Bilder können

auch verkalkte Retroperitonealdrüsen geben, die je nach ihrer Lage als Nieren- oder als Uretersteine gedeutet werden. Verkalkungen an den Rippenknorpeln, den Nebennieren, Pankreassteine können in äußerst seltenen Fällen irreführen. — In tuberkulösen Nieren kann Verkalkung von Kaverneninhalt Bilder geben, welche Ähnlichkeit mit Steinschatten haben. Bei aufmerksamer Betrachtung lassen sich indessen meistens Unterschiede finden. Sie sind nicht gleichmäßig dunkel, sondern wolkig, meistens blasser und verwaschener als Steinschatten, ohne scharfen Kontur. Man darf aber nicht vergessen, daß auch wirkliche Steine in tuberkulösen Nieren vorkommen: Dann hat man sich besonders davor zu hüten, auf Grund des Röntgenbildes sich mit der Diagnose einer Kalkulose zu begnügen, ohne an die viel wichtigere Tuberkulose zu denken. Während diese Konkremente meistens sekundäre phosphatische Nebenprodukte der tuberkulösen Erkrankung sind, hat man das seltene Vorkommen von Steinen in malignen Nierentumoren als ein Nebeneinander zweier voneinander unabhängiger Prozesse zu betrachten. Ein solcher Befund kann zu diagnostischen Mißgriffen führen; denn wenn Blutungen bei einem nicht fühlbaren Tumor bestehen, und das Röntgenbild einen Stein zeigt, kann die Blutung auf diesen bezogen, und die weitaus schwerwiegendere maligne Erkrankung übersehen werden. Unter meinen Fällen habe ich diese Kombination dreimal gefunden.

Bis zur Beobachtung des folgenden Falles war es unbekannt, daß auch feinere Strukturveränderungen des Nierenparenchyms im Röntgenbilde als ein Schatten erscheinen können, der den Eindruck ein Steinschattens macht.

Bei einem 6jährigen Mädchen, welches wiederholt an Nierenblutungen gelitten hatte, fand sich im Bereiche des oberen Pols ein ganz scharf umschriebener ungefähr ovalärer Schatten. Bei der Operation erschien entsprechend dieser Stelle der obere Pol in einem haselnußgroßen Bezirke wachsblaß, durch eine seichte Furche von der normalbraunen Nierensubstanz abgegrenzt. Auf dem Durchschnitte sah man, daß die Veränderung einen Markkegel mit der zugehörigen Rindensubstanz umfaßte. Ein Stein war nicht vorhanden. Die mikroskopische Untersuchung zeigte Stauung in den geraden und gewundenen, mit Exsudatmassen erfüllten Harnkanälchen. Die Epithelkerne waren an die Wand gedrückt, die Glomeruli durch Flüssigkeit von der Bowmanschen Kapsel abgehoben, interstitielle Veränderungen fehlten.

Alle diese Darlegungen zeigen, daß die Radiographie trotz ihres unschätzbaren Wertes uns doch nicht der Notwendigkeit enthebt, ebenso eingehend wie vor der Röntgenära alle klinischen Erscheinungen zu würdigen. Als Anhang möchte ich noch auf eine Quelle des Irrtums hinweisen, den man nicht dem Röntgenbilde zur Last legen kann. Es ist mir zweimal begegnet, radiographisch und klinisch sichergestellte Uretersteine bei der Operation nicht zu finden, weil sie in dem mehrtägigen Zwischenraume zwischen dieser und der Röntgenaufnahme in die Blase gewandert waren. Man kann sich vor solchem Mißgriffe durch eine unmittelbar vor der geplanten Operation wiederholte Aufnahme schützen.

Der Wert des Röntgenbildes ist nun nicht erschöpft mit der Beantwortung der Frage nach dem Vorhandensein von Steinen, sondern es gibt uns auch praktisch wichtige Aufschlüsse über ihre Zahl, Lage und Form. Wenn wir vor der Operation wissen, wieviele Steine wir zu suchen haben, so vermindert sich die

Wahrscheinlichkeit des Zurückbleibens unentdeckter, besonders in den Kelchen versteckter. In manchen Fällen läßt sich aus dem Bilde erkennen, ob ein Stein im Becken oder in einem Kelche sitzt. Die Wichtigkeit solcher Aufschlüsse leuchtet ein, da das Operationsverfahren davon abhängt. Einen Kelchstein kann man vermuten, wenn der Schatten in der Peripherie der beiden Pole oder des Konvexrandes sitzt; ihn sicher diagnostizieren nur, wenn gleichzeitig der Nierenkontur sich auf dem Bilde erkennen läßt. Letztere Voraussetzung ist besonders unerläßlich, wenn man die Sicherheit haben soll, einen Schatten als Nierenbeckenstein anzusprechen. Diese Sicherheit ist nur vorhanden, wenn der Steinschatten deutlich im Hilus eines gut erkennbaren Nierenschattens liegt, insbesondere, wenn er von diesem durch einen schmalen hellen Spalt getrennt ist. Ein solches Verhalten kommt bei Stein in einem erweiterten Nierenbecken vor. Doch soll nicht unerwähnt bleiben, daß bezüglich der genauen Lokalisation der Steine häufig Irrtümer vorkommen, weil es namentlich bei Fettleibigkeit und Gasfüllung der Därme nicht immer gelingt den Umriß der Niere auf der Platte darzustellen. Bisweilen hilft uns die Form des Steins zur Erkennung seines Sitzes. Ist sein Schattenbild herzförmig mit nach unten und innen gerichteter Spitze, so bildet er einen Ausguß des Nierenbeckens. Finden wir das Bild eines verästelten Korallensteins, so wissen wir, daß der Stamm im Nierenbecken liegt, die Äste in den Kelchen stecken. Findet man bei wiederholten Aufnahmen Lageveränderungen des Steins, erkennbar an einer Drehung seiner Achsen, so muß er in einem größeren Hohlraum liegen, der Spielraum für Bewegungen gibt; als solcher kommt mit überwiegender Wahrscheinlicheit ein erweitertes Nierenbecken in Betracht. Derselbe Schluß ist gestattet bei Veränderung der Lageabziehung mehrerer Steine zueinander.

Ausgänge der Steinkrankheit.

Man muß sich über das Geschick der sich selbst überlassenen Steinkranken Klarheit verschaffen, um beurteilen zu können, ob eine frühzeitige Entfernung der Steine in vorbeugendem Sinne gerechtfertigt ist. Zur Klärung mögen die Ergebnisse meiner eigenen Beobachtung dienen. Unter 572 bis Ende 1915 operierten Fällen von Nieren- und Uretersteinen kamen 116 in so vorgerücktem Krankheitsstadium in unsere Behandlung, daß die Exstirpation der Niere das einzige Heilmittel war. Bei den meisten Nephrektomierten handelte es sich um vorgeschrittene Pyonephrosen, bei anderen um vollkommenen Ausguß aller Nierenhohlräume durch Steine unter Atrophie und fibröser Veränderung des Parenchyms. Ein Teil der Pyonephrosen kam nach ergebnisloser Nephrostomie, ein anderer nach operativer oder spontaner Eröffnung perinephritischer Eiterungen mit Fisteln in unsere Behandlung. Demnach haben 20,2 % unserer Kranken ihre Niere verloren, weil die Steine nicht rechtzeitig entfernt worden waren. Um die Bedeutung dieser Ziffer zu würdigen, muß man sich vergegenwärtigen, daß nur 3,2 % unserer rechtzeitigen Steinentfernungen zum Verluste einer Niere führten. Zu dieser bedauer-

lichen Notwendigkeit zwangen Komplikationen, welche sich an die Nephrolithotomie anschlossen, wie profuse Nachblutungen, Hämaturien oder akute Infektionen der Niere, die zu Pyelonephritis apostematosa, Nekrose der Schleimhaut oder des Parenchyms geführt hatten. Da diese infektiösen Komplikationen ausschließlich Nieren betrafen, welche zur Zeit der konservativen Operation bereits infiziert waren, so würden sekundäre Nephrektomien noch seltener nötig werden, wenn die Kranken im aseptischen Stadium zur Operation kämen. Das ist aber bei meinem Materiale nur in einer geringen Minorität der Fall gewesen. Die üblen Folgen einer Verschleppung der Steinkrankheit sind aber nicht mit dem Verluste einer Niere erschöpft, sondern können sogar zum Verluste des Lebens führen, — gleichviel ob die Kranken zu spät oder überhaupt nicht zur Operation kommen. Ueber letztere vermag ich keine ziffernmäßige Angaben zu machen, doch habe ich nicht wenige an Urosepsis, Urämie, Anurie, metastatischer Pyämie, perinephritischen Eiterungen mit allgemeiner Sepsis, Durchbruch in Lunge oder Darm zugrunde gehen sehen. Dagegen kann ich folgende Angaben über die Mortalität der zu spät Operierten machen. Von den primär nephrektomierten Pyonephrosen starben 9 %, von den nephrostomierten 15,5 %. Zwei septische Pyelonephritiden mit schwerer Allgemeininfektion sowie zwei Fälle im Zustande von Urämie hatten tödlichen Ausgang. Von den Kranken mit länger bestehender Anurie starben 72,7 %. In Summa betrug die Sterblichkeit dieser vernachlässigten Fälle 16,5 %, nämlich 29 Todesfälle unter 175 Operierten. Diese gewaltige Verlustziffer übertrifft um ein Vielfaches die etwa 5 % betragende der rechtzeitigen Nephrolithotomien und Pyelolithotomien. Aus diesen Erfahrungen ergibt sich die Berechtigung der Frühoperation. Als durchaus zwingende Indikationen zum Eingriffe betrachte ich infektiöse Zustände, sowohl in Form chronischer Pyelitiden, wie akuter Pyelonephritiden mit Fieber und Frösten, ferner die Fälle, in welchen sich an die Koliken längere Fieberperioden anschließen, endlich Anurien, welche länger als 24 bis 48 Stunden bestehen.

Benennung und Ziele der verschiedenen Eingriffe.

Die Operationen der Lithiasis zerfallen in zwei Hauptgruppen, nämlich in eine, welche die Niere erhält, und eine zweite, welche sie opfert. Die konservativen Verfahren scheiden sich wiederum in drei Unterabteilungen, je nachdem sie sich den Weg zum Stein mittels Einschnitt in das Nierenparenchym, das Nierenbecken oder den Ureter bahnen. Die ersten bezeichnen wir als Nephrolithotomie und Nephrostomie, die zweite als Pyelolithotomie und Pyelostomie, die dritte als Ureterolithotomie. Mehrere dieser Operationen können in demselben Falle gleichzeitig zur Ausführung kommen; aus ihrer Benennung als Pyelo-Nephrotomie, Uretero-Pyelotomie und Uretero-Nephrotomie ergibt sich die Art des kombinierten Eingriffs. Die Entfernung der in der Ureterpapille steckenden Steine durch suprapubische Eröffnung der Blase, wird als Zystopapillotomie bezeichnet.

Bei den konservierenden Verfahren an der Niere müssen wir zwei nach ihren

Zielen verschiedene Gruppen unterscheiden: auf der einen Seite die Nephrolithotomie und die Pyelolithotomie, auf der anderen die Nephrostomie und die Pyelostomie. Die Anwendungsgebiete und die Operationszwecke dieser beiden Gruppen sind voneinander verschieden. Die erste hat es mit Nieren zu tun, deren krankhafte Veränderungen noch so wenig vorgeschritten sind, daß zu ihrer Rückbildung die Entfernung des Steins genügt, daher der schnellste Schluß der Nieren- oder Beckenwunde, meistens mit Hilfe der Naht, erstrebt werden darf. Bei der zweiten Gruppe dagegen handelt es sich um so schwere Schädigungen der Nieren infolge des Steins, daß sie auch nach Entfernung desselben als selbstständig gewordene Krankheit fortbestehen, daher zum Zwecke ihrer Heilung eine Drainage mit oder ohne Lokalbehandlung durch Spülungen erfordern. Deshalb muß bei ihnen die Nierenwunde offen gehalten werden.

Die genauere Abgrenzung der Indikationen für die verschiedenen Eingriffe wird später bei der Besprechung der einzelnen Methoden erfolgen, hier möge nur noch bemerkt werden, daß die Nephrostomie erheblich der Pyelostomie überlegen ist. Denn während bei ersterer der Abfluß gesichert ist, ist er bei letzterer wegen der Lage des Nierenbeckens nicht gewährleistet. Ein in dasselbe eingeführtes Drainrohr wird leicht abgeknickt, weil es nicht in gerader Linie zur Bauchwunde herausgeleitet werden kann, wenn diese nicht ungewöhnlich weit nach unten verlängert wird. Ist es einmal aus der Nierenbeckenöffnung herausgeschlüpft, so ist es nicht wieder einzuführen, während man in eine am Konvexrand der Niere gelegene Öffnung stets von neuem eindringen kann.

Freilegung der Niere, des Gefäßstiels und des Anfangsteils des Ureters.

Da allen Eingriffen bei der Nephrolithiasis die vollständige Freilegung der Niere und des Harnleiterursprungs vorangehen muß, soll die Beschreibung dieses Voraktes der Schilderung der einzelnen Operationsmethoden vorangehen. Es gibt zwar verschiedene Wege auf die Niere vorzudringen, aber für die Steinoperationen kommt als einzig zweckmäßiger der lumboabdominale Schrägschnitt in Betracht. Er beginnt an der Kreuzung der XII. Rippe mit dem äußeren Rande des M. sacrolumbalis, und verläuft dieser parallel nach abwärts und vorn. Seine Ausdehnung wächst mit der Größe der Niere, der Fettleibigkeit des Individuums und der Kürze des Abstands der XII. Rippe vom Darmbeinkamm. Bei geringster Länge endet er ungefähr zwei Querfingerbreit oberhalb des höchsten Punkts des Darmbeinkamms; bei ungewöhnlich großen Nieren kann er sich bis in die Nähe des Lig. Poupartii erstrecken. Eine Schnittlänge, welche die Einführung der ganzen Hand gestattet, erleichtert eine schwierige Mobilisierung der Niere bei Hochstand des oberen Pols mit ausgedehnten Vewachsungen. Notwendig ist es, vor Beginn der Inzision festzustellen, ob die letzte fühlbare Rippe die XII. ist, welche bisweilen fehlt oder so kurz ist, daß sie hinter dem M. sacrolumbalis unfühlbar verborgen liegt. Begänne man den Schnitt in Unkenntnis dieses Verhaltens an der für die XII. ge-

haltenen XI. Rippe, so liefe man Gefahr, bei seiner Vertiefung die Umschlagsstelle der Pleura zu verletzen, welche stets den unteren Rand der XI. Rippe nach abwärts überragt. Deshalb soll man bei Aplasie der XII. Rippe den Schnitt zwei Querfingerbreit unterhalb der Kreuzung der XI. mit dem M. sacrolumbalis beginnen. Während diese mit Ausnahme ihrer Spitze konstant von der Pleura abwärts überragt wird, wechseln die Beziehungen der letzteren zur XII. Rippe mit deren Länge und der von dieser abhängigen Verlaufsrichtung. Eine XII. Rippe von normaler Länge steigt von ihrem Ansatzpunkt am letzten Brustwirbel schräg abwärts und vorwärts. Da die Umschlagsstelle der Pleura von der Höhe des l. Lendenwirbels an horizontal nach vorn verläuft, muß sie die XII. Rippe etwa in deren Mitte kreuzen. So kommt es, daß die vom M. sacrolumbalis unbedeckte vordere Hälfte der Rippe in der Regel außerhalb des Gebiets des Brustfells liegt. In Ausnahmefällen bei Volumen pulmonum auctum, kann die Pleura auch im vorderen Teile der Rippe deren unteren Rand überschreiten. Deshalb erfordert es die Vorsicht, den unteren Rippenrand nicht ohne zwingenden Grund durch den Schnitt freizulegen oder die Rippe zu resezieren. Die damit erstrebte bessere Zugängigkeit zur Niere kann man sich meistens ohne diese Maßnahmen durch eine genügende Verlängerung des Schnitts nach abwärts verschaffen, welche die Einführung der ganzen Hand gestattet. — Nach Durchtrennung von Haut, Fettgewebe und oberflächlicher Faszie sind drei übereinander gelegene platte Muskelschichten zu durchschneiden. Die erste besteht im hinteren oberen Wundwinkel aus den schräg nach oben und vorn verlaufenden Fasern des M. latissimus dorsi, im ganzen übrigen Bezirk aus den nach abwärts und vorn ziehenden Fasern des M. obliq. ext. Die zweite Schicht wird von den schräg auf- und vorwärts strebenden Fasern des M. obliq. int. gebildet, an den sich nach hinten eine Zacke des M. serratus posticus anschließt. Bei der Durchschneidung des M. obliq. int. ist der XII. Interkostalnerv mit den begleitenden Gefäßen zu schonen. Er zieht von seinem Ursprunge ab etwas unterhalb und parallel der XII. Rippe vor dem M. quadratus lumborum hinweg, tritt hinter die aponeurotische Sehne des Musculus transversus und durchbohrt diese, um in den M. obl. int. einzutreten. Die Durchtrennung dieses Muskels muß demnach unterhalb des Nerven erfolgen. Bevor man nun die aus dem Muscul. transversus bestehende dritte Schicht durchtrennt, muß die Blutung aus den ersten beiden gestillt sein. Die Blutstillung erfordert nur wenige Unterbindungen bei dem von mir geübten Kompressionsverfahren. Man durchschneidet mit einem seichten Messerzuge stets nur eine dünne Muskelschicht. Nach jedem Schnitt werden die beiden frischen Muskelwundränder unter starker Kompression mit Mullbäuschchen auseinandergezogen, indem ein Assistent den unteren, ein anderer den oberen Wundrand versorgt. — Als letzte Schicht erscheint der im vorderen Teile fleischige, im hinteren glänzend aponeurotische M. transversus. Durch die Aponeurose sieht man gewöhnlich den XII. Interkostalnerven hindurchschimmern. Man spaltet sie unterhalb des Nerven und erweitert den Schnitt durch Auseinanderziehen seiner Rän-

der mittelst der eingesetzten Zeigefinger, wodurch die Fasern des vorderen fleischigen Teils auseinanderweichen. Dadurch vermeidet man eine Verletzung des Bauchfells, das, nur von der dünnen Fascia transversa bedeckt, unter dem vorderen Teil des Muskels liegt. Das hintere Ende des Schnitts soll aus vorhergenannten Gründen in der Regel einen Querfinger breit vom unteren Rande der XII. Rippe entfernt bleiben. Zwischen den auseinandergezogenen Schnitträndern der Transversusaponeurose quillt sofort das Fettgewebe der Massa adiposa retrorenalis hervor, welche durchschnitten wird. Durch stumpfes Ablösen derselben mit Fingerspitzen oder Tupfer und Emporziehen ihres Randes mit Faßzangen legt man die dünne, die Hinterseite der Fettkapsel bekleidende Fascia retrorenalis frei. Man durchschneidet sie möglichst weit hinten und unten und erweitert den Spalt stumpf mit beiden Zeigefingern, wodurch die Umsschlagsstelle des Bauchfells vor Verletzung bewahrt wird. Die hervorquellenden Fettmassen der Capsula adiposa werden über dem Konvexrand der Niere zwischen zwei Pinzetten gespalten, bis die fibröse Kapsel freiliegt. Ihre Schnitträndер werden mit Charrièrezangen gefaßt und sanft auseinandergezogen, während die Niere von der bedeckenden Fettschicht befreit wird. Die Ablösung gelingt meistens ganz oder größtenteils stumpf, indem man mittels der Fingerspitzen längs der fibrösen Kapsel auf beiden Flächen der Niere nach den Polen streicht. Membranöse oder strangförmige Verbindungen zwischen beiden Kapseln werden mit einem Scherenschnitt möglichst entfernt von der Capsula fibrosa durchtrennt, um diese nicht zu verletzen. Denn auch kleine Kontinuitätstrennungen derselben können sich leicht bei fortschreitender Ablösung der Fettkapsel so sehr vergrößern, daß eine völlige Dekapsulation der Niere eintritt. Dieses Ereignis ist möglichst zu vermeiden. Denn bei Naht der Nierenwunde würden die Nähte beim Knüpfen leicht das nackte Parenchym durchschneiden, auch ist die Gefahr der Nachblutung nach Inzision dekapsulierter Nieren erhöht, weil ihnen der elastische Druck der fibrösen Kapsel fehlt, der die vernähten Schnittflächen gegeneinander preßt. Besonders leicht entsteht eine Dekapsulation beim unzarten Ablösen der Fettkapsel vom oberen Pol, an dem sie der fibrösen Kapsel fester adhäriert, als jeder anderen Stelle. Deshalb empfiehlt es sich, daselbst bei der Auslösung der Niere eine Fettgewebsschicht auf der fibrösen Kapsel zu belassen. Nach völliger Befreiung der Niere folgt ihre Luxierung an die Oberfläche. Dazu umgeht man den hinter den Rippen gelegenen oberen Pol mit den Fingern und drängt ihn sanft in der Richtung des Bauchschnitts hinab, bis er frei im oberen Winkel des Muskelschnitts erscheint. Während die Finger die Hinterfläche des Pols stützen, um ihn am Rückschlüpfen in die Normallage zu hindern, werden zwei Finger der anderen Hand hinter den unteren Pol geschoben und dann die Niere mit beiden Händen langsam zur Oberfläche emporgehoben.

Entfernt man jetzt die Finger vom oberen Pol, so legt er sich auf den Rippenrand und kann nicht wieder in seine Nische entschlüpfen, wenn der untere durch einen untergeschobenen Mullbausch gehoben wird. Zum Zwecke der nun

folgenden Freilegung des Gefäßstiels faßt man die mit einer Kompresse bedeckte Niere mit der linken Hand und kehrt ihre ventrale Fläche dem Auge zu, indem man ihren Konvexrand dem unteren Wundrand zuwendet. Dann schiebt man, unter leichter Anspannung des Stiels durch Zug an der Niere, vom Hilus ausgehend das bedeckende Fettgewebe von den Stielgefäßen nach aufwärts ab, bis sie dem Auge freiliegen. Nun dreht man den Konvexrand nach der oberen Wundlippe, um das Nierenbecken und den obersten Ureterabschnitt in gleicher Weise von dem bedeckenden Fett zu befreien. Soll jetzt eine Operation unter Blutleere folgen, so verschließt man die in ihrem ganzen Umfange freigemachten Stielgefäße, entweder durch die Finger eines Assistenten, eine federnde Klemmzange, oder durch ein hinter den Gefäßen durchgezogenes, vor ihnen gekreuztes Drainrohr, dessen beide Enden während der Operation bis zu dem geringsten Grad von Spannung angezogen werden, der zur Unterbrechung des Blutstroms genügt. Dieses Verfahren bevorzuge ich vor den anderen. Durch sorgfältige Isolierung der Gefäße muß vermieden werden, den Ureter oder den Endzipfel eines erweiterten Nierenbeckens in die Kompression einzuschließen. Dadurch würde eine retrograde Sondierung des Harnleiters bei der Nephrolithotomie unmöglich werden; auch kann sich ein kleiner Stein in dem durch die Kompression abgesperrten Nierenzipfel verbergen.

Mit Ausnahme der Stielkompression müssen alle vorgehend geschilderten Akte jeder Nierensteinoperation vorangehen, weil sich die besondere Art des Eingriffs häufig erst nach allseitiger Freilegung des Organs ergibt. Diese typischen Operationsakte erleiden unter besonderen Umständen einige Abweichungen. In den allerseltensten Fällen ist es nötig, an dem Bauchdeckenschnitte etwas zu ändern Um kalkulöse Pyonephrosen von ganz ungewöhnlicher Größe unverletzt hinauszubefördern, kann es nützlich sein, den vorderen Muskelschnittrand mit Vermeidung des Peritoneums in erforderlicher Ausdehnung senkrecht zu seiner Richtung einzukerben. Eine häufigere Abweichung von der Regel ist die Resektion eines Stückes der 12. Rippe zum Zwecke größerer Zugänglichkeit einer schwer aus dem Retrokostalraum zu entwickelnden Niere. Meistens gibt schon die Entfernung ihres distalen Endes in 2—3 cm Länge die gewünschte Erleichterung. Bei subperiostaler Auslösung, auch in größerer Ausdehnung, besteht keine Gefahr der Pleuraverletzung; wohl aber, wenn man zwecks größerer Raumgewinnung den Einschnitt der Transversusaponeurose aufwärts bis in die Resektionslücke verlängert, und somit das membranöse ligament. lumbocostale durchschneiden muß, welches von den Querfortsätzen der zwei oberen Lendenwirbel zum unteren Rand der letzten Rippe zieht; denn an der Hinterfläche seines vom M. sacrolumbalis bedeckten Abschnittes bisweilen aber auch weiter nach vorn reichen, liegt die von Fettgewebe bekleidete Umschlagsstelle der Pleura. Deshalb darf das Ligament erst durchgeschnitten werden, nachdem das die Pleura deckende Fett von seiner Hinterfläche stumpf mit der Fingerspitze losgelöst, weitmöglichst nach oben verschoben und in dieser Lage festgehalten worden ist. Hat eine Pleuraverletzung durch Schnitt

oder Einriß stattgefunden, so ist, wenn irgend möglich, eine sofortige Vernähung geboten. Man muß das umgebende Gewebe in die Naht fassen, da sonst bei der Zartheit der Membran die Stiche beim Knüpfen der Fäden sich zu Löchern erweitern. Ist eine Vernähung nicht möglich, so verschließt man die Öffnung durch ein fest aufgedrücktes, mit einem langen Seidenfaden durchstochenes Mullbäuschchen, welches mit feinsten Katgutnähten an die Umgebung des Defekts angenäht wird. Nach 5—7 Tagen wird der Tampon durch Zug an dem nach außen geleiteten Seidenfaden entfernt. — Während in der Regel selbst bei den gewaltigsten kalkulösen Pyonephrosen die Auslösung ohne Bauchfellverletzung gelingt, können in seltenen Fällen stellenweise vorhandene untrennbare Verwachsungen zu einer Umschneidung des adhaerenden Bauchfellbezirks zwingen. Die dadurch entstandene Peritoneallücke wird sofort durch die Naht verschlossen.

Am häufigsten erfordern untrennbare adiposklerotische Verwachsungen der beiden Nierenkapseln eine Abweichung vom typischen Verfahren. Dann läßt sich die Niere nur durch völlige Auslösung aus der bedeckenden Schwarte mobilisieren. Die Dekapsulation geschieht durch vorsichtige schichtweise Spaltung der dicken, manchmal knorpelharten verschmolzenen Kapseln bis auf das nackte Parenchym; zwischen dieses und die Schwarte schiebt man sanft die Fingerspitzen ein, die Pulpafläche der Niere zugewendet, und vollendet langsam und ohne Druck auf das brüchige Nierengewebe die Auslösung. In solchen Fällen kann die Freilegung des Gefäßstiels schwierig sein, da die Kapselschwarte sich nicht weiter als bis zum Hilusrande ablösen läßt, an dem ihre der fibrösen Kapsel entsprechende Unterfläche festsitzt. Dann tut man am besten ihre abgelöste ventrale Hälfte von ihrem freien Rande bis zum Eintritt der Gefäße in den Hilus zu durchschneiden. —

Endlich erfordern Rezidiv-Operationen auf Grund der durch den ersten Eingriff verursachten anatomischen Veränderungen häufig eine Abweichung vom typischen Verfahren. Zunächst sind oft die Bauchwandschichten mit einander narbig verschmolzen und nicht mehr differenzierbar, besonders wenn die Heilung unter Eiterung erfolgt war, oder vor der Operation eine eitrige Perinephritis bestanden hatte. Sodann ist die Umschlagsfalte des Bauchfells gewöhnlich durch die Vernarbung nach hinten und unten an die Narbe herangezogan. Endlich besteht meistens eine untrennbare Verwachsung der Fettkapsel mit der Fibrosa. In Berücksichtigung dieser Umstände läßt man den Bauchdeckenschnitt hinter und unter der alten Narbe verlaufen, und dringt in dessen hinterem Teile schichtweise in die Tiefe bis zur Freilegung der Massa adiposa retrorenalis. Ist sie, wie häufig der Fall, mitsamt den Nierenkapseln zu einer undifferenzierbaren Gewebsmasse verwachsen, dann ist diese vorsichtig schichtweise einzuschneiden, bis man auf die nackte Niere gelangt und sie dekapsulieren kann. Wenn eine Fistel besteht, beginnt man die Operation mit ihrer ovalären Umschneidung und Vernähung der Ränder des umschnittenen Hautlappens miteinander.

Ausführung der Nephrolithotomie.

Hat man, wie vorstehend beschrieben, die von der Fettkapsel befreite Niere an die Oberfläche gehoben, die Stielgefäße und das Nierenbecken mit dem Anfangsteil des Ureters freigelegt, so hat man auf Grund der Inspektion und Palpation des allseitig zugängigen Organs zunächst die Wahl zwischen Nephrolithotomie und Pyelolithotomie zu treffen. Die für die Entscheidung maßgebenden Gesichtspunkte sollen später erörtert werden; vorwiegend gibt der Sitz des Steins den Ausschlag, deshalb ist seine Feststellung die erste Aufgabe. Sehr selten erkennt man ihn bereits durch die Besichtigung als Prominenz an der Oberfläche; manchmal läßt eine auf einen umschriebenen Abschnitt beschränkte, bisweilen fluktuierende Auftreibung vermuten, daß in diesem Bezirke eine Flüssigkeitsretention durch Steinverschluß der betreffenden Kelchhälse besteht. Viel häufiger sind positive Ergebnisse der Palpation, vorzüglich des Nierenbeckens. Ein daselbst gelegener Stein kann sich aber unter dreierlei Umständen der Tastung entziehen, nämlich erstens durch ein starkes Hiluslipom, zweitens eine harte Verdickung der Nierenbeckenwand, welche sogar Knorpelkonsistenz erreichen kann, drittens durch pralle Flüssigkeitsfüllung eines erweiterten Nierenbeckens. Im ersteren Falle gelangt man oft nach Ablösung des Fettgewebes von der Wand des Nierenbeckens zum Ziel. Ist sie wegen inniger Verwachsung untunlich, so empfiehlt sich die Akupunktur, die auch in dem zweiten Falle Aufklärung bringen kann. Im dritten Falle führt eine Ansaugung der Flüssigkeit mit feiner Hohlnadel und Spritze zum Ziel.

Ist bei zartem, nicht überfüllten Nierenbecken der Stein nicht tastbar, so fühlt man ihn bisweilen, wenn man es mit einem Finger in den Hilus einstülpt, während man mit der anderen Hand einen Gegendruck auf den Konvexrand der Niere ausübt. Sind diese Untersuchungen ergebnislos, so versucht man, den Stein durch Betastung des Parenchyms zu entdecken. Man legt den Daumen an die eine, Zeige- und dritten Finger an die andere Nierenfläche, — und drückt sie, von einem Pol zum andern wandernd, sanft zusammen. Dann gelingt es manchmal, den Stein als eine, von dem elastischen Parenchym umschlossene, Härte zu erkennen. Hat man sich für die Nephrolithotomie entschieden, so schickt man die Absperrung der Stielgefäße voraus, und deckt die ganze Umgebung zum Schutz gegen austretende infizierende Flüssigkeit sorgfältig mit Mullbauschen ab. Zum Zwecke der Inzision nimmt man die Niere in gleicher Weise in die Hand, als wollte man sie auf dem Sektionstische spalten. Außer den selteneren Fällen, in welchen ein oberflächlich liegender und fühlbarer Kelchstein die Stelle der Inzision bestimmt, ist diese eine typische. Sie soll den unteren Calix major eröffnen, und durch diesen einen Zugang zum Nierenbecken geben. Der untere Calix major wird gewählt, weil er leichter zu erreichen ist, als der obere. Denn er ist weiter als dieser, und sein Verlauf begünstigt seine Eröffnung, weil er vom Becken gegen die Konvexität der Niere zieht, während der obere enger ist und sich in der Längsrichtung der Niere zum oberen Pole erstreckt. Man eröffnet

den unteren Kelch durch eine 4—6 cm lange, cr. 3 cm tiefe Inzision am Konvexrande, deren Mitte der Grenze des unteren und des mittleren Drittels der Niere entspricht. Zondeck empfiehlt, den Schnitt 3—4 mm dorsalwärts vom Konvexrand zu legen, weil daselbst die Grenzlinie zwischen den nicht kommunizierenden Gefäßgebieten der ventralen und dorsalen Nierenhälfte liegt, daher die geringste Blutung zu erwarten ist. Diese theoretisch richtige Erwägung ist praktisch von geringer Bedeutung, weil die Berührungslinie der beiden Gefäßgebiete keine Gerade bildet, und es nicht gelingt, sie genau zu treffen. Man führt den Schnitt in genannter Länge und Tiefe mit einem einzigen Messerzuge aus; dann entfernt man die Schnittflächen mit dünnen, schmalen, stumpfwinklig zu ihrem Stiele abgebogenen Plättchen von einander, um die Eröffnungsstelle zu finden. Diese erkennt man leicht an der weißen Farbe der Kelchschleimhaut. Die Öffnung im Kelche wird so weit mit der Schere vergrößert, daß der Zeigefinger bequem in das Nierenbecken eingeführt werden kann.

Ein anderes Verfahren ist die Stichmethode. Man senkt ein schmales, dünnblättriges Messer an der Grenze zwischen unterem und mittlerem Drittel des Nierenrandes in der Richtung zum Nierenbecken in die Tiefe, mit der Absicht, den Stein mit der Messerspitze zu berühren. Ist das der Fall, dann erweitert man den Schnitt in der Richtung nach dem oberen und dem unteren Pol, ohne mit der Messerspitze den Stein zu verlassen. Der Schnitt muß groß genug sein, um den Zeigefinger ohne Quetschung oder Zerreißung des Nierengewebes in das Becken einführen zu können. Bei Hindurchzwängen des Fingers durch eine zu enge Öffnung entstehen leicht Einrisse des Gewebes, welche zu einer Quelle von Nachblutung werden können, wenn sie sich in der Tiefe über die Ausdehnung des Schnittes hinaus erstrecken, daher von der blutstillenden Parenchymnaht nicht mitgefaßt werden.

Bei dem Schnitt- wie bei dem Stichverfahren kann es vorkommen, daß der Kelch nicht sofort eröffnet wird. Liegt der Grund dafür in einer ungenügenden Tiefe der Wunde, so muß sie unter Auseinanderziehen der Ränder schichtweise vertieft werden, bis man sein Ziel erreicht hat. Viel unangenehmer aber ist es, wenn der Schnitt durch fehlerhafte Richtung seitlich an der Wand des Kelches und des Beckens vorbeigegangen ist. Dann muß man versuchen, den Weg zum Becken durch bimanuelle Tastung des Steins zu finden, indem man den Zeigefinger in die Wunde einführt, und mit der anderen Hand einen Gegendruck auf verschiedene Stellen der Nierenoberfläche und des Beckens ausübt. An dem Orte der so vom Zeigefinger gefühlten Steinresistenz eröffnet man dann die Nierenbeckenwand von der Wunde aus. Kann der Stein durch dieses Palpationsverfahren nicht entdeckt werden, weil er entweder zu klein oder in einem Kelche versteckt ist, dann empfiehlt es sich, durch eine kleinste, in der dorsalen Nierenbeckenwand angelegte Öffnung eine dicke Metallsonde in das Nierenbecken oder den unteren Kelch einzuführen, und auf den von der Parenchymwunde aus fühlbaren entgegengedrängten Sondenknopf einzuschneiden. Indem das Messer der

Sonde folgt, wird der Schnitt bis zur Durchgängigkeit für den Finger erweitert. Der kleine Nierenbeckeneinschnitt wird mit einer Naht verschlossen.

Ist man auf eine oder die andere Weise auf den Stein gelangt, so extrahiert man ihn mit einer Zange oder hebt ihn mit einem schmalen stumpfen Löffel oder einem Eleratorium heraus. Es darf kein Extraktionsversuch gemacht werden, bevor man sich nicht von der freien Beweglichkeit des Steins überzeugt hat; sonst würden festsitzende Kelchfortsätze leicht abbrechen und schwer wiederzufinden sein. In solchem Falle müssen die Kelchhälse eingekerbt werden, um den Stein mobil zu machen. — Hat man denselben trotz positiven Röntgenbildes nicht im Becken gefunden, so muß er in einem Kelche stecken. Dann sucht man mit dem durch den Niereneinschnitt in das Becken eingeführten Finger die Kelchöffnungen abzutasten. Ist der Eingang des steinhaltigen Kelches genügend weit, um mit der Fingerspitze einzudringen, oder ragt der Stein etwas aus dem Kelchhalse heraus, so kann man ihn fühlen. Andernfalls ist es dazu nötig, die Niere mit der anderen Hand dem eingeführten Finger entgegenzudrücken, wodurch gleichzeitig der Fingerspitze die Erweiterung des Kelchhalses und das Eindringen in den Kelch ermöglicht wird. Steine in einem Kelch des oberen Pols können namentlich bei starker Krümmung der Niere der Extraktion vom Becken aus Schwierigkeiten bereiten. Dann ist es vorteilhafter, auf den Stein durch einen besonderen Einschnitt des Parenchyms von der Oberfläche aus vorzudringen. Entfernte Konkremente sind sofort sorgfältig auf ihre Unversehrtheit zu untersuchen; sind sie bei der Extraktion zerbrochen, so sind die Bruchstücke aufeinanderzupassen, um zu erkennen, ob ein Fragment zurückgeblieben ist. Häufig streifen sich bei weichen Steinen und solchen mit kristallinischen Auflagerungen dünne Schichten oder Krümel ab, welche durch Ausspülung mit physiologischer Kochsalzlösung herausgeschwemmt werden müssen.

Man verlasse sich bei multiplen Steinen nicht auf die im Röntgenbilde gefundene Anzahl, sondern taste stets zum Schlusse Becken und Kelche in der geschilderten bimanuellen Weise ab, wodurch bisweilen noch ein nicht vermutetes Konkrement zu Tage kommt. Dann folgt die Naht der Nierenwunde mit Doppelfäden. Man zieht einen langen dünnen Katgutfaden bis zu seiner Mitte durch eine krumme Nadel und sticht diese ca. 1 cm entfernt vom Wundrande durch die fibröse Kapsel und das Parenchym, um genau in derselben Entfernung vom anderen Wundrande auszustechen. Jede Naht muß die ganzen Schnittflächen der Niere umstechen, damit nach dem Knüpfen kein toter Raum bleibt, der zu Nachblutung Veranlassung geben könnte. Je nach der Länge des Schnitts braucht man zwei bis fünf Nähte mit Zwischenräumen von $1^1/_2$ cm. Geknüpft wird erst nach Anlegung aller Nähte, während ein Assistent beide Wundflächen genau gegeneinander drückt. Die Fäden dürfen beim Knüpfen nicht so fest angezogen werden, daß sie Furchen in die Oberfläche schneiden. Liegen die Ränder der fibrösen Kapsel nicht genau aneinander, so werden sie noch durch einige oberflächliche feine Nähte vereinigt. Hatte sich die fibröse Kapsel während der Operation abgestreift,

so muß man versuchen, sie soweit es geht, wieder über die Niere zu ziehen, um sie in die Naht zu fassen, denn ohne diese Stütze durchschneiden die Nähte leicht das nackte Parenchym beim Knüpfen. Nach beendeter Naht löst man die Stielabklemmung, läßt aber die Kompression der Niere von beiden Flächen her noch einige Minuten fortdauern. Dann entfernt man die zur Abdeckung eingelegten Mullbausche, zieht die mit zwei Charrièrezangen gefaßten Schnittränder der Fettkapsel auseinander und reponiert die Niere, indem man den oberen Pol bis unter den Rippenrand hinabdrückt und sie nach oben in ihr Bett schiebt. Nach Einführung eines Drainrohres bis in die Nähe der Niere wird die Bauchwunde vernäht.

Albarran empfahl grundsätzlich die Nierenwunde nicht ganz zu verschließen, sondern zwischen 2 Nähten ein Drainrohr in das Nierenbecken einzulegen, welches nach ca. 3 Tagen entfernt werden sollte. Dadurch sollte eine Blutansammlung im Nierenbecken verhindert werden, welche durch Auseinanderdrängen der Wundflächen zu Nachblutung oder Haematurie Veranlassung geben könnte. Nun lehrt aber die Erfahrung, daß die meisten Nachblutungen erst nach Ablauf des dritten Tages auftreten: Unter 15 dahin gehörenden eigenen Beobachtungen trat die Blutung 4 mal am Operationstage auf, 11 mal zwischen dem 4. Tage und der 4. Woche, nämlich 4 mal in der ersten, 3 mal in der zweiten, 3 mal in der dritten Woche, einmal noch am 22. Tage. Demzufolge würde Albarrans Verfahren keinen Schutz vor den überwiegend häufigen späten Nachblutungen gewähren.

Ausführung der Pyelolithotomie.

Vorbedingung für die Zulässigkeit der Pyelotomie ist die Fühlbarkeit des Steins im Nierenbecken. Fehlt diese trotz sorgfältiger Anwendung aller vorher beschriebenen Untersuchungsmethoden, dann verzichtet man auf die Pyelolithotomie zugunsten der Nephrolithotomie.

Die Pyelolithotomie bedarf keiner Kompression der Stielgefäße. Die Niere muß nach ausgiebiger Mobilisierung weit genug hervorgezogen werden, um ihre ventrale Fläche auf den oberen Wundrand legen zu können, damit die dorsale Nierenbeckenwand dem Operateur zugekehrt ist. In dieser Lage wird das mit einer Serviette bedeckte Organ durch einen Assistenten gehalten. Zunächst wird das gesamte Wundgebiet abgedeckt und ein Mullbausch unter jeden Pol geschoben, um ein Zurücksinken der Niere zu verhindern. Dann hat man sich darüber zu entscheiden, ob man das Nierenbecken in der Längs- oder der Querrichtung eröffnen will. Die Wahl hängt von zwei Umständen ab: erstens von der Richtung des größten Durchmessers des Steins; ist dieser in der Quere stark entwickelt, so ist eine Querinzision vorzuziehen; zweitens von der Konfiguration des Nierenbeckens. Von dieser gibt es drei Varietäten: Bei der ersten weitaus häufigsten liegt der größte Abschnitt des Beckens außerhalb der Niere, — dann empfiehlt sich im allgemeinen der Längsschnitt, wenn nicht der vorher genannte Gesichtspunkt den Querschnitt erfordert. Bei der zweiten Varietät liegt das Becken nur zu einem kleineren Teile außerhalb, zu einem größeren innerhalb der

Niere; bei solchem Verhalten ist für größere Steine ein Querschnitt geboten, weil ein Längsschnitt keine genügend große Öffnung schaffen könnte. Endlich gibt es eine ganz intrarenale Lage des Nierenbeckens, bei der der Harnleiter direkt in die Niere einzutreten scheint; bei dieser verbietet sich die Pyelolithotomie überhaupt. Zu beiden Seiten der geplanten Inzisionslinie kann man eine Fadenschlinge als Haltzügel durch die Nierenbeckenwand führen. Wölbt der Stein diese vor, oder kann man ihn durch Fingerdruck auf die ventrale Nierenbeckenwand gegen die dorsale drängen, so durchschneidet man diese mit einem Messerzuge bis auf den Stein. Kleine Steine springen unter dem Einflusse dieses Druckes oft aus der Inzisionsöffnung, besonders wenn ihre Ränder durch die Haltzügel zum Klaffen gebracht werden; sonst hebelt man sie mit einem ganz platten und schmalen stumpfen Löffel oder Elevatorium heraus. Wölbt der Stein nicht die Beckenwand vor, so durchschneidet man sie zwischen den angespannten Fadenzügeln oder zwischen zwei Pinzetten. Die Inzisionsöffnung muß groß genug sein, um den Stein ohne Quetschung oder Zerreißung der Wundränder entbinden zu können. Die Ausdehnung des Längsschnitts findet ihre untere Grenze an der Abgangsstelle des Ureters, die wegen Gefahr der Nahtstenosierung nicht eingeschnitten werden darf — ihre obere am Ansatze des Nierenbeckens. Doch ist es ratsam mit dem oberen Endpunkte des Schnittes ein wenig unterhalb der Ansatzlinie zu bleiben, um die daselbst quer über die Wand verlaufende Vene nicht zu verletzen, deren Blutung eine genaue Nahtanlegung stört. Steht sie nicht auf Druck, so wird das Gefäß besser umstochen, als unterbunden, weil eine Klemmpinzette wegen der außerordentlichen Zartheit ihrer Wand leicht ausreißt. — Bei einem kleinen Stein in einem durch Flüssigkeit stark erweiterten Nierenbecken ist besondere Vorsicht nötig, um zu verhüten, daß er nicht durch die Palpations- und die Extraktionsversuche in einen dilatierten Kelch entschlüpft in dem er schwer wiederzufinden ist. Dazu entleert man zunächst den flüssigen Inhalt durch Punktion und Aussaugung, und verschließt das Nierenbecken vor seiner Eröffnung dicht unter seinem Ansatz am Hilus mit einer federnden Klemmzange. Wie in einen Kelch kann ein kleiner Stein auch in den Harnleiter entweichen. Deshalb empfiehlt es sich, diesen durch Emporheben eines untergeführten Fadenzügels abzusperren. Ist außer dem entfernten Beckenstein noch ein Kelchstein vorhanden, so wird er mit der Sonde gesucht und mittels schmaler Zange entfernt. Ist die Inzisionsöffnung weit genug, dann erleichtert die Einführung eines Fingers das Aufsuchen und die Entfernung. Gelingt es nicht, einen Stein aus dem Kelche in das Nierenbecken zu befördern, so drängt man ihn mit dem eingeführten Finger gegen die Oberfläche und entfernt ihn durch eine kleine Inzision des Parenchyms. Sand, kleinste Konkremente oder während der Extraktion abgestreifte Krümel werden durch einen in das Nierenbecken eingeführten Nélaton-Katheter mit warmer physiologischer Kochsalzlösung ausgespült. Dabei muß man sich aber vor einem zu hohen Flüssigkeitsdrucke hüten, weil dadurch, wie ich einmal gesehen habe, die Flüssigkeit

durch das Parenchym bis in die Fettkapsel dringen kann, welche dadurch eine ödematöse Quellung erleidet.

Gleiche Erfahrungen sind mit Injektion von Collargol-Lösungen bei der Pyelographie bekannt; neu ist aber an meiner Beobachtung das Auftreten gleicher Erscheinung trotz freien Abflusses aus der Nierenbeckenöffnung neben dem Katheter. Einmal, als es nicht gelang durch die übliche Spülung die kittartig fest anhaftenden sandigen Auflagerungen zu entfernen, habe ich vom Nierenbecken aus das Parenchym am Konvexrande mit einer Kornzange durchstoßen und mit ihr ein Drainröhr in das Becken geleitet. Durch dieses wurden mehrere Liter eines kontinuierlichen Flüssigkeitsstromes geleitet, der aus dem Nélaton-Katheter und der Inzisionswunde ablief. Damit gelang eine vollständige Reinigung der Hohlräume, so daß die Röhren entfernt und die Wunden im Parenchym und der Beckenwand verschlossen werden konnten. Läßt man die beiden Röhren nach Befestigung mit je einer Catgutnaht liegen, so können bei zäh anhaftender Versandung während mehrerer Tage häufige und lange Spülungen gemacht werden. Erfordert dagegen eine infizierte Retention eine lang dauernde Drainage, so ist sie grundsätzlich durch die Nephrostomie, nicht durch die Pyelostomie zu bewirken. Die Naht der Nierenbeckenwunde soll wenn möglich zweischichtig sein. Die erste Schicht wird mit Knopfnähten aus dünnen, an jedem Ende mit einer feinen krummen Nadel armierten Catgutfäden paramucös angelegt. Die Nadeln werden nach außen vom Schleimhautrande eingestochen und durchdringen die ganze übrige Wand. Das Knüpfen erfolgt erst nach Anlegung aller Nähte. Bei genügender Dicke der Nierenbeckenwand folgt eine zweite oberflächliche Nahtschicht; ist diese wegen Zartheit der Wand nicht ausführbar, so vernäht man über der ersten Nahtreihe das auf dem Nierenbecken liegende Fettgewebe. Es gibt Fälle von so außerordentlicher Verdünnung der Nierenbeckenwand, daß ausschließlich eine Naht des Fettgewebes möglich ist. Deshalb soll dieses während der ganzen Operation sehr schonend behandelt und nicht gequetscht werden. Payr hat empfohlen zur Verstärkung der Naht einen Lappen aus der fibrösen Kapsel hinunterzuschlagen und an dem Nierenbecken durch einige Nähte zu befestigen. Doch ist die Heilungstendenz auch ohne besondere Hilfsmittel bei freiem Abfluß durch den Ureter so groß, daß selbst bei schlechter oder unvollkommener Naht stets eine Heilung ohne Fistel erfolgt. So sah ich ein stark erweitertes, an seinem Ansatze zu dreiviertel des Umfanges abgerissenes Nierenbecken, welches nur durch ein paar kunstlos angelegte Situationsnähte dürftig wieder befestigt war, trotz ammoniakalischen Urins wieder anheilen. Im Vertrauen auf diese Heilungstendenz hat Marion empfohlen, grundsätzlich von der Naht abzustehen. Dieser Empfehlung kann ich mich nicht anschließen. Denn einerseits heilen die meisten vernähten Nierenbeckenwunden per primam, unter meinen Beobachtungen 85 %, wodurch die Krankheitsdauer erheblich abgekürzt wird — andererseits gibt die Naht, selbst wenn sie sich später wieder löst, in den ersten Tagen einen Schutz gegen Verunreinigung der frisch verwundeten Gewebe durch den meistens infizierten Harn.

Im Hinblick auf die Möglichkeit des Harnaustritts aus einer mangelhaft angelegten oder undicht gewordenen Naht ist die Inzision der dorsalen Wand der der ventralen vorzuziehen, da bei letzterer die Abflußbedingungen ungünstiger sind. Deshalb hat die ventrale Pyelotomie nur eine Berechtigung, wenn die dorsale Wand wegen Verwachsungen nicht freizulegen ist. Eine Ausnahme bilden die Hufeisennieren, bei denen das Becken nur von der ventralen Fläche aus zugänglich ist. — Nach Entfernung der Haltfäden und Reposition der Niere wird ein Drainrohr eingelegt, das die Nahtstelle nicht berühren darf. Bis auf eine Lücke für dieses werden die Bauchdecken vernäht.

Ausführung der Nephrostomie.

Die Nephrostomie der Pyonephrosen bedarf einer besonders sorgfältigen Abdeckung des Operationsfeldes wegen der Infektionsgefahr durch austretenden Inhalt. Manchmal kann der Schutz verstärkt werden durch eine der Eröffnung vorangehende Vernähung der gespaltenen Fettkapsel mit den entsprechenden Schnitträndern der Fascie des M. obli. ext., oder, falls möglich, den Hauträndern. Um die Überschwemmung des Wundgebietes mit septischer Flüssigkeit bei großen Pyonephrosen auf das geringste Maß zu beschränken, kann man vor der Inzision den Inhalt möglichst vollständig durch Punktion und ausgiebige Spülung entleeren. Dazu ist es nötig an zwei weit voneinander entfernten Punkten zweischenkelige Trokare einzustechen, von denen je ein Schenkel mit einem langen Gummischlauch versehen wird. Der eine wird mit einem Irrigator in Verbindung gebracht, der andere dient zum Abfluß außerhalb des Operationsgebietes. Wenn eine Kompression des Gefäßstiels nicht möglich ist, incidiert man zur Vermeidung von Blutungen möglichst verdünnte Stellen des Konvexrandes; dadurch gelangt man zunächst in einen dilatierten Kelch und eröffnet dann das Nierenbecken durch ausgiebige Spaltung des Kelchhalses mit dem Knopfmesser. Durch diese Öffnung in das Becken eingehend hat man mit dem Finger die freie Zugängigkeit aller Kelchhöhlen zu prüfen, um enge Kelchhälse zu erweitern oder Steine zu entfernen. Diejenigen Hohlräume, die keinen Abfluß in das Becken haben, werden von der Oberfläche aus eingeschnitten, um Eiter und Steine zu entleeren und ihre freie Verbindung mit dem Nierenbecken wieder herzustellen. Die Sicherung eines freien Abflusses aus allen Kammern ist eine ebenso wichtige Aufgabe wie die Entfernung der Steine. Genügt dazu nicht die Drainage des Nierenbeckens, so drainiert man noch die buckelig prominierenden Kelchempyeme von der Oberfläche aus. Die Drainröhren werden an die Inzisionsränder mit Catgutnähten befestigt. Da bei der häufigen Doppelseitigkeit der Erkrankung die äußerste Schonung jedes Stückchens sekretionsfähigen Gewebes geboten ist, vermeidet man möglichst die Durchschneidung dicker Parenchymschichten, indem man die Inzision an eine verdünnte Stelle verlegt; selbst mehrere solcher schädigen die Nierenfunktion weniger als ein ununterbrochener Schnitt über eine größere Strecke sekretionsfähigen Parenchyms. Wenn bei Pyonephrosen mit

gut erhaltenem Parenchym keine Gefäßabklemmung möglich ist, ist die Blutungsgefahr einer ausgedehnten Inzision zu berücksichtigen, die bei verdünntem oder sklerosiertem Parenchym wegen Atrophie der Gefäße gering ist. Dann spart man Blut, wenn man den Schnitt nicht auf einmal in ganzer Länge anlegt, sondern abschnittweise, damit die Schnittflächen an einer inzidierten Stelle vom Assistenten mit Mullbauschen tamponiert und komprimiert werden können, ehe man die folgenden inzidiert. Diese Kompression muß während der bisweilen langwierigen Akte der Steinextraktion, der Absuchung und Zugänglichmachung sämtlicher Kelchhöhlen aufrecht erhalten werden. Wegen der Nachblutungsgefahr müssen solche Nieren zum Schlusse der Operation neben dem Drainrohr tamponiert werden. Leider gibt auch die Tamponade keine absolute Sicherheit, so daß man aus vitaler Indikation zu einer Entfernung der Niere gezwungen sein kann, die bei doppelseitiger Erkrankung besonders gefährlich ist. Nach beendeter Nephrostomie hat man Vorsichtsmaßregeln gegen eine im weiteren Verlaufe eintretende Infektion des retroperitonealen Gewebes und der Bauchdecken zu tragen. Dazu werden nach Entfernung der verunreinigten Mullbäusche neue eingelegt, welche die Niere an allen Flächen bis auf die Inzisionswunde sicher von der Umgebung isolieren. Das ist nur möglich, wenn man die Niere in ihrer luxierten Lage beläßt; ein Nachteil erwächst nicht daraus, da sich das Organ nach Entfernung der Abdichtungsbauschen in sein normales Lager wieder zurückzieht. Prolongierte oder Dauer-Spülungen können in schlimmen Fällen besonders wirksam gestaltet werden, wenn man die Niere an zwei weit voneinander entfernten Stellen drainiert, von denen eine dem Zufluß, die andere dem Abflusse dient. Wenn eine Verunreinigung der Umgebung während der Operation mit Sicherheit auszuschließen war, kann man das Retroperitonealgewebe gegen nachträgliche Infektion durch Vernähung der Ränder der gespaltenen Fettkapsel mit den entsprechenden Muskelrändern oder ihrer Facie schützen.

Freilegung des Ureters und Ureterolithotomie.

Die Freilegung des Harnleiters kann auf extraperitonealem oder auf transperitonealem Wege geschehen. Letzterer kommt für die Entfernung von Steinen nur unter zwingenden Ausnahmeverhältnissen in Betracht wegen der Gefahr des Harnaustritts in die Bauchhöhle durch Nahtinsuffizienz. Unter den extraperitonealen Methoden gibt der lumboabdominale Schrägschnitt den besten Zugang; er ist das Normalverfahren, weil er jeden Abschnitt des Ureters von der Niere bis zur Blase zu erreichen gestattet. In seltenen Fällen kommt für das juxtavesikale Endstück des Ureters die Freilegung vom vorderen Scheidengewölbe aus in Betracht; während der perineale wie der sacrale Weg als unzweckmäßig nicht zu empfehlen sind. Zu den Steinen in der Papille und dem in der Blasenwand verlaufenden intramuralen Abschnitte des Ureters gibt die suprapubische Eröffnung der Harnblase einen bequemen Zugang.

Die lumbo-abdominale Freilegung des Ureters.

Der von mir angegebene Hautschnitt zur Freilegung des ganzen Ureters ist eine Verlängerung des typischen, bei den Nierenoperationen üblichen Lumboabdominalschnitts. In dessen Fortsetzung zieht er abwärts zu einem 2—3 Querfinger median vom vorderen oberen Darmbeinstachel gelegenen Punkte, um dann in eine Linie umzubiegen, die drei Querfingerbreit oberhalb des lig. Poupartii und diesem parallel bis zur Mittellinie verläuft. Von ihrem Endpunkte zieht ein kurzer Winkelschnitt abwärts zur Symphysis pubis. Der Schnitt durchtrennt in seiner oberen Hälfte die drei platten Bauchmuskeln; vom Darmbeinstachel abwärts spaltet er zunächst die fascie des M. obliq. ext. in ihrer Faserrichtung, sodann die laterale Hälfte der vorderen Rektusscheide, um dann rechtwinkelig umbiegend, diese bis zur Symphyse zu durchschneiden. Dann folgt die stumpfe Auseinanderziehung der Muskelfasern des Obliq. int. und des Transversus, während medianwärts ihre miteinander verschmolzenen Aponeurosen scharf bis in den queren Schnitt der Rektusscheide hinein getrennt werden. Durch Hinabziehen des so gebildeten Aponeurosenlappens wird der laterale Rand des M. rectus freigelegt. Im lumbalen und iliakalen Abschnitte ist der Ureter leicht zu finden, wenn man sein mit der Niere freigelegtes subrenales Anfangsstück im Retroperitonealraum abwärts verfolgt. Zur Auffindung des pelvinen Ureters verzieht man den freigelegten lateralen Rand des M. rect. abdominis stark medianwärts, löst das Bauchfell zugleich mit der dünnen fascia transversa von der vereinigten Aponeurose des Obl. int. und des Transversus stumpf bis zum lig. Poupartii ab, hebt es aus der Fossa iliaca heraus und verschiebt es median- und aufwärts bis zur Teilungsstelle der A. iliaca communis. Diese ist der Orientierungspunkt für die Aufsuchung des Ureters, da er über sie in der Richtung von außen oben nach innen unten hinwegzieht. Er wird stets zugleich mit dem Peritoneum abgehoben, da er an dessen Hinterfläche mittels einzelner stärkerer Bindegewebsfasern haftet. Wie der Ureter, so folgen auch die Vasa spermatica interna dem abgehobenen Bauchfell. Von ihrem Ursprung schräg nach außen unten ziehend, müssen sie den nach innen unten verlaufenden Harnleiter oberhalb der Teilung der A. Iliaca communis kreuzen, demnach unterhalb der Kreuzungsstelle lateral vom Ureter liegen; an dem aus der Fossa iliaca ausgelösten, in die Sagittalebene verschobenen Peritoneum findet man sie daher näher der Körperoberfläche als den Harnleiter. Die Auffindung des Ureters wird durch zystoskopische Einführung einer Uretersonde vor der Operation erleichtert. Sie ist aber meistens entbehrlich, da gewöhnlich der Stein an der peritonealen Wand der Wundhöhle fühlbar ist. Bei Steinen, die nahe dem Eintritt des Harnleiters in die Blase liegen, ist die Ureter-sondierung nicht ausführbar.

Der vorstehend geschilderte Schnitt zur Freilegung des ganzen Ureters braucht meistens nur abschnittsweise zur Anwendung zu kommen, wenn man über die Lage des Steins durch Röntgenbild oder Palpation orientiert ist. So kommt man für Steine im Lumbalteil mit der oberen Hälfte aus, für pelvine be-

darf es nur der unteren. Die Freilegung und mediane Vorziehung des lateralen Rektusrandes oder gar dessen Einkerbung ist nur bei dicht an der Blase sitzenden Steinen erforderlich. Ist man nun auf den Ureter gelangt, so fühlt man entweder alsbald den Stein oder man muß ihn unter weiterer Verfolgung des Ureters aufsuchen. Ob diese nach aufwärts oder abwärts zu geschehen hat, ergibt sich häufig aus gewissen Anhaltspunkten. Bei vaginaler oder rektaler Fühlbarkeit des Steins besteht kein Zweifel, daß wir den Harnleiter nach abwärts zu verfolgen haben. Bei unfühlbarem Stein weist uns bisweilen das Röntgenbild die Richtung unseres Vorgehens. Ist der freigelegte Ureterabschnitt erweitert und mit Flüssigkeit gefüllt, dann dürfen wir schließen, daß wir uns oberhalb des Abflußhindernisses befinden, der Stein also weiter abwärts zu finden ist. Kann man einen vor der Operation eingeführten Katheter im Ureter fühlen, so muß man sich nach aufwärts wenden, in der wahrscheinlichen Annahme, daß das Instrument sich nicht weiter als bis zum Stein hat einführen lassen. Diese Annahme trifft aber nicht immer zu, weil in manchen Fällen der Katheter am Steine vorbeigeht. Fehlt uns jeder Anhaltspunkt für dessen Lage, dann sind wir darauf angewiesen, den Ureter eventuel nach beiden Richtungen zu verfolgen, bis wir entweder das Konkrement oder eine periureteritische, den Sitz des Steins anzeigende Härte fühlen. Bei der überwiegend häufigen Lage der Steine im pelvinen Abschnitte findet man sie mit größerer Wahrscheinlichkeit beim Suchen nach abwärts. Da für die Palpation des an dem abgelösten Bauchfell haftenden Harnleiters eine feste Unterlage mangelt, so können sich kleine Konkremente der Wahrnehmung entziehen, wenn man nicht den Ureter unter leichtem Druck zwischen Daumen und Zeigefinger abtastet. Hat man den Stein gefühlt, so ist es für die weiteren Akte zweckmäßig, den Harnleiter an dieser Stelle und einige Zentimeter weiter aufwärts und abwärts vom Bauchfell abzulösen, um ihn der Oberfläche nähern und für die folgenden Maßnahmen zugänglicher machen zu können. Eine Ablösung selbst auf größere Strecken bringt seiner Ernährung keinen Schaden, wenn man seine Adventitiaschicht schont. Nun kann der Stein entweder an der gefühlten Stelle exzidiert oder bei tiefer, schwer zugänglicher Lage soweit nach oben verschoben werden, daß man ihm bequemer beizukommen vermag. Diese von mir zuerst und in vielen Fällen ausgeübte Steinverschiebung erleichtert ungemein die Entfernung des Steins und die Ureternaht; sie gelingt häufig, aber nicht immer, und darf wegen Quetschungsgefahr des Ureters nicht gewaltsam durchgesetzt werden. Gibt der Stein einem mäßigen Druck nicht nach, so ist von weiteren Versuchen abzusehen. Man faßt den Harnleiter zwischen Daumen und Zeigefinger unmittelbar unter dem Stein, lockert diesen durch wiederholten Druck der beiden Finger gegen seinen unteren Umfang und streicht ihn renalwärts bis zu der gewünschten Stelle. Dabei kann es vorkommen, daß er plötzlich so weit nach oben schnellt, daß man ihn aus dem Gesichtsfelde verliert. Darum empfiehlt es sich, den Ureter oberhalb der beabsichtigten Exzisionsstelle durch Emporheben eines umgelegten Fadenzügels zu verschließen. Zum Schutze gegen

austretenden Urin muß das ganze Wundgebiet vor der Inzision sorgfältig mit Mullbauschen abgedeckt und der vom Bauchfell abgelöste Ureterabschnitt oberhalb und unterhalb des Steins durch angespannte Fadenzügel oder leicht federnde Darmklemmzangen verschlossen werden.

Ist seine Ablösung wegen Verwachsung nicht möglich, so erhebt man ihn mitsamt dem Bauchfell in eine Falte, die man vorsichtig unter Vermeidung des darunter befindlichen Darms oberhalb und unterhalb des Steins abklemmt. Ist der Harnleiter in dem abgeklemmten Abschnitte stark durch Flüssigkeit erweitert, so ist sie durch eine mit Hohlnadel armierte Spritze abzusaugen. Bei sehr weitem schlaffem Ureter ist es zweckmäßig jederseits eine Fadenschlinge parallel der geplanten Schnittlinie durch die Wand zu legen, um damit die Öffnung während der Extraktion zum Klaffen, und bei der paramukösen Nahtanlegung die Grenze zwischen Schleimhaut und Muskularis zur Ansicht zu bringen. Bei dünnem Harnleiter verbietet sich dieses Verfahren.

Zur Inzision fixiert man den Ureter zu beiden Seiten des Steins mit Daumen und Zeigefinger und durchschneidet die dadurch gespannte Wand genau in der Längsrichtung mit einem einzigen genügend langen Messerzuge. Der Stein tritt dann entweder spontan aus der Schnittwunde oder wird mit einem stumpfen Löffelchen herausgehoben. Mit demselben Instrumente werden abgestreifte Krümel oder Sandkörnchen sorgfältig entfernt. In der Regel wird die Ureterwunde durch paramuköse Katgutnähte verschlossen, welche dicht an den Schnitträndern ein- und ausgestochen werden müssen, um eine Verengerung des Lumens zu vermeiden. Bei sehr erweiterten Ureteren kann man über der ersten eine zweite Nahtreihe anlegen. Eine Vernähung unterbleibt bei großer Enge und sehr zarter Wand, bei granulierender oder eitriger Periureteritis und manchmal bei dicht an der Blase liegenden Steinen, auf Grund zu großer technischer Schwierigkeiten. Die Unterlassung der Naht hindert nicht die Heilung, wenn der Schnitt genau in der Längsrichtung verläuft und ein bis in die Nähe des Harnleiters eingelegter, ihn aber nicht berührendes Drainrohr für den Abfluß sorgt. Bei schwieliger Periureteritis muß man versuchen, die harte Gewebsmasse möglichst entfernt vom Ureter stumpf von der Unterlage abzulösen und sie dann schichtweise bis auf den Stein zu spalten. Einen Verweilkatheter in den Ureter einzulegen, ist überflüssig. In der Längsrichtung angelegte Ureterwunden, ob vernäht oder nicht, haben eine große Heiltendenz; Fisteln entstehen nur, wenn der Abfluß nach der Blase durch einen zweiten tiefer gelegenen Stein oder eine Stenose behindert ist. Die Naht gibt sehr befriedigende Resultate; unter meinen 46 Fällen ist sie nur 7 mal undicht geworden, und zwar wesentlich bei Steinen nahe der Blase, wo ihre exakte Anlegung größeren Schwierigkeiten begegnete.

Einige Bemerkungen über seltenere postoperative Vorkommnisse mögen hier angeschlossen werden.

Eine schon prima intentione verklebte Ureterwunde kann sich wieder öffnen und bei bereits geschlossenen Bauchdecken zu einem Harnaustritt in das retro-

peritoneale Gewebe führen, wenn durch Hinabtreten eines bei der Operation unentdeckt gebliebenen Steins der Abfluß nach der Blase versperrt wird. Ein sehr erweiterter, stark infizierter Ureter kann auch noch nach Entfernung des Steins fortfahren, große Eitermengen zu produzieren. Hat die austreibende Kraft des Harnleiters durch entzündliche Schädigung seiner Muskulatur und Elastizitätsverlust in Folge von Überdehnung stark gelitten, so stagnieren die Eitermassen und können zu fieberhaften Koliken führen. Daß diese von einer Spannung der Ureterwände, unabhängig von einer Rückstauung in der Niere herrühren können, geht aus ihrer Fortdauer nach der Nephrektomie hervor. Solche Fälle kann man durch regelmäßige Entleerung und Auswaschung mittelst des Ureterkatheters heilen. Bleibt der Erfolg aus, so kann die Exstirpation des Ureters nötig werden, die ich aus solcher Ursache zweimal ausgeführt habe. Dabei wird die Niere geopfert; aber ihr Verlust wiegt in solchen Fällen nicht schwer, da sie durch Stauung und Infektion immer stark pyonephrotisch verändert ist. — Dauert der Harnaustritt bei undicht gewordener oder unterlassener Naht länger als gewöhnlich in unveränderter Stärke an, so genügt bei fehlendem Abflußhindernis manchmal das Einlegen eines Harnleiterkatheters während weniger Tage, um die Fistel zum Schlusse zu bringen.

Die vaginale Ureterolithotomie.

Die vaginale Ureterolithotomie ist selten indiziert; immer kann sie durch die im vorigen Abschnitt beschriebene extraperitoneal-abdominale ersetzt werden. Ihre Zulässigkeit hängt von folgenden Bedingungen ab. Die Scheide muß genügend weit oder erweiterbar sein; der Uterus muß eine normale Lage und Beweglichkeit haben, frei von eitrigem Katarrh und von Geschwulstbildung sein. Der Stein muß dicht vor dem Eintritt des Ureters in die Blase liegen, daselbst von der Scheide oder dem Mastdarm aus fühlbar sein, und außer ihm darf sich keiner in einem anderen Abschnitte des Harnleiters befinden. Der Teil des Ureters, auf den sich die vaginale Operation beschränken muß, betrifft ausschließlich den $1^1/_2$—2 cm langen Abschnitt, an dem er mit der vorderen Scheidenwand in Berührung tritt, während er in der Basis des ligam. latum an der Cervix vorbei zur Blase zieht. Ein daselbst gelegener Stein ist leicht im vorderen Scheidengewölbe zu fühlen. Zur Ausführung der Operation zieht man die Cervix mit einer Faßzange stark nach der dem Steine entgegengesetzten Seite und abwärts, spannt mit einem Scheidenhebel das vordere Scheidengewölbe und durchschneidet die über dem Stein liegende Scheidenschleimhaut in Ausdehnung von ca. 4 cm. Der Schnitt wird durch Hebel zum Klaffen gebracht und der im Grunde der Wunde liegende Ureter stumpf mit zwei anatomischen Pinzetten freipräpariert. Ist er stark erweitert, so sticht man zu jeder Seite und parallel der beabsichtigten Inzisionslinie einen Fadenzügel durch seine Wand, wodurch die ferneren Operationsakte sehr erleichtert werden. Ist er eng, so inzidiert man erst auf den Stein, und kann dann durch eine Wundlippe einen Haltfaden führen, um das Ausweichen des Ureters während der Extraktion zu verhindern. Zur Entfernung des Steins

bedient man sich eines sehr kleinen stumpfen Löffels, eines sehr schmalen und platten Elevatoriums oder einer feinen Zange. Um dabei der Gefahr eines Entschlüpfens des Steins nach aufwärts zu entgehen, läßt man den Ureter vor dem Einschneiden oberhalb des Steins durch den Rand eines Scheidenhebels komprimieren. Nach Entfernung des Steins kann man den Schnitt durch eine paramuköse Naht verschließen; unterläßt man sie wegen zu großer Schwierigkeit, so entsteht daraus kein Schaden. Die Scheidenwunde kann an beiden Winkeln etwas verkleinert werden, bleibt aber im Bereiche der Harnleiterinzision offen, um bei Undichtwerden oder Unterlassung der Naht eine Harninfiltration zu vermeiden. Zum Schlusse kann man von der Blase aus einen Ureterkatheter einlegen, und mehrere Tage liegen lassen. Für notwendig aber halte ich dieses auch früher von mir geübte Verfahren nicht. Dagegen kann es sehr nützlich sein, wenn der Harnausfluß aus der Scheide, ohne abzunehmen, länger als eine Woche anhält.

Perineale Ureterolithotomie.

Bei Männern ist das Endstück des Ureters durch das für die perineale Freilegung der Prostata übliche Verfahren zu erreichen. Bei der großen Tiefe der trichterförmig sich verengenden Wunde gibt diese Methode keinen bequemen Zugang zum Stein. Liegt dieser gar nur um ein ganz Weniges höher als angenommen, so ist er nicht zu erreichen. Die Methode ist daher nicht zu empfehlen, wenn nicht ganz besondere Umstände das übliche retroperitoneal-abdominale Verfahren unmöglich machen.

Sakrale Ureterolithotomie.

Den Zugang zum Ureter verschafft man sich durch Entfernung des Steißbeines; manchmal sogar durch gleichzeitige Resektion eines kleinen Kreuzbeinstücks. Von allen Methoden zur Freilegung des Ureters ist die sakrale die wenigst empfehlenswerte wegen der schädigenden Voroperation am Knochen, der Unübersichtlichkeit des Operationsfeldes und der Kompliziertheit des Eingriffs. Sie käme daher nur für den unwahrscheinlichen Fall in Betracht, daß sämtliche vorher beschriebenen Methoden unausführbar wären.

Transvesikale Ureterolithotomie.

Zu einem Stein in der Papille des Ureters oder in dessen intramuralen, die Blasenwand durchsetzenden Abschnitte führt der Weg durch die suprapubisch eröffnete Blase. Eine quere Durchtrennung der Blasenwand ist dem Längsschnitte vorzuziehen, weil sie den Blasenboden mit der Ureteröffnung besser zugängig macht. Einmal habe ich mich damit begnügt, nur auf der Seite des Steins die Bauchwand und die entsprechende Blasenhälfte quer zu durchtrennen, und war von dem Verfahren durchaus befriedigt, da es genügenden Einblick und ausreichenden Raum gab. Manchmal gelingt es, den Stein aus der Papille mit einem schmalen Elevatorum herauszuhebeln. Meistens aber ist es nötig, ihre obere Umrandung

mehr oder weniger weit zu spalten; in größerer Ausdehnung bei Steinen im intramuralen Teil des Ureters. Nach Entfernung des Steins wird der Schnitt bis auf den papillaren Teil vernäht, der wegen Gefahr der Stenosierung unvereinigt bleibt. Vielmehr empfiehlt sich aus demselben Grunde, daselbst an jedem Schnittrande die Ureterschleimhaut mit der Blasenschleimhaut durch eine oder zwei Katgutnähte zu vereinigen. Nach Einlegung eines Verweilkatheters in die Blase folgt vollkommener Nahtverschluß dieser und der Bauchwand.

Abgrenzung zwischen den Gebieten der Nephrolithotomie und der Pyelolithotomie. Gefahren der Nephrolithotomie.

Während bis vor wenig mehr als einem Jahrzehnt die Nephrolithotomie als Normalmethode unter den idealen Steinoperationen galt, findet jetzt die Pyelolithotomie eine immer ausgedehntere Anwendung. Der Grund liegt in ihrer geringeren Gefährlichkeit und der größeren Einfachheit ihrer Ausführung. Die größere Sterblichkeit der Nephrolithotomie zeigt die Statistik. Bei Rafin und Arcelin[1]) sind 131 Nephrolithotomien von Kümmel, Brongersma, Nicolich, Rochet, Legueu und Rafin zusammengestellt. Füge ich dazu 204 eigene Operationen bei aseptischen, wenig oder mittelstark infizierten Fällen hinzu, so ergeben diese 335 Operationen 23 Todesfälle, entsprechend einer Sterblichkeit von 6,8 %. Diesen gegenüber stehen 127 Pyelolithotomien mit einer Mortalität von 2,3 %. Es wäre aber irrig diesen Unterschied ausschließlich aus einer verschiedenen Gefährlichkeit der beiden Operationsmethoden zu erklären; es darf nicht übersehen werden, daß der Pyelolithotomie leichtere, einfachere, der Nephrolithotomie schwierigere und vorgeschrittenere Fälle zufallen. Das Indikationsgebiet beider Operationen ist ein verschiedenes. Die Pyelolithotomie ist der Regel nach auf Beckensteine beschränkt, weil die Entfernung von Kelchsteinen auf diesem Wege unsicher und schwierig ist. Sie eignet sich ferner nicht für größere Korallensteine, weil stärker divergierende Äste derselben entweder dem Zuge am Stamme nicht folgen, oder an ihren Einschnürungsstellen in den Kelchhälsen abbrechen. Auch die Größe eines Steins setzt der Pyelolithotomie wegen der beschränkten Ausdehnung der Inzision Grenzen. Die Operation ist ferner nur zulässig, wenn der Stein durch die Wand des Nierenbeckens mit dem Finger oder der Akupunkturnadel gefühlt werden kann. Denn bei der häufigen Unsicherheit der Lagebestimmung eines Steins auf Grund des Röntgenbildes gibt uns nur seine Fühlbarkeit die Sicherheit, ihn im Becken zu finden. Zwei Umstände machen die Pyelolithotomie unausführbar. Der eine besteht in festen unlösbaren Verwachsungen, welche die Freilegung des Nierenbeckens verhindern, der andere in jener Konfiguration desselben, bei welcher es ganz verborgen in der Niere liegt und der Ureter sich direkt in den Hilus einsenkt.

Aus diesen Ausführungen geht hervor, daß man nicht beliebig die Pyelo-

---

[1]) Calculs du rein et de l'uretère. Paris, Maloine 1911.

lithotomie an die Stelle der Nephrolithotomie setzen kann. Aber, auch wenn man von der Verschiedenheit der jeder der beiden Operationen zufallenden Fälle absieht, bleibt die Nephrolithotomie der gefährlichere Eingriff.

Die hauptsächlichste Gefahr bringt die Verletzung des außerordentlich gefäßreichen Parenchyms mit sich, welche zu bedrohlicher Blutung während der Operation oder gleich nachher oder innerhalb der folgenden drei Wochen führen kann. Aber auch abgesehen vom Blutverluste, scheint auch die Einwirkung der Parenchymverletzung auf das Herz stärker zu sein als die des Nierenbeckens. Blutungen während der Operation kommen nur in den verhältnismäßig seltenen Fällen in Betracht, bei denen eine Kompression der Stielgefäße unmöglich war; dann kann allerdings der Blutverlust bei schwieriger und langdauernder Operation sehr ins Gewicht fallen; wenn er auch nicht zum Verblutungstode auf dem Tische führt, kann er doch bei nicht widerstandsfähigen Herzen Ausgangspunkt für eine nach Tagen oder Wochen zum Tode führende Insuffizienz werden.

Sehr selten ereignen sich im unmittelbaren Anschlusse an die Operation bedrohliche Blutungen nach außen oder in die Harnwege, weil meistens die Naht des Nierenparenchyms in Verbindung mit einem kurz dauernden Aufeinanderpressen der Nierenschnittflächen zunächst genügende Sicherung gegen Blutungen gibt. Aber diese ist keine absolute; bei zweien meiner Patienten mußte 10 bis 15 Minuten nach vollendeter Anlegung des Verbandes aus Vitalindikation die Nephrektomie ausgeführt werden. Bei zwei anderen genügte die Wiedereröffnung und Tamponade der Nierenwunde zur Blutstillung; aber der Blutverlust war groß genug gewesen, um bei dem einen schwere Herzstörungen mit schließlich tödlichem Ausgange hervorzurufen. Viel häufiger sind Nachblutungen im Laufe der ersten drei Wochen nach der Operation. In der Mehrzahl handelt es sich um schwere Hämaturien, seltener um Blutungen in die Umgebung der Niere, die bei noch nicht geschlossener Bauchwunde sich teilweise nach außen entleeren, bei geschlossener das Retroperitonealgewebe vom Zwerchfell bis zum Beckenboden durchwühlen können. Die Häufigkeit der lebensbedrohlichen Nachblutungen ist größer, als manche sich auf Grund geringer eigener Erfahrung vorstellen. Unter 204 von mir ausgeführten Nephrolithotomien mit Nahtverschluß ereigneten sie sich mit Einschluß der sofort nach beendeter Operation einsetzenden 23mal; nämlich 2mal als Blutungen in die Umgebung der Niere, 21mal als schwere Hämaturien. Von den ersteren beiden erfolgte eine sofort nach Schluß der Operation, eine zweite nach 17 Tagen. Die schweren Hämaturien begannen oder steigerten sich plötzlich zu lebensbedrohlicher Heftigkeit zwischen dem ersten und 22. Tage. Diese 23 Blutungen erforderten 11mal Wiedereröffnung der Nierenwunde und Tamponade, 9mal die Nephrektomie, 2mal kamen sie spontan zum Stillstand, 1mal erfolgte Verblutung nach wenigen Minuten bevor ärztliche Hilfe möglich war. Von diesen 23 Patienten sind 2 Nephrektomierte, 1 Tamponierter und einer vor der Möglichkeit eines rettenden Eingriffs dem Blutverluste erlegen. Von diesen vier Gestorbenen trat bei zweien der Tod als unmittelbare Folge des Blut-

verlustes ein, bei einem dritten durch anämische Herzmuskelschwäche nach 14 Tagen, bei einem vierten im Gefolge einer während einer Pneumonie ausgeführten Sekundärnephrektomie. Demnach sind bei 11,2 % unserer Nephrolithotomierten bedrohliche Nachblutungen aufgetreten, von denen vier unter 23, d. h. 17 % zum Tode geführt haben. Zu diesen Spontanblutungen kommen noch die durch Entfernung eines in die Niere eingeführten Streifens hinzu, welche manchmal, wenn auch selten, einen ernsten Charakter annehmen können. Angesichts dieser Erfahrungen kann ich denjenigen nicht beistimmen, die auf Grund eines geringeren Beobachtungsmaterials die Nephrolithotomie als eine harmlose Operation bezeichnen.

Unter den Gefahren, welche der Nephrolithotomie in höherem Grade anhaften als anderen Nierenoperationen, verdient die Embolie der Lungenarterie unsere Aufmerksameit. Da es mir nicht möglich war, aus den Veröffentlichungen anderer Autoren genügenden Aufschluß über die Häufigkeit dieses Ereignisses zu erhalten, muß ich mich auf meine eigenen Beobachtungen beschränken. Unter meinen 204 Nephrolithotomierten erlagen vier diesem unerwarteten Zufall, vielleicht auch ein fünfter, der in wenigen Minuten starb, nachdem er schon eine Zeitlang Herzstörungen gehabt hatte. Da es sich deshalb vielleicht um einen Herztod gehandelt hat, muß er hinsichtlich der Todesursache zweifelhaft bleiben. Die tödliche Lungenembolie würde sich demnach mit einer Häufigkeit von 1,9 %, evuell ent2,4 % ereignet haben. Das ist eine Ziffer, welche die Zahl der gleichen Unglücksfälle nach anderen chirurgischen Eingriffen und insbesondere nach anderen Nierenoperationen erheblich übersteigt. Dieser befremdlichen Erscheinung gegenüber fragt man sich zunächst, ob hier eine zufällige Häufung dieser sonst seltenen Todesfälle vorgelegen hat, oder ob sie in Verhältnissen ihren Grund haben, die der Nephrolithotomie in besonderem Masse eigentümlich sind. Diese bestehen erstens in der temporären Abklemmung oder Abschnürung der Stielgefäße, zweitens in der Inzision und Naht des außerordentlich gefäßreichen Nierenparenchyms. Man könnte sich wohl vorstellen daß die Gefäßkompression bisweilen zu einer Schädigung der Gefäßwand mit Bildung wandständiger Thromben Veranlassung gäbe, deren Verschleppung zur Embolie der Pulmonalarterie führt. Zur Prüfung dieser Hypothese habe ich die Häufigkeit der Embolien bei meinen Nierensteinoperationen mit und ohne temporären Gefäßverschluß verglichen: Unter der ersten Kategorie von 260 Fällen fanden sich 4, resp. 5 tödliche Lungenembolien, entsprechend 1,5 %, resp. 1,9 %. Die zweite Kategorie von 235 Fällen, welche sich aus 119 Pyelolithotomien und 116 Nephrektomien zusammensetzt, ergab nur 0,4 % tödliche Lungenembolien; also waren diese 4mal häufiger bei temporärer Gefäßabklemmung als ohne solche. Es könnte befremden, daß ich die Nephrektomien der zweiten Kategorie eingeordnet habe, obwohl die Unterbindung der Stielgefäße eine größere Schädigung der Gefäßwand verursacht, als der temporäre Verschluß. Dieses Bedenken ist aber hinfällig, wenn man berücksichtigt, daß nach der definitiven Unterbindung die Zirkulation in der Nierenvene erlischt,

während sie nach Lösung der temporären Blutabsperrung wieder eintritt. Tatsächlich ist auch unter meinen 116 Nephrektomien von Steinniere keine Lungenembolie vorgekommen. Außer einer Schädigung der Stielgefäße könnte noch in Erwägung gezogen werden, ob die Inzision und Naht des außerordentlich blutreichen Parenchyms zu Thrombose und Embolie Veranlassung geben könnte. Für diese Vorstellung würde die Tatsache sprechen, daß sich unter meinen Nephrostomien, bei welchen es sich fast immer nur um die Durchschneidung eines degenerierten, relativ gefäßärmeren Gewebes handelte und der Nahtverschluß unterblieb, kein einziger Fall von Embolie ereignet hat, obwohl ihre Mehrzahl unter Gefäßkonstriktion operiert worden ist. Diese Vermutungen über die Herkunft der Embolien sind noch unbewiesen; sie sollen nur zur experimentellen Nachprüfung und sorgfältigeren Untersuchung der Nierengefäße bei den Sektionen anregen.

Anwendungsgebiet der Nephropyelotomie.

Bei manchen Pyelotomien ist es nötig, eine Nephrotomie hinzufügen. Diese kombinierte Operation wird als Pyelonephrotomie bezeichnet. Sie ist erforderlich, wenn sich außer Nierenbeckensteinen noch Kelchsteine finden, die von der Nierenwunde aus nicht zu extrahieren sind; ferner bei einem Mißverhältnis zwischen der größtmöglichen Ausdehnung des Nierenbeckenschnitts und der Größe des Steins, welche diesen nicht oder nicht ohne Quetschung und Zerreißung der Wundränder zu entfernen gestattet. — Endlich kann die Hinzufügung einer kleinen Parenchyminzision zum Zwecke der Drainage vorteilhaft sein, gerade groß genug, um ein Rohr in das Nierenbecken einzuführen. Diese Art der Sekretableitung ist der durch die Nierenbeckeninzision aus früher erörterten Gründen bei weitem vorzuziehen. Sie ist indiziert, wenn man eine vorher nicht erkannte infizierte Retention in erweiterten Kelchen findet, welche bei Kenntnis der Sachlage die Nephrolithotomie an Stelle der Pyelolithotomie indiziert hätte.

Abgrenzung zwischen den Gebieten der Nephrostomie und der Nephrektomie.

Für die Nephrostomie und die Nephrektomie bilden schwer infizierte Steinnieren, mit oder ohne Retention die hauptsächlichsten Indikationen. Unter letzteren geben vorzugsweise akute septische Pyelonephritiden mit miliarer Abszeßbildung im Parenchym den Anlaß; unter ersteren die Pyonephrosen. Die Nephrektomie tritt in Kraft, wenn aus dem Versuche der Erhaltung des Organs mehr Schaden als Nutzen erwachsen würde und die Funktionsfähigkeit der anderen Niere für sich allein genügt. Für die Festsetzung der Grenzen zwischen dem konservierenden Verfahren und der Exstirpation müssen die Erfahrungen über die Leistungsfähigkeit der Nephrostomie maßgebend sein. Diese geben leider ein recht unbefriedigendes Bild sowohl von dem Heilerfolg bei den Überlebenden, wie von der Höhe der Sterblichkeit. Die Größe der Lebensgefahr beruht auf dem Mißverhältnisse zwischen dem oft sehr eingreifenden Charakter der

Operation und der starken Herabsetzung der Widerstandskraft derartiger Kranker. Erstere folgt aus der anatomischen Beschaffenheit der kalkulösen Pyonephrosen, welche in ihren vorgeschritteneren Stadien meistens nicht, wie die unzutreffende Bezeichnung „Sackniere" erwarten läßt, dünnwandige Säcke sind, welche einen solitären eitergefüllten Hohlraum umschließen, sondern multilokuläre Höhlensysteme, welche nicht selten komplizierte und zeitraubende Eingriffe erfordern, um freien Abfluß und Entfernung der Steine aus allen Hohlräumen zu ermöglichen. Diese Operationen sind ebenso stark verletzend für die Niere, wie gefährlich für das Herz geschwächter Individuen. Die verringerte Widerstandskraft dieser Gattung von Kranken beruht zunächst auf der chronischen Eiterverhaltung, deren vergiftender Einfluß sich oft in Fieberungen, Appetitlosigkeit und Myokardveränderungen bemerkbar macht. Dazu kommen häufig Koliken oder chronische Schmerzen, welche sowohl die Körperbewegung wie die Nachtruhe beeinträchtigen. — Bei vielen besteht eine gleichartige Erkrankung beider Nieren, die bei einzelnen schon zum operativen Verlust der einen geführt hatte. Bei Doppelseitigerkrankten wie Einnierigen vergrößert sich die Gefahr durch die Möglichkeit einer postoperativen Niereninsuffizienz. Diese wird verständlich, wenn man bedenkt, daß eine eingreifende Operation die Nierenfunktion erst schädigt, ehe sie sie verbessert. Diese Tatsache ergibt sich aus der Beobachtung, daß die Niere nicht ganz selten in den ersten beiden Tagen nach dem Eingriffe wenig oder fast gar nicht sezerniert, um dann bei gutem Verlaufe ihre Tätigkeit wieder aufzunehmen. Aber diese Periode der herabgesetzten Funktion kann zum Verhängnis für diejenigen Doppelseitigkranken oder Einnierigen werden, denen gerade noch ein mit dem Leben verträgliches Minimum von Funktionsfähigkeit geblieben war, welches ohne Gefahr einer tödlichen Insuffizienz auch nicht temporär weiter herabgesetzt werden kann. Konservative Operationen bei Pyonephrosen Doppelseitigerkrankter müssen ferner unbefriedigende Resultate geben, wenn man unter dem Zwange, von einer Exstirpation Abstand zu nehmen, eine Nephrostomie ausführen muß, trotzdem man weiß, daß der Zustand der betreffenden Niere jenseits der Grenzen einer konservativen Behandlung liegt.

Zum Verständnis der ungenügenden Resultate der Nephrostomien bei kalkulösen Pyonephrosen muß man sich die Minderwertigkeit des betreffenden Menschenmaterials vergegenwärtigen, wofür die Analyse meiner 54 Fälle lehrreich ist. Darunter bestand bei 15 = 28,3 % eine doppelseitige infizierte Kalkulose; ein Patient hatte schon eine gleichartig erkrankte Niere durch Exstirpation verloren; zwei Kranke kamen im Zustande urämischer Intoxikation zur Operation. Diesen ungünstigen Umständen muß die Höhe der Sterblichkeit entsprechen. Von unseren 12 Gestorbenen waren die Todesursachen einmal Urämie, viermal Chok, der nach wenigen Stunden zum tödlichen Ausgang führte, dreimal langsam und stetig zunehmende Herzschwäche, zweimal von der Pyonephrose ausgehende Infektion, nämlich einmal eine metastatische Pyämie, ein anderes Mal eine puriforme Thrombose beider Femoralvenen; einer ging an postoperativer Magendarmatonie, ein

letzter an Pneumonie zugrunde. Ebenso ungünstige Resultate der Nephrostomie bei vorgeschrittenen kalkulösen Pyonephrosen haben alle Operateure zu beklagen. Eine Zusammenstellung*) der Operationsergebnisse von Kümmel, Zuckerkandl, Brongersma, Nicolich, Legueu, Rafin ergibt mit Hinzufügung meiner Zahlen 27 Todesfälle unter 137 Operationen, d. h. 20 % Mortalität. Leider aber ergeben auch die Heilresultate bei den Überlebenden kein Äquivalent für die Lebensgefahr. Zunächst gelingt es nie, bei vorgeschrittenen Pyonephrosen die Eiterabsonderung der Niere zum Versiegen zu bringen. In diesem Umstande liegt die große Neigung zu Steinrezidiven begründet, von denen ich zwei- und dreimalige gesehen habe.

In manchen Fällen bleiben trotz vollkommener Entfernung der Steine Fisteln bestehen, weil der Abfluß zur Blase nicht ganz frei wird, teils wegen der Mitbeteiligung des Harnleiters an den entzündlichen Veränderungen, teils wegen Herabsetzung der Austreibungskraft des Nierenbeckens durch entzündliche Wanderkrankung. Unter unseren Fällen nötigten Fisteln 4 mal zur Sekundärnephrektomie; in einem fünften Falle wurde sie durch eine an die Operation sich anschließende ausgedehnte Nekrose der sehr schwer infizierten Niere erfordert. Aber auch bei Heilung ohne Fistel läßt das Endresultat häufig zu wünschen übrig, denn nicht selten schrumpft das vorher erkrankte Organ unter Verlust seiner sekretorischen Elemente und Substitution des Parenchyms durch eine vom Hilus her eindringende Fettwucherung, so daß als schließlicher Enderfolg der Nephrostomie ein funktionell wertloses Gebilde übrig bleibt.

Angesichts dieser schlechten Resultate drängt sich die Frage auf, ob man nicht mit Vorteil die Nephrostomie bei den vorgeschrittenen kalkulösen Pyonephrosen durch die Nephrektomie ersetzen kann. Diese Frage ist durchaus zu bejahen, wenn nicht mangelhafte Funktionsfähigkeit der zweiten Niere einen Gegengrund gibt. Denn die Sterblichkeit der Nephrektomie bei den kalkulösen Pyonephrosen ist erheblich geringer; unter meinen eigenen 102 Fällen starben 8, entsprechend 7,8 %. Ein noch günstigeres Resultat von nur 6,8 % Mortalität geben die 87 nach dem Jahre 1900 von mir Operierten mit 6 Todesfällen, da erst nach diesem Zeitpunkte durch Radiographie, Zystoskopie und Ureterkatheterismus ein genauerer Einblick in das Verhalten der anderen Niere ermöglicht war. Eine Mortalität der Nephrektomien von 6,8 % gegenüber 20 % der Nephrostomien spricht eine deutliche Sprache.

Nachdem ich auf Grund der Erfahrung immer mehr die traditionelle konservative Behandlung schwerer Pyonephrosen verlassen habe, sind für die Nephrostomie nur die weniger vorgeschrittenen Formen und diejenigen Patienten übrig geblieben, bei denen die Exstirpation wegen des Zustandes der anderen Niere kontraindiziert war. Daher haben sich auch die Resultate der Nephrostomien sehr verbessert. Denn während bis zum Jahre 1900 unter 11 Operierten 4 ge-

---

*) Rafin et Arcelin: Calculs du rein et de l'uretère. Paris 1911, Maloine.

storben waren, die Sterblichkeit also die erschreckende Höhe von 36,3 % erreicht hatte, betrug sie seit 1900 nur 18,6 %, indem von 43 Operierten 8 starben. Daß der Schritt von der Nephrostomie zur Nephrektomie viele Menschenleben erhalten hat, geht auch aus folgenden Zahlen hervor. Die vereinigte Sterblichkeit der nephrostomierten und der nephrektomierten Pyonephrosen betrug in der konservativen Periode bis 1900 23 %, während sie nach diesem Jahre unter zunehmender Geltung der Nephrektomie auf 10,7 % gesunken ist. Zu der erheblichen Verringerung der Lebensgefahr kommt als ein nicht zu unterschätzender Vorteil noch die bedeutende Abkürzung der Heilungsdauer. Während diese bei den Nephrostomien im Durchschnitte 70,4 Tage in Anspruch nahm, betrug sie für die Nephrektomien 29,7 Tage mit Hinzurechnung von mindestens einer Woche Erholungszeit vor der Entlassung.

Als ein fernerer Vorzug der Nephrektomie mag noch erwähnt werden, daß sie erheblich seltener zu Bauchbrüchen führt als die Nephrostomie, welche einen Verschluß der Bauchdeckenwunde entweder gar nicht oder nur unvollkommen gestattet.

Indikationen und Prognose der Ureterolithotomie.

Die Radiographie hat hinsichtlich der Diagnose, der Erkennung des Sitzes und der Operationsprognose der Uretersteine einen gewaltigen Fortschritt gezeitigt. Denn vordem ließ sich, abgesehen von den spärlichen Aufschlüssen der Palpation, selten erkennen, ob der Stein in der Niere oder im Harnleiter, geschweige denn an welcher Stelle desselben er lag. Deshalb war man meistens genötigt, mit der Freilegung der Niere zu beginnen. Konnten in dieser durch Inspektion und Palpation keine Anzeichen von Stein wahrgenommen werden, so wurde der oberste Ureterabschnitt untersucht. Zeigte er sich erweitert, so schloß man auf ein unterhalb gelegenes Abflußhindernis, mußte ihn daher unter weiterer Spaltung der Bauchdecken nach abwärts verfolgen, bis man den Stein fand. Die so entstehende Verletzung war bei tief im kleinen Becken gelegenen Steinen eine sehr große, da sich dann der Bauchschnitt von der XII. Rippe bis nahe an die Schambeinfuge erstreckte und der Retroperitonealraum in gleicher Ausdehnung freigelegt wurde. Noch schwerer wurde der Eingriff, wenn keine Erweiterung des obersten Ureterabschnitts einen Hinweis auf den Sitz des Steins gab. Denn dann war man zu einer explorativen Nephrotomie gezwungen, und mußte, falls diese ergebnislos war, den Ureter nach retrograder Sondierung bis zu dem Steine freilegen. Dadurch summierten sich die Gefahren der Nephrotomie zu denen der Ureterolithotomie. In allen diesen Hinsichten hat die Radiographie einen grundlegenden Wandel geschaffen, da wir jetzt fast immer den Sitz des Steins erkennen, somit die Niere bei Uretersteinen nicht zu verletzen brauchen und die Ausdehnung des Bauchschnitts auf einen der Lage des Steins entsprechenden kürzeren Abschnitt beschränken können. Durch diesen Fortschritt hat sich die Ureterolithotomie zu einer fast ungefährlichen Operation gestaltet, wenn man von

den Fällen absieht, in denen Urämie oder Anurie zur Operation zwingen. Dann liegt aber die Gefahr nicht sowohl in dem Eingriffe, als in den veranlassenden Krankheitszuständen. Lassen wir diese besonders zu bewertenden Fälle beiseite, dann sind meine übrigen 42 Ureterolithotomien sämtlich geheilt worden. Diesen überaus guten Resultaten stehen die Gefahren gegenüber, die aus dem Verbleiben eines Steins im Ureter erwachsen können. Wegen der Enge des Kanals kann jeder Stein durch Abflußbehinderung eine Stauung in der Niere erzeugen, zu der sich häufig eine chronische, seltener eine akute bakterielle Infektion gesellt. Noch bedenklicher ist der völlige Ureterverschluß, der die entsprechende Niere außer Tätigkeit setzt, oder gar eine totale Anurie verursacht. Daher berechtigen sowohl die unsichere Zukunft der nicht operierten Kranken, wie die fast völlige Gefahrlosigkeit der Ureterolithotomie zur dringenden Empfehlung der operativen Entfernung derjenigen Uretersteine, welche keine Neigung zum spontanen Abgang haben. Ob ein solcher erfolgen wird oder nicht, läßt sich zwar, abgesehen von den Fällen, in denen ein zu großes Volumen die Austreibung ausschließt, nie mit Sicherheit feststellen, aber das Röntgenbild läßt doch bei Wiederholung der Aufnahmen in längeren Zwischenräumen erkennen, ob der Stein nach abwärts wandert. Ist das der Fall, dann kann man die Operation aufschieben, wenn nicht ein früheres Eingreifen durch das Maß der Schmerzen oder beginnende Harninfektion wünschenswert, oder durch eine Okklusion des Harnleiters unabweisbar gemacht wird. Hat der Stein keine Neigung hinabzurücken, so soll man ihn entfernen, wenn er nicht so klein ist, daß eine Abflußstörung kaum zu befürchten ist. In solchem Falle können harntreibende Mineralwässer und Öleinspritzungen in den Harnleiter versucht werden. Aber auch bei den kleinsten Steinen ist daran zu denken, daß sie einen Harnleiterverschluß zu verursachen vermögen, wenn sie sich in dem engsten Abschnitte, dem intramuralen Teil oder der Papille einklemmen. Ich habe daselbst eine tödlich verlaufende Okklusion durch einen Stein gesehen, der nicht größer war als der Kern einer Weinbeere. Einen absoluten Zwang zur sofortigen Entfernung des Steins gibt der Harnleiterverschluß und die Anurie.

Behandlung der kalkulösen Anurie.

Zwei Grundsätze müssen die operative Behandlung der kalkulösen Anurie beherrschen; 1. man soll so früh wie möglich operieren; — 2. die Wiederherstellung des Harnabflusses ist das eigentliche Ziel der Eingriffe; die Entfernung des verstopfenden Steins aber nicht unter allen Umständen angezeigt.

Obwohl die Funktion manchmal noch nach langdauernder Anurie spontan wiederkehrt, ist dennoch die Frühoperation der sicherste Weg zur Genesung. Denn einerseits kann man mit dem sehr seltenen Glücksfall einer spontanen Behebung der Okklusion nicht rechnen, andererseits schädigt ein längeres Bestehen derselben die Niere erheblich. Sie führt bald zu venöser Hyperämie mit oedematöser Durchtränkung und Schwellung des Organs, dann zu degenerativen Veränderungen

der sezernierenden Epithelien, welche selbst nach Beseitigung des Abflußhindernisses und anfänglicher Wiederaufnahme der Ausscheidung zu allmählichem Absinken derselben mit tödlicher Insuffizienz führen können. Sind bereits schwere urämische Erscheinungen aufgetreten, so gelingt die Rettung durch Operation höchst selten. Dennoch darf man auch dann nicht die Hoffnung sinken lassen, wie mich ein Fall gelehrt hat, den ich im Coma nach urämischem Krampfanfall operiert und geheilt habe[1]). Die Prognose der Operation verschlechtert sich von Tag zu Tage; deshalb soll man womöglich innerhalb der ersten 48 Stunden der Anurie operieren.

Die zweite Forderung lautete dahin, als oberstes Operationsziel die Herstellung des Abflusses zu erstreben, dagegen unbedenklich die Beseitigung des Hindernisses auf später zu verschieben, wenn sie den Eingriff verlängern und erschweren würde. Diese Forderung ist durch die außerordentlich herabgesetzte Widerstandskraft dieser Kranken gegen längere Narkosen und eingreifende Operationen begründet, die zum Absinken der Herzkraft und zu Pneumonien führen. Besonders schwer leidet die Herzmuskulatur unter lang dauernder Anurie, so daß sie auf verhältnismäßig geringe Einwirkungen versagen kann. So sah ich einen Patienten im Anfange einer Äthertropfnarkose noch vor Beginn des Hautschnitts auf dem Operationstische sterben. Die zur Herstellung des Abflusses führende Operation deckt sich nicht immer mit der Beseitigung der Ursache der Okklusion. Zwar genügt bei Kenntniß der Lage des verstopfenden Steins seine Entfernung beiden Anforderungen zu gleicher Zeit. Aber in den nicht seltenen Fällen, in denen man weder vor, noch während der Operation einen präzisen Hinweis auf den Sitz des Hindernisses erhält, muß man sich zunächst mit der Drainage der Niere begnügen, und die Entfernung des Steins erst nach Eintreten günstigerer Bedingungen ausführen.

Bei jeder Operation wegen Anurie soll die Seite des letzten Steinverschlusses das Ziel unseres Eingriffs sein. Denn da erst mit der Okklusion der betreffenden Niere die Harnsekretion aufgehört hat, muß sie bis dahin funktioniert haben, während man nicht dasselbe von der entgegengesetzten weiß, da ihre Funktion schon lange vorher erloschen sein kann. So einfach die prinzipielle Beantwortung der Frage nach der operativ anzugreifenden Seite ist, so schwer ist es manchmal in der Praxis, die richtige zu erkennen. Am leichtesten gelingt es, wenn der Kranke zuverlässige Angaben über die Seite der letzten Kolik machen kann, welche die Anurie eingeleitet hat. Leider sind darüber eindeutige Aussagen nicht immer zu erhalten, weil der Kranke entweder die Schmerzen nicht lokalisieren kann oder schon zu benommen ist, um Auskunft zu geben oder die Anurie schmerzlos entstanden ist. Oft berichten die Patienten, sie hätten die Schmerzen im ganzen Leibe und Rücken empfunden, könnten daher nicht sagen, ob eine Seite stärker betroffen war. Dennoch kommt man manchmal auf die richtige Spur, wenn man fragt, wie es sich beim Abklingen des Schmerzanfalls verhalten habe. Dann erfährt man nicht selten, daß mit Nachlaß des weit verbreiteten,

[1]) Israel, Chirurg. Klinik der Nierenkrankheiten. S. 380/81.

nicht lokalisierbaren Schmerzes die Empfindung sich auf eine Seite zurückgezogen habe und dort noch eine zeitlang in schwächerem Grade verharrt habe. Diese Seite ist die gesuchte. Es geht damit wie bei manchen Appendicitisanfällen, bei denen der Schmerz zuerst im ganzen Leibe gefühlt wird, nach Ablauf der ersten großen Heftigkeit sich aber auf die Blinddarmgegend beschränkt. Als Hilfsmittel zur Erkennung der gesuchten Seite wird die daselbst vorhandene verstärkte Bauchdeckenspannung, die „défence musculaire" angegeben. Sie fehlt wohl häufiger, als sie vorhanden ist, und wird besonders nicht leicht bei der so oft vorhandenen meteoristischen Spannung der Bauchdecken Anurischer wahrnehmbar sein. Ein wertvoller Fingerzeig ist die Empfindlichkeit bei der Palpation der Niere und des Ureters; aber sie fehlt oft und wird bei getrübtem Sensorium nicht angegeben. Das Röntgenbild kann Aufklärung geben, wenn es nur auf einer Seite einen Stein in Niere oder Harnleiter nachweist, während die andere frei ist. Es beantwortet aber nicht die Frage nach dem Orte der letzten Okklusion, wenn es beiderseits Steinschatten zeigt, oder negativ ist. Ein negativer Befund kommt bei Anurischen häufiger vor, als bei anderen Steinkranken, weil hartnäckige Stuhlverstopfung und Meteorismus gewöhnliche Begleiterscheinungen sind, die sich durch Abführmittel zum Zwecke der Röntgenaufnahme durchaus nicht immer beseitigen lassen. Die Palpation einer einseitigen Nierenvergrößerung beweist nicht, daß die vergrößerte Niere die zuletzt okkludierte ist; sie kann auf einer alten hydronephrotischen Veränderung einer schon lange nicht mehr funktionierenden Steinniere beruhen.

Bei negativem oder fehlendem Röntgenbild gibt die zystoskopische Sondierung der Harnleiter selten brauchbare Aufschlüsse. Findet die Sonde in einem Ureter ein Hindernis, während sie den anderen frei passiert, so kann man nicht wissen, ob ein Stein die Ursache ist oder ein anderes Hindernis, z. B. eine Schleimhautfalte. Aber selbst wenn es ein Stein ist, können wir doch nicht erkennen, ob er die Schuld an der letzten Okklusion trägt, diese nicht vielmehr durch einen Stein in einer der beiden Nieren bedingt ist. Passiert der Katheter beiderseits frei bis zur Niere, so können wir daraus ebensowenig die okkludierte erkennen. Nur dann gibt der Ureterkatheterismus einen wertvollen Aufschluß, wenn er durch Verschiebung oder Lockerung eines eingeklemmten Uretersteins zum Harnabfluß durch den Katheter führt. Daran erkennen wir, daß wir uns auf der Seite der letzten Verstopfung befinden. Die dauernde Wiederherstellung des so erzielten Harnflusses ist leider ein sehr seltenes Ereignis. Ist er reichlich, so kann man, so lange er währt, die Operation aufschieben, um dem Kranken Zeit zu geben, in einen für den Eingriff günstigeren Zustand zu gelangen. Meistens aber hört er sehr bald auf oder dauert nur solange der Katheter liegt. Aber selbst wenn sich gegen Erwartung eine regelmäßige Urinentleerung nach Entfernung des Instruments wieder einstellt, darf man sich nicht mit diesem Erfolge begnügen, sondern soll zur Operation raten, weil ohne Beseitigung der Ursache die Gefahr eines früheren oder späteren Wiederauftretens der Anurie fortbesteht.

Bei der Schwierigkeit der örtlichen Diagnose kann es sich ereignen, daß man auf die falsche Seite eingeht. Läßt sich der Irrtum erkennen, so muß man nicht zögern, die andere Niere freizulegen; bleibt er unerkannt, dann geht der Kranke zugrunde.

Wenn es nun auf Grund eines der vorgenannten diagnostischen Zeichen gelungen ist, die Seite des letzten Verschlusses zu erkennen, so hängt das weitere Vorgehen davon ab, ob man den Sitz des Steins durch Röntgenbild oder Palpation erkennen konnte oder nicht.

Im ersteren Falle ergibt sich die Art des Eingriffs von selbst, wenn es sich nur um einen einzigen Stein handelt; dann wird mit seiner Entfernung zugleich der Abfluß wiederhergestellt. Erlaubt es die Lage des Steins, so wird man bei Nierensteinen die Pyelolithotomie als den geringeren Eingriff vor der Nephrolithotomie bevorzugen. Mehr Überlegung erfordert unser Vorgehen beim Vorhandensein multipler Steine. Sitzen mehrere im Ureter nahe beieinander, so entfernt man sie sämtlich, weil dadurch der Eingriff kaum erschwert wird. Liegen sie aber in weit getrennten Abschnitten des Harnleiters, z. B. an dessen Anfang und Ende, dann wäre die gleichzeitige Entfernung beider ein zu großer Eingriff. Man würde sich daher zunächst mit der Wiederherstellung des Abflusses entweder durch Eröffnung des Nierenbeckens oder Entfernung des obersten Uretersteins mit Offenhalten der Ureterwunde begnügen. Letzteres Verfahren wäre bei lumbalen Uretersteinen vorzuziehen, ersteres bei tiefer sitzenden. Schwieriger ist die Entscheidung beim gleichzeitigen Vorhandensein eines Ureter- und eines Nierensteins, weil man meistens nicht wissen kann, welcher von beiden den Verschluß verursacht. Gibt uns ein eindeutiges Röntgenbild die Sicherheit, daß der Nierenstein in einem Kelche liegt, also für eine Okklusion nicht in Betracht kommen kann, so beschränken wir uns zunächst auf die Ureterolithotomie. Besteht aber, wie meistens, ein Zweifel, ob es sich um einen Kelch- oder Nierenbeckenstein handelt, dann ist je nach Befund die Nephrolithotomie oder Pyelolithotomie auszuführen, die Niere zu drainieren und die Beseitigung des Uretersteins auf einen späteren Akt zu verschieben, falls er nicht leicht erreichbar im Operationsfelde liegt. Hat weder das Röntgenbild noch die Palpation einen Anhaltepunkt für den Sitz des verstopfenden Steins gegeben, dann ist die Niere mit dem benachbarten Abschnitte des Harnleiters freizulegen. Steckt der Stein in diesem, ist die Ureterolithotomie auszuführen. Ist das nicht der Fall, so hat man beim Fehlen einer Erweiterung des Ureters zwischen Nephrotomie und Pyelotomie zu entscheiden. Letztere ist geboten, wenn der Stein im Nierenbecken fühlbar, oder pralle Flüssigkeitsfüllung daselbst auf einen Steinverschluß des pelvinen Ureterostium schließen läßt. Fehlen diese Bedingungen, dann ist die Nephrotomie geboten, durch welche entweder ein Stein entfernt, oder falls keiner vorhanden ist, der Harnabfluß durch Drainage gesichert wird.

Zusammenfassung.

Verfasser schildert die Pathologie und chirurgische Therapie der Nieren- und Uretersteine auf Grund eigener Beobachtungen an 572 bis 1916 operierten Kranken.

Der erste Abschnitt behandelt die Bildungsstätte, den Sitz und das Wachstum der Steine; die Aetiologie der Steinkrankheit; die Zusammensetzung der Konkremente; den Anteil der verschiedenen Lebensalter an der Steinbildung; die Häufigkeit doppelseitiger Erkrankung; die Verteilung der Steine auf die Geschlechter.

Der zweite Abschnitt erörtert die pathologische Anatomie der Nephro- und der Ureterolithiasis. Es werden die Einwirkungen des Steins auf die Niere dargestellt, unter Trennung der rein mechanischen von den durch hinzutretende chronische Infektion bedingten hinsichtlich der Veränderungen der Schleimhaut, des Parenchyms, der Kapseln, mit Beschreibung der Anatomie der kalkulösen Pyonephrosen. Daran schließt sich die Darstellung der akuten Infektionsprozesse in den Steinnieren; endlich die durch Stein hervorgerufenen Veränderungen des Harnleiters.

Der dritte Abschnitt beschäftigt sich mit dem Krankheitsbilde der Nephro- und der Ureterolithiasis. Es werden besprochen die Koliken, die krampflosen Schmerzen, die Kolik erzeugenden Einflüsse und ihr Wirkungsmechanismus, die Harnveränderungen, der Steinabgang, die Palpationsergebnisse, der Druckschmerz, die Headsche Zone, die Fieberbewegungen; die Symptome der Uretersteine in Hinsicht auf Hämaturie, Palpationsbefunde, Temperatursteigerung, Anurie. Anschließend folgt die Darstellung der Pathogenese und das Krankheitsbild der Anurie.

Der vierte Abschnitt behandelt die Diagnose der Nieren- und Uretersteine, mit besonderer Berücksichtigung der Leistungsfähigkeit der Radiographie und der falschen Deutung radiographischer Bilder.

Der fünfte Abschnitt gibt eine Darstellung der Ausgänge der Steinkrankheit bei unterlassener oder zu später operativer Entfernung der Steine.

Der sechste Abschnitt behandelt die Akiurgie. Nach Ausführungen über die Nomenklatur und die Ziele der verschiedenen Eingriffe folgt zunächst die Darstellung der allen Nierenoperationen gemeinsamen Freilegung der Niere, des Gefäßstiels und des Anfangsteils des Ureters; sodann die Beschreibung der Ausführung der Nephrolithotomie; der Pyelolithotomie; der Nephrostomie; der Freilegung des Harnleiters und der Ureterolithotomie auf lumboabdominalem, vaginalem, perinealem, sacralem, transvesicalem Wege.

Der siebente Abschnitt beschäftigt sich mit den Indikationen für die verschiedenen Arten von Eingriffen, insbesondere der Abgrenzung zwischen den Anwendungsgebieten der Nephro- und der Pyelolithotomie, unter Würdigung der Gefahren der Nephrolithotomie —; ferner mit den Indikationen für die Nephropyelolithotomie; mit der Abgrenzung zwischen den Gebieten der Nephrostomie und der Nephrektomie; und mit den Indikationon und der Prognose der Ureterlithotomie.

Der achte Abschnitt ist der operativen Behandlung der kalkulösen Anurie gewidmet.

L' Autore descrive la patologia e terapia chirurgica dei calcoli renali e ureterali sulla base di proprie osservazioni su 572 casi operati.

La prima parte tratta il punto di formazione, la sede e il crescere delle pietre; l' eziologia della litiasi; la composizione dei concrementi; la parte delle varie età alla formazione delle pietre; la frequenza dell' affezione bilaterale; la divisione delle pietre riguardo ai sessi.

La seconda parte illustre l'anatomia patologica della nefro- ed ureterolitiasi. Sono descritte le alterazioni prodotte dalla pietra sul rene e divise le puramente meccaniche da quelle prodotte da infezione cronica aggiuntavi, e ciò riguardo le alterazioni della mucosa, del parenchima, delle capsule, con descrizione dell' anatomia delle pionefrosi calcolose. Segue la descrizione del processo acuto d' infezione nei reni calcolosi; infine le alterazioni dell' uretere prodotte dalle pietra.

La terza parte si occupa del quadro clinico della nefro- e della ureterolitiasi. Vi sono descritte le coliche, i dolori senza crampi, le cause che producono coliche e il loro meccanismo d' azione, le alterazioni dell' orina, l' eliminazione della pietra, i risultati della palpazione, il dolore alla pressione, la zona di Head, i movimenti febrili; i sintomi dei calcoli ureterali riguardo all' ematuria, reperto palpatorio, aumento di temperatura, anuria. Segue poi la descrizione della patogenesi e il quadro morboso dell' anuria.

La quarta parte tratta la diagnosi dei calcoli renali ed ureterali con speciale considerazione del valore della radiografia e dell' interpretazione falsa di quadri radiografici.

La quinta parte espone l' esito della litiasi, qualora non si elimina in via operatoria la pietra, o qualora ciò avviene troppo tardi.

La sesta parte pertratta la chirurgia. Dopo esposta la nomenclatura e gli scopidei vari interventi segue anzitutto la descrizione del come si mette a nudo il rene, il peduncolo e la parte superiore dell' uretere, comune a tutte le operazioni renali; poi la descrizione dell' esecuzione della nefrolitotomia, della pielotomia, della nefrostomia; del come si mette a nudo l' uretere; dell' ureterolitotomia per la via lomboaddominale, vaginale, perineale, sacrale, transvescicale.

La settima parte si occupa delle indicazioni per le varie forme di interventi, specialmente quando è indicata la nefro- e quando la pielolitotomia, con speciale considerazione dei pericoli della nefrolitotomia —; inoltre delle indicazioni della nefropielolitotomia; del confine fra la nefrostomia e la nefrectomia e delle indicazioni e della prognosi dell' ureterolitotomia.

L' ottavo parte è dedicata al trattamento operatorio dell' anuria calcolosa.

(Ravasini-Triest.)

L'auteur décrit la pathologie et la thérapie chirurgicale des calculs des reins et de l'urétère à la base d'observations faites de lui-même à 572 personnes malades opérées.

Le premier chapitre traite de l'endroit de formation, du siège et du croissement des calculs; de l'étiologie de la maladie calculeuse; de la composition des concréments; des différents âges qui ont part à la formation des calculs; de la fréquence de la maladie double; de la partition des calculs sur les deux sexes.

Le second chapitre discute l'anatomie pathologique de la néphro- et de l'urétérolithiasis. On donne une description des influences du calcul sur le rein, en séparant les influences purement mécaniques de celles causées par une infection chronique par rapport aux altérations de la membrane muqueuse, du parenchyme, des capsules, tout en donnant une description de l'anatomie des pyonéphroses calculeuses. Il suit la description des procès d'infection aigus dans les reims calculeux; finalement les altérations du canal de l'urétère causées par le calcul.

Le troisième chapitre s'occupe de l'aspect de maladie de la néphro- et de l'urétérolithiasis. Il parle des coliques, des douleurs sans crampe, des influences causant des coliques et du mécanisme de leur effet, des altérations de l'urine, du déchargement des calculs, des résultats de la palpation, de la douleur de pression, de la zone de Head, des mouvements fébriles; des symptomes des calculs du l'urétère en égard à l'hématurie; des résultats de palpation, du haussement de la température, de l'anurie. Ici se joint la description de la pathogénèse et l'aspect de maladie de l'anurie.

Le quatrième chapitre traite de la diagnose des calculs des reins et de l'urétère en considérant spécialement la radiographie et l'interprétation fausse des images radiographiques.

Le cinquième chapitre donne une description da la fin de la maladie calculeuse en cas de l'éloignement opératoire des calculs omis ou fait trop tard.

Le sixième chapitre traite de l'aquiurgie. Après avoir parlé de la nomenclature et des buts des différents moyens opératifs, ou donne d'abord la description de la dénudation du rein, du pédicule des vaisseau et de la partie initiale de l'urétère, action qui est commune à toutes les opérations des reins; il s'ensuit la description de l'exécution de la néphrolithotomie, de la pyolithotomie, de la néphrostomie; de la dénudation de l'urétère et de la urétérolithotomie par voie lumboabdominale, vaginale, périnéale, sacrale et transvésicale.

Le septième chapitre s'occupe des indications pour les différentes opérations, spécialement délimitant les régions d'application de la néphro- et de la pyolithotomie, tout en considérant les dangers de la néphrolithotomie. Ensuite il s'occupe des indications pour la néphropyelolithotomie, en délimitant les

régions d'applications de la néphrostomie et de la néphrectomie; finalement il parle des indications et de la prognose de l'urétérolithotomie.

L'huitième chapitre est dédié au traitement opératif de l'anurie calculeuse.

The author describes the pathology and the chirurgical therapy of the calculi of the urethra and of the kidney on the base of his own observations made on 572 operated sick persons.

The first portion treats of the following: the place of their formation, their seat and their growth; the ethiology of the calculous disease; the composition of the concrements; the different ages in relation to the formation of the calculi; the frequence of the double-sided illness; the partition of the calculi on both sexes.

The second portion discusses the pathological anatomy of the nephro- and the ureterolithiasis. There are described the influences of the stones on the kidneys, by separating the merely mechanical ones from those produced by a subsequent chronical infection; the disformations of the mucous membrane, of the parenchym, of the capsulæ, with description of the anatomy of the calculous pyonephrosis. Then follows the description of the acute processes of infection in the calculous kidneys; finally are treated the alterations of the ureter caused by the calculus.

The third portion occupies itself with the pathological aspect of the nephro- and ureterolithiasis. There is commented upon the colics, the crampless pains, the influences which are causing colics, and the mechanism of their effect, the alterations of the urine, the discharge of the calculus, the results of the palpation, the pain of pressure, the zone of Head, the febrile motions; the symptomes of the stones with regard to hæmatury, the statements of palpation, the increase of temperature, the anuria. Joined thereto follows the description of the pathogenesis and of the anuria.

The fourth portion deals of the diagnosis of the respective calculi with special reference to the radiography and the false interpretation of radiographic photos.

The fifth portion describes the different endings of the calculous disease in cases where the removement of the stones by way of operation has been omitted or made too lately.

The sixth portion treats of the akiurgia. After dealing of the nomenclature and the aims of the different operative measures, there follows a description of the divestment of the kidneys, the pedicle of the vessels and the beginning portion of the ureter, which is a common act in all operations of the kidney. Then is given a discription of the execution of the nephrolithotomy, the pyolithotomy, the nephrostomy, the divestment of the ureter and the ureterotomy in a lumboabdominal, vaginal, perineal, sacral, and transvesical way.

The seventh portion occupies itself with the indications for the different kinds of operative measures, especially marking the boundary lines between the application of the nephro- and the pyolithotomy, rendering conspicuous the dangers of the nephrolithotomy. Furtheron there is given a report of the indications for the nephropyolithotomy, marking the boundaries between the regions of the nephrostomy and the nephrectomy; finally it treats of the indications and the prognosis of the ureterolithotomy.

The eighth portion is dedicated to the operative treatment of the calculous anuria.

Авторъ описываетъ патологію и хирургическую терапію почечныхъ и мочеточниковыхъ камней на основаніи собственныхъ наблюденій, сдѣланныхъ на 572 оперированныхъ больныхъ.

Въ первомъ отдѣлѣ описываются мѣсто образованія, мѣсто расположенія и ростъ камней, затѣмъ этіологія каменной болѣзни, составъ конкрементовъ, распредѣленіе камнеобразованія по различныхъ возрастамъ, частота обоюдосторонности заболѣванія, распредѣленіе камней по поламъ.

Во второмъ отдѣлѣ идетъ рѣчь о патологической анатоміи почечно- и мочеточниково-каменной болѣзни. Излагаются воздѣйствія камней на почку, а именне чисто механическія отдѣльно отъ обусловленныхъ присоединяющимся хроническимъ зараженіемъ въ отношеніи измѣненій слизистой оболочки, паренхимы, капсулъ, съ описаніемъ анатоміи калькулезныхъ піонефрозовъ. Затѣмъ слѣдуетъ изложеніе остраго заразнаго процесса въ почкахъ, пораженныхъ камнями, и наконецъ, обусловливаемыя камнемъ измѣненія мочеточника.

Третій отдѣлъ разсматриваетъ картину болѣзни почечно- и мочеточниково-каменной болѣзни; колики, безсудорожныя боли, вызывающія колики вліянія и механизмъ ихъ дѣйствія, измѣненія мочи, отходъ камня, результаты изслѣдованія пальпаціей, боль при давленій, Head'овскій поясъ, движенія лихорадки, симптомы мочеточниковыхъ камней въ отношеніи гематуріи, данныхъ, находимыхъ при пальпаціи, повышенія температуры, ануріи. Въ заключеніи слѣдуетъ описаніе патогенеза и картины болѣзни ануріи.

Въ четвертомъ отдѣлѣ идетъ рѣчь о діагнозѣ почечныхъ и мочеточниковыхъ камней причемъ обращается особое вниманіе на результаты, даваемые радіографіей и на ложныя толкованія радіографическихъ картинъ.

Пятый отдѣлъ даетъ описаніе исходовъ каменной болѣзни при упущенномъ или слишкомъ позднемъ оперативномъ удаленіи камней.

Шестой отдѣлъ разсматриваетъ акіургію. Послѣ разсмотрѣнія номенклатуры и цѣли различныхъ пріемовъ слѣдуетъ сперва описаніе общаго всѣмъ почечнымъ операціямъ обнаженія почки, сосудистаго ствола и начальной части мочеточника; затѣмъ слѣдуетъ описаніе нефролитотоміи, піэлолитотоміи, нефростоміи, обнаженія мочеточника и уретеролитотоміи пояснично-брюшнымъ, влагалищнымъ, промежностнымъ, крестцовокостнымъ и чрезпузырнымм путемъ.

Въ седьмомъ отдѣлѣ идетъ рѣчь о показаніяхъ къ различнымъ пріемамъ, особенно о разграниченіи между областями примѣненія нефро- и піэлолитотоміи. Затѣмъ разсматриваются показанія къ нефропіэлолитотоміи, причемъ проводится разграниченіе между областями нефростоміи и нефректоміи, наконецъ, о показаніяхъ къ уретеролитотоміи и о предсказаніи при послѣдней.

Восьмой отдѣлъ посвященъ оперативному леченію калькулезной ануріи.

M. Lubowski (Berlin-Wilmersdorf.)

Bücherbesprechungen.

J. Schwalbe, Diagnostische und therapeutische Irrtümer und deren Verhütung. 5. Heft. 8⁰. 180 S. Mit 17 Textabbildungen. Leipzig 1918. G. Thieme. Preis 6 M.

Den größten Teil dieses 5. Heftes nehmen die von A. v. Korányi bearbeiteten Krankheiten der Harnorgane ein.

Im Vorwort sagt Verfasser, daß er die Irrtümer in der Diagnose und Therapie der Nierenkrankheiten zusammengestellt hat, denen er in seiner Konsiliarpraxis am häufigsten begegnet ist. Dann hat er der Therapie, wie sie in der allgemeinen Praxis ausgeübt wird, den Inhalt unseres auf der Höhe der Wissenschaft stehenden Könnens gegenübergestellt. Das Bild, das Verf. auf diese Weise von den Mängeln der Praxis erhalten hat, wurde durch die Lücken im Wissen der Anfänger vervollständigt, wie sie dem Verf. aus seiner Erfahrung als Universitätslehrer bekannt sind.

Im 1. Teile bespricht Verf. die diagnostischen und therapeutischen Irrtümer bei den Nephritiden, Nephrosen und Nephrosklerosen, namentlich die Irrtümer bei der Feststellung, Verwertung und Behandlung einzelner „nephritischer" Symptome. Den allgemeinen Bemerkungen ist ein kurzer Abschnitt über die Augenveränderungen bei Nierenkrankheiten angereiht, der von L. v. Blascovics (Budapest) herrührt. Im einzelnen bespricht Verf. dann die akuten Nephritiden und Nephrosen sowie die chronischen Nephritiden, Nephrosen und Nephrosklerosen.

Im 2. Teile behandelt Verf. die diagnostischen und therapeutischen Irrtümer der sog. chirurgischen Nieronkrankheiten.

1. Wanderniere. Bei einer Wanderniere muß die entsprechende Nierennische leer sein. Ist die verdächtige Geschwulst keine Wanderniere, so steckt die Niere in ihrer Nische. Die meisten Fehldiagnosen kommen daher, daß man zu sehr dem Ergebnis der Untersuchung der Geschwulst selbst traut und in seinem Vertrauen auf die Untersuchung der Nierennische verzichtet. Verf. ist einer der wenigen Autoren, die in der Nierenperkussion eine wertvolle Untersuchungsmethode erblicken. Er empfiehlt die von Fr. v. Korányi angegebene Methode der Tiefenperkussion. Ist die Nierendämpfung normal, so kann eine außerhalb der Nierennische zu tastende Geschwulst keine Wanderniere sein. Fehlt bei einer chirurgischen Nierenerkrankung die Dämpfung der anderen Niere, so muß man darauf gefaßt sein, daß der Patient nur eine Niere hat. Namentlich in therapeutischer Hinsicht ist wichtig, daß man zwischen zwei Kategorien von Wanderniere unterscheidet: Wandernieren aus mechanischen Ursachen und Wandernieren, die nur Teilerscheinung einer abnormen Konstitution sind und sehr oft von Magenbeschwerden beherrscht werden. Die Indikation einer Nephrorrhaphie wegen ptotischer und atonischer Magenbeschwerden muß als eine verfehlte bezeichnet werden.

2. Angeborene Nierendistopien. Man soll ganz besonders auf seiner Hut sein, wenn Entwicklungsstörungen der weiblichen Geschlechtsorgane mit einer Geschwulst im kleinen Becken vorliegen, da solche mit Nierendystopie nicht allzu selten vergesellschaftet sind.

3. Pyelitis und Zystitis. Sehr oft werden die Pyelitiden bei Frauen verkannt, da man an die Möglichkeit ihres Bestehens nicht denkt. Die Erscheinungen einer akuten Pyelitis oder der Exazerbation einer chronischen können auch Veranlassungen zu verschiedenen Irrtümern werden. Besonders gilt das von den akuten, die zuweilen tagelang ohne charakteristische Harnveränderungen verlaufen. Diese fehlen auch, wenn der Ureter des kranken Nierenbeckens versperrt ist. Zu mannigfachen Irrtümern kann die Schwangerschaftspyelitis führen. Viele unaufgeklärte fieberhafte Erkrankungen der Schwangeren beruhen auf Pyelitis. Die Schwere des Krankheitsbildes verleitet oft zu einer übertriebenen aktiven Therapie. Ganz zu vermeiden ist, vielleicht von ganz seltenen Ausnahmen abgesehen, eine Unterbrechung der Schwangerschaft. Schematische Regeln bei der Behandlung der Pyelitis können nicht gegeben werden. Solange man noch auf einen raschen und vollen Erfolg rechnen kann, tut man am besten, wenn man Urotropin u. ä. gibt und die Erreichung eines konzentrierten stark sauren Harns erstrebt. Später oder wenn der Zweck nicht erreicht wurde, begnüge man sich mit einer Durchspülungskur, die man von Zeit zu Zeit unterbricht, um einige Tage einzuschalten, an denen Urotropin in möglichst konzentriertem, saurem Harn zur Wirksamkeit gelangen soll.

Jede akute Zystitis, deren Ätiologie dunkel ist und deren Verlauf sich in die Länge zieht, soll als auf Tuberkulose verdächtig angesehen und weiter untersucht werden.

4. Nierensteine. Steinkoliken ohne Harnveränderungen kommen kaum vor. Würde man dieser Tatsache immer Rechnung tragen, so würden viel seltener falsche Nierensteindiagnosen gestellt. Besonders wichtig ist die Steinanurie, die eine mechanische oder eine reflektorische sein kann. Das Verkennen des Ernstes der Lage bei der mechanischen Anurie hat bereits oft das Leben von Menschen gekostet, die bei energischem Eingreifen zur richtigen Zeit hätten gerettet werden können. Es ist ein schwerer Fehler der Therapie, wenn der Arzt dem subjektiven Wohlbefinden des Patienten trauend die für einen erfolgreichen instrumentellen oder chirurgischen Eingriff knapp bemessene Zeit durch abwartendes Verhalten verloren gehen läßt. Bei der sterilen Steinniere ist die wichtigste Harnveränderung die Hämaturie. Die anfallsweise auftretende Hämaturie ist nur dann als Nierensteinsymptom verdächtig, wenn sie mit einer Nierenkolik im Zusammenhang steht, aber auch dann ist sie nichts weniger als eindeutig. Bewegungen und Erschütterungen als Gelegenheitsursachen von Anfällen mit typischen Nierenkoliken und typischen Verhalten von Blutungen sind fast sicher verwertbare Zeichen einer Nephrolithiasis. Dem unter Ärzten ziemlich allgemein verbreiteten Glauben, daß ein negativer Röntgenbefund einen Nierenstein ausschließt, muß entschieden entgegengetreten werden.

5. Neoplasmen der Niere. Das wichtigste Harnsymptom eines Nierenneoplasmas ist die Hämaturie. Blutungen ohne jede Gelegenheitsursachen kommen am häufigsten bei Neoplasmen, dann bei Tuberkulose und den chirurgischen Nephritiden vor. Dasselbe gilt von den schmerzlosen Nierenblutungen. Die Prognose einer Nephrektomie wird in sehr ungünstigem Sinne durch Verwachsungen mit der Umgebung beeinflußt. Diagnostische Irrtümer sind bei deren Annahme oder Ausschließung nur sehr schwer zu umgehen. Als Gegenanzüge der Nephrektomie sind sichere Zeichen der Generalisation von großer Bedeutung. Sie sind besonders in den Lungen mit dem Röntgenverfahren und in der Leber durch die Palpation zu suchen.

6. Polyzystische Nierendegeneration. Sehr charakteristisch sind in ausgesprochenen Fällen die verschieden großen halbkugelförmigen Prominenzen an der Nierenoberfläche, die prall elastisch sind, aber nur dann fluktuieren, wenn sie ausnahmsweise eine bedeutende Größe erreichen. Als gesichert kann die Diagnose gelten, wenn nachgewiesen werden kann, daß es sich um Geschwülste beider Nieren handelt.

7. Nierentuberkulose. Bei jeder chronischen Pyelitis und Zystitis unklarer Natur, denen auch diejenigen nach Gonorrhoe zuzurechnen sind, bei jeder auf Tuberkulose verdächtigen Epididymitis und Prostatis muß nach Nierentuberkulose geforscht werden. Wirkliche Frühdiagnosen bei Nierentuberkulose sind nur dann möglich, wenn man die Mühe nicht scheut, viele Fälle mit negativem Erfolg auf sie zu untersuchen. Könnte diesem Grundsatze in der allgemeinen Praxis gebührende Geltung verschafft werden, so würden die Resultate der Therapie der Nierentuberkulose überaus erfreuliche sein. Steht die Diagnose auf Nierentuberkulose fest, so können noch immer schwerwiegende Irrtümer bei der Ausführung der Therapie begangen werden. Jede unterbliebene Operation, die, zur rechten Zeit ausgeführt, lebensrettend gewesen wäre, ist ein Fehler. Nicht das ist die Frage, wann man zu operieren hat, sondern wann man auf die Operation zu verzichten gezwungen ist.

8. Retentionsgeschwülste der Nieren. Sie verwachsen oft mit ihrer Umgebung; dann fehlt das charakteristische Ballotement rénal und fehlen auch die respiratorischen Verschiebungen. Wachsen die Retentionsgeschwülste der Nieren zu großen Tumoren an, so können sie aus dem Nierenlager herausschlüpfen. In ihrem Tiefstand können sie dann nicht von der typischen Stelle aus ballotiert werden; es können ihre respiratorischen Bewegungen auch dann fehlen, wenn sie nicht durch Verwachsungen gehemmt werden. Unter solchen Umständen kann ein diagnostischer Irrtum um so leichter vorkommen, da die Größe der Geschwulst eine Reposition verhindert. Probepunktionen sind wegen ihrer Gefährlichkeit unter allen Umständen zu unterlassen.

Den Schluß des vorliegenden Buches bildet ein kurzer Überblick über die diagnostischen und therapeutischen Irrtümer und deren Verhütung bei der Impotenz und den krankhaften Samenverlusten. Die betr. Abschnitte sind von P. Fürbringer bearbeitet. Der Namen des Verfassers bürgt für eine klare Darstellung dieses recht heiklen Gebietes.

P. Wagner (Leipzig).

Verlag von Dr. Werner Klinkhardt, Leipzig. — Druck von Julius Klinkhardt, Leipzig.

Folia urologica.