



Über dieses Buch

Dies ist ein digitales Exemplar eines Buches, das seit Generationen in den Regalen der Bibliotheken aufbewahrt wurde, bevor es von Google im Rahmen eines Projekts, mit dem die Bücher dieser Welt online verfügbar gemacht werden sollen, sorgfältig gescannt wurde.

Das Buch hat das Urheberrecht überdauert und kann nun öffentlich zugänglich gemacht werden. Ein öffentlich zugängliches Buch ist ein Buch, das niemals Urheberrechten unterlag oder bei dem die Schutzfrist des Urheberrechts abgelaufen ist. Ob ein Buch öffentlich zugänglich ist, kann von Land zu Land unterschiedlich sein. Öffentlich zugängliche Bücher sind unser Tor zur Vergangenheit und stellen ein geschichtliches, kulturelles und wissenschaftliches Vermögen dar, das häufig nur schwierig zu entdecken ist.

Gebrauchsspuren, Anmerkungen und andere Randbemerkungen, die im Originalband enthalten sind, finden sich auch in dieser Datei – eine Erinnerung an die lange Reise, die das Buch vom Verleger zu einer Bibliothek und weiter zu Ihnen hinter sich gebracht hat.

Nutzungsrichtlinien


Google ist stolz, mit Bibliotheken in partnerschaftlicher Zusammenarbeit öffentlich zugängliches Material zu digitalisieren und einer breiten Masse zugänglich zu machen. Öffentlich zugängliche Bücher gehören der Öffentlichkeit, und wir sind nur ihre Hüter. Nichtsdestotrotz ist diese Arbeit kostspielig. Um diese Ressource weiterhin zur Verfügung stellen zu können, haben wir Schritte unternommen, um den Missbrauch durch kommerzielle Parteien zu verhindern. Dazu gehören technische Einschränkungen für automatisierte Abfragen.

Wir bitten Sie um Einhaltung folgender Richtlinien:

- + *Nutzung der Dateien zu nichtkommerziellen Zwecken* Wir haben Google Buchsuche für Endanwender konzipiert und möchten, dass Sie diese Dateien nur für persönliche, nichtkommerzielle Zwecke verwenden.
- + *Keine automatisierten Abfragen* Senden Sie keine automatisierten Abfragen irgendwelcher Art an das Google-System. Wenn Sie Recherchen über maschinelle Übersetzung, optische Zeichenerkennung oder andere Bereiche durchführen, in denen der Zugang zu Text in großen Mengen nützlich ist, wenden Sie sich bitte an uns. Wir fördern die Nutzung des öffentlich zugänglichen Materials für diese Zwecke und können Ihnen unter Umständen helfen.
- + *Beibehaltung von Google-Markenelementen* Das "Wasserzeichen" von Google, das Sie in jeder Datei finden, ist wichtig zur Information über dieses Projekt und hilft den Anwendern weiteres Material über Google Buchsuche zu finden. Bitte entfernen Sie das Wasserzeichen nicht.
- + *Bewegen Sie sich innerhalb der Legalität* Unabhängig von Ihrem Verwendungszweck müssen Sie sich Ihrer Verantwortung bewusst sein, sicherzustellen, dass Ihre Nutzung legal ist. Gehen Sie nicht davon aus, dass ein Buch, das nach unserem Dafürhalten für Nutzer in den USA öffentlich zugänglich ist, auch für Nutzer in anderen Ländern öffentlich zugänglich ist. Ob ein Buch noch dem Urheberrecht unterliegt, ist von Land zu Land verschieden. Wir können keine Beratung leisten, ob eine bestimmte Nutzung eines bestimmten Buches gesetzlich zulässig ist. Gehen Sie nicht davon aus, dass das Erscheinen eines Buchs in Google Buchsuche bedeutet, dass es in jeder Form und überall auf der Welt verwendet werden kann. Eine Urheberrechtsverletzung kann schwerwiegende Folgen haben.

Über Google Buchsuche

Das Ziel von Google besteht darin, die weltweiten Informationen zu organisieren und allgemein nutzbar und zugänglich zu machen. Google Buchsuche hilft Lesern dabei, die Bücher dieser Welt zu entdecken, und unterstützt Autoren und Verleger dabei, neue Zielgruppen zu erreichen. Den gesamten Buchtext können Sie im Internet unter <http://books.google.com> durchsuchen.



TE
ETE
ELEN

06

AC
78
11744
v. 9



003834

Cornell University Library
BOUGHT WITH THE INCOME
FROM THE
SAGE ENDOWMENT FUND
THE GIFT OF
Henry W. Sage
1891

213717 *23/5/1907*

7673-2

The date shows when this volume was taken.

HOME USE RULES.

All books subject to Recall.

Books not used for instruction or research are returnable within 4 weeks.

Volumes of periodicals and of pamphlets are held in the library as much as possible. For special purposes they are given out for a limited time.

Borrowers should not use their library privileges for the benefit of other persons.

Books not needed during recess periods should be returned to the library, or arrangements made for their return during borrower's absence, if wanted.

Books needed by more than one person are held on the reserve list.

Books of special value and gift books, when the giver wishes it, are not allowed to circulate.

Readers are asked to report all cases of books marked or mutilated.

Do not deface books by marks and writing.



Fortschritte

auf dem Gebiete der

Röntgenstrahlen

Unter Mitwirkung von

Geh. Med.-Rat Prof. Dr. **v. Bramann** in Halle, Prof. Dr. **v. Bruns** in Tübingen, Dr. **Cowl** in Berlin, Geh. Med.-Rat Prof. Dr. **Curschmann** in Leipzig, Geh. Med.-Rat Prof. Dr. **Czerny** in Heidelberg, Prof. Dr. **Deycke** in Constantinopel, Prof. Dr. **Eberlein** in Berlin, Prof. Dr. **Forster** in Bern, Dr. **Gocht** in Halle, Prof. Dr. **Grunmach** in Berlin, Geh. Med.-Rat Prof. Dr. **Hoffa** in Berlin, Privatdozent Dr. **Holzknrecht** in Wien, Dr. **Immelmann** in Berlin, Privatdozent Dr. **Kienböck** in Wien, Dr. **A. Köhler** in Wiesbaden, Prof. Dr. **Kölliker** in Leipzig, Privatdozent Dr. **P. Krause** in Breslau, Oberarzt Dr. **Kümmell** in Hamburg, Stabsarzt a. D. **Lambertz** in Berlin, Oberarzt Dr. **Carl Lauenstein** in Hamburg, Prof. Dr. **Lenhartz** in Hamburg, Prof. Dr. **Oberst** in Halle, Geh. Med.-Rat Prof. Dr. **Riedel** in Jena, Prof. Dr. **H. Rieder** in München, Prof. Dr. **Rumpf** in Bonn, Generalstabsarzt Dr. **Schjerning** in Berlin, Prof. Dr. **E. Schiff** in Wien, Prof. Dr. **F. Schultze** in Bonn, Oberarzt Dr. **Sick** in Hamburg, Geh. Reg.-Rat Prof. Dr. **Slaby** in Charlottenburg, Generalarzt Dr. **Stechow** in Hannover, Prof. Dr. **Tillmanns** in Leipzig, Prof. Dr. **Voller** in Hamburg, Dr. **Walter** in Hamburg u. Prof. Dr. **Wertheim-Salomouson** in Amsterdam

herausgegeben von

Dr. Albers-Schönberg

Neunter Band

Hamburg

Lucas Gräfe & Sillem
(Edmund Sillem)

1905—1906

T /

A. 213717

Alle Rechte vorbehalten.

I n h a l t.

	Seite
Fraenkel, Eug. , Über die Blutgefäßversorgung des Wurmfortsatzes (Tafel I u. Tafel II, Fig. 1) . . .	1
Arnsperger, Hans , Perforierendes Aortenaneurysma im Röntgenbilde (Tafel II, Fig. 2)	7
Deycke-Pascha , Knochenveränderungen bei Lepra nervorum im Röntgenbilde (Tafel IV, V, VI) . .	9
Blittorf, A. , Die Bedeutung des linken mittleren Herzschatenbogens (Tafel III u. Tafel II, Fig. 3)	28
Machado, Virgillo , L'état actuel de la roentgenologie dans l'étude du myxœdème (Tafel II, Fig. 4)	32
Moser, Ernst , Behandlung von Gicht und Rheumatismus mit Röntgenbestrahlungen	34
Curschmann, Hans , Über regressive Knochenveränderungen bei Akromegalie (Tafel VII)	83
Holzknrecht, G. , u. Klenböck, R. , Eine einfache Modifikation der Kompressionsblende	92
Schellenberg, Georg , Eine Röntgentrommelblende	95
Löser , Die Behandlung von Hautcarcinomen mit Röntgenstrahlen	98
Ritter, Carl , Die akute Osteomyelitis im Röntgenogramm (Tafel VIII, IX, X)	106
Schirmer, A. , Nachtrag zur Studie über Osteomalacie von Dr. Laüper in Band V dieser Zeitschrift	109
Cramer, Max , Über die Behandlung der Leukämie mit Röntgenstrahlen	115
Krause, Paul , Zur Röntgentherapie der „Pseudoleukämie“ und anderweitiger Bluterkrankungen . .	153
Ludloff, K. , Verletzungen der Lendenwirbelsäule und des Kreuzbeins (Tafel XI u. XII, Fig. 1 u. 2)	175
Kirchberg, Franz , Röntgenschädigungen und ihre rechtlichen Konsequenzen	187
Schlagintweit, W. , Über einen Fall von Luxatio femoris suprapubica sinistra, ausgelöst durch ein Osteochondroma femoris (Tafel XII, Fig. 3—6)	193
Lehmann u. Schmoll , Pericarditis adhaesiva im Röntgenogramm (Tafel XIII, Fig. 1—3)	196
Lehmann u. Stapler , Pleuritis exsudativa im Röntgenogramm (Tafel XIII, Fig. 4 u. 5)	202
Kenyeres, Balázs , Zwei Fälle des Verdachtes der Selbstverstümmelung (Tafel XII, Fig. 7 u. Tafel XIII, Fig. 6)	205
Albers-Schönberg , Zur Technik der Orthoröntgenographie. Exakte Übertragung der Körpermittel- linie und der Mamillen auf eine vom Körper unabhängige Zeichenebene	208
Walter, B. , Über die Geschwindigkeit der Röntgenstrahlen	223
Drüner , Über die Stereoskopie und stereoskopische Messung in der Röntgentechnik	225
Reichmann, Max , Über Schatten in Röntgennegativen, die Ureterensteine vortäuschen können (Tafel XIV, Fig. 1)	254
Albers-Schönberg , Zur Differentialdiagnose der Harnleitersteine und der sogenannten „Becken- flecken“ (Tafel XIV, Fig. 2).	255
Alexander, Béla , Die Bewegungen der Carpalknochen bei der Adduktion und Abduktion des Daumens (Tafel XV)	256
Gelinsky , Eine Skelettdurchleuchtung bei einem Fall von Pyämie (Tafel XVI, XVII, XVIII, Fig. 1—5)	266
Kaehler, M. , Doppelseitiger, teilweiser, congenitaler Tibiadefekt (Tafel XVIII, Fig. 6)	273
Klenböck, Robert , Über Dosimeter und das quantimetrische Verfahren	276
Kirchberg, Franz , Die Pflichten der Krankenhausdirektoren gegen ihre Röntgenassistenten und Angestellten	307
Schilling, Theodor , Ein einfacher Härtegradmesser	312
Jessen, F. , Über Radioaktivität in der Davoser Luft	314
Gaugele, Karl , Über Ostitis fibrosa seu deformans (v. Recklinghausensche Knochenkrankheit) (Tafel XIX)	317
Klenböck, R. , Über Röntgenbehandlung der Sarkome (Tafel XX, Fig. 1 u. 2)	329
Kenyeres, B. , Angeborene Missbildungen und erworbene Veränderungen in Röntgenbildern (Tafel XX, Fig. 3—11 u. Tafel XXI)	351
Otten, M. , Zur Röntgendiagnostik der primären Lungencarcinome (Tafel XXII, XXIII, XXIV) . .	369
Gillet , Eine Modifikation des stereoskopischen Verfahrens zur Bestimmung der Lage von Fremdkörpern	376
Gillet , Über die Verschiedenheit der Resultate der Orthodiagraphie und der Perkussion des Herzens	378
Gillet , Über Fehlerquellen bei der Orthoröntgenographie	379
Peters , Ein neuer Blendenschutzkasten	381
Wodarz, A. , Über Röntgenschutzhandschuhe	384
Jirotko, B. , Die „Dosierung“ der Röntgenstrahlen	385
Albers-Schönberg , Eine neue Methode der „Orthophotographie“	389
Haenisch, Fedor , Ein neuer Apparat zur „Orthophotographie“ mit horizontaler Lagerung	394
Stegmann, B. , Ersatz des exstirpierten Calcaneus durch Drehung des Talus (Tafel XXV)	396
Köhler, Alban , Stereoskopische Thoraxröntgenogramme (Tafel XXVI)	398

	Seite
Correspondenzen	48. 211. 296. 355
Bücherbesprechungen	60. 141. 357
Vereine und Kongresse	64. 142. 212. 296. 358. 401
Journallitteratur	73. 147. 213. 298. 363. 403

Tafel I—XXVI.

Namenregister.

(Die Ziffern verweisen auf die Seiten; ein * bedeutet Originalartikel.)

- Abbe** 151. 221. — **Abney** 284. — **Adam** 297. — **Ahrens** 115. — **Albers-Schönberg** 9. 46. 48 u. ff., 59. 92. 141. 148. 149. 187. 189. 193. 194. *208. 212. 216. 228. *255. 297. 308. 311. 312. 330. 347. 350. 366. 384. *389. 394. 399. 401. — **Albertin** 318. — **Alexander** *256. — **Allard** 32. 296. — **Allen** 329. 350. — **Altmann** 301. — **Angström** 305. — **Arcarisi** 32. — **Armagnat** 220. — **Arneth** 213. 299. — **Arning** 9. 10. 24. — **Arnold** 88. 92. — **Arnsperger** *7. — **d'Arsonval** 277. — **Askinass** 316. 317. — **Aubertin** 149. 152. — **Aulhorn** 302. — **Axmann** 213. 214.
- Babes** 9. 10. 24. — **Baermann** 45. 150. — **v. Bardeleben** 148. — **Bartholdy** 399. — **Batten** 218. — **Bayer** 338. — **Beaujard** 149. 152. 212. — **Beck** 2. 75. 196. 202. 327. 328. 329. 346. 350. 366. 410. — **Becker** 399. — **Béclère** 73. 212. 221. 330. 346. 347. 350. 399. — **Becquerel** 220. 305. — **Behrendsen** 148. — **Belot** 145. 146. 221. 222. 313. 330. 350. 407. — **Benda** 88. 92. 142. — **Benedikt** 196. 197. 202. — **Benoist** 279. 280. 292. — **Bergell** 213. — **Berger** 48 u. ff. — **v. Bergmann** 401. — **Bergonié** 330. 343. 347. 350. 362. — **Bickart** 361. — **Bienfait** 362. — **Binding** 191. — **Birch-Hirschfeld** 307. — **Bisseré** 406. — **Bittorf** *28. — **Bizard** 330. 343. 350. — **Blaschko** 65. 142. 363. — **Bloch** 364. — **Blondlot** 223. — **Blumenthal** 78. — **Boas** 399. — **Boeckel** 275. — **Boehncke** 67. — **Boggs** 307. — **Boltwood** 361. — **Bordier** 146. 282. 361. 362. — **Borgmann** 305. — **Bötticher** 319. 327. 328. — **Bouchacourt** 148. — **Bougiovanni** 304. 406. 407. — **Boyer** 397. — **Brachmer** 362. — **Bramann** 68. — **Brandt, J.** 206. — **Brauner** 76. 151. 410. — **Braunstein** 221. — **Bregmann** 92. — **Breuer** 1. — **Brewster** 235. 237. 399. — **Brickner** 80. — **Broadbent** 201. 202. — **Broca** 367. — **Brouardel** 360. — **Brown** 80. 189. 306. — **Bruch** 361. — **Bruhns** 404. — **v. Brunn** 2. 6. — **Brunner** 109. — **Bum** 69. — **Bunck** 217. — **Burckhardt** 273. — **Busch** 220. — **zum Busch** 343. — **Buschke** 64. 189. — **Butcher** 217. — **Butler** 350. — **Büttner** 279.
- de la Camp** 10. 32. 60. 81. 140. 298. 363. 370. — **Caraballi** 146. 305. — **Caspari** 316. 317. — **Charbonneau** 222. 304. — **Chauffard** 358. — **Chrysospathes** 330. 347. 350. — **Clopatt** 330. 347. 350. — **Coenen** 216. — **Cohn** 66. 67. 75. 364. 365. — **Cohn, Max** 299. 401. — **Cole** 79. 217. — **Coley** 331. 344. 347. 350. — **Cornil** 359. — **Cowen** 315. — **Cowl** 314. 401. — **Cramer** *115. — **Crämer** 361. — **v. Criegern** 32. — **Croce** 66. — **Crombie** 78. — **Cryer** 79. — **Curchod** 145. 146. — **Curschmann, H.** *83. 90. 298. 366. — **Czerny** 160.
- Dally** 78. — **Danne** 220. — **Danysz** 316. 317. — **Darier** 222. — **Debierne** 408. — **Debove** 360. — **v. Decastello** 341. 343. — **Deetz** 326. 327. 328. — **Defosses** 406. — **Demme** 270. — **Des Coudres** 223. — **Dessauer** 48 u. ff. 80. 95. — **Destot** 145. — **Deycke-Pascha** *9. — **Dieffenbach** 263. — **Dobrzynicky** 69. — **Dorn** 223. — **Doutrelepont** 213. — **Dove** 399. — **Dröll** 247. — **Drüner** *225. 399. — **Dubois** 220. 362. — **Dufour** 361. — **Dunin** 77. — **Dupont** 61.
- Eberlein** 401. — **Eckstein** 297. — **Edel** 92. — **Ehrlich** 116. 130. — **Einhorn** 79. 300. — **v. Eiselsberg** 403. — **Elster** 221. — **Embden** 92. — **Engel** 317. 319. 328. — **Erb** 7. 115. — **Erdheim** 71, 78. — **Escherich** 46. — **Exner** 69. 144.
- Faulhaber** 92. — **Feiss** 219. — **Felden-Brown** 149. — **Fenwick** 306. — **Ferrand** 305. 405. — **Fick** 261. — **Fielitz** 68. — **Fiorentini** 146. — **Fischer** 362. — **Fittig** 174. — **Forster** 244. 249. — **Foveau de Courmelles** 73. 149. 189. 221. 406. — **Fowler** 5. — **Fraenkel, Eug.** *1. — **Fraenkel, J.** 214. — **Franke** 300. — **Franze** 217. 307. — **Freund** 70. 144. 145. 146. 147. 148. 150. 282. 365. 384. 399. — **Friebe** 188. 189. 307. — **Friedberger** 316. 317. — **Friedrich** 106. — **Frischauer** 301. — **v. Fritsch** 229. — **Froriep** 326. 327. 328. — **Fuchs** 71.
- Gaiffe** 385. 408. — **Galimard** 218. — **Gariel** 359. — **Gasne** 32. — **Gaubert** 221. — **Gaugele** *317. — **Gaupp** 298. — **Geigel** 66. — **Geiger** 361. — **Geipel** 350. — **Geisel** 221. — **Gelinsky** *266. — **Gerber** 71. — **Gersuny** 396. — **Gillet** *376. *378. *379. — **Gleimer** 213. — **Glimm** 143. — **Glück** 10. — **Glücksman** 401. — **Gocht** 197. 202. 394. — **Goeschel** 360. — **Goldflam** 76. — **Goldstein** 281. — **Golubin** 303. — **Görl** 74. — **Gotthold** 98. — **Grashey** 74. 141. 216. — **Grossmann** 211. 212. 330. 344. 346. 350. — **Grunmach** 46. 214. 360. 369. 378. 399. 402. — **Guerra** 149. 151. — **Guillaume** 220. — **Guilleminot** 145. 357. 363. 407. — **Guillon** 219. — **Gundelach** 96. — **Guttman** 389. — **Guy** 361. — **Haberer** 317. 322. 323. 324. 325. 328. — **Haenisch** *394. — **Hahn** 330. 350. — **Halberstädter** 66. 75. 149. 187. — **Hall-Edwards** 218. — **Halkin** 362. — **Hanke** 335. — **v. Hanseman** 1. 88. 92. 402.

- Hardy 282. — Hart 317. 319. 323. 324. 325. 326. 328. — Haret 305. — Hauchamp 146. — v. Hauschka 336. — Haycs 218. — Hecker 360. — Heile 45. — Heineke 47. 77. 144. 171. 188. 302. 319. 325. 326. 327. 328. — v. Helmholtz 211. 240. 243. 400. — Hendrix 305. — Henle 1. — Hennecart 149. — Henrard 80. 145. 146. — Hertz 224. — Herz 76. — Hesse 404. — Herxheimer 98. 102. — Heubner 160. — Heyerdahl 211. — Hildebrand 399. 400. — Hildebrandt 228. — Himstedt 364. — v. Hippel 297. — Hirsch 78. 143. 404. — Hirschberg 317. 318. 326. 328. — Hirschmann 96. 228. 247. 248. 278. — His 149. — Hochsinger 144. — Hoffa 193. 215. — Hoffmann, F. A. 28. 68. — Hoffmann 76. 138. — Hofmeister 32. — Holding 410. — Holländer 65. — Holth 211. — Holzknecht 32. 59. 70. 71. 76. *92. 95. 143. 150. 151. 153. 197. 202. 211. 212. 213. 217. 220. 281. 292. 302. 360. 369. 402. 403. 410. 411. — Horn 283. — Howe 405. — Huber 409. — Huguet 206. — Hynec 144. 172. 297.
- I**mmelmann 66. 75. 187. 216. 363. 380. 390. 401. 402. — v. Jacksch 72. — Jakoby 364. — Jacques 145. — Jastrowitz 142. — Jessen, F. *314. — Jirotko *385. — Joachim 139. — Joachimsthal 142. 273. — Johnson 346. 347. 350. — Jonas 403. 410. — Jores 88. 92. 146. — Jones 218. — Lewis Jones 277. — Jonscher 45.
- K**ahler 300. — Kähler *273. — Kalman 150. 222. — Kaminer 403. — Kanavel 219. — Kassabian 145. 366. — Kaufmann 195. 411. — Kenyeres *205. *351. — Kienböck 47. 70. *92. 148. 217. *275. 281. *329. 344. 346. 347. 350. 404. — King 78. — Kingscote 363. — Kirby 329. 350. — Kirchengberg *187. *307. 308. — Klapp 302. — Knight 254. — Koch 317. 326. 328. — Kocher 268. 398. — Kohl 302. — Kohl, Max 381. 383. — Köhler, A. 62. 67. 76. 142. 145. 146. 278. 317. 328. 390. *399. 401. — Kolischer 254. — Koll 405. — König 323. 328. — Korolkoff 146. — Korte-Wilms 326. 327. 328. — Kraft 365. — Kraus 360. 402. — Krause, P. 138. 139. 140. *153. 188. 297. — Krauss 300. 363. — Kris 337. — Krogier 330. 346. 347. 350. — Kromayer 65. — Krönlein 193. — Krouchkoll 305. — Krüger 212. — v. Kuester 216. — Kümmell 215. 399. — Kunn 335. 336. — Kurpuweit 139. — Kuss 273. — Küttner 215.
- L**abbé 360. — Laborde 221. 364. — Lambertz 227. 235. 239. 240. 253. 399. — Landerer 397. — Lang 403. — Lange 32. 73. — Lannois 273. — Lanz 301. — Lassar 64. 65. 142. — Lauper 109. — Lawson 78. — Leblanc 221. — Le Dentu 360. — Lehmann *196. *202. 306. 368. 411. — Lenhartz 369. — Lenz 69. — Lenzmann 116. — Leonard 81. 82. 219. — Lesser 65. — Levack 217. — Levy, Dr. Max 389. — Levy-Dorn 64. 65. 149. 197. 382. 393. 394. 399. 402. — Lewis 254. — Lexer 270. — Lich 189. 307. Lichtenberg 214. 265. — Liebreich 65. — Linsler 45. 150. — Lommel 74. — Londe 32. — London 363. 364. — Lorenz 143. — Löser 98. — Ludloff *175. — Luraschi 146.
- M**achado *32. — Madelung 273. — Makower 361. — Malgaigne 397. — Manders 218. — Marie 87. 399. — Marx, Erich 223. 224. — Matout 220. — Matthias 233. 235. 240. 399. — Maurain 367. — Mayer, Hans 149. — Mayer, Th. 142. — Meige 32. — Melde 274. — Mengelberg 211. — Mertens 330. 344. 347. 350. — Meyer 364. — Michaut 146. — Micheli 361. — v. Mikulicz 147. 322. 323. 326. 328. — Milchner 172. — Miller 148. — Minkowski 47. — Miura 10. — Möller 152. — Mohr 81. — Mönckeberg 319. 327. 328. — Moritz 95. 145. 196. 197. 198. 202. 208. 399. — Morris 329. 350. 405. — Morton 410. — Moser, E. *34. — Mosse 149. 172. — Moszkowich 69. 213. 337. — Müller 279. — Müller, C. H. F. 365. 395. — v. Muralt 273. — Murphy 254. 410.
- N**iewenglowsky 221. — Nobelet 145. — Nogier 304. 409. — Noiré 282. — Nolte 273. — Nothnagel 1. 2. — Nové-Jossérand 273. 275.
- O**bersteiner 304. — Oestreich 60. — Okada 303. — Ollier 397. — Olshausen 191. — Oppenheimer 145. 150. — Oppler 143. — Orton 218. — Osgood 80. 189. 306. — Ossig 66. — Otten *369.
- P**altauf 70. — Pancoast 405. — Pasche 394. — Pentz 360. — Perthes 98. 116. 289. — Peters *381. — Pfahler 306. 366. 368. — Pfeiffer 46. 81. 316. 317. 366. — Philipp 189. — Piccino 145. — Piesalski 279. — Piffard 219. — Piltschikoff 362. — Pinard 359. — Pinkus 130. — Planck 309. 310. — v. Pöhl 75. — Ponfick 162. — Porges 70. — Precht 283. — Pusey 330. 344. 345. 346. 347. 350.
- Q**uadrone 149. 150.
- R**adiguet 296. — Radziczewsky 365. — Ramsay 304. — v. Ranke 148. — Rankin 153. 217. — v. Recklinghausen 317. 318. 319. 321. 322. 324. 325. 326. 328. 329. — Rehn 225. 318. 321. 322. 323. 324. 325. 326. 328. — Rehns 221. — Reichmann *254. 255. — Reiger 361. — Reiniger, Gebbert & Schall 92. 96. 147. 208. 283. 285. 314. 393. 399. — Rémy 363. — Reuter 116. — Reyher 148. — Reynier 359. — Ribaut 399. — Ricketts 329. 351. — Riecke 305. — Rieder 32. 73. 297. 360. 365. 390. 398. — Riehl 338. — Rigaud 397. — Righi 305. — Ritter *106. — Robinsohn 59. 76. 93. 143. — Rollins 306. — Romberg 83. — Röntgen 279. 401. — Ropiquet 407. — Rosenbach 74. — Rosenberger 302. 330. 343. 350. 366. — Rosenfeld 197. 202. — Rosenthal 73. 390. — Rudis-Jicinsky 79. — Ruhmer 278. — Rumpf 147. — Rutherford 304.
- S**aae 314. 317. — Sabouraud 153. 217. 282. — Sachs 338. — Sagnac 361. — Sailer 368. — Salkowsky 116. — Salmon 221. — Sarasin 304. 361. — Scheffer, W. 237. — Schellenberg *95. — Schiff 144. 366. 399. 403. — Schilling, Th. *312. 360. — Schirmer *109. 140. — Schjerning 147. — Schlachta

74. 144. — Schlagintweit *193. — Schlange 326. 327. 329. — Schläpfer 299. — Schlatter 397. — Schleich 88. — Schleussner 142. — Schmidt 66. 148. 298. — Schmidt, L. E. 254. — Schmoll *196. — Scholz 399. — Schönenberger 318. 329. — Schönherr 155. — Schuchardt 318. 329. — Schüle 303. 378. — Schüller 71. 211. — Schultze 88. 92. — Schulz 76. — Schumann 411. — Schweidler 361. — Schwarz 71. 361. 365. 403. — Schwarzschild 284. — Seitz 303. — Selig 151. — Senn 115. — Serbanesque 33. — Severcanu 152. — Sewtschenko 11. — Shenton 218. — Sick, C. 2. — Sick 148. 256. — Sieveking 304. — Simmonds 212. — Sjögren 333. 344. 347. 350. — Skinner 346. 350. — Smart 405. — Soddy 317. — Sokonow 46. — Sommer 216. — Sonnenburg 317. 327. — Sorgo 69. — Spalteholz 1. — Springer 33. 405. — Stadler 404. — Stapler *202. — Stegmann 75. 144. 213. *396. 398. — Stembo 46. 146. 330. 351. — Stenbeck 146. 330. 351. — Stern 79. 219. — Sternberg 71. 88. 92. 343. — Steyrer 360. 402. — Stjeda 212. — Sträter 148. — Straub 220. — Strauss 197. — v. Strümpell 87. 88. 92. 153. — Stürtz 196. 197. 198. 201. 202. 401. — Stursberg 409. — Sywek 144.
- T**amburini 83. 92. — Tarchanoff 75. — Thies 302. — Thinger 360. — Thöle 67. — Tizzoni 304. 406. 407. — Toldt 1. 78. — Tommasina 361. 362. — Torrey 330. 346. 347. 351. — Trumpf 360. — Tuffier 305.
- U**ffenheimer 360. — Uhthoff 66. 67. — Unna 313.
- V**arney 344. 351. — Villard 278. — Virchow 195. 263. 317. 324. 326. 329. — Voelcker 214. 365. — Volkman 270. — Vollbrecht 26. — Vollrath 67. — Vormann 78. — Vose 405.
- W**ächter 191. — Walker 330. 346. 347. 351. — Walsham 306. — Walter 48 u. ff. 95. 153. *223. 233. 239. 240. 277. 278. 279. 280. 292. 303. 399. — Warren 410. — Wassmuth 71. 72. — Wehnelt 279. 280. 361. — Weigert 323. — Weil 330. 336. 343. 350. — Welborn 330. 346. 351. — Wendel 298. — Werndorf 143. — Werner 214. 316. 317. 365. — Westphalen 326. 327. 329. — Wheatstone 399. — Wichmann 214. 298. — Wiedemann 361. — Widermann 403. — Wiesbert 223. — Wiesinger 193. 196. — Wiesner 92. 93. 95. — Wieting 399. — Wilms 143. — Willcock 282. — Williams 330. 351. 399. — v. Winiwarter 145. — Wills 218. — Winkler 67. — Wodarz *384. — Wollenberg 214. — Wormser 148.
- Z**iegler 195. 317. 329. 398. — Zuelzer 216.

Sachregister.

(Die Ziffern verweisen auf die Seiten.)

Therapie und pathologische Anatomie. Intensität und Dosierung.

- Addison, Therapie 303. — Akne, Therapie 218. — Anämie, perniciöse, Therapie 171. — Anaemia splenica, Therapie 165. — Anatomie 212. — Angiome, Therapie 66. — Basedow 75. 403. — Cancroidtherapie 405. — Cancroidtherapie mit Radium 221. — Carcinom, Therapie 68. 142. 143. 152. 213. 300. — Carcinom (Haut), Therapie 98. 212. — Cholininjektionen 144. — Colitis, Therapie 218. — Conjunctivitis follicularis 66. — Darmkrebs-Radium 362. — Dermatitis 80. — Dosimeter (Kienböck) 276. — Dosierung 145. 302. 385. 408. — Drüsentuberkulose, Therapie 218. — Drüsenumoren, Therapie 70. — Ekzem, Therapie 218. — Epitheliombehandlung mit Radium 222. — Epitheliom, Therapie 73. 305. 366. — Fingereiterung 77. — Finsen 213. 220. — Fistelbehandlung 214. — Fluorescenz und R.-Therapie 410. — Gelenktuberkulose, Therapie 79. — Gicht, Therapie 34. — Halsdrüsentuberkulose, Therapie 405. — Hautkrankheiten 145. 363. 403. — Hautsarkom, Therapie 212. — Hautwirkung des Radium 362. — Hodginsche Krankheit, Therapie 154. — Hypertrichosis 146. — Keloidtherapie 405. — Knochenmark, Leukämie, Therapie 302. — Kropf, Therapie 144. 146. — Leukämie 71. 72. 74. 76. 80. 145. 151. 152. 296. 297. 298. 299. 300. 302. 409. 410. — Leukämie, Harnuntersuchung 366. — Leukämie, Therapie 115. 144. 212. 213. 216. 217. — Lichtbehandlung, ultraviolett 214. — Lichtsalbenbehandlung 213. — Lupus 152. 217. — Lupus i. d. Nasenspitze 403. — Lupus, Finsen 65. — Lupustherapie 298. — Lupus vulgaris 66. — Lymphämie 71. — Lymphomatose 363. — Lymphosarkomatosis, Therapie 163. — Lymphomatosis tuberculosa, Therapie 165. — Lymphome, tuberkulöse, Therapie 305. — Lyssa 406. 407. — Mammacarcinom, Therapie 64. 70. 406. — Mediastinaltumor, Therapie 70. 170. — Milztumoren, Therapie 169. — Narbentherapie 405. — Nebennierenextrakt bei Röntgenverbrennung 60. — Neuralgien, Behandlung 219. — Ösophaguskrebs, Therapie 298. — Ovarialbestrahlung 406. — Porphorescenz 408. — Prostatahypertrophie 146. 213. 305. — Prostatahypertrophie, Therapie 69. 144. 301. — Pseudoleukämie 74. 80. 150. 297. 409. 410. — Pseudoleukämie, lienale, Therapie 159. — Pseudoleukämie, Therapie 153. — Quantimeter 282. — Quantimetrie 404. — Quantimetrisches Verfahren 276. — Radiometrie 150. — Radiumbestrahlung 303. — Radium in Heilquellen 150. — Radium-Ösophaguscarcinom 300. — Radiumtherapie 75. 79. 157. 221. 406. — Rheumatismus, Therapie 34. 218. — Rhinosklerom, Therapie 144. — Ringworm 217. — Ringworm, Therapie 218. — Röntgendermatitis 71. — R.-Str. und Dermatotherapie 148. — Röntgentherapie 66. 80. 214. — Röntgenulcera

405. — Sarkom der Haut, Therapie 212. — Sarkom, Therapie 68. 146. 218. 297. 329. 401. — Sklerom, Radiumbehandlung 300. — Struma, Therapie 74. 75. 306. — Struma lymphomatosa, Therapie 170. — Syphilis, tertiäre, Bestrahlung 305. — Teleangiektasie, Radiumbehandlung 297. — Teleangiektasien nach Radiumbestrahlung 298. — Therapie 72. 81. 145. 216. — Therapie, Erfolge 82. — Therapie, Haut 306. — Therapie, Technik 368. 406. — Tiefenbestrahlung 80. — Trachom 66. — Trachom u. Radium 364. — Trachom, Therapie 75. — Tuberkulosetherapie 405. — Tumoren 145. — Tumoren, Therapie 68. — Ulcus rodens 218. — Ulcus rodens, Therapie 66. — Wutgift 406. — Wutgift u. Radium 304.

Theoretische Arbeiten. Physiologische Wirkungen. Tierversuche.

Azoospermie 80. — Bindegewebsverdauung 403. — Centralnervensystem u. Radiumbestrahlung 304. — Drüsenatrophie 73. — Eierstöcke u. Radium 75. — Eiweiss und R.-Strahlen 362. — Entladung i. d. Röhre, Dauer derselben 367. — Fluorescenz 219. 220. — Geschwindigkeit der Röntgenstrahlen 223. — Grundlagen, physikalische 149. — Hodenatrophie 78. — Hodenwirkung 64. 80. 362. — Innere Organe, Wirkung auf dieselben 77. — Keimdrüsen 221. — Klinische Untersuchung über physiolog. Wirkungen der R.-Str. 149. — Lecithin, bestrahltes 76. — Lecithin, oxydiertes 74. — Leuchtfähigkeit lebender Wesen 362. — Messung der Röntgenstrahlen 222. — Metallspektrum 361. — Mineralien, uranhaltige 221. — Moserstrahlen 362. — Nagelveränderungen 362. — Oberflächenelektrizität der Röhren 304. — Ovarien, Atrophie 221. — Ovarienbestrahlung 80. — Ovarienwirkung 75. 362. — Ozongewinnung 362. — Photoaktivität des Blutes 299. — Photoaktivität der Gewebe 365. — Phosphorescenz 220. — Polonium 305. — Polycythämie 300. — Radioaktivität 213. 220. 221. 222. 304. 305. 361. — Radioaktivität der Davoser Luft 314. — Radioaktivität lebender Wesen 362. — Radioaktivität, Mineralien u. Salze 364. — Radiothorium 304. — Radium 213. 305. — Radiumbromür, Spektrum 364. — Radium u. Bakterien 214. — Radiumwirkung 302. — Radiumwirkung, physiologische, bei Tieren. Langdauerndes Experiment (wichtig) 364. — Röntgenleukotoxin 298. — Röntgenstrahlen, Geschwindigkeit derselben 223. — Röntgenwirkung auf Raupen 362. — Sekundärstrahlen 217. — Sterilität 80. 306. — Strahlenwirkung, biologische 144. — Star nach Bestrahlung 297. — Uranium 361. — Urinveränderung bei Leukämie, R.-Bestrahlung 302. — Zerstäubung, kathodische 362.

Technik der Anwendungsweisen der Röntgenstrahlen. Instrumentarium und Fabrikation.

Bariumschirm, Braunfärbung 218. — Bariumschirm, Regenerierung desselben 146. — Bartholomäushospital, Einrichtung 218. — Blendenschutzkasten 381. — Blende, Trommelblende 95. — Entwicklung von Negativen 221. — Faszikelblende 76. — Fremdkörper im Auge, Lokalisation 211. — Fremdkörper, Lokalisation, stereoskopisch 376. — Handschuhe zum Schutz 384. — Härtegradmesser 312. — Härtemesser 360. — Herzbilder, orthoröntgenographische, auf Distanz 76. — Induktionsapparat 220. — Instrumentarium 145. — Kitt für physik. Apparate 303. — Kompressionsblende 92. — Körpermittellinie, Übertragung in das Orthoröntgenogramm 208. — Leuchtschirm, Braunfärbung 218. — Lokalisation, stereoskopische 225. — Mamillenübertragung in das Orthoröntgenogramm 208. — Messinstrumente 146. — Messung, stereoskopische 225. — Milliampèremeter 146. — Momentröntgenographie 73. — Orthodiaskopie 407. — Orthophotographie nach Immelmann 75, nach Albers-Schönberg 389, nach Haenisch 394. — Orthoröntgenographie 145. 217. 363. 378. 379. 381. 389. 394. — Orthoröntgenographie, Technik 208. — Osmoregulierung 145. — Plattensammlung 216. — Projektion im Röntgenverfahren 301. — Quecksilberdampflampe 221. — Quecksilberlampe 362. — Röhre, neue 219. — Röhre, unipolar 219. — Röhrenformat 407. — Röhrenfunktion 222. — Röhren für Hohlorgane 306. — Röhrenregenerierung 216. — Röntgenröhren-Telephon 361. — Röhrentypen 221. — Röntgenographie (Schleussner) 142. — Röntgenröhren 409. — Röntgenstrahlen, weiche 303. — Röntgentechnik, Entwicklung derselben 116. — Schutzvorrichtungen 145. 146. 217. — Sensibilisation 220. — Sonde, undurchlässige 365. — Stereoskopie 225. 376. 398. — „System Dessauer“ 48. — Technik, Entwicklung derselben 149. — Thorax, Röntgenogramme, stereoskopische 398. — Trochoskop, Abänderungen 59. — Turbinenunterbrecher, Ropiquet 407. — Unipolare Instrumente 79. — Ureterenkatheter 306. — Ureterensonden 254. 255.

Diagnostik und Casulstk.

Akromegalie 83. — Aneurysma 71. 218. — Aneurysma, perforierendes 7. — Aortenaneurysma 368. — Arterienversorgung der Muskeln 214. — Bantische Krankheit 300. — Beckenfleck 255. — Benettsche Fraktur 66. 302. — Bronchialdrüsen 143. — Bronchiectasien 78. — Calcaneus-Fraktur 70. — Calcaneus, Ersatz desselben 396. — Carpalknochen, Bewegung derselben 256. — Casuistik 363. — Cerebräl-röntgenographie 368. — Chinesenfuss 214. — Chirurgie, Diagnostik 215. — Coxitis 67. — Diagnostik (Jacksch) 72. — Drüsen, tuberkulöse 147. — Erweichungsherd im Gehirn 368. — Extremitäten, Missbildung 78. — Fehlerquellen 74. — Flossenstellung der Arme 144. — Fremdkörper im Ösophagus 80. — Gelenkverbindungen, knöcherne 410. — Gicht 78. — Handverstauchung 67. — Handwurzel-

frakturen 144. — Harnblase im Röntgenogramm 214. — Harnleitersteine 306. — Herzerkrankung 363. — Herzschattenbogen, linker, mittlerer 28. — Herzschwäche, konstitutionelle 300. — Hirncholesteatome 71. — Hüftgelenk 363. — Hüftgelenkerkrankungen 402. — Hüftgelenkluxation 302. — Hypophysengang, Geschwülste 71. — Hypophysistumor 71. — Kehlkopftuberkulose 69. — Kiefergeschwülste 411. — Kieferuntersuchungen 79. — Knochencorticalisfaltung 302. — Knochenverletzungen 216. — Kotstein 66. — Kreuzbein, Verletzungen 175. — Kriegschirurgie, Diagnostik 215. — Lendenrippe 68. — Lendenwirbelfraktur 68. — Lendenwirbelsäule, Verletzungen 175. — Lepra nervorum 9. — Lungencarcinom, Diagnostik 369. — Lungenhernie 76. — Lungenkrankheiten 78. — Lungenspitzen tuberkulose 81. — Lungentuberkulose 368. — Lungentuberkulose, Diagnostik 298. — Lungentuberkulose, Diagnost. Untersuchungen 297. — Lungenuntersuchung 366. — Luxatio femoris 193. — Lymphdrüsen, intrathorakale 363. — Magenblase 68. — Magencarcinom, Diagnostik 402. — Magendarmkanal 216. — Magen-Darmuntersuchung 297. 365. 410. — Magengrenze 303. — Magenröntgenoskopie 360. — Magenuntersuchungen 68. 76. 151. 368. — Mediastinaltumor 366. — Medizin, innere, Diagnostik 214. — Meteorismus und Kreislauf 404. — Missbildungen 351. — Münzen, verschluckte 145. — Myxödem 32. — Navicularfraktur 66. 67. — Nierenbecken mit Collargolfüllung 365. — Nierensteine 64. 79. 81. 405. — Odontom 411. — Onychie 306. — Orthopädie 73. — Orthopädie, Diagnostik 215. — Osteoarthritis deform., Hüftgelenk 404. — Osteoarthropathie 212. — Osteochondroma femoris 193. — Osteomalacie 109. — Osteomyelitis, akute 106. — Ostitis fibrosa 317. — Pericarditis adhaesiva 196. — Phlegmonen der Hand 219. — Phrenikuslähmung 301. — Pleuritis exsudativa 202. — Plexuslähmung, Erb 301. — Pyämie und Skelett 268. — Raynaudsche Krankheit 65. — Röntgenstrahlen u. Anatomie. — Röntgenstrahlen u. Chirurgie 147. — Röntgenstrahlen u. Geburtshilfe u. Gynäcologie 147. — Röntgenstrahlen im Kriege 147. — Röntgenstrahlen u. innere Medizin 147. — Röntgenstrahlen u. Kinderheilkunde 148. — Röntgenstrahlen u. Zahnheilkunde 148. — Sauerstoffinsufflation der Gelenke etc. 143. — Schädelcholesteatome 78. — Selbstverstümmelung 205. — Situs viscerum transversus 403. — Sitzbeinfraktur 68. — Speiseröhrenerkrankung 401. — Splenomegalie 300. — Steinuntersuchung 366. — Strukturbilder von Knochen 219. — Struma, Diagnose 81. — Tibiadefekt 273. — Tibiaepiphyse, Abriss 301. — Thoraxaffektionen 145. — Trachea, Darstellung 81. — Tracheauntersuchungen 366. — Tuberkulose d. Knochen u. Gelenke, Diagnose 410. — Unfallheilkunde, Diagnostik 216. — Unterkiefer, Struktur 78. — Ureterensteine 254. 255. — Williams, Symptom 81. — Wirbelfrakturen 66. — Wurmfortsatz, Blutgefäßversorgung 1. — Zahnheilkunde 69. 366.

Vereine und Kongresse.

Académie des sciences 73. — Allg. Krankenhaus St. Georg-Hamburg 297. — Ärztl. Verein München 297. 360. — Ärztlicher Verein Wiesbaden 67. — Ärztetag Nürnberg 360. — Berliner mediz. Gesellschaft 64. 142. 360. 401. — Berliner dermatolog. Ges. 66. — Deutsche Röntgen-Gesellschaft, II. Kongress 355. 401. — Freie Vereinigung der Chirurgen Berlins 66. 142. 363. 402. — Ges. für innere Medizin u. Kinderheilkunde in Wien 71. 361. 403. — Kaiserl. Akademie der Wissenschaften in Wien 71. — K. K. Gesellsch. d. Ärzte in Wien 69. 143. 403. — Komitee für Krebsforschung 142. — Kongress, I., für Radiologie und Ionisation 361. — Kongress, II., der Deutschen Röntgen-Gesellschaft 355. — Kongress, internationaler, für Physiotherapie in Lüttich 145. — Kongress, internationaler, Mailand 356. — Mediz. Ges. Leipzig 68. — Med. Sektion der schles. Ges. für vaterl. Kultur 66. 143. — Medizin. Verein Greifswald 143. 296. — Militärärztl. Gesellschaft München 67. — Naturhistor. Verein Heidelberg 297. — Physikal.-med. Ges. Würzburg 66. — Röntgen-Gesellschaft, Deutsche, II. Kongress 1906 211. — Röntgenkongress 1905 221. — II. Röntgenkongress 401. — Röntgenvereinigung Breslau 357. — Schles. Ges. f. vaterl. Kultur 297. — Soc. med. des hôpitaux de Paris 73. — Verein böhmischer Ärzte in Prag 297. — Verein deutscher Ärzte in Prag 72. 297. — Verein der Ärzte in Halle 68. — Verein für innere Medizin Berlin 403. — Vereinigung der Sanitäts-offiziere der Garnison Stettin 67. — Wissenschaftliche Vers. der Militärärzte Danzig 67. — Wissenschaftl. Ärztesgesellschaft in Innsbruck 71. — Wissenschaftl. Verein der Militärärzte in Wien 69.

Bücherbesprechungen. Soziales.

Anatomie u. physikalische Untersuchungsmethoden (Österreich u. de la Camp) 60. — Atlas (Grashey) 141. — Bestimmungen, gesetzliche, bei Anwendung der Röntgenstrahlen 307. 358. — Die normale u. patholog. Anatomie des Hüftgelenks und Oberschenkels in röntgenographischer Darstellung (Köhler) 62. — Gesetzgebung u. Röntgenstrahlen 149. — Guide de l'électricité médicale (Guilleminot) 357. — Haftpflicht im Röntgenfach 307. — Konsequenzen, rechtliche, bei Röntgenshädigungen 187. — Manuel pratique de Radiologie médicale (Dupont) 61. — Radiguet; Nachruf 296. — Radium, Zeitschrift 220. — Röntgenpraxis, Ausübung derselben 147. — Röntgentechnik (Albers-Schönberg) 141. — Röntgenologie, eine ärztliche Spezialwissenschaft 411. — Transactions of the American Röntgen Society 1904 61.

Aus dem pathologischen Institut des allgemeinen Krankenhauses Hamburg-Eppendorf.

Über die Blutgefässversorgung des Wurmfortsatzes.

Von

Eug. Fraenkel.

(Hierzu Tafel I und Tafel II Fig. 1.)

Die im Laufe der letzten Jahre in ausserordentlicher Häufigkeit auftretenden entzündlichen Erkrankungen des Proc. vermiformis und die bei der operativen Behandlung dieses Leidens in den verschiedensten Krankheitsstadien gewonnenen Präparate haben nicht nur zu sorgfältigen pathologisch-anatomischen Untersuchungen der erkrankten Wurmfortsätze Gelegenheit geboten, sondern auch Veranlassung zu eingehenderer Beschäftigung mit gewissen normal anatomischen Einrichtungen dieses Darmteils gegeben. Ich habe hierbei insbesondere die Frage nach der Blutgefässversorgung des Wurmfortsatzes im Sinn.

Ein Blick in die Handbücher der normalen Anatomie lehrt, dass die Angaben hierüber sehr kurz sind. Selbst in dem, in Bezug auf die Genauigkeit der Darstellung noch jetzt unübertroffenen, Lehrbuch der systematischen Anatomie von Henle findet sich nur die kurze Notiz (III p. 163, 1868) „ein längerer Ast [sc. der A. mesenter. super.], Art. appendicularis, erstreckt sich in das Mesenterium des Wurmfortsatzes“. Auch die neueren anatomischen Atlanten von Toldt und Spalteholz geben keine ausführlichere Beschreibung von dem Verhalten dieser Arterie zum Wurmfortsatz und zu dem angrenzenden Cöcum. Und doch ist eine genaue Kenntnis dieser Dinge wichtig, wenn man bei der Beurteilung pathologischer Zustände am Wurmfortsatz nicht zu fehlerhaften Schlussfolgerungen gelangen will. Nur auf dem Boden unrichtiger Vorstellungen über die arteriellen Gefässverhältnisse des Proc. vermiform. war es möglich, die Ansicht zu vertreten, dass der Wurmfortsatz ungenügend mit Blut versorgt werde und dass der A. appendicularis die Rolle einer funktionellen Endarterie zukäme. Freilich sind diese Anschauungen nicht unwidersprochen geblieben und von Hansemann hat sich noch kürzlich in seinen „ätiologischen Studien über die Perityphlitis“ (Grenzgebiete der Medizin etc. XII p. 154) dahin geäußert, „dass von einer mangelhaften Blutversorgung [sc. des Proc. vermiform.] in keinem Falle die Rede sein kann“.

Weniger eingehend ist die Frage nach der Auffassung der A. appendicular. als Endarterie behandelt. Soweit ich sehe, hat sich ausführlicher nur Nothnagel in dem von ihm selbst bearbeiteten, die Darmkrankheiten behandelnden, Teil seines grossen Lehrbuchs ausgesprochen, und zwar auf Grund von Untersuchungen, welche sein Schüler Breuer auf seine Veranlassung hierüber angestellt hat. Ob Breuer diese Untersuchungen selbst publiziert und die bei seinen Injektionen gewonnenen Präparate irgendwo beschrieben oder abgebildet hat, ist aus der Nothnagelschen Darstellung nicht zu ersehen. Jedenfalls kommt aber Nothnagel an der Hand der Breuerschen Befunde zu dem Schluss, „dass das benachbarte cöcale Gefässgebiet zwar nicht gerade reichlich, aber doch auch nicht gerade spärliche Zweige zu dem Appendix hinüberschickt, welche in ihrer Grösse von den Capillaren und kleinsten Arterien noch recht weit entfernt sind“. Nach Nothnagel handelt es sich dabei um Anastomosen, welche

teils in der Mucosa, teils in der Muscularis, zum Teil aber unmittelbar unter der Serosa liegen und welche in ihrer Gesamtheit doch wohl ein Blutquantum liefern, das für die Ernährung des Organs nicht ohne Bedeutung sein dürfte. Man kann deshalb, so lautet das Resumée der hierauf bezüglichen Auslassungen Nothnagels, wohl „von einem im Vergleich mit andern Darmteilen stark abgegrenzten Gefässgebiet, aber nicht von einer Versorgung durch eine Endarterie sprechen“.

Ich selbst war durch ein im hiesigen ärztlichen Verein von anderer Seite vorgestelltes Präparat einer ulcerösen Wurmfortsatzkrankung veranlasst worden, der Frage der Versorgung des Wurmfortsatzes mit Blutgefässen näher zu treten, weil von dem betreffenden Autor der auf einen umschriebenen Teil der Wand des Proc. vermiform. beschränkte geschwürige Prozess mit einer an dem Präparat festgestellten obliterierenden, übrigens das Lumen dieses Gefässes nicht völlig verschliessenden, Endarteriitis in Verbindung gebracht und auf eine hämorrhagische Infarzierung der Schleimhaut des Wurmfortsatzes, welche mit den, in Organen mit echten Endarterien auftretenden, Infarcten in Parallele zu setzen sei, zurückgeführt wurde.

In der Diskussion über den Gegenstand hatte ich meine von der des Vortragenden abweichende Auffassung zum Ausdruck gebracht und darauf hingewiesen, dass man bei mit chronischen Entzündungs- und Verschwärungsprozessen behafteten Wurmfortsätzen auch bei solchen, wie sie dem damals vorgelegten Präparat entsprechen, Wanderkrankungen an den zuführenden Arterienästchen viel häufiger vermisse als antröfe, und dass schon aus diesem Grunde ein Zusammenhang zwischen Gefässerkrankung und Schleimhautaffektion des Wurmfortsatzes durchaus unwahrscheinlich sei. Ausserdem aber handle es sich an den demonstrierten mikroskopischen Präparaten nicht um einen völligen Verschluss des erkrankten Arterienastes, es sei also undenkbar, dass es sich um eine infarktartige Ernährungsstörung an der Schleimhaut des Wurmfortsatzes gehandelt habe, und endlich sei man nicht berechtigt, die A. appendicularis den Endarterien zuzurechnen.

Meine Erfahrungen über das Verhalten der in dem Mesenterium erkrankter Wurmfortsätze befindlichen Arterienästchen decken sich im wesentlichen mit den von v. Brunn in einer vortrefflichen Arbeit „Beiträge zur Pathologie der Appendicitis“ [v. Bruns'sche Beiträge zur Chirurgie XLII] niedergelegten Beobachtungen. v. Brunn giebt zwar die Möglichkeit eines ätiologischen Zusammenhanges „dieser Blutgefässveränderungen mit den frischen oder abgelaufenen Entzündungsprozessen der Wurmfortsatzwand in dem Sinne, dass die Gefässerkrankung, als das primäre, den Anstoss zu den stärkeren Entzündungsvorgängen gegeben hätte“, für „einige Fälle“ zu, „die Notwendigkeit eines solchen Zusammenhanges ist jedoch nirgends ersichtlich“. In einer Anzahl von Fällen ist die sekundäre Natur der Gefässveränderungen sicher, in der Mehrzahl der übrigen ist ihre sekundäre Entstehung die weitaus natürlichere Erklärung, „wenn man die Ausdehnung, den Sitz und die Art der Gefässerkrankung mit den pathologischen Veränderungen der Wurmfortsatzwand vergleicht“. Ich unterschreibe diese Schlussfolgerungen v. Brunns vollkommen und ganz besonders, nachdem ich mich an eigenen Injektionspräparaten von der Reichhaltigkeit der Gefässversorgung des Proc. vermif. überzeugt habe.

Die Injektionen wurden von der A. ileo-colica aus an der, nach Eröffnung der Bauchhöhle und Einführung der Kanüle in die genannte Arterie, vor Beginn der Injektion während 1—2 Stunden in heissem Wasser konservierten Leiche ausgeführt. Als Injektionsmasse wurde ausschliesslich durch Wachszusatz erstarrbar gemachte graue Salbe verwendet. Dieser Gedanke, „lichtundurchdringliche Substanzen in die Blutgefässe zu injizieren, um deren Verlauf zu veranschaulichen“, rührt von C. Sick her, wie ich dem Berichterstatter über den internationalen wissenschaftlichen Kongress in St. Louis, Herrn Beck aus New-York [cf. Münch. med. Wochenschr. No. 7, 1905, p. 335] gegenüber, hervorheben möchte.

Die Technik der Injektion mit dieser durch vorheriges Erwärmen gut verflüssigten und in eine vorher gleichfalls ordentlich erwärmte Spritze gefüllten Masse stösst auf keine

sonderlichen Schwierigkeiten. Nach beendeter Injektion wird die Leiche aus dem Wasserbade herausgenommen und auf die injizierte Darmpartie etwas Eis gepackt, um die Injektionsmasse rascher zum Erstarren zu bringen. Nach $\frac{1}{4}$ — $\frac{1}{2}$ Stunde kann man das Ileo-Coecum nebst zugehörigem Mesenterium herausschneiden, und die nun bequem ausführbare Röntgenuntersuchung ergibt dann über die Gefässversorgung des Proc. vermiformis in ausgezeichneter Weise Aufschluss.

Ich habe in dieser Weise eine grosse Anzahl von Wurmfortsätzen in Bezug auf das Verhalten ihrer arteriellen Gefässe untersucht und möchte im folgenden an der Hand einiger der von den entsprechenden Präparaten gewonnenen Röntgenbilder das sich dabei ergebende tatsächliche Material erläutern.

„Die *A. appendicularis* liegt dem Wurmfortsatz nicht unmittelbar an, sondern läuft ein wenig von ihm entfernt, wodurch ein Mesenteriolum dieses Darmteils entsteht“ [Merkel, Topographische Anatomie II, 586; 1899]. Dieses Verhalten erkennt man sehr deutlich in Fig. 1. Der Stamm der Arterie verläuft hier in einem auf dem Bilde nach rechts konkaven Bogen zur Spitze des Wurmfortsatzes und sendet, in ziemlich gleichmässigen Abständen voneinander gelegen, sechs Äste ab, deren jeder sich bald wieder dichotomisch verzweigt, um sich innerhalb der Darmwand in ein äusserst zierliches Netzwerk feinsten Gefässreiserchen aufzulösen, welche untereinander aufs innigste anastomosieren. Auf diese Weise ist der Wurmfortsatz bez. seiner Blutgefässversorgung in eine Anzahl von Territorien geteilt, deren jedes, man kann fast sagen, eine gewisse Selbständigkeit besitzt, aber nicht in dem Sinne, dass es sich dabei um völlig abgeschlossene Gefässbezirke handelt, sondern dass vielmehr zwischen den benachbarten Gebieten ein sehr ausgiebiger Gefässzusammenhang besteht. Die Betrachtung des Präparats zeigt aber weiter, dass der dem Cöcum zunächst gelegene Teil des Proc. vermiform. seine Gefässe nicht aus der *A. appendicular.* bezieht, vielmehr von einer Anzahl kleinerer, in Bezug auf ihr Kaliber hinter der Dicke jener Arterie zurückstehender, zum Verästelungsgebiet der *A. colica* gehörender Gefässchen versorgt wird, welche am medialen Umfang des Cöcum¹⁾ nach abwärts verlaufen und ihre Zweige teils in dieses, teils in den Wurmfortsatz entsenden und mit dem ersten Ast der *A. appendicul.* in unmittelbarste Beziehung treten. Endlich aber giebt das Präparat auch Aufschluss darüber, dass, noch ehe der Stamm der *A. appendicular.* seine grösseren Äste abgiebt, feinste Gefässchen durch das Mesenteriolum gegen das Cöcum hin verlaufen und hier Verbindungen mit den in diesem Darmabschnitt befindlichen Ästen der *A. ileo-colica* eingehen.

Auch das Präparat, von welchem die Fig. 2 gewonnen ist, belehrt uns darüber, dass an der Blutversorgung des Proc. vermiformis ausser der *A. appendicularis* ein zweiter Arterienast partizipiert, welcher, an einem von der Abgangsstelle der *A. appendicularis* getrennt gelegenen Punkt aus einem Ast der *A. ileo-colica* hervorgehend, mit dem Stamm der *A. appendicularis* parallel nach abwärts gegen das Cöcum verläuft, und den dem Cöcum zunächst gelegenen Abschnitt des Wurmfortsatzes mit Blut versorgt. Auch an diesem Präparat treten die zu den sieben aus der *A. appendicularis* entspringenden Ästen gehörenden Territorien des Proc. vermiformis aufs deutlichste hervor. Schliesslich mache ich auf einen, vom Stamme der *A. appendicularis* weit oberhalb des Abgangs des ersten zum Wurmfortsatz ziehenden Astes entspringenden, mit diesem annähernd parallel verlaufenden Zweig aufmerksam, der seine Richtung gegen das unterste Ende des Ileum nimmt und hier mit den übrigen, diesen Teil des Ileum mit Blut versorgenden, Ästen der *A. ileo-colica* in Verbindung tritt. Sowohl vom Stamme der *A. appendicularis* als von den sieben aus dieser abgehenden Ästen lösen sich vor deren Eintritt in die Wand des Wurmfortsatzes feinste Reiserchen ab, die anastomotische Verbindungen untereinander herzustellen berufen sind.

¹⁾ Hier ist leider etwas Injektionsmasse in das umgebende Gewebe extravasirt; aber die geschilderten Verhältnisse sind trotzdem deutlich zu erkennen.

Während die beiden bisher besprochenen Präparate von Erwachsenen, und zwar einer 23jährigen Frau, bzw. einem 42jährigen Manne herrühren, entstammt das nunmehr zu erörternde einem zweijährigen Knaben. Die *A. appendicularis* verläuft hier nur in ihren medialen $\frac{2}{3}$ ausserhalb des *Proc. vermiformis* im freien Rand des *Mesenterium*, auch hier in einem nach rechts konkaven Bogen. Entsprechend dem lateralen Drittel fehlt das *Mesenterium*, und hier liegt die Arterie direkt der Wurmfortsatzwand an. Der Stamm giebt nur vier ausserhalb der Darmwand gelegene Ästchen ab, von denen nur die drei medial gelegenen sich innerhalb des *Mesenterium* dichotomisch teilen. An diesem Präparat tritt die geradezu luxuriöse Versorgung des kleinen Darmabschnitts mit Gefässchen aufs eleganteste in die Erscheinung, und es dürfte kaum möglich sein, sich ein dichteres Gefässnetz innerhalb der Darmwand vorzustellen. Die Hauptrolle bei der Blutzufuhr fällt hier der *A. appendicularis* zu, aber trotzdem erkennt man auch an diesem Präparat, wie der am inneren Umfang des *Col. ascend.* abwärts ziehende Ast der *A. ileo-colica* sich auch innerhalb des medialsten Teils des *Proc. vermiformis* verzweigt und in anastomotische Beziehung zum Verästelungsgebiet des ersten, von der *A. appendicularis* ausgesandten Zweiges tritt. Auch innerhalb des *Mesenterium* sieht man, und zwar dicht oberhalb seines Ansatzes an dem Darm, feinste Gefässreiserchen zwischen den obenerwähnten Arterienästchen.

Die vorstehend erläuterten Präparate haben uns den Verlaufsmodus und die Art der Verästelung der *A. appendicularis* vor Augen geführt, welche ich an der bei weitem grössten Mehrzahl meiner Injektionspräparate angetroffen habe, und die man deshalb als typische zu bezeichnen berechtigt ist.

Im Gegensatz hierzu zeigt das Präparat in Fig. 4 eine zu den selteneren Vorkommnissen zu zählende Art der Gefässversorgung des *Proc. vermiformis*, welche darin besteht, dass hier gewissermassen zwei *A. appendiculares* zum Wurmfortsatz ziehen, eine etwas dickere laterale, $\frac{2}{3}$ desselben mit Blut speisende und eine dünnerkalibrige für den medialen Teil des *Proc. vermiformis*. Diese letztere entspringt mit zwei Wurzeln, und zwar mit einer lateralen aus dem dickeren Stamme der *A. appendicul.* und einer medialen aus einem der zum *Ileum*, bzw. *Col. ascend.* verlaufenden dickeren Teilstück der *A. ileo-colica*. Abgesehen von diesen beiden Gefässstämmchen erblickt man noch ein ganzes *Convolut* von arteriellen, in Bezug auf Dicke allerdings hinter den als *A. appendicul.* bezeichneten Stämmchen zurückstehenden Gefässen, welche, am medialen Umfang des *Col. ascend.* und *Cöcum* abwärts ziehend, mit ihren Endverzweigungen in den Anfangsteil des *Proc. vermiformis* herüberreichen und so den Zusammenhang mit dem medialen Stamm der *A. appendicularis* herstellen.

Von anderweitigen Varietäten in dem Verhalten der *A. appendicularis* möchte ich noch die folgenden anführen. cf. Fig. 5. Der Stamm der *A. appendicularis* zerfällt sehr bald nach seinem Abgang in zwei Hauptäste, deren jeder wiederum eine Anzahl von noch im *Mesenterium* sich teilenden Zweigen entsendet, welche dann innerhalb der Wandungen des *Proc. vermiformis* sich in feinste Reiserchen auflösen und auf diese Weise eine geradezu verschwenderische Versorgung dieses Darmabschnitts mit Blut herbeiführen. Zwischen den innerhalb des *Mesenterium* verlaufenden Ästchen erkennt man feinste Anastomosen. Solche finden sich auch zwischen dem Hauptstamm der *A. appendicularis* vor dessen Bifurkation und der am medialen Umfang des Anfangsteils des *Col. ascend.* gegen das *Cöcum* und den centralen Abschnitt des *Proc. vermiformis* hinziehenden arteriellen Gefässbündeln.

Hatten wir es bei den bisherigen Präparaten mit normalen Wurmfortsätzen kindlicher oder erwachsener Personen zu tun, so möchte ich nunmehr die Gefässversorgung zweier pathologisch veränderter *Proc. vermiformes* erläutern.

Der eine, Fig. 6, entstammt einem 29jährigen, an *Phthisis* verstorbenen Mann und erschien bei der äusseren Besichtigung von der Ursprungsstelle bis zum blinden Ende mehrfach gekrümmt. An dem nach der Röntgenuntersuchung eröffneten Präparat liess sich etwa im mittleren Drittel ein flaches tuberkulöses Geschwür konstatieren. Die im freien Rand des *Mesenterium* in nach links konkavem Bogen verlaufende *A. appendicularis* entsendet acht Äste zum

Wurmfortsatz, welcher dadurch in eine entsprechend grosse Zahl von Segmenten zerlegt erscheint. Jedes derselben lässt sein eigenes, mit dem benachbarten innerhalb der Wandungen des Proc. vermiformis anastomosierendes, Gefässgebiet erkennen. Wenngleich hier die *A. appendicularis* in ausgesprochener Weise und mehr als an den übrigen Präparaten auch den medialen Teil des Wurmfortsatzes mit Blut versorgt, wird dieser doch auch von den, unabhängig von der *A. appendicularis*, zum Col. ascend. und Cöcum ziehenden Arterienstämmchen ernährt, deren Endverzweigungen wiederum mit jenen des medialen Astes der *A. appendicularis* Anastomosen unterhalten.

Es erübrigt, auf ein letztes Präparat hinzuweisen, Fig. 1, Taf. II, das einen Wurmfortsatz betrifft, der durch seine Kürze auffiel. Die nach der Röntgenaufnahme vorgenommene Untersuchung zeigte das Lumen in der ganzen Länge des Proc. vermiformis obliteriert und die Submucosa sowie die muskulösen Wandschichten beträchtlich verdickt. Es kann nach diesem Befund nicht zweifelhaft sein, dass wir hier das Endstadium einer vor längerer Zeit aufgetretenen, ulcerösen Schleimhauerkrankung vor uns haben. Es war deshalb von besonderem Interesse, einen Einblick in die Gefässversorgung eines derartig schwer erkrankten Wurmfortsatzes zu gewinnen, und das injizierte Präparat beweist, dass diese sich in nichts von der in dieser Beziehung bei normalen Wurmfortsätzen bestehenden Einrichtung unterscheidet. Der Stamm der *A. appendicularis* zeigt einen von dem gewöhnlichen etwas abweichenden Verlauf, bezüglich dessen die Abbildung ohne weiteres Aufschluss giebt. Man überzeugt sich hier von den zahlreichen untereinander anastomosierenden, vasculären Territorien des Proc. vermiformis und erkennt ferner die intramesenterial zwischen den einzelnen Ästen der *A. appendicularis* bestehenden anastomotischen Verbindungen sowie die ausgiebige Beteiligung der gegen das Cöcum verlaufenden Ästchen der *A. ileo-colica* an der Blutversorgung des Anfangsteils des Wurmfortsatzes.

Die Schlussfolgerungen, zu welchen die vorstehend erörterten an einer Reihe injizierter Wurmfortsätze gewonnenen Thatsachen berechtigen, liegen auf der Hand. Zunächst darf, wie ich meine, als bewiesen angesehen werden, dass die Blutversorgung des Wurmfortsatzes eine nichts weniger als mangelhafte ist. Im Gegenteil, man kann von einer geradezu glänzenden Ausstattung dieses Darmteils mit Gefässen sprechen. Schon bei Erörterung der einzelnen Präparate wies ich auf die Besonderheiten der Verästelung der *A. appendicularis* hin, wodurch es zur Bildung einer, bei den einzelnen Individuen wechselnd grossen, Anzahl von Wurmfortsatzsegmenten kommt, deren jedes sein eigenes, mit den angrenzenden sowohl intraparietal als intramesenterial anastomosierendes Gefässgebiet besitzt. Es ist dadurch den einzelnen Abschnitten des Wurmfortsatzes eine gewisse Selbständigkeit in Bezug auf die Versorgung mit Blut gewährleistet, welche nur dann gefährdet werden könnte, wenn im Hauptstamm der *A. appendicularis* ein die Blutzufuhr völlig aufhebendes Hindernis platzgreifen würde. Die theoretische Möglichkeit solcher Vorkommnisse ist nicht in Abrede zu stellen. Ob sie wirklich beobachtet sind, ist mir nicht bekannt. Ich selbst habe wiederholt in kleinen Ästchen der *A. appendicularis* endarteriitische, ihr Lumen übrigens niemals gänzlich zum Verschluss bringende, Prozesse angetroffen, die zu einer wesentlichen Beeinträchtigung der Ernährung des betr. Wurmfortsatzabschnitts kaum geführt haben dürften. Aber die Art der Gefässeinrichtung am Wurmfortsatz würde, selbst in Fällen, wo der zu einem solchen Territorium führende Hauptast, etwa embolisch, plötzlich und total verschlossen würde, verhindern, dass das betr. Segment der Nekrose verfällt, weil der mit den Nachbarbezirken bestehende Anastomosenreichtum für einen ausreichenden Blutzufuss zu dem der Gefässsperr unterliegenden Segment sorgen würde. Dass dieser Ausgleich bei einem, sich langsam und allmählich innerhalb eines der in Frage kommenden Äste der *A. appendicularis* entwickelnden, Hindernis erst recht intreten würde, bedarf keines Kommentars.

Mit Abnormitäten, wie sie Fowler in einem Fall beschrieben hat, bei welchem die *A. appendicularis* ohne seitliche Äste abzugeben, direkt bis ans Ende des Wurmfortsatzes verlief, dort in die Submucosa einbog und nun rückläufig das Organ mit Blut versorgte, hat man

nicht zu rechnen. Derartige Anomalien gehören zu den grössten Seltenheiten; ich selbst habe ähnliches bei meinen zahlreichen, die Wurmfortsatzarterien betreffenden, Injektionspräparaten nie beobachtet und, von der Fowlerschen Angabe abgesehen, auch in den Lehrbüchern der systematischen Anatomie älteren und neueren Datums nichts von solchen Irregularitäten erwähnt gefunden. Hält man sich an die normale arterielle Gefässversorgung des Proc. vermiformis, wie sie die hier geschilderten Präparate vor Augen führen, dann ist es nicht angängig, an Arterienästen des Wurmfortsatzes festgestellte, mit Verengung, ja selbst mit völligem Verschluss des Lumens einhergehende Veränderungen mit an solchen Wurmfortsätzen bestehenden entzündlichen oder geschwürigen Krankheitszuständen in causalem Zusammenhang zu bringen, d. h. die letzteren von den ersteren abhängig zu machen. Ich gehe also in dieser Beziehung noch einen Schritt weiter als v. Brunn, der (l. c.) für einige Fälle wenigstens die Möglichkeit eines derartigen Causalnexus zugiebt. Unter der grossen Zahl operativ entfernter Wurmfortsätze, die zu untersuchen ich Gelegenheit hatte, bin ich niemals Befunden begegnet, die dazu gezwungen hätten, einen solchen Zusammenhang zu konstruieren, und das Studium der normal-anatomischen Gefässeinrichtungen an diesem Darmteil spricht meines Erachtens direkt gegen eine derartige Auffassung. Die Röntgenbilder meiner Injektionspräparate beweisen, wie ich glaube, dass die zwischen den einzelnen vaskulären Territorien bestehenden Anastomosen auch dann für eine genügende Ernährung ausreichen und einen collateralen Ausgleich zulassen werden, wenn, bei Verlegung eines der grössten Äste der A. appendicularis, das zugehörige Wurmfortsatzsegment von der Blutzufuhr abgesperrt ist.

Das Studium der Injektionspräparate hat aber weiter darüber Aufschluss gegeben, dass die A. appendicularis gar nicht das einzige, den Proc. vermiformis mit Blut versorgende Gefäss ist. Ich konnte vielmehr, in Bestätigung der Nothnagel-Breuerschen Angaben, zeigen, dass der centralste Theil des Wurmfortsatzes sein Blut aus einem, am medialen Umfang des Col. ascend. bzw. des Cöcum abwärts ziehenden, völlig getrennt von der A. appendicularis aus der A. ileo-colica entspringenden Arterienast bezieht, der an Dicke hinter dem Stamm der A. appendicularis kaum etwas zurücksteht. Bisweilen ist es ein ganzes Convolut kleinerer Arterienästchen, das an der bezeichneten Gegend des Dickdarms sichtbar ist und seine Endverzweigungen gegen den Ursprungsteil des Proc. vermiformis entsendet. Hier kommt es innerhalb der Wandungen des Proc. vermiformis zu ausgiebigen Anastomosen mit den Endausbreitungen des am meisten medial gelegenen Astes der A. appendicularis, deren Stamm mit jenen cökalen Randarterien, wie ich sie kurz bezeichnen möchte, durch ein mehr oder weniger reichliches Netzwerk feinsten Gefässreiserchen in Verbindung steht.

Wenn man sich diese Reichhaltigkeit des für den Wurmfortsatz bestimmten Gefässapparats vergegenwärtigt, dann muss man zu der Überzeugung gelangen, dass ein Insuffizientwerden desselben kaum denkbar ist und dass, selbst unter möglichst ungünstigen Bedingungen, ich meine bei Verstopfung des Stammes der A. appendicularis, der Wurmfortsatz doch keineswegs der Cirkulation entzogen ist, dass vielmehr dann immer noch von jenen cökalen Randarterien aus die Zufuhr von Blut erfolgt. Unter diesen Umständen muss das Auftreten von, mit hämorrhagischen Infarkten anderer Organe in Parallele zu setzenden, Veränderungen selbst umschriebener Teile des Wurmfortsatzes als völlig ausgeschlossen bezeichnet werden. Denn diese Bildungen treten, wie bekannt, nur an mit Endarterien versehenen Organen auf, sei es dass man es dabei mit echten oder als sogen. funktionelle geltenden Endarterien zu thun hat. Die durch Injektion von der a. ileo-colica aus gewonnenen Präparate haben uns darüber belehrt, dass am Wurmfortsatz derartige Verhältnisse nicht vorliegen.

Erklärung der Abbildungen.

Tafel I. Fig. 1, cf. Text pag. 3; Fig. 2, cf. Text pag. 3 unten u. pag. 4 oben; Fig. 3, Fig. 4, Fig. 5, cf. Text pag. 4; Fig. 6, cf. Text pag. 5 oben.

Tafel II. Fig. 1, cf. Text pag. 5 Mitte.

Aus der medizinischen Klinik zu Heidelberg (Geh. Rat Erb).

Perforierendes Aortenaneurysma im Röntgenbilde.¹⁾

Von

Privatdozent Dr. **Hans Arnsperger**.

(Hierzu Tafel II, Fig. 2.)

Unter einer grossen Zahl von Röntgenbildern, welche ich bei eingehenderer Beschäftigung mit dem Krankheitsbild des Aortenaneurysmas²⁾ aufzunehmen Gelegenheit hatte, ist eines, welches als ganz besonders interessant und selten anzusprechen ist. Es ist dies die Röntgenaufnahme eines perforierenden Aortenaneurysmas, welche auch noch dadurch besonders wertvoll ist, weil ich von demselben Patienten eine ganze Reihe Aufnahmen in früheren Jahren habe machen können, die zum Vergleiche mit der in Frage stehenden Aufnahme verwendet werden konnten.

Ich möchte deshalb zunächst einen Auszug der Krankengeschichte geben, welche auch sonst noch manches Interessante enthält, worauf ich an dieser Stelle natürlich nicht eingehen kann.

Der Patient F. L. war 37 Jahre alt, als er zuerst in unsere Behandlung und Beobachtung kam und zwar im Oktober 1899. Er hatte im Jahre 1883 ein Ulcus am Penis gehabt, und war, obwohl keine sicheren Sekundärerscheinungen auftraten, mit einer Schmierkur behandelt worden.

Im Jahre 1897 bekam Patient einen Schwindelanfall, ohne dass irgendwelche Anzeichen vorhergingen und ohne dass ein besonderer Grund vorlag. Residuen blieben nicht zurück; der Arzt verordnete eine Jodkalikur.

Im Herbst 1898 bekam der Kranke Schmerzen im rechten Arm, ziehende Schmerzen in Brust und Rücken, Schmerzen bei tieferen Atmen, Herzklopfen; Beschwerden, welche geringgradig begannen und nur ganz allmählich an Intensität zunahmen.

Im März 1899 wurde zuerst ein Geräusch am Herzen konstatiert, und Mitte April die sichtbare Pulsation im 2. J. R. rechts vom Sternum.

Durch eine Kur in Nauheim besserten sich die Beschwerden, doch traten im Herbst 1899 wieder solche auf. Jodkali und Schmierkur wurden nur mit vorübergehendem Erfolg angewandt.

Beim Eintritt in die Klinik, Ende Oktober 1899, wurde folgender Befund erhoben:

Manubrium sterni leicht pulsatorisch bewegt, keine Vorwölbung, kein fühlbares Schwirren.

Herzdämpfung nach links und rechts mässig verbreitert. Oberhalb an die Herzdämpfung anschliessend, im Bereiche des Manubrium sterni, eine dieses nach links und rechts überragende Dämpfung. Der erste Ton an dem Aortenpunkt ist unrein, der zweite Ton klappend, kein deutliches Geräusch. Keine Pulsdifferenz. Arterien etwas sklerotisch.

Das am 26. Oktober 1899 aufgenommene Röntgenbild zeigt eine Erweiterung des Aortenschattens in der Gegend des Anfanges der Aorta, welche sich besonders nach rechts hin erstreckt. Auch der Schatten des Aortenbogens überragt den Mediastinalschatten weiter nach links als normal, was wohl einer Verschiebung des Aortenbogens entspricht; der Herzschatten ist nach beiden Seiten etwas verbreitert.

Eine Gelatinekur wird mässig gut ertragen; es werden 18 Injektionen von 50—100 ccm 1—2% Lösung appliziert.

¹⁾ Nach einem am 8. November 1904 gehaltenen Vortrag im Naturhistor. medicin. Verein in Heidelberg.

²⁾ Arnsperger, Die Aetiologie und Pathogenese der Aortenaneurysmen. Deutsch. Archiv f. klin. Medizin. Bd. LXXVIII. 1903.

Der objektive Befund war nach Beendigung der Kur kaum verändert; subjektiv fühlte der Patient aber bedeutende Erleichterung.

Da im Laufe des Jahres 1900 wieder Beschwerden aufgetreten waren, so fand sich der Patient im Oktober 1900 zu einer zweiten Gelatinekur ein. Der Befund war ziemlich derselbe geblieben.

Die Kur bestand in 20 Einspritzungen von je 50—100 ccm 1—3% Lösung von Gelatine.

Auch diesmal wurden die Beschwerden durch die Kur gehoben, der Befund nicht geändert.

Auch in der folgenden Zeit hatte der Patient bei gehöriger Schonung keine erheblichen Beschwerden, er konnte auch wieder als Kaufmann thätig sein.

Erst Mitte März 1903 stellten sich wieder stärkere Schmerzen auf der Brust ein, und geringe Hämoptysen traten ein. Der Patient kam am 27. März 1903 wieder zur Durchleuchtung mit Röntgenstrahlen.

Damals konnte ich nun den durch das Röntgenbild illustrierten Befund erheben:

Der Schatten des Aneurysmas hat ziemlich dieselbe Lage und Grösse wie früher. Von diesem Schatten löst sich nun nach rechts in das helle Lungenfeld hinein ein kleinerer runder Schatten ab, welcher durch eine zackige Brücke noch mit dem Aneurysmaschatten in Verbindung steht. Bei der Durchleuchtung in verschiedenen Richtungen lässt sich erkennen, dass der kleine Schatten mit dem Aneurysmaschatten zusammenhängt und nach rechts und vorn gerichtet ist. Die Photographien zeigen das Bild ganz deutlich. Auf einer im Durchmesser rechts hinten — links vorn aufgenommenen Platte sieht man in dem genau hinter dem Manubrium sterni befindlichen Teile der Aorta eine sehr deutlich erkennbare Kalkplatte; weitere Verkalkungen sind an anderen Stellen undeutlicher zu sehen.

Die pathologisch-anatomische Grundlage dieses Befundes konnte ich mir sofort klar machen, es konnte sich kaum um etwas anderes handeln als um eine langsam sich entwickelnde Perforation. Eine einfache sekundäre Ausbuchtung des primären Sackes konnte ich nicht annehmen, da die zackenartige Verbindung der beiden Schatten für eine Trennung der Kontinuität sprach, und die Ränder dieser Brücke wie angenagt erschienen. Natürlich stützten die anamnestischen Angaben, besonders die Hämoptysen, welche als sogenannte prämonitorische Hämoptysen bekannt sind, die Diagnose.

Der Kranke wurde auf die Notwendigkeit strengster Ruhe aufmerksam gemacht, die Angehörigen wurden benachrichtigt, und sonst alles Nötige angeordnet.

Nach dem Berichte des behandelnden Arztes (Herrn Dr. Leimbach, Mannheim, welchem ich für den Krankheitsbericht der letzten Tage und Sektionsbericht zu grossem Danke verpflichtet bin) bekam der Kranke am 29. März wieder Husten und blutigen Auswurf, ebenso am 30. März.

Am Abend des 30. März trat plötzlich heftiger Hustenreiz ein, der Kranke hustete 5—6 Esslöffel Blut aus, kollabierte und starb.

Der Verlauf war also klinisch der gewöhnliche der Perforation.

Die Obduktion ergab nun eine Bestätigung der Diagnose und eine gute Erklärung des Röntgenbildes.

Es fand sich ein von der Aorta ascendens ausgehender ca. kindskopfgrosser Aneurysmasack, welcher mit dem rechten Lungenoberlappen verwachsen war, sonst aber keine Adhäsionen aufwies.

In der Höhe der dritten Rippe war das dem Sack anliegende Lungengewebe in einer Ausdehnung von 4—5 cm derb verdichtet, etwa vom Aussehen pneumonischer Hepatisation. In der Mitte dieses Herdes an der Stelle der Verwachsung mit dem Aneurysma fand sich eine ca. 1,5 cm im Durchmesser betragende runde Öffnung in der Wand des Aneurysmasackes. Von dieser Öffnung aus ist die Pleura auf eine grössere Strecke hin von der Lunge abgehoben und

zeigt an einer Stelle, welche ungefähr der vierten bis fünften Rippe in der Mammillarlinie entspricht, einen ca. 3 cm langen Riss. Die rechte Thoraxhälfte ist vollständig mit Blutgerinnseln ausgefüllt. Der linke Ventrikel ist hypertrophisch. Der übrige Befund ist ohne Interesse.

Irgendwelche praktische Folgerungen können aus diesem Falle nicht gezogen werden. Denn der Nachweis der drohenden Perforation des Aneurysmas ist wenigstens heutzutage noch ohne Bedeutung für die Therapie. Die Perforation werden wir in diesem Stadium nicht mehr aufhalten, wir können nur das Erforderliche thun, um dem Kranken und dessen Familie die Härten und Aufregungen des unabwendbaren Ausgangs zu erleichtern.

Immerhin lehrt der Verlauf dieses Falles, dass die Perforation sehr langsam sich vorbereiten kann, wenn Verhältnisse vorliegen, welche der vordringenden Blutmasse einen Widerstand bieten. Wir müssen annehmen, dass die Sprengung der Aneurysmawand und das Vordringen der Blutmasse die wieder auftauchenden Beschwerden veranlasst haben, also schon etwa acht Tage vor dem Tode eintraten. Das Durchwühlen des durch den Druck des Aneurysmas bereits verdichteten Lungengewebes war das Werk der Blutmasse in diesen Tagen, und unser Bild hält diesen Prozess fest. Die Blutmasse gelangte unter die Pleura und hob diese ab. Die Sprengung der Pleura und der Erguss des Blutes in den Thoraxraum ist dann das Ereignis der letzten Minuten des Patienten gewesen.

Aus dem Kaiserlich Ottomanischen Lehrkrankenhaus Gülhane in Konstantinopel.

Knochenveränderungen bei Lepra nervorum im Röntgenbilde.

Von

Prof. Dr. Deycke Pascha.

(Hierzu Tafel IV, V, VI.)

Meines Wissens ist Arning der erste gewesen, welcher auf der internationalen Lepra-konferenz in Berlin im Oktober des Jahres 1897 Röntgenaufnahmen der Hände und Füße eines Falles von mutilierender Lepra nervorum demonstriert hat. Die Röntgenogramme, die beiläufig in der Monographie von Babes „Die Lepra“¹⁾ wenigstens zum Teil verwertet und reproduziert sind, waren seinerzeit von Albers-Schönberg und mir hergestellt worden, und so war in mir das Interesse an diesen damals beobachteten, so eigenartigen und bizarren Knochenveränderungen noch lebhaft rege, als ich Anfang 1898 nach Konstantinopel übersiedelte. Freilich war die Arbeit, die dort meiner wartete, nicht eben günstig dem beschaulichen Sammeln wissenschaftlichen Materials; speziell aber setzten äussere Verhältnisse — Mangel an technischer Beihilfe, Fehlen elektrischer Kraftquellen etc. — der immerhin subtilen Zeit, Geduld und Übung erheischenden Technik des Röntgenverfahrens keine geringe Schwierigkeiten entgegen. Alles das musste überwunden, vieles neu geschaffen und das Geschaffene wieder verbessert werden, bevor wir den Röntgenapparat über das tägliche Gebot diagnostischer Bedürfnisse hinaus in den Dienst theoretisch-wissenschaftlicher Studien stellen konnten. Dazu kam, dass anfänglich in dem sonst überreichen Krankenmaterial, das unseren Polikliniken zuströmte, gerade die Lepra nur äusserst sporadisch vertreten war, und dass wir den ohnehin beschränkten Raum unserer stationären Klinik bei der Fülle des Andrangs heilungsuchender Kranken nicht unnützerweise an eine so hoffnungslose Krankheit, wie uns damals die Lepra erschien, verschwenden wollten. Erst später hatte ich Gelegenheit, Leprakranke öfter zu sehen und sie eingehender zu betrachten. Das weckte mein Interesse an dieser seltsamen und mir begreiflicher Weise bis dahin wenig geläufigen Krankheit auch nach anderen Gesichtspunkten hin, und, als erst meine Aufmerksamkeit rege ward, da suchte und fand ich auch öfter als

¹⁾ Erschienen in Nothnagels spezieller Pathologie und Therapie. Wien 1901.

vordem Aussatzkranke, die nach mehr als einer Richtung Stoff zum Beobachten und Nachdenken gaben. Beträchtlich erweitert wurde mein Bestand an Lepra-Beobachtungen allerdings erst viel später, als ich mir das vielgenannte Lepraheim — das miskin-hane von Skutari — zugänglich gemacht hatte, und jetzt, wo ich mir zum Zwecke ätiologischer und therapeutischer Versuche eine eigene, wenn auch nur kleine Lepraabteilung geschaffen habe, fließt mir die Quelle leprösen Untersuchungstoffes reichlicher denn je zuvor.

Nach allem diesen darf es nicht verwundern, wenn meine Sammlung an Röntgenbildern, welche die Darstellung von Knochenerkrankungen beim Aussatz zum Ziele haben, trotzdem ich sie nie aus den Augen verlor, sich nur langsam im Laufe der Jahre vermehrte und nur allmählich sich vervollständigte. Ich glaube nunmehr insofern am Ziele zu sein, als ich über ein genügend reiches Material an Röntgenplatten verfüge, welche es mir erlauben, eine ziemlich lückenlose Serie der bei der mutilierenden Lepra nervorum erscheinenden Knochenveränderungen an Händen und Füßen von ihren ersten Anfängen an bis zu den hochgradigsten Verunstaltungen zusammenzustellen.

Wenn ich mich dazu verstanden habe, meine Röntgenogramme zu veröffentlichen, so geschieht es, weil, wenigstens soviel ich weiss, in der doch sonst überreichen Lepralitteratur bisher keine einzige derartige Zusammenstellung versucht worden ist. Jedenfalls existiert in der deutschen Litteratur etwas Ähnliches nicht. Selbst in dem sonst einigermaßen ausführlichen Buche von Babes werden die Knochenalterationen mit wenigen kurzen Zeilen erledigt und die Illustrationen von Röntgenaufnahmen sind, abgesehen von dem Arningschen Fall, wenig geeignet, ein klares Bild über den Entwicklungsgang dieser merkwürdigen Erscheinungen zu geben. Ferner demonstrierte Glück, wie ich einer kurzen referierenden Bemerkung in dieser Zeitschrift entnehme, auf dem VIII. Kongress der Deutschen dermatologischen Gesellschaft in Sarajevo (September 1903) „Röntgenogramme von Mutilationen an den Händen bei Leprösen, welche chronisch suppurative Einschmelzungen, meist ohne begleitende Knochenatrophie zeigen und die Endphalangen und nach diesen die weiteren endständig gewordenen Mittel- und Grundphalangen betreffen.“¹⁾ Schliesslich — und damit ist alles erschöpft, was mir von der einschlägigen Litteratur zugänglich war — muss ich noch auf eine Arbeit von de la Camp²⁾ etwas näher eingehen. In dieser kurzen Publikation beschreibt Verfasser an der Hand eines letal verlaufenden Falles von Lepra produktive Veränderungen an den beiderseitigen Unterschenkelknochen. Bei den beiden Tibien handelte es sich um chronische Verdickungen und Verkrümmungen der Knochen, deren Röntgenbild in frappanter Weise an gewisse Formen von hereditärer Knochensyphilis erinnert. Demgegenüber waren die periostitischen Prozesse an den beiden Fibulae akuter Natur, ihr Entstehen konnte klinisch, die Konsolidierung ihrer produktiven Bildungen röntgenographisch beobachtet und verfolgt werden. Diese interessante Beobachtung giebt mir Veranlassung, einer prinzipiellen Frage näher zu treten. Der de la Campsche Fall war zweifellos, wie das, abgesehen von der Krankengeschichte, aus der gut gelungenen Photographie des Patienten hervorgeht, eine rein tuberöse Form der Lepra; das wird ferner auch bestätigt durch den reichlichen Gehalt der Leprome und des Nasenschleims an Leprabazillen. Ich stimme daher dem Verfasser durchaus bei, wenn er die Periostitis der Fibula für einen spezifischen, durch die Lepraerreger erzeugten Prozess hält, obwohl bei der Sektion, ein Jahr nach dem ersten Auftreten der Periostitis, keine Bazillen mehr gefunden werden konnten. Nach meinen jetzigen Erfahrungen sind diese durchaus akut, meist mit Fieber einsetzenden Periostitiden bei der tuberösen Lepra ein, wenn auch nicht sehr häufiges, so doch eben nicht ungewöhnliches Vorkommnis. Erst in letzter vergangener Zeit konnte ich an zweien meiner stationären Leprakranken, die beide an reinen tuberösen Formen litten, unter meinen Augen

¹⁾ Von einer japanischen Arbeit Miura: Über die Veränderungen der Knochen an den Händen und Füßen bei Lepra mutilans. Mitteil. aus d. mediz. Fak. d. Kais. jap. Univ. zu Tokio, IV, No. III 1898 ist mir nur dieser Titel aus dem Litteraturverzeichnis bei Scheube bekannt geworden.

²⁾ de la Camp Periostitis bei Lepra diese Zeitschrift Band IV, Heft I.

derartige Periostitiden klinisch entstehen, zum Teil auch ablaufen sehen, und, was das Wichtigste ist, ich war imstande, sie unmittelbar nach ihrem Auftreten röntgenographisch festzulegen. In beiden Fällen handelte es sich um konzentrische periostale Auflagerungen von Fingerphalangen, die durchaus uncharakteristisch waren und sich in nichts von ähnlichen Bildungen anderer Ätiologie unterschieden. Ich kann deshalb hier auf ihre Wiedergabe füglich verzichten und will nur bemerken, dass ich bislang, abgesehen von diesen Periostitiden, bei tuberösen Aussatztypen auf sonstige produktive oder entzündliche Knochenveränderungen nicht gestossen bin.¹⁾ Ob solche echt lepröse, d. h. durch die spezifischen Erreger direkt und aktiv erzeugten Knochenalterationen an anderen Orten und an anderem Menschenmateriaie öfters als bei uns zur Beobachtung kommen, ist mir unbekannt. Die mir zur Verfügung stehende Litteratur hat mir in dieser Beziehung ebenfalls keinen Aufschluss gegeben. In der schon mehrfach zitierten Monographie von Babes wird die ganze Sache mit folgendem kurzen Passus, den ich wörtlich wiedergeben will, erledigt: „Der Knochen ist wohl häufig bloss sekundär infolge von Kompressionen oder Nekrose sowie von Nerveneinflüssen erkrankt, doch hat Sewtschenko auch die Invasion von Bazillen namentlich in die Haverschen Kanäle demonstriert, indem in der Folge Knochenresorption auftritt. Aber auch umschriebene, von Lepragewebe gebildete Knoten werden im Knochen selbst, namentlich in der Spongiosa der Phalangen, gefunden. Dieselben sind von entzündlichen Zonen umgeben.“

Soweit ich demnach die angeschnittene Frage zu übersehen vermag, scheinen mir die, wie ich sie nennen will, aktiven Knochenprozesse bei der Lepra nicht allzu häufig zu sein, und ich will und kann sie deshalb, schon aus Mangel an einschlägigem Material in dieser Arbeit nicht weiter berühren, obwohl ich mir bewusst bin, dass angesichts der de facto vorkommenden spezifischen leprösen Periostitiden ihre Existenz theoretisch kaum geleugnet werden kann.

Ihnen gegenüber steht das grosse Heer der Knochenveränderungen bei nervöser Lepra, die, wie ich glaube, nicht durch direkte aktive Thätigkeit der spezifischen Keime an Ort und Stelle zustande kommen. Ich möchte daher vorschlagen — und hoffe das durch meine Fälle und Bilder des weiteren belegen und begründen zu können — die Knochenprozesse, mit denen wir uns hier ausschliesslich zu beschäftigen haben werden, im Gegensatz zu den soeben abgehandelten aktiven als indirekte oder passive Knochenveränderungen zu bezeichnen.

Ich bringe nunmehr in folgendem zunächst kurze klinische Daten über meine Fälle, soweit mir solche zur Verfügung stehen, sowie eine genaue Beschreibung der Röntgenogramme, deren Reihenfolge tunlichst so angeordnet ist, dass den leichteren Alterationen die immer schwerer werdenden in aufsteigender Progression folgen.

Fall I.

40jähriger Türke, Landmann aus Konia. Seine Eltern sind gestorben, litten aber nicht an Lepra. Von seinen sieben Geschwistern sind drei gestorben, vier sind noch am Leben, keines von ihnen war leprös. Er nimmt auch an, dass seine Heimat leprafrei ist, obwohl notorisch im Wilajet Konia Lepra nicht gar zu selten vorkommt.

Vor zwanzig Jahren Malaria, vor acht Jahren längere fieberhafte Krankheit. Vier Jahre später traten Parästhesien in den Händen und Füßen sowie in den Armen auf, nach weiteren zwei Jahren stellten sich zuerst Kontraktionen an Fingern und Zehen ein; gleichzeitig entwickelten sich Geschwüre über den Phalangealgelenken der Hände und an der linken Planta pedis. Sechs Monate vor der Aufnahme erkrankte das linke Auge.

¹⁾ Nachtrag bei der Korrektur: Seitdem habe ich Gelegenheit gehabt, bei einem meiner Leprakranken (reine tuberöse Form) ein klassisches Knochenleprom (in der distalen Epiphyse der Grundphalanx des rechten Zeigefingers) beobachten und durch Röntgenaufnahmen in verschiedenen Stadien veranschaulichen zu können.

Status: Die Augenbrauen fehlen; auf der linken Stirnhälfte sowie in der linken Temporalgegend multiple kleine Hautlepromen; daselbst ist die Sensibilität erloschen. Die Ohrmuscheln sind verdickt, vergrössert und infiltriert, besonders stark die Ohrläppchen und der obere freie Rand beiderseits; hier besteht noch allerdings herabgesetzte Taktilität, dagegen totale Analgesie und Thermoanästhesie.

Die freien Ränder der Augenlider verdickt, an den unteren Lidern fehlen die Cilien. Linke Conjunctiva bulbi infiltriert, am linken äusseren Corneallimbus ein linsengrosses Leprom, zum Teil auf die Cornea übergreifend; linke Conjunctiva und Cornea in ihrer Sensibilität deutlich herabgesetzt. Am Gaumendach einige leicht erodierte Infiltrationen.

Die beiden Oberarme zeigen mehrere alte Leprome an ihren Vorder- und Aussenflächen, diese sind im oberen Drittel hypästhetisch, in den unteren Dritteln völlig anästhetisch, dagegen haben die Hinter- und Innenflächen und die Ellenbeugen normale Sensibilität. Die Vorderarme sind in ihrem ulnaren Teil völlig anästhetisch für alle Qualitäten der Sensibilität, sie sind mit multiplen kleinen Lepromen sowie grösseren Infiltrationen besetzt. An beiden Händen erscheinen Thenar und Hypothenar atrophisch, auf dem Dorsum beiderseits Leprome verschiedener Grösse.

An der linken Hand fehlt die Endphalanx des kleinen Fingers (Beilverletzung), der Ringfinger steht in leichter Beugekontraktur, und die letzte Phalanx ist verkümmert. Bei der rechten Hand stehen alle Finger mit Ausnahme des Daumens in Krallenstellung und zeigen atrophische Prozesse an den Endphalangen. Über den Phalangealgelenken an der Dorsalfäche multiple Ulcerationen; an der Aussenseite des Daumens zwei grosse Leprome. Beide Hände sind komplet anästhetisch. An den Extremitäten, von der Glutäalgegend bis zu der Malleolen hinabreichend, beiderseits ausgedehnte bräunlich rote, unregelmässig konturierte und vielfach konfluierende Pigmentationen; an den Unterschenkeln befinden sich auch einige lepröse Infiltrationen. Über der rechten Patella thalergrosse atrophische, leicht pigmentierte Narbe. An der Vorderkante des rechten Unterschenkels befindet sich ein Leprom und in der Gegend des malleolus externus ein mit Krusten bedecktes Geschwür. An der Planta pedis links nahe dem äusseren Rand zwei krustenbesetzte Ulcerationen; alle Zehen dieses Fusses, mit Ausnahme der grossen, sind in Beugekontraktur, und infolgedessen erscheinen die Weichteilenden verdickt und verbreitert. Am rechten Fuss sind ähnliche Prozesse nur angedeutet.

Die ganzen Beine von oben herab bis zu den Zehen sind völlig anästhetisch mit Ausnahme der Innenfläche der Oberschenkel und des oberen inneren Drittels der Unterschenkel. An Händen und Füssen sind sämtliche Nägel verkümmert.

In excidierten Lepromen und im Nasenschleim finden sich massenhaft Leprabazillen.

Bild 1. Rechter Fuss: Das Bild zeigt die allerersten Veränderungen der Knochen bei lepröser Mutilation. Die Alterationen beschränken sich im wesentlichen auf die Endphalangen. Diese stehen bei der dritten und vierten Zehe in leichter, bei der zweiten in stärkerer Plantarflexion und bei allen dreien ist die Gelenklinie infolgedessen nicht sichtbar, das Gelenk wohl auch bereits verändert; dabei sind die genannten Endphalangen deutlich verkleinert und deformiert. Das letztere trifft auch wohl für die Endphalanx der grossen Zehe zu, wenigstens erscheint die sonst breit aufsitzende Spitze derselben verschmälert und abgeflacht. Bei der kleinen Zehe erscheint die mittlere und die Endphalanx weniger difform als verkleinert.

Ausdrücklich möchte ich betonen, dass diese relativ geringfügigen Veränderungen an sich nicht charakteristischer Natur sind, denn man wird un schwer ähnliche, bisweilen hochgradigere Difformitäten der Endphalangen bei ganz gesunden Angehörigen der modernen Kulturvölker antreffen, deren Zehen durch unzweckmässiges Schuhwerk verunstaltet sind. In unserem Falle freilich würde diese Erklärung nicht zutreffen, da derartige rein mechanische Difformierungen der Füsse bei der türkischen Landbevölkerung bislang noch nicht in Frage kommen.

Bild 2. Linker Fuss: Die in Bild 1 im ersten Werden begriffenen Prozesse sind hier bereits voller entwickelt. Die Beugekontrakturen der Zehen beschränken sich nicht mehr auf die zweite bis vierte Zehe, wenngleich sie hier am stärksten ausgeprägt sind, sondern alle fünf Zehen sind befallen, und an den vier letzten ist auch bereits deutlich eine leichte Plantarflexion im zweiten Phalangealgelenk bemerkbar. Dementsprechend sind jetzt auch in diesen Gelenken die normalen Gelenklinien verwischt, eben als Ausdruck dessen, dass, wie man deutlich bemerkt, die Gelenkflächen plantarwärts verschoben sind. Die Endphalangen

der dritten bis vierten Zehe haben die normale Konfiguration völlig verloren und sind, wie es scheint, mit den mittleren Phalangen ankylotisch, jedenfalls nicht mehr durch artikulierendes Gelenk, verbunden. Während bei einem normal gebildeten Fuss die Metatarsen und Phalangen eine gerade Linie bilden sollen, bemerkt man hier, wie sich, augenscheinlich als Folge der Zehenkontrakturen, eine Deviation in dem Sinne zu entwickeln beginnt, dass bei der zweiten bis vierten Zehe zwischen Metatarsus und Grundphalanx sich ein stumpfer, nach aussen gerichteter Winkel herausbildet. Dieser Winkel, der übrigens auch schon im Bild 1, wenn auch nur andeutungsweise bei der zweiten und dritten Zehe erkennbar ist, kommt dadurch zustande, dass der Mittelfussknochen medianwärts, die Grundphalanx lateralwärts verschoben ist.

Fall II.

35jährige Türkin aus Schanghri, einem Ort des Wilajets Kastamuni, das in toto, wie aus unseren Erfahrungen sowohl als auch aus den Mitteilungen von Dürings hervorgeht, in ganz besonderem Masse von der *Lepra* heimgesucht ist. Patientin selber ist mitsamt ihren beiden Töchtern Insassin des Lepraasyls von Skutari. Beide Töchter leiden an ausgedehnter *Lepra tuberosa*; die eine ist etwas später bei uns im Hospital gestorben, und zwar konnte bei der Autopsie als Todesursache eine komplizierende Tuberkulose nachgewiesen werden, die durch Tierexperiment ausser Zweifel gestellt wurde. Patientin selber leidet schon seit vielen Jahren an *Lepra* — genauere anamnestiche Angaben sind von ihr nicht zu extrahieren — und zeigt jetzt eine sogenannte *Lepra completa*, d. h. neben zahlreichen typischen Lepromen sind bei ihr als Symptome der *Lepra nervorum*: Anästhesien an Händen und Füßen, sowie strichweise an Unterarmen und Unterschenkeln, Beugekontrakturen der Finger mit Verstümmelungen, beginnende Mutilationen an den Füßen nachweisbar.

Bild 3. Zweiter bis fünfter Finger der linken Hand und fünfter Finger der rechten Hand, letzterer von der Volarfläche aus röntgenographiert.

Die vier Finger der linken Hand stehen sämtlich in sehr starker Volarbeugstellung beider Phalangealgelenke. Während die proximalen Epiphysen der Grundphalangen unverändert erscheinen, haben die distalen ihre normale Konfiguration völlig verloren. Statt gerader, zur Achse senkrecht verlaufender Grenzlinien sind diese nach oben konvex und unregelmässig. Das erklärt sich einmal dadurch, dass die Verbindungsflächen — denn von Artikulationen kann man nicht mehr sprechen — mit den Mittelphalangen auf die volare Seite gerutscht sind; andererseits bestehen auch wirkliche Substanzverluste der distalen Epiphysen. Das ist ohne weiteres klar beim Zeigefinger, dessen Grundphalanx im Bilde kaum zwei Drittel der Grösse von derjenigen des Mittelfingers besitzt, was, wovon man sich durch Vergleich mit einer normalen Handaufnahme sofort überzeugen kann, eine wesentliche Verkleinerung des betreffenden Gliedes bedeutet. Aber durch vergleichende Messungen lässt sich auch unschwer berechnen, dass die übrigen Grundphalangen ebenfalls verstümmelt sind. Wenn man nämlich die Länge der Grundphalanx des kleinen Fingers = 1 setzt, so beträgt im Durchschnitt das Normalmass für den Ringfinger = 1,25, für den Mittelfinger = 1,30, für Zeigefinger = 1,20 d. h. wir haben normalerweise folgende Verhältniszahlen 1 : 1,25 : 1,30 : 1,20. Dem gegenüber würde bei unserem Bilde die Reihe lauten: 1 : 1,17 : 1,38 : 0,83. Man ersieht daraus ohne weiteres, dass auch die ersten Phalangen des vierten und fünften Fingers verkürzt sind, und das selbst dann, wenn das entsprechende Mittelfingerglied seine volle Länge bewahrt hätte, was angesichts der Photographie sehr unwahrscheinlich ist. Über das genaue Aussehen der Mittelphalangen lässt sich an der Hand unserer Röntgenaufnahme ein ganz exaktes Bild wegen der Kontrakturierungen nicht gewinnen, doch können wir uns die ganz außerordentliche Verkürzung sowie auch die Verunstaltung dieser Knochen ohne Mühe vorstellen. Über das Schicksal der Endphalangen vermögen wir beim dritten und fünften Finger interessante Beobachtungen zu erheben. Zunächst sehen wir, dass keineswegs eine Ankylosierung stattgefunden hat, vielmehr ist bei beiden Fingern ein deutlicher Spalt sichtbar, der Mittel- und Endphalanx voneinander scheidet. Die Endphalangen selber sind in der eigenartigsten Weise verkrüppelt; ihre jetzige Gestalt würde

ein Miniaturbild ihrer einstigen Form vorstellen, wenn nicht die Diaphyse, die ja auch normalerweise von den beiden epiphysären Enden an Breite übertroffen wird, ganz unverhältnismässig kurz und schmal geworden wäre. Es macht den Eindruck, als ob die Kräfte, welche diese Knochenteile zu so ausserordentlichem Schwund gebracht haben, auf den Schaft in allen Richtungen gleichmässig, auf die Epiphysen stärker in der achsialen Richtung eingewirkt hätten. In diesem Sinne erscheinen mir für die distale Epiphyse die Sehneninsertionen, zumal die der tiefen Flexoren, für die proximale aber das harte Widerlager der Mittelphalanx thätig zu sein. Jedenfalls erkläre ich mir so einstweilen die scheiben- oder plattenartige Gestaltung, wie sie besonders schön die betreffende Gelenkepiphyse des Mittelfingers zeigt, die aber auch, wie beim kleinen Finger beiden Epiphysen zu teil werden kann, so dass dann die bizarre Verzerrung der atrophischen Phalanx zu dem hantelförmigen Gebilde unserer Aufnahme resultiert.

Ähnliche Einflüsse haben auch auf die Grundphalanx des rechten kleinen Fingers, wenn auch in viel geringerem Grade, als wir das eben gesehen haben, eingewirkt. Aber gerade deshalb wird das Gesagte um so instruktiver beleuchtet. Der genannte Knochen ist ganz erheblich verkürzt, doppelt so stark wie das entsprechende Glied des linken kleinen Fingers. Die Kosten trägt auch hier in erster Linie die Diaphyse und daher die ausgesprochene Exkavation der beiden Flanken, insbesondere der ulnaren: die Phalanx erweckt den Eindruck, als ob sie durch langsamen und stetig in längsachsialer Richtung wirkenden Druck oder Zug allmählich zusammengedrückt ist. Dabei ist die obere Epiphyse zu einem eigentümlichen, durch Resorption von Knochenspongiosa vakuolisierten Körper von im Bilde elliptischer Gestalt umgewandelt. Schwieriger ist die Deutung des Verhaltens der beiden anderen Phalangen, ja es lässt sich auf diesem Röntgenogramm nicht einmal mit Sicherheit die Grenze zwischen Mittel- und Endphalanx bestimmen. Nur das sieht man, dass beide sehr hochgradigen Form- und Lageveränderungen anheimgefallen sind. Die letzteren dokumentieren sich in einer Rotation um die Längsachse und einer radialwärts gerichteten Flexion.

Bild 4. Fünfter Finger der rechten Hand.

Die Form der Mittelphalanx des rechten kleinen Fingers dürfte besser aus der weniger rotierten Stellung dieses Bildes erhellen und sie giebt da, soweit erkennbar, ein weiteres Zeugnis für das bereits mehrfach Gesagte ab. Interessant sind die Veränderungen des sehr kümmerlichen Restes der Endphalanx, weil sie uns lehren, dass die Resorption der Knochensubstanz doch nicht immer so regelmässig und gewissermassen konzentrisch vor sich geht, wie man das nach den bisherigen Befunden glauben könnte. Die zackige Beschaffenheit der Konturen und der kleinen zarten Überreste von Knochensubstanz, die sich noch ausserhalb des Phalangenstumpfes in den Weichteilen finden, bezeugen das aufs klarste (vgl. Bild 3 und 4).

Bild 5. Rechter Fuss.

Am stärksten ist die fünfte Zehe afficiert, nur der Metatarsus ist intakt geblieben. Die eigentliche Zehe ist bis auf ein kleines, im Bilde deutlich sichtbares Weichteilklümpchen zusammengeschrumpft, das als Reste der drei Phalangen nur zwei winzige unregelmässig geformte Knochenstücke enthält. Von diesem sitzt das untere, das der Grundphalanx entspricht, dem Metatarsus hart auf, das obere, vom ersteren durch einen Spalt getrennt, zeigt eine Einschnürung, die durch eine dunkle bogenförmige Linie markiert ist: hier scheinen die Reste der Mittel- und Endphalanx in- oder übereinander geschoben zu sein.

Bei den anderen Zehen, und zwar bei allen vieren gemeinsam, zeigt sich eine ausgesprochene stumpfwinklige, nach aussen gerichtete Beugung im Metatarsophalangealgelenk. Von den Grundphalangen ist diejenige der grossen Zehe normal geblieben, die drei anderen zeigen insofern eine Gestaltveränderung, als es durch die Dislocierung im Gelenk und die dadurch verschobene Statik zu einer Ausschweifung der medianen Seite des Diaphysenschaftes und zu einer relativen Vergrösserung der medianen Gelenkepiphysen gekommen ist. Sonst scheinen die Grundphalangen noch nicht gelitten zu haben. Um so grösser sind die Veränderungen der

beiden peripheren Phalangen der zweiten bis vierten Zehe; bei der dritten Zehe sind sie bis auf einen der Grundphalanx aufsitzenden elliptischen Höcker vollständig geschwunden; bei der vierten Zehe sind beide Phalangen noch als solche erkennbar, aber sehr verunstaltet; bei der zweiten endlich bildet die Mittelphalanx einen kleinen würfelförmigen Körper, welcher auf der Grundphalanx zu stehen scheint, während die völlig dislocierte atrophische Endphalanx schräg unter die mittlere Phalanx geschoben ist.

Bild 6. Linker Fuss.

Die Alterationen sind hier sowohl an Intensität wie an Ausdehnung bedeutender als beim rechten Fuss. Bei der grossen Zehe beginnen die Veränderungen bereits im oberen Teil des Metatarsus, dessen Gelenkkopf vollständig fehlt. Die Absetzung wird durch eine im Bilde schräg von innen unten nach oben aussen verlaufende unscharfe Linie bezeichnet. Nach oben, d. h. peripherwärts, wird der so entstandene breite Spalt durch die parallel gerichtete, aber stärker ausgefranste Grenzlinie der ersten Phalanx gebildet, welcher ebenfalls der ganze Gelenkteil fehlt. Eine starke Verkürzung und eine taillenartige Einschnürung der Diaphyse sowie die osteoporotische Aufhellung der peripheren Epiphysen vervollständigen das Umwandlungsbild der ersten Phalanx. Die zweite bietet bei erhaltener Form lediglich das Bild der Knochenrarifikation.

Von den übrigen Metatarsen sind die distalen Epiphysen der zweiten Zehe gar nicht, der dritten deutlich, der vierten stark aufgelockert d. h. osteoporotisch, während der Gelenkteil des vierten Metatarsus zum Teil zerstört ist und infolgedessen sich der Schaft des Mittelfussknochens frei in die peripheren Weichteile aufzufasern scheint. Von der vierten Zehe sind denn auch sämtliche drei Phalangen bis auf drei kleine, ganz unregelmässige Knochenstückchen aufgezehrt, die sich, ungleichmässig verteilt, in den noch nicht geschrumpften mächtigen Weichteilmassen finden. Bei den Grundphalangen der zweiten, dritten und fünften Zehe sehen wir wiederum die scheibenartige Beschaffenheit der proximalen Epiphyse bei sehr schlankem Schaft, der an der fünften Zehe bis auf ein kleines schiefstehendes Stück geschwunden ist. Eine distale, wenn auch atrophisch aufgelockerte Epiphyse besitzt nur noch die Grundphalanx der dritten Zehe, bei der zweiten ist sie grösstenteils geschwunden, so dass bei dem vollständigen Verlust der zweiten und dritten Phalanx die knöcherne Zehe mit einer schrägen, doppelt gebuchteten Linie endet. Die dritte und fünfte Zehe haben als Überbleibsel der beiden letzten Phalangen noch kleine atrophische Knochengebilde, deren ursprüngliche Zusammensetzung aus zwei Knochen höchstens noch bei der dritten Zehe angedeutet ist.

Fall III.

Türkischer Knabe aus Skutari; poliklinischer Fall, von dem ausser der Diagnose: *Lepra nervorum* keine Aufzeichnungen vorhanden sind.

Bild 7. Rechte Hand:

Das Bild soll als Paradigma dienen für die abenteuerlichen Kontrakturstellungen der Finger bei *Lepra* und der dadurch bedingten Luxationen resp. Verschiebungen der Gelenke. Da von atrophischen Prozessen höchstens die Verkümmern der Endphalanx des kleinen Fingers zu sehen ist, so bedarf das Bild wohl keines weiteren Kommentars.

Fall IV.

Poliklinischer Fall: junge Türkin *Lepra nervorum*.

Bild 8 stellt die ersten Phalangealgelenke des vierten und fünften Fingers der rechten Hand in seitlicher Betrachtung dar.

Der vierte, im Bezug auf die Knochenstruktur normale Finger soll die Stellung der Fingergelenke bei spitzwinkliger Kontrakturierung illustrieren. Ein weiterer Kommentar ist überflüssig.

Der Grundphalanx des kleinen Fingers sitzt in ähnlicher Weise der kleine Rest der Mittelphalanx artikulierend an. Das Bemerkenswerte ist, dass trotz der weitgehenden Zerstörung der beiden Endphalangen bis auf dieses kleine kappenförmige Gebilde sowie den winzigen, im Bilde ausserdem sichtbaren Knochensplitter, das eigentliche Gelenk, abgesehen von der erwähnten Verschiebung der Artikulationsflächen, sowie die Grundphalanx intakt geblieben sind.

Bild 9 giebt die Mittelphalanx des zweiten und die Grundphalanx des dritten und vierten Fingers wieder.

Ich habe dieses kleine Bildchen in die Sammlung aufgenommen, weil es in klassischer Weise zeigt, wie bisweilen ganze Phalangen bis auf einen minimalen Rest resorbiert werden und wie diese winzigen Überbleibsel noch in artikulierender Verbindung mit der benachbarten, normal gebliebenen Phalanx bleiben können. Am schönsten zeigt der Mittelfinger, wie der Gelenkkopf der durchaus intakten Grundphalanx von einer dünnen, kapselartigen Knochenplatte umgriffen wird, so zwar, dass ein deutlicher Gelenkspalt sichtbar bleibt. Dasselbe gilt von der Mittelphalanx des Zeigefingers, deren periphere Gelenkfläche eine papierdünne, die Gelenklinie getreu wiedergebende Knochenkapsel umfasst. Etwas gröber, aber deshalb nicht minder instruktiv stellen sich die Verhältnisse des Gelenks zwischen erster und zweiter Phalanx des vierten Fingers dar. Die als Rest der Mittelphalanx übrig gebliebene, das Interphalangealgelenk bedeckende Kappe ist hier etwas kompakter, sonst verhält sich alles analog dem, was wir eben bei den beiden anderen Fingern auseinandergesetzt haben.

Fall V.

Poliklinischer Fall; türkisches Mädchen mit Lepra mixta.

Bild 10. Linker Fuss.

Abgesehen von mehr oder weniger ausgebreiteter Knochenatrophie, zeigt nur die dritte Zehe ausgesprochene und ganz interessante Veränderungen. Die auch im Weichteilbilde deutlich sichtbare Verkürzung dieser Zehe wird bedingt durch einen eigenartigen Vorgang in ihrer Grundphalanx. Auf die unveränderte proximale Epiphyse setzt sich ein kurzer, stark verbreiteter Schaft auf, welcher plötzlich mit einer schräg von hinten nach vorn verlaufenden und lateralwärts gerichteten, deutlich ausgehöhlten Linie abzuschliessen scheint. Bei genauerem Zusehen aber gewahrt man, dass in oder an dieser Ausbuchtung ein rundlicher, sehr stark osteoporotischer, darum hell erscheinender Knochenkörper liegt, der nichts weiter ist als der augenscheinlich früher abgebrochene und abgerutschte, jetzt gewissermassen pseudarthrotisch mit dem Diaphysenstumpf verbundene periphere Gelenkteil der Grundphalanx. Denn sie trägt auf ihrer freien Gelenkfläche die, infolge ihrer hochgradigen Atrophie nur in schwachen aber normalen Konturen sichtbare zweite Phalanx, der dann die dritte ebenso beschaffene folgt.

Fall VI.

Poliklinischer Fall: Lepra nervorum.

Bild 11. Rechter Fuss.

Die hochgradigen in dieser Aufnahme dargestellten Knochenläsionen schliessen sich eng an die bei Bild 6 besprochenen Veränderungen an und bilden gewissermassen eine weitere Etappe auf der dort zuerst beschrifteten Bahn. Ich denke da hauptsächlich an die an der grossen Zehe des Bildes 6 sich abspielenden Prozesse und möchte sie mit denjenigen in Parallele setzen, welche man an der zweiten und dritten Zehe des nunmehr röntgenographisch vorgeführten Fusses beobachten kann. Ich mache zunächst auf die Grundphalanx III aufmerksam, welche im ganzen verkürzt und taillenartig eingeschnürt, an ihrem proximalen Gelenkteil zerstört und aufgefasert, mit dem gleichfalls defekten Gelenkkopf des Metatarsus zusammengeschoben ist, so zwar, dass von einem Spalt (vgl. Bild 6) nicht das Geringste mehr zu sehen ist, dass aber

doch noch deutlich sich erkennen lässt, wie aus ganz ähnlichen Substanzverlusten und Auflockerungen der beiden Knochen ihre Zusammenschiebung erfolgt ist. Ein Unterschied besteht nur darin, dass in unserem Falle die Berührungslinie noch steiler verläuft und infolgedessen die Grundphalanx dem Mittelfusssknochen mehr seitlich in bajonettartiger Stellung aufzusitzen kommt.

Noch deutlicher wird dieser gewissermassen typische Vorgang, wenn man nunmehr die Grundphalanx des zweiten Fingers ins Auge fasst. Ihre Figur kommt der Tailienform noch näher. Die Verluste der entsprechenden Epiphyse sind grössere, die Defektlinie verläuft in typisch schräger Richtung, aber senkrecht zu derjenigen der Nachbarphalanx. Dagegen ist der Mittelfusssknochen hier in viel schwererer Weise und in toto verändert, die Phalanx ist viel tiefer in sein Gefüge hineingeschoben, was aus der, an der Aussenseite bemerklichen Überlagerung der Substanz des einen Knochens durch die des anderen ohne weiteres hervorgeht. Aber noch mehr: der Metatarsus erscheint im ganzen zusammengedrückt, deshalb verkürzt und stark verbreitert, und, auch damit noch nicht genug: seine distale Hälfte ist fast in der Längsrichtung aufgebrochen und der betreffende Knochenteil medianwärts abgebogen und somit gegen die grosse Zehe vorspringend.

Bei dieser ist das Zerstörungswerk noch weiter vorgegangen: es steht nur ein proximaler Stumpf des Metatarsus, alles andere, die periphere Hälfte des Mittelfusssknochens, sowie die beiden Phalangen sind nur in unförmlichen Knochenbröckeln erhalten, welche dem Skelett der auch in den Weichteilen stark verkleinerten grossen Zehe das Aussehen eines wüsten Trümmerfeldes verleihen. Von anderen Einzelheiten will ich nur noch auf folgende aufmerksam machen: die scheinbar hantelförmige Grundphalanx der fünften Zehe ist bei genauer Betrachtung augenscheinlich hervorgegangen aus der Anlagerung der ersten und zweiten Phalanx. Der ersten ist die periphere Epiphyse völlig verloren gegangen und die Diaphyse bis auf das kleine stielartige Gebilde verschwunden; die zweite Phalanx ebenso wie die Endphalanx sind einfach konzentrisch atrophiert. Bei der vierten Zehe mache ich auf die starke Verkümmernng der beiden letzten Phalangen aufmerksam, von denen die Endphalanx durch Luxation zu dem stäbchenförmigen, der Mittelphalanx parallel gestellten Überbleibsel geworden ist.

Fall VII.

30jähriger Türke, Arbeiter aus Trapezunt.

Die Form der Lepra ist abermals die der sogen. kompletten, die überhaupt hierzulande relativ häufig zu sein scheint: neben multiplen Lepromen Mutilationen an Händen und Füssen. Leider sind genauere Notizen über diesen Fall nicht vorhanden.

Bild 12. Linker Fuss.

Das Verhalten der fünften Zehe bedarf keiner weiteren Besprechung, nur lenke ich die Aufmerksamkeit auf die Masse und Stärke des Mittelfusssknochens, weil sie einen Massstab geben für die Substanzverluste der übrigen. Bei der vierten Zehe wäre die ausgefranzte Beschaffenheit der Spitze der Endphalanx, ferner das Fehlen der Mittelphalanx und das kelchförmige Aussehen der Grundphalanx zu erwähnen, deren breite, wenn auch osteoporotische periphere Epiphyse in den dünnen stielartigen Schaft übergeht; endlich verweise ich noch auf den ankylotischen Zusammenschluss beider Knochen im Metatarsophalangealgelenk. Von der ersten bis dritten Zehe ist ausser kleinen Weichteilstümpfchen nichts stehen geblieben. Die entsprechenden Mittelfusssknochen sind freilich vorhanden, aber stark pathologisch verändert. Während die Basis bei allen dreien in normaler Breite und Mächtigkeit dem Fusswurzelknochen aufsitzt, sind ihre Schäfte nach vorne mehr und mehr verdünnt, so dass sie bei dem totalen Schwund der peripheren Epiphysen eine langgezogene Pyramidenform angenommen haben. Das freie Ende des Metatarsus I ist noch durch eine fischschwanzähnliche Gabelung ausgezeichnet.

Fall VIII.

35 jähriger spanischer Jude (sog. Spaniole), von Profession Glaser. In seiner ganzen Familie — er hat 5 Brüder und 2 Schwestern —, sollen ausser ihm sich keine Leprösen befinden.

Pat. datiert seine Erkrankung seit 14 Jahren, wo zuerst Schwellungen an beiden grossen Zehen aufgetreten sein sollen. Darauf entwickelte sich ein Ulcus an der plantaren Seite der linken grossen Zehe, dem mehrere Monate später ein weiteres an der linken kleinen Zehe folgte. Vor 10 Jahren unter heftigem Stechen und Schmerzen Auftreten einer intensiven Entzündung des rechten Auges, die ohne Behandlung innerhalb einer Woche zur völligen Erblindung führte, mit deren Eintritt die subjektiven Beschwerden sowie die Entzündungserscheinungen sistierten. Drei Jahre nach dem Verlust des rechten Auges stellten sich starke, in der Nacht unerträgliche Schmerzen in den Fingerspitzen beider Hände ein. Dann zeigten sich schwarze Flecken auf den Nägeln, die in der Folge abfielen. Weiterhin exulcerierten die Fingerspitzen, und allmählich bildeten sich ausgedehnte Verstümmelungen beider Hände, die unter Schonung der Daumen zum Verlust der beiden letzten Phalangen führten. Gleichen Schritt mit den Fingerprozessen haltend, traten auch Mutilationen der Füsse auf und zeitigten die Absetzung des grössten Teiles der Zehen bis auf die Metakarpen. Vor 2 Jahren wurde das linke Auge in ähnlicher Weise wie vordem das rechte befallen, und, obwohl er diesmal sich rechtzeitig behandeln liess, ist doch die Schkraft infolge von ausgedehnten Hornhauttrübungen stark herabgesetzt. Pigmentierte Narben an beiden Ellbogen, zahlreiche makulöse Plaques am Thorax und kleine Ulcerationen am linken Daumen vervollständigen das klinische Bild, das Pat. bei seiner ersten Aufnahme ins Hospital bot.

Ca. 1 Jahr später wurde Pat. abermals aufgenommen; damals wurden als neue lepröse Symptome Ulcerationen an der linken Schulter, an der Aussenseite des rechten Ellbogengelenks, an der linken Hand — da zum Teil aus Narbenzerfall hervorgehend —, am äusseren Knöchel des linken Unterschenkels und mal perforant auf der linken Fussplanta verzeichnet. Hervorgehoben muss werden, dass Sensibilitätsstörungen nur in auffallend geringem Grade vorhanden waren und totale Anästhesien sich auf die Nachbarschaft der ulcerösen und mutilierenden Prozesse beschränkten; die übrigen Partien der Hände und Füsse zeigten nur quantitative Herabsetzung der verschiedenen Sensibilitätsformen, während Arme und Beine keine wesentlichen Anomalien in dieser Beziehung bei mehrfachen Untersuchungen zu bieten schienen.

Bild 13.: Vier Finger der linken Hand.

Die pathologischen Veränderungen an allen vier Fingern sind fast genau die gleichen, Zunächst fehlen überall die beiden letzten Phalangen gänzlich, so dass auch im Weichteilbilde von den Fingern nur kurze plumpe Stümpfe übrig geblieben sind. Aber auch die Grundphalangen sind keineswegs intakt. Die periphere Epiphyse fehlt allen vier Fingern, und die meist nach vorne zugespitzt erscheinenden Diaphysenschäfte enden frei mit einer unregelmässig gezackten, ausgefranzten Linie oder Spitze, welche scheinbar so aussieht, als ob die Epiphysen gewaltsam abgerissen oder abgenagt wären.

Bild 14: Vorderer Teil der rechten Hand.

Vollkommen normal von den fünf Fingern der Hand ist nur der Daumen. Am stärksten verstümmelt erscheint der Mittelfinger, dessen Verhalten ein getreues Ebenbild der soeben in Bild 11 geschilderten Finger der linken Hand darbietet. Nicht ganz so weit vorgeschritten in der Verkrüppelung ist der kleine Finger, dessen Grundphalanx freilich schon die pyramidenartig zugespitzte Form angenommen hat, aber doch noch einen kleinen radialwärts gerichteten Bruchteil des peripheren Gelenkteils trägt; mit letzterem steht sogar noch ein kleiner schräg gestellter Knochenbröckel als Rest der Mittelphalanx in unmittelbarer Verbindung. Beim vierten Finger ist fast noch die ganze Grundphalanx, aber in abnormer Form, erhalten. Auch sie nähert sich schon etwas der zugespitzten oder dreieckigen Gestalt, jedoch ist der Übergang hier kein gleichförmiger, denn es findet sich eben hinter der proximalen Epiphyse wie eben vor der distalen je eine deutliche Einschnürung, von denen die letztgenannte die stärkere ist. Auf die Weise zeigen die beiden seitlichen Begrenzungslinien der Diaphyse einen deutlich gewellten Verlauf. Dem verkleinerten und besonders auf der ulnaren Seite stark rarefizierten und aufgelockerten distalen Gelenkteil sitzt radialwärts als Kappe ein dreieckiges Überbleibsel der Mittelphalanx auf, alles andere fehlt. Beim Zeigefinger endlich sind sämtliche drei Phalangen, wenn auch in rudimentärer Form, vorhanden; von der Grundphalanx fehlt die ganze vordere

Hälfte, und der Stumpf endet mit zackigem Rande. Diesem setzt sich unmittelbar auf, ebenfalls zackig ausgefranst, die distale Hälfte der Mittelphalanx, so dass also bei den beiden benachbarten Phalangen die einander zugekehrten Teile durch Knochenschwund zugrunde gegangen sind. Den Schluss bildet die atrophische, in der Form aber noch an normale Konturen erinnernde Endphalanx.

Bild 15: Rechter Fuss.

Das Metatarsophalangealgelenk der grossen Zehe ist durch den Verlust der beiderseitigen Gelenkteile der es bildenden Knochen verschwunden; diese sind in der schon mehrfach geschilderten Weise gewissermassen ineinander gekeilt. Man bekommt durch das vorliegende Bild Aufschlüsse über den Modus dieser eigenartigen Knochenzusammenschiebung. Etwa in halber Höhe des Metatarsus, zum Teil etwas nach aussen gelegen, zum Teil durch den Mittelfussknochen gedeckt, sieht man deutlich die abgesprengte und so weit dislocierte metatarsale Gelenkkuppe, welche sich als solche durch die jetzt nach unten gerichtete buchtige Gelenklinie zu erkennen giebt. Man kann sich das wohl kaum anders erklären, als dass es durch die Rarifizierungsprozesse zur Epiphysenlösung gekommen ist, und dass nunmehr die losgelöste Epiphyse, teils durch Muskelzug, teils durch den nachdrängenden Phalanxstumpf dislociert und abgetrennt wurde. Die Mittelphalanx endet mit einer stark ausgefranst, schräg nach innen gerichteten Fläche. Die periphere Epiphyse dieser Phalanx fehlt ebenso, wie die Endphalanx in toto geschwunden ist.

Auch die zweite Zehe giebt eine interessante Illustration für das Zustandekommen der Knochenverküppelungen. Man beachte vor allem das Verhalten der ersten und zweiten Phalanx, welche in typischer Weise unter Verlust der entsprechenden Gelenkteile mit schrägen Flächen aufeinander gepflanzt sind. Und nun ist ein eigentümlicher Vorgang eingetreten, welcher den Schlüssel liefert zu den vielfachen, so erstaunlichen Diaphysenverkürzungen. Der diaphysäre Schaft ist nämlich, wie man im Bilde deutlich verfolgen kann, in die gewissermassen aufgeblähte, d. h. osteoporotische Epiphyse eingebrochen, durchsetzt diese vollständig und steht auf dem Kopf des Metatarsus. Dabei ist begreiflicherweise die betreffende Phalanxepiphyse stark verbreitert, und bei dem Zusammenbruch ist augenscheinlich eine Knochenplatte losgelöst, die nunmehr seitlich nach aussen dislociert liegt.

Von der vierten Zehe ist nur ein umgekehrt kelchförmiges Überbleibsel der Grundphalanx übrig geblieben, welches dem deutlich rarefizierten Metatarsuskopf haubenförmig aufsitzt und mit kurzem Stiele peripherwärts im Weichteilstumpf der Zehe endet.

Ähnliche, nur noch weiter vorgeschrittene Prozesse beobachten sich an der vierten Zehe. Der Kopf des vierten Metatarsus ist sehr stark strukturell aufgefasert und trägt auf seiner Kuppe den etwas schief nach aussen gerichteten dreieckigen Phalanxrest, dessen erweiterte Knochenmaschen unvermittelt in diejenigen des Metatarsuskopfes überzugehen scheinen. Ein etwas peripherwärts von dem kurzstieligen Phalanxrest gelegenes, eben stecknadelkopfgrosses Knochenkörperchen ist das einzige Rudiment der übrigen Zehenknochen.

Die fünfte Zehe endlich ist der weitesten Rückbildung anheimgefallen, d. h. eine eigentliche kleine Zehe existiert überhaupt nicht mehr, nicht einmal in den Weichteilen; aber auch der entsprechende Mittelfussknochen hat stark gelitten. Das Capitulum ist völlig verloren gegangen und der sich von hinten nach vorne stark verjüngende Diaphysenschaft endet mit einer aufgefaserten Spitze, die Mark- und Rindensubstanz frei mündend in den Weichteilen erkennen lässt.

Bild 16: Derselbe rechte Fuss des Patienten, ca. dreiviertel Jahre nach der ersten Aufnahme noch einmal röntgenographiert, um zu zeigen, welche Veränderungen der Fuss in dieser kurzen Spanne Zeit erlitten hat.

Zunächst fällt auf, dass die Knochen des Mittelfusses stark nach innen zusammengeschoben, die Phalangen dagegen, d. h. das Wenige, was noch von ihnen übrig ist, erheblich nach aussen abgewichen sind. Dadurch kommt zustande, dass der ganze Vorder- und Mittel-

fuss wesentlich verschmälert ist und nach vorne spitzig zuläuft, wobei die Spitze von der zweiten Zehe gebildet wird, die allein noch, freilich sehr deforme Teile sämtlicher drei Phalangen besitzt. Die im vorigem Bilde noch vereinigt erscheinenden Reste der ersten und zweiten Phalangen sind jetzt durch einen Spalt voneinander geschieden, d. h. sie haben sich, sei es durch Fortschreiten der Knochenresorption, sei es einfach mechanisch, getrennt. Jedenfalls ist das ein Beweis dafür, dass die Zusammenschiebungen und scheinbaren Vereinigungen der Knochen keine wirklichen Verbindungen, etwa im Sinne einer knöchernen Ankylose oder auch nur eines bindegewebigen Zusammenwachsens sind. Das Gewebe verhält sich vielmehr vollkommen passiv. Ich will auf weitere Einzelheiten des Bildes nicht weiter eingehen, da sie sich durch Vergleich mit dem vorhergehenden Bilde von selber verstehen. Ich will nur erwähnen, dass die abgetrennte Gelenkephyse des Metatarsus I als Fremdkörper an derselben Stelle unverändert liegen geblieben ist, dass dagegen die abgesprengte Knochenplatte der zweiten Grundphalanx ihren Platz insofern verändert hat, als sie augenscheinlich durch die seitlichen Deviationen nach vorne geschoben ist.

Bild 17: Linker Fuss.

Diesem Bilde ist vor allem eigentümlich, dass die Hauptveränderungen sich in dem vorderen Teil des Metatarsus und an der Grundphalanx abspielen, während die peripheren Phalangen viel weniger in Mitleidenschaft gezogen sind. Ausgenommen davon ist nur die fünfte Zehe, die, ebenso wie beim rechten Fuss des Patienten, sowohl in den Knochen wie in den Weichteilen fehlt, während der Mittelfussknochen bis auf zwei Drittel seiner Masse aufgezehrt ist, so zwar, dass dem unveränderten tarsalen Gelenkteil nur ein dünner, stark verkürzter Schaft aufsitzt.

Dem Mittelfussknochen der grossen Zehe fehlt der Gelenkkopf vollständig, aber auch die Diaphyse ist nach vorne wesentlich verjüngt und ihr freies Ende seitlich nach aussen abgebogen, so dass der ganze Knochen sich der Dreiecksform nähert, deren eine äussere Seite ausgeschweift erscheint. Auf dem abgebogenen, frei endenden Stumpfe balanciert mit einem kleinen Stielchen ein ganz bizarres, mehrfach eingekerbtes, an einer Stelle sogar durchlöcherteres Gebilde, welches die ursprüngliche Grundphalanx vorstellt. Diesem merkwürdigem Rudimente, von ihm durch einen rechtwinklig geknickten Spalt getrennt, sitzt die Endphalanx auf, deren hintere, der Grundphalanx zugekehrte Fläche sich in der Form der letzteren angepasst hat, und infolgedessen die eigenartig geschweifte Linie des Bildes zeigt. Diesen bizarren Verunstaltungen gegenüber hat der periphere Teil der Endphalanx noch viel von seiner ursprünglichen Gestalt bewahrt und bildet mit der peripheren Epiphyse und dem angrenzenden Schaftteil den knöchernen Kern der noch erhaltenen grossen Zehe. Durch diese eigenartigen Verhältnisse, d. h. durch das Missverhältnis in der Grösse zwischen der ersten und zweiten Phalanx kommt es, dass sich in den Weichteilen des Zehenstumpfes zwei ringförmige Einschnürungsfurchen zu bilden begonnen haben. Ich erwähne das, weil mir diese Beobachtung einen Beitrag zu liefern scheint für die Erklärung der sogenannten ainhumähnlichen Abschnürungen, wie sie am häufigsten an der kleinen Zehe beobachtet werden.

Bei der zweiten Zehe fehlt der vordere Teil der Endphalanx, dagegen ist die Gelenkfläche, der Gelenkspalt und die entsprechende Gelenkephyse der Mittelphalanx recht gut erhalten, wenn auch letztere strukturell durch Osteoporose gelitten hat. Der Mittelphalanx fehlt aber der metatarsale Gelenkteil völlig, und der verdünnte, verkürzte und durch ungleiche Knochenresorption nach aussen abgewichene diaphysäre Schaft endet mit einer schräg verlaufenden Endplatte, zu der parallel, von ihr durch Spalt abgetrennt, das ebenfalls abgeplattete Ende der sonst pyramidenartig verjüngten Metatarsusdiaphyse gestellt ist.

Bei der vierten Zehe ist Endphalanx, zweites Phalangealgelenk und vorderer Gelenkteil der Mittelphalanx, abgesehen von inneren Rarefikationsprozessen, relativ wenig verändert. Die Diaphyse der zweiten Phalanx ist tailenartig eingeschnürt und hängt mit einer nur wenig verbreiterten Grundfläche eng mit dem kleinen, ganz deformen, die Grundphalanx darstellenden

Knochenstück zusammen. Dieses wiederum, nach hinten verjüngt, steht auf dem augenscheinlich auseinandergebrochenen capitulum metatarsi, das knopfartig der zugespitzten Diaphyse des Mittelfussknochens aufsitzt.

Der vierte Mittelfussknochen ist ebenfalls nach vorne zu verjüngt, besitzt aber noch einen, wenn auch atrophischen, epiphysären Gelenkteil, auf dem unmittelbar, d. h. ohne Spalt eine längliche, etwas nach aussen gebogene und an einer Stelle verdickte Knochenplatte steht, welche sich bei genauer Betrachtung als zusammengesetzt aus den Rudimenten der ersten und zweiten Phalanx herausstellt. Die erwähnte Verdickung der Knochenplatte ist die Stelle der Zusammenfügung beider Knochenreste. Das Ganze endet nach nochmaliger leichter Verbreiterung, welche wiederum der Ausdruck ist der Aufpfropfung der dritten Phalanx auf die zweite, mit einer leichten knopfförmigen Anschwellung, dem nur leicht atrophischen Ebenbild der einstigen Kuppe der letzten Phalanx.

Fall IX.

30 jähriger Türke aus Tassia Wilajet Kastamuni, Insasse des Lepraheims in Skutari. Die Eltern sind beide tot, sollen aber nicht leprös gewesen sein. Die ersten Symptome bemerkte Pat. mit 16 Jahren. Zunächst Parästhesien an den Armen, darauf grosse pemphigoide Eruptionen an beiden Ellenbogen, deren Sitz noch jetzt in Gestalt dunkel pigmentierter Narben kenntlich ist. Später entwickelten sich langsam Verkrümmungen der Finger, denen ein Jahr darauf auch Beugekontrakturen an den Zehen folgten. Vor 10 Jahren bildete sich eine linksseitige Facialisparese aus. Jetzt hat Pat. neben tiefen Sensibilitätsstörungen an allen Extremitäten ausgesprochene Klauenhände, deren Finger bis durchschnittlich auf die Mitte der zweiten Phalanx verkürzt sind. Viel stärker sind die Mutilationen an beiden Füßen: durchweg scheinen dort nur noch die Metakarpn erhalten zu sein, so dass recht difforme Stümpfe zustande gekommen sind.

Pat. war viermal verheiratet: die erste Frau, welche später an Lepra starb, gebar einen Sohn, der im frühen Alter, ohne lepröse Symptome zu zeigen, zugrunde ging. Die zweite Frau war ebenfalls leprös, hatte keine Kinder; sie starb im Hospital Gülhane an Tuberkulose (vgl. Fall III). Von der dritten Frau, die gesund war, ist er geschieden; seine jetzige Frau ist an knotiger Lepra krank, mit ihr hat er keine Kinder. Seine Frauen waren alle Insassen des Lepraasyls und hatten, soweit sie ebenfalls leprös waren, ihre Lepra bereits vor der Verheiratung erworben.

Bild 18: Rechter und linker Fuss des Patienten.

Beide Füße entbehren der Zehen vollständig; ihre frühere Existenz wird nur noch durch die buchtigen Formen der Weichteilschatten angedeutet. Demgemäss ist auch in Bezug auf den Knochen der ganze Vorderfuss bis auf wenige Trümmer vernichtet.

a) Rechter Fuss. Zwischen Metatarsus I und dem os cuneiforme internum lässt sich noch ein deutlicher, wenn auch etwas verschwommener, Gelenkspalt erkennen; die tarsale Epiphyse sowie die Diaphyse sind höchstens quantitativ verändert, die phalangeale Epiphyse dagegen vollständig zerstört. Grössere schwammig aufgelockerte, ganz deforme Knochenbröckel, die sich herabgerutscht an beiden Kanten der Diaphyse von dieser zum Teil gedeckt finden, bedeuten wohl die Trümmer der phalangealen Epiphyse. Auf der unregelmässig gezackten Endfläche des Mittelfussknochens balanciert seitlich nach aussen geneigt mit vorspringender Kante die kleine äusserst zusammengeschrumpfte erste Phalanx, die aber trotzdem noch eine gewisse, wenn auch ungleichförmige, Gliederung in epiphysäre und diaphysäre Teile erkennen lässt.

Der zweite Mittelfussknochen ist in seinem Schaft erheblich verdünnt, und es fällt auf, dass seine Flankenkonturen keinen ebenmässigen Verlauf haben, sondern vielfältig gewellt erscheinen. Der Rest der phalangealen Epiphyse krönt den Mittelfussknochen als nagelkopfförmige Endplatte. Nach vorne von dieser, und von ihr durch Spalt getrennt, sieht man noch ein minimales Überbleibsel der Zehenknochen in Gestalt einer kleinen Spange.

Der dritte Mittelfussknochen ist der gewaltigsten Zerstörung anheimgefallen; denn selbst seine proximale Epiphyse, soweit sie im Bilde überhaupt zu erkennen ist, erscheint stark

verbreitert, aufgelockert und zusammengedrückt. Die Diaphyse wird nur durch einen, nicht eben grossen, nach vorne ganz zerfetzt endenden Stumpf dargestellt, in dessen Verlängerung man innerhalb der Weichteile noch einige schemenhafte Knochenfasern eben zu erkennen vermag.

Am wenigsten hat der Metatarsus IV gelitten, er zeichnet sich noch durch wohlgeformten Tarsalteil sowie durch schlanke ebenmässig konturierte Diaphyse aus, nur der phalangeale Gelenkkopf zeigt an der Innenseite einen ausgenagten Substanzverlust und bietet in toto das Bild vakuolärer Auflockerung. Die Phalangen fehlen freilich auch hier vollständig.

Vom fünften Metatarsus endlich sind nur etwa zwei Drittel erhalten: die proximale Epiphyse und der nach vorn sich verjüngende, in leichten Wellenlinien verlaufende Schaft.

b) Linker Fuss: Der steil aufgerichtete Schaft des ersten Metatarsus sitzt der Fusswurzel mit enorm verbreiteter, plattenartig zusammengedrückter Basis auf. Die im Bilde fleckige Beschaffenheit lässt trotz der scheinbaren Mächtigkeit des Postaments den schwammigen Charakter der Knochensubstanz vermuten. Ein ähnliches Verhalten, sowohl was die Verbreiterung, als auch was die weitgehende Auflösung des Knochengefüges angeht, zeigt auch der periphere Teil des Metatarsus. Nur ist es hier, bei der augenscheinlichen Weichheit der Knochenmassen, ausserdem zu Abbrückelungen gekommen. Ein derartiger größerer Brocken findet sich nach innen von der Metatarsusdiaphyse hin abgedrängt. Von der Grundphalanx der grossen Zehe sitzt noch ein ziemlich deformer Teil dem Mittelfussknochen unmittelbar auf, diesen mit hakenartiger Zacke umgreifend. Auch das freie Ende des Phalanxstumpfes endet mit einer am inneren Rande aufrecht stehenden Zacke. Die ungleichförmige Schattierung des phalangealen Restes giebt auch hier wieder die schweren strukturellen Veränderungen des Knocheninneren zu erkennen.

Der zweite Metatarsus ist bei diesem Fuss im Gegensatz zum rechten sehr mächtig entwickelt. Freilich ist die Basis deutlich abgeplattet, aber der Stamm ist über doppelt so dick als der gleiche Metatarsus des linken Fusses. Trotzdem aber dürfte auf seine Festigkeit kein allzu grosser Verlass sein, das scheinen mir wenigstens seine ungeraden und unregelmässigen Konturen zu verraten. Deutlicher sieht man die Morschheit der Knochensubstanz in dem sonst kaum defekten phalangealen Gelenkkopf. Nur ist die Gelenkfläche seitlich nach aussen herumgerutscht, und ihr sitzt in ganzer Ausdehnung eine dünne Knochenschale an, welche den letzten Rest der Zehenknochen, speziell der Grundphalanx, repräsentiert. Dass dem wirklich so ist, zeigt der im Bilde sichtbare, nach aussen gerichtete Weichteillappen (die ursprüngliche dritte Zehe).

Der vierte Metatarsus ist vollkommen rudimentär. Von seinem Schaft ist nur die eine äussere Hälfte zu sehen, da die andere unter den Metatarsus II geschoben ist und von diesem verdeckt wird. Durch diesen Vorgang erklärt sich übrigens die deutliche Verschmälerung des rechten Fusses, verglichen mit der Breite des linken. Doch auch die Eigenschaften des vierten und fünften Mittelfussknochens tragen zur Verkleinerung des Breitendurchmessers bei. Der pyramidenartig von der Basis aufsteigende Stumpf des vierten Mittelfussknochens ist dicht an den dritten herangedrängt, und die Diaphyse des fünften kommt überhaupt kaum mehr in Betracht, da sie nur einen kleinen hakenförmigen Ausläufer ihrer scheinbar wenig veränderten Basis bildet. Infolge dieses eigenartigen Verhaltens der drei letzten Metatarsen verläuft der äussere Weichteilrand fast gerade nach vorn bis zum Kopf des zweiten Mittelfussknochens, den er mit einer stumpfwinkligen Einbuchtung erreicht. So kommt es, dass der schon oben geschilderte Weichteilstumpf der zweiten Zehe sich vorn und in die Verlängerung des äusseren Fussrandes legt. Die Verschmälerung des Fusses musste nach allem diesen eigentlich viel beträchtlicher ausfallen, als sie das in Wirklichkeit ist. Den Widerpart hält da die massige Entwicklung des ersten und zweiten Metatarsus und vor allem die oben erwähnte enorme, plattenartige Ausdehnung der Basis des ersten Mittelfussknochens, die es mit sich bringt, dass dieser selbst viel weiter nach aussen gerückt ist als beim rechten Fuss und dass demgemäss die Weichteilmasse am Innenrande des Mittelfusses links erheblich breiter ist als rechts.

Um die Besprechung des Doppelbildes abzuschliessen, so muss ich ausdrücklich hervor-

heben, dass sicher bei diesem Patienten auch die Fusswurzelknochen in Struktur, Konfiguration und Gelenkbildung pathologisch verändert sind. Das lässt sich bei unserer Aufnahme freilich nur aus der unregelmässigen Verteilung der Schatten schliessen; zur deutlichen Anschauung liess es sich leider bei der klumpigen Beschaffenheit der Füsse nicht bringen.

Fall X.

40 jähriger Türke aus Dschide Wilajet Kastamuni. Insasse des Lepraasyls von Skutari. Die Eltern sind gestorben, waren nicht leprös, ein Bruder von ihm, ebenfalls leprös, lebt in der Heimat.

Erstes Auftreten der Krankheit mit acht Jahren, und zwar waren die ersten, für Patienten sichtbaren Symptome oberflächliche, geschwürige (wahrscheinlich pemphigoide) Prozesse an den Ellbogen. Einige Zeit darauf erschienen ganz ähnliche Affektionen an beiden Knien. Diese Eruptionen heilten mit pigmentierten Narben. Ein Jahr später bildeten sich Krallenstellungen, der Finger heraus, und auch an den Zehen machten sich Beugekontrakturen bemerkbar. Im Laufe weiterer zwölf Jahre entstanden allmählich die ausgedehnten Verstümmelungen, welche an den Händen die Finger bis herab auf die Mittelhandknochen so gut wie völlig zerstörten, nur die Grundphalanx des linken Zeigefingers blieb erhalten. Bei den Füssen schritten die Mutilationsprozesse noch weiter vor, so dass auch vom Mittelfuss nur die beiden Metatarsi I der Vernichtung entgingen. Auf diese Weise sind aus den Füssen unförmliche Klumpen geworden, deren Einzelheiten kaum zu differenzieren sind. Beide Fusssohlen zeigen tiefe Geschwüre. Tiefe Anästhesien für alle Qualitäten der Sensibilität an Händen, Füssen, Armen und Beinen vervollständigen das klinische Bild.

Patient hat im ganzen zehn Frauen gehabt, davon waren fünf leprös. Eine gesunde Frau, von der er jetzt geschieden ist, brachte ihm zwei gesunde Kinder; eine Tochter, jetzt 14 Jahre alt, und einen Sohn von jetzt vier Jahren. Seine jetzige und letzte Frau gebar ihm eine ebenfalls gesunde, im zarten Alter stehende Tochter. Ausser diesen drei lebenden und gesunden Nachkommen hatte Patient noch weitere elf Kinder, die sämtlich im Alter von wenigen Monaten angeblich an fieberhaften resp. Respirationserkrankheiten zu Grunde gingen.

Die leprösen Frauen des Patienten waren bereits vor der Verheiratung krank.

Bild 19. Rechte und linke Hand.

Die beiden Hände sind ein Paradigma der klinisch sogenannten Bärenatzenhand. Die Vorderhände, d. h. die Finger, sind völlig verloren gegangen, demgemäss sieht man im Röntgenbilde, dass nur noch der linke Zeigefinger einen nennenswerten Rest einer, wenn auch deformen Grundphalanx und demzufolge auch einen kleinen Weichteilstumpf besitzt. Sonst sind die knöchernen Phalangen bis auf unansehnliche, dem Gelenkkopf der Metakarpen anliegende Überbleibsel geschwunden. Die Anlagerung dieser Bröckel an die Metakarpen ist bedingt durch die extreme Beugekontraktur der Finger, welcher ihrer totalen Verstümmelung vorangegangen ist. Man kann das am besten an den beiden Daumenstümpfen studieren. Dort sieht man, wie der erhaltene Gelenkteil der ersten Phalanx, entsprechend der ulnarwärts gerichteten Kontraktur auf dem Gelenkkopf des Metakarpus seitlich verschoben ist und wie sich die kleinen Reste der zweiten Phalanx fast parallel zum Metakarpalschaft gestellt haben. Das Knochenbild der Mittelhand ist übrigens ohne pathologische Veränderung.

Bild 20: Dieses Bild soll den höchsten Grad lepröser Mutilationen illustrieren, die ich bis jetzt Gelegenheit hatte zu beobachten und röntgenographisch aufzunehmen. Ich lasse die Röntgenogramme reproduzieren, obwohl ich mir bewusst bin, dass man sich nur schwer aus dem verworrenen Durcheinander von difformierten Knochen entnehmen kann. Bei der klinisch bestehenden kolossalen Verunstaltung der Füsse — es bestanden beiderseits nur unförmliche, kaum vorspringende Klumpen — liess sich trotz mehrfacher Versuche eine anschaulichere Darstellung nicht erzielen.

Das einzige, dessen Wesenheit ohne weiteres klar wird, ist der erste Mittelfussknochen, dessen vordere Kuppe mit fast gerader Fläche abgeplattet zu sein scheint, und dessen Basis muldenförmig verbreitert der undifferenzierbaren Fusswurzel aufsitzt. Die zwei lateralwärts vom ersten Metatarsus bemerkbaren kleinen, leicht medianwärts geneigten Stümpfe sind wohl die Rudimente des zweiten und dritten Metatarsus. Das spitzwinklig zum zweiten Metatarsus-

stumpf stehende, einigermaßen regelmässig gestaltete Knochenfragment ist wohl als Rest der ersten bis dritten Phalanx der dritten Zehe aufzufassen. Jedenfalls ist das von dem peripheren Teil mit Sicherheit zu sagen, denn er giebt sich durch seine hantelförmige Gestalt sowie durch seine Lagerung innerhalb eines kleinen Weichteilklumpens unzweifelhaft als phalangeales Gebilde, und zwar wahrscheinlich, wenigstens nach der Form zu schliessen, als Endphalanx zu erkennen. Dasselbe gilt wohl von der im benachbarten Weichteilstumpf liegenden Knochen- spange. Was aber beispielsweise das bogenförmige Knochenfragment bedeutet, welches sich unmittelbar nach aussen an den rudimentären dritten Metatarsus anschliesst, das lässt sich kaum mit Sicherheit entscheiden.

Ebenso wird man auf den Versuch verzichten müssen, das Gewirr der Fusswurzel- knochen in seine Elemente aufzulösen. Man kann nur aus den mehr oder weniger deutlich sichtbaren Lücken- und Spangengebilden auf die kolossale Umgestaltung dieser Gegend schliessen.

Nach der ausführlichen und ins Detail gehenden Schilderung unserer Bilder glaube ich, mich kurz fassen zu können, wenn ich es unternehme, an der Hand des vorliegenden Materials gewisse allgemeine Schlüsse zu ziehen.

Den röntgenographisch veranschaulichten Knochenveränderungen unserer Sammlung ist ein sehr wichtiges und für die Auffassung geradezu elementares Moment gemeinsam: Das ist das so gut wie vollständige Fehlen jeder produktiven Bildung, jeder reaktiven Entzündung oder Sklerose des Knochengewebes, selbst bei den weitest vorgeschrittenen Zerstörungsprozessen. Wer mit mir noch einmal im schnellen Fluge die Kollektion der Bilder überschaut, der kann sich, meine ich, unmöglich dem Eindruck verschliessen, dass hier rein destruktive oder, wie man sich wohl besser ausdrückt, rein resorptive Vorgänge am Werke sind. Es ist ein durchaus passives Schwinden der Knochensubstanz, dem man überall begegnet, und dessen Ausschliesslichkeit kaum je durch periostitische, geschweige denn sklerotische Erscheinungen getrübt wird. Die lepröse Gelenkkontraktur macht keine knöchernen Ankylosen, selbst dann nicht, wenn die eigentlichen Gelenkflächen längst verschwunden sind, und die aufgefaserten, gewissermassen nackten Knochen aufeinander gepflanzt oder selbst ineinander geschoben sind (vgl. Bild 6, 11, 12, 14, 17 u. s. w.). Die lepröse Spontanfraktur zeitigt niemals auch nur die minimalsten Spuren von Kallusbildung. Die nicht seltenen totalen Einschmelzungen ganzer Knochen verlaufen, so lange wie sie unkompliziert sind, stets ohne periostitische oder andere entzündliche Prozesse. Die scheinbaren Ausnahmen von dieser Regel, wie sie z. B. im Bilde 6 in der leichten periostalen Auflagerung des vierten Metatarsus und in viel ausgesprochenerem Masse bei dem Arningschen¹⁾ Falle zu Gesicht kommen, sind unzweifelhaft durch sekundäre Infektionen hervorgerufen, welche sich bisweilen im Anschluss an ein sogenanntes Mal perforant entwickeln.

Wenn wir uns also, und ich meine mit vollem Grund, von der Passivität der in Frage kommenden Knochenalterationen überzeugt haben, dann wirft sich von selber die Frage auf, welches ist denn die Kraft, welche solche Zerstörungen schafft, und wie wirkt sie ein?

Ich bin mir klar bewusst, dass die Entscheidung dieser Frage lediglich an der Hand meiner Bilder ein Ding der Unmöglichkeit ist. Um das zu können, würde man derartig leprös mutilierte Glieder skelettieren müssen, man würde genaue histologische Untersuchungen atrophierter Knochen zu machen haben, man würde schliesslich umfangreiche vergleichende Studien in dem Sinne anstellen müssen, dass man in gleicher Weise die Schicksale von Knochen erforscht und verfolgt, welche beispielsweise unter dem lang dauernden Einflusse peripher nervöser Lähmungen (z. B. main en griffe der Ulnarislähmung) gestanden haben,

¹⁾ Ann. Babes l. c. Tafel X, Figur 4, Bild des rechten Fusses.

welche durch centrale Ursachen (z. B. Syringomyelie) bedingt sind, oder aber, welche rein mechanischen Einwirkungen ihre Entstehung verdanken. Zu dergleichen Untersuchungen fehlt mir hier jede Grundlage. Wenn ich es trotzdem wage, meine Meinung über die aufgeworfene Frage zu äussern, so geschieht es mit aller Reserve, welche einer hypothetischen Auffassung gegenüber geboten ist. Ich meine aber, der Versuch einer Erklärung ist unter allen Umständen besser als die passive Resignation, denn eine Hypothese giebt stets Stoff und Anregung zu weiterem Nachdenken und Forschen und erfüllt selbst dann ihren Zweck, wenn sie im späteren Verfolg der Sache wesentlich modifiziert und korrigiert werden sollte.

Mit dieser *reservatio mentalis* will ich an die Lösung des Problems herantreten. Wer unbefangen die Bilder durchmustert, wird sich sagen müssen, dass es wohl schwerlich rein mechanische oder statische Momente sein konnten, die dies alles zu Werke brachten. Die initialen Erscheinungen liessen sich ja wohl zwanglos, wie ich das schon bei der Beschreibung des Bildes 1 und 2 angedeutet habe, auf einfach mechanischem Wege erklären. Anders aber liegt die Sache bei den vorgeschrittenen Fällen. Da sieht man, meine ich, wie ein und dasselbe auf Kalkresorption der Knochen hinzielende Prinzip an den verschiedensten Stellen der Finger- oder Fussknochen anzugreifen scheint. Gewiss muss ja zugegeben werden, dass im allgemeinen die Prozesse an der Peripherie beginnen und von dort centralwärts weiter schreiten, aber andererseits wird auch oft genug eine Etappe überschlagen und proximale Teile sind viel tiefer zerstört als distale (vgl. Bild 6, 14, 17). Ich habe schon präsumierend erwähnt, dass es sich um ein kalklösendes Prinzip handeln muss, ich glaube auch das aus meinen Bildern herauslesen zu können. Einmal sieht man den Kalkverlust stellenweise direkt in der Aufhellung der Röntgenshatten und der vakuolären Auflockerung der Knochenstruktur; andererseits aber kann man indirekt auf die pathologische Weichheit und Morschheit der Knochen schliessen aus den gewaltigen Änderungen ihrer Konfiguration, welche unter dem Einflusse mechanischer Faktoren zustande kommen. Ich erinnere da an die fast typisch zu nennenden Zusammenpressungen der Finger und Zehenphalangen mit ihren tailenartigen Einschnürungen, vor allem aber an die so ausserordentlich häufigen Ausweitungen und Abplattungen der Gelenkephysen. Wer das sieht, muss zugeben, dass hier der Knochen seine starre Festigkeit verloren hat, relativ biegsam, gewissermassen modellierfähig geworden ist. Das kann aber nur bedingt sein durch Verminderung des Kalkgehaltes, durch Auflösung der phosphorsauren und kohlsauren Kalksalze der Knochen-substanz.

Nach Lösung dieser Vorfrage handelt es sich darum, was bedingt die primäre Kalkresorption? Man kann da die verschiedensten Eventualitäten ins Auge fassen; wir wollen dieselben der Reihe nach besprechen.

1. Die Leprabazillen erzeugen ein kalklösendes Agens, sei es Säure oder Ferment.

Das ist sehr unwahrscheinlich, denn bei nervöser Lepra sind in den mutilierten Gliedern, wenn überhaupt, so jedenfalls nur sehr selten und dann äussert spärlich Leprabazillen vorhanden; ferner müssten dann bei tuberöser Lepra diese Knochenresorptionen sehr viel häufiger sein als bei Nervenlepra, was, wie wir gesehen haben, den Thatsachen konträr zuwider läuft; endlich wäre dann auch nicht einzusehen, warum nicht ebenfalls andere Knochen, beispielsweise die langen Röhrenknochen oder die Schädelknochen befallen werden. Kurzum diese spezifische Theorie lässt sich mit den Thatsachen nicht vereinbaren.

2. Der Kalkverlust ist primär mechanisch durch die unter nervösen Einflüssen entstehenden Gelenkkontraktionen bedingt.

Dem widerspricht der Umstand, dass hochgradige Knochenatrophien, ja totale oder partielle Absetzungen von Phalangen ohne vorhergehende Kontraktionen erfolgen können. Dagegen spricht ferner der schon oben erwähnte Einwand, welcher in der Unregelmässigkeit des Auftretens und in dem Überspringen peripherer Teile seinen Ausdruck findet. Was beispielsweise aus einem primär mechanisch geschädigten Fuss wird, das ist in der anschaulichsten Weise

illustriert durch die von Vollbrecht¹⁾ publizierten Röntgenogramme des künstlich verstümmelten Chinesenfusses. Ein Blick auf diese Bilder genügt, um die gewaltigen prinzipiellen Verschiedenheiten zwischen der primär mechanischen und unserer leprösen Knochenatrophie zu erkennen: dort die gleichmässige Verkleinerung der Knochen, hier das Ungleichförmige, Sprunghafte der Prozesse sowie die Zernagung der Knochensubstanz. Nach alledem muss es dabei bleiben, dass die Knochenverstümmelungen bei *Lepra nervorum* nicht durch primär mechanische Einflüsse zu erklären sind; es muss vielmehr, worauf ich immer wieder zurückkomme, die Existenz eines primären kalklösenden Prinzips angenommen werden. Unter diesem Gesichtspunkt gewinnen aber die mechanischen und statischen Momente eine ungemein wichtige Bedeutung als sekundäre Faktoren, welche, wenn auch nicht ausschliesslich, so doch in erster Linie dem primär erweichten Knochen seine pathologische Konfiguration verleihen. Auf die Weise erkläre ich es mir auch, dass im allgemeinen die Füsse viel ausgiebiger, unregelmässiger und abenteuerlicher verunstaltet sind als die Hände, denn bei jenen spielt der statische Faktor der Körperbelastung eine ausschlaggebende Rolle, welche bei diesen nicht in Frage kommt.

3. Die Knochenzerstörung ist ein Produkt eitriger Einschmelzungen.

Es ist ja gewiss nicht zu leugnen, dass bei bestehenden Mal perforans oder bei anders gearteten Hautulcerationen an den befallenen Gliedern sekundären Infektionen Thür und Thor geöffnet sein kann. Aber trotz dieser Möglichkeit ist es eine notorische Thatsache, dass im allgemeinen die sekundär eitrigen Infektionen bei *Lepra* keinen bösartigen oder progredienten Charakter tragen, und wir haben bereits oben gesehen, dass produktiv entzündliche Veränderungen, die doch bei allen anderen Knocheneiterungen die Regel sind, bei der *Lepra* nur selten zur Erscheinung kommen. Andererseits entwickeln sich die Knochenzerstörungen auch dann, wenn mit Sicherheit sekundäre Eiterungen oder Nekrosen auszuschliessen sind. Und wie kommt es, dass bei nicht leprösen Knocheneiterungen derartige Prozesse, wie wir sie in unseren Bildern veranschaulicht sehen, vollständig fehlen? Nein, auch die eitrige Einschmelzung der Knochen durch sekundäre Infektion kann meines Erachtens keine stichhaltige Erklärung abgeben. Als Hilfsfaktor will ich ihr allenfalls eine sekundäre Rolle einräumen, obgleich ich nach meinen bisherigen Erfahrungen nicht geneigt bin, ihr eine weitgehende Bedeutung beizumessen.

4. Die Knochenveränderungen werden durch cirkulatorische Störungen verursacht.

Auch das lässt sich meiner Ansicht nach bei einiger Überlegung nicht aufrecht erhalten, wenigstens wenn man direkte Störungen des Blutgefässapparates im Auge hat. Weder bei Herzerkrankungen, die eher zu produktiven Bildungen führen (z. B. Trommelschlägerfinger), noch auch bei Arteriosklerose, die Mumifikation oder Gangrän verursacht, sind jemals ähnliche Knochenläsionen beobachtet worden. Etwas anders dürfte es sich mit den indirekten Cirkulationsstörungen verhalten, d. h. solchen, welche nervösen, vasomotorischen Ursprungs sind. Ich erinnere mich vor kurzem auf dem internationalen Dermatologenkongress vorigen Jahres in Berlin einen Fall²⁾ von Raynaudscher Krankheit gesehen zu haben, dessen Verstümmelungen leprösen Mutilationen, wenn auch nicht völlig gleichen, so doch ihnen recht ähnlich sahen. Leider war von diesem interessanten Fall kein Röntgenogramm ausgestellt, so dass es dahin gestellt bleiben muss, ob die Ähnlichkeit nicht eine rein äusserliche war. Immerhin dürften dergleichen Analogien zwischen *Lepra mutilans* und spastischen Angioneurosen äusserst selten sein. Man wird also wohl annehmen können, dass vasomotorische Störungen allein wohl kaum oder nur ganz ausnahmsweise imstande sind, Gliederverstümmelungen zu erzeugen.

¹⁾ Vollbrecht: der künstlich verstümmelte Chinesenfuss. Diese Zeitschr. Band IV, S. 212 u. Tafel XVIII.

²⁾ Soviel ich mich entsinne, wurde der Fall von Arning gezeigt.

5. Die leprösen Knochenzerstörungen werden geschaffen durch Funktions-Paresen oder -Paralysen der entsprechenden, im physiologischen Sinne trophischen Neurone.

In diesem Satze möchte ich meine einstweilige Auffassung von der Genese der uns beschäftigenden Alterationen formulieren. Bevor ich des näheren darauf eingehe, möchte ich mich gegen eine naheliegende, missverständliche Deutung der Bezeichnung „trophisches Neuron“ verwahren. Ich will weder mit dem Ausdruck „trophisch“ den alten Streit über die Existenz eigener trophischer Nervenbahnen aufwärmen, noch auch die moderne Streitfrage berühren, ob das Neuron eine anatomische Einheit ist oder nicht. Ich habe beide Begriffe in rein physiologischem Sinne gebraucht, und in diesem Sinne, glaube ich, wird heutzutage wohl kaum mehr ein Zweifel darüber bestehen, dass es einmal funktionelle Neurone giebt und dass es andererseits zu den Funktionen des centralen und peripheren Nervensystems gehört, den Stoffwechsel jedes einzelnen Teils im Organismus und alles, was damit zusammenhängt, wie Cirkulation, Wachstum, Rückbildung und Regeneration, vor allem aber lokale Ernährung sowie Se- und Exkretion zu regulieren.

Nach dieser Definition wird man verstehen, worauf ich hinaus will. Ich sage mir, das normale Verhalten des Knochens unterliegt dem regulatorischen Einfluss gewisser trophischer Neurone in unserem Sinne. Ist dieser Regulationsapparat gestört, so muss auch der Knochen Veränderungen erleiden. Was nun speziell die Frage des Kalkgehaltes, zweifellos einen der wichtigsten Punkte im Haushalte des Knochensystems, angeht, so kann man unter normalen Verhältnissen von Kalkgleichgewicht reden, d. h. dann werden dauernd ebensoviel Kalksalze angesetzt wie ausgeschieden. Diesen Kalkstoffwechsel stelle ich mir nun als unter nervöser Herrschaft stehend vor, wobei ich es ganz unentschieden lassen will, ob mit dieser Aufgabe spezielle Nervenbahnen beauftragt sind, was mir nicht allzu wahrscheinlich dünkt, oder ob die Regulierung schon durch graduelle Schwankungen in der Blutzufuhr, also durch vasomotorische Einflüsse bewerkstelligt wird, oder endlich, ob erst das Zusammenwirken verschiedener nervöser Apparate und Bahnen den physiologischen Gleichgewichtszustand bedingt. Das ist einstweilen irrelevant, es mag uns genügen, zu wissen, dass der Regulierapparat sich nicht im Knochen selbst, sondern im Nervensystem, in seinem trophischen Neuron liegt. Ist nun das Kalkgleichgewicht gestört, so kann es, theoretisch gedacht, zu Knochenanbau und -Abbau kommen. Beides kommt in der That vor. Für das erste möchte ich die Akromegalie ins Feld führen, für das zweite ist eben die *Lepa* ein klassisches Beispiel. Nun könnte man anführen: wenn wirklich der durch trophische Einflüsse gesetzte Kalkabbau der primäre Vorgang bei der Verstümmelung ist, dann, sollte man denken, müssten die Mutilationen bei allen möglichen centralen oder peripheren Nervenleiden weit häufiger sein, als das thatsächlich der Fall ist. Freilich kennen wir ja eine Rückenmarkserkrankung, die Syringomyelie, welche nicht gar zu selten zu ganz ähnlichen Mutilationen wie die *Lepa* führen kann, aber das ist auch wohl die einzige Krankheit, welche in dieser Beziehung mit dem Aussatz in Parallele gesetzt werden kann. Eine durchaus befriedigende Antwort vermag ich auf diesen Einwand vorläufig nicht zu geben. Ich möchte nur darauf aufmerksam machen, dass ein zwingender Grund nicht vorliegt, Befunde, die bei der *Lepa* häufig gemacht werden, auch von anderen nervösen Erkrankungen zu erwarten. Man vergesse nicht, dass die *Lepa nervorum* die einzige Affektion ist, wo gleichzeitig an den verschiedensten Stellen des peripheren und centralen Nervensystems multiple Erkrankungsherde, und zwar Herde besonderer d. h. infektiöser Natur, sich finden können. Dazu giebt es in der Nervenpathologie kein Analagon, und deshalb ist die Annahme, dass es bei der *Lepa* häufiger zu Kombinationen kommen kann, die zum Kalkabbau der Knochen und zur Mutilation führen, ein durchaus nicht unberechtigter chimärischer Gedanke.

Wie man sich den Mechanismus der nervösen Einwirkung auf die Kalkresorption der Knochen vorzustellen hat, darüber kann man zumal bei unseren geringen Kenntnissen über

den normalen Stoffwechsel des Knochens, nur vagen Vermutungen Raum geben. Meinem Empfinden würde es am nächsten liegen, sich den Prozess als eine durch Säure oder saure Salze bedingte Entkalkung vorzustellen, wobei entweder die Bildung oder die mangelhafte Entfernung resp. Neutralisierung des sauren Prinzips durch die gestörte Innervation ausgelöst würde.

(Aus der medizinischen Universitäts-Poliklinik in Leipzig. Geh. Med.-Rat Prof. F. A. Hoffmann.)

Die Bedeutung des linken mittleren Herzschatteubogens.¹⁾

Dr. A. Bittorf, Assistent der Poliklinik.

(Hierzu Tafel III und Tafel II Fig. 3.)

Meine Herren! Gestatten Sie mir an einigen Röntgenogrammen die Bedeutung des sogenannten linken mittleren Schatteubogens zu demonstrieren. Es handelt sich dabei um einen Abschnitt des Herzschatteubens, dessen anatomische Grundlage noch nicht völlig geklärt ist. Er wird bald als I. Vorhof oder I. Herzhohr, bald als Arteria pulmonalis, bald als alle Abschnitte zusammen gedeutet.

Drei Methoden sind zur anatomischen Festlegung bestimmter Herzschatteubabschnitte angegeben und beschriftet worden. Die erste besteht im Einstechen langer Nadeln in bestimmte Teile der Herzschatteubränder bei Leichen. Durch die Sektion werden die getroffenen Herzabschnitte bestimmt. Dieser Weg giebt zwar für die Leiche absolut sichere Aufschlüsse über die randbildenden Herzabschnitte, doch sind die Resultate nicht ohne weiteres auf den Lebenden übertragbar, da gerade in den Brusteingeweiden mit und nach dem Tode eine Reihe Veränderungen und Verlagerungen eintreten.

Die zweite Methode hat vielleicht noch grössere Fehler. An Leichen werden die Lungen aufgeblasen, die Gefässe injiziert, dann die gefrorene Leiche in Horizontal- oder Frontalschnitte zerlegt, die jeweils getroffenen Herz- und Gefässabschnitte mit Bleidraht umgeben und nun die Schnitte einzeln und zusammengelegt photographiert, um so die randbildenden Herzteile festzustellen. Diese Methode fügt zu den Leichenveränderungen noch eine Reihe Veränderungen, deren Wirkung man gar nicht im einzelnen Falle übersehen kann.

Die dritte Methode, die mir die exakteste zu sein scheint, die auch von uns verwendet wurde, besteht auf der Beobachtung am Lebenden. In allen möglichen Durchleuchtungsrichtungen werden am normalen oder willkürlich beeinflussten, am angeboren oder erworben kranken Herzen Beobachtungen angestellt, ev. photographiert. Die Befunde werden auf Grund unserer anatomischen, physiologischen und klinischen Kenntnisse analysiert und so die Herzschatteubteile bestimmt.

Betrachten wir nun zunächst in dorsoventraler Durchleuchtung ein normales Individuum, so sehen wir die bekannte Gliederung des Mittelschatteubens. Die rechte Grenze bildet rechter Vorhof und vena cava superior, vena an. dextra. Übrigens sieht man häufig auch bei normalen Individuen diesen Venenschatten in seinem unteren Teil verstärkt, selbst spurweise überragt von einem dunkeln Schatten, Aorta ascendens. Die linke Begrenzung ist dreifach gegliedert. Der stärkere obere Schatteubogen entspricht dem Übergang des Arcus Aortae zur Aorta descendens. Darunter zieht etwa in der Höhe des zweiten Intercostalraums ein flacher, nicht oder kaum pulsierender, mehr minder nach links konvexer Bogen, der sogenannte mittlere Bogen, zum nach unten aussen absteigenden, pulsierenden linken Ventrikelschatteub.

¹⁾ Nach einem am 28. Februar 1905 in der medic. Gesellschaft zu Leipzig gehaltenen Vortrage.

Bei Aortensklerose, mit Erweiterung und Hochstand der Aorta, sehen wir die deutlich pulsierende Aorta nach rechts und links aus dem Mittelschatten stark vorspringen. Der mittlere Bogen erscheint tiefer gerückt, in seiner Beziehung zum unteren Bogen nicht verändert, nicht pulsierend. Der mittlere Bogen ist also unabhängig von der Aorta.

Umgekehrt sehen wir in einem Fall, der klinisch als offener Ductus Botalli zu deuten ist, den mittleren Bogen sehr stark vergrößert, den Aortenbogen seitlich weit überragend, dabei systolisch dilatatorisch, synchron der Aorta pulsierend. Ist demnach auch wahrscheinlich die Arteria pulmonalis die Grundlage für den mittleren Bogen, so wäre immerhin möglich, dass auch das durch vermehrten Zufluss vergrößerte linke Herzohr mit beteiligt ist.

Bei ventrodorsaler Durchleuchtung erhalten wir ungefähr das Spiegelbild der Schattenkonturen. Auch hier ist bei offenem Ductus Botalli das Überragen des mittleren linken Bogens, bei deutlicher Pulsation, sehr gut sichtbar. Die Grenze des Bogens gegen die Lunge ist dabei rein kreisförmig gebogen.

Bei Aufstellung der Kranken Rücken gegen Röhre, Gesicht nach der Platte mit etwa $\frac{1}{8}$ Drehung nach rechts, ergeben sich so komplizierte Herzbilder, dass ich sie bei der Kürze der Zeit nicht demonstrieren kann.

Das Hauptresultat ist, dass bei offenem Ductus Botalli, wie ich schon früher gezeigt habe, der sich normalerweise zwischen unteren Rand des Aortenbogens und oberem Herzrand einschiebende helle Raum (Trachealteilung) fast vollständig durch Schatten eingenommen ist. Auch hier ist hauptsächlich die Pulmonalis beteiligt, da der linke Vorhof vor allem auf Kosten des hinteren Mediastinalspaltes sich vergrößert.

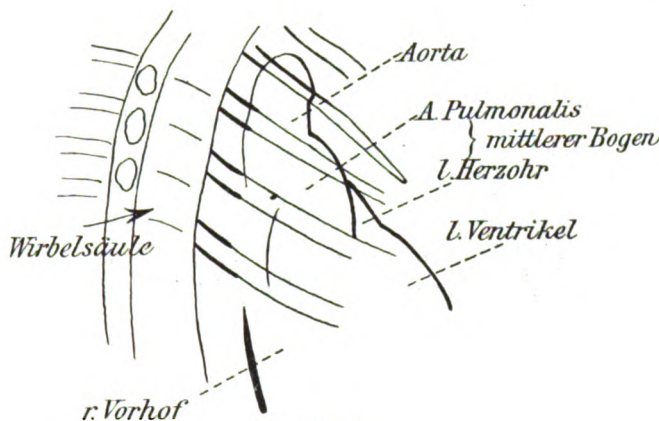


Fig. 1.

Die wichtigsten Aufschlüsse

giebt die Stellung Rücken gegen Röhre, Gesicht gegen die Platte, mit etwa $\frac{1}{8}$ Drehung nach links. Normalerweise bildet der Herzschatteub in dieser Durchleuchtungsrichtung annähernd ein dreieckiges Feld, vorn durch Lunge, hinten durch hinteren Mediastinalspalt begrenzt. Der vordere untere Rand wird vom linken Ventrikel (bei noch stärkerer Verdrehung würde der rechte Ventrikel randständig), der hintere untere Schatteubrand durch den rechten Vorhof gebildet. An den l. Ventrikelschatten schliesst sich nach oben ein nach vorn leicht konvexer Bogen, über dem sich bandartig der im auf- und absteigenden Schenkel sich deckende Aortenbogen anschliesst, der hinten unten unterhalb der Bifurkation in den unteren Schatten (rechter Vorhof) übergeht. Der mittlere Bogen zeigt eine Zweiteilung, er ist im oberen Abschnitt dunkler als im unteren, auf Einzelheiten werde ich im folgenden noch eingehen. An dem Röntgenogramm eines normalen Knaben (Abbild. I.) sind die erwähnten Verhältnisse sehr schön sichtbar, der mittlere Bogen ist relativ gross, seine Zweiteilung deutlich. Lassen wir nun diesen Knaben nach tiefer Inspiration bei geschlossener Glottis eine starke Exspirationsbewegung machen (Valsavascher Versuch), so erlangen wir dadurch bei allgemein verkleinertem Herzen eine reine rel. Überfüllung und Drucksteigerung in der Arteria pulmonalis infolge verminderten Abflusses in den linken Vorhof.¹⁾ Das Resultat ist, wie Sie sehen, eine Verkleinerung des ganzen Herzschatteubs (Abbild. II). Der rechte Vorhofschatten, aber auch

¹⁾ Auf die komplizierten physiologischen Vorgänge kann hier nicht näher eingegangen werden. Vergl. z. B. Minnich, das Kropfherz. 1904. Deuticke.

das Aortenband, sind sehr klein und hell (man glaubt die Vorhof-Ventrikelgrenze zu sehen). Dagegen ist der mittlere Bogenschatten relativ vergrössert und fast noch dunkler geworden. Die Zweiteilung ist deutlich, jedoch überwiegend bedeutend der obere dunklere Teil, der allein vergrössert ist, während der untere Theil eher verkleinert erscheint. Am oberen Teil sieht man folgende Einzelheiten: Seine von hinten unten nach vorn oben verlaufende obere Grenze

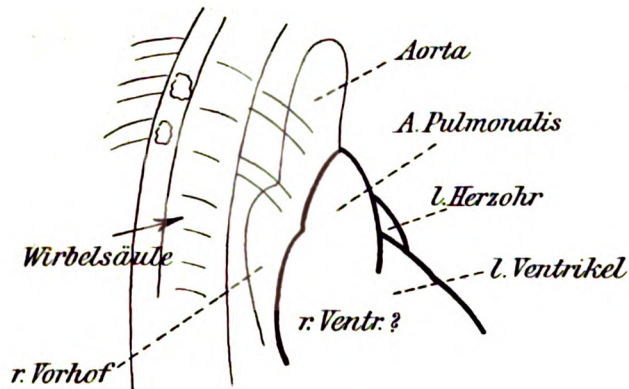


Fig. 2.

überschneidet das Aortenband, vorn oben grenzt dieser Teil an das Lungenfeld, wendet sich dann im sanften Bogen nach unten, um sich im Herzschatten schliesslich zu verlieren. Da er sich dabei noch über den linken Ventrikelrand nach hinten verfolgen lässt, muss er also aus dem rechten Ventrikel entspringen. Sein intensiver Schatten ist durch die Dicke der Blutsäule, namentlich rückwärts, wo er sich mit der Aorta überschneidet, leicht erklärlich. Der untere kleinere und hellere Teil schiebt sich als etwa gleichseitiges

Dreieck, Basis gegen die Lunge, zwischen linken Ventrikelrand und oberem Mittelschatten ein. Auch beim Erwachsenen zeigen sich dieselben Veränderungen beim Valsalvaschen Versuch.

Betrachten wir einen Fall von offenem Ductus Botalli in dieser Durchleuchtungsrichtung (Abbild. III), so finden wir auch hier den mittleren Bogen stark vergrössert, systolisch dilatatorisch pulsierend. Die Teilung ist hier sehr deutlich. Auch hier überschneidet streifen-

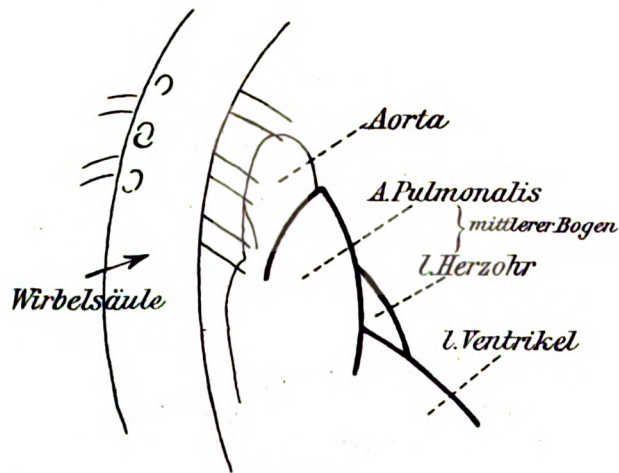


Fig. 3.

artig der obere Teil die Aorta, sein Ursprung nach hinten vom linken Ventrikel, also aus dem rechten, ist auch hier unverkennbar. Der untere Teil, hier etwas grösser und dunkler, entsprechend der vermehrten Füllung des linken Vorhofs speziell Herzohrs, hat die oben beschriebene Lage. Lassen wir diese Person den Valsalvaschen Versuch anstellen, so müssen wir ein anderes Resultat erwarten. Durch die Blutdrucksteigerung in der Pulmonalarterie wird entweder weniger oder kein Blut mehr in die Pulmonalis aus der Aorta überströmen. Es wird also eine rel. Abnahme der Pulmonalis trotz Stauung zu erwarten sein, ebenso eine Verkleinerung des linken Herzohrschattens. Sie sehen es im folgenden Bilde (Abbild. IV.) Aorta ist etwas, aber nicht so verkleinert als im vorhergehenden Falle (Abbild. II) — Überfließen aus der Pulmonalis in die Aorta? — Der obere Theil des mittleren Bogens ist noch deutlich vergrössert, jedoch nicht in dem Übergewicht wie vorher (Abbild. III) oder beim Valsalva des Normalen (Abbild. II). Ganz wesentlich verkleinert ist aber der linke Herzohrschatten (unterer Teil des Mittelbogens.)

Im folgenden sehen wir die Erscheinungen bei Myocarditis und Mitralfehler mit beginnender Decompensation (Abbild. V). Der mittlere Bogen ist vergrössert, in die Länge

gezogen und namentlich in seinen unteren Partien vorgewölbt mit leicht eckiger Grenze gegen die Lunge. Der obere Teil erscheint eher etwas eingesunken, aber verbreitert. Die Zweiteilung ist deutlich, wenn auch der untere Teil dunkler geworden ist. Im nächsten Bild (Abbild. VI) zeige ich Ihnen dieselbe Person nach Digitalisgebrauch. Der mittlere Bogen ist kleiner, schmaler; namentlich sein unterer Abschnitt ist kleiner und heller. Der obere Teil ist in seiner Begrenzung deutlicher, er ist stärker gewölbt und grösser.

Bei Mitralstenose sehen wir ähnliche Verhältnisse. Der untere Teil des mittleren Bogens ist stark vergrößert, zeigt auf der der Lunge zugekehrten Seite einen deutlich winkligen Verlauf, so dass er einem auf die Spitze gestellten schmalen Rhombus ähnelt. Er erreicht nicht das Aortenband, sondern ist durch den hier schmal erscheinenden oberen Teil des Mittelbogens davon getrennt.

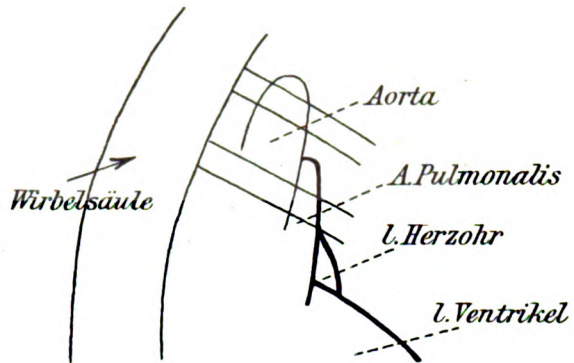


Fig. 4.

Könnten wir bei geringer Füllung des Pulmonalarterienkreislaufs gerade die entgegengesetzten Befunde erheben, so würden unsere Vermutungen über die anatomischen Grundlagen dieses Herzteils eine wesentliche Stütze erhalten. Ich zeige Ihnen hier das Bild eines klinisch typischen Falles von unkomplizierter angeborener Pulmonalstenose (Abbild. VII) bei einem 14 jährigen Knaben. Das durchaus kleine infantile Herz zeigt nun thatsächlich an Stelle des mittleren linken Bogens eine Einsenkung. Die Aorta erscheint ziemlich dunkel, gegenüber dem oberen Teil der Mittelbogen-gegend, dessen Abgrenzung gegen das Herz nur vermutungsweise zu sehen ist. Von seinem unteren Teil sieht man andeutungsweise etwas oder überhaupt nichts. Unsere Schlüsse erfahren hier also eine weitgehende Bestätigung.

Der mittlere linke Bogen wird also normalerweise vorwiegend von der Arteria pulmonalis (oberer, dunklerer Teil), und zum geringeren, unteren, helleren Teile vom linken Herzhör gebildet. Der linke Vorhof an sich ist weder bei dorsoventraler Stellung, noch bei Linksverdrehung, weder bei Normalen, noch bei Kranken sichtbar. Bei pathologischen Zuständen kann Vergrößerung der Pulmonalis oder des linken Herzhörs eine Vergrößerung des Mittelbogens bedingen. Aus der Art der Pulsation, aus der Stärke der Schattenintensität, aus der Form des Bogens, aus dem Verhalten beim Valsalvaschen Versuch¹⁾ kann man am Schirm oder auf der Platte die Entscheidung treffen, ob Pulmonalis, ob Herzhör vergrößert ist.

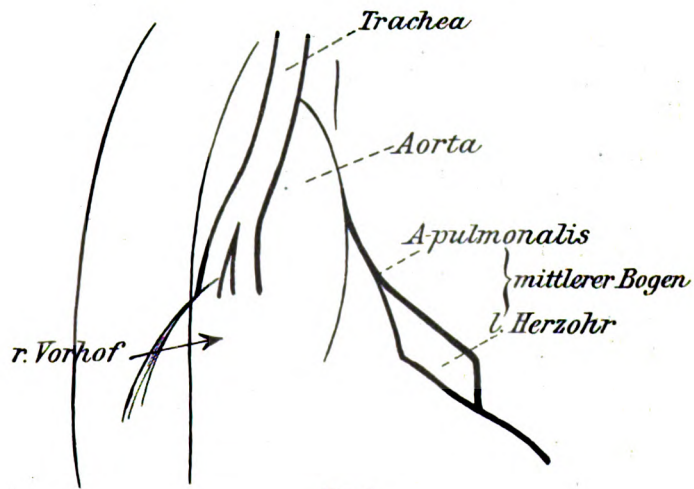


Fig. 5.

Der mittlere linke Bogen wird also normalerweise vorwiegend von der Arteria pulmonalis (oberer, dunklerer Teil), und zum geringeren, unteren, helleren Teile vom linken Herzhör gebildet. Der linke Vorhof an sich ist weder bei dorsoventraler Stellung, noch bei Linksverdrehung, weder bei Normalen, noch bei Kranken sichtbar. Bei pathologischen Zuständen kann Vergrößerung der Pulmonalis oder des linken Herzhörs eine Vergrößerung des Mittelbogens bedingen. Aus der Art der Pulsation, aus der Stärke der Schattenintensität, aus der Form des Bogens, aus dem Verhalten beim Valsalvaschen Versuch¹⁾ kann man am Schirm oder auf der Platte die Entscheidung treffen, ob Pulmonalis, ob Herzhör vergrößert ist.

¹⁾ Es ist dieses Verhalten als diagnostisches Hilfsmittel bei offenem Ductus Botalli seitdem von uns geprüft und erprobt worden.

Schliesslich möchte ich Herrn Geheimrat Hoffmann für mancherlei Anregung und gütige Unterstützung meinen herzlichsten Dank aussprechen.

Literatur:

1. Holz knecht. Die radiol. Diagnostik der Erkr. d. Brusteingew. Atlas 1901.
2. Rieder. Fortschr. auf d. Geb. d. Röntgenstr. Bd. VI.
3. v. Criegern. a) Verh. d. 17. Kongr. f. innere Med. 1899.
b) Mitteil. aus d. Grenzgebieten d. Chir. u. Med. Bd. 13. 1904.
c) Münch. med. Woch. 1900. 40.
4. Arcarisi. Ref. Centralbl. f. inn. Med. 1904; u. Fortschr. auf d. Geb. d. R. Bd. 7.
5. Bittorf. a) Münch. med. Wochenschr. 1903. 41.
b) Deutsch. Arch. f. klin. Med. Bd. 81.
6. De la Camp. a) Verhandl. d. 21. Congr. f. inn. Med. 1904.
b) Zeitschr. f. kl. Med. Bd. 49.

L'état actuel de la roentgenologie dans l'étude du myxœdème.

Par le

Prof. Virgilio Machado (Lissabon).

(Tafel II, Fig. 4.)

C'est le Dr. F. Hofmeister de Tübingen le premier qui a publié dans les Fortschritte auf dem Gebiete der Röntgenstrahlen (Band I, Heft 1, 1897) un magnifique article sur la croissance des os dans le crétinisme étudiée dans le vif au moyen des rayons Röntgen.

On y trouve les curieux résultats de l'observation roentgenographique.

Le cas du Dr. Hofmeister se rapporte à un enfant de 4 ans et, comme on peut conclure de la description faite par cet auteur, c'est un cas très net de myxœdème congénital.

On a constaté dans cet exemplaire clinique l'utilité du traitement thyroïdien. Les roentgenogrammes du Dr. Hofmeister ont été publiés seulement, que je le sache, dans la revue susmentionnée.

Lange publia dans le Centralblatt für innere Medizin un article où il décrit les effets obtenus par l'emploi de la thyroïdine dans le traitement du myxœdème et jugés par les modifications dans les os examinés aux rayons Röntgen.

Lange a conclu de ses recherches que dans le rachitisme le squelette est tout-à-fait ossifié jusqu'à un âge déterminé ce qui sert pour le distinguer du myxœdème.

George Gasne et Albert Londe ont présenté à l'Académie des Sciences de Paris (21. 3. 1898) des roentgenogrammes qui montrent l'état du squelette dans un cas de myxœdème (un garçon de 19 ans) et les modifications produites sous l'influence du traitement thyroïdien. Je crois que ces roentgenogrammes n'ont pas été publiés.

Les Drs. Henri Meige et F. Allard ont publié dans la Nouvelle Iconographie de la Salpêtrière les observations de deux cas d'infantilisme examinés dans le Service du Prof. Brissaud: l'un des cas se rapporte évidemment à un myxœdémateux et je crois en face de la description que c'est le même sujet étudié par le Dr. Londe; l'autre est un infantil du type Lorain.

Dans le premier l'ossification est en retard. Dans le deuxième elle semble déjà précocement terminée, comme au reste il succède dans la syphilis héréditaire et dans le

rachitisme selon les travaux de Springer et Serbanesque et ceux de Lange déjà mentionnés.

Dans la Belgique les travaux de Hertoghe ont montré aussi que dans le myxœdème le développement et le soudage des cartilages épiphysaires sont notablement en retard.

Je ne sais pas qu'il y aie quelque autre publication sur le même sujet. Toutes les observations de nouveaux cas de myxœdème examinés roentgenographiquement auront sans doute quelque intérêt et c'est à cause de ça que j'ose publier l'histoire clinique qui suit.

A avait 19 ans la dernière fois que je l'ai vu. Fils d'une mère saine et d'un père tuberculeux déjà mort il a eu trois sœurs normales aux points de vue physique et psychique et qui sont mortes de phthisie tuberculeuse dans l'adolescence.

Le facies de ce jeune homme représenté dans la figure est semblable à ce lui d'un brightique à une période très avancée de la maladie ce qui n'est pas confirmé par l'analyse urologique qui n'accuse pas de l'albuminurie ni d'autres signes de néphrite.

L'œdème apparent du visage et de tout le corps n'est pas dépressible et constitue ce qu'on appelle le faux œdème des myxœdemateux.

La surface cutanée est dépourvue de poils.

Hauteur du corps 88 centimètres.

Circonférence de la tête 51 centimètres.

Circonférence du thorax au dessous de l'aisselle 52 centimètres.

Circonférence de l'abdomen 56 centimètres.

Ceinture 47 centimètres.

Membre supérieur 30 centimètres.

Membre inférieur 38 centimètres.

La fontanelle frontopariétale présente une ossification incomplète. Nez camu. A l'arcade dentaire supérieure on trouve une seule dent implantée au dessus du bord alvéolaire même sur la voute palatine.

On trouve sur le maxillaire inférieur les dents de lait très petites et implantées très irrégulièrement.

Le rachis est recourbé et le ventre très proéminent, mais sans l'élargissement latéral caractéristique dans les rachitiques.

Le cou est court et gros. On n'y trouve point le corps thyroïdien. Il y a dans la région supraclaviculaire gauche des pseudolipomes.

Les organes génitaux bien conformés accompagnent dans leur faible développement le reste du corps.

On remarque à gauche une hernie crurale.

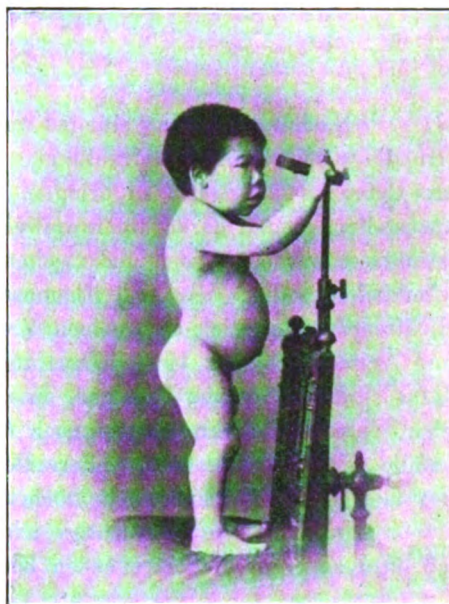
A n'a appris à marcher qu'à cinq ans son intelligence est à peu près nulle.

Il ne fait pas attention qu'à sa mère qui en ma présence l'a invité à uriner en appliquant à la place convenable une éprouvette où il a versé le liquide nécessaire à mon analyse.

Si on lui offre des aliments il les accepte, autrement il ne les prendra pas par ce qu'il ne les demande jamais.

Il aime surtout le lait à juger par l'avidité avec laquelle il le boit.

L'accouchement dont est né ce myxœdemateux n'a eu d'anormal que sa longue durée, il n'a pas exigé quelque intervention obstétrique spéciale.



Le röntgenogramme qu'on voit dans la Table II Fig. 4 montre nettement que l'ossification est encore inachevée dans le carpe, dans les cartilages epiphysaires du cubitus et du radius (extrémités inférieures), dans les metacarpiens et les phalanges.

Des faits anatomopathologiques analogues sont constatés par la röntgenoscopie ou par la röntgenographie dans le reste du squelette.

(Aus Dr. Moser's Privatklinik zu Zittau.)

Behandlung von Gicht und Rheumatismus mit Röntgenbestrahlungen

von

Dr. Ernst Moser.

Nachdem es mir gelungen war, Gelenkkontrakturen auf gichtischer und rheumatischer Grundlage mit Röntgenbestrahlungen in einen bedeutend besseren Zustand der Beweglichkeit und Gebrauchsfähigkeit¹⁾ zu bringen, lag es nahe, nach zwei Richtungen hin weitere Versuche anzustellen, einmal daraufhin inwieweit auch andere Gelenkkontrakturen durch diese Methode beeinflusst werden können und zweitens daraufhin, inwieweit diese Behandlung auf die Grundkrankheiten selbst Gicht und Rheumatismus einwirkt. Bezüglich der Erfolge in erstgenannter Richtung verweise ich auf meinen Vortrag auf der 76. Versammlung deutscher Naturforscher und Ärzte in Breslau 1904. Dass auch in letztgenannter Hinsicht Erfolge zu erwarten seien, dafür sprach schon der Umstand, dass bei dem dort vorgestellten Mädchen mit den zahlreichen gichtischen Gelenkerkrankungen nach der Behandlung die früher so häufig eingetretenen Gichtanfälle verschwanden. Die weitere Beobachtung bei anderen Fällen lehrte nun auch, dass wir uns hier in der Tat auf einem höchst aussichtsvollen Gebiet der Gichtbehandlung bewegen.

In folgendem beabsichtige ich meine bisherigen Beobachtungen niederzulegen, und will ich dazu zunächst die betreffenden Krankengeschichten in möglichster Kürze folgen lassen.

I. Gicht.

1. Minna Pr., 33 J., früher Dienstmädchen (Fall 1 meiner Veröffentlichung im Zentralbl. f. Chir. 23. 04 in teilweiser Wiederholung). Mutter und eine Schwester an Auszehrung gestorben. Vater lebt im Alter von 70 Jahren. Als Kind an Ausschlag gelitten. Mit 14 Jahren Eiterung am linken Daumen, vom Arzt deshalb geschnitten. Mit 15½ Jahren, als Patient in einem Geschäft, wo viel Zug und Staub war, als Näherin beschäftigt war, wurde ihre Nase dick und rot, was nur langsam zurückging. Etwa ein halb Jahr später bekam sie Gesichtsröte auch mit Beteiligung der Nase. Bald darauf wurde sie wegen eines Augenleidens in die hiesige Augenheilanstalt aufgenommen, wo sie dann später noch öfters gelegen hat. Vor sieben Jahren Influenza. Im Herbst 97 erster Gichtanfall, Schmerzen unter Frostgefühl im linken Grosszehen- und kurz darauf im linken Handgelenk. Nach wenigen Tagen traten die Schmerzen dann in anderen Gelenken auf, an Heftigkeit bald ab- bald zunehmend. Gesund ist Pat. seit der Zeit nicht mehr geworden, obwohl sie viel behandelt worden ist. Seit sechs Jahren ist sie vollkommene Invalidin; sie konnte sich nicht mehr allein an- und ausziehen, weder nähen, was sie früher viel getan hatte, noch gröbere Arbeit verrichten, z. B. nicht einmal Kartoffeln schälen. Ihr Sehvermögen wurde auch immer schlechter. Vor 2½ Jahren Eiterung am rechten Oberschenkel über dem Trochanter major und am linken Unterschenkel dicht unterhalb des Kniegelenks. Januar 1903 wiederum Aufnahme in die Augenheilanstalt wegen beiderseitiger plastischer Iritis mit akutem Sekundärglankom (rechts Sklerotomie, links Iridektomie). Anfang 1904 Wiederaufnahme wegen akutem Sekundärglankom nach totalem Pupillarabschluss; Iridektomie (Dr. Peppmüller). Während des Aufenthaltes in der Anstalt häufige Rückfälle der Gelenkentzündungen.

¹⁾ Zentralblatt für Chirurgie 1904, Nr. 23 pag. 712.

Status Anfang März 1904. Knapp mittelgrosses, brünettes, schwächliches Mädchen mit entsprechendem Knochenbau. Acne an der Nase. Innere Organe o. B. Über dem Condylus internus der linken Tibia eine $3\frac{1}{2}$ cm lange Narbe; am linken Unterschenkel eine reichlich handgrosse pigmentierte Fläche, angeblich von einer Salbe herrührend, die früher wegen Reissen angewendet wurde. Fast alle Gelenke mehr oder weniger hochgradig versteift und verdickt; in fast allen fühlbares Reiben bei den wenigen möglichen Bewegungen. In beiden Handgelenken vollkommene Ankylose in leicht gebeugter Stellung. Die Finger beider Hände weichen in den Metacarpophalangealgelenken ulnarwärts ab und zeigen in den ersten Interphalangealgelenken besonders starke, hart anzufühlende Verdickungen. Beim Faustmachen bleiben die Endglieder weit von der Hohlhand entfernt. Ganz unförmlich verdickt sind die Kniegelenke. Dabei zeigen diese verhältnismässig noch die grösste Beweglichkeit; nur die äusserste Beugung und Streckung ist unmöglich. Pat. geht deshalb, soweit dies überhaupt möglich ist, mit leicht gebeugten Knien. Wegen dieser starken Verunstaltung fertigte ich am 8. III. 04 vom linken Knie eine Röntgenphotographie an, auf der man übrigens nur sehen konnte, dass die Schwellung lediglich den Weichteilen angehörte. Als ich Pat. nach zwei Tagen wieder in der Augenheilanstalt besuchte, erfuhr ich, dass sie am Abend nach dem Bestrahlen wieder einen heftigen Anfall von Gelenkschmerzen bekommen habe. Dabei war an und für sich nichts Auffallendes, denn die Kranke litt schon seit langer Zeit ungemäss häufig an derartigen Anfällen. Auffallend erschien es jedoch, dass die Spannung in den Weichteilschwellungen des linken Knies trotz der heftigen Schmerzen gerade in diesem Knie offenbar geringer geworden war. Auch an allen anderen Gelenken hatte man den Eindruck, als ob die Schwellungen sich nicht mehr so prall anfühlten. Um festzustellen, ob das mit dem Röntgenbestrahlen im Zusammenhang stand, setzte ich Pat. am 11. III. einer Bestrahlung beider Kniegelenke eine Minute hindurch aus. Nach dieser Bestrahlung bekam Pat. wieder Schmerzen in fast alle Gelenke, aber nicht so heftig und nicht so anhaltend als das erste Mal. Am übernächsten Tage machten die Schmerzen einem ungewöhnlichen Wohlbefinden und einer seit lange nicht mehr vorhandenen Beweglichkeit Platz. Am 15. III. konnte Pat. z. B. sich die Bluse am Hals selbst zumachen, was ihr schon seit langer Zeit nicht mehr möglich gewesen war, konnte sie doch überhaupt den Hals nicht mehr erreichen.

Da es jetzt zweifellos war, dass die Besserung in Zusammenhang mit den Röntgenbestrahlungen zu bringen war, so fuhr ich in der Anwendung der Bestrahlungen fort.

19. III. Röntgenbestrahlung eine Minute der Kniee. Am Tage darauf sehr schlechtes Befinden, viel Schweiss; grosse Mattigkeit, so dass sie nicht aufstehen konnte, dabei viel Durst.

24. III. Auffallende Besserung im linken Knie. Zu beiden Seiten des ligament. patell. propr. fühlt man unter der Haut reiskörperchenähnliche Massen, die man unter dem Ligament hindurch von einer Seite auf die andere verschieben kann. Bestrahlung des rechten Kniegelenks 50 Sekunden.

28. III. Am 25. III. hat Pat. viel Schmerzen bekommen, diesmal besonders in beide Ellenbogen. Seit gestern sind die Schmerzen weg. Dafür hat sie seit gestern bedeutend mehr Beweglichkeit und Kraft in Arme und Hände bekommen.

31. III. Bestrahlung der Kniee 50 Sekunden lang.

11. IV. Nach der letzten Bestrahlung hat Pat. viel zu leiden gehabt. In der Nacht 2./3. IV. hat sie heftige Schmerzen in beide Schultergelenke bekommen, am Tage darauf starken Ausschlag im Gesicht verbunden mit Schnupfen. Sie hat einige Tage im Bett gelegen. Seit gestern fühlt sich Pat. wieder ganz wohl und spürt in allen Gelenken Besserung der Bewegungsfähigkeit. Auf Nase, Kinn und beiden Backen viel Acneknötchen. — Wegen der starken Reaktion auf die Bestrahlung Aufnahme der Patientin in meine Anstalt.

15. IV. Urinmengen in 24 Stunden 1770, spec. Gewicht 1.015, Alb. Spuren; Sachar. —.

16. IV. Urinmengen 1275, spez. Gew. 1.012, Alb. +, Sachar. —.

Knieumfang	links	rechts
oberhalb der Patella	35 $\frac{1}{2}$	35 $\frac{1}{2}$
Mitte der Patella	35	35
unterhalb der Patella	33	34.

Bestrahlung 50 Sekunden (harte Röhre, Distanz 12 cm.)

17. IV. Urinmenge 406 ccm, spez. Gew. 1.024, Alb. —, Sach. —.

18. IV. Urinmenge 850 ccm, spez. Gew. 1.014. Urin trübe, Alb. Trbg.

Bestrahlung 50 Sekunden des rechten Knies.

19. IV. Menge 1435, spez. Gew. 1.016, Alb. — Sachar. —.

20. IV. Menge 825, spez. Gew. 1.017, Urin trübe, Alb. +, Sach. —.

Bestrahlung 60 Sekunden. Patient ist nach den Bestrahlungen immer sogleich zu Bett gegangen und hat seitdem keine Folgen mehr davon gespürt.

21. IV. Urinmenge 1060, spez. Gew. 1.016.

Bestrahlung $1\frac{1}{2}$ Minuten.

22. IV. Patientin giebt an, dass sie nach den Bestrahlungen jetzt immer besonders gut schläft. Urinmenge 1530, spez. Gew. 1.011.

23. IV. Urinmenge 1450, spez. Gew. 1.010. Bestrahlung beider Kniee 2 Minuten. Die Finger werden jetzt dünner, die Haut an den Fingern faltig.

25. IV. Bestrahlung 2 Minuten.

26. IV. Hat nach den letzten Bestrahlungen wieder auffallend gut geschlafen. Die Bewegungsfähigkeit der Finger nimmt zu. Patientin kann Wäsche stopfen!

27. IV. Bestrahlung der Kniee 2 Minuten. Am Mittelfinger der linken Hand, wo besonders ausgedehnte Schwellung bestand, hat man beim Zugreifen jetzt auch das Gefühl des Verschiebens kleiner Körperchen wie seinerzeit unterhalb des Knies.

28. IV. Bestrahlung 2 Minuten.

29. IV. Weitere Besserung der Beweglichkeit. Keinerlei Schmerzen mehr. Bestrahlung 2 Minuten.

30. IV. Bestrahlung 2 Minuten.

2. V. Bestrahlung 2 $\frac{1}{2}$ Minuten.

3. V. Bestrahlung 3 Minuten. Patientin hat heut' den vierten Tag die Menses während sie dieselben früher nur zwei Tage, ganz ausnahmsweise mal drei Tage gehabt hat.

7. V. Periode hat bis gestern angehalten. Bestrahlung 3 $\frac{1}{2}$ Minuten.

11. V. Weitere Besserung der Beweglichkeit, auch ohne dass in letzten Tagen bestrahlt wurde. Patientin kann sich die Haare jetzt selbst machen, während sie früher mit den Händen den Hals nicht erreichte.

16. V. In den letzten Tagen eher wieder Verschlechterung; leise Schmerzen. Bestrahlung der Kniee 3 Minuten.

18. V. Gestern abend Schmerzen im linken Knie gehabt wie früher. Bestrahlung 1 $\frac{1}{2}$ Minuten mit neuer weicher Röhre.

20. V. Gestern viel Schmerzen im linken Knie und rechter Schulter. Bestrahlung 3 Minuten mit harter Röhre.

25. V. Seit gestern Menstruation, obwohl seit der letzten erst 3 Wochen her sind. Früher hat Patientin die Periode immer regelmässig alle 4 Wochen gehabt. — Bestrahlung 5 Minuten mit alter Röhre.

27. V. Keinerlei Schmerzen. Bestrahlung 5 Minuten mit harter Röhre.

30. V. Bestrahlung 5 Minuten mit harter Röhre.

3. VI. Am 31. V. heftige Schmerzen im rechten Oberschenkel und rechtem Knie. Seit gestern wieder Wohlbefinden. Bestrahlung 5 Minuten mit harter Röhre.

7. VI. Bestrahlung 5 Minuten mit weicher Röhre.

14. VI. Nach der letzten Bestrahlung Nase und Augen geschwollen, Müdigkeit, Schmerzen im Genick. In den Gelenken sind nicht viel Schmerzen gewesen, es war nicht so wie bei früheren Anfällen. Bestrahlung 2 Minuten mit harter Röhre.

20. VI. Alle Tage im linken Knie Schmerzen gehabt. Seit gestern Befinden wieder besser. Menstruation.

24. VI. Menses vorbei. Bestrahlung 2 $\frac{1}{2}$ Minuten.

28. VI. Bestrahlung 5 Minuten.

6. VIII. Patientin ist drei Wochen verreist gewesen. In dieser ganzen Zeit hat sie Schnupfen und Husten gehabt; sie ist auch vor ihrer Abreise wieder in der Augenheilanstalt (Dr. Peppmüller) behandelt worden. Mit der Gebrauchsfähigkeit der Gelenke ist es gut gegangen, Schmerzen hat sie nicht gehabt. Patientin hat kleinere Berge bestiegen (Oybin, Hutberg bei Grossschönau u. dgl.). Bestrahlung 3 Minuten. Es ist auffallend, mit welcher Behendigkeit Patientin vom Untersuchungstisch herunterspringt.

15. VIII. Patientin hat inzwischen Brechdurchfall gehabt. Seit einigen Tagen Schmerzen zwischen den Schultern. Bestrahlung des Rückens 5 Minuten.

18. VIII. Schmerzen im Rücken haben bald nach der Bestrahlung nachgelassen. Bestrahlung der Kniee 7 Minuten.

27. VIII. Bestrahlung der Kniee, besonders des rechten, 7 Minuten.

1. IX. Desgl. Bestrahlung 8 Minuten.

4. IX. Desgl. 12 Minuten.

9. IX. Nach der letzten Bestrahlung hat Patientin Schmerzen im linken Ellenbogengelenk gehabt bis zum Handgelenk ausstrahlend. Über dem distalen Ulnarende leichte Hautrötung.

Umfang der Kniegelenke	links	rechts.
oberhalb der Patella	35 $\frac{1}{2}$	34 $\frac{1}{2}$
Mitte der Patella	35 $\frac{1}{2}$	34 $\frac{1}{4}$
unterhalb der Patella	32 $\frac{1}{2}$	32 $\frac{1}{2}$

Bestrahlung der Kniee, besonders rechts, 13 Minuten.

12. IX. Hat am Nachmittag des 10. IX. Schmerzen in alle Glieder, besonders in die Knie bekommen, hat deshalb bis gestern gelegen. Seitdem wieder sehr gutes Befinden. Im hochgestellten Urin Alb. Trübung.

20. IX. Vorstellung auf der 76. Versammlung deutscher Naturforscher und Ärzte in Breslau, Abteilung Chirurgie, wegen der bedeutenden Besserung der zahlreichen Gelenkkontrakturen.

4. XI. Kehrt jetzt von der Reise zurück. Patientin hat immer gut laufen können, die Bewegungsfähigkeit der Gelenke hat eher zu- als abgenommen. Schmerzen hat sie gar nicht mehr gehabt. Kniegelenke und Unterschenkel sind aber stark angeschwollen.

Umfang der Kniegelenke	links	rechts
oberhalb der Patella	37	37
Mitte der Patella	36	36
unterhalb der Patella	34	31 $\frac{1}{2}$

Im Urin Alb. + 8‰ Esb.

17. XII. Alb. Esb. über 12‰.

8. II. 05. Klagen über Anschwellung der Glieder besonders nach körperlichen Anstrengungen mit Verschlimmerung in den letzten Tagen. Die Schmerzanfälle in den Gelenken sind ganz weggeblieben, die Beweglichkeit und Gebrauchsfähigkeit der Gelenke ist dauernd gut geblieben. Die Fingerspitzen bleiben beim Faustmachen im Durchschnitt höchstens 1 cm von der Hohlhandfläche entfernt (früher 6 cm als nächste Entfernung!). Starke Ödeme der unteren Extremitäten und des Bauches. Im Urin Alb. 10‰ Esb.

16. II. Ödeme etwas weicher geworden. 8‰ Esb. Alb.

8. III. Ödeme am Bauch gering; an Beinen stärker, aber ganz weich. Puls 108, klein Herz nachweisbar nicht vergrößert. Schmerzen hat Patient nicht gehabt, Beweglichkeit der Finger hat eher zu- als abgenommen. Linke Niere palpabel, beweglich. Clemmscher Verband. Mikroskopisch auffallend wenig Nierenbestandteile.

2) P. A., 65 Jahre, Schlossermeister.

Früher gesund gewesen. Im vorigen Jahr hat er sich mit einem Regenschirm an den äusseren Knöchel des linken Fusses geschlagen. Die Schmerzen blieben sehr lange bestehen, verloren sich dann allmählich. Seit drei Wochen haben sie sich in erhöhtem Masse wieder eingestellt, so dass Patient oft kaum auftreten kann. Gut genährter Mann. Vor und unter dem lateralen Knöchel des linken Fusses deutliche Schwellung; Druck auf diese äusserst schmerzhaft. Bewegungen im Talocruralgelenk sind eingeschränkt, die Dorsalflexion kann allerdings nur langsam und unter Schmerzen ausgeführt werden.

Diagnose: Gicht.

30. V. 04. Röntgenbestrahlung 4 Minuten. Unguent. Kal. jodat. Heisse Fussbäder. Karlsbader.

24. VI. Bis jetzt ist keine wesentliche Besserung eingetreten. Röntgenbestrahlung 4 Minuten.

27. VI. Nach der Bestrahlung am 24. VI. hat Patient ein „stumpfes“ Gefühl bis hinauf zum Knie bekommen. Mit dem Nachlassen dieses Gefühls ist Besserung eingetreten.

30. VI. Bestrahlung 6 Minuten.

4. VII. Entschiedene Besserung. Patient kann viel besser laufen und wünscht jetzt selbst eine Wiederholung der Bestrahlung. Bestrahlung 7 Min.

12. VII. Patient giebt an, dass in direktem Anschluss an die letzte Bestrahlung Besserung eingetreten sei. Schmerzen werden immer weniger.

Bestrahlung 12 Minuten.

16. VII. Kaum noch Beschwerden. Bestrahlung 11 Minuten.

22. II. 05. Patient hat keinerlei Beschwerden seit der letzten Bestrahlung mehr gehabt, während er vorher sich über ein Jahr lang mit bald mehr bald weniger hochgradigen Schmerzen herumgetragen hatte. Er ist mit dem Resultat sehr zufrieden und hebt besonders hervor, dass er den Fuss nicht etwa geschont hat, da er oft viel zu thun gehabt hat.

3. T. C., 50 Jahre, praktischer Arzt und Frauenarzt.

Erster Gichtanfall 1893 im rechten Fuss. Seitdem besteht eine Schwellung an den Sehnen der Dorsalflexoren des rechten Fusses. Patient hat selbst viel Sehnenknirschen dort gefühlt. Anfälle in jedem Jahr erst nur in den Füßen, später auch in den Knien. Therapeutisch so ziemlich alles versucht. Letzter Gichtanfall im letzten Winter im linken Fuss. Seitdem Schmerzen und Schwellung am Dorsum pedis nicht ganz verloren.

1. IX. 04. Röntgenbestrahlung der Füße 7 Minuten.

6. IX. Desgl. 10 Minuten.

15. IX. Desgl. 11 Minuten.

30. IX. Desgl. 12 Minuten.

Nach jeder Bestrahlung gingen Schmerzen und Schwellung langsam zurück, ohne dass wesentliche Beschwerden auftraten.

3. XI. Patient sagt, dass es ihm in dieser Jahreszeit noch nie so gut gegangen sei.

8. III. 05. Hat sich den ganzen Winter über sehr wohl gefühlt.

4. N. J., 48 Jahre, Schlossermeister.

Mutter hat an Gicht gelitten. Er selbst früher gesund, hat als Soldat gedient, will in der Militärzeit ganz normale Fuss- und Zehenbildung gehabt haben, hat auch vom Dienst keine Beschwerden gehabt. 1882 trat der erste Gichtanfall in der rechten grossen Zehe auf. Der ganze rechte Fuss über das Sprunggelenk hinaus soll so hochgradig entzündet gewesen sein, dass der Arzt an eine Zellgewebsentzündung dachte und schon die Zeit zum Einschneiden festgesetzt hatte. Als er dazu kam, war auch im linken Grossezehengelenk ein Anfall aufgetreten. Erst daraufhin wurde die Diagnose Gicht zur Gewissheit. Seitdem hat Patient eine grosse Zahl von Gichtanfällen durchgemacht, 1887 zum ersten Mal im Fussgelenk und Knie, 1890 zum erstem Mal in den Händen. Schon seit Jahren kommen die Anfälle alle 5—6 Wochen, immer akut einsetzend. Durchschnittlich muss er dabei 14 Tage liegen! Letzter Anfall vor 5 Wochen in der linken Hand, der noch nicht ganz abgeklungen ist. Jedenfalls ist die Hand noch ganz steif.

Therapeutisch hat Patient so ziemlich alles versucht, was zu versuchen ist; verschiedene Brunnen, Badekuren, Citronenkur (bis 40 Citronen täglich), elektrische Lichtbäder, die üblichen innern Mittel, Liqueur Laville. Von manchem hat er wohl vorübergehend Nutzen gehabt, so z. B. von den elektrischen Lichtbädern, aber nichts war imstande, die Wiederkehr der Anfälle zu verhüten. Von den innern Mitteln hat Liqueur Laville lange Zeit bei den Anfällen genützt, schliesslich hat es auch versagt. Seit 2 Jahren hat er deshalb statt dessen „Albert's Rheumatic and Gout Remedy“ von Hughes in New-York genommen. Das hat ihm bei den Anfällen etwas Erleichterung verschafft.

Status 4. IX. 1904. Mittelgrosser Mann, blass aussehend, mit kräftigem Knochenbau, in gutem Ernährungszustand. Herz und Lungen o. B. Der frisch gelassene Urin klar, enthält Albumen, kein Saccharum. Beim Stehen trübt sich der Harn rasch. An den Füssen fast alle Metatarsophalangealgelenke verdickt. Sowohl die Zehen als auch die Füsse selbst weichen seitwärts ab im Sinne des Hallux bez. Pes valgus; auch Plattfuss beiderseits. Ziemlich starke Bewegungsbeschränkungen in den Sprunggelenken, Auf beiden Kniescheiben köckerige Auflagerungen, in den Knien, besonders im rechten, viel Reiben bei Bewegungen. In den Hüftgelenken etwas erschwerte Abduktion. Im linken Schultergelenk ist die seitliche Erhebung beschränkt, etwa nur 60—70° bei fixierter Scapula. Am rechten Ellenbogen Verdickungen am Condylus internus. In beiden Ellenbogengelenken Bewegungsfähigkeit 40°—140°. Das linke Handgelenk stark verdickt, steht fixiert in vollkommener Streckung. Von Bewegungen dann nur leichtes Wackeln im Sinne der Volarflexion möglich. Die Finger beider Hände weichen ulnarwärts ab, können an der rechten Hand in die gerade Stellung gebracht werden, an der linken nicht. Beim Faustmachen erreichen rechts der 2. und 3. Finger die Hohlhand nicht, links bleiben alle Fingerspitzen etwa 4 cm von der Vola entfernt. Links in beiden Daumengelenken, im II. Metacarpophalangealgelenk und im I. Interphalangealgelenk des kleinen Fingers frische Entzündung. An der rechten Hand Ablagerungen über den Strecksehnen des 2.—4. Fingers von Hühnereigrösse. In beiden Ohrmuscheln Ablagerungen von harnsauren Salzen. Schwerhörigkeit.

Röntgenaufnahme des linken Handgelenks und ausserdem Röntgenbestrahlung desselben 5 Minuten lang.

8. IX. Nach der Bestrahlung am 4. IX. von 5 Minuten Dauer und nach einem Rückweg von etwa 15 Minuten hat sich Patient sogleich zu Bett gelegt, noch ohne Schmerzen. Bald jedoch — wie vorher gesagt! — fingen Schmerzen in der linken Hand an und wurden bald heftig. Am nächsten Tage (5. IX.) wollte Patient aufstehen, musste sich jedoch beim Versuch wieder zu Bett legen. Es wurden allmählich mehr Gelenke befallen. Der Anfall glich den sonstigen in der Art der Schmerzen ganz und gar, nur wurden bedeutend mehr Gelenke befallen, als es sonst der Fall zu sein pflegte. Heut ist im linken Handgelenk relativ gute Beweglichkeit, heftige Schmerzen aber in der linken Schulter, in der Gegend des Sternum und am rechten Fuss und Knie. Am rechten Knie und rechten Grossezehengelenk lebhaftes Rötung wie bei frischem Anfall.

9. IX. Heut' auch das rechte Hüftgelenk ergriffen, ausserdem ist die grosse Uratablagerung über den Strecksehnen der rechten Hand sehr schmerzhaft. Linkes Handgelenk bedeutend gebessert.

12. IX. Im rechten Knie starke Schwellung. Patient giebt an, dass er seit der Bestrahlung viel Harn lassen müsse und viel Durst habe. Im Urin leichte Eiweisstrübung (Esbach kein Niederschlag).

13. IX. Tägliche Urinmenge 2 Liter.

14. IX. Heftige Schmerzen, unruhige Nacht. Neu ergriffen rechter Ellenbogen und einzelne Fingergelenke. 3 Liter Urin.

15. IX. Schmerzen nachgelassen. Neu: Rötung über den Dorsalflexoren des linken Fussrückens. Patient hat $\frac{1}{2}$ Stunde aufgesessen.

16. IX. Befinden besser. Urinmenge $3\frac{3}{4}$ Liter!

17. IX. Nachts unruhig. Über 3 Liter Urin. Urin ohne Alb., ohne Sacch.

Patient selbst und seine Frau wundern sich, dass die betroffenen Gelenke so leicht abschwellen und so leicht gebrauchsfähig werden, beweglicher als zuvor. In dieser Beziehung ist es nach beider Urteil ganz anders als bei allen früheren Anfällen, bei denen die Beweglichkeit in den ergriffenen Gelenken so schwer wiederkam, die Gelenke blieben nach jedem neuen Anfall steifer. Die Beweglichkeit im linken Handgelenk ist auch recht gut geworden, die Haut darüber zeigt grosse Falten. Patient wundert sich sehr darüber. Urin ohne Alb., ohne Sacchar.

28. IX. Patient hat sich bis zum 20. IX. wohl gefühlt; er war bedeutend besser geworden. Am 21. IX. wurden wieder einige Gelenke befallen nach Art der früheren Anfälle. Die Urinmengen waren nach gewissenhafter Angabe der Frau:

18. IX. $2\frac{1}{2}$ Liter.

19. IX. $2\frac{3}{4}$ „

20. IX. 3 „

21. IX. $2\frac{1}{2}$ „

22. IX. $2\frac{3}{4}$ „

23. IX. $2\frac{3}{4}$ „

24. IX. 2 „

25. IX. $2\frac{1}{2}$ „

26. IX. 2 „

27. IX. $2\frac{1}{2}$ „

28. IX. 2 „ Im heutigen Urin Alb. Trbg., kein Sacch.

4. X. Besserung. Patient hat „Albert's Remedy“ genommen. Im Urin keine Eiweisstrübung.

8. X. Hat in den letzten Tagen auf dem Sofa gesessen. Aufnahme in meine Anstalt. Bestrahlung des rechten Knies 1 Minute lang, dann sofort ins Bett gebracht.

10. X. Nach der Bestrahlung waren keine Schmerzen aufgetreten. Frühmorgens neue Bestrahlung von $1\frac{1}{2}$ Minuten. Patient geht darauf sogleich zu Bett. Da bis zum Abend keine Schmerzen auftreten, wird er nach Haus entlassen.

20. X. Schmerzen mässigen Grades in den Schultern. Bestrahlung 2 Minuten des rechten Knies

24. X. Am 20. X. nach der Bestrahlung sehr müde gewesen. Am 21. X. ist es ihm nicht gut gegangen, obwohl er keine rechten Schmerzen hatte. Gestern und vorgestern recht gutes Befinden. Hat nichts eingenommen ausser 2 Flaschen Obersalzbrunner Kronenquelle. Im Urin leichte Alb. Trbg. Bestrahlung 2 Minuten der linken Schulter von hinten.

29. X. Nach voriger Bestrahlung wieder sehr müde gewesen, aber keine Schmerzen gehabt. Gestern ein Anfall im rechten Ellenbogen. Auf einige Tropfen „Remedy“ Besserung. An der rechten Ulna ist 3 Fingerbreit vom Olecranon entfernt eine pflaumengrosse Verdickung.

Bestrahlung des rechten Ellenbogens 3 Minuten.

2. XI. Im rechten Ellenbogen Besserung. Die Auftreibung an der Ulna nur noch kirschkerngross.

Bestrahlung des rechten Fussgelenks 4 Minuten.

8. XI. Direkt nach der Bestrahlung war nichts. Am Abend des 4. XI. Schmerzen im linken Fuss und grosser Zehe. Patient hat gelegen bis 6. XI., 2 Löffel „Remedy“ genommen. Mit der linken Hand kann Patient jetzt eine Faust machen, mit der rechten berührt er mit den Fingerspitzen noch nicht die Hohlhand.

Bestrahlung der Kniee 5 Minuten.

11. XI. Besserung. Linkes Handgelenk vollkommen frei beweglich. Eine Schwellung an der linken Hand gar nicht mehr nachzuweisen. Jetzt bemerkt man, dass am linken Handrücken über dem II. und III. Metacarpus eine gleich grosse Uratablagerung ist als an der andern Hand. Bei der beträchtlichen allgemeinen Schwellung war diese gar nicht bemerkt worden. Urin klar, ohne Sacchar., mit leichter Alb. Trbg. (Esbach kein Niederschlag).

Bestrahlung des linken Kniegelenks 5 Minuten.

17. XI. Am Abend des 14. XI. erst linkes Handgelenk dann linke Schulter befallen. 10 Tropfen „Remedy“. Am nächsten Tage Besserung. Am Handgelenk noch leichte Verdickung.

Bestrahlung des linken Schultergelenks 7 Minuten.

28. XI. Sofort nach der letzten Bestrahlung waren die Schmerzen in den Schultern verschwunden. Am 19. XI. Anfall im rechten Knie, 21. XI. in beiden Händen und Füßen. Besserung lediglich auf Rhabarberpillen! Am 23. XI. war alles wieder gut! Seitdem lediglich gutes Befinden. Das lästige Schwitzen nachts hat bedeutend nachgelassen. Patient schläft nachts jetzt gut; gegen 3 Uhr muss er, wie immer, zum Urinieren einmal hinaus. Im Urin Sacchar. —, Alb. Trbg. (Esbach kein Niederschlag, nur leichte Trübung).

4. XII. Vom 29. XI. bis 1. XII. hat Patient Schmerzen in der rechten Schulter gehabt, die bis in die Brust ausstrahlten. Er hat in dieser Zeit $1\frac{1}{2}$ Löffel „Remedy“ genommen. Seit gestern wieder etwas Schmerzen im Knie. Er braucht bei den Schmerzanfällen aber jetzt nicht mehr zu liegen. Urin klar, kein Sacchar., Alb. Trbg. (Esbach kein Niederschlag).

Bestrahlung des rechten Kniegelenks 6 Minuten.

9. II. 1905. Patient hat seit dem 4. XII. keine schlimmen Anfälle mehr gehabt, am schlimmsten einmal im Handgelenk, aber auch hier gingen die Schmerzen nach einigen Tropfen „Remedy“ sofort weg. Er hat in der ganzen Zeit viel Ärger und viel zu thun gehabt, von früh $\frac{1}{2}$ 6 Uhr bis abends 8 Uhr. Erst dann kam er zu seinen schriftlichen Arbeiten, die bisweilen lange Zeit in Anspruch nahmen. Er ist jetzt mit ganz anderer Lust bei der Arbeit als früher. Ist er einmal verstimmt, dann nimmt er einige wenige Tropfen „Remedy“, da er die Beobachtung gemacht hat, dass seine gemüthliche Verstimmung darauf ebenso weicht wie ein Schmerzanfall. Nachts muss er, wie immer, einmal zum Urinieren aufstehen. Im Urin kein Sacchar., Alb. Trbg., Esbach kein Niederschlag. Beim Faustmachen erreicht er mit beiden Zeigefingern die Hohlhandfläche.

8. III. Hat inzwischen einen Anfall in der Hüfte gehabt, der auch schnell vorüberging. Er hat dabei wieder nicht liegen brauchen! Seit einigen Tagen ist er wegen Schnupfen, Ohrenscherzen und vermehrter Schwerhörigkeit in spezialistischer Behandlung. Bis dahin ist es ihm aber gut gegangen.

5. R. Wilhelm, 50 Jahre, Fabrikbesitzer aus W.

Früher gesund gewesen. Vor einigen Jahren ist ihm schon wegen verschiedentlichen plötzlich auftretenden ziehenden Schmerzen ärztlicherseits Uricedin verordnet worden und zwar mit Erfolg. Seit 3 Wochen leidet Patient an einer schmerzhaften Verdickung an der lateralen Seite des linken Fusses, die ohne nachweisbare Veranlassung aufgetreten ist. Auf verschiedentliche innere Mittel, Umschläge, Einreibungen, Schwitzen und Bewegungsübungen keine Besserung.

28. X. 1904. Grosser kräftiger Mann, ziemlich beleibt. Innere Organe gesund. Urin ohne Alb. auch einige Tage nach der Bestrahlung) und ohne Sacchar. Unterhalb des Malleol. lateralis des linken Fusses bis zum vorspringenden Köpfchen des V. Metatarsus leichte Schwellung. Dort sollen auch die Schmerzen sitzen.

Diagnose: Gicht.

Therapie: 28. X. 1904. Röntgenbestrahlung der erwähnten Stelle am Fuss mit mittelweicher Röhre 8 Minuten lang.

1. XII. Telephonische Nachricht, dass die Schmerzen vollkommen beseitigt sind. Patient fühlt sich ganz gesund. Der übersandte Harn frei von Eiweiss und Zucker.

21. II. 1905. Auf schriftliche Anfrage teilt Patient mit, dass der Schmerz im linken Fuss nicht wiedergekehrt ist. Die Verdickung soll jedoch nicht ganz geschwunden sein, sondern sich bisweilen, besonders früh nach dem Aufstehen, bemerkbar machen. Hin und wieder empfindet er zuckende Schmerzen in den Fingergelenken.

6. B. Johann, 45 Jahre, Ingenieur.

Mit 12 Jahren hat sich Patient die grosse Zehe des rechten Fusses „ausgetreten“. Ein Schmied hat sie wieder „eingerenkt“. Während seiner Militärzeit wurde die Zehe bei besonders anstrengenden Märschen immer wieder dick. Vor etwa 7 Wochen ist Patient mit einem Schraubenschlüssel gegen den rechten Fuss geworfen worden. Seitdem Schmerzen im rechten Grossezehengelenk. Auf Druck wenig Schmerzen. Diese sollen vielmehr unabhängig von jedem Druck bestehen. Röntgenbestrahlung 2 Minuten (harte Röhre).

3. I. Keine Schmerzen mehr gehabt. Seit dem 29. XII. hat er Stiefel tragen können, was ihm wochenlang unmöglich war, ja gestern hat er sogar zu tanzen versucht! Bei anhaltenderem Gehen merkt er aber noch Schmerzen in der Zehe.

Röntgenbestrahlung 3 Minuten.

8. III. 1905. Patient ist nach der letzten Bestrahlung sofort 4 Wochen lang vollkommen ohne Schmerzen gewesen. Dann hat er gelegentlich geringe Schmerzen im Sprunggelenk bekommen, die aber so gering waren, dass sie ihn niemals am Laufen hinderten. Er hat sogar den Fuss mit Laufen stark angestrengt und bezeichnet diesen leichten Schmerz als gar nicht unangenehm.

7. W., Alwin, 55 J., Kaufmann.

Früher gesund, Feldzug 70/71 mitgemacht. Vor etwa 2 Jahren soll Patient schon einmal nach ärztlicher Aussage an Gicht gelitten haben, Patient selbst hat daran aber nicht geglaubt. Im Februar 1904 konsultierte er mich wegen Jucken am After. Befund: kleine Erosionen am Anus; ziemlich grosse schlaffe Haemorrhoidalknoten. Auf Abführen, Sitzbäder, Salbe etc. verlor sich das Jucken. Am 29. VIII. konsultierte er mich wieder deshalb. Wiederum verlor sich das Jucken auf dieselbe Therapie nebst

Regelung der Diät. Am 9. XI. kam er mit Schmerzen am Rücken des rechten Fusses. Druckschmerz dem 4. Metatarsophalangealgelenk entsprechend. Diagnose: Gicht. Therapie: Warme Fussbäder; Regelung der Diät nochmals empfohlen.

16. XI. Seit einigen Tagen unerträgliches Jucken am After. Die Glutaealhaut um den Anus herum stark gerötet, verdickt, nässend. Röntgenbestrahlung der Analgegend 5 Minuten lang. Darauf bedeutende Besserung. Das Jucken verlor sich zwar nicht ganz, war aber erträglich, besonders wenn Patient mit Bitterwasser für regelmässige Stuhllentleerung sorgte. Am 20. I. 1905 kam Patient wieder mit heftigen Schmerzen in der 4. Zehe des rechten Fusses. Röntgenbestrahlung des rechten Fusses 5 Minuten lang mit harter Röhre.

6. II. 1905. Die Schmerzen in der Zehe hatten bald nach der Bestrahlung nachgelassen, so dass Patient seiner Beschäftigung wieder nachgehen konnte. Das Jucken am After war nicht ganz verschwunden, aber nicht sehr störend. Am 6. II. kam Patient nun wieder in die Sprechstunde, mittels Droschke, in Filzschuhen mühsam gehend. Er hatte am 4. II. einen grossen Marsch gemacht, hatte am Tage darauf, den 5. II., ein leises Ziehen in der linken grossen Zehe, achtete aber nicht weiter darauf. In der Nacht Gichtanfall im linken Grossezehengelenk, das auf Druck äusserst schmerzhaft ist. Der ganze Fuss dabei stark geschwollen, aber nicht schmerzhaft. Urin klar, ohne Alb., mit sehr spärlichem farblosen Sediment. Röntgenbestrahlung des linken Grossezehengelenks 1 Minute lang mit weicher Röhre.

7. II. Ganz auffallende Besserung. Patient hat die Zehe gestern nur noch dreimal am Tage ganz vorübergehend gespürt. Kann heut leicht ohne Unterstützung laufen. Schwellung des Fusses nur noch gering. Druck auf Grossezehengelenk nicht schmerzhaft. Röntgenbestrahlung 2 Minuten.

9. III. Hat sich bis zum 10. II. noch geschont, dann seine anstrengende Thätigkeit in vollem Umfang wieder aufgenommen. In der ersten Zeit spürte er gar nichts. Allmählich stellten sich wieder leichte Schmerzen im Fuss ein, die ihn aber bis jetzt in seiner Arbeit nicht stören. Jucken erträglich.

II. Rheumatismus.

7. R., Ernst Hermann, 64 Jahr, Monteur. Patient wird wegen eines Augenleidens in der hiesigen Augenheilstalt (Dr. Peppmüller) behandelt und am 1. VIII. wegen Schmerzen und Steifigkeit in beiden Schultergelenken zur Konsultation mir zu gewiesen. Grosser Mann mit stark ausgebildetem runden Rücken und eingefallener Brust. Emphysem. Cor o. B. Leukopathische Flecken im Nacken, die von einer Verbrennung herrühren sollen. Seit 4 Wochen will er an heftigen Schmerzen in beiden Oberarmen von den Ellenbogen bis in die Schultern und von dort in die Brust ausstrahlend leiden. Er ist deshalb ganz steif geworden, kann sich Hemd, Weste oder Jacke nicht mehr allein anziehen. An den Gelenken ist nichts Besonderes zu finden, nur werden beide Schultergelenke ganz steif gehalten. Bei Bewegungsversuchen heftige Schmerzen.

Röntgenbestrahlung 7 Minuten.

6. VIII. Dsgl. 7 Minuten.

11. VIII. Dsgl. 10 Minuten.

20. VIII. Patient will nur noch im linken Arm Schmerzen empfinden, auch erträglichen Grades. Der rechte Arm vollkommen frei beweglich.

Röntgenbestrahlung des linken Armes 12 Minuten.

29. IX. Patient war nicht mehr gekommen, weil es ihm ganz leidlich ging. Im rechten Schultergelenk ist vollständig freie Beweglichkeit, im linken ist noch die Rotation behindert.

2. III. 1905. Patient verspürt noch immer etwas Schmerzen in der linken Schulter. Diese waren aber nie so schlimm, dass er deshalb ärztliche Hilfe hätte in Anspruch nehmen wollen. Auch ist während der Wintermonate keinerlei Verschlimmerung dieser Schmerzen eingetreten. Den rechten Arm kann er ganz frei bewegen, den linken bis zu einem Winkel von 70–80° seitlich erheben. Ankleiden u. dergl. kann er allein besorgen.

8. F. Felix, 40 Jahre, Fabrikbesitzer aus S. Beginn der Schmerzen in den Schultern und Armen im Winter 1902/03. Seitdem sind die Schmerzen nie ganz weggegangen. Ende September 1904 stellten sich besonders heftige Schmerzen in den Oberschenkeln ein, dann in den Knien, die beträchtlich anschwellen, dann in den Knöchelgelenken. Patient geht mit Stock in Filzschuhen mühsam. Beide Sprunggelenke sind stark verdickt; die Verdickung setzt sich auf dem dorsum pedis bis zum Beginn des Metatarsus fort. Ziemlich beträchtliche Beweglichkeitsbeschränkung besonders im linken Sprunggelenk. Am Puls grobe Unregelmässigkeiten, gewöhnlich nach 4–5 Schlägen ein schnell folgender kleiner Puls-schlag, dann eine grössere Pause; oft wechseln aber auch die Unregelmässigkeiten. Spitzenstoss in der Mamillarlinie; II. Aortenton sehr laut, auch der II. Pulmonalton verstärkt. Im Urin kein Alb., kein Sacchar., viel Urate.

16. I. 1905. Bestrahlung des rechten Knies 1 Minute mit harter Röhre.

21. I. Patient glaubt schon etwas Besserung zu fühlen. Bestrahlung des linken Fusses 2 Minuten mit mittelweicher Röhre.

25. I. Bestrahlung 3 Minuten.

28. I. Besserung. Bestrahlung mit weicher Röhre 4 Minuten, je 2 Minuten auf Knie und Fuss.

5. II. Weitere Besserung. Patient giebt an, dass er jedes Mal an den beiden Tagen nach der Bestrahlung am besten gehen kann. Urin ohne Alb. Die Unregelmässigkeiten der Herzaktion sind viel seltener. — Bestrahlung der Füsse 4 Minuten.

9. II. Klagen über Schmerzen im Kreuz. Sonst ist aber bedeutende Besserung eingetreten, so dass Patient seit 3 Tagen ohne Stock geht. Die lästigen Schweisse, die besonders nachts auftraten, haben auch nachgelassen. — Massage des Musculus extensor cruris quadriceps besonders linkerseits angeraten wegen hochgradiger Atrophie desselben. Bestrahlung des linken Knies 5 Minuten.

13. II. Schmerzen im Kreuz besser, dagegen wieder etwas im linken Knie. Urin ohne Alb. Bestrahlung des linken Knies 5 Minuten.

24. II. Befinden immer besser. Patient ist verweist gewesen. Gestern vorübergehend Schmerz in der Fusssohle. Urin ohne Alb. Bestrahlung des linken Knies 5 Minuten.

1. III. Gutes Befinden. Die einzigen Klagen sind vorübergehendes Ziehen in der linken Fusssohle. Patient geht in Stiefeln; seinem Gang merkt man nicht das Geringste an. In der Herzhätigkeit kann heut' keinerlei Unregelmässigkeit bemerkt werden. An den Herztönen nichts Auffallendes. Urin ohne Alb. Seit etwa 10 Tagen Schnupfen.

4. III. Telephonische Nachricht, dass es ganz gut geht.

9. N. Laura, Kutschersfrau, 43 Jahre. Früher gesund, nur immer viel an Reissen gelitten. Kein partus, kein Abort. Klimakterium seit 2 Jahren. Seit dem Sommer hat sie Schmerzen im rechten Daumen, in den Schultern und Knöcheln. Ständige Zunahme der Schmerzen im Daumen trotz aller möglichen Mittel. Der rechte Daumen wurde infolge der Schmerzen immer unbeweglicher, so dass sich Patientin beispielsweise nicht mehr ihren Rock zumachen konnte. Eine Ursache für die Schmerzen im Daumen weiss Patientin nicht anzugeben.

Kräftige blasse Frau. Herztöne rein. Urin ohne Alb., ohne Sacch. Im rechten Schultergelenk sehr viel Reiben. An der rechten Hand die Gegend über dem Gelenk zwischen der I. Daumenphalanx (Metacarpus) und dem Os multang. majus stark verdickt. Druck auf dieses Gelenk sehr schmerzhaft, ausserdem viel Knacken und Reiben darin bei passiven Bewegungen. Aktive Beweglichkeit in diesem Gelenk minimal. An den Knöcheln nichts zu finden.

Diagnose: Rheumatische Erkrankung des betreffenden Handwurzelgelenks.

Therapie: Röntgenbestrahlung 2 Minuten.

18. II. Am Tage der Bestrahlung hat Patient überall Schmerzen gehabt, jetzt noch im rechten Arm und am äusseren Knöchel des linken Fusses. Der Daumen ist entschieden leichter beweglich, allerdings mit noch zahlreicheren lauten Reibegeräuschen. Urin ohne Alb., ohne Sacch. Röntgenbestrahlung der Hand 2 Minuten mit mittelweicher Röhre.

21. II. Bedeutende Besserung. Das Reissen in den Beinen ist ganz weg, in den Schultern nur noch wenig. Der rechte Daumen ist bei weitem mehr bewegungs- und gebrauchsfähig. Das Zuhaken des Rockes z. B. macht Patientin keine Schwierigkeiten mehr. — Bestrahlung der Hand 5 Minuten mit mittelweicher Röhre.

24. II. Hat am 22. II. wieder Schmerzen im ganzen Körper gehabt, dann ist wieder Wohlbefinden eingetreten. Noch viel Reiben und Knacken im Daumengelenk aber gute Gebrauchsfähigkeit. Bestrahlung 5 Minuten (ausnahmsweise Wehneltunterbrecher).

28. II. Kurz nach der letzten Bestrahlung ist Patientin sehr ängstlich geworden, so dass sie beim Nachhausegehen unterwegs geweint hat. Dann aber gutes Befinden. Schmerzen im Daumen so gering, dass sie die Gebrauchsfähigkeit nicht beeinträchtigen. Reiben und Knacken im Daumengelenk wie früher. — Unguent. Kal. jodat.

6. III. Im Daumen keinerlei Schmerzen. Etwas Stechen in der linken Schulter. L. H. O. einige wenige trockene knackende Geräusche. Urin ohne Alb., ohne Sacchar.

10. E. Hedwig, 12 Jahre, Maurerpolierskind aus G. Beginn der Erkrankung vor 6—7 Jahren am rechten inneren Knöchel. Vor reichlich einem Jahr bedeutende Verschlimmerung. Ausser den Fussgelenken wurden später die Kniee und Hände, dann auch andere Gelenke ergriffen. Patientin hat ein ganzes Jahr zu Bett gelegen und dabei vor Schmerzen viel geschrien.

27. II. 1905. Blasses, mageres, dem Alter entsprechend grosses Mädchen. Ganz schwacher Puls wie bei Aortenstenose. Lautes kratzendes systolisches und präsysolisches Geräusch über allen Ostien mit Ausnahme der Aorta, wo die Geräusche auffallend leiser sind. Urin ohne Alb., ohne Sacchar. Temp. 37. 1. Beide Fuss- und beide Kniegelenke stark geschwollen, besonders ist das linke Knie durch die Schwellung stark verunstaltet. In beiden Kniegelenken auch Ergüsse nachweisbar, der obere Recessus nur am linken Knie beteiligt.

Masse:

	links	rechts
Oberhalb der Patella	32	28
Mitte der Patella	33	30 $\frac{1}{2}$
unterhalb der Patella	33	30 $\frac{1}{2}$

Der rechte Oberschenkel wird in Adduktion gehalten mit Schiefstellung des Beckens. Die Abduktion aus der eingenommenen Stellung ist in beiden Hüftgelenken beschränkt, ebenso die Flexion; nur die Rotation ist uneingeschränkt, fast macht es den Eindruck als wäre die Rotation ungewöhnlich ausgiebig. Die Trochanteren stehen beide in der Roser-Nélatonschen Linie; die Linien Trochanter-Spin. ant. sup. treffen sich beide in der Mittellinie kurz unterhalb des Nabels. In beiden Ellenbogengelenken Streckung behindert. Die Handgelenke sind stark verunstaltet durch pararticuläre Schwellungen; in beiden eine Subluxation, so dass ein Teil des peripheren Radiusendes auf der Streckseite zu fühlen ist.

Röntgenbestrahlung der Kniegelenke 1 Minute.

2. III. Am Tage der Bestrahlung Schmerzen gehabt bis zum nächsten Tage früh. Dann sofort Besserung. Patientin hat sogleich besser laufen können. Umfang der Kniegelenke:

	links	rechts
oberhalb der Patella	29	27 $\frac{1}{2}$
Mitte der Patella	31	29 $\frac{1}{2}$
unterhalb der Patella	31 $\frac{1}{2}$	30 $\frac{1}{2}$.

Am Herzen ist das prä systolische Geräusch verschwunden, das systolische viel weniger laut, nur als schabend zu bezeichnen.

11. P., Josef, 19 Jahre, Weber aus P.

Schon im vorigen Jahr Schmerzen im Knie, seit 6 Wochen in der rechten Hüfte so stark, dass Patient eigentlich vollkommen unbeweglich ist. Er muss bei seiner Ankunft aus dem Wagen herausgehoben werden, wobei er vor Schmerzen schreit. Er bewegt sich dann auf 2 Stöcke gestützt und auf jeder Seite von einer Person am Arm geführt ganz langsam vorwärts. Liegen kann er wegen der Schmerzen in der Hüfte gar nicht vertragen; zu Haus hat er nur noch gesessen.

Status 28. II. 1905. Lang aufgeschossener blasser junger Mann. Rechtes Kniegelenk allenthalben verdickt, kann aber gebeugt werden. Rechtes Hüftgelenk vollkommen unbeweglich steht im Winkel von 50° (zur Unterlage) gebeugt, ausserdem in ziemlich starker Abduktion und mässiger Rotation nach aussen.

Diagnose: Rheumatische Arthritis des Knie- und Hüftgelenks.

Aufnahme in meine Anstalt. Röntgenbestrahlung des rechten Hüftgelenks 3 Minuten. Ins Bett getragen. Bis zum Abend hat Patient viel Schmerzen gehabt, dann liessen sie nach.

1. III. Röntgenbestrahlung 3 Minuten.

2. III. Röntgenbestrahlung 3 Minuten.

4. III. Röntgenbestrahlung 5 Minuten. Bedeutende Besserung. Im Liegen gar keine Schmerzen. Gehen kann Patient ohne fremde Hilfe nur mit 2 Stöcken. Er steht allein aus dem Bett auf und legt sich allein zum Bestrahlen auf den Tisch.

6. III. Hat gar keine Schmerzen mehr. Rechtes Hüftgelenk steif, rechtes Knie frei beweglich. Herztöne rein. Urin ohne Alb., ohne Sacchar. Nach Haus entlassen.

12. B., Flora, 50 Jahr, Kutschersfrau. Patientin leidet schon seit einer Reihe von Wochen an Schmerzen in beiden Knien und ist heut (12. IX. 1904) die Treppe heruntergefallen auf die rechte Hand. Typische Radiusfraktur rechterseits, Dorsale Gipsschiene, Massage, Bäder usw. Am 28. X. mit uneingeschränkter Beweglichkeit geheilt entlassen. Am 7. X. und 14. X. 1904 wegen der heftigen Schmerzen im Knie je eine Röntgenbestrahlung von 8 Minuten Dauer.

11. II. 1905. Nach der letzten Bestrahlung hat Patient verschiedene Wochen hindurch gar keine Schmerzen in den Knien verspürt. Dann haben sich die Schmerzen wieder eingestellt, aber lange nicht in dem heftigen Masse wie früher. Sie ist mit dem Erfolg sehr zufrieden. Im rechten Kniegelenk etwas Reiben. Urin ohne Alb., ohne Sacchar.

Diesen mehr oder weniger guten Erfolgen bei der Behandlung rheumatischer Erkrankungen muss ich, um damit gleichzeitig einen vollständigen Bericht über alle derartig behandelten Fälle zu geben, noch zwei weitere Fälle anreihen, bei denen man von einem nennenswerten Erfolg nicht reden kann, wenigstens insofern nicht, als weder eine auffallende noch eine dauernde Besserung eingetreten ist. Der eine betrifft einen 57 jährigen Baumeister, der den Anfang seines Reissens auf den Feldzug 70/71 zurückführte. Seit zwei Jahren hat er besonders heftige Schmerzen in beiden Knien, so dass ihm Treppensteigen oft unmöglich ist. Er ist achtmal bestrahlt worden, im ganzen 80 Minuten. Besserung ist auch eingetreten, hat aber nicht angehalten. Patient hat sich allerdings immer körperlichen Anstrengungen und Witterungs-

einflüssen stark ausgesetzt. — Der zweite Fall betrifft eine 24jährige junge Dame, in deren Familie viel Gicht und Rheumatismus ist. Sie ist innerhalb von 12 Tagen fünfmal bestrahlt worden, im ganzen 38 Minuten. Nachher reiste die Dame, die von ausserhalb war, wieder ab. Auch sie verspürte eine günstige Wirkung der Bestrahlungen, ein dauernder Erfolg ist aber nicht zu verzeichnen gewesen.

In den andern angeführten Fällen ist aber der Erfolg der Bestrahlungen ein auffallender. Bei der Gicht ist der momentane Erfolg ein fast noch auffallenderer als bei den rheumatischen Erkrankungen, insofern wenigstens, als auf eine durchschnittlich kürzere Bestrahlung schon ein bedeutender Erfolg kommt. Der gute Erfolg der Röntgenbestrahlungen bei der Gicht ist wohl bisweilen schon beobachtet worden, wenigstens schreibt Albers-Schönberg¹⁾ im Jahre 1900: „Für die Therapie der innern Krankheiten, mit Ausnahme vielleicht der Gicht, wo die X-Strahlen in einigen Fällen heilend gewirkt haben sollen, kommt ihre Anwendung nicht in Betracht.“ Entweder ist die Wirkung der Röntgenstrahlen auf die Gicht nicht genügend gewürdigt worden, oder sie ist in Vergessenheit geraten. Sie wäre das aber wahrscheinlich nicht, wenn sie richtig gewürdigt worden wäre. Es ist ja ganz auffallend, dass eine derartige gute Wirkung der Röntgenstrahlen noch nicht in weiteren Kreisen bekannter geworden ist, um so mehr als doch schon massenhaft Gichtiker mit Röntgenstrahlen untersucht worden sind. Bei der Gicht kann ich es mir nur so erklären, dass entweder die Expositionszeit z. B. bei Aufnahmen der Hand oder der grossen Zehe zu kurz war, um eine Wirkung erzielen zu können oder dass bei der Aufnahme grosser Gelenke die auf die Untersuchung folgenden Schmerzen einfach als Gichtanfälle hingenommen wurden. So erging es mir ja auch im Anfang bei Fall 1. Erst als ich bei der Untersuchung eine auffallende Abnahme der Spannung in den ergriffenen Gelenken neben bestehenden Schmerzen fand, dachte ich an die Möglichkeit einer Einwirkung der Bestrahlung. Lehrreich in der Beziehung ist auch Fall 4. Es unterliegt keinem Zweifel, dass das lange Krankenlager, was dieser Patient nach der ersten Bestrahlung durchmachte, auf eine zu lange erstmalige Bestrahlungsdauer zurückzuführen ist. Die Anfälle vom 4. IX. — 17. IX. betrachte ich in diesem Fall als direkte Folge der Bestrahlung. Vom 21. IX. ab treten dann wieder die richtigen Gichtanfälle auf. Nach meinen jetzigen Erfahrungen nehme ich bestimmt an, dass dem Kranken am 4. IX. mit einer Bestrahlung von einer Minute Dauer mehr Nutzen gebracht worden wäre. Er hätte nicht so heftige reaktive Anfälle darauf bekommen, wäre wahrscheinlich nicht oder nur sehr kurze Zeit bettlägerig gewesen und hätte eher zu einer Wiederholung der Bestrahlungen kommen können. So musste er zu Haus so lange liegen, bis wieder richtige Gichtanfälle einsetzten, die eine neue Bestrahlung der Unmöglichkeit des Transportes halber immer wieder hinausschoben. Es bestärkt mich in dieser Auffassung das eigene Urteil des Kranken. Ein scharf urteilender Mann, der alle möglichen Mittel bei seiner Gicht versucht hatte, sagte er mir schon während seines Krankenlagers, dass einen derartigen Einfluss auf seine Krankheit noch keins der versuchten Mittel innerer oder äusserer Art ausgeübt habe. — Weiterhin ist in der Krankengeschichte dieses Mannes das allmähliche Abklingen der Anfälle bezüglich ihrer Intensität bemerkenswert. Am 20. XI. trat Besserung des Anfalls lediglich auf Rhabarberpillen ein. Von Anfang Dezember an ist er bei seinen Anfällen nicht mehr bettlägerig. Die Mitteilungen, die er im Februar und März 1905 macht, beweisen zur Genüge die günstige Wirkung der Behandlung. Patient ist arbeitslustig, was er schon lange nicht mehr war, und vor allen Dingen arbeitsfähig.

Den übrigen Krankengeschichten der Gichtanfälle habe ich nicht viel zuzusetzen. Nur die Albuminurie in Fall 1 möchte ich nicht unerwähnt lassen. Selbstverständlich wird man auf den Gedanken kommen, sie als Folge der Bestrahlungen aufzufassen. Um das festzustellen, habe ich in letzter Zeit bei jedem Patienten vor und nach jeder Röntgenbestrahlung — auch

¹⁾ Münchener mediz. Wochenschr. 1900, Nr. 9, pag. 284.

solchen zu Untersuchungszwecken — den Harn auf Eiweiss untersucht. Niemals habe ich Alb. im Harn danach auftreten sehen. In Fall 4 ist die ausgeschiedene Eiweissmenge von Anfang bis Ende, also bis über 2 Monate nach der letzten Bestrahlung, die gleiche geblieben, eine leichte Eiweisstrübung, die mit dem Esbachschen Reagenz keinen Niederschlag gab.

Noch einmal fand ich bei einem Herrn, den ich wegen einer vermeintlichen Ischias 6 mal kurze Zeit bestrahlt hatte, $\frac{1}{2}$ ‰ Alb. Esb. Vor der ersten Bestrahlung hatte ich bei diesem Herrn, der von verschiedenster Seite schon untersucht war, leider keine Eiweissprobe angestellt. Der Fall ist deshalb nicht zu verwerten, da die Diagnose eine ganz unsichere ist. — Andernteils möchte ich nicht unerwähnt lassen, dass ich bei einem 65jährigen Herrn, den ich wegen einer Neuralgie im Gebiet des Peroneus, besonders des Nervus cutaneus cruris externus (communicans peronei) mit dem Erfolg einmal bestrahlte, dass er die Nächte ohne Morphium schlafen konnte, dass ich bei diesem Herrn nach 3 Bestrahlungen die vorher vorhandene Eiweisstrübung im Urin habe verschwinden sehen.

Es ist deshalb nicht anzunehmen, dass die Eiweissausscheidung in Fall 1 auf die Bestrahlungen zurückzuführen ist. Die gichtische Erkrankung hatte in diesem Fall schon so lange bestanden, dass die Niere erkrankt war, und die Nierenerkrankung ging weiter trotz Ausheilung der Gicht. Diese Auffassung ist mir jetzt zur Gewissheit geworden.

Bezüglich der Erfolge bei den rheumatischen Leiden will ich mich auch auf die notwendigsten erläuternden Bemerkungen beschränken. Die Berechtigung, alle diese Fälle, die im objektiven Befund oft grosse Unterschiede zeigen, unter der Diagnose rheumatischer Erkrankungen zusammenzufassen, muss man so lange zugeben, als man eben dem Begriff Rheumatismus nicht engere Grenzen ziehen kann. In allen Fällen sind die Erfolge bemerkenswert, wenn auch ein derartig schnelles Schwinden der Schmerzen schon nach den ersten Bestrahlungen oft nicht vorliegt. Mit am bemerkenswertesten ist Fall 8, einmal schon wegen der auffallend schnellen Besserung, so schneller, dass ich manchmal geneigt war, ex adjuvantibus die Diagnose auf Gicht zu stellen, sodann wegen der auffallenden Besserung der Herzfunktion. Ein derartig schneller Übergang von einer grob unregelmässigen Herzthätigkeit zu einer normal funktionierenden innerhalb 6 Wochen ohne Unterbrechung der gewohnten Thätigkeit dürfte an und für sich schon etwas ganz Ungewohntes, vielleicht einzig Dastehendes sein. Nimmt man noch das schnelle Nachlassen der Schmerzen und die stetig zunehmende Gebrauchsfähigkeit der Gliedmassen dazu, so würde allein dieser Fall schon auffordern, weitere Versuche mit dieser Therapie anzustellen. Eine Verbesserung der Herzthätigkeit glaube ich übrigens auch in Fall 10 annehmen zu können. —

Eine Erklärung ist natürlich schwer. Man wird bis auf weiteres nichts weiter sagen können, als dass das schädliche Agenz so weit beseitigt worden ist, dass eine weitere Schädigung des Herzens wegfiel und dieses sich erholen konnte. Überhaupt möchte ich auf eine Erklärung der mitgeteilten Thatsachen nicht weiter eingehen aus dem einfachen Grunde, weil ich keine mir selbst genügende Erklärung geben kann. Hinweisen möchte ich nur auf die Untersuchungen von Baermann und Linser¹⁾ und von Heile.²⁾ Nach diesem Autor nimmt der Gehalt des Harns an Harnsäure und Purinbasen nach Röntgenbestrahlungen um das 10—20fache zu. Bei meiner ersten Patientin habe ich eine kurze Zeitlang Harnsäurebestimmungen ausführen lassen. Sie sind im hiesigen chemischen und hygienischen Untersuchungsinstitut von Dr. A. Jonscher angestellt worden. Das Resultat ist laut Mitteilung von Herrn Dr. Jonscher vom 8. Mai 1904 folgendes:

15/4. — 0.008 ‰ Harnsäure	20/4. — 0.006 ‰ Harnsäure
16/4. — 0.041 "	21/4. — 0.020 "
17/4. — 0.054 "	22/4. — 0.008 "
18/4. — 0.194 "	23/4. — 0.008 "
19/4. — 0.008 "	

¹⁾ Münch. med. Wochenschr. 1904, Nr. 23—25.

²⁾ Vortrag auf der 76. Versammlung deutscher Naturforscher und Ärzte in Breslau.

Die betreffenden Urinmengen sind in der Krankengeschichte mitgeteilt. Die thatsächlich ausgeschiedenen Mengen würden also betragen:

15/4.	—	0.01416
16/4.	—	0.05228 (Bestrahlung 50 Sekunden)
17/4.	—	0.02192
18/4.	—	0.0849 (Bestrahlung 50 Sekunden).
19/4.	—	0.01148
20/4.	—	0.00495 (Bestrahlung 60 Sekunden).
21/4.	—	0.0212 (Bestrahlung 1 $\frac{1}{2}$ Minuten).
22/4.	—	0.01224
23/4.	—	0.0116 (Bestrahlung 2 Minuten).

Es sind das ganz auffallend geringe Harnsäureausscheidungen, noch viel geringer als die Zahlen Pfeiffers, der ja bei Gichtischen die durchschnittliche Harnsäureausscheidung ausserhalb der Anfälle herabgesetzt fand. Eine Erhöhung der Harnsäureausscheidung ist nur deutlich nach der Bestrahlung am 18. IV. Im Übrigen ist es aber eine viel zu kurze Untersuchungsreihe, um daraus brauchbare Schlüsse ziehen zu können. Aus verschiedenen Gründen ist es mir aber nicht möglich gewesen, diesbezügliche andauernde Untersuchungen anzustellen, und überlasse ich dieselben auch gern berufener Seite. Den Hauptzweck der vorliegenden Veröffentlichung sehe ich zunächst darin, auch von anderer Seite in dieser Richtung Versuche anzuregen, meine Beobachtungen zu bestätigen und zu vervollkommen.

Einen Blick möchte ich nur noch auf die einschlägige Litteratur werfen.

Über die Behandlung der Gicht ist mir nur die oben erwähnte Bemerkung von Albers-Schönberg bekannt. Dass erkrankte Gelenke mit auffallend gutem Erfolg schon bestrahlt worden sind, geht mir aus der Arbeit von Stembo¹⁾ hervor. Nur fasst Stembo die Erkrankung in seinem Fall 1, der hierher gehören würde, als Gelenkneuralgie auf; er spricht überhaupt nur von günstigem Einfluss der Bestrahlungen bei Neuralgien. Er führt dann noch Sokonow an, der bei vier Fällen von Gelenkrheumatismus bei Kindern nach Röntgenbestrahlungen guten Erfolg gesehen hat. Auch Escherich berichtet von schmerzstillender Wirkung, den die Röntgenbestrahlung auf die Gelenkschmerzen bei akutem Gelenkrheumatismus bei einem Kinde hatte. Aber auch er spricht nur von schmerzstillender Wirkung wie Stembo, nicht davon, dass die Bestrahlungen das Grundübel zu beseitigen imstande sind. 1899 berichtet Grunmach²⁾ von gutem Erfolg beim Gelenk- und Muskelrheumatismus in mehreren Fällen. In seiner Veröffentlichung erwähnt er diese Erkrankungen nur ganz beiläufig ohne Anführung von Beispielen und sagt ausdrücklich, es dürfte „bei der beobachteten Heilwirkung keineswegs ein spezifischer, sondern nur ein allgemein reaktiver, etwa ein elektrochemischer neben dem Licht- und Wärmeeinfluss angenommen werden“. Demnach muss man annehmen, dass er auch nur eine schmerzberuhigende Wirkung bei den genannten Erkrankungen annimmt. Die Wirkung ist aber sicher eine viel weiter gehende! Das beweist zur Genüge das auffallend rasche Zurückgehen der Kniegelenksergüsse in Fall 10, das beweist die Besserung der Herzthätigkeit in Fall 8, das Aufhören der Nachtschweisse in Fall 4 und 8, das beweist das Beweglichwerden der infolge dieser Erkrankungen versteiften Gelenke, und schliesslich das unendlich viel mildere Auftreten der Gichtanfälle nach den Bestrahlungen in Fall 4, das Wohlbefinden in Fall 3 u. a. m. Auch die Vermehrung der ausgeschiedenen Urinmengen in Fall 4 deutet auf eine starke Beeinflussung des gesamten Stoffwechsels nach den Bestrahlungen.

¹⁾ Therapie der Gegenwart 1900 pag. 250.

²⁾ Revue mensuelle des maladies de l'enfance. Mai 1898. Referat Münch. med. Wochenschr. 1898 pag. 976.

³⁾ Deutsche med. Wochenschr. 1899 pag. 606.

Allgemeine Anerkennung haben übrigens alle diese einzelnen Mitteilungen aus der Litteratur nicht gefunden. Das geht aus dem vollständigen Mangel der Erwähnung in der Therapie der genannten Krankheiten in den letzten Jahren hervor. Minkowski z. B. erwähnt in seiner 1903 in Nothnagels Handbuch erschienenen Bearbeitung der Gicht nichts davon. Die Lehrbücher der Röntgentherapie bringen nichts oder erwähnen es nur ganz beiläufig nicht annähernd im Verhältnis zu der Wichtigkeit, die der Sache zukommt. Wären diese Erfolge bekannter gewesen, dann hätte auch nicht Kienböck¹⁾ 1901 noch behaupten können, dass die Röntgenstrahlen nur dann in der Tiefe wirken können, wenn sie ein *ulcus* hervorgerufen haben! Durch Heineckes Versuche ist ja bewiesen, dass diese Anschauung falsch ist.

Hinsichtlich der Technik möchte ich zum Schluss bemerken, dass ich die Bestrahlungen meist in einer Entfernung von 15—20 cm vorgenommen habe. Mit Staniol- oder Bleiplatten wurden nur die Haare geschützt, ausserdem bei Männern die Hoden, bei Frauen die Gegend der Ovarien, wenn in der Nähe dieser Organe also z. B. das Hüftgelenk bestrahlt wurde. Bei den grossen Gelenken sind die harten Röhren am geeignetsten, an Händen und Füßen habe ich auch mittelweiche wirksam gefunden. In letzter Zeit habe ich stets Wasserkühlröhren verwendet. Die Unterbrechungsanzahl braucht nur eine geringe zu sein, meist habe ich den Quecksilbermotorunterbrecher benutzt mit Einstellung des Pachytrops auf „Harte Röhren“, nur vereinzelt Wehneltunterbrecher mit der der Röhre entsprechenden Einstellung des Pachytrops. In der Ampérezahl bin ich kaum über 5 gegangen bei einem 40 cm Kohlschen Induktor angeschlossen an die Städtische Leitung von 220 Volt Gleichstrom. Schädliche Folgen sah ich nicht mit Ausnahme der in den Krankengeschichten erwähnten. Waren die Röhren noch sehr neu und weich, habe ich nach zwei Minuten die Körperstelle der Bestrahlung gewechselt, bei harten Röhren aber dieselbe Körperstelle oft 10—15 Minuten ununterbrochen bestrahlt. Am wirksamsten scheinen mir immer die Bestrahlungen der Kniegelenke zu sein. Hier wirken die Bestrahlungen bei rheumatischen und gichtischen Erkrankungen des Fusses fast ebensogut als die direkten Bestrahlungen des Fusses selbst. Andere Abblendungen als die beschriebenen habe ich nicht vorgenommen. Mit der Wiederholung der Bestrahlungen habe ich in letzter Zeit meist gewartet, bis die auf die erste folgenden Schmerzen aufgehört hatten.

Wenn ich meine Beobachtungen kurz zusammenfassen darf, so wäre es ungefähr so:

1. Bei gichtischen und rheumatischen Erkrankungen bilden die Röntgenbestrahlungen ein äußerst wirksames Heilmittel.
2. Bei gichtischen Erkrankungen besonders frischen Gichtanfällen, sind im Anfang nur kurze Bestrahlungen anzuwenden etwa von einer Minute Dauer.
3. Rheumatische Erkrankungen benötigen meist eine längere Bestrahlungsdauer.
4. Die Röntgenbestrahlungen sind nicht nur als schmerzstillendes Mittel anzusehen, sie wirken vielmehr bei beiden Krankheiten auf das Grundleiden selbst.
5. Über Dauerresultate ist noch nichts Sicheres zu sagen, doch kann man aus den oben angeführten Krankengeschichten schon erkennen, daß die Behandlung andern Behandlungsarten darin nicht nachsteht. Erwähnen möchte ich, daß Fall 2 meiner ersten Veröffentlichung im Zentralblatt f. Chirurg. 1904, Nr. 23 dauernd schmerzfrei geblieben ist.

Aus diesen Gründen wird man berechtigt sein, bei Erkrankungen genannter Art von den Röntgenbestrahlungen ausgiebigen Gebrauch zu machen.

¹⁾ Wien. med. Presse 1901, Nr. 11.

Correspondenzen.¹⁾

Über mein System von Röntgenapparaten.

Drei Entgegnungen an
Herrn Ingenieur Berger, Erlangen, Herrn Dr. Walter und Herrn Dr. Albers-Schönberg
in Hamburg.

Von

Ingenieur **Friedrich Dessauer**, Aschaffenburg.

In Nummer 6 des 8. Bandes der Fortschritte auf dem Gebiete der Röntgenstrahlen sind unter den Titeln: „Das System Dessauer“, „Einige Versuche mit einem Dessauer Induktor“, „Der Röhrenverbrauch bei Benutzung kleiner und grosser Induktoren“ drei Arbeiten erschienen, welche darlegen sollen, dass die nach meinem System vom Elektrotechnischen Laboratorium Aschaffenburg gebauten Apparate gegenüber den von den Verfassern der genannten Arbeiten bevorzugten von Reiniger, Gebbert & Schall und Richard Seifert & Cie. wesentliche Nachteile besitzen, ja dass meine Konstruktionen gar keine Neuerungen und Verbesserungen sein sollen, sogar nicht einmal ganz von mir stammen sollen.

Die Arbeitsweise der drei Autoren war die, dass sie sich durch Mittelspersonen oder Zwischenhändler Instrumentarien bzw. Teile von solchen verschafften, damit Vergleichsversuche anstellten mit den Apparaten ihres eigenen Systemes. Die Versuchsergebnisse und teilweise die Versuchsanordnungen werden geschildert und daraufhin der obenerwähnte Schluss gezogen.

An und für sich sind solche Vergleichsversuche sehr zu begrüßen und ich selbst habe sie, wo ich nur konnte, gefördert und oft anstellen lassen. Nur sollten derartige Versuche stets von unparteiischer Seite gemacht werden, nicht aber von den Fabrikanten der Konkurrenzzeugnisse bzw. solchen nahestehenden Personen. So unterscheiden sich denn auch die Versuchsergebnisse bei solchen Parallelversuchen der Apparate meines Systemes und der Konkurrenzfabrikate dadurch, dass bis jetzt jeder von neutraler, gänzlich unbeteiligter Seite angestellter Versuch — und ich werde deren mehrere nennen — durchaus zu Gunsten meiner Konstruktion ausgefallen ist. Die Litteratur brachte darüber schon manches und wird noch mehr darüber bringen. Solche Versuche, die mit der unmittelbar erkennbaren Absicht angestellt werden, die Inferiorität des Gegners nachzuweisen, sind nie massgebend. Sie haben denn auch hier in reichstem Masse das gewünschte Ergebnis.

Trotzdem ich meine alten Gegner, die noch keine Gelegenheit vorüber gehen liessen, um ihren den meinen bekämpfenden Standpunkt durch Angriffe zu befestigen, durchaus nicht als die massgebenden Beurteiler anerkennen kann, möchte ich doch im nachfolgenden Punkt für Punkt zeigen, welche Beweiskraft ihre Darlegung besitzt. Ich thue das, nicht weil der Wert der gegnerischen Versuche und Darlegungen es nötig macht, sondern deshalb, damit nicht bei Fernstehenden der Anschein erweckt werden kann, als ob doch etwas Stichhaltiges, sachlich Zutreffendes in diesen Ausführungen sei, und als ob ich mich infolgedessen scheute, in den Kampf einzutreten.

Zunächst zu den Ausführungen des Herrn W. Berger, Ingenieur der Firma Reiniger, Gebbert & Schall in Erlangen.

Von den unliebenswürdigen Einleitungen will ich absehen. Herr Berger fragt zunächst, was das Wesen meines Systems sei. Er geht auf diesen Punkt im Anfang nicht recht ein. In dem mit „Resumé“ überschriebenen Teile seines Artikels kommt er in verschiedenen Stellen darauf zurück. Er hat sich den Feind nicht recht angesehen gegen den er kämpft. Das Wesen meines Systemes habe ich in sehr vielen Schriften dargelegt²⁾; trotzdem will ich es ganz kurz nochmals charakterisieren: Die Konstrukteure gingen zur Zeit meines Auftretens aus von dem Bau der elektrischen Apparate; Induktoren

²⁾ Seitens der Redaktion der Fortschritte auf dem Gebiete der Röntgenstrahlen ist eine **Auskunftsstelle** für alle auf die Anwendung der Röntgenstrahlen sich beziehenden Angelegenheiten eingerichtet worden. Fragen medizinischer, physikalischer oder technischer Art werden beantwortet und, soweit dieselben von allgemeinem Interesse sind, unter dieser Rubrik publiziert. Alle Anfragen sind direkt an die Redaktion Dr. Albers-Schönberg, Klopstockstr. 10, Hamburg, zu richten.

¹⁾ Vgl. u. a. „Leitfaden des Röntgenverfahrens“ von Ingenieur Dessauer und Dr. med. Wiesner, I. Teil und II. Teil, Kapitel I a. Verlag Dr. jur. Demcker, Berlin. 2. Auflage. — Gesammelte Aufsätze Band I von Ingenieur Dessauer, Stubers Verlag, Würzburg 1905, Kap. 1, 4, 5, 6, 7, 8. — „Kompendium der Röntgenographie“, ein praktisches Handbuch von Ingenieur Friedrich Dessauer und Dr. med. B. Wiesner, Kap. I, III, IV.

möglichster Funkenlänge, möglichst rapid arbeitende Unterbrecher waren die Tendenz. Ich ging aus von der Röntgenröhre, dem Organ, welches eigentlich Elektrizität in X-Strahlen verwandelt. Ich studierte die der Röntgenröhre zuzuführende elektrische Stromgrösse und die günstigste Form der der Röhre zuzuführenden Entladung. Dadurch kam ich zur Definition der geeignetsten Spannung, Intensität, Frequenz und Entladungskurve, und es stellte sich heraus, dass auf dieser sachlich jedenfalls unzweifelhaft richtigen Basis sich technische Apparatformen durchkonstruieren liessen, die bei wesentlicher Vereinfachung und Verbilligung mindestens das Gleiche leisteten für die praktische Anwendung des Verfahrens, wie die damals allgemein üblichen, sehr viel teureren, komplizierteren und grösstenteils recht mangelhaften Instrumentarien. Von dieser Grundlage aus schritt ich unter Benutzung der Vorarbeit, die von Boas und anderen teilweise schon geschehen war, zur Konstruktion solcher Apparate, bildete besondere Unterbrecherformen, besondere Formen von Induktoren, von Widerstandsapparaten, von Röntgenröhren aus, welche alle zusammen dem Zwecke dienten, den ich oben angegeben habe. Die Gesamtheit dieser Arbeit, die sich in schroffem Gegensatz stellte gegenüber dem, was man damals allgemein erstrebte, die Gesamtheit aller dabei sich ergebenden Einzelkonstruktionen, die äusserst zahlreich sind, diese Gesamtheit nannte ich mein System.

Wie sehr sich diese Bestrebung und ihre Neukonstruktionen in Gegensatz stellten zu dem damals Üblichen, Gebräuchlichen, das hat der grosse Sturm gezeigt, den meine Neuerungen hervorriefen. Man hat, und das wissen die Verfasser der drei vorliegenden Arbeiten ganz genau, nichts unterlassen, um das meinen Namen tragende System teils als gänzlich falsch hinzustellen, teils in seiner Bedeutung einzuschränken, jedenfalls auf irgend eine Weise zu unterdrücken.

Ein Punkt in dem ganzen Aufbau ist es besonders, welcher den Widerspruch herausforderte. Es ergibt sich aus Konsequenzen meiner damaligen Arbeit, dass die sehr weit gehende Steigerung der Funkenlänge, die man damals beliebte, keinen Zweck hat, im Gegenteil Schädlichkeiten herbeiführt. Deshalb rüstete ich die Induktoren meiner Konstruktion mit kleinen Funkenlängen aus und benutze zu ihrem Bau die von Boas eingeführten Methoden. Durch seine Dimensionierung und seine Anordnung stellte sich das Induktorium denn auch damals in thatsächlichen Gegensatz zu den üblichen Rhumkorffschen Funkeninduktoren, und um diesen Unterschied deutlich hervorzuheben, nannte ich die von mir benutzten Induktoren Hochspannungstransformatoren, was sie ja auch thatsächlich sind. Dass in der Zwischenzeit manche Konstrukteure ähnliche Methoden zur Herstellung der Spulen und der Eisenkerne zu benutzen begannen, wie es damals Boas und ich thaten, hindert nicht, dass damals der Gegensatz in der Bauart der Induktoren bestand und dass er grösstenteils auch jetzt noch besteht. Denn trotz ihrer mit grosser Geduld und Sorgfalt durchgeführten Kopierversuche sind andere Institute manchmal doch nicht auf die Höhe dieser Konstruktionen gekommen, wie ich mich vielfach zu überzeugen Gelegenheit hatte.

Gegen den Induktor und gegen ihn allein, wendet sich der mit „System Dessauer“ überschriebene Artikel des Herrn Berger in Erlangen. Was er ausführt, betrifft nur diesen, nicht den gesamten Aufbau meiner Apparate. Herr Berger sucht in sechs verschiedenen Versuchsanordnungen darzuthun, dass die effektive Leistung und die Entladungskurve, sowie das Unterbrecherfrequenzmaximum bei Benutzung der Induktoren meines Systemes ungünstiger sei, als bei seinem, das ist dem Reiniger, Gebbert & Schallschen System, und dass infolgedessen die Helligkeit der Durchleuchtungsbilder und der photochemische Effekt geringer sei.

Um nun diese seine Fragestellung empirisch zu beantworten, benutzt er ein Induktorium von Reiniger, Gebbert & Schall von 50 cm Funkenlänge, unterteilter Primärspule (Walter-Schaltung), und betreibt diesen und einen von meinen Induktoren unter genau gleichen Verhältnissen. Dabei hat nun Herr Berger sich die Verhältnisse so ausgesucht, dass die Betriebsanordnung für seinen Induktor möglichst ein Optimum und naturgemäss für den ganz abweichenden Induktor, den er verurteilen will, kein Optimum, sondern ein thatsächlich möglichst ungünstiges Arbeitsverhältnis darstellen.

Und damit fällt denn auch seine ganze Ausführung in sich zusammen.

Auf einem anderen Gebiete der Technik würde man solche Vergleichsversuche wohl kaum riskieren. Ein Beispiel:

Zwei Dampfmaschinen zum Betriebe derselben Fabrik sind verschiedener Bauart, die eine für 5 Atmosphären Dampfdruck, die andere für 10. Was würde man zu einem Ingenieur sagen, der beide unter dem gleichen Dampfdruck von 5 Atmosphären betreiben würde, ihr Resultat vergleiche und dann zu dem Ergebnis kommt, dass nur die eine den Anforderungen genügt. Hätte er die Versuchsanordnung für die andere entsprechend gewählt, so hätte diese natürlich günstigere Resultate ergeben. Und nicht anders macht es Herr Berger. Es lässt sich Punkt für Punkt verfolgen, wo er seine Versuchsanordnung angiebt; wo er sie weg lässt, lässt es sich mit grosser Wahrscheinlichkeit schliessen. Will man zwei Apparate verschiedener Konstruktion auf dem Röntgengebiete vergleichend prüfen, so kann man nur so vorgehen, dass man jeden der beiden unter den für ihn bei seiner Bauart bestimmten und zu-

grunde gelegten Verhältnissen vorschriftsmässig arbeiten lässt und dann ihre Leistungen vergleicht und zwar durch das Arbeiten der Röntgenröhre. Zu berücksichtigen bleibt ausserdem, unter welchem Aufwand von elektrischer Energie sie diese Leistung erreichen. Dann erst erhält man ein Bild.

Was würde Herr Berger dazu sagen, wenn ich einen Induktor seiner Konstruktion unter genau denselben Bedingungen betreiben würde, die für meine Bauart die günstigsten sind, und wenn ich dann zu vernichtenden Resultaten für ihn gelange: das wäre doch nicht recht; nicht wahr? Und so hat ja derselbe Autor wenige Tage, bevor ich dies schreibe, erfahren müssen, dass bei einer von objektiver Seite seitens der Direktion eines neutralen Krankenhauses veranstalteten Prüfung zwischen seinem Apparat von 50 cm Funkenlänge, Walterschaltung genau so, wie er es angiebt, und den er eigens für diesen Prüfungszweck gebaut hat, und einem Instrumentarium meiner Konstruktion von etwa 18 cm Funkenlänge nach dreitägiger Erprobung, nach vergleichender Herstellung der schwierigsten Aufnahmen, trotzdem Herr Berger seinen Apparat persönlich bediente, seine Konstruktion gegenüber der meinen doch endgültig hat zurücktreten müssen.

Dieser von mir behauptete Grund seiner Ergebnisse, Prüfung beider Instrumentarien unter nur für seines günstig gewählten Verhältnissen, lässt sich nachweisen bei den sechs angestellten Versuchen. Beim ersten Versuch wählt er gleiche primäre Stromstärke, gleiche primäre Unterbrechungszahl und zwar 20 in der Sekunde und konstatiert, dass bei einer der vier möglichen Schaltungen seines Induktors (bei den drei anderen nicht) er mehr Strom der Röhre zuführen kann, als sie unter solchen Umständen mit dem von ihm benutzten Induktor aus meinem System erhielt.

Kein Wunder, aber ich bin gerne bereit, Herrn Berger zu zeigen, wie er die gewünschte Stromstärke, soviel als die Röhre überhaupt vertragen kann, mit meinem Induktor zuführen kann.¹⁾ Allerdings geht dies nicht, wenn er dem letzteren die für seinen Induktor beste Unterbrechungszahl u. s. w. zumutet. Beim zweiten Versuch liegen die Verhältnisse nicht anders. Er schaltet die Lagen seiner Primärspule sämtlich hintereinander, sendet 10 Ampère bei 100 Unterbrechungen hindurch. Eine weiche, so gespeiste Röntgenröhre zeigt kein Schliessungslicht. Bei dem Induktor von mir steigert er den Primärstrom auf 15 Ampère, wobei dann Schliessungsinduktionslicht entsteht. Damit ist doch eigentlich nur gesagt, dass er mit meinem Induktor, wenn er ihn möglichst ungünstig einschaltet, Schliessungsinduktionslicht hervorbringen kann. Der seinige giebt bei einer von vier Schaltungsmöglichkeiten in diesem Falle kein Schliessungsinduktionslicht. Mit den drei anderen Schaltungsmöglichkeiten giebt er es zweifellos. Und das nun soll ein Beweis dafür sein, dass die Schliessungsinduktion bei Induktoren meiner Konstruktion grösser ist, als bei seinen. Gerne bin ich bereit, bei derselben Röhre seinen und meinen Induktor so zu betreiben, dass der seine erheblich mehr Schliessungsinduktionslicht giebt als der meine.

Der dritte Versuch beschäftigt sich abermals mit der Schliessungsinduktion und es soll dargethan werden, dass diese schädliche Erscheinung bei gleicher Funkenlänge, gleicher primärer Stromstärke und gleicher Unterbrecherfrequenz grösser bei dem Induktor meiner Konstruktion sei, als bei dem von Reiniger, Gebbert & Schall. Auch hier gilt dasselbe. Seinen betreibt er mit möglichst günstigen Betriebsverhältnissen, meinen mit möglichst ungünstigen. Mit einigem guten Willen lässt sich hier wie überall das Gegenteil beweisen. Noch bedeutend übertroffen wird diese Vergleichsuntersuchung durch das vierte angestellte Experiment, das dazu dienen soll, nachzuweisen, dass das Maximum der Unterbrechungszahl bei dem Reiniger-Induktor nicht erheblich unter dem Maximum der Unterbrechungszahl meines Induktors liege. Durch verschiedene Schaltungen wird die Frequenz beim Induktor von Reiniger, Gebbert & Schall von 180 allmählich auf 250 gesteigert. Er erreicht diese Frequenz bei 6 Ampère Stromstärke. Mein Induktor giebt bei Bergers Versuch bei 8, 5 Ampère 380, also etwas mehr als 33% höhere Frequenz. Warum hat nun Herr Berger die Frequenz nicht weiter gesteigert? Das geht doch ganz gut! Sehr einfach. Weil dann das Ergebnis noch viel ungünstiger für ihn ausgefallen wäre. Auffallend ist auch die Konstatierung der Thatsache, dass er den Induktor meiner Angabe nicht unter 6 Ampère Primärstromstärke regulieren konnte; — warum nicht? Es geht in der That doch ganz gut! Mit welchem Unterbrecher hat wohl Berger gearbeitet? Er sollte doch wissen, dass ein Unterbrecher, der für seinen Induktor eingestellt oder konstruiert ist, deswegen noch nicht für meinen Induktor sich eignen muss. Sodann schaltet Berger eine Röntgenröhre ein, die so weich ist, dass überhaupt kein Durchleuchtungsbild zustande kam, weil die Fleishteile der Hand vollkommen schwarz erscheinen. Diese Röhre betreibt er zunächst mit seinem, dann mit meinem Induktor und konstatiert, dass dann der primäre Stromverbrauch bei dem Induktor meiner Konstruktion grösser sei. Abgesehen nun davon, dass dies nicht notwendig so sein muss, sondern dass es nur bei der von Herrn Berger beliebten Versuchsanordnung so gewesen sein mag: was beweist denn ein solcher Versuch mit einer Röhre, die wir eben

¹⁾ Bei einem hier vorgenommenen Kontrollversuch war die Belastungsmöglichkeit bei Betrieb mit mittelharter Müllerröhre 12 Milliampère, also wesentlich mehr als mit dem R.-G.-S.-Induktor.

doch niemals brauchen können? Wann kommt ein Radiologe in die Lage, eine Röhre zu benutzen, die, weil sie überweich ist, gar keine Durchleuchtung ermöglicht?

Als fünften Vergleichsversuch stellt Herr Berger Durchleuchtungen mit beiden Apparaten an und behauptet, dass das Durchleuchtungsbild mit seinem Apparate heller sei. Es mag ja bei dem Experiment des Herrn Berger so gewesen sein, aber ich vermag ebenso einen Durchleuchtungsvergleich hinzustellen, bei welchem das Durchleuchtungsbild unter Benutzung des Reiniger-Induktors sehr viel schlechter ist. Das eine ist eine unzweifelhaft und absolut unbestreitbare Thatsache, dass bei richtiger Benutzung des Induktors meiner Konstruktion das damit erzeugte Durchleuchtungsbild aber auch nicht um das mindeste gegen das vollkommenste, welches Berger mit seinem Induktor erzeugen kann, zurücksteht. Ich behaupte sogar aus triftigen Gründen und zahlreichen Versuchen, dass die Feinheit der Differenzierung im Allgemeinen bei meiner Konstruktion die von Berger erheblich übertrifft. Übrigens hat Herr Berger sich persönlich von der vollständigen Gleichwertigkeit in dem oben angeführten Falle der Vergleichsprüfung seitens eines Krankenhauses wohl überzeugen müssen. Hier hat er in freiem Wettbewerb mit der Fabrikantin meiner Apparate das Optimum seiner Durchleuchtungen persönlich gegenüber dem Optimum meiner einer unparteiischen und länger sorgsam prüfenden Spitalleitung vorführen müssen. Das Ergebnis dieser Prüfung war jedenfalls das, dass er nicht um das geringste die Leistung meiner Apparate übertraf.

Es ist selbstverständlich, hier wie bei allen vorausgegangenen Vergleichsversuchen, dass man mit gutem Willen, um den Gegner zu verkleinern, Versuchsanordnungen so treffen kann, dass eine scheinbare Überlegenheit der eigenen Konstruktion sich ergibt. Aber das ist das Gegenteil einer objektiven Prüfung. Der gleiche Versuch unter anders gewählten Versuchsbedingungen fällt unmittelbar zu Ungunsten des Berger-Systems aus. Objektiv sein heisst, wie ich denke, so prüfen, dass jedes geprüfte Instrumentarium unter Wahrung der Arbeitsbedingungen, für die es gebaut ist, zur Entfaltung seiner maximalen Leistung gelangen kann. Herr Berger prüft aber so, dass er seine Apparate in möglichst günstige Betriebsverhältnisse bringt, den befeindeten Apparat in möglichst ungünstige, weil gemäss der abweichenden Bauart dieselben Betriebsverhältnisse, gleiche primäre Stromstärke, gleiche Unterbrechungszahl, gleichmässig vorgeschaltete Widerstände, gleiche Unterbrecherkonstruktion sich nicht für beide, sondern nur für den einen Apparat eignen kann. Genau das Gleiche gilt für den sechsten Versuch. Herr Berger machte eine Schuleraufnahme, einmal mit dem einen, das andere Mal mit dem anderen Induktor. Er betreibt dabei den seinen mit einem möglichst günstigen, den anderen mit ziemlich ungünstigen Betriebsverhältnissen. Es geschieht, was nicht anders geschehen kann: Die Aufnahme mit seinem Apparat fällt besser aus. Glaubt Herr Berger wirklich ernstlich, dass er hierdurch und dadurch, dass er, wie er es anbietet, Interessenten Abzüge von beiden Bildern sendet, der Wahrheit einen Dienst erweist?

Siebtens endlich vergleicht Herr Berger die Bauart beider Induktoren und kommt zu dem für ihn höchst erfreulichen Ergebnis, dass die Wandstärke der Induktorisolation für jedes Centimeter Funkenlänge bei seinem Apparat etwa über 1 mm, bei meinem etwas unter 1 mm beträgt. Weiter konstatiert er, dass der sekundäre Widerstand bei ihm 21000 Ohm, bei mir 12500 Ohm beträgt. Er schliesst dann in seinem Resumé weiter, dass infolge dieser (geringen, wie er meint) Differenz auch der induktive Widerstand seiner Spule nicht so erheblich viel grösser sein könne, wie ich es behauptet hätte.

Nun ich habe nicht alle Induktoren mit gleicher Wandstärke der Hartgummiisolation herstellen lassen, auch Herr Berger hat dies wohl nicht gethan. Er vergleicht einen Induktor nach meiner Angabe, der etwa 3—4 Jahre alt ist, mit einem der seinen aus der letzten Zeit. Es stand ihm natürlich frei, wenn er schon einen Vergleich der Isolationsstärke beabsichtigte, die Wandstärke seiner Hartgummiarmatur so dick zu machen, wie er will. Aber was hat dies nun in aller Welt mit der Leistung eines Röntgenapparates zu thun? Die Hauptsache ist doch, dass das Induktorium hält. Ob wir nun durch geeignete Anordnung, durch Wahl der besten Hartgummiarten oder wie wir dies immer machen, zu dünneren Wandstärken greifen können, oder dicke benutzen müssen: die Hauptsache bleibt doch, dass die Isolation genügend ist, dass der Induktor nicht Not leidet, nicht durchschlägt. Ich habe in meiner langen spezialistischen Thätigkeit wohl viele Induktoren von Reiniger, Gebbert & Schall durchgeschlagen und verletzt gesehen, dass ich glaube, dass die Gefahr dort näher liegt, wie bei den meinen. Jedenfalls teilt Herr Berger nicht mit, dass der Bruchteil des Millimeters Wandstärke, um den der nach meinen Angaben gebaute Induktor schwächer dimensioniert ist, als der seine, zum Durchschlagen des Induktors geführt hat. Was nun aber die Behauptung anlangt, dass der induktive Widerstand seines Induktors nicht viel grösser sein könne, als der induktive Widerstand des meinen, weil der ohmische Widerstand bei seinem Induktor nur 8500 Ohm, also um $\frac{2}{3}$ etwa grösser sei, so ist das ungefähr eine Behauptung von der Qualität wie: ein Rechteck könne nicht lang sein, weil es schmal sei. Man sollte es nicht für möglich halten, dass etwas derartiges im Ernst geschrieben wird.

Und an diese Mitteilung seiner Versuche knüpft Herr Berger ein mehr als vierseitiges Resumé, worin er Schlüsse zieht, die nun natürlich ebenso sachlich unwahr sind, wie seine Versuche. Der Satz,

womit er sein Resumé beginnt, ist sehr wahr: „Das Resultat des vergleichenden Versuchs ist allerdings sehr wenig günstig für den Dessauer-Apparat, wie gleich es von vornherein nicht anders erwartet werden konnte.“ Bei solchen Versuchsanordnungen, die nur gewählt sind, um etwas Gewünschtes wahr zu haben, die sich so weit von jeder objektiven Prüfung entfernen, war allerdings „nichts anderes zu erwarten“. Und in dieses Resumé fügt weiter Herr Berger eine grosse Anzahl von teils unrichtigen, teils halbrichtigen Angaben, historisch irrtümliche Darstellungen, eine solche Reihe von Fehlschüssen ein, dass ich mich darauf beschränken muss, unter Verzicht auf persönliche Momente nur das wichtigste thatsächlich richtig zu stellen:

Herr Walter hat 1901 allerdings verlangt, dass der Versuch gemacht werde, ob mit einem Induktionsschlag grosser Funkenlänge mehr Energie gefördert wird, als mit einem von kleiner. Aber der Versuch kann doch nur, im Sinne meiner damaligen Abhandlung, etwas bedeuten, wenn es sich um gleich-grosse Induktoren handelt, d. h. solche von gleichem Kupfergewicht. Und dann: Wo ist die logische Konsequenz, dass es, wenn thatsächlich ein Induktionsschlag grosser Funkenlänge mehr Intensität fördert, als ein Induktionsschlag geringer Funkenlänge, deswegen notwendiger besser wäre, die Funkenlänge gross zu wählen. Was ich behaupte und immer behauptet habe, ist doch, dass die immer grössere Steigerung der Funkenlänge keinen Zweck hat, weil hierdurch vermöge der höheren Schliessungsinduktion die Entladungskurve ungünstiger wird und die Frequenz abnimmt und weil bei einer Steigerung über ein gewisses Mass nicht einmal die Intensität des einzelnen Funkenschlages *ceteris paribus* sich steigern kann. — Unter den gleichen Bedingungen, schreibt Berger, geht der achtfache Strom durch die Röntgenröhre, wenn diese an den grossen Induktor angeschlossen wird. Ja allerdings, wenn, wie ich gezeigt habe, diese gleichen Bedingungen für den einen Induktor die denkbar günstigsten, für den anderen recht ungünstige sind. Die Leistungsfähigkeit bezw. der Nutzeffekt eines grossen Apparates sei entschieden grösser, meint Berger, als die des Dessauerschen Hochspannungstransformators. Warum das? Ist dadurch, dass einmal unter einer ganz bestimmten Versuchsanordnung, die man sich besonders günstig aussucht, eine Konstruktion bei einem Versuch scheinbar mehr leistet, dargethan, dass dies immer so sein muss, und dass nicht nur die eine Konstruktion die andere überwiegt, sondern dass sie von jeder anderen übertroffen wird? Die Induktoren, fährt Berger fort, bilden eben auch keine Ausnahme von dem für Transformatoren gültigen Gesetze, dass der grössere Apparat der leistungsfähigere ist. Wer hat jemals das Gegenteil behauptet? Aber ist denn die Funkenlänge und die Grösse eines Transformators dasselbe? Weiss nicht jeder, der sich mit der Elektrizität beschäftigt hat, dass die Grösse einer elektrischen Leistung durch die Wattzahl, nicht durch die Spannung allein, durch die Funkenlänge, bestimmt wird? Steht es uns nicht immer frei, Induktoren von geringer Funkenlänge, wenn es zweckmässig ist, so gross zu dimensionieren, wie wir immer wollen? Und wenn schliesslich in einem besonderen Falle die Leistung eines Transformators grösser wurde, wie die eines andern, beweist dies etwa, dass deswegen auch die Leistung der von ihm gespeisten Röntgenröhre grösser sein muss? Und nun kommt eine schlankweg unrichtige Behauptung, dass sich weiche Röhren von dünner Glaswand, wie die von Müller, überhaupt nicht ohne Gefahr mit einem Induktor von meiner Konstruktion betreiben lassen. Herr Berger hätte sich, bevor er solche haltlose Unwahrheiten zum besten giebt, in einigen Röntgeninstituten hierüber erkundigen sollen. Vom 1. Januar dieses Jahres bis jetzt sind von der Fabrik, welche meine Apparate herstellt, dem Elektrotechnischen Laboratorium Aschaffenburg unter anderen für über 4000 Mark Müllersche Röhren an die Besitzer von Röntgeninstrumentarien meines Systems geliefert worden. Nicht ein einziges Mal wurde dieser von Berger behauptete Fall bekannt. Ebenso wenig im vorigen Jahre.

Sodann sucht Herr Berger darzuthun, dass die geringe Frequenz, die mit seinem Apparat möglich ist, kein Nachteil sei. Einmal ist die Differenz viel grösser, wenn man den Versuch richtig, ordnungsgemäss anstellt, dann aber ist dieser Vorteil auch grösser. Seine Bedeutung habe ich schon zu oft besprochen und dargestellt, als dass ich hierauf eingehen möchte. Jedenfalls muss eben Herr Berger zugeben, dass trotz seiner Bemühung, die Versuchsanordnung für sich so günstig wie nur möglich zu wählen, dieser Nachteil seiner Apparate zu Tage tritt. — Sodann kommt Herr Berger nochmals auf die Regulierung zu sprechen. Wie ich schon konstatierte, hat er den Versuch eben falsch gemacht. Aber er verschweigt auch, dass die maximalen Entladungsgrössen, die er mit seinem Induktor zu erreichen vermag, eben nur unter der von mir angegebenen und betonten Stromvergeudung erreicht werden können. Herr Berger mag sich darüber in der Walterschen Originalpublikation über seine Schaltung orientieren.

Was die Durchleuchtung anlangt, so habe ich vorher schon dargethan, wie sich die Sache bei objektiver Prüfung stellt. Übrigens hat hierüber bloss die Praxis zu entscheiden und ich kann ruhig auf die Publikationen von Haglund, Kraft, Metzner verweisen, kann ruhig betonen, dass eben schon Hunderte die Durchleuchtungsergebnisse beider Instrumentarien verglichen haben. Solche Behauptungen wie diese fallen in sich selbst zusammen, sobald man sich objektiv überzeugen will.¹⁾

¹⁾ In der letzten Zeit sind u. a. soviel ich weiss, Vergleichsversuche meiner Apparate mit anderen an- gestellt worden von Dr. Sommer, Winterthur, der Klinik Lossen (Ernst Ludwigs Heilanstalt), Darmstadt.

„Nun ist es zweifellos möglich, jede Aufnahme mit kleinen Induktoren zu machen, wenn nur genügend lange exponiert wird.“ Nun also, aber wie oft dies immer und immer wieder bestritten worden ist, weiss jeder, der die Litteratur einigermassen verfolgt hat. Die Expositionszeit hängt übrigens von der Funkenlänge, wenn diese genügend ist nicht ab.

Dass zu irgend einer Aufnahme, oder zur Behandlung von Leukämie Apparate meines Systemes nicht ausreichen, ist eine Behauptung, die sich würdig anschließt den vorausgegangenen über die Gefährlichkeit bei Benutzung der Müllerröhre und der Grösse des sekundären Induktionswiderstandes.

Die von mir für meine Apparate vorgeschriebenen Funkenlängen sind von Anfang an dieselben geblieben und richten sich naturgemäss in etwa nach dem Einzelfall. Was Herr Berger hier sagt, ist deshalb unzutreffend. Über die Frage der „Grösse“ eines Induktors, d. h. seine Leistung, insbesondere zum Betriebe der Röntgenröhre, geht die Diskussion nicht. Hierüber sind wir uns wohl einig. Aber dass die Funkenlänge reduziert wird, war meine Forderung, in gewisser Beziehung hat Walter sie allerdings, wie ich schon an anderer Stelle betonte, erfüllt.¹⁾

Die Frage der Regulierfähigkeit ist von Herrn Berger durchaus falsch aufgefasst. Es handelt sich doch um die Regulierung der Röntgenröhre, ihrer Belastung und die Grösse ihrer Strahlung. Das ist die Aufgabe der Reguliervorrichtung. Diese Aufgabe wird in der Regel von mir dadurch gelöst, dass ich den primären Stromkonsum durch induktiven Widerstand zwischen etwa sieben und etwa 14 Ampère variere. Dabei erreiche ich unter feinsten Abstufung eine Regulierung von minimalster bis maximalster Belastung der Röhre. Herr Berger braucht, um dieselbe Regulierung der Röntgenröhre zu erreichen, ein Regulierbereich von etwa 0,8—30 Ampère. Ich bin nun der Anschauung, dass daraus klar genug hervorgeht, dass meine Reguliermethode jedenfalls einfacher und allgemein stromsparender ist, als die seinige. Dass die Notwendigkeit oder die Möglichkeit von 0,8—30 Ampère zu variieren, um genügende Regulierung für die Röhre zu erhalten, ein Vorteil sein soll, verstehe ich nicht. Jedenfalls konstatiere ich ausdrücklich, dass die Reguliermöglichkeit von der minimalsten bis zur maximalsten Belastung durch meine Methode ausreicht, was von Herrn Berger nicht bestritten wird.

Dann behauptet Herr Berger die erstaunliche Thatsache, dass Induktoren meiner Konstruktion nicht geeignet sein sollten für den Betrieb mit Quecksilberstrahlunterbrecher. Inzwischen dürfte er sich ja wohl vom Gegenteil praktisch überzeugt haben. Vorher scheint er es nicht probiert zu haben, denn er vermutet bloss, dass die mit Quecksilberstrahlunterbrecher erzielten Resultate „nur sehr unvollkommen sein würden“.

Des weiteren definiert Herr Berger das Fundament meines Systemes. Ich bin darauf im Anfang meiner Entgegnung genügend eingegangen. Er hat sich, wie erwähnt, nicht die Mühe gemacht, seinen Gegner kennen zu lernen, bevor er ihn angreift.

Die Bauart, die Grösse, die Dimensionierung, die transformierte Wattzahl eines Induktors hat sich zu richten einzig und allein nach der von der Röntgenröhre aufgenommenen Energie. Induktoren, die vermöge ihrer Dimensionierung doppelt oder dreimal so grosse Energiegrösse transformieren, als die Röntgenröhre im höchsten Falle aufnehmen kann, haben doch nach allen Regeln der Technik keinen Zweck, arbeiten ständig unausgenutzt oder müssen naturgemäss die Röhre auf die Dauer ruinieren. Und thatsächlich, wie schon erwähnt, wird dann durch Hilfsmethoden das überschüssige Mass von Spannung und damit indirekt die gesamte Leistung des Transformatororganes wieder auf das normale Mass erniedrigt. Das ist das Wesen der Walterschaltung, wie Herr Berger sie anwendet. Aber dann sollte man dem Konstrukteur keinen Vorwurf machen, der von vornherein den Induktor der Röntgenröhre entsprechend baut und dimensioniert und dadurch weiterer Komplikation entraten kann.

Was Herr Berger bezüglich des Durchschlagens sagt, ist unrichtig. Denn wie erwähnt ist doch die Hauptsache, dass der Induktor nicht durchschlägt. Mir steht es doch auch frei, wenn ich es für notwendig halte, doppelte Hartgummiröhre zu verwenden. Herr Berger könnte mir einen Vorwurf machen, wenn er mir nachwies, dass eine beträchtliche Anzahl von Durchschlägen zu Lasten der Benutzer meines Systemes erfolgt wäre. Aber nein, er begnügt sich damit, zu konstatieren, dass die Dimensionierung der Hartgummiarmatur um einen sehr kleinen Bruchteil eines Millimeters pro Centimeter Funkenlänge geringer ist, als bei dem von ihm zum Vergleiche herangezogenen Induktor. Und wohl gemerkt, er vergleicht ein etwa drei bis vier Jahre altes Instrument von mir mit einem soeben gebauten von ihm. Und der Vergleich bezieht sich nur auf diese beiden verglichenen Exemplare; seine Schlüsse erstrecken sich freilich über alle jeweils gebauten Induktoren.

Dann konstatiert Herr Berger noch, dass der betreffende von ihm geprüfte Induktor gar nicht aus den Werkstätten des Elektrotechnischen Laboratoriums hervorgeht, sondern von der A. E. G. stammt. Ich will gleich vorwegnehmen, dass Herr Dr. Walter bei dem von ihm auf Umwegen beschafften Induktor konstatiert, dass er von Hans Boas stammt. Auf diesen Punkt werde ich sofort bei Besprechung der Walterschen Versuche zurückkommen.

¹⁾ Vgl. Röntgenologisches Hilfsbuch, gesammelte Abhandl. Band I, pag. 120 ff. — Fortschr. a. d. Geb. d. R.-Str. VIII. Entgegnung auf Dr. Rosenthals Arbeit.

So charakterisiert sich der Angriff des Herrn Berger als ein sehr bedauerliches Erzeugnis, bedauerlich nicht deshalb, weil es mich angreift, sondern wegen der Art, wie es angreift. Ich will mich durchaus hüten, persönlich ihn als Ingenieur einer Fabrik anzugreifen, welche durch meine Arbeiten und durch die Konkurrenz des meine Apparate herstellenden Institutes, notwendigerweise geschädigt werden musste. Aber objektiv qualifizieren sich die Bergerschen Darlegungen Punkt für Punkt dahin, dass seine Versuche unter solcher Anordnung der Betriebsverhältnisse angestellt wurden, dass die Voraussetzung für seinen Apparat die denkbar günstigsten, für den Apparat meiner Konstruktion möglichst ungünstige waren. Man kann ohne weiteres ohne jede Schwierigkeit zu dem genau entgegengesetzten Resultaten kommen, wenn man die Versuchsanordnung so wählt, dass die Versuchsbedingungen für meinen Apparat günstig und damit für den abweichend konstruierten von Reiniger, Gebbert & Schall ungünstig sind. Das Ganze ist ein Zerrbild schlimmster Art, der unmittelbare Gegensatz einer objektiven Prüfung. Und, wie es das Schicksal will, hat denn auch Herr Berger diese wenige Tage vor Veröffentlichung seiner Arbeit noch erfahren müssen. Bei objektiver Prüfung der Apparate, als er sowohl wie der Vertreter der meine Apparate bauenden Firma, die günstigsten Betriebsverhältnisse für ihr Instrumentarium zu schaffen Gelegenheit hatten, wurde nach dreitägiger Prüfung von seiten der Anstaltskommission nach zahlreichen vergleichenden Aufnahmen derselben Objekte und Vergleichsdurchleuchtungen, der Konstruktion von mir der Vorzug gegeben. Und das war nicht einmal bis jetzt der Fall, mir sind zahlreiche solcher Fälle bekannt und ich weiss, dass jeder Benutzer eines Apparates, der ruhig und objektiv beide Konstruktionen prüft, mit Sicherheit zu dem gleichen Ergebnis geführt wird.

Herr Dr. Walter in Hamburg hat sich durch eine Zwischenhändler-Firma in Hanau — der Name thut ja nichts zur Sache — ein Induktorium vom Elektrotechnischen Laboratorium Aschaffenburg beschafft, hat sich danach ein möglichst übereinstimmendes von Richard Seifert & Co. bauen lassen und bei Vergleichsversuchen festgestellt, dass das letztere nur wenig hinter dem von Aschaffenburg bezogenen zurückstand. Er vergleicht weiter einen Apparat von Reiniger, Gebbert & Schall von grösserer Funkenlänge und einer um 30—40% grösseren Dimensionierung. Dann liess er die drei Apparate mit gleicher Schaltung, wie er sagt, arbeiten, konstatierte, dass die Funkenlänge bei dem von Richard Seifert & Co. gebauten Apparat am kleinsten, bei dem von Aschaffenburg bezogenen grösser und bei dem von Reiniger, Gebbert & Schall am grössten war. Schliesslich betrieb er mit den drei Induktoren die gleiche Röhre und fand, dass ein eingeschaltetes Milliampèremeter dabei bei dem Seifert-Induktor 0,9, bei dem Aschaffenburg Induktor 1 und bei dem Erlanger 2 Milliampère Ausschlag gab. Dann fährt er fort: „Alle diese Zahlen liefern nun meines Erachtens den vollkommen exakten Beweis, dass bei Vermehrung der sekundären Windungszahl eines Induktors, womit aber natürlich auch die übrigen Teile desselben entsprechend zu vergrössern sind, nicht blos die maximale sekundäre Funkenlänge, sondern auch bei konstantem äusseren Widerstande die sekundäre Stromstärke, d. h. also die ganze Wirkung des Apparates in entsprechender Weise zunimmt, wie ich dies aus theoretischen Gründen schon so häufig behauptet habe“.

Man könne nun nicht behaupten, dass die beiden angestellten Versuche und der daraus gezogene Schluss in streng logischem Zusammenhang stünde. Denn erstens fehlt jede Angabe über die primär verbrauchte Energie, fehlt jede Angabe darüber, ob für jedes Instrumentarium das Optimum der Betriebsverhältnisse garantiert war, jede Angabe über die Unterbrechungszahl, überhaupt über jedes Moment, von welchem die sekundäre Entladungsgrösse abhängt. Es ist nämlich da ein grosser Unterschied bei einzelnen Konstruktionen, und es ist sehr irrtümlich, anzunehmen, dass bei Wahrung der übrigen Verhältnisse gleiche Steigerungen der sekundären Leistung das Resultat gleicher primärer Änderung wäre. Mit anderen Worten, es kommt auf die Bauart des Induktors an, ob eine Steigerung der sekundären Windungszahl auch eine Steigerung der Leistung bedeutet. Des ferneren ist die Messung mit einem Milliampèremeter eine sehr problematische Sache, denn es ist klar, dass diese Milliampèremeter, wenn sie nicht Hitzdrahtinstrumente sind, falsch zeigen, weil sie von der Entladungskurve abhängen und dass dieser Fehler infolgedessen bei jeder Änderung der Entladungskurve, bei jeder Änderung der Frequenz und auch bei jedem Induktor ein anderer sein muss. Aber endlich, wer bestreitet denn die von Walter gemachte Angabe? Herr Dr. Walter müsste sich bemühen, einiges von mir Publizierte nachzulesen. Ich zitiere die Stelle nach meinem Kompendium der Röntgenographie, I. Teil, pag. 64, 65 ff.: „Jedenfalls können wir daraus den Schluss ziehen, dass wir eine erhebliche Vermehrung der Stromstärke¹⁾ bei Hinübergehen über die Funkenlänge von 30—40 cm nicht mehr erhalten.“ Bis dahin, so geht aus den vorausgegangenen Ausführungen hervor, steigert sich ceteris paribus die sekundäre Intensität eines Induktionsstosses. Aber was beweist dies für den ärztlichen Röntgenapparat? Denn hier handelt es

¹⁾ In der eingeschalteten Röntgenröhre.

sich um die Aufgabe, unter möglichst günstigen Bedingungen der Röntgenröhre das Maximum der Energie zuführen zu können, dass sie aufzunehmen und in Röntgenstrahlen umzusetzen vermag. Und diese Aufgabe wird durch meine Konstruktion, wie ich dies oft genug bewiesen habe, in einfacher und vollkommener Weise gelöst.

Es ist ohne weiteres möglich der Röntgenröhre 10, 12 und mehr Milliampère mit dem Induktor meiner Angabe zuzuführen.

Was nun die Konstatierung des Herrn Dr. Walter, dass der betreffende Induktor das Fabrikzeichen Hans Boas' besitze, betrifft und den Schluss, dass ich womöglich gar keine Induktoren konstruiere, so ist darauf, sowie auf die Bemerkung des Herrn Berger folgendes zu erwähnen: Zunächst konstatiere ich und habe gelegentlich der Röntgenkurse auch zur Illustration der diesbezüglichen Besprechung häufig genug den Besuchern die betreffende Fabrikation gezeigt, dass im Elektrotechnischen Laboratorium Aschaffenburg die weitaus grösste Zahl der für mein System benutzten Induktoren hergestellt wird. Aber ausserdem stehe ich keinen Moment an, von Herzen gern zuzugeben, dass diese Fabrikantin meiner Apparate häufig genug von der Freundlichkeit des Herrn Hans Boas Gebrauch macht, der ja bekanntlich wohl die bedeutendste Autorität auf dem Induktorgebiete ist, und sich von ihm, nach vorausgegangenen genauen Besprechungen Induktoren wickeln liess, wie sie für meine Konstruktion notwendig sind. Das geschah sowohl häufig, als Boas noch leitender Ingenieur der betreffenden Abteilung der A. E. G. war, als auch in letzter Zeit, wo er selbständig Induktoren in seinen Werkstätten für Aschaffenburg herstellte, es geschah meistens dann, wenn die Einrichtung der Fabrik in Aschaffenburg nicht ausreichte, dem lebhaften Bedarfe nach Apparaten meines Systemes zu genügen. Und es geschah mit Recht, denn Boas ist derjenige, der in dem richtigen Zeitpunkt grundlegende Arbeiten in dieser Beziehung gemacht hat, von dem wir alle gelernt haben, von dem die abweichende Konstruktion der Primärspule und die Isolationsmethode der sekundären Spule stammt, die wir vielfach anwenden, von dem ich jene Charakteristika übernahm, die mich damals vollkommen berechtigten, die Induktoren im Gegensatz zu den Rhumkorffschen allgemein angewendeten, Hochspannungstransformatoren zu nennen. Herr Dr. Walter wird selbst wissen, wie viel er und wie viel andere bezüglich des Induktorbaues Herrn Boas verdanken. Mit meiner ausdrücklichen Genehmigung, sogar auf meinen persönlichen Wunsch hat Herr Boas sein Fabrikzeichen auf diese Exemplare angebracht, und es gereicht mir zur ganz besonderen Genugtuung, dass Herr Dr. Walter bei seiner Bemühung, durch einen Hanauer Wiederverkäufer ein Induktorium nach meinen Angaben zu erhalten, in den Besitz eines Boasschen gelangte. Mir lag damals die Anfrage der betreffenden Firma, die sich im Übrigen mit dem Vertrieb sehr heterogener Gegenstände befasste, vor, weil sie ohnehin sehr verdächtig war. Und seit dieser Zeit habe ich auf Äusserungen von Hamburg aus gewartet und sehe mit Vergnügen, dass thatsächlich der Boassche Induktor seinen Bestimmungsort erreicht hat.

Herr Dr. Albers-Schönberg in Hamburg hat Versuche angestellt, den Röhrenverbrauch bei Benutzung kleiner und grosser Induktoren zu bestimmen. Im Gegensatz zu den vorausgegangenen Versuchen sei gleich konstatiert, dass er am objektivsten vorgegangen zu sein scheint. Er hat wenigstens, wie ich wohl aus den Darlegungen vermuten darf, geglaubt, richtig zu vergleichen. Thatsächlich ist das Ergebnis aber falsch, weil die Versuchsordnung falsch ist. Herr Dr. Albers-Schönberg hat bei Benutzung des Richard Seifert & Co.-Apparates, deren Induktor mit Walterschaltung, also reduzierter Funkenlänge unter Anwendung aller derjenigen Momente betrieben, die geeignet erscheinen, die Entladungskurve in der Sekundärspule und die Belastung so zu gestalten, dass die Röhre möglichst grosse Lebensdauer erhält. Dagegen hat er den Induktor, — wohl den gleichen, den auch Walter benutzte — ausser Zusammenhang mit der dafür notwendigen primären Anordnung in Betrieb gesetzt. Auch die Benutzung der Drosselröhre scheint, wie ich aus dem Schlusssatz entnehme, nicht die richtige gewesen zu sein.

Wenn Herr Dr. Albers-Schönberg in meinem röntgenologischen Hilfsbuch das I. Kapitel, oder aber in dem Kompendium der Röntgenographie das im 3. Kapitel unter Abteilung C, insbesondere unter Abteilung D (Regulierapparat, Dimensionierung des Widerstandes, Abstimmung), ferner das im 4. Kapitel Gesagte durchliest, wird er zur Erkenntnis kommen, dass man über ein Induktorium, das speziell für den Zusammenhang mit bestimmten primären Regulierapparaten u. s. w. gebaut ist, nur ein Urteil gewinnen kann, wenn man es auch thatsächlich vorschriftsmässig benutzt. Würde Herr Dr. Albers-Schönberg den von ihm zu Vergleichsversuchen verwendeten 80er Induktor mit ungeeigneten Regulierapparaten, ungeeigneter Schaltung u. s. w. betreiben, so würde er unzweifelhaft eine sehr viel grössere Röhrenabnutzung erhalten. Aber diesen Fehler begeht er augenscheinlich mit dem zum Vergleich herangezogenen Induktor aus Aschaffenburg. Ich bin gerne bereit, Herrn Dr. Albers-Schönberg die Versuchsordnung hier genau zu erklären und zu erläutern, habe ihn auch schon wiederholt dazu eingeladen. Jedenfalls ist in Wirklichkeit, d. h. wenn die Anlagen meines Systems in jeder Weise ordnungsgemäss betrieben werden, die Abnutzung der Röhren durchaus nicht grösser, als bei dem Induktor von Walter. Darüber habe ich durch eigene und fremde Versuche, sowie das

umfangreiche Material der Aschaffener Fabrik über den Röhrenverbrauch der einzelnen Röntgeninstitute mich sicher informiert. Es ist ein Irrtum, dass bei richtiger Benutzung kleinerer Funkenlängen die Abnutzung der Röhren grösser sei, als bei richtiger Benutzung grösserer Funkenlängen. Im Gegenteil, die physikalische Überlegung und der empirische Versuch zeigen mit eminenter Deutlichkeit, dass im Allgemeinen die Abnutzung der Röntgenröhre bei richtig gebauten Instrumentarien kleiner Funkenlänge geringer ist, als bei solchen grosser Funkenlänge.

Resumé.

Seit fünf Jahren nahezu wird über die gleichen Fragen gestritten. Anfangs glaubte man mit mir als Neuerer sehr rasch fertig zu sein. Betrachten wir aber die Entwicklung der Dinge von damals bis heute, so wird jedem unvoreingenommenen Beurteiler klar und deutlich, dass ich auf der ganzen Linie recht behielt. Nicht nur, dass sich die Instrumentarien des von mir angelegenen Systems seit jener Zeit um viele Hunderte vermehrt haben, sie haben sogar mit Erfolg in ausserordentlich zahlreichen Fällen Instrumentarien der früheren Konstruktion, solche von grosser Funkenlänge verdrängt, und die Arbeitsergebnisse in der überwiegenden Mehrzahl dieser Institute sind seit Einführung meines Systems bessere und bessere geworden. Auch der letzte Röntgenkongress hat denjenigen, der die Aufnahmen, wie sie zum Beispiel Hildebrand-Marburg und die Kursleitung in Aschaffenburg ausstellten, mit anderen verglichen, gezeigt, dass die qualitative Leistung unter allen Umständen eine mindestens gleichwertige gegenüber den anderen Konstruktionen sind. Ein Autor nach dem andern ist in dieser Zeit von dem gegnerischen Lager in das Aschaffener übergegangen. Leider sind darum die Gegensätze zwischen den Vertretern der Anschauungen nicht geringer geworden.

Aber ich kann feststellen, dass von keiner Seite noch das geringste sachliche Physikalische gegen die Richtigkeit meiner konstruktiven Grundlagen und meiner Konstruktionen beigebracht werden konnte. Der vorliegende Angriff von Herrn Berger ist ein typisches Beispiel dafür, mit welchen Hilfsmitteln und Versuchsanordnungen scheinbare Überlegenheiten anderer Systeme künstlich konstruiert werden. Es zeigt sich, dass eben trotz dem dringenden Wunsch vieler, die es persönlich angeht, die Wahrheit sich in ihrem Marsche nicht aufhalten lässt. Die vorliegenden Angriffe, die teils von persönlichem Interesse, teils von irrtümlichen Voraussetzungen ausgehen, werden nicht die letzten sein. Aber deshalb wird unaufhaltsam die von mir begründete Bewegung zur exakten Durcharbeitung des Röntgenapparates, zu seiner Vereinfachung und Verbilligung bei Erhaltung seiner vollen Leistungsfähigkeit und damit zur Propagierung der Methode ihren Fortschritt nehmen.

Aschaffenburg, Ende Juni 1905.

Schlusswort zu vorstehender Entgegnung Herrn Dessauers auf meine Veröffentlichung über das System Dessauer.

Von

W. Berger.

Herr Dessauer hat durch seine vorstehenden längeren Ausführungen unter mehrfachen Wiederholungen den Versuch gemacht, meine auf objektiven Beobachtungen und Messungen beruhenden Ergebnisse bei den vergleichenden Untersuchungen eines 50 cm-Induktors von Reiniger, Gebbert & Schall und eines 18 cm-Apparates von Dessauer zu entkräften.

Allerdings ist es nur beim Versuch geblieben, denn Herr Dessauer ist nicht in stande gewesen, die Richtigkeit meiner Untersuchungen beweiskräftig zu widerlegen.

Was zunächst die Bezugsquelle der mir zur Verfügung gestandenen Dessauer-Röntgeneinrichtung betrifft, so diene zur Richtigstellung, dass der Apparat, weil in der Leistung ungenügend, von Reiniger, Gebbert & Schall gegen ein Instrumentarium mit 40 cm-Induktor umgetauscht wurde. Es stand mir nicht nur ein Induktor von Dessauer, sondern ein vollständiges Dessauerinstrumentarium mit Schaltapparat und Wehneltunterbrecher mit dem Firmenschild des Aschaffener Institutes zur Verfügung, meine Versuchsdaten beziehen sich also nicht nur auf den Induktor, sondern auf die ganze Einrichtung, also auf das ganze sogenannte „System“ Dessauer, welches ja zur Zeit der Lieferung des Apparates, die übrigens nach den Äusserungen des vormaligen Besitzers keinesfalls vier Jahre, sondern höchstens zwei Jahre zurückliegen kann, ebenfalls schon in der Reklame der Aschaffener Fabrik bestand.

Herr Dessauer stellt die Behauptung auf, die Betriebsverhältnisse seien tendenziös von mir derart gewählt, dass sie für den grossen Induktor denkbar günstig, für seinen Apparat aber denkbar ungünstig lagen. Demgegenüber stelle ich fest, dass beide Apparate, um ein möglichst klares Urteil zu gewinnen, in physikalisch und technisch durchaus einwandfreier Weise zunächst unter völlig gleichen Betriebsverhältnissen und dann bei Feststellung der Höhe der Schliessungsspannung, der Helligkeit des Durchleuchtungsbildes und der Expositionszeit bei photographischen Aufnahmen unter für jeden Apparat normalen Betriebsverhältnissen untersucht wurden, daher die Differenz in den Daten bei den genannten Versuchen. Der Vergleich mit den beiden Dampfmaschinen, welchen Dessauer mit der Absicht anstellt, meine Versuche als naiv hinzustellen, ist also gänzlich deplaciert.

Hiermit ist aber der Entgegnung Dessauers der Boden völlig entzogen, so dass mir nur übrig bleibt, aus den Ausführungen, welche in das bei Dessauer bekannte Gewand glänzender Dialektik gekleidet sind, auf einige besondere Punkte ganz kurz einzugehen.

Mein vierter Versuch wurde deshalb mit einer sehr weichen Röhre gemacht, weil gerade bei Einschaltung solcher Röhren der Wehneltunterbrecher, wenn die primäre Windungszahl zu niedrig ist, umschlägt. Der Versuch ist also ein Prüfstein bei Wehneltbetrieb, der gezeigt hat, dass es nur bei Verwendung grösserer Induktoren möglich ist, bei Einschaltung weicher Röhren und kleiner Stromstärke regelmässige Unterbrechungen zu erzielen.

Dass ferner der von mir geschilderte Fall mit der Müllerröhre, selbst wenn er vereinzelt dastehen sollte, für den Dessauerapparat bezeichnend ist, ist eine wohl nicht abzuleugnende Thatsache.

Die weitere Annahme Dessauers, dass ich aus dem ohmischen Widerstand beider Sekundärspulen einfach auf den induktiven Widerstand einen Rückschluss gemacht habe, ist irrig, ich habe mich selbstverständlich auch experimentell von der praktisch zu vernachlässigenden Differenz überzeugt, die dem Dessauerapparat weit überlegene Leistung des 50 cm-Induktors beweist dies. Der von Herrn Dessauer geäusserte Zweifel an der Zuverlässigkeit der Angaben des Milliampèremeters ändert hieran nichts.

Nun zu der mehrfach von Herrn Dessauer erwähnten Angelegenheit, die vergleichende Prüfung einer Einrichtung mit 50 cm-Induktor von Reiniger, Gebbert & Schall und eines angeblich 18 cm-Instrumentariums von Dessauer betreffend.

Nichts kritisiert den Wert der Dessauerschen Entgegnung treffender und unterstützt meine veröffentlichten Untersuchungen besser, als die Darstellung des Falles von Dessauer und die folgende Gegenüberstellung des wahren Sachverhaltes.

Zu dem in Rede stehenden Wettkampf wurde von Dessauer ein 30 cm (!) Induktor mit zweifach veränderlicher Selbstinduktion (!) und eingerichtet für abwechselnden Betrieb durch Quecksilberstrahl- und einstufigen Wehneltunterbrecher, von Reiniger, Gebbert & Schall ein normaler 50 cm-Induktor mit veränderlicher Selbstinduktion, eingerichtet für abwechselnden Betrieb durch Quecksilberstrahl- und Wehneltunterbrecher und ausserdem eine kleine Röntgeneinrichtung mit 20 cm-Induktor, Wehneltbetrieb, gesandt.

Für das Krankenhaus kamen nur die beiden zuerst genannten Einrichtungen in Betracht.

Das Resultat der dreitägigen Prüfung seitens der Herren Ärzte war das, dass die Überlegenheit des grossen Induktors über den Dessauerapparat in allen Punkten anerkannt wurde, selbst der Vertreter von Dessauer musste dies mehrfach zugeben.

Abgesehen von den Durchleuchtungen, die mit dem Reiniger, Gebbert & Schall-Induktor bei gleicher Differenzierung des Bildes heller waren, musste mit dem Dessauerapparat bei den photographischen Aufnahmen doppelt so lange exponiert werden, um gleichkräftige Bilder zu erzielen.

Ich liess dann dem Herrn von der Aschaffenburg-Firma meine Müllerröhre, um jeden Zweifel an der Exaktheit der Versuche zu beseitigen, die Aufnahmen wurden unter völlig gleichen Bedingungen, aber normalen Betriebsverhältnissen für jeden Apparat wiederholt. Resultat: Die mit dem grossen Apparat hergestellten Platten waren erheblich kräftiger, als die mit dem Dessauerschen Instrumentarium erzielten.

Wenn trotzdem die Dessauersche Einrichtung angeschafft wurde, so geschah dies seitens des Krankenhauskuratoriums lediglich aus dem Grunde, weil die für Bedienung des Röntgenapparates bestimmten Schwestern erklärten, mit den Dessauerapparaten bereits eingübt zu sein, mit der Reiniger, Gebbert & Schall-Einrichtung dagegen nicht.

Dies alles ist von dem Oberarzt des Krankenhauses in Gegenwart der übrigen in Frage kommenden Sachverständigen und der Vertreter beider Firmen zu Protokoll genommen und habe ich die massgebliche Persönlichkeit bereits gebeten, entweder das Protokoll oder aber den ganzen Vorgang zu veröffentlichen.

Hier standen sich also zwei völlig neue Apparate gegenüber, die sich nur durch ihre Grösse, nicht aber durch ihre Funkenlänge unterschieden, die Richtigkeit des für alle Transformatoren, einschliesslich der Induktoren gültigen Gesetzes wurde somit bestätigt. Die kleine von Reiniger, Gebbert & Schall entsandte Röntgeneinrichtung wurde nach vorgenommener Prüfung aller drei Instrumentarien

von einem Arzt, welcher der Prüfung mit beigewohnt hatte, dem Dessauerapparat als gleichwertig erachtet und gekauft.

Schliesslich wurden von dem Krankenhause sämtliche Hilfsapparate, als Blendenapparat, Röhrenstativ und Plattenschaukasten, welche von beiden Firmen zur Verfügung standen, von Reiniger, Gebbert & Schall gekauft.

Das ist der wahre Sachverhalt.

Dessauer hat mir bzw. meinen Versuchen Mangel an Objektivität vorgeworfen, ich kann es dem Leser überlassen, diese Vorwürfe nach ihrem durch Vorstehendes beleuchteten Wert zu bemessen, ebenso den Wert der Angabe von Dessauer, dass es ihm möglich sei, mit seinem Induktor von 18 cm Funkenlänge 12 Milliampère durch eine wirklich mittelharte Röhre zu schicken.

Mit der gleichen Funkenlänge wird es Herrn Dessauer auch kaum gelingen, eine harte, für Behandlung der Leukämie geeignete Röhre zu betreiben, — man versuche es!

Über die Thatsache, dass Dessauer seine Induktoren von der Allgem. Elektrizitätsgesellschaft und von Boas bezogen hat, und zwar, wie ich besonders betonen möchte, normale Allgem. Elektrizitätsgesellschafts-Induktoren hilft sich Dessauer schlecht und recht hinweg, auf alle Fälle figurierten diese Induktoren vor dem Bekanntwerden des „System Dessauer“ in den Preislisten der Allgem. Elektrizitätsgesellschaft.

Was schliesslich die Definition der Walterschaltung durch Dessauer anlangt, so erkennt er an, dass der grössere Induktor die grössere Energiemenge transformiert, gleichzeitig bestreitet er auch nicht, dass der grössere Transformator, gleiche sec. Spannung (also beim Induktor gleiche Funkenlänge), vorausgesetzt eine grössere Leistung aufweise; die Funkenlänge des Dessauer „Spezialtyp“-Induktors und des grossen Induktors mit Walterschaltung sind aber, wie ich ausführte, gleich, die Dessauersche Definition ist somit falsch. Weitere Worte darüber wären angesichts der bisher gemachten Erfahrungen, meiner Veröffentlichung und des weiter oben erwähnten Falles der Prüfungsergebnisse seitens des neutralen Krankenhauses überflüssig, die Thatsachen sprechen für sich selbst.

Ich habe die Versuche keineswegs so angestellt, dass sie das gewünschte Ergebnis hatten, sondern bin streng objektiv verfahren

Der Zweck meiner Untersuchungen war der, festzustellen, ob die von Dessauer hergestellten bzw. gelieferten kleinen Röntgenapparate in ihrer ganzen Konstruktion, d. h. also Induktor, Schaltapparat mit „abgestimmtem“ Regulierwiderstand und „abgestimmtem“ Unterbrecher thatsächlich von der Bauart der von anderen deutschen Röntgenfirmen hergestellten kleinen Apparate vorteilhaft und wesentlich abweichen, so dass von einem besonderen System, für das Dessauer auf Kosten aller anderen soliden Firmen in der bekannten Art und Weise Reklame macht, gesprochen werden könnte.

Hätte sich dies herausgestellt, so wäre der Sturm, der infolge der Dessauerschen, für den Fachmann von vornherein unwahrscheinlichen Behauptungen und der eigenartigen Reklame, auf welche die Erfolge des Aschaffenburger Instituts zurückzuführen sind, entstand, allerdings unberechtigt gewesen.

Wie aber nicht anders zu erwarten, hat sich durch die von mir angestellten Versuche und durch die von Dessauer erwähnte Prüfung seitens eines neutralen Krankenhauses aber klar und unanfechtbar herausgestellt, dass der grosse dem kleinen Induktor in allen Punkten überlegen ist und dass ein „System Dessauer“ nicht existiert. Damit ist der Wahrheit in der That ein Dienst erwiesen.

Erlangen, den 30. Juni 1905.

Schlusswort zu der Entgegnung des Herrn Dessauer auf meine Abhandlung: „Einige Versuche mit einem Dessauer-Induktor.“

Von

Dr. B. Walter.

Zu der Entgegnung des Herrn Dessauer bemerke ich zunächst, dass der von mir untersuchte Apparat mir von Herrn Dr. Albers-Schönberg als „Spezialtype“ eines Dessauerschen „Hochspannungstransformators“ mit der Bitte um Untersuchung zugeschiedt wurde, und dass ich noch heute nicht weiss, auf welchem Wege derselbe in die Hände dieses Herrn gelangt ist.¹⁾

Was meine Versuche selbst anbetrifft, so hat Herr Dessauer den Zweck derselben durchaus verkannt, da ich nämlich durchaus nicht behauptet habe, dass der von Herrn Boas als Induktor ge-

¹⁾ Die Papiere, welche den Bezug des in Rede stehenden Dessauer-Induktor aus dem Elektrotechnischen Institut in Aschaffenburg beweisen, liegen vor.

Die Red.

baute und von Herrn Dessauer als „Hochspannungstransformator“ mit so ausserordentlichem Preisaufschlag verkaufte Apparat schlecht sei, sondern nur gezeigt zu haben glaube, dass die von letzterem vorgenommene reklamehafte Bezeichnung seines Instrumentes durchaus ungerechtfertigt ist. Überhaupt bin ich keineswegs von vornherein so sehr gegen die Benutzung kleiner Induktoren gewesen, wie Herr Dessauer es stets hinzustellen beliebt, sondern vielmehr nur gegen die sich auf unwahre Behauptungen stützende Reklame aufgetreten, mit welcher diese Instrumente von Herrn Dessauer in den Handel gebracht werden.

Schlusswort zu vorstehender Entgegnung des Herrn Dessauer auf meine Veröffentlichung in Bd. VIII, Heft 6 dieser Zeitschrift.

Von

Dr. Albers-Schönberg.

Herr Dessauer kann gegen die Resultate meiner Untersuchungen, welche im übrigen nur die allbekannte Thatsache, dass die kleinen Induktoren sogenannte „Röhrenfresser“ sind, von neuem beweisen, nichts anderes vorbringen, als dass meine Versuchsanordnung falsch gewesen sein soll. Den Beweis hierfür bleibt Herr Dessauer indessen schuldig.

Wenn ich aus freiem Antrieb, lediglich zu dem Zweck, mir eine möglichst eingehende Kenntnis des sogenannten „System Dessauer“ zu verschaffen, acht Monate mit einem Dessauerapparat arbeite, und die materiell sehr kostspieligen Versuche an den besten und teuersten Röhren anstelle, so bedarf es wohl kaum noch der Versicherung, dass auch alle Nebenapparate bezüglich Dimensionierung, Abstimmung u. s. w. vor Beginn der Versuche dem kleinen Induktor auf das sorgfältigste adaptiert worden sind.

Über Albers-Schönbergs „Modifikation“ des Trochoskops von Holz knecht und Robinsohn. („Trochoskop von Holz knecht und Albers-Schönberg.“)

Von

Dr. I. Robinsohn.

In den Fortschr. a. d. G. d. R.-Str. Bd. VIII, Heft 2 wurde von Holz knecht und mir ein radio logischer Universal tisch, den wir Trochoskop benannt haben, veröffentlicht. Sein wesentliches Unterscheidungsmerkmal gegenüber anderen bisherigen Untersuchungstischen mit unter der Tischplatte postierter Röhre besteht darin, dass hierbei durch Kombination einer geradlinigen Gleitbewegung in der Längsachse des Tisches und einer kreisförmigen (Rotations)-Bewegung bei Stromzuführung durch entsprechende Schleifkontakte zum ersten Male das konstruktive Problem gelöst wurde, die Röntgenröhre während der Funktion durch äussere Handgriffe dirigierbar zu machen, so dass sie während der Durchleuchtung unter jeden beliebigen Punkt des Tisches und somit des ruhenden Objektes gebracht werden kann, während bisher das zu untersuchende Objekt zur fixen Röhre hinbewegt werden musste.

Das konstruktive Problem, die Röntgenröhre im Betrieb unter jeden beliebigen Punkt des Tisches zu bringen, erscheint hier also gelöst, durch Kombination einer geradlinigen und einer kreisförmigen Bewegung (bei entsprechender Stromzuführung). Würde diese Lösung durch Kombination anderer Bewegungen z. B. zweier senkrecht zu einander erfolgender geradliniger Bewegungen gelingen, so läge eine Modifikation des Trochoskopes vor. Man versteht gemeinlich unter Modifikation eine Abänderung eines Dinges (Apparates, Untersuchungs-, Operationsmethode usw.) in dessen wesentlichen Bestandteilen und zwar eine Abänderung im Sinne der Vereinfachung und Verbesserung.

Im Kongresshefte der Fortschr. a. d. G. d. R.-Str. findet sich nun ein Aufsatz von Albers-Schönberg, in dem er unter anderem seine „Modifikation“ des Trochoskopes beschreibt.

Es verlohnt sich zu betrachten, inwiefern die Abänderungen, die das Trochoskop durch Albers-Schönberg erlitten, der oben gegebenen, gewiss zu billigen Definition einer Modifikation entsprechen.

Die Abänderungen bestehen in folgendem:

1. Wurde durch Blei- resp. Bleiglasauskleidung des Holzkastens für wirksamen Röntgenschutz gesorgt.

Diese Abänderung entspricht der ursprünglichen Ausführungsform, von der wir abgekommen sind, als die mittlerweile in den Handel gebrachten Bleiglashüllen für die Röntgenröhre einen bequemeren

billigeren und ebenso sicheren Röntgenschutz ermöglichen, als die teure Bleiglas- und die wegen der Ladungserscheinungen störende Bleiverschalung des Holzkastens. Wir sagen in unserer Publikation: „Die manipulierenden Ärzte schützen ihren Körper vor den Röntgenstrahlen durch einen von der Brust bis zum Knie reichenden Bleischurz oder durch Umhüllung der Röhre mit dem von Gundelach in den Handel gebrachten Bleiglasmaterial.“

2. An Stelle der Leinwandbedeckung des Kastens ist eine solche aus Wachstuch, damit keine Feuchtigkeit in das Innere des Kastens dringen kann, zur Anwendung gekommen. Hierdurch soll ein sorgfältiges Reinigen der Tischfläche möglich werden.

In unserer Publikation heisst es: „Der Tisch ist mit weissem, waschbarem Lacke lackiert und wird bei der Operation mit Billrothbattist, sonst mit Leintüchern bedeckt.“ Ich glaube, dass der Asepsis mit einem auswechselbaren, sterilisierbaren, impermeablen Stoff besser gedient ist, als mit einem nicht entfernbaren Wachstuch, das deswegen und wegen der Sprünge, die es bekommt, überhaupt nicht gründlich sterilisiert werden kann.

3. Adaptationen am Tisch zur Anbringung der Kompressionsblende von Albers-Schönberg. Habeat sibi!

4. Um das Halten des Leuchtschirmes mit der Hand zu vermeiden, wurden von Albers-Schönberg auf der Tischplatte zwei Schienen angebracht, auf welchen auf Rädern ein viereckiges Metallgestell läuft, welches mittels zweier Klammern den Leuchtschirm resp. eine Kassette für die photographische Platte aufnimmt.

Nicht aus der vorliegenden Beschreibung, sondern aus der Betrachtung der am Röntgen-Kongress ausgestellt gewesenen Photographie des Modells konnte ich entnehmen, dass dieser Mechanismus jede seitlich-schräge Einstellung des Schirmes resp. der Platte unmöglich macht. Schräge Durchleuchtungen des Thorax, auf die sich Herr Albers-Schönberg besonders bezieht, wobei der Schirm mehr an die seitliche Thoraxwand angeedrückt werden muss, würden nur durch Lageveränderungen des Patienten ermöglicht, was einen Teil der Vorteile des Trochoskopes vernichtet. Wer wird nicht die unendlich fein abgestufte Beweglichkeit in der freien Hand der durch starre Maschinen beschränkten vorziehen?

Die Abänderungen, die Albers-Schönberg an unserem Trochoskop vorgenommen, tangieren also die Hauptteile des Apparates überhaupt nicht, und für die Nebenteile, die Ausstattung des Apparates, bedeuten sie eher Verschlechterungen als Verbesserungen, sie verdienen keinesfalls die Bezeichnung „Modifikation“.

Dr. G. in C. fragt an, ob in einer deutschen medizinischen Zeitschrift Nebennierenextrakt zur Beseitigung resp. Besserung der nach Röntgenverbrennungen zurückgebliebenen Narben empfohlen worden ist.

Falls im Kreise unserer Leser hierüber etwas bekannt sein sollte, wird um gefl. Mitteilung an die Redaktion gebeten.

Die Firma Reiniger, Gebbert & Schall, elektrotechnische Fabrik in Erlangen, schreibt uns, dass sie nun auch in Köln a. Rh., Kamekestrasse 19, eine Filiale errichtet hat, mit welcher nicht nur ein Musterlager der gangbarsten elektromedizinischen, Vibrations-, Röntgen- und Lichteilapparate, sondern auch eine Reparaturwerkstätte und Akkumulatoren-Ladestation verbunden ist. Der Bezirk dieser neuen Filiale umfasst vornehmlich Rheinland, Westfalen, Hannover, Braunschweig, Schaumburg-Lippe und Waldeck-Pyrmont, Oldenburg-Birkenfeld und den oberhalb des Maines gelegenen Teil der Provinz Hessen-Nassau.

Bücherbesprechungen.

R. Oestreich und O. de la Camp: **Anatomie und physikalische Untersuchungsmethoden.** Berlin 1905. S. Karger.

In diesem compendiösen und gut disponierten Lehrbuch machen die Verfasser zum ersten Male den Versuch, vom Standpunkte des Pathologen und Anatomen aus die physikalischen Untersuchungsergebnisse zu betrachten und das zusammenzufassen, was der anatomische Befund direkt physikalisch uns wissen lässt. Ausser den klassischen Untersuchungsmethoden: Perkussion, Auskultation, Palpation, Inspektion und Mensuration kam hierbei in hervorragendem Masse das Röntgenverfahren in Betracht.

In ausgedehntem Grade haben infolgedessen Leichenuntersuchungen, Kontrollversuche durch Drahtfiguren, die die Grenzen markierten, Nadeln, die gewisse Organpunkte fixierten u. s. w. die Grundlage für die Ergebnisse dieser Studie ergeben. In einem allgemeinen Teil werden die Kapitel: Einiges zur Lehre vom Schall, Über Bewegung in röhrenförmigen Kanälen, Das Röntgenverfahren, Die Körperform und endlich Prüfung und Beurteilung der physikalischen Untersuchungsmethoden, unter besonderer Berücksichtigung des Einflusses der Agonie besprochen. In dem speziellen Teil werden die Untersuchungsmethoden für die Brust und Bauchorgane gesondert besprochen. Die Beschreibung der röntgenologischen Resultate, die der Feder eines der erfahrensten Forscher auf diesem Gebiete entstammt und die nicht nur auf Mitteilungen aus der Litteratur, sondern auf ausgedehnten eigenen Untersuchungen beruht, ist trotz aller Kürze und Knappheit der Darstellung sehr exakt und zuverlässig. Strittige Fragen sind — wohl mit Absicht — fortgassen. Doch sind die modernsten Ergebnisse skizziert und ihrer Bedeutung entsprechend gewürdigt. Ausgezeichnet ist das Kapitel über die Lungendurchleuchtung, über die Zwerchfellsymptome; auch die Auslassungen über die Untersuchung des Mediastinum sind mustergültig. Etwas stiefmütterlicher sind die Bauchorgane bei der Besprechung gefahren. Es war wohl aber auch das meiste hierüber schon bekannt und Neues nicht viel darüber zu sagen. Das Buch ist in gleicher Weise für den allgemeinen Diagnostiker, wie für den Röntgenspezialisten von Interesse. Es gestattet uns, speziell was die Röntgendiagnostik angeht, eine rasche Orientierung, ob in einem speziellen Falle durch die Röntgendurchleuchtung diagnostische Aufklärung zu erwarten sein wird, und das wird für den Praktiker immer angenehm sein.

Werner-Hamburg.

Dupont: Manuel pratique de Radiologie médicale. Brüssel. H. Lamertin. 1905.

Dem Buch ist eine kurze Definition der Begriffe Volt, Ampère, Ohm, Watt vorausgeschickt. Im ersten Teil ist das Instrumentarium abgehandelt und zwar in Kapitel 1—4 die Hauptapparate, in Kapitel 5 die vom Verfasser erprobten Nebenapparate. Der zweite Teil bringt eine kurz zusammenfassende Darstellung der röntgenographischen sowie der photographischen Technik. Der dritte Teil enthält in acht Kapiteln einen Überblick über die mit Röntgenstrahlen darstellbaren Affektionen. Im fünften Teil wird die Anwendung der Röntgenuntersuchungen in der Armee besprochen und im sechsten Teil eine Beschreibung des röntgenologischen Dienstes im belgischen Sanitätsdienst gebracht.

Das Buch ist kurz und übersichtlich gehalten und bietet namentlich auch für den Militärarzt manche Anregung.

H. A.

Transactions of the American Röntgen Ray Society.

Fifth Annual Meeting. St. Louis Mo. September 9. 10. 12. u. 13. 1904. A. H. Sikler Company Philadelphia.

Die ersten Seiten des gut ausgestatteten Buches enthalten geschäftliche Mitteilungen. Sodann folgen die Verhandlungen des Kongresses unter Anführung der Diskussionen.

Programm.

1. President's Address: Comparison of Röntgen Ray and Surgical Treatment of Tuberculosis, by Dr. James B. Bullitt, Louisville, Ky.
 2. The Röntgen Rays in Tuberculosis and Malignant Diseases; by J. D. Gibson, M. D., Denver, Colo.
 3. The Röntgen Rays in the Treatment of Pulmonary Tuberculosis; by Emil Grubbe, M. D., Chicago, Ill.
 4. The Röntgen Rays in the Treatment of Tuberculosis; by J. Rudis-Jicinsky, M. D., Cedar Rapids, Ia.
 5. The X-Ray in Tubercular Adenitis; by May Cushman Rice, M. D., Chicago, Ill.
- Symposium on Treatment of Malignant Diseases.
6. The Treatment of Epithelioma; by George C. Johnston, M. D., Pittsburg, Pa.
 7. Radiotherapeutic Nihilism; by Gordon G. Burdick, M. D., Chicago, Ill.
 8. The Röntgen Ray Treatment of Sarcoma; by J. F. Smith, M. D., Chicago, Ill.
 9. The Results of Treatment of Carcinoma; by J. N. Scott, M. D., Kansas City, Mo.
 10. Two Cases and Their Lessons; by Walter W. Johnson, M. D., Rochester, N. Y.
 11. Carcinoma of the Breast; by Chas. L. Leonard, M. D., Philadelphia, Pa.
 12. Variations of Radiotherapeutic Technic; by Russell H. Boggs, M. D., Pittsburg, Pa.
- Summaries of other Cases (Time limited to 10 minutes), by Drs. Johnston, Leonard, Smith, Scott, Burdick, Boggs, Johnson, Kassabian, Pfahler, and Williams.

13. The Compression Cylinder in the Skiagraphy of Calculi; by Henry Hulst, M. D., Grand Rapids, Mich.
14. The Interpretation of Radiographs of the Chest; by P. M. Hickey, M. D., Detroit, Mich.
15. The X-Ray in Injuries near the Wrist; by Martin I. Wilbert, Philadelphia, Pa.
16. The Value of Stereoscopic Skiagraphy with Practical Demonstrations of the Process and Technic; by Mihran Kassabian, M. D., Philadelphia, Pa.
17. Cerebral Skiagraphy; by George E. Pfahler, M. D., Philadelphia, Pa.

Archiv und Atlas der normalen und pathologischen Anatomie in typischen Röntgenbildern.

Dr. Alban Köhler, Arzt in Wiesbaden: **Die normale und pathologische Anatomie des Hüftgelenks und Oberschenkels in röntgographischer Darstellung.** Mit 12 Tafeln und 35 Abbildungen im Text. 4 VII, 151 S. Hamburg, Lucas Gräfe & Sillem. 1905. Preis 22 Mark.

Die Wichtigkeit einer solchen röntgographischen Arbeit in der Vorrede zu betonen, wie Verf. es gethan hat, sollte eigentlich heutzutage überflüssig erscheinen, jedoch sagt er, dass noch Autoritäten selbst an den Quellen der Wissenschaft vorhanden seien, die die Wichtigkeit dieser neuen Untersuchungsmethode noch nicht einsähen, ganz zu schweigen von den prakt. Ärzten. Den „natürlichen Schrumpfungsprozess“ dieser zu beschleunigen, sei das Werk mit berufen. Dass es dieses Ziel wird erreichen helfen, das sei vorweg bemerkt, davon ist man nach Durcharbeiten des Buches überzeugt.

Die Technik. Die Schirmuntersuchung kommt beim Hüftgelenk und Oberschenkel kaum in Betracht. Man kann zwar deutliche Bilder erzielen, aber die Strukturfeinheiten der Spongiosa, auf welche gerade hier so viel ankommt, sind nicht ausreichend auf dem Schirmbild. Vorteil gewährt die Durchleuchtung eigentlich nur beim Studium der Bewegungen. Bei der Durchleuchtung muss die Technik der Verdunkelung und die Gewöhnung des Auges an diese sehr sorgfältig sein.

Den Oberschenkel zu durchleuchten empfiehlt sich nicht, da grobe Veränderungen (Frakturen z. B.) fühlbar sind und feinere Einzelheiten doch nicht wahrgenommen werden.

Bei der Röntgenographie sind die Übersichts- und Detailaufnahmen zu unterscheiden. Erstere empfehlen sich sehr als erstes Mittel, Sitz und Art der Erkrankung festzustellen und sind unentbehrlich, wenn beide Hüften verglichen werden sollen. Während bei Kindern bis zu 12 Jahren die Übersichts-aufnahmen meist so reich an Einzelheiten sind, dass eine zweite Aufnahme überflüssig ist, ist beim Erwachsenen zum näheren Studium der Knochenstruktur noch stets die Detailaufnahme nötig, die fast ausschliesslich unter ausgiebiger Verwendung von Blenden herzustellen ist. Er geht näher auf die Blendentechnik ein und hat selbst viereckige Blenden bei Hüftaufnahmen bewährt gefunden, und zwar eine quadratische von 13 cm Seitenlänge für Hüften Erwachsener. Die Hüftaufnahme eines Erwachsenen vollzieht sich nach der angegebenen Technik folgendermassen: Bei dem in Rückenlage lang ausgestreckt liegenden Patienten sucht man den höchstgelegenen Punkt des Trochanter maior, und verbindet ihn durch Linie mit dem des gegenüberliegenden. Eine Unterlage aus vier alten, in Papier gewickelten 24:30 Platten liegt so, dass sie den lateralen Oberschenkelrand 4 cm überragt und ihre Längsseite von der Projektion des oben erwähnten Striches halbiert wird. Darauf kommt die Platte in Einzelpackung. Die quadratische Blende von 13 cm Seitenlänge wird so eingestellt, dass ihr laterales Bad gerade über dem lateralsten Punkt des Trochanters liegt, ihre Mitte von der Verbindungslinie der Trochanterspitzen überschritten wird. Das Bein liegt durch Sandsäcke gut fixiert in Mittelstellung. Die mittelharte Röhre — am besten zeigt sie an der Anode noch eben wahrnehmbares blaues Licht — steht 50 cm von der Platte entfernt.

Normale Anatomie. Sie wird eingeleitet von der Entwicklungsgeschichte des Beckens und Hüftgelenkes unter Hinweis auf die Lambertz'sche Arbeit über diesen Gegenstand. Die Entwicklung der Knochenkerne und Epiphysenfugen und die bei verschiedenen Menschen so sehr verschiedene Ossifizierung der Hüftgelenksteile wird gebührend hervorgehoben. Eingehende Studien hat er angestellt über die Darstellbarkeit des vorderen Pfannenrandes und über die Herkunft und Bedeutung einer zwischen der innern Beckengrenze und dem Schatten des Pfannenbodens liegenden Anzahl von Linien, welche er der Form wegen die sie bilden, „Tropfen- oder Thränenfigur“ nennt. Er hat durch Bleidraht-Begrenzungen und stereoskopische Aufnahmen gefunden, dass sie aus Teilen der Beckenwandung gebildet wird, die in ganz verschiedenen Ebenen liegen. Der Anteil, den die Pfanne daran nimmt, ist besonders eingehend berücksichtigt. Diese Linien gewinnen vielleicht später noch Wichtigkeit. Von Bedeutung für die Ausbildung der Figur wird die Röhrenstellung. Für den Anfänger bilden die Verzeichnungen durch veränderte Beckenneigung und verschiedene Rotation des Beines manchmal Fehlerquellen. Das Femur

zeigt am unteren Epiphysenende eine besondere Eigentümlichkeit den „Epiphysenfleck“, eine hellere Stelle im Schatten der Spongiosa. Sein Zusammenhang mit der Eintrittsstelle der Ernährungsgefäße des Knochens wird nachgewiesen. Die Rauigkeiten der Epiphysenfugen sind bis zu gewissen Grenzen normal. Über den Schenkelhals, die Trochanteren, Alsbjergsches Richtungswinkel ist eingehend gesprochen, ebenso über die Form der unteren Condylen, (Dort übrigens S. 29, 6. Zeile v. o. störender Druckfehler, muss heissen „Gelenkknorren“ statt „Sitzknorren“), die bei Erkrankungen frühzeitig Abweichungen erkennen lässt. Auf Verwechslungen des Sesambeins in dem lateralen Kopf des Gastrocnemius mit Fremdkörpern wird hingewiesen. Grosse Wichtigkeit hat das Röntgenbild auch am Präparat erlangt zum Studium der Spongiosa, namentlich auch bei unersetzlichen Präparaten, die so vor Zersägung bewahrt werden.

Die pathologische Anatomie beginnt, dem Aufbau der normalen entsprechend, mit den Entwicklungshemmungen. Die angeborenen wie die extrauterinen durch Kretinismus, Kachexia strumipriva, Myxödem erworbenen Verbindungen werden kurz gestreift. Eine der Wichtigkeit entsprechende längere und eingehendere Abhandlung ist der Rachitis gewidmet, bei der zugleich Differentialdiagnose gegen die congenitale Syphilis mit abgehandelt wird. Der osteomalacische Knochen giebt, entsprechend dem Kalkmangel der Knochen, keine oder schlechte Bilder, dadurch wird das Röntgenstudium dieser Erkrankung sehr erschwert. Eine erst durch die Röntgenuntersuchung in ihrer weiteren Verbreitung entdeckte und in ihrer Wichtigkeit ans Licht gebrachte Begleiterscheinung von vielerlei Erkrankungen des Knochens ist die Atrophie. Das Vorkommen, verschieden schnelle Auftreten nach Beginn der Grunderkrankung und das verschiedene Aussehen des Knochenschattens bei den verschiedenartigen Affektionen wird erklärt, die Wichtigkeit für das Erkennen der betr. Erkrankungen, auch für Beurteilung von Unfallfolge und die frühzeitige Diagnose der Gelenktuberkulose hervorgehoben. Osteoarthropathie hypertrophische und periostale syphilitische Knochenbildung sind im Röntgenbilde nicht zu unterscheiden. Die Syphilis des Neugeborenen mit ihren eigenartigen Störungen in der Epiphysenfuge ist deutlich im Röntgenbild erkennbar, ebenso die verschiedenen syphilitischen Veränderungen des erwachsenen Femur, wenn sie die nötige Grösse haben. Im Ganzen ist das Kapitel der Knochensyphilis, besonders bei Kindern mit lues congenita noch lange nicht genügend erforscht und gerade das distale Femurende ist für das Röntgenstudium das beste Objekt.

Die akute Osteomyelitis ist der Röntgendiagnose schon ziemlich bald zugänglich, sie kann aber manchmal die grössten Schwierigkeiten darbieten. Es folgt eine kurze Abhandlung über die Ernährung der wachsenden Knochen und die damit zusammenhängende Entstehung der akuten Osteomyelitis, welche er nach Lesers Forschungsergebnissen bringt. Die Totenladeneubildung und die sie einleitende ossifizierende Periostitis können durch Röntgenstrahlen sehr gut dargestellt werden, ebenso wie die Grösse, Lage und Nachbarbeziehungen von Sequestern; die Wichtigkeit dieser gewonnenen Erkenntnis ist für die operative Entfernung ohne weiteres klar. Auch für das sonstige Studium der Krankheit, z. B. die Beteiligung der Rinde des Knochens und der Markhöhle soweit Knochenneubildung in Frage kommt, erweist sich das Verfahren sehr nützlich. Dass kein orthopädischer Eingriff wegen der Folgeerscheinungen unternommen wird ohne vorhergehende Röntgenaufnahme, versteht sich fast von selbst.

Während bei den bisher abgehandelten pathologischen Vorgängen hauptsächlich das Femur in Betracht kam, ist bei der Tuberkulose das Hüftgelenk recht stark beteiligt. Die pathologisch-anatomischen Unterschiede der Tuberkulose gegen Osteomyelitis und Syphilis und ihr Einfluss auf das Röntgenbild werden besprochen, namentlich hervorgehoben die Wichtigkeit und besondere Art der akuten Knochenatrophie, die sich schon ausserordentlich frühzeitig bei Tuberkulose findet, nur in ganz bestimmten Fällen fehlt und differential-diagnostisch verwertet werden kann. Nacheinander werden nun besprochen primäre Synovialtuberkulose, Gelenkergüsse, Epiphysenlösungen, primäre Knochenaffektionen innerhalb des Gelenksackes, caries sicca. Nicht minder wichtig wie für Diagnose ist die Röntgenaufnahme für die Prognose und namentlich die Kontrolle der Heilung von Coxitis wie Kniegelenktuberkulose. Gerade durch das Röntgenverfahren hat die konservative Behandlung der Gelenktuberkulose eine Förderung erfahren. Die Osteoarthritis deformans ist in ihrer vollen Ausbildung leicht und auch ohne Röntgenstrahlen zu erkennen, dagegen ist über die Knochenveränderungen in ihren Anfangsstadien noch verhältnismässig wenig bekannt. Nach den hier gebrachten Ausführungen scheint es aber möglich, auch schon beginnende Erkrankungen zu erkennen und dann vielleicht rechtzeitig mit der Therapie einzusetzen. Die Arthropathien bei Rückenmarkserkrankungen werden im gleichen Kapitel besprochen.

Coxa vara und valga. Der Röntgologe soll beantworten, ob die gestellte Diagnose richtig ist, welche Ursache die Erkrankung veranlasst hat und welche Art derselben vorliegt, wie gross der Schenkelhalswinkel und welche Therapie einzuschlagen ist. Während er die meisten andern beantworten kann, ist die Frage der Ätiologie nicht immer festzustellen. Durch allgemeine Beobachtung vieler Röntgologen ist aber festgestellt, dass Epiphysenlösungen im Hüftgelenk viel häufiger sind, als bisher angenommen wurde, und Köhler will den Epiphysenlösungen durch geringe Traumen einen Teil der coxa vara-Fälle

zuschreiben. Auch die Ergründung der Coxa vara-Ursachen und ihres allmählichen Entstehens bildet eine dankbare Aufgabe für den Röntgologen. Auch die coxa valga-Fälle werden sich durch Röntgenbeobachtungen vermehren.

Die Deformationen des distalen Femurendes sind im folgenden Kapitel abgehandelt; es ist nur kurz. Kein Orthopäde aber dürfte heute wohl einen operativen Eingriff bei genu valgum oder varum unternehmen, ohne sich nach dem Röntgenbefund seinen Operationsplan zu machen.

Tumoren. Von allen Knochen ist das Femur am meisten von solchen heimgesucht. Aufgabe der Röntgenologie ist es, die Tumoren so frühzeitig nachzuweisen, dass der Eingriff nutzbringend unternommen werden kann, eine Aufgabe, die wegen der fehlenden Schmerzen bei solchen Affektionen, die den Kranken erst zu spät ärztliche Hilfe suchen lassen, oft nicht gelöst wird. Ausschliesslich am Oberschenkelknochen sind bisher röntgenologische Tumoren nachgewiesen, solche der Pfanne sind nirgends beschrieben, auch der Verf. verfügt über keine Beobachtung. Während Tumoren, welche die Bälkchenstruktur des Markes stören, leicht schon früh nachweisbar sind, sind periostale erst nach Beginn der Verknöcherung zu entdecken; die Form der Verknöcherung hat den Verf. mehrmals auf die richtige Diagnose geführt. Sehr leicht feststellbar sind natürlich die cartilaginären Exostosen.

Es werden nun die Frakturen und Luxationen abgehandelt, bei denen nichts neues gebracht wird. Es weist auf das Röntgenstudium der Callusbildung hin; das folgende Kapitel ist der angeborenen Hüftverrenkung gewidmet.

Die Untersuchung der Weichteile des Oberschenkels bedingt eine besonders sorgfältige Technik. Nachweis von Arterienverkalkung, Verknöcherungsherden in den Muskeln und Sehnen, Fremdkörpern kommt hier in Betracht.

Die sämtlichen abgehandelten Kapitel sind kurz und knapp in der Sprache, durch entsprechende Bilder verdeutlicht, die 12 Tafeln und 35 schematische Figuren im Text umfassen, die Buchausstattung ist die bekannte gute.

Der Atlas wird für jeden, der sich mit Röntgenaufnahmen beschäftigt, ein sehr willkommenes Hilfsmittel sein.

. . . . p.

Vereine und Kongresse.

Berliner medizinische Gesellschaft. 1904. 14. Dezember.

Lassar: Demonstrationen eines mit Röntgenstrahlen behandelten Mammacarcinoms. Die Carcinomwunde eines nach Mammaamputation aufgetretenen Recidivs war sehr schmerzhaft, foetide und umfasste etwa 7 cm im Geviert. Behandlung mit R.-Str. während einiger Monate. Die Wunde hat sich vollständig geschlossen und ist vollständig geschlossen geblieben. Lassar preist das Verfahren als einen ganz enormen und eminent segensreichen Fortschritt, wenn er sich auch vollkommen darüber klar ist, dass die Bestrahlung nicht im Stande war, alles Krebsgewebe zu zerstören. Die Patientin, bei der aber bei makroskopischer Betrachtung nichts mehr zu entdecken ist, hat 5 kg an Gewicht zugenommen.

1905. 18. Januar: **Buschke: Demonstration von Präparaten, betreffend die Wirkungsweise der Röntgenstrahlen.** B. demonstriert den zur Atrophie führenden Effekt der Röntgenbestrahlung bei Kaninchenhoden. Die feststellbare Atrophie betrug $\frac{1}{3}$ bis $\frac{4}{5}$ der Originalgrösse. Die histologische Untersuchung ergab, dass in erster Linie die schnell proliferierenden zelligen Elemente, das sind in den gewundenen Hodenkanälchen die Spermatozyten und Spermatoziden, zu Grunde gehen, während die vegetativen, d. h. die sertolischen Zellen entweder gar nicht oder nur in sicher geringem Grade, in einzelnen Fällen allerdings auch in grösserem Umfange, dann aber erst nach sehr langer Dauer der Vernichtung anheimfallen. Ähnlich wurden die Epithelien des Nebenhodens und die Zellen des Zwischengewebes, besonders die Blutgefässendothelien und die Hodenzwischenzellen in viel geringerem Masse und viel später geschädigt, wie die schnell sich teilenden Samenbildungszellen; bemerkenswert ist auch, dass selbst die aus gebildeten Spermatozoen im Nebenhoden, wenn gleich sie auch sehr häufig nicht mehr vorhanden waren, doch in einem kleinen Teil der Fälle im Nebenhoden unbeschädigt nachzuweisen waren, wenn das Hodenparachym selbst völlig in Bezug auf Samenbildungsfähigkeit vernichtet schien. Diese Befunde scheinen in der That dafür zu sprechen, dass die von Lesser vertretene und schon früher von Perthes ausgesprochene Ansicht, dass die schnelle Vermehrung der Carcinomepithelien dieselben der schädigenden Wirkung der Röntgenstrahlen stärker exponiert, viel für sich hat.

Levy-Dorn: Nephropylitis calculosa. Exstirpatio renis zur Untersuchung auf Nierensteine mittels Röntgenstrahlen. Im Anschluss an einen Fall, in dem sich ein ungeheuer grosser Nierenstein fand, der durch Nierenexstirpation zur Heilung kam, erörtert Vortr. das radiodiagnostische Ver-

fahren zur Diagnose der Nierensteine. Demonstration von Übersichts- und Detailbildern. Erörterung der Kompressionsblenden-Bedeutung, der Wichtigkeit mehrfacher Aufnahmen, um sich vor Fehlern zu schützen.

Lesser: **Zur Finsenbehandlung des Lupus.** Verf. erörtert in kritischer Weise die verschiedenen therapeutischen Wege, die in der Lupusbehandlung bisher beschritten sind. Er kommt zum Schluss zu der Anschauung, dass die Finsenmethode bisher die besten Erfolge erzielt hat. Und zwar sind es nicht allein die Dauererfolge, die man eigentlich bei der Jugend des ganzen Verfahrens bei einer so eminent chronischen Krankheit, wie es der Lupus ist, noch nicht recht übersehen kann, sondern vor allem der bisher unerreichte kosmetische Effekt, die die Finsenmethode an die erste Stelle rücken.

25. Jan. Diskussion.

Levy-Dorn macht darauf aufmerksam, dass nicht nur die chemischen Strahlen beim Finsenverfahren in Betracht kommen, sondern dass auch ganz besonders den Wärmestrahlen eine Rolle zuerteilt werden muss. Welchem von den Faktoren in dem Strahlengemisch, das aus der Finsenlampe herauskommt, die Hauptrolle zukommt, ist zwar noch nicht sicher, die Wärmestrahlen dringen aber tiefer, als die chemisch wirksamen. Mit den kosmetischen Resultaten kann man sehr zufrieden sein. Weniger glücklich ist der Therapeut aber mit der Methode, die noch sehr verbesserungsbedürftig erscheint. Man sollte sich jeder neuen Konstruktion einer Lampe nicht aus dem Grunde abgeneigt zeigen, weil sie vielleicht von der Kopenhagener Schule nicht sanktioniert wäre. Er selber empfiehlt einen Versuch mit der Marie'schen Lampe, bei der die Entfernung wesentlich kürzer ist und ausserdem die Möglichkeit besteht, gleichzeitig mehrere Patienten zu bestrahlen. Schliesslich muss auch noch der Ströbel'schen Photokaustik Erwähnung geschehen, mit der tiefere Schorfe gesetzt und damit Recidive eher verhütet werden.

Liebreich ist in der Beurteilung der Heilerfolge sehr streng. Er hat bei den als „geheilt“ von Finsen's Assistenten und Mitarbeitern auf dem internationalen Pariser Kongress vorgestellten Fällen phaneroskopisch noch Lupus-Knötchen entdecken können. Er empfiehlt, die von ihm inaugurierte Cantharidinmethode mit der Finsenmethode zu kombinieren.

Holländer versucht gewisse Indikationen aufzustellen, für welche Fälle sich welche Methode eignet. Beim Schleimhautlupus leistet Finsen wenig, die von ihm angegebene Heissluftcauterisation sehr viel; nur darf man nicht zu oft cauterisieren. Zur Nachbehandlung isolierter Knötchen ist Radium sehr geeignet. Überhaupt empfiehlt es sich, zu kombinieren und Lupusranke in Heilanstalten zu behandeln, in denen alle Methoden angewandt werden können.

Blaschko geht näher auf die Indikationen für die verschiedenen Methoden ein. Er bespricht die oft ebenso elaktiv wirkenden chemischen Agentien: Kalilauge, rohe Salzsäure, Pyrogallussäure. Für die isolierten Lupusherde, die in den Narben eingesprengt erscheinen, empfiehlt er die Behandlung mit Radium. Auch das Alttuberkulin darf in der Rüstkammer des Lupustherapeuten nicht fehlen. Er demonstriert einen hierdurch geheilten Fall.

Kromayer hält im Gegensatz zum Vortragenden die Wirkung des Lichtes auf das tuberkulöse Gewebe nicht für Ätzwirkung, es tritt nicht eine primäre Mortifikation desselben mit nachfolgender Entzündung der Umgebung ein, sondern umgekehrt wird zuerst in das perituberkulöse Gewebe eine seröse Flüssigkeit ausgeschwitzt; in diesem Exudat tritt junges Granulationsgewebe auf, welches sich nach und nach in Bindegewebe umwandelt, während die typisch tuberkulösen Elemente, die epitheloiden Zellen und die Riesenzellen relativ lange erhalten bleiben, selbst nach fünf Beleuchtungen. Der beschriebene Vorgang findet auch bei der Heilung ohne Behandlung statt, der Heilungsprozess bei der Lichtbehandlung gleicht also dem physiologischen Heilungsprozesse. Radium- und Röntgenstrahlen wirken ähnlich, ebenso Tuberkulin; die anderen Methoden machen primäre Nekrose.

Fritz Lesser hält die Finsenbehandlung für zu zeitraubend und kostspielig. Das gewisse gute kosmetische Resultat ist kein Äquivalent für die Einbusse an Arbeit, u. s. w. Wenn man die Diagnose früh stellt und die Kranken rechtzeitig in Behandlung bekommt, sind die alten Methoden auch völlig ausreichend.

Lassar geht in seinem Schlusswort auf die Einwendungen der Redner genauer ein.

22. Februar. Im Anschluss an die Demonstration eines Falles von **Raynaud'scher Krankheit**, durch Wolf, giebt Levy-Dorn die Röntgenbilderbeschreibung dieses und ähnlicher Fälle. Die Einschmelzung der Fingerknochen an den Spitzen, wie sie in anderen Fällen von lokaler Asphyxie beobachtet wird, fand sich hier nur angedeutet. Dagegen fand sich eine ausgesprochene Knochenatrophie u. zw. die lakunäre Form, bei der man einzelne Lücken im Knochengewebe sieht. Um das Krankheitsbild der Knochenatrophie in seinen verschiedenen Formen bei der Asphyxie zu demonstrieren, bringt Votr. ferner ein Bild von einer diffusen Knochenatrophie, bei der die Struktur ganz verwachsen ist, ferner ein solches, das die Rarifikation der Knochenbälkchen zeigt, wodurch die Struktur sehr scharf hervortritt. Zum Vergleich werden Bilder von Osteomalacie gezeigt, die der Form der rarifizierenden Atrophie ähneln, und endlich eine Ostitis und Periostitis luetica mit sehr starker Knocheneinschmelzung,

die gegenüber der Knocheneinschmelzung bei der lokalen Asphyxie dadurch charakterisiert ist, dass sie nicht ausschliesslich oder auch nur mit Vorliebe die Fingerspitze in Mitleidenschaft zieht, sondern mehr in den Gelenkgegenden und in der Mitte der Knochenschaft einsetzt.

Freie Vereinigung der Chirurgen Berlins. 1904. 12. Dez.

Immelmann demonstriert die Röntgenbilder einer **Navikularfraktur** der Handwurzel, entstanden durch übermässige Supinationsbewegung beim Auswringen eines Beutels, einer dorsalen **Luxation der Grundphalange** des rechten Mittelfingers, einer **Bennett'schen Fraktur der Basis der Grundphalange des Daumens** (Abbruch des inneren Condylus derselben), welche gewöhnlich als Luxation imponiert. Als Grundphalange des Daumens spricht I. auf Grund des Röntgenbildes von Kinderhänden den sonst als Metaphalange des Daumens bezeichneten Knochen an.

Croce demonstriert die Röntgenbilder von zwei **Wirbelfrakturen**, einer isolierten Fraktur des vierten Halswirbelkörpers und einer isolierten Fraktur des letzten Lendenwirbelbogens. Die erstere war trotz deutlicher Symptome von dem erstbehandelnden Arzte übersehen und 1½ Jahr lang auf Rheumatismus, Hysterie u. s. w. behandelt worden. Die zweite Verletzung, durch einen Deichselschlag gegen den linken Trochanter veranlasst, hatte sich nur durch Parästhesien im linken Bein und eine leichte Druckempfindlichkeit am letzten Lendenwirbel bemerkbar gemacht. Zur Darstellung der Frakturen im Röntgenbilde bedarf es meist wiederholter Aufnahmen mit wechselnder Projektion.

Berliner Dermatologische Gesellschaft. 1904. 13. Dezember.

Schmidt demonstriert einen Fall von durch Röntgenstrahlen geheilten **Ulcus rodens**, ein durch Radiumbestrahlung gebessertes **kleines Angiom**, einen Fall von **Lupus vulgaris**, bei dem infolge der Röntgenbehandlung kleine Teleangiectasien und Pigmentationen entstanden waren, sowie die Radiometer von Holzknecht und von Sabourand und Noiré.

Physikalisch-medizinische Gesellschaft zu Würzburg. 1904. 1. Dezember.

Geigel: **Gegenwärtiger Stand der Radiotherapie.** Besprochen wurden die physikalischen Eigenschaften der Strahlen, die in Röntgenröhren entstehen und solche, die von radioaktiven Körpern ausgehen, sowie Vorkommen und Eigenschaften der radioaktiven Emanation. Ferner wurde berichtet über die physiologischen Wirkungen der neuen Strahlen, über die therapeutischen Erfahrungen, die man mit ihnen bisher gemacht hat, und über die unangenehmen Nebenwirkungen und Gefahren, die bei ihrer Anwendung zu fürchten sind. Der Votr. schaltet eigene Erfahrungen ein, die er im Herbst 1897 bei der Anwendung von Röntgenstrahlen auf Sklerose der Sehnerven gemacht hat. Doppelseitige Opticusatrophie, links Amaurose, rechts Fingerzählen auf 4½ m. Farbensinn nicht mehr zu prüfen. Gesichtsfeld sehr stark eingeschränkt. Bestrahlung mit damals noch recht schlechten, harten Röhren z. B. durch Eisenblech hindurch. Fortlaufende Kontrolle durch die Augenklinik (v. Michel). Im Verlauf von Monaten Besserung des Sehvermögens rechts auf 1/10, Erweiterung des Gesichtsfeldes von 10 % auf über 50 % des Normalen, Wiederkehr der Farbenperception, links Handbewegung auf 1½ m und kleines exzentrisches Gesichtsfeld. Bis zum Winter 1900 versah Pat. seinen Dienst als Forstmeister (auch schriftliche Arbeiten), bis dahin auch mit Pausen fortgesetzte Behandlung mit Röntgenstrahlen. Dann Verschlimmerung des Augenleidens mit schliesslichem Ausgang in Amaurose. Nach den Untersuchungen, die Birch-Hirschfeld in diesem Jahre anstellte, kann durch Röntgenstrahlen Zerstörung der inneren Ganglienschicht der Netzhaut und aufsteigende Opticusatrophie hervorgerufen werden. Der Vortragende würde bei einem neuen therapeutischen Versuche zur grössten Vorsicht raten.

Medizinische Sektion der schlesischen Gesellschaft für vaterländische Kultur. 1905. 3. März.

Ossig: **Röntgenbild eines Kotsteins.** Auf der Platte fand sich der runde Schatten eines Kotsteines, der durch die nachfolgende Operation in dem Darmfortsatz nachgewiesen wurde. Der Stein wies einen konzentrisch geschichteten Bau und sehr starken Wassergehalt auf. Der Nachweis von solchen Steinen gelingt ausserordentlich selten, da wohl die chemische Zusammensetzung und ungenügende Dichte der Steine den Nachweis durch Röntgenstrahlen sehr erschwert.

Cohn demonstrierte am 10. Februar 1905 zwei Patienten mit **Conjunctivitis follicularis** und einen mit **Trachom**. In der Diskussion bemerkt Halberstädter, dass bereits vor mehreren Jahren von englischer und französischer Seite eine Behandlung des Trachoms mit Röntgenstrahlen vorgenommen worden sei. Besonders englische Autoren hätten 4—5 Fälle von Trachom berichtet, bei welchen auch eine günstige Beeinflussung des Pannus zustande gekommen sei. Er glaubt, dass die Röntgenstrahlen den Radiumstrahlen vorzuziehen seien, weil sie billiger und besser dosierbar wären.

Uhthoff hebt den bedeutenden prinzipiellen Unterschied zwischen **Trachom** und **Conjunctivitis follicularis** hervor und weist darauf hin, dass bei dem demonstrierten Patienten sicher kein Trachom vorläge. Während das Trachom häufig den eingreifendsten Behandlungsmethoden Widerstand leiste, käme die Conjunctivitis follicularis oft unter ganz indifferenter leichter Behandlung schnell zur Abheilung. Dieselben bedürften zum Teil gar keiner Behandlung. Aus einem günstigen Einflusse eines therapeutischen

Verfahrens bei letzterer harmlosen Erkrankung liesse sich sonst nicht ohne weiteres ein Rückschluss auf die Wirksamkeit dieses Verfahrens bei dem schweren eigentlichen Trachom machen. Es sei auch durchweg unmöglich, bei einem echten Trachom jeden einzelnen Follikel der Behandlung in der von dem Vortragenden gedachten Weise zu unterziehen, zumal, da ja meist das Trachom sich nicht auf das Vorhandensein einzelner Trachomkörner beschränke, sondern ausserdem eine diffuse Schleimhauterkrankung vorläge. Ein weiterer, sehr zu berücksichtigender Punkt sei die Gefährlichkeit des Verfahrens für den Bulbus, zumal da für die gänzliche Ungefährlichkeit desselben bis jetzt fast noch gar keine beweisenden Experimentaluntersuchungen vorlägen. Eine derartige Handhabung, etwa bei stark evertierten Lidern, unter gleichzeitiger Schützung des Bulbus durch vorgelegte Bleiplatten, so dass eine Schädigung des Bulbus gänzlich unmöglich sei, halte er bei gründlicher Behandlung der Bindehautaffektion für technisch fast ausgeschlossen. Ausserdem spiele in der Trachomtherapie die Behandlung des Pannus eine bedeutende Rolle, der sich bei Anwendung der vom Vortragenden gedachten Methode der Behandlung gänzlich entziehen würde.

Cohn erwidert, dass er den Dualismus zwischen Trachom und Follikularkatarrh anerkenne, jedoch aus der beobachteten günstigen Beeinflussung dieser Erkrankung, gepaart mit der allgemeinen Beobachtung, dass überhaupt Lymphfollikel durch Radiumstrahlen schnell zum Schwinden gebracht würden, die Berechtigung ziehe, auch bei echtem Trachom weitgehendste Behandlung mit Radiumstrahlen zur Anwendung zu bringen. Die Radiumbehandlung halte er für besser dosierbar als Röntgenstrahlen und für viel bequemer.

Uhthoff erwidert, dass bei der bisherigen geringen Erfahrung des Vortragenden es ihm nicht richtig erscheine, das Verfahren schon so unbedenklich zu empfehlen, wie es bisher vom Vortragenden geschehen sei, da schädliche Nebenwirkungen auf den Bulbus doch möglich sind, wie besonders auch die Arbeiten von Birch-Hirschfeld u. a. zeigen.

In einem „Weitere Bemerkungen über Behandlung des Trachoms mit Radium“ betitelten Aufsätze repliziert Cohn nochmals auf die in der oben geschilderten Sitzung gemachten Einwendungen, beschreibt genau die von ihm angewandte Technik und betont, dass die Birchschen Versuche mit seinem Verfahren nicht zu vergleichen sind. Birch-Hirschfeld hat mit enormen Mengen Radium sehr lange belichtet und natürlich ganz enorme Zerstörungen am Auge erzielt. Cohn benutzt nur 1 Milligramm Radium und beleuchtet damit nun jedes Korn des Lides, und zwar nur 1—2 Minuten. Die Zahl der Fälle ist inzwischen auf sieben angewachsen, und das schnelle, schmerzlose Verschwinden der Körner ist derart auffallend, dass Cohn nicht ansteht, die Nachprüfung trotz der Uhthoffschen Bedenken angelegentlichst zu empfehlen.

Werner (Hamburg).

Vereinigung der Sanitätsoffiziere der Garnison Stettin. 1904. 9. Dezember.

Stabsarzt Boehncke demonstriert einen zur Entlassung kommenden Rekruten, bei dem als Ursache einer bleibenden Schwäche, bzw. chronisch-entzündlicher Veränderungen des rechten Handgelenks durch die Röntgenuntersuchung ein alter, mit starker Verschiebung geheilter **Querbruch des Kahnbeines** aufgedeckt wurde. Vor vier Jahren „Verstauchung“.

Stabsarzt Vollrath legt daran anschliessend eine Reihe von Röntgenbildern von **Handverstauchungen** vor. Frakturen von kleinen Handwurzelknochen sind doch relativ selten. Drei Kompressionsbrüche des Lunatum, ein Bild von einem Dérangement interne ohne erkennbare Verletzung der Knochenteile selbst, ferner einfache und kompliziertere Frakturen des unteren Radius und Ulnarendes werden demonstriert.

Militärärztliche Gesellschaft München. 1904. 9. Juni.

Winkler zeigt Röntgenbilder von 1. Fussgeschwulst, 2. Mittelhandbruch, 3. Verstauchung des linken Fussgelenks und 4. Missbildung der linken Hand.

Wissenschaftliche Versammlung der Militärärzte Danzigs. 1905. 8. Februar.

Thöle demonstriert Röntgenbild das vom **Becken** eines Husaren, der im Oktober 1904 eingestellt, trotz alter rechtsseitiger Coxitis jeden Dienst ohne Beschwerden geleistet hat. Der Fehler wurde im Januar 1905 zufällig gefunden, als der Husar sich wegen eines Bronchialkatarrhs krank meldete. Im 15. Lebensjahre soll sich im Anschluss an rechtsseitige Hüftschmerzen eine Fistel in der rechten Gesässfalte gebildet haben. Damals $\frac{1}{2}$ jährige Krankenhausbehandlung; Ausheilung fast ohne Funktionsstörung. Das Röntgenbild zeigt schräg-eiförmige — nicht herzförmige — Gestalt des Beckeneinganges mit dem runden Eipol auf der kranken Seite; der Femurkopf ist nicht rund, sondern konisch; Gelenkpfanne nach oben gewandert, im unteren Teil leer. Geringere Entwicklung der Beckenhälfte auf der kranken Seite.

Werner (Hamburg).

Ärztlicher Verein zu Wiesbaden. Sitzung am 5. Juli 1905.

Köhler demonstriert einen Fall von **Schädigung durch Röntgenstrahlen**. Ein Elektrotechniker hatte ein Röntgenogramm eines durch Stahlsplitter verletzten Auges herstellen wollen und zu

9*

diesem Zwecke den mit dem Gesicht der Platte aufliegenden Patienten 12 Minuten lang bei angeblich voller Ausnutzung (?) eines 80 cm Induktoriums, wobei die Röhre nur 12 cm vom Kopfe entfernt stand, ununterbrochen bestrahlt. Der Patient will während der Aufnahme einzelne Schläge gespürt haben, auch hätten dabei seine Haare wie im Winde gespielt. Am sechsten Tag bemerkte er, dass seine Haare am Hinterhaupt massenhaft ausgingen, sich auch in grossen Büscheln schmerzlos ausreißen ließen. Zehn Tage nach der Aufnahme hätte die entblösste Haut bratenbraun ausgesehen. Als Ref. den Pat. zum ersten Male sah (26 Tage nach der Aufnahme), war das Hinterhaupt in einer Länge von 14 cm und einer Breite von 11 cm vollständig kahl, doch war die Haut der betr. Stelle ganz frei von Entzündungssymptomen, zeigte auch keine Pigmentation mehr. Jetzt, ein halbes Jahr später, ist bis auf eine fünfmarkstückgrosse Stelle, die kahl bleiben wird, normaler Haarwuchs wieder vorhanden. — 2. eine **Fraktur des Processus transversus des III. Lendenwirbels**. Die Verletzung rührte von einem Fall auf den Rücken her. Ohne Röntgenuntersuchung war bei den unbestimmten Symptomen eine sichere Diagnose nicht möglich gewesen. — 3. Zufallsbefund einer **Lendenrippe**. Ein Nierensteinröntgenogramm zeigt eine abnorm lange zwölfte Rippe, ausserdem erkennt man beiderseits des ersten Lendenwirbelkörpers an Stelle eines mit ihm verschmelzenden Processus transversus eine mit dem Wirbel gelenkig verbundene Spange, die 1 cm länger als der zweite Lendenwirbel ist. Die Anomalie, die bekanntlich bei Hylobates, Gorilla und Schimpanse Regel ist, wurde in unserem Falle bei einer Patientin entdeckt, die auch sonstige Wachstumseigentümlichkeiten — Mikromelie — aufwies. 4. **Abbruch des Sitzbeins**, entstanden durch Auffallen eines schweren Schrankes, welcher den Patienten bauchwärts auf den Boden warf. Die eine Bruchlinie geht durch die Grenze des Ramus inferior ossis pubis und Ramus inferior ossis ischii, die andere Fraktur zieht dicht unter der Pfanne horizontal mitten durch das Corpus ossis ischii.

Köhler (Wiesbaden).

Medizin. Gesellschaft zu Leipzig. Sitzung v. 14. Februar 1905.

Hoffmann: **Magenbeobachtung mit Röntgenstrahlen und die chronische idiopathische Magenblase**. Der Vortrag bringt die Summe der im letzten Jahre in der Poliklinik gewonnenen Erfahrungen. 1. Untersuchung ohne besondere Vorbereitung. Ausser Luftblasen sieht man bei dieser Art der Betrachtung nichts. Von Bedeutung ist das dauernde, unveränderte Bestehen einer Luftblase von konstanter Grösse im Fundus, er nennt sie die „chronische Magenblase“. 2. Durchleuchtung nach Aufblähen mit Natron bicarbon. Auch hierbei ist über den Magen selbst kein genaues Urteil zu erhalten, eher wird man Genaueres über den unteren Leberrand aussagen können, der bei diesem Verfahren meistens scharf hervortritt. 3. Eingabe von Bismut. subnit. selbst in Mengen bis zu 30 g hatte keinen Erfolg. (Wismutkartoffelbrei scheint nicht versucht zu sein. Ref.). 4. Sondeneinführung. Er benutzte einen mit Klaviersaite armierten Gummischlauch. Ergebnisse: A. beim gesunden Magen. a) die Sonde dringt stets von der Mittellinie schräg nach links ein. b) Sie stösst auf den Fundus, gleitet in ihm nach links und oben. c) Am höchstgelegenen Teil des Fundus biegt sie nach rechts um und strebt direkt auf den Pylorus zu. Es entsteht eine sehr charakteristische Schleife. B. beim erkrankten Magen. a) bei Gastropse bildet sich keine Schleife, die Sonde geht schräg nach unten und krümmt sich nach rechts gegen den Nabel hin. b) bei vorhandener chronischer Magenblase weicht die Sonde nicht vom gewöhnlichen Lauf ab, geht meist nicht durch die Blase. Manchmal schliesst die Sondenschlinge die Blase ein. Ist der Magen ektatisch, so geht die Sonde in die Tiefe des Bauches, während die Blase hoch am Zwerchfell steht. Die mit chron. Magenblase Behafteten klagen meist über Vollsein, sind aber in der Ernährung nicht geschädigt. Er fand die chronische Blase bisher nur bei Männern. Herzklopfen ist manchmal vorhanden, ebenso äusserlich sichtbare Auftreibung. Vielleicht handelt es sich um nervöse Erschlaffung der Magenwand. Therapeutische Erfolge sind bisher bei dieser Erkrankung, die er für sehr beachtenswert hält, nicht erzielt.

. . . P.

Ver. d. Ärzte in Halle. 7. Dezember 1904.

Bramann: **Tumorenbehandlung mit Röntgenstrahlung**. Elf Fälle von oberflächlichen Krebsen sind behandelt, davon zehn günstig beeinflusst, aber nur bei einem besteht seit sechs Monaten Heilung, bei den anderen Rückfälle. Von fünf Kranken mit inoperablen Geschwülsten starben 3 im Stadium des Geschwulstzerfalls unter Erscheinung von Vergiftung mit Zerfallsprodukten, einer an Blutung aus dem zerfallenden Geschwür und einer an Pneumonie. Bei diesen vier hatte aber die Sekretion nachgelassen und das Allgemeinbefinden sich gehoben. Bei oberflächlichen Krebsen kann das Röntgenverfahren Nutzen bringen, sichere Heilungen sind noch nicht festgestellt. Bei inoperablen Geschwülsten ist die Bestrahlung dringend anzuraten. Ein Fall von weitverbreitetem Hautkrebs wurde ganz zur Vernarbung gebracht, wie in etwas ausführlicherer Beschreibung mitgeteilt ist. Sarkome wurden nicht beeinflusst bis auf einen Fall, bei welchem aber rapider Zerfall und Geschwulstaussaat eintrat.

Fielitz teilt zur Technik mit: es wurden weiche Röhren (W. 6) benutzt, aber kein Chromoradiometer, sondern nach dem Aussehen der Geschwulst wurde die Wirkung beurteilt. Gewöhnlich wurde

10 Min. lang bestrahlt, so oft hintereinander, bis Abflachung der Ränder und Erweichung der Geschwulst eintrat. Ausgiebiger Bleischutz der gesunden Umgebung. Nach jeder Bestrahlung Verband der Geschwüre mit essigsaurer Tonerde.

. . . p.

Wissenschaftlicher Verein der Militärärzte der Garnison Wien. 1904. 12. März.

Dobrzynicky: Über Lichttherapie in der Zahnheilkunde. Nachdem Vortragender in der Einleitung eine Übersicht über die verschiedenen Anwendungsformen der Strahlentherapie gegeben hat, berichtet er über Versuche, die er mit einer 15 Millimeter-Rundbrenner-Petroleumlampe mit Linse und Reflektor angestellt hat. Licht und Wärmestrahlen werden hierbei gleichzeitig reflektiert. In der Mundhöhle, am Processus alveolaris angewendet, entsteht ein sich allmählich steigendes Wärmegefühl, Trockenheit, von manchen Personen als brennendes Gefühl bezeichnet. Am Processus alveolaris, besonders oben, kann man mittels eingeführten Spiegels deutlich das Durchleuchten der Partie erkennen, wobei die Zahnwurzeln als dunklere Fläche sich repräsentieren. Bei entzündlichen Erkrankungen der Weichteile des Kieferknochens ist diese Behandlung ein gutes, die Heilung beförderndes Adjuvans der bisherigen Methoden, und zwar wirkt hier wohl nur die Wärme, nicht die bactericide Kraft des Lichtes.

K. k. Gesellschaft der Ärzte in Wien. 1905. 20. Januar.

Sorgo: Über die Behandlung der Kehlkopftuberkulose mit Sonnenlicht nebst einem Vorschlag zur Behandlung derselben mit künstlichem Licht. Die Zahl der vom Votr. mit Erfolg behandelten Fälle ist seit seiner ersten Publikation, über die hier schon referiert ist, auf 14 gestiegen, von denen eine kleine Zahl vorgestellt werden. Die Kranken lernen es sehr rasch, sich den Kehlkopfspiegel so einzuführen, dass die Sonnenstrahlen in den Larynx reflektiert werden. Dies geschieht mit Hilfe eines gewöhnlichen Toilettespiegels, in welchem der Kranke sich selbst genau kontrollieren kann. Die Erfolge sind sehr ermutigend. Interessant sind einzelne Fälle, in denen eine liegende Epiglottis nur die Beleuchtung der hinteren Stimmbandabschnitte gestattete. Hier entstand eine Demarkationslinie als Effekt der Bestrahlung, bis die Kranken allmählich lernten, auch die vorderen Anteile zu belichten. In einzelnen Fällen kann sich eine vorhergehende Anämisierung der Schleimhaut mit Adrenalin empfehlen. — Für die Winterzeit eignet sich vielleicht ein Finsenapparat, dessen Gebrauch Votr. vorschlägt.

Diskussion:

Lenz erläutert, in welcher Weise sich das physikalische Postulat in der „Heilstätte für Lupuskranken“ durchführen und variieren liesse. Er betont die Notwendigkeit vorausgehender, experimenteller Untersuchungen, will aber der Methode Eingang verschaffen und Beachtung schenken.

Exner bemerkt, dass es sich empfehlen dürfte, statt der gewöhnlichen Spiegel, deren Glas viele und wohl die wichtigsten Strahlen absorbiert, solche aus Metall, etwa Silber zu benutzen.

31. März. Moszkowicz: Über Behandlung der Prostatahypertrophie mit Röntgenstrahlen.

In einer vorläufigen Mitteilung bespricht Votr. die mit der Röntgenbestrahlung bei drei Fällen von Prostatahypertrophie gemachten Erfahrungen. Ausgehend von der Thatsache, dass die hypertrophische Prostata in den meisten Fällen eine Drüsenwucherung ist, also gegen Röntgenstrahlen sehr empfindliche epitheliale Anteile enthält, wurde versucht, die Prostata vom Rektum her zu bestrahlen. Die Erfolge waren in den drei Fällen sehr ermutigend; etwa eine Woche nach der Bestrahlung war eine Erweichung der sehr vergrößerten Prostata zu konstatieren. In den früher gleichmässig harten Tumoren waren nun weiche und harte Partien zu unterscheiden. Die Urinentleerung, die nur per Katheter erfolgte, war jetzt spontan. Die Wirkung scheint erheblich zu sein. Votr. weist darauf hin, dass die durch Zerfall der Drüsenepithelien in der Prostata entstehenden Corpuscula amyloacea zum grössten Teil aus Lezithin bestehen. Es wird jetzt dem konstanten Vorkommen von Lezithin in dem durch Bestrahlung mit Radium oder X-Strahlen veränderten Geweben viel Aufmerksamkeit geschenkt. Es ist sehr interessant, dass in der, wie es scheint, besonders empfindlichen Prostata sehr viel Lezithin normaler Weise aufgespeichert ist. Die Prostata wurde mit Hilfe eines röhrenförmigen Mastdarmspeculums eingestellt, die Umgebung mit Bleiplatten geschützt und nun die Röntgenröhre mit einer Röhrenblende gegen den Anus gerichtet. In den nächsten Fällen soll die hierfür zweifellos geeignetere Applikation von Radiumbromid versucht werden. Dieses könnte mit Hilfe eines Katheters gerade gegen denjenigen Teil der Prostata zur Wirkung gebracht werden, welcher die Urethra verengt. Diese Methode lässt eine noch raschere Wirkung erwarten. Es eröffnet sich durch diese Beobachtung ein neues Krankheitsgebiet dem röntgentherapeutischen Bestreben. Es sei darum erwähnt, dass zwei der mitgeteilten Fälle als Komplikationen eine Epididymitis und eine hämorrhagische Zystitis acquirierten, deren Genese wahrscheinlich allerdings nicht dem Verfahren zur Last zu legen ist.

Bum demonstriert einen 25 jährigen Mann, dem eine mit 100 Kilogramm schweren Fellen beladene Trage auf den rechten Fuss fiel, der sofort anschwell. Anfangs wurde eine Distorsion angenommen. Es bestand hochgradige Atrophie des Gastrocnemius, deutliche Verbreiterung des Höckers des Fersenbeins, oedematöse Schwellung der seitlichen Buchten der Achillessehne, weswegen die Diagnose:

„**Kompressionsfraktur des Kalkaneus**“ gestellt wurde. Das Röntgenbild zeigt einen länglichen Knochensplitter an der unteren Fläche des Kalkaneus, dem klinisch eine sehr schmerzhaft Stelle in der Mitte der Sohle entsprach. Röntgenologisch war sonst eine Fraktur nicht nachweisbar, wie dies auch in drei anderen in der Litteratur mitgeteilten Fällen der Fall war, da eine Dislokation nicht vorlag.

14. April. Kienböck: **Demonstration eines Kranken mit durch Röntgentherapie eklatant gebessertem, malignen Mediastinaltumor.** Der vorgestellte Fall, der einen 34jährigen Patienten betraf, ist deshalb besonders bemerkenswert, weil der Erfolg der Röntgenbehandlung überraschend war, und der Fall in diagnostischer Beziehung Schwierigkeiten bot. Vor acht Jahren luetische Infektion. Genügende Quecksilberbehandlung, auch der Recidive in der Frühperiode. Seit vier Jahren Schmerzattacken in der rechten Brustseite und Fieberanfalle, seit zwei Jahren Gedunsenheit des Gesichts, Venenerweiterungen an der Haut des ganzen Körpers, Schling- und Atembeschwerden, Schwindel, Kopfschmerz, seit einem Jahre rechts vom Manubrium sterni rundliche Anschwellung und Drüsenschwellungen am Halse. Schmierkuren und Jod bisher ohne Effekt. Bei der Röntgenoskopie zeigte sich der Mittelschatten sehr stark verbreitert ($15\frac{1}{2}$ cm), die linke Aortenkontur verschoben und pulsierend. Behandlung: Schmierkur, 30 Einreibungen à 2 g bis 11. März, nachher Jod 3 g pro die und vom 11. Februar bis 14. April tägliche röntgentherapeutische Sitzungen. Die Haut des Oberkörpers wurde in ca. 30 Regionen eingeteilt, dieselben der Reihe nach bestrahlt. In zwei Turnus fanden ca. 60 Bestrahlungen mit mittelweicher Röhre statt, und zwar wurde jedesmal $\frac{1}{2}$ —1 Normaldosis verabreicht. Schon nach den ersten Bestrahlungen schwanden die Schmerzen im Thorax, ferner die Schlingbeschwerden und es besserten sich die Atemstörungen, unter denen der Patient sehr gelitten hatte. Die Vorwölbung rechts vom Sternum verschwand nach der sechsten Sitzung. Allmählich verschwanden die subjektiven Beschwerden, der Tumor und die Drüsen schrumpften. Lage und Sitz des Tumors, Art der Drüsenschwellungen und Kompressionserscheinungen, sowie insbesondere die durch vier Jahre fortschreitende Verschlimmerung und das Fehlschlagen aller früher vorgenommenen antisyphilitischen Kuren machen es wahrscheinlich, dass es sich hier um ein Neoplasma malignum und nicht um ein Gummi handelt. Der Röntgeneffekt auf Sarkome besteht in einer erheblichen Schrumpfung, was schon vom Vortragenden selbst und auch von anderen mehrfach publiziert ist.

Diskussion:

Porges, der den Patienten Vortragendem überwiesen hatte, schliesst sich zwar der Diagnose an, möchte aber doch den Gedanken, dass Lues dabei mit im Spiel ist, nicht ganz fallen lassen. Der therapeutische Erfolg ist vielleicht doch der Kombination der Röntgentherapie und der Hgbehandlung zuzuschreiben.

Paltauf fragt, ob das Blut des Kranken untersucht sei.

Kienböck: Der Blutbefund ist normal. Die Diagnose Lues wird durch das „ex non juvantibus“ unwahrscheinlich.

Holzknicht: **Drüsentumoren und Röntgenbehandlung.** 38jähriger Beamter, seit neun Monaten allmählich sich entwickelnde Schwellung der cervikalen, nuchalen, praeaurikularen, kubitalen und inguinalen Drüsen; dabei Tumor an der rechten oberen Rachenwand, der auch als Drüse aufgefasst werden muss. Die Drüsen waren in bis eigrossen Paketen verschieblich, unempfindlich, derb, Leukämie nach dem Blutbefund auszuschliessen. Lues, da Schmierkur erfolglos, unwahrscheinlich, obwohl 1896 Ulcus mit vereitertem Bubo (operiert) und 1899 Exanthem am Stamm und Extremitäten vorangegangen waren. Wahrscheinlichkeitsdiagnose: Pseudoleukämie, Bestrahlung nacheinander, jedes Paket einmal, eines zweimal; im Verlauf einer Woche alle Pakete durchgenommen. Der Verlauf war für alle Drüsen der gleiche. am ersten Tage nach der Bestrahlung Verkleinerung unter die Hälfte, am zweiten Tage danach verschwunden. Vierzehn Tage nach der ersten Bestrahlung fehlt jede Spur der Drüsenschwellung und es tritt erst jetzt ein leichtes Erythem der bestrahlten Hautstellen auf. Die Reaktion der Lymphdrüsen auf Röntgenbestrahlung ist ein sehr wichtiges neues diagnostisches Moment ex juvantibus, auf das Holzknicht gelegentlich dieses Falles aufmerksam macht. Manche Drüsen verschwinden sofort bei der leisesten Bestrahlung, sind also höchst empfindlich, wie in dem beschriebenen Falle, manche reagieren gar nicht, manche gehen — auch ohne Bestrahlung — spontan zurück, endlich verkleinern sich manche, durch wiederholte Bestrahlungen in dosi refracta etwa auf die Hälfte, reagieren dann aber nicht mehr weiter. Zu dieser letzten Gruppe gehören die skrofulösen Drüsenschwellungen und die unter dem Bilde der Pseudoleukämie verlaufende Lymphdrüsentuberkulose. Man könnte also, wollte man die wohl noch zu ergänzende Erfahrung schon in Anwendung bringen, sagen, die grosse Empfindlichkeit spreche in diesem Falle gegen die beiden genannten Prozesse. Die Feststellung der Empfindlichkeit bedarf natürlich einer genauen Messung der verabfolgten Lichtmenge.

5. Mai. Freund demonstriert eine 69jährige Patientin mit **inoperablem Mammarcarcinom.** Die Affektion bestand seit fünf Monaten als faustgrosser, mit der knöchernen Thoraxwand fest verwachsener Tumor, der die Haut durchbrochen hatte und in einer fünfkronenstückgrossen exulcerierten Fläche freilag. Regionäre Drüsenschwellungen. Ausserdem Diabetes und Nephritis. Nach anfänglich ziemlich schwacher Röntgenbehandlung verschlimmerte sich der Zustand derart, dass der Exitus bevor-

zustehen schien. Deshalb entschloss sich Freund zu energischem Röntgenisieren und bestrahlte vom 6.—11. Februar in sechs Sitzungen 60 Minuten lang, dann vom 6.—10. März dreimal je sechs Minuten. Der Erfolg ist ein ausgezeichneter. Die eitrige Absonderung wurde wässerig. Der foetide Geruch verschwand, die Ulceration zeigte Granulationen, die Borken stiessen sich ab. Jetzt ist fast völlige Vernarbung eingetreten. Also auch in derart desolaten Fällen kann man durch die Röntgentherapie Resultate erzielen. Wie auch früher oft beobachtet, eignen sich exulzerierte Tumoren mehr für die Behandlung, als solche, wo noch unversehrte Haut die Tumormasse deckt.

Gesellschaft für innere Medizin und Kinderheilkunde in Wien. 1904. 15. Dezember.

Gerber demonstriert den günstigen Erfolg der **Röntgenbehandlung bei lymphatischer Leukämie**. 58jähr. Mann: Lymphdrüenschwellung, Milztumor, lymphämischer Blutbefund: 20800 Leukocyten (darunter 16000 Lymphocyten) 4350000 rote Blutkörperchen: Hgbl. 80—90%. Bestrahlt wurden die Milzgegend, die Lymphdrüenschwellungen und die platten Knochen des Thorax in Zwischenräumen von 10—20 Tagen je einmal. Drüsen und Milz wurden kleiner. Leukocytenzahl wurde geringer nach anfänglichem vorübergehendem raschen Anstieg (Anschwemmung von Leukocyten aus dem Lymphsystem). G. hält den Heilungseffekt jedoch nicht für definitiv.

Diskussion:

Holz knecht berichtet über 12 von ihm behandelte **Lymphämien** und betont besonders, dass die Technik der Bestrahlung für den Effekt fast gar nicht in Betracht kommt. Auch er beobachtete unmittelbar nach dem Beginn der Behandlung ein Emporschnellen und dann erst eine Abnahme der Leukocytenzahl. Die Zahl der roten Blutkörperchen hob sich, die Lymphdrüsen und Milztumoren verkleinerten sich. Das Allgemeinbefinden verschlechterte sich dabei bisweilen erheblich. Von Dauerheilung ist nicht zu sprechen. Die erzielten Besserungen fordern aber auf, in geeigneten Fällen die Bestrahlung durchzuführen.

Sternberg bespricht den weiteren Verlauf eines von Holz knecht erwähnten Falles, in welchem es zu schwerer **Röntgendermatitis**, aber zu keiner Änderung des Blutbildes kam.

Schwarz weist darauf hin, dass in der Litteratur zumeist über das Verhalten des Blutbildes unter der Röntgentherapie keine Angaben vorliegen. Solange sich die Blutzusammensetzung nicht ändert, kann man von Heilung nicht sprechen. Die Änderung des Krankheitsbildes erinnert an die Wirkungen der Verbrennung.

1905. 9. Februar. Fuchs und Schüller demonstrieren ein 16 jähriges Mädchen mit einem **Hypophysistumor**. Patient erkrankte unter Erscheinungen von endokranieller Drucksteigerung, ferner traten ein: Aufhören der Menstruation, an einem Auge temporale Hemianopsie, am anderen Amaurose durch neuritische Atrophie. Die Röntgendurchleuchtung ergab, dass der Boden der Sattelgrube und die Sattellehne destruiert waren. Das Röntgenbild lässt Unterschiede zwischen Tumoren der Hypophyse und des Hypophysenganges erkennen. Bei ersteren wird der Boden der Sella turcica vertieft, bei letzteren der Eingang zu derselben erweitert.

Sternberg bezweifelt, dass man aus dem Röntgenbilde allein diese Differentialdiagnose stellen könne.

Sitzungsbericht der kaiserl. Akademie der Wissenschaften in Wien. 1. Dezember.

Erdheim: **Über Hypophysenganggeschwülste und Hirncholesteatome.** In einer Monographie bearbeitet Verfasser das in der Überschrift skizzierte Gebiet an der Hand eines sehr grossen Materiales, das aus dem Wiener pathologisch-anatomischen Institut stammt. Sämtliche interessierende Fragen werden ausführlich erörtert. Die Röntgenuntersuchung spielt eine bedeutende Rolle. Die Ergebnisse sind folgende: Beschränkt sich der Hypophysentumor auf die Sella, so ist dieselbe vergrössert, aber ihr Zugang von oben nicht erweitert, liegt ein infundibularer Tumor vor, so kann derselbe den Zugang zum Türkensattel erweitern, die Sella bleibt aber annähernd normal gross. Ähnliche Verhältnisse können aber durch allgemeine Hirndruckerscheinungen bedingt sein, und darum ist bei der Beurteilung solcher Fälle einige Vorsicht am Platze. Entsteht ein Hypophysentumor in der Sella, und wuchert aus dieser nach oben gegen die Hirnbasis oder wölbt sich nur sehr stark gegen dieselbe vor, so ist die Sella vergrössert und öffnet sich weit nach oben. In allen diesen Fällen giebt die Röntgenaufnahme ein charakteristisches Bild, aus dem mit einiger Sicherheit schon am Lebenden ein Schluss auf die Wachstumsrichtung der Neubildung möglich sein dürfte. Von den Hypophysenganggeschwülsten, die sich in der Sella entwickeln, sind daher die Hypophysengangtumoren, die sich extrasellar entwickeln, zu trennen; die ersteren charakterisieren sich durch Usuren der Sella im Sinne einer Vertiefung des Bodens, die letzteren durch eine Erweiterung des Zuganges zur Sella. Auch bei Drucksteigerung verursachenden Tumoren des Schädelinnern kommt es zu einer Erweiterung des Sellaeinganges.

Wissenschaftliche Ärztesgesellschaft in Innsbruck. 1904. 17. Dezember.

Wassmuth stellt einen Fall von **Aneurysma aortae ascendens** bei einem 27 jährigen Bäcker

vor, welcher vor 15 Jahren überfahren wurde und seither an Herzbeklemmung leidet. Die objektive Untersuchung ergibt ein Pulsieren im zweiten und dritten Interkostalraum. Dasselbst ist der Schall gedämpft. Darüber hört man ein lautes systolisches Schwirren, welches gegen die Herzspitze an Stärke abnimmt. Im Röntgenbild sieht man auf dem vergrösserten Herzschatten rechts oben einen halbkugeligen Ansatz, welcher auf dem Fluoreszenzschirm lebhaft pulsiert.

Ferner stellt derselbe einen Fall von **myelogener Leukämie** vor, wobei sich ein Milztumor findet, welcher bis handbreit über die Mittellinie vorragt. Auch die Leber ist vergrössert. Die roten Blutkörperchen verhalten sich zu den weissen wie 1:7, die Mono- zu den Polynuklären wie 1:2. Dabei finden sich mächtige Myelocyten und Normoplasten. Die Patientin wird mit Röntgenstrahlen behandelt.

11. Februar 1905. Wassmuth berichtet über den weiteren Verlauf dieses Falles. Nach 20 Sitzungen in der Dauer von 10 Minuten, mit harten Röhren, in 30 cm Entfernung, wobei abwechselnd die Milz und die langen Röhrenknochen bestrahlt werden, verkleinert sich die Milz auf ca. ein Viertel ihrer früheren Grösse. Die Zahl der Leukocyten sank von 400 000 auf 8500, wobei sämtliche pathologische Formen verschwanden, die der roten Blutkörperchen stieg in dieser Zeit auf 3 600 000. Am 9. Februar erkrankte Patient plötzlich an linksseitiger Pleuritis sicca, wobei anfänglich der Blutbefund normal blieb. Dann starb der Kranke unter dem typischen Bilde einer perniziösen Anämie.

Verein deutscher Ärzte in Prag. 1905. 10. Februar.

von Jacksch: **Über Röntgendiagnostik und Therapie.** v. Jacksch bespricht die Röntgendiagnostik auf Grund seiner an 300 Fälle umfassenden Erfahrungen und empfiehlt vor allem die ventrodorsale Aufnahme in Rückenlage als eine Methode, die sich ihm besonders bei fieberhaften Lungenerkrankungen bewährt hat. Er hebt weiter hervor, dass die Röntgenographie eine notwendige Ergänzung der Röntgenoskopie bildet, dass aber für die Beurteilung von Lungenebefunden die Röntgenographie der Röntgenoskopie unbedingt überlegen ist, während die letztere wiederum für Untersuchung des Herzens, insoweit es der Zustand des Kranken erlaubt, unentbehrlich ist. Mittels eigener, von ihm selbst konstruierter Guckkästen zeigt er eine Reihe von Röntgenplatten, welche die verschiedenen Formen der Lungentuberkulose veranschaulichen, insbesondere einen Fall von Pyopneumothorax tub. vor und nach der Drainage, weiter eine Gruppe von Aufnahmen, welche von Fällen geheilter Lungentuberkulose stammen und schliesslich Beobachtungen, aus denen hervorgeht, dass mittels des Röntgenverfahrens Veränderungen nachgewiesen werden können, zu einer Zeit, in welcher die physikalischen Methoden noch ein negatives Resultat ergeben. Es folgen dann Platten, welche von den verschiedensten Pneumonien herrühren. Als Resultat dieser zwölf, fortlaufende tägliche Beobachtungen umfassenden Studien, hat sich ergeben, dass erstens die Schatten grösser sind, als die physikalischen Dämpfungen, dass weiter die Lösung einer Pneumonie fast immer zentral in dem betroffenen Lappen beginnt und von da nach der Peripherie fortschreitet und endlich, dass eine Abnahme des Schattens schon stattfindet, wenn weder das Fieber, noch die Perkussion die beginnende Krise anzeigen. Über die Natur des Prozesses geben die Röntgenaufnahmen keinen Aufschluss, da Infiltrationen und Atelektase im ganzen dieselben Bilder geben, doch glaubt er, beobachtet zu haben, dass die Atelektase immerhin weniger intensive Bilder liefert, als die pneumonische Infiltration. Weiter demonstriert er mittels Platten, den Ablauf pleuritischer Exsudate und endlich drei Fälle von Tumoren der Lunge und des Mediastinalraumes, wobei er bemerkt, dass primäre Lungentumoren nicht immer aus dem Röntgenbilde differenziert werden können und führt einen Fall von Mammakarzinom an, der auf Grund des Bildes als Lungentumor imponierte. Es folgen dann Platten von Lungengangrän und Fremdkörperpneumonie, wobei v. Jacksch es nicht unterlässt, die Notwendigkeit der Untersuchung solcher Fälle in den verschiedenen Projektionsrichtungen zu betonen. Das Bild eines Asthma bronchiale ergibt Schatten, die ungefähr der Verteilung der Bronchien entsprechen. Er geht dann zu den Herzkrankheiten über. So wichtig die Röntgenaufnahmen für die Diagnose sind, so geben sie doch nicht die absolute Grösse des Herzens wieder, sofern sie nicht mit dem Orthoröntgenograph aufgenommen sind, gestatten aber immerhin einen Vergleich. Demonstrationen von Herzhypertrophien und Aneurysmen beschliessen diese Auseinandersetzungen, während eine Serie von Aufnahmen das Atherom peripherer Arterien, darunter der Art. tibialis postica, in einem Falle von intermittierendem Hinken stammend, veranschaulicht. Ebenso instruktiv sind die Bilder von Knochenveränderungen bei Morbus Basedowii Akromegalie und multipler Periostitis, endlich wird ein Fall von Hepatitis interstitialis vorgeführt, bei dem die durch Kompressionsblende sichtbar gemachten Narbenzüge für die syphilitische Natur der ganzen Erkrankung sprechen. Der Vortr. räumt schon heute der Röntgenologie unter den klinischen Untersuchungsmethoden einen hervorragenden Platz ein, glaubt aber, dass ein eingehendes Studium der gewonnenen Bilder, sowie ein Vergleich mit den pathologisch-anatomischen Befunden vorerst notwendig ist. Einen wesentlichen Fortschritt für die Methode verspricht er sich von der allgemeinen Einführung seiner ventrodorsalen Projektionsmethode (in Rückenlage). Nachdem er noch die grosse Brauchbarkeit des Holzknechtschen Radiometers hervorgehoben, berichtet er in kurzem über röntgentherapeutische Erfolge.

Académie des sciences. 1905. 20. Februar.

Foveau de Courmelle: **Über Drüsenatrophie durch Röntgenstrahlen.** Es ist durch eine Reihe von Untersuchungen erwiesen, dass unter der Einwirkung der Röntgenstrahlen Atrophie der männlichen und weiblichen Genitaldrüsen zustande kommt. Bei der Röntgenbehandlung von 30 Fällen von Fibromyomen des Uterus kam es zur Verlangsamung und schliesslich zum Verschwinden der Menstruation infolge von Atrophie der Ovarien. Von der Wirkung der Ovariectomie bei Mammakarzinom ausgehend, wurden in entsprechenden Fällen sowohl die Mammatumoren als auch die Ovarialgegend bestrahlt und auf diese Weise eine raschere Regression der Mammatumoren erzielt. Histologisch wurde bei einem derart behandelten, wegen den Schmerzen exstirpierten Tumor vollständige fibröse Umwandlung konstatiert, die zugehörigen Achseldrüsen waren hart und hirsekorngross. Es besteht demnach kein Zweifel, dass die Röntgenstrahlen eine Atrophie der Ovarien, der Mamma und der Lymphdrüsen zu erzeugen imstande sind.

Soc. méd. des hôpitaux de Paris. 1904. 10. Juni.

Béclère: **Un cas d'épithélioma végétant de la région temporo-maxillaire guéri par la röntgenothérapie.** Die Heilung des durch mikroskopische Probeexcision festgestellten Epithelioms erfolgte ohne Entzündung und ohne Gangränesezierung, so dass man von einer geradezu spezifischen Einwirkung der Röntgenstrahlen sprechen kann. Ein bereits zweimal nach der Operation rezidiviertes, nicht perforiertes Oberkiefersarkom behandelte Verf. ebenso und bestrahlte durch die intakte Hautdecke hindurch. Gleichzeitig subkutane Chinininjektionen, Heilung nach 7 Monaten. Die Neubildung scheint aber nur deshalb so prompt auf die Bestrahlung reagiert zu haben und verschwunden zu sein, weil es sich um ein langsam wachsendes, relativ benignes Sarkom gehandelt hatte. Werner (Hamburg).

Journallitteratur.

Münchener mediz. Wochenschrift. Nr. 17.

Lange: **Die Bedeutung des Röntgenogramms für die Orthopädie.** Nach kurzer Erwähnung der Technik und der Wichtigkeit des Blendenverfahrens — L. hat eine eigene Blende, die von der Polyphos-Gesellschaft verbessert ist, angegeben — geht er zur Besprechung der tuberkulösen Gelenkerkrankungen über. Dass man selbst bei vorhandener Sequesterbildung oft undeutliche Bilder erhält, liegt an der Verarmung des gesamten Knochens an Kalksalzen. Die dadurch entstehende Undeutlichkeit der Bilder lässt sich aber für die Diagnose der beginnenden Tuberkulose verwerten. Die Hauptwichtigkeit des Röntgenverfahrens besteht in der Kontrolle der Heilung und es sind der Behandlung durch das Röntgenverfahren neue Wege gewiesen worden. Die Röntgenogramme beweisen jetzt ganz unzweifelhaft, dass tuberkulöse Knochen- und Gelenkerkrankungen auf konservativem Wege mit guter Funktion des Gelenkes ausheilen. Er bringt dann eine Anzahl Bilder von Knie- und Hüftgelenken. Durch das Röntgenogramm wird bei schweren Coxitiden die Nutzlosigkeit der Resektion nachgewiesen. Bei solch schweren Erkrankungen ist meist das Becken in weitem Umfange zerstört. Bei der angeborenen Hüftgelenksverrenkung hat ebenfalls das Röntgenverfahren wichtige Aufschlüsse über Verhalten von Pfanne und Kopf gebracht und gelehrt, welche Stellung für Erhaltung des Resultates der Reposition die beste ist. Auch hier wird das Gesagte durch Abbildungen verdeutlicht. Die frischen Knochenbrüche, obwohl nicht in das eigentliche Gebiet der Orthopädie gehörig, bespricht er an der Hand einiger selbstbehandelter Fälle ebenfalls, namentlich hinsichtlich des Gipsverbandes und der Wirkungsweise eines von ihm angegebenen Einrichtungsverfahrens. Letzteres besteht in Vereinigung von Streck- und fixierendem circulären Verband (Celluloid-Stahldraht). Aus der Mannigfaltigkeit des Gebotenen gewinnt man einen recht guten Überblick über die Wichtigkeit des Röntgenverfahrens für die Orthopädie und kann dem Verf. wohl beistimmen, was er als Schlussurteil sagt, das R.-Verfahren sei für die Orthopädie geworden, was der Augenspiegel für die Augenheilkunde ist.

Rieder und Rosenthal: **Weitere Fortschritte in der Moment-Röntgenographie.** Sie benutzten zu diesen Aufnahmen eine sogenannte Moment-Röntgenröhre und Rosenthal-Induktor von 50 cm Funkenlänge, Polyphos-Simon-Unterbrecher bei 220 Volt Spannung und einfache Films mit zwei Verstärkungsschirmen, bei 40 cm Abstand der Antikathode von der Platte. Zur Zeitmessung verwandten sie eine rotierende Bleischeibe, welche die Strahlen durch einen Ausschnitt durchtreten liess, wenn die Röhre sich hinter, das Objekt vor der Bleischeibe befand, gewissermassen eine rotierende Blende. Durch Nasen an der Scheibe wurden die Contacte betätigt und zwar der Schluss hergestellt einige Zeit ehe der Ausschnitt vor der Röhre stand, um den Elektrolytunterbrecher erst zur vollen

Wirksamkeit kommen zu lassen. Gute Aufnahmen werden erzielt in $\frac{1}{10}$ Sec. Die Herzgrenzen und die Lungenstruktur sind besonders deutlich mit diesem Verfahren darstellbar.

Grashey: **Fehlerquellen und diagnostische Schwierigkeiten beim Röntgenverfahren.** 1. Fehler durch das photographische Verfahren. 2. Fehler durch mangelhafte Aufnahmetechnik. 3. Mangelhafte Übung im Beurteilen der abweichenden Perspektive der Röntgenbilder. 4. Unkenntnis anatomischer Varietäten und normaler Befunde, z. B. der Knochenkerne und Epiphysenlinien. 5. Starkes Vorwiegen von Weichteilbildern bei Knochenaufnahmen stören sämtlich, namentlich bei Ungeübten, die Beurteilung des Bildes und lassen pathologische Veränderungen finden, wo solche fehlen. Oft dagegen wird auch pathologischer Befund nicht gedeutet oder kommt nicht zum Ausdruck, z. B. bei Frakturen, wenn nicht Aufnahmen von mehreren Seiten gemacht sind. 6. Werden Fehler bedingt durch Anwendung der Blenden dadurch, dass man keine Übersichtsbilder erhält. 7. Durch Übersehen von Knochenatrophie. 8. Dadurch, dass ein fibröser, schon fester Callus doch nicht auf der Platte erscheint. 9. Bei der Durchleuchtung findet man häufig kleine Fremdkörper nicht auf. Auch andere Fehler kommen noch bei der Durchleuchtung, sowohl bei chirurgischen wie inneren Leiden in Betracht, deren Aufzählung hier zu weitläufig ist. Im ganzen eine dankenswerte Zusammenstellung bekannter Fehler.

Nr. 19. Lommel: **Zur Behandlung der Leukämie und Pseudoleukämie mit Röntgenstrahlen.** Mitteilung eines Falles von myeloider Leukämie bei einem 27 jährigen Mann, bei welchem durch Bestrahlung von Milz, Sternum und grossen Röhrenknochen eine wesentliche Besserung, die an Heilung grenzte, erzielt wurde. Die näheren Angaben über den Blutbefund u. s. w. möge man im Original nachlesen. Wie vorsichtig man mit Beurteilung der Heilung sein muss, sieht man aus dem mitgeteilten Fall. Nach Entlassung bestand bei blühendem Aussehen, voller körperlicher Rüstigkeit normaler Blutbefund. Einige Zeit später fanden sich wieder spärliche Myelocyten im Blut und drei Wochen später eine bedeutende Vermehrung derselben, sodass ein Rückfall der Erkrankung vorliegt. Der zweite mitgeteilte Fall betraf einen etwa 1 jährigen Knaben mit Anämie und Milzschwellung. Blutkörperchenzählung und andere genauere Untersuchungen werden aus äusseren Gründen unterlassen. Bestrahlung führt Besserung herbei, worauf die Eltern das Kind nicht wieder brachten. Erst etwa $\frac{1}{2}$ Jahr später kam es wieder mit doppelseitiger Pneumonie, der es erlag. Bei der Sektion fand sich die früher sehr grosse Milz sehr klein, derb und mit glatter Kapsel überzogen, frei von Malpighischen Körperbau, einen Befund, den Verf. der Röntgentherapie zuschreibt.

Schlachta: **Zur chemischen Imitation der biologischen Strahlenwirkung.** Die Arbeit ist der Werners (s. Referat in Nr. 6 dieser Ztschr.) analog, bisher noch nicht völlig abgeschlossen. Durch verschiedenartige Versuchsanordnungen konnte er nachweisen: 1. Oxydiertes Lecithin giebt gleiches Resultat wie mit Röntgen- oder Radiumstrahlen behandeltes. 2. Das mit Oxydation behandelte Lecithin unterscheidet sich aber wesentlich vor dem bestrahlten. 3. Es bleibt nachzuweisen, ob die Anwesenheit von Sauerstoff nötig ist, um das Lecithin zu aktivieren. 4. Dem Verf. scheint Alkaliwirkung durch das aktivierte Lecithin wahrscheinlich.

Nr. 20. Görl: **Ein neues Feld für die Röntgentherapie?** (Strumenbehandlung.) Aus der theoretischen Erwägung heraus, dass Drüsenparenchyme durch Röntgenstrahlen geschädigt werden, hat er Strumen mit weicher Röhre aus 20 cm Entfernung bestrahlt und konnte eine erhebliche Einwirkung feststellen, indem die Geschwülste reduziert wurden, die Beschwerden verschwanden. Zwei Fälle sind ausführlich mitgeteilt, bei sieben Kranken im ganzen konnte er die Wirkung feststellen. Allgemeinerscheinungen traten nicht auf; die Haut Kropfkranker schien ihm empfindlicher zu sein, als die Gesunder.

Nr. 22. Rosenbach: **Bemerkungen über die Behandlung der Leukämie mit Röntgenstrahlen.** Die Röntgenstrahlen sind nach seiner Auffassung als ein Ätzmittel zu betrachten. Die Behandlung mit R.-Strahlen hat in vielen Fällen eine Verminderung der weissen Blutkörperchen ergeben, ohne dass je ein Fall sicherer, dauernder Heilung beobachtet ist. Er vergleicht diese Behandlungsweise und den Erfolg mit der Fieberbekämpfung bei akuten Infektionskrankheiten durch Antipyretica: bei beiden wird nur symptomatisch eingewirkt. Auf Grund der mitgeteilten Beobachtungen stellt er scharfsinnige theoretische Erwägungen an über die Art der Wirkung der R.-Strahlen auf die Leukocyten. An eine völlige Vernichtung der Leukocyten, wie sie z. B. Helber und Linser bei Versuchstieren erzielt zu haben meinen, glaubt er nicht, vielmehr nimmt er eine Anhäufung derselben im „Hautorgan“ an, nicht nur an der bestrahlten Stelle, sondern auch weiter verbreitet. Ausserdem hält er eine Hemmung in der Produktion neuer Leukocyten für vorliegend, ob diese Hemmung auf thermisch-mechanischem Reiz durch die Bestrahlung beruht oder durch Zerfallsprodukte des Blutes hervorgerufen wird, muss experimentell noch festgestellt werden. Die Annahme der Hemmung durch Zerfallsprodukte hat seiner Ansicht nach mancherlei für sich. Es bleibt auch noch zu untersuchen, ob die Bestrahlung nur den pathologisch gesteigerten Reiz zur Produktion der Leukocyten oder auch den normalen vernichtet. Er hält es für sehr wahrscheinlich, dass die durch das heutige Verfahren der Röntgentherapie gesetzten Reize viel zu stark sind, dass vielmehr dauernde und bessere Wirkungen zu erzielen seien durch

langsamstes und vorsichtigstes Vorgehen, entsprechend seiner Anschauung über die cumulative Wirkung kleinster Reize auf den Betrieb der Zellen.

Nr. 26. Stegmann: **Die Behandlung der Struma mit Röntgenstrahlen.** (A. d. Rudolfinerhaus in Wien.) Bei einer Kranken mit carcinomatösen Drüsen am Hals wurde gleichzeitig ein Lappen einer parenchymatösen Struma bestrahlt; St. ging, unabhängig von Görl, von denselben theoretischen Erwägungen aus. Die Drüsen wie die Struma wurden günstig beeinflusst. Bei einer zweiten Kranken mit rasch wachsendem Kropf, wurde in 2—18 Min. dauernden Bestrahlungen bedeutende Verkleinerung erzielt. Es wurde mittelharte Röhre gewählt. Eine stärkere Empfindlichkeit der Haut gegen die Strahlen als bei Gesunden sah er nicht. . . . P.

Berliner Klinische Wochenschrift. 1905. Nr. 1.

Cohn: **Die Heilung des Trachoms durch Radium.** Cohn berichtet über Erfolge an drei Fällen von Trachom, in denen er jedes Trachomkorn einzeln, im ganzen 10—15 Minuten täglich belichtete. Er benutzte hierzu 1 mgr. Radium in ein dünnes Glasröhrchen eingeschmolzen. Die Heilung ging schmerzlos, dauernd und rasch vor sich.

Nr. 3. Halberstädter: **Die Einwirkung der Röntgenstrahlen auf Ovarien.** Beobachtungen über die Tiefenwirkung der Röntgenstrahlen auf innere Organe häufen sich. Nachdem von Albers-Schönberg auf die **Hodenatrophie** als Bestrahlungsfolge aufmerksam gemacht war, lag es nahe, den Einfluss der Bestrahlung auf die Ovarien zu studieren. In Neissers Klinik hat Verfasser an Kaninchen diese Frage geprüft und zwar die eine Bauchhälfte in 12 cm Entfernung eine halbe Stunde lang (6--8 H) bestrahlt. Dann wurde nach einigen Tagen die Bestrahlung wiederholt. Es ergab sich ein schon nach kurzer Zeit zu konstatierendes Kleinersein des bestrahlten Eierstockes auf Grund des Schwundes der Follikel. Die Atrophie des bestrahlten Eierstockes war makroskopisch und besonders mikroskopisch nachweisbar. Die Kaninchenovarien erwiesen sich als sehr empfindlich, sie zeigen eine Röntgenwirkung eher als die Haut, und auch im Vergleich mit dem Hoden scheint die Röntgenwirkung auf die Ovarien intensiver zu sein. Von gleicher Wirkung zeigte sich das Radium auf die Eierstöcke. Auch nach 20 Minuten langer Berührung der Ovarien mit der Radiumkapsel (Laparatomie) waren die Follikel verschwunden.

Nr. 16. von Pöhl und von Tarchanoff: **Die Kombination der Radiotherapie mit der Organotherapie.** In sehr einfacher Weise lässt sich die Radiumemanation einer Radiumbromidlösung auf Watte fixieren. Durch einen in der Abbildung illustrierten Apparat ist die Fabrikation radioaktiver Watte leicht möglich. Diese Watte bringt man mit den verschiedenen Organpräparaten zusammen und erhält dadurch radioaktive Organpräparate, die therapeutische Verwendung finden können. Von den bekanntesten Präparaten aus dem von Pöhlschen Institut erwies sich das Mammin als am meisten mit Emanation beladen. Diese radioaktivierten Organpräparate sollen in Form von subkutanen Injektionen einen therapeutischen Wert haben. Radioaktiviertes Lecithin wurde als ein Akkumulator der biologischen Strahlenwirkung (von R. Werner) beschrieben. Die spezifischen Organpräparate müssten also den Vorzug haben, dass durch sie die Akkumulatoren dem entsprechenden Organ zugeführt werden könnten.

Nr. 19. Immelmann: **Über die Orthophotographie des Herzens.** I. hat mit seinem technischen Assistenten Lepper eine Methode ausgebildet, das Herz direkt in senkrechter Projektion zu röntgenographieren, wodurch das erhaltene Bild genau der wahren Herzgrösse entspricht. Der zu Untersuchende stellt sich in den Apparat genau wie bei der Othoröntgenoskopie hinein. An Stelle des Zeichenpapiers wird eine mit einem Verstärkungsschirm armierte photographische Platte gebracht. Nachdem man den Patienten durch mehrmaliges Ein- und Ausatmen in die Möglichkeit versetzt hat, seinen Atem in jeder gewünschten Atmungsphase festzuhalten, wird das Herz bei feststehendem Zwerchfell mit dem senkrechten Röntgenstrahl unter Kontrolle des Durchleuchtungsschirms umzogen und dadurch auf die Platte geworfen. Sollte der Betreffende nicht während der ganzen Prozedur in fester Atmungsstellung verharren können, so schaltet man die Röhre auf einen Augenblick aus, lässt einige Atemzüge machen und dann möglichst in dieselbe Atmungsstellung zurückkehren. Es genügt ein Zeitraum von 30—40 Sekunden, um Aufnahme zu machen. Die Blende muss dabei sehr klein gewählt werden, um nur einen schmalen Streifen in der Herzlungengrenze treffen zu können; auf diese Weise bleibt der dunkle Herzschatten in toto umgeben von der hellen Lungengrenze. Das so erhaltene Herzbild stimmt mit dem Orthoröntgenogramm vollständig überein. Es hat vor demselben den Vorzug der Plastik und Übersicht.

Nr. 20. Beck: **Über die Kombination von Excisions- und Röntgentherapie bei Morbus Basedowil.** Zahlreiche Beobachtungen bei der Röntgenbehandlung von Neubildungen am Gefässsystem lassen einen spezifischen Einfluss auf die Blutgefässwände erkennen. Die durch grosse Vascularisation gekennzeichnete Basedowsche Krankheit eignet sich aus diesem Grunde zu röntgentherapeutischen Versuchen. Verfasser verfügt über drei Fälle. In den zwei ersten hatte er vor 18 bzw. 13 Monaten durch halbseitige Excision der Struma zwar Besserung, aber keine Heilung erzielt. Die dann eingeleitete Bestrahlung war nach wenigen Sitzungen von einer auffallenden Besserung der Tachycardie und der Ner-

vosität gefolgt. Diese Erfolge veranlassten Verfasser, in einem ganz schweren, deletären Falle acht Tage nach der Operation (halbseitige Strumektomie) möglichst rasch zur Röntgenbehandlung überzugehen. Einer fünf Minuten langen Bestrahlung liess er eine zweite zehn Minuten lange Sitzung am nächsten Tage folgen. Danach sofortiges Heruntergehen der Pulsfrequenz von 180 auf 120, Aufhören des Herzklopfens und des Lufthungers. Nach fünf Sitzungen Röntgentermatitis dritten Grades. Eine Woche später Puls 80. Exophthalmus beinahe geschwunden, vortreffliches Allgemeinbefinden. Dann noch allwöchentlich kurze Bestrahlungen. Jetzt ist kein Besedowsymptom mehr nachweisbar. Der erzielte Erfolg ist glänzend. Empfehlung zur Nachprüfung.

Wiener Klinische Wochenschrift. 1905, Nr. 5.

Hoffmann und Schulz: **Zur Wirkungsweise des röntgenbestrahlten Lecithins auf den tierischen Organismus.** Die Experimente der Verfasser mit verschiedenen lange bestrahltem Lecithin, das in Tierversuchen subkutan appliciert wurde, ergaben das interessante und merkwürdige Ergebnis, dass das am schwächsten bestrahlte Lecithin weitaus die stärksten Wirkungen hatte. Eine Erklärung für dies eigentümliche Verhalten vermögen die Verfasser nicht zu geben. Die Versuche lehnen sich an die Versuche von Werner und Exner an, über die hier bereits früher berichtet wurde.

Nr. 8. Herz: **Zur Röntgenbehandlung der Leukämie.** Genaue Krankengeschichte eines Falles von lymphatischer Leukämie, der an einer Pneumonie zu Grunde ging. Tabellarische Übersicht über die Zahl und das Prozentverhältnis der einzelnen Blutelemente. Interessant ist ein Vergleich der Wirkung der Röntgenbestrahlung mit der der Pneumonieinfektion auf den Blutbefund. Sofort nach der ersten Bestrahlung wurde eine erhebliche Zunahme der Leukocyten konstatiert; die Zahl sank dann rasch zur Norm, um dann zuerst allmählich, dann rascher erheblich abzunehmen. Die einzelnen Leukocytenarten beteiligten sich prozentuell ganz gleich an der Abnahme. Mit dem Einsetzen der Pneumonie erfolgte ein rapider enormer Sturz der Leukocytenzahl und eine rasche grössere Abnahme der intumeszierten Lymphdrüsen.

Wiener klinische Rundschau. 1905. Nr. 14—16.

Goldflam: **Ein Fall von Lungenhernie.** Verfasser beschreibt und illustriert einen Fall von Lungenhernie, den er bei einem jetzt 35jährigen Manne beobachtete. Der Kranke bot links am Rücken eine „kissen“-ähnliche weiche Geschwulst, die sich beim Husten vorwölbte und mit der In- und Expiration an Volumen zu- und abnahm. Die Röntgenuntersuchung ergab das Bestehen einer Rippenfraktur. Die Lungenhernie gab einen deutlichen Schatten. Die Dimensionen dieses Schattens verringerten sich, wenn die Lungenhernie von selbst kleiner wurde oder von dem Patienten mechanisch reponiert wurde. Nach längerer Beobachtung und Behandlung verschwand die Lungenhernie, deren Entstehung durch ein Trauma, das der Pat. als zweijähriges Kind erlitt, erklärt wird. Immerhin ist ein solcher Fall als ein Unikum zu registrieren.

Nr. 16. Holz knecht und Brauner: **Die röntgenologische Untersuchung des Magens.** Die Verfasser kontrollieren den Gang des verschluckten Wismuthbissens röntgenoskopisch und beachten das Lageverhältnis desselben am Schirme zu den Rippen, zum Zwerchfell und zu anderen fixen Punkten im Stehen, Liegen, bei Inspiration und Expiration u. s. w. Von besonderer Bedeutung ist das Verhältnis des Wismuthschattens zur Magenblase. Die Verf. betonen, dass es mit dieser Untersuchung gelingt, ein genaues Bild über die Lage, Kontur und Arbeitsfähigkeit des Magens zu erreichen. Grosse Übung erscheint nötig, um die kaleidoskopischen Veränderungen richtig zu deuten.

Robinson: **Die Faszikalrohrblende. Eine verbesserte Kompressionsblende.** Verf. hat die ungenügende Adaptierbarkeit der Albers-Schönbergschen Blende als einen Mangel empfunden, und ist deshalb zur Konstruktion der neuen Blende gekommen. Anstatt eines einzigen zylindrischen Blendenrohres, zerlegte er das starre Rohr in gesonderte aneinander gleitend verschiebbliche Längsteile, die insgesamt wie ein Bündel durch eine leicht lösbare Klemmvorrichtung in ihrer jeweiligen Stelle festgehalten werden. Wird das Faszikalrohr auf einen Körperteil aufgesetzt, so lassen sich bei gelöster Klemmvorrichtung die einzelnen Teile des Blendenrohres derart verschieben, respektive sie verschieben sich vermöge ihrer Schwere selbsttätig, dass die unteren Enden aller Teilstück der Oberfläche des Untersuchungsobjektes aufliegen. Nach dem Festziehen der Klemmvorrichtung fügen sich die einzelnen Teile des zerlegbaren Rohres zu einem mit seinem Unterrande der Oberflächenform des Körperteils vollständig angepassten starren Rohr zusammen, welches für die in Betracht kommenden Manipulationen die gleiche Stabilität besitzt, wie ein gewöhnliches nicht zerlegbares Rohr.

Kienböck: **Eine Röhrenkabelspannvorrichtung.**

Köhler: **Technik der Herstellung fast orthoröntgenographischer Herzphotogramme mittels Röntgeninstrumentarien mit kleiner Elektrizitätsquelle.** K. hält eine Röntgeneinrichtung mit einer Induktionsrolle von 50—55 cm Funkenlänge, gutem Motorunterbrechers, 18—20 Akkumulatorenzellen, Anschluss an die Zentrale zum Laden der Akkumulatoren für die denkbar beste. Im übrigen behandelt Verf. einige technische Details, die von erheblichem Interesse sind.

Mitteilungen aus den Grenzgebieten der Medizin und Chirurgie. XIV. Band. 1. u. 2. Heft 1905.

Heineke: Experimentelle Untersuchungen über die Einwirkung der Röntgenstrahlen auf innere Organe. In sehr genauen Versuchen an Tieren, Meerschweinchen, Kaninchen und Rindern, die in verschiedener Weise bestrahlt wurden, sucht Verfasser die Einwirkung auf innere Organe kennen zu lernen. In exakter Weise mikroskopierte Verf. P¹ : Zentralnervensystem, Milz, Lymphdrüsen, Follikeln des Darmkanals, Knochenmark. Die Resultate der Untersuchungen, die in genauen Versuchsprotokollen und in vorzüglichen Abbildungen niedergelegt sind, sind geeignet, wie Verf. resümiert, unsere Anschauungen über die physiologischen Wirkungen der Röntgenstrahlen nach verschiedener Richtung zu ergänzen und zu modifizieren. Die bis dato herrschende Anschauung, dass die X-Strahlen nur an der Haut histologische Veränderungen hervorzurufen vermögen, bedarf der Korrektur. Auch an den inneren Organen lösen die Strahlen anatomische Veränderungen aus, die von den Vorgängen am Deckepithel ganz unabhängig sind. Diese Veränderungen scheinen — von den Störungen der Hodenfunktion (Albers-Schönberg) abgesehen — ausschliesslich diejenigen Organe zu betreffen, die in Beziehung stehen zur Blutbereitung; sie äussern sich nach zweierlei Richtung: erstens in der Vernichtung des lymphoiden Gewebes, zweitens in dem Untergang der Zellen des Knochenmarks und der Milzpulpa. Die Prozesse, die mit der hochgradigen Atrophie der Milzpulpa und des Knochenmarks ihren Abschluss finden, sind durch die Untersuchungen in ihren Details noch wenig geklärt und bedürfen noch sehr der weiteren Bearbeitung. Über ihre Bedeutung kann deshalb zur Zeit noch kein sicheres Urteil gefällt werden. Die Vorgänge am lymphatischen System nehmen vorläufig das Hauptinteresse in Anspruch aus dem Grunde, weil die Bedingungen ihrer Entwicklung und die Einzelheiten ihres Verlaufs durch den Tierversuch ziemlich klargelegt werden konnten; ihre Bedeutung liegt teils auf theoretischem, teils auf praktischem Gebiet. Theoretische Bedeutung gewinnen sie vor allem durch die Thatsache, dass wir in der Reaktion des lymphoiden Gewebes ohne Zweifel eine spezifische Wirkung der Röntgenstrahlen zu sehen haben, spezifisch, weil sie zu einer Zeit verläuft, zu der an keinem andern gleichzeitig bestrahlten Organ oder Organsystem Veränderungen vor sich gehen, und spezifisch deshalb, weil eine entsprechend dosierte Bestrahlung ausschliesslich das lymphoide Gewebe angreift unter Schonung aller anderen Gewebe des Körpers. Von hauptsächlich theoretischer Bedeutung sind zweitens die zeitlichen Verhältnisse dieser Reaktion, da sie im Widerspruch stehen zu allem, was wir bisher über die Bedingungen der Strahlenwirkung gewusst haben: das Fehlen der Latenzzeit, der Beginn schon nach etlichen Stunden, der stürmische Verlauf, der frühzeitige Abschluss, das Fehlen einer Nachwirkung und die schnelle Wiederherstellung des Zerstorten. Die praktische Bedeutung der Reaktion des lymphoiden Gewebes liegt in der Thatsache, dass wir in Zukunft auch beim Menschen stets damit zu rechnen haben werden. Denn dass die Strahlen auch im Innern des menschlichen Körpers Zerfall der Lymphocyten hervorzurufen vermögen, das kann bei der ausserordentlich hohen Empfindlichkeit dieser Zellen gegen die Bestrahlung keinem Zweifel unterliegen. Unerwünschte oder gar gefährliche Nebenwirkungen scheint die Zerstörung der Lymphzellen im menschlichen Körper nicht im Gefolge zu haben. Ob es gelingen wird, die geschilderten Vorgänge bei pathologischen Zuständen des lymphatischen Systems zielbewusst hervorzurufen und therapeutisch nutzbar zu machen, das muss die Zukunft lehren. Die guten Erfahrungen, die bei Leukämie und Pseudoleukämie bisher berichtet wurden, sprechen zu Gunsten dieser Möglichkeit.

Heft 4. Dunin: Chronische Eiterung an den Fingern mit Ablagerung von kohlenstoffsaurem Kalk. Verf. publiziert zwei fast identische Krankheitsfälle, die sehr interessant und selten sind. Es handelt sich um zwei Frauen mittleren Alters, die mit schmerzhaften Verdickungen an der Handfläche der Finger in Behandlung kamen und ihr Leiden folgendermassen beschrieben: Zunächst einige Tage lang Stechen in den Fingerspitzen, hauptsächlich an der Volarseite. Danach erscheint ein kleiner weisser Fleck, welcher entweder herausfällt (z. B. im Bade), oder unter der Haut als ein hartes, gelbliches Knötchen stecken bleibt. Da sich der ganze Vorgang in gewissen Zwischenräumen wiederholt, weisen die Fingerspitzen immerwährend Verhärtungen auf. An den befallenen Stellen ist die Haut bretthart, auf Berührung aber nicht schmerzhaft. Unter der Haut bemerkt man gelbe, mit Epidermis bedeckte Stellen, welche an einigen Fingern zusammenfliessen, so dass die Fingerspitzen verdickt, stark glänzend und ganz gelb erscheinen. Beim Einstich tritt ein Tröpfchen Eiter aus, in dem zahlreiche Kristalle vorhanden waren. Der Eiter war steril. Die Konkremente bestehen, wie die genaue chemische Untersuchung ergab, aus kohlenstoffsaurem Kalk. Ähnliche Fälle sind früher stets für Gicht gehalten, eine Ansicht, die auch Verf. zuerst hatte. Die röntgenographische Untersuchung ergab überall Schatten an jenen Stellen, welche Verhärtungen entsprachen: und zwar nicht nur an den Endgliedern der Finger, sondern auch in dem einen Falle, in welchem das Leiden seit 12 Jahren bestand, am Unterarm, etwa an der Grenze des unteren und mittleren Drittels des Radius. — Ähnliche Beobachtungen hat Wildbolz aus der Jadassohnschen Klinik im Archiv für Dermatol. und Syphilis unter dem Titel: „Über Bildung von phosphorsäuren und kohlenstoffsauren Konkrementen in Haut und Unterhautgewebe“ publiziert.

Zeitschrift für orthopädische Chirurgie. 1905. XIV. Band. Heft 1.

Blumenthal und Hirsch: **Ein Fall von angeborener Missbildung aller vier Extremitäten.** Die Verfasser haben eine Monstrosität genau untersucht und geben an der Hand von Bildern und Röntgenillustrationen eine Beschreibung der Missbildung, die eine jetzt 45 jährige Frau zeigte.

Zeitschrift für Ohrenheilkunde. XLIX. Band. 3 u. 4. Heft. 1905.

Erdheim: **Über Schädelcholesteatome.** Publikation von zwei Fällen von echtem Schläfenbeincholesteatom, deren Vorkommen entschieden zu den Seltenheiten zählt. Hervorzuheben ist, dass die Röntgenuntersuchung in ausgezeichneter Weise die Ausdehnung des Tumors erkennen liess.

Deutsche Militärärztliche Zeitschrift. 1905. Februar.

Vormann: **Über einen mit Hilfe des Röntgenogrammes festgestellten Fall von hochgradigen Knochenzerstörungen bei Gicht.** Während in vielen Fällen von Gicht das Röntgenogramm völlig negativ ist, sind im beschriebenen und abgebildeten Falle, der die Hand eines 33 jährigen Wachtmeisters betrifft, deutliche Knochenveränderungen: Defekte, Hohlräume in der Diaphyse, Einlagerungen in das Periost zu erkennen. Das Bemerkenswerte des Falles liegt darin, dass Knochenzerstörungen bei Gicht nicht bloss in unmittelbarer Nähe der Gelenke, sondern auch an der Diaphyse stattfinden, dass die Knochenveränderungen durch Einlagerung von Harnsäureverbindungen teils in den Knochen, teils in das Periost veranlasst werden, dass der Knochenzerstörung eine Auftreibung des Knochens durch eingelagerte harnsaure Salze vorausgeht, dass nach Auflösung der Salze zuweilen ein äusserlich fühlbarer Knochenschwund zurückbleibt.

Korrespondenzblatt der deutschen anthropologischen Gesellschaft. 1904.

Toldt: **Über einige Struktur- und Formverhältnisse des menschlichen Unterkiefers.** T. berichtet ausführlich über Untersuchungen über Bau und Form des Unterkiefers, vor allem über die Anordnung der Spongiosa in diesem Knochen. Er wendet sich, bezüglich der Technik der diesbezüglichen Untersuchungen, gegen Walkhoff, welcher der Meinung ist, dass Röntgenaufnahmen des Unterkiefers immer das wahre Bild der Spongiosa zeigen, indem er an der Hand von Präparaten und Röntgenogrammen darlegt, dass die Röntgenogramme nicht nur ganz unvollständige, unklare oder mehrdeutige, ja manchmal geradezu Trugbilder liefern. So schätzenswert die Röntgenmethode zur Erkennung der Knochenstruktur auch ist, so sehr muss man sich hüten, dieselbe zu überschätzen. Es ist nicht angängig, Schattenbilder statt der Gebilde selbst zu studieren. Toldt zeigt, dass es die von Walkhoff als Trajektorien verschiedener Muskeln beschriebenen Systeme von spongiöser Substanz am Unterkiefer überhaupt nicht gebe und dass demnach auch die auf Grundlage des Vorhandenseins dieser Trajektorien aufgebaute Theorie über die Entstehung des menschlichen Kinnes durch den Einfluss der Sprache unhaltbar sei.

Lancet. 1903. Juni 27.

J. Halls Dally: **On the use of the Röntgen rays in the diagnosis of pulmonary disease.** Die Röntgendurchleuchtung ist zur Frühdiagnose der Lungentuberkulose ein sehr empfehlenswertes Verfahren. Es bestätigte sich in zahlreichen Beobachtungen, dass eine Beeinträchtigung der Beweglichkeit einer Zwerchfellhälfte das früheste Zeichen eines tuberkulösen Prozesses auf derselben Lungenseite ist und früher eintritt als eine Verminderung der Transparenz der betreffenden Lungenpartie. Die Ursache dieses Phänomens ist noch nicht klargestellt. Manche glauben, dass eine klinisch nicht hervorgetretene Pleuritis Spuren in Form von Adhäsionen hinterlassen hat. D. hält es für wahrscheinlicher, dass hier Veränderungen in der Elastizität der befallenen Lunge wirksam sind. Mit zunehmender Krankheit kann die Zwerchfellbeweglichkeit noch mehr beschränkt sein oder auch jene Behinderung nicht mehr so sehr hervortreten. Beginnende Lungenverdichtungen erscheinen im Röntgenbilde wie Tüpfelungen und Flecken in der transparenten Lunge, schon kleine Kavernen zeichnen sich als helle Partien ab. Vergrösserte Bronchialdrüsen geben deutliche Schatten.

25. Juli. Lawson und Hill Cromatic: **Röntgen-rays in the diagnosis of lung disease.** Bei geringen tuberkulösen Veränderungen in einer Lungenspitze ist die Exkursionsfähigkeit der betreffenden Diaphragmahälfte vermindert. Ausschlaggebend ist zur Erkennung einer beginnenden Spitzenaffektion, dass der betreffende Apex bei tiefen Inspirationen nicht heller wird.

Practitioner. 1904. p. 235.

B. King: **An enquiry into the value of the X-rays in bronchiectasis.** Verf. hat 20 Fälle von Bronchiectasie beobachtet und durchleuchtet. In allen Fällen, namentlich wenn Pleuritis oder Emphysem dabei bestehen, fordert er eine Durchleuchtung. Ist ein Fremdkörper in einem Bronchus die Ursache der Krankheit und handelt es sich um ein Frühstadium, so wird er in der grossen Mehrzahl der Fälle erkannt werden, und hier leistet also die Durchleuchtung mehr als die anderen klinischen Methoden.

Dagegen haben etwas vorgeschrittenere Fälle von Bronchiektasie, und das sind die meisten, durch die Röntgenstrahlen keine weitere Aufklärung zu erwarten, als durch die gewöhnlichen klinischen Methoden. Auch für den chirurgischen Eingriff ist die Durchleuchtung ohne weiteres Interesse.

New York and Philadelphia med. journ. 1904. Nr. 9.

Rudis-Ticinsky: **The Röntgen rays in the treatment of tuberculosis of the joints.** Bericht über Heilungen von Gelenktuberkulosen durch Röntgenbestrahlungen: Vier Fälle von Knie-tuberkulose wurden in vier Monaten zur vollständigen Ankylosierung gebracht; der Tumor albus war sehr rasch zurückgegangen. Tuberkulöse Coxitis wurde einmal in vier Monaten (bei einem 18jährigen), einmal in fünf Monaten unter gleichzeitiger Anwendung von Streckverbänden geheilt. Täglich eine Bestrahlung von ca. zehn Minuten, meistens mit harten Röhren.

Med. news. 1905. 11. März.

Cole: **The X-ray in kidney disease.** Zur Darstellung der Nierensteine verwendet Verfasser Strahlen mit elektiver Absorption bei einer äusserst kurzen Exposition von 7—14 Sekunden. Die Exkursionen der Niere bei der Atmung, sowie Strahlen, die nicht die gerade Richtung einhalten, beeinträchtigen bei längerer Exposition die Schärfe des Bildes. Dabei muss immer berücksichtigt werden, dass Steine durch andere Dinge vorgetäuscht werden können. Unter 179 Fällen hatte Verfasser zweimal die Diagnose auf Steine fälschlich gestellt. Das eine Mal hatte Kot, das andere Mal Gallensteine und Carcinom des Pankreas Kopfes den Schatten verursacht.

New York med. record. 1904. 5. März.

Einhorn: **Radium receptacles for the stomach, oesophagus and rectum.** Beschreibung von Behältern zur Aufnahme des Radiums für die Anwendung am Magen, Speiseröhre und Mastdarm. Es handelt sich um verschraubbare Glaskapseln, welche mit der Schlundsonde verbunden eingeführt werden oder nur, an einem Seidenfaden hängend, verschluckt werden können. Zur Kontrolle der Entfernung ist der Faden mit verschiedenen Knoten versehen.

30. Juli. Einhorn: **Observations of radium.** In dem zweiten Artikel folgen neue Mitteilungen über die Behandlung von Carcinom des Ösophagus. Eine volle Heilung ist nicht zu verzeichnen, aber verschiedene Besserungen in Bezug auf die Schmerzen und Strikturen. Auch die innere Beleuchtung durch Radium von Mund, Magen, Kolon und Lunge wird besprochen. Hierzu verwendet Verfasser sein Radiumdiaphanoskop, ein schlundsondenähnliches Instrument, am äusseren Ende mit einem Ballon versehen, um durch die vor der am unteren Ende sitzenden Radiumkapsel befindlichen Öffnungen Luft einblasen zu können. Es werden Radiumphotographien (mit 50 mg. Radiumbromid von einer Million Stärke aufgenommen) abgebildet, sowie ein Kastenapparat beschrieben, um die Entfernung zu messen, in der auf einem Baryum-Platin-Cyanürschirm noch Licht zu sehen ist. Mit dieser Methode und mit photographischen Platten wurde festgestellt, dass Glas, Hartgummi und Celluloid sich als Material für die Radiumkapseln wegen ihrer Durchlässigkeit gut eignen, und dass Luft die Strahlen am besten durchlässt.

24. Sept. Stern: **Unipolar X-ray.** Verfasser hat handliche „unipolare“ Instrumente konstruiert, um die Anwendung von Röntgenstrahlen in schwer zugänglichen Gegenden zu ermöglichen. Die Anordnung erscheint wie eine gewöhnliche verlängerte Hochspannungsröhre, ähnlich dem Oudinschen Resonator, Anode und Kathode befinden sich an den Enden. Eine weitere scheinbare „Anode“ gegenüber der Kathode hat keine Beziehungen zur Aussenseite der Tube und dient nur dazu, die Strahlen als Reflektor gegen den gewünschten Punkt zu richten.

Amer. journ. of the med. sciences. 1905. Februar.

M. H. Cryer. **Uses of the Röntgen rays in the studies of normal and pathological anatomy of the internal structures of the faces.** Verfasser hat an einer Reihe von Röntgenogrammen die Lage des Caputulum mandibulae sur Fossa mandibularis und zum Tuberculum articulare bei verschiedener Mundstellung studiert. Bei geschlossenem Munde steht das Caputulum mandibulae im vorderen Teile der Fossa mandibularis. Wird der Mund etwas geöffnet, so senkt sich das Unterkieferköpfchen und rückt gegen das Tuberculum articulare. Bei weit geöffnetem Munde bleibt es direkt unter dem Gelenkhöcker stehen. Zuweilen rückt es auch etwas vor denselben. In allen untersuchten Fällen rückte schon bei geringer Öffnung des Mundes der Angulus mandibulae abwärts und rückwärts. Bei dieser Bewegung wird der Unterkieferwinkel von dem Lig. temporomandibulare, Sphenomandibulare und stylomandibulare, sowie vom M. pterygoideus externus und dem äusseren Teile des M. masseter fixiert. Bei weiter Öffnung des Mundes, die durch den M. pterygoideus externus bewirkt wird, dreht sich der Unterkiefer um eine horizontale, durch die Kieferwinkel gehende Achse. Verfasser weist auf die Formveränderungen hin, die sich am noch wachsenden Unterkiefer ausbilden, wenn eine Kiefergelenksankylose eintritt. Er schildert diese Veränderungen an einem jungen Manne,

bei dem die Ankylose seit 15 Jahren besteht. Der Proc. mentalis ist nach unten und hinten gezogen. Infolge des Verlustes des Proc. condyloideus, der operativ entfernt worden ist, wird unter dem Einfluss des M. pterygoideus externus auch der ganze Unterkiefer mit dem Zungenbeine, der Zunge und den übrigen Weichteilen nach hinten gezogen. Einen Widerstand bieten diesem Zuge der M. pterygoideus internus und die äussere Schicht des M. masseter. Schliesslich erwähnt Verfasser noch zwei Beobachtungen, bei denen das die Stirnhöhlen scheidende Septum nur teilweise vorhanden war.

Archives médicales belges. 1905. März.

Henrad: **Le dosage des rayons X en radiothérapie.** Verfasser giebt einen kurzen Überblick über die bisher bekannt gewordenen und im Gebrauch befindlichen Apparate, die eine genaue Dosierung ermöglichen sollen. Der erste ist der Radiochromometer von Benoist, der zweite ist Holzknichts Chromoradiometer, der dritte ist der Radiometer von Sabourand und Noiré. Verfasser sieht die Möglichkeit einer genauen Dosierung nur im Besitz einer Röhre, deren Qualität stets die gleiche bleibt, die stets den gleichen Härtegrad besitzt. Die von ihm benutzte „Monopol“-Röhre kann mittels eines Funkenmessers (spintermètre), der in einer bestimmten Art angebracht ist, genau reguliert werden. Details müssen im Original nachgelesen werden.

Henrad: **Deux cas d'extraction de corps étranger de l'oesophage chez l'enfant au moyen d'une pince glissante avec l'aide de la radioscopie.** Der Überschrift wäre nur hinzuzufügen, dass im ersten Falle die Oesophagotomie notwendig wurde, um die grosse stehengebliebene Münze zu entfernen, während im zweiten Falle die Extraktion unter Röntgenlicht leicht gelang.

Werner (Hamburg).

Medicin. Klinik. 1905. Nr. 21, S. 526.

Dessauer: **Beiträge zur Bestrahlung tiefliegender Prozesse.** D. spricht dem Chromoradiometer Holzknichts bei Bestrahlung tiefliegender Prozesse jeglichen Wert ab, auch die Angabe über Funkenlänge des Induktors, über Art des Unterbrechers und Ampèrezahl hält er für irrelevant. Er hält es zur Zeit für das Beste bei Bestrahlung tiefliegender Prozesse: 1. den Härtegrad der Röhre mit der Walterskala zu messen vor und nach der Bestrahlung, 2. den Helligkeitsgrad des Fluoreszenzschirmes mittels Photometern zu bestimmen. (Ersteres ist längst schon in Gebrauch, letzteres bisher meines Wissens noch ohne wissenschaftliche und praktische Grundlage. Ref.)

American Journal of surgery. XVIII Vol. Nr. 9. 1905. April. S. 202.

The subtle X-Ray — a two-edged Tool.

Kurze Übersicht über die schädigenden Wirkungen der Röntgenstrahlen:

Zuerst wurde heftige **Dermatitis** beobachtet, später bei Arbeitern in Röntgenröhrenfabriken **chronische Geschwüre**, einige derselben gingen schliesslich in **Cancerolide** über.

In Anschluss an die heilende Wirkung der Röntgenstrahlen bei Carcinomen wurden einige Fälle mitgeteilt, in welchen es zu einer erhöhten Aussat von **Metastasen** kam.

1903 entdeckte Albers-Schönberg, dass mit Röntgenstrahlen behandelte Meerschweinchen und Kaninchen azoospermisch werden.

Halberstaedter fand, dass bei ähnlicher Versuchsanordnung bei weiblichen Tieren eine Atrophie der Ovarien auftritt.

Philipp teilte mit, dass er auch bei Männern durch Röntgenstrahlen Azoospermie erzeugen konnte.

Lapowski und vor allem Brown und Ogston machten ähnliche Erfahrungen in Amerika.

Es sei dies eine Thatsache, welche sehr ernst anzusehen sei; auch deshalb, weil Kurpfuscher sich dieser Entdeckung „zur künstlichen Erzeugung von Sterilität ohne Operation und Gefahr“ bemächtigen wollen. Deshalb hätten die Ärzte alle Ursache, dem Publikum mitzuteilen, dass die Anwendung der Röntgenstrahlen zur Erzeugung von Sterilität durchaus nicht gefahrlos sei.

Die Studien von Heineke und Paul Krause betr. die Röntgenotherapie bei Leukämie, Pseudo-leukämie geben der Befürchtung Raum, dass auch andere Organe noch geschädigt werden könnten.

Alle, welche an Röntgenlaboratorien arbeiteten, hätten aber alle Ursache, sich durch Schutzmassregeln vor den schädigenden Einwirkungen zu hüten.

W. M. Brickner. **A new X-ray Tube Stand; a new X-ray Table.** Beschreibung eines neuen Röhrenhalters und Aufnahmetisches; Einzelheiten sind im Original nachzulesen.

Tilden Brown and A. Osgood: **X-Rays and sterility.** Interessante Mitteilung, dass 18 Arbeiter aus Röntgenlaboratorien vollständig azoospermisch waren, keiner von ihnen war vorher geschlechtskrank gewesen oder wies Zeichen von Abnormität der Geschlechtsorgane auf, auch bestanden keine bewussten funktionellen Störungen seitens der Sexualsphäre. Alle, welche mehrere Jahre (mehr als drei Jahre) im Röntgenlaboratorium arbeiteten, zeigten überhaupt keine Spermatozoen in der Samenflüssigkeit, während einige, welche erst kürzere Zeit dort arbeiteten und sich vor direkter Bestrahlung geschützt hatten, wechselnde Zustände von Oligo-Necrospermie aufwiesen. Arbeiter, welche einmal oder zweimal

in der Woche sich 5—15 Minuten den Röntgenstrahlen aussetzten, wiesen stark bewegliche Spermatozoen auf. Es waren im übrigen starke, gesunde Männer im Alter von 22—40 Jahren. Zwölf von ihnen hatten Röntgenröhren dreimal in der Woche $\frac{1}{2}$ —5 Stunden den grössten Teil des Jahres über während der letzten 2—6 Jahre angefertigt. Sechs von ihnen hatten eine mehr oder weniger starke Röntgen-dermatitis. Subjektive oder objektive Zeichen der Sterilität fehlten. In keinem Falle bestand ein Erythem des Scrotums. Zur Hälfte waren diese Männer verheiratet: keiner von ihnen war, seit er im Röntgenlaboratorium arbeitete, Vater geworden. Die Diagnose der Sterilität wurde in allen Fällen durch sorgfältige mikroskopische Untersuchung des frischen Spermas gestellt. Nach eingehender Berücksichtigung der Litteratur weisen die Autoren auf die Verantwortlichkeit hin, Assistenten, Patienten, Zuschauer, Arbeiter im Röntgenlaboratorium zu schützen: Wiederholte, längere Bestrahlungen der menschlichen Hoden mit Röntgenstrahlen erzeugt Sterilität.

Paul Krause (Breslau).

Bruns Beiträge zur klinischen Chirurgie. Band XLV, Heft 3.

Pfeiffer, Die Darstellung der Trachea im Röntgenbild, besonders bei Struma. Verfasser hat sich der sehr dankenswerten Aufgabe unterzogen, die Trachea im Röntgenbilde darzustellen. Er weist mit Recht darauf hin, wie schwer es bis jetzt war, sich ein genaues Bild von der Lage der Trachea zu verschaffen, und welche Schwierigkeiten und Gefahren die bisherigen Methoden mit sich brachten, insbesondere die Tracheoskopie. Die der Arbeit beigegebenen tadellosen Bilder beweisen, dass es Verfasser gelungen ist, die Aufgabe völlig zu lösen, was uns um so angenehmer berührt, da die Röntgenuntersuchung der Trachea, besonders bei Strumen, für den Patienten die schonendste Untersuchungsmethode ist und uns jedweden nur gewünschten Aufschluss giebt. Die Aufnahmen wurden mit weichen Röhren gemacht, in Bauchlage des Patienten, den Focus der Röhre auf den 6.—7. Halswirbel centriert. Der Antikathodenabstand von der Platte betrug 50—55 cm, die Expositionszeit $1\frac{1}{2}$ —2 Minuten. Am Schluss der Arbeit kommt Verfasser zu folgenden Hauptsätzen: 1. die Trachea ist bei allen, auch sehr massigen Strumen im Röntgenbilde darzustellen. 2. Alle durch den Kopfdruck bedingten Lage- und Formenveränderungen sind genau zu erkennen, so dass man auch für die Operation sehen kann, welcher Teil als am meisten stenosierend, vornehmlich zu entfernen ist. 3. Die tiefliegenden retrosternalen und intrathorakalen Strumen lassen sich nach Lage und Umfang im Röntgenbilde genau nachweisen.

Zeitschrift für experimentelle Pathologie und Therapie. Bd. I.

de la Camp und Mohr: **Versuch einer experimentellen Begründung des Williamsschen Symptoms bei Lungenspitzentuberkulose.** Verfasser sind der Frage des Entstehens des Williamsschen Symptoms (minder gute Beweglichkeit einer Zwerchfellhälfte im inspiratorischen Sinne bei incipientem Spitzenkatarrh dieser Seite) durch Experimente am Hunde nähergetreten und haben gefunden, dass dasselbe durch Phrenicuscompression an der Pleurakuppel zustande kommt, wodurch eine Zwerchfellparese entsteht. Das Symptom findet sich bei ausgeheilten, chronisch bestehenden und bei sogenannten frischen, auf Exacerbation eines alten Prozesses beruhenden Fällen, ebenso bei solchen recenten Fällen, in denen es zu Pleurakomplikationen an der Spitze kommt. Neben der Phrenicuscompression kommt vielleicht auch noch eine infektiöse Neuritis in Betracht.

American Medicine. Vol. VII. No. 23, June 4, 1904.

Leonard: **The results of the Röntgen Method in the diagnosis of renal calculus.** Nach kurzer Darstellung der Möglichkeit einer Steinbildung zieht Verfasser das Fazit aus 320 von ihm beobachteten Fällen. In 97 Fällen, also in $\frac{1}{3}$ aller, wurden Steine gefunden. In einem grossen Teil der Fälle mit negativer Diagnose hat der spätere Verlauf die Richtigkeit dieser negativen Diagnose bestätigt. Nur in drei Fällen entgingen kleine Steine der Röntgendiagnose. Im ganzen will Verfasser die Diagnose bis auf 3% sicher stellen können. Den Hauptnutzen aus der Röntgendiagnose der Nieren- und Urethersteine schreibt Verfasser der Chirurgie zu, indem durch die Exaktheit der Diagnose die Indikationen zum Eingriff und der Eingriff selbst sich anders gestaltet haben als früher. Von besonderem Werte ist die Genauigkeit der Diagnose bei der kalkulösen Anurie.

Monthly Cyclopaedia of practical medicine. Vol. VIII, 1905.

Leonard: **Röntgen Therapy: its sphere of applicability.** Verfasser giebt einen kurzen Überblick über die Möglichkeit der Anwendbarkeit der Röntgentherapie, indem er seiner Besprechung eine Einteilung der Krankheiten in nichtbösartige (unter Einschluss von Tuberkulose, Drüsenentzündung, Neuralgien und rheumatische Affektionen) und bösartige zu Grunde legt. Er weist besonders darauf hin, dass man vor allem auf eine richtige Dosierung, je nach dem erstrebten Effekt, achten müsse, da den Röntgenstrahlen ebenso eine anregende wie zerstörende Wirkung eigen sei, eine Wirkung, die man am besten in dem Einfluss auf den Haarbalg sehen kann, indem die Röntgenstrahlen ebenso wachstum-anregend wie vernichtend auf den Haarbalg wirken können.

American Journal of the medical Sciences. April 1905.

Leonard: **Recent advances in the technique of Röntgen ray therapy.** Verfasser tritt dafür ein, dass die Röntgenbehandlung den chirurgischen Eingriff nicht ersetzen, sondern mit ihm zusammen angewandt werden soll. Die Behandlung muss jedoch möglichst früh und von sachkundiger Hand in Angriff genommen werden. Dann sind auch tiefer gelegene Neubildungen einer Röntgenbehandlung zugänglich. Im allgemeinen soll jede maligne Neubildung einer Röntgenbehandlung unterzogen werden, jedoch erst, wenn die Hauptmassen durch die Operation entfernt sind.

Silberberg (Breslau).

Polyphos

Elektrizitäts-Gesellschaft m. b. H.


München

fertigt als Spezialität:

Schillerstrasse 16

Complete Röntgen-Apparate

von anerkannt vorzüglicher Qualität bei einfachster Handhabung



Einfache Polyphos-Röntgen-Einrichtung für Starkstrom.

Blenden- u. Schutzvorrichtungen nach Prof. Dr. Rieder

Orthodiagraphen nach Prof. Dr. Moritz

Blenden-Vorrichtung nach Prof. Dr. Lange

Röntgen-Röhren nach Dr. Rosenthal

etc.

Operationstisch nach Dr. Grashey

Blenden-Vorrichtung nach Dr. Schiele

Stativ nach Dr. Faulhaber



SIEMENS & HALSKE

Aktiengesellschaft.

Wernerwerk, Berlin-Westend.

*

Röntgeninstrumentarien mit Funkeninduktoren bis für 1 m Funkenlänge zum Betrieb mit Akkumulatoren oder zum Anschluss an ein Gleichstrom-, Wechselstrom- oder Drehstromnetz.

Transportable Röntgenapparate zum Anschluss an ein Gleichstrom-, Wechselstrom- oder Drehstromnetz.

Fahrbare und **stationäre** Röntgeneinrichtungen mit **Benzin-Dynamo**.

Die Röntgeninstrumentarien werden mit Induktoren mit **mehrfach unterteilter Primärwicklung** und meistens mit **mehrteiligem Wehnelt-Unterbrecher** geliefert, dem bei weitem vollkommensten Unterbrecher.

Kompressionsblende nach **Dr. Albers-Schönberg**, D. R.-P., das unentbehrlich gewordene Hilfsmittel für die genaue Röntgenphotographie, bei Aufnahme der Lendenwirbel, Nachweis von Nierensteinen u. s. w. bereits in sehr vielen Exemplaren in Gebrauch.

Besonderer **Untersuchungstisch** nach Dr. Albers-Schönberg, D. R. G. M., zur Ermöglichung eines bequemen Arbeitens mit der Kompressionsblende.

Orthodiagraph zur Bestimmung der Herzgröße und zur Lokalisation von Fremdkörpern, für aufrechte und liegende Orientierung des Patienten.

Anschlussapparate für Kaustik, Endoskopie, Galvanisation, Elektrolyse, Kataphorese und Faradisation.

Messinstrumente

für physikalische und medizinische Zwecke.

(Aus der Medizinischen Klinik zu Tübingen. Prof. Dr. Romberg.)

Über regressive Knochenveränderungen bei Akromegalie.

Von

Dr. Hans Curschmann.

(Hierzu Tafel VII.)

Neben der noch immer unaufgeklärten Frage der Ätiologie haben — besonders seit der Anwendung des Röntgenverfahrens — die Veränderungen des Knochensystems in der Pathologie der Akromegalie das grösste klinische Interesse erregt. Zahlreiche Beobachter haben sowohl bei Sektionsfällen, wie in vivo am knöchernen Skelett Veränderungen gefunden, die der allgemeinen Gewebszunahme analog waren, also durchweg hypertrophische Zustände, in Gestalt von einfacher diffuser Hypertrophie, Exostosen, periostitischen und enostitischen Prozessen. Atrophien und Rarefikationen der Knochen sind, soviel mir aus der Litteratur bekannt ist, noch nicht beobachtet worden. Fälle, die diese Veränderungen an einzelnen Teilen des Skeletts in höchst auffälliger Weise zeigen, möchte ich darum mitteilen, zumal derartige Rückbildungsvorgänge bei Akromegalie nicht nur die Bedeutung seltener Curiosa haben, sondern auch im Sinne der neueren von Tamburini u. a. vertretenen Anschauung über Pathogenese und Ausgang des Leidens von besonderer Bedeutung erscheinen.

W. Pfeil, 38jähr. Bauer v. H.

Anamnese: Eltern und fünf Brüder leben, sind gesund und von normalem Körperbau, kein Basedow, keine Kretins, kein Myxödem, keine sonstigen Nervenleiden in der Familie. Als Kind und junger Mann von normalem, wenn auch untersetztem Bau, Hände und Füsse waren nicht besonders gross. Aus äusseren Gründen nur Ersatzreservist, voll dienstfähig. Kein Potatorium, keine Lues, keine Gonorrhoe, keine Intoxikation.

Vor 12 $\frac{1}{2}$ Jahren erlitt Patient einen Hufschlag gegen das Kinn, der zwei Zähne ausschlug, sonst aber nicht keine gröberen Verletzungen bewirkte. Patient, dessen Aufmerksamkeit nun auf den Unterkiefer gerichtet war, bemerkte nun $\frac{1}{3}$ Jahr nach dem Trauma eine langsam zunehmende Vergrösserung desselben, die im Laufe der nächsten Jahre ganz langsam wuchs und zu dem auffälligem Vortreten des Unterkiefers führte. Sechs Jahre später (1899) nach einer angeblichen Influenza trat ein seitdem permanenter Schwindel ein; Patient taumelt bisweilen beim Gehen. Dazu traten Sehstörungen, die ebenfalls seitdem langsam zugenommen haben; besonders das Sehen in der Nähe wurde sehr mangelhaft. Nie Doppelsehen. Von nun ab (also seit ca. sechs Jahren) bemerkt Patient, dass seine Hände und Finger allmählich breiter und dicker wurden, während ihre Länge nicht auffällig zunahm, dabei nie Schmerzen und Entzündungserscheinungen.

Einige Jahre später (vor 3—4 Jahren) bemerkte Patient, dass seine Füsse besonders die Zehen abnorm breit und dick wurden, dass ihm seine bisher bequemen Stiefel nicht mehr passten. Seit 1 $\frac{1}{2}$ Jahren soll diese Wachstumszunahme zum Stillstand gekommen sein (Patient kann seitdem stets dieselbe Stiefelnummer tragen, während er bis dahin alle viertel bis halben Jahre grössere Nummern

brauchte). Seit Beginn des Leidens ist auch eine Veränderung des Gesichts, besonders der Nase, der Augenbogen, der Ohren aufgetreten. Die Brust ist plumper, die Haltung gebeugter geworden. Dabei wurde er matter und blasser und ist seit ca. einem Jahr nicht mehr voll arbeitsfähig. Dabei sistiert der Schwindel schon seit $\frac{1}{2}$ Jahr völlig.

Während der kälteren Jahreszeit leidet Patient ausserdem an Kriebeln, Pelzigsein und Stechen in den Fingern; diesen Sensationen folgt dann wachsartige Blässe und dieser wieder tiefe Röte und Wärme.

Niemals Vernehrung der Urinmenge.

Status: Mittelgrosser, plumper, untersetzter Mann, ziemlich anämisch, in toto gedunsener Eindruck, überall reichliches schlaffes Fettpolster, voluminöse aber schlafe Muskulatur.

Kopf: Hirnschädel in Form und Umfang normal. Deutliche Veränderung des Gesichts: plumpe, grobe Züge, wenige wulstige Falten, die Augenbogen prominieren stark (nur Weichteil- — keine Knochen-

verdickung), unter den Augen starke Säcke. Die Nase ist vergrössert, sitzt sehr breit auf. Beide Ohrmuscheln besonders an ihren äusseren Leisten sehr plump und verdickt. Auffallende Prognathie des Unterkiefers, der den Oberkiefer an den Schneide- und Eckzähnen und Prämolaren um etwa 1 cm überragt; Zähne selbst unverändert. Dabei ist die Unterlippe stark vergrössert und schiebt sich vor; desgleichen Hervortreten des Kinns.

Thorax: Ganz auffallend tief und breit, fassförmig, ziemlich kurz, dabei normale Atemexkursionen. Das Sternum zeigt einen deutlichen Angulus Ludovici, ist aber weder besonders breit noch dick; der Proc. ensiformis dagegen ist enorm verbreitert und verdickt, von fast Handtellerform und -grösse, knochenhart. Die Rippen scheinen dicker als normal, von etwas unebener Oberfläche, keine Auftreibung der Epiphysen.

Das Becken ist für die äussere Betastung nicht besonders verändert.

Die Wirbelsäule zeigt im unteren Cervical- und oberen Dorsalteil eine beträchtliche Kyphose, besonders die Proc. spinosi sind deutlich verdickt; in den übrigen Teilen keine Veränderung.

Die Hände sind in toto enorm verbreitert, fühlen sich weich und schwammig an; Handwurzel und Finger sind gleichmässig verdickt, besonders nach der Peripherie zu, die Finger wurstförmig, völlig abgestumpft. Die Nägel sind nicht vergrössert, platt, dünn, frei von allen Veränderungen trophischer Art.

Masse: Länge (Handgelenk — Spitze des Mittelfingers) 19,5 cm.

Breite (über den Capit. metacarp.) 17 cm.

Rechter Mittelfinger 11,5 cm lang, 9,7 cm Umfang.

Rechter Daumen 7 cm lang, 10,5 Umfang.

Rechter kleiner Finger 7 cm lang, 9,2 Umfang.

Die Haut der Hände ist etwas verdickt, bildet grobe Falten, ist auffallend trocken, aber frei von trophischen Veränderungen. — Unter- und Oberarme von normalem Volumen und normaler Länge.

Beide Füsse ebenfalls stark verbreitert, besonders die Zehen unförmig dick, an den Enden abgestumpft, kolbig; dabei Andeutung von Krallenstellung.

Masse: Rechter Fuss 15,5 cm breit.

Grosse Zehe 7 cm lang, 12,2 cm Umfang.

An beiden Füssen Hyperhidrosis.

Innere Organe: Schilddrüse nicht vergrössert, von normalem Volumen.



Keine etwa dem Thymus entsprechende sternale Dämpfung.

Lungen: Grenzen normal und verschieblich überall normaler Schall und reines Vesikulätratmen.

Herz: Grenzen und Spitzenstoss normal. Töne rein.

Puls: Weich, regulär, äqual.

Abdomen: Normal geformt. Leber und Milz nicht vergrössert. Genitalien ohne Veränderung.

Urin: Menge 1500—2000, 1018, hell, sauer, klar, kein Alb., kein Zucker, Biuretreaktion negativ.

Temperatur: Stets afebril.

Nervensystem: Hirnnerven sämtlich normal (bis auf N. II).

Augen: Bulbi L. = R. von normaler Grösse, kein Exophthalmus. Pupillen mittelweit L. = R., bei Konvergenz normal reagierend. Augenmuskeln intakt, kein Nystagnus.

Perimetrium: Typische bitemporale Hemianopsie scharf in der Mittellinie abscheidend, rechts Farben im sehenden Teil des Gesichtsfeldes etwas weniger gut als links.

Fundus: Rechts und links unvollständige Atrophia nerv. optic. Rechte Pupille etwas verschleiert (alte Neuritis?).

Typische hemianopische Pupillenreaktion, bezw. -starre.

Motilität: Eigentümlich langsame, schwerfällige Bewegungen, grobe Kraft an OE. und UE. nicht besonders herabgesetzt; keine umschriebenen Paresen und Atrophien; keine Koordinationsstörungen. Romberg negativ.

Vasomotorische Störungen: Akroparästhesien mit Asphyxie der Finger.

Reflexe: Sehnenreflexe der OE. und UE. ziemlich schwach, L = R. aber noch innerhalb der Norm.

Hautreflexe: Bauch-Cremaster und Plantorreflexe L. = R. normal, kein Babinski.

Blase und Mastdarm: Intakt.

Potenz: Seit einigen Jahren stark reduziert, ebenso die Libido.

Psyche: Ruhig, schwerfällig, indolent; keine besonderen Intelligenzdefekte.

Eine vierwöchentliche Behandlung mit Arsen, Jod und später Hyxophysistabletten brachte keine Veränderung des Zustandes.

Die radiologische Untersuchung des Knochensystems zeigt folgendes:

Schädel¹⁾: Gesichtsschädel im Verhältnis zu dem fast normal voluminösen Hirnschädel auffallend mächtig. Die Stirnhöhle scheint beträchtlich erweitert. Die Sella turcica ist (nach Vergleichung mit mehreren normalen Schädelaufnahmen) deutlich zu lokalisieren und zeigt eine bedeutende Exkavation; von ihrem hinteren Teil, dem Dorsum, ist nur noch wenig zu erkennen, man hat den Eindruck, dass er grösstenteils usuriert ist. Die Exkavation wird (im Negativ) durch eine auffallend lichte Partie von rundlicher Form ausgefüllt.

Der Unterkiefer zeigt eine bedeutende Längen- und Höhenzunahme der horizontalen Äste, während das Corpus weniger hypertrophisch ist. Die Prognatie des Unterkiefers ist sehr ausgesprochen; die unteren Schneidezähne überragen die oberen ziemlich weit.

Die Proc. spinosi der obersten Halswirbel erscheinen merklich verdickt und verlängert; an den Wirbelkörpern keine besondere Veränderung.

Hand: (im Vergleich mit der Hand eines normalen Arbeiters desselben Alters 1a). (Tafel VII, Fig. 1.) Es fällt sofort auf, dass die starke Verbreiterung der Hand und der Finger im wesentlichen von den Weichteilen, und nicht von einer nennenswerten Verdickung des Skeletts in toto herrührt; die Hyperplasie der Weichteile bedingt natürlich ein stärkeres fächerförmiges Klaffen der Metacarpalknochen. Eine Verlängerung der Handwurzelknochengruppe besteht nicht. Die scheinbare Verlängerung der Metacarpi mit den Phalangen beruht bei Dig. I, II und V ausschliesslich auf einer Verbreiterung der Gelenkfugen, an dem III. und IV. Finger ausserdem auf einer Verlängerung der Phalanx II, in geringerer Masse der Phalanx III, während Phalanx I an keinem Finger verlängert erscheint. Die Verlängerung der Metacarpi wird zudem durch eine anormale Längsachsenkrümmung verhindert.

Eine Verbreiterung der Handwurzelknochengruppe an sich findet sich nicht, wohl aber eine auffallende Verschiebung sämtlicher Carpalknochen radialwärts: soweit, dass das Os navi-

¹⁾ Da die besonders interessierende Veränderung der Sella turcica leider nur im transparenten Negativ deutlich ist, im Positiv aber nicht recht herauskommt, so verzichte ich auf die Wiedergabe der Platte.

culare, nicht wie gewöhnlich von der Gelenkfläche des Radius gedeckt wird, sondern diese um $\frac{2}{3}$ ihrer Breite überragt, und dass die normale Verbindung Proc. styloideus ulnae mit dem Os pisiforme (vgl. Fig. 2) unterbrochen wird und eine breite ulnarseitige Lücke entsteht. Die Form der Carpalknochen zeigt nur geringe Abweichungen von der Norm (z. B. am Os naviculare, hier auch kleine Exostosen). Die Gelenkfugen zwischen Os capitulum und namatum erscheint auf allen Aufnahmen verwischt, ausgefüllt, wahrscheinlich durch osteophytische Zwischenlagerungen.

An den Metacarpis fällt die (auch im Vergleich zur Norm) deutliche Schlankheit und Dünne der Diaphysen im Vergleich zur Dicke und bulbösen Auftreibung der Epiphysen (besonders der distalen) auf; die letzteren zeigen auch allerlei hakenförmige und schnabelartige Exostosen. Diese finden sich auch im geringen Masse an den proximalen Gelenkenden der I. Phalangen. Die I. Phalangen zeigen durchweg eine diffuse, wenn auch leichte Verdickung besonders der Diaphyse, die aber nur am IV. Finger etwas spindelartig erscheint. Die II. Phalangen sind sämtlich krumm und von unregelmässiger Gestalt aber nicht verdickt. Auffallende schnabel- und spatenförmige Fortsätze zeigt die Tuberositas unguicularis sämtlicher III. Phalangen; die Diaphysen derselben erscheinen dadurch verkürzt, starke Verdickung von Epiphyse und Diaphyse am Daumen.

An den Epiphysen und Gelenkenden von Radius und Ulna finden sich die auffallendsten Veränderungen (Taf. VII, Fig. 2). Während die proximale Epiphyse und die Diaphyse der Ulna von normaler Dicke sind, verjüngt sich die distale Epiphyse in ganz abnormer Weise: Das normalerweise (s. Fig. 1a) kompakte, ohne Absatz aus der Epiphyse hervorgehende Capitulum ulnae hat sich in ein flaches, schmales, fast scheibenförmiges, sich scharf von der Epiphyse abhebendes Gelenkende verwandelt, an dem die medialen und lateralen Enden sowie der Proc. styloideus als dünne schnabelförmige Zacken hervorragen.

Ähnliche Veränderungen zeigt auch der Radius: Nach der Epiphyse zu auffallende Verjüngung. Dann hebt sich scharf das kurze sehr verschmälerte Gelenkende ab (Vgl. mit normalem Radius), an der ulnaren Seite ein dürrtiger schnabelförmiger Fortsatz, der Proc. styloideus sehr unscharf, augenscheinlich bedeutend rarifiziert.

Die Aufnahme des Unterschenkels zeigte weder an den proximalen noch distalen Epiphysen und Gelenkenden besondere Abweichungen von der Norm, weder Hypertrophien noch Atrophien an Tibia und Fibula.

Auch die Diaphysen erscheinen weder verdickt noch verdünnt, sondern zeigen normales Volumen; sie sind auch frei von periostitischen Veränderungen.

Die Aufnahme des Fusses (Tafel VII, Fig. 3 [+ Fig. 4 gesunder Fuss]) von unten zeigt folgendes: Während die proximalen Epiphysen und angrenzenden Abschnitte der Diaphysen noch eine entschiedene, schinkenförmige Verdickung (vgl. bes. Metatars. II) aufweisen, erscheinen die distalen Epiphysen wieder abnorm verjüngt; an sie setzen dann wieder die mit hakenförmigen Exostosen versehenen Capitula oss. metacarp. an.

An den Phalangen I der 2. bis 5. Zehe sind die Diaphysen ganz hochgradig verdünnt; scharf, geradezu pilzförmig setzt sich von ihnen das erheblich rarifizierte, scheibenförmige proximale Gelenkende ab; gegenüber den enorm verdünnten Diaphysen erscheinen die distalen Gelenkenden kolbig aufgetrieben, sind aber absolut genommen eher rarifiziert, als verbreitert.

Die Phalangen II und III sind, wie so oft, bei Fussaufnahmen leider etwas unscharf und darum nicht exakt zu beurteilen.

Epicrise: Bei einem hereditär nicht belasteten Mann entwickelt sich unabhängig von irgend einem ätiologischen Moment seit ca. 12 Jahren eine typische Akromegalie. Besonders zu betonen ist, dass die Veränderungen des Gesichtsschädels (die Prognathie etc.) sich ca. 5 bis 6 Jahre lang entwickeln, bevor Patient die ersten Symptome eines intracraniellen Tumors im allgemeinen (Schwindel, Kopfschmerz) und eines solchen der Hypophyse im speziellen (Sehstörungen)

verspürt. In den letzten 5 Jahren erfolgt die Ausbildung der bekannten, oft beschriebenen Veränderungen des Gesichts, der Hände und Füße, der Wirbelsäule und des Brustkorbes; seitdem auch allmählich zunehmende Anämie und Schwäche, Impotentia sexualis. Das Wachstum der Füße hat seit $1\frac{1}{2}$ Jahren sicher sistiert, seit $\frac{1}{2}$ — $\frac{3}{4}$ Jahre haben Schwindel und Sehstörungen allmählich wieder abgenommen.

Die Untersuchung ergab den klassischen Befund der vollausbildeten Akromegalie: Vergrößerung von Augenbogen, Nase und Ohren, starke Prognathie des Kinns; cervico-dorsale Kyphose, Umfangsvermehrung des Thorax, am Sternum besonders enorme Hypertrophie der Proc. ensiformis; Hände und Finger stark verdickt, nicht verlängert — type en large P. Marie's —, die Füße ganz entsprechend riesenhaft verbreitert und verdickt.

Dazu treten die typischen Symptome des Hypophysistumors: scharf, abschneidende bitemporale Hemianopsie mit hemianopischer Lichtstarre der Pupillen und degenerative und entzündliche Veränderungen an den Papillen des N. optici. Sonst keine nervösen Störungen von Belang, wohl aber die typischen Allgemeinerscheinungen der Akromegalie, Anämie, Mattigkeit, Schläftheit in allen Bewegungen, Abstumpfung aller Affekte ohne Störungen der Intelligenz.

Die auffallendsten Erscheinungen zeigte jedoch das Knochensystem. Um mit dem Ungewöhnlichen zu beginnen: es fanden sich an den distalen Epiphysen von Radius und Ulna und deren Gelenkenden (links und rechts) hochgradige Atrophien und Rarifikationen der Knochensubstanz; das Volumen dieser Teile entsprach nur noch etwa knapp der Hälfte dieser Teile bei einem gleichaltrigen, gleichgrossen Gesunden. Dass es sich wirklich um völlig abnorme Formen und echte Atrophien handelte, zeigte mir der Vergleich mit ca. 80 Radiogrammen von Handgelenken und Händen der Tübinger Chirurg. Klinik (die abgesehen von akuten Läsionen, Frakturen, Luxationen etc. keine Formveränderungen des Knochens an sich zeigten). In allen Fällen entsprach die Form der distalen Epiphyse von Radius und Ulna der unserer Vergleichsbilder der normalen Hand, niemals fanden sich auch nur Andeutungen von Übergangsformen zu dem eigenartigen atrophischen Typus unseres Akromegalen. Dass es sich also um eine echte Atrophie und Rarifizierung dieser Teile handelte, ist unzweifelhaft. Von dem übrigen Handskelett ist hervorzuheben die Verschiebung der ganzen Carpalgruppe radialwärts, wohl eine Folge der mangelhaften Fixation und der Lockerung der Gelenkbänder an den atrophischen und schwachen Gelenkenden der Unterarmknochen. Dazu kommen die oft beobachteten Verdickungen teils der Diaphysen, teils der Epiphysen an den der Metacarpalknochen und den Phalangen, und die zahlreichen kleinen Exostosen besonders an den distalen Gelenkenden der Phalangen.

Am Fuss skelett finden wir wieder ganz hochgradige Atrophien und Verdünnungen der Diaphysen an allen ersten Phalangen der Zehen; auch die proximalen Epiphysen sind rarifiziert, zwar breite, aber ganz dünne, kümmerlich pilzförmige Scheiben. Dass es sich auch hier um echte Atrophien handelte, ergab mir die Vergleichung mit zahlreichem Röntogrammen von Fuss skeletten aus der Chirurg. Klinik. Bei männlichen Individuen mittleren Alters mit normalem Knochensystem war eine ähnliche Veränderung der Diaphysen der Phalangen niemals auch nur andeutungsweise zu beobachten. Die distalen Epiphysen zeigen keine deutliche Atrophie. Im übrigen zeigt das Fuss skelett besonders an den proximalen Epiphysen der Metatarsalknochen noch deutliche kegelförmige Hypertrophien, dazu einige osteophytische Wucherungen.

Die Knochenveränderungen des übrigen Skeletts entsprachen meist völlig den bisher als typisch beschriebenen. Der Hirnschädel schien nicht wesentlich vergrößert, die pneumatischen Höhlen, besonders die Stirnhöhle aber deutlich erweitert. Ob es angängig ist, aus unserem Röntgenbild eine Ausbuchtung bzw. Destruktion der Sella turcica abzuleiten, ist vielleicht etwas gewagt, erscheint aber im Vergleich mit anderen Schädelaufnahmen Akromegalischer und Normaler nicht unwahrscheinlich. Der Unterkiefer zeigte die zuerst von Strümpell betonte Formveränderung: hochgradige Längen- und Höhenzunahme der Mandibularäste bei

relativ geringer Veränderung der Corpora, dementsprechend die typische Prognatie des Unterkiefers.

Die Wirbelsäule zeigte die typische Kyphose des unteren Hals- und oberen Brustteils, jedoch keine kompensierende Lordose des unteren Abschnitts. Ob diese Kyphose in unserem Falle durch Veränderungen der Wirbel und Verbindungen selbst veranlasst wird (keilförmige Verschmälerung der Wirbelkörper nach vorn zu, Verdickung der Proc. spinosi, Sternberg), oder ob sie den Veränderungen der Statik von Hals und Kopf (Zuschwerwerden des hypertrophischen Schädels, kompensatorische Haltung der Wirbelsäule, Benda u. a.) ihre Entstehung verdankt, ist nach unseren Aufnahmen nicht mit Sicherheit zu entscheiden. Da sich die ausgebildete Kyphose bei fast unverändertem Hirnschädel und ausschliesslicher Hyperplasie des Unterkiefers fand und die Proc. spinosi der oberen Halswirbel entschieden verbreitert und verlängert waren, möchte ich eher der ersteren Annahme zustimmen.

Der Thorax zeigte die typische Breiten- und Tiefenzunahme, die Claviculae waren nicht wesentlich verändert. Das Corpus sterni war ebenfalls nicht abnorm breit oder kompakt, wohl aber war dies in hohem Masse bei den Proc. ensiformis der Fall, ein Verhalten, das mit den Beobachtungen von Arnold, Sternberg übereinstimmt.

Wenn wir nun in der reichen Litteratur der Sektionsfälle und der radiologisch untersuchten Akromegalen nach derartigen Atrophien des Knochensystems suchen, so finden sich bis jetzt, wie schon bemerkt, noch keine analogen Beobachtungen.

Nur Schultze und Jores fanden an einem Akromegalenschädel Stellen, die abnorm dünn erschienen, vielleicht aber nach Anschauung der Verfasser die einzigen noch normal dicken Partien der sonst verdickten Schädelkapsel darstellten, und Hansemann fand in seinem Sektionsfall die Knochen des Keil- und Siebbeins „ungewöhnlich dünn“, ohne sie aber direkt als atrophisch anzusprechen. Rarefaktionen der langen Röhrenknochen speziell des Radius und der Ulna sind bisher noch nicht beobachtet worden. Allerdings ist die Zahl speziell der radiographisch auf diese Knochen gerichteten Untersuchungen recht gering. In auffälliger Übereinstimmung begnügten sich die meisten Untersucher mit dem Studium der Hand und in seltenen Fällen des Fusses. Immerhin zeigen uns die Beobachtungen von Schultze und Jores normale Form- und Umfangsverhältnisse von Radius und Ulna, ebenso fand Hansemann keine besonderen Veränderungen an ihnen; Sternberg beschreibt sie abnormal geformt, aber mit Verdickungen der Tuberositas und Exostosen versehen. Ebenso fand Arnold in einem der bekannten Erbschen Fälle an Radius und Ulna starkes Vortreten der Tuberositäten, die Knochen selbst „kompakt“. Die Zusammenstellung von 94 Fällen der Litteratur (Arnold) enthält nur in 14 Fällen Angaben über das Verhalten der Vorderarmknochen. In allen 14 Fällen sind Radius und Ulna speziell an ihren distalen Enden als verdickt, aufgetrieben oder bulbös geschildert, niemals jedoch als atrophisch und verdünnt.

Ebensowenig sind Atrophien an den Fussknochen beschrieben worden.

Strümpell, der eine Zehe seiner Falles genauer untersuchte, fand die Phalangen unverändert und nur die Nagelphalanx distal verdickt.

Arnold schildert die Phalangen der Zehen im Falle Ruf ganz analog den Fingern als sehr kompakt und verdickt. Auch Sternberg beschreibt die Zehenknochen als häufig verdickt und platter als normal, mit Exostosen versehen, aber doch nicht sehr wesentlich verändert. Andre Autoren fanden die Diaphysen der Zehenphalangen annähernd normal, im Gegensatz zu den aufgetriebenen Epiphysen wohl auch schlank. Jedenfalls sind aber die so auffälligen Atrophien der Diaphysen und proximalen Epiphysen, wie in unserm Fall, noch nicht beobachtet worden.

Die Beobachtung der geschilderten, eigenartig regressiven Knochenveränderungen bei progresser Akromegalie veranlassten mich, danach zu suchen, ob sich auch bei anderen vorgeschrittenen Akromegalien derartige Atrophien einzelner Skeletteile fänden. Bald nach der Entlassung des ersten Falles hatte ich durch die Liebenswürdigkeit von Herrn Prof. Schleich,

Direktor der Augenklinik, Gelegenheit, den folgenden Fall, der schon seit mehreren Jahren in der Augenklinik beobachtet wird, radiographisch zu untersuchen.

Fall II. Frau Sophie S., Tagelöhnersfrau, 44 Jahre.

Keinerlei Belastung, früher gesund. Seit 1895 kränkelnd; während einer Gravidität (atypische Kindeslage) Beginn mit heftigem Kopfschmerz; bald darauf Grösserwerden der Hände, der Füße, Vortreten des Unterkiefers, Vergrößerung der Züge. schnell zunehmende Verdickung der Zunge, Zunahme des Umfangs von Brust und Leib, seit Anfang 1897 Sehstörungen und heftigeren Kopfdruck und -schmerz; Menopausis praecox.

Befund 1897: typische Akromegalie: Verdickung (ohne Verlängerung) der Hände und Finger, der Füße und Zehen. Schädelumfang vergrößert, angedeutete Prognathie des Unterkiefers, starke Verlängerung und Verbreiterung der Zunge. Heteronyme, temporale Hemianopsie, Thorax und Abdomen von erheblichem Umfang; Muskelkraft nur gering. Innere Organe ohne Veränderung. Urin ohne Eiweiss und Zucker, keine Polyurie.

Unter Organtherapie (Hypophysistabletten) kam es nun zu einer erheblichen Abnahme der Verdickungen an den Extremitäten; zugleich verlor Patientin aber auch stark an Gewicht (ca. 40 Pfund) und wurde recht schwach und elend; sie ist dyspnoisch, kann nur mühsam und langsam gehen; Kopfschmerzen und Sehstörungen sind geringer geworden.

Der Befund Juni 1905 ergab: Blase, leicht cyanotische Pat. mit sehr schlaffem, deutlich atrophischem Fettpolster und abgemagerter Muskulatur. Alle akromegalischen Symptome, Verdickung der Finger und Hände, Füße und Zehen, der Nase und Augenbogen und des Kinns, Prognathie des Unterkiefers, Verbreiterung des Thorax und des Abdomens sind geringer geworden; überall sind an den akromegalisch erkrankten Körperteilen die Umfangsmasse merklich reduziert, wie die genauen Aufnahmen in der Augenklinik zeigen; nur die Makroglossie ist noch enorm. Die Muskelkraft ist sehr gering geworden; deutliche Muskelatrophien besonders an den kleinen Handmuskeln (M. inteross. und lumbricales) mit beträchtlicher Schwäche der Hände.

Alles in allem: wir hatten einen typischen Fall von Akromegalie mit allen charakteristischen Veränderungen vor uns, der sich nach ca. 10 jähriger Krankheitsdauer in einem Zustand beginnender Kachexie mit dementsprechendem Zurückgehen aller Volumsvermehrungen der erkrankten Körperteile befand.

Die Röntgenuntersuchung des Knochensystems ergab nun folgendes:

Schädel: Schädelumfang vergrößert, keine deutliche Verdickung der Galea, die Stirnhöhnen wieder auffallend weit und deutlich, keine deutliche Volumsvermehrung der knöchernen Supraorbitalbogen, Prognathie des Unterkiefers deutlich, aber geringer, als in Fall I, wieder den horizontalen Ast und weniger, die aufsteigende betreffend; auffallend deutlich ist die Erweiterung der normalen Helle zwischen vorderem Teil (Tuberc. sellae turcicae) und dem Dorsum sellae turc., die man im Vergleich mit normalen Radiogrammen des Türkensattels als Excavation und Rarifizierung desselben (durch die Hypophysischwulst) auffassen muss.

Die Halswirbelsäule zeigt wiederum die Verdickung und Verlängerung des Proc. spinosi der obersten Halswirbel, die auch hier mit Wahrscheinlichkeit als die Ursache der cervicalen Kyphose anzusprechen ist.

Hand und Vorderarm (Tafel VII, Fig. 4): Die Finger zeigen relativ geringe Veränderungen, an den Nagelphalangen fällt eine gewisse Auflockerung und Lichtung mit Verbreiterung der Enden auf, besonders am Daumen, die zweiten Phalangen sind etwas verdickt; Subluxationen der Handwurzelknochen gegen Radiusulna finden sich nicht.

Das Gelenk des Radius zeigt ziemlich schlanke aber noch normale Form. Dagegen finden wir an der Epiphyse der Ulna wieder eine auffallende Verdünnung, eine ziemlich unvermittelte Verjüngung ca. 2—3 cm über dem Capitulum ulnae, während physiologischerweise (siehe normale Hand) die Ulna sich nach dem Capitulum hin stets wieder verdickt.

Die Fussaufnahme (linker Fuss von oben) lässt an den Fusswurzel- und Metacarpalknochen nichts Abnormes erkennen, weder was Länge noch Umfang anbetrifft. Nur die Diaphysen der dritten und vierten Zehe zeigen wieder eine im Vergleich zu dem massigen Fuss skelett ganz auffallende Verdünnung bei deutlicher Verbreiterung und pilzförmiger Deformierung

der proximalen Gelenkenden. Über die Endphalangen lassen unsere Aufnahmen (wie so oft in diesem speziellen Fall) kein Urteil zu.

Also auch in diesem Falle von 10 Jahre bestehender Akromegalie finden sich unverkennbare Atrophien an einigen Knochen, und zwar auffallenderweise an denselben Stellen, wenn auch nicht in dem hohen Grade, wie im Falle I an dem Gelenkende der Ulna und den Diaphysen der ersten Phalangen der Zehen. Hypertrophien einzelner distaler Knochenabschnitte, wie im Falle I, fehlten völlig; abgesehen von den geschilderten Rarifikationen waren die untersuchten Knochenteile sämtlich von schlankem aber durchweg normalem Volumen.

Die überraschende Übereinstimmung in der Lokalisation der Knochenatrophien veranlasst mich nun in weiteren Fällen von Akromegalie nach derartigen regressiven Veränderungen dieser Anordnung zu fahnden. Der Güte meines Vaters Prof. Curschmann in Leipzig verdanke ich nun die Mitteilungen und Röntgogramme zweier Fälle von Akromegalie, die in der Leipziger Medizinischen Klinik beobachtet worden sind. Der eine der Fälle, L. Kratz, war mir aus mehrmaliger Beobachtung in der Heidelberger Med. Klinik selbst genau bekannt.

Fall III. Ludwig Kratz, 51 Jahre.

Keinerlei hereditäre Belastung, keine besondere Vorkrankheit, in den achtziger Jahren Trauma mit folgender Kniegelenksentzündung.

Beginn des Leidens 1891 (also vor 14 Jahren!), zuerst Vergrößerung der Füße; 1892—93 beobachtete Patient Zunahme der Hände, des Brustumfanges und des Schädels, die im Laufe der Jahre enorme Dimensionen annahmen. Seit 1894 wird Patient durch Unbeholfenheit und Schwäche arbeitsunfähig; seit 1900 häufige heftige Kopfschmerzen; 1902 wurde zum erstenmal Zucker in seinem Urin festgestellt. Seit 2—3 Jahren viel Atemnot, oft Husten und Auswurf.

Status (gekürzt): Sehr grosser, (1,83 cm) plumper Mensch mit riesigem Hirn- und Gesichtsschädel, dem die enorme Prognathie des Unterschenkels etwas Gorillaähnliches giebt; dieser Eindruck wird verstärkt durch die schlaffe Haltung mit kyphotischer Halswirbelsäule und schlaff herabhängenden Armen, an denen die enorm verbreiterten, tatzenförmigen Hände auffallen. Der Brustkorb ist von gewaltigem Umfang, das Sternum sehr verbreitert und verdickt, ebenso Clavikeln und Rippen; die Füße zeigen eine den Händen entsprechende Volumsvermehrung. Das Gesicht zeigt tiefe Runzeln in der hyperplastischen wulstigen Haut und Unterhaut, die Zunge ist mächtig verdickt (8 cm breit gegen 4 cm bei normalem, gleichaltrigen Mann). Innere Organe: Emphysem und Bronchitis. Chronische Herzinsuffizienz. Im Urin $\frac{1}{10}\%$ Zucker bei Menge von 1900 ccm, geringe Spuren von Eiweiss.

Knochensystem (im Röntgenogramm):

Der Kopf gestattet infolge seiner enormen Massigkeit keine Differenzierung von Einzelheiten besonders innerhalb des Hirnschädels. Auffallend ist nur wiederum eine ganz exzessive Verbreiterung der Stirnhöhle; weiter die enorme Prognathie des Unterkiefers.

Hand und Unterarm (Tafel VII, Fig. 5): Sämtliche Phalangen mächtig vulminös, besonders I und II, III deutlich verkürzt, das Ende der Nagelphalanx wieder, wie ein breitgedrückter Schwamm, auseinandergehend, an den Epiphysen von Phalanx I zackige Exostosen, Carpal- und Metacarpalknochen massig, keine Subluxation.

Radius an seinem Gelenkende von normalem Volumen und Form; das Gelenkende der Ulna hingegen ist deutlich verändert; der Proc. styloideus ist verlängert und voluminöser als normal; der radial gerichtete Teil des Capitulum springt schnabelförmig spitz vor sich proximalwärts umbiegend; man gewinnt im Ganzen den Eindruck der Rarifikation des Gelenkendes dessen Fortsätze, spitz und wenig resistent, sich unter dem Drucke der anliegenden Knochen (dcf. Radius) umbiegen.

An den Füßen ausser der enormen Verdickung des Metatarsus I und des Halux keine spezifischen Veränderungen, insbesondere keine deutlichen Atrophien und Verdünnungen der Diaphysen der Phalangen I.

Also auch in diesem Fall, einem der grotesksten und unförmigsten, die die Akromegalicasuistik überhaupt aufweist, finden wir neben starken Hyperplasien und Exostosen des Knochensystems wieder an derselben Stelle, wie in Fall I und II, den Beginn regressiver Ver-

änderungen in Gestalt eigentümlicher schnabelförmiger Aufspellung des Gelenkendes (ähnlich der Form des Falles I) mit relativer Atrophie derselben.

Fall IV. Frau A. M., 43 Jahre, Webersfrau.

Keine hereditäre Belastung, keine ähnlichen Erkrankungen in der Descendenz. Eintritt der Menopause schon mit 33 Jahren; Beginn des Leidens ebenfalls mit 33 Jahren (also vor 10 Jahren) mit heftigen Hinterkopfschmerzen, Anschwellung der Arme, Hände und Füße. Zugleich Parästhesien und Vertaubungsgefühl an Händen und Füßen. Zunahme des Dickenwachstums von Händen und Füßen, sowie von Nase und Kinn bis vor, seitdem Stillstand des Leidens. Seit 7 Jahren Abnahme des Sehvermögens, besonders auf dem rechten Auge bis zur annähernden Blindheit, „grauer Nebel vor den Augen“. Auffallendes Tieferwerden der Stimme. Dabei nach Angabe der Patientin Kräfte und Wohlbefinden sonst nicht gestört.

Status: Kräftig gebaute, gut genährte Frau von guter Muskulatur, starke Ausbildung des Gesichts- gegenüber dem Hirnschädel, Vergrößerung der Nase, wulstige Supraorbitalpartien, Vorspringen des Kinns, deutliche Prognathie des Unterkiefers; Macroglossie. Tatzelförmige Verdickung von Händen und Fingern, Füßen und Zehen.

Thorax nicht besonders verändert, Sternum und Claviceln v. B. Kyphose und leichte Skoliose der Brustwirbelsäule.

Innere Organe intakt. Urin: Menge normal, kein Alb., kein Sacchar. Temperatur normal.

Nervensystem: Hirnnerven intakt bis auf doppelseitige Neuritis. N. optic. mit Atrophie. Hochgradige typische bitemporale Hemianopsie. Motilität v. V., nirgends Muskelatrophien. Sensibilität: subj. Akroparästhesien, keine objekt. Hypästhesien. Alle Sehnenreflexe auffallend schwach. Bauchdeckenreflexe schwach.

Therapie Thyroiden, Jodkali, schliesslich Hypophysistabl. ohne Erfolg.

Knochensystem: Der Schädel zeigt wieder eine deutliche Erweiterung der Stirnhöhle; von einer abnormen Exkavation der Sella turcica ist nichts zu sehen; hochgradige Prognathie wiederum durch Wachstumszunahme des horizontalen Astes des Unterkiefers bedingt.

Halswirbelsäule normal, keine Verlängerung und Verdickung der Proc. spinosi.

An der Hand fallen ausser einer merklichen Verkürzung der Endphalangen (z. T. perspektivisch bedingt) die Volumszunahme der ersten Phalangen (besonders II und III) auf; sonst keine Abweichungen von der normalen Form.

Die Gelenkenden von Radius und Ulna sind frei von Formveränderungen, zeigen keine Zunahme, aber auch keine Verminderung ihres Volumens.

Das Fuss skelett zeigt keine bemerkenswerten Veränderungen, nirgends besondere Verdickungen oder osteophytische Wucherungen an den Diaphysen oder den Gelenkenden von Metacarpen und Phalangen; speziell die Diaphysen der ersten Phalangen (II—V) stehen an Umfang in normalem Verhältnis zu den Epiphysen und den Diaphysen der Metacarpalknochen, sind also nicht atrophisch.

Epikritisch betrachtet zeigt dieser Fall eine seit zehn Jahren bestehende, seit zwei Jahren (angeblich) zum Stillstand gekommene Akromegalie mit allen typischen Veränderungen der Hände und Füße, des Gesichtes, der Zunge, der Wirbelsäule und des Sehvermögens in Gestalt der Optikusatrophien und der bitemporalen Hemianopsie. Dabei ist ausdrücklich zu bemerken, dass die Kranke vorzüglichen Ernährungszustand, normale Blutbeschaffenheit und gute Muskulatur aufwies und sich subjektiv auch durchaus kräftig und arbeitsfähig fühlte.

Das Knochensystem zeigte abgesehen von dem typischen Schädelveränderungen geringe Verdickung einiger Fingerphalangen, aber keine Atrophien und Rarefikationen an den Gelenkenden von Radius und Ulna, wie in den drei ersten Fällen.

Wenn wir uns nun in den drei ersten Fällen, die zum Teil hochgradige, zum Teil geringere regressive Knochenveränderungen an ganz bestimmten Teilen des Skeletts aufwiesen, nach auch sonst gemeinsamen Zügen der Symptomatologie umsehen, so fallen uns bei allen drei Kranken die lange Dauer, ($12\frac{1}{2}$ Jahre, 14 Jahre und 10—11 Jahre), der Stillstand in den hypertrophierenden Prozessen (seit $1\frac{1}{2}$ —4 Jahren) und vor allem die mehr oder weniger vorgeschrittene Kachexie auf: Patient I war sehr anämisch, recht muskelschwach

und schon deswegen völlig arbeitsunfähig; Pat. II war ausserordentlich hinfällig, anämisch, hatte über 40 Pfund in letzter Zeit an Gewicht abgenommen, zeigte erhebliche Abnahme ihres Muskelvolumens, an den M. interossei der Hände sogar hochgradige Atrophie; Patient III schliesslich war ebenfalls ausserordentlich hinfällig, meist bettlägerig, stark abgemagert und von äusserst schlaffer Muskulatur; es ist bald nach der obigen Beobachtung zum Exitus gekommen. Also nur die kachektischen Akromegalen unserer Beobachtung zeigten regressive Veränderungen des Skeletts. Die nicht kachektische, kräftige in vorzüglichen Muskel- und Ernährungszustand befindliche IV. Patientin zeigte hingegen trotz einer Krankheitsdauer von zehn Jahren noch keinerlei Atrophien ihrer Knochen. Vielleicht ist dies Zusammentreffen nur ein Zufall. Wahrscheinlicher aber ist es wieder ein Glied in der Kette von Beweismitteln für die von Tamburini begründete, von W. Hutchinson u. a. angenommene, in letzter Zeit von Benda wieder verlassene und angefochtene Lehre: Zwei klinisch und anatomisch zu trennende Stadien der Akromegalie anzunehmen, ein hyperplastisches und ein kachektisches; eine Anschauung, die sich jedem, der häufiger Akromegalien beobachten konnte, auch an sich aufdrängen muss. Ob nun die erste Phase durch eine Hyperaktivität der Hypophysis, die zweite durch völlige Inaktivität der adenomatös und cystisch entarteten Drüse bedingt ist, wie Tamburini in vielleicht etwas schematischer Weise annimmt, bleibt naturgemäss so lange dahingestellt, bis in die Physiologie der inneren Sekretion der Hypophysis mehr Klarheit gekommen sein wird.

Litteratur.

- Arnold: Virchows Archiv. Bd. CXXXV.
 Benda: Deutsche Klinik. III. Bd. S. 261.
 Bregmann: Deutsche Zeitschr. f. Nervenheilk. Bd. 17.
 Edel: Neurol. Centralbl. Bd. 1897. S. 95.
 Emden: Fortschr. a. d. Geb. d. Röntgenstr. Bd. II.
 Hansemann: Berl. klin. Wochenschr. 1897.
 Sternberg: Zeitschr. f. klin. Med. 1894. S. 85.
 „ Nothnagels Handbuch. Bd. VII.
 Schultze u. Jores: Deutsche Zeitschr. f. Nervenheilk. Bd. XI
 Schultze: Deutsche Med. Wochenschr. 1896. V. 22.
 Strümpell: Deutsche Zeitschr. f. Nervenheilk. Bd. XI.
 Tamburini: Centralbl. f. Nervenheilk. u. Psychiatrie. 1894. S. 625.

Eine einfache Modifikation der Kompressionsblende.

Von

Dr. G. Holzknacht und R. Kienböck,
 Dozenten für medizinische Radiologie in Wien.

Die ursprüngliche, trefflich erdachte Albers-Schönbergsche Kompressionsblende wurde bekanntlich, weil sehr kostspielig und kompliziert, von mehreren modifiziert. So wurde von C. Beck New-York eine „Stellrohrblende“ konstruiert, von Faulhaber-Würzburg und von Wiesner-Aschaffenburg ein anderes Modell erfunden. Die Wiesnersche Blende ist es nun, die uns als Ausgangspunkt zur Konstruktion eines neuen Modells gedient hat.

Die neue Blende¹⁾ besteht aus einer mit dünnem Leder straff überzogenen, eisernen Fussplatte von 35/55 cm mit aufgeschraubtem, 50 cm langen, vertikalen Träger (Metallrohr); an diesem lässt sich nun ein horizontaler Metallarm auf- und abwärts verschieben und

¹⁾ Bei Reiniger, Gebbert & Schall (Erlangen und Wien) angefertigt, aber von jedem Schlosser herstellbar.

in jeder beliebigen Höhe fixieren. Der horizontale Arm ist mit dem an dem Träger auf- und abgleitenden Rohrstück derart verbunden, dass er in einer nahe dem letzteren befindlichen Bohrung um seine Achse gedreht werden kann. Im übrigen stellt der horizontale Arm ein Geschiebe dar: Der den Messingzylinder tragende Teil lässt sich nämlich in einem Ausmass von 10 cm verlängern und in jeder Stellung feststellen.

Das horizontal verschiebbare Stück trägt an seinem Ende eine Fassung, in welche ein Messingzylinder eingeführt, auf- und abgeschoben und um eine auf dem Querarm senkrechte horizontale Achse gedreht werden kann.

Zu dem Apparat werden zwei horizontale Zylinderfassung tragende Arme geliefert, von denen jeder zweierlei Messingrohre tragen kann, ein rundes und ein ovales. Man braucht nämlich in der Praxis vier Zylinder von folgenden Durchmessern:

Form 1 hat einen kreisförmigen Querschnitt, Durchmesser 8 cm,

Form 2 oval, Durchmesser 8/10 cm,

Form 3 kreisrund, Durchmesser 11 cm,

Form 4 oval, Durchmesser 11/13 cm.

Die Rohre sind durchwegs 12 cm lang.

Die ovalen werden in den Apparat derart eingefügt, dass der grosse Querdurchmesser senkrecht zum horizontalen Arm steht. Auch Robinsohns Faszikelrohrblende lässt sich einfügen. Isolierte dicke Bleiplatten (3 mm) mit den Zylindern entsprechendem Querschnitt sind beigegeben. Sie sind mit Leder überzogen. (Eine Holzbekleidung wäre unpraktisch, denn die Platte soll in der Praxis nicht selten der Körperoberfläche entsprechend gebogen werden.)

Es unterscheidet sich dieses Modell von dem Wiesnerschen, wie ersichtlich, dadurch, dass


1. die Fussplatte keinen Ausschnitt trägt, sondern eben und dabei auch grösser ist;

2. durch Trennung der Bleiplatte und des Zylinders¹⁾, sowie durch Biegsamkeit des Diaphragmas;

3. durch die Möglichkeit einer Drehung des Zylinders nicht nur um eine, sondern um zwei Achsen.

4. durch die Einrichtung zur Verlängerung des Querarmes.

Am wichtigsten haben sich uns Punkt 2 und 4 erwiesen, denn durch Änderung 2 ist das Aufsuchen der zu untersuchenden Region sehr erleichtert, weil die das Gesichtsfeld deckende Bleiplatte erst zum Schlusse der Einstellung



Der Apparat ist behufs Anschaulichkeit derart abgebildet, dass der horizontale Arm mit Stellschraube *c* an dem vertikalen Träger etwa in mittlerer Höhe fixiert und im Gelenk bei *d* um seine eigene Achse ein wenig zum Beschauer gedreht ist. Schraube *c* fixiert die Horizontalverschiebung, *b* die Neigung in einer zweiten Horizontalachse und *a* die Höhenlage des Zylinders in seiner Fassung. Das Gelenk bei *f* ermöglicht die Trennung des Trägers von der Platte beim Transport. Die auf den Horizontalarm zu legenden Bleiplatte (mit Ausschnitt für den Zylinder) ist nicht abgebildet.

¹⁾ Wiesner hat übrigens zuletzt den Zylinder durch zwei miteinander verbundene Ringe ersetzt. Die theoretische Begründung dieser Änderung erscheint uns keineswegs richtig.

aufgelegt wird. Auch ist der Apparat, der doch häufig im Zimmer umhergetragen wird, dadurch viel leichter und handlicher.

Die in Punkt 4 erwähnte Änderung gestattet, mit dem Zylinder genau die richtige Region am Kranken aufzusuchen. Bisher bestand die Misslichkeit, dass man den Patienten immer wieder auffordern musste, sich etwas mehr rechts oder links zu lagern, oder aber den Rumpf so lange von der Unterlage abgehoben zu halten, bis der Untersuchende unter ihm die Fussplatte an die richtige Stelle (quer zum Rumpf) geschoben hatte.

Gebrauchsanweisung: Der zu untersuchende Körperteil des Kranken wird an jene Stelle über die Fussplatte gelagert, über welcher beiläufig später der Zylinder zu stehen kommt, i. e. beiläufig über die Mitte der vom Stativ abgewendeten Hälfte der Fussplatte. Dann wird die photographische Platte z. B. 13/18 oder 18/24 unter die entsprechende Region des Körpers gelegt, (eventuell mit Billrothtast und Watte bedeckt, ersteres bei feuchter Haut, letzteres bei vorspringenden harten Körperteilen, z. B. kyphotischer Prominenz). Hierauf wird der horizontale Arm, welcher zur Seite gedreht war, nach Öffnen aller Stellschrauben so eingestellt, dass der hochgeschobene Zylinder gegen die aufzunehmende Körperstelle gerichtet, hart über der Haut steht. Man achtet sorgfältig darauf, dass die ideale Achse des Zylinders in ihrer Verlängerung die Mitte der photographischen Platte treffe. Nunmehr wird die Kompression des Körperteiles vorgenommen, sei es durch Niederdrücken des horizontalen Armes, den man mit beiden Händen, sowohl am Zylinder, als auch an dem auf dem Ständer auf- und abwärtsgleitenden Rohrstück fasst, sei es durch Niederdrücken (bei kreisrundem Zylinder mit Rotation verbunden) des Zylinders in seiner Fassung, indem man mit der linken Hand die Fassung festhält und hebt, mit der rechten den Zylinder dirigiert. Nun wird die Bleiplatte dem Zylinder adaptiert aufgelegt und die Röhre derart oberhalb des Zylinders angebracht, dass ihr Fokus in der verlängerten Zylinderachse liegt. (Wer hölzerne Röhrenträger, die sich wie die Bleiplatten auf den Zylinder aufsetzen lassen, verwendet, erspart sich die jedesmalige Centrierung der Röhre, erfährt aber bei Nierenaufnahmen zu seinem Nachteil, dass sich der ganze Apparat mit der Athmungsbewegung hebt und senkt.)

Anwendungsgebiet: Der Apparat dient vorzüglich zur radiographischen Untersuchung und ist am wichtigsten für die Untersuchung dicker und kompressibler Körperteile.

Er ist also zu verwenden für Untersuchung

1. der Nieren (Calculosis),
2. der Blase,
3. der Lendenwirbelsäule und des Kreuzbeins,
4. des Hüftgelenks und Oberschenkels,
5. des Kopfes.

Er wird aber auch für alle anderen Regionen, wenn es sich nicht um Übersichtsaufnahmen handelt, mit Vorteil verwendet; selbst bei zu hart neigender, mittelweicher Röhre gewinnt man schleierfreie, kontrastreiche Radiogramme.

Zylinderform 2 (oval 8/10 cm) ist besonders für Niere und Hüftgelenk konstruiert, da er die wichtige Region vollkommen, aber auch knapp fasst, insbesondere wenn der Röhrenfokus dem oberen Zylinderrand auf etwa 15 cm angenähert wird.

Die ovalen Zylinder sind mit ihrer Längsachse senkrecht zum Querarm montiert, damit sie der Nierenachse entsprechen.

Die Form 2 dient auch zur Untersuchung des Kniegelenks von vorne oder von der Seite her, wenn es nur auf Betrachtung des Gelenkspaltes ankommt. Bei einer solchen anteroposterioren Aufnahme des Kniegelenkes werden Unterextremität und horizontaler Arm des Zylinders ziemlich in dieselbe Richtung (vollkommen natürlich nicht möglich) gebracht, so dass die Zylinderlängsachse in der Richtung des Gelenkspaltes liegt.

In manchen Fällen wird der horizontale Arm derart um 90° gedreht, dass der

Zylinder horizontal liegt, was z. B. für Untersuchung des Knies oder Sprunggelenks von der Seite praktisch ist.

Bei dieser Stellung des Zylinders kann der Apparat im Notfalle auch zur Radioskopie verwendet werden.

Die Indikationen der Konstruktion sind somit die gleichen wie die aller Kompressionsblenden. Nur setzt die neue Konstruktion an Stelle der schwerfälligen Gebundenheit der übrigen Modelle die volle freie Beweglichkeit, indem sie das Endglied des Kompressionsrohrs zur Ermöglichung der in der Praxis vorkommenden äusserst mannigfaltigen Lagen und Richtungen, an eine Reihe von Gelenken fügt. Horizontalarm und Rohr besitzen eine dem menschlichen Arm samt Hand ähnliche Bewegungsmöglichkeit. Unser Prinzip ist, nicht den schweren menschlichen Körper zur Blende, sondern umgekehrt, die Blende zum Körper in die richtige Lage zu bringen, und dies genau, mühelos und schnell durchzuführen.

Eine Röntgentrommelblende.¹⁾

Von

Dr. med. **Georg Schellenberg**, Oberarzt an den Lungenheilstätten Beelitz i. M.

Bei den verhältnismässig längere Zeit in Anspruch nehmenden Thoraxdurchleuchtungen ist der Untersucher den schädlichen Wirkungen der Röntgenstrahlen ziemlich beträchtlich ausgesetzt. Die in der Luft und im durchleuchteten Medium entstehenden Sekundärstrahlen (exogene und entogene Diffusion) verwaschen fernerhin die Bildzeichnung ganz bedeutend.

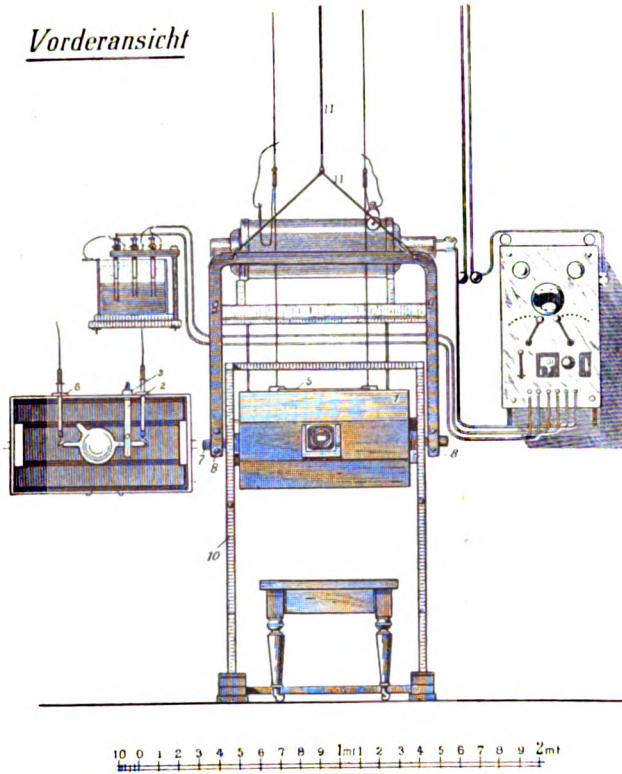
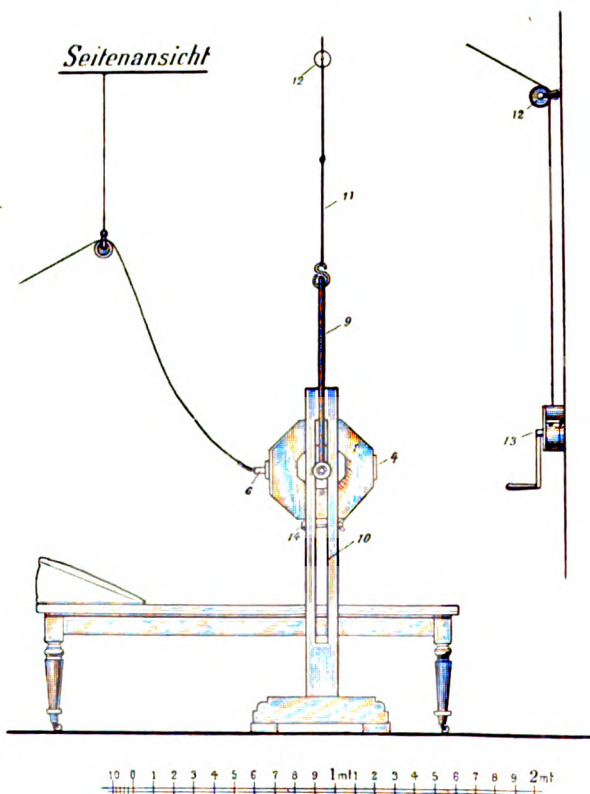
Diese Übelstände wie die mannigfaltigen Vorzüge der Blendeneinrichtung, deren Wert zuerst von Walter, kürzlich wieder von Moritz und Holzknecht betont wurde, veranlassten mich, eine Schutztrommelblende zu konstruieren. Diese gestattet nur den fokalen Röntgenstrahlen den Austritt, lässt dadurch zwar das sichtbare Fluoreszenzfeld eingengt und dunkler, dessen Kontraste und Bildschärfe aber ausgeprägter erscheinen und blendet den übrigen Teil der Strahlen ab, der die Verdunkelung des Zimmers unvollkommen macht und dadurch das Auge des Untersuchers stört.

Die Schutztrommelblende muss leicht beweglich sein, sich bequem und korrekt in jeder Höhe und Ebene einstellen lassen; man muss, wenn der Ausdruck gestattet ist, die Thoraxflächen mit dem fokalen Röntgenlicht bequem bestreichen können.

Der durch unsere Anstaltswerkstätte nach meinen Angaben angefertigte Schutzblendenkasten hat sich nach den bisher vorliegenden Erfahrungen auf das Beste bewährt, so dass ich mich dem Urteil des Herrn Dr. Wiesner-Aschaffenburg: „Eine Bleikistenvorrichtung zur Aufnahme der Röhre, die von anderer Seite angegeben wurde, ist völlig entbehrlich.“ nicht anschliessen kann. (Leitfaden des Röntgenverfahrens von Ingenieur Fr. Dessauer und Dr. med. B. Wiesner; 1903, S. 139.)

Die Herstellungskosten stellen sich auf ca. 75 Mk. (Holzkiste, Bleiblech- und Asbestauskleidung, Röhrenhalter im Innern der Kiste, Arbeitslohn ca. 50 Mk.; Metallbügel mit Drahtseil, Rollen und Zahnradwinde ca. 25 Mk.) Ich betone den verhältnismässig niederen Preis und die leichte Ausführbarkeit der Herstellung; jeder geschickte Handwerker kann zur Anfertigung herangezogen werden. Ich hatte Gelegenheit, auf der Röntgenausstellung gelegentlich des Röntgenkongresses in Berlin Blendenkästen zu sehen; auffällig waren mir der hohe Preis (150—200 Mk.) und die ziemlich beschränkte Gebrauchsfähigkeit (meistens nur für Untersuchungen am stehenden Patienten).

¹⁾ Bei der Redaktion am 19. V. 05. eingegangen.

Vorderansicht*Seitenansicht*

Es folge nun die Beschreibung der nach meinen Angaben angefertigten Schutztrommelblende.

Zeichnung.

1. Holztrommel.
2. Röhrenhalter.
3. Schraubengewinde.
4. Blendenausschnitt.
5. Ausschnitt zum Einführen der Röhren.
6. Öffnungen für die Stromzuleitung.
7. Runde Holzzapfen.
8. Schellen.
9. Metallbügel.
10. Holzständer.
11. Drahtseil.
12. Rollen.
13. Zahnradwinde.
14. Metallbolzen mit Flügel-mutter.

In einer achteckigen 85 cm langen und 50 cm hohen mit 1 mm dicken Bleiblech und Asbest ausgeschlagenen Holztrommel (1) werden die Röntgenröhren (System von Gundelach, Hirschmann, Reiniger, Gebbert & Schall) in einem gewöhnlichen Röhrenhalter (2), der in einem 15 cm langen mit Bleiglas nach aussen abschliessbaren Ausschnitt der Trommelhinterwand mit einem Schraubengewinde (3) befestigt werden kann, so eingestellt, dass der Fokus des Antikathodenspiegels in die Mitte des in der Trommelvorderwand befindlichen Blendenausschnittes (4) kommt. Letzterer ist 12 cm hoch und breit und kann durch einschiebbare Bleibleistenstücke verkleinert werden.

Die Röhren werden durch einen 16 cm breiten und 45 cm langen Ausschnitt (5) in die Kiste eingeführt. Die Ränder desselben werden 1 cm weit von Bleiblech überragt; der Verschluss erfolgt durch einen ebenfalls mit Bleiblech beschlagenen Holzdeckel, der durch zwei Holzriegel festgestellt wird. In diesem Punkte werde ich aber noch eine Abänderung treffen, ich werde die ganze

obere Trommelwand aufklappbar anfertigen lassen, so dass man bei der Röhreneinführung möglichst wenig behindert ist.

Die Stromzuleitung erfolgt durch 40 cm voneinander entfernte kreisrunde Öffnungen (6) der Trommelhinterwand, durch die zwecks Isolierung gegen die Bleiblech- auskleidung 25 cm lange dickwandige Glasröhren gesteckt sind.

Die Ecken und Kanten der Trommel sind nochmals mit Bleiblechstreifen ausgelegt.

An den Trommelseitenwänden sind runde Holzzapfen (7) fest angebracht, die drehbar und durch Metallbolzen mit Flügelmutter (14) leicht feststellbar in Schellen (8) an einem Metallbügel (9) befestigt sind und in den Seitenteilen eines Holzständers (10) auf- und abgleiten, so dass pendelnde Bewegungen der Trommel ausgeschlossen sind.

Der Metallbügel hängt zentrisch an einem Drahtseil (11), das über in der Zimmer- decke und -seitenwand fest eingefügte Rollen (12) läuft und durch eine in der Wand fest eingefügte Zahnradwinde (13) leicht auf- und abbewegt werden kann. Eine Drehbewegung der letzteren um einen Zahn bedingt eine Stellungsveränderung der Trommel um 1 cm.

Zum Schluss seien die Vorzüge der Schutztrommelblende noch einmal kurz angeführt:

1. Die Röhre ist nur durch Bewegungen der Schutztrommel verstellbar, in der sie so in einem Röhrenhalter befestigt ist, dass der sogenannte Zentralstrahl senkrecht durch den Mittelpunkt des Blendenausschnittes läuft. Der Untersuchende kann so vor dem übrigen Röntgenlicht geschützt mit dem Schirm arbeiten. Die Einstellung der Trommel besorgt auf seine Anweisungen hin der Assistent oder Diener durch Drehbewegungen an der Zahnradwinde.

2. Die Trommel ist achteckig (nicht völlig rund, weil die Herstellung sonst ziemlich schwer) angefertigt, damit ihr Inneres möglichst abgerundet ist und so der Rundung der Röhren entspricht. Gerade die Rundung der Schutztrommel ist besonders wichtig, weil die mit Bleiblech bekleideten Wände dadurch möglichst gleichweit von der Röhrenwand entfernt sind, und ein Überspringen von Funken bei eintretender Inkongruenz von Röhrenbeschaffenheit und Stromstärke erschwert wird.

3. Die Befestigung der Trommel an runden Holzzapfen, die in Metallschellen eines verstellbaren Metallbügels hängen und in den Ausschnitten der Seitenteile des Holz- ständers laufen, ermöglicht eine bequeme Einstellung der Trommelblende in jeder Höhe und Ebene. Hat die Röntgenoskopie einen interessanten Befund gegeben, der eine Aufnahme wünschenswert erscheinen lässt, so kann sofort die Blendenröntgenographie an die Durchleuchtung angeschlossen werden.

4. Eine konzentrische Einstellung von photographischer Platte, Objekt, Blende und Rohr kann dadurch ermöglicht werden, dass die Stellung des Tisches zur Trommel bestimmt und durch Markierung auf dem Boden des Röntgenzimmers festgelegt, ferner die Lage der Platte auf dem Tische ein für allemal signiert wird. Beim photographischen Ver- fahren braucht nur darauf geachtet zu werden, dass der Patient richtig auf die Platte zu liegen kommt. Es kann auch noch ein anderes einfaches Mittel Anwendung finden. Man bringt im Innern der Trommel dicht über der Mitte des Blendenausschnittes eine Glühbirne an; der von ihr ausgehende Lichtkegel lässt im dunklen Röntgenzimmer auf schnellstem Wege eine genaue konzentrische Einstellung von Platte, Objekt und Trommelblende zu.

5. Die Bildgrösse kann durch Stellung der Trommel zum Objekt und Blendengrösse leicht dem Bedürfnis entsprechend gestaltet werden.

Aus der Hautkrankenstation des städtischen Krankenhauses zu Frankfurt a. M.
(Oberarzt Dr. Karl Herxheimer.)

Über die Behandlung von Haut-Carcinomen mit Röntgenstrahlen.

Von

Dr. Löser, Assistenzarzt.

Nicht weniger als 100 Autoren verschiedener Nationalität haben über den günstigen Einfluss der Röntgenstrahlen auf Carcinome und insbesondere über Heilungen von Carcinomen der Haut durch dieses Mittel berichtet. Es erübrigt sich um so mehr auf diese Litteratur einzugehen, als Perthes eine erschöpfende Übersicht über die Resultate, wie folgt, giebt (Vermählung der deutschen Gesellschaft für Chirurgie, 1904):

1. „Die Heilung von Carcinom durch Bestrahlung ist bisher nur bei solchen gelungen, die in oder direkt unter der Haut liegen.

2. Es vollzieht sich die Heilung langsamer, bei grösseren Carcinomen bedeutend langsamer, als bei der Behandlung mit dem Messer, doch kann die Bestrahlung mit Röntgenstrahlen trotzdem deshalb von hohem Werte sein, weil sie eine Operation gänzlich erspart, so vor allem bei alten Leuten, und weil sie weit geringere Defekte setzt, als die Exstirpation.

3. In Fällen von grossen inoperablen ulcerierten Carcinomen kann die Bestrahlung von palliativem Nutzen sein, da die jauchigen, zerfallenen Geschwüre sich reinigen und zum Teil vernarben, während in der Tiefe das Carcinom weiter fortschreitet.“

Im Folgenden will ich nun die Erfahrungen mitteilen, die wir seit Eröffnung des Röntgenlaboratoriums auf der dermatologischen Abteilung des städtischen Krankenhauses zu Frankfurt a. M. (1. V. 1902) mit der Behandlung der Carcinome mit Röntgenstrahlen gemacht haben.

Bereits vor zwei Jahren berichtete darüber Dr. Jean Gotthold; es standen ihm damals zehn Fälle zur Verfügung, auf Grund deren er zu dem Resultate kam, dass zweifellos in einer grossen Anzahl von Fällen eine günstige Beeinflussung der Schmerzen stattfand, wenn auch nur für einige Stunden, dass man ferner eine deutliche Epidermisierung auftreten und einzelne Knoten verschwinden sah.

Was nun die Technik der Röntgentherapie anbetrifft, so ist dieselbe auf der dermatologischen Abteilung des städtischen Krankenhauses zu Frankfurt a. M. folgende:

Die instrumentelle Ausrüstung stammt von Siemens & Halske, der Motor von der Allgem. Elektrizitäts-Gesellschaft. Unter Verwendung eines Funkeninduktors von 50 cm Funkenlänge, einer Stromstärke von 2—3 Ampère mit einem Röhrenabstande von im allgemeinen 10 cm zwischen dem Glase der Röhre und der Haut werden die Bestrahlungen vorgenommen; verwandt werden Röhren mit automatischer Reguliervorrichtung.

Die Dauer der Bestrahlung beträgt 5—10 Minuten, die entweder täglich oder zweimal wöchentlich vorgenommen wird. Zum Schutze der gesunden Haut dienen dünne Bleifolien.

Die Gesamtsumme der so behandelten und beobachteten Carcinome — die *Ulcerata rodentia* schliesse ich aus — beträgt momentan bereits 20.

Davon sind drei Fälle geheilt worden.

Eine Besserung ist bei fünf Kranken zu verzeichnen; drei von ihnen befinden sich noch jetzt in Behandlung.

Ohne jeden zunächst sichtbaren Erfolg wurde die Röntgenbestrahlung bei den übrigen zwölf Carcinomen angewendet, von denen allerdings acht für diese Arbeit kaum zu verwerten sind, da die Dauer der Behandlung eine zu kurze ist.

Im Folgenden will ich an der Hand einer Tabelle kurz über den Sitz, die Dauer der Behandlung und das dabei erzielte Resultat berichten, und zwar von allen Fällen mit Ausnahme von vier, auf die ich im Folgenden noch näher eingehen will, da dieselben ein Beweis dafür sind, wie vorsichtig man bei der Beurteilung der günstigen Wirkung der Röntgenstrahlen sein muss.

Fall	Sitz der Affektion	Behandlung	Resultat
I	Nase	40 Sitzungen	geheilt (1½ Jahr recidivfrei)
II	Schläfe	60 "	" "
III	Schläfe	28 "	" "
IV	rechte Wange	33 "	gebessert
V	Stirn	Noch in Behdlg.	"
VI	linke Wange	"	"
VII	Nase	"	"
VIII	Nasenzwurzeln (Recidiv n. Operation)	17 Sitzungen	"
IX	rechte Ohrmuschel	8 "	ungeheilt
X	Brust	12 "	"
XI	Nase	19 "	"
XII	Mamma	4 "	"
XIII	Mamma	8 "	"
XIV	Zunge (Recidiv n. Operation)	2 "	"
XV	beide Mammae	7 "	"
XVI	Brust	3 "	"

Fall I.

Die Kranke, welche am 25. IX. 1903 in die dermatologische Abteilung des städtischen Krankenhauses zu Frankfurt a. M. aufgenommen wurde, war ein 50jähriges Küchenmädchen, das anamnestisch nicht angeben konnte, wann und wo das Leiden begonnen hatte.

Status praesens: Schwächlich entwickelte Person; ihr Körpergewicht beträgt 48½ Kilo; die Schleimhäute sind ziemlich blass; die Untersuchung der inneren Organe ergibt nichts Besonderes; der Urin ist frei von Zucker und Eiweiss.

Die linke Inguinalfalte ist von einem jauchenden Tumor, dessen Länge 8 cm, dessen Breite 5 cm beträgt, eingenommen; sein oberer und unterer infiltrierter und gewuchelter Rand begrenzen ein spaltförmiges, speckig belegtes Ulcus. Die anstossende Partie des inneren Teiles des linken Oberschenkels ist übersät von zahlreichen erbsengrossen, rundlich derben, von Epidermis überkleideten Tumoren von bläulichroter Farbe. Die ganze linke untere Extremität, besonders der Oberschenkel, ist stark ödematös angeschwollen.

Zur Feststellung der Diagnose wird vom unteren Tumorrund ein Stück excidiert, dessen histologische Untersuchung Carcinom ergibt (cf. unten den mikroskopischen Teil).

Krankheitsverlauf: Die erkrankte Stelle wird täglich 10 Minuten lang mit Röntgenstrahlen behandelt; im übrigen Umschläge mit Kal. permanganic.

28. X. 1903. Das Allgemeinbefinden der Patientin ist unverändert; Körpergewicht — 48 Kilo — Der Tumor in der linken Leistengegend hat nicht weiter zugenommen; vielmehr ist entschieden eine Verkleinerung der gewucherten Ränder eingetreten. Dagegen sind weiter medialwärts nach der Innenfläche des Oberschenkels zu mehrere kleine, die Haut leicht überragende Tumoren aufgetreten, die zum Teil linienförmig angeordnet erscheinen, im übrigen aber von gleicher Farbe und Consistenz wie die oben erwähnten sind; auch sie erweisen sich histologisch als Carcinom.

20. XI. 1903. Die gewucherten Ränder des Haupttumors haben sich weiter abgeflacht; das spaltenförmige Ulcus zeigt nur noch geringeren Zerfall. Die zahlreichen kleinen, medial gelegenen Tumoren sind grösstenteils, nachdem sie ebenfalls mit Röntgenstrahlen behandelt worden sind, im Rückgang begriffen; sie erheben sich nur noch wenig über das übrige Niveau.

20. XII. 1903. Eine wesentliche Veränderung ist nicht eingetreten; die Röntgentherapie wird unverändert fortgesetzt. Metastasen in den inneren Organen lassen sich auch jetzt nicht nachweisen.

12. I. 1904. Die ödematöse Schwellung des linken Unterschenkels nimmt nach unten immer mehr zu.

25. II. 1904. Der Status ist im wesentlichen unverändert; die Schwellung des linken Beines ist in der letzten Zeit nicht stärker geworden. Die zu beiden Seiten des ursprünglichen Carcinoms auftretenden Tumoren wachsen langsam weiter und bleiben von der Lichttherapie völlig unbeeinflusst. Patientin wird von heute ab wegen zunehmender Schwäche nur noch wöchentlich zweimal mit Röntgenstrahlen behandelt.

15. III. 1904. Die Tumoren an der Innenseite des linken Oberschenkels beginnen zu zerfallen; ausserdem treten im ganzen linken Bein heftige ziehende Schmerzen auf, die das Gehen sehr erschweren; die Behandlung besteht in Umschlägen mit Vinum camphorat, und in zweimal wöchentlich vorgenommenen, 10 Minuten langen Röntgenbestrahlungen.

30. III. 1904. Die Schmerzen sind derart stark geworden, dass Patientin ins Röntgenkabinett getragen werden muss. Im Knie bildet sich eine Ankylose. Ausserdem beginnen sich, von dem ursprünglichen Carcinom ausgehend, Teleangiectasien zu bilden, sowohl nach dem Oberschenkel, wie nach dem Bauch zu; in diesen Teleangiectasien treten kleine rote, glänzende Knötchen auf, die sich vom Lymphangioma tuberosum multiplex nur durch ihre besonders derbe Konsistenz unterscheiden. Histologisch erweisen sie sich als Carcinommetastasen in den Lymphgefässen.

6. IV. 1904. Die Bestrahlung wird ganz ausgesetzt infolge des kachektischen Zustandes der Patientin und nur noch die symptomatische Behandlung fortgeführt. Durch geeignete Kissen wird das kranke Bein, welches im Knie im stumpfen Winkel immer mehr ankylotisch wird, gestützt. Spreu-, Wasser- und Luftkissen werden gegen den mittlerweile loco typico aufgetretenen Decubitus versucht. Gegen die immer heftiger auftretenden Schmerzen wird Morphium intern und subkutan verabfolgt.

15. IV. 1904. Die Teleangiectasien erstrecken sich nunmehr bis auf den Unterschenkel, während sie gegen den Bauch zu die Grenze der Regio pubica nicht überschreiten. Die kleineren Tumoren sind bis zu Taubeneigrösse und darüber angewachsen; sie haben ein knolliges, fast gestieltes Aussehen, zwischen ihnen sind unzählige kleinere bis kleinste Tumoren aufgeschossen, die sich bis unter das Knie erstrecken. Die ältesten Tumoren beginnen jauchig zu zerfallen. Der Umfang des Beines ist konstant.

1. V. 1904. Der Kräfteverfall bei der Patientin nimmt ständig zu; die Nahrungsaufnahme ist nur noch gering. Die ganze linke Inguinalgegend, besonders distalwärts, ist eine grosse, jauchig zerfallene, höckerige Ulcerationsfläche. Die neu entstehenden Tumoren bieten immer wieder das Bild derber, glänzender, hochroter Knoten dar.

15. V. Exitus letalis: Innere Metastasen konnten intra vitam trotz sorgfältiger, wiederholter Untersuchungen nicht konstatiert werden.

Der Sectionsbefund (Geheimrat Weigert) vom 16. V. 1904 ist folgender:

Mittelgrosse, sehr abgemagerte Leiche. Beide unteren Extremitäten sind ödematös geschwollen, die linke stärker als die rechte. In der Gegend des Mons veneris sitzen in der Haut erbsen- bis wallnussgrosse rundliche Knoten von derber Konsistenz und hellbläulicher Farbe. Auf dem Durchschnitte sehen dieselben gleichmässig weisslich aus; dabei zeigte sich zugleich, dass sie eine Verdickung des Coriums darstellen; einzelne Knoten und Fortsätze strahlen jedoch auch ins Unterhautzellgewebe ein. Die ganze linke Inguinalgegend ist ebenfalls von Tumoren eingenommen, die aber grösstenteils schwärzlich verfärbt und jauchig zerfallen sind, dabei sehr übel riechen. Der ganze linke Oberschenkel ist mit ähnlichen Tumoren besetzt, die von Erbsen- bis Wallnussgrösse variieren, rundlich scharf abgesetzt und stellenweise ein wenig gestielt sind. Nach dem Unterschenkel zu verlieren sich allmählich die Knoten; einige wenige finden sich nur noch am Knöchel. Die ganze Muskulatur des linken Oberschenkels ist von massenhaften, zum Teil konfluierenden, weisslichen Knoten durchsetzt.

Das Herz ist sehr klein und schlaff; die Klappen sind intakt.

Im linken unteren Lungenlappen sitzt ein über haselnussgrosser, bis an die Pleura reichender Herd, der etwas prominent scharf abgesetzt, körnig und von hellgrauer Farbe ist. In der linken Apex finden sich schwielige Massen mit kleinen Knötchen.

Im rechten Unterlappen sitzen mehrere, teils weissliche, teils rötliche, haselnussgrosse Herde, die zum Teil central erweicht sind.

Halseingeweide ohne Besonderheiten.

In den Venae iliaee und femorales finden sich einige klappenständige Thromben. Die Iliacaldrüsen sind geschwollen und von Tumormassen durchsetzt. Aortenintima ist intakt. Die Milz ist sehr klein, zäh und schwärzlich verfärbt. Die Nieren sind klein, im übrigen ohne Besonderheiten; die Nierenbecken sind frei.

Magen und Duodenum sind grünlich verfärbt, sonst ohne Besonderheiten, die Gallenblase ist ausgedehnt und enthält klare, schleimige Flüssigkeit. Am Eingang des Cysticus sitzt ein ovaler, solitärer Stein.

Das linke Ovarium ist in eine faustgrosse, glattwandige, durchscheinende Cyste umgewandelt dieselbe enthält eine klare, wasserhelle Flüssigkeit.

Hirn und Beckeneingeweide ohne Besonderheiten.

Pathologisch-anatomische Diagnose.

Ausgedehntes ulceriertes Carcinom der Haut der Inguinalgegend, auf Oberschenkelhaut und Muskulatur übergegriffen. Metastasen in den Lymphdrüsen; Oedeme der unteren Extremitäten; Lungenmetastasen; geringfügige Tuberkulose; Gallenstein mit Hydrops der Gallenblase.

Eine mikroskopische Untersuchung wurde sowohl an den intra vitam bereits excidierten Stücken des Haupttumors und Hautmetastasen vorgenommen, als auch an dem reichlichen Material, das uns durch die Sektion zur Verfügung stand. — Die Stücke wurden in Alkohol und z. T. auch in Formol gehärtet. Von Färbemethoden kamen folgende in Anwendung: Cressylechtviolett, Hämotoxylin — Eosin, polychromes Methylenblau, van Gieson und die Weigertsche Färbung auf elastische Fasern.

Ausserdem wurden von einem dem Haupttumor entnommenen Stücke lückenlose Sereinschnitte angefertigt, um den eventuellen Ausgang des Carcinoms festzustellen; jedoch ist es uns nicht gelungen, auch nur den geringsten Anhalt zu finden, dass die Wucherung vom Epithel aus in die Tiefe fortgeschritten ist.

Das Ergebnis der mikroskopischen Untersuchung ist folgendes:

Das Epithel ist überall über dem Tumor erhalten und von normaler Konfiguration. — Die Tumormassen selbst liegen in der Tiefe der Cutis, und es lässt sich an keiner Stelle ein Übergang der Tumormassen in das Epithel sowie in dessen Anhänge (Drüsen und Haarbälge) nachweisen.

Die Papillen sind frei von Tumormassen, und auch unter dem Epithel der interpapillären Zapfen findet sich ein ziemlich breiter Raum, der frei von Tumoren ist. Die Struktur dieses Bezirkes ist aber insofern verändert, als vielfach sehr intensiv erweiterte Gefässe, die oft strotzend gefüllt — es gelang uns nicht, darin Erythrocyten nachzuweisen — zu sehen sind; um dieselben herum finden sich rundliche oder strangförmige Infiltrationsherde.

Der Tumor selbst hat einen alveolären Bau und zwar derart, dass kleinere und grössere Zellherde in Gruppen beieinander liegen; zwischen den einzelnen, z. T. auch konfluierenden Tumorzellenhaufen findet sich fast überall ebenfalls ein starkes Rundzelleninfiltrat. — Die einzelnen Tumorzellenhaufen erscheinen auf den Schnitten direkt umgeben von einer Zellmembran, die wohl als Gefässendothel aufzufassen ist.

Die Tumorzellen selbst haben eine sehr verschiedene Grösse und Form: Neben grossen geblähten Zellen mit reichlichem Protoplasma und grossem, rundem, ovalärem Kern, der vielfach eine deutliche Netzstruktur erkennen lässt, nimmt man kleinere Zellen von runder oder kubischer Gestalt und mit kleineren Kernen wahr; ausserdem sind aber sehr zahlreich ganz grosse Zellen mit mehreren, meist central liegenden Kernen (Riesenzellen) vorhanden. — Besonders auffallend ist weiterhin die grosse Menge der Kernteilungsfiguren. Die Zellgrenzen sind undeutlich; nur an einzelnen Stellen bestehen zwischen den Zellen bei der Hämatoxylin- — Eosin-Färbung ungefärbt erscheinende Zwischenräume zwischen den einzelnen Zellen; intercelluläre Zellbrücken sind aber nirgends nachzuweisen.

Zwischen den eigentlichen Tumorzellen finden sich an manchen Stellen zahlreiche, dorthin eingewanderte Leukocyten, zuweilen in solcher Häufigkeit, dass dadurch das Bild von kleinen Abscessen hervorgerufen wird, unsomehr, als an diesen Stellen die Leukocyten grossenteils zu einem körnigen Detritus zerfallen erscheinen.

Die Endothelzellen erscheinen an vielen Stellen gequollen; an manchen Stellen bestehen auch Wucherungen der Endothelien.

Verhornung und Verkalkung fehlt vollständig.

Es ist uns mithin nicht möglich gewesen, den primären Sitz des Carcinoms ausfindig zu machen. — Am wahrscheinlichsten scheint es uns, dass die Hautdrüsen in der linken Leisten- gegend die ersten Krankheitsherde gewesen sind, von wo aus das Carcinom alsdann auf dem Wege der Blut- resp. Lymphbahnen und durch kontinuierliches Weiterschreiten in die Tiefe die oben erwähnten Metastasen bewerkstelligt hat.

Der Erfolg der Röntgenbestrahlung, die vier Monate lang zehn Minuten täglich und zwei Monate lang zweimal wöchentlich vorgenommen wurde, war anscheinend in diesem Falle ein recht günstiger. Bereits nach 30 Sitzungen flachten die gewucherten Ränder des Tumors ab; nach einem weiteren Monate war abermals eine Besserung in dieser Richtung zu konstatieren; ausserdem sistierte der Zerfall, und zahlreiche, neu aufgetretene, kleine Tumoren gingen zurück. — Von Ende Februar 1904 an blieb jedoch diese Therapie ohne jeden Erfolg.

Aber auch in der ersten Zeit war das Resultat scheinbar nur ein gutes; in gleichem Masse nämlich, als die Ränder des Tumors sich abflachten, traten an der medialen Fläche des Oberschenkels zahlreiche kleine Knötchen auf; ebenso wucherte das Carcinom, wie aus dem Sektionsbefunde zu ersehen ist, ungestört in die Tiefe.

Dr. Karl Herxheimer ist der Ansicht, dass, da etwa gleichzeitig mit dem Verschwinden der centralen Tumoren die peripheren Tumoren auftraten, diese als kompensatorische Wucherungen zu betrachten seien. Da einmal die Wucherung bestanden hat und in ihrem Centrum nach Behandlung mit X-Strahlen zurückging, so suchte sie einen Ausgleich nach der Peripherie hin hervorzurufen.

Fall II.

Patient hat angeblich vor 25 Jahren einen harten Schanker gehabt, ist jedoch niemals anti- luetisch behandelt worden.

1893 trat mitten auf der Stirn eine kleine Warze auf, die sich Patient von einem Barbier weg- ätzen liess; bald jedoch recidierte dieser Tumor; wiederholtes Aetzen hatte keinen Erfolg, so dass Patient im März 1895 die Hautabteilung des städtischen Krankenhauses aufsuchte.

Der damalige Befund war folgender:

Mitten auf der Stirn befindet sich im Umfange eines Thalerstückes eine, mehrere Millimeter über die Haut hervorragende, ziemlich derb anzufühlende, an der Oberfläche vielfach erodierte, fast kreis- runde Geschwulst; die Farbe derselben ist etwas intensiver rot, als die der umgebenden Haut. Regio- näre Drüsenschwellungen sind nicht vorhanden; es bestehen keine Schmerzen.

Patient wurde, da obige Affektion für ein Gumma angesehen wurde, mit Inunctionen à 6 g und steigenden Jodkali-Dosen behandelt. Während dieser Kur zeigte sich jedoch, dass eine stetige Besserung nicht eintrat; der anfangs solide Tumor schien manchmal abzunehmen, manchmal jedoch grösser zu werden, so dass man mit der ex invariantibus gestellten Diagnose schwanken konnte. Gegen Ende der Behandlung trat nun aber nach zwei Richtungen hin entschieden eine Verschlechterung auf, die sich jedoch nur ganz allmählich bemerkbar machte.

Der anfangs solide Tumor zerfiel nämlich, so dass er allmählich ein grosses Ulcus darstellte, das mit der Zeit an Tiefe zunahm; es machte aber auch Fortschritte der Fläche nach, insbesondere nach der behaarten Kopfhaut zu, so dass zum Schlusse ein der Längsaxe des Körpers paralleles Oval resultierte.

Am 29. Mai 1895 verliess Patient ungeheilt das Krankenhaus. Ende 1898 begab er sich in Be- handlung von Dr. Bär, der ihn jedoch Herrn Dr. Gross zur Operation überwies.

Der damalige Befund, der mir in freundlichster Weise von Herrn Dr. Gross mitgeteilt wurde, war kurz folgender:

Die Geschwulst ist handtellergross, mit der Unterfläche verwachsen und ist anscheinend auf den Schädelknochen schon übergegangen.

Zur Feststellung der Diagnose wurde ein kleines Stück excidiert und von Geheimrat Weigert mikroskopisch untersucht, der ein typisches Carcinom konstatierte.

Dr. Gross operierte darauf den Patienten und zwar zunächst mit Erfolg; nach drei Monaten war die Wunde geschlossen.

Im August 1899 bildeten sich allerdings wieder neue Granulationen, die abermals von Dr. Gross entfernt wurden; nach einigen Monaten musste diese Operation wiederholt werden. Im September 1902 begab sich Patient wiederum in die Behandlung von Dr. Gross, der einen tiefen Zerfall des recidivierten

Carcinoms feststellte. Patient wurde darauf, da er in eine Operation nicht einwilligte, der Hautabteilung des städtischen Krankenhauses zur ambulatorischen Röntgenbestrahlung überwiesen.

Befund: Auf der Stirn ein zerfallenes, tiefgehendes, mit speckig aussehenden, harten Rändern versehenes Carcinom.

Nach der dritten Bestrahlung blieb jedoch Patient bis zum 2. April 1903 fort. Der Befund am 2. April 1903 glich ungefähr dem obigen. Patient wurde nun fünf Monate hindurch zweimal wöchentlich je zehn Minuten lang bestrahlt. Bereits nach den ersten Sitzungen zeigte sich eine Besserung. Der Zerfall sistierte, der speckige Belag begann zu schwinden; und als Patient am 5. September 1903 sich dieser Behandlung entzog, war das Carcinom bis auf eine Stelle im Centrum, die noch nicht ganz überhäutet war, vollkommen geschwunden.

Diese Stelle im Centrum des früheren Tumors entsprach einer mehrere Millimeter tiefen Knochenfistel, die frei von jeglichen Tumormassen war. Am 3. April 1904 kam Patient an den Folgen eines Erysipels, das von der Fistel seinen Ausgang genommen hatte, ad exitum und zwar in der Irrenanstalt, wohin er wegen Delirium gebracht worden war.

Die intra vitam gestellte Diagnose fand ihre Bestätigung:

Es fand sich eine flache Tumormasse in der Dura, die sich histologisch als Carcinom erwies.

Die Wirkung der Röntgenstrahlen bestand also in einer Heilung des Carcinoms, die jedoch in kurzer Zeit bereits durch Recidive gestört wurde; eine Tiefenwirkung hatte in diesem Falle insofern nicht stattgefunden, als die Röntgenstrahlen das Weiterwuchern des Tumors durch den Knochen in die Meningen nicht hindern konnten. Eine Art kompensatorische Wucherung liegt vielleicht auch hier vor, nur war dieselbe durch Röntgenstrahlen gezwungen, sich einen anderen Weg zu suchen. Freilich könnte man in diesem Falle auch annehmen, dass die Röntgenstrahlen nicht in die im Knochen gelegenen Tumormassen eingedrungen wären und so das Weiterwachsen nicht gehindert hätten.

Fall III.

Fall III betrifft ein 71 jähriges Fr. M. mit Carcinom der Nase und Oberlippe.

Begonnen hatte dieses Leiden vor 33 Jahren mit einem Epitheliom am rechten Nasenflügel. Patientin wurde mehrfach operiert — im Jahre 1894 wurde das Carcinom exstirpiert und die Wundfläche durch eine plastische Operation gedeckt — und schliesslich vom Chirurgen zur Behandlung mit X-Strahlen am 24. X. 1903 dem städtischen Krankenhaus überwiesen.

Der damalige Status war folgender:

Die ganze Nase ist zerstört; man sieht in ein Cavum hinein, welches teilweise mit Blutkrusten, teils mit schmierig eitrigem Belage versehen ist. Der etwa halbmondförmige Defect ist mit ausgezackten Rändern umgeben, die in der oberen Partie der Nase einen kallös infiltrierte Eindruck machen, ein Befund, der sich durch die Palpation bestätigt. Bei der Inspection der Nase bemerkt man das knöcherne Septum vorne mit blutigen Krusten bedeckt, man kann hinten die intakte mittlere Muschel bemerken. Das Septum cartilagineum ist zerstört. Die Seitenwand der rechten Nasenhöhle kommuniziert nach vorne mit der Mundhöhle und ist mit schmierigen Massen bedeckt. Ein Teil des medianen Processus alveolaris des Oberkiefers ist zerstört, und man sieht unterhalb die in beständig undulierender Bewegung befindliche Zunge. Die Oberlippe existiert nur in ihren seitlichen Teilen, die mittlere Partie ist völlig zerstört.

Oberhalb der Oberlippe links geht nach innen oben ein ca. 1 cm langer Defect, dessen Ränder aneinander liegen. Vom rechten Mundwinkel zieht eine Narbe parallel der Stelle, wo eigentlich die Nasolabialfalte sein sollte; dieselbe ist an ihrem unteren Teil von einigen derben Wucherungen umgeben.

Patientin klagt über entsetzliche Schmerzen, die sie schon seit Monaten am Schlafen hindern.

Zu erwähnen ist, dass in diesem Falle die Bestrahlungen nur vorgenommen wurden, um die heftigen Schmerzen, die auf Anaesthetica nicht geschwunden waren, zum Aufhören zu bringen. Und in der That bemerkte Patientin bereits nach ca. zehn Sitzungen à zehn Minuten ein Nachlassen der Schmerzen; doch waren auch jetzt noch für die Nacht grössere Dosen Hypnoticas erforderlich.

24. XII. 1903. Die Schmerzen haben bedeutend abgenommen, so dass Patientin zur Nacht nur noch eine Morphiumeinspritzung nötig hat. Der objektive Befund ist ungefähr der gleiche wie vor zwei Monaten; nur scheinen die ulcerierten Partien etwas mehr gereinigt.

24. I. 1904. Seit einigen Tagen ist eine derartige Besserung eingetreten, dass sämtliche Hypnotica ausgesetzt werden können; Patientin ist dauernd schmerzfrei und fühlt sich wohl. Der objektive Befund ist unverändert. Die täglichen Bestrahlungen werden fortgesetzt.

Patientin verliess darauf Anfang Februar 1904 die Hautabteilung, liess sich jedoch bis Ende Juni ambulant jeden dritten Tag 10 Minuten lang mit Röntgenstrahlen behandeln. Während dieser Zeit trat aber eine Verschlimmerung auf; objektiv wurde festgestellt, dass das Carcinom auch die Alveolarfortsätze des Oberkiefers ergriffen hatte; zudem hatten die Schmerzen trotz grosser Morphiumdosen an Intensität dermassen zugenommen, dass Patientin am 1. Juli 1904 wiederum die Hautabteilung des hiesigen städtischen Krankenhauses aufsuchte. Von jetzt ab wurde Patientin wie früher täglich 10 Minuten lang bestrahlt und erhielt zum Coupieren der Schmerzen pro die 4,0 cgr Morphium.

Anfang Mai 1905 trat geringes Fieber auf; zudem wurde Patientin von starkem Husten geplagt. Die Untersuchung der Lungen ergab Dämpfung und Rasselgeräusche in der rechten Apex und rechten Axillarlinie; nach wenigen Tagen jedoch verschwanden obige Erscheinungen. Wahrscheinlich hat es sich also um Carcinom-Metastasen gehandelt, die in kürzester Zeit zur Einkapselung gekommen sind.

Trotz $\frac{3}{4}$ jähriger Behandlung mit Röntgenstrahlen — Patientin befindet sich bei Absendung dieser Arbeit noch auf der Abteilung — ist also nicht die geringste Veränderung objektiv nachzuweisen; in gleicher Weise müssen auch jetzt noch grosse Dosen Morphium gegen die Schmerzen verabfolgt werden.

In diesem Falle kann man mithin den Röntgenstrahlen einen Erfolg nicht absprechen, dass sie nämlich ausserordentlich schmerzstillend gewirkt haben. Dem allerdings überaus langsamen Weiterschreiten der carcinomatösen Wucherungen haben sie jedoch nicht Einhalt thun können.

Fall IV.

Der 33jährige Landwirt W. O. leidet seit seinem sechsten Lebensjahr an einem Lupus vulgaris, der auf der rechten Wange begann und sich allmählich über den grössten Teil des Gesichts verbreitete, so dass schliesslich nur noch die Stirn frei blieb. Dabei war der Verlauf insofern ein gutartiger, als es nie zu ausgedehnten Ulcerationen kam, vielmehr eine Tendenz zu centraler Vernarbung bestand.

Bei seiner Aufnahme in die Hautabteilung des hiesigen städtischen Krankenhauses am 13. VIII. 1903 bot die linke Wange das Bild eines typischen Lupus mit deutlichen Knötchen, besonders in der Peripherie, während das Centrum in Narbengewebe verwandelt war. Dagegen entwickelte sich vor etwa vier Monaten auf der rechten Wange im Bereiche des Lupus ein warziges Gebilde, das anfänglich langsam, später rapide wuchs und schliesslich ausgedehnten Zerfall zeigte; es handelte sich hier um ein ausgebreitetes, scharf umschriebenes, wucherndes und zerfallenes Carcinom auf lupöser Basis, welches bei der Aufnahme die ganze rechte Wange vom Jochbogen bis mehrere Centimeter unter den queren Unterkieferast einerseits und vom rechten Ober- bis in den rechten Mundwinkel hinein andererseits einnahm. Die Diagnose Carcinom wurde bestätigt durch die mikroskopische Untersuchung eines excidierten Stückchens, die ein typisches Cancroid ergab. Die Therapie bestand in Spülungen mit Kal. permang. (1,0:5000,0), Verbänden mit 3% Liqu. alum. acet., sowie hauptsächlich in einer Behandlung mit Röntgenstrahlen, die zweimal täglich 5 Minuten lang vorgenommen wurde.

Krankheitsverlauf.

17. VIII. 1903. Patient fühlt sich subjektiv leidlich wohl, schläft gut und hat keine Schmerzen. Von Besserung ist allerdings nichts zu konstatieren; andererseits ist die Geschwulstbildung und der Zerfall auch nicht weiter gegangen. Die tägliche Belichtung mit Röntgenstrahlen wird fortgesetzt.

1. XI. 1904. In dem Status ist wenig Veränderung eingetreten. Die Grösse des Tumors und der Ulcerationsfläche ist weder grösser, noch kleiner geworden. Subjektiv ist im Befinden eine Verschlechterung zu konstatieren, da die Schmerzen von jetzt ab auch noch durch Bestreuen der Wundfläche mit Anästhesin coupirt werden müssen.

Ende November 1903 wird mit der Röntgenbestrahlung aufgehört, da Patient wegen allgemeiner Schwäche beständig das Bett hüten muss. Statt dessen wird eine Radiumbehandlung eingeleitet, beginnend mit einer Viertelstunde täglich, die bereits in den ersten Tagen des Dezembers 12 Stunden täglich gut vertragen wird; an den behandelten Stellen ist entschieden bereits eine Abflachung des Tumors, zu konstatieren.

22. I. 1904. Einzelne Stellen des Tumors zeigen eine weitere Abflachung.

Mitte Februar 1904 wird auch mit dieser Behandlung ausgesetzt. Der lokale Befund ist unverändert. Die allgemeine Schwäche nimmt zu. Metastasen in den inneren Organen lassen sich nicht nachweisen.

Am 20. III. 1904 erfolgte der Exitus letalis. Die von Geheimrat Weigert vorgenommene Sektion ergab ein ulceriertes Carcinom des Gesichts auf der Basis eines Lupus vulgaris ohne jede Metastasen.

Von einem dauernden Erfolge der Röntgenstrahlen können wir auch in diesem Falle nicht reden, da nur während der drei ersten Monate ein Nachlassen der Schmerzen zu konstatieren war. Objektiv trat während der ganzen Zeit auch nicht die geringste Besserung ein.

Schlussbetrachtungen.

Die Resultate, die wir mithin bei Carcinomen der Haut mit dieser Behandlungsweise erzielt haben, sind bisher nicht sehr ermutigend.

Unter 20 Fällen haben wir nur drei Heilungen aufzuweisen, und auch diese sind nicht ganz feststehend, da die recidivfreie Zeit erst $1\frac{1}{2}$ Jahre beträgt.

Bei fünf Fällen ist nur eine Besserung eingetreten, obgleich vier von ihnen bereits länger als ein Jahr mit Röntgenstrahlen behandelt werden. — Acht Fälle stehen ausserhalb unserer Kritik wegen zu kurzer Behandlungszeit.

Das Resultat bei den restierenden vier, auf die ich oben näher eingegangen bin, ist folgendes:

Im Fall I und III hatten die Röntgenstrahlen, solange sie in Anwendung kamen, einen guten Erfolg zu verzeichnen:

Die Verjauchung sistierte, die Tumoren verkleinerten sich und die gereinigten Geschwüre kamen zur Überhäutung, so dass z. B. Fall II als geheilt entlassen werden konnte. Mit dem Aussetzen der Röntgenstrahlen traten jedoch sofort wieder Recidive auf, und bei den vorgenommenen Sektionen mussten wir wahrnehmen, dass das Carcinom in beiden Fällen in gleicher Weise, wie es oberflächlich geheilt, in die Tiefe weitergewuchert war, so dass die anfänglich günstigen Erfolge nur scheinbar gewesen waren.

Bei Fall III und IV war der objektive Befund während der ganzen Dauer der Röntgentherapie stets unverändert; im Fall III konnte sogar ein geringes Weiterschreiten des Carcinoms konstatiert werden.

Subjektiv hatte jedoch diese Behandlungsmethode eine Zeitlang zweifellos einen geringen Erfolg, da bei beiden Patienten die Schmerzen, die durch das Carcinom verursacht wurden, nachliessen. Je länger aber in beiden Fällen die Röntgenstrahlen in Anwendung kamen, um so mehr schwand auch diese Wirkung.

Von grossen Heilerfolgen mit Röntgenbestrahlung bei Carcinomen können wir mithin nicht sprechen.

Auf Grund unserer bisherigen Erfahrungen sind wir nun der Ansicht, dass die Röntgenstrahlen bei der Behandlung der Carcinome nur dann in Frage kommen, wenn es sich:

1. um kleine, oberflächlich gelegene Carcinome,
2. um Carcinome, bei denen ein chirurgischer Eingriff verweigert wird,
3. um inoperable Carcinome handelt.

Bei grösseren Carcinomen jedoch, die noch Aussicht haben, mit dem Messer erfolgreich exstirpiert werden zu können, ist die Anwendung der Röntgenstrahlen nicht indiciert.

Aus der chirurgischen Universitätsklinik zu Greifswald (Direktor: Prof. Dr. Friedrich).

Die akute Osteomyelitis im Röntgenogramm.

Von

Dr. Carl Ritter, Privatdozent u. Oberarzt.

(Hierzu Tafel VIII, IX, X.)

Im Folgenden ist der Versuch gemacht worden, die akute Osteomyelitis in Röntgenogrammen, die in kurzen Zeiträumen aufgenommen sind, darzustellen. Diese Absicht war deshalb besonders gut ausführbar, da wir in der hiesigen Klinik die Osteomyelitis in der Regel so behandeln, dass nur der Abscess in breiter Ausdehnung gespalten wird, im übrigen aber abgewartet wird, bis der Sequester sich löst oder durch Nekrotomie entfernt werden kann.

Ich kam darauf, die Osteomyelitis in kurzer Zeitfolge röntgen zu lassen, weil ich dadurch hoffte, schon früh den beginnenden Sequester zu Gesicht zu bringen.

Man hält ja im allgemeinen die blutige Färbung des bräunlichen Eiters bei der Osteomyelitis für den Beweis eines an Ort und Stelle stattgefundenen Blutergusses und nimmt an, dass die Osteomyelitis eine Erkrankung des Knochenmarkes oder Knochens ist, die allmählich zu Nekrose und Eiterung führt. Ich halte es für wahrscheinlicher, dass die Blutbeimengung von einer hämorrhagischen Infarcierung des Knochens herrührt und dass die Infarcierung der ganzen Diaphyse oder eines Teiles derselben den ursprünglichen Prozess der Osteomyelitis darstellt, die Eiterung aber erst sekundär auftritt.

Für solche Auffassung spricht u. a. die allbekannte Thatsache, dass wir bei Eröffnung eines osteomyelitischen Eiterherdes den Knochen oft in ganzer Diaphysenlänge vom Periost entblösst nekrotisch weiss, ohne Blut und Blutgefässe, also schon tot, vor uns sehen, während er nach längerer oder kürzerer Zeit als verhältnismässig viel kleinerer Sequester ausgestossen wird, dass der umgekehrte Verlauf eines kleinen Herdes und grossen Sequesters aber nie eintritt. Auffallenderweise erscheint aber der Knochen, den wir schon so früh als tot an seiner Farbe erkennen, im Röntgenogramm nicht anders als der gesunde Knochen. Ich hatte mir nun gedacht, dass man ihn schon früher deutlicher machen könne, wenn man das gesamte Glied unter vermehrte Blutfülle setzte. Denn eine Stauung müsste starke Füllung der gesunden Knochengefässe erzielen, während dann der schon tote Knochen kein Blut enthalten würde. Und ich hatte so gehofft, auch kleine Sequester, die oft schwer erkennbar sind, sichtbar zu machen.

Dieser Versuch hat aber nicht zum Ziele geführt, warum er nicht geglückt ist, ist mir zwar nicht ganz ersichtlich, da ein früherer Versuch einen deutlichen Unterschied in der Schattierung der Knochen ergeben hatte, wenn ich einen gesunden Vorderarm unter Blutleere oder Stauung brachte. Ich habe aber keinen wesentlichen Unterschied bei der Osteomyelitis sehen können.

Immerhin sind wir auf diese Weise in den Besitz einer Reihe von fortlaufenden Röntgenogrammen gelangt, wie sie meines Wissens bisher noch nicht veröffentlicht sind. Ich rate aber nicht dazu, in ähnlicher Weise Röntgenogramme in so kurzer Zeitfolge, wie ich es getan habe, anzufertigen. Denn die häufige Einwirkung der Röntgenstrahlen ist auch bei so kurzer Dauer nicht ganz gleichgültig. Alle Fälle, besonders die beiden letzten heilten ganz ausserordentlich langsam nach der Nekrotomie.

Die Bilder betreffen drei Fälle von Osteomyelitis, einen des Humerus, zwei der Tibia. Sie wurden in Zwischenräumen von 3—4, später von 6—8 Tagen, aufgenommen. Aus näheren Gründen konnten nicht sämtliche Bilder, sondern nur der grösste Teil reproduziert werden. Das Datum ist jedem Bilde beigefügt.

Die Bilder sind zwar nicht sämtlich ganz gleichgut ausgefallen. Es lag das daran, dass die Kinder nur schwer unbedingt stilllagen, und ferner daran, dass die Härte der Röntgenröhren nicht immer gleich war. So ist bei manchen Bildern die periostale Wucherung, bei anderen das Knochendetail besser zu sehen. Der Abstand der Röhren, Haltung des Gliedes u. s. w. war nach Möglichkeit in allen Bildern derselben Serie gleich.

Im allgemeinen kann man nach diesen Bildern sagen, dass die periostale Wucherung schon recht früh im Röntgenogramm auftritt und dass ebenfalls sehr bald der Knochen Aufhellungslinien und -zacken zeigt, die als erste Zeichen der nun immer deutlicher erkennbaren Sequester zu betrachten sind. Wie sich hier schon die Resorptionserscheinungen verfolgen lassen, so wird das wohl noch mehr bei Fällen, die mit langdauernder Stauung behandelt werden, sein. Ich hoffe darüber später berichten zu können.

Alles Einzelne ergibt sich wohl aus den Bildern von selbst. Zur Erläuterung mögen nur noch folgende kurzen Angaben aus den einzelnen Krankengeschichten dienen, bei denen auch die einzelnen Details der Bilder besprochen werden.

I. Fall.

Der sechsjährige Albert L. kam am 7. I. 1904 mit der Angabe in die Klinik, dass er vor etwa 14 Tagen von einem anderen Jungen in einen gefrorenen Graben gestossen sei, so dass er mit dem rechten Oberarm aufiel. Bald danach soll er mit Schüttelfrost erkrankt sein. Der zugezogene Arzt nahm einen Schlüsselbeinbruch an und schickte Patienten zur Klinik.

Es handelte sich um einen blassen, hochfiebernden Jungen, dessen rechter Oberarm besonders an der Vorderfläche stark entzündlich geschwollen und schmerzhaft war, hier war auch deutliche Fluktuation vorhanden. Die Schultergegend und der Unterarm ist ebenfalls, aber weniger geschwollen, gerötet und heiss.

Die Bewegungen im Schultergelenk waren wegen des Schmerzes nur in geringer Ausdehnung möglich.

Am Tage nach der Aufnahme wurde unter Schonung des nerv. radialis mit Längsschnitt an der Vorderseite und Gegenöffnung nach hinten und aussen der Abcess im oberen Teil des Oberarms geöffnet. Der Humerus lag vom Periost entblösst in grosser Ausdehnung frei. Die obere Epiphyse bzw. das Schultergelenk war nicht beteiligt.

Anfangs war die Eiterung sehr erheblich, doch liess sie bald wesentlich nach. Am 13. II. wurde Patient für kurze Zeit auf Wunsch entlassen. Der Oberarmknochen war zumal im oberen Ende allseitig stark verdickt.

Am 25. II. 1904 wurde er wieder aufgenommen. Die alte Operationswunde zeigte kräftige Granulationen, in der Tiefe einen Sequester, der beweglich, aber nicht ohne weiteres zu entfernen war. Es bestand wieder reichliche Eiterung. An der Gegenöffnung war eine ebenfalls stark eiternde Fistel, die auf rauhen Knochen führte. Die Verdickung des ganzen Knochens hatte sehr zugenommen.

Am 2. III. 1904 wurde in Narkose ein langer Sequester entfernt. Nach oben davon lagen in Eiter und Granulationen eingehüllt noch zwei kleinere. Nach unten liegt ein vierter, der mit dem ersten in Verbindung stand. Dieser letzte reicht bis zum unteren Ende der Diaphyse herunter.

Die Granulationshöhle mit den zwei kleinen Sequestern führte bis dicht ans Gelenk, doch war keine Kommunikation vorhanden.

Nach Entfernung des ganzen kranken Gewebes wurde wie immer der Knochen in eine Mulde verwandelt und die Wunde offen gelassen.

Am 8. V. 1904 wurde der Junge mit vollkommen vernarbter Operationswunde und sehr guter Beweglichkeit im Schulter- und Ellbogengelenk entlassen.

Die erste Röntgenographie ist vom 20. I. 04. Hier ist eine mässige knöcherne Periostwucherung am oberen Humerusteil zu sehen. Diese Periostwucherung wird nun an den weiteren Bildern immer deutlicher und breiter und erstreckt sich bis nach dem unteren Oberarmende, wo eine kleine scharf begrenzte Höhle zu sehen ist. Doch bleibt die Periostwucherung im oberen Teil dauernd am stärksten und hüllt auch das obere Diaphysenende ein, so dass dadurch das Längenwachstum leicht erklärlich wird. Die Mitte des ehemaligen Humerus wird dagegen allmählich aufgehellt. Das letzte Bild zeigt den Knochen nach der Nekrotomie ohne die Sequester am 6. V. 04.

II. Fall.

Im zweiten Fall handelt es sich um einen achtjährigen Jungen, P. M., mit Osteomyelitis der rechten Tibia. Er war vor 14 Tagen von einem Kalb auf den rechten Fuss getreten, hatte aber anfangs keine besonderen Schmerzen verspürt. Nach drei Tagen begann er etwas zu lahmen. Der Arzt stellte angeblich eine Verrenkung fest, und der Fuss wurde in Gyps gelegt. Doch musste bald darauf der Gypsverband wieder abgenommen werden, da der Fuss anschwell.

Bei der Aufnahme am 12. IX. 1904 wurde eine entzündliche Schwellung mit deutlicher Fluktuation über der ganzen Tibia festgestellt. Der Junge wurde gleich nach der Aufnahme sofort operiert.

Nach Durchtrennung von Haut und Fascie über der Tibia kommt man auf den geschlossenen Sack des abgehobenen Periostes, der, mit rahmigem, gelbem Eiter erfüllt ist. Die Tibia ist an der Innenseite und Hinterseite vom Periost entblösst. An der unteren wie oberen Diaphysenlinie ist der Knochen etwas rau, sonst überall glatt. Man sieht sehr deutlich die Diaphysenlinie oben wie unten. Das Gelenk ist nicht eröffnet. An der Hinterseite des Periostschlauches befinden sich etwa zwei bis drei Perforationsöffnungen, die auf kleine Abscesse in den Muskeln führen.

Das erste Röntgenogramm ist kurz vor der Operation aufgenommen. Es zeigt noch nichts Besonderes. Durch ein Versehen beginnen die nächsten Bilder erst am 26. IX., also nach 14 Tagen, wieder. Hier ist die periostale Wucherung schon sehr deutlich. Auch erkennt man zahlreiche helle Stellen durch die ganze Tibia hin. Allmählich wird die untere Diaphysengrenze und die Mitte der oberen Tibia immer heller. Eine Periostwucherung wird auch nach der Fibula hin sichtbar, während die Totenlade nach medial schliesslich eine gewaltige Breite erreicht.

Am 4. XII. 04 wurde die Nekrotomie vorgenommen, bei der ein grosser Cortikal-sequester entfernt wurde.

III. Fall.

Der dritte Fall betrifft ein 11 Jahre altes Mädchen, A. W. Am 1. September 1904 hatte sie Stiche im rechten Bein verspürt, am 2. konnte sie wegen starker Schmerzen im rechten Bein nicht mehr gehen. Am 3. September bemerkten die Eltern einen kleinen roten Fleck am rechten Fussgelenk. Trotz kühler Umschläge scholl das Bein immer mehr an.

Am 6. September kam das Kind in hochfieberndem Zustand mit stark entzündlicher Schwellung des ganzen rechten Unterschenkels und am Fussgelenk und mit deutlicher Fluktuation über der Tibia herein. Die Lymphdrüsen in der Leiste waren erheblich geschwollen.

Auch sie wurde gleich nach der Aufnahme operiert. Der Befund war fast genau derselbe wie bei Fall II. Auch hier war die Tibia in ganzer Ausdehnung vom Periost entblösst, das nur an der Aussen- und Vorderseite fest mit dem Knochen verbunden war. Die Tibia war glatt, nur eben oberhalb des Malleolus intansus rau.

Vom weiteren Verlauf der Behandlung ist nur zu bemerken, dass in diesem Fall die Eiterung ganz ausserordentlich stark war.

Das erste Röntgenogramm stammt wieder vom Tage der Aufnahme vor der Operation. An diesem Bild ist nichts Besonderes zu sehen. Während in den nächsten Bildern eine periostale Wucherung eben angedeutet ist, ist sie am 17. IX. schon sehr deutlich an der Innenseite der Tibia in ganzer Ausdehnung erkennbar. Auch ist die Mitte des Knochens im oberen Abschnitt des Unterschenkels etwas aufgehellt. Deutlicher ist sie am 21. IX. Am 29. IX. ist sie in kleinsten Streifen und Zacken bis zum unteren Drittel herunter fortgeschritten, wo schon die Periostwucherung viel dicker erscheint und besonders in der Mitte recht breit auftritt. Hier ist auch zum ersten Male deutliche periostale Wucherung an der fibularen Seite nachweisbar.

In den nächsten Bildern tritt die Aufhellung auch am unteren Tibiaende deutlicher hervor. Hier ist ein zackiger Sequester nach oben und unten hin schon nicht unschwer abzugrenzen, während die periostale Wucherung in der Mitte der Tibia an der Innenseite schon ganz gewaltig in die Breite geht. Die obere Partie der ursprünglichen Tibia ist in toto aufgehellt. Das letzte Bild zeigt die Knochenstruktur nach der Aufmeisselung und Entfernung des Sequesters.

Aus dem Kantonsspital Münsterlingen (dirigierender Arzt Dr. Conrad Brunner).

Nachtrag zu der Studie über Osteomalacie von Dr. Lauper in Band V dieser Zeitschrift.

Von

A. Schirmer, Assistenzarzt.

In der Arbeit, betitelt „Studie über Osteomalacie mit besonderer Berücksichtigung der Ätiologie, Therapie und diagnostischen Verwertung der Röntgenographie an der Hand eines Falles aus dem Kantonsspital Münsterlingen“ hat Dr. Lauper im Jahre 1902 in dieser Zeitschrift einen Fall dieser seltenen Knochenaffektion beschrieben, der seither nach vollständiger Heilung an einer interkurrenten Krankheit am 22. Juli 1904 im hiesigen Kantonsspital gestorben ist.

Da Dr. Lauper selbst diesen Nachtrag nicht mehr liefern konnte, ist mir von meinem verehrten Chef, Herrn Spitalarzt Dr. Conrad Brunner der Auftrag geworden, über den weiteren Verlauf des Falles hier zu berichten und das von der Verstorbenen gewonnene Präparat einer näheren Besprechung zu unterziehen.

Aus der in Laupers Arbeit niedergelegten Krankengeschichte nur die Hauptsache rekapitulierend, sei erwähnt, dass die am 25. IX. 1872 geborene Patientin R. P. in ihrem 15. Lebensjahre zum ersten Male wegen linksseitigem Oberschenkelbruch ins Spital eintrat.

Nach zwei Monaten geheilt entlassen, traten drei Jahre später die ersten Symptome der Krankheit, nämlich Verbiegung der Beine mit Schmerz in den Knien und im Rücken, sowie ein immer fortschreitendes Kleinerwerden der Patientin auf, was den zweiten Spitalertritt zur Folge hatte (16. XI. 1890).

Da nach eingeschlagener Phosphorthherapie nebst entsprechender Diät keine Besserung eintritt, wird am 9. Dezember 1891 zur Osteotomia transversalis tibiaram geschritten, worauf sie am 30. Juni 1892 ohne Verkrümmungen das Spital verlassen kann.

Wegen Verschlimmerung des Zustandes erfolgte der dritte Eintritt am 17. September 1894 — ich verweise hier auf den genauen Status in Laupers Arbeit — die damalige Diagnose lautete auf: Osteomalacia gravis progressiva — worauf am 8. Januar 1895 von Dr. Kappeler zur Oophorectomie mit glücklichem Operationsverlaufe geschritten wurde. Zu Beginn 1897 tritt allmähliches Schwinden der Spontanschmerzen ein, die im Laufe des Jahres 1898 völlig aufhören. — Im gleichen Jahre eine interkurrente, in drei Wochen ausheilende Pleuritis. — In den nun folgenden drei Jahren ein stetes Fortschreiten des Heilungsprozesses, d. h. die Deformitäten sind geblieben, aber die Schmerzen haben ganz nachgelassen. Das Röntgenogramm zeigt deutlich jetzt erfolgte Heilung. Hier endigen Dr. Laupers Aufzeichnungen.

In der weiteren Krankengeschichte von 1902 und 1903 ist nichts, das von Interesse wäre, hier wiederzugeben. — Im Winter 1903/04 klagt Patientin noch über Appetitlosigkeit, Müdigkeit und Schmerz in der Magengegend.

Im Februar 1904 ergibt die Untersuchung der Lungen über beiden hinteren unteren Lungenpartien, bei geringem Husten und sozusagen keinem Auswurf, zahlreiche Rasselgeräusche.

März. Die zeitweiligen Temperatursteigerungen lassen bei gleichzeitigem obigem Lungenbefund eine Phthisis incipiens vermuten. — Gewicht 23 kg.

13. April 1904. Gestern Abend um sechs Uhr wurde der Arzt plötzlich gerufen mit der Meldung Patientin habe beim Versuche einer Stuhlentleerung sehr gepresst und dabei einen äusserst intensiven Schmerz empfunden. — Der Arzt findet die Patientin stöhnend in ihrem Bette mit etwas verfallenem, blassem Gesichte, beschleunigter Atmung und kleinem, raschem Pulse (120), Patientin klagt über sehr starke Schmerzen im Leibe, besonders den unteren Partien; Abdomen erscheint nicht besonders aufgetrieben. In der linken Unterbauchgegend besteht entschieden Dämpfung nach rechts sich erstreckend — diese ganze Partie ist sehr druckempfindlich, während die übrige Bauchpalpation ebenfalls schmerzhaft erscheint.

Diagnose: Perforation eines tuberkulösen Geschwüres im Darm.

Da gleich zu Beginn die Diagnose auf Perforation gestellt wurde, wäre der Fall theoretisch anscheinend für sofortige operative Behandlung günstig gewesen — allein der Kräftezustand war ein so elender, dass an eine Laparotomie nicht gedacht werden konnte.

Therapie: Narcotica — Eisbeutel auf Abdomen.

14. April. Nacht war unter Morph. leidlich. Patientin hat einmal erbrochen. Das Bild ist noch so ziemlich dasselbe: Puls klein, rasch, aber fühlbar — gegen Brechreiz Eispillen. — Patientin genießt ein wenig Malaga mit Wasser, Sensorium klar.

15. April. In den unteren Abdominalpartien noch starke Schmerzen. Patientin sieht schlecht aus. Heute einmal breiig dünner Stuhl, Puls wie gestern. Respiration beschleunigt. — Ausser einigen Eispillen und Malaga mit Wasser genießt Patientin nichts. Gegen Schmerzen 2 mal $\frac{1}{2}$ Codininjektion.

17. April. Von der früheren Dämpfung in den untersten Abdominalpartien nichts mehr mit Bestimmtheit nachweisbar. Percussion immer noch stark schmerzhaft. — Gestern erhielt Patientin etwas Mō. für die Nacht, heute ist sie ohne Narcotica, Puls etwas besser. Temperatur leicht febril.

20. April. Patientin erholt sich wieder, sie sieht ganz leidlich aus. Vorsichtiges Palpieren verursacht kaum Schmerzen.

30. April. Befinden ordentlich. Patientin klagt über Schmerz unter dem rechten Rippenbogen, ohne dass dafür etwas Objektives zu finden. Frühere Schmerzen in abdomine sind weg. — Subfebrile Temperaturschwankungen.

Mai. Patientin genießt etwas Milch und Wein, und trotz der minimalen Nahrungsaufnahme halten sich ihre Kräfte und ihre vita ordentlich. Patientin neigt jetzt stets zu Obstipation.

Juni. Das Krankheitsbild stets dasselbe, nur hat sich seit der Erdbeerzeit ein leicht juckendes Exanthem am Thorax, Abdomen, den Genitalien und Oberschenkeln eingestellt, grossen Urticariaquaddeln vergleichbar. Die Einzeleruptionen sind verschiedenen Alters; die neuen zeigen hie und da eine Blase, die älteren Abschuppung an der Spitze.

1. Juli. Allgemeinbefinden der Patientin nicht gut.

12. Juli. Beim heutigen Bade lösten sich die schützenden Borken teilweise ab und die blossen Stellen sind stark schmerzhaft, besonders in den Inguinalfalten.

Therapie: Bleiwasser-Zinkpuder.

13. Juli. Heute zeigt sich eine ganz neue Blase am Halse, die deutlich die Hautaffektion als Pemphigus exfoliatus erkennen lässt. Der Krankheitsprozess schreitet unaufhaltsam weiter. Der Rücken ist durch Abfallen der Borken teilweise epidermisberaubt, wo dann starke Schmerzen auftreten — febrile Temperaturen. Allgemeinbefinden schlecht.

20. Juli. Seit einigen Tagen fristet Patientin ein qualvolles Dasein, indem bei fast völlig epidermisberaubter Rücken- und Genitalgegend der geringste Lagewechsel sehr schmerzhaft wird, obwohl sie völlig in Bleiwasserkompressen eingewickelt und mit Zinkoxyd bepudert sind. Mehrere Codeininjektionen erleichtern der Armen ihr qualvolles Dasein.

22. Juli. Der ersehnte Exitus tritt heute Nacht 1^h ein.

Die am gleichen Tage erfolgte Autopsie ergab eine kleine atalektatische linke Lunge von guter Farbe, ohne durchfühlbare Verdickungen — mit ausgesprochenem Randemphysem.

Rechte Lunge an der Spitze adhärent zeigt etwas Spitzenretraktion — an anderen Stellen ist das Lungengewebe etwas derber anzufühlen und der Durchschnitt zeigt dort narbigen Charakter. Im Unterlappen Hypostase.

Herz klein — Klappenapparate intakt.

Milz schlaff, Pulpa matsch, Zeichnung deutlich.

Linke Niere abgeflacht, Rinde stellenweise stark verschmälert, Hilus gross — nirgends Knötchen sichtbar, Parenchym stark getrübt.

Rechte Niere wie links.

Leber blass-rosa, ziemlich deutliche Zeichnung, starker Stich ins Gelbliche auf dem Durchschnitt, an einzelnen kleineren Partien ist Zeichnung verwischt.

Im Magen drei noch offene Geschwüre von ovaler Form, im Gebiete des Fundus gelegen; daneben verschiedene, in Vernarbung begriffene, von pigmentiertem Aussehen.

Das Peritoneum parietale zeigt gegen das kleine Becken hin ganz kleine Pünktchen, wie miliare Knötchen. Im linken Hypochondrium ist eine Dünndarmschlinge mit dem Colon descendens fest verwachsen — an der Verwachsungsstelle schwarze Pigmentierung. Beim Herausnehmen des Darmes reisst bei leichtem Zuge die Stelle ein. Diese Verwachsung entspricht zweifellos jener Stelle, wo eine Perforation diagnostiziert worden war und die dann durch Anlegen der Schlinge auf natürlichem Wege geschlossen worden war. Die Darmtuberkulose war schon intra vitam diagnostiziert. Im Mesenterium, hauptsächlich gegen das Duodenum zu, stark geschwellte Drüsen.

Im Colon descendens eine pigmentierte Stelle mit weissem Untergrunde, offenbar eine alte Narbe. Im Coecum stärkere Injektion als sonst. An der Stelle, wo die Perforation war, sieht man am Dickdarm nichts Besonderes, die Perforation fand jedenfalls nicht hier, sondern am Duodenum statt, welches an die Flexurstelle sich anlegte. Im Dünndarme da und dort pigmentierte Stellen mit Defekten in der Mucosa. An der Perforationsstelle des Dünndarmes, der beim Herausnehmen zerrissen wurde, sieht man

wieder Pigmentierung; zahlreiche Ulcera, die fast die ganze Circumferenz einnehmen, sowie Narben und Pigmentierung fanden sich im oberen Teile des Jejunums. Gewebe des Intestinaltractus brüchig, leichter Zug genügt zur Zerreißung.

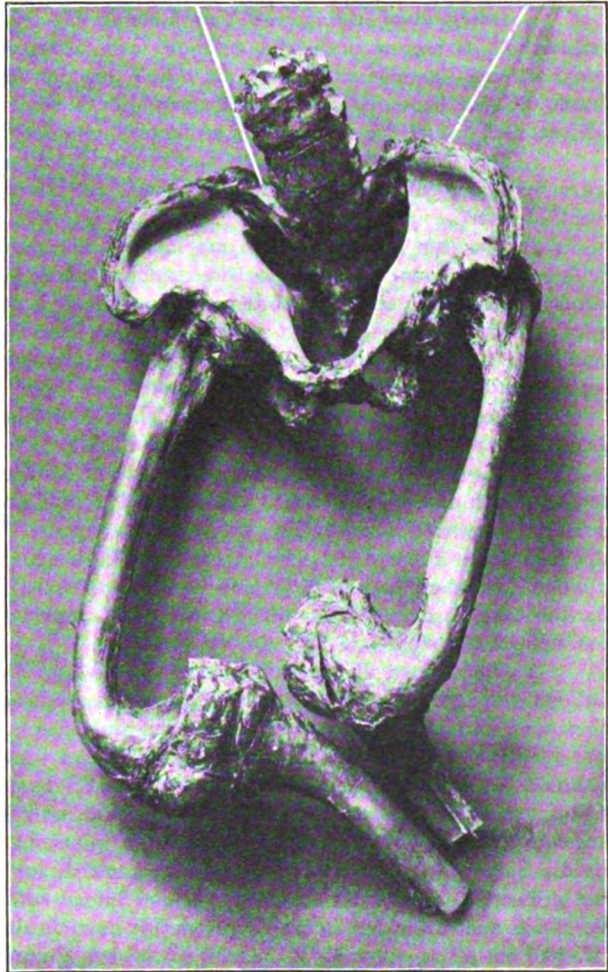Vom Skelett wurden Becken u. s. w. weggenommen und zur Präparation in die Anatomie Zürich geschickt. Herrn Prof. Ruge sprechen wir an dieser Stelle unseren besten Dank aus.

Beschreibung des Präparates an Hand der beigegebenen Photographie.

Unser Photogramm stellt die durch die Bändermassen fest zusammengehaltenen Knochen vom II. Lendenwirbel bis und mit der oberen Hälfte der Unterschenkelknochen dar, nämlich die vertebrae lumbales II, III, IV und V, das os sacrum und das os coccygis, die beiden ossa coxarum, die beiden Femora sowie die obere Hälfte der beiden Tibiae und Fibulae.

Ein erster Blick genügt, uns sofort die vielfachen Verschiebungen und Verziehungen, die Veränderungen und Abweichungen vom Normalen der einzelnen Knochenteile zu zeigen; ein sonderbares Spiel von Kräften, die alle als Centralpunkt einem Punkte, der in der Führungslinie des Beckens gelegen ist, entgegenzustreben scheinen.

Es ist die Lendenwirbelsäule tief ins Beckenlumen hinabgesunken, eine grosse Convexität nach vorn sowie eine kleinere nach links bildend. Die Convexität nach vorn ist so gross, dass die Achse des letzten Lendenwirbelkörpers sagitto-horizontalliegt und in seiner ganzen Höhe völlig über den I. Kreuzbeinwirbel hinausragt, während die Achse der übrigen Lendenwirbelkörper bogenförmig aus der Horizontalen in die Senkrechte übergehen. Wir haben es hier also mit einer weitgehenden Lordose sowie einer den statischen Gesetzen gefolgt Scoliose der Wirbelsäule zu thun. (Patientin hatte nämlich in der Brustwirbelsäule typische Scoliose nach rechts.) War den Wirbelkörpern ein Ausweichen nach vorn und unten gegen das Beckenlumen zu möglich, und, wie in unserem Falle, diese Möglichkeit auch weitgehend realisiert, so musste notwendig eine Kompression der Processi spinosi entstehen, was zur Folge hatte, dass, jedenfalls infolge des periositischen Druckreizes eine Knocheneubildung und Ankylosis der Processi sich herausbildete. So sehen wir denn eine im Laufe der Jahre herausgebildete Ankylose der Processi spin. vom II. und III. Lendenwirbel einerseits, sowie vom IV. und V. Lendenwirbel und I. Kreuzbeinwirbel andererseits.



Die Processi articulares sup. et inf. sind freilich nicht mehr in toto vorhanden, aber, soweit vorhanden, ist auch hier deutlich synostotische, vollständige Vereinigung eingetreten.

Die einzelnen Wirbelkörper sind im Verhältnisse zum Alter der Patientin viel zu gracil und den Gesetzen der Scoliose entsprechend, nach der rechten Seite, sowie gleichzeitig nach hinten, also nach rückwärts keilförmig abgeplattet.

Die ausser der lordotischen noch deutlicher ausgesprochene lysthetische Verschiebung der Wirbelsäule nach vorn, wobei der Beckeneingang völlig überdacht erscheint, kommt auf Rechnung der eigenen pathologischen Stellung des os sacrum und zwar des II. Kreuzbeinwirbels. Es ist nämlich die Achse dieses Wirbelkörpers völlig in sich abgeknickt, so dass die Achse der oberen und die der untern Wirbelkörperhälfte sich in einem spitzen Winkel von 30° treffen. Die obere Hälfte der Wirbelkörperachse ist

nicht nur, wie dies beim letzten Lendenwirbelkörper der Fall war, in sagitto-horizontaler Lage, sondern ist zur Sagittohorizontalen noch in einem Winkel von 30° inkliniert, so dass die verlängerte Achse den obern Symphysenrand schneiden würde, während der untere Schenkel, resp. untere halbe Achse des II. Kreuzbeinwirbelkörpers mit den drei noch folgenden Kreuzbeinwirbelkörpern in eine gerade Linie übergeht, der jede konkav natürliche Schweifung abgeht und somit die diesem Beckenbestandteile eigene Konkavität fortfällt. Durch diese starre Gerade tritt besagter lysthetischer Abknickungswinkel noch mehr zur Geltung. Dieser Knickungsstelle des Os sacrum entspricht ein gippusartiges Vorspringen der Crista sacralis media; doch ist dieser Gippus bei weitem nicht so ausgesprochen, wie die kolossale Knickung des Wirbelkörpers solches erwarten liesse. Es ist hauptsächlich die Crista sacralis media des II. Kreuzbeinwirbels, die bedeutend hervortritt, und da eine Ankylose mit Crista sacralis I und III besteht, sind auch diese beiden mit nach hinten oben gezogen.

Durch diese lysthetische Verschiebung ist das ohnehin in all seinen Extensionen schon sehr verkleinerte os sacrum noch viel mehr in sich zusammengesunken, so dass auf dem Photogramm, von den Portiones laterales abgesehen, eigentlich nur der letzte Kreuzbeinwirbel zu sehen, die andern alle durch die tief herabgesunkene Lendenwirbelsäule verdeckt erscheinen. Die Partes laterales erscheinen sehr schmal, wobei das rechte noch bedeutend schmaler als das linke ist.

Das Os coccygis ist im Präparat völlig erhalten; ebenfalls klein und bildet die Fortsetzung der jeder Buchtung entbehrenden, steifen Geraden der Kreuzbeinwirbelachse, während die Spitze leicht nach rechts deviiert.

Was am Präparate wohl am meisten überrascht, das ist die eigentümliche Konfiguration der beiden ossa coxarum. In all ihren Dimensionen viel zu klein, haben sie so manigfache Formveränderungen durchgemacht, dass ein Os, aus dem Zusammenhange genommen, kaum mehr als Os coxae zu erkennen wäre. Obwohl auf beide Ossa so ziemlich dieselben Schädlichkeiten und Kräfte eingewirkt und somit beide annähernd symmetrische Veränderungen eingegangen haben, so zeigt doch das rechte noch ausgeprägtere Formveränderungen als das linke.

Bevor ich zu den allseitig verkleinerten Beckenmassen übergehe, will ich den das Becken deutlich zum osteomalacischen stempelnden Veränderungen einige Aufmerksamkeit schenken.

Die Gestalt des Beckeneinganges ist zur deutlich dreiriffeligen, kartenherzförmigen umgewandelt, bedingt durch das Hinabgesunkensein der Lenden- und Kreuzbeinwirbel einerseits, sowie die in die Beckenlichtung vorgetriebenen Pfannengegenden andererseits. Wie hochgradig diese Verschiebungen sind, ist aus den unten folgenden Beckenmassen des Beckeneinganges zu ersehen. Diese charakteristische dreiriffelige Kartenherzform ist nicht vollständig symmetrisch, indem die rechte Pfannengegend mehr vorgetrieben als die linke, ferner auch der obere Riffel der Kartenherzform rechts schmaler ist als links, bedingt durch den schmälere rechten Flügel des Os sacrum.

Die Cristae iliacae sind beiderseits wulstig verdickt und zeigen sehr deutlich ausgeprägt das Labium ext. med. und int. Die Form der Crista beschreibt eine zweifache Krümmung, so dass sie, von oben und seitlich betrachtet, ein leichtgeschwungenes S. romanum darstellt.

Das am vordern Drittel der Crista lateral vorspringende labium ext. ist hier wenig ausgeprägt, während die in die Spina ant. sup. auslaufende Crista weit nach vorne unten und seitwärts gesunken ist, und zwar dermassen, dass die Spina ant. sup. und Spina ant. inf. nicht in eine schräg übereinander liegende Linie zu liegen kommen, sondern die Spina ant. sup. links 5 mm, rechts sogar 1,5 cm tiefer liegt als die Spina ant. inf., somit die superior eigentlich zur inferior geworden ist. — Es resultiert somit eine viel grössere Differenz des Abstandes beider Spinae ant. sup. und des Abstandes der Spinae ant. inf. im Vergleich zum normalen Becken und beträgt hier, da der Abstand der Spina sup. 17,7 cm, derjenige der inf. 13,5 cm misst, 4,2 cm. Es macht somit den Eindruck, als ob die zu schweren Cristae lateralwärts nach unten gesunken seien.

Die Fossa iliaca ist klein und zeigt in der der Crista anliegenden Partie, eine für den kleinen Finger gut einlegbare rinnenförmige Exkavation, die in eine leicht nach vorn unten geneigte, fast völlig horizontale Ebene verläuft, begrenzt vom Tub. ileo pub. und der Linea innominata. Die Pfannengegend der Fossa ist sehr stark nach oben und vorn getrieben, so dass die über die Pfannengegend weglaufende Linea innominata statt einer dem Beckenlumen zu konkaven, eine ausgesprochene konvexe Krümmung beschreibt, die so stark ist, dass der Abstand beider Pfannengegenden, ungefähr in der Mitte beider Lineae innom. gemessen, höchstens 5 cm beträgt. — Diese vollständig pathologischen Formveränderungen sind rechts mehr ausgesprochen als links, bedingt durch das weitere Vorgetriebensein der rechten Pfannengegend durch den Femurkopf. — Der Grund obgenannter rinnenförmigen Exkavation ist papierdünn und durchscheinend. Dieser gut 1 cm tiefen Exkavation entspricht auf der Aussenseite des Os ilei eine ebenso grosse Vorwölbung, über deren grösste Konvexität die deutlich markierte Linea glutaea ant. verläuft. Der Teil zwischen der Lin. glut. ant. und Lin. glut. inf. auf der Aussenseite des Os ilei geht aus einer anfänglich ziemlich horizontalen Ebene in eine, von der Spin. ant. inf. zur Incisura ischiadica major sich ziehende Exkavation über. Ein Schnitt durch das Os coxae in der Frontalebene würde uns

somit eine deutlich ausgeprägte S. Romanum-Zeichnung geben, die obere Krümmung bedingt durch die der Crista, die untere durch die der Lin. glut. inf. anliegende Exkavation, jene mit offener Konkavität nach oben, diese mit solcher nach unten.

Das Os ischii zeigt uns nicht die grossen Veränderungen, wie das Os ilei, doch sind auch hier der Abnormitäten genug. Der der Pfanne anliegende Teil des Corpus ischii nimmt sehr stark teil an der ins Beckenlumen ragenden Prominenz, so zwar, dass die beiden nächstliegenden Punkte der Corpora ischii nur 3,3 cm voneinander entfernt liegen, während die Entfernung der stark entwickelten Spinae ischiadicae nur 3,2 cm beträgt. Die Rami sup. oss. isch. sind nach unten aussen gerichtet, d. h. an der Übergangsstelle von Ramus ins corpus nach auswärts leicht abgelenkt, während der Ramus inf. sich wieder nach vorn medianwärts der Symphyse zu richtet. Es erscheinen somit die Tubera ischiadica, die übrigens im Vergleich zu den gracilen Beckenknochen stark entwickelt sind, nach aussen umgelegt.

Wie der Pfannenteil des Os ischii, so nimmt auch derjenige des Os pubis an besagter, ins Beckenlumen vorragenden Konvexität starken Anteil. Die Rami superiores ossis pub. verlaufen fast parallel und biegen ca. 1½ cm von der Symphyse plötzlich in annähernd rechtem Winkel ab. Die Entfernung beider Rami sup. an ihrem Beginn beträgt 3 cm, während ihre Entfernung vor ihrer fast rechtwinkligen Abbiegung noch 2 cm beträgt. Es resultiert hierdurch der schnabelförmige untere Zipfel der Kartenherzform des Beckeneinganges. Die den Arcus pubis bildenden Rami inferiores zeigen nicht den ausgesprochen parallelen Verlauf der Rami sup. und schneiden sich in einem spitzen Winkel von ca. 45°, somit noch wesentlich den Angulus pubis eines männlichen Beckens überschreitend.

Am instruktivsten jedenfalls für die vielfachen Formveränderungen speziell der Beckenknochen sind die nun folgenden Beckenmasse. In Klammern fügte ich die im Lehrbuche von Runge angegebenen Mittelwerte der am trockenen Becken gefundenen Masse bei.

Beckenmasse:			Beckenweite:		
Spinae ant. sup.	(23)	17,7	Gerader Durchmesser	(12,5)	9,3
Spinae ant. inf.		13,6	Querer "	(12,5)	4,1
Cristae ossis ilei	(25)	20,5	Schräger "	(13,5)	8
Beckeneingang:			Beckenge:		
Conjugata vera	(11)	6,1	Gerader Durchmesser	(11,5)	7
Querer Durchmesser	(13,5)	7,7	Querer "	(10,5)	3,2
Schräger "	(12,5)	8,2	Schräger "	(11)	
Distantia sacro-cotyloidea	(9)	r. 2,8 — l. 3,5	Beckenausgang:		
			Gerader Durchmesser	(9,5)	4,7
			Querer "	(11)	4,9

Für Osteomalacie nicht weniger typische Formen bieten uns die beiden sehr stark defigurierten Femora. Im Verhältnisse zum Becken sind beide Oberschenkelknochen in der Länge gut entwickelt, obwohl an beiden Diaphysen sehr starke Formveränderungen vorgekommen, welche die Längsachse sehr stark reduzierten.

Vor allem fällt auf, dass beide Femora zusammen eine rhomboidähnliche Figur beschreiben, wobei die beiden Diaphysen die zwei Längsparallelen darstellen, die von den parallelen Schiefen, d. h. einesteils den verlängerten Achsen der Schenkelhalse, andererseits den beiden untern Epiphysenenden gebildet werden.

Beide Gelenkköpfe sehen wir weit ins Hüftbein eingetrieben, wo sie an letzterem oben beschriebene Veränderungen hervorgerufen haben. Der von der Längsachse des Femurkörpers und jener des Halses gebildete Winkel ist rechts ein rechter, links sogar noch etwas weniger. Beide Schenkelhalse erscheinen aber in ihrer abnormen Stellung zum Femurschaft wie rechtwinkelig abgelenkt.

Der rechte Femurschaft, ziemlich lang, gracil, beschreibt in der untern Epiphysengegend eine nach aussen vorn gerichtete Konvexität, zugleich mit Torsion um die eigene Achse nach aussen. Diese erst angedeutete Konvexität geht dann plötzlich in eine sehr stark ausgesprochene Knickung der untern Femurepiphyse über, so dass die Achse des Femurschaftes und die des untern Epiphysenendes so ziemlich genau einen rechten Winkel beschreiben. Beide Condyli der Epiphyse sind in ihrer Höhenachse zusammengedrückt mit Ausweichen nach beiden Seiten, so dass die zwei entferntesten Punkte der Condyl. 7,4 cm betragen, während ihre Höhe nur 2,3 cm ist. — Eine gleichzeitige Drehung des innern Condyl. nach vorn und oben, des äusseren nach hinten unten bewirkt, dass ihre Verbindungslinie aus der Frontohorizontalen in eine Schiefe gerückt ist, die sowohl mit der Horizontal- als Sagittalebene einen Inklinationwinkel von ca. 45° beschreibt. In der nämlichen Richtung wie besagte Verbindungslinie liegt auch die Gelenkfläche des rechten Kniegelenkes. Dieser enormen Dislokation der das Gelenk bildenden Knochenteile ist auch die Patella gefolgt, so dass der quere Durchmesser annähernd zum senkrechten und der senkrechte zum queren geworden ist, während die Vorderfläche dieses Knochens fast senkrecht nach unten schaut. — Die Länge des Femur, vom Trochant. maj. bis zum Beginn der Facies

patellaris gemessen, beträgt 29,5 cm, wovon die letzten 5 cm auf das winkelig abgebogene distale Femurende entfallen. Der Femur nimmt nicht die zur Körperperpendikulären fast parallele normale Stellung ein, sondern ist nach aussen hin, also lateralwärts gerichtet, und bildet mit der Körpersenkrechten einen Winkel von 25°.

Zur rechtsseitigen Tibia übergehend, finden wir ihr proximales Ende ebenfalls stark kolbig verdickt im Verhältnis zum gracilen Bau des Tibiaschaftes. Der ganze Knochen hat eine Torsion eingegangen, wobei die innere Tibiafläche zur vordern wird, die beiden andern die korrespondierenden Lagen resp. Ebenen einnehmen. Die Tibiaachse, die Verlängerung der Achse der horizontal gelegenen distalen Femurepiphyse, beschreibt eine bogenförmige Linie, die aus der anfänglich Horizontalen in die Senkrechte überzugehen sucht. Diese Bogenlinie (ist aber nicht nur nach innen, sondern auch etwas nach vorn leicht konvex), der die Fibulaachse genau in ihrer Richtung folgt, richtet sich nach hinten und zur gleichen Zeit stark nach innen, woraus also eine Flexion im Kniegelenk resultiert, genau so, wie sie die Patientin stets bei Lebzeiten zeigte. Die Länge des im Präparat erhaltenen Tibiastückes ist 14 cm. Die Circumferenz des unteren Endes beträgt 5 cm. Die Markhöhle ist im Verhältnis zu der nur 2 mm dicken Wandung von grossem Lumen: Querdurchmesser des Knochens beträgt 18 mm, wovon 14 mm auf die Markhöhle entfallen.

Der linke Femur scheint sehr stark verkürzt zu sein, hat aber vom Troch. maj. bis Anfang der Facies articularis gemessen genau die gleiche Länge wie rechts, nämlich 29,5 cm. Diese scheinbare Verkürzung resultiert sowohl von der stärkeren Abknickung des Schenkelhalses, als auch der noch viel intensiver ausgesprochenen Abknickung am distalen Epiphysenende. Wie rechts ist die Femurachse ebenfalls von der perpendikulären Frontalebene um 30° nach vorn abweichend, während sie zur gleichen Zeit eine stark ausgesprochene Richtung medialwärts einnimmt, parallel der Abweichung des rechten Femurs um 25° lateralwärts nach aussen. In seiner oberen Hälfte ist der Schaft leicht nach vorn konvex gebogen, um dann genau in der Mitte des Schaftes callusförmig anzuschwellen und eine leichte Konvexität nach hinten zu beschreiben. Ist der Umfang oberhalb des Callus 5,9 cm, so misst der Callusumfang selbst 7,8 cm. Das distale Femurende ist dann plötzlich unter einem spitzen Winkel von 75° medialwärts, ferner nach hinten von der Frontalebene um 25° abweichend, abgeknickt. Gleichzeitig besteht Torsion des ganzen unteren Epiphysenendes, nämlich des Condyl. int. nach oben, des Condyl. ext. nach unten. Die Condyli, die Medianlinie nach rechts hinüber etwas überschreitend, direkt perpendikulär unter der Symphyse, schauen mit ihrer Gelenkfläche direkt nach hinten. Der Condyl. int. erscheint kolbig verdickt, ist 4 cm hoch und etwas in die Länge gezogen, während der Condyl. ext. in der Höhenachse stark zusammengepresst, nur 1,4 cm misst, mit seitlich aufgeworfenen Rändern. Der Condyl. int. erscheint somit stark hyper-, der ext. dagegen stark atrophisch. Die Gelenkfläche ist völlig aus der Horizontalen in die Frontalebene gerückt.

Durch diese eigene Abknickung nach innen hinten, sowie der Torsion der Condyli um die Diaphysenachse nach oben muss die Tibia-Fibulastellung ebenso abnorm sich gestalten — sie ist noch viel ausgesprochener als rechts, indem die Tibiaachse zur Epiphysenachse des Femur so ziemlich im rechten Winkel steht, und die Tibia in ihrem Anfangsteile eine starke Konvexität nach hinten innen beschreibt, um dann eine Richtung lateralwärts und nach vorne einzuschlagen. Genau dieser Richtung folgt die Fibula. — Die Patella, wie rechts vollständig um einen rechten Winkel um ihre antero-posteriore Achse gedreht, sieht anstatt nach vorne medianwärts und etwas nach unten. Die Länge der linken Tibia beträgt nur 13 cm, indem von hier ein Stück entnommen wurde, um es einer genau histologischen Untersuchung am Pathol. Institut Zürich zu unterwerfen.

Die histologische Untersuchung im Pathol. Institut Zürich durch Dr. Fabian ergab vollständig normale Verhältnisse. Der schon durch das Röntgenogramm gelieferte Beweis der Ausheilung findet darin eine sichere Bestätigung.

Die Krankengeschichte benützend, sehen wir die ersten Anzeichen der Krankheit im 17. Lebensjahre unserer Patientin, nämlich in Verbiegung der Beine, verbunden mit einem Zusammensinken des Körpers in sich selbst und nun rasch auftretenden Schmerzen. — Wir sehen ein beständiges Fortschreiten aller Symptome, indem sowohl die pathologischen Veränderungen und Verkrümmungen einen Knochen nach dem andern befallen, als auch die Schmerzhaftigkeit stets zunimmt, bis im August 1891, wo ein kleiner Stillstand unter eingeleiteter Phosphor-Emulsionbehandlung, Ruhe und kräftigender Diät einzutreten schien.

Doch die im Dezember 1891 vorgenommene Osteotomie lässt die Krankheit wieder in ihrem akutesten Stadium erkennen; denn neben den oft unerträglichen Schmerzen und sich steigenden Verbiegungen finden wir den Knochen wachsähnlich weich, mit dem Finger eindrückbar.

Erst im Jahre 1897, nachdem am 8. Januar 1895 die Oophorectomie gemacht worden, tritt entschieden ein Schwinden der Druckempfindlichkeit der Knochen, und im folgenden Jahre überhaupt ein Schwinden der Spontanschmerzen ein. Gleichzeitig sind die Knochen wieder fest und solide geworden, freilich die während des Krankheitsverlaufes sich herausgebildeten, typischen, immensen, osteomalacischen Knochenfigurationen beibehaltend. Von jetzt an sind es nicht mehr die Krankheitssymptome selbst, welche die Patientin für immer ins Bett fesselten, sondern wesentlich die Folgen der nun ausgeheilt zu betrachtenden Knochenaffektion, bestehend in jeglichem Gesetze des statistischen Knochenaufbaues spottenden Knochenfigurationen und in im Laufe der Jahre sich herausbildenden weitgehenden Muskelatrophien und daraus resultierenden ankylosenartigen Zuständen in den Gelenken der unteren Extremitäten.

Interessant für unseren Fall ist entschieden auch die bei der Sektion verifizierte Tuberculosis des Darms und die spontane Ausheilung eines perforierten Geschwüres durch Verwachsung mit einer benachbarten Darmschlinge. — In den letzten vier Lebensjahren hatte Patientin viel unter Diarrhoe zu leiden. Eine Affektion der Lunge konnte klinisch erst 1904 nachgewiesen werden, wobei die Diagnose auf Phthisis incipiens gestellt wurde.

Aus der Heidelberger Inneren Klinik. Direktor Geh. Rat Prof. Dr. W. Erb.

Über die Behandlung der Leukämie mit Röntgenstrahlen.

Von

Dr. Max Cramer,
früher Medizinalpraktikant der Klinik.

Da in der Umgebung Heidelbergs, besonders in der Pfalz stets eine relativ grosse Zahl von Leukämieerkrankungen vorkommen, und deshalb die Heidelberger Klinik stets mehrere solcher Patienten in Beobachtung hat, so wurde der Gedanke der Röntgenbestrahlung bei Erkrankungen des hämatopoëtischen Systems bald nach dem Erscheinen der Arbeiten von Senn erwogen.

Doch das kurze Zeit nach dem Eintreten des günstigen Erfolges im Fall von Ahrens tödlich verlaufende Rezidiv mahnte zu grosser Vorsicht, und erst die weiteren, aus Deutschland mitgeteilten, günstig verlaufenen Fälle gaben das Recht und die Pflicht dazu, bei den bisher therapeutisch wenig beeinflussbaren Erkrankungen die Röntgentherapie zu versuchen.

Die ersten Erfolge in einem der Fälle wurden bereits mitgeteilt.¹⁾

Bis jetzt können wir über die bei sechs Fällen in längerer Beobachtung gemachten Erfahrungen berichten. Fünf der Fälle sind sichere Leukämieerkrankungen, in einem Falle ist die Diagnose fraglich. Mehrere seit kürzerer Zeit in Beobachtung befindliche Fälle sollen erst nach dem Abschluss der Behandlung zur Veröffentlichung kommen.

Bei sämtlichen der hier zu besprechenden Fällen wurden nebst der üblichen klinischen Beobachtung häufige Blutkörperchenzählungen mit dem Zeiss-Thoma-Apparat gemacht, ausserdem zur Analysierung des Blutbefunds Blutpräparate angefertigt und die Leukocytenformen bestimmt. Bei vier Fällen wurde eine grössere Zahl von quantitativen Harnsäurebestimmungen ausgeführt.

Die Röntgenbestrahlung erfolgte meist täglich mit einer mittelharten Röhre in einem Abstand von 15—20 cm zwischen Glas und Körper bei einer Stromstärke von 4—5 Ampère mit Funkeninduktor von 50 cm Länge und Quecksilbermotorunterbrecher.

¹⁾ Medizinische Klinik 1905 Nr. 5.

Abdeckung der nicht zu bestrahlenden Körperteile durch Bleiplatten wurde in dem sechsten Falle konsequent durchgeführt, nur die besonders gegen Röntgenstrahlen empfindlichen Genitaldrüsen und das Gesicht wurden in allen Fällen geschützt.

Bei einigen Fällen wurden bei eingetretener leichter Pigmentierung oder Rötung die betreffenden Hautpartien bei der Bestrahlung, nach dem Vorgang von Perthes, mit dünnen Staniollagen bedeckt, um auf diese Weise die der Haut schädlichen weichen Strahlen abzuhalten, ohne die Tiefenwirkung der harten Strahlen zu beeinträchtigen.

Die Bestrahlung der einzelnen Organe wurde meist mit allmählich steigender Dauer, höchstens acht Minuten, ausgeführt.

Bei den myelogenen Leukämien wurden Milz, Sternum, lange Röhrenknochen bestrahlt. Bei den übrigen Fällen die Milz und die Lymphdrüsen, ausserdem Brust und Bauch, um auf die wahrscheinlich affizierten Mediastinal-, Mesenterial- und Lumbaldrüsen zu wirken. Im sechsten Falle wurden beide Schemata kombiniert angewandt.

Zur Zählung der verschiedenen Leukocytenformen wurden fast ausnahmslos mindestens nach zwei verschiedenen Färbemethoden angefertigte Präparate benutzt, um die bei den einzelnen Färbemethoden entstehenden Fehlerquellen auszugleichen. Ausser der Ehrlichschen Triacidlösung wurde meist die Reutersche Eosin-Methylenblaulösung, seltener die von Lenzmann zur Schnellfärbung angegebenen Farblösungen, zur Darstellung der Mastzellen eine $\frac{1}{2}$ prozentige Methylenblaulösung in 50 prozentigem Alkohol gebraucht. Die Zählung der Trockenpräparate wurde mittels des verschiebbaren Kreuztisches ausgeführt.

Für die Harnsäurebestimmungen wurde die Methode nach Salkowsky¹⁾, mit Wägung der gewonnenen Harnsäure, angewandt; das meist bald nach Beginn der Bestrahlungen auftretende reichliche Harnsäuresediment wurde durch Zusatz von warmem Wasser oder durch Zusatz einer geringen Menge von Natrium carbonat zur Lösung gebracht.

Wir teilen die Krankengeschichten unter Ausschaltung der Daten, die zur Haupterkrankung in gar keiner Beziehung stehen, mit.

Da in der letzten Zeit sich die Anschauung geltend macht, dass die Dauer der Leukämie eine wesentlich längere ist, als man früher annahm, so ist in der Anamnese auf jede Erscheinung, die als Frühsymptom der Leukämie gelten könnte, besonderer Wert gelegt.

Fall 1. Eintritt am 14. XI. 04. Frau K., Landwirtsfrau aus Hochstell in der Pfalz. 36 Jahre alt.

Anamnese: Die Familienanamnese ist ohne Belang. Der Patientin ist keine der ihrigen ähnliche Erkrankung in ihrem Heimatsort bekannt geworden.

Die Patientin selbst war stets kräftig und machte als Kind keine ernsteren Erkrankungen durch. Die Menstruation trat mit dem 17. Jahre auf und war meist regelmäßig. Seit 16 Jahren ist die Patientin mit gesundem Mann verheiratet und sie hat drei gesunde Kinder. Die Schwangerschaften und Wochenbetten — die letzte Entbindung erfolgte vor $4\frac{1}{2}$ Jahren — verliefen stets normal. Sie machte keine Aborte, keine Fehlgeburten durch und hatte nie stärkere Blutungen.

Vor 15 Jahren litt die Patientin vorübergehend an Gelbsucht, bei der keine Koliken auftraten und auch keine Steine gefunden wurden. 1901 traten nach Erkältung 1—2 Wochen andauernde Magen- und Leibschmerzen auf, dabei erfolgte einmal galliges Erbrechen. Seitdem hatte die Patientin keine Magenbeschwerden mehr.

Bis zum Januar 1904 fühlte sich die Patientin vollkommen kräftig und zu jeder Anstrengung fähig. Seit Januar 1904 traten zuweilen bei Anstrengungen, ohne damals erkennbare Ursache, stechende Schmerzen in der Gegend des linken unteren Rippenbogens auf. Seit April bemerkte die Patientin unter dem linken Rippenbogen eine handtellergrösse Geschwulst, die seitdem langsam wuchs, ausser dem Seitenstechen aber keine Beschwerden machte. Im Verlauf des Sommers traten manchmal flüchtige Schmerzen im linken Bein auf. Die Patientin konnte noch bis Ende Oktober 1904 jede nicht zu schwere Arbeit verrichten.

¹⁾ Praktikum der physiologischen und pathologischen Chemie. Salkowsky Seite 249.

Am Abend des 28. Oktober traten plötzlich sehr heftige Schmerzen in der linken Seite, etwa handtellerbreit über der früher schmerzhaften Stelle, auf. Dazu kam hartnäckiges Aufstossen, ohne besonderen Geschmack, sonstige Beschwerden von seiten des Verdauungstraktus fehlten vollkommen. Die Patientin lag seitdem 14 Tage zu Bett und hatte ausser den ständigen Druckschmerzen in der linken Seite häufig Kopf- und Rückenschmerzen, sonst aber keinerlei Beschwerden.

Der Appetit war ungestört, die Patientin bemerkte keine Abmagerung und fühlte sich ganz frisch. Sie hatte während der jetzigen Erkrankung kein Fieber und litt nicht an Schweissen.

Status praesens: Die Patientin ist mittelgross, kräftig gebaut und gut ernährt.

Die Gesichtsfarbe ist frischrot, ebenso die der Schleimhäute. Ausser einer kleinen Axillardrüse findet sich keine Lymphdrüsen-Schwellung. Am Halse eine geringe strumöse Anschwellung der Schilddrüse. Die Lungen und das Herz sind ohne Veränderung.

Das Abdomen ist nach unten zu kugelig vorgewölbt und zwar nach links stärker wie rechts. Bei der Betastung fällt links eine derbe Resistenz auf, die sich als stark vergrößerte Milz erweist. Die Milz hat den Rippenbogen etwas emporgetrieben und ragt nach rechts bis $\frac{1}{2}$ Querfingerbreit von der Linea alba, nach unten bis zwei Querfingerbreit oberhalb der Symphyse. Die Milz ist hart und zeigt in Nabelhöhe eine deutliche Incisur. Die Länge der Milz beträgt 35, die Breite 22 cm. Stärkere Druckempfindlichkeit der Milz ist nicht vorhanden.

Die Leber hat normale Grenzen und ist nicht palpabel.

Die Knochen sind nicht druckempfindlich.

Der Urin ist sauer, klar, mit einer Spur Albumen. Das spezifische Gewicht beträgt 1022. Zucker ist nicht nachweisbar.

Temperatur 36,5. Puls normal, 80.

Das Nervensystem ist intakt.

Der Augenhintergrund ist normal.

Gewicht 55 000.

Die Blutuntersuchung ergibt:

4 500 000 Erythrocyten, Poikilocytose, Normoblasten.

290 000 Leukocyten, 70 % Hämoglobin.

Des Blutbild entspricht dem der myeloiden Leukämie.

Die Zahlenverhältnisse des Blutbildes sind am Ende der Krankengeschichte in einer Tabelle aufgeführt.

Ordination: Sol. Fowleri.

Röntgenbestrahlung. Bei jeder Sitzung Bestrahlung der Milz und in dreitägigem Turnus abwechselnd des Sternum, der Oberarme und der Oberschenkel. Die Milz wurde 5, das Sternum 3, jede Extremität $2\frac{1}{2}$ Minuten bestrahlt.

In den ersten Tagen der Behandlung hielten die Milzschmerzen an, sonstige Beschwerden hatte die Patientin nicht.

22. XI. Nach der 2. Bestrahlung: Gewicht 56 500 (Zunahme 1500).

24. XI. Nach der 4. Bestrahlung: Geringere Milzschmerzen.

26. XI. Vor der 6. Bestrahlung:

3 560 000 Erythrocyten, Poikilocytose, Normoblasten.

224 700 Leukocyten.

Gleich nach der Bestrahlung:

4 400 000 Erythrocyten,

248 000 Leukocyten.

Kein Albumen im Urin, Spezifisches Gewicht 1015, reichlich Harnsäurekrystalle. Die Patientin hat keine Milzschmerzen mehr, die Spannung im Leib hat nachgelassen.

29. XI. Nach der 8. Bestrahlung: Gewicht 56 000 (Abnahme 500).

2. XII. Nach der 11. Bestrahlung: Leibumfang in Nabelhöhe $86\frac{1}{2}$ cm. Grösster Leibumfang $87\frac{1}{2}$ cm.

3. XII. Vor der 12. Bestrahlung:

4 100 000 Erythrocyten, geringe Poikilocytose, Normoblasten.

145 000 Leukocyten.

Nach der Bestrahlung:

5 000 000 Erythrocyten.

140 000 Leukocyten, Hämoglobin 75 %.

Sehr starke Menses, das Menstrualblut entspricht in seiner Zusammensetzung dem übrigen Blutbilde.

5. XII. Die Milz ist deutlich weicher, nicht empfindlich, reicht nicht mehr ganz so weit nach rechts. Länge 31,5 cm. Breite 19 cm.
6. XII. Vor der 14. Bestrahlung:
4 100 000 Erythrocyten, 75 000 Leukocyten, 70% Hämoglobin.
Nach der Bestrahlung:
4 000 000 Erythrocyten, 70 000 Leukocyten.
Gewicht 55 500 (Abnahme 500).
7. XII. Befinden gut. Die Patientin fühlt nur manchmal Stechen in der Milzgegend (Infarkt?); kein Milzfrottement hörbar.
Abends: 4 100 000 Erythrocyten, 69 000 Leukocyten.
10. XII. Vor der 16. Bestrahlung: Leibumfang in Nabelhöhe 83 cm, grösster Umfang 85 cm.
Der Milzpol reicht bis zur Linea alba, die Milz ist wieder derber.
3 500 000 Erythrocyten, 32 100 Leukocyten.
5 $\frac{1}{2}$ Stunden nach der Bestrahlung:
3 200 000 Erythrocyten, 39 700 Leukocyten.
11. XII. Wieder leichte Schmerzen in der Milzgegend, seit einigen Tagen zeigt sich feine Pigmentierung in der Milzgegend.
12. XII. Kein Albumen im Urin. Nach der 17. Bestrahlung:
4 100 000 Erythrocyten, 24 000 Leukocyten.
Gewicht 56 000 (Zunahme 500).
15. XII. Nach der 19. Bestrahlung:
4 800 000 Erythrocyten, 18 000 Leukocyten.
Die Milz ist wieder deutlich kleiner, Länge 28, Breite 17 cm. Die Pigmentierung der Milzgegend ist stärker geworden. Die Patientin klagt über Schmerzen im Kreuz und quer über den Leib.
16. XII. Nach der 20. Bestrahlung:
5 000 000 Erythrocyten, 15 500 Leukocyten, 70% Hämoglobin.
17. XII. Vor der 21. Bestrahlung:
4 800 000 Erythrocyten, keine Poikilocytose, Normoblasten selten.
17 000 Leukocyten.

Wegen der zunehmenden Pigmentierung der Milzgegend wird die Patientin auf vier Wochen beurlaubt. Ordination: Liqu. Fowleri.

Nachtrags-Anamnese: Zu Hause konnte die Patientin ohne Beschwerden jede leichte Hausarbeit verrichten, sie hatte guten Appetit und fühlte sich ganz wohl. Anfang Januar 1905 traten wieder die Schmerzen quer über den Leib auf. Die Haut der Milzgegend schilferte anfangs ab, ohne dass es zur Ulceration kam, dann bildete sich wieder allmählich normale Haut.

Status praesens am 15. I. 05: Der Allgemeinzustand ist gegen früher unverändert, der Leib hat normale Configuration, die Haut über der Milz zeigt noch leichte Pigmentierung. Die Milz reicht bis etwas unter die Nabelhorizontale, nach rechts bis zwei Querfinger breit links von der Linea alba. Die Länge der Milz beträgt 23 cm, die Breite 14 cm. Die Blutuntersuchung ergibt:

3 900 000 Erythrocyten, keine Poikilocytose.

6 500 Leukocyten, 80% Hämoglobin.

Ordination: Kein Arsen, Röntgenbestrahlung:

Nur Milzbestrahlung täglich 5 Minuten.

18. I. Nach der 3. Bestrahlung: 5 500 Leukocyten.

Milz Länge 20 cm. Breite 10 $\frac{1}{2}$ cm.

Urin ohne Harnsäurekrystalle. Spezifisches Gewicht 1020.

24. I. Vor der 5. Bestrahlung: 5 400 Leukocyten.

Nach der Bestrahlung: 6 000 Leukocyten.

Gewicht 57 000 (Zunahme 1000), Milz Länge 18, Breite 10 cm.

30. I. Nach 8 Bestrahlungen: Milz Länge 17, Breite 9 cm.

10 000 (?) Leukocyten.

Die Milz ist noch undeutlich palpabel. Da sich die Patientin völlig wohl fühlt und eine weitere Herabsetzung der Blutkörperchenzahl nicht erwünscht ist, so wird sie als „gebessert“ entlassen.

Laut mehreren Briefen befindet sich die Patientin völlig wohl und kann ohne Störung jede Arbeit verrichten.

Tabelle I.

	Erythrocyten	Leuko-cyten	Multinucl. neutr.		Uninucl. neutr.		Multinucl. eos.		Uninucl. eos.		Lymphocyten		Mastzellen		Überg.-Zellen		
			%	Ges.-Z.	%	Ges.-Z.	%	Ges.-Z.	%	G.-Z.	%	G.-Z.	%	G.-Z.	%	G.-Z.	
Normalwert	4500 000	6000	72	4320	—	—	2,5	150	—	—	22	1320	0,5	30	3,0	180	Poikiloc. Normobl.
15. XI. vor Beginn	4500 000	290 000	82,9	240 410	9,1	26 390	2,2	6380	0,2	580	1,4	4060	1,2	3480	3,0	8700	Poikiloc. Normobl.
27. XI. nach 6 Bestr.	4400 000	248 000	84,0	208 320	6,4	15 872	1,7	4216	0,1	248	2,6	6448	2,1	5208	3,1	7688	Poikiloc. Normobl.
3. XII. nach 12 Bestr.	5000 000	140 000	86,1	120 540	5,8	8120	2,1	2940	0,1	140	3,1	4340	1,4	1960	1,4	1960	Geringe Poikiloc., seltene Normobl.
16. XII. nach 20 Bestr.	5000 000	15 500	84,3	13 067	2,1	325	1,4	217	—	—	7,5	1163	1,5	232	3,2	496	Keine Poikiloc., seltene Normobl.
16. I. nach 4wöch. Pause	3900 000	6500	84,8	5512	vereinzelt		1,1	71	—	—	10,1	657	0,8	52	3,2	208	Normobl. selten
31. I.	—	10 000	84,7	8470	vereinzelt		1,4	140	—	—	8,8	880	2,4	240	2,7	270	Normobl. selten

Der Erfolg der — durch Arsen unterstützten — Röntgenbestrahlung, die im ganzen etwa 300 Minuten dauerte, war folgender:

Die geringen subjektiven Beschwerden, die Milzschmerzen, verschwanden bereits nach der 6. Bestrahlung, zu einer Zeit, als eine messbare Verkleinerung der Milz noch nicht eingetreten war. Die etwa mit der 15. Bestrahlung eintretenden Milzschmerzen sind vielleicht auf Milzinfarkte infolge der Bestrahlung zurückzuführen. Die späteren, quer über den Leib ziehenden Schmerzen erklären sich wohl durch eine leichte, infolge der rasch erfolgten Milzverkleinerung entstandenen Enteroptose.

Von den der klinischen Untersuchung zugänglichen Organen kommen, da Knochenschmerzen fehlen, nur die Milz und das Blut in Betracht.

Die Grösse der Milz zeigte in den ersten Tagen keine Verringerung, nach 12 Bestrahlungen war sie von $\frac{35}{22}$ cm auf $\frac{31,5}{19}$ cm zurückgegangen. Die Verkleinerung ging immer schneller vor sich, was sich besonders deutlich in der zweiten Bestrahlungsperiode (im Januar 1905) aussprach. Die Nachwirkung der Röntgenbestrahlung zeigt sich am deutlichsten darin, dass die Milzmasse, die am Ende der ersten Bestrahlungsperiode $\frac{28}{17}$ cm betragen, nach der vierwöchentlichen Pause auf $\frac{23}{14}$ cm herabgesunken waren.

Der Blutbefund ergab in Bezug auf die Erythrocyten unregelmässig schwankende Zahlen. In den ersten Tagen gingen sie von 4500000 nach 6 Bestrahlungen auf 3500000 zurück und stiegen während der Bestrahlung auf 4400000, eine gleiche Steigerung um 900000 während der Bestrahlung zeigte sich am 3. XII.; an anderen Tagen nahmen die Erythrocyten während der Bestrahlung ab um 300000 (am 10. XII.), um 200000 (am 16./XII.); es ist also eine gleichmässige Wirkung der Röntgenstrahlen auf die Erythrocyten in diesem Falle nicht zu erkennen. Eine Erklärung für die starken Steigerungen ist vorläufig nicht zu finden. Die geringe, zuerst vorhandene Poikilocytose ging bald zurück und die anfänglich vorhandenen Normoblasten verloren sich fast vollständig. Der Hämoglobingehalt schwankte anfangs zwischen 70 und 75% und stieg dann auf 80%. Die Leukocytenzahl zeigte nach der 6. Bestrahlung bereits eine deutliche Abnahme; sie betrug nach der

- 12. Bestrahlung die Hälfte, nach der
- 14. Bestrahlung ein Viertel, nach der
- 16. Bestrahlung ein Achtel, nach der
- 19. Bestrahlung ein Sechzehntel der ursprünglichen Zahl. Während der vierwöchent-

lichen Pause ging sie von 17000 auf 6500 zurück und blieb bei den ferneren 8 Milzbestrahlungen ungefähr auf der gleichen normalen Höhe.

Wesentliche Zahlenunterschiede der Leukocyten vor und nach der Bestrahlung wurden nicht gefunden.

Das Blutbild entsprach dem der myeloiden Leukämie mit absoluter Vermehrung der multinucleären, neutrophilen und eosinophilen Zellen und der Mastzellen, mit Auftreten von Myelocyten und Erythroblasten.

Ausserdem bestand absolute Lymphocytenvermehrung mit relativer Verminderung.

Die multinucleären neutrophilen Zellen gingen unter der Röntgenbestrahlung etwa entsprechend der Gesamtleukocytenzahl zurück, dabei zeigte sich auch ein kleiner Rückgang der relativen Zahl von 87,9% auf 84,7%, wobei sie aber auch zuletzt noch über dem durchschnittlichen Wert von 72% blieben. Die multinucleären eosinophilen Zellen verminderten sich zwar stetig, jedoch etwas unregelmässiger wie die neutrophilen; ihre relative Zahl ging um ein Drittel zurück und war stets unter dem Durchschnittswert von 2,5%.

Die Mastzellen gingen nach einer anfänglich eintretenden Vermehrung zuerst zurück, stiegen aber in der letzten Behandlungsperiode von einem fast normalen Wert auf 2,4%.

Die Lymphocyten zeigten unter fortschreitender absoluter Verminderung eine relative Vermehrung von 1,4% auf 8,8% und blieben so unter dem Mittelwert von 22%.

Die stärkste Wirkung zeigte die Bestrahlung auf die pathologischen granulierten Formen.

Die neutrophilen Myelocyten gingen während der ersten Bestrahlungsperiode rapid von 9,1% auf 2,1% zurück und wurden dann nach der vierwöchentlichen Pause nur noch ganz vereinzelt gefunden. Die eosinophilen uninucleären Zellen waren nach 20 Bestrahlungen völlig verschwunden.

Unter den einzelnen Leukocytenformen zeigte sich die Nachwirkung der Röntgenbestrahlung in der Behandlungspause am deutlichsten an den neutrophilen Myelocyten, die fast ganz aus dem Blut verschwanden.

Das Körpergewicht der Patientin blieb ziemlich konstant, im ganzen betrug die Gewichtszunahme 2000 Gramm, wozu allerdings noch das durch die Milzverkleinerung verlorene Gewicht hinzuzurechnen ist. Seit der 6. Bestrahlung traten im Urin reichliche Harnsäurekrystalle auf, die nach der Behandlungspause nicht mehr ausgeschieden wurden.

Fall 2. Eintritt den 14. XI. 04. Kaminfeger M. aus Arzheim i. d. Pfalz. 29 Jahre alt. Verheiratet.

Anamnese: Die Familienanamnese ist ohne Belang, dem Patienten ist keine der seinigen ähnliche Erkrankung in seinem Heimatsorte bekannt geworden.

Der Patient war früher stets kräftig und machte keine ernste Erkrankungen durch. Seit drei Jahren treten in immer kürzer werdenden Pausen — anfänglich jedes Vierteljahr, jetzt alle 3 Wochen — angeblich nach Erkältung auf der Mundschleimhaut (Gaumen, Zunge, Wangen, Lippen) kleine, mit wasserheller Flüssigkeit gefüllte Bläschen auf, und zwar sind es manchmal nur wenige, manchmal ist die ganze Schleimhaut damit übersät. Nach 2—3 Tagen gehen die Bläschen auf und dabei stellt sich einige Tage anhaltend, brennendes Gefühl an den betroffenen Stellen ein. Während des Bestehens der genannten Affektion hat der Patient meist etwas allgemeines Hitzegefühl, öfters Frösteln, Gefühl von Engigkeit auf der Brust, bisweilen hat er dabei auch Schmerzen in dem linken Knie, der Hüfte und der Schulter, ohne Schwellung, etwa $\frac{1}{2}$ Tag anhaltend.

Im vorigen Jahre, 1903, erfolgte nach einer Zahnextraktion $\frac{1}{2}$ Tag lange Blutung, die dann leicht gestillt wurde.

Im Juli 1904 traten Schmerzen in der linken Seite auf, die den Patienten in der Arbeit etwas störten. Der Arzt stellte Milzschwellung fest. Die Schmerzen verschwanden nach 8 Tagen, kamen etwa nach 8—14 Tagen wieder, um dann, nach mehrtägiger Bettruhe, für immer zu verschwinden.

Seit 8 Tagen fühlt sich der Patient matt und unlustig zur Arbeit. Der Appetit ist dabei gut. Der Patient lag die letzten Tage zu Bett, schwitzte stark, besonders gegen Morgen und fühlte sich dann stets etwas wohler. In den letzten Tagen ist die Bläschenaffektion wieder aufgetreten. Seit etwa 8 Tagen leidet der Patient an Herzklopfen und hat spontan und auf Druck Schmerzen im Brustbein.

Im Juli bemerkte der Patient etwas Gewichtsabnahme, die sich aber später wieder ausglich.

Der Potus des Patienten war mässig, geschlechtliche Infektion wird negiert.

Der Urin hat in den letzten Tagen etwas an Menge abgenommen.

Status praesens: Der Patient ist mittelgross, kräftig gebaut, gut ernährt, die Hautfarbe ist braun.

An der oberen, inneren Lippenschleimhaut befinden sich mehrere glänzende, weissliche, von rotem Hof umgebene miliare Bläschen, an beiden Lippen und an der Wangenschleimhaut kleine, unregelmässig geformte, etwas eingezogene, glasig durchscheinende Narben.

Einzelne derbe, geringe Drüsenschwellungen finden sich links cervical, beiderseits submaxillar, beiderseits inguinal und rechts cubital.

Die Lungen zeigen normalen Befund.

Das Herz hat normale Grenzen. Der erste Ton an der Spitze und Tricuspidalis ist unrein, der zweite Ton an der Pulmonalis und Aorta leicht akzentuiert, die Herzaktion ist regelmässig, der Puls normal 72.

Das Abdomen ist leicht aufgetrieben. Die Leber steht perkutorisch einen Querfinger unter dem Rippenbogen, ist nicht deutlich palpabel und nicht druckempfindlich. Die Milz ist stark vergrössert; sie reicht mit ihrer Spitze bis zur Linea alba, mit dem unteren Rand bis fingerbreit unter Nabelhöhe. Die Konsistenz ist derb, der Rand scharf. Am medialen Rand ist eine Incisur fühlbar. Die Milz ist in geringem Grade druckempfindlich. Die Masse sind: Länge 30 cm, Breite 18 cm.

Kein Ascites.

Das Sternum ist, besonders im unteren Teil, stark druckempfindlich. Die übrigen Knochen sind nicht druckempfindlich.

Das Nervensystem ist intakt. Der Augenhintergrund ist normal.

Das Körpergewicht beträgt 66 500 g.

Urin: Menge 1000 ccm, spezifisches Gewicht 1020, kein Albumen.

Temperatur: 37,6.

Die Blutuntersuchung ergibt:

3 800 000 Erythrocyten, mässige Poikilocytose, Normoblasten.

410 000 Leukocyten, 75 % Hämoglobin.

Das Blutbild entspricht dem der myeloiden Leukämie.

Die Zahlenverhältnisse des Blutbildes sind am Ende der Krankengeschichte in einer Tabelle aufgeführt.

Ordination: Sol. Fowleri.

Die Bläschen gehen zurück, die Temperatur hält sich vom 2. Tage an unter 37 Grad. Eine zweite Zählung am 22. XI. 04 ergibt:

3 500 000 Erythrocyten, 405 000 Leukocyten.

Der Patient, der sich ganz gut fühlt, wird entlassen und zur Röntgenbestrahlung wieder bestellt.

Nachtrags-Anamnese vom 10. I. 05.

Nach der Entlassung schonte sich der Patient einige Tage, die Schwiisse verschwanden und der Patient konnte bis zum Wiedereintritt arbeiten. Die Bläschen sind nicht mehr aufgetreten, der Patient fühlt sich vollkommen frisch.

Bei der vor einiger Zeit vorgenommenen Untersuchung durch seinen Arzt wurde Verkleinerung der Milzschwellung festgestellt.

Status praesens: Der Befund hat sich gegen früher im allgemeinen nicht geändert; auf der Mundschleimhaut finden sich keine Narben mehr.

Die Milz hat eine Länge von 32 cm, eine Breite von 18 cm. Die Druckempfindlichkeit des Sternum besteht noch.

Körpergewicht 68 000, Temperatur 36,5.

Die Blutuntersuchung ergibt:

4 400 000 Erythrocyten,

162 800 Leukocyten. Die Zahl der Leukocyten ist also allein unter Arsenbehandlung bedeutend zurückgegangen.

Ordination: Sol. Fowleri.

Röntgenbestrahlung. Bei jeder Sitzung Bestrahlung der Milz und in 3tägigem Turnus abwechselnd des Sternum, der Oberarme und der Unterarme. Die Milz wurde 5, das Sternum 3, jede Extremität 2½ Minuten bestrahlt.

17. I. 05. Nach 5 Bestrahlungen ergab die Blutzählung:

4 125 000 Erythrocyten, 125 000 Leukocyten.

Körpergewicht 67 600 (Abnahme 400).

20. I. 05. Nach 9 Bestrahlungen: Die Milz ist deutlich weicher geworden, die Länge beträgt 30, die Breite 13 cm. Der Patient fühlt sich völlig wohl; die Druckschmerzhaftigkeit des Sternum besteht noch.

25. I. 05. Nach der 12. Bestrahlung: Körpergewicht 68 000 (Zunahme 400).

- 26. I. 05. Nach der 13. Bestrahlung: Länge der Milz 30 cm, Breite 13 cm.
- 28. I. 05. Nach der 14. Bestrahlung:
3 700 000 Erythrocyten, 198 800 Leukocyten. Hämoglobin 75 %.
- 31. I. 05. Körpergewicht 66 200 (Abnahme 1800).
- 1. II. 05. Extraktion einer kariösen Zahnwurzel, wegen sehr heftigen Schmerzen durch Wurzelhautentzündung. Seitdem fast anhaltende Blutung aus der Alveole, die trotz aller angewandter Mittel, wie Gelatine-Tampons, Adrenalin, Ferripyridin, nicht auf längere Zeit gestillt werden kann.
- 2. II. 05. Temperatursteigerung auf 37,7 abends. Dann wieder normale Temperatur.
Nach Entfernung einer 2. Wurzel desselben Zahns am
- 3. II. 05. Einlegen einer Platte und Kauterisation am 6. II. steht die Blutung bis auf geringe Spuren.

Seit 30. I. wurde der Patient nicht mehr bestrahlt.

Da der Patient die Nachricht erhalten hat, dass in der Nähe seines Heimatortes ein Röntgeninstitut errichtet wird, will er die Bestrahlung dort fortsetzen und verlässt daher die Klinik.

Am 7. II. Die Blutuntersuchung ergibt:

2 925 000 Erythrocyten. 305 500 Leukocyten.

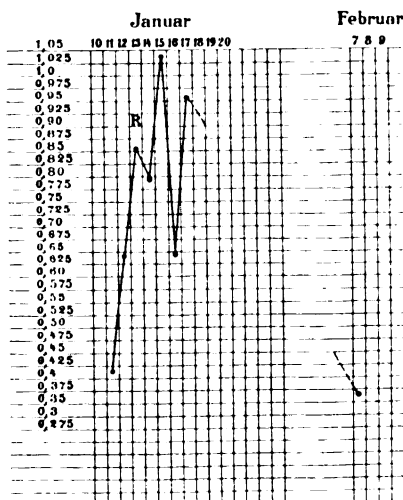
Die Milz und die Druckschmerzhaftigkeit des Sternum sind unverändert, der Patient fühlt sich sehr matt.

Tabelle II.

	Erythrocyten	Leukocyten	Multinucl. neutr.		Uninucl. neutr.		Multinucl. eos.		Uninucl. eos.		Lymphocyten		Mastzellen		Übergangszellen		
			%	Ges.-Z.	%	Ges.-Z.	%	Ges.-Z.	%	G.-Z.	%	G.-Z.	%	Ges.-Z.	%	Ges.-Z.	
Normalwert . . .	5 000 000	6 000 72		4 320	—	—	2,5	150	—	—	22	1320	0,5	30	3,0	180	
15. XI. 04. . . .	3 800 000	410 000	73,1	299 710	16,2	66 420	2,8	11 480	0,2	820	1,8	7380	2,8	11 480	3,1	12 710	
10. I. 05 vor Beginn der Bestrahlungen	Poikiloc. Norm.	4 400 000	162 800	87,7	142 776	4,4	7 163	2,3	3 744	0,1	163	2,3	3744	1,0	1 628	2,2	3 582
	Poikiloc. Norm.	4 125 000	175 000	88,5	154 875	5,1	8 925	1,7	2 975	0,1	175	1,8	3150	1,5	2 625	1,3	2 275
17.I. nach d.5. Bestr.	Poikiloc. Norm.	3 700 000	198 000														
28.I.nach d.14.Bestr.	Poikiloc. Norm.	2 925 000	305 500	88,9	271 590	3,1	9 470	1,7	5 194	0,1	305	2,9	8859	1,6	4 888	1,7	5 194
7.II.nach d. Blutung	Poik. stark Erythrobl.																

Im Urin trat nach der 3. Bestrahlung Ausfällung von Harnsäurekristallen auf.

Tabelle III.



Anfang Juni teilte der Patient mit, dass er sich ganz wohl fühle. Die Blutungen dauerten zu Hause noch 2 Tage und blieben dann aus. Röntgenbestrahlungen wurden zu Hause keine ausgeführt, der Patient bekommt nur Arsen.

Da der vorliegende Fall in verschiedener Weise Komplikationen darbot, so ist es nicht möglich, sicher festzustellen, in welcher Weise die Röntgenbestrahlung, die im ganzen etwa 150 Minuten dauerte, auf die Erkrankung gewirkt hat.

Wenn wir ganz von der Röntgenbestrahlung und ihrer Wirkung absehen, so zeigt der Blutbefund deutlich, dass sich das Verhalten der Blutkörperchenzahlen nur aus einer, bei Leukämie, besonders unter Arsengebrauch, relativ häufigen Remission erklären lässt.

Während beim ersten Aufenthalte des Patienten in der Klinik 3800000 Erythrocyten und 410000 Leukocyten gezählt wurden, ergab die Blutuntersuchung beim Wiedereintritt nach sieben Wochen eine bedeutende Besserung, da die Erythrocytenzahl 4400000, die Leukocytenzahl 162800 betrug; bei den Erythrocyten also eine Vermehrung um 600000, bei den Leukocyten eine Verminderung um mehr als die Hälfte. Dieser Besserung der absoluten Leukocytenzahl entsprach auch eine bedeutende Besserung in Bezug auf die einzelnen Leukocytenformen.

Es ist natürlich in Erwägung zu ziehen, ob nicht die mit leichter Temperatursteigerung einhergehende Bläschenaffektion während der ersten Beobachtungszeit eine akute Steigerung der leukämischen Erkrankung zur Folge hatte. Es ist darüber sehr wenig bekannt, welchen Einfluss derartige Affektionen — bei der vorliegenden ist es nicht sicher zu sagen, ob es sich um eine der bei Leukämie vorkommenden Begleiterscheinungen, oder um eine, von dieser unabhängigen rheumatische Erkrankung handelt — auf die leukämische Grundkrankheit ausüben. Dass es sich dabei um eine einfache Leukocytose gehandelt hätte, ist schon deshalb ausgeschlossen, weil bei einer zur myeloiden Leukämie hinzutretenden (multinucleären) Leukocytose eine relative Vermehrung der multinucleären Leukocyten gegenüber den uninucleären eintreten muss. Wir fanden aber bei der ersten Beobachtung 73,1% multinucleäre, 16,2% uninucleäre neutrophile Leukocyten, beim Wiedereintritt 87,7% multinucleäre, 4,4% uninucleäre neutrophile Leukocyten.

Auch der weitere Verlauf der Erkrankung spricht dafür, dass wir zufällig mit der Röntgentherapie in einer nach einer Remission wieder einsetzenden Verschlechterung des Blutbefunds begonnen haben. Die Steigerung der Leukocytenzahl von 162800 nach 5 Bestrahlungen auf 175000 könnte wohl der, von einigen Autoren angegebenen, anfänglichen Steigerung nach Einsetzen der Bestrahlungen entsprechen, dass aber nach 14 Bestrahlungen die Leukocyten eine weitere Vermehrung auf 198800 zeigen, findet in den vielen, bisher veröffentlichten Fällen keine Parallele, und wir können wohl den Umstand, dass trotz der längeren Einwirkung der Röntgenstrahlen eine weitere Vermehrung der Leukocyten stattfand, für die oben ausgesprochene Annahme verwerten.

Die während der Bestrahlung eingetretene zunehmende Verminderung der Erythrocyten, die von verschiedenen Autoren als Folge der Röntgenbestrahlung beschrieben wird, kann in unserem Falle sowohl auf die Wirkung der Röntgenstrahlen, als auch auf die nach der Remission eintretende Verschlechterung des Blutes bezogen werden.

Die nach der mehrtägigen Blutung — nach Aussetzung der Röntgenbestrahlung — eingetretene neue Verschlechterung des Blutes hat ihre Ursache wohl in der durch die Blutung eingetretenen Schwäche der blutbildenden Organe.

Wie bereits gesagt, ist das Verhalten der Leukocytenformen insofern von Interesse, als der Verringerung der Leukocytenmenge zwischen der ersten und zweiten Beobachtungszeit auch eine Besserung der relativen Zahlen der Leukocytenformen entspricht. Die uninucleären neutrophilen Myelocyten wurden von 16,2% auf 4,4% verringert, was einer absoluten Verringerung auf etwas mehr als den zehnten Teil entspricht. Eine bedeutende Verringerung zeigten auch die eosinophilen uninucleären Zellen, sowie die Mastzellen, während die multinucleären neutrophilen Zellen und die Lymphocyten eine Steigerung erfuhren.

Von dem weiteren Verhalten der Leukocytenformen nach Beginn der Bestrahlungen ist nur noch hervorzuheben, dass die Myelocyten sich nicht entsprechend der Gesamtleukocytenzahl vermehrten, sondern eine relative Verminderung zeigten, während die Lymphocyten eine relative Vermehrung aufweisen: Wir können vielleicht doch insoweit von einer Wirkung der Röntgenstrahlen sprechen, als diese zwar das Wiederansteigen der Leukocytenmenge nicht verhindern, aber doch ihre zerstörende Wirkung auf die pathologischen Formen ausüben konnten.

Über die Erythrocyten ist ausser dem Angegebenen noch zu sagen, dass stets eine geringe, bei der letzten Blutuntersuchung eine stärkere Poikilocytose vorhanden war, und dass sich stets Normoblasten, manchmal, besonders stark zuletzt, auch Megaloblasten fanden.

Der Hämoglobingehalt blieb konstant bei 75⁰/₀.

Im Gegensatz zum Blut zeigte die Milz bei Beginn der 2. Beobachtung eine geringe Vergrösserung gegenüber der ersten Messung. Diese Thatsache, sowie die ziemlich schnell, bereits nach der 9. Bestrahlung eingetretene Verkleinerung auf $\frac{30}{13}$ cm, die dann bestehen blieb, steht im Gegensatz zur Vermehrung der Leukocyten. Für das widersprechende Verhalten des Blutbefunds und der Milz ist vorläufig eine ungezwungene Erklärung unmöglich.

Eine Besserung der Sternalschmerzen ist durch die Bestrahlung nicht erfolgt.

Das Körpergewicht sank während der Bestrahlungen von 68 000 auf 66 200.

Die ausgeschiedenen Harnsäuremengen stehen — soweit sie bestimmt wurden — schon vor Beginn der Bestrahlung über der normalen Harnsäureausscheidung, und wenn auch die durchschnittliche Ausscheidung nach Einsetzen der Bestrahlung beträchtlich höher ist, als die vorher gefundenen Zahlen, so ist doch die Beobachtungszeit vor Beginn der Röntgentherapie zu kurz, um aus der Vergleichung der Zahlen feste Schlüsse ziehen zu können.

Fall 3. Eintritt am 22. II. 05.

Frau W., Landwirtsfrau aus Stümpfelbronn. 45 Jahre alt.

Anamnese: Die Familienanamnese ist ohne Belang. Der Patientin ist keine der ihrigen ähnliche Erkrankung in der Familie oder im Heimatsort bekannt geworden.

Die Patientin war früher stets kräftig und machte als Kind keine ernstere Erkrankung durch. Die Menstruation trat mit dem 13. Jahre auf und war stets regelmässig.

Die Patientin ist mit gesundem Manne verheiratet und hat acht gesunde Kinder, zwei Kinder sind gestorben. Die Schwangerschaften und Wochenbetten verliefen ohne Störung.

1893 machte die Patientin eine, etwa acht Wochen dauernde Blinddarmentzündung durch, die dann dauernd geheilt war.

Seit etwa zwei Jahren leidet die Patientin an Mattigkeit, Schwindel und häufigen Kopfschmerzen.

Seit Herbst 1904 traten zunehmende Atembeschwerden bei Anstrengungen auf. Dazu kam etwas Husten, aber ohne Auswurf und ohne irgend welche Schmerzen. Der Appetit wurde schlecht, und die Patientin hatte manchmal Aufstossen, selten auch Erbrechen. Der Stuhl war in letzter Zeit meist angehalten. Die Patientin verlor an Gewicht, ihr Aussehen verschlechterte sich. Sie litt nicht an Fieber und nicht an Schweissen.

Seit November 1904 kam zu den übrigen Beschwerden das Gefühl, „daß sich in der linken Seite etwas zusammenpresst“; außerdem hatte sie seit Dezember manchmal gegen Abend geschwollene Füsse. Auch das Sehen ist in letzter Zeit schlechter geworden.

Status praesens: Die Patientin ist klein, schwächlich gebaut, hat dürftige Muskulatur, schlechtes Fettpolster.

Die Haut und Schleimhäute sind blass. Am Kopfe findet sich eine nussgrosse Balggeschwulst. Eine linke Cubitaldrüse ist haselnussgross, hart. Sonstige Drüsenschwellungen sind nicht vorhanden.

Die Lungen sind völlig normal. Das Herz hat normale Grenzen, der erste Ton ist überall unrein, der zweite Ton an der Basis leicht accentuiert. Die Aktion ist regelmässig, der Puls ohne Besonderheit. 72.

Das Abdomen ist stark aufgetrieben, besonders nach links. Umfang 79 cm.

Die Leber überragt den Rippenbogen um Fingerbreite und ist leicht empfindlich.

Die Milz ist vergrössert, hart, reicht nach rechts fast zur Medianlinie, nach unten bis fast zur Symphyse; sie ist sehr beweglich. Die Masse sind: Länge 30 cm, Breite 13 cm.

Kein Ascites.

Die Knochen sind nicht druckempfindlich.

Das Nervensystem ist intakt, der Augenhintergrund normal.

Die Temperatur ist normal.

Das Körpergewicht beträgt 49500 g.

Der Urin ist sauer, klar, enthält weder Eiweiss noch Zucker. Das spezifische Gewicht ist 1018.

Die Blutuntersuchung ergibt:

3 170 000 Erythrocyten, 132 500 (?) Leukocyten, 60% Hämoglobin.

Das Blutbild entspricht dem der myeloiden Leukämie.

Ordination: Röntgenbestrahlung. Bei jeder Sitzung Bestrahlung der Milz und in dreitägigem Turnus abwechselnd des Sternum, der oberen und unteren Extremitäten.

Die Milz wurde 8, das Sternum 5, jede Extremität 5 Minuten bestrahlt.

Die verschiedenartigen Beschwerden der Patientin liessen schnell nach, nur das zusammenziehende Gefühl in der Milzgegend blieb einige Zeit bestehen.

25. II. Nach der 2. Bestrahlung:
2 700 000 Erythrocyten, 204 000 Leukocyten.
26. II. Eintreten der Menses, ohne Beschwerden.
2. III. Nach der 6. Bestrahlung:
Das Körpergewicht ist unverändert.
Die Milzmasse sind: Länge 29 cm, Breite 14 cm.
3. III. Nach der 8. Bestrahlung:
2 570 000 Erythrocyten, 200 000 Leukocyten.
Die Patientin fühlt sich ganz wohl.
6. III. Zwei Tage nach der 9. Bestrahlung:
2 770 000 Erythrocyten, 141 000 Leukocyten.
7. III. Nach der 10. Bestrahlung:
Die Milzmasse sind: Länge 28 cm, Breite 12 cm.
8. III. 6 Stunden vor der 11. Bestrahlung:
3 137 500 Erythrocyten, 130 800 Leukocyten.
 $\frac{1}{2}$ Stunde nach der Bestrahlung:
2 800 000 Erythrocyten, 126 400 Leukocyten.
11. III. Das Körpergewicht ist unverändert.
Vor der 14. Bestrahlung:
2 975 000 Erythrocyten, 106 000 Leukocyten, 60% Hämoglobin.
 $\frac{1}{4}$ Stunden nach der Bestrahlung: 98 450 Leukocyten.
6 Stunden nach der Bestrahlung: 86 650 Leukocyten.
13. III. Nach der 15. Bestrahlung: 77 200 Leukocyten.
14. III. Nach der 16. Bestrahlung:
3 156 000 Erythrocyten, 71 200 Leukocyten.
Das Körpergewicht beträgt 49000 g (Abnahme 500).
Die Milzgröße: Länge $26\frac{1}{2}$ cm, Breite $12\frac{1}{2}$ cm.
Im Urin kein Albumen.
16. III. Nach der 18. Bestrahlung:
2 875 000 Erythrocyten, 53 300 Leukocyten.
17. III. Vor der 19. Bestrahlung:
3 162 000 Erythrocyten, 44 100 Leukocyten.
20 Minuten nach der Bestrahlung:
3 062 000 Erythrocyten, 41 060 Leukocyten.
 $5\frac{1}{2}$ Stunden nach der Bestrahlung:
3 268 000 Erythrocyten, 41 000 Leukocyten.
18. III. Nach der 20. Bestrahlung:
2 925 000 Erythrocyten, 43 950 Leukocyten.
Die Milzgröße: Länge $26\frac{1}{2}$ cm, Breite $12\frac{1}{2}$ cm.

Da in den letzten Tagen starke Rötung und Pigmentierung in der Milzgegend aufgetreten sind, wird die Patientin nach Hause beurlaubt. Die Patientin fühlt sich völlig wohl.

Nachtrags-Anamnese vom 27. V. 05.

Acht Tage nach der Entlassung trat an der geröteten Stelle Entzündung auf, die oberste Hautschicht löste sich ab, die ganze Gegend war schmerzhaft, brannte stark. Etwa Mitte April begann die offene Partie sich wieder zu überhäuten. Die Patientin litt einige Tage an Husten, sie hatte sonst keinerlei Beschwerden und fühlte sich viel kräftiger wie früher, konnte gut arbeiten.

Am 3. April stellte sich die Patientin vor, die Blutuntersuchung ergab 4 720 000 Erythrocyten, 14 400 Leukocyten.

Status praesens: Die Haut ist an der bestrahlten Milzgegend normal, in der Umgebung noch dunkel gefärbt.

Die Lungen sind normal, am Herzen ist der zweite Ton an der Spitze und am fünften Punkt etwas verstärkt. Die Milz überragt den Rippenbogen um drei Fingerbreit, ihre Resistenz ist etwas vermehrt. Die Länge beträgt 23, die Breite 12 cm.

Die Leber ist nicht vergrößert, Knochenschmerzen sind nicht vorhanden.

Der Urin ist klar, spezifisches Gewicht 1024, kein Albumen, kein Zucker.

Das Körpergewicht beträgt 48 500.

29. IV. Die Blutuntersuchung ergibt:

4 850 000 Erythrocyten, 4 800 Leukocyten, 72% Hämoglobin.

Die Röntgenbestrahlung wird in der früheren Weise ausgeführt, die Dauer beträgt für die Milz und das Sternum je 5, für Oberarme und Oberschenkel je 3 Minuten.

3. V. Nach der 3. Bestrahlung:

Körpergewicht 50 000 (Zunahme 1500).

6. V. Nach der 6. Bestrahlung:

4 247 000 Erythrocyten, 3 400 Leukocyten.

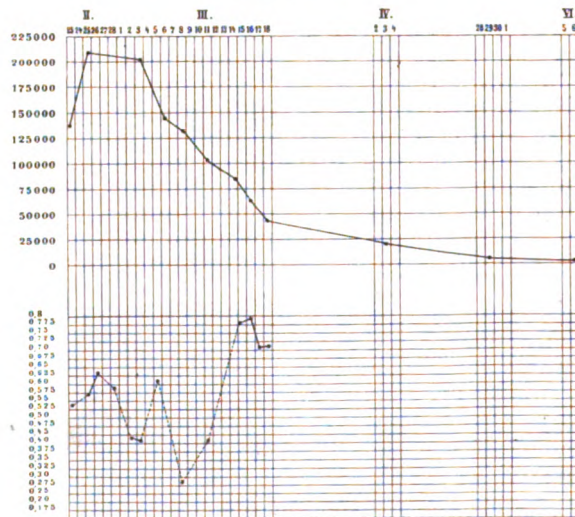
Körpergewicht 50 500 (Zunahme 500).

Die Patientin wird als „gebessert“ entlassen.

Tabelle IV.

	Erythrocyten	Leukocyten	Multinucl. neutr.		Uninucl. neutr.		Multinucl. eosin.		Uninucl. eosin.		Lymphocyten		Mastzellen		Übergangszellen	
			%	Ges.-Z.	%	Ges.-Z.	%	Ges.-Z.	%	G.-Z.	%	G.-Z.	%	Ges.-Z.	%	Ges.-Z.
Normalwert . . .	4 500 000	6 000	72	4 320	—	—	2,5	150	—	—	22	1320	0,5	30	3,0	180
23. II. v. Beginn d. Röntgentherapie .	3 170 000 Poikiloc. Erythrobl.	132 500 (?)	70,1	92 833	9,4	12 455	9,3	12 323	0,4	530	0,6	795	9,5	12 588	0,7	927
28. II. n. d. 5. Bestr.	2 700 000 geringe Poikiloc. Erythroblasten	204 000	76,2	155 448	6,6	13 466	9,4	19 176	0,5	1020	0,6	1224	6,2	12 648	0,5	1020
8. III. n. d. 12. Bestr.	2 800 000 keine Poik., seltene Erythroblasten	126 400	79,3	100 235	6,9	8 722	5,0	6 320	0,5	632	0,3	379	7,4	9 354	0,6	758
17. III. n. d. 19. Bestr.	3 268 000	41 000	82,6	33 866	4,0	1 640	4,4	1 804	0,4	164	2,9	1189	4,7	1 927	1,0	410
3. IV. 14 Tage nach d. 20. Bestrahlung	4 720 000	14 400														
29. IV. v. Beg. d. 2. Bestrahl.-Periode	4 850 000	4 800														
6. V. n. 6. weit. Bestr.	4 247 000	3 400	77,9	2 642	—	—	4,6	156	—	—	16,2	548	1,0	34	0,6	20

Tabelle V.



Der Erfolg der Röntgenbestrahlung, die im ganzen etwa 450 Minuten dauerte, war folgender:

Schon nach den ersten Bestrahlungen verschwanden die Beschwerden der Patientin: Kopfschmerz und Schwindel blieb weg, nur das zusammenziehende Gefühl in der Milzgegend blieb bis zum Ende der ersten Bestrahlungsperiode bestehen.

Von den der klinischen Untersuchung zugänglichen Organen kommen — da Druckempfindlichkeit der Knochen und Lymphdrüsenanschwellungen fehlten — nur die Milz und das Blut in Betracht. Da die Milz der Patientin sehr beweglich war, so können die geringen Massunterschiede zwischen dem Beginn der Behandlung und dem Befund nach der 6. Bestrahlung nicht verwertet werden. Eine deutliche Verkleinerung ergab die Messung nach 10 Bestrahlungen, das weitere Zurückgehen geschah nur langsam. Am Ende der ersten Bestrahlungsperiode $\frac{26\frac{1}{2}}{12\frac{1}{2}}$ cm gegen $\frac{30}{13}$ cm vor Beginn der Bestrahlung. Die Nachwirkung während der sechswöchentlichen Pause brachte eine weitere Verkleinerung der Milz auf $\frac{23}{12}$ cm zu Stande. Über die weitere Veränderung während der zweiten Bestrahlungsperiode fehlen die Angaben.

Der Blutbefund ergab in Bezug auf die Erythrocyten in der ersten Bestrahlungsperiode ein Schwanken um die Zahl 3 000 000, dann aber ein Steigen der Erythrocytenzahl während der Pause auf über 4 000 000, unter die sie bei der zweiten Bestrahlungsperiode nicht wesentlich herunterging.

Die anfangs vorhandene Poikilocytose war nach der 12. Bestrahlung verschwunden, die Megalo- und Normoblasten nahmen allmählich ab und wurden seit dem Ende der ersten Bestrahlungsperiode fast überhaupt nicht mehr gefunden.

Der Hämoglobingehalt, der anfangs ständig 60% betrug, stieg in der Bestrahlungspause auf 72% an.

Da die bei der ersten Zählung angegebene Zahl von 132 500 Leukocyten wegen eines bei der Zählung vorgekommenen Fehlers nicht als sicher richtig bezeichnet werden kann, so dürfen wir den Unterschied der ersten und der Zählung nach der 5. Bestrahlung nicht absolut für die Beurteilung der Strahlenwirkung verwerten. Da aber der angegebene Fehler nicht sehr gross sein kann, so ist wohl doch die Annahme berechtigt, dass zwischen der ersten und zweiten Zählung eine Vermehrung der Leukocyten eingetreten ist. Diese gleiche Beobachtung wurde ja von verschiedenen Autoren gemacht. Von der 5. Bestrahlung an trat stetige Abnahme ein, so dass nach im ganzen

14 Bestrahlungen noch die Hälfte, nach

18 Bestrahlungen ein Viertel, nach

20 Bestrahlungen etwa ein Fünftel (43 950) der nach der 5. Bestrahlung gefundenen Zahl (204 000) vorhanden war. Die Zählung nach einer Pause von etwa 2 Wochen ergab ein Vierzehntel, nach weiteren $3\frac{1}{2}$ Wochen ein Dreiundvierzigstel, nach weiteren 6 Bestrahlungen ein Sechzigstel der nach der 5. Bestrahlung angegebenen Zahl. Die zuletzt gefundenen Zahlen entsprechen etwa der Hälfte der normal vorhandenen Leukocyten.

Das Verhalten der Leukocytenformen unter der Einwirkung der Röntgenstrahlen ist insofern interessant, als es eine hochgradige Verbesserung des Blutbildes beweist.

Die multinucleären neutrophilen Zellen wurden im Laufe der Bestrahlungen relativ vermehrt, hielten sich dabei in Prozentzahlen, welche die Norm nicht wesentlich überschreiten. Die multinucleären eosinophilen Zellen gingen relativ bedeutend zurück, waren aber zuletzt immer noch prozentualer doppelt so zahlreich wie im normalen Blute. Die anfangs auf 9,5% vermehrten Mastzellen gingen allmählich auf einen kaum die Norm überschreitenden Wert zurück.

Ein auffallendes Verhalten zeigten die Lymphocyten, deren absolute Zahl zwar stark schwankte, im ganzen aber keine Verminderung erfuhr, so dass die relative Zahl von 0,6% auf 16,2% anstieg.

Die Übergangszellen entsprachen in ihrem Rückgang dem der Gesamtleukocytenzahl.

Die pathologischen Formen gingen im allgemeinen auch stetig zurück. Die un-nucleären neutrophilen Zellen sanken während der ersten Bestrahlungsperiode von 9,4% auf weniger als die Hälfte, während die eosinophilen un-nucleären Zellen relativ gleich blieben. Am Ende der zweiten Bestrahlungsperiode waren die pathologischen Formen völlig aus dem Blut verschwunden, das zuletzt vorhandene Blutbild zeigt dem normalen gegenüber nur ganz geringe Veränderungen, die Diagnose eines krankhaften Prozesses kann aus dem Blutbild nicht mehr gestellt werden.

Das Körpergewicht stieg während der Behandlung unter kleinen Schwankungen von 49500 auf 50500 g.

Die in der Harnsäurekurve angegebenen Zahlen sind deshalb nur von wenig be-weisender Bedeutung, weil die Bestimmung nicht täglich ausgeführt wurde. Die gegen Schluss der ersten Bestrahlungsperiode gefundene Erhöhung der Harnsäurewerte könnte nur dann für eine, die Harnsäureausscheidung steigernde Wirkung der Röntgenstrahlen sprechen, wenn man sicher sagen könnte, dass vorher in den Tagen, an denen keine Harnsäure bestimmt wurde, die Harnsäurewerte auch unter den zuletzt gefundenen Zahlen wesentlich zurückblieben. Dass bereits nach den ersten Bestrahlungen Harnsäurekrystalle ausgeschieden wurden, kann dagegen wohl mit Bestimmtheit als Folge der Bestrahlung aufgefasst werden.

Fall 4. Eintritt am 13. I. 05. Patient R. K. aus Rinklingen. 59 Jahre alt.

Anamnese: Die Familienanamnese ist ohne Belang. Dem Patienten ist in seinem Heimatsort keine der seinigen ähnliche Erkrankung bekannt geworden.

Der Patient war früher stets gesund, litt nie an Drüsenschwellungen. Er ist mit gesunder Frau verheiratet und hat 9 gesunde Kinder.

Seit März 1904 leidet der Patient, besonders gegen Abend, an heftigem Jucken an Armen, Brust und Nacken.

Im September 1904 hatte er 14 Tage lang Schmerzen beim Urinlassen, häufigen Urindrang, die Urinbeschwerden sind seitdem verschwunden.

Seit September 1904 bemerkte er Drüsenschwellungen an den Armen, seit Oktober auch in der Achselhöhle, am Hals, in der Leistengegend, die Drüsen nehmen im allgemeinen zu, zeigen aber zeitweise Verkleinerung.

Seit September fühlt sich der Patient matt, hat manchmal Kopfschmerzen und Schwindel und glaubt auch an Gewicht ständig abzunehmen. Der Appetit ist dabei ganz gut, wirklich störend wirkt nur das Hautjucken.

Starker Potus und Infektion werden negiert.

Status praesens: Der Patient ist ein grosser, kräftig gebauter Mann, mit guter Muskulatur und gutem Fettpolster. Die Hautfarbe ist gesund, bräunlich.

An Unterschenkel, Vorderarm, Brust und Rücken finden sich linsengrosse infiltrierte, etwas erhabene Efflorescenzen, meist rötlich, teilweise im Centrum weisslich. Einzelne, wohl weiter vorge-schrittene haben centrale Delle, an anderen Stellen finden sich kleine Geschwürchen und Narben von solchen.

Derbe Drüsenschwellungen sind: retromaxillar rechts bis nussgross, links kaum vorhanden, cervical und supraclavicular rechts bis walnuss-, links bis haselnussgross, cubital nur links walnuss-gross, inguinal beiderseits bis pflaumengross. Die Drüsen sind weder untereinander, noch mit der Haut verwachsen, zeigen nirgends Fluktuation oder Druckempfindlichkeit.

Die Lungen und das Herz sind normal, der Puls ist regelmässig, 80.

Am Abdomen, das nicht aufgetrieben ist, kleine Hernia umbilicalis. Umfang des Abdomens 89 cm.

Die Leber überragt den Rippenbogen um $1\frac{1}{3}$ Fingerbreite.

Die Milz ist am Rippenbogen palpabel, sie ist nicht druckempfindlich, ihre Masse sind 19 cm Länge, 11 cm Breite.

Das Nervensystem ist intakt, der Augenhintergrund normal.

Die Knochen sind nicht druckempfindlich.

Die Temperatur ist normal, das Körpergewicht beträgt 78 000.

Der Urin ist klar, ohne Eiweiss und Zucker.

Ordination: Gegen das Jucken Mentholsalbe.

Am 15. I. Die Blutuntersuchung ergibt:

4 100 000 Erythrocyten, 26 000 Leucocyten, 75% Hämoglobin.

Ordination: Röntgenbestrahlung. In dreitägigem Turnus wechselnd: 1. Cervicaldrüsen und Milz, 2. Axillardrüsen und Bauch, 3. Inguinaldrüsen und Brust; jedes Organ wurde 3 Minuten bestrahlt.

- Am 16. I. abends 37,6 Temperatur.
 17. I. morgens 36,9. Der Patient hat Schnupfen, klagt über starkes Jucken, abends 38,1. Ordination: Aspirin 3 mal 1,0.
 18. I. morgens 38,2, abends 37,3. Leichte Trübung der Kochprobe.
 19. I. morgens 37,6, abends 37,2, nachts 12 Uhr 38,5.
 20. I. morgens 37,5. Der Patient klagt noch über Schnupfen und Kopfschmerzen und Brennen auf der Haut. Der Puls ist 82, leicht irregulär.
 Seit dem 20. keine Temperatursteigerung mehr.
 23. I. nach der 5. Bestrahlung:
 4 500 000 Erythrocyten, 23 500 Leukocyten.
 25. I. Körpergewicht 75 000 (Abnahme 3000).
 27. I. nach der 8. Bestrahlung:
 19 000 Leukocyten, 75 % Hamoglobin. Der Patient fühlt sich wohl.
 1. II. Körpergewicht 76 600 (Zunahme 1600).
 8. II. Im Urin kein Albumen. Körpergewicht 75 700 (Abnahme 900).
 10. II. nach der 18. Bestrahlung: 21 400 Leukocyten.

Der Patient fühlt sich ganz wohl, nur das Jucken belästigt ihn noch. Er wird auf seinen Wunsch entlassen.

Nachtrags-Anamnese vom 20. III.

Zu Hause fühlte sich der Patient völlig wohl und hatte ausser dem Hautjucken keine Beschwerden.

Status praesens: Im allgemeinen unverändert, die Drüsenschwellungen sind vielleicht etwas geringer wie früher, die Milzmasse sind: 19 cm Länge, 11 cm Breite. Die Blutuntersuchung ergibt morgens um 12 Uhr: 4 200 000 Erythrocyten, 16 750 Leukocyten, 75 % Hämoglobin. Abends um 5 Uhr: 13 450 Leukocyten.

Ordination: Röntgenbestrahlung nach dem früheren Modus, jedes Organ wird 5 Minuten bestrahlt.

24. III. nach der 4. Bestrahlung: 21 000 Leukocyten.

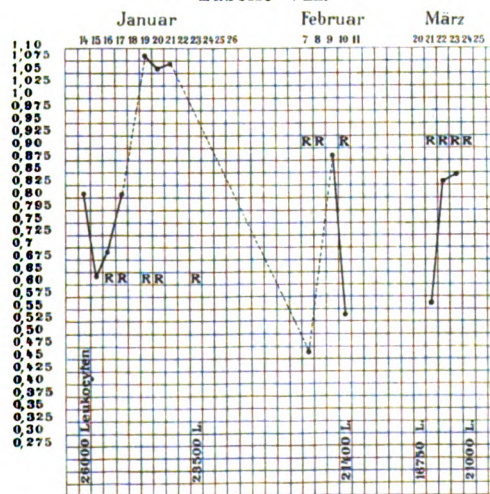
25. III. nach der 5. Bestrahlung: 24 500 Leukocyten.

Der Patient wird auf seinen Wunsch entlassen.

Tabelle VI.

	Erythrocyten		Leukocyten		Multinucl. neutr.		Multinucl. eos.		Lymphocyten		Mastzellen		Übergangszellen	
	0/0	Ges.-Z.	0/0	Ges.-Z.	0/0	Ges.-Z.	0/0	Ges.-Z.	0/0	Ges.-Z.	0/0	Ges.-Z.	0/0	Ges.-Z.
Normalwert	5 000 000		6 000		72,0	4 320	2,5	150	2,2	1320	0,5	30	3,0	180
15.I.v.Beginn d.Bestr.	4 100 000		26 000		87,6	22 776	2,1	546	7,6	1976	0,3	78	2,4	624
10. II. nach 18 Bestr.			21 400		87,1	18 639	2,9	620	7,0	1498	0,4	86	2,6	556
25. III. nach 23 Bestr.			24 500		84,7	20 751	4,8	1176	9,4	2303	0,2	49	0,9	221

Tabelle VII.



R=Bestrahlung.

Nach einer Mitte Juli erfolgten Mitteilung fühlt sich der Patient in letzter Zeit wieder viel schlechter.

Es ist unmöglich aus dem klinischen Befunde die sichere Diagnose der vorliegenden Krankheit zu stellen.

Es handelt sich um allgemeine, derbe Schwellung der peripheren Lymphdrüsen und um mässige Vergrösserung der Milz. Die Lymphdrüsentumoren sind weder untereinander, noch mit der Haut verwachsen, zeigen keine Fluktuation und scheinen, da der Patient sie zum ersten Male im September 1904 bemerkt hat, ziemlich schnell zu wachsen.

Die Haut zeigt Knötchenbildung an Unterarm, Unterschenkel, Brust und Rücken mit starkem Juckreiz.

Der Blutbefund weist eine Vermehrung der Leukocyten auf etwa das Vierfache der Norm auf. An der Vermehrung sind hauptsächlich die multinucleären neutrophilen Zellen, in geringerem Masse die übrigen Zellformen, mit Ausnahme der Lymphocyten, welche in etwa normaler Menge vorhanden sind, beteiligt. Pathologische Formen konnten nicht mit Sicherheit nachgewiesen werden.

Vom 16. bis 20. Januar hatte der Patient leichte Temperatursteigerungen, Schnupfen, Kopfschmerzen.

Die sonstigen subjektiven Beschwerden bestanden in ständiger Müdigkeit, Kopfschmerzen, Schwindel.

Von den Erkrankungen des hämatopoëtischen Apparates mit positivem Blutbefund ist in erster Linie die lymphatische Leukämie auszuschliessen: gegen diese spricht die Vermehrung der myeloiden Elemente bei normaler Lymphocytenzahl.

Bei Pseudoleukämie mit positivem Blutbefund sind — wie Pinkus nachgewiesen hat — stets die Lymphocyten vermehrt, so dass diese Form der Pseudoleukämie ziemlich allgemein als Vorstufe der lymphatischen Leukämie aufgefasst wird. Die vorübergehenden Fiebersteigerungen mit der Krankheit zusammenzubringen und sie als fieberhafte Hodgkinsche Krankheit zu betrachten, möchte ich nicht wagen, da diese Temperatursteigerung bisher nur einmal für einige Tage beobachtet wurde und mehr den Charakter einer kleinen Influenza-infektion trug, als dem intermittierenden Charakter der Temperatursteigerung bei der Hodgkinschen Krankheit entsprach.

Eine etwas atypisch verlaufende myeloide Leukämie ist schwieriger auszuschliessen. Eine myeloide Leukämie mit relativ kleinem Milztumor und so starker allgemeiner Drüenschwellung dürfte zu den grössten Seltenheiten gehören. Ich habe in der Litteratur keinen sicheren Fall mit entsprechendem Befund gefunden. Das Blutbild könnte schon eher einer beginnenden Leukämie entsprechen, bei der das Auftreten der Myelocyten noch fehlt. Bekanntlich giebt es ja auch seltene myeloide Leukämiefälle, bei welchen keine Myelocyten gefunden werden, sonst aber die Ehrlichsche Forderung der Vermehrung der multinucleären granulierten Formen, sowie der Verminderung der Erythrocyten, des Auftretens von Erythroblasten und Poikilocytose erfüllt ist.

Multiple Lymphome, sowie die Lymphosarkomatose sind ebenfalls nicht sicher auszuschliessen. Der Blutbefund wäre bei einer solchen Erkrankung kaum zu erklären.

Schliesslich wäre noch an indurierende Lymphdrüsentuberkulose zu denken. Da bei der Tuberkulose Veränderungen des Bluts im Sinne einer Leukocytose vorkommen, so darf, trotzdem sonstige Zeichen von Tuberkulose bei dem Patienten fehlen, diese Erkrankung nicht ganz ausser Betracht gelassen werden.

Eine bessernde Einwirkung der im ganzen etwa 250 Minuten ausgeführten Bestrahlung auf die subjektiven Beschwerden, die Mattigkeit, die Kopfschmerzen und das Hautjucken kann nicht geleugnet werden. Die Lymphdrüsen erfuhren eine kaum nachweisbare Verkleinerung, ob durch die Bestrahlung oder durch spontane Rückbildung lässt sich kaum sicher sagen.

Die Leukocyten zeigten schwankendes Verhalten, zuerst nach 8 Bestrahlungen einen Abfall von 26000 auf 19000, nach 18 Bestrahlungen wieder Ansteigen auf 21400, nach vier-

wöchentlicher Pause Absinken auf 16750, nach 5 weiteren Bestrahlungen Ansteigen auf 24500. Diese Schwankungen der wenig vermehrten Leukocytenzahl entsprechen vielleicht den normalen Schwankungen durch die Verdauungsleukocytose.

Die Leukocytenformen wurden in ihren Verhältniszahlen durch die Bestrahlungen kaum beeinflusst, die multinucleären neutrophilen Zellen blieben in ihrem Wert ziemlich konstant; während die eosinophilen Zellen und die Lymphocyten eine Zunahme zeigten, nahmen die Mastzellen und Übergangszellen relativ und absolut an Menge ab.

Das Körpergewicht fiel, wohl unter dem Einfluss der fieberhaften Erkrankung, von 78000 auf 75000 und stieg dann langsam wieder auf 75700 an.

Im Urin fand sich bereits bei der Aufnahme reichliche Harnsäureausfällung. Der in den ersten Tagen erfolgte Anstieg der Harnsäureausscheidung auf über ein Gramm pro die, ist wohl nicht auf Röntgenstrahlenwirkung sondern auf die, zur selben Zeit bestehende, accidentelle fieberhafte Erkrankung zurückzuführen. In der fieberlosen Zeit war die höchste Ausscheidung 0,897, die niederste 0,46 g pro die. Sie war also stets etwas erhöht.

Fall 5. Eintritt am 13. IX. 04.

Landwirt K. aus Würzburg i. Odenwald. 55 Jahre alt.

Anamnese: Die Familienanamnese ist ohne Belang. Im Heimatsort des Patienten ist keine der seinigen ähnliche Erkrankung bekannt geworden.

Der Patient war als Kind nie ernstlich krank. Seit dem 20. Jahre leidet der Patient an Druck in der Magengegend und saurem Aufstossen. Diese Beschwerden haben sich in den letzten Jahren gebessert.

Seit etwa fünf Jahren zeigten sich am Hals und in den Achselhöhlen Knoten, die allmählich wuchsen, manchmal auch wieder kleiner wurden und in der letzten Zeit wieder stärkeres Wachstum zeigten.

Seit einigen Jahren leidet der Patient an Husten, der besonders in letzter Zeit zugenommen hat. Bei Tag hat er nur wenig zäh schleimigen Auswurf, nachts häufige Schweisse.

Vor drei Jahren machte der Patient eine Lungen- und Rippenfellentzündung, später auch Gelenkrheumatismus der Fuss- und Kniegelenke durch. Seitdem hat er Herzklopfen bei Anstrengungen, manchmal auch in der Ruhe.

In den letzten Jahren litt er anfallsweise an Kopfschmerz mit Schwindel.

Im Herbst 1903 trat zum ersten Male die Hautaffektion auf, an der der Patient auch jetzt — seit drei Wochen — wieder leidet und die damals 14 Tage anhielt.

Im Juni 1904 traten unter Fieber und leichten Frösten beim Atmen Schmerzen in der linken Seite auf, ausserdem hatte der Patient dünnen Stuhl. Der Arzt konstatierte Milz- und Leberschwellung. Nach drei Wochen verschwanden diese Beschwerden und sind nicht wieder aufgetreten. Der Patient fühlt sich seit längerer Zeit sehr müde, hat aber nicht wesentlich an Gewicht abgenommen. Der Appetit ist dabei gut.

Potus und sexuelle Infektion werden negiert.

Status praesens: Der Patient ist ein grosser Mann in reduziertem Ernährungszustand mit wenig Fettpolster.

Die Haut zeigt die weiter unten beschriebenen Veränderungen.

Derbe Drüsenschwellungen finden sich: Eine Kette Cervicaldrüsen und Supraclaviculardrüsen bis zu Wallnussgrösse, links stärker wie rechts; geringgradig an den Submaxillardrüsen; an den Axillardrüsen bis zu Hühnereigrösse, letztere bilden links ein über faustgrosses, rechts kleineres Paket; die Cubitaldrüsen sind wenig geschwollen, die Inguinaldrüsen bilden Stränge von 10—15 bis wallnussgrossen Tumoren.

Die Drüsen sind nicht untereinander und nicht mit der Haut verwachsen, sie sind nicht druckempfindlich und zeigen keine Fluktuation.

Die Lungen zeigen links hinten unten eine zwei fingerbreite Schallverkürzung und in dieser Partie rauhes Atemgeräusch mit feinem Knistern. Im übrigen sind die Lungen normal.

Das Herz hat normale Grenzen, die Töne sind rein, der zweite Aorten- und Pulmonalton accentuiert. Die Aktion ist regelmässig. Der Puls ist ohne Besonderheit.

Das Abdomen ist etwas aufgetrieben und mässig gespannt.

Die Leber überragt den Rippenbogen um Fingerbreite.

Die Milz überragt den Rippenbogen um Fingerbreite, sie hat eine Breite von $9\frac{1}{2}$ cm, die Ausdehnung nach hinten ist nicht sicher festzustellen.

Vergrösserte Mesenterialdrüsen sind nicht zu fühlen. Ascites ist nicht vorhanden.

Die Knochen sind nicht druckempfindlich.

Das Nervensystem ist intakt, der Augenhintergrund normal.

Die Hautaffektion, derentwegen der Patient in die Behandlung kam, hatte etwa folgenden Verlauf: Unter lokalem Hitzegefühl und starkem Jucken zeigten sich an den Streckflächen der Finger, der Hände, der Unterarme und der Füße, auch im Gesicht derbe, unregelmässig begrenzte Infiltrationen, die etwas über das übrige Hautniveau prominieren. Die Grösse schwankte zwischen Linsen- und Markstückgrösse. Bei den grösseren, die sich besonders an den Unterarmen fanden, stellte sich ziemlich weit in die Umgebung greifendes, entzündliches Ödem ein. Die Infiltrationen waren entweder nach 1—2 Tagen verschwunden, oder es bildeten sich aus ihnen in der gleichen Zeit mit serösem Inhalt gefüllte Blasen, die an der Grundfläche grösser wie die ursprünglich^e Infiltration waren, sich scharf und unregelmässig begrenzt von der übrigen normalen Haut abhoben und durch allmähliche Vermehrung der serösen Flüssigkeit grösser wurden. Mit dem Auftreten der Blasen verschwand das Jucken und das Hitzegefühl. Der Inhalt der Blasen blieb manchmal serös, meist wurde er aber bald sanguinolent. Nach 6—8tägigem Bestehen der Blasen begannen sie, falls sie nicht durch leichte Traumen geplatzt waren, einzutrocknen. Nach weiteren 8 Tagen wurde die Blasenhaut, unter der sich die Epidermis regeneriert hatte, abgestossen, und meist war an den betroffenen Stellen nach einiger Zeit nichts Pathologisches mehr zu sehen. Die Affektion trat meist regionär mit Bildung von 8—10 Knoten bezw. Blasen auf, doch war zwischen dem Entstehen der einzelnen Knoten oft eine Pause von 1—2 Tagen. Nach der ersten Beobachtungszeit blieb die Affektion aus.

Die Blutuntersuchung ergab:

3 600 000 Erythrocyten, 73 000 Leukocyten.

Das Blutbild entsprach dem der lymphatischen Leukämie. Die Zahlenverhältnisse des Blutbildes sind am Ende der Krankengeschichte in einer Tabelle aufgeführt.

Während der ersten Beobachtungszeit vom 14. IX. bis 21. X. stieg die Leukocytenzahl allmählich, aber stetig, auf 100.400. Bei der Entlassung waren die Milzmasse: 23 cm Länge, 13½ cm Breite. Der Patient bekam Na. kakodylic.-Injektionen und nach der Entlassung Sol. Fowleri.

Nachtrags-Anamnese vom 4. I. 05.

Nach der Entlassung fühlte sich der Patient etwas wohler, doch war die Mattigkeit noch vorhanden.

Der Status ist gegen früher nicht wesentlich verändert, die Drüsenschwellungen sind, besonders links, etwas stärker.

Die Milzgrösse ist: Länge 24 cm, Breite 13 cm.

Der Urin ist klar, sauer; spezifisches Gewicht 1011. Enthält eine Spur Albumen.

Das Körpergewicht beträgt 57 000.

Die Blutuntersuchung ergibt:

3 999 000 Erythrocyten, 151 500 Leukocyten, 75% Hämoglobin.

Ordination: Na. kakodylic., Röntgenbestrahlung in dreitägigem Turnus: 1. Milz, Cervical- und Supraclaviculardrüsen. 2. Unterleib, Axillar- und Cubitaldrüsen. 3. Brust und Inguinaldrüsen.

Jedes Organ wurde anfangs 3 Minuten bestrahlt.

7. I. Nach der 3. Bestrahlung:

4 000 000 Erythrocyten, 133 000 Leukocyten.

Im Urin Ausscheidung von Harnsäurekrystallen.

9. I. Nach der 5. Bestrahlung:

3 900 000 Erythrocyten, 131 800 Leukocyten.

Im Urin eine Spur Albumen.

Die Milzmasse: Länge 24 cm, Breite 13 cm.

18. I. Nach der 13. Bestrahlung:

Die Milzmasse: Länge 24 cm, Breite 12 cm. Die linken Axillardrüsen und Cervicaldrüsen scheinen etwas kleiner, sonst ist der Befund der gleiche wie früher.

Der Patient fühlt sich wohl; er klagt nur über Druck im Epigastrium.

Das Körpergewicht beträgt 58 200 (Zunahme 1200). Im Urin eine Spur Albumen.

4 500 000 Erythrocyten, 125 000 Leukocyten.

22. I. Nach der 16. Bestrahlung: Milzmasse: Länge 22 cm, Breite 11 cm.

Ordination: Bestrahlung aller Organe je 4 Minuten.

25. I. Nach der 19. Bestrahlung:

3 999 000 Erythrocyten, 97 000 Leukocyten.

1. II. Nach der 23. Bestrahlung: Die Milzmasse: Länge 22 cm, Breite 12 cm. Die Drüsen am Hals sind kleiner, sämtliche Drüsen weicher geworden.

Das Körpergewicht beträgt 57 700 (Abnahme 500). Im Urin ist kein Albumen.

Der Patient wird auf 14 Tage beurlaubt. Zu Hause fühlte er sich ganz wohl, die Müdigkeit ist fast völlig geschwunden.

Bei der Wiederaufnahme am 14. II. ist der Status im allgemeinen unverändert, nur die Inguinaldrüsen sind beiderseits etwas gewachsen.

Die Milzmasse: Länge 21 cm, Breite 12 cm.

Körpergewicht: 57 700.

Ordination: Bestrahlung aller Organe je 8 Minuten.

23. II. Nach der 31. Bestrahlung:
3 610 000 Erythrocyten, 89 200 Leukocyten.
Im Urin ist eine Spur Albumen.

4. III. Nach der 39. Bestrahlung:
3 520 000 Erythrocyten, 87 200 Leukocyten.

Die Behandlung wird auf Wunsch des Patienten ausgesetzt.

Nachtrags-Anamnese vom 22. V.

Der Patient fühlte sich zu Hause wohl, doch hatte er stets noch etwas Schwächegefühl, so dass er anstrengende Arbeit noch nicht verrichten konnte. Er litt kurze Zeit an Husten und hatte einige Tage geschwollene Füße.

Status ist im allgemeinen unverändert. Die Drüenschwellungen sind nicht merklich zurückgegangen. Die Leber überragt den Rippenbogen um 2 cm. Die Milzmasse: Länge 24 cm, Breite 13 cm.

Das Körpergewicht: 59 400. Im Urin ist kein Albumen.

Der Blutbefund ergibt:

5 104 000 Erythrocyten, 44 000 Leukocyten.

Ordination: Röntgenbestrahlung.

29. V. Nach der 5. (im ganzen 44.) Bestrahlung:
34 800 Leukocyten.

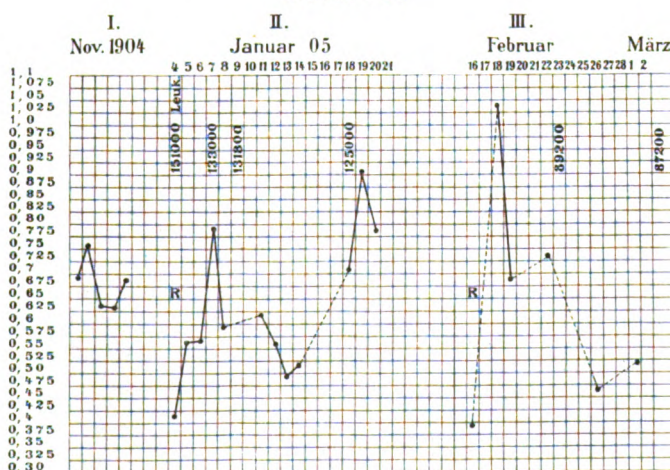
3. VI. Nach der 11. (50.) Bestrahlung:
Die Axillardrüsen sind etwas kleiner; die Milz unverändert.

Der Patient wird auf seinen Wunsch entlassen.

Tabelle VIII.

	Erythrocyten	Leukocyten	Lymphocyten		Multin. neutr.		Multin. eosin.		Übergangszellen		Mastzellen	
			%	Ges.-Z.	%	Ges.-Z.	%	Ges.-Z.	%	Ges.-Z.	%	Ges.-Z.
Normalwert	5 000 000	6000	22	1320	72,0	4320	2,5	150	3,0	180	0,5	30
6. X. v. d. Bestr. therapie		92 800	87,5	81 200	11,0	10 208	1,5	1392	?	?	?	?
21. I. v. d. Bestr. therapie	3 999 000	151 500	95,5	144 684	3,8	5757	0,3	454	0,3	454	0,1	151
25. I. n. 19 Bestr.	3 999 000	97 000	95,7	92 829	3,6	3492	0,3	291	0,3	291	0,1	97
30. I. n. 23 Bestr.			95,4		3,6		0,3		0,4		0,3	
15. II. n. d. 1. Pause			95,4		3,6		0,4		0,3		0,3	
4. III. n. 38 Bestr.	3 520 000	87 000	94,1	81 867	5,3	4611	0,4	348	0,2	174		?
1. VI. n. 700 Min. Bestr.		34 800	92,4	32 156	6,5	2262	0,4	139	0,3	104	0,4	139

Tabelle IX.



Die in der Kurve angegebenen Harnsäurezahlen wurden bestimmt: 1. in der ersten Beobachtungsperiode vor Einsetzen der Röntgentherapie, 2. in der ersten, 3. in der zweiten Bestrahlungsperiode. R = Beginn der Bestrahlungen.

Die Wirkung der Röntgenbestrahlung, im ganzen etwa 700 Minuten war folgende:

Das Allgemeinbefinden des Patienten besserte sich bereits in den ersten Tagen der Behandlung wesentlich, doch konnte die Müdigkeit während der Behandlung nicht ganz beseitigt werden.

Von den der klinischen Untersuchung zugänglichen Organen kommen die Lymphdrüsen, die Milz und das Blut in Betracht. Die Lymphdrüsen zeigten unter der Behandlung keine Veränderungen, die nicht auch im Verlauf der Leukämie spontan beobachtet würden. Einzelne Drüsen wurden etwas verkleinert, ein Wachstum der Drüsen im allgemeinen wurde nicht beobachtet, so dass man vielleicht wenigstens den Stillstand auf Röntgenwirkung beziehen kann. Die Milz ging während der ersten Bestrahlungsperiode im Januar 1905 etwas zurück, erreichte aber während der dritten Bestrahlungsperiode wieder das ursprüngliche Mass; so dass man auch bei der Milz von einer nachweisbaren Strahlenwirkung nicht sprechen kann.

Die Erythrocytenzahl schwankte in der ersten Bestrahlungsperiode zwischen 3900000 und 4500000; in der zweiten zwischen 3500000 und 3600000 und stieg in der Pause vom 4./III. bis 22./V. auf 5100000. Poikilocytose und Erytroblasten waren nie vorhanden. Eine wesentliche eindeutige Beeinflussung der Erythrocyten durch die Bestrahlung ist nicht zu erkennen.

Das Verhältnis der Leukocytenformen entsprach dem, bei der lymphatischen Leukämie gewöhnlichen Bild, mit absoluter und relativer Vermehrung der Lymphocyten und relativer Verminderung der übrigen Formen. Die Leukocyten zeigten unter der Röntgenbestrahlung schon von der ersten Zählung (nach der 3. Bestrahlung) an allmählich fortschreitende, gleichmässige Verminderung, in der ersten Bestrahlungsperiode von 151500 auf 97000, in der zweiten von 89200 auf 87200, während der Bestrahlungspause vom 4./III. bis 22./V. auf 44000, während der dritten Bestrahlungsperiode auf 34800. Wir sehen auch in diesem Falle eine Nachwirkung der Bestrahlung in der kurzen ersten, eine viel stärkere aber in der zweiten, längeren Pause.

Die Zahlen der einzelnen Leukocytenformen erfuhren in der Zeit zwischen der ersten und zweiten Beobachtungsperiode, vor Beginn der Röntgentherapie, eine Verschiebung im Sinne einer Verschlechterung, die hochgradiger war als der Vermehrung der Gesamtleukocytenzahl entspricht, da die Lymphocyten besonders auf Kosten der, um zwei Drittel verminderten multinucleären neutrophilen Leukocyten, die schliesslich nur noch 3,8% betragen, von 87,5 auf 95,5% anstiegen.

Die einzelnen Leukocytenformen zeigten unter der Bestrahlungstherapie im allgemeinen der Gesamtleukocytenzahl entsprechende Verminderung. Ob die geringe relative Verminderung der Lymphocyten gegenüber der relativen Vermehrung der multinucleären neutrophilen Zellen von 3,8 auf 6,5% darauf zurückzuführen ist, dass unter gewisser Schonung des Knochenmarks fast ausschliesslich die Lymphdrüsen und die Milz bestrahlt wurden, kann wohl kaum mit einiger Sicherheit gesagt werden.

Das Körpergewicht zeigte im ganzen wenig Veränderungen, es stieg schwankend von 57000 auf 59400 an.

Im Urin fand sich manchmal eine Spur Albumen. Die Harnsäurewerte in der ersten Beobachtungsperiode schwankten zwischen 0,626 und 0,758 g pro die. Die Harnsäure war also damals schon vermehrt. Die Harnsäurewerte während der ersten und zweiten Bestrahlungsperiode waren so schwankend zwischen 0,387 und 1,065, dass sie für den Beweis einer Strahlenwirkung nicht verwertbar sind.

Fall 6. Eintritt 16. I. 05.

Herr M. S., Kaufmann aus Gross-Rohrheim. 59 Jahre alt.

Anamnese: Die Familien-Anamnese ist ohne Belang. Im Heimatsort des Patienten ist ihm eine der seinigen ähnliche Erkrankung nicht bekannt geworden.

Der Patient selbst hatte früher häufig geschwollene Mandeln, im übrigen war er stets gesund.

Seit etwa drei Monaten fühlte sich der Patient nicht mehr so wohl wie früher, es traten häufig stechende Schmerzen in der Milzgegend auf, er magerte zusehends ab und schwitzte sehr viel. Der Appetit war ganz gut, doch fühlte er sich stets müde.

Ein vor fünf Wochen konsultierter Arzt konnte nichts Pathologisches feststellen.

Die Schmerzen in der linken Seite nahmen in letzter Zeit ab, ein Dickerwerden des Leibes oder Drüenschwellungen hat der Patient nicht bemerkt. Sonstige Beschwerden hat der Patient nicht. Der Stuhl und der Urin sind ohne Besonderheit.

Der Patient ist starker Raucher, trinkt wenig Alkohol. Geschlechtliche Infektion wird negiert.

Status praesens: Der Patient ist ein mittelgrosser, ziemlich fetter Mann in ganz gutem Ernährungszustand.

Die Gesichtsfarbe ist gelblich; die Schleimhäute sind anämisch.

Die Zunge ist leicht belegt, die Zähne schlecht gepflegt.

Starke Drüenschwellungen sind beiderseits cervical, submaxillar, retrosternocleidal, supraclavicular, inguinal; mässige Schwellungen axillar.

Lungen und Herz sind normal. Der Puls ist regelmässig, 78.

Das Abdomen ist voll und leicht aufgetrieben. Die linke Seite ist gegen rechts leicht prominent. Die Leber ist etwas vergrössert, palpabel. Die Milz reicht bis zur Verbindungslinie des Nabels bis zur Spin. il. ant. sup. Einkerbung ist dabei nicht zu fühlen. Stärkere Druckempfindlichkeit besteht nicht. Die längste Verbindungslinie vom Rippenbogen zum unteren Milzpol beträgt 18 cm. Die Entfernung des Milzpol vom Nabel 6 cm.

Ascites ist nicht nachweisbar.

Das Sternum ist stark druckempfindlich.

Der Urin ist klar, ohne Eiweiss, ohne Zucker. Spezifisches Gewicht 1030.

Die Blutuntersuchung ergibt:

4 160 000 Erythrocyten, 644 000 Leukocyten, ca. 70% Hämoglobin.

Das Blutbild entspricht nach einem Präparat vom 28. III. dem der lymphatischen Leukämie.

Ordination: Sol. Fowleri. Röntgenbestrahlung. Die Milz wurde täglich und in fünf-tägigem Turnus die Halsdrüsen, Brust und Bauch, die Inguinaldrüsen, die Oberarme, die Oberschenkel bestrahlt. Die Dauer war anfangs für die Milz 3, für die übrigen Organe je 2, vom 23. I. für die Milz 5, die übrigen Organe 3, vom 13. III. an für sämtliche Organe je 5 Minuten.

19. I. Nach der 2. Bestrahlung: 532 000 Leukocyten.

Der Patient fühlt sich ordentlich.

23. I. Nach der 5. Bestrahlung:

4 230 000 Erythrocyten, 420 000 Leukocyten.

Im Urin ist kein Albumen.

25. I. Nach der 7. Bestrahlung:

Körpergewicht 76 500 (Zunahme 800).

27. I. Der Patient fühlt sich ganz wohl, sieht nur etwas angegriffen aus, das Gesicht ist etwas eingefallen.

364 000 Leukocyten.

29. I. Die Milz ist nicht kleiner geworden, fühlt sich etwas derber an; der Leib ist dabei weicher. Die Drüsenpakete sind nicht wesentlich verändert.

Nach der 12. Bestrahlung: Gewicht 74 300 (Abnahme 2200).

1. II. Der Patient sieht elend aus, schwitzt viel.

Temperatur: Morgens 36,8. Puls 88.

Abends 37,3. Puls 94.

Nach der 13. Bestrahlung: Temperatur abends 38,7. Puls 90.

2. II. Temperatur: Morgens 37,2. Puls 88.

Abends 38,0. Puls 92.

Bestrahlung ausgesetzt.

3. II. 14. Bestrahlung:

Temperatur: Morgens 36,8. Puls 88.

Abends 37,3. Puls 94.

3 480 000 Erythrocyten, 336 000 Leukocyten.

4. II. Der Patient schwitzt viel, hat etwas Husten

Temperatur: Morgens 36,3. Puls 80.

Abends 37,3. Puls 88.

15. Bestrahlung.

5. II. Temperatur: Morgens 37,0. Puls 80.

Abends 38,3. Puls 92.

Der Patient fühlt sich wohl, sieht noch schlecht aus.
Bestrahlung ausgesetzt.

6. II. Temperatur: Morgens 36,4. Puls 84.
Abends 37,3. Puls 88.

Bestrahlung ausgesetzt.

7. II. Der Patient hat besser geschlafen, die Temperatur ist normal, der Patient schwitzt weniger. Bestrahlung ausgesetzt.

8. II. Körpergewicht 75 800 (Zunahme 1500).

3 500 000 Erythrocyten, 300 000 Leukocyten.

Die Milz ist nach jeder Richtung kleiner geworden. Die längste, dem Längsdurchmesser der Milz entsprechend verlaufende Linie vom Rippenbogen zum unteren Milzpol beträgt noch 15 cm., die Entfernung des Milzpol vom Nabel 10 cm.

Beurlaubung des Patienten bis zum März.

Vom 13. III. an wurden die Bestrahlungen ambulatorisch ausgeführt, und zwar wurde bis 25. III. täglich, dann nur in Pausen von mehreren Tagen bestrahlt; vom 30. III. bis 4. V. wurde ganz ausgesetzt. Im ganzen wurden 39 Bestrahlungen ausgeführt.

5. V. Die Länge der Milz beträgt 18 cm, die Breite 14 cm.

31. V. Der Patient fühlt sich ganz wohl. Kein Sternalschmerz mehr.
50 000 Leukocyten.

21. VI. Der Patient fühlt sich wohl.
4 880 000 Erythrocyten, 47 000 Leukocyten.

5. VII. 3 110 000 Erythrocyten, 28 000 Leukocyten.

Da seit der letzten Bestrahlung (21. VI.) ein Rückgang der Erythrocyten eingetreten ist, so wird die Bestrahlung vorläufig ausgesetzt.

19. VII. 4 000 000 Erythrocyten, 20 000 Leukocyten.

Tabelle X.

	Erythro- cyten	Leuko- cyten	Lymphocyten		Multin. neutr.		Multin. eos.		Übergangs- zellen		Maatzellen	
			%	Ges.-Z.	%	Ges.-Z.	%	Ges.-Z.	%	Ges.-Z.	%	Ges.-Z.
Normalwert	5 000 000	6000	22	1320	72,0	4320	2,5	150	3,0	180	0,5	30
28. III.	—	—	91,0	—	7,7	—	0,3	—	1,0	—	?	—
31. V.	—	50 000	93,9	46 950	4,7	2350	0,5	250	0,9	450	—	—
5. VII.	3 110 000	28 000	80,8	22 624	18,0	5040	0,5	140	0,7	196	?	—

Die Wirkung der im ganzen 500 Minuten dauernden Röntgenbestrahlung war folgende:
Das Allgemeinbefinden besserte sich bald, Schweisse und Mattigkeit liessen nach.

In welcher Beziehung die vom 1./II. bis 5./II. andauernden Temperatursteigerungen zur Strahlenwirkung stehen, ist nicht klar ersichtlich.

Da derartige Temperatursteigerungen normal bei der Leukämie vorkommen können und sie auch nur in wenig der veröffentlichten Fälle während der Bestrahlung auftraten, so steht die Ansicht, dass es sich um eine Resorption von, infolge der Bestrahlung entstandenen Giftstoffen oder Zerfallsprodukten handle, auf schwachen Füßen. Ebenso kann von einer deutlichen, das Fieber beseitigenden Wirkung der Strahlen in unserem Falle nicht gesprochen werden, während in verschiedenen veröffentlichten Fällen eine solche Wirkung deutlich erkennbar ist.

Von der klinischen Untersuchung zugänglichen Organen kommen das Sternum, die Milz und das Blut in Betracht.

Der Sternalschmerz ist während der Bestrahlung — nach 39 Bestrahlungen — verschwunden.

Die Milz ging während der ersten 16 Bestrahlungen etwas zurück, nach 29 Bestrahlungen war sie so viel kleiner geworden, dass sie den Rippenbogen nur noch wenig überragte.

Die Erythrocyten verhielten sich schwankend; nach einem anfänglichen Absinken von 4 100 000 auf 3 480 000 stiegen sie dann wieder bis zum 31./V. auf 4 880 000 an. In der

Folgezeit, in der keine Bestrahlung stattfand, wurden am 5./VII. 3110000, am 19./VII. 4000000 gezählt. Das Verhalten der Erythrocyten ist also zu den Bestrahlungen in keine sichere Beziehung zu bringen. Normoblasten waren anfangs vorhanden, wurden später nicht mehr gefunden.

Die Leukocyten nahmen sofort nach Beginn der Bestrahlungstherapie allmählich an Menge ab. Nach 2 Bestrahlungen war ein Rückgang von 644000 auf 532000, nach 5 Bestrahlungen auf 420000 zu verzeichnen. Am Ende der ersten Bestrahlungsperiode betragen die Leukocyten noch 300000, nach 39 Bestrahlungen noch 47000.

Die Nachwirkung nach Aussetzen der Bestrahlung zeigt sich in dem weiteren Rückgang auf 28000 am 5./VII., auf 20000 am 19./VII.

Eine sichere wesentlich bessernde Einwirkung der Röntgenstrahlen auf die Verhältniszahlen der Leukocytenformen konnte nicht gefunden werden. Die in den Blutpräparaten vom 5./VII. sich offenbarende Verbesserung des Blutbildes unter Verringerung der Lymphocyten von 93,9% auf 80,8% mit starker relativer Vermehrung der multinucleären neutrophilen Zellen von 4,7 auf 18% kann nur dann als Folge der Röntgenbestrahlung betrachtet werden, wenn sie bei den weiteren Bestrahlungen weitere Fortschritte macht. Die Verhältniszahlen der Lymphocytenformen untereinander blieben ziemlich konstant, es waren stets etwa 10% der Lymphocyten zu den grossen Formen zu rechnen.

Anmerkung während der Korrektur zu Fall 6.

7. IX. 6 000 000 Erythrocyten, 3 000 Leukocyten, Milzmasse $16\frac{1}{2}$ cm : $11\frac{1}{2}$ cm (seit 21. VI. keine Bestrahlung mehr!!)

Wir konnten in vier der vorliegenden Fälle durch die Röntgenbestrahlung eine Besserung erzielen, während in zwei Fällen ein sichtbarer Erfolg ausblieb.

In beiden mit Erfolg bestrahlten myeloiden Leukämieen war der Verlauf im allgemeinen parallel.

Beim Falle 1 traten die ersten Zeichen der Erkrankung im Januar 1904 auf. Im Falle 3 weisen die seit zwei Jahren bestehenden, subjektiven Beschwerden, wie Mattigkeit, Kopfschmerzen, Schwindel auf ein längeres Bestehen der Erkrankung hin, wenn auch in diesem Fall deutliche Symptome der Leukämie erst im November 1904 auftraten.

Beide Fälle haben ziemlich grosse Milztumoren, keine Drüsenschwellungen, keine Knochenempfindlichkeit und dabei den typischen Blutbefund der myeloiden Leukämie, doch war in beiden Fällen die Vermehrung der Leukocyten nicht höher als 300000 und die Erythrocyten waren nur wenig geschädigt. In beiden Fällen setzte zuerst die Besserung des Blutbefunds, und dann die Milzverkleinerung schon bald nach Beginn der Bestrahlungen ein und machten stetige Fortschritte. Die Besserung machte sich auch in der Bestrahlungspause bemerkbar, und so konnte die Patientin 1 nach im ganzen etwa 300 Minuten Bestrahlung mit fast normaler Milz und nahezu normalem Blutbefund, die Patientin 3 nach etwa 450 Minuten Bestrahlung mit noch ziemlich vergrösserter Milz und fast völlig normalem Blutbefund vorläufig entlassen werden.

Bei dem Patienten 2 ist der Beginn der Leukämie unklar. Da die Bläschenaffektion doch kaum als Symptom der Leukämie aufgefasst werden kann, so deutet erst die Blutung nach Zahnextraktion im Jahre 1903 auf diese Erkrankung hin, deren erste sichere Zeichen im Juli 1904 auftraten.

Der Fall 2 unterscheidet sich vor allem durch die Knochenempfindlichkeit und die Drüsenschwellungen, weniger durch den Blutbefund mit 410000 Leukocyten von den Fällen 1 und 3.

Es liegt sehr nahe, in dem Falle 2 die Lymphdrüsenschwellungen und die, durch die Knochenempfindlichkeit sich aussprechende stärkere Beteiligung des Knochenmarks für das Fehlen eines deutlichen Einflusses der 150 Minuten angewandten Bestrahlung zu beschuldigen.

Allerdings liegt in diesem Falle auch die Komplikation durch die Verschlechterung des Zustandes nach der Remission vor.

Wenn der Fall 4 als myeloide Leukämie aufzufassen wäre, so müsste man wohl auch hier die Beteiligung der Lymphdrüsen als eventuelle Ursache für die Erfolglosigkeit der Behandlung von 250 Minuten in Erwägung ziehen. Doch wird man diesen Fall, so lange die Diagnose nicht geklärt ist, am besten nicht zum Vergleich heranziehen.

In der Litteratur über die Bestrahlung der myeloiden Leukämie findet sich für die ausgesprochene Annahme, dass Fälle mit Knochenschmerzen oder Lymphdrüsenanschwellungen der Bestrahlung mehr Widerstand entgegenstellen als die übrigen, insofern eine Bestätigung, als Krause die längste Bestrahlungsdauer von 3650 Minuten in einem Fall mit Knochenschmerzen, von 2780 Minuten und von 2355 Minuten in zwei Fällen mit Drüsenanschwellungen anwenden musste. Die Bestrahlung der übrigen Fälle nahm bei Krause nur zwischen 680 bis 840 Minuten in Anspruch; allerdings wurde von Krause ein Fall ohne Drüsenanschwellungen und ohne Knochenschmerzen trotz Bestrahlung von 210 Minuten nicht beeinflusst.

Über die, in den verschiedenen Fällen der Litteratur angewandte Zeit lässt sich aus den Arbeiten eine klare Vorstellung nicht bilden, doch dürfte als Durchschnittszahl für die Bestrahlungsdauer im allgemeinen 5—600 Minuten nicht zu niedrig gegriffen sein. Die höchsten oben angeführten Bestrahlungszeiten hat Krause angewandt.

Die Erfolge sind fast in allen Fällen die gleichen, in allen wird Besserung des Allgemeinbefindens angegeben, ausserdem Abnahme der Leukocyten mit besonders starker Verminderung der pathologischen Formen — in einem Fall von Hofmann entsprechend unserem Fall 3 völliges Verschwinden der pathologischen Formen — Verkleinerung der Milz, meist auch eine Vermehrung der Erythrocyten und Steigerung des Hämoglobingehaltes.

In unseren Fällen von myeloider Leukämie war eine stärkere Vermehrung der Erythrocyten und auffallende Steigerung des Hämoglobingehaltes wohl deshalb nicht zu verzeichnen, weil die Erythrocyten- und Hämoglobinzahlen nicht wesentlich unter die Norm gesunken waren; sicher aber zeigten die Röntgenstrahlen keinen schädigenden Einfluss auf die Erythrocyten. Auffallend sind nur die bedeutenden Schwankungen der Erythrocyten während der Bestrahlungen, die sich teils im Sinne einer Vermehrung, teils einer Verminderung aussprachen.

Die beiden Fälle von lymphatischer Leukämie unterscheiden sich ziemlich wesentlich.

Im Falle 5 bei dem bereits vor 5 Jahren die Lymphdrüsenanschwellungen bemerkt wurden, der Beginn der Erkrankung also wohl noch weiter zurückliegt, bestanden starke Lymphdrüsenanschwellungen, geringer Milztumor, wenig gestörtes Allgemeinbefinden, dabei eine Leukocytenzahl von 151000.

Im Falle 6, bei dem der Beginn der Erkrankung, trotzdem die ersten Symptome erst wenige Monate vor der Aufnahme auftraten, doch wohl mindestens ein Jahr zurückliegt, waren die Lymphdrüsenanschwellungen geringer wie im vorigen Fall, dagegen die Milz sehr gross, das Allgemeinbefinden sehr schlecht, die Leukocytenzahl 644000.

Die Technik der Behandlung war in beiden Fällen verschieden, da im Falle 5 Drüsen und Milz mit gleichen Bestrahlungszeiten, im Falle 6 ausserdem die Extremitäten, aber mit täglicher Bestrahlung der Milz, behandelt wurden.

In beiden Fällen besserte sich das Allgemeinbefinden, und es setzte ziemlich schnell die Verminderung der Leukocyten ein, so dass im Falle 5 nach 700 Minuten Bestrahlung noch 34800, im Falle 6 nach 500 Minuten Bestrahlung (+ einer einmonatlichen Pause) 20000 Leukocyten gezählt wurden. Eine sichere Besserung der relativen Zahlen der Leukocytenformen ist nicht nachzuweisen.

Die Erythrocyten verhielten sich in beiden Fällen schwankend, doch ist eine Schädigung der Erythrocyten durch die Bestrahlung nicht eingetreten.

Die Lymphdrüsen wurden in beiden Fällen kaum verändert, zeigten sogar zeitweise Vergrösserung.

Die Milz wurde im Falle 5 nicht beeinflusst, während sie im Falle 6 stark zurückging. Da die Milz im Falle 6 im ganzen etwa 250, im Falle 5 nur etwa 50 Minuten bestrahlt wurde, so erklärt vielleicht schon der grosse Unterschied in der Bestrahlungsdauer den Unterschied im Erfolg, ausserdem sind wohl in dem lange bestehenden Falle 5 schon so starke indurierende Prozesse in der Milz und den Lymphdrüsen vorhanden, dass die Möglichkeit einer Beeinflussung des Volumens dieser Organe überhaupt fraglich erscheint.

Die wenigen veröffentlichten Beobachtungen über Röntgenbestrahlung bei lymphatischer Leukämie geben ein viel weniger einheitliches Bild als dies bei der myeloiden Leukämie der Fall ist.

Ein Fall von Krause mit Lymphdrüsen- und Milzschwellung und Sternalschmerz blieb trotz einer Bestrahlung von 560 Minuten ohne Veränderung, ein zweiter Fall desselben Autors ohne Milzschwellung wurde durch Bestrahlung von 1660 Minuten bedeutend gebessert unter Rückgang der Drüsenschwellung und der Leukocytenzahl. Bei einem dritten von Joachim und Kurpjewit beschriebenen Fall gingen Lymphdrüsen, Milz und Leukocytenzahl zurück, das Allgemeinbefinden aber blieb schlecht, Erythrocytenzahl und Körpergewicht sanken.

Einer Verwertung des ersten Falles von lymphatischer Leukämie von Krause im Sinne der Annahme, dass bei der lymphatischen Leukämie die durch die Druckschmerzhaftigkeit der Knochen sich ausdrückende stärkere Beteiligung des Knochenmarks der Röntgentherapie mehr Widerstand entgegensetzt, steht unser Fall 6 gegenüber, der, trotz des starken Sternalschmerzes durch die Bestrahlung ziemlich leicht beeinflusst wurde.

Bei der lymphatischen Leukämie decken sich unsere Bestrahlungszeiten im allgemeinen mit denen der übrigen Autoren. Da in unseren Fällen die Behandlung noch nicht abgeschlossen ist, so ist es wohl möglich, dass wir auch die in dem einen Fall von Krause angewandte Zeit (1660 Minuten) erreichen werden, wenn wir auch, wie es in diesem Fall von Krause geschehen ist, eine stärkere Beeinflussung der Lymphdrüsengrösse erzielen wollen.

An unangenehmen Nebenwirkungen der Bestrahlung haben wir nur die schwache Abschilferung der Haut im Falle 1, die leichte Ulceration im Falle 3, beide Male in der stark bestrahlten Milzgegend und einen, auf eine kleine Fläche in der Umgebung des Ohrs beschränkten Haarausfall im Falle 5 beobachtet.

Die Wirkung der Bestrahlung auf die Harnsäureausscheidung, die in einer besonders hochgradigen Harnsäurebildung zur Zeit des stärksten Leukocytenabfalles besteht, konnten wir aus unseren Harnsäurekurven nicht nachweisen, da es leider nicht möglich war, tägliche Bestimmungen längere Zeit hindurch fortzusetzen. Die in allen Fällen, im Fall 4 schon bei Eintritt in die Klinik, in den übrigen Fällen erst einige Tage nach Beginn der Bestrahlung aufgetretene Harnsäureausfällung im Urin ist deshalb nicht auf Vermehrung der Harnsäureausscheidung allein zurückzuführen, weil diese Ausfällung auch stattfand, wenn die Harnsäuremenge nur ganz gering war. Die Ausfällung ist nur so zu erklären, dass die Harnsäure durch andere ausgeschiedene saure Urinbestandteile aus ihrer Verbindung mit den Harnalkalien gedrängt wurde.

Unsere Erfahrungen in Bezug auf die Einwirkung der Röntgenstrahlen auf die Leukämie sind, kurzgefasst, folgende:

1. Die Krankheit ist um so leichter zu beeinflussen, je kürzere Zeit sie besteht.
2. Bei der myeloiden Leukämie ist es möglich, die Allgemeinstörungen zu beseitigen, den Blutbefund und die Milz bis fast zur Norm zu bringen, und zwar brauchen die Fälle mit Drüsenschwellung und Knochenschmerzen längere Bestrahlungsdauer als die Fälle ohne diese Erscheinungen.
3. Bei der lymphatischen Leukämie, die viel längere Bestrahlungsdauer wie die myeloide erfordert, gelingt es zwar, die Allgemeinstörungen zu beseitigen, die Milz und vielleicht auch die Lymphdrüsen zur Verkleinerung, die Leukocytenzahl der Norm nahezubringen, doch scheint eine wesentliche Beeinflussung der Verhältniszahlen der Leukocytenformen nicht möglich zu sein.

4. Bei beiden Leukämieformen tritt zuerst die Besserung des Allgemeinbefindens ein. Dann folgt die Verminderung der Leukocyten und erst nach dem Sichtbarwerden der Wirkung auf die Leukocytenzahl zeigt sich auch die Rückbildung der Milz und der Lymphdrüsen. In manchen alten Fällen ist wahrscheinlich wegen der Induration der Milz und Lymphdrüsen eine Verkleinerung dieser Organe nicht zu erwarten.

5. Von einer Heilung der Krankheit kann vorläufig in keinem der Fälle gesprochen werden, doch ist zum mindesten anzunehmen, dass bei ständiger Beobachtung der Patienten und rechtzeitiger eventuell notwendiger Fortsetzung der Bestrahlung das Leben der Patienten auf Jahre hinaus verlängert werden kann.

Für die Methode der Behandlung ergeben sich folgende Gesichtspunkte:

1. Die Bestrahlung ist mit mittelharter Röhre auszuführen; dabei ist eine Abdeckung der Umgebung der zu bestrahlenden Teile — so lange eine einigermaßen genaue Dosierung doch nicht möglich ist — unbedingt notwendig nur dann, wenn besonders durch die Röntgenstrahlen gefährdete Organe, wie behaarte Partien, Augen, Genitaldrüsen in Frage kommen; immerhin ist die Abdeckung der Umgebung zu empfehlen, um die Wirkung der Strahlen einigermaßen beherrschen zu können.

Bei Eintreten von Erythem oder Pigmentierung ist die Bestrahlung der befallenen Partie auszusetzen, oder höchstens unter Fernhalten der weichen Strahlen durch Staniollagen auszuführen.

2. Die Bestrahlungsdauer der einzelnen Sitzungen ist möglichst kurz zu wählen, um die Wirkung der Strahlen besser überwachen zu können. Bei myeloider Leukämie ist, um das Absinken der Leukocyten und die Verkleinerung der Milz möglichst parallel zu gestalten, die Milz häufiger als die einzelnen Röhrenknochen zu bestrahlen. Bei der lymphatischen Leukämie hat sich die Bestrahlungsdauer nach der Vergrößerung der einzelnen Organe zu richten.

3. Die Behandlung soll möglichst in einzelnen Perioden geschehen und stets in längeren Pausen das Ausklingen der Nachwirkung möglichst abgewartet werden. Häufige Blutuntersuchungen müssen die Dauer des Erfolgs kontrollieren, um bei wiedereintretender Vermehrung der Leukocyten oder sonstiger Verschlimmerung sofort wieder mit der Bestrahlung beginnen zu können.

4. Es empfiehlt sich, zur Unterstützung der Strahlenwirkung Arsen, während der Behandlung und auch während der Pausen, zu geben, es besonders aber anzuwenden, wenn eine Verminderung der Erythrocyten unter der Bestrahlung oder in der Bestrahlungspause eintreten sollte.

Ich danke Herrn Geheimrat Professor Dr. Erb für die gütige Überlassung der Fälle, und Herrn Privatdozent Dr. Arnspurger für die freundliche Unterstützung bei der Behandlung der Fälle, sowie bei der Verwertung des dabei gesammelten Materials.

Bezüglich der Litteratur verweise ich auf die Zusammenstellungen von:

1. De la Camp, Therapie der Gegenwart 1905, März;
2. Schirmer, Centralblatt f. d. Grenzgebiete der Medizin und Chirurgie 1905, 1. und 2. Heft;
3. Paul Krause, Fortschritte auf dem Gebiete der Röntgenstrahlen 1905, Februar;

ausserdem die Arbeiten von:

Hoffmann, Die Behandlung der Leukämie mit Röntgenstrahlen;

Paul Krause, Zur Röntgenbehandlung der Leukämie und Pseudoleukämie.

Beide in Fortschritte auf dem Gebiete der Röntgenstrahlen 1905, April.

Bücherbesprechungen.

Albers-Schönberg: **Die Röntgentechnik**, Lehrbuch für Ärzte und Studierende. Mit 164 Abbildungen im Text und 1 Tafel. Zweite umgearbeitete Auflage, gr. 8°, XV, 428 Seiten. Preis 11 Mark broschiert, 12 Mark in Leinwand gebunden. Hamburg, Lucas Gräfe & Sillem. 1906.

Dr. med. Rudolf Grashey: **Atlas typischer Röntgenogramme vom normalen Menschen**, ausgewählt und erklärt nach chirurgisch-praktischen Gesichtspunkten, mit Berücksichtigung der Varietäten und Fehlerquellen, sowie der Aufnahmetechnik. München, J. F. Lehmann. 1905. (16 Mk.)

In dem Vorwort rechtfertigt der Verf. die Herausgabe des Atlas. Es bestehen schon eine ganze Reihe solcher Werke. Das vorliegende soll hauptsächlich dem Arzt dienen, der nicht täglich mit Röntgenogrammen zu tun hat, denn das Verfahren gewinnt immer grössere Bedeutung z. B. durch Beifügung von Röntgenogrammen zu Gutachten u. s. w. Daher muss auch der nicht spezialistisch geschulte Arzt zunächst das normale Röntgenbild genau kennen, namentlich auch die verschiedenen Abweichungen, die durch Röhren- oder Objektverschiebung zustande kommen und Varietäten des Skeletts. Im Atlas sind diese beiden Dinge sehr eingehend berücksichtigt.

Die Einleitung wird durch acht Kapitel mehr technischer Natur gebildet. Im I. Kapitel ist über die Hilfsmittel, mit welchen die Röntgenogramme des Atlas hergestellt sind, gesprochen, die angewandte Nomenklatur erläutert, die sich der gebräuchlichen, aus den Körpergegenden hergeleiteten anschliesst z. B. ventro-dorsal, cranio-ventro-dorsal u. s. w. In Kapitel II wird das Allgemeine über Röntgenstrahlen abgehandelt. Es bringt Bekanntes. Im I. Kapitel hat sich wohl ein Fehler eingeschlichen, da die Stromstärke im sekundären Kreis mit 10—15 Amp. angegeben ist; auch die Messung dieser Stromstärke überhaupt dürfte nicht so ohne weiteres mit einem Ampèremeter ausführbar sein wie im zweiten Kapitel angegeben. Im III. Kapitel ist die Perspektive des Röntgenogrammes und die aus dieser sich ergebende Art seiner Betrachtung und Wertung gegeben, während das Nächste das Wichtigste über Centrierung und Normalstrahl enthält. Im V. Kapitel wird die Orientierung auf dem Röntgenbild und die manchmal für eine solche sich bietende Schwierigkeit besprochen, während im VI. und VII. Kapitel die aus den wachsenden Skelettteilen durch die Epiphysenlinien und die Varietäten namentlich dem Anfänger unterlaufenden Irrtümer in der Beurteilung der Röntgenplatten dargestellt sind. Genaue Angaben für die Beurteilung des Röntgenogrammes enthält Kapitel VIII. In ihm wird erörtert, wie man die Normal-Röntgenogramme zum Vergleich heranziehen kann bei pathologischen Befunden, die möglichen Fehlerquellen sind im Zusammenhang aufgeführt. Auf den vier folgenden Seiten ist unter Zuhilfenahme von schematischen Bildern abgehandelt: Schema einer Röntgenanlage, Strahlung der Röhre und Normalstrahl, Sekundärstrahlen, Schattenprojektion, Zentrierung der Röhre, Berechnung des Fokalabstandes, Einstellung von Röhre und Normalstrahl, Schattenkonstruktion. Es folgen nun auf 97 Tafeln die Röntgenogramme. Sie sind in der Grösse des Originals vervielfältigt durch Autotypie, die als recht wohl gelungen und den Charakter des Röntgenogrammes gut wiedergebend bezeichnet werden muss. Zahlreiche Umriss- und Orientierungszeichnungen sind als Hilfsmittel eingeschaltet, die einzelnen Knochen teile auf den Tafeln übersichtlich und leicht auffindbar mit Zahlen bezeichnet, die verhältnismässig wenig störend wirken. Der zu jeder Tafel gehörende Text umfasst die Bezeichnung des Bildes, Lebensalter der aufgenommenen Person, Röhrenabstand, Aufnahmezeit, Einstellungsart. Eine genauere Aufnahmetechnik ist jedesmal beigefügt.

In 14 Röntgenogrammen mit Beschreibung ist der Kopf abgehandelt. Die Aufnahmerichtungen und -Anordnungen weichen etwas ab von den „Normalaufnahmen“ Schüllers. Bei jeder Aufnahme ist der besondere Zweck, zu welchem gerade diese Anordnung getroffen ist, angegeben. Sehr gut ist das Zusammenstehen von Tafel und Text angeordnet, so dass man nie umzuschlagen braucht.

Eine Tafel ist dem Kehlkopf gewidmet, dann folgen fünf Tafeln Halswirbelsäule, stets, wie auch beim Schädel, nach dem Lebenden und nach maceriertem Knochen. Röntgenogramme 21—28 behandeln den Thorax und das Schultergelenk, letzteres in verschiedenen Stellungen. Ein weiteres Aufzählen der Röntgenogrammzahl würde ermüdend und zwecklos sein. Das namentlich für Unfallbeurteilung so wichtige Handgelenk ist sehr eingehend behandelt, namentlich mit verschiedenen Einstellungen der Röhre, verschiedener Stellung der Hand und unter Berücksichtigung der Varietäten, die nach Ansicht des Ref. wohl nirgends so vollständig auf einen Fleck zusammengestellt und dem Röntgenologen so leicht zugänglich sind wie hier. Ebenso sorgfältig sind auch Hüft- und Kniegelenk, sowie der Fuss behandelt, sodass die

Extremitäten in diesem engen Rahmen als ziemlich vollständig und erschöpfend dargestellt betrachtet werden können: alles, was praktisch in Betracht kommt, ist vorhanden.

Man kann dem Verf. sowohl wie dem Verlag nur grösste Anerkennung aussprechen zu dem wohl gelungenen Werk, welches entschieden eine Lücke ausfüllt und dabei nicht zu hoch im Preis steht. Gerade die enge Verbindung von Tafel und Text, aus welcher auch der weniger geübte Röntgenologe sofort alles Wichtige ersieht, ist entschieden sehr wichtig für den praktischen Gebrauch. Die Röntgenogramme selbst sind ausgezeichnet scharf und sehr reich an Einzelheiten, mehr als man sonst auf Kopieen und namentlich deren Reproduktionen zu sehen gewöhnt ist.

Das Buch ist als wesentliche Bereicherung der Röntgenliteratur zu bezeichnen. . . . p.

Röntgenphotographie. Festgabe der Trockenplattenfabrik Dr. C. Schleussner Akt.-Ges.

Das Büchlein, welches eine Widmung für den Ehrenausschuss trägt, ist einseitig auf Pergament gedruckt und macht mit seinen bunten Initialen einen guten Eindruck. Die Technik der Aufnahme für die einzelnen Körperteile, welcher eine kurze allgemeine Anleitung vorausgeht, ist von Alban Köhler-Wiesbaden bearbeitet und bringt Bekanntes. Acht Tafeln geben verkleinerte Bilder aller Körperpartien wieder. Ganz am Schluss giebt die Firma Schleussner eine ganz kurze Anleitung (2 Seiten) über die Behandlung ihrer Platten. Alle auffällige Reklame ist vermieden. Im Laboratorium wird das Büchlein manchem willkommen sein. . . . p.

Vereine und Kongresse.

Verhandlung des Komitees für Krebsforschung in Berlin. Sitzung v. 3. Dezember 1904.

Lassar berichtet über seine persönlichen Erfahrungen der **Krebsbehandlung mit Röntgenstrahlen**. Zunächst berichtet er über seine im Anfang der neunziger Jahre vorgenommene Arsenbehandlung, welche bei oberflächlichen Krebsen zum Teil jetzt noch bestehende Heilungen erzielen liess. Der Röntgenbehandlung sind vor allen Cancroide zugänglich, selbst sehr ausgedehnte. Auf tief sitzende und massige Geschwülste, sowie allgemeine Metastasen haben die Röntgenstrahlen keinen Einfluss, nur geschwüurig zerfallene Krebspartien können zum Zuhelen gebracht werden. Auch dies ist nur eine symptomatische Behandlung. Postoperative Metastasen werden im Fortschreiten nicht gehemmt. Radiumbestrahlung scheint bei kleinen Tumoren, soweit die direkte Emanation reicht, radikal zu wirken. Die Röntgenbehandlung soll nicht gegen die operative aufgestellt werden, sondern sie ergänzen. L. selbst verfügt über bedeutende persönliche Erfahrung, etwa 700 Fälle. In der Diskussion spricht L. noch über die Technik. Sie muss äusserst vorsichtig sein, bei geringstem Reiz muss die Behandlung bis zum völligen Abklingen eingestellt werden.

Benda: Die histologische Untersuchung eines später operierten Falles ergab schwere Degeneration der Krebszellen bei unbeeinflusstem Stroma. Keinesfalls haben die Röntgenstrahlen nur Ätzwirkung.

Th. Mayer hat die gleichen Beobachtungen gemacht. Besonders fand er im Bindegewebe gut entwickeltes neues Elastin.

Jastrowitz: Unter den 500 behandelten Fällen Lassars ist trotz der grossen Verschiedenheit kein eigentlicher Misserfolg.

Lassar betont, dass diese doch da seien, er habe keine Statistik bringen, sondern nur zeigen wollen, dass man auf diesem neuen Weg kurativ vorgehen könne, und dass eine Erweiterung der Therapie in Anbahnung scheine. Im ganzen seien über 700 Fälle behandelt. . . . p.

Berliner medizinische Gesellschaft. 1905. 28. Juni.

Lassar: **Neue Beiträge zur günstigen Wirkung des Radiums auf Hautkrebs.** Demonstration von Patienten, Monlogen und Röntgenogrammen. Vortr. betont die relative Ungefährlichkeit der Radiumbehandlung: Ein Radiumulcus heilt viel rascher, als ein Röntgenulcus. Die Applikation der Radiumbromidkapseln ist sehr einfach. Die kosmetischen Resultate sind sehr gut. Kombination mit Röntgenbehandlung oder mit Arsenmedikation ist oft empfehlenswert.

In der Diskussion macht Blaschko darauf aufmerksam, dass sich verschiedene circumskripte Dermatosen, wie Angiome, Nävi, Warzen durch Radium gut beseitigen lassen. Er teilt ferner mit, dass von Beiersdorf in Hamburg ein Radiumpflaster in den Handel gebracht ist, das sich zur Behandlung von alten Psoriasisfällen usw. gut eignet.

Lassar betont noch die relative Unerschöpflichkeit des Radiums.

Freie Vereinigung der Chirurgen Berlins. 1905. 8. Mai.

Joachimsthal: **Zwei weitere Fälle von angeborenem Oberschenkeldefekt.** Anschliessend an einen im Januar 1903 in der Freien Vereinigung demonstriertem Knaben mit linkem partiellem Ober-

schenkeldefekte stellt J. eine 22jährige Dame vor mit der gleichen Missbildung. Die stark verkürzte rechte untere Extremität besteht nur aus dem Fuss und einem Verbindungsstück zwischen diesem und dem Becken. Der Fuss ist normal beweglich; das Verbindungsstück kann flektiert, extendiert, ab- und adduziert werden um ca. 30°. Das Röntgenogramm zeigt in ihm zwei Knochen, einen medialen, den J. als Tibia, verschmolzen mit einem Femurrudiment, auffasst, und einen lateralen = die Fibula. Vom Becken ist rechts nur das nach innen gedrehte Os ischii und der die Verbindung mit dem Kreuzbeine bewirkende Teil des Os ilei vorhanden. Links fehlt der horizontale Schambeinast, zugleich besteht eine Luxatio cong. coxae. J. hat der Pat. einen Schienenhülsenapparat für die vorhandene Extremität gegeben, mit dem ein künstlicher Unterschenkel und Fuss beweglich verbunden ist; sie bewegt sich frei mit dem Apparate. Der zweite Fall betrifft ein vierwöchiges Kind, an Stelle des rechten Oberschenkels findet sich ein Knochenrudiment, das oben mit der Konvexität nach innen analog einer Coxa valga congen. geknickt ist. Es bestanden weitere Missbildungen an den oberen Gliedmassen, Amputationen des rechten Oberarmes in der Mitte und Verkürzung des linken Armes, der nur zwei, durch Syndaktylie verbundene Finger trug.

Medizinischer Verein in Greifswald. 1905. 6. Mai.

Glimm: **Die Behandlung von Carcinomen mit Röntgenstrahlen.** Bericht über 10 Fälle, darunter 5 Lippen- und 4 Gesichtscarcinome, ein inoperables Schultercarcinom; davon wurden 8 völlig geheilt, ein Lippencarcinom heilte erst nach Excision eines kleinen Keils in der Mitte, das inoperable Schultercarcinom heilte lokal. Genaue Beschreibung der geübten Technik.

Zur Behandlung mit Röntgenstrahlen eignen sich besonders Hautcarcinome und inoperable Mammacarcinome. Bezüglich der Rezidive sind weitere Erfahrungen abzuwarten.

Medizinische Sektion der schlesischen Gesellschaft für vaterländische Kultur, Breslau. 1905. 19. Mai.

Oppler zeigt das Röntgenogramm eines kyphoscoliotischen Patienten, bei welchem eine starke Abknickung des Oesophagus, vielleicht infolge vergrößerter und entzündlicher **Bronchialdrüsen**, eingetreten war, deren Folge bedeutende Schluck- und Ernährungsbeschwerden waren. Der Oesophagus war zum Zwecke einer röntgenographischen Aufnahme mit 200 ccm Kartoffelbrei gefüllt worden (Cardiakrampf, durch welchen das Abwärtstreten des Kartoffelbreies verhindert wurde) und kam auf dem Röntgenogramme gut zum Vorschein.

K. K. Gesellschaft der Ärzte in Wien. 1905. 19. Mai.

Robinson und Werndorff: **Über die Sauerstoffinsufflation der Gelenke und Weichteile zu röntgenologisch-diagnostischen Zwecken (mit Demonstration von Röntgenogrammen und eines Sauerstoffinsufflationsapparates.)**

Verf. berichten über eine in den Instituten von Holz knecht und Lorenz ausgearbeitete Methode, die es ermöglicht, sonst im Röntgenbilde nicht sichtbare Weichteile, wie Knorpel, Bänder, Synovialis, deutlich zur Darstellung zu bringen. Die Methode beruht auf dem Prinzip der Interposition eines spezifisch leichteren Mediums zwischen zwei spezifisch gleichschweren, sich daher röntgenologisch nicht differenzierenden Gewebsarten. Es wird Sauerstoff in die Gelenke, Schleimbeutel, Sehnenscheiden, Bindegewebsinterstitien etc. insuffliert, wodurch die betreffenden Weichteilgebilde voneinander abgehoben werden, und deren Schatten im Röntgenogramm, die sonst unmittelbar ineinander konfluieren, sich von der Schattenausspannung des Gases ebenso abheben, wie etwa im Thorax der Schatten des Herzens auf dem hellen Grunde der Lunge. Demonstration eines Kniegelenk-Bildes, an dem man die Details der einzelnen Komponenten des Gelenks erkennen kann. Die Methode setzt uns in den Stand, pathologische Vorgänge an den Gelenken, die bisher röntgenologisch nur dann nachweisbar waren, wenn sie zu sekundären Veränderungen an den knöchernen Gelenkskonstituentien (Atrophie, arthritische Deformierungen) führten, nunmehr direkt und primär an den Veränderungen der Gelenkweichteile zu studieren. Bei der chronischen Arthritis z. B. kann man die drei Typen nunmehr röntgenologisch unterscheiden, die die pathologische Anatomie lehrt. Man findet röntgenologisch klinisch: 1. Formen mit serösem Erguss ohne Veränderungen an den Gelenkweichteilen. 2. Formen mit Wucherungen oder Auflagerungen an der Synovialis mit oder ohne Beteiligung des Knorpels, mit oder ohne Veränderungen des knöchernen Skeletts. 3. Schwere fibromatöse Entartung der Kapsel, die zu teilweiser Obliteration des Gelenkraumes führt, ohne dass selbst bei jahrelangem Bestehen am Knochen und Knorpelskelett röntgenologisch Veränderungen nachweisbar wären. Letztere Formen sind es besonders, welche sich bisher dem röntgenologischen Nachweis vollständig entzogen haben. — Durch diese Methode liess sich ein Lipoma arborescens nachweisen — für die Frühdiagnose der Gelenktuberkulose leistet die Methode Ausgezeichnetes.

Die Technik der Methode ist ziemlich einfach. Aseptische Injektion ins Gelenk, bisweilen Ablassen eines bestehenden Ergusses durch Punktion vor der Insufflation. Es darf nur chemisch reiner Sauerstoff benutzt werden und die Einströmungsgeschwindigkeit nicht zu hoch bemessen werden.

26. Mai: Hirsch demonstriert drei Fälle von isolierter, subkutaner Fraktur einzelner Hand-

wurzelknochen an Patienten und Röntgenogrammen. Diese Frakturen sind erst seit der Benutzung der Röntgenographie richtig erkannt. Früher gingen sie unter dem Bilde der *Contusio manus*. Die vorgestellten Fälle betrafen zweimal das *Os naviculare*, einmal das *Os lunatum*. Redner verbreitet sich über den Entstehungsmechanismus und die Prognose dieser Traumen.

9. Juni: Freund stellt einen ausgezeichneten Erfolg der Röntgentherapie vor: einen seit fünf Jahren bestehenden Fall von **Rhinosclerom**, der in vier Bestrahlungsserien von insgesamt 23 Sitzungen von je sechs Minuten Dauer völlig abheilte, ein um so bemerkenswerteres Resultat, als andere therapeutischen Massnahmen gegen diese Affektion ziemlich ergebnislos zu sein pflegen.

23. Juni. Stegmann: **Die Behandlung des Kropfes** mit Röntgenstrahlen (*Morbus Basedowii*).

Demonstration von vier neuerdings röntgenisierten Fällen. Vortr. verfügt zur Zeit über 13 Fälle. Die Resultate sind auffallend gute. Keine üblen Nebenwirkungen Rückgang des Halsumfanges um mehrere Centimeter und Verschwinden der toxischen Basedowsymptome.

In der Diskussion bestätigt Schiff die Mitteilungen auf Grund zweier weiterer Beobachtungen und setzt die Wirkung in Parallele mit den günstigen Erfolgen in der Behandlung der **Prostatahypertrophie**.

23. Juni: Exner und Sywek berichten über Tierversuche mit **Chollininjektionen**. Danach treten in Haut und Hoden ähnliche Veränderungen auf, wie nach Bestrahlung mit Röntgen- und Radiumstrahlen. Ebenso finden sich typische Veränderungen in Milz und Lymphdrüsen nach Injektion dieses Zersetzungsprodukts des Lecithins in das Cavum peritonei oder zwischen die beiden Blätter des Dünndarmmesenterium. Diese Veränderungen bestehen makroskopisch in einer Volumabnahme, mikroskopisch in einem zu Grundegehender lymphoiden Elemente. Die beobachteten Veränderungen sind demnach sehr ähnlich den von Heinecke nach Röntgenbestrahlung beschriebenen. Die Annahme einer durch den Alkaligehalt des Cholins bedingt sein sollenden Ätzwirkung weisen die Votr. zurück. Die Versuchsergebnisse legen den Gedanken nahe, erkrankte Lymphdrüsen auf diese Weise zu beeinflussen.

Gesellschaft für innere Medizin und Kinderheilkunde in Wien. 1905. 18. Mai.

Hochsinger demonstriert Röntgenogramme eines Falles von **Flossenstellung der Arme** und bekämpft Peters' Ansicht, welche diese eigentümliche Lähmung der oberen Extremitäten auf eine luetische Affektion des Rückenmarkes zurückführt. H. zeigt an der Hand der Röntgenogramme, dass eine ossifizierende Periostitis und Perichondritis vorliegt und der Prozess vom Knochen auf die Muskulatur übergreift, wodurch die Lähmungserscheinungen dann schliesslich bedingt sind. Sowohl die Ostitis als die Myositis sind luetischer Natur.

25. Mai. Schlachta: **Zur Theorie der biologischen Strahlenwirkung.**

Untersuchungen von Schwarz, R. Werner, A. Exner u. a. haben ergeben, dass Lecithin, mittels Radium- resp. Röntgenstrahlen längere Zeit bestrahlt und intrakutan injiziert, im Bereiche der betreffenden Hautpartie ähnliche Erscheinungen setzt wie direkte Bestrahlung. Die Veränderung des Lecithins durch die Bestrahlung beruht nach der Ansicht des Votr. auf Oxydation; zum Beweise beschickte er eine Eprovette mit der Lecithinaufschwemmung, evakuierte jene und setzte sie den Röntgenstrahlen aus; dieses Lecithin war, intrakutan injiziert, unwirksam; andererseits oxydierte er Lecithin ohne Zuhilfenahme der Bestrahlung mittels Wasserstoffsperoxyd oder Eosin, und dieses Lecithin wirkte ebenso wie ein bei Luftzutritt bestrahltes.

Bei der Einwirkung der Röntgen- resp. Radiumstrahlen auf das Lecithin bildet sich Cholin. Exner hatte durch intrakutane Injektion desselben die gleichen Erscheinungen erzeugt, wie durch die Bestrahlung der betreffenden Hautpartie (Haarausfall, Bildung von Ulcera). Die gleichen Folgen erzielte Sch. durch intrakutane Injektion von verdünnter Kalilauge, Äthylendiamin, aber auch von Salzsäure. Daher kommt er zu dem Schluss, dass die Wirkung des Cholins eine Ätzwirkung sei.

Aus den Versuchen ergibt sich, dass man die gewebserstörende Wirkung der Röntgen- und Radiumstrahlen nachahmen könne, nicht aber die Latenzzeit und die geringe Heilungstendenz.

Freund teilt in der Diskussion mit, dass es ihm gelungen sei, Lecithin durch ultraviolettes Licht so zu verändern, wie wenn es bestrahlt worden wäre, doch gelingt dies nur mit altem, nie mit frischem Lecithin.

Verein böhmischer Ärzte in Prag. 1904. 14. November.

Hynek: **Die Therapie der Leukämie mittels Röntgenstrahlen.** Der Vortragende hat die Angaben der amerikanischen Ärzte über die Erfolge der Behandlung der Leukämie mit Röntgenstrahlen nachgeprüft und referiert über drei Fälle. Im ersten Falle erzielte er ein vollständiges Verschwinden des Milztumors, eine auffallende Besserung des subjektiven Wohlbefindens, eine Zunahme der Erythrocyten und neutrophilen polynuklären Zellen und Abnahme der Leukocyten, Myelocyten und Lymphocyten. Im zweiten Falle besserte sich das Wohlbefinden ebenfalls; die Milz verkleinerte sich zwar auch, aber ein Milztumor blieb doch zurück. Das Blut verhielt sich analog wie im ersten Falle. Der letztere kam nach kurzer Zeit wegen Recidivs wieder in Behandlung, und wiederum erzielte man mit Röntgenbestrah-

lung und zwar binnen kurzer Zeit eine Besserung. Auch im letzten Falle erzielte Hynek ein vollständiges Verschwinden aller subjektiven Beschwerden, des Milztumors und eines eigrossen Drüsentumors in der rechten Schenkelbeuge. Der Vortragende gelangte zu dem Schlusse, dass, wenn auch eine Heilung der Leukämie durch Röntgenstrahlen nicht eintritt, die letzteren doch am ehesten in stande sind, das Leben der Leukämiker zu verlängern. Werner (Hamburg).

I. Internationaler Kongress für Physiotherapie in Lüttich, 12. bis 15. August 1905.

Den Vorsitz in den gemeinsamen Sitzungen führt von Winiwarter, in der Sektion für Röntgenologie präsidiert Jacques-Brüssel. Das Komitee des Kongresses besteht ausserdem aus den Herren Le Marinel, De Mest-Antwerpen, de Munter-Lüttich und Günzburg-Antwerpen. In der ersten gemeinsamen Sitzung spricht de Nobele (Gent) über die Anwendung der Röntgentherapie. Zunächst erörtert N. die bisher bekannten Messverfahren von Benoist, Walter, Holzknicht, Freund, Hurmenescu, Sabouraud-Noiré, Courtade, Guillemot, Gaiffe, Köhler und Kienböck, sodann die Wirkungen der Röntgenstrahlen auf die einzelnen Gewebe des tierischen Körpers, den Schutz des Arztes und den des Kranken, endlich die Anwendung bei den einzelnen Hautkrankheiten und Tumoren, Neuralgien und Leukämien. Eine ähnliche Übersicht giebt Haret-Paris in seinem Vortrag über die Indikationen der Röntgentherapie.

Die erste Sektionssitzung leitet ein Vortrag von Belot-Paris ein über Instrumentarium und Technik der Röntgentherapie. Zunächst werden die elektrischen Generatoren kurz besprochen, die bekanntlich in Frankreich in Röntgenkabinetten noch viel gebräuchlichen Influenzmaschinen, ferner der Rhumkorff, endlich der neue Gaiffesche Transformator mit geschlossenem Eisenkern. Letzterer habe sich bereits gut eingebürgert. Dann werden einige Worte den Unterbrechern gewidmet. Der Landarzt werde der mit der Hand betriebenen Influenzmaschine den Vorzug geben. Wer in Nähe einer Fabrik wohne, wo man Akkumulatoren laden lassen könne, werde sich des Rhumkorffs bedienen. Ist Gleichstrom zur Verfügung im Hause, könne man sich mit jeder beliebigen Einrichtung versehen. Nur wo Wechselstrom von der Zentrale geliefert werde, würde Belot den Gaiffeschen Transformator wählen. Wolle man denselben auch bei Gleichstrom gebrauchen, bedürfe es eines lärmenden, kostspieligen Kommutators. Unter den Röhren für die Therapie preisst Redner die aus der Fabrik Thurneyssen mit der Villardschen Osmoregulierung; er verwirft die Röhren mit verstärkter Antikathode und will auch die Wasserkühlröhren nur zur Röntgenographie und -skopie verwandt wissen. Die längere Zeit gebrauchten, regulierbaren Röhren mit Violettfärbung zieht B. den neuen Exemplaren vor. Es folgt eine Kritik der verschiedenen Messverfahren, von denen vorläufig keins genüge. Nach Erwähnung der Schutzvorrichtungen empfiehlt Redner bei Dermatosen solche Strahlen, die den Marken 5 und 6 der Benoist-skala entsprechen, bei subkutanen und tiefgelegenen Affektionen solche der Marken 9 und 10. In Verwendung von Filtern sieht B. keinen Vorteil. Er warnt sodann vor dem Schablonisieren in der Dosierung. In einer Sitzung die ganze Dosis zu verabfolgen ist nur angebracht, wenn es sich mit der Integrität der Haut vereinigen lässt. Ausnahmen machen schwere, schnell fortschreitende Leiden, bei denen eine Schädigung der Haut das kleinere Übel ist. Man halte sich nicht an eine bestimmte therapeutische Methode. Jeder Patient ist nach der Art seiner Krankheit und den sonstigen Umständen besonders zu bestrahlen. — An der Debatte beteiligten sich Henrard-Brüssel, Freund-Wien und de Nobele.

Als zweiter sprach Guillemot-Paris über die zur Diagnostik der Thoraxaffektionen angewandte Orthoröntgenographie. Redner schildert seine früheren Bemühungen, Herzbilder mit parallelen Strahlen zu erhalten, ehe der Moritzsche Apparat existierte und bespricht dann seinen jetzigen Orthoröntgenographen und den von Destot konstruierten, welche den Vorzug eines grossen Fluoreszenzschirmes besässen, mittels dessen eine Übersicht über den ganzen Thorax ermöglicht sei. G. giebt dann die von ihm gefundenen Grössenmasse des Herzschatens, die im Mittel etwas kleiner sind als die von Moritz gefundenen, ferner Masse über die Zwerchfellexkursionen und die Kostalwinkel bei Gesunden und Tuberkulösen. — Hierauf wird eine Mitteilung von Piccinino Neapel verlesen, betr. die augenblicklichen Indikationen der Röntgentherapie. P. führt Fälle von Skirrhus mammae, Sarkomen, chronischen Ekzemen, malignen und tuberkulösen Lymphonen an, die von ihm teils zum vollständigen Schwund, teils zu erheblicher Besserung gebracht wurden.

Diskussion: Curchod-Basel. — Desgleichen wird eine Mitteilung von Bordier und Galimard (Lyon) vorgelesen, welche fanden, dass die Röntgenstrahlen die Fähigkeit haben, an Colloidsubstanzen chemische Effekte hervorzubringen. Diskussion: Belot. — Sodann berichtet Freund über seine im Verein mit Oppenheimer-Wien gewonnenen günstigen therapeutischen Erfahrungen bei der verrukösen Form des Lichen ruber. Die histologische Untersuchung ergab, dass unter dem Einflusse der Bestrahlung die Rundzelleninfiltrate des Lichen ruber sich in echtes, Bindegewebe bildendes, Granulationsgewebe umgewandelt hatten. Des Ferneren demonstriert Freund eine Schutzvorrichtung beim Röntgenverfahren, bestehend in zwei rechtwinklig zu einander stehenden Wänden, die den Patienten nebst Röhre zum Teil umgeben. Diskussion: De Nobele-Gent, Belot-Paris, ferner Kassabian-London und Köhler-Wies-

baden. Letzterer hält eine einfache 2 m hohe, 1 m breite bleibeschlagene (in Augenhöhe mit Bleiglasfenster versehene) Wand für am praktischsten und zum Schutz für alle Fälle ausreichend. Stenbeck-Stockholm will den Arzt während der Belichtung im Nachbarzimmer wissen.

Henrard-Brüssel empfiehlt sodann, von Kindern verschluckte Münzen, anstatt wie bisher durch Oesophagotomie, mit einer scherenförmigen, gebogenen Zange per os während der Röntgenoskopie zu entfernen.

Die zweite Sitzung der röntgenologischen Sektion eröffnete ein Vortrag von Hauchamps-Brüssel über Röntgendiagnostik; behandelt werden die Quellen der Röntgenstrahlen, die Deutung des Schirmbildes und des Negativs, Knochenerkrankungen, Aufsuchen von Fremdkörpern, Konkrementen, Ergüssen, Untersuchung von Kopf und Hals, der Zähne insbesondere, der Eingeweide, des Thorax, der Verdauungsorgane und der Nieren. Diskussion: Belot-Paris und Henrard-Brüssel.

Vorgelesen wird ferner ein Beitrag von Bordier-Lyon über die Regeneration der Bariumplatincyanürschirme: Die Farbenveränderung des Salzes vom fluoreszierenden Gelbgrün zum nicht-fluoreszierenden Goldbraun ist durch die Röntgenstrahlen bedingt. Die gleiche Veränderung tritt ein beim Erwärmen, beim Austrocknen durch Schwefelsäure und beim Zerstossen im Mörser. Es ist also die Entziehung von Wasser die Ursache; zu schliessen sei, dass demnach auch die X-Strahlen die Fähigkeit besitzen, Wasser zu entziehen. Deshalb darf der Schirm nicht im Trocknen aufbewahrt werden. — Auch die anderen Platincyanüre verhielten sich ähnlich. Das des Magnesiums regeneriert sich am schnellsten. Einfaches Anhauchen genüge; das des Barium reagiere am langsamsten. Ein verdorbener Schirm wird am besten in kleine Stücke zerschnitten, diese dann mit warmem destilliertem Wasser übergossen; das braune Platincyanür löst sich auf; Verdampfen des überflüssigen Wassers, die entstehenden Krystalle haben wieder normale Farbe. Man sollte bei der Fabrikation von Schirmen die bedeckende Kollodiumschicht weglassen, dafür eine Schutzscheibe von Glas verwenden; ausserdem sollte das Bariumplatincyanür in ein wasseraufnehmendes Bindemittel (Glycerin-Gelatine) gebettet werden. Wenn der Schirm gebräunt ist, brauche man dann nur die Glasscheibe zu entfernen und die Schicht warmem Wasserdampfe auszusetzen.

Curhod-Basel verbreitet sich hierauf über die Messmethoden in der Röntgenologie und zeigt, wie er durch Kombination mehrerer der bekannten Methoden ziemlich sicher arbeiten kann. Diskussion: Freund, Köhler.

Sehr interessant war eine Mitteilung Lewis-Jones'-London über den Gebrauch des Milliampèremeters im Röntgenbetriebe. Nachdem jüngst ein englischer Autor konstatiert habe, dass die Pastillen von Sabouraud zuverlässiger seien als die Indikationen des Milliampèremeters, suchte Redner die Sache nachzuprüfen und zwar zunächst mit Hilfe röntgenographischer Platten Versuche anzustellen. Mit verschiedenen Röhren belichtete er 20 Sekunden lang bei 1 Milliampère oder 40 Sekunden bei $\frac{1}{2}$ Milliampère u. ä. Nun zeigten die Platten dann tatsächlich verschiedene Effekte da, wo man gleiche Wirkung erwarten musste, wenn das Milliampèremeter ein verlässliches Messinstrument sein sollte. Indessen waren wenigstens die betr. Effekte einander ähnlich. Jones kommt zu dem Schluss: Bei Röhren von 4 bis 15 cm Funkenlänge Resistenz (gemessen mit dem Spintermeter) können die Angaben des Milliampèremeters als leidlich sicher gelten. Für Röhren von geringerem Vakuum gilt, dass die Produktion von X-Strahlen viel geringer ist, als man nach dem Stand des Milliampèremeters zu erwarten hätte. Röhren von mehr als 15 cm Widerstand geben ebenfalls ungenaue Resultate. — Belot demonstriert sodann eine neue Schutzhülse aus einem Stoff, welcher nur 2 Prozent der Strahlen durchlassen soll und die Röhre an der Kathodenhälfte umschliesst, desgleichen ähnlich beschaffene Handschuhe und Schurze. — Luraschi und Carabelli-Mailand berichten über günstige Einwirkung der Röntgenstrahlen auf die vergrösserte Prostata. In ihren beiden Fällen handelte es sich um das erste Stadium der glandulären Hypertrophie. Sie bestrahlten von aussen ohne Rektalspeculum. (!) — Des Ferneren schildern Luraschi und Fiorentini die Wirkung der Röntgenstrahlen auf den neoplastischen Kropf der Hunde. Es handelte sich um ein Cystadenoma papilliforme bei einem Foxterrier. Eine Einwirkung der X-Strahlen blieb aus, der Tumor wuchs weiter, mikroskopisch zeigten selbst die epithelialen Zellgebilde keine regressiven Erscheinungen. Diskussion: Michaut-Dijon und Jones.

Es folgt eine Mitteilung von Albert Weil-Paris über Behandlung der Hypertrichosis. Weil bestrahlt mit vielen geringen Dosen und erreicht so Epilation ohne jedes Erythem.

Diskussion: Stenbeck und Freund berichten über viele Erfolge bei Hypertrichosis. Im Gegensatz hierzu glaubt Köhler, dass man die Behandlung dieses Leidens mit Röntgenstrahlen bald aufgeben wird, da energische Belichtungen Pigmentation, Teleangiektasien, Atrophien und Narben erzeugen, milde intermittierende Belichtungen aber die Geduld der Patienten vor dem gewünschten Endeffekt erschöpfen.

Weitere Diskussion: Korolkoff-St. Petersburg und Luraschi.

Nachdem noch Stembo-Wilna über zwei Fälle von gebessertem resp. geheiltem Sarkom (am Sternum und am Augenrand) referiert hat, folgt zum Schluss noch eine Mitteilung von Desplats-Lille

über Behandlung der tuberkulösen Drüsenentzündungen vermittelt Röntgenstrahlen. Es wurden zwei Fälle mit sehr günstigem Erfolg behandelt. Die im zweiten Falle angestellten Blutuntersuchungen ergaben nach der Röntgenbehandlung eine 600mal grössere Anzahl von Leukocyten.

In der letzten gemeinsamen Sitzung wurden von verschiedenen Rednern folgende Beschlüsse vorgeschlagen: 1. In der Gesetzgebung wäre es wünschenswert, bezügliche Massregeln zu treffen, um den Nichtärzten jede physio-therapeutische Behandlung zu verbieten, ausser bei der regelmässigen und direkten Kontrolle und Verantwortlichkeit eines Arztes, so wie es in den von Ärzten dirigierten Kliniken und Instituten geschieht. — 2. In allen Universitäten sollte unter der Form von klinischen Unterricht ein Kursus der physikalischen Therapie bestehen. — 3. Die Verwendung der Röntgenstrahlen beim Menschen, zu welchem Zwecke es auch sei, ist durchaus nur Ärzten vorbehalten, und der Besitz von Röntgenapparaten ist anderen Personen nur zu wissenschaftlichen Zwecken und unter autorisierter Aufsicht zu gestatten.

Die mit dem Kongress verbundene Ausstellung war deutscherseits von der Firma Reiniger, Gebbert & Schall (Vertreter Mylius-Brüssel) besichtigt.

Der nächste Kongress soll 1907 in Genf stattfinden.

Alban Köhler.

Journalliteratur.

Deutsche medizinische Wochenschrift. No. 17.

J. von Mikulicz: Die Bedeutung der Röntgenstrahlen für die Chirurgie. Ein allgemeiner Überblick über die Leistungen der Röntgenologie in der Chirurgie und die Fortschritte, welche letztere ihr in vielen Gebieten verdankt. Bei dem Kapitel der Frakturheilung warnt M. vor übertriebener Forderung in der Heilung, da sonst aus dem Segen eine Plage wird. In dem kurzen Aufsatz ist ziemlich alles angeführt, was die Chirurgie in ihren Beziehungen zur Röntgenologie betrifft und es geht aus ihm für jeden leicht verständlich die jetzt schon vorhandene ungeheure Bedeutung derselben hervor, ebenso wie ihre erst zukünftige auf dem Gebiete der Therapie.

Schjerning: Die Verwendung der Röntgenstrahlen im Kriege. Die Kriegschirurgie ist am Ende des vergangenen Jahrhunderts in ein neues Stadium getreten durch die allgemein durchgeführte Anwendung mit hoher Durchschlagskraft begabter Mantelgeschosse, die vollkommen durchgebildete aseptische Wundbehandlung und die Röntgenologie. Alle grösseren Kulturstaaten hatten auch schon Gelegenheit, praktisch die, so auf eine neue Basis gestellte Kriegsheilkunde zu erproben und so sind auch Röntgenapparate in den verschiedenen Kriegen verwandt worden. Aus dieser Erprobung ergab sich, dass die Röntgenologie ihr Feld hat in den stehenden Kriegs- und Feldlazaretten. Wenn auch heutzutage das Aufsuchen des Geschosses nicht mehr die Hauptaufgabe des Kriegschirurgen ist, so kommt er doch oft in die Lage, es als reizende Fremdkörper, die Eiterung erzeugten, entfernen zu müssen und da bietet das Röntgenogramm die wesentlichste Hilfe zum leichten Auffinden des Fremdkörpers bei möglichst geringer Verletzung. Von gleicher Wichtigkeit ist die Untersuchung der Schussbrüche und die Kontrolle der Heilung.

Die Röntgeneinrichtungen für den Feldgebrauch müssen aufs Beste ausgestattet und stets mit eigener Dynamomaschine versehen sein, ausserdem aber auch Anschluss an jede fremde Stromquelle, einerlei welcher Art und Spannung gestatten. Apparate derart sind in sehr brauchbarer und auch schon bewährter Form von Siemens & Halske gebaut und neuerdings dem derzeitigen Stand der Technik entsprechend vervollkommenet.

Rumpf: Die Ergebnisse der Röntgenstrahlen für die innere Medizin. Zunächst werden die Grenzgebiete der Medizin und Chirurgie und die Leistungen der Röntgenologie in diesem besprochen. Am Hals und in den Luftwegen ist der Nachweis von Fremdkörpern, in der Lunge von Verdichtungs-herden, Gangraenherden, Cavernen wichtig, auch die Bedeutung für den Nachweis sonst feststellbarer Spitzenerkrankungen wird hervorgehoben. Wesentlich gefördert in der inneren Medizin ist die Diagnostik der Herzkrankheiten durch die Röntgenologie ebenso wie die Lehre von den Bewegungen des Zwerchfells. Die Möglichkeit der Diagnose von Aortenaneurysmen ist durch die Röntgenologie bedeutend erweitert, auch Arteriosklerose lässt sich gut darstellen. Auch die Darstellbarkeit der Hohlorgane des Unterleibs hat grosse Bedeutung gewonnen, während Tumorenbildung sich nur unter Zuhilfenahme der anderen klinischen Untersuchungsmethoden feststellen lässt. Die Diagnose der Steinbildungen sowie die Röntgentherapie werden kurz gestreift.

Freund: Die Bedeutung der Röntgenstrahlen für die Geburtshilfe und Gynäkologie. Die Röntgenologie hat in diesen Zweigen der Heilkunde längst nicht die Bedeutung erlangt wie in der Chirurgie. Einmal lassen sich die meisten Diagnosen auch ohne ihre Hilfe hinreichend genau stellen und dann sind die technischen Schwierigkeiten in Vergleich zum Ergebniss viel grösser. Den Fötus in

utero fand man früher mehr zufällig auf der Platte, erst Albers-Schönberg gelang es mit der Kompressionsblende in Seitenlage der Mutter mit einiger Sicherheit Bilder desselben zu erzielen. Von Bedeutung werden Röntgenogramm für die Feststellung ob bei Schwangerschaft gleichzeitig Tumoren vorliegen, sowie für die Diagnose der Zwillingschwangerschaft. Der Geburtshelfer hat am meisten von Beckenaufnahmen und Messungen zu erwarten, gute stereoskopische Bilder werden von Wert sein. Bouchacourt, Wormser u. a. haben sich um diesen Teil der Röntgenologie Verdienste erworben. Zur Nachuntersuchung nach Symphyseotomie und Pubotomie empfiehlt Freund die Röntgenuntersuchung. Mehr ins Gebiet der inneren Medizin gehören die Feststellungen der Herzveränderungen Schwangerer. Zur Erforschung der angeborenen Missbildungen hat die Röntgenologie schon gute Dienste geleistet. In der Frauenheilkunde ist das Anwendungsgebiet noch beschränkter, der Nachweis von Lithopädiën ist mehrfach gelungen, ebenso die Auffindung von Fremdkörpern in der Harnblase, auch die Lage von Zinnpessaren konnte mehrfach nachgewiesen werden. Die Röntgenbehandlung von Frauenleiden ist erst in den Anfängen.

Schmidt: **Die Röntgenstrahlen in der Dermatotherapie.** Kienböck und Sträter haben nachgewiesen, dass die Einwirkung der Röntgenstrahlen auf die Haut der von ihr absorbierten Menge direkt proportional ist. Auf dieser Grundlage ist die Röntgentherapie der Hautkrankheiten aufgebaut. Durch Messinstrumente, welche die verabreichte Dosis feststellen lassen, können wir die gewollte Menge verabreichen und die eintretende Reaktion vorausbestimmen. Es folgt nun eine Aufzählung verschiedenster Hautkrankheiten mit kurzer Angabe, welche Erfolge die Röntgenbehandlung bei ihnen erzielt.

Reyher: **Über die Bedeutung der Röntgenstrahlen für die Kinderheilkunde.** Über dieses Kapitel der Röntgenlehre ist bisher so gut wie nichts mitgeteilt worden. Zunächst wird es sich darum handeln, von dem fortwährend sich ändernden Kindeskörper Normalbilder aus den verschiedensten Lebensaltern anzufertigen und zu vergleichen. Solche Untersuchungen sind zum Teil schon durch v. Ranke, Behrendsen, Wilms, Sick vorgenommen und lehren uns namentlich die Vorgänge bei der Knochenbildung und seinem Wachstum kennen. Bei den pathologischen Vorgängen sind es natürlich auch hauptsächlich die des Knochensystems, die ja im Kindesalter gerade so häufig sind, welche ein dankbares Feld für die Röntgenuntersuchung abgeben. Sie sind kurz aufgezählt. Besonders wird ihre Wichtigkeit für die Erkennung der pathologischen Vorgänge bei der Rachitis und der hereditären Syphilis hervorgehoben. Bei Barlowscher Krankheit von der erst zwei Untersuchungen mitgeteilt sind, konnte Verf. selbst zwei Beobachtungen mit Erfolg anstellen. Bei Myxödem und Idiotie liessen sich verzögertes Knochenwachstum und der gute Einfluss der Schilddrüsenverabreichung röntgenographisch feststellen. Bei inneren Erkrankungen decken sich die Erfahrungen ziemlich mit den bei Erwachsenen gemachten. Besonders deutlich lassen sich vergrösserte Bronchialdrüsen bei Kindern nachweisen.

Miller: **Die Röntgenstrahlen im Dienste der Zahnheilkunde.** Durch das Objekt der Zahnheilkunde, kalkhaltige Körperteile, hat die Röntgenuntersuchung ein dankbares Feld. Es wäre zu wünschen, dass die staatlichen, zahnärztlichen Institute alle mit Röntgenapparaten versehen würden. Man kann mit Hilfe der Röntgenstrahlen eine Anzahl bisher nicht sicher erkennbarer Zahnkrankheiten sicher diagnostizieren.

1. Fluide Abszesse und Abszesshöhlen im allgemeinen an der Wurzelspitze. Sie finden sich oft bei äusserlich intakten Zähnen. 2. Zerstörung des Zahnfaches. Erst durch die Röntgenuntersuchung bekommt man eine Vorstellung von ihrer Ausdehnung z. B. bei Pyorrhoea alveolaris. 3. Verdickungen der Wurzel durch Cementauflagerung (Excementosis). Sie erzeugt oft heftige Neuralgien. Diese Erkrankung war bisher nur per Exclusionem diagnostizierbar. Das Röntgenbild zeigt aufs deutlichste die Auflagerungen. 4. Resorptionsprozesse an den Wurzeln bleibender Zähne. Auch sie waren bisher nicht sicher feststellbar. 5. Aufsuchen fehlender Zähne. Nur mit Röntgenstrahlen lässt sich feststellen, ob in der Zahnreihe bestehende Lücken durch Fehlen oder durch Verlagerung oder Retention von Zähnen entstehen. 6. Feststellung der Zahnanordnung vor der Vornahme von Regulierungen. 7. Neubildungen in der Zahnpulpa (Dentikel) lassen sich, wenn auch schwierig, röntgenographisch feststellen. 8. Abgebrochene, in den Wurzelkanälen stecken gebliebene Instrumentenspitzen sind leicht auffindbar. 9. Ebenso lassen sich vom Zahnfleisch überwucherte Wurzelreste leicht auffinden. Ein wertvolles Hilfsmittel bilden die Röntgenstrahlen für die Darstellung der Zahnentwicklung und der ganzen Knochenarchitektur des Kiefers auch bei wertvollen, z. B. prähistorischen Präparaten sind sie mit Nutzen dazu verwandt worden. Abbildungen machen das Gesagte anschaulich.

von Bardeleben: **Die Röntgenstrahlen in der Anatomie.** Schon bald nach der Entdeckung erschienen zahlreiche Arbeiten, welche die Verwendung der Röntgenstrahlen für Darstellung anatomischer Verhältnisse behandelten. Inzwischen ist rastlos auf diesem Gebiet weiter gearbeitet und namentlich auch in der Anthropologie sind wertvolle Aufschlüsse erzielt worden. In der systematischen und topographischen Anatomie sind es besonders die Gelenke und ihre Bewegungen, welche so zum erstenmal am Lebenden einwandfrei erforscht werden konnten. Durch die Röntgendurchleuchtung namentlich ist die

Erforschung der Mechanik der Bewegungsverhältnisse wesentlich gefördert worden. Ähnliches gilt von den Zwerchfellbewegungen, der Lage von Magen und anderen Bauchorganen, der Knochenkerne im embryonalen und wachsenden Kindeskörper. Trotzdem ist auf allen erwähnten Gebieten noch weiterer Ausbau nötig, namentlich Massenuntersuchungen am Lebenden sind noch erforderlich.

Levy-Dorn: **Die Entwicklung der Technik des Röntgenverfahrens.** Historischer Rückblick auf diese Entwicklung unter besonderer Berücksichtigung des Ausbaues der Röhre. . . . p.

Medizinische Klinik 1905, Nr. 27, S. 684.

Hennecart: **Die Notwendigkeit einer besonderen Gesetzgebung, die Röntgenstrahlen betreffend.** Der Autor erinnert daran, dass die Röntgenstrahlen nicht nur Veränderungen der Haut, sondern auch solche tief liegender Organe verursachen. Albers-Schönberg zeigte ihre Wirkung auf die Hoden von Meerschweinchen, Felden-Brown auf die Hoden des Mannes. Halberstädter beobachtete schädliche Wirkungen auf die Ovarien von Kaninchen, de Courmelles sah nach Bestrahlung mit Röntgenstrahlen bei einer Frau die Menstruation allmählich schwächer werden und schliesslich vollkommen schwinden. Danach scheint also eine therapeutische Anwendung der Röntgenstrahlen bei Affektionen der Genitalsphäre möglich zu sein. Um nun eine Anwendung der Röntgenstrahlen zu diesem Zwecke durch Laien zu verhindern und auch in Anbetracht der bereits beobachteten vielen Fälle von schweren Hautverbrennungen durch Röntgenstrahlen, macht Hennecart den Vorschlag, eine Kommission aus Repräsentanten der verschiedensten Länder zu bilden, deren Aufgabe es wäre, in legislatorischer Beziehung ein internationales Einvernehmen zu erzielen, so dass, was in dem einen Lande verboten, nicht in einem andern erlaubt wäre.

Nr. 36. Hans Mayer: **Die physikalischen Grundlagen der Röntgenstrahlen.** Der Verfasser giebt in kurzer Weise eine leicht verständliche Übersicht über den heutigen Stand der physikalischen Grundlagen der Röntgenstrahlen. Nach Aufzählung der Fähigkeiten der Röntgenstrahlen verweilt er etwas ausführlicher bei der modernen Ansicht über die Natur der X-Strahlen, welche die Erregung derselben in elektromagnetischen Impulsen findet. Auch auf die Absorbierbarkeit der Röntgenstrahlen und ihre Gesetze, ebenso auf die Sekundärstrahlen kommt er zu sprechen. Die chemischen und physiologischen Wirkungen der Röntgenstrahlen sind nur kurz gestreift. Paul Krause, Breslau.

Zentralblatt für innere Medizin. 1905. Nr. 21.

K. Quadroni: **Klinische und experimentelle Untersuchungen über die Wirkungen der Röntgenstrahlen.** In einer „vorläufigen Mitteilung“ aus dem Turiner Krankenhause St. Johann der Täufer berichtet Verf. die Ergebnisse seiner chemischen Untersuchungen über die Harnsäure- und Phosphorsäure-Ausscheidung bei Kranken mit Leukämie bzw. leukämieähnlichem Blutbefund, sowie bei Meerschweinchen und Kaninchen. Obwohl bestimmte Beziehungen zwischen Leukocytenzerfall und Harnsäure- und Phosphorsäureausscheidung nicht bestehen, rufen die Röntgenstrahlen fast beständig eine gesteigerte Absonderung dieser Substanzen durch die Nieren hervor. Eine derartige Zunahme setzt schon nach den ersten Sitzungen ein. Ebenso bemerkt man auch direkt nach der ersten Behandlung eine jähe, aber nicht anhaltende Steigerung der Leukocytenmenge (siehe das Referat über die Guerrasche Arbeit s. u.). Gleichzeitig geht eine Zerstörung der Jugendformen der Leukocyten vor. Eine vermehrte Bildung von Harn- und Phosphorsäure dauert noch einige Tage nach Unterbrechung der Behandlung an, wenn z. B. wegen Hautläsionen eine Pause eintreten muss. Eine Abnahme der Harn- und Phosphorsäureausscheidung findet sich bei jenen Fällen und zu jener Zeit, wo die qualitativen und quantitativen Veränderungen des Blutes und speziell die der Leukocyten gleichzeitig verschwunden sind. Andererseits erscheint bemerkenswert, dass die Kurve der Harnsäureausscheidung nicht vollkommen der der Phosphorsäureausscheidung parallel geht. Die Harnsäureausscheidung vollzieht sich sehr unregelmässig, die Phosphatausscheidung mehr regelmässig, und nur sehr selten finden sich neben niedrigen Werten sehr hohe Zahlen. Die grösste Menge von im Urin ausgeschiedener Phosphorsäure wurde bei den Pseudoleukämien mit hohem Lymphocytenprozentgehalt im zirkulierenden Blut angetroffen. Bei gesunden Kaninchen und Meerschweinchen wurde beobachtet, dass die X-Strahlen eine Steigerung der Phosphorsäureausscheidung hervorrufen, wie auch nicht immer nach ihrer Einwirkung spezifische Blutveränderungen auftreten; so konnte Verf. z. B. bei einem Meerschweinchen und einem Kaninchen bezüglich der Höhe der Phosphorsäureausscheidung und der Grösse des Leukocytenzerfalles keine auffälligen Veränderungen wahrnehmen. Bei den übrigen Tieren vermochte er festzustellen, dass gleich nach den ersten Bestrahlungen die Phosphorsäuremenge eine leichte Steigerung erfuhr, dass in den auf die verschiedenste Art fixierten und gefärbten Blutpräparaten die Leukocyten Kerndegenerationen aufwiesen, und dass endlich die weissen Blutkörperchen eine in numerischer Hinsicht sehr bemerkenswerte Veränderung darboten, derart, dass die kleinen mononukleären Formen eine beträchtliche Abnahme zeigten. Aus diesen Befunden kann man mit His, Mosse, Aubertin, Beaujard das Ergebnis ziehen, dass die Röntgenstrahlen eine besondere Wirkung auf die zirkulierenden weissen Blutkörperchen und vielleicht auch auf die in den Organen befindlichen Leukocyten ausüben.

Nr. 24. K. Quadrone: Vorläufige Mitteilung Nr. II.

Die weitere klinische Beobachtung der röntgentherapeutischen Versuchspersonen und Versuchstiere hat ergeben, dass, während in einzelnen Fällen mit der Besserung der Krankheitssymptome eine prägnante Besserung des Allgemeinbefindens Schritt hielt, in anderen Fällen die Änderung der Leukozytenzahl und die Verkleinerung der Milz von Symptomen einer wirklichen allgemeinen Intoxikation (Erbrechen, völlige Appetitlosigkeit, ausgesprochene Abmagerung u. s. w.) gefolgt war, ohne dass sich im Urin Anomalien zeigten. Dies traf sowohl für lieno-medulläre Leukämie, wie für lymphatische Pseudoleukämie zu, und zwar zeigten sich die üblen Symptome erst, nachdem eine grössere Anzahl von Bestrahlungen vorgenommen war und nachdem der Milztumor und die hyperplastischen Drüsen schon beträchtlich an Volumen abgenommen hatten. Als Erklärung für diese eigentümliche, übrigens auch schon von anderen Autoren gefundene Thatsache, die sich auch im Tierexperiment widerspiegelte, bringt Verf. folgende Hypothese: Durch die X-Strahlen finden lokale Zerstörungen in den kranken Lymphdrüsen und in der leukämischen Milz statt, und infolge dieser Einwirkung macht sich eine Steigerung der Harn- und Phosphorsäurebildung und Ausscheidung durch die Nieren und vielleicht auch durch den Darmkanal bemerkbar. Gestützt auf diese Annahme scheint es nun wahrscheinlich, dass die Symptome der gastrointestinalen Intoxikation und der kachektische Zustand einiger, der Röntgentherapie ausgesetzten Kranken, entweder einer zu rapiden Zertrümmerung der lymphatischen Elemente oder einer zu dürftigen Ausscheidung ihrer Zerstörungs- und Verbrennungsprodukte ihre Entstehung verdanken, während bei den übrigen Kranken ein derartiges Missverhältnis zwischen Produktion und Ausscheidung nicht statt hat. Diese Thatsache steht übrigens im Einklang mit der anfänglichen Steigerung der Alexine, das, wenn es neugebildet im Körper frei zirkuliert, von den Röntgenstrahlen selbst wieder zerstört wird, wenn die Strahlen mit übermässiger Intensität und Dauer gewirkt haben, eine Thatsache, die von Baermann und Linser durch Experimente in vitro nachgewiesen werden konnte. Der Wert dieser Untersuchungen gipfelt in einer Warnung vor zu häufigen und zu intensiven Bestrahlungen, wenn es gilt, grosse Mengen organischen Gewebes zu zerstören, oder wenn es sich um nicht mehr ganz jugendliche Individuen handelt, die schon vorher geschwächt sind oder infolge Insuffizienz ihrer Exkretionsorgane zur Autointoxikation geradezu prädestiniert sind.

Nr. 31. K. Quadrone: **Über das Auftreten einer exsudativen Pleuritis in zwei Fällen von lymphatischer Pseudoleukämie während der Behandlung mit Röntgenstrahlen.** Verf. bespricht die krankhaften Komplikationen, die bei der Anwendung der Röntgenstrahlen vorzukommen pflegen und empfiehlt, sehr darauf zu achten, weil sie schwer und vielseitig sein können. Ganz besonders wachsam muss der Röntgentherapeut bei Erkrankungen des hämatopoetischen Systems sein. Die beiden publizierten Fälle sind in dieser Beziehung besonders interessant, insofern als das Auftreten der Pleuritis nach Verfassers Meinung auf die Röntgenstrahlenanwendung zurückzuführen ist. Das Auftreten der Pleuraaffektion bei diesen beiden Fällen von lymphatischer Pseudoleukämie, die vielleicht einer zu intensiven und mit zu kurzen Zwischenräumen inzwischen X-Strahlenbeleuchtung ausgesetzt waren, lässt sich auf zweierlei Art erklären, entweder als Reaktion der Pleuraserosa auf einen ihr auf dem Wege der Lymphbahn zugeführten entzündungserregenden Reiz (der Entzündungsreiz musste dann durch Zerteilung des lymphomatösen Drüsengewebes unter der zerstörenden Wirkung der Röntgenstrahlen in den Kreislauf gelangt sein), oder als Ausdruck der erworbenen organischen Schwäche der Gewebe im allgemeinen und der Pleuraserosa im besonderen. Diese Schwäche wäre dann ihrerseits der Ausdruck einer allgemeinen Autointoxikation, die durch eine zu intensive Einwirkung der X-Strahlen auf die lymphomatösen Drüsen hervorgerufen wurde.

Wiener klinische Wochenschrift 1905. Nr. 22.

Kalmann: **Ein Beitrag zur Kenntnis der Radiumwirkung von Heilquellen.** In den Wässern der Gasteiner Therme wurde ein hoher Grad an Radium-Emanation festgestellt. Verf. hat sich nun die Frage gestellt, ob dieser Emanation eine biologisch nachweisbare Wirkung zukomme und falls das der Fall ist, welcher Art und Intensität dieselbe sei. Er untersuchte die Einwirkung auf das Wachstum und den Stoffwechsel von Bakterien und konstatierte beim *Prodigiosus* eine schädigende Wirkung. Diese Einwirkung geht der Intensität der Radioaktivität der einzelnen Emanationsträger parallel, ist also im Thermalwasser gering, deutlicher im Quellengas und am stärksten wirkt das Sediment der Thermen, bzw. die aus demselben gewonnene eigentliche radioaktive Substanz (Reissacherit). Über 48 Stunden altes Thermalwasser, sowie länger als acht Tage abgefülltes Quellengas liessen keinerlei Emanationswirkung mehr erkennen.

Nr. 31. Freund und Oppenheim: **Weitere Beiträge zur Radiometrie.** Die Verf. machten vergleichende Untersuchungen über die Genauigkeit der verschiedenen vorhandenen Messverfahren für die Intensität der Röntgenstrahlen und kamen zu dem bemerkenswerten Ergebnis, dass der Farbeffekt, den die X-Strahlen in den Reagenzkörpern (z. B. in den Holzknicht'schen) hervorrufen, nicht vollständig parallel mit den biologischen Effekten in der Haut läuft. Dieses Missverhältnis zwischen den

Farbenveränderungen der Messapparate und den klinischen Veränderungen beweist, dass die X-Strahlenwirkung auf lebendes Gewebe nicht rein chemisch sein kann. Ein weiteres Ergebnis der Arbeit ist, dass die Temperatur einen gewissen Einfluss ausübt auf die Intensität der chemischen Zersetzung, welche die Röntgenstrahlen auf eine 2% Jodoform-Chloroformlösung ausüben. Die Jodoform-Chloroformlösung haben die Verf. früher bereits als ein brauchbares Radiometer angegeben. Jetzt ergänzen sie also diese Methode dahin, dass eine Beachtung der Aussentemperatur unerlässlich ist. Denn es bewirken z. B. Röntgenstrahlen von gleicher Intensität bei einer Temperatursteigerung von 9—10° C. innerhalb der Grenztemperatur von 7—28° die Ausscheidung einer doppelt so grossen Jodmenge aus der Messflüssigkeit, als es ohne diese Temperaturerhöhung der Fall wäre. Es muss also entweder jeweils der Temperaturcoefficient ermittelt werden, oder bei einer Normaltemperatur durchgehends — z. B. 18° C. gearbeitet werden.

Wiener Klinische Rundschau. 1905. Nr. 16, 18, 19, 21, 22, 23.

Holzknacht und Brauner: **Die radiologische Untersuchung des Magens.** Die ausführliche Arbeit der Verfasser, auf die schon in einem Referate aufmerksam gemacht ist, enthält eine so präzise Schilderung der Untersuchungsmethode und aller der durch dieselbe zu beobachtenden Phänomene, dass es gewiss von Interesse ist, die Schlussfolgerungen, zu denen die Autoren kommen, abzudrucken:

Es handelt sich um die Darlegung einer Methode der systematischen röntgenologischen Magenuntersuchung. Dieselbe verzichtet auf die Verwendung von Bougie und Magenschlauch. Die Differenzierung des Magens gegen die angrenzenden Organe wird durch die Verabreichung des Wismutbissens, der Wismutaufschwemmung, des Brausegemisches und der mit Wismut versetzten Milchbreie erzielt. Wir untersuchen in den verschiedenen Durchleuchtungsrichtungen im Liegen und Stehen, bei In- und Expirationstellung.

Wir bedienen uns fast ausschliesslich der Röntgenoskopie. Mit Hilfe dieser Methode bekommt man Aufschlüsse über den nüchternen, den durch eine 500 g schwere Mahlzeit belasteten und den gasgeblähten Magen; man sieht die Wirkung zunehmender Belastung auf Form und Grösse des Magens. Es gelingt, die Grenzen des ganzen Magens oder einzelner Teile desselben zur Anschauung zu bringen, sich über seine und seines Inhalts Lage und Stellung bei den verschiedenen Körperstellungen zu informieren.

Wir kommen zu einem Urteil über die Magengrösse. Man kann seine Lagebeziehungen zu den Bauchdecken, dem Zwerchfell und dem Dickdarm feststellen. Man verfolgt den in diagnostischer Beziehung ungemein wichtigen Weg des Bissens im Magen, kann andererseits die Austreibungszeit der Speisen feststellen. In einfachster Weise beobachten wir die Einwirkung der Massage auf den Magen und seinen Inhalt, weiter seine respiratorische Verschieblichkeit. Diagnostisch ungemein wertvolle Befunde ergeben sich bei raumbeengenden Prozessen der Magenwand (Carcinom). Sehr einfach ist mit Hilfe der röntgenologischen Methode die Diagnose des Sanduhrmagens. Sie ermöglicht es schliesslich, das ungemein fesselnde Bild der Magenperistaltik bei unversehrten Bauchdecken, also unter physiologischen Verhältnissen zu studieren.

Die hier mitgeteilte röntgenologische Magenuntersuchungsmethode gestattet uns demnach einerseits in physiologischer, diagnostischer und therapeutischer Hinsicht wichtige Befunde zu erheben, die zu erlangen uns sonst unmöglich wäre, andererseits können wir mit ihrer Hilfe andere Untersuchungsmethoden (Perkussion, Palpation, Erzeugung des Plätschergeräusches, Ausheberung u. s. w.) kontrollieren.

Prager mediz. Wochenschrift. 1904. Nr. 51.

Selig: **Röntgentherapie einer Leucaemia myelolleanalis.** Auch im vorliegenden Falle wurde durch die Röntgentherapie ein hervorragender Erfolg erzielt. Besonders bemerkenswert ist der enorme Rückgang der Milz, der gute Einfluss auf die Erythrocytenbildung und Hämoglobingehalt, sowie die lange Nachwirkung nach dem Aufhören der Bestrahlung, die wegen Auftretens einer Dermatitis nach drei Monaten ausgesetzt werden musste.

The American surgical association. 1904.

Abbe: **Die subtile Wirkung des Radiums.** A. hat mit einem, direkt von Curie aus Paris bezogenen kleinen Quantum Radium (0,015 g) sehr gute Erfolge in der Heilung von Lupus und einem malignen schmerzhaften Tumor des Unterkiefers erzielt. Um die anatomischen Veränderungen der Radiumwirkung zu studieren, hat er den Körper auf die Haut einer carcinomatösen Mamma, die exstirpiert werden sollte, sechs Tage vor der Operation täglich aufgelegt und konnte später Nekrose der gesunden Haut, sowie degenerative Veränderungen an den Zellnestern feststellen; es schien, als wenn die malignen Zellen, soweit sie nicht atrophisch werden, ihre maligne Eigenschaft verlieren.

Gaz. degli ospedali. 1904. Nr. 94.

Guerra: **La cura dei raggi Röntgen nella leucemia.** G. berichtet aus der Bozzoloschen Klinik in Turin über die Wirkung der Röntgenstrahlen bei Leukämie. Er behandelte drei Monate lang eine 21jährige Kranke mit auffallendem Erfolge. Die Sitzung dauerte 20 Minuten, 10 Minuten lang wurde die Milz den Strahlen ausgesetzt, 5 Minuten ein Ellenbogengelenk und 5 Minuten ein Kniegelenk. Der Tubus Crookes, welcher angewandt wurde, war ein harter Tubus, die elektromotorische Kraft 110 Volt

und die Intensität 4 Milliampères. Die Bestrahlung wurde im Anfang täglich, bald über den andern Tag gemacht und jede andere Behandlung suspendiert. Die Leukocyten verminderten sich rapid vom Beginne der Kur an; dann wuchs ihre Zahl nach dem Aussetzen, und neuerdings verminderte sich dieselbe wieder. Die Myelocyten und eosinophilen Zellen verschwanden fast, während die polynukleären neutrophilen sich vermehrten und die Lymphocyten sich verminderten. Mit der Vermehrung der Zahl der Leukocyten erscheinen die medullaren Formen, wieder auf Kosten der polynukleären Formen, während die Zahl der Lymphocyten immer niedrig blieb. Die Erythrocyten zeigten eine Vermehrung bis zur Norm, und diese blieb ohne Schwankungen bestehen, der Hämoglobingehalt vermehrte sich allmählich bis auf 80—85. Das Aussehen der Patientin wie der Kräftezustand wurde immer besser, fast bis zur Norm, der Milztumor verschwand. Auch in zwei Fällen von Morbus Banti versuchte G. die gleiche Behandlung mit gutem Erfolge. Wenn man auch nicht von dauernder Heilung sprechen kann, so lässt sich die Wirkung der Röntgenotherapie dahin resümieren: Verschwinden des Fiebers, starke Verminderung des Milzvolumens, Vermehrung der Erythrocyten, des Hämoglobins und des Gewichtes; Wiedererlangung der Kräfte und des Wohlbefindens.

Revista de chir. 1905. Nr. 2.

Severcanu (Bukarest). **Die Röntgenotherapie des Krebses.** Verfasser gibt eine Übersicht der Röntgentherapie und fügt sieben Fälle eigener Beobachtung hinzu. In fast allen handelte es sich um Epitheliome. Die angewendete Methode war die Mortonsche der Hystofluoreszenz, bestehend in der Chininisierung der Kranken, der auch die arsenikale Therapie hinzugefügt wurde. Patientinnen erhielten täglich eine intramuskuläre Einspritzung von: Chinin. Dihydrochlor. 0,40, Natr. arsenicos. 0,01, Aq. destill. 1,00 und wurde beobachtet, dass bei Kranken, welche ausschliesslich der Röntgenotherapie ausgesetzt wurden, die Neubildung sehr langsam zurückging, während bei denjenigen, welche obige Einspritzungen erhielten eine rasche Rückbildung stattfand, und gleichzeitig auch der Allgemeinzustand sich besserte. Der Rückgang der Neubildung stand also in engem Zusammenhange mit den vorgenommenen Injektionen. Im allgemeinen stellt die Röntgenotherapie eine vorteilhafte und ungefährliche Behandlung der bösartigen Geschwülste dar, durch welche man in vielen Fällen Heilung, in anderen jedenfalls Verminderung der Schmerzen erzielen kann. Die Misserfolge dürfen weniger der Methode, als der fehlerhaften Anwendung derselben, dem ungünstigen Boden und der noch ungenügenden Kenntnis dieses neuen therapeutischen Agens zugeschrieben werden.

Presse méd. 1904. Nr. 67.

C. Aubertin et E. Beaujard: **Action des rayons X sur le sang leucémique.** Die Verf. verfolgten in einem Falle sehr sorgfältig den Blutbefund während der Behandlung mit Röntgenstrahlen, und konnten konstatieren, dass die Verminderung der Leukocyten keine regelmässig fortschreitende war, sondern dass sich unmittelbar an jede Bestrahlung eine Vermehrung der Leukocyten anschloss, welche erst im Verlauf einiger Tage verschwand, sodass dann die definitive Zahl geringer war als die ursprüngliche. Diese reaktive Leukocytose war eine polynukleäre, während die zugrunde liegende Blutstörung in einer Vermehrung der Myelocyten bestand. Sie war am deutlichsten nach den ersten Sitzungen, später trat sie fast völlig zurück, so dass dann schon unmittelbar nach der Bestrahlung die Leukocytenzahl weiter sank.

Nord. med. arkiv. 1904. II. Nr. 10.

Möller: **Mitteilungen aus der Abteilung für Lichtbehandlung im Krankenhause St. Görän Stockholm.** Im Krankenhause St. Görän wurden nach dem Muster des Finseninstitutes 113 Kranke behandelt, darunter zunächst 79 Lupusfälle. Verfasser betont, dass die Röntgenotherapie zwar ausgedehnte lupöse Ulzerationen rasch zur Heilung bringe, aber dass die in die Narbe eingesprengten Lupusinfiltrate ihr die grösste Widerstandskraft entgegenbringen, dagegen durch Phototherapie nach Finsen rasch beseitigt werden. Oftmals wurden vor der Lichttherapie andere Methoden, Pyrogallus-Salizyl- oder Kreosotsalben, auch Galvanokaustik und Exzision der primären Herde angewendet. Diese (Fisteln u. s. w.) wurden auch mit konzentriertem Phenol geätet; Schleimhautlupus mit starker Lugollösung behandelt. Konjunktivalupus wurde nach Behm mit Formalin-Kochsalzlösung behandelt. Von 32 entlassenen Fällen wurden 17 völlig, 10 nahezu geheilt, 4 wesentlich gebessert, 1 wies ein unbefriedigendes Resultat auf. Zur Bezeichnung Heilung wurde verlangt, dass nach $\frac{1}{2}$ —1 mg Alt-tuberkulin keine Reaktion auftrat. Unter 17 Fällen von Lupus erythematodes erzielten sechs der Gruppe der infiltrierten Form angehörende Fälle Heilung, vier wesentliche Besserung. Die Fälle der oberflächlichen Form (Erythema centrifugum Brocq) liessen gar keinen Nutzen erkennen. Von 12 Fällen von Carcinoma cutis wurden sieben geheilt, einer rezidierte, einer blieb unbeeinflusst (multiples Naevus-carcinoma). Die Fälle wurden alle vorher chirurgisch ausgekratzt. Zwei Fälle von Alopecia areata wurden günstig, einer gar nicht beeinflusst. Je ein Fall von Acne rosacea und Naevus vascularis faciei erzielten Besserung.

Werner (Hamburg).

Aus der medizinischen Klinik zu Breslau.
(Direktor: Geheimrat Professor Dr. A. von Strümpell.)

Zur Röntgentherapie der „Pseudoleukämie“ und anderweitiger Bluterkrankungen.

Von

Privatdozent Dr. Paul Krause.

Der Begriff der „Pseudoleukämie“ ist bis in die neueste Zeit hinein ein unklarer, unscharf begrenzter geblieben und wird deshalb von einer Anzahl Autoren verworfen. Es wäre zweifellos ein grosser Fortschritt, wenn es gelänge, bestimmte Krankheitsgruppen, mehr als es allgemein geschehen ist, davon abzugrenzen; doch ist wenig Hoffnung vorhanden, bevor nicht die Ätiologie dieser Krankheitsgruppe geklärt ist, da weder die vorhandenen klinischen, noch die anatomischen Grundlagen zu einer Neueinteilung ausreichend sind.

Meiner Ansicht nach wäre aber wenig gewonnen, wenn man einen neuen Sammelnamen für die unter dem Namen „Pseudoleukämie“ zusammengefassten verschiedenen Krankheitstypen, welche ja vom klinischen Standpunkte aus zweifellos manches Gemeinsame bieten, aufstellen wollte, ehe neue Untersuchungsergebnisse vorliegen. Deshalb ziehe ich es an dieser Stelle vor, wo ich eine Besprechung der Röntgentherapie der „Pseudoleukämie“, auf eigenen Erfahrungen basierend, geben will, die Gruppierung nach folgenden Gesichtspunkten vorzunehmen:

I. Symmetrische Lymphdrüsenanschwellungen (Hodgkinsche Krankheit).

II. Lienale Pseudoleukämie mit und ohne Lymphdrüsenanschwellungen (eigentliche Pseudoleukämie).

III. Lymphosarkomatosis.

IV. Lymphomatosis tuberculosa.

V. Anämia splenica.

VI. Milztumoren unbekannter Genese.

VII. Struma lymphomatosa mit Mediastinaltumor.

Im Anschluss daran will ich in Kürze über die Ergebnisse der Röntgentherapie bei zwei Fällen von perniziöser Anämie berichten.

Die Technik der Bestrahlung kann ich an dieser Stelle übergehen und verweise auf meine ausführliche Besprechung im Band VIII dieser Zeitschrift. Ich hebe als erwähnenswert hervor, dass ich seit Mitte Mai den von Dr. Walter konstruierten Mille-Ampèremeter zur direkten Vorschaltung vor die Röntgenröhre benutzt habe. Soweit meine Erfahrungen reichen, scheint das Instrument sehr brauchbar zu sein und wird sich voraussichtlich leicht im Röntgenlaboratorium einbürgern, weil wir dadurch eine neue exakte Messmethode zur Verfügung haben, um den Härtegrad der Röhren in schneller Weise zu ermitteln.

I.

Symmetrische Lymphdrüsenanschwellungen (Hodgkinsche Krankheit).

Es standen mir im Laufe der letzten $1\frac{1}{2}$ Jahre, seitdem die Röntgentherapie in konsequenter Weise in der medizinischen Klinik zu Breslau durchgeführt wird, drei Fälle zur Verfügung, welche ich in diese Krankheitsgruppe rechnen muss.

Ich lasse in gedrängter Kürze mit besonderer Hervorhebung der für die Beurteilung der Röntgentherapie wichtigen Momente die Krankengeschichten folgen:

Erna R., 1 Jahr 8 Monate altes Mädchen aus Breslau.

Aus der Anamnese ist hervorzuheben, dass der Grossvater und Onkel des Kindes an Lungenkrankheit verstorben ist. Der Vater ist nervenleidend, die Mutter machte eine Fehlgeburt durch, 3 andere Partus verliefen normal. Das Kind ist ausgetragen. Normale Geburt. Es wurde zuerst 3 Monate lang an der Brust genährt, später mit sterilisierter Milch gefüttert. Das Kind war bisher nie krank. Der Stuhl war stets regelmässig.

Vor 3 Monaten merkte die Mutter eine kleine Schwellung an der rechten Halsseite. Trotz Verordnungen von Eiseneinreibungen und Leberthran nahmen die Schwellungen zu, es kam zu einer Anschwellung der Inguinaldrüsen. Die Krankheit wurde in der chirurgischen Klinik als „Pseudo-leukämie“ angesehen und der Kinderklinik überwiesen.

2 Tage vorher habe das Kind sehr schlecht Luft bekommen, das Allgemeinbefinden ist sonst gut gewesen, die Hautfarbe sei normal geblieben. Der Stuhl ist seit 6 Tagen angehalten und thonfarben.

Aus dem Status ist zu erwähnen, dass es sich um ein ziemlich gut entwickeltes Kind handelt mit etwas schwach entwickeltem Panniculus. Es kann gehen. Im Gesicht blühende Farben, am Körper etwas blass.

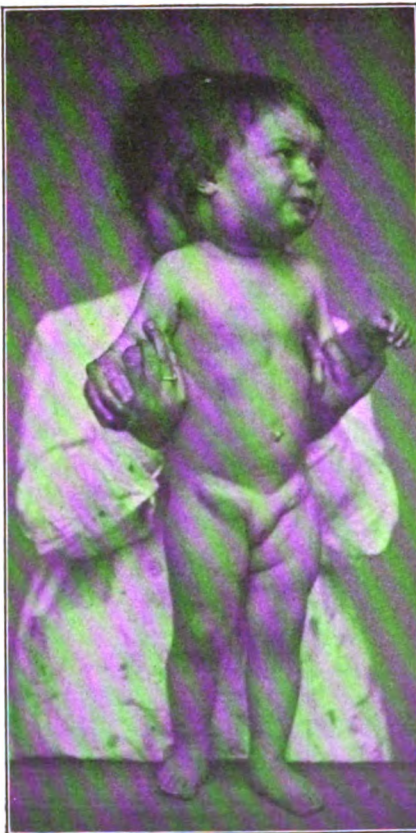

Fig. 1.

Erna R. (Fall I) vor der Bestrahlung.

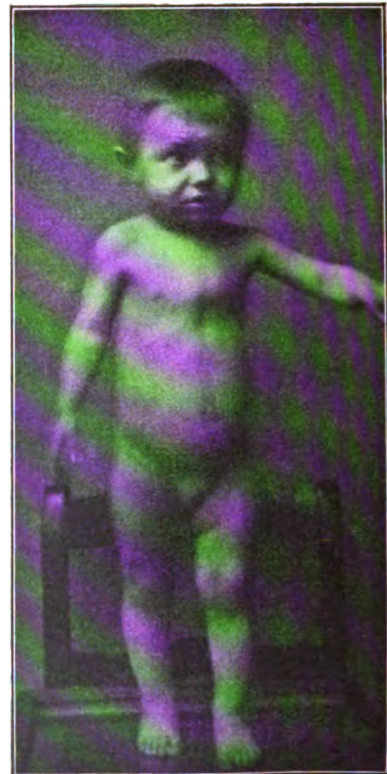

Fig. 2.

Erna R. (Fall I) nach der Bestrahlung.

Am rechten Kieferwinkel eine kleinfaustgrosse Geschwulst, die Haut darüber ist intakt und nicht gerötet, leicht verschieblich, einzelne Drüsen sind palpabel und von ziemlich elastischer Konsistenz.

An der linken Halsseite kleinere Schwellung, vereinzelte bohngrosse Lymphdrüsen.

In beiden Leistenbeugen beiderseits längliche, ca 3 cm lange Schwellungen, die Haut schimmert etwas bläulich durch.

Die Tonsillen sind nicht hypertrophisch. Die Milz ist nicht palpabel, ebenso wenig die Leber.

Herz und Lungen sind ohne Besonderheiten. Der Urin ist frei von pathologischen Bestandteilen.

Der Blutbefund war am 19. Febr.:

Hämoglobin 82%, Erythrocyten 3,9 Millionen, Leukocyten 7200; der mikroskopische Befund bietet keine Abweichung von der Norm; die Erythrocyten sind in Grösse und Farbe normal, die Leukocyten meist polynucleär, ganz spärlich kleine Lymphocyten.

Es dürfte keinem Zweifel unterliegen, dass wir es in diesem Falle mit Hodgkinscher Krankheit zu tun haben: die symmetrischen Drüsenschwellungen am Halse und an den Leistenbeugen mit dem normalen Blutbefunde sprechen mit Berücksichtigung der Anamnese für diese Ansicht. Unter diesen Umständen entschloss ich mich leicht zu der Röntgentherapie, da ich meinte, dass diese verhältnismässig jungen Drüsenschwellungen dadurch in Kürze zum Verschwinden gebracht werden müssten, wenn überhaupt die Röntgentherapie dabei leistungsfähig wäre. Meine Erwartung wurde nicht getäuscht.

Ich bestrahlte in der oben geschilderten Weise zuerst die Drüsenpakete am Halse und in den Leistenbeugen je 5, später $7\frac{1}{2}$ Minuten. Schon nach 200 Minuten Bestrahlungszeit war ein deutliches Kleinerwerden der Lymphdrüsen in den Leistenbeugen, weniger am Halse, zu konstatieren, nach 400 Minuten war der Erfolg ein ganz aussergewöhnlich guter, so dass vorläufig mit der Behandlung ausgesetzt wurde.

Nach 14tägiger Pause wieder tägliche Bestrahlung von 30 Minuten Dauer, im ganzen 300 Minuten. Die Lymphdrüsen am Halse sind höchstens erbsen- bis kleinbohngross, ebenso die an beiden Leistenbeugen. Das Allgemeinbefinden ist ein gutes. Das Kind ist kaum wiederzuerkennen, so hat es sich erholt, es schläft und isst gut, ist ruhig und freundlich, während es bei Beginn der Behandlung fast fortwährend schrie und sehr ungezogen war.

Die beiden beigefügten Bilder geben, so weit das möglich ist, eine Darstellung, wie die Drüsenschwellungen vor und nach der Röntgentherapie aussahen.

Herrn Prof. Czerny, welcher mir das Kind zur Röntgenbehandlung überwies, erlaube ich mir auch an dieser Stelle bestens zu danken sowohl für die Überweisung des interessanten Falles, als auch für die Überlassung der Krankengeschichte, wodurch eine durchaus objektive Kontrolle der von mir erhobenen Befunde möglich wurde.

Der Blutbefund blieb in diesem Fall ein normaler, sowohl mikroskopisch, wie in Bezug auf die Zusammensetzung des Blutes.

Der Erfolg der Röntgentherapie war an diesem Falle von Hodgkinscher Krankheit ein eklatanter, es wurde jedwede Art von unangenehmer Nebenwirkung vermieden.

Die Drüsen sind bis heute, Anfang Juni 1905, klein geblieben, im Mai wurde nochmals eine Bestrahlung in derselben Weise wie früher vorgenommen, auch das Allgemeinbefinden blieb ein gutes.

Fall II. Frau Anna Obr., 27 Jahre alte Kapitänsfrau aus Odessa, vom 12. III. bis 10. IV. 05 in der Klinik.

Hereditäre Verhältnisse ohne Belang. Als Kind hätte sie einen „kleinen Ausschlag“ gehabt, sonst sei sie nie krank gewesen. Sie ist verheiratet, das erste Kind lebt, ist schwächlich, aber scheinend gesund. Nachher machte die Patientin zwei Fehlgeburten durch. In den letzten Monaten habe sie viel Haare, mehrere Zähne verloren; einen Hautausschlag habe sie nicht gehabt.

Ihre hauptsächlichsten jetzigen Beschwerden bestehen in einem ausserordentlich starken Hautjucken über den ganzen Körper, speziell ist dasselbe an den Unterschenkeln und Fusssohlen am stärksten, es quält die Patientin so sehr, dass sie nicht schlafen kann und sie sich grosse Kratzeffekte mit den Fingernägeln setzt; ausserdem hat sie unerträgliche Kopfschmerzen.

Ihre jetzige Krankheit besteht seit vier Jahren: Zuerst bildete sich ein „Knoten“ auf der linken Halsseite, welcher allmählich stärker wurde. Später traten geschwollene Drüsen in der rechten, nachher in der linken Achselhöhle, auf. Schmerzen waren nicht vorhanden, dagegen von vornherein starkes Hautjucken. Auffallend war der Kranken auch die starke Abmagerung. Keine Ödeme an den Beinen, dagegen zweifellos Ödem des linken Armes und Ödem beider Mammae. (Lymphstauung.



Fig. 3.
Frau O. (Fall II).



Fig. 4.
Frau O. (Fall II).

Vor fünf Jahren habe die Patientin Malaria gehabt, die russischen Ärzte hätten damit die jetzige Krankheit in ursächlichen Zusammenhang gebracht.

Bisher wurden Quecksilberinjektionen, Jodkali, Lichtbäder, elektrische Bäder, Kakodylpräparate ohne Erfolg gegen die Krankheit gebraucht.

Aus dem Status hebe ich folgendes hervor: Mittelgrosse Patientin mit gracilem Knochenbau, mässiger Muskulatur, mässigem Ernährungszustande.

Starkes Ödem des ganzen Gesichtes, auf der linken Seite stärker als auf der rechten. Starkes Ödem des linken Armes.

	links	rechts
Mitte des Oberarmes	34 cm	26 cm
„ „ Unterarmes	22 cm	16 $\frac{1}{2}$ cm

Beide Mammae sind enorm vergrössert, die Haut ist teigig derb, Eindrücke mit dem Finger bleiben längere Zeit bestehen. Es bestehen eine Unzahl Kratzeffekte.

Die Lymphdrüsen am Halse sind excessiv symmetrisch vergrössert. Besser als jede Beschreibung werden die vorliegenden Verhältnisse durch die beifolgenden Photographien dargelegt.

Auch im Nacken und in beiden Achselhöhlen finden sich faustgrosse symmetrische Drüsenanschwellungen. In den Inguinalgegenden sind nur etwa bohngrosse Lymphdrüsen vorhanden.

Die Untersuchung der inneren Organe ergab durchaus normale Verhältnisse, vor allem bestand keine Veränderung der Milz oder Leber.

Der Urin war frei von Eiweiss und Zucker. Die Untersuchung des Blutes ergab 75 Prozent Hämoglobin, 3,2 Millionen Erythrocyten, 22000 Leukocyten, ca. 60 Prozent bestanden aus grossen Lymphocyten, 10 Prozent aus kleinen Lymphocyten, ca. 30 Prozent aus polynucleären Leukocyten, davon waren 1–2 Prozent eosinophile. Myelocyten wurden nicht gefunden.

Zweifellos handelt es sich in diesem Falle um eine echte Hodgkinsche Krankheit; die enormen, symmetrischen Lymphdrüsenanschwellungen am Halse, Nacken, in den

Achselhöhlen waren typisch für diese Krankheit; auch das starke Hautjucken und Lymphödem der Mammae ist dabei bekannt.

Bei dem langen Bestehen der Krankheit war es von vornherein sehr fraglich, ob es gelingen würde, durch Röntgentherapie die Drüsenpakete zum Verschwinden bringen zu können. Bei der Aussichtslosigkeit jeglicher anderer Therapie wurde der Versuch gewagt. Mit geringen Unterbrechungen wurden in der geschilderten Weise in 26 Sitzungen abwechselnd die verschiedenen Drüsenpakete im ganzen 1100 Minuten lang bestrahlt.

Ein nennenswerter Erfolg wurde nicht erzielt und die Behandlung mit Röntgenstrahlen deshalb abgebrochen.

Der Blutbefund hatte sich während dieser Zeit insofern etwas geändert, als die Zahl der Erythrocyten von 3,2 auf 3,8 Millionen gestiegen war, die der Leukocyten von 22000 auf 10800 gefallen war.

Von einer objektiv nachweisbaren Besserung konnte demnach in diesem Falle nicht die Rede sein.

Was kann der Grund dafür sein? Ich glaube kaum, dass man berechtigt wäre, die angewandte Technik dafür verantwortlich zu machen: sie hat mir in einer Anzahl anderer Fälle gute Dienste geleistet. Viel eher könnte man anführen, dass die krankhaften Veränderungen in dem vorliegenden Falle schon zu lange — ca. 4 Jahre — bestanden, eine Resorption des krankhaften Gewebes wäre deshalb nicht mehr möglich gewesen. Vielleicht aber spielt in diesem Falle auch die Ätiologie, welche mit grosser Wahrscheinlichkeit auf Lues hinweist, eine ausschlaggebende Rolle. Es dürfte sich jedenfalls empfehlen, bei ferneren Fällen auch auf diesen Punkt zu achten.

Fall III. Der 30 Jahre alte Maurer G. R., dessen hereditäre Verhältnisse für die vorliegende Erkrankung ohne Besonderheit sind, hat nach seiner Angabe als Kind stets blass ausgesehen, war ziemlich schwächlich und litt jahrelang viel an Kopfschmerzen. Später war er gesund, so dass er seiner militärischen Dienstpflicht genügen konnte. Seit Anfang Dezember 1903 bemerkte der Kranke eine Anschwellung unter dem rechten Arme, die seither allmählich grösser geworden ist. Nur bei schwerer Arbeit seien Schmerzen aufgetreten, der rechte Arm konnte ungehindert bewegt werden, so dass der Kranke bis kurz vor Aufnahme in die Klinik arbeiten konnte.

Seit Beginn seiner Krankheit ist der Patient matt und müde, acht Tage vor der Aufnahme in die Klinik klagt er über Kopfschmerzen, Appetitlosigkeit und Schwäche. Diese Beschwerden sind jetzt wieder gehoben.

Klinischer Aufenthalt vom 25. V. bis 28. VI. 04. Eine besondere Abmagerung ist bisher nicht eingetreten.

Die bisherige Behandlung bestand in innerlicher Darreichung von Arsen und äusserer Anwendung von Jodpräparaten.

Aus dem Status hebe ich folgende Punkte hervor:

Es handelt sich um einen ziemlich grossen Patienten von kräftigem Knochenbau, in mässig gutem Ernährungszustande, etwas schlaffer Muskulatur und geringem Fettpolster.

Die Hautfarbe ist blass, während die sichtbaren Schleimhäute etwa normale Farbe aufweisen.

In der rechten Achselhöhle finden sich zwei etwa hühnereigrosse Drüsenpakete, das tiefer liegende fühlt sich etwas härter an als das höher liegende. Die Drüsenpakete sind in gewissen Grenzen verschieblich, auch bei stärkerem Druck nicht schmerzhaft, mit der Haut nicht verwachsen. In der ganzen Achselhöhle, vorn bis zur Clavicula reichend, findet sich eine mässige, teigigweiche Anschwellung (periglanduläres Ödem), in der Haut sind einzelne Venenerweiterungen sichtbar.

In der linken Achselhöhle, ferner in beiden Fossae supraclaviculares sind mehrere bohnen-grosse, nicht schmerzhaft Drüsen zu fühlen, ebenso in beiden Leistenbeugen. In den Ell- und Kniebeugen sind keine vergrösserten Lymphdrüsen nachzuweisen.

Die Milz ist in mässiger Weise vergrössert. Der übrige Organbefund weicht von der Norm nicht ab.

Der Blutbefund ist ein normaler; weder im gefärbten, noch im ungefärbten Präparate sind irgend welche Veränderungen der Formbestandteile zu sehen. Die Leukocytenzahl beträgt 7000; auch die Verhältniszahlen der verschiedenen Leukocytenarten sind normale.

Es handelt sich im vorliegenden Falle um einen 30jährigen Patienten mit multiplen

Drüsenschwellungen, in erster Linie bestand eine starke Schwellung der Lymphdrüsen in der rechten Achselhöhle. Für Tuberkulose oder Leukämie lag kein Anhalt vor.

Die Diagnose „symmetrische Lymphdrüsenschwellung“ dürfte zu Recht bestehen. Wenn es auch bis dahin erst zu einer stärkeren Anschwellung der Lymphdrüsen in der rechten Achselhöhle gekommen war, so ist das nach meiner Erfahrung kein Grund gegen die Diagnose. Bei guten Angaben von an Hodgkinscher Krankheit leidenden Patienten hören wir fast regelmässig, dass irgend eine Drüsenregion zuerst befallen wurde, und von da aus allmählich die übrigen Drüsen afficiert wurden. Leider wurde wegen äusserer Schwierigkeiten eine Exstirpation einer Lymphdrüse zur Untersuchung nicht vorgenommen. Vielleicht hätte die histologische Untersuchung die Diagnose vollständig geklärt.

Die Röntgentherapie wurde in der oben beschriebenen Weise vorgenommen, im ganzen 570 Minuten lang bestrahlt, und zwar nur das Drüsenpaket und die Milzgegend unter dem rechten Arme, während die übrigen Körperteile sorgfältig geschützt wurden.

Die Röhre zeigte nach der Walter-Skala Härtegrad 6—7. Der Röhrenabstand betrug 30—35 cm.

Mit Ausnahme einer Pigmentation der Haut über den belichteten Partien trat irgend welche Reaktion der Haut nicht ein. Die Schwellung der Lymphdrüsen in der rechten Achsel wurde während der Behandlung allmählich weicher.

Bei der Entlassung am 15. Juni 1904 waren die Drüsen nur wenig kleiner geworden, während das periglanduläre Ödem zweifellos zurückgegangen war.

Laut brieflicher Mitteilung vom 18. Dezember 1904 von Herrn Dr. Beninde in Carolath, für welche ich dem Herrn Kollegen auch an dieser Stelle bestens danke, befand sich der Kranke wohl; damals hatte er noch zwei wallnussgrosse, gut verschiebliche Drüsen in der rechten Achselhöhle. In der Fossa supraclavicularis dextra fanden sich eine Anzahl linsengrosser Drüsen. Dr. B. bemerkt ausdrücklich, dass vor einigen Wochen die Drüsen noch kleiner waren. Ein Milztumor sei nicht mehr zu fühlen.

Ich glaube, dass wir in diesem Falle berechtigt waren, mit grosser Wahrscheinlichkeit das Kleinerwerden der Milz und der Lymphdrüsen auf die Röntgentherapie zu beziehen. Immerhin ist zu bedenken, dass ausserdem noch Arsen gegeben wurde, der Erfolg ist dennoch nicht eindeutig.

Nachtrag: Der Kranke ist seit dem 13. Juli 1905 wiederum in Behandlung der medizinischen Klinik: seit ca. vier Wochen habe er andauernd Fieber und Husten.

Aus dem Befunde ist hervorzuheben, dass in der linken Supraclaviculargrube sich ein etwa hühnereigrosses Drüsenpaket befindet, dessen einzelne Drüsen etwa Erbsen- bis Kirschgrösse haben. Auch in der rechten Achselhöhle befindet sich ein grösseres Drüsenpaket, die einzelnen Drüsen haben etwa Wallnussgrösse; in der linken Achselhöhle sind einzelne kleine Lymphdrüsen zu fühlen. Die Palpation ist nicht schmerzhaft. Die Haut ist über den Drüsen verschieblich und zeigt keinerlei entzündliche Veränderung.

Die Milz ist perkussorisch vergrössert, in der rechten Seitenlage bei tiefem Atmen des Patienten unter dem Rippenbogen deutlich fühlbar.

Seit Ende Juli leichte Bronchitis mit schleimigem Auswurf, in welchem keine Tuberkelbazillen gefunden werden.

Eine exstirpierte Halslymphdrüse von etwa Kirschgrösse zeigt im mikroskopischen Bilde eine „chronische Hyperplasie, und zwar mit so starker, diffuser Induration des einstigen Reticulums, wie sie bei Leukämie und Pseudoleukämie beobachtet wird. Eine Unterscheidung zwischen diesen beiden Formen ist nicht ohne weiteres möglich. Syphilis und Tuberkulose können jedenfalls ausgeschlossen werden“ (Geheimrat Ponfick).

Blutbefund:

Mikroskopisch; leidliche Geldrollenbildung, keine Poikilocytose; meist polynucleäre Leukocyten ca. 80%, ca. 15% Lymphocyten, keine Myelocyten.

	Hämoglobin	Erythrocyten	Leukocyten
13. Juli	70 ⁰ / ₀	3,16 Mill.	5400
20. Juli	85 ⁰ / ₀	3,8 „	7200
26. Juli	75 ⁰ / ₀	2,9 „	5200
5. August	70 ⁰ / ₀	4,0 „	5100.

Temperatursteigerungen (40°), intermittierendes Fieber.

Der Patient ist zur Zeit (10. August) ca. 400 Minuten wiederum bestrahlt worden mit dem Effekt, dass die Lymphdrüsenanschwellung in der rechten Achselhöhle wieder stark zurückgegangen ist. Der Blutbefund ist oben mitgeteilt. Das Körpergewicht von 54,0 kg auf 55,5 kg gestiegen. In dem Allgemeinbefinden aber ist keine Besserung eingetreten, auch das Fieber ist noch nicht heruntergedrückt.

Die Behandlung dieses Falles mit Röntgenstrahlen hat demnach zwei wichtige Punkte geklärt:

1. Die Röntgentherapie vermag die Lymphdrüsenpakete bei Hodgkinscher Krankheit, wenn dieselbe noch nicht zu weit fortgeschritten ist, innerhalb von kurzer Zeit in erheblichem Masse zu verkleinern.

2. Die Röntgentherapie schützt aber selbst, wenn die Drüsenpakete bei genannter Krankheit längere Zeit klein geblieben sind, nicht vor Recidiven — und vermag das Fortschreiten des Krankheitsprozesses nicht zu verhindern.

II.

Lienale Pseudoleukämie mit und ohne Lymphdrüsenanschwellungen.

(„Pseudoleukämie“ im engeren Sinne.)

Zu dieser Erkrankung rechne ich die beiden folgenden Fälle:

Fall IV. Ernst Sch., sechs Jahre alt, aus Breslau, poliklinisch behandelt.

Hereditäre Verhältnisse ohne Belang. Das Kind wurde durch eine schwere Zangengeburt zur Welt befördert und zwar scheintot. Der Eindruck von der Zange war etwa ein Jahr zu sehen.

In den ersten 3—4 Wochen war das Kind von einer hochgradigen Atemnot geplagt. Im Alter von $\frac{5}{4}$ Jahren wurde von einem Arzte die Diagnose „Leukämie“ gestellt. Seit dem sechsten Lebensmonate besteht eine Schwellung der Milz. Nach Angabe der Mutter habe der Knabe immer blass und gelb ausgesehen.

Aus dem Status hebe ich hervor, dass es sich um einen für sein Alter mässig entwickelten Patienten handelt. Seine Hautfarbe ist blass-gelblich.

Die Lymphdrüsen am Nacken sind sehr reichlich, meist erbsengross, einzelne zeigen bis Bohnengrösse, ähnliche Verhältnisse weisen die Drüsen der Achselhöhle und Leistenbeuge auf. Kein Exanthem, keine Ödeme.

Die Tonsillen sind beiderseits ausserordentlich gross und zwingen das Kind durch die Nase zu atmen.

Rhachitischer Thorax. Lungen- und Herzbefund ohne Belang.

Abdomen weich, leicht aufgetrieben, ist in der regio epigastrica in geringem Grade druckempfindlich. Die Leber ist in mässiger Weise vergrössert, reicht palpatorisch etwa zwei Finger breit unter den rechten Rippenrand.

Die Milz ist ein mächtiger Tumor, welcher nach unten zu bis zur Nabelhöhe, nach vorn bis zur Mammillarlinie reicht. Die Milz ist leicht verschieblich. Die Konsistenz ist sehr derb. Ihr unterer und vorderer Rand scharf; am unteren Pol sind zwei Incisuren zu fühlen.

Der sonstige Befund ist ohne Belang. Die Untersuchung des Blutes ergab am 8. II. 70 Prozent Hämoglobin, 5500 Leukocyten, 2,2 Millionen Erythrocyten. Im mikroskopischen Bilde zeigten sich 60 Prozent polynucleäre Leukocyten, während die übrigen 40 Prozent fast ausschliesslich auf kleine Lymphocyten kamen.

Die Diagnose in diesem Falle dürfte mit grosser Wahrscheinlichkeit auf „Pseudoleukämie“ gestellt werden können. Ein leukämischer Blutbefund lag zur Zeit meiner Beob-

achtung, wie durch wiederholte Untersuchungen festgestellt wurde, sicher nicht vor, es dürfte nach dem Blutbefunde höchstens eine Anämie mit relativer Lymphocytose diagnostiziert werden. Nach Ansicht so kompetenter Beurteiler, wie Heubner, Czerny ist zudem auf das mikroskopische „leukämische“ Blutbild im Kindesalter nicht allzu grosser Wert zu legen, jedenfalls berechtige es allein nie und nimmer zu einer sicheren Diagnose der Leukämie. Nicht auszuschliessen ist eine Tuberkulose der Milz und Leber, gerade im Kindesalter finden sich grosse Milztumoren, welche mit grossen, verkästen Solitärtuberkeln durchsetzt sind (und auch durch das histologische Blutbild veranlasst) eine Leukämie vortäuschen.¹⁾ Bis die Ätiologie der Leukämie und Pseudoleukämie definitiv geklärt ist, werden wir gut tun, solche Fälle nach wie vor zur Pseudoleukämie zu rechnen, da sie klinisch zweifellos etwas Besonderes darstellen.

Derartige Überlegungen, im Verein mit der Erfolglosigkeit jeglicher anderer, bisher versuchter Therapie bestimmten mich, auch in diesem Falle die Röntgentherapie anzuwenden. Da es das erste Kind war, welches ich mit Röntgenstrahlen behandelte, ging ich ganz ausserordentlich vorsichtig vor. Einerseits schützte ich bis auf die zu bestrahlenden Körperstellen den ganzen Leib in besonders sorgsamer Weise; andererseits bestrahlte ich in Entfernungen von 40–45 cm mit einer grossen Wasserröhre von Härteskala 7, zuerst nur 10, später, als ich keine Hautreizung sah, auch 15–20 Minuten die Milzgegend, schliesslich auch die langen Röhrenknochen, im ganzen in der Zeit vom 8. Februar bis 2. März 1905 400 Minuten.

Störungen von seiten der Haut wurden vermieden. Zuerst trat unter der Bestrahlung eine geringe Besserung des Allgemeinbefindens ein, da eine objektive Besserung, spez. ein Kleinerwerden des Milztumors vermisst werden, hielt ich mich für verpflichtet, die Behandlung vorläufig abzubrechen, indem ich der Mutter vorschlug, etwa 14 Tage mit einer Wiederaufnahme derselben zu warten. Nach 10 Tagen stellte dieselbe ihren Knaben wieder vor, da derselbe sehr schlecht aussähe und in den letzten Tagen auch Fieber bis über 38° C gehabt habe.

Der objektive somatische Befund war ungeändert. Der Blutbefund hatte sich verschlechtert, indem die Zahl der Erythrocyten auf 1,3 Millionen, die der Leukocyten auf 3000 gesunken war, während der Hämoglobingehalt 30% betrug. Im histologischen Blutbilde fanden sich neben einer mässigen Poikilocytose 46% kleine Lymphocyten, 30% polynucleäre Leukocyten, 11% Myelocyten, 4% eosinophile Zellen, 8% Übergangsformen. Viele Erythrocyten färbten sich sehr intensiv mit Eosin, während andere kaum eine Färbung annahmen. Nach mehrfacher Beratung wurde wieder ein Versuch mit der Röntgentherapie gemacht. Da aber nach 300 Minuten keine Besserung eintrat, wurde die Fortsetzung der Bestrahlung von mir strikte verweigert.

Ich habe von diesem Falle den Eindruck, dass eine Besserung des Krankheitsbildes durch die Röntgentherapie ausgeschlossen war. Zwar konnte eine direkte Schädigung des Kranken durch die Röntgenstrahlen nicht nachgewiesen werden, immerhin waren aber die Verschlimmerung des Allgemeinbefindens, die Zunahme der Blässe und der schlechte Blutbefund Anzeichen genug, dass es nicht angebracht war, das Kind weiterhin einer in ihren Folgen noch gar nicht zu übersehenden Therapie auszusetzen. Um so mehr war ich überrascht, als ca. 2 Monate später die Mutter den Knaben freudestrahlend zu mir brachte: der Junge befände sich frischer und wohler, als je zuvor; der ihn seit vielen Jahren behandelnde Arzt habe zu seinem grossen Erstaunen festgestellt, dass die Milz ganz auffallend klein geworden war. Tatsächlich sah der kleine Patient besser aus.

Der Milztumor war in erheblichem Masse an Grösse zurückgegangen: er reichte etwa zwei Querfinger unter den rechten Rippenrand; seine Konsistenz war auffallend derb. Die Leber war nicht vergrössert. Der Blutbefund war folgender: Erythrocyten 3,1 Millionen, Leukocyten 4700, Hämoglobin 64% (Sahli), das mikroskopische Blutbild zeigte ca. 80% polynucleäre Leukocyten, 16% Lymphocyten, 2% polynucleäre eosinophile Leukocyten, vereinzelte

¹⁾ Ich hatte Gelegenheit, einen solchen Fall klinisch und anatomisch ausführlich zu untersuchen.

Myelocyten (0,5%), der Rest fällt auf die Übergangsformen. Kernhaltige Erythrocyten wurden nicht angetroffen.

Das gute Befinden hielt bis Mitte Juli an; leider habe ich seitdem den Kranken nicht mehr untersuchen können.

Anmerkung bei der Korrektur: Die Besserung ist bis Anfang Oktober bestehen geblieben, die Milz ist noch kleiner geworden, das Allgemeinbefinden ist besser als je zuvor.

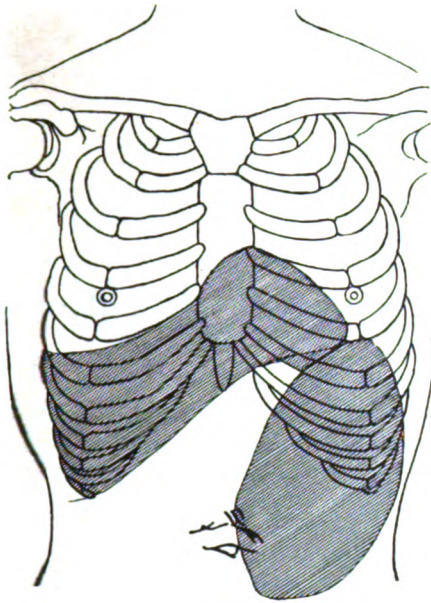


Fig. 5.

Ernst Sch. (Fall IV) vor der Bestrahlung.

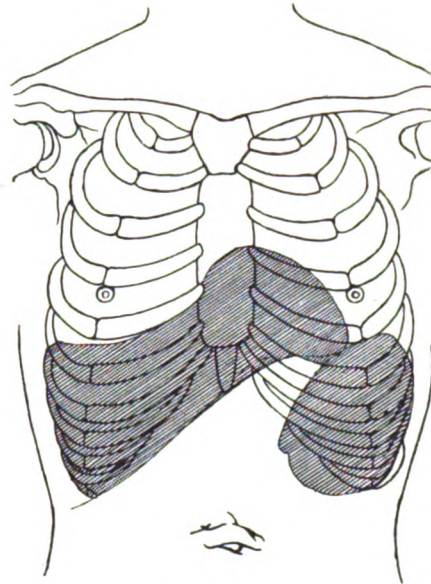


Fig. 6.

Ernst Sch. (Fall IV) nach der Bestrahlung.

Fall V. Frau M. J., 52 Jahre alt, aus Dittersbach, seit dem 15. IV. 05 in der med. Klinik.

Vorgeschichte: Der Vater und zwei Brüder der Kranken starben an Lungenleiden, die Mutter an Wassersucht und Nierenleiden.

Die Patientin war früher stets gesund, sie machte 12 Partus durch, davon zwei Fehlgeburten. Seit Weihnachten 1904 merkte die Kranke eine starke Spannung im Leibe und hatte durch starke, früher nicht vorhandene Schweissausbrüche zu leiden. Später wurde die Spannung im Leibe grösser, ausserdem kam es zu Drüenschwellungen in beiden Achselhöhlen.

Aus dem Aufnahme-Status hebe ich hervor, dass die Temperatur in der ersten Zeit normal war, auch Puls- und Atemfrequenz. Die mittelgrosse, kräftig gebaute Frau hat eine auffallend blasse Hautfarbe.

Starke Drüenschwellungen am Halse, in beiden Supraclaviculargruben; unter beiden Achselhöhlen und in beiden Leistenbeugen finden sich grosse Drüsenpakete. Dieselben sind von ziemlich derber Konsistenz und nicht druckempfindlich.

Es besteht ein mässig grosses, linksseitiges Exsudat. Das Abdomen ist ballonartig aufgetrieben. Es besteht ein grosser, derber Milztumor, welcher bis zum Nabel reicht. Ebenso ist die Leber deutlich vergrössert. Ascites ist nicht nachweisbar. Urin und Stuhl ohne Besonderheit.

Die Blutuntersuchung ergibt 75 Prozent Hämoglobin, 3,58 Millionen Erythrocyten, 26800 Leukocyten. Im histologischen Blutbilde erkennt man, dass die Leukocyten aus ca. 70 Prozent grossen, 15 Prozent kleinen Lymphocyten bestehen, während die polynucleären Formen nur etwa 15 Prozent ausmachen.

Die Diagnose wurde auf Pseudoleukämie mit Milztumor und Drüenschwellungen gestellt. Die Röntgenbehandlung wurde in der oben geschilderten Weise eingeleitet. Es wurden Milz, Ober-, Unterschenkel bestrahlt. Da wegen der Verschlimmerung im Befinden in der Bestrahlung der Patientin wiederholt längere Unterbrechungen eintreten mussten, konnte im ganzen bisher nur 720 Minuten lang bestrahlt werden.

Da es mir hier nicht auf die genaue Schilderung des weiteren klinischen Verlaufs ankommt, greife ich kurz die Punkte, welche zur Beurteilung der Röntgenbehandlung von Bedeutung sind, heraus.

Eine Verkleinerung der Milz oder Leber blieb aus. Sie scheinen nicht grösser geworden zu sein, sicher sind sie aber auch nicht kleiner geworden.

Der Blutbefund änderte sich insofern, als die Zahl der Erythrocyten zeitweilig in die Höhe ging, die der Leukocyten sank.

	Erythrocyten	Leukocyten	Hämoglobin
15. IV. 05.	3,58 Mill.	26800	75 %
27. IV. 05.	2,912 "	24600	—
9. V. 05.	3,312 "	20400	71 %
15. V. 05.	4,288 "	12200	72 %
12. VI. 05.			65 %
26. VI. 05.		19400	
29. VI. 05.	3,39 "	24500	85 %

Das histologische Blutbild änderte sich wenig, die Lymphocyten beherrschten nach wie vor das Gesamtbild.

Das Körpergewicht nahm stetig ab, in den letzten Lebenstagen kam es zu allgemeinen Ödemen und Exsudaten und damit zur Gewichtszunahme. Es traten bisher zwei Attacken von Herzschwäche hochgradigster Art mit sämtlichen dazugehörigen Sekundärererscheinungen (Ödeme, Exsudat in die Pleuren und Bauchhöhle, Bronchitis), unter hohem Fieber auf. Worauf dieselben zurückzuführen sind, ist mit Sicherheit nicht zu sagen. Als unangenehme Nebenwirkung der Röntgenstrahlen möchte ich sie nicht ansehen, da mir dafür die sichere Grundlage fehlt. Jedenfalls waren sie die Ursache, weshalb die Behandlung sofort für längere Zeit unterbrochen wurde.

Wollte man die Röntgentherapie für die auffallende Herzschwäche mit starker Pulsbeschleunigung verantwortlich machen, so müsste man die Hypothese aufstellen, dass der durch die Röntgenstrahlen bewirkte Zerfall der Leukocyten Gifte innerhalb der Blutbahn freigebracht oder gebildet habe — als Vergiftung wäre das schwere Krankheitsbild unserem Verständnis etwas näher gerückt: doch fehlen, um diese Hypothese wahrscheinlich zu machen, zur Zeit die experimentellen Grundlagen. Ich erwähne, dass die Patientin am 30. Juni ihrem Leiden erlag.

Aus dem Sektionsbefunde (Geheimrat Ponfick) führe ich folgende Punkte an:

Hydrothorax. Peritonitis incipiens.

Invaginatio lymphomatosa venarum lienis, hepatis.

Endocarditis levis circumscripta.

Tumor lienis permagnus.

Lymphomatosis gravis universalis.

Intumescencia tonsillarum.

Laryngitis, tracheitis, bronchitis catarrhalis.

Lymphoma parvum lob. infer. pulmon. dextri. Lymphoma mucosae bronchi magni dextri.

Atelectasis pulmon. utriusque loborum infer. Adhaesiones pleur. dext.

Intumescencia levis follicular. tract. intestinal.

Lymphomata hepatis parva.

Hyperplasia uteri. Oedema vulvae.

Oedema extremitat. inter. Haemorrhag. punctat. cutis region. colli.

Ascites. Adhaesiones peritonei.

Atrophia partialis omenti.

Anaemia.

Die Publikation der ausführlichen mikroskopischen Untersuchung kann erst später erfolgen, zusammen mit anderen hierher gehörigen Fällen.

Der Röntgentherapie blieb in diesem Falle jeglicher Erfolg versagt, nicht einmal eine kurze, symptomatische Besserung trat ein. Man kann nicht einwenden, dass die Bestrahlungsdauer eine zu kurze gewesen ist. Nach über 700 Minuten Dauer hätte immerhin ein Erfolg vorhanden sein können, wenn überhaupt eine Wirkung zu verzeichnen gewesen wäre. Doch nicht einmal das Fortschreiten der Erkrankung konnte dadurch verhindert werden.

III.

Lymphosarcomatosis.

Von diesem Krankheitsbilde standen mir zwei Fälle zur Verfügung, in beiden wurde die Diagnose durch histologische Untersuchung von exstirpierten Lymphdrüsen gesichert.

Fall VI. 66 Jahre alter Müller W. R. aus Trentkau, aufgenommen den 23. III. 05.

Aus der Vorgeschichte ist hervorzuheben, dass der Kranke seit Jahren an Mandelentzündungen leidet, die Tonsillen mussten ihm dreimal exstirpiert werden, wuchsen aber immer wieder zu „grossen Kugeln“ an.

Seit Ende 1904 bildete sich ganz allmählich eine Anschwellung der Lymphdrüsen an der rechten Halsseite, kurz nachher seien auch Schwellungen der Drüsen in beiden Achselhöhlen und schliesslich in beiden Inguinalgegenden erfolgt.

Da die Drüsen immer grösser wurden, der Kranke stark abmagerte, suchte er die Klinik auf, zumal er ausserdem an starkem Husten und Stuhlverstopfung leidet.

Aus dem Status hebe ich kurz folgende Punkte hervor: Es handelt sich um einen mittelgrossen, starkknochigen Patienten mit kräftiger Muskulatur in mässigem Ernährungszustande.

In beiden Fossae supraclaviculares, im Nacken, unter dem Unterkiefer findet sich eine grosse Anzahl bohnen- bis kirschgrosser Lymphdrüsen. In der linken Achselhöhle ist ein etwa faustgrosses, in der rechten ein etwa apfelgrosses Drüsenpaket: die Haut ist beiderseitig darüber verschieblich, in der Tiefe vermag man vereinzelte kirschgrosse Drüsen abzutasten. In beiden Leistenbeugen sind bohnen-, kirsch- bis wallnussgrosse Drüsenstränge vorhanden. Alle diese Drüsen sind bei Druck nicht schmerzhaft, sie sind symmetrisch angeordnet: am Nacken, Halse, in beiden Achselhöhlen und Inguinalfurchen. Sie haben alle eine glatte Oberfläche und sind von gleichmässiger, mässig derber Konsistenz, sie sind nirgends mit der Haut verwachsen. Andere Lymphdrüsen als die angegebenen sind nicht verändert. Über der ganzen Haut finden sich zahlreiche kleine braune Pigmentationen in unregelmässiger Anordnung. Die Hautvenen am Thorax sind in mässiger Weise ektaisiert.

Von dem übrigen Befunde interessiert noch die Angabe, dass beide Tonsillen sehr beträchtlich hypertrophisch sind. Ausserdem hatte der Kranke ein starkes Volumen pulmon. auctum mit sekundärem Bronchialkatarrh.

Um die Diagnose in diesem Krankheitsbilde auch anatomisch zu sichern, wurde eine kirschgrosse Lymphdrüse aus der linken Inguinalfurche exstirpiert. Die histologische Untersuchung zeigte ein sehr geringes Stroma, spärliche Lymphfollikel und vereinzelte Lymphocyten, ausserordentlich reichliche, grosse, runde Zellen mit blasigem Kern, welche die ganze Lymphdrüse durchsetzen; daneben fanden sich spärliche Erythrocyten und vereinzelte eosinophile Zellen. Wir gehen nicht fehl, wenn wir in diesem Falle die Diagnose „Lymphosarcom“ stellen.

Da in der Litteratur schon einige Angaben über günstige Beeinflussung von Lymphosarcomen durch Röntgenstrahlen vorliegen, wurde auch in diesem Falle die Röntgentherapie versucht, und zwar im ganzen 360 Minuten lang, indem die einzelnen Drüsenpakete abwechselnd hintereinander bestrahlt wurden. Ein Erfolg blieb vollständig aus; im Gegenteile, die Drüsenpakete wurden während der Behandlung grösser; der Kranke verschlimmerte sich in seinem Allgemeinbefinden und magerte ab. Die Kur wurde deshalb abgebrochen. Es scheint mir nicht unberechtigt, den Misserfolg im vorliegenden Falle mit dem bestehenden

Leiden, einem schnell vorwärts gehenden Lymphosarcom, in ursächlichen Zusammenhang zu bringen. Jedenfalls ist sicher, dass die Röntgentherapie bei unserem Kranken ihre Wirksamkeit vermissen liess.

Fall VII. Im Anschluss daran erlaube ich mir eine kurze Mitteilung über einen zweiten Fall von Lymphosarkom zu machen, bei welchem gleichfalls die Röntgentherapie von anderer Seite ohne jeden Erfolg vorgenommen worden war. Die Kranke kam schliesslich wegen hochgradiger Atemnot in die med. Klinik, wo sie nach zwei Tagen starb.

31 Jahr altes Dienstmädchen Anna Z. aus Obernigk.

Aus der Vorgeschichte hebe ich folgende Punkte hervor: Im Herbst 1903 litt sie an Schmerzen in der rechten Brust; Juli 1904 trat Schwellung und Schmerzen im linken Fusse, bald darauf im rechten Fusse auf. Zu gleicher Zeit bemerkte die Kranke eine Anschwellung an der rechten Halsseite. Ende September 1904 traten Atem- und Schlingbeschwerden auf, sie wurde deshalb zehn Wochen innerlich und später mit Röntgenstrahlen behandelt. Über der bestrahlten Stelle trat zuerst auf der rechten, bald auch auf der linken Halsseite ein grosses Geschwür auf.

Da ihr Zustand sich immer mehr verschlimmerte, suchte sie die medizinische Klinik auf. Ihre Hauptbeschwerden bestanden in: Kopfschmerzen, mitunter Schwindelanfällen, verschleiertes Sehen, äusserst starker Atemnot, besonders sobald sie den Kopf aus der nach vorn übergebeugten Lage erhebt, Brennen im Halse, starke Schlingbeschwerden, heisere Stimme, Husten, erschwerende Expektoration, Schmerzen beim Husten, geringem Appetit, Schmerzen im Leibe und Stuhlverstopfung.

Aus dem Befunde hebe ich hervor, dass die Patientin ihren Hals stark nach vorn gebeugt hält, da sie beim Versuch, ihn zu strecken, sofort starke Atemnot bekommt. Die ganze Halsgegend, bis hinter die M. sternocleidomastoidei, die Fossa jugularis, die Fossae supraclaviculares werden von einer zusammenhängenden, grobhöckerigen, harten Tumormasse eingenommen. Über derselben ist auf der rechten Halsseite die Haut ulceriert: eine etwa handtellergrösse granulierende Geschwürfläche liegt zu Tage, welche von Narbengewebe umgeben ist.

In beiden Achselhöhlen sind apfelgrosse Drüsenpakete fühlbar, in den Leistenbeugen zahlreiche harte Lymphdrüsen bis Dattelgrösse zu finden.

Über dem Mediastinum und über dem grössten Teile der Lungen findet sich vollständige Dämpfung, nur in beiden oberen Lungenteilen ist Lungenschall vorhanden; ausser über diesen Partien überall abgeschwächtes und aufgehobenes Atemgeräusch.

Eine Herzdämpfung ist nicht abgrenzbar. Die Herztöne sind leise, frequent.

Ausserdem ist noch eine hochgradige Pigmentation der Haut zu erwähnen.

Die Zahl der Erythrocyten betrug 3,3 Mill., die der Leukocyten 4200.

Es handelte sich in diesem Falle um ein grosses Lymphosarcom mit symmetrisch angeordneter Schwellung der Lymphdrüsen am Halse, in beiden Achselhöhlen, in den Leistenbeugen; ausserdem fand sich ein mächtiger Mediastinaltumor, welcher schliesslich infolge der hochgradigen Atembehinderung den Tod der Patientin herbeiführte.

Auszug aus dem Sektionsprotokolle:

Anaemia. Cyanosis organ. abdominis. Hydropericard. Tumor lienis chronic. Tumor magnus region. thymi.

Tumores metastatici glandular. lymphat. colli, supra- et inraclavicularis et mediastini antic.

Ulcus cutis colli lat. dext.

Anasarca thoracis et faciei.

Pigmentatio multiplex fusca cutis.

Hydrothorax duplex.

Atelectasis partialis pulmon.

Gastro-enteritis cyanotica catarrhalis.

Colitis follicularis.

Das grosse Röntgenulcus am Halse dieser Patientin war ein trauriges Zeichen einer falsch geleiteten oder zu lange fortgesetzten Therapie.

Es ist nicht in Abrede zu stellen, dass auch bei vorsichtig geleiteter Röntgentherapie Erytheme, vielleicht auch Excoriationen vorkommen können; solche schwere Ulcera, wie das vorliegende, müssten aber vermieden werden können, wenn die Röntgentherapie allgemeinen

Eingang finden soll. Lieber gehe man langsamer vor, lieber nehme man einen grösseren Abstand der Röntgenröhre von der bestrahlten Hautpartie, ehe man sich und die Patienten der Gefahr aussetzt, Röntgenverbrennungen II. und III. Grades zu erzielen. Ein therapeutischer Erfolg durch Zurückgehen der geschwollenen Drüsenpakete blieb ja auch dem angewandten, allzu energischem Vorgehen versagt.

Darum beherzige jeder Röntgentherapeut doppelt und dreifach *primum officium esse: nihil nocere*.

Jeder noch so kleine Fortschritt, um Schädigungen durch Röntgenstrahlen zu vermeiden, muss daher mit Freuden begrüsst werden.

IV.

Lymphomatosis tuberculosa.

Der Kranke, welcher an symmetrischen Drüsenanschwellungen litt, wurde mit der Diagnose „Pseudoleukämie“ der Klinik überwiesen.

Fall VIII.

Gottfred L., 16 Jahre alt, aus Pascheka in Russland, lag vom 14. März bis 19. April in der medizinischen Klinik.

Vorgeschichte: Hereditäre Verhältnisse ohne Belang.

Vor 4 Jahren schollen dem Patienten die Lymphdrüsen am rechten Kieferwinkel unter Auftreten von geringer Schmerzhaftigkeit an; in den nächsten Monaten kam es auch zu einer Anschwellung der Drüsen am Mundboden, am linken Kieferwinkel. Vor 2 Jahren seien die Lymphdrüsenanschwellungen am rechten Kieferwinkel etwas zurückgegangen. Da die Lymphdrüsen am Kiefer und am Halse und Nacken in der letzten Zeit wieder stärker geworden sind, kommt der Kranke in die Klinik.

Aus dem Befunde hebe ich nur folgendes hervor: Am Kieferwinkel rechts fühlt man zahlreiche, kirsch kern- bis kirschgrosse, nicht schmerzhaft, mit der Umgebung nicht verwachsene, rundliche Drüsenanschwellungen. Längs des Mundbodens perlchnurartig angeordnet zieht eine Reihe von ca. wallnuss- bis kleinhaselnussgrosser Drüsen gegen den linken Kieferwinkel, woselbst zwei etwa kleinhühnereigrosse Drüsen zu palpieren sind.

Die Nacken- und Claviculardrüsen sind rechts kaum fühlbar, links dagegen deutlich geschwollen. Die Inguinaldrüsen rechts sind mässig geschwollen.

Der übrige Befund ist normal, besonders auch der Lungenbefund.

Die Untersuchung des Blutes ergibt Hämoglobin 100%, Leukocyten 6000, Erythrocyten 4,8 Millionen. Das histologische Blutbild bietet keine Besonderheiten.

Die Untersuchung einer exstirpierten Lymphdrüse lehrte, dass es sich um eine typische tuberkulöse Erkrankung derselben handelt.

Die eingeleitete Röntgentherapie — im ganzen wurden die Drüsenpakete 480 Minuten bestrahlt — hatte keinen Erfolg. Trotz anders lautender Angaben in der Litteratur möchte ich deshalb, bis mich weitere Erfahrungen eines besseren belehren, glauben, dass rein tuberkulöse Lymphome durch Röntgenstrahlen wenig oder gar nicht beeinflusst werden.

Der Kranke musste dem Messer des Chirurgen übergeben werden, welches ihn in prompter Weise von seinen verunstaltenden Drüsenumoren befreite.

V.

Anaemia splenica.

Aus dieser Krankheitsgruppe standen mir 3 Fälle zur Verfügung. Die Röntgentherapie wurde in der Absicht vorgenommen, um festzustellen, ob die bei der Anaemia splenica bestehenden Milztumoren und die Anämie dadurch günstig beeinflusst werden könnten. Da auch hier jede andere Art Therapie ohne Erfolg ist, kann die Berechtigung eines solchen Versuches nicht in Abrede gestellt werden.

Fall IX.

25 Jahr alter Weber K. Gl. aus Sagan, welcher bis Herbst 1902 stets gesund gewesen war. Seit jener Zeit stellte sich bei ihm eine gelbe Farbe ein, er fühlte sich unwohl und wurde deshalb, da er gerade Soldat war, $\frac{1}{4}$ Jahr lang im Lazarett behandelt.

Die Krankheit hatte ganz allmählich begonnen und sich ebenso langsam, aber gleichmässig verschlimmert. Fieber oder Nachtschweisse hätten nicht bestanden, doch wären in der Folge Schwächestände mehr anfallsweise aufgetreten, zunächst in den ersten 2 Jahren der Erkrankung alle 4—5 Wochen mit etwa 1—2tägiger Dauer. Im letzten Jahre wären sie öfter gekommen alle 8—10 Tage, schliesslich alle 2—3 Tage von etwa 3—4 Tage Dauer.

Der Kranke giebt an, dass auch die Gesichtsfarbe abwechselnd schwächer und stärker gelb werde. Bei körperlicher Anstrengung treten Schmerzen in der linken Seite auf. Die Lebergegend war bisher weder angeschwollen, noch schmerzhaft. 14 Tage vor der Aufnahme hätten starke Durchfälle mit wässerigen Entleerungen bestanden. Seit 3 Jahren hatte der Kranke öfters früh Nasenbluten.

Hautblutungen oder blutige Stühle wurden nicht beobachtet.

Eine greifbare Ursache für seine Erkrankung lässt sich nicht finden.

Aus dem Status ist hervorzuheben, dass der mittelgrosse Patient sich in schlechtem Ernährungszustande befindet; dass Fettpolster fehlt fast vollständig, die Hautfarbe ist blassgelblich. Die Konjunktiven sind blass, ebenso die Mundschleimhaut und die Zunge, die Wangen sind etwas gerötet, das Lippenrot gering, leichte vasomotorische Erregbarkeit. Die Lymphdrüsen sind in der Leistenbeuge beiderseits bohngross, im übrigen bestehen aber keine Drüsenschwellungen.

Die Brustorgane sind ebenso wie Augen, Nase, Ohren ohne pathologischen Befund.

Die Milz ist stark vergrössert, sie reicht perkussorisch vom unteren Rand der VI. Rippe bis zur spina iliaca anterior sup., nach vorn bis zur Mittellinie, sie zeigt eine glatte Oberfläche und derbe Resistenz und ist bei Palpation nur wenig schmerzhaft.

Die Leber ist weder palpatorisch, noch perkussorisch vergrössert.

Der Urin ist konzentriert, enthält weder Eiweiss, noch Zucker, noch Indikan, noch Gallenfarbstoff, dagegen reichlich Urobilin.

Die Blutuntersuchung ergiebt:

Hämoglobin 65% (n. Sahli),

Erythrocyten 3,2 Million,

Leukocyten 10 800.

Die mikroskopische Untersuchung zeigt deutliche Poikilocytose, sonst keine pathologischen Verhältnisse. Bei späteren Untersuchungen werden ausserdem ganz spärlich kernhaltige Erythrocyten gefunden.

Die Diagnose ist in diesem Falle nicht leicht. Es handelt sich um eine starke Anämie mit grossem Milztumor, dessen Pathogenese unklar bleibt: wir können den Krankheitsfall in das Gebiet der „Anaemia splenica“ rechnen.

Die eingeleitete Röntgentherapie — im ganzen wurde 1500 Minuten bestrahlt — hatte nur einen geringen Einfluss auf die Zahl der Erythrocyten, welche von 3,2 auf 4,2 Mill. anstiegen, dagegen auf die Zahl der Leukocyten, welche von 10 800 auf 4200 sanken.

Der Milztumor blieb vollständig unverändert; das Allgemeinbefinden, wie das Körpergewicht erfuhr keine Besserung.

Alles in allem: der Röntgentherapie blieb in diesem Falle der Erfolg versagt.

Als Anhang sei die Tabelle der Blutuntersuchungen und des Körpergewichtes beigegeben.

Blutuntersuchungen.

	Hämoglobin	Erythrocyten	Leukocyten
27./III.	65%	3,2 Mill.	10 800
2./IV.	58%	2,7 „	5 600
9./IV.	63%	3,1 „	7 400
13./IV.	59%	3,6 „	6 800
19./IV.	63%	4,1 „	6 000
24./IV.	63%	3,64 „	8 000
1./V.	56%	2,464 „	5 600
11./V.	52%	3,28 „	5 000
19./V.	59%	3,04 „	4 800
26./V.	56%	4,048 „	4 600
29./V.	61%	3,9 „	4 000
6./VI.	56%	4,2 „	4 200

Gewichtstabelle.

27./III.	53 kg	8./V.	54,5 kg
3./IV.	55 "	15./V.	54 "
17./IV.	54,5 "	22./V.	53,5 "
24./IV.	55 "	29./V.	54,1 "
1./V.	55 "	6./VI.	54,6 "

Fall X.

Pauline F., 13 Jahre alt aus Klattendorf, vom 12. April bis 10. Juni 1905 in der med. Klinik.

Vorgeschichte: Hereditäre Verhältnisse ohne Belang. Im Alter von 10 Jahren hatte die Kranke eine Lungenentzündung; während derselben soll der Leib angeschwollen sein, sie klagte schon damals über Stechen in der Milzgegend. Seit jener Zeit hatte sie speziell nach dem Essen häufig Schmerzen im Leibe.

Anfang April habe sie wieder eine Lungenentzündung gehabt mit Schmerzen in der linken Seite und Husten. Bei der Aufnahme klagte sie über Anschwellung des Leibes, über allgemeine Müdigkeit und zeitweise Schmerzen im Leibe.

Aus dem Befunde führe ich an, dass der Leib aufgetrieben, hauptsächlich nach den Seiten verbreitert ist. Mehrere ektatische Venenstränge ziehen in der rechten Abdominalhälfte neben der Mittellinie nach oben und sind bis zum Halse zu verfolgen; links sind sie weniger ausgeprägt. Das linke Epi- und Mesogastrium weist intensive Dämpfung auf. Die Dämpfung geht nach seitlich und hinten in die Milz- und Nierendämpfung über und reicht bis zur Wirbelsäule. Diese Dämpfung entspricht einem mächtigen Tumor, dessen freie Ränder sehr deutlich palpabel sind; die Konsistenz desselben ist derb, die Oberfläche glatt. Es ist eine deutliche Incisur zu fühlen. Die Masse der Dämpfungszone betragen ca. 16 cm bis 26 cm. Die Leber ist nicht vergrößert.

Der übrige Organbefund ist hier ohne Belang.

Die Blutuntersuchung ergab: Hämoglobin 57%, Erythrocyten 1,3 Millionen, Leukocyten 3400; das histologische Blutbild bietet nichts Besonderes dar.

Der Urin enthielt hin und wieder die Spuren von Eiweiss, vereinzelte hyaline Cylinder, Leukocyten und Epithelien.

Die Diagnose wurde in diesem Falle auf Anaemia splenica gestellt; eine Ursache für den grossen Milztumor wurde nicht gefunden, wenn man nicht etwa die oben angegebene Lungenentzündung in ursächlichen Zusammenhang bringen will, womit zur Erklärung des Krankheitsbildes auch noch nichts gewonnen wäre. Trotz wiederholten Fragens, auch der Mutter der Kranken, ist anamnestisch von einer durchgemachten Malaria nichts zu eruieren gewesen.

Die in der oben geschilderten Weise eingeleitete Röntgentherapie blieb ohne Erfolg, soweit der Milztumor in Betracht kommt. Dagegen möchte ich, durch meine anderweitigen Erfahrungen veranlasst, glauben, dass die allmähliche Vermehrung der Erythrocyten von 1,3 Millionen auf 4,2 Millionen keine zufällige war, sondern durch die Röntgentherapie bedingt worden ist. Das Allgemeinbefinden besserte sich, das Körpergewicht stieg.

Alles in allem aber ist der Erfolg der Röntgentherapie — es wurde im ganzen 500 Minuten lang bestrahlt — kein eindeutiger zu nennen, besonders ist hervorzuheben, dass der Milztumor an Grösse ungeändert blieb. Auch bei einer späteren Nachuntersuchung war die Milzgeschwulst an Grösse und Konsistenz ungeändert geblieben. Das Allgemeinbefinden war ein leidliches. Man wird aber nicht fehl gehen, wenn man diese Besserung auf die bessere Ernährung und die Bettruhe setzt.

Also auch hier vermochten die Röntgenstrahlen nicht, eine Verkleinerung des Milztumors zu bewirken, was ich nochmals besonders hervorhebe.

Fall XI. Ida B., 41 Jahre alt aus Glogau, vom 13. X. bis 13. XI. 04 in der medicin. Klinik.

Anamnese: Hereditäre Verhältnisse ohne Belang. Als Kind hatte die Kranke Masern und Scharlach.

Die Patientin machte zwei ausserordentlich schwere Geburten durch, nach der letzten trat eine „Unterleibsentzündung“ auf, von deren Folgen sich die Kranke erst nach $\frac{1}{2}$ Jahre erholte. Cessatio mensuum seit zehn Jahren; früher war die Periode stets in Ordnung.

Seit 1903 besteht ein intensiver Bronchialkatarrh, zeitweise viel Husten und Auswurf, manchmal Nachtschweisse. Wegen grosser Schwäche und der Unmöglichkeit, irgend welche grösseren körperlichen Bewegungen zu machen, sucht die Patientin die Klinik auf.

Ihr Appetit ist sehr schlecht. Der Stuhl ist bald angehalten, bald diarrhoisch. Das Durstgefühl gesteigert. Der Schlaf ist durch Husten gestört.

Vor zwei Jahren wurde, als die Kranke wegen eintretender grosser Schwäche einen Arzt konsultierte, eine Vergrösserung der Milz festgestellt, allmählich hatte sich eine zunehmende Blässe bei gleichzeitiger Gewichtsabnahme eingestellt.

Aus der Krankengeschichte ist folgendes zu bemerken: Es handelt sich um eine mittel-grosse, gracil gebaute Patientin mit mässiger Muskulatur, in leidlich gutem Ernährungszustande.

Keine Drüsenschwellung. Haut und sichtbare Schleimhäute blass.

Trockene Rhinitis. Im Unterkiefer finden sich eine grosse Anzahl cariöser Zähne. Über beiden Unterlappen der Lunge geringe Schallabschwächung, ebenso über der linken Spitze; reichliche bronchitische Geräusche über beiden Lungen; bronchiales Atmen über den gedämpften Partien.

Herzbefund ohne Besonderheiten.

Die Leber reicht nur wenig über den rechten Rippenrand, ihr Rand ist derb, hart, eben palpabel.

Die Milz ist stark vergrössert, reicht 2 cm unter Nabelhöhe, und etwa ebenso weit nach rechts von der Mittellinie; sie ist von harter Konsistenz, zeigt eine deutliche Incisur an der medialen Fläche, es besteht keine Druckempfindlichkeit, nach hinten ist sie unter dem linken Rippenrand deutlich zu umfassen.

Blutbefund: Erythrocyten 3,9 Mill.

Leukocyten 4800.

Hämoglobin 56 Prozent n. Sahli.

Im mikroskopischen Bilde finden sich weder in Bezug auf die Form noch Grösse irgend welche Abweichungen von der Norm.

Der Urin enthält reichlich Albumen, im mikroskopischen Bilde finden sich spärliche Leukocyten, hyaline Zylinder.

Sputum ist schleimig-eitrig, in demselben sind trotz wiederholter Untersuchungen nie T.-B. gefunden worden.

Die Diagnose ist in diesem Fall nicht ganz sicher.

Es liegt ja nahe, das ganze Krankheitsbild mit der chronischen Lungenaffektion in Verbindung zu bringen und den Milztumor, wie die Nierenveränderung (grosse Albumenmengen, spärliche Formbestandteile), ebenso wie die zeitweise vorhandenen Durchfälle bedingt durch amyloide Degeneration der betreffenden Organe anzusehen. Zweifellos erscheint diese Annahme berechtigt und lässt sich gut begründen.

Es ist aber nicht von der Hand zu weisen, dass der Milztumor, wie es tatsächlich geschehen ist, als pseudoleukämischer gedeutet wird und auch der vorliegende Fall zur Gruppe der „Anaemie splenica“ gerechnet wird. Allerdings macht es dann Schwierigkeiten, die Nieren- und Lungenaffektion auf eine gemeinschaftliche Ursache zu beziehen.

Trotz dieser diagnostischen Unklarheit wurde versucht, ob die Röntgentherapie irgend welchen Einfluss auf den Milztumor ausüben konnte.

Die Behandlung wurde täglich vorgenommen, und zwar 25 Minuten die Milzgegend und 5 Minuten der Unterschenkel, im ganzen wurde in der Zeit vom 4. Oktober bis 11. November 1904 1120 Minuten bestrahlt.

Härtesklala der Röhre 5; Röhrenabstand 30—35 cm.

Kurz gesagt, war die Wirkung der Röntgenstrahlen auf den Milztumor gleich Null.

Das Allgemeinbefinden besserte sich etwas unter der Krankenhausbehandlung, ebenso die Lungenaffektion, doch von einer günstigen Wirkung der Röntgenstrahlen konnte keine Rede sein. Ich möchte diesen Fall in der Hinsicht verwenden, dass die Röntgenstrahlen durchaus nicht in der Lage sind, Milztumoren beliebiger Genese zu verkleinern, sehr wahrscheinlich tritt diese gewünschte Wirkung der Strahlen nur ein, wenn ein bestimmtes anatomisches Substrat vorhanden ist, welches die Vergrösserung der Milz bewirkt. Mit grosser Wahrscheinlichkeit können wir wohl sagen, dass dieses Substrat in erster Linie die echten

Lymphome sein werden, welche ja in der leukämischen und pseudoleukämischen Milz als grauweiße Knötchen, als gelappte weiße Herde und Stränge sichtbar sind. Nicht von der Hand zu weisen ist es, dass auch das übrige Milzparenchym beeinflusst wird. Dass aber amyloide degenerierte Milzen durch Röntgenstrahlen beeinflusst werden könnten, erscheint sehr fraglich. Jedenfalls ist die grösste Skepsis geboten, bevor eine einwandfreie, auch anatomische Prüfung vorliegt.

VI.

Milztumoren unbekannter Genese.

Dazu rechne ich zwei Fälle, welche ich in folgenden Zeilen kurz skizzieren werde. Ihre Unterbringung in irgend eine der erwähnten Krankheitsgruppen scheint mir unangebracht. Bei beiden Fällen besteht die Möglichkeit, dass der Milztumor durch frühere Malariainfektion bedingt ist.

Fall XII. Edmunde Ph., 20 Jahre alt, aus Orzesche Kreis Pless, vom 7. X. bis 3. XI. 04 in der med. Klinik.

Hereditäre Verhältnisse ohne Belang. Als Kind hatte die Patientin Masern. Seit dem 12. Jahre leidet sie an „Seitenstechen“ links, welches besonders bei körperlichen Anstrengungen auftritt, verbunden zu gleicher Zeit mit Schwächegefühl. In der letzten Zeit häufig Leibscherzen, das Seitenstechen dauert jetzt meist ein bis zwei Tage.

Blässe des Gesichts hätte immer bestanden. Die Menstruation besteht seit dem 16. Jahre, sei in den letzten Monaten sehr unregelmässig gewesen, seit zwei Monaten überhaupt ausgeblieben.

Aus dem Befunde ist zu erwähnen, dass es sich um ein mittelgrosses, gracil gebautes Mädchen mit leidlicher Muskulatur und ziemlich gutem Fettpolster handelt, dessen Gesichtsfarbe gelblich-bleich ist, ebenso die Farbe der sichtbaren Schleimhäute.

Keine Lymphdrüsenanschwellung. Der Befund der Hals- und Brustorgane bietet nichts Besonderes. Das Abdomen ist stark hervorgewölbt, besonders in den seitlichen Partien.

Die Leber ist nicht zu palpieren.

Die Milz ist perkutorisch und palpatorisch bedeutend vergrössert, sie ragt über den rechten Rippenrand um Handbreite. Ihr scharfer Rand ist deutlich zu fühlen.

Die Blutuntersuchung ergibt: Hämoglobin 65 Prozent, Erythrocyten ca. 3 Mill., Leukocyten 2400. Das histologische Blutbild weicht von der Norm nicht ab.

Es handelt sich in diesem Falle um eine blasse Patientin mit grossem, seit etwa 8 Jahren bestehenden Milztumor. Es wurde zuerst an Anaemia splenica gedacht, viel wahrscheinlicher aber ist die Ansicht, wenn man berücksichtigt, dass die Patientin aus dem Kreise Pless stammt, in welchem jährlich einheimische Fälle von Malaria beobachtet werden, es läge hier ein chronischer Malaria-Milztumor mit sekundärer Anämie vor.

Trotz des unklaren Ursprungs des Milztumors wurde die Röntgentherapie angewendet mit der bewussten Absicht, zu studieren, ob der Milztumor sich unter Einfluss der Röntgenstrahlen zurückbilden würde.

Der Erfolg der Bestrahlung blieb vollständig aus.

Fall XIII. Gottfried Pf., 35jähriger Zigarrenarbeiter aus Brieg, vom 30. V. bis 25. VI. 04. in der Klinik.

Hereditäre Verhältnisse sind ohne Belang. Im Alter von 12 Jahren war der Kranke brustleidend. Mit 15 Jahren wurde er von einem beladenen Wagen zweimal überfahren und zwar über den Unterleib, ohne aber ernstliche Verletzungen erlitten zu haben. Mit 21 und 22 Jahren hatte er Influenza.

Schon seit seiner Schulzeit bemerkt der Kranke, dass sich in den Monaten Mai und Oktober angeblich nach Erkältungen Beschwerden im Unterleib einstellen. Seit 1½ Jahren hat der Patient heftige Schmerzen im Leibe, besonders nach dem Essen, zeitweise Stuhlverstopfung, abwechselnd mit Durchfällen. Am 18. V. traten Durchfälle auf mit dünnflüssigen, dunkelbraunroten Stühlen. Am 26. V. wurde in der Poliklinik eine Milz- und Leberschwellung konstatiert.

Aus dem Status ist hervorzuheben, dass Ph. ein mittelgrosser, mässig kräftiger Mann in wenig gutem Ernährungszustande ist. Die Farbe der Haut und der Schleimhäute ist blass.

Abgesehen von einem hier nicht interessierenden Befund am linken Unterschenkel (infolge Operation nach Unfall) ist nur zu erwähnen, dass die Milz stark vergrössert ist, bis zwei Querfingerbreite unter Nabelhöhe ragt, sie ist deutlich palpabel, druckempfindlich und zeigt mehrere Incisuren.

Blutbefund: Erythrocyten 3,4 Mill., Leukocyten 4000, Hämoglobin 96 Prozent (n. Fleischl-Miescher), der mikroskopische Befund ist normal. Der übrige Befund weicht von der Norm nicht ab.

Es handelt sich in diesem Falle um einen 35jährigen Mann mit grossem Milztumor und geringer Anämie. Die Diagnose ist nicht ganz sicher. Wahrscheinlich geht man nicht fehl, diesen Fall zur Pseudoleukämie zu rechnen, allerdings ist zu bemerken, dass man bei der Unklarheit des Krankheitsbildes und seiner Pathogenese alle derartigen Fälle als mehr oder minder unsichere anzusehen berechtigt ist. Die Ursachen für chronische Milztumoren sind uns eben noch längst nicht alle bekannt. Trotzdem wurde auch hier die Röntgentherapie in der oben geschilderten Weise versucht, und zwar wurde im ganzen 465 Minuten lang bestrahlt.

Irgend welche Schädigungen von seiten der Haut wurden nicht wahrgenommen. Das Allgemeinbefinden besserte sich erheblich, das Körpergewicht nahm um 2,5 kg zu, eine Verkleinerung der Milz konnte zunächst nicht konstatiert werden, deshalb wurde der Kranke am 25. Juni entlassen.

Bei einer Nachuntersuchung am 22. Juli wurde die andauernde, subjektive Besserung und ein deutliches Zurückgehen des Milztumors um etwa Handbreite konstatiert. Der Blutbefund war ungeändert geblieben.

Eine Einwirkung der Röntgenstrahlen auf den Milztumor ist demnach in diesem Falle wohl vorhanden, doch keineswegs sehr hervorragend.

Eine spätere Nachuntersuchung war leider nicht möglich, da der Kranke trotz wiederholter Aufforderung sich nicht mehr vorstellte.

VII.

Struma lymphomatosa mit Mediastinaltumor.

Fall XIV. Herm. S., 29 Jahre alter Schuhmacher aus Haynau.

Der Kranke hatte als Kind schon einen dicken Hals. Späterhin wurde die Anschwellung mächtiger, ging aber mehrmals wieder auf Einreiben einer braunen Flüssigkeit zurück.

Vor vier Jahren bekam der Patient Scharlach und Diphtherie. Nach seiner Genesung war der Hals angeblich ganz dünn. Seitdem ist derselbe langsam, aber stetig dicker geworden, so dass der Patient jetzt in die Klinik kommt mit der Absicht, sich operieren zu lassen.

Aus dem Status ist zu erwähnen, dass S. ein kleiner Patient von mässig kräftigem Knochenbau in leidlich gutem Ernährungszustande ist.

Es besteht eine leichte artikulatorische Sprachstörung und eine leichte Imbecillität.

Der Hals ist im ganzen erheblich verdickt, grösster Umfang beträgt 43½ cm. Im besonderen sind verschiedene Tumoren zu unterscheiden, welche besonders rechts und vorn deutlich über die Oberfläche hervortreten und bei der Palpation nicht schmerzhaft sind. Die einzelnen Tumoren sind von verschiedener Konsistenz und Grösse. In der Mittellinie, oberhalb des Jugulum ist ein etwa wallnussgrosser Knoten von ziemlich derber Konsistenz, der an einer Stelle noch eine kleine Verhärtung zeigt und ziemlich gut verschieblich ist, fühlbar. Links davon, noch vor dem Muscul. sternocleido-mastoid. finden sich in der Tiefe zwei kleine, härtere Knötchen; weiter nach links wieder ein grosser, mittelweicher, bis unter die Clavicula reichender, nicht verschieblicher Knoten. Die rechte Seite des Halses ist angefüllt von einer ausgedehnten, von der Clavicula bis zum Unterkieferwinkel reichenden und ziemlich stark hervortretenden Geschwulstmasse, die eine mässig derbe Konsistenz im allgemeinen hat. Neben dieser, vorn sowohl wie hinten, sind mehrere kleine, härtere Knoten, die mehr in der Tiefe liegen, deutlich abgrenzbar. In den Fossae supraclaviculares, sowie hinten im Nacken sind mehrere kleine, nicht schmerzhaft Drüsen fühlbar. In beiden Achselhöhlen einzelne kleine harte Drüsen, ebenso in den Leistenbeugen.

Über dem Manubrium sterni und etwas links und rechts davon geringe, aber deutliche Schallabschwächung. Bei der Durchleuchtung mit Röntgenstrahlen zeigt sich der dunkle Mittelschatten verbreitert, der linke Schattenrand weist deutliche Pulsation auf.

Blutbefund: Erythrocyten 4,8 Mill.
 Leukocyten 4500
 Hämoglobin 96 Prozent
 Spez. Gewicht 1048.

Mikroskopisch sowohl im frischen, wie im gefärbten Präparate durchaus normale Verhältnisse.

Es handelt sich in diesem Falle um eine grosse Struma, welche sich nicht bloss am Halse, sondern auch im Mediastinum nachweisen lässt. Dieselbe besteht aus einzelnen mehr oder minder gut abtastbaren Drüsen. Es wurden deshalb Lymphomata colli et mediastini angenommen. Veranlasst durch die experimentell nachgewiesene Einwirkung der Röntgenstrahlen auf die Lymphfollikel (Heineke) wurde ein therapeutischer Versuch mit Röntgenstrahlen gemacht, und zwar wurde unter den oben genannten Bedingungen täglich 10 Minuten lang Hals und Mediastinum, im ganzen 470 Minuten, bestrahlt.

Die Behandlung wurde gut vertragen, das Allgemeinbefinden besserte sich ganz auffallend. Die Tumoren am Halse gingen sichtlich zurück, so dass der Halsumfang am 16. November nur noch 39,5 cm betrug. Auch die substernale Struma bildete sich messbar zurück.

Wir werden nicht fehlgehen, wenn wir dieses Zurückgehen der Drüsen am Halse ebenfalls als Wirkung der Röntgenstrahlen ansehen und uns deshalb den Schluss gestatten, dass es sich tatsächlich um echte Lymphome gehandelt hat, nicht um eine tuberkulöse Veränderung in den Lymphdrüsen.

VIII.

Röntgentherapie von zwei Fällen von perniziöser Anämie.

Die experimentellen Untersuchungen an Tieren (Milchner und Mosse) sind nicht zu Gunsten der Ansicht ausgefallen, dass durch die Röntgentherapie der Verlauf der perniziösen Anämie irgendwie günstig beeinflusst werden könnte.

Die bei fast allen meinen mit Röntgenstrahlen behandelten Fällen gemachte auffallende Erfahrung aber, dass die Erythrocyten unter der Röntgentherapie an Zahl und auch der Hämoglobingehalt in die Höhe ging, gab mir Veranlassung, bei den unten skizzierten Fällen die Röntgentherapie zu versuchen. Bei genügender Vorsicht konnten Schädigungen so gut wie sicher vermieden werden, auch bei solchen Kranken, welche schwer krank darniederlagen.

Fall XV. Wilhelm G., 34 Jahre alter Schuhmacher aus Neuhaus, vom 18. X. bis 5. XI. 04 in der med. Klinik.

Vorgeschichte: Die Frau des Kranken starb wahrscheinlich an Tuberkulose.

Vor drei Jahren hatte der Patient eine bald vorübergehende Anschwellung der Füße. Seit ca. zwei Monaten vor der Aufnahme in die Klinik trat ziemlich plötzlich eine Verschlimmerung ein: der Appetit wurde schlecht, es stellte sich Kurzatmigkeit ein, die Füße schwellen ihm an, er wurde blass und elend. Morbus sexualis gelegnet; kein Trinker.

Aus dem Status hebe ich hervor, dass die körperliche Untersuchung der Hauptsache nach nichts von der Norm Abweichendes ergab; vor allem lag kein nachweisbarer Milztumor vor.

Die Blutuntersuchung ergab: Hämoglobin 15 Prozent, Erythrocyten 800 000, Leukocyten 1600.

Die Erythrocyten waren im mikroskopischen Bilde ganz auffallend blass, es bestand eine starke Poikilocytose, kernhaltige Erythrocyten wurden nicht gefunden.

Die bei der therapeutischen Bestrahlung der myelogenen Leukämie mit Röntgenstrahlen fast regelmässig beobachtete, beträchtliche Vermehrung der Erythrocyten veranlasste mich, auch in diesem Falle von perniziöser Anämie einen Versuch mit der Röntgentherapie zu machen. Es wurden Milz und beide Unterschenkel im ganzen 135 Minuten lang bestrahlt und zwar täglich 5—15 Minuten lang.

Die Zahl der Erythrocyten nahm von Tag zu Tag ab und ging schliesslich auf 400000 im cmm herab, während der Hämoglobingehalt auf 15% (nach Sahli bestimmt) fiel. Die Zahl der Leukocyten betrug 8000.

Mikroskopisch bestand eine ausgesprochene Poikilocytose, es traten sehr viel kernhaltige Erythrocyten auf, daneben reichlich Megaloblasten und Abschnürungserscheinungen an den Erythrocyten.

Unter schnellem Verfall der Kräfte trat schliesslich der Tod ein.

Die Sektion ergab hochgradige Anämie sämtlicher Organe; reichliche kapilläre Blutungen in den Schleimhäuten; stark verfettetes Herz; mässig grosser Milztumor; grosse Leber von okergelber Farbe.

Durch Einwirkung der Röntgenstrahlen konnte also in diesem Falle von perniciöser Anämie der starke Verfall der Erythrocyten nicht aufgehalten werden. Diese praktische Erfahrung, welche im Gegensatz zu einer Angabe von Hynek steht, spricht für die Richtigkeit der durch Experimente an Kaninchen gewonnenen Ansicht von Milchner und Mosse.¹⁾

Fall XVI. Martha G., 14 Jahre altes Dienstmädchen aus Breslau, seit 23. VIII. 04 in der med. Klinik, gestorben am 30. V. 05.

Vorgeschichte: Hereditäre Verhältnisse ohne Belang. Die Patientin war früher nie krank. 14 Tage vor der Aufnahme erkrankte sie mit Mattigkeit, Appetitlosigkeit, Schweratmigkeit und Schluckbeschwerden; allmählich sei sie auch ganz „gelb“ geworden. Nachträglich giebt sie an, dass die Krankheit mit starken Durchfällen begonnen habe.

Aus dem Aufnahme-Befund hebe ich hier kurz hervor, dass das unentwickelte, magere Mädchen eine citronengelbe Hautfarbe hatte. Es bestanden weder Drüsenanschwellungen noch Ödeme. Der Befund der Hals- und Brustorgane bot nichts Besonderes.

Die Leber war in mässiger Weise vergrössert; auch bestand ein palpabler, mässig grosser Milztumor. Im Urin war reichlich Urobilin vorhanden.

Die Untersuchung des Blutes ergab 31 Prozent Hämoglobin, 1 $\frac{1}{2}$ Millionen Erythrocyten, 9000 Leukocyten; mikroskopisch fand sich eine starke Poikilocytose.

Für die vorliegende Frage interessieren aus dem Verlaufe hier nur folgende Punkte. Unter Bettruhe, innerlicher Arsen- und Strychninbehandlung trat keine Besserung ein, auch Eisen hatte keinen Erfolg.

Vom 21. X. bis 19. XI. wurde eine erneute Arsenkur (dreimal täglich 6 Tropfen bis dreimal täglich 20 Tropfen und zurück) eingeleitet und zu gleicher Zeit vom 26. X. bis 8. XI. 04 Milz und lange Röhrenknochen im ganzen 980 Minuten bestrahlt.

Ich konstatiere, dass im Anschluss daran die Fiebertemperaturen (bis 39°), welche wochenlang bestanden, verschwanden. Der Blutbefund ergab z. B. am 2. XII.: Hämoglobin 45 Prozent, Leukocyten 4100, Erythrocyten 2,3 Millionen, am 28. XII.: Hämoglobin 55 Prozent, Leukocyten 6800, Erythrocyten 2,5 Millionen; das Körpergewicht, welches von 43,3 kg auf 35,2 kg zurückgegangen war, stieg wieder auf 43,5 kg an. Zweifellos wurde das Allgemeinbefinden ein besseres, so dass die fieberfreie, nicht mehr gelb aussehende Patientin zeitweise ausser Bett sein konnte.

Mitte Januar trat wieder Fieber auf, welches nochmals verschwand. Anfang Februar war wiederum Fieber da, und unter allmählicher Verschlimmerung stellte sich hochgradigste Anämie ein, welche durch keinerlei Medikation mehr zu bessern war.

Ob in diesem Falle durch die Röntgenstrahlen die oben erwähnte Besserung im Krankheitsbilde bewirkt worden ist, wage ich nicht zu entscheiden. Zweifellos kommen bei perniciöser Anämie Remissionen vor, zweifellos kann auch die Arsenkur dazu beigetragen haben. Immerhin ist der Erfolg ein bemerkenswerter. Ich glaube daher berechtigt zu sein, nur in solchen Fällen von perniciöser Anämie, wo Arsen und ähnliche Mittel nicht wirken, in vorsichtiger Weise die Röntgentherapie anzuraten, und zwar käme in erster Linie die Bestrahlung der langen Röhrenknochen in Betracht. Allerdings ist eine sorgfältige klinische Beobachtung unter besonderer Berücksichtigung des Blutbefundes erforderlich; geht die Erythrocytenzahl und das Hämoglobin rapid zurück, so würde ich mit Rücksicht auf die Beobachtung Nr. XV nicht wagen, die Röntgentherapie weiter fortzusetzen.

¹⁾ Berlin. klinische Wochenschr. 1905.

Nachtrag. Ca. 6 Wochen später trat ein schweres Recidiv auf, welches eine hochgradige Anämie zur Folge hatte, so dass mit Rücksicht auf den vorigen Fall von Einleitung einer erneuten Bestrahlung Abstand genommen wurde.

Die Sektion der Patientin ergab: Hydrothorax und Hydropericardium. Degeneratio adiposa myocardii. Oligaemia splenica. Hyperplasia lienis et substantiae medullar. sterni et costarum. Oedema pulmon. Hypostasis lob. infer. dext. Icterus universalis. Ascites. (Die Publikation des mikroskopischen Befundes erfolgt später mit anderen Untersuchungen experimenteller Art.)

IX.

Zusammenfassende Bemerkungen über die Röntgentherapie der „Pseudoleukämie“.

Wenn ich die Erfahrungen, welche ich an den in den vorhergehenden Seiten geschilderten Fällen mit der Röntgentherapie der „Pseudoleukämie“ gesammelt habe, zusammenfassen soll, so muss ich von vornherein bemerken, dass so günstige und greifbare Resultate wie bei den Leukämiefällen, dabei nicht zu verzeichnen sind.

Je vielseitiger die Symptome einer Krankheit, je unklarer ihre Deutung ist, desto schwerer fällt es, therapeutische Einwirkungen zu beurteilen. Ohne die Skepsis zu weit zu treiben, was schliesslich nur zum therapeutischen Nihilismus führt, muss gerade auf therapeutischem Gebiete der „Pseudoleukämie“ mehr als anderswo strenge Kritik geübt werden.

Als **günstige Wirkung** der Röntgenstrahlen hebe ich zuerst die Wirkung **auf die Lymphdrüsentumoren** hervor. Es gelingt auf schmerzlose, für den Patienten höchst bequeme Weise, selbst grosse Drüsentumoren innerhalb von 2—4 Wochen zum Schwinden zu bringen, so dass schliesslich normal grosse Lymphdrüsen oder wenig grössere zu konstatieren sind, auch die periglandulären Anschwellungen gehen zurück.

Doch ist hier sofort eine **Einschränkung** zu machen: lange nicht bei allen Drüsentumoren ist das Resultat der Röntgentherapie ein solch erfreuliches. Wenn wir nach den Gründen in den erfolgreichen und erfolglosen Fällen forschen, so erkennen wir, dass die Art der Drüsenschwellung und ihr anatomisches Substrat eine Rolle dabei zu spielen scheint:

Die Wirkung der Röntgenstrahlen auf die als leukämische und pseudoleukämische (im engeren Sinne) zusammengefassten Drüsentumoren ist nach vielfältiger Erfahrung eine sichere; leukämische Drüsentumoren sah ich bei zwei Patienten bisher in schneller, auffallender Weise verschwinden; für pseudoleukämische Drüsenschwellungen zeigt Fall 1 und 3 dasselbe Verhalten.

Im Fall 3, 4 und 6 konnte eine exstirpierte Lymphdrüse untersucht werden.

Sowohl die leukämischen, wie die pseudoleukämischen Lymphdrüsen zeigen nun bekanntlich mikroskopisch das Bild einfacher Hyperplasie, so dass eine Unterscheidung zur Zeit unmöglich ist. Die Lymphräume sind dadurch, dass sie mit lymphoiden Zellen vollgepfropft sind, meist nur schwer zu erkennen. In vielen Fällen liegt eine Verdickung der Kapsel, Trabekel und auch des Reticulum der Drüsensubstanz vor.

Die Unterscheidung gegenüber von syphilitischen Veränderungen an den Lymphdrüsen wird dadurch vielfach auch histologisch unmöglich.

Auch eine Unterscheidung der leukämischen, pseudoleukämischen (oder aleukämischen) Lymphdrüsen von einfach hyperplastischen, von malignen Lymphadenomen oder Lymphosarkomen ist mikroskopisch so lange noch unmöglich, bis wir die Ursache dieser Erkrankungen (d. i. ihre Erreger) kennen; zur Zeit sind die klinischen Anhaltspunkte und die Blutuntersuchung für die Differentialdiagnose von ausschlaggebendem Werte.

Die tuberkulösen Lymphdrüsenveränderungen können histologisch meist sicher erkannt werden, der Nachweis der Tuberkelbazillen und der Tierversuch helfen uns in zweifelhaften Fällen über jede Schwierigkeit.

Ich glaube bei Berücksichtigung meiner Fälle berechtigt zu sein, die Ansicht auszusprechen, dass diejenigen Lymphdrüsentumoren, bei welchen anatomisch die tuberkulöse Natur der Erkrankung (Fall Nr. VIII) oder, wie in Fall Nr. 3, klinisch dieluetische Ätiologie derselben mit grosser Wahrscheinlichkeit oder Sicherheit nachgewiesen werden kann, durch die Röntgenstrahlen gar nicht oder nur wenig beeinflusst werden. Französische Autoren haben zwar in Bezug auf die tuberkulösen Lymphdrüsen günstige Resultate der Röntgentherapie publiziert, doch bleiben weitere kritische Bestätigungen abzuwarten.

Ich mache, um Klärung in die Indikationsstellung zur Röntgentherapie der Pseudo-leukämie zu bringen, den Vorschlag, wenn es irgend die äusseren Verhältnisse gestatten, vor Einleitung der Bestrahlung eine oder besser mehrere Lymphdrüsen zwecks histologischer Untersuchung zu extirpieren. Ich glaube, dass bei starken käsigen Veränderungen der Drüsen keine grosse Aussicht auf erfolgreiche Bestrahlung besteht und deshalb dieselbe überhaupt am besten unterbleibt.

Abgesehen aber von dem anatomischen Substrat scheint mir auch das Alter der Drüsentumoren von erheblichem Einflusse für eine erfolgreiche Röntgenbestrahlung zu sein.

Erst kurze Zeit bestehende Lymphdrüsenpakete gehen schnell und prompt zurück, lange Zeit (1—2 Jahre) bestehende Drüsentumoren werden wenig oder gar nicht beeinflusst. Es dürfte sich empfehlen, auch auf diese zeitlichen Verhältnisse das Augenmerk zu richten.

Eine besondere Besprechung verdienen die Sarcome und Carcinome der Lymphdrüsen, seien sie nun primärer oder sekundärer Art; erstere gehören ja, wie bekannt, zu den grössten Seltenheiten, letztere kommen häufig vor.

Zu den primären echten Lymphdrüsen-sarcomen möchte ich nach dem Ergebnis der histologischen Untersuchung den Fall Nr. 3 rechnen. Wie mitgeteilt, liess die Röntgentherapie dabei völlig im Stich, der Kranke ist kurze Zeit nach Abbruch der Behandlung der rapid verlaufenden Krankheit erlegen.

Bei einem von der Beckenwand ausgehenden Knochensarkom mit zahlreichen Lymphdrüsenmetastasen sah ich trotz energischer Röntgenbestrahlung keinen Erfolg; auch dieser Kranke verfiel von Tag zu Tag, subjektiv fühlte er sich besser, da er sah, dass ein energischer Versuch gemacht wurde, ihn von seiner Krankheit zu befreien, objektiv war gar kein Einfluss zu erkennen.

Metastatische Lymphdrüsen-carcinome werden durch die Röntgentherapie günstig beeinflusst.

Ich bestrahlte längere Zeit (1200 Minuten) eine Dame mit carcinomatösen Lymphdrüsenmetastasen, welcher vor ca. einem Jahre von Herrn Geh. R. von Mikulicz ein Mammacarcinom entfernt worden war. Es bestanden eine grosse Anzahl harter, bohngrosser Lymphdrüsen in der linken Achselhöhle, mehrere ebenso grosse Verdickungen in der Operationsnarbe. Sie hatte kaum erträgliche Schmerzen in der linken Brust und in der Wirbelsäule. Die Röntgentherapie bewirkte 1. Zurückgehen der harten Lymphdrüsenknoten in der linken Achselhöhle, 2. in den ersten drei Wochen auffallendes Nachlassen der Schmerzen in der Brust und in der Wirbelsäule, so dass die arme Kranke wieder ruhig ohne Morphin gehen und liegen konnte. Ein Dauererfolg war nicht vorhanden. Sechs Wochen nachher trat ein starker Verfall der Kräfte und hochgradig fortschreitende Anämie auf, so dass die Kranke selbst alle Hoffnung auf Genesung verlor und nach ihrer Heimat reiste.

Dass demnach eine länger bestehende Besserung bei metastatischen carcinomatösen Lymphdrüsen oder gar Heilung vorkommt, erscheint mir fraglich; freilich ist es von verschiedenen Autoren angegeben.

Auch die symmetrischen Drüsen-schwellungen (Parotis, gland. submaxillaris, lacrimalis, sublingualis) der Mikulicz'schen Krankheit, welche ja auch zur Gruppe der pseudo-leukämischen Erkrankungen gerechnet wird, gehen unter der Röntgenbestrahlung zurück: die zuerst von Fittig mit Erfolg behandelte Patientin habe ich seitdem zweimal untersucht. Leider scheint sich die Drüsenanschwellung (Parotis und sublingualis) allmählich wieder einzustellen.

Eine weitere Besprechung verdient der Einfluss der Röntgenstrahlen auf den **pseudoleukämischen Milztumor**. Auch hier ist die Wirkung keine so prompte, wie auf den leukämischen Milztumor. In Fall 3 trat sie auffallend spät ein und recidivierte in kurzer Zeit.

Die Milztumoren anderer Genese (bei Anaemia splenica, bei Anaemia gravis, nach Malaria, durch amyloide Degeneration) wurden in meinen Fällen nicht nennenswert beeinflusst. Demnach scheint auch hier ein gewisses anatomisches Substrat die Grundlage für den Einfluss der Röntgenbestrahlung abzugeben. Eingehende klinische Erfahrung und spätere ausführliche histologische Untersuchung müssen die der Zukunft vorzubehaltende Klärung bringen.

Dass auch manche pseudoleukämische Milztumoren sich gegenüber der Röntgenbestrahlung refraktär verhalten, beweist Fall Nr. V.

Bemerkenswert ist der späte Eintritt des Zurückgehens der Milzgeschwulst in Fall Nr. IV.

Was nun die Dauer des Erfolges der Röntgentherapie — (Kleinbleiben der Drüsen und der Milz) — anbetrifft, so sind die Resultate nicht sehr erfreulich. Von einer Heilung kann ich in keinem meiner Fälle sprechen. Wie aus den Krankenberichten zu ersehen, zeigen Drüsen wie Milz die Neigung, nach längere Zeit ausgesetzter Behandlung wieder grösser zu werden. Es dürfte sich daher empfehlen, die Patienten nicht zu zeitig aus den Augen zu verlieren; monatlich erneute Untersuchung ist dringend anzuraten.

Die Wirkung der Röntgentherapie zeigte sich im übrigen bei einigen Patienten in Gewichtszunahme, Steigerung der Zahl der Erythrocyten und Erhöhung des Hämoglobingehaltes, Besserung des Allgemeinbefindens, immerhin Momente, welche für die Kranken sehr ins Gewicht fallen und nicht so leicht durch andere Mittel erreicht werden.

Doch muss ich auch an dieser Stelle betonen, dass die Hoffnungen, welche auf die Röntgentherapie der pseudoleukämischen Erkrankungen gesetzt werden, nicht allzu hoch gespannt werden dürfen. In der zur Zeit geübten Weise sind die Erfolge keine sehr grossen und keineswegs regelmässige.

Die Röntgentherapie schwerer Fälle von perniziöser Anämie erscheint aussichtslos.

(Aus der orthopädischen Abtheilung der Königl. chirurg. Klinik zu Breslau.)

Verletzungen der Lendenwirbelsäule und des Kreuzbeins.

Von

Privatdocenten Dr. K. Ludloff.

(Hierzu Tafel XI und XII, Fig. 1—18.)

Mancher von Ihnen, meine Herren, der mit Unfallpatienten und deren Begutachtung zu thun hat, wird mit Unbehagen an einzelne Patienten mit „Kreuzschmerzen“ zurückdenken, bei denen meistens durch die gewöhnlichen Untersuchungsmethoden keine objektiven Veränderungen nachzuweisen gewesen sind, und bei denen selbst der sorgfältigste Beobachter und Begutachter zuletzt leicht zur Annahme der Simulation oder wenigstens der Übertreibung verleitet wird. Ja sogar bei solchen Fällen, wo es gelungen ist, nervöse Störungen in diesem Bereich wie Lumbal- und Sacralneuralgien aufzufinden, bleibt dann immer noch die schwierige Frage zu entscheiden, ob nun wirklich dieses Leiden als direkte Folge eines angegebenen und festgestellten Unfalls anzusehen ist.

Mehrere Fälle von Gutachten für das Reichsversicherungsamt und Schiedsgerichte gaben mir Veranlassung, mich mit derartigen Verletzungen dieser Körperregion, des Kreuzbeins und der Lendenwirbelsäule, eingehender zu beschäftigen, besonders aber die Röntgenuntersuchung in recht ausgedehnter Weise anzuwenden. Die Resultate dieser oft recht mühsamen Unter-

suchungen haben nun manche Punkte ergeben, die ich für wichtig genug halte, um sie der Versammlung in möglichster Kürze an der Hand von Röntgenogrammen vorzutragen.¹⁾

Ich beschränke mich hier auf die Fälle, bei denen vom Patienten über Schmerzen gerade im untersten Teil der Lendenwirbelsäule und am oberen Ende des Kreuzbeins geklagt wird, und bei denen ein schweres Trauma, nach dem sich die Beschwerden entwickelt haben, vorgelegen hat.

Die Patienten sind auf folgende Weise zu Schaden gekommen:

I. wurde als Bergmann bei der Arbeit unter Tage von einem Förderwagen ins Kreuz gestossen und umgeworfen.

II. trug mit 10 Mitarbeitern eine 20 Centner schwere Schiene. Beim Niederlegen dieser Last liessen alle übrigen los, nur er, der am äussersten Ende stand und die Schiene in den gefalteten Händen hielt, versäumte den richtigen Moment und wurde von der Last extrem nach vorn niedergebeugt, während er mit gespreizten Beinen fest stand.

III. stürzte im Hüttenbetrieb rückwärts in ein 2 Meter tiefes Loch mit gemauerten Wänden so, dass er mit dem Kreuz über die Kante rückwärts abgebogen wurde.

IV. hatte im Stollen eben ein $\frac{3}{4}$ Centner schweres Bergstück über sich gehoben, als er in den Knien zusammenbrach und rückwärts niederstürzte.

V. wurde im Stollen von oben von einem Kohlenstück von ungefähr 1 Centner Schwere am oberen Teil der Brustwirbelsäule befallen während er kniete, und der Rumpf wurde so weit nach vorn niedergebeugt, dass der Kopf zwischen die Kniee kam.

VI. wurde auf weichem Wiesenland in Bauchlage von einem unbeladenen Ökonomiewagen überfahren; das Wagenrad ging über die untere Brust und Lendenwirbelsäule.

Es handelt sich also in diesen sechs und ausserdem noch anderen von mir beobachteten Fällen um eine passive direkte oder indirekte grössere, über die physiologische Grenze hinausgehende Abbiegung der Wirbelsäule im untersten Teil der Lendenwirbelsäule an der Verbindung mit dem Kreuzbein, um eine Überbeugung oder Überstreckung.

Die subjektiven Symptome bestehen jetzt noch in Schmerzen im Kreuz beim Stehen und Gehen, die beim Bücken oder beim Heben selbst kleinerer Lasten bis zur Unerträglichkeit gesteigert werden sollen; grösserer oder geringerer „Steifigkeit“ der Lendenwirbelsäule beim Beugen nach vorn oder hinten, oder nach einer Seite. Bei Bettlage verschwinden die Schmerzen meistens, aber oft nur bei ganz bestimmten ausprobierten Lagen auf der Seite mit angezogenen Knien. Bei Druck auf die unterste Lendenwirbelsäule oder bei Druck auf beide Schultern in aufrechter Haltung oder bei Druck auf irgend einen Punkt der Wirbelsäule in Bauchlage werden Schmerzen geäussert, und diese immer wieder auf dieselbe Stelle am untern Ende der Lendenwirbelsäule und das obere Ende des Kreuzbeins, bald mehr auf die rechte, bald mehr auf die linke Seite vom Dornfortsatz projiziert.

Von objektiven Symptomen haben wir

1) in einzelnen Fällen leichte Scoliose der unteren Lendenwirbelsäule mit geringen kompensatorischen Krümmungen der übrigen Wirbelsäule.

2) Geringe Verminderung oder Vermehrung der physiologischen Lordose.

3) In vielen Fällen auffallendes Vorspringen der einen oder beiden Muskelgruppen zur Seite der Wirbelsäule, der Erectores trunci, besonders an ihrem unteren Ansatz. (Vgl. die Fig. 1, 2, 3, 4, 5.)

4) Partielle Steifigkeit kleinerer Bezirke der Wirbelsäule in der Gegend der Lendenwirbelsäule.

¹⁾ Da diese Publikation eigentlich als Referat meines Vortrages für die Verhandlungen des I. Röntgenkongresses bestimmt war, aber wegen Raummangels und grösserer Unkosten sämtliche Röntgenogramme und ausführliche Krankengeschichten nicht Platz finden konnten, wird in einer grösseren Arbeit an anderer Stelle das gesamte Material veröffentlicht werden, besonders da noch in letzter Zeit während des Druckes einige einschlägige wichtige Fälle zu dieser Frage bei uns zur Beobachtung gekommen sind.

5) Atrophien auf einer Seite des Gesäßes oder der unteren Extremität.

6) Palpatorisch ist manchmal ein geringer Unterschied nachzuweisen in den beiden Winkeln zwischen den letzten Dornfortsätzen der Lendenwirbelsäule und den benachbarten Partien der Darmbeinkanten. Auf der einen Seite kann man öfter mit dem tastenden Finger tiefer eindrücken als auf der anderen Seite.

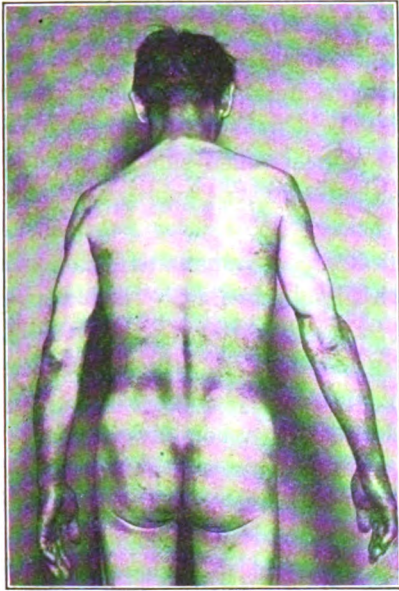


Fig. 1.

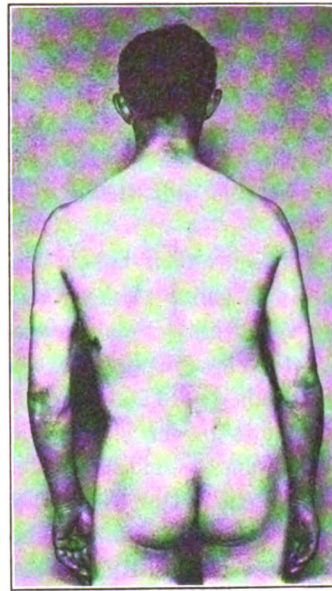


Fig. 2.

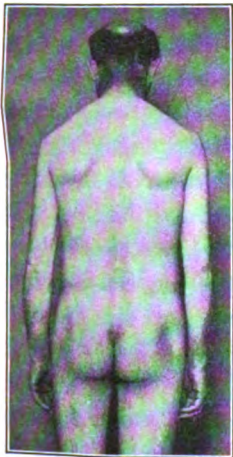

Fig. 3.

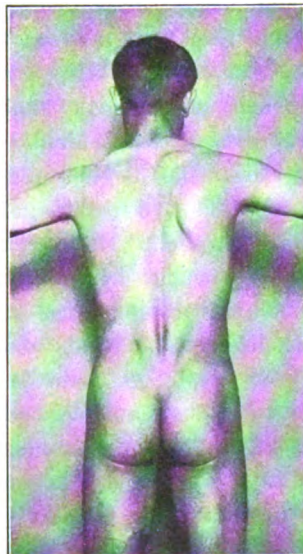

Fig. 4.

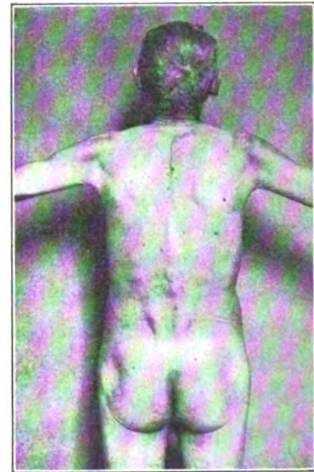


Fig. 5.

Die Betastung der Gegend des Promontorium durch die Bauchdecken hindurch ist in einzelnen Fällen enorm schmerzhaft. Das Promontorium springt manchmal stärker vor als bei normalen Individuen.

7) Manchmal geringes „Rucksack- und Knacken“, wenn man bei Beugung und Streckung die flache Hand auf die unterste Lendenwirbelsäule auflegt.

8) Vor allem aber häufig nervöse Symptome und zwar Neuralgien im Bereich des Lumbal- oder Sacralnervengeflechtes und cirkumscripte Zonen von Hyperästhesien oder Anästhesien oder von Hyperästhesien und Anästhesien auf der Haut des Rückens zu beiden Seiten der Wirbelsäule oder auf einer Seite, am Bauch, in den Leisten, am Gesäss und an den unteren Extremitäten. Die hyperästhetischen und anästhetischen Zonen kann man mit Nadelstichen, Bestreichen mit dem Perkussionshammerstiel genau abgrenzen.

9) Fast alle Fälle haben nach selbst einer Aufnahme mit Röntgenstrahlen, an der Stelle der Blende kreisrunde braunrötliche Flächen von Röntgendermatitis, die aber ausser der länger bestehenden Verfärbung keinerlei Beschwerden verursacht haben.

10) Fast alle klagen über Obstipation, einzelne über verringerte Kontinenz, Meteorismus, einige wollen früher öfter Blut im Stuhl und Urin gehabt haben. In zwei Fällen ist der Meteorismus und die Obstipation so stark, dass Patient schon zum Zweck des Röntgenographierens erst eine ordentliche Abführkur durchmachen musste.

Von diesen Fällen haben wir nun zahlreiche Röntgenogramme aufgenommen und zwar grundsätzlich das ganze Becken und die Lendenwirbelsäule in Bauch- und Rückenlage ohne Blende, dann Blendenbilder der Lendenwirbelsäule und des Kreuzbeins in Bauch- und Rückenlage. Nur bei solchen mehrfachen Aufnahmen ist es möglich, die pathologische Stelle herauszufinden und sich vor Täuschungen zu bewahren. Die Analyse dieser Röntgenogramme ist sehr schwierig infolge der eigenartigen Überschneidungen dieser kompliziert gebauten Knochen. Wer hier Bruchlinien und Verschiebungen sucht wie bei einer Oberschenkelfraktur, wird arg enttäuscht sein. Die Dislokationen der Bruchstücke können an dieser Stelle infolge der Einbettung in mächtige straffe Band- und Muskelmassen an sich schon nicht bedeutend sein, ferner treten die schrägen Kanten der Bruchstücke oft nur bei seitlicher schräger Bestrahlung hervor, während sie bei genau senkrechter Bestrahlung manchmal vollständig unsichtbar werden. Man kann das an einem Knochenpräparat, das man zum Vergleich immer dabei haben muss, unter bestimmten Bedingungen gut nachahmen. Unten bringe ich dazu ein Beispiel.

Da hier leider nicht sämtliche Röntgenogramme wiedergegeben werden konnten, beschränke ich mich auf je ein Röntgenogramm der oben angeführten sechs Fälle (cf. Tafel XI, 3, 4, 5, 6 und Tafel XII, 1, 2). Ausführlich möchte ich zunächst das Röntgenogramm von Tafel XI, 3 besprechen. Wir sehen auf diesem Blendenbild das Kreuzbein, III.—V. Lendenwirbel und die benachbarten Teile der Darmbeine in Rückenlage. Es fällt sofort die schiefe Stellung des V. Lendenwirbelkörpers auf, der nach rechts geneigt ist, die Ober- und Unterkante des Wirbelkörpers selbst verlaufen parallel. Der rechte Querfortsatz des V. Lendenwirbels steht tiefer als der linke und überschneidet den medialen Darmbeinrand. Während der linke untere Gelenkfortsatz des V. Lendenwirbels in seiner normalen Stellung deutlich sichtbar ist, befindet sich an der entsprechenden Stelle rechts eine undeutliche breitere, dichteren Schatten gebende Masse. Wir können auf der linken Seite deutlich den oberen Gelenkfortsatz des Kreuzbeins durchschimmern sehen, nicht aber auf der rechten Seite, wo die Basis des Kreuzbeingelenkfortsatzes von einer zackigen Linie durchzogen ist. Ferner sehen wir rechts unterhalb des rechten Kreuzbeingelenkfortsatzes einen bogenförmigen Schatten nach innen konkav, der von dem lateralen Rande dieses rechten Gelenkfortsatzes nach dem oberen Rande des I. vorderen Kreuzbeinloches zieht. Die Reihe der Dornfortsätze der Lendenwirbelsäule und des Kreuzbeins bilden einen nach rechts offenen stumpfen Winkel, dessen Scheitel an dem oberen Rande des I. Kreuzbeinbogens liegt. Ich deute dieses Bild so: Das rechte untere Gelenk zwischen V. Lenden- und I. Kreuzbeinwirbel ist durch einen Gelenkbruch verändert und durch Callusmassen, wie sie bei derartigen Gelenkbrüchen sich entwickeln, deformiert. Der V. Lendenwirbel ist infolge dieses Gelenkbruches nach rechts etwas heruntergesunken. Der halbmondförmige Schatten ist die rechte Kante des Promontoriums, die wieder durch Knochenauflagerungen infolge von kleineren Quetschungsbrüchen deformiert ist.

Für diese Deutung des halbmondförmigen Schattens spricht die Aufnahme in Bauchlage, die hier nicht beigefügt ist. Wir sehen dort auf der rechten Seite diesen Schatten besonders deutlich. Dass dieses die Stelle des Promontoriums ist, werde ich nachher bei der Beschreibung der betreffenden Knochenpräparate nachweisen. Wenn wir nun die Röntgenogramme der übrigen mit den Erfahrungen, die wir an diesem Röntgenogramm gemacht haben, betrachten, können wir zwei Gruppen unterscheiden.

Die erste Gruppe (Taf. XI, 3, 5 u. Taf. XII, 1) hat auf den ersten Anblick das gemeinsam, dass die Lendenwirbelsäule schief auf dem Kreuzbein steht; dass der V. Lendenwirbelbogen in einem nach unten offenen Winkel erscheint, dass der V. Dornfortsatz dem IV. mehr genähert ist als der IV. dem III.

Bei Röntgenogramm Taf. XI, 5 u. Taf. XII, 1 ist aber vor allem der IV. Lendenwirbel auf den V. verschoben und zwar beide Male nach links. Wir sehen bei diesen beiden vom V. Lendenwirbelkörper fast nichts, nur die Bogen und die schief gestellten Querfortsätze. Der V. Lendenwirbelbogen zeichnet sich bei diesen Bildern ungemein deutlich ab und steht ebenfalls schief auf dem Kreuzbein, am meisten Taf. XII, 1. Die Gegend der Kreuzbein-Gelenkfortsätze ist mit dichtem unregelmässigen Schatten durchsetzt, und feine Spalten mit verdickten Rändern sind besonders deutlich.

Der darüberliegende IV. Wirbelkörper ist deutlich zu erkennen und steht schief nach links verschoben und gedreht auf dem V. Lendenwirbel. Infolge dieser Drehung sieht man sehr deutlich die Gelenkverbindung zwischen IV. und V. Lendenwirbel auf der rechten Seite. Bei beiden Röntgenogrammen erscheint die Verbindung zwischen V. Bogen und seinen dazugehörigen oberen Gelenkfortsätzen auf der linken Seite durch Spalten und Knochenverdickungen unterbrochen, so dass man an dieser Stelle die untere Wirbelkörperkante des IV. Lendenwirbels auffallend deutlich sieht. Die Abweichungen dieser geschilderten Stellen von der Norm werden deutlicher, wenn wir das daneben gestellte Röntgenogramm eines normalen Skeletttrockenpräparates und das Röntgenogramm eines normalen Individuums vergleichen (Tafel XI, 1 u. 2).

Die zweite Gruppe besteht aus Röntgenogrammen Taf. XI, 4, 6 u. Taf. XII, 2 und bietet folgendes Gemeinsame. In allen drei Fällen ist vom V. Lendenwirbelkörper nichts zu sehen, die Querfortsätze desselben stehen tiefer als bei der vorigen Gruppe und sind bei VI besonders fast ganz hinter den mittleren Darmbeinkanten verschwunden. Der V. Lendenwirbelbogen ist dem IV. Bogen extrem genähert, am meisten bei Taf. XII, 2. Die Lendenwirbelsäule steht verhältnismässig symmetrisch auf dem Kreuzbein. Die Gegend der Kreuzbeingelenkfortsätze ist wieder mit derberen Schatten von Knochenverdickungen mit teilweise zackigen Rändern bedeckt. Am ausgesprochensten sind diese Veränderungen bei Taf. XII, 2. Ein Vergleich mit dem normalen Röntgenogramm des Skeletts und des lebenden Individuums illustriert das deutlich.

Die Bogen und Dornen des I. Kreuzbeinwirbels treten bei allen sechs Bildern deutlich hervor und zwar auch in Vergleich zum normalen dem V. Lendenwirbelbogen vielmehr genähert und nach unten offen. Ich will hier nicht auf die individuell verschiedene Form des I. Kreuzbeinbogens eingehen, über die ich schon an anderer Stelle gesprochen habe.

Wir haben also eine ganze Reihe von Formveränderungen auf den Röntgenogrammen der sechs Fälle im Vergleich mit dem normalen Skelett des Präparates und des Lebenden gefunden. Diese Formveränderungen sind unschwer in zwei Gruppen zu trennen; die einen sind wirkliche, die anderen scheinbare. Zu den wirklichen gehören die Deformierungen der Gelenkkomponenten, Knochenverdichtungen, Knochenauflagerungen, Frakturlinien und -spalten der Gelenke zwischen IV. und V. Lendenwirbel und Kreuzbein, Veränderungen der Gestalt des Wirbelkörpers (z. B. Verschmälerung des IV. Wirbelkörpers rechts bei Taf. XI, 5), Knochenauflagerungen an den Kanten der Wirbelkörper und des Promontoriums bei Taf. XI, 3 u. Taf. XII, 2.

Zu den scheinbaren gehört die Gestaltveränderung der Wirbelkörper besonders bei Taf. XII, 1 und Gestaltveränderung des V. Lendenwirbelbogens und des Kreuzbeins. Die

Ursache hierfür ist die Stellungsveränderung dieser Gebilde. Auf diese Weise giebt die Projektion verzerrte Bilder wieder. Die projektive Verzerrung spielt natürlich bei einer so kompliziert gebauten Körpergegend eine grosse Rolle. Diese Verzerrung kann entstehen einerseits durch Veränderung der Stellung der einzelnen Skeletteile unter sich oder durch Veränderungen der Röhrenstellung zum unveränderten ganzen Skelettsystem, so weit es hier in Betracht kommt. Bei unseren Fragen ist natürlich die Ausschaltung der projektiven Verzerrung durch veränderte Röhrenstellung sehr wichtig, weil dadurch schon der Beweis mit erbracht ist, dass die Formveränderung einzelner Teile auf dem Röntgenogramm von der veränderten Stellung der einzelnen Skeletteile zu einander herzuleiten ist. Leider ist diese Frage in unseren Fällen immer schwieriger zu entscheiden, weil von dieser Körperregion keine seitlichen Aufnahmen zu erlangen sind, die diese Stellungsfragen z. B. Verschiebung des V. Wirbelkörpers auf dem Promontorium mit entscheiden konnten. Wir haben uns aber dadurch geholfen, dass wir diese Gegend in möglichst vielen Aufnahmen in immer etwas veränderter Röhrenstellung in Rücken- und Bauchlage gemacht haben. Aus äusseren Gründen können nicht alle diese Aufnahmen in der vorliegenden Arbeit wiedergegeben werden. Es geht aber aus ihnen hervor, dass z. B. dieses Verschwinden des V. Lendenwirbelkörpers, diese Formveränderung des V. Bogens und des I. Kreuzbeinbogens wirklich durch eine veränderte Projektion bedingt ist, die von der veränderten Stellung der einzelnen Skeletteile in ihrem System kommt. So entsteht das Verschwinden des V. Lendenwirbelkörpers, die Verschmälerung und Aufrichtung des V. Bogens durch Verschiebung des V. Wirbelkörpers auf dem Promontorium nach vorn und grössere Aufrichtung des V. Bogens, indem sich der ganze V. Lendenwirbel um eine Frontalachse dreht. Diese Stellungsveränderung dieses V. Lendenwirbels hat natürlich eine Stellungsveränderung der übrigen Wirbel zur Folge. Diese veränderte Wirbelsäulenhaltung wirkt wieder umgekehrt durch Verlagerung des Schwerpunktes aufs Kreuzbein, so dass sich dieses auf dem Röntgenogramm ebenfalls in modifizierter Gestalt wiedergiebt, besonders wenn durch sehr langes Bestehen diese Haltung eine gewisse Fixation erlangt hat. Demnach müssen wir nicht nur die reellen Formveränderungen wie Deformitäten der Gelenkverbindungen, Knochenauflagerungen und Verdichtungen, Frakturlinien und -spalten, sondern auch die projektiven Verzerrungen des Kreuzbeins und der untersten Lendenwirbel als pathognomonisch für unsere Verletzung halten. Weitere Beweise werde ich weiter unten bei der Beschreibung und Abbildung des diesbezüglichen Knochenpräparates bringen. Ich stelle mir demnach die Entstehung dieser Verletzung so vor, (indem ich besonders Pat. I, II, III im Auge habe): Durch den Stoss des Förderwagens in das Kreuz des stehenden Patienten und das Umwerfen desselben ist eine Fraktur des Gelenkes zwischen Kreuzbein und V. Lendenwirbel oder IV. und V. Lendenwirbel, einseitig oder doppelt durch maximale Überbiegung nach vorn, durch Überstreckung nach hinten, sei es durch direkte Gewalt, sei es durch Hebelwirkung an dem langen Arm der Brustwirbelsäule, durch Fall rückwärts aufs Kreuz über eine Mauerkante eingetreten, dadurch hat der V. Lendenwirbel seinen natürlichen Halt etwas verloren und ist nun auf dem Promontorium nach vorn geglitten, wobei es zur Quetschung des Meniscus und der Kante mit kleinen Brüchen, Zerreibungen und Blutungen gekommen ist, aus denen sich dann an der Kante des Promontoriums eine wallartige Knochenbildung entwickelt hat.

Es ist nicht einfach, sich in diese Verhältnisse hinein zu sehen, und es bedarf schon einiger Mühe und immer wiederholter Vergleiche mit dem Skelett, um das Pathologische von dem Normalen unterscheiden zu können. Man kommt nur dann zum Ziele, wenn man sich jede einzelne Aufnahme aufzeichnet. In meinen früheren Arbeiten habe ich dieses Aufzeichnen direkt von der Platte auf Pauspapier empfohlen, hier aber liegen die Verhältnisse so kompliziert und die einzelnen Details der Wirbel sind so fein, dass man nur dann eine klare Vorstellung bekommt, wenn man seiner Zeichnung einen guten photographischen Abzug der Platte zu Grunde legt und nun unter Kontrolle der dazugehörigen Platte die Details einträgt. Wobei man sich am besten klar machen kann, was nun von den wiedergegebenen Details der Vorderseite, was der

Rückseite angehört. Die Schwierigkeit bei der Deutung derartiger Röntgenogramme liegt eben zum grossen Teil in dem Umstand, dass man zu gleicher Zeit Einzelheiten der ventralen und dorsalen Seite des Körpers durch Projektion merkwürdig zusammengelagert sieht, von denen man sich durch den Anblick eines Skeletts wegen der Undurchsichtigkeit des Objekts keine klare Vorstellung bilden kann. Man muss sich eben deshalb das Röntgenogramm unter Weglassung alles Nebensächlichen in eine Strichzeichnung „übersetzen“, wie das der Radierer oder Kupferstecher mit einem Gemälde thut.

Was sonst das Studium der Röntgenplatten anlangt, so hat mir hier wieder meine früher publizierte Methode mit dem Opernglas im dunklen Zimmer mit der Platte im Fenster nach Norden vor einer Mattscheibe gute Dienste gethan. Ich möchte heute noch ein Hilfsmittel erwähnen, dass ausser Leseglas, Feldstecher u. s. w. die Details noch mehr heraushebt; das ist die Betrachtung der Röntgenegative durch eine „gelbe“ Brille. Seit einiger Zeit werden sogenannte „Schiessbrillen“ mit orangefarbenen Gläsern in den Handel gebracht, die das Korn und den Zielpunkt viel deutlicher erkennen lassen, als es mit blossem Auge geschieht. Es ist oft ganz frappant, wie bei Benutzung einer solchen gelben Brille die Details, feine Schatten heraustreten. Für mich ist diese Brille ein nützliches Requisite meines Röntgenzimmers geworden und ich möchte diese Methode zur Nachprüfung empfehlen. Sie hat mir gute Dienste geleistet bei der Auffindung dieser feineren Veränderung an den Gelenken des Kreuzbeins und V. Lendenwirbels.

Diese Übergangsstelle vom Kreuzbein zur Lendenwirbelsäule, von der feststehenden Basis zum beweglichen Teil ist aber auch wie selten eine Körperregion prädisponiert, durch übertriebene Bewegungen im Sinne der Beugung oder Streckung durch direkte Gewalt oder durch Hebelwirkung an dem langen Hebelarm der ganzen Wirbelsäule geschädigt zu werden.

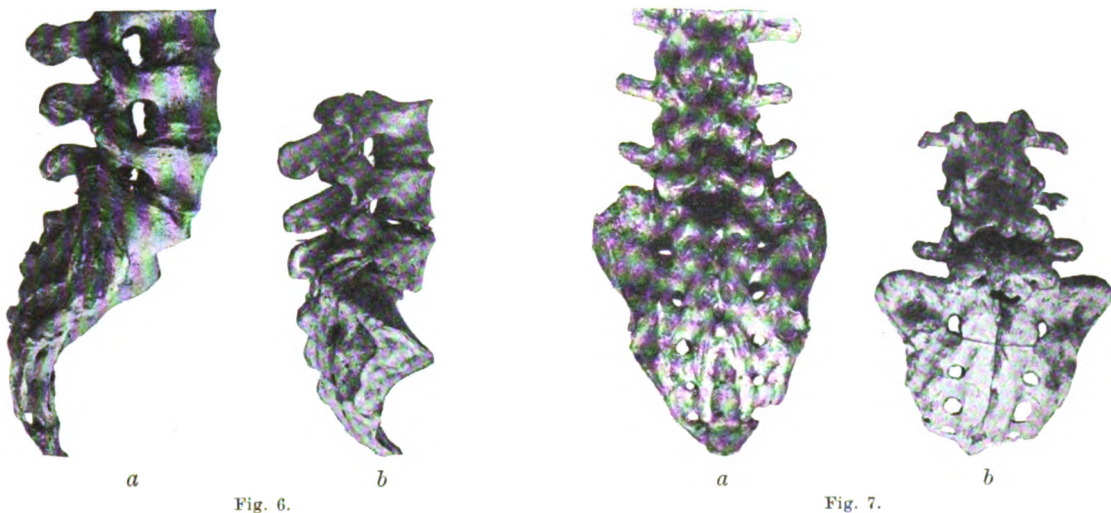



Fig. 6.

Fig. 7.

Die Betrachtung eines Skeletts nach diesem Gesichtspunkt wird Ihnen sofort den Mechanismus klar werden lassen. Ich habe hier ein Trockenpräparat einer normalen Wirbelsäule mit den Meniscen in photographischer Wiedergabe von vier Seiten beigelegt, daneben das einer pathologischen, *a* ist die normale, *b* die pathologische Wirbelsäule. Betrachten wir zunächst die normale *a* von der rechten Seite (Fig. 6). Wir sehen wie der V. Lendenwirbel mit seinen unteren Gelenkfortsätzen an den beiden oberen Gelenkfortsätzen des Kreuzbeins wie mit zwei knöchernen Haken, wie mit zwei „Anschlagnasen“ (der Technik) gegen ein Vorwärtsgleiten seines Wirbelkörpers auf dem Promontorium und dem elastischen Kissen der besonders mächtig entwickelten Zwischenwirbelscheibe verankert ist (cf. Fig. 7, 8, 9). Ein Blick auf die Photographie des Kreuzbeins allein von hinten und von oben zeigt uns die Stellung dieser „Knochenhasen“ nochmals besonders deutlich (cf. Fig. 10 u. 11). Die Stellung und Gestalt dieser Gelenkfortsätze des Kreuzbeins ist sehr variabel, wie das schon die verschiedenen Photographie zeigen.

Darauf beruht an sich schon eine individuelle Disposition für die grössere und geringere Verletzlichkeit dieser Stelle. An diesen Knochenhaken wird die Wirbelsäule festgehalten wie der Mastbaum im Mastbaumschuh mit Hilfe der Haltetaue. Die stärksten Haltetaue können den Mastbaum nicht in seiner richtigen Stellung halten, wenn der Mastbaumschuh zerbricht. So muss auch die Wirbelsäule mindestens ihre Stellung ändern trotz der stärksten Bänder an dieser Stelle, wenn diese Haken abbrechen oder verletzt werden. Diese beiden Gelenke zwischen Kreuzbein und V. Lendenwirbel lassen nach der Gestalt ihrer Gelenkflächen nur eine beschränkte Beweglichkeit an dieser Stelle zu im Sinne der Beugung und Streckung und in ganz geringem Grade im Sinne der Rotation, die je nach der Stellung der Gelenkflächen, wie aus den Photogrammen hervorgeht, individuell noch besonders eingeschränkt sein kann.




a




b

Fig. 8.

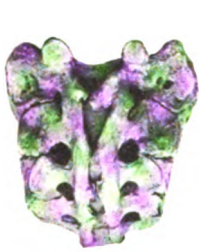


a

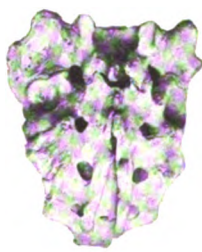


b

Fig. 9.




a

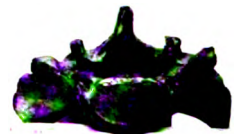


b

Fig. 10.



a



b

Fig. 11.

Wird nun die Beugung der Wirbelsäule bei festgestelltem Becken wie bei Pat. II über die physiologischen Grenzen hinausgetrieben, so können an dieser Stelle die Gelenkflächen abgerissen resp. abgedrückt werden. Dadurch verschiebt sich der V. Wirbelkörper auf dem Promontorium nach vorn und je nachdem nun eine Seite mehr betroffen ist, dreht sich zugleich der V. Lendenwirbelkörper auf dem schiefen Promontorium oder sinkt an einer Seite herunter. So können wir uns das Röntgenogramm Taf. XI, 3 u. Taf. XII, 1 entstanden denken. Ist erst dieser V. Körper schief gestellt, so tritt eine Skoliose der Lendenwirbelsäule mit der kompensatorischen Gegenkrümmung der übrigen Wirbelsäule ein, so entsteht ebenfalls die vergrösserte oder verringerte Lordose der Lendenwirbelsäule nach derartigen Traumen.

Aber durch diese Verschiebung des V. Lendenwirbels kommt es nicht nur zu Stellungsveränderungen, sondern dadurch wird auch das natürliche Lumen des V. Intervertebralloches verengt resp. verlegt (cf. Fig. 6b u. 9b) und es entstehen Reizungen oder Lähmungen der betreffenden austretenden Nervenwurzeln. Diese Reizungen und Lähmungen können noch weiter

gesteigert werden, durch den wuchernden Callus um diese Gelenkbrüche im Foramen intervertebrale herum. So können wir uns die Neuralgien, Hyperästhesien, Anästhesien, Atrophien bestimmter Muskelgruppen erklären. Ein Teil der Schmerzen ist aber sicher auch durch die Gelenkbrüche an sich bedingt, die ja immer zu chronischen Arthritiden mit ihren bekannten Schmerzen führen.

Können wir öfter aus diesen nervösen Symptomen, Neuralgien bestimmter Nerven z. B. des Obturatorius und Cruralis, einen begründeten Verdacht auf eine ganz bestimmt lokalisierte Knochenverletzung, in diesem Fall des Lendenwirbelgelenkes am IV. Foramen intervertebrale theoretisch aussprechen, so bleiben aber immer noch berechnete Zweifel für manche bestehenden nervösen Symptome. Trotz zahlreicher Röntgenographien können wir noch nicht genügend die Hyperästhesien und Anästhesien oberhalb des verletzten Foramen intervertebrale erklären.

Leider existieren Beobachtungen solcher Verletzungen, die durch Sektionen erhärtet sind, sehr wenige oder gar keine. Denn erstens werden derartige frische Fälle kaum zur Obduktion kommen, wenn nicht noch andere schwerere Verletzungen vorliegen. Wenn diese schweren Symptome aber vorhanden sind, wird das Augenmerk von dieser Bruchform abgelenkt. Bei der gewöhnlichen Sektionstechnik wird diese Stelle dem Auge des Untersuchenden gar nicht zugänglich gemacht. Ja selbst wenn man auf diese Verletzung hingewiesen ist, wird doch im Allgemeinen höchstens ein Längsschnitt durch die Wirbelsäule gemacht und auch dann bleibt diese Stelle dem Untersucher verborgen. Eine Vorstellung bekommt man nur durch Macerationspräparate der ganzen Gegend. Ich habe nun in der Breslauer anatomischen Sammlung ein altes Knochenpräparat des Kreuzbeins und der untersten Lendenwirbel gefunden, das genau das demonstriert, was ich aus den Röntgenogrammen herausgelesen hatte. Das Präparat scheint seiner Zeit schon den Anatomen besonders aufgefallen zu sein, denn es ist nach mehreren Richtungen durchsägt und wieder zusammengesetzt. Ich habe es in vier Abbildungen photographisch wiedergegeben und neben die normale Wirbelsäule und das Kreuzbein gestellt. cf. Fig. 6b, 7b, 8b, 9b.

Von der rechten Seite betrachtet, Fig. 6b, fällt sofort die Veränderung des rechten Gelenkes zwischen V. Lendenwirbel und Kreuzbein auf. Der Gelenkfortsatz des Kreuzbeins ist nach vorn umgelegt und durch Knochenauflagerungen verlängert und deformiert; ebenso die dazugehörige Gelenkfläche des V. Lendenwirbels. Dieselben Veränderungen lassen sich auf der linken Seite konstatieren. cf. 9b. Durch die Deformierung dieses Gelenkes ist das rechte und linke Foramen intervertebrale V fast ganz verlegt oder doch wenigstens bis auf einen kleinen unregelmässigen Spalt verengt. Durch den Vergleich mit dem daneben stehenden normalen Bild werden diese Veränderungen besonders deutlich. Ferner sehen wir, dass der V. Lendenwirbelkörper nach vorn herausgeschoben ist und fast $\frac{1}{2}$ cm über das Promontorium übersteht. Während am normalen Bild die Zwischenwirbelscheibe noch deutlich zu erkennen ist, ist sie hier im Gegensatz zu den nächst höher liegenden Wirbeln verschwunden und der V. Lendenwirbelkörper ist auf dem Promontorium knöchern verwachsen.

Durch diese Verschiebung hat sich auch die Stellung des V. Lendenwirbelbogens und Dornfortsatzes verändert, derselbe hat sich seinen beiden Nachbardornen nach oben und unten genähert, die Wirbelsäule hat zum Kreuzbein eine andere Stellung bekommen. Das Photogramm von hinten cf. Fig. 7b zeigt ferner, dass am oberen Rande des I. Kreuzbeinbogens ein Stück abgebrochen und am unteren Rande des V. Lendenwirbelbogens angeheilt ist. Dieses Bild lässt uns auch sonst noch die Veränderungen an den beiden Gelenken zwischen V. Lendenwirbel und Kreuzbein, besonders am linken mit den feinen Auflagerungen von Knochenneubildungen erkennen. Ausserdem zeigt dieses Bild und das von vorn Fig. 8b noch die leichte Skoliose der Lendenwirbelsäule, Neigung nach links.

Bei der Abbildung von vorn werden besonders die Veränderungen an der unteren Vorderkante des V. Lendenwirbels deutlich. Nach diesen Befunden haben wir einen Bruch beider Gelenke zwischen V. Lendenwirbel und Kreuzbein mit Deformierung der Gelenkfortsätze,

Verengung der Foramina intervertebralia und Verschiebung des V. Lendenwirbelkörpers auf dem Promontorium vor uns.

Sowohl die Abbiegung der Gelenkfortsätze des Kreuzbeins wie das angewachsene Knochenfragment an der rechten Bogenhälfte des V. Lendenwirbels Fig. 7b lassen einen Schluss auf den Mechanismus dieser Fraktur zu. Durch Überbiegung nach vorn hat das ad maximum gespannte Ligamentum intercrurale zwischen I. Kreuzbein und V. Lendenwirbelbogen ein Stück Kreuzbeinbogen abgerissen, zu gleicher Zeit sind die Spitzen der Kreuzbeingelenkfortsätze abgebrochen und nach vorn umgelegt worden und der V. Lendenwirbelkörper ist nun nach vorn etwas auf seiner Unterlage heruntergeglitten. Dadurch kam es zu Quetschungen des Meniscus und der Knochenkanten, zu Blutungen u. s. w. und im Heilungsprozess zu diesen deformierenden Callusbildungen arthritisch veränderter Gelenke. Aus diesen Veränderungen am Präparat können wir schon auf nervöse Störungen der Nervenwurzeln, die aus dem V. Foramen intervertebrale heraustreten, schliessen und können auch die Schmerzen verstehen.

Ähnlich wie bei diesem Präparat haben wir uns die Verhältnisse bei den sechs angeführten Fällen vorzustellen und können so auf die Entstehung der nervösen Störungen

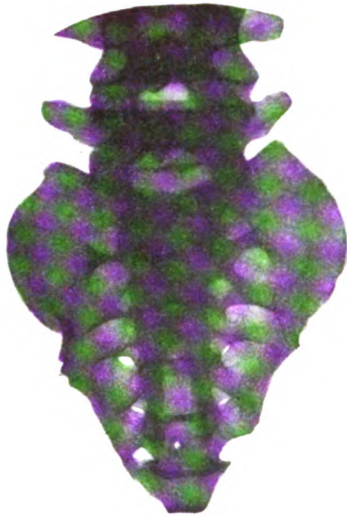

Fig. 12.

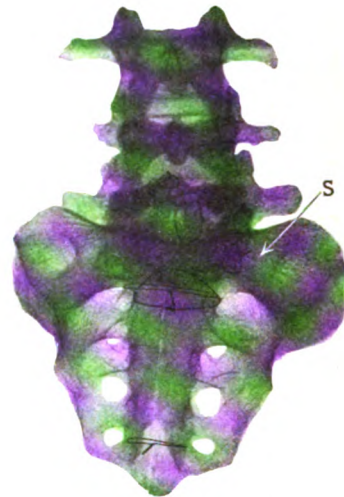


Fig. 13.

verstehen. Aber nicht nur durch die Verlegung der Foramina intervertebralia kommt es in solchen Fällen zu nervösen Erscheinungen, sondern auch die Vorgänge am Promontorium können nicht ohne Einfluss auf den Sympathikus bleiben. Denken wir daran, dass gerade am Promontorium der Sympathikus mit seinem Geflecht dem Knochen sehr dicht aufliegt. Kommt es also hier zu Zerreissungen der Bänder und Knochen, zu Blutungen und sekundären Bindegewebswucherungen, so können wir leicht einsehen, dass dadurch der Sympathikus alteriert wird. Wie weit die Darm- und Blasenstörungen bei einzelnen unserer Fälle durch die Sympathikusverletzung bedingt sind, soll noch genauer untersucht werden.

Es liegt natürlich nahe, dieses Frakturpräparat auch zu röntgenographieren. Ich füge hier das Röntgenogramm der normalen und der pathologischen Wirbelsäule bei, beide in Rückenlage, bei Fig. 12—13. Im Vergleich zu den Details, die uns die gewöhnlichen Photogramme des Präparates gegeben haben, werden Sie zunächst enttäuscht sein, verhältnismässig geringere Veränderungen an dem pathologischen Präparat zu sehen als Sie erwartet hatten. Denken wir uns die störenden Schatten der Drahtschlingen weg, so bleibt von Anormalen im Vergleich mit dem gesunden Kreuzbein übrig:

1. Stärkere unregelmässige Schatten, die im Bereich des ganzen V. Bogens und der beiden Gelenkfortsätze des Kreuzbeins liegen.

2. Der rechte Kreuzbeingelenkfortsatz ist deutlich durchschimmernd zu sehen, während der linke in unregelmässige Schatten aufgegangen ist.

3. Die sämtlichen Konturen des V. Bogens sind „zackiger“, besonders in der Gegend des Gelenkes.

4. Der ganze V. Lendenwirbel hat seine Stellung vom Kreuzbein und den übrigen geändert. Die Querfortsätze haben sich dem oberen Kreuzbeinrande mehr genähert, der linke mehr als der rechte. Die oberen Gelenkfortsätze des V. Wirbels treten mehr heraus als bei dem normalen Präparat, und der Dornfortsatz und Bogen des IV., V. Wirbels sind mehr genähert.

5. Auffallend wenig sehen wir von dem abgerissenen dem Bogen des V. Lendenwirbel angelegerten Knochenstück. Aber aus dieser Aufnahme des pathologischen Präparates lernen wir noch mehr. Wie auch bei der Betrachtung des Photogrammes, Fig. 6b, 7b, 8b, 9b, zu sehen ist, befinden sich verschiedene Sägeschnitte in dem Präparat, ein Sapittalschnitt durch das Kreuzbein und V. Lendenwirbelkörper und zwei schräge Horizontalschnitte im V. Wirbelkörper. Von diesen ist nur der Sapittalschnitt im Röntgenogramm sichtbar, die anderen absolut unsichtbar.

Ferner sind verschiedene Drahtschlingen angebracht, um die angesägten Stücke aneinander zu halten. Wenn wir nun im Vergleich mit dem gewöhnlichen Photogramm von vorn Fig. 8b die Lage der Drahtschlingen im Röntgenogramm Fig. 13 verfolgen, so bekommen wir eine Vorstellung von den projektiven eigenartigen Verzerrungen dieser Körpergegend bei Rücken- oder Bauchlage. Erschwerend ist hierbei zur Orientierung, dass wir diese Kreuzbein- und Lendenwirbelgegend beim Lebenden nicht von der Seite röntgenographieren konnten. Für uns ist aber besonders wichtig die Lage der einen Drahtschlinge. Diese berührt mit ihrem unteren Ende gerade das Promontorium auf der rechten Seite, wie aus dem gewöhnlichen Photogramm zu sehen ist. Auf dem Röntgenogramm erscheint sie bei s. Hier haben wir also den Rand des Promontorium im Röntgenogramm zu suchen. Trotz der grossen Veränderungen, die es nach dem Präparat durch Knochenprozesse erlitten hat, tritt es verhältnismässig wenig nur als

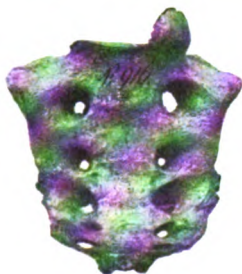


Fig. 14.




Fig. 15.

halbmondförmiger Schatten auf dem Röntgenogramm hervor. Ich muss auf diesen Punkt wegen des Verständnisses des Röntgenogrammes Taf. XI, 3, vgl. S. 178 unten und S. 179 oben, näher eingehen. Ich hatte dort den halbmondförmigen als den osteoarthritisch veränderten Rand des Promontoriums gedeutet. Diese Drahtschlinge bei s beweist, dass diese Stelle dem Promontorium wirklich entspricht.

Um aber die Rolle, die die Projektion beim Röntgenogramm und dessen Deutung spielt, noch plausibler zu machen, habe ich nebenstehendes Präparat photographiert und röntgenographiert.

Auf Fig. 14 sehen wir ein Kreuzbein von vorn, das an der linken Seite seines Promontoriums einen wallförmigen Auswuchs von Callusmassen trägt, wie es sich nach Brüchen an Gelenkrändern entwickelt.

Dasselbe Präparat von hinten aufgenommen zeigt Ihnen den Knochenwall von der inneren Seite, wie er das Promontorium als Kreissegment umgiebt, Fig. 15. Sie sehen aber auch, dass die beiden Gelenkfortsätze des Kreuzbeines in ihren äussersten Spitzen abgebrochen sind. Wir haben also ähnliche Prozesse wie bei dem obigen zusammengesetzten pathologischen Prä-

parat; auch hier Brüche der Gelenkfortsätze des Kreuzbeines und Knochenneubildung am Promontorium; leider fehlt der V. Lendenwirbel dazu, der uns möglicherweise noch andere Veränderungen ergeben hätte.

Von diesem Präparat habe ich nun hier drei Röntgenogramme, eins in Rücken-, zwei in Bauchlage, beigefügt. Wir sehen in Fig. 16 in Rückenlage diesen Wall als halbmond-

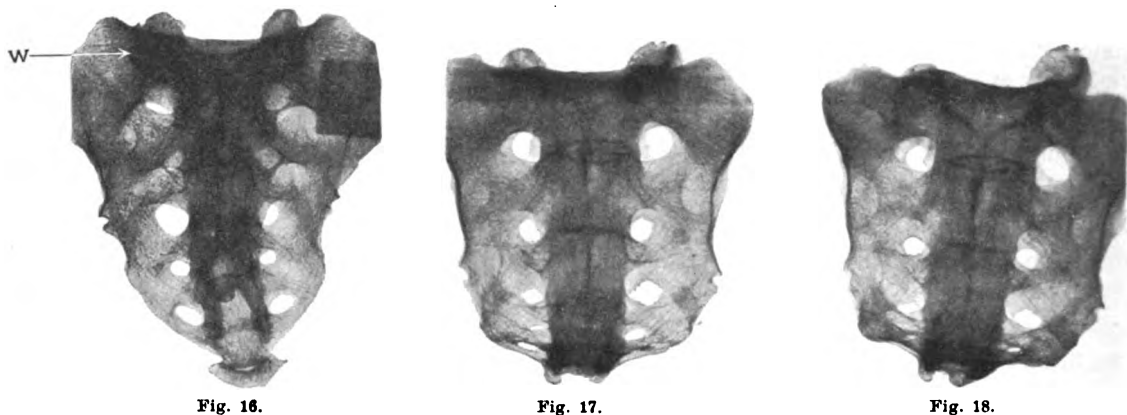


Fig. 16.

Fig. 17.

Fig. 18.

förmigen Schatten lateral und unterhalb des linken Gelenkfortsatzes bei W. Bei Bauchlage ist er, Fig. 17, vom linken Gelenkfortsatz fast vollständig verdeckt und bei Fig. 18 tritt er etwas nach oben heraus.

Wenn wir mit diesen gewonnenen Vorstellungen wieder die Röntgenogramme unseres Pat. I, Taf. XI, 3 betrachten, so können wir wohl mit der oben gegebenen Deutung: Bruch des einen Gelenkfortsatzes, Verschiebung und Neigung des Wirbelkörpers auf dem Promontorium nach rechts und osteoarthritische Auflagerung an der rechten Kante des Promontoriums einverstanden sein.

Ich glaube also hiermit den Beweis erbracht zu haben, dass bei Pat. I, Taf. XI, 3 eine derartige Verletzung vorliegt, ferner dass nach den zahlreichen Erfahrungen, die ich in der letzten Zeit noch gemacht habe, diese Brüche verhältnismässig häufig durch gewaltsame Überbeugung oder Überstreckung vorkommen und dass wir es beinahe mit einer typischen Bruchform zu thun haben, die am reinsten in dem Präparat erscheint. Die anatomischen Details dieser Körpergegend sind geradezu für die Entstehung dieser Bruchform geschaffen. Wie oben gesagt, wird das ganze Material an Röntgenogrammen und Krankengeschichten mit eingehender Berücksichtigung der nervösen Befunde in einer umfangreicheren Arbeit gebracht werden, da das hier über den Rahmen des Vortrages hinausgeht. Ich möchte aber der Hoffnung Raum geben, dass mit Hilfe eingehender Röntgenuntersuchung und mehrfacher Röntgenographien des betr. Patienten künftig noch manchem Unfallbetroffenen, der jahrelang misstrauisch als Simulant betrachtet, von Instanz zu Instanz geschleppt wird, sein Recht wird, und dass derartige Gutachten, in denen mit philosophischen Deduktionen aus veralteten, unzweckmässig verallgemeinerten Sätzen heraus an Stelle von genauen objektiven Untersuchungen bewiesen wird, dass der Patient sicher ein Simulant sein müsse, weil an diesen Stellen gar keine Brüche vorkommen, nicht zur Basis für Rentenentscheidungen gemacht werden. Es wird sich der Mühe lohnen, weiter zu verfolgen, wie weit mancher Fall von hartnäckiger Ischias oder Lumbalneuralgie von derartigen Verletzungen mit Veränderungen am Foramen intervertebrale oder an einem Kreuzbeinloch zusammenhängt. Auch für die Alteration des Sympathikus durch Verschiebungen und Veränderungen am Promontorium lässt sich vielleicht bei grösserer Ausnutzung des Sektionsmaterials noch eine anatomische Basis finden. Aber nicht allein die Verletzung der Foramina intervertebralia kann angeschuldigt werden, sondern der Gelenkbruch an sich ist vielleicht in manchen Fällen infolge der entstandenen Arthritis deformans die Ursache für hartnäckige Kreuzschmerzen.

Aus der II. Med. Klinik der Kgl. Charité in Berlin.

Röntgenschädigungen und ihre rechtlichen Konsequenzen.

Von

Dr. med. et jur. **Franz Kirchberg.**

Die in dem zweiten Quinquennium der Anwendung der Röntgenstrahlen herrschende Begeisterung hat allmählich einer ruhigen, kritischen Auffassung Platz gemacht. Die Formen der Röntgendiagnostik sind fester umrissene geworden. Das Gebiet der durch die Röntgenbestrahlung beeinflussbaren Krankheiten beginnt sich bestimmt abzugrenzen. Nicht zum mindesten wird zu dieser ruhigeren Auffassung die allmählich umfangreicher werdende Kenntnis der Röntgenschädigungen beitragen.

Hatten in erster Zeit die Schädigungen der Hände der Röntgenuntersucher, die dieselben zu Arzhänden, beispielsweise bei Chirurgen und Gynäkologen oft unmöglich machten, nur zu eigener Vorsicht und eigenem Schutz gemahnt, so machte mit Recht die zuerst von Albers-Schönberg 1903 gemachte Beobachtung über Schädigungen an den Fortpflanzungsorganen der Röntgenstrahlen ausgesetzten Tiere im Sinne einer allmählich einsetzenden Atrophie derselben, grösseres Aufsehen und riet zu vorsichtigem Weiterschreiten auf diesem Gebiet.

In letzter Zeit sind nun in dieser Hinsicht Erfahrungen an Menschen bekannt geworden, die fast mit der Sicherheit eines Experimentes ähnliche Ergebnisse, nämlich absolute Sterilität derjenigen Personen, die längere Zeit Röntgenstrahlen ausgesetzt waren, ergaben, und nun man darauf aufmerksam geworden, werden wohl bald von allen Seiten ähnliche Fälle bekannt werden.

Die Kenntnis der Röntgenschädigungen und ihre richtige rechtliche Einschätzung ist für den das Röntgenverfahren betreibenden Arzt, wie namentlich für den, der es erst beginnt, eine unerlässliche Voraussetzung, will er sich nicht schwerstem psychischen und materiellen Schaden aussetzen. Zu dem drohenden Schreckgespenst der durch das B. G. B. festgelegten Entschädigungspflicht für angerichteten Schaden, kommt nun die zweite, schwerer wiegende Gefahr der strafrechtlichen Verfolgung; der Arzt, der mit Röntgenstrahlen arbeitet, muss sein Gebiet kennen, er muss wissen, dass er damit Schaden anrichten kann, sonst verfällt er bei angerichtetem Schaden eventuell dem Paragraphen der fahrlässigen Körperverletzung.

Überblicken wir zuvor kurz das Gebiet der durch die Röntgenstrahlen bisher bekannt gewordenen Schädigungen ohne Rücksicht dabei zufällig eintretender Unfälle, wie Springen von Röhren, Überspringen von Funken usw.

Wie gesagt, war anfangs nur die Schädigung der den Röntgenstrahlen ausgesetzten Hände der Untersucher bekannt: zuerst die akute und subakute Röntgendermatitis, später die chronischen Veränderungen der Hautorgane.

Dann kam die Zeit, wo, veranlasst durch die beobachteten Hautveränderungen, die Röntgentherapie ausgebaut wurde, bald gab es kaum eine Krankheit mehr, an die man nicht mit Röntgenstrahlen herangegangen wäre; die selbstverständliche Folge bei diesen Versuchen waren einerseits Hautverbrennungen, mitunter schwersten Grades, andererseits die unvermeidlichen Rückschläge darauf: heftige Angriffe von berufener und unberufener Seite gegen das ganze Verfahren und Entschädigungsansprüche, ja Strafanträge gegen die betreffenden Stellen. Die Veränderungen der Haut durch eine mehr oder minder heftige Röntgenverbrennung, das Bild der Dermatitis, schildert Immelmann¹⁾ ungefähr folgendermassen: Die anfängliche Gelbfärbung der Haut geht allmählich in Hyperämie über, begleitet von heftigen Schmerzen,

¹⁾ Zeitschrift für ärztliche Fortbildung 1905, Nr. 9.

Brennen und Jucken, wobei sich die Haut schliesslich heiss anfühlt. Hört jetzt die schädigende Einwirkung auf, so beginnt sich nach Rückgang der Hyperämie die Haut zu schuppen, ihre Elastizität giebt nach, so dass sie leicht aufplatzt. Bei weiterer Bestrahlung hingegen wird die Haut dunkelrot und oedematös durchtränkt, schliesslich tritt unter Bläschenbildung eine Lockerung der oberen Hautschicht ein, die schliesslich aufbricht und das Bild einer Verbrennung (mindestens zweiten Grades) bietet. Von allen Seiten wird betont, dass diese Hautveränderungen denkbar schlechteste Heiltendenz zeigen. Diese schlechte Restituierung erklärt sich aus dem mikroskopischen Bilde der geschädigten Partien.

Die elektive Wirkung der Röntgenstrahlen lässt Binde- und elastisches Gewebe, Knorpel und Muskulatur anscheinend unbeschädigt und trifft hauptsächlich die zelligen Elemente und zwar vornehmlich die Epithelzellen, welche schliesslich völlig degenerieren. Daher auch der oft beschriebene Haarausfall als Folge der Degeneration der Zellen des Haarbalges.¹⁾ — Auch die chronischen Hautveränderungen können sich als intensive Schädigungen darstellen. Aus den an den Händen entstandenen Rhagaden entwickeln sich oft ulcera, welche aller Behandlung trotzend weitergehen und tiefgreifende Zerstörungen zur Folge haben, mehrfach sind von den Rhagaden ausgehend Cancroide²⁾ beobachtet worden, welche in zwei Fällen schliesslich zur Amputation des betreffenden Armes führten, in einem den exitus zur Folge hatten.

Hatte man nun jahrelang angenommen, dass diese anatomische destruirende Wirkung der Röntgenstrahlen auf die Haut beschränkt bliebe und war man infolgedessen in dieser Zeit mit den Röntgenstrahlen einigermaßen sorglos vorgegangen, so wurde man stutzig, als in den letzten Jahren bekannt wurde, dass auch in den den Röntgenstrahlen ausgesetzten inneren Organen eine gewaltige Reaktion sich zeigte, auch hier wieder im Sinne einer degenerativen Veränderung der zelligen Elemente, vor allem des lymphoiden Gewebes. Heineke³⁾ hat in seinen „experimentellen Untersuchungen über die Einwirkung der Röntgenstrahlen auf innere Organe“ durch sorgfältige mikroskopische Untersuchungen den Nachweis geliefert, dass hier die Bestrahlung zu einer Vernichtung des lymphoiden Gewebes, Untergang der Zellen des Knochenmarkes und der Milzpulpa und bei längerer Einwirkung schliesslich auch zu einer völligen Atrophie der Milzpulpa und des Knochenmarkes führt. Vor allem der durch ihn erbrachte Beweis, dass diese Reaktion zeitlich sich auch anders gestaltet als die Veränderungen an der Haut, in der Weise, dass sie ohne Latenzzeit schon nach wenigen Stunden einsetzt und äusserst stürmisch verläuft,⁴⁾ wird in seinen Konsequenzen sorgfältig beachtet werden müssen und die exakteste Dosierung der Röntgenstrahlen als ein unerlässliches Postulat ergeben. Trotz der von Heinecke gesehenen schnellen Restitution des Zerstörten werden wir doch einen unbeabsichtigten, künstlich hervorgerufenen Zerfall von Lymphocythen im menschlichen Körper nicht eher als gleichgültigen Eingriff ansehen können, als sorgfältige und über lange Zeiträume sich ausdehnende Tierexperimente volles Licht in dieser Hinsicht gegeben haben.⁵⁾

Was nun die eingangs erwähnte Beeinflussung der Fortpflanzungsorgane durch Röntgenstrahlen betrifft, so müssen hier darüber noch einige Bemerkungen gemacht werden.

¹⁾ Über einen besonders instruktiven Fall dieser Art s. Krause, Allg. med. Zentral-Ztg. 1904, Nr. 47: circumskripter Haarausfall auf dem Kopf trotz kurzer, nur acht Minuten dauernder Belichtung bei Photographie der Halswirbelsäule trotz Anwendung der Kompressionsblende.

²⁾ Z. B. die Fälle von Lich und Friebe in Hamburg, s. Allg. med. Zentral-Ztg. 1903, Nr. 17.

³⁾ In Mitteilungen aus den Grenzgebieten d. Medicin u. Chirurgie, B. XIV, 1 und 2, Heft 1905.

⁴⁾ Heineke sah die erste Wirkung an Hunden schon nach einer einmaligen Bestrahlung von 15 Minuten und zwar nicht nur an den Milzfollikeln, sondern auch an den Mesenteriallymphdrüsen.

⁵⁾ Auch der Röntgenarzt hat wie die Ärzteschaft überhaupt alle Veranlassung, dem Treiben der Vivisektionsgegner mehr Beachtung zu schenken, als bisher; sie sind mächtig an der Arbeit, um bei der Strafrechtsreform oder sonst im Wege der Gesetzgebung ein den Tierversuch beschränkendes oder gar verbotendes Gesetz durchzudrücken.

Wie erwähnt, war es zuerst Albers-Schönberg,¹⁾ der 1903 in seiner Abhandlung: „Eine bisher unbekannte Wirkung der Röntgenstrahlen auf den Organismus der Tiere“ die interessante Thatsache mitteilte, dass längere Zeit Röntgenstrahlen ausgesetzte Tiere (Kaninchen und Meerschweinchen) unfruchtbar wurden, bei ungestörtem äusseren Wohlbefinden, unverändertem Geschlechtstrieb und erhaltener Kopulationsfähigkeit. Aus seiner Versuchsordnung ging hervor, dass kürzere Bestrahlung erst Oligo-Nekrospermie ergab, längere dann völlige Azoospermie, und ferner die interessante Thatsache, dass auch bei den erst fünf Monate nach Beendigung der Bestrahlung getöteten Tieren sich die Spermatozoen nicht wieder eingestellt hatten. Bald wurde aus demselben Institut durch Friebe²⁾ die anatomische Erklärung dafür gebracht: „Makroskopisch zeigten die betreffenden Hoden eine beträchtliche Verkleinerung bis auf $\frac{1}{3}$ — $\frac{1}{2}$ ihrer normalen Grösse, mikroskopisch ergab sich analog den obenerwähnten Veränderungen an anderen Organen ein degenerativer Prozess an den spezifischen Epithelzellen: „an Stelle der normaler Weise von einer mehrfachen Epithelschicht ausgefüllten, zahlreiche Spermatoblasten führenden Hodenkanälchen sah man in den Präparaten weite Hohlräume, welche als Reste der früheren Epithelschichten einen sehr schmalen Saum kleiner, geschrumpfter Zellen besaßen, deren Protoplasma vielfach degeneriert erschien; keine Spur von Spermatogenese.“³⁾ Ein Jahr später berichtete Philipp⁴⁾ über zwei Fälle von durch Röntgenbestrahlung der Hoden erzielte Sterilität, wobei als interessant das Ergebnis zu vermerken ist, dass unmittelbar nach Beendigung der Bestrahlung lebende Spermatozoen nachzuweisen waren, nach $\frac{1}{2}$ Jahr aber vollständige Azoospermie eingetreten war, und ferner, dass hier kürzere Bestrahlungsdauer genügt hatte, als bei Hunden und Kaninchen (195 Minuten gegen 377), wobei allerdings zu berücksichtigen ist, dass hier die Hoden direkt bestrahlt wurden.

Was hier absichtlich erreicht worden war, geschah infolge unvorsichtigen Umgehens mit Röntgenstrahlen anderorts unfreiwillig.

Die von Tilden Brown und A. Osgood⁵⁾ an 18 Arbeitern eines Röntgenlaboratoriums, die öfter längere Zeit Röntgenstrahlen ausgesetzt waren, beobachtete völlige Azoospermie, also absolute Sterilität derselben, beweist das nur zu klar, — und auch von deutschen Untersuchern werden ähnliche Ergebnisse und zwar nicht zum mindesten von Ärzten Selbstbeobachtungen mit gleichtraurigem Resultat berichtet.

Analoge Beobachtungen in Bezug auf die weiblichen Sexualorgane liegen ebenfalls in genügender Anzahl vor, auch hier das Tierexperiment bestätigt durch Beobachtungen an Menschen: Halberstädter⁶⁾ hat in Neisser's Klinik an weiblichen Kaninchen die eine Bauchhälfte in einer Entfernung von 12 cm mehrfach $\frac{1}{2}$ Stunde bestrahlt, auf Grund des Schwundes der Follikel ergab sich Kleinerwerden der betreffenden Organe; nach seinen Beobachtungen traten die Wirkungen an den Ovarien noch deutlicher und vor allem schneller auf als die von anderer Seite an Hoden gemachten Beobachtungen.

Foveau de Courmelle⁷⁾ berichtet 30 Fälle von Röntgenbestrahlung von Fibromyomen des Uterus, wo es in allen 30 Fällen zum Verschwinden der Menstruation und zur Atrophie der Ovarien kam.

Vom juristischen Gesichtspunkt aus sind die Gesundheitsschädigungen, die durch die Röntgenbestrahlungen verursacht werden, in doppelter Hinsicht von Bedeutung. Sie

¹⁾ Münch. med. Wochenschrift, 1903, Nr. 13.

²⁾ Münch. med. Wochenschrift, 1903, Nr. 52.

³⁾ Ebenso Buschke; an Kaninchenhoden zunächst Untergang der schnell proliferierenden zelligen Elemente, der Spermacyten und Spermaditen, später auch der anderen epithelialen Gewebe der Hoden und Nebenhoden. Fortschritte a. d. Gebiet d. Röntgenstrahlen, Bd. IX, Nr. I, S. 64, 1905.

⁴⁾ Die Röntgenbestrahlung der Hoden des Mannes. Fortschritte a. d. Gebiet der Röntgenstrahlen 1904, Bd. VIII, Heft II.

⁵⁾ American Journal of surgery, 1905, April, XVIII, Nr. 9, S. 202.

⁶⁾ Berliner klinische Wochenschrift, 1905, Nr. I, S. 73. Die Einwirkung der Röntgenstrahlen auf Ovarien.

⁷⁾ Fortschritte a. d. Gebiet d. Röntgenstrahlen 1905, Bd. IX, Heft I.

können einmal als fahrlässige Körperverletzung nach § 230, Abs. 2, St. G. B. den Thatbestand einer strafbaren Handlung bilden, andererseits zivilrechtlich nach § 823, Abs. 1, B. G. B. den behandelnden Arzt zum Schadenersatz verpflichten.

Aus der Berufspflicht des Arztes ergibt sich die Forderung, dass der mit Röntgenstrahlen arbeitende Arzt die schädigenden Einwirkungen der Röntgenstrahlen auf den menschlichen Körper jeweilig nach den neuen Erfahrungen der Wissenschaft kennen und ebenso die Vorkehrungen treffen muss, die diese Schädigungen zu verhüten geeignet sind. Die Unkenntnis der durch die Forschung bekannt gewordenen schädlichen Einwirkungen auf den menschlichen Körper wie die Nichtanwendung der nötigen Schutzmassregeln stellt sich als Fahrlässigkeit dar. Wird hierdurch eine Gesundheitsschädigung des Patienten hervorgerufen, so macht sich der behandelnde Arzt sowohl der fahrlässigen Körperverletzung nach § 230, Abs. 2, St. G. B. schuldig: „Wer durch Fahrlässigkeit die Körperverletzung eines anderen verursacht, wird mit Geldstrafe bis zu 900 Mk. oder mit Gefängnis bis zu zwei Jahren bestraft. War der Thäter zu der Aufmerksamkeit, welche er aus den Augen setzte, vermöge seines Amtes, Berufes oder Gewerbes besonders verpflichtet, so kann die Strafe auf drei Jahre Gefängnis erhöht werden,“ als auch trifft ihn die zivilrechtliche Schadenersatzpflicht aus § 823 B. G. B.: „Wer vorsätzlich oder fahrlässig das Leben, den Körper, die Gesundheit, die Freiheit, das Eigentum oder ein sonstiges Recht eines anderen widerrechtlich verletzt, ist dem anderen zum Ersatze des daraus entstehenden Schadens verpflichtet.“

Neben die Haftung für seine eigenen Handlungen tritt in gleichem Sinne die für die Handlungen seiner Assistenten und Angestellten. Hierüber bestimmt § 831 B. G. B.: „Wer einen anderen zu einer Verrichtung bestellt, ist zum Ersatze des Schadens verpflichtet, den der andere in Ausführung der Verrichtung einem Dritten widerrechtlich zufügt.“ Von dieser Haftung wird er nur befreit, wenn er beweist, dass er bei der Auswahl der bestellten Person oder sofern er die Ausführung der Verrichtung zu leiten hat, bei der Leitung resp. Auswahl die im Verkehr erforderliche Sorgfalt beobachtet hat; der Arzt also muss beweisen, dass er bei der Bestellung des Assistenten zu diesen Verrichtungen berechtigten Grund hatte anzunehmen, dass derselbe hinreichend vertraut mit den Gefahren und sorgfältig und vorsichtig in seinem Vorgehen sein würde. Assistenten und Gehülfen haften nach denselben Grundsätzen wie der behandelnde Arzt selbst.

Bei der Frage, wofür Schadenersatz zu leisten ist, kommen folgende Paragraphen hier in Betracht. 1) § 842: „Die Verpflichtung zum Schadenersatze wegen einer gegen die Person gerichteten unerlaubten Handlung erstreckt sich auf die Nachteile, welche die Handlung für den Erwerb oder das Fortkommen des Verletzten herbeiführt.“ (Dass eine fahrlässige Körperverletzung als eine unerlaubte Handlung im Sinne dieses § sich hinstellt, ergibt sich aus § 823, Abs. 1.) 2) § 843, Abs. 1: „Wird infolge einer Verletzung des Körpers oder der Gesundheit die Erwerbsfähigkeit des Verletzten aufgehoben oder gemindert, oder tritt eine Vermehrung seiner Bedürfnisse ein, so ist dem Verletzten durch Entrichtung einer Geldrente Schadenersatz zu leisten. Statt der Rente kann der Verletzte eine Abfindung in Kapital verlangen, wenn ein wichtiger Grund vorliegt.“ 3) § 847, Abs. 1: „Im Falle der Verletzung des Körpers oder der Gesundheit . . . kann der Verletzte auch wegen des Schadens, der nicht Vermögensschaden ist, eine billige Entschädigung in Geld verlangen.“

Hieraus ergibt sich, dass Schadenersatz zu leisten ist auch für sogenannten immateriellen Schaden; das käme hier z. B. in Betracht bei kosmetischen Entstellungen, z. B. Haarausfall, Verbrennungen im Gesicht, auch wenn sie das bürgerliche Fortkommen des Betroffenen nicht hindern, und sicher auch bei ungewollter Sterilisierung, wo unter Umständen die Höhe der Entschädigungssumme recht hoch sein könnte.

Die Feststellung der Höhe der Rente resp. des Schadenersatzes unterliegt dem richterlichen Ermessen und richtet sich nach der Grösse des Schadens, den sozialen Verhältnissen u. s. w.

Die Erfahrung hat nun gelehrt, dass der menschliche Körper in äusserst verschiedener

Weise auf die Einwirkungen der Röntgenstrahlen reagiert; so sind Fälle beobachtet, wo schon nach einer Bestrahlung von nur 2 bis 3 Minuten in derselben Dosierung sich dieselben schädlichen Folgen ergaben, die sonst erst nach einer Bestrahlung von 15 Minuten beobachtet wurden. Infolgedessen werden sich trotz aller Vorsicht Fälle nicht vermeiden lassen, in denen die Bestrahlung zu einer gesundheitlichen Schädigung des Patienten führt. Dass in solchen Fällen den behandelnden Arzt weder eine strafrechtliche Verantwortung noch eine zivilrechtliche Haftung treffen kann, ergibt sich mit Notwendigkeit daraus, dass hier von einem Verschulden nicht die Rede sein kann. Ja selbst wenn der Arzt dem Patienten ausdrücklich versichert hat, dass durch die Röntgenbestrahlung keinerlei schädlichen Folgen für seine Gesundheit entstehen werden, ist m. E. ein zivilrechtlicher Anspruch gegen ihn noch nicht begründet, wenn trotz ordnungsmässiger Behandlung sich gesundheitsschädliche Folgen einstellen, die in der eigenartigen Konstitution des Patienten begründet sind. Denn man wird nicht annehmen können, dass es dem Willen des Arztes entsprochen hat, durch jene Zusicherung eine Haftung für Zufall zu übernehmen, vielmehr wird jene Äusserung immer nur dahin aufgefasst werden können, dass nach menschlicher Voraussicht unter Zugrundelegung der von der Wissenschaft gemachten Erfahrungen eine schädliche Einwirkung nicht entstehen würde.

Von besonderem juristisch-medizinischem Interesse sind jene Fälle, wo Prostituierte sich durch Kurpfuscher haben mit Röntgenstrahlen behandeln lassen, um hierdurch Sterilität zu erzielen.

Betrachten wir diesen Fall zunächst vom strafrechtlichen Gesichtspunkte aus, so fragt es sich, ob der Kurpfuscher wegen schwerer Körperverletzung nach § 224 St. G. B. strafbar ist. Der § lautet: „Hat die Körperverletzung zur Folge, dass der Verletzte ein wichtiges Glied des Körpers u. s. w. u. s. w., oder die Zeugungsfähigkeit verliert . . . so ist auf Zuchthaus bis zu fünf Jahren oder Gefängnis nicht unter einem Jahre zu erkennen.“ Eine strafbare Körperverletzung liegt nur vor, wenn die Körperverletzung an sich rechtswidrig ist. Kann nun aber noch von einer rechtswidrigen Körperverletzung gesprochen werden, wenn die Verletzung mit Wissen und Willen, auf Verlangen des Verletzten selbst herbeigeführt worden ist? In der That ist die Frage, ob und inwieweit durch die Einwilligung des Verletzten die Rechtswidrigkeit ausgeschlossen wird, äusserst bestritten. Von der einen Seite (Olshausen, Binding, Wächter u. a.) wird geltend gemacht, die Bestimmungen des § 223 St. G. B. ff. seien nur im Interesse des unmittelbar betroffenen Individuum gegeben. Als Beweis hierfür diene die Spezialbestimmung des § 142, Ab. 2 St. G. B., wonach die körperliche Verletzung eines anderen sogar bei vorliegendem Verlangen desselben bestraft wird, aber unter Umständen, die solches im staatlichen Interesse ausnahmsweise erfordern. Bei dem sonstigen Schweigen des Gesetzes über die Strafbarkeit einer mit Einwilligung des Verletzten erfolgenden Körperverletzung könne nur angenommen werden, dass dasselbe bei Einwilligung des Verletzten die Rechtswidrigkeit für ausgeschlossen erachte.

Nach dieser Ansicht würde also derjenige, der sich damit beschäftigt, Frauenspersonen zum Zwecke der Unzucht unfruchtbar zu machen, straflos sein, fürwahr eine Konsequenz, die eine äusserst schwere soziale Gefahr bedeutet.

Im Gegensatz hierzu hat das Reichsgericht in konstanter Rechtsprechung (vgl. Entsch. in Strafsachen, Bd. 2, S. 442; Bd. 6, S. 61; Bd. 25, S. 275; Bd. 28, S. 200 ff.) die Anschauung vertreten, dass auch die mit Einwilligung des Verletzten begangene Körperverletzung strafbar ist, weil auch die Gesundheit zu den Gütern gehöre, deren Erhaltung der Staat wegen ihres Wertes für die Gesamtheit fordern müsse, auf die also auch nicht verzichtet werden kann.

Hieraus ergibt sich einmal die Pflicht des Arztes, derart ihm bekannt werdende Fälle zur Anzeige zu bringen, damit die Bestrafung des Thäters erfolgen kann, andererseits aber wird es sich empfehlen, die Benutzung der Röntgenstrahlen an Menschen nur Ärzten zu gestatten. Die Frage, ob derjenige, der eine derartige Einwirkung auf den Körper eines anderen

mit dessen Willen vorgenommen hat, diesem auch zivilrechtlich für den daraus entstandenen Schaden haftet, wird jedoch zu verneinen sein: *volenti non fit iniuria*.

Wie sich juristisch eine vom Arzt auf Verlangen resp. mit Einwilligung des Patienten vorgenommene Sterilisierung mittels Röntgenstrahlen darstellt, wie sie ja z. B. nach Analogie der Totalexstirpation des Uterus und seiner Adnexe zwecks Beeinflussung von Mammacarcinomen denkbar ist, dürfte ebenso wie diese dahin präzisiert werden müssen, dass der Arzt zu derart verstümmelnden Operationen nur bei denkbar strengster Indikationsstellung und nach vollständiger Aufklärung der Patientin, unter Umständen auch des Ehemannes berechtigt ist. Sich darüber vorher einen Revers der Patientin, wie es mehrfach jetzt bei Operationen vorgeschlagen wird, dahin ausstellen zu lassen, dass Patientin auf alle Weiterungen von vornherein verzichtet, halte ich für unbedingt verfehlt; man züchtet dadurch förmlich das Misstrauen seiner Klientel. Denn das Ausstellen dieses Reverses wird in Bekanntenkreisen der Patientin sicher so oft kritisch besprochen werden, wie die Operation selbst. In derartigen Fällen schützt sich der Arzt wohl am besten durch Konsultation mit einem anderen Arzt und durch genaueste Darlegung des Falles nebst Indikationen in seinen Büchern, um jederzeit auch dem Richter beweisen zu können, dass er nach sorgfältiger Überlegung und rechtmässig so gehandelt hat.

Eine Sterilisierung von Mann oder Frau nur aus sozialen Gründen mittels Röntgenstrahlen ist für den Arzt genau so strafbar wie für den Kurpfuscher.

Fälle von Sterilisationen von jungen Männern, die mit der Absicht geschehen, die Betreffenden in den Stand zu setzen, durch Beschränkung der Kinderzahl für den Betreffenden Mittel zur Pflege im Krankheitsfall zu gewinnen und seine Familie sozial zu bessern, sind für den Arzt ein äusserst gewagtes Vorgehen; ergibt sich aus dem vorliegenden Thatbestand keine strenge Indikation für dieses Vorgehen, so könnte leicht ein derartiges Vorgehen als Experiment am Menschen gedeutet werden. Aus dem Vorhergesagten ergibt sich, dass hier auch der Arzt sich der Gefahr der strafrechtlichen Verfolgung wegen schwerer Körperverletzung aussetzt mit all ihren Konsequenzen.

Man bedenke, der Patient giebt unter dem Eindruck seiner momentan bestehenden Erkrankung und kümmerlichen sozialen Lage seine Einwilligung zu diesem Vorgehen! Wie nun, wenn er später wieder genesen, unter günstigeren Vermögensverhältnissen, auch vielleicht weil gar seine damals lebenden Kinder jetzt tot sind, sich Kinder wünscht, und nun erst zur Erkenntnis kommt, worauf er sich damals eingelassen und nun den Arzt denunziert? Ich glaube, der betreffende Arzt würde einer Verurteilung nicht entgehen.

Vor materiellem Schaden in bezug auf durch Röntgenbestrahlung angerichteten Schaden, d. h. vor zivilrechtlichen Schadenersatzansprüchen schützt sich der Arzt am besten durch Beitritt zu einer Haftpflichtversicherung. Nicht nur dass diese im Fall einer Verurteilung den Schaden trägt, sie bietet auch vor allem den Vorteil, dass sie auch die ganzen Prozesshandlungen in die Hand nimmt und führt und den Arzt dadurch, dass er die Sache in geeigneter Hand weiss, da ja die Haftpflichtversicherungen stets eingearbeitete Vertreter und Rechtsanwälte haben, vor den sonst damit verbundenen Aufregungen bewahrt. In der Forderung ferner, die die meisten Versicherungsgesellschaften stellen, dass der Arzt sofort, wenn derartige Schadenersatzansprüche an ihn herantreten, der Gesellschaft Mitteilung machen und ihr die Verhandlung überlassen muss, liegt meines Erachtens für ihn der grosse Vorteil, dass er gar nicht erst in die für ihn so sehr nahe liegende Versuchung kommt, durch eine sofortige Geldzahlung die Sache aus der Welt schaffen zu wollen. Selten wird er damit Ruhe bekommen, das Publikum wird dies als Schwäche ansehen und sicher weiter ausnützen. So wird die Sache der Versicherung überlassen, welche sie geeignet durchführt.

Auch bei drohendem Strafverfahren handelt der Arzt sicher richtig, sich nie auf persönliche Verhandlungen mit dem Geschädigten zwecks einer Geldentschädigung einzulassen, sie vielmehr stets durch einen Rechtsanwalt führen zu lassen.

Aus dem Gesagten ergibt sich, dass doch die rechtlichen Konsequenzen der Anwendung von Röntgenstrahlen unter Umständen schwerwiegender sind, als bislang die Betriebsleiter sich wohl gewöhnlich klar gemacht haben. — Es ergeben sich zwei Postulatgruppen:

1. Überlassen der Röntgendiagnostik und Therapie unter allen Umständen nur an Ärzte und zwar an spezialistisch ausgebildete.

2. Unbedingte und stetige Anwendung aller durch die Erfahrungsthatfachen bedingten Schutzmassregeln für alle jene, die der Wirkung der Röntgenstrahlen ausgesetzt sind oder sein können.

Aus der chirurgischen Abteilung des Allgemeinen Krankenhauses Hamburg-St. Georg.
(Oberarzt Dr. Wiesinger.)

Über einen Fall von Luxatio femoris suprapubica sinistra, ausgelöst durch ein Osteochondroma femoris.

Von

Dr. W. Schlagintweit, Sekundärarzt.

(Hierzu Tafel XII, Fig. 3—6.)

Die Luxationen im Hüftgelenk gehören immerhin zu den selteneren Arten der Luxationen an den Gelenken, indem sie mit nur 2% (Krönlein) bei allen Luxationen beteiligt sind. Diese Thatsache findet in der Tiefe der Pfanne, in dem ausgezeichnet entwickelten Bandapparat, der der Kapsel eine aussergewöhnliche Festigkeit giebt, in der Widerstandsfähigkeit der das Hüftgelenk deckenden Muskeln sowie in der vertieften Lage des Gelenkkopfes ihre Begründung. Um unter diesen Verhältnissen es überhaupt zu ermöglichen, dass der Gelenkkopf aus der Pfanne getrieben werden kann, bedarf es nach Hoffa¹⁾ in der Regel einer gewaltsamen und plötzlichen Übertreibung einer sonst physiologischen Bewegung, indem entweder der Oberschenkel gegen das Becken oder letzteres gegen den Oberschenkel hingeführt wird. Dabei muss stets die Hemmung der Bewegung erreicht werden und der Kopf mit seinem grössten Umfange den Pfannenrand überragen.

In dem vorliegenden Falle handelt es sich um eine Luxation nach vorn, und zwar um eine Luxation suprapubica, welche dadurch entstanden war, dass der Patient, ein 29 Jahre alter Arbeiter, durch einen Fehltritt auf einem Stück Kohle umkippte, ohne zu Boden zu fallen. Das auslösende Moment war also in diesem Falle ein äusserst geringes. Dass trotz dieser kleinen Ursache eine so ernste Verletzung entstehen konnte, erklärte erst die einige Tage nach erfolgter Reposition der Luxation angestellte Untersuchung mittels Röntgenstrahlen, welche im Röntgeninstitut des Allgemeinen Krankenhauses St. Georg-Hamburg von Herrn Dr. Albers-Schönberg vorgenommen wurde.

Zunächst möge hier kurz die Krankengeschichte des betreffenden Falles folgen:

Arbeiter W. Sch. kommt am 11. X. 03 ins Krankenhaus und giebt an, am 9. X. 03 abends bei der Arbeit dadurch verunglückt zu sein, dass er auf ein Stück Kohle getreten sei. Er sei dabei umgekippt, jedoch nicht zur Erde gefallen. Er empfand sofort einen ziehenden Schmerz im linken Bein und sei von dem Augenblick an im Gehen behindert gewesen, er habe mühsam versucht, weiter zu arbeiten, musste aber, als die Schmerzen nicht besser wurden, tags nach der Verletzung ärztliche Hilfe aufsuchen. Patient wurde dann sofort ins Krankenhaus geschickt.

Hier wurde gleich bei der Aufnahme folgender Befund erhoben:

Mittelkräftig gebauter, gut genährter Mann. Die inneren Organe zeigen normale Beschaffenheit. Auf der rechten Gesichtshälfte besteht leichte Facialispese.

¹⁾ Hoffa, Lehrbuch der Frakturen-Luxationen.

Das linke Bein ist etwas verkürzt, steht in leichter Abduktionsstellung, ist auswärts rotiert und in dieser Stellung federnd fixiert. Der Gelenkkopf ist in der Leistenbeuge zu fühlen.

Die Diagnose wurde nach diesem Befunde auf Luxatio suprapubica gestellt und die Luxation sodann unter Chloroformnarkose nach der von Kocher angegebenen Methode zurückgebracht.

Patient befand sich tags nach der Reposition der Luxation sehr wohl, hatte keine Schmerzen mehr, selbst kleinere Bewegungen konnten nun mit dem verletzt gewesenen Bein ausgeführt werden, ohne Schmerzen.

Am 13. X. konnte, da die bis zu diesem Tage vorhandene Schwellung bedeutend zurückgegangen war, eine genauere Untersuchung des unfallverletzten Beines stattfinden, und es zeigte sich bei dieser Gelegenheit, dass an der Innenseite des linken Beines ein gut apfelgrosser, harter Tumor zu fühlen war, der seinen Ausgangspunkt am Femur, dicht unterhalb des Schenkelhalses, zu nehmen schien, von da gegen das Becken hin verlaufend und von demselben nicht gut abgrenzbar. Der Tumor selbst fühlte sich knochenhart und uneben an.

Um die Art des hier zu fühlenden Tumors festzustellen, wurde dann am 14. X. von Herrn Dr. Albers-Schönberg eine Aufnahme vom linken Hüftgelenk gemacht. Den überaus interessanten Befund, der sich auf dem Bilde zeigte, giebt das Röntgenogramm Nr. 3 sehr schön wieder. Vom Trochanter minor aus zieht, breitstielig dem Femur aufsitzend, ein grosser, blumenkohlähnlicher Tumor gegen das Os ischii, welches er muldenartig umgreift. Der Tumor selbst scheint von höckeriger Beschaffenheit.

Sehr schwer zu entscheiden war nach diesem Bilde, um welche Art Tumor es sich in diesem Falle handele. Am meisten schien bei dem Bau des Tumors die Ansicht Anspruch auf Gültigkeit zu haben, indem man annahm, es handele sich um einen malignen Tumor, eventuell um ein Osteosarkom.

Zur Ermittlung des Charakters des Tumors und zur Feststellung der etwa einzuschlagenden Operationsmethode (Abmeiselung und Ausschälung des Tumors oder Resektion des Hüftgelenks) schien eine Probeexcision aus dem Tumor unbedingt notwendig.

Da Patient eine ihm vorgeschlagene Operation (Probeexcision aus dem Tumor) beharrlich verweigerte, so musste zunächst von jeder weiteren therapeutischen Maßnahme Abstand genommen werden.

Am 7. XI. 03 endlich willigte Patient in die ihm vorgeschlagene Operation (Probeexcision) ein. Unter Chloroformnarkose wurde an der Vorderseite des Oberschenkels, am äusseren Rand des Musculus sartorius, auf den Tumor eingegangen. Es präsentierte sich nach der Freilegung ein grosser, höckeriger Tumor, der, genau wie es im Röntgenogramm (vgl. I) zu sehen, vom Trochanter minor gegen das Becken hingog. Es wurden nun von dem knochenharten Tumor mehrere grössere Stücke abgetragen und zwecks mikroskopischer Untersuchung aufbewahrt.

Das Bild Nr. 4 zeigt den Tumor nach dieser Operation.

Die Wunde wurde, nachdem ein kleiner Tampon in den oberen Wundwinkel eingelegt war, wieder vernäht.

Die mikroskopische Untersuchung, welche Herr Dr. Simmonds vorzunehmen die Güte hatte, stellte nun fest, dass es sich um eine gutartige Geschwulst, um ein Osteochondrom, handelte, und mithin eine radikale Heilung durch Abmeiselung des Tumors an seinem Ausgangspunkt (Trochanter minor) und Ausschälung desselben aus dem ihm anliegenden Gewebe zu erreichen war.

Am 9. I. 04 wurde dann die zweite Operation zwecks radikaler Entfernung des noch vorhandenen Tumors vorgenommen. Dieses Mal wurde von der Rückseite des linken Oberschenkels eingegangen. zwischen den Beugemuskeln, und der Tumor freigelegt. Zuerst wurde der Tumor nach Freilegung des Femur, am Stiel, nämlich: dem Trochanter minor, abgemeiselt und dann luxiert und nach Loslösung und Abpräparierung der den Tumor umgebenden Weichteile in einzelnen Partien aus der Wunde herausbefördert. Die Exstirpation des Tumors war wegen der sehr grossen Ausdehnung desselben und seiner sehr starken Verwachsungen mit der Umgebung besonders schwierig.

Nach Einlegung eines Tampons auf die tiefste Wundstelle, wurde die Wunde durch Naht vereinigt.

Der Heilungsverlauf war ein ungestörter.

Am 16 IV. 04 wurde dann eine erneute Aufnahme mittels Röntgenstrahlen, ebenfalls von Herrn Dr. Albers-Schönberg, angefertigt. Eine Reproduktion dieser vorzüglichen Aufnahme giebt das Röntgenogramm Nr. 5.

Auf diesem Bilde kann man sehr deutlich die ursprüngliche Abgangsstelle des Tumors erkennen; man sieht auf demselben, wie der Schaft des Femur direkt übergeht in den Schenkelhals, der ganze Trochanter minor fehlt. Die Wundfläche am Knochen ist noch etwas uneben und einzelne kleine Knochenstückchen liegen noch frei in der Wundhöhle. Auf jeden Fall ist jedoch auf dem Bilde mit Deutlichkeit zu erkennen, dass es gelungen ist, den Tumor in toto zu entfernen.

Der Heilverlauf war trotz der Grösse der Operation ein derart guter, dass Patient bereits nach drei Monaten das Bett verlassen und mittels Krücken Gehversuche anstellen konnte.

Am 2. V. wurde bei dem Patienten mit der orthopädischen Behandlung begonnen.

Eine Untersuchung vom 14. V. 04 ergab, dass die Wunden gut verheilt und die Narben, besonders die auf der Rückseite des Oberschenkels, gut auf der Unterlage verschieblich waren. Die Sensibilität auf der Innenfläche des linken Oberschenkels war leicht herabgesetzt, sonst normal. Die grobe Kraft war links ebenfalls noch gegen rechts vermindert.

Die Beweglichkeit im Knie- und Hüftgelenk war an diesem Untersuchungstage bereits fast wieder völlig normal. Nur excessive Flexion und Rotation waren in geringem Grade behindert, während die Abduktion völlig frei war.

Der Umfang zwischen den beiden Oberschenkeln, an gleichen Stellen gemessen, zeigte einen Unterschied von 2 cm zu Ungunsten der linken Seite.

Subjektiv hatte Patient nur nach längerem Gehen und bei allzu ausgiebigen Bewegungen noch „wenig“ Schmerzen im Knie- und Hüftgelenk.

Patient stand dann noch längere Zeit in orthopädischer Behandlung im medico-mechanischen Institut des Allgemeinen Krankenhauses St. Georg. Am 25. VI. konnte Patient als völlig geheilt und zu leichter Arbeit fähig aus der orthopädischen Behandlung entlassen werden. Irgend welche Störungen in der Bewegungsfähigkeit oder Gebrauchsfähigkeit des Beines, ausser einer geringen Schwäche, sind nach den Operationen nicht zurückgeblieben.

Bild IV, welches bei der Entlassung des Patienten aus der orthopädischen Behandlung aufgenommen wurde, zeigt deutlicher, als es eine Beschreibung vermag, wie schön es durch die Operation gelungen ist, den ganzen Tumor zu entfernen. Das Hüftgelenk ist völlig frei. Die im Röntgenogramm Nr. 3. zu sehenden Knochenstückchen sind verschwunden. Die Aufnahme wurde am 25. VI. 04, also 5 $\frac{1}{2}$ Monate nach der Operation, aufgenommen.

Es handelt sich in diesem Falle also um eine Luxation des Femur, ausgelöst durch eine ganz geringfügige Ursache, durch das Ausgleiten auf einem kleinen Stückchen Kohle. Selbstverständlich wäre dieser geringfügige Unfall an und für sich niemals imstande gewesen, diese schwere Verletzung auszulösen, wenn nicht das in so ausgedehnter Weise gerade vom Trochanter ausgehende und bis an das Os ischii hinziehende Osteochondrom das Zustandekommen der Luxation wesentlich begünstigt hätte.

Auffallend ist es, dass Patient von dem Vorhandensein dieser Knochengeschwulst nicht die geringste Ahnung hatte, dass er niemals von derselben Beschwerden hatte. Aber auf wiederholtes Befragen gab der sonst sehr verständige Patient stets und ausdrücklich an, niemals Beschwerden beim Gehen, Bücken, Lastentragen oder sonstigen Arbeiten gehabt zu haben. Im Gegenteil, er hat die schwersten Arbeiten bis zum Tage des Unfalls (9. Oktober 1903) gut verrichten können. Auch sein Gang soll nie eine auffallende Abweichung von der Norm gezeigt haben.

Dafür, dass das Osteochondrom bereits längere Zeit bestanden hat, sprechen neben der grossen Ausdehnung vor allem auch die starken Verwachsungen, die der Tumor bereits mit der Umgebung eingegangen war und die seine völlige Exstirpation so sehr erschwerten.

Die Lokalisation der Geschwulst am Femur ist ebenfalls nichts auffallendes, denn nach Virchow¹⁾ (Geschwülste, Bd. 1), Ziegler²⁾, Kaufmann³⁾ sind es ja hauptsächlich die grossen Röhrenknochen, die mit Vorliebe als Ausgangspunkt für Osteochondrome bezeichnet werden. Ihr Lieblingssitz, schreibt Virchow, sind die langen Röhrenknochen, und zwar mehr die Enden derselben, vor allem die Kniegelenkenden des Femur und der Tibia. In unserem Falle allerdings ist es der Trochanter minor, von dem die Geschwulst ihren Ausgangspunkt nimmt.

Die 1. Röntgenaufnahme Nr. 1 ist auch deshalb sehr interessant, weil auf diesem Bilde deutlich zu sehen ist, dass die Geschwulst an der Peripherie sich entwickelte und nicht aus dem Innern des Knochens stammt.

Das Vorhandensein des Osteochondroms gerade an dieser Stelle macht es nun auch leicht erklärlich, wie es möglich war, dass bei diesem kleinen Trauma eine Luxation im Hüftgelenk zustande kam.

¹⁾ Virchow, Geschwülste, Bd. 1.

²⁾ Ziegler. Lehrbuch der allg. Pathologie u. pathol. Anatomie.

³⁾ Kaufmann. Lehrbuch der spez. pathol. Anatomie.

Unserer Ansicht nach war der Mechanismus in diesem Falle folgendermassen:

„Beim Auftreten auf das am Boden liegende Stück Kohle glitt Patient aus und hatte das Gefühl, zu Boden zu fallen. Er beugte deshalb bei gestrecktem, in Aussenrotation befindlichem linken Bein den Oberkörper nach hinten und stemmte bei dieser Bewegung das am Trochanter minor sitzende Osteochondrom gegen den absteigenden Ast des Os ischii und hebelte so den Gelenkkopf des linken Femur gegen die vordere obere Kapselwand, und brachte dieselbe, da sie hier an und für sich schon schwach gewebt ist, zum Reissen.“

Dieser Fall ist in zweierlei Hinsicht interessant, 1. wegen der Auslösung der Luxatio suprapubica durch ein Osteochondrom bei ganz geringfügigem Trauma und 2. wegen des durch die Operation erzielten guten Endresultates, das in einer völligen Wiederherstellung der Arbeitsfähigkeit des Patienten bestand.

Deshalb hielten wir es für angezeigt, diesen Fall der Öffentlichkeit zu übergeben.

Herrn Oberarzt Dr. Wiesinger spreche ich auch dieser Stelle meinen verbindlichsten Dank für die Überlassung dieses Falles aus.

Pericarditis adhaesiva im Röntgenogramm.

Kasuistische Mitteilung

von

Dr. **Lehmann**, Lecturer on Radiography and Actinotherapy,

und

Dr. **Schmoll**, Instructor in Clinical Medicine am Cooper Medical College in San Francisco, Cal.

(Hierzu Tafel XIII, Fig. 1—3.)

Beschäftigt mit dem röntgenologischen Studium der Thoraxorgane, hatten wir Gelegenheit, bei Pericardadhäsionen Befunde zu erheben, die geeignet scheinen, einiges Licht auf die klinisch oft recht schwierige Diagnose dieser Affektion zu werfen. Eine gewisse objektive Beweiskraft gewinnen diese Beobachtungen durch ihre Übereinstimmung mit den Angaben, die kürzlich Stürtz(1) in einer Arbeit, die in dieser Zeitschrift erschien, gemacht hat, und die uns während unserer Studien zu Gesicht kam. Die Arbeit war uns besonders deshalb von Wert, weil in der Röntgenlitteratur über die chronische adhäsive Pericarditis beinahe nichts zu finden ist. Und die Bestätigung von Befunden, wie sie Stürtz erhoben, scheint uns einen, wenn vielleicht auch kleinen Fortschritt zu bedeuten.

Zwar hat schon Benedikt(2) im Jahre 1897 auf die Möglichkeit der röntgenologischen Diagnose von Zwerchfell- und Pericardadhäsionen hingewiesen und einen sehr instruktiven Fall mitgeteilt, aber dieser Befund ist vereinzelt geblieben, und es scheint, dass die, übrigens vollkommen berechtigte Warnung Moritz's(3) bez. der Deutung unregelmässiger Herzkonturen im Röntgenogramme, eine übergrosse Ängstlichkeit herbeigeführt hat. Es ist darum auf dem Gebiete der röntgenologischen Erkennung von Herzkrankheiten in mancher Hinsicht nach anfänglichen sehr kühnen Diagnosen und glänzenden Befunden recht still geworden, und in der grossen Zahl der Handbücher der Röntgenlehre, die in den letzten Jahren erschienen sind, findet sich beinahe nichts über den in Frage stehenden Punkt. Der leichte Nachweis der diffusen Vergrösserung des Herzschattens bei akuter Pericarditis, der bei dem Charakter der Krankheit naturgemäss nur in einer geringen Anzahl von Fällen beobachtet worden ist, findet sich erwähnt, ebenso ist der gelegentlichen Auffindung einer traumatischen Ursache (Rippenfraktur usw.) Erwähnung gethan. Bez. der Adhäsionen bei chronischer Pericarditis findet sich in den sonst durch die grosse Zahl der Einzelangaben wertvollen amerikanischen Handbüchern nur bei Beck(4) die nicht weiter erklärte und anscheinend nicht auf persönliche klinische Erfahrungen

(Beck ist Chirurg) sich gründende Angabe: "The diagnosis of pericardial adhesions may also be verified by the fluoroscopic screen, which would show limited expansion". Von den uns zur Verfügung stehenden deutschen Lehrbüchern giebt nur Gocht (5) in seinem ausgezeichneten Handbuche einige Hinweise, indem er Benedikts Beobachtung referiert; aber auch er bringt keine neuen Daten.

Während pleuritischer Verwachsungen in der Litteratur öfters Erwähnung gethan wird (Levy-Dorn, Strauss, Rosenfeld usw.), ist deren Beziehung zum Herzbeutel nur in ganz markanten Fällen hervorgehoben worden, so von Rosenfeld (6), der die durch Schrumpfungsprozesse bewirkte Verlagerung des Herzens nach rechts in einem Falle feststellen konnte, wo jahrelang klinisch Dextrocardie angenommen worden war. Holzknicht (7) weist in seinem seit 1901 noch nicht überholten Buche vor allem auf die Schwierigkeiten solcher Untersuchungen und die naheliegenden Missdeutungen hin und zitiert ausführlich Moritz's Warnungen. Er hat wohl einen akuten pericarditischen Erguss beobachtet, sagt aber: „Bei concretio cordis cum pericardio konnten, abgesehen vom unmöglichen direkten Nachweis, auch keine indirekten radiologischen Anhaltspunkte gewonnen werden.“ Von den dabei zu erwartenden Pleura-Pericardadhäsionen also kein Wort (l. c. p. 141). Bei den Zwerchfellbewegungen ist der mehr oder weniger strangförmigen Pleuraadhäsionen gedacht, nicht aber pericardialer basaler Fixation.

Die Ausbeute aus der Litteratur ist also recht gering; ausser Benedikts Fall kommt eigentlich nur die Arbeit von Stürtz in Betracht. Wir wollen diese Beobachtungen nicht in extenso aufrollen, aber, bevor wir auf unsere Fälle eingehen, die bedeutsamsten Punkte kurz hervorheben.

Benedikt schloss auf eine basale Verwachsung des Herzbeutels mit dem Zwerchfell aus folgendem: Bei einem Neurastheniker mit vergrößerter Herzdämpfung war der Herzschatten von dem bei Atmung bewegungslosen gelähmten linken Zwerchfell nicht zu trennen; die rechte Seite des letzteren fiel steil nach der Seite zu ab und stand tief. An einer Stelle zwischen Diaphragma und Herz zeigte sich ein mattdurchleuchtender Fleck, der für ein endocardiales Exsudat gehalten wurde, das im Laufe der Behandlung verschwand.

Stürtz stellt in dem ersten seiner Fälle die Diagnose Herzverdrängung durch Pleura-Pericardadhäsionen und rechtsseitige Zwerchfell-Pericardadhäsionen aus der Verziehung des Herzens nach rechts, dem Verstrichensein des Herzleber- und Herzspitzenwinkels; ferner finden sich seitlich neben dem rechten Herzen Stränge, die von der rechten Vorhofgegend nach dem Zwerchfell ziehen, und geringere Beweglichkeit des letzteren auf dieser Seite. In seinem zweiten Falle handelt es sich um pleurodiaphragmatische Adhäsionen. Der dritte Fall zeigt in dem, dem rechten Vorhof entsprechenden Schattenrand eine ausgeprägte stumpfe Zacke, „welche sofort als Pleura-Pericardadhäsion angesprochen wurde. Von der Herzspitze sieht man deutliche Adhäsionsstränge zum Zwerchfell hinlaufen. Dieselben füllen den linksseitigen Herz-zwerchfellwinkel aus“. Eine ähnliche Unregelmässigkeit in der Kontur des Herzschattens, eine spitzwinkelige Abknickung am linken unteren Herzschattenbogen zeigte im vierten Falle die Verwachsung des Herzbeutels mit der Pleura. Der letzte Fall, bei dem klinisch das subjektive Gefühl des Patienten: „als wenn bei tiefen Atemzügen in der Herzgegend plötzlich etwas zu kurz sei“, hervorzuheben ist, zeigt eine deutliche Adhäsionszacke am linken Herzrande und an der linken Zwerchfellkuppe; „auch sind von den zwei Zacken ausgehend zarte Schattenstränge sichtbar“. Des weiteren macht Stürtz auf die respiratorischen Bewegungsstörungen des Zwerchfells aufmerksam, sowie auf die, offenbar durch seitliche Adhäsionen hervorgerufene mangelnde Sichtbarkeit der Pulsation des Herzens.

Man wird beim Vergleich mit unseren Fällen finden, dass eine Reihe Symptome auffallend übereinstimmen. Allerdings halten wir die feinen seitlichen Schattenstränge auf den der Arbeit Stürtz's beigegebenen Tafeln (wenigstens in der Deutung der natürlicherweise unschärferen Positive) nicht für einwandfrei, da sie zum Teil mit den Ausläufern der Lungen-

zeichnung zusammenfallen, und andererseits rein pleurale Vorgänge sein mögen, die mit dem Herzbeutel direkt nichts zu thun haben, sondern nur in der Projektion mit dem Herzschatten zusammenfallen. Dagegen sind die „Zacken“, die Unregelmässigkeiten der Herzkonturen, viel zu stark ausgeprägt, um sich durch Verzeichnung in Gemässheit der Moritzschen Warnung abthun zu lassen; besonders wenn wir damit die vollkommen entsprechenden und noch charakteristischer ausgeprägten gleichen Veränderungen in unserem Falle 2 vergleichen.

Was die Technik der Untersuchung anlangt, so möchten wir hervorheben, dass der Anfertigung der Röntgenplatten stets die Durchleuchtung in allen Richtungen und die Untersuchung mit dem Orthoröntgenographen vorangingen; Untersuchungen, die, abgesehen von der Erkennung der Zwerchfellsbewegungen und der Herzpulsation, etwa das zeigten, was die beigegebenen Tafeln illustrieren sollen; in mancher Hinsicht weniger, weil naturgemäss der Schirm weniger scharf zeichnet als die Platte und andererseits das Auge feine Schattenunterschiede weniger empfindet als der photographische Film. Die Moritzschen Warnungen wurden berücksichtigt und die Platten nicht in dorsoventraler, sondern ventrodorsaler Durchstrahlungsrichtung und in relativ grosser Entfernung aufgenommen (60 cm Fokusabstand von der Platte). Um Verzeichnungen durch die Röhrenstellung zu vermeiden, wurden alle Bilder in der Weise angefertigt, dass der Röhrenfokus sich genau über der Mittellinie des Sternums, über dem Vereinigungspunkte des ersten und zweiten Drittels desselben befand. Da alle drei Fälle keine erheblichen Erkrankungen der Brustorgane neben der chronischen Pericarditis zeigten, war ein ziemlich guter Atmungstypus vorhanden, der erlaubte, die Bilder im Atmungsstillstand aufzunehmen; es wurden in jedem Falle je ein Bild in forcierter Inspiration und in forcierter Expiration angefertigt (mittelweiche Röhre, 60 cm Abstand, 15—25 Sek. Expositionszeit, Wehnelt-Unterbrecher; Patient in liegender Position). Die Abwesenheit ausgedehnterer Lungenaffectationen (wie in Stürtz's Fällen 2 und 4) machte die Deutung der Bilder erheblich einwandfreier. Immerhin waren die erwarteten Unterschiede in den in In- resp. in Expiration aufgenommenen Bildern nicht so prägnant als wir angenommen. Da die Durchleuchtung die den Adhäsionen entsprechenden Schatten nicht zur Anschauung brachte, hofften wir, dass eine in- oder expiratorische Anspannung der Verwachsungen dieselben auf der Platte zur besseren Anschauung bringen würde. Die an sich naturgemäss undeutlicheren Expirationsbilder ergaben indes keine markanten Unterschiede von den Inspirationsbildern. Wir sehen darum von einer Wiedergabe derselben ab.

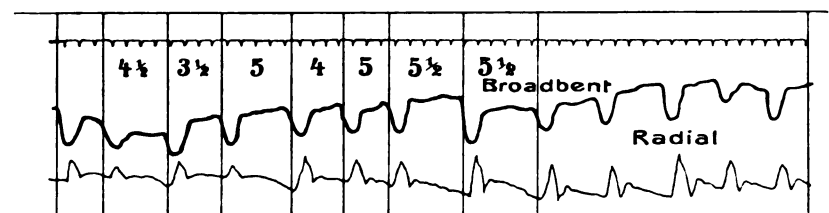
Von der klinischen Seite lassen sich dem bekannten Symptomenkomplex kaum neue Seiten abgewinnen. Wir möchten aber hier kurz auf ein Zeichen hinweisen, welches uns in einigen Fällen erlaubt hat, die Diagnose der pericardialen Verwachsungen zu stellen, und in allen unseren Fällen gut ausgeprägt war. Dieses Symptom, welches bisher in der deutschen Litteratur nicht die gebührende Beachtung gefunden zu haben scheint (wenigstens finden wir sie in den uns zugänglichen deutschen Abhandlungen nicht erwähnt), ist in England unter dem Namen „Broadbents sign“ bekannt. Es besteht in der Einziehung der hinteren Thoraxwand entsprechend etwa der 9.—11. Rippe, etwa 5—10 cm zur linken Seite der Wirbelsäule. Diese Einziehung ist mindestens ebenso häufig als die systolische Einziehung des Spitzenstosses, ist aber für die Diagnose nur unter gewissen Kautelen verwertbar. (8)

Wir müssen streng unterscheiden zwischen der Einziehung der Zwischenrippenräume und der Retraktion des knöchernen Thoraxgerüsts. Die Einziehung der Intercostalräume ist ein ausserordentlich häufiges Symptom und ist regelmässig bei verstärkter Herzaktion zu beobachten. Das Lungengewebe wird bei jeder Systole angezogen, und diese Saugbewegung wird auf die Intercostalräume übertragen. Für Pericardverwachsung jedoch ist nur die Retraktion der knöchernen Rippen zu verwerten; diese Einziehung kann entweder linksseitig sein, ist aber sehr oft doppelseitig, und zwar ist bei adhärentem Pericard sehr oft die Einziehung auf der rechten Seite mehr ausgeprägt als auf der linken. Auf Grund dieses Symptoms ist es uns unlängst gelungen, bei bestehendem Aneurysma der Aorta und Fehlen der systolischen Ein-

ziehung des Spitzenstosses die Diagnose eines adhärennten Pericards zu stellen, eine Annahme, die durch die Autopsie bestätigt wurde. Das Symptom verdankt ohne Zweifel seinen Ursprung drei verschiedenen Verwachsungsgebieten, deren Zusammenwirkung zum Zustandekommen dieser Erscheinung erforderlich ist.

1. Breite Verwachsung des Herzbeutels mit dem Zwerchfell.
2. Verwachsung des Herzbeutels mit dem Herzmuskel.
3. Fixation des Herzens entweder an der vorderen Brustwand oder im Mediastinum.

Unter diesen Bedingungen wird bei jeder Systole das Zwerchfell nach oben gezogen und zerrt an seinen Ursprungszacken. Welchen Umfang diese Einziehung erreichen kann, geht aus der folgenden Kurve hervor, welche mittelst einer Mareytrommel zu gleicher Zeit mit dem Pulse geschrieben wurde.



Wir möchten nun an der Hand unserer Fälle zeigen, wie weit klinisches Bild und Röntgenogramm sich decken und ergänzen.

Fall I. H. D., 53 Jahre alt. Patient giebt an, vor etwa 20 Jahren ein Trauma in der Herzgegend erlitten zu haben. Daran soll sich eine, hauptsächlich in der Herzgegend lokalisierte, länger dauernde Schmerzhaftigkeit angeschlossen haben, die sich besonders bei tiefer Respiration geltend machte. Auch jetzt klagt er über ein plötzliches Hemmungsgefühl bei tiefer Einatmung.

Bei der Inspektion sieht man die Präcordialgegend vorgetrieben, deutliche systolische Retraktion des Spitzenstosses sowie der benachbarten Rippen, deren Maximalintensität im sechsten Intercostalraum, 2 cm ausserhalb der Mammillarlinie, zu beobachten ist. Sonst ist an der vorderen Thoraxwandung keine Pulsation zu sehen; an der hinteren Seite ist beiderseits eine deutliche systolische Einziehung der zehnten und elften Rippe und des zehnten Intercostalraums vorhanden.

Die Herzdämpfung reicht vom Spitzenstoss bis 2 cm ausserhalb der rechten Parasternallinie. Bei Lagewechsel ist das Herz absolut unbeweglich und der Spitzenstoss bleibt an der gleichen Stelle bei Seitenlage wie bei Rückenlage. Bei tiefer Inspiration bewegt sich die Lunge über dem rechten Herzrand, dagegen nicht über dem oberen Herzrande auf der linken Seite. Auch die Intensität der systolischen Einziehung wechselt nicht bei In- und Expiration.

Der Puls zeigt keine Abnormitäten, keinen Pulsus paradoxus, keine Venenpulsation, kein Friedreichsches Symptom, keine Sclerose der peripheren Gefässe.

Die Herzdämpfung setzt sich nach aufwärts in einen Ausläufer fort, der nach oben bis zur zweiten Rippe reicht.

Reine Herztöne, 1. Pulmonalton verstärkt, 2. Aortenton klingend.

Diagnose: Verwachsung des Herzbeutels mit dem Zwerchfell, der vorderen Brustwand und entlang der oberen Kante des Herzens. Aortensklerose.

Die Durchleuchtung zeigt beiderseits gleiche, gute Lungentransparenz. Der Aortenbogen reicht weiter als normal über den linken Rand des Mittelschattens, ist scharf umschrieben und pulsiert auffällig stark. Die respiratorische Verschiebung des Herzens scheint nicht beeinträchtigt: die stark vertikale Lagerung (Tropfenform) in forciertter Inspiration geht bei Expiration in eine ausgesprochen horizontale Position über. Die Bewegung des Zwerchfelles ist gut, doch geht in der letzten Phase forciertter Inspiration das linke Zwerchfell tiefer als das rechte.

Das Röntgenogramm (Fig. 1) in tiefer Inspiration ergibt eine Vergrößerung des linken Ventrikels, eine starke Vertikalstellung des Herzens und eine Erweiterung des Aortenbogens, beides wahrscheinlich durch den der Arteriosklerose folgenden Elastizitätsverlust in den Wandungen der grossen Gefässe bedingt. Die Herzkonturen sind scharf und seitliche Adhäsionen nicht nachweisbar. Der Herzleberwinkel ist durch einen scharfen und deutlichen, dreieckigen Schatten ausgefüllt; das Zwerchfell rechterseits ein wenig

höher als links (ungefähr normal), hat sich aber nicht an einer geringen Bewegung beteiligt, die die linke Seite offenbar während der Plattenaufnahme ausgeführt hat, wie die Doppelkonturen zeigen.

Während die klinisch nachgewiesenen seitlichen Verwachsungen weder bei der Durchleuchtung noch im Röntgenogramme sichtbar zu machen sind, ist die basale Fixation des Herzbeutels mit dem Zwerchfell durch die Adhäsion im Herzleberwinkel und die Bewegungsbeeinträchtigung der rechten Zwerchfellseite offenbar nachgewiesen.

Fall II. W. B., 53 Jahre alt. Patient hat vor 30 Jahren Typhus gehabt, im letzten Jahre Pneumonie; seit etwa 15 Jahren leidet er an lancinierenden Schmerzen in beiden Beinen. Seit der Pneumonie hat er sich nicht mehr erholen können und hustet, auch seine Kraft hat bedeutend abgenommen; er gerät bei leichter Arbeit in einen Zustand hochgradiger Atemnot. Patient wurde uns überwiesen mit der Diagnose Tabes und Aneurysma.

Die Untersuchung ergibt: Ausgeprägte Cyanose des Gesichtes und der Lippen, ebenso der peripheren Gliedmassen. Gefässe des Halses, sowie die peripheren Gefässe zeigen lebhaft Pulsation. Venen erweitert, ohne Pulsation; kein Friedreichsches Symptom. Puls regelmässig, nicht typischer Aortenpuls. Pulsvolumen ändert sich nicht mit der Inspiration; Arterienwand stark sklerotisch. Der untere Teil des Brustkorbes stark eingezogen, besonders des Processus xiphoides, so dass sich das Bild der Trichterbrust ergibt; dieser Eindruck wird noch verstärkt durch die starke Auftreibung der Präcordialgegend. Der Einziehung entsprechend sind auf der linken Seite starke Venennetze zu sehen. Über dem ganzen oberen Teil des Sternums etwa bis zur vierten Rippe ist eine ausgeprägte Pulsation sichtbar; welche wellenförmig gegen die Stelle des Spitzenstosses fortschreitet. Die Gegend des Spitzenstosses zeigt starke systolische Einziehung der Zwischenrippenräume und der knöchernen Rippen; diese Einziehung ist am besten ausgeprägt im sechsten Intercostalraum 3 cm ausserhalb der Mamillarlinie.

Bei der Inspektion der hinteren Thoraxwand ergibt sich ausgeprägte Einziehung der hinteren linken Rippen, der Intercostalräume und der Lumbargegend. Eine ähnliche Einziehung ist auf der rechten Seite vorhanden.

Rechte Herzgrenze: 7 cm nach rechts von der Mittellinie, obere dritte Rippe; äussere Herzgrenze nicht bestimmbar, da sich der Traubesche Raum ebenfalls als gedämpft erweist. Bei Lagewechsel ist die Herzdämpfung absolut unbeweglich, ebenso die Stelle der systolischen Retraktion; nur bei der linken Seitenlage wird die Retraktion mehr diffus und zeigt nicht mehr eine Stelle einer maximalen Einziehung. Lungenränder unverschiebbar über der Herzdämpfung.

Auskultation ergibt über Herzspitze: Systolisches Geräusch, zweiter Ton rein, nicht gespalten; über Tricuspidalis lautes systolisches Geräusch, leises diastolisches Geräusch; über Aorta lautes systolisches und hauchendes diastolisches Geräusch, neben dem der zweite Aortenton noch hörbar ist. Über Pulmonalis reine Töne; keine Accentuation.

An die Herzdämpfung schliesst sich nach oben eine Dämpfung an, die sich über das Sternum erstreckt und aufwärts bis zum zweiten Intercostalraum reicht.

An der Trachea deutliches Oliverisches Symptom.

Über der rechten Lunge hinten unten leichte Dämpfung, über der deutliches pleuritisches Reiben zu hören ist.

Leber überragt den Rippenrand um drei Querfinger in der Mamillarlinie, steht in der Mittellinie 3 cm oberhalb des Nabels. Leicht palpabel, hart ohne Unregelmässigkeiten, zeigt keinen scharfen Rand.

Urin ohne Eiweiss, ohne Zucker; einige hyaline Zylinder.

Die Untersuchung des Nervensystems ergibt eine kombinierte Sklerose des Rückenmarks mit starkem Hervortreten der tabischen Symptome.

Klinische Diagnose: Totale Verwachsung des Pericards, doppelseitige Pleuritis, Stauungsleber (Zuckergussleber?), Arteriosklerose, kombinierte Sklerose des Rückenmarks.

Durchleuchtung: Relativ gute, rechts in den mittleren Partien geringere Lungentransparenz. Die Bewegung des Zwerchfells ist auf beiden Seiten ziemlich gleich, aber geringer als normal (ca. 3—4 cm). Das Herz scheint stark vergrössert, besonders rechterseits, zeigt unregelmässige diffuse Konturen mit wenig ausgeprägter Pulsation. Der sog. Mittelschatten ist in den oberen Teilen breiter als normal, weshalb der Aortenbogen nicht darüber hinausragt, sondern nur undeutlich durch denselben hindurchscheint.

Das Bild, Fig. 2, zeigt, dass die Vergrösserung des rechten Herzschattens hauptsächlich auf einer Verziehung des Herzens nach rechts beruht; dabei ist das Herz allerdings im ganzen vergrössert. Die unregelmässigen Begrenzungslinien im Schirmbild werden dadurch erklärt, dass die Herzkonturen von breiten Adhäsionen überdeckt sind, deren zackenförmige Fixationspunkte auf beiden Seiten des Herzschattens zweifellos hervortreten. Der rechtsseitig an den Mittelschatten sich anlegende breite, weniger intensive Schatten scheint pleuro-mediastinalen Adhäsionen zu entsprechen. Sowohl der rechte wie der linke Herzzwerchfellwinkel sind durch Schatten ausgefüllt; die Schatten, die sich

von der Herzspitze nach dem Zwerchfell ziehen, scheinen einer breiten und ziemlich dicken Verwachsung ihre Entstehung zu verdanken. Die verminderte Transparenz der mittleren Lungenpartien rechts ist in Übereinstimmung mit den klinisch gefundenen pleuritischen Veränderungen.

Das Röntgenogramm bestätigt also die klinische Diagnose der allseitigen breiten Pericardverwachsungen vollkommen und schliesst die erste Diagnose eines Aneurysmas mit Sicherheit aus.

Fall III. L. A., 23 Jahre alt, hatte akuten Gelenkrheumatismus vor etwa sechs Jahren mit Schmerzen in der Herzgegend, seither zwei neue Attacken. Jetzige Beschwerden: Kopfschmerzen, Übelkeit und Kurzatmigkeit.

Untersuchung des Herzens und des Cirkulationsapparates: Starke Cyanose der Lippen und der Ohren, sowie der Extremitäten. Am Halse starke Pulsation der Carotis, hingegen keine Venenpulsation. Puls unregelmässig mit zahlreichen Extrasystolen, ohne vollständig kompensatorische Pause. Nach stärkeren Anstrengungen tritt oft nur ein Pulsschlag für drei bis vier Herzkontraktionen ein. Über dem Sternum ausgeprägte Pulsation, besonders der Gegend der zweiten Rippe entsprechend, die sich wellenförmig gegen die Gegend des Spitzenstosses fortpflanzt. Dieser im sechsten Intercostalraum 3 cm ausserhalb der Mammillarlinie gut ausgesprochen, hebend. Ausserhalb des Spitzenstosses beginnt eine systolische Einziehung, welche sich rings um den Thorax erstreckt und hinten bis zur Wirbelsäule reicht, und nicht nur die Intercostalräume, sondern auch die knöchernen Rippen einbegrift. Eine analoge Einziehung ist auf der rechten Seite zu sehen.

Herzdämpfung reicht auf der rechten Seite bis 3 cm ausserhalb der rechten Parasternallinie links bis zur Gegend des Spitzenstosses, nach oben bis zur dritten Rippe; ist bei Lagewechsel absolut unverschieblich, hingegen sind bei der Atmung die Lungenränder frei beweglich über dem Herzen. Auskultation ergibt: Über Apex präsystemisches und lautes systolisches Geräusch, stark accentuierter zweiter Pulmonalton. Entsprechend den Extrasystolen sind über dem Herzen zwei Töne zu hören.

Links über der Basis der Lunge Dämpfung mit abgeschwächtem Fremitus und bronchovesikulärem Atmungsgeräusch. Leber stark vergrössert, leicht palpabel.

Urin ohne Eiweiss, ohne Zucker.

Vom weiteren Verlauf des Falles ist nur hervorzuheben, dass nach einer Cardiolyse eine Tricuspidalinsufficiens mit Bigeminie des Herzens auftrat, von der nur der erste Schlag am Pulse zum Ausdruck kam, so dass eine scheinbare Bradycardie resultierte.

Die Diagnose lautete: Pleuritis der linken Seite, Verwachsung des Herzbeutels mit der hinteren Seite des Herzens, Zwerchfell und Mediastinum; Stenosis und Insufficienz der Mitralis.

Durchleuchtung: Gute, auf beiden Seiten gleichmässige Lungentransparenz mit ausgeprägter Lungenzeichnung. Der Herzschatten ist ganz auffallend vergrössert, besonders auf der linken Seite; der nach oben und nach der Seite zu vergrösserte linke Ventrikel füllt den ganzen unteren linken Thorax aus, so dass die Begrenzung des Zwerchfells und dessen Bewegung auf dieser Seite nicht zu unterscheiden ist. Auch der rechte Ventrikelschatten ist grösser als normal und setzt sich nach oben hin fort. Die Bewegung des Zwerchfells auf der rechten Seite ist geringer als gewöhnlich (ca. 3 cm).

Die Platte (Fig. 3) ergibt, dass die rechte Diaphragmaseite nicht höher (wie normal), sondern gleichhoch wie die linke steht. Die Lungentransparenz ist gut, in den lateralen Partien der linken Thoraxhälfte geringer. Der ausserordentlich vergrösserte Herzschatten ist ungleichmässig intensiv, d. h. er lässt einen dichteren inneren Schatten und weniger intensive Randpartien unterscheiden, die an der rechten Seite einen ausgesprochenen Winkel bilden, an der linken sich nahe dem Mittelschatten hoch hinauf ziehen, seitlich eine deutliche Zacke aufweisen und nach dem Sinus hin sich mehr oder weniger unscharf verlieren. Wir möchten diese Schatten als breite dichte Adhäsion ansehen.

Zusammenfassend möchten wir sagen, dass diese drei Fälle einmal die Wichtigkeit des Broadbentschen Zeichens für die Diagnose der Pericarditis, und zum andern die Möglichkeit erweisen, die Diagnose von namentlich ausgedehnten Pericardadhäsionen mittelst der Röntgenstrahlen zu bestätigen. Dabei legen wir aber Gewicht auf gut ausgeführte Röntgenplatten, da der Durchleuchtung eine Menge Feinheiten entgehen. Andererseits darf aber dieser Teil der Untersuchung durchaus nicht vernachlässigt werden, da nur hierdurch Bewegungsstörungen und -hemmungen aufgedeckt werden.

Als charakteristisch für Pericardadhäsionen im Röntgenogramm sehen wir mit Stürtz folgende Punkte an:

1. Bandartige Ausfüllung einer oder beider Herz-Zwerchfellwinkel.
2. Deutliche Zackenbildung der Herzschattenkonturen.

3. Eine gleichsam verwischte, undeutliche, „flatternde“ **Herzpulsation**, entsprechend der Überdeckung der Herzränder durch breite Adhäsionen.
4. Verringerte Bewegung des Zwerchfells als Ausdruck basaler Fixationen — in Fällen, wo die betr. Lungenseite keine sonstige Erkrankung als Ursache derselben nachweisen lässt.

Wir sind uns wohl bewusst, dass keines dieser Zeichen allein zur Diagnose chronisch adhäsiver Pericarditis berechtigt, aber wir glauben, dass eine Mehrzahl dieser Zeichen sehr wohl herangezogen werden können, um die Zahl der klinischen Anhaltspunkte zu vermehren und so die Diagnose Pericardadhäsion in zweifelhaften Fällen zu bestätigen.

Litteratur.

1. Stürtz: Fortschritte. Bd. VII, Heft 5.
2. Benedikt: Wien. med. Woch. 1897. Nr. 9.
3. Moritz: Münch. med. Woch. 1900. Nr. 29.
4. Beck: Röntgen Ray Diagnosis and Therapy. 1904. Newyork. Appleton & Co.
5. Gocht: Handbuch der Röntgenlehre. 1903. Stuttgart. H. Enke.
6. Rosenfeld: Die Diagnostik innerer Krankheiten mittels Röntgenstrahlen. 1897. Wiesbaden. J. F. Bergmann.
7. Holzknacht: Die röntgenologische Diagnostik der Erkrankungen der Brusteingeweide. 1901. Hamburg. Gräfe & Sillem.
8. Broadbent: Diseases of the heart. London. 1897.

Pleuritis exsudativa im Röntgenogramme.

Kurze Mitteilung eines in diagnostischer Hinsicht eigentümlichen Falles.

Von

Dr. **Lehmann** und Dr. **Stapler** (San Francisco, Californien).

(Hierzu Tafel XIII, Fig. 4 u. 5.)

Am 24. Oktober 1904 wurde Dr. Stapler zu einem Patienten gerufen, der etwa folgende Angaben machte. Patient ist Kaufmann, 39 Jahre alt, Anamnese ohne Belang; vor ca. fünf Wochen bekam er starke Schmerzen im rechten Hypochondrium, die sich bei der Inspiration steigerten, doch keinen Husten hervorriefen, Patienten aber nötigten ein Hospital aufzusuchen. Hier verblieb er etwa vier Wochen, ohne aber unter Senfpflasterbehandlung und dgl. Besserung zu verspüren.

Patient ist stark abgemagert, blass, klagt über Schmerzen über der ganzen rechten Seite, die vorn nach der Leber zu ausstrahlen und hinten, besonders bei Berührung, beim Beklopfen etc. ausgesprochen sind. Bei Inspektion zeigt sich eine deutliche Verwölbung der rechten Brustseite, die hauptsächlich hinten und seitlich hervortritt. Bei der Perkussion konstatiert man hinten eine absolute Dämpfung, die bis zum vierten Brustwirbel reicht; darüber abgeschwächter Stimmfremitus, kein Atemgeräusch, deutliches pleurales Reiben. Oberhalb der Dämpfung leichtes Kompressionsatmen. Die Abendtemperatur schwankt zwischen 38 und 38,6° C. Diagnose: Pleuritis dextra. Die Probepunktion, im sechsten Intercostalraum hinten, fördert eine leicht getrübte, grünlich-gelbe Flüssigkeit zutage, die nicht weiter untersucht wird. Am nächsten Tage soll die Aspiration der Flüssigkeit erfolgen. Da der Rücken des Patienten mit zahlreichen Aenepusteln bedeckt ist, ist es schwer, eine reine Stelle zu finden, die Punktion wird darum in der hinteren Axillarlinie, im siebenten Intercostalraum vorgenommen, mit einer langen, stricknadeldicken Nadel. Es lässt sich keine Flüssigkeit aspirieren. Eine zweite etwas dickere Nadel zeitigt dasselbe Resultat. Patient, einer Ohnmacht nahe, verweigert strikte jeden weiteren Eingriff. Er wird mit Dunstumschlägen und Diureticis, bei Einhalten einer Milch-Kohlehydratdiät, behandelt. Die Temperatur sinkt allmählich, überschreitet abends nur wenig 37° C., und die Schmerzen werden etwas geringer. Eine handteller-grosse, seitlich über der afficierten Partie gelegene, teigige Schwellung, die dem Patienten viel Schmerzen macht, geht in einer Woche spontan zurück. Als Patient nach einigen Wochen das Bett verlassen konnte, zeigt sich eine Prominenz des neunten Brustwirbels, die Höhe der Dämpfung ist um drei Querfinger gefallen und der gedämpfte Bezirk mehr nach aussen gerückt, da sich 2—3 Finger breit neben der und

parallel zur Wirbelsäule eine Zone normalen Lungenschalles feststellen lässt. Eine von Dr. Jellinek vorgenommene röntgenoskopische Untersuchung ergibt eine, der äusseren Thoraxwand anliegende ovale Schattenbildung, die scheinbar mit dem Zwerchfell nicht zusammenhängt und zwischen sich und der Wirbelsäule einen drei Finger breiten transparenten Bezirk lässt. Diese Untersuchung wird einige Wochen später von Dr. Lehmann wiederholt und ergibt zu dieser Zeit folgendes: In der rechten Thoraxhälfte findet sich ein ovaler, beinahe zwei Handflächen grosser Schatten, der sich von der seitlichen Thoraxwand nicht abgrenzen lässt, scharf umschrieben ist und bei Atembewegungen den Thoraxexkursionen folgt; bei tiefen Inspirationen ist ein Streifen lufthaltigen Lungengewebes zwischen dem Schatten und dem Zwerchfell deutlich nachzuweisen. Desgleichen ist transparentes Lungengewebe zwischen der Wirbelsäule und dem Schatten in einer Breite von etwa drei Querfinger zu verfolgen; die Transparenz der Lunge ist etwa die gleiche wie die der linken Seite. Das Zwerchfell steht rechts etwas höher und ist weniger beweglich als auf der anderen Seite.

Das in tiefer Inspiration und Atmungsstillstand aufgenommene Bild (Fig. 5) zeigte, dass der eigentümliche Schatten ganz scharfe Aussenlinien, dabei keine Doppelkonturen hatte und bei sonst vollkommen eiförmiger Gestalt nur an einer relativ kleinen Stelle vom Schatten der seitlichen Thoraxwand nicht zu trennen war; keinerlei abnorme Schatten in der Umgebung, die sog. Lungenzeichnung auf dieser Seite vielleicht etwas mehr ausgesprochen als auf der anderen Seite. Die Intensität des Schattens ist eine auffallend gleichmässige. Das Zwerchfell steht auf der rechten Seite 3–4 Finger breit höher, also viel höher als normal.

Bei diesem ungewöhnlichem Befunde schien die Diagnose eines, selbst abgesackten pleuritischen Exsudats nicht mehr berechtigt, und es tauchte die Frage auf, ob vielleicht Tumor, Abszess oder Cyste vorläge. Wir suchten uns das Bild etwa folgendermassen zu erklären: Es kann sich nur um eine Erkrankung der Lunge oder Pleura handeln, ein Zusammenhang mit Mediastinum oder Zwerchfell kann nach der Platte sowohl wie nach der Schirmuntersuchung ausgeschlossen werden. Die Bewegungsverringering und der Hochstand des Zwerchfells ist hinreichend durch die in dem Schatten offenbar gegebene pathologische Affektion, welche bei ihrer Grösse die Bewegungsfähigkeit der betreffenden Lunge erheblich beeinträchtigen muss, erklärt. Einfach röntgenologisch, zunächst ohne Berücksichtigung des klinischen Befundes könnte der Schatten als abgesacktes pleuritisches Exsudat, als Tumor, Cyste oder Abszess aufgefasst werden. Gegen das Exsudat scheint ohne weiteres die runde Form des Schattens, die nicht einmal den äusseren unteren Winkel mit einbezieht, zu sprechen; es würde ein ganz ungewöhnliches Bild sein. Andererseits würde die Intensität des Schattens ungefähr einem mit seröser Flüssigkeit gefüllten Hohlraume entsprechen, um die notwendigerweise vorhandenen Adhäsionen könnten zu dünn sein, um einen Schatten zu werfen, wenn man nicht einige der senkrecht zum Zwerchfell hinziehenden Linien als Stränge auffassen will. Tumoren zeigen gewöhnlich unregelmässige Begrenzungen — nur vom Mediastinum ausgehende pflegen mehr oder weniger rund zu sein — und Ungleichmässigkeiten des Schattens. Diese Gleichmässigkeit spricht auch gegen Abszess, der zugleich einen dichteren Schatten erwarten lassen sollte; ferner sollten die Umrisse mehr ausgesprochen, vielleicht sogar doppelt konturiert sein, vor allem, da man annehmen sollte, dass ein derartig grosser Abszess dick eingekapselt sein müsste, wenn er nicht irgend welche Reizerscheinungen in der Umgebung machen sollte. Von solchen ist hier aber nichts zu sehen; das umgebende Lungengewebe ist frei von irgend welchen Infiltraten und zeigt gute Transparenz. Ein nicht eingekapselter, nicht vollkommen eingeschmolzener und mit Eiter gefüllter Abszess könnte aber nie diese Gleichmässigkeit der Schattierung und die Regelmässigkeit der Begrenzung zeigen, da das umgebende Infiltrat sich mehr oder weniger weit in das Lungengewebe fortsetzen sollte. Die Intensität des gleichmässigen Schattens sprach in seiner Konfiguration am meisten für eine mit seröser Flüssigkeit gefüllte Cyste irgend welcher Art. Hierfür aber sprach weder der Verlauf, noch irgend ein klinisches Merkmal. Auch die im Hinblick auf etwaigen Echinococcusverdacht vorgenommene Blutuntersuchung ergab nur etwa 4% eosinophile Zellen bei etwa 14000 Leukocyten. Dabei war der klinische Befund mit Ausnahme des pleuralen Reibens, das in der Zwischenzeit verschwunden war, derselbe geblieben.

Bald nach der letzten Röntgenexamination hatte der Patient wieder stärkere Schmerzen, seine Temperatur ging wieder in die Höhe und steigerte sich bis 39,6, einmal abends sogar

bis 40°. Dieser Zustand hielt einige Tage an, dann begann der Patient zu husten, warf etwas schleimiges Sputum aus und fühlte sich unter gleichzeitigem Abfall der Temperatur bis zur Normalen bedeutend besser. Das Wohlbefinden nahm von da ab zu, der Appetit hob sich, der Husten ging zurück und Patient machte mehr und mehr den Eindruck eines Gesunden. Etwa fünf Wochen nach der Röntgenographie war ausser ein wenig Husten klinisch noch eine fünf querfingerbreite Dämpfung nachweisbar, dabei schien der Stimmfremitus merkwürdigerweise etwas erhöht. An Stelle der früheren Dämpfung fand sich rauhes Atmen im In- und Expirium. Eine zu dieser Zeit vorgenommene Nachuntersuchung schenkt uns die Erklärung der vorhergehenden Befunde zu geben. Während Herz, Lungentransparenz u. s. w. etwa das Gleiche wie beim ersten Male aufwies, ist die Zwerchfellbewegung rechterseits noch etwas mehr behindert, der Zwerchfellstand etwas höher, der äussere Lungensinus zeigte keine Transparenz. Der ursprüngliche ovale Schatten war verschwunden bzw. verkleinert und mehr nach der seitlichen Thoraxwand zgedrängt, nicht mehr scharf abgrenzbar, die Lunge in weit grösserer Ausdehnung als vorher transparent; die Bewegung des zurückbleibenden Schattens synchron mit den Thoraxexkursionen. Die nach der Durchleuchtung aufgenommene Platte (Fig. 4, war ein wenig unterexponiert) lässt neben einem ausgesprochenem Hochstand namentlich der lateralen Seite der rechten Zwerchfellkuppe eine Ausfüllung der Eindellung und des Sinus mit einem dichten, nach oben mit gerader Linie abschneidenden Schatten erkennen, offenbar einem geringen pleuritischen Exsudat entsprechend, das wegen der liegenden Stellung des Patienten auf der Platte mehr ausgesprochen war als bei der im Stehen vorgenommenen Durchleuchtung. An Stelle des scharf umschriebenen, nach unten abgerundeten Schattens ist eine schmälere, weniger intensive, mehr diffuse schattige Zone bemerkbar, die gleichsam von der lateralen Thoraxwand medianwärts ausstrahlt und nach unten sich nicht mehr scharf abgrenzen lässt, sondern sich allmählich auflöst. Das Bild würde also etwa pleuritischen Verdickungen und Adhäsionen entsprechen.

Wenn wir die beiden Röntgenbefunde miteinander vergleichen, so liegt keine Diagnose näher, als anzunehmen, dass es sich um ein abgesacktes, eigenartig umschriebenes pleuritisches Exsudat gehandelt hat, das auf irgend eine Weise nach unten einen Ausweg fand, so dass wir auf der zweiten Platte das Exsudat frei im Pleuraraum und die an der Stelle des ursprünglichen Sitzes zurückgebliebenen Verdickungen vorfinden. Dagegen spricht die zweite, negative Punktion; immerhin ist es möglich anzunehmen, dass die Nadel zu weit nach aussen, jenseits des Sackes eingestossen wurde und darum keine Flüssigkeit entleert werden konnte. Des weiteren spricht gegen die Diagnose Pleuritis der jetzt anscheinend erhöhte Stimmfremitus; bei der geringen Höhe, die das Exsudat im Stehen und Sitzen einnimmt (siehe zweite Platte) und bei der geringen Ausdehnung der „Schwarten“bildung ist der Fremitus der des normalen lufthaltigen Lungengewebes, wenn nicht irgend welche, mit dem Röntgenverfahren nicht nachweisbare Veränderungen an der Stelle der ursprünglichen Dämpfung zurückgeblieben sind.

Fassen wir das Ganze kurz zusammen, so haben wir: ein klinisch unzweifelhaftes pleuritisches Exsudat, dessen Diagnose durch den Röntgenbefund ins Schwanken gebracht, durch den zweiten Untersuchungsbefund wieder gestützt wird und sich gegen alle inzwischen aufgetauchten klinischen Möglichkeiten halten lässt. Die eigenartige Form dieses abgesackten Exsudates, die zu so viel Zweifeln Anlass gab, erscheint aber immerhin merkwürdig genug, um für künftige Deutung von Röntgenogrammen einen kasuistischen Beitrag zu liefern.

Zwei Fälle des Verdachtes der Selbstverstümmelung.

Von

Professor Dr. **Balázs Kenyeres.** Kolozsvár, Ungarn.

(Hierzu Tafel XII, Fig. 7 und XIII, Fig. 6.)

In allen Staaten, wo die Institution der allgemeinen Wehrpflicht besteht, werden Handlungen, die den Zweck haben, jemanden durch Verstümmelung des Körpers zur Leistung dieser Pflicht unfähig zu machen, durch die Strafgesetzbücher mit schweren Strafen bedroht. Im Sinne des § 451 des Ungarischen Strafgesetzbuches vom Jahre 1878: Wer seinen Körper verstümmelt oder sich absichtlich in einen Zustand versetzt, der ihn zur Leistung der Wehrpflicht unfähig macht, weiter auch derjenige, der die Verstümmelung oder die Dienstunfähigkeit des Wehrpflichtigen verursacht oder hierbei mithilft, ist mit einer Gefängnisstrafe bis zu drei Jahren und einer Geldstrafe bis zu zweitausend Gulden zu bestrafen.

Dieselbe Strafe trifft denjenigen, der die im obigen Abschnitt bezeichnete Handlung an einer in militärischen Diensten stehenden Person vollführt oder bei deren Vollführung mit hilft. —

Nach § 142 des Strafgesetzbuches für das Deutsche Reich vom 15. Mai 1871: Wer sich vorsätzlich durch Selbstverstümmelung oder auf andere Weise zur Erfüllung der Wehrpflicht untauglich macht oder durch einen anderen untauglich machen lässt, wird mit Gefängnis nicht unter einem Jahr bestraft; auch kann auf Verlust der bürgerlichen Ehrenrechte erkannt werden.

Dieselbe Strafe trifft denjenigen, welcher einen andern auf dessen Verlangen zur Erfüllung der Wehrpflicht untauglich macht.

Ähnliche — meistens noch um vieles schärfere — Bestimmungen enthalten die militärischen Strafgesetzbücher für alle diejenigen, die sich nach Antritt des militärischen Dienstes zur Fortsetzung derselben unfähig machen.

Nach der allgemeinen Erfahrung kommt die Selbstverstümmelung und Selbstbeschädigung nur ganz ausnahmsweise vor der Aushebung vor; am häufigsten zeigten sie sich in der Zeit zwischen der Aushebung und Einstellung, um dann in der Rekrutenzeit seltener und bei älteren Soldaten noch seltener zu werden.

Die psychologische Erklärung dieser Erscheinung lässt sich leicht finden. — Alle diejenigen, denen der Gedanke an den Militärdienst unheimlich ist, hegen im geheimen die Hoffnung, dass sie bei der Assentierung glücklich durchfallen könnten; deshalb wird die Ausführung der doch immer mit Schmerzen verbundenen Verstümmelung — wenn auch der Gedanke an sie festgewurzelt ist — aufgeschoben, beziehentlich vom Ausgange der Assentierung abhängig gemacht. Nach dem Einrücken fehlt meistens wegen der strengen Aufsicht und dem ständigen Zusammensein mit den Gefährten die zur Ausführung nötige Gelegenheit, und es besteht die wohlbegründete Furcht, dass dem Vorfalle sofort nachgegangen und die Wahrheit leicht entdeckt werden kann; — wenn seit dem Dienstantritt längere Zeit verstrichen ist, verblasst das Heimweh, die Zurückgelassenen werden vergessen und tritt Gewöhnung an das Soldatenleben ein. — Diese Umstände erklären das verhältnismässig seltene Vorkommen ernster Selbstbeschädigungen im aktiven Dienststande zur Genüge. Um so häufiger sind kleinere Simulationen, die ausschliesslich den Zweck verfolgen, die Befreiung von einer bevorstehenden besonders schwierigen Leistung zu erwirken oder für eine Zeit das für niente in einem Spital oder Marodenzimmer zu sichern. Dass hier Grosses geleistet wird, weiss jeder, der einige Zeit als Militärarzt Dienste geleistet hat. Neben dem absichtlichen Erzeugen von Ausschlägen durch Einreibung mit ätzenden Substanzen — Einführen von Knoblauchzellen in den äusseren Gehörgang, Erweitern der Pupille durch Belladonna, Erzeugen von Bindehautentzündung durch

Einführen von Tabakresten; absichtlich erzeugtem Erbrechen und Durchfällen; Halsentzündung durch Einblasen von Cantharidenpulver, Abreiben der Oberhaut an den Füßen, Einführen von Seifenstückchen in die Harnröhre, auch absichtlichem Aufblasen des Hodensackes kommen noch in Menge verschiedene andere teilweise schon bekannte, teilweise vielleicht auch noch unbekannt Manipulationen vor. Die Absicht ist gewöhnlich, nur ein vorübergehendes Leiden zu schaffen; meistens werden auch die Simulanten entlarvt oder verliert sich ihr Leiden, nachdem der Zweck erreicht ist, von selber.

Ganz anders verhalten sich die Fälle, wo mit der Selbstbeschädigung der Zweck verfolgt wird, ein gänzliches Befreien vom Militärdienst zu erwirken. — Hier können Veränderungen von beschränkter Dauer, solche, die einer Heilung zugänglich sind, nichts nützen; deshalb werden Eingriffe gewählt, die ständige Veränderungen schaffen, wobei meistens auch darauf geachtet wird, dass dieselben zwar für den Militärdienst untauglich machen, sonst aber die Erwerbsfähigkeit im Civilleben nicht in höherem Masse beeinträchtigen. — Die Fälle der Selbstverstümmelung sind sich gewöhnlich sehr ähnlich und betreffen meistens die Extremitäten. — Nach einer französischen Statistik des Dr. Huguët betrifft die Verstümmelung in der überwiegenden Mehrzahl der Fälle den rechten Zeigefinger.

Verstümmelungen der oberen Extremität:

rechts	links
Daumen 19	Daumen 11
Zeigefinger 446	Zeigefinger 21
Mittelfinger 7	Mittelfinger 6
Ringfinger 3	Ringfinger 5
Kleinfinger 4	Kleinfinger 6
Mehrere Finger 21	Mehrere Finger 18
Andere Regionen der Hand 11	Andere Regionen der Hand 13
Handwurzel 0	Handwurzel 2
Hand und Unterarm 1	Hand und Unterarm 2
Unterarm 5	Unterarm 5
Unter- und Oberarm 0	Unter- und Oberarm 1.

Untere Extremität:

rechts	links
Grosse Zehe 4	Grosse Zehe 6
Zweite Zehe 1	Zweite Zehe 5
Dritte Zehe 0	Dritte Zehe 2
Vierte Zehe 0	Vierte Zehe 1
Fünfte Zehe 0	Fünfte Zehe 1
Andere Teile des Fusses 4	Andere Teile des Fusses 6
Unterschenkel 2	Unterschenkel 4
Unter- und Oberschenkel 0	Unter- und Oberschenkel 3
Mehrere Zehen 0	Mehrere Zehen 3.

Dr. Huguët, Medicin-Major: Recherches sur les Maladies simulées et Mutilations volontaires. Paris, Henri Charles Lavauzelle.

Bei der Ausführung werden gewöhnlich schneidende Werkzeuge, Messer, Beile, Sägen, Rasiermesser, ausnahmsweise auch Schiesswaffen benutzt. Die Erforschung der Wahrheit obliegt in Fällen, wo die verdächtige Veränderung des Körpers vor Antritt der Dienstleistung eingetreten ist — der Civilbehörde. — Auf Anzeige der Militärbehörde wird das Verfahren eingeleitet, hierbei zumeist auch eine gerichtsarztliche Exploration angeordnet.

Das Entscheiden der Frage, ob die Veränderung absichtlich erzeugt oder zufällig entstanden ist, bereitet oft Schwierigkeiten, ist manchmal ganz unmöglich. — Zeugenbeweis kann nur ganz ausnahmsweise besonders in solchen Fällen erbracht werden, wo die Verstümmelung gleichsam fabrikmässig betrieben wird. — So wurde vor mehreren Jahren, wie mir Herr Dr. J. Brandt, Prof. der Chirurgie, mitteilt, hierorts ein Kurpfuscher durch Zeugenbeweise überführt, der durch Reissen, Kneten und Aufschlagen mit einem Holzhammer traumatische Leisten-

brüche erzeugt hat. In der Überzahl der Fälle müssen die Umstände und das amtliche Gutachten den Ausschlag geben. — Wenn am Orte, wo die Verletzung entstanden ist, keine Blutflecken auffindbar sind, wenn solche am Beile, welches angeblich eingewirkt hat, nicht gefunden werden, solche aber an einem Messer, welches im Besitz des Verdächtigten ist, vorhanden sind, wenn die Thüre, die angeblich den Finger abgequetscht hat, mit einer Vorrichtung versehen ist, die das Zuschlagen unmöglich macht, ist der Verdächtige entlarvt.

In meiner Praxis habe ich bis jetzt einige Fälle gehabt, in denen auf Grund der ärztlichen Untersuchung die Entscheidung möglich war. — In einem Falle fehlte das zweite, dritte und die Hälfte des ersten Gliedes am rechten Zeigefinger. Es wurde Unfall behauptet. Nach Angabe des Mannes hatte er beim Holzspalten das Beil auf einen Pflock gelegt und wollte eben ein am Boden liegendes Scheit aufheben, als das Beil herabrutschte, seinen Finger traf und ganz abtrennte. — Da der Pflock nur 40 cm hoch und das Beil auch ganz stumpf war, konnte die Angabe der Wahrheit nicht entsprechen. Bei einem anderen Falle fehlte die rechte Zehe. Der Untersuchte erzählte, dass er sich dieselbe beim Spalten eines Baumstammes zufällig abgehauen hätte. Da die Verletzung am Schuhe eine ganz entgegengesetzte Richtung zeigte, wurde er überführt. Wenn in ähnlichen Fällen am Schuhwerk oder den Fusslappen, Strümpfen kein Blut vorhanden ist, wenn eine einzige Einwirkung behauptet wird und zwei Verletzungen vorgefunden werden, die nicht auf einmal entstehen konnten, dann erhellt die Absicht. — Doch kommen — und zwar in gar nicht kleiner Zahl — auch Fälle vor, wo die ärztliche Untersuchung mit den bisher gebräuchlichen Untersuchungsmethoden nichts erreicht; hier kann das Röntgenverfahren grosse Dienste leisten, eventuell für sich allein den Fall klären. Ein Mann, der bei der Aushebung für tauglich befunden wurde, zeigte beim Einrücken das Fehlen der rechten grossen Zehe; er meinte, dieselbe wäre infolge einer Eiterung von selbst abgefallen. Der Stumpf, in der Höhe des Metatarsophalangealgelenkes, zeigte eine unregelmässig strahlige, mit dem Knochen fest zusammenhängende, schwach rötliche Narbe. Bei der Röntgenuntersuchung war eine Scheibe aus dem proximalen Ende der ersten Phalanx mit scharfem distalen Rande aufzufinden. — Der Umstand, dass bei Verlusten, die durch eiterige Entzündungen verursacht werden, bei Erwachsenen das Ablösen der Glieder in den Gelenken eintritt, weiter der glatte Rand des hier zurückgebliebenen Knochens bewies das Einwirken eines schneidenden Werkzeuges.

Bei zwei weiteren Veränderungen konnte die Röntgenuntersuchung zur Exkulperung des Verdächtigten Daten liefern. — Die eine Veränderung bestand in einer Verstümmelung des rechten Zeigefingers, also in einem ganz besonders verdächtigem Befunde. Der Mann behauptete, die Verstümmelung würde von einer Quetschung herkommen, die er in einem Alter von acht Jahren erlitten hätte. — Seiner Erzählung nach führte er mit seinem Vater einen mit Balken beladenen Wagen in die Stadt. Beim Erklimmen eines steilen Abhanges hielten die Pferde plötzlich still und der Wagen wollte zurückrollen. Da rief ihm sein Vater zu, er solle schnell einen Stein unter das Rad legen. Bei der Ausführung dieses Gebotes geriet die Spitze seines Zeigefingers unter den Stein und wurde zerquetscht. — Am Zeigefinger fehlte das distale Ende der dritten Phalanx; der Stumpf war vernarbt und trug einen kleinen verhornten Nagelrest; das Gelenk war ankylotisch. — Am Röntgenogramm, Tafel XII, Fig. 7, ist die Knochenverletzung sichtbar. Von der dritten Phalanx fehlt zirka die Hälfte. — Auffallend ist die ganz bedeutende Verschmälerung der Diaphyse; sie erscheint ganz unentwickelt, ist nur 3 mm breit, während sie bei dem Nachbarfinger 6 mm beträgt. Der Umstand, dass das zweite Fingergelenk verwachsen ist, macht eine Quetschung wahrscheinlicher als eine Hiebverletzung, doch kann aus diesem Befunde allein letztere nicht ausgeschlossen werden, da auch bei einer Hiebverletzung die nachfolgende Entzündung auf das zunächstgelegene Gelenk übergreifen kann. Wichtiger ist die auffallende Verschmälerung der Diaphyse; diese beweist auf jeden Fall, dass die Veränderung schon längere Zeit bestehen muss, also nicht kurze Zeit vor der Aushebung zu stande kam. Dieses genügte zur Exkulperung des Verdächtigten.

Die andere Veränderung, die ich erwähnen will, bestand in einer Luxation der zweiten Zehe links; — dieselbe ist um einige Millimeter länger und breiter als die entsprechende Zehe rechts; ihre beiden Endglieder sind im ersten Interphalangealgelenk nach aussen luxiert und reiten in wagerechter Stellung auf der dritten und vierten Zehe. Die Haut ist überall glatt, ohne Narbenbildung. — Der Verdächtige behauptet, diese Veränderung hätte er schon seit der Geburt, später nach der ärztlichen Untersuchung fanden sich auch mehrere Zeugen, die behaupteten, die eigentümliche Stellung der Zehe schon in der Kindheit beobachtet zu haben. Im Röntgenogramm (Tafel XIII, Fig. 6) ist die Luxation gut sichtbar, das zweite Zehenglied setzt sich im rechten Winkel an die fibulare Seite der ersten Phalanx an, wo sich ein neues Gelenk gebildet hat; die andere Seite der ersten Phalanx ist auch auffallend verändert; gleichmässig glatt abgerundet; da die erwähnten Veränderungen an der ersten Phalanx auf jeden Fall zu ihrem Zustandekommen längerer Zeit bedurften, konnte behauptet werden, dass die Luxation nicht kurze Zeit vor der Untersuchung entstanden sei und musste die Möglichkeit zugegeben werden, dass dieselbe schon in früher Kindheit bestand. — Die Frage, ob sie vor, während oder nach der Geburt entstanden sei, konnte natürlich nicht gelöst werden, doch genügte der Beweis, dass sie schon lange bestehe; von der weiteren Verfolgung wurde Abstand genommen.

Zur Technik der Orthoröntgenographie.

Exakte Übertragung der Körpermittellinie und der Mamillen auf eine vom Körper unabhängige Zeichenebene.

Von

Dr. Albers-Schönberg.

Wohl allgemein wird in Übereinstimmung mit den Moritzschen Untersuchungen die orthoröntgenographische Aufnahme bei Rückenlage des Patienten auf eine der Brusthautoberfläche parallele besondere Ebene als die optisch einwandfreieste und für die anatomische Beurteilung günstigste bezeichnet. Der ihr anhaftende Nachteil besteht in der Schwierigkeit, die erforderlichen Merkpunkte und Merklinien, wie Mamillen und Mittellinie des Körpers richtig in das fertige Orthoröntgenogramm zu übertragen. Man hat sich bisher damit geholfen, die genannten Punkte resp. Linien durch Bleimarken auf der Körperhaut zu markieren und dieselben dann orthoröntgenographisch aufzunehmen. Auf Exaktheit kann diese Methode keinen Anspruch machen, da bei ihr dieselben Fehlerquellen störend wirken, welche, in der technischen Unsicherheit des Untersuchers beruhend, Abweichungen bei der Übertragung bedingen. In der richtigen Erkenntnis dieser Thatsache hat man es vielfach vorgezogen auf diese Art der Projektion überhaupt zu verzichten und die Aufzeichnungen direkt auf die Körperoberfläche vorzunehmen. Es ist nicht zu bestreiten, dass der letzteren Methode viele und gewichtige Vorzüge, auf welche hier nicht näher eingegangen werden soll, zukommen. Um aber die an und für sich bessere Methode der Projektion auf eine besondere Ebene auszugestalten und zu verbessern habe ich folgende Vorrichtungen zur sicheren Übertragung der Körpermittellinie und der Mamillen getroffen¹⁾.

Aus der Mitte des Zeichenbrettes (Fig. 1 u. 2) sind 9 cm vom oberen Rand 14 cm vom unteren Rand entfernt zwei Rechtecke (*a* u. *b*) von 7 cm Länge 1 cm Breite eingeschnitten.

¹⁾ Hergestellt von Reiniger, Gebbert & Schall, Erlangen.

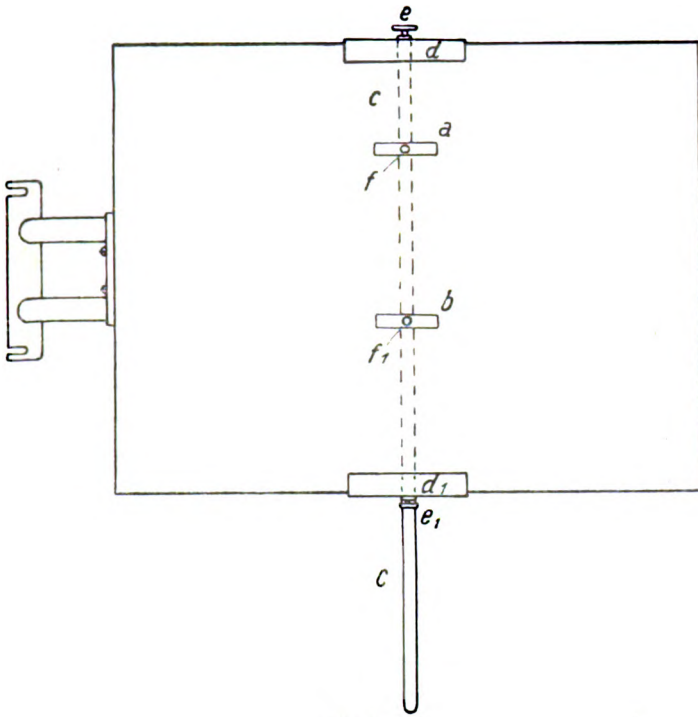


Fig. 1.

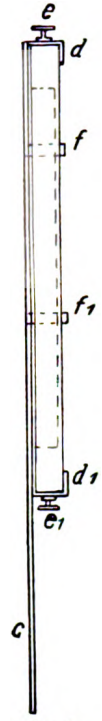


Fig. 2.

An der Unterseite des Zeichenbrettes ist in der Längsrichtung eine Messingstange (c, c) von 61 cm Länge $1\frac{1}{2}$ cm Breite, in der Seitenrichtung verschieblich, angebracht. Diese Verschieblichkeit ist dadurch erreicht, dass die Stange mit zwei, die obere und untere Zeichenbrettkante umfassenden und hier leicht hin- und hergleitenden Klammern (d u. d_1) versehen ist.

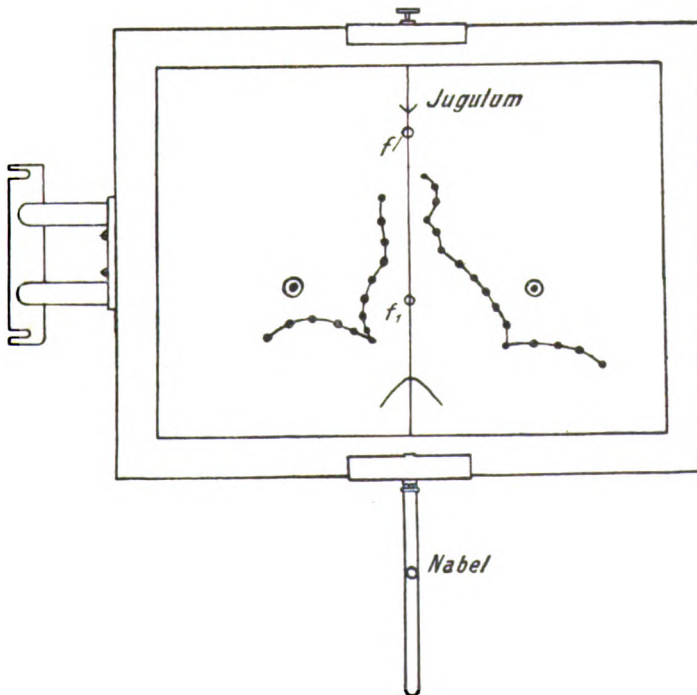


Fig. 3.

Zur Feststellung der letzteren dienen zwei Stellschrauben (e u. e_1). An den, den Ausschnittstellen des Zeichenbrettes entsprechenden Punkten ist je ein kurzes Messingrohr (f u. f_1) von $2\frac{1}{2}$ cm Länge und ca. 8 mm Durchmesser aufgelötet und der sie tragende Messingstab (c) an dieser Stelle genau entsprechend dem Kaliber der Röhre durchbohrt. Die Länge dieser zwei kleinen Röhren ist so gross gewählt, dass sie die Ebene des Zeichenbrettes um 2 mm überragen.

Zur Aufnahme des Orthoröntgenogramms benutzt man weissen Karton, in welchen mittels eines Lochers zwei der Entfernung der beiden kleinen Messingröhren entsprechend auseinanderstehende Löcher eingestaut sind (Fig. 3 f u. f_1). Der Karton wird über die die Ebene des Zeichenbrettes etwas überragenden Röhren geschoben und liegt dann ebenso plan und fest als wäre er mit Heftnägeln auf dem Zeichenbrett befestigt worden. Dieser so montierte Karton kann infolge der oben beschriebenen rechteckigen Ausschnitte im Zeichenbrett, in welchen die Röhren mit ihrer sie verbindenden Stange hin und her gleiten, seitlich so weit die Ausschnitte reichen, nach rechts und links verschoben werden. Auf den Zweck dieser Verschiebung werde ich weiter unten zu sprechen kommen.

Betrachtet man die Fig. 3 so ergibt sich, dass wir in der Verbindungslinie der Zentra der beiden Röhren, sowie in ihrer Verlängerung nach oben und nach unten entlang der Metallstange, eine Linie haben, welche gleichzeitig mit dem Karton um einige cm nach rechts und links verschoben werden kann. Gelingt es diese Linie vor Aufnahme des Orthoröntgenogramms mit der Körpermittellinie des Patienten zur Deckung zu bringen, so ist die Aufgabe der exakten Übertragung der Körpermittellinie gelöst. Man verfährt nun folgendermassen:

Zunächst wird dem zu Untersuchenden die Mittellinie (Verbindungslinie zwischen der Mitte des Jugulum und des Nabels) auf die Haut gezeichnet. Hierauf wird das mit Karton armierte Zeichenbrett über dem Patienten am Orthoröntgenographen befestigt, dann die mittels der Röhren den Karton tragende Messingstange, so lange seitlich verschoben, bis man beim Visieren durch die beiden Röhren die Körpermittellinie sieht. Zum Visieren benutzt man zweckmässig ein auf die Röhren aufzusetzendes metallenes Rohr von gleichem Kaliber, welches im Innern zwei Fadenkreuze trägt. Diese Einstellung ist sehr schnell auszuführen, wenn man vorher zur vorläufigen groben Einstellung das untere Ende der Messingstange mit dem Nabel zur Deckung gebracht hat. Ist die Einstellung vollendet, so fixiert man die Messingstange durch die beiden Stellschrauben (e u. e_1) und orthoröntgenographiert in der üblichen Weise. Es ist klar, dass zwei von demselben Patienten zu verschiedenen Zeiten derartig hergestellte Orthoröntgenogramme ohne weiteres zum Vergleich aufeinandergelegt werden können, vorausgesetzt, dass der Karton bei beiden Aufnahmen über den identischen Hautpunkten gelegen hat, was durch Einhalten der gleichen Entfernung des Jugulum vom oberen Röhren bei beiden Untersuchungen erreicht wird. Die beiden in Betracht kommenden Kartons werden so aufeinandergelegt, dass sich die Löcher decken. Man schlägt nun die Zeichnung des oberen mittels eines feinen Durchlochers durch. Die so auf dem unteren Karton entstehenden Löcher werden durch eine Linie miteinander verbunden. Der untere Karton enthält also das zuerst aufgenommene und das durch die Durchlochung übertragene zweite Orthoröntgenogramm.

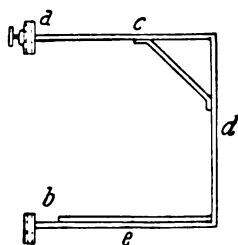


Fig. 4.

Die Übertragung der Mamillen wird im fertiggestellten Orthoröntgenogramm mit dem Instrument (Fig. 4) vorgenommen. Die Röhren a und b , sind durch den Metallrahmen c , d , e senkrecht übereinander befestigt. Das Stück e besteht aus einem flachen nicht biegsamen Blech. Die Übertragung findet in folgender Weise statt: Der Rahmen c , d , e wird, indem man das Blech e der unteren Fläche resp. den Rahmen des Zeichenbrettes horizontal und fest anlegt, so weit über das Zeichenbrett geschoben, bis das Röhren b auf der Mamille des Patienten steht. Ist dieses erreicht,

so befindet sich das Röhrechen *a*, da es senkrecht über *b* steht, auch senkrecht über der Mamille. Mittels des pneumatischen Zeichenstiftes, welcher genau in das Röhrechen (*a*) hineinpasst, wird nun ein Punkt auf den Karton gezeichnet, welcher im Orthoröntgenogramm die richtige Lage der Mamille angiebt. Die Ausgestaltung des Stückes *e* als Fläche hat den Zweck eine absolut horizontale Stellung desselben zu garantieren. Es ist selbstverständlich, dass man auf diese Weise auch jeden anderen beliebigen Punkt des Thorax z. B. die Stelle des Spitzensstosses u. s. w. exakt auf das Orthoröntgenogramm übertragen kann.

Correspondenzen.¹⁾

Deutsche Röntgen-Gesellschaft.

Der zweite Kongress der Deutschen Röntgengesellschaft wird am Sonntag, den 22. und Montag den 23. April 1906 in Berlin stattfinden.

Tagesordnung:

- Sonntag, 22. IV.** Vormittags: Geschäftssitzung.
Montag, 23. IV. Vormittags: 1. Generalversammlung: Annahme der Statuten.
 2. Vorträge und Demonstrationen.
 Nachmittags: Vorträge und Demonstrationen.
 Abends: Gesellige Zusammenkunft.

Anfragen oder Anmeldungen für Vorträge und Demonstrationen sind an den derzeitigen Vorsitzenden Herrn Prof. Eberlein, Berlin NW., Luisenstrasse 56, zu richten.

Die Bemerkungen Dr. Holzknachts in dieser Zeitschrift B. VIII, S. 442—443 veranlassen meinerseits folgende Antwort: Das Hineinbeissen in ein fixes Brettchen als Mittel zur Fixation des Kopfes ist uns Ophthalmologen seit vielen Jahren wohl bekannt. v. Helmholtz (Physiologische Optik, II. Aufl., S. 657) wandte es bei Prüfung des Drehungsgesetzes der Augen mit Hilfe der Nachbilder an. Selbst habe ich es während meiner Starrblindheitsuntersuchungen (Christiania 1896) in Anspruch genommen, weshalb es mir ganz natürlich fiel, es auch bei meiner Röntgenlokalisation zu verwenden. Die erste Mitteilung über mein Verfahren geschah in der Norweg. med. Gesellschaft, Christiania, am 19. Nov. 1902 (Verhandl. S. 221). Das Werk von Schüller, „Die Schädelbasis“, erschienen 1905, konnte ich ja nicht kennen, da mein Manuskript für diese Zeitschrift in den ersten Tagen vom September 1904 eingeleistet wurde.

Die Lokalisationsmethode Dr. Holzknachts, der meinigen „bei weitem überlegen“, ist nach Dr. Heyerdahl wahrscheinlich die in der Arbeit von Mengelberg publizierte: „Zur Diagnose intraocularer Fremdkörper“, Wochenschrift für Therapie und Hygiene des Auges 1903, Nr. 42. (Referiert in dieser Zeitschrift B. VI, 1903, S. 269.) Sie besteht in fünf Aufnahmen bei Profilkopflage und verschiedenen Blickrichtungen.

Dasselbe Verfahren hat übrigens schon Karl Grossmann im Jahre 1899 publiziert (IX. Congrès international d'ophtalmologie. Comptes Rendus. Amsterdam. 1900. P. 123).

¹⁾ Seitens der Redaktion der Fortschritte auf dem Gebiete der Röntgenstrahlen ist eine **Auskunftsstelle** für alle auf die Anwendung der Röntgenstrahlen sich beziehenden Angelegenheiten eingerichtet worden. Fragen medizinischer, physikalischer oder technischer Art werden beantwortet und, soweit dieselben von allgemeinem Interesse sind, unter dieser Rubrik publiziert. Alle Anfragen sind direkt an die Redaktion Dr. Albers-Schönberg, Klopstockstr. 10, Hamburg, zu richten.

Der Augenoperateur, der die Extraktion des Fremdkörpers machen muss, wird die Charakteristik Dr. Holzknechts nicht gelten lassen können. Denn nur bei meinem Verfahren kann man die Distanz des Fremdkörpers von fixen Punkten der Augenoberfläche messen. Bei dem Verfahren Dr. Holzknechts hat man keine sicheren Angangspunkte; diese bekommt man, wenn man auch hier meine Lokalisationsmarken in Anspruch nimmt und so Messungen machen kann. Mit dieser Ergänzung kann das Verfahren Holzknechts sicher empfohlen werden und wird für viele Fälle ausreichen können. Meine Marken an der Bulbusoberfläche im Limbus sind mir die Hauptsache. — Wenn der Fremdkörper in der Bulbuswand (z. B. im Ciliarkörper) sitzt und durch direkte Incision entfernt werden muss, ist doch die (allerdings technisch schwierigere) occipito-frontale Exposition unentbehrlich.

Übrigens habe ich nach Grossmann (l. c.) manchmal Profilaufnahmen bei verschiedenen Blickrichtungen gemacht und dabei einmal nachgewiesen (diese Zeitschrift B. VIII, Tafel XIV, 3), dass auch extra oculare Fremdkörper sich mit dem Bulbus bewegen können.

Christiania, 20. X. 05.

Dr. S. Holth.

Vereine und Kongresse.

Arztl. Verein in Hamburg. 31. Okt. 1905.

Albers-Schönberg stellt einen Patienten vor, welcher wegen einer grossen **sarkomatösen Geschwulst der Haut** oberhalb der Lendenwirbelgegend zur therapeutischen Bestrahlung dem Röntgeninstitut des Allgemeinen Krankenhauses St. Georg überwiesen war. Die Geschwulst war annähernd handtellergross. Zwei grössere Partien waren geschwürig zerfallen und bildeten einen Krater mit wallartigen Rändern. Auch unter der gesunden Haut waren Knoten deutlich fühlbar. Ein zur mikroskopischen Untersuchung herausgeschnittenes Stück wurde von Dr. Simmonds untersucht und ergab ein kleinzelliges Rundzellen-Sarkom. Patient wurde im ganzen 44 Minuten bestrahlt. An drei Tagen je 6 Minuten bei 30 cm Focusabstand, hierauf vier Tage Pause und dann abermals an drei Tagen je 6 Minuten bei 30 cm Abstand, wiederum Pause von 12 Tagen, hierauf eine Bestrahlung von 8 Minuten. Es wurde eine mittelweiche Müllersche Wasserkühlröhre, wie man sie für Knieaufnahmen zu benutzen pflegt, für die Bestrahlung gebraucht. Eine Reaktion trat nicht ein, jedoch bräunte sich die Haut im Bezirk der bestrahlten Partien sehr stark. Die Ulcerationen heilten während der Bestrahlung ausserordentlich schnell ab, so dass Patient nach Vollendung der Kur als vollständig geheilt entlassen werden konnte. An Stelle der früheren Geschwüre hatten sich glatte weisse Narben gebildet. Die wallartigen Ränder der ehemaligen Ulcerationen waren noch durch besonders tiefe Pigmentierung gekennzeichnet. Auch die unterhalb der Haut gelegenen Knoten waren vollkommen zum Schwund gebracht. H.

Société médicale des hôpitaux (Münch. med. Wochenschr. Nr. 29).

Béclère und Beaujard haben bei **Leukämie** mit Röntgenstrahlen bedeutende Besserung erzielt. Jounet hält die Krankheit für eine durch spezifischen Infektionserreger erzeugte.

Danlos hat bei Behandlung der **Hautcarcinome** mit Röntgenstrahlen in 8—10% Misserfolge gehabt, indem nach gutem Fortschreiten der Heilung plötzlich Stillstand eintrat, dem Verschlimmerung, Weiterschreiten und Metastasenbildung folgte. Dermatitis und Infektion bestehender Ulcera schien dies zu befördern.

Naturwissenschaftl. mediz. Gesellschaft zu Jena. Sitzung 8. Juni 05. M. m. W. Nr. 35.

Krüger: **Über Ostéoartropathie hypertrophiant pneumique.** Demonstration von Röntgenogrammen, die bei 52jähr. Frau gewonnen waren. Dieselbe litt an Krebsmetastasen in der Schilddrüse nach Mammacarcinom; seit zwei Jahren waren Veränderungen an den Knochen und Gelenken aufgetreten, bestehend in Vergrösserung von Händen und Füssen, Anschwellung verschiedener grosser Gelenke mit Ergüssen, Krepitation, ohne Beschwerde. Das Röntgenogramm zeigte Knochenauflagerungen, beerenartige Wucherungen an den Nagelgliedern von Fingern und Zehen. Die Rindensubstanz der Knochen war verdünnt, die Bälckchen im Innern verringert. . . . P.

Verein für wissenschaftliche Heilkunde. Königsberg i. Pr. Sitzung 20. 3. 05. (Deutsche med. Wochenschr. Nr. 33.)

Stieda: **Beiträge zur Röntgenanatomie.** Die normalen Verhältnisse können oft pathologische vortäuschen: Epiphysenlinien, Knochenkerne, Sesambeine, rudimentäre Fusswurzelknochen, Foramina nutritia, Verzerrungen durch die Projektion sind schon alle als pathologische Befunde gedeutet worden.

Medizinischer Verein in Greifswald. Sitzung 6. 5. 05. D. m. W. Nr. 36.

Gleimer: **Behandlung von Carcinomen mit Röntgenstrahlen.** Er giebt prinzipiell der Verabreichung einer hohen Dosis in einer Sitzung den Vorzug. Das Holzknechtsche Chromoröntgenometer schützt stets vor Verbrennungen. Hautcarcinome, deren Entfernung schwere Entstellung oder Funktionsstörung erzeugen würde, inoperable Carcinome aller Art kommen für die Behandlung in Betracht.

. . . P.

Journallitteratur.

Deutsche medizinische Wochenschrift. Nr. 28—39.

Nr. 30. Axmann: **Über Radioaktivierung und ein neues Radiumpräparat** (Radiophor).

Durch die Firma Beyersdorff & Co. hat er eine Masse herstellen lassen, welche die induzierte Radioaktivität dauernd festhält. Sie kann zum Überziehen von Flächen, Sonden u. dergl. benutzt und in Substanz in Körperhöhlen, Geschwülste u. s. w. gebracht werden. Richtig aufgetragen verträgt die Masse sogar kürzeres Auskochen. Alle Wirkungen des reinen Radiumbromid können, wenn auch in längerer Zeit, mit dem Radiophor hervorgerufen werden.

Nr. 32. Doutrelepont: **Histologische Untersuchungen über die Einwirkung der Finsenbestrahlung bei Lupus.** Das Ergebnis war, dass die Bestrahlung eine Nekrose der pathologischen Zellen und Neubildung von Bindegewebe bewirkte. Eine Abtötung der Tuberkelbacillen kommt wahrscheinlich erst nach sehr langer und starker Bestrahlung zustande. Das Wichtigste bei der Heilung scheint die Erzeugung der entzündlichen Reaktion. Die Heilungsvorgänge sind sehr langsam, daher lang fortgesetzte Behandlung nötig.

Nr. 35. Bergell: **Über Radioaktivität.** Pankreas und Labferment werden durch Emanation zu stärkerer Tätigkeit angeregt. Das hat praktisch wichtige Bedeutung, weil viele Mineralwässer Emanation enthalten. Bergell berichtet über Apparate, welche dazu dienen sollen, beim Abfüllen solcher Wässer die sonst schnell verloren gehende Emanation zu erhalten.

Nr. 37. Axmann: **„Lichtsalsbenbehandlung“ mittels Wärmestrahlen.** Die sogenannten Lichtbäder mit elektrischen Glüh- oder Bogenlampen haben gar keine eigentliche „Lichtwirkung“, d. h. die Wirkung, die auf den ultravioletten Strahlen beruht und die er als „aktinische“ bezeichnen will. Sie wirken vielmehr durch die Wärmestrahlen. Diese Wirkung kann durch Thiolaneinreibungen vergrößert werden. Ekzeme u. dergl. heilen dann schneller ab.

. . . P

Münchener mediz. Wochenschrift Nr. 29—41. Nr. 29.

Moszkowicz und Stegmann: **Die Behandlung der Prostatahypertrophie mit Röntgenstrahlen.** Theoretisch ist eine Einwirkung der Röntgenstrahlen auf das Prostatagewebe ohne weiteres anzunehmen, da das Organ seiner Entwicklungsgeschichte und seinem anatomischen Bau nach ein durchaus drüsiges ist. Bei sechs Kranken wurden Bestrahlungen vorgenommen, indem ein Kellysches Spekulum gegen die Prostata eingeführt und mit Heftpflasterstreifen am Damm und Kreuzbein befestigt wurde. Ausgiebiger Bleischutz wurde angebracht und im Durchschnitt aus 40 cm Entfernung mit mittelharter Röhre bestrahlt, oder mit weicher und harter abwechselnd in einer Sitzung, Dauer 15 Minuten. Es stellte sich jedesmal prompte Reaktion ein. Die Bestrahlungen wurden in Abständen von 2—3 Wochen zwei- oder dreimal wiederholt. Die Reaktion bestand darin, dass die Drüse schnell weicher wurde, dass in einzelnen Fällen schon sehr bald eine Besserung des Urinierens auftrat. 1—2 Wochen nach der Bestrahlung war stets ein Kleinerwerden der Drüse feststellbar, meist verbunden mit immer leichter werdendem Urinlassen. Nur bei einem Kranken, bei welchem vor Jahren galvanokaustische Behandlung vorgenommen war, trat kein spontanes Urinlassen ein. (Narbengewebe!) Von unangenehmen Nebenerscheinungen wurden stenokardische Zustände, Angstgefühl, Herzklopfen beobachtet, lokal trat Druckempfindlichkeit der Prostata, vermehrter Harndrang, einmal eine Nebenhodenentzündung auf. Das Auftreten der Allgemeinerscheinungen schreiben die Verf. der Resorption von Drüsenzzerfallsprodukten (Lecithin, reichlich in der Prostata!) zu. Besonders solche Fälle, bei denen die Anurie noch nicht lange bestanden hat, sollen schnell gebessert werden. Ihr Endurteil ist: Die bisherigen Erfolge und die Gefährlosigkeit der Methode rechtfertigen eine ausgedehnte Anwendung derselben. Die geringen, bisher beobachteten Schädlichkeiten würden sich durch mässiger Dosierung vermeiden lassen. — Die Erfolge scheinen sehr beachtenswert! (Ref.)

Arneth: **Zum Verständnis des Verhaltens der weissen und roten Blutzellen bei Behandlung der Leukämie mit Röntgenstrahlen.** Verf. hat sich der äusserst mühsamen und sehr dankenswerten Aufgabe unterzogen, nicht nur durch die mechanische Zählung, sondern durch den Vergleich der

einzelnen Leukocytenarten ein Bild über die Veränderungen des leukämischen Blutes zu machen. Besonders dem Verhalten der Kerne bei den verschiedenen Leukocytenarten hat er seine Aufmerksamkeit zugewandt. Ein genaues Referat der ausgedehnten Arbeit lässt sich hier nicht geben. Er zog aus seinen Beobachtungen den Schluss, dass die Röntgenbestrahlung kein symptomatisches, sondern ein ätiologisches Heilmittel darstellt, dass wir allerdings die Ursache der Erkrankung selbst noch nicht kennen. Er vergleicht die Wirkung der Behandlung etwa mit der Chininwirkung bei Malaria. Alle Erscheinungen, auch das Auftreten von Rückfällen, lässt sich leicht erklären durch die Annahme, dass die Leukämie eine Infektionskrankheit ist. Dass bisher noch keine Dauerheilungen erzielt sind, liegt noch an der Unvollkommenheit der Behandlung. Er schlägt vor, mehr Blutbildungsstätten, womöglich alle grösseren Röhrenknochen in jeder Sitzung zu bestrahlen und die Behandlung länger durchzuführen.

Nr. 33. Voelcker und Lichtenberg: **Die Gestalt der menschlichen Harnblase im Röntgenogramm.** Es gelang den Verfassern, durch Injektion von 2% Collargollösung, die ganz unschädlich ist, das Schattenbild der Harnblase von Lebenden sehr deutlich auf die Platte zu bekommen und so zum erstenmal die wirkliche Form der Blase bei Lebenden darzustellen. Die Aufnahme erfolgte ausschliesslich in Rückenlage, da Bilder in Seitenlage zu undeutlich wurden. Sie stellten fest, dass die Blase beim Gesunden auch bei ziemlich starker Füllung nie Kugelgestalt hat. Pathologische Veränderungen waren gut nachweisbar, z. B. eine Divertikelblase bei einem Prostatiker, Verlagerungen bei Prolapsus vaginalis, Querfaltung bei Tuberkulose, grosses angeborenes Divertikel. Die Untersuchungen bilden eine wesentliche Bereicherung unserer Kenntnisse über das Verhalten der Hohlorgane des Körpers.

Werner: **Über Radiumwirkung auf Infektionserreger und Gewebsinfektion.** Er hat verschiedenartige Versuche mit Reinkulturen, infizierten Wunden und Radiumgeschwüren angestellt. Die Ergebnisse lassen sich kurz so zusammenfassen: 1. Eine schon infizierte Wunde kann durch Bestrahlung nicht keimfrei gemacht werden. 2. Reinkulturen verschiedenster Bakterien werden abgetötet durch genügend lange Bestrahlung. 3. Vorbehandlung des Nährbodens mit Bestrahlung erzeugt keine Wachstumshemmung. 4. Die abgetöteten Bakterien sind auch in hohem Grade entgiftet, ohne dass deren Eignung zur Immunisierung verloren geht. 5. Das durch die Radiumstrahlen zu Grunde gehende Gewebe entwickelt baktericide Eigenschaften.

Nr. 35. Axmann: **Wundbehandlung mittels ultravioletten Lichtes.** Die Versuche sind mit der „Uviol“-Lampe von Schott in Jena angestellt. Dies ist eine Quecksilberdampflampe, deren Röhre aus „Uviolglas“, welches fast $\frac{2}{3}$ des gesamten erzeugten ultravioletten Lichtes durchlässt, hergestellt ist. Er hat hauptsächlich chronische Unterschenkelgeschwüre, auch schlaff granulierende Wunden mit dem Licht behandelt und fand schnelle Rötung und baldiges Frisch- und Straffwerden der Granulationen, bei den Geschwüren überraschend schnelle Überhäutung. Die Wirkung bringt er mit der Entstehung von Ozon im Gewebe durch das ultraviolette Licht in Zusammenhang.

Wichmann: **Zur Röntgentherapie.** Die Röhre ist mit einem Schutzmantel umgeben — Material nicht mitgeteilt — welcher nur gegenüber der Antikathode einen 7–12 cm weiten Ansatz zum Durchtritt der Strahlen trägt, auf welchen Röhren verschiedener Weite und Länge aufgesteckt werden. Durch die Art der Anbringung des Ausschnittes ist die Röhre stets richtig eingestellt. Durch lange, enge Röhren will er tiefe Fisteln, eventuell das Innere bösartiger Geschwülste der Strahlenwirkung aussetzen. Bei den Geschwülsten müsste unter Lokalanästhesie mit Troicar vorgebohrt werden. Neu ist nur die Bestrahlung tiefer Teile durch eingeführte Röhren.

Zeitschrift für orthopädische Chirurgie. XIV. Bd. Heft 2.

Wollenberg: **Die Arterienversorgung von Muskeln und Sehnen.** Er hat zum Studium dieser Gefässverteilung dies schon mehrfach bewährte Verfahren der Injektion einer Terpentinquicksilberemulsion in die Gefässe und nachherige Darstellung im Röntgenogramm gewählt und zwar hat er stereoskopische Aufnahmen gemacht. Das Ergebnis ist ein für die Orthopädie, namentlich die Frage der Sehnenüberpflanzung sehr wichtiges, hier ist aber nicht der Ort, näher darauf einzugehen. Es genügt der Hinweis auf die Wichtigkeit der Röntgenuntersuchung als Hilfsmittel.

Fränkel: **Über den Fuss der Chinesin.** Auch hier ist es die Röntgentechnik, die es möglich machte, nicht nur einen, sondern drei Füsse von lebenden Chinesinnen, und zwar in verschiedenen Entwicklungsstadien der künstlichen Missbildung zu studieren. Es ist sonst nur äusserst wenig über den anatomischen Bau und die Art der Missbildung bekannt, so dass die Arbeit in anatomischer wie anthropologischer Hinsicht eine wertvolle ist. (F. hat über denselben Gegenstand auf dem Röntgenkongress einen Projektionsvortrag gehalten.) . . . p

Zeitschrift für ärztliche Fortbildung. Nr. 9. (Röntgennummer.)

Grünmach: **Über die diagnostische Bedeutung der Röntgenstrahlen für die innere Medizin.** Für diagnostische Untersuchungen auf dem Gebiet der inneren Medizin sind grosse Apparate und beste Röhren nötig. Angabe einer von ihm konstruierten Röhre und eines Präzisionsapparates zur Einstellung der Röhre, der, mit Blende versehen, zugleich zur Durchleuchtung und Aufnahme dienen kann. Von grösster Bedeutung wurde die Röntgenoskopie für die Bestimmung der Herzgrenzen, namentlich durch die

Orhoröntgenographie und für die Bewegungsvorgänge am Herzen, dann für den Nachweis von Tumoren, Aneurysmen, centralen Lungenherden und dergleichen Erkrankungen, welche durch die alten physikalischen Methoden ihrer Ausdehnung und Gestalt nach nicht hinreichend genau oder gar nicht bestimmbar waren. Hinweis auf die Wichtigkeit des Verfahrens bei den verschiedenen Zuständen der Schwindsucht fehlt nicht, ebenso ist auf seine Bedeutung für die Diagnose verschiedenster krankhafter Zustände der Verdauungswerkzeuge hingewiesen. Auch die Knochengelenkerkrankungen kommen bei den verschiedensten inneren Krankheiten, den rheumatischen und arthritischen Erkrankungen, Tabes, Hirntumoren, für das Röntgenverfahren in Betracht und auch da hat es sich schon unentbehrlich gemacht.

Kümmell: Die Bedeutung der Röntgenographie für die Chirurgie. 1. Anfangs, kurz nach Entdeckung der Röntgenstrahlen, werden sie hauptsächlich zum Nachweis von Fremdkörpern benutzt. 2. Die Vervollkommnung der Technik liess sie, je länger je mehr, auch für die Diagnose aller anderen Schädigungen, besonders des Knochensystems, heranziehen und jetzt sind selbst feinste Veränderungen an deren innerer Struktur sicher nachweisbar. 3. Während früher nur metallische Fremdkörper aufzufinden waren, sind heute auch die verschiedensten Konkrementbildungen, namentlich durch Anwendung der Blenden, sicher aufzufinden. 4. Die Stereoskopie erlaubt die genaueste Lokalisation von Fremdkörpern und plastische Darstellung verwickelter Körperteile und pathologischer Veränderungen. 5. Verengerungen und Erweiterungen von Hohlorganen ebenso wie Fistelbildungen sind nachweisbar. 6. Bei Knochenbrüchen ist Lage, Stellung, Splitterung der Bruchenden ohne schmerzhaftes Hautieren am Kranken und die richtige Lage der Teile selbst im Verband nachweisbar, ebenso die fortschreitende Heilung. 7. Von grösster Wichtigkeit sind Röntgenogramme für die Unfallheilkunde zum Nachweis sonst durchaus unauffindbarer Knochenverletzungen. 8. Veränderungen in den Weichteilen, Myositis ossificans, Arteriosklerose können frühzeitig entdeckt werden. 9. Die Untersuchung des Brustkorbes durch Durchleuchtung und Aufnahme gewinnt immer grössere Wichtigkeit. 10. Zur Herstellung guter Röntgenogramme und ihrer richtigen Beurteilung gehört grosse und dauernde Übung und vollkommene Apparate bei guter Technik. 11. Die therapeutische Anwendung der R.-Strahlen bei Hautkrankheiten und Geschwülsten ist in steigender Entwicklung begriffen und weist schon viele gute Erfolge auf. Besonders ist hier die Lupusbehandlung berücksichtigt.

Hoffa: Die Röntgenographie in der Orthopädie. 1. Warnung vor falscher Deutung bei Röntgenogrammen jugendlicher Personen, Epiphysenlinien. 2. Die Röntgenuntersuchung ist für die Beurteilung angeborener Missbildungen oft von grösserem Wert als ein anatomisches Präparat. 3. Bei Skoliosen ist zur Messung, zum Nachweis der fehlerhaften Form der Wirbelkörper, zur Beurteilung der Wirkung der Behandlung das Röntgenverfahren unentbehrlich. 4. Von besonders grossem Wert sind Röntgenogramme bei Wirbelcaries zum sicheren Nachweis des Sitzes und der Ausdehnung der Zerstörung. 5. Bei Spondylitis traumatica, ankylosierender Entzündung, Wirbelversteifungen ist nach Röntgenographie überhaupt erst ein wirklich brauchbarer Heilplan aufzustellen. 6. Die angeborene Hüftverrenkung und die Coxa vara sind in Bezug auf Erkenntnis und Behandlung dem Orthopäden in ganz anderer Weise zugänglich als früher. Namentlich Coxa vara kann in ihren Formen unterschieden und viel früher diagnostiziert werden und wird daher der Behandlung ganz anders zugänglich. 7. Das gleiche gilt vom Genu valgum und varum. 8. Die Einwirkung fehlerhafter Fussbekleidung auf die Bildung des Hallux valgus kann jetzt mit Leichtigkeit dargestellt werden. 9. Die Knochenstruktur erscheint bei moderner Technik so gut im Röntgenogramm, dass sie zum Studium des Transformationsgesetzes gebraucht werden kann. Im ganzen ist der Orthopädie eine ganz bedeutende Förderung durch das Röntgenverfahren zu teil geworden.

Küttner: Die Bedeutung der Röntgenstrahlen für die Kriegschirurgie. Seit der Entdeckung der Strahlen haben sie sich in acht Feldzügen als diagnostisches Hilfsmittel bewährt. Die ersten Erfahrungen auf dem Kriegsschauplatz hat der Verf. selbst im türkisch-griechischen Krieg gesammelt. Den Hauptwert hat das Verfahren zum Nachweis steckengebliebener, Eiterung erzeugender Geschosse. Durch den Nachweis des Sitzes werden grosse, dem Verwundeten sonst oft verderblich werdende Eingriffe vermieden. Er führt derartige Beispiele an. Durch die Röntgenstrahlen ist der Nachweis gelungen, dass viel mehr moderne Mantelgeschosse stecken bleiben, als man nach den theoretischen Voraussetzungen anzunehmen berechtigt war. Die Entfernung der Geschosse wird durch das abwechselnde Arbeiten in Röntgen- und Tageslicht noch bedeutende Förderung erfahren, ebenso von der Stereoskopie. Von grosser Bedeutung ist das Röntgenbild für Behandlung der Verletzungen des centralen und peripheren Nervensystems, in der der Sitz des Geschosses im Gehirn, der den Nerven drückende Callus, der Knochensplitter der Wirbelsäule oder deren Verschiebung nachgewiesen werden kann, welche das Rückenmark schädigen. Von geringerer Bedeutung als der Nachweis der Geschosse sind die Strahlen für die Knochenverletzungen, hauptsächlich deshalb, weil die Schussbrüche grösstenteils schon an solcher Stelle (spätestens an dem Hauptverbandplatz) endgültig beurteilt und behandelt werden, an welcher ein Röntgenapparat fehlt. Von grosser Bedeutung wird das Röntgenverfahren aber wieder, wenn sich später bei konservativer Behandlung diagnostische und prognostische Schwierigkeiten ergeben und wenn Eiterung einen operativen Eingriff erforderlich macht. K. hebt noch die grosse Bedeutung des Röntgenogrammes der Schuss-

verletzungen für die Theorie der Geschosswirkung hervor. Die Aufstellung von Röntgenapparaten soll in allen grösseren Festungs- und Reservelazaretten des Inlandes, aber auch in den stehenden Kriegslazaretten erfolgen, er hält ihr Vorhandensein in den Feldlazaretten für möglich, zumal durch die heutige Technik die Schwierigkeiten der Elektrizitätsquelle, welche durchaus selbständig und unabhängig sein muss, als gelöst zu betrachten sind. Er führt eine Reihe von guten und praktisch gebauten Einrichtungen an.

Immelmann: Die Röntgenstrahlen als Heilmittel. Die heilende Wirkung der Röntgenstrahlen ist durch das Studium der Röntgenverbrennungen und theoretisch-experimentelle Untersuchungen festgestellt worden. Der wichtigste Faktor bei der Therapie ist die Beschaffenheit der Röhre, die weich sein soll. Ausgiebigster Schutz des Gesunden und des Arztes ist ein unbedingtes Erfordernis. Ganz kurze Besprechung der mit Erfolg behandelten Krankheiten bildet den Schluss.

Zuelzer: bespricht die Fortschritte, welche die Anwendung der Röntgenstrahlen auf dem Gebiet der **Darstellung des Magendarmkanals** gemacht hat und zwar hauptsächlich das Verfahren von Rieder, welcher den Lauf genossenen Wismut-Kartoffelbreis in Magen und Darm verfolgte. Auf therapeutischem Gebiet ist die Behandlung der **Leukämie** kurz dargestellt.

Coenen: teilt fünf radiologisch interessante Fälle von **Knochenverletzungen** bzw. Erkrankungen aus der v. Bergmannschen Klinik mit. 1. Bruch des Collum chirurgicum humeri mit Dislokation, welcher sofort nach Verletzung aufgenommen und gleich richtig reponiert werden konnte und, da Aufnahme im Verband richtige Lage der Bruchenden zeigte, in einem Verband zur Heilung gebracht wurde. 2. Dieselbe Verletzung schon veraltet mit beginnender Callusbildung. Blutig reponiert und geheilt. 3. Schleichende Osteomyelitis des unteren Radiusendes. Der Herd entsprach den metaphysären Gefässen und wurde daher als auf den Blutweg entstanden angesehen, obwohl Schnitt in der Nähe der erkrankten Stelle vorausgegangen war. 4. Myelogenes Sarkom des Oberschenkels. 5. Luxatio coxae traumatica.

Albers-Schönberg: Mitteilungen über die Entwicklung und den derzeitigen Stand der Röntgentechnik. In den zehn Jahren ihres Bestehens hat die Röntgentechnik ganz ungeahnt rasche Fortschritte gemacht, namentlich hinsichtlich der Röntgenographie. Hinsichtlich der Therapie, die ja auch noch jünger ist, sind sie nicht so gross. Als I. Abschnitt der Entwicklung nimmt er die Zeit der langsam gehenden mechanischen Unterbrecher an, welche ein absolut sicheres Arbeiten nicht ermöglichten, lange Expositionszeiten waren erforderlich, daher viel Verbrennungen. II. Abschnitt umfasst die Zeit des elektrolytischen Unterbrechers in seiner ersten Form; in dieser Zeit war mangels genügender Kenntnis der Leistungsfähigkeit und Behandlungsweise der Röhrenverbrauch gross, die Röntgenogramme zum Teil schlechter als vorher. Es wurden nun die Röhren dem neuen Unterbrecher angepasst und nun werden die besten Erfolge erzielt. III. Dieser Zeitabschnitt wird von A.-S. vom Beginn einer leistungsfähigen Blendentechnik an gerechnet, während der IV. Abschnitt die Zeit der Erkennung der Schädlichkeiten der Röntgenstrahlen, der Konstruktion der Schutzvorrichtungen umfasst. Im folgenden wird besprochen, ob es dem praktischen Arzt empfohlen werden kann, mit Röntgenstrahlen zu arbeiten, was er im allgemeinen aus wissenschaftlich-technischen, sanitären (Schädigung durch die Strahlen) und pekuniären Gründen verneint, während er die Therapie bedingungsweise zugesteht. Dagegen ist es für den praktischen Arzt von grösster Wichtigkeit, sich dauernd auf dem laufenden zu erhalten über den Stand der gesamten Röntgenologie.

von Kuester: Das Sammeln röntgenographischer Diapositive und eine praktische Erleichterung bei deren Herstellung. Er empfiehlt für vielbeschäftigte Röntgenologen die Anfertigung von Diapositiven völlig gleichen Formates von allen Röntgenogramme die so handlich sind, dass sie eventuell in Schreibstisch und Kästen, ähnlich denen für mikroskopische Präparate untergebracht werden können. Einen passenden Apparat, bestehend aus einem Tischchen mit Laufschiene, auf denen die photographische Kammer läuft und der am Ende einen Beleuchtungskasten trägt, hat Frl. Schönherr am städtischen Krankenhaus Charlottenburg angegeben. Die Einstellung wird durch eine Skala erleichtert, auf der die Grösse der Röntgenogramme verzeichnet ist. Stellt man die Kammer auf diese Punkte der Laufschiene, so erscheinen jedesmal die Diapositive in der erwünschten Grösse. . . . p.

Monatsschrift für Unfallheilkunde und Invalidenwesen. 1905, Nr. 4.

Grashey: Röntgenogramme in Unfallsachen. Verf. zeigt an einer Reihe von Fällen, wie leicht aus Röntgenogrammen Fehlschlüsse gezogen werden können, besonders wenn die Bilder von unkundiger Hand oder in nicht genügender Anzahl gemacht werden. Er weist ferner darauf hin, dass die Abzüge oft nicht mehr erkennen lassen, was auf der Platte noch zu sehen ist, und wie man sich hüten muss, von „normalen Verhältnissen“ in einem Gutachten zu reden, da es häufig genug vorkommt, dass man gewisse Veränderungen, besonders Weichteilveränderungen im Röntgenogramm nicht sehen kann oder erst später sehen lernt.

Physikalisch-medizinische Monatshefte. 1905, Heft 12.

Sommer: Über Regenerierung von Röntgenröhren. Verf. bespricht die Regenerierungsarten der am häufigsten verwandten Röhrenformen und gibt am Schluss der Arbeit einige Winke für die Behandlung von Röntgenröhren. Die Arbeit enthält nichts Neues. Silberberg (Breslau).

Archives of the Röntgen ray. Nr. 58—63.

Cole: Experimental research concerning direct indirect and secondary skiagraphic rays.

Die Arbeit bringt sehr eingehende Versuche über Bildung und Wirkung der Sekundärstrahlen. Die Versuche zeichnen sich durch eine besondere Sorgfalt und originelle Anordnung aus, die Einzelheiten hier mitzuteilen ist nicht möglich. Besonders interessante Mitteilungen bringt C. über das Verhalten der Röhren, dem er grosse Aufmerksamkeit gewidmet hat, unter Verfolgung eines ganzen „Röhrenlebens“, wenn man so sagen darf. Diese Beobachtungen kurz zusammengefasst sind folgende: 1. Ganz frische Röhre ist durchsichtig, farblos. 2. Zuerst leuchtet die der Antikathode gegenüberliegende Röhrenhälfte in hellem Gelbgrün, welches allmählich innen mehr bläulich im Ton wird. 3. Nach längerem Gebrauch färbt sich das Glas der von den Röntgenstrahlen getroffenen Hälfte violett, das der hinteren Hälfte gelblich. Die violette Farbe hält Verf. für eine moleculare Änderung des Glases. 4. Ältere und neue Röhren unterschieden sich hinsichtlich der Fluorescenz auf dem Leuchtschirm. 5. Die vordere Hälfte der Röhre wird mit dem Alter spröder als die hinter der Anode liegende. 6. Nach monatelangen häufigen Gebrauch tritt eine „Krisis“ der Röhre ein, d. h. sie ist sehr hart und schlägt bei Regeneration auf ein sehr niedriges Vacuum um, so dass blaues Licht auftritt. Wenn die Röhre nun mässig belastet wird, wird sie ausserordentlich haltbar und leistungsfähig. Er hat diesen eigenartigen Vorgang bei jeder Röhre beobachtet. Eine Röhre, die die Krisis durchgemacht hat, nennt er „reif“ (seasoned). 7. Die Röhre muss auf den Induktor mit dem sie betrieben wird, abgestimmt sein. 8. Der ganze Reifungsprozess ist eine Folge molekulärer Änderungen der Glaswand durch die Röntgenstrahlen wahrscheinlich eine solche Lagerung der Moleküle, dass die Strahlen leichter durch die zwischen ihnen liegenden Lücken durchdringen können.

Levack: A case of spleno-medullary leukaemia treated by X rays. Bei Beginn der Behandlung bestand Fieber, die Kranke war sehr hinfällig und elend. Grosser Milztumor, keine Drüsen-schwellungen. Blutbefund: Hämoglobin 50%, Leukocyten 161,600, rote Blutkörperchen 2980000, W:R=1:18. Die Behandlung geschah mit mittelweicher Röhre, Milz und die unteren Femurcondylen wurden bestrahlt. Nach dreimonatlicher Behandlung. Blutbefund: Hämoglobin 68%, weisse Blutkörperchen 58800, rote: 3308000. W:R=1:56. Nach fünfwöchentlichen Aussetzen verschlechterte sich der Blutbefund wieder etwas. Im Ganzen hatte sich das Allgemeinbefinden wesentlich gehoben unter Zunahme des Gewichtes, die Milz war nur unwesentlich kleiner. (Verf. nimmt fibröse Entartung an.) Zwei Monate nach Beginn der Bestrahlung, Wiedereintritt der Menstruation, die seit Beginn der Erkrankung über zwei Jahre ausgesetzt hatte. Die Körperkräfte hatten bedeutend zugenommen. Bei der Blutkörperchen-zählung sind auch die einzelnen Arten berücksichtigt. Im allgemeinen gleicht der Fall vollständig dem anderen Berichterstatter.

Bunch: The electrical treatment of ringworm. Im Wesentlichen Beschreibung der Röntgenbehandlung dieser Affektionen. Forderung der exakten Messung der verabreichten Dosis durch das Holzknechtsche oder Sabouraudsche Chromoradiometer und Beschreibung dieser Vorrichtungen. Die Behandlung muss sehr sorgfältig sein, alles Erkrankte treffen. Die verschiedenen Pilze, welche die Krankheit erzeugen, sind ungleich widerstandsfähig gegen die Bestrahlung. Die Hauptsache bei der Behandlung ist die völlige Epilation. Die Strahlen müssen dazu genau senkrecht auf die zu enthaarende Stelle auftreffen, es können stets nur kleine Stellen auf einmal behandelt werden. Bei richtiger Anwendung ist die Röntgenotherapie billiger als jede andere Behandlungsmethode. Misserfolge liegen nur an ungenügender Sorgfalt bei der Behandlung.

Butcher: Protection in X-ray work. Nicht allein die direkte Bestrahlung, vor der man sich leicht schützen kann ist schädlich, auch die in der Luft des Raumes entstehenden Sekundärstrahlen oder wie er es nennt, die „ionisierte“ Luft. Am besten bringt man die Röhre in einer Bleikiste unter oder schützt sich durch eine weitreichende Bedeckung des ganzen Körpers mit undurchlässigem Material. Handschuhe sind immer zu tragen. Quantimeter for measuring the intensity of Röntgen radiations. Beschreibung der Vorrichtung von Kienböck.

Rankin: Report on the X-ray treatment of lupus on the Royal Victoria Hospital, Belfast.

Ergebnisse: 4 einige Monate nach Ablauf der Behandlung völlig geheilt vorgestellt,

6 geheilt entlassen, nicht weiter beobachtet,

17 so wesentlich gebessert, dass Heilung in Aussicht,

13 teilweise gebessert, weggeblieben,

10 trotz monatelanger Behandlung unge bessert.

Die besten Ergebnisse werden erzielt bei ulcerativen und hypertropischen Formen, schlechte oder gar keine bei vereinzelt Knoten zwischen Narbengewebe. Die Ergebnisse waren besser, wenn vor Bestrahlung die Borken u. s. w. entfernt wurden. Auch bei den nicht weiter beeinflussten Fällen trat während der Behandlung keine Weiterverbreitung der Krankheit zu Tage. Tabellarische Übersicht der Fälle.

Franze: The use of the diaphragma in X ray work, with a note on orthodiagraphy. Theoretische Begründung des Gebrauches von Blenden und ihres Nutzens. Die Anwendung der Blende in der Orthodiagraphie und das Prinzip der letzteren werden erläutert.

Wills: X-ray in acne, eczema and malignant disease. Bei hartnäckiger, durch keine sonst bewährten Mittel zu beseitigende Akne ist oft in kurzer Zeit Dauerheilung durch Röntgenstrahlen zu erreichen. Es muss eine leichte Reaktion erreicht werden; nach deren Abklingen trocknen die Pusteln, die sich zuerst meist vergrössern und mehr Beschwerden machen, ein und fallen ab. Ebenso verschwinden kleine keloidähnliche Narben, die manchmal nach Stichelung u. dergl. zurückbleiben. Wahrscheinlich wirken die Strahlen direkt auf die Talgdrüsen ein. In vielen Fällen könnten Kranke mit schwer heilbarer Akne viel Zeit und Verdruss sparen durch frühzeitig vorgenommene Röntgentherapie. — Bei Ekzem verschwindet Jucken und Nässen, nachdem unter milder Reaktion sich ersteres manchmal steigert. — Bei Krebsen hat er wenig gute Erfolge gesehen. Allerdings waren seine Fälle sämtlich sehr schwer, veraltet, inoperabel. Nur bei einem sah er baldiges und vollständiges Verschwinden der Narbenrecidive, Dauerresultat unbekannt. Verbrennungen durch die Bestrahlung scheinen der Ausbreitung der Tumoren grossen Vorschub zu leisten und auch die Kachexie zu befördern. — Sarkome hat er nicht mit Erfolg behandelt, bei einem Kranken einen Aufenthalt des Wachstums erzielt.

Hayes: Case of extensive tubercular disease of the glands of the neck treated with x-rays. Vierjähriges Mädchen, hatte vier Monate vorher Scharlach mit zahlreichen Drüsenabszessen am Hals gehabt. Bei Beginn der Behandlung zahlreiche, stark absondernde Fisteln in der stark entzündeten Haut beider Halsseiten, zahlreiche geschwollene Drüsen, Granulationswucherungen in der Tiefe der Fisteln und Abszesse. Sechs Wochen lang täglich 5 Minuten dauernde Bestrahlung (nähere Angaben fehlen) führte völlige Heilung herbei, sehr schnell schwand Eiterabsonderung, die schwammigen Granulationen zogen sich zusammen, die Drüsen verkleinerten sich. Die Behandlung wurde noch etwa vier Wochen fortgesetzt und ergab sehr gutes kosmetisches Resultat. Die Drüsen waren völlig verschwunden, auch noch 9 Monate später. (Dass die Erkrankung zweifellos Tuberkulose war, ist nicht bewiesen! Ref.)

Hall-Edwards: Combined surgical procedure and x-rays in the treatment of rodent ulcer. Bei einem 27jährigem Mädchen, welches von früher Jugend auf häufig entfernte, stets wiederkehrende Warzenbildung am rechten untern Augenlid hatte, fand sich ausgedehnte, beide Augenlider einnehmende warzige Geschwulst, die sich als Cancroid erwies. Sie wurde erst abgetragen, vier Tage später mit der Bestrahlung begonnen, zu der mittelweiche Röhre benutzt wurde. Nach 13 täglichen Sitzungen war die Lidgegend von normalem Aussehen. Das Auge durch Hornhautnarben völlig blind, wurde später enucleiert, eine ulcerierte Stelle der Nase noch weiter bestrahlt. Gesamtdauer der Kur 5 Monate. Kein Recidiv (seit wie lange? Ref.).

Manders: The relief of rheumatic pains by thorium salts. Verschlag, chronische Rheumatismen, welche sich der Röntgentherapie und andern Strahlungsarten nach den Erfahrungen der letzten Jahre zugänglich gezeigt haben, mit Thoriumsalzen zu behandeln, welche von aussen auf die erkrankten Stellen aufgelegt werden.

Jones: The electrical department St. Bartholomews hospital. Seit 1882 besteht eine solche Abteilung. J. beschreibt die historische Entwicklung derselben von der Anfangsausstattung mit Elementen aller Art bis zur heutigen vollendeten Technik.

Batten: The treatment of ringworm of the scalp by x-rays. 1. Jede erkrankte Stelle der Kopfhaut muss vor Beginn der Behandlung genau bekannt sein. 2. Eine einfache, durch Aufnähen von Bleifolie auf eine gut passende Kappe hergestellte Schutzvorrichtung ist anzubringen. Sie erhält Löcher, die den erkrankten Stellen entsprechen. 3. Innerhalb 14 Tagen sollen sechs Bestrahlungen mit mittelharter Röhre von etwa 10 Minuten Dauer stattfinden, Kopfhaut etwa 15 cm von Antikathode entfernt. 4. Der Kopf soll täglich zweimal mit einer antiparasitären Lösung — er benutzt spirituöse Resorcinslösung — gewaschen werden. 17—30 Tage nach Beginn der Behandlung fallen die Haare der bestrahlten Stellen aus. 5. Nach völliger Enthaarung werden die Waschungen fortgesetzt und eine den Haarwuchs befördernde Salbe eingerieben. — Die Wirkung der Röntgenstrahlen besteht nur in der Enthaarung, während die Waschung die Pilze abtötet.

Orton: The diagnosis of thoracic aneurysm by means of the Roentgen rays. Grosse Aneurysmen festzustellen, ist nicht schwierig. Er hat vielfach die Beobachtung Walshams bestätigen können, dass bei Aneurysma der Herzschatten breiter ist als gewöhnlich. Für kleine Aneurysmen ist die Beobachtung in den verschiedenen Schrägstellungen von grösster Wichtigkeit.

Shenton: Colitis and high frequency currents. Bei chronischer ulcerativer Colitis, die allen Behandlungsarten trotzte, wurden teilweise recht gute Erfolge mit Hochfrequenzapplikationen erzielt. Neun Fälle sind summarisch mitgeteilt.

Galimard: Action of the x-rays on the platino-cyanides especially of those of barium. Die Wirkung der Strahlen, welche sich nach längerer Einwirkung in Braungelbfärbung zeigt, beruht nach Versuchen des Verf. auf einer Wasserentziehung. Man kann die Braunfärbung auch herstellen durch langsames Erwärmen, in Vacuum und in Trockenkammer mit Chlorcalcium. Die Wiederherstellung der gelbgrünen Farbe und Fluorescenz beruht nicht, wie bisher angenommen, auf Einwirkung des Tageslichtes, sondern auf der Wiederaufnahme von Wasser in den Salzkomplex (Hydratbildung). Daher rät

er, die Schirme im Dunkeln aufzubewahren und sie nur feuchter Luft zugänglich zu machen. Andere Cyanide verhalten sich ähnlich, nur wird das Bariumsalz am schnellsten verändert und am langsamsten regeneriert. Durch seine Untersuchungen hat er wichtige Mängel des Sabouraudschen Dosierapparates nachgewiesen: er ist unzuverlässig, da er in feuchter Luft zu langsam, in trockener zu schnell seine Farbe ändert. Bei der Nähe, in welcher die Plättchen an die Röhren herangebracht werden müssen, trägt auch deren Erhitzung zu bedeutenden Ungenauigkeiten bei.

Stern: Further observations on the unipolar x-ray tube. Seine Röhre besteht aus einem langgezogenen Rohr, welches am einen Ende mehr oder weniger stark kuppelförmig anschwillt, in dieser Kuppel die Antikathode trägt, während die Kathode in dem röhrenförmigen Teil enthalten ist. Die Röhre wird nur an einen Pol eines Oudin-Resonators oder eines anderen guten Hochfrequenzapparates angeschlossen, während der Körper, mit dem die Röhre in Berührung kommt, die Erdleitung abgibt. Von besonderem Vorteil scheint die Röhre bei Behandlung von Körperhöhlen. Er verwendet sie in verschiedener Grösse zur Behandlung von Hautkrankheiten. Die Strahlen, die mit ihr erzielt werden lassen, entsprechen Benoist Nr. VI.

Piffard: Notes on fluorescence. Eingehende und interessante Studien über Fluoreszenz, deren Einzelheiten im Original nachzulesen sind.

Surgery, Gynecology and Obstetrics. Vol. 1. Nr. 3.

Kanavel: An anatomical, experimental and clinical study, of acute phlegmons of the hand. Eine ausserordentlich eingehende und sorgfältige Studie über diese häufige und für den praktischen Arzt wie den Fachchirurgen so wichtige Erkrankung. Zum erstenmal, soweit des Ref. Kenntnis reicht, ist die Röntgenologie dabei zu Hilfe genommen, um die Ausbreitungswege des Eiters in den komplizierten Sehnenscheiden der Hohlhand u. s. w. ohne äussere Verletzung des Präparates an der Leiche festzustellen; die anatomische Präparation wurde in manchen Fällen noch nachträglich ausgeführt. Die Verhältnisse der Wirklichkeit, bei welchen unter verschieden hohem Druck stehender Eiter in Betracht kommt, sind durch verschieden starken Druck bei der Injektion nachgeahmt. Die Injektionsmasse bestand aus Gips und Mennige, mit Wasser und Glycerin angerührt. Bei einzelnen Präparaten werden die Blutgefässe gleichzeitig injiziert, um die Lagebeziehungen zu diesen festzustellen. Stereoskopische Bilder scheinen nicht gemacht zu sein, obwohl diese besonders lehrreich gewesen wären. Auf das anatomische Ergebnis, das sich mit früheren Erfahrungen deckt, kann hier nicht eingegangen werden. . . . p.

American Medicine. Vol. X. Nr. 2. Juli 8, 1905.

Leonard: The treatment of some neuralgias by the Röntgen ray. Verf. berichtet über eine Reihe von Neuralgie-Fällen, die unter Röntgenbehandlung günstig beeinflusst wurden. Günstige Resultate wurden erzielt in einem Fall von Supra- und Infraorbitalneuralgie, wo schon nach vier je drei Minuten dauernden Behandlungen Heilung eintrat, ebenso in einem Falle von Zahnneuralgie nach acht Behandlungen von je fünf Minuten Dauer und bei einem Fall von Migräne. Weniger erfolgreich war die Behandlung in einem Falle von Trigemineusneuralgie, desgl. in einem Falle von Bronchialneuralgie, der sich zu früh der Behandlung entzog. Dagegen wurden wieder bessere und gute Resultate erzielt in einem Fall von Narbenkompression im Gehirn, wo Besserung nach 12 Bestrahlungen durch eine Trepanationsöffnung eintrat, sowie in einem Fall von Neuritis des Facialis und von Tic douloureux. Für den Erfolg ist die richtige Wahl der Dosis und Qualität der Röntgenstrahlen unerlässlich. Die besten Resultate sind bei chronischen Veränderungen im Nerven zu erzielen, hingegen bleiben die Resultate aus, wo es sich um Nervenzerstörung handelt, wenn auch vielleicht den Röntgenstrahlen eine wiederbelebende Wirkung zukommt. Auch Gelenkschmerzen werden durch die Röntgenstrahlen günstig beeinflusst, selbst da, wo es sich um Deformitäten und Steifigkeiten handelt.

The journal of medical research. Vol. XI, Nr. 2.

Henry O. Feiss: A method of studying the pathology of bone lesions by the X-ray. Verf. empfiehlt zum genauen Studium von Knochenstrukturen und Erkrankungen folgende Methode: Zunächst wird ein Bild vor der Operation gemacht, dann ein solches von dem durch die Operation entfernten Knochenstück und zwar in derselben Ebene wie ersteres. Dann wird das herausgenommene Knochenstück halbiert und mit der Schnittfläche auf der Platte liegend photographiert. Hierauf wird noch eine Scheibe abgetrennt und ebenfalls photographiert. Von dieser Scheibe des Präparates werden auch histologische Untersuchungen gemacht. Silberberg (Breslau).

Archives d'Electricité Médicale. 13. p. 795. 195.

Th. Guilloz: Neue Röntgenröhren. Verfasser hat besonders für starke Belastung Röntgenröhren anfertigen lassen, deren Antikathode aus pulverisiertem Chrom besteht, welches mit der hydraulischen Presse zu einem festen Körper zusammengepresst ist. Auch für die Vakuumregulierung dieser Röhren wird ein neues Mittel benutzt, nämlich zwei Hilfselektroden aus Calcium- oder Bariumhydrat, die sich in einem kleineren Nebenrohre befinden, welches mit dem Hauptrohr kommuniziert, und die ähnlich wie die bekannte Glimmerregulierung Gas abgeben, wenn der Strom durch sie hindurchgeleitet

wird. Diese Regeneratoren sollen sehr wirksam sein und auch sehr lange vorhalten. Ausserdem kann man, wenn die Röhre durch Überregeneration zu weich geworden ist, dieselbe dadurch wieder härter machen, dass man während längerer Zeit einen schwachen Strom hindurchschickt.

Walter (Hamburg).

Le Radium.

La radioactivité et les radiations, les sciences qui s'y rattachent et leurs applications.

Seit Januar 1904 erscheint diese neue Zeitschrift bei Masson & Co. in Paris als Monatschrift.

Sie ist vornehm und gediegen ausgestattet, bringt Originalveröffentlichungen von bekannten Autoritäten auf den einschlägigen Gebieten. Zahlreiche Referate aus der Litteratur aller Länder nach einzelnen Gebieten getrennt, grösstenteils mit Abbildungen versehen, sind vorhanden, ebenso Bücherverzeichnis. Die Abbildungen sind gut und sorgfältig ausgeführt.

Im ganzen ähnelt die Zeitschrift etwas den Fortschritten aus dem Gebiete der Röntgenstrahlen. Angenehm sind das etwas kleinere, handlichere Format und die beschnittenen Ränder.

Zum Referat liegt der II. Jahrgang vor.

Nr. 1 Gunni Busck: **La phototherapie Finsen, dispositifs actuellement employés à l'Institut Finsen.** Rein technische Beschreibung der bekannten und schon öfters geschilderten Apparate.

Holzknacht: **Sur la thérapie par transformation des couleurs** (Sensibilisation — Fluorescence). Erklärung des Begriffes und der Verschiedenartigkeit der Bezeichnung des Vorganges von verschiedenen deutschen Forschern bildet die Einleitung. Seine eigene Erklärung: Zur Wirkung auf die Zelle müssen die Strahlen in solche anderer Art umgewandelt werden, d. h. es handelt sich um eine Fluoreszenzwirkung. Die Fluoreszenz beruht aber auf einer Farbenverwandlung oder, wissenschaftlich ausgedrückt, auf Umänderung der Wellenlänge, daher nennt er die neuere Art der Therapie die Farbentransformationstherapie. Die Umwandlung geschieht nicht ins Ultrarot hinein, wie Straub annimmt, auch kommt eine jenseits des Ultraviolett liegende Strahlengattung nicht in Betracht, da sonst alle die Sensibilisatoren der photographischen Platte auch auf die lebende Zelle rücken müsste, was nicht der Fall ist. Eine etwas komplizierte Begründung seiner Behauptung folgt. Wenn auch bis jetzt keine grossen praktischen Erfolge erzielt sind, so empfiehlt sich doch sehr der Weiterausbau dieser Forschungen.

Armagnat: **Notions sur le fonctionnement des bobines d'induction.** Die bekannten physikalisch-technischen Ausführungen über den Verlauf und die Beeinflussung des Induktionsstromes unter verschiedenen Bedingungen, verschiedenartigen Unterbrechern mit und ohne Kondensator u. s. w.

Nr. 2. Danne: **Gisements radifères d'Issy l'Evêque (Saone-et Loire).** In bleihaltigen Erzen der genannten Gegend fand sich starke Radioaktivität, und zwar war diese an Pyromorphit, ein Bleiphosphat, gebunden. Die näheren Untersuchungen ergaben Fehlen von Radium, jedoch das Vorhandensein von Emanation in benachbarten Quellen. Verf. nimmt daher sekundäre Radioaktivität der Erze an, weil in diesen als den durchlässigsten Bodenstellen der Gegend die Wässer der Quellen verlaufen. Die radioaktiven Minerale sind in abbauwürdiger Menge vorhanden und werden bereits verarbeitet.

Matout: **Étude sur la phosphorescence.** Schon im Altertum und Mittelalter wurden einzelne Fluoreszenzerscheinungen entdeckt und beschrieben. Fünf Arten der Fluoreszenz zählt er auf: 1. tierische und pflanzliche; 2. mechanisch hervorgerufene (Reibung, Leuchten von Kristallen bei Schlag); 3. durch Licht hervorgerufene; 4. durch Wärme; 5. durch Röntgen- und Radiumstrahlen erzeugte.

I. **Phosphoreszenz der Lebewesen** ist in neuester Zeit hauptsächlich von Raphael Dubois untersucht. Er fand bei Elateriden einen kristallinen Körper = Luciferin, einen albuminoiden = Luciferase, die, jeder allein nicht phosphoreszierend, bei Zusammenbringen lebhaft Fluoreszenz hervorriefen.

II. **Phosphoreszenz durch mechanische Einwirkung.** Die beim Reiben von Zuckerstücken aneinander, bei Zerschlagen verschiedener Kristalle u. s. w. auftretenden Phosphoreszenzerscheinungen sind elektrischer Natur.

III. **Phosphoreszenz durch Lichtwirkung.** Viele Salze der alkalischen Erdmetalle haben die Eigenschaft, nach Bestrahlung mit Tageslicht nachher zu fluorescieren. Um die Erforschung dieser Phänomene hat sich besonders Becquerel verdient gemacht. Die Intensität, die Verwandlung, die das Licht durch die Fluoreszenz erleidet, werden beschrieben und mathematisch entwickelt. Die Temperatur ist auf die Fluoreszenz von grossem Einfluss.

IV. **Fluoreszenz durch Temperatursteigerung.** Das Verhalten verschiedener Mineralien beim Erhitzen wird beschrieben, Untersuchungen über die Wellenlängen bei verschiedenartiger Fluoreszenz derselben mitgeteilt.

V. **Phosphoreszenz durch „neue“ Strahlen.** Kathoden-Röntgen-Radiumstrahlen werden hinsichtlich ihrer Fluoreszenzwirkung auf verschiedene Körper besprochen. — Zum Schluss betont er, dass über die interessanten Phänomene der Fluoreszenz noch keine grundlegende Arbeit vorliege, sie könnte für spektralanalytische Untersuchungen von besonderer Wichtigkeit werden.

Guillaume: **Les radiations.** (Fortsetzung aus H. 1.) Rein physikalisch-mathematische Arbeit.

Béclère: Sur l'emploi thérapeutique des sels de Radium. Zunächst Besprechung der hauptsächlich für die Therapie zur Verwendung kommenden Strahlungsenergie — ein sehr grosser Teil der Strahlen wird durch die Verschlussplatte der Kapsel absorbiert, eine wesentliche Verminderung tritt ein schon durch 1 mm Abstand von der Haut — und deren Messung durch die verschiedenartigen Methoden. Zweckmässige Anordnung der Radiumkapsel ist die viereckige, weil genauer die Grenzen bei Bestrahlung eingehalten werden können. Da die Radiumstrahlen zum grössten Teil aus solchen bestehen, die sehr weichen Röntgenstrahlen entsprechen, ist ihre Wirkung sehr wenig in die Tiefe dringend, ihre therapeutische Verwendung nur für sehr oberflächliche Affektionen geboten. Er nennt das Radium „eine Taschenausgabe einer ausserordentlich kleinen und weichen Röntgenröhre“.

Abbe: Action du Radium sur quelques tumeurs particulières. Warzen, Lupus, ulcus rodens wurden ziemlich schnell und dauernd geheilt. Bei einem Riesenzellensarkom des Unterkiefers erreichte er Verkleinerung und wieder Festwerden der gelockerten Zähne, aber auch nach Schluss der Behandlung konnten noch Riesenzellen nachgewiesen werden. Er hatte das in Glasrohr befindliche Radium in den Tumor selbst durch Einschnitte eingeführt. Mikroskopische Studien stellte er an einem Brustkrebs an, der 14 Tage vor der Operation an verschiedenen Stellen bestrahlt wurde. Er fand Degenerationsherde, die von der Einführungsstelle des Radiumträgers mehrere Millimeter in die Tiefe gingen.

Nr. 3. Gaubert: Les minéraux uranifères et leurs gisements. Mineralogische Abhandlung.

Laborde: Mesure de la quantité de chaleur dégagée par les sels du radium. Der Verf. ist Assistent Curies. Beschreibung der Apparate: besonders dazu konstruierter Kalorimeter oder schon vorhandener derartiger Einrichtungen. Die Untersuchungen haben gezeigt, dass die Wärmeproduktion in gewissem Verhältnis zu den ausgesandten X-Strahlen stehen.

Belot: Les ampoules en radiologie médicale. Beschreibung der verschiedenen am meisten gebrauchten Röhrenarten und ihrer Konstruktionsprinzipien.

Nr. 4. Elster u. Geitel. Disposition et mode d'emploi d'un appareil destiné à la recherche de la radioactivité du sol et des sédiments. Eingehende Beschreibung des Apparates und Verfahrens zu vorbenanntem Zweck.

Nr. 5. Enthält Bericht über den Röntgenkongress.

Nr. 6. Leblanc: La lampe et la sonpape à vapeur de mercure Cooper Hewitt. Beschreibung der Quecksilberdampf Lampe. Sie ist berufen, in der Technik der Hochfrequenz eine Rolle zu spielen.

Niewenglowsky: Développement des radotypes. Genaue Vorschriften zur Entwicklung der Negative von Röntgenogrammen. Er benutzt eine Lösung von Metol mit Hydrochinon, deren Zusammensetzung angegeben ist, und weist darauf hin, dass das Alkali, welches zu allen Entwicklern zugefügt ist, mehr zum Herausheben der Einzelheiten dient, während die Vermehrung des reduzierenden Körpers die Kontraste verstärkt. Demgemäss giebt er Vorschriften für die sorgfältige Bearbeitung der Platten bei den verschiedenen Expositionsmöglichkeiten, die recht zweckmässig erscheinen. Die Entwicklung gestaltet sich dann allerdings zu einer ziemlich komplizierten Arbeit und es scheint Ref., als ob man im Glycin einen ohne diese Umständlichkeiten fast ebenso gut arbeitenden Entwickler zur Verfügung hat.

Nr. 7. Geitel: Recherches sur la radioactivité de l'atmosphère et du sol. Die ganze Erde ist radioaktiv und sendet überall Emanation aus. Am deutlichsten wird dies in Höhlen, Stollen u. dgl. mit porösen Wänden, wo sich die Emanation derartig aufspeichern lässt, dass man ihre Wirkung sichtbar machen kann. Von den Bodenschichten gelangt die Emanation in die Luft und das Wasser, welches aus ihnen hervorkommt, schlägt sich auf allen Gegenständen nieder, so dass unsere Umgebung überall mehr oder weniger Emanation enthält. Daher leitet auch die Luft Elektrizität, ein Phänomen, welches Coulomb schon vor etwa 100 Jahren entdeckte, das er aber fälschlich der Luftfeuchtigkeit zuschrieb.

Rehns u. Salmon: Traitement du cancer cutané par le radium. Mitteilung zweier Fälle von Lippenkrebs bzw. Hautkrebs des Nasenflügels, welche durch Radiumapplikation in ca. 73 Tagen lokal geheilt wurden. Die Sitzungen dauerten bis zu 30 Minuten. Er weist auf den grossen Vortheil des Radiums in der Hand des praktischen Arztes hin in Gegenden, wo Hautkrebs häufig ist.

Foveau de Courmelles teilt im Supplement zu Nr. 7 eine Beobachtung mit, welche die **Einwirkung der Röntgenstrahlen auf die Keimdrüsen** bestätigt. Bei ungefähr 30 Frauen, die er wegen Uterusfibromen bestrahlte, schwanden diese Tumoren allmählich. Blutungen, die zuerst bestanden und sich im Anfang der Behandlung meist vermehrten, hörten schliesslich ganz auf, aber auch die regelmässige Menstruation kehrte nicht wieder, sondern war dauernd verschwunden auch bei Frauen, bei denen sie ihrem Alter nach noch wieder hätte auftreten müssen. Er schliesst daraus auf eine Atrophie der Ovarien.

Nr. 8. Braunstein: Sur le rôle de l'emanation du radium et son emploi. Die Emanation hat folgende wichtige Eigenschaften: 1. Sie wirkt gewebeauflösend, 2. baktericid., 3. die Wirkung von Fermenten steigernd. Verf. hat mit stark emanationshaltigem Wasser, das durch Destillation von radiumsalzhaltigen Lösungen gewonnen war, gearbeitet, indem er Injektionen damit machte. Er konnte Tumoren damit zur Auflösung bringen, Stellen, die der Injektion unzugänglich waren (Larynx z. B.), wurden mit röntgenoaktiv gemachtem Wismut bestäubt. Die Wirkung auf die Fermente, deren zymotische Kraft ge-

steigert wird, scheint für die Zukunft wichtig bei Heilung mancher Stoffwechselerkrankungen, z. B. Diabetes, und erklärt vielleicht die günstige Wirkung mancher Mineralwässer bei diesen Erkrankungen, z. B. des Karlsbader, welches Emanation enthält.

Kalman: *Contribution à l'action biologique des sources thermales radioactives.* Er hat Versuche angestellt mit Gasteiner Thermalwasser aus den verschiedenen Quellen, mit dem aus ihnen gewonnenen Gas und mit dem Sediment, sowie dem aus dem Sediment gewonnenen, stark radioaktiven Körper, Reissacherit. Als Versuchsobjekt dienten Reinkulturen des *bac. prodigiosus*. Er fand: 1. Alle diese Quellprodukte übten eine schädigende Wirkung auf die Mikroorganismen. 2. Die Wirkung geht parallel der Stärke der Radioaktivität dieser Körper, sie ist am schwächsten im Wasser, am stärksten in dem Reissacherit. 3. Die Wirkung fehlt, wenn das Wasser länger als 48 Stunden offen gestanden hatte, ebenso in dem aus solchem gewonnenen Gas.

Belot: *Les instruments de mesure en radiologie médicale.* Beschreibung der bekannten Messinstrumente für Qualität und Quantität der Röntgenstrahlen.

Nr. 9. Charbonneau: *Influence des connexions sur le fonctionnement des tubes à vide.* Durch Einschalten einer kleinen Funkenstrecke in den Leitungsdraht zur Röhre hat er die Untersuchungen angestellt. Er fand: 1. Erhöht man den Widerstand eines Leitungsdrahtes durch Unterbrechung (Funkenstrecke) oder schlechten Kontakt, so werden die Strahlen der Röhre weicher und das Bestrahlungsfeld kleiner. 2. Die Veränderungen der Röhre bleiben konstant, einerlei, ob der einmal eingeschaltete Widerstand sich ändert oder nicht. Er hebt die Wichtigkeit seiner Untersuchung für die rationelle Ausnutzung der Röhren hervor. Die Veränderung der Grösse des Bestrahlungsfeldes sucht er theoretisch zu erklären.

Darier. *Traitement de l'épithélioma superficiel par le radium.* Mitteilung eines Falles von schnell vorwärtsschreitendem Hautkrebs am Oberlid und der *caruncula lacrimalis*, der durch Radiumapplikation ohne Hinterlassung von Narben oder sonstige Schädlichkeit geheilt wurde. Er benutzt ausschliesslich Radiumsalze, die auf Kupferblättchen befestigt sind, da alle Bedeckungen, Glas, Glimmer u. dgl. die Wirkung ausserordentlich abschwächen. Es giebt auch derartige Radiumplättchen, auf welchen es in einer Art Email sehr haltbar und zweckmässig eingebrannt ist. . . . p.

Über die Geschwindigkeit der Röntgenstrahlen.

Von

Dr. B. Walter.

Schon von Blondlot, dem Entdecker der wohl kaum noch ernsthaft zu nehmenden N-Strahlen, wurde der Versuch gemacht, die Geschwindigkeit der Röntgenstrahlen zu bestimmen. Derselbe hat indessen später selbst zugegeben, dass die von ihm bei diesen Versuchen beobachteten Wirkungen gar nicht, wie er zuerst glaubte, von Röntgenstrahlen herrührten, wie ich dies auch schon gelegentlich in dieser Zeitschrift erwähnt habe (s. Bd. 7, S. 347). Einen wesentlich günstigeren Eindruck machen demgegenüber die zu gleichem Zwecke angestellten Versuche des Herrn Erich Marx in Leipzig, über welche derselbe auf der letzten Versammlung Deutscher Naturforscher und Ärzte in Meran ausführlich berichtet hat (s. Physikal. Zeitschr. 6. S. 768, 1905), und deren wesentlichster Inhalt hier kurz dargelegt werden mag.

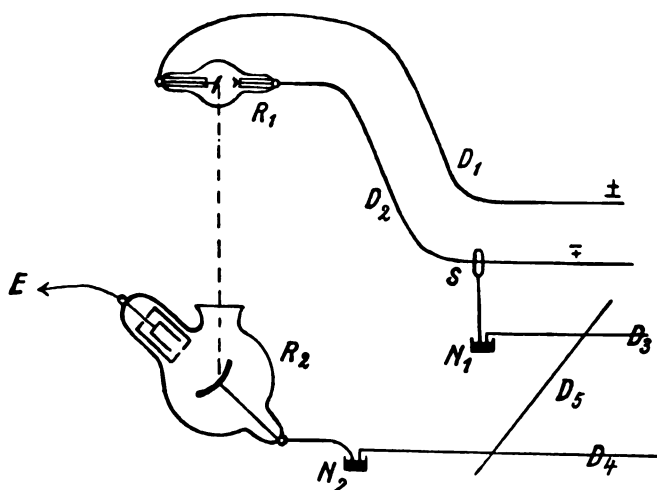
Derselbe benutzte eine ähnliche Methode, wie sie bereits von Des Coudres und Wiechert zur Messung der Geschwindigkeit der Kathodenstrahlen angewandt worden ist, d. h. die Strahlen wurden durch elektrische Schwingungen von möglichst kurzdauernder Periode, sog. Hertzsche Schwingungen, erzeugt. Die Periode der von Marx benutzten Schwingungen betrug nur $3 \cdot 10^{-9} = \frac{3}{1000000000}$ Sekunden, so dass also die Wellenlänge derselben, die bekanntlich gleich der Periode mal der Lichtgeschwindigkeit ($3 \cdot 10^{10} \frac{\text{cm}}{\text{sec}}$) ist, 90 cm war. Um nun aber mit so kurzdauernden, und im einzelnen natürlich nur sehr schwachen Stromstößen eine einigermaßen beträchtliche Röntgenwirkung zu erzielen, durfte nur eine Röhre von ganz kleinem Kaliber genommen werden. Diejenige des Beobachters, die in umstehender Figur mit R_1 bezeichnet ist, war nur 3 cm lang und hatte auch nur eine Kathode von 3 mm Durchmesser.

Bei der genannten Betriebsweise der Röhre entstehen nun die Röntgenstrahlen in ihr natürlich immer nur dann, wenn die negative Phase der zur Erregung benutzten, durch die Drähte D_1, D_2 ankommenden Schwingungen zur Kathode gelangt, d. h. alle $3 \cdot 10^{-9}$ Sekunden. Diese so erzeugten Strahlen treffen dann, wie in der Figur durch eine punktierte Linie angedeutet ist, auf eine, in einem zweiten evakuierten Glasgefäße R_2 befindliche Hohlspiegel-elektrode aus Platin und lösen hier, wie dies zuerst von Dorn nachgewiesen wurde, schwache Kathodenstrahlen aus, die in diesem Falle auf eine Antikathode mit elektrisch geschütztem Auffangezylinder, einen sog. Faradayschen Käfig, treffen und durch Verbindung desselben mit einem empfindlichen Elektrometer (s. Draht E) nachgewiesen werden.

Auch diese Kathodenstrahlen der zweiten Röhre treten also genau in demselben Rhythmus auf wie diejenigen der ersten Röhre — wenn auch natürlich jedesmal um so viel später als die in R_1 entstehenden Röntgenstrahlen Zeit gebrauchen, um von R_1 nach R_2 hin zu gelangen. Um nun die Geschwindigkeit dieser letzteren Strahlen zu messen, kam es offenbar darauf an, den Nachweis zu führen, dass bei Vergrößerung des Abstandes von R_1 und R_2 eine entsprechende Verspätung in dem Auftreten der Kathodenstrahlen in letzterer Röhre stattfindet.

Dieser Nachweis wurde nun von Marx nach langen Vorversuchen durch das folgende äusserst einfache Kompensationsverfahren geführt.

Die Thatsache nämlich, dass die Kathode von R_2 jedesmal, wenn die von R_1 kommenden Röntgenstrahlen auf sie fallen, Kathodenstrahlen aussendet, lässt sich mit anderen Worten offenbar auch so ausdrücken, dass diese Elektrode in den betreffenden Augenblicken negative Elektrizität abgibt und sich selbst demnach positiv aufladet. Diese positive Ladung lässt sich nun aber nach Marx jedesmal in einfacher Weise dadurch kompensieren, dass man die in Rede stehende Elektrode mit einem Drahtsystem von bestimmter Länge verbindet, dessen anderes, frei liegendes Ende auf elektrostatischem Wege von einem beliebigen Punkte eines der beiden Drähte D_1 oder D_2 aus beeinflusst wird, die ja die die Röhre R_1 erregenden elektrischen Schwingungen führen. Die Länge dieses Drahtsystems muss nämlich für den genannten Zweck so eingestellt werden, dass der Kathode von R_2 immer grade in demjenigen Augenblick negative Elektrizität zugeführt wird, wo sie sich infolge der Röntgenbestrahlung



von R_1 her, wie oben ausgeführt wurde, positiv aufzuladen im Begriffe ist. Das betreffende von Marx bei seinen definitiven Versuchen benutzte Drahtsystem bestand, wie in der Figur angedeutet ist, aus einer um D_2 isoliert herumgeführten Drahtschlinge S , ferner aus den beiden, in 30 cm Abstand voneinander ausgespannten, von den Quecksilbernapfen N_1 bez. N_2 ausgehenden geraden Drähten D_3 und D_4 , weiter aus dem darauf verschiebbaren graden Draht D_5 , sowie endlich aus den Verbindungsdrähten des Napfes N_1 mit der

Schlinge S , sowie des Napfes N_2 mit der Kathode von R_2 .

Bei passender Lage des Drahtes D_5 ist dann die obige Bedingung erfüllt, d. h. die durch die Röntgenbestrahlung der Kathode von R_2 in derselben erzeugte positive Ladung wird durch die ihr immer in demselben Augenblick durch das Drahtsystem zugeführte negative Elektrizität vollkommen neutralisiert, was daran erkannt wird, dass dann das mit der Antikathode von R_2 verbundene Elektrometer keinen Ausschlag mehr gibt.

Ein solcher tritt dagegen sofort wieder auf, wenn man den Abstand der Röhren R_1 und R_2 verändert; man kann aber nach Marx den durch diese Abstandsveränderung erzeugten Ausschlag sehr einfach wieder dadurch aufheben, dass man den Draht D_5 derartig auf D_3 und D_4 verschiebt, dass sich die zwischen N_1 und N_2 liegende Drahtlänge um dieselbe Grösse ändert wie jener Röhrenabstand. Aus dieser letzteren Thatsache ist dann aber offenbar zu schliessen, dass die Röntgenstrahlen zur Durchmessung jener Abstandsänderung von R_1 und R_2 dieselbe Zeit gebrauchen wie die Elektrizität zur Durchmessung einer jener Abstandsänderung gleichen Drahtlänge, oder mit andern Worten: dass die Röntgenstrahlen sich ebenso schnell fortpflanzen wie die Elektrizität an einem Drahte, d. h. also, wie aus den Hertz'schen Versuchen folgt, mit Lichtgeschwindigkeit.

Die Marx'schen Versuche bedürfen natürlich noch der Nachprüfung von seiten anderer Physiker. Soviel ich sehe, lässt sich gegen die Stichhaltigkeit derselben nur das anführen, dass nicht ohne weiteres einzusehen ist, warum nur die eine Phase der in D_1 und D_2 pulsierenden Schwingungen die Schlinge S und das an sie gehängte Drahtsystem beeinflusst, wie dies doch der Fall sein muss, wenn die oben beschriebene Kompensationswirkung zustande

kommen soll. Andererseits könnte man zur Widerlegung dieses Einwandes vielleicht darauf hinweisen, dass eine Röntgenröhre bekanntlich für die Ströme der einen Richtung einen erheblich grösseren Widerstand darbietet als für die der andern und daher auch in unserem Falle an den Polen von R_1 für die eine der genannten beiden Phasen eine erheblich höhere Spannung entsteht und demnach auch eine erheblich stärkere Influenzwirkung auf S ausgeübt wird als durch die andere. Immerhin bedarf aber dieser Punkt noch der Aufklärung.

Sollten sich nun aber die Marxschen Versuche wirklich als stichhaltig erweisen, so wäre damit zugleich zum erstenmal ein Beweis — oder doch wenigstens ein sehr starker Grund für die Annahme geliefert, dass wir es in den Röntgenstrahlen mit reinen Ätherbewegungen zu thun haben, wie zwar gegenwärtig schon fast allgemein — aber ohne irgend welchen bündigen Beweis — angenommen wird, während man die Kathodenstrahlen sowie auch die magnetisch ablenkbaren α - und β -Strahlen des Radiums bekanntlich als sehr schnell bewegte, elektrisch geladene Massenteilchen ansieht.

Hamburg, physik. Staatslaboratorium, November 1905.

Aus der chirurgischen Abteilung des städtischen Krankenhauses Frankfurt a./M. (Prof. Dr. Rehn

Über die Stereoskopie und stereoskopische Messung in der Röntgentechnik.

Von

Stabsarzt Dr. Drüner.

I. Teil. Die Stereoskopie.

Für jede Art der topographischen Einsicht ist das stereoskopische Röntgenogramm ein wichtiges Hilfsmittel.

Es bringt den unmittelbaren Eindruck von Gestalt und Lage aller durch die Röntgenstrahlen abgebildeten Teile viel klarer und vollständiger zur Wahrnehmung, als das einfache Bild. Ja häufig wird der Beschauer im Zweiaugenbilde erst auf Feinheiten der Struktur aufmerksam, die in der stereoskopischen Wirkung plastisch hervortreten, und der feinste Schattenunterschied ermöglicht dem geübten Beobachter noch die Erkennung von Dingen, die bei der Betrachtung des einfachen Bildes der Wahrnehmung und dem Verständnis entgehen.

Es bedarf zur stereoskopischen Vereinigung zweier zusammengehöriger Röntgenogramme stets besonderer Hilfsmittel, eigens für diesen Zweck konstruierter Stereoskope oder der photographischen Verkleinerung der grossen Bilder nach Massgabe des Augenabstandes. Wenn man ein den thatsächlichen Tiefenverhältnissen entsprechendes Zweiaugenbild erhalten will, muss die Konstruktion dieser Stereoskope oder die Verkleinerung genau berechnet und sorgfältig ausgeführt sein.

Denn an die Vereinigung zweier zusammengehöriger Stereoskopplatten zu einem Zweiaugenbilde sind unter der Voraussetzung, dass diese Platten fehlerfrei sind, zwei Anforderungen zu stellen. Das Zweiaugenbild muss eine richtige Perspektive und eine richtige Stereoskopie geben. Beide müssen zu einander passen.

1. Die Anforderungen, welche an die Anfertigung von stereoskopischen Röntgenogrammen zu stellen sind.

Die erste Aufgabe ist also, die Bedingungen einer fehlerfreien stereoskopischen Röntgenographie einzuhalten.

Bei einer stereoskopischen Landschaftsaufnahme mit dem photographischen Apparate schneiden die optischen Achsen der Linsensysteme senkrecht die Plattenebene, sind einander

parallel. Dementsprechend spielt bei der stereoskopischen Röntgenographie der von der Strahlenquelle senkrecht auf die Plattenebene auffallende Strahl die Rolle der optischen Achse. Da, wo er die Plattenebene trifft, liegt der Fusspunkt (f_l , f_r Fig. 1). Den Ort der Strahlenquelle bezeichnet man als Fokus, den Abstand beider als Fokalabstand.

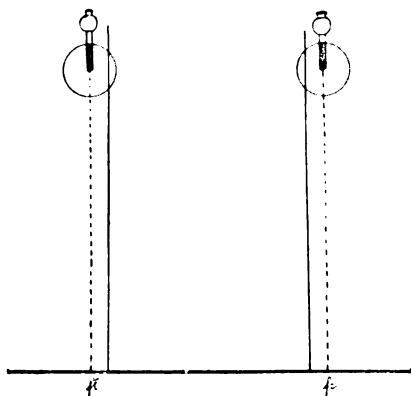


Fig. 1.

Nun erfordert eine stereoskopische Aufnahme mit dem photographischen Apparate, dass beide Linsen gleiche Brennweite von bekannter Grösse haben. Dieser Bedingung muss bei der stereoskopischen Röntgenographie dadurch entsprochen werden, dass bei den beiden aufeinander folgenden Aufnahmen der Abstand der Strahlenquelle von der Plattenebene der Fokalabstand der gleiche und von bekannter Grösse war. Ferner kommt es bei einer Landschaftsaufnahme auf den Abstand der beiden optischen Achsen voneinander an, er bedingt die Plastik des Stereogramms. Nur dann, wenn der Abstand der optischen Achsen des Apparates dem der Pupillen gleich war, ist es möglich, von dem Stereogramm durch Betrachtung mit Linsen von der selben Brennweite, wie die des photographischen Apparates, ein dem Objekt in Breiten- und Tiefenausdehnung genau

entsprechendes, kongruentes Zweiaugenbild zu erzeugen. Jeder andere Abstand bedingt eine vermehrte oder verminderte Plastik. Die mit dem Pupillenabstand übereinstimmende Entfernung der optischen Achsen des photographischen Apparates, 6,5 cm, erzeugt ein Stereogramm von der Plastik 1. War der Abstand der optischen Achsen grösser, betrug er z. B. 13 cm, so erhält das Stereogramm eine doppelte Plastik.

$sp = \frac{13}{6,5} = 2$. Die Plastik ist also gleich dem Quotienten aus dem Abstände der optischen Achsen bei der Aufnahme als Zähler und dem Abstände der Sehlinien, im Mittel 6,5 cm, als Nenner. In der Regel haben die im Handel käuflichen Stereoskopkammern eine etwas erhöhte Plastik bis zu $sp = \frac{9}{6,5} = 1,38$. Die mit ihnen hergestellten Stereogramme geben daher ein in allen seinen Dimensionen dem Objekt proportionales verkleinertes Bild, ein Modellbild, wenn sie mit Linsen von der den photographischen Linsen entsprechenden Brennweite betrachtet werden.

Nach denselben Grundsätzen regelt sich die Verschiebung der Strahlenquelle bei der stereoskopischen Röntgenographie.

Die Verschiebung der Röhre muss so vorgenommen werden, dass die Antikathode beider zweiten Aufnahme um eine gemessene Strecke von der Stellung bei der ersten Aufnahme entfernt wird. Am besten ist es, wenn die Fusspunkte der beiden Stellungen der Strahlenquelle von dem Mittelpunkt der Platte auf der horizontalen Mittellinie derselben gleichweit entfernt sind, wenn also die beiden Stellungen der Antikathode in einer Linie liegen, welche der Mittellinie der Platten parallel ist und zwar so, dass ihre Entfernungen von demjenigen Punkte dieser Linie, welcher senkrecht über dem Mittelpunkte der Platten liegt, gleich sind. Betrug diese Entfernung 3,25 cm, der ganze Abstand der beiden Strahlenquellen voneinander also 6,5 cm, so erhält die stereoskopische Röntgenographie die Plastik 1. Betrug der Abstand 13 cm, so hat das Röntgenstereogramm die Plastik 2. Da der Abstand der Strahlenquellen voneinander gleich dem doppelten Abstände des Fusspunktes von dem Mittelpunkte der Platte ist, so ergibt sich die Plastik einer Aufnahme aus diesen beiden Punkten, wenn sie in den Platten selbst kenntlich gemacht sind. Lässt sich dann aus dem Stereogramm auch der Fokalabstand ermitteln, so sind alle diejenigen Bedingungen der Aufnahme bekannt, welche man wissen muss, um die beiden Teile des Stereogramms zu einem regelrechten Zweiaugenbilde vereinigen zu können.

Lambertz¹⁾ ist der erste gewesen, welcher diese Anforderungen an eine Stereoskop-aufnahme mit Röntgenstrahlen klar entwickelt und verwirklicht hat. Er liess die Fusspunkte und den Fokalabstand sich dadurch selbst auf den Platten registrieren, dass er auf sie seinen „Index“ aufstellte. Dieser besteht aus einem Holzwürfel, dessen eine Seite einen Bleibeslag hat. Dieser Bleibeslag hat zwei feine Spalten. Wenn man nun diesen Würfel so auf die beiden Platten aufstellt, dass die mit Blei beschlagene Seite senkrecht auf ihrer Ebene steht, so werden die feinen Spalte in ihr als feine dunkle Linien auf das Negativ projiziert.

Nach den Gesetzen der Projektion konvergieren diese beiden Linien nach dem Fusspunkte, und aus ihrer Länge kann man mit einer einfachen Proportion den Abstand des Fusspunktes von der Strahlenquelle berechnen.

In Fig. 2 sei A der Ort der Strahlenquelle, BE die Plattenebene CD FG der Würfel und CD die mit Blei beschlagene Seite desselben mit den beiden Spalten. Dann verhält sich

$$AB : CD = BE = DE.$$

Den Punkt B , den Fusspunkt, findet man als Schnittpunkt der Verlängerungen der beiden Spaltlinien auf der photographischen Platte. DE ist die Länge der beiden Spaltlinien auf der photographischen Platte, CD die tatsächliche Länge des Spaltes in der Bleiplatte. Der Fokalabstand ist dann

$$AB = \frac{CD \cdot BE}{DE} = \frac{5 \cdot 5}{1} = 25.$$

Auf dieser einfachen Gleichung beruht auch, wie wir später sehen werden, die Berechnung des Ortes von Fremdkörpern und überhaupt jede Entfernungsberechnung.

Theoretisch ist die gleichzeitige Registrierung des Fusspunktes und des Fokalabstandes auf der Platte selbst so gelöst. In der praktischen Ausführung aber ergeben sich Schwierigkeiten.

Denn sie stellt noch eine weitere Anforderung, die absolut ruhige Lagerung des aufzunehmenden Körperteils während zweier aufeinander folgender Aufnahmen, die einen Wechsel der Platte unter ihm gestattet.

Dies ist bei lebenden Objekten nur möglich unter Verwendung einer Wechselkassette. Man müsste den Index dann auf diese neben den aufzunehmenden Körperteil stellen. Die dadurch bedingte Entfernung des Würfels von der Platte bringt zwei Fehlerquellen mit sich. Einmal stimmt die einfache Proportion nicht mehr. Man kann nun zwar die aus dieser Fehlerquelle entstehende Ungenauigkeit leicht durch eine einfache Messung und Rechnung feststellen und beseitigen. Aber zweitens ist auch die Voraussetzung der senkrechten Stellung der Ebene der Bleiplatte zu der photographischen Platte nur dann vorhanden, wenn die Oberseite der Wechselkassette genau parallel zu der Plattenebene ist. Dies würde eine schwierige auszuführende Präzision derselben erfordern.

Es ist daher zweckmässiger, den Fusspunkt dadurch zu markieren, dass man da, wo die von der Strahlenquelle auf die Plattenebene gefällte Senkrechte die Oberseite der Kassette trifft, eine Metallmarke anbringt, und den Fokalabstand direkt misst, ein Verfahren, welches von Lambertz ebenfalls bereits angewandt wurde.

Wenn man nun diese Dinge auf dem Stereogramm notiert, so hat man alles, was man für die weitere Verarbeitung desselben braucht, in dem Stereogramm selbst beisammen, die Fusspunkte, den Fokalabstand und die Plastik. Die Fusspunkte werden durch die Metallstücke markiert. Fokalabstand und Plastik notiere ich in der linken oberen Ecke beider Platten als Bruch.

$$\frac{\text{Plastik}}{\text{Fokalabstand}} = \frac{2}{50} \text{ oder } \frac{1}{75} \text{ u. s. w.}$$




Fig. 2.

¹⁾ Fortschritte auf dem Gebiete der Röntgenstrahlen Bd. IV.

Es giebt bereits eine ganze Reihe von Vorrichtungen für stereoskopische Röntgenographien, welche es gestatten, dies zu verwirklichen. Von Hildebrandt u. a. sind Wechselkassetten und Stative schon vor langer Zeit angegeben worden. Vorzüglich sind vor allem die stereoskopischen Kompressionsblenden nach den Angaben von Albers-Schönberg. Und neuerdings hat Hirschmann einen Tisch auf dem diesjährigen Röntgenkongress demonstriert welcher neben allen anderen denkbaren Einrichtungen für Durchleuchtung, Orthodiagraphie u. s. w. auch die präziseste Ausführung von Stereogrammen nach den oben ausgeführten Grundsätzen gestattet.

Aber eine längere Praxis lässt einen Punkt erwünscht erscheinen, welchen alle diese Einrichtungen nicht erfüllen können, nämlich ohne vorherige Messung und Einstellung schnell für eine beliebige Zahl aufeinanderfolgender, durch lange Zeiträume getrennte Aufnahmen, genau die gleichen Bedingungen herzustellen. Jede genaue Abmessung und Einstellung ist zeitraubend und immer die Quelle von wenn auch noch so unbedeutenden Fehlern. Die Praxis

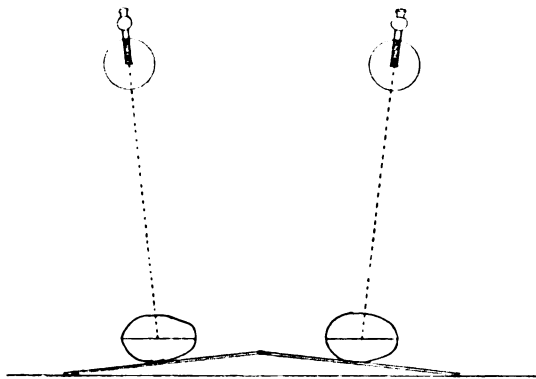


Fig. 3.

zeigt aber, dass man mit zwei verschiedenen Fokalabständen, — ich wählte anfangs 60 und 75 cm, die im II. Teil ersichtlichen Gründe liessen 65 und 78 cm zweckmässiger erscheinen — für alle Arten von Stereoskopaufnahmen auskommt. Wenn man nun zwei Gestelle zur Verfügung hat, welche diesen Fokalabstand ein für allemal innehalten, so ersparen wir die jedesmalige Einstellung und damit bei grösserer Sicherheit derselben Zeit und Mühe und erleichtern und vereinfachen dadurch die Benutzung der Stereogramme in einer Richtung ganz besonders, nämlich bei der Entfernungsmessung und Ortsbestimmung.

Die zu diesen Gestellen passenden Wechselkassetten müssen aber ausserdem noch einer weiteren Anforderung genügen.

Man kann nämlich eine zweite Art von Stereoskopaufnahmen nach ganz anderen Grundsätzen einrichten wie die bisher betrachteten (Fig. 3).

Wenn man einen in der Entfernung der üblichen Fokalabstände, also etwa von 60 cm liegenden Gegenstand fixiert, so konvergieren die Sehlinien auf den fixierten Punkt. Will man mit einem photographischen Apparate eine Aufnahme von diesem Gegenstande machen, so erhält man dann die vollkommensten Bilder, wenn man die optischen Achsen der Linsen in diesem Punkte sich schneiden lässt, und wenn man jede der beiden Hälften der Bildfläche in der Kamera so stellt, dass ihre Mitte senkrecht von der optischen Achse geschnitten wird.

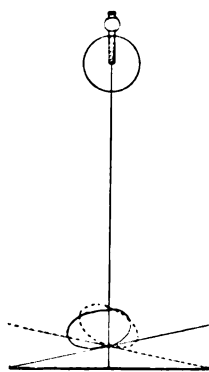


Fig. 4.

Wenn man bei einer photographischen Aufnahme in der angenommenen Entfernung von 60 cm bei kleiner Brennweite der Linsen noch die Wahl hat, ob man mit parallelen oder sich schneidenden optischen Achsen photographieren will, wird die Kreuzung der optischen Achsen dann zur Notwendigkeit, wenn es sich um noch geringere Entfernungen bei Aufnahmen von der gleichen Grösse des Objektes und bei Vergrösserungen handelt. Alle mikrographischen Stereogramme haben die Kreuzung der optischen Achsen im Objekt zur Vorbedingung.

So kann man auch stereoskopische Röntgenographien mit gekreuzten optischen Achsen herstellen und es ist klar, dass sie den optischen Bedingungen der Betrachtung eines Gegenstandes in der Entfernung des Fokus vollkommener entsprechen, als die mit parallelen optischen Achsen aufgenommenen Bilder. Es ist dazu eine Neigung des Objektes zur optischen

Achse notwendig, die bei leblosen Gegenständen dadurch herzustellen ist, dass man optische Achse und Plattenebene, wie bei der stereoskopischen Mikrophotographie, in der gleichen Stellung lässt und den Gegenstand neigt, wie dies mit der durch v. Fritsch für stereoskopische Mikrophotographie angegebenen Wippe geschieht. (Fig. 4.)

Bei der Aufnahme eines lebenden Objektes kommt aber alles darauf an, dieses in seiner Stellung unberührt liegen zu lassen. Man muss also die Plattenebene und die optische Achse in gleichen Masse neigen. (Fig. 5.)

Dies ist nur möglich, wenn man in der Wechselkassette den Raum dazu hat, um die Platte in zwei abzumessende Winkelstellungen zu bringen, wie dies Fig. 5 andeutet.

Diese Überlegungen waren für die Konstruktion einer neuen Vorrichtung für die Aufnahme stereoskopischer Röntgenographien bestimmend, deren Beschreibung weiter unten in Anlage 1 folgt.

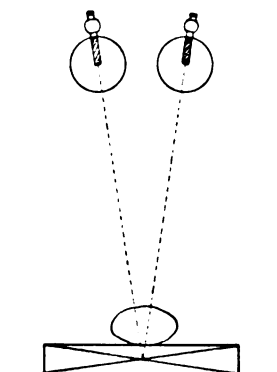


Fig. 5.

2. Die Anforderungen der stereoskopischen Betrachtung.

Sie werden von folgendem Grundsatz beherrscht. Bei der Betrachtung stereoskopischer Röntgenogramme muss sich der vordere Knotenpunkt des Auges beiderseits an der Stelle des Projektionszentrums, des Fokus, befinden. Das Bild muss im Fokalabstande zum Auge so liegen, dass die von den Fusspunkten in das Auge gelangenden Strahlen auf der Bildebene senkrecht stehen.

Alle Arten Stereoskope müssen dieser Anforderung in erster Linie gerecht werden. Wenn die Platten in eine Ebene, z. B. auf eine erleuchtete Milchglasscheibe gelegt werden, so befinden sich die beiden Punkte, an welchen bei der Aufnahme die Strahlenquellen standen, um eine bestimmte Grösse weiter voneinander entfernt wie die Mittelpunkte der Platten, nämlich um die Verschiebung der Strahlenquelle.

Nimmt man für ein Beispiel die Verschiebung mit 6,5 cm, die Breite der Platte mit 40 cm und den Fokalabstand mit 60 cm an, so befinden sich die beiden Foci in einem Abstände von 46,5 cm voneinander. (Fig. 6.)

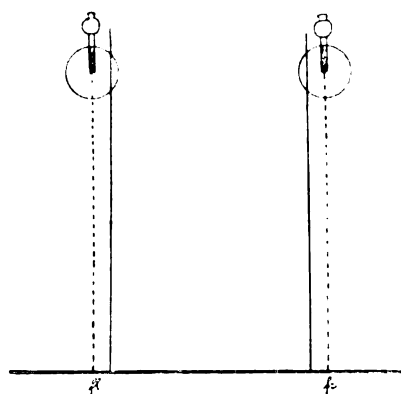


Fig. 6.

Würde man nun unter Belassung der Platten in einer Ebene den Sehlinsen durch Prismen eine genügende Divergenz geben, so könnte man wohl von den Fusspunkten ausgehende Strahlen zum parallelen Einfall in die Augen bringen (Fig. 7), aber diese Strahlen würden nicht senkrecht auf der Plattenebene stehen. Die Augen würden so nicht an die Stelle des Fokus (F_l und F_r) zu bringen sein.

Denkt man sich den Fokus als das Ende eines auf dem Fusspunkte der Platte senkrecht befestigten Stabes, so könnte man die freien Enden dieses Stabes so weit einander nähern, bis ihre Entfernung gleich dem Augenabstande von 6,5 cm wäre. Dabei müssten sich die Seitenränder der Platten von ihrer Unterlage abheben, mit ihr einen Winkel von bestimmter Grösse bilden. (Fig. 8.)

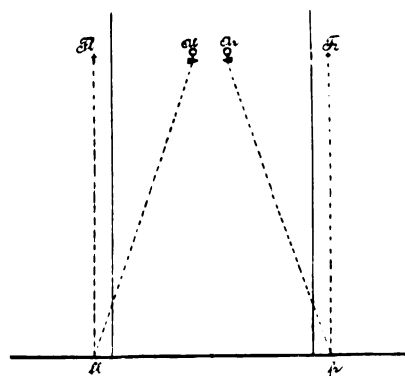


Fig. 7.

Würde man durch ein mit der Basis nach aussen gekehrtes Prisma die Divergenz der von den Fusspunkten in die Augen fallenden Strahlen in Parallelität umwandeln, so wären die Bedingungen erfüllt, welche zum Zustandekommen eines regelrechten Zweiaugenbildes notwendig sind.

Der Winkel, um den die Seitenränder der Platten gehoben werden müssen, $\sphericalangle \alpha$. Die Entfernung der Augen von der Unterlage E , und die Erhöhung des Plattenrandes m sind auf folgende Weise zu berechnen.

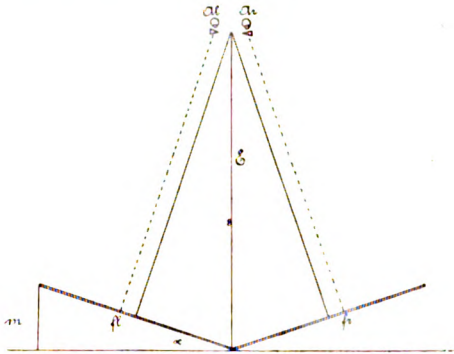


Fig. 8.

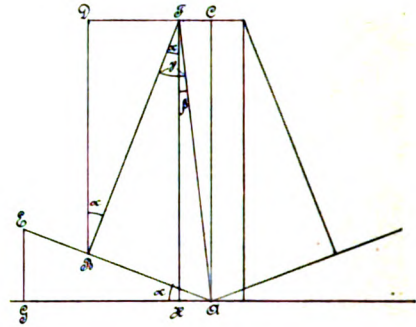


Fig. 9.

Fig. 9 ist so konstruiert, dass in dem Fusspunkte B der Platte EA eine Senkrechte errichtet wurde, die Strecke BF derselben sei der Fokalabstand. Auf der Unterlage GA wurden dann seitlich von der Mitte, auf der die innere Kante der Platte bei A aufliegt, im Abstände von 3,25 cm von der Mitte die Senkrechte HF errichtet. Trägt man auf dieser Senkrechten die Hypotenuse des rechtwinkligen Dreiecks ABF von A aus ab, so erhält man in dem Punkte F den Punkt, an welchem das linke Auge sich befinden muss. Den $\sphericalangle EAG = \alpha$, um welchen der Seitenrand der Platte erhöht werden muss, ist gleich dem $\sphericalangle DBF$ und BFH .

$$\begin{aligned} \sphericalangle BFH &= BFA - HFA. \\ \sphericalangle \alpha &= \gamma - \beta. \end{aligned}$$

Nun ist $\sphericalangle \gamma$ aus dem Dreiecke BAF zu berechnen, indem BA gleich der um die halbe Verschiebung der Strahlenquelle vermehrte halbe Plattenbreite, und BF gleich dem Fokalabstand ist.

$$\text{tang } \gamma = \frac{AB}{BF} = \frac{P + sp \cdot 6,5}{2F0} = \frac{46,5}{2F0} = \frac{23,25}{60} = 0,3875.$$

$$\sphericalangle \gamma = 21^\circ 10' 54''$$

$$\begin{aligned} \sin \sphericalangle \beta &= \frac{HA}{AF}; \quad HA = 3,25; \quad AF = \sqrt{AB^2 + BF^2} \\ &= \sqrt{23,25^2 + 60^2} \\ &= \sqrt{4140,55} \\ &= 64,347 \end{aligned}$$

$$\sin \sphericalangle \beta = \frac{3,25}{64,347} = 0,050497$$

$$\sphericalangle \beta = 2^\circ 53' 40''$$

$$\sphericalangle \alpha = 18^\circ 17' 14''$$

Die Entfernung AC der Verbindungslinie der Pupillen von dem Scheitel des Winkels, den die Platten bilden müssen, ist dann

$$\begin{aligned} AC &= \sqrt{AF^2 - AH^2}, \text{ da } AC = HF \text{ ist} \\ &= \sqrt{64,347^2 - 3,25^2} = \sqrt{4129,998} \\ &= 64,264 \end{aligned}$$

Die Erhöhung m des Plattenrandes (EG) wäre

$$\begin{aligned} m &= P \cdot \sin \alpha \\ &= 40 \cdot \sin 18^\circ 17' 14'' \\ &= 12,55 \text{ cm} \end{aligned}$$

Eine allgemeine Formel für den Winkel ist:

$$\sin \alpha = \frac{1}{\left(\frac{P + sp \cdot 6,5}{2}\right)^2 + F0^2} \left[\frac{P + sp \cdot 6,5}{2} \sqrt{\left(\frac{P + sp \cdot 6,5}{2}\right)^2 + F0^2} - 3,25^2 - 3,25 \cdot F0 \right]$$

Die Formel für die Entfernung AC würde lauten:

$$E = \sqrt{\left(\frac{P + sp \cdot 6,5}{2}\right)^2 + F_0^2 - 3,25^2}$$

P = Plattenbreite, sp = Plastik, F_0 = Fokalabstand.

Wenn also nach Herstellung des Winkels die Augen an ihren Platz gebracht sind, und nun jedes derselben mit einem planen Prisma von $18^\circ 17' 14''$ Ablenkung mit der Basis nach aussen bewaffnet ist, würde in der Entfernung von 60 cm ein richtiges Zweiaugenbild entstehen, in welchem alle Dimensionen denen des Objektes kongruent wären. Die von den Fusspunkten senkrecht ausgehenden Strahlen würden parallel in die Augen fallen.

Selbstverständlich muss sich die Grösse des Winkels aus der Entfernung E mit jeder Verschiebung der sie bestimmenden Werte ändern.

Z. B.: Für Plattenbreite 20, Fokalabstand 60 und Plastik 1 würde der Winkel $\alpha = 9^\circ 25' 36''$, die Entfernung $E = 61,363$ cm betragen.

Für Plattenbreite 40, Fokalabstand 75 und Plastik 2 würde der Winkel $\alpha = 17^\circ 6' 48''$, die Entfernung $E = 79,482$ cm betragen müssen.

Bei dieser Änderung der Plastik ist aber für das Zustandekommen eines regelrechten Zweiaugenbildes noch ein weiterer Punkt zu beachten. Würden wir eine Aufnahme von der Plastik 2 unter den berechneten Bedingungen mit planen Prismen betrachten, so würde in der Entfernung von 75 cm ein körperliches Bild erscheinen, welches andere Eigenschaften hat, wie sie unserem Augenabstand entsprechen. Es würde so beschaffen sein, wie es ein Riese mit einem Augenabstand von $2 \cdot 6,5 = 13$ cm sehen würde, oder wie wir ein auf das Doppelte linear vergrössertes Modell des Objektes von der halben Grösse sehen würden. Um ein unserem Augenabstande entsprechendes unverändertes Bild von dem verkleinerten Modell zu erhalten, muss das Zweiaugenbild auf die Grösse des Modells reduziert und in die halbe Entfernung des Fokalabstandes gerückt werden. Dies geschieht durch die Kombination eines planen Prismas mit einer Konkavlinse, deren Brennweite aus der Linsenformel zu berechnen ist

$$\frac{1}{b} - \frac{1}{g} = -\frac{1}{f}; \quad \frac{1}{37,5} - \frac{1}{75} = -\frac{1}{f}. \quad f = -75.$$

Es wäre eine Linse von 1,333 D.

Man kann zu dem gleichen Resultat auch durch eine andere, dem Mediziner näher liegende Überlegung gelangen. Auf 75 cm Entfernung wird mit 1,333 D akkomodiert, auf die Hälfte der Entfernung mit 2,666 D. Einem auf 2,666 D eingestellten Auge — nehmen wir einmal an dem eines Myopen mit 37,5 cm Fernpunkt — würde mit — 1,333 D der Fernpunkt auf eine Entfernung von 75 cm gerückt werden. Ein auf 37,5 cm akkomodierendes normales Auge würde also mit — 1,333 D einen Gegenstand von 75 cm Entfernung scharf sehen und zwar in der Entfernung, auf welche akkomodiert wird. Daher würde die Grösse dieses Bildes zu der des Gegenstandes sich verhalten wie 2:1.

Wenn in dem angenommenen Falle der Betrachtung eines Stereogramms von 40 cm Plattenbreite, 75 cm Fokalabstand und Plastik 2, also die Platten einen Winkel von $17^\circ 6' 48''$ mit der Unterlage bildeten, wenn der Scheitel des Winkels von der Mitte der Verbindungslinie der beiden Augen 79,482 cm entfernt wäre und wenn die beiden Platten nun durch ein Konkavprisma von $17^\circ 6' 48''$ Ablenkung und 75 cm Brennweite angesehen würden¹⁾, dann wären alle Bedingungen für ein reguläres Stereoskopbild erfüllt. Es würde in 37,5 cm Entfernung ein in allen Dimensionen dem Objekte proportioales Modellbild von der halben linearen Grösse des Objektes liegen.

Bedenkt man nun, dass Winkel, Entfernungen, Prismen und Linsen nur für den einzelnen Fall gelten, so wird es klar, dass auf diesem Prinzip ein für alle Fälle auch nur annähernd passendes Stereoskop nicht zu konstruieren ist.

¹⁾ Man kann an Stelle eines Konkavprismas auch eine Konkavlinse von der gleichen Brennweite mit nach innen gerücktem optischen Mittelpunkt benutzen. Dass Mass der Excentricität ist $Ex = f \tan \alpha$. f ist die Brennweite. Vergleiche unten.

Die zweite, am meisten für Röntgenogramme angewandte Methode ist die der Betrachtung mit gekreuzten Sehlinien. Es ist bekanntlich ein sehr bequemes Mittel, schnell einen Einblick in die grossen Stereogramme zu erhalten. Man braucht gar keine weiteren Hilfsmittel dazu, als soviel Übung, wie nötig ist, um Akkommodation und Konvergenz einigermaßen unabhängig voneinander zu machen. Wo es sich um eine stärkere Konvergenz als Akkommodation handelt, erwirbt man diese Übung leicht, während eine ungleich grössere Willensanstrengung dazu gehört, bei parallelen oder gar divergenten Sehlinien auf die Nähe zu akkommodieren.

Wenn man nun mit gekreuzten Sehlinien ein grosses Stereogramm zur Deckung bringt, so erhält man zwar leicht einen plastischen Eindruck von dem Gegenstand, aber dieses Bild ist weit entfernt davon, den Massen des Objektes zu entsprechen, oder auch nur seinen Massen annähernd proportional zu sein. Dazu bedarf es ebenso wie bei der erst beschriebenen Methode der Zuhilfenahme von Prismen und einer Winkelstellung der Platten, die es erlaubt, die Augen an die Stelle des Fokus zu bringen.




Fig. 10 a.

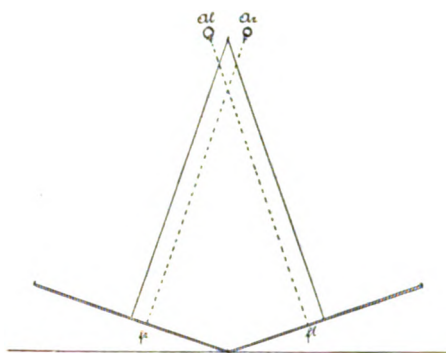


Fig. 10 b.

Auch hier ist die Berechnung des Winkels α eine ziemlich einfache. Man findet ihn wie in dem ersten Falle als Differenz, so hier als Summe der Winkel β und γ .¹⁾ Auch die Entfernung E und die Erhöhung m sind leicht rechnerisch festzustellen. Aber es ergibt sich wie bei der vorigen Methode, dass jede Änderung des Fokus, der Plastik und der Plattenbreite andere Prismen, Entfernungen und Winkel verlangt.

Wir sehen also, dass die Anwendbarkeit dieses Prinzips eine ebenso beschränkte ist, wie die der ersten Methode.

Den bisher konstruierten Prismenstereoskopen haften bedeutende Fehler an, die durch Konstruktion nach genauer Berechnung für den einzelnen Fall wohl zu beseitigen wären, ein

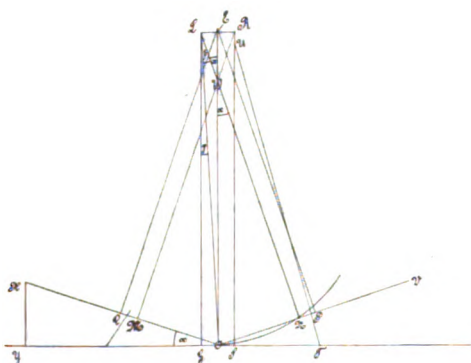


Fig. 11.

¹⁾ Die Berechnung geschieht nach der beigegeführten Figur 11. Auf der Linie GS seien im halben Pupillenabstande von $3,25$ cm von O beiderseits Senkrechte errichtet. Die Plattenbreite sei 40 cm. Dann liegt bei Plastik 2 der Fusspunkt $13,5$ cm vom Rande der Platte. Die Strecke ST sei $13,5$ cm. Trage ich dann auf der in H errichteten Senkrechten von S nach U den Fokalabstand 60 cm ab, so erhalte ich als Hypotenuse des rechtwinkligen Dreiecks STU die Strecke TU . Diese trage ich von O auf die Senkrechte GL nach L ab. Über OL beschreibe ich einen Halbkreis und zeichne in ihm das rechtwinklige Dreieck ONL mit $ON = ST = 13,5$ als der einen und $LN = SU = 60$ als der anderen Kathete. Verlängere ich die Kathete ON um $6,5$ cm so erhalte ich in P den Mittel-

in den Grenzen der zweckmässigen Formate und Fokalabstände allgemein anwendbares Stereoskop lässt sich indessen nach dem Prinzip des Prismenstereoskops nicht herstellen¹⁾.

Dazu kommt, dass bei so erheblichen Winkeln die Anwendung gewöhnlicher Prismen schon eine sehr störende Dispersion bedingt, die nur durch Kombination verschiedener Glasarten zu einem achromatischen Prisma gehoben werden kann. Dadurch würde natürlich das Stereoskop sehr verteuert werden.

Nun hat aber Matthias (Fortschritte Bd. V) ein Mittel gefunden, um mit gekreuzten Sehlinien ein gutes Bild zu erhalten. Er benutzte zwei gewöhnliche kleine, nach dem Prinzip des Gallileischen Fernrohres gebaute Jagdgläser, die er so zusammensetzte, dass sich ihre optischen Achsen in einiger Entfernung vom Beschauer kreuzten. Er stellte sich dann 4—5 m von den ausgewechselten stereoskopischen Röntgenogrammen auf und betrachtete mit dem linken Fernrohr das rechte, mit dem rechten das linke Negativ oder Diapositiv, also übers Kreuz. (Fig. 12.) Auf diese Weise kann man in der That unter bestimmten, von Matthias indessen nicht entwickelten Bedingungen dem Auge ein korrektes Zweiaugenbild zuführen.

Als Beispiel diene eine Aufnahme von Plattengrösse 40, Fokalabstand 60, und Plastik 1, das Bild müsste in 60 cm Entfernung liegen und die Grösse des Originals haben. Das ist möglich, wenn sich die optischen Achsen der Fernrohre in 60 cm Entfernung vom Auge kreuzen. Dann muss sich der Beschauer so weit von den Platten entfernen bis die Mittelpunkte der Platten in die optischen Achsen der Fernrohre fallen. Diese Entfernung lässt sich berechnen; sie betrage 420 cm. Ein Bild von der Grösse der Originale entsteht in dem Fernrohr dann, wenn die Vergrößerung des Fernrohres gleich dem Quotienten aus der Entfernung des Be-

punkt der rechten Platte $O V$. Die Konstruktion der anderen Seite ist durch die Symmetrie gegeben. Bei gegebenem Fokalabstand (60 cm), gegebener Plattenbreite (40 cm) und gegebener Plastik (2) ist nach dieser Konstruktion der Winkel $\alpha = Y O X$ folgendermassen zu berechnen:

$$\begin{aligned} \Rightarrow \alpha &= \beta + \gamma = G L O + O L N \\ \sin \Rightarrow G L O &= \frac{G O}{L O}; \quad G O = 3,25; \quad L O = \sqrt{O N^2 + L N^2} = \sqrt{13,5^2 + 60^2} \\ \sin \Rightarrow G L O &= \frac{3,25}{\sqrt{13,5^2 + 60^2}} = \frac{3,25}{\sqrt{3782,25}} = \frac{3,25}{61,399} \\ \Rightarrow G L O &= 3^\circ 1' 47'' \\ \text{tang} \Rightarrow O L N &= \frac{O N}{N L} = \frac{13,5}{60} = 0,225 \\ \Rightarrow O L N &= 12^\circ 40' 49'' \\ \Rightarrow \alpha &= G L O + O L N = 15^\circ 42' 36'' \\ \Rightarrow X O V &= 180^\circ - 2 \cdot 15^\circ 42' 36'' = 148^\circ 34' 48'' \end{aligned}$$

Die Strecke $E W$ wird folgendermassen berechnet:

$$\begin{aligned} E W &= L W \cos \alpha; \quad L W = \frac{3,25}{\sin \alpha}; \quad E W = \frac{3,25 \cdot \cos \alpha}{\sin \alpha} \\ E W &= 3,25 \cdot \cot 15^\circ 42' 36'' = 11,57. \end{aligned}$$

Bei Plastik 1, Fokalabstand 60, Plattenbreite 40 betragen die gleichen Werte:

$$\begin{aligned} \Rightarrow \alpha &= 18^\circ 35' 17'' & \Rightarrow X O V &= 142^\circ 49' 26'' \\ E W &= 3,25 \cdot \cot \alpha = 9,6598. & L W &= 10,198. \end{aligned}$$

Die Erhöhung, welche der Plattenrand gegen die Ebene der Unterlage erhalten muss, ist

$$X Y = O X \cdot \sin \alpha = 40 \cdot \sin \alpha.$$

Bei Plastik 2 beträgt sie: $X Y = 10,828$ cm

Bei Plastik 1 beträgt sie: $X Y = 12,751$ cm.

¹⁾ Dies gilt auch für die von Walter (Fortschritte auf dem Gebiete der Röntgenstrahlen Bd. VI) angegebenen Prismenstereoskope. Sie können die zum Zustandekommen eines fehlerfreien Zweiaugenbildes nötigen Bedingungen auch nicht im einzelnen Falle erfüllen, da ihnen die Winkelstellung der Platten fehlt. Die an sich zweckmässige Ermöglichung der Umkehr des stereoskopischen in das pseudoskopische Bild durch Drehung der Prismen, die Kombination beider Methoden, verliert einen wesentlichen Teil ihres Wertes, wenn sie weder so noch so fehlerfreie Bilder liefert.

schauers von den Platten und der Entfernung des Kreuzungspunktes ist. In unserem Falle also: $V = \frac{420}{60} = 7$. Die Vergrößerung müsste eine 7fache sein.

Aus Figur 12 lässt sich nun folgende Proportion ableiten:

$$CJ = CD = FG : GB$$

$$GB = \frac{CD \cdot FG}{CJ} = \frac{F_0 \cdot 3,25}{\frac{sp \cdot 6,5}{2}}$$

$$e = \frac{F_0}{sp}$$

e ist die Entfernung des Kreuzungspunktes von der Verbindungslinie der Pupillen. F_0 ist der Fokalabstand bei der Aufnahme. sp ist die Plastik.

Ferner:

$$CJ : CD = AJ : AB$$

$$AB = \frac{CD \cdot AJ}{CJ} = \frac{F_0 \cdot \frac{P}{2}}{\frac{sp \cdot 6,5}{2}}$$

$$E = \frac{F_0 \cdot P}{sp \cdot 6,5}$$

E ist die Entfernung des Kreuzungspunktes, von Plattenebene. Die Entfernung E der Augen des Beschauers von der Plattenebene ist dann

$$E = E + e = \frac{F_0 \cdot P}{sp \cdot 6,5} + \frac{F_0}{sp}$$

$$= \frac{F_0}{sp \cdot 6,5} (P + 6,5) = \frac{F_0}{sp} \left(\frac{P}{6,5} + 1 \right)$$

und die Vergrößerung

$$V = \frac{E}{e} = \frac{P + 6,5}{6,5} = \frac{P}{6,5} + 1.$$

Die Vergrößerung ist also nur abhängig von der Plattenbreite, oder wenn man die Platten nicht unmittelbar nebeneinander legt, von dem Abstände der Mittelpunkte der Platten voneinander, der dann an die Stelle von P tritt. Ist die Vergrößerung der Fernrohre gegeben, so bestimmt sie diesen Abstand. Für eine 5fache Vergrößerung beträgt er 26 cm, für eine 8fache 49,5. Für den grössten gebräuchlichen Abstand von 50 cm betrüge die Vergrößerung 8,69.

Die Entfernung des Beschauers E ist dagegen direkt proportional dem Fokalabstand und der um den Augenabstand vermehrten Plattenbreite, umgekehrt proportional der Plastik.

Bei 60 cm Plattenebreite und Plastik 1 würde die Entfernung E bei einem Fokal-

abstand von 75 cm auf 6,51 m steigen. Es wäre also ein Abstand von $6\frac{1}{2}$ Metern nötig, um mit einem Doppelfernrohr von 8,69 Vergrößerung ein korrektes Zwei-Augen-Bild zu erhalten. Das steht der allgemeinen Anwendbarkeit des sonst vorzüglichen Verfahrens im Wege. Einmal dürfte schwerlich in jedem Röntgenlaboratorium soviel Raum zu schaffen sein, dass man sich $6\frac{1}{2}$ Meter von dem zu besichtigenden Stereogramm entfernen kann, und zweitens haben die kleinen Jagdgläser meist eine schwächere 4—5fache Linearvergrößerung. Es müssten also besondere Fernrohre mit berechneter Vergrößerung von 8,69 konstruiert werden, wenn die Methode für alle Formate bis 50 cm Breite anwendbar sein sollte. Beachtenswert ist, dass bei dieser Methode die Platten in einer Ebene liegen müssen. Das stereoskopische Fernrohrbild muss so liegen, dass sich die optischen Achsen in dem Mittelpunkt des Bildes schneiden und gleichzeitig durch den Ort des Fokus gehen, der mit dem vorderen Knotenpunkte des Auges jederseits zusammenfallen soll. (Fig. 12.)

Man kann aber durch Decentrierung der Objektive eines Gallileischen Doppelfernrohres mit parallelen optischen Achsen auch eine Prismenwirkung erzielen und je nach Verschiebung der Linsen

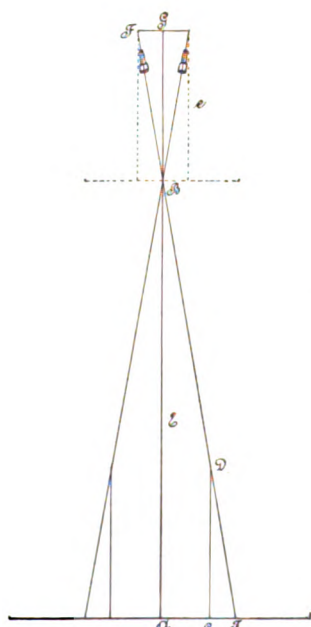


Fig. 12.

nach aussen oder innen, eine Vereinigung des Stereogramms durch Divergenz oder durch Konvergenz erreichen. Bei dieser Art der Benutzung des Gallileischen Fernrohres als Stereoskop ist eine den oben beschriebenen beiden Methoden des Prismenstereoskops analoge Winkelstellung der Platten notwendig. Aber der sehr wichtige Vorteil des zentrierten Strahlenganges bei dem Matthiasschen Verfahren geht verloren und es macht sich schon bei kleinen Winkeln die Dispersion des Lichtes in einer Unschärfe der Linien bemerkbar, wenn das Objektiv nicht von vorzüglicher Achromasie ist.

Man kann noch auf manche andere Weise grosse Stereogramme zur Vereinigung bringen. Eine vorzügliche Wirkung erhält man z. B. mit den grossen Zeisschen Doppelfernrohren, wenn man die Entfernung von den Stereogrammen nach dem Produkt aus Vergrösserung des Fernrohres und Fokalabstand wählt. Die um die Verschiebung der Strahlenquelle bei der Aufnahme vermehrte Plattenbreite darf aber den Objektivabstand des Fernrohres nicht übersteigen.

Allen diesen Variationen fehlt die allgemeine Anwendbarkeit.

Hier führt erst der photographische Apparat einen wesentlichen Schritt weiter.

Allgemein anwendbar ist die Verkleinerung der Originale und die Betrachtung der verkleinerten Bilder mit kleinen Linsenstereoskopen.

Auf diesem Gebiete hat Lambertz sich ausgezeichnete Verdienste erworben. Ja man kann wohl sagen, dass er der erste war, welcher die Aufgaben der Verkleinerung mit wissenschaftlicher Gründlichkeit entwickelt und, was die Anforderungen der Perspektive und Plastik anlangt, gelöst hat. Ein verkleinertes Stereogramm muss die gleichen Bedingungen erfüllen wie ein grosses. Es ist von ihm eine richtige Perspektive und eine für den Pupillarabstand bemessene Stereoskopie zu verlangen. Diese Forderung ist auch hier erfüllt, wenn das Auge an die Stelle des Projektionszentrums der Verkleinerung jederseits gerückt wird. Dieses liegt auf der im Fusspunkt der Verkleinerung errichteten Senkrechten in einem Abstand, welcher sich zu dem des Fokus des Originals verhält, wie die Breite der Verkleinerung zur Plattenbreite des Originals. Dieser Abstand des Projektionszentrums der Verkleinerungen ist als reduzierter Fokalabstand zu bezeichnen.

Lambertz hat nun hierzu zwei Methoden angegeben, welche das gemeinsam haben, dass er die Wahl des Fokalabstandes bei der Originalaufnahme von den Bedingungen der Verkleinerung abhängig machte. Bei der einen dehnte er dies auch auf die Plastik aus, bei der anderen benutzte er nur die Plastik 1. Die Folge davon ist, dass er bei den grossen Plattenformaten in der Anwendung beider Methoden zu enorm hohen Fokalabständen und bei der ersten auch zu abnorm hoher Plastik gelangte, beides Momente, die die Allgemeingültigkeit der Methoden einschränken.

Ihnen liegt folgende Gleichung zu Grunde:

$$\frac{\text{Fokalabstand}}{\text{Bildabstand}} = \frac{\text{Plattenbreite}}{6,5}$$

Als Breite der verkleinerten Halbbilder ergab sich hieraus ganz allgemein 6,5 cm als Normalmass. Dabei kann beiderseits das Auge des Beobachters nicht senkrecht über den Fusspunkt in die Entfernung des Fokus gebracht werden. Denn die Mittelpunkte der Halbbilder liegen ja so, dass die von ihnen ins Auge fallenden Strahlen senkrecht auf der Bildebene stehen. Die aussen von ihnen gelegenen Fusspunkte müssen daher durch Prismenwirkung herangeholt und an den richtigen Platz gerückt werden.

Dies bewerkstelligte Lambertz durch die Excentricität der Linsen nach dem Prinzip des amerikanischen, Brewsterschen Stereoskops. Er berechnete die Linsen, welche nötig sind, um das verkleinerte Bild an den Ort zu rücken, an welchem bei Betrachtung der Originalaufnahmen diese zu einem Zweiaugenbilde vereinigt erscheinen oder an welchem bei erhöhter Plastik das verkleinerte Modellbild liegen muss. Und er fand das Mass, um welches in jedem Falle der optische Mittelpunkt seitlich verschoben werden musste, um die von den beiden

Fusspunkten ausgehenden Strahlen parallel in die beiden Augen zu bringen. Damit ist die Aufgabe aber noch nicht völlig gelöst.

Denn die Excentricität der Linse bringt durch ihre Prismenwirkung nicht allein eine seitliche Verlagerung sondern auch eine Drehung der Ebene der verkleinerten Bilder um eine vertikale Achse mit sich, die in der gleichen Weise durch Erhöhung des seitlichen Randes gehoben werden muss, wie dies bei der Anwendung planer Prismen notwendig ist.

Auch hier sind der Winkel, die Entfernung E und die Erhöhung m zu berechnen.¹⁾

¹⁾ Als Beispiel diene ein Stereogramm von 40 cm Plattenbreite, Fokalabstand 60, Plastik 2. Das Stereogramm sei im Verhältnis von 4:1 linear, verkleinert. Es hat also eine Bildbreite der Einzelbilder von 10 cm, einen reduzierten Fokalabstand von 15 cm, und der Fusspunkt liegt jederseits $\frac{6,5}{4} = 1,625$ cm vom Mittelpunkte der Platten. Bei Lagerung der beiden Stereogrammhälften in einer Ebene haben die optischen Achsen einen Abstand von 13,25 cm. Das Modellbild muss die halbe Grösse des Originals, also 20 cm Breite, in der halben Entfernung des Fokus haben. Die Linse, welche dieses leistet hat die Brennweite $\frac{1}{g} - \frac{1}{b} = \frac{1}{f}$; $\frac{1}{15} - \frac{1}{30} = \frac{1}{f}$. $f = 30$. Man braucht also eine Konvexlinse von 30 cm Brennweite. Die weitere Frage ist, wie weit der optische Mittelpunkt nach aussen verschoben werden muss, um die von den Fusspunkten ausgehenden Strahlen parallel ins Auge zu bringen und welche Neigung die Bilder gegen die Unterlage haben müssen?

Die Berechnung des Neigungswinkels ist die gleiche wie bei den Prismenstereoskopen. Es bedarf nur der Einsetzung der reduzierten Werte. (Fig. 13.)

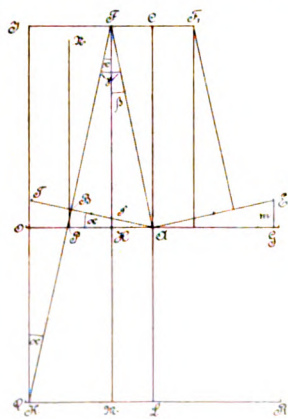


Fig. 13.

$$\begin{aligned} \frac{P}{4} = 10 & \quad \frac{sp \cdot 6,5}{4} = 3,25 & \quad \frac{F_0}{4} = 15 \\ \Rightarrow BFH = BFA - HFA \\ \Rightarrow \alpha = \gamma - \beta \\ \text{tang } \gamma = \frac{6,625}{15} = 0,4416 \\ \Rightarrow \gamma = 23^\circ 49' 36'' \\ \sin \Rightarrow \beta = \frac{HA}{AF}; \quad HA = 3,25. \\ AF = \sqrt{AB^2 + BF^2} \\ = \sqrt{6,625^2 + 15^2} \\ = \sqrt{268,999} = 16,401 \\ \sin \beta = \frac{3,25}{16,901} \\ \Rightarrow \beta = 11^\circ 25' 48'' \\ \Rightarrow \alpha = 12^\circ 23' 48'' \end{aligned}$$

Wenn man nun auf der Linie FHM die Brennweite der Linse, 30 cm, abträgt und durch M eine Parallele zu JF zieht, so findet man in dem Schnittpunkt K dieser Parallelen und der Verlängerung von FB den Brennpunkt, den optischen Mittelpunkt der Linse in J . Die Strecke FJ bedeutet die seitliche Verschiebung, welche der optische Mittelpunkt einer Linse von 30 cm Brennweite haben muss um gleichzeitig als Prisma von $12^\circ 23' 48''$ Ablenkung zu wirken.

Da nun $\angle BFH = \angle JKF = \alpha$ ist.

$$\text{und } JK = \frac{F_0}{sp} = 30 \text{ cm ist,}$$

so erhalte ich für die seitliche Verlagerung des optischen Mittelpunktes folgenden Wert:

$$JF = \text{tang } \alpha \cdot 30$$

$$JF = 6,594.$$

Die allgemeine Formel für diese Excentricität würde lauten:

$$Ex = f \text{ tang } \alpha,$$

in der f die Brennweite der Linse bedeutet.

Die Entfernung AC des Scheitels, des von den Verkleinerungen gebildeten Winkels von der Verbindungslinie der Augen FF wäre:

$$\begin{aligned} AC &= \sqrt{AF^2 - 3,25^2} \\ &= \sqrt{268,990 - 10,056} = \sqrt{258,943} \\ &= 16,0915 \text{ cm.} \end{aligned}$$

Dieser Winkel ist nicht unbeträchtlich, und seine Ausserachtlassung kann eine merkbare Verzerrung des Bildes bedingen. Selbstverständlich gilt dies für alle Stereoskopbilder deren Mittelpunkte einen grösseren Abstand haben als 6,5 namentlich dann, wenn sie mit einem grösseren Objektivabstand aufgenommen worden sind, wie dies der Einrichtung der meisten stereoskopischen Landschaftskamera entspricht.

Die Berechnung und Einstellung dieses Winkels erschwert nun die Anwendung des Brewsterschen Stereoskops nicht unbedeutend. Es kommt noch ein zweiter ihm anhaftender Fehler hinzu: Die in einer geringen Verwaschenheit der Linien sich kenntlich machende Dispersion des Lichtes, die auch hier nur bei sehr guten achromatischen Linsen ausbleibt.

Nun liesse sich die Winkelstellung und damit die excentrische Stellung der Stereoskoplinse sehr wohl durch anders konstruierte Stereoskope vermeiden.

Man kann, wie aus der beistehenden Figur ersichtlich ist, zwischen Linse und Verkleinerung ein Prisma und einen Spiegel einschalten. Durch zweifache Spiegelung ohne Brechung werden die optischen Achsen dann parallel nach innen gerückt. Wenn man dann (Fig. 14) beide Teile so anbrächte, dass sie um die optischen Achsen aa drehbar wären und gleichzeitig durch die mechanische Konstruktion des Trägers dafür sorgte, dass die optischen Achsen aa in seitlicher Richtung nach medial und lateral verschoben werden könnten, so wäre dieses Stereoskop geeignet, sich in den Grenzen der Strecken bb allen Abständen der optischen Achsen aa anzupassen und durch die Drehung um die Achsen aa auch den Pupillarabstand genau nach der individuellen Grösse des Beschauers zu regulieren.

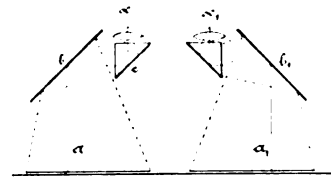


Fig. 14.

Wenn dann der Abstand von der Unterlage des Bildes nach dem Fokalabstand bzw. der Brennweite und die Linse nach diesen Grössen und der Plastik eingesetzt und gewechselt werden könnten, so wäre unter Vermeidung der Winkelstellung und aller der kleinen Fehler, welche der excentrische Durchgang der Strahlen durch die Linsen bedingt, ein Instrument ge-

Die Erhöhung des Seitenrandes der Platten wäre:

$$EG = m = \sin \alpha \cdot \frac{P}{4} = \sin \alpha \cdot 10 \\ = 2,1468 \text{ cm.}$$

Sind nach dieser Berechnung die Bedingungen der Stereoskopie erfüllt, so würde von der Verkleinerung TA ein Bild von der doppelten Grösse, also von der halben Grösse des Originals, in der Linie QB entstehen. Der Fusspunkt B würde nach M , der Plattenmittelpunkt S würde nach L fallen müssen. Wären auf der andern Seite bei F dieselben Bedingungen hergestellt, so würden sich hier die Mittelpunkte der beiden Platten decken. Der gleiche Erfolg würde mit einer Kombination einer zentrierten Linse von 30 cm Brennweite mit einem planen Prisma von $12^\circ 23' 48''$ Ablenkung zu erreichen sein. Hiernach lassen sich auch die Excentricität und die Linsen für Brewstersche Stereoskope berechnen, die den Bedingungen einer Stereoskopkamera mit einem Abstände der optischen Achsen $>$ als 6,5 genau entsprechen sollen.

In der Berechnung ist statt F_0 die Brennweite der Linsen, statt $\frac{P + sp \cdot 6,5}{2}$ die halbe Breite der Einzelbilder zu setzen. Die Brennweite der Stereoskoplinse ist bei aus unendlicher Ferne aufgenommenen Gegenständen gleich der des Apparates. Bei Aufnahmen aus geringerer Entfernung als 10 m muss die Brennweite grösser werden und aus Bildweite und Gegenstandsweite berechnet werden.

Die Excentricität ergibt sich dann unmittelbar aus der Formel $Ex = f \tan \alpha$. W. Scheffers (Anleitung zur Stereoskopie Berlin 1904' in der photographischen Bibliothek) Angaben hierüber sind irrtümlich.

Doch würde diese Berechnung nur dann fehlerfrei sein, wenn man die Konvexlinse in den vorderen Knotenpunkt des Auges setzen könnte, da dies nicht der Fall ist, so empfiehlt es sich bei der Berechnung des Winkels α von F_0 bzw. $\frac{F_0}{4}$ die Strecke abzuziehen, um welche die Linse vor dem vorderen Knotenpunkte des Auges liegt.

funden, welches allen Anforderungen gerecht werden könnte — dessen Herstellung aber sehr teuer werden würde und das nur auf einem Umwege das erreichte, was sich nach dem Prinzip des Helmholtz'schen Telestereoskops (dem es sich unterordnet) leichter und schneller ohne Verkleinerung erzielen lässt.

Ich habe daher meine Verkleinerungen anders eingerichtet.

Ich habe unter allen Umständen die Fusspunkte der Verkleinerungen den Augen senkrecht im Abstände von 6,5 cm voneinander gegenüber gestellt. Dadurch wurden Plastik und Fokus von der Verkleinerung unabhängig und konnten ausschliesslich in den Dienst der Zweckmässigkeit für die Aufnahme treten. Das Mass der verkleinerten Bilder musste je nach Plattenbreite und Plastik ein verschiedenes grosses werden. Meine Verkleinerungen sind daher auf folgender Gleichung aufgebaut.

$$\frac{\text{Fokalabstand}}{\text{Bildabstand}} = \frac{\text{Plattenbreite} + \text{Abstand der Strahlenquellen bei der Aufnahme}}{6,5}$$

Oder als Proportion geschrieben

$$6,5 : b = (P + sp \cdot 6,5) : F_0; \quad b = \frac{F_0 \cdot 6,5}{P + sp \cdot 6,5},$$

worin b den Bildabstand, P die Plattenbreite, sp die Plastik, F_0 den Fokalabstand bedeutet.

Da sich nun ferner die Breite der kleinen Halbbilder

$$p : b = P : F_0 \text{ verhält, ist}$$

$$p = \frac{b \cdot P}{F_0}.$$

Setze ich in diese Gleichung den Wert für b aus der ersten Gleichung ein, so erhalte ich für das Mass der verkleinerten Halbbilder

$$p = \frac{6,5 \cdot P}{P + sp \cdot 6,5}.$$

Da für den reduzierten Fokalabstand f_0 der kleinen Bilder die Proportion

$$f_0 : F_0 = p : P \text{ gilt, so ist } f_0 = \frac{F_0 \cdot p}{P} = \frac{F_0 \cdot 6,5}{P + sp \cdot 6,5}.$$

In den so verkleinerten Bildern beträgt der Abstand der Fusspunkte 6,5 cm.

Diese Halbbilder müssen nun durch Konvexlinsen zentrisch so betrachtet werden, dass das virtuelle Bild sich so weit vom Auge entfernt, wie die Entfernung der Originale bzw. der Modellbilder beträgt.

War z. B. bei einer Originalaufnahme die Plastik $sp = 1$ die Plattenbreite $P = 30$, der Fokalabstand $F_0 = 60$, so beträgt die Grösse der kleinen Halbbilder $p = \frac{195}{36,5} = 5,34$, die des Bildabstandes $b = 10,68$. Diese Halbbilder werden dann die Grösse der Originale in 60 cm Entfernung erhalten, wenn man sie mit einer Linse vom 13 cm (genau 12,993 cm) Brennweite betrachtet. Denn

$$\frac{1}{b} - \frac{1}{g} = \frac{1}{f}; \quad \frac{1}{10,68} - \frac{1}{60} = \frac{1}{f}; \quad f = \frac{60 \cdot 10,68}{49,32} = \frac{640,8}{49,32} = 12,993.$$

Die optischen Mittelpunkte dieser Linsen von 12,993 cm Brennweite oder von 7,7 D müssen zwischen Fusspunkt und Pupillenmitte genau zentriert sein. Das so zentrierte optische System ist frei von den Fehlern des vorher beschriebenen Verfahrens. Allerdings wird dadurch die Brennweite der Linse abhängig von Plattenbreite, Fokus und Plastik. Ändern sich diese, so ist auch für die Betrachtung der Verkleinerung eine andere Linse erforderlich, wenn man ein absolut einwandfreies Bild erhalten will.

In der Praxis leistet aber eine Linse von etwa 8 D alles, auch für alle anderen Verhältnisse. Die Hauptsache ist die Zentrierung derselben zwischen Fusspunkten und Pupillen. Die neuen, allerdings sehr teuren Stereoskope der Firmen Goertz und Zeiss gestatten dies.

Die verkleinerten Stereogramme erhalten dadurch freilich eine ungewohnt geringe Grösse, die dem Laien den Eindruck der Unscheinbarkeit erwecken mag. Thatsächlich bringt diese Verringerung der Grösse wesentliche Vorteile für die richtige Auffassung des körperlichen Bildes.

Aber die Verkleinerung der Originale bleibt eine mühsame und schwierige Aufgabe. Wenn sie nicht zum Zweck der Veröffentlichung oder Demonstration der Stereogramme in einem grösseren Kreise notwendig ist, wird sie jeder gern vermeiden.

Nun kann man aber auch mit Hilfe des photographischen Apparates, ohne das Bild auf der Platte zu photographieren, grosse Stereoskopplatten ansehen, wenn man das Mattscheibenbild, das von den beiden grossen Platten erzeugte reelle Bild, direkt vereinigt. Lambertz hat dies bereits erwähnt, und Walter hat dann nach diesem Prinzip sein Linsenstereoskop einige Zeit später erfunden. Er setzte hinter das reelle Bild ein gewöhnliches Stereoskop und betrachtete mit diesem jenes. Wenn man so ein aufrechtes Bild bekommen will, muss man die Originalplatten in ihrem Standort umkehren.

Um dieses Verfahren zu einem exakten zu gestalten, muss man nach denselben Grundsätzen verfahren wie bei der Verkleinerung. Bildgrössen, Abstand und Stereoskoplinse müssen ebenso berechnet werden. Ausserdem ist aber noch ein weiterer Punkt zu beachten.

Ein klares helles, gleichmässig erleuchtetes Bild erhält man nur dann, wenn die durch die Mitte der verkleinerten Bilder in die Augen fallenden Strahlen sich in dem optischen Mittelpunkte der Linse des photographischen Apparates kreuzen, wenn dieser also in der Entfernung des imaginären Bildes, in unserem Beispiel also in 60 cm Entfernung, von der Verbindungslinie der Augen liegt. Das verkleinerte Bild muss dann $60 - 10,68 = 49,32$ cm von dem optischen Mittelpunkte der Linse liegen. Da sich nun die Bildgrösse zur Gegenstandsgrösse verhält, wie die Bildweite zur Gegenstandsweite, so erhalten wir für die Entfernung der Originale von der Linse $E = AO$ der Fig. 15.

$$AO : AD = OG : GJ$$

$$AO = \frac{AD \cdot OG}{GJ}$$

AD ist die halbe Plattenbreite der Originale, also 15 cm.

GJ ist die halbe Breite der Verkleinerungen, also 2,67 cm.

OG ist der Abstand der Bildebene, vermindert um den reduzierten Fokalabstand der Verkleinerungen.

$$GO = MO - MG = 60 - 10,68$$

$$= 49,32.$$

Also ist:

$$AO = \frac{15 \cdot 49,32}{2,67} = 276,51.$$

Die Entfernung E hat also die allgemeine Formel:

$$E = \frac{P \cdot \left(\frac{F_0}{sp} - f_0 \right)}{p},$$

in der P die Plattenbreite der Originale, F_0 ihr Fokalabstand, sp die Plastik, f_0 der reduzierte Fokalabstand der verkleinerten reellen Bilder, p deren Breite sein würde. Setze ich in diese Formel den oben bestimmten Wert für p und f_0 ein, so erhalte ich die Formel:

$$E = \frac{F_0}{6,5} \left(\frac{P + sp \cdot 6,5}{sp} - 6,5 \right) = \frac{F_0 \cdot P}{sp \cdot 6,5}.$$

Die Strecke $GO = e$ hat die Formel $e = \frac{F_0}{sp} - f_0 = F_0 \left(\frac{1}{sp} - \frac{6,5}{P + sp \cdot 6,5} \right)$.

Aus der Linsenformel ist dann die Brennweite der Linse O zu berechnen.

$\frac{1}{E} + \frac{1}{e} = \frac{1}{f}$; setze ich die gefundenen Werte für E und e in diese Formel ein, so erhalte ich

$$f = \frac{F_0 \cdot P \cdot \left(\frac{1}{sp} - \frac{6,5}{P + sp \cdot 6,5} \right)}{P + 6,5 - sp \cdot 6,5 \cdot \frac{6,5}{P + sp \cdot 6,5}} = \frac{F_0 \cdot P^2}{sp(P + 6,5)(P + sp \cdot 6,5) - (sp \cdot 6,5)^2}.$$

Hieraus ergibt sich für das angenommene Beispiel eine Brennweite von 41,87 cm.

Bei Fokalabstand 75 und Plattenbreite 50 müsste sie 39,5 24 cm betragen. Bei Fokalabstand 60, Plastik 2, Plattenbreite 30 müsste sie 18,18 betragen.

Da aber zum Zustandekommen guter Bilder gute aplanatische und achromatische Linsen nötig wären, so ergibt sich auch hier wieder die Unmöglichkeit, der Methode in den Grenzen der zweckmässigen Plattenbreiten und Fokalabstände eine allgemein anwendbare Form zu geben.

Man könnte noch einen anderen Weg einschlagen. Bei der vorstehend beschriebenen

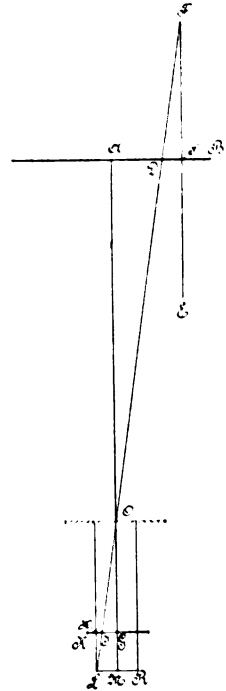


Fig. 15.

Methode wird ein in der Ebene HG liegendes reelles Bild durch Lupenvergrößerung in die Ebene des optischen Mittelpunktes gerückt. Es liegt also das Prinzip des astronomischen Fernrohres zu Grunde. Nun könnte man aber auch nach dem Prinzip des Gallileischen Fernrohres zwischen J und O der Fig. 15 Konkavlinse anbringen und durch sie ein imaginäres vergrössertes Bild in der Ebene des optischen Mittelpunktes der Linse O erzeugen. Aber es wären die gleichen Schwierigkeiten wie vorher zu überwinden. Die Methode hätte vor dem Walterschen Linsenstereoskop nichts voraus und würde von der Matthiasschen Methode übertroffen werden, bei der die Lage der beiden Linsen von dem Schnittpunkt der optischen Achsen unabhängig ist, und die dadurch ihre viel ausgedehntere Verwendbarkeit erhält.

Wenn man sich nicht daran bindet, das imaginäre Bild in die Ebene des optischen Mittelpunktes O (Fig. 15) des photographischen Objektivs zu legen, werden nicht die zentralen, sondern nur die seitlichen Teile der Linsen ausgenutzt. Man bekommt dann eine Prismenwirkung, die natürlich ebenfalls in den Kreis der Berechnung zu ziehen wäre, ohne dass man sich aber einen besseren Erfolg davon versprechen könnte. Es würde dies Objektiv von sehr weiter Öffnung erfordern, da man bei den meisten photographischen Linsen schon bald bei exzentrischem Durchgang der Strahlen an den Rand der Blende kommt, wo es dann mit der Linsenstereoskopie nach Walter ein jähes Ende hat.

Je nach der Lage des imaginären Bildes zwischen Linse und Beschauer oder zwischen Linse und Originalplatten würde der Strahlengang im Sinne einer Konvergenz oder Divergenz zwischen Originalen und Linse sich ändern.

So bleibt als letzte Methode für die Vereinigung grosser Stereogramme die Verwendung des Spiegelstereoskops mit einem kleinen Spiegelpaar oder mit zwei Spiegelpaaren in der Anordnung des Helmholtzschen Telestereoskops.

Bei der ersten, im Prinzip einfacheren Form stehen die Platten seitlich zur Verbindungslinie der Pupillen rechtwinklig gleichweit von ihrem Mittelpunkt. Vor den Augen befinden sich die kleinen, um 45° geneigten Planspiegel, welche von den seitlich stehenden Platten das Bild aufnehmen und in die Augen werfen. Es entsteht also hinter ihnen ein Spiegelbild. Die Platten müssen daher die Glasseite dem Beschauer zukehren, wenn das richtige Bild im Stereoskop erscheinen soll. Wenn der Weg vom Auge bis zum Fusspunkte der Platten gleich dem Fokalabstande sein soll und dieser bei einer Aufnahme von 50 cm Plattenweite 75 cm beträgt, würde der Apparat eine Breite von 150 cm erhalten. Wenn man dann noch etwa 50 cm jederseits für die notwendige Beleuchtungsvorrichtung rechnet, so erhielte er eine seitliche Ausdehnung von 2,50 m, und auf einem entsprechenden Tisch aufgestellt, einen monströsen Umfang, der seine Ausführung unmöglich macht.

Diese Grösse wird durch die zweimalige Spiegelung im Helmholtzschen Telestereoskop wesentlich herabgemindert.

Dasselbe ist zur Vereinigung grosser Röntgenstereogramme bereits früher, zuerst von Lambertz, dann von Walter verwandt worden. Schon Lambertz gab ihm eine Form, die den Anforderungen der Plastik und Perspektive zu entsprechen erlaubte. Lambertz machte die grossen Spiegel aa , wie bei dem Helmholtzschen Original, beweglich, so dass ihre Entfernung von den Spiegeln $\alpha\alpha$ parallel zur Unterlage vergrössert, sie parallel zu ihr seitlich verschoben werden konnten. Dadurch wird es möglich, die Strecke von den auf der Unterlage (eh Fig. 16) liegenden Platten bis zu den Augen, of , zwischen a und α beliebig zu variieren, und zwar so, dass diese Strecke von o bis f gleich dem Fokalabstand der Aufnahme ist. Wenn nun gleichzeitig durch seitliche Verschiebung der Platten auf der Unterlage diese so gelegt werden können, dass ihr Fusspunkt seine Strahlen senkrecht zur Plattenebene nach zweimaliger Spiegelung in die Augen wirft, so ist den Anforderungen der Perspektive, und unter der Voraussetzung, dass die Plastik 1 betrug, auch denen der Stereoskopie genügt. Die bewegliche Anbringung der grossen Spiegel, deren Grösse hinter der des grössten Plattenformates aus später ersichtlichen Gründen nicht zurückstehen darf, mit seitlicher Verschiebbarkeit zum

Zwecke der Einstellung des Fokalabstandes hat aber seine grossen technischen Schwierigkeiten. Zudem bedingt sie eine unnötige seitliche Ausdehnung des Apparates. Ich habe daher die Spiegel festgestellt und ihre Lage nach dem höchsten Grenzwert der üblichen Grössen für Plattenformat, Fokalabstand und Plastik bemessen. Ihre Lage muss die Anwendung der Plastik 4 bei Fokalabstand 78 und Plattenbreite 50 gestatten.

Die Unterlage muss dann eine Breite von 100 cm haben, wenn die Platten unmittelbar nebeneinander liegen. Der Abstand der beiden Fusspunkte ff voneinander beträgt dann 76 cm. Die Fusspunkte sind vom Mittelpunkte 38 cm entfernt; dann beträgt die Strecke aa $38 - 3,25 = 34,75$ cm. Für die Strecken $fa + ao$ bleiben dann noch 43,25 cm übrig. Der linke Plattenrand b der Platte befindet sich $25 - 13 = 12$ cm von f entfernt. Rechne ich nun auf die Strecke ao 8,25 cm, so bleiben für die Strecke fa 35 cm. Diese verteile ich so, dass ich in 15 cm Entfernung von f die senkrechte Wand $bd = 20$ cm errichte, dann beträgt die Strecke $fc = 20$, die Strecke $ca = cd = fe = 15$ cm, die Strecke fa 35 cm. Die Mitte der kleinen Spiegel aa muss sich also 35 cm über der Unterlage eh befinden.

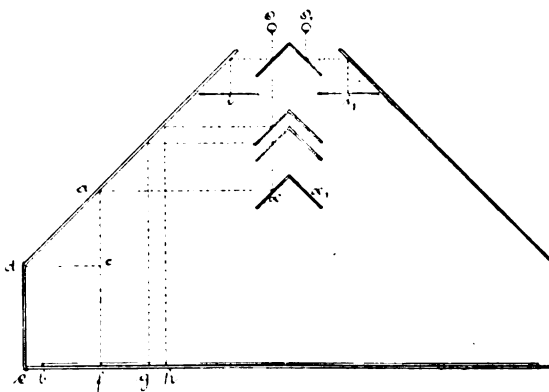


Fig. 16.

Nehmen wir nun an, dass es sich nicht um ein mit Plastik 4, sondern um ein mit Plastik 1 aufgenommenes Stereogramm handelt, dann würde der Fusspunkt bei g nur 3,25 cm vom Mittelpunkte, also 9,75 cm weiter medial liegen. Wenn die von diesem Fusspunkt senkrecht ausgehenden Strahlen ins Auge fallen sollen, müssen die kleinen Spiegel aa um 9,75 cm gehoben werden. Wäre die Plastik noch geringer, bis 0, so müssten sie um 13 cm gehoben werden können. Der Fusspunkt läge bei h ; dass der Fokalabstand dabei gleich dem der Augen von der Platte gleich 78 cm bleibt, ist aus der Figur ohne weitere Erklärung ersichtlich.

Wenn der Fokalabstand der Aufnahme geringer war als 78 cm, z. B. 60 cm betrug, muss die Strecke $faao$ 60 cm betragen. Bei feststehenden grossen Spiegeln lässt sich das nur dadurch erreichen, dass die Plattenebene gehoben wird. Dafür bieten auch für die grössten Plattenformate die senkrechten Wände ed einen Spielraum von 20 cm, gestatten also die Herabminderung des Fokalabstandes auf 58 cm. Und für kleinere Formate kann man bis auf 30 cm Fokalabstand heruntergehen.

Bei dieser Anordnung ist also allen Ansprüchen der Perspektive und Plastik zu genügen, wenn die kleinen Spiegel in der senkrechten Richtung von 35 bis 48 cm Abstand von der Unterlage gehoben und gesenkt werden können und, wenn die Plattenebene um die Differenz von 78 cm und von dem angewandten Fokalabstande gehoben werden kann. Bei einem Fokalabstand von 35 cm würde man noch Platten von 10 cm Breite in dem Apparat betrachten können.

Will man noch kleinere Fokalabstände anwenden, so bedarf es einer weiteren Hebung der kleinen Spiegel und der Plattenebene. Wenn man sie so zwischen die obersten Teile der grossen Spiegel rückt (Fig. 16, bei ii) kann man bis zu einem Fokalabstand von 20 cm bei 10 cm Plattenbreite heruntergehen. Die Grenze wird dadurch bestimmt, dass der Abstand der oberen Seiten der grossen Spiegel voneinander nicht unter 20 cm sinken darf, weil sonst der Kopf des Beschauers zwischen ihnen keinen Platz hat.

Verzichtet man auf die Möglichkeit der Anwendung dieser kleinen Fokalabstände unter 35 cm, so kann die Grösse der Spiegel wesentlich geringer ausfallen.

Immerhin ist es zweckmässig, die grossen Spiegel grösser zu machen, als es dem

Strahlengang zwischen Auge und Platte beim Fokalabstand von 58 cm und dem grössten Plattenformat für alle Plastiken entspricht. Die Strahlen, welche von der Plattenebene ausgehen, treffen dann den Spiegel im Bereich eines Trapez, dessen untere Grundlinie gleich der Plattenhöhe, dessen obere Grundlinie und Höhe leicht zu berechnen sind. Da das durch dieses Trapez umrissene Flächenmass aber aus den vorstehend erörterten Gründen nach allen Richtungen weit übertroffen werden muss, bedarf es dieser Berechnung hier nicht.

Wenn also das kleine Spiegelpaar beweglich, in senkrechter Richtung verschieblich gemacht wird, kann unter Einhaltung der oben genannten Masse der Fokus der Platte an den Ort des zugehörigen Auges gebracht werden. Die Stellung des kleinen Spiegelpaares muss also der Plastik genau entsprechen. Wenn wir die Stellung der kleinen Spiegel bei 48 cm von der Unterlage als Ausgangspunkt nehmen, so müssen sie um so viel gesenkt werden, wie die halbe Verschiebung der Strahlenquelle bei der Aufnahme betrug, also um die Entfernung des Fusspunktes vom Mittelpunkt. Ist das Spiegelpaar danach eingestellt, so müssen die von den Fusspunkten beiderseits in das Auge einfallenden Strahlen senkrecht auf der Plattenebene stehen (Fig. 16).

Man kann dies auch dadurch kontrollieren, dass man im Fusspunkte eine Senkrechte errichtet und nun die Spiegel so lange senkt, bis die Visierlinie mit dieser Senkrechten zusammenfällt. Dies ist dann erreicht, wenn das Spiegelpaar die gemessene Stellung erlangt hat.

Verwendet man kleinere Plattenformate, so gilt die Einstellung des kleinen Spiegelpaares nur dann, wenn die Mittelpunkte der kleinen Platten an derselben Stelle liegen, wie vorher die der grossen. Diese Punkte müssen also auf der horizontalen Mittellinie der Unterlage markiert sein, wenn man, wie vorher, die senkrechte Stellung der Fusspunkte unter den Augen durch

Einstellung der kleinen Spiegel erlangen will. Anderen Falles müsste man sie durch Visieren einer in ihnen errichteten Senkrechten durch seitliche Verschiebung der Platten erreichen.

Was nun die Lage des stereoskopischen Bildes anlangt, so ist sie je nach der Plastik eine sehr verschiedene.

Fig. 17 und 18 veranschaulichen dies für Plastik 4 und Plastik 1, bei Plattenbreite 50 und Fokalabstand 78.

Bei Plastik 4 treffen die korrespondierenden Strahlen beider Seiten in einer Entfernung von $\frac{78}{4} = 19,5$ von den Augen in der Bildebene bb zusammen, und über dieser entsteht das um das Vierfache linear verkleinerte Modellbild des Gegenstandes. Das Bild liegt also weit über der Plattenebene. Die Konvergenz der Augen bei Fixierung des Bildmittelpunktes c beträgt dabei: $19^\circ 11' 10''$. Dieser Konvergenz entspricht aber nicht die Accommodation auf 78 cm Entfernung, auf welche die Augen eingestellt sein müssen, wenn das durch die Spiegel den Augen zugeführte Bild von den Platten POP scharf ist. Soll das Auge die der Konvergenz entsprechende Accommodation erhalten, so müssen Konkavlinnens eingesetzt werden, deren Brenn-

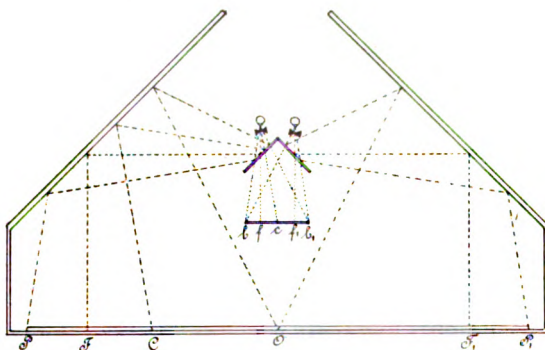


Fig. 17.

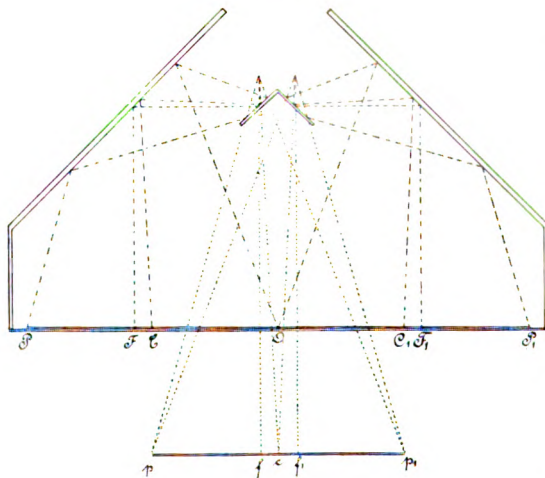


Fig. 18.

weite ebenso zu bestimmen ist, wie dies bereits oben bei den Prismenstereoskopen auseinander-gesetzt wurde. Auf 78 cm accommodiert das Auge mit $\frac{100}{78} = 1,282$ D. Auf 19,5 cm accommodiert das Auge mit 5,128 D. Folglich werden in einem auf 19,5 cm eingestellten Auge, das mit einer Linse von $-3,846$ D oder 26 cm Brennweite ausgerüstet ist, die in 78 cm Entfernung liegenden Gegenstände scharf erscheinen.

$$\text{Oder } \frac{1}{b} - \frac{1}{g} = -\frac{1}{f}; \quad b = \frac{Fo}{sp}; \quad g = Fo; \quad f = -\frac{Fo}{sp-1}$$

$$f = -\frac{78}{3} = -26.$$

Vor jedes Auge müsste also eine konkave Linse von 3,846 rund 4 D und zwar so gesetzt werden, dass ihre Achsen auf den Mittelpunkt der verkleinerten Bilder c konvergieren.¹⁾ Ihre Ebene müsste also zu der Horizontalen eine Neigung von $9^{\circ} 35' 35''$ haben. Dann würde die Linse der Lage des Bildes entsprechend genau zentriert sein. Alle Vorbedingungen eines regelrechten Zwei-Augenbildes wären damit erfüllt.

Für die Plastik 1 liegen die Verhältnisse einfacher (Fig. 18). Die korrespondierenden Strahlen treffen hier in der Entfernung des Fokalabstandes, also in 78 cm Entfernung von den Augen in der Bildebene pp zusammen. Das Bild liegt also hier tiefer als die Plattenebene. Die Konvergenz entspricht einem Winkel von $4^{\circ} 46' 18''$. Konvergenz und Accommodation haben hier also den gleichen Grad.

Bei Plastik 1 bedarf es keiner Zuhilfenahme von Linsen.

Jede erhöhte Plastik macht dies aber notwendig. Die Zahl der notwendigen Linsenpaare würde der Zahl der angewandten Kombinationen von Plastik > 1 und Fokalabständen entsprechen.

Diese Überlegungen rücken die Vorteile der Verwendung des Helmholtzschen Telestereoskopes für die Vereinigung stereoskopischer Originalplatten in klares Licht.

Die grösste Ausdehnung des zu konstruierenden Apparates übersteigt die durch die Grösse der nebeneinander gelegten Platten bedingte, also unvermeidliche Ausdehnung nur unwesentlich. Das Stereoskop lässt für die Verwendung aller Plattenformate und Fokalabstände von $\frac{P}{Fo} = \frac{10}{20}$ bis $\frac{50}{78}$ ohne Änderung des optischen Apparates Spielraum. Bei höherer Plastik erfordert es die Beifügung von einfachen Konkavlinen, deren Beschaffenheit wegen der zentrierten Verwendung nicht frei von chromatischer Aberration zu sein braucht. Es genügen also einfache Brillengläser.

Ausser der Möglichkeit der Verwendung aller Formate, Fokalabstände und Plastiken in den Grenzen der Zweckmässigkeit für die Aufnahme selbst, und der aus der Theorie schon einleuchtenden Einfachheit der Anwendung bietet es den Vorteil, dass die Platten selbst der Hand des Beschauers erreichbar bleiben, ein Umstand, der für die Messung im stereoskopischen Bilde eine *conditio sine qua non* ist. Denn hierfür muss man entweder die Platten selbst, oder ein reelles Bild derselben erreichen können. Da nun die Stereoskope, denen ein verkleinertes reelles Bild eigen ist, aus anderen Gründen nicht allgemein anwendbar sind, bleibt das Helmholtzsche Telestereoskop für die Messung im stereoskopischen Röntgenogramm die einzige anwendbare Methode.

Diese Erwägungen haben der Konstruktion des in Anlage 2 beschriebenen Apparates zu Grunde gelegen.

¹⁾ Den gleichen Erfolg würde der Ersatz der Planspiegel $\alpha\alpha$ durch Konkavspiegel mit 26 cm Brennweite, also 52 cm Radius haben.

Anlage 1.

Apparate zur Herstellung der stereoskopischen Röntgenogramme.

1. Die Kassetten.

Sie müssen die absolut ruhige, unverrückbare Lage des Körperteils während der zwei aufeinander folgenden Aufnahmen gewährleisten. Der Wechsel der Platten muss also möglich gemacht werden, ohne dass der Körperteil berührt oder geregt wird.

Dies ist nur dadurch zu erreichen, dass man als Kassetten hohle Kästen gebraucht, wie sie auch Lambertz schon verwandt hat.

Fig. 19 zeigt eine solche Stereoskopkassette für Becken-, Bauch- und Thoraxaufnahmen. Sie stellt einen flachen Holzkasten mit quadratischer Grundfläche dar, dessen eine Seitenwand fehlt. Seine Decke wird durch ein 3 mm dünnes Brett gebildet, welches nicht eben, sondern nach der Mitte zu eingebogen ist. Es ist durch diese Biegung der oberen Fläche eine grössere Festigkeit bei gleicher Dicke der Holzplatte zu erzielen. Neuerdings wird die Holzplatte durch eine Aluminiumplatte ersetzt werden.

In diese Stereoskopkassette wird von der Seite her die Platte, bzw. die Forstersche Kassette eingeschoben. Siehe Fig. 20. Hier ist die Forstersche Kassette zur Hälfte noch sichtbar.




Fig. 19.

An den beiden Seiten des Holzkastens sind eiserne Stäbe angeschraubt, welche das Durchziehen und Befestigen von Bindetouren zur Feststellung und Kompression des Körpers und die Anbringung von anderen Befestigungsvorrichtungen erlauben.

In die gebogene Oberseite des Holzkastens sind Metallmarken eingelassen. Ich benutze dazu Reissnägel mit kurzem Stift. Der helle Kreis mit dem deutlich hervortretenden feinen Stahlstift in der Mitte bietet eine ausgezeichnete scharfe Marke auf dem Röntgenogramm, die eine genaue Justierung erleichtert. Die Anordnung derselben ist folgende: Der Schnittpunkt der Diagonalen ist als Mittelpunkt mit einem Reissnagel bezeichnet. Neben ihm folgen rechts und links je zwei Reissnägel in Abständen von 6,5 cm auf der horizontalen Mittellinie, und auf der vertikalen Mittellinie zwei dicht nebeneinander im Abstand von 6,5 und 7,5 cm. (Fig. 20.) Alle Stereoskopaufnahmen zeigen diese Metallmarken.¹⁾ Sie haben einen doppelten Zweck; Erstens ermöglichen sie ein genaues Aufeinanderpassen der Massstabdiapositive und der Platten des aufgenommenen Körperteils und zweitens bezeichnen sie in jeder Platte den Fusspunkt, über welchem die Strahlenquelle bei der Aufnahme senkrecht stand. Bei Plastik 2 stand die Strahlenquelle jederseits über dem ersten Reissnagel neben der Mitte, bei Plastik 4 über dem zweiten, bei Plastik 1 in der Mitte zwischen ersten und Mittelpunkt, u. s. w.



Fig. 20.

¹⁾ Bei meinen älteren Aufnahmen hatte ich eine etwas andere Anordnung der Marken.

Ausserdem sind an der Oberseite der Stereoskopkassette zwei weisse Striche aufgezichnet, welche die Stellung des unten zu beschreibenden Massstabes markieren.

Zur Einführung der photographischen Platten benutze ich nur bei Winkelaufnahmen nicht die Forsterschen Kassetten, in denen die Platte zwischen Aluminium und Messing liegt. Die Erfahrung hat gezeigt, dass diese Kassetten ausgezeichnete Bilder liefern. Die Masse der die Forsterschen Kassetten aufnehmenden Stereoskopkassette sind so gewählt, dass das Thoraxformat nach allen Seiten noch 2 cm Spielraum hat. Natürlich kann man auch die kleineren Formate in die Holzkassette einführen. Damit sie in die Mitte der Stereoskopkassette kommen, benutzt man zu ihrer Einführung Holzrahmen, welche den freibleibenden Platz ausfüllen.

Die Biegung der Oberseite gestattet es, Platten in einem Winkel zur Grundfläche einzulegen, und zwar kann man bis zu einer Erhöhung des Plattenrandes von 4,5 cm gehen. Diese entspringt beim Thoraxformat 40×50 einem Winkel von $6^\circ 27' 34''$, wenn man 40 cm als Breitseite wählt. Die optischen Achsen haben dann den doppelten Winkel. Bei 75 cm Abstand der Lichtquelle kommt so eine mehr als doppelte spezifische Plastik zustande. Beträgt der Abstand der Lichtquelle 60 cm, so wird bei 40 cm als Breitseite der Platte etwas mehr als doppelte spezifische Plastik erreicht, $sp = \frac{13,6}{6,5}$, bei Breitseite 50 cm etwas weniger, $sp = \frac{11}{6,5}$. Diese Werte reichen aus, da man bei 60 cm Fokalabstand im allgemeinen gut thut, nicht viel über Plastik 1, bei 75 cm nicht über Plastik 2 hinauszugehen, wenn man eine günstige Wirkung im stereoskopischen Bilde erlangen will.

Dass man für Messungen unter Umständen eine sehr viel höhere Plastik anwendet, wird später erörtert werden. Hierfür braucht man aber keine Winkelstellung, sondern es müssen dabei die Platten in einer Ebene liegen.

Diese grosse Kassette kann man auch als Universalstereoskopkassette bezeichnen, denn man kann alle Arten, auch Schädelaufnahmen, mit ihr machen, und man kann alle Formate in sie einführen.

Eine gewisse Erleichterung der Arbeit bietet aber eine zweite Form der Kassette, die besonders für das Schädelformat eingerichtet ist. Ich habe sie in zwei Ausführungen verwandt.

Die eine entspricht im wesentlichen der der Universalkassette, nur sind die Dimensionen des Kastens denen des Plattenformates für Schädelaufnahmen 24×30 angemessen; der Kasten ist höher als bei der erst beschriebenen Stereoskopkassette, um bei Aufnahmen von der Seite Platz für die Schulter zu gewinnen und so eine bequemere Lage des Patienten zu ermöglichen. (Fig. 21.) Die Einführung der Forsterschen Kassette

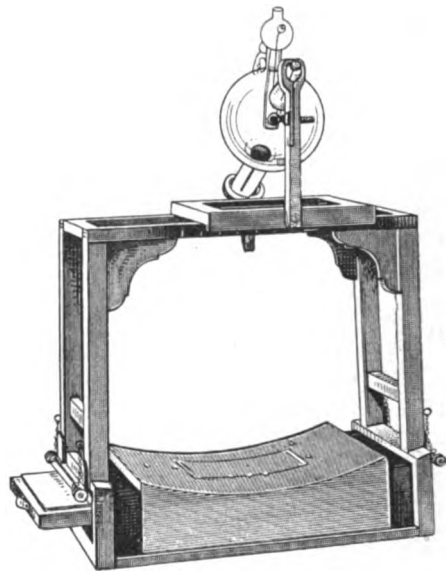


Fig. 21.

geschieht auch hier von der Seite her. Sie ruht auf einem Holzrahmen als Unterlage, welcher mit ihr aus dem Hohlraum des Kastens herausgenommen werden kann. Dieser Rahmen ist notwendig, da der Hohlraum des Kastens der Schulterbreite entsprechend höher ist. Die Oberseite der Forsterschen Kassette oder der Platte wird so unmittelbar unter die auch hier gewölbte Decke des Kastens gebracht. Winkelrahmen, wie einer in Fig. 22 zu sehen ist, können ebenfalls mit der Forsterschen Kassette oder mit der blossen Platte eingeführt werden, und ermöglichen so Aufnahmen mit gekreuzten optischen Achsen unter einer spezifischen Plastik bis zu 2 bei 60 und 75 cm Fokalabstand. Beide Seiten zeigen die oben beschriebenen Eisenstäbe zur Fixierung durch Binden u. s. w.

Die Oberseite der gewölbten Decke trägt die gleichen Metallmarken und die Zeichen

für die Stellung des stereometrischen Massstabes. Die zweite Form der Schädelkassette ist niedriger, für Kinderaufnahmen besonders geeignet und hat im übrigen nur insofern eine andere Ausführung, als das Einschieben der Platten bzw. der Forsterschen Kassette von der Scheitelseite her erfolgt (Fig. 22).

Sämtliche Kassetten sind schwarz gebeizt.

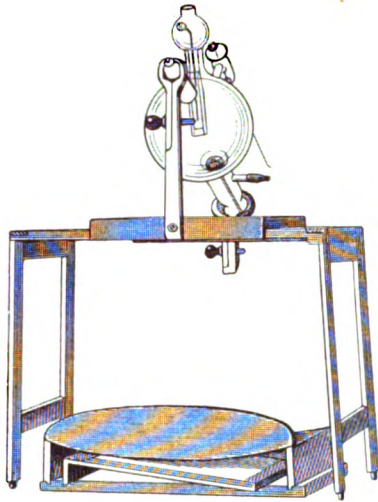


Fig. 22.

denen eine die Mitte des Rahmens bezeichnet. In Abständen von 3,25 cm folgen daneben nach rechts und nach links abwechselnd kleine und grössere weisse Marken. Sie bezeichnen das Mass der Verschiebung des Lampenhalters nach rechts und nach links. Ist die durch eine gleiche weisse Marke bezeichnete Mitte des Lampenhalters rechts und links 3,25 cm von der

Mitte entfernt, so giebt es einfache, bei 6,5 cm doppelte Plastik u. s. w. Fig. 20 zeigt den Lampenhalter für doppelte Plastik nach links, Fig. 21 nach rechts gestellt.

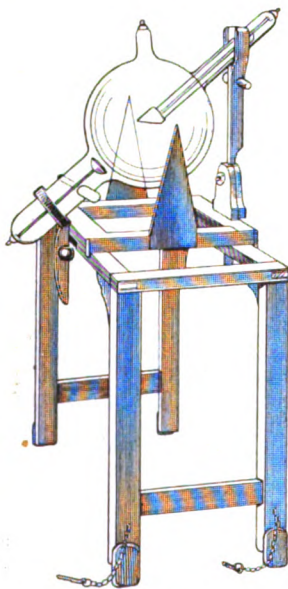


Fig. 23.

Ich verwende nur noch zwei Gestelle. Während ich anfangs die Erhöhung und damit die Vermehrung des Fokalabstandes von 5 zu 5 cm, bei 60 cm beginnend, durch Aufsätze bewirkte, habe ich aus der Erfahrung gelernt, dass zwei Fokalabstände, nämlich von 65 und 78 cm, genügen. Ich verwende daher nur noch zwei Gestelle, deren Höhe so eingerichtet ist, dass der Abstand von der Strahlenquelle bis zur Plattenebene 65 und 78 cm beträgt. Jedes derselben passt auf beide Kassettenformen. Sie können also ausgewechselt werden. Ihr Standpunkt auf dem Rande der Kassetten ist durch weisse Marken bezeichnet. Die über den Kassettenrand übergreifenden Zapfen sind durchbohrt und werden durch an kleinen Ketten aufgehängte Stahlstifte an der Kassette so befestigt, dass die Gestelle mit den Kassetten nach Einfügung aller 4 Stifte ein unverrückbares Ganze bilden. Dies ist für Thoraxaufnahmen in sitzender Stellung von grosser Bedeutung.

Auch nach unserer Erfahrung ist diese Lagerung nicht nur bei dyspnoischen Patienten von Vorteil, sondern bei allen Thoraxaufnahmen bringt sie die günstigsten Verhältnisse für die Ruhigstellung des Brustkorbes.

Wir erhöhen daher stets die Rückenplatte des Röntgentisches je nach Bedarf und lagern und fixieren auf der durch sie schräg gestellten Stereoskopkassette den Patienten um erst dann das Gestell aufzustellen und durch die oben beschriebenen Stahlstifte zu befestigen.

Der Lampenhalter besteht aus einem quadratischen schmalen Holzrahmen; er liegt beweglich auf dem Rahmen des Gestells und fasst an beiden Seiten mit einer Schiene über

diesen hinüber. Er trägt zwei Holzklammern, eine kurze an der Fussseite, eine lange an der Kopfseite, welche mit Holzschrauben fixiert werden. Sie sind der Form der Röntgenlampe angemessen.

Unter der Voraussetzung, dass für mehrere hintereinander folgende Aufnahmen die Lampe unverrückt in der gleichen Lage im Lampenhalter verbleibt, ist die gleichartige Stellung der Strahlenquelle und ihr geregelter Stellungswechsel nach den Prinzipien der Stereoskopie durch diese Anordnung gewährleistet.

Wird die Lampe gewechselt, so bedarf es jedesmal wieder einer Zentrierung des Antikathodenspiegels im Lampenhalter. Dafür dient folgende etwas abgeänderte Form des Lampenhalters. (Fig. 23.)

Auf seinem Rahmen erheben sich jederseits neben der Röhre Dreiecke, welche an ihrer Spitze ein Visier tragen. In der Visierlinie liegt der Antikathodenspiegel. Der Träger des Anodenendes der Röhre ist an dem Rahmen des Lampenhalters nach oben und unten verschieblich und durch eine Schraube fixierbar. Dadurch ist die Möglichkeit gegeben, den Antikathodenspiegel jeder Röhre an genau denselben Ort zu bringen.

3. Die Fixierung und Kompression des Körpers.

Wir haben seit längerer Zeit auch hier schon die guten Erfahrungen gemacht, deren Erfolge Hirschmann beim diesjährigen Röntgenkongress zuerst demonstriert hat, nämlich die der Kompression des Körpers durch Zusammenschnürung. Wir hatten dazu, wie allgemein üblich, Bidentouren benutzt, welche um die Kassette, den aufzunehmenden Körperteil und den Röntgentisch herumgeschlungen wurden. Man kann auf diese Weise einen sehr erheblichen Druck auf das Objekt ausüben, die verschieblichen Weichteile verdrängen und dem Körperteil eine feste unveränderliche Lage auf der Kassette geben. Aber diese Art der Fixierung war nur bei der anfänglich für Schädelaufnahmen verwandten Form der Kassette möglich, wie sie in Fig. 22 abgebildet wurde, da die Platte hier bei gelagertem Körper von der Scheitelseite her eingeführt wird. Bei den später angefertigten Kassetten für Schädel-, Thorax- und Beckenaufnahmen war die Umschlingung des ganzen Röntgentisches mit den Bidentouren nicht möglich, da sie die Einführung der Platten von der Seite her verhindert hätte. Diese Art der Einführung der Platten bzw. Kassetten in die grosse Stereoskopkassette liess sich aber nicht vermeiden. Es wurden daher die schon obenerwähnten Eisenstäbe zu beiden Seiten der Kassette angebracht und die Bidentouren an diesen befestigt.

Sie gewähren in einer Richtung einen grossen Vorteil: Sie ermöglichen es, nicht allein in querer Richtung die den Körper auf die Kassette drückenden Bidentouren zu legen, sondern auch schräg, ein Umstand, welcher für die Kompression des Bauches von besonderem Vorteil ist.

Man kann die in Fig. 19 sichtbaren Schrauben, mit welchen die Eisenstäbe an der Holzwand der Stereoskopkassette befestigt sind, dazu benutzen. Sie verhindern die seitliche Verschiebung, wenn die Binde schräg angezogen wird. Von Bedeutung kann es sein, einen Druck genau senkrecht zur Unterlage auszuüben. Die Anziehung der komprimierenden Binde muss dann von beiden Seiten gleichzeitig und gleichstark erfolgen. Dazu sind natürlich zwei Personen nötig. Aber es bedarf dessen nur in einigen besonderen Fällen, bei Bauch- und Beckenaufnahmen. Die von Hirschmann demonstrierte Vorrichtung der Kompression mit einem Gurt war in der bisherigen Gestalt nicht anwendbar, weil der Gurt zugleich den Körperteil und die Unterlage umschlingt, und dabei eine seitliche Einschiebung der Platte bzw. ihre Auswechslung nicht möglich war.

4. Vorrichtung zur Verdrängung der Eingeweide bei Beckenaufnahmen.

Auch die von Hirschmann auf dem diesjährigen Röntgenkongress demonstrierten vorzüglichen Wirkungen, welche man durch Aufpressen eines Gummiballes auf den zu photo-

graphierenden Körperteil erzielt, haben wir bei stereoskopischen Aufnahmen mit Erfolg angewandt. Wir benutzten dazu die in den Spielwarengeschäften käuflichen aufblähbaren Spielbälle von 15 cm Durchmesser. Diese Bälle werden auf die betreffende Körperstelle aufgelegt und mit den Gurten auf ihr stark komprimiert. Sie verdrängen dadurch alle verschieblichen Weichteile in viel schonenderer Weise, als dies durch Kompressionsblenden möglich ist. Die in dem Bereich des Balles liegende Stelle der Aufnahme steht an Schärfe und Kontrastreichtum den besten Blendenaufnahmen nicht nach, und gleichzeitig ist die Übersicht über das Ganze gewahrt. Der Ball selbst, den man bei einfachen Aufnahmen nur als feine helle, den Bezirk des schärfsten Bildes begrenzende Linie wahrnimmt, erscheint im Stereogramm wie eine ausserordentlich zartes Glassphäroid, das über der komprimierten Körperstelle liegt. Solche Bilder können aufs Neue von dem ausserordentlichen Vorteil überzeugen, den das Zweiaugenbild gegenüber der einfachen Aufnahme hat, indem es Dinge zur unmittelbaren Anschauung bringt, von denen das einfache Bild nichts erkennen lässt.

Im Wesentlichen aus den gleichen Erwägungen folgte die Anwendung von dünnen, der Form und dem Umfang von Mastdarm und Vagina angepassten Gummisäcken, welche wie ein Kolpeurynter von einem mit Hahn versehenen Gummischlauche aus aufgebläht werden können. Führt man einen solchen Gummisack eng zusammengelegt in den Mastdarm oder die Vagina ein und bläht ihn mit einem Gebläse auf, so kann man den grössten Teil der Eingeweide aus dem kleinen Becken verdrängen und erhält ausgezeichnet scharfe, kontrastreiche Bilder des kleinen Beckens, namentlich vom Kreuz- und Steissbein. In dem Stereogramm scheint der luftgefüllte Gummisack wieder mit allen Ausbuchtungen seiner Form körperlich wie von Glas und alle in seinem Bereich gelegenen Teile von ausserordentlicher Schärfe. Man kann diese Säcke auch mit für Röntgenstrahlen schwer durchlässigen Lösungen oder Aufschwemmungen (Collargol, Protargol, Wismut) füllen.

Die Herstellung der stereoskopischen Röntgenogramme.

Die grosse Stereoskopkassette für Brust- und Beckenaufnahmen wird auf einen beliebigen, zum Röntgenographieren geeigneten Tisch gestellt, so dass die offene Seite der Kassette an die linke Seite des Tisches kommt. Nun wird der Tisch an der Kopf- und Fusskante der Kassette durch Tücher oder Kissen bis zur Höhe der Kassettenoberseite gepolstert. Dann legt man den zu photographierenden Körperteil auf der Kassette zurecht und fixiert ihn in der oben angegebenen Weise durch Bidentouren, welche an den Eisenstäben befestigt werden. Bei Schädel-, Bauch- und Beckenaufnahmen ist auf diese Weise leicht und einfach eine genügende Feststellung zu erlangen.

Sehr viel schwieriger ist es aber bei Thoraxaufnahmen. Selbst die festeste Anziehung der an die Eisenstäbe gelegten Bidentouren genügt hier meist nicht, um eine gleichmässige Ruhigstellung der vorderen und hinteren Teile der Rippen zu erzielen. Etwas Besseres erreicht man, wenn man vor der Lagerung um den ganzen Thorax Binden fest herumwickelt und den so in seiner Beweglichkeit möglichst beschränkten Brustkorb auf der Kassette durch quer und schräg gelegte Bindenstränge befestigt. Ausserdem ist aber die Lagerung des Patienten selbst von besonderer Wichtigkeit.

Bei weitem die besten Bilder haben auch wir in halb sitzender Stellung erzielt, indem wir das Kopfgestell des Röntgentisches möglichst steil stellten und die Stereoskopkassette an dasselbe anlehnten. Die ausschliessliche Bauchatmung ist in dieser Lage sehr erleichtert und die vorderen Teile der Rippen und das Sternum kommen klarer heraus als bei flacher Lagerung, die bei aufliegendem Sternum natürlich die einzig mögliche ist.

Bei Aufnahmen vom Becken ist eine Hochlagerung desselben von Vorteil, wahrschein-

lich, weil die lufthaltigen Därme sich dann in seinem Bereich sammeln, die flüssigen Inhalt führenden nach dem Diaphragma sinken.

Ist die Lagerung in dieser Weise erledigt, so muss das Gestell gewählt werden. Im allgemeinen empfiehlt es sich, bei kleineren Objekten das Gestell mit kürzerem Fokalabstand, 65 cm, bei grösseren das von 78 cm Höhe anzuwenden. Die Gestelle müssen genau an den durch Marken bezeichneten Platz gestellt, angepasst und mit den Stahlstiften befestigt werden, so dass sie mit den Kassetten ein unverrückbares Ganze bilden. Dann können sie in jede Schräglage gebracht werden, ohne dass die Stellung des Fokus zur Platte bei mehreren auf einander folgenden Aufnahmen sich auch nur um Teile eines Millimeters ändert.

Auch bei Kopfaufnahmen ist eine Schrägstellung der Schädelkassette von Vorteil. Sie gewährt eine bequemere Lagerung des Patienten, und macht es ihm leichter, während der Bestrahlung ruhig auszuharren.

Die Wahl der Plastik, welche das Sternogramm erhalten soll, hängt von dem Zwecke, für welchen es bestimmt ist, ab. Kommt es darauf an, ein Bild zu erhalten, welches eine leichte und schnelle stereoskopische Übersicht gewährt, so empfiehlt es sich, bei einem Fokalabstand von 65 cm die Plastik 1, also eine Verschiebung des Röhrenhalters um 65 mm anzuwenden. Bei Fokalabstand 78 cm ist auch bei Plastik 2, 13 cm Verschiebung, selbst bei Objekten von grosser Tiefe, wie dem Thorax, noch eine gute stereoskopische Wirkung zu erzielen. Bei Anwendung einer höheren Plastik erscheint aber auch dem Geübten die Vereinigung der beiden Bilder etwas schwierig, und sie sollte daher nur angewandt werden, wenn es sich um sehr feine Tiefenmessungen (siehe II. Teil) handelt.

Einführung der Platte bzw. Kassette und Wechsel derselben, sowie die Verschiebung des Lampenhalters nach der Wahl der Plastik verstehen sich von selbst.

Die Expositionszeit richtet sich nach den allgemeinen Regeln und erleidet keine Aenderung durch die Anwendung der Stereoskopkassette, deren dünne Holzoberseite auf ihre Dauer von keinem Einfluss ist.

Im wesentlichen ebenso gestaltet sich der Vorgang bei gekreuzten optischen Achsen.

Hier sind die drei Grössen: der Winkel, welchen die optischen Achsen miteinander bilden, der Fokalabstand und die Plastik: so voneinander abhängig, dass zwei derselben die dritte bestimmen. Wählt man eine bestimmte Plastik und einen bestimmten Fokalabstand, so muss man den Winkel, welchen die optischen Achsen bilden, je nachdem sie sich im Plattenmittelpunkt, oder über demselben schneiden, berechnen und danach die Erhöhung ermitteln, welche der Plattenrand durch Winkelrahmen oder Unterlagen erfahren soll.

Anlage 2.

Das Spiegelstereoskop und sein Gebrauch.

Es besteht aus einem Untergestell und dem eigentlichen Stereoskop. Zwei seitliche durch Streben verbundene Holzwände *aa*, die auf dem Boden stehen, tragen einen rechteckigen Rahmen *b*. Zwischen den Holzwänden hängt ein grosser, um eine Achse drehbarer Spiegel *c*. Über ihm liegt in zwei Holzklammern ein Balken *d*, an welchem vier 32kerzige Glühlichtlampen angebracht sind. Der Balken mit den Glühlichtlampen kann aus seinem Lager herausgehoben und entfernt werden. (Fig. 24 u. 25.) Über dem Rahmen des Untergestells liegt mit diesem an der Vorderseite durch Scharniere verbunden der Rahmen des Stereoskops *e*, welcher zu dem des Untergestells bis zur senkrechten Stellung geneigt werden kann. Dieser Rahmen umfasst eine grosse Milchglasscheibe von 108:52 cm, auf welche die Stereoskopplatten aufgelegt werden. Ihre Grösse erlaubt es, Platten von 40:50 breit oder hoch nebeneinander auf sie aufzulegen und in geringen Grenzen zu verschieben. Sie wird dadurch bestimmend für die anderen Grössenmasse.

Auf den beiden Schmalseiten des rechteckigen Rahmens der Milchglasscheibe erheben sich senkrecht 20 cm hohe Holzwände *ff*, welche als Träger der grossen seitlichen Objektivspiegel *gg* dienen. Diese messen $(52 \text{ cm})^2$ und sind in einen festen Holzrahmen eingelassen,

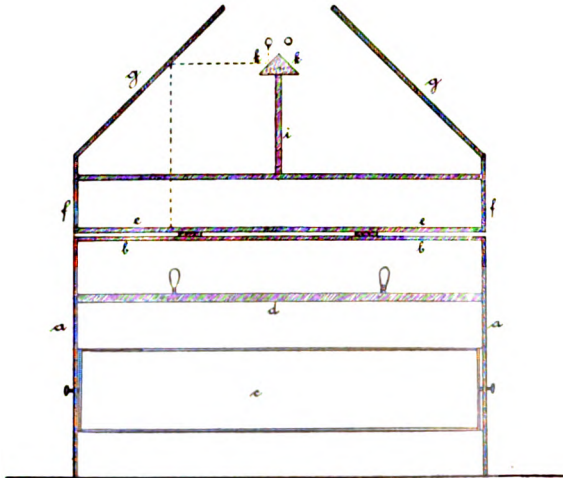


Fig. 24.

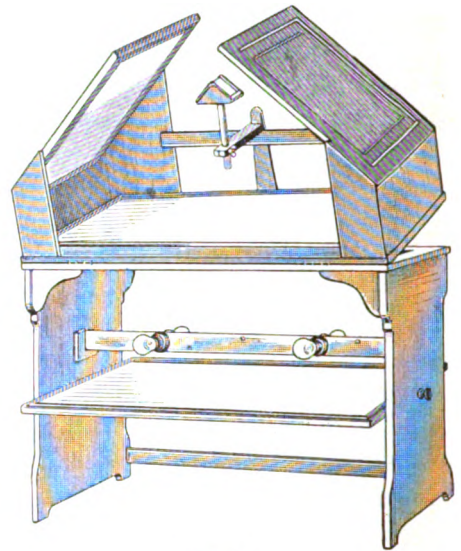


Fig. 25.

so dass sie gegen Stösse gut gesichert sind. Die Ebene der Spiegel ist um 45° gegen die der Milchglasscheibe geneigt.

Der Spiegelrahmen ist durch breite Holzswangen in seiner Stellung zu dem Stereoskoprahmen gesichert. In der Mitte zwischen den beiden grossen Spiegeln hält der an einem Querbalken *h* befestigte Träger *i* die beiden kleinen Okularspiegel *kk* von $(7 \text{ cm})^2$, die gegen einander 90° geneigt sind und deren Ebene paarweise zu der der grossen Spiegel parallel ist. Diese kleinen Spiegel liegen auf einem Holzklotze, welcher von einer in senkrechter Richtung verschieblichen Säule getragen wird. Diese ist in allen Stellungen durch eine Schraube fixierbar. Der Mittelpunkt des Okularspiegelpaares kann von 35 cm bis 48 cm von der Milchglasscheibe durch diesen Mechanismus gehoben und gesenkt werden. Die Stellungen von 35, 41,5, 44,75 und 48 sind durch Marken an der Säule bezeichnet.

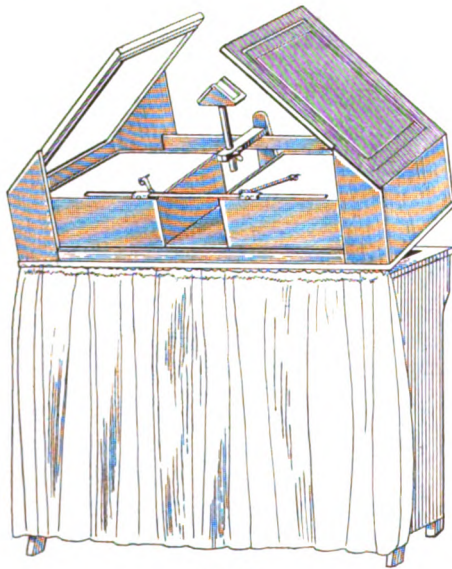


Fig. 26.

Milchglasscheibe bis zum Auge beträgt 78 cm.

Alle Holzteile sind schwarz gebeizt. Die Vorderseite des Untergestelles wird von einem schwarzen Tuchvorhange verdeckt. (Fig. 26.)

Die Wirkung gewöhnlicher, an der Unterseite amalgamierter Spiegel bringt es mit sich, dass man neben dem lichtstarken Bilde eines Gegenstandes noch mehrere schwache, von

den Oberseiten der Spiegelscheiben herrührende Reflexe bemerken kann. Bei sehr kontrastreichen Bildern kann dies die Betrachtung anfangs etwas stören. Die Anbringung an der Oberfläche versilberter Spiegel und Prismen, denen dieser Fehler abgeht, hätte den Apparat aber so wesentlich verteuert, dass ich mich mit den einfacheren und billigeren Mitteln begnügt habe, welche völlig ausreichen.

Mit dem Spiegel des Untergestelles kann man das Licht für die Unterseite der Milchglasscheibe von einem tageshellen Fenster oder von jeder anderen Lichtquelle mit genügender Stärke nehmen. Oder aber, wenn man den Träger der elektrischen Lampen einführt, kann man diese als Lichtquelle benutzen. Der grosse Spiegel erhöht dann die Gleichmässigkeit und Stärke der Beleuchtung der Milchglasscheibe wesentlich.

a) Die Herstellung der Perspektive für Bilder mit parallelen optischen Achsen.

Will man in dem Stereoskop nun eine Aufnahme betrachten, so muss man zunächst feststellen, welcher Fokus bei der Aufnahme verwandt worden ist. Betrag der Fokus 78 cm, so müssen die Stereoskopplatten auf die Milchglasscheibe selbst gelegt werden. Wir stellen aus der Notiz auf der Platte dies fest. Dann hat die Lage der Platten noch eine zweite Anforderung zu erfüllen, nämlich die, dass der in das Auge des Beobachters vom Fusspunkt einfallende Strahl senkrecht von der Plattenebene ausgeht. Um diese Lage herzustellen, müssen wir die Plastik bei der Aufnahme kennen. Auch sie ist auf jeder Platte vermerkt. Jede Platte enthält, wie früher beschrieben wurde, den Schatten der auf der Oberseite der Stereoskopkassetten angebrachten Reissnägel, welche die Plastik bezeichnen. Bei Plastik 2 muss also der Reissnagel links oder rechts von dem den Mittelpunkt bezeichnenden die Strahlen senkrecht in das Auge des Beobachters senden. Denn dieser Reissnagel ist von dem mittleren 6,5 cm entfernt und lag bei der Aufnahme mit Plastik 2 senkrecht unter der Lichtquelle.

Bei der linken Stereoskopplatte ist es also der Reissnagel links, bei der rechten der rechts von der Mitte gelegene.

Auf die Mitte dieses Reissnagels wird nun ein senkrechter Winkel gestellt und dann die Platte so lange unter Einblick in die kleinen Spiegel verschoben, bis die Visierlinie nach dem Reissnagel mit dem rechten Winkel zusammenfällt. Das Gleiche wird auf beiden Seiten gemacht. Als senkrechten Winkel benutze ich die kleinen, noch zu beschreibenden Rahmen, jeder beliebige Kasten von etwa 10 cm Seitenlänge thut übrigens denselben Dienst. Man kann auch nach den Angaben des theoretischen Teils den Mittelpunkt der Platten auf der Milchglasscheibe markieren und durch Einstellung des kleinen Spiegelpaares auf die oben bezeichneten Marken der Säule i die richtige Einstellung herbeiführen. Auf diese Weise lassen sich die Bedingungen für eine korrekte Perspektive und Stereoskopie in dem Spiegelstereoskop leicht herstellen.

Nachdem so die Platten auf der Milchglasscheibe die gehörige Lage erhalten haben, ist noch dafür zu sorgen, dass alles unnötige Licht möglichst abgeblendet wird. Dies geschieht durch einfache, für die Plattengrösse passende schwarze Papprahmen, welche alle neben den Platten frei bleibenden Teile der Milchglasscheibe zudecken, so dass nun nur das Bild der Platten selbst hell erscheint.

War der Fokalabstand der Strahlenquelle kleiner als 78 cm, so müssen die Platten über der Milchglasscheibe in eine ihr parallele Ebene gehoben werden, deren Abstand vom Auge auf dem in Fig. 28 gekennzeichneten Strahlenwege gleich dem Fokalabstande ist. Betrag der Fokalabstand bei der Aufnahme 65 cm, so muss die Platte 13 cm über der Ebene der Milchglasscheibe zu liegen kommen. Diese Erhöhung wird erreicht durch einfache, dem Plattenformat angemessene, oben und unten offene Holzrahmen, auf welche die Platten aufgelegt

werden. Ursprünglich hatte ich für die verschiedenen Plattenformate verschieden hohe Rahmen benutzt. Jetzt brauche ich, den beiden ausschliesslich verwandten Fokalabständen von 65 und 78 cm entsprechend, nur noch die Lage der Platten auf der Milchglasscheibe und auf einem grossen, für Thoraxformat bemessenen, oben mit Glasscheibe versehenen Holzrahmen von 13 cm Höhe. (Fig. 26.) Auf die Glasscheibe können alle Plattenformate aufgelegt werden. Die Einstellung des Fusspunktes und die Abdichtung mit den Pappscheiben wird dann in der gleichen Weise wie vorher bewerkstelligt.

b) Betrachtung der mit sich schneidenden optischen Achsen aufgenommenen Bilder und ihre Perspektive.

Etwas anders muss die Lage der mit konvergenten optischen Achsen aufgenommenen Bilder sein. Sie müssen auf der Milchglasscheibe oder auf dem Rahmen die gleiche Neigung erhalten, wie gegen die Unterlage bei der Aufnahme, und der vom Plattenmittelpunkt senkrecht ausgehende Strahl muss in die Mitte der Pupille fallen.

Man legt also die Platten auf die bei der Aufnahme benutzten Winkelrahmen und stellt diese auf die Milchglasscheibe selbst, oder je nach dem Masse des Fokalabstandes auf einen Holzrahmen. Errichtet man nun auf dem die Mitte der Platte bezeichnenden Reissnagel eine Senkrechte durch Aufsetzen eines rechten Winkels, so erhält das Stereoskopbild die richtige Perspektive, wenn die Visierlinie mit der errichteten Senkrechten zusammenfällt. Die Konvergenz der Augen hat dann den gleichen Winkel, wie die der optischen Achsen bei der Aufnahme.

Diese Bilder haben vor denen mit parallelen optischen Achsen einen Vorteil. Alle Punkte der linken Seite sind vom linken Auge ebenso weit entfernt, wie die homologen Punkte in der rechten Platte vom rechten Auge. Bei Betrachtung aller Bildpunkte haben beide Augen also gleiche Accommodation.

Bei den Bildern mit parallelen optischen Achsen ist dies nicht der Fall. Die seitlichen Teile des Bildes brauchen ungleiche Accommodation. Fixiert man bei Fokalabstand 60 und Plastik 2 z. B. den linken Fusspunkt, also den Reissnagel links von der Mitte, so beträgt seine Entfernung vom linken Auge $60 \text{ cm} = F_0$; seine Entfernung vom rechten Auge ist aber gleich der Hypotenuse eines rechtwinkligen Dreiecks mit F_0 als grosser und $sp. 6,5 = 13 \text{ cm}$ als kleiner Kathete, ist also

$$\sqrt{60^2 + 13^2} = 61,391.$$

Die Differenz beträgt für den Fusspunkt rund 14 mm. Diese Differenz wird nach den seitlichen Teilen des Bildes zu noch grösser, und wenn sie auch die Fähigkeit der Augen, durch verschiedene Accommodation auf beiden Seiten scharfe Netzhautbilder zu erzeugen, nicht übersteigt, so macht sie sich doch schon als unangenehme Spannung bemerkbar. Je höher die Plastik ist, um so stärker macht sich dies fühlbar.

c) Die Wirkung der spezifischen Plastik.

Ein vollkommen normales Bild giebt natürlich nur die spezifische Plastik 1, d. h. die mit einem Abstände der Strahlenquellen von 6,5 cm aufgenommenen Bilder. Hier sind alle Dimensionen des körperlichen Röntgenbildes denen des Körpers kongruent. Diese Bilder zeichnen sich auch dadurch aus, dass sie ausserordentlich leicht körperlich aufzufassen sind, dass der stereoskopische Eindruck ein ganz einheitlicher ist. Diese Einheitlichkeit oder besser Gleichzeitigkeit der stereoskopischen Auffassung geht bei höherer Plastik allmählich verloren. Schon bei Plastik 2 gelingt es nur bei ganz sorgfältig eingestellter Perspektive dem Geübten, ein körperliches Bild, zum Beispiel in der ganzen Tiefe eines Schädels, zu erhalten. Meist werden bei Fixierung der entfernter gelegenen, die nahen Teile doppelt erscheinen und um-

gekehrt. Aber die plastische Wirkung ist natürlich eine viel beträchtlichere. Das Bild erscheint in der Richtung der Tiefe bedeutend vergrössert.

Man sieht es, wie es ein Riese mit einem Augenabstand von 13 cm sehen würde, oder wie wir ein Modell von der halben linearen Grösse mit zweifacher Vergrösserung sehen würden. Man kann wie dies Lambertz in ausgezeichneter Weise gezeigt hat, diese Bilder durch Verkleinerung auf die normale Plastik 1 reduzieren.

Ein stereoskopisches Röntgenogramm vom Schädel, Plattenformat 24×30 , welches mit der Plastik 2 aufgenommen worden ist, würde also auf die Grösse 12×15 zu verkleinern sein. Bringt man es nun in den richtigen Fokalabstand, der ebenfalls die Hälfte des bei der Aufnahme gebrauchten beträgt, und stellt den Fusspunkt senkrecht unter das Auge, so erhält man das nicht vergrösserte Bild eines Modelles $\frac{1}{2}$ in der halben Entfernung des Fokus. Es ist klar, dass man von den Form- und Strukturverhältnissen eines kleinen Gegenstandes bei Betrachtung in der Nähe eine genauere Vorstellung bekommt, als von einem ähnlich gestalteten grossen Gegenstande, wenn man ihn aus der Ferne ansieht. Darin liegt der Wert der Modellbilder.

Zu der stereoskopischen Betrachtung zweier so auf 12×15 verkleinerter Bilder gehört natürlich ein Telestereoskop. Man kann dazu das neue grosse Spiegelstereoskop gut benutzen, wenn man die kleinen Okularspiegel auf ihrem Träger ganz in die Höhe schiebt und nun die beiden 12×15 Platten unter den medialsten Teilen der grossen Spiegel so anbringt, dass ihre Entfernung vom Auge 30 cm beträgt. In dieser Entfernungsebene müssen sie dann nach der Perspektive ebenso ausgerichtet werden wie es bei den grossen Platten vorstehend unter *a* beschrieben worden ist. Man benutzt dazu die oben beschriebenen Holzrahmen, indem man sie übereinander stellt.

Diese Verkleinerung ist zu vermeiden, wenn man, wie in dem theoretischen Teile ausgeführt wurde, die grossen Stereogramme mit Konkavlinsen betrachtet, deren Berechnung ebenfalls dort besprochen wurde.

Für die Fokalabstände von 65 und 78 sind die Linsen für die Plastik 2—4 in folgender Tabelle zusammengestellt:

$$\frac{sp}{Fo} - \frac{1}{Fo} = -\frac{1}{f}; \quad f = -\frac{Fo}{sp - 1}$$

	$sp = 2$	$sp = 3$	$sp = 4$
$Fo = 65$ cm	— 1,538 D.	— 3,077 D.	— 4,615 D.
$Fo = 78$ cm	— 1,282 D.	— 2,564 D.	— 3,846 D.

Von diesen Kombinationen werden fast ausschliesslich verwandt: $Fo = 65$ mit $sp = 2$; $Fo = 78$ mit $sp = 2$ und $sp = 4$. Es sind hierfür Konkavlinsenpaare von abgerundet $-1\frac{1}{2}$ D, $-1\frac{1}{4}$ D und $-3\frac{3}{4}$ D notwendig, die als Brillengläser im Handel zu haben sind. Diese Brillengläser werden entweder in einem Brillengestelle befestigt und so vor das Auge gesetzt, oder in einem besonderen Träger mit Stirnblende angebracht, welcher auf die Okularspiegel aufgesetzt wird.

Aus Dr. M. Reichmanns Röntgenlaboratorium in Chicago.

Über Schatten in Röntgennegativen, die Ureterensteine vortäuschen können.

Von

Dr. **Max Reichmann.**

(Tafel XIV, Fig. 1.)

Im Laufe des heurigen Jahres habe ich sechsmal bei Aufnahmen von Becken, Schatten von verschiedener Grösse und Dichtigkeit nahe der Spina ossis ischii und längs der crista ossis ischii beobachten können, die auch von dem erfahrenen Beobachter als Uretersteine gedeutet worden wären, wenn die betreffenden Patienten wegen Verdachtes auf Ureterolithiasis röntgenographisch untersucht worden wären. In fünf weiteren Fällen aber waren es verschiedene Verletzungen der Beckenknochen, die zur röntgenographischen Untersuchung führten, und nur in einem Falle waren es typische einseitige Kolikanfälle, die den behandelnden Arzt veranlassten, die Röntgenographie als diagnostisches Hilfsmittel heranzuziehen. Es handelte sich um einen ca. 30 Jahren alten kräftigen jungen Mann, der seit längerer Zeit von Kolikanfällen in der linken Seite seines Unterleibes, heimgesucht wurde. Der ihn behandelnde Arzt Dr. E. C. Knight hatte, trotzdem wiederholte von Fachleuten ausgeführte Urinalysen ein negatives Resultat hatten, Verdacht auf Nieren- eventuell Ureterensteine und sandte Patienten behufs Aufnahme eines Röntgenogramms in mein Laboratorium.

Ich röntgenographierte zunächst beide Nieren, ohne auch nur eine Spur eines Steinschattens finden zu können, darauf machte ich eine Aufnahme des Beckenteiles beider Ureteren welche auf der linken Seite in der Nähe der spina ossis ischii und längs der crista fünf deutliche bis über erbsengrosse Schatten zeigte, während auf der rechten Seite vier solcher Schatten zu sehen waren. Ob zwar der Umstand, dass die Schatten bilateral gelegen waren, mich an der sicheren Diagnose Ureterolithiasis zweifeln liessen, gab ich doch mein Gutachten in dieser Richtung ab, in der Voraussicht, dass vielleicht einer dieser Schatten sich als von einem Harnleiterstein herrührend erweisen würde.

Der daraufhin zugezogene Chirurg Prof. J. B. Murphy bestand jedoch vor der Operation auf einer Katheterisierung der Harnleiter, die denn auch nach der Methode Schmidt-Kolischer¹⁾ von Dr. L. E. Schmidt vorgenommen wurde.

Es wurde linkerseits ein Bleibougie in den Ureter eingeführt und nun eine Röntgenaufnahme (Fig. 1) gemacht, welche jeden Zweifel beseitigte.

Es zeigte sich nämlich, dass die Distanz zwischen dem Schatten und dem Bougie ca. 2 cm auf der Platte betrug, es demnach völlig ausgeschlossen war, dass die Schatten Harnleitersteinen oder selbst Steinen in Harnleiterdivertikeln angehören könnten.

Ob nun diese Schatten durch verkalkte Venenklappen (Phlebolithen) oder durch Kalk-einlagerung in den Beckenligamenten — eine Ansicht, die erst kürzlich Dr. Lewis in der Chicago Surgical Society verfocht — bedingt sind, lasse ich dahingestellt; eine definitive Lösung dieser interessanten Frage muss gegebenenfalls der pathologische Anatom herbeiführen.

¹⁾ New Method of Skiagraphic diagnosis for renal and ureteral surgery — Drs. G. Kolischer and L. E. Schmidt.

Zur Differentialdiagnose der Harnleitersteine und der sogen. „Beckenflecken“.

Von

Dr. Albers-Schönberg.

(Hierzu Tafel XIV, Fig. 2.)

Seitdem man auf die sogenannten Beckenflecken, welche sich vorwiegend in der Gegend der Spina ischii oder am horizontalen Schambeinast zu zeigen pflegen, aufmerksam geworden ist, sind von den verschiedensten Seiten Erklärungsversuche für diese leicht zu Verwechslungen mit Harnleitersteinen führenden Erscheinungen gemacht worden. Auch gelegentlich des Röntgenkongresses 1905 stand die Frage zur Diskussion, ohne dass man zu einem abschliessenden erklärenden Resultat gekommen wäre. In den letzten Monaten habe ich beim Studium von Beckenplatten, welche zum Zweck beliebiger diagnostischer Untersuchungen, nicht nur mit der Absicht Harnleitersteine zu finden, gemacht worden waren, sehr häufig diese Flecken bemerkt und nicht nur an den oben erwähnten Stellen, sondern auch genau in der Gegend, wo die Harnleiter verlaufen resp. in die Blase eintreten. Die Lokalisation der Flecke allein kann also keine differenzialdiagnostischen Anhaltspunkte für die Deutung der Schatten geben. Auch die Grösse der letzteren ist nicht von Belang, da selbst erbsengrosse Schatten vorzukommen pflegen. Im allgemeinen sind dieselben allerdings klein und zeichnen sich dadurch aus, dass sie eine runde Form haben im Gegensatz zu Harnleitersteinen, welche meist eckig oder oval zu sein pflegen. Auch Schatten von minimalen Dimensionen kommen an den genannten Punkten im Becken vor, deren Scharfrandigkeit auf den Negativen trotz ihrer Kleinheit nicht recht erklärlich ist. Man sollte annehmen, dass diese stecknadelkopfgrossen Körperchen, die sich doch, falls sie ihren Sitz im Becken haben, ziemlich weit über der photographischen Platte befinden, infolge dieses Abstandes verwischt oder gar nicht auf der Platte erscheinen würden. Ihre exakte Konturirung lässt den Verdacht aufkommen, dass es sich möglicherweise um Gebilde in der der Platte nahe gelegenen Muskulatur handeln könnte.

Die praktische Nutzenanwendung aus diesen Beobachtungen ist jedenfalls die, dass die Harnleitersteindiagnose sehr unsicher geworden ist, da die durch Phlebolithen oder andere noch nicht erkannte Konkremente bedingten Schatten die Stellung einer exakten Diagnose wesentlich erschweren. Handelt es sich um Fälle, bei welchen man operativ vorzugehen beabsichtigt, so genügt die Plattendiagnose in sehr vielen Fällen nicht. Man wird in Zukunft verlangen müssen, dass ausser den üblichen Aufnahmen stets solche mit eingeführtem Harnleiterkatheter gemacht werden. Die Technik des Röntgenographen wird hierdurch nicht erschwert. Allerdings ist für den Patienten die Untersuchung alsdann nicht mehr so harmlos wie früher ohne die Sondierung der Harnleiter. Wenn indessen die Frage der Operation zur Entscheidung steht, so muss man auf der Vornahme dieser Art der Untersuchung dennoch im Interesse des Patienten bestehen. Es ist indessen zuzugeben, dass auch mit eingeführtem Harnleiterkatheter noch ein Irrtum möglich ist, da sehr wohl der Katheterschatten sich mit dem Steinschatten decken kann, ohne dass letzterer wirklich im Harnleiter liegt. Immerhin werden solche Irrtümer wohl selten vorkommen, da man in der Lage ist sie durch Vornahme einer stereoskopischen Beckenaufnahme sicher auszuschalten.

Als Ergänzung zu dem in der voraufgehenden Arbeit von Reichmann mitgetheilten Fall, in welchem durch die Harnleitersondierung gezeigt wurde, dass der in Frage stehende Schatten einem Harnleiterkonkrement nicht zukam, möge der beifolgende Fall (siehe Fig. 2) dienen, in welchem durch den eingeführten Harnleiterkatheter bewiesen wurde, dass der gesehene Schatten wirklich ein Harnleiterstein sei. Man erkennt das eingeführte Cystoskop, in dessen obersten Ende auf der Originalplatte schwach angedeutet, das ovale Fenster, in welchem die Glühlampe sich befindet, zu sehen ist, dicht unterhalb desselben tritt aus dem Cystoskop

der mit einem Eisendraht armierte Harnleiterkatheter heraus und verläuft, nachdem er zunächst aus unbekanntem Gründen eine Biegung gemacht hat, im Harnleiter entlang an dem Konkrement vorbei und wendet sich dann im Bogen in der Gegend des unteren Endpunktes, der Synchondrosis sacroiliac. dem Kreuzbein zu. Die Operation dieses Falles, welche ebenso wie die Einführung des Katheters von Sick gemacht wurde, ergab einen Harnleiterstein 6 cm oberhalb der Ureterenmündung, dort, wo der Ureter die Beckenwand verlassend vom Plexus uterinus umgeben, in das Parametrium eintritt.

Die Bewegungen der Carpalknochen bei der Adduktion und Abduktion des Daumens.

(Mit drei nach Originalplattenbildern gefertigten Zeichnungen.)

Von

Dr. Béla Alexander. (Késmárk, Ungarn.)

(Hierzu Tafel XV.)

Die Untersuchungen der Knochenbewegungen im Carpus mittelst X-Strahlen beziehen sich — wie die Litteratur zur Genüge zeigt — auf die Rand- und Flächenbewegungen der Hand (ulnare und radiale, volare und dorsale Flexion); es wurden zum Teil auch diejenigen Carpusbilder in Betracht gezogen, welche sich auf den Gang der Knochenbewegungen beziehen — also zwischen die Endstellungen fallen.

Dass diese Beobachtungen zu verschiedenen, nicht übereinstimmenden Resultaten führten, ist auf verschiedene Ursachen zurückzuführen; erfährt ja doch das Plattenbild (Negative, das richtige Zeichnen des X-Strahles) nicht die entsprechende Würdigung, ob zwar dasselbe immer viel mehr demonstriert als das positive Bild — die Kopie.

Hervorheben möchte ich, dass bei dem Studium der Negativa die Benutzung eines Vergrößerungsglases unentbehrlich ist, um genau nachweisen zu können, wo in einem Knochenbilde der Umriss des leicht zu durchleuchtenden Randteiles eines danebenliegenden Knochens zu finden, wo dieser letztere, leicht zu durchleuchtende und mit freiem Auge kaum zu bemerkende Randteil durch Schatten gedeckt wird.

Auf das Differieren der erhaltenen Resultate wird unbedingt Einfluss haben die verschiedene Ausbildung und Gestaltung der einzelnen Knochen, wie auch die verschiedene Ausbildung der Bänder, die Ausbildung der letzteren unbedingt deshalb, weil die Gedrängtheit oder das weitere Auseinanderstehen der Carpalknochen die Bewegungen derselben beeinflussen muss.

Aber wie sehr wir auch die sich hierher beziehende Litteratur durchforschen, nirgends finden wir, dass der Einfluss der Bewegungen einzelner Finger auf die Bewegungen der Carpalknochen behandelt wäre.

Wenn wir den Daumen — dieser Finger bewegt sich am freiesten in jeder Richtung — in Betracht ziehen, so werden wir den Bewegungen desselben kaum eine grössere Wirkung auf die Carpalknochen bemessen; um so weniger, als sich zwischen dem Grundgliede des Daumens und Carpale primum (Multangulum majus) ein abgeschlossenes Sattelgelenk befindet. Auch selbst, wenn wir die dorsale Fläche magerer Hände (unmittelbar unter dem Rande der radialen Gelenkfläche) betrachten, werden wir während der Bewegung des Daumens kaum oder gar nicht den Bewegungen des dorsalen, flachen Teiles des Kahnbeines (Radiale) folgen können, noch weniger den Bewegungen des Kahnbeinkopfes (Tuberositas) an der volaren Handfläche; aber wir werden ganz andere, nicht erwartete Verhältnisse finden, wenn wir während der Daumenbewegung das Bild des Carpus durch die X-Strahlen zeichnen lassen, besonders bei Endstellung der Ad- und Abduktion desselben.

Bei Behandlung der Verhältnisse fand ich nicht notwendig, als Ausgangspunkt das Bild der Mittelstellung des Daumens zu nehmen. Es wird am zweckmässigsten sein, von dem Bilde der stärksten Daumenadduktion auszugehen (Fig. 1) und zu betrachten, welche Veränderung wir an den Knochenbildern finden, wenn die Adduktion zur Mittelstellung¹⁾ (Fig. 2) und diese zur Abduktion (Fig. 3) wird. Zur Beurteilung werden diese drei Bilder genügen. Zu bemerken ist, dass bei allen drei Bildern die Mittelstellung der Hand (bei starrem Unterarm) strenge eingehalten wurde; ebenso ist zu bemerken, dass die Bilder sich auf eine mit der Volarfläche aufliegende Hand beziehen, bei welcher Lage die starre Fixation des Unterarmes und der Mittelstellung der Hand leichter zu erreichen ist, als bei dorsaler Lage.

Betrachten wir die genauen Zeichnungen (Fig. 1, 2 und 3), welche sich auf die Plattenbilder der erwähnten Stellungen beziehen und den Negativen in jeder Beziehung entsprechen. Sie sind auf jeden normalen Carpus anzuwenden.

Adduktion des Daumens. (Fig. 1.)

Die erste Zeichnung zeigt einen so hohen Grad der Adduktion, dass der gestreckte volare Teil der proximalen Epiphyse des Daumengrundgliedes in das Bild des Zeigefinger-Metacarpale fällt, also unter diesem liegt.

Die Grundphalanx des Daumens erscheint daher in Pronation oder besser gesagt: sie hat im Sattelgelenke notgedrungen einigermaßen eine Rotation vollführt und zwar so, dass der erwähnte gestreckte volare Teil der proximalen Epiphyse sich gegen die Medianlinie der Handfläche bewegt, wodurch wir nicht das Flächenbild, sondern das vollständige Kantenbild der Grundphalanx erhalten.

Mit der Pronation der Grundphalanx vollführte diese Bewegung auch das Multangulum majus (Carpale primum). Es beweist diesen Umstand das verkürzte Bild (zu vergleichen mit dem Bilde der Mittelstellung des Daumens Fig. 2) des Knochens, welcher, auf der Gelenksfläche des Multangulum minus (Carpale secundum) in distaler Richtung gleitend, das Bild desselben deckt (unter demselben liegt).

Aber ausserdem gleitet das Multangulum majus in distaler Richtung auch mit jener kleinen Gelenksfläche, durch welche es mit dem Metacarpale des Zeigefingers in Berührung tritt; und zwar gleitet es in solchem Masse, dass es unter das erwähnte Metacarpale gelangt — im Bilde den radialen Teil der Basis desselben deckt.

Während des beschriebenen Vorganges hat sich das Multangulum majus vom Kahnbein entfernt (die Bilder beider Knochen stehen weit ab voneinander) um sich eine der Mitte des Carpus, dem Capitatum zustrebende Stütze zu suchen und zu finden; und zwar einestheils: in der Basis des Zeigefinger-Metacarpale, wodurch es sich indirekt auf das Capitatum stützt, andernteils und besonders in dem Multangulum minus, durch welches es sich auch indirekt auf das Capitatum aber auch auf den medialen Teil des Scaphoideumkopfes (Tuberositas) stützt.

Dass dem so ist, beweisen folgende, auf der ersten Zeichnung vorhandene Verhältnisse: die Basis des Zeigefinger-Metacarpale steht in nächster Nähe des entsprechenden Capitatumteiles (die Umrisslinien erwähnter Teile berühren fast einander; zu vergleichen Fig. 1 und 2); es wird also die Basis des Zeigefinger-Metacarpale in die entsprechende Gelenksfläche des Capitatum hineingedrückt.

Aber besonders wird sich das Multangulum majus auf das Multangulum minus stützen müssen, weil es — wie Fig. 1 zeigt — ganz vom Scaphoideum gewichen und sein Bild zum

¹⁾ In welchem Falle die der Handachse entsprechende Linie das Bild des Mittelfinger-Metacarpale und das Carpal tertium (Capitatum) in der Mitte teilend, zwischen Intermedium (Lunatum) und Os carpi radiale (Scaphoideum) fortlaufend die mediane Facette der Gelenksfläche des Radius abschneidet, der Daumen aber, oder besser gesagt, dessen Endphalanx sich an die Grundphalanx des Zeigefingers anschmiegt.

Teil das Multangulum minus deckt. — Durch letzteres stützt es sich aber auf das Capitatum infolge des Verhältnisses der einander berührenden Gelenksflächen der beiden letzteren Knochen, d. h. das Multangulum minus schmiegt sich mit konkaver Gelenksfläche dem Capitatum an, während das Capitatum durch den die distale Grenze der scaphoidealen Gelenksfläche bildenden Vorsprung, der proximalen Kante erwähnter konkaven Gelenksfläche des Multangulum minus einen stark ausgeprägten Stützpunkt reicht (der als solcher auch bei ulnarer Flexion der Hand sehr in Betracht gezogen werden muss).

Dass das Multangulum majus durch das Carpale secundum sich auch (indirekt) auf das Scaphoideum stützt, erhellt aus dem Umstande, dass beide Bilder zum Teil einander decken, d. h. das Multangulum minus sitzt auf dem medialen Teile des Scaphoideumkopfes. —

Das Scaphoideum(Os carpi radiale)-Bild zeigt Kopf-, Hals- und den Schaufelteil. — Der Längendurchmesser des Bildes ist am grössten bei Adduktion des Daumens (zu vergleichen Fig. 1 mit Fig. 2 und 3).

Das Scaphoideum ist — so zu sagen — zum Teil aus der Gelenksfläche des Radius herausgehoben, wie dies bei ulnarer Flexion des engegefügtten, kleinknochigen Carpus noch bedeutender geschieht, wo selbst der proximale Schaufelteil des Scaphoideum aus der Gelenksfläche des Radius herausgehoben wird.

Letzterer Umstand ist bei grossknochigem, lose gefügten Carpus — und auf solchen beziehen sich Fig. 1, 2 und 3 — nicht ganz vorhanden.

Dieses Hinausheben des Scaphoideum — Verlängerung des Bildes — ist zum Teil auch auf Zerrung der zwischen Scaphoideum und Multangulum majus befindlichen Bänder zurückzuführen.

Das Bild des Scaphoideum zeigt deutlich, dass zum Teil sowohl die konkave — dem Capitatum zukommende — als konvexe — dem Radius zukommende — Gelenksfläche des abgeplatteten Scaphoidealteiles dem Beschauer entgegensteht. Es erweist sich dies aus der direkten Fortsetzung sowohl der medialen, als auch radialen Kontur des Kopfes (Tuberositas) in das Bild des platten Teiles.

Die X-Strahlen zeichnen also die radiale Kante der konkaven und der konvexen Gelenksfläche. Innerhalb dieser konvergierenden Kantenlinien befindet sich jener Teil der volaren Scaphoidealoberfläche, an welchem Bänder haften.

Wie zwischen Multangulum majus und Scaphoideum, so ist auch zwischen dem Bilde des letzteren und dem Bilde des Capitatum ein fast überall gleich breiter Zwischenraum vorhanden; aber die X-Strahlen zeichnen in das Bild des Capitatum das des platten Scaphoidealteiles, d. h. der letztere umfasst in kleiner Ausdehnung die dorsale Oberfläche des Capitatumkopfes.

Das Hineinzeichnen des erwähnten Scaphoidealteiles in das Bild des Capitatum steht in gleichem Verhältnisse zum Hineinzeichnen des dorsalen (ulnaren) Lunatumhorns. Dies wird durch den Vergleich der drei Bilder (Fig. 1, 2 und 3) deutlich erwiesen, und zwar: je mehr sich das Bild des dorsalen Lunatumhorns hebt in dem Bilde des Capitatum, d. h. je mehr das Horn auf der dorsalen Gelenksfläche des Capitatumkopfes in distaler Richtung gleitet, um so mehr umfasst die Schaufel des Scaphoideum die dorsale Oberfläche des Capitatumkopfes.

Je mehr das Bild des volaren (radialen) Lunatumhorns sinkt, um so mehr hebt sich das Bild des dorsalen (ulnaren) Hornes und zugleich mit ihm auch das Bild des dorsalen Teiles der Scaphoideumschaufel.

Vergleichen wir das Bild des Scaphoideum bei Mittelstellung und Adduktion des Daumens (Fig. 1 und 2), so zeigt sich deutlich, dass bei letzterer Fingerbewegung der Knochen sich um drei Achsen bewegt hat, nämlich:

1. um die dorso-volare Achse, weil sein Bild sich aus der Gelenksfläche des Radius heraushebt;
2. um die radio-ulnare Achse, weil sein Bild länger ist, als bei Mittelstellung (Fig. 2), aber bei Verlängerung des Bildes, d. h. bei Heraushebung des Knochens bewegt sich der Kopf des Scaphoideum dorsalwärts, der platte, schaufelförmige Teil in die Vola manus; es ist demnach auch die dorsale Flexion des Knochens vorhanden.
3. Auch um die distal-proximale Achse hat sich der Knochen bei Adduktion des Daumens bewegt; denn wir sehen, dass sich das Bild des schaufelförmigen Teiles weniger in das Capitatumbild hinein erstreckt, als bei Mittelstellung.

Nachdem das Scaphoideum während seiner Lage- und Stellungsveränderung sich um drei Achsen bewegt hat, müssen diese Achsen selbstverständlich beweglich sein.

Das Bild des Lunatum (Os carpi intermedium) zeigt deutlich die Stellung des Knochens. Das Bild des volaren Hornes hebt sich stärker in das Bild des Capitatum und deckt ein grösseres Stück desselben, als bei Mittelstellung des Daumens (Fig. 2); das dorsale Horn erscheint in schmalerem Bilde. Im allgemeinen ist das Bild des Knochens in seinem ulno-radialen Durchmesser kürzer, als bei der Mittelstellung; übrigens verharret der Knochen auf der ihm zukommenden Facette der Gelenksfläche des Radius.

Bei Vollführung der Daumenadduktion hat sich also das Lunatum nur um zwei Achsen bewegt und zwar:

1. um seine radio-ulnare Achse, weil sich das volare Horn in das Bild des Capitatum geschoben (zu vergleichen Fig. 1 und 2) aber auch
2. um seine proximo-dorsale Achse, denn das Bild des Knochens hat sich in horizontaler Richtung verkürzt (der Durchmesser des Lunatumkörpers, welcher den proximo-ulnaren und proximo-radialen Winkel des Bildes verbindet, ist bei der Mittelstellung 11,0 mm — Fig. 2 — bei Adduktion des Daumens 9,5 mm — Fig. 1 —).

Mittelstellung des Daumens (Fig. 2.)

Bei Anfertigung des Bildes für die Mittelstellung des Daumens war die Haltung desselben derart, dass die Endphalanx des Daumens sich an die Grundphalanx des Zeigefingers anschmiegte. Strenge genommen entspricht diese Haltung des Daumens nicht vollkommen der Mittelstellung, ebensowenig wie die sich aneinander schmiegenden Finger in „Mittelhaltung“ sind, weil ja bei ruhiger Lage der Hand die distalen Teile der Finger — wenigstens in geringem Masse — voneinander abstehen.

Aber einen Ausgangspunkt suchend, wird es am zweckmässigsten sein, erwähnte Stellung des Daumens als Mittelstellung zu betrachten; um so mehr, als die verschiedene Gestaltung der Hand eine mehr oder weniger stattfindende Divergenz des Daumens vom Metacarpus bedingen wird.

Bei der angenommenen Mittelstellung des Daumens zeigt die Grundphalanx desselben nicht das Kantenbild wie bei Adduktion. Dies erhellt aus dem Bilde der von den X-Strahlen gezeichneten distalen — besonders aber proximalen Epiphyse (zu vergleichen Fig. 1 und 2). — Dabei ist zu bemerken, dass die proximale Epiphyse entfernt von der Basis des Zeigefinger-Metacarpale, aber dem Radius näher stehend, als erwähntes Metacarpale gezeichnet wird. — Im übrigen sitzt die Grundphalanx des Daumens auf der Sattelfläche des Multangulum majus.

Das Verhältnis, wonach bei Mittelstellung des Daumens die proximale Epiphyse der Grundphalanx desselben so entfernt steht von dem Metacarpale des Zeigefingers wie in gegenwärtigem Falle (Fig. 2), findet man nicht auf jedem Handbilde.

Bei entsprechender und richtiger Durchleuchtung der Hand findet man oft genug, dass auch bei Mittelstellung die proximale Epiphyse der Grundphalanx des Daumens zum

kleinen Teile die nachbarliche Gelenksfläche des Zeigefinger-Metacarpale deckt¹⁾; aber immer werden wir finden, dass — im Gegensatze zum Adduktionsbilde — bei Mittelstellung die Grundphalanx des Daumens nicht in der Reihe der Metacarpaliabilder stehen wird, sondern immer näher zum Radius d. h. der Daumen stützt sich mit Hilfe des Multangulum majus direkt auf das Scaphoideum.

Ausbildung der Knochen und der carpalen Wölbung, ebenso der gedrängte oder lose Bau des Carpus werden wohl das Bild etwas ändern können, das charakteristische Verhalten der einzelnen Knochen zu einander wird aber in seinem Wesen immer dasselbe bleiben.

Das Multangulum majus ist jedenfalls mit dem Scaphoideum in Berührung und sitzt auf der Gelenksfläche des distalen kolbigen Teiles (Tuberositas); sonst würde der distale mittlere Teil des letzteren durch den proximo-volaren Teil des Multangulumbildes nicht gedeckt sein.

Dass das Multangulum majus fast seine ganze sattelförmige Gelenksfläche zeigt, erhellt aus seiner distalen Kontur, aber auch daraus, dass der Umriss des die Eminentia carpi radialis bildenden Teiles scharf gezeichnet wird und dass der Umriss der Eminentia in die proximale Grenzlinie des Multangulum übergeht.

Das Bild des Multangulum majus bei Mittelstellung des Daumens unterscheidet sich also in jeder Beziehung von dem bei Adduktion gefundenen Bilde, bei welcher letzterer Bewegung sich das Multangulum majus in Dorsalflexion befindet, aber es unterscheidet sich nur in geringem Masse von dem bei Abduktion vorfindlichem Bilde (Fig. 3), bei welcher Bewegung das Multangulum majus noch stärker volarflektiert ist, als bei der Mittelstellung (zu vergleichen Fig. 2. Mittelstellung mit Fig. 1: Adduction).

Bei Mittelstellung deckt der volare Abschnitt des proximalen Multangulumteiles den dorsalen Teil des Scaphoideumkopfes, denn der proximale Umriss des letzteren steht sehr weit von dem Umriss des Multangulum majus.

Das Multangulum minus zeigt zugleich mit seinen volaren Umrissen auch zum grossen Teile die dorsalen Umrisse durch die proximale Epiphyse des Zeigefingers und durch das Knochengewebe des Multangulum majus hindurch.

Der Umriss seiner volaren Oberfläche wird vor dem Capitatumbilde gezeichnet und dringt in dieses Bild. Also die X-Strahlen zeichnen durch den volaren Teil des Multangulum minus den konvexen Teil des Capitatum, aber sie zeichnen durch den volaren Teil des Multangulum minus auch zugleich die tiefste Stelle der konkaven Gelenksfläche desselben; also sie zeichnen die Spalte, welche sich hier zwischen Capitatum und Multangulum minus befindet.

Charakteristisch ist an dem Bilde der Mittelstellung auf jeden Fall die entfernte Stellung des Multangulum minus vom Scaphoideum. Die Bilder dieser zwei Knochen berühren und decken einander nicht.

Dass eine breite Spalte zwischen diesen Knochen vorhanden, beweist das Bild der Spalte selbst, welches durch keinen Schatten eines durchstrahlten dünnen Knochenteiles oder einer Knochenkante getrübt ist (zu vergleichen Fig. 1 und Fig. 2).

Die entfernte Stellung des Multangulum minus vom Scaphoideum ist auf jedem Handbilde vorhanden, wenn sich die Hand in Mittelstellung befindet — wenn sich die Endphalanx des Daumens an die Grundphalanx des Zeigefingers anschmiegt; sie ist auf jedem normalen Handbilde zu finden, ob der Carpus kleinknochig und gedrängt oder ob er grossknochig und lose ist.

Diese Bilder zeigen deutlich, dass bei Mittelstellung das Metacarpale des Zeigefingers sich mit Hilfe des Multangulum minus nicht unmittelbar auf das Scaphoideum stützt.

¹⁾ Wenn auch nicht in dem Masse, wie es Fig. 1 d. h. das Bild der Daumenadduktion zeigt.

Das Scaphoideum kehrt die distale Gelenksfläche seines Kopfes stark gegen den Beschauer, welcher Umstand daraus erhellt, dass die charakteristischen Umriss des Scaphoideumkopfes fast gänzlich gezeichnet werden und dadurch das Bild des Knochenhalses gedeckt wird.

Bei Mittelstellung des Scaphoideum (Ruhestadium) erscheint das Bild des Kopfes immer mit dem Bilde des Radius in Berührung, während der schaufelförmige Teil mit seiner radialen Gelenksfläche tief in der ihm zukommenden Facette des Radius liegt, zufolge dessen sich der dorsale Umriss dieses Teiles stärker in das Bild des Capitatum hebt.

Es wird also das dorsale Segment des schaufelförmigen Scaphoideumteiles den radio-dorsalen Teil des Capitatumkopfes umfassen, während der ulno-dorsale Teil des Capitatum von dem dorsalen Horne des Lunatum umfasst wird.

So wie bei Mittelstellung des Daumens das Multangulum minus vom Scaphoideum entfernt steht, ebenso berührt nicht das Bild des Scaphoideumkopfes den nachbarlichen Capitatumteil.¹⁾

Die Spalte, welche zwischen Multangulum minus und Scaphoideum durch die X-Strahlen gezeichnet wird, setzt sich zwischen das Capitatum und Scaphoideum fort; selbst zwischen der Schaufel und dem Capitatum ist der Abstand deutlich gezeichnet.

Das Lunatumbild zeigt die normale Stellung des Knochens, also scheinbar eine Volarflexion, welche sich aus der Stellung der Hörner und deren Verhältnis zu einander ergibt. —

Das dorsale Horn erhebt sich mehr in das Capitatumbild (und umfasst die dorsale Oberfläche des Kopfes) als das volare Horn, welches den kleinen medialen Teil des Capitatumkopfes umfasst.

Das Zeichnungsverhältnis der zwei Lunatumhörner und der Scaphoideumschaukel zeigt sehr lehrreich, auf welche Weise das Capitatum — besser gesagt der Kopf des Capitatum proximalwärts seine Stütze erhält:

Es wurde oben erwähnt, dass durch den radialen Teil des Capitatumkopfes die diesen Teil umfassende Schaufel des Scaphoideum gezeichnet wird. Das dorsale Horn des Lunatum umfasst den ulnaren Winkel des Capitatumkopfes.

Ferner sehen wir, dass diesen zwei Stützen der dorsalen Oberfläche des Kopfes eine Stütze der volaren Oberfläche entgegen steht, welche durch das volare Horn des Lunatum allein repräsentiert wird, und zwar betrifft diese Stütze den medialen Teil der volaren Oberfläche des Capitatumkopfes.

Es kann also Ficks Zeichnung des Lunatum bei Mittelstellung der Hand (also auch Mittelstellung des Daumens), nach welcher das schmale Bild des volaren Hornes auf die Mitte des breiten dorsalen Hornbildes fällt, auf keine Weise in Einklang gebracht werden mit dem hierher bezüglichen Bilde des Lunatum (Fig. 2), welches in nicht missverstehender Weise und klar zeigt, dass das volare Horn immer vom dorsalen Horne radialwärts und zum Teil in das Bild der Scaphoideumschaukel fällt und ober der die Gelenksfläche des Radius in zwei ungleiche Facetten teilenden Leiste zu suchen ist.

Wir sehen auch deutlich, wie sich der zarte Umriss des volaren Hornes in das Capitatumbild fortsetzt; bald mehr — bald weniger, wie es eben die Flexion des Lunatum gestattet.

Freilich dürfen nur solche Bilder der entwickelten Hand in Betracht gezogen werden, auf welchen auch die zartesten Umriss scharf und genau erscheinen; wo diese Verhältnisse nicht vorhanden sind, kann leicht eine Verzeichnung bei dem Kopieren des Bildes geschehen und dieser Umstand ist bei den Lunatumbildern Ficks²⁾ auf jeden Fall vorhanden.

¹⁾ Bei engefügtem, kleinknochigem Carpus ändert sich das Verhältnis, das Bild des Scaphoideumkopfes dringt in das Bild des nachbarlichen Capitatumteiles; auch die Gestaltung des Scaphoideumkopfes kann das Verhältnis ändern.

²⁾ Dr. R. Fick: Verhandlungen der Anatom. Gesellschaft auf der 15. Versammlung in Bonn: Ergebnis einer Untersuchung der Handbewegungen mit X-Strahlen.

Ausser den erwähnten drei Stützen der dorsalen und volaren Oberfläche des Capitatumkopfes darf freilich nicht die Hauptstütze desselben in proximaler Richtung vergessen werden, nämlich der Körper des Lunatum.

Abduktion des Daumens (Fig. 3).

Wie das bei Adduktion des Daumens gefundene Bild des Carpus sich von dem Bilde des Carpus bei Mittelstellung unterscheidet, ebenso werden die X-Strahlen eine von beiden erwähnten Bildern ganz verschiedene Zeichnung bei Abduktion des Daumens bieten (Fig. 3), besonders erscheint der Unterschied an dem Bilde des Lunatum und Scaphoideum.

Indem wir unsere Betrachtungen in derselben Reihenfolge wie bisher fortsetzen, sehen wir, dass der gestreckte Teil der proximalen Grundphalanx-Epiphyse des Daumens sich der Basis des Zeigefinger-Metacarpale nähert, welcher Umstand durch das Gleiten der Grundphalanx auf der Sattelfläche des Multangulum majus (Abduktion) bedingt ist.

Bei gedrängtem, engegefügttem Carpus nähert sich das Bild des volaren Teiles der proximalen Epiphyse erwähnter Phalanx so sehr der Basis des Zeigefinger-Metacarpale dass es in das Bild desselben fällt, wobei die Grundphalanx des Daumens noch mehr ihr Kantenbild zeigt, als wir es auf Fig. 3 sehen (am stärksten zeigt sich das Kantenbild der Daumen-Grundphalanx in Fig. 1).

Das Os multangulum majus zeigt beiläufig dasselbe Bild wie bei Mittelstellung (Fig. 2), aber es deckt nicht so sehr wie dort den Kopf des Scaphoideum, was einesteils aus seiner eigenen, anderesteils aus der Bewegung des Scaphoideum zu erklären ist (siehe weiter unten).

Dass das Multangulum majus sich bewegt hat, sehen wir in der proximo-distalen Verkürzung des Bildes d. h. der Knochen hat sich um seine horizontale (radio-ulnare) Achse bewegt.

Es erhellt die geschehene Bewegung auch daraus, weil der in seinem distalen Teile stärker ausgesprochene Umriss der Eminentia carpi radialis die proximale Grenzlinie des Multangulum majus Bildes d. h. die volare Kante der dem Scaphoideum zukommenden Gelenkfläche nicht mehr erreicht. —

Das Bild des Multangulum minus steht ebenso entfernt vom Kopfe des Scaphoideum wie bei Mittelstellung.

Die Berührung dieser beiden Knochenbilder ist bei Abduktion des Daumens ebenso ausgeschlossen, wie sie bei vollständiger Adduktion des Daumens vorhanden sein muss (Fig. 1).

Übrigens ist das Knochenbild des Multangulum minus bei Mittelstellung und starker Abduktion des Daumens fast eben dasselbe. — Der geringe Unterschied der zwei Bilder ist durch die geringe Bewegung des Knochens um seine dorso-volare Achse bedingt d. h. der horizontale Durchmesser des Knochenbildes weicht bei Mittelstellung von der horizontalen Linie kaum ab (Fig. 2), während er bei Abduktion des Daumens schief steht, welcher Umstand gewiss nur auf die Bewegung des mit dem Multangulum minus verbundenen Multangulum majus zurückzuführen ist.

Auf das Bild des Scaphoideum übergehend, fällt gewiss dessen Verkürzung ins Auge.

Wenn wir alle drei beigegeführten Bilder (Fig. 1, 2 und 3) vergleichen, sehen wir instruktive, wie sich das Bild des Scaphoideum stufenweise verkürzt, je mehr die Adduktion des Daumens in die Abduktion übergeht.

Vergleichen wir aber das Bild der Mittelstellung mit der Abduktion, sehen wir auch wichtige Unterschiede:

während bei der Mittelstellung der Kopf (Tuberositas) des Scaphoideum nicht vollständig den Halsteil des Knochens deckt und wir eine Spur desselben in der Einziehung des

Umrisse unter dem äussern Teile des Scaphoideumkopfes sehen, so finden wir bei der Abduktion die gänzliche, vollständige Deckung des Halsteiles durch den Kopf. Wir sehen die Konturen des ersteren durch die Knochensubstanz des letzteren (punktierte Linie, Fig. 3.)

Der Vergleich beider Bilder (Fig. 2 und 3) zeigt also deutlich, dass das Scaphoideum sich — bis zur Erreichung seiner Endstellung bei Abduktion — um eine den Processus styloideus radii und das Capitatum durchziehende schief stehende Achse gedreht hat, dass der Kopf des Scaphoideum sich in die Vola manus begeben, der Knochen also stark volarflektiert erscheint und wie aus der Vogelschau durch die Knochensubstanz des Kopfes den Halsteil zeigt.

Dass das Scaphoideum sich um die erwähnte Achse bewegt hat beweist auch der Umstand, dass das schmale ulnare Endstück des Kopfes (Tuberositas) nicht nur das Bild des Capitatum berührt, sondern auch in geringem Masse in dasselbe eindringt, ferner: dass ebenso auch der schaufelförmige, proximale Teil des Scaphoideum sich in stark verkürztem, doch um so mehr in das Capitatum dringendem Bilde zeigt.

Dass bei dieser Bewegung oder Drehung das Bild des Scaphoideumkopfes noch mehr in die Gelenkfacette des Radius versenkt erscheinen muss, erhellt aus dem Gesagten.

In Wirklichkeit aber sinkt das Scaphoideum nicht in die Gelenkfläche des Radius, sondern es bewegt sich um seine erwähnte schiefstehende, proximo-distale Achse, infolgedessen mit der Verkürzung des ganzen Knochenbildes das Bild des Kopfes auf das Bild der Gelenkfläche des Radius, respektive auf das Bild des Processus styloideus zu liegen kommt.

In Wirklichkeit hat sich also der Kopf des Scaphoideum in die Vola manus bewegt, während die Schaufel sich noch mehr dorsalwärts begeben, daher noch mehr dorsalflektiert erscheint, als bei Mittelstellung des Daumens.

Aus Gesagtem erhellt aber auch, warum das Bild des Scaphoideum durch das Multangulum majus nicht derartig gedeckt erscheinen kann wie bei Mittelhaltung:

Letzterer Knochen hat sich — wie bewiesen wurde — um seine radio-ulnare (horizontale) Achse in geringem Masse bewegt und gleitet auf der Gelenkfläche des Scaphoideum, indem er auch zugleich Druck auf dasselbe ausübt und so zur beschriebenen Bewegung des Scaphoideum beiträgt; — zufolge dessen gleitet das Bild des Scaphoideum — sozusagen — aus dem Bilde des Multangulum majus hinaus und versinkt scheinbar in die Gelenkfläche des Radius.

Aber nicht nur das Scaphoideum wird sich bewegen, sondern mit ihm zugleich auch das Lunatum zufolge der, zwischen beiden Knochen bestehenden ligamentösen Verbindungen — Ligamentum luno — scaphoideum dorsale et volare. — Das dorsale Ligament heftet sich an den distalen Teil der gegenüberstehenden Kanten beider Knochen, während das volare Band die radiale Oberfläche des Lunatum mit der volaren Oberfläche des Scaphoideum verbindet.¹⁾

Das Lunatum wird durch das Scaphoideum nicht nur zufolge erwähnter ligamentösen Verbindung aus seiner Mittelstellung hinausgezerrt, sondern es wird auch von dem auf seiner radialen Gelenkfläche gleitenden Scaphoideum in andere Stellung gedrückt, besser gesagt:

das Lunatum ist — die Veränderung seines Bildes, besonders die Stellungsveränderung seiner Hörner zeigend — auf demselben Wege weiter gegangen, welchen es zurückgelegt hat von der Endstellung der Daumenadduktion (Fig. I) bis zur Mittelstellung (Fig. II).

Auf dem Bilde der Mittelstellung liegt das Endstück des dorsalen Lunatumhorns etwas mehr distal als das volare Horn, dieses Verhältnis ist bei Abduktion sehr stark ausgeprägt (Fig. III); das Bild des dorsalen Hornes (punktierte Linie) erhebt sich stark in das Capitatumbild, während das volare Horn sich fast ganz daraus entfernt hat.

¹⁾ H. Virchow: Über Einzelmechanismen am Handgelenk. (Verhandlungen der physiologischen Gesellschaft zu Berlin. Jahrgang 1901—1902 Nr. 5—9.)

Aber noch ein wichtiger Unterschied der Bilder ist zu erwähnen und zwar: bei Abduktion des Daumens erscheint das Bild des Lunatum — im Vergleiche zum Bilde der Mittelstellung — in horizontaler Richtung verkürzt. Dieser Umstand beweist, dass der Knochen sich um seine proximo-distale Achse bewegt hat, d. h. das Lunatum konnte seine, bei der Endstellung der Abduktion vorfindbare Lage nur so erreichen, dass es gezwungen war, eine dem Scaphoideum kongruente Bewegung zu vollführen um seine proximo-distale aber auch radio-ulnare (horizontale) Achse.

Die letztere Bewegung ist aus dem stärkeren Eindringen des dorsalen Hornbildes (punktierte Linie) in das Capitatumbild und aus dem Sinken des volaren Hornes (fortlaufende Linie) ersichtlich.

Dass das Lunatum sich um seine proximo-distale Achse bewegt hat, beweist ausser der Verkürzung des Bildes auch die vollständige Konturierung des volaren Hornes, besonders die vollständige Zeichnung der radialen Umrisslinie dieses Hornes, welche nicht direkt in den Umriss des Lunatumkörpers übergeht, sondern diesen kreuzend mit demselben einen Winkel bildet.

Die Erhebung des dorsalen Lunatumhornes im Capitatum-bilde bei Abduktion des Daumes können wir uns zweifellos aus folgendem Vorgange erklären:

bei der Daumenabduktion übt das Multangulum majus auf die Tuberosität des Scaphoideum einen Druck aus, zufolge dessen erhebt sich der proximale, schaufelförmige Teil dieses Knochens in das Capitatum-bild (er deckt also einen grösseren Teil der dorsalen Oberfläche des Capitatumkopfes). Durch diese Erhebung wird aber das Ligamentum luno-naviculare, welches das dorsale Horn mit dem entsprechenden Scaphoideumteil verbindet, gezerzt und mit diesem das dorsale Lunatumhorn selbst; — anderenteils aber übt auch das Scaphoideum auf das Lunatum einen Druck aus bei seinem Gleiten auf der radialen Gelenksfläche des Lunatumkörpers (Zerrung von Seite des Ligamentum luno-naviculare volare) und bedingt dadurch die Bewegung des Lunatum um seine proximo-distale Achse.

Im Verlaufe dieses Vorganges gelangt das dorsale Horn so nahe zum dorsalen Umriss des schaufelförmigen Scaphoideumteiles, wie dies keineswegs der Fall war weder bei Adduktion, noch bei Mittelstellung, und wird infolgedessen das Bild des volaren Lunatumhornes in immer geringerem Masse den medialen Teil der Scaphoideumschaukel decken.

Übrigens wird das Lunatum weder bei stärkster Adduktion, noch bei stärkster Abduktion des Daumens seine Facette auf der Gelenksfläche des Radius verlassen und wird auf derselben jede seiner Bewegungen vollführen können.

Betrachten wir das Bild des die Mitte des Carpus und sozusagen den carpalen Teil der Handachse bildenden Capitatum¹⁾ (Os carpale III), so finden wir kaum figürliche Veränderung, wenn wir das bei Daumenadduktion gewonnene Bild des Carpus mit dem Bilde der Mittelhaltung und letzteres mit dem Bilde der Abduktion vergleichen.

Betrachten wir aber genauer, so sehen wir, dass bei der Adduktion (Fig. I) die Grenzlinie der dem Hamatum zukommenden Gelenksfläche — besser gesagt: der Umriss des proximalen Teiles erwähnter Gelenksfläche — in scharf gezeichnetem Winkel mit dem Umriss der dem Lunatum zukommenden Gelenksfläche zusammentrifft.

Dieser Winkel ist weniger vorhanden bei Mittelstellung (Fig. II) und fehlt gänzlich bei Abduktion (Fig. III), so dass bei letzterer der Umriss des Capitatumkopfes mit gleichmässigem Bogen in den Umriss des Körpers²⁾ übergeht.

¹⁾ Das Capitatum-bild wurde bei den einzelnen Stellungen des Daumens nicht verhandelt.

²⁾ In die dorsale Kante der dem Hamatum zukommenden Gelenksfläche oder auch: in die ulnare Kante der dorsalen Oberfläche des Capitatum.

Ebenso sehen wir, dass die von den X-Strahlen gezeichnete volare Kante der dem Hamatum dienenden Gelenksfläche (ulnare Gelenksfläche des Capitatum) bei Adduktion den erwähnten scharfen Winkel darstellen hilft, während bei Mittelhaltung (Fig. II) die volare Kante dieser Gelenksfläche die Grenzlinie der dorsalen Oberfläche des Capitatum kaum erreicht und bei Abduktion (Fig. III) entfernt vom dorsalen Umriss liegt — d. h. die ulnare, dem Hamatum zukommende Gelenksfläche des Capitatum hat sich langsam dem betrachtenden Auge zugewendet.

Ebenso sehen wir, dass das Bild der auf der ulnaren Gelenksfläche des Capitatum vorhandenen und sich in die Gelenksfläche des Hamatum einpassenden, hervorragenden Leiste bei Adduktion sich ganz am ulnaren Rande des Capitatumbildes befindet und dass deren Zeichnung zum Teil mit dem dorsalen Umriss der Gelenksfläche zusammenfällt, während das Bild der Leiste bei Mittelstellung sich schon von der dorsalen Kontur der Gelenksfläche abgesondert hat und bei Abduktion — dem von den X-Strahlen gezeichneten volaren Umriss der Gelenksfläche folgend — gegen die Medianlinie des Capitatumbildes weicht.

Sowohl das scharfe Bild des an der Berührungsstelle der ulnaren (Hamatum) und proximalen (Lunatum) Gelenksfläche zustande gekommenen Winkels und dessen langsames Verschwinden, als auch die deutliche Zeichnung der volaren (ulnaren) Kante und der sich in die Gelenksfläche des Hamatum einpassenden Leiste und die langsame Verschiebung beider Bilder gegen die Mitte des Capitatumbildes beweist, dass das Capitatum sich um seine proximo-distale Achse bewegt hat (Rotation) und — wie gesagt — dem Beschauer allmählich mehr und mehr seine ulnare Gelenksfläche zugekehrt hat.

Nehmen wir aber als Ausgangspunkt die Mittelstellung — so wie es notwendig — so ist deutlich ersichtlich, dass sich das Capitatum bei Adduktion (mit seiner volaren Fläche) in kleinem Masse ulnarwärts, bei Abduktion (mit seiner volaren Oberfläche) in kleinem Masse radialwärts gedreht hat.

Dass sich das Capitatum bei Adduktion und Abduktion des Daumens wirklich um die proximo-distale Achse bewegt¹⁾ (bei welcher Gelegenheit auf jedem Fall auch sein Bandapparat eine Rolle spielt) und dass die von einer lebenden Hand stammenden beigefügten Bilder²⁾ (Fig. I, II und III) wirklich diese Bewegung des Capitatum illustrieren, davon überzeugt uns auch das Betrachten des trockenen Knochens und dessen Vergleich mit den erwähnten Bildern.

Zusammenfassung.

1. Das Os capitatum bewegt sich bei Adduktion und Abduktion des Daumens in geringem Masse um seine proximo-distale Achse (wie dies bei Ulnar- und Radialflexion geschieht).

2. Das Os multangulum minus tritt bei Adduktion mit der Gelenksfläche des Scaphoideumkopfes (Fig. 1) in Berührung (wie bei der Radialflexion der ganzen Hand).

Bei Abduktion, wie auch bei der Mittelstellung des Daumens steht das Multangulum minus entfernt vom Scaphoideum, und es befindet sich zwischen beiden Knochenbildern eine Spalte (wie dies bei Mittelstellung und bei Ulnarflexion der ganzen Hand vorhanden ist).

3. Entgegengesetzt verhält sich die Sache betreffend das Os multangulum majus d. h. bei Adduktion des Daumens steht erwähnter Knochen entfernt vom Kopfe des Scaphoideum (wie bei volarer Flexion der ganzen Hand); bei Mittelstellung des Daumens sitzt er auf dem Scaphoideum, ebenso bei Abduktion (wie bei dorsaler Flexion der ganzen Hand).

Bei Abduktion sitzt das Os multangulum majus scheinbar weniger auf dem Scaphoideum als bei Mittelstellung, denn der Kopf des Scaphoideum entweicht bei Abduktion in die Vola manus (wie bei radialer Flexion der ganzen Hand).

¹⁾ Mehr oder weniger, je nachdem der Carpus zusammengestellt (grossknochiger, loser Carpus; kleinknochiger, engefügter Carpus), je nachdem die Beweglichkeit der Hand ausgebildet ist.

²⁾ Die Zeichnungen sind genau nach Plattenbildern verfertigt.

4. Das Os scaphoideum bewegt sich bei Adduktion des Daumens um jede seiner drei beweglichen Achsen derartig, dass der Kopf (Tuberositas) gegen den Handrücken weicht (Dorsalflexion des Knochens wie bei Ulnar- und Dorsalflexion der ganzen Hand), während bei Abduktion der Knochen sich auch um seine drei Achsen (proximo-distale, ulno-radiale und dorso-volare Achse) bewegt aber derartig, dass der Kopf in die Vola manus flektiert (Volarflexion des Knochens wie bei Radial- und Volarflexion der ganzen Hand).

5. Das Os lunatum bewegt sich bei Adduktion und Abduktion des Daumens um zwei bewegliche Achsen.

Es befindet sich bei Adduktion in dorsaler Flexion, wie dies die Stellung seines volaren Hornes zeigt (dasselbe geschieht bei Ulnar- und Volarflexion der ganzen Hand). Diesbezüglich ist Fig. 1 mit dem Bilde der Mittelstellung Fig. 2 zu vergleichen.

Bei Abduktion des Daumens finden wir Volarflexion des Lunatum (ebenso bei Radial- und Dorsalflexion der ganzen Hand), welchen Umstand ebenfalls das Stellungsverhältnis der Hörner demonstriert (diesbezüglich ist Fig. 3 mit dem Bilde der Mittelstellung Fig. 2 zu vergleichen).

Bei Adduktion und Abduktion des Daumens verlässt das Lunatum die für dasselbe bestimmte Facette der Radiusgelenksfläche nicht und vollführt auf derselben seine Bewegungen.

6. Die Bewegungen der Handwurzelknochen¹⁾ — mit Ausnahme des Triquetrum (Os carpi ulnare), Hamatum (Os carpale IV) und Pisiforme — sind also ähnlich und in vieler Hinsicht genau dieselben wie die Bewegungen der Carpalknochen bei Ulnar- und Radial-, Volar- und Dorsalflexion der ganzen Hand.

In Hinsicht der Bewegungen des Lunatum ist zu bemerken, dass dasselbe die ihm zukommende Facette der Radiusgelenksfläche nicht verlässt und sich nur um die proximo-distale und radio-ulnare Achse bewegt, während die Bewegung um die sagittale d. h. dorso-volare Achse — wie dies in grossem Masse bei Ulnarflexion, aber in sehr geringem Masse bei Radialflexion der ganzen Hand geschieht — entfällt.

7. Obzwar die Ulnarflexion der ganzen Hand zugleich auch in sehr geringem Masse Volarflexion ist [besonders wenn sich die Hand frei bewegt und mit der Vola nicht auf fester Fläche aufliegend diese Bewegung vollführt] aber ebenso die Radialflexion in sehr geringem Masse Dorsalflexion ist, — obzwar also Ulnar- und Volarflexion ebenso nahe verwandt sind als Radial- und Dorsalflexion, so sehen wir doch, dass bei Adduktion und Abduktion des Daumens Ulnar- und Dorsalflexion, ebenso aber auch Radial- und Volarflexion verwandt erscheinen in den Bewegungen des Os scaphoideum (siehe Punkt 4).

Aus der chirurgischen Universitätsklinik Rostock, Direktor Prof. W. Müller.

Eine Skelettdurchleuchtung bei einem Fall von Pyämie.

Von

Oberarzt Dr. Gelinsky, kommandiert zur Klinik.

(Hierzu Tafel XVI, XVII, XVIII. Fig. 1—5.)

Am 1. Oktober 1904 wurde der 10jährige Arbeiterssohn Paul S. in die chirurgische Klinik aufgenommen. Er war vor 3 Wochen auf das linke Knie gefallen und hatte sich hier eine kleine Hautabschürfung zugezogen. Seit 8 Tagen fieberte er und seit 6 Tagen klagte er über Schmerzen im linken Oberschenkel.

Der Knabe macht einen schwerkranken, benommenen Eindruck und hat bei der Aufnahme am Mittag eine Rektaltemperatur von 39,3 Celsius. Auf der vorderen Fläche des linken Knies befindet sich

¹⁾ Bei Adduktion und Abduktion des Daumens.

eine oberflächliche, etwa 10pfennigstückgrosse, in Heilung befindliche Hautabschürfung. Der linke Oberschenkel ist in seiner ganzen Ausdehnung stark geschwollen, es besteht hier ziemlich starkes Ödem; die Schwellung ist auf Druck schmerzhaft, doch ist kein deutlicher Abscess nachweisbar. In der Ileocoecagegend fühlt man in den Bauchdecken eine deutliche Resistenz und hat an dieser Stelle, in der Ausdehnung eines Handtellers, das fluktuierende Gefühl eines Abszesses; die Haut ist über dieser Stelle gerötet. Lungen und Herz sind ohne Besonderheiten, der Urin frei von Zucker und Eiweiss; die Leukocytenzahl im cbmm beträgt 17000.

Während der Nacht hat S. viel geschrien und war sehr unruhig und benommen.

2. 10. Am Morgen sind deutlich zwei Abscesse über jedem unteren Humerusende auf der Streckseite nachweisbar. Die nächste Nacht verlief gleich schlecht. S. ist noch immer völlig benommen.

3. 10. Es sind bei festem Druck die Epiphysen der langen Röhrenknochen (der beiden oberen Humerus- beider unteren Femur-Epiphysen, die oberen und unteren Epiphysen beider Tibiae, insbesondere auch das rechte untere Radius- und Ulnaende) druckempfindlich.

4. 10. macht S. einen entschieden bessern Eindruck, die Abendtemperatur, welche die Tage vorher 40° betrug, beträgt heute nur 39,2°.

5. 10. Eröffnung des Abszesses am rechten unteren Humerusende, ebenso am linken; ferner Spaltung des Bauchdeckenabszesses an der rechten unteren Bauchseite, der die Grösse eines Hühneis hat; viertens Eröffnung einer grossen intramusculär gelegenen Eiterhöhle an der Vorderfläche des linken Oberschenkels, etwa in seiner Mitte. Die Knochen liegen nirgends frei, weder an den beiden Humeri noch an dem Oberschenkel. Aus jedem der vier Abscesse wird gesondert steril Eiter aufgefangen. Die im bakteriologischen Laboratorium des pathologisch-anatomischen Instituts aus sämtlichen vier Eiterproben angelegten Platten ergaben Reinkulturen von Streptokokken. Am Abend Temperaturabfall zur Norm.

6. 10. Erneuter Temperaturanstieg bis 39,7°. Das rechte Kniegelenk ist stark geschwollen und druckempfindlich.

8. 10. Die Punktion des rechten Kniegelenks ergibt einen eitrigen Erguss. Auf den angelegten Platten wuchsen Streptokokken und vereinzelte Kolonien von Staphylokokkus pyogenes aureus.

11. 10. Da dauernd intermittierendes Fieber zwischen 38° und 40° besteht, so wird das rechte Knie durch einen lateralen und einen medialen Längsschnitt eröffnet. Massenhaft Eiter. Der Knorpel ist überall — so weit zu sehen — glatt, jedoch zum Teil stark injiziert. Im Eiter viel Fibrinflocken.

20. 10. Dauernd hohes intermittierendes Fieber. Leukocytenzahl 17000. S. klagte über Schmerzen im linken Knie. Dasselbe ist etwas geschwollen, ein Erguss nicht recht nachweisbar, die untere Femurepiphyse ist stärker druckempfindlich. Die Schmerzen an den anderen obengenannten Epiphysengegenden, mit Ausnahme der beiden unteren Tibiaepiphysen, bestehen noch fort.

1. 11. Febris intermittens unverändert. Die Wunden am Bauch, an den beiden Ellenbogen und am linken Oberschenkel granulieren. Rechte Kniewunden eitern nur sehr wenig.

17. 11. Dauernd intermittierendes Fieber. Die Wunden schliessen sich unter Granulationsbildung. Das linke Bein steht in starker Aussenrotation. Die Bewegungen im linken Hüftgelenk sind sehr schmerzhaft. Es wird daher ein Extensionsverband am linken Bein angelegt.

22. 11. Das Kind leidet an Durchfällen und magert mehr und mehr ab.

29. 11. Der Allgemeinzustand des Kindes bessert sich. Der Durchfall sistiert. Die Temperatur, welche in den letzten Wochen zwischen 37° und 40° geschwankt hatte, kehrt zur Norm zurück.

5. 12. Das Kind schläft viel und äussert nur wenig Klagen. Bei einer genauen Untersuchung findet man die linke Ulna in der Länge ihrer zwei distalen Drittel verdickt, jedoch nur wenig druckempfindlich; ebenso eine Verdickung des distalen Drittels der rechten Ulna und des V. rechten Metacarpus. Auf Anregung von Herrn Prof. Müller wurden nun röntgenographische Aufnahmen des ganzen Skeletts gemacht. Durch dieselben wurden folgende Knochen erkrankt gefunden:

1. Der Metacarpus V der rechten Hand (die ganze Diaphyse ist von einer 2 mm dicken neugebildeten Knochenschale umgeben, während die obere Epiphyse frei ist). Tafel XVI, Fig. 1.

2. Das distale Drittel der rechten Ulna, Tafel XVI, Fig. 2. (Die Erkrankung beginnt hart an der distalen Epiphyse. Das untere Ulnadrittel ist von einer mächtigen, bis 8 mm dicken Knochenschale umgeben, welche besonders stark an der Radialseite der Ulna entwickelt ist. Zwei erbsengrosse Knochenhöhlen grenzen direkt an die Epiphyse, weiter proximal liegen zwei längliche Knochenhöhlen, deren kleinerer 1 cm lang, der grössere 3 cm lang, fast die ganze Dicke der ehemaligen Ulna einnehmen).

3. Die linke Ulna ist in ihrer ganzen Ausdehnung bis auf das proximale Viertel von einer mächtigen, bis 1 cm (an ihrer stärksten Stelle) dicken neugebildeten Knochenschale (Totenlade) umgeben, die gleichfalls ihre stärkste Ausdehnung nach der radialen Seite hin, findet. Dicht an der distalen Epiphyse liegt ein erbsengrosser Heerd im Knochen mit einem centralen Sequester. Weiter proximal zwei längliche, 2 mm breite, 3 cm lange, Sequester. Tafel XVI, Fig. 3.

4. Am distalen linken Radiusende, dicht an die Epiphysenlinie stossend, liegt ein rundlicher

ostaler Heerd von Erbgrossesse; der Radius zeigt keine periostalen Auflagerungen. Tafel XVI, Fig. 3. Die Epiphysen an beiden Ellenbogen (Humerus, Radius und Ulna) zeigen keine Veränderungen.

5. Am rechten Oberarm befindet sich 4 cm distal der oberen Epiphysenlinie ein etwa bohnen-grosser, ovaler Heerd. Die übrigen Schulterknochen erscheinen gesund. Tafel XVI, Fig. 4.

6. Am linken Humerus befinden sich an der gleichen Stelle drei längliche Herde.

7. Auf dem gleichen Bilde sieht man die Spina scapulae durch periostale Auflagerungen verdickt und verwaschen. Tafel XVI, Fig. 5.

Die rechte Hüfte ist normal.

8. An dem linken Hüftbilde sieht man eine mächtige Zerstörung der Knochenspongiosa des Femurhalses und der Trochanterepiphyse, mit periostalen Auflagerungen in der Umgebung der Herderkrankung. Tafel XVI, Fig. 6.

9. Die untere rechte Femurepiphysengegend erscheint frei. In der rechten oberen Tibiaepiphyse sieht man mehrere kreisrunde und längliche Herde, nahe an der Gelenkknorpelgrenze. Die Knochenzeichnung, besonders in der Gegend der Eminentia intercondyloidea ist unterbrochen, so dass es den Eindruck macht, als ob mehrere Herde, in freier Verbindung mit dem Gelenke stehen. Tafel XVII, Fig. 1.

10. Am linken Kniebilde sieht man einen grossen, keilförmigen Heerd in der der Epiphysenlinie angrenzenden Knochenspongiosa der Femurdiaphyse im Condylus internus. Die Basis des Keils wird von der Epiphysenlinie begrenzt. Am medialen Rande des Teiles befindet sich eine dünne, periostale Knochenneubildung. Die obere Tibia ist vollkommen frei von Herderkrankungen. Tafel XVII, Fig. 8.

Die rechte Epiphysengegend der Unterschenkelknochen wie der linke, gleiche Teil sind frei von Herden. Ebenso sieht man am rechten Fusse, wie am linken ausser einer erheblichen Knochenatrophie, keinerlei Veränderungen.

Durch die Röntgenaufnahmen waren ausser den drei klinisch festgestellten Erkrankungen an beiden Ulnae und am fünften rechten Metacarpus noch sieben weitere Knochenkrankungen festgestellt, von denen nur der linksseitige Trochanterherd durch die starke Schmerzhaftigkeit und die Aussenrotation des Beines vermutet war. Auf die Beziehung dieser Herderkrankungen zu den Knochenarterien, wie ihre Beziehungen zu den Epiphysenlinien möchte ich später noch eingehen.

Der weitere klinische Verlauf gestaltet sich wie folgt:

8. 12. Nekrotomie der linken Ulna. Das Mark der ganzen erkrankten obengeschilderten Partie ist mit grünlich gelbem Eiter gefüllt und enthält mehrere längliche, centrale Sequester. Die bakteriologische Untersuchung ergibt die alleinige Anwesenheit von Staphylokokken.

19. 12. Aufmeisselung des distalen rechten Ulnadrittels; Herausnahme der oberen Epiphyse und der nekrotischen Diaphyse des fünften rechten Metacarpus. Der Eiter beider Knochen ergab bei der bakteriologischen Untersuchung die Anwesenheit von nur Staphylokokken.

14. 1. Die Abscesswunden sind fast verheilt. Die Wunden am rechten Knie haben sich fast geschlossen, an beiden Armen zeigen sie ungestörten Wundverlauf durch Granulationsbildung.

Der Knabe beginnt sich langsam zu erholen sein Gewicht, welches bei der Aufnahme 42 Kilo betrug, hatte sich um $4\frac{1}{2}$ Kilo vermehrt; die Temperatur schwankte im Laufe des Januar täglich zwischen $37-38,5^{\circ}$ C.

6. 2. Freilegung des linken Trochanter und Femurhalses; starke periostale Neubildung um Trochanter und Femurhals. Der Femurhals ist zum grössten Teil durch eitriges Granulationsgewebe ausgefüllt, in welchem zahlreiche kleine Sequester eingebettet liegen. Bei der Operation entsteht eine extracapsuläre Fraktur. Die bakteriologische Untersuchung des Eiters ergab Strepto- und Staphylokokken. Im Verlauf des Februar und März schwankte die Temperatur, mit Ausnahme von einigen Temperatursteigerungen bis 40° , zwischen 37° und 38° . Der Knabe hatte fast gar keine Beschwerden und klagte niemals, auch auf Befragen nicht, über Schmerzen in den Armen und am linken Schulterblatt.

1. 4. Das rechte, vereiterte Kniegelenk war bisher konservativ behandelt. Da es bei Bewegungen stark schmerzhaft ist und man dabei Knochenreiben fühlte und hörte, so wird das Gelenk in typischer Weise reseziert. Der Knorpel der Femurcondylen ist ziemlich glatt, dagegen ist der Knorpelüberzug der Tibia bis auf einzelne Reste völlig geschwunden, und man gelangt in mehrere bis haselnussgrosse Eiterherde in der Tibiaepiphyse. Vor der Resektion war noch ein Röntgenbild des rechten Kniegelenks aufgenommen. Dieses zeigt erhebliche Zerstörung der oberen Tibiaepiphyse, einen länglichen Herd in der oberen Tibiametaphyse¹⁾ an die Epiphysenlinie angrenzend; ferner periostale Auflagerungen zu beiden Seiten der oberen Tibiametaphyse. An der unteren Femurmetaphyse sieht man am lateralen Rand periostale Neubildung und seitlich medial wie lateral an der Epiphysenlinie Osteophytbildung, die den Eindruck von solitären Knochenkernen machen. Tafel XVII, Fig. 3.

¹⁾ Nach Kocher die Benennung für den, der Epiphysenlinie angrenzenden Teil der diaphysären Knochenspongiosa der langen Röhrenknochen.

Die Herderkrankung an der unteren Femurmetaphyse und der oberen Tibiametaphyse wurde bei der Resektion nicht operativ angegriffen.

Der Heilverlauf der Resektionswunde verlief ungestört, seit Mitte Mai haben sich die Knochenfragmente konsolidiert. Im linken Kniegelenke hatten sich durch die dauernde Ruhigstellung des linken Beines infolge der Schenkelhalsfraktur Synechien gebildet, die Spontanfraktur des Schenkelhalses ist mit leichter Aussenrotation des Beines geheilt.

Ende Juni. S. fühlt sich völlig wohl, Temperatur andauernd normal. Er hat keine Schmerzen mehr, auch ist keine Epiphysengegend mehr druckempfindlich. Die Bewegungen in allen Gelenken der oberen Extremitäten sind völlig frei. In der linken Hüfte besteht freie Adduktion, verringerte Abduktion, wie Innen- und Aussenrotation und starke Beschränkung der Flexion, so dass das Bein nur 20° ohne Mitbewegung des Beckens von der Decke erhoben werden kann. Das rechte Knie ist durch Resektion völlig versteift. Das linke Knie kann nur etwa 20° von der Graden ab gebeugt werden. Die Fussgelenke sind frei. Der Knabe hat bis jetzt dauernd mit fixierenden Verbänden zu Bett gelegen, er soll in den nächsten Tagen aufstehen, und auf Wunsch der Eltern nach Hause entlassen werden. Es wurden daher noch einmal Röntgenaufnahmen aller Epiphysengebiete gemacht, um die Veränderungen der Herderkrankungen festzustellen. Dieselben hatten folgendes Ergebnis:

1. Die rechte Hand Tafel XVII, Fig. 4 (cf. Tafel XVI, Fig. 1). Das resecierte Diaphysenstück des fünften Metacarpus hat sich neu gebildet und fast die ursprüngliche Form wieder angenommen. Die obere Epiphyse fehlt.

2. Die rechte Ulna (cf. Tafel XVI, Fig. 2) hat sich ebenfalls fast zu ihrer ursprünglichen Form zurückgebildet, an der distalen Metaphyse sieht man noch eine umschriebene erbsengrosse Knochenhöhle, die periostalen Neubildungen sind völlig resorbiert.

3. Die linke Ulna Tafel XVII, Fig. 5 (cf. Tafel XVI, Fig. 3) hat sich, gleich wie die rechte in ihrer ganzen Ausdehnung, fast ganz zur normalen umgeformt, dagegen sieht man

4. deutlich den jetzt keilförmigen, früher rundlichen Herd in der unteren Radiusmetaphyse.

Die Ellenbogen sind von Herden frei geblieben und bieten das gleiche Bild wie bei den ersten Aufnahmen, nur zeigt die Knochenstruktur eine geringgradige rarefizierende Atrophie.

5. Der rechte Humerus Tafel XVII, Fig. 6 zeigt wie die Aufnahme vor sieben Monaten (cf. Tafel XVI, Fig. 4) noch den bohnenförmigen Herd nahe der oberen Humerusmetaphyse.

6. Am linken Humerus Tafel XVIII, Fig. 1 (cf. Tafel XVI, Fig. 5) sind die Herde nicht mehr zu sehen, dagegen ist

7. die periostale Verdickung der Spina scapulae deutlicher durch stärkere Knochenbildung der periostalen Auflagerungen geworden.

8. An der linken Hüfte Tafel XVIII, Fig. 2 (cf. Tafel XVI, Fig. 6) ist eine Verdickung der ganzen oberen Femurmetaphyse des Schenkelhalses und der Trochanterepiphyse mit mehreren grossen Knochenhöhlen sichtbar. Die übrige Diaphyse ist normal.

9. Das rechte resecierte Knie Tafel XVIII, Fig. 3 (cf. Tafel XVII, Fig. 1 u. 3) zeigt an der unteren Femurmetaphyse einen kleinen keilförmigen Herd am medialen Condylus, dessen Basis von der Epiphysenlinie begrenzt ist und einen etwas grösseren in gleicher Lage am lateralen Condylus; ferner

10. einen oberen Tibiametaphysenherd in der Mitte des Knochens gelegen gleichfalls mit leichten periostalen Auflagerungen an der Medialseite der oberen Tibiametaphyse. Ausserdem sieht man in dem Bilde Osteophytenbildung lateral von der unteren Femurmetaphyse an der Sehne des Tensor fasciae gelegen und medial in Höhe des Kniegelenkspaltes.

11. Das linke Kniebild Tafel XVIII, Fig. 4 (cf. Tafel XVII, Fig. 2) zeigt an der medialen unteren Femurmetaphyse zwei nebeneinander liegende keilförmige Herde von Walnuss- und Haselnussgrösse, deren Basis gleichfalls der Epiphyse aufliegen. Die obere Tibia ist frei von Erkrankungen.

12. An der unteren, rechten Tibiadiaphyse zeigt sich jetzt Tafel XVIII, Fig. 5 ein haselnussgrosser Herd in der Mitte des Knochens gelegen; derselbe wird durch die Epiphysenlinie halbiert und gehört mit seiner oberen Hälfte der unteren Tibiametaphyse, mit seiner unteren Hälfte der unteren Tibiaepiphyse an. Dieser Herd war, auf dem vor sechs Monaten angefertigten Bilde, noch nicht sichtbar und hat sich erst durch Einschmelzung der Knochensubstanz, später als drei Monate nach Beginn der Erkrankung röntgenographisch nachweisen lassen.

Operativ sind fünf Herderkrankungen entfernt worden: Die rechte V. Metacarpusdiaphyse (und obere Epiphyse), ferner die in beiden Ulnae, die in der linken oberen Femurmetaphyse, in der oberen rechten Tibiaepiphyse; während nach dem Röntgenbefunde noch sechs Herderkrankungen fortbestehen: in der rechten oberen Humerusdiaphyse, der linken Spina scapulae, an der rechten unteren Femurmetaphyse, der rechten oberen Tibiametaphyse, der linken unteren Tibiameta- und -epiphyse und an der linken unteren Femurmetaphyse. Vermutlich resorbiert sind die multiplen, kleinen Herde in der linken oberen Humerusdiaphyse, jedenfalls sind bei der zweiten Serienaufnahme, sechs Monate später, die kleinen fleckigen Aufhellungen, die bei der Aufnahme im Dezember, bei mehreren hintereinander gemachten Bildern sich in gleicher Anzahl und Form wiederholten, nicht mehr nachzuweisen.

Die vorliegende Erkrankung kennzeichnet sich durch den klinischen Verlauf als eine Pyämie mit Weichteilabscessen und Knochenerkrankungen. Als Eingangspforte ist wahrscheinlich die Hautabschürfung am linken Knie anzusehen. Acht Tage nach der Verletzung begannen die schweren Allgemeinerscheinungen: hohes Fieber, Schüttelfrost, Delirien und starke Benommenheit, während die erste Abscessbildung im linken Oberschenkel sich durch Schmerzen bei leidlichem Wohlbefinden schon zwei Tage früher zeigte. 14 Tage nach Beginn der Allgemeinerkrankung ist eine multiple Abscesserkrankung deutlich manifest und zu gleicher Zeit ist spontan und auf Druck eine Schmerzhaftigkeit der Epiphysenlinien fast sämtlicher langen Röhrenknochen vorhanden, als Zeichen der beginnenden Herderkrankung im Knochensystem. Als Infektionserreger sind zuerst nur Streptococci in den Weichteilabscessen nachgewiesen; acht Tage später zeigte sich bei Punktion des rechten vereiterten Kniegelenks erst die Mischinfektion mit dem *Staphylococcus pyogenes aureus*. Ob die Mischinfektion gleich anfangs bei dem Fall aufs Knie eingetreten oder erst später bei der Abscessincision hinzugekommen ist, lässt sich nicht entscheiden, da eine bakteriologische Blutuntersuchung nicht vorgenommen war.

Nach Ablauf der stürmischen Allgemeinerscheinungen, zehn Wochen nach Beginn der Erkrankung, begannen die Herderkrankungen der Knochen sich in den Vordergrund des Krankheitsbildes zu stellen. Klinisch nachweisbar waren jedoch nur die in den beiden Ulnae und im rechten V. Metacarpus, welche ausgesprochene osteomyelitische Veränderungen zeigten, ferner machte die leichte Beugekontraktur im linken Hüftgelenk, wie die Vereiterung des rechten Kniegelenks, Knochenerkrankungen in diesen Gebieten wahrscheinlich, während die andern obenerwähnten Herde, sieben an der Zahl, nur mit Hilfe des Röntgenverfahrens nachgewiesen werden konnten, da sie klinisch, ausser den ausgesprochenen Epiphysenschmerzen, keine weiteren Erscheinungen machten.

Demme¹⁾ hat schon 1864 bei Beschreibung eines Falles von multipler Osteomyelitis darauf hingewiesen, dass, wie die Sektion zeigte, viel mehr Herderkrankungen in seinem Falle vorhanden waren, als klinisch nachgewiesen werden konnten. Volkmann²⁾ hat ein Jahr früher, wohl als erster, eine klassische Beschreibung dieser Erkrankung mit einem genauen Sektionsergebnis gegeben. Trotz der verhältnismässigen Häufigkeit der multiplen, infektiösen Osteomyelitis (in der Rostocker chirurgischen Klinik ist unter 406 Fällen von Osteomyelitis in den letzten 24 Jahren die Erkrankung 78 mal multipel aufgetreten, also in etwa 19%, nicht eingerechnet sind die Fälle, welche nach wenigen Tagen mit unilokulärer manifester Osteomyelitis letal endigten) findet sich in der Litteratur nur eine geringe Anzahl von Fällen mit so zahlreichen Herderkrankungen, wie die obenerwähnten, weil bei der Sektion pyämischer Erkrankungen selten eine genaue allgemeine Knochenuntersuchung vorgenommen wird. Auch die häufigere Anwendung der Untersuchung mit Röntgenstrahlen wird die multiplen Herde nur dann zeigen, wenn der Kranke die ersten vier Wochen überstanden hat, da die Herde meist erst nach dieser Zeit durch Schwund der Knochenbälkchen deutlich auf dem Skiagramm sichtbar werden, die Erkrankung an Pyämie jedoch in der Mehrzahl der Fälle in den ersten 8—14 Tagen letal endet.

Nachdem wir durch die Untersuchungen von Lexer¹⁾ über den Verlauf der Knochenarterien genaue Kenntnis haben, ist es ein Leichtes, die vorliegenden Knochenherde als embolische Infarkte bestimmter Arteriengebiete nachzuweisen. Die keilförmige Gestalt der meisten Herde lässt ihre Entstehung auf embolischen Wege mit Sicherheit annehmen, zumal da sich alle an Stellen finden, an welchen Endarterien vorhanden sind.

Nach Lexer werden die langen Röhrenknochen durch zwei Arteriengebiete versorgt,

¹⁾ Dr. Hermann Demme: „Ein Fall von Osteomyelitis epiphysaria multiplex“. Wien. Med. Halle V., pag. 21—26.

²⁾ Richard Volkmann: „Embolische Knochennekrose nach Endocarditis“. Archiv für klinische Chirurgie, V. Bd., pag. 330—334.

¹⁾ Lexer: v. Langenbecks Archiv, Bd. 71.: „Die Entstehung entzündlicher Knochenherde und ihre Beziehung zu den Arterienverzweigungen der Knochen“.

zu welchen an vier Stellen ein drittes Gefässgebiet sich hinzugesellt; während bei den kurzen Röhrenknochen die Ernährung nur durch ein Gefäss geschieht, welches in die Mitte der Diaphyse eintritt, und sich nach kurzem Verlauf büschelförmig in die Endäste auflöst, die epiphysären Gefässe, bei den kurzen Röhrenknochen sind erst nach beendetem Wachstum nachweisbar. Diese Gefässgebiete der langen Röhrenknochen sind: erstens das diaphysäre, die Nutritia, welche in der Mitte der Diaphyse eintritt und sich bald in einen oberen und unteren Ast teilt, die sich allmählich weiter verzweigen. Nur die Femurdiaphyse hat zwei Nutritiae, die durch eine Anastomose verbunden sind.

Vor der Pubertät erreichen die letzten Ausläufer der Nutritiae selten die Knorpelfuge und bleiben je weiter davon entfernt, je jünger das Individuum ist und je grösser der Röhrenknochen, am weitesten von den beiden Femur- und der oberen Tibiaepiphyse, dann folgt die obere Humerusepiphyse. Das zweite Gefässgebiet sind die epiphysären Gefässe, welche durch die Bänder und Muskelansätze eintreten, nach kurzem Verlauf rechtwinklig zum Gelenkknorpel einerseits, andererseits zur Knorpelfuge umbiegen; teilweise sogar die Knorpelfuge durchbrechen. Drittens treten, wie oben erwähnt, an den Metaphysen der grossen Röhrenknochen, an beiden Femurmetaphysen, an der oberen Tibiametaphyse und an der oberen Humerusmetaphyse Arterien durch die Corticalis ein, welche die Metaphysen versorgen, und hauptsächlich zur Knorpelfuge hin verlaufen. An der Scapula tritt ein grösseres Gefäss etwa in der Mitte ein und verteilt sich büschelförmig zum Angulus, zum Collum und zur Spina.

Bei dem vorliegenden Falle sind wahrscheinlich folgende Gefässgebiete von infektiösen Embolis verlegt.

1. Die Nutritia der Diaphyse des fünften rechten Metacarpus.
2. Ein Teil des distalen Astes der rechten Ulna-Nutritia.
3. Ein Ast des gleichen Gefässes an der linken Ulna.
4. Ein Endzweig des linken distalen Radiusnutritiaastes, der wahrscheinlich ein Endast war, da der Herd eine ausgesprochene keilförmige Gestalt besitzt.
5. und 6. In beiden oberen Humerusdiaphysen sind in die Endausläufer des proximalen Nutritiaastes kleine infektiöse Emboli verschleppt, welche rechts einen grösseren und links mehrere kleine Abscesse gebildet haben.
7. Der spinale Endast der linken Scapulanutritia.
8. Die metaphysäre Arterie des linken Schenkelhalses, die stets an der medialen unteren Seite eintritt und die den ganzen Schenkelhals und die Trochanterepiphyse versorgt.
9. und 10. Äste der metaphysären Arterien am unteren rechten und linken Femur.
11. Mehrere Äste des Arteriengebietes der rechten, oberen Tibiaepiphyse.
12. Äste des Arteriengebietes der rechten, oberen Tibiametaphyse.
13. Ein Ast der rechten unteren Tibiaepiphyse, der vermutlich, da der Herd auf beiden Seiten der Knorpelfuge liegt, die Epiphysenlinien durchbricht.

Mit Ausnahme dieses letztgenannten Herdes, machen sämtliche metaphysären und epiphysären Herde an der Knorpelfuge Halt, weil ihr Gefässnetz an der Knorpelfuge endet. Die metaphysären Herde bilden stets eine dreieckige Figur, deren Basis der Knorpelfuge aufliegt und deren Spitze nach der Diaphyse hin gerichtet ist. Die epiphysären Herde (siehe obere rechte Tibiaepiphyse) haben die Basis dem Gelenkspalt anliegend, die Spitze mehr der Knorpelfuge zu gerichtet, entsprechend ihrer Gefässausbreitung hauptsächlich nach dem Gelenkknorpel hin.

Gleichfalls sehen wir auch, dass die Markphlegmone (rechter fünfter Metacarpus, beide Ulnae) durch die Epiphysenlinie wie abgeschnitten erscheint. Dieses beruht ebenfalls auf der Gefässverteilung, da die Knorpelfuge mit seltenen Ausnahmen keine Gefässe besitzt.

Pathologisch-anatomisch finden wir in unserem Falle drei verschiedene Stadien des osteomyelitischen Prozesses.

1. Den Knochenabscess, als welche ich die rundlich unregelmässigen Herderkrankungen in beiden Humerusdiaphysen ansprechen möchte, da dieselben keine keilförmige Gestalt haben.

Die Richtigkeit dieser Behauptung möchte ich dahingestellt sein lassen, da ich nicht in der Lage war, durch Eröffnung des Knochens die Erkrankungsherde zu Gesicht zu bekommen. Für meine Annahme spricht nur noch ausser der eigentümlichen Gestaltung die Häufigkeit des Vorkommens von Knochenabscessen gerade an dieser Stelle.

2. Den Knocheninfarkt an sämtlichen Herden der unteren Extremitäten an der linken Spina scapulae und an der distalen linken Radiusdiaphyse.

3. Die Markphlegmone, das typische Bild der infektiösen Osteomyelitis, an beiden Ulnae und am fünften rechten Metacarpus.

Warum sich einige Herderkrankungen in vorliegendem Falle zur fortschreitenden Markphlegmone weiter entwickelt haben, die andern Herde mehr oder minder ihre alte Form und Grösse beibehalten haben, ist nicht ganz klar. Auffallend ist die Thatsache, dass beide Ulnae und der ulnare Metacarpus der rechten Hand betroffen sind. Bei dem anfänglich schwer fiebernden, benommenen und unruhigen Kranken, der bisher bettlägerig war und dessen beide untere Extremitäten fast dauernd durch feste, Schienen- und Extensions-Verbände ruhig gestellt waren, sind die von der Markphlegmone betroffenen Knochen die einzigen, welche leichten, vielfachen Traumen ausgesetzt sind, während der Radius am Unterarm durch seine Lage weit besser geschützt ist. Es ist daher immerhin möglich, dass viele kleine Läsionen diesen fortschreitenden Prozess verursacht haben. Da der Kranke demnächst das Bett verlassen soll, um Gehübungen anzustellen, so ist es von grossem Interesse, wie sich die Herde an den unteren Extremitäten weiter verhalten werden, und werde ich über den weiteren Verlauf noch berichten.

Nochmalige Erwähnung verdient der verschiedene Befund der Infektionserreger in den verschiedenen Erkrankungsherden. In den Weichteilabscessen fanden sich nur Streptococcen, in dem rechtsseitigen Kniegelenkserguss, welcher wahrscheinlich durch Durchbruch der Herde in der oberen Tibiaepiphyse ins Gelenk entstanden ist, Strepto- und Staphylococcen, ebenso beide Infektionserreger in dem linken Schenkelhalsherd; während in der Markphlegmone der beiden Ulnae und des rechten Metacarpus V, sich nur Staphylococcen fanden. Da es nachgewiesen ist, dass der Staphylococcus eine grössere vitale Energie besitzt, als der Streptococcus, so ist es möglich, dass in der fortschreitenden Markphlegmone der Staphylococcus den Streptococcus überwuchert hat.

Aus obigem Befund ergeben sich folgende Schlussfolgerungen:

1. Bei pyämischer Allgemeinerkrankung können Schmerzen in den Epiphysen und Druckempfindlichkeit der Epiphysen das erste Zeichen der Herderkrankung im Knochen-system sein.

2. Diese Druckempfindlichkeit der Epiphysen kann das einzige klinische Symptom von Knochenkrankung bleiben.

3. Es giebt Herderkrankungen, welche keine Schmerzen und keine Druckempfindlichkeit machen und nur durch Röntgenaufnahmen gefunden werden können.

4. Epiphysenschmerzen und Druckempfindlichkeit derselben braucht nicht auf jeden Fall Herderkrankung im Gefolge zu haben, sondern die subjektiven Erscheinungen und die pathologischen Veränderungen können zurückgehen, ohne dass eine Herderkrankung entsteht.

5. Herderkrankungen im Knochen lassen sich erst ungefähr von der vierten Erkrankungswoche ab, im Röntgenbilde erkennen.

6. Kleinere Knochenherde können spontan resorbiert werden.

7. Auch das Röntgenbild zeigt uns, dass bei hämatogener Infektion die Knochenherde als embolische Infarkte aufzufassen sind.

8. Treten bei einem Osteomyelitiskranken nach krankheitsfreiem bis mehrjährigem Intervall neue Herde auf, so liegt stets die Möglichkeit vor, dass dieselben latent seit der ersten Infektion bestanden haben.

Aus der chirurgischen Universitätsklinik Strassburg (Prof. Madelung).

Doppelseitiger, teilweiser, kongenitaler Tibiadefekt.

(Mit zwei Abbildungen.)

Von

Dr. M. Kaehler, Assistenzarzt.

(Hierzu Tafel XVIII, Fig. 6.)

In zwei grösseren Arbeiten hat sich Joachimsthal mit den angeborenen vollständigen und teilweisen Defekten der Tibia beschäftigt [1894¹⁾ und 1902²⁾], und zwar mit ausgiebiger Litteraturangabe.

Nicht erwähnt bei Joachimsthal sind folgende Arbeiten:

v. Muralt, Ludwig, Über kongenitalen Defekt der Tibia, Inaug.-Dissert. Zürich 1895.

v. M. giebt eine anatomische Untersuchung eines früher von Wilhelm v. Muralt und Burckhardt veröffentlichten Falles.

Lannois u. Kuss, Étude sur l'absence congenital du tibia. Revue d'orthopédie 1901. Nr. 5.

Lannois, Présentation d'un enfant offrant une absence congénitale des 2 tibias. XIII. Congr. internation. de médecine. Gazette des hopitaux. 1900. S. 1030.

„La röntgenographie montre que les tibias font entièrement défaut. Les péronés sont bien développés. Les jambes sont repliées en dedans des cuisses et l'enfant marche sur les condyles fémoraux.“

Nové-Jossérand, Absence congénitale des deux tiers inférieurs du tibia: intervention, resultats. Lyon medical 1899. Nr. 34. S. 559.

„La partie inférieure du tibia était englobée dans une masse d'aspect lipomateux. Le peroné, dévié très obliquement en dedans, rendait la station debout et la marche impossible.“

Nach dem Erscheinen der Arbeiten von Joachimsthal ist noch veröffentlicht von Nolte, „Ein Fall von kongenitalem totalem Tibiadefekt“. Inaug.-Dissert. Leipzig 1903.

„Die r. Extremität zeigt den für die Missbildung oft als charakteristisch beschriebenen Befund. Das Kind hält den Unterschenkel derart gegen den Oberschenkel gebeugt, dass der Fussballen die Gegend der Fossa ovalis berührt. Die Streckung des Unterschenkels ist durch die straffen Beugesehnen behindert. Der Oberschenkel hat dieselbe Länge und Form wie der auf der gesunden Seite, der Unterschenkel ist bedeutend dünner und kürzer. Die Abtastung lässt erkennen, dass der Unterschenkel nur einen Knochen enthält, dessen oberes Ende an der äusseren hinteren Seite des Condylus externus mit diesem in gelenkiger Verbindung steht. Das distale Ende des Unterschenkelknochens springt an der lateralen Seite des Fusses stark hervor. Der Fuss selbst befindet sich in so starker Supinationsstellung, dass die Extensorenseite nach abwärts, die Plantarfläche schräg nach aufwärts gerichtet ist.“ Muskulatur der grossen Zehe fehlt völlig. Ausserdem Fussknochenanomalien, die für Tibiadefekt ohne Belang.

Diesen bisher veröffentlichten Fällen der verhältnismässig seltenen Missbildung kann ich einen weiteren anreihen, der im Sommersemester 1905 in der chirurgischen Universitätsklinik zu Strassburg zur Beobachtung kam. Er ist in einigen Beziehungen eigentümlich.

R., Juliette, 6 Monate, aus Vergaville, Lothr. Von angeborenen Missbildungen in der engeren und weiteren Familie ist nichts bekannt. Das Kind kam nach normaler Schwangerschaft durch nicht schweren Geburtsakt zur Welt und zeichnete sich durch Gewicht und Grösse (nicht zahlenmässig festgestellt) vor den früher geborenen Kindern aus.

Am rechten Unterschenkel fühlt man ein auffallendes Vorspringen des Capitulum fibulae seitlich und etwas nach hinten. Die Gelenkverbindung desselben mit der Tibia ist eine mässig lockere.

¹⁾ Joachimsthal, Über den angeborenen totalen Defekt des Schienbeins. Zeitschr. f. orthopäd. Chirurgie. 1894. Bd. 3. S. 140.

²⁾ Derselbe, Die angeborenen Verbildungen der unteren Extremitäten. Fortschr. auf dem Geb. der Röntgenstrahlen. Ergänzungsband 8. 1902.

Fortschritte a. d. Gebiete d. Röntgenstrahlen. IX.

Die Patella ist deutlich an normaler Stelle palpabel, das Kniegelenk normal beweglich, der Oberschenkelknochen unverändert. Über dem Capitulum fibulae findet sich eine seichte, dellenförmige Hauteinziehung.

Die Tibia biegt etwas nach der Mittellinie zu ab und endet 11 cm von dem Kniegelenkspalt entfernt in einen 1,8 cm weit von Haut umgebenen fingerähnlichen Fortsatz. Auch an der Spitze von diesem liegt nach vorn eine längsgehende Hauteinziehung. Ein Malleolus medialis oder eine diesem entsprechende Auftreibung ist nicht zu fühlen.

Die Fibula zeigt eine nach aussen konvexe Krümmung, so dass das untere Ende derselben sich hinter dem oben beschriebenen Tibiastumpf nach der Mittellinie zu umbiegt. Ausserdem zeigt die Fibula eine Drehung um ihre Längsachse, und zwar im Sinne der Innenrotation, so dass der Malleolus lateralis nach vorn zu stehen kommt, zugleich aber auch den distalsten Punkt der Extremität darstellt.

Der Fuss ist dadurch in ausgesprochene Varusstellung gebracht, so dass die Sohle nach der Medianebene, auch etwas nach hinten sieht. Ausserdem besteht Equinusstellung mit starker Anspannung der Tendo Achillis. Am Fuss skelett sind Veränderungen nicht palpabel.

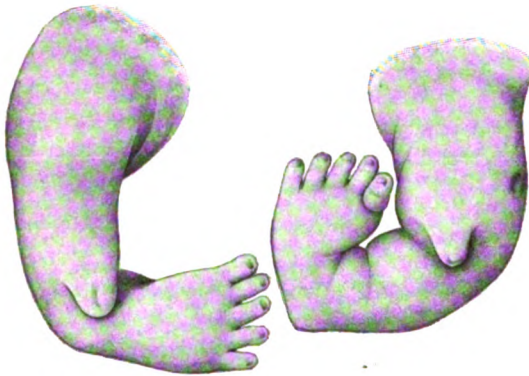
Die Wadenmuskulatur ist im Vergleich zu der sehr kräftig entwickelten Oberschenkelmuskulatur schwach entwickelt.

Vom Capitulum fibulae bis zur Spitze des Malleolus lateralis beträgt die Entfernung $12\frac{1}{2}$ cm.

Der linke Unterschenkel zeigt eine dem rechten gleichartige Beschaffenheit.

Es besteht aber bedeutend stärkere Verlagerung des Capitulum fibulae nach aussen und hinten.

Die Beweglichkeit des Capitulum fibulae in seinem Lager nach oben und unten ist recht erheblich. Die



Patella ist auch hier palpabel, das Kniegelenk ist frei beweglich. Auch hier liegt eine dellenförmige Hauteinziehung über dem Capitulum fibulae.

Der Unterschenkel zeigt eine fast halbkreisförmige Verbiegung, und zwar liegt die Öffnung des Halbkreises nach oben, d. h. nach der Innenseite des Oberschenkels zu. Die in Rückenlage der Unterlage flach aufliegende Sohle liegt neben der Innenseite des Kniegelenks. Die Tibia endet in einem $4\frac{1}{2}$ cm langen, ebenfalls fingerähnlichen Stumpf mit quer über die Kuppe verlaufender Hauteinziehung. Dieser Fortsatz ist in ganzer Cirkumferenz in Länge von 2,4 cm von normaler Haut umgeben. Die Fibula zeigt eine nach aussen konvexe Krümmung ihrer

Längsrichtung, so dass der spitz vorspringende Malleolus lateralis mit dem unteren Drittel der Fibula-diaphyse die distalste Partie der Extremität ausmacht.

Der Fuss setzt den angegebenen Kreis so fort, dass er über den inneren Fussrand gebogen ist. In der Mitte des Fusses deutliche Verschmälerung. Entsprechend der Krümmung ist die Haut aussen glatt, innen legt sie sich in zahlreiche, quer zur Längsrichtung des Fusses stehende Falten. Auch hier besteht ausgesprochene Equinavarstellung.

Die 1. Grosszehe zeigt in der Höhe des Grundgelenks eine die ganze Dicke des Gliedes umgreifende Einschnürung. Sie ist wesentlich verkürzt.

Von der Spitze des Capitulum fibulae bis zum Malleolus lateralis messe ich 11,5 cm.

Im Röntgenogramm fällt die ganz ausserordentliche Stärke der Fibula beiderseits auf, im Vergleich zu den übrigen Knochen der Extremität. Man ist wohl berechtigt, die r. Tibia in ihrem Umfang als eine normale anzusehen. Die Fibula kommt der Tibia an Breite fast gleich. Die rechte Fibula zeigt am unteren Ende im Gegensatz zur linken noch eine erhebliche Auftreibung, wenn man auch eine geringe Verbreiterung auf Kosten der veränderten Projektionsverhältnisse durch Drehung, veränderte Entfernung von der photographischen Platte setzen will. Auch im Vergleich zu den normalen Femora ist die Fibula wesentlich verdickt.

Palpation und Inspektion hatten mich eine wesentliche Krümmung beider Fibulae als wahrscheinlich annehmen lassen. Aber das Röntgenogramm lehrt, dass diese nur in ganz geringem Masse vorhanden ist.¹⁾

¹⁾ In Meldes Fall (Dissertat. Marburg 1892) wurde wegen der Krümmung der Fibula „brisement forcé“ gemacht. Leider findet sich in der Mitteilung über die anatomische Untersuchung kein Anhalt dafür, ob eine solche thatsächlich bestanden hat. Nach unsern Bildern möchte man das wohl bezweifeln.

Als Nebenbefund der Röntgenographie möchte ich die ganz ausserordentlich und auffallend kräftige Entwicklung der verschiedenen Epiphysenknochenkerne erwähnen. Während man im allgemeinen annimmt, dass der obere Epiphysenkern der Tibia bei einem $1\frac{1}{2}$ jährigen Kinde die Hälfte der Diaphysenbreite annimmt, ist es hier reichlich halb so breit. Während der untere Epiphysenkern des Femur erst mit $1\frac{1}{2}$ Jahren etwa ein Drittel des condylären Durchmessers betragen soll, beträgt er hier fast zwei Drittel.

Auffallend ist ferner, dass am rechten Fuss neben den drei Knochenkernen (Talus, Calcaneus, Cuboid), die normalerweise um diese Zeit vorhanden sein sollen, sich schon ein vierter Knochenkern findet, den man nach einem, in anderer Projektion aufgenommenen, nicht beigefügten Röntgenogramm nur als Knochenkern des Cuneiforme laterale deuten kann. Ein solcher tritt normalerweise bekanntlich erst nach Ablauf des ersten Lebensjahres auf.

Im l. Fuss fehlt dieser Knochenkern, was wesentlich ist bei der Beurteilung der obenbeschriebenen Verschmälerung des Fusses.

Die Verbildung der linken unteren Extremität bietet in unserem Falle kaum eine Abweichung von den häufiger beschriebenen Befunden. Als solche sei nur noch hervorzuheben, dass der pyramidenförmige Tibiastumpf bei gebeugtem Unterschenkel sehr häufig ganz isolierte Streckbewegungen vornimmt und sich dabei deutlich von seiner Unterlage in die Höhe hebt, ein Beweis also, dass das Ligamentum patellae mit seinem Ansatz an der Tibia voll funktionsfähig erhalten ist.

Dagegen bietet die rechte Tibia einen in dieser Art noch nicht beschriebenen Befund. Noch die meiste Ähnlichkeit hat der Fall von Nové-Josserand (vgl. oben) hiermit. Aber die von diesem Autor gegebene Beschreibung lässt das nicht mit absoluter Sicherheit erkennen. In allen andern Fällen übertraf die Länge des Tibiarudimentes kaum ein Drittel der Diaphyse, während hier anscheinend von der Diaphyse höchstens nur ein ganz geringer Bruchteil fehlt, vielleicht auch nur die Epiphyse.

Zur Stütze der oft geäusserten Ansicht, dass bei dem Zustandekommen der partiellen Defekte der Tibia amniotische Abschnürungen mitwirken, wird in unserm Fall die Einschnürung und Verkürzung der linken grossen Zehe, sowie die vier ausgesprochenen, obenbeschriebenen Hautdellen dienen können.

Während der Drucklegung obigen Falles wird mir noch ein weiterer Fall von kongenitalem Tibiadefekt bekannt:

J. Boeckel, Anomalie congénitale du membre inférieur. Revue d'orthopédie, 1906, Heft 1.

Es handelte sich um rechtsseitigen teilweisen Tibiadefekt. „On constata vers le milieu de la jambe droite une saillie très prononcée, formée par un long fragment d'os appartenant au tibia. Au dessus de la saillie, il y avait une dépression très profonde des parties molles. Le pied était en varus équin très accusé. Le raccourcissement du membre était de 4 cm. à la naissance et la jambe notablement atrophiée.“ Aus dem beigefügten Röntgenbild geht hervor, dass fast die ganze untere Hälfte der Tibia fehlt, dass auch hier die Fibula auffallend stark ist, aber nicht mit ihrem Capitulum nach seitlich aussen verschoben ist. Boeckel frichtete bei dem 18 Monate alten Kind das Tibiaende an, schob es durch die vordere Wadenmuskulatur und befestigte es durch eine Metallsutur an der Fibula. 2 Jahre später entfernte B. zur Korrektur des ausgesprochenen Pes equino-varus den Talus, das Naviculare, Cuboideum und die obere Epiphyse des Calcaneus. Das Kind, jetzt 7 Jahr, zeigt eine Verkürzung von 8 cm am rechten Unterschenkel und läuft mit einem Apparat ohne zu hinken.

Aus dem Radiologischen Institut der Allgemeinen Poliklinik in Wien.

Über Dosimeter und das quantimetrische Verfahren.

Von

Privatdozent Dr. Robert Kienböck, Wien.

Die Existenz einer wissenschaftlichen Röntgentherapie und Dosenlehre basiert auf der biologischen Beobachtung, dass die Wirkung der Röntgenstrahlen auf gleichartiges Gewebe der verabreichten Dose proportional ist, und dass sich die Empfindlichkeit der Haut nach Alter, Geschlecht und Ernährungszustand des Individuums approximativ bestimmen lässt.¹⁾ Die Annahme, dass sich die einzelnen Individuen gegen Röntgenlicht unberechenbar verschieden verhalten, dass eine Idiosynkrasie häufig sei, gemäss welcher manche auf Röntgenstrahlen gar nicht, andere sofort mit Nekrose reagieren, sollte abgethan sein, da es sich bei Ulcerationen offenbar um absolute Überdosierung handelte. Abgethan sollte auch die sog. elektrische Theorie sein, nach der nicht die Röntgenstrahlen selbst, sondern die nicht umgewandelte elektrische Energie das wirksame Agens wäre.

In der Röntgentherapie kommt es also vor allem auf die Röntgenlichtdosen an, und zwar sowohl auf die Oberflächendosen als auch auf die von tieferen Schichten absorbierten Lichtmengen, die Tiefendosen. Zunächst handelt es sich um erstere; ihre Bestimmung wurde früher auf indirektem, seit mehreren Jahren auch auf direktem Wege versucht.

A. Indirekte Bestimmung der Dose.

Die indirekte Bestimmung der Oberflächendosen ist sehr kompliziert, weil sie auf Ermittlung einer grossen Zahl von Faktoren beruht. Da aber nicht alle gemessen werden können, bleibt es hier stets bei Schätzung der Dose. Denn wo die Messung auch nur eines einzigen wesentlichen Faktors mangelt, kann von Genauigkeit der Dosimetrie nicht die Rede sein. Die Entfernung der Lichtquelle, die Expositionszeit, eventuell auch die Unterbrechungsgeschwindigkeit können gemessen, die Intensität des Röntgenlichtes aber nur durch Schätzung ermittelt werden. Mit diesem Faktor wollen wir uns zuerst beschäftigen.

Röntgenlichtintensität, Oberflächenwirksamkeit.

Es sei gleich bemerkt, dass unsere Bestimmung nicht die Intensität der Röntgenlichtschläge an sich betrifft, sondern zugleich auch auf die Penetrationskraft der Strahlen und die Unterbrechungsgeschwindigkeit Bezug hat; man bestimmt also nicht die Intensität allein, sondern den Quotienten $K \cdot \frac{U \cdot J}{P}$ [wobei U Zahl der Unterbrechungen des Primärstromes, also auch die Zahl der Sekundärströme und Röntgenlichtschläge in der Minute, J = die Intensität der letzteren, P = die Penetrationskraft und K eine Konstante bedeuten], und zwar entweder für das im Inneren der Röhre vorhandene (Innenlicht) oder das durch die Glaswand getretene (Aussenlicht). Wir wollen den Quotienten entsprechend seiner wahren Bedeutung die Oberflächenwirksamkeit des Lichtes nennen.

Ihre Beurteilung kann, da wir mehrere Faktoren nicht kennen, nicht durch Berechnung, sondern nur in toto geschehen, und zwar durch Berücksichtigung der folgenden Momente:

¹⁾ Diese Sätze wurden vom Verfasser bereits vor mehreren Jahren ausgesprochen: Wiener klin. Wochenschrift 1900 No. 50.

- I. Stromstärke und -Spannung,
 - 1. Primärstrom,
 - 2. Sekundärstrom.
- II. Wirkung auf die Glaswand der Röhre,
 - 1. Erwärmung,
 - 2. Fluoreszenz.
- III. Wirkung des durchgetretenen Röntgenlichtes,
 - 1. auf den Leuchtschirm
 - 2. auf die photographische Platte.

Bei Gruppe I werden elektrische Ströme, somit Komponenten bei der Erzeugung des Röntgenlichtes gemessen, bei Gruppe II Wirkung des innerhalb der Vakuumröhre vorhandenen Innenlichtes, bei Gruppe III des ausgetretenen Röntgenlichtes.

Es ist klar, dass die Methoden nach Gruppe III weit wertvoller als alle anderen sind, weil ein Effekt des bei der therapeutischen Bestrahlung wirkenden Lichtes selbst gemessen wird, wobei die Absorption des Lichtes in der Röhrenwand bereits in Abzug gebracht ist (wahre Oberflächenwirksamkeit). Auch hierbei handelt es sich zunächst nur um eine indirekte Bestimmung der Dose; es wird sich jedoch ergeben, dass dieses Verfahren zu ihrer direkten Messung ausgebaut werden kann.

I. 1. Bei einer bestimmten Primärspule, bzw. einer gewissen Schaltung ihrer Bestandteile, giebt Stärke und Spannung des verwendeten Primärstromes (Ampèremeter und Voltmeter), ja selbst die Stellung der Rheostatkurbel, einen beiläufigen Aufschluss über die Röntgenlichtintensität; je stärker durch Ausschaltung von Widerständen der Primärstrom ist, desto grössere Intensität und Spannung besitzt der Sekundärstrom. Der geringe Wert der Primärstrommessung geht aber schon daraus hervor, dass derselbe Apparat vorausgesetzt wird. Die Angabe, dass bei der Bestrahlung z. B. ein Primärstrom von drei Ampères und 40 Volts verwendet wurde, sagt über die Röntgenlichtstärke nichts aus, weil bei einem anderen Induktor oder Unterbrecher derselbe Primärstrom einen ganz anderen Sekundärstrom induziert. Auch wäre eine genaue Beschreibung der Konstruktion und Leistung des Induktors kaum durchführbar, und die von einem Autor angegebenen Zahlen über den Primärstrom sind mit den für einen anderen Induktor geltenden nicht vergleichbar. Die Forderung, die man vonseiten mancher Autoren ausgesprochen findet, dass in jedem Falle über den Primärstrom genaue Angaben gemacht würden, ist daher vollkommen unberechtigt; ja, die Angaben täuschen dem Anfänger ein Mass für die Lichtstärke vor, das in Wirklichkeit gar keines ist.

2. Dagegen ist die Messung der Stärke und Spannung des Induktionsstromes, dessen direkte Umwandlungsprodukte die Kathoden- und Röntgenstrahlen sind, von Wert und lässt wirklich auf die Intensität des Röntgenlichtes oder vielmehr, da zugleich auch Härtegrad und Unterbrechungsgeschwindigkeit und -Art mit in Betracht kommen, auf Wirksamkeit des Röntgenlichtes und zwar auf Oberflächen- und Tiefenwirksamkeit schliessen. Bei mittleren Härtegraden genügt die Messung der Stromstärke — Milliampèremeter (d'Arsonval, Lewis Jones, Walter). Bei weichen und harten Röhren dagegen ist noch eine Berücksichtigung der verwendeten sekundären Spannung, Funkenlänge, notwendig. Bei weichen Röhren wird ausserdem ein grosser Teil des Sekundärstromes in andere Energien umgewandelt und viel vom produzierten Röntgenlicht in der Glaswand absorbiert; hier zeigt also das Milliampèremeter zu viel an. Auch bei harter Röhre dürfte das Instrument im Stich lassen und zwar umgekehrt zu wenig anzeigen.

II. Wirkung auf die Glaswand der Röhre.

Diese Methode hat gegenüber den vorigen den Vorteil, sich nicht mit der Quelle der Röntgenstrahlen, sondern mit ihnen selbst zu beschäftigen, und zwar mit der Oberflächenwirksamkeit des Innenlichtes.

1. Da sich Bestandteile der Röhre beim Aufprallen von Kathoden- und Röntgenstrahlen erwärmen, kann diese Temperaturerhöhung in gewissen Grenzen als Mass für die Lichtintensität gelten.

So giebt A. Köhler eine Röhre an, die in einer Einstülpung der Glaskugel ein Thermometer trägt. Er beobachtet die Temperatur nach 5 und nach 10 Minuten und schliesst aus der in dieser Zeit erfolgten Steigung auf die Wirksamkeit des Röntgenlichtes. Köhler schreibt in einer Tabelle für die einzelnen Temperaturerhöhungen die für Erzeugung von einfachem Erythem erforderlichen Belichtungszeiten vor, 5 cm Entfernung der Röhrenwand (etwa 12 cm Entfernung des Fokus) von der Haut vorausgesetzt. Wie aber der Autor selbst erwähnt, gelten die Zahlen nur für sein Instrumentarium, für seinen bestimmten Induktor bei Primärstromstärke 2—4 Ampères, einen Quecksilberunterbrecher und eine Hirschmannsche Röhre. Jeder Therapeut müsste die Bedeutung der Temperaturerhöhungen erst an seinem Apparate ausprobieren.

Hierher gehört auch der Vorschlag Walters, statt dessen eine Wasserkühlröhre zu verwenden und die durch Verdampfung erfolgte Abnahme des Wassers zu bestimmen.

Es ist noch die kürzlich von Ruhmer konstruierte Glimmlichtröhre zu erwähnen, welche einen langen Stab als negative Elektrode besitzt; von einem Teil dieses Stabes geht bei Durchgang des Stromes eine Glimmlichtentladung aus. Die Strecke des Stabes, die von Glimmlicht überzogen ist, soll der Intensität des durch die Röhre fliessenden Stromes proportional sein.

2. Die grüne Fluorescenz der Glaswand der Röhre giebt ebenfalls in weiten Grenzen ein Mass für die Oberflächenwirksamkeit des Röntgenlichtes; ihre Helligkeit lässt sich übrigens nur beiläufig beurteilen, wobei auch der Einfluss der Glassorte und -Dicke, die Bedeutung des Alters und der Grösse der Röhre nicht zu vergessen sind. Das Glas einer Röhre wird durch Gebrauch blau, was nicht etwa auf den Metallbelag an der Innenwand, welcher übrigens braun gefärbt ist, sondern auf Blaufärbung der Substanz des Glases durch Kathoden- und Röntgenstrahlen beruht (Villard 1900, später Walter). Eine blaue Röhre hat an Fluorescenzfähigkeit stark eingebüsst, und man muss daher, wenn man aus der Glasfluorescenz einen Schluss auf die Intensität des Röntgenlichtes ziehen will, diesen Umstand berücksichtigen. Ausserdem fluorescieren diverse Glassorten verschieden stark, dickes Glas lebhafter als dünnes, eine kleine Röhre stärker als eine grosse. Die Glaswand einer Röhre mit 5 cm Radius erhält nämlich viermal intensiveres Röntgenlicht als eine mit 10 cm Radius bei gleicher Intensität des emittierten Lichtes. Ferner ist, wie gesagt, der Härtegrad in Betracht zu ziehen. Das Licht der weichen Röhre wird unter lebhafter Fluorescenz von der Glaswand stark absorbiert, das Licht der harten Röhre weniger, was eine schwächere Fluorescenz zur Folge hat. Man kann also aus lebhafter Fluorescenz auf die grösste Lichtintensität schliessen, wenn es sich um eine grosse, harte und blaue Röhre handelt, wobei noch die unbekannte Fluorescenzfähigkeit der Glassorte in Betracht kommt.

III. Nun kommt es uns nicht auf das erzeugte, sondern auf das die Röhre — und zwar in bestimmter Richtung — verlassende Röntgenlicht an; die weiche Röhre fluoresciert zwar sehr lebhaft, die Intensität des nach aussen tretenden Lichtes ist aber unverhältnismässig kleiner, auch ist das nach verschiedenen Richtungen austretende Licht ungleich intensiv. Diese Fehlerquellen werden durch die dritte Methode vermieden: Bestimmung der Fluorescenz des Leuchtschirmes und der Veränderung der photographischen Platte, weil diese Vorgänge durch das ausserhalb der Röhre, und zwar am entsprechenden Ort vorhandene, therapeutisch wirkende Röntgenlicht erzeugt werden.

1. Die Fluorescenz des Leuchtschirmes giebt ein Mass für die Oberflächenwirksamkeit des Lichtes; man begnügt sich meist mit Schätzung der Helligkeit. Sie kann aber genauer bestimmt werden durch Vergleich a) mit der Fluorescenzwirkung einer Radiumkapsel von bestimmter Stärke (Courtade), oder b) mit einer durch eine Normallampe beleuchteten Papierfläche (Photometer); es lässt sich c) ein allerdings nur sehr ungenaues Mass der Wirksamkeit des Röntgenlichtes durch die maximale Entfernung des Leuchtschirmes von der Röhre geben, bei der man einen bestimmten Körperteil, z. B. Hand oder Thorax, deutlich erkennt. Bei der Beurteilung der Röntgenlichtwirksamkeit nach dem Leucht-

schirme ist aber zu berücksichtigen, dass nicht alle Schirme gleich stark leuchten — alte, braun gewordene Schirme haben an Fluoreszenzfähigkeit stark verloren —, und dass auch derselbe Schirm Schwankungen unterliegt. Nur die Radiummethode ist von dieser Fehlerquelle unabhängig. Verfahren b) ist für die radiotherapeutische Praxis viel zu umständlich.

2. Zur Prüfung der photographischen Wirksamkeit des Röntgenlichtes ist es notwendig, eine Schichte von bekannter Empfindlichkeit zu verwenden und bei der Entwicklung stets in der gleichen Weise zu verfahren. Diese Voraussetzung ist durch das von mir angegebene, später zu beschreibende quantimetrische Verfahren erfüllt.

Die Selenzelle, deren Leitungswiderstand unter Röntgenbelichtung abnimmt, hat sich aus verschiedenen Gründen praktisch nicht bewährt.

Penetrationskraft des Röntgenlichtes.

Die Penetrationskraft oder Härte des Lichtes — Absorbierbarkeit ist ihr reziproker Wert — ist von hervorragender Bedeutung für die Dose, namentlich für die Tiefendosen, und bedarf daher in der Röntgentherapie genauer Berücksichtigung. Die Lichtqualität hängt von dem Grade des Vacuums der Röhre und von ihrer Belastung ab. Die verschiedenen Methoden zur Bestimmung des Härtegrades beziehen sich auf:

- I. Verhalten der Röhre.
 1. Habitus der funktionierenden Röhre: Fluorescenz, Erwärmung, Anodenlicht, Geräusch u. s. w.,
 2. Spintermeter,
 3. Ampèremeter (Primärstrom), Milliampèremeter (Sekundärstrom).
- II. Wirkung des Röntgenlichtes.
 1. Durchleuchtungsbild der Hand, bzw. des Handphantoms,
 2. Härteskala:
 - a) einmetallige,
 - b) zweimetallige.

Die Methoden der ersten Gruppe bedürfen hier keiner näheren Ausführung, sie wurden auch teilweise oben besprochen; es sei nur auf das Spintermeter zur Messung der Nebenschlussfunkenlänge der Röhre hingewiesen, das ein sehr brauchbares, aber keineswegs genaues Mass für den Härtegrad giebt. Das Durchleuchtungsbild der Hand am Schirme oder auf der radiographischen Platte giebt durch den Kontrast zwischen Lufthelligkeit und Muskelschatten, zwischen Muskel- und Knochenschatten zwar ein sehr augenfälliges Zeichen für die Penetrationskraft des Lichtes, doch so ungenau, dass die Konstruktion von Härteskalen notwendig wurde.

Man kennt zweierlei Härteskalen. Die erste Art wird durch die einfachen Härteskalen dargestellt, wie sie von Röntgen, Piesalski, Büttner und Müller angegeben wurden. Sie bestehen aus einer Anzahl von Stanniolfeldern, die entsprechend ihrer Dicke numeriert sind. Die höchste noch ablesbare Nummer giebt ein Mass für die Härte des Lichtes. Da man aber dazu, was unmöglich ist, eine bestimmte Lichtintensität einhalten müsste, ist der Apparat höchst ungenau. Auch Walters erste aus Platinplättchen bestehende Härteskala gehört zu den einfachen Skalen.

Verlässlich sind dagegen die zweimetalligen Härteskalen, bei denen der Schatten einer Silberplatte mit dem Schatten von verschiedenen Aluminiumschichten verglichen wird. Die beiden Metalle besitzen ein sehr ungleiches Atomgewicht (*Al* 27, *Ag* 108) und verhalten sich dementsprechend nach ihrer Absorption ganz verschieden. Aluminium erscheint nicht nur bei gleicher Schichtdicke viel heller als Silber, sondern wird auch bei zunehmender Penetrationskraft des Lichtes um vieles leichter durchdrungen als das andere Metall. Hierher gehört erstens die von Benoist angegebene, mit dem wenig treffenden Ausdruck „Radiochromometer“ bezeichnete Härteskala, zweitens die Waltersche Modifikation derselben und drittens das Wehneltsche Kryptoradiometer. Erstere besteht im Centrum aus 0.11 mm dickem Silberblech und aus 12 um dasselbe angeordneten 1–12 mm dicken Aluminiumplättchen. Bei sehr weicher Röhre stimmt der Schatten des Silbers mit dem Aluminium 1 überein, bei hartem Licht mit 12, „Härtegrad 1“ bzw. „12“. Walter verbesserte das Instrument, indem er, unter Beibehaltung der Silberdicke, nur 6 Aluminiumdicken und zwar des Kontrastes halber in arithmetischer Reihe nicht erster, sondern zweiter Ordnung ansteigend wählte (2,0; 2,4; 3,2; 4,4; 6,0; 8,0).

Wehnelts Härteskala (Kryptoradiometer) beruht auf demselben Prinzip, vergleicht aber die Metalle in Streifenform: ein Silberband und einen langgestreckten Aluminiumkeil. Dieser Doppelstreifen wird an dem spaltförmigen Fenster einer Bleiplatte vorbeigezogen und die Stellung, bei welcher die beiden Metalle am Schirm gleich dunkel erscheinen, an einem Massstabe abgelesen. Ein Grad Wehnelts beträgt beiläufig die Hälfte eines Grades nach Benoist-Walter. In der folgenden Vergleichstabelle sind die Zahlen nur beiläufig, aber für praktische Zwecke genügend genau angegeben, speciell schwanken die Nebenschlussfunkenlängen. Den Ausgangspunkt bildeten die beiden mittleren Skalen (2 u. 3).

Härteskalen.

1. Benoist	$2\frac{1}{2}$	< 3	> 3	< 4	$4\frac{1}{2}$	5	6	7	8
2. Benoist-Walter	2	$2\frac{1}{3}$	3	$3\frac{1}{2}$	4	$4\frac{1}{2}$	5	$5\frac{1}{3}$	6
3. Wehnelt	4	5	6	7	8	9	10	11	12
4. Nebenschlussfunkenlängen in cm	4	6	8	10	12	14	16	19	22

In der therapeutischen Praxis berücksichtige man die häufigen hochgradigen Härteschwankungen der funktionierenden Röhre, namentlich bei zu starker Belastung. In diesem Falle ist die Härtebestimmung mindestens zu Beginne und am Schlusse der Sitzung vorzunehmen. Nur der Geübte vermag die Röhre durch richtige Belastung konstant funktionieren zu lassen.

Fokaldistanz, Expositionszeit.

Die Oberflächendose stellt das Produkt aus der indizierten Helligkeit, bzw. Oberflächenwirksamkeit, und der Expositionszeit dar — erstere als konstant vorausgesetzt. Unter indizierter Helligkeit (indiz. Lichtintensität) versteht man die in der belichteten Ebene vorhandene Lichtintensität (Menge der die Flächeneinheit in der Zeiteinheit treffenden Strahlen). Je weiter die Fläche von der Strahlungsquelle entfernt ist, desto geringer die indizierte Helligkeit. Beide Grössen, Entfernung und Helligkeit, stehen daher in umgekehrtem und zwar quadratischem Verhältnis. Es verhalten sich bei den Entfernungen 1:2:3 die indizierten Lichtintensitäten wie 9:4:1. Dies gilt für fokale Lichtquellen überhaupt.

Da bei Röntgenstrahlen auch die Penetrationskraft des Lichtes und die Unterbrechungsgeschwindigkeit für die Wirkung in Betracht kommen, setzen wir statt Intensität: Oberflächenwirksamkeit.

$$A = \frac{E}{F^2}$$

wobei A die indizierte Oberflächenwirksamkeit (in Flächeneinheit 1 cm², Dickeneinheit 1 mm, und Zeiteinheit 1 Minute von der Haut absorbierte Röntgenlichtmenge), E die Oberflächenwirksamkeit des ausserhalb der Röhre in der entsprechenden Strahlungsrichtung vorhandenen Lichtes und F die Entfernung des Fokus bedeuten.

Nun kommt bei der Dose noch die Expositionszeit in Betracht, sie kann — konstantes Licht vorausgesetzt — durch folgende Formel ausgedrückt werden:

$$D = A \cdot T$$

wobei D die der Flächeneinheit gegebene Oberflächendose und T die in Minuten ausgedrückte Expositionszeit bedeuten. Die einer Fläche applizierte Gesamtdose wird noch durch Multiplikation von D mit der Zahl der cm² berechnet, gleiche Flächenverteilung des Lichtes vorausgesetzt.

Es sei hier nebenbei bemerkt, dass die wahre Expositionszeit mit Sitzungszeit nicht gleichbedeutend, sondern, da die Strahlung diskontinuierlich erfolgt, viel kürzer ist. Die wahre Expositionszeit ist das Produkt aus der Dauer jedes Röntgenlichtschlages und der Gesamtzahl derselben. Jede Unterbrechung des Primärstromes erzeugt aber nicht bloss einen einzigen Sekundärstrom und Röntgenlichtschlag, sondern mehrere: eine Haupt- und mehrere Nachentladungen (Walter). Die bei jeder Stromöffnung entstehende Zahl der Teilentladungen und die Dauer der Gesamtentladung variieren nach Konstruktion und Grösse des

Induktors und Kondensators, nach Primärstrom und Funktion des Unterbrechers. So erstreckt sich z. B. die Totalentladung auf $\frac{1}{1000}$ bis $\frac{1}{10000}$ Sekunde; jede Teilentladung ist aber von ungemein kurzer, nicht bestimmbarer Dauer. Daher kann die eigentliche Expositionszeit gar nicht bestimmt werden¹⁾, und in der Praxis werden wir die Worte Sitzungszeit und Expositionszeit promiscue gebrauchen.

Wie sehr man auch bemüht war, eine verwertbare Dosenangabe konnte mit den indirekten Messmethoden nicht gelingen, man konnte zufrieden sein, wenn der Autor über fünf Faktoren: beiläufige Lichtintensität, Härtegrad der Röhre, Unterbrechungszahl, Entfernung des Fokus und Sitzungsdauer Angaben machte.

Es geht daraus hervor, wie wichtig für die Praxis die Erfindung der Dosimeter war, bei welchen die von der Haut absorbierte Röntgenlichtmenge gleichzeitig durch ein anderes absorbierendes Medium bestimmt wird, wodurch die so schwierigen Messungen der einzelnen Faktoren, besonders der schwankenden Lichtintensität, umgangen und allgemein brauchbare Dosenzahlen in der Röntgentherapie gewonnen werden.

B. Direkte Dosimetrie.

Es gab bisher drei Methoden der direkten Dosenmessung.

1) Holzknachts chromoradiometrische Pastillen (1902).

Holzknacht war der erste, der in klarer Einsicht des grossen praktischen Bedürfnisses ein Dosimeter für Röntgenstrahlen konstruierte. Sein Verfahren beruht darauf, dass die Röntgenstrahlen, sowie es seit Goldsteins Mitteilungen (1894) für die Kathodenstrahlen bekannt ist, in gewissen Salzen Nachfarben erzeugen. Die Farbe hängt von der Natur des Salzes, bzw. der Beimengungen ab. Das Chromoradiometer besteht aus Reagenskörpern und Normalskala. Die Reagenskörper sind nahezu farblose und transparente Lackpastillen von 5 mm Höhe, die ein Gemisch von Salzen nicht bekannt gegebener Art enthalten und sich durch Röntgenbelichtung zunehmend grün färben. Der Grad der Grünfärbung wird nach einer Musterskala bestimmt, die nach Lichtmengen, Dosen, graduiert ist. Die Pastillen werden für die Dauer der radiotherapeutischen Bestrahlung auf die Haut (neben den Erkrankungsherd) gelegt. Da sie viel Licht absorbieren, sollen sie nicht auf die zu behandelnde Region selbst gelegt werden. Man exponiert nun so lange, bis die mitbestrahlte Pastille durch ihre Grünfärbung die Erreichung der erforderlichen Dose anzeigt. Holzknacht hat die zur Erzeugung von Dermatitis ersten Grades (Normalreaktion, Kienböck) notwendigen Dosen angegeben, meist 3–5 Einheiten, von dem Erfinder *H* genannt. Das Instrument ist in seiner Handhabung höchst einfach und für die Praxis genügend genau.

Da es sich um Nachfarben handelt, muss man unmittelbar nach der Bestrahlung ablesen und sich nur an diese Dose halten. Nach Unterbrechung der Bestrahlung schreitet nämlich die Grünfärbung durch mehrere Minuten und — wenn die Bestrahlung stark gewesen — durch etwa eine halbe Stunde fort und kann so zur doppelten Höhe ansteigen.

Die benutzte Pastille entfärbt sich teilweise am hellen Tageslicht wieder, welches also im entgegengesetzten Sinne wie die Röntgenstrahlen wirkt. Der entfärbte Reagenskörper kann neuerdings verwendet werden, ist aber schliesslich weniger verlässlich. Die Pastille giebt allerdings nur bei niederen Graden die eigentliche Oberflächendose bekannt, bei hohen Graden aber findet man dieselbe grüne Nuance vor, sei es dass die transparente Pastille oberflächlich stark — durch weiches Licht — oder gleichmässig bis in die Tiefe — hartes Licht — gefärbt wurde. Man hat also bei Bestimmung der verabreichten Dose nicht nur die Chromoradiometerdose, sondern auch den Härtegrad des Lichtes zu notieren. Die Reagenskörper sind für Röntgenlicht wenig empfindlich, sie zeigen kleine, aber in der Praxis doch in Betracht kommende Dosen nicht an. Wenn man solche mit den Pastillen messen will, hat man dieselben in geringerer Entfernung als die Haut, z. B. in halber Fokusdistanz anzubringen; $4H$ zeigt dann an, dass die Haut die Dose $1H$ erhalten hat.

¹⁾ Würde die Teilentladung $\frac{1}{1,000,000}$ Sekunde dauern, die Totalentladung aus 4 Teilentladungen bestehen (1 Haupt-, 3 Nachentladungen), die Unterbrechungszahl in der Minute 600 betragen, so würde bei 10 Minuten Sitzungsdauer die Expositionszeit im engeren Sinne folgendermassen zu berechnen sein:

$$\frac{1}{1,000,000} \times 4 \times 600 \times 10 = \frac{24}{1000} = \text{ca } \frac{1}{40} \text{ Sekunde.}$$

2) Sabouraud-Noirésche Leuchtscheibchen (1904).

Auch dieses Verfahren beruht auf Nachfarbenbildung und zwar auf der zunehmenden Braunfärbung von Barium-Platin-Cyanür durch Röntgenbestrahlung. Es entsteht dadurch eine braune Modifikation des an sich gelbgrünen Salzes, wahrscheinlich durch Wasserabgabe (Bordier) unter Verminderung der Fluoreszenzfähigkeit. Man verwendet kleine aus einem Leuchtschirm geschnittene Scheibchen, die für die Dauer der radiotherapeutischen Bestrahlung in der Nähe der Röhre und zwar in halber Fokaldistanz — am besten an einem Reagensträger — angebracht werden. Ein braunes Modell giebt an, bis zu welcher Färbung man bestrahlen darf, ohne Dermatitis zu erzeugen. Da eine Skala nicht beigegeben wird, kann man stärkere und schwächere Grade nicht bestimmen. Die S.-N.sche Maximaldosis entspricht beiläufig 5 H. Die Scheibchen sollen stets sofort besichtigt werden, weil sie am hellen Tageslicht eine Entfärbung erleiden. Benutzte Reagensscheibchen können nicht sofort wieder verwendet werden, da sie sich schneller färben als frische. Wie beim Chromoradiometer gelingt es auch hier nicht, Lieferungen von vollkommen gleicher Sensibilität herzustellen, welchem Mangel die Erfinder dadurch abhelfen, dass sie jeder Lieferung ein besonderes braunes Muster beigegeben. Da Individuen von verschiedenem Geschlecht und Alter, ferner die einzelnen Körperstellen nicht gleich empfindlich sind, so darf man sich nicht unter allen Umständen an die Maximaldosis von S.-N. halten; zuweilen genügt die Hälfte, um Erythem zu erzeugen. Nach der Vorschrift sollen die Scheibchen während der Bestrahlung nicht nur vor hellem Tageslicht geschützt, sondern auch mit einem Bleiplättchen unterlegt werden; dann färben sie sich — bei hartem Licht — schneller. Bei Verwendung einer grossen Röhre besteht der Nachteil, dass man durch das S.-N.-Dosimeter gezwungen ist, eine grosse Fokushautdistanz einzuhalten.

3) Jodoformlösungen, L. Freund (1904).

Den Ausgangspunkt bildete die Beobachtung von Hardy und Willcock (1903), dass Radiumstrahlen Jodoformlösungen unter Ausscheidung von Jod und Rotfärbung zersetzen. Dasselbe geschieht unter Röntgenbestrahlung. Man löst vor jeder Sitzung und bei Lichtabschluss chemisch reines Jodoform in reinem, aus Chloral hergestellten Chloroform, 2:100, und bringt die Lösung in einer mit schwarzem Papier verhüllten Glasepruvette dicht neben die zu belichtende Hautstelle. Die entstandene Rotfärbung wird unmittelbar nach der Sitzung mit einer Reihe von Jodlösungen in aufsteigender Konzentration unter Benutzung einer Gelbscheibe verglichen. Der Autor empfiehlt bis zu blasspurpurroter Färbung entsprechend 0,35 bis 0,59 mg Jod in 5 cm³ Flüssigkeit (täglich) zu bestrahlen. Es ist störend, dass die Lösung sowohl im Dunkeln hergestellt, als auch bei Lichtabschluss aufbewahrt werden muss. Durch aktinisches Licht würde nämlich eine bedeutende und allmählich noch fortschreitende Jodausscheidung erzeugt werden. Auch ist die Temperatur der Flüssigkeit von Einfluss. Bisher wurde noch kein Instrumentarium in den Handel gebracht.

Das Quantimeter.¹⁾

Im folgenden sei nun ein neues Verfahren der direkten Dosenmessung mitgeteilt, welches sich der Wirkung der Röntgenstrahlen auf die photographische Schichte bedient. Zur Entstehungsgeschichte der Methode mögen einige Bemerkungen gestattet sein.

Es war gewiss schon zu Beginn der Röntgenära bei vielen die Vermutung entstanden, dass die Wirkung der Röntgenstrahlen auf die photographische Platte und auf das lebende Gewebe durch zunehmende Absorption erzeugt werde und in einer physikalisch-chemischen Veränderung bestehe. Auch war es naheliegend, dass die Veränderung der photographischen Schichte ein Mass für die therapeutische Dosis und — ziemlich konstante Empfindlichkeit vorausgesetzt — auch für die Wirkung auf die Haut abgeben könne.

Ich habe vor Jahren (Wiener klin. Woch. 1900 Nr. 50) den Grundsatz ausgesprochen: „Die Wirkung der Bestrahlung eines Organismus mit der Röntgenröhre wird durch Röntgenstrahlen erzeugt, welche auch die photographische Bromsilbergelatineplatte verändern.“ „Die Wirkung auf die Haut entspricht offenbar nahezu der Wirkung auf die photographische Platte. Eine weiche Röhre schwärzt die photographische Platte nach kurzer Zeit intensiv, und diese Strahlen bewirken auch rasche Effekte in der Haut. Eine harte Röhre aber, mit weniger, dagegen stark penetrierenden Strahlen, schwärzt die photographische Platte nur langsam; diese Strahlen bringen auch in der Haut eine geringere Wirkung hervor. Es besteht also ein Parallelismus zwischen der Wirkung auf die Haut und die photographische Platte.“ „Exakte quantitative Untersuchungen werden erst nach Ausbildung der Photometrie des Röntgenlichtes möglich sein.“ „Die verschiedenen Grade der Röntgenveränderung der Haut werden

¹⁾ Auch Quantitometer.

stufenweise durch die bei der Bestrahlung auf die Hautoberfläche fallenden Mengen des Röntgenlichtes erzeugt.“ „Die Schwere der Entzündung hängt aber nicht bloss von der Menge, sondern auch der Qualität des Röntgenlichtes ab, da es auf die Menge des absorbierten Lichtes ankommt.“

Wenn bisher niemand die Wirkung der Röntgenstrahlen auf die photographische Schichte zur Dosenmessung ausbildete, so liegt dies an den technischen Schwierigkeiten, die zu überwinden waren.

Die neue „quantimetrische“ Methode wurde nach den von mir seinerzeit ausgesprochenen Grundsätzen von Herrn Horn (Firma Reiniger, Gebbert & Schall, Erlangen) vorbereitet, der mit einem photographischen Entwicklungspapier, konstantem Entwickler und vorläufiger Skala Versuche anstellte, ohne sie zu publizieren; davon ausgehend bildete ich Instrument und Verfahren — wie ich es im folgenden beschreibe — aus, speciell für die Zwecke der Röntgentherapie. Es sei den Herren der Fabrik für die Anregung und weitere Unterstützung bestens gedankt.¹⁾

Eigenschaften des Quantimeterpapiers.

Das Quantimeterpapier besteht aus einer unterempfindlichen photographischen Schichte aus Chlorbromsilbergelatine auf starkem Papier. Die Emulsion besitzt eine nur in engen Grenzen schwankende Empfindlichkeit und Gradation, sie stellt sich beim Vergleiche mit Bromsilbergelatinepapieren, zumal mit gewöhnlichen photographischen Platten, als unterempfindlich dar; ein empfindlicheres Papier würde sich — auf gleiche Weise entwickelt — schon bei praktisch nicht in Betracht kommenden, ganz schwachen Bestrahlungen zu schwärzen beginnen und grosse Dosen, Normaldosen, nicht mehr anzeigen.

Unsere Normalskalen werden mit Glühlicht hergestellt und sind nach Lichtmengen (Zeiten) graduiert. Die Schwärzungen steigen bei Glühlicht und Röntgenlicht in fast vollkommen gleichem Masse. Will man eine richtige Skala mit Röntgenlicht anfertigen, so kann dies entweder durch gleichzeitige Exposition verschieden weit vom Fokus entfernter Papiere geschehen oder durch Bestrahlung einer Serie von Stücken nebeneinander, die successive entfernt werden. In beiden Fällen muss mit peinlicher Sorgfalt darauf geachtet werden, dass der verwendete Strahlenkegel in allen Punkten des konvexen Querschnittes gleich starkes Licht enthalte, und bei der zweiten Methode ausserdem darauf, dass die Röhre vollkommen gleichmässig funktioniere, insbesondere nicht allmählich weicher werde, was durch Vermeidung stärkerer Belastung (man nehme schwaches Licht und langsame Unterbrechungen) gelingen kann.

Zum Verständnis unserer Skala, in welcher Grad 1—4 grossen Kontrast zeigen und Zwischenstufen zulassen, während die höheren Grade immer schwerer zu unterscheiden sind, sei auf die bei der Schwärzung der Bromsilbergelatineschichte mitwirkenden Faktoren hingewiesen (vgl. J. M. Eders Handbuch der Photographie); die Schwärzung hängt ab:

1. Von der Intensität und Wellenlänge des einwirkenden Lichtes,
2. von der Belichtungsdauer,
3. von der Lichtempfindlichkeit und Dicke der sensiblen Schichte,
4. von der Art (chemischen Zusammensetzung, Zeitdauer, Temperatur u. s. w.) der Entwicklung.

Die Schwärzungskurven, welche die Beziehungen zwischen Lichtmenge und Reduktion ergeben, steigen

1. in der Periode der Unterexposition annähernd proportional der einwirkenden Lichtmenge;
2. in der Periode der richtigen Exposition ziemlich proportional den Logarithmen der einwirkenden Lichtmengen;
3. in der Periode der Überexposition findet keine merkliche Zunahme der Schwärzung statt.

Bei Röntgenlicht sind die Verhältnisse wie gesagt ähnlich; Prechts Angabe, dass die Schwärzungen der photographischen Platte durch Röntgenlicht proportional den Quadratwurzeln aus den einfallenden Lichtmengen steigen, besteht, wenigstens für unser Papier, nicht zurecht.

Hier sei darauf hingewiesen, dass es bei unserem Verfahren Quellen für Ungenauigkeit giebt; wir wollen prüfen, in welchem Masse sie in Betracht kommen.

¹⁾ Ich habe Instrument und Verfahren zuerst auf dem Röntgenkongress in Berlin am 2. Mai 1905, schliesslich in verbessertem Zustande am 19. Januar 1906 in der K. K. Gesellschaft der Ärzte in Wien besprochen und demonstriert.

1. Die Schwärzung einer photographischen Schichte ist zunächst von der absorbierten Lichtmenge abhängig; die photographische Reciprocitätsregel (das Bunsen-Roscoesches Gesetz) sagt, dass gleichen Produkten aus Lichtintensität (J) und Belichtungszeit (T), also den gleichen Lichtmengen, dieselben photographischen Wirkungen (S) entsprechen, $S = J T$. Doch gilt das Gesetz nur in gewissen Grenzen, die Bromsilbergelatineschichte verwendet nämlich von dem einfallenden Licht um so weniger, auf je längere Zeit die Bestrahlung verteilt ist (Schwarzschild). Exposition bei 1 Meter 1 Minute lang, giebt etwas stärkere Schwärzung als bei 4 Meter 16 Minuten lang.

2. Ferner wirkt dieselbe Lichtmenge bei intermittierender etwas weniger als bei kontinuierlicher Beleuchtung (Abney).

Das Intermittieren schwächt die Wirkung umsomehr ab, je länger die Pause im Verhältnis zur Einzelbelichtung und zweitens je stärker diese ist; die Änderungen betreffen besonders unter dem Schwellenwerte liegende Einzelbelichtungen (Schwarzschild).

Doch sind diese Einflüsse nicht so gross, um bei unseren Versuchen mit aktinischem und Röntgenlicht, oder gar in der therapeutischen Praxis von Bedeutung zu sein. Übrigens dürfte sich die Haut diesbezüglich ähnlich wie die photographische Schichte verhalten und daher eine Kompensation der Fehlerquellen stattfinden.

3. Man könnte erwarten, dass das Verfahren durch Auftreten der Schleierschwärzung sehr beeinträchtigt würde. Unter „Schleier“ beim Entwickeln versteht man die Silberreduktion, welche die nicht belichtete Schichte beim Behandeln mit Entwicklersubstanzen erleidet. Schleierbildung kommt aber bei dem Quantimeterpapier bei der vorgeschriebenen Behandlung nicht vor.

4. Eine weitere Fehlerquelle liegt in der Nothwendigkeit einer Normalentwicklung; doch kann man unsere Vorschrift leicht einhalten. Ein viel wärmerer Entwickler würde bedeutend schneller schwärzen, ein viel kälterer langsamer; doch machen Unterschiede von 1–2 Graden C. bei schwachem Entwickler nur sehr wenig aus. Auch etwas abgestandene Stammlösungen wirken fast so stark wie ganz frische.

5. Die photographische Schichte kann eigentlich nicht überall von ganz identischer Dicke sein; aber man kann sich leicht überzeugen, dass diese Fehlerquelle bei dem sorgfältig erzeugten Quantimeterpapier nicht in Betracht kommt.

6. Lieferungen von vollkommen übereinstimmender Sensibilität können nicht erzeugt werden; doch gleichen wir diesbezügliche kleine Unterschiede durch entsprechende Änderung in der Konzentration des Entwicklers vollkommen aus (siehe unten); auch die Normalskala hat dadurch allgemeine Gültigkeit.

So kann also unser Verfahren als recht genau gelten; mathematische Exaktheit für alle Fälle darf es nicht beanspruchen. Das ist auch für die therapeutische Praxis unnötig.

Sensibilitätsproben.

Die Angabe der Empfindlichkeitsproben soll jeden in die Lage versetzen, die Empfindlichkeit des gelieferten Quantimeterpapiers, bezw. die Richtigkeit der von der Fabrik angegebenen Entwicklungsvorschrift zu kontrollieren. Zu diesem Zwecke nimmt man zunächst an dem erhaltenen Papier folgende Grundprobe vor.

1) Die Empfindlichkeitsprobe mit der Scheinerschen Benzinlampe¹⁾. Die Probe geschieht in der Dunkelkammer und erfordert grosse Sorgfalt. Man zündet die Lampe an, stellt die Flamme ein und setzt sich so neben den Tisch, dass sich der Metallring über der Flamme in Augenhöhe befindet. Man stellt nun 30 cm vom Fenster des Lampenzylinders ein mit weissem Papier überzogenes Brett vertikal auf, und befestigt mehrere Reagensstreifen im hellsten centralen Teil des scheibenförmigen Lichtfeldes und exponiert die Streifen teils 30, teils 60 Minuten; man kontrolliert bzw. reguliert während der ganzen Dauer des Versuches die Flammenhöhe; Luftzug und Bewegung im Raum sind zu vermeiden.

¹⁾ Die Scheinersche Benzinlampe (zu beziehen von Töpfer in Potsdam), wird mit Ligroin vom spezifischen Gewicht 0,7 gefüllt. Ihr Saugdocht ist in einem 14 cm hohen Porzellanzylinder eingeschlossen und durch ein Zahnrad verstellbar. Die Flamme wird auf die Höhe des Diopters eingestellt und dabei erhalten. Der Dioptr besteht aus einem 2,8 cm über der Flammenbasis angebrachten dicken Drahttring, oder in Eders Modifikation aus einem Blechring mit zwei gegenüberliegenden, von einem feinen Draht durchzogenen Löchern. Die Flamme wird durch ein vertikales Blech mit einem 1 mm hohen, 15 mm breiten Spalt und einen roten Glascylinder mit einem runden Fenster doppelt abgeblendet, so dass das Licht ausschliesslich durch den Spalt nach aussen gelangen kann. Ich zog die Scheinersche Benzinlampe der 13 mal stärker leuchtenden, aber komplizierteren Hefnersche Amylacetatlampe vor. Erstere eignet sich bekanntlich vortrefflich als Normallichtquelle zur Empfindlichkeitsprüfung und giebt nach Eder durch 8 Stunden konstantes Licht.

Die von der Fabrik vorgeschriebene Normalentwicklung (siehe unten) soll Quantimetergrad 1 bzw. 2 geben.¹⁾ Anderenfalls wäre die Entwicklungsvorschrift unrichtig und man müsste durch Versuche die richtige Verdünnung des Entwicklers ermitteln.

Man braucht die Scheinersche Lampe nicht anzuschaffen, weil man sie ja nur 1—2 mal braucht und in jedem physikalischen oder photographischen Institut vorfindet. Hat man einmal für eine Lieferung die Fabrikvorschrift richtig befunden, so kann man in Zukunft einfachere Proben vornehmen. Man bestimmt z. B. an der ersten Papiersorte auch die Kraft einer Glühlampe oder einer Radiumkapsel und exponiert die nächsten Papierlieferungen mit einer solchen selbst geachteten Lichtquelle.

2) Glühlampenprobe. Eine Glühlampe wird zur Vermeidung von Abnutzung ausschliesslich für diese Versuche reserviert. Zur Kontrolle der Stromzufuhr schaltet man Ampère- und Voltmeter ein oder nimmt die Versuche, um Stromschwankungen möglichst zu vermeiden, wenigstens stets zur gleichen Tageszeit, z. B. $\frac{1}{2}$ 1 Uhr nachmittags vor. (Verfasser verwendet eine Auersche Osmiumlampe von etwa 50facher aktinischer Kraft der Hefnerschen Normallampe.) Die Exposition des Quantimeterpapiers in der Dunkelkammer durch 30 Sekunden ergäbe bei Behandlung mit dem richtigen Entwickler z. B. Grad 1. Die so geachte Glühlampe lässt sich für Sensibilitätsproben an späteren Papiersendungen verwenden.

3) Radiumprobe. Eine mir zur Verfügung stehende Radiumkapsel giebt nach 1 stündigem Kontakt mit einem Reagenskuvert (flach auf dem Tische liegend, Etikette unten) bei richtiger Entwicklung z. B. Grad 4 mit allerdings nicht ganz gleichmässiger Schwärzung — infolge ungleichmässiger Verteilung des Radiumsalzes. Die späteren Lieferungen müssen bei ihnen entsprechenden Verdünnung des Entwicklers die gleichen Schwärzungen geben. Die Courtadesche Radiumkapsel — Gaiffe, Paris — erzeugt Grad 3. (Prüfung durch Dr. Bécèle.)

4) Hat man die erste Papiersendung mit der Grundprobe geacht, so kann natürlich ein Streifen dieser Emulsion — sie ist an einem trockenen Ort aufzubewahren und behält dabei viele Monate ihre Sensibilität bei — zur Prüfung der nächsten Sendung dienen. Gleichzeitige Belichtung eines Streifens der ersten und der zweiten Lieferung mit irgend einer Lichtquelle und gemeinsame Entwicklung giebt übereinstimmende Schwärzung bei gleicher Empfindlichkeit. Anderenfalls gehört zur neuen Lieferung eine andere Entwickler-Konzentration, die ja von der Fabrik jedesmal bekannt gegeben wird und auch leicht durch Versuche zu bestimmen ist.

5) Probe mit dem Sabouraud-Noiréschen Leuchtscheibchen.

Eine Röntgenröhre wird mit dem Fokus senkrecht über einem auf der Tischplatte liegenden Reagenskuvert von der ersten (nach Scheiner geachteten) Sendung (Etikette unten), z. B. bei 20 cm Fokusbildanz angebracht; in halber Fokusbildanz, also bei 10 cm, wird ein frisches Leuchtscheibchen befestigt, im übrigen symmetrisch zum Quantimeterpapier, damit beide von einem gleich kräftigen Sektor des Röntgenstrahlenkegels getroffen werden. Die Symmetrieebene der Röhre soll senkrecht auf der Tischplatte stehen, und der genannten Ebene soll auf der einen Seite das Scheibchen, auf der anderen der Streifen dicht angelagert sein. Die Härte des Lichtes möge beläufig 5° der Benoist-Walterschen Skala betragen und die Röhre konstant funktionieren. Wenn das Scheibchen den braunen Ton des — zu seiner Serie gehörigen — Musters erreicht hat, wird die Bestrahlung unterbrochen. Das entwickelte Quantimeterpapier wird z. B. genau 10 x zeigen. Ein Scheibchen derselben Lieferung kann zu Sensibilitätsproben an späteren Papiersendungen verwendet werden; diese Probe ist allerdings minder genau.

Das Instrumentarium des Quantimeters (Reiniger, Gebbert & Schall, Erlangen) besteht im wesentlichen aus zwei Teilen: aus schwarz kuvertierten Reagenspapierstreifen und einer Normalskala. Die Streifen (Figur 3 links) werden für die Dauer der Bestrahlung auf die Körperregion gelegt und nach der Sitzung (in der Dunkelkammer oder in einem lichtdichten Kästchen — Figur 1) entwickelt. Die Normalentwicklung besteht in der Behandlung des Streifens mit Normalentwickler von Zimmertemperatur 18° C. durch genau eine Minute und nachfolgende Fixage.

Als Stammlösungen können dienen:

Lösung A. Metol (Hauff) 15,0	Lösung B. Kalium carbonicum 110,0
Natrium sulfurosum 150,0	Aqua destill. 1000,0
Aqua destill. 1000,0	

¹⁾ Röntgenlicht von Oberflächenwirksamkeit E ersten Grades erzeugt bei 30 cm Fokusbildanz in 36 Minuten Quantimetergrad 1, entspricht also beiläufig dem abgeblendeten Scheinerschen Benzlicht; übrigens wird Lampenlicht kontinuierlich emittiert, Röntgenlicht diskontinuierlich, wodurch die wahre Expositionszeit bei letzterem während 36 Minuten Sitzungsdauer höchstens einige Sekunden betragen dürfte.

Der Normalentwickler wird durch Mischung der Stammlösungen zu gleichen Teilen und Verdünnung mit Brunnenwasser hergestellt; die Verdünnung ist nicht für jede Lieferung Quantimeterpapieres in gleicher Weise vorzunehmen, sondern wie es die von der




Fig. 1.

Dunkelkästchen, 30 cm hoch, mit zwei Rubinglasfenstern, Schlupfärmel und Eprovettengestell; aufgeklappt gezeichnet.

Fabrik beigegebene Entwicklungsvorschrift angiebt. Wer wissenschaftlich exakt arbeiten will, wird die Genauigkeit dieser Vorschrift mittelst einer Empfindlichkeitsprobe kontrollieren und so die richtige Verdünnung selbst feststellen.




Fig. 2.

Skalenkästchen mit aufgelegtem Schieber, der einen Reagensstreifen mit Schwärzung 7 X enthält.

Nachdem der Streifen im Entwickler (das eingelegte Thermometer zeige 18° C.) bei leichter Bewegung eine Minute verweilt hat, wird er dreimal durch Wasser gezogen und in saures Fixierbad gebracht, endlich in Wasser abgespült; der ganze Vorgang dauert 3 Minuten und der Streifen kann noch feucht mit der Skala verglichen werden.

Bei der Entwicklung hat sich das Papier grau gefärbt, und zwar naturgemäss um so dunkler, eine je grössere Lichtmenge es absorbiert hat. Der graue Ton giebt ein Mass für das von der oberflächlichen Hautschicht absorbierte Röntgenlichtquantum, Oberflächendose.

Wenn man in der Praxis einmal nicht in der Lage sein sollte, die Entwicklungsvorschriften genau zu erfüllen, z. B. bei hoher oder niedriger Lufttemperatur die Lösung nicht richtig temperiert erhält oder keinen frischen Entwickler zur Hand hat, so bediene man sich von der Fabrik gelieferter oder selbst hergestellter Kontrollstreifen, das sind Streifen, die schon auf einen bestimmten Grad, und zwar mit geachtetem Glühlicht exponiert und entsprechend signiert sind; sie sind mit den verwendeten Reagensstreifen gemeinsam zu entwickeln und die an letzteren entstandenen Schwärzungen können als verlässlich gelten, wenn der Kontrollstreifen im Entwickler die richtige Schwärzung erhält.

Die Normalskala (Fig. 2) besteht aus einem stufenweise belichteten Quantimeterpapierstreifen mit entsprechend ansteigenden Schwärzungsgraden.¹⁾ Die neben den Feldern stehenden Zahlen geben die absorbierten Lichtquantitäten an, wobei das den Schwärzungsgrad 1 hervorrufende Quantum als Einheit angenommen ist. Wir wollen diese Einheit x (nach den X-Strahlen) nennen. $1 x$ stellt eine kleine radiotherapeutische Dose dar, 6 bis 10 x die gewöhnlichen Normaldosen. Die quantimetrische Einheit ist so gewählt, dass sie die Hälfte der Holznechtschen chromoradiometrischen beträgt,

$$2 x = 1 H,$$

10 x oder 5 H entsprechen einer Sabouraud-Noiréschen Maximaldosis.

Bei Experimenten kann es wünschenswert sein, Bruchteile der kleinsten Quantimeterdosis zu messen, dies kann dadurch geschehen, dass man den Reagensstreifen in geringerer Entfernung von der Röhre, z. B. in halber Fokushautdistanz, anbringt. Bei starken Bestrahlungen empfiehlt es sich, den ersten Streifen rechtzeitig durch einen zweiten zu ersetzen (beide Zahlen sind zu summieren); bei langen Tierexperimenten wird ein Streifen zu Beginn, ein anderer zum Schluss für je einige Minuten aufgelegt oder aber ein Streifen in grösserer Entfernung, z. B. doppelter Fokushautdistanz — in gleich wirksamem Strahlensektor — angebracht.

Tiefenmessung.

Man kann aber mit dem Quantimeter nicht bloss die Oberflächendosen, sondern gleichzeitig die Tiefendosen bestimmen. Zu diesem Zwecke wird der couvertierte Reagensstreifen mit einem 1 mm dicken Aluminiumplättchen (Härte- oder Tiefenmesser) halbseitig bedeckt.

Bei Hautbehandlung genügt ein einfacher Streifen, er kann auf den Erkrankungsherd direkt aufgelegt werden, da er nur wenig Licht absorbiert, es sei denn, dass das Licht sehr weich ist. (Die Holznechtsche Pastille darf bekanntlich nicht in das Bestrahlungsfeld selbst gelegt werden, sie absorbiert bei mittelweichem Licht etwa $\frac{1}{5}$ der Strahlung. Das S.-N.sche Leuchtscheibchen hält beiläufig die Hälfte des Lichtes zurück.) Ein mit Härtemesser armierter Reagensstreifen kann auf die Haut der zu bestrahlenden Region ebenso wie ein einfacher Streifen aufgelegt werden, wenn es sich um Behandlung eines unter der Haut gelegenen Gebildes handelt. Dabei kann die durch Aluminium bewirkte Abdeckung vernachlässigt werden, weil man in solchen Fällen härtere Röhren verwendet und ausserdem in der Tiefe durch Sekundärstrahlung Ausgleichung der Lichtverteilung stattfindet. Will man auch bei Behandlung einer Hautaffektion einen armierten Streifen verwenden, so soll er nicht auf die kranke Region selbst, sondern daneben gelegt werden. Hier sei bemerkt, dass die Art der Unterlage unter dem Streifen, Körperteil, Luft oder Metall, auch die Temperatur während der Bestrahlung keinen Einfluss auf die Schwärzung hat.

Man liest an dem entwickelten Streifen durch Vergleich mit der Skala den Schwärzungsgrad des freigebliebenen und des mit Aluminium bedeckten Feldes ab. Aus dem Verhältnis dieser beiden Grade lässt sich die Härte des verwendeten Röntgenlichtes beiläufig bestimmen; je weicher die Strahlen, desto grösser die Verhältniszahl, je härter die Strahlen, desto weniger unterscheiden sich die beiden Schwärzungsgrade voneinander. (Figur 3 rechts.)

¹⁾ Man kann von der Fabrik auch Skalenstreifen erhalten, an denen jedes Feld in der Mitte durchlocht ist, oder rosettenförmige Skalen. Eine solche besteht aus zwei zusammenhängenden Scheiben, die zentral durchlocht sind und — wie es bei der Benoist'schen Härteskala der Fall ist — sektorenförmige Felder tragen; die eine Scheibe enthält die niederen, die andere die höheren Grade. Unter den kreisförmigen Ausschnitt wird der zu prüfende Reagenstreifen (trocken) geschoben.

Die Dicke des Aluminiumplättchens ist so gewählt, dass sein Schatten beiläufig dem einer 1 cm dicken Wasserschicht (oder was ziemlich dasselbe ist: Muskelschicht) entspricht. Der unter dem Härtemesser erscheinende hellere Ton zeigt demnach beiläufig die einer 1 cm tief gelegenen Gewebsschicht während der Sitzung gegebene Dose, „1 cm-Tiefendose“ an.

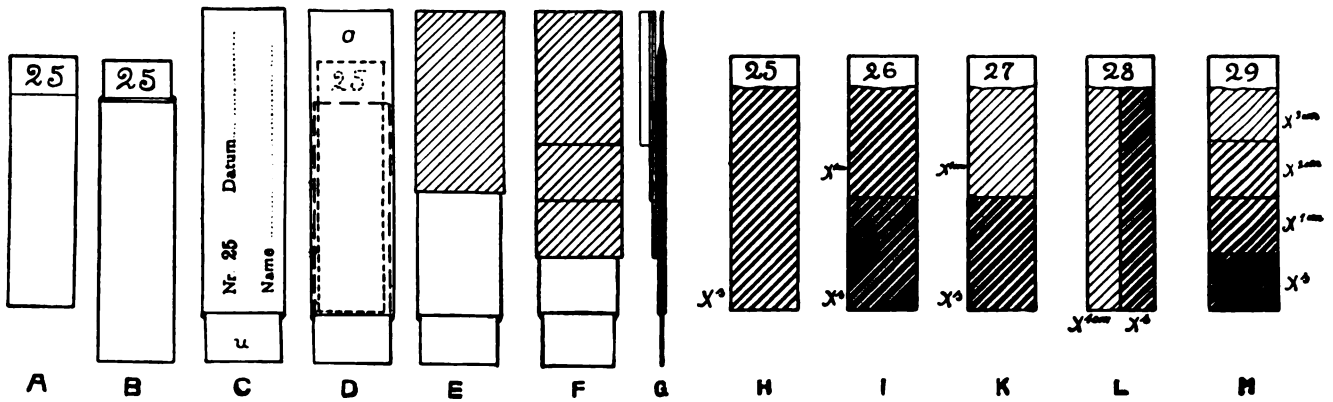


Fig. 3.

Reagenstreifen (verkleinert).

A. Entnommen, ungebraucht; Länge 5 cm, Breite $1\frac{1}{2}$ cm. B. Im inneren Couvert. C. Dieses im äusseren Couvert. D. Gefülltes Reagenscouvert, durchsichtig gedacht. Diese Packung hat den Zweck der leichten Entnahme des Streifens. Im Dunkelkästchen werden die zu entwickelnden couvertierten Streifen mit dem unteren Ende „u“ in die Klammern gesteckt; eine Hand genügt um das Couvert zu öffnen und den Streifen zu entnehmen. E. Mit einfachem Tiefenmesser armierter Streifen. F und G mit skalenförmigem Tiefenmesser. H bis M entwickelte Streifen; H einfacher, I bis M armierte Streifen. I nach Exposition mit hartem, K und L mit weichem Röntgenlicht, im letzten Falle war ein langer schmaler, bei M ein skalenförmiger Tiefenmesser verwendet worden.

Die folgende empirisch gewonnene Tabelle giebt das bei verschiedenen Härtegraden der Benoist-Walterschen Skala bestehende Verhältnis zwischen der superfiziellen (s) und der unter 1 mm Aluminium vorhandenen Dose an.

X^2	:	X^1	=	ca.	10 : 2	bei	B.-W.	2
„	„	„	„	„	10 : 3	„	„	3
„	„	„	„	„	10 : 4	„	„	4
„	„	„	„	„	10 : 5	„	„	5
„	„	„	„	„	10 : 6	„	„	6

Bei mittelweichem Licht, i. e. Härtegrad B.-W. 5, beträgt also die 1 cm-Tiefendose etwa die Hälfte der Oberflächendose. Die übrigen Tiefendosen $X^{2\text{cm}}$, $X^{3\text{cm}}$, $X^{5\text{cm}}$ u. s. w., die selbstverständlich immer mehr abnehmen, können durch Verwendung treppenförmiger Tiefenmesser annähernd bestimmt werden. Man kann eine kurze geradlinige Treppe mit 1, 2 und 3 mm Aluminiumdicke verwenden (vgl. Figur) oder eine Rosette, die dem Benoistischen Instrument nachgebildet, aber kleiner ist und aus 0,11 mm dicken Silberplättchen mit sechs umgebenden Sektoren besteht; ein Sektor ist frei, die anderen bestehen aus folgenden Aluminiumdicken: 1, 2, 4, 6 und 8 mm. Hierbei misst man Dosen bis zu bedeutender Tiefe und besitzt dadurch auch eine viel genauere Härtemessung, als durch einfachen Vergleich von X^s und X^1 . Die Rosette wird — mit einem breiten Streifen unterlegt — auf die Haut neben das Bestrahlungsfeld gelegt, bei schwächeren Bestrahlungen näher zur Röhre, z. B. in halber Fokushautdistanz angebracht. Übrigens genügt meist die Messung der Lichtstärke mit dem einfachen Tiefenmesser (1 mm Alum.) und die weiteren Tiefendosen können aus der folgenden Tabelle annähernd bestimmt werden — die Gewebsdichte dem Wasser entsprechend vorausgesetzt.

Percentuelle Tiefendosen für verschiedene Härtegrade.¹⁾

Härtegrade nach B. W.	1 cm	2 cm	3 cm	4 cm	5 cm	10 cm
VI	über 60	50	40	35	32	28 (?)
V	50	33	25	20	16	10 (?)
IV	40	23	13	9	4	
III	33	17	8	3 (?)	1 (?)	

Das Röntgenlicht nimmt daher nach der Tiefe zu langsamer ab, als man erwarten sollte; während die erste 1 cm dicke Wasser- oder Muskelschicht z. B. die Hälfte des oberflächlich vorhandenen Lichtes aufnimmt, absorbiert die zweite gleich dicke Schicht keineswegs die Hälfte der in 1 cm Tiefe vorhandenen Röntgenlichtmenge, sondern viel weniger. Die Erscheinung beruht auf einer in dem Gewebe erfahrenen Umwandlung, einer Härtung des Röntgenlichtes.

Selbstverständlich sind die Tiefendosen mittelst des Tiefenmessers nicht genau abzuleiten, insbesondere weil das 1 mm dicke Aluminiumplättchen nicht bei jeder Röntgenlichthärte genau den Schatten einer 1 cm dicken Wasserschicht giebt (bei härterem Licht ist es eine etwas dickere, bei weicherem etwas dünnere Aluminiumschicht), zweitens, weil das Gewebe des Körpers nicht überall gerade die Dichte von Wasser besitzt. So trifft dies wohl für Muskulatur und parenchymatöse Organe zu, während z. B. die einem dicken Panniculus — Fett ist leichter als Wasser und absorbiert daher weniger Röntgenlicht — gegebene Tiefendose grösser als die quantimetrisch bestimmte ist. Die Tiefendosen in der Lunge bei Thoraxbestrahlung sind natürlich noch viel grösser. Drittens nehmen die Dosen nach der Tiefe zu verhältnismässig rascher ab, wenn die Hautfokusdistanz gering ist.

Kontrolle der anwachsenden Dose.

Bei schwachen therapeutischen Bestrahlungen kommt man mit dem quantimetrischen Verfahren aus, weil man keine Überdosierung riskiert; man braucht auch den Streifen nicht gleich nachher zu entwickeln, kann vielmehr — zur Zeitersparnis — nach der Ordination die in einer grösseren Reihe von Bestrahlungen exponierten Reagensstreifen mittels eigener breiter Klammern gemeinsam entwickeln, wodurch man zahlreiche Streifen in wenigen Minuten erledigt. Auch kann man natürlich bei schwachen Bestrahlungen denselben Streifen wiederholt für einen Patienten verwenden und erst nach mehreren Sitzungen entwickeln, wobei man freilich nicht vergessen darf, dass die Gesamtdose durch Fraktionierung in ihrer Wirkung abgeschwächt wird (Erholungsfaktor).

Bei Normaldosen dagegen müsste man natürlich die Sitzung behufs Entwicklung wiederholt unterbrechen; man kann nämlich, insbesondere bei starkem Licht und naher Röhre, die Normaldosis leicht stark überschreiten — was bekanntlich heftige Entzündungen zur Folge hat — und es empfiehlt sich daher während einer intensiven Bestrahlung das Anwachsen der Dosis durch ein ohne weiteres ablesbares, offenes Dosimeter als Indikator zu verfolgen; als solcher dient die chromoradiometrische Pastille Holzknichts oder das Sabouraud-Noirésche Leuchtscheibchen. Ihre Farbenveränderungen mahnen erforderlichen Falls zum Abbrechen der Sitzung; kommt es auf die genaue Einhaltung einer bestimmten Quantimeterdosis an, so unterbricht man gemäss dem Indikator etwas früher, entwickelt und setzt im Bedarfsfalle die Sitzung fort. Handelt es sich um die Verabreichung einer Normaldosis, ohne dass der Fall besondere genaue Dosierung erfordern würde, wie z. B. bei Behandlung von Tumoren, so werden sich Viele bei der Sitzung ausschliesslich an das offene Dosimeter halten, den Quantimeterstreifen aber erst später (gemeinsam mit anderen) entwickeln; das quanti-

¹⁾ Die Bestimmungen wurden bei grosser Fokusdistanz mit der Quantimeter-Aluminiummethode vorgenommen. Vergleiche auch die von Perthes nach anderer Methode gewonnenen Zahlen (diese Zeitschrift, Bd. VIII, S. 20).

metrische Resultat ist für die weitere Behandlung, insbesondere für Entscheidung des Zeitpunktes und der Stärke der nächsten Bestrahlung ausschlaggebend.

Das Milliampèremeter ersetzt bei der Kontrolle der anwachsenden Dose teilweise den Indikator, ist aber nur bei konstant funktionierender Röhre verwendbar, da man sonst durch die fortwährenden bedeutenden Schwankungen keine Durchschnittszahl der Strom- und Lichtstärke erhalten könnte. Die beiläufige Bedeutung der Dezimilliampèrezahlen für die Oberflächendosen bei verschiedenen Entfernungen ist aus folgenden Minutentabellen ersichtlich. (Die Minutenzahlen sind meist abgerundet, Zeiten unter einer und über 60 Minuten sind, als praktisch nicht in Betracht kommend, weggeblieben.)

Die Oberflächenwirksamkeit $E 1^0$ sei jenem Röntgenlicht (Aussenlicht) zugeschrieben, das bei 5 cm Fokaldistanz in einer Minute Quantimetergrad 1 giebt (sehr schwaches Licht); hier fließen ca. $\frac{1}{10}$ Milliampère durch die Röhre. 1 x entspricht daher der Leistung einer Zehntelmillimeterampère-Minute in 5 cm Fokaldistanz — ausserhalb der Glaswand! (Bei den Versuchen des Verfassers wurde ein 40 cm-Induktor verwendet, angeschlossen an Gleichstrom von 110 Volt, ein Quecksilberstrahlunterbrecher mit ungefähr 10 Unterbrechungen in der Sekunde, eine Müllersche Röhre vom Typus 12, Fluoreszenz der Glaswand mässig, Härtegrad 5 nach Benoist-Walter Nebenschlussfunkenlänge 18 cm. Als Ausgangspunkt zur Aufstellung der Tabellen diente ein Versuch bei 18 cm Fokaldistanz mit Licht $E 2^0$; die Minutenzahlen für die anderen Entfernungen und Lichtstärken wurden durch Umrechnung bestimmt, worauf noch Kontrollversuche angestellt wurden.)

Wie früher erwähnt, ist Röntgenlicht $1^0 E$ dem abgeblendeten Licht der Scheinerschischen Benzinlampe nahezu äquivalent, nur etwas schwächer, beide Lichtarten verhalten sich in ihrer Wirkung auf das Quantimeterpapier wie 5:6.

Minutentabellen.

Expositionszeiten in Minuten für verschiedene Oberflächenwirksamkeit und Fokaldistanz — konstant funktionierende Röhre.

Licht $E 1^0$ (m. w., ca. 1 Zehntel M. A.)

x	$\frac{1}{4}$	$\frac{1}{2}$	1	$1\frac{1}{2}$	2	$2\frac{1}{2}$	3	4	5	6	7	8	9	10	12	15
cm 10	1	2	4	6	8	10	12	16	20	24	28	32	36	40	48	60
12	1,5	3	6	9	12	15	18	24	30	36	42	48	54	60		
14	2	4	8	12	16	20	24	32	40	48	56					
16	2,5	5	11	16	22	28	33	44	55							
18	3	6	13	20	26	32	39	52								
20	4	8	16	24	32	40	48									
30	9	18	36	54												
40	16	32														
50	25	50														

Licht $E 2^0$ (m. w., ca. 2 Zehntel M. A.)

x	$\frac{1}{4}$	$\frac{1}{2}$	1	$1\frac{1}{2}$	2	$2\frac{1}{2}$	3	4	5	6	7	8	9	10	12	15
cm 10	—	1	2	3	4	5	6	8	10	12	14	16	18	20	24	30
12	—	1,5	3	4	6	7	9	12	15	18	21	24	28	30	36	45
14	1	2	4	6	8	10	12	16	20	24	28	32	36	40	48	60
16	1	2	5	7	10	12	15	20	25	30	35	40	46	50	60	
18	1,5	3	6	9	12	15	18	24	30	36	42	48	54	60		
20	2	4	8	12	16	20	24	32	40	48	56					
30	4	9	18	27	36	45	54									
40	8	16	32	48												
50	12	25	50													

Licht E 4° (m. w., ca. 4 Zehntel M. A.).

x	1/4	1/2	1	1 1/2	2	2 1/2	3	4	5	6	7	8	9	10	12	15
cm 10	—	—	1	1,5	2	2,5	3	4	5	6	7	8	9	10	12	15
12	—	—	1	2	3	4	5	6	7	9	10	12	14	15	18	22
14	—	1	2	3	4	5	6	8	10	12	14	16	18	20	24	30
16	—	1	2	3	5	6	8	10	12	15	17	20	23	25	30	40
18	—	1	3	4	6	7	9	12	15	18	21	24	27	30	36	50
20	1	2	4	6	8	10	12	16	20	24	28	32	36	40	48	60
30	2	4	9	13	18	22	27	36	45	54						
40	4	8	16	24	32	40	48									
50	6	12	25	37	50											

Licht E 6° (m. w., ca. 6 Zehntel M. A.).

x	1/4	1/2	1	1 1/2	2	2 1/2	3	4	5	6	7	8	9	10	12	15
cm 10	—	—	—	1	1	1,5	2	2,5	3	4	4,5	5	6	7	8	10
12	—	—	1	1,5	2	2,5	3	4	5	6	7	8	9	10	12	15
14	—	—	1	2	2,5	3	4	5	7	8	9	11	12	13	16	20
16	—	—	1	2	3	4	5	7	8	10	12	13	15	17	20	27
18	—	1	2	3	4	5	6	8	10	12	14	16	18	20	24	33
20	—	1	3	4	5	7	8	11	13	16	19	21	24	27	32	40
30	1,5	3	6	9	12	15	18	24	30	36	42	48	54	60		
40	3	5	11	16	21	27	32	43	53							
50	4	8	17	25	33	42	50									

Licht E 12° (m. w., ca. 12 Zehntel M. A.).

x	1/4	1/2	1	1 1/2	2	2 1/2	3	4	5	6	7	8	9	10	12	15
cm 10	—	—	—	—	—	—	1	1,3	1,6	2	2,3	2,6	3	3,5	4	5
12	—	—	—	—	1	1,2	1,5	2	2,5	3	3,5	4	4,5	5	6	7
14	—	—	—	1	1,3	1,5	2	2,5	3,5	4	4,5	5	6	6	8	10
16	—	—	—	1	1,5	2	2,5	3	4	5	6	7	7,5	8	10	13
18	—	—	1	1,5	2	2,5	3	4	5	6	7	8	9	10	12	16
20	—	—	1	2	2,5	3	4	5	6	8	9	10	12	13	16	20
30	—	1	3	4	6	7	9	12	15	18	21	24	27	30	36	45
40	1	2	5	8	10	13	16	21	26	32	37	42	48	53		
50	2	4	8	12	16	21	25	33	41	50	58					

Wie erwähnt, geben die Milliampères nur bei mittelweichem Licht und völlig konstanter Röhrenfunktion über die Oberflächenwirksamkeit einigermaßen verlässlichen Aufschluss. Die harte Röhre giebt bei derselben Stromstärke intensiveres Licht als die weiche; auch haben Strahlungsregion (Winkel mit der Ebene des Antikathodenspiegels) und Konstruktion der Röhre auf das emittierte Licht Einfluss. Wenn der Zeiger Rückstöße erfährt, so liegt dies an Unregelmässigkeiten in der Unterbrechung des Primärstromes oder bei härterer Röhre an Abgabe der elektrischen Ladung seitens der Kabel an die Luft, wodurch die Speisung der Röhre momentane Unterbrechung erfährt; die Rückstöße weisen demnach auf Herabsetzung der Oberflächenwirksamkeit und langsamer ansteigende Dose hin. Bei sehr weicher Röhre sind die Rückstöße des Zeigers durch Gegenstrom hervorgerufen, der ebenfalls Lichtverlust mit sich bringt.

Ein langsames Steigen des Milliampères während der Sitzung bedeutet ein Weicherwerden der Röhre, daher eine Änderung der Oberflächenwirksamkeit. Bei starkem Ansteigen hat man beträchtliche Überlastung der Röhre zu befürchten und den Primärstrom durch grössere Widerstände zu schwächen. Ruhige Zeigerstellung beweist richtige Belastung.

Aus diesen Ausführungen folgt, dass der Radiotherapeut zur richtigen Dosierung folgende Instrumente gleichzeitig verwenden soll:

1) ein Milliampèremeter, zur Einhaltung der richtigen Belastung der Röhre und beiläufigen Vorherbestimmung der zur Erreichung der beabsichtigten Dose erforderlichen Expositionszeit;

2) ein offenes Dosimeter als Indikator für das Anwachsen der Dose und rechtzeitige Abbrechen der Sitzung;

3) das Quantimeter zur genaueren Bestimmung der Dose und Registrierung derselben.

Bei Angaben über vorgenommene Bestrahlungen in Publikationen sind Dosimeterzahlen erforderlich, diese genügen aber auch; Mitteilungen über Fokusdistanz und Expositionszeit sind minder wichtig, über Induktor, Unterbrecher, Primärstrom u. s. w. überflüssig, ja sogar störend.

Therapeutische Oberflächendosen.

Wir nennen Normaldosen (Verfasser 1900) solche, welche, in einer Sitzung gegeben, nach ca. zwei Wochen Latenz normale Hautreaktion hervorrufen: leichte Braunfärbung oder Haarausfall oder Röntgendermatitis ersten Grades (entzündliche Schwellung mit oder ohne vollständigen Haarausfall), was erfahrungsgemäss in der Röntgentherapie meist indiziert ist. Diese Reaktion kann übrigens bekanntlich auch durch eine Serie von Bestrahlungen mit fraktionierten Dosen erreicht werden.

„Die zur Erzeugung von einfacher vorübergehender Alopecie für die Dauer von 8 Wochen nötige Exposition kann Normalexposition genannt werden. Die Regionen der Körperoberfläche reagieren in verschiedener Weise; die Haut reagiert im Zustande der Entzündung und in anderen pathologischen Zuständen besonders heftig. Die individuelle Disposition ist verhältnismässig in sehr geringem Masse von Belang; Kinder und jüngere Individuen reagieren heftiger als ältere Personen. Eine nennenswerte Idiosynkrasie, gemäss welcher ein Individuum schon durch eine beim normalen Menschen wirkungslose Bestrahlung ein Geschwür akquirieren würde, ist bisher nicht bekannt geworden und dürfte auch kaum existieren.“

„Es dürfte nicht gleichgültig sein, auf welchen Zeitraum man die Gesamtexposition verteilt, nämlich wie rasch man die Unterbrechungen in der Sekunde und wie gross man die Abstände der einzelnen Sitzungen wählt; man muss wohl bei Pausen einen Erholungsfaktor in Betracht ziehen.“

In diesen von mir vor fünf Jahren (l. c.) ausgesprochenen Sätzen ist die Proportionalität zwischen Hautwirkung und absorbierter Röntgenlichtmenge, sowie die ungleiche Empfindlichkeit verschiedener Hautstellen und Individuen ausgesprochen.

Folgende Tabelle giebt die normalen Oberflächendosen für Vollsitzungen in Quantimetergraden an; die Dosen entsprechen ziemlich den von Holz knecht angegebenen, 6—8 x sind wie oben erwähnt 3—4 H., bei Kindern und schwächlichen Individuen rate ich aber zu kleineren, z. B. halben Dosen. Bei mittelweiche m Licht, 5° Benoist-Walter, sind die 1 cm-Tiefendosen etwa halb so gross. Nach Verabreichung einer Vollsitzung hat man das Eintreten der Reaktion durch drei Wochen abzuwarten, sie tritt übrigens bei grösserer Dose nach kürzerer Zeit ein.

Normaldosentabelle in Quantimetereinheiten.

Körperstelle	Erwachsene	Kinder
Gesicht } Gelenksbeuge }	6—8	3—4
Schädel } Gelenksstreckseite }	8—10	4—5
Rumpf } Fusssohle }	10—16	5—8

Bei den Sitzungsmethoden mit mehreren Bestrahlungen sind die Einzeldosen selbstverständlich kleiner, doch ist die zur Erzeugung einer Normalreaktion notwendige Gesamtdose grösser als die Volldose und zwar um so grösser, auf je längere Zeitperiode die Einzelbestrahlungen verteilt werden. Eine auf drei Wochen verteilte Gesamtdose bei täglich oder jeden zweiten Tag erfolgenden Sitzungen ist beiläufig doppelt so gross als die zu gleichem Ziel führende Normaldose; das Gewebe erholt sich offenbar zwischen mehreren Bestrahlungen. Die zu Normalreaktion führenden Sitzungsmethoden, die sich durch Stärke der Einzelsitzungen, mithin auch durch die Zahl derselben und Länge der Intervalle unterscheiden, seien in folgender Tabelle übersichtlich zusammengestellt.

Sitzungsmethoden.

Die Dosen gelten für Durchschnittsempfindlichkeit der Haut.

Bezeichnung der Methode	Typus	Zahl der Sitzungen	Einzeldose		Verlauf	Kritik
			N. D.	Quantimeter		
I. Primitivmethode	Sessiones quotidianae	ca. 20	$\frac{1}{10}$	1 X	bei Beginn der Hautreaktion aussetzen	schleppend
II. Modifizierte Primitivmethode	Sessiones tertianae	ca. 10	$\frac{1}{6}$	2 X	bei Beginn der Hautreaktion aussetzen	brauchbar
III. Modifizierte Expeditivmethode	Series brevis	z. B. 3 an aufeinander folgenden Tagen	$> \frac{1}{3}$	4 X	3 Wochen zuwarten	brauchbar
IV. Expeditivmethode	Sessio unica cum dosi plena	1	1	10 X	3 Wochen zuwarten	beste

Verfasser verwendet das Quantimeter seit etwa $\frac{3}{4}$ Jahren. Ein weiterer Ausbau der Dosenlehre, auch bezüglich der speziellen Indikationen wird aber erst in Zukunft, und zwar durch Benützung des Quantimeters vorgenommen werden können.

Weitere Anwendungsgebiete.

Das quantimetrische Verfahren kann dank seiner Empfindlichkeit und Genauigkeit auch zur Beantwortung vieler biologischer, technischer und physikalischer Fragen dienen. So wird man nun den Unterschied der Wirkung derselben Dose bei langsamer und rascher Unterbrechungsgeschwindigkeit studieren können, indem man z. B. 10 x in einer zehn Minuten langen Sitzung mit zehn Unterbrechungen in der Sekunde und an der benachbarten Körperstelle durch 5 Minuten mit 20 Unterbrechungen in der Sekunde giebt. Ohne quantimetrische Kontrolle wäre die Übereinstimmung der Dosen in beiden Fällen nicht festgestellt, weil bei 10 und 20 Unterbrechungen in der Sekunde die Intensität der einzelnen Lichtschläge ungleich sein kann. Ferner wäre die Grösse des Erholungsfaktors bei verschiedenen Sitzungsmethoden zu erforschen und z. B. genauer zu bestimmen, wie gross bei der primitiven Sitzungsmethode Einzeldosen sein sollen, um in ihrer Wirkung der Normaldose gleichzukommen. Ferner können die für radiographische Aufnahmen erforderlichen Expositionszeiten quantimetrisch festgestellt werden, wobei natürlich der Quantimeterstreifen nahe an die Röhre gebracht werden muss. So zeigt sich, dass man der photographischen Platte (Schleussner) bei einer Handaufnahme etwa $\frac{1}{30}$ bei einer gewöhnlichen Nierenaufnahme mit Verwendung der Kompressionsblende $\frac{1}{6}$ X giebt. Durch Aufkleben von Quantimeterstreifen lässt sich weiterhin die Gesamtexposition gewisser Körperteile (Gesicht, Hand, Pubes) des Radiologen nach einer gewissen Zeit bestimmen.

Ebenso können natürlich einzelne Regionen des Röntgenzimmers nach längerer Zeit auf ihre Belichtung geprüft werden, was für die Sicherheit photographischer Platten und unseres Aufenthaltes von Interesse sein kann.

Von den physikalischen Fragen, die sich mit dem neuen Instrument studieren lassen, sei die Klassifikation des Röntgenlichtes nach Oberflächenwirksamkeit genannt; dabei ist auch eine Bestimmung der Oberflächenwirksamkeit der einzelnen Lichtschläge möglich. Wenn z. B. Röntgenlicht von $E 1^0$ mit zehn gleichartigen Unterbrechungen in der Sekunde zu Gebote steht, so besitzt ein Röntgenlichtschlag (Haupt- und Nachentladungen) die Oberflächenwirksamkeit von $\frac{1}{1000}$ Quantimetergrad. Ferner kann die Lichtverteilung auf einer bestrahlten Fläche, ebenso die in den einzelnen Richtungen der halbkugelförmigen Strahlungsregion vorhandene Lichtintensität, der Einfluss des Neigungswinkels der Röntgenstrahlen zur Antikathodenebene, der ungleichen Glasdicke erforscht werden. Es zeigt sich, dass nur in bestimmter Richtung, nur in einem schmalen Kegel von der Röhre das intensive Licht ausgeht und dass die Intensität von da nach allen Seiten abnimmt, wobei sich die einzelnen Röhren verschieden verhalten; bei den meisten Exemplaren liegt die wirksamste Region gerade unterhalb der Antikathode oder etwas mehr nach der Kathodenseite zu.

Man wird auch in Zukunft die maximale Leistung einer Röhre, die Änderung des Lichtes bei verschiedenem Induktor, bezw. Wechsel von Schaltung und Unterbrecher, bei Überlastung und Altern der Röhre genauer angeben können. Bei allen Versuchen dieser Art erhält man die exaktesten Resultate, wenn man die zu vergleichenden Reagensstreifen gemeinsam entwickelt, wozu breite Klammern für je 10 Papiere dienen.

Die photographische Wirksamkeit von Radiumpräparaten wird man quantimetrisch genau prüfen können. So giebt beispielsweise eine unserer mit dünnem Aluminium abgeschlossenen Radiumkapseln (ca. 20 mg) bei direkter Applikation nach einer Stunde als Kondaktdose bei-läufig $3\frac{1}{2} \times$ (mit sehr ungleichmässiger Schwärzung), und sendet, wie man sich an einem in grösserer Entfernung angebrachten, mit 1 mm Aluminium halbseitig abgedeckten Streifen nach langer Exposition überzeugen kann, eine sehr weiche Strahlung aus: $x^0 : x^1 = 10 : 1$. Endlich kann man sich von der Verlässlichkeit der üblichen Schutzmaterialien quantimetrisch leicht überzeugen; in der Praxis würde es genügen, wenn sie von mittelweichen Strahlen nur ein Viertel durchtreten lassen, 0.1 mm dickes Blei absorbiert bei Härte B. W. 5^0 sogar $\frac{7}{8}$ der Lichtmenge.

Schliesslich kann das quantimetrische Verfahren natürlich auch zur Photometrie von Licht der verschiedensten Art und Sensitometrie diverser lichtempfindlicher Materialien verwendet werden.

Vergleich der Dosimeter.

Der Wert des Quantimeters im Vergleich zu den anderen Dosimetern liegt in folgenden Momenten:

1. In der Möglichkeit, die Sensibilität des Reagens zu kontrollieren;
2. in der grösseren Genauigkeit und Empfindlichkeit, in der kontrastreichen Skala, sowie in der Haltbarkeit der Streifen, die man für wissenschaftliche oder gerichtliche Zwecke als bleibendes Dokument der Dose demonstrieren kann;
3. in der Unterscheidung zwischen Oberflächen- und Tiefendosen.

Ein Nachteil des Verfahrens ist in der erforderlichen Sorgfalt bei der Manipulation, in der Notwendigkeit der Entwicklung überhaupt gelegen, was bei starken radiotherapeutischen Bestrahlungen (Vollsitzungen) die gleichzeitige Anwendung offener Dosimeter als Indikatoren notwendig macht. Die Instrumente ergänzen einander im Gebrauche.

Eine tabellarische Übersicht möge den Vergleich der gebräuchlichen Messapparate erleichtern.

Vergleichstabelle.

Skalengrade.

Eigenschaft	Holzknachts Chromoradiometer-Pastillen	Sabouraud-Noirésche Leuchtscheibchen	Kienböcks Quantimeterpapier
Genauigkeit:	mässig genau	mässig genau	recht genau, daher auch verwertbar für biologische und physikalische Untersuchungen
Empfindlichkeit:	mässigempfindlich	unterempfindlich	sehr empfindlich
Haltbarkeit:	nicht haltbar; nachfärbend, bei Licht entfärbend	nicht haltbar; bei Licht rasch entfärbend	beständig, daher für wissenschaftlichen und forensischen Gebrauch geeignet
Härte- bezw. Tiefenmessung:	unmöglich	unmöglich	durchführbar
Skala	Ausdehnung	Normaldosen und darüber	Normaldosen und darunter
	Zwischenstufen	keine	ablesbar
	Grösse der Grade in x	2 x	x
Ablesung:	offen	offen [vor intensivem Tageslicht zu schützen]	verschlossen [zu entwickeln]
Lagerung:	neben dem Herd	auf Reagensträger in halber Fokushautdistanz	auf dem Herd
Gegenseitige Abhängigkeit:	behufs genauer Registrierung mit Quantimeter zu verbinden		bei Normaldosen offene Dosimeter als Indikator notwendig

X	H
1/4	
1/2	
1	
1 1/2	
2	
2 1/2	
3	
4	
6	3
8	4
10	5
	6
14	7
	8
20	10
	12
	16
	20
	24

1) Wenn man die Chromopastille oder den Quantimeterstreifen in halber Fokushautdistanz anbringt, so ist die kleinste ablesbare Hautdosis 3/4 H [1 1/2 X], bezw. 1/10 X.

Die beistehenden H-Grade beziehen sich auf die erste von Holzknacht konstruierte Type des Chromoradiometers; später modifizierte er das Instrument.

Correspondenzen.¹⁾

Deutsche Röntgen-Gesellschaft.

Der II. Kongress der Deutschen Röntgengesellschaft findet beschlussgemäss im Anschluss an den Chirurgenkongress am **1. und 2. April d. J.** im Langenbeckhaus in Berlin statt.

Vorläufige Tagesordnung:

Sonntag, den 1. April, vormittags: Geschäftssitzung des Vorstandes.

Montag, den 2. April, vormittags: 1. Generalversammlung, insbesondere Beratung und Annahme der Statuten.

2. Vorträge und Demonstrationen.

Nachmittags: Vorträge und Demonstrationen.

Abends: Projektionsabend und nacher gesellige Zusammenkunft.

Anmeldungen für Vorträge und Demonstrationen sowie Anfragen werden an den derzeitigen Vorsitzenden, Herrn Prof. Eberlein, Berlin NW., Luisenstrasse 56, oder den Schriftführer, Herrn Dr. Max Immelmann, Berlin W. 35, Lützowstrasse 72, bis zum 1. März d. J. erbeten, damit das definitive Programm rechtzeitig fertiggestellt werden kann.

Berlin, den 1. Januar 1906.

R. Eberlein, Vorsitzender.

Wir veröffentlichen die obige Einladung mit dem Bemerkten, dass der ursprünglich auf den 22. und 23. April d. J. angesetzt gewesene II. Kongress der Deutschen Röntgengesellschaft auf den 1. und 2. April verlegt werden musste, weil auch der diesjährige Chirurgenkongress mit Rücksicht auf den internationalen Kongress in Lissabon bereits in der Zeit vom 3.—7. April stattfindet.

Die Redaktion.

Nous apprenons avec regret la mort de M. Radiguet, un des plus connus et des plus justement estimés parmi les constructeurs parisiens d'instruments pour les sciences et, en particulier, d'appareils électriques. Pour lui rendre ici un dernier hommage, nous avons deux raisons également légitimes. La première c'est qu'il contribua, pour une part importante, à la vulgarisation en France des applications médicales de la découverte de Röntgen. La seconde, c'est qu'il fut une victime de ses occupations professionnelles. Dans son zèle à s'exposer sans cesse aux rayons de Röntgen, à une époque où on ne soupçonnait pas encore la puissance de leur action sur les tissus vivants et où par conséquent on ne cherchait pas à s'en préserver, il contracta une radiodermite grave des mains et des doigts. Cette radiodermite chronique avec ulcérations devint le point de départ de la maladie à laquelle il finit par succomber, malgré l'oblation chirurgicale d'un doigt, après de cruelles souffrances courageusement supportées. Nous nous inclinons avec respect devant cette vie si utilement employée, si malheureusement et si prématurément terminée.

Béclère (Paris).

Vereine und Kongresse.

Med. Ver. Greifswald.

Allard: **Vorstellung einer mit Röntgenstrahlen behandelten leukämischen Patientin.** Anfängliche Besserung unter Abnahme der Leukocyten, danach Auftreten einer vorher fehlenden Anämie, die nach Aussetzen der Bestrahlungen schwand. Die **Leukämie** besserte sich nachher.

¹⁾ Seitens der Redaktion der Fortschritte auf dem Gebiete der Röntgenstrahlen ist eine **Auskunftsstelle** für alle auf die Anwendung der Röntgenstrahlen sich beziehenden Angelegenheiten eingerichtet worden. Fragen medizinischer, physikalischer oder technischer Art werden beantwortet und, soweit dieselben von allgemeinem Interesse sind, unter dieser Rubrik publiziert. Alle Anfragen sind direkt an die Redaktion Dr. Albers-Schönberg, Klopstockstr. 10, Hamburg, zu richten.

Schles. Ges. f. vaterl. Kultur.

Krause berichtet über 11 Fälle von **Leukämie** und 15 von **Pseudoleukämie**, durchweg mit gutem Erfolge röntgenisiert. Namentlich lienale Leukämie wird günstig beeinflusst. Auch die lymphatische Leukämie sieht Krause als prognostisch nicht so ungünstig an wie andere Autoren. Wichtig ist frühzeitiger Beginn der Röntgenbehandlung.

Aerztl. Ver. München.

Rieder: **Röntgenuntersuchungen des Magens und Darmes**. Die bekannte Methode, mittels Wismut versehene Nahrungsmittel (Mehlbrei, Milch) die Magen- und Darmgrenzen sichtbar zu machen. Eine Photographie ist meist nicht nötig, Schirmuntersuchung genügt und bietet den Vorteil des Lagewechsels. Untersuchungen der unteren Darmabschnitte sind gut mit Wismutklysmen zu machen.

Aerztl. Ver. Hamburg.

Albers-Schönberg demonstrierte einen Patienten mit durch Röntgenstrahlen geheiltem **Hautsarkom** der Lendengegend. Die geschwürig zerfallenen Partien wie die unter der Haut liegenden Knosten waren nach im ganzen 44 Min. Bestrahlung mit mittelharter Röhre geheilt.

Naturhist. med. Ver. Heidelberg.

v. Hippel gelang es, bei Kaninchen angeborenen Schicht- bzw. Centralstar zu erzeugen durch Bestrahlung der trächtigen Muttertiere mit Röntgenstrahlen (21 H.). . . . p

Verein Deutscher Aerzte in Prag 1904, März.

Eckstein demonstriert ein 5 $\frac{1}{2}$ Monate altes Kind mit einer **Teleangiektasie**, welche etwa die Hälfte eines Handrücken einnahm, mit **Radium** behandelt. Die erste Sitzung, bei welcher 8 Stellen je 4 Minuten lang bestrahlt wurden, ergab kein Resultat. Bei der zweiten Sitzung, drei Wochen später, wurden 9 Stellen je 8 Minuten lang bestrahlt, und zwar unter stärkerem Druck, entweder manuell oder durch Gewichte ausgeübt, um das Gewebe blutleer zu machen und die Gefäße der Kapsel recht nahe zu bringen. Nun traten nach acht Tagen Knötchen, dann Blasen auf, welche barsten, worauf ein trockener Schorf entstand. Etwa drei Wochen nach dieser zweiten Sitzung sah man 9 Stellen, etwa 6 mm im Durchschnitt, welche hell und gefässlos waren, von zarten, weissen, glatten, verschieblichen Narben eingenommen. Eine dritte Sitzung vor zwölf Tagen zeigt noch keine Resultate. Eckstein erörtert die histologischen Veränderungen, welche das Radiumbromid verursacht und welche Halkin folgendermassen charakterisiert: „Eine mässig tiefe reichende Degeneration der Zellen der Gefässintima, des Epithels und des Bindegewebes, welche sekundär erst zu Gefässdilataation (Hyperämie), dann Abstossung, Zerfall und Resorption des Epithels und entzündlicher Infiltration führen. Die Tiefe des Prozesses ist keine beträchtliche. Die Veränderungen sind oberflächlich stark und nehmen nach der Tiefe ab.“ Die Veränderungen treten spät auf, nach Scholz nach 14 Tagen, im vorliegenden Fall nach 8 Tagen. Eckstein berichtet über weitere günstige Anfangsergebnisse mit der Radiumbehandlung bei einem sehr ausgedehnten Naevus flammeus. Endlich werden die physikalischen Eigenschaften des in einer Hartgummikapsel eingeschlossenen Radiumbromid demonstriert.

Verein böhmischer Ärzte in Prag, 1905, 27. März.

Hynck: Weitere Erfahrungen über die **Röntgenbehandlung der Leukämie**. Der Vortragende berichtet über eine neue Reihe von sechs Fällen von Leukämie, die mit Röntgenstrahlen behandelt wurden. In allen Fällen erzielte er einen Rückgang der subjektiven und objektiven Symptome, allerdings unter gleichzeitiger Verabreichung von Arsen oder Acid. phosphoricum. Recidive verhalten sich gegen die Röntgenbehandlung viel hartnäckiger als noch nicht mit Röntgenstrahlen behandelte Fälle. Alle Fälle weisen im Stadium der Heilung Hyperglobulie neben vergrössertem Volumen der Erythrocyten auf.

Werner (Hamburg).

Allgemeines Krankenhaus St. Georg, Hamburg. Wissenschaftlicher Abend am 16. Dezember 1905.

Adam bespricht unter Demonstration der Röntgenplatten den Erfolg röntgenologischer Untersuchung von tuberkulösen Lungenerkrankungen im Vergleich mit dem klinischen Befunde. Die betreffenden zur Untersuchung gekommenen Kranken, über 60 an der Zahl, boten fortgeschrittenere oder erst beginnende Prozesse in den Lungenspitzen. Die physikalische Untersuchung wurde vom Vortragenden ausgeführt, während Albers-Schönberg die Durchleuchtung auf dem Schirm und die Plattenaufnahme vorgenommen hat, letztere unter Verwendung seiner Compressionsblende und sehr lichtempfindlicher Platten, die eine Aufnahme im Atemstillstand ermöglichten, und zwar im Inspirium. Der Kranke lag auf dem Rücken mit etwas nach rückwärts geneigtem Kopf. Die Blende wurde so eingestellt, dass die Gegend vom unteren Rande des Kehlkopfes bis zur dritten bis vierten Rippe belichtet wurde. Die Darstellung des ersten Interkostalraumes gelang nur bei schlank gebauten Individuen; es deckt sich nämlich zumeist bei ventrodorsaler Durchleuchtung der Schatten der ersten und zweiten Rippe, wodurch leider die eigentliche Lungenspitze in den Schatten dieser Rippen zu liegen kommt. Der zweite, dritte und vierte Interkostalraum kommen sehr gut zur Ansicht. Die Clavicula wird bei dieser Methode stark nach unten

projiziert. Alle Kranken, bei denen physikalisch Perkussionsveränderungen in Form von Schallverkürzungen oder Dämpfungen oder ein Tiefstand einer Spitze nachweisbar waren, boten mehr oder weniger ausgedehnte Trübungen auf der Platte, die häufig weiter nach unten sich erstrecken als die Perkussionsveränderungen reichen. Bei allen diesen Fällen fanden sich klinisch auch Veränderungen der Atmung in Form von Verlängerung oder Verschärfung des Expiriums oder beides, teils mit, teils ohne Geräusche. Kranke, die klinisch nur katarrhalische Erscheinungen boten, gaben auf der Platte nur selten einen Befund und dann in Form kleiner circumscripiter, sehr intensiver Schatten, die wir als Käseherde mit Verkalkung deuten. Diese aber fanden wir auch bei einem Teil solcher Kranker, bei denen nur das allgemeine klinische Krankheitsbild den Verdacht einer beginnenden Tuberkulose erweckte, bei denen aber physikalisch keine oder nur so geringe Veränderungen der Atmung über einer oder beiden Spitzen sich nachweisen liessen, dass eine sichere Diagnose nicht gestellt werden konnte. Für diese Fälle ist die Röntgenplatte von ausschlaggebendem Wert, während in den Fällen von beginnendem, aber klinisch schon mit Sicherheit nachweisbarem Katarrh einer oder beider Spitzen die röntgenographische Darstellung z. Zt. versagt, die andererseits wieder, unseren Erfahrungen nach, der röntgenoskopischen Untersuchung mit dem Schirm bei weitem überlegen ist.

Autoreferat.

Journallitteratur.

Deutsche medizinische Wochenschrift. Nr. 44—51.

Schmidt: **Über bleibende Hautveränderungen nach Radlumbestrahlung und ihre Bedeutung für die therapeutische Anwendung der Becquerelstrahlen.** An Stellen, die längere Zeit mit Radium bestrahlt waren, traten nach der Abheilung der eigentlichen Dermatitis etwa nach sechs Monaten kleine Gefässerweiterungen in den sonst sehr hellen Narben ein. Die Stärke der Gefässerweiterungen entspricht der Länge der Bestrahlung bzw. der Heftigkeit der frischen Hautentzündung.

Wichmann: **Ein technischer Beitrag zur Finsen-therapie nebst Bemerkungen über Lupusbehandlung.** Beschreibung einer Vorrichtung, die Compressoren mechanisch unter stets gleichbleibendem Druck auf die behandelte Stelle zu fixieren. Als Vorbehandlung empfiehlt er Ätzungen mit 10% Pyrogallussalbe, Heissluftbehandlung und Holländer, auch die älteren bekannten Methoden. Röntgenbehandlung eignet sich besonders für Schleimhautlupus und stark ulcerierten oder ödematösen. Als Palliativmethode ist die Röntgenbehandlung von grösster Bedeutung, weil verhältnismässig schnelle Besserung eintritt und die Weiterausbreitung verhindert wird. Mit Vorteil hat er bei Röntgenbehandlung mit Eosinlösungen sensibilisiert, während bei Finsenbehandlung keine Einwirkung zu verzeichnen war.

Münchener medizinische Wochenschrift. Nr. 50—51.

Curschmann und Gaupp: **Über den Nachweis des Röntgen-Leukotoxins im Blute bei lymphatischer Leukämie.** Ihre Versuche stellten die Verf. mit sterilem, zellfreiem Serum von Gesunden und eines an typischer lymphatischer Leukämie leidenden Mannes an, welcher der Röntgentherapie unterworfen war. Als Versuchstiere dienten Kaninchen. Die Versuchsanordnung und die zahlenmässigen Ergebnisse sind im Original nachzusehen. Ihre Ergebnisse waren: 1. Im Blute des Leukämikers entsteht durch das Zugrundegehen der Leukocyten ein Leukotoxin, das Leukocyten im lebenden Tier und menschliche in vitro electiv zerstört. 2. Das Leukotoxin wird unwirksam durch halbstündiges Erwärmen auf 60°. 3. Leukotoxinhaltiges Serum, dem Versuchstier injiziert, bewirkt eine 1—1½ Stunden dauernde, sofort eintretende Leukopenie, der dann reaktive Hyperleukocytose oder Herstellung der früheren Zahl der Leukocyten folgt. (Diese Reaktion zeigt sich nach jeder Injektion artfremden Serums oder Eiweisses und ist wahrscheinlich nur chemotaktische Erscheinung.) Die Röntgenleukotoxinwirkung, bestehend in Hypoleukocytose, tritt 4—5 Stunden nach der Injektion ein.

Wendel: **Über Röntgenbehandlung des Ösophaguskrebses.** Mit Radiumbestrahlung haben Exner u. A. gute Erfolge erzielt. Da Radium aber zur Zeit nicht zu haben ist, versuchte W. bei einem 37 cm hinter der Zahnreihe sitzenden Ösophaguscarcinom die Röntgenbestrahlung mit Hilfe des Ösophagoscopes. Er benutzte die weiteste Nummer des letzteren und bestrahlte den knolligen ulcerierten Tumor mit weicher Erhardtröhre in acht Sitzungen innerhalb drei Wochen, von denen die zwei ersten 5, die späteren 10 Minuten dauerten. Die Geschwulst ging zurück, so dass der Kranke bald wieder feste Speisen schlucken konnte. Am Schluss der Behandlung bestand keine Geschwürsbildung mehr.

... p.

Berliner klinische Wochenschrift 1905. Nr. 29.

de la Camp: **Einige neuere diagnostische Forschungsergebnisse auf dem Gebiete der Lungentuberkulose.** In Bezug auf die Röntgen-Frühdia gnose schreibt Verf.: In der Eigenart des Substrats der in Betracht kommenden pathologischen Lungenschatten liegt es, dass hier keineswegs eine Kongruenz

zwischen den sonstigen klinischen Symptomen und den Röntgenbefunden vorliegen kann. Ein frischer Infekt, der noch nicht zu intensiverer Modifikation der gewöhnlichen physikalischen Verhältnisse geführt hat, vielleicht aber als febrile Erkrankung und durch Abänderung des Atemgeräusches auffällig wird, kann auf der Röntgenplatte nicht darstellbar sein; eine latente, vielleicht durch benachbartes komplementäres Emphysem verdeckte Spitzentuberkulose kann erhebliche Schattendifferenzen bieten. Gerade darin, dass richtig gedeutet das Röntgenverfahren sonst erhobene Befunde nicht einfach bestätigt, sondern individuell ergänzt, liegt eine berechtigte Aufforderung, je nach der Sachlage auf diese physikalische Untersuchungsmethode nicht zu verzichten. Stets überlegen erweist sich aber das Röntgenverfahren, wenn es sich um die Darstellung mediastinaler Drüsenumoren handelt, welche zu tief im Thoraxinnern liegen, um perkussorisch annähernd sicher erkannt zu werden. Die relative Dämpfung hinter dem Manubrium sterni, sowie überhaupt pathologische Schallbefunde hinter dem Brustbein sind zu vieldeutig, um mit den klaren Röntgenbefunden konkurrieren zu können. Weiterhin ist das Röntgenverfahren geeignet, auch über verschiedene ätiologische einschlägige Verhältnisse Aufschluss zu geben, so über das hypoplastische Herz- und Gefäßsystem, die Verknöcherungsvorgänge an den Rippenknorpeln, auch über Folgezustände abgelaufener Entzündungsvorgänge an der Pleura, insbesondere Verwachsungen der Pleura diaphragmatica mit der Pleura pulmonalis. — Doch nicht nur bei Verwachsungen der Pleurablätter an der Zwerchfellkuppe zeigt das Röntgenschirmbild mindere Atemexkursionen, in diesem Falle gewöhnlich mit winkelliger Abknickung des Kuppenschattens, sondern auch bei lokalisierter Spitzentuberkulose kommt es in etwa $\frac{1}{3}$ der Fälle zu einer inspiratorischen Minderbeweglichkeit der gleichnamigen Zwerchfellhälfte. Dieses zuerst von Williams beschriebene, seitdem allgemein bestätigte Symptom hat Verf. zusammen mit Mohr experimentell dahin zu erklären gesucht, dass es sich um Druckwirkung auf den gleichseitigen Phrenicus bei seinem Verlauf über die betreffende Pleurakuppel handelt. Damit ist es auch verständlich, warum dies lokal bedingte Phänomen nicht in allen Fällen von Spitzentuberkulose auftreten kann. Es wurde aber zweifellos auch in Fällen gefunden, in denen alle anderen Symptome höchst unsicher waren oder fehlten; dann ist es in der That ein Frühsymptom tuberkulöser Spitzenaffektion, kann naturgemäss aber ebenso bei sog. ausgeheilten, latenter Spitzenaffektion gefunden werden.

Nr. 37. Schläpfer: **Die Photoaktivität des Blutes.** Schläpfer berichtet über Versuche, die er an albinotischen und pigmentierten Kaninchen in der Weise anstellte, dass er das Blut dieser Tiere teils im Dunkeln, teils nach Sonnenbeleuchtung in mit Paraffin ausgegossenen Petrischalen auffing und der photographischen Platte während 16 Stunden in einer Camera obscura exponierte. Nach den Ergebnissen dieser Versuche glaubt Verfasser, es sei wahrscheinlich der organischen Substanz eigen, die photographische Platte durch Ausstrahlen einer lichtartigen Energieform zu verändern. Dem Blute komme, bedingt durch seinen Gehalt an Hämoglobin, noch eine gewisse Extrastellung zu. Denn die Veränderung desselben bedingt eine Änderung des gesamten Verhaltens der Photoaktivität. S. hält es für möglich, dass auch Menschenblut sich verschieden photoaktiv verhalten kann und dass diese Photoaktivität bei gewissen krankhaften Zuständen ein eigenartiges Verhalten darbietet. Dadurch käme dem Phänomen ein gewisser diagnostischer Wert zu. Wenn das Blut sich oberflächlich mit Lichtenergie beladen und dieselbe wieder im Innern von sich geben könnte, so wäre nach Ansicht des Verfassers nicht nur eine gewisse sichere Basis geschaffen für die Phototherapie, sondern es liessen sich auch neue therapeutische Indikationen auf Grund der aus weiteren Untersuchungen sich ergebenden Thatsachen aufstellen.

Nr. 38. Arneth: **Zum Verständnis der Wirkung der Röntgenstrahlen bei der Leukämie.** Im Gegensatz zu der fast allgemeinen Anschauung von der zerstörenden Wirkung der Röntgenstrahlen bei der Leukämie glaubt Verfasser durch seine Untersuchungen den morphologischen Beweis, speziell an den granulierten Zellen (Neutrophilen, Eosinophilen, Mastzellen) des strömenden Blutes, direkt erbracht zu haben, dass es sich nicht um einen Zerstörungsprozess handelt, auf den die Abnahme der Leukocyten im myeloidleukämischen Blute zurückzuführen ist, sondern ganz im Gegenteil um einen Minderverbrauch, der mit der Dauer und Intensität der Bestrahlung zunimmt, so dass schliesslich eine weitgehende, wenn auch nicht ganz vollständige Sanation des Blutlebens eintritt. „Es muss also bei der Leukämie nach dem morphologischen Verhalten der Blutzellen das gerade Gegenteil einer Schädigung der hämatopoëtischen Organe oder eine Vernichtung der zirkulierenden Leukocyten angenommen werden.“ Die Art und Weise, wie die Röntgenstrahlen auf den gesunden Tierorganismus einerseits und auf den leukämischen menschlichen Organismus andererseits wirken, ist eine ganz verschiedene. Seine Auffassung des leukämischen Prozesses formuliert Verfasser dahin, dass die Leukämie 1. nicht bloss als der Ausdruck eines immensen, nachweisbaren Leukocytenverfalles und dadurch bedingten Neubedarfes zu betrachten ist, sondern 2. dass dazu noch ein besonderer Reiz für die hyperplastische Entfaltung der Organe kommen muss, der vielleicht eine spezielle Eigentümlichkeit des noch hypothetischen Virus auf die Organe darstellt.

Nr. 38. Max Cohn. **Erfahrungen auf dem Gebiete der Therapie mit Röntgenstrahlen.** Cohn berichtet über die bei seinen therapeutischen Versuchen mit Röntgenstrahlen wahrgenommenen Erscheinungen und teilt mit, in welcher Weise er bei seinen Versuchen vorgegangen ist. Bezüglich der Beeinflussung der Leukämie sind die Erfahrungen Cohns sehr wechselnde gewesen. Namentlich das Ver-

halten der Blutkörperchen war ein sehr verschiedenes. Verfasser sah Fälle, wo die periodisch durchgeführte Leukocytenzählung eine konstant absteigende Kurve ergab und andere, wo die Verminderung der weissen Blutkörperchen sehr langsam von statten ging. Das Abfallen des Milztumors ist keine so prägnante Erscheinung wie das Sinken der Leukocytenkurve, was Cohn aus der nicht selten zu beobachtenden chronischen Verdickung der Milzkapsel erklärt. Die Frage, ob das Zurückgehen der Leukocyten und des Milztumors immer mit einer Besserung des Krankheitszustandes vergesellschaftet ist, glaubt Cohn nur mit Einschränkung bejahen zu können. Er sah Patienten, bei welchen sich nach einer vorübergehenden Besserung des Allgemeinbefindens ein rascher Kräfteverfall einstellte. Da die Krankheitssymptome bei völligem Aussetzen der Röntgenbestrahlung nach kürzerer oder längerer Zeit wieder zum Vorschein kommen, so hält es Verfasser zur Erzielung eines vollen Erfolges für nötig, an Stelle der länger fortgesetzten Behandlung eine intermittierende Behandlung (etwa 1—2 Sitzungen jede Woche) durchzuführen. Einen sehr günstigen Erfolg scheinen die therapeutischen Versuche bei der Pseudoleukämie und Sarkomen zu verheissen. Zwei Drüsentumoren (Pseudoleukämie), die Verfasser mit Röntgenstrahlen behandelte, reagierten in ganz evidenter Weise. Kankroide von nicht allzu grosser Ausdehnung sind in relativ kurzer Zeit zur Heilung zu bringen.

Bei Carcinomen, die in die Tiefe gehen und solchen, die von gesunder Haut bedeckt sind, ist eine Heilung durch Röntgenstrahlen nicht zu erreichen. Bezüglich der Bantischen Krankheit, Polycythämie, Splenomegalie und anderen Milzkrankheiten konnte Cohn nichts beobachten, was als Heilwirkung zu deuten gewesen wäre. Die Technik der Bestrahlungen wird eingehend besprochen.

Nr. 44a. Festnummer zu Ewalds 60. Geburtstag.

Einhorn-New York: **Über die Radiumbehandlung des Ösophaguskrebses.** Mitteilung über sieben neuerlich mit Radium behandelte Fälle. E. hat sich eine bestimmte Ösophagussonde konstruiert, die an ihrer Spitze einen Radiumbehälter trägt, der so angebracht ist, dass er gerade in die Striktur hineinpasst. Die Erfolge sind recht ermutigend. Nach wenigen Sitzungen, meist schon nach der ersten, bemerken die Patienten subjektive Erleichterungen und auch die objektive Messung der Speiseröhrenweite ergibt eine Zunahme des Lumens. Von E.'s Patienten geben fünf an, besser schlucken zu können; drei, bei denen die Permeabilität der Striktur erreicht wurde, vermochten sogar halbflüssige und feste Speisen zu sich zu nehmen. Eine Schmerzlinderung konnte bei fünf von sechs behandelten Patienten konstatiert werden.

Nach diesen Resultaten bittet Verf. um Nachprüfung seiner Beobachtungen, deren Bestätigung die Radiumtherapie zur Behandlung *Κατ'έξοχην* des Ösophaguskrebses machen würde.

Werner (Hamburg).

Medizinische Klinik, 1905. Nr. 50.

Krauss: **Konstitutionelle Herzschwäche.** In einem sehr gehaltvollen Aufsatz über „konstitutionelle Herzschwäche“ bespricht Krauss auch die hauptsächlichsten Punkte, welche für die Beurteilung der Orthoröntgenographie als Messungsverfahren des Herzens in Betracht kommen. Er bemerkt, dass er selbst bei seinen Messungen diejenige der Basis des Schattens, den Teil, welcher davon auf rechts und links von der Medianlinie entfällt, später auch den Moritzschen, Längsdurchmesser berücksichtigt habe, während er bisher die Schattenfläche nicht gemessen habe. In ausgeprägten Fällen von engbrüstigen Habitus bei erwachsenen Individuen von 1,8 m Körperlänge fand der Autor Schattenbasis-Dimensionen von durchschnittlich 10—8,1 und Längendurchmesser von 11,8—11,3 cm; also Werte, welche unter dem normalen Durchschnitt liegen. Nähere Daten sollen später in einer ausführlichen Arbeit folgen.

Paul Krause (Breslau).

Wiener Klinische Wochenschrift. 1905, Nr. 32.

Kahler: **Zur Radiumbehandlung des Scleroms.** Bericht über einen Fall von ausgedehntem Sclerom der Nase und des Mundes, sowie der Nasen-, Mund- und Rachenschleimhaut bei einer 48jährigen Ungarin. Die Behandlung mit Radium, das in Gestalt eines 60 mgr Radiumbromid enthaltenden Präparates mittels Heftpflaster fixiert wurde, brachte zwar ganz befriedigende Wirkung; da aber die Behandlung zu langwierig sein würde, benutzte Verf. später Röntgenstrahlen, und mit dieser einfacheren und schnelleren Methode erzielte er einen schönen therapeutischen Erfolg. Für die Behandlung der durch Sclerom bedingten Larynxstenosen sind aber mit Radium armierte Tubageröhren zu empfehlen. Ebenso für Sclerompartien im Naseninneren, wohin die Röntgenstrahlen nicht dringen.

No. 33. Franke: **Über den Einfluss der Röntgenstrahlen auf den Verlauf der Leukämie (mit besonderer Berücksichtigung der Blutbefunde).** Verfasser berichtet aus der Lemberger Klinik über vier Fälle, die wöchentlich zweimal in der Milzgegend mit harten Röhren 8 Minuten lang bestrahlt wurden. Es handelte sich dreimal um Leuk. myeloides, einmal um Leuk. lymphoides. Von einer Heilung kann man in keinem der Fälle sprechen. Die durch die Röntgenbehandlung erzielten Resultate sind als Remissionen, vielleicht als eine Rückkehr zum Stadium aleucämicum der Leukämie zu betrachten. Diese Remissionen können längere Zeit dauern, wie in einem Falle von Schütze, bis zu vier Jahren, so dass es nicht nur ganz berechtigt, sondern auch direkt indiziert ist, jeden Fall von Leukämie sowohl der

myeloiden, wie auch der lymphoiden, der Behandlung mit Röntgenstrahlen zu unterziehen. Von Komplikationen, die der Methode zur Last zu legen sind, ist neben der Dermatitis auch auf Nephritis zu achten: Was die hämatologischen Forschungen des Verfassers angeht, so sind die genauen Tabellen über die einzelnen Gruppen der Blutkörperchen zu erwähnen und ferner das wichtige Experimentalergebnis, dass keine Leukotoxine durch die Röntgenbehandlung gebildet werden. Verf. erklärt sich die Wirkung so, dass die Röntgenstrahlen einen Zerfall der leukämigenen Gewebe und zwar in der Milz (eventuell auch in Leber, Knochenmark usw.) herbeiführen und in Folge dieses Zerfalls eine Abnahme der Zahl der Leukocyten im kreisenden Blut, wie auch die Verkleinerung der Milz einträte.

Nr. 47. Frischauer: **Ein Fall von Erb'scher Plexuslähmung mit seltenem Symptomenkomplex nebst Bemerkungen zur Symptomatologie der Phrenikuslähmung.** Die Ursache des in der Überschrift skizzierten Symptomengebildes war ein schweres Trauma. Neben der Extremitätenlähmung bestand eine Parese des Zwerchfells. Bei der Röntgenuntersuchung wurde bei tiefer Atmung eine inspiratorische Hebung des Zwerchfelles konstatiert. Ausserdem wurde jedoch eine Thatsache erhoben, die, wenn sie in weiteren Fällen sich bestätigen sollte, geeignet wäre, die Symptomatologie der Phrenikusparese um ein neues radiologisches Symptom zu bereichern. Es zeigte sich nämlich, dass das rechte Lungenfeld deutlich dunkler war, als das linke. Wie ist das Dunklersein des rechten Lungenfeldes zu erklären? Infolge der Zwergfellparese wird die rechte Lunge weniger ventiliert, infolgedessen ist der Luftgehalt derselben geringer, das spezifische Gewicht derselben höher, das rechte Lungenfeld daher dunkler. Noch ein anderer Erklärungsversuch lässt sich in diesem Falle, in dem es sich um eine Sympathikuskrankung handelte, geben. Man kann annehmen, dass sich die entzündliche Sympathikusreizung auch auf die Lungenäste erstreckt und infolge ihrer Erkrankung eine Erweiterung der Blutgefässe der rechten Lunge, also eine Art einseitiger **Basch'scher Lungenstarre** eintritt. Diese Blutüberfüllung der rechten Lunge führt ebenso wie die Verminderung des Luftgehaltes zu einer Erhöhung des spezifischen Gewichtes. Und da die absoluten Lichtintensitäten abhängen von der Absorption, die die Röntgenstrahlen beim Durchdringen der Medien erfahren und diese wiederum im Verhältniss zum spezifischen Gewicht des zu durchstrahlenden Mediums steht, so wirken beide Zustände zusammen, um die Verdunkelung des rechten Lungenfeldes herbeizuführen.

Nr. 49. Altmann: **Die lokale Behandlung der Prostata hypertrophie mit den radioaktiven Thermen in Gastein.** Verf. berichtet über ganz ausgezeichnete therapeutische Erfolge bei der Anwendung des Gasteiner Wassers per rectum als Clysmen und bei Blasenspülungen mit Zurücklassung von 50—100 ccm Thermalwassers in der Blase. Er betont die grosse Radioaktivität der Thermen, die chemisch und physiologisch bewiesen ist. Er schildert die Art der Behandlung und giebt an einer Reihe von Krankengeschichten die Ergebnisse seiner Behandlung bekannt. Als Resumee ergibt sich, dass die lokale Applikation des radioaktiven Thermalwassers in Gastein bei Prostatahypertrophie durch Depletion, Atrophisierung der drüsigen Elemente und durch Tonussteigerung eine fast durchwegs zu beobachtende Volumenverminderung des Organs hervorruft. Der Tonus der nicht allzu paretischen Blase hebt sich, entzündliche Vorgänge in ihr werden auch durch die baktericide Eigenschaft des Thermalwassers gebessert oder behoben. Durch die radioaktive Analgesierung werden die subjektiven Sensationen und Schmerzen zum Schwinden gebracht. Die anatomische Besserung deckt sich nicht immer mit der funktionellen Besserung, die in Wiederherstellung ganz normaler Urinverhältnisse, bzw. Verminderung der Residua, Steigerung der Harnpausen und der spontan entleerten Harnquanta besteht. Unter ganz bestimmten Umständen kann die funktionelle Besserung trotz eingetretener anatomischer Effekte ausbleiben.

Wiener Klinische Rundschau. 1905, Nr. 33.

Lanz-Amsterdam: **Abrissfraktur des schnabelförmigen Fortsatzes der oberen Tibiaepiphyse.** Verf. macht auf ein Krankheitsbild aufmerksam, das oft zu diagnostischen Schwierigkeiten Veranlassung geben kann und deshalb Beachtung verdient, weil eine Durchleuchtung nicht immer gleich den klaren Aufschluss geben wird. Das Symptomenbild dieser Verletzung ist typisch: junge Patienten, meist im Alter von 13—15 Jahren, kommen mit Klagen über Schmerzen im Knie. Ein geringes Trauma oder eine übermässige Anstrengung werden als Ursache angegeben. Dabei sind die Gelenkbewegungen kaum gestört. Das auffälligste Symptom ist der intensive, scharf lokalisierte Druckschmerz: der typische Druckpunkt, auf der Tuberositas tibiae. Dazu kommt eine mehr oder weniger deutliche Schwellung oder auch eine scharfkantige Prominenz, die auf dem vordersten Teil des Caput tibiae, circa 2—3 cm unter der Gelenklinie sitzt. — Die diagnostische Schwierigkeit bei der Röntgenplattenbetrachtung dieser Fraktur liegt darin, dass gerade am Knie der Ossifikationsprozess ein komplizierter ist und oft Abweichungen vorkommen. Die Therapie ist nicht immer einfach, da Anstrengungen oder zu frühe Bewegungsversuche das Leiden wieder aufflackern lassen.

Nr. 37. Franze: **Die Projektion im Röntgenverfahren.** Verf. bespricht kurz die physikalischen Gesetze des Strahlenverlaufes, mit besonderer Berücksichtigung der Röntgenstrahlen. Seine klaren Ausführungen zeigen die beachtenswerten Fehlerquellen, das Prinzip der Orthodiagraphie und ihre Vorzüge vor der gewöhnlichen Centralprojektion. Wesentlich neue Gesichtspunkte sind in dem Artikel nicht zu finden.

Nr. 35—38 bringen einen guten Bericht über den I. Berliner Röntgenkongress; man bedauert nur, dass dieser Bericht erst ein halbes Jahr nach dem Kongress dem Leser serviert wird, der in anderen Zeitungen jetzt schon einen Bericht des vor kurzem in Lüttich abgehaltenen Röntgenkongresses entgegen nehmen kann.

Nr. 43. Holz knecht: **Über die Bemühungen um die instrumentelle Dosierung des Röntgenlichtes.** In gedrängter Kürze giebt Verf. einen interessanten Überblick über den heutigen Stand der Dosierung des Röntgenlichtes. Er geht aus von dem von ihm selbst seinerzeit angegebenen Instrument und bespricht in kritischer Weise die Mängel bzw. die Grenzen dieser Methode. Dann skizziert er sämtliche in neuerer Zeit angegebenen Wege und prüft ihre Gangbarkeit. Als kritischer Rückblick sei der kurze Artikel zum Studium im Original angelegentlichst empfohlen.

Zentralblatt für Chirurgie. 1905, Nr. 37.

Clapp: **Die Ermöglichung einer genauen Kontrolle reponierter kongenitaler Hüftgelenkluxationen.** Verf. giebt einen beachtenswerten technischen Wink, um die Frage, ob der Sehnenkopf nach der Luxation im Gipsverbande an der richtigen Stelle steht, zu entscheiden. Die Aufnahme im gewöhnlichen Gipsverbande giebt undeutliche, verschwommene Bilder; wartet man bis nach der Abnahme des Verbandes, hat man viel Zeit verloren, wenn die Fixierung im Verbande an der unrichtigen Stelle erfolgt war. Um diesen Übelständen abzuweichen, gipst Verf. vor das Hüftgelenk ein rundes Holzbrett mit ein. Am nächsten Tage wird das Holzstück aus dem Gips ausgeschnitten, herausgenommen und die Röntgenaufnahme durch die Lücke gemacht. Nach der Aufnahme wird das Brettchen wieder an seine Stelle gesetzt und mit einer Stärkebinde fixiert. Die auf diese Weise erzielten Bilder lassen den erzielten Erfolg sehr gut erkennen. Die Festigkeit des Verbandes leidet bei diesem Verfahren nicht.

Nr. 40. Rosenberger: **Über Änderungen der Urinzusammensetzung bei Leukämikern während und nach der Behandlung mit Röntgenstrahlen.** Mit zunehmender Besserung der Leukämie, d. h. Abnahme des Milzvolumens und der Zahl der weissen Blutkörperchen geht die Abnahme der Harnsäure (nach vorübergehender Steigerung) Hand in Hand. Bei anderen Krankheiten üben die Röntgenstrahlen keinen Einfluss auf die Menge der Uratausscheidung aus. Bei beginnender Verschlechterung der Leukämie steigen die Harnsäurewerte an.

Mitteilungen aus den Grenzgebieten der Medizin und Chirurgie. 14. Band, Heft 5, 1905.

Thies: **Wirkung der Radiumstrahlen auf verschiedene Gewebe und Organe.** Die mit vorzüglichen Illustrationen ausgestattete Arbeit enthält die histologischen Resultate von Radiumexperimenten auf der Hand, quergestreifter Muskulatur, hyalinem Knorpel, Leber, Milz, Gefässen, Bindegewebe, Testikel. Die Arbeit stützt sich auf eine grosse Zahl von Versuchen an Tieren und Menschen und behandelt das Thema in erschöpfender Weise, so dass sie für den Radiotherapeuten wichtig ist zum Verständnis der Radiumwirkung auf die verschiedenen Gewebe. Es liegt in der Natur des Gegenstandes, dass sie zu kurzem Referat sich nicht eignet.

Werner (Hamburg).

Deutsche Zeitschrift für Chirurgie. 1905.

Kohl: **Über eine besondere Form der Infraktion: Die Faltung der Knochencorticalis.** K. konnte an der Leipziger Poliklinik fünf jugendliche Patienten beobachten, die durch Fall auf die ausgestreckte Hand eine Verletzung des Radius erlitten hatten, die sich im Röntgenogramm als Vorwölbung der Corticalis unter Auflockerung der anliegenden Spongiosafasern repräsentierte. K. fasst diese Verletzung als Vorstufe der Infraktion auf. An den beigegeführten Röntgenogrammen ist die Verletzung der Corticalis deutlich zu sehen, während die Veränderungen der Spongiosa, wie leider so häufig bei Abzügen, nicht so deutlich zu Tage treten. Jedenfalls aber ist die beschriebene Verletzung eine äusserst interessante.

Aulhorn: **Über Luxation im Carpometacarpalgelenke des Daumens und über Luxationsfraktur des Daumenmetacarpus (Bennet'sche Fraktur).** Verf. bespricht vier ziemlich seltene Fälle von Daumenverletzung. Im ersten Falle handelt es sich um eine komplette Dorsalluxation des Daumens, in den übrigen drei um sogenannte inkomplette Luxationen des Daumens im Carpometacarpalgelenk, welche letzteren sich nach den Untersuchungen von Bennet als Frakturen des Daumenmetacarpus dicht am Carpometacarpalgelenk herausstellten und durch ihre eigenartige Deformität Subluxationen vortäuschten. Die beigegebenen vier Röntgenogramme sind äusserst instruktiv.

Band 78. Heineke: **Experimentelle Untersuchungen über die Einwirkung der Röntgenstrahlen auf das Knochenmark, nebst einigen Bemerkungen über die Röntgentherapie der Leukämie und Pseudo-leukämie und des Sarkoms.** Verf. fand bei einmaliger zehnstündiger Bestrahlung von Meerschweinchen folgendes: Die meisten Zellen des Knochenmarks gehen bis auf geringe Reste zu Grunde. Die Zerstörung beginnt $2\frac{1}{2}$ —3 Stunden nach Anfang der Bestrahlung, erreicht nach 10—12 Stunden ihren Höhepunkt, und ist nach 5—6 Tagen abgeschlossen. Am Zerfall beteiligen sich alle Zellformen des Marks, jedoch nicht ganz gleichzeitig. Zuerst zerfallen die Lymphocyten und ungranulierten Myelocyten, dann Mast- und Riesenzellen, zuletzt die neutrophilen polymorph-kernigen Zellen. Die Regeneration, deren das

Knochenmark fähig ist, beginnt nach 2—2½ Wochen und ist nach 3—4 Wochen beendet. Bei der Regeneration erscheinen zuerst die ungranulierten Zellformen und Riesenzellen wieder, später eosinophile und Mastzellen. Mit dem Ergebnis des Tierexperiments werden dann die beim Menschen gesammelten Erfahrungen verglichen. Die Erklärung der therapeutischen Erfolge durch das Tierexperiment ist eine befriedigende. Auch die klinische Erfahrung lässt sich durch das Tierexperiment erklären. Das gilt für die lymphatische Leukämie, wie für pseudoleukämische Drüsenumoren, desgl. für Sarkome, die aus kleinen Rundzellen bestehen. Die Arbeit enthält eine Menge interessanter und wichtiger Einzelheiten, welche alle im Rahmen eines Referates nicht wiedergegeben werden können. Das Studium der Originalarbeit, die eine bedeutsame Bereicherung der Litteratur auf dem betr. Gebiete bildet, ist dringend zu empfehlen.

Archiv für Verdauungskrankheiten. Band XI, Heft 6.

Schüle: **Studien über die Bestimmung der unteren Magengrenzen mit besonderer Berücksichtigung der Radiographie.** Verf. kontrollierte die durch Luftaufblähung des leeren oder Perkussion des gefüllten Magens gewonnenen Magengrenzen durch die Röntgenoskopie. Er fand bei seinen vergleichenden Untersuchungen, dass die Perkussion des gefüllten Magens im Stehen ein recht zuverlässiges Mittel ist, um die unteren und seitlichen Grenzen des Organs zu bestimmen, dass aber die Resultate bei Aufblähung mittels Gas weniger zufriedenstellend sind. Die wichtigste Quelle zur Täuschung ist hierbei das meteoristisch geblähte Colon transversum, welches nicht selten vor dem Magen liegt und bei der Aufblähung nach vorn getrieben wird. Hinsichtlich der Leistungen der Röntgenographie für die Magendarmdiagnostik schliesst sich Verf. den Ausführungen Rieders (vgl. „Fortschritte“ VIII, 3) an.

Annalen der Physik. Band 18.

Walter: **Über einen neuen Kitt für physikalische Apparate.** Der bislang für die Zusammensetzung provisorischer physikalischer Apparate verwandte Siegelack hat den Nachteil, dass er von glatt polierten Flächen beim Erkalten infolge seiner Sprödigkeit abspringt und dass sein Schmelzpunkt ziemlich hoch liegt, so dass beim Auf- und Abkitten leicht ein Zerspringen der Apparate eintreten kann. Besser verwendbar ist das **Picēin**. Dasselbe, bei ca. 80° schmelzend, besitzt bei gewöhnlicher Temperatur noch genügende Festigkeit und Klebkraft und ist bei Zimmertemperatur noch genügend plastisch, so dass es nicht zum Abspringen neigt. Es ist in Wasser garnicht, in Alkohol wenig löslich, gut löslich in Benzin und Terpentinöl. Es giebt besonders einen ausgezeichneten Kitt für Glas auf Metall. Der Stoff wird von der New York-Hamburger Gummiwaren-Kompagnie hergestellt. Silberberg (Breslau).

Physikal. Zeitschrift. 6. p. 756, 1905.

Seitz: **Über eine neue Art sehr weicher Röntgenstrahlen.** Mit der Vergrößerung des Luftinhaltes einer Röntgenröhre nimmt bekanntlich das Durchdringungsvermögen der aus ihr stammenden Röntgenstrahlung und zugleich auch die zu ihrer Erregung notwendige Spannung ab. Zur Erzeugung der weichsten Strahlen, welche eben noch die Glaswand einer gewöhnlichen Röhre zu durchdringen vermögen, gehört eine Spannung von etwa 3000 Volt. Verf. weist nun nach, dass man in einer solchen Röhre auch schon mit Spannungen von 600 Volt an Röntgenstrahlen erzielen kann, dass sich das Dasein dieser Strahlung aber nur dann nachweisen lässt, wenn man an einer passenden Stelle der Röhre — der Antikathode gegenüber — ein möglichst dünnes Aluminiumblättchen anbringt. Die daraus hervorkommenden Röntgenstrahlen sind dann so weich, dass sie schon von einem Aluminiumblättchen von 0,0075 mm Dicke zur Hälfte absorbiert werden. Die photographische Wirkung dieser Strahlen ist sehr kräftig, weil sie eben von der empfindlichen Schicht vollständig absorbiert werden. Auch auf Bakterien konnte ein Einfluss nachgewiesen werden; allerdings trat derselbe nicht immer mit Sicherheit ein. Grosse Hoffnungen auf eine Heilwirkung der Strahlen hegt der Verf. daher nicht. Walter (Hamburg).

Therapie der Gegenwart. 1905, Mai.

Golubinin: **Ein Fall von therapeutischer Anwendung der Röntgenstrahlen bei Morbus Addisoni.** G. hat einen Fall von Morbus Addisoni durch Behandlung mit Röntgenstrahlen erheblich gebessert. Es handelt sich in dem betreffenden Falle, wie durch Tuberkulininjektionen bewiesen wurde, um eine Nebennierentuberkulose. G. griff deswegen zur Röntgentherapie, weil er sich die Eigenart der Röntgenstrahlen, die Entwicklung junger, wenig beständiger Zellelemente zu hemmen, nutzbar machen wollte. Granulationsgewebe frischer Herde konnte atrophieren und infolgedessen einige unversehrt gebliebene Teile der Nebennieren ihre normale Funktion wieder aufnehmen. Es fanden im ganzen 50 Bestrahlungen im Laufe von 70 Tagen statt. Die Sitzungen dauerten 3—8 Minuten, die Bestrahlung geschah vom Bauch aus. G. war mit dem Erfolge sehr zufrieden und empfiehlt eine Nachprüfung.

Arbeiten aus dem neurologischen Institut an der Wiener Universität.

Okada: **Über den Einfluss der Radiumbestrahlung auf Muskeln und periphere Nerven.** Verf. fand an einzelnen Muskeln leichte fettige Entartung, am Nerven keine Veränderung, trotz ein- bis zweimaliger Bestrahlung durch je 24 Stunden.

Obersteiner: **Über die Wirkung der Radiumbestrahlung auf das Centralnervensystem.** Nach einem Überblick über die Litteratur berichtet Verf. über die von ihm angestellten interessanten Versuche an 36 weissen Mäusen. Die Tiere kamen in ein kleines Metallkästchen, in dessen Deckel über dem Kopfe die Radiumbromidkapsel eingesetzt wurde, nach 24, 48, 72 oder 96 Stunden in den Käfig zurück. Es wurden jedesmal die nervösen Erscheinungen beobachtet, von den 31 verendeten der makro- und mikroskopische Befund des Centralnervensystems genau erhoben. Die Resultate sind in der vorliegenden Arbeit zusammengestellt. Es gab vielerlei und wechselnde Störungen, mannigfache anatomische Befunde, die auch durch sechs Abbildungen illustriert werden. Im kritischen Überblick kommt Obersteiner zu dem Schlusse, dass spezifische, auf die Radiumstrahlung direkt zurückzuführende Veränderungen der nervösen Elemente im Centralnervensystem mit Sicherheit kaum nachzuweisen sind: was beobachtet wird, mit Einschluss des bei genügend starker Bestrahlung sicher erfolgenden Todes, ist zum grössten Teil direkt oder indirekt nur der Ausdruck einer durch die Radiumstrahlen erzeugten allgemeinen Störung der Zirkulation und des Stoffwechsels.

Werner (Hamburg).

Le Radium. II. Jahrg., Nr. 10.

Ramsay: **Le Radiothorium, un nouvel élément.** Aus einem von der Insel Ceylon stammenden Erz, welches Dunstan als Thorianit bezeichnete, gelang es, ein dem Thorium in allen Eigenschaften sehr ähnliches „Element“ zu isolieren. Da es sich durch seine bedeutend stärkere Radioaktivität vor dem Thorium auszeichnet, hat R. es als „Radiothorium“ bezeichnet. Die Darstellungsweise und die Eigenschaften sind näher beschrieben.

Charbonneau: **La transformation des courants dynamiques de haute tension en décharges et effluves statiques.** Versuche, die statische Elektrizität, die sich an der Oberfläche der Röntgenröhren und dergl. zeigt, zu sammeln und vielleicht nutzbar zu verwerten.

Tizzoni und Bongiovanni: **Traitement de la rage par les radiations du Radium et le mécanisme de leur action.** Die Ergebnisse früherer Versuche waren: 1. In vitro wird Wutgift durch zweistündige Radiumbestrahlung unwirksam. 2. Auf wutinfizierte Tiere wirken die Strahlen ähnlich. 3. Diese Wirkung ist constant, einerlei, von wo die Wutinfektion ausging und wie weit diese Stelle von der bestrahlten abliegt. 4. Nicht nur unmittelbar nach der Infektion wirken die Strahlen, sondern auch noch, nachdem deutliche Erscheinungen der Lyssa aufgetreten sind. 5. Die Wirkungen sind direkt proportional der Stärke des Radiumpräparates und der Dauer seiner Anwendung. 6. Die Wirkung ist am stärksten, wenn das Radiumpräparat auf das Auge appliziert wird. 7. Bei den Versuchen waren keine durch das Radium hervorgerufene nachteilige Veränderungen an den Augen der Versuchstiere nachweisbar. 8. Durch Radium verändertes Wutgift ist ein vorzügliches Immunisierungsmittel. — Bei den neuen Versuchen haben Verf. sowohl alle Strahlen zusammen, wie β und γ Strahlen allein angewandt. Sie fanden: 1. Bei Benutzung aller Strahlen bleiben alle mit Wutgift infizierten Tiere bei genügend langer Bestrahlung (8 mal je 1 Std.) am Leben. 2. Ausschaltung der α Strahlen rief nur eine Verzögerung des Krankheitsverlaufes hervor. 3. Dagegen zeigte sich bei Anwendung der γ -Strahlen allein, dass überhaupt keine Wirkung zu Stande kam, dass sie also auf das Gift ganz ohne Einfluss sind. Sie haben dann noch die Minimaldosis für die Heilung schon ausgebrochener Tollwut bei Kaninchen festgestellt und fanden, dass 8 Stunden hinreichen, bei geringerer Bestrahlung keine Wirkung mehr erzielt wird. Wenn sie Hirnschnitte genügend lange bestrahlter Tiere in Dunkelpapier auf die photographische Platte legten, bekamen sie deutliches Bild des Gehirnteiles, von weniger lange bestrahlten keines oder nur eben angedeutetes. — Wenn 100000 Strahlungseinheiten zur Heilung eines Kaninchens von 1200 g genügen, müssten 4—6 Millionen zur Heilung eines Menschen hinreichen. Sie warnen vor Versuchen mit zu schwachen Präparaten und von ungenügender Zeitdauer.

Nr. 2. Rutherford: **Produits de transformation lente du radium.** Vergleichende Untersuchungen über die Veränderung der Radioaktivität an Körpern, die längere oder kürzere Zeit der Emanation des Radiums und verwandter Körper ausgesetzt waren.

Nogier: **Nouveau gisement de minéraux radioactifs à Grandrif (Puy-de-Dôme).** In der Nähe des genannten Ortes fanden sich in einem Steinbruch in anstehendem Gestein gebänderte, achatartige Quarze. In einigen dieser Steine waren Kristalle eingeschlossen, die sich als Antunit und Chalcolit erwiesen und eine erhebliche Radioaktivität zeigten.

Premier congrès pour l'étude de la radiologie et de l'ionisation. Nouvel appareil pour déterminer la radioactivité des sources.

Beschreibung eines von Sieveking konstruierten, auf den bekannten Prinzipien beruhenden Apparates, der sehr handlich ist und sich praktisch recht gut bewährt hat.

Sur la nature des éléments radioactifs contenus dans les sédiments des sources d'Echaillon et de Salins-Montres (Savoie). Der wirksame Körper ist dem Thorium ähnlich, aber nicht Thorium selbst. Vielleicht ist er identisch mit dem aus dem Thorianit hergestellten Körper.

Sarasin: **Radioactivité de l'air qui s'échappe des puits qui soufflent.** Das aus solchen Gasbrunnen und Bohrlöchern aufgefangene Gas war bedeutend stärker radioaktiv als die Luft der Umgebung.

Borgmann: Ionisation de l'air dans un cylindre métallique fermé et radioactivité de quelques métaux. Am schwächsten radioaktiv war oxydiertes Kupfer, am stärksten Blei.

Borgmann: L'électrisation d'un conducteur métallique placé au milieu d'un cylindre en métal rempli d'air et communiquant avec le sol. Die Ladung ist positiv oder negativ je nach Art des verwandten Metalles.

Angström: Sur le dégagement de chaleur du radium. Die γ -Strahlen haben mit der Wärmeabgabe des Radiums nichts zu thun. Die Wärmemenge von 1 g Radiumbromid beträgt 1,14 kleine Kalorien in der Minute. Diese Menge hat sich innerhalb zweier Jahre nicht geändert.

Becquerel: L'analyse du rayonnement des corps radioactifs. Im wesentlichen Geschichte der Entdeckung und Analyse des Gegenstandes.

Riecke: Absorption des rayons du radium et du polonium. Die Absorption drückt er aus durch den Absorptionscoefficienten, welcher abhängt von der Dicke des Körpers. Die Absorption erlaubt die Feststellung, ob man es mit einer gleichmässigen oder ungleichmässigen Ausstrahlung zu thun hat, lässt auch Licht von corpusculärer Ausstrahlung unterscheiden. Auch lässt sich eine spezifische Absorptionsfähigkeit der Metalle feststellen, die in Beziehung steht zu ihrem Moleculargewicht.

Righi: L'électrisation des corps exposés aux rayons du radium. Hauptsächliche Beschreibung der Vorrichtung für die Bestimmung.

Righi: L'augmentation de conductibilité des diélectriques sous l'action du radium. Beschreibung des Verfahrens zur Bestimmung. . . . p

Annales de la société belge de chirurgie. 1905, April.

Hendrix: Radiothérapie des adénites chroniques. Bericht über Behandlung tuberculöser Lymphome. Am besten eignen sich ältere schmerzlose bewegliche Lymphome von harter Konsistenz. Bei ihnen beobachtet man eine rasche Verkleinerung. Frische, noch im Wachsen begriffene Lymphome und solche, die Zeichen der Verkäsung oder entzündliche Infiltration bieten, eignen sich nicht zur Bestrahlung, weil sie rasch abszedieren.

Gazette des hôpitaux. 1905, Nr. 69.

Ferrand et Krouchkoll: Adénite cervicale tuberculeuse favorablement traitée par les rayons X. Durch vorsichtig wiederholte, je 10 Minuten lange Bestrahlungen der Lymphome mit harten Röhren haben die Verf. eine Reihe guter Erfolge erzielt. Starke Verkleinerung bzw. Schwinden der Drüsenpakete, bei manifester Lungentuberkulose Abfall der erhöhten Temperatur und Hebung des Allgemeinbefindens und des Körpergewichts, Wiedererlangung der Arbeitsfähigkeit sahen sie im Gefolge der Bestrahlung auftreten. Sie wollen daher stets erst diese Methode versuchen, ehe sie zum Messer greifen. Doch hüten die Autoren sich, von einer Heilung durch die Bestrahlung zu sprechen.

Bull. et mém. de la soc. de chir. de Paris. T. XXXI p., 236.

Tuffier et Haret: Epithélioma du sein ulcéré, non opéré, traité par la radiothérapie. Mitteilung über 15 Fälle von Epitheliomen, die mit Röntgenstrahlen behandelt wurden: 9 ulcerierte Brustkrebsse, 5 des Gesichts und 1 der Vulva. Die letztgenannten 6 Fälle heilten. Bei den Brustkrebsen unterscheidet T. die Fälle mit und ohne Ulceration. Bei den ersteren vernarbt die Ulceration unter dem Einfluss der Röntgenstrahlen, die Schmerzen lassen nach, und die Geschwulst verkleinert sich; bei den nichtgeschwürigen Brustkrebsen erzielt man nur eine geringe Verminderung ihres Umfanges. Dann soll man sie operieren und nach der Wundheilung sogleich mit Röntgenstrahlen weiter behandeln; T. hält diese Nachbehandlung für unerlässlich.

Gaz. degli ospedali e delle clin. 1905, Nr. 73.

Caraballi: La cura della ipertrofia della prostata coi raggi X. Verf. hat in zwei Fällen von Prostatahypertrophie gute Behandlungsergebnisse zu verzeichnen. Er bestrahlte vom Damm aus unter Schutz der Schenkel, des Hodensacks u. s. w. mit Bleischirm, und zwar bei 20—25 cm Röhrenabstand erst täglich, oder jeden zweiten Tag, später noch alle 14 Tage einmal. In einem Falle, in dem bloss subjektive Symptome, Schwere im Damm bestanden, wurden diese behoben, und der Harnstrahl wurde stärker. In einem zweiten Falle sank der Residualharn von 200 auf 10 ccm. Noch nach Jahresfrist war das gute Resultat vorhanden.
Werner (Hamburg).

Archives of the Roentgen ray. Nr. 64465.

Cowen: X rays in tertiary syphilis. Von dem Gedanken ausgehend, dass die Röntgenstrahlen eine erhebliche Energie in sich tragen, welche auch die gesunden Organe nicht unbeeinflusst lässt, und von der Beobachtung, dass bei Kachectischen durch die Bestrahlung stets eine Besserung des Allgemeinzustandes eintritt, hat er sie für Behandlung konstitutioneller Krankheiten verwandt. Besonders die tertiäre, aber auch schwere sekundäre Syphilis hat er erfolgreich mit dem „Röntgenstrahlenbad“ behandelt. Die Vorrichtung besteht aus je zwei Röhren, die etwa 1 m vom Körper entfernt sich auf der Ventral- und Dorsalseite befinden. Sie müssen mittelhart sein. Gesicht und Genitalien werden durch entsprechenden

Bleischutz vor Schaden bewahrt. Dauer der Sitzungen 10 Min., werden nach Erfordernis jeden zweiten Tag gegeben. Zur besseren Wirkung will er die Fluorescenz des Blutes durch geringe Gaben von Aesculin in alkalischer Lösung erhöhen. Fälle sind mitgeteilt.

Walscham. **A case of calcified miliary tubercle of the lungs and bronchial glands.** Mitteilung eines Falles, bei welchem in der Lunge und am Lungenhilus zahlreiche, zum Teil sehr tiefe Schatten sichtbar sind. Die Deutung als „miliare“ Tuberkel dürfte nicht ganz zutreffen.

Rollins: **Notes on X-light.**

186. Vacuum tubes for treating diseases to be reached through the oral cavity. Beschreibung besonderer röhrenförmiger Röntgenröhren, die bequem eingeführt werden können und bis auf eine entsprechende Öffnung gegenüber der Antikathode mit undurchlässigem Mantel bekleidet sind. 187. On using selective filters as compressors in vacuum tube photography and in examinations with the cryptoscope. Als Kompressoren wendet er Aluminiumplatten an, durch welche die Strahlen durchgehen, oder armiert den Röhrenhalter, der selbst undurchdringlich ist, mit einer entsprechenden Vorrichtung an der Austrittsstelle der Strahlen. 188. On the bearing of the spread cathode stream on the heat theory of the non deviable rays. Theoretische Auseinandersetzung. . . . p.

Brit. med. journ. 1905, 17. Juni.

Fenwick: **The value of the use of a shadowgraph ureteric bougie in the precise surgery of renal calculus.** F beweist an der Hand dreier lehrreicher Fälle den grossen Wert von schattengebenden Harnleitersonden, sobald das Röntgenbild auch nur leise Zweifel erlaubt an der Lage und Örtlichkeit eines als Nieren- oder Harnleiterstein gedeuteten Schattens. In allen drei Fällen waren ihm die Patienten gebracht worden mit der auf Grund von Röntgenaufnahmen gestellten Diagnose Harnleiterstein. F. bestätigte seinen Zweifel an der Richtigkeit der Schattendeutung als Stein im Harnleiter durch eine Röntgenaufnahme nach Einführung von Harnleiterkathetern mit Bleimandrin. Die Lage des Sonden-schattens bewies unzweideutig, dass die als Harnleitersteine gedeuteten Schatten unmöglich dem Harnleiter angehören konnten. Die Operation erwies als Ursache für den Schatten einmal eine Verkalkung an der Teilungsstelle der Bauchaorta, in den beiden anderen Fällen verkalkte Mesenterialdrüsen.

Med. news. 1905. 6. Mai.

Boggs: **Treatment of non-malignant diseases by the Roentgen-ray.** Verf. bespricht die Wirkung der Röntgenstrahlen auf Acne, Lupus, Hodgkinsche Krankheit, tuberkulöse Lymphome und Kröpfe. Hartnäckige Acne wurde mit Erfolg nur bis zur Verbrennung bestrahlt. Bei Lupus kombiniert Verf. die Röntgenbestrahlung mit der Finsenbehandlung, indem er mit der ersten beginnt. Die Wirkung der Röntgenstrahlen trat schneller zutage wie die des Bogenlichtes. Unter sechs Kröpfen gingen drei vollständig zurück, während drei nur auf eine leichte Vergrösserung reduziert werden konnten, bei denen aber die Beschwerden verschwanden. Tuberkulöse wie bösartige Lymphome konnten gleichfalls verkleinert werden.

Eine Idiosynkrasie für die Röntgendermatitis verantwortlich zu machen, hält Verfasser für falsch und schreibt diese Erkrankung lediglich einer mangelhaften Technik zu.

Amer. journ. of surgery. 1905. April.

Brown und Osgood: **X-rays and sterility.** Verff. beobachteten 18 Fälle von Azoospermie oder Oligonekrospermie bei Röntgenarbeitern im Alter von 22—46 Jahren; sechs derselben hatten auch Röntgendermatitis an den Händen. In der ohne Zweifel in geringerer Menge ejakulierten Samenflüssigkeit fanden sich zahlreiche feine, runde, stark lichtbrechende Körperchen verschiedener Grösse. Besonders interessant ist die Beobachtung eines Dr. Laporsky (New York), der einen Kranken wegen Pruritus und Fistula ani mit Röntgenstrahlen unter Schutz des Hodensackes behandelte. Der vorher normale Samen zeigte trotzdem nach zwei Sitzungen von 10—15 Minuten in acht Tagen Nekrospermie bei normaler Anzahl der Spermatozoen. Nachdem Patient noch zwei solche Sitzungen durchgemacht und dadurch von seinem Afterleiden befreit war, zeigte er nach fünf Monaten, in denen er den Koitus mied, wieder lebende Samenfäden in grosser Zahl.

Journ. of cutan. diseases including syphilis. 1905. August.

Pfahler: **A case of chronic pyogenic onychitis cured by the X-ray.** Ein Fall von chronischer eitriger Entzündung des Fingernagels, innerhalb 20 Jahren fünfmal recidivierend. Jedes Recidiv bestand durchschnittlich immer ein Jahr Darreichung von Jod und Quecksilber und lokale Applikation von Sublimat erfolglos. Heilung unter Röntgenbestrahlung nach drei Monaten. Kultur und Deckglaspräparate des Eiters ergaben nur Staphylokokken. Werner (Hamburg).

California State Journal of medicine. September 1905.

Lehmann: **Indications for Roentgotherapie.** Verf. erörtert kurz den Einfluss, den verschieden hoch evacuierete Röhren auf die Gewebe ausüben und bespricht im Anschluss daran einige für die Röntgentherapie geeignete Krankheiten. Insbesondere hebt er hervor, dass die Röntgentherapie nur von geübter Hand ausgeführt werden darf, und wünscht für dieselbe einen möglichst weiten Spielraum.

Silberberg (Breslau).

Die Pflichten der Krankenhausdirektoren gegen ihre Röntgenassistenten und Angestellten.

Von

Dr. med. et jur. **Franz Kirchberg**, Berlin.

Das Thema „Röntgenschädigungen und ihre rechtlichen Konsequenzen“, das ich in Heft IV Bd. 9 dieser Zeitschrift von dem Standpunkt der geschädigten Patienten aus betrachtet habe, bedarf aber noch von einem anderen Gesichtspunkte aus einer näheren Erörterung.

Obwohl über die durch Röntgenstrahlen bewirkten Schädigungen des Organismus auch der damit arbeitenden Ärzte seit geraumer Zeit in der einschlägigen Litteratur berichtet wird, sind wohl erst die in der letzten Zeit bekannt gewordenen Thatsachen der dauernden Schädigung innerer Organe durch die Röntgenstrahlen, speziell die ja schliesslich zur Sterilisation führende Schädigung der Fortpflanzungsorgane dazu angetan, die Betreffenden auf die ihnen drohenden Gefahren aufmerksam zu machen! — Noch immer wird seitens der mit der Röntgentechnik betrauten Assistenzärzte ganz ausserordentlich sorglos verfahren, ohne dass die betreffenden Chefs dagegen irgendwie Einspruch erheben. Mag diese Sorglosigkeit auf Unkenntnis der drohenden Gefahr oder ihrer Nichtachtung beruhen, sicher wird sie sich früher oder später an manchem bitter rächen und manche nie wieder gut zu machende Schädigung der Betreffenden zur Folge haben. Auch dürften sich wohl viele Krankenhausinstitute noch in einem derartigen Zustande befinden, dass von einem wirksamen Schutz der Untersucher, sei es Arzt oder Schwester oder anderer Röntgenangestellter, nicht geredet werden kann.

Wegen dieser Schädigungen werden sicher früher oder später die betreffenden verantwortlichen Stellen zur Verantwortung gezogen werden, so dass die Erörterung der betreffenden Materie von diesem Standpunkt aus für beide Teile, Chef wie Assistent, gleich wichtig erscheint. Solange es sich nur um Hautschädigungen im Sinne der bekannten Röntgendermatitis handelte, die ja allerdings auch fast immer derartig schlechte Heiltendenz zeigt, dass manch davon befallener Arzt monatelang damit zu thun hat, konnten sich rechtliche Verwicklungen kaum daraus entwickeln, zumal man sich bald gegen derartige Schädigungen durch entsprechende Handschuhe u. s. w. genügend zu schützen wusste. Anders ist die Lage schon bei den Fällen, in denen sich im Anschluss an die an den Händen unter der Einwirkung der Röntgenstrahlen entstandenen Rhagaden Ulcera mit weitgehenden, jeder Behandlung trotzendes Zerstörungen bildeten und bei den von solchen Rhagaden ausgehenden Cancroiden mit ihrem oft verhängnisvollen Ausgang.¹⁾ Die von Birch-Hirschfeld beobachteten degenerativen Ver-

¹⁾ Allg. Med. Centr.-Zeitung Nr. 17: Fälle von Lich und Frieben. Einer führte zur Amputation eines Armes, der andere kam schliesslich zum Exitus.

änderungen an Netzhaut und Sehnerven gehören ebenfalls in das Gebiet der dauernden Gesundheitsbeschädigung. Aber, wie erwähnt, kaum eine anderweitige unbeabsichtigte Einwirkung der Röntgenstrahlen wird zu derartigen Konsequenzen sowohl in Bezug auf das Verhalten der damit arbeitenden Ärzte, wie in rechtlicher Beziehung führen, wie die Beeinflussung der Fortpflanzungsorgane.¹⁾

Über die wohl sicher auch anzunehmende Beeinflussung anderer innerer Organe, namentlich des gesamten lymphadoiden und hämatogenen Apparates bei Personen, die ihren Körper viel den Röntgenstrahlen aussetzen, dürften erst noch langdauernde Beobachtungen und Experimente hinreichenden Aufschluss geben.

Vom Gesichtspunkt des hier in Erörterung stehenden Themas ergibt sich nun die Frage, welche Pflichten liegen demjenigen, der Röntgenassistenten angestellt hat, gegen seine Angestellten ob und welche Rechte haben die Assistenten bei einer Vernachlässigung dieser Pflichten. Die Grundlage für diese Pflichten und Rechte bildet der Anstellungsvertrag. Mag es sich um den Assistenzarzt eines Krankenhausesdirektors oder eine Schwester oder einen Laboratoriumsdiener, die bei einem Privatarzte die Röntgenapparate bedienen, handeln, in allen Fällen wird stets zwischen Angestellten und Anstellenden ein vertragliches Verhältnis bestehen, das sich als Dienstvertrag im Sinne des § 611 B. G. B. darstellt. Der Dienstvertrag wird in § 611 dahin definiert: „Durch den Dienstvertrag wird derjenige, welcher Dienste zusagt, zur Leistung der versprochenen Dienste, der andere Teil zur Gewährung der vereinbarten Vergütung verpflichtet. Gegenstand des Dienstvertrages können Dienste jeder Art sein“. Hierbei ist es völlig unwesentlich, ob ein schriftlicher oder mündlicher Vertrag geschlossen ist und ferner ob für die Tätigkeit eine bestimmte Vergütung vereinbart worden ist. Wie bei fast allen Verträgen des B. G. B. ist mündliche Vereinbarung für beide Teile völlig ausreichend. Die Leistung einer Vergütung gilt nach § 612 Abs. 1 B. G. B. als stillschweigend vereinbart, wenn die Dienstleistung den Umständen nach nur gegen eine Vergütung zu erwarten ist. Hieraus ergibt sich, dass dadurch, dass eine Vergütung vereinbarungsgemäss ausgeschlossen ist, an dem Wesen des Dienstvertrages nichts geändert wird. Somit stehen hinsichtlich ihrer Pflichten sowohl wie namentlich ihrer Rechte im Sinne der hier besprochenen Materie die unbesoldeten, angestellten und mit bestimmten Funktionen betrauten Volontärassistenten den besoldeten Assistenten ganz gleich (die Gegenleistung für ihre Dienste dürfte in ihrer weiteren Ausbildung und der Aussicht auf besseres Fortkommen u. s. w. gesehen werden).

Die Thätigkeit des Assistenzarztes ist also im Sinne des B. G. B. im Verhältnis zu seinem Chefarzt ebenso eine Dienstleistung, wie die Thätigkeit der Schwester und des Laboratoriumsdieners, denn „Gegenstand des Dienstvertrages können Dienste jeder Art sein“.

In der ganzen sozialen Gesetzgebung der letzten 30 Jahre ist die Tendenz unverkennbar, die Pflichten der Unternehmer gegen ihre Angestellten, namentlich in gesundheitlicher Beziehung, so genau und so peinlich wie möglich zu statuieren. Ich verweise hier besonders auf die Gewerbeordnung § 120a bis 120c und die sozialen Schutzgesetze der 80er Jahre mit ihrem ja heute noch nicht abgeschlossenen weiteren Ausbau.

Für alle diejenigen Angestellten aber, auf die die Schutzparagraphen dieser sozialen Gesetze nicht anwendbar sind, ist im § 618 B. G. B. Fürsorge getroffen. § 618 B. G. B. lautet, Abs. 1: „Der Dienstberechtigte hat Räume, Vorrichtungen und Gerätschaften, die er zur Verrichtung der Dienste zu beschaffen hat, so einzurichten und zu unterhalten und Dienstleistungen, die unter seiner Anordnung oder unter seiner Leitung vorzunehmen sind, so zu regeln, dass der Verpflichtete gegen Gefahr für Leben und Gesundheit soweit geschützt ist, als die Natur der Dienstleistung es gestattet“. Abs. 3: „Erfüllt der Dienstverpflichtete die ihm in Ansehung des Lebens und der Gesundheit des Verpflichteten obliegenden Verpflichtungen

¹⁾ S. Albers-Schönberg: Die Röntgentechnik 1906, 2. Auflage, S. 163. F. Kirchberg: Röntgenschädigungen und ihre rechtlichen Konsequenzen Bd. 9, Fortschr. a. d. G. d. Röntgenstrahlen und die an beiden Stellen angeführte Litteratur.

nicht, so finden auf seine Verpflichtung zum Schadenersatz die für unerlaubte Handlungen geltenden Vorschriften der §§ 842 bis 846 B. G. B. entsprechende Anwendung“. Der vorstehend zitierte Paragraph legt dem Dienstberechtigten also in Abs. 1 eine weitgehende Verpflichtung zum Schutze seiner Angestellten auf und bestimmt in Abs. 3 den Umfang der Rechte, die den Angestellten gegen ihren Chef zustehen, wenn dieser die ihm nach Abs. 1 obliegenden Verpflichtungen — sei es vorsätzlich, sei es fahrlässig — nicht erfüllt. Betrachten wir zunächst den Abs. 1, so bildet die Voraussetzung der Verpflichtung die Thatsache, dass es den Dienstberechtigten obliegt, die Gerätschaften etc. zu beschaffen und die Dienste zu leiten. Diese Voraussetzung wird bei dem Anstellungsverhältnis eines Röntgenassistenten stets vorliegen, denn die Einrichtung des Röntgenlaboratoriums und die Beschaffung der Röntgenapparate u. s. w. ist natürlich stets Sache des Chefarztes resp. der in Betracht kommenden Verwaltung. Hieraus ergibt sich für ihn die Pflicht, die Gerätschaften so einzurichten, dass der Verpflichtete gegen Gefahr für Leben und Gesundheit geschützt ist. Er hat also alle Schutzvorrichtungen zu beschaffen, welche geeignet sind, die Angestellten gegen die gefährlichen Einwirkungen der Röntgenstrahlen zu sichern.

Diese Verpflichtung ist jedoch nicht unbegrenzt; sie findet vielmehr ihre Einschränkung dahin, dass der Angestellte nur soweit geschützt zu werden braucht, als die Natur der Dienstleistung es gestattet. Bei besonders gefährlichen Dienstleistungen wird naturgemäss ein völliger Schutz des Dienstverpflichteten häufig nicht zu erreichen sein, denn es kann dem Dienstberechtigten nicht zugemutet werden, jede Einrichtung zu treffen, die möglicherweise geeignet sein könnte, die Gefahr zu verringern. Dies würde eine unberechtigte Belastung des Dienstherrn sein, andernfalls soll es ihm aber auch nicht gestattet sein, sich seiner Verantwortung durch den Hinweis durch die am Orte und in seinem Kreise bestehende Gewohnheit zu entziehen.¹⁾ Nach dieser Richtschmur muss die Verpflichtung des sich der Röntgentechnik bedienenden Arztes gegenüber seinen Angestellten beurteilt werden. Der Chefarzt wird demnach verpflichtet sein, einmal seine Angestellten, soweit sie nicht selbst sachkundig sind, über die gefährlichen Einwirkungen der Röntgenstrahlen und die Möglichkeit, sich dagegen zu schützen, in ausreichender Weise zu belehren; er hat ferner die Pflicht, allen seinen Angestellten diejenigen Schutzvorrichtungen zur Verfügung zu stellen, die nach dem jeweiligen Stande der Wissenschaft geeignet sind, die gefährlichen Einwirkungen der Röntgenstrahlen zu vermeiden oder aufzuheben.

Diese Verpflichtung des Dienstherrn, für möglichsten Schutz des Lebens und der Gesundheit seiner Angestellten zu sorgen, kann auch durch Vertrag nicht aufgehoben oder beschränkt werden. Dies bestimmt § 619 B. G. B. ausdrücklich; ja, selbst, wenn sich der Dienstherr für den Fall der Geltungmachung der Rechte eine Vertragsstrafe ausbedungen hat, so würde seine Verpflichtung doch die gleiche bleiben. Mit anderen Worten: ein in den Anstellungsvertrag des Assistenten aufgenommener Passus, dass er von vornherein auf jeden Schadenersatz für im Betriebe ihn treffende Schädigungen verzichtet, ist gegenstandslos und hindert ihn an späterer Geltungmachung eventueller Ansprüche nicht (cfr. § 134 B. G. B.).

Nachdem wir im Vorstehenden erörtert haben, welche Pflichten dem Dienstherrn für Leben und Gesundheit seiner Angestellten obliegen, fragt es sich nun, welche Rechte den Angestellten gegenüber ihrem Dienstherrn zustehen, wenn dieser seinen Verpflichtungen nicht nachkommt.

Hier wird zunächst den Angestellten das Recht zustehen, die Erfüllung der dem Dienstherrn obliegenden Verpflichtungen (z. B. in Bezug auf Beschaffung der nötigen Schutzvorrichtungen) im Wege der Klage zu verlangen; dieses Mittel wird aber höchstens insofern von Bedeutung sein, als vielleicht die Androhung der Klage manchen säumigen Chef veranlassen wird, seinen Verpflichtungen nachzukommen. Sieht der betreffende Assistent, dass die

¹⁾ Planck, B. G. B. II S. 359. 1904

Schutzvorrichtungen des Röntgenlaboratoriums nicht ausreichen und werden ihm ungeachtet einer dahin gehenden Forderung die nötigen Schutzapparate nicht zur Verfügung gestellt, so erwächst ihm daraus m. E. nicht ohne weiteres das Recht der sofortigen Kündigung oder des sofortigen Aufgebens der betreffenden Thätigkeit, er hat seinen Verpflichtungen nach wie vor nachzukommen und es bleibt bei der gesetzlichen resp. vereinbarten Kündigungsfrist. Ich gebe indess zu, dass manches dafür spricht, hier die Anwendbarkeit des § 626 B. G. B. (Kündigung des Dienstverhältnisses ohne Einhaltung einer Kündigungsfrist) zuzugeben (§ 626 lautet: Das Dienstverhältnis kann von jedem Teil ohne Einhaltung einer Kündigungsfrist gekündigt werden, wenn ein wichtiger Grund vorliegt); bei dringender voraussichtlicher naher Gefahr für Leib, Leben und Gesundheit ist der Paragraph sicher anwendbar; ich lasse die Frage vorläufig hier dahingestellt.

Von weitaus grösserer praktischer Bedeutung ist die den Dienstherrn treffende Schadenersatzpflicht. Von besonderem Interesse sind hier die Fälle, in denen die Assistenten von einer Anstalt öffentlichen Rechtes angestellt sind und einem gleichfalls von dieser angestellten Chefarzt unterstehen, z. B. bei Assistenzärzten städtischer oder staatlicher Krankenhäuser oder der Heilanstalten, der Landesversicherungsanstalten u. s. w. Das rechtliche Verhältnis ist hier folgendes: Dienstherr im Sinne des B. G. B. § 611 und § 618 ist hier die öffentliche Anstalt. Sie ist also in erster Linie verpflichtet, dem § 618 nachzukommen. An ihrer Stelle und für sie handelt jedoch der von ihr angestellte Chefarzt; im Hinblick auf die dem Dienstberechtigten nach § 618 obliegenden Verpflichtungen bedient sich also die Verpflichtete eines Gehilfen im Sinne des § 278 B. G. B. und sie haftet infolgedessen nach § 278 für Verschulden desselben in gleicher Weise wie für eigenes Verschulden. Mit anderen Worten: der Chefarzt eines öffentlichen Krankenhauses macht dadurch, dass er es unterlässt, die erforderlichen Schutzmassregeln für seine Röntgenassistenten vorzusehen, nicht nur sich selbst, sondern in erster Linie die öffentliche Anstalt, der das Krankenhaus gehört, schadenersatzpflichtig. Keineswegs kann sich die öffentliche Anstalt, sei es eine Stadtgemeinde oder Provinz, sei es der Fiskus, durch die Einrede befreien, dass er bei der Auswahl des betreffenden Chefarztes die im Verkehr erforderliche Sorgfalt beobachtet habe (§ 831 B. G. B.). Wie sich, nach dem das rechtliche Verhältnis zwischen der Krankenanstalt und dem von ihr angestellten Chefarzt in Bezug auf die Wiedererstattung an den geschädigten Assistenten bezahlter Entschädigungen regelt, ist eine hier nicht weiter interessierende Frage. Von Wichtigkeit ist hier der Punkt, dass dem Geschädigten beide, in erster Linie die Anstalt, in zweiter Linie der Chefarzt haften.

Was nun den Umfang des zu leistenden Schadenersatzes anlangt, so bestimmt § 618 Abs. 3, dass hierauf die für unerlaubte Handlungen geltenden Vorschriften der §§ 842—846 entsprechende Anwendung finden sollen. § 842: „Die Verpflichtung zum Schadenersatz wegen einer gegen die Person gerichteten unerlaubten Handlung erstreckt sich auf die Nachteile, welche die Handlung für den Erwerb oder das Fortkommen des Verletzten herbeiführt“. § 843: „Wird infolge einer Verletzung des Körpers oder der Gesundheit die Erwerbsfähigkeit des Verletzten aufgehoben oder gemindert oder tritt eine Vermehrung seiner Bedürfnisse ein, so ist dem Verletzten durch Entrichtung einer Geldrente Schadenersatz zu leisten. Auf die Rente finden die Vorschriften des § 760 Anwendung. Ob, in welcher Art und in welchem Betrag die Ersatzpflichtige Sicherheit zu leisten hat, bestimmt sich nach den Umständen. Statt der Rente kann der Verletzte eine Abfindung in Kapital verlangen, wenn ein wichtiger Grund vorliegt. Der Anspruch wird nicht dadurch ausgeschlossen, dass ein anderer dem Verletzten Unterhalt zu gewähren hat“. Bei einem Blick in das Gesetz muss es auffallen, dass nicht auch § 847 B. G. B. für anwendbar erklärt ist. „Im Falle der Verletzung des Körpers oder der Gesundheit kann der Verletzte auch wegen des Schadens, der nicht Vermögensschaden ist, eine billige Entschädigung in Geld verlangen“. Nimmt man mit Planck¹⁾ an, dass § 847 hier keine

¹⁾ Planck: a. a. O. S. 360 (Anm. 5a zu § 618).

Anwendung findet, so verliert allerdings der Schutz des § 618 viel an seiner Bedeutung. Es würde dem an seiner Gesundheit Beschädigten also nur dann ein Schadenersatzanspruch zustehen, wenn für seinen Erwerb oder sein Fortkommen Nachteile entstanden sind, oder wenn seine Erwerbsfähigkeit aufgehoben oder gemindert oder eine Vermehrung seiner Bedürfnisse eingetreten ist (§§ 842, 843). Dagegen würde keine Entschädigung verlangt werden können für körperliche Entstellung, für eingetretenen Haarausfall oder auch für die als Folgen der Röntgenbestrahlung etwa eingetretene Sterilität u. s. w. Diese Folgerung würde also in vielen Fällen den Zweck des § 618 illusorisch machen, doch ist dieser Schluss auch keineswegs gerechtfertigt. Es handelt sich ja eben im § 618 um Verletzung des Körpers und der Gesundheit und, wenn auch § 847 in § 618 nicht besonders aufgeführt ist, so ist er doch anwendbar, weil er ganz allgemein und in allen Fällen der Verletzung des Körpers und der Gesundheit eine Ausnahme von dem Prinzip des § 253 B. G. B. dahin statuiert, dass auch wegen Schadens, der nicht Vermögensschaden ist, Geldentschädigung verlangt werden kann. Mithin kann auch gerade wegen der in Frage kommenden eventuellen Sterilisierung der Röntgen-Assistenten u. s. w. die Schadenersatzpflicht an die betreffenden Stellen herantreten. Die Höhe der da geforderten Entschädigung dürfte unter Umständen nicht unbeträchtlich sein. Aber auch abgesehen von der eben erörterten Ansicht steht dem an der Gesundheit geschädigten Röntgenassistenten Schadenersatzanspruch im § 823 B. G. B. zu: „Wer vorsätzlich oder fahrlässig das Leben, den Körper, die Gesundheit, die Freiheit, das Eigentum oder ein sonstiges Recht eines Anderen widerrechtlich verletzt, ist dem Anderen zum Ersatz des daraus entstehenden Schadens verpflichtet“. Ein und dasselbe Verhalten kann zugleich Vertragsverletzung und unerlaubte Handlung sein, wie hier, wo das Verhalten des Dienstberechtigten nach § 618 B. G. B. geregelt ist. Der dem Dienstverpflichteten an der Gesundheit u. s. w. entstandene Schaden ist doch auf die schuldhaft unterlassene Beobachtung der gesetzlichen Vorschriften des § 618 B. G. B. zurückzuführen, daher stellt sich die Gesundheitsbeschädigung als eine vom Dienstberechtigten verschuldete rechtswidrige Verletzung eines fremden Rechtsgutes — und nach § 823 Abs. 1 gehört die Gesundheit unzweifelhaft dazu — dar.

Dass bisher derartige Schadenersatzansprüche an Krankenhausverwaltungen resp. Chefärzte seitens der Röntgenangestellten nicht gestellt worden sind, liegt meines Erachtens nur an der Neuheit der Sache und der Unkenntnis der betreffenden Personen sowohl betreffs des möglichen Schadens wie der dadurch geschaffenen Rechtslage.

Um so mehr ist es an der Zeit, dass die, die es angeht, also die erwähnten Anstalten, resp. die Chefärzte die Konsequenzen aus den bekannt gewordenen Schädigungen ziehen, um sich vor einem Schaden, der eventuell sehr erheblich sein kann, und vor unangenehmen Prozessen zu hüten.

Diese Konsequenzen sind die Forderung:

1. der Aufklärung über die möglichen Schädigungen beim Dienstantritt neuer Angestellten, z. B. durch Überreichung entsprechender Litteratur, Merkblätter u. s. w. und durch entsprechend ausgeführte und an geeigneter, d. h. unbedingt in die Augen fallender Stelle im Röntgenkabinett aufgehängte Dienstvorschriften;

2. durch die Besorgung und Herrichtung der nötigen Schutzvorrichtungen; nach dem heutigen Stand der Wissenschaft muss wohl mindestens für grössere Röntgenlaboratorien für den die Aufnahmen vornehmenden Arzt, resp. die Röntgenangestellte ein vollständig abschliessendes Schutzgehäuse vorhanden sein, wie es z. B. Albers-Schönberg in der zweiten Auflage seiner Röntgentechnik beschrieben hat, und für Durchleuchtungen, Schutzvorrichtungen die daselbst S. 86 geschilderte Schirmblende, abgesehen von Handschuhen, Bleischürzen u. s. w.; Bleischürzen allein können solange nicht als genügender Schutz angesehen werden, bis man auch über die Sekundärstrahlen hinreichend aufgeklärt sein wird.¹⁾

¹⁾ S. Albers-Schönberg a. a. O. Kapitel 3 und andern Orts.

Zu fordern ist ferner, dass in möglichst vielen gut eingerichteten Röntgenlaboratorien sorgfältige, über lange Zeiträume sich erstreckende Tierexperimente, namentlich zur weiteren Erforschung und Klarstellung der Wirkung der Sekundärstrahlen angestellt werden, etwa in der Art, dass in den Röntgenlaboratorien Käfige mit geeigneten Tieren aufgehängt werden, zum Teil so, dass sie nur von den Sekundärstrahlen getroffen werden können; und dann genaue Beobachtungsreihen an diesen Tieren, namentlich in Bezug auf das hämatogene und lymphoide System, aber auch mit Berücksichtigung gewisser anderer inneren Organe angestellt werden.

Und schliesslich dürfte auch aus diesen Erörterungen hervorgehen, dass es im Interesse grösserer Krankenhäuser liegt, die aus anderen Erwägungen heraus von Albers-Schönberg erhobene Forderung¹⁾, die Röntgenabteilung selbständig zu machen, von der inneren wie chirurgischen Station loszulösen, einem eigenen Oberarzt mit voller Verantwortlichkeit zu unterstellen, möglichst zu erfüllen, zum mindesten aber, wenn die Röntgenkabinette den einzelnen Abteilungen beigegeben bleiben, einen der bei dieser Abteilung angestellten Assistenzärzte mit der Leitung und Besorgung des Röntgenkabinetts zu betrauen und die anderen Herren nur soweit an den Untersuchungen und Beobachtungen teilnehmen zu lassen, als es unbedingt notwendig ist.

Von einem besonderen Röntgenoberarzt resp. Assistenten kann man füglich verlangen, dass er sich mit den Gefahren seines Betriebes vertraut macht, die darüber erscheinende Litteratur verfolgt und seine Konsequenzen daraus zieht. Er muss dann die Einrichtung der nötigen Schutzapparate fordern und dürfte nur dann, wenn sie ihm verweigert werden, eventuelle Schädigungen seiner Gesundheit zum Gegenstand von Schadenersatzforderungen machen.

Bleibt es, wie bisher an den meisten Instituten, dass der Röntgenbetrieb sämtlichen Herren zur Benutzung überlassen wird, sie also zur Sicherung ihrer Diagnose, wie zu therapeutischen Massnahmen daselbst arbeiten müssen, so bleibt auch der verantwortlichen Stelle (Chef resp. Verwaltung) die Pflicht, jeden Einzelnen auf die Gefahren in geeigneter Weise hinzuweisen, denn bei dem heutigen Stand medizinischer Ausbildung kann man bei den jungen Ärzten genügende Kenntnis der Röntgenschädigungen nicht als unbedingt gegeben voraussetzen.

Wir kommen zum Schluss. Bekanntmachung mit den Gefahren und die Bereitstellung und Herrichtung der nötigen Schutzvorrichtungen nach dem jeweiligen Stand der Röntgenwissenschaft sichert allein die verantwortlichen Stellen vor eventuell sehr unangenehmen Prozessen und Schadenersatzpflichten. Ist aber den beiden Forderungen Genüge geleistet, so werden eventuell doch noch eintretende Schädigungen entweder ihre Ursache haben im unvorsichtigen Verhalten der betreffenden Personen oder im ausserhalb des Gebietes der Haftung liegenden zufälligen oder bisher noch unerforschten Umständen; für beides ist aber eine Haftung ausgeschlossen: *Ultra posse nemo obligatur*.

Ein einfacher Härtegradmesser.²⁾

Von

Dr. med. **Theodor Schilling**, Nürnberg.

Das Bedürfnis, die Qualität der Röntgenröhre zu messen, spiegelt sich in der Zahl der Radiometer wieder, die bis jetzt empfohlen wurden, und ist begründet durch die Gefahr, die darin liegt, die eigne Hand als Testobjekt zu verwenden. Es ist nicht nötig, hier an die Schädigungen schwerer Art zu erinnern, die Ärzte und Techniker durch die Benützung der

¹⁾ S. Albers-Schönberg a. a. O. S. 124. Daselbst siehe auch die weitere Organisation derartiger Röntgeninstitute.

²⁾ Nach einer Mitteilung auf dem mittelfränkischen Ärztetag Nürnberg 1905.

eigenen Hand davontrugen; ist doch erst vor kurzer Zeit in diesen Blättern von Unna gelegentlich einer Besprechung der Therapie das bisher auf diesem Gebiete Bekannte (14 Fälle) zusammengefasst worden. Ich kann als weiteren Beitrag die Aufnahme der rechten Hand des Kollegen H. in M. bringen, der sich seine chronische Dermatitis vor 4 Jahren zuzog; die Aufnahme stammt vom Jahre 1905.




Fig. 1.

Zum Ersatz der eignen Hand wurde eine Reihe von Messverfahren angegeben, von denen nach Belots¹⁾ Urteil vorläufig keines genügt. Bei einem Verfahren soll der Farbeffekt der Röntgenstrahlen in den Reagenskörpern den biologischen Affekten in der Haut nicht vollständig parallel gehen, ein anderes zieht ein neues Moment — Metall von verschiedener Dicke — zum Vergleich der Schattentiefe heran, während wir es doch auf Platte und Schirm nur mit Knochen und Weichteilen, und deren verschiedener Durchlässigkeit, und höchstens mit kleinen metallischen Fremdkörpern zu tun haben. Dazu sind diese Härteskalen alle ziemlich teuer.

Es wurden nun schon Handskelette zu diesem Zweck benützt, die, da sie sich nicht immer vor dem Patienten verbergen lassen, nicht gerade ästhetisch wirken. Ausserdem fehlt ihnen der wesentliche, uns durch die Praxis geläufige, Vergleich mit den Weichteilen.

Ich habe mir nun einen einfachen Härtegradmesser hergestellt, indem ich ein Handskelett in einen Handschuh steckte, dann diesen mit Wachs ausgoss und ihn über ein zurechtgeschnittenes Bleiblech, wie man es zur Abdeckung vor Strahlen immer zur Verfügung hat, zuknöpfte. In das Wachs wurden Nadelstückchen eingebettet, um dadurch noch besser die

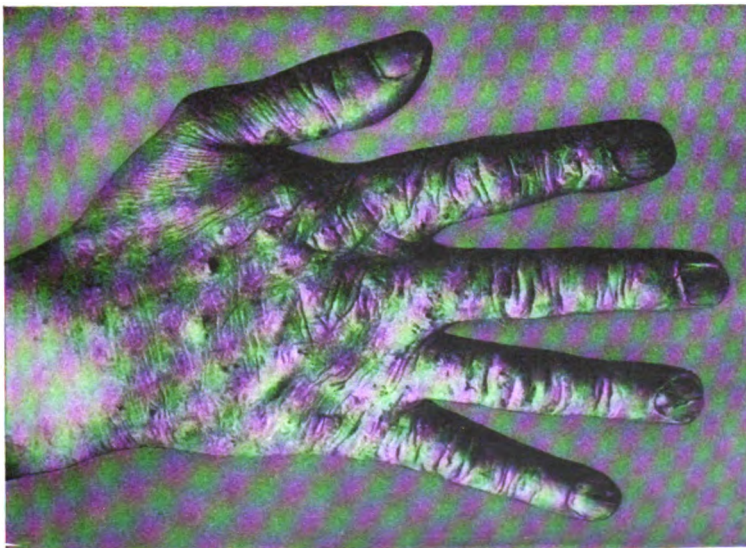

Fig. 2.

¹⁾ I. Internationaler Kongress für Physiotherapie in Lüttich 1905.

Röhrenhärte kontrollieren zu können. Das benützte Bleiblech ist rechteckig; nur lässt man in der Mitte der gegen das Handgelenk zu liegenden Seite einen langen, schmalen Blechstreifen daran, den man nach oben biegt und dort fixiert. So dient das Blech als Handgriff und Schutz zugleich.

Die Vorteile der Wachshand¹⁾ scheinen mir in folgenden Punkten zu bestehen:

1. Jeder kann sie selbst und sehr billig herstellen.
2. Sie ist sehr leicht an Gewicht und deswegen bequem zu benützen.
3. Sie sieht im Gegensatz zu einfachen Skeletten hübsch aus, da man nur Handschuhleder und Wachs sieht.
4. Sie giebt ein genaues Schattenbild der menschlichen Hand, das jedem bekannt und geläufig ist. Genau ist das Schattenbild deswegen, weil der benützte ausgekochte Knochen sich etwa ebenso verhält wie der lebende menschliche Knochen, und vor allem, weil das Wachs fast das gleiche spezifische Gewicht und damit die gleiche Durchlässigkeit für die Röntgenstrahlen hat wie die menschlichen Weichteile. Nach Cowl²⁾ beträgt das spezifische Gewicht des Wachses: 0,96, während Fettgewebe ein solches von 0,92, Blut von 1,05, Muskelsubstanz von 1,04 besitzt. Gegenüber der Knochensubstanz (1,8—2,0) und den viel schwereren Fremdkörpern sind diese kleinen Unterschiede zwischen Wachs und den Weichteilen belanglos. So zeigt denn auch eine Röntgenaufnahme der Wachshand, die die Dicke einer Menschenhand hat, die gleichen Schattenabstufungen wie diese.
5. Schliesslich ist die Testhand bequem für den Fall, dass Fremdkörper in einer lebenden Hand gesucht werden sollen. Wenn man die Nadelteile in der Kontrollhand findet, wird die Röhrenhärte auch für die Durchleuchtung der zu untersuchenden Hand richtig sein. Dadurch wird, was nicht selten vorkommt, verhütet, dass der Untersucher sich in der Röhrenhärte täuscht, den Fremdkörper nicht sieht und deswegen sein Urteil im negativen Sinne abgiebt.

Aus diesen Gründen hoffe ich, dass die Wachshand in der Praxis Eingang findet, wenn sie auch die für genauere Messungen wichtigen, teuren Apparate nicht verdrängen wird.

Über Radioaktivität in der Davoser Luft.³⁾

Von

Dr. F. Jessen in Davos.

Es ist jetzt Mode geworden, dass die einzelnen Badeorte feststellen lassen, dass ihre Quell- oder Schlammprodukte Radioaktivität enthalten, und man hat den Versuch gemacht, aus dieser Tatsache eine Erklärung für den Unterschied in der Wirkung natürlicher und künstlicher Quellprodukte zu finden.

So einfach dürfte die Sache nun wohl nicht liegen. Angesichts des ubiquitären Vorkommens von Radioaktivität dürfen wir wohl höchstens von einer interessanten neuen Tatsache sprechen und können die Radioaktivität höchstens als einen mit zu berücksichtigenden Faktor in der Wirkung der Bäder betrachten.

Wie bekannt hat Saake in Arosa nachgewiesen, dass die Hochgebirgsluft dreimal soviel radioaktive Emanation enthält als die des Tieflandes und dass der Maximalgehalt sogar

¹⁾ Die Wachshand wird durch die Firma Reiniger, Gebbert & Schall in Erlangen unter dem Namen „Cheiroskioskop“ in den Handel gebracht.

²⁾ Lehrbuch der klinischen Untersuchungsmethoden u. s. w. Urban & Schwarzenberg, Berlin und Wien 1904, I. Band, S. 499.

³⁾ Vortrag auf der Versammlung der schweizerischen balneologischen Gesellschaft in Davos am 14. Oktober 1905.




Fig. 1.

auf das Fünffache der des Tieflandes steigen kann. Da ausserdem das Potentialgefälle, d. h. der Unterschied zwischen der positiv elektrischen Luft und der negativen Erde, mit der Erhebung über das Meeresniveau steigt, so ist die Ansammlung radioaktiver Substanzen am Körper des Menschen aus zwei Gründen im Hochgebirge höher als im Tieflande.

Ich selbst habe nun im Herbst 1904 einige Versuche über die radioaktive Emanation in der Davoser Luft gemacht, über die ich kurz berichten möchte.

Die Technik der Versuche ist die folgende. Ich stellte Drähte von 1 m Länge aus reinem Kupfer in der Luft auf mit der Variation, dass einige in absolutem Schatten standen, andere möglichst besonnt wurden, damit es gleichzeitig klar würde, ob die Sonnenbestrahlung einen Einfluss auf die Bildung radioaktiver Emanation habe oder nicht. Nach 4 wöchentlicher

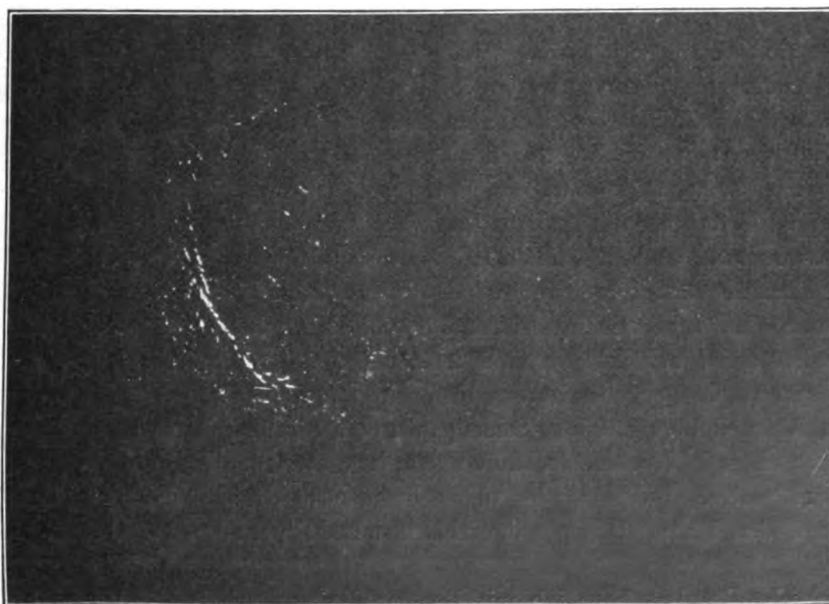


Fig. 2.

40*

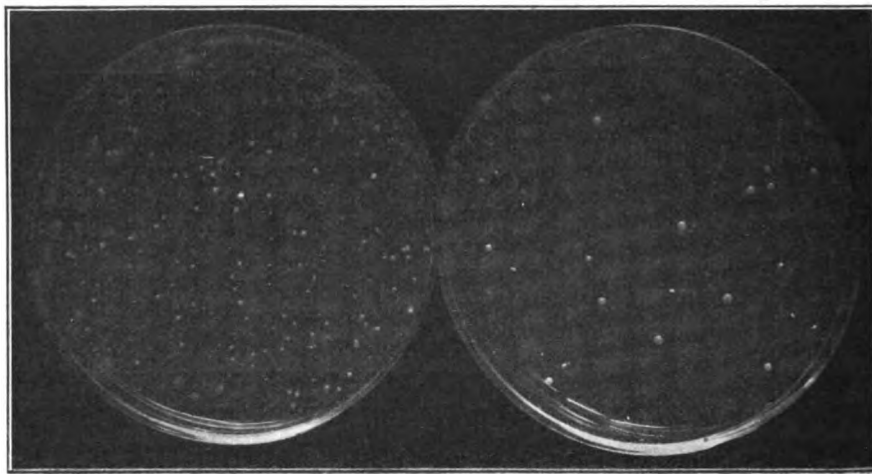
Exposition wurde der gebildete Überzug von Kupferoxyd durch vorsichtiges Schaben von den Drähten entfernt und direkt resp. durch Seidenpapier, in 1 cm Abstand gehalten, über eine photographische Platte gebracht.

Zunächst wurde eine Platte dem direkten Kontakt von Kupferfeilstaub ausgesetzt und es wurde keine Einwirkung bemerkt, woraus folgt, dass der Kupferstaub an sich keine Einwirkung auf die photographische Platte hat.

Auf dem 1. Bilde sieht man eine starke Zersetzung der Platte; hier war der 4 Wochen der Luft exponiert gewesene Kupferoxydstaub während 24 Stunden auf die Platte gebracht.

Legte man zwischen radioaktiven Staub und Platte eine Schicht dickes schwarzes Papier, so erfolgte keine Einwirkung; wurde dagegen eine Schicht Seidenpapier dazwischen gelegt, um direkten Kontakt auszuschliessen, so erfolgte die auf Bild 2 sichtbare starke Zersetzung.

Hieraus folgt, dass nur solche radioaktive Strahlen aus der Luft gewonnen wurden, die der Gruppe der α -Strahlen angehören, deren Charakteristikum ist, dass sie schon durch ein einzelnes Blatt dickes Papier zurück gehalten werden.



A

Fig. 3.

B

Es liess sich weiter zeigen, dass in der radioaktiven Wirkung des der Sonne ausgesetzt gewesenen Feilstaubes und des aus absoluten Schatten gewonnenen kein Unterschied besteht. Wie bekannt, hat man überhaupt die stärkste Emanation in schattigen Kellern nachgewiesen.

Quantitative Messungen konnte ich wegen Mangels eines Elektroskopes nicht vornehmen. Dagegen habe ich Versuche gemacht, ob es möglich sei, mit auf die beschriebene Weise an der Davoser Luft gewonnener Emanation das Wachstum von Bakterien zu beeinflussen.

Dass man durch Radiumstrahlen Bakterienwachstum hemmen kann, ist von Askinass und Caspari, Pfeiffer und Friedberger, Danysz, Werner u. a. bewiesen.

Hier war die Frage, ob die aus der Davoser Luft gewonnene Emanation dazu genügt.

Nun sieht man auf Bild 3 zwei 24stündige Agarplatten, die mit je 1 Platinöse Bazillenkultur von *staph. pyogenes aureus* beschickt waren und von denen die eine (B) gleichzeitig in 1 cm Abstand über sterilem Seidenpapier der Strahlenwirkung des radioaktiven Feilstaubes von 1 m eines 4 Wochen der Luft exponiert gewesenen Kupferdrahtes ausgesetzt war. A ist die Kontrollplatte. Beide standen nebeneinander 24 Stunden im Brutschrank. Man bemerkt, dass auf der Platte B eine unverhältnismässig geringere Zahl von Kolonien aufgegangen ist.

Das gleiche Resultat habe ich mit *Bac. prodigiosus* erhalten. Angesichts der kleinen Mengen, mit denen gearbeitet wurde, muss die Emanation in der Davoser Luft als ziemlich

stark bakterienhemmend angesehen werden, zumal da die Versuche der anderen Autoren immer direkt mit Radium angestellt wurden.

Ich will mich aller Schlüsse enthalten und nur die Tatsachen mitteilen.

Soddy, Die Radioaktivität 1904.

Saake, Münch. med. Woch. 1904, 1.

Askinass und Caspari, Pflüg. Arch. 68.

Pfeiffer und Friedberger, Berl. Klin. Woch. 1903, 28.

Danysz, Compt. rend. 1903, 136.

Werner, Münch. med. Woch. 1905, 34.

Aus Sanitätsrat Dr. Köhlers chirurgisch-orthopädischer Privatklinik, Zwickau i. Sa.

Über Ostitis fibrosa seu deformans.

(v. Recklinghausensche Knochenkrankheit.)

Von

Dr. med. **Karl Gaugele**, leitender Arzt der Klinik.

(Hierzu Tafel XIX.)

Ein sehr interessantes, in ätiologischer Beziehung aber sehr dunkles Gebiet ist das der Knochencysten. Sicher sind letztere verschiedenen Ursprungs. Eine Anzahl Autoren nimmt mit Virchow an, dass die Cysten immer Erweichungsprodukte einer vorhergegangenen Geschwulstbildung seien. Andere glauben speziell bei multiplem Auftreten an cystoide Entartung des ganzen Skelettes, ausgehend von bereits vorhandenen Hohlräumen (Sonnenburg, Engel). Wieder andere geben die Cystenbildung als Teilerscheinung einer Allgemein-erkrankung des Knochensystems an, so Ziegler bei Arthritis deformans, Hart, Hirschberg bei Osteomalacie.

Am eigentümlichsten ist das von v. Recklinghausen zuerst beschriebene, verhältnismässig scharf abgegrenzte Krankheitsbild der Osteomalacia chronica deformans mit fibrösen Herden, Cysten und Geschwulstbildungen (v. Recklinghausensche Knochenkrankheit oder tumorbildende Ostitis deformans oder Ostitis fibrosa osteoplastica). Nach der Schilderung des genannten Autor hat letztere anatomisch sehr nahe Verwandtschaft mit der reinen Osteomalacie, ist sozusagen als Abart dieser aufzufassen und beruht auf halisterischem Knochenschwund mit gleichzeitiger Knochenneubildung, die zunächst den Charakter osteoiden Gewebes trägt; vom Knochen und ganz besonders vom Knochenmark geht eine bindegewebige Umwandlung des Fettmarkes in Fasermark aus infolge einer hyperplasierenden Entzündung, welche häufig eine so starke Wucherung des Bindegewebes bedingt, dass der Eindruck eines Fibroms entsteht. Ferner kommt es zu Blutungen in das Knochenmark, welche sich in kleinere oder grössere Cysten umwandeln, mit anfänglich braunem, später oft heller werdendem Inhalt; daneben finden sich zuweilen typische, membranlose Cysten mit glatten Wänden und serösem Inhalt und endlich sarkomartige Wucherungen.

Die Pagetsche Krankheit, die der Ostitis fibrosa anatomisch sehr nahe steht, unterscheidet sich von ihr klinisch dadurch, dass sie meist in späterem Lebensalter auftritt, viel stärkere Verkrümmungen und Auftreibungen hervorbringt und selten von Spontanfrakturen begleitet ist. Auch die Lokalisation am Schädeldache, welche zusammen mit den übrigen Skelettumwandlungen die bekannte Ähnlichkeit mit den anthropomorphen Affen hervorruft, fehlt dem von v. Recklinghausen gezeichneten Bilde meist.

In letzter Zeit erschienen mehrere zusammenfassende Arbeiten über Cystenbildung des Skelettes, so von Koch und Haberer. Beide Autoren haben aber die bis jetzt bekannten

Fälle von Ostitis fibrosa nicht in ihre Casuistik aufgenommen. Auch anderwärts konnte ich eine Zusammenstellung dieser nicht finden.

Aus diesem Grunde möchte ich die Krankengeschichten in kurzen Auszügen anführen:

1. Fall (v. Recklinghausen): Maurer, 40 Jahre alt. Lues nachgewiesen. Patient fiel 3 m hoch herab auf die linke Seite, brach sich den Schenkelhals. Ein halbes Jahr darauf Bruch des linken Schlüsselbeines gelegentlich eines Falles. Beim Unterschieben der Bettschüssel erlitt der Kranke bald danach einen Querbruch des rechten Femur, welcher erst nach mehreren Monaten consolidierte. Heftige Schmerzen an den ehemaligen Bruchstellen, auch an anderen Knochen. Oberarm, Oberschenkel und Unterschenkel sind auffällig verkrümmt. Nach einiger Zeit Exitus letalis.

Sektionsbefund: Schädeldach mit zahlreichen Gruben versehen, Femur abnorm biegsam, sämtliche Knochen mürbe, fast nirgends mehr solide Compacta, Knorpelüberzug vollkommen intakt; die Marksubstanz teils durch hineindrängende pathologische Rindensubstanz verengt, teils durch fibröses Gewebe ersetzt; neben Cysten braunrote Tumoren, die sich mikroskopisch als richtige Riesenzellensarkome erweisen.

2. Fall (v. Recklinghausen): 66jährige Frau. Präparate auf der Naturforscherversammlung zu Heidelberg 1889 demonstriert; das Sektionsresultat war dem vorigen ganz ähnlich: Hirtenstabförmige Krümmung beider Oberschenkelknochen mit spindelförmigen Auftreibungen; Cyste im rechten Schienbein, ohne Konturenveränderung; die rechte Ulna zeigt ein mehrkammeriges Kystom; an den verschiedensten Stellen fibröses Gewebe; auch an einigen kleinen Knochen Cystenbildung.

3. Fall. v. Recklinghausen hat ferner ein Skelett beschrieben, das dieselben Knochenveränderungen aufweist wie die obengenannten Fälle.

4. und 5. Fall. Nach Schuchardt sind auch die Fälle von Albertin und Hirschberg hierher zu rechnen. In der Tat zeigt besonders der letztere ein ganz ähnliches Bild: Dienstmagd, 35 Jahre alt, mit Anschwellung des Schlüsselbeines, Schmerzen in beiden Armen und linkem Oberschenkel, später Fraktur des letzteren; Schwellung im linken Schultergelenk und linken Schienbein.

Sektionsbefund: Abnorme Knochenweichheit, mehrere Frakturen und Cysten; ein einziges Riesenzellensarkom der Tibia; auch ausserhalb der Cysten und Frakturen breite kalklose Zonen. Verfasser betont ausdrücklich, dass in keiner einzigen Cyste Reste einer Neubildung, speziell eines Sarkomes, bestanden haben, dass die Cysten vielmehr Folge der osteomalacischen Knochenerkrankung und der dabei auftretenden Blutungen sind.

6. Fall von Rehn: Mädchen, 23 Jahre alt, schlecht genährt. Auftreten von Knochenschmerzen in der rechten Hüfte mit gleichzeitiger leichter Schwellung; ein Jahr später rach wachsender Tumor der rechten Elle, welcher entfernt wurde und sich mikroskopisch als Riesenzellensarkom erwies. Weitere Knochenschmerzen im Kreuz und der rechten Schulter; schmerzhafte Verdickung der rechten Darmbeinschaukel, Entfernung des Tumors, der mikroskopisch wiederum das Bild des Riesenzellensarkoms ergab. Schmerzhafte Auftreibungen am rechten Unterschenkel, an der 8. und 9. Rippe rechts, 8. Rippe links, linken Beckenschaukel und der linken Tibia. Tumor des linken Beckens wegen grosser Schmerzhaftigkeit entfernt, bestand aus einer mit klarer gelber Flüssigkeit gefüllten membranlosen Cyste und einem Spindelzellensarkom. Im Laufe der nächsten Jahre noch sehr druckempfindliche Auftreibungen an beiden Oberschenkeln mit Frakturen daselbst. Zunehmende Weichheit der Knochen, welche zum Teil federn. Nach 9-jährigem Bestand des Leidens Exitus letalis.

Die Röntgendurchleuchtung ergab einen teilweisen Schwund der Compacta und die Breite des Knochens zwischen den Konturen durch unregelmässig begrenzte, hellere, mit dunkleren abwechselnde, Felder ausgefüllt.

Sehr interessant war der anatomische Befund: „Nirgends mehr ist normale Rindencompacta vorhanden; unregelmässige, mit dem Messer schneidbare, feinfibröse Spongiosazüge durchziehen die ganze Breite des Knochens oder es sind breite, die ehemalige Compacta bis auf schmale Zonen ersetzende Markmassen roten, lymphoiden Markes aufgetreten.“ Die Gelenkflächen sind unversehrt. Die Tumoren sind teils hart, weisslich von dichtem spongiösem Gebälk gebildet, teils braunrot, derb fibrös-claotisch zum Teil mit glattwandigen membranlosen Cysten. Die mikroskopische Untersuchung ergibt sowohl innerhalb als ausserhalb der Tumoren das Bild des von v. Recklinghausen so bezeichneten Fasermarkes wieder, mit spärlichem Fettmark und teilweisen Bezirken roten Lymphmarkes. Die braunroten Tumoren zeigen neben langspindligen Zellen eine Menge von Riesenzellen mit centralständigen Kernen. Diese Tumoren sind aber (nach Rehn) nicht als echte Riesenzellensarkome, sondern vielmehr als entzündliche Produkte anzusehen, die zuerst in der Form weicher brauner Massen auftreten, um sich später in solide fibröse Tumoren mit oder ohne Cysten umzuwandeln. Das Endprodukt der Riesenzellentumore ist die Bildung eines neuen, allerdings unvollkommenen Knochengewebes.

7. Fall. Einen mit seinem Falle identischen nennt Rehn den von Schönenberger veröffentlichten (Krankheitsdauer 5 Jahre), welcher mir im Original leider nicht zur Verfügung stand.

8. Fall. Heineke rechnet seinen Fall ebenfalls mit grösster Wahrscheinlichkeit zu der v. Recklinghausenschen Knochenerkrankung: 24jährige Arbeiterin mit starken Knochenschmerzen und Cysten im Oberschenkel, Schienbein, Fuss, Oberarm und Becken. Eine Spontanfraktur. Der Knochen erscheint mikroskopisch auch an den nicht von den Cysten betroffenen Stellen hochgradig atrophisch; die Cystenbildung bedingt durch Auftreten von Spalträumen in den Maschen des ödematösen Fasermarkes, die sich durch Exsudationen oder Blutungen vergrössern und in Cysten verwandeln.

9. Fall. Von Heineke wird sein eigener Fall dem von Engel als vollkommen verwandt bezeichnet. Damit wäre auch letzterer, wie dies schon v. Recklinghausen selbst tat, unserem Krankheitsbilde zuzurechnen.

10. Fall von Hart: Es handelt sich um eine 78jährige Frau mit erheblichen Verkrümmungen der Wirbelsäule und des Beckens, zahlreichen Cysten und braunen Tumoren. Sämtliche Knochen osteomalacisch verändert. Eine Spontanfraktur. Verfasser rechnet seinen Fall zu dem von v. Recklinghausen beschriebenen Krankheitsprozesse.

11. Fall. Endlich hat noch Mönckeberg auf der letztjährigen Verhandlung der Pathologischen Gesellschaft über einen Fall von Ostitis fibrosa mit Cystenbildung über das ganze Skelettsystem berichtet.

Ob auch der Fall von Bötticher, wie dies Mönckeberg annimmt, hierher gehört, sowie verschiedene andere Fälle mit vorwiegend solitären Cysten, möchte ich erst weiter unten der Besprechung unterziehen.

Zunächst sei die Krankengeschichte unserer Patientin hier angeführt:

12. Fall. Frau K. aus Th., heute 35 Jahre alt. Aus der Anamnese ist zu erwähnen: Mit 12 Jahren erlitt die Kranke einen Schlüsselbeinbruch. Masern ausgenommen hat sie keine weitere Krankheit durchgemacht, stammt aus gesunder Familie; ihre Grosseltern väterlicherseits starben im Alter von 86 resp. 70 Jahren; die Grosseltern mütterlicherseits in ähnlich hohem Alter. Die Eltern leben beide noch, die Mutter kränkelt in den letzten Jahren etwas. Eine Tochter der Kranken ist heute 13 Jahre alt, völlig gesund und kräftig gebaut: ein zweites Kind starb $\frac{1}{2}$ Jahr alt an „Zahnkrämpfen“. Sie selbst hatte immer ein etwas blasses Aussehen, war ziemlich schwächlich, von jeher eine schlechte Fussgängerin, konnte aber bis 1899 tanzen, in welchem Jahre ihre Krankheit begann. Mai 1900 stürzte die Kranke vom Stuhle und schlug sich dabei den linken Arm auf; die Untersuchung ergab damals einen Bruch am Oberarm, entsprechend dem Collum chirurgicum, der in 6 Wochen mit einem nach aussen offenen Winkel und mässiger Verkürzung heilte. Bald darauf bemerkte Patientin eine allmählich, anscheinend ohne jede Ursache sich entwickelnde Auftreibung an der rechten Elle, die ziemlich schmerzhaft war und immer weicher wurde.

April 1901 brach sie sich, als sie nach einer fallenden Wärmeflasche greifen wollte, den rechten Oberarm; der Bruch heilte in zwei Monaten ohne jede Deformierung aus. Inzwischen brach Mai 1901 bei einer einfachen Armübung, die der behandelnde Arzt des gebrochenen Oberarmes wegen angeordnet hatte, die rechte Elle an Stelle der obenbeschriebenen Auftreibung. Die Heilung dieses Bruches nahm längere Zeit in Anspruch und war teilweise recht schmerzhaft; die Geschwulststelle wurde mit fortschreitender Ausheilung durch Callusbildung wieder hart.

Den Sommer 1901 über entwickelte sich am rechten Unterschenkel eine ca. 5 cm lange, ovale, wenig erhabene, auf Druck und bei Bewegungen sehr schmerzhaft auftreibende am rechten Schienbein, welche bläulich durch die Haut schimmerte, in der Ruhe keine Beschwerden verursachte und deutliche Fluktuation zeigte. Am Rande der Cyste war ein deutlicher Knochenwall zu fühlen. Die Punktion ergab klare, gelbe Flüssigkeit. Nach Entleerung der Cyste wurde eine 10% Lösung von Jodoformglycerin eingespritzt. Am 3. November 1901 kam die Kranke im Zimmer zu Fall und brach sich dabei die beiden Knochen des rechten Unterschenkels am Orte der Auftreibung und zu gleicher Zeit den rechten Oberarm zum 2. Male an einer anderen Stelle; daselbst hatte sie eine Auftreibung nicht bemerkt. Im Anschluss daran soll eine teilweise Lähmung des linken Armes und Beines aufgetreten sein, ohne Frakturen an den entsprechenden Knochen; dabei Bluterguss und Schmerzhaftigkeit im linken Kniegelenk. Der Bruch des rechten Unterschenkels kam unter einer Pappschiene leicht winklig zur Heilung. Fünf Wochen darauf, 8. Dezember 1901, brach beim Unterschieben der Bettschüssel der linke Oberschenkelknochen. Eine Knochenaufreibung hatte Patientin an letzterem nicht bemerkt, doch hatte sie schon längere Zeit Schmerzen im linken Bein gehabt. Auch war das Gehen allmählich immer mühsamer geworden, die Kranke konnte kaum noch stehen, geschweige gehen. Am 24. Dezember 1901 wurde die Patientin in beinahe desolatem Zustande in unsere Klinik aufgenommen. Jede Berührung der Knochen war äusserst schmerzhaft. Um den Transport überhaupt zu ermöglichen, musste die Kranke beinahe vollkommen eingegipst werden. Trotzdem war auf dem Transport hierher wiederum eine Einknickung des rechten Oberarmes an der alten Bruchstelle erfolgt.

Der Befund bei der Aufnahme war folgender: Anämische Frau in sehr schlechtem Ernährungszustand. Lungen o. Bes.; erster Herzton etwas unrein. Linke Oberarmachse nahe dem Gelenkkopf nach lateral abgelenkt. In der Mitte des rechten Oberarmes finden sich mehrere von Frakturen herrührende leichte Knochenaufreibungen, an einer Stelle mit deutlicher Verschieblichkeit der Bruchstücke. Rechte Ulna, vier Querfinger breit über dem Handgelenksende, auf das Doppelte verdickt, keine abnorme Beweglichkeit daselbst. Der linke Oberschenkel zeigte an Stelle des Bruches, etwa handbreit unter dem Trochanter major eine nach lateral konvexe Verbiegung; die Bruchstücke waren noch aneinander verschieblich. In der Mitte des rechten Oberschenkels und Unterschenkels ist eine deutliche Knochenaufreibung von fester Consistenz zu fühlen, etwas druckempfindlich. Eine Lähmung der linken Arm- oder Beinmuskulatur ist nicht mehr vorhanden. Wirbel, Rippen und Becken nicht verändert.

Zunächst bekam Patientin Gipsverbände an beide Beine; später wurden diese durch Bandagen (Schienenhülsenapparate nach Hessing) ersetzt und zugleich elektrische und hydrotherapeutische Behandlung mit Massage und Übungen eingeleitet. Innerlich bekam Patientin neben einer genauen Regelung der Diät Phosphor, Arsen, citronensauren Kalk, worauf sich der Kräftezustand sehr besserte, die Anämie verschwand. Die Schmerzen verloren sich ganz, und als die Kranke nach 5 Monaten entlassen wurde, konnte sie an Krücken gehen.

Ich möchte hier gleich der Klarheit des Krankheitsbildes wegen den weiteren Verlauf anführen: Zu Hause trat zunächst bald wieder eine Verschlechterung des Allgemeinzustandes ein. Im Herbst des Jahres 1902, also 4—5 Monate nach ihrer Entlassung aus der Klinik, fühlte Patientin die Auftreibung an der rechten Elle wieder weicher werden, zugleich stellte sich ein Reißen an dieser Stelle ein; nach einiger Zeit trat ohne besondere Veranlassung eine Lockerung der früher festverwachsenen Bruchstücke ein. Um eine neue Consolidation zu erreichen und die Patientin für späterhin vor erneuter Fraktur zu bewahren, besonders aber auch wegen der erneut auftretenden Schmerzhaftigkeit, wurde auch für den rechten Arm eine Hessingbandage angefertigt. Der Bruch wurde allmählich wieder fest; die Kraft und Gebrauchsfähigkeit des Armes überhaupt blieb für immer sehr herabgesetzt.

Im Frühjahr 1903 traten im rechten Bein allmählich stärker werdende Schmerzen auf, die sich schliesslich zu solcher Heftigkeit steigerten, dass die Kranke auf dem rechten Beine gar nicht mehr auftreten konnte. Ausser den schon erwähnten schmerzhaften, fluktuierenden Auftreibungen in der Mitte des rechten Ober- und Unterschenkels konnte die Untersuchung nichts Krankhaftes, speziell keinen Knochenbruch feststellen. Bald darauf brach jedoch der rechte Oberschenkel trotz der Hessingbandage, welche, zu weit geworden, das Bein nicht fest genug fixierte. Es wurde deshalb am rechten Bein ein Gipsverband angelegt, der später durch eine neue Bandage ersetzt wurde. Trotz dieser vermochte die Kranke nicht mehr zu gehen und blieb von da ab dauernd an den Fahrstuhl gefesselt.

Februar 1904 wurde Patientin nochmals auf einige Zeit in die Klinik aufgenommen. In dem Allgemeinbefinden hatte sich wenig geändert. An Stelle der untauglich gewordenen Bandage erhielt die Kranke einen Beckenhüftgipsverband links, nachdem der linke Oberschenkel in der zu weit gewordenen Bandage ein zweites Mal an der alten Stelle gebrochen war.

Inzwischen waren an den Rippen eigentümliche Veränderungen aufgetreten. Die Rippen waren weich, biegsam geworden. Der Thorax liess sich mit den Händen direkt modellieren. In Rückenlage flachte sich der Brustkorb im sagittalen Durchmesser ab und vergrösserte sich im frontalen. Das Becken zeigte dagegen keine osteomalacischen Symptome. Kein abnormer gynaekologischer Befund. Blutuntersuchung ohne Besonderheiten.

Seit dieser Zeit hat die Kranke eine weitere Fraktur nicht erlitten. Im Mai vorigen Jahres hatte ich Gelegenheit, die Patientin nochmals zu untersuchen. Sie war ziemlich abgemagert und klagte über Schmerzen in der Magen- und Lebergegend. Etwas Krankhaftes war jedoch nicht festzustellen. Die alte Bruchstelle des rechten Oberarmes war wieder weich anzufühlen. Die Kranke musste deswegen die Armbandage, die sie lange Zeit hatte entbehren können, wieder anlegen.

Vor einigen Tagen teilte mir die Patientin mit, dass sich ihr Allgemeinbefinden wieder erheblich gebessert habe. Zum Schlusse möchte ich die verschiedenen im Laufe der Jahre aufgetretenen Frakturen übersichtlich zusammenstellen:

1. Mai 1900 Bruch des linken Humerus.
2. April 1901 „ des rechten Humerus.
3. Mai 1901 „ der rechten Ulna.
4. November 1901 „ des rechten Humerus an anderer Stelle, zugleich
5. November 1901 „ beider Unterschenkelknochen rechts.
6. Dezember 1901 „ des linken Femur.
7. Dezember 1901 „ des rechten Humerus an der gleichen Stelle wie 4.
8. Herbst 1902 „ der rechten Ulna wie 3.
9. März 1903 „ des rechten Femur.
10. Februar 1904 „ des linken Femur an alter Stelle.
11. Mai 1905 Drohender Bruch des rechten Humerus.

Sowohl bei dem ersten wie zweiten klinischen Aufenthalt wurden die einzelnen Frakturen durch das Röntgenogramm kontrolliert und eine Reihe photographischer Aufnahmen der verschiedensten Körperteile angefertigt; an der Hand dieser möchte ich die an den Knochen hervorgetretenen Veränderungen genauer beschreiben, da sie im Anschluss an die Arbeit von Rehn geeignet sind, das Krankheitsbild besonders in anatomischer Hinsicht etwas zu klären.

Auf Bild 1 (linke Thoraxhälfte) sehen wir neben der allgemeinen Knochenatrophie vor allem den noch mit reichlicher Callusbildung versehenen Bruch des linken Humerus am chirurgischen Halse; die Bruchstücke sind in einem nach aussen offenen Winkel von ca. 110° verheilt. Eine Cystenbildung am Orte des Bruches ist infolge des Callus nicht mehr zu erkennen. Das distale Bruchstück zeigt eine sehr dünne Corticalis und dementsprechend einen sehr breiten Markraum, ohne irgendwelche Auftreibung. Der Oberarmkopf erscheint stark rarefiziert, so dass man beinahe den Eindruck einer Cyste hat; die Corticalis dünn, aber glatt. Die Schulterblattspitze ist etwas verdickt, der laterale Schulterblattrand, sowie die Spina scapulae zum Teil mit fleckiger Zeichnung. Clavicula, ebenfalls etwas fleckig, ist am Schultergelenksende stark verdünnt. Die Rippen sind zum Teil gleichmässig rarefiziert, zum Teil zeigen auch sie grössere dunkle Flecke zwischen der hellen Corticalis.

Die Übersichtsaufnahme¹⁾ des Oberkörpers zeigt an der Wirbelsäule keinen weiteren Befund, an den Rippen den obenbeschriebenen. An der früheren Bruchstelle des linken Oberarmes ist die überschüssige Callusbildung wieder vollkommen verschwunden; wir sehen an der Stelle kompakte, allerdings ziemlich rarefizierte Knochensubstanz; Cystenbildung nicht zu erkennen. Das Bild zeigt ferner, dass es sich im linken Oberarmkopf nicht um echte Cystenbildung, sondern um einen stärkeren, umschriebenen Knochenschwund gehandelt hat. Der rechte Oberarmkopf ist stark vergrössert, die Gelenkfläche glatt, die Corticalis hier wie am rechten Humerus beinahe papierdünn. Wie in dem Falle von Rehn sehen wir über die ganze Breite des Kopfes „unregelmässige teils grössere, teils kleinere, hellere mit dunkleren abwechselnde Felder“; ganz genau dieselbe Erscheinung an dem auf das 5—6fache vergrösserten Processus coracoideus rechts; in der Humerusdiaphyse deutliche Cystenbildung. An der rechten Clavicula ist der frühere Bruch noch deutlich zu erkennen.

Bild 2. Die rechte Ulna ist an ihrem unteren Drittel in einer Länge von 8 cm bis auf das 2—3fache ihrer Dicke aufgetrieben. Der obere schlankere Teil der Auftreibung besteht aus zwei durch eine papierdünne Lamelle getrennten Hohlräumen mit ebenso dünner Corticalis; der untere breitere und längere Teil bietet deutlich das Bild der mehrkammerigen Cyste.

Bild 3. Das wenige Wochen nach dem Bruch aufgenommene Röntgenogramm des rechten Unterschenkels zeigt Tibia und Fibula bei ganz geringer Callusbildung noch vollkommen voneinander getrennt. Unterhalb der Frakturstelle der Tibia eine ziemlich grosse Cyste, oberhalb mehrere grosse dunkle (Negativ) Felder mit hellen Partien abwechselnd. An dem später von derselben Stelle aufgenommenen Bilde (Bild 5) sehen wir die Bruchstücke in guter Stellung verheilt, an der Bruchstelle beider Knochen grössere Cystenbildung; Cyste unterhalb der Bruchstelle der Tibia hat an Ausdehnung etwas zugenommen, erscheint jetzt mehrkammerig. Die Fibula verjüngt sich nach unten zu stark.

Bild 4 vom linken Unterschenkel zeigt stärkste Atrophie der Tibia und Verjüngung der Fibula nach oben zu, mit deutlicher „fleckiger“ Zeichnung beider Knochen.

An dem Bilde²⁾ des linken Oberschenkels ist die allerdings nicht stark ausgeprägte „Hirtenstabform“ nach v. Recklinghausen zu erkennen. Der Kopf ist pilzförmig deformiert, der ganze Knochen sehr atrophisch, im oberen Teile mit Konturenauftreibung, nach unten zu sich stark verjüngend, mit zackigen, wie angenagt erscheinenden Konturen. Die Corticalis ist stark verdünnt. An Stelle dieser und der Markhöhle teils „fleckige“ Zeichnung, teils echte Cystenbildung wahrzunehmen.

¹⁾ und ²⁾ Platte ging auf dem Transport leider zu Grunde.

Bild 7. Der rechte Oberschenkel lässt in seiner Mitte 2 walnussgrosse Cysten erkennen; oberhalb dieser eine deutliche schräge Bruchlinie.

Bild 6. (Spätere Aufnahme.) Bruch wieder verheilt. Die Konturen des rechten Oberschenkels erscheinen an manchen Stellen ebenfalls wie angenagt. Innerhalb der Konturen haben wir abwechselnd helle mit dunkleren Partien, grössere Cystenbildung und eine eigentümliche Längsstrahlung der Corticalis.

Alle angeführten Bilder lassen nirgends irgendwelches Überwuchern des Krankheitsprozesses vom Knochen auf die Umgebung erkennen; sämtliche Herde sind im Gegenteil scharf nach aussen abgegrenzt.

Unser Fall zeigt mit den obenbeschriebenen die grösste Ähnlichkeit, ganz besonders mit jenen, die sowohl klinisch als anatomisch am genauesten beobachtet und untersucht worden sind (v. Recklinghausen und Rehn). Ich stehe daher nicht an, ihn auch ohne anatomische Grundlage dem von v. Recklinghausen aufgestellten Krankheitsbilde zuzurechnen.

Typisch waren in diesen Fällen die ganz erheblichen Knochenschmerzen, speziell bei Bewegungen beziehungsweise Belastung der Knochen, mit Ausnahme einiger weniger Fälle, wo die Schmerzen fehlten (z. B. Haberer).

Das Auftreten der Knochentumoren ging in verhältnismässig kurzer Zeit vor sich und betraf abwechselnd die oberen und unteren Extremitäten, seltener die Knochen des Rumpfes.

Die Lokalisation an den Röhrenknochen ist meist an der Diaphyse, entsprechend der Angabe von v. Recklinghausen, dass gerade jene Knochenabschnitte am meisten betroffen sind, denen die stärkste Belastung zukommt. Die Knochenaffektion geht häufig mit einer deutlich tastbaren Knochenaufreibung her; der Knochen fühlt sich im allgemeinen weicher an als normal; höchst eigentümlich, durch die Mitteilungen Rehns aber leicht verständlich, ist der wechselnde Härtegrad der Tumoren, der bei unserer Patientin auf das genaueste beobachtet worden ist. Die Auftreibungen fühlten sich anfänglich weich an, um später wieder hart zu werden. Ich werde auf diesen Punkt weiter unten nochmals zurückkommen.

An Zahl der Spontanfrakturen oder Frakturen aus geringfügigem Anlasse übertrifft unser Fall beinahe alle bis jetzt veröffentlichten. Wie besonders v. Mikulicz hervorhebt, trat auch bei uns in jedem Falle ziemlich gute Callusbildung und Consolidierung ein.

Ein anatomisches Präparat steht mir leider nicht zur Verfügung, da ein operativer Eingriff von vornherein abgelehnt wurde und in unserem Falle auch in keiner Weise indiziert war. Dagegen bietet uns das Röntgenogramm charakteristische Veränderungen, die ein Urteil über den Zustand des gesamten Knochensystems als speziell der Knochenaufreibungen wohl erlauben. Wie bei Rehn, so zeigen auch unsere Bilder eine erhebliche Atrophie der Knochen, die äusseren Konturen der Röhrenknochen zum Teil aufgetrieben, zum Teil wie angenagt; die Corticalis nimmt nicht die normale Breite ein, sondern setzt sich in unregelmässigen Flecken und Streifen durch die ganze Knochenbreite fort, um zwischen beiden Randkonturen mit (auf dem Negativ) dunkleren Partien abzuwechseln. Wie uns die Sektionsbefunde der früher mitgeteilten Fälle lehren, haben wir in diesen dunkleren Partien teils entkalkte Knochensubstanz, teils an die Stelle der Compacta getretene Marksubstanz zu erkennen.

Daneben finden sich aber mehrere echte Cysten, deren Existenz schon durch das Röntgenogramm mit Sicherheit erkannt werden kann, und ausserdem noch durch die Punktion bestätigt wurde; letztere, mehrfach vorgenommen, ergab bernsteingelbe, klare, klebrige Flüssigkeit sowohl am rechten Oberarm und Elle, als am rechten Ober- und Unterschenkel. Die Cysten sind zum Teil nur mehr mit dünnster Corticalis bekleidet.

Die Gelenkflächen sind in keinem Körpergelenke angegriffen. An Einzelheiten ist noch zu bemerken die eigentümliche hirtensstabförmige Verkrümmung des linken Femur, und die Lokalisation am Processus coracoideus und an der Schulterblattspitze.

Gehen wir näher auf das Wesen der Erkrankung ein, so ist vor allem der gutartige

Verlauf des Krankheitsprozesses hervorzuheben. Dafür spricht vor allem die lange Dauer der Erkrankung, in unserem Falle nun schon 6 Jahre (in dem Falle von Rehn beinahe 10 Jahre, Haberer 7 Jahre, v. Mikulicz 5 Jahre). Eben dieser gutartige Verlauf hat schon v. Mikulicz veranlasst, den Knochentumoren ihren Charakter als bösartige Neubildungen, als Riesenzellsarkome abzusprechen. v. Mikulicz, der selbst 4 Fälle von Knochencysten beobachten konnte, hält auf Grund seiner Erfahrungen und Literaturstudien die Auffassung der Cystenbildung als Geschwulstbildung mit nachfolgender Erweichung nicht für zutreffend. Es handelt sich nach seiner Ansicht vielmehr um eine eigenartige Störung in der Entwicklung des im Wachstum befindlichen Knochens, welche nur jugendliche Individuen besonders an den Extremitätenknochen betreffe, ein durchaus gutartiger Prozess sei und nie Metastasen resp. Recidive zeige. v. Mikulicz schlägt daher vor diese Cystenbildung im jugendlichen Knochen als eine Krankheit sui generis von ähnlichen Prozessen streng zu trennen und ihr den Namen „Osteodystrophia cystica“ zu geben. Demnach schliesst v. Mikulicz das Vorhandensein von Knochensarkomen aus. Ähnlich fasst König seinen Fall trotz zweifelhaften mikroskopischen Befundes nicht als Sarkom auf, während er andererseits an der Entstehung der Cyste durch Erweichung aus gutartiger Neubildung festhält. Noch energischer tritt Rehn gegen die Auffassung der Tumoren als Sarkom auf. Rehn hatte das Glück, seine Patientin während beinahe 10 Jahre beobachten und den Sektionsbefund genau feststellen zu können. Ausserdem hatte er seine Kranke in verschiedenen Zeiten operiert, und gerade letzterem Umstande verdankt es Rehn, dass er uns den Zusammenhang der verschiedenartigen Geschwulstbildungen bei dieser Krankheit näher erklären konnte. Zweimal entfernte er bei der Operation ein weiches braunrotes Gewebe, wie man das bei myelogenen Riesenzellsarkomen zu finden pflegt. Das dritte Mal ergab die Operation neben einer Cyste einen fibrösen soliden Tumor, der im Gegensatz zu den braunen jüngeren Tumoren beinahe knochenhart war. Rehn fand also als „Endprodukt des Riesenzellentumors die Bildung eines neuen, allerdings unvollkommenen Knochengewebes“; ja sogar Übergänge zwischen beiden Formen waren im mikroskopischen Präparate zu sehen. Mit diesen Angaben Rehns stimmt auch unsere Beobachtung überein, dass die anfänglich weichen Tumoren später hart wurden, teils ohne, teils nach vorausgehender Fraktur an der Geschwulststelle.

Von diesen weichen braunen Tumoren, die allerdings eine Art Erweichung, zugleich aber nur das Vorstadium der späteren fibrösen Umwandlung des Knochengewebes darstellen, haben wir mit Rehn und Hart die gleichzeitig auftretenden echten Cysten mit teils klarem, bernsteingelbem, etwas klebrigem, teils mit blutigem, bzw. blutig gefärbtem Inhalt zu sondern. Ihre Entstehung wird von den meisten Autoren auf Exsudation, beziehungsweise Blutung in bereits vorhandene Spalten und Zwischenräume zurückgeführt, die sich bei dem des Kalkes beraubten Knochen leicht erweitern können. Dementsprechend fehlt auch der Cystenwandung jede Auskleidung mit Epithel, auch jede Andeutung von Geschwulstresten. Für diese echten Cysten unseres Krankheitsbildes dürfen wir also wohl ohne weiteres die Herkunft durch Erweichung einer Geschwulst, speziell eines Sarkoms ausschliessen.

Bei der Autopsie seiner Kranken fand Rehn die obengenannten braunen Tumoren überhaupt nicht mehr vor, obwohl doch letztere bei den verschiedenen Operationen als myelogene Riesenzellsarkome durch Geheimrat Weigert festgestellt worden waren und durch die Operation gar nicht radikal entfernt werden konnten. Ich glaube, dass man gegenüber einem solchen Befunde auch diese braunen Tumoren nicht mehr als Erweichungsherde einer sarkomatösen Neubildung auffassen darf. Diese sogenannten Riesenzellsarkome sind vielmehr nach Rehn als „rein entzündliche Neubildungen“ anzusehen.

Gegen die Auffassung als Sarkom sprechen aber noch mehrere andere Momente, die ich hier zusammenfassend hervorheben will:

1. Die Multiplizität der Knochenaffektion. Ein gleichzeitiges Auftreten multipler Knochensarkome erscheint an und für sich schon unwahrscheinlich. Ebenso ist es nicht zu denken, dass von einem Herde aus so rasch mehrere Metastasen erscheinen sollten, ohne da-

durch das Allgemeinbefinden des Patienten in empfindlichster Weise zu stören; letzteres ist aber nicht der Fall, denn

2. das Allgemeinbefinden der Patienten ist viele Jahre lang ganz erträglich, soweit es nicht durch etwa auftretende Knochenfrakturen beeinträchtigt wird.

3. Während das Knochensarkom für gewöhnlich eine ziemlich circumskripte, besonders noch durch Knochenaufreibung stärker hervortretende Geschwulst bildet, der übrige Knochen aber ziemlich intakt erscheint, sehen wir hier den Prozess beinahe auf sämtliche Knochen des Skeletts verteilt, mit nur geringen Aufreibungen.

4. Die Umgebung der Geschwulst wird von dieser, wie sämtliche Röntgenogramme deutlich zeigen, in keiner Weise in Mitleidenschaft gezogen. Alle Herde, auch an Stelle der Aufreibungen, sind gegen die Weichteile hin scharf abgegrenzt.

5. Sämtliche Frakturen heilten mit ziemlich reichlicher Callusbildung und genügender Festigkeit wieder zusammen, was man bei sarkomatöser Entartung des Knochens doch nicht erwarten dürfte. Interessant war in unserem Falle dabei die Beobachtung, dass die zuerst aufgetretene Fraktur am linken Oberarm dauernd fest blieb, während an Stelle der übrigen Brüche teilweise erneut Lockerungen der Bruchenden auftraten. Ich möchte das damit erklären, dass im Anfang der Krankheit die Regenerationskraft des Knochens weniger geschwächt war, späterhin aber die Festigkeit des Callus in ähnlicher Weise gelitten hat, wie das ganze Knochen-system überhaupt.

Alle diese Momente allein schon wären auch ohne die anatomischen Unterlagen Rehns u. a. schwerwiegend genug, das Sarkom in den genannten Fällen völlig auszuschliessen. Auch der neuerdings von Hart ausgesprochenen Anschauung, es handle sich — entsprechend dem von Virchow festgestellten Gesetze, dass die Disposition zur Sarkombildung im grossen in dem Masse wächst, als durch vorausgegangene Krankheiten, erschöpfende Geburten, anhaltende Ernährungsstörungen, Veränderungen der Gewebe bewirkt werden — um echte Riesenzellensarkome als den „excessiven Ausdruck der Allgemeinerkrankung, als letztes Glied in der Kette der pathologischen Veränderungen“, kann aus dem Grunde nicht beigetreten werden, weil die Tumoren sehr frühzeitig schon einzusetzen und später wieder zu verschwinden pflegen.

Wenn ferner Haberer meint, man sei nicht berechtigt, bloss auf Grund klinischer Symptome eine wohlcharakterisierte, histologische Diagnose umzustossen, so muss dem entgegengehalten werden, dass der Befund von Rehn unumstösslich zeigt, dass wir es eben hier doch nicht mit echten Riesenzellensarkomen zu tun haben. Haberer betont dabei allerdings ausdrücklich, dass er seinen Fall nicht mit dem Rehns identifizieren könne, zumal da quälende Schmerzen bei seinem Kranken vollkommen fehlten.

Haberer hält Rehn gegenüber sein Krankheitsbild der multiplen Knochensarkome mit „benignem Verlauf“ aufrecht. Vergleicht man jedoch den Krankheitsverlauf, die mikroskopischen Bilder, sowie das Ergebnis der Röntgenographie beider Fälle, so kann man meiner Erkenntnis prinzipielle Unterschiede doch nicht erkennen. Auch das rasche Verschwinden eines Tumors (einer Scheitelbeincyste) im Falle von Haberer auf einfache Jodkalimedikation hin spricht gegen dessen sarkomatöse Natur, und doch hatte nach Haberers Angabe die mikroskopische Untersuchung eines Probeexcisionsstückchens auch hier Riesenzellensarkom ergeben. Ich glaube daher, dass wir den Fall von Haberer auch dem v. Recklinghausenschen Krankheitsbilde zuzurechnen haben (Fall 13).

Die Frage zu entscheiden, ob wir es hier mit echten Riesenzellensarkomen oder mit entzündlichen Neubildungen zu tun haben, halte ich aus therapeutischen Gründen für sehr wichtig. Für die Fälle multipler Knochencysten, wie die obenbeschriebenen, erscheint es ja schliesslich belanglos, ob wir mit Haberer „Knochensarkome mit benignem Verlauf“ oder überhaupt gutartige Prozesse annehmen, da die Multiplizität von vornherein einen operativen Eingriff, speziell eine Exstirpation ausschliessen wird (ausgenommen die Fälle, wo der quälenden Schmerzen halber ein Eingriff erwünscht erscheint). Von Bedeutung wird die Unterscheidung

erst dann, wenn wir derartige Prozesse an einem einzelnen Skelettteil auftreten sehen würden. Für diesen Fall empfiehlt Haberer in logischer Schlussfolgerung seiner Voraussetzung, dass es sich um Sarkom handelt, die sofortige Exstirpation. Zeigt uns aber das Röntgenogramm das obenbeschriebene Bild, das sich von dem des malignen Knochensarkoms sehr leicht durch seine scharfe Abgrenzung nach aussen unterscheiden lässt, so wird man diese Exstirpation ruhig unterlassen dürfen und sich darauf beschränken, den Patienten vor Frakturen zu schützen. Wie das in geeigneter Weise zu geschehen hat, will ich des Näheren bei Besprechung der Therapie ausführen.

Was die Lokalisation des Prozesses anbelangt, so sind die langen Röhrenknochen der Extremitäten am meisten bevorzugt, und zwar sind sie gewöhnlich in ihrer ganzen Ausdehnung ergriffen. Der Ort der Cysten und Tumoren ist verschieden. Nach v. Recklinghausen finden wir sie in der Regel an der Stelle der stärksten Belastung und Wirkung der Zugkraft — in Mitte der Diaphysen. Doch kommen Abweichungen hiervon vor. Nicht selten sitzen sie auch im epiphysären Teil der Diaphyse (in unserem Falle am linken Humerus und Femur).

An den kurzen Knochen der Extremitäten wurden bis jetzt Cysten oder Tumoren nicht angetroffen.

Die Knochen des Rumpfes bleiben in den wenigsten Fällen verschont; einige wie der von Rehn zeigen die Affektion am Rumpfskelett sogar vorwiegend. Am frühesten in Mitleidenschaft gezogen werden die Rippen, zum Teil ohne, zum Teil mit sehr reichlicher Cysten- und Tumorenbildung (Fall Hart); die Knochenweichheit kann, wie in unserem Falle, derartige Grade erreichen, dass man die Form des Thorax beinahe beliebig modellieren kann. Ernste Folgen für die Thoraxorgane scheint dieser Zustand nicht zu haben.

Die Wirbelsäule zeigt häufig kyphoskoliotische Verkrümmungen; in vorgeschrittenen Fällen besteht deutliche Längenverkürzung des Rumpfes durch die Höhenabnahme der einzelnen Wirbelkörper bedingt. Infolge der Kompression nehmen die Wirbel das Aussehen der Fischwirbel an (Hart). Die Röntgenogramme unseres Falles, welche schon vor zwei Jahren aufgenommen wurden, liessen noch keine Wirbelveränderungen erkennen (auch in dem Falle von Heineke nicht).

Auch das Becken zeigt bis jetzt keine erhebliche Veränderung seiner Form; eine Cysten- oder Tumorenbildung bis jetzt nicht zu konstatieren. In anderen Fällen waren aber auch am Becken starke Erweichungsprozesse mit Formverschiebungen einerseits, und Tumorenbildung andererseits zu Tage getreten (Rehn, Hart).

Die bei unserem Krankheitsbilde auftretenden Verkrümmungen erreichen nie die hohen Grade, wie sie zum Teil der reinen Osteomalacie, speziell aber der Pagetschen Krankheit zu eigen sind. In mehreren Fällen blieben sie beinahe ganz aus (Heineke, unser Fall). Betroffen ist meist nur die Wirbelsäule, welche mehr oder weniger starke Verbiegungen im Sinne der Kyphose oder Skoliose zeigt. Regelmässig scheinen nur die Oberschenkelknochen verkrümmt zu sein, in der Weise, dass sich die Trochantergegend und der nächstgelegene Teil des Oberschenkels convex nach oben ausbiegen, wodurch es in leichten Graden zum Bilde der Coxa vara, in ausgesprochenen Fällen zu der von v. Recklinghausen so benannten Hirtenstabform kommt.

Dass bei der v. Recklinghausenschen Krankheit eher Frakturen eintreten als Verkrümmungen, ist wohl dadurch zu erklären, dass hier die Kalkverarmung des Knochens nicht gleichmässig den ganzen Knochen betrifft, sondern zwischen entkalkten Zonen immer grössere Streifen oder Partien kalkhaltigen Knochens bestehen bleiben, die infolge ihrer Sprödigkeit resp. Festigkeit eine Verbiegung des Knochens wohl verhindern können, einer entsprechend heftig einwirkenden Gewalt aber nicht widerstehen und frakturieren. Übrigens dürfte auch, wie Heineke ausführt, in manchen Fällen die durch Schmerzen oder Spontanfrakturen frühzeitig erzwungene Bettruhe die Ausbildung von Verkrümmungen hintanhaltend.

Verkrümmungen an der Bruchstelle aber sind durch geeignete Behandlung vollkommen zu vermeiden.

Die nähere Ursache der Frakturen möchte ich mit Hart hauptsächlich in der Grundkrankheit, der Osteomalacie, suchen. Dass die Cysten- beziehungsweise Tumorenbildung infolge Verminderung der Knochenfestigkeit begünstigend auf die Entstehung der Frakturen einwirken kann, ist leicht verständlich; doch entsprechen lange nicht alle Bruchstellen dem Orte einer Cyste oder eines Tumors; immer dagegen pflegt die Rarefizierung der Knochen-substanz an der Frakturstelle eine erhebliche zu sein, so dass eben schon ganz leichte Traumen genügen, eine Fraktur herbeizuführen. Ob auch andererseits eine Fraktur den Reiz zur Entwicklung eines Tumors bilden kann, wie dies Hirschberg vermutet, ist mir sehr fraglich. Jedenfalls erscheint ein solcher Schluss nach den bisherigen Veröffentlichungen nicht wahrscheinlich.

Was endlich das Vorkommen einer mehrfachen Frakturierung an derselben Stelle anlangt, wie das in unserem Falle des öfteren sich ereignete, so ist das offenbar darauf zurückzuführen, dass der Prozess des Kalkschwundes auch den anfänglich normalen Callus ergriffen und in weiches Osteoidgewebe umwandelte.

Eine befriedigende Erklärung für die bei unserer Kranken auftretenden Schmerzen lässt sich nur schwer finden, da diese nicht an die Fraktur als solche gebunden sind, im Gegenteil nach Eintritt der Fraktur scheinbar wieder erträglicher werden. Heineke führt die Schmerzen auf die Blutungen in das Knochengewebe zurück, und es klingt gar nicht unwahrscheinlich, dass durch die dabei durch den Druck des Blutes oder der Exsudation erfolgende, gewissermassen gewaltsame Erweiterung der ursprünglich kleinen Spalträume Schmerzen ausgelöst werden können. Ein gewisser Zusammenhang mit den Frakturen scheint übrigens doch zu bestehen, indem z. B. unsere Kranke lange vor Eintritt der Fraktur in dem betreffenden Knochen Schmerzen verspürte und späterhin so das Auftreten der Fraktur stets voraussah. Zum Teil lassen sich übrigens die Schmerzen auf Grund des entzündlichen Prozesses, den wir mit Rehn bei Bildung der braunen Tumoren annehmen, erklären.

Ausser den bereits angeführten Fällen von multipler Knochencystenbildung sind noch einige andere in der Litteratur beschrieben: Froriep, Westphalen, Körte-Wilms. Der erstere wurde später von Virchow mikroskopisch untersucht und der Ursprung der Cysten teils aus faserknorpeligen, teils aus sarkomatösen Geschwülsten hergeleitet. Westphalen nimmt für die Cystenbildung seines Falles Erweichung und Zerfall primär multipler myelogener Sarkome an. Körte-Wilms sprechen die Cysten als aus persistierendem Epiphysenknorpel entstandene Enchondromcysten an. Ob auch diese Fälle in Beziehung zu der v. Recklinghausenschen Krankheit gesetzt werden dürfen oder müssen, wage ich nach den kurzen mir zu Gebote stehenden Referate nicht zu entscheiden.

Häufiger noch als multiple Knochencysten finden sich solitäre. Für einen grossen Teil dieser ist, wie aus der Arbeit von Koch hervorgeht, die Entstehung auf solider Grundlage sicher nachgewiesen. Diese können also für unser Krankheitsbild nicht in Frage kommen, v. Mikulicz stellt ja allerdings, wie eingangs erwähnt, einen solchen Ursprung der Cysten in Abrede. Jedenfalls befinden sich unter 17 von Koch hier genannten Fällen eine Reihe solcher, welche diesen nicht mit absoluter Sicherheit annehmen lassen; so zwei von Schlange (1887) und einer von Deetz (1898). Schlange hatte früher selbst für diese eine nicht eitrige Knochenentzündung angenommen; später aber sprach er sich für Entstehung der Cysten durch Erweichungsprozesse aus einer Geschwulst aus, obwohl die mikroskopische Untersuchung ausser spärlichen Riesenzellen nur Bindegewebszellen und Knochenbälkchen, nirgends aber irgendwelche Geschwulstelemente erkennen liess. Deetz hat nach dem Vorgang von Schlange ebenfalls die Virchowsche Lehre akzeptiert; er konnte jedoch ebensowenig einen positiven Beweis für seine Annahme erbringen. Ich möchte für diese drei Fälle die ursprüngliche Ansicht von Schlange aufrechterhalten und sie mit grösster Wahrscheinlichkeit unserem Krankheitsbilde (als Fall 14—16) zuweisen.

Ein weiterer von Sonnenburg beschriebener Fall, den er als „cystische Entartung des ganzen Skelettes“ bezeichnet, zeigte mikroskopisch ebenfalls keine Andeutung einer früher vorhandenen Geschwulst. Die ganze Humerusdiaphyse bot das Bild cystischer Entartung, ähnlich wie in unserem Falle der rechte Humerus.

1893 veröffentlichte Schlange noch mehrere Fälle von Knochencysten. In dem einen wurden einem 18jährigen jungen Manne zwei Cysten des Oberschenkels entfernt, welche mikroskopisch ein zellenreiches Bindegewebe mit zarten Knochenbalken und zahlreichen Riesenzellen ergaben.

In dem Falle von Beck (10jähriger Knabe) ergab die Operation eine Cyste mit blutig-seröser Flüssigkeit, die mikroskopische Untersuchung kein epitheliales Stratum, Rundzellenanhäufung um die Gefäße.

Es erscheint mir viel ungezwungener in den Fällen von Sonnenburg und Beck eine entzündliche Erkrankung des Skelettes anzunehmen, als bei dem völligen Fehlen jeglicher Geschwulstelemente an eine totale Erweichung einer früheren Geschwulst zu denken. In dem letztgenannten Falle von Schlange erscheint das mikroskopische Bild dem von Rehn gezeichneten ganz ähnlich, so dass ich auch diese drei Fälle der v. Recklinghausenschen Krankheit (als Fall 17—19) zufügen möchte; ebenso wie einen letzten Fall von Bötticher (Fall 20). Es handelte sich um eine vielkammerige Cyste des Humerus mit klarer, hellgelber, etwas fadenziehender Flüssigkeit. Die Wandung der Cyste war von einem derben Bindegewebe eingenommen, das an einigen Stellen osteoides Gewebe zeigte, mit vereinzelt Spindeln, Riesenzellen und etwas Schleimgewebe. Bötticher selbst hält den Ursprung aus erweichtem Riesenzellensarkom für ausgeschlossen; Mönkeberg weist diesen Fall direkt unserem Krankheitsbilde zu.

Nach obigen Ausführungen hätten wir von den bisher veröffentlichten Fällen der Knochencysten der v. Recklinghausenschen Knochenkrankheit zuzurechnen:

1. Sämtliche multiplen (mit Ausnahme derer von Froriep, Westphalen, Körte-Wilms?),
2. die als cystoide Entartung des ganzen Skelettes beschriebenen (Engel, Sonnenburg),
3. einzelne solitäre (Schlange, Deetz, Beck, Bötticher).

Danach vereinfacht beziehungsweise verändert sich die von Heineke gegebene Einteilung der Knochencysten in folgender Weise:

I. Parasitäre Cysten (Echinokokken, Cysticerken).

II. Nichtparasitäre:

1. lokale Erweichungscysten (Enchondrome und Sarkome),
2. Cysten bei Allgemeinerkrankung des Skelettes (Osteomalacia simplex oder die ihr nahe verwandte Osteomalacia deformans seu Ostitis fibrosa von v. Recklinghausen).

Die Diagnose kann in ausgesprochenen Fällen nicht schwer fallen. Unterstützt wird sie vor allem durch das Röntgenogramm, welches uns nicht nur die gröberen Veränderungen der Cysten- und Tumorenbildung, sondern auch den eigentümlichen Knochenschwund beinahe mit der Anschaulichkeit des anatomischen Präparates vor Augen führt.

Die wichtigsten diagnostisch in Betracht kommenden Punkte will ich zusammenfassend hier nochmals anfügen:

Die Osteomalacia deformans ist eine Knochenerkrankung, die sowohl einen einzelnen Skeletteil, als das gesamte Skelett betreffen kann und mit einem Umbau der betroffenen Knochen einhergeht, insofern an die Stelle des Fettmarkes Fasermark tritt, die Knochensubstanz durch halisterischen Knochenschwund zur Resorption kommt und durch Osteoidgewebe ersetzt wird. Als ständige Begleiterscheinungen sind zu nennen:

1. Cystenbildung mit teilweise blutigem, teilweise klarem, hellgelbem Inhalt, ohne epitheliale Auskleidung, entstanden zu denken durch Auftreten von Spalträumen in den Maschen des ödematösen Fasermarkes, die sich durch Exsudation oder Blutungen vergrössern.
2. Riesenzellen sarkomartige Tumoren, die aber keine echten Riesenzellsarkome sind, sondern entzündliche Neubildungen darstellen, die sich im Laufe der Krankheit in solide fibröse Gebilde umwandeln und als solche noch Übergänge ihres früheren Charakters mikroskopisch darbieten.

Beide Begleiterscheinungen kommen meist nebeneinander vor.

Der Charakter der Krankheit ist ein verhältnismässig gutartiger; das Leiden führt zwar allmählich dem Tode zu, kann jedoch viele Jahre lang dauern.

Bezüglich der Therapie muss uns, wenigstens bei den multiplen Knochencysten, als leitender Gesichtspunkt vorschweben, dass der Krankheitsprozess nicht aufzuhalten ist. Die Ansicht v. Recklinghausens, es dürfte mit der Cystenbildung zum Stillstand des Prozesses kommen, hat sich an den bisherigen Fällen nicht bestätigt. Aus diesem Grunde können wir, wie schon oben ausgeführt, in den meisten Fällen von operativen Eingriffen absehen, ausgenommen dann, wenn andere Gründe (starke Schmerzen) einen solchen erheischen.

Unsere Hauptaufgabe ist es, den Kranken das Dasein möglichst zu erleichtern und zu verhüten, dass sie allzu hilflos werden. Durch diese Forderungen wird die orthopädische Behandlung in Vordergrund gerückt. Bei längerem resp. dauerndem Tragen immobilisierender Verbände (Gipsverband, Hessingbandage) gelingt es, nicht nur den Patienten schmerzfrei zu machen, sondern ihn auch vorübergehend wenigstens auf die Beine zu bringen. Sind schon mehrere Frakturen eingetreten, ist die Immobilisierung direkt nötig für den Transport. Prophylaktisch könnte man bei frühzeitig gestellter Diagnose sicher dadurch den Patienten vor Frakturen überhaupt bewahren.

Von besonders verordneter Diät, auch von Phosphorreichung (Phytin) sahen wir keinen nennenswerten Erfolg; dagegen scheint das Arsen in Form von subcutanen Atoxylinjektionen das Allgemeinbefinden (nicht den Knochenprozess) sehr günstig zu beeinflussen.

Bemerken möchte ich noch, dass der Ernährungs- und Kräftezustand im Sommer, wenn sich Patientin in freier Luft aufhalten konnte, stets besserte.

Herrn Sanitätsrat Dr. Köhler erlaube ich mir für die Förderung der Arbeit durch Mitteilungen über den früheren Verlauf und Überlassung der Röntgenogramme meinen Dank auszusprechen.

Litteratur.

Beck. Osseous Cysts of the Tibia. *American Journal of med. sciences* 1901. — Böttcher. Demonstration eines Präparates von Knochencyste im Humerus. — *Verhandlungen der deutschen Gesellschaft für Chirurgie*. 1904. — Deetz. Zur Pathogenese der Cysten in den langen Röhrenknochen. In.-Diss. Strassburg 1898. — Engel. Über einen Fall von cystoïder Entartung des ganzen Skelettes. In.-Diss. Giessen. 1864. — Froiep. *Chirurgische Kupfertafeln*. Bd. IX. 1838. — Haberer. Zur Casuistik der Knochencysten. *Archiv für klin. Chirurg.* Band 76. — Hart. Ein neuer Fall von Osteomalacie mit multiplen Riesenzellsarkomen und Cystenbildung. *Beiträge zur pathologischen Anatomie und allgemeinen Pathologie*. Bd. 36. 1904. — Heineke. Ein Fall von multiplen Knochencysten. *Beiträge zur klin. Chirurg.* Bd. 40. — Hirschberg. Zur Kenntnis der Osteomalacie und Ostitis malacissans. *Beiträge zur pathologischen Anatomie und allgemeinen Pathologie*. Band VI. — Koch. Über Knochencysten in den langen Röhrenknochen. *Langenbecks Archiv*. 1902. — König. *Archiv für klin. Chir.* 1898. — Körte-Wilms. *Deutsche Zeitschrift für Chirurgie*. Bd. 13. — v. Mikulicz. Ref. im *Centralbl. für Chir.* 1904, S. 1323. — Mönckeberg. Über Cystenbildung bei Ostitis fibrosa. *Verhandl. der deutsch. path. Gesell.* Berlin 1904. — Rehn. Multiple Knochensarkome mit Ostitis deformans. *Verhandl. der*

deutsch. Ges. für Chir. Berlin 1904. — v. Recklinghausen. Die fibröse oder deformierende Ostitis. Festschrift für R. Virchow 1891. — Schlange. Archiv für klin. Chir. Bd. 36. — Schlange. Archiv für klin. Chir. Bd. 46. — Schönerberger. Über Osteomalacie mit multiplen Riesenzellensarkomen und multiplen Frakturen. Virchows Archiv. Bd. 165. — Schuchardt. Krankheiten der Knochen und Gelenke. — Virchow. Über die Bildung von Knochencysten. Monatsschr. der Kgl. Akad. d. Wiss. 1876. — Westphalen. Ein Beitrag zur Pathogenese der Knochencysten. Petersb. med. Woch. Nr. 45 und 46 1889 — Ziegler. Über die subchondralen Veränderungen der Knochen bei Arthritis deformans und über Knochencysten. Virchows Archiv. Bd. 70.

Aus dem Radiologischen Institut der Allgemeinen Poliklinik in Wien.

Über Röntgenbehandlung der Sarkome.¹⁾

Von

Privatdozent Dr. R. Kienböck (Wien).

(Hierzu Tafel XX, Fig. 1 und 2.)

Schon in den Jahren 1896/97 wurden Erfahrungen von schrumpfender Wirkung der Röntgenbestrahlung auf Tumoren bekannt, doch entwickelte sich die Radiotherapie der Tumoren, insbesondere der Sarkome, sehr langsam. In den Jahren 1899 und 1900 wurden ganz vereinzelte erfolgreich behandelte Fälle von Sarkomen veröffentlicht; ferner stellten 1902 und 1903 zwei amerikanische Forscher eine grössere Reihe von Versuchen an, seitdem wurden einige Fälle von anderen Autoren beschrieben. Man ist aber heute noch weit davon entfernt, ein genügend grosses Material zu besitzen, um ein abschliessendes Urteil über wichtige Fragen auf diesem Gebiete zu gewinnen.

I. Kasuistik.

Im folgenden sei zunächst eine tabellarische Übersicht über eine Reihe von in der Litteratur niedergelegten und eigenen Fällen gegeben. Den Autoren mit grösserem Material sind spezielle Tabellen gewidmet.

Tabelle I.

Mit Röntgenstrahlen behandelte Sarkome, meist inoperable Rezidive nach Operation.

Autor	Jahreszahl	Körperregion	Diagnose	Histologischer Befund	Wirkung auf den Tumor ²⁾	Behandlungsdauer	Weiterer Verlauf
C. Beck	1899	Haut der Extremitäten	Melanosarkom	+	Schwund	3 Monate	—
Ricketts	1900	Brustwand	"	0	Schrumpfung	—	Später Exitus
Kirby	1900	Hals	Rundzellen Sa.	+	Schwund	6 Wochen	—
S. Allen	1902	Tonsille	Sarkom	0	Schrumpfung	—	—
Morris	1903	Parotis	Sarkom	0	Schwund	—	—

¹⁾ Nach einem am I. Internationalen Kongress für Physiotherapie (Lüttich, August 1905) erstatteten Referate weiter ausgearbeitet.

²⁾ Es findet sich hier bloss verzeichnet, ob vollständiger „Schwund“ oder bloss unvollständige „Schrumpfung“ eintrat. Allgemeinbefinden und Schmerzen wurden auch in jenen Fällen günstig beeinflusst, in denen auf die Grösse des Tumors keine Wirkung eintrat.

Autor	Jahreszahl	Körperregion	Diagnose	Histol. Befund	Wirkung auf den Tumor	Behandlungsdauer	Weiterer Verlauf
Welborn	1903	Gesicht	Melanotisches Rundzellen Sa.	+	Schwund	Mehrere Monate	—
Torrey	1903	Brustwand	Fibrosarkom	0	"	Mehrere Monate	Exitus an Typhus; an Stelle des Tumors bloß Narbe
Walker	1903	Parotisgegend (wahrsch. Drüsen)	Melan. Alveolärsarkom	+	"	3 Monate	3 Monate später, keine Rezidive
Krogius	1903	Occiput	Rundzellen Sa.	+	"	2 Monate	4 Monate später, keine Rezidive
Chrysospathes	1903	Ovarium	Rundzellen Sa.	+	"	5 Monate	17 Monate später, keine Rezidive
Hahn	1903	Schulterblatt	Sarkom	+	"	—	Fortschreitende Kachexie-Exitus
Williams	1903	Hals	Lymphosarkom	+	"	—	—
Bizard u. Weil	1904	Hals und obere Thoraxgegend	"	+	"	2 Monate	—
Belot	1904	Hals	"	0	Kein Erfolg	—	—
Rosenberger	1904	Hals	"	0	Schwund, stellenweise Schrumpfung	Mehrere Monate	Später Exitus
Grossmann	1904	Nase	Spindelz. Sa.	+	Schwund	3 Monate	11/2 Monate später, keine Rezidive
Mertens	1904	Schulterblatt	"	+	"	Mehrere Wochen	6 Wochen später, keine Rezidive
Béclère	1904	Oberkiefer	Rundzellen Sa.	+	"	4 Monate	6 Wochen später, keine Rezidive
Belot I	1904	Haut d. Rückens	Sarkom	0	Schrumpfung	Mehrere Wochen	—
Belot II	—	Haut der Extremitäten	"	+	"	Mehrere Wochen	—
Belot III	—	Parotis	Chondrosarkom	0	"	Mehrere Woch.	—
Bergonié	1904	Hals, Axilla und Thorax	Lymphosarkomatosis	0	Schrumpfung bzw. Schwund	Mehrere Wochen	—
Stenbeck	1905	Mediastinum u. Hals	Sarkom	0	Schrumpfung	—	—
Albers-Schönberg I	1905	Kopf (Haut)	Rundzellen Sa.	+	Schwund	3 Monate	7 Mon. keine Rezid.
Albers-Schönberg II	1905	Rücken (Haut)	"	+	"	4 Wochen	—
Stembo I	1905	Sternum	Sarkom	0	Schrumpfung bzw. Schwund	2 1/2 Monate	—
Stembo II	1905	Wange	Sarkom	0	Schrumpfung bzw. Schwund	Mehrere Monate	—
Clopatt	1905	Mediastinum	„Lymphosarkom“	0	Schrumpfung bzw. Schwund	ca. 1 Jahr	7 Monate keine Rezidive

Tabelle II.

Pusey 1902/03.

Region	Diagnose	Histol. Unters.	Wirkung auf den Tumor	Behandlungsdauer	Weiterer Verlauf
Hals r. und l.	Rundzellen Sa.	+	Schwund	Über 6 Monate	5 Monate nach erster Behandl. Rezidive; später Exitus an Metastasen
Schulter	Osteosarkom	0	Kein Erfolg	Mehrere Wochen	—
Musc. pectoralis u. Schulter	Sarkom	0	"	4 Wochen	—

Region	Diagnose	Histol. Unters.	Wirkung auf den Tumor	Behandlungsdauer	Weiterer Verlauf
Parotis	Sarkom	0	Schwund	Mehrere Wochen	14 Monate später, keine Rezidive
Ohrgegend	Rundzellen Sa.	+	Schrumpfung	4 Monate	Später neuerliches Wachsen und Exitus
Axilla u. Metastasen in Bauchdecken	Rundzellen Sa.	+	Schwund	3 Monate	Später Exitus und Allgemeine Sarkomatose
Schulter	Osteosarkom	0	Kein Erfolg	4 Monate	—
Brustwand	Sarkom	0	Schwund	7 Monate	14 Monate später, keine Rezidive
Hals	Rundzellensarkom	+	"	Mehrere Monate	Mehrere Monate später, keine Rezidive
Unterlippe	Riesenzellensarkom	+	Schrumpfung	Mehrere Monate	Später am Hals Metastasen
Nase	Spindelzellen Sa.	+	Schrumpfung, äuss. Tumoren ganz geschwunden	11/2 Monate	—
Drüsen an der Parotis	Sarkom	0	Schwund	3 Monate	8 Monate später, keine Rezidive
Oberkiefer	Osteosarkom	+	Kein Erfolg	2 Monate	—
Oberkiefer	Endotheliom	+	Schrumpfung, äuss. Geschwülste vollkommen geschwunden	6 Monate	—

Tabelle III.

Coley 1902—1903 (zum Teil gleichzeitig mit Toxin behandelt).

Aus mehreren Publikationen des Autors zusammengestellt. Die Angaben sind meist dürftig.

Nr.	Alter und Geschlecht	Körperregion	Histologischer Befund	Wirkung der R.-Behandlung auf den Tumor	Behandlungsdauer	Weiterer Verlauf, Bemerkungen
I	45 jähr. Frau	Nacken, Brust, Axilla, Inguines, Darm	Rundzellen-Sarkom	Schrumpfung bzw. Schwund	14 Monate	Vollkommener Schwund der Tumoren an Nacken, Brust u. Axillen, Auftreten von Geschwülsten an der Parotis, in den Leisten u. intraabdominal (Darm oder Mesenterium). Nach Bestrahlungen Schrumpfung des Abdominal-Tumors, Schwund der anderen.
II	8 jähr. männlich	Rücken (Fascie) linke Scapula-gegend	Rundzellensarkom	Schrumpfung	7 Monate	Operative Entfernung. 1 Jahr später rezidivfrei.
III	19 jähr. männlich	Femur	Rundzellensarkom	Schrumpfung	15 Monate	Metastasen an Brust u. Lendengegend.
IV	42 jähr. Mann	Femur (Stumpf)	Rundzellensarkom	Schrumpfung	3 Wochen	—
V	34 jähr. Frau	Rücken	Gemichtzellensarkom	Schrumpfung	3 Monate	—
VI	25 jähr. weiblich	Oberschenkel Fascie	Rundzellensarkom	Kein Erfolg	1 Monat	—
VII	38 jähr. Mann	Pectoralis	Rundzellensarkom	Schwund	4 Monate	Nach 6 Monaten Rezidiv, durch 6 wöchentliche R.-Behandlung wieder geschwunden (vorher 2 mal operiert).
VIII	35 jähr. Frau	Retroperitoneale Drüsen	Melanotisches Sarkom	Schrumpfung	1 Jahr	Vor 5 Jahren Exstirpat. eines Tumors an der Haut des Sprunggelenkes, dann 5 Exstirpat. von Femoral- und Iliacaldrüsen.
IX	65 jähr. Mann	Oberschenkel	Rundzellensarkom	Schrumpfung	4 Monate	Kachexie und Exitus.
X	26 jähr. Mann	Oberschenkel (Muskel)	Rundzellensarkom	Verlangsamung des Wachstums	4 Monate	Lungenmetastasen, Exitus.
XI	46 jähr. Mann	Oberkiefer	Spindelzellensarkom	Kein Erfolg	3 Wochen	Vorher 3 Operationen.

Nr.	Alter und Geschlecht	Körperregion	Histologischer Befund	Wirkung der R.-Behandlung auf den Tumor	Behandlungsdauer	Weiterer Verlauf, Bemerkungen
XII	42 jähr. Mann	Orbita	Rundzellensarkom	Schrumpfung	4 Monate	Vorübergehende Wirkung.
XIII	28 jähr. Mann	Nacken	Rundzellensarkom ?	Kein Erfolg	2 Monate	—
XIV	60 jähr. Weib	Rippen und Nieren	Spindelzellen	Schrumpfung	2 Monate	—
XV	44 jähr. Weib	Parotis	Rundzellen	Kein Erfolg	5 Monate	—
XVI	55 jähr. Mann	Hoden	Rundzellensarkom	Schrumpfung	2 Monate	—
XVII	15 jähr. Mädchen	Nicht hierher gehörig, weil bloss prophylaktische Bestrahlung nach Operation.				
XVIII	60 jähr. Weib	Stirnhöhle	Rundzellensarkom	Schrumpfung	6 Monate	—
XIX	37 jähr. Mann	Nacken	Rundzellensarkom	Kein Erfolg	4 Wochen	Vorher 2 Operationen.
XX	45 jähr. Mann	Nacken und Rippen	—	Schrumpfung	2 Monate	—
XXI	35 jähr. Frau	Parotis	—	Kein Erfolg	2 Monate	—
XXII	44 jähr. Mann	Nicht hierher gehörig, weil bloss prophylaktische Bestrahlung nach Operation.				
XXIII	25 jähr. Mann	Parotis	Rundzellensarkom	Keine Wirkung	3 Wochen	Exitus (vorher 2 Operationen)
XXIV	26 jähr. Mann	Rippen u. Hand	Rundzellensarkom	Schrumpfung	2 Monate	—
XXV	38 jähr. Mann	Gesäss	Rundzellensarkom	Schrumpfung	2 Monate	—
XXVI	49 jähr. Weib	Kreuzbein und Becken	Osteosarkom mit Rundzellen	Kein Erfolg	3 Monate	—
XXVII	32 jähr. Mann	Orbita und Nacken	Rundzellen ?	Schrumpfung	3 Wochen	—
XXVIII	55 jähr. Mann	Oberkiefer	Rundzellensarkom	Schrumpfung	4 Monate	—
XXIX	56 jähr. Frau	Pectoralis-gegend	Spindelzellensarkom	Schrumpfung ?	6 Wochen	—
XXX	34 jähr. Frau	Bauchdecken	Spindelzellensarkom	Schwund	2 Jahre	Von Coley u. Skinner (1904) publiziert. Rezidiv nach Exstirp. eines Uterustumors vor 3 Jahren.
XXXI	24 jähr. Mann	Oberschenkel	Rundzellensarkom	Schrumpfung	4 Monate	Später kein Erfolg.
XXXII	41 jähr. Mann	Haut, Nacken, Gesicht	Spindelzellensarkom	Schrumpfung	4 Monate	Später kein Erfolg. Tod März 1903.
XXXIII	2 jähr. männlich	Gesäss und Lendengegend	Rundzellen	Kein Erfolg	2 Monate	—
XXXIV	45 jähr. Mann	Haut	Gemischtzellig	Schrumpfung	6 Wochen	—
XXXV	42 jähr. Mann	Intestinum	Rundzellensarkom	Kein Erfolg	6 Wochen	—
XXXVI	42 jähr. Mann	Hoden	Rundzellensarkom	Kein Erfolg	3 Monate	—
XXXVII	70 jähr. Mann	Nacken, Achsel	Rundzellensarkom	Schwund	1 Jahr	Fall des Dr. Fiske. 1 Jahr später 23./I. 1903 völlig rezidivfrei.
XXXVIII	—	Nacken, Achsel	Rundzellensarkom	Schwund	4 Wochen	Von Coley u. Johnson (1903) publiziert. 4 Monate später keine Rezidive (vorher 6 mal operiert).
XXXIX	—	Schläfenbein, Proc. mast.	Osteosarkom ?	Schrumpfung bzw. Schwund	4 Monate	—

Tabelle IV.
Sjögren¹⁾ 1903—1905.

Nr.	Jahreszahl	Körperregion	Histologischer Befund	Tumor hart oder weich	Langsam oder schnell gewachsen?	Vor der Röntgenbehandlung vorgenommene Operationen?	Wirkung der R.-Behandlung, ob Schrumpfung oder Schwund?	Behandlungsdauer und Behandlungsart	Weiterer Verlauf
1	1903	Nasenflügel	Spindelzellen	hart	langsam	Keine	Schwund	36 Bestrahlungen à 10 Minuten in einer Reihenfolge	Ohne Rezidiv (seit beinahe 2 Jahren)
2	1904	Nasenwurzel	Spindelzellen	hart	langsam	Keine	Schwund	64 Bestrahlungen während 7 Monaten	Ohne Rezidiv (seit 1 1/2 Jahren)
3	1904	Oberarm und Achselhöhle	Rundzellen	weich	rasch	2 mal Exstirpation mit nachfolgendem Rezidiv	Schrumpfung	43 Bestrahlungen während 8 Wochen	Rezidiv; Tod, verursacht durch Metastasen im Mediastinum
4	1904	Hals u. Achselhöhle	Rundzellen	weich	rasch	Exstirpation mit nachfolgendem Rezidiv	Schrumpfung	36 Bestrahlungen in einer Reihenfolge	Rezidiv; Tod
5	1904	Schulterblattgegend und Hals	Plexiform	weich	rasch	3 mal Exstirpation mit nachfolgendem Rezidiv	Schrumpfung	30 Bestrahlungen in einer Reihenfolge	Rezidiv; Tod
6	1904	Schulterblattgegend	(Angiosarkom)	weich	langsam	Keine	Keine Wirkung	20 Bestrahlungen in einer Reihenfolge	Tod
7	1904	Vordere Brustwand	Nein	weich	rasch	Keine	Schrumpfung	50 Bestrahlungen während 3 Monaten	Rezidiv; Tod
8	1904	Parotisgegend	Nein	weich	rasch	Mehrmals operiert	Schrumpfung	63 Bestrahlungen während 5 Monaten	Unbekannt; wahrscheinlich wieder Rezidiv
9	1904	Hals und Schlüsselbein-grube	Spindelzellen	hart	rasch	Exstirpation mit nachfolgendem Rezidiv	Schrumpfung	27 Bestrahlungen in einer Reihenfolge	Unbekannt
10	1905	Bauchhöhle (faustgrosser Tumor)	Rundzellen	hart	rasch	Laparotomie; Exstirpation nicht ausführbar	Schrumpfung	93 Bestrahlungen während 4 1/2 Monaten	Patient noch in Behandlung; Tumor vermindert, Allgemeinzustand verbessert
11	1905	Bauchhöhle (mehrere grosse Tumoren)	Nein	hart	langsam	Inoperabel; mehrmals Entleerung der Ascitesflüssigkeit	Schrumpfung	96 Bestrahlungen während 4 1/2 Monaten	Noch in Behandlung; Allgemeinzustand verbessert; sämtliche Tumoren vermindert, weicher
12	1905	Orbita (zwischen Bulbus u. Orbitaldach)	Lymphosarkom (Chlorom)	weich	rasch	Exstirpation; Rezidiv	Schwund	20 Bestrahlungen in einer Reihenfolge	Ohne Rezidiv (seit 3 Monaten)
13	1905	Oberkiefer	Spindelzellen	hart	langsam	Exstirpation; Rezidiv	Keine Wirkung	20 Bestrahlungen in einer Reihenfolge	Nochmals operiert
14	1905	Orbitalwand und Frontalgegend	Rundzellen	weich	rasch	Exstirpation; Rezidiv	Schwund	16 Bestrahlungen in einer Reihenfolge	Ohne Rezidiv (seit 2 1/2 Monaten)
15	1905	Kniekehle	Rundzellen	weich	rasch	Exstirpation; Rezidiv	Schwund	18 Bestrahlungen in einer Reihenfolge	Ohne Rezidiv (seit 2 Monaten)
16	1905	Fuss (zwischen Achillessehne u. Tibiaende)	(Fibro-myxo-Sarkom)	weich	langsam	Exstirpation; Rezidiv	Schrumpfung	20 Bestrahlungen in einer Reihenfolge	Ohne Rezidiv (seit 1 1/2 Monaten)

NB. Die Fälle 1 und 2 sind Sarkome der Haut, bei 8 und 15 war die Haut mitbeteiligt, exulzeriert, in allen anderen Fällen lag der Tumor bei intakter Haut subkutan.

¹⁾ Für die Mitteilung (August 1905) dieser nicht publizierten Fälle bin ich dem Autor zu grossem Dank verpflichtet.

Tabelle V.
Eigene Fälle

Nr.	Jahreszahl	Alter	Geschlecht	Körperregion	Größe und Konsistenz	Bestand	Vorhergehende Operationen	Histologische Untersuchung	Behandlungsdauer	Wirkung auf den Tumor	Weiterer Verlauf
I	1904	67	M.	Vorderes Mediastinum	Halbkopfgross, hart	6 Jahre	Keine	Keine	1 Monat ungenügende Behandlungsdauer	Keine	—
II	1905	34	M.	Vorderes Mediastinum	Gross, flach, hart	10 Monate	Keine	Keine	5 Monate	Vorübergehende geringe Schrumpfung	Später Verschlummerung
III	1903	38	W.	Nasenöhle und Umgebung	Grosse harte Prominenzen an der Stirne	Vor 6 Jahren Beginn	Zahlreiche Exkochleration, hierauf Resektion	Endothelium	8 Monate	Rascher Schwund der äusseren, Schrumpfung der inneren Tumoren	Nach einigen Monaten guten Zustandes Rezidive und Exitus
IV	1904	63	W.	Oberkiefer und Nasenöhle	Mässig gross, ziemlich weich	9 Monate	Wiederholte Polypenextraktionen	Kleinnrund-zellensarkom	2 Monate	Keine	—
V	1904	52	W.	Oberkiefer	Klein, flach, ziemlich hart	3 Jahre	Zwei Resektionen	Keine	2 Monate	Keine	—
VI	1904	27	M.	Oberkiefer	Aussen nicht sichtbar	Vor 14 Jahren Beginn	Wiederholte Resektion	Cylindrom	2 Monate	Keine	—
VII	1904	65	M.	Schilddrüse	Mannkopfgross, hart, stellenweise elastisch	Über 3 Jahre	Keine	Keine (Diagnose S. unsicher)	7 Wochen	Fast keine	10 Monate später Exitus
VIII	1904	27	W.	Kreuzbein	Ulzerierter Knochendefekt	8 Monate	Resektion des Sakrum	Keine	5 Wochen	Partielle Überhäutung d. Granulationen	Nach einigen Wochen Exitus
IX	1905	64	M.	Haut der Extremitäten	Mässig derbe, flache, ausgedehnte Infiltrationen	5 Jahre	Keine	Hämorrhagisches Hautsarkom	2 Jahre	Stellenweise dauernde Schrumpfung	Langsames Fortschreiten in der Umgebung
X	1905	34	M.	Mediastinum	Kleinkopfgross	4 Jahre	Keine	Alveoläres Drüsensarkom (exstirpierte Drüse)	3 Monate	Schwund, rasch eintretend	Seit 9 Monaten rezidivfrei

Fall I.

67jähriger Mann. Beginn der Erkrankung wahrscheinlich vor 6 Jahren mit „Pleuritis“. Vor 3 Jahren Auftreten der Prominenz. April 1904: Über der oberen Hälfte des Sternum ein sehr grosser harter Tumor mit Pulsation. 8 Röntgenbestrahlungen bis Mitte Mai 1904: keine Verkleinerung des äusseren Tumors, aber Erleichterung der Atmung und Besserung des allgemeinen Zustandes. Abbrechen der Behandlung.

Fall II.

34jähriger Mann, etwas kachektisch, vor 10 Monaten beginnende Vorwölbung des oberen Teiles der linken Brustseite. 18. Januar 1905: Grosse harte Vorwölbung der Region, Brustwand selbst vorgerieben, supraklavikulare und axillare Drüsen, Radiotherapie: nach 2 Monaten Abflachung der Prominenz und Besserung des Allgemeinbefindens, Mitte Juni aber Verschlechterung des Zustandes, Ödeme im Gesicht mit Cyanose, später auch des linken Arms, des Rumpfes und der Unterextremitäten, Erschwerung der Atmung, allgemeine Schwäche. Die Bestrahlung bis Anfang Juli in 2-3tägigen Intervallen an verschiedenen Regionen fortgesetzt, die Haut über dem Tumor stark pigmentiert. Seit Beginn der Behandlung Schmerzen vollständig und dauernd geschwunden.

Fall III.

38jährige Frau. Häufige Operationen wegen rezidivierenden Tumoren in der Nase. Neuerliche Verstopfung der Nase mit Tumoren an der Stirne. Histologisch: Endotheliom. Durch Röntgenbehandlung rasche Abflachung der Geschwülste, und innerhalb einiger Wochen vollkommenes Schwinden derselben, Sistieren der Schmerzen, partielle Wiederkehr des Sehvermögens, Zusammenrücken der auseinandergedrängten Augen, aber Rückstände der Geschwulst in der Tiefe. Nach 4monatlichem fast stationären Zustand wieder Verschlimmerung und Exitus.

38jährige, schwächliche Frau, aus Jerusalem zugereist. Patientin bemerkte zuerst 1897, dass die Nase sich verstopfe. Von Dezember 1900 bis Februar 1903 stand sie in Behandlung Reg.-R. Gersuny's, der wiederholt verschiedene Operationen ausführte: einfache Exkochleationen und solche nach Mobilisation der Nasenspitze (Umklappung einmal nach oben, ein anderes Mal nach rechts), Deckung eines Defektes des oberen Teiles des Nasenrückens durch einen Lappen von der Stirn, Einlegung einer Zelluloidplatte usw. Es handelte sich um ein ziemlich hartes Sarkom, das die Nasen- und Rachenhöhle, endlich auch die Oberkieferhöhlen vollkommen ausfüllte. Histologische Untersuchung (Moszkowicz, Kretz) Endotheliom.

Am 15. Oktober 1903 wurde mir die Patientin von Reg.-R. Gersuny zur Radiotherapie übersandt. Seit zwei Monaten hatte sich ein inoperables Rezidiv gebildet. Der Nasenrücken war in einen unförmigen, derben Tumor umgewandelt, der auf seiner Höhe, links von der Medianlinie, exulzeriert mehrere untereinander verschmolzene, ziemlich harte, kirschgrosse, rote Knoten trug. Die Augen waren nach rechts und links auseinandergedrängt; das Sehvermögen in der letzten Zeit verloren gegangen, am rechten Auge rasch und vollkommen, am linken Auge bis zu Lichtschein; beiderseits Opticusatrophie Dozenten Hanke und Kunn). Links vom Tumor noch die Operationsnarben sichtbar. Die Nasen- und Rachenhöhle von Tumormasse erfüllt, Nasenatmung unmöglich, Stimme nasal, weicher Gaumen herabgedrängt, harter Gaumen in der Mitte vom Tumor durchwuchert, das Hörvermögen sehr herabgesetzt. Patientin litt während des Wachstums des Rezidivs an sehr heftigen Schmerzen im Gesicht.

Vom 15. Oktober 1903 bis 19. Januar 1904 wurden nun 13 Röntgensitzungen, im allgemeinen in achttägigen Intervallen gegeben. Es waren wenig intensive Bestrahlungen der äusseren Nase von vorne links her, meist mit ziemlich harter Röhre, zuweilen aber mit mittelweicher Röhre bei Verwendung eines Bleidiaphragmas. Es lag in der Absicht, Reaktionen zu vermeiden, was auch gelang; zuletzt wurden die Augenbrauen etwas schütterer, Erytheme traten nicht auf. Eine andere Therapie wurde in der erwähnten Zeit nicht angewendet. Während sich der Zustand bis zu Beginn der Röntgenbehandlung rasch verschlimmert hatte, erfolgte während der Radiotherapie eine fortschreitende Besserung.

Etwa 6 Tage nach der ersten Exposition hörten die Schmerzen auf, um kaum ab und zu in geringerem Grade vorübergehend wiederzukehren. Am 29. Oktober wurde eine deutliche Verkleinerung des äusseren Tumors bemerkt; am 13. November war er stark zusammengesunken, die exulzerierten Massen heinahe geschwunden, das Hörvermögen hatte sich fast völlig wieder eingestellt; am 4. Dezember war das früher stark verdrängte rechte Auge wieder nach innen gerückt und der Lichtschein besser; am 11. Dezember war vom äusseren Tumor nichts mehr zu sehen, der Nasenrücken eingesunken, das Ulcus ganz vernarbt, der weiche Gaumen wieder emporgerückt, der Propf am harten Gaumen zurückgezogen, die erblindet gewesene Patientin konnte mit dem rechten Auge auf 25 cm Finger zählen und ohne Führung gehen. Der Zustand besserte sich noch weiter bis zum Tage der Demonstration

in der K. K. Gesellschaft der Ärzte vom 22. Januar 1904¹⁾); auch Allgemeinbefinden, Kräftezustand und Anämie haben sich sehr gehoben. Nasen- und Rachenraum sind aber noch mit Tumormassen ausgefüllt.

Mit Rücksicht auf die Seltenheit des Falles sei der von Dr. Weil Mitte Januar 1904 erhobene rhinoskopische Befund mitgeteilt:

Rhinoscopia anterior: Circa 3 cm hinter der Nasenspitze sind beide Nasenhöhlen teils durch Narben, teils durch starke Septumverdickung bis auf rundliche, 4—5 mm weite Öffnungen verengt, durch welche die Sonde in engen Kanälen rechts noch 2 cm, links noch 5 cm tief vorgeschoben werden kann. Das in den Öffnungen liegende Sekret zeigt sehr starke Pulsation; beiderseits absolute Undurchgängigkeit für Luft und Wasser.

Rhinoscopia posterior: Am Rachendach nach vorne hinein ein etwa klein Hühneri grosser, rötlichgrauer grobhöckeriger mässig derb elastischer Tumor zu sehen, der bis auf den weichen Gaumen herabreicht, ihn aber nicht sichtbar vorwölbt, in beide Choanen hineinragt und dieselben vollständig obturiert. Von den Tubeauwulsten der unterste Teil, von den Choanen gar nichts sichtbar. In der Mundhöhle kann der Finger durch den weichen Gaumen hindurch nur links einen Lappen der Geschwulst fühlen.

Weiterer Verlauf: Vom 27. Januar bis 28. Juni wurden noch 11 Röntgenbestrahlungen der Stirne und des harten Gaumens gegeben. Der Zustand war während dieser Zeit konstant günstig; Dr. Weil fand bei der Rhinoscopia posterior am 19. Mai, dass die früher vorhandenen Tumormassen geschwunden waren. Auch konnte die Kranke nun durch die linke Nasenhälfte blasen. Augenuntersuchung (Dr. Kunn): Beweglichkeitsbehinderung des linken Auges nach innen und Athrophia nervi optici beiderseits.

Mitte April trat Taubheit am linken Ohr auf. Am 12. Juli hatte sich der Zustand verschlechtert: das rechte Auge ist wieder nach aussen gerückt, Sehvermögen gehindert, der Pfropf am harten Gaumen grösser, Wiederkehr der Schmerzen. Die Röntgenbehandlung wurde an anderer Stelle fortgesetzt. Der Zustand verschlechterte sich rasch, und nach einigen Wochen trat der Tod ein.

Epikrise.

In dem Falle hatte also eine eminent schrumpfende Wirkung des Röntgenlichtes auf das Sarkom stattgefunden, und zwar schon nach wenigen Tagen begonnen, sich rasch verstärkt und 9 Monate angehalten. Speziell sei auf die analgesierende Wirkung der Bestrahlung, auf das Schwinden zahlreicher Druckerscheinungen und Wiederkehr der Leitung im Sehnerv, ferner auf die Besserung des Kräftezustandes und der Anämie, endlich auf die hochgradige Sensibilität des Tumors für Röntgenlicht hingewiesen, welches dadurch schon in geringen Dosen, fast ohne Hautveränderung, grosse Tiefenwirkung entfalten konnte. Nachher konnte die Wachstumsenergie des pathologischen Gewebes durch das penetrierende Licht nicht mehr gehemmt werden.

Fall IV.

63jährige Frau, vor $\frac{3}{4}$ Jahren beginnende Verstopfung der Nase, wiederholte Entfernung von Polypen. Histologisch: Kleinrundzellensarkom. Vorwölbung der linken Wange und Nasenseite durch mässig weichen Oberkiefertumor. Radiotherapie durch 2 Monate: Schmerzen vorübergehend gelinder, aber Vergrösserung der Geschwulst.

Marie D., 63jährige Frau (Patientin von Dr. v. Hauschka), vor $\frac{3}{4}$ Jahren wurde beginnende Verstopfung der Nase bemerkt; schon seit 15 Jahren litt Kranke an oft wiederkehrender linksseitiger Facialislähmung und Trigeminusneuralgie. Häufiges Nasenbluten. Seit September wurden von Dozent Koschier wiederholt Nasenpolypen unter sehr heftigen Blutungen entfernt. Mikroskopische Diagnose (Prof. Albrecht); Kleinrundzellensarkom.

Befund am 1. Februar 1904: Herabgekommene, blasse Frau. Gegend der linken Wange und Nasenseite ist ziemlich gleichmässig und bedeutend vorgetrieben durch einen mässig weichen, wohl vom linken Oberkiefer ausgehenden Tumor, Haut unverändert, Jochbein normal zu fühlen. An der Aussenseite des Processus zygomaticus Maxillae fühlt man vom Munde her eine schmerzhaft Schwellung. Gaumen normal und gut beweglich, Stimme nasal, überfliessende Thränen. Das linke Nasenjoch ist erweitert, darin sieht man in 1 cm Tiefe einen gelblichen, mit Krusten bedeckten Tumor. Bei der Rhinoscopia posterior nichts zu sehen, beim Nasenbluten fliesst das Blut nicht nach hinten. Röntgenbehandlung vom 1. Februar bis 7. April 1904. Im ganzen 8 Sitzungen, mit Bestrahlung teils der Wangengegend allein, teils auch der Mundhöhle und Nasenlöcher. Meist schwache Bestrahlungen: 15 cm Fokaldistanz, 5—10 Minuten, mittelweiche bis harte, mässig stark leuchtende Röhre, etwa $\frac{1}{4}$ — $\frac{1}{2}$ Normaldosis. 2 Tage nach der ersten Bestrahlung soll bedeutende Schwellung eingetreten sein und über einen

¹⁾ Wiener Klinische Wochenschrift 1904, Nr. 4.

Tag gedauert haben. Doch wurden die Schmerzen geringer. Durch 2 Wochen sistierten die Blutungen aus der Nase. Am 22. Februar war der Tumor in der Wangengegend gewachsen und ein neuer Tumor am harten Gaumen rechts aufgetreten. Die Schmerzen dauerten an. In der Folge wuchs die Geschwulst noch mehr, Patientin fühlte sich zunehmend schwächer und atmete schwerer, die vergrösserte Aftermasse am Gaumen ulzerierte.

Fall V.

52jährige Frau, drei vorausgegangene Resektionen des Oberkiefers und Jochbeines wegen Sarkom. Neuerlich Rezidive mit Protrusion bulbi und Trigemimusneuralgie. Einmonatliche Radiotherapie ohne jeden Erfolg.

M. P., 52jährige Frau (Patientin des Dr. R. Hitschman), vor 3 Jahren wurde Resektion eines Teiles des linken Oberkiefers, vor 1 Jahre des linken Jochbeines wegen Sarkom vorgenommen. Seit Dezember 1903 rezidierte der Tumor mit Vortreibung des linken Augapfels und heftiger Trigemimusneuralgie. Status praesens: 3. Februar 1904: Abgemagerte, schwache Frau, linke Gesichtsseite infolge Knochendefekt ganz eingefallen. Parotisgegend etwas vorgetrieben, ziemlich hart. Bogige Narbe an der linken Wange. Komplette Facialislähmung, linker Bulbus vorgetrieben, nasale Stimme, am Gaumen links eine Narbe. Vom 3. Februar bis 5. März 1904 fünf mässig intensive Bestrahlungen der Wange. Nach der ersten Bestrahlung wurde die Vorwölbung etwas grösser, blieb dann konstant. Im Laufe der Behandlung schwanden die Schmerzen nicht, so dass die Bestrahlungen sistiert wurden.

Fall VI.

27jähriger Mann, mehrere Resektionen des Oberkiefers. Histologisch: Cylindrom. Wegen heftiger Schmerzen Radiotherapie durch 2 Monate: Vorübergehende Beseitigung der Schmerzen, aber Vergrösserung mehrerer Drüsen.

A. F., 27jähriger Mann (Patient des Rudolfinerhauses), vor 14 Jahren Operation am rechten Oberkiefer. Im Laufe der letzten 4 Jahre wiederholte Operation wegen Rezidiv. Der rechte Oberkiefer musste fast ganz entfernt werden. Die Wange ist durch Paraffin gestützt, im Munde eine Prothese. Mikroskopische Untersuchung: Cylindrom (Dr. Moszkovicz). Oberhalb der Narbe auf der rechten Wange zeigt die Haut kleine Blutgefässerweiterungen. In der Region heftige Schmerzen. Vom 18. Januar bis 27. März 1904 neun Sitzungen mit sehr schwachen bis mittelstarken Bestrahlungen. Allmählich bräunte sich die Haut, die Schmerzen wurden weniger, schwanden zuweilen für eine Woche, waren aber später nicht mehr zu beseitigen. Auch vergrösserten sich in der Parotisgegend mehrere harte Drüsen durch die Bestrahlungen.

Fall VII.

65jähriger Mann, seit mehreren Jahren Struma. Mannskopfgrosser überhängender Tumor der Schilddrüse. 7wöchentliche Röntgenbehandlung. Nach drei Wochen Dellen an der Oberfläche der Geschwulst, entsprechend den Röhrenstellungen. Überhäutung von Ulzerationen, zunehmende Schwäche und Atemstörungen. Exitus.

J. G., 65jähriger Mann (Patient von Dr. Kris), seit mehreren Jahren vergrösserte sich die Schilddrüse und wuchs schliesslich zu einem Tumor von Kopfgrösse heran, der schon vor 3 Jahren als inoperabel galt. Befund am 28. März 1904: Am Halse sitzt ein überkopfgrosser rundlicher Tumor, der auf die Brust überhängt, stellenweise etwas uneben ist, ziemlich hart, teils elastisch, teils weich anzufühlen ist und zu unterst zu exulcerieren beginnt. Tumor lässt sich am Halse etwas hin und her verschieben. Der Hals wird nach hinten überbeugt gehalten. Umfang um Hals und grösste Prominenz des Tumors cirkulär 68 cm. Ab und zu heftige Schmerzen mit Störung der Nachtruhe. Acht mässig starke Bestrahlungen vom 31. März bis 17. Mai 1904 an verschiedenen Seiten des Tumors. In der ersten Zeit wurden die Schmerzen geringer, später aber nicht mehr beeinflusst. Schon nach der dritten Bestrahlung am 12. April zeigten sich, entsprechend den Stellungen der Röhre bei der Bestrahlung grosse flache Dellen im Tumor. Später wurde auch die vordere Prominenz niedriger. 4. Mai hustet Patient Blut aus. Am 17. Mai waren die ulzerierten Stellen vorne an der Prominenz fast ganz überhäutet, die Haut in der Umgebung braun gefärbt (Röntgenreaktion). Patient litt noch immer an Schmerzen, war noch blässer geworden und atmete schwer. Wegen Schwäche des Patienten wurde die Behandlung ausgesetzt. Exitus 9. März 1905.

Fall VIII.

27jährige Frau. Unvollständige Extirpation eines Tumors des Sacrum mit Resektion. Radiotherapie durch 1 Monat; Verkleinerung des Ulcus, Besserung der Anämie, später Exitus.

Olga S., 27 Jahre alt (Patientin von Dr. Sachs). Seit einem Jahre bedeutende Obstipation, seit acht Monaten heftige Ischiasschmerzen beiderseits. 14. Dezember 1903 Extirpation eines Sarkoms des Os sacrum samt einem Teile des Knochens (Prof. Bayer-Prag) mit Entfernung eines Teiles der Cauda equina, mit der der Tumor verwachsen war. Befund 16. Februar 1904: Kleine, sehr blasse und kachektische Frau. Sacralgegend eingesunken. Operationswunde nicht ganz geheilt, zum Teile granulierendes, blasses, nässendes Geschwür. Die Unterextremitäten paretisch. An beiden Füßen Hyperästhesie der Haut, in den äusseren Zehen des rechten Fusses werden Schmerzen empfunden. Füsse und Knöchelgegenden ödematös. 16. Februar bis 21. März 1904 elf mässige Bestrahlungen. Im Anfang Abnahme der Schmerzen, Verkleinerung des Geschwüres schon nach der ersten Sitzung. Nach der zweiten Bestrahlung wurde der Appetit und das Allgemeinbefinden besser und hob sich auch weiterhin, die Anämie wurde geringer. In der Folge wurde aber die Frau immer schwächer. Schmerzen bei der Atmung. Aussetzen der Behandlung. Nach einigen Wochen Exitus.

Fall IX.

64jähriger Mann. Multiples hämorrhagisches Hautsarkom (Kaposi), histologische Untersuchung. Intermittierende Radiotherapie durch zwei Jahre. Stellenweise dauernde Schrumpfung der sarkomatösen Infiltrate, aber an anderen Stellen neue Herde.

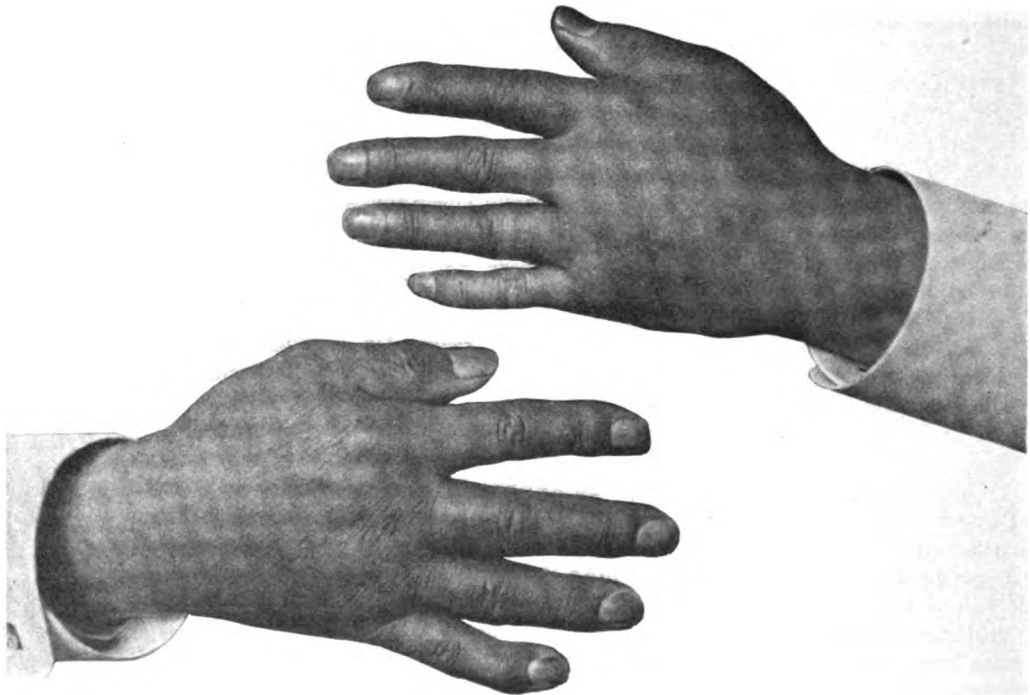

Fig. 1.

Fall IX. Hände, Mitte April 05.

Bernhard B., 64jähriger Kaufmann aus Steiermark. Der Beginn der Erkrankung wurde vor 5 Jahren am linken Fuss, und zwar an der Mittelzehe, nach einem Trauma (Pferdetritt) bemerkt. Nach einer Mitteilung Riehls¹⁾ war im August 1903 eine dunkelblaurote Hautinfiltration an den Händen und Füßen des Kranken vorhanden. Faustschluss und Fingerbewegungen waren durch Schmerzen behindert, die Fusssohlen blauschwarz verfärbt, polsterartig geschwollen, mit mehreren, bis kirschgrossen, druckschmerzhaften Tumoren; dadurch das Gehen unmöglich. Ferner weiter aufwärts, auch am Stamm, verschiedene grosse Knoten in der Haut. Damals wurde durch Röntgenbestrahlungen ein Abflachen der Infiltrationen und Wiedergebrauch der Hände und Füsse erzielt, geringe Pigmentierung blieb zurück. Juni 1904: Nach weiteren Bestrahlungen abermals Besserung. Auftreten neuer Herde an anderen Stellen. Histologischer Befund: Hämorrhagisches Hautsarkom.

¹⁾ Demonstration in der K. K. Ges. der Ärzte, Wien, 3. Juni 1904. Wien. Klin. Wochenschr. 1904, Nr. 23, S. 662.

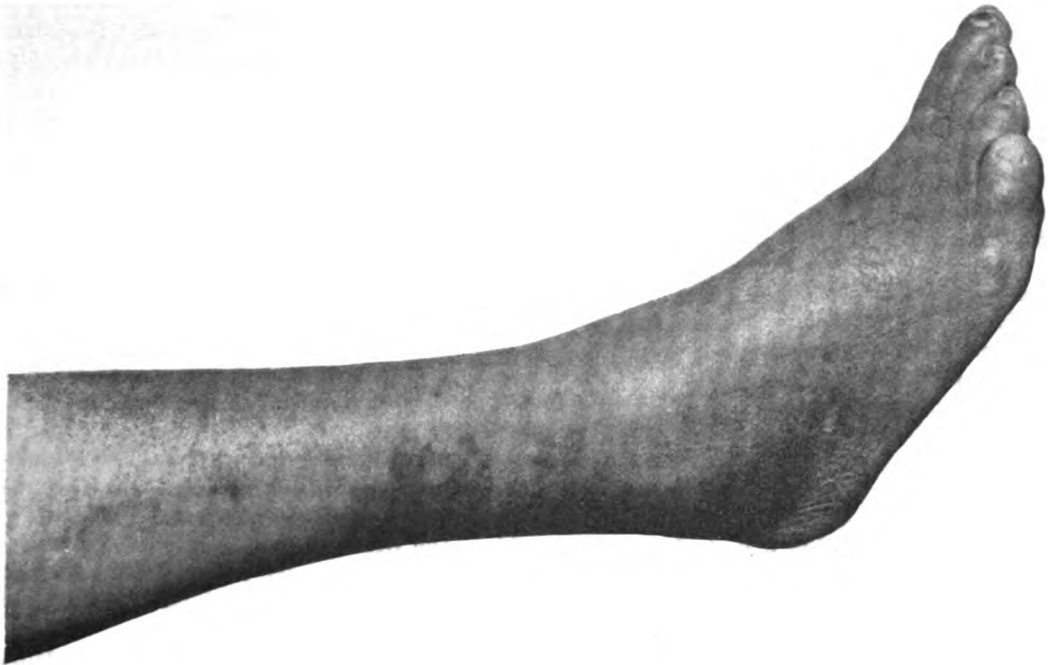


Fig. 2.

Fall IX. Rechte Unterextremität. 12. IV. 05.

Status am 16. Januar 1905. Grosser, blasser Mann in mässigem Ernährungszustand. In den letzten Monaten sind neue Eruptionen aufgetreten. Die früher bestrahlten Plaques sind flach geblieben, Beweglichkeit und Gebrauch der Hände und Füsse nicht gestört. An den Händen und Füssen und Unterschenkeln peripheriwärts an Zahl und Ausdehnung zunehmende, purpurfarbene und bräunliche, pigmentierte, unregelmässige, oberflächliche Infiltrationen der Haut, die sich mässig konsistent erweisen, an vielen Stellen nur zu tasten, nicht aber zu sehen sind.

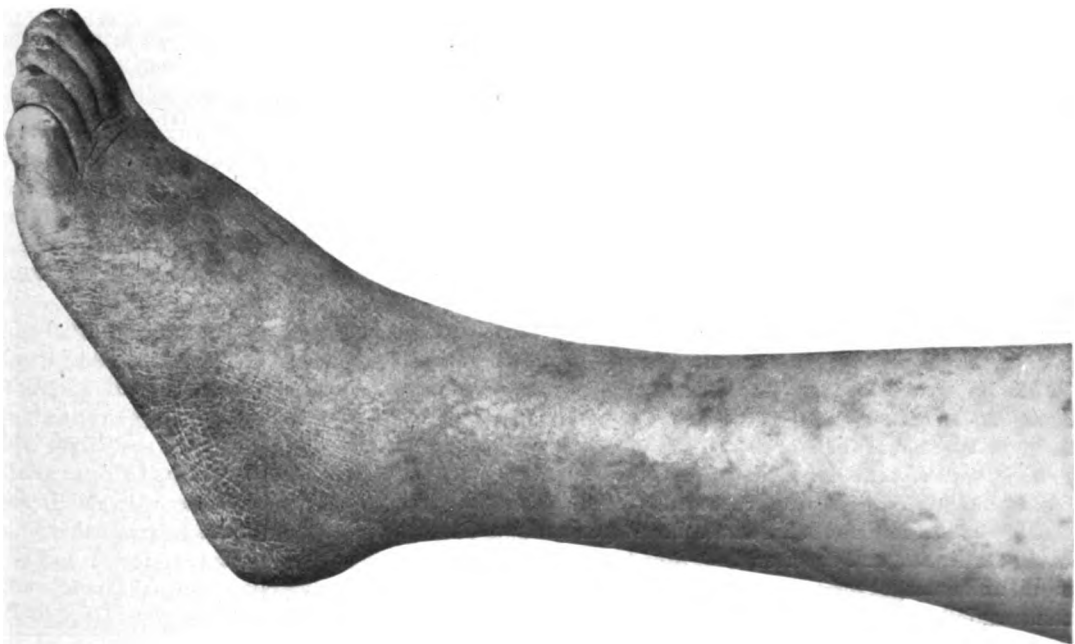


Fig. 3.

Fall IX. Linke Unterextremität. 13. IV. 05.

43*

Die rechte Hand ist an den distal gelegenen Partien mit Infiltrationsherden belegt, so über dem Dorsum des 4. bis 5. Metacarpophalangealgelenks ein unregelmässig begrenzter, circa guldengrosser, Infiltrationsherd, der sich von hier über den 3. und 4. Fingerrücken in Form mehrerer kleiner linsens- bis bohngrosser, teils isolierter, teils konfluierender Plaques fortsetzt. Am ulnaren Teil des Kleinfingerballens ist ein kleiner Herd ohne Pigmentierung zu fühlen. Vorder- und Oberarm zeigen keine Effluoreszenzen.

Linke Hand. Symmetrisch zur rechten Hand über dem 4. und 5. Metacarpophalangealgelenk ein guldengrosser, unregelmässig begrenzter, braunroter Infiltrationsherd, in dessen Umgebung einige bis linsengrosse Herde sich befinden. Auch an anderen Stellen des Handrückens sieht man kleine Herde. Von dem genannten grossen Herd erstreckt sich ein Fortsatz auf den Ringfinger, insbesondere auf der ulnaren Seite, über das Gelenk hinaus. Das Grundglied des Mittelfingers trägt an seiner radialen Seite einen Herd. Der Zeigefinger ist an seiner Streckseite durch braungefärbte, in eine verdickte Haut eingesprenkelte, dunkle, unregelmässige Flecken verändert. Die Streckseite des Daumens ist über den Phalangen verändert, und durch den geriffelten Daumnagel sieht man eine fleckige, braunrote Färbung durchscheinen. Beide Handrücken sind in toto deutlich polsterartig verdickt, ebenso die Grundphalangen und Interdigitalfalten — wodurch die Finger verkürzt erscheinen.

Die Veränderungen der Haut der unteren Extremitäten sind ebenfalls fast symmetrisch angeordnet, und zwar auch distal am stärksten und proximal abnehmend, so sind die Fusssohlen und die Zehen ringsum mit dem angrenzenden Teil des Dorsum pedis diffus und gleichmässig infiltriert. Die Haut ist verdickt, trocken und dunkelchokoladefarbig. Die Grenze dieser infiltrierten Partien ist unregelmässig, zum Teil wellig. In der Nähe befinden sich unregelmässige kleine Herde, die man als Infiltrate tasten kann. Die Lateralseite der malleolaren Region ist ebenfalls diffus verändert, in der Umgebung noch isolierte Herde.

Am Fussrücken Ödeme der Haut, die sich über die Knöchelgegend bis über die Mitte der Unterschenkel erstrecken. Ausserdem ist auch die Haut zwischen den Herden an den Fussrücken und Unterschenkeln licht braungelb gefärbt — wie nach Suffusionen.

An der Hinterseite der Unterschenkel reichen die besonders links dicht gesäten Herde bis zu mittlerer Höhe. Ferner sind unterhalb, stellenweise auch oberhalb des Kniegelenkes in der Haut einzelne, meist erbsen- bis bohngrosse, zum Teil nur tastbare, zum Teil elevierte und pigmentierte Herde zu konstatieren. Stellenweise ist die Infiltration umfangreicher als die braune Färbung der Haut. Am Stamm einige ähnliche Effloreszenzen.

Radiotherapie vom 16. Januar bis 18. April. 17 Bestrahlungen, auf die befallenen Regionen verteilt, jedesmal schätzungsweise $\frac{1}{4}$ —1 Normaldosis mit meist mittelweicher Röhre. Im allgemeinen begannen etwa eine Woche nach der Bestrahlung die exponierten Infiltrate flacher und weicher zu werden mit Hinterlassung von Pigmentationen. Januar 1906: In der Umgebung der früheren Herde sind neue aufgetreten.

Fall X.

34jähriger Mann. Seit vier Jahren allmählich zunehmende, durch Mediastinaltumor hervorgerufene Störungen. Röntgenbestrahlung durch drei Monate: Sogleich beginnende und rasch zunehmende Besserung des Zustandes, Schwinden der Prominenz, Verkleinerung der Dämpfung und des radioskopischen Schattens, Sistieren der Schmerzen, Schling- und Atembeschwerden. Verkleinerung der Drüsen, Abschwellen der Venen, Gewichtszunahme. Histologischer Befund einer exstirpierten Drüse: alveoläres Drüsensarkom. Neun Monate später rezidivfrei.

E. K., 34 Jahre alt, Ingenieur aus London. Patient akquirierte vor 8 Jahren (1896) Lues. 1897 wegen sekundärer Erscheinungen (Psoriasis palmaris et plantaris, Tonsillitis) Schmierkur. Wiederholung derselben im Laufe der folgenden Jahre wegen stets auftretender Sekundärerscheinungen (immer nur an den Händen und Füßen) achtmal; ferner Injektionen von Hydrargyrum salicylicum und Quecksilberpillen.

Vor 4 Jahren stellten sich beim Patienten nachts heftige Schmerzen in der rechten Thoraxhälfte ein, die von rückwärts beginnend gegen vorn (rechts oben) ausstrahlten. Derartige Anfälle wiederholten sich im Laufe der folgenden zwei Jahre in mehrmonatlichen Intervallen, und zwar stets in der Nacht, und dauerten 2—3 Stunden. Patient musste vor Schmerz das Bett verlassen und konnte nur in zusammengekauertem Stellung die Schmerzen etwas erträglicher gestalten. Unabhängig von den Schmerzanfällen war häufig Fieber aufgetreten.

Vor 2 Jahren begannen Schwindelanfälle und Ziehen in der linken Kopf- und Gesichtshälfte, Druckgefühl im linken Auge, das Gesicht und der Hals schwellen stark an und waren gerötet. Zugleich trat Anschwellung der Adern im Gesichte auf, nach einigen Wochen Anschwellung und Auftreten der

Aderschwellung im Gebiete der oberen Rumpfhälfte, die seitdem bestehen blieb. Ferner stellten sich um dieselbe Zeit plötzliche Schlingbeschwerden ein; geschluckte Bissen blieben längere Zeit stecken und konnten nur mühsam hinuntergebracht werden. Alle diese Beschwerden blieben mit einigen Schwankungen ziemlich konstant, zeigten keine progressive Zunahme. Patient litt auch an Atembeschwerden, doch nur bei Bewegung, Treppensteigen u. s. w., und verlor an Körpergewicht. Husten bestand nicht.

Im Winter 1903/1904 verschlimmerte sich der Zustand. Die Schmerzanfälle traten fast jede Nacht auf und waren sehr heftig. Im Frühjahr und in der ersten Hälfte des Sommers war der Zustand gebessert. Im August 1904 stellte sich ein heftiger Schmerzanfall ein, der ca. 5 Stunden dauerte,




Fig. 4.

Fall X. Aufnahme vom 10. Februar 1905. Adventral in Bauchlage bei ruhiger Atmung aufgenommen, Fokusplattendistanz 80 cm.




Fig. 5.

Fall X. Aufnahme vom 22. Mai 1905 unter den gleichen Bedingungen wie Fig. 4 aufgenommen.

einige Minuten äusserst intensiv war, dann etwas nachliess, wieder anstieg, und so fort. Über Nacht war in der Gegend des 1. und 2. Rippenknorpels eine Anschwellung aufgetreten, die von Tag zu Tag grösser wurde, zuerst bei Berührung unempfindlich, später aber schmerzhaft war.

Vier Wochen nach Auftreten dieser Prominenz zeigte sich nach einem neuen heftigen Schmerzanfall an der rechten Halsseite Drüenschwellung, die im Laufe von zwei bis drei Monaten langsam zurückging, aber nach einem neuen Anfall ihre frühere Ausdehnung und Konsistenz erreichten, um dann in geringem Masse abzunehmen. Die letzte luetische Hautaffektion war im September aufgetreten. November 1904 und Januar 1905 antiluetische Behandlung ohne jede Wirkung auf die Schluckbeschwerden und auf die Grösse des Tumors; letzterer wurde im Gegenteil stets grösser.

Januar 1905 Fieber, Husten und Parästhesien der linken Körperhälfte, seit dieser Zeit Herzaktion beschleunigt (ca. 120 Pulse), keine Heiserkeit.

Status praesens am 10. Februar 1905: Mittelgrosser, kräftiger Mann, von gelblicher Gesichtsfarbe, Gesicht und Hals gedunsen. Patient macht einen leidenden Eindruck, seine Haltung ist gebückt, der Gang langsam. Die Pupillen sind gleich weit, die Reaktion normal. Es besteht ziehender Kopfschmerz links, die Atmung ist normal, beim Schlucken deutlich wahrnehmbares Distanzgeräusch. In der rechten Supraklavikulargegend ist eine ca. haselnussgrosse und kleinere harte Drüse zu tasten, und zwar direkt hinter dem Ansatz des Sternokleidomastoideus. An der linken Halsseite eine kleinere Drüse, ebenso einige Drüsen in der linken Axilla. Keine Kubitaldrüsen. Die Knorpel der zweiten und dritten Rippe sind vorgedrängt, der Interkostalraum ausgefüllt, die Haut über der Vorwölbung unverändert. In der Höhe des Angulus Ludovici eine median gelegene, das Sternum auf beiden Seiten (rechts mehr wie links) überragende Dämpfung von ca. $14\frac{1}{2}$ cm Breite, die nach unten zu schmaler wird, in der Höhe der dritten Rippenknorpel 11 cm beträgt und rechts in der Parasternallinie ziemlich geradlinig bis zur Leberdämpfung verläuft. Im Interskapularraum rechts ist der Perkussionsschall weniger voll. Beiderseits abgeschwächtes Atmen, keine Rassel- und Reibegeräusche, beschleunigte Herzaktion. An Brust, Bauch, weniger am Rücken, an den Armen und Beinen sind Venenektasien vorhanden, besonders an den Venae epigastricae; Füllung von oben her. Abdomen normal. Blutbefund (Dr. v. Decastello): rote Blutkörperchen 5100000, weisse 5000—10000, Fleischel 80 %, Färbeindex, 0,8; Verhalten im feuchten Präparat normal, im gefärbten an den Erythrozyten keine Veränderungen. Die Mastzellen prozentisch und absolut vermehrt: 2% der weissen Blutkörperchen, sonst normale Verhältniszahlen.

Radioskopie und Radiographie am 10. Februar (vgl. Textfigur 4 und Figur 1 auf Tafel XX): Der Mittelschatten sehr stark verbreitet (Fig. $15\frac{1}{2}$ cm breit). Dieser Schatten ist homogen und so intensiv, dass bei mittelweicher Röhre Wirbelsäule und Rippen in demselben eben noch wahrnehmbar sind. Der linke Kontur der oberen Hälfte des Mittelschattens ist scharf und pulsiert (absteigender Teil des verdrängten Aortenbogens); der linke Kontur der unteren Mittelschattenhälfte pulsiert ebenfalls. Nach rechts hin ist der Mittelschatten bogig begrenzt; dieser Bogen reicht von der ersten (vorderen Rippenende) bis zur vierten Rippe; hier zieht sich von dem Rand des erweiterten Mittelschattens ein intensiver, strichförmiger Schatten nach aussen, etwas aufsteigend, und nach oben leicht konvex, 4 cm lang und sich lateralwärts verschmälernd. Bei der Schirmuntersuchung zeigt sich die den Schattenstreifen erzeugende Masse der vorderen Brustwand anliegend, sich bei jeder Inspiration mit ihr hebend (interlobäre Schwiele). Der genannte rechte Kontur des Mittelschattens ist etwas zerfranst und pulsiert nicht. Selbst bei tiefen Atemzügen keine seitliche Dislokation; nach unten hin wird der Kontur undeutlich, scheint sich aber im fünften Interkostalraum den Wirbelschatten sehr zu nähern. In dem verschmälernten, im allgemeinen hell gebliebenen rechten und linken Lungensfeld sind an mehreren Stellen mässig intensive, fleckige, verschwommene Schattenherde zu sehen, die zumeist mit dem Mittelschatten zusammenzuhängen scheinen, insbesondere dem linken Mittelschattenkontur angelagert, ferner im rechten Lungensfeld 1 cm oberhalb des queren Schattenstreifens besonders ausgebildet, aber auch unterhalb des letzteren, also oberhalb des rechten Zwerchfellkonturs. Die rechte Zwerchfellhälfte steht ca. 8 cm höher wie die linke und wird beim Inspirium nicht gesenkt, vielmehr samt der vorderen Brustwand gehoben. Die Trachea lässt sich als helles Band median nur bis unterhalb des Jugulum verfolgen. Bei der Radioskopie sehen wir die geschluckte Wismutkapsel ein wenig unter der Höhe des Jugulum stecken bleiben.

Therapie vom 10. Februar bis 17. April 1905: Röntgenbestrahlungen (zugleich 30 Hg. Einreibungen à 2 g, Dr. Porges). Täglich wurde ein etwa kreisrunder Herd des Thorax mit ca. 12 cm Durchmesser (entsprechend dem $6\frac{1}{2}$ cm breiten Querschnitte der Bleiglasblende an der Röntgenröhre) bestrahlt, wobei der Strahlenkegel stets gegen das Mediastinum gerichtet wurde. In dieser Weise wurden ca. 30 Regionen 5—6 Minuten lang mit harter oder mittelweicher Röhre in ca. 12 cm Fokus-Hautdistanz bestrahlt und jedesmal $\frac{1}{2}$ —1 kleine Normaldosis (3—6 Quantimetereinheiten) verabreicht; die meisten Stellen wurden zweimal exponiert.

Schon nach den ersten zwei Bestrahlungen hatte sich das subjektive Befinden bedeutend gebessert, die Schmerzen, Schling- und Atembeschwerden wesentlich nach gelassen. Nach der sechsten Sitzung war die Vorwölbung fast ganz verschwunden, wobei der Interkostalraum rechts vom Sternum sich jetzt deutlich von den ihn begrenzenden Rippen differenzieren liess. Die subjektiven Beschwerden waren fast ganz verschwunden. Patient schlief ruhig, das Schluckgeräusch und die Schlingbeschwerden hatten nachgelassen, später auch der Kopfschmerz. Die Venenektasien flachten ab.

Am 4. März angefertigtes Radiogramm: Verschmälerung des pathologischen Mittelschattens um $3\frac{1}{2}$ cm. Die Halsdrüsen kleiner geworden; die Dämpfungsbreite in der Höhe des Angulus Ludovici 9 cm. Die Lungengrenze ist wie bei der ersten Untersuchung rechts hinten um ca. 2 Querfinger höher als links und hellt sich bei der Atmung wenig auf.

Am 11. März beendete Patient die Inunktionskur, hatte darauf fünf Tage hindurch Fieber, während welcher Zeit die Bestrahlungen eingestellt wurden. Am 18. März wurden sie wieder aufgenommen. Patient nahm ausserdem 3 g Jod pro die. Während der Behandlung war das Allgemeinbefinden gut; die Gesichtsfarbe wurde frischer, das Körpergewicht nahm um 3 kg zu.

Radiogramm vom 28. März: Weitere Verschmälerung des Mittelschattens um 1—2 cm. Die Dämpfung betrifft nur mehr das Manubrium sterni, überschreitet es nach rechts und links ganz wenig, verschmälert sich nach abwärts und zieht sich mit einer Spitze bis zum Ansatzpunkt des Knorpels der dritten Rippe rechts. Die grösste Breite der Dämpfung beträgt $8\frac{1}{2}$ cm. An mehreren Stellen des Thorax meist scharf abgegrenzte erythematöse, zum Teil pigmentierte Herde (Röntgenreaktionen).

Am 14. April 1905 wurde der Kranke von mir in der k. k. Gesellschaft der Ärzte in Wien demonstriert (Wiener klin. Woch. 1905, S. 417). Wahrscheinlichkeitsdiagnose: Sarkom der Mediastinaldrüsen.

Radiogramm vom 17. April 1905: Mittelschatten in der oberen Hälfte nur 10 cm breit, indem sowohl der linke als auch der rechte Kontur dem Wirbelschatten sich genähert hatte, der linke Herzkontur war ebenfalls gegen die Mitte hingerückt. Der rechte Kontur des Mittelschattens gleichsam zerfranst; der ganze Mittelschatten war viel durchsichtiger geworden; die an den Mittelschatten angrenzenden, mehr isolierten Schattenherde waren sehr zusammengeschmolzen, der strichförmige Schatten der intralobären Schwiele verhielt sich aber wie bei der ersten Untersuchung.

Am 10. Mai wurde von Dr. zum Busch (London) eine kirschgrosse Drüse in der rechten Supraklavikulargegend extirpiert. Die Drüse war mittelweich, auf dem Durchschnitt homogen.

Mikroskopischer Befund: alveoläres Drüsensarkom (Dr. zum Busch, Dr. v. Decastello, Dozent Dr. K. Sternberg¹⁾).

Befund 22. Mai: Der Zustand des Patienten hat sich im Laufe des vergangenen Monats gebessert; keine Beschwerden, Dämpfung nur mehr über dem Manubrium sterni, dasselbe nach rechts etwa um $\frac{1}{2}$ cm überragend. Venenerweiterungen nur mehr angedeutet.

Die Röntgenuntersuchung am 22. Mai 1905 (vgl. Textfigur 5 und Figur 2 auf Tafel XX) ergab eine deutliche Besserung, indem der Mittelschatten abermals um $1-1\frac{1}{2}$ cm schmaler geworden war und die Lungen noch durchsichtiger erschienen. Die intralobäre Schwielenbildung aber und die Fixation der rechten Zwerchfellhälfte in erhöhter Lage bestanden fort. Zehn weitere Röntgenbelichtungen. Zwei Tage nach den Bestrahlungen war die Drüse in der rechten Supraklavikulargegend bedeutend geschrumpft.

Nach einem Briefe vom 2. November 1905 befindet sich Patient in sehr befriedigendem Zustande, von zeitweiligem, linksseitigem Kopf- und Gesichtsschmerz abgesehen, ist er beschwerdefrei.

II. Art der Einwirkung der Röntgenbestrahlung.

Aus dem Studium der Litteratur und eigenen Beobachtungen ergibt sich, dass die Radiotherapie bei Sarkomen sehr gute Erfolge aufweisen kann, und zwar unterscheiden wir zunächst eine lokale und eine allgemeine Wirkung.

Die lokale Wirkung besteht in Verkleinerung der Geschwulst, in Heilung von etwa vorhandenen Ulzerationen und in Beseitigung der Schmerzen. Diese Wirkungen treten fast regelmässig auf, eine Verkleinerung der Geschwulst kam in der Überzahl der Fälle zustande, zuweilen schwand der Tumor sogar vollkommen. Schmerzen, die ja zumeist vorhanden waren, wurden in allen Fällen durch die Radiotherapie beseitigt oder doch wenigstens gelindert, sei es durch längere Zeit oder dauernd.

Die analgesierende Wirkung kann auf zweierlei Weise erklärt werden, entweder durch Schrumpfung des Tumors und Behebung des auf den Nerven lastenden Druckes oder durch direkte Nervenwirkung. Es dürften beide Momente zutreffen. Bemerkenswert ist, dass die Schmerzen auch in solchen Fällen sistierten, in welchen eine Verkleinerung des Tumors nicht beobachtet wurde, wobei dennoch eine geringe Schrumpfung stattgefunden haben mag. Doch kennt man auch Neuralgien anderer Art, die durch Röntgenstrahlen günstig beeinflusst werden.

Durch Kompression seitens des Tumors entstehende Symptome, wie Ödeme und Bewegungshinderung einer Extremität durch Axillartumoren, Respirations- und Schluckstörungen durch Tumoren am Halse und im Mediastinum, werden naturgemäss durch Verkleinerung der Geschwülste beseitigt.

Als Beispiele für Schwinden der Schluck- und Atembeschwerden seien die Fälle von Bizard und Weil, Rosenberger, Bergonié und meine Beobachtung X genannt.

Die Allgemeinwirkung, die durch lokale Radiotherapie eines Sarkoms zustande kommt, ist besonders interessant. Sie besteht in einer Besserung des Allgemeinbefindens, Kräftezustandes, des Appetites und Schlafes, und, was objektiv nachweisbar ist, einer Besserung der Anämie; auch das Körpergewicht nimmt zu, dies alles selbst in Fällen, wo es schon zu Kachexie gekommen ist.

Man kann sich diese günstige Wirkung dadurch erklären, dass durch Hemmung des Sarkomwachstums die Bildung schädlicher Produkte und ihr Übertritt ins Blut eingeschränkt wird. Im Gegensatze hierzu wird im Gefolge von Röntgenbestrahlung ab und zu Fieber mit

¹⁾ Am 10. Februar 1906 stellt sich der Kranke wieder vor; der Zustand ist unverändert günstig. Das Radiogramm zeigt, daß der Tumor nicht wieder gewachsen ist; auch sind keine Drüsenschwellungen erschienen. Demonstration des Patienten in der K. K. Gesellschaft der Ärzte am 16. Februar 1906 (Wiener klinische Wochenschrift 1906, S. 227). Prophylaktische Wiederaufnahme der Radiotherapie (10.—27. Febr.), dadurch Schwinden des Druckgeföhles auf der Brust und der Parästhesien in den Armen.

Abgeschlagenheit beobachtet. Dieses wird meist als toxämisch aufgefasst und kommt bei sehr rapider Verkleinerung von Tumoren, z. B. nach sehr kräftiger Bestrahlung zustande. Hinsichtlich des zeitlichen Verhaltens, und zwar der Dauer der Behandlung bis zur ersten merklichen Schrumpfung, verhalten sich die Fälle sehr verschieden. In manchen Fällen wurde nach Vollsitzungen oder mehreren schwächeren Bestrahlungen schon binnen wenigen Tagen deutliche Schrumpfung bemerkt, während in anderen Fällen erst nach häufigen Bestrahlungen und vielen Wochen, selbst Monaten Schrumpfung eintrat.

III. Verhältnis von Erfolg und Misserfolg.

Diese Frage kann natürlich nur aus den Angaben jener Autoren beantwortet werden, die über ein grösseres Material verfügend, ausser ihren günstigen auch ihre ungünstigen Erfahrungen bekannt gaben. Es sei hier nur von der Einwirkung auf die Grösse des Tumors gesprochen.

Tabelle VI.

Statistik über die Erfolge verschiedener Forscher an etwas grösserem Material.

Autoren	Zahl der Fälle	Schwund	Schrumpfung	Kein Erfolg
Coley . . .	37	4	23	10
Pusey . . .	14	6	4	4
Varney . . .	13	—	11	2
Sjögren . . .	16	5	9	2
Kienböck . .	10	1	5	4
Summe:	90	16	52	22

Eine schrumpfende Wirkung der Röntgenstrahlen wurde demnach unter neunzig Fällen achtundsechzigmal beobachtet und blieb zweiundzwanzigmal aus. Man kann also sagen, dass sich Erfolg und Misserfolg wie 3 : 1 verhielten. Ferner verhielten sich Schrumpfung zu vollkommenem Schwund wie 52 : 16, also ebenfalls ungefähr wie 3 : 1. Dabei fallen bedeutende Unterschiede in den Erfahrungen einzelner Autoren auf, was entweder an dem verschiedenen Material oder in dem verschiedenen technischen Verfahren liegen kann.

Bei den Misserfolgen können wir nicht wissen, ob sie vielleicht nur durch zu geringe Bestrahlung zu erklären sind, da erfahrungsgemäss manche Fälle sehr intensiver Bestrahlungen bedürfen (Belot). Es sei bei den statistischen Tabellen auf die Fälle mit nur sehr geringer Behandlungsdauer und frühzeitigem Abbruch der Bestrahlungen wegen Ausbleiben der Wirkung aufmerksam gemacht.

IV. Bedeutung der histologischen Natur des Sarkoms.

Es wäre von praktischer Bedeutung, zu eruieren, ob sich Sarkome verschiedener Struktur Röntgenstrahlen gegenüber verschieden verhalten, bei welchem histologischen Charakter ein Sarkom auf Röntgenbestrahlung sich verkleinert, vollkommen schwindet oder unbeeinflusst bleibt, weil man dadurch in der Lage wäre, von vornherein die Indikation für die Behandlung zu stellen, namentlich in operablen Fällen.

Coley glaubte, dass Rundzellensarkome auf Röntgenbestrahlung gut, Spindelzellensarkome aber nicht reagieren; damit stimmen aber die Erfahrungen von Pusey, Grossmann, Mertens und Sjögren nicht überein.

Zur Orientierung über diese Frage soll folgende Übersicht dienen.

Tabelle VII.

Zusammenstellung der Sarkome nach ihrer Struktur.

Diagnose	Zahl der behandelten Fälle	Schwund	Schrumpfung	Kein Erfolg
Rundzellensarkome	39	15	16	8
Spindelzellensarkome	11	5	4	2
Alveoläre u. Drüsensarkome	9	4	4	1
Lymphosarkome				
Lymphosarkomatose				
Osteo- und Chondrosarkome	5	1	1	4

Nach dieser Zusammenstellung verhalten sich Sarkome von verschiedener histologischer Zusammensetzung Röntgenbestrahlung gegenüber ziemlich gleich.

Wenn bei den Osteo- und Chondrosarkomen nur in einem Falle Schrumpfung, bei den übrigen kein Erfolg beobachtet wurde, so dürfte sich dies durch die geringe Permeabilität dieses Gewebes für Röntgenstrahlen erklären.

V. Vergleich der Wirkung nach dem Ausgangsort des Tumors.

	Haut	Haut	Drüsen (Schilddrüsen, Hoden, Ovarien, Parotis)	Lymphdrüsen	Knochen
Fälle	10	12	20	24	
Schwund	6	5	9	7	
Schrumpfung	4	3	10	10	
Kein Erfolg	—	4	1	7	

Wie ersichtlich, tritt bei den von der Haut- und von den Lymphdrüsen ausgehenden Sarkomen in der Regel Schrumpfung bis Schwund durch Röntgenbestrahlung ein, bei den von anderen Drüsen und Knochen entspringenden Geschwülsten war dies verhältnismässig seltener zu konstatieren.

VI. Tiefenwirkung der Röntgenbestrahlung, Sensibilität der Sarkome.

Es ist klar, dass die Röntgenstrahlen an der Oberfläche des Körpers am intensivsten sind und in zunehmender Tiefe beträchtlich abgeschwächt werden, und dass daher auf eine und dieselbe Gewebsart die Wirkung an der Oberfläche bedeutend stärker als in der Tiefe ist. Die schrumpfende Wirkung hängt natürlich ceteris paribus von der Stärke der Bestrahlung oder besser von der Menge des in der Schichte absorbierten Röntgenlichtes ab. Kleine Tumoren schrumpfen leichter als grosse, und die grösseren schrumpfen zunächst in den oberflächlichen Schichten, ebenso werden durch die Radiotherapie oberflächlich gelegene Tumoren leichter beeinflusst, als in der Tiefe des Körpers sitzende. Deutlich zeigt sich die überwiegende Wirkung auf aussensitzende Anteile des Tumors im Gegensatz zu tiefen, insbesondere durch Knochen geschützten Abschnitten an den Fällen von: Pusey (Spindelzellensarkom der Nase, Endotheliom des Oberkiefers), und meinem Falle III, wo ziemlich umfangreiche unter der Haut sitzende Anteile der Geschwulst vollkommen schwanden, in der Tiefe aber Reste zurückblieben.

Ferner sind die physikalischen und histologischen Eigenschaften des Gewebes für die Tiefenwirkung von Bedeutung. Am ungünstigsten verhalten sich die dichten Osteo- und Chondrosarkome. Hierauf folgen nach der Dichte die blutreichen und gutdurchtränkten Tumoren. Offenbar am wenigsten Widerstand setzen dem Durchtritt von Röntgenstrahlen die durch Degeneration trockenen und verfetteten Massen entgegen, bei denen dadurch eine grössere Tiefenwirkung zustande kommt. Auch scheinen nach folgender Übersicht die weichen Tumoren häufiger zu reagieren als die harten.

Tabelle IX.

	Hart	Weich
Fälle	11	12
Schwund . . .	2	3
Schrumpfung .	4	8
Kein Erfolg .	5	1

Ausser diesem physikalischen Verhalten kommt die histologische Zusammensetzung insofern für die Empfindlichkeit und Tiefenwirkung in Betracht, als rasch wachsendes Gewebe, junge und in reger Proliferation befindliche Zellen weit empfindlicher als alte, nur bindegewebige sind (Kienböck 1900). Ferner ist der Reichtum an für Röntgenstrahlen sehr empfindlichen Blutgefässen von Bedeutung. Beide Zustände fallen in der Regel zusammen, rasch wachsendes Gewebe ist stark vaskularisiert.

Tabelle X

	Langsam	Rasch
Fälle	10	13
Schwund . . .	2	3
Schrumpfung .	3	9
Kein Erfolg .	5	1

Aus unserer Statistik ergibt sich, dass gerade rasch wachsende, durch schnelle Rezidive zahlreiche operative Eingriffe verursachende Tumoren in der Regel nach Röntgenbestrahlung prompt verschwanden; dafür einige Beispiele:

Beck, Melanosarkom der Haut an der Unterextremität, 3 Rezidive (rasch aufeinander folgend).

Coley und Johnson, Rundzellensarkom des Nackens und der Achsel, 6 Rezidive.

Coley, Rundzellensarkom des Pectoralis, 3 Rezidive.

Torrey, Fibrosarkom an der Brustseite, 3 Rezidive.

Walker, Alveoläres Melanosarkom vor dem Ohr, 2 Rezidive.

Krogus, Rundzellensarkom des Occipitale, 2 Rezidive.

Grossmann, Spindelzellensarkom der Nase, häufige Rezidive.

Béclère, Rundzellensarkom (stark vaskularisiert) des Oberkiefers, 2 Rezidive.

Kienböck III, Endotheliom der Nase, häufige Rezidive.

Hier sei auch der Fall von Coley genannt, in welchem nach einem Melanosarkom der Haut des Sprunggelenkes (vor fünf Jahren exstirpiert) Metastasen in den Schenkel- und Beckendrüsen auftraten, die wegen Rezidiven fünfmal operiert werden mussten; das sechste Mal wurde aber Röntgenbehandlung vorgenommen, wodurch die Tumoren kleiner wurden und eine neuerliche Operation erspart blieb.

Beispiele von grossen Tumoren, die durch Röntgenbestrahlung vollkommen schwanden, bilden folgende, offenbar durch große Empfindlichkeit ausgezeichnete Fälle:

Coley und Johnson, zweifaustgrosses Rundzellensarkom des Nackens;

Coley und Skinner, kokosnussgrosses Rezidiv in der Bauchnarbe;

Pusey, faustgrosses Rundzellensarkom am Halse;

Welborn, melanotisches Rundzellensarkom über eine ganze Gesichts- und Halsseite;

Chrysospathes, kinderkopfgrosses Rundzellensarkom des Ovariums;
Mertens, grosses Spindelzellensarkom an der Haut eines Armes;
Sjögren, faustgrosses Rundzellensarkom an der Haut eines Armes.

In der Tiefe des Körpers sitzende Sarkome wurden durch Röntgenbestrahlung zum Schrumpfen oder Schwund gebracht in den Fällen von Chrysospathes (Abdominaltumor), Bergonié, Clopatt und mir (Mediastinaltumoren).

Zu den für Röntgenstrahlen ganz besonders empfindlichen Tumoren gehört auch mein Fall III, bei welchem ein ziemlich grosses Sarkom der Nase nach sehr schwachen Bestrahlungen in wöchentlichen Intervallen (jedesmal etwa $\frac{1}{2}$ Quantitereinheit) fast vollkommen verschwand, wobei nur ganz geringe Braunfärbung der Haut und Schütterwerden der Augenbrauen allmählich eintraten. Ebenso hochempfindlich scheint der von Béclère beschriebene Fall mit Oberkiefersarkom gewesen zu sein, der ohne begleitende Hautreaktion vollkommen schwand. Dasselbe war bei der Beobachtung Albers-Schönbergs der Fall, wo apfelgrosse Rundzellensarkome am Kopf ohne Hautreaktion durch Röntgenstrahlen vollständig schwanden.

Resumierend können wir annehmen, dass Sarkome beim Zusammentreffen folgender Umstände ein besonderes dankbares Objekt der Radiotherapie darstellen: es sind oberflächlich gelegene, von der Haut oder den Lymphdrüsen ausgehende, in raschem Wachstum begriffene weiche Tumoren.

VII. Dauerheilung durch Radiotherapie.

Wie früher erwähnt wurde, beobachtete man bisher in einer grösseren Zahl von Fällen ein vollkommenes Schwinden des Tumors durch Röntgenbestrahlung. Fast in allen Fällen fehlt allerdings der Nachweis, dass thatsächlich das Sarkomgewebe vollständig resorbiert wurde, ebenso fehlt in der Mehrzahl eine genügend lange Beobachtung des weiteren Verlaufes nach Abschluss der Behandlung. In manchen Fällen schwanden durch Bestrahlung die Tumoren vollkommen, doch traten später an anderen Stellen Geschwülste auf, und es erfolgte Exitus, in anderen Fällen trat nach scheinbarem Schwund neuerliches Wachstum des Tumors ein.

Besonders wertvoll sind solche Fälle, in denen eine histologische Untersuchung der befallenen Stelle oder eine längere Nachbeobachtung vorliegt. Ersteres war bei Torrey der Fall, wo ein Fibrosarkom der linken Brustseite durch Röntgenbestrahlung schwand, später aber Exitus an Typhus eintrat. An der Stelle, wo früher der Tumor sass, fand sich bei der Sektion bloss normale Haut und Narbengewebe. Fälle mit längerer Nachbeobachtung sind in folgender Tabelle gegeben.

Tabelle XI.

Schwund des Sarkoms, Nachbeobachtung: keine Rezidive.

Autor	Region	Struktur des Tumors	Beobachtungsdauer in Monaten
Coley u. Johnson	Nacken	Rundzellensarkom	4 (mindestens)
Pusey	Parotis	Sarkom	14
"	Brustwand	Sarkom	14
"	Hals	Rundzellensarkom	mehrere
"	Drüsen an der Parotis	Sarkom	8
Walker	Parotisgegend	Melanotisches Alveolarsarkom	3
Krogus	Schädel	Rundzellensarkom	4
Chrysospathes	Ovarium	Rundzellensarkom	17
Albers-Schönberg	Kopf	Rundzellensarkom	12
Sjögren	Nasenwurzel	Spindelzellensarkom	18
Sjögren	Nasenflügel	Spindelzellensarkom	24
Clopatt	Mediastinum	Lymphosarkom	7
Kienböck	Mediastinum	Alveolär. Drüsensarkom	9
			44*

Man kann demnach heute schon behaupten, dass es eine vollkommene Heilung der Sarkome durch Röntgenbestrahlung giebt.

VIII. Gibt es eine ungünstige Wirkung der Radiotherapie auf Sarkome?

Ich spreche hier nicht vom Vorkommen einer Überexposition der Haut mit heftiger Entzündung und nachfolgender Atrophie, also Fehlern in der radiotherapeutischen Technik, die übrigens an sich keine Bedeutung für den Patienten haben, es sei denn, dass die Entzündung zu lange dauernder Ulzeration geführt hat. Es handelt sich auch nicht um das bei starker Bestrahlung unterlaufende toxämische Fieber, vielmehr nur darum, ob die Röntgenbestrahlung eine Verschlimmerung der Krankheit hervorrufen kann, also direkt schadet. Es ist zuzugeben, dass die Tumoren in etwa ein Drittel der Fälle unter Röntgenbestrahlung wuchsen, zu Metastasen und Kachexie führten, wodurch manche zur Annahme kamen, dass daran die Röntgenbestrahlung schuld war. Ich halte aber diese Befürchtung für ganz unwahrscheinlich und glaube, dass in jenen Fällen einfach die Krankheit ihren Lauf nahm, unbeeinflusst von der Behandlung; es wäre auch schwer zu verstehen, dass durch degenerative Schrumpfung des Neugebildes proliferationsfähige Geschwulstelemente in die Blutbahn gelangen. Jedenfalls sind wir heute nicht berechtigt, das Vorkommen einer schädlichen Wirkung auf Sarkome anzunehmen und werden uns auch durch unbegründete Ängstlichkeit von der Radiotherapie nicht abhalten lassen.

IX. Indikationen.

Nach den heutigen Erfahrungen muss als erster Grundsatz gelten, dass bei den meisten Fällen von Sarkom ein Versuch mit Radiotherapie der Operation vorausgehen soll, und zwar 1. bei operativen Fällen, wo eine mehrwöchentliche Verschiebung der Operation nicht befürchten lässt, dass der Tumor mittlerweile inoperabel wird. Es wäre eine radiotherapeutische Heilung selbst einer gelungenen Extirpation, geschweige denn einer Amputation, vorzuziehen, da bei der ersteren jedes therapeutische Trauma wegfällt und mit dem kranken nicht zugleich auch gesundes Gewebe aus dem Körper entfernt wird. Besonders leicht wird sich der Chirurg zur Radiotherapie in jenen Fällen entschliessen, bei denen die Chancen der Operation zweifelhaft sind, wo es sich um einen sehr schweren Eingriff, die Gefahr unstillbarer Blutung oder die Notwendigkeit komplizierter Plastik, bekanntlich nie ganz ohne Entstellung, handelt.

Man wird in mehreren Jahren durch grössere Statistik erfahren, ob gewisse Tumoren nach ihrem histologischen Charakter oder ihrer ungünstigen Lage, z. B. Tumoren des Gehirnes, uns ein für allemal von radiotherapeutischen Versuchen entheben.

Ganz besonders sollen die von Haut- und Lymphdrüsen ausgehenden Sarkome von vornherein nicht operativ, sondern radiotherapeutisch angegangen werden. Ebenso sind die schnell wachsenden Tumoren und die nach wiederholten Operationen auftretenden Rezidive, auch wenn sie noch operabel erscheinen, zunächst mit Röntgenstrahlen zu behandeln. 2. Bei allen Fällen von inoperablen Sarkomen ist Radiotherapie indiziert, ja sogar das souveräne Mittel. Auch wird der Chirurg, wenn er bei der Operation die Unmöglichkeit einer vollständigen Extirpation des Tumors erkennt, oder vom Gelingen nicht ganz überzeugt ist, z. B. bei schlechter Abgrenzung, Röntgenbestrahlung des noch offenen Operationsfeldes und radiologische Nachbehandlung vornehmen.

X. Technik.

Vor allem ist ein Grundsatz, nicht nur den Tumor selbst, sondern auch die infiltrierten regionären Drüsen zu bestrahlen. Bei grossen Tumoren ist eine mehrstellige Bestrahlung erforderlich. Man verwendet mittelweiches bis hartes Licht, sehr weiches Röntgenlicht würde bei starker Oberflächenwirkung geringe Veränderung in der Tiefe hervorrufen. Man wählt die Fokaldistanz grösser oder kleiner nach der Konfiguration und Grösse der zu bestrahlenden Region. Bei kleinen Hautsarkomen kann die Fokaldistanz 10 cm betragen, bei grossen und gewölbten Tumoren 15—20 cm ausmachen.

Wenn Perthes bei beabsichtigter grosser Tiefenwirkung empfiehlt, erstens grosse Entfernung der Röhre zu wählen, und zweitens auf die Haut eine 1 mm dicke Aluminiumplatte zu legen, so ist dieser Gedanke theoretisch richtig, doch ist es meines Erachtens höchst unpraktisch, über 20—30 cm Fokaldistanz hinauszugehen, weil die Tiefenverteilung des Lichtes nur um wenig günstiger gestaltet, die Expositionszeit aber um vieles verlängert wird. Die Härtung des Lichtes durch 1 mm Aluminium ist ebenfalls nur ganz unbedeutend; bei mittelweitem Licht (B.-W. 5^o) müsste man die doppelte Expositionszeit nehmen.

Bei mehrstelliger Bestrahlung eines grossen Tumors ist es in der Regel nicht praktisch, bei jeder einzelnen Stellung der Röhre das übrige Gebiet des Tumors zu decken, vielmehr ist eine mehrstellige Totalbestrahlung zu empfehlen.

Die Deckung der umgebenden, nicht zu bestrahlenden Haut kann mit irgend einer gut absorbierenden Masse vorgenommen werden, z. B. mit $\frac{1}{4}$ mm dicken Bleiplatten oder Barytgummi (auch mit der Gochtschen oder der Alsbergschen Masse), während mehrfache Stanniolschichten, die bei weicher Röhre gut schützen, in unserem Falle zu wenig leisten.

Nächst der Lichtqualität ist die Stärke der Bestrahlung, die Röntgenlichtdosis, von grösster Wichtigkeit für den Erfolg. Dabei ist die Frage, wie man die Dosis auf Sitzungen verteilen soll, eine sekundäre. Eine bestimmte Anzahl von Sitzungen und Länge der Pausen zwischen demselben vorzuschreiben, hat recht wenig Sinn. Der Grundsatz muss vielmehr sein, eine so grosse Lichtmenge zu verabreichen, als die Haut, die immer am stärksten exponiert wird, verträgt. Es soll nur bis zur Bildung einer Röntgentermatitis ersten Grades mit leichter Rötung und Braunfärbung exponiert werden.

Wenn man eine solche normale Reaktion durch eine einzige Bestrahlung mit Normaldosis erzeugen will (expeditiv Methode), so hält man die nächste Sitzung erst nach Ablauf des Latenzstadiums und der Reaktion, also etwa nach drei bis vier Wochen ab. Die expeditiv Methode ist in der biologischen Thatsache begründet, dass eine Bestrahlung eine lang andauernde Wirkung hervorruft, und die Erfahrung hat gelehrt, dass sie alles Erreichbare leistet. Natürlich ist eine sorgfältige Dosimetrie notwendig. Man ist also nicht gezwungen, häufige Sitzungen abzuhalten, dennoch ist gegen die fraktionierte Bestrahlung mit alle drei bis acht Tage erfolgenden schwächeren Sitzungen nichts einzuwenden; tägliche Sitzungen abzuhalten ist aber irrationell.

Wenn sich starke Braunfärbung der Haut gebildet hat, setze man mit den Bestrahlungen vorläufig aus und beginne mit der zweiten Etappe der Behandlung, wenn die Braunfärbung sich durch etwa eine Woche konstant erhalten hat oder rückzubilden beginnt.

Dauer der Behandlung (Zahl der Etappen). Die Dauer der Behandlung hängt von der eingetretenen Wirkung ab.

Fall 1. Keine Wirkung. Wenn bei richtiger Technik und Eintreten von Hautpigmentierung keine Wirkung der Bestrahlung auf den Tumor und die Schmerzen zu konstatieren ist, so setzt man nach zwei bis drei Monaten die Behandlung aus und ist wohl berechtigt, den Fall als für Radiotherapie nicht geeignet zu betrachten. Man kann die Behandlung

übrigens durch parzellierte Applikation des Röntgenlichtes wirksamer gestalten, indem man nämlich einen Herd in mehrere Quadrate von etwa 5 cm Seitenlänge einteilt und die einzelnen Parzellen nacheinander unter jeweiliger Deckung der übrigen bei kleiner Fokaldistanz bestrahlt, wodurch bei geringer Hautwirkung grössere Tiefendosen erreicht werden.

Fall 2. Partielle Wirkung. Ist dagegen ein günstiger Einfluss auf die Grösse des Tumors oder die Schmerzen zu konstatieren, so wird man die Bestrahlung fortsetzen, solange als diese günstige Wirkung anhält, und wohl nach Möglichkeit noch zwei bis drei Monate länger.

Fall 3. Volle Wirkung. Ist es anscheinend zu vollkommenem Schwund des Tumors gekommen, so wird man dennoch die Behandlung nicht ganz sistieren, vielmehr den Patienten weiterhin in monatlichen, später in grösseren Pausen bestrahlen (Normaldosen). Man wird erst dann von Heilung sprechen können, wenn nicht nur während einjähriger Nachbehandlung, sondern auch in der Folgezeit — ohne Behandlung — kein Rezidiv aufgetreten ist.

Fehlerhafte Technik: Die radiotherapeutische Technik kann in zweierlei Richtung fehlerhaft sein, entweder durch zu geringe, bezw. zu weiche oder durch zu starke Bestrahlung.

Den ersten Fall trifft man selten an, doch ist man bei zu schwacher Bestrahlung und Fehlen von Hautreaktion nicht berechtigt, den Fall als für Radiotherapie refraktär zu erklären.

Überexposition ist dagegen häufig vorgekommen, ja man kann sagen, dass in der überwiegenden Mehrzahl der Fälle tägliche Bestrahlungen des Sarkoms vorgenommen wurden, bis heftige Dermatitis, Exkoration von mehrwöchentlicher Dauer, eintrat.

Nun soll man aber eine derartige Überexposition vermeiden, weil man dabei die Behandlung nicht in entsprechender Stärke fortsetzen kann. Dazu dient die Dosimetrie.

Litteratur.

- Albers-Schönberg, Berliner Röntgenkongress April 1905. Artzl. Verein. Hamburg. Sitzung vom 31. Oktober 1905. München. med. Wochenschr. 1905. 7. Nov.
- Béclère, Soc. méd. des hôpitaux Paris, 10. Juni 1904.
- Beck, Karl, München. med. Wochenschr. 1901, Nr. 32. New-York Med. Journ. 1901.
- Belot, Radiothérapie, p. 439.
- Bizard und Weil, A., Journ. de Physiothérapie 15. Mai 1904.
- Bergonié, Congrès de l'Assoc. franç. pour l'avancement des sciences. Grenoble 1904.
- Butler, Louisville Journ. of Med. and Surg. 1903. Bd. IX, p. 463.
- Chrysospathes, München. med. Wochenschr. 1903. Nr. 50.
- Clopatt, Deutsch. med. Wochenschr. 1905. Nr. 29.
- Coley, W., American Medicine 1902. Bd. IV, p. 251.
- Coley, W., Further observations on the influence of the Roentgen ray upon sarcoma. New-York. Med. Journ. 8. August 1903. Med. Record 1903. März.
- Geipel, R., Die neuen Strahlen in der Therapie. Würzburger Abhandlungen aus dem Gesamtgebiete der prakt. Med. Würzburg. A. Stuber 1905. (Beobachtungen von Rosenberger.)
- Grossmann, M., K. K. Gesellsch. der Ärzte in Wien. 22. Jan. 1904. Wien. Klin. Wochenschr. 1904.
- Hahn, Fortschritte auf dem Geb. der Rönt.-Str. Bd. VII 1903, p. 102.
- Johanson, Hosp. 10. Oktober 1903 ref. Fortsch. auf dem Geb. der Rönt.-Str. Bd. VII, p. 167.
- Kienböck, Über Röntgenbehandlung der Sarkome (Rapport présenté au I. Congrès internat. de Physiothérapie. Liège 1905).
- Kienböck, Sarkom der Nase. K. K. Ges. der Ärzte in Wien. 22. Jan. 1904. Wien. Klin. Wochenschr. 1904.
- Kienböck, Mediastinalsarkom. Ebendort, 14. April 1905 und 16. Februar 1906.
- Kirby, Journ. of advanced therapeutics 1900, XX, p. 89.
- Krogus, Langenbecks Archiv 1903. Bd. 71, Heft 1.
- Mertens, Deutsch. med. Wochenschr. 24. März 1904.
- Morris, Med. Record. 1903. Bd. 63, p. 233.
- Pusey, Lehrbuch, 2. Aufl., p. 594; Journ. of Americ. Med. Assoc. 18. Januar 1902.

- Ricketts, Journ. of Americ. Med. Assoc. 1900. Bd. 34 p. 76.
 Rosenberger siehe Geipel.
 Seaburg-Allen, Boston Med. and Surg. Journ. 1902. Bd. CLXVII, p. 431.
 Sjögren, Fortschr. auf dem Geb. der Rönt.-Str. Bd. VIII, 1905, p. 264.
 Skinner, Archives of Electrology and Radiology. Chicago, Oktober 1904.
 Stembo, I. Med. Physiotherap. Kongress. Lüttich 1905.
 Stenbeck (briefliche Mitteilung Juli 1905).¹⁾
 Torrey, Am. Med. 1903. Bd. V, p. 407.
 Varney, Journ. of Americ. Med. Assoc. 1903. Bd. XL, p. 1577.
 Walker, Journ. of Americ. Med. Assoc. 1903. Bd. XL, p. 1214.
 Welborn, The Post Graduate 1903. Bd. XVIII, p. 52.
 Williams, Roentgenrays in Medicine and Surgery. II. Edit. London 1902.

Angeborene Missbildungen und erworbene Veränderungen in Röntgenbildern.

Von

Prof. Dr. B. Kenyeres, Kolozsvár (Ungarn).

(Hierzu Tafel XX, Fig. 3—11 und Tafel XXI.)

In meiner gerichtsärztlichen Praxis hatte ich besonders bei Exkursionen des öfteren Gelegenheit, teils angeborene, teils erworbene Veränderungen zu beobachten, die ich in einem Teile der Fälle auch aktinographisch aufnehmen konnte. Dieselben haben zwar zumeist kein besonderes gerichtsärztliches Interesse, doch können sie für andere Fächer von Wichtigkeit sein, weshalb ich sie, um ein eingehendes wissenschaftliches Verwerten anderen zu ermöglichen, in möglichster Kürze veröffentlichen will.

1. Überzähliger Daumen. — V. A. Knabe von neun Jahren zeigt an der rechten Hand eine Verdoppelung des Daumens; diese beginnt im Metacarpo-Phalangealgelenk, wo nebeneinander zwei gesonderte Phalangen aufsitzen, welche durch Weichteile schwimmhautartig miteinander vereinigt sind; die Endglieder sind vollkommen frei einander opponiert, tragen an der frei liegenden Seite gut entwickelte Nägel und können aktive! voneinander etwa 1 cm weit entfernt werden.

An der aktinographischen Aufnahme ist ersichtlich, dass die ersten Phalangen im Vergleich zu der der anderen Seite etwas verkürzt und etwa um die Hälfte schmaler sind; diesem entsprechend sind auch die Epiphysenkerne schwächtiger; die Knochen der Endphalangen sind auch kürzer und schmaler als links. Die ersten Phalangen divergieren, die Endphalangen sind einander etwas zugeneigt.

2. Überzähliger Daumen. — N. J. 45 Jahre alter Sträfling. An der radialen Seite des linken Daumengrundes, am Metacarpo-Phalangealgelenk sitzt ein über zähliger kleiner Daumen von 2 cm Länge mit einem kleinen, doch ganz normal entwickelten Nagel.

Am Röntgenbilde sieht man die 14 mm lange und 5 mm breite erste Phalanx mit ihrem abgerundeten Ende an der Radialseite des Metacarpalknochens aufsitzen; sie ist mit der zweiten Phalanx gelenkig verbunden; letztere ist langgestreckt, schmal und gegen das distale Ende konisch verdünnt. Tafel XX, Nr. 2 b u. 3.

3. Überzähliger Daumen. — Der 22jährige Mann aus gesunder Familie, selber auch gesund und wohlgebildet, zeigt an der rechten Hand einen stark verbreiteten Daumen mit zwei Endgliedern; — beide Endglieder tragen an der Radialseite gut ausgebildete Nägel; — Bewegungen in den Gelenken sind frei.

¹⁾ Stenbeck behandelte einen Fall von Mediastinaldumor mit faustgrosser Prominenz an der linken Halsseite und Erschwerung der Atmung durch Druck auf die Trachea energisch mit X-Strahlen; nach einigen Tagen begann sich die Geschwulst am Halse zu verkleinern, später auch der bei der Durchleuchtung konstatierte verbreiterte Mediastinalschatten. Nach mehrmonatlicher Behandlung war aber noch immer ein pathologischer Schatten vorhanden.

Am Röntgenbilde sieht man, dass die erste Phalanx, die einen ziemlich breiten, massiven Grundteil besitzt, sich distalwärts in einem Winkel von etwa 70 Grad gabelförmig in zwei Zinken teilt, von denen der innere etwas länger als der äussere ist. — Am distalen Ende beider Zinken artikulieren die beiden Endphalangen, bei denen in betreff der Länge ein umgekehrtes Verhältnis vorherrscht; die innere ist kürzer, massiver, die äussere langgestreckt, wodurch beide Finger gleiche Länge erlangen. — Tafel XX, Nr. 4 u. 4 b.

4. Überzähliger Daumen bei einem 26jährigen Mädchen. — Das Endglied des rechten Daumens ist verdoppelt; die überzähligen Finger sind gleich entwickelt und tragen normale Nägel, welche in einer Ebene liegen; im Interphalangealgelenk ist der Daumen stark verbreitet.

Am Röntgenbilde sieht man am distalen Ende der ersten Phalanx zwei einander ziemlich gleiche, langgestreckte und konisch verschmälerte Endglieder in gelenkiger Verbindung aufsitzen; ob die erste Phalanx gegen das distale Ende auch gespalten ist, kann man an der Aufnahme nicht klar ersehen, doch ist dieses wahrscheinlich. Tafel XX, Nr. 5.

5. Überzähliger Daumen bei einem 40jährigen Manne. — Die rechte Hand des 40jährigen Kaufmannes zeigt eine ziemlich vollständige Doppelbildung des Daumens. — Die Hand erscheint, der Metacarpo-Phalangeallinie entsprechend stark verbreitet; an der Radialseite des ersten Metacarpus ist ein überzähliger Daumen herausgewachsen. Beide Daumen tragen wohlgebildete Nägel, liegen parallel hintereinander; der innere hat die gewöhnliche Dicke und Breite eines Daumens, ist 58 mm lang; der äussere ist viel schwächtiger, um die Hälfte dünner und 50 mm lang.

Am Röntgenbilde sieht man das distale Ende des Metacarpusknochens stark verbreitet; das Os hamatum, sein; der kleine Knochen, der an der medialen Seite der Gelenkfläche des Radius liegt, ist aller Wahrscheinlichkeit nach das Os lunatum. Der grosse breite Handwurzelknochen, der in seiner Mitte auch eine Verschmelzungslinie zeigt, scheint durch Verschmelzen mehrerer Knochen entstanden zu sein. Die Mittelhandknochen fehlen an den ulnarwärts gelegenen Fingern gänzlich; beim Daumen ist der Mittelhandknochen durch ein kurzes, konisch zugespitztes Knochenstück — welches mit der Handwurzel im Gelenk verbunden ist — angedeutet. An den vier kleinen Fingern ist nur je ein unregelmässiger und atrophischer Knochenkern sichtbar, nur am Daumen zeigt sich an Stelle der Phalangen ein grösseres, 15 mm langes und 3 mm breites, in der Mitte etwas eingeschnürtes Knochenstück. Taf. XX, Nr. 10.

9. Auffallend schwache Entwicklung der linken Ulna. H. Gg., 24 Jahre alter Rechtspraktikant klagt, dass sein linker Unterarm viel dünner und auch viel schwächer wäre als der rechte. — Bei der Durchleuchtung zeigt sich ein auffallender Unterschied in der Entwicklung der beiderseitigen Knochen.

Das Köpfchen der Ulna misst links 17, rechts 21 mm; der Schaft, in $1\frac{1}{2}$ cm Entfernung vom Handgelenk, links 8, rechts 12, weiter nach oben 9 und 13 mm. Radius scheint unverändert. Sonst ist an den Knochen keine Abnormität sichtbar. Trauma war nicht vorgegangen. Ursache konnte nicht erforscht werden. — Das proximale Ende des Knochens wurde leider nicht aufgenommen. — Taf. XX, Nr. 11.

10. Beiderseitige Brachydaktylie am Ringfinger. — H. V., 37 Jahre alt, Schuhmachermeister, zeigt an beiden Händen ganz analoge Veränderungen. — Beide Ringfinger sind auffallend verkürzt; sie überragen den kleinen Finger kaum um einen halben Centimeter. — Die Verkürzung wird durch die Verkürzung der Mittelhandknochen bedingt. Bei der Faustbildung liegt das distale Ende der vierten Metacarpalknochen 13 mm höher als das der anderen Mittelhandknochen. — Im übrigen sind die Hände gut gebildet, nur ist das Endglied des linken Daumens etwas gegen das rechte verkürzt. Die Gebrauchsfähigkeit der Hand ist ungestört.

Am Röntgenbilde ist eine auffallende Verkürzung des vierten Mittelhandknochens

sichtbar; der Nachbarknochen des vierten Fingers überragt ihn um 23, der des fünften Fingers um 13 mm; — seine ganze Länge beträgt am Röntgenbilde 40 mm, während der dritte Mittelhandknochen 69, der zweite 75 mm misst; die Verkürzung beträgt also ungefähr 35—40%. — Die Endphalange des linken Daumens ist auch abnorm, etwa um $\frac{1}{3}$ verkürzt. Sonst zeigt sich an den Knochen nichts Abnormes; namentlich nirgends eine Vermehrung der Phalangen.

11. Missbildung des Fusses bei einem Kind von acht Jahren. — Der auffallend verkürzte klumpenförmige Fuss ist circa in seiner Mitte mit dem Unterschenkel verbunden. An der Verbindungsstelle findet sich eine tiefe Einschnürung der Weichteile, deren Ränder excoriert, teils mit nässenden Substanzverlusten, teils mit dicken gelblichen Krusten bedeckt sind; am distalen Rande des Fusses stehen vier knospenförmig kugelige, mit rudimentären Nägeln versehene Zehen. Der obere Teil des Unterschenkels, Knie und Oberschenkel normal.

Am Skiagramme erscheinen Tibia und Fibula ziemlich gleich stark, beim Sprunggelenk spitz endend; — in etwa 2 cm Entfernung von ihren distalen Enden liegt in der Ferse ein dreieckiges mit der Spitze nach vorne gerichtetes Knochenstück, welches dem Sprungbein entsprechen könnte; Fersenbein und Fusswurzelknochen scheinen gänzlich zu fehlen, die Mittelfussknochen und die Knochen der Zehen sind äusserst atrophisch, die meisten mit stark aufgetriebenen Epiphysen und sehr dünnen, hie und da nur fadenförmigen Diaphysen versehen. — Da der Fuss absolut unbrauchbar war, wurde in die Amputation eingewilligt. Bei dieser Gelegenheit konnte das entfernte Stück auch anatomisch untersucht werden. Der Fuss bestand lediglich aus Fettgewebe mit ziemlich weiten Blutgefässen; von Muskulatur keine Spur. Die Knochen weich, schwammartig; die Diaphysen konnten gleich Federkielen leicht zusammengedrückt werden. Taf. XXI, Nr. 13a u. 13b.

12. Fall von Processus supracondyloideus am Oberarmbein. — Bei der Obduktion einer Leiche wurde am Oberarmbeine, und zwar an der medialen vorderen Fläche, ein von vorn nach hinten plattgedrückter und hakenförmig nach abwärts gekrümmter Fortsatz von 16 mm Länge aufgefunden. Ähnliche Befunde sind schon einigemal beschrieben worden. Der Knochen wird mit dem Namen eines Processus supracondyloideus (Otto) bezeichnet. Zumeist entspringt von ihm ein ungewöhnlicher Teil des M. pronator teres, der eine Daumen (der innere) steht mit dem inneren Teile des Metacarpusköpfchens in gelenkiger Verbindung, zeigt hier auch ein normal entwickeltes Sesambein; seine beiden Phalangen entsprechen in ihrer Entwicklung den Phalangen der anderen Finger.

Der äussere, überzählige Daumen sitzt am Radialrande der metacarpalen Gelenkfläche, wo auch ein kleineres Sesambein sichtbar ist; — seine erste Phalanx ist stark verkürzt und verschmälert; seine Länge und Breite erreicht etwa die Hälfte der Nachbarphalanx; — die Basis scheint normal geformt, das distale Ende ist kolbig. — Die Endphalanx zeigt eine stark veränderte Form; sie ist auffallend verlängert, in der unteren Hälfte aufgetrieben, nach oben konisch verschmälert.

An den übrigen Knochen sind abnorme Verhältnisse nicht aufzufinden. — Taf. XX, Nr. 6.

6. Überzählige Zehe bei einem Kinde. — Beim etwa zwei Jahre alten Mädchen ist die kleine Zehe links verdickt; ihre Breite ist etwa zweimal so gross als die der rechten Zehe. — An der Dorsalseite des Endgliedes liegen zwei durch Weichteile getrennte winzige Nägel; der distale Rand der Zehe zeigt zwei Wölbungen, die dem Zwischenraume der Nägel entsprechend, durch eine seichte Einkerbung voneinander abgegrenzt sind.

Der Metacarpalknochen ist normal; die erste Phalange ist verdoppelt, die ihr entsprechenden zwei kleinen Knochen sind ziemlich nahe aneinandergerückt, als ob beide der nach innen gelegenen Zehe entsprechen würden; die äussere überzählige Zehe hat nur einen scheinbar der Endphalange entsprechenden Knochenkern, an der inneren Zehe sind zwei gut sichtbar. — Taf. XX, Nr. 7.

7. Defekt des Mittelfingers. Spalthandbildung. — Eine eigentümliche Veränderung zeigt die rechte Hand der 37jährigen Arbeiterin B. S. — Der Mittelfinger

fehlt vollständig; die beiden Nachbarfinger, nämlich der zweite und vierte, ist gegen das proximale Ende konisch verdickt, ausserdem ist der vierte Finger ziemlich stark verkürzt, so dass er kaum länger als der kleine Finger erscheint. Beide Finger sind an ihrer Basis auseinanderspreizt und können nicht genähert werden. Neben dem Metacarpo-Phalangealgelenk des Zeigefingers an der medialen Seite ist in den Weichteilen ein rundlicher harter Körper von der Grösse einer kleinen Bohne, — zwischen der Basis des zweiten und vierten Fingers eine längliche, quergelagerte, cylindrische Knochenleiste zu fühlen. Flexion und Extension der Finger ist kaum gestört.

Als Grund dieser eigentümlichen Gestaltung der Hand zeigen sich am Skiogramme folgende Veränderungen. — Der dritte und vierte Mittelhandknochen ist kürzer und schwächer als die Mittelhandknochen des Zeige- und Kleinfingers; — ihre distalen Enden werden durch ein quergelagertes Knochenstück von 42 mm Länge auseinandergespreizt, wodurch ein mit der Spitze nach der Handwurzel gerichtetes Knochendreieck entsteht. Das quergelagerte Knochenstück ist in der Mitte nur 3 mm breit, an den Enden verbreitet; dasselbe legt sich mit einer 9 mm breiten köpfchenförmigen Auftreibung an die ulnare Seite des dritten Mittelhandknochens an; die entgegengesetzte Seite ist in der Länge von 18 mm, 5—6 mm breit und schiebt sich mit seinem etwas zugespitzten Ende zwischen den vierten Mittelhandknochen und der ersten Phalanx des Ringfingers. — Der dritte Finger fehlt vollständig; der vierte Finger hat nur zwei Phalangen, von denen die medial gelegene in Grösse und Form einer ersten Phalanx zu entsprechen scheint; die zweite gleicht der Endphalange der übrigen Finger. An der ulnaren Seite des Metacarpo-Phalangealgelenkes beim Zeigefinger zeigt sich der in den Weichteilen fühlbare Körper als ein länglich viereckiges Knochenstück von $\frac{1}{2} \times 1$ cm Durchmesser; es berührt mit einer Seite die Basis der ersten Phalange. Taf. XX, Nr. 8, 9.

8. Fötale Amputation im Bereich der rechten Mittelhand bei einem 36jährigen Manne. — Nr. 10. Die rechte Hand erscheint in der Höhe des distalen Randes der Handwurzelknochen wie rechtwinkelig abgeschnitten; am peripheren Rande des Stumpfes sitzen rudimentäre, mit kleinen Nägeln versehene, passiv ganz frei bewegliche Fingerchen von $\frac{1}{2}$ —1 cm Länge; — die ulnarwärts gelegenen vier Fingerchen sind voneinander durch 9 mm breite Zwischenräume getrennt, der Daumen steht 18 mm von den übrigen Fingern entfernt. — Der Daumen ist auch aktiv etwas beweglich, doch kraftlos.

Am Röntgenbilde zeigen sich auffallende Veränderungen; das carpale Ende der Ulna und des Radius sind von aussen nach innen stark abgescrängt, an ersterem fehlt der Griffelfortsatz gänzlich; — in der Handwurzel sind drei kleinere und ein grösserer Knochen sichtbar; von den kleineren könnte das der Ulna anliegende, das Os triquetrum, sein. Wenn der anormale Fortsatz in seiner ganzen Ausdehnung an der Röntgenaufnahme sichtbar ist, wird er eine falsche Deutung kaum zulassen, doch könnte eine solche vorkommen, wenn bei einer schiefen Durchleuchtung nur ein Teil derselben auf der Platte erscheint und der Zusammenhang mit dem Oberarmbein nicht klar in das Auge fällt; der neben dem Oberarmbein sichtbare Schatten könnte dann eventuell für einen Fremdkörper oder für einen Knochensplitter gehalten werden. — Taf. XXI, Nr. 14 u. 15 b.

13. Verletzung des Ellbogens. Schlottergelenk; auffallende Atrophie der Knochen. Z. Gg., jetzt 21 Jahre alt, Bettler, gesund und wohlgebaut, erlitt im zwölften Lebensjahre durch Absturz eine Verletzung am rechten Ellbogen, die später auch operativ behandelt wurde. — Der rechte Arm ist um etwa 15 cm verkürzt, auffallend dünn, atrophisch, mit Ausnahme der Deltoideusgegend, die einen geringeren Grad der Atrophie zeigt; am Ellbogengelenk sind ausser einer quergestellten glattrandigen Narbe mehrere solche von unregelmässiger Gestalt sichtbar; im Ellbogen fehlt der Zusammenhang der Knochen, der Arm kann hier zwischen den Fingern plattgedrückt werden, wobei man nur Weichteile fühlt; Hand etwas kleiner als links; Finger eingeschlagen, absolut bewegungslos. Der Arm kann im Schultergelenk bis zur Wagerechten

erhoben werden, wobei der Unterarm mit der Hand schlotternd herunterhängt; Sensibilität erhalten. — Taf. XXI, Nr. 16.

Am Röntgenbilde erscheinen beide Unterarmknochen, sowie auch der Oberarmknochen auffallend dünn, dieselben sind im Gelenk nicht verbunden; jeder einzelne Knochen steht frei, dieselben sind auch einige Centimeter nach oben, bzw. nach unten verschoben. — Taf. XXI, Nr. 17a u. 17b.

Auffallend ist, dass die Dicke der Knochen sowohl in proximaler wie auch in distaler Richtung fortschreitend zunimmt; im Schultergelenk ist das Oberarmbein nahezu normal; im Handgelenk ist das Ulnarende in der Form verändert, die Breite der Knochen aber den normalen Verhältnissen ziemlich entsprechend. — Taf. XXI, Nr. 19.

Rippenresektion; Regeneration des Knochengewebes.

K. G. S., 18 Jahre alter Schustergeselle, schoss sich am 29. März 1904 in selbstmörderischer Absicht mit einem Revolver in die Brust. — Bei seiner Aufnahme fand man im Krankenhause links in der vorderen Achsellinie über der sechsten Rippe einen Einschuss von 7 mm Durchmesser; an der linken Brust eine durch ergossenes Blut erzeugte Dämpfung. Im späteren Verlauf zeigte sich ein Empyem der Brusthöhle, das operativ mit Brustschnitt behandelt wurde. Bei dieser Gelegenheit wurde aus der sechsten Rippe ein circa 6—8 cm langes Stück entfernt, und die Brusthöhle drainiert. — Die Heilung lief ungestört ab; der Verletzte verliess am 14. April bedeutend gebessert das Spital, und genass in kurzer Zeit vollständig; er wurde am 16. Januar 1905 bei einem Raufhandel erstochen und seine Leiche kam zur gerichtlichen Obduktion.

Bei dieser Gelegenheit fanden wir an der Stelle des operativen Eingriffes eine mit der Rippe hart verwachsene, etwas eingezogene Narbe; die Rippe schien an dieser Stelle auffallend verbreitert. Am Röntgenbilde zeigt sich die Lücke, die durch Herausschneiden eines Stückes der sechsten Rippe verursacht wurde, durch Knochensubstanz wieder vollkommen überbrückt; diese bildet oben und unten bogenförmig verlaufende schmale Leisten, die eine rundlich-ovale Öffnung einschliessen.

Der Befund lässt sich aus der Art des operativen Vorgehens erklären. Beim Rippenchnitt wurde nach Trennen der Weichteile die Knochenhaut der Länge nach eingeschnitten und von dem auszuschneidenden Knochenstück abgelöst, dann in der Mitte, behufs Einführung des Drainrohres, gespalten. — Die rundliche Öffnung entspricht der Stelle des Drainrohres; die Knochenleisten, welche die Öffnung umgeben, sind durch die zurückgebliebene Knochenhaut neu gebildet und zeigen in interessanter Weise die Art der Heilung. Taf. XXI, Nr. 20.

Correspondenzen.¹⁾

Zweiter Kongress der Deutschen Röntgen-Gesellschaft.

Berlin, Langenbeckhaus, 1. u. 2. April 1906.

Geschäftliche und wissenschaftliche Sitzungen Montag, den 2. April um 9, 3 und 8 Uhr.

Angemeldete Vorträge, Demonstrationen und Projektionen:

Physikalische und medizinische Vorträge.

Herr Walter-Hamburg: Über die Vorgänge in der Röntgenröhre.

„ Fabre-Lyon: Sur la roentgen-mensuration du detroit superior.

¹⁾ Seitens der Redaktion der Fortschritte auf dem Gebiete der Röntgenstrahlen ist eine **Auskunftsstelle** für alle auf die Anwendung der Röntgenstrahlen sich beziehenden Angelegenheiten eingerichtet worden. Fragen medizinischer, physikalischer oder technischer Art werden beantwortet und, soweit dieselben von allgemeinem Interesse sind, unter dieser Rubrik publiziert. Alle Anfragen sind direkt an die Redaktion Dr. Albers-Schönberg, Klopstockstr. 10, Hamburg, zu richten.

- Herr Strebel-München: Über die Dosierungsfrage in der Röntgentherapie.
 „ Levy-Dorn-Berlin: Dosierung der Röntgenstrahlen in der Praxis.
 „ Jirotko-Berlin: Dosierung von Röntgenstrahlen für therapeutische u. röntgenographische Zwecke.
 „ Cowl-Berlin: Zur Intensitätsfrage.

Diagnostisch-medizinische Vorträge.

- Herr Grunmach-Berlin: Über seltene Leiden des Oberkiefers nach Untersuchungen mit Röntgenstrahlen.
 „ Beck-New-York: Über die Bedeutung des Periosts bei der Frakturheilung.
 „ Albers-Schönberg-Hamburg: Über die Fehlerquellen in der Nieren- und Harnleiter-Steindiagnose.
 „ Grässner-Cöln a. Rh.: Über Röntgenogramme von Osteomalazie, Skoliose und Wirbelfrakturen.
 „ Grashey-München: Über Präzisionsaufnahmen von Extremitäten.
 „ Schwarz-Wien: Röntgenologische Methode zur Prüfung des Magen-Chemismus.
 „ Franke-München: Beitrag zur Orthoröntgenographie.
 „ Jaquet-Berlin: Thema vorbehalten.

Therapeutische Vorträge.

- Herr Comas-Barcelona: Kosmetische Ergebnisse in der Behandlung des Lupus mittels Röntgenstrahlen.
 „ Rosenberger-Würzburg: Mitteilung über den therapeutischen Wert der Röntgenstrahlen in der Chirurgie.
 „ Schmidt-Berlin: Demonstration röntgenisierter Fälle.
 „ Eberlein-Berlin: Röntgentherapie bei Haustieren.

Technische Vorträge.

- Herr Grunmach-Berlin: Über einen neuen Apparat zur Röntgenforschung.
 „ Gocht-Halle a. S.: a) Eine neue, äusserst einfache Centriervorrichtung für Röntgenröhren. b) Aufnahmetechnik bei Patienten, die der Arteriosclerose verdächtig sind. c) Röntgenröhren-Untersuchungen mit der Lochkamera. d) Einige statistische Bemerkungen. e) Demonstration von Röntgennegativen.
 „ Levy-Dorn-Berlin: a) Einstellung der Röntgenröhre. b) Stützapparat für die zu untersuchenden und zu behandelnden Patienten.
 „ Alexander-Késmárk: Verbesserte (plastische) Röntgenbilder.
 „ Schwarz-Wien: Füllungsradiometer (ein neues Messinstrument).
 „ Bauer-Berlin: Über Röntgenröhren.
 „ Immelmann-Berlin: a) Demonstration eines neuen Blendenstativs. b) Über Röhren.
 „ Rosenthal-München: Eine neue Art von Röntgenröhren.
 „ Berger-Cöln a. Rh.: Apparatetechnik und Aufnahmetechnik.
 „ Max Levy-Berlin: Umänderungen vorhandener Röntgeneinrichtungen bei unterbrecherlosem Betrieb.
 „ Paul Schultze-Steglitz: Demonstration über Röntgenpapier.

III. Internationaler Kongress für medizinische Elektrologie und Radiologie zu Mailand 5.—9. September 1906.

Der III. internationale Kongress für medizinische Elektrologie und Radiologie, welcher 1905 in Amsterdam stattfinden sollte, ist bekanntlich wegen des gleichzeitig tagenden Berliner Röntgenkongresses ausgefallen.

Das Hauptkomitee hat nun in seiner Sitzung vom 16. November 1905 beschlossen, um die periodische Wiederkehr des Kongresses nicht zu lange zu unterbrechen, den nächsten Kongress noch in diesem Jahre in Mailand vom 5.—9. September stattfinden zu lassen.

Präsident des Kongresses ist Prof. Bozzolo-Turin, Generalsekretär Dr. Luraschi-Mailand.

Für das Hauptkomitee zeichnen Prof. Tripier als Präsident, Prof. Doumer als Generalsekretär.

Folgende Themata sind bisher zum Referat bestimmt:

1. Das Gesetz der elektrischen Nervenreizung (Ref.: Cluzet-Toulouse).
2. Über die Erregbarkeit der verschiedenen Muskeln und Nerven (Ref.: Joteyko-Brüssel).
3. Die Grundprinzipien der modernen Elektrotherapie (Ref.: Doumer-Lille).
4. Die Elektrizität bei Hautkrankheiten (Ref.: Luzenberger-Neapel).
5. Behandlung der chirurgischen Tuberkulose mit Hochfrequenzströmen (Ref.: Denoyès).
6. Messung der faradischen Ströme (Ref.: Wertheim-Salomonson-Amsterdam).
7. Über stereoskopische Radiographie (Ref.: Guilloz-Nancy).
8. Behandlung der oberflächlichen Carcinome (Ref.: Schiff-Wien).
9. Behandlung der tiefen Carcinome.
10. Therapeutische Wirkungen des Radium (Ref.: Oudin-Paris).
11. Der gegenwärtige Stand der Phototherapie.

Mit dem Kongress wird eine Ausstellung verbunden sein. Besichtigungen der Kunstdenkmäler Mailands werden unter sachverständiger Führung stattfinden. Der Beitrag beträgt für ordentliche Mitglieder 25 Frank, für ausserordentliche 12,50 Frank. Nur die ersteren sind berechtigt, in den Sitzungen das Wort zu ergreifen.

Anmeldungen von Vorträgen sind an Prof. Doumer, Lille, 57 rue Nicolas Leblanc zu richten, Anmeldungen zur Teilnahme und Sendung des Beitrags entweder an den zweiten Schriftführer des Hauptkomitees Dr. Montier, Paris rue de Miromesnil 11 oder an Dr. Luraschi, Mailand via S. Andrea 11.

Der Unterzeichnete, welcher von dem Hauptkomitee die ehrenvolle Aufforderung erhalten hat, als „Correspondent pour l'Allemagne“ des Kongresses zu fungieren, wird gern nähere Auskunft über alle den Kongress betreffenden Angelegenheiten erteilen.

Privatdozent Dr. Ludwig Mann, Breslau.

Breslauer Röntgenvereinigung.

Am 6. März 1906 wurde in Breslau eine „Röntgenvereinigung“ gegründet. Dieselbe verfolgt den Zweck, die Röntgenwissenschaft in technischer, diagnostischer, therapeutischer und physikalischer Hinsicht durch Vorträge, Demonstrationen und persönliche Aussprache der Mitglieder zu fördern. Zur Erreichung dieses Zweckes sind bisher 1—2 monatliche, regelmässige Zusammenkünfte in Aussicht genommen. Vorsitzender der Vereinigung ist Privatdozent Dr. Paul Krause, Breslau XVI, Schriftführer Dr. Ossig, Breslau II.

Bücherbesprechung.

H. Guilleminot: **Guide pour l'emploi de l'électricité en médecine.** (G. Steinheil, Paris 1906.)

Das kleine Werk zerfällt in zwei Teile. Der erste Teil beschäftigt sich mit den verschiedenen Arten der Elektrizität, welche in der Medizin Anwendung finden, im zweiten Teil sind alphabetisch geordnet diejenigen Krankheiten verzeichnet, welche der Elektrotherapie zugänglich sind.

Das Buch ist als Nachschlagebuch gut geeignet, wenn es auch bei der Kürze der Abfassung auf Ausführlichkeit keinen Anspruch erheben kann. Das war aber auch offenbar die Absicht des Verfassers nicht. Es ist immerhin interessant, einmal einen kurzen Überblick über die Grundlagen und die Anwendung der Elektrotherapie im Zusammenhang vor Augen geführt zu bekommen.

Silberberg (Breslau).

Vereine und Kongresse.

Archives d'électricité médicale expérimentales et cliniques. 1906, Nr. 182/83.

Chauffard: Sur les conditions légales de l'emploi médical des rayons Roentgen.

Dans quelles conditions l'emploi des rayons Roentgen par une personne non diplômée constitue-t-il en France le délit d'exercice illégal de la médecine.

Discussion du rapport de M. Chauffard à l'Académie de médecine.

In der Sitzung vom 23. Mai vorigen Jahres lenkte Prof. Debove die Aufmerksamkeit der Akademie der Wissenschaften in Paris auf die Gefahren, welche der Gebrauch der Röntgenstrahlen mit sich bringt. Zur näheren Feststellung wurde eine Kommission gewählt, über deren Ermittlungen Chauffard am 9. Januar dieses Jahres berichtete. Er giebt zunächst einen historischen Überblick über die Entwicklung der Röntgenologie. Er erinnert daran, welches Aufsehen seinerzeit die Entdeckung Röntgens hervorgerufen hat und wie man sich in der wissenschaftlichen Welt von vornherein über die Tragweite der Entdeckung klar war, wie weiter die Technik sich der Entdeckung bemächtigte und dem vereinten Schaffen von Technikern und Ärzten es gelang die Röntgenographie und die Röntgenoskopie herauszubilden und sich ein Bild über den Wert beider Untersuchungsmethoden zu verschaffen.

Mit dem Augenblick, wo sich unter der Wirkung der verbesserten Apparate neben den Annehmlichkeiten auch die schädigenden Eigenschaften der Röntgenstrahlen zeigten, trat die Röntgenologie in die Domäne der Biochemie über und die therapeutische Anwendbarkeit der Röntgenstrahlen lag auf der Hand. Es entwickelte sich eine experimentelle Pathologie der Röntgenologie, die die Grundlage zur Röntgenotherapie abgab, die sich von Tag zu Tag erweiterte und deren Indikationen oft genug das Produkt nicht vorhergesehener Zufälle waren.

Neben der Oberflächenwirkung der Röntgenstrahlen lernte man dann ihre Tiefenwirkung kennen, jene Wirkung auf das Blutsystem und auf die Drüsen, besonders die Genitaldrüsen und man begann die Röntgentherapie der Blutkrankheiten.

So fand man also mit der Zeit, dass die Röntgenstrahlen gleichzeitig eine schädigende und eine heilende Wirkung besaßen und man griff naturgemäss zu Schutzmitteln, die den Arzt wie den Patienten vor unbeabsichtigten Nebenwirkungen behüten sollten. So entstanden Massregeln wie das Schutzhaus und die spanische Wand mit Blei beschlagen, die Bleiglasbrille, die Bleihandschuhe und anderes mehr.

Ein weiterer Fortschritt kam dann weiter durch die Konstruktion der Apparate, die es gestatteten, die Röntgenstrahlen zu dosieren (Chromoradiometer).

Nach diesen historischen Daten geht Ch. dann dazu über, die einzelnen Punkte hervorzuheben, warum die Ausübung des Röntgenverfahrens nicht dem ungenügend vorgebildeten Empiriker überlassen, sondern Domäne des Arztes werden soll: zur exakten röntgenologischen Diagnose gehört, dass der Untersucher den Kranken im ganzen untersuchen kann und die röntgenologische Technik beherrscht, sowie dass er versteht die Befunde auf dem Schirm und der photographischen Platte zu deuten, um so mehr, als das Röntgenogramm häufig genug dem Gericht als Dokument zu dienen hat. Nur ein vom Arzte erhobener röntgenographischer Befund kann demnach Anspruch auf Wert haben. Dazu kommt, dass der Röntgenbefund Geheimnis des Untersuchers bleiben muss, wozu der Arzt verpflichtet, aber der die Röntgenuntersuchung nur professionsmässig Ausübende nicht verpflichtet ist. Die Röntgenographie in den Händen des Nichtarztes kann daher leicht zu für den Patienten unangenehmen Missbräuchen führen. Ferner ist in Betracht zu ziehen, dass bei zu langer Exposition oder individueller Empfindlichkeit leicht eine Hautverbrennung entstehen kann, eine Gefahr, die der vorsichtig erwägende Arzt weit leichter verhindern kann, als der Unerfahrene, daraus geht schon hervor, dass die Therapie erst recht Sache des Arztes ist. Nur der Arzt kann bei eben beginnenden Affektionen, wie z. B. Cancroiden, entscheiden, ob man bestrahlen oder zum Messer greifen soll. Nur er wird

bei der Wahl das Interesse seines Patienten im Auge haben, nur er ist imstande zu individualisieren und zu dosieren.

Darnach erscheinen die individuellen wie die sozialen Gefahren als entscheidende Gründe, dem Arzt allein die Praxis der Röntgenologie zu reservieren.

Diese Forderung ist um so notwendiger, als wir noch gar nicht wissen können, wie sich die uns noch lange nicht gänzlich bekannte Kraft weiter entfalten wird.

Vom Radium gilt dasselbe wie von den Röntgenstrahlen.

Im Anschluss hieran geht Ch. darauf ein, dass trotz der geschilderten Sachlage die Ausübung der Röntgenologie ein freies Gewerbe sei, das der erste beste betreiben kann, ohne dass er Zeugnis von seinem Können oder seiner Geschicklichkeit abgelegt hat, und bringt eine Reihe trauriger Beweise vor, die zeigen, wozu solcher Missbrauch führen kann. Er betont dann weiter, dass es ein Unrecht ist, in Krankenhäusern die röntgenologischen Abteilungen Nichtärzten zu überlassen, da diese eben ihren Aufgaben nicht gewachsen sein können und die Verantwortlichkeit für sie deshalb eine zu grosse ist.

Zum Schluss seiner Auseinandersetzungen bringt Ch. folgenden Antrag der Kommission ein:

In der Erwägung, dass der medizinische Gebrauch der Röntgenstrahlen ernste Unfälle veranlassen kann, dass gewisse Vornahmen eine soziale Gefahr schaffen können, dass allein die Ärzte, Wundärzte oder approbierte Zahnärzte fähig sind die durch die Diagnostik und Therapie gewonnenen Resultate zu deuten, hält die Akademie für gut, dass die Anwendung der Röntgenstrahlen durch nicht diplomierte Personen einen Akt ungesetzlicher Ausübung der Medizin darstellt.

Gegen die Ausführungen von Ch. wendet sich die Semaine médicale in einem Artikel vom 17./I. 06. In diesem Artikel wird der Standpunkt vertreten, dass die Anwendung der Röntgenstrahlen nicht Medizin betreiben heisst, dass der Röntgenologe nichts anderes thut, als etwa der Histologe mit einer Gewebsuntersuchung oder der Chemiker mit einer Urinuntersuchung.

Ferner wird in diesem Artikel darauf hingewiesen, dass die Ausübung der Röntgenologie nicht unter den Artikel 16 des Gesetzes über die Ausübung der Medizin fällt und, dass, falls man die genannten Anträge durchsetzen will, man eine Änderung des Artikels 16 veranlassen müsste, oder man müsste überhaupt ein neues Gesetz über die Anwendung der Röntgenstrahlen für medizinische Zwecke schaffen. Eine Annahme des eingebrachten Antrages durch die Akademie heisst eine Verkennung der Tragweite des Gesetzes.

Anders ist das Ergebnis der Diskussion, die sich an den Vortrag von Ch. anschloss:

Pinard geht darauf ein, dass die Röntgenbestrahlung eine Gefahr für die Genitaldrüsen darstellen soll. Er betont, dass man keine zu grosse Angst zu haben brauche, dass nach seinen Erfahrungen eine Schädigung zu vermeiden sei.

Reynier hebt hervor, dass es nicht recht sei, alle nicht Diplomierten von der Röntgenologie fernzuhalten, da z. B. der Physiker mehr geeignet erscheint, eine Wissenschaft, in der er aufgewachsen ist, weiter zu führen, als der Arzt. Man sollte die Anwendung nur Unerfahrenen, die Schaden anrichten können, verbieten. Er tritt dafür ein, dass alle, die sich mit Röntgenologie praktisch beschäftigen wollen, eine Schule durchmachen und Beweise ihrer Kenntnisse geben sollen und bittet um eine Modifikation des Antrages: Es soll ein Unterricht in der Ausübung der Röntgenstrahlen eingerichtet werden, dass niemand ohne ein spezielles Diplom und ohne medizinische Kontrolle die Anwendung der Röntgenstrahlen vornehmen soll. Es sollen die durch frühere Arbeiten erworbenen und berechtigten offiziellen Stellungen anerkannt werden.

Cornil empfiehlt die Anwendung der X-Strahlen durch einen Arzt, der imstande ist alle pathologischen Veränderungen zu beurteilen, die der Röntgentherapie zugänglich sind.

Gariel erwähnt, dass der Arzt sich eher die physikalischen Kenntnisse zur Ausübung der Röntgenologie verschaffen kann, als der Physiker die medizinischen.

Brouardel hält üble Folgen bei Verwendung der Röntgenstrahlen für entschuldbar. Er steht auf dem Standpunkt, dass Unfälle selbst bei gewissenhaftester Anwendung entstehen können. Hinsichtlich der Verwendung von Nichtärzten an Krankenhäusern tritt er dafür ein, dies den jeweiligen Verhältnissen anzupassen. Im allgemeinen aber hält er die Akademie für kompetent, zu erklären, dass eine nutzbringende Anwendung der Röntgenstrahlen nur durch Ärzte erfolgen könne. Einen Unterricht zu organisieren unterliegt der Kompetenz des Ministeriums und der medizinischen Fakultät.

Labbé hält üble Folgen ebenfalls für entschuldbar.

Debove hält die X-Strahlen für sehr gefährlich und spricht über die Unzweckmässigkeit der Handhabung derselben durch Nichtärzte. Er verwirft die Schaffung einer neuen Spezialität.

Le Dentu hebt hervor, dass die Röntgenotherapie noch im Werden begriffen sei, und dass mit der Verbesserung der Technik auch die üblen Zufälle abnehmen werden. Er will die Ausübung der Röntgenologie ausschliesslich den Ärzten vorbehalten, jedoch auch den in den Krankenhäusern Arbeitenden, sowie anderen strebsamen Leuten, die sich in wissenschaftlicher Weise mit der neuen Methode beschäftigen, ihr Verdienst nicht schmälern. Der Antrag soll nur ein allgemeines Prinzip vertreten.

Nach Schluss der Diskussion wird der von Ch. eingebrachte Antrag (s. o.) einstimmig angenommen. Silberberg (Breslau).

Mittelfränkischer Ärztetag in Nürnberg.

Schilling demonstrierte einen **Härtemesser für Röntgenröhren**. Er besteht in Skeletthand, welche in Lederbandschuh eingeschlossen und mit Wachs umgossen ist. In letzteres können Drahtstückchen und ähnliches mitvergossen werden. Da Wachs das gleiche spezifische Gewicht wie die Weichtheile des Körpers hat, kann es sehr gut als Ersatz für sie dienen. Die Metallstückchen dienen zur Prüfung, ob Fremdkörper sichtbar gemacht werden können. Die Hand wird hergestellt von Reiniger, Gebbert und Schall.

Thinger-Nürnberg demonstrierte Bilder von Aortensklerose, Lungen-Mediastinaltumoren usw. mit dem Epidioskop und wies auf die Wichtigkeit der Röntgenuntersuchung und Therapie hin.

Goeschel-Nürnberg demonstrierte Röntgenogramme älterer Frakturen der **Fusswurzelknochen**, Proc. styl. ulnae u. a., die nur auf dem Wege der Röntgenographie auffindbar sind.

Berliner medizinische Gesellschaft.

Holz knecht spricht über die **diagnostische Röntgenoskopie des Magens** mit besonderer Berücksichtigung des beginnenden Magencarcinoms. Er weist hin auf die normale, senkrecht verlaufende Form des Magens, die erst durch die Röntgenuntersuchung feststellbar war. Carcinom als solches ist natürlich nicht darstellbar, wohl aber ein raumbeengender Tumor.

Diskussion:

Grunmach hält die Durchleuchtung für ebenso wichtig wie die chemische Prüfung.

Steyrer: Das Röntgenbild erlaubte die Carcinomdiagnose in einer Reihe von Fällen, bei welchen die chemische Untersuchung versagte.

Kraus bestätigt, dass die senkrechte Stellung des Magens in 80% der Fälle die regelmässige ist, hält sie aber nicht, wie Holz knecht, für beginnende Ptosis.

Ärztlicher Verein München.

Diskussion zu Rieder, **Röntgenuntersuchung des Magens und Darmes**. (Ref. unter den Original. der Münchner mediz. Wochenschrift).

Pentz empfiehlt zur Untersuchung ausschliesslich die Durchleuchtung nach dem Vorgang von Holz knecht. Die Normallage des Magens ist die senkrechte. Die Wismutmethode hat bisher keinerlei Unzuträglichkeit gehabt.

Uffenheimer: Die Beobachtungen Rieders über das schnelle Wandern des Darminhaltes konnte er durch bakteriellen Versuch bestätigen. Ebenso kam er zum Ergebnis, daß die Ingesta lange in proc. vermiformis und Blinddarm liegen bleiben.

Trumpp betont die Wichtigkeit der Untersuchungsmethode für die Feststellung der normalen Vorgänge am kindlichen Magen.

Hecker: Die Ansicht, dass nur der kindliche Magen in der Senkrechten verläuft, wird durch die Röntgenuntersuchung umgestossen, die Frage über das anatomische Verhalten ist neu zu prüfen.

Bickart: Durch die Röntgenuntersuchung ist endlich Klarheit in der Frage erzielt, ob hohe Einläufe bis zum Coecum vordringen können, oder noch weiter gehn. Bis zum Coecum dringen sie vor, Weitergehen ist nicht beobachtet.

Crämer tritt dem entgegen, Öleinläufe können die Bauhinsche Klappe überwinden.

Gesellschaft für innere Medizin und Kinderheilkunde. Wien.

Schwarz: **Radiologische Prüfung der Bindegewebsverdauung. Verbesserung von Sahlis Desmoldreaction.** Er füllt $1\frac{1}{2}$ g Wismut (subnitr.) in ein sehr feines Goldschlägerhäutchen von bestimmter Festigkeit und lässt diese Pille schlucken, sie erscheint bei Durchleuchtung als kreisrunder schwarzer Schatten, der bei normalen Verhältnissen nach zwei Stunden verschwindet. Bei Hyperacidität wurde sein Verschwinden schon nach zwei Stunden bemerkt, bei anderen Leiden erst nach mehr als sieben Stunden.

Premier congrès pour l'étude de la radiologie et de l'ionisation. (Nach le Radium.)

Sarasin, Tommasina, Micheli: **Etude du phénomène d'Elster et Gertel. Radioactivité induite.** Ein positiv oder negativ geladener Metalldraht in die Nähe eines Elektroskops gebracht, wirkt auf letzteres ein. Die Einwirkung ist langsamer, wenn kein elektrisches Feld in der Nähe ist. Das Elektroskop entlud sich schneller, wenn es positiv geladen war und der Draht ohne Isolierschicht; war er isoliert, so wurde die Entladung proportional der Dicke der Schicht verlangsamt. Die Autoren schliessen daraus, dass die ausgesandten Entladungen negativ sind und als einfache elementare, bewegliche Ladungen betrachtet werden müssen.

Makower: **Sur le transport de la radioactivité induite par le radium sur la cathode.** Studium des Verhaltens der Radiumemanation zu einem negativ geladenen Körper in geschlossenem Behälter unter verschiedenem Gasdruck, Beschreibung des verwandten Apparates.

Boltwood: **La production du radium par l'uranium.** Durch wiederholtes Auskochen von Uranitrat nach monatlangen Pausen erhielt er stets weniger Emanation. Er schliesst daraus, dass Uran sich nicht direkt in Radium verwandelt, aber vielleicht mit einigen sehr langsam entstehenden Zwischenstufen.

Boltwood: **Les derniers produits de désagrégation des éléments radioactifs.** Er hält es nicht für unmöglich, dass Blei, Wismut, Barium die seltenen Erden, Wasserstoff und Argon die letzten Produkte sind.

Schweidler: **'Ecart à la loi des transformations radioactives.** Mathematische Abhandlung.

Ch. u. H. Guye: **Recherches sur la décharge disruptive dans les gaz aux pressions élevées.** Beschreibung der Apparatanordnung. Geprüft wurde Stickstoff, Luft, Sauerstoff, Wasserstoff, Kohlensäure. Für atmosph. Luft sind die Ergebnisse in einer Tabelle angegeben.

Geiger: **Décharges à très grande intensité dans les tubes à vide.** Bei Verwendung von Vacuum-Röhren nach Wehnelt, deren Platinelektroden mit Oxyden von selbstleuchtenden Metallen, z. B. Ba O, überzogen sind, erhält man beim Durchgang eines Stromes von 110 V Spannung eine Stromstärke von ca. 1 Amp. Die Oxyde verdampfen, unter Erzeugung von Hitze von über 1000°.

Wiedemann und Wehnelt: **Méthode commode pour l'étude du spectre des métaux dans les tubes à vide.** Untersuchungen an gleichen Röhren. Beim Stromdurchgang wird sehr helles Licht erzeugt, welches sehr deutlich das Spektrum des Erdmetalles zeigt und es in 2 Sek. zu photographieren gestattet.

Dufour: **Observations sur quelques phénomènes actino-électriques.** Versuche mit ultravioletten und ultraroten Strahlen verschiedenster Herkunft. Das Hauptergebnis ist, dass ultraviolette Strahlen beschleunigend, ultrarote verlangsamt auf die Entladung eines negativ geladenen Körpers von gleicher Form und Oberfläche wirken.

Reiger: **Sur l'emploi du téléphone pour l'étude du régime des décharges dans les tubes à vide.** Durch Schaltung eines Telefons auf Serie mit einer in Gang befindlichen Röntgenröhre hört man gewisse Geräusche, die auf die Art der Entladungen in der Röhre schliessen lassen. Durch Versuche stellte er fest, dass nicht an allen Stellen der Leitung das Telephon gleich anspricht.

Sagnac: **Classification et mécanisme de diverses actions électriques dues aux rayons X.** Elektrisch geladene Körper verlieren ihre Ladung unter Röntgenbestrahlung, und diese kann auf andere isolierte Körper übertragen werden. Er hat dazu direkte und Sekundärstrahlen, auch Tertiärstrahlen benutzt und fand bei allen die gleiche Wirkung, dass sie in dem Gas, welches der Wirkung unterworfen wird, die Ionen befreien. Dasselbe behauptet er von Metallen, die von Röntgenstrahlen getroffen werden. Die Ionen können auch ausserhalb des elektrischen Feldes des Versuchskörpers in Freiheit gesetzt und durch Öffnungen eines „Faradayschen Gürtels“, welcher das Feld abgrenzt, hindurchgetrieben werden. Ultraviolette Strahlen wirken ebenfalls Ionen befreiend.

Bordier und Bruch: **Expériences sur les phénomènes d'entraînement et le transport des ions par l'électricité statique.** 1. Durch den Funkenstrom einer Influenzmaschine können Metallteilchen

mechanisch mitgerissen werden; 2. es können chemische Wirkungen durch ihn zu Stande kommen; 3. aus Salzlösungen können Ionen befreit und transportiert werden.

Piltchikoff: **Sur les rayons Moser.** Gewisse Metalle, z. B. Aluminium, Zink, Tellur u. a. wirken zersetzend auf Bromsilber, andere, z. B. Osmium, Tantal, stellen das durch Belichtung veränderte wieder her. Er schreibt diese Wirkung langsam sich bewegenden Ionen zu, die sich von der Metalloberfläche lösen. Moser hat schon 1842 ähnliche Beobachtungen gemacht, daher die Benennung der Strahlen. Vielleicht lässt sich diese Eigenschaft der genannten Metalle therapeutisch verwerten.

Fischer: **Lampe à arc au mercure avec un dispositif en quartz, destinée aux besoins de la chimie.** Apparatbeschreibung.

Fischer und Brachmer: **Production de l'ozone au moyen du rayons ultra-violet.** Durch den Apparat konnten sie mit Hilfe der Quecksilberdampf Lampe grosse Ozonmengen gewinnen.

Tommasina: **Sur un dispositif pour mesurer la radioactivité des êtres vivants: végétaux et animaux.** Er will bei lebenden Wesen eine schwache Radioaktivität beobachtet haben, die direkt proportional ist der Energie der Lebensvorgänge.

Halkin: **L'action des rayons du radium sur la peau.** Versuche an der Haut vom Schwein derart, dass am Schluss der Versuchreihe Stellen zur Verfügung standen, die von einer Stunde bis 38 Tagen bestrahlt waren. Er fand: 1. 24 Stunden nach Bestrahlung keine Änderung. 2. Am dritten Tag sind die Capillaren ausgedehnt. 3. Am siebenten Tage sind die Capillaren stark ausgedehnt, die Endothelzellen geschwollen. 4. Am zwölften Tag degenerieren die Endothelzellen, zeigen Vacuolen. Die Haut ist leicht infiltriert. Die Grenze zwischen dem Epithel und der unterliegenden Hautschicht wird undeutlich, die Zellkerne in letzteren färben sich schlecht. 5.—22. Tag: Im Zentrum der Bestrahlung geschwürartige Veränderungen. Die Schichten sind getrennt; die Zellen des rete Malpighii sind stark degeneriert.

Bordier: **Influence des rayons X sur l'évolution des vers à sole.** 1) Die Raupen sind weniger munter als die nichtbestrahlten, 2) sie bleiben kleiner, 3) ihre Färbung ist dunkler, 4) sie spinnen sich später ein und fertigen kleinere Kokon. 5) Der Schmetterling kommt nicht aus. 6) Der grösste Teil der eingesponnenen Tiere stirbt. 7) Von diesen verwandeln sich nur wenige in vollständige Puppen, bei den anderen ist nur der hintere Teil verpuppt, der vordere Teil an den Kokon festgeklebt unter Blutaustritt (?) aus den Fresswerkzeugen. Wie lange und mit welcher Art Röhren die Bestrahlung vorgenommen wurde, ist nicht angegeben.

Bergonié: **Action nocive des rayons X sur divers organs et tissus sains et moyen de la prévenir.** Die Wirkung auf Hoden und Ovarien ist angeführt.

Bordier: **Action des rayons X sur les ongles.** Die Fingernägel werden bei dauernder Bestrahlung dünner. Ursache: Ernährungsstörung der Zellen der Nagelwurzel. Nach seiner Theorie verändern Röntgenstrahlen Eiweiss in colloidalem Zustand derart, dass es nicht mehr assimiliert werden kann.

Bienfait: **Action des rayons de Röntgen sur les tissus.** Das Eiweiss der lebenden Zellen ist in fortwährender Veränderung begriffen durch Aufnahme von Nährstoffen, Sauerstoff u. s. w. Die R.-Strahlen stören diese Vorgänge.

Dubois (Raphaël): **Production de la lumière par les êtres vivants ou biophotogenèse.** Aus den Ausführungen sind folgende Punkte erwähnenswert: Das Leuchten ist eine Tieren und Pflanzen gemeinsame Erscheinung. Bei niederen Tieren bestehen keine besonderen Leuchtorgane. Bei den Articulaten sind Drüsen oder dem Deckepithel angehörige Teile als Leuchtorgane ausgebildet. Bei gewissen Insekten leuchten schon die Eier und alle Entwicklungsstufen. D. konnte feststellen, dass bei den Tieren, von denen er sich genügend Leuchtmaterie verschaffen konnte, die Lichtproduktion ein Oxydationsvorgang unter Mitwirkung eines Fermentes (Zymase) ist; (Luciferin=Grundsubstanz, Luciferase=Ferment.) Die Luciferase konnte im Experiment durch einen stark Sauerstoff abgebenden Körper, Kaliumpermanganat, ersetzt werden. Die verschiedene Farbe und Stärke des Lichtes beim selben Organismus wird durch Einflüsse hervorgerufen, welche die Drüsen, das Epithel u. s. w. treffen und die Zymasenwirkung ändern. Bei den Pyrophoren wird das Leuchten durch eine Substanz, Pyrophorin, hervorgerufen, durch Strahlen von kurzer Wellenlänge, die vom Tier ausgehen und diese Substanz treffen. Sie leuchtet, vom Tier getrennt, auf in den Strahlen des Ultravioletts $0,391 \mu$. Das vom Lebewesen ausgehende Licht besitzt grosse photochemische Kraft; es erzeugt aber keine Ionisation der Luft und keine nachweisbare Wärme. Das Spektrum ist kontinuierlich. Das Maximum der Lichtintensität liegt bei der Wellenlänge $0,518 \mu$. Die Lichtquellen der Lebewesen arbeiten sehr rationell indem 98% der verwandten Energie in Licht umgewandelt werden. D. lässt die Möglichkeit offen, dass das Licht der Lebewesen nicht auf reiner Enzymwirkung beruht, sondern dass Kristallisationsvorgänge dabei eine Rolle spielen.

London: **Contribution à l'étude de l'application thérapeutique du radium.** Bei einem an Blinddarmkrebs Erkrankten wurde durch einen anus praeternaturalis ein Glasrohr mit 10 mg Radiumbromid eingeführt und 5 Sitzungen von je 24 Stunden Dauer damit gehalten. Der Tumor verkleinerte sich und kräftige Granulationsbildung brachte den After zum Verschluss.

Dieffenbach: **Une nouvelle méthode pour l'application thérapeutique des sels de Radium.** Herstellung eines radioaktiven Firnis durch Lösungen von Radiumsalzen und Anwendung damit bestrichener Celluloidträger.

Rémy: **Procédé nouveau d'exploration de l'épaule.** Vorschlag, eine sogen. „einpolige“ Röhre in oder hinter die Achselhöhle zu bringen und die Platte auf die Vorderseite zu legen.

Rémy: **Un cas de fracture méconnue a cause de la radiographie.** Ein Fall von verkanntem Unterschenkelbruch, der nach Röntgenaufnahme keine Bruchlinie und Dislokation zeigte, wurde nicht als Fraktur behandelt und heilte schlecht. Der Fehler fällt nicht dem Verfahren, sondern der unrichtigen Anwendung zur Last.

Freie Ver. der Chirurgen Berlins. Sitz. 13. 11. 05.

Immelmann: **Erkrankungen des Hüftgelenkes im Röntgenbild.** Vortrag mit Demonstration, der die Leistungsfähigkeit der Methode zeigt.

Blaschko: **Erfahrungen mit Radiumbehandlung.** Gute Erfolge bei Hautkarzinomen, Naevus, Angiomen, Lupus, Psoriasis (Radiumpflaster v. Beiersdorf), Ekzem, Lupus erythematoses, Nasenröte, Keloid. . . . P.

Journalliteratur.

Medizin. Klinik. Nr. 52 u. 53. 1905.

Krauss: **Ein Fall von Lymphomatose.** Krauss gibt in einer klinischen Vorlesung eine Übersicht über die Lehre von der Pseudoleukämie mit besonderer Berücksichtigung der modernen Anschauungen. In dem von ihm vorgestellten Falle wurde durch Röntgentherapie ein rapides Zurückgehen der Lymphadenomata colli erzielt, während allerdings auf der anderen Seite während dieser Behandlung Auftreten anderer lymphatischer Bildungen (Milz, Leber, Schädelknochen, Rippen) beobachtet worden ist. Ein abschliessendes Urteil über die Wirkung der Röntgentherapie konnte wegen der Kürze der Behandlung noch nicht abgegeben werden.

1906, Nr. 1, Seite 7.

de la Camp: **Die klinische Diagnose der Vergrößerung intrathoracaler Lymphdrüsen.** Der Verfasser bespricht in ausführlicher Weise die anatomischen und klinischen Verhältnisse, welche bei der Vergrößerung intrathoracaler Lymphdrüsen zur Beobachtung kommen. Auch er kann nach sehr zahlreichen eignen Untersuchungen aussprechen, dass das Röntgenverfahren bei richtiger technischer und differentialdiagnostischer Anwendung die zahlreichsten und sichersten Zeichen bei noch relativ wenig ausgesprochener Vergrößerung der intrathoracalen Lymphdrüsen giebt. Verkalkte Drüsen sind stets darstellbar, eventuell so scharf konturiert, wie ein Projektil; minder gut, aber immerhin sichtbar sind die verkästen Drüsen; auch grössere, markig geschwollene Drüsen sind nicht immer, normale überhaupt nicht zu sehen. Eine Anzahl von Röntgenogrammen giebt zu den trefflichen Ausführungen des Verfassers gute objektive Beläge. Paul Krause (Breslau).

Archives of the Röntgen ray. Nr. 66.

Kingscote: **On the diagnostic value of the Röntgen ray for the soft organs of the body.** Bei einem Kranken mit Herzbeschwerden wurde ein stark dilatiertes linkes Herz gefunden, das durch seine Schwere das Zwerchfell nach unten drückte, so dass es eine spitze Falte bildete. Gleichzeitig wurde ein Druck auf die absteigende Aorta ausgeübt. Nach einer Nauheimer Kur schwanden die Beschwerden, und der Röntgenbefund zeigte Rückgang der Dilatation und normale Lagerung des Zwerchfells.

Guilleminot: **The exploration of the thorax by orthodiagraphy.** Zunächst beschreibt er die nötigen Apparate und Nebeneinrichtungen. Darauf giebt er ausführlichen, zahlenmässig belegten Bericht über die Ergebnisse: 1. Herzmessung. Dabei hat er folgende Quotienten berücksichtigt:

S/H =	Verhältnis des Herzschattens (in qcm) zur Körperlänge;
S/T =	„ „ „ zum Thoraxquerdurchmesser
S/P =	„ „ „ zum Gesamtkörpergewicht
S/A =	„ „ „ zum Gewicht „fixierten“ Albumins.

Er giebt diese Verhältniszahlen für junge, gesunde Leute und für Tuberkulöse, letztere nach den Untersuchungen von Bouchard-Balthazar; auf seinen eigenen Beobachtungen beruhen dann wieder Angaben, über diese Zahlen bei geheilten Tuberkulösen 2. Zwerchfellekursion. Nur durch Orthodiaskopie ist ihre Grösse fehlerlos feststellbar. Sie ist beiderseits gleich 16—18 mm, das rechte Zwerchfell steht 16,5, das linke 18,5 cm unterhalb der Suprasternallinie (beim Erwachsenen). Jede Änderung in der Grösse

der Zwerchfellekursion ist verdächtig auf pathologische Zustände in der Lunge oder dem Unterleib. Beispiele sind angeführt. 3. Messung des Rippenwinkels. Die Differenz zwischen der Höhe des oberen Rippenrandes bei tiefster Ein- oder Aussetzung giebt den „funktionellen Rippenwinkel“, er beträgt 5—6°. Differenzen zwischen beiden Seiten lassen Verdacht auf Tuberkulose entstehen. . . . p.

Deutsche medizin. Wochenschrift. 1906. Nr. 1.

Jacoby: **Zur Radiumbehandlung des Trachoms.** Da die Trachomfollikel aus adenoidem Gewebe bestehen, lag es nahe, die Wirksamkeit des Radiums auf sie zu untersuchen. Als Erster hat Cohn solche Versuche angestellt. Eine Nachprüfung dieser ist in der Hauptsache die vorliegende Arbeit. Das Radium wurde in Glasrohr eingeschmolzen verwandt (2 mg Bromid.) Mit dem Röhrchen wurde die erkrankte Bindehaut 10—15 Min. lang bestrichen. Die Sitzungen fanden täglich in Reihen von 4—8 statt. Es wurden stets an beiden Augen Erkrankte ausgewählt, das leichter erkrankte Auge ausschliesslich mit Radium, das andere mit den bisher üblichen Mitteln behandelt. Die Krankengeschichten sind ausführlich mitgeteilt. Das Ergebnis war: 1. Ein gewisser Einfluss des Radiums auf Trachomfollikel scheint vorhanden. 2. Es ist noch nicht erwiesen, wie weit dieser Einfluss durch mechanische Momente bei der Radiumbehandlung gefördert wird. 3. Die Erfolge der Radiumbehandlung stehen denen der anderen Verfahren weit nach. 4. Durch die Radiumbehandlung wird nur Zeit verloren, Schaden kann durch sie angerichtet werden durch Verzögerung bei den progressiven Fällen. . . . p.

Le Radium. Nr. 12. 1905.

Himstedt u. Meyer: **Analyse spectrale de la lumière propre emise par des cristaux de bromure de radium.** Die als aus dem Deutschen (ohne Quellenangabe) übersetzt bezeichnete Arbeit enthält die Versuchsanordnungen zur Untersuchung des Spektrums von Radiumbromür in Luft, Kohlensäure, Wasserstoff. Es fand sich ein deutliches Bild des Spektrums nach mehrtägiger Exposition. In Luft fand sich ein Bandspektrum von der Wellenlänge 460—337 $\mu\mu$, grösste Stärke zwischen 460 u. 380 $\mu\mu$, ausserdem ein deutliches Spektrum des Stickstoffs. Dass der Stickstoff mitleuchtend wird, fanden sie im Gegensatz zu Huggins.

Laborde: **Appliquon de l'émanation du radium aux mesures de radioactivité.** Mathematische Begründung und Mitteilung der Versuchsanordnung die Radioaktivität mittels der Emanation zu messen. Zu ausführlichem Referat nicht geeignet.

Bloch: **Becherches sur les substances radioactives.** (Extraits des mémoires de Sr. Meyer et B. von Schweidler.) Mitteilung von Versuchsergebnissen der genannten Forscher an verschiedenen radioaktiven Mineralien und Salzen. Zum ausführlichen Referat ungeeignet.

London: **Action physiologique de la radioactivité faible.** Obwohl Radium an sich ein seltener Körper ist, haben doch neuere Untersuchungen gezeigt, dass die Radioaktivität in der Natur sehr weit verbreitet ist, so dass wir alle dauernd unter ihrer Wirkung, wenn auch einer sehr schwachen, stehen. Er hat nun mit Radium Versuche angestellt, indem er die Abschwächung entweder durch kurze Dauer oder durch vergrösserte Entfernung, aus der die Bestrahlung erfolgte, herbeiführte. 1. Die Minimalzeit, um mit seinem Präparat (18 mg Radiumbromür in Kapsel mit Glimmerverschluss, Herkunft nicht genannt) eine länger dauernde braunrote Verfärbung am Vorderarm eines Menschen zu erzeugen, betrug $\frac{1}{4}$ Min. 2. Wirkung der Entfernung. Er brachte 31 cm über dem Boden eines Kaninchenkäfigs 25 g Radiumbromür an und liess die Tiere dauernd unter dessen Einwirkung. Die Tiere wurden im Wachstum eingesetzt. Zunächst nahmen sie regelmässig zu, das Weibchen war dreimal trächtig. Etwa $\frac{1}{2}$ Jahr nach Beginn trat aber Abnahme des Gewichts und der Geschlechtsfunktionen ein. Als erste Wirkung zeigten sich Hautveränderungen, zuerst nach 18 Tagen an den Löffeln, dann auf dem Rücken; diese Veränderungen nahmen allmählich den Charakter schwerer Verbrennungen an, die bis zum Lebensende bestanden. Nach zwei Monaten zeigten sich Veränderungen des ganzen Betragens, die bisher munteren Tiere wurden stumpf und langsam, vom achten Monat ab Parese der Hinterläufe. Die wiederholte Augenspiegeluntersuchung zeigte Retinitis und Neuritis optica. Eins der Tiere starb nach 13, das andere nach 14 Monaten, trotz aller z. T. schwerer Veränderungen. Die Autopsie ergab starke Atrophie und Narbenbildung des subcutanen Bindegewebes am Rücken, der Herzmuskel war erweicht, die Leber geschrumpft, die Milz auf $\frac{1}{4}$ — $\frac{1}{5}$ verkleinert, ebenso die Hoden, Nebenhoden und Ovarien. Mikroskopisch fand sich in der Milz Schwund der Follikel und Trabekel, die Follikel sehr arm an Lymphocyten, das Pigment war vermehrt. Andererseits fanden sich zahlreiche Lymphocyten mit Kernteilungsfiguren. In den Lymphdrüsen fand man ebenfalls starken Leukocytenschwund, in der Leber fettige Degeneration, in der Niere Atrophie der Epithelzellen, besonders in den graden Harnkanälchen, Ovarien und Hoden waren gänzlich bindegewebig verändert, die Hoden enthielten keine Spur mehr von epithelialeem Gewebe, die Ovarien Reste degenerierter Graafscher Follikel. — Bisher ist noch kein Versuch veröffentlicht, welcher so lange durchgeführt ist. Die Arbeit ist ein dankenswerter Beitrag zur Kenntnis der Radiumwirkung.

Münchener medizinische Wochenschrift. 1906. Nr. 1—8.

Werner: Erworbene Photoaktivität der Gewebe als Faktor der biologischen Strahlenwirkung und ihrer Imitation. Radziszewsky hat nachgewiesen, dass eine Reihe organischer Körper, u. a. Lecithine und Terpene, bei langsamer Oxydation in alkalischem Medium selbstleuchtend werden. Da nun nach der bekannten Arbeit von Schwarz die Röntgen- und Radiumstrahlen lecithinzersetzend wirken, mit „aktivirtem“ Lecithin eine diesen Strahlen ähnliche Wirkung auf die Gewebe erzielt werden kann, hat W. an diesem Punkt mit seinen Untersuchungen eingesetzt. Er benutzte als Objekt Kaninchenhaut, die durch Bestrahlung oder Cholininjektion verändert war. Die Versuchsanordnung ist im Original nachzulesen. Er fand eine deutliche Einwirkung bestrahlter und mit Cholin injizierter Gewebe auf die photographische Platte. Dabei zeigte sich, dass ein zwischen dem zu prüfenden Objekt und der Platte liegendes Drahtnetz seinerseits wirksame Strahlen aussandte, ein Vorgang den W., nach Ausschluss aller Fehlerquellen, als eine Art Relaiswirkung auffasst. Ausserdem konnte er feststellen, dass normales Gewebe ganz minimale photoaktive Wirkung zeigte, faulendes, auch wenn es vorher stark wirkte, gar keinen Eindruck auf der Platte hinterliess. Aseptisch durch Crotonöl entzündetes, sowie durch infektiöse Vorgänge vereitertes Gewebe zeigte keine Wirkung. Er folgert, dass die Steigerung der Photoaktivität des Gewebes nach Bestrahlung und nach Einwirkung der sie nachahmenden chemischen Körper eine für diese Vorgänge charakteristische Reaktion darstellt. Ferner ist es wohl nicht Zufall, dass gerade die im alkalischen Medium bei Oxydation selbstleuchtend werdenden Stoffe zur Nachahmung der Strahlenwirkung am geeignetsten sind, denn ihre dauernde Strahlung vermag die autolytischen Fermente zu aktivieren und ihre Eigenschaft als Sauerstoffüberträger verleiht ihnen eine gewisse sensibilisierende Wirkung. Die ganze biologische Strahlenwirkung wäre also aufzufassen als ein komplizierter Vorgang, der bedingt wird durch direkte Einwirkung auf die Fermente, durch die photochemische Labilisierung des Lecithins und die Bildung von Ozon in den Geweben. Diese drei, an sich schwachen Wirkungen, steigern sich gegenseitig. Aus dieser durch gegenseitige Förderung allmählich anschwellenden Wirkung erklärt er auch die lange Latenzzeit und die schwere Heilbarkeit durch Bestrahlen erzeugter Schädigungen. — Die vorliegende Arbeit bildet einen entschiedenen Fortschritt in der Kenntnis der Strahlenwirkung und ist der grundlegenden Schwarzschen zu vergleichen.

Freund: Eine für Röntgenstrahlen undurchlässige, biegsame Sonde. Sie wird hergestellt aus dem von der Firma C. H. F. Müller angefertigten undurchlässigen Stoff für Röntgenschutzkleidung und ist so leicht, dass sie von Patienten ganz gut während einiger Minuten ertragen werden kann. Die Sonde wird von der genannten Firma hergestellt.

Cohn: Über die diagnostische Verwertung der Röntgenstrahlen und den Gebrauch der Quecksilbersonde bei Speiseröhrenerkrankungen. Gewöhnliche Jaques Patent-Sonden werden mit Hg gefüllt, fest verschlossen und mit einem Handgriff versehen, um Hinabgleiten in den Magen zu verhüten. Diese Sonden gleiten durch ihre Schwere von selbst durch die Speiseröhre und verengerte Stellen, namentlich erwiesen sie sich bei Spasms als vorzügliches Hilfsmittel. In einem sehr schweren Fall von Dilatation bei 8jähr. Knaben gelang die Diagnose nur durch Röntgenoskopie unter Zuhilfenahme von Wismut-Reisbrei. Die Spindelform der Ausweitung war deutlich sichtbar. Wurden zu den schon abgelagerten Bissen neue hinzugeschluckt, so entstanden dunkle Wirbel in der Masse. Auch bei Spasms, Lähmung, geschwürigen Veränderungen hat C. mit sehr gutem Erfolg die Wismutmethode verwandt. Während bei normalem Schluckakt die Bissen „blitzartig“ hinabgleiten, Wismutaufschwemmung als dünner Schleier über das Gesichtsfeld gleitet, sieht man bei Lähmung den Bissen langsam und schrittweise weiterrücken, bei einem Fall von Spasms wurde beobachtet, wie der Brei durch die feine untere Öffnung als schmaler, pfriemenförmiger Fortsatz sich durchdrängte. Die Krankengeschichten, fünf im ganzen, sind ausführlich mitgeteilt. Die Röntgenuntersuchungen wurden von Kraft-Strassburg vorgenommen.

Voelcker u. Lichtenberg: Photographie. (Röntgenographie des Nierenbeckens nach Collargolfüllung.) (S. Referat in Nr. 3, Bd. IX.) Nachdem die Verf. früher die Gestalt der Blase durch Collargolfüllung sichtbar gemacht haben, teilen sie jetzt ihre Ergebnisse mit über die Darstellung des Ureters und Nierenbeckens. Diese werden sichtbar gemacht einmal durch Einführung eines Mandrins in den Ureterenkatheter, welcher sich natürlich scharf abbildet, und Füllung des Nierenbeckens mit Collargollösung (5%). Diese Füllung wurde ohne Beschwerden ertragen. Bei zehn Frauen und einem Mann wurde das Verfahren angewandt, nur viermal wurden keine deutlichen Bilder erzielt. Die Aufnahme wurde stets mit Kompressionsblende gemacht. Bei Abknickungen des Ureters liessen sich diese Stellen sehr deutlich auffinden, auch die Nierenbecken waren meist deutlich sichtbar und so konnten aus dem Befund exakte Diagnosen gestellt werden.

Rieder: Röntgenuntersuchungen des Magens und Darmes. Beschreibung seines Vorgehens bei der Untersuchung durch Darreichung einer Wismutmahlzeit (30 g Bism. subnit. in Mehlbrei). Die Untersuchung wird am besten auf dem Leuchtschirm vorgenommen. Für die unteren Darmabschnitte sind Wismuteinläufe sehr zweckmässig. Das Verfahren ist wertvoll: 1. für die normale topographische Anatomie am Lebenden. Ihr ist durch das Verfahren ein ganz neues Gebiet eröffnet. 2. Die Beobachtung

der normalen, physiologischen Verdauungsvorgänge ist jetzt innerhalb gewisser Grenzen ermöglicht. Speziell die Motilität des Magens lässt sich sehr gut beobachten. Über die Motilität des Darmes bringt allein das Röntgenisieren Aufklärung. 3. Die praktische Medizin zieht grossen Nutzen aus der Röntgenuntersuchung, nicht allein im Sinne der vorgenannten Ergebnisse, auch die Diagnose von Tumoren, Stenosen u. dgl. ist jetzt ermöglicht bzw. erleichtert.

Rosenberger: **Über die Harnsäure und Xanthinbasenausscheidung während der Behandlung zweier Leukämiker und eines Falles von Pseudoleukämie mit Röntgenstrahlen.** Die Arbeit enthält die chemischen Untersuchungen zur klinischen Arbeit Arneths (Münch. med. W. 1905, Nr. 32—34). Er kommt zu dem Ergebnis: 1. Die Behandlung mit Röntgenstrahlen ändert bei Leukämikern die Menge der abgeschiedenen Harnsäure. 2. Im Anfang steigert die Bestrahlung bei leistungsfähigen Leukämikern die ausgeschiedene Harnsäuremenge. 3. Abnahme der ausgeschiedenen Harnsäure während der Behandlung ist prognostisch günstig; bei Verschlimmerung steigt der Harnsäurewert wieder. 4. Die Ausscheidung der Xanthinbasen steigt während der Bestrahlung und Nachwirkung derselben. 5. Bei Pseudoleukämie scheinen die Röntgenstrahlen nicht ohne Einfluss auf die Milz zu sein. Eine Heilwirkung wurde aber nicht beobachtet. Auf die Harnsäureausscheidung hatte die Bestrahlung keine Wirkung. Zu näherem Referat ist die Arbeit ungeeignet.

Schiff: **Röntgenstrahlen und Radium bei Epitheliom.** Er hält die radiologischen Verfahren bei richtiger Anwendung den operativen für mindestens ebenbürtig. Bei seinen Fällen hat er allenfalls kleine Auskratzen und Ätzungen zur Unterstützung der Bestrahlung vorgenommen. Drei Krankengeschichten, alle Epitheliome des Gesichts bei alten Frauen betr. sind mitgeteilt. In allen Fällen wurde prompte Heilung erzielt.

Pfeiffer: **Über die Röntgenuntersuchung der Trachea bei Tumoren und Exsudat in Thorax.** Curschmann machte zuerst darauf aufmerksam, dass bei Mediastinaltumoren irgend welcher Art der Verlauf der Luftröhre durch Verdrängung sich ändert, indem sie aus der Mittellinie verschoben wird. Er weist auch darauf hin, dass der Palpationsbefund durch das Röntgenogramm bestätigt worden ist. Pfeiffer macht dagegen zuerst die Aufnahme, da sie viel leichter und mit weniger Übung die Darstellung dieser Verhältnisse erlaubt. Er zeigt dies durch die Krankengeschichte eines 4jähr. Kindes, bei welchem ein rechtsseitiges Pleuraexsudat die Luftröhre verdrängt hatte. Sie kehrte nach Entleerung der Flüssigkeit in die Mittellinie zurück, wurde bei Neuansammlung wieder verdrängt. Durch dieses Verhalten der Trachea haben wir ein wichtiges Zeichen für Aneurysmen, retrosternale Struma u. a. Tumore, die sich anderweitig nur schwer feststellen lassen.

Journ. of the americ. med. assoc. Vol. XLV, Nr. 26, Vol. XLVI, Nr. 1.

Beck: **The Röntgen method as a guide in operating for lithiasis of the urinary tract.** Die klinische und röntgenographische Diagnose müssen stets zusammenwirken. Bei der heutigen Technik wird kaum ein Stein der Aufnahme entgehen, die Probeincision wird dadurch stets unnötig. Sein Aufnahmeverfahren stimmt fast ganz mit dem von Albers-Schönberg in dessen Lehrbuch dargestellten überein: Übersichtsaufnahme, nachher Einzeldarstellung der Nierengegend mit Blendenaufnahme. Der Aufnahme geht ausgiebige Darmentleerung voraus. Er arbeitet mit mittelweicher Röhre, die Struktur der Knochenanteile (Rippe besonders) braucht nicht mit auf der Platte zu sein, da dann manchmal der Steinschatten schon verschwindet. Dies letztere gilt besonders für Gallensteine, bei ihnen braucht man weiche Röhre, und die Knochen dürfen keinesfalls Struktur zeigen. Blasensteine sind leicht aufzunehmen; bei diesen Darstellungen soll das Steissbein gute, das Kreuzbein keine Struktur zeigen. Aufnahme bei Rücken- und Seitenlage zeigt, ob der Stein beweglich ist oder in einem Divertikel sitzt. Durch eine Aufnahme ist es oft möglich, dem Patienten die Cystoskopie zu ersparen. Seiner Erfahrung nach müssen bei Vorhandensein von Blasensteinen stets auch die Nierengegenden röntgenographiert werden, denn er hat in allen Fällen Nierensteine gefunden, wenn Blasensteine da waren. Er führt eine Anzahl Fälle an.

Kassabian: **The Röntgen rays in dentistry.** Bei Zahnaufnahmen sind extra- und intra-buccale Aufnahmen zu unterscheiden. Erstere geben grössere Übersichten, während bei den anderen Verfahren jeweils nur 2 Zähne aufgenommen werden können. Bei der äusseren Aufnahme, die in liegender Stellung gemacht wird, steht die Röhre über der entgegengesetzten Schulter, während der Mund durch Holz- oder Korkstück offen gehalten wird. Für die Darstellung von innen benutzt er ausschliesslich doppelt dick belegte Films. Es wird dann aufgeführt, welche Abweichungen dargestellt werden können und Krankengeschichten werden mitgeteilt.

Pfahler: **Röntgen diagnosis of diseases of the lungs.** Untersuchung mit dem Leuchtschirm verwirft er. Es werden jedesmal je eine ventro-dorsale und dorso-ventrale Aufnahme gemacht. Die Aufnahme geschieht in der Atempause. Die Erkennung der verschiedenen Erkrankungen hängt hauptsächlich von der Dicke des Untersuchten ab und von der Art des Gewebes der kranken Stelle. Hauptsächlich kommt Tuberkulose in ihren verschiedenen Formen in Betracht. Verkalkte Herde sind natürlich leicht nachweisbar. Lungenabscess und Gangrän, Lungenentzündung geben charakteristische Bilder;

centrale Pneumonien lassen sich gut lokalisieren, Emphysem macht die Lunge ganz abnorm durchgängig für die Strahlen. Pleuraschwarten, Exsudate sind als Schatten deutlich sichtbar, letztere deutlich begrenzt, Pneumothorax zeichnet sich durch noch grössere Durchlässigkeit aus als Emphysem, ist gleichzeitig Flüssigkeit da, so sieht man sie sich bei Atmung mit dem Zwerchfell bewegen, bei Schütteln Wellen schlagen. Hämorthorax zeigt dichtere Schatten als Exsudat, Verdichtung umgeben von Flüssigkeit ist oft nicht zu diagnostizieren. Bei subphren. Abscess kann das Verfahren Nutzen bringen. . . . p.

Comptes rendus. 141. 1223. 1905.

Ch. Maurain: Über den Mechanismus der kathodischen Zerstäubungen. Verf. schliesst aus seinen Versuchen, dass die von der Kathode zerstäubten Metallteilchen infolge des Anpralls der auf die Kathode zu fliegenden, positiv geladenen Teilchen, d. h. also der Kanalstrahlen Goldsteins, losgerissen werden. Die Versuche, durch welche diese Ansicht gestützt wird, sind die folgenden: 1. wenn man die Platte aus Glas oder Glimmer, welche den zerstäubten Metallbelag aufnehmen soll, sehr nahe an die Kathode heranbringt, so erhält man keinen Belag, 2. wenn man die Platte weiter entfernt, so bildet sich ein Belag nur an den Rändern der Platte, 3. wenn man in einer solchen Platte (A) bei ca. 5 mm Abstand mehrere Löcher von 3—8 mm Durchmesser anbringt, und dahinter noch eine zweite Platte B in ca. 10 mm Entfernung aufstellt, so ist der auf A erhaltene Niederschlag am stärksten am Rande und in der Umgebung der Löcher. Bei diesen Versuchen muss das Vakuum so hoch sein, dass sich A und B vollständig im dunklen Raum befinden, damit die Kanalstrahlen einesteils von der äusseren Umgebung und andernteils auch durch die Löcher frei zufließen können.

Auch durch Beobachtungen in starken magnetischen Feldern sucht der Verf. seine Ansicht zu stützen, indessen dürfte hierbei auch noch der vom Verf. nicht berücksichtigte Para- resp. Diamagnetismus der zerstäubten Teilchen eine Rolle mitspielen.

142. p. 271. 1906.

André Broca: Über die Dauer der Entladung in einer Röntgenröhre. Verf. bringt in den Stromkreis der Röntgenröhre ein Milliampèremeter von Gaiffe, dessen Ausschläge ja proportional der ersten Potenz der Stromstärke sind, und zugleich einen nach dem Prinzip der Hitzdrahtmethode von ihm selber konstruierten, sehr einfachen Apparat, dessen Angaben proportional dem Quadrate der Stromstärke sind. Wenn man dann annimmt, dass die durch die Röhre hindurchgehende Stromstärke für die ganze Dauer des Öffnungsstromes des Induktors konstant (= i) ist, so ergeben sich für die Ausschläge E_1 und E_2 der beiden genannten Instrumente, wenn die Zahl der Unterbrechungen n und Dauer einer jeden t beträgt, offenbar die Beziehungen:

$$1. \quad n i t = E_1 \qquad \text{und} \qquad 2. \quad n i^2 t = E_2^2,$$

woraus sich dann

$$3. \quad i = \frac{E_2^2}{E_1} \qquad \text{und} \qquad 4. \quad t = \frac{E_1^2}{n E_2^2}$$

ergiebt.

Verf. benutzte für seine Versuche eine Röhre von Chabaud-Villard, deren äquivalente Funkenlänge 12 cm war, und betrieb dieselbe zunächst mit einem 45 cm-Induktor und Turbinenunterbrecher.

Er machte stets $E_1 = 1$ Milliampère und fand dann für $n = 84, 42$ und 21 resp. $E_2^2 = 25, 50$ und 100 , so dass sich nach Gleichung 3. resp. $i = 25, 50$ und 100 Milliampère, dagegen t nach der Gleichung 4. für alle drei Fälle gleich und zwar gleich rund $0,0005$ Sekunden ergibt.

Auch als Verf. einen 25 cm Induktor benutzte und $E = 1$ Milliampère und $n = 42$ machte, ergab sich E_2^2 wieder = 50 , so dass also auch in diesem Falle die Entladungsdauer jeder einzelnen Unterbrechung wie oben $0,0005$ Sekunden betragen haben würde.

Broca kommt daher zu der Ansicht, dass die in Rede stehende Zeit für jede Röhre unter allen Umständen eine charakteristische Konstante ist.

Referent hat dazu zu bemerken, dass er selbst die Dauer der einzelnen, durch eine Röntgenröhre hindurch gehenden Entladungsschläge schon im Jahre 1898 (s. diese Zeitschr. Bd. 6, p. 155. 1902/03) in direkter Weise bestimmt hat, indem er die darin erzeugten Röntgenstrahlen durch einen ca. $\frac{1}{9}$ mm breiten Spalt hindurch auf eine in schneller Bewegung befindliche photographische Platte wirken liess, deren Geschwindigkeit gleichzeitig durch den Abstand der darauf eingeschriebenen Einzelentladungen gemessen wurde. Er ist dabei jedoch zu ganz anderen Resultaten gekommen als Broca; denn es zeigte sich z. B., dass bei ein und derselben Röhre, die einmal mit einem 60 cm-Induktor und dann mit einem 30 cm-Apparat, bei Benutzung derselben Unterbrechungszahl (25 pro Sekunde) und auch annähernd gleicher Belastung betrieben wurde, die Zeitdauer jeder Entladung im ersten Falle $0,0029$, im zweiten dagegen nur $0,00031$ Sekunden betrug. Im letzteren Falle war aber dafür die momentane Intensität, d. h. das i der obigen Gleichungen, viel stärker als im ersteren, wie nämlich einfach aus der viel stärkeren Schwärzung der Platten an den betreffenden Stellen folgte und wie ja auch ganz selbstverständlich ist, wenn die totale Leistung der Röhre — das E_1 der Gleichung 1 — in beiden Fällen dasselbe sein soll. Eine

solche charakteristische Entladungsdauer einer bestimmten Röntgenröhre, wie Broca sie auf Grund seiner oben beschriebenen Versuche annimmt, existiert also nicht; und das unrichtige Resultat desselben dürfte wahrscheinlich darin seinen Grund haben, dass die Ausschläge des von ihm benutzten Hitzdrahtmilliampèremeters unter dem Einfluss der hochgespannten, durch die Röntgenröhre hindurchgehenden Stromstöße nach anderen Gesetzen verliefen, als unter der Einwirkung des kontinuierlichen und niedrig gespannten Stromes, der zur Eichung desselben benutzt wurde. Walter (Hamburg).

Archives of Physiological Therapy. July. 1905.

G. E. Pfahler: **The Diagnosis of the Size, Form, Position and Motility of the Stomach and Bowel by Means of the X-Ray.** Die Arbeit beschäftigt sich mit der Diagnose der Grösse, Form, Lage und Beweglichkeit des Magens und der Eingeweide, wie solche nach Darreichung von Wismut-mahlzeiten durch die Röntgenuntersuchung festzustellen sind. Verf. sieht in der Methode gegenüber anderen den Vorzug, dass die Methode gefahrlos ist, keine Unbequemlichkeit für den Patienten verursacht und dass sie bei allen Patienten angewandt werden kann. Ferner ist durch sie die Lage des Colon transversum zu bestimmen, was mit anderen Methoden nicht mit Sicherheit möglich ist. Die Nachteile der Kostspieligkeit und der Unbequemlichkeit für den Untersucher spielen gegenüber den Vorteilen keine Rolle. September. 1905.

Pfahler: **The X-Ray in the Diagnosis of Pulmonary Tuberculosis.** Ausgehend von der Thatsache, dass die Lungentuberkulose heilbar sei, wenn sie frühzeitig diagnostiziert wird, empfiehlt Verf. neben anderen diagnostischen Mitteln vor allem die Anwendung der Röntgenuntersuchung, deren von ihm angewandte Technik er genau beschreibt. Er macht die Aufnahmen mit voll belasteten, über den dritten Interkostalraum eingestellten Röhren in 5—20 Sekunden, während der Patient den Atem anhält, meist in Rückenlage, nur bei Pleuraerguss und Pneumothorax in sitzender Stellung. Verf. betont, dass durch das Röntgenogramm frische wie alte und verkalkte Herde erkannt werden können, ebenso verkäste Drüsen. Alte tuberkulöse Depôts werfen bestimmte Schatten nach Grösse, Lage und Dichtigkeit, jüngere Prozesse geben weniger dichte Schatten. Höhlen lassen sich durch ihre Durchlässigkeit leicht auf der Platte markieren, sie sind gewöhnlich von einem schwächeren Schatten umgeben. Schwarten der Pleura geben einen ziemlich diffusen Schatten, Infiltrate der Lunge einen gesprenkelten Schatten, einseitige Ergüsse einen diffusen, nach oben scharf abgegrenzten Schatten, der Pneumothorax giebt einen grossen Schatten, der eine ganze Brustseite einnimmt. Der Arbeit sind eine Reihe sehr interessanter Photographie beigegeben.

American Journal of the Medical Sciences. October. 1903.

Sailer & Pfahler: **Tortuosity of the Aorta.** Verf. berichten über 18 Fälle von Aortenaneurysma und besprechen an der Hand der Krankengeschichten die Diagnose und Symptomatologie der Affektion, die sich bei der Röntgenuntersuchung resp. bei der Autopsie auch in einer Reihe von Fällen fand, wo keinerlei Symptome vorhanden waren. Der Hauptwert der Arbeit liegt in den den Krankengeschichten beigegebenen äusserst übersichtlichen Röntgenogrammen, die uns klar zeigen, was die Röntgenuntersuchung für die Diagnose der Gefässerweiterung leistet.

February. 1904.

G. E. Pfahler: **Thrombosis of the midcerebral artery causing aphasia and Hemiplegia.** Verf. berichtet genau die Krankengeschichte einer an Hemiplegie und Aphasie leidenden Patientin, wo es ihm durch das Röntgenogramm, welches nach der Autopsie aufgenommen wurde, gelang den Erweichungsherd im Gehirn nachzuweisen. Der Arbeit sind zwei sehr gute Übersichtsbilder beigegeben.

Dezember. 1904.

G. E. Pfahler: **Cerebral skiagraphy.** Verf. hat eine Reihe von Röntgenuntersuchungen des Schädels vorgenommen und kommt auf Grund derselben zu dem Schlusse, dass wir in stande sind, grosse Verletzungen im Röntgenogramme zu diagnostizieren, ebenso wie Neubildungen, Erweichungen und Blutungen, desgl. Abscesse. Er betont jedoch, dass man sich zur Operation nur auf Grund des Röntgenogrammes ohne Berücksichtigung der klinischen Symptome nicht entschliessen darf. Zur Anfertigung der Bilder, von denen eine Reihe gut gelungener der Arbeit beigegeben werden, wurden mittelweiche Röhren verwandt. Die Expositionszeit betrug $3\frac{1}{2}$ Min. Zur Entwicklung der Platten wurde ein Metol-Hydrochinon-Entwickler verwandt.

New Yorker Med. Monatsschrift, Oktober 1904.

Lehmann: **Der heutige Stand der Röntgenbehandlung.** Verf. bespricht an der Hand der Wirkungsweise verschieden harter Röhren kurz die jetzt gebräuchliche Technik der Röntgenbestrahlung, wobei er vor allem auf die Art der verschiedenen Reaktionen, sowie die zur Dosierung nötigen Messinstrumente und die Schutzmassregeln eingeht. Den Schluss der Arbeit bildet ein kurzer Überblick der der Röntgenbehandlung zugängigen Erkrankungen. Silberberg (Breslau).

Aus dem Medizinischen Röntgen-Institut des Eppendorfer Krankenhauses
(Dir. Prof. Dr. Lenhartz).

Zur Röntgen-Diagnostik der primären Lungencarcinome.

Von

Dr. M. Otten,

Assistenzarzt an der Direktorial-Abteilung und dem Medizinischen Röntgen-Institut.

Hierzu Tafel XXII, XXIII, XXIV.

In der vorliegenden Arbeit sollen die Erfahrungen mitgeteilt werden, die wir im Laufe der letzten vier Jahre im hiesigen Medizinischen Röntgen-Institut auf dem Gebiete der Röntgen-Diagnostik an primären Lungen- bzw. Bronchialcarcinomen gesammelt haben. In dem genannten Zeitraum kamen auf der medizinischen Abteilung des Eppendorfer Krankenhauses 21 Fälle von primärem Lungen- bzw. Bronchialcarcinom zur Aufnahme, deren Verlauf bis zur Autopsie verfolgt werden konnte; eine kleine Anzahl derartiger Fälle kam wieder zur Entlassung, so dass die klinisch mit mehr oder minder Sicherheit gestellte Diagnose auf primäres Lungencarcinom durch die Sektion keine einwandfreie Bestätigung erfahren konnte; von diesen letzten Fällen soll hier ganz abgesehen werden.

Unter den 21 autoptisch untersuchten Fällen wurden intra vitam 13 einer Untersuchung mit Röntgenstrahlen unterworfen; diese sind es, welche hier Gegenstand einer kurzen Besprechung sein sollen. Die Mitteilungen über primäre Lungen- bzw. Bronchialcarcinome, soweit es sich um ihre Diagnostik mit Hilfe der Röntgenstrahlen handelt, sind in der Röntgenlitteratur sehr spärlich; ich beabsichtige nicht, hier vollständige Litteraturangaben zu machen, möchte aber doch einige Mitteilungen aus der inländischen Litteratur kurz streifen; es mag ihre geringe Zahl einerseits darauf beruhen, dass diese Erkrankung an sich eine relativ seltene ist, andererseits aber ein grosser Teil dieser Fälle ihre richtige Deutung erst bei der Sektion erfährt.

Viel zahlreicher dagegen sind in der Röntgenlitteratur diejenigen Beiträge oder Arbeiten, die sich allgemein mit der Diagnostik intrathoracischer Tumoren beschäftigen; hierbei aber sind fast ausschliesslich die eigentlichen Mediastinaltumoren, primäre oder sekundäre, in Betracht gezogen.

Die erste Mitteilung über Lungentumoren, die mit Hilfe der Röntgenstrahlen diagnostiziert wurden, stammt wohl von Grunmach aus dem Jahre 1897; G. machte bereits damals auf die zukünftige Bedeutung der Röntgenstrahlen auf diesem Gebiete aufmerksam; später war es Holzknecht, der 1901 in seiner Monographie „Die röntgenologische Diagnostik der Erkrankungen der Brusteingeweide“ auf den Wert der Röntgenographie und Röntgenoskopie für den

Nachweis von Neubildungen der Lunge hinwies, ohne jedoch hierfür eigene Beobachtungen einzeln aufzuführen. Dann brachte O. de la Camp 1903 in seiner Arbeit „Beiträge zur Klinik und Pathologie der Mediastinaltumoren“ mehrere Fälle von Lungen- bzw. Bronchialcarcinom, bei denen die Anwendung der Röntgenstrahlen sich als diagnostisch sehr wertvoll erwiesen hatte. Erwähnt sei noch, dass in den meisten Lehr- und Handbüchern der Röntgentechnik oder -Diagnostik das Kapitel der primären Lungenneubildungen nur eine kurze Besprechung erfährt. Daher dürfte die Mitteilung unserer grösseren Beobachtungsreihe Interesse verdienen.

Bevor ich die einzelnen Fälle aufführe, möchte ich noch einmal betonen, dass alle 13 Fälle, die im Röntgeninstitut zur Untersuchung kamen, eine Bestätigung der Diagnose durch die Sektion erfuhren; mit Ausnahme des Falles 11 sind sie alle im hiesigen Pathologischen Institut sezirt worden, Fall 11 wurde in der Stadt obduciert, das einschlägige Präparat aber hier untersucht.

Da diese Zeilen ausschliesslich der Röntgendiagnostik des primären Lungencarcinoms gewidmet sind, muss ich es mir versagen, auf die wertvollen und interessanten Beobachtungen, die diese Fälle in diagnostischer, klinischer und pathologisch-anatomischer Hinsicht gestatteten, einzugehen; es wird hierüber eine ausführliche Publikation aus der Direktorial-Abteilung in nächster Zeit erfolgen.

Bemerkenswert ist die Tatsache, dass in den letzten zwei Jahren unter 13 Fällen von primärem Lungen- bzw. Bronchialcarcinom, die zur Sektion kamen, nur 2 nicht einer Röntgenuntersuchung unterworfen worden, während in den beiden vorhergehenden Jahren von 8 sezirten Fällen nur 2 röntgenographisch erforscht waren; es mag dies wohl daran liegen, dass früher für den Nachweis dieser Erkrankung von der Röntgendiagnostik nicht viel erwartet wurde.

Ich lasse nun kurze Auszüge aus den 13 Krankengeschichten folgen mit einigen Daten über Anamnese, Befund, Verlauf, Röntgenogramm und Sektion und verweise auf die beigegebenen Tafeln. Da einige Bilder nur Wiederholungen bieten würden, sind für die Fälle 5, 6 und 9 keine Kopien der Platten wiedergegeben.

1. Kr., 69 Jahre; Arbeiter. Aufgenommen 24. III. 04.

Anamnese: Pat. ist dement, daher keine genauen Angaben zu erhalten; auch von Angehörigen nichts zu erfahren. Früher angeblich stets gesund; seit ca. 1 Jahr Schmerzen in der Lebergegend, seit 6 Wochen in der r. Brustseite; nie Husten, nie Auswurf.

Status: Macies, anämisch, einzelne derbe Drüsen in der r. Axilla, mässiges Oedem des r. Armes, leichte Venenzeichnung an der r. Brust- und Bauchhälfte. Dämpfung im Bereich des r. Oberlappens, kein Atemgeräusch; geringe Dyspnoe, kein Fieber, kein Husten, kein Auswurf. Schneller Verfall, in den letzten Tagen Fieber, benommen. Exitus letalis 7. IV. 04.

Röntgenbefund: Tafel XXII, Fig. 1: Intensiver Schatten vom Hilus bis zur Peripherie im Bereich des ganzen r. Oberlappens, an der Spitze etwas weniger dicht, an seiner unteren Grenze treppenförmig abgesetzt.

Sektion: Carcinoma lobi super. pulmon. dextri, carcinomatöse Drüsen am r. Hilus und in der r. Axilla; Thrombosis venae subclaviae et axillaris d.

2. M., 67 Jahre; Reisender. Aufgenommen 11. XI. 04.

Anamnese: Familienanamnese belanglos; früher nie krank. „Seit Jahren“ Husten und Auswurf. Dezember 1903 und Januar 1904 hier wegen Lungentuberkulose (!). Seit einigen Wochen Schwellung und Schmerzen in der r. Schulter, mehr Husten und eiteriger Auswurf, Dyspnoe.

Status: Macies, Cyanose der oberen Extremitäten, des Kopfes und des Thorax, Oedem der Arme, mächtige Venenzeichnung am Thorax und Abdomen. Dyspnoe, Husten, eiteriger Auswurf. Emphysem, Bronchitis, Dämpfung im Bereich des r. Oberlappens, im Centrum derselben Höhlensymptome. Kein Fieber. Periartikulärer Abszess an der r. Schulter. Exitus letalis 16. XI. 04.

Röntgenbefund: Tafel XXII, Fig. 2: Vom Hilus nach der Peripherie breiter, bandförmiger, dichter Schatten im Bereich des r. Oberlappens, nach unten in den seitlichen Partien scharf abgesetzt; an der Spitze Schatten weniger dicht; keine erkennbare Höhle.

Sektion: Carcinoma lobi sup. pulmon. d., im Centrum erweicht. Carcinomatöse Drüsen am r. Hilus. Thrombosis venae jugul. int. utr. bis in die ven. cav. sup.

3. Cl., 60 Jahre; Arbeiter. Aufgenommen 14. III. 05.

Anamnese: Vater gestorben an Carcinoma ventriculi. Als Kind Scharlach; später Pocken, Ulcus molle. Seit Dezember 1904 krank, matt, Schmerzen in der r. Brustseite, Husten und Auswurf.

Status: Macies, Anämie; Drüsen in der r. Axilla; Dämpfung im Bereich des r. Ober- und Mittellappens. Husten, Dyspnoe gering, schleimiger Auswurf. Schnell zunehmende Debilitas cordis. Exitus 12. IV. 05.

Röntgenbefund: Tafel XXII, Fig. 3: Dichter, gleichmässiger Schatten im Bereich des ganzen r. Ober- und Mittellappens, ziemlich scharf nach unten aufhörend, vom Mittelschatten treppenförmig nach der Peripherie verlaufend.

Sektion: Vom r. Hauptbronchus ausgehendes Carcinom mit dichter carcinomatöser Infiltration des ganzen r. Ober- und Mittellappens. Carcinomatöse Bronchialdrüsen, Carcinom-Metastasen in der Leber.

4. B., 61 Jahre; Maler. Aufgenommen 1. VI. 02.

Anamnese: Vater und Mutter plötzlich gestorben, 2 Geschwister gestorben an unbekannter Krankheit, 2 gesund. Als Kind Scharlach, Masern; sonst gesund. 1872 Commotio cerebri, 1875 Typhus. In den „letzten Jahren“ Husten, schleimiger Auswurf, Dyspnoe; aber seit Januar 1902 zunehmende Dyspnoe. Abmagerung, Schwäche.

Status: Mässig kräftig, anämisch, dyspnoisch; Axillardrüsen beiderseits, Emphysem der r. Lunge. Dämpfung fast über der ganzen l. Lunge; Husten, eiteriger Auswurf reichlich. Zunehmender Verfall Schwäche, Anämie und Dyspnoe, reichlicher Auswurf, ab und zu geringes Fieber. Exitus letalis 14. IX. 02.

Röntgenbefund: Tafel XXII, Fig. 4: Dichter Schatten im Bereich der ganzen l. Lunge, nur an der Spitze etwas weniger intensiv, Herzschaten vom Tumorschatten nicht abzugrenzen.

Sektion: Carcinoma pulmonis sinistri totalis, carcinomatöse Drüsen am l. Hilus, Carcinom-Metastasen in der Leber.

5. R., 65 Jahre; Arbeiterin. Aufgenommen 19. X. 03.

Anamnese: Mutter gestorben an Uteruscarcinom (?). Sonst hereditär nichts Besonderes. Früher stets gesund. Seit ca. 6 Wochen zunehmende Abmagerung, Dyspnoe, Husten, Schmerzen in der Brust und im Rücken, Beklemmungen. Wenig Auswurf.

Status: Macies, Dyspnoe, mässiges Fieber. Nachschleppen der r. Brustseite, Dämpfung im Bereich des r. Mittel- und Unterlappens; Auswurf eiterig. Sternalschmerzen. Pleuritis haemorrhag. rechts. Exitus letalis 18. XI. 03.

Röntgenbefund: Diffuser, dichter Schatten von der Mittellinie bis zur Peripherie im Bereich des r. Mittel- und Unterlappens.

Sektion: Bronchialcarcinom, ausgehend von einem grösseren Bronchus rechts mit carcinomatöser Infiltration des ganzen Mittellappens. Pleuritis haemorrhagica dextra, Compressionsatelectase des r. Unterlappens. Metastasen in der Leber und r. Nebenniere. Alte verrucöse Endocarditis der Aortenklappen.

6. He., 55 Jahre; Kastellan. Aufgenommen 10. V. 05.

Anamnese: Familienanamnese belanglos. Früher stets gesund. Seit Weihnachten 1904 krank, Haemoptoe; seitdem Abmagerung, Husten, Auswurf, „Bronchitis“.

Status: Cachexie, Cyanose, Dyspnoe; mässiges Fieber; Axillar- und Claviculardrüsen rechts derb, vergrössert. Heiserkeit. Husten, eiterig-blutiger Auswurf; Verdichtungserscheinungen im Bereich des r. Oberlappens. Schnell fortschreitender Verfall, zunehmende Dyspnoe. Exitus letalis 14. VI. 05.

Röntgenbefund: Dichter Schatten von der Mittellinie bis zur Peripherie im Bereich des Ober- und Mittellappens, die Spitze noch etwas durchleuchtet; die untere Begrenzung des Schattens mehr bogenförmig abgesetzt.

Sektion: Vom r. Hauptbronchus ausgehendes Carcinom mit carcinomatöser Infiltration des r. Ober- und Mittellappens. Carcinomatöse Drüsen in der r. Axilla und Claviculargrube.

7. Tr., 45 Jahre; Polizeiwachtmeister. Aufgenommen 16. IX. 04.

Anamnese: Familienanamnese belanglos. „Seit Jahren“ immer etwas schleimiger Auswurf; 1892 Influenza. Seit Anfang Juni 1904 krank, matt, Husten, „Asthma“. Seit September zunehmende Dyspnoe, Husten, Anämie und Abmagerung.

Status: Anämisch, Husten, etwas Dyspnoe; Infiltration des l. Oberlappens, trockene Pleuritis l. oben, eitrig Auswurf. Langsamer Verfall, zunehmende Anämie und Abmagerung; Infiltrationserscheinungen ausgedehnter, Pleuritis haemorrhag. sin. Linksseitige Recurrensparese; Dyspnoe. Exitus letalis 24. I. 05.

Röntgenbefund: Tafel XXII, Fig. 5 und 6: Vom Hilus aus links bis zur Peripherie wenig dichter Schatten, an seiner unteren Grenze ziemlich scharf abgesetzt, im Bereich der unteren Hälfte des

l. Oberlappens; die oberen Partien desselben frei, Unterlappen frei (Fig. 5). In Figur 6 ist derselbe Fall einige Wochen später abgebildet nach Hinzutreten der Pleuritis; Schatten viel dichter in den medialen Partien.

Sektion: Carcinom vom l. Hauptbronchus ausgehend mit dichter Infiltration eines Teils des l. Oberlappens. Carcinöse Drüsen l. am Hilus. Pleuritis exsud. sin. Pneumonische Infiltration des r. Unterlappens.

8. Ra., 62 Jahre; Gastwirt. Aufgenommen 7. VIII. 05.

Anamnese: Familienanamnese belanglos. Früher stets gesund; vor einigen Jahren Influenza. Seit 3—4 Monaten zunehmende Schwäche, Abmagerung, Husten, spärlicher schleimiger Auswurf (Potator!), Schmerzen in der l. Brustseite, Dyspnoe.

Status: Blass, etwas cyanotisch, Dyspnoe; links Axillar- und Claviculardrüsen, Venenzeichnung im Bereich der l. Schultergegend; Dämpfung im Bereich des l. Oberlappens, kein Atemgeräusch auf der ganzen l. Seite. Schneller Verfall, Dyspnoe zunehmend, Gewichtsabnahme, nur zeitweise wenig schleimiger Auswurf; linksseitige Recurrensparese; nur in den letzten Tagen Fieber; zuletzt kleines Pleura-Exudat l. Exitus 18. IX. 05.

Röntgenbefund: Tafel XXIII, Fig. 1: Vom l. Hilus aus geht ein grosser dichter Schatten, der nach oben hin bis an das Sternoclaviculargelenk, nach unten in den Herzschatten reicht, nach aussen fast halbkugelig begrenzt ist; hieran schliesst sich in den mittleren Partien des l. Lungenfeldes ein schleierartiger, diffuser Schatten bis an die Peripherie, an einzelnen Stellen noch durchleuchtet. Bei dieser Aufnahme noch kein Exsudat.

Sektion: Carcinom, ausgehend vom l. Hauptbronchus, mit Infiltration der unteren Hälfte des l. Oberlappens. Sero-haemorrhag. Exsudat in der l. Pleurahöhle. Metastases carcinomat. glandul. bronch., tracheal. et clavicul.

9. Th., 45 Jahre; Kaufmann. Aufgenommen 11. IV. 04.

Anamnese: Hereditär nichts Besonderes. Als Kind gesund. Gonorrhoe, Ulcus molle. November 1903 Thrombose am l. Bein; seit Februar 1904 Lungenkatarrh, Husten, Auswurf. Seit Ende März Beklemmungen in der Brust, Herzklopfen; seit einigen Tagen Heiserkeit.

Status: Guter Ernährungszustand, kein Fieber; Dyspnoe, Cyanose, Parese des l. Stimmbandes; Infiltration im Bereich des l. Oberlappens, Pleuritis haemorrhagica sinistra. Husten, wenig schleimiges Sputum. Zunehmende Cyanose und Dyspnoe. Exitus letalis 13. V. 04.

Röntgenbefund: Dichter Schatten vom l. Hilus ausgehend nach den mittleren Partien des l. Lungenfeldes, nach der Peripherie zu weniger dicht, unscharf begrenzt; r. am Hilus und im Unterlappen kleinere, fleckweise zerstreute Schatten.

Sektion: Carcinom des l. Hauptbronchus mit Infiltration der unteren Hälfte des l. Oberlappens und Metastasen in beiden Unterlappen. Pleuritis haemorrhagica sinistra.

10. Ho., 53 Jahre; Kaufmann. Aufgenommen 24. III. 05.

Anamnese: Hereditär nichts Besonderes; früher stets gesund. Seit Herbst 1904 zunehmende Schwäche, Abmagerung, Blässe; Magenbeschwerden; in den letzten Wochen zeitweise Fieber, Kopfschmerzen, Schwindel.

Status: Cachexie, Anämie, Kopfschmerzen, Schlafsucht, Stauungspapillen. Ataxien in den unteren Extremitäten, torkelnder Gang. Leichte Dämpfung in fünfmarkstückgrosser Ausdehnung links neben dem Manubrium sterni; spärlich eiteriger Auswurf. Exitus letalis 5. IV. 05.

Röntgenbefund: Tafel XXIII, Fig. 3 und 4: Auf beiden Platten (brust- und rückenliegend) springt vom l. Hilus aus ein peripherwärts halbkugelig, ziemlich scharf begrenzter Schatten, an dem eine innere dichte und eine äussere lichtere Schale deutlich erkennbar ist.

Sektion: Carcinom, ausgehend von einem grossen Bronchus links im Oberlappen mit ca. faustgrosser dichter carcinomat. Infiltration des benachbarten Lungengewebes. Bronchialdrüsen l. carcinomatös. Carcinom-Metastase in der l. Kleinhirnhemisphäre.

11. Sch.; Kaufmannsfrau. Mehrfach in den Jahren 1902—04 hier.

Anamnese: Hereditär nichts Besonderes; früher gesund. Seit 1901 Beklemmungsgefühl in der Brust, seit 1902 Husten und etwas blutiger Auswurf.

Status: Guter Ernährungszustand, gesundes Aussehen. Schmerzen in der Brust, Beklemmungen, Husten und blutig-eiteriger Auswurf; kein Fieber. Objektiv war der Befund naturgemäss in den verschiedenen Beobachtungsperioden wechselnd; zuletzt, $\frac{1}{2}$ Jahr vor dem Exitus, starke Dyspnoe, reichlich Auswurf, sehr nervös, langsamer Kräfteverfall. Die anfänglich nur kleine Dämpfung rechts vom Sternum wurde später immer deutlicher, nach der Peripherie und nach unten zu. Exitus letalis August 1904.

Röntgenbefund: Tafel XXIV, Fig. 1 und 2: Vom Hilus r. ausgehender Schatten, an seinen seitl. Partien diffus begrenzt; zunächst etwa nur einen Teil des Mittellappens, auf dem 2. Bilde Mittel-

und Unterlappen dicht einnehmend; hier auch Schatten l. am Hilus. Zwischen beiden Aufnahmen 1½ Jahre Zwischenraum.

Sektion: Bronchialcarcinom mit Infiltration des r. Mittel- und Unterlappens und kleinen Herden im r. Ober- und l. Ober- und Unterlappen.

12. Fr., 57 Jahre; Schuhmacher. Aufgenommen 23. III. 04.

Anamnese: Hereditär nichts Besonderes. Früher nie krank; vor 4—5 Jahren Nierenleiden. Seit Oktober 1903 Abmagerung, Husten, Auswurf, zunehmende Dyspnoe; seit Weihnachten wesentliche Verschlimmerung, Auswurf zäh-schleimig, blutig.

Status: Macies, Anämie, Dyspnoe; derbe Drüsen in der r. Supraclaviculargrube; geringes Fieber; Erscheinungen einer diffusen Bronchitis über beiden Lungen; Auswurf blutig-eiterig. Rapider Verfall. Exitus letalis 8. IV. 04.

Röntgenbefund: Tafel XXIV, Fig. 3: Vom Mittelschatten aus gehen r. und l. dichte Schatten, besonders r. dem Mittellappen entsprechend, die dann diffus nach der Peripherie zu ausgreifen, an Dichte und Zusammenhang verlierend, etwa dem Bronchialbaum entlang.

Sektion: Von einem grossen Bronchus r. ausgehendes Carcinom, das den Mittellappen und den untern Teil des r. Oberlappens dichter infiltriert, während zahlreiche grössere und kleinere bronchiale und peribronch. Carcinomknoten die übrigen Lappen durchsetzen. Bronchial- und Clavicular-Drüsen carcinomatös.

13. Bo., 51 Jahre; Schlosser. Aufgenommen 21. II. 05.

Anamnese: Vater gestorben an Mastdarmaffektion (Carcinom?), Mutter an Meningitis. Bisher stets gesund, nur Gonorrhoe. Seit ca. 3 Monaten Schmerzen in der l. Brustseite, Mattigkeit, Abmagerung, Husten und eiterigen Auswurf, seit einigen Tagen Auswurf blutig.

Status: Anämisch, abgemagert; geringes Fieber; Dämpfung im Bereich des l. Unterlappens, Husten, haemorrhagisch-eiteriger Auswurf. Röntgenbild (s. u.) ergibt Schatten ziemlich circumscripirt im l. Unterlappen. Versuch einer Exstirpation des l. Unterlappens. Allmählicher Verfall, zunehmende Anämie, Fieber; Carcinose (?) der l. Pleura. Exitus letalis 19. V. 05.

Röntgenbefund: Tafel XXIV, Fig. 5: Vom l. Hilus nach unten Schatten, allmählich dichter, in den Herzschaten übergehend; leichter, diffuser Schatten in den seitlichen Partien des l. Unterlappens. (Diese Aufnahme wurde bei schon bestehender Pleuritis carcin. gemacht.) Schatten im Bereich der r. Spitze.

Sektion: Operationswunde l. am Thorax. Fast völliger Defekt des l. Unterlappens (reseciert), der Stumpf carcinös; Carcinose der l. Pleura; l. Oberlappen frei. Pericarditis carcinom., Metastasen im Herzmuskel, in der l. Niere und Nebenniere. Alte Tuberkulose an der r. Spitze.

Bevor ich nun einzelne unter den mitgeteilten Bildern etwas eingehender bespreche, mögen einige Betrachtungen über die befolgte Technik vorausgeschickt werden.

Wenn es der Zustand der zu untersuchenden Patienten nur einigermaßen gestattete, haben wir stets die Röntgenographien im Sitzen gemacht, da diese nach unseren Erfahrungen in mancher Beziehung den Vorzug vor den Aufnahmen im Liegen verdienen; wir benutzen seit Jahren zu diesem Zwecke geeignete Stühle, bei Erwachsenen wie bei Kindern. Bei den hier wiedergegebenen Bildern handelt es sich ausnahmslos um Zeitaufnahmen, wobei die Expositionsdauer u. s. w. . . . den jeweiligen Umständen angepasst war. In sämtlichen Fällen wurden stets sowohl ventro-dorsale wie auch dorso-ventrale Aufnahmen gemacht; einzelne Fälle wurden mehrfach im Verlauf der Erkrankung untersucht. Ich brauche wohl kaum auf den grossen Wert hinzuweisen, den diese Aufnahmepaare gerade bei Herderkrankungen der Lunge haben; darauf ist schon früher von Cowl ausdrücklich hingewiesen worden.

Naturgemäss wurde bei unseren Untersuchungen ausser von der Röntgenographie auch von der Durchleuchtung ausgedehnter Gebrauch gemacht; wir beschränkten uns nicht allein auf die ventro-dorsale und umgekehrte Durchleuchtung, sondern nahmen auch in vielen Fällen eine genaue Durchleuchtung in verschiedenen schrägen Durchmesser vor; es sei aber doch gleich hinzugefügt, dass in den meisten Fällen allein den Aufnahmen eine wesentliche Aufklärung zu danken war, während die Durchleuchtung nur dort ausschlaggebende Bedeutung erfuhr, wo nach Lage der Dinge Aneurysmen oder Mediastinaltumoren differential-diagnostisch in Betracht kamen.

Wenn wir nun die Bilder der einzelnen Fälle vergleichen, so können wir aus praktischen

Gründen hier verschiedene Typen unterscheiden in der Lage, Ausdehnung und Art der durch die Neubildung bedingten Schatten. Ausser bei den 4 ersten hier (Tafel XXII, Fig. 1—4) wiedergegebenen Fällen, handelte es sich auch noch in Fall 5 und 6 um Neubildungen, die von einem grösseren oder Hauptbronchus ausgingen und von dort aus im Bereich eines oder zweier Lappen sich ausbreiteten, dieselben meist in eine kompakte Tumormasse umwandelnd; demgemäss ergab auch das Röntgenogramm in diesen Fällen einen vom Hilus ausgehenden, mehr oder minder intensiven, ziemlich scharf begrenzten Schatten bis zur seitlichen Thoraxwand; am häufigsten war bei diesen Fällen der rechte Oberlappen ergriffen, in je einem Falle Ober- und Mittellappen bezw. Mittellappen allein. Bei den Oberlappencarcinomen war die Spitze anatomisch verhältnismässig frei, infolgedessen auch der Schatten dort weniger dicht.

Nur in einem unserer Fälle (Fall 4) war die ganze linke Seite in toto durch Geschwulstmassen infiltriert, daher zeigte das Röntgenogramm einen dichten Schatten über der ganzen Seite, aber auch hier noch geringe Durchleuchtung der Spitze.

Die Deutung des Röntgenogrammes in dieser ersten Gruppe dürfte bei einiger Erfahrung nicht sehr grosse Schwierigkeiten bereiten; Infiltrationsprozesse dieser Art und Ausdehnung bei solcher Lokalisierung gehören jedenfalls zu den Seltenheiten; tuberkulöse Prozesse in dieser Form dürfen gewiss als nicht sehr häufig bezeichnet werden; Mediastinaltumoren oder Aneurysmen kämen wohl hierbei differential-diagnostisch kaum in Betracht; selbstverständlich wird auch in solchen Fällen die Röntgenuntersuchung allein niemals für die Diagnose ausschlaggebend sein.

Viel schwieriger ist die Deutung des Röntgenogrammes in einer weiteren Gruppe von Fällen; hierher gehören Fall 7, 8 und 9. Da handelt es sich um Neubildungen, die von der Lungenwurzel ausgehend circumscribt oder diffus peripherwärts dem Bronchialbaum folgend nach einer Richtung fortschreiten, das Gewebe infiltrierend, dabei jedoch nur einen Teil eines Lappens ergreifen, oder aber einen kleinen Teil ganz dicht durchsetzen und in der Umgebung mehr herdweise auftreten; ein solcher Prozess spielt sich z. B. in Fall 8 ab (Tafel XXIII, Fig. 1), während Fall 7 (Tafel XXII, 5) ein Übergangsbild zwischen diesem und der zuerst besprochenen Gruppe darstellen könnte. In einem späteren Stadium zeigt derselbe Fall allerdings ein wesentlich anderes Bild (Tafel XXII, Fig. 6): hier ist zu der inzwischen gewachsenen Neubildung eine Pleuritis hinzugekommen.

In diese Gruppe möchte ich noch, wie oben erwähnt, den Fall 9 einreihen; von diesem vermag ich zwar das Originalbild nicht vorzuführen, weil die Platte verunglückt ist, aber einen völlig gleichen Röntgenbefund bietet ein Fall dar, der zur Zeit noch in Behandlung ist, Tafel XXIII, Fig. 2. Ich habe diesen Fall deswegen hier nicht näher besprochen, weil die Diagnose noch nicht autoptisch gesichert ist; auch hier geht vom linken Hilus aus ein wenig dichter Schatten nach den mittleren Partien des I. Lungenfeldes, allmählich an Intensität verlierend.

Dass diese zweite Gruppe von maligner Neubildung der Lungen bezw. Bronchien unter Umständen bei der Deutung des Röntgenbefundes grosse Schwierigkeiten bereiten kann, liegt auf der Hand. Es dürfte hier nicht leicht sein, mit Bestimmtheit zu entscheiden, ob die auf der Platte erkennbaren Schatten von erkrankten Drüsen, von primären Mediastinaltumoren oder von erkrankten Bronchien herrühren, während eine Verwechslung mit Aneurysmen wohl auch in diesen Fällen nicht leicht zu befürchten sein dürfte.

Die letzten 4 Fälle zeigen untereinander sowohl wie gegenüber den bereits besprochenen so grosse Verschiedenheiten, dass sie gesondert aufgeführt werden sollen.

In Fall 10 handelt es sich um einen verhältnismässig kleinen Tumor, der durch die einzige gesetzte Metastase (im Kleinhirn) ein schnelles Ende herbeiführte; wie aus dem Röntgenogramm ersichtlich (Tafel XXIII, Fig. 3 u. 4), geht links breitbasig von der Lungenwurzel aus ein peripherwärts halbkugelig ziemlich scharf begrenzter Schatten, an dem eine mediale dichtere und eine laterale hellere Partie deutlich erkennbar ist. Dass man bei der Betrachtung eines solchen Bildes nicht ohne weiteres die Diagnose auf Lungentumor zu stellen berechtigt war,

brauche ich wohl nicht zu betonen. Ein Aneurysma konnte mit ziemlicher Sicherheit auf Grund der Durchleuchtung und der üblichen physikalischen Untersuchungsmethoden ausgeschlossen werden; es konnte aber unter anderen Möglichkeiten vor allen Dingen ein Mediastinaltumor vorliegen. Ich verweise hierbei unter anderen auf Holzknicht (l. c. S. 116, Absatz 2). Dass sowohl Aneurysmen wie auch primäre Mediastinaltumoren ähnliche Bilder liefern können, geht aus den auf Tafel XXIII, Fig. 5 u. 6 gegebenen Abbildungen hervor, die ich der Vergleichung wegen hier mit einschalte; in Fig. 5 handelte es sich um ein mächtiges Aneurysma des Bogens, in Fig. 6 um ein grosses primäres Mediastinalsarkom.

Fall 11 (Tafel XXIV, Fig. 1 u. 2) bietet besonderes Interesse, weil hier die Röntgenuntersuchung schon frühzeitig einen Aufschluss über die vorliegende Erkrankung gab und während einer mehrjährigen Beobachtung durch zahlreiche Aufnahmen das langsame Fortschreiten des pathologischen Prozesses genau verfolgt werden konnte. Die erste Aufnahme (Tafel XXIV, Fig. 1) wurde im Oktober 1902 gemacht: man erkennt rechts vom Hilus ausgehend einen mässig dichten, peripherwärts an Intensität abnehmenden, diffus begrenzten Schatten; aus Fig. 2 derselben Tafel, deren Aufnahme im März 1904 erfolgte, kann man erkennen, wie inzwischen die Neubildung gewachsen war, Mittel- und Unterlappen z. T. ganz dicht infiltrierend. Die im August 1904 vorgenommene Autopsie ergab dann in Bestätigung der Diagnose ein von der Lungenwurzel rechts ausgehendes Bronchialcarcinom mit mächtiger Infiltration der beiden Lappen.

Der nun folgende Fall 12 (Tafel XXIV, Fig. 3) zeigt ein von den übrigen abweichendes Röntgenogramm. Von der rechten Lungenwurzel geht ein grösserer dichter Schatten ab, der einen Teil des Ober- und Mittellappens einnimmt, an den sich weiter nach oben, seitlich und unten mehrere zerstreute kleinere Schatten anschliessen; ebenso, wenn auch in geringerer Ausdehnung, vom linken Hilus aus. Es handelte sich also hier mehr um eine dem Bronchialbaum in seiner Ausbreitung folgende bronchiale und peribronchiale Carcinose. Die Sektion bestätigte vollauf diesen Befund; ein ähnliches Bild bietet Fig. 4, Tafel XXIV; dieser Fall wird hier nur kurz erwähnt, weil er sich noch in Behandlung befindet und die autoptische Bestätigung fehlt. Vergleichsweise sei hier noch ein Bild hinzugefügt (Tafel XXIV, Fig. 6), bei dem es sich um eine Hilus-Drüsentuberkulose mit diffusen peribronchitischen tuberkulösen Herden in beiden Oberlappen handelte; das Bild bedarf wohl keiner weiteren Beschreibung.

Zum Schluss noch einige Worte über den letzten Fall, 13, (Tafel XXIV, Fig. 5). Wie aus dem Röntgenbild ersichtlich, geht vom linken Hilus nach unten ein ziemlich dichter Schatten bis auf den Herzschatten. Derselbe breitet sich dann mehr schleierartig über den ganzen linken Unterlappen; es war hier, wie oben erwähnt, der Versuch gemacht worden, den ursprünglich ziemlich scharf begrenzten Tumor zu extirpieren; es stellte sich jedoch später eine diffuse Carcinose der linken Pleura ein, der Kranke ging bald zu Grunde. Gleichzeitig bestand eine alte Tuberkulose der r. Spitze.

Wie aus dem Mitgeteilten hervorgeht, ist die Lokalisation und die Art der Ausbreitung der primären Lungen- bzw. Bronchialcarcinome eine wechselnde. Daher wird auch das Röntgenogramm verschiedene Formen annehmen. Am häufigsten kommen nach unseren Erfahrungen diejenigen Neubildungen vor, die einen Lappen einnehmen, in zweiter Linie solche, die am Hilus einseitig kleinere oder grössere solide Infiltrationen hervorrufen mit herdförmiger Ausbreitung in der Umgebung, endlich jene Form, die der multiplen herdförmigen Ausbreitung im Verlauf des ganzen Bronchialbaumes entspricht.

Differentialdiagnostisch wird man bei der Deutung des Röntgenogrammes am häufigsten mit Mediastinaltumoren im engeren Sinne (primären oder sekundären) rechnen müssen, dann mit Aneurysmen der Aorta. Erst in dritter Linie wird man an Tuberkulose der Lungen denken müssen, da sie doch in Bezug auf Lokalisation und Ausbreitung im allgemeinen ganz andere Bilder zu liefern pflegt. Schliesslich seien noch einige andere Lungen- und Pleuraerkrankungen erwähnt, wie Gangrän, Abscess, Bronchiectasen, Pleuraschwarten, die unter Umständen auch

differentialdiagnostisch in Betracht kommen können. Beachtenswert ist, dass die Lungenspitze bei den Oberlappencarcinomen verhältnismässig frei bleibt.

Es wird natürlich niemandem einfallen, allein mit Hilfe der Röntgenstrahlen, Aufnahme und Durchleuchtung, ein primäres Lungencarcinom diagnostizieren zu wollen; das Röntgenogramm wird stets nur zusammen mit den übrigen physikalischen und sonstigen Untersuchungsmethoden eine wesentliche Bedeutung beanspruchen. Das aber können wir wohl auf Grund unserer Erfahrungen behaupten: Über die genaue Lokalisation, die Art der Ausbreitung und den Umfang einer solchen Neubildung giebt das Röntgenogramm den sichersten Aufschluss.

Diese Zeilen mögen dazu anregen, unklare Fälle frühzeitiger zur Untersuchung mit Röntgenstrahlen heranzuführen; ob eine Frühdiagnose des Lungencarcinoms in therapeutischer Beziehung eine Bedeutung bekommen wird, das wird vielleicht die Zukunft zeigen.

Tafelerklärung.

Tafel XXII.

- Fig. 1: Carcinom des r. Oberlappens, Fall 1, S. 370.
 Fig. 2: Carcinom des r. Oberlappens, Fall 2, S. 370.
 Fig. 3: Carcinom des r. Ober- und Mittellappens, Fall 3, S. 371.
 Fig. 4: Carcinom der ganzen l. Lunge, Fall 4, S. 371.
 Fig. 5: Carcinom im unteren Teil des l. Oberlappens, Fall 7, S. 371.
 Fig. 6: Derselbe Fall später nach Hinzutritt einer Pleuritis.

Tafel XXIII.

- Fig. 1: Carcinom im unteren Teil des l. Oberlappens, Fall 8, S. 372.
 Fig. 2: Zur Zeit noch in Behandlung befindlicher Fall von vermutlichem Bronchial-Carcinom, cit., S. 374.
 Fig. 3 und 4: Carcinom vom l. Hilus ausgehend, brust- und rückenliegende Aufnahme, Fall 10, S. 372.
 Fig. 5: Grosses Aneurysma des Aortenbogens, cit. S. 375.
 Fig. 6: Mediastinalsarkom, cit. S. 375.

Tafel XXIV.

- Fig. 1 und 2: Bronchialcarcinom, mit vorwiegender Infiltration des r. Mittel- und Unterlappens und kleinen Herden in den übrigen Lappen; zwischen beiden Aufnahmen über $1\frac{1}{3}$ Jahre Zwischenraum. Fall 11, S. 372.
 Fig. 3: Diffuses Bronchialcarcinom, Fall 12, S. 373.
 Fig. 4: Ähnlicher Fall, zur Zeit noch in Behandlung, cit. S. 375.
 Fig. 5: Carcinom im l. Unterlappen, Pleurit. carcin., Fall 13, S. 373.
 Fig. 6: Bronchialdrüsentuberkulose und Peribronchit. tuberkul. beider Oberlappen, cit. S. 375.

Eine Modifikation des stereoskopischen Verfahrens zur Bestimmung der Lage von Fremdkörpern.

Von

Oberstabsarzt Dr. **Gillet** in Berlin.

Die zu beschreibende Methode geht darauf hinaus, die durch Horizontallinien in Centimeter geteilten Abschnitte eines senkrecht auf der photographischen Platte stehenden Massstabes in schräger Projektion von zwei in der bekannten für stereoskopische Aufnahmen vorgeschriebenen Entfernung (von 65 mm) aus auf die Platte zu bringen. Es entsteht hierdurch auf den beiden photographischen Platten je eine Skala aus parallelen Linien, welche stereoskopisch vereinigt die in den Raum senkrecht von der Platte aus vortretenden Centimeter-Masseinheiten deutlich erkennen lassen.

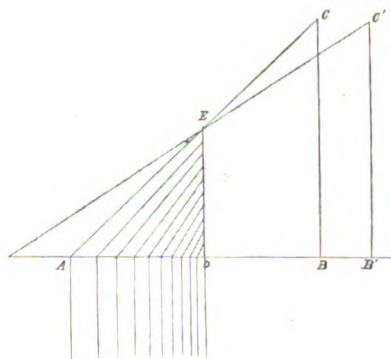
Versuche senkrecht auf die Platte gestellte Bleibenden, welche mit horizontalen, um 1 cm voneinander abstehenden schmalen Spalten versehen sind, vor der eigentlichen Röntgenographie so zu röntgenographieren, dass die oben beschriebenen Skalen photographisch auf den Platten festgelegt sind, haben sich nicht als praktisch erwiesen, indem die mit mehr senkrechten Strahlen gemachte Aufnahme sehr feine, die mit mehr schrägen Strahlen gemachte im Vergleich zu jenen sehr grobe Striche ergaben, welche nachher nicht zu einem scharfen stereoskopischen Bild vereinigt werden konnten. Die Aufnahme war so gedacht, dass die Platte überall abgeblendet werden sollte und nur an der Stelle der aufzunehmenden Skala freigelassen wurde. Es hängt aber die genaue Lokalisation der stereoskopisch zu vereinigenden Masse wesentlich von der Feinheit und geometrischen Genauigkeit der einzelnen auf die Platte gebrachten Skalenstriche ab. Letztere Eigenschaft lässt sich aber gleichfalls nicht durch das Bleibendenverfahren erreichen. Zudem traten insofern noch Schwierigkeiten auf, als nach Herstellung der Skalen-Röntgenographie die nunmehr auf dieselbe Platte zu machende Aufnahme des Körperteils die Skalen oft durch weitere Belichtung zum Teil wieder zerstörte.

Es wurde daher folgende Methode gewählt:

Auf zeichnerischem Wege werden schräge Projektionen eines in Centimeter eingeteilten senkrechten Massstabes auf eine horizontale Linie gemacht, indem man auf der Linie AB (s. Fig.) eine 50 cm lange Senkrechte BC errichtet. DE ist eine zweite auf AB errichtete Senkrechte, welche den in Centimeter eingeteilten Massstab darstellt. Man verbindet nun Punkt C mit den einzelnen Abschnitten von DE und erhält dann auf AD die entsprechenden zu projizierenden Punkte des Massstabes.

Wir errichten nun an jedem Schnittpunkt eine zu AD laufende Senkrechte von je etwa 5 cm Länge. Die Zeichnung wird auf dünnes ebenes Zinkblech aufgetragen. Wir schneiden sodann den gewonnenen Projektionslinien entlang je einen 1 cm langen schmalen scharfen Spalt glatt aus dem Blech heraus und haben unsere Skala zur direkten Verwendung fertig, wenn wir sie noch in richtiger Grösse aus dem ganzen Stück herausgeschnitten und die Länge von DB und BC in Centimetern auf derselben notiert haben.

Wir fertigen uns nun noch eine zweite Projektions-Skala in der Weise an, dass wir AB um 65 mm über B hinaus bis B' verlängern und hier unsere 50 cm lange Senkrechte $B'C'$ errichten. Wir wiederholen von C' aus genau dieselbe Konstruktion wie vorhin und erhalten eine neue Skala, deren Linien weiter auseinanderliegen als bei der zuerst erhaltenen. Wir notieren auf derselben wieder



beide obigen Masse, schneiden die Spalten aus dem Blech heraus und können jetzt ohne weiteres mit beiden Skalen arbeiten. Voraussetzung ist hierbei, dass die beiden stereoskopischen Röntgenogramme bei einem Fokusabstand von 50 cm und einer parallelen Verschiebung von 65 mm gemacht sind und der Fusspunkt des senkrechten Röntgenstrahls durch den Schatten einer kleinen Bleimarke auf der Platte markiert ist.

Man legt jetzt die Blechskalen so auf die fertig hergestellten beiden stereoskopischen Platten, dass der Abstand des Fusspunktes (also des Nullpunktes) der Skala von demjenigen des senkrechten Strahles gleich der notierten Entfernung CB , bzw. bei der korrespondierenden Platte CB' ist und die Skalenstriche auf den beiden stereoskopisch richtig zusammengestellten Platten zu einander parallel erscheinen sowie über korrespondierenden Bildteilen sich befinden. Man ritzt nun den ursprünglich in die Blechscheibe eingerissenen Skalenlinien entlang mit einer harten und spitzen Reissnadel und schneidet so dieselben scharf in die Gelatineschicht ein. Man kann nun unmittelbar zur Bestimmung der Lage des Fremdkörpers schreiten, indem man bei freitäugiger Betrachtung (ohne Prismen) mittels einer vor die Platten gehaltenen Spitze die

stereoskopische Einstellung des Fremdkörpers bewirkt und sodann durch seitliche Verschiebung der frei in der Hand gehaltenen Spitze sieht, welche der Skalenlinien sich in dieser Entfernung decken. Zur leichteren Einstellung und Erkennung der korrespondierenden Skalenlinien bringt man zweckmässig an den Seiten der Blechskala von je 5 zu 5 cm verschiedenartige Zeichen an, die man mit in die photographische Schicht einritz, so dass eine Verwechslung der beiderseitigen korrespondierenden Linien nicht vorkommen kann.

Es ist klar, dass wir derartige Skalen für jede Abweichung des senkrechten Abstandes der Antikathode von der Platte und der seitlichen Röhrenverschiebung von den hier angegebenen Grössen jedesmal besonders anzufertigen haben. Doch sind die Schablonen rasch und leicht hergestellt und wird die Praxis sich mit einem oder ganz wenigen Paaren begnügen können.

Das Verfahren ist so einfach, dass jedes stereoskopische Plattenpaar auf diese Weise in wenigen Minuten zur Besichtigung fertiggestellt ist. Die Genauigkeit desselben lässt bei sorgfältig ausgeführter Zeichnung nichts zu wünschen übrig, da man bei einiger Übung mit blossen Augen ein sehr scharfes Einstellen der korrespondierenden Skalenteile erreicht.

Über die Verschiedenheit der Resultate der Orthodiagraphie und der Perkussion des Herzens.

Von

Oberstabsarzt Dr. **Gillet** in Berlin.

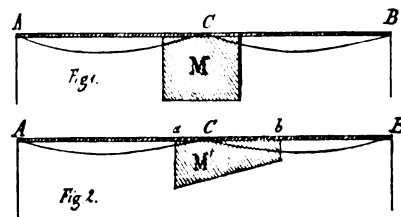
Es ist eine feststehende Thatsache, dass die Resultate der Orthodiagraphie und der Perkussion am Herzen nicht in Übereinstimmung miteinander zu bringen sind, und zwar hat, wie Grunmach 1905 auf dem deutschen Röntgen-Kongress dargelegt hat, ganz besonders die absolute Herzdämpfung ein derartiges Missverhältnis gegenüber der Orthodiagraphie gezeigt, dass er die erstere für „durchaus wertlos“ hält und nur die durch die relative Dämpfung bestimmten Grenzen gelten lassen will, weil sie allein einigermaßen noch mit den orthodiagraphisch erhaltenen übereinstimmen. Über den Wert der relativen Dämpfung sagt Grunmach, dass in einem hohen Prozentsatz der Krankheitsfälle die Figuren derselben den röntgenoskopischen Bildern sehr nahe kommen, ohne sie jedoch an Zuverlässigkeit zu erreichen. So ist nach Schüle oft perkutorisch eine Verbreiterung des Herzens nach rechts gefunden worden, nicht aber orthodiagraphisch, was durch eine saggitale Vergrösserung erklärt werde. Bei gesunden Herzen soll ferner die linke Herzgrenze nur sehr selten in beiden Untersuchungen übereinstimmen. Grunmach fand, dass bei stärkerer Vergrösserung des Herzens nach links über die Mammillarlinie hinaus die Orthodiagraphie nicht ganz zuverlässige Ergebnisse liefert; es scheint also, dass er hier der Perkussion den Vorrang vor der Orthodiagraphie einräumen will. Nun ist aber gegen die Resultate der Orthodiagraphie, wenn sie richtig ausgeführt wird, nichts einzuwenden; denn sie giebt uns ein unbedingt genaues senkrecht Projektionsbild des Herzens auf eine Ebene. Die Perkussion thut dies jedoch nicht, sondern richtet sich einmal nach dem mehr oder weniger dichten Anliegen des Herzens an der Brustwand, sodann auch, wie weiter unten gezeigt werden soll, nach seiner Massenverteilung.

AB (Fig. 1.) stelle den Querschnitt einer dünnen elastischen Platte dar, welche einen luftgefüllten, nach allen Seiten verschlossenen Raum bedeckt; es befinden sich unterhalb dieser Platte in *A*, *B* und in der Mitte *C* zwischen beiden feste Unterstützungspunkte.

Wird dieselbe nun durch Stösse von oben in Schwingungen versetzt, so erscheint der durch die Schwingungen der eingeschlossenen Luft hervorgerufene Perkussionston mitten zwischen *AC* und *BC* am lautesten, da ja die Exkursionen der Platten hier am stärksten sind, und nimmt entsprechend den auf die beiden Kurven *AC* und *CB* gefällten Ordinaten nach den

Seiten hin gleichmässig ab, d. h. es entsteht in demselben Masse allmählich zunehmende Dämpfung des Schalles.

Befindet sich unterhalb C eine der Platte dicht anliegende, gleichmässig verteilte, etwa würfelförmige Masse M , deren Schwerpunkt senkrecht unter C liegt, so werden die Schwingungsverhältnisse der Plattenhälften sich ganz ähnlich verhalten, auch wenn man den festen Unterstützungspunkt unter C entfernt und die Trägheit des Körpers als solchen fungieren lässt. Es werden in gleichen Abständen von C nach A und B hin, immer gleiche Schallverhältnisse sein. Nehmen wir indessen statt des regelmässig gestalteten Körpers, dessen Schwerpunkt mit seinem geometrischen Mittelpunkt zusammenfällt, einen keilförmig gestalteten M' (Fig. 2), dann werden sich die Schwingungsgrößen der Plattenhälften erst dann wieder in der früheren symmetrischen Anordnung zeigen, wenn der Schwerpunkt der Masse senkrecht unter C liegt. Es wird sich also bei a eine geringere Schallwirkung zeigen als bei b , oder anders ausgedrückt, der über b erhaltene Schall wird auf der anderen Seite über a hinaus nach A hin an einer Stelle zu finden sein, unter welcher von der Masse nichts mehr sich befindet, mit andern Worten, die Dämpfungsgrenze von a wird nach A hin verbreitert erscheinen.



Da nun das Herz eine derartige exzentrische Lage seines Schwerpunktes infolge seiner kegelförmigen Gestalt besitzt, so ist es erklärlich, dass die Perkussion nach rechts eine Verbreiterung liefern kann, welche die Orthodiagraphie, welche sich ja um die innerhalb des vom senkrechten Strahl umgrenzten Körpers liegende Masse nicht kümmert, nicht bestätigt. Aber es wird hierdurch auch der Grund klar, weshalb die Orthodiagraphie die Vergrößerung des Herzens nach links scheinbar nicht richtig wiedergibt, während die Perkussion dies thun soll. Durch die linksseitige Vergrößerung wird nämlich der Schwerpunkt des Herzens nach links, also mehr nach seiner Spitze hin, verschoben, und somit findet ja nach obigem auch eine Verschiebung der Schallintensität, also eine Verbreiterung der Dämpfung nach links, statt, und dies würde selbst dann der Fall sein, wenn die Lage der Herzspitze durch die krankhafte Vergrößerung unbeeinflusst bliebe, also lediglich infolge der nach links hin stattgefundenen Schwerpunkt-Verschiebung.

Wie man hieraus ersieht, muss man demnach der Perkussion eine grössere Empfindlichkeit als der Orthodiagraphie zuschreiben, da sie imstande ist, nicht nur über die Flächen-, sondern auch über die Massenausdehnung des Herzens zu unterrichten.

Diese Betrachtung soll weit davon entfernt sein, die alleinige Erklärung der bei der Perkussion praktisch in Frage kommenden physikalischen Grundsätze zu enthalten, aber sie dürfte doch einen nicht unwichtigen Faktor derselben beleuchtet haben.

Röntgenstation des Garnison-Lazarets II, Berlin.

Über Fehlerquellen bei der Orthoröntgenographie.

Von

Oberstabsarzt Dr. Gillet.

Die Orthoröntgenographie hat vor der Orthodiagraphie einen entschiedenen Vorrang insofern, als ihr eine grössere Objektivität, ja ihren Darstellungen die Eigenschaften eines Dokumentes nicht abzusprechen sind, was man von der Orthodiagraphie, so einwandfrei ihre Resultate bei erlangter Übung auch sein mögen, nicht in dem Masse behaupten kann. Soll aber die Orthoröntgenographie dieses Prädikat in vollem Masse verdienen, so muss man bei Anwendung derselben einer gewissen Vorsicht sich befleissigen.

Es ist schon 1905 von Immelmann hervorgehoben worden, dass diese Aufnahmen mit enger Blende zu machen seien. Indessen hat die Grösse der Blendenöffnung für den praktischen Gebrauch ihre Grenzen. Wählt man dieselbe weit (etwa 4 cm), so erhält man bereits ein ziemlich stark divergierendes Strahlenbündel, welches leicht erhebliche Fehler in der Zeichnung bedingen kann. Arbeiten wir mit einer solchen Blende, so ist es auf jeden Fall erforderlich, dass wir die Herzgrenzen — um diese soll es sich hier nur handeln — ausschliesslich mit dem central gelegenen Teil des Strahlenbündels bestreichen und uns keinerlei seitliche Abweichungen erlauben. Denn sobald wir den Herzrand mit den divergierenden Strahlen bestreichen, wird die auf der photographischen Platte erhaltene Schattengrenze entweder zu weit nach dem Herzbild hin oder vom Herzbild weg projiziert, also ein zu kleines oder ein zu grosses Bild erhalten.

Sehen wir nun zu, wie sich die Projektion in dem Falle gestaltet, dass wir den Herzschattenrand nur mit dem senkrechten Strahl bestreichen. Wie verhalten sich hierbei die excentrisch gelegenen Strahlen, welchen doch auch ebensoviel Anteil an der Belichtung der Platte zukommt wie den central gelegenen? Setzen wir zunächst den einfachsten Fall: Der die Blendöffnung genau diametral schneidende Herzrand entspreche einer geraden Linie. In diesem Fall liegen sämtliche ihn bestreichenden Strahlenbündel, auch die divergierenden, in einer zur photographischen Platte senkrechten Ebene; da diese letztere die erstere bekanntlich in einer geraden Linie schneidet, so erhalten wir infolgedessen auch eine geradlinige Schattenprojektion. Dieselbe fällt aber, da wir mit divergierenden Strahlen arbeiten, wesentlich länger aus als der von der Blende eingefasste Herzabschnitt. Dies würde nicht von Belang sein, wenn der von der fortschreitenden Blende aufzunehmende nächste Herzabschnitt die geradlinige Fortsetzung des vorhergehenden wäre. Weicht derselbe aber ab, wie das in Wirklichkeit fortgesetzt der Fall ist, und nimmt nach der Lichtseite hin eine konvexe oder konkave Form an, so wird die Projektionsgrenze des gekrümmten Abschnittes vom überschreitenden geradlinigen Strahl im ersten Fall nach der Lichtseite, im zweiten Fall nach der Schattenseite hin überschritten. Da wir nun es bei den Konturen des Herzens vorwiegend mit mehr oder weniger gekrümmten Kurven zu thun haben, so erneuert sich dieser Vorgang des Überschreitens der Schattengrenzen fortgesetzt. Wir erhalten demnach überall mehr oder weniger verwaschene Grenzen, und zwar erscheint dieser Fehler um so beträchtlicher, je stärker die Krümmung der bestrichenen Herzabschnitte ist. In der That zeigen die Orthoröntgenogramme, welche in dieser Weise aufgenommen, sind die undeutlichsten Grenzen an der Herzspitze.

Man ersieht hieraus, wie wichtig es ist, zur Erzielung eines möglichst scharfen Bildes, die centralen Strahlen möglichst genau den Schattenkonturen entlang zu führen, um möglichst nur die eine Fehlerquelle, welche wir oben erörtert haben, in Kauf zu nehmen.

Durch die Wahl einer bedeutend engeren Blende sind wir nun zwar im Stande, diesen mit den Krümmungen des Herzrandes verbundenen Fehler theoretisch so zu sagen ganz zu vermeiden; dieses Verfahren ist aber in der Praxis nicht verwendbar, weil bei zu enger Blende die Orientierung auf dem Fluoreszenzschirm derartig erschwert wird, dass es nicht mehr möglich ist, die Lage und Richtung der Konturen des Herzschatens zu erkennen. Ausserdem würden wir ein von ganz schmalen Belichtungsstreifen umgrenztes Röntgenogramm erhalten, an welchem die Übersichtlichkeit sehr gelitten haben würde und welches, was die Bequemlichkeit und Schnelligkeit der Ausführung anbetrifft, dem orthodiagraphischen gegenüber entschieden im Nachteil wäre. Man könnte nun versuchen, diesem Übelstand dadurch aus dem Wege zu gehen, dass man mit dem senkrechten Strahlenbüschel in kreisender Bewegung über die Schattengrenzen hinwegfährt, um breitere Partien zu treffen; aber hierdurch würden wir durch abwechselndes Bestreichen des Herzrandes bald mit divergierenden, bald mit senkrechten Strahlen erst recht wieder verschwommene Umrisse erhalten.

Ich möchte daher vorschlagen, die Blendenöffnung so weit zu verringern als die sichere Orientierung dies noch erlaubt. Die Kreisform der Blende dürfte sich hierbei als sehr unge-

eignet erweisen, da sie das Gesichtsfeld nach jeder Richtung hin gleichmässig einschränkt, was indessen zur Erreichung unseres Zieles gar nicht notwendig ist. Halten wir uns mit dem Mittelpunkt unserer Blende streng über dem Herzschatte rand, so kommt es einzig darauf an, möglichst kleine Abschnitte dieses letzteren in die Blende aufzunehmen, um der schädlichen Wirkung der Kurven aus dem Wege zu gehen. Die Blende braucht demnach nur nach dieser Richtung eng zu sein, während in der zu derselben senkrecht stehenden Richtung das leuchtende Feld breit genommen werden kann, damit wir die Orientierung uns erleichtern können. Fehler können hieraus in keiner Weise entstehen. Wir geben infolgedessen dem Blendenausschnitt eine oblonge Gestalt, etwa 20×5 mm und bringen denselben im Centrum eines aus Bleiblech hergestellten Kreises an, welchen man in seiner Ebene um den Mittelpunkt während der Aufnahme des Röntgenogramms an einem vom Fluoreszenzschirm aus zu handhabenden Griff stets so drehen kann, dass der Blendenausschnitt mit der Mitte seiner Längsachse überall den Herzschatte rand schneidet.

Dieses Verfahren muss man sich zuerst einüben, doch ist es sehr bald erlernt.

Es sei noch ein zweites Verfahren hier angeführt, welches denselben Zweck auf einem andern Wege fast ebenso sicher erreicht:

Wenn man nämlich eine grössere Bleibendenöffnung von etwa 4 cm Durchmesser mit einer Aluminiumplatte verschliesst, welche im Centrum der Bleibendenöffnung auch eine solche von nur etwa 5 mm d. hat und eine Dicke besitzt, welche die Herzschatte grenzen auf dem Fluoreszenzschirm derartig abschwächt, dass sie für das Auge eben noch zu erkennen sind, so werden diese durch das Aluminium filtrierte, excentrischen Strahlen auf der Röntgenplatte kaum zur Wirkung kommen, während die durch das Aluminium-Blendenloch ungehindert hindurchgehenden centralen Strahlen dies in vollstem Masse thun können. Man erhält also scharfe Konturen bei leichter Orientierung im grossen Gesichtsfeld. Diese Aluminiumblende lässt sich zweckmässig als Rotationsblende hinter der Bleiblende anbringen, so dass die einzelnen mit je einem Loch versehenen Sektoren in Dickenverhältnissen zwischen 0,5 bis 5 mm variieren. Man kann dann sehr leicht den für die jeweiligen Strahlen erforderlichen Sektor einstellen.

Ich möchte hier noch hinzufügen, dass ich Orthoröntgenogramme nie auf Platten aufnehme, welche unabhängig vom Patienten fixiert sind, da hier die geringste Bewegung des letzteren unscharfe Bilder ergibt. Ich fixiere die Platten stets mittelst eines um den Körper gelegten Gummibandes und vermag hierdurch dieselben in jede ruhige und erwünschte Lage zu bringen. Dieses Verfahren macht eine besondere Fixierungsvorrichtung für den Patienten, wenn er es versteht auch nur einigermassen still zu stehen oder zu sitzen, überflüssig, da ja die Platte jede seitliche Bewegung des Patienten mitmacht und daher erhebliche Fehler nicht entstehen können.

Ein neuer Blendenschutzkasten.

Von

Dr. Peters, Assistenzarzt am Krankenhause Bergmannsheil zu Bochum.

Die nachfolgenden Zeilen sollen die Aufmerksamkeit auf einen neuen Blendenschutzkasten lenken, der in unserem Röntgenlaboratorium durch seine universelle Verwendbarkeit sich als sehr brauchbar bewährt hat und zu einem unentbehrlichen Gerät geworden ist.

Die neue Konstruktion ist aus einer Abänderung des von der bekannten Firma Max Kohl-Chemnitz in den Handel gebrachten Schutzkastens mit Irisblende hervorgegangen, der aus den Katalogen der Firma wie von der Röntgenausstellung 1905 her meist wohlbekannt sein dürfte.

Doch sei unter Beifügung einer Abbildung dieses Ausgangsmodells (Fig. 1) noch eine kürzere Erklärung desselben gegeben.

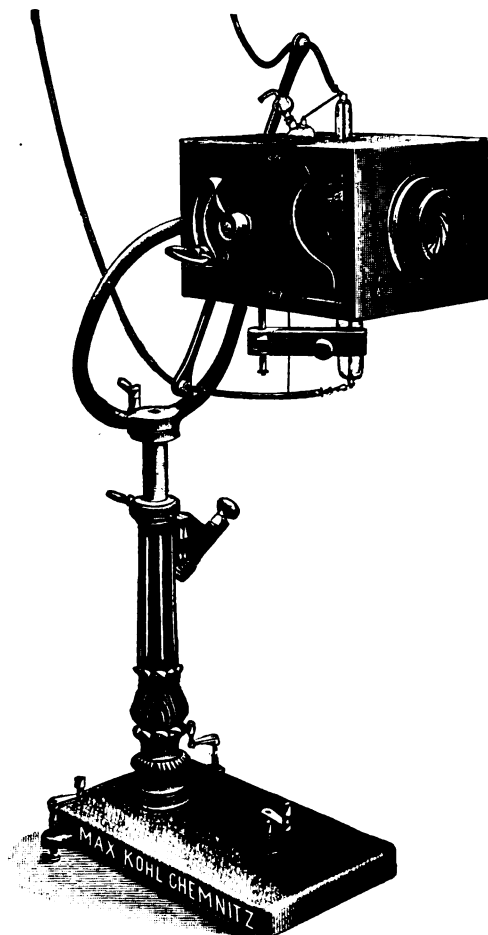


Fig. 1.

Der Kohlsche Schutzkasten ähnelt im wesentlichen dem von Levy-Dorn, hat aber vor diesem eine Reihe von nicht zu unterschätzenden Vorzügen voraus: so die Anwendung der Irisblende und die sehr praktische Aufhängung des Kastens in einem trotz seiner Grösse leicht zu handhabenden fahrbaren Stativ, das, soweit es durch die Abbildung nicht schon erklärt ist, in Kürze erläutern mag.

In einer weitausholenden Gabel aus Guss-eisen ist der Schutzkasten in horizontalem Lager aufgehängt, in dem er um etwa 100° drehbar und in jeder Lage festzustellen ist. Die Gabel ist durch eine Drehvorrichtung mit Schnecken-trieb leicht auf und nieder zu kurbeln, zugleich auch noch um eine vertikale Achse beliebig dreh-bar und in jeder gewünschten Lage festzustellen. Ein fahrbares, solides Bodengestell sorgt für die nötige Stabilität.

Der aus Nussbaumholz gefertigte Kasten ist mit Bleiblech ausgekleidet, zwecks Einsetzens der Röhre an der Vorder- und Rückwand mit schmalen Öffnungen versehen und zugleich in seiner oberen Hälfte in einem Scharniergelenk aufklappbar. An den Seitenwänden angebrachte Bleiglasfenster sollen eine Beobachtung der Röhre während des Betriebes ermöglichen. Die im Bodenteil angebrachte Irisblende ist in Weiten von 3—9 cm verstellbar und trägt an ihrer Aussenseite einen breiten und hohen Hartgummi-

ring. Eine einfache Vorrichtung ermöglicht das Einsetzen von Bleiglastriechern zur therapeutischen Bestrahlung.

Bot somit dieser Schutzkasten in seiner äusseren Form mit seinem absoluten Schutze gegen die schädliche Wirkung der Strahlen viel Bestechendes, so war er doch in seiner Anwendung ein ausserordentlich schwerfälliges Instrument; dem Bestreben, eine gute Schutzwirkung zu erzielen, war der Vorzug der Handlichkeit geopfert worden. Das Einsetzen und vor allem das Centrieren der Röhre war bei der ganzen Konstruktion des Kastens sehr erschwert und zeitraubend, so dass der Schutzkasten in unserem stark in Anspruch genommenen Laboratorium kaum zur Verwendung kam. Als besonders unangenehm erwies sich die Enge der Durchlassöffnungen und die Form des Röhrenhalters.

Diese Übelstände bewogen mich zu einer Umänderung des Schutzkastens, die von der Firma Kohl in dankenswert guter Weise nach meinen Angaben ausgeführt wurde.

Ich ging von der Erwägung aus, dass ein nach oben offener Bleikasten, wenn seine Grösse und namentlich seine Höhe genügend sind, um auch eine grössere Röhre vollständig zu umschliessen, zwar nicht eine absolut vollkommene Ablendung aller Strahlen bewirkt, aber doch in praktischer Beziehung vollständig ausreichende Schutzwirkung gewährt.

Eingehende Versuche mit dem von Kohl gelieferten Versuchsmodell, die wir in unserem Laboratorium bereits seit einiger Zeit vorgenommen haben, ergaben auch ein in jeder Beziehung befriedigendes Resultat. Aufnahmen jeder Art — Übersichts- wie Detailaufnahmen — liessen sich erfolgreich unter Erzielung tadelloser scharfer Bilder ausführen.

Eine Beschreibung der neuen Einrichtung soll jetzt folgen. (Fig. 2.)

Das Stativ mit Aufhängevorrichtung ist im wesentlichen beibehalten worden, da es sich durch seine gute Beweglichkeit als sehr brauchbar befunden hat; ebenso hat auch die Anbringung der Irisblende keine Änderung erfahren.

Der Kasten selbst hat eine Grösse und eine Höhe erhalten, dass die gebräuchlichsten Röhren Verwendung finden können; eine Ausnahme bilden wohl nur die Polyphos-Röhren, für die aber die fabrizierende Firma bereits einen besonderen Schutzkasten auf den Markt gebracht hat. Als Ausgangstyp ist die Müllerröhre verwandt worden.

Zwecks bequemer Durchführung des Röhrenhalses, der Regenerationsvorrichtung und des Wassergefässes der Kühlröhren haben die Vorder- und Rückwand des Kastens, die im übrigen beim Gebrauch in der Regel dem Untersucher abgewendet sind, eine nach oben sich kelchglasartig verbreiternde Schlitzung erhalten.

Ein kleiner, sich abzweigender Seitenschlitz, an der dem Röhrenhalter zugewandten Seite, dient zur bequemen Durchführung des Evacuationsansatzes der Röhre. Er ist durch einen Bleischieber verschliessbar.

Zu bemerken ist, dass auf der nach dem Versuchsmodell angefertigten Abbildung diese Öffnungen der Vorder- und Rückwand grösser erscheinen, als vielleicht dem Zwecke einer ausreichenden Abblendung dienlich. Durch weitere Erprobungen haben wir inzwischen festgestellt, dass diese Durchlassöffnungen wesentlich kleiner gehalten werden können, besonders an der Rückwand des Kastens, ohne ein schnelles Einsetzen der Röhre zu erschweren. Bei den weiteren Exemplaren des Schutzkastens soll dieser Erfahrung Rechnung getragen werden, da auf diese Weise die Gefahr des Austritts von Strahlen durch diese Öffnungen noch mehr verringert wird.

Als Drahthalter dienen zwei an den Seitenwänden angebrachte, um eine horizontale Achse dreh- und feststellbare Holzstäbe mit Porzellanringen.

Als bequeme Visiervorrichtung ist durch die Innenwände eine durch die Mitte des Blendenkreises gelegte weisse Linie gezogen, die ein rasches Centrieren ermöglicht. Der vermittels einer Kurbeleinrichtung zu bedienende Röhrenhalter macht auch das Befestigen der Röhre zu einer einfachen Prozedur.

Eine Beobachtung der Röhre während des Betriebes ist gut möglich. Die Bedienung des Schutzkastens ist ein Werk weniger Minuten.

Nach den in unserem eigenen Laboratorium gemachten Erfahrungen glaube ich den Schutzkasten in seiner neuen Form in jeder Beziehung empfehlen zu können. Er bietet bei vollkommen ausreichender Schutzwirkung alle Vorteile der Blendenanwendung, ist zur Durchleuchtung, Photographie und Bestrahlung gleich gut geeignet und besitzt dabei den Vorzug guter Handlichkeit.

Der Vertrieb des neuen Blendenkastens ist der Firma Max Kohl in Chemnitz übertragen worden.




Fig. 2.

Über Röntgenschutzhandschuhe.

Von

Dr. Arthur Wodarz, Ratibor, Spezialarzt für Chirurgie.

Die Röntgenstrahlen üben auf die mit denselben dauernd arbeitenden Personen zweifellos in mannigfacher Weise einen schädigenden Einfluss aus. Mit Recht schreibt deshalb Albers-Schönberg¹⁾: Es ist eine unabweisbare Pflicht der Vorsteher von Krankenhäusern und Kliniken, in genügender Weise für den Schutz der im Röntgenlaboratorium arbeitenden Ärzte und Schwestern zu sorgen.

Wenn ich nun im Folgenden über eine besondere Art von Röntgenhandschuhen eine Mitteilung mache, so ist es weniger meine Absicht, bessere Vorschläge zu machen, möchte vielmehr dieses den Technikern überlassen, als auf das Ungenügende des Schutzes, den solche Handschuhe geben, aufmerksam zu machen und vor ihrem Gebrauch als genügenden Schutz zu warnen. Ich meine die Handschuhe aus Leder oder Stoff, welche auf den Streckflächen der Finger und der Hand übereinander greifende Bleiplatten oder Bleisalze enthalten.

Ich muss vorausschicken, dass ich im Jahre 1900, als Schutzvorrichtungen gegen Röntgenstrahlen noch nicht bekannt waren, an einer erheblichen Verbrennung der Haut um die Nägel besonders der Zeige- und Mittelfinger herum litt. Nachdem ich mich dem Bereich der Röntgenstrahlen vollkommen entzogen hatte, heilte die Verbrennung innerhalb etwa eines halben Jahres. Aus äusseren Gründen fing ich erst Mitte Dezember 1905 wieder an, mit Röntgenstrahlen zu arbeiten.

In die Zwischenzeit fällt eine Beobachtung, welche ich nicht unterlassen möchte zu erwähnen. An heissen, sonnigen Sommertagen (auch des letzten Sommers), wenn ich die Hände längere Zeit dem Sonnenlicht aussetzte (beim Tennisspielen, auf der Jagd), merkte ich um den Nagel der Zeigefinger herum ein leises Jucken und Brennen. Sehr spärlich folgten vereinzelt aber deutlich kleine Bläschen der Oberhaut, welche jedoch nicht zur Geschwürsbildung führten, sondern in einigen Tagen verschwunden waren. Nach meinen späteren Erfahrungen stehe ich nicht an zu behaupten, dass intensives Sonnenlicht sehr wohl imstande ist, eine mit Röntgenstrahlen früher einmal verbrannte Haut längere Zeit nach Heilung der Verbrennung zur Reaktion zu bringen.

Bei Wiederaufnahme der Arbeiten mit Röntgenstrahlen bediente ich mich der oben beschriebenen Handschuhe und war im Gebrauch der sonstigen Schutzmittel (Bleischutzwand, Schutzschürze) nachlässig, wenn ich mich auch bemühte, die behandschuhten Hände nicht direkt den Röntgenstrahlen auszusetzen. Anfang Januar 1906 schon fühlte ich das mir wohlbekanntes, noch in übler Erinnerung stehende erste Zeichen der Verbrennung durch Röntgenstrahlen, eben jenes leise, feine nicht nachlassende Jucken und Brennen mit bald folgender Bildung kleiner, mit wasserheller Flüssigkeit gefüllter Bläschen der Oberhaut um die Nägel der Zeigefinger herum, dem sich eine binnen Monatsfrist heilende geschwürige Eiterung des Nagelpfalzes anschloss.

Ich befinde mich in Übereinstimmung mit anderen²⁾, wenn ich behaupte, dass eine Haut, welche eine Verbrennung durch Röntgenstrahlen überstanden hat, längere Zeit danach grosse Geneigtheit zeigt, schon bei geringer nochmaliger Bestrahlung wieder zu reagieren. Es giebt also eine solche Haut ein viel feineres Testobjekt ab dafür, ob ein Schutz genügend gegen Röntgenstrahlen ist oder nicht, als eine gesunde. Die Röntgenstrahlendosis, welcher der Zutritt nicht verwehrt wird, braucht nur klein zu sein, um neue Verbrennungserscheinungen hervorzurufen. Von einem genügenden Schutz, in diesem Falle der Finger, muss aber gefordert werden, dass gar keine Röntgenstrahlen auf die Haut einwirken können.

¹⁾ Fortschritte auf dem Gebiete der Röntgenstrahlen. VIII, 5, p. 360.

²⁾ Freund, Grundriss der Radiotherapie. Wien, 1903, p. 251.

Die „Dosierung“ der Röntgenstrahlen.

Von

Bohumil Jirotko, Berlin.

Die „Dosierung“ der Röntgenstrahlen, das heisst eine genau dem Zweck und der Dauer der jedesmaligen Behandlung oder Aufnahme angepasste Zumessung der Bestrahlungsenergie ist, wie man weiss, ein seit langer Zeit angestrebtes Ziel der Röntgenologen, ohne dass es bisher gelungen wäre, vollkommen einwandfreie und zuverlässige Resultate zu erzielen.

Allen den Wegen nachzugehen, die zum Ziele hätten weisen sollen, würde zu weit führen; auch ist darüber in der einschlägigen Litteratur ja ausführlich geschrieben worden. Es genüge der Hinweis, dass sämtliche Methoden zur Bestimmung der Bestrahlungsquantität auf direkter Strahlenmessung beruhten. Einzig und allein Gaiffe hat die Strahlenmenge so, wie auch ich, aus der Messung der elektrischen Grössen festzustellen gesucht. Die Ergebnisse und Schlüsse, zu denen er gelangte, sind jedoch von den meinen wesentlich verschieden.

Die Gaiffeschen Angaben sind in der Fachlitteratur ebenfalls eingehend dargelegt und diskutiert worden, auch hier darf ich deshalb von einer Besprechung absehen, um mich gleich der Darstellung der von mir vorgeschlagenen Methode zur „Dosierung der Röntgenstrahlen“ zuwenden zu können.

Vorausschicken möchte ich dabei nur eine Erläuterung des Begriffes der „harten“ und der „weichen“ Röntgenröhren, weil von diesem Unterschiede im Verlaufe meiner Ausführungen des öfteren die Rede sein wird.

Es gelingt bekanntlich niemals, das Evakuieren der Röhren bis zur völligen Luftleere zu treiben, gewisse Luftrestchen bleiben immer in der Röhre zurück.

Die Erfahrung lehrt nun, dass die Grösse eben dieser Luftrestchen auf die Art der Durchstrahlung einen ganz bestimmten Einfluss ausübt. Sind die Rückstände nämlich bedeutend, so erscheinen auf der photographischen Platte oder dem Bariumplatincyanürschirm nur die weichen Teile (etwa der Hand) durchleuchtet, während die Knochen lediglich als verschwommene, dunkle Schatten sichtbar werden. Diese unvollkommenen evakuierten Röhren, die nur die „weichen“ Teile durchleuchten, werden „weiche Röhren“ genannt.

Werden dagegen die Luftrestchen bis auf die erreichbaren Minimalrückstände gebracht, so durchleuchtet die Röhre auch die „harten“ Teile, die Knochen, die alsdann ganz dünn und hell erscheinen. Solche fast gänzlich luftleeren Röhren, die auch die „harten“ Teile durchleuchten, werden als „harte Röhren“ bezeichnet.

Bei der immensen Wichtigkeit des Härtegrades einer Röhre für die Dosierung der Strahlen wie überhaupt für die gesamte Röntgentherapie wäre seine Bestimmung aus den eben dargelegten Erscheinungen eine zu primitive und vor allen Dingen eine zu subjektive, uneinheitliche. Denn das massgebende Urteil hat hier das menschliche Auge abzugeben, das für eine quantitativ genaue Messung als Messinstrument gar nicht in Frage kommen kann.

Ich benutze deshalb für meine Messungen Instrumente, deren Zuverlässigkeit wissenschaftlich längst anerkannt und deren Gebrauch dem Röntgenologen vertraut geworden ist: Das Milliampèremeter und das Voltmeter; beide zugleich Apparate, die weder durch die Röntgenstrahlen selbst, noch durch die sogenannten sekundären Strahlen beeinflusst werden können. Mit Hilfe dieser Instrumente kann der Härtegrad einer jeden Röhre zu jeder Zeit festgestellt und auch während des Betriebes kontrolliert und nach Bedarf einreguliert werden.

Eben diese Messinstrumente geben mir auch die Unterlagen für eine genaue Dosierung der Strahlen. Da hierbei noch verschiedene Faktoren zu berücksichtigen sind, habe ich die nachfolgende praktische Angabe ausgearbeitet. Wenn die Messung nach ihr vorgenommen wird, dürfte man zu denselben Ergebnissen gelangen, die auch ich erzielt habe, und die, wie

mir die hier ebenfalls reproduzierten Photographien zu beweisen scheinen, wohl die unanfechtbarsten sind, die bisher überhaupt erzielt wurden.

Regel: Ein und dieselbe Röntgenröhre giebt, Anschluss an ein und dasselbe Induktorium und gleiche Frequenz vorausgesetzt, bei gleichem numerischen Werte **des Produktes aus Spannung, Stromstärke und Zeit** praktisch ein und dieselbe wirksame Strahlenmenge.

Es sei:

- J die sekundäre Stromstärke in Milliampère
- E die primäre Spannung in Volt
- T die Zeitdauer der Bestrahlung in Sekunden,

so ist

$E \times J \times T$: das als blosse Zahlengrösse anzusehende, massgebende Produkt.

Danach ergeben also die 3 folgenden Belichtungen, wenn sie mit ein und derselben Röhre, mit ein und demselben Induktorium bei ein und derselben Frequenz ausgeführt werden, praktisch auch ein und dieselbe Strahlenmenge:

J (gemessen sekundär in Milliampère)	E (gemessen primär in Volt)	T (gemessen in Sekunden)	$E \times J \times T$. (Zahlenwert) rund
1	80	40	3 200
1,5	90	23,8	3 200
2	100	16	3 200

Aus Gründen der Bequemlichkeit und Kürze dürfte es sich empfehlen, dem Dreizahlenprodukt einen kurzen Namen zu geben. Ich möchte es in meinen sich anschliessenden Beispielen *Vlast* nennen. Dann können wir mit Bezug auf obiges Beispiel sagen:

Bei 3 200 „*Vlast*“ haben wir trotz Variationen in Stromstärke, Spannung und Zeit dieselbe Bestrahlung ausgeführt.

Eine nach meiner eben formulierten Regel vorgenommene röntgentherapeutische Behandlung würde daher nachstehendes Protokoll ergeben:

Richard Schultze, Polier . . . 39 Jahre alt . . . etc. . . . etc. . . .
 Krankheit: Lupus . . . oder etc. . . .
 Nummer der Röntgenröhre . . . 5 oder etc.
 Frequenz (Periodenzahl) 45 oder etc.
 Primäre Spannung 80 Volt oder etc.
 Sekundäre Stromstärke 1,0 Milliampère . . . oder . . . etc. } 3 200
 Zeitdauer der Bestrahlung . . . 40 Sekunden . . . oder . . . etc. } *Vlast*
 Bei z. B. total 3 200 *Vlast* (od. etc.) also 10 maliger Bestrahlung mit 3 200 *Vlast*
 . . . vollständige Heilung oder etc. . . . erzielt.

Aus solcher kurzen und wenig Zeit erfordernden Notiz erkennt man, wie es für statistische Zwecke und ärztliche Gutachten oft wünschenswert sein kann, wenn die Protokolle registriert und aufbewahrt werden, auch noch nach Jahren ausser den Personalien des Patienten den Stand der Krankheit vor, nach und während der Behandlung, Nummer und Härtegrad der Röhre (aus der Strom- und Spannungsnotiz) und eben die zur Anwendung gekommene Strahlenmenge in „*Vlast*“.

Diese Protokolle bilden also einen reichen Erfahrungsschatz für den behandelnden Arzt, nach denen er geradezu bestimmte Behandlungsnormen ausbilden kann.

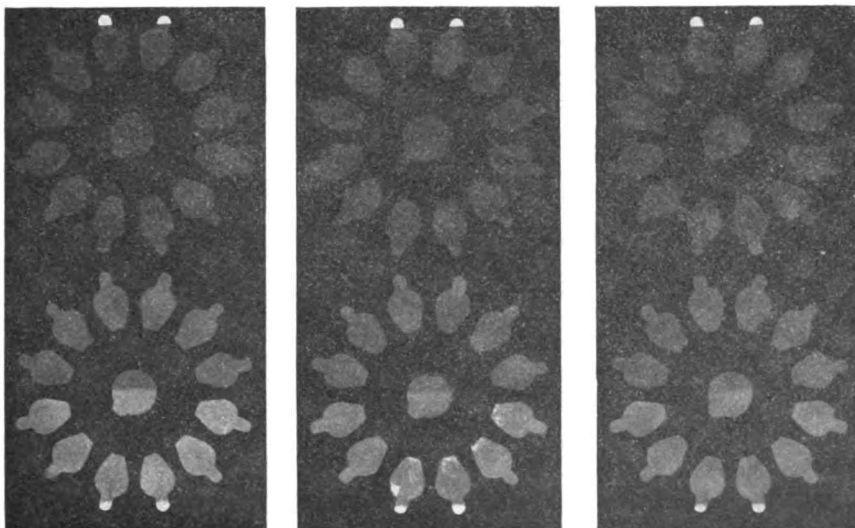
Zur Illustration meiner Behauptung, dass bei gleichem Zahlenwerte des „*Vlast*“ benannten Produktes praktisch stets die gleiche Bestrahlung erzielt wurde, wie beliebig man auch die einzelnen Faktoren E, J und T variere, habe ich eine grosse Anzahl röntgenphotographischer Aufnahmen gemacht, von denen einige hier dem Leser vor Augen geführt seien.

Jeder der 3 Teile der Figur 1 ist so zum Beispiel mit rund 1155 „Vlast“ aufgenommen worden. Die Variationen von Strom, Spannung und Zeit verteilen sich auf die 3 Aufnahmen wie folgt:

Teil I	0,7 Milliampère	55 Volt	30 Sekunden	} 1155 Vlast.
Teil II	1,6 „	65,5 „	11 „	
Teil III	2,0 „	72 „	8 „	

Die Gleichmässigkeit dieser Bilder scheint mir ohne jede weitere Erläuterung die praktische Brauchbarkeit meiner Regel zur Genüge zu erweisen.

Da der Zahlenwert in „Vlast“ sehr gross ist, kann man ihn, ohne empfindliche Unterschiede in der Bestrahlung befürchten zu müssen, auf bequeme Zahlenwerte abrunden. Eine solche Abrundung könnte im ungünstigsten Falle eine Änderung der Bestrahlungszeit um einen geringfügigen Bruchteil der Sekunde in der Folge haben. Meine Regel zeigt übrigens, wie



gefährlich es unter Umständen werden kann, wenn ohne Messung der elektrischen Grössen, d. h. ohne „Dosierung“ gearbeitet wird, einfach, weil der Patient der Gefahr ausgesetzt ist, mit dem drei- oder vierfach so grossen Strahlenquantum behandelt zu werden, als sie das Wesen seiner Krankheit erheischt oder ihm sonst zuträglich ist.

Meine Regel dürfte sich aber besonders deshalb in der Röntgentherapie schnell einbürgern, weil in ihr gezeigt wird, wie bei gleicher Bestrahlungsstärke die Bestrahlungsdauer in weiten Grenzen abgekürzt werden kann. Denn eine solche Abkürzung der Behandlungszeit ist nicht nur oft dringend erwünscht, sondern vielleicht manches Mal die *conditio, sine qua non*

Es sei zum Beispiel ein Patient mit:

$$J = 1 \text{ Milliampère}$$

$$E = 75 \text{ Volt}$$

$$T = 40 \text{ Sekunden}$$

also mit $E \times J \times T = 3000$ Vlast behandelt worden. Unverhofft eingetretene Schmerzen oder dergleichen lassen eine Behandlungszeit von 40 Sekunden nicht zu. Um nun bei kürzerer Bestrahlungszeit den gleichen Erfolg als bei normaler Dauer zu erreichen, braucht jetzt nur das Produkt

$$E \times J \times T = 3000 \text{ konstant gehalten zu werden.}$$

Aus dieser elementar einfachen algebraischen Gleichung ergibt sich die Bestrahlungszeit

Um eine harte Röhre weicher zu machen, hat man die bekannte Regeneriermethode mit dem Streichholz vorzunehmen. Bei Röhren mit automatischer Regulierung nimmt man die Einstellung des Härtegrades genau wie sonst vor. Anschluss an das Induktorium unter Einhaltung der zuvor geforderten Bedingungen und Ablesen des Milliampèremeters führen auch hier rasch zum Ziel.

Will man jedoch aus irgend einem Grunde den Härtegrad der Röhre nicht verändern, so erhält man mit grosser Annäherung zufriedenstellende Resultate, wenn man die Variation der Faktoren des konstanten Vlast-Produktes dergestalt vornimmt, dass die Verhältnisse von T und J denen der nachstehenden Tabelle entsprechen. Die Tabelle giebt Mittelwerte aus einer sehr grossen Anzahl experimentel von mir aufgenommenener Zahlengrössen.

Es werde gewählt bei einer sekundären Stromstärke von J Milliampère eine Bestrahlungszeit von T Sekunden, also bei

J		T		J		T	
Bei 4 Milliampère		15 Sekunden Bestrahlungszeit		Bei 2,1 Milliampère		23,3 Sekunden Bestrahlungszeit	
3,9	"	15,2	"	2,0	"	24,0	"
3,8	"	15,4	"	1,9	"	25,0	"
3,7	"	15,6	"	1,8	"	26,0	"
3,6	"	15,8	"	1,7	"	27,3	"
3,5	"	16,0	"	1,6	"	28,6	"
3,4	"	16,3	"	1,5	"	30,0	"
3,3	"	16,6	"	1,4	"	32,0	"
3,2	"	17,0	"	1,3	"	34,0	"
3,1	"	17,4	"	1,2	"	36,3	"
3,0	"	18,0	"	1,1	"	39,0	"
2,9	"	18,5	"	1,0	"	42,0	"
2,8	"	19,0	"	0,9	"	45,0	"
2,7	"	19,4	"	0,8	"	48,8	"
2,6	"	20,0	"	0,7	"	53,0	"
2,5	"	20,5	"	0,6	"	58,0	"
2,4	"	21,0	"	0,5	"	66,0	"
2,3	"	21,8	"	0,4	"	84,0	"
2,2	"	22,5	"	0,3	"	114,0	"

Perioden und Spannung unverändert.

Wie zum Schluss noch bemerkt sei, wurden alle obengenannten Versuche mit meinem neuen, von der Firma Dr. Max Levy-Berlin gebauten Versuchs-Röntgen-Instrumentarium ohne Unterbrecher und ohne Kondensator ausgeführt, also ohne die Teile, die sehr oft Veranlassung zu Betriebsstörungen geben.

Aus dem Röntgeninstitut des Allgemeinen Krankenhauses St. Georg-Hamburg.

Eine neue Methode der „Orthophotographie“.

Von

Dr. Albers-Schönberg.

Die von Moritz eingeführte Orthoröntgenographie gestattet mit einem der modernen Instrumentarien nur dann eine genaue Messung des Herzens, wenn der Untersucher über eine grosse Erfahrung und ausreichende technische Fertigkeit verfügt. Aber selbst beim Geübten kann, wie Guttman gezeigt hat, die Fehlerbreite auf $\frac{1}{2}$ cm, bei der Orthoröntgenographie durch verschiedene Personen sogar auf 1 cm anwachsen. Dieser Umstand, sowie die mit Schwierigkeiten verbundene Übertragung der Orthoröntgenogramme vom Körper des Patienten auf eine besondere Zeichenfläche, ferner die geringe Übersichtlichkeit,

welche die bekannten Orthoröntgenogramme für die richtige Beurteilung der Herzlage zu den Nachbarorganen gewähren, haben die Orthoröntgenographie nicht so allgemein in Aufnahme gebracht, wie sie es ohne Zweifel verdient.

Der Wunsch, die von der Subjektivität des Untersuchers abhängige Orthoröntgenographie durch eine mechanische Messmethode zu ersetzen, hat zur „Orthophotographie“ nach Immelmann geführt. Diese Technik, welche ich hier als bekannt voraussetzen kann, ist indessen durchaus nicht fehlerfrei und unabhängig von der Subjektivität des Untersuchers, da auch hier von dem letzteren die Herzgrenzen umfahren werden müssen.

Eine dritte Methode zur Bestimmung der Herzgrenzen ist die Aufnahme auf grosse Distanz, wie sie von mir in meinem *Lehrbuch der Röntgentechnik, II. Auflage, Seite 316* beschrieben worden ist.

Köhler hat sich das Verdienst erworben, die Distanzaufnahmen weiter auszubilden, so dass es ihm gelungen ist, auf 2 m Entfernung gute Bilder zu erzielen. Neuerdings habe ich diese Versuche wieder aufgenommen und bin dabei folgendermassen zu Werke gegangen: Ein 2 m langes Rohr aus Eisenblech von 23 cm Durchmesser wird zwischen die Röntgenröhre und den Rücken des zu untersuchenden Patienten gebracht. Die Einstellung der Röntgenröhre erfolgt nach den üblichen Prinzipien der Centrierung derart, dass sich der Fokus genau über der Längsachse des Eisenrohres befindet. Mithin deckt sich die Längsachse des Rohrs mit dem sogenannten senkrechten Röntgenstrahl. Diese Centrierung lässt sich in sehr einfacher Weise durch Anbringung eines mit verschiebbaren Klemmen versehenen Brettes, wie ich dasselbe im *Lehrbuch der Röntgentechnik, Seite 94* beschrieben habe, erreichen. Auf diesem Brett wird eine Blende angebracht, deren Weite nach den bekannten Regeln so zu wählen ist, dass die Basis des Lichtkegels am Ende des Eisenrohres gleich der unteren Apertur des letzteren ist. An dem der Röhre gegenüberliegenden Ende trägt das Eisenrohr ein Brett, gegen welches sich der Patient bei der Untersuchung mit dem Rücken anlehnt. Der in sitzender Stellung befindliche Kranke muss selbstverständlich genau senkrecht zur Längsachse des Eisenrohres sitzen, wobei besonders darauf zu achten ist, dass er keine seitlichen Verdrehungen des Körpers ausführt. Das eiserne Rohr wird in eine solche Stellung gebracht, dass seine Längsachse durch den 6. Brustwirbel geht. Schaltet man die Röhre ein und betrachtet das Bild auf dem Leuchtschirm, so erhält man ein gutes Übersichtsbild des Herzens, der grossen Gefässe, des Zwerchfells und der anliegenden Lungenpartien. Selbst bei einer Länge des Eisenrohres von 2 m ist der Kontrastreichtum und die Klarheit des Bildes gegenüber Untersuchungen auf nahe Distanz kaum herabgesetzt. Zur Aufnahme des auf dem Leuchtschirm gesehenen Bildes wird an Stelle des letzteren eine nach Rieder-Rosenthal mit Film und zwei Verstärkungsschirmen armierte Kassette oder eine Schleussnerplatte mit einfachem Verstärkungsschirm gesetzt. Die Aufnahme erfolgt bei mittlerer Respirationsstellung in der Atempause und ergibt bei 20 Sekunden Exposition ein vorzügliches Bild des Thoraxinhaltes. Vergleicht man die Grösse des auf diese Weise zur Darstellung gebrachten Herzens mit einem unter den gleichen Bedingungen von demselben Patienten aufgenommenen Orthoröntgenogramm, so wird man konstatieren, dass die photographisch aufgezeichnete Herzgrösse die orthoröntgenographisch gefundene nur um ein geringes überragt. Wir haben also eine Methode, welche sehr wohl gestattet, das Herz annähernd in normaler Grösse photographisch zur Darstellung zu bringen. Die Technik selbst bietet keine Schwierigkeiten. Durch Zuhilfenahme eines Eisenrohres ist die unbedingt nötige, absolut genaue Einstellung der Röhre, sowie die richtige Stellung des Patienten leicht zu erreichen.

Wenn es sich indessen darum handelt, die an und für sich absolut exakte Orthoröntgenographie durch eine gewissermassen mechanische und von der Subjektivität des Untersuchers losgelöste Methode zu ersetzen, so kann dieser Versuch nur dann eine Berechtigung haben, wenn die neue Methode nicht nur Annäherungswerte, sondern genau richtige Masse festzustellen gestattet. Aus diesem Grunde habe ich die Distanzaufnahmen wieder auf-

gegeben und folgende neue Technik der orthophotographischen Herzaufnahmen in Anwendung gebracht.

Fig. 1 zeigt eine Bleikistenblende, in welcher sich die Röntgenröhre befindet. Die im *Lehrbuch der Röntgentechnik*, Seite 78 beschriebene Schieblende ist derart eingestellt, dass ein 5 mm breiter Längsspalt entsteht. Die Röntgenröhre befindet sich, wie aus der inneren Konstruktion der Bleikistenblende sich ergibt, und worauf hier nicht näher einzugehen ist, in einer solchen Stellung, dass ihr Fokus genau hinter der Mitte des Schlitzes steht. Vor der Bleikistenblende befindet sich der Untersuchungsstuhl, über dessen nähere Konstruktion *l. c.* Seite 340 nachzulesen ist. Dieser Stuhl trägt ein Sitzbrett, das sich nach rechts und links mittels einer Spindel leicht und schnell verschieben lässt. Der Patient wird auf den Stuhl gesetzt und vor seiner Brust eine mit Film und doppeltem Verstärkungsschirm armierte Kassette befestigt. Durch Drehung der Spindel am Stuhl kann der Patient in jedem beliebigen Tempo an dem Längsschlitz vorbeigezogen werden. Das Bild, welches auf diese Weise entsteht, gleicht äusserlich durchaus einem gewöhnlichen Übersichtsbild der Thoraxorgane, nur fällt sofort auf, dass die Herzfigur wesentlich kleiner ist. Vergleicht man die gewonnene Herzfigur mit dem Orthoröntgenogramm, so ist eine absolute Übereinstimmung der Grösse zu konstatieren.

Es ist selbstverständlich nicht angängig, als Untersuchungsobjekt für den Beweis der Exaktheit einer Messmethode das menschliche Herz zu wählen, da eine Nachprüfung meist ausgeschlossen ist. Ich habe infolgedessen die Probe in folgender Weise angestellt:

Auf dem verschiebbaren Sitz wurde eine viereckige Bleiplatte vertikal befestigt und 8 cm von derselben eine photographische Platte angebracht. Der Fokus-Objektabstand betrug 57 cm, der Objektplattenabstand 8 cm. Nun wurde, nachdem die Röhre eingeschaltet, die Bleiplatte zusammen mit der photographischen Platte an dem Spalt vorübergezogen und dann die Platte entwickelt. Ich erhielt ein absolut exaktes Bild der Bleiplatte, welches in seiner Grösse auch nicht um einen Millimeter von der wirklichen Grösse differierte. Das Bild war ferner scharfrandig ausgefallen, so dass eine genaue Nachmessung möglich war. Es wurde jetzt ein zweiter Versuch angestellt, bei welchem der Objekt-Plattenabstand von 8 auf 30 cm vergrössert wurde. Die Aufnahme zeigte wiederum ein gutes Bild der Bleiplatte, dieses Mal allerdings mit unscharfen Rändern. Die Aufnahme genügte indessen, um durch Nachmessung festzustellen, dass sich das Untersuchungsobjekt und das Bild in ihren

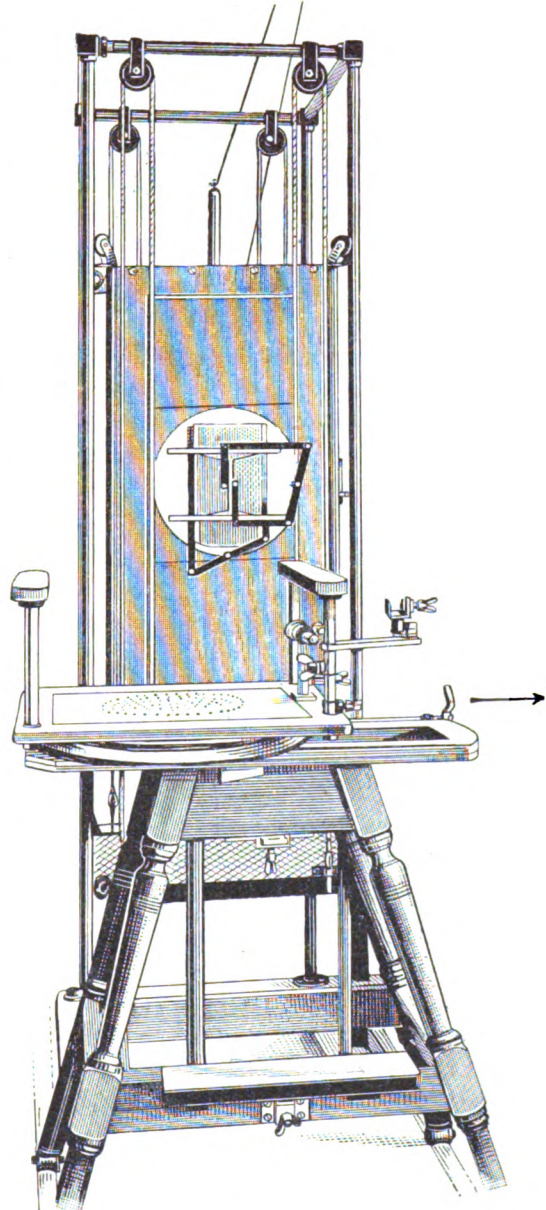


Fig. 1.

Größenverhältnissen deckten. Hier muss selbstverständlich die Einschränkung gemacht werden, dass nur die Quermasse exakt waren, während die Längsmasse der Bleiplatte wesentlich vergrößert waren. Es ergibt sich demnach, dass man mittels der geschilderten Methode des Vorüberziehens des Patienten an einer Schlitzblende sämtliche Querdurchmesser des Herzens mathematisch genau bestimmen kann, so dass die gewonnenen Aufnahmen, so-

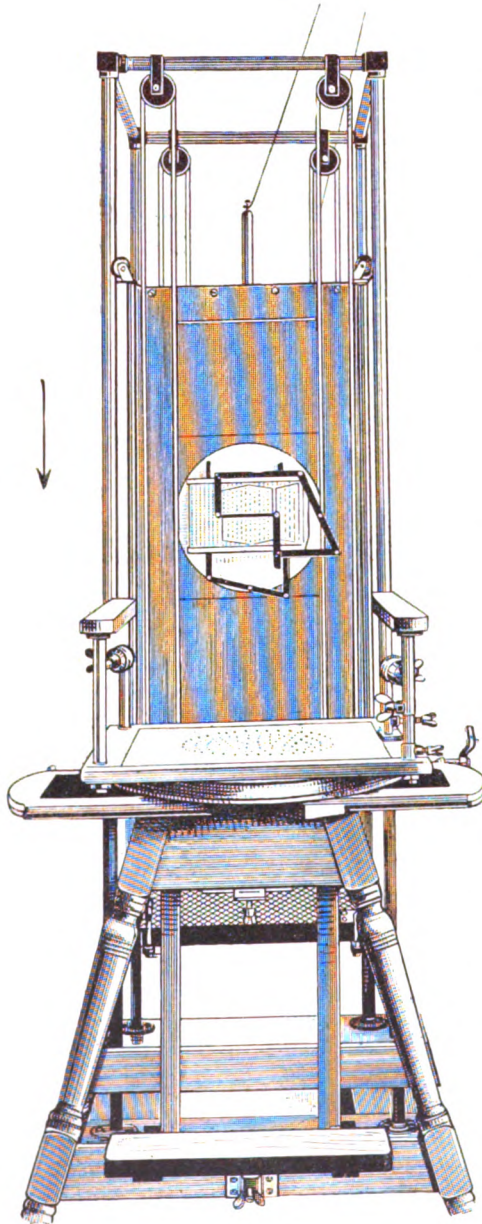


Fig. 2.

Es ergibt sich aus dem Vorstehenden, dass durch Kombination dieser beiden Aufnahmemethoden mittels Längs- und Querspalt eine absolut exakte mechanische Herzgrößenbestimmung gemacht werden kann. Die Technik ist die denkbar einfachste, und kann auch in anderer Weise als hier beschrieben ausgeführt werden. Voraussetzung für das Gelingen ist eine exakte Röhreneinstellung, sowie genau senkrechte, von seitlichen Verdrehungen freie Einstellung des Patienten. Diese Einstellung ist auf dem von mir beschriebenen Aufnahmestuhl zu erreichen. An ihm befindet sich eine, auf nebenstehender Abbildung der Übersicht wegen

weit die Querdimensionen in Betracht kommen, als richtige anzusehen sind. Die Längsdurchmesser, also beispielsweise die Höhe der Aorta, sind auf diesen Orthophotogrammen genau so verzeichnet, d. h. vergrößert, wie auf den üblichen Übersichtsaufnahmen. Es ist die Frage, ob vom klinischen Standpunkt ein Bedürfnis für die exakte Höhenbestimmung vorliegt. Meines Erachtens wird man in den meisten Fällen für die Beurteilung eines Falles mit den Querdurchmessern des Herzens vollkommen auskommen. Handelt es sich indessen darum, auch die Höhenmasse mathematisch richtig festzustellen, so ist die Methode in der Weise, wie Fig. 2 zeigt, auszuführen. Statt eines Längsspalt wird mittels der Schieblende ein Querspalt, vor welchen der Patient gesetzt wird, hergestellt. Der Fokus der Röhre ist selbstverständlich wieder auf die Mitte dieses Querspalt zentriert. Nun wird die Bleikistenblende empor gezogen, so dass sich der Querspalt in der Höhe des Hinterhauptes befindet. Nachdem die Röhre eingeschaltet ist, lässt man die Bleikistenblende langsam herunter. Es ergibt sich wiederum eine Übersichtsaufnahme, welche den gewöhnlichen Übersichtsaufnahmen in sämtlichen Querdimensionen gleicht, also ein quervergrößertes Herzbild zeigt, welches dagegen in seinen Höhendimensionen kleiner erscheint als die üblichen Bilder. Auch diese Aufnahme mit bewegter Röhre und Querspalt wurde an dem gleichen Bleistück mit dem Objekt-Plattenabstande von 8 resp. 30 cm ausprobiert. Es ergab sich, wie nicht anders zu erwarten war, ein in den Längsmassen exaktes Bild, welches in den Quermassen zu gross war.

Die Schnelligkeit, mit welcher der Patient an dem Längsspalt resp. die Röhre an dem Patienten vorbei bewegt wurde, war nur auf 30—40 Sekunden bemessen worden, so dass die ganze Prozedur innerhalb des Atemstillstandes in mittlerer Respirationsstellung ausgeführt werden konnte.

fortgelassene Rückenlehne aus Segeltuch, gegen welche der Patient sich anlehnd, mit Fixiervorrichtungen festgehalten wird. Ausserdem sind zwei Armhalter angebracht, die in beide Achselhöhlen geschoben werden, um ein Zusammensinken des Patienten, namentlich wenn es sich um schwache Personen handelt, zu verhüten. Nicht weniger wichtig ist die der Brustwand und damit der Rückenlehne und der vorderen Bleikistenwand parallele Fixierung der photographischen Platte, was durch einen hierfür konstruierten, auf den Armen des Stuhles verschiebbaren Kassettenträger erreicht wird. Die Plattenkassette wird bei dieser Anordnung dazu benutzt, um gegen die Brust des Patienten einen leichten, die Ruhestellung des letzteren befördernden Druck, auszuüben.

Nach demselben Prinzip kann man auch orthophotographische Aufnahmen am liegenden Patienten vornehmen, und zwar können die im Gebrauch befindlichen Orthoröntgenographen leicht für diesen Zweck hergerichtet werden. Ich möchte hier kurz skizzieren, in welcher Weise ich den Orthoröntgenographen von Levy-Dorn (hergestellt von Reiniger, Gebbert & Schall) für die orthophotographische Aufnahme umgeändert habe.

An Stelle der Rundblende über der Röhre habe ich eine Spaltblende von ca. 5 mm Durchmesser angebracht. Der Spalt steht parallel zur Längsachse des Untersuchungstisches. Der Leuchtschirm mit der Zeichenvorrichtung ist ersetzt worden durch ein 70 cm langes, 30 cm breites Eisenblech. An dem Arm, welcher den Leuchtschirm und die Zeichenvorrichtung trägt, ist dieses Blech befestigt. Letzteres ruht auf kleinen Rollen auf dem zum Orthoröntgenographen gehörenden Zeichenbrett so, dass der Arm das Gewicht des Eisenbleches nicht trägt, sondern nur dazu dient, das letztere auf dem Zeichenbrett leicht hin und her zu führen. In dem Eisenblech befindet sich ein zur unteren Blende paralleler Längsschlitz von 30 cm Länge und 1 cm Breite. Der obere und der untere Schlitz werden genau übereinander centriert in gleicher Weise, wie beim Orthoröntgenographen der Leuchtschirm mit der Zeichenvorrichtung über der unteren Rundblende centriert wird. Mittels des Centrierapparates wird die Röhre so eingestellt, dass der Fokus, die Mitte des unteren Schlitzes und die Mitte des oberen Schlitzes senkrecht übereinander liegen. Über dem Eisenblech liegt eine photographische Kassette, welche mit Film und doppeltem Verstärkungsschirm armiert ist. Sie ist auf dem Zeichenbrett des Orthoröntgenographen mittels Klammern so befestigt, dass das Eisenblech genügend Spatium hat, um auf dem Zeichenbrett unter der Kassette hin und her gleiten zu können. Der Apparat wird nun so eingestellt, dass nach Arretierung des das Blech tragenden Armes mittels der am Orthoröntgenographen vorhandenen Arretiervorrichtung nur eine Bewegung der Röhre und der untereren und obereren Blenden in der zur Längsachse des Tisches senkrechten Richtung möglich ist.

Die Aufnahme gestaltet sich folgendermassen: Patient wird auf den Untersuchungstisch gelegt und die Röhre mit den Blenden vollständig nach der rechten oder der linken Seite hinübergeschoben. Nunmehr wird die Röhre eingeschaltet und während der Patient in mittlerer Respirationsstellung den Atem anhält, die Röhre und das mit ihr verbundene obere Blendenbrett über dem Patienten hinweggezogen, sodann wird ausgeschaltet und entwickelt. Wir erhalten wiederum ein Bild, welches der Aufnahme mittels Schlitzblende in sitzender Stellung gleicht. Nur ist hier die Qualität eine noch bessere, da eine Doppelschlitzblende zur Anwendung gekommen ist, durch welche erreicht wird: 1. dass nur annähernd parallele Strahlen zur Anwendung kommen, da alle anderen abgeblendet werden; 2. dass nur ein 1 cm breites Stück der Platte zur Zeit belichtet wird, da die im Körper entstehenden Sekundärstrahlen durch die obere Blende abgehalten werden.

Es ist klar, dass bei Benutzung eines durch zwei Schlitzblenden gehenden Strahlenbündels theoretisch immerhin noch eine minimale Verzeichnung stattfinden könnte. Dieselbe ist indessen so gering, dass sie praktisch nicht in Betracht kommt, da sie mit der üblichen Messmethode nicht nachgewiesen werden kann. Man ist also berechtigt, hier von einem parallelen Strahlenbündel, welches die obere Schlitzblende passiert, zu reden. Es ist bereits früher von

Gocht u. Pasche versucht worden, SchlitzblendenVorrichtungen zur Aufnahme von Extremitäten zu benutzen, jedoch ist der Erfolg ein negativer gewesen, was seinen Grund unter anderem darin hat, dass die Expositionszeit für eine Extremitätenaufnahme wesentlich länger sein muss als für Herzaufnahmen, bei welchen man Verstärkungsschirme benutzen kann, da es nur auf die Darstellung der Grössenverhältnisse und nicht auf feine Strukturdetails, wie bei den Extremitäten, ankommt.

Die vorstehenden Zeilen beanspruchen durchaus nicht eine fertige neue Methode zu proklamieren, es ist vielmehr nur ihr Zweck, auf diese Art der Technik hinzuweisen und die Anregung zur Herstellung von Apparaten zu geben, welche auf den beschriebenen Prinzipien fussend eine mechanische Aufzeichnung des Herzens in natürlicher Grösse ermöglichen.

Aus dem Röntgeninstitut des Allgemeinen Krankenhauses St. Georg-Hamburg.

Ein neuer Apparat zur „Orthophotographie“ mit horizontaler Lagerung.

Von

Dr. Fedor Haenisch.

Im Röntgeninstitut des Allgemeinen Krankenhauses St. Georg, Hamburg, hatte ich in letzter Zeit Gelegenheit, mich mit der von Albers-Schönberg auf dem diesjährigen Röntgenkongress in Berlin kurz angedeuteten Methode der Orthophotographie des Herzens zu beschäftigen.

Die Versuche wurden zunächst mit dem, im vorstehenden Artikel für vertikale Stellung des Patienten beschriebenen Instrumentarium vorgenommen. Die Kontrollversuche mit dem Orthodiagraphen zeigten uns in einer ganzen Serie von Aufnahmen, dass man auf der Platte ein Herzbild erhält, dessen sämtliche Querdurchmesser denen des wirklichen Herzens tatsächlich fast mathematisch genau nahe kommen. Vorversuche mit Bleiplatten gaben überhaupt keine messbaren Unterschiede zwischen Bild und Objekt. (Die senkrechten Durchmesser zeigten natürlich bei der nicht kombinierten Methode die üblichen Verzeichnungen der gewöhnlichen Thoraxaufnahme.)

Bei Versuchen mit dem für horizontale Orthophotographie abgeänderten Levy-Dornschen Orthodiagraphen (vgl. vorstehenden Artikel) stellten sich jedoch verschiedene Mängel heraus.

Vorteilhaft für die Exaktheit und Schärfe der Bilder erwies sich uns die Verwendung der doppelten Abblendung, nur mussten wir die Breite des unteren Schlitzes grösser nehmen als 5 mm.

Das durch die Versuchsanordnung bedingte Fortbewegen der Röhre erwies sich als ungünstig, wir konnten selbst bei vorsichtigster Handhabung ein geringes Wackeln der Röhre nicht vermeiden.

Grosse Schwierigkeiten machte das Lagern der Patienten, bei kranken oder schwer beweglichen Leuten erforderte das An- und Abbauen der Apparate viel Zeit; wollte man zur Kontrolle wieder den Orthodiagraphen als solchen benutzen, so häuften sich die Umständlichkeiten.

Ich möchte deshalb einen im folgenden beschriebenen Aufnahmetisch vorschlagen (s. nebenstehende Zeichnung).

Als Hauptziel schwebte mir eine möglichst einfache und bequeme Lagerung des Patienten vor.

Das Wackeln der Röhre vermied ich, indem ich Röhre und Schlitzblenden wieder wie bei der Aufnahmetechnik in senkrechter Stellung, unbeweglich feststellte, dagegen Platte und Patienten gleichzeitig bewegte.

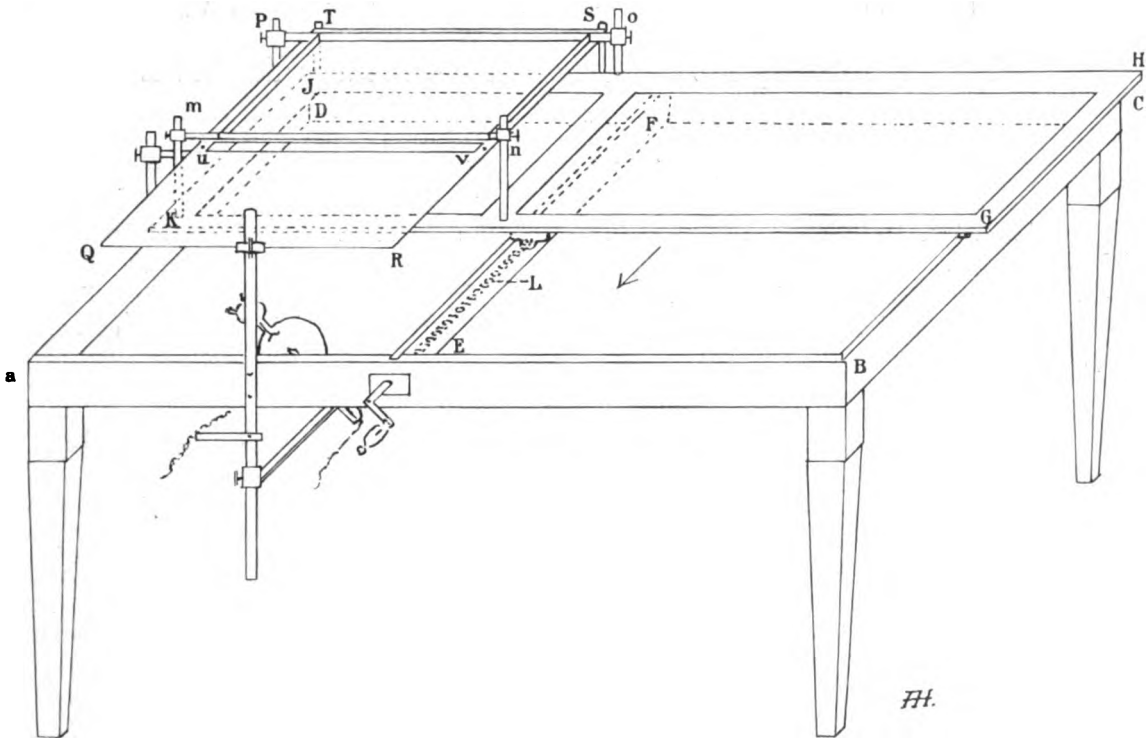
Die Herstellungskosten sind gering, die durch das Anbringen der Abänderungen am Levy-Dornschen Orthodiagraphen gefährdete Feinmechanik des letzteren wird geschont, er bleibt stets gebrauchsfertig.

Ich lasse jetzt die Beschreibung der schematischen Zeichnung folgen:

Als Grundgestell dient ein Tisch ohne Platte ($ABCD$), dessen Querseiten (BC , AD) die doppelte Länge eines gewöhnlichen Aufnahmetisches haben. Eine quere Verbindung (EF)

gibt dem Rahmen Halt. Der hierdurch am Kopfende entstandene kleinere Rahmen ($A E F D$) wird mit einer horizontalen Bleiplatte vollständig gedeckt, welche in der Mitte einen längs gerichteten, verstellbaren Schlitz hat. (Diese Bleiplatte ist in der Zeichnung, ebenso wie das vierte Bein des Tisches, der Übersichtlichkeit halber fortgelassen.) Unter diesen Schlitz zentriert, ist die Röhre angebracht. Wir benutzen die Müllersche Horizontalwasserkühlröhre.¹⁾

Die Querleisten ($A D, E F, B C$) des Rahmentisches tragen Schienen. Auf diesen ruht in einer Führung auf Rollen die Bahre ($G H I K$) zur Aufnahme des Patienten, dieselbe ist halb so breit, wie das Grundgestell; an ihrem Kopfende ist statt der Füllung derbes Segel-



tuch ausgespannt, auf dem der Oberkörper des Patienten ruht. Vermittelt einer Spindel (L) kann diese Bahre seitlich, in der Pfeilrichtung, über das ganze Grundgestell in beliebiger Schnelligkeit fortbewegt werden.

Vier Stützen ($M N O P$) am Kopfende der Bahre dienen zur Aufnahme der Kassette. Die kleinen Eisenwinkel, auf denen die vier Ecken der Kassette ruhen, lassen sich in beliebiger Höhe feststellen, um die Platte dem Thorax des Patienten möglichst nähern zu können.

Dicht unterhalb der Kassette ist auf dem Grundgestell die zweite Schlitzblende ($Q R S T$) so montiert, dass sie das seitliche Darüberhinweggleiten der Kassette nicht hindert. Der längsgerichtete Schlitz befindet sich in der Mitte ($U V$).

Die eine Hälfte des Blendenbleches ($U V S T$) lässt sich in Nuten über die zweite, feststehende hinwegschieben.

Der Gang der Aufnahme gestaltet sich nun folgendermassen:

Fokus der Röhre und die beiden Schlitzblenden werden in der Mitte des Tisches senkrecht übereinander centriert. Dann wird die eine Hälfte der oberen Blende zurückgeschoben.

Der Patient kann jetzt bequem auf die Bahre gelegt werden; die Blende wird wieder an ihre Stelle geschoben und die Kassette auf die Stützen gelegt.

Jetzt wird der Strom eingeschaltet und Bahre und Patient mit der über seiner Brust fixierten Platte in gleichmässigem Tempo zwischen Röhre und Blenden hinweg bewegt.

Wo ein Motor vorhanden ist, empfiehlt es sich, die Kurbel der Spindel durch diesen treiben zu lassen, um eine möglichst gleichmässige Bewegung der Bahre zu erzielen.

¹⁾ Siehe Albers-Schönberg, Die Röntgentechnik. Fig. 13, S. 53, 54.

Die Expositionszeit schwankt zwischen 20 und 40'', je nach Stärke des Patienten, Röhrenqualität, Verwendung von Verstärkungsschirmen etc. Bei Expositionen bis zu 40'' liessen wir mit Erfolg den Atem zweimal anhalten, d. h. der Patient durfte, während der Mittelschatten die Blenden passierte, leicht Atem holen.

Ein kleiner Zeiger, der über eine graduierte Linie gleitet, ermöglicht die festgesetzte Expositionszeit genau innezuhalten.

(Aus dem Rudolfinerhaus Wien-Döbling. Direktor Dr. Gersuny.)

Ersatz des exstirpierten Calcaneus durch Drehung des Talus.

Von

Dr. R. Stegmann.

(Hierzu Tafel XXV.)

Am 28./4. 1904 wurde von Gersuny die 34 jährige F. U. wegen einer ausgedehnten Tuberkulose des Calcaneus operiert. Der Knochen war derartig diffus ergriffen, dass die Exstirpation des Calcaneus nötig wurde. Die Art, wie dieser für das Gehen so verhängnisvolle Ausfall gedeckt wurde, veranlasst mich, den Fall an der Hand einiger Röntgenogramme zu publizieren.

Die Krankengeschichte ist kurz folgende:

F. U., 34 Jahre alt. Im Frühjahr 1902 trat eine Anschwellung am linken Fersenbein auf, weshalb sich Patientin einer Operation unterzog, über die nichts Näheres ermittelt werden kann. Kurze Zeit nach der Entlassung entstand eine Fistel in der Operationsnarbe (äusserer Fussrand). Die Patientin erhielt einen gefensterten steifen Verband, den sie mehrere Monate trug. Da die Fistel sich jedoch (trotz des Verbandes) nicht schloss, unterzog sich die Kranke in einem andern Wiener Krankenhause einer zweiten Operation. Der Erfolg blieb ebenfalls aus. Am 27./4. 1904 suchte Patientin das Rudolfinerhaus auf. Abgesehen von einer starken Schwellung der ganzen linken Fersengegend, speziell des äusseren Fussrandes, der zwei Fisteln aufweist, befindet sich noch eine Fistel über dem rechten Darmbein, aus der sich schädliche Sekrete entleeren. Über der linken Lungenspitze ist der Perkussionsschall gedämpft, das Atmen bronchial.

Operation am 24./4. 04. Längsschnitt etwas oberhalb der Insertion der Achillessehne und medial beginnend herabreichend bis in die Planta pedis (Landerer). Die Achillessehne wird an ihrer Insertion vom Calcaneus abgelöst. Nach Exstirpation des vollkommen von Krankheitsherden durchsetzten Fersenbeins ergibt sich, dass die angrenzenden Knochen gesund sind. Nach stumpfer Lösung der Verbindungen zwischen Talus und Os naviculare wird der Talus mit Hilfe des Elevatoriums ohne viel Kraft luxiert und derartig gedreht, dass das Caput tali nach unten und hinten, die Trochlea nach vorne gerichtet ist.

Abbildung I zeigt den etwa sechs Wochen nach der Operation aufgenommenen Fuss mit der Drehung des Talus. (Patientin kann mit einem festen Verband mühsam gehen. Eine in der Operationsnarbe gelegene, nach hinten gerichtete kleine Fistel unterhält spärliche Sekretion.) Das Radiogramm zeigt deutlich, dass der Talus durch die ausgeführte Umdrehung im Stande ist, den Calcaneus zu ersetzen. Wegen des schmerzhaften Druckes, den der Taluskopf beim Gehen auf die Sohlenhaut übte (um nun der Ferse einen sicheren Halt zu geben), wurde am 23./6. 1904 in die gewissermassen neugebildete Ferse zwischen Talus und Sohlenhaut einige cem Vaseline injiziert. Abbildung II lässt erkennen, dass der Abstand zwischen dem unteren Rand des Talus und der Sohlenhaut ein grösserer geworden ist.

Wegen der beiden am Fusse und am rechten Darmbein befindlichen Fisteln wird Patientin nach Bad Hall geschickt. Nach ihrer Rückkehr ist das Allgemeinbefinden ein wesentlich besseres geworden. Die Fistel des Fusses hat sich immer noch nicht geschlossen. Patientin, die mit einem festen Stiefel und mit einem Stock geht, klagt bei Gebrauch des Fusses über Schmerzen.

Erst am 8./2. 1905 stellte sich Patientin wieder vor. Das Allgemeinbefinden ist ein sehr gutes, doch ist der Zustand des Fusses noch derselbe. Abbildung III und IV, die sofort gemacht wurden, ergeben nun den Grund der Fistelbildung. Man sieht auf beiden Bildern, dass sich eine Knochenschale an der plantarwärts und nach hinten gerichteten Fläche des Talus sequestriert hat. Ferner zeigen die Bilder, in welcher ausgiebigen Masse eine Streckung und Beugung des Fusses möglich ist (Abbildung III Fuss in Beugung. Abbildung IV Fuss in Streckung.) Diese Bewegungen, ebenso Rotationsbewegungen, sind aktiv möglich und zwar ohne irgend welche Schmerzen. Der Fuss kann also richtig abgewickelt werden. Ferner sieht man, dass zwischen Tibia und Talus einerseits und zwischen Naviculare und Cuboid andererseits sich eine Art von Sattelgelenk herausgebildet hat, eine Facette zwischen Tibia und Os naviculare, die andere zwischen Trochlea Tali und Cuboid. Der ganze Fuss, besonders jedoch der Talus, zeigt infolge des Gebrauchs eine dichtere Knochenstruktur. — Die bestehende, durch den Sequester verursachte Fistel wird excochliert und der Sequester dabei beseitigt. Die Fistel heilt nun rasch zu und Abbildung V

zeigt den Fuss in ausgeheiltem Zustand. Die Schmerzen beim Gehen lassen rasch nach, und nach den letzten mir zugekommenen Nachrichten ist Patientin im Stande, ohne Stock und ohne besondere Beschwerden eine Stunde zu gehen. Der Fuss kann abgewickelt werden und hat jedenfalls eine grössere Brauchbarkeit erlangt als man sonst nach Entfernung des Calcaneus ohne Deckung des entstehenden Defekts zu erwarten berechtigt ist.

Ich habe nun an der Leiche mich eingehender mit den anatomischen Verhältnissen, die hier in Betracht kommen, beschäftigt und möchte in folgendem eine genauere Darstellung der Operation geben; die pathologischen Veränderungen waren nämlich derartige in vorliegendem Fall, dass sie ein klares Bild nicht gewähren konnten; so war der Bandapparat des Calcaneus durch den tuberkulösen Prozess grossenteils zerstört und auch die benachbarten Weichteile krankhaft verändert. —

Der Gedanke, den Verlust des Calcaneus durch einen andern Knochen zu ersetzen, hat seine Berechtigung in den schweren Folgen, welche die totale Entfernung des Fersenbeins nach sich zieht. Abgesehen von der Aufhebung der Fusswölbung ist die Rotation, Flexion und Extension des Fusses derartig vermindert, dass eine Abwicklung des Fusses unmöglich, der Gang ein stampfender ist. Am nächsten liegt es nun, den Talus zu benützen, besonders wenn man sich der Luxation erinnert, welche diesen Knochen erfahrungsgemäss betreffen. Es sind dies die sogenannten Doppelluxationen des Talus (Boyer und Malgaigne). Neben den vier Formen der Luxation nach vorn, hinten, aussen und innen kommen Kombinationen vor, ferner totale Umdrehungen um die Vertikal- oder die Längsachse. In einigen Fällen, in denen der Talus aus jeder Verbindung gerissen war, verfiel der Knochen der Nekrose, und die Warnung vor der Reposition des aus jeder Kommunikation gerissenen Talus ist nicht unberechtigt. Schlatter hat sich nun eingehend mit der Blutversorgung des Talus befasst; nach seinen Untersuchungen sind es Ästchen der Tibialis postica, ein Ast der Malleolaris anterior, ein weiterer aus der Tarsea medialis, der Tarsea lateralis, die den Talus versorgen. Auch der vorliegende Fall hat gezeigt, dass trotz Durchtrennung des grösseren Teils des Bandapparats des Talus, und einer vollständigen Umdrehung des Knochens eine Nekrose nicht eingetreten ist, dass nach Abstossung des kleinen schon erwähnten Sequesters der Talus lebensfähig geblieben ist und die Funktion des Calcaneus übernommen hat. — Abb. VI ist eine Darstellung des Arteriensystems eines normalen Fusses; sie veranschaulicht, wie reichlich und fein verzweigt die Gefässe sind. Die Arterie ist mit Öl und Wismuth, (25⁰/₀) nach unserer Methode dargestellt. Auch für die in Frage kommende Schnittführung ist dieses Bild instruktiv.¹⁾ Man wird den Schnitt zur Freilegung des Calcaneus so legen müssen, dass grössere Gefässe, vor allem die Tibialis postica, geschont werden. Dies gilt besonders für den hier mit in Frage kommenden U-Schnitt (Rigaud), der so nahe der Sohle geführt wird, dass die erwähnte Arterie nicht verletzt werden kann. Ausser dem Rigaudschen Schnitt kommt ferner der Winkelschnitt Olliers in Betracht. Dieser hat vor dem ersteren voraus, dass man den Ansatz der Achillessehne und die Verbindung mit dem Periost der plantaren Calcaneusfläche erhalten kann. Der senkrechte Teil des Schnittes beginnt 3 cm oberhalb der Spitze des äusseren Knöchels am äusseren Rand der Achillessehne und zieht abwärts bis unter die Tuberositas calcanei; von dort geht er wagrecht bis zur Tuberositas metatarsi V, gegen Ende leicht nach oben gewendet. Bei der Operationsgeschichte des obigen Falles habe ich den Schnitt nach Landerer schon erwähnt. Kocher empfiehlt einen Längsschnitt auf der medialen Seite dicht neben der Achillessehne bis zum untersten, hintersten Ende des Tuber calcanei abwärts und von da quer herüber nach der lateralen Seite bis gegen die Tuberositas metatarsi V. Bei meinen Versuchen an der Leiche hat sich zur Exstirpation des Calcaneus und der nachfolgenden Luxation und Drehung des Talus folgende Schnittführung als brauchbar erwiesen. U-Schnitt²⁾,

¹⁾ cfr. Stegmann: „Eine neue Darstellungsart der Gangsysteme des menschlichen Körpers mittels Röntgenstrahlen“. Verhandlungen des Chirurgenkongresses zu Berlin, Pfingsten 1903 und Vortrag vom 1. Juli 1903. Verhandl. der naturforsch. Gesellschaft zu Freiburg i. B. Das Verfahren ist mit Dr. C. Ziegler ausgearbeitet. Abgesehen von der Darstellung der Arterien, Venen, Gallengänge und des Bronchialbaums, wurde die Methode zur Darstellung des Dickdarmes (Ol-Wismuth) zur Darstellung des Ösophagus (Wismuth-Kartoffelbrei; mit Milch nach Bedarf zu verdünnen) und des Magens schon damals am lebenden Menschen angewandt und empfohlen. Rieder hat erheblich später diese Methode benutzt (Beiträge zur Topographie des Magen-Darmkanals beim lebenden Menschen nebst Untersuchungen über den zeitlichen Ablauf der Verdauung) Fortschr. a. d. Gebiete d. Röntgenstrahlen Bd. VIII, S. 141.

²⁾ Hufeisenförmig um die Ferse herum.

1 cm oberhalb des äusseren Fussrandes, median und lateral etwa 7 cm nach vorne verlaufend.¹⁾ Senkrecht auf diese Schnittebene wird ein zweiter Schnitt gelegt, der mitten auf der Achillessehne und von der Stelle, wo er den U-Schnitt trifft, nach oben bis etwa in Knöchelhöhe verläuft. Der weitere Gang der Operation ist nun folgender: Der durch den U-Schnitt gebildete plantare Lappen wird mit allen Weichteilen, wenn möglich subperiostal, abgelöst. Ebenso löst man die Achillessehne von ihrer Insertion ab und präpariert die durch den Längsschnitt gebildeten Hautlappen zur Seite. Weiter hin durchtrennt man (Kocher) das Lig. calcaneo-fibulare, durchschneidet unter Emporziehen der Peronealsehnen im Sinus tarsi das Lig. interosseum, öffnet die Gelenkspalte zwischen Calcaneus und Cuboid und durchschneidet das Lig. calcaneo-cuboideum. Die Fersenkappe wird auf die mediale Seite gezogen und die Sehnen des Tibialis posticus am Sustentaculum tali freigemacht und emporgehoben, schliesslich der Ansatz der Gelenkkapsel am Talus mit bedeckendem Ligamentum calcaneo-tibiale, und nach vorne das starke Ligamentum tibio-calcaneo-naviculare gelöst. Damit ist der Calcaneus, der mit einer kräftigen Zange gefasst wird, frei. Nach Entfernung des Calcaneus ist der Talus für die nun auszuführende Drehung leicht zugänglich. Zunächst wird die Capsula articulationis talo-navicularis eröffnet; das Ligamentum talo-naviculare anterius und das vom Calcaneus über den Talus zum Naviculare ziehende Lig. calcaneo-naviculare plantare wird durchgeschnitten. Auf diese Weise hängt der Talus an einem Teil des Lig. deltoides (dieses Band zieht vom malleolus tibiae zur medialen Seite des Talus), lateral und hinten am Lig. talo-fibulare anticum und posticum. Es gelingt nun ohne Schwierigkeiten, den Talus in eine Stellung zu bringen, wie es Abb. VII zeigt. Will man den Talus so weit drehen, wie dies bei Abb. V der Fall ist, so ist man, wenigstens bei normalen Verhältnissen des Talo-cruralgelenkes genötigt, einen Teil der Talusrolle zu entfernen; dann erst gelingt es, den Talus durch die von Tibia, und Fibula gebildete Gelenkklammer vollständig hindurchzudrehen. Wegen der späteren Funktion des Fusses ist es nötig, die von der plantaren Fläche des Calcaneus abgelöste Apponeurose und Muskulatur (Flexor brevis, Abd. dig. V, Abd. hallucis, Caput plantare flexoris dig. longi) mit der Achillessehne zu vereinigen. Die durch den Längsschnitt gebildeten Hautlappen werden nun so abgerundet, dass der überschüssig gross gewordene Sohlenlappen, der nach hinten emporgeschlagen wird, hineinpasst. Das Röntgenogramm giebt auch die geschilderten Verhältnisse der Weichteile wieder. — Zum Schluss erübrigt noch hier auf die Fälle hinzuweisen, in welchen eine Exstirpation des Calcaneus notwendig wird. In erster Reihe ist es die ausge dehnte tuberkulöse Erkrankung des Calcaneus, dann, vielleicht ausnahmsweise, Osteomyelitis, die ja am Fuss mit Vorliebe den Calcaneus befällt; in seltenen Fällen werden auch frühzeitig diagnostizierte Sarkome zu der Operation Veranlassung geben, wenn man sich nicht zur Exartikulation des Fusses oder der Amputation entschliesst.

Stereoskopische Thoraxröntgenogramme.

Von

Dr. Alban Köhler, Wiesbaden.

(Hierzu Tafel XXVI.)

Als Wheatstone sein Spiegelstereoskop konstruierte, nachdem er treffliche Untersuchungen über die Fortpflanzung musikalischer Klänge, die Fortpflanzungsgeschwindigkeit der Elektrizität im Kupferdraht ausgeführt, den Nadeltelegraphen erfunden, die nach ihm benannte Brücke zur Messung der elektrischen Leitungsfähigkeit angegeben, grundlegende Vorarbeiten zur unterseeischen Telegraphie geschaffen hatte, wird ihm, dem genialen vielseitigen Förderer der physikalischen Wissenschaft, sicher ebensowenig wie dem nächsten Verbesserer des Stereoskops Brewster in ihrem erhabenen Ideenfluge jemals die Ahnung gekommen sein, dass ein halbes Jahrhundert später die Wissenschaft es ermöglichen würde, das Knochengestalt eines lebenden gesunden Menschen uns körperlich in allen Einzelheiten objektiv zu Gesicht zu bringen. Trotzdem fehlte es den damaligen Forschern nicht an Phantasie, nutzten sie doch das Prinzip des

¹⁾ Die Länge des zu bildenden Lappens soll der Calcaneuslänge entsprechen.

Stereoskops auf alle möglichen Arten aus, zuweilen sogar zu recht materiellen Zwecken, so zur Unterscheidung — echter Wertpapiere von unechten, wie z. B. Dove es lehrte.

Die Stereoskopie im Röntgenverfahren, um die sich Levy-Dorn die besten Verdienste erworben hat, stellt tatsächlich einen wichtigen Schritt in der Historik der medizinischen Röntgenologie dar und reiht sich würdig den anderen epochemachenden Fortschritten an: der Erfindung der Abblendung, um deren Priorität sich viele streiten, der Kompressionsblende durch Albers-Schönberg, der therapeutischen Verwendung der X-Strahlen durch Freund, Schiff, Kümmell, der Untersuchung des Verdauungstraktes durch Rieder und der Konstruktion des Orthoröntgenographen durch Moritz.

Zur Technik der stereoskopischen Röntgenaufnahmen selbst will und vermöchte ich hier eigentlich Neues nicht zu berichten. Der Arbeiten über dies Gebiet sind zwar nicht allzu viele, dafür aber sind einige direkt erschöpfend, so die von Lambertz¹⁾ und Drüner.²⁾ Mehr oder weniger eingehend befassen sich damit Publikationen von Marie³⁾ und Ribaut⁴⁾, Hildebrand⁵⁾, Mathias⁶⁾ und Becker.⁷⁾ Ein sinnreiches Verfahren zur Erzeugung richtiger stereo„skopischer“ Röntgenbilder auf dem Leuchtschirm erfand Boas⁸⁾. Auch Reiniger, Gebbert & Schall⁹⁾ gaben später Vorrichtungen zu dem gleichen Zwecke an. Ich darf dann wohl noch die Namen Williams, Grunmach, Scholz, Wieting, Walter, Bartholdy, Bécèle und Albers-Schönberg nennen, Autoren, welche die stereoskopische Röntgentechnik wesentlich gefördert haben.

Zahllose Röntgenstereogramme sind bis zum heutigen Tage aufgenommen worden, sehr viele sind in röntgenologischen, einige in chirurgischen Zeitschriften wiedergegeben, indessen alle bringen nur Darstellungen des Skelettsystems, von Fremdkörper- und Konkrementenschatten. Aber es scheint bisher anderweitig noch kein einziger Versuch gemacht zu sein, die Thoraxeingeweide vom Lebenden röntgenostereographisch scharf darzustellen. Der Grund hierfür bedarf keiner breiten Erörterung. Scharfe Bilder der Viscera thoracis erhält man nur bei Stillstand der Respiration, die kontrastreichen bei tiefer Inspiration. Die beiden Aufnahmen eines Stereoskopbildes aber lassen sich bekanntlich röntgenographisch nur nacheinander bewerkstelligen, nicht wie bei den gewöhnlichen Camera-Aufnahmen gleichzeitig. Die Schwierigkeit scheint nun in dem Umstande zu liegen, dass es einem Patienten nicht möglich sein dürfte, zweimal hintereinander genau dieselbe Respirationsphase einzuhalten. Das ist indessen, wie Verfasser die Erfahrung gelehrt hat, leichter, als man gemeinlich annimmt. Ausgeschlossen mag es allerdings sein, zwei Bilder hintereinander in ein und derselben Mittelstellung scharf zu erhalten, aber leichter gestalten sich die Verhältnisse bei tiefster Inspiration oder vollkommener Expiration. Letztere Stellung soll man wegen Kontrastmangels nicht ohne Grund wählen, erstere ziehe man immer vor. Man wird sich selbstverständlich seine Patienten aussuchen müssen und nur bei den intelligentesten auf ein erfolgreiches Resultat hoffen dürfen. Je schwerwiegendere Erkrankungen von seiten des Herzens und der Lungen, besonders der letzteren, vorliegen, desto

¹⁾ Lambertz: Die Perspektive in den Röntgenbildern und die Technik der Stereoskopie. Diese Zeitschrift Bd. 4, S. 1.

²⁾ Drüner: Über die Stereoskopie und stereoskopische Messung in der Röntgentechnik. Diese Zeitschrift Bd. 9, S. 225.

³⁾ Marie; Rapport sur la radiographie et la radioscopie stéréoscopiques. Archives d'électricité médicale. Sept. 1899.

⁴⁾ Marie & Ribaut: Nouvelles recherches sur les mesures de distances en stéréoscopie et plus particulièrement en radiographie stéréoscopique. Archives d'électricité médicale. Juli 1900 und in Bouchard: Traité de Radiologie.

⁵⁾ Hildebrand: Über einen neuen Apparat zur Herstellung von stereoskopischen Röntgenbildern. Diese Zeitschrift Bd. 3, S. 171.

⁶⁾ Mathias: Über ein einfaches Mittel zur direkten Betrachtung stereoskopischer Röntgenaufnahmen. Diese Zeitschrift Bd. 7.

⁷⁾ Becker: Centralblatt für Chirurgie 1904. Über Röntgenstereoskopie.

⁸⁾ Boas: Verfahren und Apparate zur Erzeugung stereoskopischer Röntgenbilder auf dem Leuchtschirm. Verhandlungen der deutschen physikalischen Gesellschaft, Bd. 2, 1900.

⁹⁾ Reiniger, Gebbert & Schall: Eine neue Umschaltevorrichtung für stereoskopische Röntgendurchleuchtung. Diese Zeitschrift Bd. 5.

unwahrscheinlicher wird es, ein tadelloses Röntgenstereogramm herzustellen. Dieser Umstand schiene geeignet, den Wert solcher Aufnahmen ganz herabzusetzen, wenn man sich nicht stets gegenwärtig halten müsste, dass es die Aufgabe der medizinischen Röntgenologie ist, nicht allein pathologische Vorgänge zu offenbaren, sondern auch der normalen Anatomie und Physiologie dienstbar zu sein. Den Inhalt des Brustkorbes mit vollständig gesunden Organen sehen wir fast nur in Flächenbildern anatomischer Lehrbücher, und auch diese Illustrationen stammen nur von Leichen. Kein Geringerer als Helmholtz¹⁾ sagt diesbezüglich in seinem Preislied auf die Leistungsfähigkeit der Stereoskopie: „Wieviel durch das stereoskopische Sehen gewonnen wird, ist . . . natürlich am auffallendsten an den Bildern solcher Gegenstände, welche sich schlecht zur Darstellung in einer einfachen Zeichnung . . . eignen.“ Hierher gehört in erster Linie der Innenraum des Oberkörpers.

Bezüglich der Einzelheiten des Herzens und der Zwerchfellhälften darf man indessen keine allzugrosse Plastik erwarten. Kugel- und eiförmige Körper bez. Körperabschnitte werden bei durchgehendem Licht immer kreis- bez. ovalartige Schatten geben. Eher ist zu hoffen, dass solche Stereogramme Aufklärung über die Lungenzeichnung bringen werden. In dieser Absicht wurde auch die hier reproduzierte Aufnahme angefertigt. Über die Deutung der Einzelheiten ein anderes Mal.

Die Tafel XXVI wiedergegebenen Negative waren vom Verfasser bereits 1905 beim ersten Röntgenkongress ausgestellt. Sie sind nicht der Enderfolg einer Reihe mehr oder weniger gelungener Versuche, sondern repräsentieren das erste derartige Experiment des Verfassers, das sofort gelungen ist. Daraus ergibt sich schon, dass die Chancen, gute Resultate zu erhalten, nicht gering sind, wenn auch zugegeben werden muss, dass in diesem Falle die Versuchsperson bereits öfter für einfache Thoraxröntgenogramme Modell gestanden hat, also gewissermassen dafür trainiert war.

Welchen tatsächlich wunderbaren Eindruck solche plastischen Bilder des Thoraxinnern gewähren, kann nur der beurteilen, der Gelegenheit hatte, die grossen Originalplatten selbst sich einzustellen. Bei der Reduktion auf die gangbaren Stereoskopbildgrössen würden fast alle Details verloren gehen; ich lasse daher hier die Kopien so wenig verkleinert als nur möglich wiedergeben. Dass sie trotzdem nur ein blasser Abklatsch der Originalplatten sein können, weiss jeder, der einmal gute Bilder reproduzieren liess. Um grosse Röntgenstereogramme unverkleinert körperlich zu sehen, hat man als Notbehelfe Spiegel-, Prismen-, Linsen- und Brillenstereoskope konstruiert. Wer über seine ersten Versuche im stereoskopischen Sehen hinaus ist, wird sich beim Betrachten von Röntgenbildern nie mehr eines Stereoskopes bedienen, sondern ohne jeden Apparat durch Konvergenz der Augen die beiden Originalnegative zu einem stereoskopischen Gesamtbild vereinigen. Wer das nicht sofort zustande bringt, wird und muss es bald lernen. Wer wegen Anomalien der Augen selbst durch ein gutes Stereoskop nicht körperlich sehen kann, wird es ohne Stereoskop auch nicht fertig bringen. Die minimalen Unrichtigkeiten, die beim Sehen mit Konvergenz der Augen entstehen, werden zehnfach durch die Klarheit der Bilder infolge Wegfalls der dicken Glasmedien (Prismen, Linsen etc.) wieder ausgeglichen.

Die Bilder sind auf der beigegebenen Tafel absichtlich so angeordnet, dass sie nur bei Konvergenz der Augen ohne Stereoskop richtig gesehen werden können. Ins Stereoskop eingestellt würden sie ein unmögliches Bild geben (Thorax von hinten gesehen mit Cor rechterseits). Sollte es jemand nicht gleich gelingen, den Thorax plastisch zu überblicken, so wird empfohlen, zuerst auf die Clavicula resp. Lungenspitzengegenden einzustellen, man wird dann schneller und leichter zum Ziele gelangen.

Die beiden Röntgenogramme sind auf eine einzige Platte 40×50 cm projiziert. Verwendet wurde eine Hildebrandsche Kasette. Distanz Fokus-Platte 60 cm. Verschiebung des Fokus um 7 cm. Tiefste Inspiration in Ventrallage. Belichtung je 25 Sekunden. Objekt: Gesundes 22jähr. weibliches Individuum schlanker Statur.

¹⁾ Helmholtz: Physiologische Optik.

Vereine und Kongresse.

II. Kongress der Deutschen Röntgen-Gesellschaft.

Am Sonntag, den 1., und Montag, den 2. April 1906 fand im Langenbeckhause in Berlin der II. Kongress der Deutschen Röntgen-Gesellschaft statt. Die überaus zahlreiche Beteiligung, es waren über 250 Interessenten aus ärztlichen und technischen Kreisen erschienen, bewies, dass die Gründung der Deutschen Röntgen-Gesellschaft in Verbindung mit jährlich abzuhaltenden Kongressen einem Bedürfnis entspricht. Es wurden im ganzen in 3 Sitzungen am Montag, den 2. April 40 Vorträge erledigt, an welche sich teilweise lange Diskussionen anschlossen. Auch ein Projektionsabend fand statt und gab den Besuchern des Kongresses Gelegenheit, manches Neue kennen zu lernen.

In der am Morgen des 2. April abgehaltenen Geschäftssitzung wurden die von der Statutenkommission ausgearbeiteten und im Ausschuss durchberatenen Statuten einstimmig angenommen. Es ist besonders zu erwähnen, dass statutengemäss eine Sammlung von Röntgenogrammen, Apparaten etc. sowie eine Bibliothek angelegt werden soll. Bis zu dem Zeitpunkt, zu welchem der Gesellschaft ein eigener Raum für die Aufbewahrung dieser Gegenstände zur Verfügung stehen wird, hat der diesjährige Vorsitzende Professor Eberlein sich bereit erklärt, Schenkungen entgegen zu nehmen und aufzubewahren. Die Leser dieser Zeitschrift werden gebeten, durch Zuwendungen für die Sammlung nach Kräften zu ihrer Entwicklung beizutragen. Es wurde ferner in der Geschäftssitzung die Ernennung von Geheimrat Röntgen und Exc. von Bergmann zu Ehrenmitgliedern beschlossen. Als I. Vorsitzender für das am 1. Januar 1907 beginnende neue Geschäftsjahr wurde Albers-Schönberg-Hamburg gewählt. Eberlein-Berlin ist für dieses Jahr statutengemäss II. Vorsitzender. Als erster Schriftführer wurde Immelmann-Berlin, als zweiter Schriftführer Köhler-Wiesbaden und als Schatzmeister Cowl-Berlin gewählt. Verschiedene Anträge wurden besonderen Kommissionen zur Bearbeitung überwiesen und sollen gelegentlich des III. Kongresses zur Erledigung kommen.

Der III. Kongress der Gesellschaft findet im April nächsten Jahres im Anschluss an den Chirurgenkongress in Berlin statt. Die Verhandlungen des diesjährigen Kongresses werden in der gleichen Weise wie die Verhandlungen des ersten Kongresses im Verlage dieser Zeitschrift erscheinen. Redaktion und Verlag hoffen spätestens Anfang Juli die Verhandlungen zur Verteilung bringen zu können.

A.-S.

Berliner medizinische Gesellschaft. 1905. 29. Nov.

Max Cohn: **Die Bedeutung der Röntgenstrahlen für die Behandlung der lymphatischen Sarkome.** Redner stellt 5 Pat. vor, die an malignen Drüsengeschwülsten litten resp. leiden, und bei denen die Röntgentherapie kaum beobachtete Erfolge erzielte. Operative und medicamentöse Therapie (Arsen) hatten keine Heilung bringen können. Zwei Kranke sind jetzt 7 bzw. 5 Monate absolut geheilt, ein dritter ist geheilt, aber noch in Behandlung, der vierte steht in Behandlung, ist aber der Genesung nahe, und nur der fünfte ist nach vorübergehender bedeutender Besserung wieder kränker geworden und die Weiterbehandlung aufgegeben. — Redner erörtert die von ihm geübte Technik und glaubt, Röntgenverbrennungen vermeiden zu können. Die Gefahr einer Röntgenschädigung darf ebensowenig eine Gegenindikation des Verfahrens bilden, wie die Narkosengefahr in der operativen Chirurgie. Die Anwendung von Röhren, die von einer undurchlässigen Bleiglaskugel umgeben sind, welche nur eine etwa fünfmarkstückgrosse Öffnung hat, hat sich bewährt. Durch dieses Lumen gelangen die Strahlen vermittelt eines Tubus, der gleichfalls strahlendicht ist und mit der offenen Fläche auf die Haut aufgesetzt wird, zu der Geschwulst. Durch kräftiges Andrücken dieses Rohres erreicht man eine Anämie der Haut, wodurch die Intensität der Bestrahlung erhöht wird. Die Öffnung des Bleiglastubus ist parallel dem Antikathodenspiegel angeordnet, wodurch die senkrechten, also wirkungsreichsten Strahlen am meisten ausgenutzt werden. Diese Anordnung gestattet eine direkte Bestrahlung von Tonsillentumoren und adenoiden Wucherungen im Nasenrachenraum, sowie von lymphatischen Wucherungen an der Schädelbasis. Die Wirkung der Behandlung zeigt sich in einem rapiden Rückgehen der Lymphome. Durch die Degeneration der lokalen Lymphdrüsen wird der Infektion — als solche fasst Verf. diese Fälle auf — der Boden entzogen. Interessante Beobachtungen konnte Verf. über das Verhalten der Milz bei diesen Fällen während der Behandlung machen. In der Mehrzahl der Fälle stellte sich nach längerer Bestrahlung ein Milztumor ein, gerade als ob die Milz vikariierend für die zu Grunde gegangenen Lymphome eingetreten wäre. Nach Aussetzen der Behandlung ging der Milztumor wieder zurück.

20. Dezember: Glücksmann: **Demonstration von Lichtbildern aus dem Gebiete der Speiseröhrenerkrankungen.**

Diskussion: Stuertz-Metz empfiehlt neben dem Ösophagoskop auch das Röntgenverfahren zur Sicherung der Diagnose, da dasselbe einen integrierenden und der Ösophagoskopie mindestens ebenbürtigen Teil jeder gründlichen Untersuchung darstellt und bei schwächlichen und sehr empfindlichen Patienten oft allein anwendbar ist. Es handelt sich im wesentlichen darum, am subphrenischen Teil des

Ösophagus Verengerungen und Tumoren zu erkennen. Der subphrenische Abschnitt der Speiseröhre ist bisher bei den einschlägigen Röntgenuntersuchungen überhaupt nicht in Betracht gezogen worden. Wenn man in der bisher üblichen Weise von links hinten nach rechts vorne durchleuchtet, sieht man den unterhalb des Zwerchfells befindlichen Teil des Ösophagus überhaupt nicht, weil er durch den Leberschatten verdeckt wird. Bei der Durchleuchtung von rechts hinten nach links vorn sieht man ihn für gewöhnlich auch nicht, wohl aber sieht man ihn nach Aufblähung des Magens in ganzer Ausdehnung nebst seiner Umgebung. Eine Wismutfüllung z. B. ist bis an die Einmündungsstelle der Speiseröhre in den Magen genau zu verfolgen. Mit dieser Methode kann man nicht nur die Verengerung selbst mit Verlauf und Länge, sondern auch die Ausdehnung der verengernden Tumormassen in der Umgebung der Speiseröhre erkennen. Prognose und Indikation zur Operation erfahren dadurch eine wesentliche Förderung. Die Pars subphrenica des Ösophagus wird hierbei mitten im hellen Felde des aufgeblähten Magens auf die Platte projiziert. Eine eingeführte Metallsonde neben Wismutbrei giebt über die dortigen Verhältnisse der Speiseröhre ein noch klareres Bild. Die genauere Darlegung dieser Röntgenuntersuchungsmethode des letzten Ösophagusteiles wird demnächst veröffentlicht werden.

1906. 10. Januar. Holzknacht-Wien (a. G.): **Die diagnostische Röntgen-Durchleuchtung des Magens. Mit besonderer Berücksichtigung der Anfangsstadien des Magencarcinoms.** Nach einem kurzen Überblick über die bisher üblichen Massnahmen giebt Votr. eine Darstellung der von ihm und seinen Schülern ausgearbeiteten Methode, über die in diesen Blättern bereits mehrfach in Originalartikeln und Referaten berichtet ist. Im Anschluss an die theoretischen Deduktionen und Beschreibungen des Untersuchungsmodus demonstriert Votr. seine bekannten Projektionsbilder.

Diskussion: Grunmach erinnert an seine schon 1896 an 12—15 jährigen Kindern angestellten Untersuchungen, die z. Tl. andere Bilder geben, als die des Vortragenden. Ob die damals übliche Luftaufblähung oder die Darreichung von Wismutmilch dafür von Bedeutung war, oder das Alter der Versuchspersonen, muss dahin gestellt bleiben. Bezüglich der Diagnose von Anfangsstadien von malignen Tumoren glaubt Gr., dass die chemische und mikroskopische Diagnose wohl ähnliches geleistet haben dürfte, wie die Röntgenuntersuchung, und warnt davor, allzu grosse Erwartungen an das geschilderte Röntgensymptom zur Frühdiagnose des Carcinoms zu knüpfen. G. empfiehlt zur Durchstrahlung des Magens in verschiedenen Richtungen und in beliebiger Lage seinen Präzisionsapparat mit Blenden- vorrichtung.

Steyrer hat einen Fall beobachtet, wo ein Tumor nicht sicher nachweisbar war, die chemische Untersuchung normalen Befund ergab, aber durch die Röntgenuntersuchung die Frühdiagnose des Carcinoms sicher zu stellen war. Bezüglich der normalen Lage des Magens hält er die Querlage für recht selten, die Vertikale für die Norm. Die Schirmbeobachtung ist dem Plattenverfahren vorzuziehen: die Platten können zu seltsamen Irrtümern Veranlassung geben: Fall von scheinbarem Sanduhrmagen, in welchem die scheinbare Einschnürung durch einen herangedrängten Darmteil entstanden ist.

Levy-Dorn hat sich schon früher mit dem Gegenstande beschäftigt, indem er Wismutkapseln, mit 10 gr Inhalt, auf dem Schirm verfolgte. Die jetzt übliche Methode ist der alten jedenfalls überlegen. Nun fragt Levy-Dorn, ob die grossen Wismutdosen niemals Schädigungen verursacht haben. Ferner fragt er den Votr., wie man sich vor Röntgen-Verbrennungen bei der ungemein langen Dauer der Versuche und Untersuchungen zu schützen habe.

Kraus: Die mitgeteilten Thatsachen imponieren vor allem durch ihre Vollständigkeit und die Eleganz der vorgeführten Bilder. Besonders neu ist das, was Holzknacht über die Peristaltik der Pars pylorica ventriculi gesehen hat. Dieser Befund ist für die Diagnose des Carcinoms bedeutsam. Auch in Berlin stehen mehr als 80% der untersuchten Magen senkrecht. Kr. erinnert dann an die durch Hängebauch und Splanchnoptose verursachten Lageanomalien.

von Hansemann hat auf die Stellung des Magens, auf eine Anregung von Rosenfeld hin, seit Jahren geachtet und bestätigt, dass weniger als 20% quer gestellt sind.

Holzknacht geht im Schlusswort auf die Bemerkungen und Einwürfe der Diskussionsredner ein und antwortet u. a. Herrn Levy-Dorn, dass die Bismuthkapseln tatsächlich den tiefsten Punkt des Magens erreichen und damit einen vorzüglichen Index für den caudalen Pol im Stehen geben. Welche hübsche und wertvolle Verwendung neuerdings die Boas-Levy-Dornsche Wismutkapsel erfahren hat, zeigen die Schwarzsehen Nachprüfungen der Sahlischen Desmoidreaktion. Dermatitis tritt nie auf, weil die einzelnen Hautabschnitte niemals längere Zeit den Röntgenstrahlen ausgesetzt werden und weil die wirksame Röntgenlichtmenge nicht so gross ist. Bezüglich des scheinbaren Widerspruchs zwischen dem röntgenologischen Befund und dem am offenen Abdomen bei Laparatomien und Sektion ist die Körperstellung das Ausschlaggebende.

Freie Vereinigung der Chirurgen Berlins. 1905. 13. November.

Immelmann: **Erkrankungen des Hüftgelenkes im Röntgenbilde.** An der Hand einer grossen Reihe von Röntgenbildern zeigte I., dass es möglich ist, fast sämtliche Erkrankungen des Hüftgelenkes

durch das Röntgenbild darzustellen. Er demonstrierte Bilder von Coxa vara, Coxa valga, einseitige und doppelseitige Hüftgelenksluxationen, centrales Gumma, Pagetsche Erkrankung, Coxitis tuberculosa im Anfangs- und im vorgeschrittenen Stadium, Arthritis deformans, Osteoarthritis deformans juvenilis und Fractura colli femoris.

Verein für innere Medizin zu Berlin. 1905. 20. November.

Kaminer: **Vorstellung eines Falles von Situs viscerum transversus completus.** Die Röntgenographien zeigen deutlich, dass das Herz rechts, die Leber links liegt.

Gesellschaft f. innere Medizin und Kinderheilkunde in Wien. 1905. 21. Dezember.

Gottwald Schwarz: **Röntgenologische Methode zur Prüfung der Bindegewebsverdauung** (vorläufige Mitteilung aus dem Röntgenlaboratorium des Dozenten Holzknecht). Versuchsperson schluckt $1\frac{1}{2}$ g Bism. subnitr., welches in ein Goldschlägerhäutchen eingebunden wird. Bei der Röntgendurchleuchtung erscheint das Wismut als dunkler Fleck, solange die Hülle erhalten ist; nach deren Verdauung bildet das Bism. subnitr. einen diffusen Schatten. Während das Goldschlägerhäutchen vom normalen Magen in 7 Stunden aufgelöst wird, war die Verdauung in einem Falle von Hyperacidität schon nach 2 Stunden erfolgt, in einem Falle von Magenptose aber noch nach 26 Stunden nicht eingetreten. Vortr. verweist auf die Vorzüge dieser Methode gegenüber der Sahlischen Reaktion, bei welcher verschlucktes Methylenblau, welches in ein Gummiblättchen eingehüllt und mit Catgut zugebunden ist, im Harne nachgewiesen wird.

Holzknecht hebt die Einfachheit der Durchführung der Methode hervor.

Jonas teilt im Anschluss an diese Versuche mit, dass er gemeinsam mit Holzknecht die Sahlische Glutoidprobe (die Kapseln enthielten als röntgenologischen Indikator einen Zusatz von Wismut) nachprüfte und fand, dass bei mehreren gesunden Personen die Glutoidkapseln nicht gelöst wurden. Er empfiehlt daher schwächer gehärtete Glutoidkapseln mit Wismutzusatz und Kontrolle der Kapselwanderung mittels der röntgenologischen Durchleuchtung.

1906. 11. Januar.

Widermann demonstriert aus der Abteilung Schlesinger 3 Patientinnen, die an **Basedow-scher Krankheit** leiden und die mit Röntgenstrahlen behandelt worden sind. In allen Fällen war ein Zurückgehen der Basedowsymptome nicht zu erzielen. Augensymptome blieben meist unverändert, ebenso die Pulzfrequenz. Die nervösen Erscheinungen wurden in 2 Fällen wesentlich gebessert, in anderen Fällen zeigte sich kein Einfluss. Bei allen Patienten wurde jedoch eine Zunahme des Körpergewichtes erzielt. W. betont, die Fälle vorgeführt zu haben, um vor allzu grossen Erwartungen zu warnen. Beck in New York empfahl eine Kombination von operativer und Röntgen-Therapie und erzielte durch Excision einer Hälfte der Struma und nach Heilung der Wunde durch sekundäre Bestrahlung der anderen Hälfte in 3 Fällen besonders schöne Dauerheilungen. Vortr. hat über diesen Modus keine persönlichen Erfahrungen.

K. k. Gesellschaft der Ärzte in Wien. 1906. 9. Februar.

Schiff demonstriert ein 22jähriges Mädchen mit einem **Lupus-herd an der Nasenspitze** und einem solchen an der Oberlippe unter dem Septum. Nach 9 Röntgenbestrahlungen der Nasenspitze war der lupöse Herd vollkommen zerstört und ein pfenniggrosser Substanzverlust an dessen Stelle getreten. Dieser wurde durch Anwendung von Franklinischen Strömen zur Überhäutung gebracht.

Diskussion: Eiselsberg möchte den Prozess noch nicht für ausgeheilt halten, auch Lang erklärt, er habe den Eindruck gewonnen, dass vollständige Heilung noch nicht eingetreten sei.

Werner (Hamburg).

Journalliteratur.

Berliner Klinische Wochenschrift. 1906. No. 6.

Bruhns: **Die Indikation der Röntgenbehandlung bei Hauterkrankungen.** In einem kurzen Überblick, wie sie die Redaktion der Berliner Kl. Wschft. jetzt in einer ganzen Serie von Artikeln über praktisch wichtige Fragen ihren Lesern vorlegt, giebt Verf. den augenblicklichen Stand der Röntgentherapie in der Dermatologie. Das Stadium der kritiklosen Anwendung der Röntgenstrahlen bei jedem Hautleiden ist vorbei. Wir haben gelernt, von den Röntgenstrahlen nicht zu viel zu verlangen und uns ihrer in einer grossen Zahl von Fällen teils allein, teils in Kombination mit anderen Mitteln mit bestem Erfolge zu bedienen. Verf. kommt zu folgendem Resumé. Unsere heutigen Erfahrungen in der Röntgentherapie der Hautkrankheiten zeigen, dass wir bei einer Anzahl von Hauterkrankungen mit der Bestrahlung ausgezeichnete Erfolge dort erreichen, wo unsere bisherigen übrigen Behandlungsmethoden oft im Stich

gelassen oder in viel langwierigerer Weise zum Ziel geführt haben. Diese guten Wirkungen der Röntgenbestrahlung sind besonders bei chronischem trockenem Ekzem, Neurodermitis circumscripta und chronica, Pruritus localis, Lichen ruber verrucosus, Favus, Sycosis parasitaria und non parasitaria, chronischer Furunculosis nucha, Akne, Keloid, Psoriasis, Hyperidrosis, multiplen Verrucae juveniles, teilweise bei malignen Geschwülsten, bei Mycosis fungoides und Rhinosklerom zu beobachten. Bei einigen anderen Hauterkrankungen (Lupus erythematoses u. a.) sahen wir manchmal, aber viel weniger regelmässig, gute Erfolge der R.-Behandlung. Bei vorsichtiger Anwendung, unter Heranziehung der jetzt vorhandenen, zur Kontrolle dienenden Hilfsmittel kann man schädigende Wirkungen der R.-Strahlen soweit sicher vermeiden, dass diese Behandlungsmethode auch bei relativ unbedeutenden, dafür geeigneten Hautkrankheiten wegen ihrer ausgezeichneten Wirkung sehr empfohlen werden kann.

Mitteilungen aus den Grenzgebieten der Medizin und Chirurgie. 15. Bd. Heft 3 und 4. 1905.

Hesse: **Über eine Beobachtung von bilateraler idiopathischer juveniler Osteoarthritis deformans des Hüftgelenkes.** Verf. giebt aus der chirurgischen Universitätsklinik des Juliusspitals in Würzburg die eingehendste Schilderung eines Falles, in dem er die im Titel genannte Diagnose gestellt hat. Es besteht klinisch ein in früher Jugend ohne äussere Ursache beginnender, eminent chronischer, schleichender, vom 10. bis fast zum 30 Jahre schmerzfreier, stets fieberloser Krankheitsprozess symmetrischer Natur und ausschliesslich auf die beiden Hüftgelenke beschränkt, mit bestimmten Stellungsanomalien und Motilitätsstörungen, ein Prozess, der nun seit 2—3 Jahren zu schmerzhaften Exacerbationen neigt, das Symptom des Krepitierens zeigt, nie Eiterbildung im Gelenk oder Infiltration und Schwartenbildung in den umgebenden Weichteilen hervorgebracht hat, und im Laufe der Zeit nach dem Röntgenbild anatomisch, zu schweren, beiderseits gleichartigen, destruirenden Veränderungen im Hüftgelenk geführt hat, wobei es zu Pfannenwanderung und Subluxation des Schenkelkopfes nach oben und hinten einerseits und osteochondritischen Wucherungen der Pfanne andererseits gekommen ist. — Nach einer eingehenden Wiedergabe des Status bespricht Verf. die Differentialdiagnose und hebt schliesslich die Seltenheit seines Falles hervor. Die ersten Kenner dieser Verhältnisse negieren das Vorkommen z. B. Hoffa und selbst Pflüger, dem wir eine grosse Monographie über die chronischen Gelenkaffektionen verdanken. Betrachtet man die der Arbeit beigegebene Wiedergabe der Röntgenaufnahme, so erscheint es befremdlich, dass Verf. in seiner Epikrise die gewöhnliche congenitale Hüftluxation überhaupt nicht erwähnt.

Stadler und Hirsch: **Meteorismus und Kreislauf.** Die Experimente der Autoren, die sich mit der Erzeugung von Meteorismus bei Hunden beschäftigten, zielten auf eine Prüfung des Blutdrucks hin und ergaben eine Reihe interessanter Ergebnisse, die z. T. die Angaben in früheren Arbeiten anderer Autoren korrigieren. Hier dürften die Ergebnisse von Interesse sein bezüglich der Lageverhältnisse des Herzens unter dem Einflusse von hochgradigem Meteorismus und des dadurch bedingten Zwerchfellhochstandes. Die Röntgenuntersuchung liess diese Verhältnisse leicht feststellen. Entsprechend den verschiedenen Graden der Darmblähung wurden die Aufnahmen gemacht und liessen bei Durchleuchtung von vorn nach hinten die Verlagerung des Herzens nach links, bei seitlicher Durchleuchtung besonders schön das Höhersteigen des Zwerchfells erkennen.

Wiener klin. Wochenschrift. 1906. Nr. 14.

Kienböck: **Das quantimetrische Verfahren.** (Aus dem Röntgenologischen Institut der Allgem. Poliklinik in Wien.) K. beschreibt in Kürze sein neues röntgentherapeutisches Messverfahren, welches schon in dieser Zeitschrift veröffentlicht ist. Neu hinzugefügt ist aber die Bemerkung, dass das Verfahren auch anwendbar wäre, wenn Emulsionen von untereinander ziemlich übereinstimmender und durch geeignete Entwicklerkonzentration ausgleichbarer Empfindlichkeit und Gradation nicht herstellbar wären; die Fabrik müsste dann jeder Emulsion eine besondere Skala begeben.

Übrigens kann man bloss das Quantimeterpapier beziehen und die Skala selbst herstellen. Man belichtet einen genügend langen und breiten Streifen des Papiers stufenweise mit den fixen Glühlichtmengen $\frac{1}{4}$, $\frac{1}{2}$, 1, $1\frac{1}{2}$, 2, 3, 4, 6, 8, 10, 14, 20 X, zerschneidet die latente Skala der Länge nach in mehrere schmale Streifen und behandelt sie mit verschiedenen stark verdünnten Entwicklerlösungen. Man bewahrt nun den letzten Streifen auf, bei dem nämlich die unteren und oberen Teile kontrastreich erscheinen. Dieser Streifen kann als Normalskala gelten, und man hat die bei den röntgentherapeutischen Sitzungen exponierten Streifen auf die gleiche Weise zu entwickeln. Wer sich die Skala selbst herstellt, hat noch den Vorteil, von der Gültigkeit und Verlässlichkeit der Skala vollkommen überzeugt zu sein.

Man eicht zu dem Zwecke eine Glühlampe mittelst einer Scheinerschen Benzinlampe, d. h. stellt fest, welche Glühlichtmenge der Scheinerlichtmenge 1 X (Exposition bei 30 cm Entfernung 30 Minuten) äquivalent ist; so findet man z. B., dass man mit der Glühlampe bei 1 Meter Entfernung 30 Sekunden zu exponieren hat.

H.

Brit. med. journ. 1905. 16. September.

Smart: X-ray diagnosis of renal calculus. Die Nierensteindiagnose durch Röntgenstrahlen, deren Schwierigkeiten und Fehlerquellen vom Praktiker meist noch nicht richtig gewürdigt werden, erfordert mannigfache Bedingungen zu ihrer Ermöglichung. Der Stein darf nicht zu klein sein. Oxalate werfen den dichtesten Schatten, reine Phosphate den schwächsten, in der Mitte stehen die Urate. Letztere sind zwar die häufigsten Steine, haben aber glücklicherweise meist einen Mantel, der einen besseren Schatten erzeugt als die reinen harnsauren Salze. Je fettleibiger die Pat., desto schwieriger die Strahldurchdringung. Chronische Induration bei Steinen im Nierenparenchym sind ein Hindernis für die Durchleuchtung. Eiter wirft einen Schatten, der den Schein zuweilen völlig verdecken kann. Technisch ist von Wichtigkeit: Die Vorbereitung durch Abführmittel: völlige Entkleidung der Bauch- u. Nieren-egend, möglichste Annäherung der Platte an die Niere; Ausschaltung von Störungen durch die Atembewegungen in Bauchlage, wodurch die Atemexkursionen in engen Grenzen gehalten werden; stereoskopische Aufnahmen in allen Fällen. Irrthümliche Auslegung von Plattenfehlern kann man vermeiden durch Unterschieben zweier Platten übereinander. Täuschungen durch Fremdkörper, wie Knöpfe usw. lassen sich bei einiger Sorgfalt umgehen, viel grösser ist die Gefahr fehlerhafter und oft folgenschwerer Auslegung bei Anwesenheit von verkalkten Gekrösdrüsen. Endlich erwähnt Verf. einen interessanten Fall von erfolglosem Suchen nach einem Stein in der Niere trotz positiven Nachweises bei der Durchleuchtung. Bei einer erneuten Aufnahme bald nach der Operation fand sich der Stein im Harnleiter. Er war zwischen der ersten Aufnahme und der Vornahme der Operation gewandert.

Practitioner. 1905. Dezember.

Morris: The treatment of scars and cheloid. Narben und Keloide behandelt Verf. mit Finsenlicht und berichtet über ausgezeichnete kosmetische Erfolge. So wurden Narben nach Lupus, Verbrennung, Exstirpation von tuberkulösen Halsdrüsen, Spontaneröffnung tuberkulöser Drüsenabszesse am Halse vollkommen beseitigt, so dass Damen imstande waren, wieder ausgeschnittene Kleider zu tragen. Nur Pockennarben sind für diese Methode weniger geeignet, da mit dem Finsenlichte zur Zeit immer nur kleinere Bezirke der Haut bestrahlt werden können. Bei Keloiden wandte Verf. auch die Röntgenstrahlen mit gutem Erfolge an.

Albany med. annals. 1905. Oktober.

Vose and Howe: The effects of the Röntgen-ray upon cancer. Zusammenfassung der klinischen Erfolge und der histologischen Befunde in 130 mit Röntgenstrahlen behandelten Carzinomfällen. Schlüsse: Der mit X-Strahlen behandelte Hautkrebs verfällt einer Degeneration, welche für diese Art der Behandlung nicht charakteristisch ist, auch sich histologisch nicht von Degenerationen aus anderen Gründen unterscheidet. Die Veränderung an den Blutgefässen tritt ebenso wie bei anderen Prozessen ein, wenn Heilungsvorgänge beginnen. Das plastische Gewebe vermehrt sich Mitosen sind nach der Behandlung weniger häufig. Klinisch ergibt sich, dass die Heilung des Carcinoms durch die Röntgenstrahlen nur durch Zerstörung erfolgen kann; hieraus ergibt sich, dass nur oberflächliche Krebse beeinflusst werden können, zumal da die Zerstörung nur sehr langsam und sehr oberflächlich eintritt.

Therap. gazette. 1905. Aug. 15.

Pancoast: The X-ray in the treatment of deep-seated tuberculosis. Im Röntgenlaboratorium in Philadelphia wurden die Einflüsse der X-Strahlen auf tiefliegende Tuberkuloseveränderungen untersucht, wozu Verf. die Affektionen des Kehlkopfes, der Lungen, Gelenke, Wirbelsäule und des Bauchfells rechnet. Bei Kehlkopftuberkulose wurde an jedem Tage eine Halsseite 5 Minuten lang den X-Strahlen ausgesetzt, nach etwa $\frac{1}{4}$ Jahre war dann eine relative Heilung eingetreten, und das Gewicht hatte zugenommen. Die vollständige Heilung trat bei einem Pat. nach 69 Sitzungen innerhalb $\frac{3}{4}$ Jahren ein. Derartige Fälle schildert Verf. vier ausführlich, ausserdem erwähnt er noch zwei flüchtig. Nach seiner Ansicht ist namentlich die Kehlkopftuberkulose auf diese Weise heilbar, weniger die Lungentuberkulose. Stärkere Hautreaktionen müssen vermieden werden.

Revue française de méd. et chir. 1905. No. 38.

Ferrand et Krouch Koll: Un cas d'adénite tuberculeuse traitée avec succès par les rayons X. 31jährige Patientin mit Halsdrüsentuberkulose. Bisherige Behandlungsmethoden ergebnislos. Schon nach wenigen Bestrahlungen schwand das Fieber. Nach etwa $\frac{1}{2}$ jähriger Behandlung waren nur noch unbedeutende, schmerzlose Drüsenreste zu fühlen. Bedeutende Besserung des Allgemeinbefindens. Härte Röhren. Sitzungsdauer höchstens 10 Minuten.

Annales méd.-chir. du centre. 1905. August.

Springer: Radlodermite grave chronique guérie par la cautérisation ignée profonde. Bei dem Pat. waren nach andauernder Beschäftigung mit Röntgenstrahlen tiefgehende Röntgengeschwüre an

den Fingern aufgetreten; am Mittelfinger bestand eine pilzförmige, schwammige Granulationsmasse, welche das Niveau der Haut 4 mm überragte. Die Masse wurde durch Galvanokautik ausgedehnt zerstört, besonders auch die Basis und die umgebende Haut, worauf nach Abstossung des Brandschorfes innerhalb 3 Wochen glatte Heilung eintrat.

Pollelnique. 1905. No. 16.

Tizzoni et Bougiouvanni: **Radium et virus rabique.** Radiumstrahlen üben im Reagenzglas eine äusserst schnell zersetzende Wirkung auf das Wutgift bei einer Temperatur 12–15°, so dass es in kurzer Frist bei der Injektion in das Tierauge inoffensiv wird. Wenn die Einwirkung des Radiums nur eine Stunde dauerte, starben die Tiere gegenüber den Kontrolltieren mit grosser Verzögerung und zeigten nicht die gewöhnlichen Wuterscheinungen, vielmehr herrschte in der sehr langsam verlaufenden (10 Tage) Krankheit progressive Abmagerung vor. Die Kontrolltiere, welche mit nicht beeinflusstem Virus behandelt wurden, starben unter den Erscheinungen der paralytischen Rabies. Die Radiumstrahlen zeigten sich immer beim Tiere wirksam, wenn ihre Anwendung im Momente der Infektion begann, mochte nun die Infektion im Auge, direkt im Gehirn oder im Ischiadicus erfolgt sein. Die Tiere wiesen nur eine leichte Temperaturerhöhung, eine vorübergehende Gewichtsabnahme und eine geringe Rigidität oder Schwäche der Hinterextremität auf, zu einer Zeit, wo bereits die Kontrolltiere eingingen, oder ein wenig später. Einige Tiere lebten noch 28 Tage nach der Injektion, oder ein wenig später. Die Versuche lehren, dass die Anwendung der Radiumstrahlen auf das Auge 8 Stunden in acht aufeinanderfolgenden Tagen auf selbst entfernte Infektionsherde (Ischiadicus) zu wirken vermag. Dasselbe Resultat erhielten Verf., wenn die Anwendung der Radiumstrahlen eine Stunde nach erfolgter Infektion geschah, dagegen blieb die kurative Wirkung 24 Stunden länger aus. Verf. haben dann eine intensivere Einwirkung der Radiumstrahlen angewendet. Sie behandelten Tiere mit Injektionen unter die Dura mater von 0,1 ccm des mit Bouillon im Verhältnis 1:2% verdünnten Virus und liessen Radium in stärkerer Konzentration und längerer Dauer einwirken. Irgend welche Sehstörungen als Folge von Veränderungen der äusseren Partien des Auges oder der optischen Medien treten nicht auf. Auf diese Weise gelang es, Tiere zu retten, wenn die Behandlung 48, 86 und 94 Stunden nach der Infektion einsetzte, d. h. da die Kontrolltiere in 6 Tagen im allgemeinen zu Grunde gingen zwischen $\frac{1}{4}$ und $\frac{2}{3}$ der Krankheit. Die Behandlung war noch erfolgreich, wenn schon die Krankheit sich entwickelt hat, allerdings je nach der Schwere der Erscheinungen in kürzerer oder längerer Zeit. Der Radiumtherapie gebührt nach diesen Erfahrungen dieselbe Beachtung als der Impfung.

Progrès méd. 34. Jahrg. No. 6.

Bisseré: **La technique radiothérapique dans les affections cancéreuses.** Die einzelnen Röntgenröhren unterscheiden sich in ihrer Wirksamkeit bei gleichem Aussehen oft sehr voneinander. Verf. empfiehlt, vor jedem Gebrauch die Stärke der Röhre zu bestimmen mit dem Skiameter von Bécélère und den Holzknetschen oder Benoistschen Chromoradiometern. Er hat gefunden, dass die qualitative und quantitative Wirkung einer Röhre bei täglichem, mehrstündigem Gebrauch erst nach etwa zehn Tagen sich merklich ändert. Bei der Behandlung empfiehlt es sich, wenn man absichtlich Verbrennungen setzen will, gleich zu Anfang starke Dosen zu geben, da die Verbrennung rascher heilt, wenn sie durch eine rasche, heftige Einwirkung, als durch langdauernde, kleine Reize entstanden ist. Die Nachwirkung einer Bestrahlung dauert selten weniger als 14 Tage, gelegentlich 30 Tage und mehr. Die übrigen Ausführungen des Verfs. sind mehr technischer Natur.

Presse méd. 1905. No. 16.

Defosses: **Le radium en thérapeutique.** Nach einem Überblick über den heutigen Stand der Radiumtherapie erläutert Verf. einen von Armes de Lisle konstruierten Apparat zur Anwendung des Radiums. Während sonst das Radium in Behältern zur Anwendung kam, welche einen erheblichen Teil der Emanationen absorbierten, wird es hier auf einem Metallplättchen mit Firnis befestigt. Das Plättchen sitzt beweglich auf einem Stiel und gestattet eine bequeme Anwendung auch in Körperhöhlen. Für leichtere Affektionen, hofft Verf., sollen die leicht transportablen Radiumapparate die Röntgenapparate ersetzen, während das Radium zufolge seiner geringen Tiefenwirkung in vielen Fällen ohne Nutzen sein wird.

Compt. rend. de l'Acad. T. CXL No. 9.

Foveau de Courmelles: **Action atrophique glandulaire des rayons X.** Während der Behandlung mit Röntgenstrahlen zur Beseitigung von Uterusfibromen beobachtete F. de C. entgegengesetzt der Steigerung der Periode zu Anfang der Therapie ein allmähliches Seltnerwerden und schliesslich Ausbleiben derselben. Dies trat um so rascher (schon nach wenigen Bestrahlungen) auf, je älter die Pat. waren, während bei jüngeren bis zum Ausbleiben der Menses, wenn 2 mal wöchentlich bestrahlt wurde, 5–6 Monate dazu gehörten. Mammacarcinome gingen rascher zurück, wenn ausser ihnen noch die Ovariengend bestrahlt wurde.

T. CXLI No. 4.

Guilleminot: **Etude du diaphragme par l'orthodiascopie.** Bei mittlerem Stande liegt die rechte Zwerchfellkuppe 16,5, die linke 18,5 cm unterhalb der Mitte der Incisura sterni. Der Umfang der Zwerchfellbewegung ist auf beiden Seiten fast gleich und beträgt 15–18 mm. Sein Verhältnis zum funktionellen Bewegungswinkel der Rippen ist bei den untersuchten Personen verschieden. Abweichungen der Exkursionsgrösse zwischen rechts und links haben eine pathologische Bedeutung.

Riforma med. 1905. No. 18.

Tizzoni u. Bougiovanni: **L'azione dei raggi del radio sul virus rabico in vitro e nell' animale.** Die Radiumstrahlen äussern auf das Virus der Lyssa nach den im Laboratorium zu Bologna vorgenommenen Experimenten eine ausserordentlich prompte entgiftende Wirkung. Sie zerstören dasselbe in vitro in verhältnismässig kurzer Zeit bei gewöhnlicher Temperatur von 12–15° C. Eine gleiche prompte Wirkung hat es gegen die Infektion. Die Versuchstiere, Kaninchen, wurden mit dem Gifte geimpft, intraokulär intracerebral und in den Ischiadicus. Die Radiumstrahlen wurden sofort eine Stunde lang an je 8 aufeinanderfolgenden Tagen auf das Auge appliziert. Diese Art der Anwendung genügte, um die Tiere zu erhalten, während die Kontrolltiere prompt eingingen, ja sogar, wenn die Strahlen auf das nicht zur Einimpfung des Virus benutzte Auge appliziert wurden; und zwar war die Wirkung auch bei den cerebral und auf den Ischiadicus geimpften Tieren eine gleich sichere. Über den Mechanismus, wie diese höchst merkwürdige Wirkung erfolgt, wagen die Autoren in ihrer vorläufigen Mitteilung keine Hypothese auszusprechen, noch auch anzugeben, wie weit sich so behandelte Tiere immunisiert zeigen. Werner (Hamburg).

Archives d'Electricité médicale. 14. Jahrgang p. 187. 1906.

Cl. Ropiquet (Amiens): **Neuer Turbinenquecksilberunterbrecher.** Verf. beschreibt einen von ihm konstruierten Turbinenquecksilberunterbrecher, der bei Spannungen von 100–220 Volt ohne Widerstand und ohne Kondensator arbeitet und dabei mit demselben Induktor nach Belieben Funken von 3 bis 35 cm Länge erzeugen lässt. Ein Widerstand ist hier deswegen überflüssig, weil, wie es auch bei andern Modellen der Fall ist, die Kontaktstücke nach unten zu zugespitzt sind, so dass man durch Heben oder Senken derselben die Stromschlussdauer und damit zugleich auch die Grösse der in den Induktor eintretenden elektrischen Energie in weiten Grenzen verändern kann. Der Kondensator ferner wird hier deswegen unnötig, weil der Fabrikant durch besondere mechanische Anordnungen die Geschwindigkeit der Unterbrechung des Quecksilberstrahles beträchtlich erhöht hat. Dieser Zweck soll nämlich einestheils dadurch erreicht sein, dass in dem Unterbrecher statt des gewöhnlich vorhandenen einen Quecksilberstrahles deren zwei angebracht sind, die von nahezu demselben Punkte der Achse aus in entgegengesetzter Richtung fortgeschleudert und beide hintereinander von dem Strome durchlaufen werden, so dass daher dieser nach Ansicht des Verf. an zwei Stellen zugleich unterbrochen wird. Nach Ansicht des Referenten hat allerdings diese Komplikation keinen Zweck, da nämlich der jeweilige Unterbrechungsfunke doch immer nur an einem Strahle, nämlich an demjenigen auftreten wird, welcher zuerst abreist.

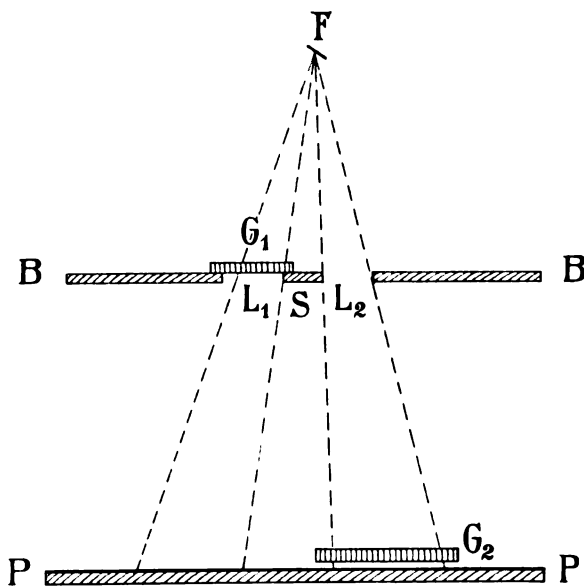
Wichtiger dürfte daher die zweite Änderung sein, welche Verf. an seiner Turbine angebracht hat, und welche darin besteht, dass die Quecksilberstrahlen an denjenigen Stellen, wo die Stromunterbrechung stattfindet, gegen schräg gestellte messerartige Schneiden aus Isoliersubstanz treffen, die den Strahl gewissermassen durchschneiden und so die Zerreissung desselben beschleunigen. Auf Grund theoretischer Betrachtungen findet Verf., dass jedes dieser Messer bei richtiger Stellung die Unterbrechungsgeschwindigkeit des Strahles um mehr als das 4fache und beide zusammen die Unterbrechung des Stromes um mehr als das 8fache beschleunigen. Der letzte Teil dieses Resultates scheint allerdings dem Referenten aus dem oben angegebenen Grunde nicht richtig. Von weiteren bemerkenswerten Vorkehrungen des Verf. sei noch die von ihm als Obturator bezeichnete Vorrichtung erwähnt, die es ermöglicht, die Zahl der Stromunterbrechungen, die normal gleich der doppelten Tourenzahl der Turbinenachse ist, auf die einfache Tourenzahl derselben, d. h. also auf die Hälfte herabzusetzen. Diese Vorrichtung besteht aus einem Halbkreis aus Isoliersubstanz, der vor das eine der beiden Kontaktstücke des Unterbrechers so vorgeschoben werden kann, dass er dasselbe nur zum Teil bedeckt — nämlich so weit, dass der eine der beiden Quecksilberstrahlen dieses Stück trifft, der andere aber nicht. Diese letzteren müssen daher in etwas verschiedener Höhe der Achse spielen.

Zur Füllung des Unterbrechers dienen etwa 2 kg Quecksilber und 2 l Alkohol; letzterer soll aber nur bis etwa 6 cm vom oberen Rande des Gefässes entfernt eingefüllt werden.

Bd. 14. p. 206. 1906.

J. Belot: **Über die Frage der grossen und kleinen Kugeln.** Jemand hatte die Behauptung aufgestellt, dass bei zwei Röntgenröhren von gleicher Glasdicke aber ungleichem Durchmesser der Kugel das Glas der grösseren notwendigerweise mehr Strahlung absorbieren müsse, da von zwei gleich ausgedehnten Strahlenbündeln in beiden Röhren dasjenige in der grösseren mehr Glas zu durchdringen

habe. Gegen diese Beweisführung wendet der Verf. mit Recht ein, dass in demselben Masse wie hier bei der grösseren Kugel die zu durchdringende Glasmasse wachse, in demselben Masse auch bei ihr die auf die Flächeneinheit fallende Strahlenintensität abnehme, so dass daher die im Glase absorbierte Strahlenmenge, die dem Produkte dieser beiden Grössen proportional ist, bei beiden Röhren die gleiche wird. Wenn dennoch in der Praxis das Glas der grösseren Röhren in der Regel etwas stärker absorbiert, so liegt dies einfach daran, dass bei diesen das Glas in der Regel etwas dicker gehalten wird.



G_1 und G_2 angebrachten photographischen Platte PP oder noch einfacher mit Hilfe eines an Stelle von PP befindlichen Leuchtschirms sehr leicht nachweisen, dass die Intensität der Strahlung hinter G_1 und G_2 die gleiche ist, trotzdem das Bündel in G_2 eine erheblich grössere Glasmasse durchsetzen musste als in G_1 .

Walter (Hamburg.)

Comptes rendus. 142. p. 447. 1906.

Gaiffe: **Über ein Verfahren zur Messung der totalen Menge der Röntgenstrahlen, die in einer gegebenen Zeit ausgesandt werden.** Verf. schlägt vor, zur Messung der Röntgenstrahlenmenge die Eigenschaft des Bariumplatincyanürs zu benutzen, dass seine Leuchtfähigkeit unter der Einwirkung der Röntgenstrahlen durch diese Strahlen selbst vermindert wird. Er lässt zu diesem Zwecke die eine Hälfte eines solchen Schirmes frei und bringt vor die andere Hälfte desselben eine Skala aus Schichten von zunehmender Undurchlässigkeit an. Wird dann ein solches Instrument den Strahlen ausgesetzt, so wird nach einer gewissen Zeit die Fluoreszenzhelligkeit des unbedeckten Teiles des Leuchtschirmes, da ja hier die Empfindlichkeit des Schirmes am stärksten beeinträchtigt wird, nicht mehr grösser sein als die des ersten Feldes der Skala, oder mit anderen Worten, die Grenze zwischen diesen beiden Teilen des Leuchtschirmes wird verwaschen werden. Nach einer weiteren Bestrahlungszeit wird dann auch die Grenze zwischen dem zweiten Felde der Skala und dem unbedeckten Teile des Schirmes verschwinden usw.; und so kann man also aus den Angaben dieses Instrumentes; vorausgesetzt, dass man stets ein bestimmtes Verhältnis zwischen dem Abstand der Haut des Patienten und dem des Apparates von der Strahlungsquelle beobachtet, unmittelbar die von ersteren erhaltene Strahlenmenge abschätzen.

142. p. 568. 1906.

Debierne: **Über die Phosphoreszenzerscheinungen.** Verf. nimmt an, dass bei jeder durch Strahlung erzeugten Phosphoreszenz die Umwandlung eines Körpers P in einen anderen Körper R vor sich geht, wie man ja auch tatsächlich bei längerer Bestrahlung eines Körpers mit Licht-, Röntgen- oder Radiumstrahlen derartige Umwandlungen beobachten kann. Die im Phosphoreszenzlichte ausgesandte Energie ist also nach dieser Theorie im wesentlichen chemischer Natur, indem sie teils direkt von der Umwandlung des Körpers P in den Körper R, teils auch davon herrührt, dass der letztere Körper von selbst weiter zerfällt. Findet nur bei der ersteren Umwandlung eine Lichtemission statt, so wird diese also auch nur so lange dauern wie die Bestrahlung selbst, und wir haben dann also eine Fluoreszenzerscheinung vor uns, (vgl. z. B. das Leuchten des Bariumplatincyanürs unter dem Einflusse von Licht- oder Röntgenstrahlen). Zerfällt dagegen der bei der Bestrahlung gebildete Körper R von selbst weiter, und geht dieser Zerfall seinerseits unter Lichtemission vor sich, so haben wir es mit eigentlichem Phosphoreszieren, d. h. also mit einem Nachleuchten des bestrahlten Körpers zu tun. Auch die z. B. bei

der Sidotblende zu beobachtende Erscheinung, dass die Farbe des Nachleuchtens eine andere ist als die während der Bestrahlung selbst, lässt sich nach dieser Theorie so erklären, dass sowohl bei der Umwandlung von P in R als auch bei dem allmählichen Zerfall von R selbst Licht emittiert wird und zwar in beiden Fällen solches von verschiedener Farbe.

Auch die „Thermoluminiszenz“, d. h. die Erscheinung, dass ein Körper beim Erwärmen Licht aussendet, spricht für die hier geschilderte Umwandlungstheorie; vor allem aber auch die von Becquerel gemachte Beobachtung, dass eine solche Thermoluminiszenz zumal bei solchen Stoffen auftritt, welche längere Zeit mit Licht-, Röntgen- oder Radiumstrahlen behandelt wurden; denn in diesem Falle wird eben durch die Wärme der bei jener Behandlung gebildete Körper R entweder wieder in den ursprünglichen P zurückverwandelt, oder es wird dadurch aus dem ersteren ein neuer Körper R' gebildet. Wenn nun aber auch somit diese Debiernesche Umwandlungstheorie allen bekannten Phosphoreszenzerscheinungen gerecht zu werden scheint, so muss sie in Bezug auf die Erscheinungen der Fluoreszenz doch zum mindesten noch als unvollständig bezeichnet werden, da nämlich bei diesem Phänomen Beziehungen zwischen der Zusammensetzung des erregenden und der des erregten Lichtes stattfinden, Beziehungen, die es als zweifellos erscheinen lassen, dass in diesem Falle auch Kräfte rein physikalischer Art mitwirken.

142. p. 783. 1906.

Nogier: Neue Untersuchungen über Röntgenröhren. Verf. will gefunden haben, dass die Intensität der Röntgenstrahlen bei gewissen sehr weichen Röhren in dem über der Antikathode liegenden halbkugelförmigen Ausdehnungsbereich der Strahlen nicht, wie man bisher glaubte, gleichmässig, sondern im Horizonte dieses Raumes am grössten und im Zenithe am kleinsten ist. Die betr. Röhren stammten von Müller in Hamburg und hatten die Härte 2—3 nach der Benoistschen Skala, d. h. etwa 3—4 W. Referent möchte demgegenüber bemerken, dass er selbst derartige Versuche schon im Jahre 1896 angestellt und dabei eine gleichmässige Verteilung der Intensität vom Zenith bis nahe an den Horizont der Antikathode gefunden hat. Dasselbe Resultat hat auch Röntgen in seiner dritten Mitteilung angegeben. Möglicherweise hat der Verf. nicht darauf Rücksicht genommen, dass das Glas der Röhrenkugel nicht überall gleich dick ist, ein Umstand, der natürlich besonders bei weichen Röhren die betr. Versuche störend beeinflussen muss.

Walter (Hamburg).

Medizinische Klinik. 1906, No. 7

Stursberg: Zur Kenntnis der Röntgenstrahlenwirkung bei Leukämie und Pseudoleukämie. Stursberg bringt in seiner Arbeit die Resultate seiner exakt durchgeführten Untersuchung des Harnsäure- und Alloxurkörperstoffwechsels während der Röntgenbestrahlung zweier Leukämiker und eines Pseudoleukämikers. Er führt die in der Litteratur niedergelegten Angaben fast vollständig an und weist auf die z. T. sich widersprechenden Ergebnisse der Stoffwechselforgänge hin. Seine eignen Untersuchungen sind vor allem dadurch ausgezeichnet, dass sie sich über mehrere Wochen hin erstrecken. Die tägliche Harnsäureausscheidung war bei den Kranken eine sehr hohe; sie nahm während der ersten Behandlungsperiode und zwar bei Fall I verhältnismässig stärker als bei Fall II ab, ohne indessen normale Werte zu erreichen. Bei dem ersteren ging dem allmählichen Absinken eine Steigerung nicht voraus. Bemerkenswert ist es, dass sich kein bestimmtes Verhältnis zwischen Leukocytenzahl und Harnsäuremenge feststellen liess. Der Verfasser neigt der Ansicht zu, dass die bei dem anfänglichen günstigen Verlauf festgestellte Abnahme der Harnsäureausscheidung mit grosser Wahrscheinlichkeit für eine Herabsetzung der Leukocytenneubildung spricht. Er denkt wie Rosenberger daran, dass man aus dem Verhalten der Harnsäureausscheidung prognostische Schlüsse ziehen könne — hohe Harnsäurewerte trotz bestehender Leukopenie geben eine schlechte Prognose. Aus dem Stoffwechselversuche bei der Pseudoleukämie während der Röntgenbehandlung ist als bemerkenswert zu erwähnen, dass, abgesehen von einer geringen Senkung in der ersten Bestrahlungswoche, das Tagesmittel der Alloxurkörperausscheidung langsam ansteigt.

Paul Krause (Breslau).

Pester medicinisch-chirurgische Presse. 1906. No. 4/5.

Huber: Das Ulcus rodens und dessen Röntgenotherapie auf Grund von drei Fällen. Auf Grund von drei Beobachtungen kommt H. zu dem Schluss, dass die Röntgenstrahlen für das Ulcus rodens eine eminent heilende Wirkung besitzen, dass etwaige Recidive durch abermalige Bestrahlungen leicht behoben werden können und dass die entstehenden Narben hübsch, weich und glatt sind. Deswegen will H. der Röntgenotherapie des Ulcus rodens ein grösseres Feld eingeräumt wissen, als bisher. Die Bestrahlung des Ulcus rodens hält H. für indiziert: 1. wenn bereits erfolglos operiert worden ist, 2. wenn der Patient nicht operiert werden will oder eine Operation nicht ausgeführt werden kann (hohes Alter), 3. wenn die Ausbreitung eine sehr grosse ist, 4. wenn auf das kosmetische Resultat ein grosses Gewicht zu legen ist. Contraindiziert hält H. die Röntgenbehandlung: 1. wenn das Leiden rasch behoben werden soll, 2. wenn die Neubildung rasch wächst. Hinsichtlich der technischen Ausführung empfiehlt H. die Anwendung der Dosis plena, wobei die verabfolgte Dosis durch das Holzknechtsche Chromo-

radiometer zu kontrollieren ist. In 1–2 Sitzungen in Zwischenräumen von 3–4 wöchentlichen Pausen werden 5–6 H verabfolgt, bei beginnender Heilung 3–4 H. Frische Epithelinseln werden sorgfältig abgedeckt. Qualität der Lampe, Fokusbildung, Zeit etc. werden für nebensächlich erachtet.

Journal of the American Medical Association. April 1905.

Morton: Fluorescence artificially produced in the human organism by the X-ray, by Radium and by electric discharges as a therapeutic method. M. versteht unter „künstlicher Fluoreszenz“ eine kombinierte Behandlungsmethode, die darin besteht, dass neben der Anwendung von Röntgen- oder Radiumstrahlen oder hochfrequenter Ströme den betr. Patienten eine Medizin gegeben wird, welche die Eigenschaft der Fluoreszenz resp. Phosphoreszenz besitzt. Er fand, dass eine Reihe von fluoreszierenden Substanzen die Röntgen- und Radiumstrahlen absorbierten und einen Schatten warfen entsprechend dem gewöhnlichen Dichtigkeitschatten in der Röntgenographie. Unter Zugrundelegung dieses Befundes fertigte M. Röntgenographien, indem er einen Patienten 20 Tropfen wässrige Uraninlösung (1,0 : 30,0) einnehmen liess. Dabei ergab sich, dass eine so gefertigte Aufnahme viel deutlicher war, als wenn eine Kontrollaufnahme ohne Darreichung von Uranin gemacht wurde. Ferner fand M. eine neue fluoreszierende Substanz in dem Esculin-Silicat, das sich am Glase beim Stehen einer Esculinlösung in demselben bildete. Die Erfolge mit der „künstlichen Fluoreszenz“ sieht M. dadurch entstehen, dass die fluoreszierende Flüssigkeit die Basis für die Heilung abgibt, während die Strahlungen nur zur Erzeugung der Fluoreszenz dienen. Bei den von M. behandelten Fällen wurde verabreicht eine Fluorescinslösung oder Esculinlösung der Chininbisulfatlösung. Gute Erfolge waren zu verzeichnen bei Lupus, bei Lymphomen, bei tuberkulöser Hüftgelenkentzündung, auch bei Lungentuberkulose. Dasselbe gilt vom Carcinom, wie aus zwei ausführlicher wiedergegebenen Krankengeschichten erhellt. Es handelte sich in beiden Fällen um Mammacarcinome. Die Methode eignet sich auch für Magenuntersuchungen. Nach seinen Erfahrungen tritt M. sehr für die Methode ein.

May 20. 27, June 3. 1905.

Murphy, Ankylosis. Arthroplasty-clinical and experimental. Die Arbeit beschäftigt sich hauptsächlich mit der operativen Behandlung knöcherner Gelenkverbindungen. Verf. selbst ist es gelungen normale Gelenke herzustellen durch Interposition von Fascie und Muskelgewebe, bedeckt mit einem Lager von Fettgewebe. Auf einzelne Operationsmethoden wird näher eingegangen und die Fälle durch beigegebene Röntgenogramme erläutert. Im allgemeinen scheint der Erfolg der Operation bei Gelenkankylosen ein günstiger gewesen zu sein.

Silberberg (Breslau).

New York Medical Journal. November 1905.

Beck: Skiagraphic and therapeutical factors in Tuberculosis of the bones and joints with some reference to the Jodoformtreatment. Verf. weist darauf hin, dass die Röntgenuntersuchung von sehr grosser Bedeutung für eine Frühdiagnose der tuberkulösen Knochen- und Gelenkerkrankungen sei und giebt eine Reihe typischer und sehr interessanter Bilder tuberkulöser Erkrankungen; an der Hand derselben finden die pathologischen Veränderungen eine genaue Darstellung, auch wird die Deutung der einzelnen Röntgenbefunde besprochen. Die Bilder enthalten eine Zusammenstellung der am häufigsten vorkommenden Formen der Tuberkulose. Besonders betont wird, dass wir mit Hilfe der Röntgenuntersuchung bisweilen Veränderungen wahrnehmen können, ehe typische klinische Symptome vorhanden sind und ebenso, dass genau zu entscheiden ist, ob die Erkrankung im Gelenk oder im Knochen sitzt. Über die Technik der Jodoformglyzerininjektion und die Indikation zu operativen Eingriffen werden einige kürzere Bemerkungen beigelegt. Zum Schluss wird auf den Zusammenhang der Sehnenentzündungen mit der Tuberkulose hingewiesen.

Holdings & Warren: The treatment of Leucemia and Pseudoleucemia by the Röntgen rays with reports of cases. Verf. berichtet die Krankengeschichte eines Falles von splenomyelopener Leukämie und eines Falles von Hodgkinscher Krankheit, wo er durch die Röntgenbehandlung Besserung erzielte. Es wurden bestrahlt Milz, Drüsen, Brust, Knie und Ellenbogen. Zur Verwendung kamen harte Röhren. Den Krankengeschichten sind genaue Tabellen über den Blutbefund beigegeben.

Mitteilungen aus dem Laboratorium für radiologische Diagnostik und Therapie im K. K. allg. Krankenhaus in Wien. Band 1, Heft 1.

Eine neue Quelle, aus der wir unser röntgenologisches Wissen bereichern können, hat sich für uns aufgethan. Holzknacht will die reichen Erfahrungen, die an seinem Wiener Institut gemacht werden, uns zugänglich machen. Wir können diesen Entschluss Holzknachts nur mit Freuden begrüßen. Das vorliegende Heft enthält eine Reihe von Arbeiten, die sich mit der Röntgendiagnostik des Magen- und Darmkanals beschäftigen:

Holzknacht und Brauner: Die Grundlagen der radiologischen Untersuchung des Magens.

Holzknacht und Jonas: Zur radiologischen Diagnostik raumbeengender Tumoren der Pars pylorica.

Kaufmann und Holzknacht: Die Peristaltik am Antrum pylori.

Holzknacht: Der normale Magen.

Holzknacht: Das Einziehen und Vorwölben des Abdomns.

Holzknacht: Enteroptose und Magenerweiterung.

Einzelheiten aus all diesen Arbeiten hervorzuheben würde den Rahmen eines kurzen Referates überschreiten. Hervorgehoben sei nur, dass uns diese Arbeiten klar zeigen, dass wir wieder einen Schritt weiter im Können unserer röntgenologischen Diagnostik gekommen sind und dass sich uns hier wieder ein Gebiet erschlossen hat, auf dem wir mit der Zeit viel erreichen werden.

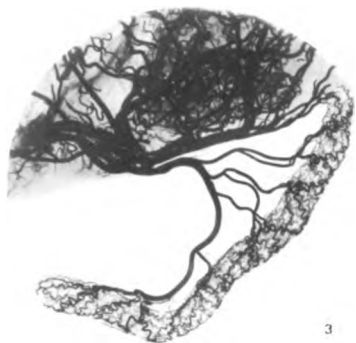
Das genaue Studium der einzelnen Arbeiten kann nur dringend empfohlen werden.

Schumann: **Über einen Fall von Odontom am Unterkiefer nebst einer Übersicht über die vom Zahnsystem ausgehenden Kiefergeschwülste.** (Inaug.-Diss. Leipzig 1905.) Verf. berichtet über einen Fall von Odontom am Unterkiefer. Der Krankengeschichte ist ein sehr gut gelungenes Röntgenbild beigegeben. Auf demselben sieht man einen dichten Schatten von unregelmässig buchtigen Konturen, aus den Massen lässt sich das Profil einer Zahnkrone absondern. Der tiefe Schatten weist auf eine massive Neubildung aus Zahn- und Knochengewebe hin, eine Cyste hätte, wie Verf. hervorhebt, einen Kreis mit intensivem Randschatten und Aufhellung nach dem Centrum zu ergeben müssen. Neben diesem interessanten Röntgenbilde enthält die Arbeit mancherlei interessante Einzelheiten aus dem Gebiete der Klinik und Pathologie der Odontome, sowie der vom Zahnsystem ausgehenden Geschwülste.

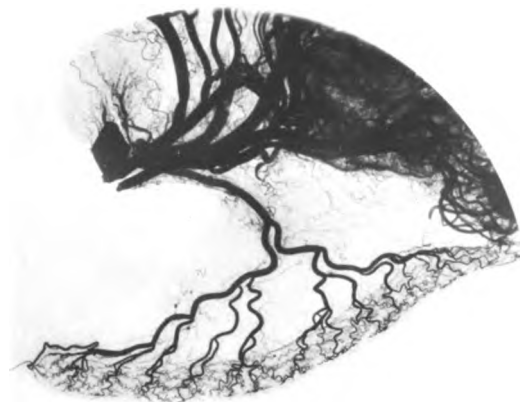California stath journal of medicine, june 1905.

Lehmann: **Why should roentgology be practiced only by the physician.** Verf. tritt dafür ein, dass die Röntgenuntersuchung und -Behandlung dem Arzt vorbehalten bleiben muss und nicht von Laien ausgeführt werden darf. Denn der Arzt allein ist in der Lage eine richtige Röhrenqualität auszusuchen und sich hinsichtlich der durch die Bestrahlung entstehenden Reaktionen und bleibenden Veränderungen ein klares Bild zu schaffen. Dazu kommt ferner, dass nur der Arzt die nötigen anatomischen Vorkenntnisse besitzt. Auch die Einstellung der Röhre, d. h. die Sorge, dass keine Zerrbilder entstehen, ist von dem Laien nicht mit Sicherheit durchzuführen, wie überhaupt die Blendentechnik eine geschulte Hand voraussetzt. Dasselbe gilt von der Orthoröntgenographie, bei der das Laientum sehr grosse Fehler machen kann.

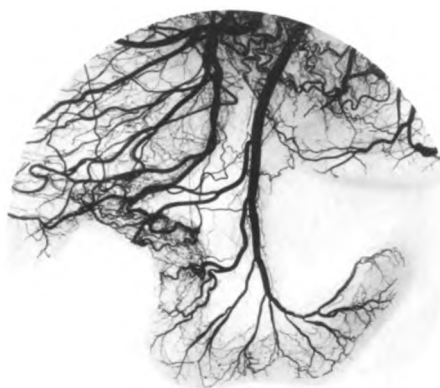
Silberberg (Breslau).



3



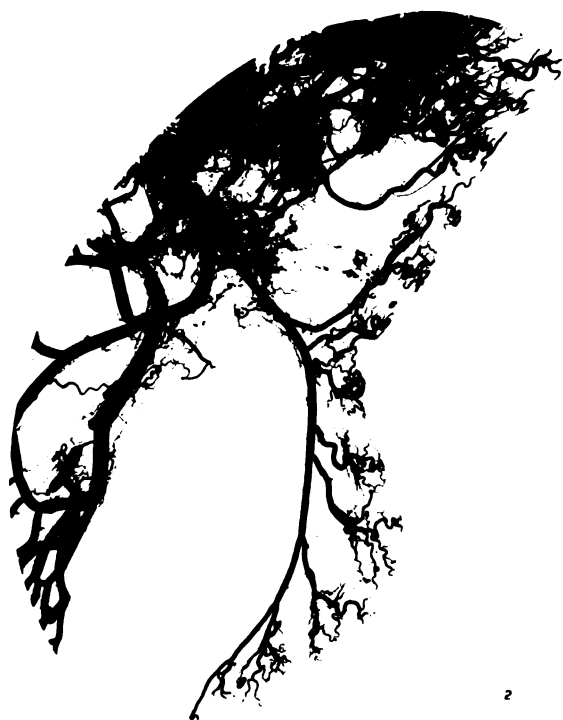5



6



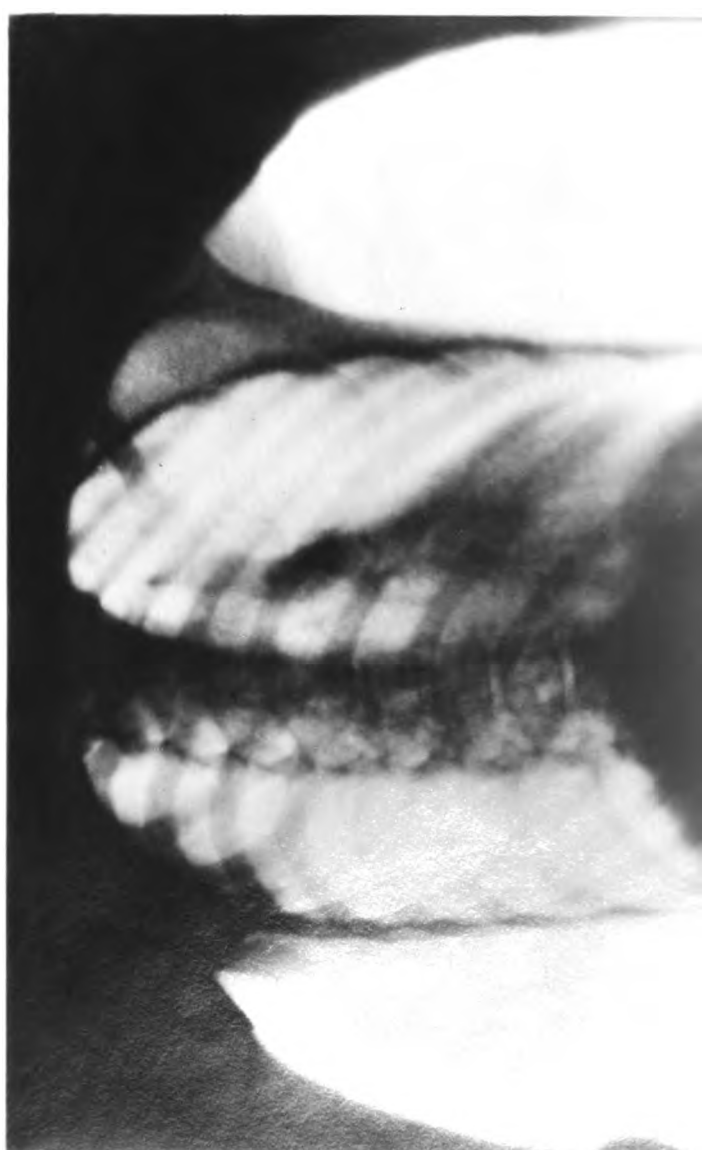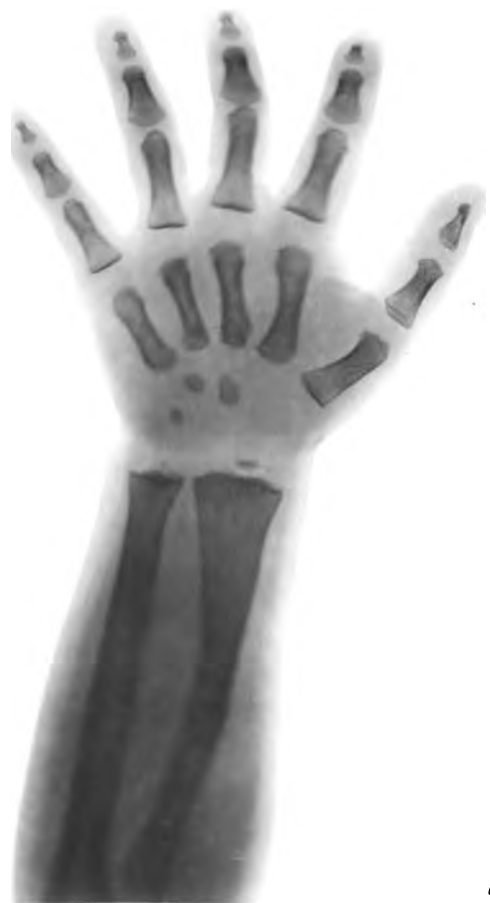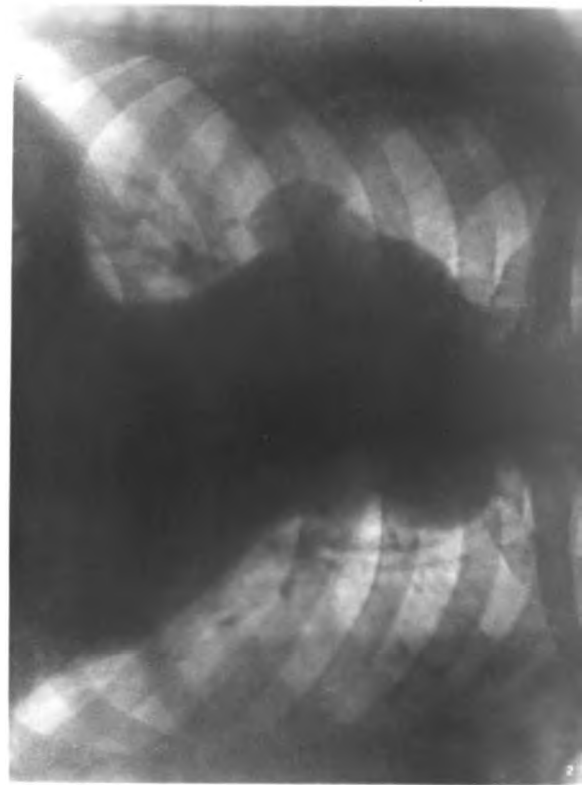
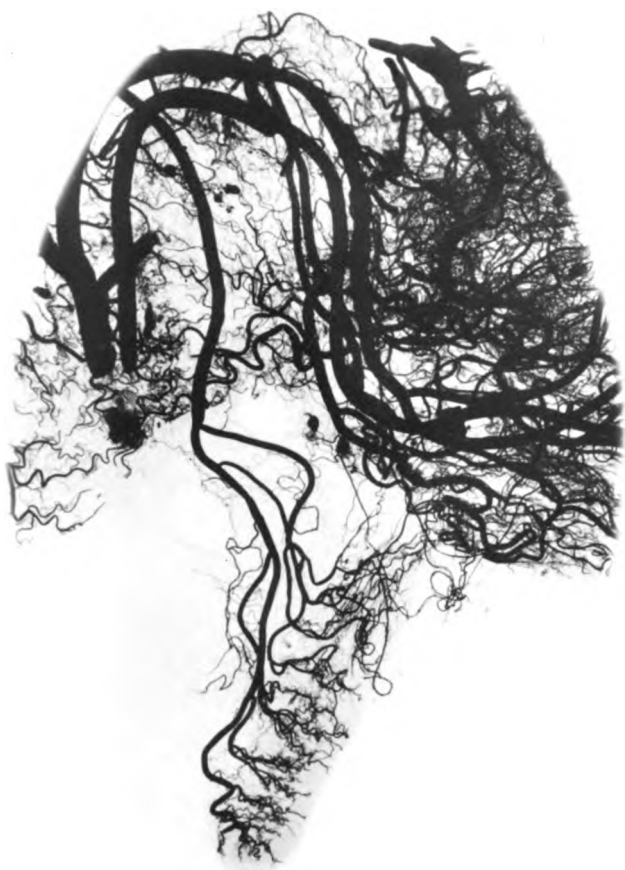4

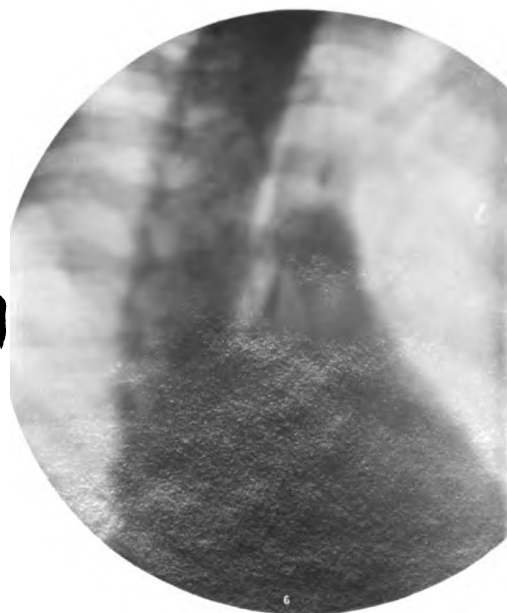
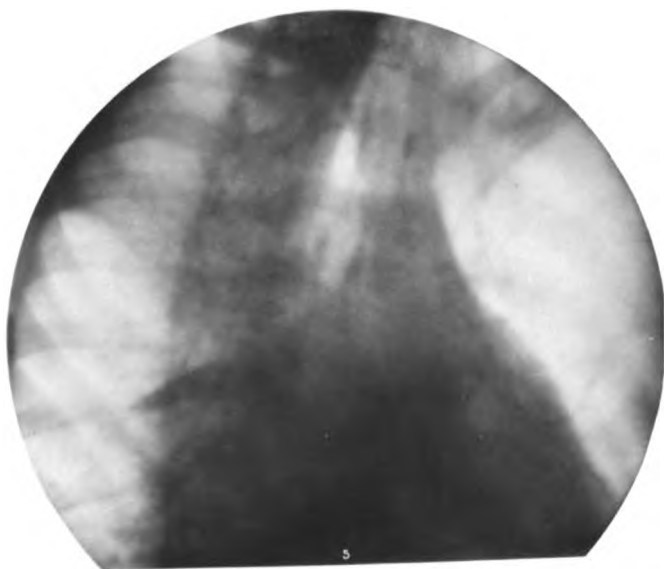
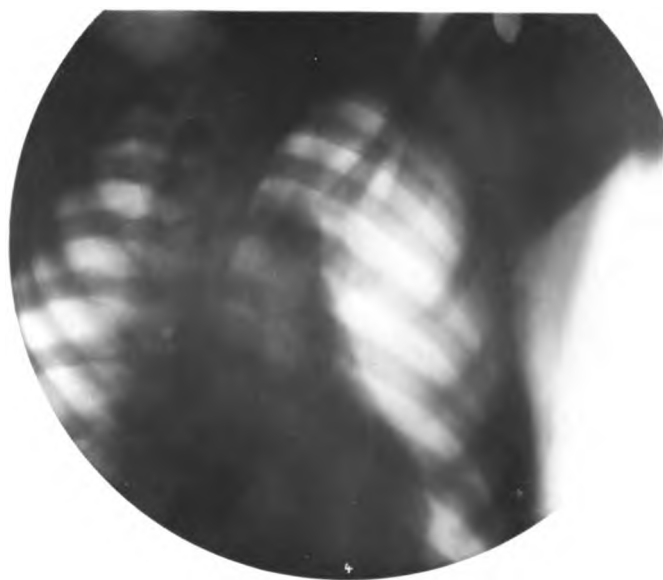
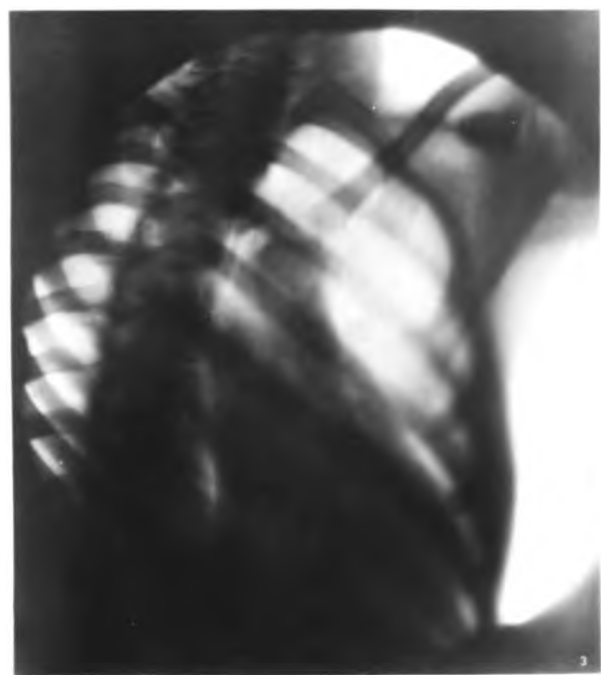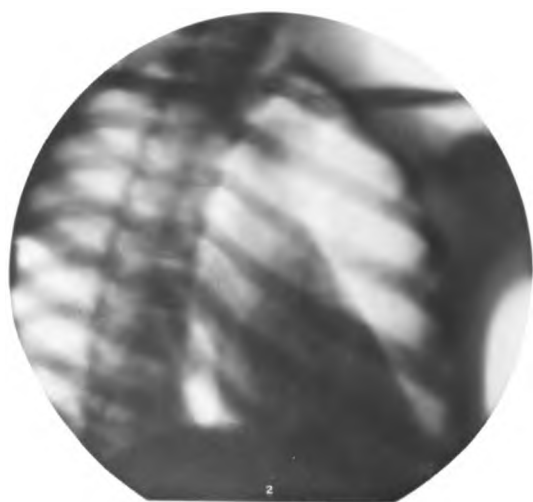

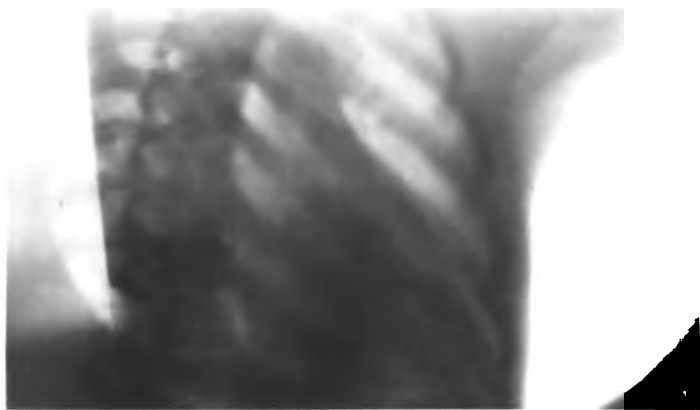

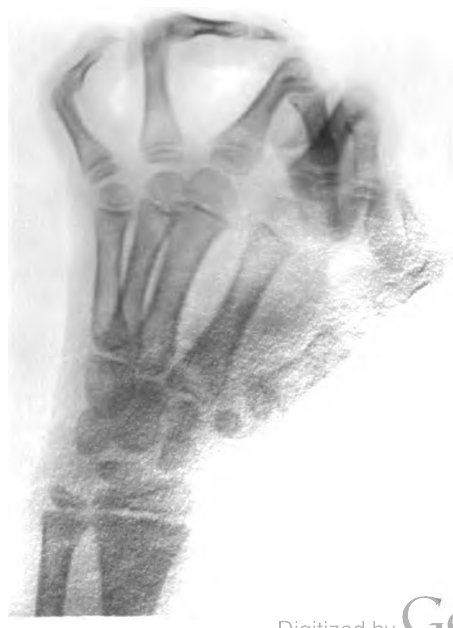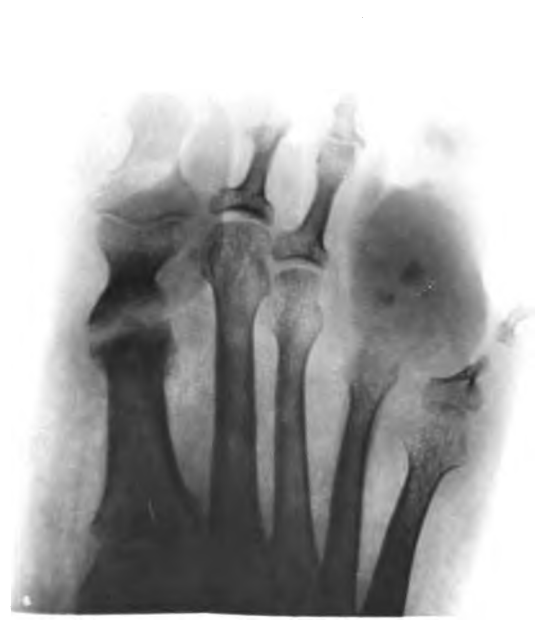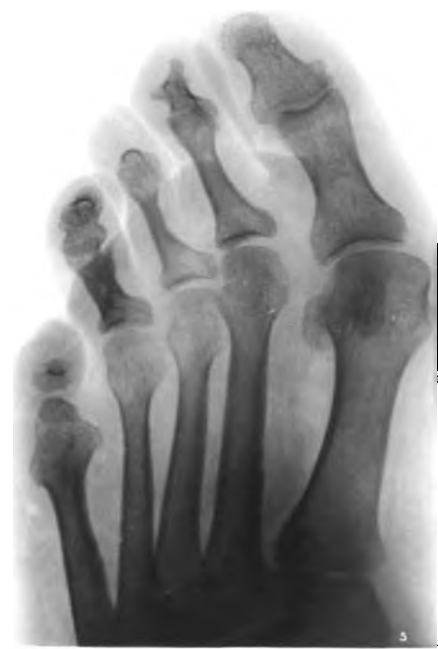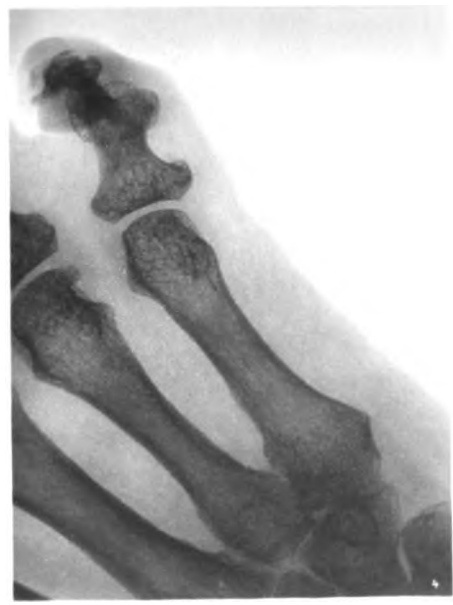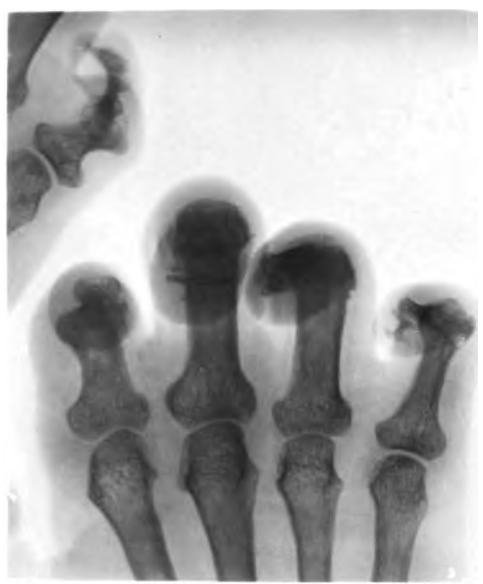
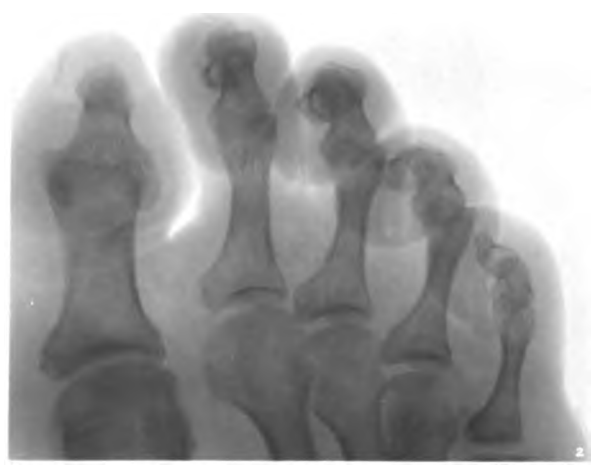
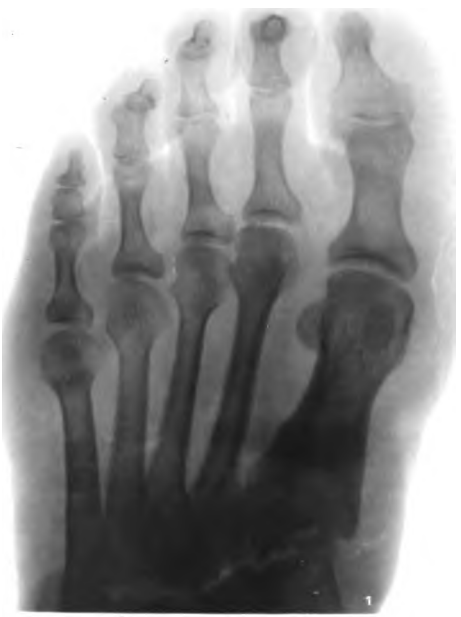2

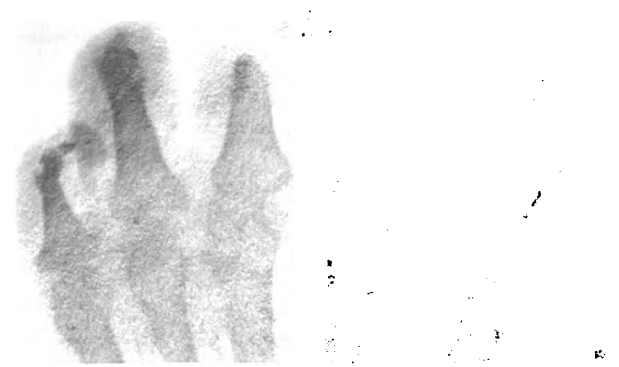
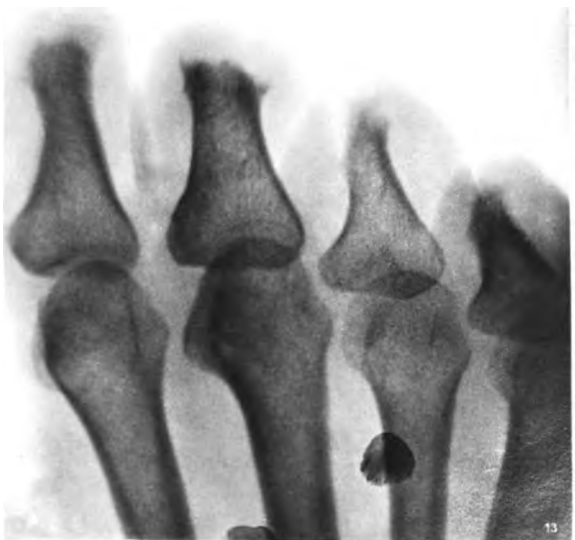
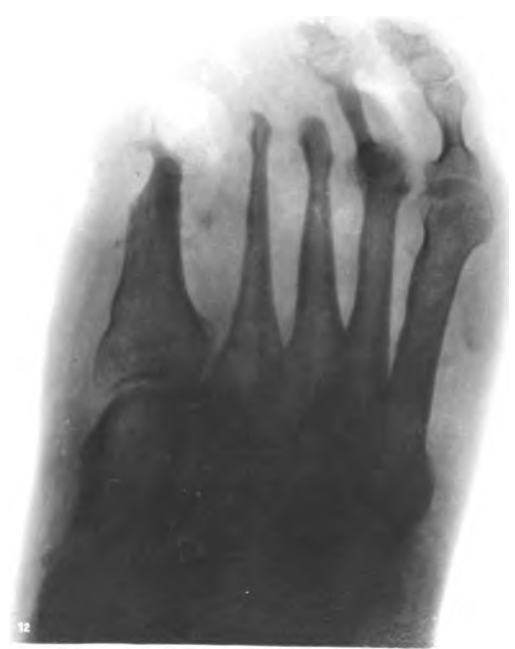
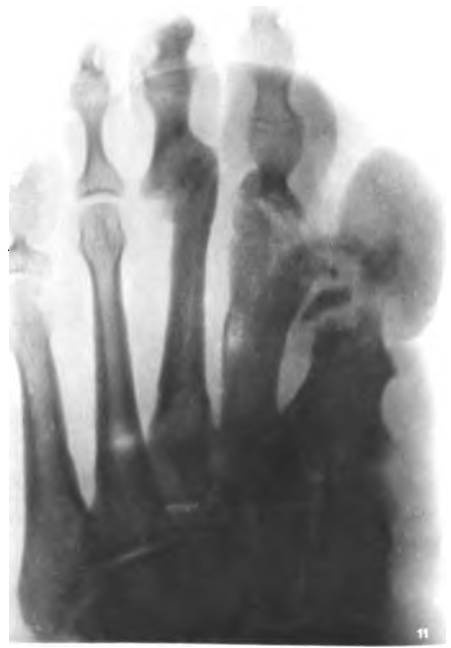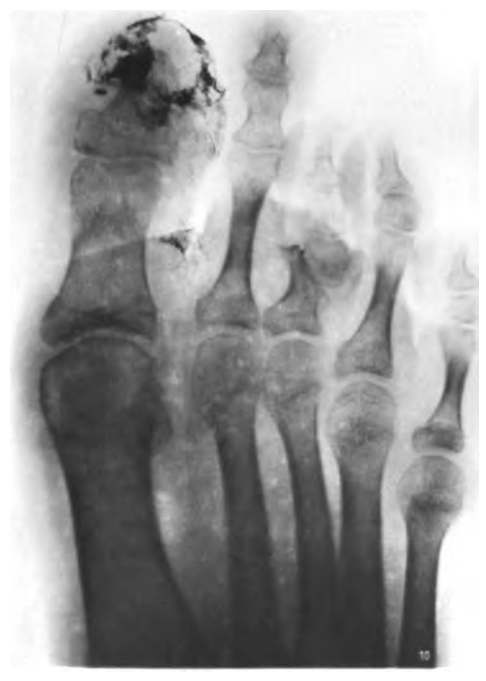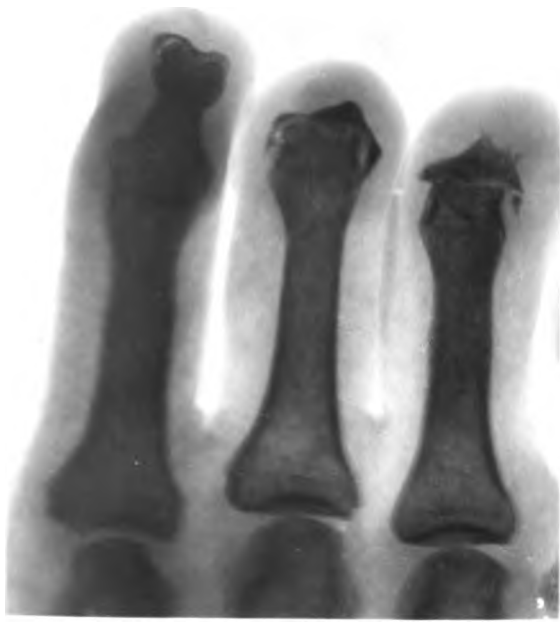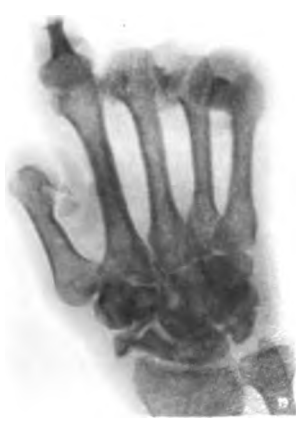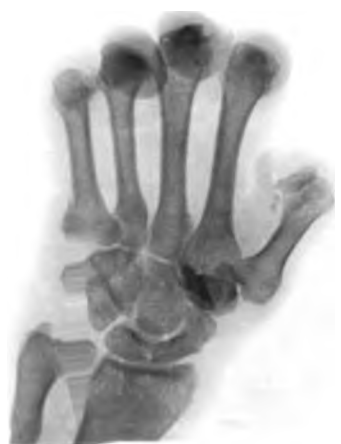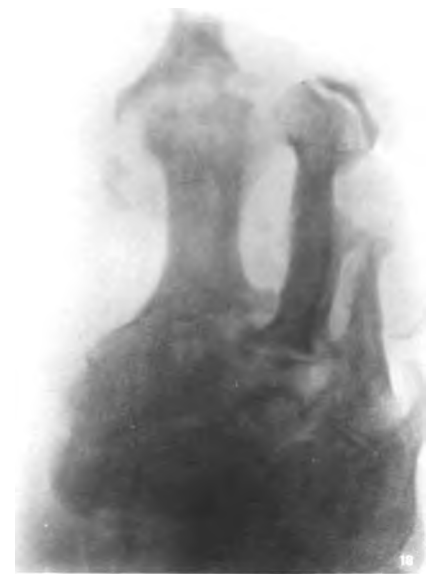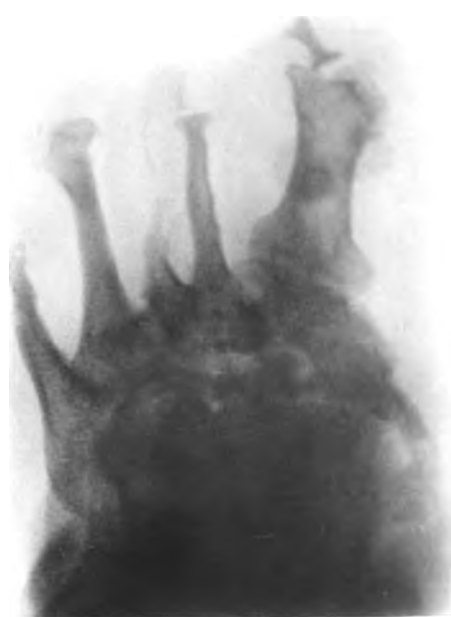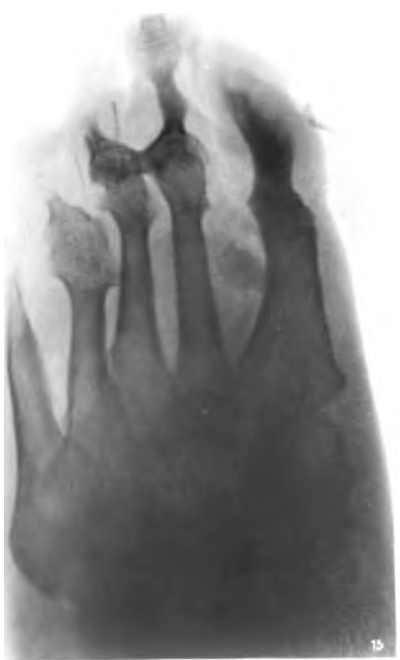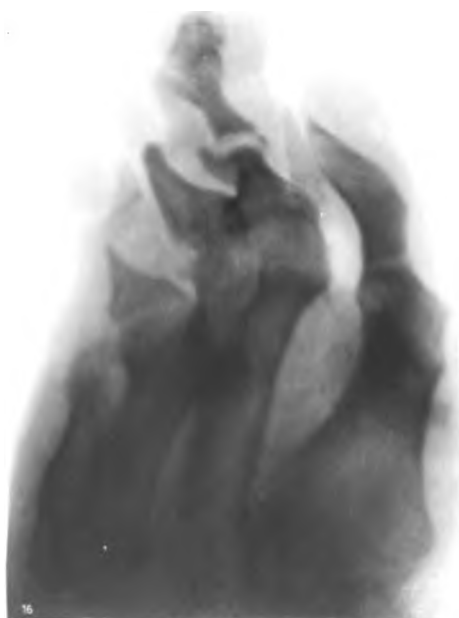1

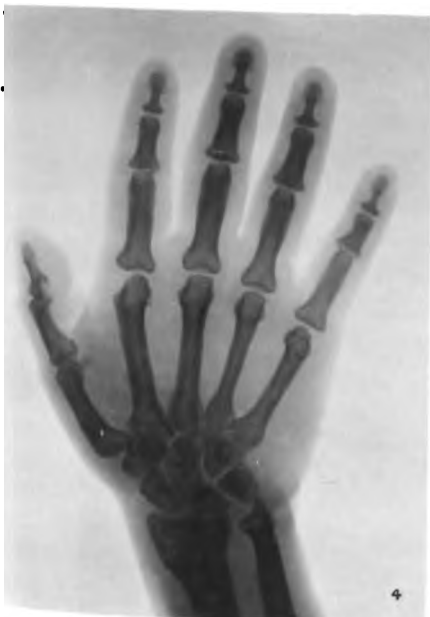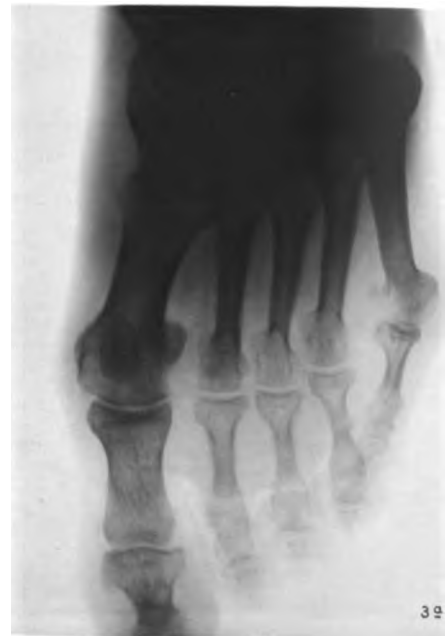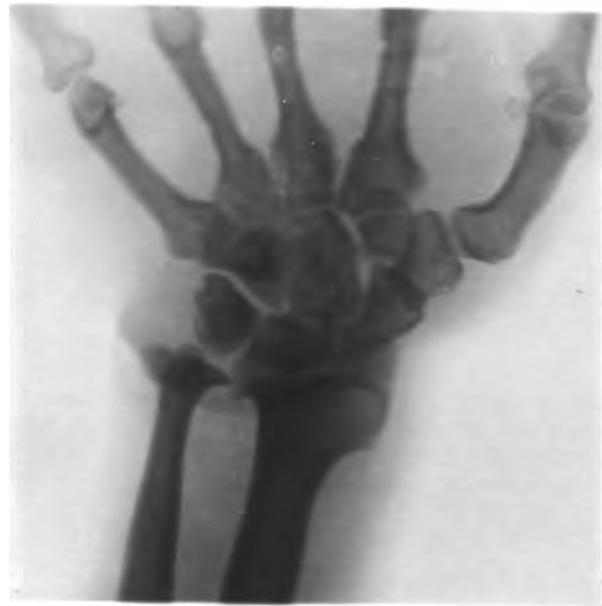


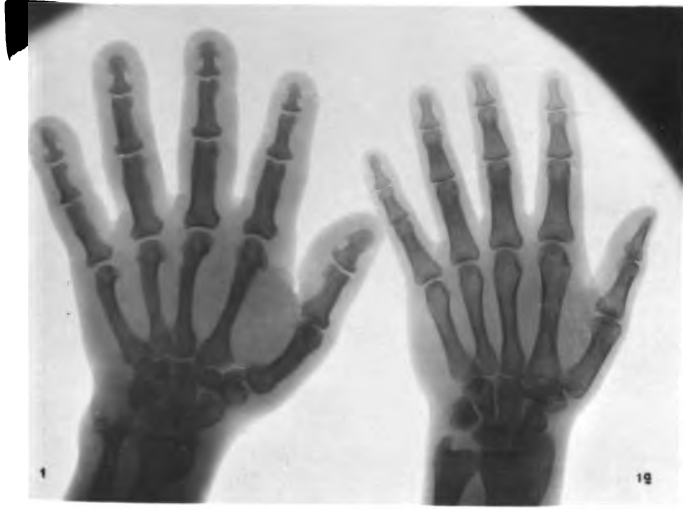







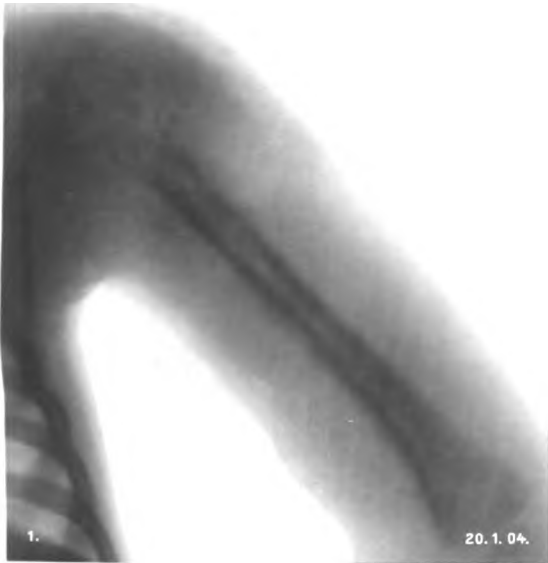


Fall II



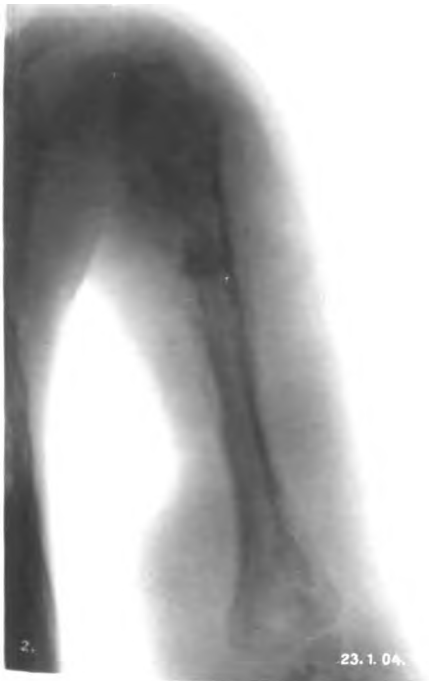1.

12.9.04.



1.

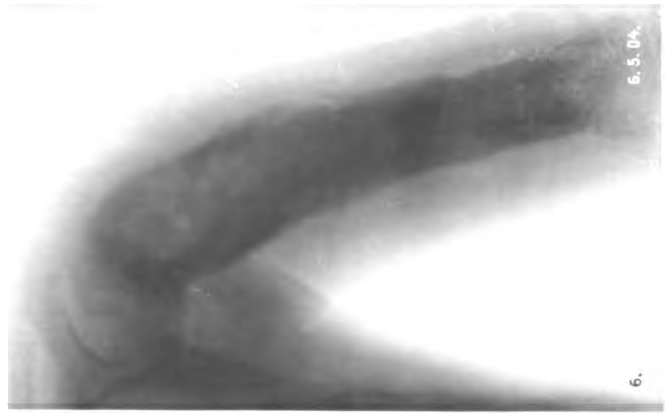20.1.04.



2.

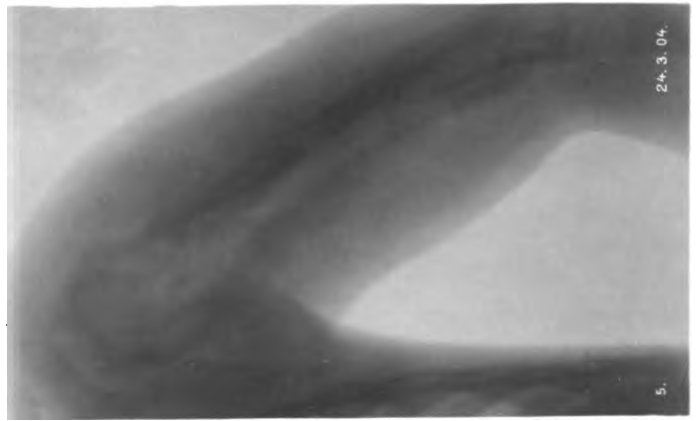
23.1.04.

Fall I



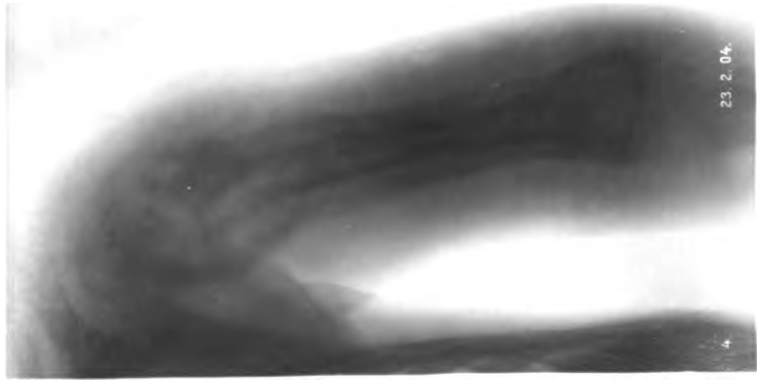6.5.04.

6.




24.3.04.

5.




23.2.04.




5.

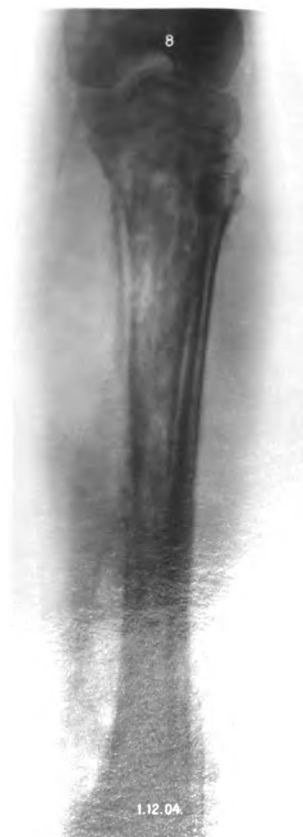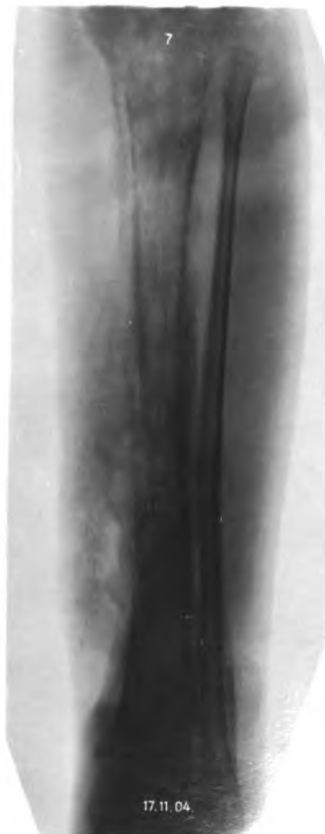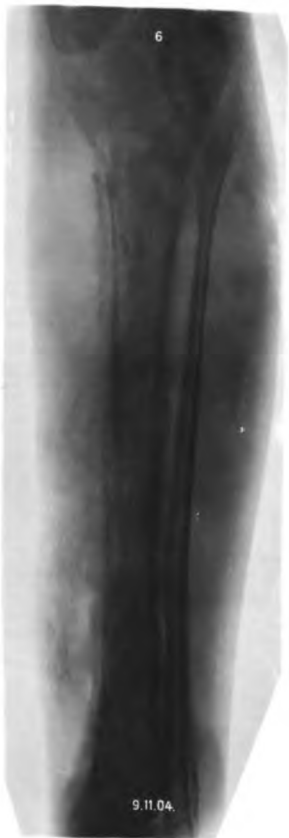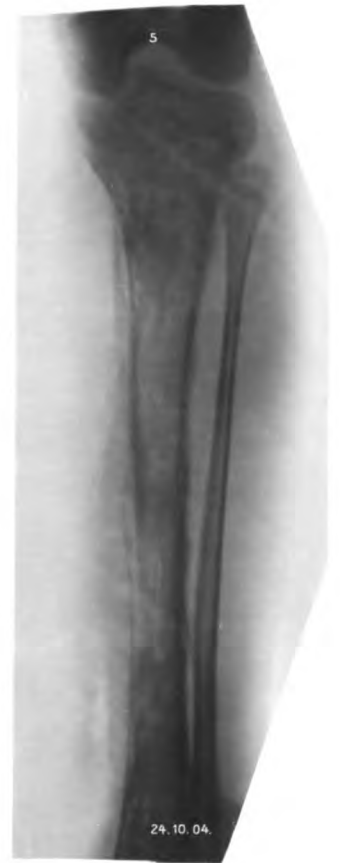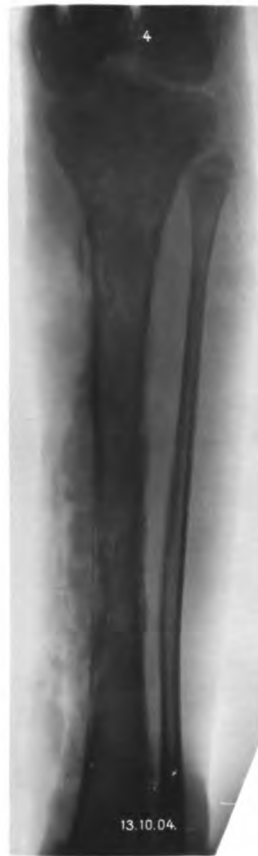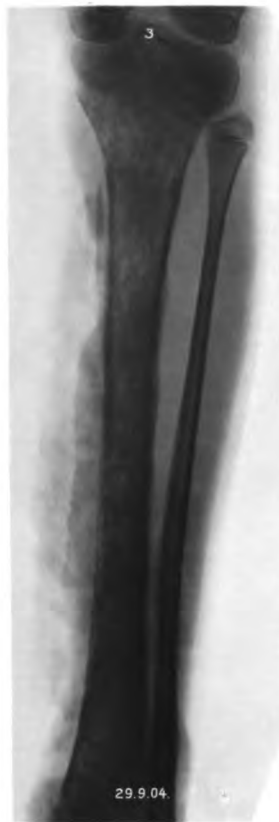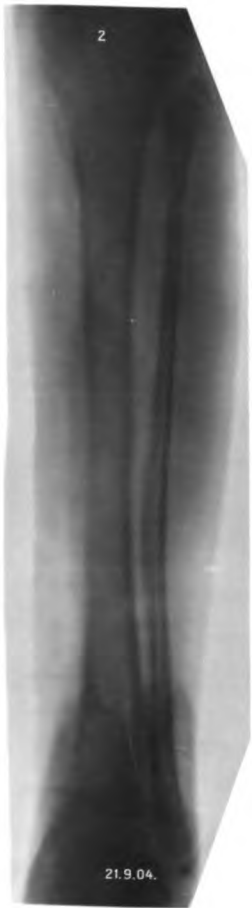Fall II.

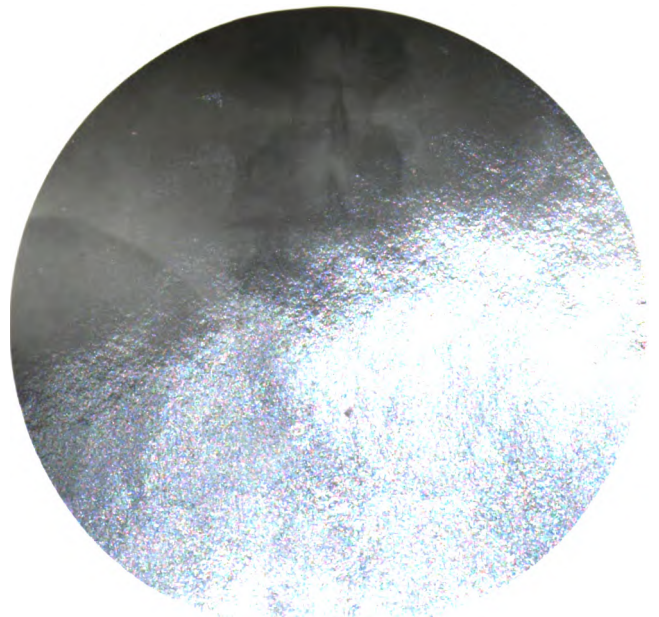
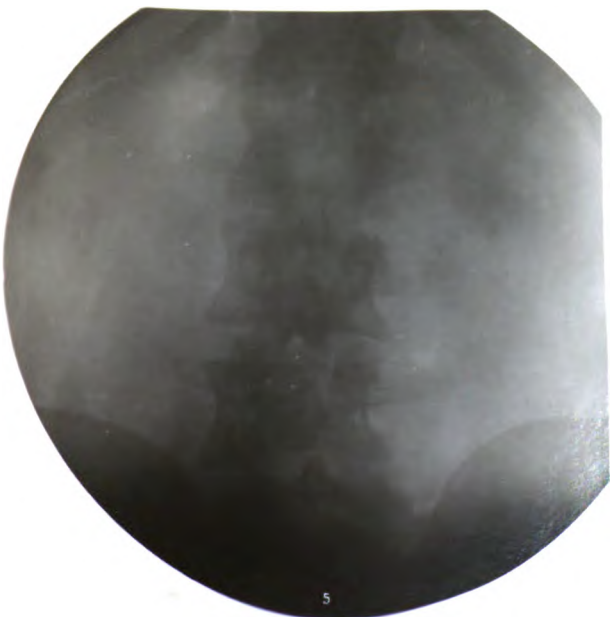
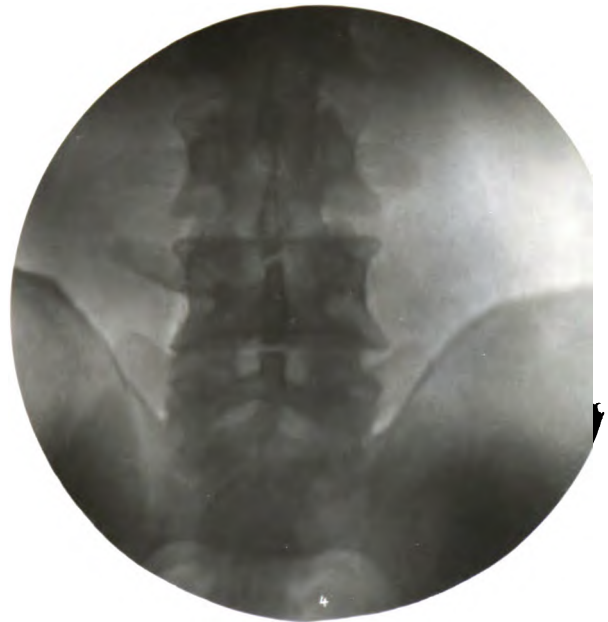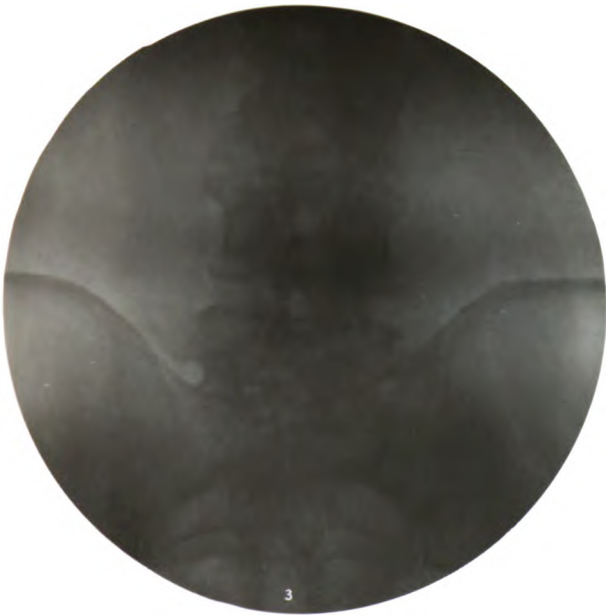

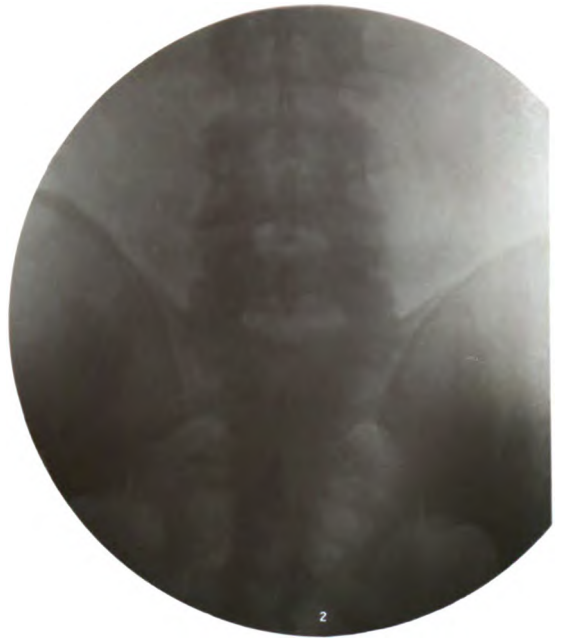
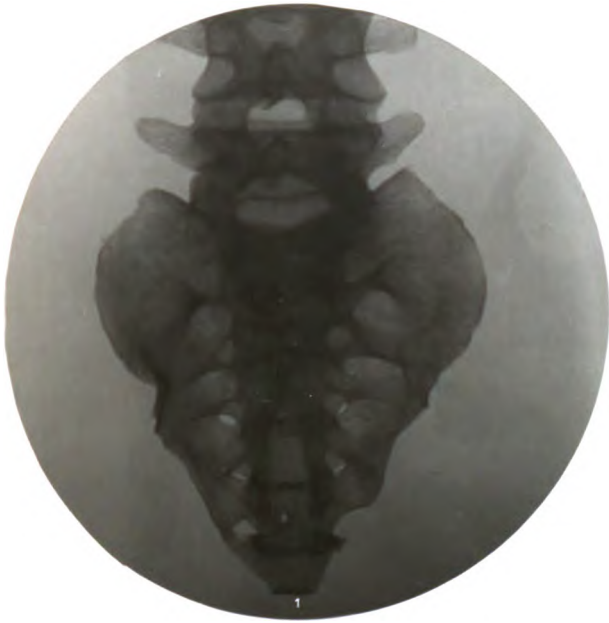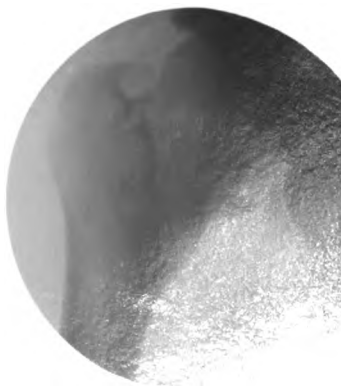
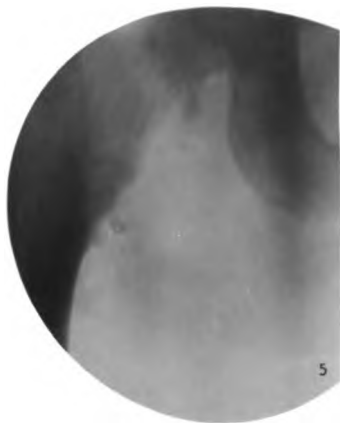
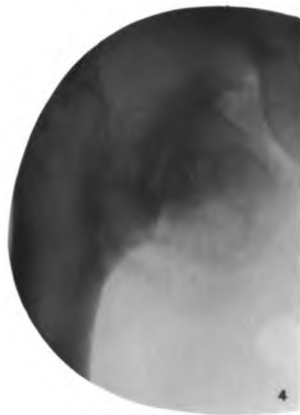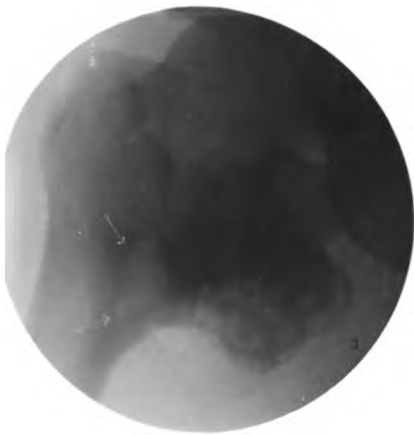
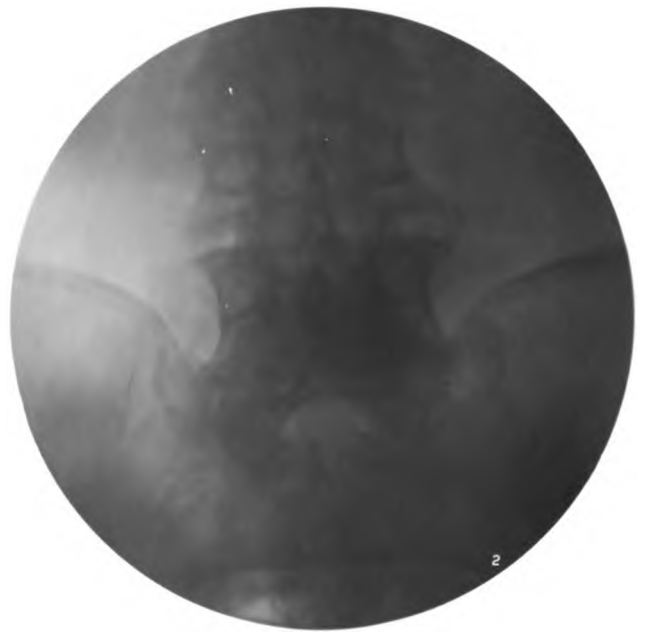
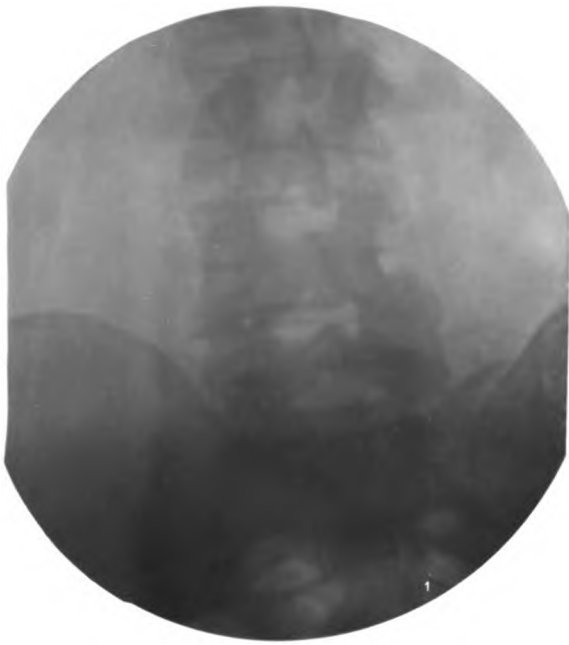Fall III.

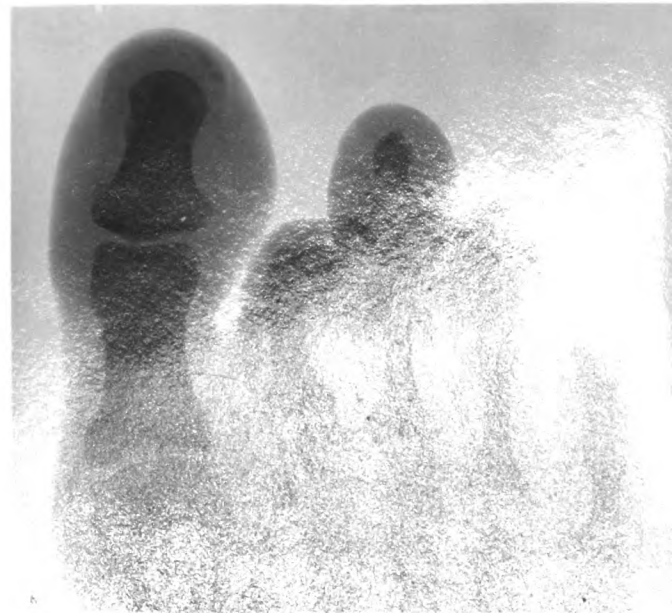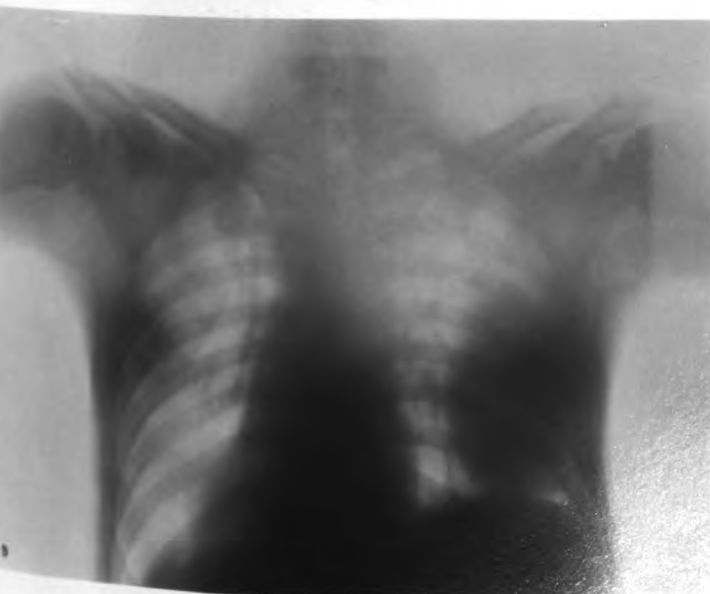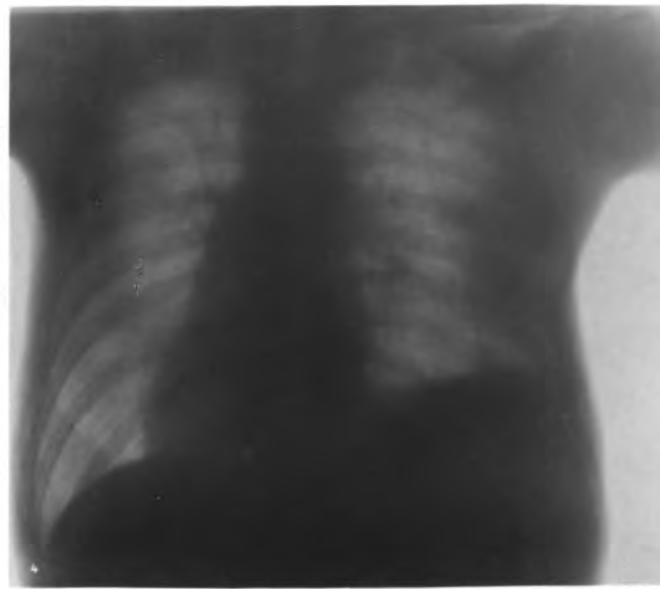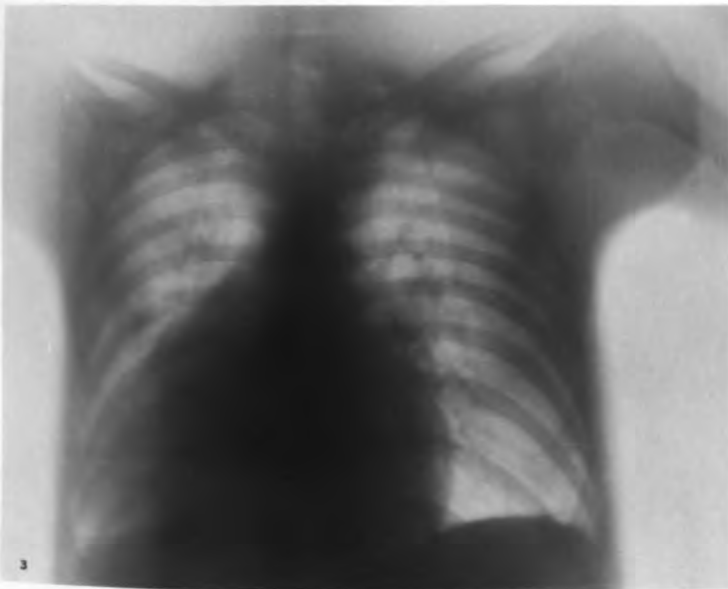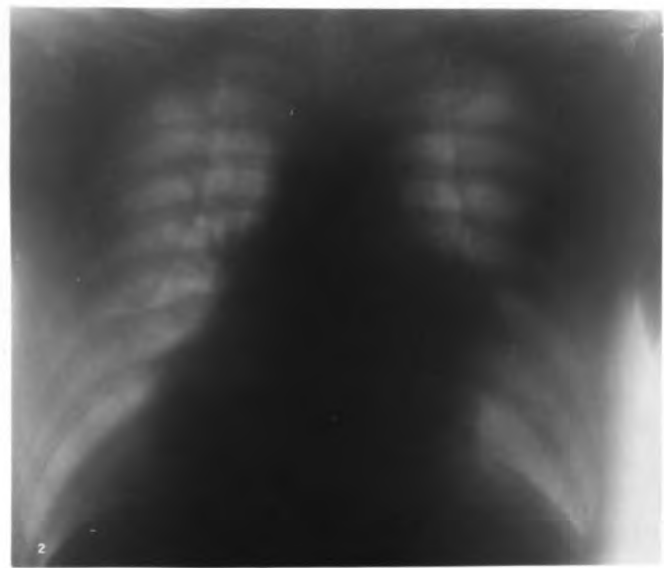
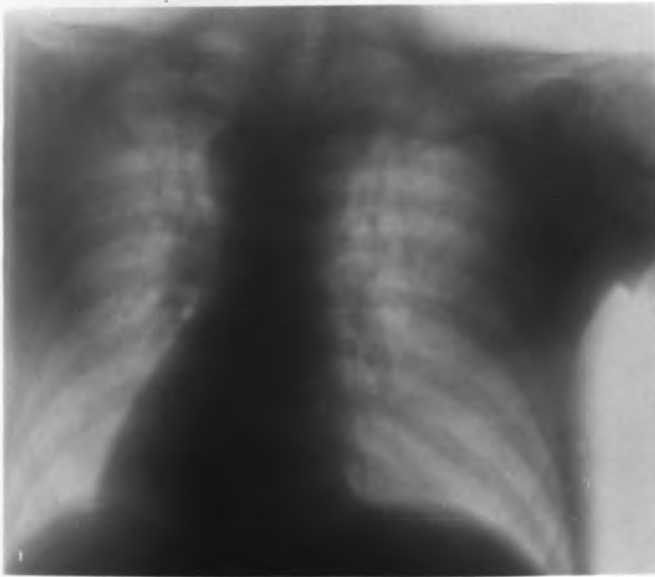


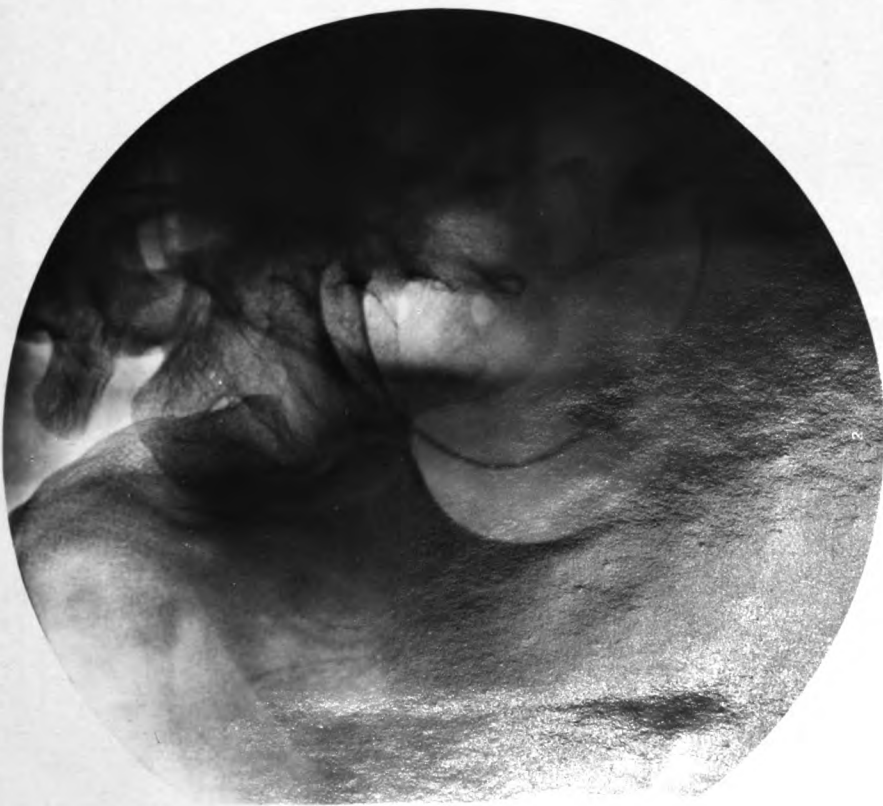
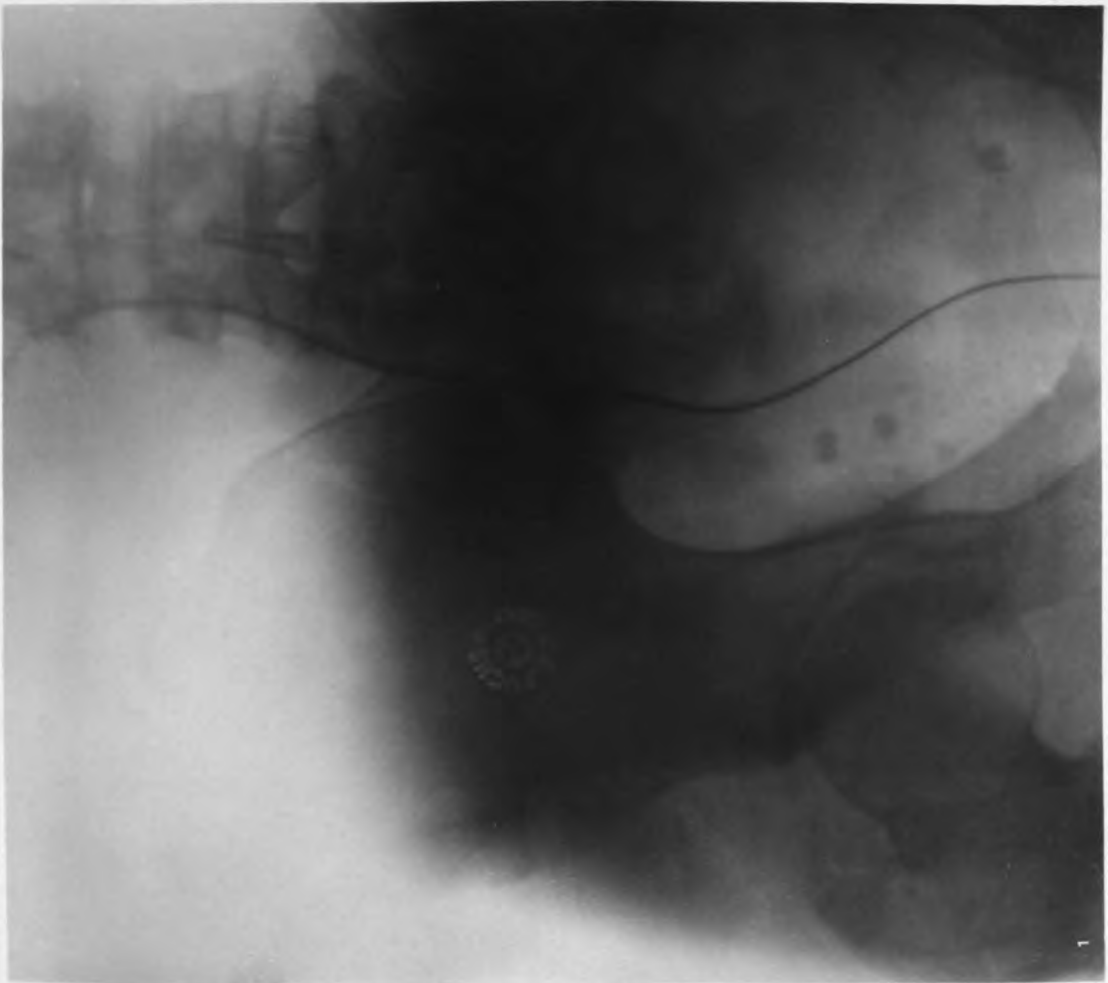
Fall III.











Rechte Hand einer 28-jährigen Jungfrau.

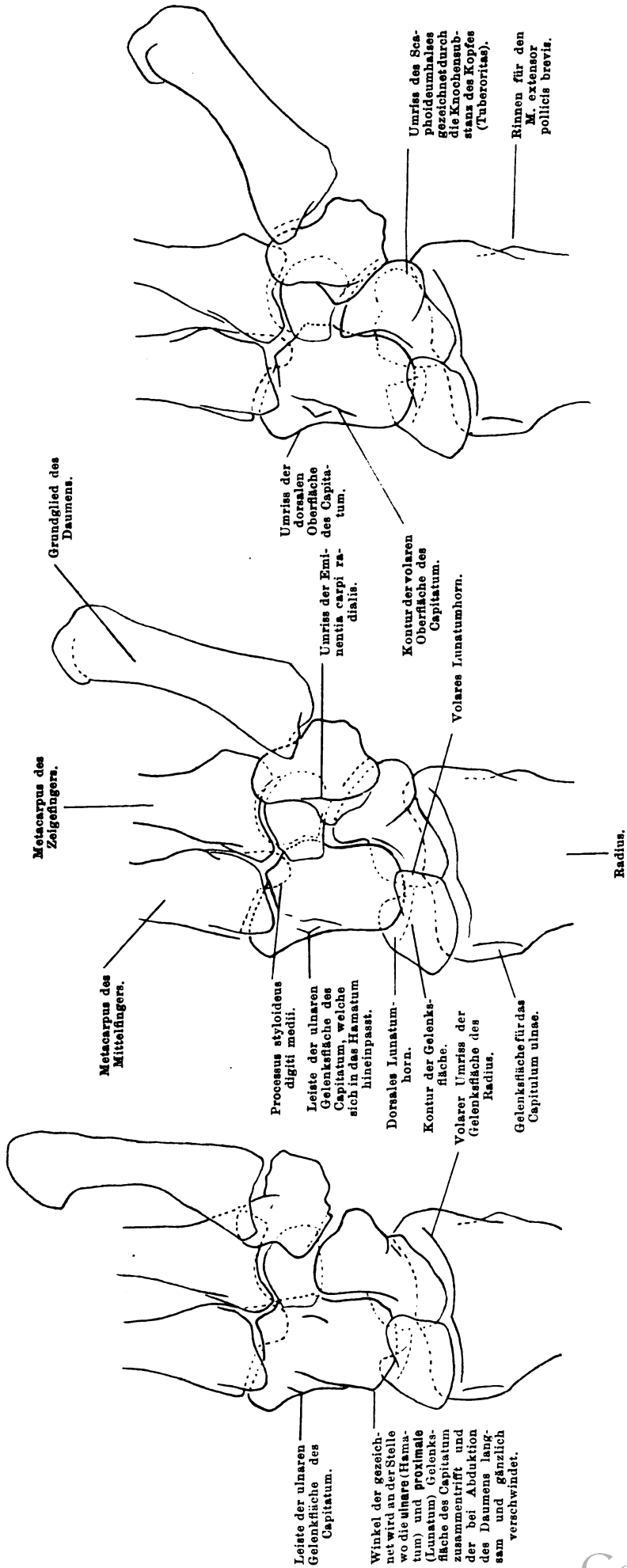
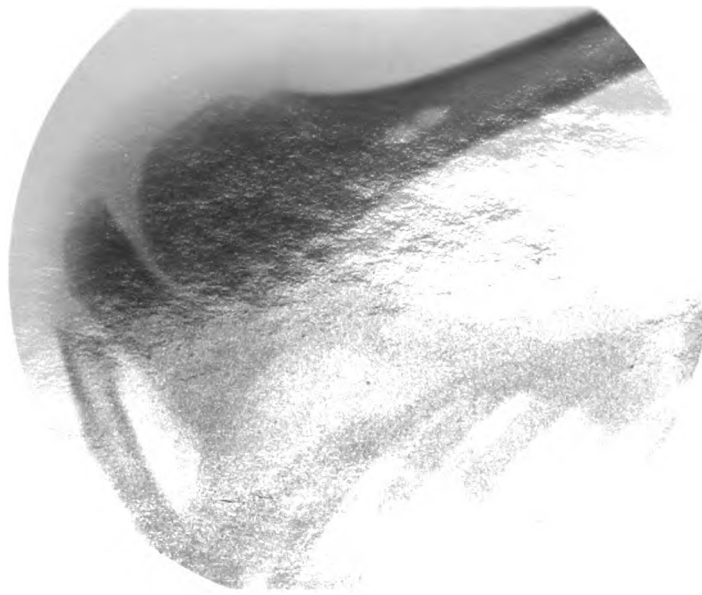
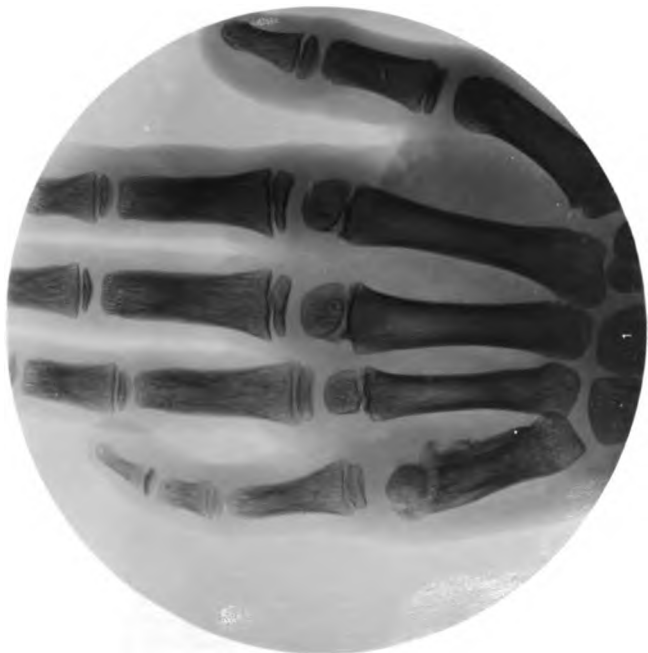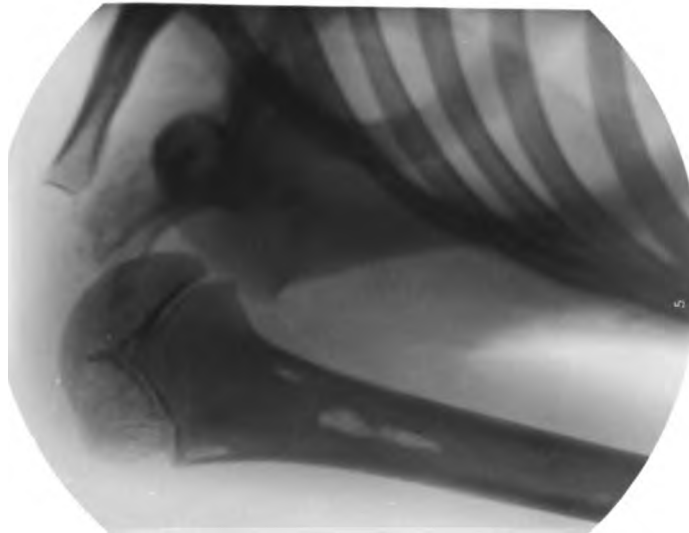
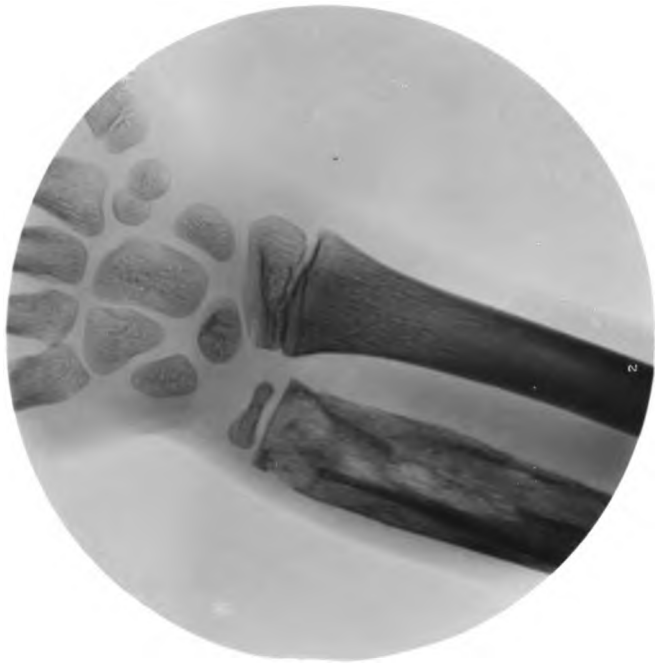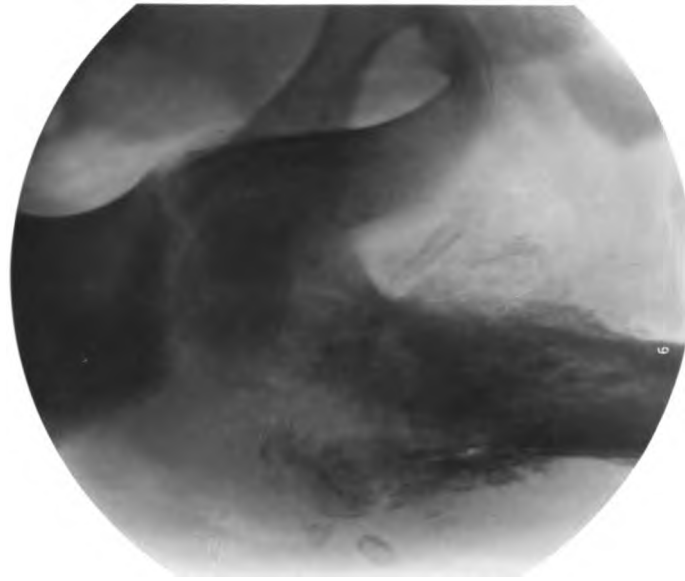
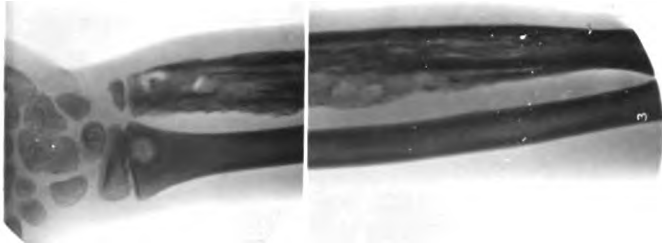
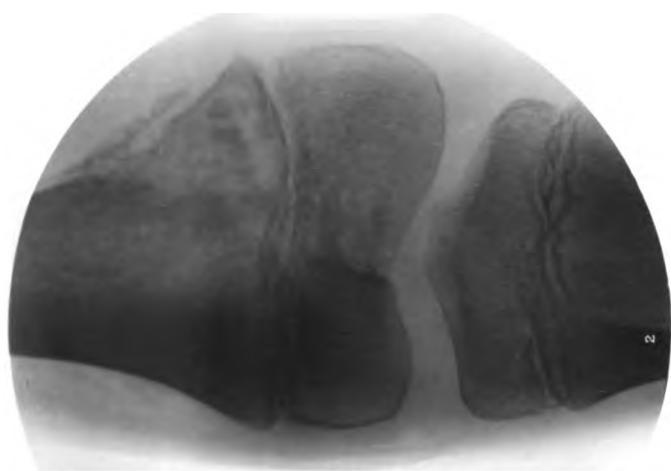
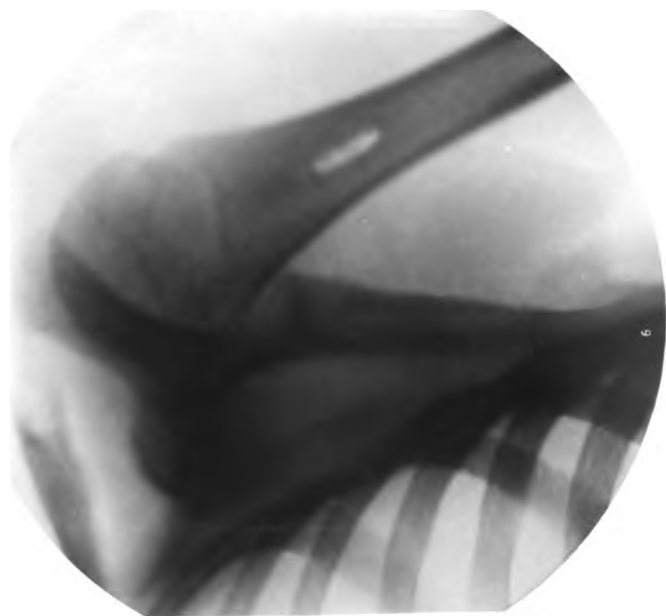
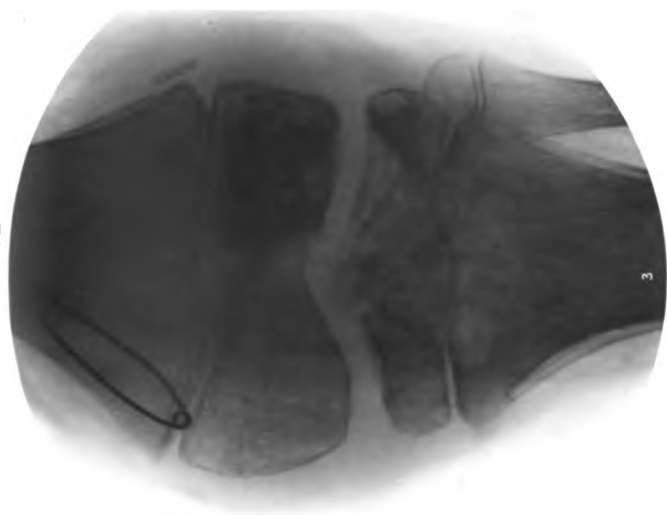


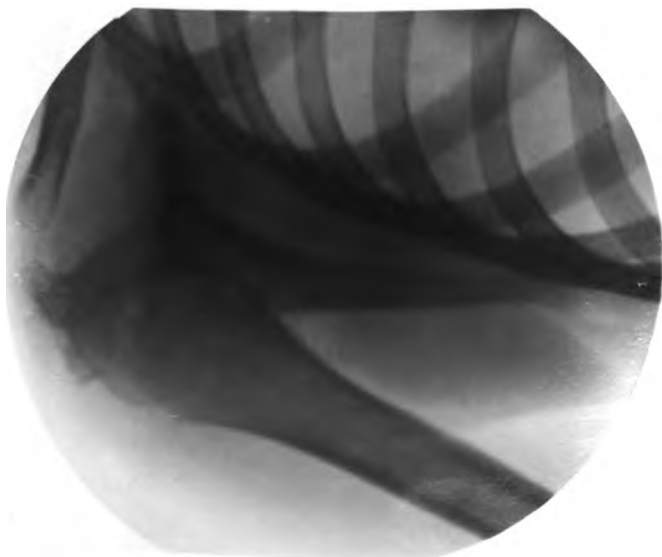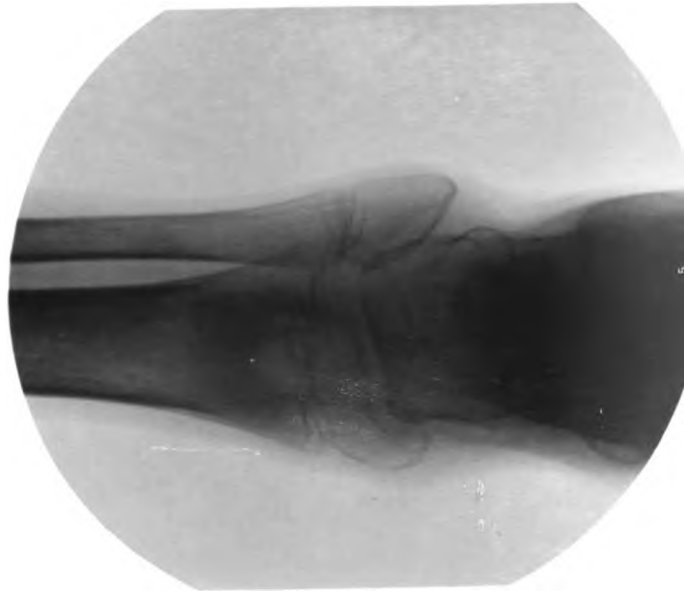
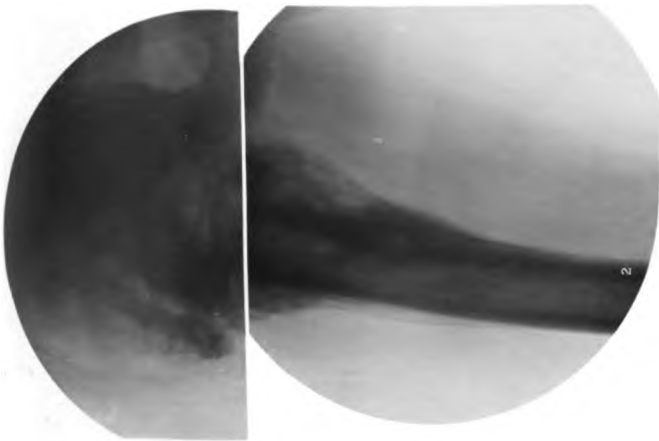
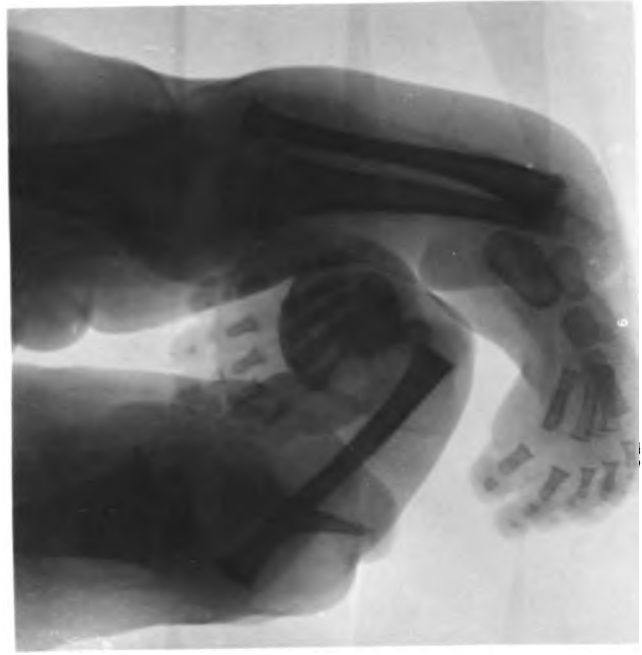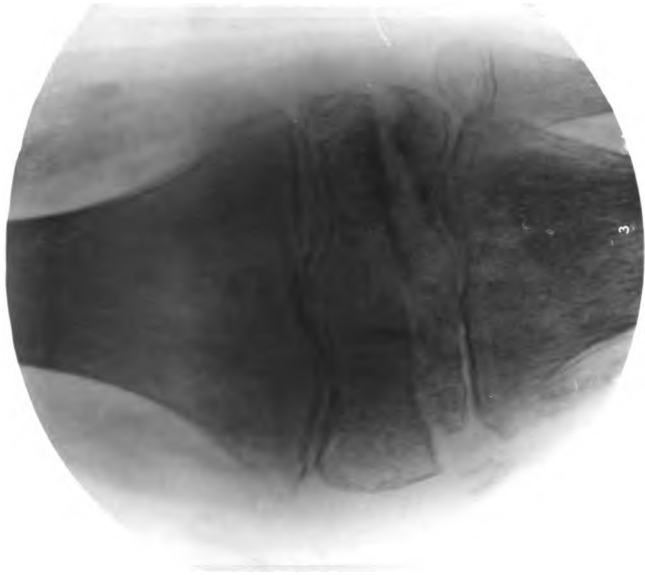
Fig. I: Adduktion des Daumens.

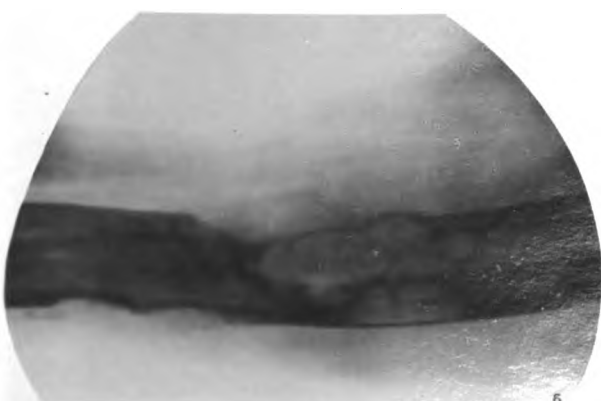
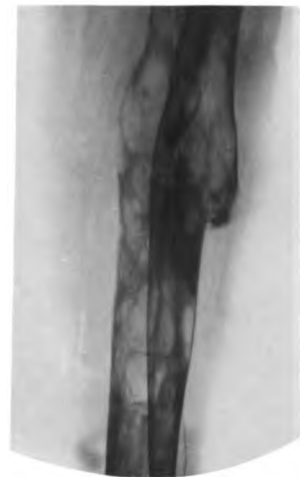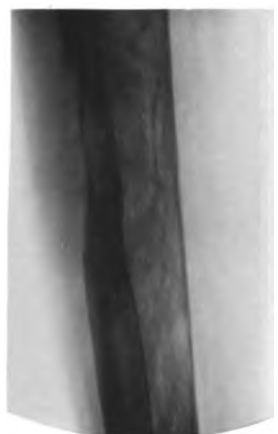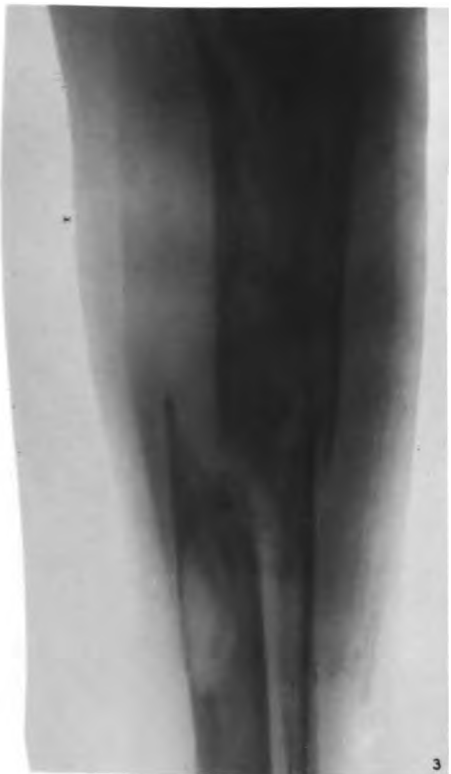
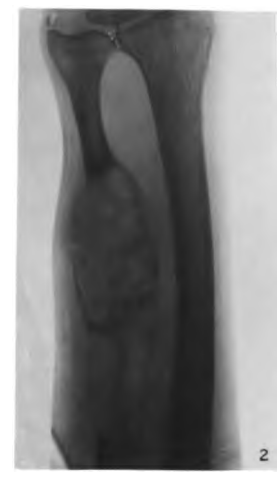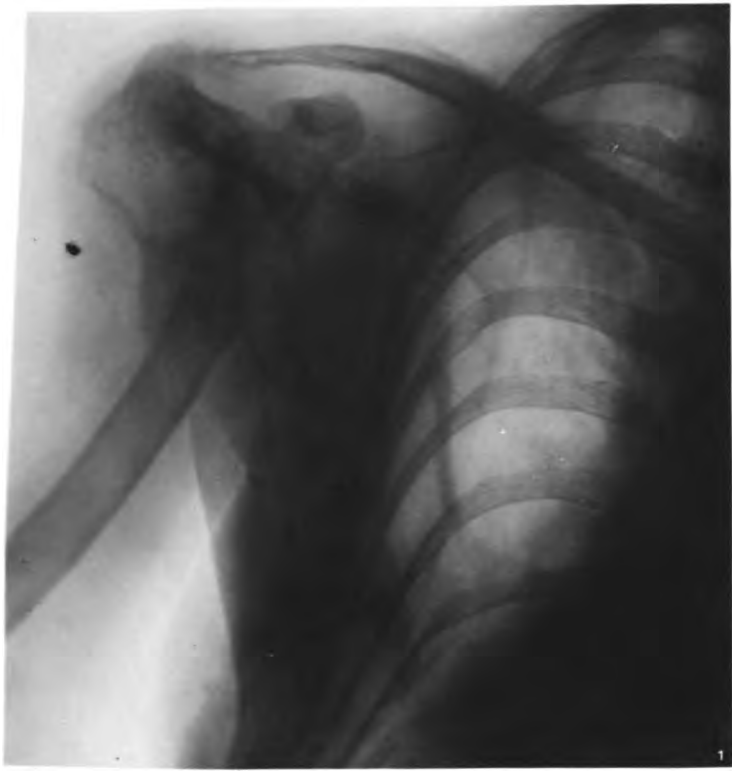Fig. II: Mittelhaltung des Daumens.


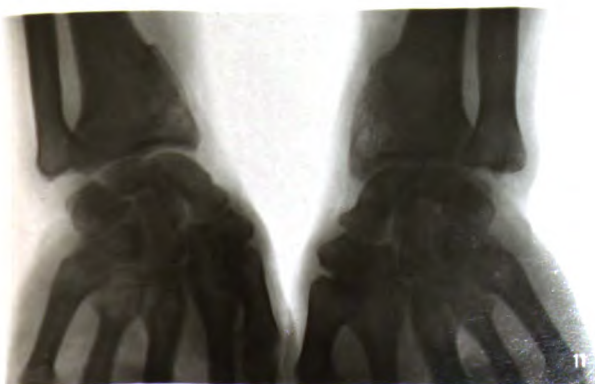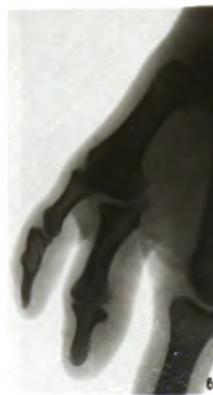
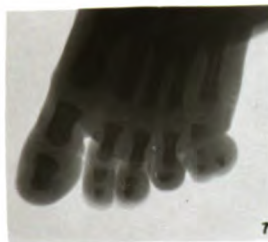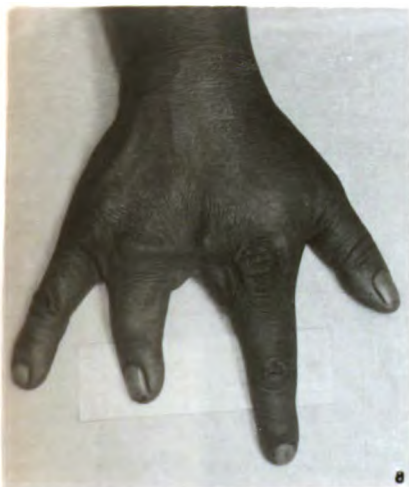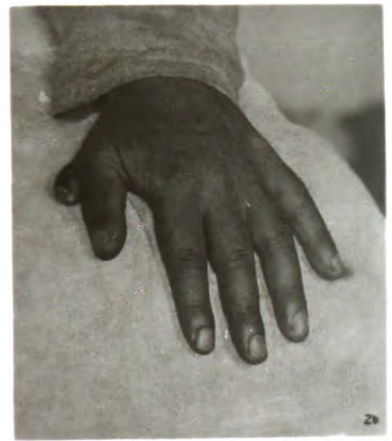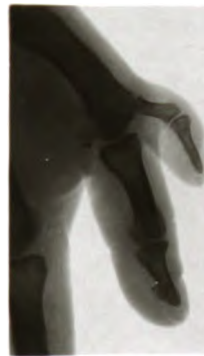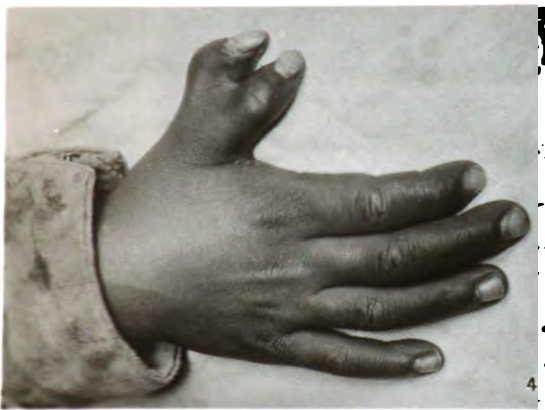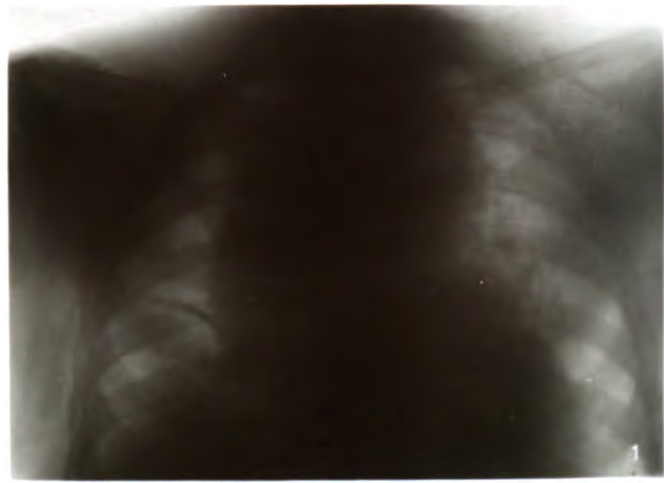
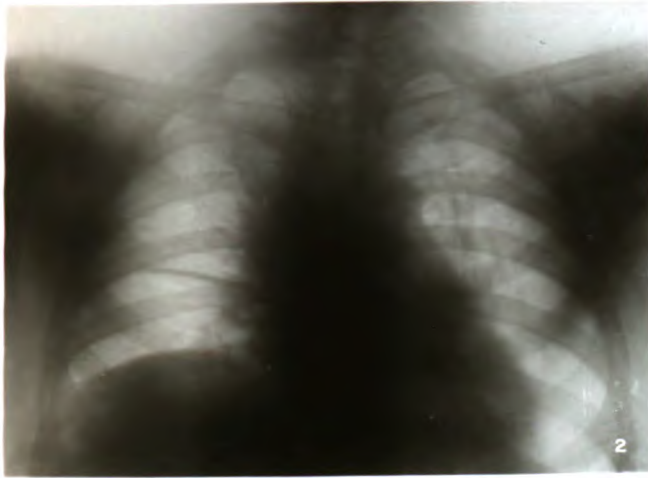
Fig. III: Abduktion des Daumens.


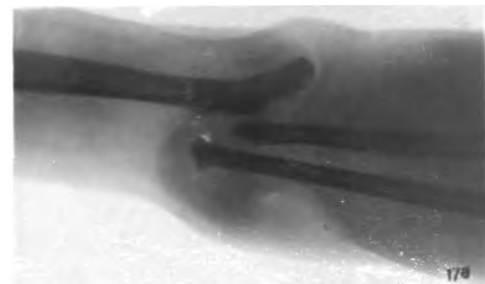
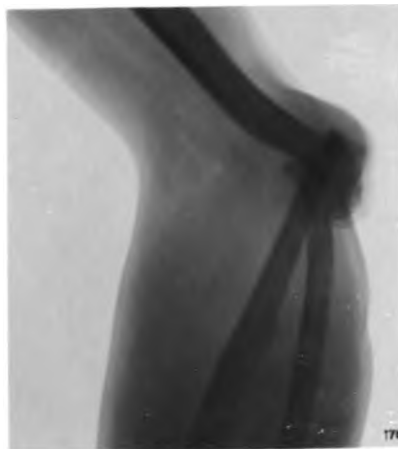
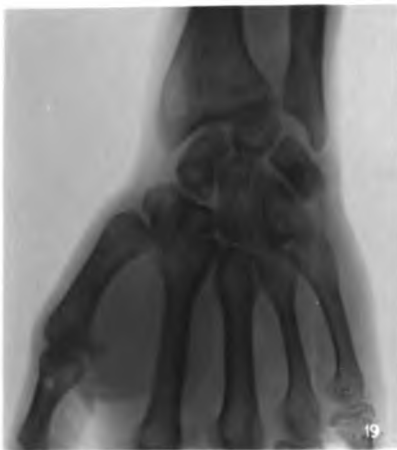
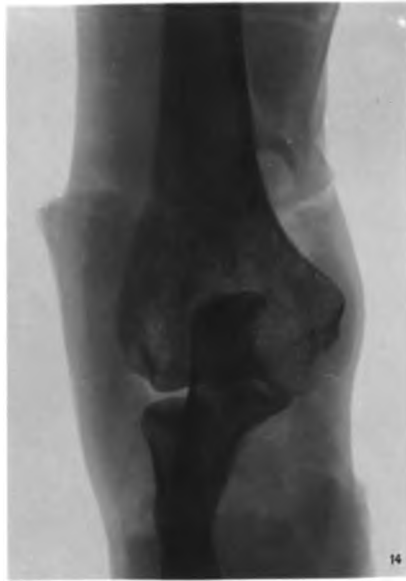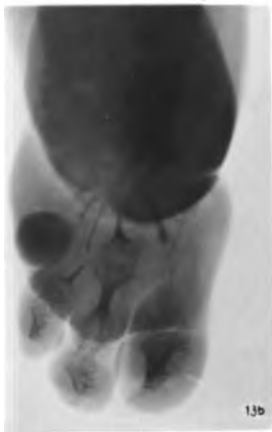
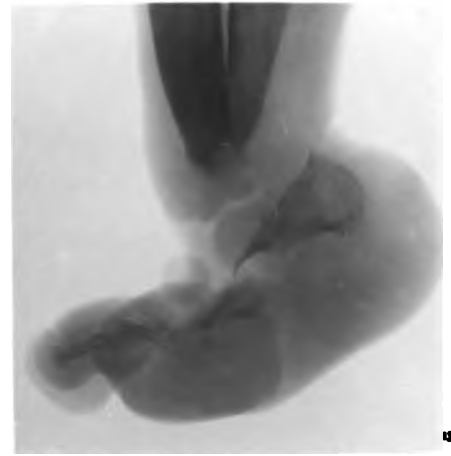
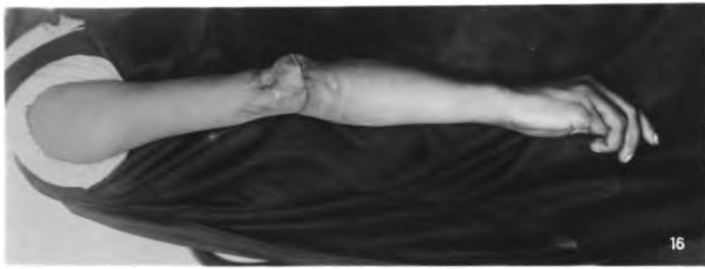

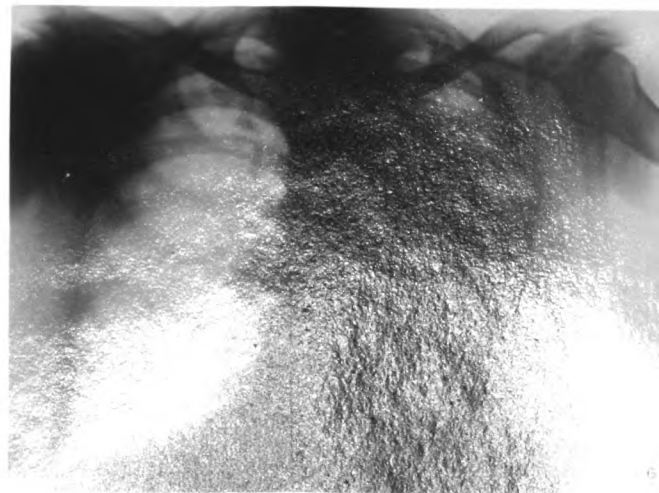
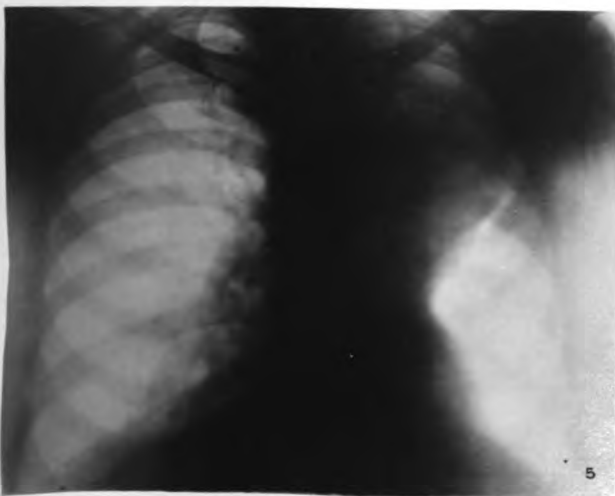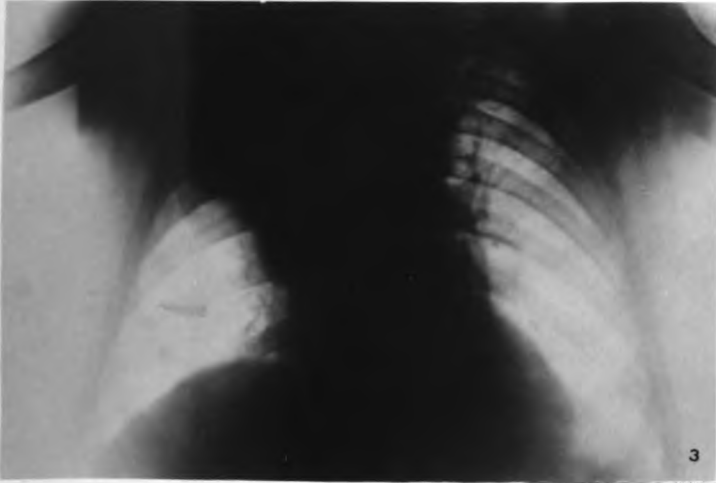
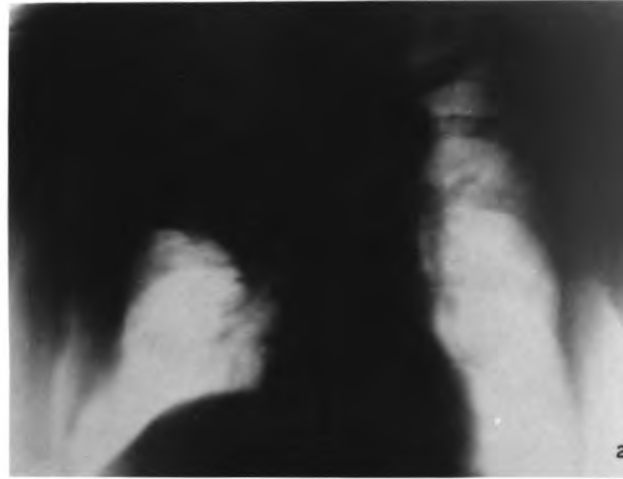


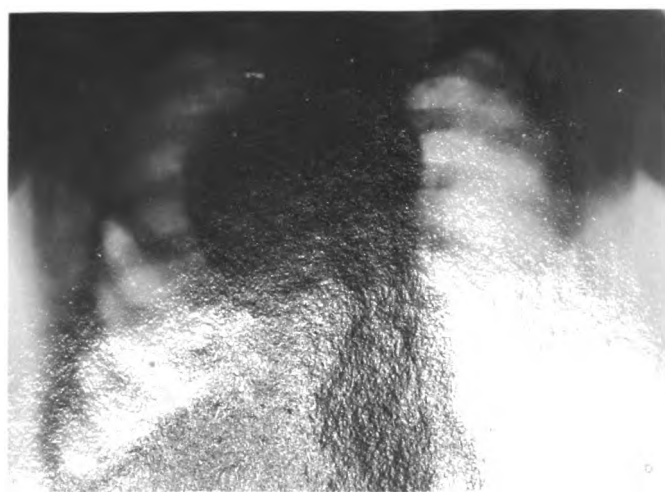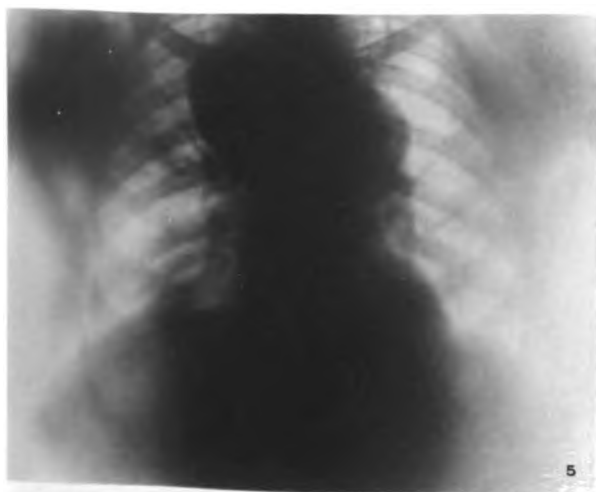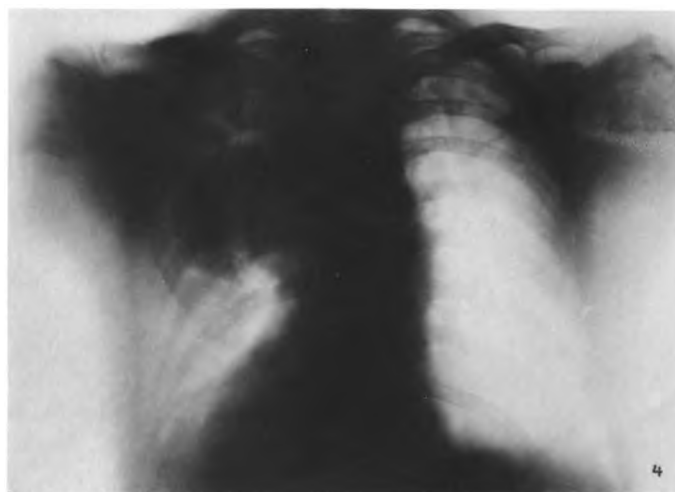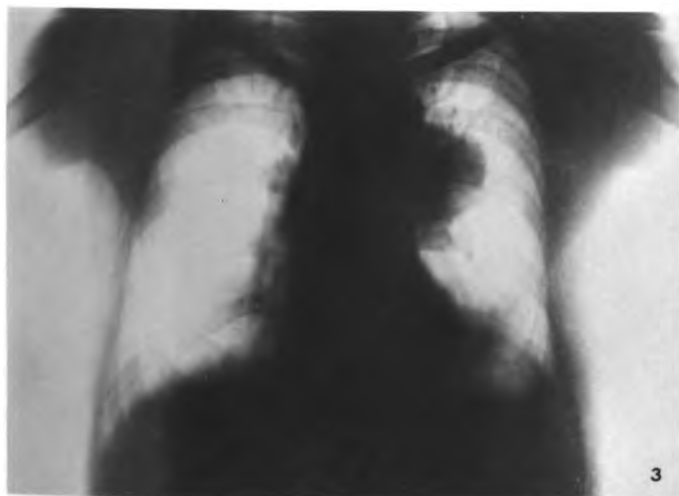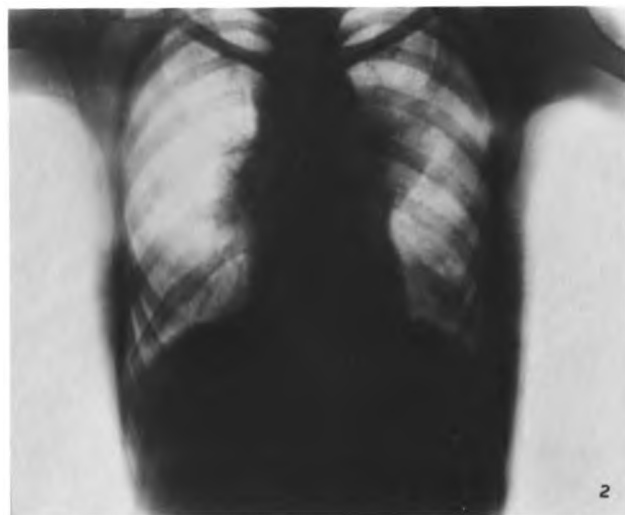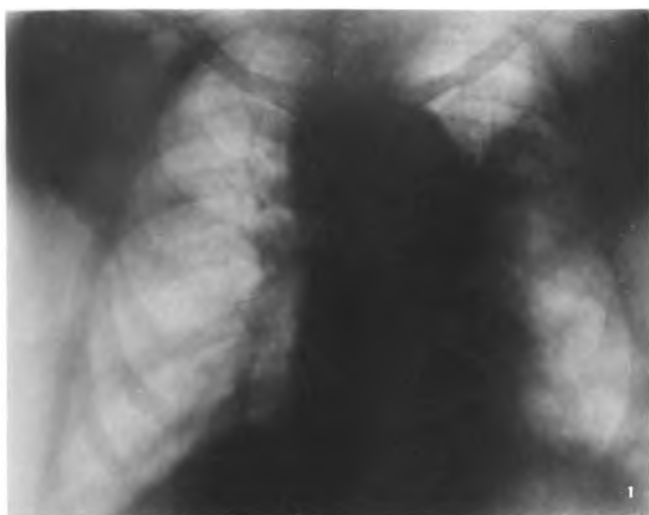


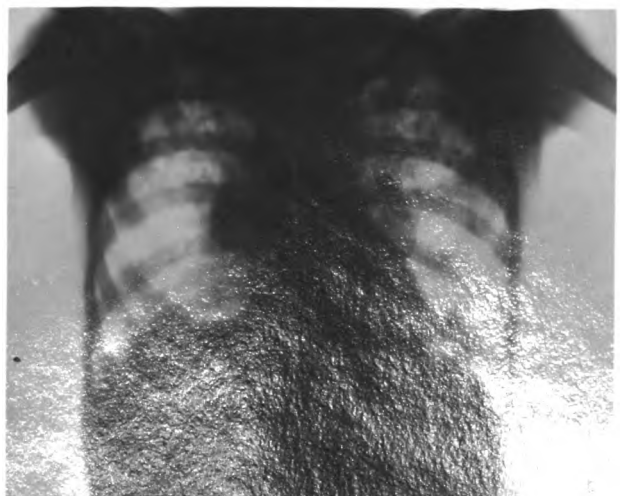
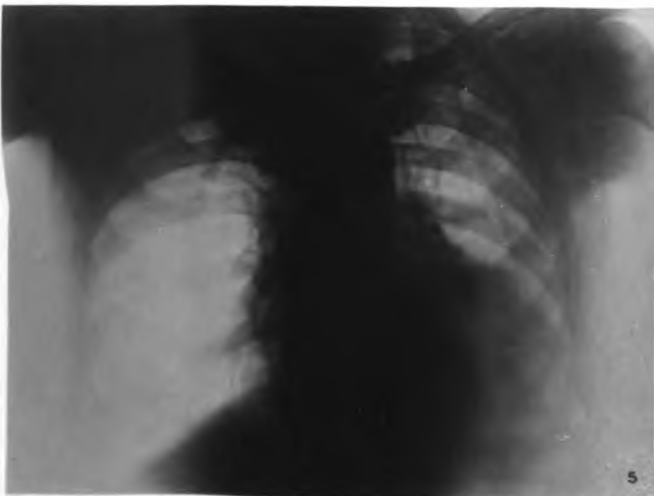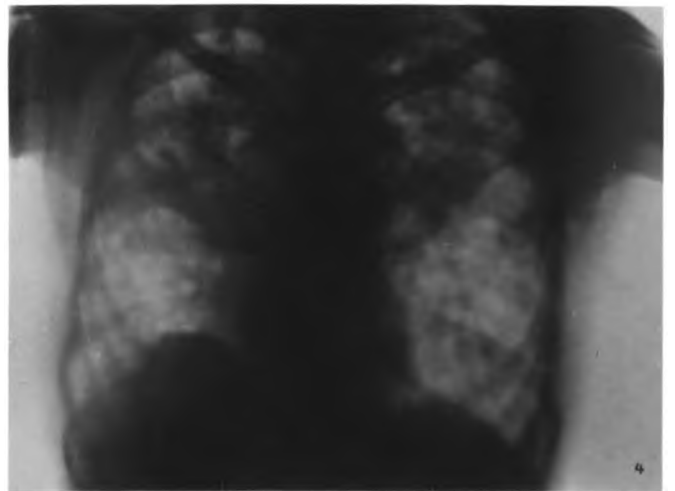
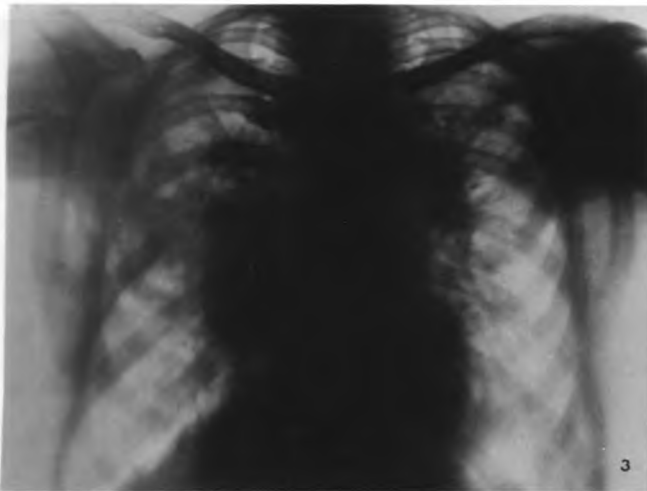
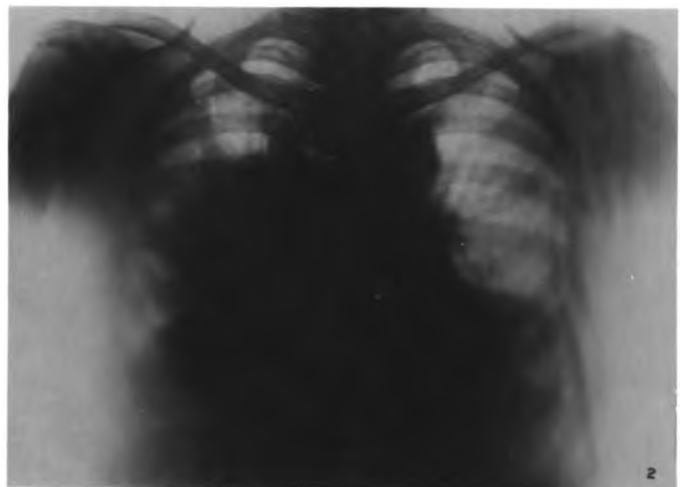
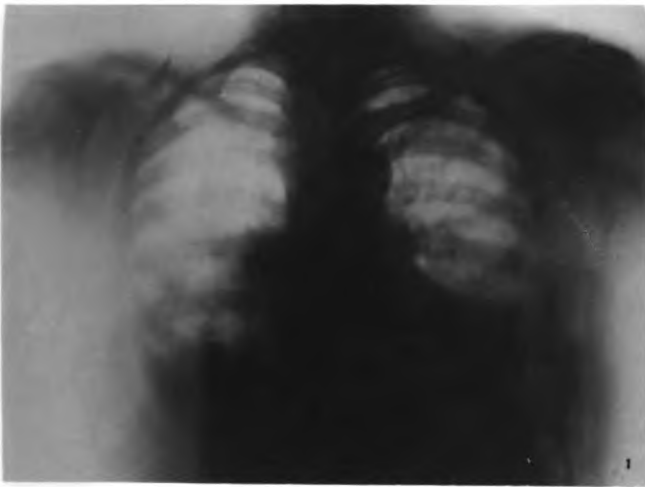






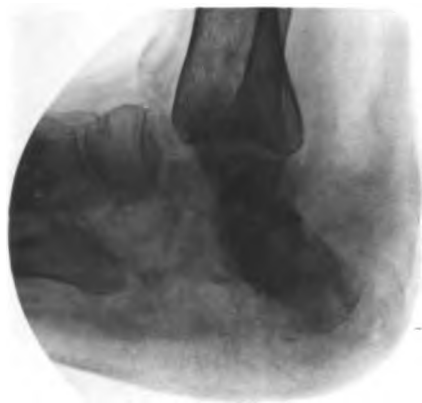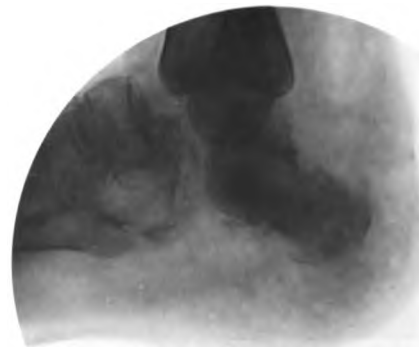








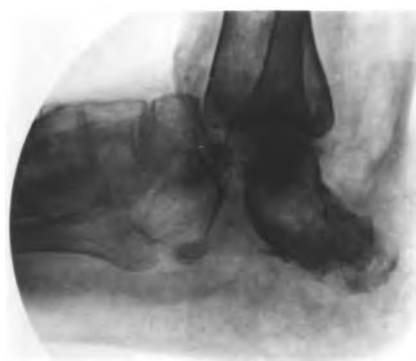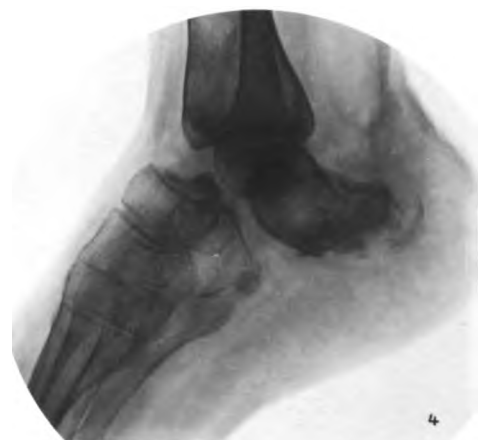1



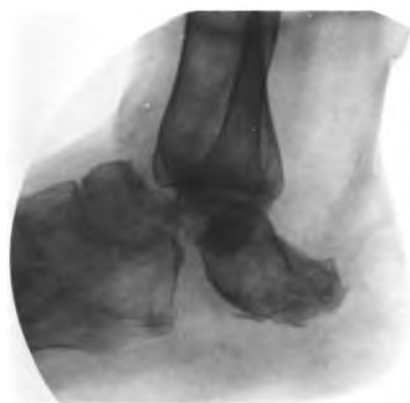2



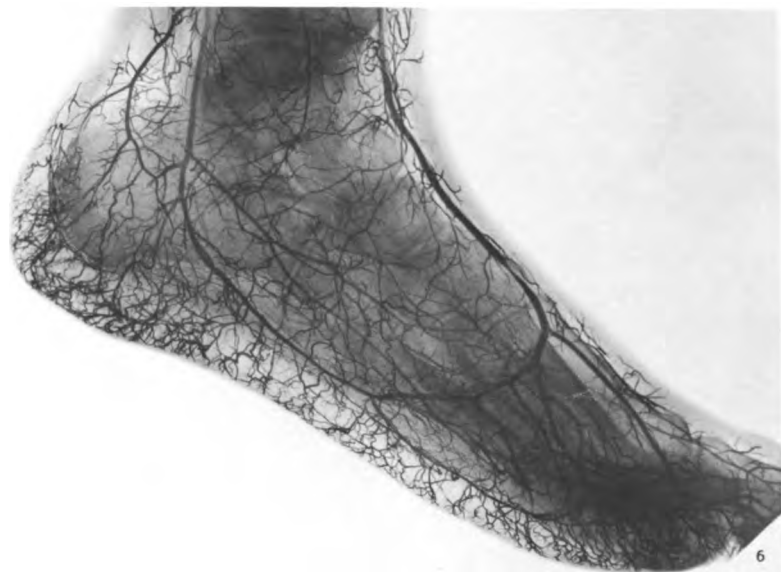3



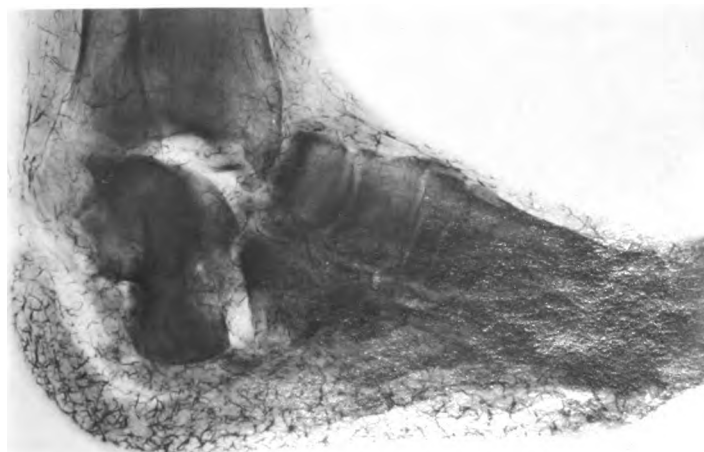4

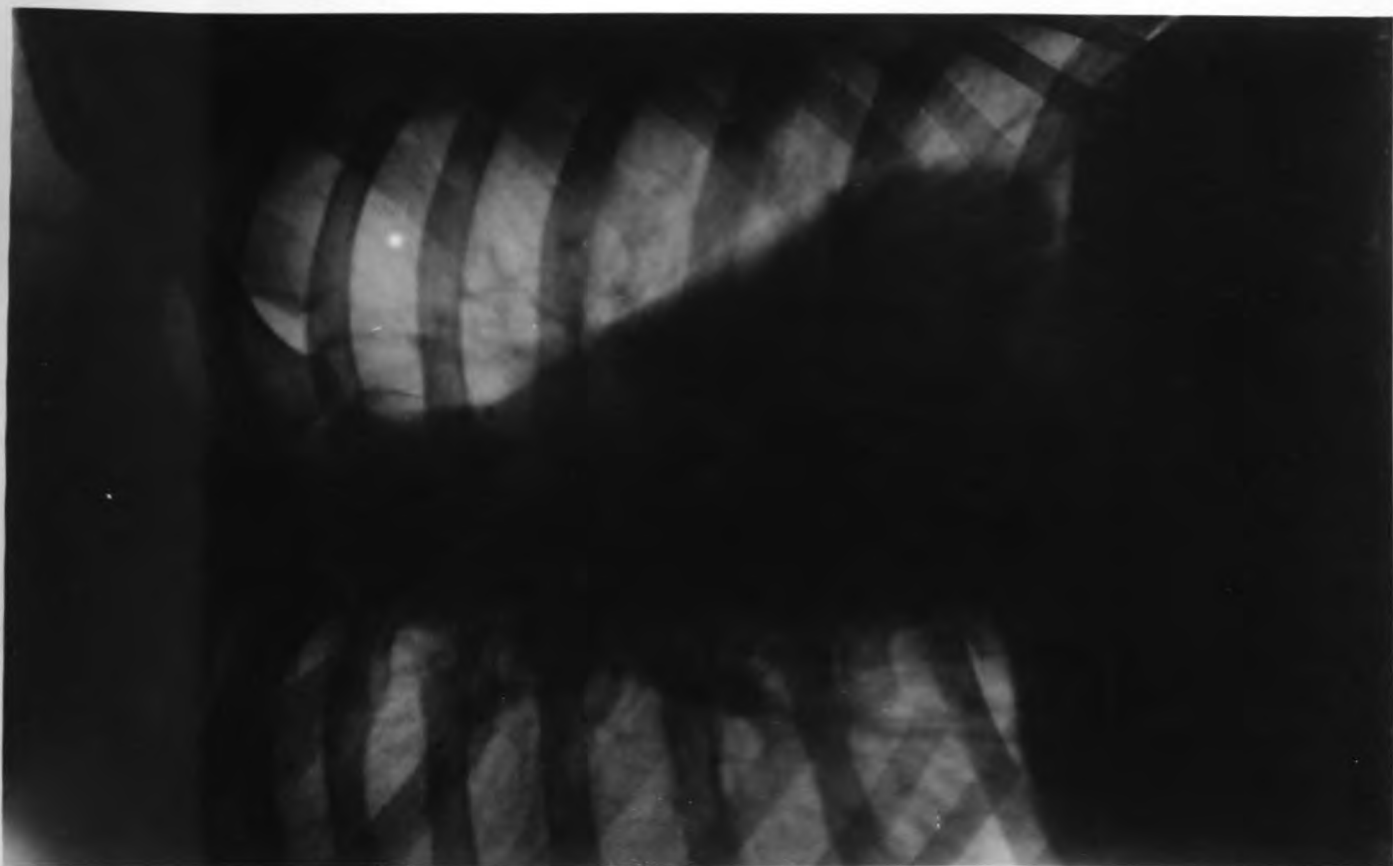


5



6





Electricitäts-Werke

C. H. F. MÜLLER, HAMBURG
Bremerreihe 24.

Telegr.-Adr.: Florenzius Hamburg. Fernsprecher: Amt III, 687. :: ::

Spezial-Fabrik für Röntgenröhren.

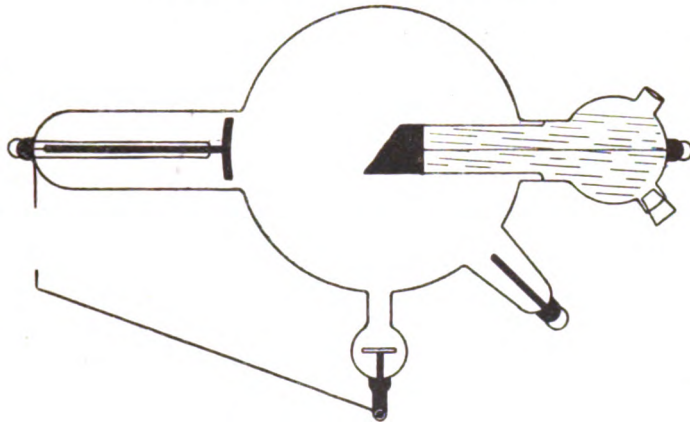
Neuconstructionen:

Wasserkühlröhre

No. 14L

nach Dr. Walter.

D. R.-P. 113430,
D. R.-P. 161514,
D. R.-P. a., U. S. P.
v. 27. Sept. 1904.



↔
In **allen Stellungen** verwendbar! Geeignet für Durchleuchtungen **von unten** für operative und diagnostische Zwecke.

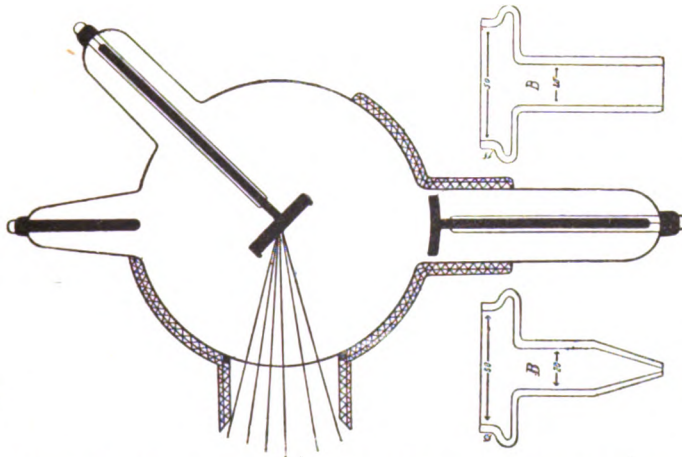
(Albers Schönberg:
Die Röntgentechnik
II. Auflage.)



D. R.-G.-M. 245942,
255237.

Röhre für Therapie und Aufnahmen

nach Dr. Wichmann.



↔
Schutz gegen Röntgenstrahlen für Arzt und Patient!

Lieferbar in sämtlichen Modellen der Müllerröhren.



Gummischutzstoff, D. R.-P. a.

Undurchlässig, nicht leitend, leicht, elastisch in Schutzschürzen, Handschuhen, Kappen und meterweise.

Von den ersten Autoritäten des In- und Auslandes als unübertroffen anerkannt.

Warnung: Infolge unbefugter Nachahmungen meiner Fabrikate mache ich darauf aufmerksam, dass nach § 4 des Patentgesetzes meine Lizenznehmer und ich ausschliesslich befugt sind, gewerbsmässig die mir durch die Patente 113430 und 161514 geschützten Röntgenröhren mit durch Wasser gekühlte Antikathode und Luftregulierungsvorrichtung herzustellen, in Verkehr zu bringen, feilzuhalten und zu gebrauchen. — Ich werde daher mir zur Kenntnis gelangende Patentverletzungen mit allen gesetzlichen Mitteln verfolgen.

Illustrierte Preisliste bitte einzufordern.

Jede Röhre trägt nebenstehende Schutzmarke.



SCHUTZ-



MARKE.

London Juli 1901. **Einziger Preis: Goldene Medaille**

verliehen durch die Röntgen-Society für die beste und preiswerteste Röntgenröhre im Wettbewerb gegen engl., amerik. u. deutsche Fabrikate.



Monopol

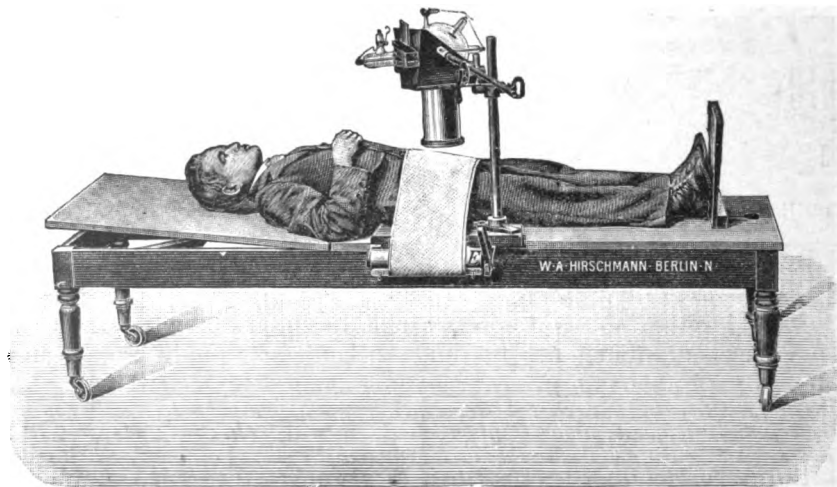
Röntgenröhren

— Deutsches Reichspatent —

Regulierbar, mit und ohne Wasserkühlung, eignen sich für andauernde und angestrenzte **Durchleuchtung**, für **Aufnahmen** und für **therapeutische Zwecke**. **Einzige Röhre**, deren Vacuum in einfacher Weise während der Arbeit **reguliert** werden kann.

Neu! Schutzvorrichtung gegen Röntgenstrahlen. **Neu!**
An jedem Röhrenstativ anzubringen!

Lagerungstisch mit **Kompressions-** und **Fixiervorrichtung**.
Röntgenröhrenhalter mit Schutz gegen Röntgenstrahlen.



W. A. Hirschmann

Berlin N. 24, Ziegelstr. 30.

Hamburg, Colonnaden 92. ♦ St. Petersburg, U.-Gogol 4.

Schleussner- Platten



als erste Marke
für
Fach-u. Amateur-
Photographie
anerkannt

Gelb-Etikette:

*Universalplatte
für Portrait-u. Landschaft.*

Blau-Etikette:

*Specialplatte
für moderne Portrait-Photographie.*

Orthochrom. Viridinplatte

von hervorragender Farbenwirkung.

*Man verlange bei direkter Anfrage Katalog K.
Erhältlich bei den Händlern oder direkt von der Fabrik*

Dr. C. Schleussner Act: Ges. Frankfurt a. M.

E. DUCRETET

— CONSTRUCTEUR —

Rue Claude-Bernard N° 77 — PARIS (5° Arr^t).

GRANDS PRIX: PARIS 1889 · ANVERS 1894 · BRUXELLES 1897 · PARIS 1900 · SAINT LOUIS 1904
LIÈGE 1905.

MATÉRIELS puissants et perfectionnés pour la production des **RAYONS X** du P^r RÖNTGEN
et leurs applications générales.

BOBINES DE RUHKORFF

de toutes dimensions et de
grande endurance.

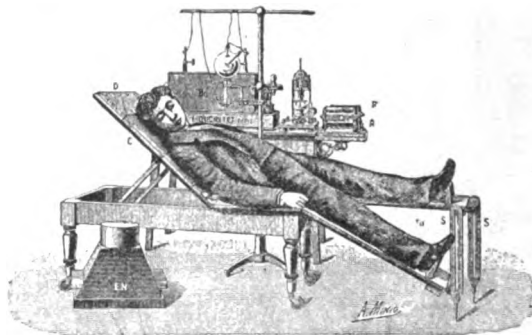
TREMBLEURS INTERRUPTEURS

périodiques divers, modèles E.D.

ECRANS FLUORESCENTS

au Platino-cyanure de Baryum

GÉNÉRATEURS D'OZONE.



MACHINES DE WIMSHURST

pour l'Electricité statique et les
RAYONS X. — Types 1905.

COURANTS DE HAUTE FRÉQUENCE ET DE GRANDE TENSION

Appareils de Tesla. —
RÉSONATEUR DU Dr OUDIN
(Notice illustrée 1 f. 50).

URÉOMÈTRE-CALCIMÈTRE de M. O. MENGIN = Appareils stérilisateurs du Dr D'ARSONVAL
AIMANTS CHARCOT = **AUTOCLAVES** stérilisateurs = **SPECTROSCOPES.**

PILES du Dr A. VINCENT pour la charge des Accumulateurs, le fonctionnement des bobines, les Galvano-Cautères.
NOTICES ET CATALOGUES ILLUSTRÉS. = DEVIS A LA DEMANDE.



RÖNTGEN-PAPIER

hoheempfindliches, glänzendes Bromsilberpapier auf kartonstarkem, rosa gefärbtem Rohstoff, das für direkte Röntgenaufnahmen bestimmt ist. Die einzelnen Blätter sind in lichtdichten Hüllen verpackt, sodass dieselben **ohne Dunkelkammer** verwendet werden können

N. P. G. RÖNTGEN-PAPIER

eignet sich vorzüglich für **direkte**

RÖNTGEN-AUFNAHMEN

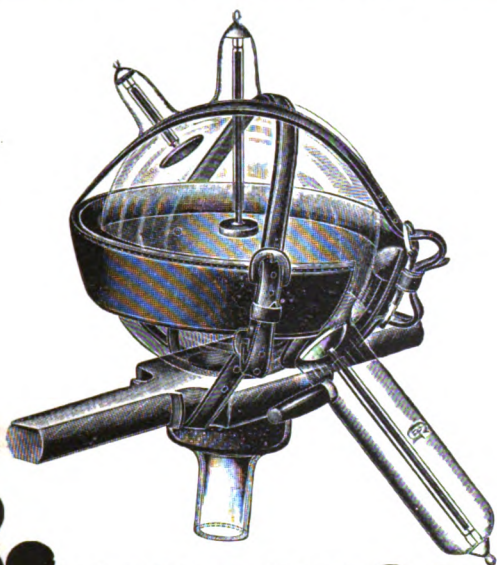
Es ist billiger und bequemer als Trockenplatten

NEUE PHOTOGRAPHISCHE GESELLSCHAFT
AKTIENGESELLSCHAFT **STEGLITZ-BERLIN**

Man verlange Prospekte bzw. Gebrauchsanweisungen

Älteste und größte Spezialfabrik für Röntgen-Röhren.

Emil Gundelach, Gehlberg (Thüringen).



Weltausstellung St. Louis 1904
Höchste Auszeichnung: Grand Prix.





Rich. Seifert & Co., Hamburg 13.

Röntgeneinrichtungen

nach Dr. Walter und Dr. Albers-Schönberg, Hamburg.

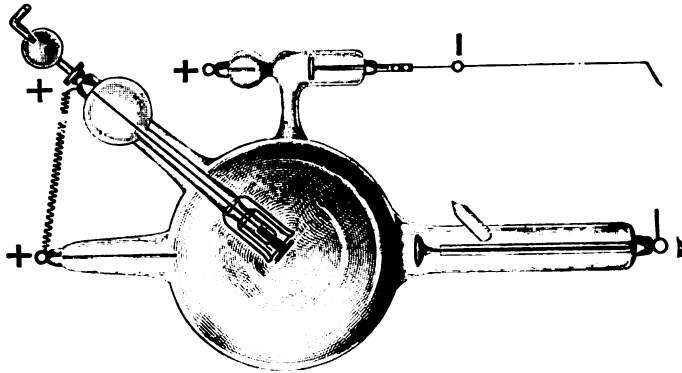
- Neu! **Funkeninduktoren** mit minimalem Stromverbrauch.
- Neu! **Funkentransformatoren** zum direkten Betrieb mit Wechselstrom ohne Umformer, ohne Gleichrichter, ohne Unterbrecher, Schaltung nach Dr. Walter. D. R. P. angemeldet.
- Neu! **Fokometer** nach Dr. Walter: Apparat zum Messen des Brennpunktes einer Röntgenröhre. D. R. P.
- Neu! **Härteskalen für Röntgenröhren** nach Dr. Walter, D. R. P., und nach Benoist in Walterscher Umänderung.
- Neu! **Schutzvorrichtungen gegen Röntgenstrahlen:** Bleischutzkasten, Brillen, Schirme mit Bleiglasschutz etc.
- Neu! **Wippe mit Motor- oder Uhrwerkantrieb** zum Schaukeln photographischer Entwicklungsschalen. D. R. G. M.

 Nur unsere Firma ist ermächtigt, die neuesten von  Herrn Dr. Walter angegebenen Apparate auszuführen.

R. Burger & Co., Berlin N. 4.

= Chaussee-Str. 2 E. =

Fabrik für Röntgenröhren. ★ Telegramm-Adr.: Vacuumglas.



Wasserkühlröhren.

Beim Gebrauch
mit
**Wehnelt-
Unterbrecher**
unentbehrlich.

Preislisten gratis
und franko.

Röntgenröhren mit Wasserkühlung

D. R. Patent 129974. 113430.

Röntgenröhren mit Vacuumregulierung

D. R. Patent 161514.

Koch & Sterzel, Fabrik moderner Röntgen-Apparate,

Inh.: Ing. F. J. Koch, Dipl.-Ing. K. Sterzel,

DRESDEN A., Zwickauerstrasse 42.

Röntgen-Einrichtung mit **Hochspannungs-Transformator** und **Resonanz-Gleichrichtung** erzeugt im direkten **Wechsel-** oder Drehstrom-Anschluß Röntgenlicht idealster Beschaffenheit, wie es mit Funken-Induktoren üblicher Konstruktion selbst bei Gleichstrom-Anschluß nicht erzeugt werden kann. Erstklassige Referenzen.

Röntgen-Einrichtung mit **Intensivstrom-Induktor**. Einfachste und zugleich billigste Röntgen-Einrichtung für höchste Röntgenlicht-Effekte für direkten Gleichstrom-Anschluß.

Bikathoden-Röntgenröhren (D.R.P.). Höchste, bisher von keiner Röhrenklasse erreichte Lebensdauer. Ruhiges, kontrastreiches Licht. Im Gebrauch billigste und beste Röhrentype.

Vakuum-Hochspannungs-Gleichrichter (D.R.P.). Ventilröhre für dauernde höchste Beanspruchung, verbraucht praktisch keine Energie, erwärmt sich nicht, schlägt nicht um, kann jahrelang benutzt werden.

Krypto-Radiometer mit Wehnelt-Skala zur augenblicklichen exakten Bestimmung der Strahlenhärte. Wichtigstes Instrument zur Erzielung brillanter Negative.

Universal-Blende zur Aufnahme, Durchleuchtung und Bestrahlung.
Aufnahmetisch mit Kompressionsblende.

Weitgehendste Garantien.

Kulante Bedingungen.

Reiniger, Gebbert & Schall Erlangen.

Filialen: Berlin, Budapest, Cöln, Hamburg, München, Wien.

Leistungsfähigste, stationäre und transportable

Röntgen-Einrichtungen

in jeder Größe und Ausführung von M. 340.— an.

Bereits über **1100** Röntgen-Induktoren geliefert!


Separat-Anlagen mit Gas-, Petroleum- oder Benzinmotoren.

Röntgenröhren nach Prof. Dr. Wehnelt in beiden Richtungen regulierbar ohne Vakuum-Veränderung.

Äußerst haltbare **Wasserkühlröhren** für stärkste Belastung.

Sehr vervollkommnete **Blendenstative** für Durchleuchtung und Aufnahme.

Exakte **Lokalisationsapparate** nach Dr. Mackenzie-Davidson.



Blendenstativ.

Orthodiagraphen

nach Dr. Levy-Dorn

— in unübertroffener Ausführung —

vertikal und horizontal verwendbar, garantiert spielend leichte Beweglichkeit der Zeichenvorrichtung, direkte Ablesung der Meßresultate.

Aufnahme- und Durchleuchtungstisch

Operationstisch (Trochoskop)

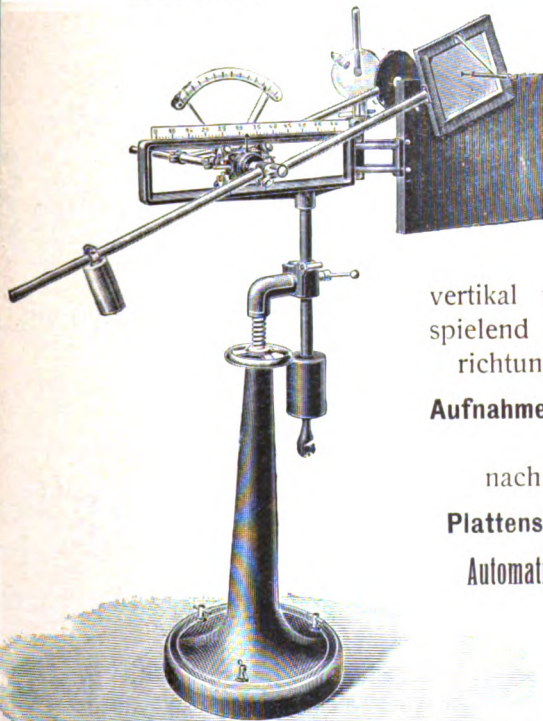
nach Dr. Holzknicht und Dr. Robinsohn.

Plattenschaukasten f. Tages- und elektr. Licht.

Automatischer Schaukelapparat für Plattenentwicklung.

Quantimeter nach Dr. Kienböck zur genauesten Dosierung der Röntgenstrahlen in der Therapie.

≡ **Honorarfreie Röntgenkurse!** ≡



Orthodiagraph.



Unsere Ausstellung anlässlich des Röntgenkongresses in Berlin.

Röntgen-Apparate

jeder Art und neuster Konstruktion

für Betrieb mit Quecksilberstrahl-
und elektrolytischem Unterbrecher sowie für abwechselnden Betrieb.

=== Stationäre Einrichtungen. ===

Transportable Einrichtungen, auch mit eigener Kraftquelle (Benzin-, Spiritus- oder Gas-Dynamo).

Alle Hilfs- und Neben-Apparate der Röntgentechnik.

Elektrizitätsgesellschaft „Sanitas“.

Berlin N. Friedrichstrasse 131D. **Berlin N.**
Ecke Karlstrasse.

☞ Allmonatlich finden in unserem Laboratorium Röntgenkurse für Ärzte, verbunden ☞
☞ mit Übungen an den für den Arzt wichtigsten elektromedizinischen Apparaten ☞
☞ statt. Den physikalischen Teil des Kurses liest Herr **Dr. Donath**, Direktor der ☞
☞ physikalischen Abteilung der Urania zu Berlin. ☞

HERVORRAGENDE NEUHEIT!

Röntgen-Einrichtungen

Röntgen-Schutzapparate: für **Bleigsame Röhrenblenden,**
Schutzschürze, Schutzmütze, **Gleich-**
Schutzbrille, Bartschutz, Schutz- **und** **Inductoren,**
handschuhe, Schutzwand. **Wechselstrom** **Röntgenröhren.**

ohne Unterbrecher und Condensator.

Sanatorium Martinsbrunn schreibt:

Hiermit bestätige ich, dass Ihr Herr Vertreter, Herr B. Jiroka, in meinem Sanatorium eine Röntgen-Einrichtung mit direktem Wechselstrom-Anschluss ohne Unterbrecher . . . hier installiert hat.

Die Einrichtung functionirt tadellos und bietet gegenüber meiner seit 5 Jahren bisher gebrauchten Röntgen-Einrichtung mit Gleichstrom-Umformer, Condensator etc. ausserordentliche Vorzüge.

Sanitätsrat Dr. von Kaan.

Herr Dr. von Guggenberg, Brixen, schreibt:

Hiermit bestätige ich, dass eine Röntgen-Einrichtung ohne Unterbrecher und Condensator mit Anzeigevorrichtung der Quantität und Qualität der Strahlen in meiner Heilanstalt . . . aufgestellt wurde und tadellos functionirt.

Es freut mich, dass es gelungen ist, eine so einfache und gut functionirende Einrichtung für Wechselstrom zu konstruieren.

Dr. von Guggenberg.

Fabrik elektrischer Maschinen und Apparate
Dr. Max Levy, Berlin N. 65.

Praktische Röntgenkurse

Dr. Albers-Schönberg,
Hamburg

finden in jedem Monat statt.

Wegen der näheren Bedingungen, Zeit u. s. w. wolle man sich an das Röntgeninstitut, Klopstockstrasse 10, wenden.

Vorherige Anmeldungen
unbedingt erforderlich.

Starkstrom- Röhren

mit automatischer Regulierung,

Röntgen-Röhren
mit Wasserkühlung und Platin-Regenerierung

— D. R. P. —

liefert zu billigsten Preisen

S. Zossenheim, Hamburg
Fabrik von Röntgen-Röhren.

In meiner Fabrik werden als meine Spezialität die meisten Röntgenröhren nicht aus Hüttenkugeln, sondern aus selbstgeblasenen Kugeln fabriziert.

Lucas Gräfe & Sillem, Verlagsbuchhandlung in Hamburg.

Als Ergänzung zu **Fortschritte auf dem Gebiete der Röntgenstrahlen** erscheint:

**Archiv und Atlas
der normalen und pathologischen Anatomie
in typischen Röntgenbildern**

- Band 1: **Die Entwicklung des menschlichen Knochengerüsts während des fötalen Lebens** von **Lambertz**, Stabsarzt bei der Kaiser Wilhelms-Akademie für das militärärztliche Bildungswesen. Mit 10 Tafeln und 20 Figuren im Text. Kart. Preis 12 M.
- Band 2: **Die angeborenen Verbildungen der oberen Extremitäten** von Dr. **Georg Joachimsthal**, Privatdozent an der Berliner Universität. Mit 8 Tafeln und 24 Figuren im Text. Kart. Preis 9 M.
- Band 3: **Die angeborene Luxation des Hüftgelenkes** von Geh. Med.-Rat Prof. Dr. **Max Schede**. Mit 8 Tafeln. Kart. Preis 8 M.
- Band 4: **Die topographische Anatomie der oberen Extremität** von Dr. **R. Jedlička** in Prag, Dr. **G. Kratzenstein** in Frankfurt a/M. und Dr. **W. Scheffer** in London. Mit 14 Tafeln. Kart. Preis 10 M.
- Band 5: **Die Frakturen und Luxationen I.** (Die Frakturen und Luxationen der Finger und des Carpus, die Frakturen des Metacarpus und der Vorderarmknochen) von Prof. Dr. **Oberst** in Halle a. S. Mit 192 Röntgenbildern auf 22 Tafeln. Kart. Preis 20 M.
- Band 6: **Die röntgenologische Diagnostik der Erkrankungen der Brusteingeweide** von Dr. **Guido Holzknacht** in Wien. 229 Seiten. Mit 60 Abbildungen im Text und 50 Röntgenbildern auf 8 Tafeln. Geb. Preis 25 M.
- Band 7: **Die Schussverletzungen** von Generalarzt Dr. **Schjerning**, Stabsarzt Dr. **Thöle** und Stabsarzt Dr. **Voss**. XII, 161 Seiten, mit 72 Abbildungen im Text, 126 Röntgenbildern auf 30 Tafeln und 4 lithogr. Tafeln. Geb. Preis 40 M.
- Band 8: **Die angeborenen Verbildungen der unteren Extremitäten** von Dr. **Georg Joachimsthal**, Privatdozent an der Berliner Universität. Mit 62 Röntgenbildern auf 9 Tafeln und 52 Abbildungen im Text. Kart. Preis 12 M.
- Band 9: **Die Entwicklung der Knochen der Extremitäten von der Geburt bis zum vollendeten Wachstum.** Obere Extremität von Dr. **Wilms**, Privatdozent an der Universität Leipzig. Untere Extremität von Dr. **C. Sick**, Oberarzt der chirurg. Abteilung des Allg. Krankenhauses Hamburg-Eppendorf. Mit 92 Röntgenbildern auf 16 Tafeln. Kart. Preis 16 M.
- Band 10: **Die Diagnose des Nierensteins mit Hilfe der neueren Untersuchungsmethoden** von Dr. **Rumpel**. Mit 50 Röntgenbildern auf 10 Tafeln und 9 Abbildungen im Text (Aus dem Allg. Krankenhause Hamburg-Eppendorf, I. chirurg. Abteilung, Oberarzt Dr. Kummell). Kart. Preis 11 M.
- Band 11: **Die Schädelbasis im Röntgenbilde** nebst einem Anhang: **Über die Nähte, Gefäßfurchen und traumatischen Fissuren des Schädels** von Dr. **Artur Schüller** in Wien. Mit einem Vorwort von Doz. Dr. **Holzknacht**. Mit 6 Tafeln, 6 zugehörigen Skizzenblättern und 30 Abbildungen im Text. Geb. Preis 14 M.
- Band 12: **Die normale und pathologische Anatomie des Hüftgelenkes und Oberschenkels** von Dr. **Alban Köhler** in Wiesbaden. Mit 12 Tafeln und 35 Abbildungen im Text. Geb. Preis 22 M.

SCHUTZ-MARKE



Aktiengesellschaft für Camera-Fabrikation

vormals

Ernst Herbst & Firl, Görlitz.

Abteilung I.

Lieferung kompletter Röntgen-Kabinette
nach neuestem System, sowie sämtliche
Bedarfsartikel für Röntgenographie.

SPEZIALITÄT:

Röntgen-Kassetten eigenen Systemes.

Abteilung II.

Lieferung photographischer Apparate unter spezieller
Berücksichtigung der medizinischen Technik.

Das Ideal jeden Arztes ist unsere

MODERNE CAMERA GLOBUS G.

☛ Verlangen Sie bitte unsere Listen Nr. 44 und 46. ☚



SCHUTZ-MARKE

Lucas Gräfe & Sillem, Verlagsbuchhandlung in Hamburg.

Soeben erschien:

Zur Röntgendiagnostik der kindlichen Lungendrüsentuberkulose.

Von

Dr. Alban Köhler,
Arzt in Wiesbaden.

Mit 3 Abbildungen im Text und 15 Illustrationen auf 3 Tafeln.

== Preis 4 Mark. ==

Die Röntgentechnik.

Lehrbuch für Ärzte und Studierende

von

Dr. med. H. Albers-Schönberg.

Leitender Arzt des Röntgeninstitutes am Allg. Krankenhaus St. Georg-Hamburg.

Zweite umgearbeitete Auflage.

Lex. 8, XV. 428 Seiten mit 164 Abbildungen im Text und 1 Tafel.

Preis: 11 Mark broschiert, 12 Mark geb.

Verhandlungen

der

Deutschen Röntgen-Gesellschaft

Band I.

Verhandlungen und Berichte des Ersten Kongresses in Berlin

— vom 30. April bis 3. Mai 1905 —

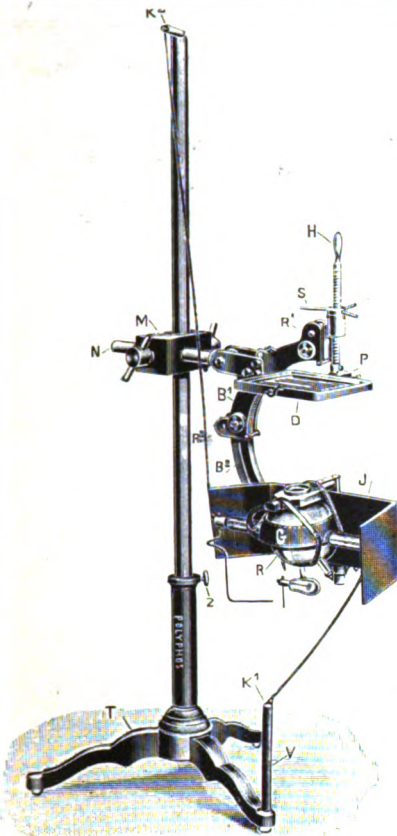
4°, VIII. 248 Seiten. Preis 8 Mark.

Polyphos

Elektrizitäts-Gesellschaft m. b. H.

München

Schillerstrasse 16



Peridiagraph nach Dr. Grashey

für Durchleuchtung und Photographie in verschiedenen Richtungen. Schirm und Röhre werden gleichzeitig um eine Achse senkrecht zum Normalstrahl gedreht, wodurch die Beobachtung des Röntgenbildes bezw. die photographische Aufnahme desselben in verschiedenen Richtungen möglich ist,

ohne die Lage des Patienten zu verändern.

Röntgen Mess-Röhren D. R. P. zur Messung der Intensität des durch die Röhre fließenden Stromes.


Neueste Ausführung des Orthodiagraphen

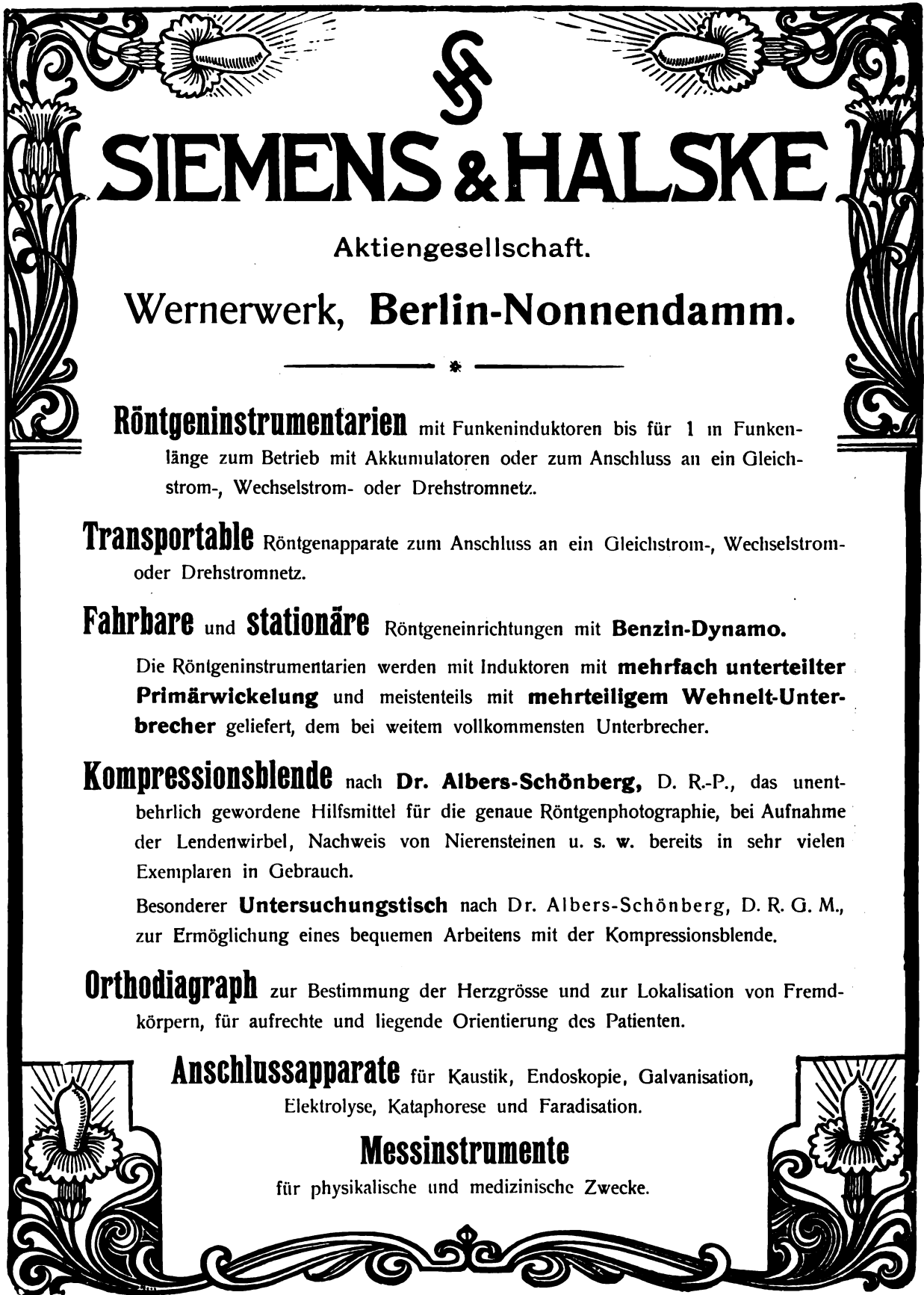
nach **Prof. Dr. Moritz.**
D. R. P.

Allein berechtigt zur Herstellung der

**regulierbaren Polyphos-Simon-
Unterbrecher.**

**Tadelloses Funktionieren.
Kein Platin-Verbrauch.**





§

SIEMENS & HALSKE

Aktiengesellschaft.

Wernerwerk, Berlin-Nonnendamm.

* ————— *

Röntgeninstrumentarien mit Funkeninduktoren bis für 1 m Funkenlänge zum Betrieb mit Akkumulatoren oder zum Anschluss an ein Gleichstrom-, Wechselstrom- oder Drehstromnetz.

Transportable Röntgenapparate zum Anschluss an ein Gleichstrom-, Wechselstrom- oder Drehstromnetz.

Fahrbare und **stationäre** Röntgeneinrichtungen mit **Benzin-Dynamo**.

Die Röntgeninstrumentarien werden mit Induktoren mit **mehrfach unterteilter Primärwicklung** und meistens mit **mehrteiligem Wehnelt-Unterbrecher** geliefert, dem bei weitem vollkommensten Unterbrecher.

Kompressionsblende nach **Dr. Albers-Schönberg**, D. R.-P., das unentbehrlich gewordene Hilfsmittel für die genaue Röntgenphotographie, bei Aufnahme der Lendenwirbel, Nachweis von Nierensteinen u. s. w. bereits in sehr vielen Exemplaren in Gebrauch.

Besonderer **Untersuchungstisch** nach Dr. Albers-Schönberg, D. R. G. M., zur Ermöglichung eines bequemen Arbeitens mit der Kompressionsblende.

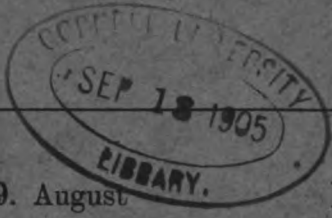Orthodiagraph zur Bestimmung der Herzgröße und zur Lokalisation von Fremdkörpern, für aufrechte und liegende Orientierung des Patienten.

Anschlussapparate für Kaustik, Endoskopie, Galvanisation, Elektrolyse, Kataphorese und Faradisation.

Messinstrumente

für physikalische und medizinische Zwecke.

8479X



Band IX

Ausgegeben am 29. August

Heft 1

Fortschritte auf dem Gebiete der Röntgenstrahlen

Unter Mitwirkung von

Geh. Med.-Rat Prof. Dr. v. **Bramann** in Halle, Prof. Dr. v. **Bruns** in Tübingen, Dr. **Cowl** in Berlin, Geh. Med.-Rat Prof. Dr. **Curschmann** in Leipzig, Geh. Med.-Rat Prof. Dr. **Czerny** in Heidelberg, Prof. Dr. **Deycke** in Constantinopel, Prof. Dr. **Forster** in Bern, Dr. **Gocht** in Halle, Prof. Dr. **Grunmach** in Berlin, Geh. Med.-Rat Prof. Dr. **Hoffa** in Berlin, Privatdozent Dr. **Holz-knecht** in Wien, Dr. **Immelmann** in Berlin, Dr. A. **Köhler** in Wiesbaden, Prof. Dr. **Kölliker** in Leipzig, Prof. Dr. **Krause** in Berlin, Oberarzt Dr. **Kümmell** in Hamburg, Stabsarzt a. D. **Lambertz** in Berlin, Oberarzt Dr. **Carl Lauenstein** in Hamburg, Prof. Dr. **Lenhartz** in Hamburg, Prof. Dr. **Oberst** in Halle, Geh. Med.-Rat Prof. Dr. **Riedel** in Jena, Prof. Dr. **H. Rieder** in München, Prof. Dr. **Rumpf** in Bonn, Generalarzt Dr. **Schjerning** in Berlin, Prof. Dr. **E. Schiff** in Wien, Prof. Dr. **F. Schultze** in Bonn, Oberarzt Dr. **Siek** in Hamburg, Geh. Reg.-Rat Prof. Dr. **Slaby** in Charlottenburg, Generalarzt Dr. **Stechow** in Hannover, Prof. Dr. **Tillmanns** in Leipzig, Prof. Dr. **Voller** in Hamburg, Dr. **Walter** in Hamburg u. Prof. Dr. **Wertheim-Salomonson** in Amsterdam

herausgegeben von

Dr. med. Albers-Schönberg

Hamburg

Lucas Gräfe & Sillem
(Edmund Sillem)

1905

Die Fortschritte auf dem Gebiete der Röntgenstrahlen erscheinen bei Lucas
Gräfe & Sillem in Hamburg, Kaiser Wilhelmstrasse 82 I in jährlichen Bänden von je
6 Heften. Abonnementspreis 30 Mark pro Band.

Inhalt.

Fraenkel, Eug., Über die Blutgefäßversorgung des Wurmfortsatzes (Tafel I u. II, Fig. 1)	Seite 1
Arnsperger, H., Perforierendes Aortenaneurysma im Röntgenbilde (Tafel II, Fig. 2)	7
Deycke-Pascha, Knochenveränderungen bei Lepra nervorum im Röntgenbilde (Tafel IV, V, VI)	9
Bittorf, A., Die Bedeutung des linken mittleren Herzschatteubogens (Tafel III u. Tafel II, Fig. 3)	28
Machado, V., L'état actuel de la roentgenologie dans l'étude du myxœdème (Tafel II, Fig. 4)	32
Moser, E., Behandlung von Gicht und Rheumatismus mit Röntgenbestrahlungen	34
Correspondenzen	48
Bücherbesprechungen	60
Vereine und Kongresse	64
Journallitteratur	73

Sachregister.

Académie des sciences 73. — Azoospermie 80. — Kaiserl. Akademie d. Wissenschaften in Wien 71. — Anatomie u. physikalische Untersuchungsmethoden (Österreich u. de la Camp) 60. — Aneurysma 71. — Aneurysma, perforierendes 7. — Angiom, Therapie 66. — Ärztlicher Verein Wiesbaden (Schädigungen durch R.-Strahlen) 67. — Basedow 75. — Benettsche Fraktur 66. — Berliner dermatolog. Ges. 66. — Berliner mediz. Gesellschaft 64. — Bronchiektasien 78. — Calcaneusfraktur 70. — Carcinom, Therapie 68. — Conjunctivitis follicularis 66. — Coxitis 67. — Dermatitis 80. — Diagnostik (Jacksch) 72. — Drüsenatrophie 73. — Drüsenumoren, Therapie 70. — Eierstöcke u. Radium 75. — Epitheliom, Therapie 73. — Extremitäten, Missbildung 78. — Faszikelblende 76. — Fehlerquellen 74. — Fingerarterung 77. — Freie Vereinigung d. Chirurgen Berlins 66. — Fremdkörper im Ösophagus 80. — Gelenktuberkulose, Therapie 79. — K. K. Gesellschaft d. Ärzte in Wien 69. — Ges. für innere Medizin u. Kinderheilkunde in Wien 71. — Gicht 78. — Gicht, Therapie 84. — Handverstauchung 67. — Herzbilder, orthoröntgenographische, auf Distanz 76. — Herzschatteubogen, linker, mittlerer 28. — Hirncholesteatome 71. — Hodenatrophie 75. — Hodenwirkung 64. 80. — Die normale u. patholog. Anatomie des Hüftgelenk in röntgenographischer Darstellung 62. — Hypophysenganggeschwülste 71. — Hypophysiatumor 71. — Innere Organe, Wirkung auf dieselben 77. — Kehlkopftuberkulose 69. — Kieferuntersuchungen 79. — Kotstein 66. — Lecithin, bestrahltes 76. — Lecithin, oxydiertes 74. — Lendenrippe 68. — Lendenwirbelfraktur 68. — Lepra nervorum 9. — Leukämie 71. 72. 74. 76. 80. — Lungenhernie 76. — Lungenkrankheiten 78. — Lungenspitzen-tuberkulose 81. — Lupus (Finsen) 65. — Lupus vulgaris, Therapie 66. — Lymphämie 71. — Magenblase 68. — Magenuntersuchungen 68. 76. — Mammacarcinom, Therapie 64. 70. — Manuel pratique de Radiologie médicale Dupont 61. — Mediastinaltumor, Therapie 70. — Mediz. Ges. Leipzig 68. — Med. Sektion d. schles. Ges. für vaterl. Kultur 66. — Militärärztl. Gesellschaft München 67. — Momentröntgenographie 73. — Myxödem 32. — Navikularfraktur 66. 67. — Nebennierenextrakt bei Röntgenverbrennung 60. — Nierensteine 64. 79. 81. — Orthopädie 73. — Orthophotographie nach Immelmann 75. — Ovarien, Wirkung auf dieselben 75. — Ovarienbestrahlung 80. — Physikal. mediz. Ges. Würzburg 66. — Prostatahypertrophie, Therapie 69. — Pseudoleukämie 74. 80. — Radiumtherapie 75. 79. — Raynaudsche Krankheit 65. — Rheumatismus, Therapie 34. — Röntgen-dermatitis 71. — Röntgentherapie 66. 80. — Sarkom, Therapie 68. — Schädelcholesteatome 78. — Sitzbeinfraktur 68. — Soc. med. des hôpitaux de Paris 73. — Sterilität 80. — Struma, Diagnose 81. — Struma, Therapie 74. 75. — „System Dessauer“ 48. — Therapie 72. 81. — Therapie, Erfolge 82. — Tiefenbestrahlung 80. — Trachea, Darstellung 81. — Trachom 66. — Trachom, Therapie 75. — Transactions of the American Röntgen Society 1904 61. — Trochoskop, Abänderungen 59. — Tumoren, Therapie 68. — Ulcus rodens, Therapie 66. — Unipolare Instrumente 79. — Unterkiefer, Struktur 78. — Ver. d. Ärzte in Halle 68. — Verein deutscher Ärzte in Prag 72. — Vereinigung d. Sanitäts-offiziere d. Garnison Stettin 67. — Williams Symptom 81. — Wirbelfrakturen 66. — Wissenschaftl. Ärztesgesellschaft in Innsbruck 71. — Wissenschaftl. Verein der Militärärzte in Wien 69. — Wissenschaftl. Vers. d. Militärärzte Danzig 67. — Wurmfortsatz, Blutgefäßversorgung 1. — Zahnheilkunde 69.

(Fortsetzung des Inhaltes auf Seite 3 des Umschlages.)

Namenregister (ein * bedeutet Originalartikel).

Albers-Schönberg 9. 46. 48 u. ff., 59. — Allard 32. — Arcarisi 32. — Arning 9. 10. 24. — Arnsperger *7. — Babes 9. 10. 24. — Baermann 45. — Beck 2. 75. — Béclère 73. — Berger 48 u. ff. — Bittorf *28. — Blaschko 65. — Blumenthal 78. — Boehncke 67. — Bramann 68. — Brauner 76. — Breuer 1. — Brickner 80. — Brown 80. — v. Brunn 2. 6. — Bum 69. — Buschke 64. — de la Camp 10. 32. 60. 81. — Cohn 66. 67. 75. — Cole 79. — v. Criegern 32. — Croce 66. — Crombie 78. — Cryer 79. — Dally 78. — Dessauer 48 u. ff., 80. — Deycke-Pascha *9. — Dobrznicky 69. — Dunin 77. — Dupont 61. — Einhorn 79. — Erb 7. — Erdheim 71. 78. — Escherich 46. — Exner 69. — Fielitz 68. — Foveau de Courmelle 73. — Fowler 5. — Fraenkel, Eug. *1. — Freund 70. — Fuchs 71. — Gasne 32. — Geigel 66. — Gerber 71. — Glück 10. — Goldflam 76. — Görl 74. — Grashey 74. — Grunmach 46. — Halberstädter 66. 75. — Hansemann 1. — Heile 45. — Heineke 47. 77. — Henle 1. — Henrard 80. — Herz 76. — Hirsch 78. — Hoffmann, F. A. 28. 68. — Hoffmann 76. — Hofmeister 32. — Holländer 65. — Holz knecht 32. 59. 70. 71. 76. — Immelmann 66. 75. — v. Jacksch 72. — Jonscher 45. — Kienböck 47. 70. — King 78. — Köhler, A. 62. 67. 76. — Kromayer 65. — Lange 32. 73. — Lassar 64. 65. — Lawson 78. — Lenz 69. — Leonard 81. 82. — Lesser 65. — Levy-Dorn 64. 65. — Liebreich 65. — Linsler 45. — Lommel 74. — Londe 32. — Machado *32. — Meige 32. — Minkowski 47. — Miura 10. — Mohr 81. — Moser, E. *34. — Moszkowicz 69. — Nothnagel 1. 2. — Östreich 60. — Osgood 80. — Ossig 66. — Paltauf 70. — Pfeiffer 46. 81. — v. Pöhl 75. — Porges 70. — Rieder 32. 73. — Robinsohn 59. 76. — Rosenbach 74. — Rosenthal 73. — Rudis-Ticinsky 79. — Schlachta 74. — Schmidt 66. — Schwarz 71. — Schüller 71. — Schulz 76. — Serbanesque 33. — Sewtschenko 11. — Sick, C. 2. — Sokonow 46. — Sorgo 69. — Spalteholz 1. — Springer 33. — Stegmann 75. — Stembo 46. — Stern 79. — Sternberg 71. — Tarchanoff 75. — Thöle 67. — Toldt 1. 78. — Uthoff 66. 67. — Vollbrecht 26. — Vollrath 67. — Vormann 78. — Walter 48 u. ff. — Wassmuth 71. 72. — Winkler 67.


Alle Sendungen sind an die Redaktion, Dr. Albers-Schönberg, Klopstockstr. 10, Hamburg zu richten. Druckschriften können auch auf dem Buchhändlerwege durch die Verlagsbuchhandlung Lucas Gräfe & Sillem in Hamburg übermittelt werden.

Für die Tafeln bitten wir nur tadellos ausgeführte Abzüge zu senden oder, falls solche nicht vorhanden, die Original-Negative.

Unsere Herren Mitarbeiter erhalten 10 Separatabdrücke von den Tafeln und 25 Abzüge ihrer Arbeit gratis nach Drucklegung des Heftes.

Alle Rechte vorbehalten.

Alle Neuheiten auf dem Gebiete der Röntgen-Technik.



Röntgen-Instrumentarium
mit Pachytrop-Schaltung, um die Selbstinduktion der Primärspule nach Dr. Walter in 4 oder 6 Stufen vom Schaltbrett aus regulieren zu können. Gleichzeitig ist die Einrichtung geeignet, die Stiftlänge am Wehnelt-Unterbrecher von der Schalttafel aus beliebig zu verändern.

Apparate für Autokonduktion, "d'Arsonvalisation
des menschlichen Körpers etc.

Funkeninduktoren für Gleichstrom

mit veränderlicher Selbstinduktion für jede Spannung bis 250 Volt,

Röntgen-Blende für Stereoskop-Aufnahmen D. R. G. M.

Weckeruhr mit autom. Stromausschalter, zur Vermeidung zu langer Röntgen-Bestrahlungen D. R. G. M.

Trichterblende für Röntgenstrahlen D. R. G. M.

Schutz-Handschuhe }
Schutz-Anzüge } zur Vermeidung von Verbrennungen durch Röntgenstrahlen D. R. G. M.

Transportable Röntgeneinrichtungen D. R. G. M.

Kontakttrommel-Unterbrecher

Radiumbromid, chem. rein, von überraschender Wirkung: in Kapseln (Oliven) eingeschlossen, zur Einführung in Speiseröhre, Mastdarm etc. Zellen auswechselbar und flüssigkeitsdicht, u. v. a. m. liefert in erstklassiger Qualität zu mässigen Preisen


Max Kohl, Chemnitz (Sachsen).

Grösstes Etablissement für Herstellung von Röntgen-Apparaten.

Speziallisten mit Kostenanschlägen, Gebrauchsanweisungen, Referenzen etc. werden an Interessenten gratis und franko verschickt!

Notiz! Käufer von Röntgen-Instrumentarien werden auf Wunsch mit dem Gebrauch der Apparate in meinem modern eingerichteten Röntgen-Laboratorium unentgeltlich vertraut gemacht!

84 79 X



Band IX

Ausgegeben am 26. Oktober

Heft 2

Fortschritte

auf dem Gebiete der

Röntgenstrahlen

Unter Mitwirkung von

Geh. Med.-Rat Prof. Dr. v. **Bramann** in Halle, Prof. Dr. v. **Bruns** in Tübingen, Dr. **Cowl** in Berlin, Geh. Med.-Rat Prof. Dr. **Curschmann** in Leipzig, Geh. Med.-Rat Prof. Dr. **Czerny** in Heidelberg, Prof. Dr. **Deycke** in Constantinopel, Prof. Dr. **Eberlein** in Berlin, Prof. Dr. **Forster** in Bern, Dr. **Gocht** in Halle, Prof. Dr. **Grunmach** in Berlin, Geh. Med.-Rat Prof. Dr. **Hoffa** in Berlin, Privatdozent Dr. **Holzknrecht** in Wien, Dr. **Immelmann** in Berlin, Dr. A. **Köhler** in Wiesbaden, Prof. Dr. **Kölliker** in Leipzig, Prof. Dr. **Krause** in Berlin, Privatdozent Dr. **P. Krause** in Breslau, Oberarzt Dr. **Klummell** in Hamburg, Stabsarzt a. D. **Lambertz** in Berlin, Oberarzt Dr. **Carl Lauenstein** in Hamburg, Prof. Dr. **Lenhartz** in Hamburg, Prof. Dr. **Oberst** in Halle, Geh. Med.-Rat Prof. Dr. **Riedel** in Jena, Prof. Dr. **H. Rieder** in München, Prof. Dr. **Rumpf** in Bonn, Generalarzt Dr. **Schjerning** in Berlin, Prof. Dr. **E. Schiff** in Wien, Prof. Dr. **F. Schultze** in Bonn, Oberarzt Dr. **Siek** in Hamburg, Geh. Reg.-Rat Prof. Dr. **Slaby** in Charlottenburg, Generalarzt Dr. **Stechow** in Hannover, Prof. Dr. **Tillmanns** in Leipzig, Prof. Dr. **Volter** in Hamburg, Dr. **Walter** in Hamburg u. Prof. Dr. **Wertheim-Salomonson** in Amsterdam

herausgegeben von

Dr. med. Albers-Schönberg

Hamburg

Lucas Gräfe & Sillem
(Edmund Sillem)

1905

Die Fortschritte auf dem Gebiete der Röntgenstrahlen erscheinen bei Lucas Gräfe & Sillem in Hamburg, Kaiser Wilhelmstrasse 82 I in jährlichen Bänden von je 6 Heften. Abonnementspreis 30 Mark pro Band.

Inhalt.

Curschmann, H., Über regressive Knochenveränderungen bei Akromegalie (Tafel VII) . . .	Seite 88
Holzknicht, G. und Kienböck, R., Eine einfache Modifikation der Kompressionsblende . . .	92
Schollenberg, G., Eine Röntgentrommelblende	95
Löser, Über die Behandlung von Hautcarcinomen mit Röntgenstrahlen	98
Ritter, C., Die akute Osteomyelitis im Röntgenogramm (Tafel VIII, IX, X)	106
Schirmer, A., Nachtrag zu der Studie über Osteomalacie von Dr. Lauper in Band V dieser Zeitschrift	109
Cramer, M., Über die Behandlung der Leukämie mit Röntgenstrahlen	115
Bücherbesprechungen	141
Vereine und Kongresse	142
Journallitteratur	147

Sachregister.

Akromegalie 83. — **A**tlas (Grashey) 141. — **B**ariumschirm, Regenerierung desselben 146. — **B**erliner mediz. Gesellschaft 142. — **B**lende, Trommelblende 96. — **B**ronchialdrüsen 143. — **C**arcinom, Therapie 142. 143. 152. — **C**arcinom (Haut) Therapie 98. — **C**holininjektionen 144. — **D**osierung 145. — **D**rüsentuberkulose 147. — **F**lossenstellung der Arme 144. — **F**reie Vereinigung der Chirurgen Berlins 142. — **K**. k. Gesellschaft der Ärzte in Wien 143. — **G**esetzgebung und R.-Strahlen 149. — **G**rundlagen, physikalische 149. — **H**andwurzelfrakturen 144. — **H**autkrankheiten 145. — **H**ypertrichosis 146. — **I**nstrumentarium 145. — **K**linische Untersuchung über physiolog. Wirkungen der R.-Strahlen 149. — **K**omitee für Krebsforschung 142. — **K**ompressionsblende 92. — **K**ongress, internationaler, für Physiotherapie in Lüttich 145. — **K**ropf, Therapie 144. 146. — **L**eukämie 145. 151. 152. — **L**eukämie, Therapie 115. 144. — **L**upus 152. — **M**agenuntersuchungen 151. — **M**ediz. Sektion der schles. Gesellschaft für vaterländ. Kultur 143. — **M**edizin. Verein Greifswald 143. — **M**essinstrumente 146. — **M**illiampèremeter 146. — **M**ünzen, verschluckte 146. — **O**rthoröntgenographie 145. — **O**smoregulierung 145. — **O**steomalacie 109. — **O**steomyelitis, akute 106. — **P**rostate hypertrophie 146. — **P**rostate hypertrophie, Therapie 144. — **P**seudoleukämie 150. — **R**adiometrie 150. — **R**adium in Heilquellen 150. — **R**adiumtherapie 151. — **R**hinosclerom, Therapie 144. — **R**öntgenographie (Schleussner) 142. — **R**öntgenpraxis, Ausübung derselben 147. — **R**.-Strahlen u. Anatomie 149. — **R**.-Strahlen u. Chirurgie 141. — **R**.-Strahlen u. Dermatotherapie 148. — **R**.-Strahlen, Geburtshilfe u. Gynäkologie 147. — **R**.-Strahlen u. Kinderheilkunde 148. — **R**öntgenstrahlen im Kriege 147. — **R**öntgenstrahlen u. innere Medizin 147. — **R**.-Strahlen u. Zahnheilkunde 148. — **R**öntgentechnik (Albers-Schönberg) 141. — **S**arkomtherapie 146. — **S**auerstoffinsufflation der Gelenke usw. 143. — **S**chutzvorrichtungen 145. 146. — **S**trahlenwirkung, biologische 144. — **T**echnik, Entwicklung derselben 149. — **T**herapie 145. — **T**horaxaffektionen 145. — **T**umoren-145.

Namenregister (ein * bedeutet Originalartikel).

Abbe 151. — **A**hrens 115. — **A**lbers-Schönberg 92. 141. 148. 149. — **A**rnold 88. 92. — **A**ubertin 149. 152. — **v. B**ardeleben 148. — **B**aermann 150. — **B**eaujard 149. 152. — **B**ehrendsen 148. — **B**elot 145. 146. — **B**enda 88. 92. 142. — **B**laschko 142. — **B**ordier 146. — **B**ouchacourt 148. — **B**rauner 151. — **B**regmann 92. — **B**runner 109. — **d**e la **C**amp 140. — **C**arabelli 146. — **d**e **C**ourmelles 149. — **C**ramer *115. — **C**urchod 145. 146. — **C**urschmann 90. — **C**urschmann, H., *83. — **D**essauer 95. — **D**estot 145. — **E**del 92. — **E**mbden 92. — **E**hrlich 116. 130. — **E**rb 115. — **E**xner 144. — **F**aulhaber 92. —

(Fortsetzung des Inhaltes auf Seite 3 des Umschlages.)

Felden-Brown 149. — Fiorentini 146. — Freund 144. 145. 146. 147. 148. 150. — Friedrich 106. — Glimm 143. — Gotthold 98. — Grashy 141. — Guerra 149. 151. — Guilleminot 145. — Gundelach 96. — Halberstädter 149. — Hausemann 88. 92. — Hauchamp 146. — Heineke 144. — Hennecart 149. — Henrard 145. 146. — Herxheimer 98. 102. — Hirsch 143. — Hirschmann 96. — His 149. — Hochsinger 144. — Hoffmann 138. — Holzknecht *92. 95. 143. 150. 151. 153. — Hynek 144. — Jacques 145. — Jastrowitz 142. — Joachim 139. — Joachimsthal 142. — Jores 88. 92. 146. — Kalman 150. — Kassabian 145. — Kienböck *92. 148. — Köhler, A. 142. 145. 146. — Korolhoff 146. — Krause, P. 138. 139. 140. — Kurjuweit 139. — Lassar 142. — Lauper 109. — Lenzmann 116. — Levy-Dorn 149. — Linser 150. — Lorenz 143. — Löser *98. — Luraschi 146. — Marie 87. — Mayer, Hans 149. — Mayer, Th. 142. — Michaut 146. — v. Mikulicz 147. — Miller 148. — Möller 152. — Moritz 95. 145. — Mosse 149. — Nobe 145. — Oppenheimer 145. 150. — Oppler 143. — Perthes 98. 116. — Piccino 145. — Pinkus 130. — Quadrone 149. 150. — v. Ranke 148. — Rankin 153. — Reiniger, Gebbert & Schall 92. 96. 147. — Reuter 116. — Reyher 148. — Ritter *106. — Robinsohn 98. 143. — Romberg 83. — Rumpf 147. — Sabouraud 153. — Salkowsky 116. — Schellenberg *95. — Schjerning 147. — Schiff 144. — Schirmer *109. 140. — Schlachta 144. — Schleich 88. — Schleussner 142. — Schmidt 148. — Schönherr 155. — Schultze 88. 92. — Selig 151. — Senn 115. — Severcanu 152. — Sick 148. — Stegmann 144. — Stembo 146. — Stenbeck 146. — Sternberg 88. 92. — Sträter 148. — Strümpell 87. 88. 92. — Sywak 144. — Tamburini 83. 92. — Walter 95. — Werndorf 143. — Wiesner 92. 93. 95. — Wilms 148. — v. Winwarter 145. — Wormser 148.


Alle Sendungen sind an die Redaktion, Dr. Albers-Schönberg, Klopstockstr. 10, Hamburg zu richten. Druckschriften können auch auf dem Buchhändlerwege durch die Verlagsbuchhandlung Lucas Gräfe & Sillem in Hamburg übermittelt werden.

Für die Tafeln bitten wir nur tadellos ausgeführte Abzüge zu senden oder, falls solche nicht vorhanden, die Original-Negative.

Unsere Herren Mitarbeiter erhalten 10 Separatabdrücke von den Tafeln und 25 Abzüge ihrer Arbeit gratis nach Drucklegung des Heftes.

Alle Rechte vorbehalten.

Alle Neuheiten auf dem Gebiete der Röntgen-Technik.



Röntgen-Instrumentarium

mit Pachytrop-Schaltung, um die Selbstinduktion der Primärspule nach Dr. Walter in 4 oder 6 Stufen vom Schaltbrett aus regulieren zu können. Gleichzeitig ist die Einrichtung geeignet, die Stifflänge am Wehnelt-Unterbrecher von der Schalttafel aus beliebig zu verändern.

Apparate für Autokonduktion, d'Arsonvalisation
des menschlichen Körpers etc.

Funkeninduktoren für Gleichstrom

mit veränderlicher Selbstinduktion für jede Spannung bis 250 Volt,

Röntgen-Blende für Stereoskop-Aufnahmen D. R. G. M.

Weckeruhr mit autom. Stromausschalter, zur Vermeidung zu langer Röntgen-Bestrahlungen D. R. G. M.

Trichterblende für Röntgenstrahlen D. R. G. M.

Schutz-Handschuhe }
Schutz-Anzüge } zur Vermeidung von Verbrennungen durch Röntgenstrahlen D. R. G. M.

Transportable Röntgeneinrichtungen D. R. G. M.

Kontakttrommel-Unterbrecher

Radiumbromid, chem. rein, von überraschender Wirkung: in Kapseln (Oliven) eingeschlossen, zur Einführung in Speiseröhre, Mastdarm etc. Zellen auswechselbar und flüssigkeitsdicht, u. v. a. m. liefert in erstklassiger Qualität zu mässigen Preisen

Max Kohl, Chemnitz (Sachsen).

==== Grösstes Etablissement für Herstellung von Röntgen-Apparaten. ====

Spezialisten mit Kostenanschlägen, Gebrauchsanweisungen, Referenzen etc. werden an Interessenten gratis und franko verschickt!

Notiz! Käufer von Röntgen-Instrumentarien werden auf Wunsch mit dem Gebrauch der Apparate in meinem modern eingerichteten Röntgen-Laboratorium unentgeltlich vertraut gemacht!

84798



Band IX

Ausgegeben am 21. Dezember

Heft 3

Fortschritte

auf dem Gebiete der

Röntgenstrahlen

Unter Mitwirkung von

Geh. Med.-Rat Prof. Dr. v. **Bramann** in Halle, Prof. Dr. v. **Bruns** in Tübingen, Dr. **Cowl** in Berlin, Geh. Med.-Rat Prof. Dr. **Curschmann** in Leipzig, Geh. Med.-Rat Prof. Dr. **Czerny** in Heidelberg, Prof. Dr. **Deycke** in Constantinopel, Prof. Dr. **Eberlein** in Berlin, Prof. Dr. **Forster** in Bern, Dr. **Gocht** in Halle, Prof. Dr. **Grunmach** in Berlin, Geh. Med.-Rat Prof. Dr. **Hoffa** in Berlin, Privatdozent Dr. **Holzknrecht** in Wien, Dr. **Immelmann** in Berlin, Privatdozent Dr. **Kienböck** in Wien, Dr. **A. Köhler** in Wiesbaden, Prof. Dr. **Kölliker** in Leipzig, Privatdozent Dr. **P. Krause** in Breslau, Oberarzt Dr. **Kümmell** in Hamburg, Stabsarzt a. D. **Lambertz** in Berlin, Oberarzt Dr. **Carl Lauenstein** in Hamburg, Prof. Dr. **Lenhartz** in Hamburg, Prof. Dr. **Oberst** in Halle, Geh. Med.-Rat Prof. Dr. **Riedel** in Jena, Prof. Dr. **H. Rieder** in München, Prof. Dr. **Rumpf** in Bonn, Generalstabsarzt Dr. **Schjerning** in Berlin, Prof. Dr. **E. Schiff** in Wien, Prof. Dr. **F. Schultze** in Bonn, Oberarzt Dr. **Sick** in Hamburg, Geh. Reg.-Rat Prof. Dr. **Slaby** in Charlottenburg, Generalarzt Dr. **Stechow** in Hannover, Prof. Dr. **Tillmanns** in Leipzig, Prof. Dr. **Voller** in Hamburg, Dr. **Walter** in Hamburg u. Prof. Dr. **Wertheim-Salomonson** in Amsterdam

herausgegeben von

Dr. med. Albers-Schönberg

Hamburg

Lucas Gräfe & Sillem
(Edmund Sillem)

1905

*Die Fortschritte auf dem Gebiete der Röntgenstrahlen erscheinen bei Lucas
Gräfe & Sillem in Hamburg, Kaiser Wilhelmstrasse 82 I in jährlichen Bänden von je
6 Heften. Abonnementspreis 30 Mark pro Band.*

I n h a l t.

Krause, P., Zur Röntgentherapie der „Pseudoleukämie“ und anderweitiger Bluterkrankungen	Seite 158
Ludloff, K., Verletzungen der Lendenwirbelsäule und des Kreuzbeins (Tafel XI und XII, Fig. 1 u. 2)	175
Kirchberg, F., Röntgenschädigungen und ihre rechtlichen Konsequenzen	187
Schlagintweit, W., Über einen Fall von Luxatio femoris suprapubica sinistra, ausgelöst durch ein Osteochondroma femoris (Tafel XII, Fig. 3—6)	193
Lehmann und Schmoll, Pericarditis im Röntgenogramm (Tafel XIII, Fig. 1—3)	196
Lehmann und Stapler, Pleuritis exsudativa im Röntgenogramme (Tafel XIII, Fig. 4 u. 5)	202
Kenyeres, B., Zwei Fälle des Verdachtes der Selbstverstümmelung (Tafel XII, Fig. 7 u. Tafel XIII, Fig. 6)	205
Albers-Schönberg, Zur Technik der Orthoröntgenographie	208
Correspondenzen	211
Vereine und Kongresse	212
Journallitteratur	213

Sachregister.

Akne, Therapie 218. — **A**nämie, perniciöse, Therapie 171. — **A**nämia splenica, Therapie 165. — **A**natomie 212. — **A**neurysma 218. — **A**rterienversorgung der Muskeln 214. — **B**ariumschirm, Braunfärbung 218. — **B**artholomews hospital, Einrichtung 218. — **C**ancroidtherapie mit Radium 221. — **C**arcinom, Therapie 213. — **C**arcinom der Haut, Therapie 212. — **C**hinesenfuss 214. — **C**hirurgie, Diagnostik 215. — **C**olitis, Therapie 218. — **D**rüsentuberkulose, Therapie 218. — **E**kzem, Therapie 218. — **E**ntwicklung von Negativen 221. — **E**pitheliombehandlung mit Radium 222. — **F**insen 213. 220. — **F**istelbehandlung 214. — **F**luorescenz 219. 220. — **F**remdkörper im Auge, Lokalisation 211. — **H**arnblase im Röntgenogramm 214. — **H**autsarkom, Therapie 212. — **H**odgin'sche Krankheit, Therapie 154. — **I**nduktionsapparat 220. — **K**eimdrüsen 221. — **K**nochenverletzungen 216. — **K**onsequenzen rechtliche, bei Röntgenschädigungen 187. — **K**örpermittellinie, Übertragung in das Orthoröntgenogramm 208. — **K**reuzbein, Verletzungen 175. — **K**riegschirurgie, Diagnostik 215. — **L**endenwirbelsäule, Verletzungen 175. — **L**euchtschirm, Braunfärbung 218. — **L**eukämie, Therapie 212. 213. 216. 217. — **L**ichtbehandlung, ultraviolett 214. — **L**ichtsalbenbehandlung 213. — **L**upus 217. — **L**uxatio femoris 193. — **L**ymphomatosis tuberculosa, Therapie 165. — **L**ymphosarcomatosis, Therapie 163. — **M**agendarmkanal 216. — **M**amillenübertragung in das Orthoröntgenogramm 208. — **M**ediastinaltumor, Therapie 170. — **M**edizin, innere, Diagnostik 214. — **M**essung der Röntgenstrahlen 222. — **M**ilztumoren, Therapie 169. — **M**ineralien, Uranhaltige 221. — **N**euralgien, Behandlung 219. — **O**rt hopädie, Diagnostik 215. — **O**rt horöntgenographie 207. — **O**rt horöntgenographie, Technik 208. — **O**steoarthropathie 212. — **O**steochondroma femoris 193. — **O**varien, Atrophie 221. — **P**ericarditis adhaesiva 196. — **P**hlegmonen der Hand 219. — **P**hosphorescenz 220. — **P**lattensammlung 216. — **P**leuritis exsudativa 202. — **P**rostat hypertrophie 213. — **P**seudoleukämie, lienale, Therapie 159. — **P**seudoleukämie, Therapie 153. — **Q**uecksilberdampfampe 221. — **R**adioaktivität 213. 221. 222. 228. — **R**adium 213. — **R**adium, Therapie 221. — **R**adium, Zeitschrift 220. — **R**adium und Bakterien 214. — **R**heumatismus, Therapie 218. — **R**ingworm 217. 218. — **R**öhre, neue 219. — **R**öhre, unipolar 219. — **R**öhrenfunktion 222. — **R**öhrenregenerierung 216. — **R**öhrentypen 221. — **R**öntgenkongress 1905 221. — **R**öntgen-Gesellschaft, deutsche, II. Kongress 1906 211. — **R**öntgentechnik, Entwicklung derselben 216. — **R**öntgentherapie 214. — **S**arkom, Therapie 218. — **S**arkom der Haut, Therapie 212. — **S**chutzvorrichtungen 217. — **S**ekundärstrahlen 217. — **S**elbstverstümmelung 205. — **S**ensibilisation 220. — **S**trukturbilder von Knochen 219. — **S**truma lymphomatosa, Therapie 170. — **T**herapie 216. — **U**lcus rodens 218. — **U**nfallheilkunde, Diagnostik 216.

(Fortsetzung des Inhaltes auf Seite 3 des Umschlages.)

Namenregister (ein * bedeutet Originalartikel).

Abbe 221. — Albers-Schönberg 187. 189. 193. 194. *208. 212. 216. — Armagnat 220. — Asreth 218. — Axmann 213. 214. — Batten 218. — Beaujard 212. — Beck 196. 202. — Béclère 212. 221. — Becquerel 220. — Belot 221. 222. — Benedikt 196. 197. 202. — Bergell 213. — Binding 191. — Brandt, J. 206. — Braunstein 221. — Broadbent 201. 202. — Brown 189. — Bunch 217. — Buschke 189. — Busch 220. — Butcher 217. — Charbonneau 222. — Coenen 216. — Cole 217. — Czerny 160. — Danne 220. — Darier 222. — Dautrelepont 218. — Dubois 220. — Elster 221. — Feiss 219. — Fittig 174. — Foveau de Courmelle 189. 221. — Fraenkel, J. 214. — Franze 217. — Frieben 188. 189. — Galimard 218. — Gaubert 221. — Geitel 221. — Gleimer 218. — Gocht 197. 202. — Grashey 216. — Grossmann 211. 212. — Grunmach 214. — Guillaume 220. — Guilloz 219. — Halberstädter 187. — Hall-Edwards 218. — Hayes 218. — Heineke 171. 188. — v. Helmholtz 211. — Heyerdahl 211. — Heubner 160. — Hoffa 193. 215. — Holth 211. — Holzknecht 197. 202. 211. 212. 213. 217. 220. — Huguet 206. — Hynek 172. — Immelmann 187. 216. — Jones 218. — Kalmann 222. — Kanavel 219. — Kaufmann 195. — Kenyeres *205. — Kienböck 217. — Kirchberg *187. — Krause *153. 188. — Krüger 212. — Krönlein 193. — Kümmell 215. — v. Kuester 216. — Küttner 215. — Laborde 221. — Leblanc 221. — Lehmann *196. *202. — Leonard 219. — Levack 211. — Levy-Dorn 197. — Lich 189. — Lichtenberg 214. — Ludloff *175. — Manders 218. — Matout 220. — Mengelberg 211. — Milchner 172. — Moszkowich 218. — Moritz 196. 197. 198. 202. 208. — Mosse 172. — Niewenglowsky 221. — Olshausen 191. — Orton 218. — Osgood 189. — Philipp 189. — Piffard 219. — Ponfik 162. — Rankin 217. — Rehns 221. — Reiniger, Gebbert & Schall 208. — Rosenfeld 197. 202. — Sabouraud 217. — Salmon 221. — Schlagintweit *193. — Schmoll *196. — Schüller 211. — Shenton 218. — Simmonds 212. — Sommer 216. — Stapler *202. — Stegmann 218. — Stern 219. — Stieda 212. — Straub 220. — Strauss 197. — v. Strümpell 153. — Stürtz 196. 197. 198. 201. 202. — Virchow 195. — Voelcker 214. — Wächter 191. — Walter 153. — Werner 214. — Wichmann 214. — Wiesinger 193. 196. — Wills 218. — Wollenberg 214. — Ziegler 195. — Zuelzer 216.


Alle Sendungen sind an die Redaktion, Dr. Albers-Schönberg, Klopstockstr. 10, Hamburg zu richten. Druckschriften können auch auf dem Buchhändlerwege durch die Verlagsbuchhandlung Lucas Gräfe & Sillem in Hamburg übermittelt werden.

Für die Tafeln bitten wir nur tadellos ausgeführte Abzüge zu senden oder, falls solche nicht vorhanden, die Original-Negative.

Unsere Herren Mitarbeiter erhalten 10 Separatabdrücke von den Tafeln und 25 Abzüge ihrer Arbeit gratis nach Drucklegung des Heftes.

Alle Rechte vorbehalten.

Alle Neuheiten auf dem Gebiete der Röntgen-Technik.



Röntgen-Instrumentarium

mit Pachytrop-Schaltung, um die Selbstinduktion der Primärspule nach Dr. Walter in 4 oder 6 Stufen vom Schaltbrett aus regulieren zu können. Gleichzeitig ist die Einrichtung geeignet, die Stifflänge am Wehnelt-Unterbrecher von der Schalttafel aus beliebig zu verändern.

Apparate für Autokonduktion, d'Arsonvalisation
des menschlichen Körpers etc.

Funkeninduktoren für Gleichstrom

mit veränderlicher Selbstinduktion für jede Spannung bis 250 Volt,

Röntgen-Blende für Stereoskop-Aufnahmen D. R. G. M.

Weckeruhr mit autom. Stromausschalter, zur Vermeidung zu langer Röntgen-Bestrahlungen D. R. G. M.

Trichterblende für Röntgenstrahlen D. R. G. M.

Schutz-Handschuhe }
Schutz-Anzüge } zur Vermeidung von Verbrennungen durch Röntgenstrahlen D. R. G. M.

Transportable Röntgeneinrichtungen D. R. G. M.

Kontakttrommel-Unterbrecher

Radiumbromid, chem. rein, von überraschender Wirkung: in Kapseln (Oliven) eingeschlossen, zur Einführung in Speiseröhre, Mastdarm etc. Zellen auswechselbar und flüssigkeitsdicht,
u. v. a. m. liefert in erstklassiger Qualität zu mässigen Preisen

Max Kohl, Chemnitz (Sachsen).

==== Grösstes Etablissement für Herstellung von Röntgen-Apparaten. ====

„Weltausstellung Lüttich 1905: 2 Grands Prix.“

Speziallisten mit Kostenanschlägen, Gebrauchsanweisungen, Referenzen etc. werden an Interessenten gratis und franko verschickt!

Notiz! Käufer von Röntgen-Instrumentarien werden auf Wunsch mit dem Gebrauch der Apparate in meinem modern eingerichteten Röntgen-Laboratorium unentgeltlich vertraut gemacht!

8479X



Band IX

Ausgegeben am 22. Februar

Heft 4

Fortschritte

auf dem Gebiete der

Röntgenstrahlen

Unter Mitwirkung von

Geh. Med.-Rat Prof. Dr. v. Bramann in Halle, Prof. Dr. v. Bruns in Tübingen, Dr. Cowl in Berlin, Geh. Med.-Rat Prof. Dr. Curschmann in Leipzig, Geh. Med.-Rat Prof. Dr. Czerny in Heidelberg, Prof. Dr. Deycke in Constantinopel, Prof. Dr. Eberlein in Berlin, Prof. Dr. Forster in Bern, Dr. Gocht in Halle, Prof. Dr. Grunmach in Berlin, Geh. Med.-Rat Prof. Dr. Hoffa in Berlin, Privatdozent Dr. Holzknacht in Wien, Dr. Immelmann in Berlin, Privatdozent Dr. Klenböck in Wien, Dr. A. Köhler in Wiesbaden, Prof. Dr. Kölliker in Leipzig, Privatdozent Dr. P. Krause in Breslau, Oberarzt Dr. Kümmell in Hamburg, Stabsarzt a. D. Lambertz in Berlin, Oberarzt Dr. Carl Lauenstein in Hamburg, Prof. Dr. Lenhartz in Hamburg, Prof. Dr. Oberst in Halle, Geh. Med.-Rat Prof. Dr. Riedel in Jena, Prof. Dr. H. Rieder in München, Prof. Dr. Rumpf in Bonn, Generalstabsarzt Dr. Schjerning in Berlin, Prof. Dr. E. Schiff in Wien, Prof. Dr. F. Schultze in Bonn, Oberarzt Dr. Slick in Hamburg, Geh. Reg.-Rat Prof. Dr. Slaby in Charlottenburg, Generalarzt Dr. Stechow in Hannover, Prof. Dr. Tillmanns in Leipzig, Prof. Dr. Voller in Hamburg, Dr. Walter in Hamburg u. Prof. Dr. Wertheim-Salomonsen in Amsterdam

herausgegeben von

Dr. med. Albers-Schönberg

Hamburg

Lucas Gräfe & Sillem
(Edmund Sillem)

1906

Die Fortschritte auf dem Gebiete der Röntgenstrahlen erscheinen bei Lucas
Gräfe & Sillem in Hamburg, Kaiser Wilhelmstrasse 82 I in jährlichen Bänden von je
6 Heften. Abonnementspreis 30 Mark pro Band.

Inhalt.

Walter, B., Über die Geschwindigkeit der Röntgenstrahlen	Seite 223
Drüner, Über die Stereoskopie und stereoskopische Messung in der Röntgentechnik	„ 225
Reichmann, M., Über Schatten in Röntgennegativen, die Ureterensteine vortäuschen können. (Tafel XIV, Fig. 1)	„ 254
Albers-Schönberg, Zur Differentialdiagnose der Harnleitersteine und der sogenannten „Beckenflecken“. (Tafel XIV, Fig. 2).	„ 255
Alexander, B., Die Bewegungen der Carpalknochen bei der Adduktion und Abduktion des Daumens (Tafel XV)	„ 256
Gelinsky, Eine Skelettdurchleuchtung bei einem Fall von Pyämie (Tafel XVI, XVII, XVIII, Fig. 1—5)	„ 266
Kaehler, M., Doppelseitiger, teilweiser, kongenitaler Tibiadefekt. (Tafel XVIII, Fig. 6).	„ 278
Kienböck, R., Über Dosimeter und das quantimetrische Verfahren	„ 276
Correspondenzen	„ 296
Vereine und Kongresse	„ 296
Journallitteratur	„ 298

Sachregister.

Addison, Therapie 303. — Allg. Krankenb. St. Georg Hamburg 297. — Ärztl. Verein München 297. — Bantische Krankheit 300. — Beckenfleck 255. — Bennetsche Fraktur 302. — Carcinomtherapie 300. — Carpalknochen, Bewegung derselben 256. — Centralnervensystem u. Radiumbestrahlung 304. — Dosimeter (Kienböck) 276. — Dosierung 302. — Epitheliom, Therapie 305. — Geschwindigkeit der Röntgenstrahlen 223. — Harnleitersteine 306. — Herzschwäche, konstitutionelle 300. — Hüftgelenkluxation 302. — Kitt für physik. Apparate 303. — Knochencorticalis, Faltung 302. — Knochenmark, Leukämie, Therapie 302. — Leukämie 296. 297. 298. 299. 300. 302. — Lokalisation, stereoskopische 225. — Lungentuberkulose, Diagnost. Untersuchungen 297. 298. — Lupustherapie 298. — Lymphome, tuberkulöse, Therapie 305. — Magen-Darm-Untersuchung 297. — Magengrenze 303. — Med. Verein Greifswald 296. — Messung, stereoskopische 225. — Naturhistor. Verein Heidelberg 297. — Oberflächen- elektrizität der Röhren 304. — Onychie 306. — Ösophaguskrebs, Therapie 298. — Photoaktivität des Blutes 299. — Phrenikuslähmung 301. — Plexuslähmung, Erb 301. — Polonium 305. — Polycythämie 300. — Projektion im Röntgenverfahren 301. — Prostatahypertrophie 301. 305. — Pseudoleukämie 297. — Pyämie und Skelett 268. — Quantimeter 282. — Quantimetrisches Verfahren 276. — Radiguet, Nachruf 296. — Radium 305. — Radiumwirkung 302. — Radioaktivität 304. 305. — Radiothorium 304. — Radium und Ösophaguscancer 300. — Radiumbestrahlung 303. — Röhren für Hohlorgane 306. — Röntgenleukotoxin 298. — Röntgenstrahlen, Geschwindigkeit derselben 223. — Röntgenstrahlen, weiche 303. — Sarcom, Therapie 207. — Schles. Ges. f. vaterl. Kultur 297. — Sclerom, Radium- behandlung 300. — Splenomegalie 300. — Star nach Bestrahlung 297. — Stereoskopie 225. — Sterilität 306. — Struma, Therapie 306. — Syphilis, tertiäre Bestrahlung 305. — Teleangiectasien nach Radium- bestrahlung 298. — Teleangiectasie, Radiumbehandlung 297. — Therapie, Haut 306. — Tibiadefekt 278. — Tibiaepiphyse, Abriss 301. — Ureterenkatheter 306. — Ureterensonden 254. 255. — Ureteren- steine 254. 255. — Urinveränderung bei Leukämie, R.-Bestrahlung 302. — Verein böhmischer Ärzte in Prag 297. — Verein deutscher Ärzte in Prag 297. — Wutgift u. Radium 304.

(Fortsetzung des Inhaltes auf Seite 3 des Umschlages.)

Namenregister (ein * bedeutet Originalartikel).

Abney 284. — Adam 297. — Albers-Schönberg 223. *255. 297. — Alexander *256. — Allard 296. — Altmann 301. — Angström 305. — Arneht 299. — d'Arsonval 277. — Aulhorn 302. — Becquerel 305. — Benoist 279. 280. 292. — Blondlot 223. — Boeckel 275. — Boggs 306. — Bongiovanni 304. — Bordier 282. — Borgmann 305. — Brewster 235. 237. — Brown 306. — Burckhardt 273. — Büttner 279. — de la Camp 298. — Caraballi 305. — Charbonneau 304. — Cohn, Max 299. — Cowen 305. — Curschmann 298. — Demme 270. — Des Coudres 223. — Dorn 223. — Dröll 247. — Drüner *225. — Eckstein 297. — Einhorn 300. — Fenwick 306. — Ferrand 305. — Fick 261. — Forster 244. 249. — Franke 300. — Franze 301. — Freund, L. 282. — Frischauer 301. — v. Fritsch 229. — Gaupp 298. — Gelinsky *266. — Goldstein 281. — Golubin 303. — Hardy 282. — Haret 305. — Heineke 302. — Helmholtz 240. 243. — Hendrix 305. — Hertz 224. — Hildebrandt 228. — v. Hippel 297. — Hirschmann 228. 247. 248. 278. — Holz knecht 281. 292. 302. — Horn 283. — Hynck 297. — Joachimsthal 273. — Lewis Jones 277. — Kahler 300. — Kaehler *273. — Kienböck *275. 281. — Klapp 302. — Knight 254. — Kocher 263. — Kohl 302. — Köhler, A. 278. — Kolischer 254. — Krause 297. — Krauss 300. — Krouchkoll 305. — Kuss 273. — Lambertz 227. 235. 239. 240. 253. — Lannois 273. — Lanz 301. — Lehmann 306. — Lewis 254. — Lexner 270. — Madelung 273. — Marx, Erich 223. 224. — Matthias 233. 235. 240. — Melde 274. — v. Muralt 273. — Müller 279. — Murphy 254. — Nogier 304. — Noiré 282. — Nolte 273. — Nové-Jossérand 273. 275. — Obersteiner 304. — Okada 303. — Osgood 306. — Perthes 289. — Pfahler 306. — Piesalski 279. — Precht 283. — Radiguet 296. — Ramsay 304. — Rehn 225. — Reichmann *254. 255. — Reiniger, Gebbert & Schall 283. 285. — Riecke 305. — Rieder 297. — Righi 305. — Rollins 306. — Röntgen 279. — Rosenberger 302. — Ruhmer 278. — Rutherford 304. — Sabouraud 282. — Sarasin 304. — Scheffer, W. 237. — Schläpfer 299. — Schmidt, L. E. 254. — Schmidt 298. — Schüle 303. — Schwarzschild 284. — Seitz 303. — Sick 256. — Sieveking 304. — Thies 302. — Tizzoni 304. — Tuffier 305. — Willard 278. — Virchow 263. — Volkmann 270. — Walsham 306. — Walter *223. 233. 239. 240. 277. 278. 279. 280. 292. 303. — Wehnelt 279. 280. — Wendel 298. — Wichmann 298. — Wiechert 223. — Willcock 282.


Alle Sendungen sind an die Redaktion, Dr. Albers-Schönberg, Klopstockstr. 10, Hamburg zu richten. Druckschriften können auch auf dem Buchhändlerwege durch die Verlagsbuchhandlung Lucas Gräfe & Sillem in Hamburg übermittelt werden.

Für die Tafeln bitten wir nur tadellos ausgeführte Abzüge zu senden oder, falls solche nicht vorhanden, die Original-Negative.

Unsere Herren Mitarbeiter erhalten 10 Separatabdrücke von den Tafeln und 25 Abzüge ihrer Arbeit gratis nach Drucklegung des Hefes.

Alle Rechte vorbehalten.

Alle Neuheiten auf dem Gebiete der Röntgen-Technik.



Röntgen-Instrumentarium
mit Pachytrop-Schaltung, um die Selbstinduktion der Primärspule nach Dr. Walter in 4 oder 6 Stufen vom Schaltbrett aus regulieren zu können. Gleichzeitig ist die Einrichtung geeignet, die Stifflänge am Wehnelt-Unterbrecher von der Schalttafel aus beliebig zu verändern.

Apparate für Autokonduktion, d'Arsonvalisation
des menschlichen Körpers etc.

Funkeninduktoren für Gleichstrom

mit veränderlicher Selbstinduktion für jede Spannung bis 250 Volt,

Röntgen-Blende für Stereoskop-Aufnahmen D. R. G. M.

Weckeruhr mit autom. Stromausschalter, zur Vermeidung zu langer Röntgen-Bestrahlungen D. R. G. M.

Trichterblende für Röntgenstrahlen D. R. G. M.

Schutz-Handschuhe }
Schutz-Anzüge } zur Vermeidung von Verbrennungen durch Röntgenstrahlen D. R. G. M.

Transportable Röntgeneinrichtungen D. R. G. M.

Kontakttrommel-Unterbrecher

Radiumbromid, chem. rein, von überraschender Wirkung: in Kapseln (Oliven) eingeschlossen, zur Einführung in Speiseröhre, Mastdarm etc. Zellen auswechselbar und flüssigkeitsdicht, u. v. a. m. liefert in erstklassiger Qualität zu mässigen Preisen

Max Kohl, Chemnitz (Sachsen).

Grösstes Etablissement für Herstellung von Röntgen-Apparaten.

„Weltausstellung Lüttich 1905: 2 Grands Prix.“

Speziallisten mit Kostenanschlägen, Gebrauchsanweisungen, Referenzen etc. werden an Interessenten gratis und franko verschickt!

Notiz! Käufer von Röntgen-Instrumentarien werden auf Wunsch mit dem Gebrauch der Apparate in meinem modern eingerichteten Röntgen-Laboratorium unentgeltlich vertraut gemacht!



Band IX

Ausgegeben am 28. März

Heft 5

Fortschritte

auf dem Gebiete der

Röntgenstrahlen

Unter Mitwirkung von

Geh. Med.-Rat Prof. Dr. v. **Bramann** in Halle, Prof. Dr. v. **Bruns** in Tübingen, Dr. **Cowl** in Berlin, Geh. Med.-Rat Prof. Dr. **Curschmann** in Leipzig, Geh. Med.-Rat Prof. Dr. **Czerny** in Heidelberg, Prof. Dr. **Deycke** in Constantinopel, Prof. Dr. **Eberlein** in Berlin, Prof. Dr. **Forster** in Bern, Dr. **Gocht** in Halle, Prof. Dr. **Grunmach** in Berlin, Geh. Med.-Rat Prof. Dr. **Hoffa** in Berlin, Privatdozent Dr. **Holzknicht** in Wien, Dr. **Immelmann** in Berlin, Privatdozent Dr. **Klenböck** in Wien, Dr. A. **Köhler** in Wiesbaden, Prof. Dr. **Kölliker** in Leipzig, Privatdozent Dr. **P. Krause** in Breslau, Oberarzt Dr. **Kümmell** in Hamburg, Stabsarzt a. D. **Lambertz** in Berlin, Oberarzt Dr. **Carl Lauenstein** in Hamburg, Prof. Dr. **Lenhartz** in Hamburg, Prof. Dr. **Oberst** in Halle, Geh. Med.-Rat Prof. Dr. **Riedel** in Jena, Prof. Dr. **H. Rieder** in München, Prof. Dr. **Rumpf** in Bonn, Generalstabsarzt Dr. **Schjerning** in Berlin, Prof. Dr. **E. Schiff** in Wien, Prof. Dr. **F. Schultze** in Bonn, Oberarzt Dr. **Sick** in Hamburg, Geh. Rég.-Rat Prof. Dr. **Slaby** in Charlottenburg, Generalarzt Dr. **Stechow** in Hannover, Prof. Dr. **Tillmanns** in Leipzig, Prof. Dr. **Voller** in Hamburg, Dr. **Walter** in Hamburg u. Prof. Dr. **Wertheim-Salomonsen** in Amsterdam

herausgegeben von

Dr. Albers-Schönberg

Hamburg

Lucas Gräfe & Sillem
(Edmund Sillem)

1906

Soeben erschien:

Zur Röntgendiagnostik der kindlichen Lungendrüsentuberkulose.

Von

Dr. Alban Köhler,

Arzt in Wiesbaden.

Mit 3 Abbildungen im Text und 15 Illustrationen auf 3 Tafeln.

==== Preis 4 Mark. ====

Inhalt.

Kirchberg, F., Die Pflichten der Krankenhausdirektoren gegen ihre Röntgenassistenten und Angestellten	Seite 307
Schilling, Th., Ein einfacher Härtegradmesser	312
Jessen, F., Über Radioaktivität in der Davoser Luft	314
Gaugele, K., Über Ostitis fibrosa seu deformans (v. Recklinghausensche Knochenkrankheit). (Tafel XIX)	317
Kienböck, R., Über Röntgenbehandlung der Sarkome. (Tafel XX, Fig. 1 u. 2)	329
Kenyeres, B., Angeborene Missbildungen und erworbene Veränderungen in Röntgenbildern. (Tafel XX, Fig. 3—11 und Tafel XXI)	351
Correspondenzen	355
Büchörbesprechung	357
Vereine und Kongresse	358
Journallitteratur	368

Sachregister.

Aortenaneurysma 368. — Ärztetag Nürnberg 360. — Ärztl. Verein München 360. — Berliner mediz. Gesellschaft 360. — Bestimmungen, gesetzliche, bei Anwendung der Röntgenstrahlen 307. 358. — Casuistik 363. — Cerebralröntgenographie 368. — Darmkrebs und Radium 362. — Deutsche Röntgen-Gesellschaft, 2. Kongress 355. — Eiweiss u. R.-Strahlen 362. — Entladung i. d. Röhre, Dauer derselben 367. — Epitheliombehandlung 366. — Erweichungsherd im Gehirn 368. — Freie Vereinigung d. Chirurgen Berlins 363. — Gesellschaft für innere Medizin u. Kinderheilkunde 361. — Guide de l'électricité médical, Guilleminot 357. — Haftpflicht im Röntgenfach 307. — Härtegradmesser 312. 360. — Hautkrankheiten 363. — Hautwirkung des Radium 362. — Herzerkrankung 363. — Hodenwirkung 362. — Hüftgelenk 363. — Kongress, I., für Radiologie u. Jonisation 361. — Kongress, II., der deutschen Röntgen-Gesellschaft 355. — Kongress, internationaler, Mailand 356. — Leuchtfähigkeit lebender Wesen 362. — Leukämie, Harnuntersuchung 366. — Lungentuberkulose 368. — Lungenuntersuchung 366. — Lymphdrüsen intrathorakale 363. — Lymphomatose 363. — Magenuntersuchung 360. 368. — Magen- u. Darmuntersuchung 365. — Mediastinaltumor 366. — Metallspektrum 361. — Missbildungen 351. — Moserstrahlen 362. — Nagelveränderungen 362. — Nierenbecken mit Collargolfüllung 365. — Orthoröntgenographie 363. — Ostitis fibrosa 317. — Ovarienwirkung 362. — Ozongewinnung 362. — Photoaktivität der Gewebe 365. — Quecksilberlampe 362. — Radioaktivität 361. — Radioaktivität der Davoser Luft 314. — Radioaktivität lebender Wesen 362. — Radioaktivität, Mineralien und Salze 364. — Radiumbromit Spektrum 364. — Radiumwirkung, physiologische, bei Tieren. Langdauerndes Experiment (wichtig) 364. — Röntgenröhren und Telephon 361. — Röntgenvereinigung Breslau 357. — Röntgenwirkung auf Raupen 362. — Sarkomtherapie 329. — Sonde, undurchlässige 365. — Steinuntersuchung 366. — Therapie, Technik 368. — Tracheauntersuchungen 366. — Trachom und Radium 364. — Uranium 361. — Zahnheilkunde 366. — Zerstäubung, kathodische 362.

(Fortsetzung des Inhaltes auf Seite 3 des Umschlages.)

Namenregister (ein * bedeutet Originalartikel).

Albers-Schönberg 308. 311. 312. 330. 347. 350. 366. — Albertin 318. — Allen 329. 350. — Askinas 316. 317. — Bayer 338. — Beck 327. 328. 329. 346. 350. 366. — Béclère 330. 346. 347. 350. — Belot 313. 330. 350. — Bergonié 330. 343. 347. 350. 362. — Bickart 361. — Bienfait 362. — Birch-Hirschfeld 307. — Bizard 330. 343. 350. — Blaschko 363. — Bloch 364. — Boltwood 361. — Bordier 361. 362. — Bötticher 319. 327. 328. — Brachmer 362. — Broca 367. — Brouardel 360. — Bruch 361. — zum Busch 343. — Butler 350. — de la Camp 363. — Caspari 316. 317. — Chauffard 358. — Chrysospathes 330. 347. 350. — Clopatt 330. 347. 350. — Cohn 364. 365. — Coley 331. 344. 347. 350. — Cornil 359. — Cowl 314. — Crämer 361. — Curschmann 366. — Danyz 316. 317. — Debove 360. — v. Decastello 341. 343. — Deetz 326. 327. 328. — Dieffenbach 363. — Dubois 362. — Dufour 361. — Engel 317. 319. 328. — Fischer 362. — Freund 365. — Frieben 307. — Friedberger 316. 317. — Froriep 326. 327. 328. — Gariel 359. — Gaugele *317. — Geiger 361. — Geipel 350. — Goeschel 360. — Grossmann 330. 344. 346. 350. — Grunmach 360. — Guilleminot 357. 363. — Guy 361. — Haberer 317. 322. 323. 324. 325. 328. — Hahn 330. 350. — Halkin 362. — Hanke 335. — Hart 317. 319. 323. 324. 325. 326. 328. — v. Hauschka 336. — Hecker 360. — Heineke 319. 325. 326. 327. 328. — Himstedt 364. — Hirschberg 317. 318. 326. 328. — Holzknecht 360. — Immelmann 363. — Jacoby 364. — Jessen F. *314. — Johnson 346. 347. 350. — Kassabian 366. — Kenyeres *351. — Kienböck *329. 344. 346. 347. 350. — Kingscote 363. — Kirby 329. 350. — Kirchberg *307. 308. — Koch 317. 326. 328. — Köhler 317. 328. — König 323. 328. — Korte-Wilms 326. 327. 328. — Kraft 365. — Kraus 360. — Krauss 363. — Kris 337. — Krogius 330. 346. 347. 350. — Kunn 335. 336. — Labbé 360. — Laborde 364. — Le Dentu 360. — Lehmann 368. — Lich 307. — Lichtenberg 365. — London 363. 364. — Makower 361. — Maurain 367. — Mertens 330. 344. 347. 350. — Meyer 364. — Micheli 361. — v. Mikulicz 322. 323. 326. 328. — Mönckeberg 319. 327. 328. — Morris 329. 350. — Moszkowicz 337. — C. H. F. Müller 365. — Pentz 360. — Pfahler 366. 368. — Pfeiffer 316. 317. 366. — Piltchikoff 362. — Pinard 359. — Planck 309. 310. — Pusey 330. 344. 345. 346. 347. 350. — Radziszewsky 365. — v. Recklinghausen 317. 318. 319. 321. 322. 324. 325. 326. 328. 329. — Rehn 318. 321. 322. 223. 324. 325. 326. 328. — Reiger 361. — Reiniger, Gebbert & Schall 344. — Rémy 363. — Reynier 359. — Ricketts 329. 351. — Rieder 360. 365. — Riehl 338. — Rosenberger 330. 343. 350. 351. 366. — Saake 314. 317. — Sachs 338. — Sagnac 361. — Sailer 368. — Sarasin 361. — Schiff 366. — Schilling, Th., *312. 360. — Schlange 326. 327. 329. — Schönenberger 318. 329. — Schwarz 361. 365. — Schuchardt 318. 329. — Schweidler 361. — Sjögren 333. 344. 347. 350. — Skinner 346. 350. — Soddy 317. — Sonnenberg 317. 327. — Steyrer 360. — Stembo 330. 351. — Stenbeck 330. 351. — Sternberg 343. — Thinger 360. — Tommasina 361. 362. — Torrey 330. 346. 347. 351. — Trumpp 360. — Uffenheimer 360. — Unna 313. — Varney 344. 351. — Virchow 317. 324. 326. 329. — Voelcker 365. — Walker 330. 346. 347. 351. — Wehnelt 361. — Weigert 323. — Weil 330. 336. 343. 350. — Welborn 330. 346. 351. — Werner 316. 317. 365. — Westphalen 326. 327. 329. — Wiedemann 361. — Williams 330. 351. — Ziegler 317. 329.

Die Fortschritte auf dem Gebiete der Röntgenstrahlen erscheinen bei Lucas Gräfe & Sillem in Hamburg, Kaiser Wilhelmstrasse 82 I in jährlichen Bänden von je 6 Heften. Abonnementspreis 30 Mark pro Band.


Alle Sendungen sind an die Redaktion, Dr. Albers-Schönberg, Klopstockstr. 10, Hamburg zu richten. Druckschriften können auch auf dem Buchhändlerwege durch die Verlagsbuchhandlung Lucas Gräfe & Sillem in Hamburg übermittelt werden.

Für die Tafeln bitten wir nur tadellos ausgeführte Abzüge zu senden oder, falls solche nicht vorhanden, die Original-Negative.

Unsere Herren Mitarbeiter erhalten 10 Separatabdrücke von den Tafeln und 25 Abzüge ihrer Arbeit gratis nach Drucklegung des Heftes.

Alle Rechte vorbehalten.

Alle Neuheiten auf dem Gebiete der Röntgen-Technik.



Röntgen-Instrumentarium

mit Pachytrop-Schaltung, um die Selbstinduktion der Primärspule nach Dr. Walter in 4 oder 6 Stufen vom Schaltbrett aus regulieren zu können. Gleichzeitig ist die Einrichtung geeignet, die Stiftlänge am Wehnelt-Unterbrecher von der Schalttafel aus beliebig zu verändern.

Apparate für Autokonduktion, d'Arsonvalisation
des menschlichen Körpers etc.

Funkeninduktoren für Gleichstrom

(bis 24. Februar 1906 wurden von mir 2448 Funkeninduktoren geliefert)
mit veränderlicher Selbstinduktion für jede Spannung bis 250 Volt,

Röntgen-Blende für Stereoskop-Aufnahmen D. R. G. M.

Weckeruhr mit autom. Stromausschalter, zur Vermeidung zu langer Röntgen-Bestrahlungen D. R. G. M.

Trichterblende für Röntgenstrahlen D. R. G. M.

Schutz-Handschuhe }
Schutz-Anzüge } zur Vermeidung von Verbrennungen durch Röntgenstrahlen D. R. G. M.

Transportable Röntgeneinrichtungen D. R. G. M.

Kontakttrommel-Unterbrecher

Radiumbromid, chem. rein, von überraschender Wirkung: in Kapseln (Oliven) eingeschlossen, zur Einführung in Speiseröhre, Mastdarm etc. Zellen auswechselbar und flüssigkeitsdicht, u. v. a. m. liefert in erstklassiger Qualität zu mässigen Preisen

Max Kohl, Chemnitz (Sachsen).

==== Grösstes Etablissement für Herstellung von Röntgen-Apparaten. ====

„Weltausstellung Lüttich 1905: 2 Grands Prix.“

Speziallisten mit Kostenanschlägen, Gebrauchsanweisungen, Referenzen etc. werden an Interessenten gratis und franko verschickt!

Notiz! Käufer von Röntgen-Instrumentarien werden auf Wunsch mit dem Gebrauch der Apparate in meinem modern eingerichteten Röntgen-Laboratorium unentgeltlich vertraut gemacht!

8479 I

2 vols in



Band IX

Ausgegeben am 29. Mai

Heft 6

Fortschritte

auf dem Gebiete der

Röntgenstrahlen

Unter Mitwirkung von

Geh. Med.-Rat Prof. Dr. v. **Bramann** in Halle, Prof. Dr. v. **Bruns** in Tübingen, Dr. **Cowl** in Berlin, Geh. Med.-Rat Prof. Dr. **Curschmann** in Leipzig, Geh. Med.-Rat Prof. Dr. **Czerny** in Heidelberg, Prof. Dr. **Deycke** in Constantinopel, Prof. Dr. **Eberlein** in Berlin, Prof. Dr. **Forster** in Bern, Dr. **Gocht** in Halle, Prof. Dr. **Grunmach** in Berlin, Geh. Med.-Rat Prof. Dr. **Hoffa** in Berlin, Privatdozent Dr. **Holzknrecht** in Wien, Dr. **Immelmann** in Berlin, Privatdozent Dr. **Kienböck** in Wien, Dr. **A. Köhler** in Wiesbaden, Prof. Dr. **Kölliker** in Leipzig, Privatdozent Dr. **P. Krause** in Breslau, Oberarzt Dr. **Kümmell** in Hamburg, Stabsarzt a. D. **Lambertz** in Berlin, Oberarzt Dr. **Carl Laenestein** in Hamburg, Prof. Dr. **Lenhartz** in Hamburg, Prof. Dr. **Oberst** in Halle, Geh. Med.-Rat Prof. Dr. **Riedel** in Jena, Prof. Dr. **H. Rieder** in München, Prof. Dr. **Rumpf** in Bonn, Generalstabsarzt Dr. **Schjerning** in Berlin, Prof. Dr. **E. Schiff** in Wien, Prof. Dr. **F. Schultze** in Bonn, Oberarzt Dr. **Siek** in Hamburg, Geh. Reg.-Rat Prof. Dr. **Slaby** in Charlottenburg, Generalarzt Dr. **Stechow** in Hannover, Prof. Dr. **Tillmanns** in Leipzig, Prof. Dr. **Voller** in Hamburg, Dr. **Walter** in Hamburg u. Prof. Dr. **Wertheim-Salomonson** in Amsterdam

herausgegeben von

Dr. Albers-Schönberg

Hamburg

Lucas Gräfe & Sillem
(Edmund Sillem)

1906

*Die Fortschritte auf dem Gebiete der Röntgenstrahlen erscheinen bei Lucas
Gräfe & Sillem in Hamburg, Kaiser Wilhelmstrasse 82 I in jährlichen Bänden von je
6 Heften. Abonnementspreis 30 Mark pro Band.*

I n h a l t.

Otten, M., Zur Röntgendiagnostik der primären Lungencarcinome (Tafel XXII, XXIII, XXIV)	Seite 369
Gillet, Eine Modifikation des stereoskopischen Verfahrens zur Bestimmung der Lage von Fremdkörpern	376
Gillet, Über die Verschiedenheit der Resultate der Orthodiagraphie und der Perkussion des Herzens	378
Gillet, Über Fehlerquellen bei der Orthoröntgenographie	379
Peters, Ein neuer Blendenschutzkasten	381
Wodarz, A., Über Röntgenschutzhandschuhe	384
Jirotko, B., Die „Dosierung“ der Röntgenstrahlen	385
Albers-Schönberg, Eine neue Methode der „Orthophotographie“	389
Haenisch, F., Ein neuer Apparat zur „Orthophotographie“ mit horizontaler Lagerung	394
Stegmann, R., Ersatz des exstirpierten Calcaneus durch Drehung des Talus (Tafel XXV)	396
Köhler, A., Stereoskopische Thoraxröntgenogramme (Tafel XXVI)	399
Vereine und Kongresse	401
Journallitteratur	403

Sachregister.

Basedow 408. — Berliner med. Gesellschaft 401. — Bindegewebsverdauung 403. — Blendenschutzkasten 381. — Calcaneus, Ersatz desselben 396. — Cancroidtherapie 405. — Deutsche Röntgen-gesellschaft, II. Kongress 401. — Dosierung 385. 408. — Fluorescenz u. R.-Therapie 410. — Freie Ver-einigung der Chirurgen Berlins 402. — Fremdkörper, Lokalisation, stereoskopisch 376. — Gelenkver-bindungen, knöcherne 410. — Gesellschaft für innere Medizin u. Kinderheilkunde in Wien 403. — Hand-schuhe zum Schutz 384. — Halsdrüsentuberkulose, Therapie 405. — Hautkrankheiten 403. — Hüftgelenk-erkrankungen 402. — Keloidtherapie 405. — Kiefergeschwülste 411. — K. K. Gesellschaft der Ärzte in Wien 403. — Leukämie 409. 410. — Lungencarcinom, Diagnostik 369. — Lupus i. d. Nasenspitze 403. — Lyssa 406. 407. — Magencarcinom, Diagnostik 402. — Magen- u. Darm-Untersuchungen 410. — Mamma-carcinom, Therapie 406. — Meteorismus u. Kreislauf 404. — Narbentherapie 405. — Nierensteine 405. — Odontom 411. — Osteoarthritis deform., Hüftgelenk 404. — Orthodiaskopie 407. — Orthoröntgenographie 378. 379. — Orthophotographie 381. 389. 394. — Ovarialbestrahlung 406. — Phosphorescenz 408. — Pseudoleukämie 409. 410. — Quantimetrie 404. — Radiumtherapie 406. — Röntgenologie, eine ärztliche Spezialwissenschaft 411. — Röhrenformat 407. — II. Röntgenkongress 401. — Röntgenröhren 409. — Röntgenulcera 405. — Sarcomtherapie 401. — Situs viscerum transversus 403. — Speiseröhrenerkrankung 401. — Stereoskopie 376. 398. — Therapie, Technik 406. — Thorax, Röntgenogramme, stereoskopische 393. — Tuberkulose der Knochen u. Gelenke, Diagnose 410. — Tuberkulose, Therapie 405. — Turbinen-unterbrecher (Ropiquet) 407. — Verein für innere Medizin Berlin 403. — Wutgift 406.

Namenregister (ein * bedeutet Originalartikel).

Albers-Schönberg 384. *389. 394. 399. 401. — Bartholdy 399. — Becker 399. — Béclère 399. — Bisséré 406. — Beck 410. — Belot 407. — v. Bergmann 401. — Boas 399. — Bougiovanni 406. 407. — Boyer 397. — Brauner 410. — Brewster 399. — Bruhns 403. — de la Camp 370. — Cohn, Max 401. —

(Fortsetzung des Inhaltes auf Seite 3 des Umschlages.)

Cowl 401. — **Debierne** 408. — Defosses 406. — Dove 399. — Drüner 399. — **Eberlein** 401. — Eiselsberg 403. — **Ferrand** 405. — Foveau de Courmelles 406. — Freund 384. 399. — **Gaiffe** 385. 408. — Gersuny 396. — Gillet *376. *378. *379. — Glücksmann 401. — Gocht 394. — Grunmach 369. 378. 399. 402. — Guillemot 407. — Guttman 389. — **Haenisch** *394. — v. Hansemann 402. — Helmholtz 400. — Hesse 404. — Hildebrand 399. 400. — Hirsch 404. — Holding 410. — Holzknecht 369. 402. 403. 410. 411. — Howe 405. — Huber 409. — **Immelmann** 380. 390. 401. 402. — **Jirotko** *385. — Jonas 403. 410. **Kaminer** 403. — Kaufmann 411. — Kienböck 404. — Köcher 398. — Kohl, Max 381. 383. — Köhler, A., 390. *399. 401. — Koll 405. — Kraus 402. — Kümmell 399. — **Lambertz** 399. — Landerer 397. — Lang 403. — Lehmann 411. — Lenhart 369. — Levy, Dr. Max 389. — Levy-Dorn 382. 393. 394. 399. 402. — **Malgaigne** 397. — Marie 399. — Matthias 399. — Moritz 399. — Morris 405. — Morton 410. — Müller, C. H. F. 395. — Murphy 410. — **Nogier** 409. — **Ollier** 397. — Otten *369. — Pancoast 405. — Pasche 394. — **Peters** *381. — **Reiniger**, Gebbert & Schall 393. 399. — Ribaut 399. — Rieder 390. 398. — Rigaud 397. — Röntgen 401. — Ropiquet 407. — Rosenthal 390. — **Schiff** 399. 403. — Schlatter 397. — Scholz 399. — Schüle 378. — Schumann 411. — Schwarz 403. — Smart 405. — Springer 405. — Stadler 404. — Stegmann *396. 398. — Steyrer 402. — Stuert 401. — Stursberg 409. — **Tizzoni** 406. 407. — **Vose** 405. — **Walter** 399. — Warren 410. — Wheatstone 399. — Widermann 403. — Wieting 399. — Williams 399. — Wodarz *384. — **Ziegler** 398.

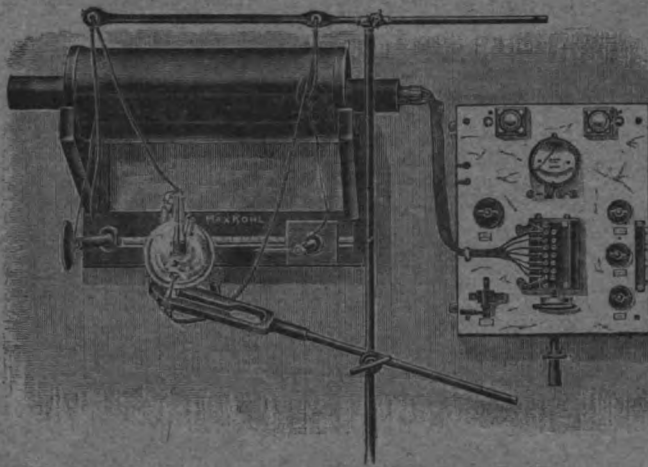
Alle Sendungen sind an die Redaktion, Dr. Albers-Schönberg, Klopstockstr. 10, Hamburg zu richten. Druckschriften können auch auf dem Buchhändlerwege durch die Verlagsbuchhandlung Lucas Gräfe & Sillem in Hamburg übermittelt werden.

Für die Tafeln bitten wir nur tadellos ausgeführte Abzüge zu senden oder, falls solche nicht vorhanden, die Original-Negative.

Unsere Herren Mitarbeiter erhalten 10 Separatabdrücke von den Tafeln und 25 Abzüge ihrer Arbeit gratis nach Drucklegung des Heftes.

Alle Rechte vorbehalten.

Alle Neuheiten auf dem Gebiete der Röntgen-Technik.



Röntgen-Instrumentarium

mit Pachytrop-Schaltung, um die Selbstinduktion der Primärspule nach Dr. Walter in 4 oder 6 Stufen vom Schaltbrett aus regulieren zu können. Gleichzeitig ist die Einrichtung geeignet, die Stiftlänge am Wehnelt-Unterbrecher von der Schalttafel aus beliebig zu verändern.

Apparate für Autokonduktion, d'Arsonvalisation
des menschlichen Körpers etc.

Funkeninduktoren für Gleichstrom

(bis 24. Februar 1906 wurden von mir 2448 Funkeninduktoren geliefert)
mit veränderlicher Selbstinduktion für jede Spannung bis 250 Volt,

Röntgen-Blende für Stereoskop-Aufnahmen D. R. G. M.

Weckeruhr mit autom. Stromausschalter, zur Vermeidung zu langer Röntgen-Bestrahlungen D. R. G. M.

Trichterblende für Röntgenstrahlen D. R. G. M.

Schutz-Handschuhe }
Schutz-Anzüge } zur Vermeidung von Verbrennungen durch Röntgenstrahlen D. R. G. M.

Transportable Röntgeneinrichtungen D. R. G. M.

Kontakttrommel-Unterbrecher

Radiumbromid, chem. rein, von überraschender Wirkung: in Kapseln (Oliven) eingeschlossen, zur Einführung in Speiseröhre, Mastdarm etc. Zellen auswechselbar und flüssigkeitsdicht, u. v. a. m. liefert in erstklassiger Qualität zu mässigen Preisen

Max Kohl, Chemnitz (Sachsen).

Grösstes Etablissement für Herstellung von Röntgen-Apparaten.

„Weltausstellung Lüttich 1905: 2 Grands Prix.“

Spezialisten mit Kostenanschlägen, Gebrauchsanweisungen, Referenzen etc. werden an Interessenten gratis und franko verschickt!

Notiz! Käufer von Röntgen-Instrumentarien werden auf Wunsch mit dem Gebrauch der Apparate in meinem modern eingerichteten Röntgen-Laboratorium unentgeltlich vertraut gemacht!

