

HARVARD UNIVERSITY.



LIBRARY

OF THE

MUSEUM OF COMPARATIVE ZOOLOGY.

12080.

*Bought.*

*August 6, 1907 - February 10, 1908.*





FEB 20 1908

# Internationale Monatschrift

für

# Anatomie und Physiologie.

---

Herausgegeben

von

R. Anderson in Galway, C. Arnstein in Kasan, Éd. van Beneden  
in Lüttich, S. Ramón y Cajal in Madrid, H. F. Formad in Philadelphia,  
C. Golgi in Pavia, G. Guldberg in Christiania, S. Laskowski in Genf,  
A. Macalister in Cambridge, G. Retzius in Stockholm

**E. A. Schäfer**

in Edinburg

**L. Testut**

in Lyon

und

**Fr. Kopsch**

in Berlin.

Band XXIV.

---

LEIPZIG 1908

Verlag von Georg Thieme.

985-

... ..  
... ..

... ..

... ..

... ..

... ..

... ..

... ..

... ..

... ..



# Inhalt.

	Seite
<b>A. Rauber</b> , Der Schädel vom Johannisfriedhof, in Form von medianen, transversalen und horizontalen, äusseren und inneren Vielecken. (Mit Tafel I—III und 5 Textfig.) . . . . .	1
<b>Swale Vincent</b> and <b>F. D. Thompson</b> , On the Relations between the „Islets of Langerhans“ and the zymogenous tubules of the Pancreas. (With Plates IV, V) . . . . .	61
Docteur <b>Georges Gérard</b> , Etude descriptive d'un Monstre célosomien célosome avec pseudencéphalie. (Avec 23 Fig. dessinées d'après nature par l'auteur) . . . . .	103
<b>Chalmers Watson</b> , The influence of a meat diet on the kidneys. (With Plate VI) . . . . .	197
<b>Caroline McGill</b> , The Histogenesis of Smooth Muscle in the Alimentary Canal and Respiratory Tract of the Pig. (With Plates VII—XI, 1 Fig.) . . . . .	209
Dr. <b>Fr. J. Rainer</b> , Ein Fall von Missbildung der Aortenklappen. (Mit 1 Fig.) . . . . .	246
Dr. <b>Fr. J. Rainer</b> , Vier Fälle von topographischen Anomalien des Darmes. (Mit 5 Fig.) . . . . .	247
Dr. med. <b>W. Rupprich</b> , Bindegewebe im Trachealepithel vom Meerschweinchen. (Mit Tafel XII) . . . . .	253
<b>H. Virchow</b> , Referat . . . . .	276
<b>Fr. Kopsch</b> , Referate . . . . .	280
<b>V. Martinoff</b> , Zur Frage der sogenannten Gefässsegmente des grossen Netzes bei neugeborenen Säugetieren. (Mit Tafel XIII)	281
<b>Fritz Verzár</b> , Über die Anordnung der glatten Muskelzellen im Amnion des Hühnchens. (Mit Tafel XIV) . . . . .	292

	Seite
Dott. <b>Andrea Mannu</b> , Il confluyente dei seni della dura madre, le sue variazioni e il suo significato. (Con Tav. XV, XVI e 18 Fig.) . . . . .	304
<b>Fr. Kopsch</b> , Referate . . . . .	398
Dr. <b>S. Citelli</b> , Particolari anatomici poco noti e anomalie rare del ventricolo di Morgagni nell'uomo. (Con Tav. XVII) .	401
<b>E. Landau</b> , Zur Morphologie der Nebenniere. IV (Blutgefäße). (Mit Tafel XVIII) . . . . .	431
<b>K. Kostanecki</b> , Heinrich Hoyer † . . . . .	447
<b>P. Bartels</b> , Referat . . . . .	462

---



AUG 6 1907

12,0.80

# Internationale Monatsschrift

für

# Anatomie und Physiologie.

Herausgegeben

von

R. Anderson in Galway, C. Arnstein in Kasan,  
Ed. van Beneden in Lüttich, S. Ramón y Cajal in Madrid, H. F. Formad  
in Philadelphia, C. Golgi in Pavia, G. Guldberg in Christiania, H. Hoyer  
in Warschau, S. Laskowski in Genf, A. Macalister in Cambridge,  
G. Retzius in Stockholm

**E. A. Schäfer**

in Edinburg

**L. Testut**

in Lyon

und

**Fr. Kopsch**

in Berlin.

Band XXIV. Heft 1/3.



A

LEIPZIG

Verlag von Georg Thieme

Rabensteinplatz 2

1907.

# I n h a l t.

	Seite
<b>A. Rauber</b> , Der Schädel vom Johannisfriedhof, in Form von medianen, transversalen und horizontalen, äusseren und inneren Vielecken. (Tafel I—III und 5 Textfig.) . . . . .	1
<b>Swale Vincent and F. D. Thompson</b> , On the Relations between the „Islets of Langerhans“ and the zymogenous tubules of the Pancreas. (Plates IV, V)	61
Docteur <b>Georges Gérard</b> , Etude descriptive d'un Monstre célosomien célosome avec pseudencéphalie. (Avec 23 Fig. dessinées d'après nature par l'auteur)	103

Die Herren Mitarbeiter haben von ihren Aufsätzen 50 Sonderabdrücke frei, eine grössere Anzahl liefert die Verlagshandlung auf Verlangen zu billigem Preise. Frankierte Einsendungen in lateinischer, französischer, italienischer, englischer oder deutscher Sprache für die „Internationale Monatschrift für Anatomie und Physiologie“ werden direkt an die Redaktion: Dr. Fr. Kopsch, Wilmersdorf bei Berlin, Prinzregentenstr. 59, erbeten.

*Reprints. Contributors desiring more than 50 extra copies of their articles can obtain them at reasonable rates by application to the publisher Georg Thieme, Leipzig, Rabensteinplatz 2, Germany.*

*Contributions* (French, English, German, Italian or Latin) should be sent to the associate editors or to the editor Dr. Fr. Kopsch, Wilmersdorf by Berlin, Prinzregentenstr. 59.

**Avis.** Les auteurs des mémoires insérés dans ce journal qui désireront plus de 50 tirages à part de leurs articles, les obtiendront à des prix modérés en s'adressant à M. Georg Thieme, libraire-éditeur, Leipzig, Rabensteinplatz 2, Allemagne.

Les articles écrits *en allemand, en anglais, en français, en italien ou en latin* doivent être adressés à l'un des Professeurs qui publient le journal, ou à M. Fr. Kopsch à Wilmersdorf près de Berlin, Prinzregentenstr. 59.

### Die bisher erschienenen Bände kosten:

Bd.	I	. . . . .	M.	40.—	Bd.	XIII	. . . . .	M.	76.10.
„	II	„	„	52.—	„	XIV	„	„	48.30.
„	III	„	„	47.50.	„	XV	„	„	73.—
„	IV	„	„	72.—	„	XVI	„	„	70.50.
„	V	„	„	63.—	„	XVII	„	„	65.—
„	VI	„	„	77.50.	„	XVIII	„	„	75.—
„	VII	„	„	87.—	„	XIX	„	„	50.—
„	VIII	„	„	100.—	„	XX	„	„	59.—
„	IX	„	„	76.30.	„	XXI	„	„	70.—
„	X	„	„	93.50.	„	XXII	„	„	50.—
„	XI	„	„	92.60.	„	XXIII	„	„	55.—
„	XII	„	„	79.—					

Bd. I—XXIII statt M. 1572.30 nur **M. 1105.— bar.**

## **Der Schädel vom Johannsfriedhof,**

in Form von medianen, transversalen und horizontalen,  
äusseren und inneren Vielecken dargestellt

von

**A. Rauber.**

---

Tafel I—III und 5 Textfiguren.

---

Das Bestreben, der inneren kranio-metrischen Untersuchung, welche bisher nur geringe Beachtung erfahren hat, die ihr gebührende Aufmerksamkeit zuzuwenden, gab Anlass zur vorliegenden Studie. Zu diesem Zweck musste der zu untersuchende Schädel eröffnet werden. Ich begann mit der medianen Eröffnung. Schon der Medianschnitt fördert eine Menge von wichtigem Beobachtungsmaterial zu Tage und gestattet die Vergleichung mit den durch die äussere Beobachtung ermittelten und graphisch dargestellten Tatsachen. Die mediane Eröffnung führt auch die Möglichkeit herbei, Ausgüsse der Schädelhöhle zu gewinnen. Deren Herstellung sollte in solchem Fall nie versäumt werden; denn die Vorteile sind mehrfacher und schwerwiegender Art. Sie zu versäumen, liegt um so weniger Grund vor, als der Ausguss von der Hand kunstgeübter Formatoren ohne irgend welche Beschädigung des wieder zu einem Ganzen zusammengebundenen Schädels vorgenommen werden kann.

Während der Medianschnitt die von ihm gewünschte Ausbeute lieferte, zeigte sich deutlicher, als es zuvor geschehen war, dass der Medianschnitt nur einen Teil der Aufgabe zu lösen imstande wäre und dass die beiden anderen Schnittrichtungen sich ihm zugesellen müssten, um das Ziel zu erreichen: die transversale und die horizontale. Zugleich stellte sich auch die Durchführbarkeit des Planes sicher heraus und die Wahl der Schädelpunkte, welche von den beiden neuen Schnitten

durchsetzt werden sollten. Man befürchtet anfangs, die Zerlegung des Schädels in acht Teile, wie sie die dreifache Teilung zustande bringt, werde unausbleiblich die gänzliche Vernichtung des Schädels zur Folge haben. Aber mit Unrecht. Ist nur die Zerlegung in schonender Weise vollzogen worden, so lassen sich die Teile ganz nach Bedürfnis so schön wieder zusammenleimen, dass selbst ein strenges Auge nichts auszusetzen finden, sondern von dem neuen Aufbau befriedigt und überrascht wird. Auf die sorgfältige, mit geeigneter Bogensäge ausgeführte Teilung kommt es natürlich am meisten an. Das Sägeblatt soll so dünn sein, dass sein Schnitt eine Furche von kaum einem halben Millimeter zieht und also nur einen geringen Stoff- und Messverlust erzeugt, der später durch Leim vollständig gedeckt werden kann. Darauf braucht man sich aber nicht zu verlassen. Der Schädel ist schon vor der Zerlegung gewogen, in seiner Ausdehnung und Kapazität gemessen worden. Die Wirkungen der Zerlegung lassen sich also allseitig feststellen. Am wieder aufgebauten Schädel können sämtliche Messungen wiederholt und mit den ursprünglichen Befunden verglichen werden. Die Breite der Sägefurche ist bekannt; der durch sie bedingte Verlust an Ausdehnung kann am gehörigen Ort in Rechnung gebracht werden.

Besser würde die Zerlegung mit besonders für diesen Zweck eingerichteten Sägemaschinen geschehen, als mit der von freier Hand geführten Säge. Ihr Vorbild würden jene in den Maschinen haben, welche in Holzsägewerken, Elfenbeinsägewerken usw. bereits Verwendung finden. Ich weiss auch bestimmt, dass dahin gehende Vorschläge für anatomische Institute schon vor Jahren gemacht worden sind. Vielleicht besitzt das eine oder andere Institut sogar schon Einrichtungen der gewünschten Art. Jedenfalls wird die weitere Verbreitung der inneren kranio-metrischen Untersuchung bald dazu führen, passende, allen Erfordernissen gerecht werdende Kraniotome zu ersinnen und in Gebrauch zu bringen. Diese müssen zugleich die Möglichkeit bieten, die Einstellung des zu zerlegenden Schädels in jeder gewünschten Ebene vorzunehmen.

Der hier vorzuführende Schädel ist ein wohlerhaltener Gräberschädel, der vom hiesigen alten Johannisfriedhof stammt und mit

anderen bei Erdarbeiten ausgeworfen wurde. Er hat keine abweichenden Merkmale und soll sie auch nicht haben; jeder andere normale Schädel würde ebensogut seine Stelle einnehmen können; denn es sind ausschliesslich methodische Absichten zu erledigen. Er gehört einem erwachsenen Manne mittleren Alters an. Alle Nähte sind noch vorhanden. Der Unterkiefer fehlt.

Das Gewicht des Schädels (ohne Unterkiefer) beträgt genau 700 g.  
Grösster Horizontalumfang = 550 mm.

Totaler Medianumfang = 514;

von ihm entfallen auf den Stirnbogen	121	} 374
auf den Parietalbogen	138	
auf den Occipitalbogen	115	
auf das Foramen magnum	35	
auf die äussere Basallinie	105	
	<hr/>	
	Summe	514

Totaler Transversalumfang, über den Porus acusticus hinweg fornikal- und basalwärts, 480.

Länge der Nasion-Inionlinie = 173.

Höhe des Gewölbes auf Grundlage der äusseren Basallinie = 126.

Höhe des Gewölbes auf Grundlage der Nasion-Inionlinie = 110,5.

Grösste Breite, im hinteren Teil der Schläfenschuppe, = 161.

Kapazität = 1640.

### I. Ansicht des Medianschnittes. Tafel 1.

Der Medianschnitt, welcher unserer Figur 1 zu Grunde liegt, wurde so geführt, dass das Foramen coecum (Typhlon) des Stirnbeins gerade noch der rechten Schädelhälfte verblieb. Der rechten Hälfte gehör die Zeichnung an.

Das ansehnliche Schädelgewölbe zeichnet sich vor allem dadurch aus, dass der äussere Frontalbogen einen nur sehr kleinen glabellaren Vorsprung und eine kaum angedeutete Fossa supraglabellaris besitzt. In fast gleichmässiger, vorn konvexer Krümmung erstreckt sich daher der äussere Frontalbogen vom Nasion zum Bregma. Hier setzt sich die Krümmung auf das Scheitelbein fort, flacht sich etwas ab und gelangt in flachem Bogen zum Lambda. Eine kräftige Ausbildung zeigt

wiederum der äussere Hinterhauptbogen. Lässt man diesen, wie es sich gehört, bis zum Basion reichen und schaltet zugleich den lang nach unten gebogenen Inionfortsatz aus, so ist die Krümmung des Hinterhauptbogens eine sehr gleichmässige und hat zugleich ihren Mittelpunkt und Gipfel im Inion. Die Sehne dieses grossen Bogens ist in Figur 1 mit der Linie *lb* gegeben. So ähnelt der Hinterhauptbogen dem Frontalbogen.

Die Nasion-Inionlinie hat, wenn man die Mitte der Wurzel des Inionzapfens als hinteren Endpunkt nimmt, 173 mm Länge; sie steigt auf 175, wenn der obere Wurzelpunkt des Fortsatzes als Ende gewählt wird.

Auf die Nasion-Inionlinie bezogen, hat der Schädel eine äussere Höhe von 110,5, eine innere Höhe von 104 mm. Und zwar liegt der äussere Höhepunkt 48 mm hinter dem Bregma.

Auf die äussere Basallinie *nb* bezogen, beträgt die äussere Höhe 126, die innere 120 mm. Der obere Endpunkt liegt hier 62 mm hinter dem Bregma.

Bezieht man die innere Höhe aber auf die innere Linie Typhlon-Confluens (*tc* der Figur), so beträgt sie 95 mm und liegt am weitesten vorn, 41 mm hinter dem Endobregma.

Die Linie Typhlon-Confluens selbst hat eine Länge von 149 mm.

Die Linie Typhlon-Confluens steht zu der inneren Basallinie *tb* in einem hinten offenen Winkel von 18°.

Die innere Basallinie *tc* steht zur äusseren Basallinie *nb* in einem vorn offenen Winkel von nur 4,5°.

Die äussere Basallinie *nb* steht dagegen zur Nasion-Lambdalinie, welche eine Länge von 176,5 hat, in einem hinten offenen Winkel von 34°.

11° beträgt der Winkel, in welchem die äussere Basallinie *nb* zur Nasion-Inionlinie *ni* geneigt ist.

Nur 9° beträgt im vorliegenden Fall die Neigung des Foramen magnum, wenn die äussere Basallinie *nb* als Richtungslinie dient. Sie beträgt dagegen 46°, wenn die Clivuslinie *cb* (41 mm lang), wozu man genügende Veranlassung haben könnte, zur Richtungslinie gewählt wird. Nicht in allen Fällen beträgt die Neigung des Foramen mag-

num zur äusseren Basallinie nur  $9^{\circ}$ ; häufig ist sie gegen  $20^{\circ}$ , in manchen Schädeln gegen  $30^{\circ}$ .

Die Neigung der Opisthion-Inionlinie ( $oi$ ) zum Foramen magnum beträgt hier  $180-146$  d. i.  $34^{\circ}$ .

Die Clivuslinie  $cb$  ist zur Typhlon-Ephippionlinie ( $te$ ) in einem unten offenen Winkel von  $127^{\circ}$  geneigt, wobei  $t$  von  $e$  65 mm absteht.

Das Typhlon ist vom Nasion nur 12 mm entfernt. Die Linie Nasion-Typhlon steht zur äusseren Basallinie in einem Winkel von  $36^{\circ}$ . Nach diesem Überblick auf gewisse Eigenschaften des Mediangewölbes wenden wir uns zu dessen Vielecken.

### 1. Das äussere mediane Endvieleck.

Unter End- oder Nahtvieleck ist jenes zu verstehen, welches die Enden oder die Nahtstellen der vom Medianschnitt getroffenen Schädelknochen durch Gerade miteinander in Verbindung setzt. Es kommen also folgende Punkte in Betracht: Nasion, Bregma, Lambda, Inion, Opisthion und Basion. Das zwischen diesen Punkten ausgespannte Vieleck wird geschlossen durch die äussere Basallinie  $nb$ . Das Foramen occipitale magnum ist hier als ein Teil des Schädelgewölbes betrachtet. Welcher bessere Platz könnte ihm angewiesen werden? Es ist zwar ein offener Teil des Gewölbes. Bei Berechnungen des Gewölbes jedoch darf dieser offene Teil nicht unberücksichtigt bleiben. Hiernach erstreckt sich die Ausdehnung des ganzen Occipitalbogens vom Lambda bis zum Basion.

Ist es gerechtfertigt, auch das *Inion* in die Reihe der das Endvieleck bestimmenden Punkte aufzunehmen? Diese Frage darf bejahend beantwortet werden. Denn das Os occipitis ist kein einfacher Knochen, sondern ein Komplex von solchen. In diesem Knochenkomplex hat das Inion an einer Grenzstelle seine Lage, die Ober- von der Unterschuppe trennend. In manchen Fällen bleibt bekanntlich eine Dauer-naht zwischen der ursprünglich häutigen Ober- und der ursprünglich knorpeligen Unterschuppe erhalten.

#### a) Seitenlängen, Bogenlängen, Krümmungsindices.

Die *frontale* Seite des äusseren medianen Nahtvielecks, vom Nasion zum Bregma reichend ( $n, br$  der Figur 1), ist 109 mm lang; die Länge des dazu gehörigen Bogens = 121.

Unter Krümmungsindex versteht man mit Schwalbe das Verhältnis der Bogenlänge eines Knochens zu seiner Sehne, auf 100 Bogenlänge berechnet. Am äusseren Frontalbogen beträgt dessen Länge 121, dessen Sehne 109. Der Ansatz ist hiernach folgender:  $121 : 109 = 100 : x$ .

Der Krümmungsindex des äusseren Frontalbogens = 90,1.

Die *parietale* Seite des Vielecks zieht vom Bregma zum Lambda (*br*, *l*) und ist 125 mm lang. Sie übertrifft die frontale Seite daher an Länge um  $125 - 109 = 16$  mm.

Bogenlänge der parietalen Seite = 138. Sie übertrifft den frontalen Bogen um 17 mm.

Krümmungsindex des parietalen Bogens = 90,6.

Die *occipitale* Seite (im engeren Sinn) erstreckt sich vom Lambda zum Opisthion (*l*, *o*) und hat eine Länge von 91 mm.

Der zugehörige occipitale Bogen =  $73 + 42 = 115$  mm.

Krümmungsindex des occipitalen Bogens i. e. S. = 79,1. Vergleicht man diesen relativen Sehnenwert des Occipitalbogens mit den relativen Sehnenwerten des frontalen und des occipitalen Bogens, so haben wir für jenen die Zahl 79,1; für die beiden anderen aber die Zahlen 90,1 und 90,6. Hieraus ergibt sich, dass der frontale Bogen stärker gekrümmt ist, als der parietale, dass aber der occipitale Bogen eine viel stärkere Krümmung besitzt, als jene beiden.

So verhält es sich mit der occipitalen Seite *l o* und dem zugehörigen Bogen. Wie aber, wenn der totale Hinterhauptbogen (*l*, *b*) in Rechnung genommen wird?

Die Seite *dieses* occipitalen Bogens, *lb*, ist 105 mm lang; der dazu gehörige Bogen =  $115 + 35 = 150$ .

Der Ansatz für den Krümmungsindex ist folgender:

$$150 : 105 = 100 : x.$$

Hieraus ergibt sich als Krümmungsindex und relativer Sehnenwert die Zahl 70. Die Krümmung zeigt sich infolge der Zurechnung des Foramen magnum also noch bedeutend verstärkt. Denn die Zahlen folgen jetzt so: 70, 79, 90,6, 90,1.

Hiermit ist aber die occipitale Seite des zu betrachtenden Vielecks nur gestreift. Mit der Untersuchung der Geraden *lb* und ihres Bogens hat nämlich eine Reduktion von zwei occipitalen Seiten auf



eine einzige stattgefunden. Aber es ist zu bedenken; dass das Inion als wichtige Grenzstelle festgehalten werden muss. Folglich sind *zwei* Linien mit ihren Bogen zu untersuchen: die Linie Lambda-Inion (*li*) und die Linie Inion-Basion die letzte (*ib*), an Stelle der unbedeutenderen Inion-Opisthionlinie.

In Textfigur 1 sind diese Verhältnisse des occipitalen Gebietes leichter zu überblicken. Es handelt sich um die Festhaltung der beiden Linien *li* und *ib*, wobei *i* das Inion bezeichnet, *l* das Lambda, *b* das Basion.

*α)* Die Länge der Inion-Lambdalinie ist 68 mm, die Länge des Inion-Lambdabogens dagegen 73 mm.

Krümmungsindex des Inion-Lambdabogens = 93,1.

*β)* Die Länge der Inion-Basionlinie ist 72, die Länge des Inion-Basionbogens aber  $42 + 35 = 77$ .

Krümmungsindex des Inion-Basionbogens = 93,5.

Man erkennt hieraus und auch aus der Betrachtung der Figuren, wie gering beide Krümmungen gegenüber ihren Sehnen sind. Aber man sieht auch leicht ein, dass es gar nicht anders kommen kann, wenn die Stelle der Hauptkrümmung des totalen Occipitalbogens, nämlich das Inion, zur Teilung dieses Bogens in zwei Stücke gewählt wird. Ja der Begriff der ganzen occipitalen Krümmung würde durch diese Zerschneidung ganz verloren gehen, wenn nicht die *Winkelstellung* der beiden Sehnen gegeneinander, nämlich der Linien *il* und *ib*, erhalten bliebe. Diese Winkelstellung aber, und damit auch der Übergang der zugehörigen Bogen ineinander, bleibt erhalten. Mit ihr werden wir uns alsbald weiter zu beschäftigen haben.

*b)* *Abstand der Seiten von ihren Bogen.*

Die frontale Seite (*n*, *br*) steht von ihrem Bogen 23 mm ab;

die parietale Seite (*br*, *l*) hat 15 mm Bogenabstand;

die totale occipitale Seite (*l*, *b*) hat 46 mm Bogenabstand;

die occipitale Halbseite *li* hat 11 mm,

die occipitale Halbseite *ib* ebenfalls 11 mm Bogenabstand.

*c)* *Krümmungswinkel der Bogen.*

Der Wölbungswinkel von Lissauer, Krümmungswinkel von Schwalbe, wird dadurch gewonnen, dass von der Bogensehne eines Knochens aus

zunächst der Gipfelpunkt der Wölbung bestimmt wird. Von diesem Punkte zu den beiden Enden der Sehne gezogene Gerade fassen dann den Krümmungswinkel ein. Der Krümmungswinkel liegt daher immer zwischen den Knochenenden, nicht an deren Grenzen.

Eine deutliche Übersicht der hier in Betracht kommenden Verhältnisse gewährt Textfigur 1.

Krümmungswinkel liegen dem Angegebenen gemäss an der Stelle der Frontalwölbung (*fw*), Parietalwölbung (*pw*), Hinterhauptwölbung (*i*), der oberen und der unteren Occipitalwölbung (*ow*, *uw*), wobei jene dem Aussenbogen der Fossa occipitalis, diese dem Aussenbogen der Fossa cerebellaris entspricht.

Um die Krümmungswinkel der Textfigur 1 von anderen leicht auseinander zu halten, sind ihre Bezeichnungen unterstrichen; zugleich sind die bezüglichen Kreissegmente, welche Krümmungswinkel einschliessen, mit ausgezogener Linie dargestellt.

Der Krümmungswinkel, und zwar der äussere, des vorliegenden *Stirnbeins* liegt bei *fw* und wird also von den Linien *nfw* und *brfw* begrenzt. Er erreicht den Wert von  $132,5^{\circ}$ .

Der Krümmungswinkel des *Parietale* liegt bei *pw*, zwischen den Linien *pwbr* und *pwlv*; er hat  $135^{\circ}$ .

Der Hauptkrümmungswinkel des *Occipitale* liegt bei *i*, zwischen den Linien *il* und *ib*, und hat  $97^{\circ}$ .

Die Teilkrümmungswinkel des *Occipitale*, bei *ow* und bei *uw*, sind sehr gross: die betreffenden Werte sind in der Figur mit  $141$  und  $165^{\circ}$  angegeben.

Je kleiner der Krümmungswinkel, um so stärker die Krümmung. Das *Parietale* hat hiernach die schwächste Krümmung; stärker ist die des *Frontale*, am stärksten weitaus die des *Occipitale*.

#### *d) Endwinkel.* (Textfigur 2.)

Die Endwinkel liegen zwischen den verschiedenen Krümmungswinkeln und alternieren mit diesen. Wie der Name besagt, haben sie ihren Platz nicht zwischen, sondern an den Knochenenden. Sie werden ebenso gewonnen wie die Krümmungswinkel, sind aber dem Angegebenen entsprechend zwischen je zwei benachbarten Knochen und zeigen das Krümmungsverhältnis zwischen Nachbarknochen an.

Endwinkel finden wir also am Bregma, Lambda; auch die Anschlusswinkel an die Basis, bei  $n$  und bei  $b$ , können zu den Endwinkeln gerechnet werden.

Der Endwinkel des Bregma hat den Wert von  $141^\circ$ . Die Ver-

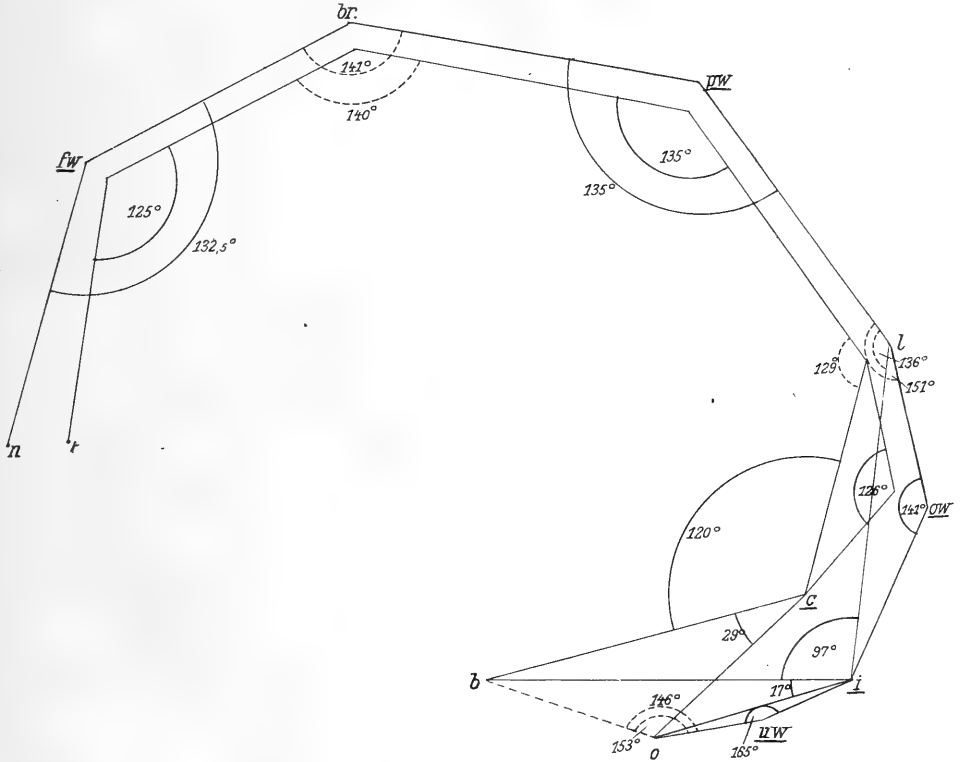


Fig. 1.

Vieleck des medianen Aussen- und Innenbogens des Schädels der Tafel I. Darstellung der Krümmungs- und der Endwinkel. Die Ecken entsprechen teils den Nahtstellen der Gewölbeknochen, teils den zwischen ihnen befindlichen Gipfeln der Gewölbeknochen.  $fw$  = Höhepunkt der frontalen Wölbung;  $br$  = Bregma;  $pw$  = parietale Wölbung;  $l$  = Lambda;  $ow$  = obere Occipitalwölbung;  $uw$  = untere Occipitalwölbung;  $i$  = Inion;  $c$  = Confluens seu Endinion;  $b$  = Basion;  $t$  = Typhlon;  $n$  = Nasion;  $o$  = Opisthion. Das innere Vieleck ist kürzer und zugleich relativ höher, als das äussere.

einigung beider Knochen, des Frontale und Parietale, geschieht hiernach in ziemlich flachem Bogen.

Der Endwinkel des Lambda fällt verschieden aus, je nachdem wir den einen Winkelarm den Gipfel der oberen Occipitalwölbung ( $ow$ )

oder den Gipfel der Gesamtwölbung des Occipitale erreichen lassen. In jenem ersten Fall hat der Endwinkel  $151^{\circ}$  und zeigt sehr flache Vereinigung an; im zweiten Fall dagegen misst der Endwinkel (bei  $i$ )  $136^{\circ}$ . Hierin prägt sich schon die stärkere Gesamtkrümmung des Occipitale aus.

Bei  $uv$ , der unteren Occipitalwölbung, erreicht der Endwinkel gar den hohen Betrag von  $165$ ; hier ist denn auch äusserlich am Schädel in der Mediane kaum noch von einer Krümmung zu sprechen.

Der Winkel bei  $o$ , am Opisthion also, nimmt eine ganz eigentümliche Stellung ein. Er kommt dadurch zustande, dass jenseits von  $o$  das Foramen magnum seinen Platz hat. Lateral vom Foramen ist kein Winkel, sondern die Wölbung der Pars lateralis ossis occipitis vorhanden. Er erreicht den hohen Wert von  $153^{\circ}$ .

*e) Die eigenen Winkel des äusseren Endvielecks. Tafel 1.*

Eigene Winkel des Endvielecks gibt es fünf, wobei die Anschlusswinkel des Gewölbes an die beiden Enden der Basis mitgezählt werden. Es sind nämlich vorhanden: ein nasaler Anschlusswinkel (bei  $n$ ), ein bregmatischer Winkel (bei  $br$ ), ein Lambdawinkel (bei  $l$ ), ein Inionwinkel (bei  $i$ ), und ein basaler Anschlusswinkel (bei  $b$ ).

Der nasale Winkel, zwischen den Linien  $nbr$  und  $nb$ , hat den Wert von  $79^{\circ}$ ;

der bregmatische Winkel, zwischen den Linien  $brn$  und  $brl$ , hat  $98^{\circ}$ ;

der Lambdawinkel, zwischen den Linien  $lbr$  und  $li$ , hat  $113^{\circ}$ ;

der Inionwinkel, zwischen den Linien  $il$  und  $ib$ , hat  $97^{\circ}$ ;

der basale Winkel, zwischen den Linien  $bi$  und  $bn$ , hat  $153^{\circ}$ .

Das äussere mediane Endvieleck ist ein Vieleck von fünf Seiten.

Ein fünfseitiges Vieleck schliesst nach geometrischer Lehre sechs rechte Winkel ein, mit zusammen  $540^{\circ}$ . Zählen wir jene fünf Winkelwerte zusammen, so ergibt sich gleichfalls die Summe von  $540^{\circ}$ ; womit also ein Beispiel genauer Messung vorliegen kann.

Man kann daran denken, eine Flächenberechnung dieses Fünfecks vorzunehmen, der Vergleichung mit anderen Schädeln wegen; vorläufig mag es genügen, das Fünfeck in drei Dreiecke zu zerlegen, und zwar vom Inion aus. Die untere Teilungslinie zieht vom Inion

zum Nasion, die obere vom Inion zum Bregma. So entstehen drei ungleichseitige Dreiecke, ein unteres, ein vorderes und ein hinteres.

Ohne Zweifel werden sich diese drei Dreiecke nach Form und Flächeninhalt an verschiedenen Schädeln verschieden gestalten, um so mehr, wenn auch Tierschädel zur Vergleichung herangezogen werden.

Zählt man die *Seitenlängen* des Fünfecks zusammen, so erhält man  $109 + 125 + 68 + 72 + 105 = 479$ .

Die Summe aller zugehörigen *Bogen* ergibt

$$121 + 138 + 73 + 42 + 35 + 105 = 514.$$

Die Zahl 514 ist der Betrag des totalen äusseren Medianumfangs des vorliegenden Schädels. Die Summe der Seitenlängen des äusseren Fünfecks (479) bleibt hinter ihr zurück um nur 35 mm.

Hiermit ist das äussere mediane Endvieleck des vorliegenden Schädels bereits betrachtet. Welche Rechtfertigung kann seiner Konstruktion gegeben werden? Der Schädel ist ein aus einzelnen Knochen zusammengesetzter Körper, welche in dessen Aufbau formbestimmend eingreifen. Die Untersuchung des Schädels darf also den Grad dieses Eingreifens nicht umgehen. Das durch sie hergestellte mediane Endvieleck ist vielmehr ein gewisser Ausdruck der Schädelarchitektur. Die Untersuchung darf sich aber nicht mit einem einzigen Schädel begnügen; sie muss sich vielmehr in der Folge auf die verschiedensten Schädelformen ausdehnen, Mann und Weib, Kind und Erwachsenen, Mensch und Tier in sich aufnehmen. Sie muss aber auch beachten, dass nicht nur ein äusseres Vieleck vorhanden ist. Dieses Vieleck gehört ganz der Aussenform des Schädels an und kann vollständig gewonnen werden ohne Eröffnung des Schädels. Nicht so das innere Vieleck; dieses wird erst durch die Schädelöffnung zugänglich. Es ist zugleich nicht unwichtiger, als das äussere; denn die Innenwand des Hirnschädels ahmt die Aussenform des umschlossenen Gehirns in höherem Grade nach, als die äussere. Die Untersuchung der Aussenform des Hirnschädels hat ihre vollkommene Berechtigung; aber die Innenform darf gegen sie nicht vernachlässigt werden. Dieser haben wir uns nunmehr zuzuwenden.

## 2. Das innere mediane Endvieleck.

Der innere Medianbogen des Schädels erstreckt sich vom Typhlon (*t*) über den Scheitel hinweg zum Opisthion, wird ergänzt durch die Länge des Foramen magnum und gelangt so zum Basion. Durch die innere Basallinie (*bt*) wird der Bogen des Gewölbes zum totalen Medianbogen des Hirnschädels geschlossen.

Das innere Endvieleck nun teilt diesen inneren Umfang nach den Knochengrenzen in einzelne Abschnitte, wie es das äussere Vieleck mit dem äusseren Umfang getan hat.

*a) Seitenlängen, Bogenlängen, Krümmungsindices.* Fig. 1.

Die frontale Seite des inneren Medianvielecks erstreckt sich vom Typhlon (*t*) zum Endobregma (*br*) und hat eine Länge von 96 mm, während die äussere frontale Seite 109 mm lang ist. Der zugehörige Innenbogen hat eine Länge von 112 mm (der Aussenbogen = 121).

Krümmungsindex des Innenbogens = 85,7 (des Aussenbogens = 90,1).

Die innere parietale Seite, vom Endobregma zum Endolambda reichend, ist 119 mm lang (äussere parietale Seite = 125).

Länge des inneren parietalen Bogens = 131 (des äusseren = 138).

Krümmungsindex des inneren parietalen Bogens = 90,8 (des äusseren = 90,6).

Die innere occipitale Seite (i. e. S.) erstreckt sich vom Endolambda zum Opisthion; ist 86 mm lang, — aber man erkennt bereits an der Figur 1, dass ein zugehöriger innerer Bogen, der Crista occipitalis interna wegen, fehlt. Weder dieser, noch der totale innere Occipitalbogen können also hier bestimmt werden.

Dagegen ist der innere Bogen der *Oberschuppe* und seine Sehne vorhanden.

Länge der inneren Seite der Oberschuppe (vom Endolambda zum Confluens) = 48 (Länge der Aussenseite = 68).

Länge des inneren Bogens der Oberschuppe = 55 (des äusseren Bogens = 73).

Krümmungswinkel des inneren Bogens der Oberschuppe = 87,3 (des äusseren Bogens = 93,1).

b) *Abstand der inneren Seiten von ihren Bogen.*

Der Abstand der inneren frontalen Seite von ihrem Bogen ist 24 mm (der äusseren Seite = 23).

Abstand der inneren parietalen Seite von ihrem Bogen = 24 mm (der äusseren Seite = 25).

Abstand der inneren occipitalen Hauptseite (Endolambda, Basion) von ihrem Bogen (bei *c*) = 28 mm (der äusseren = 46).

Abstand der inneren Seite der Oberschuppe von ihrem Bogen = 12 mm (der äusseren Seite = 11 mm).

c) *Krümmungswinkel der inneren Bogen.* Textfigur 1.

Solche Krümmungswinkel liegen vor in der Gegend der Frontalwölbung (*fw*), der Parietalwölbung (*pw*), der inneren occipitalen Hauptwölbung (*c*), der Wölbung der Oberschuppe (*ow*).

Der innere frontale Krümmungswinkel, bei *fw*, hat den Wert von  $125^{\circ}$  (der äussere =  $132,5^{\circ}$ );

der innere parietale Krümmungswinkel, bei *pw*, =  $135^{\circ}$  (der äussere ist ebenso gross);

der innere occipitale Hauptkrümmungswinkel, bei *c*, =  $120^{\circ}$  (der äussere =  $97^{\circ}$ );

der innere occipitale Krümmungswinkel der Oberschuppe, bei *ow*, =  $126^{\circ}$  (der äussere =  $141^{\circ}$ ).

d) *Innere Endwinkel.*

Innere Endwinkel, an den Knochenenden liegend und mit den Krümmungswinkeln alternierend, finden sich vor am Endobregma und am Endolambda; sie haben folgende Werte:

Der innere Endwinkel am Endobregma hat  $140^{\circ}$  (der äussere =  $141^{\circ}$ );

der innere Endwinkel am Endolambda hat  $129^{\circ}$  (der äussere =  $136^{\circ}$ ).

e) *Eigene Winkel des inneren Endvielecks.* Tafel I, Textfig. 1.

Eigene Winkel des inneren medianen Endvielecks kommen vor am Typhlon, am Endobregma, am Endolambda, am Confluens und am Basion.

Der Typhlonwinkel, von den Linien *tb* und *tb'* begrenzt, hat  $84^{\circ}$  (der äussere, nasale =  $79^{\circ}$ );

der eigene Winkel am Endobregma =  $94^{\circ}$  (am Bregma =  $98^{\circ}$ );  
 der eigene Winkel am Endolambda =  $105^{\circ}$  (am Lambda =  $113^{\circ}$ );  
 der eigene Winkel am Confluens. hier wiederholt. =  $120^{\circ}$  (am  
 Inion =  $97^{\circ}$ ):

der eigene Winkel am Basion, zwischen den Linien *bt* und *bc*,  
 =  $135^{\circ}$  (der äussere =  $153^{\circ}$ ).

f) *Form des inneren Vielecks.*

Das innere mediane Endvieleck ist ein unregelmässiges Fünfeck, welches mit dem äusseren zwar grosse Ähnlichkeit besitzt, aber doch nicht eine nur kleinere Ausgabe des grösseren äusseren darstellt. Im basalen, frontalen und occipitalen Gebiet sind die Abweichungen am beträchtlichsten. Um wieviel das kleinere Fünfeck an Flächeninhalt gegen das grössere zurücksteht, mag vorerst unerörtert bleiben. Wie es jedoch bei diesem geschah, so kann auch bei jenem zweckmässig eine Zerlegung in drei Dreiecke stattfinden. Zieht man nämlich vom Confluens aus, wie in Fig. 1 ausgeführt, die beiden Linien, so erstreckt sich die untere zum Typhlon, die obere zum Endobregma. Dadurch wird ein unteres, ein vorderes und ein hinteres Dreieck hervorgebracht, welche an verschiedenen Schädeln ohne Zweifel Verschiedenheiten darbieten werden.

g) *Summierung der Seiten- und Bogenlängen.*

Die *Seiten* des inneren Fünfecks haben folgende Längen und Summen:  $96 + 119 + 68 + 72 + 95 = 450$ . (Summe der äusseren Seitenlängen = 479.)

Der Unterschied der beiden Summen beträgt also nur 29 mm.

Die *Bogen* des inneren Fünfecks haben folgende Längen:  $112 + 131 + 55 + 65 + 95$  (wobei die zwei letzten Zahlen geraden Linien angehören). Summe der inneren Bogenlängen = 458. (Summe der äusseren Bogenlängen = 514.)

Der Unterschied der beiden Bogensummen beträgt also 56 mm.

Welches der beiden Vielecke hat als der bessere Ausdruck des Schädelbaues zu gelten, das äussere oder das innere? Man kann über die Antwort nicht wohl verlegen sein; das äussere ist ein Ausdruck der Aussenform, das innere ein Ausdruck der Innenform des Schädels.



### 3. Das äussere mediane Höhenvieleck.

Die beiden medianen Endfünfcke sind uns bereits bekannt geworden. Das bestimmende Moment der Endfünfcke waren die *Enden* der betreffenden Schädelknochen. Aber man muss sich die Frage vorlegen, ob nicht vielleicht die Knochenenden hierdurch mehr in den Vordergrund der Entscheidung gerückt werden, als sie verdienen. Vielleicht sind die Knochenenden für die Beurteilung der Schädelform ganz gleichgültige Dinge. Treten doch die Knochenenden in der Entwicklung der Knochen erst ganz zuletzt auf; zuerst aber, an den Gewölbeknochen des Schädels, erscheinen die Knochenanlagen in der Gegend der späteren Gewölbegipfel. Schon die Berücksichtigung dieses Umstandes würde es rechtfertigen, einmal die Nahtstellen ganz zu verlassen und den Versuch zu wagen, die Punkte der grössten Wölbung durch Gerade miteinander zu verbinden und so ein Vieleck zu bilden, dessen erste und letzte Seite Anschluss an die zugehörige Basallinie finden. Ein solches Vieleck ist *Höhenvieleck* zu nennen, im Gegensatz zum Endvieleck. Ganz unabhängig von diesem letzten ist jenes in seiner graphischen Herstellung zwar nicht. Denn die Enden der Knochen werden mitbenützt, um die höchsten Punkte der Wölbungen der einzelnen Knochen zu bestimmen. Immerhin liegen aber jetzt Höhenpunkte vor, an Stelle der den flacheren Stellen angehörigen Nähte. Beachtet man dies, so gelangt man schon jetzt zu der Einsicht, dass vielleicht das Höhen- oder Wölbungsvieleck ein getreuerer Ausdruck des Schädelbaues ist, als das zuvor betrachtete Endvieleck. Muss es nicht mehr Flächeninhalt haben, als das Endvieleck? Seine Seiten liegen den Nahtstellen näher; besser ausgedrückt, seine Seiten haben von der Schädelwand geringeren Abstand, nehmen mehr vom Schädelraum in sein Inneres auf, ohne in ihrer Anzahl vermehrt zu werden: wiederum ein Gesichtspunkt, der zugunsten des Höhenvielecks ins Gewicht fällt. So ist also der Versuch, ein solches Vieleck zu bilden, nicht ungerechtfertigt.

Figur 1 zeigt das Höhenvieleck fertig gebildet. Als Höhenpunkte treten auf: die Frontalwölbung (*fw*), die Parietalwölbung (*pw*), die obere Occipitalwölbung (*ow*), die untere Occipitalwölbung (*uw*).

Von hier aus geschieht der Anschluss an die Schädelbasis, bei *b*; im nasalen Gebiet ist der Anschluss an die Schädelbasis am Nasion (*n*) gelegen.

*a) Seitenlängen, Bogenlängen, Krümmungsindices.*

Länge der frontalen Seite, von *n* zu *fw*, = 58 mm;

zugehörige Bogenlänge = 61;

Krümmungsindex des frontalen Bogenstückes = 95,1;

Länge der parietalen Seite, von *fw* zu *pw*, = 123 mm;

zugehörige Bogenlänge = 132.

Krümmungsindex des parietalen Bogenstückes = 93,2.

Länge der oberen occipitalen Seite, von *pw* zu *ow*, = 96;

zugehöriges occipitales Bogenstück = 100;

Krümmungsindex des occipitalen Bogenstückes = 96;

Länge der unteren occipitalen Seite, von *ow* zu *uw*, = 54;

zugehöriges occipitales Bogenstück = 57;

Krümmungsindex dieses Bogenstückes = 94,7.

Eine Prüfung sämtlicher Krümmungsindices der einzelnen Bogenlieder des Höhengviecks führt zu dem Ergebnis, dass sie alle sehr hohe Zahlen aufweisen, nämlich der Reihe nach: 95,1; 93,2; 96,0; 94,7. Dies ist der zahlenmässige Ausdruck der schon mit freiem Auge wahrnehmbaren Tatsache, dass die Bogen an Länge die Seiten nicht sehr übertreffen, sondern sich in deren Nähe halten, also flach sind.

*b) Abstand der Bogen von den Seiten.*

Der frontale Bogenteil *nfw* hat von der zugehörigen Sehne einen Abstand von nur 6,5 mm.

Das parietale Bogenstück *fwpw* hat trotz seiner grossen Länge (123 mm) doch nur einen Abstand von 21 mm von der zugehörigen Sehne.

Der obere occipitale Bogen *powow* steht von seiner Sehne maximal nur 11 mm ab, obwohl er 100 mm lang ist.

Der untere occipitale Bogen *uwow* steht seiner Sehne ebenfalls nahe, nämlich mit 9 mm.

*c) Krümmungswinkel der Bogenteile des Höhengviecks.*

Diese Winkel, alle sehr stumpf, stehen jenen sehr nahe oder fallen ganz mit ihnen zusammen, welche bei der Betrachtung des äusseren

medianen Endvielecks als Endwinkel aufgeführt worden sind. Sie können darum hier übergangen werden.

d) *Endwinkel* der Bogenteile des Höhenvielecks.

Diese Endwinkel hinwiederum fallen mit jenen zusammen, welche bei der Untersuchung des Endvielecks die Rolle von Krümmungswinkeln hatten.

e) *Eigene Winkel* des medianen äusseren Höhenvielecks.

Die eigenen Winkel dieses Vielecks sind jene, welche von dessen Seiten begrenzt werden. Hiernach ist ein nasaler, frontaler, parietaler, oberer und unterer occipitaler, endlich ein basaler Winkel zu unterscheiden.

Der nasale Winkel, bei  $n$ , zwischen den Linien  $nb$  und  $nfw$ , hat  $102^\circ$  Spannweite;

der frontale Winkel, bei  $fw$ , von den Linien  $fw n$  und  $fw pw$  begrenzt, hat  $112^\circ$ ;

der parietale Winkel, bei  $pw$ , zwischen den Linien  $pw fw$  und  $pw ow$  gelegen, ist  $110^\circ$  gross;

der obere occipitale Winkel, bei  $ow$ , von den Linien  $ow pw$  und  $ow uw$  eingeschlossen, hat  $114^\circ$ ;

der untere occipitale Winkel, bei  $uw$ , von den Linien  $uw ow$  und  $uw b$  begrenzt, hat  $119^\circ$ ;

der basale Anschlusswinkel, bei  $b$ , liegt zwischen den Linien  $b uw$  und  $bn$  und hat  $161^\circ$  Spannweite.

f) *Summen der Längen der Seiten und der Bogenteile.*

Die Seiten des äusseren medianen Wölbungsvielecks haben folgende Längen: 58, 123, 96, 54, 55, 105. Deren Summe  $\doteq$  491.

Die Summe der Längen aller Bogenteile = 514.

Die Summe der Seitenlängen des äusseren Endvielecks = 479.

Man erkennt hieraus, dass das äussere Höhenvieleck, ein unregelmässiges Sechseck, den Schädel genauer bestimmt, als das äussere Endvieleck.

#### 4. Das innere mediane Höhenvieleck.

Wie dem äusseren Endvieleck ein inneres, der Höhlenwand angehöriges, gegenübersteht, so dem äusseren Höhenvieleck ein inneres.

Die Punkte, zwischen welchen das innere Höhenvieleck liegt, sind

die folgenden (Fig. 1): Das Typhlon ( $t$ ), der Punkt der inneren Frontalwölbung ( $fw'$ ), der Punkt der inneren Parietalwölbung ( $pw'$ ), die Punkte der oberen und der unteren Occipitalwölbung ( $ow'$  und  $uw'$ ;  $uw'$  in der Zeichnung nicht enthalten).

a) *Seitenlängen, Bogenlängen, Krümmungsindices.*

Länge der frontalen Seite ( $tfw'$ ) = 53 mm;

zugehörige Bogenlänge = 56;

Krümmungsindex des Bogens = 94,6;

Länge der parietalen Seite  $fw'pw'$  = 117 mm;

zugehöriger Bogen = 125;

Krümmungsindex dieses Bogens = 93,6;

Länge der oberen occipitalen Seite  $pw'ow'$  = 87;

zugehöriger Bogen = 90;

Krümmungsindex dieses Bogens = 96,6.

Die untere occipitale Seite ist der Crista occipitalis interna wegen nicht zu bestimmen.

b) *Abstand der Bogen von den Seiten.*

Die frontale Seite des inneren Wölbungsvielecks ( $tfw'$ ) hat von ihrem Bogen einen Abstand von 6 mm;

die parietale Seite ( $fw'pw'$ ) steht von ihrem langen Bogen um 21 mm ab;

die obere occipitale Seite ( $pw'ow'$ ) hat von ihrem Bogen 9 mm Abstand.

c) *Krümmungswinkel* der Bogen des inneren Höhenvielecks.

Bezüglich dieser Krümmungswinkel und bezüglich

d) der *Endwinkel* dieses Vielecks

ist zu vergleichen, was oben über diese Winkel des *äusseren* Höhenvielecks erwähnt wurde.

e) Die *eigenen Winkel* des inneren Höhenvielecks.

Die hierhergehörigen Winkel liegen am Typhlon, am Gipfel der inneren Frontalwölbung ( $fw'$ ), am Gipfel der inneren Parietalwölbung ( $pw'$ ), an den Punkten  $ow'$  und, sofern es der Crista occipitalis interna wegen möglich wäre, bei  $uw'$ ; am Basion.

Der nasale Winkel, bei  $t$ , zwischen den Linien  $tb$  und  $tfw'$ , hat einen Bogenwert von  $112^{\circ}$ ;

der frontale Winkel, bei  $fw'$ , zwischen den Linien  $fw't$  und  $fw'pw'$ , ist  $105^\circ$  gross;

der parietale Winkel, bei  $pw'$ , zwischen den Linien  $pw'fw'$  und  $pw'ow'$ , hat  $112^\circ$ .

Die beiden folgenden Winkel, am Gipfel der oberen und unteren Occipitalwölbung, ebenso der innere basale Anschlusswinkel, können der Crista occipitalis interna wegen nicht bestimmt werden.

f) Die *Vergleichung*

des inneren mit dem äusseren Höhenvieleck kann, des fehlenden Punktes der unteren Occipitalwölbung wegen, nur teilweise und zwar mit Ausschluss des unteren Occipitalgebietes durchgeführt werden.

Verwertbar sind folgende

innere und äussere Seitenlängen: die frontale mit 53 (58) mm; die parietale mit 117 (123) mm; die obere occipitale mit 87 (96) mm; die basale mit 95 (105) mm.

Summe der inneren Seitenlängen =  $53 + 117 + 87 = 257$ ;

Summe der äusseren Seitenlängen =  $58 + 123 + 96 = 277$ ;

der Unterschied beider Summen = 30 mm.

Summe der inneren Bogenlängen (ohne das untere occipitale Gebiet)  $56 + 125 + 90 = 271$ ;

Summe der äusseren Bogenlängen (ohne das untere occipitale Gebiet)  $61 + 132 + 100 = 293$ .

Unterschied des inneren vom äusseren Partialbogen = 22 mm.

g) *Wert* des äusseren und inneren medianen Höhenvielecks.

Fragt man, ob dem inneren oder dem äusseren medianen Höhenvieleck der höhere Wert in bezug auf die Eigenschaft zukomme, ein Ausdruck für die Schädelform zu sein, so ist hierauf in gleicher Weise zu antworten, wie es oben in betreff der *Endvielecke* geschehen ist. Das innere Höhenvieleck spricht die mediane Form der Schädelhöhle am besten aus, das äussere dagegen die mediane Form der äusseren Gestalt des Hirnschädels. Beide Höhenvielecke jedoch verdienen in dieser Hinsicht den Vorzug vor beiden Endvielecken.

g) Das innere *paramediane* Schädelvieleck.

Die Gegenwart von medianen Vorsprüngen an der Innenwand des Hirnschädels, nämlich vorn die Ausbildung der Crista frontalis, hinten

des sagittalen Arms der Eminentia cruciata mit der Protuberantia occipitalis interna, hat die Wirkung, dass der Medianschnitt des Schädels die Schädelhöhle nicht in ihrer grössten sagittalen Ausdehnung treffen kann. Selbst wenn der Schnitt unmittelbar *neben* der Crista herabläuft, so trifft er nicht den tiefsten Punkt der Fossae frontalis, occipitalis, cerebellaris, sondern er trifft nur die breiten Unterlagen der eigentlichen Cristae neben der Mediane. Will man also die Tiefpunkte der drei genannten Gruppen mit dem Schnitt erreichen, so muss die Säge einer Linie folgen, welche beträchtlich weit, 1—2 Zentimeter, hinten weiter als vorn, von der Mediane entfernt ist und noch dazu meist schräg verläuft. Man muss zuvor jene drei Tiefpunkte durch Messung am median durchschnittenen Schädel feststellen und markieren. So kommt ein Paramedianschnitt zustande, welcher auch die Schädelbasis durchzieht und auf der medialen Seite des Knochenrings den Medianschnitt enthält. Ringschnitte dieser Art sind sehr anschaulich und lehrreich; denn sie zeigen auf der einen Seite die beiden Medianbogen, den äusseren und den inneren; auf der andern Seite aber die beiden Paramedianbogen, welche mit jenen unmittelbar verglichen werden können. Man kann auch den Ringschnitt zunächst mit seiner medianen Fläche auf ein Papierblatt auflegen und beide Medianbogen mit dem Bleistift nachfahren. Dann wird der Ring auf die paramediane Schnittfläche gelegt und das Paar der paramedianen Bogen mit dem Stift aufgetragen, auf das gleiche oder auf ein anderes Blatt. Ich bewahre einen solchen Knochenring auf.

Man kann aber auch und wird in der Regel die Anlegung eines paramedianen Schnittes vermeiden, jene drei Tiefpunkte am median durchschnittenen Schädel durch Messung feststellen, am Schädel ihre Lage markieren und auf die mediane Schnittfläche des Schädels sowohl, als auf die Zeichnung dieser Schnittfläche projizieren. Dies ist der einfachere, leichtere und doch vollständig zum Ziel führende Weg. Nicht nur drei Punkte lassen sich so projizieren, sondern ganze Linien, die ab- und aufwärts von ihnen ausgehen, ja ganze Felder, da jene Tiefpunkte meist kleinere oder ansehnlichere Flächen darstellen.

So ist es in Figur 1 gesehen. Man nimmt in ihr drei kleine, etwa 2 mm grosse Kreise wahr, die mit den Zahlen 1, 2 und 3 be-

zeichnet sind. Der erste von ihnen (1) liegt im frontalen Gebiet, zwischen dem äusseren und inneren Medianbogen, 26 mm oberhalb des Typhlon, 3 mm vor dem inneren Medianbogen. Auf diese mediane Fläche ist der kleine Kreis projiziert, denn er liegt nicht median, sondern paramedian, 6 bis 7 mm in lateraler Richtung von der Mediane entfernt.

Der zweite Kreis (2) ist im oberen Occipitalgebiet sichtbar, zwischen Inion und Confluens, 16 bis 17 mm vom Confluens, 21 mm vom Inion entfernt. In der Figur auf die Mediane projiziert, liegt er in Wirklichkeit 15 mm lateral von der Mediane. Wie der erste Kreis den Tiefpunkt, das Endoprosthion, der Fossa frontalis dextra bezeichnet, so der zweite den Tiefpunkt der Fossa occipitalis, das Endoeschaton dieser Schädelhälfte. Der zweite Kreis liegt zugleich 6 mm hinter dem inneren Medianbogen.

Der dritte Kreis (3), den Tiefpunkt der Fossa cerebellaris bezeichnend, befindet sich nicht weit vom zweiten, nämlich 22 mm entfernt. Sein Abstand vom Confluens ist gegen 11 mm, ebenso gross vom Inion. Aber seine Lage ist nicht median, sondern 17 mm von der Mediane entfernt.

Man kann die drei kleinen auf die Medianfläche projizierten Kreise dazu benützen, um von ihren Mittelpunkten aus Linien zu ziehen und an andere Punkte anzuschliessen, z. B. an *pv'*, den Gipfel der inneren Parietalwölbung. Von hier führt eine zweite Linie zum zweiten Kreise (2); eine dritte von hier zum Kreise 3; eine vierte vom Kreise 3 zum Basion; vom Basion zum Typhlon zieht die innere Basallinie als Linie der Verbindung; das Typhlon endlich nimmt als Anschlusslinie die Gerade zum Kreise 1 auf.

Diese sechs Linien setzen ein Vieleck zusammen, welches zwar zur einen Hälfte nur projizierte Punkte zur Grundlage, aber dennoch seine Bedeutung hat. In einer vorausgehenden Arbeit nannte ich dieses Vieleck das *paramediane*.

Gegenwärtig aber habe ich eine Vereinfachung und Verbesserung des Verfahrens vorzuschlagen. Jene drei wichtigen Tiefpunkte und kleinen Kreise benütze ich nicht mehr zur Herstellung eines besonderen Vielecks, sondern lasse sie, ohne von ihnen Linien zu ziehen, einfach

an ihrem projizierten Platz. Wollte man aber von ihnen ausgehende Linien ziehen, so ziehe ich sie zu den nächstgelegenen Punkten des inneren Höhenvielecks hin. So entsteht eine Art vorderer und hinterer Nebenschliessung des inneren Höhenvielecks. Dieses nimmt dadurch drei wichtige Punkte in sich auf, die innerlich zu ihm gehören; andererseits fällt dadurch ein besonderes paramedianes Vieleck weg, wodurch eine Vereinfachung und Verbesserung erreicht ist.

Wenn also von dem Kreise 1 Linien ausgehen sollen, so zieht der eine hinab zum Typhlon ( $t$ ), der andere hinauf zu  $fw'$ , dem Gipfel des inneren Höhenvielecks. So ist es in Fig. 1 geschehen.

Was die beiden hinteren Kreise betrifft, so wird vom Kreise 2 eine Linie aufwärts zu  $ow'$  führen; vom Kreise 3 eine Linie abwärts zum Punkt  $uw'$  (welcher in der Zeichnung fehlt).

Wie weit ist der frontale innere Tiefpunkt, das Endoprosthion, von dem Tiefpunkte der Fossa occipitalis, dem Endoeschaton, entfernt? Die Messung ergibt den Betrag von 175 bis 176 mm, während die Nasion-Inionlinie nur 173, die Typhlon-Confluenslinie nur 149 mm lang ist. Die paramediane Ausnutzung des Raumes zeigt sich also sehr deutlich vollzogen.

Die Linie vom Tiefpunkt der Fossa frontalis zum Tiefpunkt der Fossa cerebellaris hat 166 mm Länge; sie ist im vorliegenden Fall also gegen 10 mm kürzer als die Endoprosthion-Endoeschatonlinie.

## II. Ansicht des Transversalschnittes.

Vor der weiteren Zerlegung des mediandurchschnittenen Schädels mussten *Tiefenmessungen* der beiden Schädelhälften vorgenommen werden. Es ist daher am Platze, zuerst über diese zu berichten.

Sie wurden bewerkstelligt mit einem von mir mit dem Namen Tiefenmesser bezeichneten Werkzeug. Dieses besteht aus einem hölzernen Lineal von quadratischem Querschnitt und aus einer Metallnadel, welche das Lineal in der Mitte senkrecht durchsetzt und in ihr verschoben, aber auch befestigt werden kann. Ist die Metallnadel, von der Form einer gewöhnlichen stählernen Stricknadel, zuvor graduiert worden, um so besser. Aber auch ohne Graduierung der Nadel lässt sich auskommen, indem man einen Millimetermassstab zu Hilfe nimmt.



Zur Messung der Tiefe eines median halbierten Schädels wird dieser mit seiner temporalen Fläche auf eine passende, ihn fest aufnehmende Unterlage gebracht, so dass die mediane Schnittfläche horizontale Lage hat und sich dem Beobachter zuwendet. Nun nimmt man das mit der Metallnadel versehene Lineal, legt es über einer solchen Stelle der Höhle auf, deren Tiefe gemessen werden soll, und schiebt die Nadel vor, bis sie die Wand der Höhle an der gewollten Stelle berührt. Hierauf wird das Lineal abgehoben und an dem Massstab abgelesen, bis zu welcher Länge die Nadel vorgeschoben worden ist; oder die graduierte Nadel zeigt für sich allein an, welche Tiefe ihre abgerundete Spitze erreicht hat.

Als grösste Tiefe der vorliegenden rechten Schädelhälfte ergab sich durch solche Messungen der Betrag von 78 mm. Die tiefste Stelle ist nicht punktförmig klein, sondern stellt ein ovales Feld von etwa 15 auf 10 mm Durchmesser dar, welches sagittale Lage hat und den oberen hinteren Teil der Innenfläche der Squama temporalis und das angrenzende untere Gebiet des Parietale einnimmt.

Die Lage dieses Feldes kann man sich leicht vergegenwärtigen an Taf. III. Die quere Linie 6 zieht einen Zentimeter hoch über das Feld dahin. Denkt man sich hier das Parietale hinweg, beiderseits, so hat man mit hinreichender Genauigkeit den tiefsten Grund der rechten und linken halben Schädelhöhle vor sich. Dieser Stelle lag ehemals ein Teil der oberen Schläfenwindung des Endhirns an.

Näher gegen den Scheitel hin nimmt die Tiefe alsbald ab. Im Gebiet der Innenfläche des Tuber parietale beträgt sie noch 65 mm. Am Endopterion und Endoasterion wurden 62 mm Tiefe gefunden.

Die linke Schädelhälfte verhält sich in bezug auf die Lage der Tiefstelle und ihren Abstand von der Medianebene der rechten so ähnlich, dass es keiner weiteren Auseinandersetzung bedarf.

Als grösste Innenbreite des Schädels erhalten wir daher  $78 + 78 + \frac{1}{2} = 156,5$ . Der Posten von  $\frac{1}{2}$  mm bezieht sich auf den Ausfall an Breite, den die Säge herbeigeführt hat.

Am medianhalbierten Schädel lässt sich auch die grösste sagittale Ausdehnung der Schädelhöhle leicht bestimmen. Es ist dazu ein Messinstrument erforderlich, das ich *Schiebestab* nannte. Dieser besteht im

einfachsten Fall aus zwei parallel aneinander verschiebbaren Metallnadeln, gewöhnlichen Stricknadeln aus Stahl, von etwa 15 mm Länge eine jede. Beide werden in unverschobener Lage an zwei Stellen mit Bindfaden fest aneinander gebunden, wobei sie immer noch verschiebbar bleiben. Die eine der Nadeln kann man graduieren. Bei der Messung werden die Nadeln mit dem einen Ende beispielsweise gegen die Fossa occipitalis gehalten. Das vordere Ende der anderen Nadel aber wird so weit vorgeschoben, bis sie den tiefsten Grund der gleichseitigen Fossa frontalis erreichte. Nun probiert man die grösste Länge aus und markiert mit Feder und Tinte durch einen feinen Strich an der vorgeschobenen Nadel die Stelle, an welcher sie über die hinten aufgesetzte Nadel nach vorn hinausragt. Jetzt wird die vorgeschobene Nadel in hinreichendem Grade zurückgebracht, das Instrument aus der Schädelhöhle herausgehoben, die zurückgebrachte Nadel wieder bis zur Marke vorgeschoben und am Massstab die Ablesung vorgenommen. Ist die eine Nadel graduiert, so vollzieht sich die Ablesung auf noch einfachere Weise.

So wurde verfahren, um die grösste Innenlänge des vorliegenden Schädels kennen zu lernen. Die bezüglichen Ergebnisse sind bereits oben mitgeteilt worden. Die tiefste Stelle der Fossa frontalis dextra und sinistra ist wiederum kein feiner Punkt, sondern ein ansehnliches unregelmässig gestaltetes Feld von 10 bis 15 mm Ausdehnung, in welchem Juga cerebrialia nicht fehlen.

Die tiefste Stelle der Fossa occipitalis ist längsoval, von 12 bis 20 mm Durchmesser; es liegt im unteren medialen Winkel der Fossa occipitalis.

Der tiefste Punkt der Fossa cerebellaris des Occipitale ist gleichfalls ein Feld von ansehnlichem Umfang und rundlicher Form; es liegt im oberen medialen Winkel der Fossa cerebellaris. Das ihr gegenüberliegende frontale Endfeld reicht in das schon erwähnte Endprosthionfeld oben hinein, überragt es aber aufwärts noch um 30 bis 35 mm.

#### *Transversale Eröffnung.*

Nachdem die Messung der grössten inneren Länge und Breite des Schädels vollzogen war, konnte zur transversalen Eröffnung geschritten werden. Zu diesem Zweck wurden an beiden Hälften des median

halbierten Schädels zunächst jene Merkzeichen angebracht, welche dem Sägeblatt die Richtung vorschrieben. Massgebend war die Linie  $z$  der Tafel I, welche die maximale Höhe des Schädels in bezug auf die äussere Basallinie  $nb$  zur Anschauung bringt. Vom Basion ist der untere Merkpunkt 23 mm, vom Bregma der obere Merkpunkt 62 mm entfernt. Oberer und unterer Merkpunkt wurden also an beiden Schädelhälften deutlich kenntlich gemacht und mit Bleistift je die verbindende Linie aufgezeichnet. Jetzt wurden beide Schädelhälften durch Bindfaden fest aneinandergebunden und sodann die Zerlegung ausgeführt. Sie gelang vortrefflich. Die beiden vorderen Stücke, mit Bindfaden fest aneinandergehalten, dienten zur Aufnahme der Zeichnungen.

Der Schnitt lieferte, wie man an Tafel II erkennt, ein schönes querliegendes Oval von gut ausgesprochener Symmetrie. Die ovale Form erfährt am horizontalen Teil der Schläfenschuppe eine Änderung, indem hier wesentlich querliegende Teile an die Stelle der auswärts gewölbten treten. Ja die Unterkiefergelenkstelle mit ihrer aufwärts sehenden Konkavität schlägt sogar etwas in das Gegenteil um. Links und rechts vom Corpus sphenoidale sind Lücken vorhanden. In die rechts gelegene Lücke ragt noch ein Teil der Spitze der Schläfenbeinpyramide hinein ( $p$ ). So war es auch links; doch ist das betreffende Knochenstück nachträglich ausgefallen. Links und rechts vom Corpus sphenoidale ist der Anfangsteil des Sulcus caroticus sichtbar, links auch die Lingula sphenoidalis. Weiter lateral folgt jederseits die starke Verbindung des hinteren Endteiles des grossen Keilbeinflügels mit dem Horizontalteil der Schuppe, in der zackigen Sutura sphenotemporalis ( $st$ ). Die hintere Spitze des grossen Keilbeinflügels entsendet einen kräftig entwickelten, ab-medianwärts ziehenden, jederseits getroffenen inkonstanten Fortsatz, der normal als Ligament auftritt, den Processus pterygospinosus (Civinini) ( $psc$ ). Die Form der rechten Fossa mandibularis unterscheidet sich etwas von der der linken Seite; auch ist links etwas mehr von der Wurzel des Processus zygomaticus ( $pz$ ) vorhanden als rechts; der rechte Schnitt liegt hier einen Millimeter weiter vorn als der linke und bringt dadurch diese Unterschiede hervor.

Die Dicke der Wand der Gelenkstelle ( $fm$ ) fällt sehr auf gegenüber der Dünneheit des aufsteigenden Teiles der Schuppe. Erst in der

Nähe der Schuppenverbindung mit dem Parietale (*ss*) verstärkt sich die Schuppenwand wieder, um bald darauf zugeshärft zu endigen.

Das Parietale der linken Seite ist im überwiegenden Teil seiner Bahn zur Sutura sagittalis (*s*) etwas dicker als das der rechten; dieses aber ist ein wenig stärker gewölbt.

Etwas rechts von der Sutura sagittalis (*s*) befindet sich die mediane Schnittstelle (*y*); ihr liegt die mediane Schnittstelle des Corpus sphenoidale gegenüber und ist durch die Linie *x* bezeichnet.

Vom Clivus sphenoidalis (*cl*) zur Stelle der Sutura sagittalis (*s*) ist die Linie 4 gezogen. Von *cl* bis zu *s* hat diese Median- und Höhenlinie des vorliegenden Schnittes eine Länge von 113 mm; bis zu *s'* aber von 107 mm.

Der von dem Gewölbe umspannte Raum ist (unverkleinert) ein gewaltiger und verhältnismässig dünn die knöcherne Schale.

Verbindet man die äusseren (oberen) Nahränder der Sutura squamosa durch eine Gerade miteinander, wie es in Tafel II durch die Linie 1 geschehen ist, so stehen die Aussenpunkte 159 mm voneinander ab, die Innenpunkte aber 150 mm. So gross ist an dieser Stelle also der quere Durchmesser der Schädelhöhle; es ist noch  $\frac{1}{2}$  mm Schnittverlust beizufügen.

Fünf Millimeter tiefer (Linie 2) liegt die breiteste Stelle des vorliegenden Transversalschnittes, nicht aber des ganzen Schädels. Jene hat 161 mm Aussenbreite (gleich der Breite des Schädels von Immanuel Kant) und 151 mm Innenbreite. Doch ist auch hier der Schnittverlust noch beizuzählen.

Fünfzehn Millimeter tiefer als die Linie 2 liegt die Linie 3. Sie liegt da, wo die Schuppe bereits sich zu verdünnen begonnen hat. Die Aussenbreite beträgt hier 153, die Innenbreite  $150 + \frac{1}{2}$  mm. In der Höhe der Linie 3, aber einen Zentimeter weiter hinten, als dieser Transversalschnitt liegt, befindet sich die Stelle der grössten Innenbreite, das Endo-Euryon des Schädels, mit 156,5 mm, durch ein nach der Tiefenmessung mit Bleistift gezeichnetes Kreuz bezeichnet.

Nach diesem Überblick auf die Eigentümlichkeiten des Transversalschnittes wenden wir uns zur Betrachtung der an ihm zu konstruierenden Vielecke.

### 1. Das äussere transversale Endvieleck. Tafel II.

Das äussere Endvieleck des Höhen-Transversalschnittes hat folgende Seiten:

eine linke und rechte parietale Seite, von der Sutura sagittalis ( $s$ ) zur Sutura squamosa ( $ss$ );

eine linke und rechte temporale Seite, von der Sutura squamosa ( $ss$ ) zur Sutura sphe-no-temporalis ( $st$ ), endlich

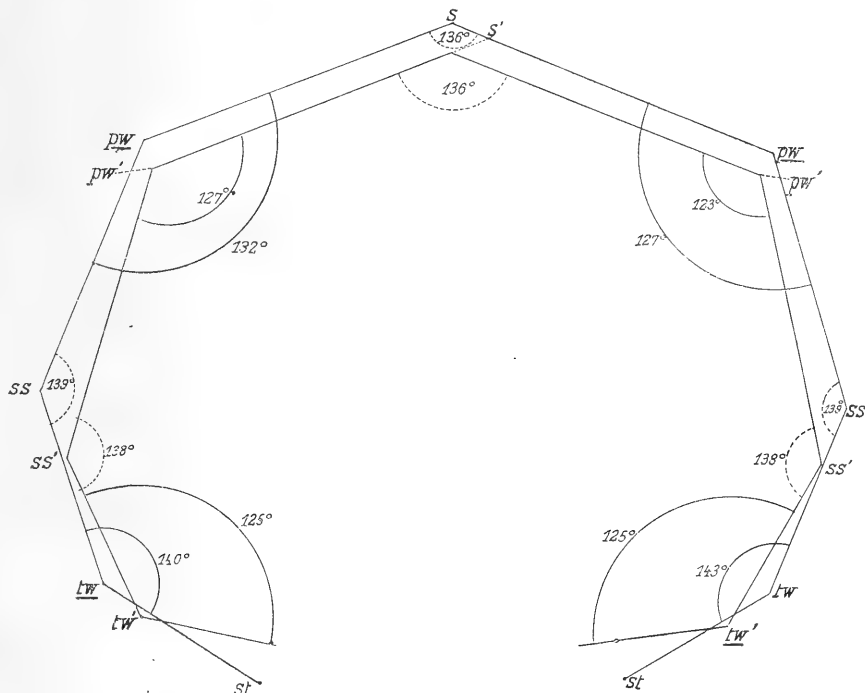


Fig. 2.

Transversales Vieleck des Aussen- und Innenbogens des Schädels der Tafel II. Darstellung der äusseren und inneren Krümmungs- und Endwinkel.  $s$  = Sutura sagittalis der Ossa parietalia;  $pw$  = Gipfel der parietalen Wölbung;  $ss$  = Sutura squamosa;  $tw$  = temporale Wölbung;  $st$  = Sutura sphe-notemporalis.

eine unpaare basale Verbindungs- oder Schlussseite der beiden symmetrischen Hälften, von querer Bahn, von der Sutura sphe-notemporalis der einen zu der der andern Seite ( $st$  zu  $st$ ).

a) Seitenlängen, Bogenlängen, Krümmungsindices.

Die parietale Seite, von  $s$  zu  $ss$ , hat links und rechts eine Länge von 109 mm; die zugehörige Bogenlänge ist links 122, rechts 123 mm lang;

der Krümmungsindex des Bogens  $s\ ss$ , oder der Aussenwand des Parietale, ist hiernach links 89,3, rechts 88,6.

Die temporale Seite, von  $ss$  zu  $st$  reichend, ist links 72, rechts 71 mm lang; der zugehörige Bogen hat links 88, rechts gegen 75 mm Länge; doch lässt sich die Länge des rechten Bogens nur unsicher abmessen.

Der Krümmungsindex für den linken Temporalbogen ist daher 81,8.

b) *Abstände der Bogen von den Seiten.*

Der parietale Bogen hat links einen Abstand von 23, rechts einen Abstand von 25 mm von der zugehörigen Seite.

Der temporale Bogen hat links einen Abstand von 13 mm; rechts beträgt der Abstand gegen 12 mm.

c) *Krümmungswinkel der Bogen.*

Die hierher gehörigen Krümmungswinkel liegen links und rechts bei  $pw$  und  $tw$ , d. i. in der Gegend der Bogengipfel der Aussenfläche des Parietale und des Temporale.

Ihrer und der Endwinkel Darstellung ist Textfigur 2 gewidmet.

Der äussere Krümmungswinkel des in transversaler Richtung durchschnittenen *Parietale*, bei  $pw$  in Figur 2, hat links  $132^\circ$ , rechts  $127^\circ$ .

Der Krümmungswinkel des median durchschnittenen Parietale betrug (s. oben)  $135^\circ$ .

Der äussere Krümmungswinkel der Squama temporalis hat links  $140^\circ$ , rechts  $143^\circ$ .

d) *Endwinkel.*

Die Endwinkel haben ihre Lage an den Knochenenden, beziehen sich also auf die Bogen von zwei Nachbarknochen und sind in Figur 2 bei  $s$  und  $ss$  dargestellt.

Der äussere Endwinkel an der Sutura sagittalis hat  $136^\circ$ ;

der äussere Endwinkel an der Sutura squamosa hat links und rechts  $139^\circ$ .

e) *Die eigenen Winkel des äusseren transversalen Endvielecks.*

Sie sind in Tafel II dargestellt und liegen bei  $s$ , bei  $ss$  und bei  $st$ , d. i. in der Gegend der Nähte, wie die Endwinkel, sind jedoch anderer Art.

Der *obere* jener Winkel, bei *s*, von den Seiten *s ss* eingefasst, hat den Wert von  $94^{\circ}$ ;

der *laterale*, bei *ss*, von den Seiten *s ss* und *ss st* begrenzt, hat links und rechts  $95^{\circ}$ ;

der *untere*, bei *st*, von den Seiten *st ss* und *st st* eingeschlossen, hat links  $126^{\circ}$ , rechts  $128^{\circ}$ .

f) *Form* des äusseren transversalen Endvielecks.

Das äussere transversale Endvieleck ist ein unregelmässiges Fünfeck von symmetrischer Gestalt, indem es durch die Mediane in zwei symmetrische Hälften geteilt wird. Durch die vorhandene Symmetrie, welche freilich keine vollkommene ist, zum Teil infolge der Schnittführung, zum Teil infolge der Gestalt des Schädels, unterscheidet sich das transversale vom medianen Vieleck.

g) *Summe der Seitenlängen.*

Die Summanden sind folgende: 109, 72; 72; 109, 71.

Summe der Seitenlängen des transversalen äusseren Endvielecks = 433.

h) *Summe der Bogenlängen.*

Die Summanden sind folgende: 122, 80; 123, gegen 75. Nur die drei ersten Posten können daher summiert werden;

Summe der drei ersten Posten = 325.

Summe der drei entsprechenden Seitenlängen 109, 72, 109 = 290.

Unterschied zwischen den Summen der drei Bogen- und drei Seitenlängen:  $325 - 290 = 35$  mm.

Summe der zwei ersten Posten, d. i. jener, die der linken Seite des Schädels angehören,  $122 + 80 = 202$ .

Summe der zwei entsprechenden Seitenlängen 109, 72 = 181;

Unterschied zwischen den Summen der zwei Bogen- und zwei Seitenlängen der linken Schädelhälfte:  $202 - 181 = 21$  mm.

## 2. Das innere transversale Endvieleck. Tafel 2.

a) *Seitenlängen, Bogenlängen, Krümmungsindices.*

Länge der linken parietalen Seite, von *s'* zu *ss'*, = 110 mm;

zugehörige Bogenlänge = 126 mm;

Krümmungsindex des Innenbogens = 87,3 (des Aussenbogens = 89,3).

Länge der linken temporalen Seite, von  $ss'$  zu  $st'$ , = 56;

zugehörige Bogenlänge = 62;

Krümmungsindex des Innenbogens = 90,3 (des Aussenbogens = 81,8).

Länge der rechten parietalen Seite, von  $s'$  zu  $ss'$ , = 110 mm;

zugehörige Bogenlänge = 127;

Krümmungsindex des Innenbogens = 86,6 (des Aussenbogens = 88,6).

Länge der rechten temporalen Seite, von  $ss'$  zu  $st'$ , = 55;

zugehörige Bogenlänge gegen 60.

b) *Abstände* der Bogen von den Seiten.

Der parietale Innenbogen der linken Schädelhälfte steht von seiner Seite 27 mm ab;

der parietale Innenbogen der rechten Seite hat 30 mm Abstand;

der temporale Innenbogen steht linkerseits 13 mm, rechterseits gegen 10 mm ab.

c) *Krümmungswinkel*.

Die Krümmungswinkel der Innenbogen sind in Textfigur 2 bei  $pw'$  und  $tw'$ , d. i. an den Gipfeln der Bogen, dargestellt.

Der innere parietale Krümmungswinkel der linken Seite, bei  $pw'$ , hat  $127^\circ$  (der äussere =  $132^\circ$ );

der innere parietale Krümmungswinkel der rechten Seite hat  $123^\circ$  (der äussere =  $127^\circ$ );

der innere temporale Krümmungswinkel der linken Seite, bei  $tw'$ , hat  $125^\circ$  (der äussere =  $140^\circ$ );

der innere temporale Krümmungswinkel der rechten Seite hat  $125^\circ$  (der äussere  $143^\circ$ ).

d) *Endwinkel*.

Die Endwinkel der inneren Bogen sind in Textfigur 2 bei  $s'$  und bei  $ss'$  dargestellt; sie beziehen sich auf die Nahtstellen zwischen Nachbar Knochen.

Der *obere* Endwinkel, bei  $s'$ , hat den Wert von  $136^\circ$ ;

der *laterale* Endwinkel der linken Seite hat einen Bogen von  $138^\circ$ ; ebenso gross ist der laterale Endwinkel rechterseits.

e) Die *eigenen Winkel* des inneren transversalen Endvielecks.

Sie sind in Tafel II sichtbar an den Stellen  $s$ ,  $ss$  und  $st$  beider Hälften.



Der *obere* dieser Winkel, bei  $s'$ , von den Seiten  $s' ss'$  beider Hälften des Schädels begrenzt, hat einen Bogen von  $86^\circ$  (der zugehörige Aussenwinkel =  $94^\circ$ ).

Der laterale Winkel, bei  $ss'$ , zwischen den Seiten  $ss' s'$  und  $ss' st'$ , hat auf der linken Schädelhälfte  $89^\circ$ , auf der rechten  $90^\circ$  (die bezüglichen äusseren Winkel messen  $95^\circ$  und  $95^\circ$ ).

Der untere Winkel, bei  $st'$ , von der Linien  $st' ss'$  und  $st' st'$  begrenzt, hat auf der linken Schädelhälfte  $138^\circ$ , auf der rechten  $137^\circ$  (die bezüglichen äusseren Winkel messen  $126^\circ$  und  $128^\circ$ ).

f) *Form* des inneren transversalen Endvielecks.

Ein unregelmässiges, aber symmetrisches Fünfeck, wie das entsprechende äussere, ist das innere transversale Endvieleck doch keine einfache Verkleinerung des grösseren äusseren. Ist doch die innere parietale Seite  $s' ss'$  um 1 mm länger als die entsprechende Aussen-seite; tritt doch der innere laterale Winkel, bei  $ss'$  an beiden Schädelhälfen über das äussere Vieleck hinaus!

g) *Summe der inneren Seitenlängen.*

Die Summanden sind folgende: 110, 56; 68; 110, 55.

Summe der Seitenlängen des inneren transversalen Endvielecks = 399.

Summe der Seitenlängen des äusseren transversalen Endvielecks = 433.

Unterschied beider Summen = 34 mm.

h) *Summe der inneren Bogenlängen.*

Die Summanden sind folgende: 126, 62; 127, gegen 60.

Summe der drei ersten Posten 126, 62, 127 = 315.

Summe der entsprechenden inneren Seitenlängen 110, 56; 110 = 276.

Unterschied beider Summen = 39 mm.

Summe der beiden ersten Posten 126, 62 = 188.

Summe der zwei entsprechenden inneren Seitenlängen 110, 56 = 166.

Unterschied beider Summen = 22 mm.

22 mm beträgt hiernach der Unterschied zwischen den Summen der inneren Bogenlängen und inneren Seitenlängen der linken Seite.

Der Unterschied der entsprechenden beiden *äusseren* Summen beträgt 21 mm.

### 3. Das äussere transversale Höhenvieleck. Tafel 2.

Das Höhenvieleck sucht mit seinen Ecken die Höhen der Gewölbeknochen in den verschiedenen Schädeldurchschnitten auf und schmiegt sich daher mit seinen Seiten den flacheren Stellen des Gewölbes näher an. Aus diesem Grunde wurde ihm oben bei der Betrachtung des medianen Schädelschnittes ein Vorzug gegenüber dem Endvieleck eingeräumt. Auch hier, im transversalen Schädelschnitt, wird ihm ein solcher Vorzug zukommen.

Die Seiten des Höhenvielecks kreuzen die Seiten des Endvielecks unter bestimmten Winkeln, wie es schon am Medianschnitt gesehen worden ist und am Transversalschnitt nicht fehlen kann. Der Übersichtlichkeit wegen ist auch hier das Höhenvieleck mit gestrichelten, das Endvieleck mit ausgezogenen Linien dargestellt. Das Wölbungsvieleck wird am Transversalschnitt zu einem unvollkommenen Rechteck von symmetrischer Form; denn die Mediane teilt es in zwei symmetrische Hälften, die wiederum Rechtecken nahe kommen.

Die vier Seiten des äusseren Höhenvielecks sind folgende: die obere, die beiden lateralen und die untere.

#### a) Seitenlängen, Bogenlängen, Krümmungsindices.

Die *obere* oder parietale Seite, von *pw* der Tafel II zu *pw* der anderen Seite sich erstreckend, hat eine Länge von 124 mm;

die dazu gehörige Bogenlänge = 136 mm;

Krümmungsindex dieses Bogens = 91,1.

Die *laterale* oder temporale Seite der linken Schädelhälfte, von *pw* zu *tw* reichend, ist 89 mm lang;

die dazu gehörige Bogenlänge = 97 mm;

Krümmungsindex des linken Bogens = 91,7.

Die laterale oder temporale Seite der rechten Schädelhälfte, von *pw* zu *tw* ziehend, ist 87 mm lang;

die zugehörige Bogenlänge = 95 mm;

Krümmungsindex des rechten Bogens = 91,5.

Die vier Krümmungsindices des äusseren transversalen *Endvielecks* betragen der Reihe nach: 89,3; 88,6; 81,8 (81,8);

die drei Krümmungsindices des äusseren *Höhenvielecks* geben dagegen folgende Reihe: 91,1; 91,7; 91,5.

Hierbei ist zu beachten, dass in bezug auf das Höhengvieleck ein Stück Bogen und zugehöriger Seite, jederseits von *tw* bis *st* reichend, ausser Rechnung verbleibt.

b) *Abstand* der Bogen von den Seiten. Tafel II.

Der Bogen *pw s pw* hat von der zugehörigen Seite *pw pw* einen Abstand von 24 mm;

der Bogen *pw tw* hat von der zugehörigen Seite *pw tw* an der linken Schädelhälfte einen Abstand von 16 mm; an der rechten Schädelhälfte ist der Abstand der gleiche.

c) *Eigene Winkel* des transversalen äusseren Höhengvielecks.

Es sind vier eigene Winkel vorhanden, bei *pw* der rechten und linken Hälfte, bei *tw* der rechten und linken Hälfte.

Der Winkel bei *pw*, von den Seiten *pw pw* und *pw tw* eingeschlossen, hat den Betrag von  $93^{\circ}$  auf der linken, von  $91^{\circ}$  auf der rechten Schädelhälfte.

Der Winkel bei *tw*, von den Seiten *tw pw* und *tw tw* begrenzt, hat einen Bogenwert von  $88^{\circ}$  auf der linken, von  $90^{\circ}$  auf der rechten Schädelhälfte.

d) *Form*.

Dass dem äusseren transversalen Höhengvieleck eine trapezoide, jedoch einem Rechteck sich nähernde Gestalt zukomme, wurde oben bereits erwähnt; ebenso, was daraus hervorgeht, dass es durch eine unvollkommene Symmetrie ausgezeichnet sei.

e) *Summe der Seitenlängen*.

Die Seitenlängen des äusseren transversalen Höhengvielecks sind folgende: 124, 89, 87, 131.

Summe der Seitenlängen = 431.

f) *Summe der Bogenlängen*.

Die Bogenlängen des äusseren transversalen Höhengvielecks sind: 136, 97; 95, 131.

Summe der Bogenlängen = 459.

Unterschied der Summen der Bogenlängen und Seitenlängen des äusseren transversalen *Höhenvielecks* =  $459 - 431 = 28$  mm.

Der Unterschied der Summen der Bogenlängen und Seitenlängen des äusseren transversalen *Endvielecks* =  $472 - 433 = 44$  mm. Hier-

bei ist zu beachten, dass die temporale Bogenlänge des Endvielecks auf der rechten Seite ebenso hoch angesetzt wurde wie links, nämlich mit 80 mm. Tafel II.

Der Unterschied der Summen der Bogenlängen und Seitenlängen ist beim Höhenvieleck also viel kleiner als beim Endvieleck, indem er bei jenem nur 28, bei diesem aber 44 mm beträgt. Das Höhenvieleck liegt mit seinen Seiten den flachen Knochenwölbungen näher an und ist daher eher ein kurzgefasster geometrischer Ausdruck der Knochenform als das Endvieleck.

#### 4. Das innere transversale Höhenvieleck.

Die Ecken dieses Vielecks liegen in der Tafel II bei  $pw'$  jeder Schädelhälfte, und bei  $tw'$ . Seine vier Seiten sind eine obere oder parietale, eine rechte und linke laterale oder temporale, eine untere oder basale.

a) *Seitenlängen, Bogenlängen, Krümmungsindices.*

Die *obere* Seite, von  $pw'$  zu  $pw'$  (Tafel II) ziehend, hat eine Länge von 120 mm;

zugehörige Bogenlänge = 130 mm;

Krümmungsindex = 92,3.

Die *linke laterale* oder temporale Seite, von  $pw'$  zu  $tw'$  ziehend, ist 89 mm lang;

zugehörige Bogenlänge = 98 mm;

Krümmungsindex = 90,8.

Die *rechte laterale* oder temporale Seite ist 91 mm lang;

zugehörige Bogenlänge = 99 mm;

Krümmungsindex = 91,9.

Die *untere* Seite, von  $tw'$  zu  $tw'$ , ist 117 mm lang.

b) *Abstand* der Bogen von den Seiten.

Die obere Seite,  $pw' pw'$  (Tafel II), steht von ihrem Bogen 23 mm ab; die linke laterale Seite,  $pw' tw'$ , hat von ihrem Bogen 16 mm Abstand; ebenso grossen die rechte Seite vom rechten Bogen.

c) *Eigene Winkel* des inneren transversalen Höhenvielecks.

Diese Winkel liegen in Figur 3 bei  $pw'$  und bei  $tw'$  jeder Schädelhälfte.

Der Winkel bei  $pw'$  hat linkerseits den Wert von  $91^\circ$ ; rechterseits beträgt er  $87^\circ$ ;

der Winkel bei  $tw'$  hat links  $89^\circ$ , rechts  $92^\circ$ .

d) *Summe der Seitenlängen* des inneren transversalen Höhenvielecks.

Die Seitenlängen dieses Vielecks sind folgende: 120, 89, 91, 117.  
Summe der Seitenlängen = 417.

e) *Summe der Bogenlängen.*

Die Bogenlängen des inneren transversalen Höhenvielecks sind: 130, 98, 99; dazu die Länge der basalen Seite = 117 mm.

Summe der Bogenlängen = 444.

Unterschied der Summen der Bogenlängen und Seitenlängen =  $444 - 417 = 27$  mm.

Am äusseren Höhenvieleck betrug dieser Unterschied = 28 mm.

Am inneren transversalen *Endvieleck* betrug der Unterschied der Bogen- und Seitenlängensummen =  $443 - 399 = 44$  mm.

Auch hieraus ergibt sich wieder, dass das innere Höhenvieleck der Form des Knochens näher steht, als das entsprechende innere Endvieleck; denn bei diesem beträgt der Unterschied der Summen der Bogen und Seiten viel, nämlich 44 mm; bei jenem weniger, nämlich 27 mm.

f) *Form.*

Die Form des inneren Höhenvielecks hat zwar grosse Verwandtschaft mit dem äusseren Höhenvieleck, ist aber kein verkleinertes Abbild dieses. Beide sind Trapezoide und würden Trapeze sein bei vollkommen symmetrischer Ausbildung des Schädels und vollkommener Schnittführung. Im vorliegenden Fall tritt uns die Symmetrie nur als unvollkommen entgegen.

Auffallenderweise tritt die untere Seite des inneren Vielecks über die untere Seite des äusseren um 6 mm nach unten hinaus; doch wird dieses Verhalten durch die Eigentümlichkeiten der Temporal- und Basalgegend leicht erklärt.

Das innere Vieleck macht sich geltend als Vertreter des Innenbogens, das äussere als Vertreter des Aussenbogens des transversalen Schädelchnittes.

### III. Horizontale Eröffnung.

Der soeben betrachtete transversale Schädelschnitt war nicht an beliebiger Stelle und nicht in beiläufiger Orientierung angelegt, sondern er war in doppelter Weise bestimmt. Denn er verlief senkrecht zur äusseren Basallinie und durchschnitt zugleich den höchsten Punkt des Schädels, den höchsten in bezug auf jene äussere Basallinie. Einen derart bestimmten Schnitt gibt es, wenn er symmetrische Bahn einhält, nur einen einzigen am Schädel, ebenso wie es nur eine Mediane gibt. Dieser transversale Schnitt durchsetzte auch die grösste Scheiteltiefe, das Endohypsēlon. Scheiteltiefe ist nur ein anderes Wort für die Bezeichnung der inneren grössten Höhe. Innere und äussere grösste Höhe, Endo- und Ektohypselon fallen in die gleiche Höhenlinie. Die Punkte der grössten *Breite* des Schädels durchsetzte der Transversalschnitt dagegen nicht, obwohl er nicht weit davon sich entfernt. Denn die Punkte der grössten Innenbreite, die Endoeuryen, liegen nur einen Zentimeter hinter dem Durchgang des Transversalschnittes. Wäre es vielleicht besser gewesen, den Transversalschnitt so zu orientieren, dass er zugleich die grösste Höhe und grösste Breite durchsetzte? Die Möglichkeit lag vor, ein solcher Schnitt ist ausführbar. Aber er wäre alsdann schräg zur äusseren Basallinie verlaufen, nicht mehr senkrecht. Immerhin muss man den Gesichtspunkt festhalten, dass ein beiläufig transversaler Schnitt zugleich die grösste Höhe und Breite eines Schädels zu treffen vermag. Oder, wenn man einen solchen Schnitt nicht auszuführen gedachte, war es vielleicht besser, einen Zentimeter hinter dem ersten ausgeführten Transversalschnitt einen *zweiten* Transversalschnitt anzulegen, welcher alsdann die grösste Breite in sich aufnahm, wie der erste die grösste Höhe? Auch diesen Plan muss man im Auge behalten.

Nachdem nun der Transversalschnitt der ersten Art untersucht worden war, musste an die *horizontale* Zerlegung des Schädels gedacht werden.

Von welcher Stelle aus, und in welcher Orientierung sollte die horizontale Zerlegung vorgenommen werden? Es lag die Wahl zwischen zwei Ebenen vor. Die eine konnte die tiefsten Punkte der Fossae

frontales und der Fossae occipitales in sich aufnehmen. Die andere dagegen schnitt die tiefsten Punkte der Fossae frontales und zugleich die Punkte der grössten inneren Schädelbreite. In welcher Neigung die eine oder die andere Ebene zur äusseren (oder inneren) Basallinie sich befände, konnte dann durch Messung festgestellt werden.

Ich entschied mich dafür, die horizontale Eröffnung nach dem zuerst genannten Plan vorzunehmen, d. h. die tiefsten Punkte der Fossae frontales und occipitales vom Horizontalschnitt durchschneiden zu lassen. Diese Ebene nimmt einheitliche Punkte in sich auf, durchsetzt also die Punkte der grössten sagittalen Ausdehnung des Schädelraumes, das Endoprosthion und Endoeschaton, die grösste sagittale Tiefe des Schädels, an einem gut symmetrisch gebauten Schädel in beiden Schädelhälften.

Hiernach wurde verfahren; die Figuren 5 und 6 sind nach diesem Horizontalschnitt gezeichnet.

Um den bereits median und transversal zerlegten Schädel noch ohne Schwierigkeit horizontal durchschneiden zu können, wurden die medianen und transversalen Schnittflächen alle fest aufeinandergeleimt, so dass wieder ein ganzer Schädel vorlag. Vor der Aufeinanderleimung der beiden Medianhälften sind jedoch die erforderlichen vorderen und hinteren Merkpunkte auf die Aussenfläche des Schädels aufgezeichnet und durch eine symmetrisch ziehende Horizontallinie mit Bleistift untereinander verbunden worden. Nach dieser Linie richtete sich die Sägeföhrung; der Schnitt gelang vortreflich und zeigte sofort die beiden Endoprosthia und Endoeschata in schönster Weise getroffen. Die beiden Endoeuryen, die Punkte der grössten Innenbreite dagegen sind nicht getroffen. Man bemerkt das Kreuz, das sie bezeichnet, einen Zentimeter unterhalb der Bahn des Horizontalschnittes. Die Endoeuryen liegen zugleich einen Zentimeter hinter dem Durchgang der transversalen Schnittlinie, wie schon oben angegeben worden ist.

In welchem Winkel durchschneidet die horizontale Schnittlinie die transversale? Die Durchschneidung ist keine senkrechte, sondern es neigt sich das obere Ende des Transversalschnittes etwas nach hinten, das untere nach vorn. Der Winkel, in welchem das geschieht, beträgt  $10^{\circ}$ . Beistehende Figur erläutert das Verhalten der zwei

Schnittrichtungen. Das oberhalb der Horizontalen liegende Schädeldach zeigt also vor der transversalen Schnittlinie einen stumpfen Winkel von  $100^\circ$ , hinter der transversalen einen spitzen Winkel von  $85^\circ$ . Umgekehrt ist es mit dem unter der horizontalen Schnittlinie befindlichen basalen Schädelteil.

In welchem Winkel steht die Bahn des Horizontalschnittes zur äusseren Basallinie ( $n b$  der Tafel I)? Der Horizontalschnitt wurde geführt 33 mm oberhalb des Nasion, 63 mm oberhalb des Opisthion. Trägt man diese Punkte auf die Figur des Medianschnittes auf, so

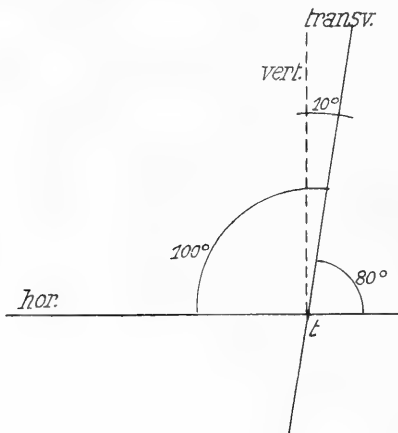


Fig. 3.

Neigung des transversalen (frontalen) Schädelchnittes zum horizontalen.  
*vert.* = Vertikale; *t* = Mittelpunkt oder Kreuzungsstelle der Schnittrichtungen.

wir bloss von *c* aus eine zur Transversalen senkrechte Linie zu ziehen. Diese aber muss zur Horizontalen eine Neigung von  $10^\circ$  haben. Und zwar ist in Wirklichkeit dieser Winkel nach hinten offen, das hintere Ende der Basallinie neigt sich abwärts von der Horizontalen.

In der Tafel III des Horizontalschnittes ist eine Menge von auffallendem Stoff enthalten. Zunächst überrascht (am unverkleinerten Bild) die Weite des umschlossenen Raums und die verhältnismässige Dünne des umschliessenden Knochenrings. Die temporo-parietale Ausbiegung des wohlgeformten Ovals ist kräftig ausgesprochen. Die Symmetrie ist im wesentlichen gut entwickelt.

erhält man die Bahnlinie des Horizontalschnittes. So ist es in der beistehenden Figur 4 geschehen.  $n b$  ist die äussere Basallinie,  $h h$  die Linie des Horizontalschnittes. Der Winkel, in welchem die Ebene des Horizontalschnittes zur Basallinie geneigt ist, beträgt hier nach  $10^\circ$ .

Das gleiche Ergebnis gewinnt man auch aus der Betrachtung der dritten Textfigur. Denn es ist bereits bekannt, dass die transversale Schnittbahn senkrecht auf der Basallinie steht. Ist dies aber in Textfigur 3 der Fall, so brauchen



Die Aussenmediane, vom Frontalpol ( $fp$ ) zum Occipitalpol ( $op$ ) ziehend, hat eine Länge von 185 mm; die Innenmediane, von der Höhe der Crista frontalis interna ( $cf$ ) zur Höhe der gegenüberliegenden Crista occipitalis (interna superior) gezogen, ist dagegen nur 165 mm lang. Mit diesem Namen sei hier der hintere innere Vorsprung bezeichnet, welcher dem oberen Arm der Eminentia cruciata der Squama occipitalis entspricht, 18 mm oberhalb der Protuberantia occipitalis interna und rechts von der Mediane gelegen ist. Links und rechts an den Flanken des Vorsprungs sind die Furchen zu erkennen, welche

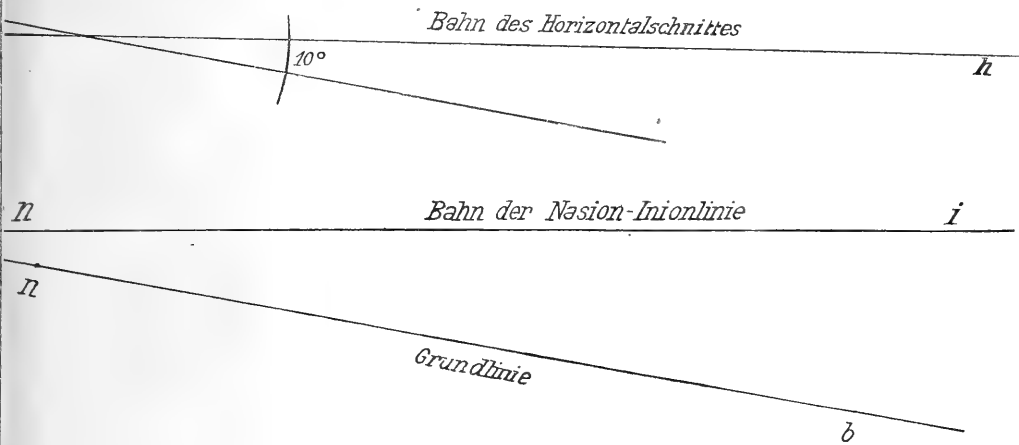


Fig. 4.

Neigung des horizontalen Schädelchnittes zur Grundlinie ( $ab$ ) und zur Nasion-Inionlinie ( $ni$ ).

die Sinus venosi aufnehmen ( $sv$  und  $sv'$ ). Der Unterschied in der Länge der Aussen- und Innenmediane, hier 20 mm, weist bereits darauf hin, dass die Innenmediane nicht der Ausdruck der grössten Länge der Schädelhöhle sein kann.

Der gezeichneten Mediane entspricht auch die Linie des früher geführten Medianschnittes. Von ihm und der Medianlinie weicht die Crista frontalis mit ihrem Gipfel ab, jedoch nach links, während die hintere Crista mit ihrer Höhe nach rechts abweicht. Wollte man die Höhen beider Cristae miteinander verbinden, wozu die Zeichnung einladet, so würde man eine schräge Linie, aber nicht die Mediane erhalten.

Links und rechts von der Crista frontalis (*cf*) sind die vordersten Punkte der Schädelhöhle sichtbar gemacht und mit dem Namen Endoprosthion bezeichnet (*e pr*). Die Linien 4 und 4' — beide sind in der Mediangegend voneinander getrennt, die rechte liegt ein wenig weiter hinten — haben die Bedeutung von Tangentiallinien der vordersten Teile beider Innenbogenhälften und stehen daher senkrecht zur Mediane. Der linke Tiefpunkt *e pr* ist von der Mediane etwas weiter entfernt als der rechte, nämlich 9 gegen nahezu 7 mm. Die gegenseitige Entfernung beider beträgt daher gegen 16 mm. Ihre Entfernung, ihr gerader Abstand von der Höhe der Crista ist 5—6 mm.

Was die hinteren Tiefpunkte, die beiden Endoeschata der Occipitalgruben betrifft, so sind sie zur Seite der betreffenden Venenfurchen (*sv*) gelegen und bei *ee* sichtbar. Ihre gegenseitige Entfernung ist 32 mm, hier gerade das Doppelte der gegenseitigen Entfernung der vorderen Tiefpunkte. Der linke hintere Tiefpunkt entfernt sich ein wenig weiter von der Mediane als der rechte; so verhält es sich auch vorn. Der rechte Tiefpunkt liegt im occipitalen und im frontalen Gebiet nicht allein etwas weiter median, sondern zugleich auch etwas weiter hinten. Daher rührt es, dass der gerade Abstand je der gleichseitigen vorderen und hinteren Tiefpunkte nahezu der gleiche ist, nämlich 175 mm. Die innere Mediane aber betrug 165 mm. Im vorliegenden Fall ist übrigens die Crista frontalis nur ein kleiner Vorsprung. Mir sind Schädel bekannt, an welchen sie gegen 25 mm weit nach innen ragt. Bezüglich der Lagebestimmung der Tiefpunkte darf ich ferner die Bemerkung nicht unterdrücken, dass eine punktförmige Feststellung nur an Schnitten und an nach diesen gefertigten Zeichnungen erreicht werden kann. Mit dem Tiefenmesser und Schiebestab sind immer nur kleinere oder grössere Tiefflächen, nicht feine Punkte festzustellen.

Während die Aussenmediane 185, die Innenmediane 165, die grössten sagittalen Innendurchmesser 175 mm lang sind, hat die grösste Aussenbreite des vorliegenden Horizontalschnittes 160, die grösste Innenbreite 150 mm Ausdehnung. Die Linie 6, 83 mm vor dem Occipitalpol, 102 mm hinter dem Frontalpol des Schnittes gelegen, weist hierauf hin.

Die Linie 6 jedoch, die grösste Schnittbreite anzeigend, liegt nicht zugleich an der Stelle der grössten Schädelbreite. Diese hat vielmehr ihren Platz einen Zentimeter tiefer, als die Ebene des Papierses und der Zeichnung, liegt aber ziemlich genau in der gleichen Frontalebene wie die Linie 6.

Fasst man die Schädelwand an der Stelle jederseits ins Auge, wo sie von der Linie 6 durchzogen wird, so braucht man nur den parietalen Anteil der Wand hinwegzunehmen und den temporalen allein bestehen zu lassen, um der Wirklichkeit entsprechende Verhältnisse hervorzubringen. Denn in der Tat hat das Parietale mit seinem Margo squamosus schon etwas oberhalb der Stelle grösster Breite aufgehört. Hier, zwischen den Endoëuria beider Schädelhälften, stossen wir auf eine grösste Breite von 156 mm. Den gleichen Betrag zeigt der Massstab, wenn die Ausdehnung der Linie 6 zwischen den *Innenrändern der Schläfenschuppe* gemessen wird.

Die queren Linien 5 und 7 beziehen sich auf die Schnittstellen der Sutura coronalis (*sc*) und der Sutura lambdoidea (*sl*). Jene zeigt eine Aussenbreite von 130, eine Innenbreite von 121 mm; die Linie 7 dagegen, der Lambdanaht angehörig, zeigt 108 mm Aussenbreite, 98 mm Innenbreite.

Welches aber ist die Bedeutung der queren Linie 9, die in einem Zentimeter Entfernung vor der Linie 6, der Linie der grössten Breite, vorüberzieht? Die Linie, an den Stellen der Knochendurchsetzung mit *tr* bezeichnet, entspricht der Bahn, welche der oben betrachtete *Transversalschnitt* am Schädel nimmt. An den Stellen von *tr* also ist die Knochenwand quer durchsägt und nachträglich wieder zusammengeleimt worden. Man bemerkt bei dieser Gelegenheit, dass der Transversalschnitt den Schädel ziemlich genau in eine vordere oder frontale, und in eine hintere oder occipitale Hälfte zerlegt hat.

Was die *Nahtstellen* des Horizontalschnittes betrifft, die sich jederseits bei *sc* und *sl* befinden, dort der Durchschnitt der Sutura coronalis, hier der Sutura lambdoidea, so ist deren Lage eine annähernd symmetrische, wenn man die Ausbiegungen der Naht am Schädel selbst in Berücksichtigung zieht. Besondere Schwierigkeiten kann in dieser Hinsicht die Sutura lambdoidea machen, um so mehr,

wenn Nahtknochen in Frage kommen. Aber auch ohne diese können Zickzackbiegungen dieser Naht so sehr den Horizontalschnitt beeinflussen, dass es schwer ist, hier die richtige Grenze zu finden. Strenges Einhalten der Hauptnahtfurchen des Schnittes allein würde Zufalls- oder Nebenassymmetrien vor das Auge bringen, während in der ganzen Richtung der Naht, im grossen also, die Symmetrie dennoch vorhanden ist oder doch überwiegt.

Im occipitalen Gebiet bedarf die Linie 8 und 8' noch einer kurzen Erwähnung. Wie vorn die Linien 4 und 4', so sind hinten die Linien 8 und 8' zur Mediane senkrecht stehende Tangentialen, welche den äussersten Rand des Innenbogens jeder Schädelhälfte berühren. —

Nunmehr haben wir unsere Aufmerksamkeit den Vielecken zuzuwenden, welche dieser Horizontalschnitt herzustellen gestattet.

### 1. Das äussere horizontale Endvieleck. Tafel 3.

#### a) Die Seiten des Vielecks.

Es kann zweifelhaft sein, ob es besser sei, einfach die linke und die rechte Schnittstelle der Sutura coronalis (*sc*, *sc*) durch gerade Linien miteinander zu verbinden und so die quere Linie 5 zu gewinnen, welche in grossem Abstand vom Stirnpol vorüberzieht; oder ob der Frontalpol in die Linienführung aufzunehmen sei, wie es bei Gegenwart einer persistierenden Stirnnaht zu geschehen hätte. Die beiden Linien liefen alsdann von *sc* zu *fp* und würden sich bei *fp* schneiden. So ist es in der Zeichnung mit den beiden Linien 10, 10. Erinnerung man sich daran, dass der kindliche Schädel konstant eine Stirnnaht besitzt, so wird man, da diese Stelle ohnedies eine wichtige, gern sich für die Aufnahme der Sutura frontalis in die Bildung des Endvielecks entscheiden. Wollte man es nicht tun, so würde später die Konstruktion des Höhenvielecks den entstehenden Verlust allerdings ausgleichen.

Hat man sich für die Aufnahme der Sutura frontalis in die Herstellung des horizontalen Endvielecks entschieden, so wird man im occipitalen Gebiete die Aufnahme der medianen Nähte der Squama occipitalis in das Endvieleck nicht wohl verweigern dürfen. Denn auch hier kommt es zur konstanten Ausbildung von Mediannähten, die in

manchen Fällen bekanntlich als Dauernähte verharren. Die schrägen Linien 12, 12 auf jeder Seite, welche von der Sutura lambdoidea zum Occipitalpol ziehen, haben die Aufnahme der medianen Occipitalnaht in das Endvieleck bereits vollzogen.

Somit sind an dem fraglichen Vieleck folgende Seiten zu unterscheiden: je eine frontale, temporale und occipitale; ausgedrückt durch die Linien 10, 11 und 12 jeder Schädelhälfte. Das so zustande kommende Gebilde ist ein längliches Sechseck symmetrischer Art, da es durch die Mediane in zwei gleiche —, spiegelbildlich gleiche Hälften geteilt wird.

*Seitenlängen, Bogenlängen, Krümmungsindices.*

	Länge	Bogenlänge	Krümmungsindex
der linken frontalen Seite	= 82 mm	88 mm	93,2
„ rechten „	= 82 „	90 „	91,1
„ linken temporalen „	= 110 „	120 „	91,6
„ rechten „	= 111 „	119 „	93,2
„ linken occipitalen „	= 60 „	62 „	96,7
„ rechten „	= 58 „	61 „	95,1

*b) Krümmungswinkel.*

Die vorhandenen Krümmungswinkel, zwischen den Nahtstellen liegend, sind in Figur 5 zu finden bei *fw*, dem Gebiete der Frontalwölbung; bei *tw*, dem Gebiete der Temporalwölbung; bei *ow*, dem Gebiete der oberen und seitlichen Occipitalwölbung.

Der frontale Krümmungswinkel (*fw*) hat links  $137^{\circ}$ , rechts  $135^{\circ}$ ; der temporale Krümmungswinkel (*tw*) hat links  $139^{\circ}$ , rechts  $139^{\circ}$ ; der occipitale Krümmungswinkel (*ow*) hat links  $132^{\circ}$ , rechts  $132^{\circ}$ .

Die Symmetrie der Krümmungen spricht sich in diesen Zahlen sehr deutlich aus. Auch ergibt sich, dass die frontale Krümmung jeder Seitenhälfte der temporalen (parietalen) sehr nahe steht, wenngleich sie ein wenig überragt. Am flachsten ist die occipitale Krümmung jeder Schädelhälfte.

*c) Endwinkel.*

Die Endwinkel liegen alternierend zwischen den Krümmungswinkeln und nehmen immer zwei Nachbarknochen in Anspruch, während die Krümmungswinkel je einem einzigen Knochen angehören.

In Figur 5 finden sich die Endwinkel daher vorn am Frontalpol (da das Stirnbein aus zwei Hälften zusammenwuchs); am Occipitalpol (auch die Squama occipitalis wuchs aus zwei symmetrischen, selbst wieder dreigeteilten Hälften zusammen); in der Gegend der Sutura coronalis (bei *sc*); in der Gegend der Sutura lambdoidea (bei *sl*).

Der frontale Endwinkel hat  $150^{\circ}$ ; der occipitale =  $154^{\circ}$ ; der vordere temporale =  $163^{\circ}$  auf der linken,  $161^{\circ}$  auf der rechten Seite; der hintere temporale auf der linken Seite =  $157^{\circ}$ , auf der rechten =  $155^{\circ}$ .

Es liegt in der Natur der Sache, dass alle diese und die vorhergehend genannten Krümmungswinkel sehr stumpfe Winkel sind; aber die Endwinkel übertreffen die Krümmungswinkel noch beträchtlich an Stumpfheit.

d) Die *eigenen Winkel* des äusseren horizontalen Endvielecks (Tafel III).

Der frontale Winkel, am Frontalpol bei *fp*, zwischen den schrägen Linien 10, 10 jeder Seite, hat eine Spannung von  $102^{\circ}$ ;

der vordere temporale Winkel, bei *sc*, zwischen den schrägen Linien 10 und 11 jeder Seite, hat links den Wert von  $122^{\circ}$ , rechts von  $120^{\circ}$ ;

der hintere temporale Winkel, bei *sl*, zwischen den schrägen Linien 7 und 12, hat links  $120^{\circ}$ , rechts  $119^{\circ}$ ;

der occipitale Winkel, am occipitalen Pol *op*, von den Linien 11 und 12 eingeschlossen, hat den Wert von  $131^{\circ}$ . Er ist hiernach weit stumpfer, als der eigene Winkel am entgegengesetzten Pol, welcher  $102^{\circ}$  besitzt. Dieser ist zugleich der am wenigsten stumpfe, einem rechten sich annähernd, von allen eigenen Winkeln des Endvielecks.

e) *Form*.

Die Form des äusseren horizontalen Endvielecks ist, wenn die Sutura frontalis und die Sutura occipitalis mediana Aufnahme gefunden haben, ein längliches Sechseck symmetrischer Art, mit einer vorderen spitzeren und einer hinteren stumpferen Ecke, und mit je zwei lateralen, fast gleichstumpfen Ecken. Die vordere Hälfte des Sechsecks übertrifft an Breite die hintere Hälfte.

Scheidet dagegen die vordere und hintere Mediannaht aus, so

liegt ein Trapez von symmetrischer Gestalt vor. Die vordere oder Stirnseite dieses Vierecks (Linie 5) überragt die hintere Paralleelseite oder

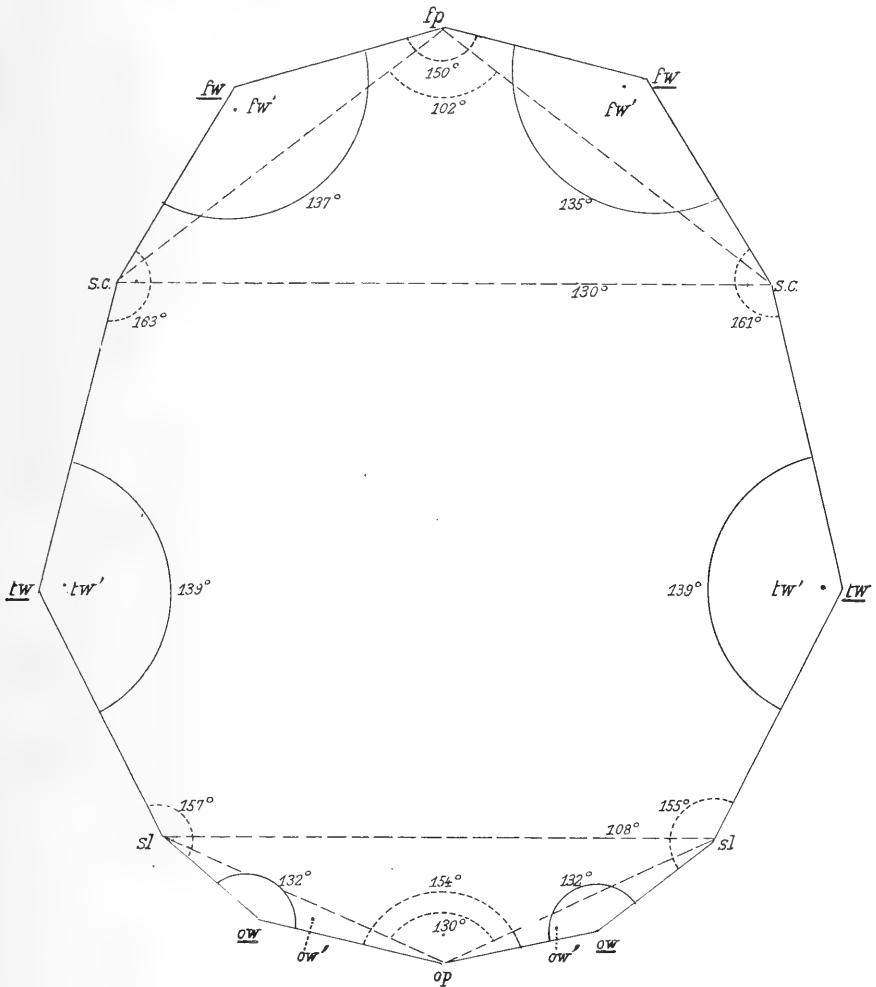


Fig. 5.

Vieleck, welches dem Aussenbogen des horizontalen Schädelnschnittes der Tafel III angehört. Darstellung der Krümmungs- und der Endwinkel. *fp* = frontaler Pol des Schnittes; *op* = occipitaler Pol; *fw* = Gipfel der frontalen Wölbung; *sc* = Sutura coronalis; *tw* = temporale Wölbung; *sl* = Sutura lambdoidea; *ow* = obere Occipitalwölbung.

Hinterhauptseite (Linie 7) beträchtlich an Ausdehnung (130 gegen 108 mm). Die Stirnseite übertrifft an Länge auch die beiden symmetrischen Seitenlinien (130 gegen 110 und 111 mm).

f) *Summe der Seitenlängen.*

Die Seitenlängen der einzelnen Glieder des Sechsecks sind folgende:  
82, 110, 60; 82, 111, 58.

Summe der Seitenlängen = 503 mm.

g) *Summe der Bogenlängen.*

Die Bogenlängen des Sechsecks bilden folgende Reihe:

88, 120, 62; 90, 119, 61.

Summe der Bogenlängen = 540 mm.

Unterschied der Summen der Seitenlängen und Bogenlängen = 37 mm.

h) *Abstände der Bogen von den Seiten.*

Abstand der frontalen Seite von ihrem Bogen = 16 mm links,  
16,5 mm rechts;

Abstand der temporalen Seite von ihrem Bogen = 20 mm links  
und rechts;

Abstand der occipitalen Seite von ihrem Bogen = 7 mm links,  
8 mm rechts.

Würde man die Sutura frontalis für die Bildung des Vielecks ausschalten und die Linie 5, die zwischen den Schnittstellen der Sutura coronalis verläuft, als Stirnseite des Vielecks betrachten, so wäre der Abstand des Bogens von seiner Sehne = 50 (Tafel III).

Würde man ebenso den Occipitalpol aus der Bildung des Vielecks entfernen und die zwischen den Schnittstellen der Sutura lambdoidea ausgespannte Linie 7 als Sehne des Bogens *sl op sl* betrachten, so wäre der Abstand des Bogens von seiner Sehne = 25 mm.

## 2. Das innere horizontale Endvieleck. Tafel 3.

Ein solches Vieleck im vorliegenden Fall zu bilden, ist wegen des unbestimmten Verlaufes einiger innerer Nähte und wegen der Gegenwart der inneren Cristae ein bedenkliches Unternehmen. Man könnte die Cristae überspringen und sich bezüglich der Nähte so helfen, dass man sie annähernd bestimmt oder die inneren Schnittpunkte der Querlinien 5 und 7 der Tafel III, die beide zwischen den Nahtstellen sich ausspannen, mit dem Innenbogen zum Ausgangspunkte nähme. So etwa kann es geschehen, wenn die Verwendung der inneren Nahtpunkte unbedingt erforderlich ist. Doch scheint es



mir geratener, von der Bildung eines inneren horizontalen Endvielecks hier abzusehen.

Wohl aber soll der gesamte horizontale Innenbogen in seiner Länge gemessen und mit der Länge des Aussenbogens verglichen werden. Die Länge der linken Hälfte des Innenbogens ist 255, die der rechten Hälfte = 256 mm; Summe = 511. Länge des horizontalen Aussenbogens = 540. Unterschied 29 mm.

### 3. Das äussere horizontale Höhenvieleck. Tafel III.

Die Ecken des Höhenvielecks gehören den höchsten Punkten der Gewölbeknochen an und haben daher am äusseren Höhenvieleck des horizontalen Schädelchnittes ihre Lage jederseits an der frontalen, an der temporalen und an der occipitalen Wölbung, in Tafel III also bei *fw*, bei *tw* und bei *ow*.

Die entsprechenden Seiten sind eine frontale, eine vordere und eine hintere temporale, eine occipitale.

#### a) Seitenlängen, Bogenlängen, Krümmungsindices.

	Länge		Bogenlänge	Krümmungsindex
der frontalen		Seite <i>fw fw</i> = 81 mm	85 mm	95,3
„ linken vorderen temporalen		„ <i>fw tw</i> = 108 „	110 „	98,2
„ rechten „		„ <i>fw tw</i> = 108 „	110 „	98,2
„ linken hinteren		„ <i>tw ow</i> = 77 „	79 „	97,4
„ rechten „		„ <i>tw ow</i> = 84 „	87 „	96,5
„ occipitalen		„ <i>ow ow</i> = 67 „	69 „	97,1

Die Krümmungsindices sind hiernach sehr gross, d. h. die Bogen sehr flach gestreckt. Demgemäss ist der Abstand der Bogen von den Seiten klein.

#### b) Abstände der Bogen von den Seiten.

Die frontale Seite hat einen Abstand von 9 mm vom Bogen;  
die vordere temporale Seite hat einen Abstand von 9 mm, rechts und links;

die hintere temporale Seite hat einen Abstand von 9 mm, rechts und links;

die occipitale Seite hat einen Abstand von 7 mm.

c) *Eigene Winkel.*

Die eigenen Winkel des äusseren horizontalen Höhengvielecks liegen in Tafel III je bei *fw*, *tw* und *ow* und haben folgende Beträge:

Frontaler Winkel, bei *fw*, links =  $113^{\circ}$ , rechts =  $110^{\circ}$ ;

temporaler Winkel, bei *tw*, links =  $131^{\circ}$ , rechts =  $123^{\circ}$ ;

occipitaler Winkel, bei *ow*, links =  $125^{\circ}$ , rechts =  $121^{\circ}$ .

d) *Summe der Seitenlängen.*

Die Seitenlängen des äusseren horizontalen Wölbungsvielecks sind folgende: 81, 108, 108, 77, 84, 67.

Summe der Seitenlängen = 525.

e) *Summe der Bogenlängen.*

Die Bogenlängen sind folgende: 85, 110, 110, 79, 87, 69.

Summe der Bogenlängen = 540.

f) *Form.*

Die Form des äusseren horizontalen Höhengvielecks ist ein längliches Sechseck von symmetrischer Art. Die Stirngegend und die Occipitalgegend werden von Seiten des Vielecks, nicht von Ecken eingenommen. Der Stirnteil des Vielecks ist etwas breiter als der Occipitalteil; beide Breiten verhalten sich wie 81 zu 67. Die Seiten des Vielecks liegen dem Aussenbogen des horizontalen Schädelschnittes nahe an, um so dichter dem Innenbogen, der ja an den Ecken durchschnitten werden muss. Alle bisherigen Beobachtungen drängen zu dem Ergebnis, dass dem Höhengvieleck für die Beurteilung der Schädelform der Vorzug gebührt vor dem Endvieleck. Im vorliegenden Horizontalschnitt hat das äussere Höhengvieleck eine Länge von 167, eine grösste Breite von 159 mm.

Wollte man zur Bildung des Wölbungsvielecks die Sutura frontalis nicht verwenden, so würde die Form des Vielecks sich natürlich ändern. Dann wäre der Frontalpol des Schädelschnittes, *fp*, der Platz für eine *Ecke* des Vielecks; und die nächste Ecke läge nicht bei *fw*, sondern bei *tw*. Dadurch würde die Länge des Vielecks gewinnen, die Breite nichts verlieren; die seitlichen Stirnwölbungen bei *fw*, *fw* aber würden, zugunsten der Mittelwölbung bei *fp*, aus dem Bestand des Vielecks herausfallen. — Nun ist noch das innere Höhengvieleck zu betrachten.

#### 4. Das innere horizontale Höhenvieleck.

Zur Bildung des inneren Höhenvielecks haben im vorliegenden Horizontalschnitt die Seiten des *äusseren* Endvielecks, anstatt des inneren, Verwendung gefunden, da die inneren Nahtgrenzen sich schwerer noch als die äusseren haben feststellen lassen. Es sind also die Gipfelpunkte der Innenbogen von *fp se*, von *se sl*, von *sl op* von den Seiten des *äusseren* Endvielecks aus bestimmt worden. Der hierdurch veranlasste mögliche Fehler ist jedoch notwendig so klein, dass er kaum ins Gewicht fällt.

Die Ecken des inneren Höhenvielecks liegen, nahe jenen des äusseren, je bei *fw'*, *tw'* und *ow'*.

##### a) Seitenlängen, Bogenlängen, Krümmungsindices.

	Länge	Bogen- länge	Krümmungs- index
der frontalen	Seite <i>fw'fw'</i> = 76 mm	80 mm	95,0
„ linken vorderen temporalen	„ <i>fw'tw'</i> = 110 „	102 „	98,0
„ rechten „	„ <i>fw'tw'</i> = 108 „	111 „	97,3
„ linken hinteren	„ <i>tw'ow'</i> = 83 „	85 „	97,6
„ rechten „	„ <i>tw'ow'</i> = 83 „	85 „	97,6
„ occipitalen	„ <i>ow'ow</i> = 48 „	49 „	97,9

Die Krümmungsindices des inneren Höhenvielecks sind hiernach sehr hoch und jenen des äusseren Höhenvielecks ähnlich. Die Bogen liegen in der Nähe der Seiten, wie sich aus folgender Zusammenstellung ergibt.

##### b) Abstand der Bogen von den Seiten.

Abstand der frontalen Seite von ihrem Bogen = 10 mm;

Abstand der vorderen temporalen Seite von ihrem Bogen = 7 mm links, 10 mm rechts;

Abstand der hinteren temporalen Seite von ihrem Bogen = 9 mm links, 10 mm rechts;

Abstand der occipitalen Seite von ihrem Bogen = 1 mm.

##### c) Eigene Winkel.

Die eigenen Winkel des inneren horizontalen Höhenvielecks liegen in Tafel III bei *fw'*, *tw'* und *ow'* der rechten und linken Seite.

Frontaler Winkel, bei  $fw'$ , links  $113^\circ$ , rechts  $107^\circ$ ;  
temporaler Winkel, bei  $tw'$ , links  $123^\circ$ , rechts  $120^\circ$ ;  
occipitaler Winkel, bei  $ow'$ , links  $128^\circ$ , rechts  $127^\circ$ .

*d) Summe der Seitenlängen.*

Die Seitenlängen des inneren horizontalen Höhenvielecks sind folgende: 76, 100, 108, 83, 83, 48.

Summe der Seitenlängen = 498 mm.

Summe der Seitenlängen des äusseren Vielecks = 525.

*e) Summe der Bogenlängen.*

Die Bogenlängen des inneren horizontalen Höhenvielecks sind: 80, 102, 111, 85, 85, 49.

Summe der Bogenlängen = 512 mm.

Unzerteilt in einzelne Stücke, als Ganzes gemessen, hatte die Länge des Innenbogens den Betrag von 511 mm ergeben.

*f) Form.*

Die Form des inneren horizontalen Höhenvielecks ist ein dem äusseren ähnliches, doch kleineres Sechseck, an welchem rechts vorn eine stärkere Asymmetrie gegen die linke frontale Ecke bemerkt wird. Links unten, bei  $ow'$ , tritt das innere Vieleck etwas über das äussere hinaus. Die innere occipitale Linie kreuzt, um von  $ow'$  der linken Seite zu  $ow'$  der rechten Seite zu gelangen, die occipitale Linie des äusseren Vielecks.

Wenn man das äussere Vieleck als einen leicht fassbaren Ausdruck der Aussenform des Horizontalschnittes betrachten darf, so ist das innere Vieleck ein solcher der Innenform. Als Ausdruck der *Gesamtform*, der äusseren und der inneren Form des Horizontalschnittes, wird man das äussere Vieleck aus dem einfachen Grunde betrachten dürfen, weil dieses dem Innenbogen auf langen Strecken sehr nahe liegt und endlich, im Gebiete der äusseren Ecken, den Innenbogen durchschneidet.

**Zusammenfassung.**

Während die äussere kranio-metrische Untersuchung schon sehr weit vorgeschritten und nahezu an den Grenzen des Gebietes angeht, liegt die innere Kranio-metrie noch in den ersten Anfängen ihres Daseins. Der inneren Kranio-metrie und der Aufhellung der Be-

ziehungen zwischen der Innen- und Aussenform gilt diese Studie. Sie ist der zweite Schritt meinerseits auf diesem neuen Wege. Der erste ist eine im vorigen Band dieser Zeitschrift veröffentlichte Studie, welche den Titel führt: Der Schädel von Kegel. Dort ist nur eine einzige Art der Eröffnung des Schädels in Anwendung gezogen worden, die mediane. Hier dagegen wird der Schädel, und zwar einer und derselbe, nach drei Richtungen eröffnet, nach der medianen, transversalen und horizontalen. Die drei Hauptrichtungen des Raumes kommen also dabei zur Ausnützung.

Am Schädel gibt es nur einen einzigen Medianschnitt; aber es lassen sich sehr viele Transversal- und Horizontalschnitte ausführen. Nur Ein transversaler, nur Ein horizontaler Schnitt ist jedoch angelegt und damit der Schädel in acht Teile zerlegt worden. Welcher der möglichen transversalen und horizontalen Schnitte hat den Vorzug erhalten? Von den möglichen transversalen Schnitten erhielt jener den Vorzug, welcher senkrecht zur äusseren Basallinie (Nasion, Basion) steht und zugleich den höchsten Punkt des Schädelgewölbes, der auf jene Grundlinie orientiert ist, in sich aufnimmt (Tafel I, Linie *z*). Was aber die gewählte horizontale Schnittführung betrifft, so waren die Tiefpunkte der Fossae frontales und der Fossae occipitales bestimmend, ohne eine weitere Orientierung in Anspruch zu nehmen (Tafel I, Linie *h*, *h'*, *h''*). Die *h*-Linie und die sie aufnehmende horizontal liegende Ebene läuft fast genau parallel mit der Nasion- Inionlinie, etwa 30 mm aufwärts von ihr. Diese Ebene ist es auch, nach welcher bei Sektionen gewissermassen instinktiv die Eröffnung des Schädels vorgenommen zu werden pflegt. Denn die grösste sagittale Ausdehnung der Hemisphären des Endhirns fällt in diese Richtung; und die grösste Breitenentwicklung liegt in deren Nähe.

Verdient die gewählte transversale und horizontale Eröffnung ihre Wahl? Zunehmende Erfahrung hat mich belehrt, dass die horizontale Eröffnungsart beizubehalten sei. Es ist jedesmal nur der Winkel anzugeben, in welchem sie oder ihre eigene Medianlinie zur Nasion- Inionlinie steht. An der transversalen Eröffnungsrichtung habe ich jedoch eine Veränderung vorzuschlagen. Die transversale Schnittführung soll die *grösste Breite* des Schädels (Innenbreite) in sich auf-

nehmen. Sie kann dabei zugleich von der grössten Höhe (Innen- und Aussenhöhe fallen in die gleiche Linie) ausgehen, so dass sie *zwei* grösste Ausdehnungen des Innengewölbes beherrscht. Asymmetrien des Gewölbes werden dabei in Berücksichtigung gezogen werden müssen. Immer ist ferner anzugeben, in welchem Winkel diese transversale Schnittrichtung zur Nasion-Inionlinie sich neigt. Den Punkt der grössten Höhe kann man auf Grund der eben genannten wichtigen Linie oder auf Grund der Basallinie feststellen und die Höhe messen. Die hier vorgeschlagene transversale Schnittrichtung liegt der oben verwendeten zwar nahe, enthält aber eine Verbesserung gegenüber jener. Sie nimmt die grösste Breite in sich auf. Die grösste Breite und Länge kann die horizontale Schnittführung nicht zugleich bewältigen; sie dient allein der grössten Länge. Man könnte daran denken, die grösste Breite würde sich im projizierten Bild ihr angliedern lassen. Jene Breitenaufnahme durch die Transversale scheint mir richtiger zu sein. Die horizontale Eröffnung hat aber auch die Fossae cerebellares accessorisch zu beachten; hier ist die Ergänzung im projizierten Bild am Platz.

Die drei beschriebenen Schnittrichtungen beziehen sich zunächst auf *Innenausdehnungen*. Die äusseren Ausdehnungen kommen dabei indessen nicht zu kurz. Sie werden ebenso genau festgestellt, wie die inneren; so ergeben sich ihre gegenseitigen Beziehungen, um deren Wesensforschung es sich ja ebenfalls handeln muss.

Die in drei Richtungen vorgenommene Zerlegung eines Schädels, mit geeigneter Bogensäge von dünnem Blatt, oder besser mit einer besonderen Sägemaschine, die auch die Einstellung besorgt, vorsichtig ausgeführt, vernichtet den Schädel nicht, setzt auch nur einen geringen Verlust an Ausdehnung, der jedesmal festgestellt werden kann. Die Sägefurche soll  $\frac{1}{2}$  mm Breite nicht übersteigen. Die zusammengehörigen Schädelsegmente können nach Bedürfnis durch Bindfaden fest zusammengebunden, aber auch zusammengeleimt werden, so dass der Raumverlust durch Leim ganz ausgeglichen zu werden vermag.

An den Zeichnungen des in drei Richtungen eröffneten Schädels wurden Vielecke zweierlei Art hergestellt, *End-* und *Höhenvielecke*. Jene finden ihre Ecken an den Enden oder Rändern der durchschnit-

tenen Gewölbeknochen und haben die Basallinie zur schliessenden Seite. Die Höhengvielecke hingegen sehen von den an den flachen Stellen des Gewölbes befindlichen Nähten ganz ab und haben ihre Ecken an den Punkten der höchsten Wölbung der Schädelknochen. Die Schlussseite ist hier wie dort die Basallinie. Da Nähte und Wölbungsgipfel sich an der Aussen- und Innenfläche des Schädels ausprägen, sind innere und äussere End- und Höhengvielecke vorhanden. Den Höhengvielecken liegen die flachen Teile des Schädelgewölbes näher an; das bringt ihre Konstruktion mit sich. Ihnen kommt daher der Vorzug zu, ein besserer, genauerer Ausdruck der Gewölbeform zu sein, als es bei den Endvielecken möglich ist. Diese jedoch brauchen deshalb nicht einer völligen Verwerfung preisgegeben zu werden. Sie haben ihre eigene Bedeutung als ein Ausdruck der Zusammensetzung des Gewölbes aus einzelnen Knochen. Selbst das Höhengvieleck ist übrigens nicht ganz unabhängig von den Nahtstellen; denn die Gipfelpunkte der Wölbungen werden von den Nähten aus festgestellt. Die Kombination beider Arten von Vielecken führt daher am weitesten.

Alle Vielecke der medianen, transversalen und horizontalen Art lassen sich körperlich zu einem Ganzen vereinigen. Auf drei kräftige Papierblätter werden je die verschiedenen Vielecke aufgezeichnet und dann ausgeschnitten. Auf das mediane Blatt werden nunmehr die linke und rechte Hälfte des horizontalen Blattes, auf beide die zwei oberen und zwei unteren Hälften des transversalen Blattes festgeleimt. Die Orientierungslinien sind zuvor auf allen Blättern anzubringen. So erhält man ein eigentümliches, zackenreiches Gebilde, das mancherlei Gedanken wachruft, da es die wichtigsten Stellen des Schädelgewölbes in Form von Ecken vor Augen stellt.

Folgende Betrachtung lässt sich hierbei nicht umgehen. Eine Kugel wird durch ein einziges Mass als geometrischer Körper bestimmt. Wäre der Schädel rein kugelförmig, so würde also ein einziges Mass zu seiner Bestimmung genügen, wenn von dem Verhältnis der Höhle zur Aussenform hier abgesehen wird. Der Schädel ist aber selbst im ähnlichsten Fall nicht rein kugelförmig. Meist hat er die ungefähre Form eines dreiachsigen Ellipsoides. In drei Richtungen hat man ihn

daher auch längst schon weitgehend gemessen, sei es dem Umfang, sei es den Achsen nach. Auch zukünftig wird die Messung in diesen drei Richtungen obenan stehen und unvergänglich sein.

Aber die Messung in diesen drei Richtungen des Raumes ist trotz allem ein sehr summarisches Verfahren, welches auf Unterschiede der Architektur nur wenig eingeht. Wiederum gibt uns hier die Vorstellung einer Kugel oder eines Ellipsoides ein Mittel an die Hand, den rechten Weg nicht zu verfehlen. Kugel und Ellipsoid sind Vielfächner von unendlich vielen, punktförmig gewordenen Seiten, ebenso wie ein Kreis als ein Vieleck von unendlich vielen Seiten aufgefasst zu werden pflegt. Auch das Schädelgewölbe ist ein solcher Vielfächner und sein Durchschnitt ein Vieleck von unendlich vielen Seiten. Wenn man nun die unendliche Zahl von Seiten immer mehr verringern kann, bis schliesslich eine endliche Zahl von wenigen Seiten übrig bleibt, welche die Form des Schädels wirklich umschreiben, so ist damit schon etwas gewonnen. Wenn sich zeigen lässt, dass ein bestimmter Schädel über die Form eines bestimmten Endvielecks oder Höhengvielecks nicht hinaus kann, sondern dass eine endliche Zahl von wenigen Gliedern seine mediane, transversale und horizontale Form beherrscht, so hat das Gepräge dieses Schädels nichts wesentlich Unbestimmtes mehr, sondern einen fassbaren Ausdruck erhalten, der das Ergebnis der Messung des Schädels in den drei erwähnten Hauptrichtungen wesentlich zu ergänzen vermag.

In der Tat handelt es sich hier um eine Ergänzung, nicht um eine Verdrängung. Sieht man nämlich genauer zu, so bemerkt man, dass weder die Endvielecke, noch die Höhengvielecke, innere und äussere, wie sie im obigen beschrieben worden sind, für sich allein alle maximalen Ausdehnungen des Aussen- und Innengewölbes in den drei Hauptrichtungen des Raumes angeben oder auch nur eine unmittelbare Messung dieser gestatten. Nur einzelne der Hauptmasse können am Vieleck gemessen werden. So auf Tafel I die grösste Aussenlänge, zwischen den Ecken *fv* und *i*, mit 187 mm. Schon die grösste Innenlänge (Kreis 1 bis Kreis 2) mit 175 mm kann an dem kombinierten End- und Höhengvieleck nur dadurch gemessen werden, dass projizierte Endstellen, eben die beiden kleinen Kreise, den



Vielecken beigefügt werden. Die grösste Aussen- und Innenhöhe dagegen kann auf Tafel I, mit ausschliesslicher Benutzung der Vielecke, nicht sicher bestimmt werden, obwohl im vorliegenden Fall die gerade Entfernung des Punktes  $pw$  von der Grundlinie ebensoviel beträgt, wie die grösste Höhe, nämlich 126 mm. Der Höhepunkt der Linie  $z$  liegt der Ecke  $pw$  sehr nahe; daher die Übereinstimmung; aber beide Punkte fallen nicht zusammen. Der Punkt  $pw$  ist nämlich der höchste Punkt des Scheitelbeinbogens  $br l$ , nicht des ganzen Schädelgewölbes.

Auch die Tafel II lässt von den gezeichneten Vielecken aus die grösste Höhe des Schädelgewölbes nicht erkennen, obwohl der Höhepunkt  $s$  mit dem Höhepunkt der Linie  $z$  auf Tafel I zusammenfällt. Aber der entgegengesetzte Basalpunkt,  $m$  auf Tafel II, ist nicht zugleich der untere Endpunkt jener Linie  $z$ . Es müsste die äussere Basallinie  $nb$  erst auf den Transversalschnitt und seine Zeichnung projiziert werden, um die Messung ausführen zu können.

Auch sonst enthält Tafel II in dieser Hinsicht Bemerkenswertes. Wäre die Schnittführung selbst jene verbesserte, welche die grösste Schädelhöhe mit seiner grössten Innenbreite verbände, so würden die Ecken  $ss$ , die Nahtstellen, doch nicht die Punkte der grössten Innenbreite bezeichnen, denn die grösste Innenbreite liegt in der Höhe der Linie 3, aber 10 mm rückwärts von ihr. Und was gar das Höhen-vieleck der Tafel II betrifft, das doch weniger Abstand von den Gewölbebogen hat, als das Endvieleck, so liegen die Punkte der grössten Innen- und Aussenbreite des Schädelgewölbes doch weit jenseits der zugehörigen Seiten des Gewölbevielecks; denn diese Seiten werden durch die Linien  $pw tw$  und  $pw' tw'$  gegeben und der Abstand von  $ss$  beträgt gegen 15 mm. Ähnlich verhält es sich mit dem Verhältnis der Höhe des Höhengvielecks zur Höhe des Schädelgewölbes. Die Höhe des Höhengvielecks ist 89 mm (Innenhöhe = 90), die grösste Höhe des Schädelgewölbes aber 126 mm.

Die Linie 2 liegt an der Stelle der grössten Innenbreite des Transversalschnittes. Zieht man von der Medianlinie 4 aus eine Tangente zum Aussenbogen (Linie  $t$  rechts zwischen  $ss$  und  $ss'$ ), so ist der zugehörige Bogen nicht der Bogen eines einzelnen Knochens, sondern der Bogen  $s ss m$ , also der rechte Halbbogen des ganzen

Gewölbes, zu welchem die Linie 4, die Mediane also, die Sehne darstellt.

Fassen wir in dieser Hinsicht auch Tafel III ins Auge, so nehmen wir ähnliche Ergebnisse wahr. Die Mediane 1 und das äussere Endvieleck zeigen uns die grösste Länge des Schnittes, mit 185, aber nicht die grösste Länge des Schädels (ohne Orientierungslinie) an, mit 187 mm.

Selbst die grösste Innenlänge des Schädels, mit 175 mm, wird nicht von den Vielecken angegeben; denn die Punkte *e pr* und *ee* liegen ausserhalb des Rahmens der Vielecke. Von jenen Punkten würden erst wieder besondere Anschlusslinien an das innere Wölbungsvieleck zu ziehen sein, um sie als etwas Zugehöriges zu betrachten.

Auch die grösste Breite des Schädels, sowohl Innen- als Aussenbreite, gehört den Vielecken nicht an, selbst nicht dem vorliegenden Horizontalschnitt des Schädels; denn sie liegt in einer 10 mm tieferen Ebene.

Die Linie 9, zwischen den Ecken *tw tw* gezogen, zeigt eine äussere Breite von 158, eine innere Breite von 149 mm an; doch schon die Linie 6, der grössten Breite des Schnittes entsprechend gezogen, hat eine äussere Länge von 160, eine innere von 150 mm. Die grösste Innenbreite des Schädels aber ist 156, die grösste Aussenbreite 161 mm.

Die zur Linie 6 gehörige Tangente, rechts bei *t*, bezieht sich demgemäss auf die Mediane (Linie 1) und auf den rechten Halbbogen des ganzen Gewölbes, der sich vom Stirnpol *fp* bis zum Occipitalpol *op* ausdehnt. Die Tangente *t'* dagegen bezieht sich nur auf den Bogen des Parietale dextrum und dessen Höhepunkt. Die zu diesem Bogen gehörige Sehne ist die Linie 11, 11. Es ist also ein Unterschied zu machen zwischen dem Gipfelpunkt einzelner Gewölbeknochen und dem Gipfelpunkt einer ganzen Gewölbehälfte.

Aus diesen Erwägungen geht mit Sicherheit die Stellung hervor, welche die End- und Höhenvielecke der beschriebenen Art zu dem ganzen Schädel einnehmen. Der Schädel, Hirnschädel vielmehr, erscheint hierbei nämlich als ein Körper, welcher in seinen Hauptdurchmessern äusserer und innerer Art nach den drei Richtungen des Raumes bestimmbar ist. Er besitzt je einen äusseren und inneren Höhe-

punkt und Tiefpunkt, je einen äusseren und inneren Vorderpunkt und Hinterpunkt, je einen äusseren und inneren Linkspunkt und Rechtspunkt. Ich habe diese Punkte Ekto- und Endohypselon, Basion, Ekto- und Endoprosthion, Ekto- und Endoeuryon, Ekto- und Endoeschaton genannt. Für das Innere und Äussere sind je 6 äusserste Punkte vorhanden. Zugleich besteht seitliche, sonst keine Symmetrie. Läge allseitige Symmetrie vor, so würde dieser Körper die Grundform des Oktaeders besitzen. So verhält es sich aber nicht; man kann daher nur von der Grundform einer lateral symmetrischen vierseitigen Doppelpyramide sprechen. Die Basis dieser Doppelpyramide ist ein Rhomboid. Die vordere Ecke der Pyramide gehört der Stirn, die hintere dem Hinterhaupt, die beiden Seitenecken der Schläfengegend an; die obere Ecke bezeichnet den Scheitel, die untere die Schädelbasis (das Basion).

Wo statt eines einzigen Innenpunktes zwei vorhanden sind, wie im frontalen und occipitalen Gebiet, sind die beiden Frontalpunkte bei vorhandener hinreichender Symmetrie zu einem einzigen Medianpunkt zu vereinigen; fehlt hinreichende Symmetrie, so bleibt nichts übrig, als den Längenunterschied in der Mediane durch eine kleine Längslinie auszudrücken.

Diesem grossen Schädel-Sechseck gegenüber sind die hier beschriebenen End- und Höhenvielecke solche Gebilde, welche sich auf die *einzelnen Gewölbstücke* beziehen; auf deren Gipfelpunkte bezogen, tritt uns das Höhenvieleck innerer und äusserer Art entgegen; auf deren Ränder bezogen, das Endvieleck.

Endvielecke und Höhenvielecke des medianen, transversalen und horizontalen Schädelchnittes haben selbstverständlich immer etwas vom Hauptkörper; sie werden von dessen Ausdehnungen mitbestimmt und zeigen zugleich die Zusammensetzungsweise aus den einzelnen Gewölbeelementen an; sie zeigen an, wie das Ganze durch die Teile, und wie die Teile durch das Ganze bestimmt werden. Aus diesem Grunde sind sie nicht ohne sicheren Wert.

An jedem Schädel, der als Ganzes oder als Summe von Teilen Abweichungen vom hier beschriebenen besitzt, werden die betreffenden End- und Höhenvielecke anders gestaltet sein. Von der grösseren

Länge, Breite, Höhe und von deren Gegenteil, sowie von den äusserst vielen Kombinationen wird sich in dem End- und Höhendieck der zugehörige Anteil wiederfinden.

An sieben verschieden geformten Schädeln, aus Halle, Riga, Moskau, dem Tschuktschenland, dem Kaffernland, aus China und Madeira, habe ich Medianschnitte nach dieser Richtung hin geprüft und das Selbstverständliche bestätigt gefunden. Bei anderer Gelegenheit soll über die hierbei gemachten Erfahrungen Bericht erstattet werden. Aber es liegt auf der Hand, dass auch Kinderschädel und Tierschädel nicht versäumt werden dürfen; gerade diesen wird besondere Aufmerksamkeit zu schenken sein.

Dorpat, im Juli 1906.

---

**Bemerkung.** Man vergleiche mit dem auf natürliche Grösse gebrachten Medianschnitt auf Tafel I zunächst die Medianschnitte der Schädel von Kegel und der Norm, sodann aber auch den Medianschnitt des *Schädels der Ritterstrasse* (s. Anatomische Hefte, Nr. 99, 1907).

A. R.

---

## Erklärung der Tafeln.

### Tafel I.

Zeichnung des Medianschnittes des Schädels; der rechten Hälfte. Endvieleck und Höhendvieleck des Aussenbogens und des Innenbogens. Das Endvieleck hat ausgezogene, das Wölbungsvieleck gestrichelte Seiten.  $n$  = Nasion;  $t$  = Typhlon;  $hh'h''$  = Richtungslinie des horizontalen Schädelschnittes der Tafel III;  $fn$  = Gipfel der frontalen Wölbung;  $br$  = Bregma;  $pw$  = parietale Wölbung;  $l$  = Lambda;  $ow$  = obere occipitale Wölbung;  $uw$  = untere occipitale Wölbung;  $c$  = Gipfel der Protuberantia occipitalis interna = Confluens = Endoinion;  $ei$  = Epiinion;  $hi$  = Hypoinion;  $o$  = Opisthion;  $e$  = Ehippion;  $z$  = Richtungslinie des transversalen Schädelschnittes der Tafel II, zugleich Höhenlinie des Schädels auf Grund der Basallinie  $nb$ . Kleiner Kreis 1 = Mittelpunkt des tiefsten Feldes der Fossa frontalis dextra; kleiner Kreis 2 = Mittelpunkt des dem vorigen gegenüberliegenden tiefsten Feldes der Fossa occipitalis; kleiner Kreis 3 = Mittelpunkt des tiefsten Feldes der Fossa cerebellaris. Alle diese kleinen Kreise sind Projektionen lateraler Felder auf die Medianebene.

### Tafel II.

Transversaler Schnitt des Schädels der vorigen Tafel; vordere Hälfte. Über die Richtungslinie dieses Schnittes vergleiche Tafel I, Linie  $z$ .  $s$  = Sutura sagittalis;  $xy$  = Bahn des Medianschnittes dieses Schädels;  $cl$  = Clivus sphenoidalis;  $cs$  = Corpus sphenoidale;  $pw$  = Gipfel der parietalen Wölbung;  $ss$  = Sutura squamosa;  $tw$  = temporale Wölbung;  $pz$  = Processus zygomaticus;  $fm$  = Fossa mandibularis;  $st$  = Sutura sphenotemporalis;  $p$  = Spitze der Pars petrosa ossis temporalis;  $sc$  = Sulcus caroticus des Sphenoidale;  $lg$  = Lingula;  $prc$  = Processus pterygospinosus;  $t$  = Tangente zum Aussenbogen auf die Linie 2. Linie 1 = Verbindung der Aussenpunkte der Sutura squamosa sinistra und dextra; Linie 2 = Linie der grössten Aussen- und Innenbreite des Schnittes; Linie 3 bezeichnet den Horizont, in welchem, einen Zentimeter weiter occipitalwärts, die grösste Innenbreite des ganzen Schädels gelegen ist. Die Vielecke mit ausgezogenen Seiten gehören den Endvielecken an, die mit gestrichelten Seiten den Höhendvielecken.

### Tafel III.

Horizontaler Schnitt des Schädels der Tafel I; untere Hälfte. Über seine Richtung s. Tafel I Linie  $hh'h''$ . Die Endvielecke sind mit ausgezogenen, die Höhendvielecke mit gestrichelten Linien gezeichnet.  $fn$  = frontaler Pol des Schnittes;  $op$  = occipitaler Pol;  $epr$  = Endoprosthion;  $ee$  = Endo-Eschaton des Schädels;  $cf$  = Crista frontalis;  $fn$  = Gipfel der frontalen Wölbung;  $sc$  = Sutura coronalis;  $tr, tr$  = Richtung des transversalen Schädelschnittes;  $tw$  = temporale

Wölbung; *ss* = Sutura squamosa, hinterer Rand; *sl* = Einschnitte der Sutura lambdoidea; *ow* = obere Occipitalwölbung; *sv, sv'* = Sulci venosi, zwischen ihnen die Erhebung des oberen Arms der Eminentia cruciata; *t* = Tangente zum Aussenbogen der ganzen rechten Schädelhälfte, dessen Sehne die Mediane (Linie 1) darstellt; *t'* = Tangente des Aussenbogens des Os parietale dextrum (von *sc* bis *sl*); Linie 1 = Medianlinie; Linie 2 = gerader Abstand beider Cristae internae; Linie 3 und 3' = gerader Abstand zwischen den Tiefpunkten der Fossa frontalis und Fossa occipitalis dextra und sinistra. Linie 4 und Linie 4' = zwei getrennte Tangenten des Innenbogens jeder Schädelhälfte. Linie 5 = Sehne des frontalen Gesamtbogens von *sc* zu *sc*; Linie 6 = Linie der grössten Innenbreite des Schnittes; wird die Linie 6 in eine 10 mm tiefere Ebene verlegt, so bezeichnet sie den Ort der grössten Innenbreite des ganzen Schädels. Linie 7 = Sehne des ganzen occipitalen Bogens von *sl* bis *sl*; Linie 8 und 8' = getrennte Tangenten des Innenbogens jeder Schädelhälfte, bezogen auf die Mediane 1; Linie 9 = grösste Breite des Höhendvielecks des horizontalen Schädelschnittes. Linien 10, 11 und 12 = Seiten des äusseren Endvielecks des horizontalen Schädelschnittes.

---

From the Physiological Laboratory, University of Manitoba, Winnipeg, Canada.

## On the Relations between the „Islets of Langerhans“ and the zymogenous tubules of the Pancreas.

By

**Swale Vincent,**

M. B., D. Sc., Professor of Physiology in the University of Manitoba  
and

**F. D. Thompson**

University of Manitoba.

(Plates IV, V.)

### Table of Contents.

I. Introductory . . . . .	61	C. Amphibian . . . . .	84
II. Normal histology of the Islets of Langerhans . . . . .	63	IV. Effects of exhaustion upon the mammalian pancreas . . . . .	85
A. Mammals . . . . .	63	V. The reconstruction of alveoli from islets . . . . .	86
B. Birds . . . . .	69	VI. Discussion of certain views as to the morphology and physio- logy of the islets of Langerhans	88
C. Reptiles . . . . .	71	VII. Summary and conclusions . . . . .	95
D. Amphibians . . . . .	74	Appendix . . . . .	98
E. Fishes . . . . .	76	VIII. Explanation of the plates . . . . .	100
III. Effects of inanition upon the pancreas . . . . .	81		
A. Mammalian . . . . .	82		
B. Avian . . . . .	83		

#### I. Introductory.

We do not propose to give a full account of the history of the subject, as this has been done so recently by Dale<sup>1)</sup>, Diamare<sup>2)</sup> and Helly<sup>3)</sup>. What has to be said under this head will be found in the section entitled „Discussion of certain views . . . etc.“ towards

<sup>1)</sup> Phil. Trans. Ser. B. Vol. 197, p. 25—46. London 1904.

<sup>2)</sup> Internat. Monatsschr. f. Anat. u. Physiol. Bd. XXII. 1905.

<sup>3)</sup> Arch. f. mikr. Anat. Bd. LXVII. S. 124. 1905.

the end of this paper (p. 28). We shall endeavour as far as possible to make reference to all important previous work upon the subject, but we crave pardon for any unintentional omissions, since we are many hours' journey from the nearest scientific library.

The present investigation was undertaken with the object of settling, if possible, the much discussed question of the morphology of the islets of Langerhans. Our work has been in the directions of comparative anatomy and physiology. Many of our results have been in direct confirmation of those of Dale and others, while we have been able to add some new facts, and have reviewed a large part of the whole subject from a widely comparative standpoint. We hope that what we have been able to contribute will do much to place at least some aspects of the question outside the pale of controversy.

Into the question of the physiological significance of the islets of Langerhans we have not entered at all fully, being convinced that a necessary first step towards the elucidation of the problem is the solution of the purely morphological question. We may say at the outset that all the evidence we have to put forward is in favour of the views held by Laguesse and Dale.

We have, like Dale, employed the method of injecting secretin to cause exhaustion of the pancreatic tubules, and carefully compared the condition of the pancreas with that of the normal (resting) organ. The animal employed for this purpose has been the dog.

We have also examined the pancreas of animals after a period of inanition, and, further, after their restoration to a normal condition. The animals employed under this category of experiment have been dogs, cats, pigeons and frogs.

Our comparative studies have included a careful investigation into the normal structure of the pancreas in the following animals:

Mammals. Dog, cat, badger, ox, rabbit, guinea-pig, chipmunk mouse, bat.

Birds. Pigeon, duck, sparrow.

Reptiles. *Chrysemys picta*, *Kinosternon pennsylvanicum*.

Amphibians. *Rana temporaria* (*esculenta*?).

*Plethodon glutinosus*.



Fishes. Teleostei. *Amiurus vulgaris*, *A. nigricans*,  
*Catostomos teres*, *Hyodon alosoides*,  
*Stizostedium vitreum*, *S. canadense*,  
*Moxostoma aureolum*, *Esox lucius*.  
 Ganoidei. *Acipenser rubicundus*.  
*Amia calva*.

As for histological methods, very little need be said. Our most general procedure has been to fix the perfectly fresh material in a saturated acid solution of corrosive sublimate, embed in paraffin, cut sections with a rocking microtome, fix sections by the distilled water method on albuminized slides, and stain either in Delafield's haematoxylin or by Heidenhain's iron-haematoxylin method. Eosin or Orange G has been our usual counter stain.

Other methods, such as Flemming's fluid and iron-haematoxylin, Flemming's fluid and Safranin and some of the special methods employed by Laguesse<sup>1)</sup> have been used in special cases.

## II. Normal Histology of the Islets of Langerhans.

### A. Mammals.

#### *The islets of Langerhans in the dog.*

The main features in the structure of the islets of Langerhans are fairly well known and are indeed fairly well described in modern text-books. Since, however, in our opinion several appearances are usually over-looked or even misinterpreted, it will be well to give some account of the structure of these „islets“.

Even with the low power of the microscope in stained preparations the islets stand out in marked contrast from the zymogenous tissue. When the sections are stained by any of the ordinary histological methods the structures in question are visible as rounded, oval, or irregular patches of very varying size. They are irregularly disposed throughout the section, and are of markedly lighter tint than the secreting acini, owing to the absence of the zymogenous granules

<sup>1)</sup> Journ. de l'Anat. et de la Physiol. XXXII<sup>e</sup> Année 1896, Nr. 3, Mai-Juin; Archives d'anatomie micr., t. IV, fasc. II et III, Nov. 1901; ibid, t. V, fasc. III, 1902; C. R. Soc. de Biol., 4. août, 1900.

characteristic of the latter. Their edges appear under a low power to be for the most part clearly defined, though there is no trace of any kind of capsule surrounding them.

The islets consist of solid masses or of branching columns of cells, with interspaces occupied by a relatively wide capillary network. The protoplasm of the cells composing these solid columns or masses is only clear by contrast with that of the zymogenous cells. In reality, as may be seen under a high power, it is very finely granular. One of the most striking features, even in a casual observation of an islet is the large number and prominence of the nuclei.<sup>1)</sup> In a given area of the field very many more of them are visible than in a corresponding area of zymogenous tissue, in the average proportion of about 25 to 6 (see Pl. IV. fig. 1). It follows that the cells composing the islet are smaller than those of the secreting alveoli (Pl. IV, fig. 1; cf. *lept. c.* with *zym.*).

The actual form of the solid masses of cells constituting the islets varies in different cases. In some of them the arrangement is very much what we might suppose would be brought about if the alveoli in certain definite regions became narrowed in diameter, each cell becoming much smaller, the nuclei brought closer together, the lumen closed, and the zymogenous granules eliminated. This appearance is well shown in Pl. IV, fig. 1 (*i.*, *lept. c.*).

In other cases, especially in the smaller islets, this arrangement is not so obvious (Pl. IV, fig. 2).

Frequently a distinctly alveolar arrangement is indicated by a double row of nuclei in the columns of cells, suggesting very strongly that in the constituent columns of the islets we have simply to deal with modified secreting tubules (Pl. IV, fig. 1).

The cells of the islet are, as previously stated, smaller than those of the secreting tubules, irregularly cubical or polyhedral in shape, and of an average greatest diameter of  $12 \mu$ . The nuclei have an average diameter of  $5 \mu$  as against 7 or  $8 \mu$  in the secreting alveoli.

<sup>1)</sup> The conspicuousness of the nuclei is of course in part due to the absence of zymogenous granules, but chiefly to their increased number in a given area.

The width of the islet column is on an average 17–25  $\mu$  against 25–50  $\mu$  in the zymogenous tissue.

As pointed out by Opie<sup>1)</sup> and Dale<sup>2)</sup> the islets are larger and more numerous at the splenic end than at the free end of the pancreas.

It is frequently impossible under the high power of the microscope to assign definite limits to the islets. Many of the solid cell columns are in direct tissue continuity with the zymogenous tubules (Pl. IV, fig. 1, *trans. c.*), or in other words, the structure may be in one part secreting tubule, in another part solid column of islet, and there may be no sudden change from zymogenous cell of acinus to hyaline or finely granular cell of islet. At any rate, such change is not definitely marked in all islets, nor in the whole periphery of any one islet (Pl. IV, fig. 1). Very frequently the zymogenous tissue shades away gradually into the clearer tissue of the islet. There are all transitions to be found between the most strongly granulated of alveolar cells and the clearest of the islet cells (Pl. IV, fig. 1 and Pl. IV, fig. 2, *trans. c.*).

Frequently one sees small islands of zymogenous tissue surrounded by „islet“. These islands appear to be undergoing transformation into islet tissue, or to represent stages in the reconstruction of zymogenous tissue.

Of course one of the characteristic anatomical features of islet as opposed to zymogenous tubule, is the absence of a lumen in the former, and this would appear *a priori* a practical method of marking the limits of the islets. But the lumina are not always easily visible in the zymogenous tissue, and injection of the ducts of the pancreas is notoriously a very difficult process. We have attempted this, however, and also the method of Golgi without reaching any satisfactory conclusions. This point will be referred to again in connection with the islets of lower vertebrates.

As pointed out by Dale, the islet cells are sometimes similar to the epithelium cells lining the ducts, but so far we have not observed an islet apparently continuous with the epithelium of a ductule.

<sup>1)</sup> Bull. Johns Hopkins Hospital. Vol. II, p. 205. 1900; Journ. of Exper. medicine. p. 397, V. 527. New York 1901.

<sup>2)</sup> Loc. cit.

There are some darkly-staining cells in the zymogenous tissue (Pl. IV, fig. 1, Pl IV, fig. 2, *bath. c.*).

*The islets of Langerhans in the cat.*

There is apparently no fundamental difference between the islets in the cat and those in the dog. We have devoted our attention here, as in the dog, principally to the splenic end, because the islets in most animals are more abundant at this end, and it is essential in all cases to compare corresponding regions in different glands and in different species.

As regards the zymogenous structure in the two animals, it is obvious at once that there is more connective tissue separating the acini in the cat than in the dog, and therefore a less compact structure of the whole gland.

The alveoli, too, are smaller and narrower than in the dog. The width of the zymogenous tubules averages  $27\ \mu$ , that of the islet columns  $24\ \mu$ . The capillaries in the islets average  $12\ \mu$  in diameter. The nuclei in the islets are about  $6,5\ \mu$  across, those in the secreting tubules  $6\ \mu$ . The alveolar outline in the islets is frequently very distinctly seen, and continuity between islet cords and acini is about as common as in the case of the dog. Transitions, as indicated by varying amounts of zymogenous granules in the different cells, are frequent.

*The islets of Langerhans in the badger.*

The specimen of pancreas was taken from a badger which was killed some few weeks after thyroidectomy, but had shown no symptoms. The islets are particularly numerous and of large dimensions. Many of the larger islets show a distinct alveolar arrangement and in many places the zymogenous tissue is seen to merge gradually into „islet“.

Small groups of darkly staining cells and individual elements of the same character are found distributed throughout the zymogenous tissue. These are more numerous than in the dog.

*The islets of Langerhans in the ox.*

Although at first sight the islets in the ox present a very different appearance from those in the dog and other carnivora, yet as regards the type of islet so far dealt with there is no very fundamental distinction between the two mammalian groups. Many of the islets in

the ox are of the more solid form (the second of the two varieties described in the dog), and contain more nuclei in a given area than do the corresponding structures in the dog. There are, however, some islets of the alveolar form.

Transition forms between islet and zymogenous tissue are common (Pl. V, fig. 6, *trans. c.*).

In the pancreas of the carnivorous animals reference has been made to individual elements or small groups of cells which stain very deeply with all ordinary stains. These are particularly well seen in specimens fixed in Flemming's fluid and stained with iron-haematoxylin (Pl. IV, figs 1 and 2). In the ox these cells are still more commonly present and the darkly staining tissue presents itself in three forms. 1. Individual cells scattered through the zymogenous tissue, sharply differentiated from their neighbours by their intense reaction to all ordinary stains (Pl. V, fig. 6, *bath. c.*). 2. Small accumulations of such cells consisting of two, three, up to about six elements usually occupying the blind extremity of an alveolus (Pl. V, fig. 6, *bath. c.*).<sup>1)</sup> 2. Larger masses of darkly staining cells, comparable in size to the lightly staining islets of Langerhans (Pl. V, fig. 6, *bath. t.*). The two kinds of tissue may sometimes be seen side by side (Pl. V, fig. 6, *bath. t.* and *lept. t.*).

In treating of the islets of lower vertebrates it will be seen that these two kinds of tissue are regularly present in addition to the ordinary zymogenous tissue. We propose the name „bathychrome“ for the darkly staining material and the name „leptochrome“ for the lightly staining tissue. Thus the known islets of Langerhans consist of leptochrome tissue, while the separate, scattered, deeply stained cells in the zymogenous tissue, and the dark islet depicted in the ox (Pl. V, fig. 6, *bath. t.*) consist of bathychrome. Further reference to these different kinds of tissue will be made below.

*The islets of Langerhans in the rabbit.*

From our observations we have been unable to confirm Dale's

<sup>1)</sup> On renewed examination of our ox specimens we find that these larger darkly-staining masses are not constant, and we are not inclined to attach the same importance to them as was formerly the case. [Note added Jan. 1. 1907.]

statement that the islets are more abundant in the rabbit than in the dog or cat. We find fewer in the rabbit than in the carnivora.

The islets consist of a network of branching solid columns of cells, apparently for the most part only one cell deep and presumably, therefore, not more than half the width of the zymogenous acini. When stained with haematoxylin and eosin the islet comes out a purplish pink as opposed to the dark purplish blue of the rest of the tissue. The protoplasm of the islet cells seems almost homogeneous. The columns of cells are seen to be continuous in certain places with the secreting alveoli.

The diameter of the islet columns averages  $12\ \mu$ , that of the alveoli  $23\ \mu$ ; the diameter of the nuclei in the islets is about  $4\ \mu$ , of those in the tubules  $6-8\ \mu$ . The capillaries are very large.

*The islets of Langerhans in the guinea-pig.*

It is well known that the islets in the guinea-pig are so large as to be visible to the naked eye. On microscopical examination with the low power they stand out as large, rounded, oval, or irregular patches of lightly staining material. Transitions to zymogenous tissue are so common that in the case of the majority of islets, it is quite impossible to define their limits under a high power, since the two tissues fade gradually into each other. There is a comparatively wide zone of cells which partake in varying degrees of the characters of zymogenous and islet cells. On the other hand, in the central portion of the islet, what we may regard as the most typical islet structure is shown more beautifully than in any other mammal we have examined. It consists of branching and anastomosing columns two or more cells deep continuous at the periphery of the islet with the secreting alveoli. On a first glance at a section the islet is very clearly indicated, especially in an eosin preparation, by the usual wide capillary network.

Scattered throughout the preparation dark cells are seen either singly or in small groups in the zymogenous acini. These are the bathychrome cells which have been already described in other animals.

We have also examined the pancreas of the chipmunk, the mouse, and the bat. In the chipmunk islets are comparatively infrequent, in

the mouse they are large and abundant. In all three, transition forms are frequently encountered.

### B. Birds.

In birds we find in abundance the bathychrome and leptochrome tissues already mentioned as occurring in mammals.

#### *Pigeon.*

In the pancreas of the pigeon the splenic end is characterized by a number of large islets which are almost absent at the opposite end of the gland. These islets are easily recognised as such, being lighter in tint in stained preparations than the surrounding zymogenous tissue and in fact presenting all the main characteristics of islet tissue in mammals (see Pl. IV, fig. 7, Pl. V, fig. 9, Pl. V, fig. 10, *lept. t., i.*). Transitions between these leptochrome islets and zymogenous tissue are striking and frequent (Pl. IV, fig. 7 and Pl. V, fig. 9, *trans. c.*).

The bathychrome tissue is represented by solid masses of cells of a very deep tinge in stained preparations (Pl. IV, fig. 7, Pl. IV, fig. 8, Pl. V, fig. 9, *bath. t., bath. c.* and *bath. syn.*). In specimens stained with haematoxylin and eosin, these form deep blue irregular branching and anastomosing columns of cells, sometimes forming extensive areas, at other times being constituted by one or two cells, and occasionally are seen scattered individual cells of the same type (Pl. IV, fig. 7 and Pl. V, fig. 9, *bath. t., bath. c.* and *bath. syn.*).

With the low power the protoplasm of this tissue seems almost homogeneous, but with a high power it may be recognised as presenting a curious mottled appearance (Pl. IV, fig. 8, *bath. syn.*). It has occurred to us that these may be none other than the „cellules troubles“ of Laguesse, and constitute the „primary islets“ of this author, while the pale (leptochrome) islets previously described are his „secondary islets“. We are, however, very far from being satisfied upon this point, because nowhere can we find in his writings or elsewhere, any statement of such a striking difference in appearance and constitution between the two kinds of islets.

The three structures, zymogenous tubules, leptochrome islets, and the bathychrome tissue form a very striking picture in the pancreas

of the pigeon (Pl. IV, fig. 7). Though in many regions irregularly mixed, each is distinct and easily recognised.

So far as we have been able to observe, the dark columns (bathychrome tissue) are permanent and do not alter with changed physiological conditions<sup>1)</sup>, while the leptochrome islets undergo marked variations which are to be described later.

At the splenic end of the pigeon's pancreas the bathychrome tissue is irregularly distributed throughout the parenchyma of the gland, mostly in the form of a thick irregular interlacing network. Sometimes the leptochrome islets are hollowed out in the dark network and groups of dark cells frequently encroach upon the light islets. Further the bathychrome cells are often accumulated, especially at the periphery of the organ, into more solid masses. This condition is seen, however, much more typically in the middle region of the gland, where large solid columns are seen running into the interior of the organ, and giving off in an arborescent fashion the thick network just described.

In some places a very peculiar picture is presented. In the midst of such a solid column as just described, is seen an island composed for the most part of ordinary zymogenous tissue, which has, however, a stem or core composed of the bathychrome tissue. This last may sometimes be seen in direct continuity with the zymogenous tubes.

The bathychrome tissue just referred to appears, when one of the larger areas is examined, to show no cell outlines, but consists of a syncytium of peculiar mottled protoplasm with numerous rounded nuclei containing nucleoli (Pl. IV, fig. 8, *bath. syn.*) The general appearance is admirably described by the word „trouble“, which was applied by Laguesse to the protoplasm of his primary islets. The ground-substance is mottled with whitish granules and vacuoles.

In one specimen at the free end of the pancreas was accumulated a particularly large mass of the bathychrome syncytium, which was visible to the naked eye on removing the organ from the body. It formed a very continuous solid-looking body  $1\frac{1}{2}$  mm in diameter, but was joined on in certain directions to the branching columns already described.

<sup>1)</sup> Recently we have suspected that, on the contrary, this tissue may be increased by inanition. [Note added Jan. 1. 1907.]



The principal mass is not subdivided by any connective tissue septa and we cannot be sure that there are any capillaries coursing through it, though one or two red blood corpuscles are visible in the section (Pl. IV, fig. 8, *bld. c.*). Embedded in it also are several highly refractive spherical cells surrounded by clear spaces and containing a distinct nucleus (see Pl. IV, fig. 8). These vary somewhat in size but are on an average three or four times the dimensions of the nuclei of the syncytium. These are found also in the branching and anastomosing columns which fringe out from the larger mass, forming large areas at this end of the pancreas, as well as in the neighbouring zymogenous tissue (Pl. IV, fig. 8). The relations of these spherical cells to the other cells of the pancreas are unknown to us.

In the pancreas of the duck we find the same three kinds of tissue existing side by side, viz. the zymogenous tubules, and the bathy-chrome tissue and leptochrome islets. There are also small masses of haemolymph or splenic tissue to be seen here and there in the sections

In the sparrow we have so far been able to detect only the leptochrome islets.

### C. Reptiles.

The islets of Langerhans in Reptiles have been described by several observers, notably by Giannelli and Giacomini<sup>1)</sup>, Diamare<sup>2)</sup>, and Laguesse<sup>3)</sup>. Diamare appears to have seen islets in *Lacerta* corresponding in all respects with the leptochrome islets of higher animals. Laguesse, on the contrary, who worked at the ophidians appears to have seen only islets corresponding to the bathy-chrome tissue of birds<sup>4)</sup>, to which we have already made reference (see pp. 9 and 10). In the viper (*Vipera aspis*) he describes the differentiation of the primitive cavities into ducts and secreting tissue, but lays stress on

<sup>1)</sup> Comm. scient. della R. Accad. dei fisiocritici di Siena, 1896; Giannelli, Atti della R. Accad. dei Fisiocritici, ser. IV, vol. X, Siena 1898; Comm. fatta alla R. Accad. dei Fisiocritici nell'Adunanza del 14. nov. 1898 etc.

<sup>2)</sup> Internat. Monatsschr. f. Anat. u. Physiol. Bd. XVI, Heft 7/8, 1899, tav. I—III; Anat. Anz. XV. Bd., 1899; Internat. Monatsschr. f. Anat. u. Physiol. Bd. XXII, Heft 4/6, 1905, tav. 8, 9.

<sup>3)</sup> Loc. cit.

<sup>4)</sup> This is probably not the case (See Appendix). [Note added Jan. 1. 1907.]

the fact that this differentiation and that of the cells into islet and zymogenous is never so complete as in higher vertebrates. The transformation of one of these varieties into the other is more easy in the viper, under the influence of slight functional changes.

This author finds, in fact, variable islets disseminated throughout the whole pancreas. These are the „secondary islets“, derived from acini and destined to reform acini. He describes further a large mass of islet tissue at the splenic end of the pancreas, the „primary islets“, of the type which occurs in the mammalian embryo, derived directly from the primitive embryonic pancreatic tubules, and not from acini. They have little or no tendency to be converted into secreting tubules. He points out that, while in the sheep these primary islets for the most part atrophy at a certain stage of development, in the viper they persist to adult age. So far as we have been able to find, however, he gives no histological distinctions between the two kinds of islet, and his drawings show numerous small groups or isolated cells of the „primary“ („troubles“) type scattered throughout the zymogenous tissue of the pancreas.

So far the only reptiles we have been able to examine are two species of Chelonia, viz. *Chrysemys picta*, and *Kinosternon pennsylvanicum*. We have studied carefully different regions of the pancreas in these two animals, fixing and staining the preparations in many different ways. At first we were astonished at not finding in either animal any islets resembling those we were familiar with in higher animals, but ultimately we discovered in certain regions of the organ large masses and columns of solid structure staining more deeply with all reagents than does the zymogenous tissue. These are in all respects identical with the similar structures in the bird (see Pl. V, fig. 12, *bath. t.*, and compare with Pl. IV, fig. 7, *bath. t.*). They form large masses in certain regions of the pancreas, insinuate themselves in the form of networks and branching columns into various regions of the zymogenous tissue, and small groups of cells or even individual elements are found widely scattered in some parts of the organ. This tissue obviously corresponds to what we have described under the name of „bathochrome“ in mammals and birds.

For some time we were of opinion that this bathychrome tissue represented the only structures present in the reptilian pancreas, in addition to the secreting alveoli. But our observations in birds led us to look at our slides more carefully and as a result we have found in *Kinosternon* a few leptochrome islets of the type we were familiar with in various groups of vertebrates. These islets are visible under the low power of the microscope as faintly staining, rather ill-defined patches, having an abundant capillary supply (Pl. V, fig. 12, *lept. t., i.*). In our specimens we confess, these leptochrome islets are rare, but there can be no doubt of their actual existence. Their occurrence in birds would tend very strongly to make one anticipate their presence in reptiles, and we feel sure that they might be commonly found in some other types. Moreover, Diamare has depicted a good example of such an islet in *Lacerta*.

We have been unable to find any distinct leptochrome islets in *Chrysemys picta*. This may possibly be due to the fact that the animal was killed at the beginning of the winter, when it had recently put itself into a state of full nutrition for the period of hibernation. In *Chrysemys* there are however bathychrome columns having the same structure as in *Kinosternon*. There are, moreover, here and there throughout the section, examples of individual bathychrome cells.

In our two reptiles also we find masses of adenoid tissue invading the pancreas and small clumps of tissue resembling spleen, as described by other observers (Pl. V, fig. 12, *ad.*).

Thus in Reptiles as in Birds and to a less extent in mammals, we have two distinct kinds of tissue over and above the zymogenous tubules, viz. the bathychrome and the leptochrome. It is probable, although we have at present no experimental proof of this, that it is only the leptochrome islets in these animals which undergo transformations in different physiological conditions.

In some of the islets, we find, as did Laguesse, distinct lumina within the limits of the islet, which limits are indicated by the difference in staining reaction and capillary blood supply and other features already fully described (Pl. V, fig. 12, *l.*).

#### D. Amphibians.

Islets of Langerhans have been described in amphibians by many observers, more particularly by v. Ebner<sup>1)</sup>, Diamare<sup>2)</sup>, and Dale<sup>3)</sup>. The leptochrome islets, corresponding to those in other groups of animals, have been fully described by these authors, particularly the last-named, who employed chiefly toads for his observations.

Our own work has so far been confined to the frog, and an American newt, *Plethodon glutinosus*. In the case of the frog we desire in the first place to call special attention to obvious transition forms between leptochrome islet and zymogenous tissue (see Pl. V, fig. 13 and Pl. V, fig. 14, *trans. c.*). In many sections, the limits of the islets cannot be assigned with any definiteness with the low power of the microscope, and with the high power this is frequently almost impossible.

There are, moreover, in some parts of the section, branching columns of cells, which stain much more deeply than other regions. These clearly correspond to the bathychrome tissue previously described in higher vertebrata (see Pl. V, fig. 13, *bath. t.*), so that in amphibians also we have to deal with two distinct structures, not counting the ordinary zymogenous parenchyma of the pancreas. Thus, in a section of the frog's pancreas, stained by one of the ordinary methods, there are three kinds of structure visible, the medium-stained groundwork of secreting tubules, the leptochrome islets, and the bathychrome cell columns (Pl. V, fig. 13). Some of the bathychrome columns have cells corresponding in position to the centro-acinar cells of the zymogenous tubules. Scattered throughout the section, too, one can see small groups or even isolated cells giving the bathychrome reaction. In the bathychrome tissue are the same highly refractive cells above described in similar situations in birds and reptiles (see pp. 9, 10 and 11).

Some of the islets in the frog are of a unique structure; they consist of spherical or sausage-shaped masses of cells, staining more

<sup>1)</sup> Arch. f. mikr. Anat. Bd. 8, S. 481. 1872.

<sup>2)</sup> Loc. cit.

<sup>3)</sup> Loc. cit.

lightly than the zymogenous tissue. Each cell is elongated-columnar, or crescentic in form and extends completely across from one side of the column or mass to the other. Several cells form a kind of whorl, their bases being narrow and in close contact, while their apices extend over a considerable area. The nucleus is large and distinctly oval, the protoplasm is finely granular and vacuolated. The whole group of cells is surrounded by a wide capillary network. Other islets are composed partly of elongated cells, and partly of polyhedral cells (Pl. V, fig. 14, *i.*). These islets can be seen in nearly every case to be continuous in some directions with the zymogenous tubules (Pl. V, fig. 14, *trans. c.*), and are often arranged in a radial fashion round a capillary vessel. There are also many islets of the branching columnar form bearing a general resemblance to those described in the dog (see pp. 3—6).

In the amphibians we have noticed a very significant tendency for certain columnar cells to be arranged in a palisade fashion round the veins great and small (Pl. V, fig. 15, Pl. IV, fig. 16). This we suggest may be an anatomical expression of an internal secretion.

In the newt (*Plethodon glutinosus*) this arrangement is commoner than in the frog (see Pl. V, fig. 15, Pl. IV, fig. 16) and at first we were inclined to think that it constituted the only homologue of the leptochrome islets in other animals. But, in the frog there are to be seen leptochrome islets often consisting of a single solid column of faintly staining cells, continuous with the zymogenous alveoli and only distinguishable from them by the lighter tint of the cells, the specially wide capillaries on either side, and the absence of a lumen (This is a reduction of what is shown in Pl. V, fig. 14.). In the newt the islets are still further reduced, so that they consist in most cases of a circle of large, pale, more or less columnar cells surrounding a capillary blood-vessel (see Pl. IV, fig. 16, *i.*).

The bathychrome tissue in the specimens of *Plethodon* we have examined seems to be confined to a portion of the pancreas which is embedded in the wall of the intestine. This portion appears in many of our sections to consist almost entirely of the darkly staining tissue<sup>1</sup>).

<sup>1</sup>) Since the above was written I have observed examples of bathychrome tissue in other portions of the pancreas of *Plethodon*.

On reference to Pl. IV, fig. 16, it will be seen that the tissue immediately surrounding the circlets of pale cells, constituting in our view the leptochrome islets, is by no means readily recognisable as zymogenous tissue. Its structure is difficult to interpret, but, it seems clear that large tracts of the pancreas in *Plethodon* are composed of masses of large polyhedral cells, bearing very much the relation to the capillary blood-vessels which the cells of the acini bear to their lumen, in other parts of the gland and in other animals. It is interesting in this relation to note that in these elongated cells placed round a capillary the nucleus is placed at the end of the cell remote from the blood-vessel. This arrangement frequently obtains with approximately the same depth of staining reaction as in the case of the zymogenous tissue (see Pl. V, fig. 15). It is a reasonable hypothesis that this kind of structure may have an endocrine function, perhaps of the same nature as, perhaps different from that of the leptochrome and bathychrome tissues.

#### E. Fishes.

Owing to our distance from the sea-coast we have been unable to obtain any of the cartilaginous fishes for examination. Among Teleostei the following *Physostomi* have been examined:

*Amiurus vulgaris*

*A. nigricans*

*Moxostoma aureolum*

*Catostomus teres*

*Hyodon alosoides*

*Esox lucius*.

*Physoclysti: Stizostedium vitreum*

*S. canadense*.

As for Ganoidei, in the family Acipenseridae we have examined *Acipenser rubicundus*, in the family Amiidae, *Amia calva*.

Rennie<sup>1)</sup> and Diamare<sup>2)</sup> have given careful descriptions of the islets in teleostean fishes, but since we differ from these observers on

<sup>1)</sup> Quart. Journ. Micr. Sci. Vol. 48, Part. III, Nov. 1904.

<sup>2)</sup> Loc. cit.

one of the fundamental points in question, and since the species we have examined have been for the most part quite different, it will be as well for us to give a somewhat detailed description of our observations.

*Amiurus vulgaris.*

*Macroscopic.* There is nothing visible to the naked eye which can be certainly described as pancreas. The position of the pancreas in higher vertebrates is mapped out by a chain of small whitish specks. There is a particularly large mass of opaque white structure some little distance anterior to the spleen. There are also scattered bodies of a similar appearance in the mesentery. On slicing through the liver no trace of any tissue other than liver is to be found.

*Microscopic.* On examining the structures under the microscope a very remarkable picture presents itself. The large mass near the spleen is seen to be almost entirely composed of „islet“ tissue, and probably corresponds to Rennie's „principal islet“. It is several millimeters in diameter, and permeated everywhere by capillaries which roughly subdivide it into lobules. The whole is surrounded by a mixed capsule of connective tissue and pancreatic (zymogenous) tubules. This is of varying thickness at different parts of the circumference, and the alveoli are arranged with their long axes concentric to the circumference. In addition there are septa of the same mixed character, conveying connective tissue, blood-vessels, and zymogenous tissue into the interior of the huge islet (Pl. V, fig. 17) where very frequently there are large triangular or stellate masses of tubules, or broad, irregular, branching and subdividing columns of the same tissue, separating the islet into incomplete compartments of very varying shapes (Pl. V, fig. 17, *zym.*).

The chain of small specks is also composed for the most part of islet tissue, but some of them consist of secreting tubes. Others again consist of „islet“ tissue with an irregular ring of zymogenous tissue round them. The islets are frequently encapsuled, and this also applies to separate masses of secreting tubules of various sizes. Whether the islet tissue and zymogenous tissue which are in proximity occupy the same capsule or not, it is always the islet which occupies the interior

or central portion. At any rate we have never seen a mass of pancreatic tubules surrounded by a narrow ring of islet tissue: the reverse seems always to be the case.

There are also islets scattered along the portal vein. In this species pancreatic tissue invades the liver to some extent, one or two acini being frequently found in the peripheral parts of that organ, and even in the interior. In the latter situation, however, they are to be found almost exclusively in conjunction with blood vessels or bile ducts. The pancreatic tissue seems in fact to have a tendency to follow the portal canals into the substance of the liver. In the intrahepatic pancreas we have so far found no islets.

Several observers, Massari<sup>1)</sup>, Diamare<sup>2)</sup>, and Rennie<sup>3)</sup> have described a difference in the staining capacity of different areas within the islets of teleosts. Diamare does not consider that this indicates two distinct kinds of cells, but in many species Rennie found the contrast in size, form, structure, arrangement, and relation to the capillaries of the cells of the two regions of the islets so marked as to induce him to hold the opposite view. We have not examined any of the same species as Rennie selected, but so far as our observations on this point go, we find that patches of different intensity of staining do occur in the islets of *Amiurus*. The differences are however so slight that we are not sure we should have noticed them had our attention not been called to them by previous observers. The two kinds of cells are shown much more clearly in the pigeon after inanition (Pl. V, fig. 11, *i*).

In *A. nigricans* there is nothing which calls for a separate description. Pl. V, fig. 17 is drawn from this species and not *vulgaris*.

*Moxostoma aureolum*. No pancreas or islets found.

*Catostomus teres*. In this species no pancreas was visible on examination of the viscera, but on microscopical examination small masses of pancreatic tissue were found in the capsule and portal canals of the liver. Some of the cells in the acini were stained very deeply, and in some places no traces of a lumen could be found.

<sup>1)</sup> Rend. R. Accad. dei Lincei. Vol. VII, fasc. 5, p. 134—137, 1898.

<sup>2)</sup> Loc. cit.

<sup>3)</sup> Loc. cit.



*Hyodon alosoides*. A large and definite pancreas was found behind the liver, with large and numerous islets. Some of these, being stained very lightly, stand out prominently in the section; others, though clearly recognisable as islets, approximate in depth of tint to the zymogenous tissue, producing in fact an appearance similar to what one might expect, if over a restricted area of the section there had been some hindrance to the staining process. All intermediate forms are to be found.

The more highly developed islets are composed of solid columns of cells, irregular in size, branching and anastomosing and very irregular in diameter. The interspaces between the columns are occupied by a rich capillary network. The tissue of the islet is frequently in direct continuity with that of the zymogenous pancreas, and may often be seen to shade off gradually into it. The islet columns are composed of two kinds of cells, dark and light, as described by previous observers.

In the zymogenous tissue occasional very darkly staining (bathochrome) cells are present as in many other species.

*Esox lucius*. The pancreas has the same position as in some of the higher vertebrates, lying along the first fold of the intestine. The gland is much encroached upon by adipose tissue. Islets on the whole are infrequent, but comparatively large, and show some striking transitions (Pl IV, fig. 18, *trans. c.*).

*Stizostedium vitreum*. With the naked eye no trace of pancreas could be found. Although bits of pancreas were discovered microscopically in the liver, no islets could be found.

*S. canadense*. No definite pancreas was found on naked-eye examination, but little whitish bodies were scattered along the portal vein. Under the microscope these bodies were seen to consist of islet and zymogenous tissue, mixed with a large quantity of fat and connective tissue. One islet was very much larger than any of the others, definitely encapsuled, and having septa of connective tissue running into its interior. Much of the zymogenous tissue was also encapsuled, but mostly in very small packets. No clear examples of transition from one tissue to the other could be made out.<sup>1)</sup>

<sup>1)</sup> The zymogenous tissue, although recognisable in a general way as such, especially under a low power, presents several peculiar features. In some of the

*Acipenser rubicundus*. In this species no obvious pancreas was visible to the naked eye. There were whitish masses along the portal vein, and the same in the liver. On microscopical examination, the intrahepatic pancreas is seen to be confined to the region where the portal vein enters the organ, and the zymogenous tissue extends for some distance beyond the limits of the liver, invaded in the infrahepatic region, and along the portal vein by masses of a haemolymph or splenic nature.

The zymogenous tissue is accompanied throughout by abundant typical islets of Langerhans. In some places the branching acini form a fairly regular network, with the interspaces occupied by islet tissue, which appears to have practically the same structure as in mammals.

Again, and perhaps more clearly than in any animal we have examined, we find all stages of transition between islet and zymogenous tissue. In some parts of the section the zymogenous tubules have their cells distinctly vacuolated, the area of darkly stained protoplasm being reduced to a variable extent by these vacuoles and the edges of the acini having a jagged outline, presenting all the appearances of an invasion of zymogenous tubules by islet tissue.

Scarcely any of the islets have a clearly defined outline when looked at under the high power. In some regions the islet tissue is invaded by adenoid tissue, and the secreting acini are separated by the same.

The zymogenous tubules have their structure very beautifully shown, centro-acinar cells are common and occasional darkly-staining (bathochrome) cells among the zymogenous elements are conspicuous.

*Amia calva*. The anatomy of the pancreas in the specimen we have examined differs from that in *Acipenser* in as much as a distinct pancreas could be seen in the first loop of the intestine. On slicing the liver whitish specks are seen.

acini nearly all the cells appear globular in form, and of these globular cells there are two distinct varieties, lightly staining and darkly-staining. Occasionally there may be small groups of each kind of cell, and in some places no trace of an alveolar arrangement can be detected. Here and there, in outstanding portions of the connective tissue, may be seen some of these dark or light spherical cells, separated from the rest of the secreting tissue.

On microscopical examination of the pancreas, the islets of Langerhans are seen to be very numerous and large. They are irregular or rounded in shape, and for the most part circumscribed in outline, but transitions are fairly common. The islets are characterized by the usual wide capillary network.

Pancreatic tissue is also to be seen gathered in rings round the branches of the portal vein, and outlining the edge of the liver in some places.

Some of the masses of cells in the islets have an almost identical size and shape with those of alveoli, showing centro-acinar cells and even occasionally a distinct lumen. When one of these columns is cut transversely the cells have the same radial arrangement as in zymogenous tubules.

Occasionally a comparatively large islet may be seen, almost entirely surrounded by a connective tissue wall, so as to be encapsuled in all directions except at a narrow neck, where the islet tissue is continuous with the zymogenous tissue and shows a gradual transition of structure. The capsule, however, does not everywhere mark the precise limits of the islet, as small groups of zymogenous cells are found within the capsule. The zymogenous tissue immediately outside the capsule is stained more deeply than the general mass (and this has been noted in various animals by several observers), and the same may sometimes be said of this tissue in the interior of the islet limits.

It will be seen from the above descriptions, that in fishes, just as in amphibians, reptiles, birds, and possibly mammals<sup>1)</sup>, there are two distinct kinds of structure in addition to the zymogenous tubules. In teleostean fishes however, the bathychrome tissue is not nearly so conspicuous as in other groups, and is represented almost entirely by a few scattered cells distributed throughout the parenchyma of the gland.

### III. Effects of Inanition upon the Pancreas.

Statkewitsch<sup>2)</sup> appears to have been the first to notice that during inanition there is an increase in the islet tissue of the pancreas. He considered

<sup>1)</sup> See appendix.

<sup>2)</sup> Arch. f. exper. Path. Vol. 34, p. 453. 1893.

in fact that the islets were formed from the alveoli under these conditions. Jarotsky<sup>1)</sup> was unable to confirm this, but Dale<sup>2)</sup> found in the cat after a period of inanition a great abundance of large islets, with clear evidence of progressive formation. In dogs, cats, pigeons, and frogs, we have been able to fully confirm the statements of Statkewitsch and Dale.

#### A. Effects of Inanition upon the Mammalian Pancreas.

*Dog.* The difference between a section of a normal „resting“ pancreas of a dog and one of a pancreas from a dog which has undergone inanition for some days is so striking as to render it almost incredible that observers could have disagreed on this point (cf. Pl. IV, fig. 3 with Pl. IV, fig. 5).

For the purpose of this examination we have always compared the splenic end of the pancreas in the two cases for contrast. Sections from the pancreas of a dog after inanition show islets of Langerhans in such great numbers and of such enormous sizes as can never be encountered in any part of a normal resting gland. Thus, in the drawings given (Pl. IV, fig. 3 and Pl. IV, fig. 5) there are only about three small islets in the field in the case of the normal (Pl. IV, fig. 3, *i.*) and these do not exceed a size of about  $90 \times 30 \mu$ , whereas in the pancreas after inanition, there are about 16 in the field, of which the largest reach  $330 \times 70 \mu$  (Pl. IV, fig. 5, *i.*).

One of the most significant features in the large islets of the inanition pancreas is the obvious suggestion of alveolar structure. There can, we think, be no doubt that they have been formed by a variation of the secreting alveoli. These inanition appearances are an exaggerated phase of a condition we have already described in the case of the normal pancreas. The solid columns in the islet can be seen here and there to shade off into the secreting tubules (Pl. IV, fig. 5, *trans. c.*), the cells in an intermediate zone having some zymogenous granules, and, generally speaking, a structure intermediate between the type of islet and zymogenous cell. Thus it may be said that in these large

<sup>1)</sup> Virchows Arch. Bd. 156. S. 409. 1899.

<sup>2)</sup> Loc. cit.

in anition islets transitions between the two forms of tissue are quite common, and this is more noticeable than in the normal gland. The reason of this is probably to be sought in the more recent formation of many of these islets and a consequent less divergence from the original zymogenous type.

The appearances of transitions cannot be dismissed as adventitious. No circumstances arising from obliquity of section, accident of staining, or faulty fixation can be satisfactorily alleged in causation of the appearances.

If one had begun the investigation, as we admit was the case with ourselves, with a bias towards the theory that islets are organs *sui generis*, it would be necessary to assume that these huge pale islets in the ination pancreas are not islets of Langerhans at all, but new structures bearing a resemblance to them and certainly derived from the secreting tubules. To uphold this view it would be necessary to find structural differences between the immense ination islets and the comparatively insignificant normal islets. This we have been totally unable to do. The dimensions of the different elements are the same in normal islets as in these new structures, and no differences in structure can be found.

In the face of this we consider it farfetched to assume that we have to deal with two kinds of islet, and we are forced to the conclusion that during ination large patches of secreting structure are converted into tissue identical with the islets of Langerhans.

*Cat.* We have to record similar, though not such pronounced results in the case of the cat.

### **B. Effects of Ination upon the Avian Pancreas.**

The effects of ination in the case of the Bird are even more marked than in mammals.

*Pigeon.* In the pigeon after a few days ination we have calculated the ratio between the amount of leptochrome tissue in the splenic end of the pancreas and that in the normal pancreas (also splenic end) by drawing the islets in ten successive sections with a camera lucida and cutting out and weighing the paper enclosed in the outlines. This ratio is as 4,22 to 0,93 (Pl. V, fig. 9, Pl. V, fig. 10).

In the newly formed islets may frequently be seen masses and columns different from those constituting the greater part of the islet (Pl. V, fig. 11, *i.*). In a specimen stained with haematoxylin and eosin, they stand out as reddish purple columns staining with something approaching the intensity of the zymogenous tissue, but more homogeneously, giving the impression of a pencil drawing softened by stumping (Pl. V, fig. 11). These we have so far not found in the normal pancreas, but it is probable that they are present, and correspond to what has been described in fishes by Diamare, Rennie, and others. The cells composing these darker islet columns have somewhat the same arrangement as those forming the bathychrome columns (cf. Pl. V, fig. 11 with Pl. IV, fig. 7) without, however, the same chromogenic capacity.

### C. Effects of Inanition upon the Amphibian Pancreas.

Under this head our results entirely confirm those of Dale. We have worked exclusively with winter frogs and we find in the pancreas of those animals killed towards the end of the winter a marked increase in leptochrome islet tissue over those killed at the beginning.<sup>1)</sup>

How are we to account for the effects of inanition upon the amount of the leptochrome tissue? Or rather, why are the effects of inanition identical with those of exhaustion of the gland? *A priori* one might anticipate that the effects of withholding food would be the opposite of those induced by extreme secretion of the pancreatic juice. Thus, one might expect that since the normal stimulus to the flow of secretion

---

<sup>1)</sup> A very interesting misinterpretation of our results which occurred last winter, will help to confirm the actual facts of the case. We obtain our frogs from the Physiological Laboratory of the University of Minnesota, and a stock was taken in at the beginning of the winter. After a few weeks the pancreas from one of these frogs was examined, and the slide labelled „inanition“, and compared several months later with that of a frog of a fresh batch imported from Minneapolis. This slide was labelled „pancreas, fresh frog“. We were astonished to find that what we called the fresh pancreas contained much more leptochrome tissue than the „inanition“ one. But on enquiry of the Laboratory Attendant at Minneapolis we cleared up the difficulty. He kept the frogs all the winter in the laboratory in running water and without food, and the frog of the second batch which we had labelled „fresh“, had in reality been without food several months longer than the one we labelled „inanition“.

is the arrival of the acid chyme in the duodenum, the withholding of food would involve a storage of material in the gland cells. But, assuming that under normal conditions alveoli are being constantly converted into islets and islets back again into alveoli, and that the first of these processes is an expression of a constant tendency of the gland tissue to revert to an embryonic condition; then we may conceive that in inanition the first process may regularly proceed, while, owing to the absence of food to be digested the second may be in abeyance.

Moreover the discharge of secreted material is always going on, involving a progressive increase in the amount of islet tissue, and the absence of absorbed food material may render it difficult or impossible for the more highly differentiated zymogenous tissue to be reproduced.

#### IV. Effects of Exhaustion of the Mammalian Pancreas.

For this investigation we have used the method employed by Dale. The dogs were anaesthetized with morphia and the A. C. E. mixture, and secretin<sup>1)</sup> solution at body temperature was injected into the saphenous vein at intervals throughout a period of 7, 8, 9, 10 or more hours.

On examining the gland microscopically, in addition to the ordinary signs of exhaustion, we have found a decided increase in the amount of islet tissue, but in our experiments this has never been so pronounced as after inanition (see Pl. IV, Fig. 4 and cf. with Pl. IV, Fig. 3 and Pl. IV, Fig. 5).

There is no need to describe the changes in detail, since, although they differ in degree, they seem identical in character with those induced by the withholding of food. The results are perhaps, however, of greater theoretical importance, since a change which can occur within a few hours can scarcely be interpreted as a morphological one, but must, on the other hand, be considered as representing a phase of physiological activity. We shall refer to this subject later.

The secretin experiments then furnish further evidence of the interchangeability of islets and zymogenous tissue.

---

<sup>1)</sup> Bayliss and Starling, Journ. of Physiol., Vol. 28, p. 325, 1902; Vol. 29, p. 174, 1903.

We have made an attempt to bring about the conditions induced by secretin by means of pilocarpine, but without success. The whole tissue appeared shrunken, and the whole gland somewhat exhausted but there were no more Islets than in the normal tissue.

#### V. The Reconstruction of Alveoli from Islets.

As a result of very careful embryological work in the sheep, Laguesse<sup>1)</sup> has described two categories among the islets. 1. Those arising from the solid cords, or from the wall of the primitive pancreatic tubes, the „primary islets“. 2. Those derived from a transformation of the secreting cavities.

The first category arises from the „cellules troubles“ of the first solid ramified cords. The production of these primary islets soon ceases, and according to Laguesse they finally disappear.

The secondary islets are formed from the secreting cavities themselves, both simple and lobed. There is a gradual transformation of a great number of cavities into solid islets, and the process is described by Laguesse in great detail.

A further process occurring while the animal is still in the embryonic condition is described by Laguesse. This is the regression of the secondary islets and reconstruction of acini. The islets in regression are faded or irregular in contrast with the plump condition in early embryos. Their cells are small with indistinct outlines. Then at certain points the islet opens into a canal and the lumen penetrates into the islet. Zymogen granules gradually become deposited and so new acini are formed. „Par une sorte de balancement régulier, toute cavité sécrétante, après avoir fourni un certain nombre de fois une sécrétion externe, se transformerait temporairement en îlot pleine endocrine et déverserait alors dans les vaisseaux primitifs, et recommencerait indéfiniment à parcourir le même cycle.“

Thus from morphological and embryological teachings, we are prepared to anticipate that acinus may be converted into islet, and islet into acinus concomitantly with variations in the physiological conditions.

<sup>1)</sup> Loc. cit.



The first of these changes, namely the conversion of alveolus into islet in exhaustion and inanition has been abundantly proved by the work of Dale and ourselves.

It remains to discuss the second change, viz. the reconstruction of alveoli from islets. Dale states that a compartment in the islet of the toad can often be found in which the cells show an alveolar arrangement into two layers round an indistinct lumen. In such a case the cells of the outer layer have spherical nuclei, which are of the type found in secretory cells, while the cell-substance shows basophile staining, and, in a few cases, a small number of eosinophile granules. Such an appearance, Dale believes, represents the early stage of reconstruction of an alveolus from the islet. But, so far as we are aware no previous observers have given evidence of a similar reconstruction in mammals.

We are able to bring forward very strong evidence that such a reformation of alveolus from islet may occur in the dog.

After having made ourselves thoroughly familiar with the general appearances and proportion of islet to alveolus in the pancreas of a dog after a certain number of days' inanition, we have in three experiments, allowed the animal to become restored to its normal condition after the lapse of such a period. Again taking splenic end for microscopic examination and comparison, we find that the smallness and relative paucity of islets, characteristic of the normal state are once more found. Being certain of what was the condition during inanition, we can be equally certain that either alveoli have been reconstructed from islets or that the islets have disappeared altogether and new alveoli formed from the old ones, in order to restore the gland to its original condition. The first alternative is by far the most probable.

In the pancreas of some of these animals, we have seen abundant karyokinetic figures in the remaining islets and the alveoli immediately surrounding them. The precise significance of these we are not prepared to discuss, for it is obviously conceivable that the reconstruction might occur without any increase in the number of cells.

## VI. Discussion of certain Views as to the Morphology and Physiology of the Islets of Langerhans.

The earlier observers for the most part considered that the islets of Langerhans were masses of lymphoid cells. This view need not be discussed.

More modern writers may be divided into two chief groups according to their views as to the morphological significance of the islets. The first of these believe that the islets are essentially of the same embryological and morphological nature as the zymogenous tubules and are not in any sense to be looked upon as organs *sui generis*. The second group of observers regard the structures in question as definite and distinct organs, analogous to the cortex of the suprarenal, the epithelial part of the pituitary body, and the parathyroids, and consider that they have no connection (except perhaps a community of embryonic origin) with the secreting tubules of the pancreas.

The most recent contributions on the subject are in support of the view that the islets are organs *sui generis* and this notwithstanding that in our view the evidence is overwhelmingly against this hypothesis. In the handbooks, too, the islets are usually considered as a separate kind of tissue<sup>1)</sup>.

Kohn<sup>2)</sup> also classifies the islets of Langerhans as one of his „Drüsen ohne Ausführungsgang — ohne Drüsenlumen“ („corpora glanduliformia“) along with the parathyroids, epithelial part of the pituitary, and the cortex of the suprarenals<sup>3)</sup>.

<sup>1)</sup> Thus V. v. Ebner in Köllikers „Gewebelehre“, 3. Bd., 6. Aufl., 1902 says: „Durch die sorgfältigen Untersuchungen von Laguesse über die histogenetische Entwicklung der Bauchspeicheldrüse des Schafes ist nachgewiesen, dass die Langerhansschen Zellenhaufen aus derselben entodermalen Anlage hervorgehen, wie die secernierenden Schläuche. Doch kann man nach dem histologischen Befunde an den ausgebildeten Zellenhaufen dieselben nicht zu dem eigentlich secernierenden Parenchym rechnen, da Sekretwege, trotz gegenteiliger Angaben von Lewaschew, in denselben nicht nachzuweisen sind. Die Langerhansschen Zellenhaufen scheinen mir vielmehr einige Ähnlichkeit mit gewissen Blutgefäßdrüsen, wie die Nebenniere, der vordere Lappen der Hypophyse usw. zu haben.

<sup>2)</sup> Ergebnisse der Anat. u. Entwickl. IX. Bd. 1899. S. 245.

<sup>3)</sup> It has been shown, however, that the parathyroid is very intimately related, physiologically and histologically with the thyroid (Vincent & Jolly, Journ. of Physiol. Vol. 32, 1904).

Some among the first group even consider that there may be no difference in *function* between the two structures. Thus Harris and Gow<sup>1)</sup> thought that the islets might take part in the external secretion, probably forming one of the ferments. Jarotzky<sup>2)</sup> believes that they may take part both in an internal and an external secretion. Lewaschew<sup>3)</sup> and Pischinger<sup>4)</sup> look upon the islets as exhausted secreting cavities, and believe that after a period of repose they may again take on their secretory function.

Tschassownikow<sup>5)</sup> and Dogiel<sup>6)</sup> on the contrary look upon the islets as exhausted acini which are unable to return to their former state. It will be seen that the four last-named observers held a view not widely differing from that of Laguesse, Dale, and ourselves.

Statkewitsch<sup>7)</sup> looks upon islets as alveoli modified by inanition and Mankowsky<sup>8)</sup> emphasises to the full the intimate relation subsisting between islets and tubules, their functional variations and forms of transition, but does not appear to have committed himself as to their functions<sup>9)</sup>.

In most vertebrates, as we have seen in the preceding text, there are no lumina in the Islets of Langerhans. But Gianelli and Giacomini<sup>10)</sup> described lumina in the islets of reptiles and although Gianelli<sup>11)</sup> seems later to have developed doubts on this point, yet their existence has been fully confirmed by Laguesse<sup>12)</sup> and by Perdrigeat and Tribondeau<sup>13)</sup>. Laguesse has given very convincing illustrations of his results on this

1) Journ. of Physiol. Vol. 15, p. 349. 1894.

2) Virch. Arch. Vol. 156, p. 409. 1899.

3) Arch. f. mikr. Anat. 26. Bd. S. 453. 1886.

4) Beitr. z. „Kenntnis d. Pankreas“. Inaug.-Diss. Munich. 1895.

5) Ref. by Mankowski, Arch. f. mikr. Anat. Vol 59, p. 286. 1902.

6) Arch. f. Anat. u. Physiol. S. 117. 1893.

7) Loc. cit.

8) Arch. f. mikr. Anat. Bd. 59. 1901; Nachrichten der Kaiserl. Univ. Kiew. 1900. In Russian.

9) Mankowsky's full paper, the contents of which we have gleaned from the abstract in Arch. f. mikr. Anat., is beautifully illustrated.

10) Proc. verb. d. R. Accad. d. Fisiocrit. Siena 1896.

11) Loc. cit.

12) Loc. cit.

13) Procès-verbaux de la Société Linn. de Bordeaux. t. LV, séance du 24. Oct. 1900.

point obtained by Golgi's method. Dale has also described lumina within the islet area in the toad.

Laguesse refuses to admit that the islets are simply exhausted masses of acini, or that they are in their nature secreting tubes modified by inanition, and he urges against either of these theories the abundance of the granules of secretion in the islets, the permanent juxta-splenic islet of the Ophidians, and the fact that islets are found in every functional state of the pancreas. The presence of lumina in the islets of reptiles is a strong indication of their origin from alveoli.

Laguesse in his numerous contributions on the subject has laid stress on the anatomical details above referred to, and inclines strongly to the view that the islets are portions of the secreting tubules temporarily modified for the purpose of supplying an internal secretion.

Dale employed a new method for investigation of the subject, using secretin<sup>1)</sup> to exhaust the gland. He concluded that the islets of Langerhans are not independent structures, but are formed by certain changes in the cells of the secreting tissue. The change from the secreting to the „islet“ condition may be accelerated by the administration of secretin and as a result of inanition.

The authors belonging to the second chief group all believe in the internal secretion theory of the islets, and indeed so convinced are many of them that this is the correct theory, that they refuse to admit the statements of the first group who describe changes in the islet in exhaustion and inanition, and the transition forms from one kind of tissue to the other. The chief upholders of this „separate organ“ view of the islets are Diamare<sup>2)</sup>, Rennie<sup>3)</sup>, Massari<sup>4)</sup> and Helly<sup>5)</sup> among comparative anatomists, and Ssobolew<sup>6)</sup>, Opie<sup>7)</sup>, and others among pathologists.

---

<sup>1)</sup> Bayliss and Starling, *Journ. of Physiol.* Vol. 28, p. 325, 1902; Vol. 29, p. 174, 1903.

<sup>2)</sup> *Loc. cit.*

<sup>3)</sup> *Quart. Journ. Micr. Sci.* Vol. 48, Part. III. Nov. 1904.

<sup>4)</sup> *Rend. R. Accad. dei Lincei.* Vol. 7, p. 134. Rome 1898.

<sup>5)</sup> *Arch. f. mikr. Anat.* 67. Bd. S. 124. 1905.

<sup>6)</sup> *Virch. Arch.* V. 168, p. 91. 1902.

<sup>7)</sup> *Bull. Johns Hopkins Hospital.* Vol. 11, p. 205, 1900; *Journ. Exp. Med.* N. Y. 1901.

According to Diamare the islets are „Epithelial bodies“ in Kohn's sense. They are constant and invariable and are a form of „epithelial body“ derived from the pancreas (for he admits of course the common embryonic origin of Pancreas and islets). The adult islets have no relation to the surrounding tissue except that of contiguity, and they have no lumina even in reptiles. He denies also the continuity of the islets with the exocrine gland and all forms of physiological variation. Rennie, in his work upon teleostean fishes, describes the fairly constant occurrence of an encapsuled islet („principal islet“) of large size, whose relation to the pancreatic tissue is frequently extremely slight. He considers the islets as „blood-glands which have entered into a secondary relation to the pancreas“. This author finds no sign of any transitional forms.

Helly also believes that the islets are organs *sui generis* and denies the existence of any form of transition.

Pensa<sup>1)</sup> finds a very abundant vascular and nervous supply to the islets of Langerhans and the latter present certain peculiarities. He does not believe that the islets are rudimentary organs or even modified portions of the zymogenous tissue.

As may be gathered from the preceding pages, we are opposed to the views of these latter authors and consider that the embryological work of Laguesse and the experimental researches of Dale are confirmed in all essential points by our own investigations. Diamare, in his most recent communication<sup>2)</sup> still holds to his original view. He only refers to Dale's work in a footnote, and neither he nor any other observer has (previously to our own work) so far as we are aware repeated Dale's experiments upon the mammalian pancreas. Diamare, has, it is true, done some experiments upon fishes, but with negative results. It is of course remotely possible that in fishes the islets are constant structures, while in other vertebrates they are variable, but we should certainly hesitate at present to adopt this view. It is to us remarkable that Diamare has been unable to see the various tran-

---

<sup>1)</sup> Arch. ital. de Biol. t. XLIV, fasc. 1, 1905; Boll della Soc. med. Chir di Pavia 1904.

<sup>2)</sup> Internat. Monatsschr. f. Anat. u. Physiol. Bd. XXII. 1905.

sition forms which are figured for different animals by various observers, viz. Mankowski, Laguesse, Dale, and ourselves.

Rennie's „principal islet“ is, we must admit, a very interesting occurrence, and we have verified its frequent presence in quite different species from those examined by this author. But we cannot admit that it carries the significance attached to it by Rennie. The fact that the teleostean islets are so often encapsuled loses much of its importance when it is pointed out that isolated portions of the zymogenous tissue are also frequently encapsuled.

Lewaschew<sup>1)</sup>, as the result of injection experiments, found in some cases lumina in the islets of mammals. Dogiel<sup>2)</sup>, on the other hand, using Golgi's silver chromate impregnation, was unable to confirm this, and explained Lewaschew's results as due to extravasation of the injected material. But Laguesse, using the same method, found in the islets of the snake, lumina in perfect continuity with those of the acini and his plates show an admirable figure illustrating this. He considers, in fact, that in reptiles there are strictly speaking no solid cords at all, but only columns of cells in which the lumen has become effaced. In *Kinosternon* in some of the leptochrome islets we have been able to find distinct lumina, but so far have not traced their connections with the lumina of the acini (see Pl. V, fig. 12. l). In *Amia calva* too we have described lumina in the islet (V. supra p. 21).

We have described and depicted what appear to be two kinds of tissue in the vertebrate pancreas, over and above the zymogenous secreting tubules. In birds, reptiles, and amphibians the two kinds of structure are very obvious, while in mammals and fishes the one kind (the bathychrome tissue) is in small amount and scattered. We have suggested that these (which we have named respectively the leptochrome and bathychrome tissues) may correspond to Laguesse's primary and secondary islets.<sup>3)</sup>

With regard to the two kinds of leptochrome islet the „alveolar“

<sup>1)</sup> Loc. cit.

<sup>2)</sup> Arch. f. Anat. u. Physiol. S. 121. 1893.

<sup>3)</sup> This seems more doubtful to us now than when the above was written.  
[Note added Jan. 1. 1907.]

and the „solid“, it may be that the more solid type with its absence of definite alveolar form and its dark closely packed nuclei, really represents a degenerated islet (cf. Pl. IV, Fig. 1, Pl. IV, Fig. 2).

It was stated on a previous page (p. 27) that if a pancreas from an animal in inanition were examined, a very remarkable increase in islet tissue would be noted; but that if after such a period, the animal were restored to its normal state of nutrition, the usual proportion of islet tissue would be found. The most obvious explanation of this, and the one provisionally adopted in a former section of this paper, is that the alveoli are reformed from the islet tissue. There is, however, another possibility, viz. that the islet formed from alveoli as a result of changed physiological conditions is never reconverted into secreting tubules, but having reached the last stage in its career, degenerates and disappears. If this be the case we must suppose that new alveoli are formed from the existing tubules and occupy the space recently occupied by islet. On this hypothesis the more solid islets above referred to might possibly be regarded as nothing more than worn out alveoli about to disappear. Of the two possible views here put forward, we are inclined to support the former.

Experiments involving ligation of the pancreatic duct have given in the hands of various observers contradictory results, but we think the balance of evidence derived from this line of investigation is in favour of the view that „islet“ is not a separate and distinct kind of tissue from „alveolus“. According to Ssobolew<sup>1)</sup> and Schultze<sup>2)</sup> ligation of the duct is followed by a complete atrophy of the pancreatic cells proper, while those of the islets of Langerhans are not affected, and these statements have been urged in favour of the view that the islets are functional entities independent of the zymogenous tissue. But other observers, notably Mankowsky<sup>3)</sup> and Dale<sup>4)</sup> deny that the islets in the pancreas show any special immunity from the destructive effects of the operation, though Laguesse believes that many islets under these

---

<sup>1)</sup> Virch. Arch. Bd. 168. S. 91. 1902.

<sup>2)</sup> Arch. f. mikr. Anat. Bd. 56. S. 491. 1900.

<sup>3)</sup> Loc. cit.

<sup>4)</sup> Loc. cit.

conditions are newly formed by budding from the ducts, and Dale, that much of the tissue escaping destruction assumes a form resembling the islets.

Lépine<sup>1)</sup> has shown that injection of oil into the duct of Wirsung, or even simple ligature is followed by an increase in the glycolytic power of the blood. But he does not believe<sup>2)</sup> that this blood change is due to any action upon the islets of Langerhans. Lombroso<sup>3)</sup> recently reports that in dogs and pigeons complete occlusion of the ducts produces no marked effect upon the pancreatic tissue. He admits that in addition to the external secretion the pancreas has some other function which persists even when the external secretion is abolished. But he seems inclined to attribute this not specially to islets of Langerhans but to the general parenchyma of the gland.

Schäfer<sup>4)</sup> was the first to suggest that the islets of Langerhans are the parts of the pancreas concerned with carbohydrate metabolism. A number of more recent observers (Opie<sup>5)</sup>, Ssobilew<sup>6)</sup>, Herzog<sup>7)</sup>, Weichselbaum<sup>6)</sup> and Stangl<sup>8)</sup> and Gentés<sup>9)</sup> have found in cases of diabetes mellitus the islets affected by a hyaline degeneration, atrophy, or inflammatory changes, but Kasahara<sup>10)</sup>, Wright and Joslin<sup>11)</sup>, V. Hanse-  
mann<sup>12)</sup>, Dieckhoff<sup>13)</sup>, M. B. Schmidt<sup>14)</sup> and Gutmann<sup>15)</sup> have been unable to confirm these results. Notwithstanding the conflicting nature of the experimental evidence on this point, a large number of patho-

1) *Révue de Méd.* p. 486, 1892; p. 879, 1894; *C. R. Soc. Biol.* p. 1444. 21. Nov. 1903.

2) *Journ. de Physiol. et de la Path. Gén.* p. 2. 1905.

3) *Journ. de Physiol. et de la Path. Gén.* p. 3. 1905.

4) *Text-book of Physiology.* Vol. 1. p. 930. Edin. et London 1898. „On Internal Secretions,“ *Brit. Med. Journ.*, London, August 1895.

5) *Loc. cit.*

6) *Loc. cit.*

7) *Virch. Arch.* Bd. 163. p. 83. 1902.

8) *Wien. klin. Woch.* Bd. 14. S. 968; Bd. 15. S. 969.

9) *C. R. Soc. de Biol.* Vol. 55. p. 334. 1903.

10) *Virch. Arch.* Bd. 143. S. 111. 1896.

11) *Journ. of Med. Research* Vol. 6. p. 360. Boston 1901 (July-Dec.).

12) *Verh. d. Path. Gesellsch.* Vol. 4. p. 187. 1901.

13) *Festschr. gewidm. Th. Thierfelder z. 70. Geburtstag.* S. 95. Leipzig 1894.

14) *Münch. Med. Woch.* Bd. 49. S. 51. 1902.

15) *Virch. Arch.* Bd. 172. S. 493. 1903.



logists appear to favour the view that the islets of Langerhans constitute a tissue *sui generis*, whose function is to control the metabolism of sugar in the body.

Diamare<sup>1)</sup> has indeed put forward some experimental work in support of this definite view as to the function of the islets. He finds that the amylolytic ferment occurs only in the ordinary pancreatic cells, while it is absent in the islets of Langerhans. He states that the islet cells possess the power of inverting grape sugar. He is of opinion that the islets are intimately concerned in the economy of glucose in the body. The glycolytic action of the islets is *in vitro* very weak and he looks upon the tissue as furnishing an endocrine zymoplastic secretion. Hyperglycaemia and diabetes are in this view the result of functional insufficiency of the islets. This observer further records certain modifications occurring in the islets of *Motella tricirrata* as the result of the injection of glucose into the abdominal vein.

Whatever may be subsequently discovered to be the true function of the islets of Langerhans, their intimate anatomical relationship with the zymogenous tubules, the numerous transition forms in all groups of vertebrates, and the transformation of alveolus into islet, and *vice versâ* appear to us to prove conclusively that the islets are not organs *sui generis*, but are an integral part of the ordinary pancreatic tissue.

As to whether the temporary modification into islet tissue corresponds to a specialisation of function, the evidence is at present inconclusive.

## VII. Summary and Conclusions.

1. In the vertebrate pancreas there appear to be two kinds of tissue in addition to the ordinary zymogenous tubules, 1. the *leptochrome* tissue forming the well known islets of Langerhans and 2. the *bathychrome* tissue<sup>2)</sup>, represented in mammals for the most part as small groups of cells or even solitary elements scattered throughout the secreting alveoli.

<sup>1)</sup> Zentralbl. f. Physiol. Bd. XVIII. nr. 14. Okt. 1904; *ibid.* XIX oc. 4., 20. Mai 1905; Internat. Monatsschr. f. Anat. u. Physiol. Bd. XXII. 1905.

<sup>2)</sup> See Appendix.

2. In birds, reptiles and amphibians in addition to the leptochrome islets, there appear to be solid masses of cells of a different character. These stain very deeply with most ordinary staining reagents and are specially marked after fixing with Flemming's fluid. They constitute the bathychrome tissue in these animals.

3. The bathychrome tissue has a tendency to form in certain regions a true syncytium.

4. In birds, reptiles, amphibians, and fishes as well as in mammals there are individual bathychrome cells scattered throughout the zymogenous tissue in various regions of the gland.<sup>1)</sup>

5. In all the chief groups of vertebrates the leptochrome islets (the known islets of Langerhans) frequently show distinct traces of an alveolar arrangement. The solid columns composing the islet often show, for example a double row of nuclei corresponding to the position of the nuclei in the secreting tubules.

6. The islet columns are frequently in complete anatomical continuity with the surrounding zymogenous tubules, and all kinds of transition forms are common throughout vertebrates.

7. In reptiles and fishes a distinct lumen, within the leptochrome islet area can sometimes be detected.

8. In mammals (dogs and cats), birds (pigeons) and amphibians (frogs) the effect of inanition is to markedly increase the amount of the leptochrome islet tissue, at the expense of the zymogenous tissue. In this condition direct continuity and transition forms are even more marked than in the normal animal.

9. If, after a period of inanition, an animal be restored to its normal condition of nutrition, the pancreas likewise returns to the normal, and the presumption is that alveoli are reconstructed from islets.

10. An increase in the amount of islet tissue may be induced by exhausting the pancreas with secretin (Confirmatory of Dale).

11. In the leptochrome islets of the pigeon after inanition and in the corresponding structures in teleostean fishes, we have some-

---

<sup>1)</sup> See Appendix.

times observed two kinds of cells differing slightly though distinctly from each other in their staining power (Confirmatory of Diamare, Rennie, and others).

12. Although the islets of Langerhans cannot be regarded as in any sense a tissue *sui generis*, their abundant capillary supply and the nature of their protoplasm suggest that they may have an internal secretion, though we do not consider the evidence on this point to be conclusive.

---

## Appendix.

(Added Jan. 1. 1907.)

Since the above was written, considerable doubt has arisen in our minds as to the real nature and significance of what we have described as „Bathychrome tissue“. In some cases, we find on looking over our slides again, the appearances are very striking, and suggest very strongly a special kind of tissue, as distinct from the ordinary zymogenous as is that of the ordinary „Islet of Langerhans“; this is specially the case in the pancreas of the pigeon after inanition. But in other cases the aspect of the dark columns is not so convincing, and appears rather as if due to some adventitious circumstance, as, for example, some irregular or uneven action of the fixing or staining agents.

The points which seem to be adverse to the view that we are dealing with a special and distinct kind of tissue are as follows: 1. The appearances are not of constant occurrence, and it is difficult to lay down any rule as to what part of the gland may be expected to contain it. 2. It seldom if ever, is found in its typical condition, except near the periphery of a section.

Then, again, we suspect that we have classed together more than one structure under a common name. Thus, it seems to us very doubtful whether the individual „bathychrome“ cells of the mammalian pancreas have really anything in common, except the deeply-staining reaction, with the striking dark-staining masses and columns depicted in Pl. IV, fig. 7 and plate V, fig. 12, for the pigeon.

It certainly cannot be due to any irregularity in the action of the staining fluid, for it can be traced in serial sections, and its form definitely ascertained. Nor have we been able to imagine, nor has anyone been able to suggest to us, how any of our fixing fluids could

have produced the result. But even if this last were the case, then the appearances would correspond with some chemical differences in the darkly-staining tissue. Again, we have failed to conceive how the appearances described and depicted can be due to any fallacy arising from the direction of the section through different alveoli.

The appearance we have described as a syncytium is at first sight, very suggestive of faulty fixation, but it has occurred in specimens placed while living in a saturated solution of corrosive sublimate or in strong Flemming's fluid.

The „bathochrome“ granules appear in some cases to have the same staining reactions as the zymogenous, so that it may be suggested that the „bathochrome“ tissue is simply over-loaded zymogenous tissue, standing out in marked contrast in stained preparations to the „leptochrome“ tissue which is fully exhausted glandular tissue. The whole matter is however very doubtful and difficult to interpret. It is remotely possible that in some cases we have encountered pathological conditions.

The fact that the darkly-staining tissue does not occur in mammals (for we now think that the example depicted in the ox is capable of another explanation) and is shown most typically in birds and reptiles, combined with its non-occurrence in other secreting glands, induces us to believe that it corresponds to some structural or physiological peculiarity in certain portions of the pancreas. The tissue is moreover sometimes easily seen to differ in form and structure from the ordinary zymogenous tissue.

---

## VIII. Explanation of the Plates.

Lettering common to all the figures.

<i>ad.</i> = adenoid tissue.	<i>end.</i> = endothelium of blood vessels.
<i>bath. c.</i> = bathychrome cells.	<i>i.</i> = islet of Langerhans.
<i>bath. gran.</i> = bathychrome granules.	<i>l.</i> = lumen.
<i>bath. syn.</i> = bathychrome syncytium.	<i>lept. c.</i> = leptochrome cells.
<i>bath. t.</i> = bathychrome tissue.	<i>lept. t.</i> = leptochrome tissue.
<i>bld. c.</i> = red blood corpuscles.	<i>trans. c.</i> = transitional cells.
<i>c. a. c.</i> = centroacinar cells.	<i>zym.</i> = zymogenous tissue.
<i>cap.</i> = blood-capillaries.	<i>zym. gran.</i> = zymogenous granules
<i>conn-tiss.</i> = connective-tissue.	
<i>d.</i> = duct.	

- Fig. 1. Islet of Langerhans from the splenic end of the pancreas of a normal dog, showing the „alveolar“ form of the islet tissue. The leptochrome tissue of the islet is seen to consist of solid branching columns of cells for the most part two deep, separated by wide capillary blood vessels. In some places the zymogenous tissue immediately surrounding the islet contains some bathychrome cells. The material was fixed in Flemming's fluid (strong) and stained by Heidenhain's iron-haematoxylin method. As seen under a magnification of 500 diameters. Cam. luc. Reduced to  $\frac{2}{3}$  of the original size.
- Fig. 2. Islet from the free end of the pancreas of a normal dog, showing the more solid form of the islet tissue. The leptochrome tissue of the islet is not distinctly arranged in branching columns, but in masses of irregular shape separated by capillaries, which are not so wide as those depicted in the preceding figure. Fixed in corrosive sublimate and stained with haematoxylin and eosin. Same magnification as preceding figure. Cam. luc. Reduced to  $\frac{2}{3}$  of the original size.
- Fig. 3. A section from a portion of the splenic end of the pancreas of a normal dog, drawn with the camera lucida under a low power of the microscope. The islets are few and small. Fixed in corrosive sublimate and stained with haematoxylin and eosin. Reduced to  $\frac{2}{3}$  of the original size.
- Fig. 4. Section from a portion of the splenic end of a dog's pancreas which had been exhausted by the injection over a period of several hours of secretin into the saphenous vein. The islets are distinctly larger and more numerous than in the resting state. Corrosive sublimate, haematoxylin and eosin. Cam. luc. Same magnification as fig. 3. Reduced to  $\frac{2}{3}$  of the original size.

- Fig. 5. From the splenic end of the pancreas of a dog which had undergone inanition for some days. There is a very marked increase in the proportion of islet tissue. Corrosive sublimate, haematoxylin and eosin. Cam. luc. Same magnification as figs. 3 and 4. Reduced to  $\frac{2}{3}$  of the original size.
- Fig. 6. Section of the pancreas of the ox (region doubtful) showing a leptochrome islet and a bathychrome islet in close contiguity. The bathychrome islet consists mostly of a syncytium, but in the lower part a few of the cell outlines can be faintly seen. Compare this with figs. 7, 8, 12 and 13. Fixed in Flemming's fluid, stained with iron-haematoxylin. As seen under a magnification of 480 diameters. Cam. luc. Reduced to  $\frac{2}{3}$  of the original size. (See appendix.)
- Fig. 7. From the splenic end of the pancreas of a normal pigeon. The section shows two large leptochrome islets and irregular columns of bathychrome tissue. In this last tissue the cell outlines can be seen with extreme difficulty, if at all, and the structure is continuous in some regions with a mass of true syncytial form as shown in fig. 8. Corrosive sublimate, haematoxylin and eosin. As seen under a magnification of 400 diameters. Cam. luc. Reduced to  $\frac{2}{3}$  of the original size.
- Fig. 8. Portion of zymogenous tissue and bathychrome syncytium from the splenic end of the pancreas of a normal pigeon. In the bathychrome portion are seen occasional red blood corpuscles and also the curious highly refractive cells described in the text. Fixed in corrosive sublimate, stained with haematoxylin and eosin.  $\times 400$ . Cam. luc. Reduced to  $\frac{1}{2}$  of the original size.
- Fig. 9. From the splenic end of the pancreas of a normal pigeon. The section shows the islets and the zymogenous tissue. Compare this with the next figure. Fixed in corrosive sublimate, and stained with haematoxylin and eosin. Low power. Cam. luc. Reduced to  $\frac{2}{3}$  of the original size.
- Fig. 10. Splenic end of the pancreas of a pigeon after a few days inanition. The increase in the amount of islet tissue is even more marked than in the dog under similar circumstances. Compare this figure with the preceding. Fixed and stained as in preceding specimen, and examined under the same magnification. Cam. luc. Reduced to  $\frac{2}{3}$  of the original size.
- Fig. 11. Leptochrome islet from the same preparation as the preceding figure, but not taken so near the splenic end. In the islet tissue are seen columns of darker cells similar to those described by Diamare and others in the islets of fishes. Same magnification and mode of preparation as the two preceding figures. Cam. luc. Reduced to  $\frac{2}{3}$  of the original size.
- Fig. 12. Section from the splenic end of the pancreas of *Kinosternon*, showing a leptochrome islet, the zymogenous tissue, and irregular columns of bathychrome tissue in the left of the drawing. There are also some separated portions — true „islets“ — of this bathychrome tissue. To the right of the sketch is a mass of adenoid tissue. Compare this with figure 7 from the pigeon. Fixed in corrosive sublimate and stained with haematoxylin and eosin. As seen under a magnification of 400 diameters. Cam. luc. Reduced to  $\frac{2}{3}$  of the original size.
- Fig. 13. Pancreas of the frog, showing a large leptochrome islet, masses of bathychrome tissue, and some zymogenous tissue. Corrosive sublimate, haematoxylin and eosin.  $\times 400$ . Cam. luc. Reduced to  $\frac{2}{3}$ .

- Fig. 14. Islet from pancreas of frog — same preparation as preceding. The islet consists of clearly-marked columns of lightly staining cells with very wide capillaries occupying the spaces between them. Compare this figure with fig. 1 from the dog, and with the next figure (15) from the salamander.  $\times 500$ . Cam. luc. Reduced to  $\frac{2}{3}$  of the original size.
- Fig. 15. From the pancreas of *Plethodon glutinosus*, showing the arrangement of elongated cells around a large blood-vessel. See text. Flemming's fluid, iron-haematoxylin.  $\times 400$ . Cam. luc. Reduced  $\frac{1}{2}$ .
- Fig. 16. From another part of the same preparation as the preceding. Shows leptochrome islets in the form of cells (in part or wholly leptochrome) arranged round capillary blood-vessels.  $\times 400$ . Cam. luc. Reduced to  $\frac{2}{3}$ .
- Fig. 17. „Principal islet“ of *Amiurus nigricans*, showing connective tissue septa accompanied by strands of zymogenous tissue, and also portions of zymogenous tissue distributed in the islet. Corrosive sublimate, haematoxylin and eosin. Cam. luc.  $\times 400$ . Reduced  $\frac{1}{2}$ .
- Fig. 18. From the pancreas of *Esox lucius*. Shows transition between islet and zymogenous tissue, also a separate mass of the latter enclosed in the former. Corrosive sublimate, haematoxylin and eosin. Cam. luc.  $\times 400$ . Reduced to  $\frac{2}{3}$ .
- 

(The preceding investigation is part of the work of a Committee of the British Association for the Advancement of Science, to which a grant of money was made by the Association.)

---



# **Etude descriptive d'un Monstre célosomien célosome avec pseudencéphalie.**

Par le

Docteur **Georges Gérard,**

Professeur agrégé,

Chef des travaux anatomiques à la Faculté de médecine de l'Université de Lille.

---

(Avec 23 Fig. dessinées d'après nature par l'auteur.)

---

## Chapitre I.

### **Vue d'ensemble. Description des formes extérieures. Etude des membranes, du placenta et du cordon ombilical.**

Ce monstre fut recueilli par moi le 14 avril 1900. Les malformations qu'il présentait ne pouvaient être attribuées à aucune des causes habituellement invoquées; la mère, primipare de 19 ans, le père étaient bien portants.

Les dernières règles remontaient au 2 août 1899; la grossesse, normale en apparence, ne s'était signalée que par le volume exagéré du ventre.

L'accouchement avait été des plus simples; la poche des eaux était considérable et aurait contenu 3 litres de liquide au dire de l'entourage. L'examen des membranes qui sont complètes et dont l'étendue correspond à celles d'un fœtus approximativement agé de 7 mois détruisaient cette assertion.

#### **A. Description des formes extérieures.**

Un premier examen permet de grouper les malformations suivantes:

- 1°. Célosomie complète, thoraco-abdominale;
- 2°. Anencéphalie;
- 3°. Pseudencéphalie: tumeur nerveuse sous-occipitale;

4°. Arrêt de développement complet de la moëlle et de la colonne vertébrale dont il est impossible de distinguer de prime abord les différents segments; saillie cyphotique à la partie moyenne;

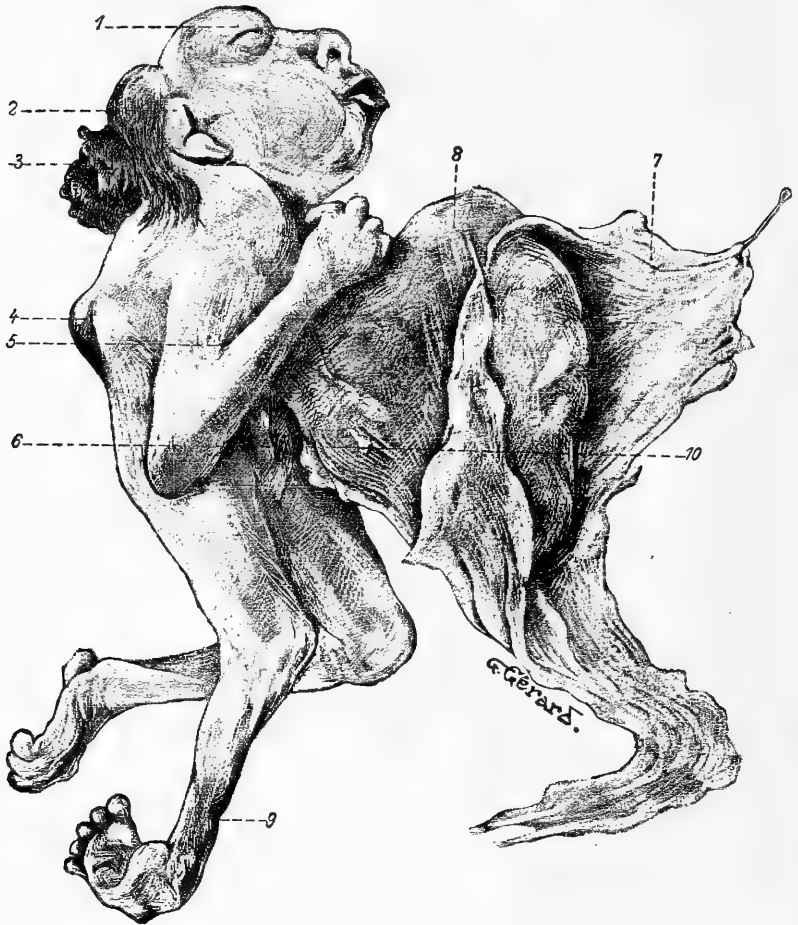


Fig. 1.

Vue latérale droite (le placenta a été enlevé). 1. Saillie de l'oeil droit; 2. Oreille droite; 3. Pseudencephalie; 4. Cyphose; 5. Bride cutanée maintenant l'avant-bras contre le bras; 6. Pénis; 7. Collerette formée par l'accrolement de l'amnios et du chorion; 8. Célosomie; 9. Encoche de la jambe droite.

5°. Flexion forcée des membres du côté gauche: main-bote gauche et pied-bot équin légèrement valgus à gauche;

6°. enfin, pied-bot varus équin droit; rétraction sans réduction de l'avant-bras droit.

*Description générale* (fig. 1 et 2).

Envisagé dans son ensemble, le sujet semble ramassé sur lui-même, les membres supérieurs collés au tronc, en flexion.

La face regarde en avant et en haut; le cou est mal limité; la tête

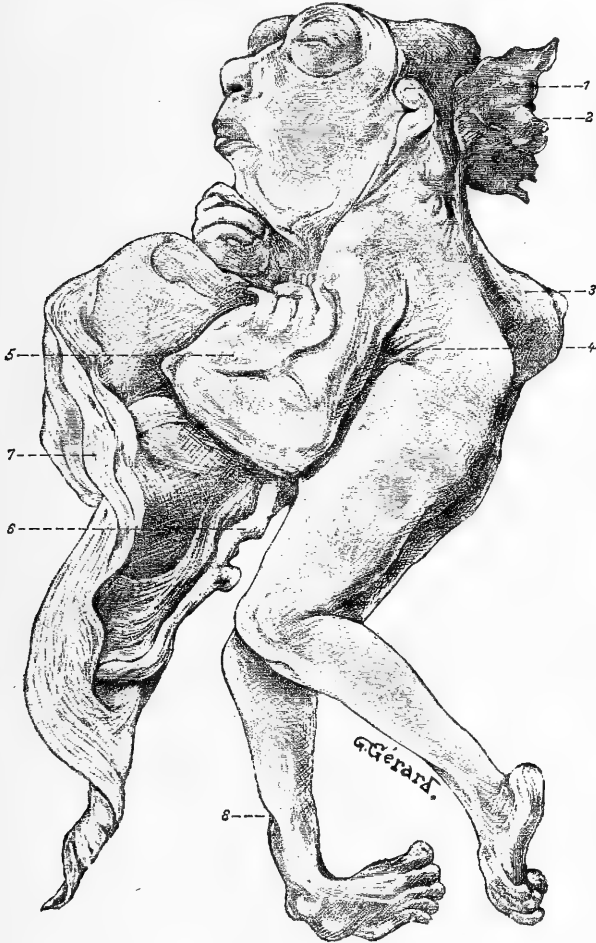


Fig. 2.

Vue latérale gauche. 1. Oreille; 2. Pseudencéphalie; 3. Cyphose dorso-lombaire; 4. Epine iliaque antéro-supérieure gauche; 5. Main-bote; 6. Cordon ombilical; 7. Collette amnio-choriale de l'éventration; 8. Encoche cutanée de la jambe droite.

se continue sans démarcation avec les épaules; le menton qui semble rattaché directement au thorax, rappelle la machoire des batraciens.

Le monstre est petit et court; il ne mesure que 19 centimètres, 5

du sommet de la tête aux talons; cette taille ne s'accorde pas avec l'âge probable de la grossesse (milieu du 8<sup>e</sup> mois). Il y a disproportion entre la moitié supérieure et la moitié inférieure du corps.

L'anus que normalement on devrait trouver dans le segment inférieur répond ici à la partie moyenne; il est à 97 millimètres du sommet de la tête. Il y a donc une réduction, de la moitié supérieure du corps qu'on peut tout de suite attribuer à l'exagération considérable des courbures vertébrales.

*Les différentes parties du corps.*

*La tête.* Par suite de l'extrême brièveté du cou, le bord postérieur du pavillon de l'oreille est contigu à l'épaule. Tout le massif de la face semble constitué normalement: la bouche, le menton, les joues n'offrent rien de particulier; le nez présente à sa racine un sillon sagittal — interoculaire — qui se continue à angle très obtus sur la face supérieure du crâne: sa présence est due à ce que les yeux ne sont pas protégés en haut et en dedans par un relief osseux; en effet, la proéminence des frontaux manque totalement (l'étude du crâne osseux expliquera cette disposition).

Les *Yeux*, très saillants forment deux masses sphériques dont les axes sont dirigés en avant et un peu en dehors; ils sont limités par un cercle à peu près complet surtout marqué en bas, en dedans et en haut. Les *paupières* sont closes; leur bord libre est encore adhérent aux commissures.

Les *oreilles* sont malformées.

*L'oreille droite* couverte de lanugo, est plate; elle ne présente aucun détail de structure; il n'y a pas trace de tragus: la peau de la joue, un peu froncée horizontalement, s'enfonce directement dans le conduit auditif. Il n'y a pas de sillon rétro-auriculaire; on trouve seulement en bas un sillon horizontal — auriculo-scapulaire — assez profond. La face interne du pavillon s'est repliée dans sa moitié supérieure, qui présente en avant un tubercule peu saillant; sa moitié inférieure, sans soulèvement ni inégalités, est horizontale. (C'est probablement le soulèvement de l'épaule qui a entraîné cette disposition.) Le lobule, à peine marqué est adhérent.

*L'oreille gauche* se continue en arrière avec la peau de la tête;

en bas, avec la peau de l'épaule. En haut seulement, elle présente un petit sillon, qui permet de la soulever en avant et de voir qu'elle est formée par le reploiement d'une lame charnue assez épaisse, limitée en dedans par une petite dépression longitudinale.

La dissection a permis de constater qu'il existe, de chaque côté, un conduit auditif externe, court.

*Sommet de la tête et parties latérales.* — Du sillon oculo-palpébral gauche, part une dépression sagittale dirigée en arrière et un peu à gauche. Latéralement, sont de petites surfaces limitées en avant par des sillons auriculaires, en arrière par une ligne qui sépare les rudiments du crâne de la tumeur sous-occipitale.

*La tumeur sous-occipitale pseudencéphalique.*

Tout le segment pariéto-occipital du crâne est caché par une tumeur sanguinolente, qui, par ses caractères, permet de faire rentrer le monstre dans la famille des pseudencéphaliens, genre pseudencéphale de J. Geoffroy Saint-Hilaire.<sup>1)</sup> Nous la décrirons plus loin.

*Tronc.* Il est très réduit dans sa hauteur ainsi que le démontrent les mensurations. De l'épine iliaque antéro-supérieure au lobule de l'oreille, on ne trouve que 35 millimètres à droite et 39 millimètres à gauche. La peau de la tête se continue directement sur le dos et les épaules, sans sillon. A droite, il y a seulement un enfoncement de 3 millimètres à peine; il n'existe pas à gauche.

Le coude des deux côtés arrive à mi-cuisse: c'est encore une preuve du tassement dont je parlais; d'après les données générales d'anthropologie, et encore d'après les mensurations comparatives que j'ai faites sur des fœtus et des enfants en bas-âge, j'estime que le tronc *est diminué* d'une hauteur qu'on peut évaluer à *la longueur presque totale* de l'avant-bras et de la main, soit environ 75 milli-

---

<sup>1)</sup> „Tête sans front et sans vertex, enfoncée entre les épaules, surmontée de la tumeur sanguinolente . . . face très développée, dirigée obliquement . . . cheveux assez rares, mais longs et disposés en cercle autour de la base de la tumeur . . . nez large et épaté . . . bouche ordinairement entr'ouverte . . . yeux volumineux, saillants, dirigés en haut et en avant, et qui au défaut du front se trouvent occuper le sommet de la tête . . . oreilles déformées“ (Traité de Tératologie 1836, t. II, p. 334).

mètres; le monstre n'aurait donc que le  $\frac{1}{3}$  de la hauteur d'un fœtus du même âge.<sup>1)</sup>

Nous verrons chemin faisant sur quelles parties a porté la réduction suivant la longueur.

*Saillie vertébrale: cyphose dorso-lombaire avec étalement vertébral sub-total (fig. 3).*

La face postérieure du tronc présente des malformations multiples du rachis, de la moëlle et des méninges rachidiennes.

La nuque et le dos sont figurés par un ovale irrégulier à grand axe vertical, long en projection de 35 millimètres, plus large en haut (30 millimètres) qu'en bas (19 millimètres); sa largeur moyenne égale 26 millimètres. Cette ouverture présente de bas en haut les particularités suivantes:

1°. une saillie cyphotique de la colonne vertébrale recouverte d'une peau modifiée, très fine, roussâtre, transparente, permettant de distinguer différentes pièces cartilagineuses, déprimées suivant le grand axe du rachis; au sommet de la cyphose, un sillon crucial dont la ligne horizontale marque la séparation de la 12<sup>e</sup> vertèbre dorsale et de la 1<sup>e</sup> lombaire.<sup>2)</sup>

2°. une surface sensiblement plane, répondant aux vertèbres dorsales; recouverte par la peau modifiée remontant vers la face inférieure de la tumeur sous-occipitale et s'enfonçant sous la pseudencéphalie.

Cette surface est séparée en deux parties inégales par un mince sillon longitudinal qui semble de nature vasculaire et auquel aboutissent de fins vaisseaux dirigés horizontalement. Par transparence, sur la ligne médiane, on voit un ruban aplati, de 10 millimètres de longueur, formé par les rudiments de la moëlle épinière et présentant le sillon médian longitudinal déjà signalé; à droite et à gauche on aperçoit les lames cartilagineuses recouvertes d'arborisations vasculaires très fines, mais très nombreuses.

<sup>1)</sup> Cette estimation, faite avant même ma communication au congrès international de Paris — 1900 — se trouve confirmée par les données récentes du professeur Charpy; nous y revenons plus loin.

<sup>2)</sup> Ces vérifications n'ont pu être faites que tardivement, lors de l'étude de la colonne vertébrale.

*Partie antérieure du tronc.* — Le monstre étant examiné en avant, on voit que la tête dépasse le plan antérieur du corps d'environ 25 millimètres. La saillie du menton est à peine marquée; la face figure un segment de sphère limité en bas par une ligne courbe, dé-

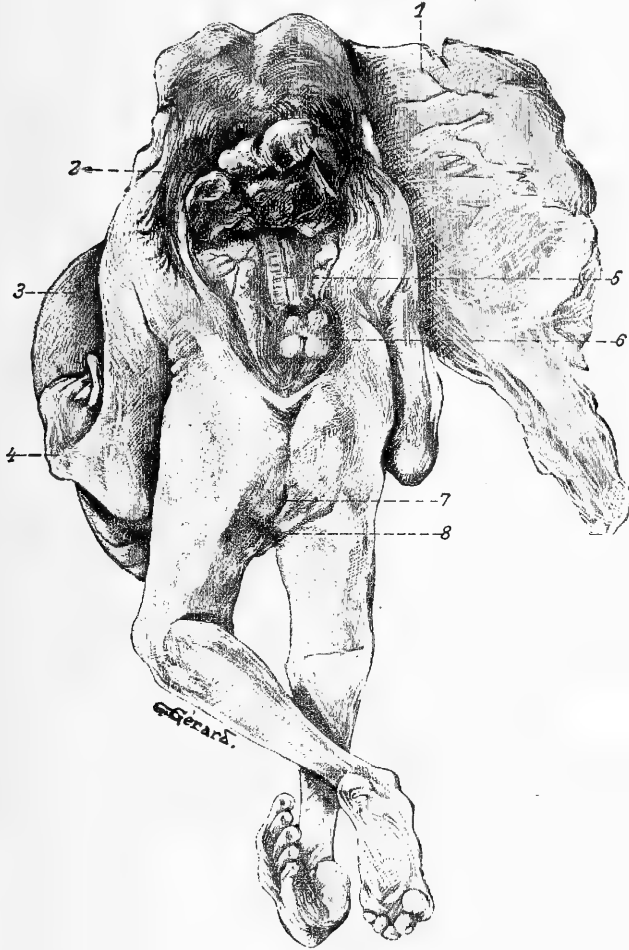


Fig. 3.

1. Placenta et Membranes; 2. Pseudencéphalie; 3. tumeur célosomique; 4. Main gauche, bote; 5. Lambe médullaire étalée sur le rachis resté ouvert en arrière; 6. Cyphose dorso-lombaire. Saillie de la première vertèbre lombaire; 7. Anus; 8. Pli fessier droit.

primée, à concavité supérieure, qui va d'une oreille à l'autre et marque la limite antéro-supérieure du tronc. Au devant des épaules,

cette ligne est peu visible, marquée par un sillon peu profond. (La dissection nous permet ultérieurement de constater la présence de la région sus-hyoïdienne peu modifiée et celle de la région sous-hyoïdienne cachée en presque totalité par la poignée du sternum.)

Le diamètre bi-acromial mesure 57 millimètres; le bi-trochantérien, par contre, n'a pas plus de 46 millimètres. Le tronc est donc plus large que long à sa partie supérieure; on ne trouve, en effet, du pli inter-crural au pli sous-maxillaire que 46 millimètres en avant et des oreilles aux épines iliaques que 35 et 39 millimètres.

La paroi antérieure du tronc est légèrement concave; marquée sur la ligne médiane par une faible dépression, elle est très peu étendue, puisque la partie supérieure de la tumeur célosomique arrive à 8 millimètres du pli sous-maxillaire.

Entre les cuisses, au dessous de la tumeur, on trouve un *scrotum* vide surmonté d'un *pénis* de 11 millimètres de longueur.

Latéralement, le tronc a une hauteur très peu considérable: du creux de l'aisselle à l'épine iliaque, à droite et à gauche, on ne trouve comme longueur que 12 millimètres.

#### *Les membres.*

*Membres supérieurs:* Ils sont accolés au tronc, en flexion complète.

Le *membre supérieur droit* semble normal; l'avant-bras est plus court que le bras de quelques millimètres.

Les mouvements de l'épaule sont normaux, sauf l'abduction qui est limitée. Ceux du coude sont rendus impossibles par une bride cutanée qui maintient la partie moyenne du bras d'une part contre le tiers inférieur de la face externe de l'avant-bras en flexion forcée et en pronation, d'autre part contre le thorax en formant le pli cutané de la paroi antérieure de l'aisselle.

*La main* est bien développée; les doigts sont au nombre de 5, en flexion forcée. *Le pouce droit* n'est pas en opposition, mais placé en flexion, parallèlement au bord radial de l'index, et rejeté en dehors de façon que sa face dorsale est externe. L'index et l'annulaire, de même longueur, légèrement déviés en dedans ont tendance à se rejoind-



dre; ils recouvrent le médius qui est plus long qu'eux. La place des ongles est marquée par une légère dépression.

*Membre supérieur gauche.* — Le bras et l'épaule semblent normaux. L'avant-bras est en flexion forcée sur le bras; plus court que normalement, il est terminé en avant par une apophyse, la styloïde, très saillante, qui appartient au cubitus; comme dans les cas de main-bote, le radius semble manquer. (Cette assertion n'est qu'incomplètement exacte; voir la dissection des régions.) Les mouvements du coude paraissent s'effectuer dans une huméro-cubitale: ils vont jusqu'à l'angle droit environ, mais sont limités par le raccourcissement de la peau de la face antérieure du membre. L'angle de la main-bote sur l'avant-bras est très aigu et figuré par un enfoncement marqué.

La *main gauche est bote*; son bord radial vient s'appliquer ainsi que l'index sur la courbure médiane du membre; sa face dorsale est externe; sa face palmaire, sans plis, lisse comme la plante d'un pied regarde en dedans; son bord cubital forme un angle droit avec le bord postérieur de l'avant-bras. *Le pouce*, très court, en adduction, couvre les deux tiers radiaux de la paume. Des doigts: l'index et le médius sont en demi-flexion; leur face palmaire est en avant, l'index chevauche sur les deux premières phalanges du médius; le médius est appliqué sur le dos des deux derniers doigts qui sont normaux et demi-fléchis en avant.

*Membres inférieurs.* — Leur longueur est normale. Le bassin dont on sent les épines iliaques antéro-supérieures semble complet et fermé en avant (assertion contrôlée plus tard).

Le *membre inférieur droit* est en extension, la peau de la hanche se continuant sans démarcation avec celle de la région lombaire droite.

La *cuisse* ne présente rien de particulier: le pli fessier, bien indiqué, est oblique en haut et en dehors à 45° environ. La *rotule* existe. La *jambe droite* est sensiblement atrophiée; à deux centimètres au dessus de la malléole externe, elle présente une dépression étoilée; cette encoche est exclusivement cutanée ainsi que la dissection nous a permis de le constater. Le *pied droit, bot varus équin très prononcé*, a sa face plantaire concave, verticale, et absolument externe; sa face dorsale, convexe, est interne et présente une saillie qui a

étoilé la peau environnante (sur l'astragale); son bord externe regarde en bas. Les orteils sont normaux avec les petites dépressions transversales des ongles.

Mouvements. — La Hanche est immobilisée; on peut imprimer au genou droit quelques mouvements; extension presque complète, mais flexion très limitée et ne pouvant être poussée au delà de 100°.

*Membre inférieur gauche.* La cuisse est étendue sur le bassin; le pli fessier est indiqué: il est horizontal. La rotule existe. La jambe est fléchie à 90° environ sur la cuisse. Le pied gauche, légèrement équin, est tirillé en valgus; sa face plantaire est légèrement concave, reportée en dehors ainsi que le talon; les orteils, bien formés, sont fortement fléchis; la saillie de la malléole interne est bien marquée.

Mouvements. — La hanche gauche a quelques mouvements très limités. Au genou, l'extension est impossible; la flexion va seulement de 54° à 90°.

#### *Mensurations comparatives des membres.*

1°. De l'épine iliaque antérieure à la rotule: Cuisse droite: 67 millimètres; Cuisse gauche: 67 millimètres.

2°. De la rotule à la malléole externe: Jambe droite: 60 millimètres; Jambe gauche: 60 millimètres.

3°. Du pli auriculo-scapulaire au coude: Bras droit: 65 millimètres; Bras gauche: 65 millimètres.

4°. De l'olécrâne à l'ap. styloïde du cubitus: Avant-bras droit: 65 millimètres; *Avant-bras gauche: 40 millimètres.*

5°. Hauteur du pli fessier à partir du calcaneum: côté droit: 88 millimètres.

Cette dernière mensuration est intéressante; en acceptant avec le professeur Charpy (le Pli fessier. — Arch. méd. de Toulouse. Avril 1906.) que chez le nouveau-né „le pli fessier n'atteint que les 33 centièmes de la hauteur normale“, on peut admettre, comme nous l'avons établi plus haut (p. 107), que la hauteur totale de notre monstre a subi une réduction de 75 millimètres environ aux dépens du tronc et aussi d'une partie du crâne.

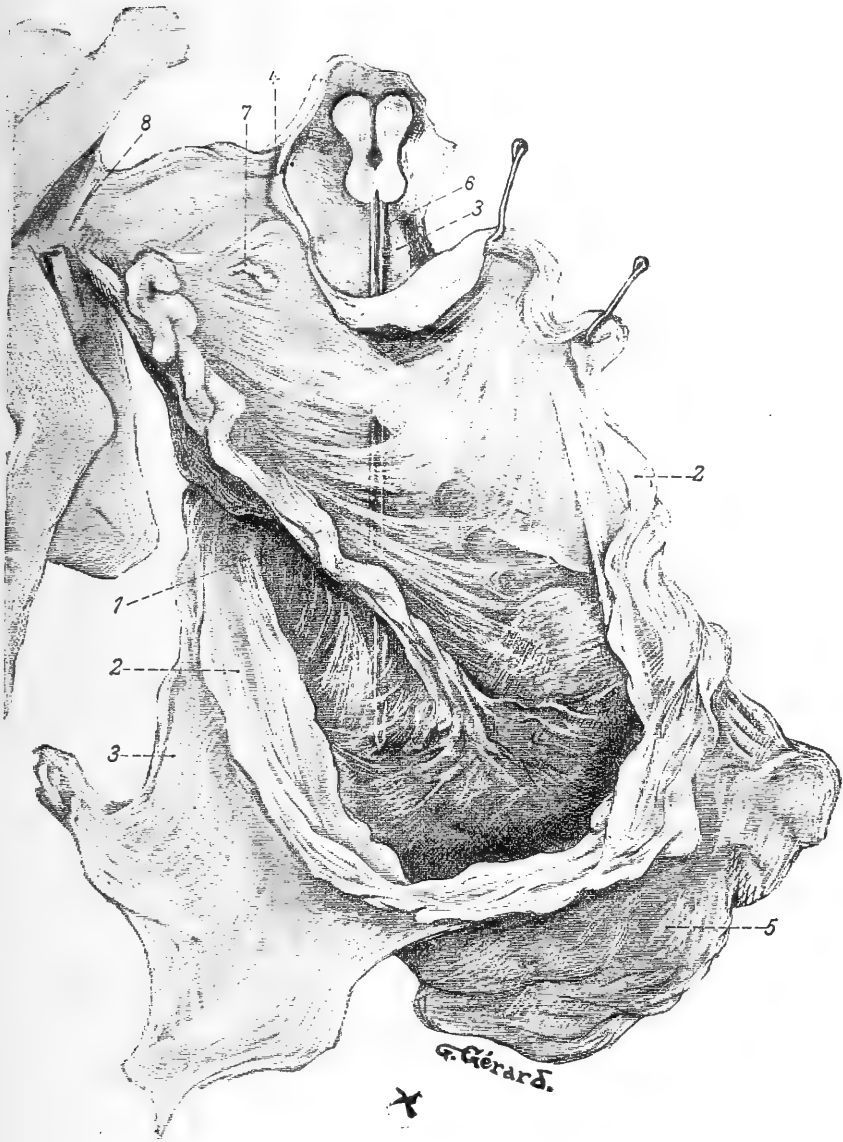


Fig. 4.

On voit le cordon ombilical appliqué à la partie inférieure de la tumeur par l'amnios; entre l'amnios et le chorion est glissée une sonde cannelée; il existe à cet endroit un espace libre, pyramidal à sommet inférieur (placenta) dont le bord postérieur répond au cordon, libre en partie lui même dans cet espace. 1. Cordon ombilical; 2. Sac amniotique; 3. Chorion; 4. Colerette amnio-choriale; 5. Placenta-face maternelle; 6. Sonde engagée dans l'espace inter-amnio-chorial; 7. Formation de nature inconnue accolée à la face externe de la tumeur; 8. Pédicule thoraco-abdominal.

## B. Description des membranes fœtales.

Nous avons eu entre les mains les annexes fœtales complètes: leur disposition est très particulière 1<sup>o</sup>. à cause de l'accolement du cordon sur la face inférieure de la tumeur célosomique, 2<sup>o</sup>. par suite de l'interruption de l'amnios, qui s'est développée insuffisamment pour coiffer la face antérieure de l'éventration.

En effet, les membranes semblent faire corps avec la tumeur; mais, sur celle ci, suivant une ligne qui suit la grande circonférence et sépare la célosomie en deux parties dont l'une postérieure comprend les  $\frac{2}{3}$ , dont l'autre antérieure comprend  $\frac{1}{3}$ , on observe *une sorte de collerette formée dans sa partie supérieure de deux feuillets accolés; de ces feuillets, le postérieur ne peut être que l'amnios, l'antérieur ne peut être que le chorion*. Dans sa partie inférieure, la collerette est interrompue; il existe à ce niveau un espace dépourvu de membranes. Cette disposition est bien visible sur la figure 4.

Il y a donc lieu de décrire séparément le placenta, le cordon ombilical, l'amnios et le *chorion qu'on peut, par la dissection, enlever de la face antérieure de la tumeur*.

### a) Placenta.

Le placenta, discoïdal, a un diamètre moyen de 8 centimètres; très rapproché du corps, son bord postérieur n'est séparé de la célosomie que par une distance de 2 à 3 centimètres.

Il est d'ailleurs rattaché directement à la tumeur:

1<sup>o</sup>. par le cordon ombilical;

2<sup>o</sup>. par une partie de l'amnios;

3<sup>o</sup>. enfin et surtout par le chorion qui partant de la face antérieure de l'éventration se rend directement sur le bord latéral gauche du placenta; nous y reviendrons dans un instant.

### b) Cordon ombilical.

Il est court: 12 centimètres. Du centre du placenta où il s'insère, il remonte directement vers la tumeur contre la face inférieure de laquelle il s'applique, puis gagne la paroi de l'abdomen qu'il aborde à 10 millimètres seulement au dessus de la racine du pénis: dans ce trajet il soulève l'amnios qui lui forme un véritable méso ouvert en haut et à gauche.

La dissection du cordon montre qu'il ne protège que deux vaisseaux: la veine qui a un trajet presque rectiligne, l'artère qui est plus dure et sinueuse, surtout vers l'abdomen. Ces deux vaisseaux font corps avec la tumeur, grâce au tissu muqueux qui les entoure. Bien que leur dissection complète ait été tardive, il y a lieu de les décrire tout de suite.

La *veine ombilicale* (fig. 7) se sépare du cordon pour suivre le bord gauche de la tumeur dans laquelle elle entre; elle y côtoie l'intestin terminal, croise le canal déférent gauche, la partie gauche du rein unique, rejoint le pédicule thoraco-abdominal contre la peau de l'abdomen; puis changeant de direction, se dirige à angle droit vers la partie inférieure gauche du foie en croisant le sac fibreux péricardique ectopié au dessous du poumon gauche.

*La brièveté apparente du cordon proprement dit est donc une conséquence directe de la célosomie qui a forcé la veine ombilicale à rester indépendante pendant une grande partie de son trajet.*

L'artère ombilicale pénètre dans l'abdomen en se dirigeant en haut et à droite.

Perdue d'abord dans le tissu du cordon, elle s'accole à l'ouraqui jusqu'à la vessie, reste à sa gauche; elle glisse sur la partie supérieure droite de la vessie à laquelle elle abandonne une collatérale. A droite, elle est en rapport avec la fosse iliaque interne, la veine hypogastrique et l'iliaque primitive; à gauche avec l'uretère et le canal déférent droits qu'elle croise.

*L'amnios et le chorion* (fig. 4 et schéma 5).

La collerette membraneuse qui circonscrit la grande circonférence de la tumeur célosomique est formée par deux feuilletts accolés qui sont: en arrière, l'amnios, en avant le chorion; ils sont assez facilement séparables. Pour comprendre cette disposition anormale, il faut admettre

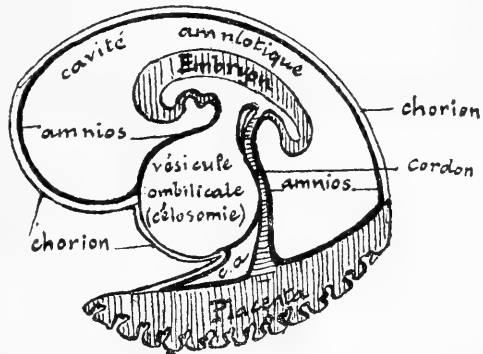


Fig. 5.

Diagramme destiné à montrer les rapports anormaux de l'amnios et du chorion avec la tumeur célosomique.

que la tumeur s'étant développée plus vite que l'amnios (la multiplicité des malformations permet d'affirmer qu'il y a eu un arrêt très précoce dans le développement) est venue se mettre en relation avec la face interne du chorion non vasculaire, au voisinage du placenta, à la façon de la vésicule ombilicale qui, normalement — on le sait —, s'atrophie entre l'amnios et le placenta.

Pour accentuer cette comparaison, on peut d'ailleurs admettre d'une façon plausible, que la plupart des organes ectopiés ont évolué dans la vésicule ombilicale elle-même. C'est la seule manière d'interpréter la disposition très spéciale des membranes et la présence indéniable sur la face antérieure de la tumeur d'une annexe qui ne peut être que le chorion.

*c) Amnios.*

L'amnios s'insère à la paroi abdominale antérieure, circulairement, sur le pédicule de la tumeur; facile à distinguer de la peau du tronc par sa couleur blanchâtre, son peu d'épaisseur et sa translucidité, il se dirige en avant, et encapuchonne complètement les deux tiers postérieurs de la tumeur, à laquelle il fournit une enveloppe adhérente jusqu'à la collerette mentionnée plus haut. En face de l'abdomen, il recouvre le cordon qu'il applique contre la partie inférieure de la tumeur.

Sur la collerette, il se comporte différemment en haut, latéralement et en bas.

En haut, il s'accole au chorion; latéralement et en bas, il laisse libre un espace entre le chorion et la tumeur en avant, le cordon en arrière. C'est là qu'il forme un *méso* au cordon ombilical. Les deux feuillets de ce *méso* sont séparés dans la plus grande partie de leur trajet; en avant, ils vont rejoindre la face profonde du chorion. Au niveau du placenta, cette séparation existe encore sur un espace qu'on peut estimer à  $\frac{1}{8}$  de la face interne; là, il est soulevé et ses deux feuillets sont tendus entre les bords du placenta et l'insertion centrale du cordon.

*d) Chorion.*

Le chorion s'insère à tout le bord libre du placenta, en dehors de l'amnios; à sa face externe, il présente de place en place de petites

éminences irrégulières qui contiennent des éléments de la caduque (au microscope, fibres lisses); en arrière et latéralement, mais pas en avant, il est tapissé par l'amnios dont on peut le séparer par la dissection.

En avant, il part du placenta, monte pour recouvrir toute la face antérieure —  $\frac{1}{3}$  environ — de l'éventration à laquelle il est absolument adhérent. Il s'épanouit jusqu'à la circonférence de la collerette, retrouve à ce niveau l'amnios auquel il s'accôle. Il apparaît comme un voile tendu directement du placenta à la face antérieure de la tumeur et dont la face postérieure est libre sur la ligne médiane et séparée de l'amnios par l'espace, triangulaire à la coupe, dont le sommet répond au cordon.

En somme, le développement simultané de la célosomie et du bourgeon allantoïdien a entraîné 1<sup>o</sup>. l'accolement de ces deux formations, 2<sup>o</sup>. les anomalies amniotiques.

La portion de la somatopleure extra-embryonnaire qui fournit normalement l'amnios, ne pouvant se resserrer contre l'ombilic, pour constituer la gaine du cordon ombilical, a déterminé la formation d'une enveloppe amniotique commune à la tumeur et au cordon. Mais par suite de la tendance qu'a le cordon à gagner le placenta par le plus court chemin, il a persisté un méso inférieur dans l'interstice duquel j'ai, sur la figure 4, engagé une sonde cannelée. La partie antérieure de la tumeur est tapissée non par l'amnios, mais bien par le chorion, ainsi que nous avons essayé de le montrer.

Cette disposition tout à fait exceptionnelle méritait d'être mise en relief; elle montre à l'évidence que les adhérences amniotiques, dont on a tant abusé dans la pathogénie des malformations tératologiques, peuvent n'avoir même pas eu le temps de se produire, à cause du développement de l'amnios évoluant à une époque plus tardive que la monstruosité elle-même.

## Chapitre II.

### Étude détaillée des principales malformations.

#### A. Description et étude de la tumeur célosomique.

La tumeur célosomique est implantée sur la face antérieure du tronc auquel elle est unie par un pédicule rétréci — pédicule thoraco-

abdominal — que nous décrirons plus loin: on peut lui faire effectuer dans tous les sens des mouvements de bascule assez étendus.

Sur sa partie latérale droite (10, fig. 1) on remarque une petite formation blanche (dont il ne nous a pas été possible d'expliquer la destination) de la grosseur d'une petite lentille et vascularisée par une artère grêle qui sortait de la tumeur en glissant entre le foie et l'estomac.

Dans son ensemble, la tumeur est assez régulièrement ovoïde à grand axe vertical; ses mensurations donnent les chiffres suivants:

Hauteur du pédicule thoraco-abdominal	20 millimètres
Largeur du pédicule . . . . .	15 „
Circonférence du pédicule . . . . .	58 „
Hauteur maxima générale . . . . .	70 „
Largeur maxima . . . . .	42 „
Circonférence maxima de la tumeur <sup>1)</sup>	177 „
Épaisseur (d'avant en arrière) . . . . .	58 „

### § 1. Enveloppes de la tumeur.

La peau de l'abdomen se modifie au ras du pédicule thoraco-abdominal et s'amincit en présentant un léger liseré circulaire.

Les enveloppes elles-mêmes sont représentées 1<sup>o</sup>. par le chorion et l'amnios (revoir les membranes), à partir du pédicule abdominal, 2<sup>o</sup>. par une membrane propre, très fine, non adhérente aux organes sous-jacents, et qui, de prime abord, avait été prise pour le péritoine pariétal. Cette hypothèse n'a pas été confirmée par l'examen microscopique; la structure de la membrane propre n'étant nullement caractéristique (fibrillation avec cellules rondes sans membrane d'enveloppe; cellules étoilées de place en place).

### § 2. Contenu de la tumeur (fig. 6, 7 et 8).

Sous la membrane propre, on entrevoit, par transparence, des masses diversement colorées que la dissection va nous permettre de reconnaître.

Après enlèvement de l'enveloppe propre de l'omphalocèle, les organes qu'on découvre sont les suivants:

<sup>1)</sup> Au niveau de la collerette amnio-choriale.



1°. dans la partie latérale droite et en allant de haut en bas (fig. 6):

a) le péricarde qui forme un sac fibreux complet;

b) le poumon droit (1);

c) un organe volumineux, lobulé, sillonné de vaisseaux; nous verrons plus tard que c'est la masse droite d'un rein unique (3);

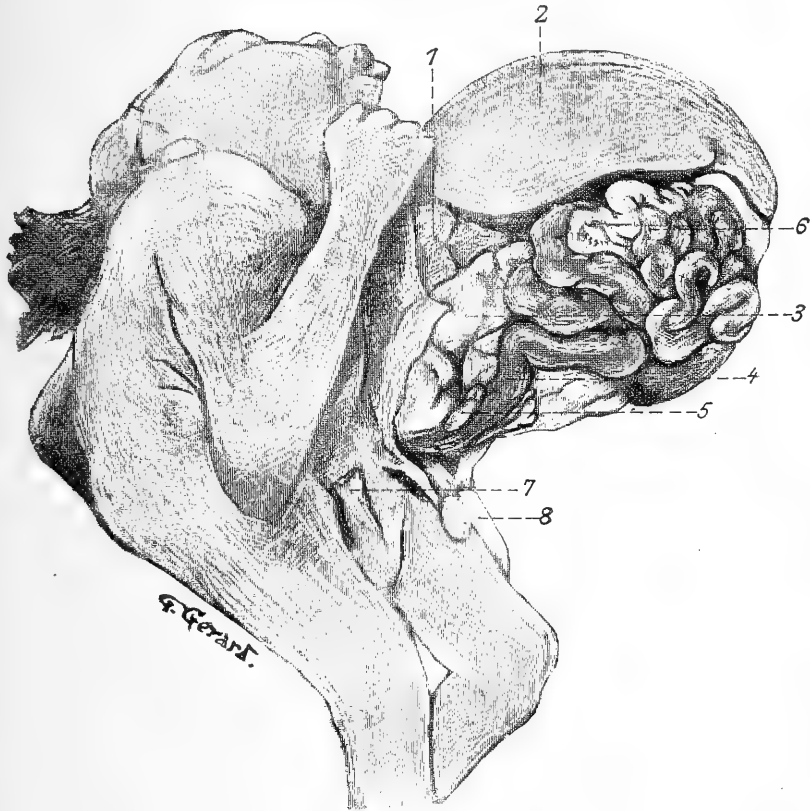


Fig. 6.

*La tumeur célosomique ouverte, partie supérieure droite.* 1. Poumon droit; 2. Foie; 3. Partie droite du rein; 4. Intestin terminal; 5. Testicule droit; 6. Intestin grêle; 7. Pénis et Cordon ombilical abaissé (les annexes ont été enlevées).

d) en bas contre l'intestin terminal, le testicule droit ectopié (5) et son épiddyme;

e) l'intestin terminal (4).

2°. dans la partie médiane et de haut en bas (fig. 7):

a) le foie (1) qui occupe à peu près les  $\frac{2}{3}$  supérieurs de la tumeur;

b) des anses intestinales intimement accolées (9);

- c) la portion gauche du rein unique (5).  
 3°. dans la partie latérale gauche (fig. 7):  
 a) tout en haut, le péricarde (4);  
 b) le lobe gauche du foie (1);

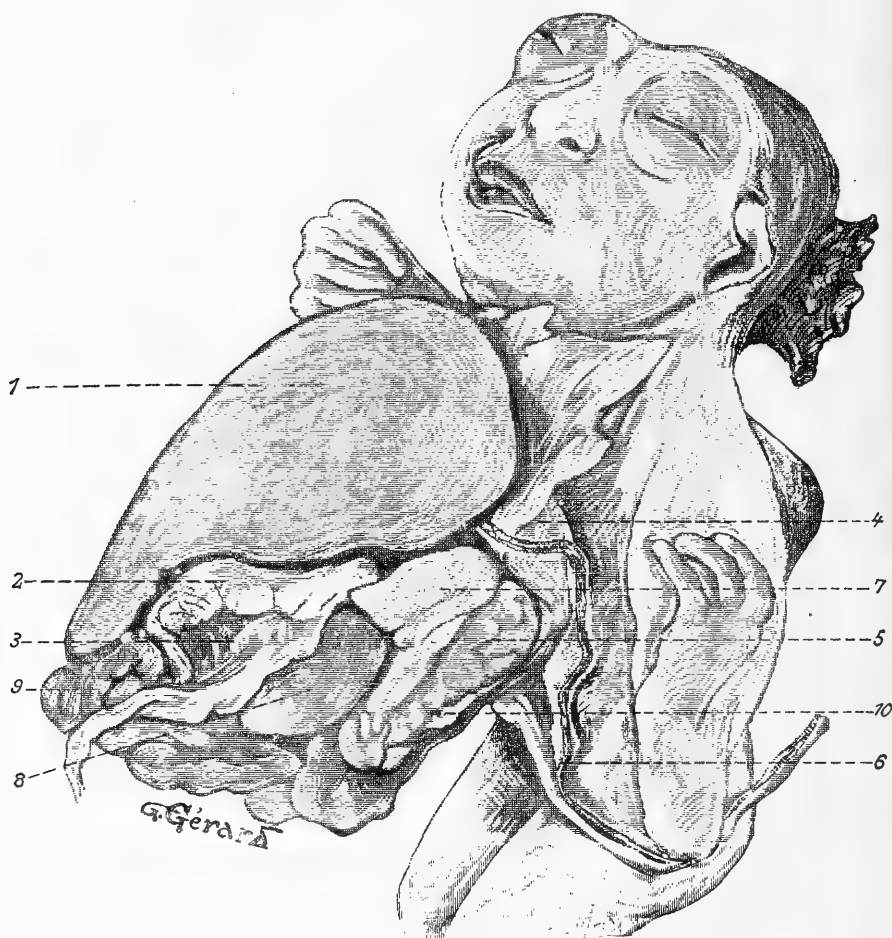

Fig. 7.

La tumeur célosomique, ouverte vue de gauche (le bras gauche est légèrement tiré en dehors). 1. Foie; 2. Estomac; 3. Rudiment du grand épiploon; 4. Sac péricardique; 5. Partie gauche du rein unique; 6. Veine ombilicale; 7. Poumon gauche; 8. Rate; 9. Anses intestinales; 10. Testicule gauche.

c) contre le pédicule abdominal, la partie supérieure gauche du rein unique (5) lobulée, dirigée un peu obliquement d'arrière en avant et de haut en bas;

d) le poumon gauche (7) se présentant sous la forme d'une languette;

e) l'estomac (2) sous-jacent au foie et figuré par une masse en fer à cheval à concavité postérieure, à laquelle s'attache en bas un voile, rudiment du grand épiploon (3);

f) la rate (8), masse globuleuse, de couleur lie-de-vin encastrée entre l'estomac et l'intestin en avant, le poumon et le rein en arrière;

g) des anses intestinales (9) pelotonnées, les antérieures appartenant à l'intestin grêle, les inférieures au gros intestin.

h) le testicule gauche (10) et son épididyme, logés dans le sillon qui sépare l'intestin terminal de la masse gauche du rein.

### § 3. Relations des différents organes (fig. 8).

Ils sont accolés les uns aux autres et fixés dans leur situation respective par le séjour dans la solution de formol.

a) *Les anses intestinales.*

Pour pouvoir les suivre de l'anus à l'estomac, j'ai pris la précaution de les dessiner avec soin et de les numéroter sur les schémas annexés à cette description.

Les anses intestinales, immédiatement sous-jacentes à l'enveloppe propre ont une coloration variable suivant les points examinés: leur portion terminale, gorgée de méconium, est verte; le paquet, situé sous

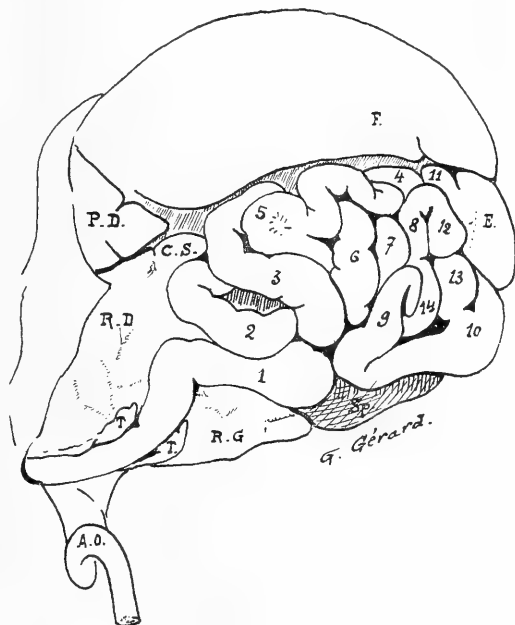


Fig. 8.

*Vue demi-schématique du tube digestif et des organes contenus dans la partie droite de la tumeur. Les anses intestinales ont été numérotées de 1 à 14. F. = Foie; P. D. = Poumon Droit; C. S. = Capsule Surrénale droite; R. D. = Portion droite du rein; R. G. = Sa portion gauche; E. = Estomac; T. T. = Testicules; Sp. = Rate; A. o. = Artère ombilicale.*

le foie et l'estomac est blanc; celui qui est contigu à la rate est de couleur lie-de-vin.

Les anses 1, 2 et 3, colorées en vert, appartiennent aux  $\frac{2}{3}$  inférieurs du gros intestin replié trois fois sur-lui même; l'anse 3 commence profondément contre la face interne de la rate, se poursuit sur l'anse 2, qui elle-même se continue sur 1 qui rentre dans l'abdomen à la partie médiane et tout à fait inférieure de la tumeur. En la pressant entre les doigts, on fait sourdre du méconium par l'anus; elle est appliquée dans la gouttière médiane de l'isthme du rein unique auquel elle est accolée par un court méso, continu d'une part avec un feuillet qui s'applique sur l'extrémité gauche du rein, d'autre part avec le péritoine commun aux trois anses terminales.

Pour le reste de l'intestin, je renvoie simplement aux figures 8 et 9 qui permettent d'apprécier: 1°. La division très nette (10) en intestin grêle et gros intestin marquée par la présence d'un *cœcum* légèrement dilaté et d'un *appendice vermiculaire* (9) contourné en boucle; 2°. l'enroulement régulier des anses grêles qui sont placées à la partie antéro-inférieure de l'omphalocèle; 3°. la situation basse du gros intestin, dont l'anse profonde, représentant les côlons ascendant et transverse, s'enfonce à partir du *cœcum* sous la rate, subit à ce niveau une torsion et de là se dirige de gauche à droite pour rejoindre l'anse 3.

L'examen des anses intestinales permet de constater une disposition très intéressante: *l'intestin n'a pas subi le mouvement de torsion normal de l'anse ombilicale, ses anses se sont simplement superposées par suite de leur allongement réciproque.* Cette absence de torsion explique pourquoi le *duodénum* est absolument superficiel à son origine comme à sa terminaison; il est sigmoïde — forme rare —; sa portion sous-hépatique est figurée par une anse moyenne dont la concavité est embrassée par la tête du *pancréas*.

#### b) L'Estomac.

C'est une simple dilatation locale du tube digestif, à peine plus large vers l'œsophage que vers le duodénum. Situé au dessous de la partie gauche du foie dont il épouse exactement la forme, il va d'abord d'arrière en avant, puis se courbe à angle droit vers la droite à la

partie moyenne de la tumeur. Sa direction générale lui est imprimée par un lobule de Spiegel aberrant et figure une courbe assez régulière à concavité postérieure; sa terminaison est marquée par un épaississement des parois.

Sa face supérieure est divisée par l'insertion du petit épiploon

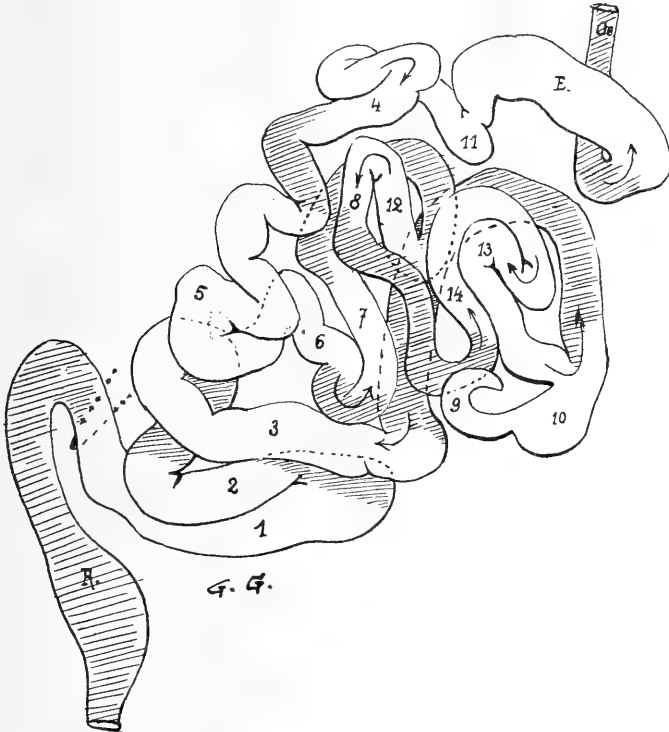


Fig. 9.

Vue schématique du tube digestif contenu dans la tumeur et déroulé. Les chiffres correspondent à ceux de la figure précédente. Le pointillé indique l'endroit où l'intestin 1 se continue avec le rectum dans le bassin. Les parties en hachures sont les anses profondes cachées par les parties claires.

(artère coronaire gastrique); sa face inférieure plane, donne attache au grand épiploon.

En arrière et à gauche, il est contiguë au bord inférieur du poumon gauche; en bas et à gauche, il est rattaché à la rate par un épiploon gastro-splénique court.

c) *Duodénum* (11, fig. 8 et 9).

Il commence par un étranglement annulaire-*pylore*.

Il est uni, ainsi que l'estomac, à la portion initiale du gros intestin par le grand épiploon.

Sa face supérieure est rattachée au foie par le petit épiploon.

[En arrière et profondément à gauche, en soulevant l'anse gastro-duodénale, on trouve entre le poumon gauche et le lobe gauche du foie la terminaison de l'œsophage, oe.]

*Conformation interne de l'anse gastro-duodénale.*

1°. Dans l'estomac, on observe des plis onduleux suivant la direction du grand axe, et vers la face postérieure, une tunique musculeuse bien développée, très condensée au niveau du pylore où la paroi atteint des dimensions variant entre 2 et 3 millimètres.

2°. Dans le duodénum:  $\alpha$ ) un point à 8 millimètres du pylore indiquant la caroncule de Santorini;  $\beta$ ) la grande caroncule à 14 millimètres du pylore, dépassant le niveau de la muqueuse de près de 4 millimètres, marquée par deux points superposés (cholédoque et Vater).

*d) L'Œsophage.*

Nous n'envisageons ici que sa portion visible, celle qui est ectopée. (Nous verrons plus tard la portion intra-thoracique.) Elle est dirigée d'arrière en avant, de bas en haut et un peu à gauche, sous la forme d'un cordon blanc régulier de 5 millimètres de diamètre; ce conduit, cotoyé à droite et à gauche par les nerfs pneumogastriques laisse une empreinte sur la masse gauche du rein en arrière ainsi que sur la face postéro-inférieure du cœur qui semble excavée pour le recevoir.

*e) Description du péritoine intra-omphalocélique (fig. 10).*

Son accollement immédiat sur les organes et la brièveté de ses feuillets rend son étude pénible; avec de la patience, on arrive cependant à constater d'abord *la persistance de la grande cavité pleuro-péritonéale.*

Suivons la séreuse à droite, puis à gauche.

1°. A droite, elle tapisse la masse droite du rein, puis se poursuit en haut sur le péricarde, en avant sur le poumon droit et le foie; puis elle va former le feuillet supérieur du mésentère; en arrière elle donne un court méso au testicule et au canal déférent, puis va former le feuillet droit, très bref, du mésorectum.

2°. A gauche, à partir du pédicule thoraco-abdominal, elle forme

la partie gauche du péricarde fibreux, va vers le hile du poumon gauche, puis sur toute la masse gauche du rein, se replie pour entourer le canal déférent, le testicule gauche (mésos) puis pour aller constituer le feuillet gauche du mésorectum.

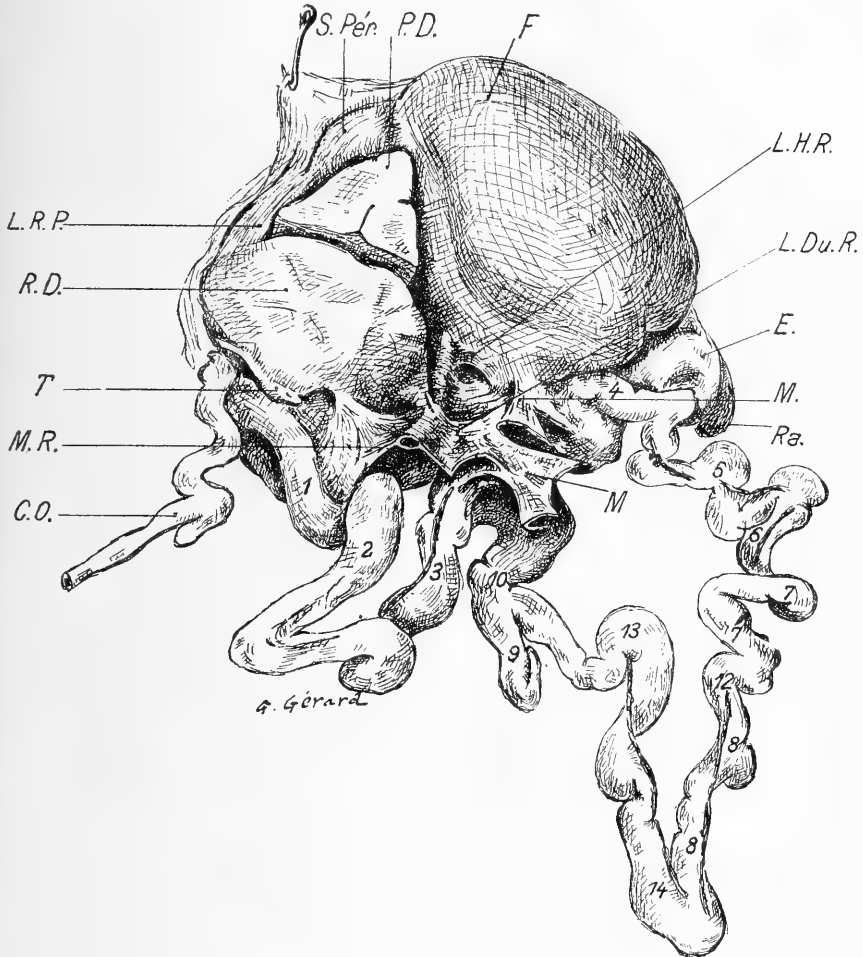


Fig. 10.

Vue de l'intestin déroulé après section du mésentère. Disposition générale du péritoine. Les chiffres sont les mêmes que ceux des anses des fig. 8 et 9. *S.Pér.* = Sac péricardique; *P.D.* = Poumon Droit; *F.* = Foie; *L.H.R.* = Ligament hépatorenal ou triangulaire droit; *L.Du.R.* = Ligament duodéno-rénal; *M.M.* = Mésentère coupé contre l'intestin, se continuant par *M.R.* = Mésorectum; *E.* = Estomac auquel est appendue la rate; *Ra.* = L'appendice est en 9, le coecum 10; *L.R.P.* = Ligament réno-péricardique; *R.D.* = Portion droite du rein unique; *T.* = Testicule droit; *C.O.* = Artère ombilicale.

3°. Si maintenant on le suit d'arrière en avant, on voit le péritoine se diriger vers l'estomac, glisser au dessous de la rate et tout en bas s'enfoncer pour tapisser la face antérieure du rein et former une enveloppe complète aux anses terminales.

En coupant le péritoine le long du bord interne de l'intestin, on constate que les anses du gros intestin sont rattachées au rein unique par un court repli qui se continue sur l'extrémité antérieure de son isthme sur le mésentère, très court; en haut le péritoine se jette à droite sur le duodénum, l'estomac et la face inférieure du foie.

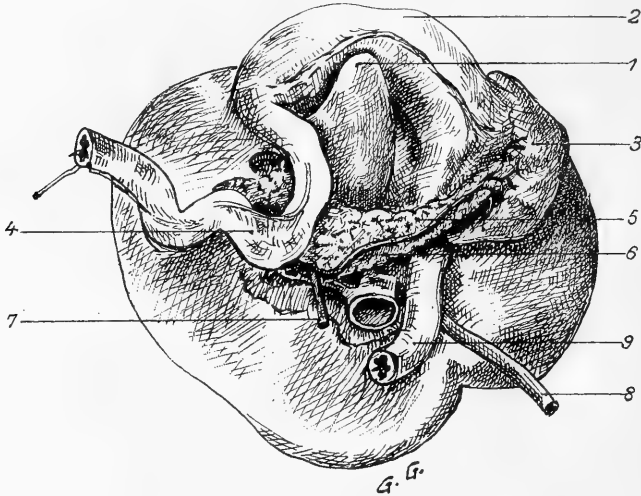


Fig. 11.

Face inférieure du foie; organes avec lesquels elle est en rapport. 1. Lobe de Spiegel; 2. Estomac avec la ligne d'insertion du grand épiploon; 3. Rate, rattachée à l'estomac par l'épiploon gastro-splénique; 4. Duodénum; 5. Pancréas; 6. Veine splénique qui s'unit à: 7. Grande mésentérique; 8. Veine ombilicale; 9. Œsophage.

e) *Description des replis et feuilletés péritonéaux.*

α) *Le mésentère* est continu, replié mais non tordu sur lui même; c'est la conséquence de la non-torsion de l'anse ombilicale.

β) *Le grand épiploon* ou gastro-duodéno-spléno-colique, s'attache en haut à la grande courbure de l'estomac, suivant une courbe régulière; il descend au devant de la rate et de l'intestin en contractant par son bord libre des adhérences avec l'enveloppe propre de la tumeur; à gauche, il se reploie et remonte jusqu'au hile de la rate.

γ) *Le petit épiploon* part de la petite courbure de l'estomac; son



feuillet antérieur se dirige en haut et en arrière pour s'insinuer dans une légère encoche de la face supérieure du foie; à droite il se replie sur le duodénum pour aller, de là, constituer le feuillet droit du mésentère.

δ) *Péritoine splénique.* La rate n'est libre que par sa face externe et la partie inférieure de sa face interne. Son enveloppe péritonéale, complète, vient du rein gauche et de l'estomac en haut, de l'estomac par le grand épiploon, en avant du côlon en dedans. Les

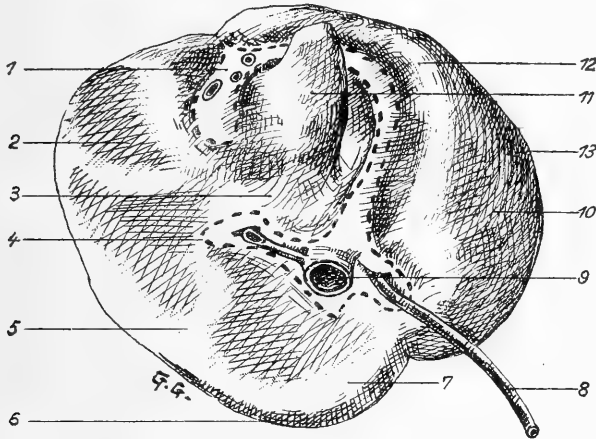


Fig. 12.

*Face inférieure du foie montrant (en pointillé) l'insertion du péritoine.* 1. Hile présentant d'avant en arrière le cholédoque, l'a. hépatique, la v. porte; 2. Empreintes laissées par les anses grêles; 3. Empreinte du duodénum et du pancréas; 4. Ligament triangulaire droit; 5. Portion contigüe au poumon droit; 6. Bord postérieur; 7. Empreinte péricardique; 8. Veine ombilicale; 9. Veine cave inférieure; 10. Face externe recouverte par l'enveloppe de la tumeur; 11. Spiegel; 12. Empreinte gastrique; 13. Extrémité gauche.

ligaments gastro-splénique et spléno-colique se continuent l'un avec l'autre.

ε) *Péritoine pancréatique.* Il forme une enveloppe complète à l'organe; il se continue avec celui du duodénum, de la rate et du rein.

ζ) *Le péritoine de l'intestin terminal* continue le mésentère; il est formé de deux feuillets: l'un droit, l'autre gauche qui partent de l'extrémité antérieure des deux masses du rein et s'accolent vers le bord interne de l'intestin. Le *mésorectum*, court, se fixe dans la gouttière placée sur la ligne médiane de la face inférieure du rein unique.

f) *Foie* (fig. 11, 12 et 13).

Situé à la partie antéro-supérieure de la tumeur, il est encastré entre les divers organes: le péricarde et le cœur en haut et en arrière, le poumon et le rein à droite, le poumon gauche à gauche, l'estomac et le duodénum en bas.

Ses dimensions sont les suivantes:

De l'extrémité droite à l'extrémité gauche: courbe de 90 millimètres.

Largeur (au compas d'épaisseur): 38 millimètres.

Hauteur	}	à gauche: 22 millimètres.
		au milieu: 39 millimètres.
		à droite: 47 millimètres.

Épaisseur à la partie moyenne: 37 millimètres.

*La face supérieure* est très convexe. Le *bord antérieur*, mousse, présente à 27 millimètres de l'extrémité droite une incisure peu profonde, mais pas de vésicule biliaire. La division en lobe droit et lobe gauche est impossible.

Le sillon de la veine ombilicale a été reporté en arrière et à gauche; il est marqué par un petit méso qui l'unit à la face inférieure du péricarde fibreux.

*La face inférieure* a subi une déformation générale; l'épiploon gastro-hépatique s'y insère sur une courbe à concavité droite (indiquée par un pointillé sur les figures). Elle présente les empreintes du duodénum, du pancréas, du poumon droit, de l'estomac. Au centre saille une éminence conoïde: lobe de Spiegel.

La *vésicule biliaire* manque totalement; le *canal cholédoque* sort directement du foie en avant, et s'engage presque tout de suite à travers le pancréas pour arriver à l'ampoule de Vater, en compagnie du canal de Wirsung, à 14 millimètres du pylore.

*Vaisseaux du foie.* Leur dissection très laborieuse nous a montré 1<sup>o</sup> la *veine porte* pénétrant en avant à 8 millimètres du bord antérieur, et se divisant rapidement en deux rameaux, l'un droit, court; l'autre gauche très volumineux qui chemine au fond du sillon courbe encaissé entre les deux lèvres d'insertion du petit épiploon; il envoie des rameaux au lobe de Spiegel et reçoit par son extrémité la *veine ombilicale* qui s'y abouche à plein canal après avoir glissé perpendiculairement

sous la veine sous-hépatique gauche dans le parenchyme hépatique. 2<sup>o</sup>. la veine sus-hépatique très volumineuse est formée de nombreux rameaux; de ceux-ci deux sont principaux: un gauche qui n'a rien de particulier, et un droit qui est réuni à la veine cave inférieure droite par une anastomose; la veine sus-hépatique principale, très courte, pénètre immédiatement dans le péricarde en attachant énergiquement le foie au cœur.

g) *Pancréas.*

Il se présente sous la forme d'une lame allongée, composée de grains blanchâtres bien nets; il se glisse du duodénum à la rate entre la partie postérieure du foie et le gros intestin. Sa tête est reçue dans la première boucle de l'anse duodénale sigmoïde. Le corps croise perpendiculairement le cardia, en glissant au dessus du rein. On reconnaît sur la face inférieure la veine splénique, et en arrière, les artères hépatique et splénique, la veine porte et le canal cholédoque.

h) *Rate.*

Reconnaissable à sa couleur, de forme à peu près normale, elle est orientée horizontalement. Sa face externe, superficielle, est limitée: par un bord supérieur sensiblement rectiligne qui suit le bord gauche de l'estomac; par un bord inférieur curviligne qui est successivement

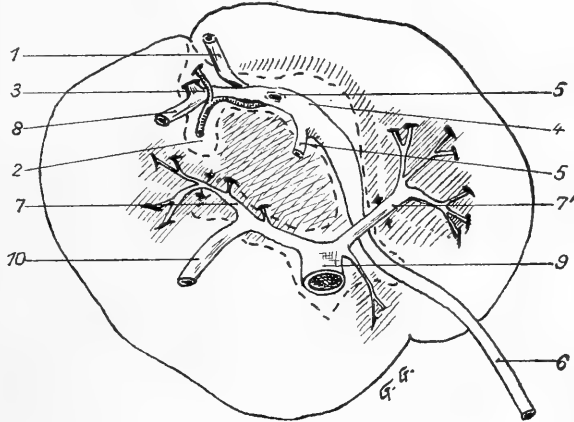


Fig. 13.

*Schéma indiquant les particularités des circulations veineuses du foie (le lobe de Spiegel a été abrasé).*  
 1. Canal cholédoque; 2. Artère hépatique et ses 2 branches; 3. Veine porte principale; 4. Veine porte intra-hépatique qui envoie: 5-5. 2 branches venant du Spiegel et reçoit: 6. Veine ombilicale très rapidement intra-hépatique; 7-7'. Veines sus hépatiques: droite et gauche; 8. Veine formée par la grande mésaraïque et la veine splénique se rendant à la veine porte; 9. Veine sus-hépatique qui amène directement au cœur tout le sang du foie; très courte, elle devient tout de suite intrapéricardique; 10. Canal d'union entre la veine cave inférieure et la veine sus-hépatique.

en rapport avec le poumon gauche, l'extrémité antérieure gauche du rein, l'intestin terminal, une partie du côlon qui glisse sur sa face externe. Sa *face interne*, à peine concave, présente des encoches pour le cœcum et le côlon initial.

Ses dimensions sont les suivantes: grand axe, horizontal: 26 millimètres; petit axe, vertical: 16 millimètres.

L'organe est rattaché aux organes voisins: par l'épiploon gastro-splénique en haut; par un ligament spléno-rénal en arrière; par le grand épiploon en dedans. La couverture péritonéale est complète sauf au hile qui est à 6 millimètres du bord supérieur. Les vaisseaux courts en partent, ainsi que 4 veines qui convergent pour former la veine splénique. [La veine splénique s'unit à la grande veine mésentérique pour former un vaisseau unique qui, après un court chemin se rend dans la veine porte.]

i) *Le rein unique en fer à cheval fermé*<sup>1)</sup> (fig. 14).

À première vue et alors que les organes étaient restés dans leurs rapports, il était permis de supposer qu'il existait deux reins séparés par l'intestin terminal. Mais la dissection fit découvrir un rein unique à convexité postérieure.

Les deux parties qui le composent sont unies en arrière par un isthme; de plus, dans les  $\frac{2}{3}$  antérieurs, il y a un accollement tel que la face interne, concave, de la masse droite est embrassée par la face interne convexe de la masse gauche. Dans son ensemble, le rein unique forme une masse globuleuse à grand axe antéro-postérieur, mesurant 34 millimètres en long, 29 millimètres en large, 18 millimètres en épaisseur, entourée d'une capsule qu'on enlève facilement sur les côtés, mais qui, sur la ligne médiane, pénètre dans une sorte de hile commun en envoyant des prolongements sur les vaisseaux, les nerfs et les uretères. La surface externe est divisée en lobules irrégulièrement hexagonaux ayant en moyenne 5 millimètres de côté.

La *branche droite* figure une masse ellipsoïde, contiguë en arrière au pédicule abdominal et au péricarde, en avant au poumon droit et

<sup>1)</sup> Sa description a été rapportée dans un travail précédent de l'auteur: G. Gérard. De quelques reins anormaux. Journal de l'anatomie et de la Physiologie. 1903. p. 192.

au foie, en bas à l'intestin terminal; elle est recouverte d'une portion de péritoine qui se poursuit sur le poumon dont elle forme le ligament suspenseur; sur le mésentère; sur le mésorectum.

La *branche gauche*, plus aplatie, recouverte partiellement par une languette du poumon gauche, arrive en avant contre la rate et l'intestin terminal et confine en arrière au pédicule abdominal.

La face interne de chacune de ces masses présente quand on l'écarte un hile irrégulier, très voisin du hile homonyme; leur extrémité antérieure est coiffée par les capsules surrénales. Le pont de substance rénale-isthme qui les unit en arrière mesure environ 15 millimètres de longueur et répond à la face antérieure de la cyphose dorso-lombaire.

La *face supérieure* s'applique profondément contre le péricarde et arrive même jusqu'à la portion terminale de l'œsophage. Dans la tumeur elle-même, cette face présente: 1<sup>o</sup>. un sillon bien accusé, par le passage d'une

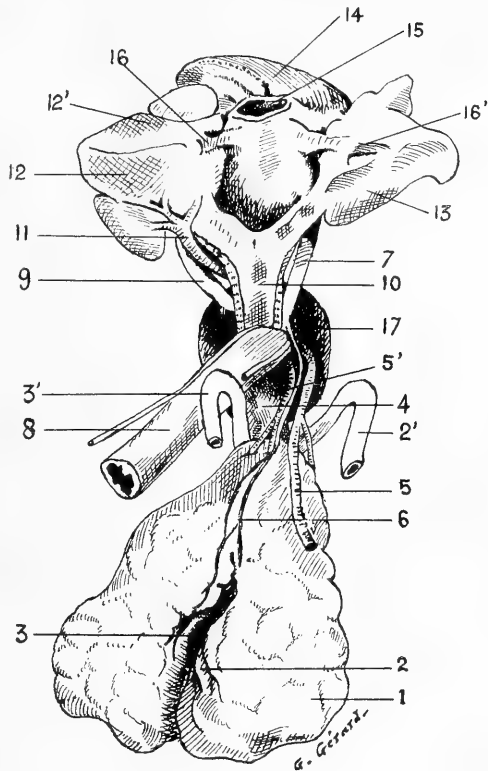


Fig. 14.

*Les organes respiratoires et le cœur; le rein unique en fer à cheval fermé.* Le cœur et les poumons ont été attirés fortement en haut de façon qu'on puisse voir l'œsophage et à sa gauche les vaisseaux rénaux. Les uretères ont été sectionnés et attirés hors de l'orifice abdominal au devant duquel sont groupés tous les organes. 1. Rein unique; 2-2'. Uretère gauche; 3-3'. Uretère droit; 4. Rectum; 5. Artères rénales (principale et accessoires); 6. Veines rénales qui se rendent en 7. dans la veine cave inférieure; 8. Œsophage avec ses deux nerfs pneumogastriques; 9. Veine cave inférieure; 10. Trachée; 11. Artère pulmonaire droite (branche externe); 12. Poumon droit face inférieure; 12'. Sa face antérieure; 13. Poumon gauche; 14. Cœur; 15. Veine sus-hépatique indépendante coupée au ras du cœur; 16-16'. Veines pulmonaires; 17. Orifice thoraco-abdominal.

artère rénale qui naît de l'aorte (anormale) au niveau des iliaques primitives.

2°. une artère assez développée qui naît au dessous de la précédente de la face antérieure de l'aorte, et qui se dirige vers l'extrémité postérieure de l'isthme dans lequel elle s'enfonce; 3°. des veines qui sortent de la face interne de chacune des deux masses et vont à la veine cave inférieure. (Il n'existe pas d'autres vaisseaux rénaux.) 4°. des nerfs qui viennent du sympathique et qui s'éparpillent par de très nombreux filets bien nets sur les vaisseaux qu'ils suivent dans le rein.

*La face inférieure* est creusée en une gouttière médiane qui loge le gros intestin; elle présente dans sa moitié postérieure le trajet des uretères, le gauche se creusant une rigole entre le gros intestin et le fer à cheval, le droit suivant la convexité de la masse droite.

En somme: *rein unique en fer à cheval fermé*; la présence des capsules sur les extrémités antérieures de ses deux portions autorise à admettre une disposition à concavité supérieure, modifiée par la diversité et la multiplicité des malformations du voisinage.<sup>1)</sup>

j) *Uretères.*

*L'uretère gauche*, long de 63 millimètres, né de la partie moyenne de la masse rénale — face interne — se dirige en arrière dans une gouttière de la face inférieure; remonte jusque près de la veine cave inférieure, puis s'enfonce vers la partie latérale gauche de la colonne vertébrale et du rectum qu'il croise ensuite pour gagner la face postérieure de la vessie, en dehors du canal déférent et de la vésicule séminale gauche; il est sinueux et dilaté à sa partie moyenne.

*L'uretère droit*, long de 51 millimètres, né dans la tumeur de la face interne de la masse rénale droite, se dirige en haut et à droite,

---

<sup>1)</sup> *Le plexus solaire* du sympathique est représenté par quelques ganglions étoilés, dont l'un, gros comme un grain de millet, émet des filets qui vont au rein, à l'œsophage, au foie, sur les vaisseaux. Ces ganglions reçoivent, à gauche, une longue branche nerveuse qui pénètre dans la tumeur derrière l'œsophage et qui, sur son trajet, présente elle-même un renflement ganglionnaire.

Entre les masses rénales, s'insinuent de nombreux filets qui vont aux vaisseaux.

Les sympathiques eux-mêmes n'ont pu être suivis au cou et devant la colonne dorsale; on les trouve seulement dans la partie tout à fait profonde de la tumeur; ils s'y anastomosent en une anse dont les branches efférentes représentant le plexus rénal sont surtout visibles contre le bord supéro-interne de la masse rénale droite.

rentre dans le bassin en décrivant une courbe à concavité antéro-interne en compagnie du canal déférent droit et arrive en glissant sur la face antérieure du rectum, à la face postérieure de la vessie.

*k) Capsules surrénales.*

Elles sont irrégulières, bossuées.

La *capsule surrénale gauche*, a la forme d'un ovulaire irrégulier mesurant 16 millimètres dans la longueur (grand axe vertical) sur 10 millimètres de largeur. Par sa face interne, concave, elle est appliquée contre le rein par un repli péritonéal et par des vaisseaux.

La *capsule surrénale droite*, haute de 10, large de 8 millimètres, coiffe la masse rénale droite, entre le poumon droit et l'extrémité droite du foie. Elle est reliée au rein par des veines qui courent sur sa face externe et de nombreux filets sympathiques; sur son bord interne, glisse la veine mésentérique inférieure.

*l) Testicules et canaux déférents.*

Le *testicule gauche* est appliqué sur la face antéro-inférieure gauche du rein, à quelques millimètres de la partie latérale gauche de l'intestin terminal; il a la forme d'une petite masse allongée, longue de 8 millimètres, large de 4 millimètres, présentant: une face inféro-externe parcourue de fines arborisations vasculaires; une face interne, lisse; un bord inféro-interne avec un fin sillon qui le sépare de l'épididyme.

L'épididyme gauche, presque aussi volumineux que le testicule, est allongé parallèlement à lui; en arrière, il présente une sinuosité en S italique et se continue avec le canal déférent dont la direction est donnée par l'intestin terminal.

L'épididyme et le canal déférent sont reliés au rein par un méso triangulaire.

Le *testicule droit* est un peu plus volumineux (longueur: 10 millimètres; largeur: 3 millimètres 5; épaisseur: 3 millimètres). Il est surmonté d'un épидидyme qui est intimement accolé au rein à droite. Ses rapports, sa situation sont identiques à ceux du testicule gauche; à son bord externe, aboutissent des vaisseaux qui viennent de l'extrémité droite du rein; ils représentent probablement les vaisseaux spermatozoïques droits.

Le *gubernaculum*, très visible, plat, long, va à l'orifice inguinal supérieur. Le canal déférent droit croise l'uretère en X en passant successivement en dehors, en avant, puis au dessous de lui; vers la vessie, il lui devient interne et est recouvert par une petite *vésicule séminale* qui est unie à celle du côté opposé.

m) *Poumons.*

Par suite de la *persistance de la grande cavité pleuro-péritonéale*, les poumons sont ectopiés, à droite et à gauche du péricarde.

Le *poumon gauche*, irrégulier, a la forme d'une auricule du cœur. La face externe, libre, est limitée par 3 bords: un bord antéro-supérieur, rectiligne, en rapport avec le foie; un bord postérieur, convexe, coupé d'une incisure peu profonde; un bord antéro-inférieur, irrégulier, creusé en avant d'une petite encoche. A l'union des faces interne et postérieure séparées par un repli séreux, se trouve le hile auquel se rendent: l'artère pulmonaire gauche qui vient de haut, la veine pulmonaire; derrière, on voit la *bronche gauche*, longue de 9 millimètres, large de 4 millimètres 5; elle est cotoyée par l'artère pulmonaire gauche; elle est en rapport en arrière et à droite avec la face postérieure du cœur.

Le *poumon droit*, pyramide triangulaire à base équilatérale externe, limitée par un bord supérieur contigu non adhérent au sac, est enchassé entre le foie, la capsule surrénale et le rein à droite. Quand on l'a débarrassé des ligaments séreux qui l'unissent aux organes voisins, on trouve le hile en dedans et en arrière, à l'union des faces supérieure et inférieure sur lesquelles il empiète également. Les vaisseaux qui y arrivent et en partent rompent à peine la régularité de la pyramide pulmonaire. La *bronche droite*, longue de 9 millimètres, large de 4 millimètres, l'aborde à sa partie moyenne; elle est croisée à son bord externe par l'artère pulmonaire droite qui la contourne, lui devient postérieure et se divise en plusieurs rameaux très visibles; la face supérieure de la bronche est cotoyée en dedans par la veine pulmonaire droite, en dehors par les deux branches supérieures de l'artère.

n) *La trachée.*

On peut découvrir après l'ablation du foie la portion terminale de la trachée entre le cœur et l'œsophage. Sa bifurcation est régulière; les bronches, qui ont, à gauche comme à droite, 9 millimètres de



longueur sur 4 millimètres de largeur, se dirigent vers leur hile respectif en décrivant avec la trachée le même angle obtus à droite et à gauche.

*o) Plèvres.*

Leur feuillet viscéral peut être détaché de la surface extérieure du poumon. Ce feuillet se continue sans interruption sur la séreuse des organes voisins (rein unique et foie). Vers le hile, il se confond avec le feuillet pariétal du péricarde.

Leur feuillet pariétal, non distinct du péritoine voisin, va en haut jusqu'à une sorte de ligament péricardo-rénal, au voisinage de la partie droite du pédicule thoraco-abdominal.

*p) Péricarde.*

Le péricarde forme une enveloppe séreuse complète et indépendante au cœur qui est libre dans sa cavité. Le *feuillet pariétal* épais se réfléchit sur les formations suivantes: en avant, sur la veine sus-hépatique; en arrière sur les vaisseaux de la base, qui rentrent à ce moment dans la poitrine, et sur l'œsophage; en bas, il s'avance jusqu'aux hiles des poumons; latéralement enfin il est cotoyé par les veines caves supérieure et inférieure. Sa face supérieure, convexe, est doublée par l'enveloppe de la tumeur; sa face inférieure est accolée au foie; les faces latérales touchent aux poumons et au rein; son sommet touche au cintre thoracique inférieur.

*q) Cœur* (fig. 15 et 16).

Le cœur, complètement ectopié, est placé horizontalement à la partie tout à fait supérieure de la tumeur antérieure, il est du volume d'une grosse noisette et contenu dans un péricarde complet. La masse ventriculaire est en haut et en avant, la masse auriculaire au dessous et en arrière.

Les vaisseaux qui dépendent de lui sont anormaux.<sup>1)</sup>

1. *Face supérieure (A)*. Elle est convexe, et présente des vaisseaux coronaires (9) dirigés à droite et en dehors (sillon interventriculaire). De gauche à droite, on a: une portion auriculaire très mince en arrière (1), une portion ventriculaire gauche (2), une portion ventricu-

<sup>1)</sup> Pour suivre la description, examiner successivement les parties *A, B, C, D, E, F* de la fig. 15.

laire droite (3) d'où semble naître l'aorte (4), une auricule assez volumineuse (5) où aboutit la veine cave supérieure (8); sur un plan plus postérieur, on voit l'artère pulmonaire (6) avec ses branches 6' et 6'' et le canal artériel (7).

2. *Face antérieure ou Sommet (B)*. Elle est irrégulière, divisée en trois parties par deux sillons, l'un transversal, profond, qui sépare la masse ventriculaire de la masse auriculaire, l'autre qui est derrière la veine sus-hépatique. a) La partie antérieure présente la face inféro-antérieure du ventricule gauche (2) avec veines se jetant dans la v. sus-hépatique. b) La partie moyenne présente de gauche à droite: l'abouchement de la veine cave inférieure (11), une portion auriculaire (1) accentuée en avant (bulbe de 11), l'orifice de la veine sus-hépatique (12) qui se dirige à droite vers l'oreillette droite (5). c) Tout à fait en arrière, on observe les veines pulmonaires gauche (13) et droite (14).

3. *Face postérieure ou inférieure (C)*. Irrégulièrement triangulaire à angles arrondis, elle présente sur la ligne médiane un sillon longitudinal pour l'œsophage (17); un bord droit marqué par le sillon auriculo-ventriculaire déjà mentionné. On y observe d'arrière en avant: une oreillette (5) qui reçoit la veine cave supérieure (8) et la veine sus-hépatique (12); à l'angle antérieur, les deux veines pulmonaires (14, 13) qui semblent confluer avec la veine cave inférieure (11) vers l'oreillette qu'on trouve à l'angle postérieur gauche.

4. *Bord postérieur* signalé de droite à gauche par l'arrivée de la veine cave supérieure (3); la saillie postérieure de l'oreillette (5), une encoche derrière laquelle on trouve l'origine de l'aorte (4) et de l'artère pulmonaire (6). De cette encoche part à droite le sillon de l'artère pulmonaire droite (15); tout à fait à gauche, l'auricule et le sillon de passage de la veine cave inférieure (11).

5. *Base (E)*. C'est un simple bord, marqué par l'origine des vaisseaux: aorte (4), a. pulmonaire (6), canal artériel (7).

6. *Bord droit (F)*. Marqué par la rencontre des trois faces, il est coupé à sa partie moyenne par le sillon profond qui sépare 3 de 5, et d'où sort l'aorte (4). Au dessous, est la pointe du cœur tournée vers la droite (16); au dessus, l'auricule qui reçoit la veine cave supérieure (8); en avant enfin, la veine sus-hépatique (12).

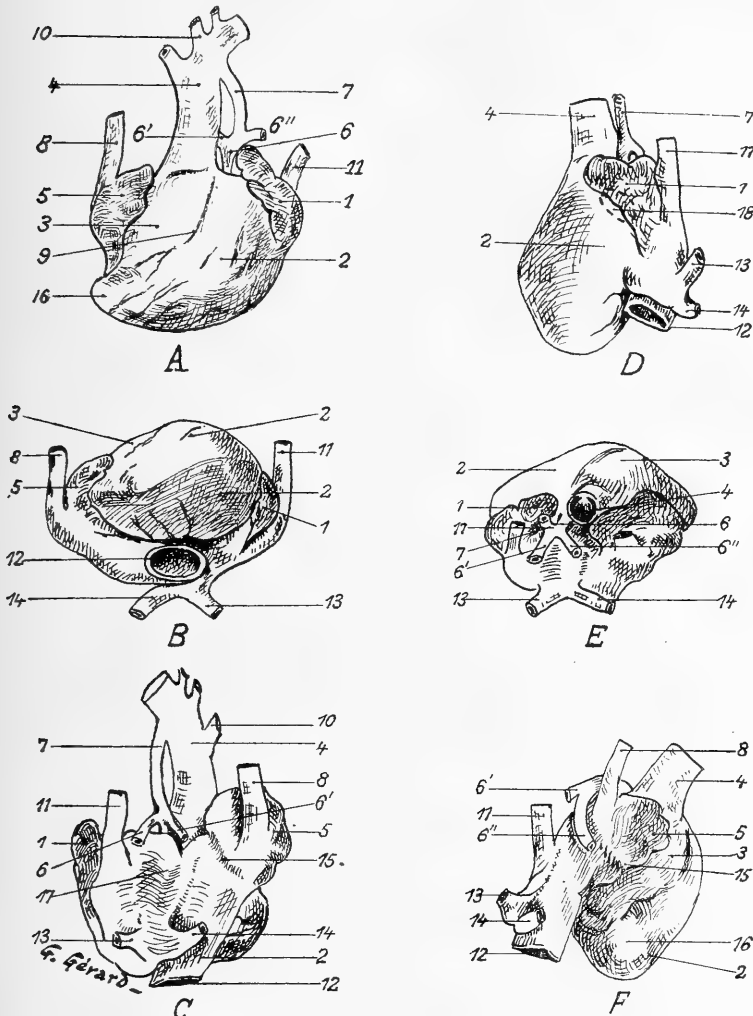


Fig. 15.

*Forme extérieure du cœur.* Il est vu: en *A* par sa face supérieure; en *B* par sa face antérieure; en *C* par sa face postérieure; en *D* par son bord gauche; en *E* par sa base, en *F* par son bord droit. Les chiffres sont communs à toutes les figures. 1. Portion auriculaire gauche; 2-3. Portions ventriculaires gauche et droite; 4. Aorte; 5. Portion auriculaire droite; 6. Artère Pulmonaire oblitérée dans sa première portion; 6'-6''. Ses branches droite et gauche; 7. Canal artériel qui fait arriver à 6' et 6'' une partie du sang lancé dans l'aorte; 8. Veine cave supérieure; 9. Artère coronaire antérieure; 10. Branches naissant de la convexité de la crosse de l'aorte; 11. Veine cave inférieure; 12. Veine sus-hépatique qui ne ramène au cœur que le sang du foie et du placenta; 13-14. Veines pulmonaires gauche et droite; 15. Sillon tracé par le passage de l'artère pulmonaire droite; 16. Pointe au cœur; 17. Empreinte laissée par le passage de l'œsophage; 18. Pointillé indiquant la place de l'orifice auriculo-ventriculaire unique.

7. *Bord gauche (D)*. C'est une véritable face, coupée horizontalement par un sillon auriculo-ventriculaire; en avant, est la face gauche du ventricule gauche (2); en arrière, l'oreillette gauche (1) qui reçoit le sinus de Cuvier gauche (11) et les veines pulmonaires.

En résumé, l'aspect extérieur du cœur nous montre que sa masse ventriculaire s'est placée en avant, la pointe étant tournée *vers la droite*; sa masse auriculaire, très développée et comme aplatie par les divers vaisseaux qui s'y abouchent anormalement, a envahi toute la face postérieure et débordé même en haut des deux côtés la masse ventriculaire: *a priori*, on peut donc affirmer que le cœur est malformé. L'examen de la face supérieure nous montre bien des sillons auriculo-ventriculaires à peu près normalement situés; mais la déviation du sillon coronaire antérieur considérée par rapport à la situation de l'aorte, d'une part; d'autre part l'abouchement indépendant des veines caves (*l'inférieure arrive en haut et à gauche*), l'indépendance complète des circulations hépatique et cave inférieure, le volume minime de l'artère pulmonaire qui semble naître de la paroi même de l'aorte, le déplacement et la réduction du nombre des veines pulmonaires permettent de soupçonner des malformations multiples ayant porté surtout sur le système veineux et par suite sur les portions auriculaires du cœur.

*Conformation interne; les cavités du cœur* (fig. 16).

[Avant d'ouvrir le cœur détaché, j'ai recherché quels vaisseaux communiquaient; je suis arrivé à glisser des soies, seulement entre les vaisseaux suivants: 1<sup>o</sup>. de la veine sus-hépatique à la veine cave supérieure; 2<sup>o</sup>. d'une veine pulmonaire à l'autre; 3<sup>o</sup>. d'une artère pulmonaire à l'autre. Ces estimations ne sont que de peu d'utilité, étant donné que les cavités du cœur sont comblées par des caillots durcis.]

Une première incision en *V* pratiquée sur la face antérieure en suivant l'aorte (fig. 16, A.) permet d'étudier la *masse ventriculaire*. La paroi, très épaisse, est légèrement soulevée: on voit ainsi l'origine de l'aorte, avec trois valvules sigmoïdes bien formées. *Elle naît directement d'un cul-de-sac peu profond qui est le ventricule droit*. Celui-ci est tout petit; il ne présente pas trace d'orifice auriculo-ventriculaire; il est limité en avant et à droite, à près d'un centimètre au dessus de la pointe du cœur par la paroi très épaisse qui envoie à la paroi

ventriculaire postérieure une sorte de solide éperon musculaire limité en haut par un bord concave aminci: c'est tout ce qui existe de la *cloison interventriculaire*: haute de 3 millimètres, sa face postérieure ou droite appartient au ventricule droit (dont la profondeur est marquée par un pointillé sur la fig. 16 *B*); sa face antérieure ou gauche est plus haute; elle appartient au ventricule gauche, dont elle rejoint la paroi à angle aigu; son bord supérieur limite avec la paroi ventriculaire (celle qui est relevée dans la figure 16) un orifice du diamètre d'un gros pois qui établit une *large communication interventriculaire*.

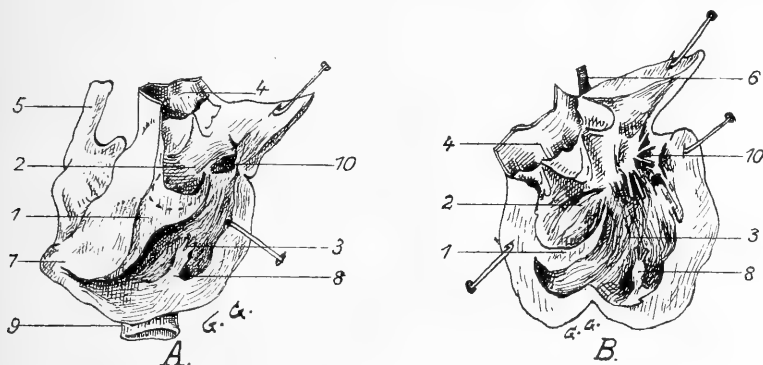


Fig. 16.

Le cœur ouvert en avant par une double incision en *V* à sommet inférieur, prolongeant l'aorte et suivant la coronaire, ayant tracé un lambeau qui a été relevé en haut et à droite; légèrement écarté en *A*, largement béant en *B*. 1. Cloison interventriculaire incomplète en haut permettant la large communication de 2. Ventricule droit (dont la profondeur, insignifiante est indiquée en *A* par un pointillé) avec 3 ventricule gauche dont la paroi est tapissée de colonnes charnues convergentes toutes vers la perforation interventriculaire; 4. Aorte avec ses v. sigmoïdes; 5. Veine cave supérieure; 6. L'art. pulmonaire dans sa portion oblitérée; 7. Pointe du cœur; 8. Pilier donnant insertion à la plupart des cordages tendineux de la valvule auriculo-ventriculaire; 9. Veine sus-hépatique dont on entrevoit la terminaison à l'oreillette droite; 10. Orifice auriculo-ventriculaire unique, garni en *B* de sa valvule.

La paroi du ventricule gauche est épaisse et tapissée de colonnes charnues dirigées toutes en haut, à gauche et en arrière vers l'*orifice auriculo-ventriculaire gauche*, qui établit la communication de l'oreillette gauche avec le ventricule gauche; il est situé sur le même niveau que l'hiatus interventriculaire et réglé par une valvule bicuspidée suffisante, dont les valves sont tendues par des cordages tendineux délicats et tenus qui s'insèrent à la fois sur un pilier bien marqué et sur la paroi.

La *masse auriculaire* présente une disposition complexe; divisée en deux parties par l'encoche œsophagienne, elle est formée: 1°. par une *oreillette droite* allongée, appliquée derrière la masse ventriculaire; elle est surmontée d'une petite auricule; elle reçoit en haut *la veine cave supérieure*, en bas *la grosse veine sus-hépatique*; sa cavité assez spacieuse est tapissée de colonnes charnues; 2°. par une *oreillette gauche* surmontée d'une auricule qui reçoit les *deux veines pulmonaires* et le *sinus de Cuvier gauche* formé par *la veine cave inférieure* et par une *veine cave supérieure gauche*. (La veine pulmonaire gauche se jetant dans la veine pulmonaire droite près de son abouchement.)

La paroi interauriculaire est des plus rudimentaires; elle est percée de deux trous: a) une *communication interauriculaire* assez haut située; b) le *trou de Botal* proprement dit limité du côté de l'oreillette droite par un repli semi-lunaire à concavité droite au dessous duquel on peut engager un petit stylet qui passe directement dans la veine cave inférieure.

*La coexistence de la communication interventriculaire, du foramen interauriculaire et du trou de Botal est une preuve de la grande précocité des arrêts de développement.*

L'*artère pulmonaire* est placée en arrière et à gauche de l'aorte; c'est un simple cordon fibreux, sans trace de lumière, naissant de la paroi même du ventricule droit, bifurqué en deux branches pulmonaires perméables.

L'examen des cavités du cœur nous présente donc réunies les malformations suivantes qui sont évidemment sous la dépendance les unes des autres.

- 1°. Atrésie du ventricule droit;
- 2°. Origine anormale de l'aorte;
- 3°. Large communication interventriculaire;
- 4°. Absence d'orifice auriculo-ventriculaire droit;
- 5°. Oblitération de l'artère pulmonaire;
- 6°. Absence d'orifice artériel dans le ventricule gauche;
- 7°. Double communication interventriculaire;
- 8°. Présence d'une veine cave supérieure à gauche;
- 9°. Persistance du sinus de Cuvier gauche et inversion de la veine cave inférieure par persistance de la veine cardinale inférieure gauche;

10°. Abouchement anormal des veines caves gauches.

Je n'examinerai la circulation générale qu'après avoir suivi les vaisseaux.

---

J'ai terminé la description des organes dont l'ectopie constitue la célosomie.

Je me résume en rappelant qu'ils sont tous groupés autour de l'intestin-normalement dénommé sous-diaphragmatique: les anses intestinales, en apparence très compliquées, en réalité très simples, se déroulent sans interruption par suite de la non-torsion de l'anse ombilicale primitive; elles sont en relation intime avec les différents organes: foie, pancréas, rate, rein unique, capsules surrénales, testicules et canaux déférents (portion initiale), auxquels elles sont rattachées par un péritoine forcément anormal, mais à l'examen duquel on peut reconnaître un mésentère, un grand et un petit épiploon, un mésorectum et des couvertures splénique et pancréatique.

La situation très superficielle du duodénum et de l'estomac a attiré dans la tumeur la portion inférieure de l'œsophage.

Dans la partie tout à fait supérieure sont les poumons, placés de chaque côté d'un péricarde complet, confondu en avant avec la séreuse péritonéale, par suite de la persistance complète de la grande cavité pleuro-péritonéale (absence de la plus grande partie du diaphragme).

Enfin le cœur est complètement ectopié et présente une série complexe de malformations sur lesquelles nous aurons l'occasion de revenir.

#### § 4. Le Pédicule thoraco-abdominal de la tumeur célosomique.

Les organes qui passent de la tumeur dans le thorax ou le bassin se ramassent sur un court espace qu'on peut représenter en faisant une section idéale de la tumeur au ras de son pédicule. On obtient ainsi un orifice ostéo-musculaire (fig. 17) formé: dans ses  $\frac{3}{4}$  supérieurs par le cintre antéro-inférieur de la cage thoracique qui, à gauche, arrive à 11 millimètres seulement du pubis; dans son  $\frac{1}{4}$  inférieur, limité par les lames musculaires accolées sur la ligne médiane, des grands droits

de l'abdomen<sup>1)</sup>, qui s'écartent, à quelques millimètres du pubis, à droite et à gauche sous forme de cordons musculaires minces qui doublent la peau vers l'insertion de la membrane d'enveloppe de la tumeur et se rejoignent à la partie supérieure où ils se confondent avec le sternum.

Par l'orifice, s'engagent de haut en bas:

1<sup>o</sup>. la première partie de l'aorte (1); à sa gauche, le canal artériel (2);

2<sup>o</sup>. la veine cave supérieure (3);

la trachée (4) qui se bifurque presque immédiatement, la veine cave inférieure (5);

3<sup>o</sup>. l'œsophage (7) avec ses deux nerfs pneumogastriques (6, 6); la veine rénale unique qui se rend à la veine cave inférieure (18);

4<sup>o</sup>. l'artère rénale (8) qui fournit aux deux portions du rein unique; les uretères (9, 9), la partie postérieure du rein unique (10) qui arrive en arrière sur la face antérieure de la cyphose dorso-lombaire; au dessous, les canaux déférents (11, 11);

5<sup>o</sup>. tout en bas, l'intestin terminal (12).

La forme de l'orifice est ellipsoïde, ovulaire à grand axe vertical. Ses dimensions sont:

Diamètre *AB*, supéro-inférieur: 23 millimètres;

Diamètre *CD*, transversal (partie moyenne): 14,5 millimètres;

Diamètre *EF*, transversal (partie inférieure): 7 millimètres.

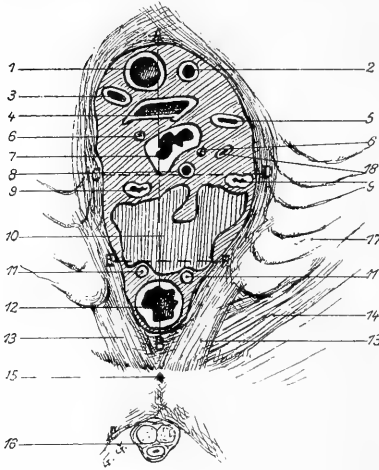


Fig. 17.

Pédicule thoraco-abdominal de la tumeur célosomique. (<sup>1</sup>/<sub>2</sub> schématique).

1. Aorte; 2. Canal artériel; 3. Veine cave supérieure; 4. Trachée; 5. Veine cave inférieure; 6-6. Nerfs pneumogastriques; 7. Œsophage; 8. Art. rénale; 9-9. Les uretères; 10. Partie postérieure du rein unique; 11-11. Canaux déférents; 12. Intestin terminal; 13-13. Muscles grands droits de l'abdomen; 14. Muscle transverse; 15. Symphyse des pubis; 16. Urèthre; 17. Côtes et cartilages costaux gauches les plus inférieurs; 18. Veine résumant la circulation rénale qui se rend vers la v. 5.

(Hauteur réelle: 4 centimètres).

<sup>1)</sup> Ils seront décrits avec le système musculaire.



## B. Description de l'anencéphalie.

## § 1. Les yeux. Les parties molles de la tête et du crâne.

a) *Les yeux et les orbites.*

Les globes oculaires semblent énormes, parceque les orbites n'ont pas de plafond; bien sphériques, leurs axes sont dirigés en avant. Ils font saillie sous la voûte orbitaire qui est exclusivement membraneuse, et formée *par la peau doublée* d'une aponévrose chargée de graisse et de quelques fibres musculaires qui s'étendent en arrière sur le sommet de la tête.

*Les paupières* sont à leur place, et normales; glandes de Meibomius saillantes à leur face interne; la *conjonctive palpébrale* se reploie sur le bulbe sans présenter de particularités.

L'orbite est réduite à son quart inféro-postérieur, presque à son plancher; les autres  $\frac{3}{4}$  sont représentés par des parties molles.

Les muscles du globe existent tous; le petit oblique est surtout bien marqué.

Le pédicule du globe se trouve en arrière et en dedans; des deux côtés, il est formé: 1°. par le nerf optique, continué vers les os par un pédicule fibreux. Où peut il bien aboutir? il nous a été impossible de le constater; 2°. par les oculo-moteurs commun et externe qui viennent on ne sait d'où; 3°. on trouve également le nerf frontal et la partie externe de l'anneau de Zinn.

b) *Dissection de la Face.*

Les *orbiculaires des paupières* sont bien développés à leur partie inférieure, rudimentaires en haut.

La face n'a pas subi d'arrêt de développement. Par la dissection, on arrive à reconnaître: les *peauciers du menton* continus avec le peaucier du cou; l'*orbiculaire des lèvres*, les *buccinateurs* traversés par le canal de Sténon (boules graisseuses de Bichat volumineuses); les *glandes parotides* dont le prolongement antérieur recouvre le masséter et une grande partie de la joue.

Les *conduits auditifs externes* sont normaux. A gauche, les muscles auriculaires sont énormes, en particulier l'auriculaire postérieur

sur lequel se termine la branche mastoïdienne — bien nette — du plexus cervical; à droite, ils existent mais sont peu marqués.

*Muscles masticateurs*: Les *masséters* sont normaux; leur insertion supérieure arrive jusque sur le massif maxillaire supérieur. Les *temporaux*, rejetés en arrière sont presque horizontaux et prennent insertion sur toute la partie latérale du crâne; les *ptérygoïdiens* sont normaux.

Il ne manque aucun des nerfs de la face: le *facial* droit naît très profondément de la base derrière le conduit auditif et l'apophyse styloïde. On retrouve également: les *nerfs sous-orbitaires*, les *nerfs mentonniers* et profondément: le *n. maxillaire inférieur* et ses branches: *n. dentaire inférieur*, *n. massétéren*, *n. lingual* sur lequel à gauche on voit nettement arriver la corde du tympan, etc.

### c) Dissection du crâne.

En haut, les téguments du crâne sont réduits à la peau très adhérente aux os sous-jacents; latéralement, ils sont matelassés par la masse des muscles temporaux.

## § 2. La tête osseuse (fig. 18 A et B).

La tête osseuse de l'anencéphale est d'autant plus difficilement interprétée que cette anomalie s'accompagne de malformations correspondantes du canal vertébral.<sup>1)</sup>

Pour analyser les éléments de la tête osseuse, il faut aller du simple au compliqué, en excluant d'abord les os peu modifiés dans leur forme.

### a) Os de la Face.

On reconnaît commodément: les *maxillaires supérieurs* (il y a un intermaxillaire très net), les *malaires*, les *nasaux* (ils sont très courts), les *unguis*; tous ces os sont tassés dans le sens vertical comme ceux d'un fœtus normal d'un âge correspondant. *Le maxillaire inférieur*,

<sup>1)</sup> „La cavité crânienne, dit J. Geoffroy Saint Hilaire (Histoire des Monstruosités, II, p. 360) est largement ouverte dans l'étendue de ses parois supérieure et postérieure; et l'encéphale manque complètement . . . le canal vertébral est tout entier ouvert et changé en une gouttière très large, mais sans profondeur; gouttière qui n'est évidemment que l'intérieur du canal rachidien aplati et étalé en une surface très faiblement concave. En même temps aussi . . . la moëlle épinière manque aussi bien dans les régions dorsale et lombaire que dans la région cervicale.“

normal, présente sa symphyse normale et des apophyses gèni cartilagineuses bien développées.

La capsule des *articulations temporo-maxillaires* est bien visible des deux côtés.

b) *Os du crâne.*

Le crâne peut être décomposé en deux segments: l'un supérieur, l'autre postéro-inférieur.

1. *Segment supérieur et parties latérales.*

a) Les *temporaux* se reconnaissent de suite: écaille complète avec zygoma; portions pétreuses comme écrasées et rejetées en bas et en dedans jusque vers la ligne médiane. (Nous y reviendrons plus loin.)

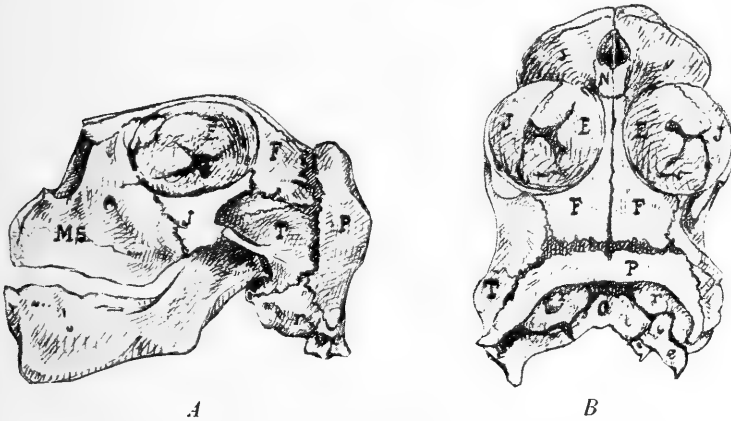


Fig. 18.

La tête osseuse vue en *A* par sa face latérale gauche, en *B* par sa face supérieure. *E.* = Ethmoïde; *N.* = Nasal; *F.* = Frontal; *T.* = Temporal; *r,r* = ampoules auditives (rochers); *P.* = Arc pariétal; *O.* = Basi-occipital, très modifié; *e.c.* = exoccipitaux; *M.S.* = Maxillaire supérieur; *J.* = os Jugal.

Des deux côtés, l'os tympanal est absolument horizontal et très proche en dedans de la ligne médiane. L'éloignement des tympanes en bas n'excède pas 5 millimètres. Les osselets de l'ouïe sont bien développés.

β) Les *Frontaux* sont comme étirés d'avant en arrière; placés horizontalement, ils présentent: en avant, un prolongement triangulaire articulé avec l'os propre du nez; en avant et latéralement, ils forment le bord très postérieur de l'orbite que nous savons être rejeté complètement en haut et en arrière; en arrière, ils répondent à un espace membraneux triangulaire (indication de la grande fontanelle?). Leur

bord externe, concave, présente: une apophyse orbitaire, un enfoncement, puis l'articulation avec une grande partie de l'écaille du temporal. Leurs bords internes forment la suture sagittale.

γ) *Arc pariétal.* Le segment supérieur comprend encore un arc osseux avec trace de suture médiane, figurant un fer à cheval ouvert en bas, articulé en avant avec le frontal, l'écaille du temporal et le rocher, libre par son bord postérieur sur lequel s'insère la peau qui limite en haut la pseudencéphalie. Par sa face inférieure, il embrasse les rochers des temporaux, auxquels il est rattaché par une membrane fibreuse. Les extrémités de cet arc pariétal s'articulent avec les rochers.

*Le segment supéro-latéral est donc formé par les frontaux, les pariétaux et les temporaux; il constitue une voûte qui est exactement appliquée, sur les os sous-jacents auxquels elle est unie intimement par du tissu fibreux.*

## 2. Segment postéro-inférieur.

Il est formé par des os méconnaissables à première vue; pour faciliter leur interprétation, le crâne est scié sagittalement, après ablation des frontaux et des pariétaux.

δ) On trouve d'abord à la partie moyenne, le *sphénoïde* sous la forme d'un large point d'ossification avec indication d'une suture médiane et d'une selle turcique; les trous optiques sont rejetés en arrière et en dedans; les grandes ailes très réduites s'articulent avec le malaire et l'écaille du temporal; les apophyses ptérygoïdes sont rudimentaires.

ε) L'*ethmoïde* est normal; les fosses nasales ne présentent rien de particulier.

ζ) L'ablation du pariétal nous permet d'analyser les déformations des portions pierreuses des temporaux; obliques en haut et en dedans elles présentent: en haut une grosse vésicule osseuse (ampoule auditive?) creusée d'un grand trou (trou auditif interne?); en bas une masse osseuse beaucoup plus développée à droite qu'à gauche et rappelant vaguement la forme d'un rocher.

η) Enfin tout à fait en bas, l'*occipital* est réduit à 4 points osseux: un médian, *O*, qui figure le *basi-occipital*, un latéral gauche, deux latéro-inférieurs droits qui représentent les *exoccipitaux*: ceux ci ont

d'ailleurs conservé leur forme. L'écaille est absente; la moitié antérieure seule du trou occipital existe: *l'occipital a donc subi un arrêt de développement comparable à celui qui a frappé les vertèbres; cette circonstance semblerait devoir appuyer la vieille théorie vertébrale du crâne qui assimilait l'occipital à une vertèbre modifiée.*

Le crâne osseux en somme semble avoir subi une compression de tout son segment postérieur, ayant entraîné secondairement: 1<sup>o</sup>. l'accolement de la voûte et de la base; 2<sup>o</sup>. l'incomplète formation des orbites; 3<sup>o</sup>. ayant permis le développement énorme des ampoules rocheuses qui seules semblaient avoir achevé leur évolution.<sup>1)</sup>

### C. Description de la Pseudencéphalie: la tumeur vasculo-nerveuse sous-occipitale.

La formation anormale qui masque le segment postérieur du crâne et la partie supérieure de la colonne vertébrale est irrégulièrement ovulaire à grand axe horizontal; elle est rendue indépendante par une membrane d'enveloppe déchiquetée et incomplète en arrière qui permet de la comparer vaguement à une fleur de forme capricieuse accolée à l'occiput.

Dans son ensemble, elle figure un sac ouvert en arrière, répondant en haut à l'arc pariétal dont elle affleure le bord postérieur, mais dont elle est séparée par un sillon obliquement descendant vers la gauche; limitée en bas par un sillon horizontal profond qui se dirige

<sup>1)</sup> Les *nerfs crâniens* sortent par différents trous de la base: le grand hypoglosse tout en arrière, les nerfs mixtes (IX, X et XI) derrière la carotide. Malgré toutes mes recherches, il m'a été impossible de trouver leur origine, et j'accepte sans contrôle possible l'assertion de J. Geoffroy Saint Hilaire qui admet pour eux des connexions (je ne les ai pas vues) avec la tumeur pseudencéphalique. La trajet de tous ces nerfs rappelle toujours la disposition nerveuse normale. Voici par exemple la description rapide du pneumogastrique.

Les *pneumogastriques* descendent derrière les carotides.

Le *n. vague gauche* glisse derrière la veine sous-clavière, au devant de l'artère homonyme, croise l'aorte et la trachée et descend le long du bord gauche de l'œsophage, derrière la veine sus-hépatique; chemin faisant, il envoie des filets à la partie inférieure de l'œsophage, au hile du poumon gauche; il peut être suivi jusqu'au foie et sur l'estomac.

Le *n. vague droit* suit le bord droit de l'œsophage contre le sac péricardique; il fournit des filets à l'œsophage, (pas d'anastomose avec le *n. vague droit*) au péricarde, à la bronche droite, au poumon et au foie.

vers le basi-occipital; circonscrite latéralement par une ligne violacée qui marque l'interruption de la peau. La peau du crâne postérieur en effet entoure toute la tumeur d'une courbe à concavité inférieure; recouverte de poils assez longs; elle descend directement à droite et à gauche sur la peau des épaules et du dos.

La pseudencéphalie repose en bas sur les premières vertèbres dorsales et cache complètement la concavité de la lordose supérieure cervico-dorsale.

#### *Constitution de la pseudencéphalie.*

Elle est formée anatomiquement de deux enveloppes recouvrant une masse vasculo-nerveuse.

Les deux enveloppes se superposent sans se confondre; l'externe de couleur brun-foncé, est plissée, assez épaisse; en bas, elle se confond insensiblement avec la membrane qui recouvre la lame médullaire atrophiée. L'enveloppe interne (pie-mère?) est plus mince et recouvre directement des masses irrégulières — houppes vasculaires — rattachées à la base du crâne par deux vaisseaux latéraux dont nous n'avons pu retrouver l'origine. Ces houppes représentent peut être l'indication des vésicules cérébrales très atrophiées.

La masse vasculo-nerveuse elle-même est mollassée; de forme irrégulièrement ovalaire à grand axe transversal, elle renferme des lacis vasculaires nombreux; elle est reliée à droite et à gauche: 1<sup>o</sup>. aux ganglions des nerfs crâniens postérieurs par des tractus nerveux, 2<sup>o</sup>. à la paroi de la tumeur par des vaisseaux irréguliers.

### D. Description des malformations médullaires et vertébrales.

#### § 1. Vue d'ensemble du rachis.

La colonne vertébrale est restée dans toute son étendue à l'état de gouttière non fermée. *L'arrêt de développement a vraisemblablement porté très primitivement sur la gouttière médullaire qui, à aucun moment de son évolution n'a eu tendance à se fermer.* De ce fait, 1<sup>o</sup>. le rachis est formé par une lame plate repliée sur elle-même en haut et en bas; 2<sup>o</sup>. la moëlle n'existe pas à proprement parler, mais est simplement figurée par une masse étalée de substance nerveuse dorsale et médiane

de chaque côté de laquelle se sont développés à plat et extérieurement les ganglions rachidiens.

Voici d'abord ce qu'on observe sur la face postérieure du monstre *intact*.

Le *dos*, de couleur grise, bleuâtre par places, est formé par la face dorsale des corps vertébraux superposés et recouverts par une mince enveloppe, qui voile: au milieu la lame médullaire, à droite et à gauche la série des renflements ganglionnaires nerveux qui sont en nombre égal à celui des vertébrés.

a) La *membrane d'enveloppe*, étendue de haut en bas, se confond en haut avec la couverture de la pseudencéphalie, se continue latéralement avec la peau des épaules et du dos (fig. 3). La peau s'interrompt — nous l'avons vu — sur le bord postérieur de l'arc pariétal, laisse à découvert la plus grande partie de la colonne dorsale et toute la cyphose dorso-lombaire, qu'elle circonscrit en bas de façon à recouvrir toute la région sacrée. La surface découverte figure un ovoïde irrégulier.

b) La *lame médullaire*. Elle est figurée par un cordon gris, longitudinal, médian qui semble contenu dans un dédoublement de la membrane d'enveloppe. En haut, elle s'enfonce vers la tête (lordose cervico-dorsale). Elle est rattachée à chacune des masses ganglionnaires par de petits filets horizontaux ou obliquement ascendants.

c) Les *ganglions rachidiens*, recouverts par l'enveloppe, placés symétriquement, distants de la ligne médiane de 5 millimètres, sont échelonnés sur la face postérieure des corps vertébraux. Par leur face antérieure, ils donnent origine aux racines rachidiennes qui sortent d'un trou ménagé dans le cartilage à droite et à gauche du corps de chacune des vertébrés.

En somme, le canal vertébral est complètement ouvert en arrière; sur lui s'étalent la lame médullaire et tous les ganglions rachidiens. Tous les éléments nerveux sont tapissés par une membrane d'enveloppe qui est d'origine ectodermique et qui est en continuité directe avec la peau.

## § 2. Structure des éléments étalés sur la gouttière médullaire.<sup>1)</sup>

Au microscope, on trouve deux couches bien distinctes:

a) *La couche externe* est une lame assez régulière, assez épaisse qui part en s'amincissant sur les bords externe et interne et dont les limites cessent d'être nettes en ces points. Cette couche est formée d'une masse de tissu nerveux embryonnaire dans laquelle on ne distingue que de petites cellules irrégulièrement distribuées; elle est parcourue par un grand nombre de vaisseaux capillaires dilatés, surtout nombreux à la surface. En certains points, ces capillaires se réunissent pour former des sortes de lacunes irrégulières.

b) *La couche interne* se caractérise par la présence de très nombreux vaisseaux qui paraissent être des veinules dilatées souvent énormes. On dirait du véritable tissu d'angiome. Ces vaisseaux sont séparés les uns des autres et de la première couche par des bandes de tissu conjonctif avec fibres et cellules et, de place en place, on trouve encore en cette zone des amas irréguliers de substance nerveuse pénétrée, dissociée par les grosses veinules et les capillaires ectasiés. En un point, on voit une de ces masses vasculaires pénétrer dans la première couche.

## § 3. Le rachis ostéo-cartilagineux (fig. 19).

(L'examen par les faces antérieure ou postérieure ne nous donnant aucun renseignement précis, nous prenons à ce moment le parti de scier sagittalement le rachis; c'est seulement ainsi qu'il nous est permis d'apprécier 1<sup>o</sup>. la superposition des corps vertébraux, 2<sup>o</sup>. la disposition et les rapports des vaisseaux et des organes en relation à la fois avec la colonne vertébrale et l'omphalocèle.)

Dans son ensemble, le rachis est constitué par la superposition des seuls corps vertébraux; il y a absence de repliement des pédicules, tout le rachis étant resté à plat *comme l'ectoderme dorsal avant la formation de la gouttière médullaire.*

### a) *Nombre des vertèbres.*

Le nombre des éléments vertébraux n'est pas réduit. On arrive

<sup>1)</sup> L'interprétation microscopique a été faite par M. le professeur Laguesse, auquel je renouvelle mes très sincères remerciements.



à reconnaître 1<sup>o</sup>. les petits nodules osseux des 7 v. cervicales; 2<sup>o</sup>. les points médians d'ossification des 12 v. dorsales, des 5 v. lombaires et de la première sacrée; 3<sup>o</sup>. les noyaux cartilagineux (moins nets) du reste du sacrum et du coccyx.

b) *Courbures vertébrales.*

En suivant le rachis de haut en bas, on a:

1<sup>o</sup>. une colonne cervicale, horizontale formant avec les 5 premières v. dorsales une *lordose cervico-dorsale* dont les deux parties sont reployées l'une sur l'autre. Par son extrémité supérieure, la colonne cervicale vient s'encaster sur la ligne médiane dans la concavité du pont osseux du basi-occipital; latéralement par ses pédicules rudimentaires surélevés, elle entre en contact avec les côtés de l'arc pariétal.<sup>1</sup>

La concavité de la lordose cervico-dorsale est occupée par la pseudencéphalie.

2<sup>o</sup>. les 5<sup>e</sup>, 6<sup>e</sup>, 7<sup>e</sup> et 8<sup>e</sup> vertèbres dorsales formant une tige rigide soutenant le thorax (il est impossible d'analyser les articulations des côtes).

• 3<sup>o</sup>. la *cyphose dorso-lombaire*, formée par le repliement de 8 vertèbres (les 4 dernières dorsales et les 4 premières lombaires) dont les faces antérieures se sont reportées les unes vers les autres. En avant, elle limite avec la partie postérieure des os iliaques une cavité étroite comblée à droite et à gauche par le corps atrophié des psoas recouvrant les racines du plexus lombaire et surtout le nerf crural qui, très volumineux, se dévie ensuite pour suivre le bord antérieur de l'ilion.

4<sup>o</sup>. la colonne sacrée, sensiblement plane, formée par la superposition de la 5<sup>e</sup> v. lombaire, de la 1<sup>e</sup> v. sacrée et des autres pièces cartilagineuses sacrées et coccygiennes.

En somme, il y a une réduction énorme de la colonne vertébrale

<sup>1</sup>) On retrouve:  $\alpha$ ) les nerfs crâniens de la base, l'hypoglosse qui sort entre les premières v. cervicales et le basi-occipital, les nerfs des 9<sup>e</sup>, 10<sup>e</sup> et 11<sup>e</sup> paires;  $\beta$ ) les racines du plexus brachial; bien que ces racines semblent naître très haut, elles sortent en réalité vers leur place normale; leur disposition dépend de ce que les pédicules rudimentaires des dernières v. cervicales se sont accolés à ceux des premières v. dorsales en ménageant toutefois un orifice où apparaissent en masse les racines brachiales.

dûe 1°. au tassement de la colonne cervicale sur les premières dorsales: lordose cervico-dorsale; 2°. au tassement des dernières dorsales sur les lombaires: cyphose dorso-lombaire.

Dans son ensemble, le rachis est plat; les lames vertébrales sont reportées latéralement; il est impossible de déterminer exactement quelle part revient au corps, aux pédicules et aux lames vertébrales dans la constitution de cette colonne aplatie et formée de bandes ostéo-cartilagineuses superposées et dont les anomalies ont été encore accentuées par le tassement vertébral.

### Chapitre III.

#### **Description générale des organes et appareils du sujet monstrueux.**

##### **A. Le Diaphragme et les derniers organes splanchniques.**

Dans le chapitre II, nous n'avons étudié que les malformations capitales: éventration célosomique, anencéphalie et pseudencéphalie, anomalies vertébrales. Nous ne pouvions songer, en effet, à disjoindre la description des membres et celles de leurs anomalies, non plus qu'à passer en revue le système locomoteur avant d'en avoir fini avec les organes splanchniques que nous allons bientôt revoir dans leur ensemble.

L'ectopie considérable du cœur et des poumons d'une part, celle des intestins et de leurs annexes d'autre part avait eu pour effet 1°. de tasser toute la partie supérieure du sujet et d'abaisser toute la première portion du tube respiratoire et du tube digestif; 2°. elle avait entraîné cet aplatissement du rachis et ses énormes courbures vertébrales; 3°. elle avait rendu impossible le développement du diaphragme; 4°. enfin elle avait fonctionnellement supprimé le thorax qui ne contenait plus que le thymus, le larynx très abaissé et une partie de l'œsophage.

Le bassin seul n'avait pas souffert de l'éventration et contenait ses organes normaux.

##### **§ 1. Rudiments du Diaphragme.**

Nous avons déjà signalé la persistance de la grande cavité pleuro-péritonéale.

Le *Diaphragme*, en effet, est absolument rudimentaire, et bien

développé seulement dans sa partie postérieure gauche, où il forme une sorte de voile membraneux, semi-lunaire, à concavité tournée en avant et à droite.

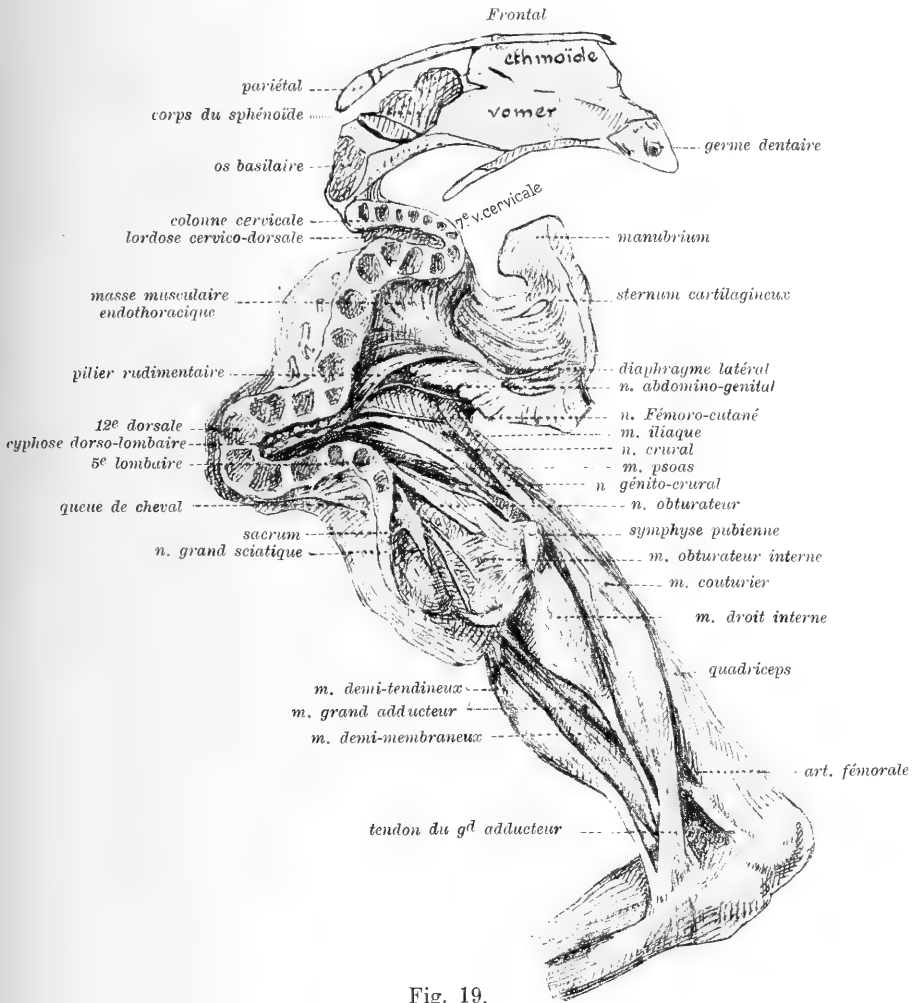


Fig. 19.

Face interne gauche du thorax et de la cavité abdomino-pelvienne (la colonne vertébrale a été sciée sur la ligne médiane, le thorax est légèrement relevé). Face interne de la cuisse gauche.

a) Cette *portion gauche* est représentée 1<sup>o</sup>. par un pilier rudimentaire qui part de l'extrême concavité de la cyphose dorso-lombaire, suit sa moitié supérieure et se dirige vers la partie latérale gauche du thorax; il s'insère sur la face interne de la 7<sup>e</sup> côte gauche par un

tendon très effilé. Ce pilier contiguë en bas au rudiment diaphragmatique costal est cotoyé en haut par des fibres musculaires en éventail qui s'insèrent tout le long de la face antérieure gauche des vertèbres dorsales jusqu'au sommet du thorax. Ces fibres endothoraciques se ramassent en un tendon qui va s'attacher à la face interne des 4<sup>e</sup>, 5<sup>e</sup>, 6<sup>e</sup> côtes gauches; la masse qu'elles forment ainsi figure vraisemblablement la fusion des m. sous-costaux et des m. intercostaux internes gauches très anormalement développés. 2<sup>o</sup>. par des faisceaux musculaires attachés en arrière à la partie antéro-supérieure de la courbure vertébrale, et à gauche à la face interne des dernières côtes et des cartilages costaux.

b) *La portion droite*, très réduite, placée au sommet du thorax s'insère à la face antérieure des vertèbres dorsales moyennes et de là envoie, en bas et en avant des faisceaux musculaires qui suivent la face postérieure de l'œsophage qu'ils séparent de l'aorte, et rejoignent la portion gauche vers la ligne médiane.

Le centre phrénique n'est même pas indiqué.

En somme, l'atrophie du diaphragme s'est produite aux dépens de la partie droite qui n'a aucune insertion aux cartilages costaux et limite un large hiatus dans lequel s'engagent successivement: la veine cave supérieure, la face inférieure du thymus, l'œsophage; et au dessus, la trachée, l'aorte et la veine cave inférieure à gauche. On ne peut se faire une idée exacte de ce diaphragme malformé qu'en le décrivant comme constitué par deux plans placés à des hauteurs différentes (le plan gauche en rapport par sa convexité avec toute la face interne du thorax et contiguë en avant et en haut aux vaisseaux sous-claviers; le plan droit inséré au sommet du thorax et incliné en bas) et réunis par des faisceaux musculaires qui se joignent et s'intriquent de la façon la plus irrégulière.

## § 2. Organes contenus dans le thorax rudimentaire.

### a) *Thymus*.

C'est le seul viscère qui soit contenu entièrement dans la poitrine; il est tout en haut, plutôt à droite qu'à gauche, formé de deux lobes asymétriques, moulés par leur face supérieure dans la concavité thoracique; le lobe gauche sous les cartilages costaux.

A la face postéro-inférieure de l'organe, on trouve: la crosse de l'aorte et ses branches; en bas la veine cave supérieure droite, le pneumogastrique droit, la trachée et l'œsophage.

*b) Larynx.*

Absolument intra-thoracique, derrière le manubrium, il est dirigé en bas et en arrière, glisse derrière la crosse de l'aorte qui suit ensuite son bord gauche et se continue par la trachée dont on connaît la bifurcation.

Il reçoit une artériole de la carotide primitive gauche.

*c) Œsophage, portion intra-thoracique.*

Il suit la face antérieure de la colonne dorsale, puis décrivant une courbe à concavité antérieure, il apparaît dans la tumeur célosomique.

Du cartilage thyroïde au cardia, sa longueur égale 63 millimètres.

### § 3. Organes contenus dans le bassin.

*a) Rectum.*

L'intestin terminal, arrivé au devant de la cyphose dorso-lombaire, décrit une courbe à concavité inférieure et se continue sur la face antérieure du sacrum.

Ses rapports antérieurs sont normaux. Ses faces latérales sont cotoyées par les veines hémorrhoidales inférieures et moyennes, normales, et par les canaux déférents; la face latérale droite est croisée par l'artère ombilicale unique.

Le rectum, bien développé, gorgé de méconium est dilaté en deux points: au devant de la cyphose et à quelques millimètres au dessus de l'anus.

L'anus, haut placé, s'accole à la prostate et à l'urètre membraneux.

*b) Vessie urinaire.*

C'est un sac bien clos de la grosseur et de la forme d'une olive à grand axe vertical; elle est tout à fait sus-pubienne, mais bien en dehors de la tumeur, en rapport: en avant avec les rudiments des m. droits de l'abdomen; en arrière avec le rectum auquel elle est unie par du tissu dense; latéralement, avec les fosses iliaques internes. Son sommet donne insertion à un *ouraque* court qui s'incline vers la

*droite et après un trajet d'un centimètre environ s'unit au tissu qui entoure l'artère ombilicale.*

Le *col vésical* est derrière la symphyse à laquelle il est rattaché par un ligament bien net.

c) *L'urèthre.*

Il semble normal. Il décrit au dessous de la symphyse une courbe de très court rayon; dans sa première portion, il est entouré par une petite masse aplatie qui ne peut être que la *prostate*.

#### § 4. Pénis.

Le pénis est bien formé; il présente: un gland perforé, entouré à droite et à gauche d'un prépuce complet, un corps spongieux, des corps caverneux dont on suit les insertions sur les branches descendantes du pubis, et un canal.

En résumé: les organes non contenus dans l'omphalocèle sont: le thymus, le larynx et la trachée, une grande partie de l'œsophage qui sont logés dans le thorax, si réduit soit il; le rectum, la vessie, une partie des canaux déférents, les vésicules séminales, la prostate et les deux premières portions de l'urèthre qui sont dans le bassin avec leurs rapports normaux.

#### B. Vue d'ensemble des divers appareils.

§ 1. *L'appareil respiratoire* est complet: les bronches et les poumons sont ectopiés et déformés par la pression des organes adjacents.

§ 2. *L'appareil digestif* est complet; tout l'intestin dit sous-diaphragmatique est en ectopie et l'intestin n'a pas subi sa torsion normale.

Toutes ses glandes annexes existent: nous verrons les glandes salivaires avec la tête et le cou; le foie est déformé, la vésicule biliaire manque et la circulation efférente hépatique est indépendante; le pancréas a une enveloppe péritonéale complète.

§ 3. *L'appareil urinaire* est complet; le rein unique a, comme tous les reins en fer à cheval, deux uretères. La soudure du rein à sa partie postérieure (inférieure) est peut être une des conséquences de l'éventration. Les organes urinaires pelviens sont normaux.

§ 4. *L'appareil génital* est complet; les testicules et une partie des canaux déférents sont en ectopie; tout le reste de l'appareil qui est intra-pelvien-vésicules, prostate, urèthre-rappelle la disposition normale.

En somme, les appareils splanchniques ont toutes leurs parties; celles-ci ont seulement subi des déplacements, et des modifications, dans leurs formes et leurs rapports, consécutives à l'ectopie des viscères principaux.

§ 5. *L'appareil circulatoire — Artères et Veines.* Les anomalies vasculaires fourmillent: les artères viscérales en particulier ont eu à subir les adaptations nouvelles — déplacements, allongements — imposées par le bouleversement des organes splanchniques.

*a) Système artériel — Grande circulation.*

L'*aorte* naît dans la tumeur de la partie postéro-supérieure du ventricule droit sous la forme d'un vaisseau de 5 millimètres de diamètre.

Dans sa *première portion*, elle se dirige horizontalement en arrière, sous le thymus; elle est cotoyée à gauche par le canal artériel, en arrière par l'artère pulmonaire et la trachée, à droite par la veine cave supérieure droite.

*Deuxième portion.* Au devant de la colonne dorsale, l'aorte change brusquement de direction; décrivant une courbe de court rayon, elle s'infléchit à gauche, puis revient sur la ligne médiane, au dessous de l'œsophage. Elle se bifurque à ce niveau même en iliaque primitive gauche et a. ombilicale droite. Ses branches naissent donc sur un très court espace. Ce sont, du cœur à la bifurcation:

- 1°. les deux *coronaires*; la postérieure est anormale à sa terminaison;
- 2°. de la convexité de ce qu'on peut assimiler à la crosse: le *tronc brachio-céphalique droit*, la *sous-clavière* et la *carotide gauches*;
- 3°. en avant, une *artère diaphragmatique* pour la partie gauche du diaphragme rudimentaire;

4°. le *tronc cœliaque* avec ses trois branches: *α*) l'artère hépatique bien développée, qui donne la gastro-épiplœique droite et une duodéno-pancréatique; *β*) l'artère splénique, qui glisse derrière le pancréas et donne à sa terminaison les vaisseaux courts, la gastro-épiplœique gauche, mais surtout des rameaux au grand épiploon; *γ*) l'a. coronaire stoma-

chique divisée aussitôt en deux branches pour la petite courbure et la face inférieure de l'estomac;

5°. *le tronc commun des intercostales et des lombaires*, qui sort derrière l'iliaque commune gauche et se dirigeant vers la concavité de la cyphose dorso-lombaire, s'y épanouit en un nombre de branches égal à celui des corps vertébraux qui la constituent;

6°. *l'artère rénale accessoire* (rénale droite?) qui naît du bord droit de l'aorte;

7°. *l'artère rénale principale* bifurquée dans le hile en deux branches qui vont à chacune des masses rénales.

8°. La *bifurcation de l'aorte* se fait à angle droit au devant de la cyphose, en *iliaque primitive gauche* et *artère ombilicale droite*. En effet, *il n'y a pas d'artère iliaque primitive droite*; de la partie terminale de l'aorte, naît, à droite, l'artère ombilicale unique qui, après un court trajet, abandonne — à peu près au même niveau — les quatre collatérales suivantes: *α) l'a. iliaque externe droite*, qui glisse au dessous de l'épine iliaque antéro-supérieure droite, et devient la *fémorale* dont le trajet et la distribution, sont normaux; *β) l'a. obturatrice*; *γ) une branche moyenne* qui représente probablement l'hypogastrique; elle donne un rameau viscéral (artère vesicale?) puis se trifurque en *honteuse interne*, *ischiatique* et *fessière*; *δ) enfin une branche postérieure* d'où naissent la *sacrée latérale*, *l'iléo-lombaire* et *l'hémorrhoidale*.

*L'iliaque primitive gauche* se divise après un court trajet en trois branches: *α) l'iliaque externe*, *β) et γ) deux autres branches pelviennes* dont les divisions, de nombre normal, permettent d'assimiler ces deux branches à une hypogastrique anormalement bifurquée.

9°. *La circulation artérielle du cou et des membres supérieurs* présente peu d'anomalies.

Le *tronc brachio-céphalique* droit est court.

Les *sous-clavières*, les *axillaires* sont normales.

La *carotide primitive droite* est brève; c'est l'artère qui s'est ressentie le plus du tassement du cou; très interne, elle se divise à quelques millimètres au dessus de la clavicule. La *carotide interne droite*, très grêle, monte jusqu'à la base du crâne anormal au devant



des nerfs des 9<sup>e</sup>, 10<sup>e</sup> et 11<sup>e</sup> paires; je n'ai pu savoir ce qu'elle devenait; on conçoit d'ailleurs que son rôle devait être minime, puisqu'il y avait absence de l'encéphale. La *carotide externe droite* monte derrière la masséter, *sous* la parotide; la plus intéressante de ses collatérales est la faciale.

La *carotide primitive gauche* se divise très haut, sous la glande sous-maxillaire. De ses branches, la *carotide interne* se comporte comme à droite; la *carotide externe*, ses collatérales et ses terminales sont normales.

a) *La petite circulation.*

L'*artère pulmonaire* naît de la base du cœur, à gauche de l'aorte; placée toute entière dans la tumeur, légèrement en avant du cintre supérieur du pédicule thoraco-abdominal, elle se dirige à gauche et en arrière. *Dans toute sa longueur — 5 millimètres — elle est complètement oblitérée*; à son extrémité sont greffées trois branches bien perméables: deux latérales (ce sont les artères pulmonaires), la troisième supéro-anterieur (le canal artériel).

L'*artère pulmonaire gauche*, longue de 13 millimètres, large de 3 millimètres se dirige à gauche, en avant et un peu en bas suivant le sillon auriculo-ventriculaire gauche, se jette sur le bord gauche de la trachée et de la bronche gauche et atteint le poumon où elle se divise en deux branches antérieures qui restent contiguës. Elle est croisée à son origine par la veine cave inférieure.

L'*artère pulmonaire droite* se dirige en avant et à droite, laissant en dehors la veine cave supérieure, entre la face antérieure de la trachée qu'elle coupe obliquement au niveau de sa bifurcation et la face postérieure de l'aorte et du cœur, contourne la bronche droite, en avant et en dehors de laquelle elle se place et atteint le hile du poumon où elle se divise en deux branches; l'une antérieure, tôt bifurquée, l'autre postérieure.

Le *canal artériel* monte parallèlement au bord gauche de l'aorte qu'il aborde après un trajet de 9 millimètres; à ce point de jonction, il est nettement sous-tendu par le nerf récurrent gauche.

b) *Système veineux.*

1<sup>o</sup>. *Petite circulation.* Il n'y a que deux veines pulmonaires. La *veine pulmonaire droite*, longue de 10 millimètres, large de 3 milli-

mètres sort de l'angle interne du poumon, et se dirige horizontalement vers l'oreillette gauche. La *veine pulmonaire gauche*, formée par la réunion de quatre branches, longue de 5 millimètres, large de 2 millimètres 5, part du hile du poumon gauche et va se jeter dans la veine droite. Elle est en rapport en arrière avec la bronche droite, plus bas avec l'œsophage.

2°. *Système de la veine cave inférieure*. Les veines des membres inférieurs — les superficielles et les profondes — sont normales.

Dans le bassin, les veines sont satellites des artères, qu'elles soient normales ou anormales; à droite, la *veine hypogastrique manque*, et tout le sang veineux du bassin et du membre inférieur est recueilli par la veine iliaque externe.

À gauche la *veine iliaque externe est également prépondérante*; outre ses affluents habituels, elle reçoit directement les veines ischiatiques, honteuses internes et obturatrices. *L'hypogastrique gauche* existe cependant; de ses affluents, certains sont normaux: veines sacrées latérales et iléo-lombaires gauches; les autres sont anormaux: ce sont les veines vertébrales inférieures qui débouchent de la cyphose et figurent le système des lombaires, normalement en relation avec le système des azygos.

*Veine cave inférieure*. Elle provient de la *persistance de la veine cardinale inférieure gauche*. Voici comment: les *veines iliaques primitives* (trons volumineux, longs de 1 centimètres environ, passant à droite sous l'artère iliaque externe, à gauche sous l'artère iliaque primitive) se réunissent pour former un tronc commun résumant les territoires tributaires d'une veine cave inférieure, qui serait en inversion. Ce tronc, en effet, se dirige d'arrière en avant, puis cotoyant le bord gauche de l'œsophage, au dessous des rudiments gauches du diaphragme, s'engage dans la tumeur en contournant la bronche gauche au dessous de laquelle elle vient se placer; elle est grossie près de son origine par la veine collectrice du rein, et près de sa terminaison par la veine cave supérieure gauche; elle s'abouche dans l'oreillette gauche. En aucun point de son trajet, elle n'entre en relation avec les veines sus-hépatiques. La veine inférieure représente la cardinale inférieure gauche persistante; le vaisseau formé par la réunion de cette veine

et de la veine cave supérieure gauche figure le canal de Cuvier gauche persistant.

3°. *Circulation veineuse intra-hépatique. La veine ombilicale. La veine porte. La veine sus-hépatique.*

La *veine ombilicale* aborde le foie par sa partie postéro-inférieure gauche, et après un long trajet à travers le parenchyme hépatique, se jette dans la branche gauche de la veine porte.

La *veine porte*, formée par la confluence des veines *splénique* et *grande mésaraique* arrive dans la partie droite du sillon courbe du foie, derrière l'artère hépatique et se divise en deux branches.

La *veine petite mésaraique n'a pas de connexions* avec la veine porte: constituée par la réunion des veines de l'intestin terminal et du rectum et par les veines — rénales droites et spermatiques — qui sinuent à droite du rein, elle glisse entre les deux feuillets du mésentère et gagne la face inférieure du foie; elle se jette directement dans la *branche sus-hépatique droite*.

De la réunion des deux branches sus-hépatiques, naît l'énorme *tronc unique sus-hépatique* qui se jette dans la face inférieure de l'oreillette droite.

4°. *Système des veines caves supérieures.*

a) *Veines des membres supérieurs.* Les veines principales sont les v. basiliques: au bras gauche, la veine basilique reçoit deux troncs anti-brachiaux sous-cutanés (v. radiale et cubitale) et se met en relation par des anastomoses avec de petites veines humérales, et vers l'épaule avec le tronc commun des circonflexes et des scapulaires; à droite, la veine basilique, déplacée par la flexion de l'avant-bras sur le bras, vient de la face postérieure du coude et recueille toute les veines du membre; il n'y a pas de veines humérales, mais seulement de petites veines musculaires de place en place.

β) La circulation veineuse de la tête et du cou se résume, à droite et à gauche, en un tronc veineux volumineux placé sous le sternomastoïdien dont il coupe perpendiculairement la direction; c'est la *v. jugulaire interne*: elle est formée des deux côtés par l'union d'un tronc antérieur — temporo-cervico-facial — et d'un tronc postérieur dont je n'ai pu préciser l'origine.

A gauche, il y a aussi une v. jugulaire externe.

Il y a *dualité de la veine cave supérieure* (persistance intégrale des cardinales supérieures et non-développement de leur anastomose transversale); les veines de la tête, du cou et des membres supérieurs forment un territoire droit et un territoire gauche.

γ) *La veine cave supérieure droite*, formée en haut par l'union des veines jugulaire interne et sous-clavière droites, reçoit la grande azygos qui vient de la face antérieure du rachis. Elle se rend à l'oreillette droite.

δ) *La veine cave supérieure gauche* résume la circulation du bras et du cou à gauche; la *sous-clavière gauche* s'engage dans un orifice assez large, situé à la partie supéro-latérale gauche du thorax et limité en haut par la clavicule, en bas par la concavité très marquée de la première côte; elle se grossit à ce niveau des deux v. jugulaires. De la réunion de ces vaisseaux naît la *veine cave supérieure gauche*, qui représente la persistance de la veine cardinale supérieure gauche; cette veine traverse le thorax pendant deux centimètres, en passant entre le gril costal, le thymus et le rudiment diaphragmatique gauche, pénètre dans la partie latérale gauche de la tumeur et y rejoint la veine cave inférieure gauche. De leur réunion, naît le canal de Cuvier gauche.

#### 5°. *Interprétation des anomalies du système veineux.*

α) La circulation veineuse des membres est à peu près normale; les basiliques sont prépondérantes aux bras.

β) *Le système cave inférieur est anormal*: la cardinale inférieure gauche persiste intégralement; elle résume à la fois les veines des membres inférieurs, de la plus grande partie du bassin, du rachis gauche et des reins. En haut, les connexions primitives avec la cardinale supérieure gauche ont persisté. Par contre, il ne s'est pas établi de relation avec les veines du foie.

γ) *La circulation hépatique est anormale.*

*Le canal d'Arantius n'existe pas.* Il y a indépendance absolue de la veine ombilicale et de la veine sus-hépatique. La *veine ombilicale* se rend directement à la veine porte; cette disposition paradoxale n'est qu'un arrêt de développement. Il faut admettre qu'au cours de l'évolution, la *veine sus-hépatique* a bien bourgeonné, mais en donnant

seulement la petite mésaraïque — v. vitelline droite — qui a conservé avec elle ses connexions primitives.

*La veine porte* (v. vitelline gauche) n'est pas entrée en relation avec la v. vitelline droite, mais a suivi son développement normal relativement à la v. grande mésaraïque et à la v. splénique.

*La veine ombilicale gauche* s'est développée anormalement en contractant des rapports avec la v. vitelline gauche et non avec la portion gauche (veine sus-hépatique gauche) du sinus veineux devenu veine sus-hépatique unique.

En somme, toutes ces malformations sont sous la dépendance les unes des autres; des dispositions très primitives ayant persisté, le sang, charrié par les veines vitellines (v. porte à gauche, v. petite mésaraïque à droite) et par la veine ombilicale gauche, (l'ombilicale droite s'étant atrophiée), parcourt sans anastomose toutes les divisions veineuses intra-hépatiques.

δ) *Enfin il y a des anomalies dans le système cave supérieur.* L'anastomose entre les cardinales supérieures ne s'étant pas développée, il y a persistance de la disposition embryonnaire. La veine cave supérieure droite (v. cardinale antérieure droite) s'unit à l'azygos (v. cardinale postérieure droite) pour former le sinus de Cuvier droit qui va à l'oreillette droite.

La veine cave supérieure gauche (v. cardinale antérieure gauche) s'unit à la veine cave inférieure gauche (v. cardinale postérieure gauche) pour former le sinus de Cuvier gauche qui va à l'oreillette gauche.

En somme, on retrouve intégralement une disposition embryonnaire très primitive: les deux sinus de Cuvier se rendant séparément au cœur, le sinus transverse étant figuré par la veine sus-hépatique indépendante.

c) *Etude générale de la circulation dans le cœur et les vaisseaux* (fig. 20).

Nous pouvons maintenant essayer de suivre le cours du sang dans le cœur anormal.

L'oreillette droite reçoit le sang: 1<sup>o</sup>. du membre supérieur droit, de la partie droite de la tête, du cou, de la colonne vertébrale et du thorax par le canal de Cuvier droit; 2<sup>o</sup>. de l'intestin, de ses annexes, du foie et du placenta par la veine sus-hépatique.

L'oreillette gauche recueille le sang: 1<sup>o</sup>. du membre supérieur gauche, de la partie gauche de la tête et du cou, des membres inférieurs et du bassin par le canal de Cuvier gauche; 2<sup>o</sup>. des poumons par les deux veines pulmonaires.

L'orifice auriculo-ventriculaire étant unique, le sang passe de l'oreillette droite dans l'oreillette gauche par la double communication interauriculaire, et arrive dans le ventricule gauche; la valvule bicuspide se fermant, la contraction ventriculaire envoie le sang à travers la large communication interventriculaire dans le ventricule droit et de là directement dans l'aorte.

Là, un double courant s'établit; une partie du sang passe dans la circulation générale par les collatérales de l'aorte; une autre partie va dans la petite circulation par l'entremise du canal artériel qui la transmet aux deux artères pulmonaires.

Il y a, en résumé, peu de modifications dans la physiologie de la circulation de ce cœur monstrueux, et malgré la multiplicité de ses malformations.

J'estime que: *Pendant les 7 premiers mois de la vie fœtale le rôle de l'artère pulmonaire est absolument nul.* Cette assertion s'appuie sur les nombreux cas *d'imperforation complète de l'artère pulmonaire* dont j'ai eu l'occasion de dépouiller les observations en étudiant autrefois la persistance simple du canal artériel (Voir les bibliographies jointes aux travaux suivants: G. Gérard. Pathogénie des malformations du cœur, etc: Gazette des Hôpitaux. Paris 1899, p. 178 et 208. — G. Gérard. De la persistance simple du canal artériel: Revue de médecine de Paris. 1900, p. 645—665 et p. 837—851. — Consulter également les Bull. Soc. anat. de Paris et Anatomische Anzeiger. 1900 à 1906).

#### Chapitre IV.

### Dissection des différentes régions.

#### A. Le Cou.

Le cou est très court; une dissection attentive permet de retrouver la plupart des formations normales, mais modifiées dans leur situation et leurs rapports.

*Peaucier du cou.* Les fibres sont transversales; confondues en haut avec celles des peauciers du menton; elles s'intriquent en dedans en formant un petit raphé; — on les retrouve en bas au dessus des clavicules.

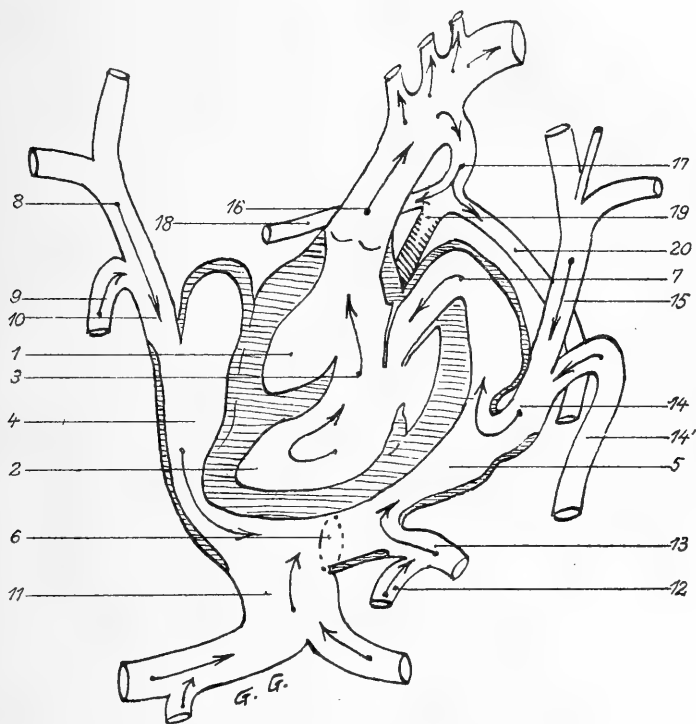


Fig. 20.

*Schéma de la circulation dans le cœur monstrueux.* 1. Ventricule droit; 2. Ventricule gauche; 3. Flèche engagée dans la large communication interventriculaire; 4. Oreillette droite; 5. Oreillette gauche; 6. Communication interauriculaire très large. (Pour la compréhension du schéma, elle a été déplacée et reportée beaucoup plus bas qu'elle n'est réellement. Toutes les autres parties du cœur et les vaisseaux sont à peu près dans la situation qu'ils occupaient.) 7. Flèche engagée dans l'orifice auriculo-ventriculaire, unique, dont la valvule bicuspidée est indiquée; 8. Veine cave supérieure droite qui reçoit en haut la jugulaire et la sous-clavière, en 9. l'azygos (cardinale postérieure droite); 10. Sinus de Cuvier droit; 11. Sinus veineux formé par la réunion des 2 grosses veines hépatiques, la droite grossie de la veine mésentérique inférieure; 12-13. Veines Pulmonaires droite et gauche; 14. Sinus de Cuvier gauche formé par l'union de 14'. V. Cave inférieure (cardinale postérieure gauche) et de 15. Veine cave supérieure gauche (cardinale antérieure gauche qui a persisté et reçoit les 2 jugulaires et la sous-clavière gauches); 16. Aorte; 17. Canal artériel; 18. Art. pulmonaire droite; 19. Tronc de l'artère pulmonaire transformée en ligament fibreux à son origine; 20. Artère pulmonaire gauche.

Le *cléido-mastoïdien droit* (son insertion inférieure est exclusivement claviculaire) est aplati verticalement et insinué dans le sillon maxillo-scapulaire résultant de la surélévation du thorax.

Le *sterno-cléido-mastoïdo-pariétal gauche* est quadrilatère et aplati; ses insertions sont complètes en bas; il se dirige *horizontalement* vers la mastoïde et le *pariétal gauches* contre le bord supérieur du thorax et de l'omoplate gauches; en avant il empiète sur la région sus-hyoïdienne.

Le *Plexus cervical superficiel* possède toutes ses branches; seulement la br. transverse est verticale des deux côtés, et la br. sus-claviculaire gauche passe d'abord en dedans du m. cléido-mastoïdien.

#### *Région sus-hyoïdienne.*

Les *glandes sous-maxillaires* sont bien développées; des deux côtés, elles mesurent 11 millimètres (grand axe) sur 8 millimètres (petit axe). De forme ovale, entièrement cervicales, elles ne touchent au maxillaire inférieur que par leur extrémité postéro-supérieure; *leur face inférieure repose sur les clavicles*. Un petit ligament fibreux inséré en bas à l'os hyoïde unit leurs extrémités antérieures; au milieu de cette petite toile sus-hyoïdienne, on distingue quelques fibres musculaires transversales. Les *canaux de Wharton*, dilatés en ampoule au sortir de la glande, sont bien développés.

Les mylo-hyoïdiens, les génio-hyoïdiens, les génio-glosses sont normaux; les faisceaux antérieurs des m. digastriques s'unissent sur la ligne médiane.

Des deux côtés, le *grand hypoglosse* est normal; sa branche descendante glisse sur la face externe du corps thyroïde et se termine dans les rudiments des muscles sous-hyoïdiens.

*Os hyoïde.* Il est normal; par son bord inférieur, il affleure la concavité du manubrium. Il existe un *appareil stylo-hyoïdien complet*, formé des deux côtés par une baguette cartilagineuse unissant l'apophyse styloïde aux petites cornes et envoyant en bas une expansion (ligament thyro-hyoïdien latéral?) sur l'extrémité supérieure du cartilage thyroïde.

#### *Région sous-hyoïdienne.*

Toute cette région est réduite; les muscles y sont très courts.



Les m. *sterno-hyoïdiens*, très écartés en bas, s'attachent à la face interne du sternum et des cartilages costaux supérieurs; après un court trajet, ils gagnent l'os hyoïde; leurs bords internes laissent libres un espace triangulaire à sinus inférieur largement ouvert.

Les m. *omo-hyoïdiens* sont horizontaux; ils s'engagent très profondément entre le cléido-mastoïdien et le bord supérieur de la clavicule.

Le *scalène antérieur gauche* sépare en bas la veine de l'artère sous-clavière; en haut, il s'insère à la partie tout à fait supérieure — sous crânienne — de la lordose cervico-dorsale.

## B. La Région postérieure du tronc.

Tous les muscles en sont modifiés et méconnaissables à première vue; leurs masses sont atrophiées, souvent même à peine indiquées; les insertions sont déplacées. Ces transpositions sont corrélatives aux anomalies complexes des saillies osseuses et à l'affaissement de la nuque vers le thorax et du tronc vers le bassin.

### § 1. Plan superficiel.

Il comprend: le trapèze, le grand dorsal et surtout la masse des muscles de l'épaule, qui couvre plus de la moitié de la face latérale du tronc.

Le *trapèze* dans sa moitié supérieure est triangulaire; il s'attache en bas sur le bord supérieur de l'épine de l'omoplate et l'extrémité externe de la clavicule, en haut sur le cartilage du conduit auditif externe et le bord postérieur de l'arc pariétal: il est donc *temporo-parièto-scapulaire*. Son bord interne est contigu à une étroite bande verticale, insérée au segment postérieur du crâne en haut, au bord latéral de la gouttière vertébrale en dedans, au bord spinal de l'omoplate en dehors: *ce faisceau représente vraisemblablement la partie inférieure très rudimentaire du trapèze.*

(Le grand dorsal et les m. de l'épaule sont étudiés plus loin.)

### § 2. Plan profond.

Il comprend: a) le *rhomboïde*, très rudimentaire;

b) l'*angulaire de l'omoplate*, formé d'une partie normale recouverte elle-même d'un faisceau anormal *occipito-scapulaire* inséré en bas à

la face interne de l'omoplate par un tendon aplati qui s'élargit en un petit corps charnu engagé sous le rhomboïde et le trapéze et s'attachant au crâne suivant une ligne oblique qui commence derrière l'oreille et descend jusqu'à l'ex-occipital:

c) les *m. spinaux postérieurs* et le *splénus* sont figurés par des bandes musculaires couchées dans une petite gouttière costo-vertébrale; ils s'étendent de la crête iliaque aux ex-occipitaux. On distingue mal les faisceaux qui s'étagent de bas en haut au dessous du grand dorsal, du rhomboïde, puis du trapéze; on voit cependant nettement qu'ils ont une disposition segmentaire. Cette disposition se voit surtout bien à gauche; leurs faisceaux supérieurs représentent probablement le *splénus capitis* (insertion à l'occipital, au dessous du trapéze) qui recouvre lui même un court faisceau costo-vertébro-occipital (grand complexus?).

Les *petits dentelés postérieurs et inférieurs* sont reconnaissables.

d) En soulevant les omoplates, on trouve le *grand dentelé* formé de deux faisceaux: l'un inférieur, normal, l'autre supérieur, distinct, anormal, se présentant sous la forme d'une petite masse charnue insinuée au dessous de la base du crâne et du sterno-mastoïdien, au devant du splénus.

[Toute l'interprétation des muscles du dos est d'autant plus difficile qu'on sait combien sont pénibles la dissection et la différenciation des muscles du fœtus, même normal.]

### C. Les rudiments des muscles abdominaux.

Rejetés à droite et à gauche du pédicule thoraco-abdominal de la célosomie, leur réduction est extrême par suite de ce fait que le bord inférieur du thorax osseux est absolument contigu au bord antérieur des os iliaques. Ils sont réduits, dans leur ensemble, à une lame musculaire oblique, n'ayant pas plus de 5 millimètres de largeur et s'étendant de la face externe des dernières côtes au pli de l'aîne, perdue dans l'enfoncement produit par le rapprochement du thorax et des cuisses.

Les *m. droits de l'abdomen* représentés par quelques faisceaux grêles, circonscrivent le pédicule à droite et à gauche; en haut, ils

s'attachent à la face externe des 4<sup>e</sup>, 5<sup>e</sup>, 6<sup>e</sup>, 7<sup>e</sup> et 8<sup>e</sup> côtes; en bas, au pubis, ils sont protégés par le morceau de peau qui avec eux représente tout ce qui reste de la paroi abdominale antérieure.

Latéralement, on parvient à reconnaître:

le *grand oblique*, formé de quatre faisceaux imbriqués horizontale-

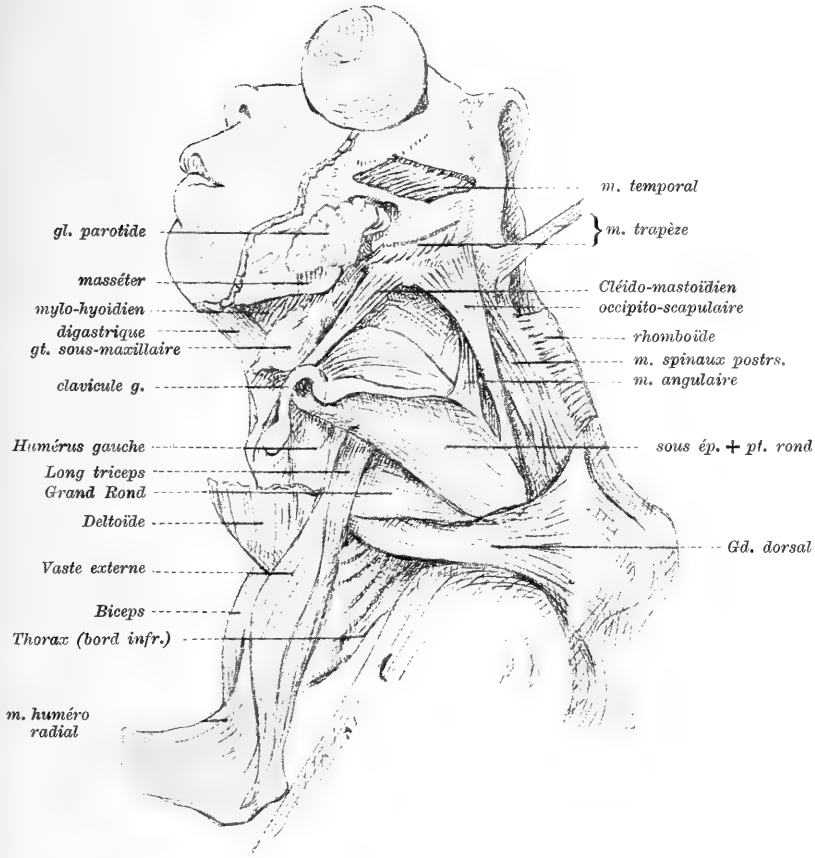


Fig. 21.

Muscles du dos, du cou, de l'épaule (côté gauche) muscles du bras gauche.

ment les uns sur les autres; les trois faisceaux supérieurs, assez longs, grêles, perdus en arrière sous le grand dorsal s'étagent sur le bord supérieur du pubis; le faisceau inférieur est plus externe et limite avec les précédents un petit orifice — orifice inguinal inférieur — qui livre passage au gubernaculum testis et à des fibres des formations

musculaires sous-jacentes. L'aponévrose du grand oblique se continue sans interruption sur le fascia fémoral;

le *petit oblique*, qui est figuré par quelques fibres dont la direction croise celle du grand oblique;

les rudiments du *transverse*, marqués seulement aux confins du rudiment diaphragmatique costal gauche.

#### D. Description du thorax.

Le thorax, complet, fermé en avant par une formation cartilagineuse qui figure le sternum, a subi un tassement général suivant la hauteur qui n'excède pas 1 centimètre. Les parois latérales sont exclusivement osseuses, par suite de l'imbrication intime des côtes les unes sur les autres. Le sommet arrive non loin du maxillaire inférieur. La base est appliquée contre les crêtes iliaques en arrière; en avant, elle circonscrit, de chaque côté, avec le bord antérieur des ilions, un espace triangulaire occupé par les rudiments des muscles abdominaux, du diaphragme à gauche, et traversé par les vaisseaux et les nerfs du plexus lombaire qui se rendent à la cuisse.

##### *Côtes.*

À droite, on peut compter onze côtes: la première est aussi longue que les autres, mais son extrémité antérieure est cartilagineuse et surmontée d'une lamelle osseuse quadrilatère à sa partie moyenne; il y a eu ainsi une soudure osseuse des deux premières pièces costales, (ce qui nous ramène au chiffre normal de 12 côtes).

La 3<sup>e</sup> côte est libre en avant, soudée en arrière à la première côte; les 4<sup>e</sup> et 6<sup>e</sup> côtes sont en retrait, surplombées par la 5<sup>e</sup> côte. La 7<sup>e</sup> côte est cachée par la 8<sup>e</sup>; ces deux côtes, en arrière, sont réduites à deux fils osseux juxtaposés. La 9<sup>e</sup> côte, bien développée, est unie au sternum par un cartilage. La 10<sup>e</sup> côte est courte, adhérente à la précédente. Les 11<sup>e</sup> et 12<sup>e</sup> côtes sont libres. Les 9<sup>e</sup>, 10<sup>e</sup>, 11<sup>e</sup> et 12<sup>e</sup> côtes sont sur le même plan et serrées les unes contre les autres. Les seuls espaces intercostaux droits qui soient visibles sont le 2<sup>e</sup> et le 3<sup>e</sup>. Les autres sont virtuels; c'est ce qui explique peut être les formations musculaires intra-thoraciques en connexion avec les rudiments du diaphragme.

Une dissection attentive permet de retrouver *tous les nerfs intercostaux*, fins comme des fils de soie.

*A gauche* comme à droite, les côtes sont imbriquées les unes sur les autres et confondues à leur partie inférieure. Les dernières côtes sont en retrait sur les côtes supérieures de sorte que la paroi thoracique gauche est franchement convexe dans le sens antéro-postérieur, mais convexe seulement à la partie moyenne dans le sens de la hauteur.

Les articulations postérieures des côtes sont cachées par un auvent cartilagineux appartenant aux portions latérales du rachis; il nous a été impossible d'étudier leurs articulations.

#### *Sternum.*

J. Geoffroy Saint-Hilaire avance que dans les cas de célosomie semblables à celui que je rapporte, le sternum a subi un arrêt de développement de sa partie inférieure. Cette opinion n'est pas la mienne; je crois en effet que, au moins dans le cas présent, le sternum est complet. Il est réduit dans sa hauteur par suite du tassement costal, mais étalé suivant sa largeur; les cartilages costaux sont complets jusqu'à la dixième côte; la seule partie qui manque est l'appendice xyphoïde qui n'a pu se développer à cause de l'exubérance des organes situés dans la partie tout à fait supérieure de la tumeur célosomique.

### E. Dissection des membres supérieurs.

Il y a lieu de décrire séparément le membre supérieur gauche (celui du côté de la main bote) et le membre supérieur droit.

#### § 1. Le membre supérieur gauche. — La main-bote (fig. 22).

*a) Muscles de l'épaule.* Ils existent tous et sont normaux; le sus-épineux est court et large, à cause de la déformation de la fosse sus-épineuse. Tout le massif de l'épaule est reporté en avant et en haut; cette disposition est probablement encore une conséquence de l'aplatissement et de l'écartement des corps vertébraux.

#### *b) Muscles pectoraux et grand dorsal.*

Le *grand pectoral* s'insère à toute la surface externe gauche du thorax rudimentaire, à la clavicule et au sternum. Son bord supérieur,

tangent au deltoïde, s'enfonce dans la dépression du cou; son bord inférieur est à la hauteur du cintre de l'orifice thoraco-abdominal. Son insertion humérale se prolonge en haut sur la clavicule et la coracoïde.

Le *petit pectoral* est normal.

Le *grand dorsal* forme une masse condensée d'un centimètre de largeur, insérée en arrière à gauche de la cyphose, se tendant horizontalement vers le bras, contre le grand rond. Le bord supérieur du grand fessier lui est contigu en bas.

c) *Muscles du bras.*

Ils sont représentés par les m. normaux (coraco-brachial, brachial antérieur, triceps brachial) et par des masses supplémentaires.

Le *biceps brachial* n'a pas de courte portion; sa longue portion est figurée par un *filet* tendineux traversant l'articulation de l'épaule; le faisceau principal est supplémentaire: il s'insère au  $\frac{1}{3}$  supérieur de l'humérus, en dedans du deltoïde, par un corps charnu énorme, innervé par un long rameau issu des nerfs médian et musculo-cutané réunis. L'insertion inférieure se fait au radius et à l'épicondyle.

*Masses supplémentaires du bras.* Ce sont 1<sup>o</sup>. un m. huméro-épicondylien qui n'est peut être qu'un faisceau du vaste externe dont l'insertion inférieure s'est déplacée et élargie considérablement; 2<sup>o</sup>. un m. huméro-radial ayant en dehors des connexions intimes avec le brachial antérieur; 3<sup>o</sup>. une bande fibreuse triangulaire insinuée entre le brachial antérieur et le biceps, étendue de l'humérus au radius. Cette bande, renforcée en dehors par un m. épicondylo-radial de même forme, empêche d'une manière absolue le mouvement d'extension de l'avant-bras sur le bras.

d) *Muscles de l'avant-bras.*

L'avant-bras, fléchi dans une position intermédiaire à la pronation et à la supination, est beaucoup plus court que celui du côté droit, comme nous l'ont appris les mensurations. La face antérieure est interne; la face postérieure externe; le cubitus, courbe à concavité supérieure est sous-jacent à la peau et son bord postérieur forme le bord inférieur de l'avant-bras.

*Muscles de la face interne.*

Le *cubital antérieur*, inséré normalement, traversé en haut par

le nerf cubital, est dévié en dedans. Le *rond pronateur*, traversé par le médian, s'enroule sur le bord supérieur de l'avant-bras et s'insère sur le radius très près du poignet. Le *grand palmaire* est court par suite de l'adduction extrême de la main.

Le *fléchisseur superficiel* existe, très atrophié. Le *fléchisseur profond des doigts*, confondu avec le *fléchisseur propre du pouce* s'insère sur toute la face antérieure et la face externe du cubitus.

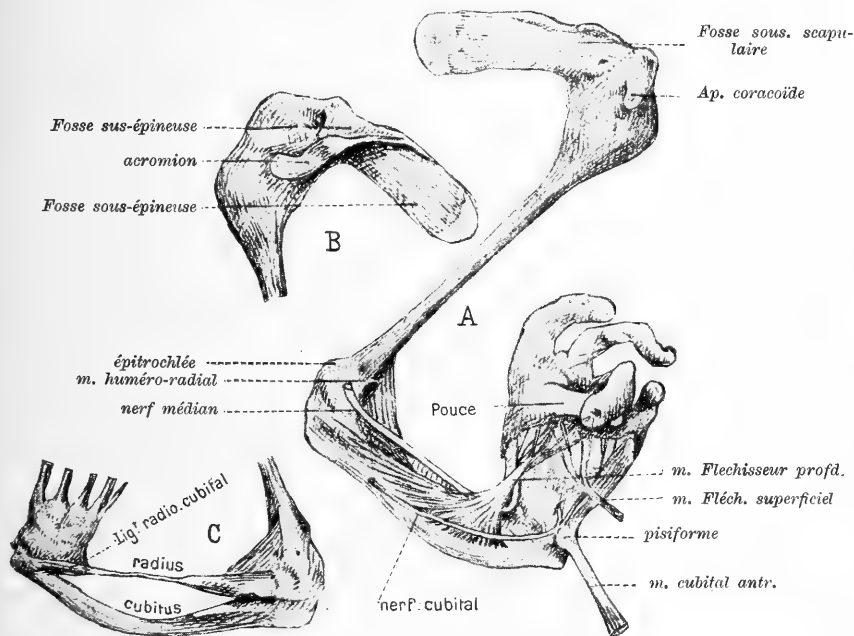


Fig. 22.

(Grandeur nature). A. = Le membre thoracique gauche vu en avant. Dissection de la main bote; B. = L'omoplate gauche vue en arrière; C. = Les os de la main-bote après enlèvement des parties molles.

Au poignet, ces trois muscles glissent par le plus court chemin vers la base du premier métacarpien, et sans entrer en contact avec le carpe. Ils sont cotoyés par le médian, qui, au poignet, décrit une courbure en crosse à concavité supérieure.

Tous les muscles de la face interne sont atrophiés et très raccourcis-contracturés; il n'y a ni petit palmaire, ni carré pronateur.

*Muscles de la face externe.*

Ils sont si réduits qu'il est très difficile de les différencier. Vers

le coude, on trouve: un *huméro-radial* triangulaire qui va de la face antérieure de l'épicondyle au col du radius; c'est ce muscle qui maintient l'avant-bras en flexion forcée et en demi-pronation.

Superficiellement, on trouve: le *cubital postérieur*;

l'*extenseur commun des doigts*, qui, au poignet, se réfléchit à angle droit en glissant dans sa coulisse fibreuse.

l'*extenseur propre du petit doigt*; l'*anconé*, tout petit; les *radiaux*.

Les autres muscles sont confondus en une masse grêle qu'il est impossible d'analyser.

En somme, la plupart des muscles existent; mais ils sont déviés, en même temps que très atrophiés et réduits par l'atrophie des  $\frac{3}{5}$  inférieurs du radius.

[*Nerfs du membre thoracique gauche.*

Le *brachial cutané interne-normal*-peut être suivi jusqu'à la face antéro-interne de l'avant-bras.

Le *cubital*, normal au bras, descend directement dans la gouttière rétro-épitrochléenne où il se réfléchit pour perforer le m. cubital antérieur, et de là se continuer normalement.

Le *médian*, né à la partie moyenne du bras des deux branches du V qui laissent passer l'artère humérale, se dirige vers l'épicondyle après avoir laissé en dehors le musculo-cutané qui naît au niveau de l'insertion inférieure du coraco-brachial sans traverser ce muscle. A l'avant-bras, le médian se place en dehors du flechisseur profond des doigts et gagne la paume de la main-bote en se déviant brusquement en dehors au niveau du poignet.

Le *circumflexe* et le *radial* sont normaux.

*Articulation de l'épaule gauche.*

La tête humérale élargie est maintenue comme entre les mors d'une pince par l'acromion et la coracoïde; elle est reportée en arrière, circonscrite par le sous-scapulaire qui s'enroule vers elle en se plaçant plus en dehors que de coutume (d'où la position du bras en rotation externe extrême). La capsule est bien nette, recouverte par les muscles scapulaires, et renforcée à sa partie inféro-antérieure par des trousseaux fibreux sur lesquels se répand l'insertion du long biceps.]



*Squelette du membre supérieur gauche.*

La *clavicule gauche* est orientée très obliquement en haut, encastrée au fond du sillon qui sépare le thorax du cou suivant le bord postérieur du maxillaire inférieur; sa face inférieure recouvre la première portion du cléido-mastoïdien. L'os lui même est normal ainsi que ses articulations.

L'*omoplate gauche* est en situation anormale et déformée. Son bord spinal, beaucoup plus oblique que de coutume est parallèle au bord axillaire et de telle sorte que l'os, examiné par sa face interne a la forme d'un ovale allongé. Son épine est très saillante et sur le même plan que le bord supérieur; de ce fait 1<sup>o</sup>. la fosse sus-épineuse, plus large et moins longue que normalement a la forme d'un triangle équilatéral et est reportée à la partie supérieure — face supérieure — de l'os; 2<sup>o</sup>. l'acromion et la coracoïde s'écartent fortement pour embrasser la tête de l'humérus, volumineuse.

L'*humérus gauche* est normal.

Le *cubitus gauche*, est bien développé et normal, mais fortement incurvé en haut et en avant.

Le *radius gauche* est anormal, réduit dans sa longueur et son volume. Sa moitié supérieure seule (qui représente  $\frac{1}{3}$  ou  $\frac{1}{4}$  d'un os normal) est normale ainsi que l'attestent les insertions du biceps et du rond pronateur; la moitié inférieure est complètement atrophiée, réduite à une tige osseuse ayant moins de 1 millimètre d'épaisseur. L'extrémité inférieure est, en arrière, réunie à l'apophyse styloïde du cubitus par un ligament bien visible qui continue la direction du radius.

La membrane interosseuse unissant les deux os existe dans toute la longueur de l'avant-bras.

*Carpe*. Son diamètre transversal est réduit; il est impossible d'étudier séparément chacun des os atrophiés; le pisiforme seul est distinct.

Les os de la première rangée sont reportés vers le radius, au tiers inférieur du bord externe duquel ils sont rattachés par une articulation complète et des ligaments antérieurs et postérieurs; le ligament radio-cubital postérieur est surtout bien net.

Les os de la deuxième rangée, les métacarpiens et les phalanges ne présentent rien à signaler.

En somme, il existe à gauche une *main-bote*; elle est 1°. caractérisée par la déviation de la main suivant son bord radial et la présence d'une articulation radio-carpienne anormale; 2°. causée par l'atrophie et la rétraction de presque tous les muscles de l'avant-bras; atrophie ayant entraîné l'arrêt de développement des  $\frac{2}{3}$  inférieurs du radius et ayant déterminé la brièveté par courbure du cubitus.

## § 2. Le membre supérieur droit.

Les pectoraux, le grand dorsal, les muscles de l'épaule offrent les mêmes particularités qu'à gauche.

### a) *Muscles du Bras.*

Le coraco-brachial, le biceps et le triceps sont normaux; le rachial antérieur, rétracté, s'insère à la place normale vers l'épitrôchlée, contre le tendon du biceps; il est renforcé en haut par un tendon supplémentaire inséré sur l'humérus entre le coraco-brachial et le deltoïde dont l'insertion brachiale descend très bas. Tous les muscles du bras sont mieux développés que du côté gauche.

La flexion forcée de l'avant-bras sur le bras tient à la fois 1°. à la brièveté du brachial antérieur et de la longue portion du biceps (ces deux muscles sont confondus à leurs insertions inférieures); 2°. au peu d'étendue de la capsule de l'articulation du coude à sa partie antérieure; 3°. à la présence d'une bande fibreuse qui continue le deltoïde en bas et en dehors au dessus du brachial antérieur, et se termine à la partie profonde des muscles radiaux.

### b) *Muscles de l'Avant-bras.*

Ceux qui existent sont plus développés que du côté gauche. Le grand palmaire, le petit palmaire et le carré pronateur manquent.

Le rond pronateur, normal, mais rétracté, contribue comme à droite à la flexion forcée de l'avant-bras; en haut, il se confond avec le fléchisseur superficiel des doigts qui est normal.

Le fléchisseur profond des doigts, le fléchisseur propre de l'index, le long fléchisseur propre du pouce, le cubital antérieur sont normaux.

A la face externe, le long supinateur est rudimentaire, et très grêle. Les radiaux sont confondus en un seul corps charnu dont l'extrémité inférieure, bifurquée en V, va à la base des 2<sup>e</sup> et 3<sup>e</sup> métacarpiens.

A la face postérieure, les muscles sont difficilement séparables; on arrive à différencier: l'extenseur commun des doigts, l'extenseur propre du petit doigt, le cubital postérieur, le court supinateur, très mince, l'extenseur propre du pouce cotoyé en bas par le tendon du long abducteur du pouce, qui est mince comme un fil; tous ces muscles sont normaux. Je n'ai pu trouver l'extenseur propre de l'index.

c) *Main droite.*

La flexion forcée des doigts est produite 1°. par des brides cutanées placées à l'extrémité de la première phalange; 2°. par la rétraction en avant de la capsule des articulations métacarpo-phalangiennes; 3°. par la rétraction des tendons des fléchisseurs — superficiel et profond — qui se terminent néanmoins normalement.

La dissection montre: des muscles thénariens et hypothénariens rudimentaires, tous les lombricaux et tous les interosseux. A la face externe, les tendons extenseurs glissent dans des gouttières bien visibles.

[*L'articulation scapulo-humérale* est comparable à celle du côté opposé.

*Articulation du coude.* Les surfaces articulaires ne sont pas formées; l'extrémité inférieure de l'humérus est en massue en avant, elle présente en arrière une gouttière épitrochléenne très étroite. Il n'y a pas d'épicondyle. L'extrémité supérieure du radius est normale; sur le cubitus, il n'y a pas d'apophyse coronoïde.

Les nerfs du membre droit sont normaux, mais très déviés à la partie moyenne par la flexion forcée du coude.]

*Squelette du membre supérieur droit.*

La *clavicule*, l'*omoplate* et l'*humérus* droits ont la même forme et les mêmes dimensions qu'à gauche. Le *cubitus* et le *radius* sont normaux.

Les os du *carpe*, du *métacarpe*, et les *phalanges* ne présentent rien de particulier.

F. Les muscles intérieurs du tronc (fig. 19).

La cyphose dorso-lombaire a imprimé des changements considérables dans la direction des psoas; en tassant leurs insertions vertébrales elle a consécutivement réduit leur volume.

Des deux côtés, mais surtout à gauche, les *psaos* sont rudimentaires; ils sont en grande partie dans la concavité de la cyphose sur les vertèbres de laquelle ils s'insèrent par quelques faisceaux inséparables qui cachent le gros nerf crural. Leur direction est franchement horizontale; sur leur bord externe viennent s'insérer les iliaques dont la direction est presque verticale, à cause du relèvement des ilions et de l'aplatissement général du bassin dans le sens transversal.

Le tendon commun — *psaos iliaque* — glisse au devant du bord antérieur, dont il est séparé par une bourse séreuse bien nette;<sup>1)</sup> l'insertion inférieure est normale.

[*Plexus lombaire*. Toutes ses branches naissent dans la concavité de la cyphose; leur origine est normale, mais ramassée sur un très petit espace. Elles s'éparpillent en pénétrant dans ce qui reste de la cavité abdominale et dans le bassin; les supérieures remontant: *l'abdomino-génital* vers la crête iliaque, le *n. fémoro-cutané* vers l'insertion supérieure du couturier. Le *crural*, très volumineux se dévie pour atteindre le bord antérieur de l'os iliaque; dans la cuisse, on suit facilement toutes ses branches terminales. Le *n. génito-crural* remonte vers la crête *pectinéale*. L'*obturateur* descend dans l'excavation; son trajet est normal.

En somme le plexus lombaire est seulement anormal dans les rapports de ses branches d'origine.]

### G. Dissection des membres inférieurs (fig. 23).

Il y a lieu de décrire séparément le membre inférieur gauche (celui du côté contracturé) et le membre inférieur droit.

#### § 1. Membre inférieur gauche (fig. 19).

Son attitude spéciale est causée par la rétraction de tous les muscles fléchisseurs du membre: la jambe est ainsi fléchie à angle droit sur la cuisse, le pied est en extension forcée sur la jambe, les orteils sont en flexion forcée.

1<sup>o</sup>. *Lès muscles.*

a) *Fesse gauche.*

Les muscles de la fesse sont très atrophiés et raccourcis.

<sup>1)</sup> La bourse du *psaos* existe d'ailleurs presque toujours à la naissance.

Le *grand fessier* est figuré par un plan mince de fibres horizontales allant du sacrum à la face postérieure du grand trochanter; en rapport *en dehors* avec une masse musculaire anormale qui renforce le vaste externe; recouvrant en avant le nerf grand sciatique qui est encastré dans une gouttière formée par la contiguité du fémur et de l'ischion.

Le *petit fessier* est représenté par quelques fibres musculaires recouvrant la capsule de l'articulation coxo-fémorale. Le *moyen fessier* est très rudimentaire.

La *masse sacro-lombaire* est indiquée par un plan musculaire partant du sacrum et remontant directement vers la 9<sup>e</sup> vertèbre dorsale après avoir croisé la base de la cyphose.

*Pelvi-trochantériens.*

Le *pyramidal*, les *jumeaux pelviens* et le *carré crural* manquent.

L'*obturateur externe*, sous-jacent au pectiné et au petit adducteur s'étend du pourtour du trou obturateur à l'interstice moyen de la ligne âpre du fémur; il contribue à maintenir énergiquement la cuisse contre l'ischion, il n'a ici aucun rapport avec le grand trochanter non plus qu'avec la capsule articulaire.

L'*obturateur interne*, rudimentaire, est réduit à quelques faisceaux pelviens répartis au pourtour interne du trou obturateur.

b) *Cuisse gauche.*

Les muscles de la patte d'oie sont très rétractés.

Le *couturier* seul est très long par suite du relèvement de l'ilion; mais il n'est pas rubanné; de ses deux tendons d'insertion, plus longs que de coutume; le supérieur est arrondi, l'inférieur est tout plat. Dans toute son étendue, le muscle est rejeté en dedans de façon à suivre fidèlement le trajet de l'artère fémorale.

Le *droit interne* est formé: dans sa moitié inférieure par un tendon plat et grêle sous-jacent à celui du couturier; dans sa moitié supérieure, par un corps charnu conique dont l'insertion s'étale sur toute la branche ischio-pubienne et s'enroule par sa face interne sur le m. moyen adducteur.

Le *demi-tendineux*, de même forme que le précédent, est conique en haut, grêle en bas; ses insertions sont normales.

*Quadriceps crural.* Le *droit antérieur*, normal en bas, s'insère en haut par deux tendons parallèles et superposés dont l'un va à l'ilion au dessous du couturier, dont l'autre s'attache sur la capsule qui recouvre la tête du fémur, tout contre l'épine iliaque antéro-supérieure. — Le *vaste externe* occupe toute la face externe de la cuisse; de plus, il est renforcé en arrière par une masse musculaire dense s'insérant en haut par un tendon mince à la face postérieure du grand trochanter, en arrière à tout le bord externe et à la face postérieure du sacrum, en avant à la lèvre externe de la ligne âpre du fémur; en bas, elle se confond avec le quadriceps, en cotoyant le biceps; en haut, elle recouvre le grand fessier. L'insertion supérieure du *m. vaste interne* remonte jusqu'à la fosse iliaque externe et recouvre la capsule articulaire au devant de la tête du fémur. Le *m. crural* est normal.

Le *tenseur du fascia lata* manque (à moins qu'on ne considère comme tel la masse qui renforce le vaste externe).

Le *pectiné* et les *adducteurs* sont normaux. Le *grand adducteur* est très court et reporté très en arrière. Ce n'est que très bas, à un centimètre à peine du condyle interne, qu'il s'unit au vaste interne.

Le *demi-membraneux* est gros, charnu, cylindrique, mais très court comme tous les muscles s'insérant à l'ischion (leur longueur répond à peu près à celle de la moitié du fémur). L'insertion inférieure est figurée par un gros tendon rond s'attachant au bord interne du tibia au dessous des tendons de la patte d'oie.

Le *biceps* est court, mais inséré normalement; son chef fémoral est très abaissé.

En somme les muscles fléchisseurs rétractés et atrophiés partiellement, ont subi la transformation tendineuse sur une longueur plus ou moins considérable et seulement à leur insertion inférieure.

### c) *Jambe gauche.*

*Jambier antérieur* normal. L'*extenseur commun des orteils* est tellement réduit à son insertion supérieure que celle-ci est formée par un chef musculaire aussi grêle que le tendon qui commence à mi-jambe.

L'*extenseur propre du gros orteil* est constitué en haut par deux chefs musculaires superposés, le supérieur confondu avec l'extenseur

commun des orteils, en bas par deux tendons qui se rendent séparément au gros orteil.

Le *long péronier latéral* est normal, le *court péronier latéral* atrophié et rétracté.

Le *triceps sural* est normal, le tendon d'Achille envoyant une expansion tendineuse bien nette sur la malléole externe.

Le *long fléchisseur commun des orteils* est complet, mais rudimentaire; il fournit un tendon au premier orteil dont le fléchisseur propre n'est pas différencié.

Le *poplité* est totalement absent.

En somme tous les muscles de la jambe, surtout les m. postérieurs et latéraux sont rétractés et atrophiés; tous les tendons qui vont au pied ou à l'avant-pied sont grêles et plus longs que de coutume.

#### d) *Pied gauche.*

Les muscles du pied sont difficilement séparables; une dissection attentive permet de reconnaître que les masses du gros orteil et du petit orteil n'ont pas eu de part directe dans la flexion exagérée des doigts du pied; cette contracture dépend surtout de la rétraction des muscles postérieurs de la jambe et des péroniers.

#### [*Nerfs du membre pelvien gauche.*

Nous avons indiqué les terminaisons normales du crural. — Le *nerf sciatique gauche*, très volumineux sort sous la forme d'un ruban aplati de 4 millimètres de diamètre dans une longue gouttière rétro-ischiatique, derrière le muscle obturateur externe; puis il s'arrondit, descend à la face postérieure de la cuisse — ses rapports y sont normaux. Il se bifurque dans le creux poplité. Les branches collatérales et terminales existent toutes et sont normales.]

#### 2°. *Les articulations.*

##### a) *Articulation coxo-fémorale gauche.*

Envisagée dans son ensemble elle est anormale, exclusivement ilio-fémorale.

L'extrémité supérieure du fémur est conformée comme celle d'un fœtus du même âge: sa division en tête, col et grand trochanter est bien indiquée; *seulement la déviation normale du col en dedans n'existe*

*pas; toute l'extrémité supérieure prolonge l'axe du fémur, de sorte que la tête est antérieure, le grand trochanter est postérieur.*

La face interne de l'extrémité supérieure toute entière est maintenue contre la partie antéro-inférieure de l'ilion par une capsule articulaire complète, bien nette (cette disposition est exactement rendue par la figure 23, *A* et *B*), renforcée par les fibres du petit fessier en haut, par celles du vaste interne en bas et en avant; elle est complétée en arrière par une pseudarthrose coxo-trochantérienne.

L'articulation ilio-fémorale est fermée par une capsule résistante insérée d'une part au col du fémur, d'autre part au pourtour d'une excavation ovalaire située derrière l'épine antéro-supérieure de l'ilion.

Dans l'intérieur de l'articulation, se trouve un ligament rond obliquement descendant allant de la face inférieure de la tête à l'intersection de l'ilion et de l'ischion.

L'articulation contigüe et sous-jacente — la coxo-trochantérienne — est formée, par une cavité virtuelle tapissée par le péricondre du grand trochanter et de l'ischion; elle est elle-même fermée par une capsule résistante qui passe de l'ischion sur la face externe — qui est ici postérieure — du grand trochanter.

Par suite de l'adaptation intime des surfaces articulaires, l'articulation ilio-fémorale est immobile; aucun mouvement ne peut être imprimé au fémur, même après la section des muscles péri-articulaires.

#### *b) Articulation du genou gauche.*

Le tibia fléchi à angle droit sur le fémur est subluxé en arrière: ses plateaux sont appliqués sur la face postérieure des condyles, la rotule surélevée dans l'espace inter-condylien; la capsule, complète, est tendue en avant, mais surtout en arrière. Le tendon rotulien est horizontal.

L'extension de la jambe est impossible, même après la section de tous les muscles fléchisseurs; *il y a donc subluxation congénitale irréductible du genou*, dont les brides postérieures sont formées par les ligaments latéraux, visibles, mais très retractés et dirigés obliquement en haut et en arrière à partir des faces externe et interne des condyles; la rétraction est surtout marquée pour le ligament latéral externe.



3°. *Squelette du membre inférieur gauche*

*L'os iliaque* semble plus long que normalement; cette apparence est due à ce qu'il a subi un mouvement de bascule en bas et en arrière qui a eu pour effet 1°. d'abaisser l'ischion qui arrive presque à mi-cuisse; 2°. de reporter en dehors les ilions qui sont ainsi devenus presque verticaux.

Les trois portions de l'os coxal existent; l'ilion, et l'ischion bien marqués, le pubis assez réduit.

La cavité cotyloïde — nous l'avons vu — n'existe pas à sa place habituelle, mais est figurée par une dépression très nette de la fosse iliaque externe; elle est creusée exclusivement sur l'ilion.

Le *fémur* n'est déformé que dans son extrémité supérieure, qui — nous le savons — est inclinée en avant au lieu d'être reportée en dedans.

Le *tibia* gauche est normal, mais dévié en dedans dans ses  $\frac{2}{3}$  inférieurs.

Le *péroné* et les *os du pied* ne présentent aucune particularité.

§ 2. **Membre inférieur droit** (fig. 23).a) *Fesse droite.*

Les *muscles fessiers* sont très rudimentaires; ils sont représentés 1°. par une masse vertébro-costo-trochantérienne à fibres horizontales (grand fessier) recouvrant la partie inférieure de la masse sacro-lombaire; 2°. par des fibres ilio-trochantériennes qui figurent probablement le moyen fessier si l'on s'en rapporte à l'émergence du sciatique qui se trouve sous le bord postérieur.

Les pelvi-trochantériens sont très rudimentaires: *l'obturateur interne* est inséré au pourtour interne du trou obturateur, mais ne dépasse pas la branche descendante de l'ischion sur lequel il va s'insérer. *L'obturateur externe* est confondu en avant avec le pectiné; *il contribue à appliquer le tiers supérieur du fémur contre la face externe du pubis.* — Aucune trace du pyramidal du bassin, des jumeaux ni du carré crural.

b) *Cuisse droite.*

Le *couturier* est anormal; il s'insère en haut sur le grand trochanter et par un tendon supplémentaire sur les côtes inférieures; son

insertion inférieure est normale. Par sa face antérieure, il est contigu en haut à la partie inférieure du thorax dont il n'est séparé que par la masse rudimentaire des muscles de l'abdomen. En bas, par suite de la rotation de la cuisse en dehors, il est absolument interne (dans les  $\frac{2}{3}$  de son trajet). Le *quadriceps crural* est normal; ses parties sont très fusionnées. Le droit antérieur s'insère par un faisceau plat supplémentaire à la tête du fémur qui est d'ailleurs appliquée contre l'épine iliaque antéro-supérieure.

Le *demi-tendineux* et le *demi-membraneux* sont normaux, mais très courts. De même le *biceps crural* dont l'insertion supérieure est cachée par le grand fessier.

Le *droit interne* est normal, mais absolument tendineux dans sa moitié inférieure.

Le *pectiné*, rudimentaire, confondu en arrière avec l'obturateur externe s'insère au  $\frac{1}{3}$  moyen de la crête du fémur qu'il contribue à maintenir contre le pubis.

Le *grand adducteur* est normal; le *moyen* et le *petit adducteurs* sont absents.

En somme, les muscles de la cuisse sont comme aplatis latéralement suivant l'axe du membre. Les muscles de l'ischion existent, mais très courts, à cause de l'abaissement considérable de l'ischion dont la tubérosité arrive beaucoup plus bas que normalement (exactement aux  $\frac{28}{94}$ <sup>1)</sup> de la hauteur du fémur.

### c) Jambe droite.

Tous les muscles sont atrophiés, disposition vraisemblablement corrélative de la déviation du pied en varus.

Le *jambier antérieur*, atrophié, se continue, au tiers inférieur de la jambe, par un tendon qui croise en biais la face *interne* du tibia pour gagner son insertion normale.

L'*extenseur commun des orteils*, réduit à un corps charnu grêle, se continue par un tendon de même volume que la masse musculaire, qui, au cou-de-pied, glisse dans une coulisse ménagée sur le dos de l'astragale et va s'insérer à la face dorsale des 4<sup>e</sup> et 5<sup>e</sup> métatarsiens. L'*extenseur propre du gros orteil* n'existe pas.

<sup>1)</sup> Mesure prise en millimètres.

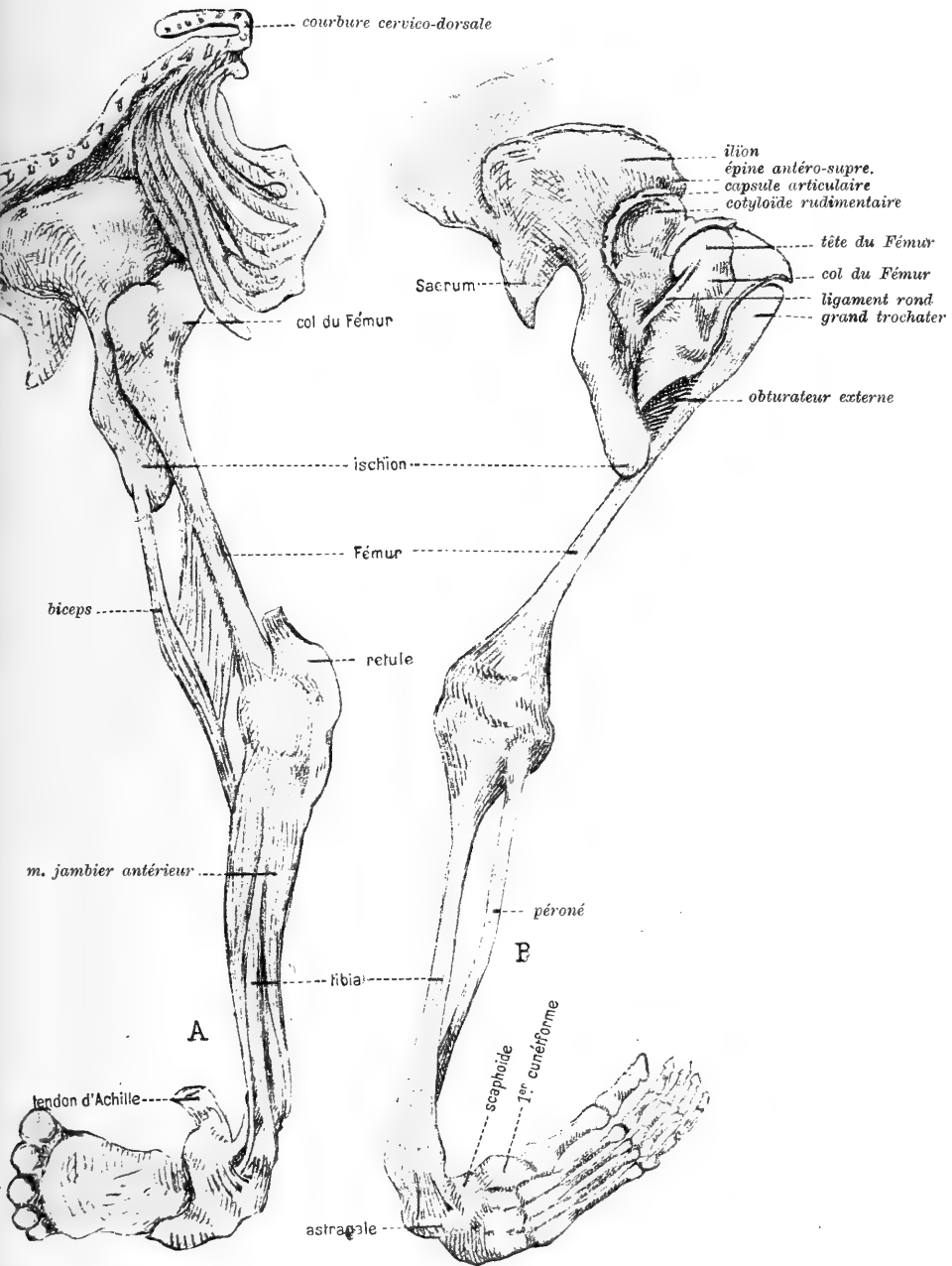


Fig. 23.

Le membre inférieur droit; en *A*, vu en place, en *B* la capsule de l'articulation coxo-fémorale a été ouverte.

Le *long péronier latéral*, normal à la jambe, glisse dans sa gouttière rétro-malléolaire, descend sur la face dorsale du calcanéum dont il contourne ensuite l'extrémité antérieure pour passer dans une gouttière ménagée entre le calcanéum et l'apophyse styloïde du 5<sup>e</sup> métatarsien et gagner de là la base du premier métatarsien en croisant profondément les muscles de la plante du pied qui est externe; le *court péronier latéral*, sous-jacent au précédent, rétracté, s'insère par quelques fibres charnues sur le tiers inférieur du péroné.

Les *jumeaux* et le *soléaire*, insérés normalement, se jettent sur un tendon d'Achille grêle et rétracté. Les masses musculaires qui figurent les fléchisseurs sont très atrophiées; de même le *jambier postérieur*, rétracté, tendineux dans la plus grande partie de son trajet, contribuant grandement à la rétraction et à l'enroulement de l'arrière-pied sur la jambe, s'attache en éventail sur la scaphoïde, le 3<sup>e</sup> cunéiforme et le cuboïde.

Les *muscles du pied* sont méconnaissables; les muscles du petit orteil sont courts, très rétractés; ceux du gros orteil à peine marqués; les interosseux du pied semblent normaux.

[La distribution des *nerfs du membre inférieur droit* est normale.

L'*articulation coxo-fémorale droite* est conformée exactement comme celle du côté gauche.

L'*articulation du genou droite* est normale, les mouvements de flexion sont limités par la tension des ligaments latéraux.]

*Squelette du membre inférieur droit.*

La forme, les anomalies, l'orientation de l'os coxal et du fémur sont identiques à ceux du côté gauche.

La *rotule*, le *tibia* sont normaux.

Le *péroné* est aplati, élargi dans sa moitié supérieure, légèrement incurvé en dedans dans sa partie moyenne, normal dans sa moitié inférieure.

Les *os du pied-bot varus*. Le pied tout entier a subi un mouvement de bascule et de rotation en avant et en bas.

La face interne de l'*astragale*, basculée en haut et en dehors est rattachée à l'extrémité inférieure du tibia — face antérieure —

par un solide ligament; sa trochlée est déformée et fait saillie (cette saillie correspondant à la dépression étoilée de la peau du dos du pied.)

Le *calcanéum* normal est peu déplacé.

Le *scaphoïde* par son bord interne (supérieur) arrive au voisinage de la malléole interne à laquelle il est uni par un ligament. Sa face inférieure (postérieure) est attirée par le jambier postérieur.

Le *cuboïde* est tordu (enroulé) sur lui même en arrière et en bas.

Les *cunéiformes* sont normaux, mais rejetés en bas et en arrière. Les 2<sup>e</sup>, 3<sup>e</sup>, 4<sup>e</sup> et 5<sup>e</sup> métatarsiens, par leur base, ont les articulations sur le même interligne. Le premier métatarsien proémine en avant et dépasse le 2<sup>e</sup> métatarsien de 4 millimètres.

## Chapitre V.

### Résumé. — Essai d'interprétation. — Hypothèses et conclusions.

#### A. Résumé.

Des diverses monstruosité, malformations et anomalies que j'ai énumérées, je ne veux retenir que les principales, parce qu'elles correspondent à une *persistance quasi-typique de dispositions embryonnaires*. Je passerai successivement en revue les dérivés de chaque feuillet blastodermique.

#### § 1. Dérivés endodermiques.

Le tube digestif et ses annexes sont intégralement développés.

a) La *disposition primitive de l'intestin dit sous-diaphragmatique s'est conservée*: Non-torsion de l'anse ombilicale ayant déterminé la persistance d'une disposition simple du péritoine.

b) Tout l'intestin dit sus-diaphragmatique est normal: les germes dentaires existent; la bouche, la langue, le palais, le pharynx, l'œsophage, les glandes salivaires, le corps thyroïde sont normaux. (Le tiraillement qu'a subi l'œsophage s'explique par l'éventration.)

c) L'appareil respiratoire est complet: les deux poumons sont en ectopie; le tiraillement de la trachée s'explique comme celui de l'œsophage.

d) La portion intra-embryonnaire de l'allantoïde s'est développée normalement; mais sa portion extra-embryonnaire a gardé les rapports du pédicule abdominal primitif; en effet, le cordon ombilical est court et appliqué contre la paroi inférieure de la tumeur célosomique.

## § 2. Dérivés ectodermiques.

*Le système nerveux central* est considérablement atrophié. Il se réduit à une formation insignifiante constituée par quelques *éléments nerveux embryonnaires* perdus au milieu d'un tissu très vascularisé et comme angiomateux.

a) *L'encéphale* fait absolument défaut. Il faut cependant admettre qu'il y a eu au moins début de formation des vésicules cérébrales puisque les yeux bien développés possèdent une rétine et un pédicule optique et qu'on peut suivre jusqu'à leur terminaison les 3<sup>es</sup>, 6<sup>es</sup>, 5<sup>es</sup>, 7<sup>es</sup>, 9<sup>es</sup>, 10<sup>es</sup>, 11<sup>es</sup> et 12<sup>es</sup> paires crâniennes (dont il est d'ailleurs impossible de préciser l'origine). Il faut également accepter que ces vésicules se sont atrophiées à une époque très précoce; puisque le crâne qui suit l'évolution de ces vésicules et se moule sur elles présente des malformations énormes et qui sont manifestement sous la dépendance d'un arrêt de développement absolu du cerveau.

b) *La moëlle épinière* est réduite à l'état de lame médullaire; nous n'avons pas à revenir sa description (V. chapitre II, D.).

c) *Le système nerveux périphérique* est à peu près normal dans sa distribution générale.

Les *ganglions spinaux*, normaux en apparence, sont en nombre égal à celui des corps vertébraux, et en rapport avec les nerfs rachidiens; leur présence s'explique d'autant mieux que leur existence est liée non pas à celle de la moëlle, mais à celle des nerfs sensitifs périphériques.

Les seules modifications qu'aient subies les *nerfs périphériques* ont porté sur les racines des plexus qui sont ramassées, condensées et dont les rapports sont anormaux. Aux membres, comme au tronc, leur distribution est normale.

d) *La peau et ses dérivés* sont bien constitués, sauf en les points d'atrophie du système nerveux central (non-formation de la peau du dos) et sauf au niveau de l'éventration: la peau qui entoure le pédicule thoraco-abdominal se continuant à ce niveau avec l'amnios.

e) Les *épithéliums sensoriels* se sont normalement développés.

f) *L'amnios* n'a pu pousser assez vite pour former une enveloppe complète à l'éventration. Nous reviendrons plus loin sur cette particularité.

### § 3. Dérivés mésodermiques.

a) *Les vertèbres* sont restées étalées; nulle part, elles ne présentent la trace d'une tendance à un repliement en arrière.

b) Le *système musculaire* est surtout anormal sur les parties postérieures et latérales du tronc: ses anomalies sont multiples; il faut les attribuer à des déplacements en rapport avec les modifications du crâne et l'aplatissement des corps vertébraux. Les muscles postérieurs du tronc se sont insérés où ils ont pu, et leur déplacement s'explique aisément par leur métamérie primitive. Plus que chez le sujet normal, ils ont conservé leur disposition typique de chevrons musculaires étagés de chaque côté de la colonne vertébrale.

Les muscles des membres présentent des variations — absence, atrophies, déplacements, rétractions, etc. — qui sont vraisemblablement sous la dépendance des anomalies du système nerveux et qui ont déterminé des attitudes vicieuses surtout marquées pour les membres du côté gauche.

c) La *grande cavité pleuro-péritonéale* ne s'est pas cloisonnée, à cause de la persistance de l'état rudimentaire du diaphragme, consécutif lui-même à la célosomie: l'enveloppe séreuse des poumons ectopiés se continue directement sur le péritoine hépatique et rénal. La cavité péricardique seule s'est fermée complètement.

d) Le *cœur et les artères* du tronc présentent des anomalies sur lesquelles j'ai suffisamment insisté. — *Le système veineux a conservé le type embryonnaire; il y a en effet persistance intégrale des dispositions embryonnaires du système veineux.*

e) *Les os* qui ont subi de réelles modifications sont ceux du rachis, du membre supérieur gauche et de la voûte crânienne: le cerveau ne s'étant pas développé, les os de la base — os primaires — ont contracté des connexions anormales: soudure du basi-occipital et des rochers, non-formation du trou occipital; les os de la voûte — os secondaires de revêtement qui n'apparaissent qu'assez tard — ont évolué sur place et déterminé: l'accolement du frontal — face interne — au

sphénoïde, et le chevauchement des pariétaux — soudés en un arc unique — sur le basi-occipital. Il n'y a pas de cavité crânienne et les os de la voûte sont unis à ceux de la base par du tissu fibreux dense, et les seuls orifices qu'ils présentent laissent passer de gros vaisseaux, surtout des veines en connexion avec la tumeur pseudencéphalique.

Bien que le monstre, d'après la classification d'I. Geoffroy Saint-Hilaire ne puisse être rattaché qu'à la famille des célosomes, *le sternum est normal, et seulement étalé en largeur.*

f) Le *système urinaire* présente la soudure des reins en fer à cheval fermé: cette anomalie, dont je me suis occupé ailleurs,<sup>1)</sup> reste encore inexpiquée.

g) Les *organes génitaux internes* ont conservé leurs rapports embryonnaires avec les masses rénales; les canaux déférents sont très voisins des uretères.

#### § 4

La concomittance de toutes les anomalies se traduit par le tassement général du monstre qui est ramassé sur lui-même; les membres inférieurs ayant seuls gardé leur longueur normale.

Enfin la réduction observée est plus considérable que ne le comporte l'âge probable du sujet: comme cela s'observe généralement dans les cas de monstruosité, il y a discordance entre l'âge du monstre rapporté aux dates indiquées par la menstruation (d'après les données des dernières règles, il devrait avoir 8 mois révolus) et l'âge indiqué par les mensurations qui permettent à peine de le comparer à un fœtus de 6 mois.

#### B. Essai d'interprétation.

Je vais tenter d'expliquer comment la célosomie et l'anencéphalie, qu'il faut considérer comme anomalies primitives, ne sont pas sous la dépendance l'une de l'autre, mais ont évolué en même temps, entraînant, chacune de leur côté, un certain nombre d'anomalies corrélatives et secondaires.

<sup>1)</sup> Les anomalies congénitales du rein chez l'homme. *Journal de l'Anatomie et de la Physiologie.* Paris 1905. No 3, p. 241 à 267 et No. 4, p. 411 à 439.



J'appuierai mon hypothèse sur un travail embryologique particulièrement intéressant du professeur Pilade Lachi<sup>1)</sup>, qui est, à notre connaissance, le seul qui existe sur le sujet et qui soit susceptible d'éclairer la question qui nous occupe.

En nous fondant sur ce cas remarquable d'embryologie anormale, il est possible d'attribuer la production de l'éventration à un accolement prématuré et vicieux de la vésicule ombilicale et de l'amnios. La figure 10 (coupe 134<sup>e</sup>) du mémoire de Pilade Lachi montre bien cette disposition.<sup>2)</sup>

Un fait plus remarquable encore mérite d'être signalé. Dans sa description, Pilade Lachi admet en même temps que l'inclusion intra-amniotique un arrêt de développement de la portion céphalique „un arresto di sviluppo nella porzione cefalica dell'embrione“. Cette circonstance nous autorise à croire que la non-fermeture de la gouttière médullaire et l'atrophie des vésicules cérébrales a été *synchrone* à la production de la célosomie. Voici d'ailleurs ce qu'il a observé sur son embryon anormal; ses constatations ont pour nous une importance capitale: „... absence des somites mésoblastiques.<sup>3)</sup> Le tissu qui circonscrit le tube médullaire n'a pas les apparences du mésoblaste divisé en segments, mais se présente comme du mésenchyme réparti uniformément suivant toute la longueur de l'embryon. En outre, les parois du corps . . . ne présentent pas trace de séparation entre les

1) Contributo alla conoscenza delle anomalie di sviluppo dell'embrione humano. — Inclusionione della vesicola ombelicale nel sacco amniotico. *Monitore Zoologico Italiano*. Anno IX. N. 7, 8. 1898. p. 140. tav. IV.

2) L'embryon observé et étudié par l'auteur italien avait approximativement 51 jours (en se fondant sur la dernière menstruation); mais ses dimensions rapportées aux données de His ne permettaient pas de lui donner un âge supérieur à 25 jours environ. Comme dans notre cas, la corrélation entre les dates anamnétiques, le volume de l'embryon et celui des sacs amniotique et chorial manquait et l'embryon pouvait être rapporté à la forme atrophique de Giacomini.

3) . . . la mancanza di somiti mesoblastici. Il tessuto che circonda il tubo neurale non ha le apparenze del mesoblasto distinto in segmenti, ma si presenta come un tessuto mesenchimale che uniformemente segue tutta la lunghezza dell'embrione. Le pareti del corpo inoltre . . . non presentano traccia di divisione nelle due lamine somatica e splancnica . . .; e questi due fatti depongono per un arresto di sviluppo del mesoblasto.

lames somatique et splanchnique . . . ; ces deux faits appuient l'hypothèse d'un arrêt de développement du mésoblaste.<sup>1)</sup>

En nous fondant sur ces faits d'observation, nous nous croyons autorisé à admettre 1<sup>o</sup>. que l'arrêt réel de développement de la lame médullaire est sous la dépendance de l'apparition tardive des prévertèbres dont l'évolution devient ensuite impossible, l'*endoderme* ayant une évolution trop rapide relativement à celle du mésoderme; 2<sup>o</sup>. que l'embryon monstrueux, remarquablement étudié par le professeur Pilade Lachi, aurait vraisemblablement présenté, s'il avait continué son développement, des monstruosité comparables à celles que nous avons rapportées.

Nous considérons donc comme anomalies primitives:

- a) La célosomie qui a entraîné la disposition anormale de l'amnios, mais qui n'est pas due à cette adhérence anormale;
  - b) l'anencéphalie et la non-fermeture de la gouttière médullaire.
- a) *La célosomie.*

1<sup>o</sup>. La célosomie nous semble bien primitive; on ne peut invoquer dans sa formation un arrêt de développement primitif du système nerveux central puisqu'il existe de nombreuses variétés de monstres célosomiens dont le système nerveux est absolument normal.

2<sup>o</sup>. L'éventration primitive a déterminé:

- α) la persistance de l'anse ombilicale qui n'a pas subi sa torsion;
- β) l'allongement de l'œsophage par tiraillement;
- γ) l'ectopie des glandes annexes: foie, rate et pancréas;
- δ) l'ectopie des reins;
- ε) la réduction considérable de la région sous-hyoïdienne;
- ζ) les courbures du rachis-lordose cervico-dorsale et cyphose dorso-lombaire.

L'ectopie des poumons avec allongement de la trachée par tiraillement, l'ectopie du cœur restent inexplicables.

3<sup>o</sup>. Elle a entraîné la disposition très spécialement anormale de l'amnios sur les  $\frac{2}{3}$  postérieurs de la célosomie, l'accolement de son

---

<sup>1)</sup> Nous revenons plus loin sur cette hypothèse qui ne nous semble pas confirmée; nous croyons en effet qu'il n'y a pas arrêt de développement, mais seulement évolution retardée du mésoderme.

$\frac{1}{3}$  antérieur avec le chorion, l'accolement et la brièveté du cordon ombilical.

*L'anomalie de l'amnios est secondaire; ce n'est pas une adhérence amniotique qui a produit la célosomie.*

b) L'anencéphalie coïncide avec la célosomie, constituant avec la non-fermeture de la gouttière médullaire une monstruosité de plus. Elle répond à un arrêt de développement total des vésicules cérébrales; elle a déterminé la forme rudimentaire de toute la voûte du crâne.

La non-fermeture de la gouttière médullaire répond à la fois à un arrêt de développement à peu près complet de la lame médullaire et à un retard dans l'évolution du mésoderme protovertébral.

### C. Hypothèses et conclusions.

Il nous faut maintenant essayer de rechercher la cause même des monstruosité primitives. Nous laissons absolument de côté les causes pathogéniques habituellement incriminées (traumatisme, processus pathologiques divers, diathèses, brides amniotiques) pour émettre quelques propositions hypothétiques qui auront peut être le mérite d'attirer l'attention des embryologistes et des tératologistes.

Première constatation. Les embryons humains qu'il est donné d'observer à la suite de pertes présentent fréquemment des malformations en un point ou un autre du corps (aux périodes précoces de la vie embryonnaire, il n'est pas logique de prononcer le mot: monstruosité).

Première hypothèse. Il est possible que la nature se débarrasse des produits de conception dont l'évolution est anormale; d'où la fréquence des avortements dans le premier ou le deuxième mois de la grossesse.

Deuxième constatation. Les causes pathogéniques qui sont habituellement invoquées dans la pathogénie des monstruosité — et en particulier la syphilis — se retrouvent exceptionnellement dans les antécédents héréditaires. L'alcoolisme se retrouverait plus fréquemment; mais combien grande est la rareté des monstres relativement à la fréquence des alcooliques!

Troisième constatation. Il est bien rare — si tant est que le fait ait été observé — qu'on rencontre successivement dans une même famille deux enfants monstrueux.<sup>1)</sup> Par contre, tout le monde sait avec quelle ténacité se transmettent pendant de longues générations certains caractères héréditaires et certaines anomalies qui restent invariables.

Quatrième constatation. Les fœtus monstrueux proviennent fréquemment de femmes jeunes et primipares.

Deuxième hypothèse. Les monstruosité en général et la célosomie en particulier sont produites par des causes dépendant avant tout de la matrice. L'œuf ne devient monstrueux qu'au moment de sa fixation dans la muqueuse utérine, de sa *nidation*.

L'œuf arrive dans la matrice dont la cavité n'est pas immédiatement apte à le recevoir.

Quatre cas peuvent se présenter.

1°. L'ovule fécondé meurt et est expulsé au dehors; la femme fait une perte et on ne retrouve pas de produit de conception.

2°. L'ovule fécondé effectue sa nidation dans une muqueuse mal préparée qui évolue vicieusement; il ne trouve pas, dans l'utérus, toute la place ou encore tous les éléments nécessaires à la continuation de son évolution.

Il résiste malgré tout et poursuit son développement normal.

Ou bien (3°), il devient anormal; et après un temps court, soit par nutrition insuffisante, soit par une tendance de la nature à expulser les produits de conception anormaux, l'œuf est chassé et retrouvé au dehors avec ses anomalies.

Ou bien (4°) devenu anormal, il poursuit malgré tout son évolution et devient embryon, puis fœtus monstrueux.

#### *Troisième hypothèse.*

La célosomie, en particulier, est peut-être explicable par une inaptitude spéciale de la muqueuse utérine, qui, incapable de recevoir

<sup>1)</sup> Il semble que le hasard ait voulu détruire à bref délai cette troisième assertion que j'émettais il y a près d'un an. J'ai en effet reçu d'une sage-femme de Lille, en juillet 1906, *deux admirables jumeaux*, présentant tous deux les plus beaux exemples de célosomie qu'on puisse imaginer. J'aurai probablement l'occasion de revenir prochainement sur cette remarquable coïncidence de jumeaux présentant tous les deux la même variété de monstruosité.

convenablement l'ovule fécondé lui fait une nidation incorrecte, *mais surtout le comprime.*

Cette compression entraîne un repliement prématuré de l'écusson embryonnaire qui détermine:

1°. un raccourcissement suivant la longueur de l'endoderme et un plissement précoce de l'intestin primitif, à une époque où il est encore à l'état de tube rectiligne;

2°. un tiraillement de la ligne primitive et surtout de la gouttière médullaire, qui, mécaniquement, ne peut effectuer son repliement en arrière.

#### *Conclusions.*

En résumé, la production des monstres célosomiens — à quelque classe qu'ils appartiennent — nous semble pouvoir s'expliquer par une *évolution trop rapide de l'endoderme* et de ses dérivés entraînant: 1°. l'envahissement par l'intestin de la vésicule ombilicale qui ainsi ne peut s'atrophier 2°. les adhérences anormales de cette vésicule avec le sac amniotique; 3°. dans les cas compliqués comme celui que nous avons rapporté, la perturbation dans le développement du mésoderme; le mésoderme n'a pas le temps de suivre l'évolution des autres feuillets, — surtout de l'endoderme — et reste en retard pendant toute l'évolution embryonnaire. Je ne pense pas qu'on puisse dire comme le croit Pilade Lachi à propos de son propre cas, qu'il s'agisse, à proprement parler, d'un arrêt de développement du mésoderme. C'est plutôt *un développement retardé*, qui s'est traduit dans notre cas par une ectopie des méninges restées rudimentaires (pseudencéphalie), par l'étalement persistant du rachis, et par les malformations des membres, toujours plus accentuées d'un côté que de l'autre dans les cas de célosomie.

Il est temps de réagir contre le terme: arrêt de développement et de diminuer son importance; on a abusé et on abuse encore de ce mot qui ne sert qu'à masquer notre ignorance. Pour nous, *l'arrêt de développement n'est jamais primitif, mais toujours secondaire.*

Dans le cas présent, voila ce qu'il faut dire:

1°. Les monstruositées sont secondaires à deux anomalies primitives, dues au développement prématuré et trop rapide d'un feuillet-

ici l'endoderme-ayant déterminé un bouleversement général dans l'évolution des autres feuilletts.

2°. Les anomalies primitives ayant intéressé l'endoderme et vraisemblablement aussi l'ectoderme ont déterminé le développement tardif du mésoderme, incapable de suivre leur évolution désormais prépondérante.

Je ne veux pas généraliser: l'hypothèse que j'emets s'appliquant seulement aux monstres célosomiens — plus particulièrement aux célosomiens célosomes et pseudencéphales — et peut être aux monstres acéphales.

Je me crois cependant autorisé à proposer les trois lois suivantes qui seront peut être confirmées quelque jour.

*Première Loi.*

*La production de toute monstruosité est d'origine utérine: elle est consécutive à une gêne apportée au développement et non à un arrêt de développement proprement dit.*

*Deuxième Loi.*

*Toute monstruosité se manifeste à l'origine par une ou plusieurs anomalies qu'on peut appeler primitives ou primaires et qui sont dues à un développement trop précoce ou trop rapide d'un des feuilletts blastodermiques; suivant les cas: l'endoderme, l'ectoderme, plus rarement le mésoderme.*

*Troisième Loi.*

Les anomalies primaires d'un des feuilletts retardent le développement des autres feuilletts et perturbent surtout l'évolution du mésoderme. Elles entraînent la *production d'anomalies* qu'on peut appeler *tardives ou secondaires* et qui sont d'autant plus nombreuses et complexes que les anomalies primaires auront été elles-mêmes plus précoces et plus profondément indiquées.

Mai 1906.

Verlag von **Georg Thieme** in Leipzig.

---

Soeben erschienen:

## LEHRBUCH

der

# **Allgemeinen Pathologie**

und der

## allgemeinen pathologischen Anatomie

von

Privatdozent **Dr. R. Oestreich,**

Prosektor des Königin Augusta-Hospitals in Berlin.

Mit 44 Textabbildungen und 14 Abbildungen auf II Tafeln in Dreifarbendruck.

M. 13.—, geb. M. 14.20.

---

## Allgemeine

# Anatomie und Physiologie

des

## Nervensystems

von

Prof. **Dr. A. Bethe,**

Privatdozent der Physiologie an der Universität Strassburg.

Mit 95 Abbildungen und 2 Tafeln.

M. 13.50, geb. M. 14.50.

---

# **Klinische Pathologie des Blutes**

nebst einer Methodik der Blutuntersuchungen und speziellen

Pathologie und Therapie der Bluterkrankungen

von

Prof. **Dr. E. Grawitz,** Berlin.

Mit 32 Abbildungen und 7 Tafeln in Farbendruck.

==== **Dritte, neu bearbeitete Auflage.** =====

M. 22.50, geb. M. 24.50.

# Rauber's Lehrbuch

der

## Anatomie des Menschen

VII. neu ausgestattete Auflage

bearbeitet von

**Dr. Fr. Kopsch,**

Privatdozent und I. Assistent am Anatomischen Institut zu Berlin.

Neu ausgestattet!

- Abt. 1. Allgemeiner Teil. 221 teils farbige Abbildungen.  
Gebunden M. 5.—
- „ 2. Skelet, Bänder. 424 teils farbige Abbildungen.  
Gebunden M. 8.—
- „ 3. Muskeln, Gefässe. 396 teils farbige Abbildungen.  
Gebunden M. 14.—
- „ 4. Eingeweidelehre erscheint Ende April d. J.
- „ 5. Nervensystem erscheint September d. J.
- „ 6. Sinnesorgane, Hirn- und Rückenmark, Generalregister erscheint Ende d. J.

Das altberühmte Werk bietet mit seiner von keinem anderen Lehrbuch erreichten **reichhaltigen illustrativen Ausgestaltung** das **Vollkommenste**, was die moderne Technik schafft. Durch **Vergrößerung des Formates** war es möglich, die Abbildungen so gross herzustellen, wie sie keiner der neueren Atlanten bringt.

Die neue Auflage macht daher die Anschaffung eines Atlas überflüssig, vereinigt also in sich die Vorzüge eines **Lehrbuchs und eines Atlas**.



12080

# Internationale Monatsschrift

für

# Anatomie und Physiologie.

Herausgegeben

von

R. Anderson in Galway, C. Arnstein in Kasan,  
Éd. van Beneden in Lüttich, S. Ramón y Cajal in Madrid, H. F. Formad  
in Philadelphia, C. Golgi in Pavia, G. Guldberg in Christiania, H. Hoyer  
in Warschau, S. Laskowski in Genf, A. Macalister in Cambridge,  
G. Retzius in Stockholm

**E. A. Schäfer**

in Edinburg

**L. Testut**

in Lyon

und

**Fr. Kopsch**

in Berlin.

Band XXIV. Heft 4/6.



LEIPZIG

Verlag von Georg Thieme

Rabensteinplatz 2

1907.

# I n h a l t.

	Seite
<b>Chalmers Watson</b> , The influence of a meat diet on the kidneys. (Plate VI)	197
<b>Caroline McGill</b> , The Histogenesis of Smooth Muscle in the Alimentary Canal and Respiratory Tract of the Pig. (Plates VII—XI. 1 Fig.)	209
Dr. <b>Fr. J. Rainer</b> , Ein Fall von Missbildung der Aortenklappen. (1 Fig.)	246
Dr. <b>Fr. J. Rainer</b> , Vier Fälle von topographischen Anomalien des Darmes. (5 Fig.)	247
Dr. med. <b>W. Ruppricht</b> , Bindegewebe im Trachealepithel vom Meerschweinchen. (Tafel XII)	253
<b>H. Virchow</b> , Referat	276
<b>Fr. Kopsch</b> , Referate	280

Die Herren Mitarbeiter haben von ihren Aufsätzen 50 Sonderabdrücke frei, eine grössere Anzahl liefert die Verlagshandlung auf Verlangen zu billigem Preise. Frankierte Einsendungen in lateinischer, französischer, italienischer, englischer oder deutscher Sprache für die „Internationale Monatsschrift für Anatomie und Physiologie“ werden direkt an die Redaktion: Dr. Fr. Kopsch, Wilmersdorf bei Berlin, Prinzregentenstr. 59, erbeten.

*Reprints. Contributors desiring more than 50 extra copies of their articles can obtain them at reasonable rates by application to the publisher Georg Thieme, Leipzig, Rabensteinplatz 2, Germany.*

*Contributions* (French, English, German, Italian or Latin) should be sent to the associate editors or to the editor Dr. Fr. Kopsch, Wilmersdorf by Berlin, Prinzregentenstr. 59.

**Avis.** Les auteurs des mémoires insérés dans ce journal qui désireront plus de 50 tirages à part de leurs articles, les obtiendront à des prix modérés en s'adressant à M. Georg Thieme, libraire-éditeur, Leipzig, Rabensteinplatz 2, Allemagne.

Les articles écrits *en allemand, en anglais, en français, en italien ou en latin* doivent être adressés à l'un des Professeurs qui publient le journal, ou à M. Fr. Kopsch à Wilmersdorf près de Berlin, Prinzregentenstr. 59.

### Die bisher erschienenen Bände kosten:

Bd.	I	M.	40.—	Bd.	XIII	M.	76.10.
	II		52.—		XIV		48.30.
	III		47.50.		XV		73.—
	IV		72.—		XVI		70.50.
	V		63.—		XVII		65.—
	VI		77.50.		XVIII		75.—
	VII		87.—		XIX		50.—
	VIII		100.—		XX		59.—
	IX		76.30.		XXI		70.—
	X		93.50.		XXII		50.—
	XI		92.60.		XXIII		55.—
	XII		79.—				

Bd. I—XXIII statt M. 1572.30 nur **M. 1105.— bar.**

From the Physiological Laboratory, Edinburgh University.

---

**The influence of a meat diet on the kidneys.**

By

**Chalmers Watson.**

---

**With histological report.**

By

**G. Lyon.**

---

**And a report on the nitrogen excretion.**

By

**Andrew Hunter.**

---

(With Plate VI.)

---

In this paper I present the results obtained in one part of an investigation which was begun with a two-fold object, viz:

a) To ascertain the influence of various diets on growth and nutrition, rats being the subject of observation: and

b) To determine what structural changes, if any, were associated with the use of these diets.

The results of the first part of this investigation have already been published.<sup>1)</sup> In this and subsequent papers attention will be directed to the influence of the diets on the structure of the organs and tissues. In an investigation of this kind, which necessitates an examination of the organs and tissues of a large number of animals, it is obviously an advantage that a number of investigators should take part in the research. This plan has been adopted, and accor-

---

<sup>1)</sup> Journal of Physiology Vol. XXXIV Nos. 1 & 2, March 13, 1906.

dingly some of the later papers will be from the pens of observers who have made an independent investigation of the subject on which they write. By this independent, yet correlated research, it is hoped that a more complete examination of the tissues may be effected so that we may be able at a later date to summarise the results as a whole, and apportion due significance to the facts observed.

The diets employed were five in number, — rice boiled in water, oatmeal-porridge made with skim-milk and water, uncooked horse-flesh, uncooked ox-flesh, and a control diet of bread soaked in skim-milk. The chemical composition and heat values of these foods were determined by Dr. Andrew Hunter, and are given in detail in the former paper, along with the results on weight and growth of the animals. The present communication deals with the influence of a meat diet — horse-flesh and ox-flesh — on the kidneys. Four series of observations were made as follows:

I. On adult rats (7) fed on a horse-flesh diet for five months. Thirteen controls were employed, seven being porridge-fed and six bread-and-milk-fed subjects.

II. On young animals (8) the diet (horse-flesh or ox-flesh) being begun either when the animals were weaned, or at the age of two to three months.

III. On castrated female rats (5) aet. approximately six months, fed on a horse-flesh diet for four or five months. The controls were eight in number, five being rice-fed and three porridge-fed animals.

IV. On the second generation of meat-fed animals (horse-flesh and ox-flesh). This series comprises thirty-two animals of ages varying from twelve days to three months; it includes thirteen rats which had not been weaned.

The special points to which attention was directed were (*a*) the weight of the kidneys, and (*b*) their minute structure.

*a) The weight of the kidneys.*

The weights are given in the form of tables. Each table records the number of animals on the meat, and on the control diets, the total weight of the animals at death, their maximum weight during life, the total weight of the kidneys, and the percentage weight of

the kidneys calculated from the weight of the animals at death. The duration of the special feeding and the mortality are also stated. As there are difficulties in the way of drawing deductions from the records of animals which had lost much weight during the observation, these are excluded and attention is directed solely to the kidneys of animals which had not materially lost weight on the meat diet. In experiments I. and II. a certain loss of weight recorded in the case of the meat-fed subjects is balanced by a corresponding loss in the case of the controls.

Table I. *Adult Rats.*

No. of animals	Diet	Duration	Mortality	Maxm. weight	Wt. at death	Wt. of kidneys	Percentage
7	Horse-flesh	4-6 mos.	2	1535	1250	16,45	1,32
7	Porridge	4-6 "	1	1812	1505	16,55	1,09
6	Bread and Milk	4-6 "	—	1212	1212	12,95	1,06

Table II. *Castrated Female Rats.*

No. of animals	Diet	Duration	Mortality	Maxm. weight	Wt. at death	Wt. of kidneys	Percentage
5	Horse-flesh	4-5 mos.	4	825	740	9,25	1,27
5	Rice	4-5 "	1	772	740	7,40	1,00
3	Porridge	4-5 "	—	470	465	4,55	1,02

Table III. *Young Rats.*

a. Meat diet commenced when animals were 2-3 months old.

No. of animals	Diet	Duration	Mortality	Maxm. weight	Wt. at death	Wt. of kidneys	Percentage
3	Horse-flesh	8 mos.	—	525	525	7,15	1,36
1	Bread and Milk	6 "	—	170	170	1,60	0,94
3	Ox-flesh	4 "	—	471	471	5,79	1,23
3	Bread and Milk	4 "	—	544	544	4,78	0,88

b. Diet commenced when the animals were weaned, the controls being from the same litter.

No. of animals	Diet	Duration	Mortality	Maxm. weight	Wt. at death	Wt. of kidneys	Percentage
1	Ox-flesh	6 mos.	—	135	135	2,20	1,63
1	Bread and Milk	6 „	—	160	160	2,00	1,25
1	Ox-flesh	6 „	—	120	120	1,80	1,50
1	Bread and Milk	6 „	—	175	175	2,40	1,37

Table IV. *Second generation of meat-fed rats.*<sup>1)</sup>

a. One litter of ox-flesh-fed rats æt. three months, with an average weight of 68 grammes, the control series being rice-fed subjects, whose growth had been arrested by the use of the rice diet, their average weight being 68 grammes.

No. of animals	Diet	Duration	Mortality	Maxm. weight	Wt. at death	Wt. of kidneys	Percentage
6	Horse-flesh	3 mos.	3	412	412	6,67	1,67
4	Mixed diet mainly rice (no meat).	5 „	—	275	275	3,15	1,14

b. One litter of three horse-flesh-fed rats æt. three months, with one control of exactly the same age.

No. of animals	Diet	Duration	Mortality	Maxm. weight	Wt. at death	Wt. of kidneys	Percentage
3	Horse-flesh	3 mos.	—	270	270	4,64	1,71
1	Bread and Milk	3 „	—	150	150	1,50	1,00

<sup>1)</sup> In all cases under this table the young were put on meat-diet at weaning. The age given denotes age at death.

c. One litter of five ox-flesh-fed subjects at. two months; the controls in this series were either fed on a bread and whole milk or on a mixed diet containing a large amount of rice (no meat-diet).

No. of animals	Diet	Duration	Mortality	Maxm. weight	Wt. at death	Wt. of kidneys	Per-centage
5	Ox-flesh	2 mos.	—	462	462	6,16	1,33
6	Mixed diet	3 $\frac{1}{2}$ „	—	700	700	5,60	0,80
5	do. do.	3 „	—	388	388	4,65	1,19
4	Bread and Milk	2 $\frac{1}{2}$ „	—	291	291	3,00	1,03

d. A series of five horse-flesh-fed rats from three litters, their ages varying from five to eight weeks.

No. of animals	Diet	Duration	Mortality	Maxm. weight	Wt. at death	Wt. of kidneys	Per-centage
5	Horse-flesh	5—8 weeks	5	171	144	3,24	2,25

e. A series of thirteen rats (from three meat-fed mothers), that died before they were weaned; with eight controls (one litter).

No. of animals	Diet	Duration	Mortality	Maxm. weight	Wt. at death	Wt. of kidneys	Per-centage
7	Horse-flesh	3 weeks	7	75	75	1,01	1,34
5	Ox-flesh	3 „	5	52	52	0,86	1,72
1	Ox-flesh	3 „	1	10	10	0,17	1,70
8	Bread and Milk	12 days	—	120	120	1,54	1,28

A perusal of the above tables shows that the percentage weight of the kidneys is decidedly higher in meat-fed animals than in animals on a meat-free diet. A general summary of the results of the four series of observations is presented in Table V. Of fifty-two animals fed on a meat diet, the total weight was 4666 grammes, the total weight of the kidneys being 63,39 grammes or 1,40%; whereas of fifty-five rats on the meat-free diets, with a total weight of 6895 grammes, the total weight of kidneys was 71,67 or 1,03%.

Table V. *General summary of results.*

	Flesh Diet			Control Diets		
	No. of animals	Wt. at death	Total wt. of kidneys	No. of animals	Wt. at death	Wt. of kidneys
1st generation	7	1250	16,45	13	2717	29,50
	5	740	9,25	8	1205	11,95
	3	525	7,15	1	170	1,60
	3	471	5,79	3	544	4,78
	2	255	4,00	2	335	4,40
2nd generation	6	412	6,67	4	275	3,15
	3	270	4,64	1	150	1,50
	5	462	6,16	15	1379	13,25
	5	144	3,24	—	—	—
	13	137	2.04	8	120	1,54
	52	4666	64,39	55	6895	71,67

or 1,40% as compared with 1,03%.

If we further compare the figures for the first and second generation of animals as given in Table VI. we find that the percentage weight of the kidneys in the second generation of meat-fed rats is decidedly higher than in the first generation, — the figures being 1,59 grammes, against 1,23 grms. per cent. So that the percentage weight of the kidneys in thirty-two animals of the second generation of meat-fed rats was more than 50% greater than that of 28 controls.

Table VI. *Comparison of weights in first and second generation of meat-fed animals.*

		No. of animals	Wt. at death	Total wt. of kidneys	Percentage wt.
1st generation	Meat	20	3241	42,64	1,31%
2nd generation	Meat	32	1425	2,275	1,59%
2nd generation	Controls (Bread and Milk)	28	1924	1,944	1,01%



In four animals which were fed on an exclusive ox-flesh diet for nine months, the diet being commenced when the animals were about three months old, the result was different from those of the preceding observations. All four animals in this series thrived on the diet and gained in weight more than the controls. Their general appearance was that of good health except that they were inordinately fat. One died suddenly after  $4\frac{1}{2}$  months of the diet, the remaining three were killed after  $9\frac{1}{2}$  months of special feeding. The kidneys of all four were large and varied in weight from 2,8 to 3,7 grammes: the average percentage weight being 1,06 grammes, which may be regarded as normal. It has to be noticed therefore that in this group the results of the examination of the kidneys are not in conformity with those yielded by the large majority of the experiments here recorded. But it is to be remembered that these animals had put on an unusual amount of fat.

### Histological Report.

By G. Lyon.

I. In the first series of observations on seven adult rats fed on a *horse-flesh diet for five months*, the kidneys show very striking histological changes, when compared with the kidneys of the control animals fed on porridge (7) and on bread and milk (6). These pathological changes conform in type to what is seen in the kidney in general toxic conditions e. g. septicaemia, diphtheria, acute lobar pneumonia etc., the chief incidence of the affection being on the cells of the secreting tubules. While the kidneys of this series show uniformity as regards the type of lesion (catarrhal nephritis) they show variations in degree. The majority of the kidneys of this series are examples of a severe type with bacteria present in large numbers.

In the less affected cases, the earliest changes are always found in the ascending limb of Henle's loop, which appears to be the most vulnerable of the secreting tubules. It is noteworthy that in sections where the cells of the convoluted tubules in the cortex may show little change beyond swelling and increased granularity of their cytoplasm accompanied by karyolytic changes, the cells of the ascend-

ing limb of Henle may have already undergone an advanced degree of disintegration; a pyknotic condition of the nuclei and subsequent karyorhexis being very striking and constant associated phenomena.

In the kidneys which are more gravely affected, the convoluted tubules in the cortex are affected equally with the ascending limb of Henle, and while some of the convoluted tubules show disintegration of their cells (especially the tubules immediately subjacent to the capsule), in others the change is more of the nature of a coagulation necrosis. The collecting tubules are for the most part normal, but in the more severe cases many of the smaller collecting tubules in the cortex and medulla contain colloid casts which have been formed by the fusion of necrosed secreting cells.

The other structures of the kidney are affected to a much less extent than the secreting tubules. The glomerular capillaries show a varying degree of congestion; in the severer cases the capillary walls are the seat of an acute hyaline swelling. The interstitial tissue shows some degree of oedema and congestion of the inter-tubular capillaries but no sclerosis.

II. In the second series of observations on 5 castrated female rats fed on a horse-flesh diet for 4 or 5 months the kidneys of two of the five animals show no differences in structure from those of the control subjects. In the remaining three the kidneys show an early catarrhal nephritis, the lesion being most marked in the ascending limb of Henle's loop. The vessels appear normal, and there is no indication of interstitial change.

III. In the third series of observations on young animals fed on ox-flesh or horse-flesh, the kidneys of the ox-flesh fed animals are practically normal. In the three rats which were fed on horse-flesh for 8 months the appearances are abnormal, the changes being of the same nature as those described in the first series, but much less in degree. In two of this series there are isolated accumulations of cells of the lymphocyte type along the lines of the interlobular vessels.

IV. In the series of observations on the second generation of meat-fed animals (32) the kidneys of the majority show no pathological change. A small minority in this series show changes corre-

sponding to an early catarrhal nephritis. In one litter of three animals (*b*, Table IV) which were killed when three months old, the kidneys present a perfectly normal appearance.

V. In the series of four animals which were fed on ox-flesh for nine months, the diet being commenced when the animals were about three months old, the kidneys appear normal.

The application of Muir's haematoxylin-eosin stain<sup>1)</sup> to the kidneys of the meat-fed subjects which appeared normal by ordinary staining methods, shows a striking alteration in the granules of the secreting cells. The changes may be briefly described as

1. An irregular distribution of granules throughout the secreting cells, the granules not being confined to the base of the cell as in normal kidneys. Many granules may also be present in the lumen (see Fig. 2).

2. An alteration in the size and staining affinity of the granules, the granules being much larger in size and taking a deeper stain. The nuclei of the secreting cells are also more deeply stained (see Fig. 2).

In the kidneys which show catarrhal changes the granules are very few in number or may be absent.

### Observations on nitrogen excretion.

By Andrew Hunter.

To gain an idea of the conditions of some of the animals as regards nitrogen metabolism the following experiments were made:

Three adult rats, which for some time had been maintaining nearly the same weight, were isolated in specially constructed cages. These cages allowed of the collection of urine and faeces from day to day. (To prevent the loss of urinary nitrogen as ammonia, a few c. c. of dilute sulphuric acid were placed in each receptacle.) The output of N in each case was then determined by submitting all the faeces, and an aliquot part of the urine to the process of Kjeldahl. The intake was calculated from the total amount of food consumed (from a specially conducted analysis of each diet).

<sup>1)</sup> Journal of Pathology Vol. XI, No. 3, p. 373.

Two of the rats were on ox-flesh (with water *ad libitum*) which had been their exclusive diet for four months previously; one was on the standard diet (bread soaked with skim milk). The figures represent the intake and output for a period of four days. The weight of the animal, and the total weight of food which it consumed are also given.

	Ox-flesh		Bread and Milk
	A	B	C
Weight of animal . . . . .	290 gms	150 gms	170 gms
Food consumed . . . . .	77 "	37 "	141 "
Intake of N . . . . .	<b>2,286</b>	<b>1,099</b>	<b>1,297</b>
Output of N {	Faeces . . . . .	0,129	0,069
	Urine . . . . .	2,101	1,079
	Total . . . . .	<b>2,230</b>	<b>1,159</b>
Difference . . . . .	+ 0,056	- 0,060	+ 0,045

It appears from this table

1. That all the animals were practically in nitrogenous equilibrium.

2. That the quantity of food taken was such as to render the amount of nitrogen metabolism per unit of body weight the same, quite irrespective of the nature of the diet provided. Thus, taking the average of intake and output to represent the nitrogen metabolised, we get for each kilogram of body weight the following figures (for 4 days).

A	7,786	grms.
B	7,527	"
C	7,500	"

The result of this behaviour is that in the case (C) of bread and milk, which contains much less proteid, 141 grms. of food had to be consumed, as against 37 grms. by a flesh-fed animal (B) of nearly the same weight.

3. The distribution of excreted N between urine and faeces is, however, materially affected by difference in the diet. On a diet of

bread and milk much more of the N appears in the faeces, than with flesh-feeding. The urinary N bears to the faecal N the following proportion in the three cases.

A	16,3}	Ox-flesh.
B	15,8}	
C	6,2	Bread and milk.

The bulk of the faeces in the animal *C* was very much greater than in the other two. The same is true of the volume of urine passed. This is seen from the following figures.

	A	B	C
C. C. of urine	15	11	23
Faecal pellets (number of)	24	12	52

With a flesh-diet, therefore, the urine is more concentrated. This was obvious from its high coloured appearance, as much as from the relatively small quantity passed. On bread and milk there was much more diuresis, and the urine was notably paler in hue. In no case were any abnormal constituents present. It was noticeable, however, that in the meat-fed animals the urine had a much stronger odour. As regards the faeces, they were ill-formed, scanty, and very dark with the meat-fed animals, but pale, bulky, and well-formed on bread and milk.

### General conclusions.

I. The prolonged administration of a flesh diet (horse-flesh and ox-flesh) to rats is followed by hypertrophy of the kidneys.

II. This hypertrophy is more pronounced in the second generation of meat-fed subjects.

III. The horse-flesh diet induces in the great majority of animals definite histological changes which affect mainly the epithelial structures of the kidney. These changes are similar to those seen in recognised toxic conditions.

IV. Similar changes of a less pronounced type are present in a small proportion of the ox-flesh-fed subjects.

V. In the kidneys of ox-flesh-fed animals which appear histologically normal by ordinary staining methods, the application of

Muir's stain reveals a striking alteration in the secretory granules of the renal epithelium.

VI. There is a noteworthy absence of cirrhotic change in the flesh-fed animals, both in the first and second generations.

VII. The observations on nitrogen metabolism show that the flesh diet throws a special strain on the functional activity of the kidneys, so far as regards nitrogen excretion.

---

The expenses of this investigation have been defrayed by grants from the Moray Fund of the University, and from the Carnegie Trust.

---

### Description of Plate.

---

#### Plate VI.

- Fig. 1. Kidney of rat fed on a bread and milk diet. Muir's stain. Magnified 400 diameters. Note the size and distribution of the secretory granules in the epithelium of the convoluted tubules. The granules are of uniform size and limited to the deeper part of the cell. Cf. Fig. 2.
- Fig. 2. Kidney of rat fed on an ox-flesh diet. Muir's stain. Magnified 400 diameters. The granules are not confined to the deeper part of the secreting cells as in the bread and milk fed animal (Fig. 1), but are irregularly distributed throughout the cell and are also present in the lumen. The granules are considerably larger than in the control subject.
-

# The Histogenesis of Smooth Muscle in the Alimentary Canal and Respiratory Tract of the Pig.

By

**Caroline McGill, A. B., A. M.**  
Instructor in Anatomy, University of Missouri.

(With Plates VII—XI. 1 Fig.)

## Contents.

I. Introduction.	5. Development of the Interstitial Connective Tissue.
II. Review of the Literature.	6. Development of the Smooth Muscle in the Respiratory Tract.
III. Material and Methods.	7. Comparison with Adult Smooth Muscle.
IV. Histogenesis of Smooth Muscle.	V. Summary.
1. Early Development.	VI. Literature List.
2. Formation of the Muscle Layers in the Alimentary canal.	VII. Explanation of Plates.
3. Rate and Character of Growth of Smooth Muscle.	
4. Formation of Myofibrillae.	

## I. Introduction.

The purpose of this paper is to give a detailed account of the histogenesis of smooth muscle as it is found to occur in one of the higher vertebrates. In addition, the histology of adult smooth muscle is considered with special reference to the structure from the standpoint of its histogenesis. The complete development of smooth muscle has not, as yet, been traced in any vertebrate. The few investigators who have worked upon this subject have confined themselves to the early stages of development, no one having followed the histogenesis through, even in a general way, to the adult muscle. Of those who have written upon the early development, practically all have attempted to determine merely from which germ layer the tissue is derived, and

have not touched upon the origin of myofibrillae and intercellular bridges, and other questions of histogenetic interest.

Since the recent revival of the idea that all tissues, or at least the embryonic tissues, are in the form of a syncytium, one or two papers, notably one by Rohde (1905) call attention to the possibility of the derivation of smooth muscle from a syncytium, rather than from individual cells; but none of these articles refer in more than a general way to the subject, and none contain figures from embryonic material.

Because of the incomplete knowledge of the development of smooth muscle, it has seemed advisable to work out, as accurately as possible, the histogenesis of the tissue in a continuous series of embryos of one of the mammals. The subject, however, has been difficult because of the uncertainty in some respects concerning the structure of adult smooth muscle. Accordingly, in connection with the work on histogenesis, it was found necessary to work out in detail the adult histology in the form chosen for this investigation. As will appear later, however, the study of development throws considerable light upon the adult structure. It therefore seems advisable in this paper to begin with the earliest stages of development and trace the process through the various embryonic stages until the adult tissue is reached.

This work was done in the Anatomical Laboratory of the University of Missouri, under the direction of Prof. C. M. Jackson. I wish here to express my thanks to him for the kindly interest shown and the many valuable suggestions offered in connection with this work.

## II. Review of the Literature.

Before turning to a description of the development of smooth muscle in the form studied, a resumé of the more important papers dealing with the subject will be given. These papers, as will be seen, might be divided into two classes: those dealing with the origin of the tissue from the germ layers, and those which either support or refute the cell theory. However, they will be considered in chronological order, without any attempt at classification.

His (1868) advanced the view that all smooth muscle is deve-



loped from mesothelium. He did not trace the later development of the tissue, however.

Hertz (1869) in a myoma of the uterus, found the smooth muscle arising from small, stellate cells which are separate and distinct elements, with no protoplasmic continuity. The origin of these cells he did not determine. When growth begins, the cells stretch out into spindles and withdraw their processes. The protoplasm, at first distinctly granular, later shows the formation of fibrillae by the granules arranging themselves in longitudinal rows. The fibrillae in every case were found to be very indistinct; but this is easily accounted for, as the work was done entirely upon macerated material.

Kölliker (1879) in the pig, found that in the oesophagus the muscle first appears close to the cardiac end of the stomach, and that it is the circular layer which develops earliest.

Müller (1888) in support of the mesothelial theory of His, asserted that in the chick, cells are budded off from the mesothelium of the body cavity, migrate to the aorta, and there form the muscular wall.

Kölliker (1889) in his „Gewebelehre“ summed up the origin of smooth muscle as follows: It proceeds by an elongation of round cells, which, for the most part, are of mesodermal origin, but may be derived also from the ectoderm or endoderm. The mesodermal smooth muscle cells arise *in loco* in the embryo from ordinary mesenchyme, and in post-embryonic life (as in the gravid uterus) from lymphoid cells. Ectodermal muscle occurs in the glands of the skin and endodermal in the bronchi of vertebrate embryos.

Roulé (1891) in vertebrates, held to the mesenchymal origin of smooth muscle. As the mesenchyme is transformed, the stellate cells withdraw their processes and show as rounded granular masses of protoplasm; the cell membranes become very indistinct, if present at all. The muscle cell during growth assumes the form of a spindle, due to the addition of a clear substance, the sarcoplasm, at each end. This finally envelops the original cell but is much more abundant at the two ends of the spindle. The homogeneous sarcoplasm may branch more or less at the ends, but side branches comparable to intercellular bridges do not form. In the sarcoplasm, the muscle fibrillae appear.

Roulé's idea was that the sarcoplasm is entirely distinct from the protoplasm, being merely a product of the granular protoplasm of the original mesenchymal cell.

Minot (1892) stated that smooth muscle develops from the mesenchyme, but that concerning the details of transformation we have little information.

Heidenhain, M. (1893) described the smooth muscle in the skin glands as arising from the ectoderm of the gland wall itself, and claimed that, even in the adult, intercellular bridges occur between the epithelium and the muscle.

Marchesini and Ferrari (1895) did not trace the minute cyto-genesis, but they claimed that each smooth muscle fiber is derived from several embryonic cells. These cells, at the time the fibrillae are forming, are uniting together in twos and threes. The nucleus of the most central cell of the mass persists, the others disappear. They also found that in early development smooth and striped muscle show exactly the same structure, striped being further differentiated than smooth muscle.

Nussbaum, M. (1900) in man, found that the sphincter muscle of the pupil arises from the ectoderm of the optic vesicle.

Working upon the development of the intrinsic muscles of the eye, Szili (1901) claimed that both the sphincter and dilator of the pupil develop from the wall of the optic vesicle. The connective tissue surrounding the muscle fibers arises from the neighboring mesenchyme, and grows in after the muscle is well formed. Szili ended his paper by saying that probably other, and possibly all, smooth muscle arises from epithelium.

In fishes, Nussbaum (1902) discovered that the retractor of the lens is of ectodermal origin.

Herzog (1902) worked upon the comparative development of the intrinsic eye muscles, having investigated a large number of vertebrates. In every case, he found that the sphincter and dilator of the pupil arise from the ectoderm and the ciliary muscle from the mesoderm.

In the embryo of the mouse, Kotzenberg (1902), has studied the development of the muscle surrounding the primitive bronchi and, in

opposition to the earlier findings of Kölliker, states that it arises from mesenchyme and not from the endodermal wall of the tract. His figures very conclusively confirm his description.

Maurer (1902) makes the statement that, in the alimentary canal of *Alytes*, the muscle is derived from the mesenchyme lying between the endoderm and the serous membrane.

Rohde (1905) calls attention to the fact that most of the investigators who are working on smooth muscle hold to the view that each smooth muscle fiber arises from a single embryonic cell and remains separate and distinct from other cells. He makes the assertion that the intercellular bridges, which are found present in the smooth muscle of many adult forms, represent the remains of an embryonic syncytium. He, however, gives no figures or descriptions of embryonic material to support his view.

### III. Material and Methods.

For material used in this work, the pig was chosen because of the ease with which fresh material, both embryonic and adult, can be obtained, and also because of the large size and the clearness of structure of the cells, especially in the embryo. The work is based primarily upon observations on the development of the muscular tissue in the alimentary canal, though the development in the respiratory tract was also studied.

Pig embryos from 4 mm in length up to full term were used. For comparison, adult pig material was also employed. Stages between the full term foetus and the adult pig were not available. In the full term foetus, however, the smooth muscle has almost reached the adult condition.

All of the embryos used were fixed in Zenker's fluid. For adult muscle, several fixatives were employed, Zenker's, Gilson's and Flemming's solutions giving the best results. Gilson's fluid is especially good because of the ease with which material fixed in it may be cut and it apparently, in every way, gives as perfect fixation as do either Zenker's or Flemming's mixtures.

All of the younger embryos were embedded whole in paraffin and

cut in serial sections. From about a length of 45 mm up, the portions of the alimentary canal needed were dissected out and embedded separately. The sections were cut from 3 micra to 10 micra in thickness. The microscopic lenses used were the following: Leitz  $\frac{1}{12}$  in. oil immersion objective; Bausch and Lomb  $\frac{1}{16}$  in. oil immersion objective; and Zeiss 2 mm 1:30 apochromatic, with compensating oculars.

The material was stained in various ways. For all general purposes, as well as for differentiating the myofibrillae, Heidenhain's iron-haematoxylin with a counterstain of eosin or Congo-red was found to give excellent results. With this method, by staining and decolorizing for various lengths of time, different effects may be produced. Moreover, structures which are not shown by the ordinary method, may be demonstrated by repeated immersion in the haematoxylin followed, in each case, by extraction in the iron-alum. When deeply stained in the haematoxylin and not far extracted, all of the smooth muscle fibrillae may appear as coarse fibrillae, a mass action of the stain being obtained. When extracted further, the coarse fibrillae still retain the haematoxylin, but the finer ones are decolorized and stain with the protoplasmic stain. Extraction may be carried to such an extent that only the chromatin of the nucleus stains black with the haematoxylin, all the myofibrillae taking the protoplasmic stain. Muscle fibrillae have a tendency to stain much more intensely with ordinary oxyphile stains, such as eosin and Congo-red, than do the collagenous (white or reticular) fibrillae of connective tissue, this being one means of differentiating them from collagenous fibers. Iron-haematoxylin, when the tissues are left in the haematoxylin for a long time, 24 hours or more, stains the elastic fibers, as well as the myofibrillae, black, so that it is sometimes difficult to differentiate them. Next to iron-haematoxylin, Delafield's haematoxylin was found best for bringing out the general structure of smooth muscle.

To differentiate collagenous fibers, Mallory's anilin-blue connective tissue stain gives the most satisfactory results. However, with this stain in the younger embryos it is often impossible to distinguish developing myofibrillae from white or reticular fibrillae. With this

stain, I have also found it difficult to differentiate elastic fibers and myofibrillae, both staining a reddish yellow. This is especially true during development; yet even in the adult muscle where, according to the description of Mallory, elastic fibers stain yellow and myofibrillae red, it is very difficult to get this differentiation, both usually staining as they did during later development. At all times the results obtained by this method are variable, depending upon the length of time the material is stained, upon the extent of extraction etc.

In order to trace the various stages in the development of smooth muscle, it was necessary to have both cross and longitudinal sections through a given region of the alimentary canal, for embryos and foetuses of various ages. For this region the lower oesophagus was chosen. This was found to be the most favorable place from the fact that here the smooth muscle appears very early and, further, in this region during all early stages, the tissue is very loosely arranged, so that it is much easier to make out the details of structure than in the stomach or intestine where the tissue is more compact. The lower portion of the oesophagus was used, because little or no striated muscle develops here to interfere with the results. In the adult, however, the musculature of the oesophagus becomes denser, while that of the stomach and intestine, due to the presence of large amounts of connective tissue, is, in places, much looser. For this reason and also for comparison, aside from the complete series from the lower end of the oesophagus, sections from other portions of the alimentary canal were found of service. A few of the drawings of the adult muscle are made from regions other than the oesophagus. The development of the smooth muscle in the trachea and bronchi was also studied. In the description which follows, however, unless otherwise mentioned, the explanations and figures refer to the lower end of the oesophagus.

#### IV. Histogenesis of Smooth Muscle.

##### 1. *Early Development.*

In the alimentary canal of the pig, smooth muscle first appears in the wall of the oesophagus. The differentiation begins just below the level of the bifurcation of the trachea. Kotzenberg (1902) has

observed the same condition in the mouse embryo, but Ellenberger (1884) stated that in the pig, the first formation is in the very lower-

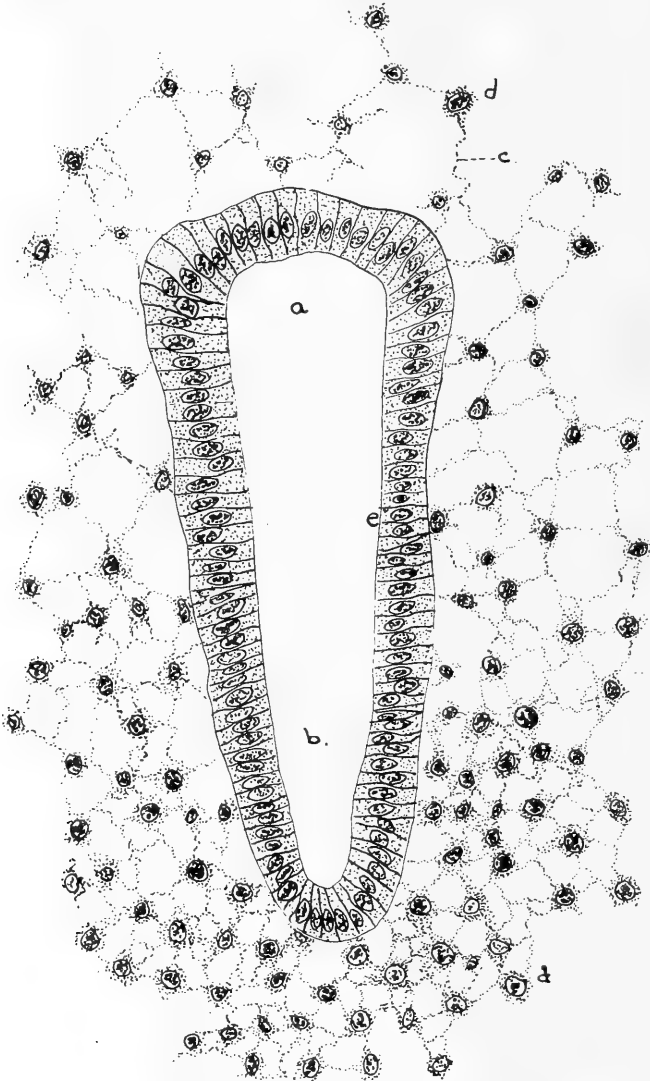


Fig. 1.

A cross section of the oesophagus of a pig embryo 5 mm in length. The section shows the deep pulmonary groove (*b*) in the ventral part of the oesophagus (*a*). The primitive mesenchyme is arranged in a syncytium, which forms a very loose network around the oesophagus, but is more condensed around the pulmonary groove. *e* = endodermal epithelium; *d* = mesenchyme cell; *c* = protoplasmic bridge.

Fixation, Zenker's fluid. Stain, haematoxylin and Congo-red. x 300.

most portion of the oesophagus. I have studied a number of pig embryos at this stage and in all find, as stated above, the first change at the level of the bifurcation of the trachea. From here the gradual formation of muscle tissue extends up and down the canal, differentiating in the lower oesophagus shortly after its appearance in mid-oesophagus, then forming in the stomach, small intestine, and large intestine in the order named.

In the respiratory tract, the smooth muscle appears in the walls of the primitive bronchi almost as soon as they are evaginated from the wall of the alimentary canal, very shortly before muscle formation in the wall of the oesophagus itself. In the trachea, the tissue arises somewhat later.

Before the muscle begins to differentiate, the wall of the alimentary canal consists of an endodermal lining of simple columnar epithelium, surrounded by a more or less well developed layer of mesenchyme (Text fig. 1). Where it is in relation to the coelomic cavity there is in addition, outside of the mesenchyme, the mesothelium, which in the early embryo is of either cubical or columnar epithelium (Plate VII, Fig. 1, *mes*).

In the mesenchymal coats surrounding the epithelial tubes of the alimentary and respiratory tracts, the smooth muscle differentiates. Throughout, there is a very distinct basement membrane between endoderm and mesenchyme. In early development, it is formed by a condensation of the protoplasm of the outer border of the epithelial cells (Plate VII, Figs. 1 to 3, *b*), showing soon, however, in places, additions from the protoplasmic reticulum of the surrounding mesenchyme. Since the basement membrane is present in the embryo long before the muscle begins to form in either the alimentary canal, bronchi, or trachea, there is no possibility for the muscle to arise from the endoderm. My observations as to the origin of the muscle in the respiratory and alimentary tracts therefore confirm the observations of Kotzenberg (1902) on the mouse.

The mesenchyme of the alimentary and respiratory canals as elsewhere is in the form of a syncytium, there being protoplasmic continuity throughout the entire mesenchymal mass (Plate VII, Figs. 1 to 3, *m*). It is usually described as made up of nucleated, stellate

cells with anastomosing branches. The nuclei of the syncytium are round or oval with distinct nuclear wall and heavy chromatic reticulum. The protoplasm shows a fine reticular structure, the strands of the reticulum being made up of rows of fine granules (Plate VII, Fig. 1, *m*). Because of the persistence of the syncytium and the entire absence of cell boundaries, even in the adult, it is (as will appear later) really incorrect to use the term muscle cell, or even the term muscle fiber, which since the time of Kölliker has been synonymous with muscle cell. Both of these names were applied when it was believed that smooth muscle is made up of separate and distinct elements. In the description, these terms, from the lack of something better, will be used; but when employed they must be understood to mean merely the irregularly spindle-shaped masses of protoplasm which make the nodal points of the syncytium, together with the enclosed nuclei. Separate and distinct smooth muscle cells or fibers do not exist at any stage of development.

If Plate VII, Fig. 1 be carefully observed, it will be seen that there is apparently no protoplasmic continuity between the epithelial cells lining the alimentary canal and the mesenchymal syncytium, the basement membrane (*b*) forming a distinct separation. On the other hand, the intimate protoplasmic connection which exists between the mesenchyme (*m*) and the mesothelium (*mes*) is apparent. There is, at stages represented by Plate VII, Fig. 1 and Text figure 1, nothing to indicate what portion of the mesenchyme will give rise to smooth muscle.

Before muscle development begins, there is a general condensation of the mesenchyme in the neighborhood of the endodermal tube. Already in the 5 mm pig this condensation is pronounced in the alimentary canal from the level of the bifurcation of the trachea to the region where the liver anlage is being evaginated. As yet there is little dilatation of the canal in this portion to form the stomach. Just above the lung diverticula the tube has not yet divided to form trachea and oesophagus. Text figure 1, which is from this region, shows the loosely arranged mesenchyme (*m*) around the dorsal portion of the tube (*a*) which, in embryos a little older, will form the oesophagus.



If this mesenchyme be compared with that surrounding the ventral side of the tube (*b*) or with the oesophagus in a 7 mm pig (Plate VII, Fig. 1, *m*) the process of condensation may be observed. The condensation soon becomes very much more pronounced in the stomach and intestine than in the oesophagus. It is every where brought about by the rapid multiplication by mitosis of the nuclei of the syncytium, with corresponding increase in the protoplasm.

In the earliest pig embryo studied, one having a length of 4 mm, the blood capillaries are already present in the mesenchyme, and between this stage and the 8 mm embryo, the nerve cells which later give rise to the plexuses of Auerbach and Meissner appear (Plate VII, Fig. 2, *g*). The ganglion cells can be distinguished from the mesenchymal elements, even in the very young embryo, by the more deeply staining qualities of their nuclei (which are abundantly supplied with chromatin), and also by the neurofibrillae in the protoplasm, which stain very intensely with protoplasmic stains (Plate VIII, Figs. 4, 7, 8, *ga*, *gm*). Further, the nerve cells group themselves into small ganglia with definite boundaries.

When the formation of smooth muscle begins in the condensed mesenchyme, it is first of all indicated by a marked elongation of some of the mesenchymal nuclei around the endodermal tube (Plate VII, Fig. 2, *mu*, Plate VIII, Fig. 4). This nuclear elongation takes place along the entire digestive tract, not in the nuclei immediately beneath the endoderm, but at a distance out in the syncytium. It is so far removed from the basement membrane, that, disregarding other proofs, there can be no doubt of the mesenchymal origin of the muscle. The elongation of the mesenchymal nuclei is, in cross section of the oesophagus, seen to be parallel with the basement membrane, so that the tissue assumes an annular, concentric arrangement around the endoderm. The beginning of this can be seen in Fig. 2, which is from the lower oesophagus of an 8 mm pig, but is much better marked in Fig. 3 from a 13 mm pig. These annularly arranged nuclei are, of course, those of the circular muscle layer, which, as discovered by Kölliker (1879) appears first.

The statement that the muscle develops from primitive mesen-

chyme is true, however, only for the beginning of the circular layer in the earlier embryo. As will be described later, in embryos between 15 and 20 mm in length, throughout the mesenchyme of the entire digestive tract, the formation of collagenous fibrillae begins, so that the primitive mesenchyme is thus transformed into what may now be called embryonal connective tissue. From this embryonal connective tissue syncytium, the remainder of the circular layer of smooth muscle, the entire longitudinal layer, and the muscularis mucosae are developed.

In the areas of muscle formation, not all of the mesenchymal cells (or, in later development, of the embryonal connective tissue cells) elongate. Some of them retain their stellate shape with oval nuclei (*et*, in Figs. 7 and 11). From these cells, in later development, muscle cells may arise; but they form, in the main, the anlage of the interstitial connective tissue. This will be discussed later under the development of the connective tissue.

## 2. *Formation of Muscle Layers in the Alimentary Canal.*

The elongation of the mesenchymal nuclei to form the muscle of the circular layer occurs first, as already stated, in the oesophagus at the level of the bifurcation of the trachea, and makes its appearance in the 5 mm pig embryo. From this point the elongation proceeds up and down the digestive tract. It has reached the upper and the lower oesophagus in an 8 mm embryo (Fig. 2). It does not appear in the stomach until in the 9 mm pig, and has extended throughout the entire alimentary canal by the time the embryo has reached a length of 20 mm.

The longitudinal muscle follows the same course as does the circular layer, appearing first in the mid-oesophagus, and from there spreading both downwards and upwards. It appears much later than does the circular layer, the elongation of nuclei for its formation first showing in embryos from 20 mm to 25 mm in length. Somewhat later, in about the 30 mm pig, it makes its appearance in the stomach and from there gradually forms throughout the length of the intestine.

The muscularis mucosae develops somewhat later than the other layers. In the oesophagus of the 27 mm pig there is a slight elon-

gation of scattered embryonal connective tissue nuclei in the sub-epithelial tissue, in a longitudinal direction (Plate VIII, Fig. 8, *mm*). This elongation does not occur in many nuclei before the 40 mm embryo. Scattered elongated nuclei are occasionally seen running circularly (Plate IX, Fig. 10) and there may be, even in the adult, a few circular fibers, but these are exceptional. In the 76 mm pig, the muscularis mucosae is well developed as shown in Plate IX, Fig. 12, *mm*, which is drawn from a cross section of the lower oesophagus. In the stomach and intestine both layers of the muscularis mucosae develop at about the same time and appear shortly after that of the oesophagus begins to form.

As the circular layer of smooth muscle forms, a part of the sympathetic ganglion cells already described are cut off from the rest and come to lie in the mesenchyme between the endoderm and the muscularis (Plate VIII, Figs. 7, 8, *gm*). These, of course, with their cell processes, form the plexus of Meissner. In the development of the longitudinal layer, the remaining ganglion cells are inclosed between the two muscle layers and form the ganglia of Auerbach's plexus (Plate VIII, Fig. 8, *ga*). In many places bundles of nerve fibers can be seen connecting the ganglia.

### 3. *Rate and Character of Growth of Smooth Muscle.*

As the elongation of mesenchymal and connective tissue nuclei continues in the formation of muscle tissue, there is an increase in the amount of protoplasm surrounding each nucleus (Fig. 4, *nu*). The perinuclear protoplasmic masses also elongate corresponding to the nuclei, so that the cells change from stellate to spindle-shaped. This change in the shape of the muscle cells does not in any degree do away with the protoplasmic processes or bridges which unite the entire mass of cells into a syncytium (Figs. 4, 8, 15, 19 etc.). In fact, the increase in the protoplasm at the ends of the nuclei tends to make the bridges at these places much larger (cf. Figs. 2 and 3). As will be seen when the later development is discussed, the syncytium persists even in the adult.

The rapidity of growth of smooth muscle in any given region of

the alimentary canal varies at different times. Especially is this true in the oesophagus, and is most noticeable in the circular layer. From the first appearance of this layer (Figs. 3 and 4) in embryos of from 5 mm to 10 mm in length, up to the 15 mm embryo (Fig. 5) the muscle increases very rapidly in amount. This increase is almost entirely by additions from the mesenchyme. Mitosis is abundant in the mesenchyme (Fig. 5, *mt*), but at this stage very seldom occurs in the elongated nuclei of the already formed muscle cells. In the oesophagus, from the 15 mm up to about the 45 mm embryo, although the muscle tissue already formed is further differentiating by the rapid formation of myofibrillae (cf. Figs. 5 and 11) and increase in the size of the already elongated nuclei, there is little formation of new muscle in the circular layer, so little that the layer already formed may even show a diminution in thickness. This diminution is due to the stretching caused by the very rapid increase in the diameter of the oesophagus. At this time, however, the longitudinal layer of muscle is forming.

From the 45 mm embryo on, there is in the circular layer of the oesophagus a second period of muscle growth which continues until the adult form is reached. This increase, at least up to the full term pig, is apparently due to two factors, — first, by the differentiation of the embryonal connective tissue cells, both at the margins of the already formed muscle layer (Fig. 12, *x*), and also apparently of those lying between the muscle elements (Fig. 12, *y*); second, by mitotic division of the already formed muscle nuclei (Plate IX, Figs. 12 and 14, *mt*). The former process seems to predominate in the earlier embryonic stages, the latter in later stages.

The longitudinal layer and the muscularis mucosae of the oesophagus, and all of the muscle layers of the stomach and the intestine, show a more continuous growth, without the great variability noted in the circular layer of the oesophagus.

#### 4. *The Formation of Myofibrillae.*

Immediately following the process of elongation of the mesenchyme, or later of the embryonal connective tissue, the myofibrillae are formed

in the protoplasm of the elongating cells. There are, as will appear later, two kinds of myofibrillae, coarse and fine. The coarse myofibrillae are first to develop.

The myofibrillae appear in the circular layer of the oesophagus at the level of the bifurcation of the trachea in the 9 mm pig. From here the process of formation extends up and down the alimentary canal. Plate VIII, Fig. 4, *gs*, from a 10 mm pig, shows them just beginning to form in the lower end of the oesophagus.

As previously described, the protoplasm of the stellate mesenchyme cells apparently contains a granular reticulum (Plate VII, Fig. 1). As the cells elongate to form muscle, the granules increase in number and stain somewhat more intensely with the ordinary protoplasmic stains (Fig. 4). As the elongation continues, the granular fibrils of the protoplasmic reticulum are stretched out more and more and finally appear as more or less distinct longitudinal striations (Plate VIII, Figs. 4 and 5). The protoplasm of the cell body appears to be made up largely of these irregular, longitudinal rows of granules instead of the fine-meshed, protoplasmic reticulum. These granular fibrillae represent the anlage of the myofibrillae. However, at the margins of the cell, in the protoplasmic processes connecting it with neighboring cells, and also around the nucleus and between the myofibrillae, more or less ordinary granular protoplasm remains (Plate VIII). These primitive, granular myofibrillae occasionally branch and anastomose with each other.

In the next stage of development, enlargements appear at certain points on the granular myofibrillae. At these points, which usually appear close to the nuclei, the granules become coarser, and arranged in closely-packed groups. In this way; granular, spindle-shaped structures are formed (Plate VII, Fig. 3, Plate VIII, Fig. 4, *gs*), tapering off at each end into the myofibrillae composed of a single row of granules. In some cases, the end of the spindle appears to break up into several branches of fine granular fibrillae, which may anastomose with neighboring fibrillae (Plate VIII, Figs. 5 and 7, *br*). For the most part, however, the spindles are joined by the intermediate fibrillae into long, varicose fibrils which pass through several cells, extending parallel to the elongated nuclei (Fig. 3).

The granular stage of the myofibrillae does not persist long, however. Soon there is a condensation and fusion of the granules both in the spindles and in the anastomosing fibrillae to form apparently solid fibrils. The solidification appears first in the spindles (Fig. 3, *hs*), and slightly later in the finer granular myofibrillae, which are thus transformed into smooth fibrillae. In this way, varicose, smooth fibrillae like that shown at *vf*, in Fig. 7 are formed. These varicose fibrillae run for long distances through the protoplasm, passing through many muscle cells. In these early stages in the circular layer they may run as much as one-half the distance around the alimentary canal. Soon there may be several running through each cell, causing a marked longitudinal striation. Between the spindles, the fibrillae are at first slender, but they gradually become thicker, so that the fibrillae become of a uniform, coarse caliber. In embryos between 30 mm and 40 mm in length, the coarse fibrillae become more even in caliber (Fig. 11). Figure 6 shows the circular layer of muscle from the oesophagus of a 15 mm embryo cut in cross section. The coarse fibrillae here appear as the large, black spots, the finer, granular fibrillae as small black or red dots, embedded in the granular protoplasm.

This mode of formation of the coarse myofibrillae, *i. e.*, primitive, granular myofibrillae and spindles, later forming smooth, varicose fibrils, continues until in the 27 mm or 30 mm pig. Here and there, finer fibrillae do occur in the smooth muscle of the early embryo, but they can usually be shown to be granular in structure and are probably merely stages in the formation of the coarse myofibrillae. In the later embryos, the granular myofibrillae and spindles are absent or inconspicuous, though smooth, varicose myofibrillae are not infrequent (Figs. 13, 14, 15). From the 30 mm pig on, fine as well as coarse myofibrillae are present in the smooth muscle cells. They are well shown in Fig. 11 from a 38 mm embryo. In the late foetus and in the adult, coarse myofibrillae are sometimes few in number or altogether absent, but from the 30 mm pig up to and including adult muscle, fine myofibrillae, to all appearances homogeneous, are always present.

In the longitudinal layer and muscularis mucosae of the oesophagus, in all the muscular layers of the stomach and intestine, after the embryo has reached a length of 30 mm, and in the circular layer of the oesophagus from the 45 mm embryo on, when the second period of new formation begins there, the development of the myofibrillae in the embryonal connective tissue seems to follow a different course from that observed in the younger embryos. Here, however, the formation is more difficult to follow accurately because of the large number of collagenous fibers present. Now, the fine myofibrillae appear to arise directly as such (Figs. 12 and 13) without passing through a granular stage. It is hard to determine absolutely whether this is by a union of the protoplasmic granules in rows and subsequent fusion of these granules; but in most places the fine fibrillae appear homogeneous from the first. The coarse myofibrillae arising in this later formed muscle tissue may develop by a simple growth in caliber of some of the finer myofibrillae or by a union or fusion of the finer fibrillae into compact bundles.

From the 80 mm embryo on, when the new formation of smooth muscle from embryonal connective tissue is diminished and growth takes place chiefly by mitosis in the smooth muscle already formed, the myofibrillae apparently cease to develop as new structures and probably arise entirely by longitudinal splitting of the myofibrillae already present. There is no conclusive evidence on this point, however.

The coarse myofibrillae in the later foetal stages differ in some respects from those seen in the early embryo. They are more even in caliber, presenting no spindles or varicosities. In longitudinal sections, when stained favorably, they often can be shown to fray out at the ends and, in places, at the sides, into fine homogeneous fibrillae (Figs. 15 and 17, *br*) exactly like the fine myofibrillae lying loose in the protoplasm. In cross sections they appear as shown in Figs. 16 and 18 (*fc*). The deeply staining central mass is the most condensed portion of the fiber, the granular area surrounding this and staining with the protoplasmic stain is made up chiefly of fine fibrillae. It seems probable that these coarse myofibrillae now represent merely

bundles of fine fibrillae, so condensed in the center as to appear homogeneous and becoming looser around the periphery. Other evidence that coarse myofibrillae may split up into fine is the fact that in the late foetus and in the adult, there is usually a decrease in the number of coarse myofibrillae and at the same time an increase in fine myofibrillae. Where, in exceptional cases, there are many coarse myofibrillae, as shown in Figs. 17 and 29, there are usually relatively fewer fine myofibrillae present. It is also possible that the fine myofibrillae may themselves divide longitudinally. Where there are few or no coarse myofibrillae present, and at the same time a rapid increase in the number of fine myofibrillae, this would seem a reasonable explanation.

In their staining reactions, the myofibrillae vary so much during development, that it has seemed better to take up this subject separately. In sections stained with iron-haematoxylin and eosin, the protoplasmic granules stain red with the eosin and retain none of the haematoxylin, unless the extraction in the iron-alum has been very slight. As soon, however, as the granules begin to form the more condensed spindles and varicose fibrillae (as in Figs. 3, 4 and 5, *gs, vf*) they begin in the denser portions to retain the black haematoxylin stain, the looser structures still staining with the eosin. This change in the staining reaction may be due to a physical rather than to a chemical transformation, however. Fig. 7 shows the dense central portions of the coarse myofibrillae stained intensely black by the haematoxylin, the more loosely arranged ends, as well as the finer fibrillae, red with the eosin. Similarly in the later stages the bundles of myofibrillae often show a homogeneous center stained black (coarse myofibrillae) surrounded by the fine myofibrillae staining red with the eosin.

At any stage in their development both fine and coarse myofibrillae will stain with the iron-haematoxylin when the extraction with iron-alum is not allowed to proceed too far. With the fine fibrillae the tendency to retain the haematoxylin is much more pronounced in the late embryo and in the adult than during the younger stages (Figs. 22 and 23).



Sections of embryos from 5 mm to 15 mm in length, that is, during the time when muscle is differentiating from the primitive mesenchyme, and in the 15 mm embryo where the collagenous fibrillae are first forming, give some very interesting results when stained with Mallory's anilin-blue connective tissue stain. From the 5 mm to the 13 mm embryo, the nuclei and scattered protoplasmic granules stain yellowish-red; all other structures, the remaining protoplasmic granules of both mesenchyme and muscle cells, as well as the myofibrillae, show a blending of the fuchsin and anilin-blue stains, which gives them a purplish color. In the 15 mm pig where the collagenous fibrillae make their appearance, all of the structures, with the exception of the nuclei and occasional protoplasmic granules stain blue (Fig. 9). With this stain in embryos between 20 mm and 30 mm in length, the myofibrillae begin to stain yellowish-red (Figs. 10 and 13) which is the differential color for both coarse and fine myofibrillae in all later stages. In Figs. 9, 10 and 13, the origin of both myofibrillae and collagenous fibrillae in the same protoplasmic mass may be observed.

##### 5. *The Development of the Interstitial Connective Tissue.*

A number of references have already been made to the development of the connective tissue, in describing the histogenesis of the smooth muscle tissue. A connected review of the process will be given here, however, with a view of showing more clearly its relation to the muscle. It has already been mentioned that in the formation of muscle a few primitive mesenchyme or embryonal connective tissue cells are left in between the muscle fibers (*ct* in Figs. 7, 11, 15 etc.). These cells retain their stellate form, oval nuclei, and protoplasmic connection with the muscle cells. They in part become the interstitial connective tissue cells, and in part are later transformed into smooth muscle. It will be seen from this that the interstitial connective tissue arises *in situ* and does not grow in from the surrounding connective tissue as is described by Szili (1902) to occur in the histogenesis of the intrinsic muscles of the eye.

Collagenous fibrillae are first visible in about the 15 mm embryo, appearing throughout the entire mesenchymal and muscle syncytium surrounding the alimentary canal (Fig. 9). They show best stained

blue with Mallory's anilin-blue connective tissue stain. From the description of the myofibrillae it will be remembered that at this time they also stain blue by this method, so from the 15 mm to about the 25 mm embryo, in protoplasmic masses where both myofibrillae and collagenous fibrillae are forming side by side, it is often impossible to tell the two apart. Soon, however, the coarse myofibrillae become larger and straighter than the collagenous fibrillae. After the embryo has reached a length of 25 mm, when the myofibrillae begin to stain yellowish-red, it is possible to differentiate the two. Moreover, the collagenous fibrillae usually form an irregular loose network, while the myofibrillae extend parallel with the elongated muscle nuclei.

Soon there is in places a rapid multiplication of the interstitial embryonal connective tissue cells by mitosis (*mt* in Figs. 5 and 15) so that the muscle usually becomes divided into irregular bundles separated from each other by varying amounts of connective tissue (Figs. 17 and 18). Also between the individual muscle fibers of these bundles are scattered connective tissue cells and large numbers of collagenous fibrillae, derived in part from the protoplasm of the connective tissue cells, and in part, from that of the muscle cells themselves.

In development, protoplasmic connections between the muscle cells and the connective tissue cells are easily demonstrated (Fig. 19, *ct*). Through the connecting bands of protoplasm, myofibrillae may enter the protoplasm of the connective tissue cells or collagenous fibrillae make their way into the muscle cells. Thus myofibrillae and connective tissue fibrillae may develop side by side, in the common protoplasmic syncytium (*cf* Figs. 13, 18, 19 etc.). In later development, however, most of the collagenous fibrillae are crowded out of the protoplasm of the muscle cells into the intercellular spaces.

Elastic fibers cannot be demonstrated in the wall of the alimentary canal of the pig, by any of the elastic tissue stains which I have employed, before the embryo reaches a length of 10 cm (Plate X, Fig. 15, *el*), though they appear in the walls of the large blood vessels as early as the 30 mm embryo. They arise in the general protoplasmic syncytium, either along the margins of the muscle cells or in the protoplasm of the connective tissue cells. When arising in the muscle

protoplasm they are, in sections stained with iron-haematoxylin, only with difficulty distinguished from the coarse myofibrillae. They are more nearly homogeneous and more wavy than are the coarse myofibrillae, however (Figs. 15, 19 and 20, *el*). In the protoplasm of the cell marked *ct* in the upper left-hand corner of Fig. 15, myofibrillae, collagenous fibrillae, and an elastic fiber are visible. The number of elastic fibers varies greatly in different regions, being abundant in some places, and scanty or absent in others.

#### 6. *The Development of Smooth Muscle in the Respiratory Tract of the Pig.*

The 5 mm pig embryo is the youngest stage in which the respiratory tract was studied. At this time it has already undergone considerable differentiation. It consists of a deep groove, the pulmonary groove, in the ventral wall of the oesophagus, which posteriorly, just dorsal to the heart, ends abruptly in two small rounded evaginations, the lung diverticula, or primitive bronchi. As yet, they are simple endodermal pouches lined by high stratified columnar epithelium. The mesenchyme is already well condensed around the pulmonary groove (Text figure 1, *b*) and the primitive bronchi.

A little later, a constriction occurs between the oesophagus and the pulmonary groove, so that the latter is separated from the oesophagus and forms the trachea. This separation begins in the region where the lung diverticula are given off and proceeds forwards. In the 7 mm pig embryo the constriction has almost reached the region of the larynx, so that the trachea and oesophagus are separate tubes, and a small amount of mesenchyme has grown in between them. At this stage the primitive bronchi have grown considerably but are still simple pouches.

In the respiratory tract, the smooth muscle first appears in the walls of the primitive bronchi. It arises as a thin but continuous layer from the mesenchyme just outside of the epithelial wall and so closely applied to the wall as to lead Kölliker and others to the erroneous conclusion that it is derived from the endoderm itself. In the pig, the smooth muscle follows in all details of early histogenesis

the description by Kotzenberg (1902) of the development in the primitive bronchi of the mouse.

Already in the 5 mm embryo, a few of the mesenchymal nuclei close around the endodermal walls of the bronchi are seen in cross section to be elongating to form muscle nuclei. In the 13 mm pig there is a continuous layer of muscle one or two cells deep around the entire circumference of the bronchus, and myofibrillae are forming in the protoplasm. The smooth muscle around the primitive bronchi therefore develops at about the same time, and in the same way, as in the adjacent region of the oesophagus.

The elongation of mesenchymal cells for the formation of the trachealis muscle begins in the 10 mm pig. It appears at the bifurcation of the trachea and extends from there up the tube. The elongation from the first is confined to the mesenchyme lying dorsal to the tube and just outside the epithelial wall. The cells elongate in a transverse direction, but the process never extends entirely around the trachea. In the 13 mm pig, the area of elongation has extended half way around the tube. Myofibrillae have, at this time, begun to form in the protoplasm.

Further differentiation of the smooth muscle, both in the trachea and in the bronchi, follows the same course as described for the muscle of the alimentary canal. It is therefore unnecessary to describe in detail the histogenetic changes, or to give figures showing the various details already discussed in connection with the alimentary canal.

#### *7. Comparison with Adult Smooth Muscle.*

No attempt will be made here to go into the details of the structure of adult smooth muscle. For a comprehensive review of the literature on this subject, the reader is referred to the work of Heidenhain, M. (1900). The subject is here discussed merely to trace the developmental changes through which the structure of the adult tissue is reached, and to consider the structure of adult smooth muscle in the light of its histogenesis.

From the oesophagus down to the rectum the muscle of the alimentary canal of the adult pig is arranged in three layers, an outer

longitudinal which is comparatively thin, a middle circular which is throughout extremely thick, and an inner, the muscularis mucosae, which varies in amount and arrangement in different regions. In the oesophagus it consists of irregular, longitudinal bundles scattered throughout the subepithelial connective tissue, in some places approaching in amount the muscle of the circular layer, in other places being represented merely by scattered fibers. In the stomach and intestine, the muscularis mucosae consists of two very thin layers, an outer longitudinal and an inner circular.

The muscle of the alimentary canal, with the exception of a few cross-striated fibers in the outer longitudinal coat of the oesophagus, is made up of smooth muscle from the oesophagus, at the region of the bifurcation of the trachea, to the rectum. Throughout the extent there is great variation in the size of the muscle fibers and in the amount of interstitial connective tissue. The largest muscle cells are found in the muscularis mucosae of the oesophagus.

When viewed in longitudinal section it is easily demonstrated that in adult smooth muscle, as in development, there is a persistent protoplasmic syncytium, the whole mass of smooth muscle cells being united together by larger or smaller protoplasmic strands so that individual, independent muscle cells do not exist (Figs. 21 to 24). The myofibrillae extend throughout the syncytium, without regard to cell territories.

The idea that smooth muscle is a syncytium is by no means new. Most of the writers who have so described it, however, have found the cells to be united only by very delicate protoplasmic strands, the so-called intercellular bridges. Among these investigators may be mentioned Leydig (1849), Wagener (1869), Flemming (1878), Kulschitzky (1888), Barfurth (1891), Heidenhain (1893), Werner (1894), Bohemann (1895), De Bruyne (1895), Triepke (1897), Hertwig (1898) and Rohde (1905). In recent years, the tendency has been to regard smooth muscle cells, except by possible anastomoses at the ends, as entirely separate and distinct elements, bound together merely by connective tissue. Henneberg (1900), Heidenhain, M. (1900) and Benda (1902), hold to this view. Recently, however, Rohde (1905), in a comparative study of the smooth muscle in both vertebrates and inverte-

brates, has described protoplasmic connection not only between smooth muscle cells, but also between muscle cells on the one hand and epithelium, ganglion cells, and connective tissue cells on the other.

The muscle syncytium in the smooth muscle of the adult pig is made up of the much elongated muscle nuclei, with surrounding protoplasm, including the myofibrillae. Immediately surrounding the nucleus a small amount of granular protoplasm is often visible (Fig. 22). This may be greater in amount and extend out among the myofibrillae. The main mass of the muscle cell consists of the myofibrillae, which tend to be arranged in spindles around the individual muscle nuclei, thus forming the so-called smooth muscle fibers. Many fibrillae, however, run in broad bundles into neighboring muscle cells thus establishing intimate protoplasmic continuity (Fig. 22, *pb*). Then also in many places more delicate protoplasmic strands connect the muscle fibers together (Fig. 21, *pb*). If Figs. 16 and 18 are compared with Figs. 25, 26 and 29, it will be seen that in the adult the myofibrillae are arranged in more definite, compact bundles than in the foetus.

The muscle nuclei in some places show as very much elongated rods (Fig. 21). This is the usual condition when the spindles are elongated. Where the tissue is more loosely arranged, as in Fig. 22, the nuclei are often of spiral form. Investigators of the contractility of adult smooth muscle have taken the spiral nucleus as a criterion of contracted muscle. This can hardly be considered as definitely established, however.

In the adult, as in development, two kinds of myofibrillae are present: 1. very fine fibrillae, evidently corresponding to the „elementary“ fibrillae of Apáthy (1890 and 1891) and to the „Binnenfibrillen“ of Heidenhain; and 2. coarse fibrillae which seem to correspond to the „primitive“ fibrillae of Apáthy. The latter in some particulars also resemble the „Grenzfibrillen“ of Heidenhain (1898 and 1900) in others more closely the „myofibrils“ of Benda (1902).

The fine myofibrillae become very numerous in the later foetal stages, and in the adult the muscle cell is usually well filled with them. They are often the only myofibrillae present (Plate XI, Fig. 22, *ff*). They are apparently homogeneous structures. They stain more intensely

with protoplasmic stains than do the fine myofibrillae during development, and iron-haematoxylin is likewise retained by them more readily. In cross section, they appear as fine dots (Plate XI, Figs. 25 and 26, *ff*), closely packed together.

In the adult smooth muscle, both of the alimentary and of the respiratory tracts, coarse fibrillae may or may not be present (Plate XI, Figs. 21 to 26 and 29). When present they often appear as bundles of fine fibrillae. When these bundles are loosely arranged, the fine fibrillae of which they are composed may be demonstrated, especially at the ends, where they break up into loose brushes (Fig. 23, *br*). In cross section the coarse myofibrillae often appear as bundles of fine fibrillae (Figs. 25 and 26). Some of the coarse myofibrillae, however, stain as solid fibers (Fig. 23, *fc*; also in Figs. 26 and 29).

The coarse myofibrillae appear, as a rule, to be less numerous in the adult than in the later foetal stages, though occasionally very numerous (Plate XI, Fig. 29). In position, they are seen in cross sections of adult muscle lying partly scattered through the muscle cell, and partly near the periphery or at the surface (Figs 25, 26 and 29).

The coarse fibrillae, especially those lying close to the periphery of the muscle cell, have to be differentiated from the elastic fibers, which lie in the connective tissue immediately surrounding the muscle protoplasm (Figs. 26, 28, *el*). This is especially true in material stained with iron-haematoxylin, where both coarse myofibrillae and elastic fibers stain intensely black. For instance, in the cell marked (*mu*) in Fig. 25, it is impossible to tell whether some of the peripheral fibers are elastic fibers or coarse myofibrillae. In longitudinal sections it is usually comparatively easy to tell them apart, for the elastic fibers have more regular outlines and are usually more wavy (Figs. 21, 22, 23, *el*) than the coarse myofibrillae (Fig. 23, *fc*). Moreover, the elastic fibers lie either out in the interstitial connective tissue or else right at the margin of the muscle protoplasm, while the coarse myofibrillae may be scattered throughout the cell protoplasm. It is possible that at least a portion of the „Grenz fibrillen“ described by Heidenhain (1898) as lying at the periphery of the muscle fiber are elastic fibers, though I have not studied the amphibian muscle.

The interstitial connective tissue of the adult smooth muscle is as a rule ordinary areolar tissue. The connective tissue cells, at least in some cases, appear to retain their primitive relation to the protoplasmic syncytium (Fig. 22, *ct*). This is difficult to demonstrate, however, because of the large number of collagenous fibrillae present and because the granular protoplasm is much reduced in amount. The collagenous fibers and elastic fibers are more numerous than in the foetal tissue (Plate V, Figs. 24, *cf* and 27, *el*), though variable in amount in different places. The collagenous fibers may be arranged in a loose reticulum (Fig. 21), as a denser reticulum (Fig. 22), or where the muscle cells lie very close together may be crowded into thin fenestrated membranes (Plate XI, Figs. 25 and 26 *cm*). Such membranes have been described by Watney (1876) and by Heidenhain (1900).

The collagenous fibers, just as in development, are easily demonstrated in material stained with Mallory's anilin-blue connective tissue stain (Fig. 24). With this stain they appear extremely fine, but in many places are united together into bundles. Here and there in the adult they still apparently run through the protoplasm of the connective tissue cells or may be traced in among the myofibrillae of the muscle cells (Fig. 24, at points marked *mu*). In Fig. 23 (*ct*) some of the collagenous fibrillae are in connection at one end with the protoplasm of smooth muscle and at the other with that of a connective tissue cell.

The elastic fibers are most easily demonstrated in material stained with Weigert's elastic tissue stain (*el*, in Figs. 27 and 28), although they also stain readily with iron-haematoxylin (*el*, in Figs. 21 to 23 and 25). They show the same general relations as in the later foetal stages, running both longitudinally and circularly with respect to the muscle fibers. It is only the longitudinally arranged elastic fibers that are at times hard to differentiate from coarse myofibrillae as previously mentioned. The elastic fibers are rather coarse, homogeneous structures, varying, however, greatly in thickness. They frequently branch and anastomose with each other (Figs. 27 and 28, *el*). They lie for the most part close beside the muscle fibers, some of them even appearing to be embedded in the muscle protoplasm (Figs. 22, 23, 25



and 28). The intimate relations of collagenous and elastic fibers with the myofibrillae of the adult are clearly understood when their origin from a common protoplasmic syncytium is remembered.

#### V. Summary.

1. The smooth muscle of the alimentary canal and respiratory tract of the pig develops from primitive mesenchyme, which is made up of stellate cells very intimately bound together by protoplasmic processes into a syncytium. This syncytium persists throughout development and in the adult muscle.

2. In both alimentary canal and respiratory tract, just prior to muscle formation, there occurs a proliferation and condensation of the mesenchyme around the endodermal tubes. This appears in the respiratory tract and in the mid-oesophagus of the 5 mm pig embryo, and in the 7 mm embryo has extended along the entire alimentary canal.

3. The next step in muscle differentiation is an elongation of the mesenchymal cells, especially of the nuclei. This occurs first in the primitive bronchi and in the circular layer of the mid-oesophagus in the 5 mm embryo, then appears in the circular layer of the lower oesophagus in the 8 mm embryo and in the circular layer of the stomach in the 9 mm embryo. In the 20 mm embryo, the circular layer is found throughout the alimentary canal. The longitudinal layer and muscularis mucosae of the alimentary canal appear later, first in the mid-oesophagus and extending from there down the canal. Elongation for the longitudinal layer begins in the mid-oesophagus of the 20 mm pig, and in the stomach in the 30 mm pig. The muscularis mucosae first appears in the 27 mm pig. The trachealis muscle is beginning to differentiate in the pig embryo of 10 mm.

4. After the layers of smooth muscle are established, the tissue increases in amount in two ways: First, by a continuation of the process of transformation of mesenchyme (or later of embryonal connective tissue) into smooth muscle at the surface of the muscle layer, or from interstitial cells. This process predominates in earlier embryos. Second, the nuclei of the already formed smooth muscle multiply by mitosis, especially in the more advanced foetal stages.

5. Immediately following the elongation of the mesenchymal (or embryonal connective tissue) cells, the formation of myofibrillae begins. There are two varieties of myofibrillae, the coarse and the fine.

6. The coarse fibrillae of the early embryo arise as follows: First, granular myofibrillae appear as single rows of deeply staining granules, apparently by a transformation of the granular protoplasmic reticulum. The granular myofibrillae branch and anastomose and extend through the muscle syncytium without regard to cell territories. At intervals along the granular myofibrillae the granules increase in size and number, forming spindle-shaped masses, so that the fibrillae appear varicose. The granules of the myofibrillae next fuse into a homogeneous thread, first in the spindles, and later in the slender intermediate portions. The intermediate portions, between the spindles, then slowly enlarge, so that the varicose myofibrillae become transformed into smooth, coarse myofibrillae of uniform caliber.

7. Fine myofibrillae do not arise until the pig embryo reaches a length of about 30 mm. They are apparently homogeneous from the beginning. In some cases, they seem to arise by a longitudinal splitting of the coarse myofibrillae. In development of smooth muscle in the later embryo from the embryonal connective tissue, they appear to arise as new formations in the protoplasm. In the later foetal stages, the fine myofibrillae increase greatly in number. The coarse myofibrillae, though variable in amount, usually decrease in number, and in places may be entirely absent in the adult tissue. Rarely they are abundant in the adult.

8. The fine myofibrillae are scattered uniformly throughout the cell protoplasm. The coarse myofibrillae are also from the beginning similarly scattered. In the adult tissue, however, where the myofibrillae are gathered into more sharply defined, compact bundles (fibers), the coarse myofibrillae are often found lying in part near the surface of the cell, resembling the „Grenz fibrillen“ of Heidenhain.

9. In the 15 mm pig embryo, throughout the mesenchyme and also in the smooth muscle syncytium, collagenous fibrillae begin to form. In the protoplasm of a single cell both myofibrillae and collagenous fibrillae frequently differentiate side by side. From this it will be seen

that whereas in the early embryo the formation of muscle is from primitive mesenchyme, from the 15 mm pig on it is from embryonal connective tissue.

10. In the region of muscle formation some of the embryonal connective tissue cells do not elongate or form myofibrillae but persist as the interstitial connective tissue cells. The connective tissue, therefore, does not invade the muscle from without but arises *in situ*. The connective tissue nuclei multiply by mitosis.

11. Although the collagenous fibrillae in development are arranged in a loose reticulum, in the adult this becomes more compact and may even be crowded into more or less continuous, intercellular membranes. These membranes, however, are always fenestrated and through the openings protoplasmic bridges pass from muscle cell to muscle cell.

12. Many of the collagenous fibers of the adult still retain their primitive, intimate relations with the smooth muscle. They often run from the protoplasm of one muscle cell into neighboring cells, thus binding the tissue firmly together.

13. Elastic fibers do not appear in the interstitial connective tissue until the embryo reaches a length of 10 mm. They also arise from the syncytium either in the outer protoplasm of the muscle cells or in that of the interstitial connective tissue cells. In cross section of smooth muscle, even in the adult, fibers lying on the surface of the muscle cells are hard to differentiate from peripheral coarse myofibrillae.

14. In all essential respects, the process of histogenesis of smooth muscle in the respiratory tract is the same as that in the alimentary canal.

---

## VI. Literature List.

(\* Indicates that the paper was not seen in the original).

1. Apáthy, S., Nach welcher Richtung hin soll die Nervenlehre reformiert werden? Biol. Centrbl. Bd. 9. 1890.
2. —, Kontraktile und leitende Primitivfibrillen. Mitteil. a. d. zool. Station zu Neapel. Bd. 10. 1891.
3. Barfurth, Über Zellbrücken glatter Muskelfasern. Arch. f. mikr. Anat. Bd. 38. 1891.
4. Benda, Über den feineren Bau der glatten Muskelfasern des Menschen. Anat. Anz. Bd. 21. Ergänzungsheft. 1902.
5. Bohemann, Intercellularbrücken und Safräume der glatten Muskulatur. Anat. Anz. Bd. 10. 1895.
6. Bruyne, Berichtigung zu H. Bohemanns vorläufiger Mitteilung über Intercellularbrücken und Safräume der glatten Muskulatur. Anat. Anz. Bd. 10. 1895.
- \*7. Ellenberger, Handbuch der vergleichenden Histologie und Physiologie der Haussäugetiere. Berlin 1884.
8. Flemming, Über Formen und Bedeutung der organischen Muskelzellen. Zeitschr. f. wiss. Zool. Bd. 30. Suppl. 1878.
9. Heidenhain, M., Über das Vorkommen von Intercellularbrücken zwischen glatten Muskelzellen und Epithelzellen etc. Anat. Anz. Bd. 8. 1893.
10. —, Struktur der kontraktilen Materie. Ergebn. der Anat. Bd. 8. 1898.
11. —, Struktur der kontraktilen Materie. Ergebn. der Anat. Bd. 10. 1900.
12. Henneberg, Das Bindegewebe in der glatten Muskulatur und die sogenannten Intercellularbrücken. Anat. Hefte 1900.
13. Hertwig, O., Die Zelle und Gewebe. Bd. II. 1898.
14. Hertz, Zur Struktur der glatten Muskelfasern etc. Arch. f. path. Anat. u. Physiol. 1869.
15. Herzog, Über die Entwicklung der Binnenmuskulatur des Auges. Arch. f. mikr. Ant. Bd. 60. 1902.
16. His, Untersuchungen über die erste Anlage des Wirbeltierleibes. Leipzig 1868.
- \*17. Kölliker, Hallenser Festschrift. 1879.
18. —, Gewebelehre. 1889.
19. Kotzenberg, Zur Entwicklung der Ringmuskelschicht an den Bronchien der Säugetiere. Arch. f. mikr. Anat. Bd. 60. 1902.
20. Kultschitzky, Über die Art der Verbindung der glatten Muskelfasern untereinander. Biol. Centrblatt. Bd. 7. 1888.
- \*21. Leydig, Zur Anatomie von *Pisicola geometrica*. Zeitschr. f. wiss. Zool. Bd. 1. 1849.

22. Marchesini and Ferrari, Untersuchungen über die glatten und die gestreiften Muskelfasern. Anat. Anz. Bd. 11. 1895.
  23. Maurer, Die Entwicklung des Darmsystems. In Hertwigs Handbuch der vergleichenden und experimentellen Entwicklungsgeschichte der Wirbeltiere. 1902.
  24. Minot, Human Embryology. 1892.
  25. Müller, Studien über den Ursprung der Gefäßmuskulatur. Arch. f. Anat. u. Phys. 1888.
  - \*26. Nussbaum, M., Entwicklungsgeschichte des menschlichen Auges. Graefes-Saemisch Archiv. Bd. 2. 1900.
  27. —, Die Entwicklung der Binnenmuskeln des Auges der Wirbeltiere. Arch. f. mikr. Anat. Bd. 58. 1902.
  28. Rohde, Untersuchungen über den Bau der Zelle. Zeitschr. f. wiss. Zool. Bd. 78. 1905.
  29. Roulé, Étude sur le développement et la structure du tissu musculaire. Thèse. Paris 1891.
  30. Szili, Zur Anatomie und Entwicklungsgeschichte der hinteren Irisschichten etc. Anat. Anz. Bd. 20. 1901.
  31. Wagener, Die Entwicklung der Muskelfasern. Schriften der Gesellsch. zur Beförd. der ges. Naturw. Marburg 1869.
  32. Watney, The Minute Anatomy of the Alimentary Canal. Philos. Trans. Vol. 166. 1876.
  33. Werner, Zur Histologie der glatten Muskulatur. Dissert. Jurjew 1894.
-

## VII. Explanation of Plates.

### Abbreviations.

<i>b</i> = basement membrane.	<i>ga</i> = ganglion cells of Auerbach's plexus.
<i>br</i> = brush of fine myofibrillae.	<i>gm</i> = ganglion cells of Meissner's plexus.
<i>cf</i> = collagenous fibrillae.	<i>gp</i> = granular protoplasm.
<i>cm</i> = collagenous membranes.	<i>gs</i> = granular spindle (anlage of coarse myofibrilla).
<i>ct</i> = connective tissue cell (embryonal or adult).	<i>hs</i> = homogeneous spindle.
<i>cp</i> = blood capillary.	<i>m</i> = mesenchymal syncytium.
<i>e</i> = endodermal epithelium.	<i>mes</i> = mesothelium.
<i>ecs</i> = embryonal connective tissue syncytium.	<i>mm</i> = muscularis mucosae.
<i>el</i> = elastic fibers.	<i>mt</i> = mitosis.
<i>fc</i> = coarse myofibrilla.	<i>mu</i> = muscle cell.
<i>ff</i> = fine myofibrillae.	<i>nu</i> = nucleus of muscle cell.
<i>g</i> = ganglion cell.	<i>pb</i> = protoplasmic bridge.
	<i>vf</i> = varicose myofibrilla.

### Plate VII.

Fig. 1. Portion of a cross section of the lower oesophagus of a 7 mm pig, showing the condensed mesenchymal syncytium (*m*), continuous with the mesothelial cells (*mes*), but separated from the endoderm (*e*), by the basement membrane (*b*). The reticular structure of the granular cell protoplasm shows clearly. *mt* = mitosis in the endoderm, the long axis of the spindle parallel with the basement membrane. *cp* = blood capillary containing nucleated blood corpuscles. In this stage, the elongation of the mesenchymal cells to form smooth muscle has not yet begun. Zenker's fluid. Alum-cochineal and Congo-red. x 1045.

Fig. 2. Portion of a cross section of the lower oesophagus of an 8 mm pig, showing the beginning elongation of the condensed mesenchyme cells (*m*), to form muscle cells (*mu*). The elongation begins at a distance from the basement membrane (*b*); *e* = endodermal epithelium; *mt* = mitosis in an endoderm cell; *g* = sympathetic ganglion cells; *pb* = protoplasmic bridges helping to form the syncytium. Fixation, Zenker's fluid. Stain, alum-cochineal and Congo-red.

Fig. 3. Portion of a cross section through the lower oesophagus of a 13 mm pig. Shows the marked elongation of mesenchymal cells, especially of the nuclei, and formation of coarse myofibrillae by condensation and end to end union of granular spindles. *gs* = granular spindle formed by massing of coarse protoplasmic granules; *hs* = granules fused into a homogeneous spindle; *vf* = homogeneous spindles uniting end to end to form a varicose myofibrilla; *fc* = coarse myofibrillae; *m* = mesenchymal cells, intimately connected with muscle cells to form a general syncytium; *b* = basement membrane; *mt* = mitosis. Zenker's fluid. Iron-haematoxylin and Congo-red.  $\times$  650.

## Plate VIII.

Fig. 4. Cross section through a portion of the lower oesophagus of a 10 mm embryo. The elongation of some of the mesenchyme cells, with the increase in cytoplasm around the nuclei, shows clearly. In these cells, a faint longitudinal striation is visible in the granular protoplasm. At *gs* coarser, more deeply staining granules appear, uniting into a granular spindle; *e* = endoderm; *b* = basement membrane; *m* = mesenchymal syncytium; *mu* = muscle cell of circular layer; *nu* = muscle nucleus; *pb* = protoplasmic bridge between muscle cell and mesenchymal cell; *ga* = sympathetic ganglion cells (Auerbach's). Zenker's fluid. Iron-haematoxylin and eosin.  $\times$  1425.

Fig. 5. Cross section through a portion of the lower oesophagus of a 15 mm embryo, showing the rapid formation of the circular muscle layer by elongation and differentiation of the mesenchyme. *br* = brush of granular myofibrillae, uniting two granular spindles (*gs*), together. Granular spindles are stained red where they are loosely arranged, black where more condensed. *ecs* = mesenchymal (embryonal connective tissue) syncytium; *mt* = mitosis in an embryonal connective tissue cell. Zenker's fluid. Iron-haematoxylin and eosin.  $\times$  1425.

Fig. 6. A portion of a longitudinal section through the lower oesophagus of a 15 mm pig embryo, showing the circular muscle layer cut in cross section. Here the cut ends of the coarse myofibrillae show as black granules. The protoplasmic syncytium is easily made out. *fc* = coarse myofibrilla. Zenker's fluid. Iron-haematoxylin and eosin.  $\times$  1425.

Fig. 7. Cross section showing a portion of the circular muscle layer of the lower oesophagus of a 20 mm embryo. The increase in the size of the varicose myofibrillae (*vf*) is very marked. They are embedded in the compact, granular, protoplasmic syncytium. *gm* = ganglion of Meissner's plexus; *ga* = ganglion of Auerbach's plexus; *br* = shows well the end of a varicose myofibrilla breaking up into a brush of finer granular fibrillae; *hs* = homogeneous spindle; *ct* = embryonal connective tissue cell. Zenker's fluid. Iron-haematoxylin and eosin.  $\times$  1425.

Fig. 8. Longitudinal section through a portion of the lower oesophagus of a 27 mm pig embryo, showing beginning elongations for the muscularis mucosae (*mm*). The longitudinal muscle layer is well differentiated and the circular layer a little thicker than in the 15 mm embryo. The coarse myofibrillae of the longitudinal muscle are seen in various stages forming

as in the circular layer. The circular muscle is seen in cross section, with finer myofibrillae appearing. *fc* = coarse myofibrillae in a cell of the circular layer; *ff* = finer fibrillae; *vf* = varicose myofibrilla in the longitudinal layer; *mm* = muscularis mucosae; *e* = endoderm becoming stratified; *gm* = ganglion of Meissner's plexus; *ga* = ganglion of Auerbach's plexus. Zenker's fluid. Iron-haematoxylin and eosin. x 1045.

## Plate IX.

- Fig. 9. Cross section of a portion of the lower oesophagus of a 15 mm embryo. All of the myofibrillae (*fc*), the developing collagenous fibrillae (*cf*) and most of the granular protoplasm are stained blue. The nuclei and some scattered protoplasmic granules are stained reddish-yellow. The collagenous fibers are forming throughout the entire mesenchymal syncytium, including the muscle. Zenker's fluid. Mallory's anilin-blue connective tissue stain. x 1425.
- Fig. 10. Cross section of a portion of the lower oesophagus of a 30 mm embryo, showing a marked increase in the number and size of the collagenous fibrillae. The myofibrillae (*fc*) are differentially stained a bluish or reddish-yellow. The relation of the collagenous fibrillae (*cf*) to the muscle syncytium is well shown. Zenker's fluid. Mallory's anilin-blue connective tissue stain. x 1425.
- Fig. 11. Cross section of the lower oesophagus of a 38 mm embryo, showing a portion of both muscle layers. The fine myofibrillae are now abundant, especially in the circular layer. In the longitudinal layer, cut ends of both coarse and fine myofibrillae are visible, though the fine myofibrillae are here indistinguishable from protoplasmic granules. *br* = shows a coarse myofibrilla breaking up into a brush of fine fibrillae; *ct* = an interstitial embryonal connective tissue cell. Zenker's fluid. Delafield's haematoxylin and eosin. x 1425.
- Fig. 12. Cross section of a portion of the lower oesophagus of a 76 mm embryo, through the subepithelial tissue and the circular muscle layer. The muscularis mucosae shows as scattered muscle cells in the subepithelial embryonal connective tissue. Since this layer is made up of longitudinal muscle fibers, they are here shown cut in cross section. Further differentiation of smooth muscle for the increase in thickness of the circular layer is shown at *x*, where embryonal connective tissue cells are elongating, and at *y*, where one of the interstitial embryonal connective tissue cells is elongating. In both these areas of new formation, all of the myofibrillae arising are fine, homogeneous fibrillae. *mt* = increase in muscle elements by mitosis; *cp* = blood capillary; *mm* = muscularis mucosae; *nu* = muscle cell of the muscularis mucosae, showing both fine (*ff*) and coarse (*fc*) myofibrillae; *b* = basement membrane; *br* = a coarse myofibrilla breaking up into a brush of fine homogeneous fibrillae. Zenker's fluid. Delafield's haematoxylin and eosin. x 1425.
- Fig. 13. A portion of a cross section of the lower oesophagus of a 76 mm embryo, showing a part of the circular muscle layer. Here the myofibrillae and granular protoplasm show the differential yellowish-red stain, the collagenous fibrillae appear blue. *cf* = collagenous fibrillae, mostly fine, but



including a few coarser fibrils; *fc* = coarse myofibrilla; *ff* = fine myofibrillae. Zenker's fluid. Mallory's anilin-blue connective tissue stain. x 1425.

- Fig. 14. A portion of the circular muscle layer of the lower oesophagus of a 15 cm pig, showing the persistence of the primitive syncytium and the multiplication of the muscle elements by mitosis (*mt*). Zenker's fluid. Iron-haematoxylin and eosin. x 1425.

Plate X.

- Fig. 15. A portion of the circular muscle layer from the lower oesophagus of a 10 cm pig embryo, showing the persistence of the syncytium and the appearance of elastic fibers (*el*). *mt* = mitosis in an embryonal connective tissue cell; *ct* = embryonal connective tissue cells, one of which contains both collagenous fibrillae (*cf*) and fine myofibrillae (*ff*); *pb* = protoplasmic bridges, one uniting two muscle cells and another uniting connective tissue and muscle cells. Zenker's fluid. Iron-haematoxylin and eosin. x 1425.
- Fig. 16. A portion of the circular muscle layer of the lower oesophagus of a 15 cm embryo, showing the muscle cut in cross section. *fc* = coarse myofibrillae, condensed in the center, looser at the periphery where they stain red. Some appear to be breaking up into fine myofibrillae which show as peripheral red granules; *ct* = embryonal connective tissue cell; *cf* = connective tissue fibers. Zenker's fluid. Iron-haematoxylin and eosin. x 1425.
- Fig. 17. A portion of the circular muscle layer of the lower oesophagus of a 15 cm embryo. This shows a longitudinal section of muscle corresponding to that shown in cross section in Fig. 16. Large numbers of coarse myofibrillae (*fc*) are visible. Each appear homogeneous in the center and gradually become looser towards the periphery, breaking up into fine myofibrillae (*ff*); *ct* = interstitial connective tissue cell; *br* = brushes of fine fibrillae at the ends of coarse myofibrillae. Zenker's fluid. Iron-haematoxylin and eosin. x 1425.
- Fig. 18. A portion of the circular layer of the lower oesophagus of a 15 cm embryo. Corresponds to Fig. 16 but stained differently. *cf* = collagenous fibers; *fc* = coarse myofibrilla; *ff* = fine myofibrillae. Zenker's fluid. Mallory's anilin-blue connective tissue stain. x 1425.
- Fig. 19. A portion of the circular muscle layer of the lower oesophagus of a 20 cm pig embryo, showing a marked increase in the number of fine fibrillae (*ff*) and a decrease in coarse fibrillae (*fc*); *el* = elastic fiber; *ct* = embryonal connective tissue cell through the protoplasm of which run both myofibrillae (*ff*) and collagenous fibrillae (*cf*); *pb* = protoplasmic bridge. Zenker's fluid. Iron-haematoxylin and eosin. x 1425.
- Fig. 20. A portion of the circular muscle layer of the lower oesophagus of a 20 cm embryo, showing the elastic fibers in a connective tissue septum, and in the adjacent muscle. The elastic fibers (*el*) are seen lying on the surface of the muscle cells (*mu*), or between them in the interstitial connective tissue (*ct*). Zenker's fluid. Weigert's elastic tissue stain. x 1425.

## Plate XI.

(All figures in Plate XI are from sections of adult smooth muscle.)

- Fig. 21. A portion of the circular muscle layer of the adult stomach, showing the persistent syncytium uniting the smooth muscle elements. *mu* = muscle cell; *nu* = nucleus of muscle cell; *ff* = fine myofibrillae. (In this particular section there are no coarse myofibrillae.) *cf* = collagenous fibers; *el* = elastic fiber; *pb* = protoplasmic bridge. Zenker's fluid. Iron-haematoxylin and eosin. x 1425.
- Fig. 22. Smooth muscle from the circular layer of the small intestine of adult pig. In this section the tendency of the fine myofibrillae of the adult to retain the iron-haematoxylin is well shown. *cf* = condensed reticulum of collagenous fibers; *ct* = connective tissue cell apparently containing elastic, collagenous, and myofibrillae; *el* = elastic fiber; *nu* = spiral muscle nucleus. Gilson's fluid. Iron-haematoxylin and eosin. x 1425.
- Fig. 23. Smooth muscle from the circular layer of the lower oesophagus (adult). *ff* = fine fibrillae, lying in granular protoplasm; *fc* = coarse myofibrillae (one breaking up at the end into a brush [*br*] of fine myofibrillae); *ct* = connective tissue cell containing collagenous fibrillae (*cf*); *el* = elastic fibers. Gilson's fluid. Iron-haematoxylin (no counterstain). x 1425.
- Fig. 24. From the circular muscle layer of the adult large intestine, showing the grouping together of the collagenous fibers into fenestrated membranes (*cm*). At (*mu*) collagenous fibrillae are seen passing for a short distance in among the myofibrillae of the muscle cell. Zenker's fluid. Mallory's anilin-blue connective tissue stain. x 1425.
- Fig. 25. Cross section of adult smooth muscle from the circular layer of the lower oesophagus, showing the collagenous fibers (*cf*) mostly arranged in rather definite membranes (*cm*) and the elastic fibers (*el*) lying either in the membranes or between the membranes and the muscle cells. *ff* = fine myofibrillae; *fc* = coarse fibrillae, arranged in some places as „Grenz-fibrillen“, in other places as „Binnenfibrillen“ scattered throughout the cytoplasm; *mu* = muscle cell with „Grenz-fibrillen“; *pb* = protoplasmic bridge; *ct* = interstitial connective tissue cell. Zenker's fluid. Iron-haematoxylin and eosin. x 1425.
- Fig. 26. From the adult muscularis mucosae of the lower oesophagus, the muscle cells cut in cross section. This shows the immense size of the muscle cells in this region. The large, darkly staining areas (*a*) are places where the fine myofibrillae are densely grouped around coarse myofibrillae, and from which the haematoxylin was poorly extracted. They represent in places contraction nodes. The coarse myofibrillae show in some places around the periphery of the muscle cells, in other places scattered throughout the protoplasm. In some cells (*mu*) they are entirely absent. *cm* = membrane of collagenous fibers; *cf* = collagenous fibers in a loose reticulum; *ff* = fine myofibrillae in cross section showing as small pink dots. Gilson's fluid. Iron-haematoxylin and eosin. x 1425.
- Fig. 27. From the longitudinal muscle layer of the adult large intestine, section parallel to the muscle fibers. This section shows the elastic fibers stained dark blue, the other structures light gray. Zenker's fluid. Weigert's elastic tissue stain. x 1425.

Fig. 28. From the muscularis mucosae of the adult lower oesophagus; the muscle cells are cut in cross section. Compare with Fig. 26. The longitudinal elastic fibers show cut in cross section. Here their resemblance to „Grenz-fibrillen“ is apparent. The circular elastic fibers are cut longitudinally and show the branching and anastomosing. Zenker's fluid. Weigert's elastic tissue stain. x 1425.

Fig. 29. From the circular muscle layer of the adult lower oesophagus, the muscle cells cut in cross section. Muscle cells contain an exceptionally large number of coarse myofibrillae (*fc*). The coarse myofibrillae are not so regular in outline in the original drawing as is shown in the reproduction. Between the coarse fibrillae are numerous fine myofibrillae, here also staining black (*ff*). The interstitial connective tissue is in a dense reticulum, and contains numerous elastic fibers (*el*). Gilson's fluid. Iron-haematoxylin and eosin. x 1425.

# Ein Fall von Missbildung der Aortenklappen.

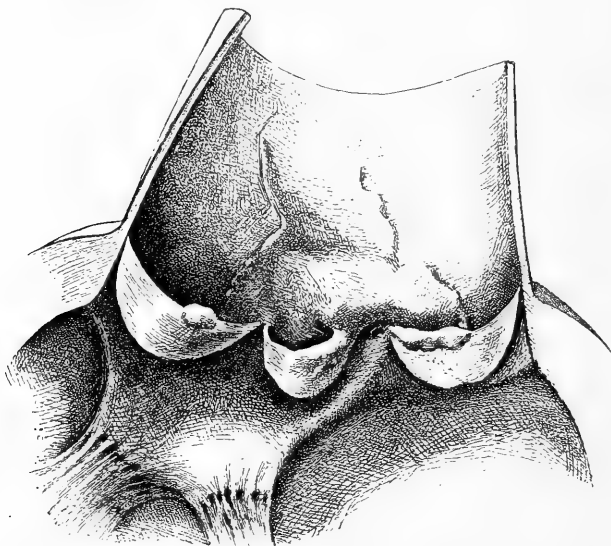
Von

**Dr. Fr. J. Rainer,**

Vorstand des medizinischen Laboratoriums im Spital Coltea (Bukarest)

(Mit 1 Figur.)

Wie die Figur zeigt, befindet sich zwischen den beiden vorderen Aortenklappen ein Interstitium ( $4\frac{1}{2}$  mm breit), in dem die Öffnung



der linken Kranzarterie liegt. Die genannten Aortenklappen weisen chronisch-irritative Veränderungen auf, die nach dem Interstitium zu gravitieren. Ebendemselben entsprechend, sehen wir in der Aorta eine sklerotische Platte (die einzige in der Aorta

der 28 jährigen Frau), welche die Öffnung der rechten Kranzarterie in ihren Bereich gezogen hat, wodurch die letztere punktförmig verengt worden ist. (Beiläufig gesagt, erfolgte der Tod durch einen Anfall von Angor pectoris.) Auf die kongenitale Natur, aus einer frühen embryonalen Periode, weist noch die Lage des Nodus Aranzii der hinteren, sonst tadellos erhaltenen Sigmoidalis hin (Breite derselben 23 mm; der linken  $10\frac{1}{2}$  mm, der rechten 22 mm): dasselbe (sichtlich verdickt) halbiert nicht den freien Rand der Klappe, sondern ist so verschoben, dass es in das Interstitium hineinragt und es auf diese Weise teilweise ausfüllt.<sup>1)</sup>

<sup>1)</sup> Der Fall ist ausführlich zusammen mit Prof. Stoicescu, in rumänischer Sprache, in der „Revista Stintelor medicale“ (Vol. I, Nr. 8, Jahrg. 1905, Bukarest) veröffentlicht worden.

# Vier Fälle von topographischen Anomalien des Darmes.

Von

**Dr. Fr. J. Rainer,**

Vorstand des medizinischen Laboratoriums im Spital Coltea (Bukarest).

(Mit 5 Figuren.)

Die Fälle, die ich hier in ihrem Wesentlichen mitteile, sind ausführlich in rumänischer Sprache in der „Revista Stiintelor medicale“ (Vol. II, No. 1, Jahrg. 1906) veröffentlicht worden. Drei davon beziehen sich auf Anomalien der Drehung der Nabelschleife. Es sind die folgenden:

I. *Vollständiger Mangel der Drehung.* Erwachsene Frau. Der Dünndarm (ausgenommen den obersten Teil des Duodenums) besitzt ein sagittal orientiertes Mesenterium; infolgedessen kann die ganze Masse des Dünndarms mit Leichtigkeit, sei es links, sei es rechts (siehe Fig. 1) von der Wirbelsäule, symmetrisch, verlagert werden. Dieses Mesenterium hat der Dünndarm mit einem bestimmten Teile des Dickdarms gemeinsam. Diesen letzteren sehen wir in der linken Bauchhälfte und im Becken und zwar zum grossen Teile durch das Omentum majus verhüllt, welches oben, bis in die Gegend der Spina iliaca antero-superior, der lateralen Bauchwand adhärirt und ausserdem, in der Gegend des Caecum, durch einen derben Bindegewebsstrang an der Bauchwand, entsprechend der Gegend der inneren linken Bruchpforten, inserirt (vielleicht eine alte Epiplocele). Am Dickdarm erkennen wir nun ein gut ausgebildetes *Caecum*, mit gut ausgebildetem, nach rechts gerichtetem Appendix. Dasselbe befindet sich medial, im Kontakt mit der Symphyse, auf dem Colon pelvinum (Jonnesco) und einigen Dünndarmschlingen ruhend (ich berichte den Leichenbefund). Es besitzt einige Beweglichkeit; diese aber würde

(kranial und lateral) viel bedeutender sein, wenn sie nicht durch den eben erwähnten Adhäsionsstrang des Omentum eingeschränkt würde, der dem folgenden Teil des Dickdarms sogar vollständige Fixität sichert. Dieser folgende Teil reicht bis zum unteren Pol der Niere und besteht aus zwei kurzen, insgesamt etwa 28 cm langen Schlingen,

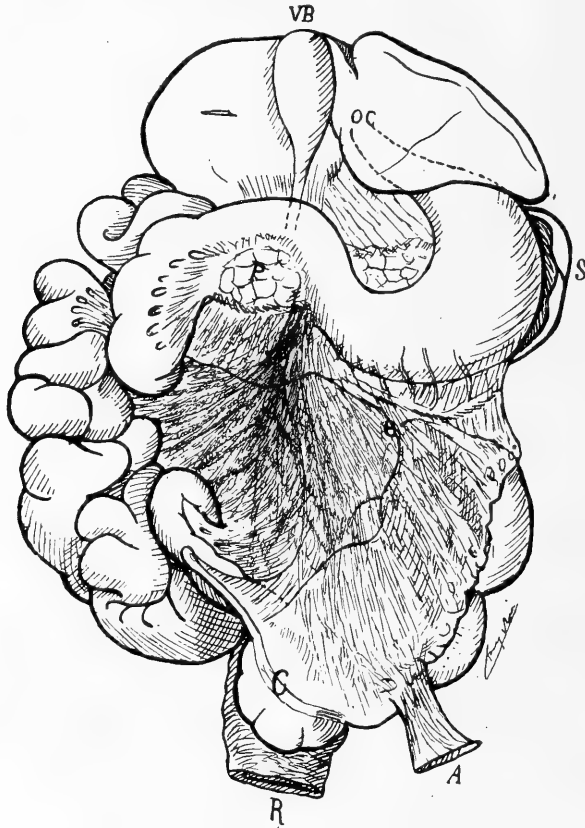


Fig. 1. Nach der Natur gezeichnet.

*C* = Caecum; *A* = Adhäsionsstrang des Omentum in der Gegend der inneren Inguinalgruben; *e* = Mediale Begrenzung des mit dem Mesenterium verwachsenen Omentum majus; *P* = Pankreas; *S* = Milz; *OC* = Lage der Cardia; *VB* = Gallenblase.

welche dem Territorium der *A. mesenterica superior* angehören. Sie setzen sich in der Gegend des unteren Nierenpoles mit einem kurzen, aber sonst typischen *C. descendens* fort. Es existiert eine scharfe *Flexura sinistra*, welche vollständig dem Gebiete der *A. mesenterica inferior* angehört. — Typisches *Colon iliacum* (Jonnesco), *pelvinum*

und Rectum. — Wir fügen noch hinzu, dass auch die Duodenalschleife persistiert, der Pankreaskopf usw. also völlig frei liegt, dass ein sog. Pankreas Winslowi *völlig* fehlt und dass die A. mesenterica superior *ventral* von der entsprechenden Vene liegt. Alle anderen Organe normal.

II. *Sehr unvollständige Drehung.* Jüngling. Die Figur 2 zeigt

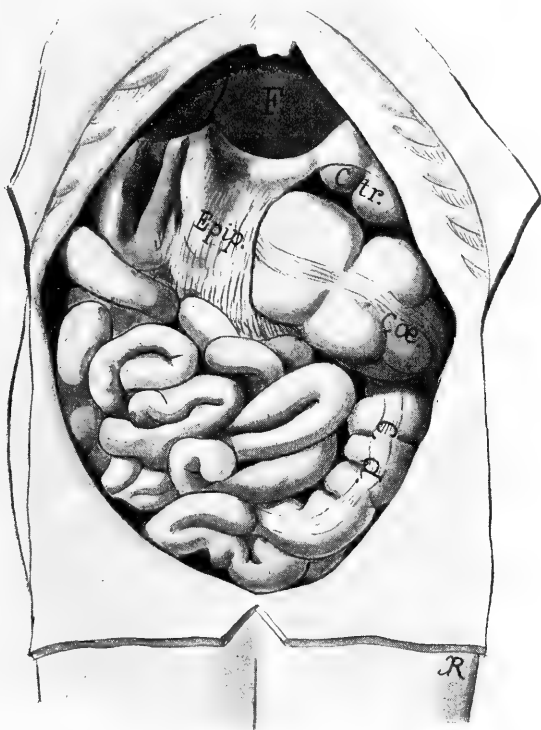


Fig. 2. Nach einem Gipsabguss gezeichnet.

Cæ. = Caecum, durch Gase ausgedehnt; *Epip.* = Omentum majus; *C. tr.* = Colon transversum; *C. d.* = Colon descendens; *F.* = Leber.

deutlich den Situs der Eingeweide nach Eröffnung der Bauchhöhle. Der Appendix liegt unter dem Blinddarme und ist nach rechts gerichtet. Der folgende Dickdarmabschnitt, zum Teil durch das Omentum majus verhüllt, welches, es sei dieses vorweggenommen, mit dem Mesenterium verwachsen ist, hat die Form einer Schleife. Der Scheitel derselben liegt in dem nach links offenen Winkel, der vom Magen und

dem obersten Teile des Dünndarmes gebildet wird, ventral vom Pankreaskopfe und diesen verhüllend; der untere, 10—12 cm lange Schleifenschenkel entspricht wohl einem Colon ascendens, der obere, ca. 25 cm lange, ist ein richtiges Colon transversum, das selbstverständlich seiner normalen rechtsseitigen Verbindungen ermangelt — es fehlt ja eine Flexura hepatica —, das aber sonst vollkommen charakteristisch aus-

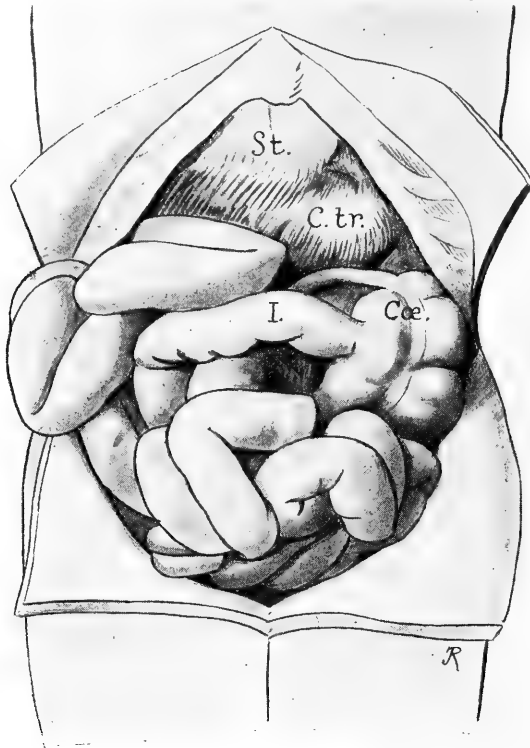


Fig. 3. Situs der Eingeweide nach Eröffnung der Bauchhöhle.

Cae. = Caecum; I. = Ileon; C. tr. = Colon transversum; St. = Magen.

gebildet ist. Ebenso die folgenden Dickdarmabschnitte. — Was nun den Dünndarm betrifft, so ist zunächst zu bemerken, dass seine A. mesenterica rechts vom Stamme der entsprechenden Vene liegt und der Dünndarm selbst rechts von diesen Gefässstämmen. Er beginnt rechts von der ersten lumbalen Zwischenwirbelscheibe mit dem typischen, kurzen, aufsteigenden Segmente. Darauf folgen zwei in sagittaler Richtung übereinanderliegende, auf der *rechten* Seite der Wirbelsäule ge-



lagerte Schlingen, welche sich gleichfalls rechts von der dritten Zwischenwirbelscheibe mit dem mobilen Teile des Dünndarmes fortsetzen. Wir können diesen Punkt als Duodeno-Jejunalwinkel bezeichnen und finden dann, dass die Radix mesenterii beinahe genau wagrecht orientiert ist; ihr rechtes Ende liegt jedoch etwas mehr kaudal, im Vergleiche mit dem linken. Die Einmündung des Dünndarmes in das Caecum ist unter demselben versteckt.

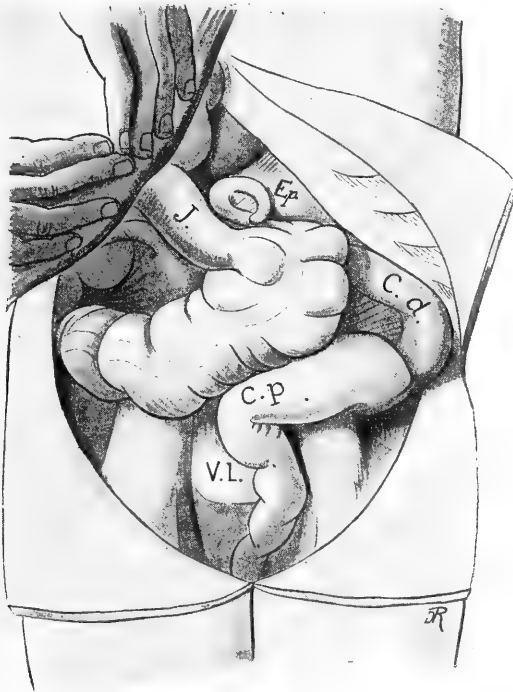

Fig. 4. Situs des Darmes, nachdem die Masse des Dünndarms nach rechts und oben gezogen worden ist. Auch das Caecum ist dadurch deutlich nach rechts verlagert.

*I.* = Ileon; *Ep.* = Omentum majus; *C. d.* = Colon descendens; *C. p.* = Colon pelvinum (Jonnesco); *V. L.* = Promontorium.

III. *Übertriebene Drehung.* Erwachsener Mann. Das Charakteristische dieses Falles ergibt sich wohl deutlich aus der Betrachtung der beiden Figuren (3 und 4), welche nach Gipsabgüssen gezeichnet sind. Es sei hinzugefügt, dass das Duodenum typisch gebildet und gelagert ist; dass das Caecum ventral und links lateral vom Duodeno-Jejunalwinkel gelagert ist, von diesem durch das Omentum majus ge-

trennt, welches aber auch zugleich als Verbindung dient, denn es adhärirt beiden Darmsegmenten. Übrigens verschmilzt dieses auch rechts vom Caecum mit dem oberen, kranialen Blatte des Mesenteriums und

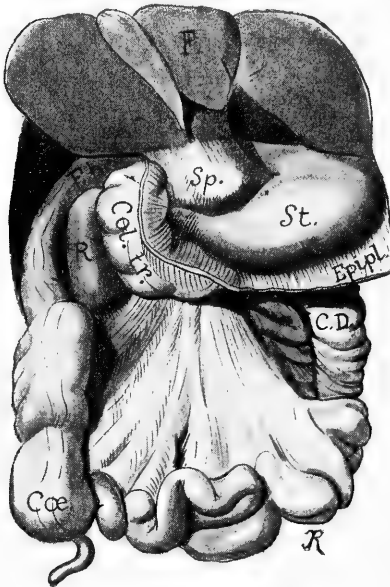

Fig. 5. Nach einem Gipsabguss gezeichnet.  
*F.* = Leber; *Sp.* = Lobus Spigelii; *F. h.* = Flexura hepatica coli; *Col. tr.* = Colon transversum; *R.* = Niere; *St.* = Magen; *Epipl.* = Omentum majus, in verschiedener Höhe abgeschnitten; *C. D.* = Colon descendens; *Cæ* = Caecum.

links vom Caecum mit dem Peritoneum der linken hinteren Bauchwand, indem es auf diese Weise, wie so oft, die Rolle eines statischen Faktors in der Bauchhöhle übernimmt. Sonst nichts Anormales. — Die Drehung der Nabelschleife hat in diesem Falle offenbar den gewöhnlichen Bogen von  $270^{\circ}$  überschritten und hat etwa  $450^{\circ}$  erreicht.

IV. In diesem Falle handelt es sich um eine abnorm tief dorsale Lage der Flexura hepatica coli (siehe Figur 5). Dieselbe lag direkt der hinteren Bauchwand an, zwischen hinterem Leberrand und oberem Nierenpol. Wie aus der Figur zu ersehen ist, umgeht das Colon überhaupt die Niere, welche an sich normal und auch nicht verlagert war.

Der Hiatus Winslowi, die Nebenniere sowie die V. cava inferior sind von der Flexura überdeckt. —

# Bindegewebe im Trachealepithel vom Meerschweinchen.

Von

Dr. med. **W. Rupprich**,

früher Volontärarzt an der anatomischen Anstalt des Staates zu München.

---

(Mit Tafel XII.)

---

Bei einer technischen Studie: feine Bindegewebsfasern differenziert zu färben, versuchte ich aus der Gramschen Färbemethode für Bakterien Nutzen zu ziehen. Diese Methode war von Weigert zur Färbung von Fibrin, von Kromayer zur Darstellung von Epithelfasern modifiziert worden und so konnte man vielleicht auch von einer weiteren Ausnutzung derselben ein Resultat erhoffen. In ähnlicher Weise wandte ich dieses Verfahren auf die Trachealschleimhaut des Meerschweinchens an, um den bindegewebigen Anteil der Basalmenbran zu untersuchen. Die Färbung ergab hierfür nichts Brauchbares: das subepitheliale Gewebe färbte sich diffus und unrein, dagegen fanden sich in der Epithellage deutlich gefärbte Fasern!

Die Fasern (Fig. 1) sind ziemlich fein, vorzugsweise gradlinig, und ihre im Verlaufe auftretenden Kurven sind äusserst flach. Die Form der Fasern ist eine gleichmässig runde, ununterbrochene, die Kontur glatt, ohne Verdickung, das Ende ist meist stumpf, selten sieht man eine Gabelung. Die Lage dieser Fasern ergibt sich ziemlich klar aus der Abbildung: aus dem homogen erscheinenden subepithelialen Gewebe kommend, ziehen sie in Abständen einzeln, selten zu zweien oder mehreren in die Epithellage hinauf.

Dieser Befund fand sich fast regelmässig bei weiteren Querschnitten desselben Stückes, und es entstand somit die Frage, welcher Art diese Fasern seien?

Es waren Zweifel möglich, ob es sich nicht etwa um ein häufig wiederkehrendes Artefakt handle. Aus diesem Grunde und zugleich, um den Weg zur Darstellung der vorliegenden Strukturen anzugeben, sei es mir gestattet, einige kurze Bemerkungen über die befolgte Technik abzugeben.

Die Tiere wurden mechanisch getötet, weil bei der Narkose eine starke Schleimabsonderung in das Lumen der Trachea unvermeidlich ist. Die Schleimmengen verhindern die rasche und ausgiebige Einwirkung der Fixierungsmittel und man würde dadurch eine schlechte Konservierung der Epithellage erhalten.

Zur Fixierung wurden möglichst kleine Stücke vorsichtig entnommen und in viel Flüssigkeit gebracht; wenn hierbei eine Blutung unterlief, so wurden die Stücke zunächst schonend in, auf Körpertemperatur erwärmter, physiologischer Kochsalzlösung gereinigt. An Fixierungsflüssigkeiten wurden verwendet: Carnoysche Mischung, Alkohol-Essigsäure nach Tellyesnicky, Zenkersche Flüssigkeit, Sublimat und Formol.

Geschnitten wurde in Paraffin und möglichst dünn (meist 3—5 $\mu$ ).

An Färbungen wurden, abgesehen von den üblichen Kernfärbungen, mit Karmin und Hämatoxylin, angewendet: die oben erwähnte modifizierte Gramsche Methode, die Bindegewebsfärbung nach Hansen bzw. Schaffer und Freeborn, die Weigertsche Färbung für elastische Fasern und die Silberimprägnierung nach Bielschowsky-Maresch.

Wenn auch die weiteren Untersuchungen, die sich an die erste Beobachtung reihten, nur von dem Prinzip geleitet wurden, den Befund sicher zu stellen und histologisch aufzuklären, so wurde es doch nötig nach Abschluss der Untersuchung, die in der Literatur niedergelegten spärlichen Befunde über die Trachealschleimhaut zu vergleichen.

Allein von den Geweben, die sich am Aufbau der Trachea beteiligen, kommen hier nur das auskleidende Epithel und die Propria mit der Basalmembran in Betracht, es soll also von den Angaben in der Literatur über Submucosa, Knorpel, Drüsen usw. abgesehen werden.

### Epithel.

Über die allgemeine Beschaffenheit des Epithels kann ich mich kurz fassen, da sie hierbei keine wesentliche Rolle spielt. Dass es sich im grossen und ganzen um Flimmerepithel handelt, ist schon frühzeitig erkannt (Krause, Weber, Köllicker u. v. a.), ebenso die Existenz von Becherzellen festgestellt worden (als erster wohl F. E. Schulze). Nachdem Rheiner am Kehlkopf nachwies, dass der Zylinderepithelbelag an bestimmten Stellen von Pflasterepithel unterbrochen sei, wurde ein ähnliches Verhalten auch an der Trachea nachgewiesen (Bockendahl, Haykraft und Carlier, Derbe, Ebner-Schaffer, Stöhr, Zilliacus).

Die Epithellage ist keine einfache: der älteren Anschauung der Mehrschichtigkeit (Leydig, Köllicker, Orth, Toldt, Stöhr I, Klein) steht die neuere gegenüber, die sie als mehrzeilig definiert (Schulze, Ebner, Stöhr V—XII). Aber entsprechend den Schichten oder Reihen variiert die Form der Epithelzellen: in der Tiefe kleine, rundliche Basalzellen, darauf die mehr spindelartigen Keil- und Flügelzellen, endlich das Lumen umgrenzende Flimmerzellen, die „Hauptzellen“ Köllickers.

Diese mannigfaltigen Formen der einzelnen Epithelzellen wurden besonders durch die Methoden der Isolierung genau untersucht, dabei lange, bis zur Basalmembran reichende Fortsätze gefunden, und andere feinere Eigenheiten entdeckt. Es braucht hierüber nichts weiter gesagt zu werden; ich verweise hierfür auf die einschlägigen Arbeiten von Frankenhäuser, Drasch, Schnitzler und besonders von Waller und Björkmann.

Eine andere Entdeckung der 70er Jahre sei hier erwähnt: Debove (1874) hatte Darmstücke von Säugetieren aufgespannt und das Epithel durch wiederholtes Ätzen mit *Argentum nitricum* und nachfolgendes Wegwischen mit dem Pinsel entfernt. Nach Aufhellung des Ganzen fand er bei entsprechender Vergrösserung zwischen den stehengebliebenen Resten (îlots) des Epithels die Kittlinien eines Endothels. Diese Zelllage, die er auch bei der Trachealschleimhaut fand, beschrieb er als *endothélium sous-épithelial* und als solches wird es noch hier und da wieder erwähnt. Bald darauf waren Tourneux und Hermann in der Lage, diese Befunde nachzuprüfen und zu widerlegen. Es lag

bei Debove eine Täuschung vor: die Kittlinien gehörten den Lymphgefäßendothelien in der Tiefe der Mucosa an.<sup>1)</sup>

Nach diesen für den Zweck der Arbeit mehr nebensächlichen Betrachtungen über die Form, den Zusammenhang und die Schichtung der Epithelzellen, komme ich zu einem wesentlicheren Teile des Berichtes, zu den Arbeiten, die sich mit aussergewöhnlichen Einlagerungen im Epithel befassen. Dolkowsky (1875) beobachtete zuerst im Trachealepithel der Haussäuger (am besten beim Rind) und auch beim Menschen von den Epithelzellen differente zellige Gebilde, die er als Schleimhautkörperchen bezeichnete. Im selben Jahre beschrieb Klein im Bronchialepithel vom Hund, Meerschweinchen und besonders beim Kaninchen kernhaltige Zellen, die sich durch ihre Form und besondere Färbbarkeit von den Flimmerzellen unterschieden. Nach seiner Beschreibung und den beigegebenen Figuren handelte es sich um sehr schmale Zellen, deren Ausläufer mit dem subepithelialen Bindegewebe in Verbindung stehen, er nennt sie pseudostomatous cells und ist der Meinung, dass an ihrer Peripherie mit dem Lumen kommunizierende Lymphspalten vorhanden wären. Während nun die Beobachtung von Klein nur vereinzelt dasteht, wurde diejenige von Dolkowsky von immer weiteren Forschern wieder von neuem bestätigt. So findet man dieselbe Erscheinung bereits in den Lehrbüchern von Toldt, Krause und Frey mit erwähnt und zwar werden die Schleimhautkörperchen als lymphoide Zellen beschrieben. Frankenhäuser war insbesondere in der Lage, diese Zellen auch bei der Trachealschleimhaut des Meerschweinchens zu beobachten. In der Folge mehren sich die Berichte über solche Einlagerungen (Stöhr, R. Heymann, Schnitzler, Schiefferdecker), so dass wir sie in den Lehrbüchern als einen gesicherten Besitz unserer histologischen Kenntnis schon im Ausgang der 80er Jahre vorfinden (Orth, Toldt, Stöhr I, Klein, der neueren gar nicht zu gedenken). Nur ein Wechsel trat ein über die Qualität der Zellen, während sie die älteren Autoren als „Lymphoide“ oder als „Leukocyten“ und „Lymphkörperchen“ bezeichneten, werden sie

---

<sup>1)</sup> Merkwürdigerweise wollte trotz dieser eingehenden Widerlegung später Frankenhäuser diese Endothelschicht wieder gefunden haben, auch ihm konnte derselbe Irrtum durch Schnitzler nachgewiesen werden.

später (z. B. bei von Ebner 1902) nur Leukocyten genannt. Es hängt dies mit der wohlberechtigten Anschauung zusammen, dass all' diese Zellen durch Wanderung ins Epithel gerieten — ein Vorgang, auf den ich später noch zurückzukommen habe. Als man nun besonders durch die Arbeiten Ehrlichs Lympho- und Leukocyten zu unterscheiden gelernt hatte, und sich dabei die Ansicht herausgebildet hatte, dass nur den Leukocyten eine Wanderungsfähigkeit zuzusprechen sei, so ist es wohl erklärlich, dass man jene Zellen im Epithel nur für Leukocyten ausgab.

### Stratum Proprium.

Genauere Aufzeichnungen über die Propria finden sich erst spät. So erwähnt z. B. Stricker (1871) nur eine innere längs verlaufende elastische Faserschicht und eine hyaline Basalmembran. Die älteren Autoren beschränken sich darauf, den Reichtum der Propria an feinen elastischen Fasern im Gegensatz zu anderen Schleimhäuten hervorzuheben und ihre Abgrenzung gegen das Epithel durch eine strukturlose mehr oder weniger breite Basalmembran zu betonen. Frankenhäuser, der eine sehr grosse Anzahl von Säugertracheen untersuchte, unterscheidet mehrere Schichten in der Schleimhaut und zwar von innen nach aussen:

- a) Schicht der lymphoiden Zellen,
- b) Schicht der elastischen Längsfasern,
- c) Schicht derber Bindegewebsfaserbündel;

a) grenzt sich gegen das Epithel durch die Basalmembran ab. Die zweite Schicht (b) begrenzt nun die Propria nach aussen zu (cf. von Ebner wie eine *Muscularis mucosae*). Auf die Frage, ob auch jenseits der elastischen Längsfaserschicht sich noch Propriagewebe befinde, einzugehen, ist hier nicht der Ort; denn für die vorliegenden Untersuchungen, die sich mit den Beziehungen von Propria zum Epithel befassen müssen, kommt nur die innere Schicht in Frage.

Frankenhäuser, wie schon oben erwähnt, bezeichnet nun dieselbe als eine solche der lymphoiden Zellen, eine Beobachtung, die er auch besonders beim Meerschweinchen machte und durch welche Benennung er das Auftreten vieler lymphoider Zellen besonders hervorhebt. Im übrigen erwähnt er die Einlagerung feiner bindegewebiger und elasti-

schers Fasern. Ziemlich übereinstimmend damit sind auch die Angaben von Toldt, Ellenberger, bez. Sussdorf und Günther. Schnitzler erweitert die Beschreibung der Propria bei der Katze dahin, dass das subepitheliale Gewebe aus einem System rundlicher Hohlräume bestände, deren Wände aus fein faserigem Gewebe — mit Bindegewebskernen — aufgebaut seien und deren Inhalt Leukocyten in wechselnder Menge sei, weshalb er dieses Gewebe als adenoides bezeichnet. Auch Klein (Kollmann 1890) findet in der Propria reichliches adenoides Gewebe.

In der Literatur der letzten Jahre wird die Propria nicht ohne weiteres als adenoid oder lymphoid bezeichnet; nach von Ebner (1902) enthält sie reichliche Bindegewebsbündel neben feinen elastischen Fasern und zahlreiche Zellen, unter diesen regelmässig auch Leukocyten, die stellenweise zu förmlichen adenoiden Anhäufungen zusammentreten. Stöhr (1906) führt von ihren Bestandteilen nur das fibrilläre Bindegewebe, zahlreiche elastische Fasern und eine wechselnde Menge von Leukocyten als sicher auf.

Wie steht es nun bei unserem Objekt? Kann man die Propria hier als adenoid bezeichnen?

Für den Begriff des retikulären Bindegewebes gibt es vielerlei Erklärungen; aber so different auch die Meinungen der Autoren sein mögen, in einem Punkte stimmen sie überein: unter *adenoidem* Gewebe im eigentlichen Sinne versteht man die Ansammlung von Lymphkörperchen in den Maschen eines retikulären Bindegewebes, welches dabei für jene das Gerüst bildet.

Sehen wir aber vom Inhalt der Maschenräume ganz ab, so erstrecken sich die Meinungsverschiedenheiten nur auf den Begriff „retikulär“.

Ebner (1902) weist darauf hin, dass das retikuläre Bindegewebe der Lymphdrüsen nicht überall von demselben Baue ist, während es einmal grösstenteils aus feinsten leimgebenden Bündelchen, denen Zellen nur aufgelagert sind, besteht, kommen andererseits wieder rein zellige Reticula vor. Stöhr, welcher noch in der 5. Auflage seines Lehrbuches 1898 bei den höheren Wirbeltieren sich dahin ausspricht, dass das Netzwerk *nur* von feinen Bindegewebsbündeln gebildet wird, denen



platte, kernhaltige Zellen anliegen, äussert sich in den letzten Auflagen (XI und XII), dass das Reticulum bei jugendlichen Individuen der höheren Wirbeltiere wohl aus reinen Zellnetzen bestehe (anastomosierende sternförmige Zellen = Reticulumzellen), bei erwachsenen aber *oft* von feinen Bindegewebsbündeln hergestellt würde.

Die eigentliche Propria bei der Meerschweinchentrachea (begrenzt nach aussen von der elastischen Längsfaserschicht) ist eine relativ sehr dünne Schicht und daher auf ihren feineren Bau hin schwer zu analysieren. Untersucht man aber Flächenschnitte durch die Propria, so ergibt sich das Bild der Fig. 2. Es ist ein Stück aus der Propria, die Schicht der elastischen Längsfasern und ein Teil des darunter liegenden „submukösen“ Gewebes gezeichnet. Die Stelle wurde so ausgewählt, dass in letzterem sich gerade ein lymphoider Follikel befindet. Neben den breiten, etwas diffus gelb gefärbten Durchschnitten der dicken elastischen Längsbündel erscheint im ganzen Gesichtsfeld rot gefärbt ein Netzwerk von aus feinen Bindegewebsfibrillen zusammengesetzten Bündeln. Die Faserbündel kreuzen sich etwas unregelmässig, so dass auf der Durchschnittsebene die Maschenräume an Ausdehnung differieren; besonders im Follikel der Submucosa sind die Maschen grösser, die Netzstränge daher spärlicher. Die Reticulumbündel sind nicht gleichmässig dick: nach ihren Knotenpunkten zu nehmen sie an Umfang zu, und hier finden wir, teils in das Fasergerüst eingeschlossen, teils demselben dicht anliegend, Zellkerne (*b*), die sich durch ihre Form, ihr Aussehen und ihre Lage leicht als zu dem Gerüstwerk gehörige Kerne — als solche fixer Bindegewebszellen deuten lassen. Um die Peripherie des Kernes lässt sich häufig ein durch Pikrinsäure gelb gefärbter schmaler Saum eines gleichmässig hellen (homogenen) Protoplasmas erkennen, wohl auch Fortsetzungen desselben in divergierende Richtungen; dagegen war ein eventuelles Anastomosieren protoplasmatischer Fortsätze — durch die dichte Menge der Bindegewebsfibrillen hindurch — nicht zu erkennen. Wohl aber haben die von den Knotenpunkten ausstrahlenden Bindegewebsfibrillenbündel mit dem zentral gelegenen Kern deutliche Sternform.

Die Maschenräume nun sind angefüllt von zweierlei Arten von Zellen:

1. In der überwiegenden Mehrzahl von Lymphocyten (*ly*), kleinen runden Zellen, deren Kern sich sehr intensiv gefärbt hat.

2. Leukocyten (*leuk*), und zwar mononukleäre, an ihrem stark gefärbten Kern mit deutlichem Gerüst, der jedoch heller ist als der Lymphocytenkern, an dem reichlichen acidophilen und feinkörnigen Protoplasma (gelbrötlich von Pikrinsäure und Säurefuchsin) leicht erkennbar.

3. Auch polymorphkernige Leukocyten finden sich häufig in der Propria.

Wenn man nun dieses Gewebe als ein einheitliches auffasst, und einerseits das Netzwerk mit den Bindegewebskernen in den Knotenpunkten, andererseits die Ausfüllung der Maschenräume durch Lympho- und Leukocyten in Betracht zieht, so wird man wohl nicht fehl gehen, wenn man es als ein adenoides anspricht, doch ist das Reticulum in der Propria an Ausbildung von Fibrillen viel reicher, als das des Follikels.

#### *Die Basalmembran.*

Die älteren Autoren fanden, an das Epithel anschliessend, ein mehr oder minder breites Band, das als gleichmässig hell, ohne Strukturen — als homogen beschrieben wurde. Dieses Band wurde als Basalmembran bezeichnet (Rheiner, Köllicker, Luschka Verson usw.). Frankenhäuser, der sich mit dem Bau der Säugetiertracheen eingehender beschäftigte, weist auf einen Unterschied in der Dicke der Basalmembran bei den einzelnen Säugern hin, so zwar, dass sie im Gegensatz zu anderen Tieren beim Meerschweinchen und auch beim erwachsenen Menschen eine bedeutendere Dicke hat. Zugleich konnte er bei diesen Objekten auch einige Strukturbilder erkennen und zwar spindelförmige Kerne, zahlreiche Kanälchen und auch zuweilen dünne Fäden, die aus der inneren Faserschicht kommen und zwischen die Epithelialzellen eintreten. Die Grenzlinie nach dem Epithel zu fand er nicht gerade verlaufend, sondern mit Zacken (Vorsprüngen) und Einbuchtungen versehen; dieselbe Beobachtung machten auch Drasch und Schnitzler. Letzterer erkannte die Struktur der Basalmembran bestimmt als bindegewebig, aus Fasern zusammengesetzt und mit Bindegewebskernen versehen; auch er beobachtete die Membran durch-

setzende Kanälchen. Dasselbe berichtet Schiefferdecker von der Trachea des Menschen und des Kalbes, insbesondere war es ihm gelungen, zahlreiche Kanälchen zu beobachten, die frei unter dem Epithel endigten und in welchen Leukocyten und Fortsätze von Bindegewebszellen sich vorfanden.

Alle diese Berichte über Strukturen in der Basalmembran lassen uns ihre anfangs behauptete Eigenart in ganz anderem Lichte erscheinen und wir müssen uns die Frage vorlegen, ist die Basalmembran eine selbständige, histologisch different gebaute Schicht, die sich zwischen Epithel und Propria hineinschiebt?

Ältere Angaben wissen die Basalmembran gegen die Propria scharf abzugrenzen: Toldt, Klein, Renaut betrachten sie als eine selbständige Schicht, welche das Epithel von der eigentlichen Schleimhaut trennt. Ganz anders fasst Kölliker (1881) die Basalmembran auf; er betrachtet sie als den innersten Teil des subepithelialen Bindegewebes und diese Anschauung ist es, welche in der neueren und neuesten Zeit weiterhin bestätigt wurde. Schnitzler (1893) beschreibt sie bei der Katze lediglich als Verdichtung des subepithelialen Bindegewebes, als kontinuierliche Fortsetzung des Maschennetzes, dessen oberflächliche Schicht das Substrat der Basalmembran bilde. Stöhr (1898 und 1905) und Scymonowicz (1901) halten die Basalmembran bestimmt für eine Verdichtung der Tunica Propria.<sup>1)</sup>

Bei den ersten Präparaten, die ich beobachten konnte, sah ich die Basalmembran regelmässig als breites, strukturloses Band. Jedoch das war nur bei solchen Schnitten der Fall, bei denen nur die Kerne oder neben denselben das Gewebe mit plasmafärbenden Farben diffus gefärbt worden war. Schon bei etwas feineren Methoden — Hansen und besonders Freeborn — konnte man leicht im Gebiete der Basalmembran deutliche Fasern unterscheiden und zwar am meisten und deutlichsten nach der Seite der Propria zu. Ja an günstigen Stellen und gut gelungenen Färbungen konnte man sehen, dass die gesamte Basalmembran aus einem Faserwerk besteht, wie es Fig. 3 bei Freeborn-Färbung zeigt. Das gleiche ist an Präparaten zu sehen, welche

<sup>1)</sup> Ebner bezeichnet die Basalmembran als anscheinend strukturlos, aber ebenfalls als fest zusammenhängend mit dem darunter liegenden Bindegewebe.

nach der Silbermethode von Maresch-Bielschowsky angefertigt wurden. So grenzt das Epithel direkt an eine Wandung des bindegewebigen Netzwerks, bei welcher Wandung sich die Bindegewebsfibrillen nur zu einem etwas dickeren, kräftigen Bündel zusammenlegten. Sehr schief angelegte Schnitte zeigten auf das deutlichste, dass das Propriagewebe kontinuierlich und unter Beibehaltung derselben Gewebsqualität in die Region der Basalmembran übergang. *Man erkennt also, dass das retikuläre Gewebe der Propria sich bis an das Epithel heran erstreckt, dass die letzte Reticulumfaser die Unterlage des Epithels ist.* Nur bei diffusen — für diesen Zweck unpassenden Färbungen — ereignet es sich, dass man ein schmäleres oder breiteres, mehr oder weniger homogenes Band wahrnehmen kann. Ja sogar das ganze Propriagewebe bis zur elastischen Längsfaserschicht hin, kann in dieser Weise homogen erscheinen! Bei einer entsprechenden Behandlung dagegen erkennt man die Bindegewebsfibrillenbündel überall deutlich: eine Basalmembran als selbständige Schicht bei der Trachealschleimhaut des Meerschweinchens existiert nicht, sondern, wo wir sie finden, ist sie nichts weiter, als eine Verdichtung des retikulären Propriagewebes.

*Beziehungen des zelligen Inhaltes des adenoiden Propriagewebes zum Epithel.*

Hatten wir zuerst gesehen, dass sich im Epithel der Trachealschleimhaut regelmässig Lympho- und Leukocyten vorfinden und hatten wir alsdann erkannt, dass das Gewebe der Propria ein adenoides sei, welches ohne Unterbrechung bis zum Epithel reiche, so müssen wir bei der Frage nach den Beziehungen der Lympho- und Leukocyten der Propria zum Epithel unbedingt an eine Wanderungserscheinung denken.

Über die Geschichte der Zellwanderungsfrage mich zu verbreiten, erscheint überflüssig: Die Existenz der Wanderzellen gilt heute als Tatsache. Allein an welchen Arten von Zellen man neuerdings auch Wanderungserscheinungen beobachten konnte, sei hier kurz erwähnt:

Bei allen Berichten über die Wanderung waren unter der Qualität der wandernden Zellen die farblosen Blutkörperchen im allgemeinen

und die Leukocyten (polymorphkernige und polynukleäre) im speziellen verstanden worden. Als man später die einzelnen Arten der lymphoiden Zellen zu unterscheiden lernte und besonders die eine Gruppe, die der Lymphocyten, absondern konnte, so entstand die Frage, ob auch die Lymphocyten sich an der Wanderung beteiligen?

Diese Frage wurde zunächst verneint; noch 1899 sondert Ehrlich die Lymphocyten als bewegungsunfähig streng ab. In neuester Zeit haben sich aber die Beweise für das Wanderungsvermögen der Lymphocyten so sehr gehäuft, dass dasselbe nicht mehr zu bestreiten ist. Nachdem schon Ranvier (1875 in dem *Traité*) auf die Beweglichkeit der Lymphocyten hingewiesen hatte, konnte Hirschfeld (1901) auf besonders präparierter Agarplatte die Fähigkeit der Lymphocyten, sich amöboid zu bewegen und auch den Ort zu verlassen, direkt unter dem Mikroskop beobachten. Almkvist fand (1902) im durch Injektion abgetöteter Diphtheriekulturen experimentell erzeugten Exsudat der Bauchhöhle beim Meerschweinchen schon nach 20—40 Minuten Lymphocyten; also nach so kurzer Zeit, dass sie unmöglich durch Proliferation aus den fixen Zellen des Peritoneums entstanden sein konnten. Auch einen Ausfluss von Lymphe konnte er ausschliessen, da im Exsudat zunächst klare Flüssigkeit und keine Lymphe vorhanden war. Weiterhin bestätigt und eingehend untersucht wurde die Wanderung der Lymphocyten besonders von Wolf und v. Torday (1904) und von Maximow, so dass jetzt an der Tatsache nicht mehr zu zweifeln ist.

Wie verhält sich nun dieser Vorgang bei der vorliegenden Untersuchung?

Hier kann man zunächst bei den Ortsveränderungen der Lympho- und Leukocyten eine Einzeldurchwanderung beobachten. So wie die Zahl und Fülle dieser Zellen im Epithel variiert, so gibt es auch Stellen in der Trachealschleimhaut, bei welchen das Durchwandern aus der Propria ins Epithel sich im weiteren Umkreis auf eine einzelne Zelle beschränkt. An sich ist diese Beobachtung nicht neu und ich kann unter anderem auf P. Heymann (1898), der eine Abbildung dieses Vorgangs beim menschlichen Larynx darbietet, verweisen. Nur will es mir scheinen, dass bei der beigegebenen Fig. 4 der Vorgang besonders deutlich hervortritt. Die mit E bezeichnete Zelle, die sich

gerade durch das subepitheliale Gewebe hindurchwindet, weist einen in die Länge gezogenen, an einem Ende noch seitlich vorgebuchteten Kern auf, der sich im Vergleich zu dem der fixen Bindegewebszelle (*bz*) und der Epithelzellen (*ez*) viel intensiver gefärbt hat. Das Protoplasma ist kaum wahrzunehmen, nur an der dickeren Stelle des Kernes findet man von ihm hier und da einen spärlichen rötlich-orange gefärbten Saum. Es handelt sich hier um einen in Wanderung begriffenen Lymphocyten, dessen Kern den engen Raumverhältnissen angepasst, länglich geformt ist.

Diese Vorgänge, die sich an der einzelnen Zelle abspielen, wiederholen sich naturgemäss an allen Stellen der Propria; aber es bleibt nicht nur dabei: wir finden Lympho- und Leukocyten mitunter in grosser Zahl angesammelt, ja es kommt, wie schon oben erwähnt, zu förmlichen Follikelbildungen. So sehen wir auch mehrere dieser Zellen zusammen die Propria verlassen, wir finden sie im Epithel angeordnet, als ob sie sich eine Strasse, eine Bahn gebildet hätten, oder wieder mehr in rundlichen Anhäufungen. Vergleichen wir die Bilder, die uns Stöhr von den Zungenbälgen und Schnitzler von der Trachealschleimhaut der Katze gegeben haben, so sehen wir förmliche Pfröpfe von lymphoiden Zellen in der Epithellage. Zuweilen gelingt es aber Bilder zu finden, wie sie in Fig. 5 kurz skizziert sind, bei denen man gerade das Verlassen der Propria durch die Lymphocyten (*ly*) in Menge sehen kann. Es kommt zu einer Masseneinwanderung ins Epithel. Da brauchen sich die einzelnen Zellen nicht mehr den gegebenen Raumverhältnissen mühsam anzupassen, die Kerne behalten ihre runde Form, die Zellen durchbrechen das Gewebe in breiter Strasse. An der einen Stelle trennt nur noch eine feine Faserbrücke die fünf Lymphocyten von der Region der Epithelzellen (*ep*); bald wird sie durch das weitere Vordringen der Lymphzellen überwunden sein.

Dieses Vordringen nun vollzieht sich aber noch in einer dritten, bisher nicht bekannten Art: *unter einem gleichzeitigen Vordringen von adenoïdem Gewebe ins Epithel*. Es entwickelt sich dabei stellenweise das subepitheliale adenoïde Gewebe in das Epithel hinein, ein Vorgang, der sich auf zweierlei Arten abzuspielden scheint.

Einmal kommt es bei dem Vordringen des Bindegewebes zu einer

Lockerung des Verbandes der Epithelzellen, ohne dass dieselben wesentlich aus ihrer Lage gebracht würden. Auf Fig. 6 sieht man dicht unter der Epithellage eine Reihe von Lymph- und Leukocyten, die das fasrige subepitheliale Gewebe bereits verlassen haben und nach dem Epithel zu streben. Hierbei sind sie aber arkadenförmig umgeben von bindegewebigen Faserbündeln. Die feinen Fasern dieser letzteren gehen peripherwärts unmittelbar über in das subepitheliale Bindegewebe der Propria, zentralwärts aber ragen solche Bindegewebsfibrillen in die Epithellage hinauf und liegen dann zwischen den Epithelzellen selbst.

Bei der zweiten Art aber wird bei stärkerem Vordrängen von adenoïdem Gewebe der Aufbau des Epithels mehrweniger alteriert. Die Epithelzellen sind (auf Fig. 7) am basalen Teile der Epithellage nach rechts und links auseinander gewichen und zwischen sie hat sich, wie ein stumpfer Keil, eine bindegewebige Partie vom subepithelialen Gewebe, reichliche Lympho- und Leukocyten enthaltend, hineingeschoben. Dieses Bindegewebe breitet sich locker aus und bildet von Fibrillenbündeln umgebene weite Maschen, welche die lymphoiden Zellen enthalten. An der Spitze des Keiles sieht man Lymphocyten auch weiter hinauf in die Epithellage dringen, begleitet von feinen bindegewebigen Ausläufern (*c*). So reicht das adenoïde Gewebe in der Mitte bis zur halben Höhe der Epithellage, an den Seiten weniger weit. Die Epithelzellen werden dadurch wesentlich verschoben, besonders in seitlicher Richtung, und man erhält an den einen Stellen ein einschichtiges, an den anderen zwei- und dreischichtiges Epithel.

Dieser Vorgang kann sich aber noch weiter entwickeln: Das in die Epithellage geratene adenoïde Gewebe breitet sich aus und zieht dabei über tiefer gelegene Epithelzellen hinweg. In Fig. 8 sind schon bei schwacher Vergrößerung konzentrisch mit dem Lumen verlaufende Membranen sichtbar, welche das Epithel in zwei Teile teilen: der nach dem freien Rande gelegene macht den Eindruck eines regelmässigen ein- bis zweizeiligen Flimmerepithels, der andere, basale Teil erscheint unregelmässig und mit viel Lymphocyten durchsetzt. Bei Immersionsvergrößerung (Fig. 9) erkennt man, dass diese binde-

gewebigen Fasernetze nicht nur innerhalb der Epithellage, sondern zwischen den Epithelzellen selbst liegen. Links haben wir das bekannte Bild des zweizeiligen Trachealepithels, und wenn man das Bild weiter bis zu dem Fasernetz (*fn*) verfolgt, so finden wir Epithelzellen (*ep*) an der Basalfläche der Epithellage genau wie diejenigen, die nach dem Flimmersaum zu liegen, nur ist die Epithellage selbst durch das Fasernetz fast in der Mitte unterbrochen. Ähnlich liegen die Verhältnisse bei Fig. 4. Die Lymphocyten lagern hier im oberen wie im unteren Teil der Epithellage. Diese Fasernetze fanden sich nun bei einer ganzen Anzahl von Versuchstieren, auch nach der Anwendung verschiedener Fixierungsmittel (Sublimat, Carnoy, Formol) und verschiedener Färbungen. Erscheint somit die Existenz der Fasern zugleich mit ihrer sonderbaren Lagerung im Epithel wohl erwiesen, so könnten noch Zweifel über ihre Eigenart bestehen. Die Beobachtung ihres Aufsteigens vom adenoiden Gewebe der Propria aus, die gleiche tinktorielle Reaktion sprechen ja eigentlich deutlich genug für ihren bindegewebigen Charakter. Allein um jedem Zweifel zu begegnen, unterwarf ich einige Schnitte der Trypsinverdauung nach dem Modus von Höhl. Da diese Methode nach Verdauung aller übrigen Elemente die Fibrillen des retikulären Bindegewebes in grosser Reinheit darstellt, möchte ich die Präparate, deren eines durch die Fig. 10 wiedergegeben ist, als für bindegewebige Fasern wohl beweisend erachten. Man sieht nach Verdauung der Epithellage usw. die gröberen und feineren Bindegewebsarkaden an ihrem Orte — in der Epithelzone — isoliert erhalten und oben breitere (konzentrisch verlaufende) Fasernetze bildend, so wie sie sonst rot oder blau gefärbt zu erkennen waren. Sehr schön ist auch das Fasergerüst der Propria zu sehen mit seiner Verdichtung (diffuse Färbung durch Säurefuchsin) nach dem Epithel zu (die sogen. Basalmembran). Der äusserste Saum der verdichteten Propria besteht auch hier aus feinsten, eng aneinander liegenden Fibrillen.

Der Gang der Untersuchung führte mich so zu dem neuen Befunde von adenoiden Membranen im Epithel. Die Propria der Trachea besteht jedoch nicht nur aus adenoidem Gewebe, sondern es sind in ihr Gefüge zahlreiche feine, elastische Fasern eingewebt. Sind die-



selben dicker, so sieht man sie bei der Hansen- oder Freeborn-Färbung als gelbe Felder (Querschnitt) oder Streifen (Fig. 2 und 4 *el*), handelt es sich aber um feinere Fasern, so werden sie durch die Bindegewebsfärbung verdeckt, sie bedürfen dann einer speziellen Färbung. Fig. 11 zeigt alle elastischen Elemente; und man erkennt nun, dass von der Propria aus teils feinere, teils kräftigere, gleichmässig drehrunde elastische Fasern in die Epithellage aufsteigen, die sich dann, dem Verlaufe des ins Epithel verlagerten adenoiden Gewebes folgend, ebenfalls seitlich ausbreiten und in ihrer Längsrichtung oder quer getroffen deutlich durch ihre kontrastierende blauschwarze Färbung wahrzunehmen sind. Es werden also bei diesem Vorgang auch elastische Fasern mit ins Epithel verschoben.

Was den Anteil der zelligen Elemente betrifft, so ist er bei diesen Ausführungen schon grösstenteils besprochen worden. Ich möchte nur darauf hinweisen, dass einmal im ganzen Gebiet regelmässig eine Vermehrung der Anzahl der Lymph- und Leukocyten zu beobachten ist, wie es fast alle Zeichnungen aufweisen. Diese Verbreitung über das ganze Gesichtsfeld ist besonders bei einer Massendurchwanderung mit Ausbildung der Membranen eine ausgesprochen diffuse: nirgends kann man von einheitlichen Anhäufungen reden. So finden wir z. B. die Lymphocyten (cf. Fig. 12) in den verschiedensten Gegenden des Präparates: (*a*) in der Propria, von der sie ausgehen, dann im basalen Teil des Epithels (*b*), in den intraepithelialen Fasernetzen (*c*) und in der Flimmerzellreihe (*d*). In der Epithellage aber selbst finden sich die Lymph- und Leukocyten am stärksten vertreten in dem Gebiete der Fasernetze und zwar kommt es zu besonderen Anhäufungen zwischen diesen und den basalen Epithelzellen bzw. dem subepithelialen Gewebe. Wenn uns die Art der Verteilung der Lymph- und Leukocyten hiermit das deutliche Bild einer Wanderung von der Propria aus nach dem Lumen zu gibt, so erscheint andererseits das intraepitheliale Fasernetz als eine Art Station, auf der jene Zellen eine längere Zeit Halt machen.

Über den Zweck der im Epithel gelegenen adenoiden Netze kann man durch die vorliegende Untersuchung natürlich keinen Aufschluss

gewinnen. Man könnte daran denken, dass die Membranen einem besseren Abschluss dienen. Die dicke Epithellage, die aus mehreren Reihen Zellen aufgebaut ist, hat als festen Halt zunächst nur ihre bindegewebige Grundlage, das basale Propriagewebe. Dementsprechend sieht man bei grösseren Verletzungen des Epithels sehr häufig die Epithelzellen in grösseren zusammenhängenden Partien losgerissen, so zwar, dass eine grössere Strecke von Flimmerzellen im Zusammenhang bleibt, ebenso die basalen Zellen intakt am subepithelialen Bindegewebe festhaften, während der Riss gerade in die mittlere Schicht fällt und die hier liegenden Zellen lose zerstreut werden. So erscheint diese Schicht als die lockerste und man kann sich wohl denken, dass dort eingeschobene Netze zu einem festeren Halt und einer kräftigeren Verbindung ganz wesentlich beitragen.

Eine dadurch herbeigeführte festere Verbindung bietet naturgemäss einen weiteren Vorteil und zwar würde sie gegenüber dem Eindringen fremder Elemente von aussen her ein verstärktes Hindernis, einen Wall darstellen, das Bindegewebe hier also einen mechanischen Schutz abgeben. — Ebenso würde eine mechanische Leistung sich bei Epithelverlusten ergeben. Dieselben wurden lange Zeit als sehr selten und nur vereinzelt angesehen, besonders da sich im normalen Trachealschleim keine Spur von zelligen Elementen vorfände (Köllicker und Rossbach), während andererseits z. B. Schnitzler bei der Katze im Schleimhautsekret jederzeit abgestossene Flimmerzellen, wenn auch in geringer Zahl, konstatieren konnte. Auch ich konnte im Trachealsekret des Meerschweinchens nicht allzuseiten Flimmerzellen und wie schon vorhin erwähnt, ganze Flimmerzellreihen beobachten, ebenso wie es mir gelang, im Epithel in allen Schichten, also auch in der Flimmerzellreihe ohne besondere Mühe Mitosen aufzufinden. Mit den Verlusten kommt es natürlich zu Lücken in der Epithellage und die Netze können hier wie bindende Klammern wirken, die in der Tiefe die Lückenränder zusammenhalten, bis die Regeneration der Epithelzellen von der Seite her erfolgt ist.

Sehr wahrscheinlich haben diese Netze für die Lympho- und Leukocyten selbst eine gewisse Bedeutung. Das Epithel an sich ist nicht der gegebene Aufenthalt dieser Zellen, hier befinden sie sich nur

vorübergehend: auf der Wanderung begriffen. Kommt es aber zu einer stärkeren Einwanderung ins Epithel, so könnten diese Netze den lymphoiden Zellen zu einem längeren Aufenthalte dienen, wenn ein solcher physiologisch notwendig wäre. Es liessen sich auch Beziehungen dieser Netze zum Schutz bei Epithelverlusten und Epithelregeneration denken.

### Schlusszusammenfassung.

1. Das Gewebe der Propria der Trachealschleimhaut vom Meerschweinchen ist ein adenoides. Die Propria enthält aber hier entschieden mehr kollagene und elastische Fasern, wie das adenoides Gewebe der Lymphknoten und der Propria des Darmes. Man könnte daher dieses Gewebe als ein adenoibrilläres Gewebe bezeichnen.

2. Den Abschluss der Propria bildet keine besondere Basalmembran. Das Erscheinen derselben beruht nur auf einer temporären starken Verdichtung des abschliessenden Propriagewebes, welches dann beim ungefärbten Präparate oder bei diffusen Färbungen homogen erscheint.

Bei entsprechenden Färbungen dagegen erkennt man, dass die Propria bis ans Epithel reicht und es bleibt für die Bezeichnung „Basalmembran“ nur übrig das letzte Faserbündel des retikulären Netzwerkes. Dieses Grenzbündel ist allerdings etwas dicker, aber höchstens anderthalb bis doppelt so dick, als die tieferen Bündel des retikulären Gespinnstes.

3. Wird die sogen. breite Basalmembran der Autoren infolge der Durchwanderung von Leuko- und Lymphocyten mehr oder weniger gelockert, so bedarf es keiner besonderen Färbung, sondern es kommt auch durch diese Auflockerung ihre wahre Struktur deutlich zum Vorschein.

4. Bei anhaltender Durchwanderung wird die subepitheliale Bindegewebslage ganz locker und es können dabei Elemente der membrana propria ins Epithel gelangen.

5. Der Grad der Verschiebung ist entsprechend der Intensität der Durchwanderung sehr verschieden; wandern die Lympho- und Leukocyten einzeln durch, so kommt es zu keiner Verlagerung.

Dringen die Wanderzellen aber in kleineren Gruppen oder gar in grossen Haufen durch, so verursachen sie grössere Verschiebungen der Elemente des subepithelialen Bindegewebes ins Epithel.

6. Die auseinandergetriebenen Epithelzellen streben durch ihre Elastizität darnach, die ursprüngliche Lage wenigstens teilweise wieder zu erlangen und so entstehen Bilder wie Fig. 4, 8, 9. Die Propria ist von dem in das Epithel geratenen Bindegewebe durch Epithelzellen getrennt, so dass man von einem intraepithelialen Bindegewebe reden kann.

7. Es kann in extremen Fällen sogar zur Bildung einer grösseren, stellenweise unterbrochenen Membran mitten im Epithel auf diese Weise kommen. Eine Membran, welche als ein neuer, basaler, bindegewebiger Abschluss imponiert, besonders wenn der Rest des alten durch starke Auflockerung in ein nicht verdichtetes Propriagewebe aufgegangen ist. Wenn die zelligen Elemente des adenoiden Gewebes durch Resorption im Epithel zugrunde gehen, und die Lymph- und Leukocyten abwandern, so findet man reine kollagene und elastische Fasern im Epithel.

8. Ein gewisser Grad des Lockerseins des Epithels begünstigt offenbar das Eindringen des Bindegewebes ins Epithel und es ist nicht undenkbar, dass Schädigungen des Epithels mit Hilfe dieser festigenden Netze leichter repariert werden. Die Wanderzellen selbst bleiben dabei wohl unbeanspruch und können vielleicht zur Säuberung und zur Ernährung des Epithels (als Ranviersche Clasmatoeyten) beitragen resp. sich weiter ins Lumen der Trachea begeben.

Am Schlusse dieser Arbeit möchte ich Herrn Prof. Mollier auch an dieser Stelle meinen herzlichsten Dank für die Anleitung zu dieser Arbeit und für die gütige Aufnahme in seinem Institute aussprechen. Nicht minder schulde ich dem Prosektor Herrn Dr. A. A. Böhm herzlichsten Dank für seine Unterstützung und für seine lebenswürdige Geduld bei der Kontrolle der so häufig unterbrochenen Untersuchungen.

---

## Literatur.

1. Almkvist, Joh., Über die Emigrationsfähigkeit der Lymphocyten. In Virchows Arch. Bd. 169. Jahrg. 1902.
2. Bjorkmann, G., cf. Waller.
3. Bockendahl, A., Über die Regeneration des Trachealepithels. In Arch. f. mikr. Anat. Bd. 24.
4. Böhm, A. A. und v. Davidoff, A., Lehrbuch der Histologie des Menschen, einschliesslich der mikroskopischen Technik. 3. Aufl. Wiesbaden 1903.
5. Böhm, A. A. und Opperl, A., Taschenbuch der mikroskopischen Technik. 1., 4. und 5. Aufl. München 1890, 1900 und 1904.
6. Carlier, E. W., cf. Haykraft.
7. Debove, Mémoire sur la couche endothéliale sous-épithéliale des membranes muqueuses. In Arch. des physiologie. Paris 1874.
8. Derbe, Max, Über das Vorkommen von Pflasterepithel in zylinderepitheltragenden Schleimhäuten. Inaug.-Diss. von Königsberg 1892.
9. Dolkowsky, Eduard, Beitrag zur Histologie der Tracheo-Bronchialschleimhaut. Lemberg 1875.
10. Drasch, Otto, Über die physiologische Regeneration des Flimmerepithels der Trachea. In Sitzungsber. kais. Akad. d. W. Wien. Bd. 80, Abt. 1—3.
11. —, Zur Frage der Regeneration des Trachealepithels. In Sitzungsber. kais. Akad. d. W. Wien. Bd. 83, Abt. 1, 3.
12. —, In Sitzungsber. kais. Akad. d. W. Wien. Bd. 93. 1886.
13. Ebner, Victor v., Köllickers Handbuch der Gewebelehre. 6. Aufl. Bd. 3. Leipzig 1902.
14. Ehrlich, P., Farbenanalytische Untersuchung zur Histologie und Klinik des Blutes. 1891.
15. Ellenberger, Wilhelm, Vergleichende Histologie der Haussäugetiere. Berlin 1887.
16. Ellenberger, W. und Günther, Grundriss der vergleichenden Histologie der Haussäugetiere. 2. Aufl. Berlin 1901.
17. Fischer, Alfred, Fixierung, Färbung und Bau des Protoplasma Jena 1899.
18. Flemming, W., Über Regeneration verschiedener Epithelien. In Arch. f. mikr. Anat. Bd. 24.
19. Frankenhäuser, C., Untersuchungen über den Bau der Tracheo-Bronchial-Schleimhaut. Inaug.-Diss. von Dorpat. St. Petersburg 1879.
20. Freeborn, Färbemethode zitiert nach J. Schaffer (s. d.).
21. Frey, H., Handbuch der Histologie. Leipzig 1876.
22. Gram, Gramsche Färbemethode zitiert nach von Kahlden (s. d.).
23. Günther, cf. Ellenberger.

24. Hansen, F. C. C., Untersuchungen über die Gruppe der Bindegewebssubstanzen. I. Der Hyalinknorpel. In Anat. Hefte. I. Abt. Heft 83. 1905.
25. Haykraft, J. B. und Carlier, E. W., Über die Verwandlung von Wimpern- oder Flimmerepithel in mehrschichtiges Pflasterepithel. In Zentralblatt f. Physiol. Bd. 3. 1890.
26. Henle, J., In Sömmering, vom Baue des menschlichen Körpers. Bd. 4. pg. 1906. Leipzig 1841.
27. —, Handbuch der systematischen Anatomie. 2. Aufl. Bd. 2. pg. 274. Braunschweig 1872.
28. Hermann, G., cf. Tourneux.
29. Heymann, P., Handbuch der Laryngologie und Rhinologie. Wien 1898.
30. Heymann, R., Beitrag zur Kenntnis des Epithels und der Drüsen des menschlichen Kehlkopfes. In Virchows Arch. Bd. 118. 1889.
31. Hirschfeld, Hans, Sind die Lymphocyten amöboider Bewegungen fähig? In Berlin. klinische Wochenschrift. Bd. 38.
32. Höhl, Zitiert nach Böhm und Oppel (s. d.).
33. Huschke, In Sömmering, vom Baue des menschlichen Körpers. Neue Originalausgabe. Bd. 5. pg. 267.
34. Kahlden, C. v., Technik der histologischen Untersuchungen pathologisch-anatomischer Präparate. Jena 1895.
35. Klein, E., The anatomy of the lymphatic system. II. The Lung. London 1875.
36. —, Grundzüge der Histologie (übersetzt von Kollmann). 2. Aufl. Leipzig 1890.
37. Kölliker, Albert, Mikroskopische Anatomie oder Gewebelehre des Menschen. Leipzig 1850/54.
38. —, Handbuch der Gewebelehre. 5. Aufl. 1867.
39. —, Handbuch der Gewebelehre des Menschen. 1836.
40. Krause, C., Handbuch der menschlichen Anatomie. 2. Aufl. Hannover 1841.
41. Krause, W., Handbuch der menschlichen Anatomie. Bd. 1. Hannover 1876.
42. Kromeyer, E., Die Protoplasmafaserung der Epithelzelle. In Arch. f. mikr. Anat. Bd. 39. pg. 143.
43. Leydig, F., Lehrbuch der Histologie. Frankfurt 1857.
44. Luschka, H. v., Die Anatomie des Menschen. Tübingen 1863.
45. Maximow, Alexander, Experimentelle Untersuchungen über die entzündliche Neubildung von Bindegewebe. In Zieglers Beitr. 5. Supplem.-Heft. 1902.
46. —, Über entzündliche Bindegewebsneubildung bei Axolotl. In Zieglers Beitr. Bd. 39. 1906.
47. Maresch, Rudolf, Über Gitterfasern der Leber und die Verwendbarkeit der Methode Bielschowskys zur Darstellung feinsten Bindegewebsfibrillen. In Zentralblatt f. Pathologie 1905.
48. Oppel, Albert, Lehrbuch der vergleichenden mikroskopischen Anatomie der Wirbeltiere. Teil VI von Oppel. Jena 1905.
49. —, cf. Böhm, Technik.
50. Orth, Johannes, Kursus der normalen Histologie. 3. Aufl. Berlin 1884.
51. Ranvier, L., Traité technique d'histologie. 1. Edition. Paris 1875.
52. —, Des Clasmatocytes. In Arch. d'anatomie microscopique T. 3. Paris 1900.
53. Recklinghausen, F. v., Über Eiter- und Bindegewebskörperchen. In Virchows Arch. Bd. 28. 1863.
54. Renaut, J., Traité d'histologie pratique. Paris 1893, 1897/99.

55. Rheiner, H., Beiträge zur Histologie des Kehlkopfes. Inaug.-Diss. von Würzburg 1852.
56. Schaffer, Josef, Zur Kenntnis der glatten Muskelzellen, insbesondere ihre Verbindung. In Zeitschrift f. wissenschaftl. Zoologie. Bd. 66. Jahrgang 1899.
57. Schiefferdecker, Über Befunde bei der Untersuchung der menschlichen Nasenschleimhaut. In Sitzungsber. der Niederrhein. Ges. f. Natur- und Heilkunde. Bonn 1896.
58. Schnitzler, Anton, Beitrag zur Kenntnis der Trachealschleimhaut. Inaug.-Diss. von München 1893.
59. Schulze, F. E., Epithel- und Drüsenzellen. In Arch. f. mikr. Anat. Bd. 3. 1867.
60. Stöhr, Philipp, Lehrbuch der Histologie und der mikroskopischen Anatomie des Menschen. 1. Aufl. 1887.
61. —, Dasselbe. 5. Aufl. 1892. 11. Aufl. 1905. 12. Aufl. 1906.
62. —, Über periphere Lymphdrüsen. In Sitzungsber. d. Würzburger physik.-med. Gesellschaft, Sitz. v. 19. Mai. Würzburg 1883.
63. Stricker, S., Handbuch der Lehre von den Geweben. Leipzig 1871.
64. —, Vorlesungen über allgemeine und experimentelle Pathologie. Wien 1883.
65. Süssdorf, H., cf. Ellenberger.
66. Szymonowicz, L., Lehrbuch der Histologie und mikroskopischen Anatomie. 1. Aufl. Würzburg 1901.
67. Tellyesnický, K., Über die Fixierungs-(Härtungs-)Flüssigkeiten. In Arch. f. mikr. Anat. Bd. 52.
68. Toldt, C., Lehrbuch der Gewebelehre. Stuttgart 1877.
69. —, Lehrbuch der Gewebelehre mit vorzugsweiser Berücksichtigung des menschlichen Körpers. Stuttgart 1888.
70. Tourneux, F. und Hermann, G., Recherches sur quelques épithéliums plats. In Robin, Journal de l'anatomie et phys. 1876.
71. Verson, E., In Strickers Handbuch der Lehre von den Geweben des Menschen und der Tiere. Leipzig 1871.
72. Waller, C. und Bjorkmann, G., Studien über den Bau der Trachealschleimhaut. In Biologische Untersuchungen. Herausgeg. von Retzius, Stockholm 1882.
73. Weber, M. J., Handbuch der menschlichen Anatomie. 1842.
74. Weigert, Fibrinfärbung zitiert nach v. Kahlden (s. d.).
75. Wolff, A. und v. Torday, Über experimentelle Erzeugung von Lymphocytensudaten. In Berlin. klinische Wochenschrift. Bd. 41. Jahrg. 1904.
76. Zilliacus, W., Die Ausbreitung der verschiedenen Epithelarten im menschlichen Kehlkopf. In Anat. Anzeiger. Bd. 26. Jahrg. 1905.

## Tafelerklärung.

Alle Schnitte von der Trachea des Meerschweinchens.  
Durchwegs Paraffineinbettung.

### Tafel XII.

- Fig. 1. Querschnitt: Einzelne meist gradlinige Fasern (*c*) vom subepithelialen Gewebe (*b*) ins Epithel (*a*) ziehend. Fix. und Fbg.: Alkohol, Essigsäure, Borax-Karmin (verdeckt), mod. Gram, Weigert Färbung. 5  $\mu$ . Oc. 4, Immers. 1/12 (Zeiss).
- Fig. 2. Schiefschnitt: *b* = Bindegewebszellen; *ly* = Lymphocyten; *leuk* = Leukocyten; *el* = elastische Fasern; *bf* = Bindegewebsfibrillen. Fix. und Fbg.: Formol, Hämalaun, Pikrofuchsin. Vergr.: Oc. 3, Immers. 1/12. 5  $\mu$ .
- Fig. 3. Schrägschnitt: *ep* = Epithellage; *subep* = subepitheliales Stratum. Fix. und Fbg.: Formol, Boraxkarmin, Pikronigrosin nach Freeborn. 5  $\mu$ . Vergr.: Oc. 4, Immers. 2 mm.
- Fig. 4. Querschnitt: *a* = Epithellage; *pr* = Propria; *E* = Lymphocyt in der Einwanderung; *bz* = Bindegewebszellkern; *ez* = Epithelzellen; *el* = elastische Fasern; *ly* = Lymphocyten. Fix. und Fbg.: Carnoy, Boraxkarmin, schwache Nigrosinlösung, Pikronigrosin nach Freeborn. 5  $\mu$ . Vergr.: Oc. 6, Immers. 1/12.
- Fig. 5. Skizze aus einem Querschnitt: *ep* = Epithelzellen; *ly* = Lymphocyten; *pr* = Propria. Fix. und Fbg. wie bei Fig. 4. Vergr.: Comp. Oc. 6, Immers. 1/12.
- Fig. 6. Querschnitt: *a* = Epithellage; *b* = subepitheliale Propria; *c* = Ausläufer (bindegewebig); *ly* = Lymphocyten; *n* = Netzmaschen. Fix. und Fbg.: Alkohol-Essigsäure, Hämalaun, Pikrofuchsin nach Schaffer. 3  $\mu$ . Vergr.: Oc. 6, Immers. 1/12.
- Fig. 7. Querschnitt: *a* = Epithellage; *b* = subepitheliales Gewebe deutlich faserig; *c* = Ausbreitung des adenoiden Netzwerkes (keilförmig); *ly* = Lymphocyten. Fix. und Fbg.: Sublimat, Hämalaun, Pikrofuchsin. 3  $\mu$ . Vergr.: Comp. Oc. 6, Immers. 1/12.
- Fig. 8. Querschnitt: *a* = Epithel; *b* = subepitheliales Gewebe; *c* = die intraepithelialen adenoiden Membranen. Fix. und Fbg.: Carnoy, Boraxkarmin, schwache Nigrosinlösung, Pikronigrosin nach Freeborn. 5  $\mu$ . Vergr.: Oc. 6, Obj. Zeiss BB.
- Fig. 9. Querschnitt: *ep* = Epithelzellen; *fn* = intraepitheliale Netze; *pr* = Propria; *ly* = Lymphocyten. Fix. und Fbg.: Alkohol-Essigsäure, Delafield' Hämatoxylin, Pikrofuchsin nach Hansen. 3  $\mu$ . Vergr.: Oc. 3, Immers. 1/12.



- Fig. 10. Querschnitt: Verdauungspräparat. Es ist nur das retikuläre Bindegewebe, d. h. seine Fibrillen erhalten: bei *a* in der Epithellage, bei *b* in der Propria; *c* = letzte adenoide Grenz wandung des stratum proprium an der Epithelgrenze.
- Fig. 11. Querschnitt: *a* = Epithellage; *b* = Propria; *bd* = bindegewebige; *el* = elastische Fasern in das Epithelstratum hinaufziehend; *c* = intraepitheliales Netzwerk. Fix. und Fbg.: Carnoy, Weigerts Elastinfärbung, Methylenblau, Pikrofuchsin. 5  $\mu$ . Vergr.: Oc. 2, Immers. 1/12.
- Fig. 12. Querschnitt: *ep* = Epithelzellen; *fn* = intraepitheliale Netze; *pr* = Propria; *a, b, c, d* = Lymphocyten. Fix. und Fbg. wie bei Fig. 8. 5  $\mu$ . Vergr.: Oc. 4, Immers. 1/12.
-

# Referat.

Von

H. Virchow.

---

**M. de Terra:** *Beiträge zu einer Odontographie der Menschenrassen.*  
Berlin 1905. 302 S. mit 44 Fig. im Text.

Für die unter obigem Titel erschienene Schrift sind wir sowohl dem Verfasser als dem Professor Martin in Zürich, unter dessen Leitung dieselbe entstanden ist, zu Dank verpflichtet. Die Verbindung von Anthropologen und Zahnarzt bei einer derartigen Untersuchung ist besonders günstig; für den letzteren bietet die breite tägliche Berufserfahrung einen sicheren Untergrund für eine derartige Arbeit und sichert ihn davor, gewisse Merkmale voreilig für Rassencharaktere zu halten, welche vielleicht bei der modernen einheimischen Bevölkerung auch vorkommen.

Die Arbeit zeichnet sich aus durch eine gewisse Vollständigkeit. Erstens ist ein Material von etwa 1000 Schädeln, wenn es auch von dem Verf. selbst als „verhältnismässig gering“ bezeichnet wird, doch immerhin recht ansehnlich, zweitens ist eine Fülle von Einzelproblemen in Betracht gezogen, und drittens ist die umfangreiche Literatur eingehend berücksichtigt. Nebenbei bemerkt, wirft auch der Umstand, dass zu den etwa 1000 untersuchten Schädeln etwa 15 000 Zähne gehörten, also nahezu die Hälfte der ihnen zukommenden Zähne, ein günstiges Licht auf die Sammlungen, die benutzt wurden, denn in der Regel dürfte wohl das Prozentverhältnis ungünstiger sein.

Für die Untersuchung menschlicher Zähne können an sich drei Gesichtspunkte in Betracht kommen, die bis zu einem gewissen Grade sich gegenseitig beeinflussen:

1. die morphologische Betrachtung, welche darauf ausgeht, Zustände des menschlichen Gebisses aus Zuständen von Vorfahren zu erklären und in letzter Linie — falls man so weit gehen will — den Weg nachzuweisen, welcher von den Kegelzähnen der Reptilien bis zu den Zähnen des Menschen führt;

2. die funktionelle Betrachtung, welche darauf ausgeht, die spezifischen Eigentümlichkeiten eines Gebisses — hier des menschlichen — aus der speziellen Verwendungsart desselben zu erklären;

3. die ethnographische oder systematische, deren Ziel es ist, die differentielle Diagnose für die Zahnformen der verschiedenen Rassen zu finden.

Wie gesagt, hängen diese drei Betrachtungsarten untereinander zusammen und beeinflussen sich gegenseitig. Wenn daher auch die eigentliche Absicht des Autors auf die dritte dieser Aufgaben gerichtet ist, so verschliesst er sich doch nicht den beiden anderen Seiten des Problems. Die funktionelle Betrachtungsart lag ihm schon durch die Berufspraxis nahe; indessen beschränkt er sich in dieser Hinsicht

mit den Bemerkungen über Usur mehr auf einen Zusatz. Ernsthafter nimmt er es mit der morphologischen Seite der Betrachtung. Er zieht daher nicht nur die Zähne der Urmenschen und Vormenschen in den Kreis der Betrachtung — d. h. die Zähne von Krapina, Taubach, Spy, die aus dem Bohnerz der schwäbischen Alp, die des Pithecanthropus und Dryopithecus —, sondern er untersucht selbst ganz eingehend die Gebisse der 4 Anthropoidengenera an 37 Individuen und einer Anzahl von Affenspezies an mehr als 60 Individuen. Es kommt hier darauf an, ob gewisse Merkmale, die als Varianten bei menschlichen Zähnen getroffen werden, sich atavistisch erklären lassen, d. h. ob in ihnen Zustände wiederkehren, welche bei Vorfahren konstante und der Verwendungsart des Gebisses entsprechende Merkmale waren; oder ob eine solche atavistische Erklärung nicht am Platze ist.

de Terra verfährt hier mit bemerkenswerter Vorsicht. In seiner Darstellung erscheinen nur folgende Merkmale als pithekoid bez. in noch weitergehendem Sinne atavistisch: die „transversale Furche“ der Molaren (S. 184), das Diastema, d. h. die Lücke, welche sich im Oberkiefer zwischen lateralem Incisivus und Caninus und im Unterkiefer zwischen Caninus und erstem Prämolaren findet (S. 210), überzählige Incisivi, Prämolaren und Molaren (S. 225 u. 292), „Grübchenfurche“ und „Grübchen“ (S. 292). Bei zwei anderen Varianten wird dagegen der atavistische Ursprung bestritten, nämlich bei dem an der lingualen Seite oberer Molaren namentlich der ersten, häufig vorkommenden Carabellischen Höcker (S. 161) und dem Auftreten überzähliger Wurzeln (S. 238) ausser am Caninus. Bei noch anderen Varianten äussert sich der Verf. weder im zustimmenden noch im ablehnenden Sinne über eine mögliche atavistische Bedeutung oder behält sich ausdrücklich vor, sich später zu äussern, wie bei den Höckern an der Rückseite der Schneidezähne (S. 237).

Die Arbeit ist in zwei Hauptabschnitte gegliedert, in deren erstem die Befunde nach Völkern bez. Ländern geordnet mitgeteilt werden, und in deren zweitem die einzelnen Merkmale vergleichend besprochen und theoretisch gewürdigt werden.

Das Material, nach Erdteilen geordnet, setzt sich in folgender Weise zusammen:

I. aus Europa 31 prä- und frühhistorische Schweizer, 23 Alemannen, 34 Römergräber und andere frühhistorische Gräber, 20 Norddeutsche (Holsteiner, Pommern, Pfälzer usw.), 136 recente Schweizer, 56 Schädel von der Usa. Im ganzen 357 recente Europäer ohne die von der Usa;

II. aus Asien 27 Malayen, 22 Battak, 35 Birneanen, 15 Chinesen, 7 Japaner, 6 Timoresen, 2 Dajak, 2 Alfuren, 2 Aino, 3 Tataren, 7 Tamilen, 5 Singhalesen, 4 Atschinesen, 1 Tunguse, 1 Burjäte, 1 Perser;

III. aus Afrika 22 Dschagga, 16 nordafrikanische Neger, 27 unbestimmte Neger, 3 Kaffern, 2 aus Mosambique, 1 Uniamwesi, 1 Suaheli, 1 aus Darfur, 2 aus Togo, 6 Schilluk, 1 Buschmann, 2 Kabylen, 1 aus Kordofan, 8 Nubier, 2 Galla, 1 Massaï, 12 von Tenerifa, 10 von Tunis (+ Turcos), 7 Araber (+ Beduinen), 13 Neuägypter, 29 Altägypter. Im ganzen 97 negroide und 71 nicht negroide Afrikaner;

IV. aus Amerika 8 nordamerikanische Indianer, 3 Flathead, 2 Azteken, 1 Aymarus, 1 Duentes, 13 Peruaner, 2 Botocuden, 6 Feuerländer, 2 Grönländer;

V. aus Australien und Polynesien 11 Australier, 14 Melanesier, 8 Oahu-Insulaner, 2 Kanaken, 2 Hawaier, 3 Maori, 1 Oster-Insulaner.

In einigen dieser Gruppen besteht das Material nur aus einem Schädel oder ist so wenig zahlreich, dass Schlüsse nur mit Vorbehalt gezogen werden können, worauf der Verf. selbst aufmerksam macht. Gegen einige andere Gruppen lassen sich Bedenken erheben, ob es sich um ein ethnologisch homogenes oder klar

charakteristisches Material handelt: wie „prä- und frühhistorische Schweizer“, „Römergräber und andere frühhistorische Gräber“, „Norddeutsche (Holsteiner, Pommern, Pfälzer usw.)“, „Tenerifa“, „Altägypter“.

Die einzelnen Probleme, welche besprochen oder berührt werden, sind: Dimensionen der Zähne, Makrodonie und Mikrodonie, Volumen und Abnahme an dem 1. bis 3. Mol., Dentalindex, Zahnbogenindex, Verhältnis von Breite und Dicke, Formen der einzelnen Zahnarten und abnorme Form, Formen der Kauflächen unterer Molaren, dasselbe von Prämolaren, Zahl der Haupthöcker an Molaren und Prämolaren, Carabellischer Höcker, Approximalhöcker, interstitielle Höcker, Grübchenhöcker nebst Grübchen und seitlicher Grübchenfurche an Molaren sowie Beziehungen auf das Basalband, accessorische Höcker, Schmelzunregelmässigkeiten, linguale Höcker an Incisivus und Caninus, transversale Furche der Molaren, Überzahl von Zähnen und Zahnrudimente, Retention und Fehlen von Zähnen, Verwachsung, Diastema, Trema, Aufbiss und Vorbiss, Stellung des 3. Mol., Wurzeln, Schmelzperlen, Milchzähne, Usur, Caries, Feilung.

Für die Dimensionen werden nicht etwa innerhalb der einzelnen Gruppen für die einzelnen Zähne Mittel ausgerechnet, sondern es werden die Maxima und Minima der Dimensionen der einzelnen Zähne aufgeführt, alsdann aus sämtlichen Maxima für jede Dimension jedes Zahnes Mittel berechnet und ebenso für sämtliche Minima; diese beiden Zahlen jedesmal als Basis der Vergleichung genommen und die bei den untersuchten Gruppen gefundenen Zahlen hierauf bezogen. Es leuchtet ein, dass bei diesem Verfahren die gleiche Gruppe sehr wohl zweimal in einer Reihe vorkommen kann, wie denn auch tatsächlich gleich bei der Breite für den medialen oberen Incisivus die Tamilen, Neger unbekannter Provenienz, recente Europäer und Altägypter sowohl oberhalb des Maximummittels wie unterhalb des Minimummittels vorkommen. Aus dieser Art der Gruppierung lässt sich daher wohl für den Leser manches von Interesse ersehen, aber ein eigenes Urteil wäre doch nur an der Hand der Masstabellen möglich. Der Autor selbst kommt zu dem Ergebnis, dass die Dimensionen der Zähne kein für die Rassendiagnose massgebendes Merkmal sind.

Der Zahnbogenindex ist ein durch die Terra eingeführtes Mass, welches man dadurch gewinnt, dass man die Zahnbogenlänge gleich 100 setzt und darauf die Zahnbogenbreite bezieht. Er erwartet von diesem Mass grossen Nutzen für die Rassendiagnostik, während er auf den Flowerschen Dentalindex keine Hoffnungen setzt.

Was die Höcker der Molaren anbelangt, so werden — wie aus der vorhergehenden Aufzählung zu ersehen war — von de Terra und anderen Autoren bei Primaten und beim Menschen sieben verschiedene Arten von Erhebungen unterschieden. Ich muss darauf verzichten, die Diagnosen und die Angaben über das Vorkommen aller dieser Höckerformen vorzuführen, weil es dazu eingehender Auseinandersetzungen bedürfen würde, und da mir auch nicht alles, was de Terra hierüber sagt, begründet erscheint. Ich beschränke mich darauf, den Carabellischen Höcker und den Grübchenhöcker zur Sprache zu bringen.

Der schon weiter oben erwähnte Carabellische Höcker findet sich an der lingualen Seite des vorderen lingualen Höckers meist des 1. Mol., doch kommt er auch am 2. und 3. Mol. vor. Er kann an Grösse dem genannten Haupthöcker gleich kommen und kann auch bis an die Kaufläche emporragen. Namentlich wenn der Zahn mehr abgekaut ist, wird auch er mit in Anspruch genommen und

stellt dann eine Verbreiterung der Kaufläche nach der lingualen Seite vor. Nach einer Tabelle des Autors kam derselbe bei recenten Europäern in 8<sup>o</sup>/<sub>o</sub> der Fälle, bei Negern sogar in 10,7<sup>o</sup>/<sub>o</sub> vor.

Der gleichfalls schon erwähnte Grübchenhöcker steht in Verbindung mit dem Grübchen und dieses wieder mit der Grübchenfurche, d. h. einer senkrechten Furche, welche an unteren Molaren an der buccalen, an oberen Molaren an der lingualen Fläche in halber Breite des Zahnes sich findet und von der Kante des Zahnes bis an das Grübchen reicht. In dem Grübchen kann sich ein Höckerchen finden. Es gehört zu den klarsten morphologischen Tatsachen am Gebiss, dass Grübchen und Furche ihren Vorläufer bei Affen in einer breiten Rinne haben und dass sich in dieser oft aber nicht konstant ein deutlicher Höcker findet. de Terra glaubt in letzterem einen Rest des Basalbandes erblicken zu dürfen, welches bei vielen Säugetieren vorkommt.

Das Trema, d. h. die Lücke, welche sich zuweilen zwischen den beiden medialen Incisiven, jedoch nur im Oberkiefer, findet, wird öfters bei Frauen wie bei Männern getroffen. Häufig sieht man auch in ihm Zapfen- oder auch ausgebildete überzählige Schneidezähne.

---

## Referate.

Von

**Fr. Kopsch.**

*Gesammelte Schriften* von **Adolf Fick**, weil. Prof. der Physiologie in Würzburg. Stahelsche Verlagsanstalt in Würzburg. 4 Bände, je 8,50 M. brosch., 10 M. geb.

Bd. I. *Philosophische, physikalische und anatomische Schriften.*  
Mit Porträt. 479 S. 4 Taf.

Bd. II, III. *Physiologische Schriften.* Bd. II. 440 S. 8 Taf.  
Bd. III. 779 S. 11 Taf.

Bd. IV. *Vermischte Schriften einschliesslich des Nachlasses.* 669 S.

Der Anatom *R. Fick* hat im Verein mit seinen Geschwistern, unterstützt durch das Entgegenkommen der Verlagsbuchhandlung, die zahlreichen Abhandlungen seines Vaters in dem vorliegenden Werke vereinigt.

Den Anfang des ersten Bandes macht ein von *F. Schenck* in Marburg verfasstes Lebensbild des Verstorbenen; ein ausgezeichnetes Porträt unterstützt wirksam die Vorstellung, welche der Leser von der Persönlichkeit A. Ficks aus den Schriften gewinnt.

Ausser der grossen Zahl wissenschaftlicher Arbeiten finden wir eine beträchtliche Zahl von längeren und kürzeren Abhandlungen über verschiedenartige Gegenstände: *Fick* fand Zeit und Musse über Erziehung und Schulbildung, über politische und soziale Fragen sowie andere Dinge sich zu äussern. Er tut dies in klarer, bestimmter, temperamentvoller Weise. Aus diesen Schriften tritt er uns als eine ideal gesinnte, im Urteil selbständige, ernste und durchaus wohlwollende Persönlichkeit entgegen, welche frei ist von Dünkel, die persönliche Freiheit hoch schätzt, für ein grosses Deutschland sich begeistert. Vieles von dem, was in diesen Abhandlungen mit Eifer angestrebt wird, harret noch der Vollendung, vieles könnte heute jederzeit wiederholt und aufs neue vorgehalten werden, viele Anregungen können weiter geführt werden. So hat der vierte Band über den engeren Kreis der Fachgelehrten hinaus eine allgemeine Bedeutung.

**Alexander Gurwitsch**, *Atlas und Grundriss der Embryologie der Wirbeltiere und des Menschen.* München 1907, J. F. Lehmann's Verlag. M. 12.

Das Buch ist recht empfehlenswert für den Studierenden, welcher einen Überblick über die Entwicklungsgeschichte der höheren Tiere bekommen will. Die Abbildungen sind vorzüglich, der Preis in Anbetracht des Gebotenen nicht hoch, doch würde grössere Wohlfeilheit die Verbreitung des Büchleins begünstigt haben. Sehr wünschenswert wäre die Erwähnung einzelner Autoren und epochemachender oder zusammenfassender Arbeiten.

# Rauber's Lehrbuch

der

## Anatomie des Menschen

VII. neu ausgestattete Auflage

bearbeitet von

**Dr. Fr. Kopsch,**

Privatdozent und I. Assistent am Anatomischen Institut zu Berlin.

- Abt. 1. **Allgemeiner Teil.** 221 teils farbige Abbildungen.  
Gebunden M. 5.—.
- „ 2. **Knochen, Bänder.** 425 teils farbige Abbildungen.  
Gebunden M. 8.—.
- „ 3. **Muskeln, Gefässe.** 396 teils farbige Abbildungen.  
Gebunden M. 14.—.
- „ 4. **Eingeweide.** 434 teils farbige Abbildungen. Ge-  
bunden M. 10.50.
- „ 5. **Nervensystem** erscheint Herbst d. J.
- „ 6. **Sinnesorgane, Hirn- und Rückenmark, General-  
register** erscheint Ende 1907.

Das **altberühmte Werk** bietet mit seiner von keinem anderen Lehrbuch erreichten **reichhaltigen illustrativen Ausgestaltung** das **Vollkommenste**, was die moderne Technik schafft. Durch **Vergrößerung des Formates** war es möglich, die Abbildungen so gross herzustellen, wie sie keiner der neueren Atlanten bringt.

Die neue Auflage macht daher die Anschaffung eines Atlas überflüssig, vereinigt also in sich die **Vorzüge eines Lehrbuchs und eines Atlas.**

Neu ausgestattet!

# BEITRÄGE

zur

# Wissenschaftlichen und praktischen Medizin.

Sonderabdruck des II. Teiles der  
Festschrift für J. Rosenthal.

M. 13.50.

**Inhalt:** Über die sensorische Theorie der spinalen Ataxie von E. von Leyden und Paul Lazarus in Berlin. — Zur Lehre von der Lokalisation sensibler Lähmungen von Dietrich Gerhardt in Jena. — Über eine Neubildung auf der Grosshirnrinde des Menschen nebst Bemerkungen zur Physiologie der letzteren von Julius Steiner in Köln. — Über die Leistungsfähigkeit des Uhlenhuthschen serodiagnostischen Verfahrens bei Anwendung der Kapillarmethode von Gustav Hauser in Erlangen. — Über den Verschluss der Kranzarterien des Herzens und seine Folgen von Hermann Merkel in Erlangen. — Pneumokokkenerysipelas im Verlaufe einer Pneumonia crouposa von Wilhelm von Leube in Würzburg. — Über den Einfluss von Gemütsbewegungen auf die Temperatur Kranker von Franz Penzoldt in Erlangen. — Über den Einfluss der Phrenikusreizung beim Menschen nach Röntgenuntersuchungen von Friedrich Jamin in Erlangen. — Über das Bence-Jonessche Eiweiss von Fritz Voit in Erlangen. — Beitrag zur Kenntnis der fermentativen Wirkungen in normalen und pathologischen Flüssigkeiten des menschlichen Körpers von Hugo Lühje in Erlangen. — Über den Verlauf der Jodausscheidung beim Menschen nach Einführung von Jodkaliumlösungen verschiedener molekularer Konzentration von Alberico Benedicenti in Messina. — Zur Herzwirkung des Alkohols von Robert Heinz in Erlangen. — Modernpsychiatrisches vom alten Hagen von Gustav Specht in Erlangen. — Bakteriologische Untersuchungen bei Milzbrandkrankungen im Gewerbebetriebe von Ludwig Heim in Erlangen. — Über angeborene abnorme Lagerung des Darmkanales und ihre Bedeutung für die praktische Chirurgie von Ernst Graser in Erlangen. — Über Lid-Adenome und eine seltene Form des Adenoms, das Hydroadenoma papillare cysticum von Julius von Michel in Berlin. — Über das sogenannte Pseudo-Graefesche Symptom von Hubert Sattler in Leipzig. — Eine intraepitheliale Iriszyste von Johann Oeller in Erlangen. — Ein kasuistischer Beitrag zur Lehre von den „Scheingeschwülsten im Augeninnern“ Blutzystenbildung (hämorrhagische Zyste) von Oskar Eversbusch in München. — Zur Ätiologie der Coxa vera von Max von Kryger in Erlangen. — Training im Lichte der Immunitätslehre von Wolfgang Weichardt in Erlangen.



12080

# Internationale Monatsschrift

für

# Anatomie und Physiologie.

---

Herausgegeben

von

R. Anderson in Galway, C. Arnstein in Kasan, Éd. van Beneden  
in Lüttich, S. Ramón y Cajal in Madrid, H. F. Formad in Philadelphia,  
C. Golgi in Pavia, G. Guldberg in Christiania, S. Laskowski in Genf,  
A. Macalister in Cambridge, G. Retzius in Stockholm

**E. A. Schäfer**

in Edinburg

**L. Testut**

in Lyon

und

**Fr. Kopsch**

in Berlin.

Band XXIV. Heft 7/9.

---

LEIPZIG

Verlag von Georg Thieme

Rabensteinplatz 2

1907.

# I n h a l t.

	Seite
<b>V. Martinoff</b> , Zur Frage der sogenannten Gefäßsegmente des grossen Netzes bei neugeborenen Säugetieren. (Tafel XIII) . . . . .	281
<b>Fritz Verzár</b> , Über die Anordnung der glatten Muskelzellen im Amnion des Hühnchens. (Tafel XIV) . . . . .	292
Dott. <b>Andrea Mannu</b> , Il confluente dei seni della dura madre, le sue variazioni e il suo significato. (Tav. XV, XVI e 18 Fig.) . . . . .	304
<b>Fr. Kopsch</b> , Referate . . . . .	398

Die Herren Mitarbeiter haben von ihren Aufsätzen 50 Sonderabdrücke frei, eine grössere Anzahl liefert die Verlagshandlung auf Verlangen zu billigen Preise. Frankierte Einsendungen in lateinischer, französischer, italienischer, englischer oder deutscher Sprache für die „Internationale Monatsschrift für Anatomie und Physiologie“ werden direkt an die Redaktion: Dr. Fr. Kopsch, Wilmersdorf bei Berlin, Prinzregentenstr. 59, erbeten.

*Reprints. Contributors desiring more than 50 extra copies of their articles can obtain them at reasonable rates by application to the publisher Georg Thieme, Leipzig, Rabensteinplatz 2, Germany.*

*Contributions* (French, English, German, Italian or Latin) should be sent to the associate editors or to the editor Dr. Fr. Kopsch, Wilmersdorf by Berlin, Prinzregentenstr. 59.

**Avis.** Les auteurs des mémoires insérés dans ce journal qui désireront plus de 50 tirages à part de leurs articles, les obtiendront à des prix modérés en s'adressant à M. Georg Thieme, libraire-éditeur, Leipzig, Rabensteinplatz 2, Allemagne.

Les articles écrits *en allemand, en anglais, en français, en italien ou en latin* doivent être adressés à l'un des Professeurs qui publient le journal, ou à M. Fr. Kopsch à Wilmersdorf près de Berlin, Prinzregentenstr. 59.

### Die bisher erschienenen Bände kosten:

Bd.	I		M.	40.—		Bd.	XIII		M.	76.10.
"	II		"	52.—		"	XIV		"	48.30.
"	III		"	47.50.		"	XV		"	73.—
"	IV		"	72.—		"	XVI		"	70.50.
"	V		"	63.—		"	XVII		"	65.—
"	VI		"	77.50.		"	XVIII		"	75.—
"	VII		"	87.—		"	XIX		"	50.—
"	VIII		"	100.—		"	XX		"	59.—
"	IX		"	76.30.		"	XXI		"	70.—
"	X		"	93.50.		"	XXII		"	50.—
"	XI		"	92.60.		"	XXIII		"	55.—
"	XII		"	79.—						

Bd. I—XXIII statt M. 1572.30 nur **M. 1105.— bar.**

(Aus dem histologischen Laboratorium des Mediz. Frauen-Instituts in St. Petersburg.  
Vorstand: Prof. Dr. A. S. Dogiel.)

---

## **Zur Frage der sogenannten Gefässsegmente des grossen Netzes bei neugeborenen Säugetieren**

Von

**V. Martinoff.**

---

(Mit Tafel XIII.)

---

Schon im Jahre 1874 lenkte Ranvier [9] die Aufmerksamkeit auf gewisse Zellen im grossen Netze neugeborener Kaninchen; er nannte sie vasoformative Zellen. Seinen Beobachtungen nach gibt es zwei Arten solcher Zellen: zylindrische, an den Enden zugespitzte und rundliche protoplasmatische Gebilde mit einem oder mehreren Zellkernen. Sowohl in ersteren als auch letzteren beobachtete er eine grössere oder geringere Anzahl roter Blutzellen. Obgleich er häufig einen Zusammenhang der aus den vasoformativen Zellen gebildeten Gefässe mit der allgemeinen Blutbahn des grossen Netzes gesehen hatte, so vermutete er dennoch, dass die erwähnten Blutzellen durch Protoplasma-differenzierung in den vasoformativen Zellen entstanden seien.

Ähnliche Gebilde wurden späterhin von vielen Forschern in verschiedenen Organen verschiedener Tiere gesehen; so fand z. B. Schäfer [10] im Corium neugeborener Mäuse den Ranvierschen vasoformativen Zellen ähnliche Gebilde, welche roten Blutkörperchen entsprechen. Auf Grund seiner Untersuchungen lässt er eine intracelluläre Entstehung der roten Blutzellen bei der Mehrzahl der Tiere nur in der letzten embryonalen Periode zu; eine Ausnahme bildet die Ratte, bei welcher man sie auch noch einige Tage nach der Geburt beobachten kann. Die von Schäfer festgestellten Resultate wurden von Kuborn [4] an der Leber eines Schafes nachuntersucht. Im allgemeinen stimmen Kuborns und Schäfers Resultate überein. Nach Kuborns Beobachtungen kann man zwischen

den Leberbalken längliche, meist spindelförmige Zellen finden, welche nichts anderes als mit Kernen versehene Ausstülpungen der Gefässwände vorstellen. Aus den erwähnten Zellen oder aus den Capillaren entstehen „Riesenzellen mit knospendem Kerne“. In diesen Riesenzellen differenzieren sich Erythroblasten, welche Hämoglobin bilden und sich in rote Blutzellen umwandeln.

Nicolaides [7] studierte denselben Vorgang am grossen Netz von Meerschweinchen und glaubte die Lehre von der intracellulären Entstehung der roten Blutkörperchen dauernd festgestellt zu haben. Er bemerkte, dass sich im Protoplasma der gefässbildenden Zellen kleine Teile differenzieren, welche sich den roten Blutzellen ähnlich färben lassen; diese Teile sondern sich in Kügelchen, welche zusammenfliessen und die roten Blutzellen formieren. Auf Präparaten kann man die verschiedensten Übergangsformen vom kleinsten Kügelchen bis zur normal grossen roten Blutzelle finden. Inzwischen strecken sich die beiden Enden der Zelle in lange Fortsätze aus, welche mit ähnlichen Zellen oder mit bereits völlig entwickelten Gefässen in Verbindung treten. Darauf entstehen im Protoplasma der vasoformativen Zellen Vakuolen, die mit Flüssigkeit erfüllt sind. Indem die Hohlräume der einzelnen Gefässzellen unter sich und mit den bereits entwickelten Gefässen in Verbindung treten, werden die roten Blutelemente frei und treten in den allgemeinen Kreislauf.

Derselben Meinung über die erwähnten Bildungen sind auch eine Reihe anderer Forscher, wie François [1], Minot [6], Wissozky [12] und viele andere.

Jedoch einige in der letzten Zeit gemachten Beobachtungen sprechen gegen diese Lehre, welche, wie es schien, festen Fuss in der Wissenschaft gefasst hatte. So bemerkte Spuler [11] 1899 bei der Untersuchung der Mesenterien junger Mäuse und Kaninchen in vielen roten Blutzellen einen zentralen Teil, welcher sich intensiver färbt und immer rund bleibt, selbst in solchen Zellen, die eine unregelmässige Kontur haben. Nur in stark veränderten Zellen wird auch die regelmässige runde Form der zentralen Bildung gestört. Dieses alles lässt den Autor vermuten, dass der erwähnte Zentralteil eine selbständige Bildung in den roten Blutzellen ist, wahrscheinlich ein Rest des Kernes. Die Anwesenheit der erwähnten Kernreste in den roten Blut-

zellen spricht nach der Meinung des Autors gegen ihre endogene Entstehung. Dass die roten Blutkörperchen nicht intracellulär entstehen sieht man noch aus folgendem: dem Autor ist es immer gelungen, den Zusammenhang der Fortsätze der vasoformativen Zellen mit den Gefäßen zu konstatieren, wenn nur das Präparat beim Herausschneiden keine Schädigung erfahren hatte. Ausserdem ist weder in normalen, noch in pathologischen Fällen irgendwo die endogene Entstehung der roten Blutzellen beobachtet worden, infolgedessen die Bildung der kernlosen roten Blutzellen aus den kernhaltigen als festgestellt gelten kann. Es wäre sonderbar, für diesen Fall eine Ausnahme zu machen und zu vermuten, dass bei einige Wochen alten Lebewesen die roten Blutkörper auf eine besondere Art entstehen müssten. Nicht Neubildung roter Blutzellen findet nach Spuler in den vasoformativen Zellen statt, sondern im Gegenteil — ihr Zerfall. Was jedoch die manchmal beobachtete Zusammenhangslosigkeit der vasoformativen Zellen mit den Capillaren betrifft, so hält Spuler dieselbe für ein Kunstprodukt und erklärt sie als einen Riss der Gefäße beim Herausschneiden des Objekts.

Ebenso wie Spuler lehnt auch Hugo Fuchs [2] absolut die endogene Entstehung der roten Blutzellen ab. Er untersuchte dasselbe Objekt wie Ranvier, nämlich das grosse Netz von jungen Säugetieren, hauptsächlich von Meerschweinchen. Einerseits stimmt er den Ergebnissen Ranviers vollständig bei, und zwar hinsichtlich der Gefässbildung aus den vasoformativen Zellen; andererseits lenkt er gleichzeitig die Aufmerksamkeit darauf, dass auch Ranvier meist den Zusammenhang der sekundären, Erythroblasten enthaltenden Gefäße mit dem übrigen Kreislauf gesehen hatte. Fuchs ist jedoch anderer Ansicht in bezug auf die Gefässstücke, welche nach Ranvier vollständig isoliert in den Geweben liegen, und deren Erythrocyten Ranvier eine intracelluläre Entstehung zuschreibt. Bei vorsichtiger Behandlung des Objekts kann man nach der Meinung von Fuchs immer, wenn auch einen lockeren Zusammenhang der sekundären Gefäße mit dem allgemeinen Kreislauf konstatieren. Was jedoch die Fälle anbelangt, wo dieser Zusammenhang auf den Präparaten nicht sichtbar ist, so handelt es sich in ihnen um einen sekundären Riss. Dieser kann nicht nur durch die Zartheit der Gewebe des jungen Omentums bedingt sein, sondern auch

durch den physiologischen Wachstumsprozess, welcher zweifellos durch gewisse Schwankungen der Wachstumsenergie bedingt ist. Diese Schwankungen werden durch jene physisch-mechanischen Bedingungen hervorgerufen, in welche das Omentum durch seine Nähe mit Organen, die sich peristaltisch bewegen, gestellt ist. Wenn z. B. an einer Stelle das Wachstum des Omentums gehindert wird, während es an einer anderen benachbarten Stelle normal vorwärts geht, so kann hier eine Unterbrechung des Zusammenhanges der sekundären Gefässe mit den primären auftreten. Ist eine solche Unterbrechung eingetreten, so müssen die roten Blutzellen des abgetheilten Gefässabschnittes infolge Sauerstoffmangels absterben. Sie zerfallen in feine und feinste Körperchen und Kügelchen, welche sich noch eine Zeitlang gleich den roten Blutzellen färben lassen. Manchmal können diese kleinen Teilchen ein Häufchen von der Grösse einer roten Blutzelle bilden. Im Gegensatz zu den Meinungen Schäfers, [9] Kuborns [3] und Minots [5] sind diese Teilchen Zerfallsprodukte absterbender und abgestorbener roter Blutzellen. Als Beweis dafür dienen die zwischen den zerfallenden roten Blutzellen manchmal vorkommenden Kernelemente der Blutzellen, welche nicht in loco entstanden, sondern aus dem allgemeinen Blutstrom hierher getragen sind.

Auch Pardi [8] nimmt denselben „mechanischen“ Standpunkt betreffs der Bildung der vom übrigen Kreislauf getrennten Gefässsegmente ein. Er ist mit der von Fuchs vorgeschlagenen Erklärung der Gefässsegmentbildung vollständig einverstanden und vermutet, wie auch Fuchs, dass wir es in den vasoformativen Zellen und den Gefässsegmenten mit einem Zerfallsprozess der Zellelemente des Blutes zu tun haben. Im Jahre 1906 erschien schliesslich eine neue Arbeit von M. J. Jolly [3], in welcher dieser Forscher die Bildung der gesondert in dem Gewebe gelegenen Gefässnetze teilweise als künstliche oder zufällige Zerreibungen in vivo, teilweise als natürliche, während des Wachstums der Gefässe erfolgte Abtrennungen erklärt.

Aus der angeführten Literaturübersicht ist zu ersehen, dass die Frage über die Bedeutung der sogenannten Gefässsegmente noch nicht klargestellt ist. Deswegen habe ich beschlossen, mich mit dieser Frage zu befassen.

---

Als Untersuchungsmaterial diente mir das grosse Netz junger Katzen und Hunde im Alter von 1—7 Tagen. Fixiert wurde dasselbe folgendermassen: durch einen nicht sehr grossen Schnitt der Bauchwand wurde Zenkersche Flüssigkeit eingeführt und darauf das Tier in ein mit derselben Flüssigkeit gefülltes Gefäss auf eine halbe Stunde eingelegt. Alsdann wurde es aus der Flüssigkeit entfernt, die Bauchwand wurde abgeschnitten und das Omentum vorsichtig herausgenommen. Letzteres wurde dann noch auf ungefähr 24 Stunden in Zenkersche Flüssigkeit gelegt, darauf 2—3 Stunden in fliessendem Wasser ausgewaschen und durch Alkohole aufsteigender Stärke hindurchgeführt. Ausser dieser Fixierart habe ich auch noch andere Methoden angewandt. So legte ich z. B. das Omentum mit allen benachbarten Organen in warme physiologische Kochsalzlösung, löste alsdann das Omentum vorsichtig ab, schob unter dasselbe vorsichtig ein Stück Karton, auf welchem ich es sorgfältig auseinanderbreitete und mit Nadeln feststeckte; zur Fixierung wurde es darauf aus der physiologischen Kochsalzlösung in absoluten Alkohol oder in Lenhosseks Flüssigkeit gebracht, oder aber es der Einwirkung von Osmiumdämpfen unterworfen. Zum Färben benutzte ich Hämatoxylin und Eosin oder Erythrosin, Saffranin, Eisenhämatoxylin und andere Farbstoffe. Welchem von diesen Fixiermitteln und Farbstoffen der Vorzug zu geben ist, ist schwer zu entscheiden, trotzdem gibt, wieweit ich es beobachten konnte, eine Vorbehandlung mit Alc. abs. und eine Färbung mit Hämatoxylin und Erythrosin, welcher die roten Blutzellen und das Protoplasma der vasoformativen Zellen ganz besonders deutlich färbt, die besten Bilder.

Auf den so behandelten Präparaten konnte ich Gefässsegmente in grosser Menge beobachten.<sup>1)</sup> Die erwähnten Bildungen können die verschiedensten Formen haben, wobei in den einen Blutzellelemente auftreten, während sie in den anderen fehlen, infolgedessen das Gefäss kollabiert erscheint. Ausserdem ist es mir oft gelungen, Blutzellelemente auch ausserhalb der Gefässsegmente — direkt im Gewebe des Omen-

---

<sup>1)</sup> Zur Vermeidung von Missverständnissen in der Nomenklatur verstehe ich überall in meiner Arbeit unter vasoformativen Zellen die Zellen; aus denen sich das Gefäss bildet; mit Gefässsegmenten bezeichne ich Abschnitte schon entwickelter und mit dem übrigen Kreislauf im Zusammenhang gestandener Gefässe.

tums zu beobachten. Einige der letzteren liegen vollständig frei, andere sind von den Leukocyten aufgezehrt. Diese Beobachtung, welche den meisten früheren Forschern aus irgend einem Grunde entgangen war, hat meiner Meinung nach eine grosse Bedeutung, besonders wenn man sie mit den Resultaten Spulers [11], Fuchs' [2] und Pardis [8] in Zusammenhang bringt; weswegen ich sie hier eingehender besprechen will. Auf der Mehrzahl der von mir untersuchten Präparate vom Omentum kommen diese freiliegenden roten Blutzellen vor; neben den normalen fanden sich auch veränderte Blutzellen. Bei den einen fand ich ausgebuchtete oder gezähnte Ränder, bei anderen, welche ihre regelmässige Form beibehalten hatten, färbte sich das Protoplasma ein wenig schwächer, als wie bei den normalen, wobei sie von geringerer Grösse waren; die dritten erschienen so verändert, dass sie eher an Plättchen Bizozeros erinnerten; endlich kamen solche vor, welche in ein Häufchen feinsten Körnchen zerfallen waren. Diese Anhäufungen teilweise zerfallener roter Blutzellen traf ich beständig in meinen Präparaten; lange Zeit konnte ich mir ihre Entstehung nicht erklären und vermutete nur, es seien Reste einer Blutung. Anfangs beachtete ich jedoch nicht die stets in der Nähe dieser Anhäufungen vorkommenden atrophierten Gefässe. Darauf konstatierte ich auf einigen Präparaten grosse Anhäufungen roter Blutzellen, welche zweifellos als eine infolge eines Gefässrisses entstandene Blutung angesehen werden konnten. Das Gefäss selbst und die Stelle des Risses, durch welche das Blut ausgeflossen war, waren auf den Präparaten deutlich sichtbar, wie es z. B. Fig. 1 zeigt. In der Nähe einer solchen Blutung konnte man immer Leukocyten mit roten Blutzellen in ihnen bemerken.<sup>1)</sup> Dieser Riss muss unbedingt als zentravital entstanden betrachtet werden, da das Omentum vor dem Herausschneiden mit in die Bauchhöhle eingeführter Zenkerscher Flüssigkeit fixiert war. Wenn die Blutung während des Herausschneidens des Omentums entstanden wäre, so könnten fagocytäre Erscheinungen in dem durch Einwirkung der fixierenden Flüssigkeit abgestorbenen Gewebe nicht stattfinden.

---

<sup>1)</sup> Leider liegen in Fig. 1 die erwähnten Leukocyten nicht im Gesichtsfelde und sind nicht abgebildet, um die Dimensionen der Abbildung nicht zu sehr zu vergrössern.



Indem ich nun das Bild, welches auf Fig. 1 abgebildet ist, mit den Anhäufungen roter Blutzellen, welche ich auf anderen Präparaten beobachten konnte, in Zusammenhang setzte, war es nicht schwer, das weitere Schicksal der aus dem zerrissenen Gefäss herausgetretenen Blutzellen zu verfolgen und Übergangsformen zwischen den normalen und den in Körnchen zerfallenen Zellelementen zu finden (Fig. 2 und 3). Die von den Leukocyten aufgezehrten roten Blutzellen bewahren anfangs ihre regelmässige rundliche Gestalt und Dimensionen; darauf werden die Ränder der roten Blutzellen allmählich zackig, die Dimensionen verkleinern sich und die Färbung wird schwächer. Schliesslich bleiben im Protoplasma des Leukocytes von den aufgezehrten Zellelementen nur Körnchen nach, welche sich beinahe ebenso färben lassen, wie die roten Blutzellen. Also nicht alle ins Gewebe des Omentums gelangten roten Blutzellen werden von den Leukocyten verzehrt; ein Teil bleibt übrig und zerfällt, vielleicht infolge der veränderten Stoffwechselbedingungen in ihnen.

Da ich es mit jungen Tieren zu tun hatte, so kamen beim Durchschneiden der Gefässe eine kleinere oder grössere Anzahl von kernhaltigen Elementen des Blutes ins Gewebe. Sie erwiesen sich viel lebensfähiger und hielten die anormalen physiologischen Zustände viel besser aus. Im Gewebe teilten sie sich mitotisch; jedoch entwickelten sich die Tochterzellen selten bis zu Mutterzellen. Schliesslich wurden sie von den Leukocyten aufgezehrt, in denen sie sich allmählich veränderten -- sogar bis zu einem Zerfall ihrer Kerne in kleine Chromatinkörnchen. Wahrscheinlich hat Melissenos [4], der das grosse Netz der Katzen untersuchte, diese Bilder als Prozess einer lokalen Blutbildung angenommen. Wir haben somit das Schicksal der Zellelemente des Blutes verfolgt, die beim Gefässriss ins Gewebe gelangt waren. Natürlich entsteht nun die Frage über das Schicksal derjenigen Gefässe, aus welchen die Blutung entstand, und welche von den Autoren unter dem Namen von Gefässsegmenten, Gefässabschnitten, vasoformativen Zellen usw. beschrieben worden waren. Die erwähnten Gefässstücke unterliegen auch Veränderungen und nehmen verschiedene Formen an, welche aber dennoch aus der Grundform der Capillare abgeleitet werden können. Nehmen wir an, dass unter der Einwirkung

der physiologischen Bedingungen, auf welche Fuchs und Pardi hinweisen, eines von den Capillaren des Omentums sich ausdehnt; es ist verständlich, dass der Grad der Ausdehnung ein verschiedener sein kann; in Abhängigkeit davon finden wir verschiedene Formen von Gefässsegmenten. War die Dehnung schwach, so wird die Capillare selber nicht verletzt und nur an irgend einer Stelle wird eine Verdünnung oder Zusammenfallen seiner Wände stattfinden; solche zusammengefallene Capillarabschnitte werden leicht fälschlich für in Entwicklung begriffene Capillaren angesehen. Hier will ich auch bemerken, dass die Blutzellen durch solche zusammengefallene und durch die Ausdehnung sehr dünn gewordene Capillarabschnitte durchaus hindurchdringen können, wie man es auf injizierten Präparaten sieht. War jedoch die Ausdehnung stärker, so kann das Gefäss ganz zerreißen; dann erhalten wir das Bild eines ganz sicheren Gefässsegmentes, welches die Autoren so oft für die Anlage einer Capillare, die sich noch nicht mit einem grösseren Gefässe vereinigt hat, gehalten haben. Wie es auch sein mag, das so losgelöste Stück eines Gefässes beginnt zu obliterieren: das Gefässsegment lockert sich an der Peripherie, wobei sich einige Randzellen von ihm loslösen; sind aber in ihm Zellelemente des Blutes enthalten, so gehen sie zugrunde; der Hohlraum des Gefässes fällt allmählich zusammen und wir finden schliesslich an Stelle des Gefässsegmentes nur einen Strang Bindegewebszellen.

Auf den von mir untersuchten Präparaten traf ich ausser den Gefässsegmenten ziemlich oft noch besondere Bildungen, welche sehr wahrscheinlich mit der Atrophie der Gefässe in Zusammenhang stehen und der äusseren Form nach an die Hassalschen Körperchen erinnern. Wie man es aus Fig. 4, 5, 6 und 7 ersehen kann, stellen diese erwähnten Bildungen lokale Gefässverbreiterungen dar, welche bald den Charakter kolbenförmiger Endauftreibungen, bald den von seitlichen Ausstülpungen tragen. An der Stelle dieser Bildungen verdickt sich die Gefässwand, sie besteht dann aus konzentrischen Schichten von Bindegewebszellen. In den Kernen einiger dieser Zellen kann man mitotische Figuren bemerken (Fig. 5). Die Form der erwähnten Bildungen variiert sehr stark: in einigen Fällen sehen wir eine nicht

grosse Knospe in Form einer geringen Ausstülpung der Gefässwand, — in anderen Fällen wächst diese Knospe stark an und bekommt schliesslich die Form einer kugelförmigen Anschwellung; unmittelbar neben einer solchen Anschwellung finden wir ein zusammengefallenes Gefäss, dessen Wand sehr dünn und wie in einzelne Fasern gespalten erscheint (Fig. 7). Diese erwähnten Kugelgebilde sind auf aufgehellten Präparaten, welche in warmer physiologischer Kochsalzlösung untersucht werden, ziemlich deutlich zu sehen. Bei Bearbeitung mit Osmiumsäure werden sie braun und lassen sich mit Saffranin und Eisenhämatoxylin stark färben. Im Hohlraume dieser kugelförmigen Bildungen, welche mit dem Gefässe in Verbindung stehen, finden wir gewöhnlich kernhaltige und kernlose rote Blutzellen und Leukocyten. Neben ganz unveränderten Zellelementen finden wir auch Zellen mit ausgebuchteten Rändern, Häufchen von Chromatinkörnchen und Ansammlungen von Körnern, welche sich wie die normalen Blutzellen färben lassen.

---

Kurz gefasst bringen mich meine Beobachtungen zu folgendem Schluss: Dank besonderen physiologischen Wachstumsbedingungen des grossen Netzes werden seine Gefässe fortwährenden lokalen Dehnungen unterworfen, wobei häufig Risse derselben entstehen, durch welche in das Gewebe des Omentums kleine Blutungen stattfinden. Die Formelemente des Blutes gehen, wenn sie in anormale Stoffwechselbedingungen gelangen, entweder zugrunde, oder aber werden von den Leukocyten aufgezehrt. Die isolierten Gefässstücke unterliegen auch regressiven Veränderungen und nehmen verschiedene Formen an, welche unter dem Namen von Gefäßsegmenten, vasoformativen Zellen, die mit dem übrigen Kreislauf nicht in Verbindung stehen, usw. bekannt sind. Die eigentümlichen mikroskopischen Bilder, die dabei beobachtet wurden, gaben vielen Autoren den Anlass, hier von einer Neubildung des Blutes zu sprechen. In Wirklichkeit haben die von mir untersuchten Bildungen nichts mit dem Blutbildungsprozess gemein und stellen ziemlich gewöhnliche Bilder degenerativer Änderungen einer gewissen Gruppe von Zellelementen, welche in anormale Existenzbedingungen gestellt sind, dar.

## Literatur.

---

1. François, Recherches sur le développement des vaisseaux et du sang dans le grand épiploon du lapin. Archives de Biologie. T. XIII, Fasc. IV, p. 521. 1895.
  2. Fuchs, Über die sogenannte intracelluläre Entstehung der roten Blutkörperchen junger und erwachsener Säuger. Anat. Hefte, 1. Abteil., LXVIII. Heft (22. Bd., Heft I). Wiesbaden 1903.
  3. Jolly, M. J., Sur les cellules vaso-formatives et sur la prétendue formation intracellulaire des globules rouges des mammifères. Comptes rend. hebdomadaires des séances de la Société de Biologie. T. LXI. 1906 séance du 28 Juillet.
  4. Kuborn, Du développement des vaisseaux et du sang dans le foie de l'embryo. Anat. Anz. Bd. XVI. 1890.
  5. Melissenos, Über Erythroblasten des grossen Netzes. Anat. Anz. Bd. XV. 1899.
  6. Minot, Zur Morphologie der Blutkörperchen. Anat. Anz. Bd. V. 1890.
  7. Nicolaidis, Über intracelluläre Genese von roten Blutkörperchen im Mesenterium des Meerschweinchens. Arch. f. Anat. u. Physiol. Physiol. Abteil. 1891.
  8. Pardi, Intorno alle cosiddette cellule vaso-formative e alla origine intracellulare degli eritrociti I Ricerche sul grande omento dei Mammiferi. Internat. Monatschr. f. Anat. u. Physiol. Bd. XXII, Heft 7/9. 1905.
  9. Ranvier, Du développement et de l'accroissement des vaisseaux sanguins. Archives de Physiologie. 1874.
  10. Schäfer, Monthly microsk. Journ. Vol. XI. S. 261.
  11. Spuler, Über die intracelluläre Entstehung roter Blutkörperchen. Arch. f. mikr. Anatomie. Bd. XL.
  12. Wissozky, Über das Eosin als Reagens auf Hämoglobin und die Bildung von Blutgefässen und Blutkörperchen bei Säugetieren und Hühnerembryonen. Arch. f. mikr. Anatomie. Bd. XIII.
-

## Erklärung der Abbildungen.

### Tafel XIII.

- Fig. 1. Blutung im grossen Netze einer dreitägigen Katze infolge eines Gefässrisses: *a* = die Enden des zerrissenen Blutgefässes; *b* = kernlose rote Blutzellen; *c* = kernhaltige rote Blutzellen. Zenkersche Flüss., Hämat. und Erythrosin, Reichert 5, Cam. luc. von Leitz.
- Fig. 2. Blutungsstelle, eine Zeitlang nach dem Augenblick des Gefässrisses. Grosses Netz von einer zweitägigen Katze. *a* = Rest eines Gefässes, welches vom übrigen Kreislauf isoliert ist; *b* = Leukocyten mit verschlungenen und zerfallenden kernhaltigen und kernlosen roten Blutzellen; *c* = frei im Gewebe liegende kernhaltige rote Blutzellen. Abs. Alc., Hämat. und Erythrosin, Reichert obj. 5, Cam. luc. von Leitz, ohne Tischchen.
- Fig. 3. Stellt einen mit Immersion genauer abgebildeten Teil des vorhergehenden Präparates dar. Die Bezeichnungen *a*, *b* u. *c* sind dieselben wie in Fig. 2; *d* = Teilungsfigur in kernhaltigen roten Blutzellen; *e* = ein Leukocyt, in welchem eine kernlose rote Blutzelle in ein Häufchen feinsten Körnchen zerfallen ist. Obj. Zeiss, homog. Imm. 1,5 mm, Apert 1,30, Cam. luc. von Leitz.
- Fig. 4. Kolbenförmige Anschwellung am Ende des Gefässes im grossen Netz eines zweitägigen Hundes; in einer solchen Anschwellung sieht man kleine Körnchen, welche rosa gefärbt sind (*a*), und violett gefärbte Körnchen (*b*). Erstere sind das Zerfallsprodukt kernloser roter Blutzellen, letztere der Kernelemente des Blutes. Zenkersche Flüss., Reichert obj. 7a, Cam. luc. von Leitz.
- Fig. 5. Das grosse Netz einer jungen Katze. Teilungsfigur (*a*) in einer Bindegewebszelle der kolbenförmigen Anschwellung. Alc. abs., Zeiss homog. Imm. 1,5 mm, Apert 1,30 mm, Cam. luc. von Leitz.
- Fig. 6. Das grosse Netz eines siebentägigen Hundes. An der Gefässwand sieht man eine Anschwellung. Alc. abs., Hämat. und Erythrosin, Reichert 7a, Cam. luc. von Leitz.
- Fig. 7. Das grosse Netz einer fünftägigen Katze. Am Gefässlauf hat sich eine kolbenförmige Anschwellung gebildet (*a*), deren Hohlraum in unmittelbarem Zusammenhange mit einem der Gefässabschnitte steht (*b*), ein anderer Abschnitt (*c*) ist dicht neben der kolbenförmigen Anschwellung zusammengefallen, seine Wände erscheinen sehr dünn und wie in einzelne Fasern gespalten. Alc. abs., Hämat. und Erythrosin, Reichert 7a, Cam. luc. von Leitz, ohne Tischchen.

Aus dem I. Anatomischen Institut der Universität in Budapest.  
(Direktor: Prof. Dr. M. von Lenhossék.)

---

## Über die Anordnung der glatten Muskelzellen im Amnion des Hühnchens.

Von

**Fritz Verzár.**

---

(Mit Tafel XIV.)

---

Die längst bekannten, auffallenden Kontraktionen des Amnions im Hühnerei haben schon die Aufmerksamkeit älterer Autoren auf die Muskulatur des Amnions gelenkt. Alle diesbezüglichen Untersuchungen lassen den Wunsch erkennen diese merkwürdigen, regelmässigen Kontraktionen aus dem morphologischen Befunde zu erklären. Das musste besonders der Fall sein, nachdem Kölliker und Remak im Amnion keine Nerven oder Nervenzellen finden konnten.

Der Entdecker der glatten Muskulatur des Hühner-Amnions ist Remak.<sup>1)</sup> Er gibt als erster an, im Amnion eine grosse Menge glatter Muskelzellen beobachtet zu haben, die auf den Nabel zu liefen. Er musste aber zu seiner Überraschung bemerken, dass diese Muskelzellen in den Körper des Embryos nicht zu verfolgen waren, und es demnach ausgeschlossen war, dass der Embryo die Kontraktion des Amnions bewirkt.

Balfour<sup>2)</sup> erwähnt glatte Muskelzellen, „welche in dem einen Teil der Amnionfalte bildenden, verdünnten Abschnitt des Mesoblast zu liegen scheinen“.

---

<sup>1)</sup> R. Remak: Die Zusammenziehung des Amnions. Arch. f. Anat., Physiol. und wissensch. Medizin von J. Müller. 1854.

<sup>2)</sup> Balfour: Lehrbuch. 1881. 2. S. 176.

Eine weitere Angabe finden wir dann noch bei F. Fülleborn<sup>1)</sup>, der die glatten Muskelzellen im Amnion ebenfalls erwähnt und hieran noch die Bemerkung knüpft, dass sie sich hier und da zu Sternfiguren gruppieren. Mit diesen spärlichen Angaben habe ich alles erwähnt, was ich über die Muskulatur des Amnions in der mir zur Verfügung stehenden Literatur auffinden konnte; merkwürdig wenig angesichts der leichten Zugänglichkeit des Objektes und des Interesses, das der Gegenstand bietet.

Als Fixierflüssigkeit benutzte ich ein von Herrn Prof. M. von Lenhossék angegebenes Gemisch, das bei der Fixierung von Hühnerembryonen ausgezeichnete Dienste leistet. Die Zusammensetzung der Flüssigkeit ist:

1. Gesättigte Sublimatlösung 75 cm<sup>3</sup>,
2. Acid. acet. conc. . . . . 5 cm<sup>3</sup>,
3. Alkohol 50% . . . . . 25 cm<sup>3</sup>,
4. Pikrinsäure bis zur Sättigung.

Anwendungsdauer 10—30 Minuten.

Das Amnion besteht in den von mir untersuchten Stadien, vom vierten bis zum neunten Tag, aus einem einschichtigen ektodermalen Plattenepithel und nach aussen aus einer einfachen Lage glatter Muskulatur.

Die Zellgrenzen des Epithels zeigen sich an Eisenhämatoxylin-Präparaten, besonders nach kurzer Differenzierung, sehr schön. Die Zellen stellen grosse dünne Platten dar, von etwas wechselnder Gestalt. Ihr Rand läuft häufig etwas wellig. An den Stellen, wo die Grenzlinien mehrerer Zellen zusammentreffen, ist an den Eisenhämatoxylin-Präparaten stets eine kleine knötchenförmige Ansammlung der Kittsubstanz zu beobachten. Die Kerne liegen stets exzentrisch, oft in einem Winkel der Zelle, und häufig in derartiger Anordnung, dass die Kerne von je zwei Nachbarzellen nebeneinander zu liegen kommen. Sie sind gross, rund oder eckig, von den kleineren, und auch in ihrer Struktur etwas verschiedenen Kernen der Muskelzellen leicht zu unterscheiden.

<sup>1)</sup> F. Fülleborn: Beiträge zur Entwicklung der Allantois der Vögel. In Diss. Berlin 1895.

Färbt man das Amnion mit Hämatoxylin und Eosin, so stellt sich die Muskelschicht des Amnions in Form ziemlich langer, spindelförmiger, anscheinend selbständiger glatter Muskelzellen dar, die in ziemlich dichter Anordnung und stets in einer einzigen Schicht liegen. Ihr Kern ist oval, aber durchaus nicht stäbchenförmig, mit gewöhnlich ein bis zwei grossen Nucleolen.

Ganz andere Bilder erhalten wir an den mit Eisenhämatoxylin gefärbten Präparaten. Das Bild isolierter, scharf getrennter Muskelzellen ist weniger ausgesprochen, dagegen stellt es sich als eine Menge von Myofibrillen dar. Von Zellgrenzen ist überhaupt nichts zu sehen. Allerdings gruppieren sich die Fibrillen im Anschluss an die einzelnen Kerne zu stärkeren Bündeln. Diese sind aber nicht so scharf getrennt voneinander, dass der Eindruck isolierter Zellen hervorgerufen würde. Immerhin gelingt es, die einzelnen Fibrillenterritorien auf je einen Kern zurückzuführen. — Von diesem Gesichtspunkte aus betrachtet kann man die zu je einer Zelle gehörigen Fibrillen in grobe und feine teilen. Die groben scheinen mit M. Heidenhains Grenzfibrillen und Bendas Myogliafibrillen identisch zu sein. Besonders deutlich sind dieselben in der Höhe des Kerns zu sehen. Ihre Zahl beträgt fünf bis acht. Bei längerer Differenzierung behalten sie die Farbe länger als die feinen Fibrillen. — Die feinen Fibrillen entsprechen wohl M. Heidenhains Binnenfibrillen; sie laufen leicht gewellt, umgeben den Kern eng von allen Seiten. Es schien mir häufig, als ob sie nicht durch die ganze Länge der Muskelzelle zögen.

Die groben Fibrillen haben immer eine bedeutende Länge. Sie gehen — und zwar wahrscheinlich sämtliche — von einer Zelle in die andere über, wie dies zuerst Benda<sup>1)</sup> für die Zellen der Froschblase nachgewiesen hat. Es gelang mir manchmal, solche grobe Fibrillen durch drei Muskelzellen deutlich zu verfolgen.

Die feinen Fibrillen sind, wie schon oben bemerkt, viel kürzer. Sie endigen in geringerer oder grösserer Entfernung vom Kern und bewirken durch ihre Masse die Spindelform der Muskelzelle, wie sie besonders an den Hämatoxylin-Eosinpräparaten zu beobachten ist.

---

<sup>1)</sup> C. Benda: Über den feineren Bau der glatten Muskelfasern des Menschen. Verh. der anat. Gesellschaft 1902. S. 214.



Gegenüber Bendas Beobachtung schien es mir, dass manchmal auch die feinen Fibrillen in eine Nachbarzelle übergehen.

Zwischen die Fibrillen gebettet, schliessen sich an beide Spitzen des Kernes kegelförmige, protoplasmatische Teile an.

Noch am vierten Tage besteht der mesodermale Teil des Amnions aus gewöhnlichen Mesenchymzellen. Gegen Ende dieses Tages jedoch bilden sich aus diesen Mesenchymzellen typische spindelförmige Zellen heraus, welche vorerst noch ohne Regelmässigkeit laufen. Nur hier und da sieht man einige Zellen parallel liegen. Diesen fügen sich dann immer mehrere solche an, so dass man grössere Bündel von parallel laufenden Muskelfasern sehen kann. Am Anfang des fünften Tages nun beginnen in dieser Muskulatur Umänderungen, welche zu ungemein charakteristischen Bildern führen.

Wir wollen den nun folgenden Entwicklungsphasen vorgreifen und gleich die fertigen Verhältnisse schildern. Es wird dadurch das Verständnis der Entwicklung erleichtert werden. — Betrachtet man das Amnion eines Hühnchens vom sechsten oder siebenten Bebrütungstage, so sieht man die glatten Muskelzellen an manchen Stellen sich zu wunderschönen Figuren gruppieren, wie das auf Abbildung 1 zu sehen ist. Ich will dieselben als „Kreuzungsfiguren“ bezeichnen, weil damit das Wesen der ganzen Figur schon ausgedrückt ist.

Die Muskelzellen laufen nämlich an manchen Orten von allen Seiten strahlenförmig auf gewisse sich dunkler färbende Zentren zusammen. An der Peripherie sind die Zellen oft schon weithin auf das Zentrum zu gerichtet. Die Zentren selbst aber sind nicht strahlenförmig, wie man annehmen könnte, sondern es hebt sich im Mittelpunkt ein ziemlich scharf begrenzter Platz heraus, dessen Form die eines Parallelogrammes ist, mit leicht konkav ausgehöhlten Rändern. Die Ecken sind scharf zugespitzt. Besonders scharf ist das Parallelogramm an der Schmalseite begrenzt, durch ein starkes Muskelzellenbündel, das in auffallender, scharfer Parabole umbiegt; wir wollen es als „parabolische Figur“ bezeichnen.

In die Struktur eines solchen Zentrums soll uns Abbildung 2 einen Einblick gewähren. Wir sehen hier, dass im Zentrum im schroffen Gegen-

satz zu allen anderen Stellen des Amnions eine doppelte Lage von glatten Muskelzellen vorhanden ist, während ja sonst überall nur eine einfache Lage vorkommt; daher stammt auch die dunklere Färbung der Zentren.

Im Zentrum kreuzen sich zwei Muskelzellenbündel im Rechteck. Das eine Bündel liegt in der Richtung der Längsachse des Parallelogramms; es ist dies das schmalere. Das andere liegt in der Richtung der kürzeren Achse, es ist dies das breitere. Wären diese Bündel gleich breit, so müsste durch ihre rechteckige Kreuzung ein Quadrat entstehen. So aber bewirkt ihre Ungleichheit die parallelogrammatische Gestalt des Zentrums. Beide Muskelzellenbündel werden nach dem Mittelpunkt der Kreuzungsfigur hin schmaler, wodurch die Aushöhlung der Seiten des Zentrums entsteht.

An den Schmalseiten des Zentrums der Abbildung 2 ist je eine „parabolische Figur“ deutlich wahrzunehmen. Ein stärkeres Bündel biegt an einer Ecke mit scharfer, parabolischer Linie um und geht so auf die andere Seite über. Woher stammt nun diese parabolische Figur? — Wie wir erwähnt haben, kreuzen sich im Zentrum zwei Zellbündel im Rechteck. Ist dem aber so, dann muss an allen vier Ecken des Parallelogramms je ein spitzer Winkel frei bleiben. Alle jene Zellen, die in diesem Winkel liegen, können ihrer Lage entsprechend an der rechteckigen Kreuzung der beiden Bündel nicht teilnehmen. Jedoch auch diese Zellen gelangen mit den entsprechenden Zellen der gegenüberliegenden Seite in Zusammenhang und zwar so, dass sie zu einem Bündel vereinigt in ausgesprochener, scharf begrenzter, parabolischer Linie an den Schmalseiten des Parallelogramms umbiegen und so mit den entsprechenden der anderen Seite in Verbindung treten.

Das Schema Abbildung 3 soll diese Verhältnisse noch klären. Die Linien bedeuten die Verlaufsrichtung der glatten Muskelzellen. Wir sehen daraus, dass das Zentrum zustande kommt, indem sich die beiden schwarz gezeichneten Bündel  $A-A_1$  und  $B-B_1$  im Rechteck kreuzen. Bündel  $B-B_1$  ist das breitere. Beide Bündel verjüngen sich dem Zentrum zu. — Die rotgezeichneten Linien entsprechen der Verlaufsrichtung derjenigen Muskelzellen, welche an den Ecken des Parallelogramms liegen und als „parabolische Figur“ an dessen Schmalseiten umbiegen. Das Schema zeigt ausserdem auch klar, dass weiter

aussen, der Peripherie zu, eine genaue Abgrenzung der einzelnen Zellbündel nicht mehr möglich ist, sondern dass dieselben ganz unvermerkt ineinander übergehen, wie das auch auf den Abbildungen zu sehen ist.

Wie entwickeln sich aber nun aus den einfachen Verhältnissen, wie wir sie bis zum Anfang des fünften Tages kennen gelernt haben, jene komplizierten Figuren? — Vom Anfang des fünften Tages an sieht man an den mit Hämatoxylin-Eosin gefärbten Präparaten stellenweise zwei bis drei Nachbarzellen sich entweder mit ihren Spitzen oder schon mit ihren kernhaltigen Teilen eng aneinander legen, so dass ihre Körper ganz verschmelzen. Bald sind solche Stellen auch mit kleineren Vergrößerungen schon deutlich zu erkennen. Man sieht nämlich die Muskelzellen auf dunklere Punkte zusammenlaufen, welche sich durch eine stets kräftigere Färbung deutlich hervorheben. Es sind das Stellen, an denen die Körper von Nachbarzellen gleichsam zusammengeflossen sind. Die Gestalt dieser dunkleren Stellen ist unregelmässig, manchmal fast sternförmig, undeutlich begrenzt. Manchmal verschwindet eine Muskelzelle mit ihrem halben Körper in solch einem Knotenpunkt, andere Zellen gehen erst mit ihrer Spitze darein.

Die Erklärung dieser Bilder geben uns die Eisenhämatoxylin-Präparate. Hier sieht man stellenweise die Myofibrillen von zwei oder drei Nachbarzellen sich eng aneinander legen und sich zu einem gemeinsamen dichten Fibrillenbündel vereinigen. Bald schliessen sich mehrere Zellen dieser Vereinigungsstelle der Fibrillen an, wobei die Fibrillen hier eine sehr enge Anordnung zeigen. Es entspricht diese Stelle dem sich dunkel färbenden Knotenpunkt der Hämatoxylin-Eosinpräparate und ist der erste Anfang eines Zentrums.

Bei diesem Zusammenliegen der Muskelzellen bezw. der Myofibrillen scheint eine Zelle gewissermassen den Mittelpunkt dieser ganzen Gruppierung zu bilden. Von allen Seiten konvergieren die Zellen auf sie zu, erst bloss ihre direkten Nachbarn, dann auch weiter aussen gelegene Zellen, dann immer mehr und mehr, als ob sie gewissermassen als Anziehungspunkt dienen würde. Wir wollen diese Zelle als „primäre Zentrumszelle“ und ihr gegenüber die anderen in das Zentrum einmündenden Zellen als „sekundäre, einmündende“ Zellen bezeichnen.

Es folgt nun eine zweite sehr charakteristische Veränderung. Indem nämlich immer mehr und mehr Zellen bzw. Fibrillen in das entstehende Zentrum herangezogen werden, häufen sich die Fibrillen dermassen in demselben, dass man den Eindruck bekommt, als ob die neu ankommenden nun gleichsam keinen Platz vorfinden und dadurch in eine zweite Etage gedrängt werden. — Alle bisher in die primäre Zentrumszelle einmündenden Fibrillen hatten die gleiche Verlaufsrichtung, wie die der primären Zentrumszelle. Die nun einmündenden Fibrillen dagegen, welche von weiter aussen gelegenen Zellen stammen, biegen in parabolischer Linie um, überschreiten die primäre Zentrumszelle und gelangen mit Fibrillen einer Zelle in Zusammenhang, welche an der anderen Seite der primären Zentrumszelle liegt. Es hat sich also dadurch über die im Zentrum zusammenströmenden Fibrillen eine — Brücke gebildet, welche mit scharfem, parabolischem Rande abgegrenzt ist (Abb. 4).

Wie wir am Anfang sahen, besteht sonst durch die Fibrillen nur in der Längsrichtung ein Zusammenhang zwischen den glatten Muskelzellen. Hier aber sind zwar nebeneinander, jedoch in ziemlicher Entfernung gelegene Zellen, durchaus nicht in der Längsrichtung, durch die parabolische Umbiegung der Fibrillen verbunden. — In dieser parabolischen Umbiegung von Fibrillen sehen wir den ersten Anfang der parabolischen Figur, wie wir sie im ausgebildeten Zentrum kennen gelernt haben, als ein in parabolischer Linie umbiegenes Muskelzellenbündel. Solche parabolische Umbiegungen von Fibrillen bilden sich manchmal schon dann aus, wenn erst zwei bis drei Zellen zusammengeströmt sind. In anderen Fällen braucht es eine grössere Zahl von Zellen, bis die parabolische Figur erscheint.

Werden auch noch weiterhin Muskelzellen herangezogen, so laufen dieselben aus allen Richtungen auf das Zentrum zu, wodurch tatsächlich eine Sternfigur gebildet wird. Es wird dann der ersten parabolischen Figur gegenüber eine zweite ausgebildet.

Durch diese Verhältnisse sind die Grundlagen zu den vom sechsten Tage der Bebrütung an vollkommen ausgebildeten Kreuzungsfiguren gegeben. In der weiteren Entwicklung spielen besonders zwei Faktoren eine Rolle.

Erstens vergrössert sich das Amnion am sechsten und siebenten Tage bedeutend. Während es am fünften Tage dem Körper des Embryos noch ziemlich eng anliegt, hebt es sich bis zum achten Tag bereits weit ab und eine grosse Menge von Amniosflüssigkeit hat sich angesammelt. Mit der Vergrösserung geht eine beträchtliche Vermehrung der Muskelzellen einher, was seinen Ausdruck in zahlreichen Mitosen hat. Damit hängt es zusammen, dass nun auch kernhaltige Zellteile in das Innere des Zentrums gedrängt werden. Man sieht infolgedessen in jenen dunkler gefärbten Stellen, die das Zentrum kennzeichnen, eine zunehmend grössere Anzahl von Zellkernen.

Allmählich vergrössert sich das ganze Zentrum. Es mehren sich in ihm die Kerne und Fibrillen, und nun folgt ein zweites Stadium der genaueren Differenzierung. Die Fibrillen beginnen sich um gewisse Kerne zu gruppieren; der Zelltypus erscheint immer klarer und während man früher im Inneren eines Zentrums an den Eisenhämatoxylin-Präparaten ein unregelmässiges Gewirr von Fibrillen, an Hämatoxylin-Eosinpräparaten eine diffuse Masse beobachten konnte, sieht man jetzt sehr charakteristisch geordnete glatte Muskelzellen, so wie wir es in der Beschreibung des ausgebildeten Zentrums gesehen haben.

Um diese Verhältnisse zu verstehen, müssen wir zurückgreifen und klarlegen, welcher Abstammung eigentlich jene Fibrillen sind, die sich im Zentrum zu einem fibrillären Knotenpunkt vereinigen. Es sind darunter erstens Fibrillen aus solchen Zellen, welche fast parallel mit der primären Zentrumszelle laufen. Auswärts, rechts und links folgen Fibrillen, welche sich zu einer parabolischen Figur umgebogen haben. Noch weiter seitwärts bilden die Zellen immer grössere Winkel mit der primären Zentrumszelle, so dass es Fibrillen gibt, die die zuerst genannten (Fibrillen aus der primären Zentrumszelle und parallele Zellen) im Rechteck kreuzen. Sind auch noch weiterhin Zellen von der gegenüberliegenden Seite hinzugezogen worden, so haben wir es bekanntlich wieder mit einer parabolischen Figur und zwischen deren Schenkeln mit der der Zentrumszelle parallelen Fibrillen zu tun. Wir können also eigentlich drei bezw. vier Fasersysteme erkennen. Zwei davon kreuzen sich im Rechteck; und eine bezw. zwei parabolische

Umbiegungen. All das ist freilich in solch ausgesprochener Weise erst in späteren Stadien zu erkennen.

Die Anordnung der Muskelzellen in einem ausgebildeten Zentrum entspricht nun ganz diesen primären Verhältnissen. Das eine Zellbündel läuft in der Richtung der primären Zentrumszelle, der Längsachse des Parallelogramms entsprechend (Bündel  $A-A_1$  des Schemas). Es wird von zwei parabolischen Figuren überbrückt. Ein anderes Bündel kreuzt es im Rechteck. Wir sehen also jene Verhältnisse, welche sich zuerst im Reiche der Fibrillen nur für stärkere Vergrösserungen zugänglich, ausgebildet haben, nun in bedeutend grösserem Massstab angelegt, indem ganze Zellbündel die gleiche Anordnung zeigen.

Ich muss ausdrücklich betonen, dass diese Entwicklung verhältnismässig selten in dieser einfachen, klaren Form zu beobachten ist. Sehr häufig entstehen mehrere Zentren in nächster Nähe voneinander und wirken dadurch bei der weiteren Entwicklung störend aufeinander. In solchen Fällen entstehen „atypische“ Kreuzungsfiguren. — Entstehen viele Zentren fast zur gleichen Zeit nebeneinander, so wird keines darunter besonders hervortreten können. Die verschiedenen Faserzüge der verschiedenen Zentren schieben sich übereinander und es führt dies zu einer ganz deformierten Zentrumsgestalt, in welcher aber die einzelnen kleinen Zentren und parabolischen Figuren zu erkennen sind. (Siehe das grosse Zentrum links oben, Abb. 1.)

Entstehen solche Zentren in etwas weiterer Entfernung voneinander, so werden sie erst in späteren Entwicklungsstadien störend aufeinander wirken. (Siehe die drei sich ineinander schiebenden Zentren rechts oben, Abb. 1.)

Endlich kommt es auch vor, dass bei einem vollständig entwickelten Zentrum, gleichsam als Anhängsel desselben, sich ein kleines accessorisches Zentrum (einseitig, mit einer Parabole) bildet. Das wird die allgemeine Form freilich nicht mehr stören. Solche sind auch fast in jeder Kreuzungsfigur zu entdecken.

Neue Zentren entwickeln sich noch am siebenten und achten Tage, wo die übrigen ja schon vollständig ausgebildet sind. Besonders die Grenze, wo grosse Nachbarfiguren aneinander stossen, sind der Platz, wo neue Zentren entstehen (Abb. 1).

In der Umgebung des Nabels laufen die Muskelzellen strahlenförmig auf diesen zusammen (Remak, Fülleborn). Ich konnte beobachten, dass die Muskelzellen sich hierzu in Bündel ordnen, indem zuerst zwei bis drei Muskelzellen eng aneinander liegen. Weiterhin werden diese Bündel zu breiten, platten Bändern, welche um den Nabel herum zusammenfliessen. Die Muskelzellen dieser Bündel färben sich dunkler und enthalten eine grössere Anzahl sehr grober Fibrillen.

Aus dieser strahlenförmigen Anordnung sammeln sich die Muskelzellen auswärts langsam zu den ersten Kreuzungsfiguren. Es bleibt dadurch ein grosses, freies Feld um den Strahlenkranz des Nabels herum. Die Kreuzungsfiguren selbst liegen in einem dem Rücken des Embryos entsprechenden Streifen vom Kopf bis zum Schwanzende desselben.

Die Amnionkontraktionen sind deshalb von besonderem Interesse, weil — wie ich erwähnt habe — im Amnion keine Nerven und auch sonst kein Zusammenhang mit dem Körper des Embryos zu finden ist und es demnach für ausgeschlossen angesehen werden muss, dass der Embryo diese Kontraktionen bewirkt. — Dass das Amnion zu Kontraktionen befähigt ist, war seit Remaks Beobachtung, dass im Amnion glatte Muskelzellen vorhanden sind, leicht verständlich.

Nach der Beschreibung Preyers<sup>1)</sup> kontrahiert sich das Amnion 16—20mal in der Minute. Wir können uns diese genaue Periodizität nur so vorstellen, wenn wir annehmen, dass die in den Muskelzellen sich anhäufende Energie von Zeit zu Zeit eruptiv hervorbricht, was sich in einer Kontraktion der Zellen bzw. des Amnions äussert, also etwa 16—20mal in der Minute.

Preyer hat aber auch eine genaue Regelmässigkeit im Verlauf der Kontraktionen beschrieben. Zuerst kontrahiert sich der Kopfteil, hernach der Schwanzteil. Ich kann hinzufügen — was ja wohl auch der Sinn von Preyers Worten ist — dass diese Kontraktionen nicht so getrennt ablaufen, sondern, dass sich zuerst der Kopfteil kontrahiert und dann die Kontraktion das ganze Amnion entlang bis zum Schwanzende läuft. Dass dabei die Kontraktionen am auffallendsten am Kopf- und Schwanzende sind, kommt daher, dass dort die Krümmung der Amnionblase eine sehr starke ist.

<sup>1)</sup> W. Preyer: Spezielle Physiologie des Embryo. S. 408.

Diese Reihenfolge ist unerklärbar, wenn wir es mit einem unregelmässigen Haufen von Muskelzellen zu tun haben, die ausserdem nicht von Nerven regiert werden.

Die Kenntnis dieser Kreuzungsfiguren erleichtert nun bedeutend das Verständnis dieser Regelmässigkeit. Dass die Kreuzungsfiguren mit den Kontraktionen in Zusammenhang sind, ergeht schon daraus, dass die ersten Figuren sich im Laufe des fünften Tages ausbilden, zur gleichen Zeit, wo die ersten Kontraktionen erscheinen. — Wir dürfen wohl mit grosser Wahrscheinlichkeit annehmen, dass jede Kreuzungsfigur nicht nur eine morphologische, sondern auch eine physiologische Einheit bildet. Sämtliche zu einer Kreuzungsfigur gehörenden Muskelfasern kontrahieren sich gleichzeitig; womit aber nicht gesagt sein soll, dass sie sich auch im gleichen Kontraktionsstadium befinden. In diesem Fall aber kontrahieren sich dann alle Muskelfasern auf das Zentrum der Kreuzungsfigur zu, welches dadurch zu einem punctum fixum wird.

Zwei Nachbarfiguren können sich gleichzeitig nicht kontrahieren, weil sie auf der die Zentren verbindenden Linie als Antagonisten wirken würden. Hieraus muss man auf eine gewisse Reihenfolge in den Kontraktionen der verschiedenen Kreuzungsfiguren schliessen. Diese Reihenfolge aber gibt uns die physiologische Beobachtung.

Die Amnionkontraktionen werden also durch die Kontraktionen der Kreuzungsfiguren bewirkt und zwar so, dass zuerst die Kreuzungsfiguren am Kopfende sich kontrahieren und dann in steter Reihenfolge alle bis zum Schwanzende. Hierauf beginnen die Figuren am Kopfende von neuem.

Ausserdem lässt sich als sehr wahrscheinlich behaupten, was aber bisher nicht beobachtet ist, dass zugleich auch das ganze Amnion durch die den Nabel strahlenförmig umgebenden Muskelzellen auf den Nabel als Mittelpunkt gezogen wird.

Schwieriger als die Frage, wie die Amnionkontraktion abläuft, ist die Frage, wodurch der Reiz zur Kontraktion von Kreuzungsfigur auf Kreuzungsfigur weiterschreitet. Es wäre zwar denkbar, dass die Kontraktion einer Kreuzungsfigur als Reiz auf die Nachbarfigur wirkt. Ich möchte aber die Vermutung aussprechen, dass hierbei die Welle



der Amniosflüssigkeit eine Rolle spielt. Diese Vermutung stützt sich auf die Beobachtung, dass keine getrennte Amniosflüssigkeitswelle und Kontraktionswelle zu unterscheiden ist. Kontrahiert sich nämlich der Kopfteil des Amnions, so muss dadurch ein Teil der Flüssigkeit in Gestalt einer Welle zum Schwanzende gedrängt werden. Diese Welle scheint nun gleichzeitig abzulaufen mit der Kontraktion des Amnions, welche ebenfalls wellenförmig in der gleichen Richtung das Amnion entlang läuft. Durch die Welle der Amniosflüssigkeit gelangen in fortlaufender Richtung die verschiedenen Teile des Amnions unter grössere Spannung, wodurch die Kontraktion der betreffenden Kreuzungsfigur hervorgerufen wird. Dass, obwohl die Amniosflüssigkeit vom Fussende wieder zurückgeschleudert wird, keine zurücklaufende Kontraktionswelle zu sehen ist, erklärt sich mit Leichtigkeit daraus, dass die Muskelzellen sich dann nach der soeben vollbrachten Kontraktion in einem Ermüdungszustand befinden.

Die ersten Amnionkontraktionen sind wahrscheinlich unregelmässig. Es muss aber jedenfalls auch durch unregelmässige Kontraktionen sehr bald eine Welle der Amniosflüssigkeit entstehen, welche vom Kopf- bis zum Schwanzende schaukelt und nun in die unregelmässigen Zuckungen auf die eben beschriebene Weise Ordnung bringt.

---

### Erklärung der Abbildungen.

#### Tafel XIV.

- Fig. 1. Aus dem Amnion eines 7 Tage 8 Stunden alten Hühnerembryos. Färb. Hämatoxylin und Eosin. Gezeichnet: Winkel Ok. 2, Ob. 4. Verschiedene typische und atypische, ausgebildete Kreuzungsfiguren.
- Fig. 2. Aus dem Amnion eines 7 Tage 8 Stunden alten Hühnerembryos. Färb. Hämatoxylin und Eosin. Gezeichnet: Leitz Ok. 3, Ob. 8. Ausgebildetes Zentrum.
- Fig. 3. Schema einer Kreuzungsfigur.
- Fig. 4. Aus dem Amnion eines 5 Tage alten Hühnerembryos. Färb. Eisenhämatoxylin. Gezeichnet: Winkel Homog. Immersion. Ok. 4. Entstehendes Zentrum. Es haben sich die Kittlinien des Plattenepithels schön gefärbt und bedecken das Ganze als weitmaschiges Netz. Die Kerne der Epithelzellen sind hellblau gezeichnet. In der Mitte eine primäre Zentrumszelle. Auf ihren beiden Seiten einmündende sekundäre Zellen. Einige Fibrillen haben sich parabolisch umgebogen.
-

Istituto anatomico della R. Università di Sassari.  
(Diretto dal Prof. G. Salvi.)

---

## Il confluyente dei seni della dura madre, le sue variazioni e il suo significato.

Dott. **Andrea Mannu**  
settore e Libero Docente.

---

(Con Tav. XV, XVI e 18 Fig.)

---

Sopra la disposizione dei seni maggiori della dura madre (*sinus sagittalis superior, sinus transversus, sinus rectus, sinus occipitalis*) i quali concorrono a costituire il così detto *Confluens sinuum posterior* o *Torcular Herophilii*, e sui loro rapporti reciproci, troviamo descrizioni diffuse nei vari trattati di Anatomia e una quantità di lavori speciali, i quali dimostrano l'importanza che questo argomento ha sempre avuto per gli Anatomici.

Recentemente esso fu preso in considerazione anche dai cultori della patologia per la spiegazione di alcuni fenomeni di disturbata circolazione in vari stati patologici, specialmente nelle complicazioni intracraniali nelle malattie dell'orecchio e dell'osso temporale.

Possediamo quindi oggidì un così gran numero di osservazioni che non vi è quasi varietà che non sia stata studiata e descritta.

Malgrado però i lavori speciali sul soggetto che ora ci occupa, i risultati ai quali vennero i vari ricercatori non furono sempre concordi, così che possiamo dire di essere ancora ben lontani dal conoscere in modo certo la *disposizione più comune di quei seni craniensi che si trovano in corrispondenza o in vicinanza della protuberantia occipitalis interna*.

Lasciando da parte per ora gli osservatori antichi, i quali, come vedremo in seguito, non intendevano sempre per torcolare il classico

confluyente, ma spesso indicavano con questo nome il seno retto (*sinus quartus*), e talvolta i seni trasversi e persino il seno sagittale superiore, uno sguardo alla letteratura moderna ci dimostra subito, come gli Anatomici non siano ancora completamente d'accordo circa la forma e la frequenza del torcolare. Questo infatti è da alcuni definito, secondo il concetto comune, come una cavità prodotta dalla dilatazione del seno sagittale superiore, nella quale confluiscono i seni maggiori, (Quain [51], fra gli altri, afferma che si trova anche una depressione ben marcata nell'osso occipitale nel punto corrispondente al torcolare); altri parlano invece di continuazione del seno sagittale superiore nel seno trasverso, e considerano come torcolare il punto in cui il primo si incurva per dare origine al secondo; altri ancora (Sappey [61] ed altri) descrivono come forma più comune la biforcazione del seno sagittale superiore, disposizione questa che è compresa fra le varietà da altri osservatori (Labbé [36—37] ecc.). Ricercatori più recenti (Dumont [13], Henrici e Kikuchi [26]), pur considerando il torcolare di Erofilo come una formazione ben definita, cercano di stabilire, in base ad un certo numero di osservazioni personali, come esso non corrisponda alla maggioranza dei casi. Ma neanche le statistiche da questi ultimi autori riportate si corrispondono interamente fra loro, onde si può dire non essere ancora definitivamente stabilito quale disposizione debba considerarsi normale e quale appartenga alla categoria delle varietà.

Ora è lecito domandare: quale può essere la causa di così diverse descrizioni dei vari seni che si trovano in vicinanza o a livello della protuberanza occipitale interna? Dipende ciò dal fatto che i seni in questa regione si presentano forse con troppa frequenza diversamente conformati da un individuo ad un altro? Oppure non potrebbe dipendere anche dal modo di studiarli, servendosi cioè di un metodo di tecnica che può portare talvolta ad errori di osservazione? — Io sono propenso a credere che la semplice dissezione (metodo finora comunemente usato dai più) presenti molte difficoltà per lo studio di questi seni e possa conseguentemente far incorrere in molti errori. Se si trattasse soltanto di seni larghi e addossati alla parete interna del cranio, come i seni trasversi, la dissezione di essi, potrebbe ancora

darci un'idea abbastanza esatta del loro decorso e della loro terminazione, ma per il seno retto e i seni occipitali posteriori essa è affatto insufficiente. Nel seguire infatti il tragitto del seno retto, che non possiede un calibro molto grande e che attraversa lo spessore di una lamina fibrosa libera (tentorio), può accadere, specialmente presso alla terminazione di esso, che qualche diramazione, forse piccola, ma non perciò poco importante, venga trascurata, ed è possibile anche che l'osservatore non possa rendersi conto esatto delle svariate forme che può assumere il seno stesso per i sepimenti che sono contenuti nella sua cavità. Tali difficoltà poi aumentano se in corrispondenza della protuberanza occipitale interna si trova, come si verifica spesso, un intreccio di rami fra loro comunicanti. Quanto al seno occipitale posteriore infine, è quasi impossibile seguirne il decorso per intero, specialmente se qualche grumo di sangue non ci indica la sua presenza.

Con un metodo che ora descriverò, io sono riuscito a superare molte di queste difficoltà ed ho potuto con abbastanza precisione rendermi conto della conformazione più frequente dei seni maggiori della dura madre e del così detto *torcolare di Erofilo*. Dall'osservazione di taluni fatti mi è sembrato anche di poter spiegare alcune varietà da autori precedenti e da me riscontrate.

#### Materiale e metodo di studio.

Ho studiato su 46 crani di adulti per sesso e per età diversi, e su 4 di neonati (in tutto 50 osservazioni), le varie disposizioni che presentano i seni della dura madre, i quali secondo l'antica descrizione (da molti ancora conservata) confluiscono per costituire il *Confluens sinuum posterior*. Ho perciò esaminato:

- il *sinus sagittalis superior* (nella sua porzione posteriore, corrispondente alla squama dell'occipitale),
- i due *sinus transversi* (porzione orizzontale),
- il *sinus rectus*,
- i due *sinus occipitales*.

In 8 casi ho fatto la semplice dissezione di questi seni, per lo studio di tutti gli altri ho fatto dei getti adoperando la lega metallica di Wood.

*Ecco come procedevo:*

Aprivo il cranio col metodo comune (vedi Salvi [59] Manuale della dissezione, pag. 305), badando però di segar posteriormente l'occipitale in un punto molto vicino al lambda, e toglievo l'encefalo senza tagliare il più delle volte quella porzione del tentorio che aderisce al margine superiore della porzione petrosa del temporale. In tal modo riuscivo ad ottenere tutto il seno retto nella sua posizione normale e potevo anche avere il getto dei due seni trasversi per intero. Quindi da una apertura praticata con le forbici nel seno sagittale superiore, a 9 o 10 centim. circa al di sopra della protuberanza occipitale interna, facevo passare un'abbondante corrente di acqua calda (a 50°) per mezzo di una comune cannula da iniezione. Questa lavatura è quasi sempre indispensabile, per spingere fuori la gran quantità di grumi sanguigni che costantemente riempiono la cavità dei seni. — Dopo aver lasciato sgocciolare l'acqua rimasta nei seni, legavo le giugulari comuni dei due lati alla loro uscita dal cranio, oppure, in altri casi, introducevo per mezzo di una pinzetta dei battuffoli di cotone o di stoppa nei seni trasversi nel punto in cui essi attraversano il forame giugulare. Allora insinuavo un semplice imbuto di carta nella apertura già fatta nel seno sagittale superiore, nel quale gettavo la massa fusa, che facevo raffreddare e solidificare con acqua fredda appena i seni erano completamente pieni. Nel maggior numero dei casi ho ottenuto con questa sola operazione il getto di tutti i seni che a me interessavano; talvolta però in qualcuno di essi (uno dei seni trasversi, o il seno retto) la massa non giungeva, forse perchè il cranio non era stato collocato nella posizione più adatta, cioè in un piano sensibilmente orizzontale o alquanto inclinato in avanti. Ma rimediavo subito all'inconveniente iniettando la stessa massa, se si trattava del seno retto, dalla sua estremità anteriore; dalla estremità laterale della porzione orizzontale se invece era vuoto il seno laterale.

Dopo aver lasciato per qualche giorno tutto il pezzo immerso nell'acqua, talvolta anche subito, passavo a togliere il getto così ottenuto, ciò che facevo con molta pazienza ed attenzione, avendo cura di staccare prima la dura madre che era tutta all'intorno del seno;

se però il getto aveva attraversato il forame giugulare, bisognava allora o segare l'osso in questo punto o adoperare lo scalpello. Non mi sono servito in nessun caso del metodo, sebbene molto comodo, di isolare il getto distruggendo l'osso con la potassa caustica, volendo esaminare anche i solchi ossei scavati nell'interno del cranio dai seni craniensi.

Manca infatti un lavoro speciale che consideri i seni della dura madre in rapporto ai solchi che essi scavano nelle ossa del cranio e più specialmente nell'occipitale, per stabilire, ciò che finora si è ritenuto solo come ipotesi, se questi solchi corrispondano o no al decorso e all'ampiezza dei seni rispettivi, e se perciò dal semplice esame della superficie interna del cranio sia possibile farsi un'idea della forma e dell'ampiezza dei seni.

Dopo aver isolatamente studiato i seni, io ho stabilito anche questo confronto, del quale esporrò i risultati in fondo al lavoro.

Tutti i getti da me eseguiti sono conservati nel Museo di questo Istituto Anatomico.

#### Cenni storici.

È noto che da Galeno [16] fu attribuita la scoperta del confluente dei seni ad Erofilo che chiamò questa regione *ληρός*, cioè torcular. Secondo la descrizione di Galeno i canali venosi che concorrono a costituire il torcolare sono principalmente: il seno sagittale superiore e i due seni laterali. L'autore greco accenna inoltre ad un'altra riunione di piccole vene che si addossano al torcolare, ma è difficile affermare se intenda parlare del seno retto.

Le descrizioni dei seni degli autori molto posteriori a Galeno furono svariatissime, specialmente per ciò che concerne il torcolare di Erofilo.

Ambroise Paré [48] descrive col nome di torcolare o „*veine destinée au nourrissement du cerveau*“ il seno sagittale superiore in tutta la sua lunghezza.

Vesalio [72] descrive molto diffusamente quattro seni. I primi due corrispondono ai seni trasversi, i quali, convergendo verso l'occipitale, vengono a riunirsi per formare il *terzo* seno che percorre il

cranio in tutta la sua lunghezza (seno sagittale superiore). Il *sinus quartus* detto anche *seno retto* o *torcolare di Erofilo* nasce dall'unione dei primi due.

Per quanto mi consta dagli autori consultati, fu appunto Vesalio il primo che non fece distinzione alcuna tra seno retto e torcolare. Tale denominazione la troviamo ripetuta in altri autori relativamente molto posteriori a Vesalio, mentre altri più vicini a questo (come Bartholino [2] Veslingio [73] Diemerbroeck [11]) considerano il torcolare come formazione distinta nel senso di confluyente.

Bartholino [2] descrive come Vesalio quattro seni principali. Il *sinus quartus*, breve, scorre tra il cervello ed il cervelletto verso la ghiandola pineale; il torcolare è il punto di unione dei primi tre.

Dopo aver descritto questi seni principali, fa menzione anche del seno sagittale inferiore, già accennato da Vesalio, e di due altri seni (ai quali non dà nome particolare), i quali decorrono e si esauriscono nel tentorio.

Veslingio [73], a differenza di Bartholino, fa confluire nel torcolare, oltre i tre primi seni, -anche il *sinus quartus*.

Diemerbroeck [11] scrive per il primo che il seno sagittale superiore *si divide* nei due seni trasversi alla base dell'occipitale, ma chiama pure *Torcular Herophilii* il punto ove concorrono i quattro seni principali. Dico subito, e ciò vale anche per gli autori moderni, che non sappiamo con precisione che cosa intendano per torcolare quelli che ammettono questa formazione contemporaneamente alla divisione del seno sagittale superiore. Si può supporre soltanto che essi chiamino torcolare il punto di divisione del seno sagittale superiore, perchè in esso descrivono anche lo sbocco del seno retto e dei seni occipitali posteriori.

Oltre i quattro seni già nominati, secondo Diemerbroeck, si trovano altri *seni minores*: uno che decorre nella parte inferiore della *falx cerebri*, e due *laterales minores* (forse gli stessi di cui fa cenno Bartholino) che decorrono nel tentorio e cessano nei seni laterali maggiori. Talvolta arrivano cogli altri fino al torcolare.

A quali seni corrispondano i due *sinus laterales minores* di Diemerbroeck (e di Bartholino) è difficile precisare; è probabile però che essi non siano altro che i seni petrosi superiori.

Secondo Dionis [12] i seni trasversi rappresentano i due rami di

divisione del seno longitudinale posteriore (seno sagittale superiore), e non parla affatto nè di torcolare nè di confluyente.

È notevole inoltre che questo autore fa menzione di un *seno della cresta occipitale* che „sbocca nei seni laterali e non si estende al di là della cresta di quest'osso“. Ho voluto far notare il passo di quest'autore perchè, come vedremo in seguito, Morgagni attribuisce a sè stesso la scoperta del seno occipitale.

Verheyen [71] considera il *sinus quartus* come ramo del *sinus sagittalis superior*; quest'ultimo è formato a sua volta dalla riunione dei due seni laterali. Non fa cenno del torcolare.

Morgagni [46] che per primo ci diede una piccola statistica di osservazioni personali, modificò la descrizione del seno sagittale superiore, in opposizione ad alcuni suoi predecessori (specialmente a Verheyen), secondo i quali questo seno terminava biforcandosi per dare origine ai seni trasversi. Trovò infatti che su 14 cadaveri solo 4 volte i seni trasversi erano continuazione del seno sagittale superiore. Negli altri 10 casi, questo seno una volta sola volgeva a sinistra, e nove volte a destra. Osservò inoltre nella parete sinistra del seno destro uno o più orifici, che sono da ritenere come l'inizio del seno trasverso del lato opposto.

Il seno retto sboccava due volte in un canale trasverso che univa i due rami di biforcazione del seno sagittale superiore. Ma per lo più vide sboccare questo seno in quello laterale di sinistra, e non, come credevano gli Anatomici anteriori a Morgagni, nell'estremità del seno sagittale superiore.

Tale disposizione del seno retto, riscontrata nel maggior numero dei casi anche da ricercatori moderni, è fedelmente descritta nei più recenti trattati di Anatomia.

Nella *Animadversio II*, lo stesso Autore fa menzione di un altro seno (*seno occipitale*) che egli crede non descritto da alcuno prima di lui, e che per la sua sede, ha chiamato *posteriore*. Ma questo in verità era già noto da antica data; abbiamo visto infatti come Dionis [12] lo avesse descritto col nome di *seno della cresta occipitale*, ma, secondo Haller [21], si deve veramente a Duverney il merito di averlo per primo osservato e descritto.



Morgagni tuttavia ci ha dato di questo seno una descrizione abbastanza chiara, se non completa: si estende dal torcolare al *foramen magnum ossi occipitis* passando nella falce del cervelletto. Talvolta si trovano due seni, uno per lato. Su 17 teste, cinque volte gli orifici erano così stretti che non lasciavano penetrare un piccolo specillo; quattro volte erano completamente assenti.

Palfin [47] afferma che il seno sagittale superiore si divide nei due seni trasversi e che il seno retto comincia dove finisce il seno sagittale superiore. Torcolare è l'unione di questi quattro seni.

Kulm [74] chiama indifferentemente il *sinus lateralis* anche *Torcular Herophili*.

Winslow [75] descrive minutamente i quattro seni maggiori, ma del seno occipitale posteriore accenna soltanto la presenza. Secondo questo autore, il seno sagittale superiore, si biforca e si continua nei seni trasversi, ma non sempre i rami di biforcazione sono uguali e simmetrici. Il seno retto, quarto seno degli antichi o Torcolare di Erofilo, non finisce sempre direttamente nel seno sagittale superiore, ma qualche volta al principio di uno dei seni trasversi, quando la divisione del seno sagittale non è simmetrica.

Haller [20] chiama *Torcular Herophili* il punto di confluenza dei soliti quattro seni. Descrive inoltre una varietà importante del seno sagittale superiore nel modo seguente: questo seno, dopo un terzo della sua lunghezza, si divideva una volta in due seni, destro e sinistro, addossati l'uno all'altro. Tale disposizione non è ricordata da nessun Anatomico, eccetto una volta da *Berengario da Carpi* nell'opera di *Mondino*. Altre volte vide questo seno dividersi presso il torcolare. Non dà alcuna statistica.

Trovò inoltre il *sinus quartus* (seno retto) biforcato (non dice se in tutta la lunghezza o in parte, ma forse si trattava solo della sua porzione terminale), e considera questa disposizione come rarissima. Allorchè essa si verifica, un ramo di biforcazione si getta nel seno trasverso di destra, e l'altro in quello di sinistra. In 7 cadaveri vide questo seno gettarsi tre volte a destra.

Quanto al seno occipitale posteriore rivendica a Duverney il merito di averlo per primo osservato. Può essere unico o doppio.

Quando è unico discende dalla sede del torcolare, verso il *foramen magnum occipitis* e lo circonda dividendosi in due rami che si gettano nelle fosse giugulari (seni laterali), o nei seni vertebrali. Il punto di origine può essere il *sinus quartus* o uno dei *sinus laterales*. Quando sono due possono gettarsi uno nel seno trasverso di sinistra e l'altro nel quarto.

Malacarne [42] chiamò, come Winslow e Vesalio, torcolare di Erofilo la continuazione della grande vena di Galeno (seno retto). Lo sbocco di questo seno, di forma ovale, è ordinariamente a sinistra, di rado nell'istmo che fa la biforcazione del seno sagittale superiore, e *quasi mai nel seno laterale destro*; alcune volte si incurva all'ingiù per dar principio al seno retto occipitale (seno occipitale posteriore).

Questo autore porta un largo contributo al capitolo delle varietà dei seni. Osservò infatti il seno sagittale superiore doppio in vari sensi: „un seno quadrilatero, il pavimento del quale serviva di volta ad un altro ricettacolo triangolare pel corso di 42 linee.“ Quest'ultimo che chiamò *seno subalterno*, comunicava col primo, che stava al di sopra, per mezzo di varie aperture. Trovò il seno doppio in un esempio di falce bifida: i due seni, i quali, a livello della porzione centrale dell'occipitale terminavano nei seni trasversi ed erano distanti tre pollici l'uno dall'altro, comunicavano mediante un canale trasversale che passava al di sopra della protuberanza occipitale interna.

Un'altra volta vide biforcarsi il seno sagittale e seguire i due rami lungo il corso della sutura lambdoidea.

In quattro casi infine (su quanti?) osservò che il seno sagittale superiore non cambiava direzione fino al forame occipitale.

Quanto ai seni trasversi, osservò due volte che essi sboccavano nelle giugulari esterne passando nei fori lambdoidei o del Valsava (forami mastoidei) i quali avevano in un caso 4 linee di diametro, mentre i forami giugulari erano strettissimi.

Del seno occipitale posteriore (diviso in seno retto occipitale e seni laterali inferiori) dice che spesse volte esso manca affatto, e che può essere un ramo del seno laterale destro, oppure altre volte un prolungamento del seno sagittale inferiore.

Portal [49] fa derivare i seni trasversi dalla biforcazione del seno

sagittale superiore e confonde seno retto con torcolare. Descrive il decorso degli altri seni press'a poco come Malacarne.

Sono interessantissimi, per la loro estrema rarità (se ne ha un altro esempio solo in tutta la letteratura, osservato recentemente da Henrici e Kikuchi) due casi di mancanza assoluta del seno sagittale superiore riportati da questo autore, e che appartenevano l'uno ad una donna, l'altro ad un soggetto aperto da Veyret, chirurgo di Parigi. Disgraziatamente però non sappiamo in che modo si comportavano gli altri seni in tale occorrenza, limitandosi l'A. a dire solo pel primo caso, che „non sembrava che gli altri seni fossero più ampi del normale“.

Maygrier [44] dà una descrizione dei seni poco diversa da quella di Portal e Malacarne; differisce soltanto riguardo al *seno retto o torcolare* che „s'apre da una parte nel seno longitudinale inferiore, dall'altra più comunemente nel seno laterale destro“.

Sömmering [62] non parla di confluyente dei seni, ma fa terminare il seno sagittale superiore a destra o a sinistra per costituire il seno trasverso corrispondente. Il seno laterale destro è ordinariamente più ampio dell'altro; il seno retto termina in ambedue seni laterali, oppure all'unione dei medesimi. È evidente che in quest'ultimo caso si avrebbe, sebbene l'Autore non lo dica, un vero e proprio confluyente.

Il seno occipitale posteriore semplice o doppio, al contrario di quanto fu generalmente creduto dagli Anatomici precedenti, manca in casi rari. È più ampio talvolta dei seni trasversi; ciò era stato osservato anche da Malacarne.

Meckel [45] descrive il torcolare di Erofilo in modo tutto particolare. Chiama torcolare un irregolare infossamento che si trova in quel punto ove il seno sagittale superiore si *anastomizza ordinariamente col seno laterale di destra*. Si osserva nel suo interno un numero più o meno grande di trabecole.

I seni trasversi „*si anastomizzano col seno retto nonchè col seno longitudinale superiore*“. Ordinariamente quello di destra, che è più ampio, si riunisce col seno sagittale superiore.

*Non è raro* che uno di essi o entrambi siano per una certa estensione del loro tragitto divisi in due metà, superiore e inferiore

da una lamina trasversale. L'Autore non dice se tale duplicità sia stata osservata da lui o da altri (ne aveva già parlato Lieutand); si può ad ogni modo stabilire che essa era già conosciuta dagli antichi, i quali non la ritenevano rara.

I seni occipitali posteriori si estendono da una estremità all'altra dei seni laterali.

Boyer [5] chiama ancora *Torcular Herophili* il seno retto, che si apre ordinariamente nel seno laterale di sinistra.

Il seno sagittale si apre invece nel maggior numero dei casi nel seno trasverso di destra, *ma qualche volta si biforca*.

I seni occipitali posteriori sono due e si aprono con l'estremità superiore nel seno laterale corrispondente, con l'estremità inferiore nel golfo della vena giugulare.

De-Michelis [10] descrive il torcolare di Erofilo come una cavità situata al davanti della protuberanza occipitale interna e fornita di sei orifizi, nella quale realmente confluiscono i seni: sagittale superiore, retto, trasversi e occipitali.

La stessa descrizione, che corrisponde all'idea veramente classica del torcolare trovasi press'a poco riprodotta in Lauth [37], Gorgone [18], Theile [67], Jamain [29], Cruveilhier [9], Fort [15], Hyrtl [28]. Questo ultimo anzi lo descrive addirittura come seno a parte: „seno impari, più grande, situato innanzi alla protuberanza occipitale interna, fra le lamine della tenda del cervelletto.“ Theile considera fra le anomalie la divisione posteriore del seno sagittale in due rami distinti; mentre invece Cruveilhier, che pure normalmente ammette il confluyente, scrive: „*Il n'est pas rare de le voir (il seno sagittale) se bifurquer près des son extrémité postérieure; quelquefois il se continue directement avec le sinus latéral droit.*“

Per Beaunis-Bouchard [3] (sebbene questi Autori descrivano il seno sagittale superiore diviso in due rami ineguali), il torcolare rappresenta il punto di unione dei primi quattro tronchi venosi (seni: sagittale superiore, retto, trasversi). I seni occipitali posteriori „partono dal seno laterale (anteriormente) e sboccano alla faccia inferiore del seno retto, ciascuno per un orifizio speciale“. Tale disposizione, da nessuno degli Autori precedenti ricordata, lo dico subito, non rappre-

senta un tipo comune, ma una varietà anche abbastanza rara, e sta ad indicare come questi Autori non abbiano preso come base della loro descrizione che uno o pochissimi esemplari.

Sappey [61] combatte l'opinione dei suoi predecessori secondo i quali si aveva un confluyente o torcolare che rappresentava il punto di unione dei seni maggiori della dura madre. Infatti, egli dice, il seno sagittale superiore si biforca per continuarsi a destra e a sinistra nei seni trasversi, di cui il destro è quasi sempre più considerevole. Al loro punto di origine i seni trasversi comunicano coi seni occipitali posteriori e col seno retto. Anche quest'ultimo si biforca, e ciascuno dei suoi rami si dirige in fuori per gettarsi nei seni trasversi, a destra e a sinistra della protuberanza occipitale. Aggiunge ancora che il ramo che va nel seno trasverso di destra è in generale più piccolo del seno trasverso di sinistra. Talvolta il seno retto termina esclusivamente in questo seno.

I seni occipitali posteriori hanno una direzione ascendente, e si estendono dalla parte iniziale dei seni laterali alla parte terminale di questi.

Secondo Henle [25] il *sinus sagittalis superior* volge per lo più ad arco verso il *sinus transversus* di destra, il vertice del quale è contiguo al *sinus transversus* di sinistra.

Non parla di torcolare, ma pare che questo A. voglia intendere col nome di confluyente il punto nel quale il *sinus sagittalis superior* si continua col trasverso, ed è in esso che va a sboccare anche il *sinus tentorii*.

Il *sinus occipitalis*, eccezionalmente doppio e non costante, si estende dal punto di unione dei seni sagittale e trasverso, o dal seno perpendicolare, o da uno dei seni trasversi. In rari casi si limita ad una comunicazione col plesso venoso della parete posteriore della cavità vertebrale. È da ammettere che il sangue abbia in esso direzione ascendente.

Krause [32] parla del *confluens sinuum* come punto di riunione dei primi quattro seni maggiori e del seno occipitale posteriore. Questo Autore, nel trattato di Henle, raccoglie tutte le varietà fino allora conosciute.

Rudinger [58] per il primo fece uno studio speciale dei seni della

dura madre. Non essendo riuscito in alcun modo a procurarmi il lavoro, che è d'altronde poco conosciuto, sono costretto a prendere le conclusioni dalla memoria di Dumont che ampiamente lo riassume.

Secondo Rudinger sono da considerare nei seni della dura madre tre forme tipiche:

1. tipo. Corrisponde alla descrizione classica ed è il più raro. Si ha cioè la divisione simmetrica del seno sagittale superiore in due rami raramente di uguali dimensioni. Il seno retto sbocca con due o tre orifizi nella parte anteriore del *Confluens sinuum*.

2. tipo. I due seni trasversi sono di ineguale volume; il seno sagittale superiore si getta direttamente in uno dei seni trasversi, nel maggior numero dei casi a destra, pure essendo quasi sempre, per mezzo di un piccolo ramo, in comunicazione col seno retto. Il seno retto si continua col seno trasverso che è rimasto di piccole dimensioni.

Questa forma è la più frequente. Conviene notare subito che questa era stata descritta come normale anche da Morgagni e da Winslow.

3. tipo. I seni hanno una disposizione plessiforme a livello della protuberanza occipitale interna. Ma anche qui si può riconoscere, come nel tipo precedente, una via larga e una più stretta, costituite, la prima dal sistema del seno sagittale superiore e trasverso di destra, la seconda dal seno retto e trasverso di sinistra.

Insomma Rudinger intende per torcolare la divisione simmetrica del seno sagittale superiore a livello della protuberanza occipitale interna, dove la corrente sanguigna di questo seno si incontra con quella del seno retto. Ma molti prima di lui avevano descritto il confluente nello stesso modo, quindi il suo merito principale (diminuito però dal fatto di non aver dato alcun particolare sul numero delle preparazioni osservate) sarebbe quello di aver classificato le diverse disposizioni dei seni per ordine di frequenza.

Knott [30] studiò accuratamente i seni in 44 casi, paragonando la loro disposizione normale, con le numerose variazioni da lui osservate.

Secondo questo Autore il *Confluens sinuum* o *Torcular Herophili* è una cavità che rappresenta il punto di unione dei seni: trasversi, retto, occipitale, e sagittale superiore. Però, come giustamente osserva

Dumont, a questa definizione del confluyente non corrisponde in seguito la descrizione che lo stesso Autore dà di ciascun seno in particolare. Ne do un breve riassunto.

*Seni trasversi.* Trovò l'Autore una grande ineguaglianza fra i seni dei due lati. Nella maggioranza dei casi il destro era più grande del sinistro, anzi, in quattro esemplari, il seno sagittale superiore volgeva direttamente nel seno trasverso di destra che sembrava perciò continuazione del primo.

Le varietà più notevoli e degne di essere ricordate, sono: 1. Entrambi seni laterali erano molto piccoli e la maggior parte del sangue passava nei seni occipitale e marginale per giungere al forame giugulare. 1 volta. — 2. Un setto orizzontale attraversava la cavità del seno che veniva in tal modo diviso in due (due volte nel lato destro). Casi molto simili furono descritti da altri ricercatori (Meckel, Hallett [22]).

*Sinus sagittalis superior.* Volgeva immediatamente prima della sua terminazione un poco verso un lato per unirsi con uno dei seni trasversi, più frequentemente con quello di destra. È evidente come questa descrizione non sia perfettamente concorde con quanto fu già detto a proposito della origine dei seni trasversi.

Knott non vide mai l'assenza completa di questo seno, solo in tre casi si presentava di un calibro così piccolo che difficilmente era riconoscibile. I suoi ordinari tributari in questi casi scorrevano fra gli strati della falce del cervello e raggiungevano il seno sagittale inferiore. Osservò la sua biforcazione in 2 casi, un po' indietro della sutura coronale; i due rami si riunivano dopo un decorso di un dito e mezzo.

*Sinus rectus.* Terminava nel Torcular Herophili, o più spesso ancora, piegava verso un lato e sboccava in uno dei seni trasversi, preferibilmente il sinistro (26 casi su 44). In 6 casi piegava a destra, in 12 era mediano. Una volta assente.

*Sinus occipitalis.* Due volte non trovò alcuna traccia di questo seno. Notiamo subito come questa percentuale non sia conforme a quanto si era generalmente da tutti gli anatomici fin qui affermato, che fosse cioè abbastanza frequente la mancanza di questo seno. —

In 9 casi era bilaterale; 3 volte aveva un diametro così piccolo, che si esauriva nel margine posteriore del foramen magnum anastomizzandosi con le vene del canale spinale. In 33 casi era unico e cominciava sopra il torcolare di Erofilo (18 volte), o nel seno trasverso del lato destro (5 volte), o nel seno trasverso di sinistra (7 volte), o nel *sinus rectus* (3 volte).

Il seno occipitale destro era ordinariamente più largo del sinistro.

Labbé [36] fa un'enumerazione abbastanza particolareggiata delle anomalie osservate da lui e da altri Autori. Descrive il tipo normale del Torcolare di Erofilo, formato cioè dalla riunione di sei canali venosi (sagittale superiore, retto, trasversi, occipitali), e parla diffusamente dei rapporti reciproci dei vari orifici di questi seni.

Considera come varietà del torcolare il continuarsi del seno sagittale superiore nel seno trasverso di sinistra, la divisione simmetrica del seno sagittale sulla linea mediana, la divisione del seno retto in due canali nel momento in cui si getta nel torcolare, cioè la dissociazione di tutti i seni che entrano nella formazione di esso.

Questo Autore adunque comprende fra le anomalie alcune disposizioni (come la divisione del seno sagittale superiore) riconosciute da altri (Rudinger, ecc.) frequentissime, o addirittura normali (Sappey).

Lo stesso Autore si occupa in un'altra memoria della circolazione venosa intracranica, ma non tien conto della conformazione dei seni.

Sperino [64] descrive, nello stesso modo di Labbé, il torcolare nella sua forma classica.

Dall'esame di 30 crani a fresco nei quali l'Autore ha esaminato il decorso del seno sagittale superiore e del seno occipitale, risulta che nel maggior numero dei casi il seno sagittale superiore devia a destra; subito dopo vengono quei casi in cui il seno decorre sulla linea mediana, disposizione questa, sebbene l'Autore non lo spieghi, che corrisponde al torcolare; poi quelli nei quali il seno sagittale superiore si continua nel seno trasverso di sinistra, e in ultimo pochi casi (4) in cui esso si divide al  $\lambda$ .

Quanto ai seni occipitali, su 30 casi essi mancavano tre volte soltanto, percentuale questa molto piccola se si considera che si era sempre



ritenuto che mancassero spesso; essi erano per lo più bilaterali, più raramente da un solo lato.

Hédon [24] descrive il seno longitudinale superiore che si estende dall'apofisi cristagalli al torcolare di Erofilo. Osserva giustamente però, che, sebbene nell'uomo non esistano, come negli animali, dei casi di divisione in due canali separati su tutta la lunghezza del seno longitudinale superiore, è almeno molto frequente vedere questo seno biforcarsi posteriormente in due tronchi che formano l'origine dei seni trasversi. In un caso poi di seno sagittale posteriormente diviso, ha potuto seguire fino al suo terzo medio un setto mediano che lo divideva in due canali completamente distinti.

Dobbiamo a Dumont [13] una serie di accurate ricerche sui seni, fatte sopra 50 dure madri di soggetti di tutte le età. Per l'esame dei singoli seni, non diversamente dai suoi predecessori, si servì della semplice dissezione, non avendo ottenuto risultati soddisfacenti con le iniezioni a sego e a gelatina. Per la classificazione delle varie disposizioni, che riuni in tre tipi, ha cercato di stabilire in qual modo il seno sagittale superiore si comportava in rapporto ai seni vicini, specialmente ai due trasversi.

I tre tipi, per ordine di frequenza, sono:

1. Il seno sagittale superiore si continua con uno dei seni trasversi (25 su 50).

2. Il seno sagittale superiore si biforca, ordinariamente a livello dell'angolo superiore della protuberanza occipitale interna, ma talvolta più in alto, per dare origine ai due seni trasversi (15 su 50).

3. Il seno sagittale superiore termina a cul di sacco e comunica con gli altri seni (corrisponde al torcolare, 10 su 50).

Nei vari tipi le disposizioni del seno retto sono in rapporto abbastanza costante con quelle del seno sagittale superiore. Infatti nel primo tipo, dove il seno sagittale superiore si continua preferibilmente nel seno trasverso di destra, il seno retto si continua nel seno trasverso di sinistra. Ciò conferma quanto fu da Morgagni già osservato e in seguito accettato da molti Anatomici.

Nel secondo tipo il seno retto termina ordinariamente in un canale trasversale che unisce i due seni trasversi. Due volte solamente era

biforcato alla sua estremità, due volte si apriva nel seno trasverso di destra, e una volta in quello del lato sinistro.

Nel terzo tipo, 4 volte il seno retto sbocca nel torcolare, 6 volte (lo stesso fanno i seni occipitali posteriori) si apre direttamente nell'uno o nell'altro, oppure in entrambi seni trasversi.

Quanto ai seni occipitali posteriori scrive infine Dumont „*ne sont que des anastomoses, des voies de dérivation, leur mode d'origine n'est soumis à aucune règle et il est difficile, sinon impossible, de classer les variations qu'ils présentent*“.

Secondo questo Autore adunque l'occorrenza del torcolare (3. tipo) è una disposizione abbastanza rara in confronto delle altre due considerate nei primi due tipi; essa perciò rappresenta l'eccezione e dovrebbe essere compresa fra le varietà.

I più recenti Autori di Trattati di Anatomia ammettono generalmente l'esistenza di un *Confluens sinuum posterior* che corrisponde più o meno alla forma classica del torcolare; particolarmente poi descrivono i seni che convergono nel torcolare adottando i risultati dell'uno o dell'altro degli ultimi ricercatori citati. A tal proposito si consultino i Trattati di Debierre [9], Gegenbaur [17], Romiti [57], Quain [51], Testut [69], Poirier [50].

Per terminare finalmente la enumerazione bibliografica dobbiamo ancora parlare di tre lavori sul nostro argomento, pubblicati affatto recentemente (1903) e dovuti ad Hansberg [23], Henrici e Kikuchi [26] e Streit [65].

Hansberg [23] prende specialmente in considerazione le varietà del *sinus occipitalis* e del *sinus marginalis*, e le descrive. Nella figura unita al testo si osserva anche la duplicità del seno sagittale superiore.

Henrici e Kikuchi [26], avendo osservato che i dati dei singoli anatomici sulla disposizione dei seni non vanno sempre d'accordo, studiarono l'Anatomia dei seni allo scopo di darsi ragione di alcuni sintomi di impedita circolazione venosa in vari stati patologici, come nella trombosi del seno trasverso, nelle suppurazioni dell'orecchio e dell'osso temporale.

Essi esaminarono in 35 preparati il *Confluens sinuum* e ne stu-

diarono i rapporti, seguendo i seni che stanno in relazione con esso per uno spazio di 5—8 cm.

I seni trasversi, secondo questi Autori, rappresentano la continuazione del seno sagittale superiore e del seno retto. Il seno occipitale fu trovato soltanto in un piccolo numero di casi ed è generalmente poco sviluppato; nella descrizione di ciascun tipo è dagli Autori spesso trascurato.

Nel tipo più frequente (43  $\frac{0}{0}$ ) la confluenza del *sinus sagittalis superior* col *sinus rectus* avviene in modo che entrambi formano quasi un delta; ciascuno cioè si divide in due rami, dei quali quelli dello stesso lato si riuniscono per formare il corrispondente *sinus transversus*. I due *sinus transversi* sono completamente separati da uno spesso strato di dura madre. Il seno trasverso di destra, essendo più ampio il ramo corrispondente di biforcazione del seno sagittale, risulta di un lume maggiore di quello di sinistra.

Segue per ordine di frequenza (23  $\frac{0}{0}$ ) il caso in cui il *sinus sagittalis superior* indiviso scorre verso destra per unirsi al ramo destro del *sinus rectus*, mentre il *sinus transversus* di sinistra origina solo dal ramo sinistro del *sinus rectus*.

Il caso opposto, cioè il *sinus sagittalis* che s'incurva verso sinistra, è più raro; si ha nell' 11  $\frac{0}{0}$ .

La completa unione del *sinus sagittalis superior* col *sinus rectus* in uno spazio comune (*Confluens sinuum* nel vero senso della parola) si verifica nell' 11  $\frac{0}{0}$  dei casi (4 su 35). Tuttavia non si può dimostrare che le due correnti di sangue rimbazzino l'una sull'altra, ma quella del seno sagittale superiore volge piuttosto a destra e quella del seno retto a sinistra.

Sono da considerare fra le varietà le disposizioni seguenti:

1. La separazione completa dei due *sinus transversi*; cioè quello di destra proviene dal *sinus sagittalis superior*, quello di sinistra dal *sinus rectus* (3  $\frac{0}{0}$ ).

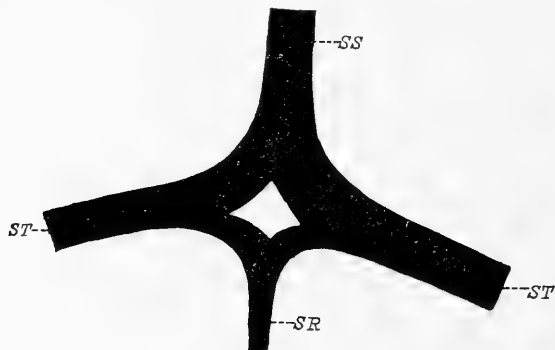
2. Differisce dalla disposizione precedente per un sottile canale anastomotico trasversale che unisce i due seni: *sagittalis superior e rectus* (3  $\frac{0}{0}$ ).

3. Assenza completa del *sinus sagittalis superior* (3  $\frac{0}{0}$ ). Qui i

seni trasversi nascono dalla divisione dello sviluppatissimo *sinus rectus*. Anche i *sinus occipitales* sono molto sviluppati.

4. Mancanza del *sinus transversus* del lato destro (3 %). Il *sinus transversus* di sinistra è originato dalla unione del *sinus sagittalis superior* col ramo sinistro del *sinus rectus*, mentre il ramo destro di questo seno si continua in basso come *sinus occipitalis*.

Concludendo, poichè il *Confluens sinuum* o *Torcular* non si ha che nell' 11 % soltanto dei casi, questi Autori credono conveniente abbandonare tali denominazioni e parlare soltanto di „*Regio confluens sinuum*“.



Schema I.

Corrisponde alla fig. 3 della tav. XV.

Divisione simmetrica del *sinus sagittalis superior* e del *sinus rectus*. Tipo I (normale).

SS = *sinus sagittalis superior*; SR = *sinus rectus*;  
ST = *sinus transversus*.

È più frequente la deviazione del seno sagittale superiore a destra, per i primi invece si ha, in un numero di casi straordinariamente maggiore, la sua biforcazione; lo stesso avviene per il seno retto, il quale, secondo questi termina biforcandosi nell' 83 per cento dei casi, mentre secondo Dumont, si ha tale disposizione solo in proporzione del 20 per 100.

Streit [65] si occupa diffusamente dei solchi ossei corrispondenti ai seni; di questi riferisce le anomalie già da altri riscontrate e solo pochi casi di osservazioni personali, fra i quali un bell'esempio di seno sagittale superiore che attraversa il tentorium cerebelli per sboccare nel *bulbus venae jugularis* di destra.

Dall'esame della letteratura e dai confronti dei risultati ottenuti

Basta ora fare un confronto tra le statistiche di Henrici e Kikuchi e quelle di Dumont per avere subito un'idea esatta della diversità dei risultati ottenuti da questi ricercatori. Per le divergenze più evidenti mi limito a rilevare come mentre per quest'ultimo ricercatore è più frequente la deviazione del seno sagittale superiore a destra, per i primi invece si ha, in un numero di casi straordinariamente maggiore, la sua biforcazione; lo stesso avviene per il seno retto, il quale, secondo questi termina biforcandosi nell' 83 per cento dei casi, mentre secondo Dumont, si ha tale disposizione solo in proporzione del 20 per 100.

dai diversi ricercatori, si rileva, come avevo già osservato, la grande discordanza fra tutti gli Anatomici sul modo di intendere e descrivere il torcolare di Erofilo e i seni principali della dura madre; a me pare quindi abbastanza giustificato lo scopo che mi sono proposto che è quello di chiarire un po' tale intricata questione.

### Ricerche.

Prendo a studiare anzitutto la conformazione dei seni sui getti ottenuti nel modo che ho già descritto al principio del lavoro, e passerò in seguito all'esame dei seni studiati nei crani a fresco per mezzo della semplice dissezione.

Nei 42 getti da me studiati, le disposizioni caratteristiche osservate nei seni sagittale superiore, retto e trasversi (non mi occupo per ora del seno occipitale di cui parlerò in un capitolo a parte) si possono ridurre a tre tipi principali.

1. tipo. Il seno sagittale superiore a livello o in vicinanza dell'estremità superiore della protuberanza occipitale interna, si divide in due rami generalmente ineguali e asimmetrici, i quali, unendosi a due rami di divisione, pure spesso ineguali del seno retto, si continuano nei seni trasversi.

2. tipo. Il seno sagittale superiore è costituito da un tronco unico che si continua, insieme ad un ramo di divisione del seno retto (biforcato), nel seno trasverso di destra o di sinistra.

3. tipo. Il seno sagittale superiore e il seno retto terminano in un *confluente comune* (torcular Herophili) dal quale emanano lateralmente i seni trasversi.

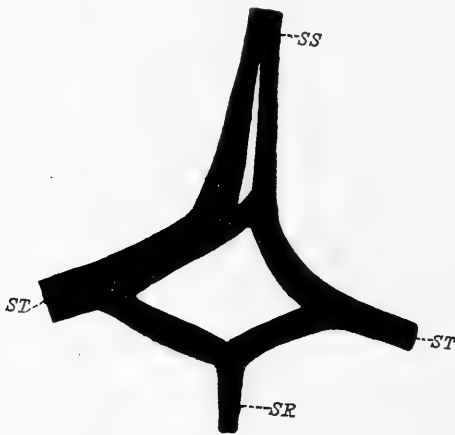
L'ordine seguito nel classificare i diversi tipi fondamentali fu da me scelto non solo in base alle più frequenti disposizioni, procedendo dal primo al terzo, ma anche perchè mi è sembrato, come spiegherò meglio in seguito, che partendo dal primo tipo, gli altri si possano spiegare come modificazioni di esso.

#### *Tipo I.*

Ho detto che in questo tipo si ha la biforcazione del seno sagittale superiore e del seno retto, e che dall'anastomosi dei due rami di uno stesso lato di questi seni origina il seno trasverso tanto a destra come

a sinistra. Tale disposizione che in 42 esemplari ho riscontrato 29 volte io considero come *normale* e la rappresento nello schema I.

Ma la divisione dei due seni sagittale superiore e retto, non avviene sempre in modo così regolare e simmetrico come appare nello schema I; si ha anzi molto frequentemente l'ineguaglianza dei due rami. Inoltre può avvenire che la divisione del seno sagittale superiore si effettui non solo a livello o poco al di sopra della protuberanza occipitale interna, ma talvolta molto al di sopra di questo limite. Su 30 casi la divisione alta del seno sagittale superiore l'ho riscontrata 7 volte, ed è in base a tale frequenza che per pura comodità di descri-



Schema II.

Corrisponde alla fig. 1 della tav. XV.

Divisione prematura del *sinus sagittalis superior*. I rami di divisione sono quasi paralleli per tutta la loro lunghezza.

*SS* = *sinus sagittalis superior*; *SR* = *sinus rectus*; *ST* = *sinus transversus*.

superiore, ho misurato sulla linea mediana, la distanza che intercedeva fra il punto di origine dei due rami e il piano che prolungava medialmente i due seni trasversi. Questo piano passava generalmente sulla protuberanza occipitale interna. Ecco i risultati:

1	mm	17	5	mm	32
2	"	26	6	"	48
3	"	28	7	"	56
4	"	30			

zione, poichè la disposizione generale rimane immutata in un caso e nell'altro, dividerò questo I tipo in due gruppi secondari, comprendendo nel primo i casi di alta divisione, nel secondo quelli molto più numerosi, nei quali il seno sagittale superiore si divide in vicinanza della protuberanza occipitale interna.

### 1. *Divisione alta del seno sagittale superiore.*

Nei 7 casi in cui si aveva la divisione alta, o, dirò così, prematura del seno sagittale

Con queste misure non ho ottenuto la lunghezza vera dei due rami terminali del seno sagittale superiore, perchè questi sono talvolta fortemente incurvati all'innanzi, oppure possono decorrere trasversalmente per un tratto più o meno lungo prima di costituire, col ramo corrispondente del seno retto, il seno trasverso, ma ho avuto in compenso un'idea più precisa del punto in cui avviene la divisione del seno.

Per poter dare il giusto valore alle cifre riportate, è da notare che il caso segnato col numero 2 (mm 26) apparteneva ad un neonato, quindi, in proporzione all'età del soggetto, la divisione del seno sagittale deve essere qui considerata in un punto più alto di quello degli altri esemplari. Nello stesso caso inoltre la biforcazione del seno si continuava ancora più in alto, ma non l'ho potuta seguire al di là del punto suddetto, perchè come già dissi, ho limitato le mie osservazioni a quella porzione di seno sagittale che corrisponde alla squamma dell'occipitale.

Apparteneva ad un bambino di pochi mesi il No. 4; tutti gli altri erano di adulti.

Una volta sola ho trovato i due rami di divisione di uguale spessore (No. 3); negli altri casi si avevano differenze notevoli. Ecco le principali differenze misurate prima della curva che fa ciascun seno per andare ad anastomizzarsi col corrispondente ramo del seno retto.

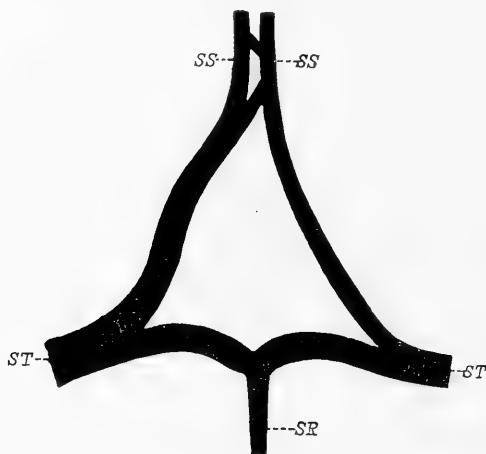
		Ramo destro	Ramo sinistro
1	larghezza massima	mm 2	mm 8
2	" "	" 7	" 9
3	" "	" $4\frac{1}{2}$	" $4\frac{1}{2}$
4	" "	" 6	" $4\frac{1}{2}$
5	" "	" $3\frac{1}{2}$	" 6
6	" "	" $8\frac{1}{2}$	" 5
7	" "	" 9	" $4\frac{1}{2}$

Si rileva da queste cifre che sebbene quasi sempre i rami dei due lati siano disuguali, nella media complessiva non si hanno differenze notevoli.

Sul decorso e sui rapporti reciproci dei due rami di divisione del seno sagittale, si osservano le seguenti particolarità.

Naturalmente essi decorrono sempre lateralmente alla linea mediana.

Nei casi in cui la divisione avviene molto in alto, i due rami possono decorrere dapprima per un certo tratto paralleli e allontanarsi bruscamente l'uno dall'altro solo in vicinanza della protuberanza occipitale interna (schema II). In altri casi essi divergono bruscamente fin dalla origine (schema III), oppure prima si allontanano e poi di nuovo si avvicinano, descrivendo in tal modo una o più curve nel senso verticale (schema IV). Risulta da ciò che a seconda del grado di divaricazione dei due rami si trova fra questi interposto uno spazio più o meno notevole e di varia forma, occupato dalla dura madre ispessita, e che inoltre i due seni trasversi possono originare ad una distanza talvolta notevole dalla linea mediana. Misurando la distanza tra l'origine di un seno trasverso e l'altro, ho trovato che essa oscilla da un minimo di 10 mm. ad un massimo di 33 mm.



Schema III.

Corrisponde alla fig. 5 della tav. XV.

Divisione prematura del *sinus sagittalis superior*, con forte divaricamento dei suoi rami. *SS* = *sinus sagittalis superior*; *SR* = *sinus rectus*; *ST* = *sinus transversus*.

I rami di biforcazione del seno sagittale sono frequentemente (5 volte su 7 casi) in comunicazione fra loro per mezzo di rami anastomotici, talvolta cospicui, i quali meritano di essere qui ricordati anche per la importanza pratica che possono avere nel caso che sia necessario ristabilire la circolazione sanguigna, impedita per cause patologiche in uno dei tronchi principali (schemi II, III e IV). Generalmente sono in numero di due o tre (raramente è uno solo), e più o meno sviluppati nei diversi individui; la loro direzione è trasversale od obliqua. Quando questi rami anastomotici sono in gran numero presentano un aspetto plessiforme.

Talvolta una piccola fessura antero posteriore accenna ad una divisione secondaria di uno dei rami del seno sagittale superiore, non



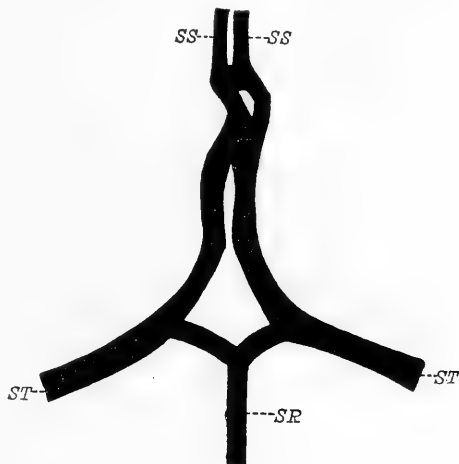
ho mai visto però tale fessura estendersi tanto da dividere completamente uno o entrambi rami di biforcazione del seno.

Nello schema IV, al di sopra del punto di divisione del seno sagittale superiore, il tronco venoso, dopo un centimetro circa, si divide in due rami disuguali, i quali non tardano a riunirsi formando una piccola isola. Si forma così un secondo tronco unico che si divide di nuovo, rimanendo i due rami definitivamente separati fino al punto in cui ho introdotto l'imbuto per fare il preparato del getto. Il seno sagittale

nelle due porzioni in cui è costituito da un tronco solo, presenta, specialmente in uno dei suoi margini laterali (a destra nel tronco unico inferiore e a sinistra nel tronco superiore) una profonda incavatura, la quale, nello stesso tempo che indica il decorso flessuoso del seno, ci dà la spiegazione del modo col quale è avvenuta la formazione del tronco unico in vari punti, cioè per il parziale ravvicinamento verso la linea mediana, e consecutiva fusione dei due rami del seno sagittale.

E che avvenga in tal modo la fusione di questi rami è confermato dal fatto che anche al di sotto del punto in cui rimangono nettamente divisi, i due rami conservano ancora un decorso flessuoso,

anzi arrivati presso alla protuberanza occipitale interna s'incurvano tanto l'uno verso l'altro da venire quasi a contatto. In questo caso adunque è più conforme al vero considerare il seno sagittale biforcuto in tutto il tragitto che corrisponde all'osso occipitale (come ho già detto più volte non l'ho seguito al di sopra di questo livello), cioè mm 67, e non, come ho prima indicato, solo in quella sua porzione inferiore, ove i due rami sono nettamente e definitivamente separati.



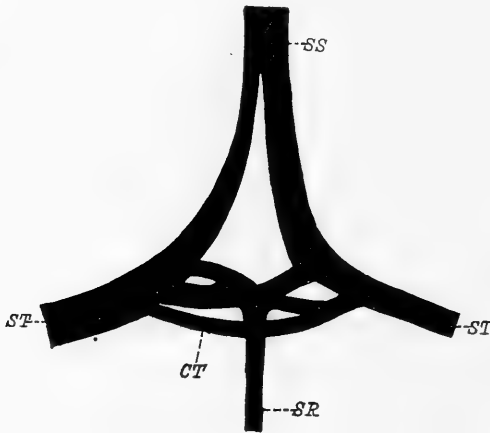
Schema IV.

Corrisponde alla fig. 4 della tav. XV.

Divisione prematura del *sinus sagittalis superior* con decorso flessuoso dei suoi rami.

SS = *sinus sagittalis superior*; SR = *sinus rectus*; ST = *sinus transversus*.

Parecchi sono i casi di divisione alta del seno sagittale superiore osservati dagli Anatomici. Haller [21] ne descrive un caso nel quale il tronco destro era più robusto del sinistro; Malacarne [42], oltre il noto caso di seno sagittale doppio per doppia falce cerebrale, parla di un caso in cui il seno sagittale superiore si biforcava, appena giunto all'apice dell'osso occipitale; lo stesso trovò Sperino [64] 4 volte su 30 casi, e una volta Labbé [36]. Sömmering [62] e Hédon [24] videro il seno sagittale diviso da una specie di setto. Theile [67] lo vide



Schema V.

Corrisponde alla fig. 2 della tav. XV.

Divisione prematura del *sinus sagittalis superior*. — Biforcazione di ciascun ramo di divisione del *sinus rectus*. — Canale anastomotico trasverso che riunisce i due *sinus transversi*.

SS = *sinus sagittalis superior*; SR = *sinus rectus*; ST = *sinus transversus*; CT = *canale anastomotico trasverso*.

diviso posteriormente (a qual livello?) in due rami distinti, e Dumont [13] trovò tale divisione, 4 centimetri al di sopra della protuberanza occipitale interna, 2 volte su 50 preparazioni.

Altre varietà di seno sagittale doppio, i rami del quale formavano isole riunendosi e dividendosi più volte, furono descritti da Sömmering [62], Vicq-d'Azyr [74], Theile [67], Labbé [36], Knott [30].

*Seno retto*. — Nei casi di divisione prematura del seno sagittale superiore il seno retto termina costan-

temente dividendosi in due rami i quali presentano particolarità notevoli nei diversi esemplari. Generalmente il seno retto è collocato nel piano mediano del cranio. (Allo stesso piano corrisponde pure il tronco del seno sagittale superiore, prima della sua biforcazione, mentre i suoi rami terminali, divaricano e si allontanano naturalmente da questa linea). La sua divisione si effettua a livello della protuberanza occipitale interna o poco prima, e se i rami del seno sagittale non sono molto distanti l'uno dall'altro,

i rami del seno retto, brevi, si portano subito trasversalmente in fuori per unirsi a quelli. Ma allorchè i rami del seno sagittale sono molto divaricati (schema III), anche quelli del seno retto, si prolungano in fuori fino a raggiungerli, descrivendo talvolta nel loro tragitto una curva a concavità anteriore.

Frequentemente il seno retto, nel punto d'origine dei rami terminali presenta una dilatazione a forma di infundibolo.

In qualche caso il seno retto si biforca prima di arrivare alla protuberanza occipitale interna, ed allora i suoi rami hanno piuttosto direzione obliqua.

Se poi la divisione del seno retto si estende per tutta la sua lunghezza o per gran parte di essa, si ha il seno retto interamente o parzialmente doppio. Nei casi da me osservati, mai il seno retto era completamente diviso, e solo una volta l'ho visto doppio per  $\frac{3}{4}$  circa del suo intero tragitto. In questo caso (Tav. XV, fig. 6) la divisione del seno avveniva a 27 mm dalla protuberanza occipitale interna, e i rami così originati decorrevano per un tragitto di 13 millimetri fra loro paralleli, finchè giunti in prossimità della protuberanza occipitale interna divergevano bruscamente e si anastomizzavano, nel modo che più tardi vedremo, coi corrispondenti rami del seno sagittale.

Il volume dei due rami di divisione del seno retto è spesso ineguale, come si rileva dalle seguenti misure:

rami uguali . . . . .	2 volte
ramo destro maggiore . . . .	3 „
ramo sinistro maggiore . . . .	2 „

Molto interessante è il modo di unione del seno retto col seno sagittale superiore; ma di questo mi occuperò diffusamente nello studio dei casi del secondo gruppo. Per ora basterà dire che ciascun ramo del seno retto non si getta, come sembrerebbe a prima vista, nel corrispondente ramo del seno sagittale ad angolo più o meno retto, ma i due rami si avvicinano l'uno all'altro gradatamente e si uniscono ad angolo acuto, formando quindi quel tipo di anastomosi detto per convergenza. Si rileva da ciò che quando l'anastomosi avviene, i due rami hanno già una direzione quasi trasversale.

Una varietà rara, non descritta finora da nessun Anatomico, e che io trovai una volta sola, è questa che rappresento nello schema V.

I due rami di divisione del seno retto (quello di destra era molto più cospicuo del ramo di sinistra), appena originati si biforcavano alla loro volta in due rami secondari, i quali, da ciascun lato, decorrevano sovrapposti l'uno all'altro e paralleli. Il ramo superiore, che è nello stesso tempo posteriore, si univa al ramo corrispondente del seno sagittale superiore, tanto a destra che a sinistra; il ramo inferiore, o anteriore, a sinistra si univa all'estremità di un *canale anastomotico trasverso* che faceva comunicare direttamente i due seni trasversi, mentre a destra il canale anastomotico e il ramo inferiore del seno retto rimanevano indipendenti, e solo sboccavano vicini l'uno all'altro nel ramo destro del seno sagittale. Risulta da quanto ho detto che, lateralmente alla protuberanza occipitale interna, si trovano, l'uno sull'altro, due brevi tronchi, separati da uno spazio ristretto a forma quasi di fessura: un *tronco superiore* formato dall'anastomosi del ramo corrispondente del seno sagittale superiore e del ramo secondario superiore del seno retto; un *tronco inferiore*, molto evidente specialmente a sinistra, formato dall'unione del ramo secondario inferiore del seno retto e del canale anastomotico trasverso.

L'unione di questi due tronchi al corrispondente ramo di divisione del seno sagittale, costituisce il seno trasverso.

Ho trovato una volta la mancanza del seno retto; il soggetto che presentava questa anomalia era un bambino. Disgraziatamente, non essendomi accorto della varietà che dopo aver asportato gran parte del tentorio, non ho potuto verificare dove terminavano le vene d'origine di questo seno, principalmente le vene di Galeno e il seno sagittale inferiore.

*Seni trasversi.* — Costituiti, come ho già detto, dall'anastomosi dei rami di biforcazione dello stesso lato, del seno sagittale superiore e del seno retto, i seni trasversi presentano un punto di origine variabile, a seconda del grado di divaricazione dei rami del seno sagittale superiore. Ma poichè in questi 7 casi che ho preso in esame, tale divaricazione è quasi sempre considerevole, così anche i seni trasversi originano ad una distanza rilevante dalla protuberanza occipitale interna.

Il loro volume naturalmente, è sempre in rapporto al volume dei rami che li costituiscono. Quanto alle differenze di calibro dei seni dei due lati, ho trovato:

maggiore il destro . . .	4 volte
maggiore il sinistro . . .	2 „
uguali . . . . .	1 volta.

Le vene che sboccano lungo il decorso del seno, vi penetrano dall'avanti all'indietro, quindi a direzione opposta a quella che ha il sangue nell'interno di esso.

Una volta un sottilissimo canale venoso, della lunghezza di 17 mm nasceva e terminava nel seno trasverso di sinistra, parallelamente al quale esso decorreva.

Tre volte ho osservato un canale anastomotico, che ho già chiamato più innanzi *canale anastomotico trasverso*, il quale metteva in comunicazione diretta tra loro i seni trasversi dei due lati alla loro origine.

Nel primo caso questo canale era molto voluminoso e situato in un piano inferiore a quello dei due rami terminali del seno retto. Il ramo destro di biforcazione del seno sagittale superiore si presentava straordinariamente sviluppato, tanto da sembrare quasi la continuazione del tronco principale, mentre era esilissimo il suo ramo di sinistra. Anche il ramo sinistro di biforcazione del seno retto si presentava molto assottigliato. A costituire quindi il seno trasverso sinistro concorrevano in piccola parte i due seni sagittale superiore e retto, e in massima parte invece la continuazione del canale anastomotico trasverso.

Nel secondo, il canale anastomotico era abbastanza largo, ma schiacciato dall'avanti all'indietro e leggermente flessuoso; nel terzo caso era più stretto del precedente. Tutti presentavano una curvatura molto accentuata a convessità anteriore prodotta dal loro passaggio al di sopra della protuberanza occipitale interna. Tali anastomosi tra i seni laterali furono descritte anche da Dumont, il quale trovò che in esse sboccava spesso il seno retto.

2. *Biforcazione del seno sagittale superiore in vicinanza o a livello della protuberanza occipitale interna.*

Passiamo ora ad esaminare gli altri casi di questo tipo I. Sono in numero di 22 caratterizzati, come i precedenti; dalla biforcazione del seno sagittale superiore; differiscono poi dai primi perchè la biforcazione di questo seno avviene molto vicino alla protuberanza occipitale interna oppure a livello di questa. Quando i rami di divisione originano a livello dell'apice o poco al di sopra della protuberanza occipitale interna, e sono simmetrici e quasi uguali, si ha generalmente la forma che rappresento nello schema I. Ciascun ramo, breve, ha un decorso obliquo all'infuori, e tra i due rami, i quali divaricano lateralmente ad angolo acuto, per unirsi ai rami corrispondenti del seno retto, si trova uno spazio occupato dalla dura madre ispessita, limitato inferiormente dai due rami del seno retto, e di forma triangolare o quadrangolare, secondo il modo di divisione di quest'ultimo seno.

Talvolta la divisione del seno sagittale si vede effettuarsi in un punto anche più basso di quello figurato nello schema I quasi a livello cioè del piano orizzontale dei seni laterali; allora i due rami volgono subito trasversalmente in fuori per continuarsi, nel modo che sappiamo, coi seni trasversi, e il loro punto di separazione è inferiormente segnato da una piccola incisura. Lo spazio compreso tra i due rami del seno retto non si presenta qui di forma triangolare o quadrangolare, ma ha invece l'aspetto di una fessura trasversa (schema VI).

Si trovano talvolta dei canali di comunicazione tra il seno retto e uno dei rami del seno sagittale.

Molto frequentemente i rami del seno sagittale superiore si presentano di volume ineguale. Ho determinato il loro spessore nei 22 casi di questo gruppo, e ho trovato:

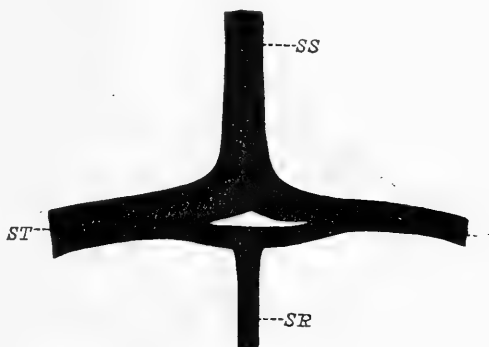
rami uguali . . . . .	5 volte
più ampio il ramo destro . . .	11 „
più ampio il ramo sinistro . .	6 „

Prima della sua biforcazione, anche se le dimensioni dei due rami non sono uguali, il seno sagittale superiore si trova quasi costantemente sulla linea mediana. Solo tre volte (e in questi casi l'ineguaglianza dei rami terminali era fortemente accentuata), il seno sagittale era alquanto spostato da quel lato verso il quale volgeva il suo ramo più cospicuo.

Allorchè la divisione è ineguale, i due rami possono originare, ad angolo acuto, oppure si dirigono subito trasversalmente formando col tronco del seno d'origine un angolo quasi retto. Qualche volta (Tav. XV, fig. 16) è il ramo minore che si distacca trasversalmente (formando un angolo retto col seno sagittale) dall'apice della curva del ramo maggiore, e percorre un tragitto abbastanza lungo (15 mm) parallelamente al ramo corrispondente del seno retto.

Varietà dei rami di terminazione del seno sagittale superiore sono le seguenti.

In un caso (schema VII) il seno sagittale, di enorme calibro (14 mm e  $\frac{1}{2}$  di larghezza), invece di biforcarsi, si risolveva, molto al di sopra della protuberanza occipitale interna, in un plesso di rami anastomizzati fra loro. Però anche in quest'intreccio non è difficile riconoscere i due rami di biforcazione del seno. È da considerare infatti come ramo destro il breve tronco A (Tav. XVI, fig. 10), e come ramo sinistro il tronco B, che è diviso a sua volta, per un breve tratto, da una stretta fessura,



Schema VI.

Corrisponde alla fig. 14 della tav. XVI.

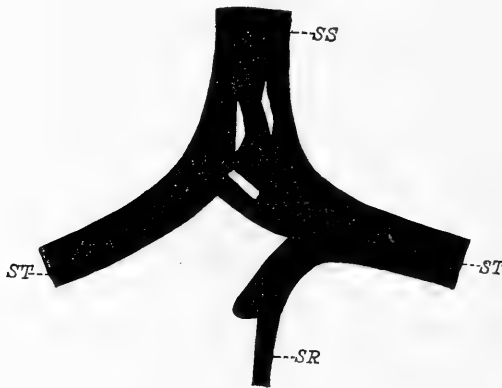
Tipo I (normale). — Lo spazio interposto ai due rami di biforcazione del *sinus sagittalis superior* e del *sinus rectus*, è rappresentato da una fessura trasversale.

SS = *sinus sagittalis superior*; SR = *sinus rectus*;  
ST = *sinus transversus*.

parallela a quella che separa i due tronchi A e B. I rami C non sono altro che canali anastomotici, perfettamente simili a quelli che ho già descritto nei casi di alta divisione del seno sagittale. Tale disposizione, già accennata da Rudinger ed altri Autori, a me sembra importantissima, poichè i vari canali anastomotici, crescendo di numero e di ampiezza, e conflueno necessariamente insieme, possono determinare quella formazione caratteristica, conosciuta col nome di *Torcular Herophili*, e di cui parleremo in seguito. Se osserviamo lo schema VIII noi troviamo in questo già un grado di fusione più avanzata del

sistema dei canali anastomotici, che riuniscono i due rami del seno sagittale superiore. Nella porzione superiore i due rami di divisione di questo seno sono quasi completamente fusi, se si eccettua un piccolissimo spazio ovolare che rimane ad indicare ancora il loro punto di origine. In basso poi lo spazio tra i due seni è abbastanza rimpicciolito da altri canali comunicanti.

Nei due casi che ora ho descritto (schemi VII e VIII), la divisione del seno sagittale superiore incomincia molto più in alto di quello che si ha in tutti gli altri esemplari, per cui tale disposizione può essere



Schema VII.

Corrisponde alla fig. 10 della tav. XVI.

Il *sinus sagittalis superior* si risolve in un plesso a livello della protuberanza occipitale interna.

*SS* = *sinus sagittalis superior*; *SR* = *sinus rectus*; *ST* = *sinus transversus*.

benissimo considerata come intermedia ai casi del 1. gruppo (alta divisione) e a quelli del 2. (divisione a livello della protuberanza occipitale interna).

*Seno retto.* Questo seno presenta la disposizione caratteristica già osservata nei casi di alta divisione del seno sagittale superiore. Si divide cioè in due rami, i quali, nei casi tipici, sono uguali e simmetrici (schema I). Il seno retto decorre normalmente nel piano

sagittale mediano del cranio, raramente si trova spostato verso un lato. I suoi rami terminali non sono sempre uguali per spessore e per lunghezza. Su 20 casi (ne escludo due nei quali il seno terminava unico nel ramo sinistro di biforcazione del seno sagittale superiore) ho trovato che:

5 volte i due rami di divisione erano uguali,

9 volte era più grosso il ramo destro,

5 volte era più grosso il ramo sinistro.

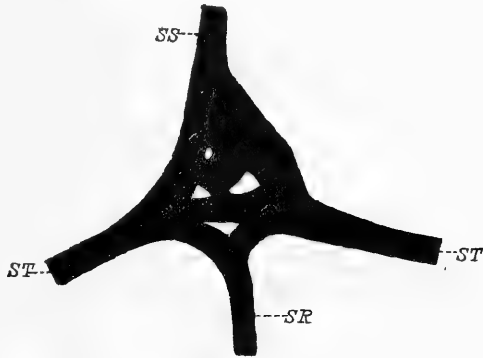
Sebbene queste cifre corrispondano quasi a quelle che riguardano il volume dei rami di divisione del seno sagittale superiore, tuttavia posso in modo certo affermare che non vi è alcun rapporto nè diretto



ne inverso tra lo spessore dei due rami di divisione del seno sagittale superiore e quello dei rami del seno retto. Non si ha cioè regolarmente la divisione uguale del seno retto negli stessi casi di divisione uguale del seno sagittale superiore, come non corrisponde regolarmente al ramo minore del seno sagittale quello maggiore del seno retto e viceversa. Sono anzi così svariati tali rapporti che non si può in alcun modo stabilire una regola fissa. Rappresento nella figura 6 (Tav. XV) un caso di divisione uguale del seno retto, alla quale corrisponde la divisione ineguale del seno sagittale superiore; e nella figura 13 (Tav. XVI) un caso di divisione ineguale dei due seni, dei quali i rami più sottili si trovano nello stesso lato (a sinistra).

Quanto alla differenza di calibro dei due rami del seno retto, è da aggiungere che questa è spesso appena apprezzabile, ma si può trovare talvolta un ramo di volume tanto considerevole da sembrare quasi ramo di continuazione del seno, mentre l'altro è ridotto ad un quarto od un quinto del volume del primo. Ad ogni modo queste grandi differenze tra i due rami del seno retto sono meno frequenti di quelle che presentano i rami del seno sagittale.

Variano molto quanto alla lunghezza i due rami di divisione del seno retto, non solo secondo il loro punto di origine, ma anche perchè possono percorrere trasversalmente un tragitto più o meno lungo, prima di anastomizzarsi coi rispettivi rami del seno sagittale superiore. Così pure è variabile la loro direzione che può essere obliqua oppure trasversale. Spesso inoltre un ramo è più lungo dell'altro, ciò che dimostra che il punto di unione di questi rami con quelli del seno sagittale



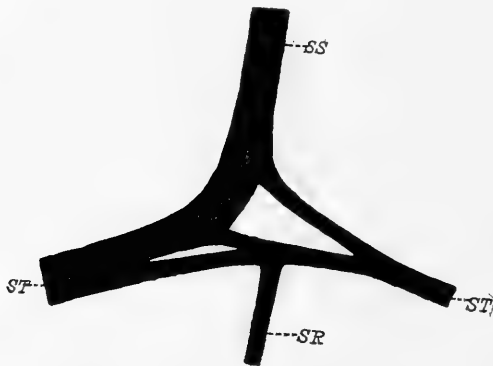
Schema VIII.

Corrisponde alla fig. 15 della tav. XVI.

I due rami di divisione del *sinus sagittalis superior* sono fusi in gran parte da un intreccio di rami anastomotici.

*SS* = *sinus sagittalis superior*; *SR* = *sinus rectus*; *ST* = *sinus transversus*.

superiore, non solo è variabile nei vari casi, ma anche nello stesso individuo, da destra a sinistra. Generalmente però l'unione dei rami terminali del seno retto coi rami corrispondenti del seno sagittale superiore, avviene appena questi ultimi si incurvano in fuori per diventare trasversi; raramente nell'apice della curva formata dai rami del seno sagittale. Studiando ora il modo di unione dei rispettivi rami del seno sagittale superiore e del seno retto, e cercando di interpretare talune varietà su queste anastomosi possiamo farci un'idea abbastanza



Schema IX.

Corrisponde alla fig. 8 della tav. XV.

Divisione del *sinus sagittalis superior*. — Il ramo destro del *sinus rectus* decorre isolatamente e parallelo al ramo omolaterale del *sinus sagittalis* per una lunghezza di 21 mm.

SS = *sinus sagittalis superior*; SR = *sinus rectus*; ST = *sinus transversus*.

trasverso o sagittale superiore, ma essi si incurvano bruscamente in fuori e prendono una direzione trasversa, unendosi ad angolo acuto coi rispettivi rami del seno sagittale. E che tale direzione sia veramente caratteristica dei rami del seno retto, appare soprattutto evidente nei casi di alta divisione del seno sagittale, nei quali i due rami del seno retto devono decorrere, per un tragitto abbastanza lungo, trasversalmente indipendenti; ciò viene confermato anche dal fatto che normalmente nel punto di unione tra il ramo del seno sagittale superiore e quello del seno retto, si forma medialmente un angolo acuto ove trovasi una sorta di sprone fibroso o setto di separazione lungo

esatta sull'origine e sul la costituzione dei seni trasversi.

Noi abbiamo già detto che questi seni provenivano dalla anastomosi dei rispettivi rami dei due lati del seno sagittale superiore e del seno retto. Se si osserva infatti il maggior numero di preparati di questo primo tipo, si vede facilmente come i rami del seno retto non decorrano più o meno obliquamente all'indietro per *gettarsi o sboccare* (come s'intendeva dagli antichi e come si esprimono anche i moderni Anatomici) nel seno

talvolta parecchi millimetri. Osserviamo in altri casi (schema IX e fig. 16) che uno o entrambi rami del seno sagittale superiore e quelli del seno retto si uniscono tardivamente, mentre per una gran parte del loro tragitto si addossano semplicemente gli uni agli altri decorrendo paralleli (seno trasverso doppio); quando si ha tale disposizione, il ramo del seno retto può essere inferiore (schema IX), oppure anteriore (Tav. XVI, fig. 16) a quello del seno sagittale.

Talvolta, pure essendo completamente fusi i due rami (del seno sagittale superiore e del seno retto) che prendono parte alla costituzione del seno trasverso, può essere ben distinta la porzione che appartiene al seno sagittale e quella del seno retto da un solco che ne segna il limite e che è in continuazione dell'angolo acuto che si trova tra i due seni nel loro punto di unione. Questo solco che trovasi sulle due faccie, superiore e inferiore, del seno trasverso, come ho visto in un caso (Tav. XV, fig. 5), può diventare anche fessura, separando nettamente in tal guisa, per un piccolo tratto, le due porzioni del seno.

Non sarebbe quindi esatto dire, come tutti gli Anatomici hanno fatto finora, che il seno retto si *getta* o *immette* nel seno sagittale, perchè veramente questi due seni, si anastomizzano a vicenda *per convergenza* ossia ad *angolo acuto*.

Secondo la maggior parte degli Anatomici antichi e moderni, normalmente il seno retto si gettava nel seno trasverso di sinistra, quando il destro era continuazione del seno sagittale; secondo altri invece sboccava nel torcolare. Quindi per gli uni e per gli altri, la biforcazione di esso fu ritenuta disposizione rara e compresa fra le anomalie di questo seno. Mi piace però, fra tutte le descrizioni, segnalare quella di Sappey, nella quale si ammette come caratteristica la biforcazione del seno retto prima di gettarsi nel punto di origine dei due seni trasversi. Ma questa descrizione non fu seguita da alcun trattatista, e si continuò, dalla maggior parte degli Anatomici successivi, a ripetere quella di Winslow e di Morgagni, che il seno retto cioè, volgeva per lo più a sinistra.

Dumont [13], pure avendo considerato come normale il seno retto che volge a sinistra, osservò tuttavia parecchi casi di biforcazione di questo seno; due volte anzi lo trovò doppio in tutta la sua lunghezza.

Soltanto Henrici e Kikuchi [26] trovarono la divisione del seno retto in proporzione dell' 80 per cento sui casi osservati, ed è questa la percentuale che più si avvicina al vero.

*Varietà del seno retto.* — Due volte, su 22 casi, il seno retto terminava con un tronco unico che si univa al ramo sinistro di biforcazione del seno sagittale. In questi due casi il seno laterale destro era dunque formato solo dal ramo corrispondente del seno sagittale.

Due volte si triforcava, e in uno di questi casi uno dei rami (mediano) sboccava nel punto in cui avveniva la divisione del seno sagittale superiore; nell'altro, due rami si univano al ramo sinistro di divisione del seno sagittale, il terzo volgeva a destra anastomizzandosi col ramo di questo lato del seno sagittale.

In un bambino terminava con 4 o 5 rami, dei quali i più sottili volgevano parte a destra e parte a sinistra; uno più grosso terminava nel punto di divisione del seno sagittale superiore.

Ho già parlato dei casi nei quali uno o entrambi rami di divisione del seno retto percorrevano trasversalmente un tragitto più o meno lungo prima di anastomizzarsi coi rami del seno sagittale superiore, e di un caso in cui i rami di divisione del seno retto erano doppi nei due lati.

È frequente la presenza di canali di comunicazione tra il seno retto e il seno sagittale superiore, e tra il seno retto e i seni laterali. Ho accennato precedentemente ad un caso ove un piccolo canale faceva comunicare il seno retto, prima della sua biforcazione, col ramo destro di divisione del seno sagittale (Tav. XV, fig. 3). Nella stessa figura si osserva un largo canale, decorrente nello spessore del tentorio, il quale nasce dal lato destro del seno retto, prima della sua divisione, volge in avanti descrivendo un'arcata a convessità anteriore e sbocca, dopo aver ricevuto una grossa vena tributaria, nel seno trasverso di destra. Questo canale ha interesse anche per la pratica, potendo per la sua ampiezza, passare in esso una quantità considerevole di sangue. Spesso, invece di canali completi che mettono tra loro in comunicazione due seni, sono semplici diverticoli del seno, o *lacunae laterales* di Rey e Retzius, le quali terminano a fondo cieco nello spessore del tentorio

e che ho visto in qualche caso di una lunghezza persino di 20 millimetri. Tali lacune venose sono molto frequenti lungo il decorso del seno retto, specialmente nella sua porzione terminale; si osservano più raramente lungo il decorso del seno sagittale superiore e dei seni trasversi.

*Seni trasversi.* — Abbiamo già parlato del modo di origine di questi seni, e abbiamo anche detto come spesso si possano riconoscere le tracce dei due rami che prendono parte alla loro costituzione. Intesa in tal modo la loro formazione, possiamo facilmente spiegare alcune anomalie di questi seni descritte anche da altri Autori, e specialmente quelle che si riferiscono ai seni trasversi doppi.

Haller [22] trovò due volte il seno trasverso doppio per la presenza di un setto orizzontale; Haller [21] dice che talvolta si trovano due seni paralleli l'uno all'altro; altri casi di *sinus transversus* diviso da una lamina orizzontale spesso interrotta, furono descritti da Meckel [45], Theile [67], Cruveilhier [8], Knott [30], Labbé [36], Sperino [64], Dumont [13] e Streit [65]. Ora, il setto orizzontale, completo o no, che divide in due canali venosi il seno trasverso non rappresenta altro che la permanente separazione dei due rami (originati l'uno dal seno sagittale superiore e l'altro dal seno retto), i quali, nel maggior numero di casi, si fondono in un seno trasverso unico. Tale anomala disposizione non rappresenta perciò che un grado più avanzato delle varietà da me descritte e rappresentate nelle figure 8 e 16, nelle quali è rappresentata l'indipendenza dei due seni che costituiscono il seno trasverso, ma solo per un breve tragitto.

Quanto al volume, i seni trasversi dei due lati raramente hanno uno spessore uguale. Generalmente è più sviluppato quello che corrisponde al ramo maggiore del seno sagittale; in pochi casi (schema V) è più ampio quello del lato opposto, e tale ampiezza è determinata dallo sviluppo maggiore, quasi compensativo, del ramo corrispondente del seno retto. Può avvenire infine (Tav. XVI, fig. 13) che da un lato convergano due sottili rami, e dall'altro due rami voluminosi di divisione dei seni sagittale superiore e retto; il seno trasverso sarà conseguentemente quasi filiforme da una parte e straordinariamente voluminoso dall'altra.

Nei 22 casi di questo gruppo, i seni trasversi sono sensibilmente uguali 5 volte

è più voluminoso il seno trasverso di destra 12 volte

è più voluminoso il seno trasverso di sinistra 5 volte.

La forma del seno trasverso non è costantemente triangolare, come vogliono tutti gli Autori, ma spesse volte è piatto tanto nel senso antero-posteriore che dall'alto al basso, oppure sensibilmente cilindrico.

Non è infrequente che un *canale anastomotico trasverso* congiunga direttamente i due seni trasversi alla loro origine. L'ho trovato 5 volte (su 22 casi). Questo canale è situato posteriormente ai rami di biforcazione del seno, e passa al disopra della protuberanza occipitale interna, quindi, secondo lo sviluppo più o meno grande di questa, il canale presenta pure una curva più o meno accentuata, a convessità anteriore. Il suo calibro è generalmente piccolo. Ha forma schiacciata dall'avanti all'indietro.

In un esemplare il *canale anastomotico*, voluminosissimo, è situato in un piano inferiore a quello dei rami del seno retto. In questo caso le disposizioni dei seni sagittale superiore e retto e i loro rapporti col canale anastomotico sono i seguenti: il ramo destro di biforcazione del seno sagittale si presenta straordinariamente sviluppato, tanto da sembrare la vera continuazione del tronco principale, mentre è esilissimo il ramo sinistro. Anche il ramo sinistro di biforcazione del seno retto è di una sottigliezza estrema. In conseguenza di ciò il seno trasverso di sinistra risulta formato in massima parte dalla continuazione del canale anastomotico trasverso che supera di molto i due rami del seno sagittale e del seno retto di questo lato insieme riuniti. A destra poi il canale anastomotico prima di terminare nel seno trasverso si unisce al ramo corrispondente del seno retto, sembra anzi che il seno retto si getti nell'estremità di questo canale.

### *Tipo II.*

A differenza del tipo I il seno sagittale superiore è qui formato in tutta la sua lunghezza da un tronco unico, il quale volge a destra oppure a sinistra, per continuarsi, unendosi ad un ramo di biforcazione del seno retto, con uno dei seni trasversi. Corrisponde questo 2. tipo,

ma solo per quanto riguarda la disposizione del seno sagittale superiore, al 1. tipo di Dumont, che l'ha trovato nel 50 per 100 dei casi. Io invece non l'ho riscontrato che 11 volte su 42 casi, cioè il 28,57 per 100.

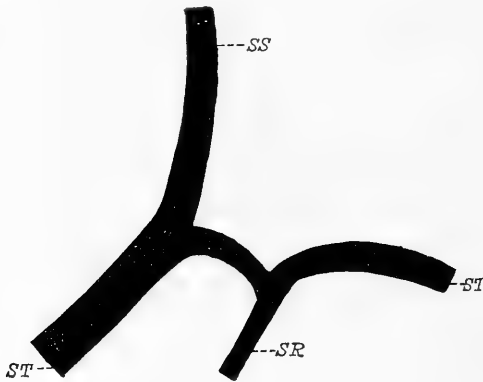
Nel maggior numero dei casi il seno sagittale superiore volge a destra (9 volte), più raramente a sinistra (2 volte).

Il seno sagittale superiore è sempre bene sviluppato, ma il suo calibro è variabile da un individuo ad un altro. Due volte, 30 mm al di sopra della *protuberantia occipitalis interna*, si presentava biforcuto per un limitato percorso (18 mm in un caso e 13 nell'altro), costituendo quella varietà chiamata *seno a isola*.

Riguardo al tragitto del seno sagittale superiore, la particolarità più notevole consiste in ciò; che il seno, giunto in vicinanza della protuberanza occipitale interna, talora anche più in alto, devia dalla linea mediana verso quel lato nel quale esso si prolunga per formare, insieme al seno retto, il seno trasverso. Vedremo in seguito come si possa spiegare tale disposizione che è rara invece nei casi del 1. tipo.

Il *seno retto* non presenta disposizioni molto diverse da quelle già osservate nel 1. tipo. Giunto infatti in vicinanza della protuberanza occipitale interna, talvolta molto prima (1 volta), esso si divide nel solito modo, dilatandosi prima ad infundibulo, e i suoi rami formano un angolo più o meno acuto (aperto posteriormente), se la divisione si fa a qualche distanza dalla protuberanza occipitale interna, oppure un angolo ottuso, se la biforcazione avviene a livello della protuberanza occipitale interna, o vicinissimo a questa. Dei due rami terminali del seno retto, uno si unisce al seno sagittale col quale costituisce il seno trasverso del lato corrispondente; l'altro ramo volge verso il lato opposto, e appena ha raggiunto il margine posteriore del tentorio, lateralmente alla protuberanza occipitale interna, s'incurva bruscamente in fuori per costituire da solo il seno trasverso di questo lato (schema X). Risulta chiaramente da tale descrizione che solo da un lato (preferibilmente il destro) noi troviamo la unione del seno sagittale col seno retto, cioè la disposizione caratteristica del 1. tipo; mentre dall'altro lato (preferibilmente il sinistro), il seno sagittale non prende parte alcuna alla costituzione del seno trasverso, il quale rappresenta esclusivamente la continuazione di un ramo di divisione del seno retto.

In conseguenza di tale disposizione noi abbiamo che il sangue del seno trasverso di un lato proviene da due fonti distinte, seno sagittale superiore e seno retto, mentre quello del lato opposto proviene solo dal seno retto; nessuna comunicazione diretta quindi si trova tra i due seni trasversi. Ora questa disposizione è certo importantissima per la spiegazione dei fenomeni di impedita circolazione nei seni sagittale superiore e retto. Se infatti supponiamo che per una causa patologica (trombosi ecc.), nei casi di seno sagittale biforcuto (tipo I.), sia impedito il deflusso del sangue in uno dei suoi rami di biforcazione, brevi



Schema X.

Corrisponde alla fig. 9 della tav. XV.

*Sinus sagittalis superior* costituito da un tronco unico; *sinus rectus* biforcuto (Tipo II).

*SS* = *sinus sagittalis superior*; *SR* = *sinus rectus*; *ST* = *sinus transversus*.

o lunghi che siano questi rami, specialmente se l'altro è bene sviluppato, il sangue passerà in quest'ultimo, che è pervio, e la circolazione non sarà gravemente disturbata; nello stesso modo il sangue si scarica facilmente nel ramo opposto, nei casi di trombosi di un ramo di divisione del seno retto. — Ma per il seno sagittale superiore del II. tipo la cosa è ben diversa; esso è costituito da un ramo solo che si continua in un seno trasverso, il quale non ha normalmente comunicazione diretta col seno trasverso del lato opposto; il sangue che circola nel seno sagittale superiore non avrà quindi alcuna via di scarico, all'infuori di quella di un solo seno trasverso, in altri seni.

Dumont [13] invece nei casi di questo tipo, ove il seno sagittale superiore si continuava più frequentemente col seno trasverso di destra, trovò che i due seni trasversi comunicavano l'uno con l'altro. Riporto integralmente il passo: „*Sur la paroi interne de la portion intermédiaire à ces deux sinus, au niveau de la protubérance occipitale interne, mais à une hauteur qui varie pour chaque cas, on trouve*

o lunghi che siano questi rami, specialmente se l'altro è bene sviluppato, il sangue passerà in quest'ultimo, che è pervio, e la circolazione non sarà gravemente disturbata; nello stesso modo il sangue si scarica facilmente nel ramo opposto, nei casi di trombosi di un ramo di divisione del seno retto. — Ma per il seno sagittale superiore del II. tipo la cosa è ben diversa; esso è costituito da un ramo solo che si continua in un seno trasverso, il quale



*un, quelquefois deux orifices (3 fois), mais rarement davantage (1 fois). Ces orifices mettent en communication le sinus longitudinal et le sinus latéral qui le continue avec le sinus latéral de l'autre côté, et par lui, avec le sinus droit et les sinus occipitaux postérieurs. D'ordinaire l'orifice est unique (dans les  $\frac{3}{4}$  des cas). Il peut avoir des formes diverses: le plus souvent il est circulaire ou elliptique, mais il peut aussi être triangulaire. Il est plus ou moins grand; son diamètre moyen varie de 3 mm à 10 mm; il est de 5 mm en moyenne. Il est donc presque toujours plus étroit que les deux sinus qu'il relie et qui comme on le verra plus loin, ont en moyenne un calibre de 9 à 10 mm de diamètre.*“ Io non vidi mai alcun caso che rassomigliasse a quelli descritti da Dumont in questo gruppo, poichè ripeto, il seno trasverso del lato opposto a quello che era costituito dalla continuazione del seno sagittale era sempre originato dal ramo corrispondente del seno retto. Si può tuttavia facilmente spiegare tale divergenza supponendo che Dumont abbia considerato come principio di seno laterale i due rami del seno retto, i quali nei casi in cui originano presso alla protuberanza occipitale interna, hanno un decorso quasi trasversale e possono simulare perciò un ramo orizzontale unico, come si può vedere, per esempio, nella fig. 17.

Il seno retto è collocato nel piano mediano del cranio; esso quindi non corrisponde al piano sagittale della ultima porzione del seno sagittale superiore, il quale, come abbiamo visto, devia generalmente verso quel lato ove si continuerà nel seno trasverso. La protuberanza occipitale interna si trova generalmente in mezzo ai suoi due rami di divisione.

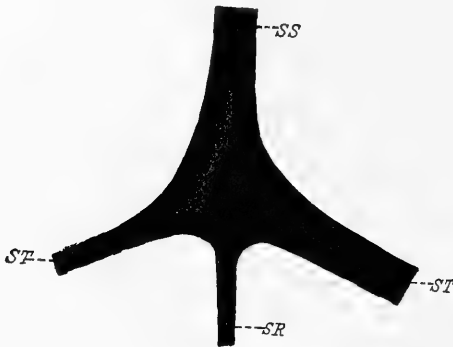
Dei due rami del seno retto è generalmente più ampio quello di sinistra, ma ho visto qualche volta più voluminoso il ramo destro e volgere contemporaneamente verso questo lato il seno sagittale superiore.

*Varietà.* Una volta ho trovato il ramo destro di divisione del seno retto, doppio per una lunghezza di 12 mm.

In un altro caso nel quale il seno sagittale superiore si continuava nel seno laterale di sinistra, il ramo sinistro del seno retto, brevissimo, si univa subito al seno sagittale superiore; il ramo destro

invece, nel passare al davanti della protuberanza occipitale interna, descriveva un'ampia curva a convessità anteriore, e lateralmente alla protuberanza occipitale interna, faceva un'altra curva a concavità anteriore, per continuarsi nel seno trasverso di destra.

*Seno trasverso.* Sappiamo già come i due seni trasversi non abbiano la stessa origine, essendo costituito uno, che più frequentemente è il destro (9 volte) da tutto il seno sagittale superiore e da un ramo del seno retto; l'altro (2 volte) esclusivamente da un ramo del seno retto. — Misurando il loro calibro si trova che è più voluminoso 8 volte il destro e 3 volte



Schema XI.

Corrisponde alla fig. 12 della tav. XI.

Il *sinus sagittalis superior* e il *sinus rectus* si riuniscono per formare il *Torcular Herophilii* (Tipo III).

*SS* = *sinus sagittalis superior*; *SR* = *sinus rectus*; *ST* = *sinus transversus*.

A questo tipo, che corrisponde al così detto *Torcular Herophilii* o *Confluens sinuum*, appartengono solo due esemplari. Nel 1. caso, che rappresento nello schema XI, il seno sagittale superiore è unico e decorre sulla linea mediana. Giunto a livello della protuberanza occipitale interna, esso si dilata simmetricamente a destra e a sinistra, formando una cavità abbastanza ampia (lunga 19 mm, larga 17 e spessa 13) nella quale sbocca anteriormente il seno retto. Questo seno decorre sulla linea mediana e termina senza biforcarsi.

I seni trasversi, originati lateralmente dal torcolare, presentano dimensioni diverse nei due lati: mentre cioè il seno trasverso di sinistra, di forma triangolare, ha un'ampiezza normale (diametro antero-posteriore mm 8; altezza mm 9), quello di destra, di forma cilindrica, è straordinariamente assottigliato (2 mm circa di diametro).

Si rileva da queste misure come talvolta può essere più voluminoso quel seno laterale che è costituito soltanto da un ramo di divisione del seno retto.

### Tipo III.

A questo tipo, che corrisponde al così detto *Torcular Herophilii* o *Confluens sinuum*, appartengono solo due esemplari.

Nel 1. caso, che rappresento nello schema XI, il seno sagittale superiore è unico e decorre sulla linea mediana. Giunto a

Nel 2. esemplare la cavità del torcolare non è così spaziosa e regolare come quella precedentemente descritta. Il seno sagittale superiore, di volume normale, è alquanto spostato verso destra, e non presenta la dilatazione caratteristica del 1. caso.

Il seno retto, molto voluminoso, si presenta diviso da un sepiamento di dura madre per un tragitto di 9 mm. circa, ma prima della sua terminazione i due rami si riuniscono di nuovo in un tronco unico. Il seno retto, collocato sulla linea mediana, per la leggera deviazione del seno sagittale superiore, incontra quest'ultimo non sulla faccia anteriore, ma in corrispondenza del suo margine laterale di sinistra, onde si forma un'unica cavità, semplicemente per l'incontro di due canali venosi, e non, come nel 1. caso, per la dilatazione di uno o di entrambi di essi. Così mentre nel 1. esemplare la corrente del sangue del seno sagittale superiore e quella del seno retto si urtano e rimbalsano una sull'altra, in questo invece il sangue del seno sagittale superiore volge piuttosto a destra, e il sangue del seno retto a sinistra.

I seni trasversi sono anch'essi voluminosi ma ineguali: è più voluminoso il seno trasverso di sinistra, quello cioè, che corrisponde al seno retto.

### Interpretazione delle disposizioni appartenenti ai tipi I, II, III.

Esaminando i fatti esposti intorno alle speciali caratteristiche osservate nei tre tipi fondamentali, sarà facile persuadersi in qual modo, prendendo come base il tipo I, che la statistica ha dimostrato essere il tipo più costante, possano gli altri essere spiegati come modificazioni di esso.

Il tipo I è caratterizzato dalla biforcazione del seno sagittale superiore, ma troviamo altresì che in esso i due rami di biforcazione sono spesso ineguali. L'ineguaglianza dei due rami di divisione, siano essi lunghi o brevi, non si limita soltanto a differenze poco sensibili, ma in un numero abbastanza rilevante di casi, noi troviamo uno dei rami (che può essere indifferentemente il destro o il sinistro) voluminoso, quasi quanto il tronco di origine, mentre l'altro raggiunge appena lo spessore di 1 o 2 millimetri. Ora per passare da questo al tipo II, dove invece troviamo un ramo solo a costituire il seno sagittale, ramo

che deviando verso un lato si continua nel seno trasverso corrispondente, basta che il ramo sottile del tipo I vada incontro ad un'atrofia ancora maggiore, tale cioè da determinare la sua totale scomparsa. Se dalla figura 6, infatti, si toglie il piccolo ramo destro del seno sagittale superiore, si passa subito al tipo II.

Un altro fatto che ci indica il modo di formazione del 2. tipo, e al quale ho appena accennato nella descrizione di questo, è la deviazione del seno sagittale superiore verso quel lato nel quale esso s'incurva per dare origine al seno trasverso corrispondente. Tale deviazione ora riuscirà facile spiegare. Normalmente essa non si osserva nel tipo I, prima della biforcazione del seno sagittale, ma appena questa è avvenuta, i due rami, divaricando, naturalmente deviano entrambi dalla linea mediana. Raramente, e solo in quei casi nei quali l'ineguaglianza dei rami di biforcazione è molto grande, il seno sagittale comincia poco prima della divisione sua a manifestare una leggera deviazione verso quel lato nel quale volge il ramo maggiore. Ora nel 2. tipo, già scomparso il ramo più sottile di biforcazione, la deviazione terminale del seno sagittale superiore che è divenuta costante, rappresenta la traccia della primitiva direzione in basso e in fuori che aveva nel 1. tipo ciascun ramo di divisione del seno sagittale.

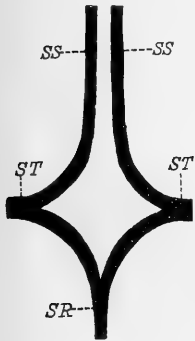
Il seno retto è situato sulla linea mediana ed è biforcuto tanto nel I che nel II tipo. Soltanto due volte (vedi casi del 1. tipo) questo seno rimane unico, e termina nel seno trasverso di sinistra. Non è improbabile che anche in questi due casi, tenuto conto della ineguaglianza dei rami terminali del seno retto (meno frequente però che pel seno sagittale superiore) si tratti di scomparsa per atrofia di uno dei rami di divisione del seno retto, come avviene per il seno sagittale superiore del 2. tipo. Avvalora questa ipotesi il fatto che il seno retto di questi due casi presentava nella sua ultima porzione un brusco incurvamento a sinistra, mentre in tutto il resto del suo tragitto era rettilineo.

Esaminiamo ora il modo di formazione del così detto torcolare di Erofilo (tipo III). Qui il seno sagittale superiore, a differenza del tipo II, decorre interamente sulla linea mediana, e ciò fa subito supporre come tale disposizione non dipenda dall'atrofia e consecutiva

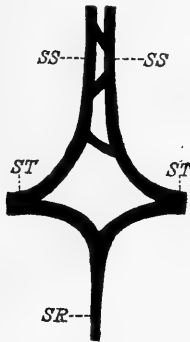
scomparsa di un ramo di biforcazione del seno sagittale, bensì dalla fusione nella linea mediana dei due rami del seno sagittale superiore, fusione che si verifica però di rado. Tale supposizione sarà confermata dall'osservazione di alcuni preparati nei quali è dimostrabile il graduale ravvicinamento dei due rami del seno sagittale.

Ecco intanto in qual modo i due rami di divisione del seno sagittale superiore possono fondersi insieme:

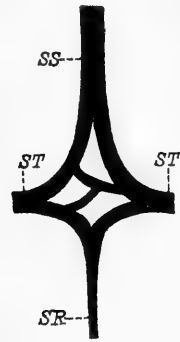
1. Per ravvicinamento dei due rami stessi; se ne possono riconoscere i primi gradi nei seni ad isola (schema IV).
2. Per la presenza di un plesso di canali anastomotici. Abbiamo



Schema XII.



Schema XIII.



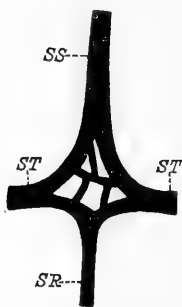
Schema XIV.

Servono a dimostrare in qual modo, partendo dalla forma primitiva di *sinus sagittalis superior* e di *sinus rectus* divisi, per la fusione dei rami di biforcazione e per la presenza di canali anastomotici, si costituisca in ultimo il torcolare.

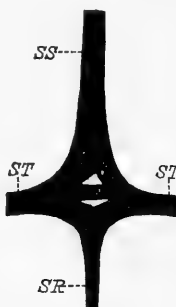
infatti esaminato dei casi nei quali un plesso di canali comunicanti, abbastanza ampi, s'interponeva talvolta tra i due rami di divisione del seno sagittale; confluyendo questi canali insieme è facile immaginare come possano in ultimo costituire quella cavità unica che è il torcolare di Erofilo. Per avere un'idea del graduale passaggio dalla divisione alta del seno sagittale alla condizione di plesso e da questa a quella di torcolare si confrontino tra loro le figure schematiche XII, nella quale i ha la divisione alta del seno sagittale; XIII dove cominciano i due rami di divisione ad essere uniti da qualche ramo anastomotico; XIV dove si ha il plesso nella sua forma classica; XV dove il plesso è anche più complicato; XVI dove molti canali sono già fusi insieme,

e rimangono solo le due strette fessure; XVII, infine, nella quale la fusione completa è già avvenuta (torcolare).

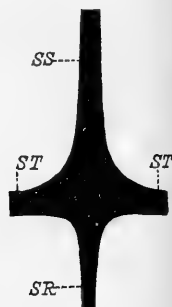
Quanto al seno retto, negli schemi XI e XVII, esso corrisponde allo stesso piano (mediano) del seno sagittale superiore, ed è costituito in tutta la sua lunghezza da un tronco unico. Ciò non ci sorprende, perchè abbiamo visto (sebbene raramente) come questo seno possa infatti terminare in tal modo. Ma nel caso speciale a me pare che la sua divisione non sia avvenuta perchè nel momento in cui stava per effettuarsi, il seno retto incontrò la voluminosa dilatazione del torcolare. Quindi la parte più sporgente in avanti di questo torcolare non rappresenterebbe altro che l'infundibulum del seno retto, ed è



Schema XV.



Schema XVI.



Schema XVII.

Servono a dimostrare in qual modo, partendo dalla forma primitiva di *sinus sagittalis superior* e di *sinus rectus* divisi, per la fusione dei rami di biforcazione e per la presenza di canali anastomotici, si costituisca in ultimo il torcolare.

l'infundibulum che determina lo spessore straordinario (13 mm) e la forma a cono del torcolare di Erofilo.

Dopo le considerazioni che abbiamo fatto, mi pare venuto il momento di cercare la spiegazione delle varie anomalie (intendo sotto questo nome tutte quelle disposizioni rare o frequenti che si allontanano dal mio tipo I) dei seni che ci interessano e di cui la letteratura è abbastanza ricca. Io non sto ad enumerarle tutte perchè conosciutissime, e tutti possono leggerle nei più recenti trattati di Anatomia; esporrò solo quelle più importanti e che riguardano specialmente i rami terminali dei due seni sagittale superiore e retto.

1. Talvolta può mancare uno dei rami del seno sagittale e rimanere il seno retto biforcuto (tipo II).

2. Può aversi il classico torcolare; ci siamo già intesi su questa formazione.

3. Può mancare uno dei rami del seno retto, e l'altro, normale, andare ad unirsi al ramo corrispondente del seno sagittale superiore.

4. Può mancare un ramo del seno sagittale superiore, per es. il sinistro, e il ramo del seno retto del lato destro; deriva da tale disposizione che il seno trasverso di destra sarà formato esclusivamente dal seno sagittale superiore, il seno trasverso di sinistra dal seno retto. (Ne osservarono un bel caso Henrici e Kikuchi).

5. Può mancare totalmente il seno sagittale superiore: i seni trasversi rappresentano in questo caso esclusivamente la continuazione del seno retto biforcuto (Portal, Henrici e Kikuchi).

6. Può mancare totalmente il seno retto: i seni trasversi in questo caso sono la continuazione diretta del seno sagittale superiore.

7. I due rami di divisione del seno retto possono essere doppi. Insomma tutte le varietà dei seni sagittale superiore e retto (esclusa la loro assenza) si riducono generalmente ad aumento oppure a mancanza di uno dei loro rami.

Non ho considerato in questa enumerazione il seno occipitale posteriore del quale parlerò nel seguente capitolo.

### Sinus occipitalis.

La conoscenza esatta dei seni occipitali posteriori è molto importante non solo dal punto di vista morfologico, ma anche da quello della pratica, in quanto che questi seni possono essere chiamati talvolta a supplire uno o entrambi seni trasversi, allorchè è impedito in questi, per cause patologiche (trombosi, malattie dell'orecchio ecc.), il regolare deflusso del sangue. Possono inoltre compensare l'atrofia di uno o di entrambi seni trasversi.

Il seno occipitale posteriore fu variamente descritto dagli Anatomici; le divergenze maggiori si hanno sulla sua origine e sulla sua frequenza. Infatti secondo alcuni Autori esso origina dal torcolare, secondo altri da uno o da entrambi seni trasversi, e secondo altri ancora dal seno retto. Neanche riguardo alla sua frequenza si trova accordo fra i vari ricercatori: basta infatti citare Knott [30] che su

44 casi lo trovò assente in due soli esemplari, ed Henrici e Kikuchi [26] i quali invece dichiarano che nella maggior parte dei loro preparati (in numero di 35) mancava completamente. Per maggiori particolarità su quanto si è scritto in proposito, si confrontino gli accenni bibliografici che sono in principio del presente lavoro.

Nei miei preparati ho trovato il *sinus occipitalis* solo in 4 esemplari. Due di questi appartenevano ai casi del tipo I, gli altri a quelli del tipo II, con deviazione a destra del seno sagittale superiore.

Nei quattro casi da me osservati, il *sinus occipitalis* una volta era unico, tre volte bilaterale. Ciascun caso poi presentava dei caratteri così diversi da quelli degli altri, che ritengo indispensabile per ognuno una descrizione a parte.

1. Il seno occipitale posteriore, unico (esemplare del tipo II), nasce nel punto in cui il ramo sinistro del seno retto s'incurva in avanti e lateralmente per continuarsi nel seno trasverso di questo lato. Il seno occipitale, così originato volge in basso descrivendo un'ampia curva a concavità esterna, e sbocca nell'estremità anteriore del seno trasverso di sinistra. È abbastanza sviluppato e presenta una forma schiacciata dall'avanti all'indietro. Diametro antero-posteriore, oltre 3 mm, diametro trasverso 7 mm. Il suo calibro diminuisce alquanto vicino al forame giugulare.

2. (Tav. XVI, fig. 11.) Esempio del tipo II. Il seno sagittale superiore presenta una divisione a isola vicino al lambda.

Il *sinus occipitalis* nasce con un tronco unico dal seno retto a livello del suo punto di divisione. Il seno retto si presenta adunque triforcato: due rami si dirigono lateralmente, il terzo, più robusto, situato fra i due rami laterali, costituisce il *sinus occipitalis*. Osservando il seno retto posteriormente noi vediamo che il ramo che costituisce il *sinus occipitalis* e i due rami laterali, sono divisi da due angoli acuti abbastanza profondi; uno si trova fra il ramo destro del seno retto e il seno occipitale, l'altro, tra questo e il ramo sinistro del seno retto.

Appena originato il seno occipitale posteriore, scende in basso lungo la cresta occipitale interna e dopo un tragitto di 16 mm, si divide in due seni occipitali posteriori, uno destro, l'altro sinistro.



Il seno occipitale destro, poco sviluppato, si esaurisce sul contorno del forame occipitale; il seno occipitale sinistro, molto più voluminoso del precedente, s'incurva in fuori, contorna il forame occipitale (*sinus marginalis*) e termina anastomizzandosi con l'estremità anteriore del seno trasverso.

Il diametro trasverso del seno occipitale posteriore prima di biforcarsi è di circa 5 mm, il diametro antero-posteriore di 8 mm. Il diametro trasverso del seno occipitale destro appena originato è di mm 3,5; il diametro antero-posteriore di 3 mm. Nel seno occipitale sinistro, appena originato si ha: diametro trasverso mm  $6\frac{1}{2}$ , diametro antero posteriore mm 3,5. Si rileva da queste misure che la breve porzione indivisa del seno occipitale posteriore ha un diametro antero-posteriore maggiore di quello trasverso, mentre è l'opposto per i suoi rami di biforcazione, i quali hanno perciò forma schiacciata e piatta.

3. Esemplare del tipo I. Il *sinus occipitalis* è bilaterale. I due seni non provengono, come nel caso precedente, dalla biforcazione di un tronco d'origine unico, ma nascono separatamente dalla porzione iniziale dei seni trasversi. Appena originati i due seni occipitali si dirigono in basso avvicinandosi alla linea mediana dalla quale ben presto si allontanano, descrivendo la solita incurvatura aperta in fuori, e terminano gettandosi nell'estremità anteriore di ciascun seno laterale. Caratteristica in questo esemplare è un'ampia cavità che fa comunicare i due seni occipitali nella loro porzione superiore. Questa cavità comincia al di sotto della protuberanza occipitale interna, e si estende in basso per una lunghezza di 22 mm. Ha un margine inferiore irregolare e più basso a destra. Essa fa comunicare ampiamente i due seni, abolisce nella parte superiore quasi del tutto i loro limiti mediali, ed è inoltre attraversata da piccoli sepiamenti di dura madre.

Il seno occipitale destro, originato da un seno trasverso voluminosissimo, è molto sviluppato. Nella sua porzione superiore misura:

diametro trasverso mm 8,

diametro antero posteriore mm 3.

Il seno occipitale sinistro, originato da un seno trasverso di 1,5 mm appena di spessore, è anch'esso poco sviluppato. Aumenta invece di calibro appena oltrepassa la spaziosa cavità che lo fa comu-

nicare con quella del lato opposto, e qui ha: diametro trasverso mm 5; diametro antero posteriore mm 3.

4. Esemplare del tipo I. Appartiene ad un bambino. Il *sinus occipitalis* è bilaterale. Il seno di sinistra origina dalla porzione iniziale del seno trasverso, volge direttamente in basso ma senza formare quella curva convessa all'indietro che si osserva nei casi precedenti e sbocca nell'estremità anteriore del seno trasverso di sinistra. Il seno occipitale di destra, molto più sottile del precedente, nasce con due radici: una proviene dal seno laterale di destra, l'altra dal seno laterale di sinistra; i due rami convergono l'uno verso l'altro e si riuniscono ad angolo acuto per formare il seno occipitale di destra, che per tragitto e rapporti é simile a quello del lato opposto.

I due seni occipitali sono di volume ineguale; è più voluminoso il sinistro che ha i seguenti diametri: Antero posteriore 2,5 mm; trasverso 3,5 mm. Il seno occipitale destro misura: diametro antero posteriore 1 mm; diametro trasverso 2,5 mm. I due seni si presentano piatti in senso antero posteriore, specialmente nella loro porzione inferiore.

Osservai in un altro esemplare del 2. tipo un seno occipitale posteriore rudimentario. Questo era dato da un prolungamento a fondo cieco che partiva dal ramo anastomotico trasverso e dai rami di divisione del seno retto; aveva forma triangolare con l'apice in basso, e si estendeva lungo la cresta occipitale interna per una lunghezza di oltre 15 millimetri.

In altri due casi, uno appartenente ad un bambino e l'altro ad un adulto si avevano tracce di seni occipitali posteriori doppi; questi erano rappresentati da due canali dello spessore di pochi millimetri, che originavano separatamente dalla porzione iniziale dei seni trasversi, e scendevano in basso per una lunghezza di un centimetro e mezzo, lateralmente alla falce del cervelletto. Essi si prolungavano in basso più di quanto apparisce nel getto; ma non li potei seguire fino all'ultima terminazione per la loro estrema sottigliezza. Probabilmente però si esaurivano nel contorno del forame occipitale.

*Esame dei seni a fresco.* — I seni esaminati con la semplice dissezione presentavano la stessa disposizione che abbiamo studiato e

descritto nei getti metallici. Ma se col metodo della dissezione è facile seguire il canale venoso quando ha un volume considerevole, talvolta ciò può riuscire difficile allorchè il seno si presenta angusto, o se questo ha, come avviene spesso in determinati punti, una disposizione plessiforme. Oltre a ciò i vari rapporti dei seni fra loro non sono esattamente apprezzabili. Mi contenterò quindi di esporre soltanto a quale dei tre tipi che già conosciamo appartengono questi 8 casi che ho studiato sul fresco.

In 5 casi si aveva la biforcazione del seno sagittale superiore (tipo I); 3 volte il seno sagittale superiore volgeva verso un lato (tipo II). Non si presentò alcun caso del tipo III.

Tipo I. — Nei 5 esemplari del 1. tipo la biforcazione del seno sagittale superiore avveniva sempre molto vicino alla protuberanza occipitale interna. Quanto al calibro dei due rami terminali, 3 volte il ramo destro era di gran lunga più sviluppato di quello di sinistra; 2 volte si aveva una leggera prevalenza del ramo sinistro.

Il seno retto si biforcava in tutti i casi un po' prima di giungere alla protuberanza occipitale interna, ciascun ramo si univa al ramo corrispondente del seno sagittale superiore, e risultava fra essi uno spazio più o meno ampio di forma quadrangolare, occupato dalla dura madre che qui formava un ammasso compatto di tessuto fibroso. Quanto al calibro, due volte non ho trovato differenze apprezzabili fra i due rami del seno retto; tre volte invece era più sviluppato il ramo destro.

I seni trasversi erano ineguali: tre volte era più voluminoso il destro, due volte il sinistro.

Tipo II. Tre volte, come ho detto, si aveva la disposizione che ho rappresentato nel tipo II. Il seno sagittale volgeva verso il lato destro due volte, una sola volta a sinistra.

I due rami di terminazione del seno retto due volte non presentavano differenze notevoli, una volta era straordinariamente più sviluppato il sinistro, tanto che in questo caso, il seno trasverso di sinistra (costituito esclusivamente dal corrispondente ramo del seno retto) era alquanto più voluminoso di quello di destra benchè questo fosse costi-

tuito dalla continuazione di tutto il seno sagittale superiore e dall'altro ramo di divisione del seno retto.

Il seno trasverso era più voluminoso due volte a sinistra, una volta a destra.

In nessun caso si aveva traccia di seno occipitale posteriore.

#### RIASSUNTO E CONCLUSIONI GENERALI.

Dalle mie ricerche risulta che le disposizioni tipiche dei seni *sagittalis superior*, *rectus*, *transversus* e *occipitalis*, sono ben diverse da quelle ritenute finora normali dalla maggior parte degli Anatomici.

Il *sinus sagittalis* è costante. Non si conoscono in tutta la letteratura che tre casi di assenza di questo seno: due di Portal [49] e uno di Henrici e Kikuchi [26]. Esso decorre sagittalmente nella linea mediana e giunto a livello della protuberanza occipitale interna, spesso molto prima, *si divide* in due rami terminali, i quali divergono lateralmente e vanno a costituire, riunendosi a due rami di divisione del seno retto, i due *sinus transversi*. Questa disposizione è la più frequente ed io la considero come normale. Corrisponde al tipo I. I due rami del seno sagittale superiore non hanno sempre lo stesso calibro. È frequentissima anzi la loro ineguaglianza, e più comunemente il ramo destro di biforcazione ha un calibro maggiore del ramo sinistro. Tale ineguaglianza, accentuatissima in alcuni casi, non è che il primo accenno alla scomparsa totale del ramo di biforcazione più sottile, ciò che appunto è avvenuto nei casi del tipo II, dove il *sinus sagittalis superior* è rappresentato, nella sua porzione terminale da un ramo solo, essendo l'altro scomparso per atrofia.

Un'altra varietà si ha nei casi in cui i due rami terminali del *sinus sagittalis superior*, sia perchè rimasti troppo addossati l'uno all'altro, sia per l'interposizione fra essi di rami anastomotici secondari, si presentano completamente fusi, formando una caratteristica cavità in corrispondenza della protuberanza occipitale interna (tipo III). Tale disposizione è molto rara. Io non l'ho vista che 2 volte su 50 casi: corrisponde al torcolare di Erofilo.

Il *sinus rectus*, dopo un tragitto variabile nello spessore del tentorio, ma nel maggior numero dei casi in vicinanza della protu-

beranza occipitale interna, si *divide* in due rami, i quali volgono dapprima più o meno obliquamente in fuori, poi trasversalmente, e terminano anastomizzandosi per convergenza coi rispettivi rami, destro e sinistro, del seno sagittale superiore, per costituire i due *sinus transversi*. Su 50 casi, il seno retto 4 volte solo terminava come tronco unico: 2 volte per mancanza di uno dei suoi rami di divisione, 2 volte per mancata divisione. Si riconosce generalmente abbastanza bene la prima disposizione, se esso volge bruscamente verso un lato per unirsi al ramo corrispondente del seno sagittale superiore; si riconosce la seconda, allorchè il seno retto termina, presentando spesso una dilatazione, nel punto di mezzo di divisione del seno sagittale superiore, o nel torcolare, se questo esiste.

Dei due rami terminali del seno retto, con maggior frequenza è più robusto il destro.

Variabile è il punto di unione tra i rami del seno retto e quelli del seno sagittale. Normalmente l'unione di questi rami avviene subito lateralmente alla protuberanza occipitale interna; spesso però i due rami di un lato, rispettivamente del seno sagittale e del seno retto, prima di unirsi per costituire il *sinus transversus* decorrono per un certo tratto paralleli.

Non è raro che si abbiano, invece di due, anche tre, quattro o più rami di terminazione del seno retto. Tale disposizione è da considerare come varietà.

Ho riscontrato l'assenza completa del seno retto, una volta in un bambino. In tutta la letteratura ne trovai un altro caso solo descritto dal Knott. Fu osservata spesso invece da tutti i ricercatori la sua biforcazione, che fu però ritenuta finora come varietà.

I *sinus transversi* sono costituiti normalmente dalla riunione dei due rami di biforcazione del *sinus sagittalis* coi rami corrispondenti del *sinus rectus* (tipo I). Nel maggior numero di casi è più sviluppato il *sinus transversus* di destra. Ma allorchè il *sinus sagittalis superior* è costituito da un ramo solo, che può volgere a destra oppure a sinistra (tipo II), il *sinus transversus* di un lato rimane costituito dall'unione di un ramo del *sinus sagittalis superior* col corrispondente ramo del *sinus rectus*, mentre quello del lato opposto, che general-

mente (ma non sempre) è più sottile del primo, rappresenta unicamente la continuazione dell'altro ramo del *sinus rectus*. Inversamente, se mancano uno o entrambi rami del *sinus rectus*, il *sinus transversus* rispettivamente di uno o di entrambi i lati, è formato soltanto dal *sinus sagittalis superior*. Tale disposizione non l'ho mai osservata in entrambi i lati: da una parte sola si trova 2 volte su 50 casi.

Quando infine i due seni *sagittalis superior e rectus* terminano in un unico confluente, i due *sinus transversi* originano da questo.

Fu osservata talvolta la mancanza completa del *sinus transversus*: ne riportano dei casi: Hallett [22], Lieutaud (cit. da Streit), Meckel [45], Knott [30], Henrici e Kikuchi [26]. Nel caso osservato da Henrici e Kikuchi mancava solo il *sinus transversus* di destra; quello di sinistra invece era formato dal prolungamento del *sinus sagittalis superior* e dal ramo sinistro del *sinus rectus* che terminava biforcandosi. L'altro ramo di questo senoolgeva subito in basso e si continuava nel *sinus occipitalis*.

Talvolta uno dei *sinus transversi* è molto sottile specialmente nella sua porzione orizzontale (Dumont ed io stesso).

Frequentemente il *sinus transversus* si presenta doppio (Hallett [22], Teile [67], Knott [30] ecc.). Tale varietà noi abbiamo spiegato come permanente indipendenza dei due seni (*sagittalis superior e rectus*) che normalmente lo costituiscono.

Il *sinus occipitalis* è incostante. Su 50 preparati, l'ho riscontrato solo 4 volte bene sviluppato (8 per 100). Nel maggior numero dei casi è doppio, e i due rami quasi costantemente sono ineguali. Il *sinus occipitalis* può nascere con un tronco unico dal *sinus rectus* e dividersi in vicinanza del forame occipitale (1 volta), oppure è doppio fin dall'origine e i suoi rami nascono allora separatamente dai due *sinus transversi* (2 volte). I due rami possono rimanere indipendenti per tutto il loro tragitto, oppure essere riuniti sulla linea mediana da un'ampia lacuna sanguigna (1 volta).

Generalmente quando sono ben sviluppati, i due seni occipitali (oppure uno solo) terminano nell'estremità anteriore del *sinus transversus*, in altri casi si arrestano intorno al forame occipitale e quivi comunicano ampiamente con le vene dei plessi vertebrali.

Ho riunito nel quadro seguente i dati statistici dei ricercatori

che studiarono particolarmente i seni della dura madre e quelli risultanti dalle mie ricerche personali.

Dati statistici.

*Sinus sagittalis superior.*

	Numero delle osservazioni	Biforcazione simm.	Deviazione a destra	Deviazione a sinistra	Continuazione col <i>sinus occip.</i>	Doppio	Assente	S. a isola biforcazione	Terminazione nel torcolare
Morgagni . . . .	14	4	9	1					
Malacarne . . . .	?	1			4	2			
Portal . . . . .	?						2		
Knott . . . . .	44		4					2	
Sperino . . . . .	30	4 <sup>1)</sup>	11	7					8
Dumont . . . . .	50	15	18	7					10
Henrici-Kikuchi	35	43 <sup>0/0</sup>	23 <sup>0/0</sup>	11 <sup>0/0</sup>			3 <sup>0/0</sup>		11 <sup>0/0</sup>

*Sinus transversus.*<sup>2)</sup>

	Numero delle osservazioni	S. destro più largo del <i>sinistro</i>	Seni piccolissimi e suppliti dai seni occipitali	Doppio per un setto orizzontale	Completi separati (il destro orig. dal s. sag. sup. il sinistro dal seno retto)	Manca il seno trasv. di destra (il seno occ. corrisp. molto svil.)	
Rudinger . . . .	100	71 <sup>3)</sup>	21 <sup>3)</sup>				
Knott . . . . .	44			1	2		
Henrici-Kikuchi	35					3 <sup>0/0</sup>	3 <sup>0/0</sup>

<sup>1)</sup> La divisione avviene vicino al lambda.

<sup>2)</sup> Per l'origine di questo seno si confrontino nella tabella preced. anche le cifre riportate nelle indicazioni: Biforcazione. Deviazione a destra o a sinistra. Doppio. Isola. Torcolare.

<sup>3)</sup> Questi numeri si possono anche riferire alla deviazione del seno sagittale superiore a destra e a sinistra.

*Sinus rectus.*

	Numero delle osservazioni	Sbocca nel s. trasverso destro	Sbocca nel s. trasverso sinistro	Sbocca in un canale trasverso che unisce i due rami di biforc. del s. sag. super.	Sbocca nel torcular Her.	Assente	Doppio ma i due seni comunicanti	Sbocca biforcandosi alla sua estremità nei due seni trasversi
Morgagni . . . .	14		12(?)					
Haller . . . . .	7	3						
Knott . . . . .	44	6	26		12	1		
Dumont . . . . .	25	?) <sup>1)</sup>	?) <sup>1)</sup>				1	6
" . . . . .	15	2	1	10				2
" . . . . .	10		5		4			1
Henrici-Kikuchi	35							80% <sub>0</sub>

*Sinus occipitalis.*

	Numero delle osservazioni	Strettiss. da non lasciar passare che uno specchio	Assente	Bilaterale fin dalla sua origine	Si apre (unico) nel torcolare	Si apre (unico) nel seno tras. sin.	Si apre (unico) nel seno tras. destro	Si apre (unico) nel seno retto	Esiste il seno occip. destro	Esiste il seno occip. sinistro	Tronco comune che poi si biforca.	Ciascun s. occ. si getta nel s. tras. dell'altro corr.	I due seni occip. orig. dal seno tras. sinistro
Morgagni . . . .	17	5	4										
Knott . . . . .	44	10	2	9	18	7	5	3					
Sperino . . . . .	30		3	10					5	2			
Dumont . . . . .	15			4 <sup>2)</sup>							3	5	1

*Torcular Herophili.*

	Numero delle osservazioni	Presente	Assente per dissociazione dei seni
Hallett . . . . .	93	90	3
Dumont . . . . .	50	10	40
Henrici - Kikuchi	35	11% <sub>0</sub>	

<sup>1)</sup> Si continua ordinariamente nel seno trasverso di sinistra.

<sup>2)</sup> Nascono da un canale trasversale che unisce i due seni trasversi.



Ricerche Personali.

*Sinus sagittalis superior.*

Numero delle osservazioni 50	Biforcazione: 34 volte (Tipo I. Dispos. normale)	{ rami quasi uguali No. 6 volte ramo destro magg. „ 17 „ „ sinistro „ „ 11 „ <hr style="width: 100px; margin-left: auto; margin-right: 0;"/> 34 volte
	Deviazione verso un lato: 14 volte (Tipo II. Varietà)	{ volge a destra No. 11 volte „ a sinistra „ 3 „ <hr style="width: 100px; margin-left: auto; margin-right: 0;"/> 14 volte
	Il seno s. è costituito da un tronco unico mediano 2 volte. (Tipo III.)	

*Sinus rectus.*

Numero delle osservazioni 50	Biforcazione: 45 volte	{ rami quasi uguali No. 14 volte ramo destro magg. „ 17 „ „ sinistro „ „ 14 „ <hr style="width: 100px; margin-left: auto; margin-right: 0;"/> 45 volte
	Terminazione in un tronco unico . . . . . 4 volte	
	Assenza: . . . . . 1 volta.	

*Sinus transversus.*

		Tipo I.	Tipo II.	Tipo III.	
Numero delle osservazioni 50	Rami uguali	6	—	—	= 6
	Ramo destro magg.	19	9	—	= 28
	„ sinistro „	9	5	2	= 16
					<hr style="width: 100px; margin-left: auto; margin-right: 0;"/> 50

*Sinus occipitalis.*

Numero delle osservazioni 50	Esiste: 4 volte	{ unico . . . 1 volta bilaterale 3 volte <hr style="width: 100px; margin-left: auto; margin-right: 0;"/> 4 volte
	Rudimentario: 3 volte	
	Assente: 43 volte.	

L'Anatomia comparata e l'embriologia confermano in modo molto chiaro le disposizioni dei seni da me ritenute normali nell'uomo, e principalmente la divisione terminale del *sinus sagittalis superior*. La biforcazione del seno retto sembra invece caratteristica della nostra specie, poichè tale disposizione non l'ho trovata descritta negli animali dagli Autori che ebbi l'opportunità di consultare, nè l'ho riscontrata nei Mammiferi da me esaminati. La spiegazione di ciò si trova probabilmente nel fatto che la grande vena di Galeno (rappresentante il seno retto dell'uomo), nei Mammiferi, sbocca nel *sinus sagittalis superior* prima della biforcazione terminale di esso, cioè ad una distanza abbastanza rilevante dalla protuberanza occipitale interna.

In genere gli scrittori di Anatomia comparata e di Zoologia non danno descrizioni molto diffuse ed esatte dei seni della dura madre; si rileva tuttavia da esse come il *sinus sagittalis superior* si presenti sempre biforcato più o meno prematuramente nella sua porzione terminale. Si confrontino a tal uopo i trattati di Chauveau-Arloing [7], Ellenberger et Baum [14], Reighard e Jennings [56], Grosser [19] ecc. Solo Krause [34], nel coniglio parla di un *confluens sinuum* vero e proprio, nel quale si riuniscono entrambi *sinus transversi*, il *sinus longitudinalis anterior*, il *sinus longitudinalis posterior* e la *vena cerebri magna*. Ma sebbene tutti questi seni si trovino riuniti in un punto solo, non si rileva dalla descrizione nè dalla figura che accompagna il testo, l'esistenza di alcuna dilatazione o cavità caratteristica che meriti veramente il nome di torcolare, nel senso classico della parola.

Io esaminai alcuni esemplari di *Equus caballus*, *Ovis aries* e *Sus scrofa* e dó di essi una descrizione succinta.

In *Equus caballus*, il *sinus sagittalis superior*, che comincia a livello dell'apofisi cristagalli, sotto forma di plesso venoso formato da 4 o 5 rami paralleli, è diviso da tutto il resto della sua lunghezza da un setto longitudinale che diventa incompleto inferiormente solo nella porzione posteriore del seno stesso. Questo, prima di arrivare alla *protuberantia occipitalis interna*, termina biforcandosi: ciascun ramo volge lateralmente, attraversa il canale osseo parieto-temporale (di Chauveau-Arloing) e sbocca all'esterno fuoriuscendo dal foro parieto-temporale (Chauveau-Arloing) o forame giugulare spurio.

Nei due rami di biforcazione, di calibro uguale, appena originati sboccano i due cospicui seni petrosi superiori.

Nel seno sagittale superiore, sboccano inferiormente, nel punto in cui il setto divisorio è incompleto, il tronco della grande vena di Galeno e il piccolo seno sagittale inferiore.

In *Ovis aries* il *sinus sagittalis superior* (diviso da un sottile e incompleto setto fibroso) si biforca prima di raggiungere la *protuberantia occipitalis interna*; ciascun ramo passa in un canale osseo, analogo al canale parieto-temporale del cavallo, per sboccare all'esterno nel forame giugulare spurio. La disposizione dei seni petrosi superiori e quella della grande vena di Galeno non differisce da quella del cavallo.

Anche in *Sus scropha* il *sinus sagittalis superior* si biforca prima di arrivare alla *protuberantia occipitalis interna*. I due rami di divisione, di volume uguale, divaricano lateralmente formando un angolo acuto aperto dorsalmente, e a livello della *protuberantia occipitalis interna*, sono riuniti da un canale anastomotico trasverso (schema XVIII, *CT*); volgono quindi trasversalmente in fuori (*sinus transversi*, *ST*) e sboccano nel voluminoso seno occipito-atloideo (Chauveau-Arloing) che si continua a sua volta nei seni rachidici.

Dai seni trasversi si distaccano due canali venosi che rappresentano i seni occipitali posteriori (o superiori).

Nel punto di divisione del seno sagittale superiore vengono ad immettere lateralmente i due voluminosi seni petrosi superiori, e inferiormente la *vena magna cerebri*.

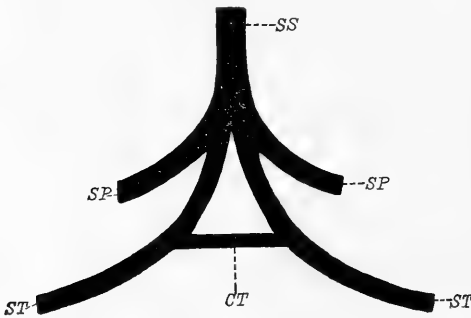
Gli scrittori di Zoologia e di Anatomia comparata descrivono generalmente col nome di *confluyente* o di *torcolare* il punto nel quale avviene la divisione del seno sagittale superiore. In molti casi a questo livello sbocca la grande vena di Galeno, e in *Sus scropha* terminano anche i seni petrosi superiori. Ma non si può in alcun modo parlare di confluyente o torcolare poichè non solo non è costante la riunione di tutti questi seni nel punto di divisione del seno sagittale superiore, ma non si presenta mai in tal punto quella dilatazione caratteristica che potrebbe giustificare la denominazione di torcolare.

Ma oltre l'Anatomia comparata, le ricerche embriologiche sopra i seni della dura madre, stanno a dimostrare come un vero torcolare,

nel senso classico della parola, non possa trovare una spiegazione soddisfacente nella storia dello sviluppo dei vertebrati e dell'uomo.

Sullo sviluppo dei seni nei Rettili troviamo dei dati interessanti specialmente nei lavori di Rathke [52, 53, 54, 55], di Grosser e Brezina [20] e di Hochstetter [27]. Secondo le ricerche di questi Autori il seno sagittale mediano origina da due abbozzi indipendenti, che in seguito si fondono in un canale venoso impari. Questo termina indietro dividendosi in entrambe *venae cerebrales posteriores*.

È utile avvertire che il *sinus longitudinalis* e *perpendicularis* di Rathke corrisponde alla *vena longitudinalis cerebri* di Grosser e



Schema XVIII.

Sus scropha.

*SS* = *sinus sagittalis superior*; *ST* = *sinus transversus*; *SP* = *sinus petrosus superior*;  
*CT* = canale anastomotico trasverso.

Brezina. Questa vena a sua volta si divide in tre porzioni: *v. longitudinalis prosencephali*, *v. longitudinalis mesencephali* e *v. longitudinalis epencephali*, la quale si divide in ultimo nelle *venae cerebrales posteriores*. Quanto al *sinus transversus* non possiamo stabilire le omologie tra i Rettili e i Mammiferi, poichè con questo nome viene designata da Rathke, nei Rettili, una vena

che dall'epifisi va alla vena cardinale (corrisponde cioè alla *vena cerebialis anterior* di Grosser e Brezina), mentre il *sinus transversus* dei Mammiferi, secondo Grosser e Brezina, origina solo in parte da questa vena.

Infine Rathke stesso aveva fatto spiccare la differenza fra *vena cerebialis posterior* e *sinus occipitalis posterior*.

Per ciò che riguarda i Cheloni, Rathke [54] descrive in *Emys europaea* un *sinus perpendicularis*, il quale, originato dagli emisferi del cervello con due rami, si divide in due *sinus transversi*. Ma anche in quest'ordine il *sinus perpendicularis* corrisponde ad una porzione della *vena longitudinalis cerebri* (di Grosser e Brezina), e verosimilmente ciò che Rathke chiama *sinus transversus* corrisponde alla *vena cerebialis anterior* degli altri Rettili.

Sono molto importanti in quest'ordine le disposizioni definitive dei seni (Bojanus [4]). Nel piano mediano decorre il *sinus fauciformis*, il quale, giunto in corrispondenza del forame occipitale si divide nei due *sinus occipitales*; questi danno le due radici della *vena jugularis*. — Il *sinus transversus* rappresenta una anastomosi tra il *sinus fauciformis* e il *sinus cavernosus*: è in unione con quest'ultimo al davanti della sella turcica, col primo posteriormente all'epifisi.

Grosser e Brezina [20] controllarono queste disposizioni in un esemplare di *Testudo graeca*, nel quale, secondo questi Autori, il *sinus transversus* corrisponde alla *vena cerebrialis anterior* degli altri Rettili. Il *sinus petrosus* corrisponde in parte a quel vaso che, nella descrizione di Rathke dell'embrione, decorre sull'osso temporale. L'altra parte di questo seno sarebbe un resto della *vena cerebrialis media*, unita a sua volta al seno longitudinale mediano. Quest'ultimo (*vena longitudinalis cerebri*) si continua nei *sinus occipitales*, i quali derivano evidentemente dalle *venae cerebrales posteriores*. Tale disposizione, che si riscontra talvolta anche nell'uomo come varietà, ci spiega l'importanza morfologica del seno occipitale posteriore: esso rappresenta cioè la continuazione del seno sagittale.

Nel coccodrillo, stando alla descrizione di Rathke [55], la disposizione dei seni si avvicina molto a quella dei Mammiferi. In quest'ordine, l'A. chiama *torcular Herophilii* il punto comune dal quale originano un *sinus transversus* (analogo a quello dei Mammiferi, e che, come in questi, dà origine alla *vena jugularis interna*) che passa attraverso il forame giugulare, e un *sinus occipitalis posterior* che si risolve in un *sinus foraminis magni* e nel quale sbocca anteriormente il *sinus longitudinalis*. Non è da ammettere però che con la denominazione di torcolare o confluyente possa intendersi una cavità o un seno speciale.

Hochstetter [27], nè in *Crocodilus niloticus* nè in *Alligator lucius* vide passare alcun canale venoso nel forame giugulare del cranio, e chiama *vena transversa cerebri*, il vaso designato da Rathke come *sinus transversus*. La *vena transversa cerebri* origina dalla base del cranio, dove raccoglie il sangue della base del cervello, e immette nel *sinus longitudinalis cerebri*, nel limite caudale del cervello medio;

essa nè per la situazione nè per la origine sua corrisponde perciò al *sinus transversus* dei Mammiferi.

Secondo Hochstetter il *sinus longitudinalis cerebri*, in vicinanza del forame occipitale, si divide in due canali venosi divergenti, i quali costituiscono le radici della *vena jugularis interna* (più piccola dell'esterna) e passano nei forami occipitali. Questi due canali venosi stanno in unione per mezzo di una rete di piccole vene (*sinus foraminis magni* di Rathke), le quali costituiscono l'origine del *sinus longitudinalis medullae spinalis*.

Nei Mammiferi lo sviluppo dei seni fu studiato principalmente da Salzer [60] in embrioni di *Cavia cobaya*, *Felis catus* e *Homo*, e da Grosser [19] nei Chiropteri. Salzer nella cavia osservò che il *sinus sagittalis superior* è formato primitivamente da due vene che seguono il margine del mantello cerebrale; solo in seguito, per la fusione dei due abbozzi, diventa definitivamente un tronco venoso impari. Il *sinus transversus* è formato in massima parte dalla riunione di un ramo del *sinus sagittalis superior* e di un ampio tronco venoso che raccoglie il sangue dell'occhio e dell'orbita.

Anche in embrioni umani, l'A. osservò due seni sagittali, i quali giunti al margine posteriore degli abbozzi del cervello si allontanavano l'uno dall'altro e si continuavano nei seni trasversi primitivi. — Io, in embrioni umani della lunghezza di 44 mm dal vertice all'estremità caudale, osservai che il *sinus sagittalis superior*, nella sua porzione più anteriore era costituito da tre rami paralleli disposti trasversalmente; in seguito, nella porzione media, due di questi rami si fondevano in uno solo, e più posteriormente ancora, i due rami superstiti si univano per formare un tronco unico. Prima di giungere a livello della protuberanza occipitale interna, il tronco unico del seno sagittale dava origine lateralmente ai due *sinus transversi*, e si continuava in dietro con un ramo più esile che andava gradatamente assottigliandosi e si esauriva in corrispondenza del forame occipitale. Sebbene le mie ricerche sugli embrioni umani non siano numerose, le disposizioni suddette dimostrano che la fusione degli abbozzi primitivi del seno sagittale superiore comincia nella loro porzione posteriore, ed è lecito supporre che in un'epoca molto più precoce la conti-

nuazione del *sinus sagittalis superior* fosse il ramo atrofico che ne continua indietro la direzione e non il *sinus transversus*.

Finalmente Grosser [19] descrisse anche in embrioni di Chiroteri i due abbozzi primitivi del *sinus sagittalis*; trovò poi che il *sinus transversus* non differiva da quello descritto da Salzer nella cavia.

L'embriologia umana e comparata ci insegnano adunque che il *sinus sagittalis superior*, nelle varie classi di Vertebrati, è formato primitivamente da due abbozzi, i quali avvicinandosi in seguito fino al contatto, si fondono nella linea mediana del cranio, nell'unico e definitivo *sinus sagittalis* dell'adulto. È evidente quindi che il setto di separazione del *sinus sagittalis* che si trova ben sviluppato e costante in *Equus caballus* e in *Ovis aries* rappresenta la traccia della divisione primitiva del seno, che è completa nello stadio embrionale. Nello stesso modo sono da interpretare i casi osservati nell'uomo di seno sagittale doppio e quelli di divisione prematura.

Le disposizioni definitive del *sinus transversus* si presentano diverse nell'uomo, nei Mammiferi e nei Rettili. Nell'uomo il seno trasverso è formato normalmente in parte dal *sinus rectus*, in parte dal *sinus sagittalis superior* e dà origine alla *vena jugularis interna*, che passa nel forame giugulare del cranio. Nei Mammiferi in genere, contro ciò che si osserva generalmente nei Rettili, prende parte alla sua costituzione in massima parte il *sinus sagittalis superior*. — Nel coccodrillo il seno che costituisce la radice della *vena jugularis interna* passa nel forame occipitale (Hochstetter); tale disposizione si allontana molto da quella dei Cheloni, dove il *sinus transversus* rappresenta una anastomosi tra il *sinus sagittalis superior* e il *sinus cavernosus* (Bojanus). Ciò che infine è specialmente importante per noi è che nè nei Mammiferi nè nei Rettili, sia nello stato embrionale che in quello adulto, i due *sinus transversus* originano da un confluyente comune.

In ultimo dobbiamo alle ricerche fatte sui Rettili da Rathke e da Grosser e Brezina, sia nell'embrione che negli individui adulti (Cheloni), se possiamo stabilire l'importanza e il significato morfologico del *sinus occipitalis*, che anche nell'uomo, nel quale si riscontra raramente o è poco sviluppato, deve essere considerato, dal punto di vista morfologico, come la vera continuazione del *sinus sagittalis superior*

Il *sinus occipitalis* infatti è rappresentato evidentemente nei Rettili dalle *venae cerebrales posteriores*, le quali non sono che la continuazione e la terminazione del *sinus sagittalis superior* (*sinus longitudinalis cerebri*). Tale disposizione fu riscontrata anche da Hochstetter in *Crocodilus niloticus* dove appunto il *sinus longitudinalis cerebri*, dopo essersi diviso, si continuava nella *vena jugularis interna*, e si anastomizzava ampiamente col *sinus longitudinalis medullae spinalis*. Nello stesso modo è costante nell'uomo l'anastomosi tra il *sinus occipitalis* e le vene vertebrali.

#### Rapporti tra i seni della dura madre e i solchi della superficie interna dell'osso occipitale.

Ora mi dovrò occupare dei rapporti tra i seni della dura madre e i solchi della superficie interna dell'occipitale, onde stabilire se al volume dei primi corrisponde l'ampiezza dei secondi, e se, inoltre, a tutti i seni venosi corrispondono costantemente altrettanti solchi ossei.

Su tale argomento io non ho trovato alcun lavoro speciale. Solo alcuni ricercatori moderni, fra i quali Streit [65] e Sturmhöfel [66], affermano, contro ciò che finora fu generalmente ammesso, che non sempre il seno produce nell'osso un solco corrispondente alle sue dimensioni reali, anzi Sturmhöfel non esclude che si possa avere un seno di dimensioni considerevoli, senza che si riconosca la sua presenza nell'osso. Ma anche le osservazioni di questi Autori non sono complete nè numerose, e non sarà perciò inutile che io, approfittando del materiale che possiedo, mi accinga a fare nei singoli casi il paragone tra la conformazione dei seni e quella dei solchi rispettivi.

Molti sono i lavori speciali sulle disposizioni dei solchi della superficie interna dell'occipitale. I vari ricercatori che studiarono tale argomento si proposero di metter fine al disaccordo che si nota nelle descrizioni e nei disegni dei numerosi trattati, nei quali, come bene osserva Ledouble [39—41], non solo sono dissimili le descrizioni, ma talvolta il testo non concorda affatto con la figura.

Knott [30], in 38 crani esaminati trovò che il solco del seno sagittale superiore 9 volte era nella linea mediana, e 7 volte deviava soltanto nella sua estremità posteriore (terminando nel solco trasverso di



destra in 4, e in quello di sinistra in 3 esemplari). In 14 esemplari era situato sul lato destro per tutta la lunghezza della sutura sagittale, ma 3 volte, arrivato all'osso occipitale, deviava verso il lato opposto.

Sperino [64] in 512 crani ha trovato: 269 volte la doccia del seno sagittale deviava verso destra e si continuava nel solco laterale destro, più ampio del sinistro; 78 volteolgeva invece a sinistra; 130 volte occupava la linea mediana; 34 volte era diviso, più o meno vicino alla protuberanza occipitale interna, in due rami, ciascuno dei quali si continuava nel solco trasverso dello stesso lato; solo 1 volta i solchi trasversi erano eccessivamente sottili e i solchi del seno sagittale superiore si continuavano direttamente nei solchi occipitali posteriori che erano molto marcati.

Ledouble [39—41] considera come *tipo più comune* quella disposizione nella quale la doccia del seno sagittale superiore è „*semplice, mediana, rettilinea, e si continua, incurvandosi in fuori, nella doccia laterale destra più larga di quella sinistra*“. Egli poi riunisce in 5 tipi principali tutte le diverse disposizioni riscontrate nei solchi dell'occipitale in un gran numero di casi.

Su 200 crani questo Autore ha trovato: 137 volte la continuazione del solco sagittale nel solco laterale destro, che era un pò più ampio del sinistro; 29 volte la continuazione del solco sagittale nel solco laterale sinistro; 11 volte la biforcazione del solco sagittale al di sopra della protuberanza occipitale interna; 23 volte altre disposizioni diverse.

Dopo il primo lavoro di Ledouble (1901) io pubblicai una breve nota [43] nella quale esponevo le osservazioni fatte nei solchi dell'occipitale in 280 crani sardi. Sembrandomi troppo complicata la classificazione di Ledouble, riducevo a due tipi principali le disposizioni dei solchi che convergono nella protuberanza occipitale interna, cioè: 1. Deviazione a destra o a sinistra del solco sagittale e continuazione di esso nel solco trasverso del lato corrispondente (tipo I); 2. Divisione simmetrica del solco sagittale a livello della protuberanza occipitale interna e continuazione dei due rami nei solchi laterali, di dimensioni uguali (tipo II). Oggi, dopo lo studio dei seni, a quest'ultimo tipo si devono aggiungere anche i casi di ineguale divisione e

di divisione prematura del solco sagittale. Tutte queste disposizioni avevo allora considerato come varietà.

Streit [65], in un cranio, ebbe l'opportunità di vedere, in mezzo alla fossa sigmoidea, una cresta ossea, la quale decorreva parallelamente al *sulcus sigmoideus*, che divideva in due metà. Anche il seno trasverso corrispondente, in questo caso, doveva esser doppio. Esaminò particolarmente questo Autore il *sulcus occipitalis* in 423 crani e lo trovò: 20 volte a sinistra; 35 a destra; 2 volte su entrambi i lati. Esisteva cioè 57 volte e mancava in tutti gli altri casi. La lunghezza e la profondità di questi solchi era molto variabile.

Più recentemente Sturmhöfel [66] studiò l'*eminentia cruciata* in 400 ossa occipitali, e divise le disposizioni dei solchi che concorrono a formarla in tre tipi principali: il 1. tipo comprende quei casi nei quali il *sulcus sagittalis* si continua nel *sulcus transversus* di destra (50 %); il 2. quelli nei quali il *sulcus sagittalis* si continua nel *sulcus transversus* di sinistra (15 %), e il 3. i casi di divisione del *sulcus sagittalis* nel *sulcus transversus* di destra e in quello di sinistra (14 %). Osservò la presenza di un *sulcus occipitalis* 18 volte: 9 volte da entrambi i lati (doppio), 4 volte a destra e 5 a sinistra. Queste cifre che riguardano la frequenza del *sinus occipitalis* non concordano affatto con quelle di Streit.

Spee [63] trovò che il *sulcus sagittalis* nel 68 % dei casi si continuava nel *sulcus transversus* di destra, nel 13 % in quello di sinistra, e nel 19 % ugualmente in entrambi i lati.

Anche il forame giugulare fu specialmente preso in considerazione dagli Anatomici per determinare la differente ampiezza dei seni trasversi. Streit [65] trovò che il forame giugulare destro con maggior frequenza era più ampio del sinistro. Agli stessi risultati giunsero Zuckerkandl [77], Körner [31], Budde [6], Rudinger [58] e Sperino [64]. Non concordano coi risultati di questi Autori quelli di Theile [68], il quale trovò invece un maggior numero di volte l'uguaglianza dei forami giugulari.

Se confrontiamo ora le disposizioni dei solchi dell'occipitale come sono riportate dalla maggior parte degli Autori e quelle dei seni da me descritte, si vede subito come non vi sia corrispondenza tra le une

e le altre; poichè mentre si descrive frequentissimo il *sulcus sagittalis* che volge a destra oppure a sinistra, e più rara invece la divisione di esso in due rami, nel *sinus sagittalis* io ho descritto invece la disposizione opposta; cioè frequentissima la divisione del *sinus sagittalis superior*, più rara invece la sua deviazione verso un lato. Vedremo in seguito come si potrà spiegare tale discordanza.

Per stabilire i confronti fra le disposizioni dei solchi della superficie interna dell'occipitale e quelle dei seni corrispondenti, conserverò, nelle linee generali, la classificazione da me già proposta nel lavoro al quale ho precedentemente accennato [43].

Tipo I. — Il *sulcus sagittalis*, a una distanza più o meno grande dalla protuberanza occipitale interna, talvolta a livello del  $\lambda$ , devia a destra o a sinistra per continuarsi nel solco trasverso corrispondente.

Appartengono a questo tipo 30 crani. Fra questi, 24 presentano la deviazione del *sulcus sagittalis* a destra e la continuazione di questo nel *sulcus transversus* del lato destro; 6 la deviazione dello stesso solco a sinistra. La protuberanza occipitale interna è generalmente molto pronunziata.

Se ora ricordiamo quanto è stato detto a proposito del *sinus sagittalis superior*, il quale solo 11 volte presentava la deviazione verso un lato (9 volte a destra e 2 a sinistra), e si continuava nel *sinus transversus* omolaterale, apparisce subito evidente che gli altri 17 casi di deviazione del *sulcus sagittalis* verso un lato solo corrispondono invece ad altrettanti casi di divisione del *sinus sagittalis superior*. È necessario avvertire subito che la divisione del *sinus sagittalis*, in questi esemplari, era per lo più asimmetrica e ineguale.

Tipo II. — Il *sulcus sagittalis* è mediano, più o meno profondo, e si divide, a livello della protuberanza occipitale interna, talvolta anche più in alto, nei due solchi trasversi, di dimensioni uguali od ineguali. Tale disposizione l'ho osservata in 20 crani.

Questo tipo a sua volta può dividersi in due varietà: a) Il *sulcus sagittalis* è molto profondo, decorre nella linea mediana e si divide in due solchi, pure abbastanza profondi, generalmente alquanto al di sopra della protuberanza occipitale interna, la quale è ben pronunziata

(14 volte). b) Il *sulcus sagittalis* è poco profondo, quasi appena accennato, decorre nella linea mediana, e giunge fino alla protuberanza occipitale interna, sulla quale si continua gradatamente in una superficie triangolare piuttosto pianeggiante, dalla quale nascono lateralmente i *sulci transversi*. La protuberanza occipitale interna è quasi abolita (6 volte).

Corrispondono naturalmente a questo tipo i casi di divisione del *sinus sagittalis superior*, ma solo quelli nei quali i due rami di biforcazione del seno sono simmetrici e fortemente sviluppati.

Quantò alle disposizioni dei seni corrispondenti alle due varietà di questo tipo, ho osservato costantemente che nella prima varietà i due rami del *sinus sagittalis* originavano per lo più alquanto al di sopra della protuberanza occipitale interna, erano ben divisi tra loro e indipendenti in tutto il loro tragitto; nella seconda invece, o i due rami del *sinus sagittalis*, anche se originati molto in alto, erano fra loro uniti da numerosi rami anastomotici, oppure il seno si allargava in basso per formare il *torcular Herophili*.

*Solchi occipitali posteriori.* Nei 4 casi di *sinus occipitalis*, la superficie interna dell'occipitale presenta le seguenti particolarità:

1. Nel 1. caso di *sinus occipitalis* che ho descritto, il solco osseo corrispondente è ben pronunziato solo intorno al margine sinistro del forame occipitale.

2. Nel 2. caso (seno occipitale posteriore doppio) si ha solo un solco molto profondo che dalla protuberanza occipitale interna scende in basso lungo il margine sinistro della cresta occipitale interna, e, dopo aver contornato il *foramen magnum*, termina nel forame giugulare di sinistra. A destra (dove pure esiste il seno) non vi è traccia evidente di solco.

3. Si osservano nel 3. caso due solchi i quali per ampiezza e profondità corrispondono al volume dei seni (è quindi più pronunziato il destro). Non esiste *cresta occipitalis interna*.

4. In quest'ultimo caso (seno occipitale posteriore bilaterale), che appartiene ad un bambino, non si trova alcuna traccia di solchi occipitali.

La statistica delle mie osservazioni sopra la disposizione dei solchi della superficie interna dell'occipitale in 50 crani esaminati, si avvicina

molto a quella da altri osservatori e da me riportata, ma non corrisponde a quella che riguarda la conformazione dei seni della dura madre (*sinus sagittalis superior e sinus transversi*). Come si spiega tale differenza se i solchi ossei sono dovuti alla presenza dei seni che scorrono in essi?

Noi sappiamo già che, sebbene il *sinus sagittalis superior* nel maggior numero dei casi sia biforcuto, tuttavia tale divisione non è sempre uguale e simmetrica, anzi frequentemente il ramo destro è molto più sviluppato del ramo sinistro (1. tipo dei seni). Sappiamo altresì che nei casi del tipo 2 (dei seni) il *sinus sagittalis superior* è costituito interamente da un solo ramo, il quale volge anch'esso prevalentemente a destra. Ora il ramo maggiore del seno sagittale superiore (nei casi del tipo I dei seni) tende a produrre generalmente un solco più profondo dell'altro ramo, quest'ultimo (o ramo minore) frequentemente nella superficie ossea non è affatto visibile. Si rileva da ciò che in un gran numero di crani nei quali i seni appartengono al tipo I, è marcato soltanto il solco che rappresenta il ramo di divisione più cospicuo del seno sagittale superiore, e le disposizioni dei solchi quindi sono in questi casi simili a quelle che rappresentano il 2. tipo dei seni, dove il *sinus sagittalis superior* volge verso un lato che preferibilmente è quello di destra. Ciò ho potuto rilevare confrontando con molta attenzione la superficie ossea dell'occipitale e il getto dei seni corrispondenti caso per caso.

Ho detto che non sempre la profondità del solco corrisponde all'ampiezza del seno: infatti si osservano dei casi nei quali un seno enorme è poco marcato nell'osso. Non raramente, al contrario, si trova un seno di piccole dimensioni che scava un solco osseo molto profondo.

Nei crani di neonati e di bambini, il *sulcus sagittalis superior* raramente lascia tracce profonde nella superficie interna dell'occipitale. Lo stesso avviene per la porzione trasversa del solco laterale e per i solchi occipitali posteriori.

Nei casi poi in cui il *sinus sagittalis superior* termina nel confluyente dei seni, o „*torcolare di Erofilo*“, non si trova nella superficie ossea alcuna *fossetta torcolare*, la quale, come è noto, fu descritta prima da Zoia [76] a livello della protuberanza occipitale interna, poi da Le-Double [40], da me [43] e da altri, anche lateralmente a questa protuberanza.

Ho osservato invece che nei pochi casi (due) nei quali si aveva il torcolare dei seni, la superficie corrispondente dell'occipitale si presentava appianata (2. categoria del tipo II), non era diversa cioè da quella corrispondente al seno sagittale biforcuto coi rami di biforcazione uniti da molti rami anastomotici. Ho trovato però che la *fossetta torcolare* in due casi, era prodotta da una sporgenza mammelonata abbastanza rilevante della parete posteriore del ramo sinistro del seno sagittale superiore. A livello di tale sporgenza, anteriormente, avveniva lo sbocco del ramo sinistro del seno destro; questo ramo però non aveva, come d'ordinario, una direzione obliqua in fuori, ma era quasi rettilineo, dimodochè il sangue che da esso si versava nel ramo sinistro del seno sagittale superiore, esercitava una pressione nella parete posteriore di questo seno, che era sufficiente a produrre evidentemente la *fossetta torcolare*. Questa infatti è rara, come è rara la disposizione del seno retto atta a produrla, e non coincide mai col torcolare dei seni. Il suo nome (*fossetta torcolare*), è quindi improprio. Intesa in tal modo la formazione della *fossetta torcolare*, si spiega pure come talvolta essa sia situata lateralmente alla protuberanza occipitale interna (mentre se rappresentasse il torcolare occuperebbe costantemente la linea mediana), e come abbia generalmente dimensioni molto piccole in contrasto alla forma comune del torcolare di Erofilo, che ha una capacità abbastanza considerevole.

Non credo, in ultimo, di far cosa del tutto inutile, accennando, caso per caso, alle caratteristiche principali dei seni della dura madre, e a quelle dei corrispondenti solchi dell'occipitale.

---

Seni.

## 1.

Divisione del *sinus sagittalis superior* a livello della *protuberantia occipitalis interna*. Ramo destro di biforcazione più grosso del ramo sinistro — Seno trasverso di destra più sviluppato di quello di sinistra.

## Solchi.

## 1.

Divisione del *sulcus sagittalis* a livello della *protuberantia occipitalis interna*, ma alquanto a destra di questa. *Protuberantia occipitalis interna* poco pronunciata. — I solchi trasversi, quasi

uguali, sono appena accennati nella loro porzione orizzontale.

Cranio di uomo: regolare, simmetrico. Diametro sagittale mm 183; diametro trasverso mm 130. Indice cefalico 71,03 (dolicocefalo).

## 2.

Il *sinus sagittalis superior* è doppio dal lambda (più anteriormente non l'ho potuto osservare) alla *protuberantia occipitalis interna*, a livello della quale si continua nei seni trasversi. Dei due rami del *sinus sagittalis* è più grosso il sinistro. I *sinus transversi* sono press'a poco di egual volume.

## 2.

Non si ha traccia di *sulcus sagittalis* che riproduca la forma del *sinus* corrispondente. Si osserva soltanto sulla linea mediana dell'occipitale un infossamento appena accennato. I solchi trasversi sono riconoscibili soltanto nella loro porzione discendente.

Cranio di un bambino di pochi mesi: diametro sagittale mm 120; diametro trasverso mm 83. Indice cefalico 69,16 (dolicocefalo).

## 3.

Il *sinus sagittalis superior* si biforca in corrispondenza dell'apice dell'osso occipitale. I due rami di divisione, ravvicinati in alto, divaricano bruscamente a cominciare dalla metà della squamma dell'occipitale.

Nel punto in cui si anastomizzano coi rami del seno retto, distano l'uno dall'altro circa 30 mm.

Il ramo destro è molto più sviluppato del ramo di sinistra.

Il *sinus transversus* di destra

## 3.

Il *sulcus sagittalis* apparisce unico ed è situato a destra della linea mediana. A mano a mano che scende in basso si allontana sempre più dalla linea mediana fino a che, all'altezza della *protuberantia occipitalis interna*, dista da questa 15 mm.

Il solco trasverso di destra è molto più largo e profondo di quello di sinistra, il quale comincia lateralmente alla *protuberantia occipitalis interna*.

è più sviluppato di quello del lato opposto.

## 4.

Il *sinus sagittalis superior*, rettilineo, a livello alla *protuberantia occipitalis interna*, si allarga in una cavità triangolare (*torcular Herophili*) nella quale termina il seno retto. Dal torcolare si staccano lateralmente i due *sinus transversi*, dei quali il destro è sottilissimo, mentre il sinistro è molto sviluppato.

## 5.

Il *sinus sagittalis superior*, rettilineo, si divide a livello della *protuberantia occipitalis interna* in due rami asimmetrici. Il ramo sinistro infatti origina quasi trasversalmente ed è leggermente flessuoso. Dei seni trasversi il destro è un po' più voluminoso del sinistro.

## 6.

Il *sinus sagittalis superior*, leggermente inclinato verso destra,

Cranio di uomo: grande, simmetrico. Diametro sagittale mm 190; diametro trasverso mm 140. Indice cefalico 73,67 (dolicocefalo).

## 4.

Il *sulcus sagittalis* è appena accennato sulla linea mediana e si estende fin sulla *protuberantia occipitalis interna*, la quale si presenta come una superficie piana di forma triangolare. I solchi trasversi, nella loro porzione orizzontale, sono poco visibili.

Cranio di uomo. Grande, simmetrico. Diametro sagittale mm 185; diametro trasverso mm 132. Indice cefalico 71,35 (dolicocefalo).

## 5.

Il *sulcus sagittalis*, mediano, si divide a livello della *protuberantia occipitalis interna* in due rami quasi simmetrici. La *protuberantia occipitalis interna* è appianata. Il solco trasverso di destra è più profondo di quello di sinistra.

Cranio di donna. Grande, regolare, simmetrico. Diametro sagittale mm 180; diametro trasverso mm 130. Indice cefalico 72,22 (dolicocefalo).

## 6.

Il *sulcus sagittalis* devia un poco a destra, a livello della *pro-*



si divide simmetricamente in due rami, dei quali il destro è il maggiore.

Il seno trasverso è più sviluppato nel lato destro. Il seno retto si divide in due rami asimmetrici e ineguali: il sinistro, più sottile, ha un decorso obliquo in fuori e si unisce al ramo dello stesso lato del *sinus sagittalis*; il destro continua il decorso del seno retto e sbocca quasi ad angolo retto, nel punto di divisione del *sinus sagittalis superior*.

7.

Il *sinus sagittalis superior*, inclinato alquanto a destra della linea mediana, si continua nel seno trasverso di destra, che è più sviluppato di quello di sinistra. Si ha un *sulcus occipitalis* che origina dall'estremità posteriore del seno trasverso sinistro e termina nella estremità anteriore dello stesso seno.

8.

Il *sinus sagittalis superior*, rettilineo, ma alquanto spostato a destra della linea mediana, si divide a livello della *protuberantia occipitalis interna* in due rami sim-

*tuberantia occipitalis interna* e si continua nel solco trasverso di destra. Nel punto in cui si incurva per continuarsi a destra si ha una fossetta (*torcolare*) abbastanza profonda. Questa corrisponde esattamente al punto in cui termina il ramo destro, rettilineo, del seno retto. — Il solco trasverso di destra è più ampio del solco del lato opposto.

Cranio di donna. Simmetrico. Diametro sagittale mm 180; diametro trasverso mm 130. Indice cefalico 72,22 (dolicocefalo).

7.

Il *sulcus sagittalis* è situato a destra della linea mediana. Dei solchi trasversi è più profondo il destro. Il *sulcus occipitalis* è solo visibile lungo il margine sinistro del forame occipitale.

Cranio di donna. Piccolo. Simmetrico. Diametro antero-posteriore mm 170; diametro trasverso mm 130. Indice cefalico 76,35 (subdolicocefalo).

8.

Il *sulcus sagittalis*, situato a destra della linea mediana, si continua nel *sulcus transversus* di destra. Dei due solchi trasversi, abbastanza profondi, è più largo

metrici. Il seno trasverso destro è un po' più sviluppato di quello del lato sinistro. Il seno retto, costituito di un ramo solo, sbocca, senza incurvarsi in fuori, nel ramo sinistro del *sinus sagittalis superior*.

## 9.

Il *sinus sagittalis superior* decorre obliquamente in basso e a destra nella sua porzione terminale e si continua nel *sinus transversus* di questo lato. Il seno retto si biforca. Dei due *sinus transversus* è più voluminoso il destro. Il *sinus occipitalis* nasce con un tronco unico dal seno retto e in seguito si biforca; dei suoi rami è maggiore il sinistro.

## 10.

Il *sinus sagittalis superior*, rettilineo, si divide al di sopra della *protuberantia occipitalis interna* in due rami ineguali: il destro è molto assottigliato, mentre il sinistro ha un volume quasi eguale al tronco di origine, del quale sembra la continuazione.

il destro. Il solco di sinistra comincia lateralmente alla *protuberantia occipitalis interna* con una infossatura abbastanza profonda (*fossetta torcolare*).

Cranio di donna. Simmetrico. Diametro sagittale mm 175; diametro trasverso mm 130. Indice cefalico 74,28 (dolicocefalo).

## 9.

Il *sulcus sagittalis* è situato a destra della linea mediana e si continua col solco trasverso corrispondente, che è molto più cospicuo di quello del lato opposto. Si osserva un *sulcus occipitalis* soltanto a sinistra, non molto largo ma abbastanza profondo, il quale origina dall'estremità inferiore della protuberanza occipitale interna e termina nel forame giugulare.

Cranio di uomo. Grande, simmetrico. Diametro sagittale mm 182; diametro trasverso mm 136. Indice cefalico 74,72 (dolicocefalo).

## 10.

Il *sulcus sagittalis* devia in basso a sinistra e si continua nel *sulcus transversus* di questo lato, molto più evidente ed ampio del *sulcus transversus* di destra. La *protuberantia occipitalis interna* è abbastanza pronunziata.

Cranio di donna. Diametro

Quanto allo spessore dei due *sinus transversi* il sinistro ha una leggera prevalenza sul destro.

sagittale mm 182. Diametro trasverso mm 136. Indice cefalico 74,72 (dolicocefalo).

11.

11.

Il *sinus sagittalis superior* si divide, un centimetro circa al di sopra della *protuberantia occipitalis interna* in due rami, riuniti alla loro origine da una larghissima anastomosi trasversa.

Il *sulcus sagittalis* non ha forma di doccia, ma è piuttosto pianeggiante. In corrispondenza della *protuberantia occipitalis interna* diventa molto largo ed ha forma triangolare. I solchi trasversi, uguali, sono poco visibili nella porzione orizzontale.

I due *sinus transversi* sono press'a poco uguali.

Cranio di uomo. Simmetrico, piccolo. Diametro sagittale mm 174; diametro trasverso mm 126. Indice cefalico 72,40 (dolicocefalo).

12.

12.

Il *sinus sagittalis superior* volge a destra a livello della *protuberantia occipitalis interna* e si continua nel *sinus transversus* di questo lato, più sviluppato di quello del lato opposto.

Il *sulcus sagittalis* devia a destra della linea mediana, continuandosi nel solco laterale destro, che è più profondo e più largo di quello di sinistra. La *protuberantia occipitalis interna* è molto pronunziata.

Cranio di donna. Simmetrico. Diametro sagittale mm 172; diametro trasverso mm 135. Indice cefalico 78,37 (mesaticefalo).

13.

13.

Il *sinus sagittalis superior*, rettilineo, si divide simmetricamente in due rami quasi uguali

Il *sulcus sagittalis*, giunto a livello della *protuberantia occipitalis interna*, volge a destra e si

a livello della *protuberantia occipitalis interna*. Il seno trasverso è più sviluppato a destra.

## 14.

Il *sinus sagittalis superior*, rettilineo, si divide a livello della *protuberantia occipitalis interna* in due rami asimmetrici ed ineguali: il ramo destro si stacca trasversalmente dal tronco principale ed è un po' più sottile del ramo sinistro. Il *sinus transversus* è un po' più sviluppato a sinistra. — Si trovano due seni occipitali posteriori, indipendenti ed abbastanza sviluppati.

## 15.

Il *sinus sagittalis superior* è un po' inclinato verso sinistra e, a livello della *protuberantia occipitalis interna*, si continua nel *sinus transversus* di sinistra, il quale si presenta di dimensioni considerevoli, mentre quello di destra è esilissimo.

## 16.

Il *sinus sagittalis superior* si divide, a livello della *protuberantia occipitalis interna*, in due rami

continua nel solco trasverso corrispondente, che è un po' più ampio del solco trasverso del lato opposto.

Cranio di bambino dell'età apparente di anni tre. I solchi dell'occipitale sono ancora poco profondi.

## 14.

Il *sulcus sagittalis*, mediano, a livello della *protuberantia occipitalis interna*, assente, si divide bruscamente in due rami, dei quali è più largo e profondo quello di sinistra. — Non ho osservato solchi occipitali.

Cranio di bambino dell'età di tre mesi. I solchi sono visibili, ma poco marcati.

## 15.

Il *sulcus sagittalis*, situato a sinistra della linea mediana, si continua nel *sulcus transversus* di sinistra. A destra il *sulcus transversus* è sottilissimo e appena accennato. La *protuberantia occipitalis interna* è appianata.

Cranio di bambino dell'età approssimativa di 5 mesi. Asimmetrico.

## 16.

Il *sulcus sagittalis*, mediano, a livello della *protuberantia occipitalis interna*, volge bruscamente

simmetrici ma ineguali, dei quali è maggiore il destro.

Il *sinus transversus* di destra è più sviluppato di quello di sinistra. Quest'ultimo è costituito dai due rami di sinistra del *sinus sagittalis superior* e del *sinus rectus*, e da un cospicuo ramo trasverso che origina dal *sinus transversus* del lato opposto.

17.

Il *sinus sagittalis superior* si divide prematuramente (a livello del  $\lambda$ ) in due rami simmetrici e quasi eguali, i quali si allontanano dalla linea mediana a manò a mano che scendono in basso e si continua ciascuno nel *sinus transversus* del lato corrispondente. Il *sinus transversus* è un po' più sviluppato a destra.

18.

Il *sinus sagittalis superior*, obliquo in basso e a sinistra, si divide, a livello della *protuberantia occipitalis interna* in due rami ineguali e asimmetrici: il ramo sinistro, più robusto, sembra continuazione del tronco principale e si incurva in fuori per continuarsi nel *sinus transversus* di sinistra;

a destra e si continua nel *sulcus transversus* di questo lato, più ampio e profondo di quello di sinistra. La *protuberantia occipitalis interna* è appianata.

Cranio di uomo, appartenente ad un alienato. Età, anni 35. Asimmetrico. Diametro sagittale mm 176; diametro trasverso mm 145. Indice cefalico 82,38 (subbrachicefalo).

17.

La superficie interna dell'occipitale è quasi completamente liscia. La *protuberantia occipitalis interna* è assente. Non si ha traccia di *sulcus sagittalis*. I due *sulci transversi* cominciano ad apparire in corrispondenza della estremità esterna della loro porzione orizzontale.

Cranio di bambino. Età apparente 3 mesi. Diametro sagittale mm 13; diametro trasverso mm 11. Indice cefalico 85,07 (brachicefalo).

18.

Il *sulcus sagittalis* è situato a sinistra della linea mediana e si continua nel *sulcus transversus* di sinistra, più sviluppato di quello di destra. La *protuberantia occipitalis interna* è abbastanza pronunziata.

Cranio di donna. Simmetrico. Diametro sagittale mm 171; dia-

il ramo destro si stacca invece trasversalmente dal tronco principale ed è più sottile del precedente. Il *sinus transversus* è un po' più grosso a sinistra.

## 19.

Il *sinus sagittalis superior* decorre un po' obliquamente verso destra e in basso. A livello della *protuberantia occipitalis interna* si divide in due rami, dei quali il ramo destro ha uno spessore quasi doppio del ramo sinistro. Anche il *sinus transversus* di destra è molto più sviluppato di quello del lato opposto.

## 20.

Il *sinus sagittalis superior*, leggermente deviato verso destra, termina, senza dividersi, a livello della *protuberantia occipitalis interna*, ove si incontra con la terminazione del *sinus rectus*, pure unico, ma situato un po' a sinistra del seno sagittale. Dal punto di unione di questi due seni (*torcular Herophili*) originano lateralmente i *sinus transversi*, entrambi voluminosi, ma con prevalenza del sinistro sul destro.

metro trasverso mm 125. Indice cefalico 73,09 (dolicocefalo).

## 19.

Il *sulcus sagittalis* è situato a destra della linea mediana e si divide, a livello della *protuberantia occipitalis interna*, in due rami: uno largo e profondo si continua nel *sulcus transversus* di destra; l'altro, più stretto e meno profondo, volge a sinistra per continuarsi nel *sulcus transversus* di questo lato.

Cranio di donna. Simmetrico. Diametro sagittale mm 172; diametro trasverso mm 135. Indice cefalico 78,37 (mesaticefalo).

## 20.

Il *sulcus sagittalis* è leggermente obliquo a destra. A livello della *protuberantia occipitalis interna* termina in una larga superficie triangolare e infossata, dalla quale partono lateralmente i due solchi trasversi di dimensioni quasi uguali. La *protuberantia occipitalis interna*, in gran parte appianata, è rappresentata soltanto da una cresta brevissima, ma tagliente.

Cranio di uomo. Simmetrico. Diametro sagittale mm 176; dia-

metro trasverso mm 132. Indice cefalico 75 (dolicocefalo).

## 21.

Il *sinus sagittalis superior*, decorre obliquo in basso e a sinistra e si continua, a livello della *protuberantia occipitalis interna*, nel *sinus transversus* di questo lato, che è voluminosissimo — Il *sinus transversus* di destra è al contrario molto assottigliato.

## 21.

Il *sulcus sagittalis*, situato a sinistra della linea mediana, si continua nel *sulcus transversus* del lato corrispondente, che è molto largo e profondo. Al posto del *sulcus transversus* di destra, si trova una cresta ossea smussa che si estende fino all'estremità laterale della porzione orizzontale del seno corrispondente, ove comincia ad apparire il solco.

Cranio di uomo. Grande, simmetrico. Diametro sagittale mm 180; diametro trasverso mm 141. Indice cefalico 78,33 (mesaticefalo).

## 22.

Il *sinus sagittalis superior* volge obliquamente verso destra ed a livello della *protuberantia occipitalis interna* si continua nel *sinus transversus* di destra, che è più voluminoso di quello di sinistra.

## 22.

Il *sulcus sagittalis*, situato a destra della linea mediana, si continua nel *sulcus transversus* di destra, più profondo del solco di sinistra. La *protuberantia occipitalis interna* è abbastanza pronunziata.

Cranio di uomo. Simmetrico. Diametro sagittale mm 176; diametro trasverso mm 132. Indice cefalico 75 (dolicocefalo).

## 23.

Il *sinus sagittalis superior*, rettilineo, si divide a livello della

## 23.

Il *sulcus sagittalis*, poco profondo, è situato nella linea mediana,

*protuberantia occipitalis interna* in due rami uguali e simmetrici, che si continuano nei due seni trasversali, di dimensioni quasi uguali.

e si divide a livello della *protuberantia occipitalis interna* (completamente abolita) in due rami, i quali si continuano nei due *sulci transversi*, i quali sono di egual volume, ma in quasi tutta la loro porzione trasversale sono sostituiti da due creste ossee poco rilevate.

Cranio di uomo. Simmetrico. Diametro sagittale mm 174; diametro trasverso mm 129. Indice cefalico 74,13 (dolicocefalo).

## 24.

Il *sinus sagittalis superior*, rettilineo, si divide, a livello della *protuberantia occipitalis interna*, in due rami uguali e simmetrici, i quali si continuano nei due *seni transversi* corrispondenti. Il *sinus transversus* è più sviluppato a sinistra.

## 24.

Il *sulcus sagittalis*, situato nella linea mediana a livello della *protuberantia occipitalis interna*, che è poco elevata, si continua nei *sulci transversi*, dei quali il sinistro è più largo e profondo del destro.

Cranio di ragazzo di anni 5. Diametro sagittale mm 165; diametro trasverso mm 135. Indice cefalico 81,81 (subbrachicefalo).

## 25.

Il *sinus sagittalis superior*, rettilineo, si divide prematuramente in due rami ineguali: il destro è sottilissimo, quasi filiforme; il sinistro costituisce la continuazione del tronco principale.

Il *sinus transversus* è molto più sviluppato a sinistra.

## 25.

Il *sulcus sagittalis* devia, in vicinanza della *protuberantia occipitalis interna*, a sinistra, e si continua nel *sulcus transversus* di questo lato, molto più sviluppato di quello del lato destro. La *protuberantia occipitalis interna* è abbastanza pronunziata.

Cranio di uomo, Simmetrico.



Diametro sagittale mm 175; diametro trasverso mm 134. Indice cefalico 76,56 (subdoliocefalo).

26.

Il *sinus sagittalis superior* si divide prematuramente in due rami, dei quali il sinistro è più voluminoso del destro. Il *sinus transversus* è invece molto più sviluppato a destra, perchè concorre a formarlo un ramo cospicuo del suo retto.

26.

Il *sulcus sagittalis*, mediano, si divide, molto al di sopra della *protuberantia occipitalis interna*, in due rami: destro e sinistro. Quest'ultimo è più profondo. Dei due solchi trasversi, il destro è molto più largo e profondo del sinistro.

*Protuberantia occipitalis interna* molto pronunziata.

Cranio di uomo. Simmetrico. Diametro sagittale mm 188; diametro trasverso mm 140. Indice cefalico 79,78 (mesaticefalo).

27.

Il *sinus sagittalis superior*, rettilineo, si divide, a livello della *protuberantia occipitalis interna*, in due rami di inegual volume: è maggiore il destro, ed è parimenti più sviluppato il *sinus transversus* di questo lato.

27.

Il *sulcus sagittalis*, mediano, si divide, a livello della *protuberantia occipitalis interna*, in due rami, i quali si continuano nei *sulci transversi* dei due lati. Di questi è più largo e profondo il destro. La *protuberantia occipitalis interna* è poco elevata.

Cranio di uomo. Simmetrico. Diametro sagittale mm 180; diametro trasverso mm 136. Indice cefalico 75,55 (subdoliocefalo).

28.

Il *sinus sagittalis superior*, rettilineo, si divide prematuramente

28.

Il *sulcus sagittalis* è mediano e profondo; si riconosce però poco

in due rami, i quali sono però tra loro riuniti da un plesso di rami anastomotici. Il ramo destro è più sottile del sinistro. Sono pure ineguali i due *sinus transversi*: più ampio è il sinistro.

al disopra della *protuberantia occipitalis interna* la sua divisione in due rami, che si continuano a destra e a sinistra nei *sulci transversi* corrispondenti. Il *sulcus transversus* di destra è molto più profondo di quello del lato opposto.

Cranio di donna. Simmetrico. Diametro sagittale mm 175. Diametro trasverso mm 126. Indice cefalico 72 (dolicocefalo).

## 29.

Il *sinus sagittalis superior*, rettilineo, si divide, a livello della *protuberantia occipitalis interna*, in due rami ineguali: più voluminoso è il ramo destro.

Il *sinus transversus* è notevolmente più grosso a sinistra.

## 29.

Il *sulcus sagittalis* è situato nella linea mediana, e devia alquanto a sinistra vicino alla *protuberantia occipitalis interna* che è abbastanza pronunziata, e si continua nel *sulcus transversus* di questo lato, molto più largo e profondo di quello di destra. Quest'ultimo è rappresentato nella sua porzione orizzontale da una cresta ossea poco elevata.

Cranio di donna. Simmetrico. Diametro sagittale mm 190; diametro trasverso mm 132; indice cefalico 69,47 (dolicocefalo).

## 30.

Il *sinus sagittalis superior*, flessuoso, è diviso prematuramente in due rami di dimensioni uguali, e presenta formazioni ad isola. Il

## 30.

Il *sulcus sagittalis*, mediano, si biforca poco al di sopra della *protuberantia occipitalis interna*, che è poco pronunziata, in due

*sinus transversus* è più sviluppato a destra.

rami uguali e simmetrici. Il *sulcus transversus* è più profondo a destra.

Cranio di uomo. Simmetrico.

Diametro sagittale mm 187; diametro trasverso mm 157. Indice cefalico 83,95 (brachicefalo).

31.

31.

Il *sinus sagittalis superior*, in corrispondenza del lambda, è già diviso in due rami, dei quali il destro è il più cospicuo.

I due *sinus transversi* sono press'a poco uguali.

Il *sulcus sagittalis* si presenta biforcuto in tutta la superficie interna dell'occipitale. Dei due rami è alquanto più profondo il destro. I *sulci transversi* sono quasi di dimensioni simili. La *protuberantia occipitalis interna* è molto pronunziata.

Cranio di uomo, appartenente ad un alienato. Simmetrico. Diametro sagittale mm 190; diametro trasverso mm 145. Indice cefalico 76,31 (subdolicocefalo).

32.

32.

Il *sinus sagittalis superior*, rettilineo, si divide, a livello della *protuberantia occipitalis interna* in due rami ineguali; il maggiore di essi volge a destra. Il *sinus transversus* di questo lato è molto più sviluppato del seno del lato opposto.

Il *sulcus sagittalis*, situato un po' a destra della linea mediana, si continua nel *sulcus transversus* dello stesso lato, che è larghissimo e profondo, mentre quello di sinistra è pochissimo accennato. La *protuberantia occipitalis interna* è molto pronunziata.

Cranio di donna. Simmetrico.

Diametro sagittale mm 186; diametro trasverso mm 134. Indice cefalico 72,09 (dolicocefalo).

## 33.

Il *sinus sagittalis superior* è obliquo in basso e a destra. Si divide, a livello della *protuberantia occipitalis interna*, in due rami, dei quali il destro è, per il suo volume considerevole, la continuazione del tronco, mentre il sinistro è sottilissimo, quasi filiforme. Il *sinus transversus* di destra è straordinariamente sviluppato; quello di sinistra invece è di piccolissime dimensioni.

## 34.

Il *sinus sagittalis superior* è obliquo in basso e a destra e si continua col *sinus transversus* di questo lato, di volume doppio del *sinus transversus* di sinistra.

## 35.

Il *sinus sagittalis superior*, rettilineo, si divide simmetricamente, a livello della *protuberantia occipitalis interna*, in due rami, i quali si prolungano in due *sinus transversi*, dei quali il destro è

## 33.

Il *sulcus sagittalis*, situato a destra della linea mediana, si continua nel *sulcus transversus* di questo lato, che è molto largo e profondo. Il *sulcus transversus* di sinistra, è appena accennato nella sua porzione orizzontale. La *protuberantia occipitalis interna* è abbastanza pronunciata.

Cranio di uomo. Simmetrico. Diametro sagittale mm 184; diametro trasverso mm 135. Indice cefalico 73,36 (dolicocefalo).

## 34.

Il *sulcus sagittalis* è situato a destra della linea mediana, e si continua nel *sulcus transversus* di questo lato, molto più largo e profondo di quello di sinistra. La *protuberantia occipitalis interna* è straordinariamente sviluppata.

Cranio di uomo. Simmetrico. Diametro sagittale mm 190; diametro trasverso mm 140. Indice cefalico 73,68 (dolicocefalo).

## 35.

Il *sulcus sagittalis*, mediano, si divide a livello della *protuberantia occipitalis interna* in due rami simmetrici e quasi eguali, i quali si continuano nei due *sulci transversi*. Al principio del *sulcus*

alquanto più sviluppato. Il *sinus rectus* è diviso in due rami; il ramo di destra è rettilineo e sbocca perpendicolarmente al *sinus transversus* di questo lato, che contribuisce a formare, nella sua estremità posteriore. Il ramo di sinistra è normale.

*transversus* di sinistra si osserva una profonda infossatura (*fossetta torcolare*,) la quale corrisponde al punto in cui sbocca il ramo sinistro del *sinus rectus*. La *protuberantia occipitalis interna* è poco elevata.

Cranio di uomo. Simmetrico. Diametro sagittale mm 173; diametro trasverso mm 136. Indice cefalico 78,61 (mesaticefalo).

## 36.

Il *sinus sagittalis superior*, obliquo in basso e a destra, si continua nel *sinus transversus* di destra, che è di dimensioni più considerevoli di quello del lato sinistro. È giusto avvertire che questo caso, classificato fra quelli del II tipo dei seni, può essere considerato anche fra quelli del I tipo, poichè il ramo destro del *sinus rectus* può essere anche interpretato come ramo sinistro di biforcazione del *sinus sagittalis*.

## 36.

Il *sulcus sagittalis* situato a destra della linea mediana si continua nel *sulcus transversus* di questo lato, che appare un po' più profondo di quello di sinistra. Quest'ultimo è in unione con quello del lato destro per mezzo di una piccola doccia che passa trasversalmente al di sopra della *protuberantia occipitalis interna*, che è abbastanza pronunziata.

Cranio di uomo. Simmetrico. Diametro sagittale mm 186; diametro trasverso mm 131. Indice cefalico 70,41 (dolicocefalo).

## 37.

Il *sinus sagittalis superior*, obliquo in basso e a destra, si continua nel *sinus transversus* di questo lato ed è molto più sviluppato di quello di sinistra.

## 37.

Il *sulcus sagittalis* è situato a destra della linea mediana e si continua nel *sulcus transversus* di destra, molto largo e profondo. Il *sulcus transversus* di sinistra è appena accennato. *Protuberantia occipitalis interna* sviluppatissima.

Cranio di uomo. Simmetrico. Diametro sagittale mm 176; diametro trasverso mm 132. Indice cefalico 75 (dolicocefalo).

38.

(Simile al precedente.)

38.

(Simile al precedente.)

Cranio di donna. Simmetrico. Diametro sagittale mm 180; diametro trasverso mm 131. Indice cefalico 72,77 (dolicocefalo).

39.

Il *sinus sagittalis superior*, rettilineo, si divide, a livello della *protuberantia occipitalis interna*, in due rami, press'a poco di dimensioni uguali.

Il *sinus transversus* è più ampio a sinistra.

39.

Il *sulcus sagittalis*, situato nella linea mediana a livello della *protuberantia occipitalis interna*, si divide in due solchi ineguali (il sinistro è più ampio), i quali si continuano a destra e a sinistra nei corrispondenti *sulci transversi*. La *protuberantia occipitalis interna* è poco pronunziata.

Cranio di donna. Asimmetrico. Diametro sagittale mm 180; diametro trasverso mm 130. Indice cefalico 72,22 (dolicocefalo).

40.

(Simile al No. 35.) Solo è da osservare che il *sinus transversus* di sinistra, formato semplicemente del ramo corrispondente del *sinus rectus* è molto più sviluppato di quello di destra, formato dall'altro ramo del *sinus rectus* e dal *sinus sagittalis*.

40.

(Simile al No. 35), con la sola differenza che il *sulcus transversus* di sinistra è molto più ampio e profondo di quello del lato opposto.

Cranio di donna. Simmetrico. Diametro sagittale mm 172; diametro trasverso mm 130. Indice cefalico 75,58 (subdolicocefalo).

## 41.

Il *sinus sagittalis superior*, rettilineo, a livello della *protuberantia occipitalis interna*, si divide in due rami, dei quali il destro sembra la continuazione del tronco, mentre il sinistro è estremamente sottile. Il *sinus transversus* di destra è di dimensioni normali; quello di sinistra è filiforme. Due *sinus occipitales* originano dall'estremità posteriore di ciascun *sinus transversus* e terminano nell'estremità anteriore di entrambi questi seni. Sono riuniti nella loro porzione superiore da un'ampia cavità venosa che trovasi nello spessore della dura madre. Il *sinus occipitalis* del lato destro è più sviluppato di quello del lato opposto.

## 42.

Il *sinus sagittalis superior*, rettilineo, a livello della *protuberantia occipitalis interna*, si divide in due rami, dei quali il destro conserva il volume del tronco d'origine, il sinistro invece apparisce sottilissimo.

Il *sinus transversus* è sviluppatissimo a destra (8 mm); a sinistra è atrofico.

## 41.

Il *sulcus occipitalis*, mediano, poco al di sopra della *protuberantia occipitalis interna* devia a destra e si continua nel *sulcus transversus* di questo lato, che è abbastanza profondo, ma stretto.

Al posto del *sulcus transversus* di sinistra troviamo, nella porzione orizzontale, una cresta ossea poco sporgente. La *protuberantia occipitalis interna* è completamente abolita.

Due *sulci occipitales*, uno largo e profondo a destra, l'altro più stretto a sinistra, indicano il tragitto dei seni corrispondenti.

Cranio di uomo. Simmetrico. Diametro sagittale mm 190, diametro trasverso mm 140. Indice cefalico 73,68 (dolicocefalo).

## 42.

Il *sulcus sagittalis*, mediano, devia un po' a destra in vicinanza della *protuberantia occipitalis interna*, e si continua nel *sulcus transversus* di questo lato. Il *sulcus transversus* di sinistra nella sua porzione orizzontale è poco profondo e di piccolissime dimensioni. *Protuberantia occipitalis interna* molto pronunziata.

Cranio di donna. Simmetrico. Diametro sagittale mm 186; dia-

## 43.

Il *sinus sagittalis superior*, rettilineo, si divide, a livello della *protuberantia occipitalis interna*, in due rami terminali di volume ineguale: il destro è alquanto più sviluppato del sinistro. Anche il *sinus transversus* di destra è più voluminoso di quello del lato opposto.

## 44.

Il *sinus sagittalis superior* e i due *sinus transversus* hanno una disposizione molto simile al caso precedente; la sola differenza consiste in ciò, che il ramo sinistro del *sinus sagittalis* ed il *sinus transversus* del lato corrispondente sono molto più assottigliati dei seni del lato destro.

## 45.

Molto simile al caso precedente anche per il volume dei seni.

metro trasverso mm 132. Indice cefalico 70,96 (dolicocefalo).

## 43.

Il *sulcus sagittalis*, mediano, si divide simmetricamente, a livello della *protuberantia occipitalis interna*, in due rami di dimensioni quasi simili, i quali si continuano nei *sulci transversus* dei due lati. Il *sulcus transversus* di destra è un po' più largo di quello di sinistra. La *protuberantia occipitalis interna* è poco pronunciata.

Cranio di uomo. Simmetrico. Diametro sagittale mm 183; diametro trasverso mm 142. Indice cefalico 77,59 (subdolicocefalo).

## 44.

Il *sulcus sagittalis*, mediano, devia a destra un po' prima di giungere alla *protuberantia occipitalis interna* e si continua nel *sulcus transversus* di destra. Il *sulcus transversus* di sinistra è più stretto e meno profondo di quello del lato opposto. *Protuberantia occipitalis interna* molto pronunciata.

Cranio di uomo. Simmetrico. Diametro sagittale mm 187; diametro trasverso mm 138. Indice cefalico 73,79 (dolicocefalo).

## 45.

Come il caso precedente.

Cranio di uomo. Simmetrico.



Diametro sagittale mm 190; diametro trasverso mm 132. Indice cefalico 69,47 (dolicocefalo).

46.

46.

Il *sinus sagittalis superior*, rettilineo, si divide un po' al di sopra della *protuberantia occipitalis interna* in due rami ineguali: più sviluppato è il ramo sinistro, e così anche il *sinus transversus* di questo lato è più voluminoso di quello di destra.

Il *sulcus sagittalis* è situato a sinistra della linea mediana e si continua nel *sulcus transversus* di questo lato, più largo e profondo di quello del lato opposto. *Protuberantia occipitalis interna* abbastanza pronunziata.

Cranio di donna. Simmetrico. Diametro sagittale mm 185; diametro trasverso mm 142. Indice cefalico 76,75 (subdolicocefalo).

47.

47.

Il *sinus sagittalis superior*, rettilineo, si divide, a livello della *protuberantia occipitalis interna*, in due rami, dei quali il sinistro prevale alquanto sul destro. Anche il *sinus transversus* di sinistra è un po' più grosso di quello del lato opposto.

Il *sulcus sagittalis* a livello della *protuberantia occipitalis interna* si divide in due rami simmetrici, dei quali il sinistro è un po' più profondo del destro. I due rami si continuano ancora lateralmente coi due *sulci transversi*, che sono di dimensioni quasi uguali.

*Protuberantia occipitalis interna* poco elevata.

Cranio di uomo. Simmetrico. Diametro sagittale mm 180; diametro trasverso mm 138. Indice cefalico 76,76 (subdolicocefalo).

48.

48.

Il *sinus sagittalis superior*, obliquo in basso e a destra, si continua nel *sinus transversus* di questo

Il *sulcus sagittalis*, situato a destra della linea mediana, si continua nel *sulcus transversus* di

lato, più sviluppato di quello di sinistra.

## 49.

Il *sinus sagittalis superior*, obliquo in basso e a destra, si continua nel *sinus transversus* di questo lato, che è di dimensioni alquanto più piccole di quelle del lato opposto; questo è formato soltanto dal ramo sinistro del *sinus rectus*.

## 50.

Il *sinus sagittalis superior*, obliquo in basso e a sinistra, si continua nel *sinus transversus* di questo lato, più sviluppato del *sinus transversus* di destra, costituito solo da un ramo del seno retto.

destra, più largo e profondo del *sulcus transversus* di sinistra.

*Protuberantia occipitalis interna* molto elevata.

Cranio di donna. Simmetrico. Diametro sagittale mm 180; diametro trasverso mm 139. Indice cefalico 77,27 (subdolicocefalo).

## 49.

Il *sulcus sagittalis*, situato a destra della linea mediana, si continua nel *sulcus transversus* di questo lato, che è di dimensioni press'a poco uguali a quelle del *sulcus transversus* di sinistra. *Protuberantia occipitalis interna* abbastanza pronunziata.

Cranio di uomo. Asimmetrico. Diametro sagittale mm 184; diametro trasverso mm 140. Indice cefalico 76,08 (subdolicocefalo).

## 50.

Il *sulcus sagittalis* è situato a sinistra della linea mediana, e si continua nel *sulcus transversus* di sinistra, che è più largo e profondo del *sulcus transversus* del lato opposto. *Protuberantia occipitalis interna* ben sviluppata.

Cranio di donna. Simmetrico. Diametro sagittale mm 181; diametro trasverso mm 133. Indice cefalico 72,32 (dolicocefalo).

## Bibliografia.

---

1. Aeby Ch., Der Bau des menschlichen Körpers. Leipzig 1871.
2. Bartholinus T., Anatome. Ludguni MDCLXXVII.
3. Beanis H., Bouchard A., Nouveaux éléments d'Anatomie descriptive. Bd. IV. Paris 1873.
4. Bojanus, Anatome Testudinis europeae. Vilnae 1819—1821.
5. Boyer, Trattato completo di Anatomia descrittiva. Trad. italiana. Vol. II. Firenze 1836.
6. Budde, Über Dehiscenzen in der unteren Wand usw. Dissert. Göttingen 1891. Cit. da Streit.
7. Chauveau-Arloing, Traité d'Anatomie comparée des animaux domestiques. Paris 1890.
8. Cruveilhier J., Traité d'Anatomie descriptive. T. III, p. 1. Paris 1867.
9. Debierre Ch., Trattato elementare di Anatomia dell'uomo. Vol. I, p. 2. Vallardi, Milano.
10. De-Michelis F., Trattato elementare di Anatomia generale e descrittiva. Torino 1837.
11. Diemerbroeck J., Opera omnia anatomica et medica. Patavii 1688.
12. Dionis, L'Anatomie de l'homme. V ed. Paris MDCCVI.
13. Dumont J., Les Sinus postérieurs de la Dure-Mère et le pressoir d'Hérophile chez l'Homme. Thèse. Nancy 1894.
14. Ellenberger et Baum, Anatomie du Chien. Trad. Deniker. Paris 1892.
15. Fort G. A., Anatomia descrittiva e dissezione. T. II. Milano 1871.
16. Galeni libris (ex), Oribasii Anatomica. Ludguni Batavorum. MDCCXXXV.
17. Gegenbaur C., Traité d'Anatomie humaine. Trad. p. Ch. Julin. Paris 1889.
18. Gorgone C., Corso completo di Anatomia descrittiva. T. III. Palermo 1840.
19. Grosser O., Zur Anatomie und Entwicklungsgeschichte des Gefässsystemes der Chiropteren. Anatomische Hefte (Heft 55). 1901.
20. Grosser O. u. Brezina E., Über die Entwicklung der Venen des Kopfes und Halses bei Reptilien. Morphologisches Jahrbuch. Bd. XXIII. 1895.
21. Haller A., Icones anatomicae. Fasc. I. Gottingae MDCCCLVI.
22. Hallett, General remarks on anomalies of the venous system. p. 2. The medical Times. 1848.
23. Hansberg W., Casuistische Mitteilungen. Zeitschrift für Ohrenheilkunde. Bd. XLIV. 1903.
24. Hédon E., Étude anatomique sur la circulation veineuse de l'Encéphale. Thèse de Bordeaux 1888.
25. Henle J., Handbuch der Gefässlehre des Menschen. Braunschweig 1876.

26. Henrici u. Kikuchi, Die Varianten der occipitalen Sinusverbindungen (Confluens sinuum) und ihre klinische Bedeutung. Zeitschrift für Ohrenheilkunde. Bd. 42. 1903.
27. Hochstetter F., Beiträge zur Anatomie und Entwicklungsgeschichte des Blutgefäßsystems der Krokodile. Reise in Ostafrika in den Jahren 1903—1905. Bd. IV. Stuttgart 1906.
28. Hyrtl J., Trattato di Anatomia dell'uomo. Vallardi, Milano.
29. Jamain A., Nouveau traité d'Anatomie descriptive. Paris 1861.
30. Knott J. F., On the cerebral sinuses and their variations. Journal of Anatomy and Physiology. Vol. XVI. 1882.
31. Körner, Journal of Anat. and Phys. XXX. Cit. da Streit.
32. Krause W., Spezielle und makroskopische Anatomie. Hannover 1879.
33. —, Anatomische Varietäten. Hannover 1880.
34. —, Die Anatomie des Kaninchens. Leipzig 1884.
35. Kulmus Jo. Ad., Tabulae Anatomicae. Amstaelodami MDCCXLIV.
36. Labbé Ch., Anomalies de sinus de la dure-mère. Archives de Physiologie. 1883.
37. —, Note sur la circulation veineuse du cerveau. Archives de Physiologie. 1879.
38. Lauth E. A., Nouveau manuel de l'Anatomiste. II edit. Bruxelles 1837.
39. Ledouble F., Quel est le mode de conformation le plus habituel des gouttières de la table endocrânienne de l'écaille de l'occipital humaine qui contiennent les sinus posterieurs de la dure-mère? Bibliographie anatomique 1901.
40. —, La fossette torcularienne. Bibliographie anatomique. 1901.
41. —, Traité des variations des os du crâne de l'homme, etc. Paris 1903.
42. Malacarne V., Encefalotomia nuova universale. Torino MDCCCLXXX.
43. Manno A., Sopra le varie disposizioni le quali possono osservarsi nei solchi e nelle creste che convergono nella protuberantia occipitalis interna. Archivio di Anatomia e di Embriologia. Vol. II, Fasc. 1. Firenze 1903.
44. Maygrier J. P., Manuel de l'Anatomiste. Paris 1818.
45. Meckel G. F., Manuale di Anatomia generale descrittiva e patologica. T. III. Milano MDCCCXXVI.
46. Morgagni J. B., Adversaria anatomica, VI. Ludguni Batavorum MDCCXXIII.
47. Palfin J., Anatomie du corps humain. II p. Paris MDCCXXVI.
48. Paré A., Les œuvres. Lyon MDCLXIV.
49. Portal A., Cours d'Anatomie médicale. T. IV. Paris 1804.
50. Poirier-Charpy, Traité d'Anatomie humaine. T. II, Fasc. III. Paris 1898.
51. Quain J., Trattato completo di Anatomia umana. Trad. Lachi. Vol. II, p. 2. Milano 1898.
52. Rathke H., Über den Bau und die Entwicklung des Venensystems der Wirbeltiere. Königsberg 1838.
53. —, Entwicklungsgeschichte der Natter. Königsberg 1839.
54. —, Über die Entwicklung der Schildkröten. Braunschweig 1848.
55. —, Untersuchungen über die Entwicklung und den Körperbau der Krokodile. Braunschweig 1866.
56. Reighard J. and Jennings H. S., Anatomy of the cat. New-York 1901.
57. Romiti G., Trattato di Anatomia dell'uomo. Vallardi, Milano.
58. Rudinger, Beiträge zur Anatomie des Gehörorganes, der venösen Blutbahnen der Schädelhöhle usw. München 1876. (Citato da Dumont.)

59. Salvi G., Manuale della dissezione. Vallardi, Milano.
  60. Salzer H., Über die Entwicklung der Kopfvenen des Meerschweinchens. Morphologisches Jahrbuch. Bd. 23. 1905.
  61. Sappey Ph., Traité d'Anatomie descriptive. Paris 1876.
  62. Sömmering J. T., Sulla struttura del corpo umano. Trad. di G. B. Duca. T. V. Crema MDCCCXX.
  63. Spee G., Handbuch der Anatomie des Menschen, herausgegeben von Bardeleben. Jena 1896.
  64. Sperino G., Circolazione venosa del capo. Torino 1884.
  65. Streit H., Über otologisch wichtige Anomalien der Hirnsinus, über accessorische Sinus und bedeutendere Venenverbindungen. Archiv für Ohrenheilkunde. Bd. 58. 1903.
  66. Sturmhöfel O., Über die Eminentia cruciata des Hinterhauptbeines. Inaugural-Dissertation. Königsberg 1903.
  67. Theile F. G., Traité de myologie et d'angéiologie. Enciclop. anat. traduit par Jourdan. 1843.
  68. —, Beiträge zur Angiologie und Osteologie des Menschen. Zeitschr. f. rat. Med. Neue Folge V u. VI.
  69. Testut B., Trattato di Anatomia umana. V. II. Angiologia. Torino 1901.
  70. Trolard P., Recherches sur l'Anatomie du système veineux de l'encéphale et du crâne. Thèse. Paris 1868.
  71. Verheyen F., Anatomiae corporis humani. Ed. III. Neapel MDCCXVII.
  72. Vesalii Andreae, De corporis humani fabrica. Liber III. Basileae MCDV.
  73. Veslingius J., Syntagma anatomicum. Patavii MDCLXXVII.
  74. Vicq d'Azyr, Traité d'Anatomie et de Physiologie. T. I. 1786.
  75. Winslow, Esposizione anatomica della struttura del corpo umano. T. II. Venezia MDCCCLXVII.
  76. Zoia G., Sopra una notevole fossetta anomala all'Endidion. Bollettino scientifico. No. 2. Pavia 1889.
  77. Zuckerkandl, Makroskopische Anatomie in Schwartzes Handbuch der Ohrenheilkunde. Leipzig 1892.
-

## Spiegazione delle figure.

### Tavole XV, XVI.

Le figure delle tavole XV, XVI riproducono getti dei seni della dura madre nella loro grandezza naturale. I contorni dei getti sono molto irregolari per la presenza di numerose rilevatezze di varia forma e grandezza, dovute, alcune allo sbocco di vene, altre a diverticoli della parete dei seni.

### Indicazioni comuni.

<i>SS</i> = Sinus sagittalis superior.	<i>CT</i> = Canale anastomotico trasverso.
<i>ST</i> = Sinus transversus.	<i>T</i> = Torcular Herophili.
<i>SR</i> = Sinus rectus.	<i>SO</i> = Sinus occipitalis.
<i>SOD</i> = Sinus occipitalis dexter.	<i>L</i> = Lacunae laterales.
<i>SOS</i> = Sinus occipitalis sinister.	

### Indicazioni speciali.

#### Tavole XV.

- Fig. 1. Divisione prematura del *sinus sagittalis superior* (*SS*). I due rami di divisione decorrono per la maggior parte della loro lunghezza paralleli, e sono uniti, presso la *protuberantia occipitalis interna*, da un grosso ramo anastomotico obliquo. — Il *sinus transversus* di sinistra è diviso parzialmente da una fessura trasversa (*FT*).
- Fig. 2. Divisione prematura del *sinus sagittalis superior* (*SS*). — Ciascun ramo di divisione del *sinus rectus* (*SR*) è diviso a sua volta in due rami secondari (varietà). — I due *sinus transversi*, di volume ineguale, sono uniti da un canale anastomotico trasverso (*CT*).
- Fig. 3. Il *sinus sagittalis superior* e il *sinus rectus* sono divisi presso la *protuberantia occipitalis interna* in due rami pressochè uguali (tipo I, normale). Un sottile ramo anastomotico, a direzione antero-posteriore, unisce il *sinus rectus* al ramo destro di biforcazione del *sinus sagittalis superior*. Un altro canale anastomotico, abbastanza ampio, decorrente nello spessore del tentorio e incurvato anteriormente, unisce il *sinus rectus* al *sinus transversus* di destra.
- Fig. 4. Il *sinus sagittalis superior*, dall'apice della squamma dell'occipitale alla protuberanza occipitale interna, è doppio, eccetto in due punti, ove i due rami si fondono insieme per un piccolo tratto (seno a isola). I due seni sagittali sono flessuosi in tutta la loro lunghezza. — Il *sinus transversus* di destra è più voluminoso di quello di sinistra.
- Fig. 5. Il *sinus sagittalis superior* a livello dell'apice della squamma dell'occipitale è già diviso in due rami, i quali, procedendo in basso, si allontanano considerevolmente l'uno dall'altro. I due rami sono uniti in alto da due canali anastomotici.
- Fig. 6. Divisione del *sinus sagittalis superior* in due rami molto ineguali. — Il *sinus rectus* è diviso prematuramente in due rami che decorrono dapprima paralleli e si dirigono trasversalmente per unirsi ai rami corrispondenti del *sinus sagittalis superior*, solo in vicinanza della *protuberantia occipitalis interna*.

- Fig. 7. Il *sinus sagittalis superior* è rettilineo e formato da un tronco unico, nel quale, a livello della *protuberantia occipitalis interna*, ma un po' a sinistra di questa, sbocca il *sinus rectus* (tipo III). Quest'ultimo termina con un solo ramo, ma nel suo terzo posteriore è diviso in due parti da un setto fibroso verticale.
- Fig. 8. Il *sinus sagittalis superior* si divide vicino alla *protuberantia occipitalis interna* in due rami ineguali. — Il ramo destro del seno retto, prima di unirsi al ramo omolaterale del *sinus sagittalis*, decorre per un certo tratto parallelo a questo. Anche a sinistra sono distinti nel *sinus transversus* la continuazione del *sinus sagittalis* e quella del *sinus rectus*.
- Fig. 9. Il *sinus sagittalis superior* devia a destra della linea mediana, e si continua, dopo aver ricevuto l'anastomosi del ramo omolaterale del *sinus rectus*, nel *sinus transversus* di destra (tipo II). — Il *sinus transversus* di sinistra rappresenta la continuazione del ramo sinistro del *sinus rectus*.

Tavole XVI.

- Fig. 10. Il *sinus sagittalis superior*, voluminosissimo, un poco al di sopra della *protuberantia occipitalis interna*, si risolve in un plesso, nel quale possiamo riconoscere in *A*, il ramo destro di biforcazione del *sinus sagittalis superior*, in *B*, il ramo sinistro dello stesso seno, attraversato a sua volta da una fessura verticale, e in *C*, due canali anastomotici trasversali. — Il *sinus rectus* è formato da un ramo solo che volge a sinistra.
- Fig. 11. Questa figura è leggermente inclinata verso il lato destro. Il *sinus sagittalis superior* volge a destra (tipo II). Qui troviamo un *sinus occipitalis* (*SO*) che origina dal *sinus rectus* e si divide in due rami, destro e sinistro, dei quali è più voluminoso quello di sinistra che termina nell'estremità anteriore del *sinus transversus* dello stesso lato.
- Fig. 12. Il *sinus sagittalis superior* e il *sinus rectus* terminano in un'ampia cavità triangolare (torcular Herophili), dalla quale emanano lateralmente i due *sinus transversus* di volume ineguale.
- Fig. 13. Il *sinus sagittalis superior* e il *sinus rectus* si dividono, presso la protuberanza occipitale interna, in due rami ineguali. I rami di divisione più robusti dei due seni volgono nello stesso lato (destro) e danno origine ad un *sinus transversus* voluminosissimo, mentre il *sinus transversus* del lato opposto (sinistro), costituito dall'unione dei due rami più sottili, è molto esile.
- Fig. 14. Tipo I, normale. Lo spazio interposto ai due rami di biforcazione del *sinus sagittalis superior* e a quelli del *sinus rectus* ha forma di una stretta fessura a direzione trasversale.
- Fig. 15. I due rami di divisione del *sinus sagittalis superior* sono in parte riuniti da voluminosi canali anastomotici trasversali (*C*).
- Fig. 16. Tipo I. Il ramo destro di divisione del *sinus sagittalis superior* si distacca trasversalmente dal tronco di origine, e decorre per un tragitto di 15 mm parallelamente al ramo omolaterale del *sinus rectus*.
- Fig. 17. Tipo II. Il *sinus sagittalis superior* volge a destra. I due rami di divisione del *sinus rectus* formano un angolo ottuso molto accentuato aperto posteriormente.

# Referate.

Von

**Fr. Kopsch.**

---

**H. K. Corning**, *Lehrbuch der topographischen Anatomie für Studierende und Ärzte*. Mit 604 Abbildungen, davon 395 in Farben. XVI und 717 S. Wiesbaden, J. F. Bergmann 1907.

Der Verfasser hat sich die Aufgabe gestellt, die topographische Anatomie in knapper Form unter Beigabe zahlreicher Abbildungen zu bearbeiten. Atlanten allein reichen für das Studium der topographischen Anatomie nicht aus, es muss mit der Darstellung im Bild eine vollständige, wenn auch kurze Beschreibung verbunden sein.

Diese Gedanken sind unstreitig richtig; denn so wertvoll auch Bilderwerke für den Kenner sind, so wenig eignen sie sich ohne ausgiebigen Text dazu, den Anfänger leicht und sicher in das betreffende Gebiet einzuführen. Ein Lehrbuch, welches Text und Atlas in sich vereinigt, dürfte wohl das geeignetste Hilfsmittel für den Unterricht sein.

Das Buch von *Corning* erfüllt diese Bedingungen in ausgezeichneter Weise. Die zahlreichen Abbildungen, teils in Holzschnitt, teils in Autotypie hergestellt, sind zum grossen Teil deutlich und lehrhaft, die Darstellung ist trotz Kürze eingehend und klar. Das Werk wird für Studierende und Ärzte ein vorzügliches Hilfsmittel zur Erlernung der topographischen Anatomie sein.

**Robert Bonnet**, *Lehrbuch der Entwicklungsgeschichte*. Mit 341 in den Text gedruckten Abbildungen. XV und 467 S. Berlin, P. Parey 1907. 13 M.

Das vorliegende Lehrbuch entstand, wie der Verfasser einleitend mitteilt, auf Wunsch der Verlagsbuchhandlung und auf Wunsch seiner Schüler. Es ist in gewissem Sinne die gänzlich umgearbeitete und nach jeder Richtung hin erweiterte zweite Auflage von dem seit Jahren vergriffenen „Grundriss der Embryologie der Haussäugetiere“ desselben Verfassers.

Zur Illustration des Textes sind neben zahlreichen Originalfiguren Abbildungen der embryologischen Modelle von *Ziegler* (Freiburg) verwendet worden. Erst nach längerem Zögern, in Besorgnis vor Missdeutungen, hat der Verfasser sich entschlossen, die Abbildungen der Modelle zu benutzen. Wie mir scheint, hat er darin richtig und zweckentsprechend gehandelt. Was gibt es zurzeit besseres als diese Modelle. Gerade in der Entwicklungsgeschichte wird in Zukunft der Verfasser eines Lehrbuches noch mehr gezwungen sein, Zeichnungen und Modelle anderer Autoren zu verwenden, denn ein ganzes Menschenleben würde wohl kaum zureichen, wollte er sich alle diese Modelle selber herstellen. Im Gegenteil wird die zeichnerische Wiedergabe der den Studierenden beim Unterricht flüchtig vor Augen gekommenen



Modelle durch die hinzugefügten Bezeichnungen und Erklärungen in hohem Masse dazu beitragen, das Erlernen des verwickelten und schwierigen Gegenstandes zu erleichtern.

Der Gang der Darstellung ist der allgemein übliche. Besondere Berücksichtigung haben die Eihüllen erfahren.

*Handbuch der Physiologie des Menschen.* In vier Bänden. Herausgegeben von **W. Nagel**. Braunschweig, Fr. Vieweg & Sohn. **Bd. I.** *Physiologie der Atmung, des Kreislaufs und des Stoffwechsels.* Bd. I, Abt. 1, 1905 enthält: *Boruttau*, Die Atembewegungen und ihre Innervation; *Bohr*, Blutgase und respiratorischer Gaswechsel; *Hofmann*, Allgemeine Physiologie des Herzens und Innervation des Herzens und der Blutgefäße. Bd. I, Abt. 2, erster Teil, 1906 enthält: *R. Tigerstedt*, Die Physiologie des Stoffwechsels und die Wärmeökonomie des Körpers. — Es fehlen noch zum ersten Bande die Mechanik der Kreislauforgane sowie Blut und Lymphe.

**Bd. II.** *Physiologie der Drüsen, Physiologie der inneren Sekretion, der Harn-, Geschlechts- und Verdauungsorgane.* Bd. II, Abt. 1, 1906 (12 M.) enthält: *Boruttau*, Innere Sekretion; *Nagel*, Physiologie der männlichen Geschlechtsorgane; *Sellheim*, Physiologie der weiblichen Geschlechtsorgane; *Metzner*, Die Absonderung und Herausbeförderung des Harns; *Weiss*, der Harn. Bd. II, Abt. 2, 1907 (20 M.) enthält: *Metzner*, Die Absonderung des Hauttalgs und des Schweißes; *Weinland*, Die Physiologie der Leber; *Cohnheim*, Die Physiologie der Verdauung und der Aufsaugung; *Pawlow*, Die äussere Arbeit der Verdauungsdrüsen und ihr Mechanismus; *Overton*, Über den Mechanismus der Resorption und der Sekretion; *Metzner*, Die histologischen Veränderungen der Drüsen bei ihrer Tätigkeit.

Über **Bd. III.** *Physiologie der Sinnesorgane* (22 M.), erschienen 1905, siehe diese Zeitschrift. Bd. XXII. S. 127.

**Bd. IV.** *Physiologie des Nerven- und Muskelsystems.* Bd. IV, Abt. 1, 1905 (12 M.) enthält: *Tschermak*, Die Physiologie des Gehirns; *Langendorff*, Physiologie des Rücken- und Kopfmarks; *Schultz*, Das sympathische Nervensystem. Bd. IV, Abt. 2, erster Teil, 1907 (6 M.) enthält: *Frey*, Allgemeine Physiologie der quergestreiften Muskeln; *R. du Bois-Reymond*, Allgemeine Physiologie der glatten Muskeln und spezielle Bewegungslehre mit Überblick über die Physiologie der Gelenke.

Mit anerkannter Schnelligkeit sind die einzelnen Abteilungen des grossen Handbuches der Physiologie erschienen. Zurzeit fehlen nur noch Bd. I. Abt. II zweite Hälfte und Bd. IV, Abt. II zweite Hälfte, sowie der in Aussicht gestellte

Ergänzungsband. Ausserdem soll an Bd. I noch ein Abschnitt „Elemente der Immunitätslehre“ eingefügt werden, was angesichts der grossen Bedeutung dieses Gegenstandes wohl gerechtfertigt ist und mit grosser Freude begrüsst werden kann.

**J. Sobotta**, *Atlas der deskriptiven Anatomie des Menschen*. III. Abt.:

Das Nerven- und Gefässsystem des Menschen nebst einem Anhang: Das Lymphgefässsystem des Menschen zusammen mit 294 meist vierfarbigen Figuren und einer lithographischen Tafel. 22 M. Lehmann, München 1906/07. — *Grundriss der deskriptiven Anatomie des Menschen*. IV. Abt.: Die Gefässlehre, die Nervenlehre und die Lehre von den Sinnesorganen des Menschen. 6 M. Lehmann, München 1907.

Nummehr liegt der Atlas von *Sobotta* vollständig vor, eine aner kennenswerte Leistung von Autor und Verleger. Die Figuren der dritten Abteilung des Atlas sind, wie im Atlas von *Brösicke*, topographisch gehalten, was für den Gebrauch im Seziersaal am angenehmsten ist. Schon aus diesem Grunde wird der Atlas den Studierenden sehr nützlich sein.

**Oskar Loew**, *Die chemische Energie der lebenden Zellen*. 2. Aufl.

VIII, 133 S. 8°. Preis geh. 3 M., geb. 4 M. Stuttgart, Fr. Grub.

Diese Schrift dürfte in naturwissenschaftlichen Kreisen, besonders aber bei Chemikern und Physiologen vielem Interesse begegnen. Die neuesten Arbeiten auf den Gebieten der Eiweisschemie, der Katalyse und der Autoxydation werden in bezug auf die lebenden Organismen eingehender Diskussion unterworfen. Ausführliche Erörterung findet ferner die Eiweissbildung in Bakterien, grünen Pflanzen und Tieren, wobei Verf. zeigt, dass das Eiweiss nicht, wie neuerdings vielfach angenommen wird, aus 14 aneindergeschlossenen Amidokörpern besteht, und weitere Gesichtspunkte für die Annahme von Atomverschiebungen bei der „Hydrolyse“ der Eiweisskörper entwickelt werden. Die Natur der labilen Atomgruppen in der lebenden Materie wird an der Hand toxikologischer Studien an den verschiedensten Organismen zu erforschen gesucht und gezeigt, wie jene labilen Atomgruppen einerseits eine induzierte Autoxydation von Thermogenen herbeiführen, andererseits einen Teil der produzierten Respirationswärme in chemische Energie umsetzen können. Die freie, kinetische chemische Energie labiler Atomgruppierungen wird an zahlreichen Beispielen aus der organischen Chemie erörtert. Besonderes Interesse dürfte ferner noch der im 7. und 8. Kapitel beschriebene, äusserst leicht veränderliche Reserveproteinstoff erregen, welcher in vielen Pflanzen vom Verf. im Verein mit Th. Bokorny aufgefunden wurde und der zur lebenden Materie offenbar in nächster Beziehung steht, ja vielleicht die unmittelbare Vorstufe derselben bildet; denn er erleidet unter denselben Bedingungen eine chemische Veränderung (Koagulation), unter denen die lebende Materie abstirbt. Zur allgemeinen Orientierung in Hinsicht auf das Wesen des lebenden Protoplasmas dienen die beiden ersten Kapitel, so dass auch derjenige, welcher bisher die chemisch-physiologische Literatur nicht näher verfolgt hat, mit dem Objekte sofort genügend bekannt gemacht wird.

# Rauber's Lehrbuch

der

## Anatomie des Menschen

VII. neu ausgestattete Auflage

bearbeitet von

**Dr. Fr. Kopsch,**

Privatdozent und I. Assistent am Anatomischen Institut zu Berlin.

Neu ausgestattet!

- Abt. 1. **Allgemeiner Teil.** 221 teils farbige Abbildungen.  
Gebunden M. 5.—.
- „ 2. **Knochen, Bänder.** 425 teils farbige Abbildungen.  
Gebunden M. 8.—.
- „ 3. **Muskeln, Gefässe.** 396 teils farbige Abbildungen.  
Gebunden M. 14.—.
- „ 4. **Eingeweide.** 434 teils farbige Abbildungen. Gebunden M. 10.50.
- „ 5. **Nervensystem.** 399 teils farbige Abbildungen.  
Gebunden M. 12.—.
- „ 6. **Sinnesorgane, Hirn- und Rückenmark, Generalregister** erscheint Ende 1907.

Das **altberühmte Werk** bietet mit seiner von keinem anderen Lehrbuch erreichten **reichhaltigen illustrativen Ausgestaltung** das **Vollkommenste**, was die moderne Technik schafft. Durch **Vergrößerung des Formates** war es möglich, die Abbildungen so gross herzustellen, wie sie keiner der neueren Atlanten bringt.

Die neue Auflage macht daher die Anschaffung eines Atlas überflüssig, vereinigt also in sich die Vorzüge eines **Lehrbuchs** **und eines Atlas.**

# BEITRÄGE

zur

# Wissenschaftlichen und praktischen Medizin.

Sonderabdruck des II. Teiles der  
Festschrift für J. Rosenthal.

M. 13.50.

**Inhalt:** Über die sensorische Theorie der spinalen Ataxie von E. von Leyden und Paul Lazarus in Berlin. — Zur Lehre von der Lokalisation sensibler Lähmungen von Dietrich Gerhardt in Jena. — Über eine Neubildung auf der Grosshirnrinde des Menschen nebst Bemerkungen zur Physiologie der letzteren von Julius Steiner in Köln. — Über die Leistungsfähigkeit des Uhlenhuthschen serodiagnostischen Verfahrens bei Anwendung der Kapillarmethode von Gustav Hauser in Erlangen. — Über den Verschluss der Kranzarterien des Herzens und seine Folgen von Hermann Merkel in Erlangen. — Pneumokokkenerysipelas im Verlaufe einer Pneumonia crouposa von Wilhelm von Leube in Würzburg. — Über den Einfluss von Gemütsbewegungen auf die Temperatur Kranker von Franz Penzoldt in Erlangen. — Über den Einfluss der Phrenikusreizung beim Menschen nach Röntgenuntersuchungen von Friedrich Jamin in Erlangen. — Über das Bence-Jonessche Eiweiss von Fritz Voit in Erlangen. — Beitrag zur Kenntnis der fermentativen Wirkungen in normalen und pathologischen Flüssigkeiten des menschlichen Körpers von Hugo Lüthje in Erlangen. — Über den Verlauf der Jodausscheidung beim Menschen nach Einführung von Jodkaliumlösungen verschiedener molekularer Konzentration von Alberico Benedicenti in Messina. — Zur Herzwirkung des Alkohols von Robert Heinz in Erlangen. — Modernpsychiatrische vom alten Hagen von Gustav Specht in Erlangen. — Bakteriologische Untersuchungen bei Milzbrandkrankungen im Gewerbebetriebe von Ludwig Heim in Erlangen. — Über angeborene abnorme Lagerung des Darmkanals und ihre Bedeutung für die praktische Chirurgie von Ernst Graser in Erlangen. — Über ein Lid-Adenom und eine seltene Form des Adenoms, das Hydradenom, das cysticum von Julius von Michel in Berlin. — Über das Graefesche Symptom von Hubert Sattler in Leipzig. — Über die Iriszyste von Johann Oeller in Erlangen. — Ein kasuistischer Beitrag zur Lehre von den „Scheingeschwülsten im Augeninnern“ Blutzystenbildung (hämorrhagische Zyste) von Oskar Eversbusch in München. — Zur Ätiologie der Coxa vera von Max von Kryger in Erlangen. — Training im Lichte der Immunitätslehre von Wolfgang Weichardt in Erlangen.

12,880

# Internationale Monatsschrift

für

# Anatomie und Physiologie.

Herausgegeben

von

R. Anderson in Galway, C. Arnstein in Kasan, Éd. van Beneden in Lüttich, S. Ramón y Cajal in Madrid, H. F. Formad in Philadelphia, C. Golgi in Pavia, G. Guldberg in Christiania, S. Laskowski in Genf, A. Macalister in Cambridge, G. Retzius in Stockholm

**E. A. Schäfer**

in Edinburg

**L. Testut**

in Lyon

und

**Fr. Kopsch**

in Berlin.

Band XXIV. Heft 10/12.

LEIPZIG 1908

Verlag von Georg Thieme.

# I n h a l t.

	Seite
Dr. S. Citelli, Particolari anatomici poco noti e anomalie rare del ventricolo di Morgagni nell'uomo. (Tav. XVII) . . . . .	401
E. Landau, Zur Morphologie der Nebenniere. IV (Blutgefäße). (Tafel XVIII) . . . . .	431
K. Kostanecki, Heinrich Hoyer † . . . . .	447
P. Bartels, Referate . . . . .	462

Die Herren Mitarbeiter haben von ihren Aufsätzen 50 Sonderabdrücke frei, eine grössere Anzahl liefert die Verlagshandlung auf Verlangen zu billigem Preise. Frankierte Einsendungen in lateinischer, französischer, italienischer, englischer oder deutscher Sprache für die „Internationale Monatsschrift für Anatomie und Physiologie“ werden direkt an die Redaktion: Dr. Fr. Kopsch, Wilmersdorf bei Berlin, Prinzregentenstr. 59, erbeten.

*Reprints. Contributors desiring more than 50 extra copies of their articles can obtain them at reasonable rates by application to the publisher Georg Thieme, Leipzig, Rabensteinplatz 2, Germany.*

*Contributions* (French, English, German, Italian or Latin) should be sent to the associate editors or to the editor Dr. Fr. Kopsch, Wilmersdorf by Berlin, Prinzregentenstr. 59.

**Avis.** Les auteurs des mémoires insérés dans ce journal qui désireront plus de 50 tirages à part de leurs articles, les obtiendront à des prix modérés en s'adressant à M. Georg Thieme, libraire-éditeur, Leipzig, Rabensteinplatz 2, Allemagne.

Les articles écrits *en allemand, en anglais, en français, en italien ou en latin* doivent être adressés à l'un des Professeurs qui publient le journal, ou à M. Fr. Kopsch à Wilmersdorf près de Berlin, Prinzregentenstr. 59.

### Die bisher erschienenen Bände kosten:

Bd. I	M.	40.—	Bd. XIII		M. 76.10.
" II	"	52.—	XIV	"	48.30.
" III	"	47.50.	XV	"	73.—
" IV	"	72.—	XVI	"	70.50.
" V	"	63.—	XVII	"	65.—
" VI	"	77.50.	XVIII	"	75.—
" VII	"	87.—	XIX	"	50.—
" VIII	"	100.—	XX	"	59.—
" IX	"	76.30.	XXI	"	70.—
" X	"	93.50.	XXII	"	50.—
" XI	"	92.60.	XXIII	"	55.—
" XII	"	79.—			

Bd. I—XXIII statt M. 1572.30 nur M. 1105.— bar.

Istituto di Anatomia diretto dal Prof. R. Staderini.

---

## **Particolari anatomici poco noti e anomalie rare del ventricolo di Morgagni nell'uomo**

per il

**Dr. S. Citelli,**  
docente di Oto-rino-laringologia.

---

(Con Tav. XVII.)

---

Dopo avere studiato l'evoluzione normale e alcune condizioni patologiche della tonsilla laringea nell'uomo [3], disposta, come sappiamo, lungo le pareti del ventricolo di Morgagni e del suo diverticolo; nell'interesse sempre dell'Anatomia e della patologia della laringe, credo opportuno richiamare anche l'attenzione su alcuni particolari morfologici poco noti e su qualche anomalia rara del ventricolo di Morgagni, e specialmente del suo diverticolo. In anatomia, difatti, molte idee e cognizioni che si ripetono da tutti e da tanti anni, e che quindi sembra debbano esattamente corrispondere a verità, dopo uno studio accurato si trova, con sorpresa, che invece c'è molto di nuovo da aggiungere e parecchio da modificare: e in patologia ormai da tutti si riconosce l'importanza che ha sulle malattie della laringe il ventricolo di Morgagni; il quale, data la sua posizione poco o nulla accessibile coll'esame laringoscopico, ci può essere reso noto, almeno in gran parte, solo da un esatto e circospetto studio anatomico. Da ciò la ragione, e credo anche della complessa importanza, dei miei studii precedenti e del presente sulla laringe umana.

Il ventricolo di Morgagni, conosciuto prima di tutti da Galeno che lo aveva scoperto nel majale, fu poi descritto nell'uomo (certo per

quei tempi con molta esattezza) da Morgagni [15]; ragione per cui gli fu dato il suo nome. E sono appunto le idee espresse da Morgagni, poco o nulla modificate, che fundamentalmente viggono tuttora, e che si ripetono da tutti i trattati di Anatomia, compresi i migliori e i più moderni. Invero delle ricerche speciali sulla morfologia di quest'organo furono fatte, dopo Morgagni, soprattutto da Gerlach e da B. Fränkel di Berlino; ma mentre il primo di questi Autori, come vedremo, seguì un metodo poco preciso, il secondo confermò in massima parte le vedute di Morgagni e di Luschka.

Riassumerò qui molto brevemente quanto è stato detto nei più importanti lavori in proposito; anche per fare meglio risaltare, come poco o nulla sia stato scritto in riguardo ai particolari morfologici frequenti, ch'io verrò a descrivere, coordinare e spiegare.

Gerlach [8] per studiare la conformazione del ventricolo di Morgagni nell'uomo si servi di 70 laringi, adoperando il seguente metodo: nelle laringi aperte posteriormente, e un po' riscaldate, tamponava, con ovatta completamente imbevuta di paraffina liquida, dapprima le cavità ventricolari, e poscia l'intera cavità della laringe: chiudeva infine nel punto aperto la laringe. Gerlach sostiene che col suo metodo, dopo raffreddamento della massa, abbia ottenuto un'immagine fedele dell'intera cavità laringea con le sue estroflessioni, di cui si riconoscono esattamente la forma e la posizione. Egli, in 26 laringi di adulti studiate, trovò 5 differenti disposizioni morfologiche; dalle quali risulta, che la forma del ventricolo e del diverticolo possono facilmente variare, e che quest'ultimo può essere più o meno alto, e qualche volta mancare quasi del tutto.

Non si accenna affatto a nessuna delle disposizioni ch'io andrò a descrivere; nè poteva avvenire altrimenti, perchè il metodo adoperato da Gerlach, come pensa anche Fränkel, è poco delicato ed esatto. Poco esatto, perchè le cavità ventricolari, limitate, tranne che all'esterno, da pareti molli, venendo facilmente distese da quella massa di paraffina abbastanza resistente, subivano delle alterazioni notevoli nella loro forma. Poco delicato, perchè una massa così grossolana (come il cotone imbevuto di paraffina) non poteva assolutamente penetrar bene nelle sottili ramificazioni della cavità diverticolare.



Recentemente anche Bartels [1] si servi di getti di gesso e di miscela metallica di Wood per uno studio di morfologia comparata sulle cavità laringee accessorie (in alcune razze umane e in alcuni mammiferi); ma pure lui non rilevò, nell'uomo bianco, nessuno dei particolari di cui noi ci occuperemo.

Luschka [12] nella sua monografia sulla laringe umana, a proposito dell'appendice o diverticolo di Morgagni, riassume i risultati delle sue ricerche con queste parole: „il diverticolo ha una lunghezza molto varia (in media di circa 1 cm), cosicchè il suo apice arrotondato non arriva di solito in corrispondenza il margine superiore della cartilagine tiroide. Non raramente però ha una lunghezza maggiore, fino a cm 1,7; sicchè sorpassa quel margine cartilagineo, e in certi casi può arrivare fino alla mucosa dell'estremo posteriore della radice della lingua. Coyne [5] dice molto poco, e niente per noi d'importante, sulla conformazione del ventricolo di Morgagni.

B. Fränkel [6], nel suo lavoro speciale sul ventricolo di Morgagni, fa rilevare, come abbiamo accennato, l'esattezza della descrizione di Morgagni al riguardo; ed aggiunge che, più di quello che disse quest'Autore sui ventricoli, la loro rima, le loro cavità e pareti, come anche sui diverticoli, non dicono la maggior parte dei trattati di Anatomia.

Fränkel riguarda l'appendice come un organo speciale, che si avvale della cavità del ventricolo come sbocco, e dice: „dalla cavità del ventricolo procede ad angolo retto l'appendice, diretto d'alto in basso e d'avanti in dietro; il cui punto di sbocco nella cavità del ventricolo è posto in avanti e all'esterno. Guardandosi a occhio nudo lo sbocco del diverticolo (dopo avere asportato la corda inferiore) si osserva come una fenditura, la quale incomincia in avanti con il principio della falsa corda, vicino all'epiglottide, terminando indietro in avanti o al terzo medio della corda. Gli orifizi di sbocco dell'appendice non sono uguali in tutte le laringi, ma si possono trovare in alcune più larghi, in altre più corti.“ Aggiunge poi che il metodo più conveniente per formarsi un'idea della forma naturale dell'appendice, consiste nell'osservazione di tagli in serie. Accenna infine al fatto che in alcune sezioni, specialmente frontali, si notano delle cavità

accessorie (*Nebenholen*) non comunicanti coll'appendice; ma che, seguite coi tagli in serie, si vede finiscono per aprirsi nella cavità principale dell'Appendice.

Zuckerkandl [20] dice, che la metà anteriore del ventricolo si estroflette in alto nell'Appendice, il quale si parte perpendicolarmente dal ventricolo, e soggiace a varietà di grandezza.

Galatti [7] in uno studio su laringi di bambini da 1 a 11 anni, concluse, che nel bambino l'Appendice del ventricolo rappresenta la continuazione in alto dell'intera parete laterale del ventricolo; e non solamente, come nell'adulto, della sua parte anteriore.

Accennerò infine, tra i lavori speciali che riguardano l'Appendice, quelli di Grüber [10], Sclavunos [18], Meyer [14], Gluckberg [9], sulla presenza nella laringe umana di sacchi etra-laringei simmetrici o no, i quali ricordano quelli costanti del Gorilla e dell'Urang. La conoscenza di tale anomalia è interessante anche dal punto di vista della patologia; poichè ci spiega la massima parte dei casi, oramai non molto rari, dei cosiddetti *laringoceli* osservati in clinica (Meyer, Gluckberg ecc.).

Dopo avere così ricordato quanto di più importante al riguardo è stato detto nei lavori speciali sulla laringe umana; riassumerò adesso in pochissime parole le notizie (che più c'interessano) riportate in proposito dai migliori e più recenti trattati di Anatomia.

Romiti scrive [17]: Il ventricolo laringeo è diretto dapprima lateralmente; poi, giunto alla cartilagine tiroide, volge in alto. La porzione di ventricolo volta in alto fa come una retro-cavità al ventricolo stesso, ed è stata paragonata a un berretto frigio; essa, che presenta molte varietà individuali, ha nome Appendice.

Testut [19]: Nella sua parte anteriore il ventricolo di Morgagni dà nascita a un prolungamento ascendente, il cui apice arriva più o meno in alto: il diverticolo. Esso è l'omologo, rudimentale nell'uomo, del diverticolo più considerevole che esiste in alcuni mammiferi.

Poirier [16]: L'appendice è orientato perpendicolarmente alla direzione del ventricolo. La sua apertura è situata nella parte anteriore ed esterna della parete superiore di questo: si osserva (dopo asportata tutta la corda inferiore) come una fenditura allungata più o meno beante, che comincia in avanti nelle vicinanze dell'estremità della corda

superiore, e termina indietro all'unione del suo terzo medio col terzo anteriore, o un pò più lontano. La profondità dell'Appendice è variabile nei diversi soggetti ed anche nei due lati. La sua cavità è sovente divisa d'un modo più o meno completo da briglie o lamelle fibrose disposte senza regolarità.

Chiarugi [2]: Il ventricolo possiede un prolungamento a cul di sacco: Appendice del ventricolo. Nasce questa per mezzo di una fessura allungata che trovasi nella parete superiore del ventricolo, in avanti; si dirige in alto, ed è contenuta tra la piega ventricolare e la cartilagine tiroide.

Merkel infine, nel recente trattato del Bardeleben [13], dice: Nella profondità del ventricolo si vede, sollevando la falsa corda, una fenditura la quale porta in un fondo cieco, l'Appendice. Alcune volte questo rappresenta una introflessione poco accentuata, altre volte invece può essere molto sviluppato. L'aspetto dell'appendice varia molto: alcuni lo paragonano a un berretto frigio, altri a uno scaldapiedi, altri a una pera o a un cono. La mucosa che lo ricopre presenta molte pieghe, e alle volte una piega separa un piccolo diverticolo, il quale può anche aprirsi separatamente nel ventricolo. L'appendice non è dovunque così nettamente distinto dal ventricolo come nell'uomo; e già negli embrioni il passaggio dell'uno nell'altro è molto graduale.

Da tutto quello adunque che abbiamo brevemente riportato, si rileva che tutti gli Autori concordano nel dire: 1. che lo sbocco del diverticolo nel ventricolo avviene per una fenditura, più o meno stretta, situata lateralmente e disposta in senso antero-posteriore; 2. che questa fenditura corrisponde al terzo anteriore del ventricolo (solo qualcuno dice alla metà anteriore; e Galatti, nei bambini, a tutta la parete superiore del ventricolo); 3. che tutto il diverticolo si apre a pieno canale nel fondo del ventricolo. Quest'ultimo modo di vedere emerge ancora meglio dalla figura, diciamo così classica, che riportano e ripetono molti Autori (Coyne, Poirier, Chiarugi ecc.); la quale rappresenta una sezione frontale, in cui il diverticolo, disposto perpendicolarmente al ventricolo, si continua per intero col fondo di questo, come una sua estroflessione.

Solamente Fränkel, come abbiamo detto, accennò alla presenza,

in alcune sezioni, di cavità non comunicanti nè col diverticolo nè col ventricolo (*Nebenholen*); e Meyer (l. c.) disse che la cavità del diverticolo può presentare delle estroflessioni all'interno, nello spessore della falsa corda.

Noi intanto, nel corso delle nostre precedenti ricerche sulla laringe umana, ci eravamo ripetutamente accorti, che in molte sezioni frontali i rapporti del diverticolo col ventricolo erano ben diversi da quelli descritti e raffigurati dagli Autori; e che sovente si notavano delle cavità nello spessore della falsa corda, le quali a poco a poco finivano per aprirsi nel ventricolo. Fu per queste osservazioni frequenti, e che ci fecero una certa impressione, che credemmo opportuno intraprendere uno studio sistematico, nell'uomo, sulla morfologia del ventricolo di Morgagni, ma specialmente del suo diverticolo.

Per tale studio mi servii di 20 laringi, in maggior numero di bambini; laringi che, fissate convenientemente, vennero tutte sezionate in serie. Al nostro scopo erano più adatte le sezioni frontali, le sole che potevano mettere bene in rilievo, con tutti i loro particolari, i rapporti e le disposizioni delle due cavità (ventricolo e diverticolo); senza che queste subissero alterazioni di sorta. Tutte le laringi, difatti, vennero sezionate frontalmente in serie; ad eccezione di due, in cui su di una metà furono praticate (per complemento di studio sul diverticolo) delle sezioni orizzontali in serie. In questo modo potemmo renderci esatto conto di alcuni fatti morfologici importanti e frequenti, che presenta specialmente il diverticolo nell'uomo.

Descriverò quindi brevemente in ogni singolo caso le osservazioni speciali da me fatte (trascurando, per evitare inutili ripetizioni, quanto è ormai noto e assodato sul ventricolo di Morgagni); per riassumerne poi i risultati, e venire alle conclusioni.

#### I. Caso — bambino di 7 mesi.

Metà sinistra. — Dopo poche sezioni frontali anteriore, in cui si nota solo l'inizio del ventricolo (cavità orizzontale posta tra corda superiore e inferiore), compare nello spessore della falsa corda (in alto e all'esterno) una piccola cavità abbastanza distante e separata dal ventricolo; cavità la quale, man mano si va indietro, diviene sempre

più grande, estendendosi in basso e avvicinandosi quindi al ventricolo. Questo d'altro conto presto col suo fondo (porzione laterale o esterna) si ripiega in alto, formando una estroflessione (separata in due da una piega) diretta in alto e un po' all'esterno. Questa estroflessione biforcata, però, del fondo del ventricolo (la quale si spinge sempre più in alto man mano si va indietro) trovasi in un piano laterale alla cavità che si nota nella falsa corda, e da cui resta sempre separata (fig. 1). La cavità della falsa corda intanto, la quale come abbiamo detto man mano si va indietro s'ingrandisce sempre più in basso, finisce per aprirsi nel ventricolo all'unione circa del suo terzo anteriore col terzo medio. Contemporaneamente l'estroflessione supero-laterale del ventricolo (con fondo unico, per la scomparsa della piega) si porta sempre più in alto, fino a formare una specie di diverticolo (fig. 2); che rimane però separato da una piega dalla cavità comparsa primitivamente nella falsa corda, cavità la quale rappresenterebbe il vero diverticolo. Il vero diverticolo adunque comincia (in avanti) ad aprirsi nel ventricolo, non in corrispondenza al suo fondo, ma abbastanza medialmente ad esso; rimanendone separato da una linguetta di tessuto appartenente anteriormente alla falsa corda. Nel limite anteriore quindi dello sbocco del vero diverticolo nel ventricolo, o vicino ad esso, in una sezione frontale si osservano due diverticoli (fig. 2); di cui la cavità più mediale si deve riguardare come il vero diverticolo (un organo speciale perciò, come dice anche Fränkel); mentre la cavità laterale, che somiglierebbe per la sua ubicazione a ciò che gli Autori raffigurano e descrivono come il diverticolo tipico, non rappresenta altro che una estroflessione del fondo del ventricolo. Si noti infine, come si osserva nella stessa fig. 2, che il pavimento del ventricolo, invece di essere orizzontale o quasi, è inclinato, nella sua porzione laterale, in basso e all'esterno; di modo che il ventricolo viene ad avere anche una estroflessione infero-laterale, la quale dura per un certo tratto e poi scompare.

La linguetta di tessuto intanto la quale separa in avanti il vero diverticolo dalla estroflessione supero-laterale del ventricolo, a poco a poco (man mano si va indietro) diviene sempre meno sporgente; finchè scompare quasi del tutto verso il punto medio dello sbocco del diverticolo nel ventricolo. Le due cavità verticali quindi (diverticolo mediale

e laterale) si fondono quivi in una sola, la quale si apre e si continua col fondo del ventricolo. Si ha solo allora il diverticolo, quale ce lo raffigurano e descrivono gli Autori. Lo sbocco del vero diverticolo nel ventricolo, perciò, rappresenta una fenditura diretta d'avanti indietro e dall'interno all'esterno, limitata al terzo medio del ventricolo.

Dietro poi il limite posteriore dello sbocco del diverticolo nel ventricolo, compare ancora in parecchie sezioni una cavità isolata nella falsa corda; la quale man mano si va indietro subisce una riduzione progressiva dal basso in alto; finchè scompare del tutto. Sicchè in dietro, come in avanti, dello sbocco del diverticolo nel ventricolo, si ha un prolungamento della cavità del diverticolo nello spessore della falsa corda; prolungamenti che hanno una forma approssimativamente conica e son disposti quasi orizzontalmente, con la base che si continua colla cavità principale del diverticolo, e l'apice rivolto verso gli estremi (anteriore e posteriore) della falsa corda. Questi prolungamenti per la loro forma li chiameremo *corna*; di cui il corno anteriore, il quale arriva quasi all'estremo corrispondente della corda, è più lungo del posteriore.

La vòlta del diverticolo arriva e si mantiene abbastanza alta per quasi tutta la estensione di questo: in alcune sezioni, oltre a delle sinuosità variabili e di poca importanza, essa presenta due piccole propaggini orizzontali (nel senso del diametro trasverso laringeo), l'una diretta verso il lume laringeo (mediale) e l'altra in direzione opposta (laterale).

Tutta la cavità del vero diverticolo, quindi, avrebbe una forma trapezoidale colla base in alto (quasi di utero muliebre): e mentre indietro, come abbiamo detto, si ha un'unica cavità; anteriormente si trova invece una cavità mediale, che rappresenta la continuazione del vero diverticolo, e una laterale che è un'estroffessione del ventricolo. L'altra metà della laringe, sezionata orizzontalmente in serie, mostra il diverticolo come una stretta fenditura orizzontale, posta molto lateralmente e diretta un po' dall'interno all'esterno e dall'avanti in dietro; la quale, man mano si osservano sezioni più basse, si vede spostare leggermente indietro. Sicchè in questa metà tutta la cavità del diverticolo presenta una leggera obliquità d'alto in basso e d'avanti in dietro.

Si capisce però, come abbiamo detto, che le sezioni orizzontali sono poco adatte a rilevare molti particolari di conformazione del diverticolo e del ventricolo.

## II. *Bambina di anni 2. — 1. metà. — Sezioni frontali.*

Al solito, poche sezioni anteriori in cui non si nota altro che il solo ventricolo propriamente detto (porzione orizzontale); il cui fondo, diviso in due sinuosità (ad omega) da una piega, tende a portarsi un po' in alto e all'esterno. Dopo 7—8 sezioni compare molto in alto, nello spessore della falsa corda, una sezione ancora piccola del corno anteriore del diverticolo. Il fondo del ventricolo, intanto, si porta a poco a poco sempre più in alto, tanto da formare una estroffessione verticale così alta che a prima vista sembra il vero diverticolo. Il corno anteriore, d'altro canto, del vero diverticolo si estende sempre più in giù nelle sezioni; fino ad aprirsi nel ventricolo: punto il quale segna la fine o base del corno anteriore, e l'inizio della cavità principale del diverticolo. Il diverticolo in avanti si apre nel ventricolo (come nel caso precedente, a cui questo è molto identico) in un punto mediale alla estroffessione supero-laterale del ventricolo, da cui resta separato per mezzo d'una linguetta di tessuto che apparteneva alla falsa corda. Questa piega divisoria, poi (come quella che separava in due il fondo del ventricolo), man mano si va indietro si riduce e scompare; avvenendo così la fusione del vero diverticolo coll'estroffessione del fondo del ventricolo. La cavità unica che ne risulta, allora, sembra una continuazione diretta del fondo del ventricolo; avendosi così in sezione frontale la figura riprodotta nei libri.

Il corno posteriore, molto alto, è più corto dell'anteriore e più laterale. Il corno quindi e la metà anteriore del vero diverticolo hanno anche qui una posizione più mediale rispetto alla metà e il corno posteriore; e perciò tutto lo sbocco del diverticolo (il quale corrisponde al terzo medio, anzi è più vicino all'estremo posteriore che all'anteriore del ventricolo) deve rappresentare una fenditura orizzontale, obliqua dall'avanti all'indietro e dall'interno all'esterno. Anche qui adunque, mentre indietro si ha un'unica cavità verticale (il diverticolo), anteriormente se ne hanno due: una mediale e più alta (la

continuazione del diverticolo), l'altra laterale (l'estroffessione del fondo del ventricolo).

La metà posteriore del diverticolo, inoltre, manda vicino al suo fondo cieco una sviluppatissima propaggine mediale (perpendicolare alla direzione del diverticolo), la quale, diretta verso il lume laringeo, limita superiormente la falsa corda, e arriva molto vicino all'epitelio di rivestimento della laringe. Questa propaggine così disposta, che vedremo comparire in parecchie altre laringi (e che in questo caso è simmetrica) ha, come diremo in seguito, importanza in patologia.

2. *metà* — sezioni orizzontali. — Si osserva bene nella parte alta la propaggine mediale del diverticolo, di cui abbiamo or ora parlato; la quale qui è più alta che nell'altra metà; però è un po' meno lunga, difatti il suo fondo rimane a una distanza maggiore dall'epitelio del lume laringeo (fig. 3).

### III. *Bambino mesi 2. — Sezioni frontali in tutte e due le metà.*

1. *metà*. — Al suo limite anteriore il ventricolo presenta un fondo unico; ma poco dopo, apertosi nel ventricolo un piccolissimo infundibulo (fossetta), scavato in basso nello spessore della falsa corda, il fondo del ventricolo mostrasi con due sinuosità, separate al solito da una piega di tessuto appartenente alla parete esterna del ventricolo. Delle due sinuosità, la inferiore è quasi orizzontale (sul prolungamento del pavimento del ventricolo); la superiore invece, fin da principio rivolta in su, man mano si va indietro (insieme alla piega che la separa dall'inferiore) si spinge sempre più in alto; fino a formare un'estroffessione così accentuata, da sembrare il vero diverticolo (fig. 4). Intanto, dopo parecchie sezioni anteriori, compare medialmente e in alto l'inizio del corno anteriore del vero diverticolo; il quale corno non si spinge qui molto vicino al limite anteriore della corda. A poco a poco, al solito, la cavità del corno anteriore si allarga sempre più in giù, fino ad aprirsi nel ventricolo, molto medialmente: vicino cioè al lume laringeo (fig. 4). Allora scompare piuttosto rapidamente (poco avanti il punto di mezzo della falsa corda) la linguetta di tessuto che separa il vero diverticolo dall'estroffessione supero-laterale del ventri-



colo: e si forma così un diverticolo unico, che si apre e si continua col fondo del ventricolo; quale appunto lo descrivono gli Autori.

Anche in questo terzo caso, adunque, il diverticolo solo nella metà posteriore circa è unico e quale lo descrivono gli Autori; nella metà anteriore invece si sdoppia in due cavità (sempre verticali): una mediale, e che si porta anteriormente molto in alto (metà anteriore del vero diverticolo e suo corno anteriore); e una cavità laterale e più bassa (l'estroffessione del fondo del ventricolo). — Il corno posteriore qui è molto breve.

2. *metà*. — Si trovano essenzialmente le stesse disposizioni che nella prima metà: solo qui il corno anteriore del diverticolo arriva più vicino all'estremo anteriore del ventricolo.

#### IV. *Bambina mesi due. — Sezioni frontali in tutte e due le metà.*

1. *metà*. — Esiste un corno anteriore corto; e anche breve è il corno posteriore. La cavità ventricolare forma col suo fondo dapprima una e poi due piccole estroffessioni dirette in alto e all'esterno; pochissimo sviluppate però rispetto a quelle dei casi precedenti. Il diverticolo in avanti viene ad aprirsi abbastanza medialmente al fondo del ventricolo, rimanendo al solito una linguetta di tessuto tra quest'ultimo e lo sbocco del diverticolo. Questa piega divisoria, poi, man mano si va indietro diventa sempre meno sporgente, spostandosi anche in alto; finchè col suo scomparire si forma indietro un solo diverticolo, il quale si apre nel fondo del ventricolo: anche la piega tra le due estroffessioni del fondo del ventricolo indietro scompare.

Bisogna perciò distinguere le sudette due pieghe, costanti in molte sezioni e che solo indietro scompaiono (anche perchè vanno risalendo), da tutte le altre pieghe delle pareti del diverticolo; pieghe molto variabili e dipendenti da cause diverse (sbocchi di ghiandole ecc.).

Lo sbocco del diverticolo corrisponde circa al terzo medio del ventricolo.

2. *metà*. — Anche qui il corno anteriore è breve, e perciò col suo apice non arriva, come nei casi precedenti, molto vicino a un piano che passa per l'estremo anteriore del ventricolo. Il diverticolo è molto esteso d'avanti in dietro e non forma un corno posteriore;

perchè la vòlta del diverticolo va indietro sempre più abbassandosi, in modo che la cavità diverticolare finisce completamente in corrispondenza l'estremo posteriore del suo sbocco. Questa volta quindi il diverticolo somiglierebbe a un berretto frigio. La cavità del diverticolo in sezione frontale non è perpendicolare, ma forma una curva con concavità all'indietro.

Nel resto si hanno le stesse disposizioni che nella prima metà.

V. *Bambino anni 4<sup>1</sup>/<sub>2</sub>. — Sezioni frontali.*

1. *metà.* — La punta del corno anteriore comparisce qui (in alto e nello spessore della falsa corda) fin dalle prime sezioni anteriori. Il ventricolo, col fondo diviso in due da una piega, forma man mano si va indietro due estroflessioni, che però restano molto basse. Il diverticolo, al solito, in avanti si apre medialmente alle estroflessioni del fondo del ventricolo, le quali poco dopo l'apertura del diverticolo si fondono in una per la scomparsa della piega divisoria. Tra lo sbocco del diverticolo e il fondo estroflesso in alto del ventricolo rimane da principio, al solito, una linguetta separatoria; la quale, come nelle altre laringi indietro si riduce sempre più, fino a scomparire: si forma allora un diverticolo unico (arcuato con concavità all'indietro), che si apre nel punto più laterale del ventricolo.

Il corno posteriore è un po' più corto dell'anteriore; e tutto lo sbocco del diverticolo nel ventricolo corrisponde al terzo medio di questo; anzi è più vicino all'estremo posteriore che all'anteriore.

2. *metà.* — Qui il corno anteriore è più corto che nell'altra metà; e resta quindi parecchio distante dall'estremo anteriore del ventricolo: il corno posteriore è anch'esso molto corto. Il fondo del ventricolo, unico in avanti, vien poi diviso in due dalla solita piega; e si estroflette un po' in alto, come nell'altra metà, a cui fondamentalmente somigliano tutti gli altri fatti di cui ci occupiamo.

VI. *Bambino anni 1 e mesi 4. — Sezioni frontali.*

1. *metà.* — Nelle prime sezioni anteriori si nota solo il fondo del ventricolo, diviso in due da una piega; poco dopo però compare in alto nello spessore della falsa corda l'estremo del corno anteriore.

Le due sinuosità del fondo del ventricolo presto si fondono in una per la scomparsa della piega intermedia. A poco a poco il corno anteriore termina nel diverticolo, il quale comincia ad aprirsi nel ventricolo abbastanza medialmente. La linguetta di tessuto, poi, che al solito divide anteriormente lo sbocco del diverticolo dal fondo del ventricolo, diminuisce sempre più in altezza man mano si va indietro, e relativamente presto scompare; dimodochè il diverticolo si apre allora nel fondo del ventricolo, di cui sembra un'estroflessione.

Il diverticolo si spinge molto in alto, ed è molto sinuoso. Nel suo terzo posteriore vicino al fondo si notano per un certo tratto due propaggini non molto accentuate: l'una (mediale) diretta perpendicolarmente verso il lume laringeo, dal cui epitelio però rimane parecchio distante; l'altra (laterale), diretta in senso contrario.

Il corno posteriore è più breve dell'anteriore. Tutto lo sbocco del diverticolo corrisponde circa al terzo medio del ventricolo.

2. *metà*. — La disposizione è essenzialmente simmetrica a quella dell'altro lato. Solo c'è da notare che le due sinuosità che forma il fondo del ventricolo sono più evidenti; e la superiore di esse si spinge abbastanza più in alto che non nell'altro lato. Nel corno posteriore poi, qui sviluppato quasi quanto l'anteriore, si nota (sempre vicino al fondo) una propaggine mediale più accentuata di quella dell'altro lato; ma che resta sempre a una certa distanza dall'epitelio del lume laringeo.

#### VII. *Bambino di 7 giorni. — Sezioni frontali.*

Simmetria completa nei due lati. — Si ha la solita disposizione fondamentale dei tre ultimi bambini precedenti: è perciò che ho fatto su questa laringe una figura di ricomposizione.

Il fondo del ventricolo presenta in avanti due sinuosità, che si estroflettono poco in alto. Compare presto il corno anteriore, il quale qui è piuttosto breve [V. fig. 5 (di ricomposizione)]; il corno posteriore poi è appena accennato.

Il diverticolo (arcuato con la concavità indentro) si apre in avanti nel ventricolo abbastanza medialmente (fig. 5); e poi, al solito, la linguetta separatoria tra apertura del diverticolo e fondo del ventri-

colo a poco a poco indietro scomparire. Lo sbocco intero del diverticolo corrisponde circa al terzo medio del ventricolo.

VIII. *Bambina mesi 7. — Sezioni frontali.*

Somiglia quasi completamente alla laringe precedente.

IX. *Bambino 7 mesi. — Sezioni frontali.*

1. *metà.* — Comincia molto presto (1. fila di sezioni) l'estremo del corno anteriore; il quale fin da principio appare molto in alto (nello spessore della falsa corda) e diviso in due da un setto di connettivo lasco. A poco a poco poi, al solito, la sua cavità si allarga sempre più in basso, avvicinandosi al ventricolo (base del corno anteriore); finchè il diverticolo si apre da principio, non più nel ventricolo, ma direttamente nel lume laringeo. Rapidamente però la linguetta di tessuto che separa il diverticolo, dapprima da tutta la cavità ventricolare e poi dal suo fondo, si riduce e scompare; per aversi allora la figura degli Autori.

Il fondo del ventricolo in avanti, dopo alcune sezioni, presenta al solito due sinuosità che si spingono molto poco in alto; e che presto si fondono in una per la scomparsa della piega divisoria.

Il corno posteriore qui, diversamente che nelle precedenti laringi, è più lungo dell'anteriore e termina con due digitazioni. Lo sbocco del diverticolo è un po' più vicino all'estremo anteriore che al posteriore del ventricolo.

2. *metà.* — Essenzialmente le stesse disposizioni; il diverticolo però in avanti non comincia ad aprirsi direttamente nel lume laringeo; ma nella cavità ventricolare, medialmente al fondo di questa.

Il corno posteriore è più lungo dell'anteriore e diviso in due digitazioni fin dalla sua base (fig. 6).

D'importante vi è infine, che in corrispondenza il limite posteriore dello sbocco del diverticolo e l'inizio (base) del suo corno posteriore, il fondo del ventricolo manda una *propaggine infero-esterna* molto marcata; che scende nella vera corda e si riscontra in molte sezioni (fig. 6).

X. *Bambino anni 10. — Sezioni frontali. — Tutt'e due le metà identiche.*

Andando sempre dall'avanti indietro, si cominciano a notare due sinuosità nel fondo del ventricolo; delle quali nemmeno la superiore come spesso succede, tende a spingersi in alto. L'estremo anteriore del corno anteriore compare relativamente presto nelle sezioni; ed esso non è regolare e con un fondo cieco unico, ma sinuoso e con due digitazioni che verso la base del corno si uniscono.

Il diverticolo, molto alto e sinuoso, si apre (al limite anteriore dello sbocco) addirittura nel lume laringeo (fig. 7). A poco a poco però, riducendosi sempre più la linguetta divisoria tra diverticolo e ventricolo, il diverticolo si apre, prima medialmente nel ventricolo, e poi (quando la linguetta è molto ridotta o scomparsa del tutto) a pieno canale nel fondo di questo; appunto come vogliono gli Autori.

Il corno posteriore, molto ridotto, termina anch'esso con due strette digitazioni a budello. Tutto lo sbocco del diverticolo è più vicino all'estremo posteriore del ventricolo, che all'anteriore.

XI. *Bambina anni 4. — Sezioni frontali. — Tutt'e due le metà simili.*

Il fondo del ventricolo forma in avanti le solite due sinuosità, che si elevano poco. Dopo poche sezioni anteriori compare l'apice del corno anteriore; il quale qui, diversamente che nelle laringi precedenti, è molto basso (poco sopra il ventricolo e parallelo a questo); oltre a ciò esso, coll'inizio del diverticolo, si apre direttamente nel lume laringeo. La linguetta separatoria tra diverticolo e ventricolo a poco a poco, al solito, si riduce e scompare; fino ad aversi, indietro, la disposizione descritta dagli Autori. Il corno posteriore è molto breve.

Mentre il corno anteriore è rappresentato da una cavità quasi cilindrica (come un dito di guanto), molto bassa e parallela al ventricolo; la cavità principale del diverticolo è invece molto sinuosa e si spinge assai in alto. Ciò perchè poco dopo che il corno anteriore si è aperto direttamente nel lume laringeo, compare in alto, separato da un tratto di tessuto (della falsa corda) dalla cavità principale del diverticolo che incomincia, un'altra breve cavità superiore (una specie

di corno superiore), che prestissimo si fonde colla cavità ancora bassa del diverticolo, il quale allora diviene subito alto. Sicchè il diverticolo presenta qui: un corno anteriore che arriva molto in avanti, ma che è molto basso (corno antero-inferiore — vero corno); e un brevissimo corno antero-superiore.

Lo sbocco del diverticolo è più vicino all'estremo posteriore del ventricolo che all'anteriore.

## XII. *Bambina anno 1 e mesi 4. — Sezioni frontali.*

Descrivo qui questa laringe, che a sinistra presenta una disposizione molto anormale; perchè, dopo quanto abbiamo osservato nella laringe precedente, potremo intendere meglio tale nuova disposizione.

*Metà sinistra.* — Il ventricolo qui è molto ridotto: stretto, cioè, e soprattutto corto ( $\frac{2}{3}$  circa dell'altra metà); mentre si trova un *solco glottideo* [4] più sviluppato del ventricolo (fig. 8).

Molto strano è poi quello che si osserva riguardo al diverticolo. Questo difatti non esiste addirittura: solo compare in avanti (un po' dietro l'estremo anteriore del ventricolo) una cavità stretta e bassa, parallela e poco sopra del ventricolo; la quale man mano si va indietro si allunga sempre più nel senso trasversale, fino ad aprirsi direttamente nel lume laringeo (fig. 9). — La linguetta di tessuto che separa questa stretta e breve cavità sopra-ventricolare dalla cavità del ventricolo, scompare dopo poche sezioni; e rimane allora il solo ventricolo (fig. 10).

In questo caso quindi possiamo interpretare quella piccola cavità anteriore sopra-ventricolare, come un corno anteriore basso, simile a quello del caso precedente. Mancherebbero invece completamente la cavità principale del diverticolo e il corno posteriore.

*Metà destra.* — Questa metà, a differenza della sinistra, presenta invece una disposizione normale; la quale somiglia a quella di alcune laringi sopra descritte.

Il fondo del ventricolo, in avanti diviso in due da una piega, forma a poco a poco due estroflessioni dirette in alto, specie la superiore (fig. 11). Comincia, dopo alcune sezioni anteriori, il corno anteriore; non molto in alto, e sempre in un piano mediale alla estro-

flessione superiore del ventricolo. Esso man mano si va indietro (verso la sua base) si spinge sempre più in basso e medialmente, fino ad aprirsi (insieme all'inizio del diverticolo) nella cavità laringea (fig. 11). La linguetta di tessuto poi, che separa la parte anteriore dello sbocco del diverticolo dal fondo del ventricolo, si riduce al solito sempre più man mano si va indietro, ma non scompare quasi mai del tutto; a ogni modo quando essa è molto ridotta si ha quasi la figura riprodotta nei trattati.

Il corno posteriore è più piccolo dell'anteriore; e lo sbocco del diverticolo è più vicino all'estremo posteriore che all'anteriore del ventricolo.

### XIII. *Ragazza anni 15. — Sezioni frontali.*

Le due metà con leggere variazioni si somigliano.

Il fondo del ventricolo in avanti presenta due sinuosità, di cui la superiore (specie dopo l'apertura in essa di una piccola fossetta) si spinge sempre più in alto; sicchè finisce per formare una specie di diverticolo, mentre la sinuosità inferiore scompare (fig. 12). Comincia intanto (dopo alcune sezioni anteriori), in un piano più mediale alla estroflessione del ventricolo, il corno anteriore del vero diverticolo; la cui cavità, al solito, man mano si va indietro si allarga sempre più in basso e medialmente (fig. 12), fino a che viene ad aprirsi nel ventricolo, verso il punto di mezzo del margine libero della falsa corda. Rimane allora una linguetta di tessuto che separa il vero diverticolo (che arriva molto in alto) dalla estroflessione supero-laterale del ventricolo; a poco a poco però (andando sempre più indietro) la linguetta divisoria riducendosi sempre più finisce per scomparire; e si forma così un diverticolo unico, con molte sinuosità, il quale si apre nel fondo del ventricolo (fig. 13).

Degna di nota è infine una propaggine mediale vicina al fondo del diverticolo, la quale si porta perpendicolarmente verso il lume laringeo (segnando quasi il limite superiore della falsa corda), al cui epitelio di rivestimento arriva molto vicino (fig. 13). Questa propaggine, come abbiamo accennato altrove e come vedremo, è importante dal punto di vista clinico.

Il corno posteriore è breve come l'anteriore, e termina con due digitazioni. Lo sbocco del diverticolo corrisponde al terzo medio del ventricolo; è un po' più vicino però all'estremo anteriore di questo.

XIV. *Uomo di 20 anni. — Sezioni frontali.*

1. *metà.* — Il fondo del ventricolo, unico in avanti, solo per un breve tratto presenta due sinuosità, le quali presto si fondono in una, che non si spinge tanto in alto. Il corno anteriore, molto breve, è basso: poco sopra il ventricolo, a cui è quasi parallelo. Il diverticolo anteriormente si apre nel lume laringeo piuttosto che nel ventricolo: la linguetta separatoria poi diviene al solito sempre meno sporgente, mentre il fondo del diverticolo si spinge sempre più in alto. Verso la parte media intanto dello sbocco del diverticolo, si apre nella parte bassa del diverticolo (vicino al ventricolo) un secondo diverticolo, posto in un piano più mediale al primo, del quale a poco a poco (andando all'indietro) si spinge più in alto (fig. 14). Riducendosi infine sempre più la linguetta divisoria dei due diverticoli, si forma in poche sezioni posteriori un solo diverticolo, con molte sinuosità e lacinie (fig. 15).

Il corno posteriore (fig. 16), diversamente dell'anteriore, è abbastanza lungo; e termina con un solo fondo cieco.

2. *metà.* — La disposizione è essenzialmente identica all'altro lato. In avanti, prima che incominci il corno anteriore, compare una piccola fossetta che si apre subito nel fondo del ventricolo; il quale presenta allora due sinuosità.

XV. *Donna di anni 35. — Tutte e due metà identiche.*

Il corno anteriore, che arriva relativamente vicino all'estremo anteriore della falsa corda, termina molto presto. Lo sbocco del diverticolo fin dall'inizio si effettua nel ventricolo; sempre però medialmente al fondo di questo, il quale risale sempre più in alto formando una specie di diverticolo, posto in un piano laterale al diverticolo vero (fig. 17). Quest'ultimo man mano si va indietro si spinge più in alto, acquistando inoltre una direzione obliqua d'alto in basso e dall'interno all'esterno; dimodochè il suo fondo arriva vicino al lume laringeo (fig. 17).



A poco a poco il diverticolo laterale (fondo del ventricolo) si abbassa sempre più, e va a scomparire; rimanendo in poche sezioni posteriori solo il vero diverticolo. Il vero diverticolo, infine, passa nel suo corno posteriore, con fondo unico come l'anteriore, ma più lungo di questo.

Lo sbocco del diverticolo corrisponde al terzo medio del ventricolo.

#### XVI. Uomo di 53 anni. — Sezioni frontali.

1. *metà*. — Il corno anteriore, che termina in avanti con due digitazioni divergenti, non arriva tanto vicino all'estremo anteriore della falsa corda: esso si apre presto nel ventricolo, vicino al suo fondo, il quale si spinge poco in alto.

Il diverticolo man mano si va indietro diviene sempre più alto; e nel suo terzo posteriore vi si apre nel fondo un piccolo diverticolo, un po' più mediale e più alto. Il fondo allora del diverticolo per una diecina di sezioni appare bicorni; appunto perchè persiste la linguetta divisoria tra l'antico fondo e il diverticoletto mediale apertosi in esso; il quale, poco prima di terminare il diverticolo, manda una propaggine diretta, al solito, perpendicolarmente verso il lume laringeo.

Il corno posteriore manca; le pareti del diverticolo sono abbastanza sinuose: lo sbocco del diverticolo corrisponde al terzo medio del ventricolo.

2. *metà*. — Qui le disposizioni, essenzialmente simili all'altra metà, si differenziano solo in qualche particolare.

Il corno anteriore, molto breve, compare più presto, e termina nel diverticolo, il quale si apre fin dall'inizio quasi nel fondo del ventricolo, che non presenta piega divisoria. A poco a poco il fondo del diverticolo si porta sempre più in alto; ma verso la sua metà compare un diverticolo più mediale, il quale, quasi come nella fig. 14 (laringe XIV) si apre nel primo diverticolo in basso: vicino al ventricolo. Questo diverticolo *mediale* arriva più in alto del primo (*laterale*); ma poi a poco a poco, per la scomparsa della linguetta divisoria il fondo del diverticolo diviene unico. Esso infine man mano si va indietro si abbassa sempre più, finchè scompare; senza formare corno posteriore.

Lo sbocco del diverticolo è in questo caso più vicino all'estremo anteriore che al posteriore del ventricolo.

XVII. *Uomo di anni 67. — Le due metà quasi del tutto simmetriche.*

In questa laringe si riscontra quasi completamente la disposizione che descrivono gli Autori.

Lo sbocco del diverticolo, difatti, è abbastanza più vicino all'estremo anteriore che al posteriore del ventricolo (non corrisponde però al terzo anteriore, ma al 2. e 3. quinto del ventricolo). Il diverticolo sorge a poco a poco dal fondo (unico) del ventricolo; il quale si spinge sempre più in alto e verticalmente man mano si va indietro. Arriva in poche sezioni a un'altezza massima piuttosto discreta, e poi comincia a riabbassarsi, fino a scomparire del tutto. Il diverticolo quindi, in questo caso, rappresenta un'estroffessione del fondo del ventricolo, è sprovvisto di corna, ed ha, piuttosto che la forma di un utero muliebre, la forma di un cono coll'apice in alto.

Le pareti del diverticolo inoltre sono abbastanza regolari e con poche pieghe; nello stesso tempo che l'altezza del ventricolo (distanza tra corda superiore ed inferiore) è abbastanza notevole rispetto a quella delle altre laringi, specie se di bambini. Questa maggiore distanza tra corda superiore ed inferiore (che rende anche relativamente meno alto il diverticolo); come pure la notevole scarsezza di pieghe e di sinuosità nel diverticolo, probabilmente saranno dovute alla sclerosi senile del tessuto connettivo delle corde.

XVIII. *Uomo di 91 anni. — Tutte e due metà quasi uguali.*

Anche qui abbiamo quasi la disposizione voluta dagli Autori. Manca difatti del tutto il corno anteriore, ed è il fondo del ventricolo che, ripiegandosi sempre più in alto man mano si va indietro, forma il diverticolo; il quale è abbastanza sviluppato. Il corno posteriore è appena accennato; le pareti del diverticolo sono lisce (fig. 18); e il suo sbocco, se non corrisponde al terzo anteriore del ventricolo, è però più vicino all'estremo anteriore che al posteriore di questo.

In qualche sezione si nota una divisione in due del diverticolo, per opera di qualche sottile piega che tocca e si fonde colla parete

opposta. Questo fatto però, che non ha nessuna importanza, è molto passeggero, e si nota anche in altre laringi.

Descriverò qui in breve due laringi di feti, perchè la disposizione del loro diverticolo, se ricorda qualche cosa delle laringi di bambini, somiglia molto invece a quella dei vecchi: starebbero quindi tra le une e le altre.

XIX. *Feto di 7 mesi. — Simmetriche le due metà.*

Compare molto vicino all'estremo anteriore del ventricolo un accenno di corno anteriore, il quale dopo 5—6 sezioni si apre nel ventricolo, molto vicino al suo fondo. Prestissimo scompare la linguetta divisoria tra diverticolo e fondo del ventricolo; e così il diverticolo appare come un'estroflessione del ventricolo, appunto come nei vecchi.

Il diverticolo ha uno sviluppo proporzionato alle dimensioni della laringe. Corno posteriore non ne esiste: lo sbocco del diverticolo è più vicino all'estremo anteriore che al posteriore del ventricolo.

XX. *Feto di 5 mesi. — Le due metà quasi del tutto simmetriche.*

Il corno anteriore, che comincia molto vicino all'estremo anteriore del ventricolo, termina presto; aprendosi un po' medialmente al fondo del ventricolo. La linguetta divisoria scompare dopo poche sezioni, e così il diverticolo appare come un'estroflessione del fondo del ventricolo. Il corno posteriore manca.

Lo sviluppo del diverticolo è proporzionale a quello della laringe: in questi due casi almeno non è esatto adunque quanto afferma Sclavunos (l. c.), che cioè nei feti esso sia molto più accentuato.

Ricorderò, infine, che, se qualcuna delle cavità da me sopra descritte in qualche caso, a debole ingrandimento, può rassomigliare a condotti ghiandolari più o meno lunghi o larghi (o viceversa), l'esame a forte ingrandimento toglierà allora ogni dubbio: poichè l'epitelio di rivestimento è cilindrico vibratile polistratificato, se si tratta d'una delle sudette cavità; cubico invece e a un solo strato, se si ha a che fare con un dotto ghiandolare.

Riepilogando quindi, abbiamo visto, che in quasi tutte le laringi da noi studiate (a eccezione delle 4 ultime) la cavità principale del

diverticolo invia un prolungamento anteriore e sovente uno posteriore nello spessore della falsa corda. Tali prolungamenti a cui noi abbiamo dato il nome di *corna* (perchè somigliano per lo più o un imbuto, colla base rivolta al diverticolo, e l'apice, unico o biforcuto, verso gli estremi della corda) si distinguono: in un corno anteriore, di solito più sviluppato e più costante (è accennato anche nei feti), il quale si spinge in un piano più o meno vicino all'estremo anteriore del ventricolo; e un corno posteriore, meno costante (manca, oltrechè nelle ultime 4 laringi, anche nella laringe 7., 8. e 16.) e, di solito, più corto (tranne nelle laringi 9., 14. e 15.; ove il corno posteriore è più sviluppato dell'anteriore).

La presenza, finora non segnalata da altri, di queste corna [la cui volta trovasi di solito allo stesso livello o più in alto del fondo del diverticolo, e solo in qualche caso (laringe XI. e metà sinistra della XII.) formano delle cavità cilindriche molto basse] ci spiega nel maggior numero dei casi il fatto, che in molte sezioni frontali di laringi umane sono state notate da qualche Autore delle cavità nello spessore della falsa corda (Meyer), o delle cavità separate dal ventricolo e dal diverticolo, che Fränkel chiama *Nebenhölen*.

Oltre a ciò, il diverticolo non rappresenta una estroffessione del fondo del ventricolo, come hanno detto finora gli Autori, ma una cavità distinta che acquista col ventricolo, e certe volte colla cavità laringea, dei rapporti variabili nei suoi vari segmenti, nelle diverse laringi e, soprattutto, nelle varie età. Lo sbocco del diverticolo, difatti, non corrisponde (a eccezione delle due laringi di vecchi — 17. e 18. —, e anche un po' di quelle dei due feti) al fondo del ventricolo; tranne che nella sua parte posteriore. Nella sua parte anteriore invece si apre più o meno medialmente al fondo del ventricolo; ed alcune volte, piuttosto che nel ventricolo, comincia ad aprirsi addirittura nel lume laringeo (laringe 9., 10., 11. e 12.). Lo sbocco quindi del diverticolo non rappresenta nel maggior numero dei casi una fenditura laterale e antero-posteriore, come dicono gli Autori; ma invece una fenditura obliqua, diretta d'avanti indietro e dall'interno all'esterno.

D'altro canto il fondo del ventricolo (unico o diviso in due da una piega) o rimane orizzontale (allo stesso livello del pavimento del ventricolo), o si ripiega leggermente in alto; o infine forma per proprio

conto un'estroffessione in alto così accentuata, da somigliare a un vero diverticolo. In questi casi, in avanti, si hanno due diverticoli: uno mediale, che appresenta la parte anteriore del vero diverticolo; e uno laterale, che è dato dal fondo del ventricolo. Questi due diverticoli poi, per la riduzione e scomparsa della linguetta divisoria, indietro vengono a fondersi e formarne uno solo (laringi 1., 2., 3., 13). Il fondo del ventricolo, inoltre, può alcune volte formare un'estroffessione infero-laterale, come quella riportata nella fig. 5.

Il diverticolo infine vicino al suo fondo manda in parecchie laringi delle estroffessioni, alcune delle quali dirette perpendicolarmente verso il lume laringeo (fig. 3 e 13), a cui si spingono più o meno vicino. Altre volte tutto il diverticolo ha una direzione inclinata in alto e all'indietro; in modo che col suo fondo può arrivare vicino al lume laringeo (fig. 17). Insistiamo su queste speciali disposizioni, non solo perchè non rilevate, a quanto io sappia, da altri; ma specialmente per la loro importanza in patologia.

Nei casi difatti in cui il fondo del diverticolo o una sua estroffessione arriva (al disopra della falsa corda) molto vicino al lume laringeo, potremmo avere delle cisti sporgenti nel lume laringeo, non dovute a occlusione di un qualsiasi dotto ghiandolare; ma (quasi come avviene per le pieghe della tonsilla faringea) a occlusione, per fusione delle due pareti, del tratto di comunicazione con la cavità principale. Le sudette disposizioni, inoltre, ci spiegano benissimo la formazione di alcuni *laringoceli interni* (cisti gassose che compaiono nella fonazione e scompaiono nella inspirazione); come quelli di cui parla la D<sup>ressa</sup>. Gluckberg (l. c.), da lei chiamati *laringoceli intra-laringei*; e le osservazioni rare di *laringocele ventricolare* di cui parla Labarre [11]. Anche il corno anteriore (di solito abbastanza sviluppato e mediale) potrebbe dar luogo a fatti patologici identici.

Tutte le sudette estroffessioni infine, come anche la propaggine infero-laterale del ventricolo, rappresentando delle cavità anfrattuose e a fondo cieco, offrono un terreno favorevole allo sviluppo di qualsiasi infezione.

Oltre poi alle disposizioni tipiche sopra esposte, si possono incontrare delle varietà speciali (come nella laringe 14. e nella metà sinistra

della 16.), in cui il diverticolo vero per un certo tratto, invece che unico, si presenta doppio (fig. 14).

Fanno eccezione poi al comportamento di tutte le altre laringi la 17. e la 18., appartenenti a vecchi, in cui, non formandosi corno anteriore nè posteriore, e tutto il diverticolo essendo formato dal fondo del ventricolo estroflesso in alto, si ha proprio la disposizione descritta e raffigurata dagli Autori; disposizione che erroneamente si è ritenuta finora come costante.

La laringe 16., appartenente a un uomo di 53 anni, forma uno stadio di passaggio tra la disposizione delle laringi di bambini e di giovani, e quella dei vecchi. Difatti, mentre in una metà si ha una disposizione identica alla laringe 14. (diverticolo doppio); nell'altra metà, se si nota un corno anteriore del resto breve, manca però il corno posteriore, e il diverticolo, anche in avanti si apre molto vicino al fondo del ventricolo.

Le laringi di feti rappresenterebbero anche un anello intermedio, tra la disposizione che s'incontra nei vecchi, e quella fondamentale che si trova in tutte le altre laringi. Si ha precisamente un accenno di corno anteriore; ma non c'è corno posteriore e il diverticolo in avanti si apre vicinissimo al fondo del ventricolo.

È degna poi di menzione l'anomalia (finora non segnalata da altri nei bambini) che presenta la metà sinistra della laringe 12.; in cui manca del tutto il diverticolo e il suo corno posteriore.

Lo sbocco del diverticolo infine, fatta eccezione delle laringi di vecchi (17. e 18) e di quelle affini (in cui, se non corrisponde al terzo anteriore del ventricolo, come vogliono gli Autori, è più vicino al suo estremo anteriore che al posteriore), in tutte le altre laringi corrisponde al terzo medio; e spesso è più vicino all'estremo posteriore del ventricolo, che al suo estremo anteriore.

Aggiungerò, che le disposizioni sopra ricordate sul diverticolo dell'uomo, non trovano un riscontro in quei mammiferi più comuni che possiedono la corda superiore e il ventricolo. Solo nel majale e specialmente nel cane (la cui laringe somiglia di più a quella umana) il diverticolo si prolunga abbastanza dietro il limite posteriore del suo sbocco nel ventricolo, formando così una propaggine posteriore molto

sviluppata; la quale potrebbe rassomigliarsi al corno posteriore dell'uomo, in quelle poche laringi in cui esso è molto accentuato.

Dai fatti adunque che abbiamo potuto mettere in rilievo nelle 20 laringi sopra descritte, risulta:

1. Che il fondo del ventricolo, in avanti unico o più spesso diviso in due da una piega, può rimanere orizzontale o quasi (allo stesso livello, cioè, del pavimento); può invece, dopo alcune sezioni anteriori (in cui è sempre orizzontale), estroflettersi in alto più o meno accentuatamente; fino a formare in parecchie laringi una specie di diverticolo abbastanza alto, che bisogna venga distinto dal vero diverticolo.

2. Il diverticolo non rappresenta, come s'è detto finora dagli Autori, una estroflessione in alto del fondo del ventricolo; ma una cavità a sè, la quale in avanti si apre più o meno medialmente al fondo del ventricolo (e alle volte comincia ad aprirsi direttamente nel lume laringeo). Solo indietro (nella m.tà posteriore circa del suo sbocco) il diverticolo si apre nel fondo del ventricolo, di cui sembra allora una continuazione.

3. La cavità del diverticolo per lo più non è cilindrica o coniforme, ma somiglia di solito per forma a un utero muliebree; poichè presenta un corno anteriore e uno posteriore nello spessore della falsa corda. Il corno anteriore suole essere più sviluppato e più costante del posteriore.

4. Lo sbocco del diverticolo corrisponde per lo più al terzo medio del ventricolo, e rappresenta una fenditura diretta più o meno obliquamente d'avanti indietro e dall'interno all'esterno.

5. Nei vecchi invece, e anche un po' nei feti, la disposizione del diverticolo somiglia molto a quella descritta dagli Autori. Manca difatti il corno anteriore e posteriore; il diverticolo si apre tutto nel fondo del ventricolo (molto più vicino al suo estremo anteriore), di cui sembra un'estroflessione; tutta la cavità del diverticolo somiglia per lo più a un cono coll'apice tronco in alto.

6. La cavità del diverticolo (a eccezione dei vecchi, ove le pareti presentano poche pieghe e sinuosità) suole essere anfrattuosa; e in parecchi casi, oltre a estroflessioni di minore o nessuna importanza clinica, ne manda una in direzione del lume laringeo, al cui epitelio arriva più o meno vicino. Tale estroflessione, come anche la formazione

delle due corna (specie l'anteriore, più sviluppato e più mediale), possono dar luogo a formazione di cisti sporgenti nel lume laringeo (qualora venga ad occludersi, per un processo patologico qualsiasi, la loro comunicazione colla cavità principale del diverticolo); o a dei *laringoceli interni*, specie se, per una stenosi laringea a livello delle false corde o superiormente ad esse, aumentasse la pressione della corrente espiratoria.

7. Il diverticolo nell'uomo, come la tonsilla laringea, pare presenti col variare dell'età delle modificazioni evolutive. Mentre nei feti, difatti, non si è ancora sviluppata (ma è appena accennata) la disposizione fondamentale quasi costante che si trova nei bambini, nei giovani e anche un po' negli adulti; nei vecchi, invece, le cavità del diverticolo e del ventricolo (soprattutto per l'atrofia dei tessuti connettivi nelle false e vere corde) presentano delle modificazioni, diciamo così, involutive, per cui somigliano alla disposizione che si trova nei feti; oltrechè il diverticolo si riduce in altezza, e le pieghe ed anfrattuosità vanno quasi a scomparire.

8. Le disposizioni morfologiche sopra descritte non hanno riscontro nelle laringi dei mammiferi più comuni. Solo nella laringe del majale e specialmente in quella del cane il diverticolo presenta una propaggine posteriore (dietro il limite posteriore dello sbocco del diverticolo) molto sviluppata; la quale potrebbe paragonarsi al corno posteriore nell'uomo, quando esso è molto evidente.

9. Le particolarità morfologiche sul diverticolo e sul ventricolo, di cui ci siamo occupati, non sono sempre simmetriche nei due lati.

Catania Gennaio 1907.

---



## Bibliografia.

---

1. Bartels, Über die Nebenräume der Kehlkopfhöhle. Zeitschrift f. Morph. u. Anthrop. Vol. 8. p. 11.
  2. Chiarugi, Istituzioni di Anatomia dell'uomo. Vol. 2. p. 227. 1905.
  3. Citelli, Sulla cosiddetta tonsilla laringea nell'uomo in condizioni normali e patologiche. Anat. Anzeiger. Vol. 29. p. 511. 1906.
  4. —, Sulla presenza e sul significato di un solco glottideo nell'uomo ecc. Internat. Monatsschrift f. Anatomie usw. Vol. 23. p. 423. a. 1906.
  5. Coyne, De la muqueuse de larynx. Parigi. 1874.
  6. Fränkel, B., Arch. f. Laryngologie usw. Vol. 1. p. 250. (Der Ventriculus Morgagni.)
  7. Galatti, Zur Anat. des kindlichen Kehlkopfes. Wien. Klin. Wochenschrift. A. 12. p. 147.
  8. Gerlach, Über die Gestalt der Morgagnischen Tasche des Menschen. Inaug.-Diss. Greifswald 1867.
  9. Gluckberg, Contribution à l'étude des Laryngocèles. Lyon 1904.
  10. Grüber, Kehlkopf mit seitlichen Ventrikelsäcken. Arch. f. Anat. usw. p. 606. 1874. Virchows Arch. Vol. 67. p. 361. Vol. 78. p. 106.
  11. Labarre, Laryngocèle ventriculaire. Annales des mal. de l'oreille etc. p. 178. 1906.
  12. Luschka, Der menschliche Kehlkopf. Tubinga 1874.
  13. Merkel, Bardelebens Handbuch der Anat. des Menschen. Vol. 6. parte 1, p. 49.
  14. Meyer, Die Luftsäcke der Affen und die Kehlkopfdivertikel beim Menschen. Arch. f. Laryngologie usw. Vol. 12. p. 1. Rif. Jahresbericht der Anat. usw. p. 310. 1899.
  15. Morgagni, Adversaria Anatomica. p. 16. 1718.
  16. Poirier, Anatomie humaine. Vol. 4. p. 409.
  17. Romiti, Anatomia dell'uomo. Vol. 2. p. 235.
  18. Slavunos, Die Ventrikularsäcke des Kehlkopfes beim erwachsenen und neugeborenen Menschen usw. Anat. Anzeiger. Vol. 24. p. 652.
  19. Testut, Anatomie humaine. 1. e 2. Edizione francese. Vol. 3. p. 703.
  20. Zuckerkandl, Heimanns Handbuch der Laryngologie. V. 1. P. 97.
-

## Spiegazione delle figure.

- Fig. 1. (Laringe I.) Sezione frontale delle corde vocali, anteriore allo sbocco del diverticolo (disegni fatti quasi tutti colla camera chiara) (Ingrandimento 17 d).  $a$  = corda v. superiore;  $b$  = corda inferiore. 1. Ventricolo di Morgagni propriamente detto; 2. fondo del ventricolo, diviso in due da una piega, e che comincia a ripiegarsi in alto; 3. corno anteriore; 4-4. ghiandole; 5. muscolo della falsa corda; 6. piega mucosa che divide in due il fondo del ventricolo.
- Fig. 2. (La stessa laringe.) Sezione frontale nel punto in cui termina il corno anteriore e comincia lo sbocco del diverticolo. (Ing. 17 d.)  $a$  = corda superiore;  $b$  = corda inferiore. 1. Ventricolo; 2. diverticolo laterale formato dal fondo del ventricolo ripiegato in alto; 3. diverticolo vero (continuazione del corno anteriore), il quale si apre nel ventricolo abbastanza medialmente al fondo di questo; 4. ghiandole; 5. muscolo della falsa corda; 6. muscolo della vera corda; 7. propaggine infero-laterale del ventricolo.
- Fig. 3. (Laringe II.) Sezione orizzontale della falsa corda, vicino al fondo del diverticolo. (Ing. 17 d.) 1. Estremo anteriore della falsa corda; 2. estremo posteriore; 3. epitelio della faccia laringea della corda; 4-4. diverticolo; 5. propaggine mediale del fondo del diverticolo, diretta perpendicolarmente verso il lume laringeo; 6. ghiandole; 7-7. muscolo.
- Fig. 4. (Laringe III.) Sezione frontale poco prima d'incominciare lo sbocco del diverticolo (ove termina il corno anteriore). (Ing. 17 d.)  $a$  = corda superiore;  $b$  = corda inferiore. 1. Ventricolo; 2-2'. fondo del ventricolo, diviso da una piega in due sinuosità: l'inferiore (2) quasi orizzontale, la superiore (2') molto rivolta in su come un diverticolo; 3. residuo della piega che divide in due il fondo del ventricolo; 4. fine del corno anteriore (il diverticolo sta per aprirsi medialmente nel ventricolo); 5. ghiandole; 6. muscolo.
- Fig. 5. (Ricomposizione della laringe VII.) Corno anteriore colla sua base (che si aprirà medialmente nel ventricolo) e l'apice in fondo chiaro. (Ing. 13 d.)  $a$  = corda superiore;  $b$  = corda inferiore;  $c$  = ventricolo;  $d$  = corno anteriore.
- Fig. 6. (Laringe IX.) Sezione frontale poco dopo terminata la cavità principale del diverticolo, all'inizio cioè (base) del corno posteriore. (Ing. 17 d.)  $a$  = corda superiore;  $b$  = corda inferiore. 1. Ventricolo di Morgagni; 2. fondo rivolto in alto; 3-3. inizio del corno posteriore bipartito; 4. propaggine infero-esterna del ventricolo; 5. ghiandole; 6. muscolo della falsa corda; 7. muscolo della vera corda.

- Fig. 7. (Laringe X.) Sezione frontale all'inizio della cavità principale del diverticolo (appena terminato il corno anteriore). (Ing. 17 d.)  $a$  = corda superiore;  $b$  = corda inferiore. 1. Diverticolo il quale comincia ad aprirsi direttamente nel lume laringeo; 2. linguetta divisoria tra diverticolo e ventricolo; 3-3. ghiandole; 4. muscolo della falsa corda; 5. muscolo della vera corda; 6. follicolo chiuso; 7. infiltrazione diffusa.
- Fig. 8. (Laringe XII.) Metà sinistra della laringe, vista dal lato interno (ingrandita del doppio). 1. Ventricolo di Morgagni; 2. solco glottideo.
- Fig. 9. (La stessa laringe e la stessa metà.) Sezione frontale in corrispondenza il terzo anteriore delle corde (punto in cui termina, aprendosi direttamente in laringe, una specie di corno anteriore). (Ing. 16 d.)  $a$  = corda superiore;  $b$  = corda inferiore. 1. Ventricolo di Morgagni molto stretto; 2. accenno di corno anteriore, che termina aprendosi direttamente in laringe; 3. solco glottideo; 4. ghiandole; 5. muscolo della vera corda.
- Fig. 10. (La stessa laringe, la stessa metà.) Sezione frontale in corrispondenza il terzo medio. (Ing. 16 d.)  $a$  = corda superiore;  $b$  = corda inferiore. 1. Legamento elastico; 2. muscolo della vera corda; 3. solco glottideo; 4-4. ghiandole; 5. ventricolo di Morgagni (senza diverticolo); 6. dotto ghiandolare che sbocca nel solco.
- Fig. 11. (Stessa laringe, metà destra.) Sezione frontale in corrispondenza il principio dello sbocco del diverticolo (fine del corno anteriore). (Ing. 17 d.)  $a$  = falsa corda;  $b$  = vera corda. 1. Ventricolo; 2-2. estroflessioni in alto del suo fondo; 3. piega che divide in due il fondo; 4. diverticolo che comincia ad aprirsi nel lume laringeo; 5. ghiandole; 6. muscolo della vera corda.
- Fig. 12. (Laringe XIII.) Sezione frontale in corrispondenza il terzo anteriore delle corde. (Ing. 14 d.)  $a$  = corda superiore;  $b$  = corda inferiore. 1. Ventricolo di Morgagni; 2. fondo del ventricolo estroflesso in alto, in modo da formare una specie di diverticolo; 3. corno anteriore; 4-4. ghiandole; 5. muscolo della vera corda.
- Fig. 13. (Stessa laringe.) Sezione frontale al principio del terzo posteriore delle corde. (Ing. 14 d.)  $a$  = corda superiore;  $b$  = corda inferiore. 1. Ventricolo di Morgagni; 2. diverticolo che in questo punto si apre nel fondo del ventricolo; 3. propaggine mediale, diretta perpendicolarmente verso il lume laringeo; 4. solco glottideo; 5-5. ghiandole; 6. muscolo della vera corda.
- Fig. 14. (Laringe XIV.) Sezione frontale vicino la fine del terzo medio delle corde. (Ing. 14 d.)  $a$  = corda superiore;  $b$  = corda inferiore. 1. Ventricolo di Morgagni; 2. fondo del ventricolo; 3. diverticolo; 4. secondo diverticolo apertosi nel primo; 5-5. ghiandole; 6. muscolo della falsa corda; 7. muscolo della vera corda.
- Fig. 15. (Stessa laringe.) Sezione frontale poco dietro la precedente. (Ing. 14 d.)  $a$  = corda superiore;  $b$  = corda inferiore. 1. Ventricolo di Morgagni; 2. diverticolo, divenuto unico per la fusione dei due diverticoli; 3-3. ghiandole; 4. muscolo della falsa corda; 5. muscolo della vera corda; 6-6. follicoli chiusi.

- Fig. 16. (Stessa laringe.) Sezione frontale dietro lo sbocco del diverticolo (terzo posteriore delle corde). (Ing. 14 d.)  $a$  = corda superiore;  $b$  = corda inferiore. 1. Ventricolo di Morgagni; 2. corno posteriore; 3-3. ghiandole; 4. muscolo della falsa corda; 5. muscolo della vera corda.
- Fig. 17. (Laringe XV.) Sezione frontale al terzo medio delle corde. (Ing. 12 d.)  $a$  = corda superiore;  $b$  = corda inferiore. 1. Ventricolo di Morgagni; 2. fondo del ventricolo estroflesso in alto; 3-3. ghiandole; 4. diverticolo, il cui fondo si avvicina al lume laringeo; 5. muscolo della vera corda; 6. follicoli chiusi.
- Fig. 18. (Laringe XVIII.) Sezione frontale terzo medio. (Ing. 12 d.)  $a$  = corda superiore;  $b$  = corda inferiore. 1. Ventricolo di Morgagni; 2. diverticolo, che si apre nel fondo del ventricolo, di cui sembra un'estroflessione; 3-3-3. ghiandole; 4-4. follicoli chiusi; 5. muscolo.
-

# Zur Morphologie der Nebenniere. IV (Blutgefäße).<sup>1)</sup>

Von

**E. Landau,**

Assistent am anatomischen Institut zu Jurjeff-Dorpat.

---

(Mit Tafel XVIII.)

---

Die Blutgefäße der Nebenniere einer nochmaligen Untersuchung zu unterziehen, könnte nach so ausgezeichneten Arbeiten, wie die von Julius Arnold [1], A. Dostojewsky [4], J. M. Flint [8] und O. V. Srdinko [19] nicht ohne Grund als unnützes Beginnen erscheinen. Es wird sich auch zeigen, dass meine Präparate die Untersuchungen von Flint [8] und Srdinko [19] bis auf einen Punkt bestätigen werden. Allein bei Drüsen ohne Ausführungsgang, oder wie die Franzosen sagen: „glandes closes“, zu denen auch die Nebenniere gehört, ist es geboten, auf die kleinsten Eigentümlichkeiten der Blutgefäßverteilung zu achten, zumal bei der Nebenniere die meisten Forscher (Gottschau [10], Manasse [17], Flint [8] und v. A.) die abführende Vene als den Ausführungsgang des Organes betrachten. Diese Ansicht hat dank den Untersuchungen von R. Ehrmann [5], dem der Nachweis von Adrenalin im Blute der Vena cava inferior gelungen sein soll, sehr viel an Gewissheit gewonnen. Auch gelang es mir, abgesehen von Leiminjektionspräparaten, nach vieler Mühe vorläufig eine kleine Sammlung von Korrosionspräparaten der Nebenniere anzufertigen; und da ich einerseits in der Literatur nur bei Flint [8] ein einziges — freilich sehr schönes — Korrosionspräparat der Nebenniere eines Hundes abgebildet gefunden hatte,

---

<sup>1)</sup> Mitteil. I. „Über Interzellularbrücken in der Markschrift der Nebenniere.“ Sitzungsber. d. Naturf.-Ges. zu Dorpat. XIII. 1901. — Mitteil. II. „Über intrazelluläre Kanälchen in der Nebenniere.“ Allrussischer Ärztetag zu St. Petersburg 1901. — Mitteil. III. „Zur Morphologie der Nebenniere.“ Sitzungsber. d. Naturf.-Ges. zu Dorpat. XIV. 1905.

andererseits selbst meine kleine Sammlung schon zu einigen interessanten Beobachtungen geführt hat, so hielt ich es für angebracht, im Interesse der weiteren Untersuchungen an diesem Orte über dieselben zu berichten.

Die Beziehungen der Nebenniere zu den zu- und abführenden Gefässen sind makroskopisch zur Genüge erforscht. Bekanntlich existiert bei keinem Wirbeltiere eine spezielle Nebennierenarterie, sondern es ziehen zum Organe gegen 15—20 Ästchen, die in verschiedener Zahl aus den Aa. renalis, phrenica, lumbalis und aus der Aorta abdominalis entstehen. Ferner ist es nicht neu, dass bei verschiedenen Tieren die Nebennieren sich verschieden zum abführenden Gefässe verhalten; aber selbst bei verschiedenen Individuen derselben Art ist die Beziehung der Nebenniere zur Vene nicht konstant. So lesen wir bei Hultgren und Andersson [14]: „. . . Die nahe an der Nebenniere gelegenen grossen Venen sind bei dem Kaninchen sehr dünnwandig und geben leicht (bei Exstirpationen) zu schwer zu hemmenden Blutungen Veranlassung, während bei der Katze die Venen nicht in einem so intimen Zusammenhang mit der Nebenniere stehen und dickere Wandungen besitzen.“ Einige Zeilen weiter erfahren wir, dass bei der Katze die Nebennieren in die Venae lumbales einmünden. Dieses bestätigt Srdínko [19] (s. Zeichnung auf Seite 12 seiner tschechischen Abhandlung). Dass bei dem Hunde beide Nebennieren ebenfalls in die Venae lumbales münden, ist Flint [8] und Srdínko [19] nicht unbekannt. Über das Verhalten der Nebennieren zum Venensystem beim Pferde lesen wir bei Ellenberger und Baum [6] Folgendes: „. . . Im Nierenhilus geben sie (Vv. renales) kleine Zweige an die Nierenflächen und die Nebennieren ab und teilen sich dann in mehrere in die Niere eintretende Äste. Die Nebennierenvenen entspringen sehr oft auch direkt aus der Vena cava“. Über die Verhältnisse beim Menschen äussert sich endlich A. Rauber [18] folgendermassen: „Die Arterien . . . verbreiten sich in dem Organe, umgeben die Zellenhaufen mit Kapillaren und lassen meist eine grössere Vene aus dem Hilus des Organes hervorgehen. Diese mündet rechts in die untere Hohlvene, links in die Nierenvene.“ — Meine eigenen Beobachtungen an 10 Menschen, 3 Pferden, 20 Rindern, 3 Rindsembryonen, 3 Schweinen, 5 Hunden, 10 Katzen, 80 Kaninchen und 15 weissen Ratten führten mich zu folgenden Resultaten: Beim Menschen

habe ich nur die übliche Lage beobachtet. Die rechte Nebenniere mündet also in die Vena cava, die linke in die Vena renalis sin., aber beide niemals unmittelbar, sondern durch eine kurze Vena suprarenalis. Beim Pferde traten zwei Arten zu Tage: 1. beide Nebennieren münden in die Venae renales, oder 2. die linke mündet in die Vena renalis, die rechte in die Vena cava inf. mit einer oder zwei Mündungen. Beide Nebennieren besitzen beim Pferde, wie beim Menschen, kurze Venae suprarenales, die auffallenderweise hier dünnwandiger sind als bei den menschlichen Nebennieren. Die 20 Nebennierenpaare von Rindern zeigten alle denselben Typus: immer mündete die linke Nebenniere in die Vena renalis, die rechte in die Vena cava mit 1—3 Mündungsöffnungen. Bei den drei Rindsembryonen (42, 40 und 34 Zentimeter lang; gemessen vom Scheitel bis zum Steissbein) beobachtete ich dagegen immer das Einmünden sowohl der linken, als auch der rechten Nebenniere in die Vena cava! Die Nebennieren des Schweines münden, wie bei dem Menschen, links in die Vena renalis, rechts in die Vena cava, aber unmittelbar, ohne eine Vena suprarenalis. Bei dem Hunde und bei der Katze münden beide Nebennieren in die entsprechenden Venae lumbales. Bei der Katze mündet das Organ zuweilen mit 3—4 Öffnungen in die Lumbalvene. An den Kaninchen konnte ich drei Variationen beobachten, und zwar immer auf der linken Seite, da die rechte Nebenniere stets in die Hohlvene einmündet, die linke dagegen — entweder in die Vena cava (sehr selten), oder in die Vena renalis, oder auch in die Vena lumbalis. Endlich sitzt bei der weissen Ratte die rechte Nebenniere der Vena cava auf, die linke — am Beginne einer verhältnismässig langen Vene, welche in die Vena renalis sin. einmündet. — An den von mir beobachteten acht Spezien wären also Katze und Hund die günstigsten Versuchstiere, an denen die Nebennierenexstirpation am wenigsten Schwierigkeiten und Komplikationen zu Tage fördern würde, da bei diesen Tieren beide Nebennieren am entferntesten von der Hohlvene liegen. Noch auf eine interessante Tatsache, die durchaus der Berücksichtigung wert ist, möchte ich speziell hinweisen. Beim erwachsenen Rinde mündet die linke Nebenniere in die Nierenvene, beim Embryo dagegen in die Hohlvene. Wie wäre es zu deuten? Gleitet die Nebenniere allmählich von der Hohlvene zur Nierenvene

herab, oder beansprucht die Niere durch Zug bei ihrer Fortentwicklung immer mehr und mehr von der Cavawandung für die Vena renalis sin., so dass zuletzt auch die Nebenniere in den Besitz der letzteren aufgenommen wird? Nur dürfte man nicht vergessen, dass beim erwachsenen Rinde die Nebenniere in die Vena renalis an einem Punkte einmündet, welcher zwischen der Niere und der Nierenvenenklappe zu liegen kommt.

Ehe ich nun zur Beschreibung der Korrosionspräparate übergehe, will ich mit einigen Worten die Hauptmomente der Korrosionstechnik, speziell bei Nebenniereninjektionen nennen, da die allgemeinen Prinzipien der Korrosionstechnik von Hoyer jr. [13] und Anna Krassuskaja [16] sehr ausführlich und instruktiv angegeben sind. Man muss sein Befremden über die so geringe Verbreitung der Korrosionstechnik noch heutzutage ausdrücken, wo doch Joseph Hyrtl zu einer Zeit, als kaum die ersten Versuche von Ruysch und Lieberkühn vorlagen, eine „Korrosionsanatomie und ihre Ergebnisse“ im Jahre 1873 in die Welt schickte und Präparate anfertigte, die auch heute noch mit vollem Recht als Zierde der sie beherbergenden Sammlungen betrachtet werden können. — Bei der Nebenniere muss man im voraus auf viele Misserfolge gefasst sein und zwar, weil sie ein sehr leicht zerreisbares Organ ist. Im allgemeinen gilt der Satz: je grösser die Nebenniere, desto leichter die Injektion. Eine Hauptbedingung, die bei der Niere z. B. durchaus nicht so sehr wichtig, ist die, nach Möglichkeit frisches Material zu brauchen. Kleinere Tiere werden durch die Hohlvene injiziert, bei grösseren Tieren wird die Nebenniere direkt durch die Vena suprarenalis injiziert. Als Injektionsmasse brauchte ich nach den Angaben von A. Krassuskaja [16] Photoxylin (Koloxilin), in Azeton aufgelöst, mit einer Beimischung von Kampfer in folgender Proportion: Photoxylini 30,0 g, Camphorae 20,0 g, Acetoni puriss. 600 cc. Dieser Masse kann — nicht in allzu grossen Dosen — nach Belieben Zinnober, Berlinerblau, Chromgelb und anderes beigemischt werden, je nach dem Wunsche, die eine oder andere Färbung zu erhalten. Immer muss darauf geachtet werden, dass die Farben echte und nicht imitierte sind, denn nur echte Farben widerstehen der Korrosionsflüssigkeit. Es wäre falsch, die Nebenniere mit einem Male injizieren zu



wollen. Die Injektion muss bei mittelmässigem Druck im Laufe von 1—1½ Tagen drei- bis viermal wiederholt werden. Korrodiert wird das Objekt wie gewöhnlich in Salzsäure (Acid. hydrochloricum purum, nicht crudum!). Die Nebenniere muss als Korrosionspräparat zu den undankbarsten Organen gerechnet werden, da man nach vieler Mühe nur die Venen injiziert erhalten kann. Ein monotones, kleines, unansehnliches Ästchen, das dem Nichtspezialisten wenig zusprechen wird. Was sehen wir also am Korrosionspräparat einer Nebenniere?

Bei der Katze, dem Hunde, dem Schweine und Pferde ist der Gefässverlauf in der linken und rechten Nebenniere so ziemlich derselbe; beim Menschen, und hauptsächlich beim Rinde dagegen ein verschiedener. Bei der linken Nebenniere aller untersuchten Arten fällt vor allem ins Auge ein am dickeren Ende etwas stärker gebogenes, verhältnismässig ansehnliches Hauptgefäss, in welches anfangs fast unter rechtem, später zur Spitze hin unter immer schärfer werdendem Winkel kleinere Gefässe einmünden. Die in dieses Hauptgefäss (Vena centralis glandulae suprarenalis) direkt einmündenden Venen werde ich als „primäre“ Äste bezeichnen; die „primären“ Venen werden „sekundäre“ aufnehmen, usw. Beim Hunde und Rinde ist der erste von der konkaven Seite in die Vena centralis einmündende Ast um ein beträchtliches grösser und üppiger an „sekundären“ Ästen, als die nächstfolgenden „primären“ Äste. Die „sekundären“ Äste werden von den „primären“ unter verschiedenem Winkel aufgenommen. In diese „sekundären“ Äste münden unter mehr weniger rechtem Winkel „tertiäre“ Ästchen ein, welche letztere gewöhnlich unter annähernd rechtem Winkel (beim Menschen) kurze Gefässchen aufnehmen, in welche sich das Blut aus den Kapillaren der Rindenschicht meist direkt ergiesst. Die letztgenannten Kapillargefässe sind an den Korrosionspräparaten nicht injiziert. Es kommt auch vor, dass die „tertiären“ Ästchen ausfallen und ihre Aufgabe dann die „sekundären“ übernehmen. — Das Prinzip der Verteilung der kleineren Äste ist bei der rechten Nebenniere das gleiche, wie bei der linken. Dagegen ist das Hauptgefäss, am prägnantesten bei dem Rinde, in der Mehrzahl vertreten. Dieser Umstand wird natürlich die Injektion um das Vielfache erschweren. Am schönsten fällt dieser Unterschied zwischen

der linken und rechten Nebenniere am Korrosionspräparat vom Rindsembryo auf. Obgleich das Korrosionspräparat nur die venösen Blutgefässe der Marksubstanz repräsentiert, so lassen sich doch die Umrisse des ganzen Organes an ihnen ahnen. Noch eine bekannte Tatsache wird vom Korrosionspräparat aufs schönste bestätigt. Es existieren, wie wir wissen, arterielle Stämme, die, ohne sich in der Rindenschicht zu teilen, durch letztere von der Oberfläche der Nebenniere direkt zur Markschicht ziehen und erst hier in viele kleine Ästchen zerfallen. Für diese Arterien hat Srdínko [19] die passende Benennung „Arteriae perforantes (ad medullam)“ vorgeschlagen und werde ich sie für diese Gefässe weiterhin brauchen. Das aus den Arteriae perforantes entstandene arterielle Kapillarnetz geht in ein solches venösen Charakters über; die venösen Kapillaren fliessen zu einem grösseren Stämmchen zusammen, welches in die Vena centralis oder in einen ihrer grösseren Zweige mündet. Für diese venösen Stämmchen würde ich die Benennung „Venae medullae propriae“ in Vorschlag bringen. Solch ein venöses Stämmchen mit seinen feineren Verzweigungen finden wir an der Nebenniere vom Pferde (*a*). Ausser den in dieser Arbeit abgebildeten Korrosionspräparaten besitze ich solche vom Kaninchen, Hasen, Hunde, Schweine und von der Katze. Von grosser Bedeutung wären natürlich Korrosionspräparate des arteriellen Blutgefässsystems der Nebenniere; allein alle meine bisherigen Versuche sind erfolglos geblieben.

Bevor ich die Beschreibung der mikroskopischen Präparate beginne, erlaube ich mir vorher einige Bemerkungen über die Bereitung der transparenten blauen und roten Gelatinmassen zu machen. Dass diese Massen oft an Güte zu wünschen übrig lassen, ist jedem, der mit ihnen arbeitete, bekannt. Die ausführlichsten Angaben über die Anfertigung der Massen findet man bei Hoyer jr. [13]. Meine Versuche zielten darauf ab, für die blaue und rote Masse solche Rezepte zu finden, dass beide von derselben Konzentration sind; dieses Ziel erreichte ich auch auf folgende Weise: Ich beginne mit der roten Masse. In den Lehrbüchern wird gewöhnlich bei der Anfertigung der roten Masse die ammoniakalische Farblösung durch 20—30% Essigsäure so lange zu neutralisieren empfohlen, „bis die dunkelkirschrote

Lackfarbe in eine ziegelrote überzugehen anfängt“ — ein in gleichem Masse unpräzises und unsicheres Verfahren, und doch wurde der radikale und zum Ziele führende Vorschlag von Flint [8], titrierte Flüssigkeiten in Gebrauch zu nehmen, augenscheinlich unberücksichtigt gelassen. Dieses Prinzip im Auge behaltend, fertigte ich die rote Masse so an: I. 10 g bester französischer Gelatine werden für zwei Stunden zum Aufweichen in destilliertes Wasser gebracht. II. Daraufhin wird die Gelatine aus dem Wasser vorsichtig gehoben, zwischen den Händen ausgepresst und im Thermostat bei 58—60° C in einer Schale aufgelöst. III. Zugleich werden 5 g Karmin in 10 cc Aqu. destill. verrieben. IV. Um diese Farbe transparent zu machen, mengt man dazu Ammoniaklösung. Ich brauche zu diesem Zwecke nicht den gewöhnlichen (zehngradigen) Riechspiritus, sondern einen dreimal stärkeren: Liquor ammonii caustici — spezifisches Gewicht 0,91, weil, wie ich mich empirisch überzeugte, 2 cc desselben genau von 8 cc dreissiggradiger Essigsäure (Aqu. dest. 100,0, Acid. acet. glac. [96°] 30,0) neutralisieren, und dieses Zahlverhältnis war mir sehr wünschenswert. Man mengt also zu III. 2 cc Liqu. ammon. caustici und verreibt es ordentlich. V. Dieses dunkelkirschrote Gemisch wird ebenfalls im Thermostat erwärmt und dann in die aufgelöste Gelatine gegossen und vermischt. VI. Die so präparierte, alkalisch reagierende Masse ist für die Injektion unbrauchbar, weil die Farbe durch die Gefäßwände diffundiert. Das Gemisch muss neutralisiert werden und ich giesse zu diesem Zwecke 8 cc 30% Essigsäure hinzu. VII. Nun wird das heisse, flüssige Gemisch durch Flanell filtriert. Eine so präparierte rote Gallertmasse gab mir und anderen gute Erfolge. Hat man im Versehen zu viel Essig genommen, so bilden sich in der Masse undurchsichtige Ballen, welche jedoch dadurch leicht zu beseitigen sind, dass man ins Gemisch, ohne es erstarren zu lassen, bei schnellem Umrühren die Ammoniaklösung tropfenweise vorsichtig zugießt, bis das trübe gewesene Gemisch sich wieder klärt. — Die Zubereitung der blauen Masse ist eine viel leichtere. I. Wiederum 10 g im Laufe von zwei Stunden im Wasser gequollener und nachher ausgepresster Gelatine werden im Thermostat bei 60° C aufgelöst. II. Zugleich werden daselbst 20 cc vorher schon präparierter, gesättigter wässriger

Berlinerblaulösung ordentlich erwärmt. III. Nun giesst man bei schnellem Umrühren die Farblösung langsam in die Gelatine. Niemals bildeten sich bei mir Gerinnsel dabei. Das Gemisch wird filtriert — und die Masse ist fertig.

Die beigelegten Aquarelle sind keine schematisierten Abbildungen, auch keine Kombinationsbilder, sondern nach Möglichkeit peinlichst genaue Wiedergaben der mikroskopischen Bilder von Nebennieren, welchen die eben beschriebenen Massen injiziert wurden. Die Nebenniere von der Katze ist durch die Aorta abdominalis injiziert worden, die der Ratte und des Hundes durch die Vena cava, die vom Menschen durch die Vena suprarenalis. Die Präparate sind nicht gefärbt, sondern in der Orthschen Flüssigkeit fixiert und zeigen die schon von Henle [12] beobachtete Bräunung der Marksubstanz durch Chromsalze.

Die Gefässversorgung der Kapsel ist von Flint [8] in Wort und Bild in so ausgezeichnete Weise dargestellt, dass man ihm in allem nur zustimmen kann. Es sind kleine arterielle Aste, die schnell in feinste, untereinander anastomosierende Ästchen zerfallen. In den Maschen des auf diese Weise gebildeten Gefässnetzes ziehen die feinsten venösen Gefässchen; allmählich konfluieren sie zu grösseren Stämmchen, von denen die feineren paarweise die Arterien begleiten, die grösseren selbständig ihren eigenen Weg einschlagen. — Die für das Parenchym des Organes bestimmten Arterien sind ihrem Bestimmungsorte nach zweierlei. Die einen, verhältnismässig ansehnlichen Stämme ziehen, ohne sich zu teilen, durch die ganze Rinde zum Marke — die Arteriae perforantes; die anderen, feinere Gefässe, aber viel zahlreicher, zerfallen schon in der Kapsel, so dass sie als wahre Kapillaren die Zellen der sogen. Zona glomerulosa als rundliche, schlingenartige, sich untereinander verbindende Maschen umfliessen. Mehr nach innen, in der Zona fasciculata bilden dieselben Kapillaren ein langmaschiges, radiär verlaufendes Netz. Ihre Anastomosen untereinander sind in dieser Schicht weniger zahlreich als in der Zona glomerulosa und in der nächstfolgenden Zona reticularis, wo die Kapillaren ihre Form wiederum entsprechend der Lage der Parenchymzellen verändern. Das Netz wird von neuem enger und rundmaschiger und ergiesst sich so in die

Gefäße der Marksubstanz. Soweit würden meine Beobachtungen mit denen von Flint [8] und Srdínko [19] vollkommen übereinstimmen. Hier liegt nun der strittige Punkt. Es fragt sich, wie gehen die Gefäße der Rindenschicht in die der Markschicht über? Bevor ich meine eigenen Beobachtungen beschreibe, referiere ich kurz die einschlägige Literatur.

In seiner vor 40 Jahren erschienenen und doch bis auf den heutigen Tag ihren wissenschaftlichen Wert nicht eingebüsst habenden Arbeit, äussert sich J. Arnold (1. pag. 93) folgendermassen: „. . . Ich hatte zuletzt erwähnt, dass die Gefäße der Rindenssubstanz nach innen mit einem engen Netz von Kapillargefässen abschliessen. Aus diesem entspringen anfangs feinere, dann aber rasch sich erweiternde Gefäße, die zuerst eine der Oberfläche der Nebenniere parallele Verlaufsrichtung haben, bald aber umbiegen und fast perpendikulär gegen die Zentralvene verlaufen.“

Bei H. Frey [9] finden wir folgende Sätze über die Blutgefäße der Nebenniere: „. . . Beim Übergang in die Markmasse werden jene arteriellen Haargefäße (radial gerichtetes längsmaschiges Haargefässnetz) weiter, treten zusammen und vereinigen sich bald zu ansehnlichen Kanälen. Diese treffen spitzwinklig zusammen und setzen dabei im allgemeinen die Richtung der Rindenkapillaren fort. Ein grosser Teil des Markes ist dann durch ein derartiges, ungemein ausgebildetes venöses Netzwerk 0,0089—0,013''' und mehr breiter Röhren mit seitlichen Abständen von 0,0089—0,0153''' erfüllt.“

A. Dostojewsky (4. pag. 44) hat folgende Auffassung, die ich aus dem Russischen wörtlich ins Deutsche übertrage: „Die senkrechten Gefäße ziehen parallel einander, anastomosieren oft durch quere und schräge Äste, und zerfallen an der Grenze mit der Markschicht von neuem und bilden ein dichtes Kapillarnetz, welches jedoch nicht immer existiert. Dieses Netz ergiesst sich in der Markschicht in Gefässlakunen oder Spalten, welche zwischen Zellreihen ihre Lage haben. Aus ihnen entstehen kleine Venen, die sich untereinander vereinigen und in die Vena centralis einmünden.“

J. Guarnieri et J. Magini [11] fassen ihre Ergebnisse so zusammen: „Les vaisseaux arteriels en entrant dans la substance corticale en

tangence se divisent en ramuscules qui la parcourent sous forme de rayons convergeant vers la substance médullaire, où ils se continuent en lacunes vasculaires irrégulières; et celles-ci, à leur tour communiquent avec la veine centrale qui sort par l'hile de la glande.“

J. Flint [8] äussert sich pag. 169 folgendermassen: „At the inner part of the Zona reticularis the capillaries are slightly dilated, marking the point of transition between the capillaries of the cortex and the peripheral twigs of the venous tree“ und wieder pag. 223: „... through the arteriae corticis into the capillary plexus surrounding the coiled columns of the Zona glomerulosa and thence into the parallel capillaries of the Zona fasciculata which empty into the finer plexus of the Zona reticularis. These unite at the peripheral part of the medulla to form the finer twigs of the venous tree which, after an anastomosis that is limited to the smallest venules, join into the larger branches that empty ultimately into the central vein.“

Ich erlaube mir einige Worte Srdinkos [19] im tschechischen Original anzuführen, da sie aufs präziseste die Ansicht dieses auf dem Gebiete der Nebennierenforschung wohlbekannten Forschers über die Blutzirkulation in der Nebenniere wiedergeben. Der Verfasser sagt („O oběhu usw.“ IV. pag. 5): „Proní cesta vede z arterií pouzdra skrze kapillariformní dráhy zonae glomerulosae, fasciculatae a reticularis, skrze plexus venosní, který na zona reticularis následuje, do menších větví venosních, které pak ústí do veny centrální. Onen venosní plexus ve dřeni se vyznačuje tím, že vloženy jsou de něho dutiny sinusům podobné.“ Diesen Gedanken würden in seinem französischen Autoreferat ungefähr folgende Worte entsprechen: „En examinant cette coupe à partir du haut, on voit qu'à la zone réticulaire succède la substance médullaire, de sort que le sang, après avoir quitté la zone réticulaire, arrive directement dans le plexus veineux de la périphérie de la substance médullaire. Ce plexus veineux ne diffère nullement des voies sanguines de la zone réticulaire.“

Endlich lesen wir bei Ph. Stöhr [21] über Blutgefässe der Nebenniere folgendes: „Die Arterien der Nebenniere teilen sich schon in der bindegewebigen Kapsel in viele kleine Äste, welche in die Rindensubstanz eindringen und dort ein langmaschiges Kapillarnetz bilden.“

In der Marksubstanz angelangt, wird das Kapillarnetz rundmaschig, aus diesem sammeln sich die Venen.“

Wie wir sehen, herrscht in dieser Frage keine Einigkeit. Die einen Autoren sprechen von einem direkten Übergange der Gefäße der Rindensubstanz in die der Marksubstanz durch eine einfache Erweiterung der arteriellen Kapillaren; die anderen berichten von einem feinen arteriellen Kapillarnetz an der Grenze der Rinden- und Markschicht. Welcher Ansicht ich mich anschliessen musste, zeigen meine aufs peinlichste naturgetreu wiedergegebenen Zeichnungen der mikroskopischen Präparate. Vergebens suchte ich an Serienschritten von ganzen Nebennieren nach einem Kapillarnetz an der Grenze der Mark- und Rindensubstanz. An jedem Schmitte dagegen, unabhängig davon, ob das Organ von der Ratte oder Katze, von dem Hunde oder dem Menschen stammte, konnte ich einige Stellen finden, wo mehrere Kapillargefäße der Zona fasciculata, die Zona reticularis durchkreuzend, direkt zur Markschicht zogen, sich an der Grenze von Mark- und Rindensubstanz vereinigten, um dann als dickeres Gefäss in der Markschicht den Weg zur Vena centralis fortzusetzen. Die Chromreaktion der Markzellen erwies sich dabei als sehr willkommen, da ich dank diesem Umstande die Grenze zwischen den Mark- und Rindenzellen aufs schärfste bestimmen konnte. Gewiss gibt es in der Zona reticularis mehr querer und schräger Anastomosen der radiär ziehenden Gefäße als in der Zona fasciculata; gewiss verändern die in der Zona fasciculata ganz radiär ziehenden Gefäße ihre Richtung in der Zona reticularis, entsprechend der Zellenlagerung in dieser Zone und ziehen zuweilen parallel der Oberfläche der Marksubstanz (ob dabei das Parenchym oder die Blutgefäße im embryonalen Zustande der Nebenniere die leitende Rolle gespielt haben, ist für unsere Frage nicht von Belang), aber immer, wie es auch Gottschau [10], Flint [8] und Stöhr [21] abbilden, ziehen die Gefäße der Rinde bis zur Markschicht, wo sie selbständig oder vereinigt mit anderen Kapillargefässen in breitere Gefäße übergehen. So entstehen die kleinen „Venen“. Sie fließen zu grösseren zusammen und münden zuletzt in die Vena centralis ein. — Wozu sollte es auch ein spezielles Kapillarnetz und gar ein arterielles und venöses an der Grenze der Rinden- und

Markschicht geben? Ob wir der Ansicht F. Blums [3] und L. Félicines [7] folgen und sagen, das in die Nebenniere eintretende Blut hat in der Rindenschicht aus seinem Bestande Toxine zu entfernen, oder aber sich denjenigen anschliessen, welche die Rindenschicht als ein sezernierendes Organ betrachten, immer werden wir zugeben müssen, dass an der Grenze beider Schichten die Blutgefässe der Rindenschicht ihre physiologische Aufgabe schon hinter sich haben und es daher am zweckmässigsten wäre, dass sie ohne Zeit- und Raumverlust sich in die Zentralvene ergiessen!

Es ist ein Verdienst Srdinkos [19], die von Arnold [1] erwähnten, seitdem aber in Vergessenheit geratenen sinuösen Erweiterungen zwischen den kleineren, an dem äusseren Teile der Marksubstanz ziehenden Venenstämmchen wieder zur Geltung gebracht zu haben und ihren Wert vom Standpunkte der vergleichenden Anatomie beleuchtet zu haben. Die Existenz dieser sinuösen Erweiterungen kann ich durchaus bestätigen.

Die Marksubstanz wird bekanntlich von für sie speziell bestimmten Gefässen versorgt. Flint [8] hat dafür die embryologische Begründung gegeben und auf der Tafel V (Fig. 10 bis 17) in anschaulichster Weise dargestellt. Für diese Arterien hat Srdinko [19] die durchaus annehmbare Benennung „Arteriae perforantes (ad medullam)“ vorgeschlagen. Diese Arterien wurden von vielen Forschern gesehen und richtig gedeutet. Man findet sie auf meinen Präparaten von der Katzennebnieren abgebildet. Die Arteriae perforantes zerfallen in der Markschicht schnell in kleinere Gefässe, bis sich ein arterielles Kapillarnetz gebildet hat. Aus diesem entsteht ein solches venösen Charakters und fliesst zu grösseren Stämmen (Venae medullae propriae) zusammen, welche direkt in die Vena centralis oder in einen ihrer grösseren Äste einmünden.

Von einer farbigen (rot-blau) schematischen Darstellung der Blutzirkulation muss ich leider absehen, da ich nicht weiss, wo das arterielle Blut, welches die Rindensubstanz versorgt, einen venösen Charakter bekommt, und bin ich auch gar nicht sicher, ob es hier im üblichen Sinne zustande kommt. Man vergleiche nur zur Begründung meines Zweifels in dieser Hinsicht die Abbildungen von Gottschau [10], Flint [8] und Srdinko [19].



Bekanntlich weisen alle neueren Nebennierenforscher auf sehr intime Beziehungen zwischen den Blutgefäßen und den Zellen der Nebenniere hin. Und ob die Forscher die Nebenniere in toto als ein das zufließende arterielle Blut entgiftendes Organ betrachten, oder aber als ein Organ mit innerer Sekretion auffassen, alle vertreten den Standpunkt, dass die Blutgefäße dabei die vermittelnde Rolle zwischen dem Körper und der Nebenniere zu erfüllen haben. Nur H. Stilling [20] hat vor zwanzig Jahren bei seinen erfolgreichen Untersuchungen der Lymphgefäße dieses Organes die Ansicht ausgesprochen, dass dieselben wohl auch die Aufgabe der bei der Nebenniere fehlenden Ausführungsgänge übernehmen könnten.

Wenn wir der schon erwähnten Ansicht Blums [3], die die innere Sekretion der Nebenniere als höchst unwahrscheinlich dahinstellt, die Entdeckung eines adrenalinähnlichen Stoffes in der Vena cava inferior von R. Ehrmann [5] entgegenstellen, so stehen wir vor einem Dilemma, das vielleicht die Ansicht von L. Félicine [7], welche der Rindenschicht eine entgiftende, der Markschiicht dagegen eine sekretorische Funktion zuschreibt, aufklären wird. Denn nach den Beobachtungen von Baron [2], die auch meine in dieser Hinsicht angestellten Versuche bestätigen, wirken Extrakte aus der Rinden- und Markschiicht verschieden. Die Marksubstanzextrakte sind starke Gifte und 5 cc derselben töten nach A. Baron [2] ein Kaninchen in 15—20 Minuten, viel grössere Dosen der Kortikalsubstanzextrakte dagegen wirken nicht tödlich, rufen aber immer eine Glykosurie hervor. Ich tötete ein 720 g wiegendes Kaninchen mit 3 cc subkutan injiziertem Marksubstanzextrakte (auf die Marksubstanz einer Rindsnebenniere nahm ich 5 cc Aquae destillatae) im Laufe von sieben Stunden, ohne im Harn Zucker gefunden zu haben. Das Protokoll eines anderen Kaninchens lautet folgendermassen: Erster Tag. Gesundes Tier, Gewicht 1045 g. Subkutane Injektion von 1 cc Marksubstanzextrakt. Zweiter Tag. Im aufgesammelten Harn kein Zucker nachweisbar. Dritter Tag. Subkutane Injektion von 2 cc Marksubstanzextrakt. Vierter Tag. Im aufgesammelten Harn kein Zucker nachweisbar. Fünfter Tag. Subkutane Injektion von 3 cc Marksubstanzextrakt. Sechster Tag. Im aufgesammelten Harn kein Zucker nachweisbar. Subkutane Injektion von

4 cc Marksubstanzextrakt. Zwei Stunden nach der Injektion starb das Kaninchen. Dagegen habe ich einem 1010 g wiegenden Kaninchen 4—8 cc Kortikalsubstanzextrakt (von derselben Konzentration, wie das aus der Marksubstanz) mehrmals — 22 mal — im Laufe von 59 Tagen injiziert. Am nächsten Tage nach jeder Injektion fand ich im Harn Zucker; dessen ungeachtet fühlte sich das Tier bis auf den letzten Tag munter. Zum Zwecke einer mikroskopischen Untersuchung der inneren Organe wurde es getötet. Im Gegensatze zu A. Kohn [15] schreibe ich mit Baron [2] die Fähigkeit, Glykosurie hervorzurufen, dem Extrakte aus den Rinden- und nicht den Markzellen zu. Baron [2] ist der Ansicht, dass der blutdrucksteigernde Stoff sich ausschliesslich in den Markzellen befindet (Oliver and Schäfer) und man könnte in Anlehnung an die Auffassung von Félicine [7] so kalkulieren: Die Zellen der Rindenschicht nehmen aus dem Blute bestimmte Toxine auf und gehen mit ihnen chemische Verbindungen ein; diese Toxine sind dann die Ursache der Glykosurie bei Injektionen von Nebennierenextrakten. Die Zellen der Marksubstanz wiederum sezernieren einen blutdrucksteigernden Stoff, der wie in Extrakten aus dieser Substanz, so auch im Blute der aufsteigenden Hohlvene zu finden sein muss. Wie wäre aber dann zu erklären, dass Adrenalin — ein kristallinischer Stoff — zugleich die Eigenschaften wie der Rinden-, so auch der Marksubstanzextrakte besitzt?

Zum Schlusse erlaube ich mir die Notiz, dass ich die Korrosionstechnik im St. Petersburger biologischen Laboratorium bei Herrn Professor Dr. P. Lesshaft erlernt habe, das menschliche Material und die Möglichkeit, Versuche an Kaninchen anzustellen Herrn Professor Dr. W. A. Afanasjeff verdanke und die ganze Arbeit in der vorliegenden Fassung bei meinem hochverehrten Chef, Herrn Professor Dr. A. Rauber zu Ende geführt habe, wofür ich ihm auch an dieser Stelle meinen ergebensten Dank auszusprechen mir erlaube.

---

## Literaturverzeichnis.

1. Arnold, J., Ein Beitrag zu der feineren Struktur und dem Chemismus der Nebennieren. Virchows Arch. Bd. 35. 1866.
2. Baron, A., Diabetes suprarenalis. Utschennija Sapisski Imp. Jurjewsk. Univers. Russisch. 1906.
3. Blum, F., Weitere Mitteilungen zur Lehre von dem Nebennierendiabetes. Pflügers Arch. Bd. 90. 1902.
4. Dostojewsky, A., Materiali dlja mikroskopitscheskoi anatomii nadpotschet-schnoi Schelesi. Dissert. St. Petersburg 1884. (Dieselbe Arbeit deutsch: Ein Beitrag zur mikroskopischen Anatomie der Nebennieren bei Säuge-tieren. Arch. f. mikr. Anat. Bd. 27. 1886.)
5. Ehrmann, R., Zur Physiologie und experimentellen Pathologie der Adrenalin-sekretion. Arch. f. experiment. Pathol. und Pharmakol. Bd. 55. 1906.
6. Ellenberger und Baum, Handbuch der vergleichenden Anatomie der Haus-tiere. 11. Aufl. 1906. pag. 716.
7. Félicine, L., Über die Beziehungen zwischen dem Blutgefässsystem und den Zellen der Nebenniere. Arch. f. mikr. Anat. und Entwickl. Bd. 63. 1904.
8. Flint, J. M., The blood-vessels, angiogenesis, organogenesis, reticulum and histologie of the adrenal. Volum IX of the John Hopkins Hospital Reports 1900.
9. Frey, H., Handbuch der Histologie und Histochemie des Menschen. 1870. pag. 441.
10. Gottschau, M., Struktur und embryonale Entwicklung der Nebennieren bei Säugetieren. Arch. f. Anat. und Phys. Anat. Abt. 1883.
11. Guarnieri et Magini, Études sur la fine structure des capsules surrénales. Arch. ital. de Biologie. Tome X. Fasc. III. 1883. pag. 382.
12. Henle, J., Grundriss der Anatomie des Menschen. 1830. pag. 198.
13. Hoyer, jr., Injektion der Blut- und Lymphgefäße in „Enzyklopädie der mikroskopischen Technik“ 1903. pag. 546—614.
14. Hultgren und Andersson, Studien zur Physiologie und Anatomie der Nebennieren. Leipzig 1899. pag. 31.
15. Kohn, A., Das chromaffine Gewebe. Ergebnisse der Anat. und Entwickl. Bd. 12. pag. 337.
16. Krassuskaja, A., Technika korrosionnich präparatow (Korrosionstechnik) Bulletin du Laboratoire biologique de St. Petersburg Bd. 5. pag. 33—60; Bd. 6. pag. 42—46.
17. Manasse, P., Über die Beziehungen der Nebennieren zu den Venen und dem venösen Kreislauf. Virchows Arch. Bd. 135. 1894.
18. Rauber, A., Lehrbuch der Anatomie. 6. Aufl. pag. 797.
19. Srdinko, O. V., O oběhu krevním v nadledvině obratlovců (Über die Blutzirkulation in der Nebenniere.) I.—IV. Rozpravy české akademie. 1905. (Französisches ausführliches Autoreferat: Circulation du sang dans les capsules surrénales des Vertébrés. Bulletin international de l'Academie des Sciences de Bohême. 1905.)
20. Stilling, H., Über die Lymphbahnen der Nebenniere. Virchows Arch. Bd. 109. 1887.
21. Stöhr, Ph., Lehrbuch der Histologie. 12. Aufl. 1906. pag. 303.

## Erklärung zur Tafel XVIII.

*K* = Kortikalschicht der Nebenniere.

*M* = Medullarschicht der Nebenniere.

*a p* = arteria perforans ad medullam.

*a* = vena medullae propria mit ihrem Gefässnetz.

Fig. 1—6. Nebennierenschnitte von Präparaten, die in Orthscher Lösung (Müller-Formol) fixiert waren. Blutgefässe injiziert. Leitz: Oc. 1, Objekt. 3. Fig. 1, 4, 5 und 6 von den Venen aus injiziert; Fig. 2 und 3 von der Aorta aus injiziert.

Fig. 7—13. Korrosionspräparate vom Venensystem der Nebenniere.

Fig. 1. Nebenniere einer weissen Ratte. — Fig. 2 und 3. Nebenniere einer Katze. — Fig. 4. Nebenniere eines Hundes. — Fig. 5 und 6. Nebenniere eines Menschen. — Fig. 7. Linke Nebenniere eines Rindes. — Fig. 8. Nebennierenanlage eines Rindsembryo (Rückansicht). Unter beiden Nebennieren sind die viel mächtigeren Nierenvenen sichtbar. — Fig. 9. Nebenniere eines Pferdes (normale Grösse). — Fig. 10. Dieselbe Nebenniere zweimal vergrössert. — Fig. 11. Linke Nebenniere einer 20jährigen (im 3. Monat gravid). — Fig. 12. Beide Nebennieren eines 30jährigen Mädchens (Vorderansicht). — Fig. 13. Beide Nebennieren eines 22jährigen Mannes (Rückansicht).

## Heinrich Hoyer †

von

**K. Kostanecki.**

---

Am 3. Juni 1907 ist in Warschau, der Stätte seiner 48jährigen rastlosen Tätigkeit, Heinrich Hoyer entschlafen. Mit ihm tritt ein hervorragender, hochverdienter Vertreter der biologischen Wissenschaft zu Grabe und für seine Heimat ist sein Tod ein harter Schlag, ja ein unersetzlicher Verlust.

Heinrich Friedrich Hoyer wurde am 26. April 1834 zu Inowroclaw geboren als Sohn Ferdinand Hoyers und seiner Frau geb. Trzcińska. Die Gymnasialausbildung genoss er in Bromberg. Im Jahre 1853 inskribierte er sich an der medizinischen Fakultät der Universität in Breslau, bezog dann im Jahre 1856 die Universität Berlin, wo er im Jahre 1857 nach Vorlage der Inauguraldissertation „De membranae mucosae narium structura“ zum Doktor der Medizin und Chirurgie promoviert wurde und im Jahre 1858 die ärztliche Staatsprüfung absolvierte. In demselben Jahre trat er die Stellung eines Assistenten Reicherts im physiologischen Institut in Breslau an, wurde jedoch schon vom 1. Oktober 1859 nach Warschau als Adjunkt an die Medico-Chirurgische Akademie berufen, mit dem Lehrauftrage, die Physiologie und Histologie zu lesen; im nächsten Jahre wurde er zum ausserordentlichen, dann zum ordentlichen Professor derselben Fächer ernannt und verblieb in dieser Stellung auch, nachdem 1862 die Akademie als medizinische Fakultät in die neugegründete polnische Hochschule einverleibt wurde.

Als dieselbe dann im Jahre 1869 in die kaiserliche Universität mit russischer Vortragssprache umgewandelt wurde, wurde Hoyer zunächst zum Stellvertreter des Professors und im Jahre 1871, nachdem er zuvor nach Verteidigung der in russischer Sprache veröffentlichten Dissertation „Über die Nerven der Hornhaut“ den Doktorgrad der

Medizin an der Kiewer Universität erlangt hatte, zum ordentlichen Professor der Histologie, Embryologie und vergleichenden Anatomie ernannt, während für den Lehrstuhl der Physiologie, auf seine Anregung und seine Bemühungen hin, der Assistent R. Heidenhains, Nawrocki berufen wurde, was Hoyer gestattete, sich mehr auf sein Lieblingsgebiet, das der mikroskopischen Forschung, zu konzentrieren.

Hoyer wirkte an der Universität bis zum Jahre 1894. Nachdem er 35 Jahre als Universitätsprofessor zurückgelegt hatte und pensionsberechtigt war, nahm man, ungeachtet seiner hohen wissenschaftlichen Bedeutung und seiner noch völligen Rüstigkeit, gern Gelegenheit, ihn durch einen Nachfolger russischer Nationalität zu ersetzen.

Hoyer hat sein selbständiges Lehramt im Alter von erst 25 Jahren angetreten und doch zeigte er sich, dank seiner gründlichen Vorbereitung, der grossen Aufgabe, das Gebiet der Physiologie, Histologie Embryologie und vergleichenden Anatomie als Vortragender, als selbstständiger Forscher und als Leiter des Laboratoriums zu bewältigen, völlig gewachsen; er hat es verstanden, seinen Lehrstuhl sofort auf die Höhe der Wissenschaft zu erheben und auf derselben dauernd zu erhalten.

Hoyers Studienjahre entfallen auf die Zeit, wo in Breslau und vor allem in Berlin die hervorragendsten Meister der modernen Biologie wirkten. Der Einfluss Barkows, Johannes Müllers, Reicherts, Schönleins, Virchows war für die Wahl seines Spezialfaches entscheidend. Er hat aus ihren Laboratorien nicht nur eine gründliche Schulung, nicht nur eine genaue Kenntnis der Untersuchungsmethoden und bewusstes Verständnis für die Forschungsziele geschöpft, sondern von seinen grossen Meistern auch die Liebe und Begeisterung für die biologischen Disziplinen geerbt. Alle seine geistigen Kräfte stellte er in den Dienst der reinen Wissenschaft um ihrer selbst willen und hat ihr das ganze Leben hindurch mit all seinem Wollen und all seinem Können Treue bewahrt; dank dieser selbstlosen Hingabe ist Hoyer sein ganzes Leben hindurch ein ideales Vorbild eines akademischen Lehrers, Meisters und Forschers geblieben.

In der Erfüllung seiner akademischen Pflichten war er von unvergleichlicher Gewissenhaftigkeit, Genauigkeit und Redlichkeit; sein

Vortrag war, wie alle seine Schüler stets hervorhoben, schlicht und bündig, aber ungemein klar und zeugte von bewunderungswürdiger Allseitigkeit und Gründlichkeit seines Wissens. Hoyer verwertete für denselben alle neuesten Errungenschaften der biologischen Literatur, die er aufs gewissenhafteste verfolgte.

Nach Übernahme des Lehrstuhls sah er ein, dass seine Schüler durchaus eines Hand- und Lehrbuches bedurften und so ging er sofort daran, ein Handbuch der Histologie, das erste in polnischer Sprache, durchwegs auf eigene Beobachtung gestützt, herauszugeben.

Auch für die Physiologie, die er mehrere Jahre zu vertreten hatte, sorgte er für ein Handbuch. Da er kein originelles in so kurzer Zeit bieten konnte, veranlasste er eine Übersetzung des Hermannschen Lehrbuchs der Physiologie, sodann der Physiologie des Menschen von Donders, welche beide Übersetzungen er mit zahlreichen Zusätzen und Anmerkungen versehen hat; ebenso erschien auf seine Anregung und mit seiner Hilfe eine Übersetzung des Grundrisses der Embryologie aus Vierordts Physiologie. Den theoretischen Vortrag, das Lehrbuch betrachtete aber Hoyer nur als Einleitung zur praktischen Betätigung im Laboratorium; auf diese legte er das Hauptgewicht.

Bei der Übernahme seiner Stellung in Warschau musste Hoyer erst das Interesse für die theoretischen histologisch-embryologischen Grundlagen der Medizin wecken. Dies waren die Zeiten, wo überall das Verständnis für die Bedeutung der frisch aufblühenden normalen und pathologischen Histologie, für das Bedürfnis der theoretischen mikroskopischen und experimentellen Grundlagen in der Medizin, für die Notwendigkeit eigener, genauer, selbständiger Beobachtungen seitens des Arztes sich erst Bahn brechen musste. Die ganze Last des Kampfes gegen hergebrachte Routine und für die exakten Grundlagen der modernen Medizin, welcher auch anderwärts die tüchtigsten Kräfte in Anspruch nahm, musste Hoyer lange Zeit hindurch auf eigenen Schultern tragen, aber er ging zielbewusst dem Siege entgegen. Seinen Bemühungen gelang es, das erste histologische Laboratorium an der Warschauer Universität zu schaffen und dasselbe aus kümmerlichen Anfängen zu einer blühenden Arbeitsstätte herauszubilden. Das Laboratorium war sein Hauptwirkungskreis. Den histologischen Übungs-

kursen widmete er dort viel Zeit und Mühe, er achtete darauf, dass die jungen Mediziner auch hier schon zur gründlichen und allmählich immer mehr selbständigen Arbeit angehalten wurden; denjenigen, welche Hingabe zum Gegenstande und Verständnis für denselben zeigten, stand er besonders fördernd zur Seite und aus ihren Reihen wählte er jährlich eine Schar junger Leute, die er dann zu genaueren Untersuchungen in seinem Laboratorium anregte. Hier ging er durch seine rastlose unermüdliche Tätigkeit als leuchtendes Beispiel voran, hier regte er die jungen Arbeiter in weitestem Masse nicht nur zur gewissenhaften und sorgfältigen Beobachtung, nicht nur zur Nachprüfung neuer Tatsachen, sondern auch zur selbständigen Arbeit an, und so erklärt es sich, dass Hoyers didaktische Wirksamkeit und das Hoyersche Laboratorium für die Entwicklung der biologischen Forschung und der medizinischen Wissenschaft in seiner Heimatstätte epochemachend sein musste, denn er weckte das Verständnis für die Bedeutung der gründlichen Eigenbeobachtung, die Vorliebe für selbständige Untersuchung, die wichtigste Grundlage jedes wahren wissenschaftlichen Fortschritts in der Biologie und Medizin. — Der Einfluss Hoyers und seines Laboratoriums steigerte sich dadurch, dass er mit nie erlahmendem Eifer die Literatur der biologischen und medizinischen Wissenschaft im weitesten Umfange verfolgte. Jede neue Errungenschaft nahm sein wärmstes Interesse in Anspruch, er pflegte neue beigebrachte Tatsachen womöglich nachzuprüfen oder nachprüfen zu lassen, um sie dann weiter zu verfolgen und oftmals zum Ausgangspunkt neuer Untersuchungen zu machen, so dass er einen immer grösseren Kreis von Tatsachen und Problemen in sein Arbeitsgebiet einbezog, oft auch über die Grenzen seines speziellen Lehrfaches hinaus. Die Entdeckungen Kochs auf dem Gebiete der Bakteriologie fanden ihn gewissermassen vorbereitet, denn er besass eine Reihe von selbständigen mikroskopischen Beobachtungen, zu denen ihm die Entdeckungen Kochs den Schlüssel lieferten. Er wurde denn auch sofort zu einem eifrigen Anhänger der Bakteriologie; in mehreren Schriften suchte er denselben Anklang zu verschaffen und in seinem Laboratorium wurden von nun an in weitem Umfange bakteriologische Untersuchungen unternommen. Er stellte selbst Versuche an, züchtete Kulturen, entwarf mit seinen Schülern



Pläne zu neuen Untersuchungen, erteilte Kollegen Auskunft in diagnostisch zweifelhaften Fällen.

Ausgenommen die beiden ersten, aus der Berliner Zeit stammenden Arbeiten, hat Hoyer alle seine Arbeiten in seinem Warschauer Laboratorium ausgeführt.

In dem reichen literarischen Nachlasse hinterlässt Hoyer eine Fülle von Einzelbeobachtungen, eine Menge von neuen Tatsachen und Entdeckungen, welche dauernd mit seinem Namen verknüpft bleiben. Der Bau der Capillaren, der Blutgefässe, der Milz, des Knochenmarks, der unmittelbare Übergang der Arterien in Venen, der Bau des Bindegewebes, die Nervenendigungen in dem Hornhautepithel, amitotische Zellteilung, das sind die Gebiete, auf denen seine Untersuchungen dauernde Bereicherung dargeboten haben.

Was aber den Arbeiten Hoyers eine besondere Bedeutung verleiht, das ist die Forschungsmethode, die er meisterhaft beherrschte. Hoyer legte ein besonderes Gewicht auf die technischen Untersuchungsmethoden. Neue Methoden, welche auf dem Gebiete der Histologie veröffentlicht wurden, pflegte er einer eingehenden Prüfung zu unterziehen, verbesserte sie oder arbeitete neue Methoden aus. (Goldfärbungsmethode, Mucinfärbung mit Thionin, Injektionsmasse u. a.) In seinem Laboratorium pflegte er die Bedeutung bestmöglicher technischer Untersuchungsmethoden eindringlich zu betonen. Die auf Grund derselben angestellten Beobachtungen, sowohl die eigenen als auch die seiner Schüler, prüfte er dann zu wiederholten Malen, wägte sie vorsichtig ab, unterzog sie einer eingehenden peinlichen Kritik, zu der ihm seine reiche Erfahrung und seine grosse und allseitige Kenntnis der Literatur die Handhabe bot. Deswegen sind auch die Ergebnisse, die Hoyer sich zu veröffentlichen entschloss, von einer absoluten Zuverlässigkeit und Sicherheit.

Diese Achtung vor der Wissenschaft, diese Gewissenhaftigkeit in der Beobachtung, Vervollkommnung in der Untersuchungsmethode, strenge Selbstkritik und Vorsicht in den Schlussfolgerungen suchte er auch auf seine Schüler zu übertragen; in seinem Laboratorium, wo stets ein ungemain reges Leben herrschte, wo ältere Studenten, jüngere und ältere Ärzte arbeiteten, widmete er täglich geraume Zeit der Besprechung

der in Angriff genommenen Themata, liess jedoch seine Schüler selbst ihren Weg finden; erst wenn sie Gefahr liefen auf Abwege zu geraten, sich zu verirren, da war er da, um sie in den richtigen Weg einzulenken, ebenso stand er ihnen in besonders schwierigen Punkten der Untersuchung behilflich zur Seite. Trotzdem er jedem völlige Selbstständigkeit liess, oder gerade deswegen, übte Hoyer einen grossen Einfluss auf die Gestaltung des wissenschaftlichen Sinnes seiner Schüler aus. Die Zahl derselben war eine ungewöhnlich grosse. Wir finden 58 Namen derselben als der Verfasser von in verschiedenen Zeitschriften veröffentlichten Arbeiten. Ausserdem arbeiteten viele, welche nur die genaueren Untersuchungsmethoden kennen lernen wollten (so z. B. der Botaniker E. Strasburger) und viele, welche aus verschiedenen Gründen die begonnenen Themata nicht zur Publikation abgeschlossen haben.

Aus dem am Schlusse beigefügten Verzeichnisse, welches nur die wichtigsten Arbeiten umfasst, ist die Reichhaltigkeit der bearbeiteten Themata zu ersehen. Der wissenschaftliche Wert vieler derselben ist ein ganz bedeutender; es mag nur auf die Arbeiten Mayzels über Mitose hingewiesen werden.

Unter anderen Umständen hätte Hoyer sicherlich sowohl einen tüchtigen Nachfolger als auch eine Reihe von tüchtigen wissenschaftlichen akademischen Kräften herangebildet; in den Verhältnissen indessen, unter denen er lehrte, wo an der Warschauer Universität die Professoren polnischer Nationalität auf dem Aussterbeetat waren und die polnische Nationalität von vorne herein alle Aussichten auf eine Professur, ja selbst eine Dozentur ausschloss, war die wissenschaftliche Arbeit in den theoretischen Disziplinen nur eine Vorbereitung zur ärztlichen Praxis, der sich die Schüler widmen mussten. Dass Hoyer in seinem Laboratorium trotzdem eine so ungemein rege Tätigkeit entfaltete und jährlich ein grosser Kreis junger, begeisterter Mitarbeiter sich um ihn scharte, muss unter solchen Umständen desto höher angerechnet werden und es ist gewiss ein hervorragendes Verdienst vor allem Hoyers, dass der jetzigen Generation der Ärzte, welche Zöglinge der Warschauer Universität sind, auf Grund einer gründlichen biologischen Vorbildung das Verständnis für die Stellung wissenschaftlicher Probleme und die Methoden zu ihrer Lösung zu Gebote stehen.

Das Verständnis für die Bedeutung der theoretischen Grundlage und das Bedürfnis selbständiger Untersuchungen unter seinen Schülern hatte so tiefe Wurzeln geschlagen, dass nach dem Rücktritte Hoyers von der Universität das an der ärztlichen Gesellschaft bestehende histologisch-bakteriologische Laboratorium erweitert wurde und in dem Bewusstsein, dass niemand besser als er dasselbe leiten könnte, wurde Hoyer zum Leiter desselben erbeten; hier verpflanzte sich das rege wissenschaftliche Leben und hier stand er bis zu seinem letzten Lebensjahre den jungen Forschern fördernd zur Seite.

Die minutiöse Verfolgung der Erscheinungen, welche die Grundlage seiner Spezialuntersuchungen bildeten, führte nicht dazu, seinen wissenschaftlichen Gesichtskreis einzuengen, im Gegenteil verweilte er stets mit Vorliebe bei den grossen allgemeinen Problemen der biologischen Wissenschaften, bei den Wechselbeziehungen zwischen den theoretischen Disziplinen und der praktischen Medizin. Ebenso wie er exakt war in der Ermittlung neuer Beobachtungstatsachen, stand ihm für die allgemeinen Betrachtungen die Schärfe des Erfassens, der weite und zugleich sammelnde Blick zu Gebote. Seitdem seine überangestregten Augen ihn zwangen, in beschränkterem Masse täglich zu mikroskopieren, vertiefte er sich immer mehr in diese allgemeinen philosophischen Probleme, in die Lektüre der Philosophen und suchte die Errungenschaften der Wissenschaften, die ganze Welt der Erscheinungen mit weitem Blick als ein einheitliches Ganzes zu umfassen. Als Frucht dieser philosophischen Studien veröffentlichte er in polnischer Sprache mehrere in vornehme Form gekleidete, tief durchdachte Aufsätze und Vorträge, von denen namentlich diejenigen: „Über Gehirn und Denken“, sodann „Über die Methode der wissenschaftlichen Forschung“, „Über den Begriff der Kausalität in Theorie und Praxis“, „Über die grundlegenden wissenschaftlichen Begriffe im Lichte der Erkenntnistheorie“ dem Leser stets geistigen Genuss bieten und ihn zum tieferen selbständigen Nachdenken anregen werden. Und auch bei seinen Schülern wollte er das Interesse für allgemein philosophische Probleme stets wach erhalten; selbst in den letzten Jahren sammelte er um sich eine Schar auslesener ehemaliger Schüler, um stundenlang mit ihnen allgemein wissenschaftliche Probleme zu besprechen; er wollte in ihnen eine exakte

wissenschaftliche Methode, auf allgemein philosophischer Bildung basierend, ausbilden.

Der anregende Einfluss Hoyers erstreckte sich über seinen Hörsaal und über sein Laboratorium hinaus. Er verstand es, ernste wissenschaftliche Bestrebungen auch in weiteren Kreisen zu wecken. Unter seinem Einflusse fing in der Warschauer ärztlichen Gesellschaft selbständiges wissenschaftliches Leben lebhafter zu pulsieren an, zumal als aus seinen Schülern treue und zielbewusste Mitarbeiter wurden. Er nahm bis zu den letzten Lebensjahren regelmässig teil an den Sitzungen, brachte jährlich mehrere Vorträge oder kurze Mitteilungen, beteiligte sich stets mit grösstem Interesse an dem Gang der Diskussion und an den Unternehmungen des Vereins; er war zu wiederholten Malen sein Vorsitzender, dann jahrelang ständiger Sekretär. Wo immer nur wissenschaftliche Bestrebungen sich geltend machten, wo sich eine Schar zu wissenschaftlicher Arbeit zusammenreichte, da war Hoyer stets mit dabei und bot durch seine reiche Erfahrung, durch seinen geschulten wissenschaftlichen Sinn dem Unternehmen reiche Stütze. Er nimmt zum Teil als Redakteur, zum Teil als Mitglied der Redaktion regsten und tätigsten Anteil an der Herausgabe der Zeitschriften: Tygodnik lekarski, Pamietnik lekarski, Gazeta lekarska, Medycyna, Wszechswiat.

Sowohl in den Sitzungen der wissenschaftlichen Vereine als auch gelegentlich der Sitzungen des Redaktionkomitees verfuhr er bei der Beurteilung des Dargebotenen stets streng kritisch, sein Urteil sprach er stets offen und unumwunden aus, seine Offenheit und Wahrhaftigkeit waren sprichwörtlich geworden, aber selbst das bitterste Urteil wurde aus seinem Munde widerspruchslos angenommen, denn alle wussten, dass strenge Sachlichkeit und das Interesse der Wissenschaft, frei von jeder persönlichen Rücksicht, die Triebfeder dazu war. Er selbst zählte zu den regelmässigsten und fleissigsten Mitarbeitern der medizinischen Zeitschriften. Er lieferte Beiträge in erstaunlicher Menge, Originalmitteilungen über seine Untersuchungen, Referate über neue Entdeckungen auf dem Gebiete der theoretischen, oft auch der praktischen Medizin, Besprechung neuer Werke und zusammenfassende Übersichtsreferate. Er betonte die Bedeutung der Förderung der

medizinischen Presse und betonte die Notwendigkeit, den praktischen Arzt, auch jenen, dem sein Beruf nicht gestattet, selbständig die Entwicklung der Wissenschaft zu verfolgen, über die neuesten Fortschritte im laufenden zu erhalten. In der richtigen Würdigung der Bedürfnisse des praktischen Arztes suchte er auch dieser didaktischen Pflicht in weitestem Masse zu genügen. Wo auf dem Gebiete der Naturwissenschaften und der Medizin neue Theorien auftauchen, wo neue Anschauungen sich geltend machen, ist er gleich bereit, dieselben den weiteren Kreisen sowohl der Ärzte als auch der Naturforscher zugänglich zu machen.

Die so umfassende Tätigkeit Hoyers hinderte ihn nicht, noch überdies die Rolle eines wissenschaftlichen Vermittlers zwischen seiner Heimat und dem Auslande zu übernehmen; seit 1872 besorgte er die Referate aus der polnischen und, seitdem er der russischen Sprache mächtig war, auch aus der russischen Literatur für Hoffmann und Schwalbes Jahresberichte; mit welcher Gewissenhaftigkeit und Genauigkeit er diese zeitraubende Aufgabe erledigte, wissen wir alle.

Die „Internationale Monatsschrift für Anatomie und Physiologie“ verliert in ihm einen seiner Mitherausgeber.

Mit hervorragenden Autoritäten des Auslandes stand er in regelmäßigem regem Gedankenaustausch, mit vielen war er persönlich befreundet, beteiligte sich vielfach an Kongressen und war auch Mitbegründer der Anatomischen Gesellschaft.

Bei den grossen wissenschaftlichen Verdiensten und bei der eminenten Bedeutung, welche Hoyers Tätigkeit für seine Heimat hatte, konnten Auszeichnungen und Anerkennungen nicht ausbleiben. Er war Ritter hoher russischer Orden, wurde in den Adelstand erhoben, wurde zum wirklichen Staatsrat mit dem Titel Exzellenz. Er war Ehrenmitglied der ärztlichen Gesellschaften in Krakau, Petersburg, Tiflis, der böhmischen ärztlichen Gesellschaft in Prag, der Naturforschervereine in Petersburg, Kasan, der Gesellschaft der Freunde der Wissenschaften in Posen. Er war Mitglied der Akademia Leopoldina in Halle, der polnischen Akademie der Wissenschaften in Krakau; im Jahre 1900 hat ihn die Krakauer Universität gelegentlich ihres 500jährigen Jubiläums zum Doctor medicinae honoris causa ernannt.

Das Ansehen Hoyers unter seinen Schülern und Kollegen war ein ganz ungewöhnliches, gestützt auf Bewunderung seiner unermüdlichen didaktischen und wissenschaftlichen Tätigkeit, auf rückhaltloser Dankbarkeit und Anhänglichkeit. Schon im Jahre 1884 fanden diese Gefühle prägnanten Ausdruck in der grossartigen Feier seines 25jährigen Professorenjubiläums, zu welchem ihm seine Schüler eine Dankschrift darbrachten, welche 30 gediegene Arbeiten enthält, deren Lektüre dem Meister reiche Genugtuung bieten durfte, und welche in der Ausstattung sich als ein Prachtwerk darstellt, welches allgemeine Bewunderung hervorgerufen hat und noch heute hervorruft. Diese Gefühle grenzenloser Verehrung und Liebe haben sich mit den Jahren immer mehr vertieft und verstärkt.

Mit Bangen sahen alle seine Schüler, Freunde und Verehrer, wie in den zwei letzten Jahren sein tuberkulöses Knochenleiden, welches er sich aller Wahrscheinlichkeit nach in seinem Laboratorium zugezogen hatte, ihm die Freiheit der Bewegungen nahm und ihn immer mehr zwang, der selbständigen Arbeit zu entsagen; jedoch die Frische seines Geistes blieb unversehrt, das Interesse für wissenschaftliche Fragen, für die von seinen Schülern unternommenen Untersuchungen blieb ungeschwächt wach. Sein Tod wirkte desto tiefer und erschütternder.

Das Andenken an seine selbständige, stark ausgeprägte, reine Persönlichkeit von vornehmer Denkungsart bleibt für alle, die sich ihm zu nähern das Glück hatten, ein hehres Beispiel; durch die nachhaltigen Wirkungen, welche seine wissenschaftliche Tätigkeit entfaltete, hat er sich ein unvergängliches Verdienst um das geistige Leben seiner Heimat erworben.

---

## *I. Arbeiten Hoyers histologischen Inhalts.*

- De tunicae mucosae narium structura. Berolini 1857.
- Über die Eifollikel der Vögel, namentlich der Tauben und Hühner. Archiv für Anatomie, Physiologie und wissenschaftliche Medizin. 1857.
- Mikroskopische Untersuchungen über die Zunge des Frosches. Archiv für Anatomie, Physiologie und wissenschaftliche Medizin. 1859.
- Über die mikroskopischen Verhältnisse der Nasenschleimhaut verschiedener Tiere und des Menschen. Ebenda 1860.
- Über den angeblichen Nervenfasern-Endplexus im stratum nerveum der Darmschleimhaut. Ebenda 1860.
- Histologie des menschlichen Körpers (polnisch). 320. F. Warschau 1862.
- Beiträge zur Histologie der Pacinischen Körperchen. Archiv für Anatomie, Physiologie und wissenschaftliche Medizin. 1864.
- Beitrag zur Physiologie des Blutkreislaufs (polnisch). Pamietnik Towarzystwa lekarskiego warszawskiego. T. 51. 1864.
- Ein Beitrag zur Histologie bindegewebiger Gebilde. Archiv für Anatomie, Physiologie und wissenschaftliche Medizin. 1865.
- Über den Austritt von Nervenfasern in das Epithel der Hornhaut. Ebenda 1866.
- Vorschrift zu einer gelben Injektionsmasse. Archiv für mikroskopische Anatomie. Bd. 3. 1867.
- Über den Durchtritt weisser Blutkörperchen durch die Wand der Blutgefäße (polnisch). Tygodnik lekarski. 1867.
- Zur Histologie des Knochenmarkes. Zentralblatt für die medizinischen Wissenschaften. 1869.
- Dasselbe polnisch in Gazeta lekarska. 1869.
- Über die Nerven der Hornhaut (russisch). Mitteilungen der Warschauer Universität. 1870.
- Dasselbe deutsch in Archiv für mikroskopische Anatomie. Bd. IX. 1873.
- Hoyer und Strawinski, Über den feineren Bau des Knochenmarkes bei Kaninchen und Hunden. Zeitschrift für wissenschaftliche Zoologie. Bd. XXII. 1872.
- Über die unmittelbare Verbindung zwischen Arterien und Venen. Tagblatt der Naturforscherversammlung in Leipzig. 1872.
- Dasselbe polnisch. Denkschriften der Warschauer ärztlichen Gesellschaft. 1873.
- Neuer Beitrag zur Histologie des Knochenmarkes (polnisch). Pamietnik Towarzystwa lekarskiego warszawskiego (Denkschriften der Warschauer ärztlichen Gesellschaft. Bd. LXIX. 1873. (Ausführliches Referat in Hoffmann-Schwalbes Jahresberichten. 1873.
- Über den unmittelbaren Übergang von Arterien in Venen und über eine geeignete Corrosionsmasse. Tagblatt der Naturforscherversammlung in Breslau. 1874.

- Über unmittelbare Einmündung kleinster Arterien in Gefäße venösen Charakters. Archiv für mikroskopische Anatomie. Bd. XIII. 1876.
- Dasselbe russisch in den Mitteilungen der Warschauer Universität. 1876.
- Beiträge zur anatomischen und histologischen Technik. Archiv für mikroskopische Anatomie. Bd. XIII. 1876.
- Beiträge zur histologischen Technik. Biologisches Centralblatt 1882.
- Dasselbe polnisch in Gazeta lekarska. 1882.
- Über Injektion der Milzgefäße für histologische Untersuchung. Internationale Monatsschrift für Anatomie und Physiologie. Bd. IV. 1887.
- Über die Struktur der Milz. Biologisches Centralblatt. Bd. IX. 1889.
- Histologische Technik, Bau des Blutgefäßsystems, der Milz, Atmungs- und Geruchsorgane in Lawdowskys und Owsjanikows Lehrbuch der mikroskopischen Anatomie (russisch). Petersburg 1888.
- Über den Nachweis des Mucins in Geweben mittels der Färbemethode. Archiv für mikroskopische Anatomie. Bd. 36. 1890.
- Über ein für das Studium der direkten Kernteilung vorzüglich geeignetes Objekt. Anatomischer Anzeiger. 1890.
- Einleitende Bemerkungen über die histologische Technik und Knochensystem in dem polnischen Lehrbuch der Histologie. Warschau 1901.
- Schleimfärbung in der Enzyklopädie der mikroskopischen Technik. Berlin und Wien. 1903.

*II. Aus der grossen Zahl von Arbeiten allgemeineren Inhalts, zusammenfassenden Abhandlungen, Besprechungen, Nekrologen usw. seien hier nur die wichtigsten angeführt.*

- Kritische Bemerkungen über den Darwinismus (polnisch). Ateneum. Warschau 1876.
- Über ältere und neuere Grundlagen der medizinischen Wissenschaften (polnisch). Ebenda 1879.
- Über die Beziehungen zwischen Theorie und Praxis in der Medizin (russisch). Mitteilungen der Warschauer Universität. 1875.
- Über die Bedeutung der praktischen wissenschaftlichen Institute. Vortrag in der öffentlichen Sitzung der fünften Versammlung russischer Naturforscher und Ärzte. Warschau 1877.
- Über die mikroskopische Untersuchung der pathogenen Bakterien (polnisch). Gazeta lekarska. 1884.
- Über die Änderung der ärztlichen Anschauungen unter dem Einflusse der Lehre von dem parasitären Charakter der infektiösen Krankheiten (polnisch). Gazeta lekarska. T. X. 1887.
- Über die Methode der wissenschaftlichen Untersuchung (polnisch). Wszechswiat. 1888.
- Über die Anwendung von Farbstoffen zur mikroskopischen Untersuchung des tierischen Organismus (polnisch). Wszechswiat. 1891.
- Über die Anwendung von Farbstoffen bei physiologischen Untersuchungen (polnisch). Wszechswiat. 1891.
- Theoretische Bemerkungen über das antituberkulöse Heilmittel von Koch (polnisch). Gazeta lekarska. 1891.
- Gehirn und Denken (polnisch). Wszechswiat. 1894.
- Die gegenwärtigen Anschauungen der Naturforscher über Darwinismus (polnisch). Ebenda 1895.



- Über die Faktoren der Gestaltungsvorgänge in der tierischen Entwicklung (polnisch).  
Wszechswiat. 1896.
- Jubiläum der zoologischen Station in Neapel (polnisch). Wszechswiat. 1897.
- Über die grundlegenden wissenschaftlichen Begriffe im Lichte der Erkenntnistheorie  
(polnisch). Krytyka lekarska. 1897.
- Anweisung zur mikroskopischen Untersuchung des Nervensystems (polnisch).  
Gazeta lekarska. 1898.
- Über die Anfänge der Zellenlehre (polnisch). Wszechswiat. 1899.
- Über den Begriff der Kausalität in der Theorie und Praxis. Vortrag, gehalten in  
der allgemeinen Sitzung der IX. Versammlung polnischer Naturforscher  
und Ärzte in Krakau. 1900.
- Johannes Müller (polnisch). Wszechswiat. 1901.
- Über Metaphysik in den Naturwissenschaften (polnisch). Ebenda 1904.
- Theorie und Praxis (polnisch). Krytyka lekarska. 1906. (Letzte Arbeit)
- Referate aus der polnischen und russischen Literatur in Hofmann-Schwalbes Jahres-  
berichten der Anatomie. 1872—1898.

*III. Von der grossen Zahl der aus dem Hoyerschen Laboratorium  
hervorgegangenen Arbeiten seien hervorgehoben:*

- Czajewicz, Über das Fettgewebe und seine physiologische Bedeutung. Archiv für  
Anatomie und Physiologie. 1866.  
Dasselbe polnisch. Warschau 1867.
- Hering, Über die Bewegungen der sternförmigen Pigmentzellen und über ihren  
Einfluss auf die Änderung der Hautfarbe bei den Fröschen (polnisch).  
Gazeta lekarska. 1868.
- Partner, Über den Einfluss der Kalisalze auf den Blutkreislauf (polnisch).  
Warschau. 1869.
- Mayzel, Untersuchungen über die Entstehung des Eiters (polnisch). Gekrönte  
Preisschrift. Klinika 1869.
- Über eigentümliche Vorgänge bei der Kernteilung. Centralblatt für die  
medizinischen Wissenschaften. 1875.  
Dasselbe polnisch in Medycyna. 1875.
- Beiträge zur Kenntnis der Teilung der Zellkerne (polnisch). Gazeta  
lekarska. 1876. Weitere Beiträge 1877.
- Über Regeneration des Epithels und Transplantation der Haut (polnisch).  
Medycyna. 1874.
- Über Regeneration des Epithels (russisch). Arbeiten aus den Instituten  
der medizinischen Fakultät der Warschauer Universität. Heft IV. 1878.
- Über die ersten Vorgänge im befruchteten Ei und über die Zellteilung  
(polnisch). Denkschriften der Gesellschaft der Warschauer Ärzte. 1878.
- Über die Furchung der Eier der Nematoden und Mollusken. Zoologischer  
Anzeiger. 1879.  
Dasselbe polnisch in Gazeta lekarska. 1879.
- Wolfring, Beitrag zur Histologie der lamina cribrosa sclerae. Gräfes Archiv für  
Ophthalmologie. Bd. XVIII. 1872.
- Strawinski, Über Resorption des Knochengewebes (russisch). Arbeiten aus  
den Instituten der medizinischen Fakultät der Universität Warschau.  
Heft IV. 1880.

- Strawinski, Über das Verhalten des Zinnobers, welches ins Blut injiziert wurde (russisch). Heft I. Ebenda 1874.
- Starynkiewicz, Über unmittelbaren Übergang der Arterien in Venen bei Vögeln. Heft IV. Ebenda 1880.
- Jakowski, Über die Milchdrüse beim Menschen und bei den Tieren (polnisch). Abhandlungen der math.-naturw. Klasse der Akademie der Wissenschaften in Krakau. T. VII. 1882.
- Kamocki, Über die sogenannte Hardersche Drüse bei den Nagern (polnisch). T. VII. Ebenda 1882.
- Pacanowski, Über die Entwicklung der Placenta bei einigen Tieren (polnisch). Kosmos. 1884.
- Fajersztein, Recherches sur les terminaisons des nerfs dans les disques terminaux chez la grenouille. Archiv de zool. exp. et gén. 2. Sér. T. VII. 1889. Dasselbe polnisch in den Denkschriften der Warschauer ärztlichen Gesellschaft. 1889.
- Kuczynski, Beitrag zur Histologie der Brunnerschen Drüsen. Internationale Monatsschrift für Anatomie und Physiologie 1890. Dasselbe polnisch. Wie oben 1890.
- Zaleski, Untersuchungen über die Verteilung der Blutgefäße an der menschlichen Wirbelsäule. Morphologische Arbeiten. 1893.
- Majewski. Über die Veränderungen der Becherzellen im Darmkanal während der Sekretion. Internationale Monatsschrift für Anatomie und Physiologie. 1894.
- Luxenburg, Über morphologische Veränderungen der Vorderhornzellen des Rückenmarkes während der Tätigkeit. Neurologisches Centralblatt. Jahrg. XVIII. 1899.

*IV. Die Festschrift für Hoyer enthält (in polnischer Sprache):*

1. Matlakowski, Henri Hoyer (biographie).
2. Kamocki, Du vrai rôle des glandes de Bermann.
3. Jakowski, Contribution à l'étude du développement du tissu adipeux.
4. Modrzejewski, Résultats de l'examen des organes auditifs chez 234 sourds-muets.
5. Kramsztyk, Ulcère rongéant de la cornée.
6. Klink, De l'action des injections sous-cutanées du mercure form-amidé dans le traitement de la syphilis.
7. Rejchman, Contribution à la morphologie microscopique des excréments.
8. Sokolowski, De la phthisie fibreuse.
9. Chelchowski, De l'oblitération des vaisseaux dans les poumons tuberculeux et cirrhotiques.
10. Malinowski, Du traitement local de la diphtérie par la pepsine.
11. Pawinski, Des bruits du cœur entendus à distance.
12. Dunin, Des lésions anatomiques des poumons, occasionnées par la compression.
13. Kornilowicz, Du mode de colorisation des corps granuleux du cerveau et de la moelle épinière.
14. Fabian, Du phénomène respiratoire de Cheyne-Stokes.
15. Gajkiewicz, Des troubles trophiques et en particulier de la sclérodémie.
16. Chrostowski, Des ruptures de la rate en général; deux cas de rupture de la rate dans le cours du typhus abdominal.

17. Nencki Leon. La tourbe d'Otwock comme substance désodorante absorbante et désinfectante.
  18. Przewoski, De l'apparition dans l'urine de morceaux mortifiés du tissu rénal.
  19. Gepner, Un cas rare de maladie sympathique de l'oeil.
  20. Grosstern, Contribution à l'étude de la leucémie.
  21. Jawdyski, Du traitement des bubons inguinaux.
  22. Anders, Louis, Contribution à la casuistique des hémorrhagies pulmonaires.
  23. Zera, Contribution à l'étude clinique de la psoriasis.
  24. Jasinski, Indications aetiologiques du traitement des scoliozes.
  25. Hering, Contribution à l'étude des érosions catarrhales et leur rapport à la tuberculose du larynx.
  26. Elsenberg, Lésions des reins occasionnées par l'empoisonnement par le mercure.
  27. Nussbaum, Recherches sur le mode d'action de différents poisons sur le pancréas.
  28. Anders, Théodore, Chancres gangreneux, infection septique du sang, mort.
  29. Mayzel, De la Karyomitose.
  30. Peszke, Comment doit-on appeler „syphilis“ en polonais.
  31. Kondratowicz, De l'analyse chimique des liquides provenant des kystes de l'ovaire.
-

## Referat.

Von

P. Bartels.

---

**F. v. Luschan**, *Sammlung Baessler, Schädel von Polynesischen Inseln*. Veröffentlichungen aus dem Kgl. Museum für Völkerkunde. Band XII. Berlin 1907, G. Reimer. 256 Seiten, 33 Tafeln, Fol. (Mit einer Einleitung: Beschreibung der Fundorte, von † Arthur Baessler.)

Den Grundstock des in dieser prächtig ausgestatteten Publikation beschriebenen Schädelmaterials bildet eine Sammlung, welche der bekannte Ethnograph und Weltreisende Arthur Baessler, den vor kurzem leider ein früher Tod dahinraffte, auf polynesischen Inseln selbst zusammengebracht hatte. Unter welchen schwierigen Umständen dies geschehen musste, ersieht man aus Baesslers Beschreibung der Fundorte. Die Eingeborenen sind nur sehr schwer zu bewegen, ihre Begräbnisstätten zu verraten; nur Gräber eingewanderter Individuen oder angeschwemmter Leichen sind es, welche leicht zu erkunden sind. Die eigenen Toten werden an schwer zugänglichen oder versteckten Plätzen beigesetzt; so werden auf den Marquesas-Inseln z. B. die Schädel in den Zweigen heiliger Bäume (*Ficus religiosa*) geborgen, wo sie dann im Laufe der Jahre, beim Weiterwachsen des Baumes, allmählich immer weiter vom Erdboden in die Höhe gehoben und so fest von den Zweigen durch- und umwachsen werden, dass lange, mühevollen Arbeit mit Axt und Säge dazu gehört, sie herauszulösen, wenn dies überhaupt gelingt. Oder die Leichen werden in verborgenen Höhlen beigesetzt, deren Zugang nur mittels halbsbrecherischer Kletterkünste erreicht werden kann; oder sog. Totenhäuser nehmen den Sarg mit dem Leichnam auf, in deren über meterhohen, steinernem Unterbau nach der Verwesung die Knochen geborgen werden. Überall aber, auch wo die Verhältnisse etwas anders lagen, hatte der Sammler allen Grund, nur ganz allein und möglichst im geheimen zu arbeiten, da er, falls er entdeckt worden wäre, die Rache der Eingeborenen zu fürchten gehabt hätte. Diese unter solchen Schwierigkeiten und mit eigener Lebensgefahr zusammengebrachte Sammlung hat aber den Vorzug, nur sichere, gut bestimmte Stücke zu enthalten, während sonst, bei käuflicher Erwerbung durch Händler, oft der Verdacht begründet ist, dass sie auch das oben bezeichnete, leichter zu erlangende Material, welches von Angeschwemmten oder Eingewanderten herrührt, darunter gemischt haben. In bekannter Liberalität überliess Baessler seine kostbare Sammlung dem Berliner

Museum für Völkerkunde, jedoch mit dem Wunsche, dass sie möglichst rasch bearbeitet werde. Professor v. Luschán, der die Publikation selbst in die Hand nahm, fühlte sich daher verpflichtet, diesem Wunsche nachzukommen, auch wenn, wie er selbst angibt, ein sofort greifbares und allgemein bedeutsames Ergebnis aus dieser Arbeit kaum zu erwarten war. Er erweiterte das Untersuchungsmaterial durch Heranziehung von authentischen Stücken, die andere Sammler, v. d. Steinen, Thilenius, Reischek, aus denselben Gebieten mitgebracht hatten, so dass im ganzen folgende Berechnung der einzelnen Gruppen sich ergibt: Von den Marquesas-Inseln 28 Schädel (17 ♂, 8 ♀, 3 kindliche); von der Tahiti-Gruppe 30 (18 ♂, 10 ♀, 2 kindliche); von den Hervey-Inseln 24 (12 ♂, 7 ♀, 5 kindliche); aus Neu-Seeland und von den Chatham-Inseln 87 (46 ♂, 35 ♀, 6 kindliche). Jedes Stück dieser stattlichen Sammlung ist in ausgiebiger Weise (auf Baesslers speziellen Wunsch) beschrieben, die Messung nach den Grundsätzen der v. Luschánschen Schule durchgeführt, 33 Schädel sind auf je einer Lichtdrucktafel nach ausgezeichneten photographischen Aufnahmen v. Luscháns in halber Grösse, durch die Firma W. Neumann & Co. (Berlin) in vortrefflicher Weise reproduziert.

Die speziellen Ergebnisse für jede der vier Gruppen sind in einer Übersicht zusammengestellt.

An allgemeinen Ergebnissen konnte, wie gesagt, zunächst noch nicht allzuviel erwartet werden, da ja nur ein Teil des polynesischen Gebietes berücksichtigt werden konnte. Das eine aber erscheint völlig gesichert, dass man „polynesische Inseln“ nur in sprachlicher Hinsicht zusammenfassen darf; trotz der allerengsten sprachlichen Verwandtschaft finden wir eine Fülle von körperlich weit voneinander entfernten Typen. „Auf einigen Gruppen haben sich die physischen Eigenschaften verhältnismässig recht innig gemischt, auf anderen scheint, trotz immer wieder von neuem fortgesetzten Zwischenheiraten, das Gesetz der Entmischung eine herrschende Rolle zu spielen.“

„Auch in Ozeanien gilt also dasselbe eherne Naturgesetz, das wir auf den grossen kontinentalen Gebieten überall in Kraft finden: Bei Einwanderungen und Vermischungen vererben sich geistige und körperliche Eigenschaften nicht gleichmässig und vor allem auch nicht nach dem arithmetischen Mittel, wie manchmal geglaubt wird.“

„Auch in der Südsee sind die neuen Einwanderer, ob sie nun als Verschlagene und Schiffbrüchige den Boden einer fremden Insel betreten, oder als Eroberer, wohl immer in der Minderzahl, sie haben kein ‚Hinterland‘, aus dem sie regelmässigen Nachschub erhalten, sie sind an das neue Klima und an die neue Umwelt nicht gewöhnt, und was vielleicht am allerwichtigsten ist, sie kommen in ihren kleinen Booten mit nur wenig oder wohl auch ganz ohne Frauen. Und da vollzieht sich nun das Unabänderliche: Früher oder später, je nach Ungunst oder Gunst der Verhältnisse, aber doch immer und unerbittlich, verliert sich der körperliche Typus der Einwanderer in dem der älteren ansässigen Bevölkerung. Das Gesetz der Entmischung bleibt in Kraft, aber die Kinder, die trotz aller Mischehen noch den reinen Typus der Einwanderer repräsentieren, werden seltener von einer Generation zur anderen, bis sie schliesslich ganz verschwinden und der alte Typus dann wieder der alleinherrschende geworden ist, oder je nach Umständen einer Art Mischrasse Platz gemacht hat.“ Für die geistigen Eigenschaften gilt dies natürlich nicht, hier siegt nur die absolute Tüchtigkeit. — Doch dies letztere gehört nicht in erster Linie in unseren Interessenkreis. Den Anatomen wird vor allem interessieren,

dass auch diese Untersuchung eine weitere Stütze für das soeben mit v. Luschans eigenen Worten skizzierte Gesetz geliefert hat.

Mit Genugtuung wird er auch vernehmen, dass ähnlich dem Plane dieser Untersuchung eine ganze Reihe weiterer, andere Gebiete betreffender Veröffentlichungen aus v. Luschans Schule hervorgehen oder hervorgehen werden, so dass in kurzer Zeit ein völlig einheitlich gemessenes Material von über 1100 Schädeln publiziert sein wird, das für die Untersuchung methodologischer Fragen ein vermutlich ganz ausreichendes Material bilden dürfte. Der Hoffnung, die Verf. ausspricht, dass sich dann ergeben möge, dass man in Zukunft die Zahl der Messungen sehr wesentlich werde beschränken können, möchten wir uns anschliessen. — Die zusammenfassende Betrachtung der polynesischen Schädel, die sich Verf. für später vorbehält, wird zweifellos noch höchst wichtige Ergebnisse liefern!

---

Verlag von Georg Thieme in Leipzig.

# Physikalische Chemie und Medizin.

Ein Handbuch.

Unter Mitwirkung von

Prof. Dr. H. Boruttau, Berlin. — Prof. Dr. F. Botazzi, Neapel. — Priv.-Doz. Dr. F. Frankenhäuser, Berlin. — Priv.-Doz. Dr. R. Höber, Zürich. — Prof. Dr. A. v. Korányi, Budapest. — Prof. Dr. A. Loewy, Berlin. — Prof. Dr. L. Michaelis, Berlin. — Priv.-Doz. Dr. Oker-Blom, Helsingfors. — Prof. Dr. P. F. Richter, Berlin. — Priv.-Doz. Dr. M. Roloff, Halle. — Prof. Dr. C. Spiro, Strassburg i. Els. — Prof. Dr. H. Strauss, Berlin

herausgegeben von

Prof. Dr. A. v. Korányi und Prof. Dr. P. F. Richter  
(Budapest) (Berlin).

**Erster Band.**

— Mit 27 Abbildungen. —

M. 16.—, in Halbfr.-geb. M. 19.—.

---

Verlag von FERDINAND ENKE in Stuttgart.

Soeben erschienen:

## Böhm, Dr. M., Die numerische Variation des menschlichen Rumpfskeletts.

Eine anatomische Studie. Mit 52 Abbildungen im Text. gr. 8°. 1907.  
geh. M. 4.—.

---

Verlag von Georg Thieme in Leipzig.

LEHRBUCH

## der allgemeinen Pathologie und all- gemeinen pathologischen Anatomie

von

Dr. R. Oestreich,

Privatdozent und Prosektor des Königin Augusta-Hospitals in Berlin.

Mit 44 Abbildungen und 11 Tafeln in Dreifarbendruck.

M. 13.—, geb. M. 14.20.

Verlag von Georg Thieme in Leipzig.

## BEITRÄGE

zur


# Wissenschaftlichen und praktischen Medizin.

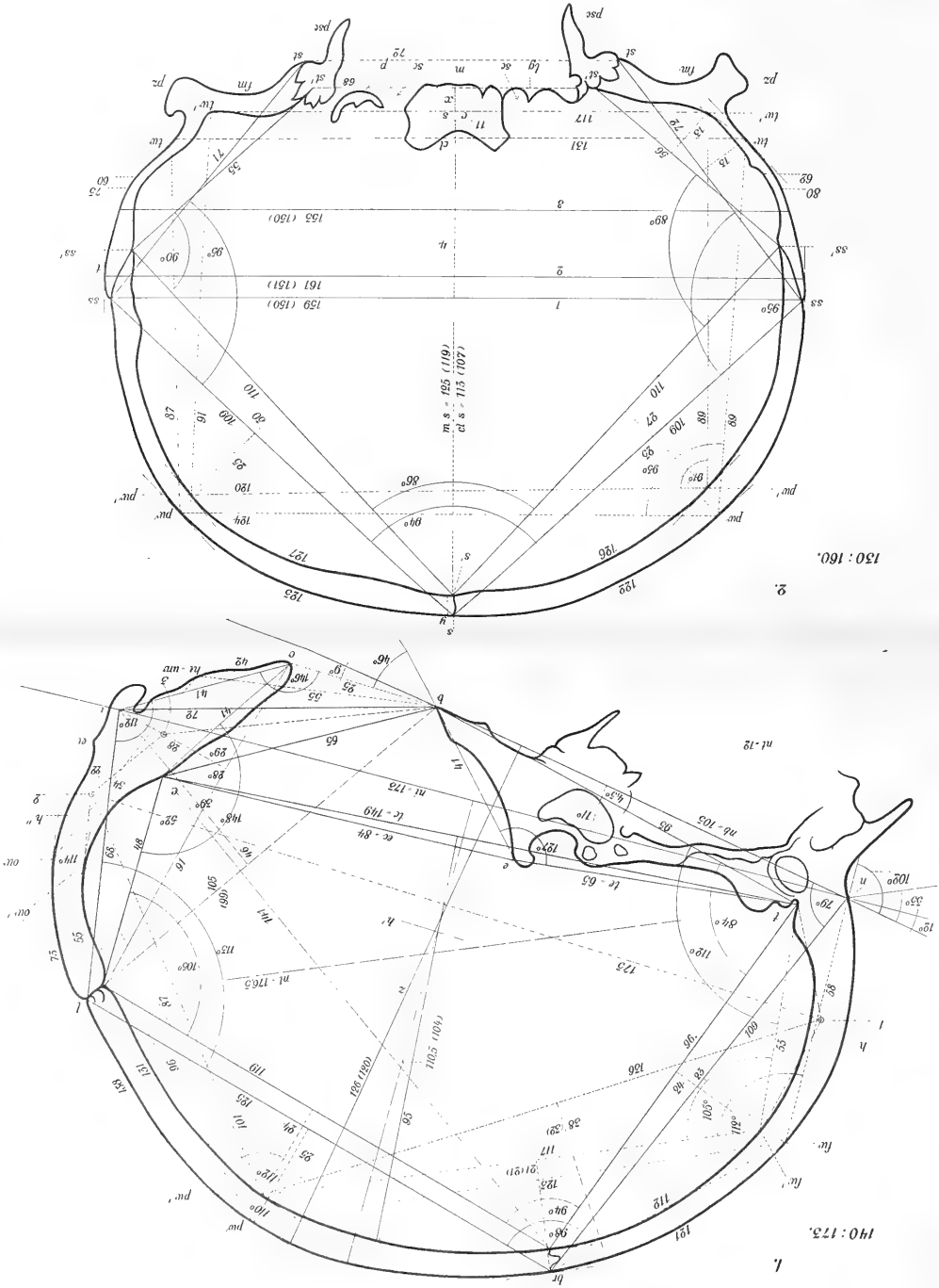
Sonderabdruck des II. Teiles der  
Festschrift für J. Rosenthal.

M. 13.50.

**Inhalt:** Über die sensorische Theorie der spinalen Ataxie von E. von Leyden und Paul Lazarus in Berlin. — Zur Lehre von der Lokalisation sensibler Lähmungen von Dietrich Gerhardt in Jena. — Über eine Neubildung auf der Grosshirnrinde des Menschen nebst Bemerkungen zur Physiologie der letzteren von Julius Steiner in Köln. — Über die Leistungsfähigkeit des Uhlenhuthschen serodiagnostischen Verfahrens bei Anwendung der Kapillarmethode von Gustav Hauser in Erlangen. — Über den Verschluss der Kranzarterien des Herzens und seine Folgen von Hermann Merkel in Erlangen. — Pneumokokkenerysipelas im Verlaufe einer Pneumonia crouposa von Wilhelm von Leube in Würzburg. — Über den Einfluss von Gemütsbewegungen auf die Temperatur Kranker von Franz Penzoldt in Erlangen. — Über den Einfluss der Phrenikusreizung beim Menschen nach Röntgenuntersuchungen von Friedrich Jamin in Erlangen. — Über das Bence-Jonessche Eiweiss von Fritz Voit in Erlangen. — Beitrag zur Kenntnis der fermentativen Wirkungen in normalen und pathologischen Flüssigkeiten des menschlichen Körpers von Hugo Lühje in Erlangen. — Über den Verlauf der Jodausscheidung beim Menschen nach Einführung von Jodkaliumlösungen verschiedener molekularer Konzentration von Alberico Benedicenti in Messina. — Zur Herzwirkung des Alkohols von Robert Heinz in Erlangen. — Modernpsychiatrisches vom alten Hagen von Gustav Specht in Erlangen. — Bakteriologische Untersuchungen bei Milzbrandkrankungen im Gewerbebetriebe von Ludwig Heim in Erlangen. — Über angeborene abnorme Lagerung des Darmkanals und ihre Bedeutung für die praktische Chirurgie von Ernst Graser in Erlangen. — Über Lid-Adenome und eine seltene Form des Adenoms, das Hydroadenoma papillare cysticum von Julius von Michel in Berlin. — Über das sogenannte Pseudo-Graefesche Symptom von Hubert Sattler in Leipzig. — Eine intraepitheliale Iriszyste von Johann Oeller in Erlangen. — Ein kasuistischer Beitrag zur Lehre von den „Scheingeschwülsten im Augeninnern“ Blutzystenbildung (hämorrhagische Zyste) von Oskar Eversbusch in München. — Zur Ätiologie der Coxa vera von Max von Kryger in Erlangen. — Training im Lichte der Immunitätslehre von Wolfgang Weichardt in Erlangen.





















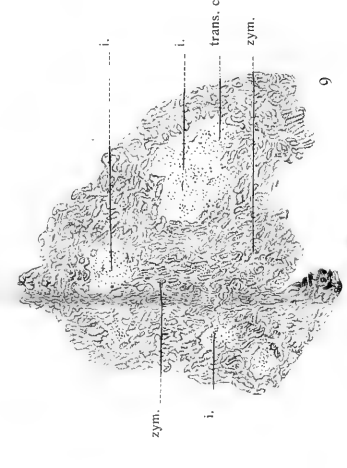






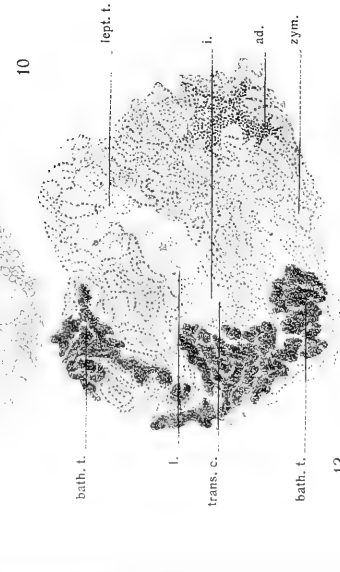




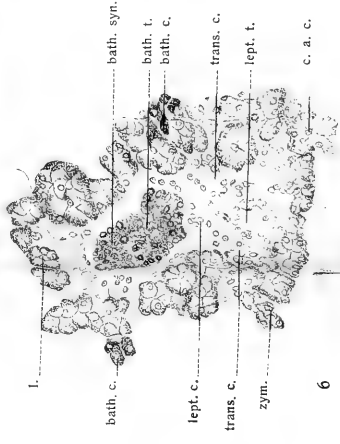
8



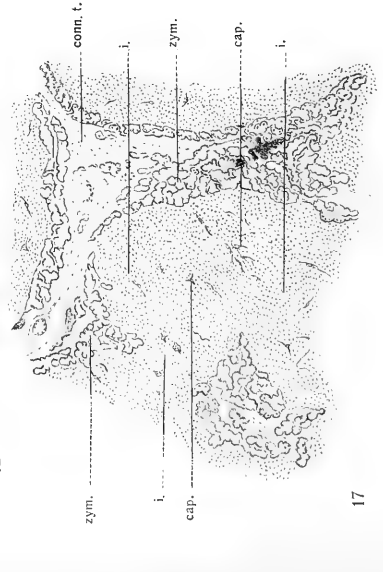
9



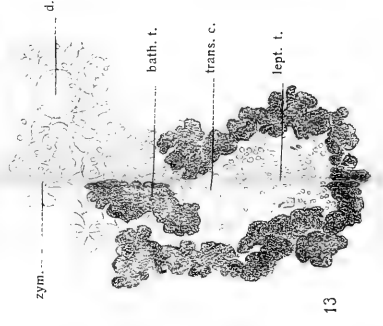
10



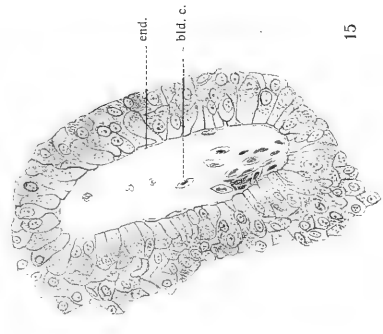
11



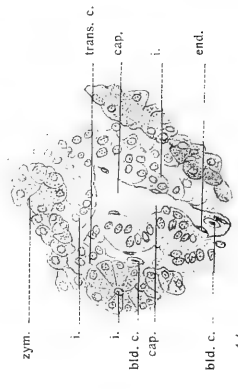
12



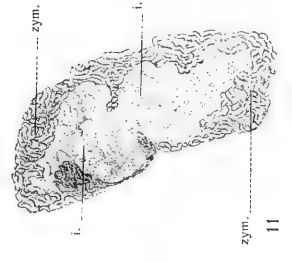
13



14



15



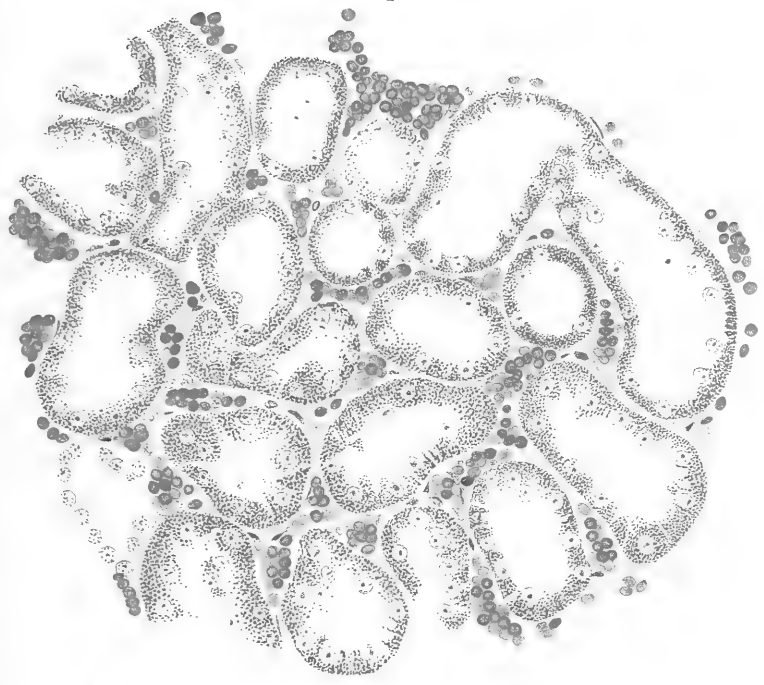
16

17

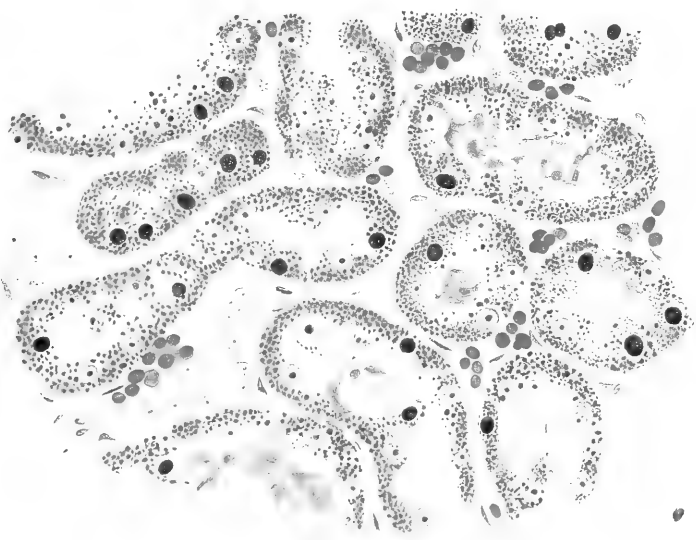





1.

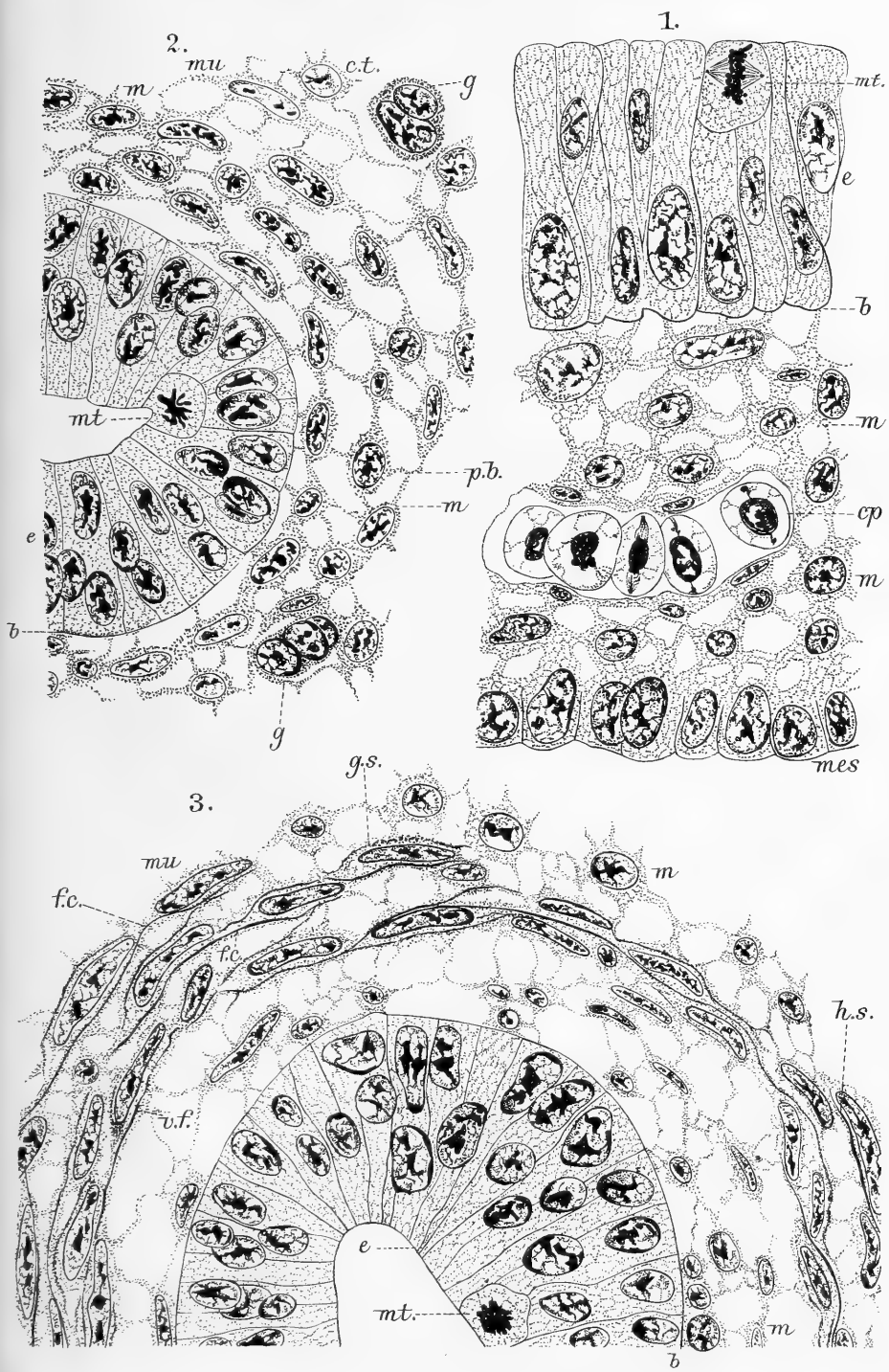



2.



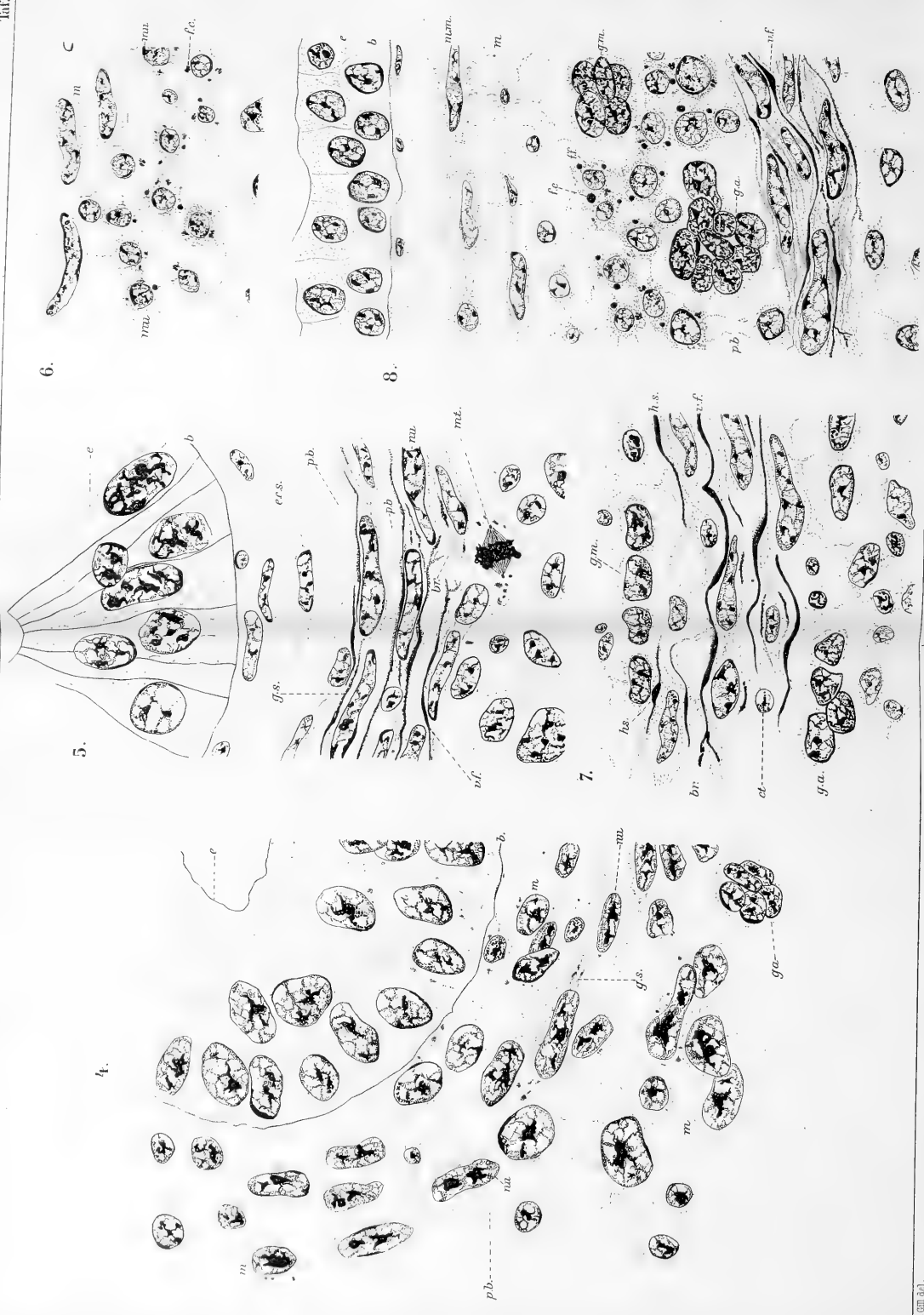









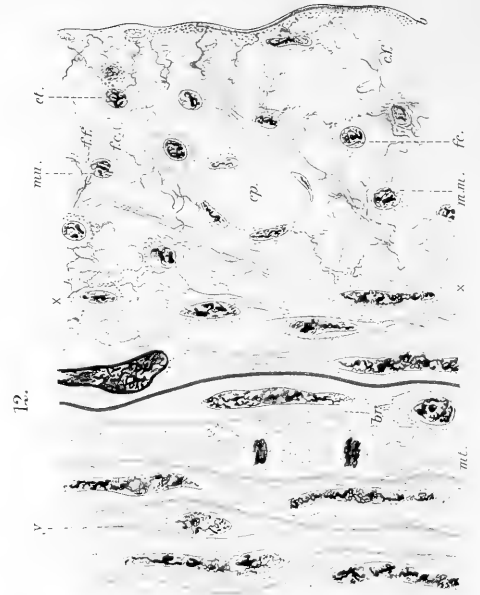
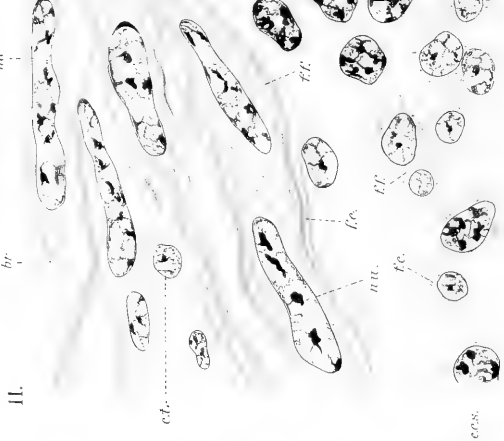
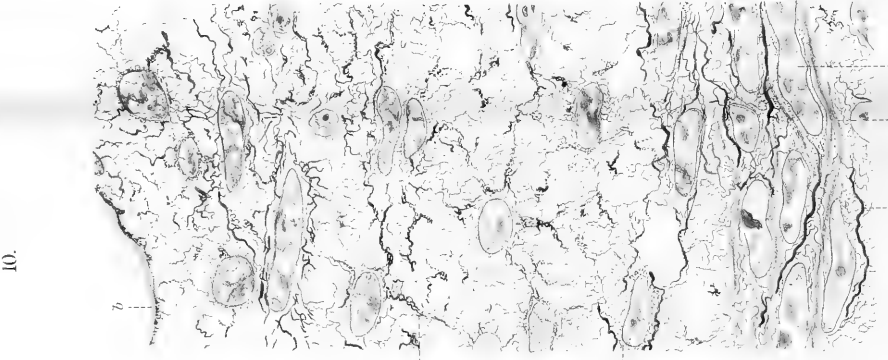
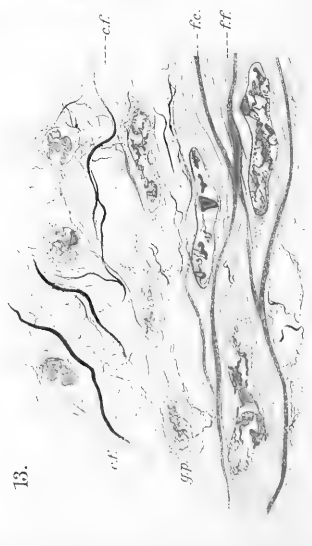
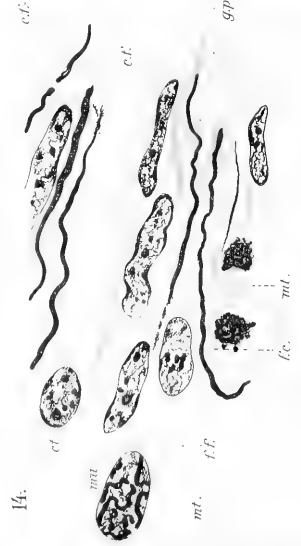
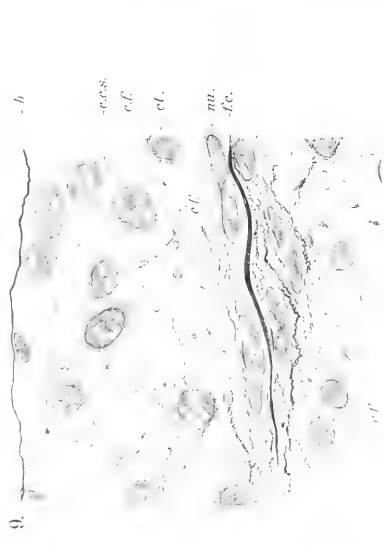


C. Mc Gill: Histogenesis of Smooth Muscle.
















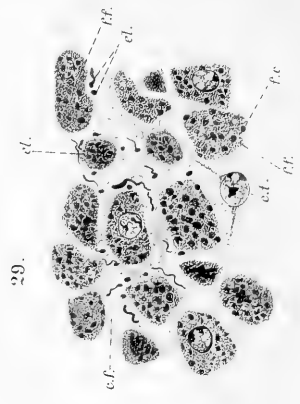
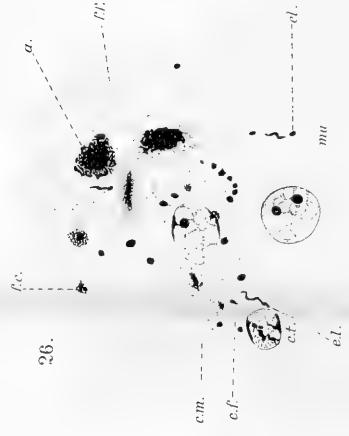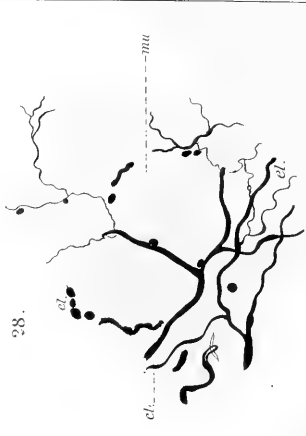
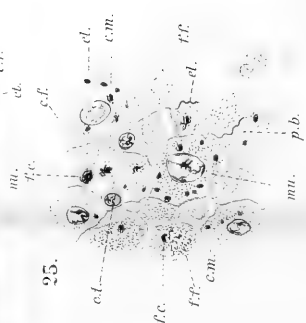

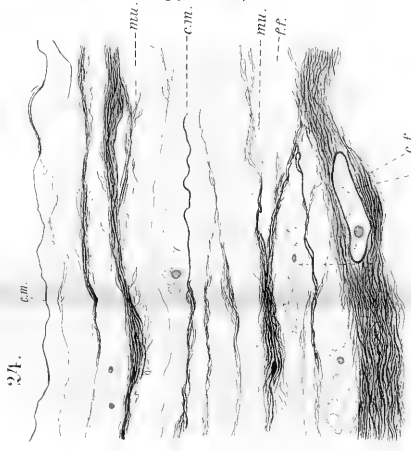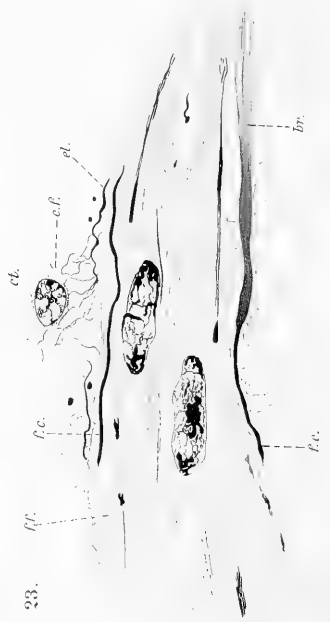
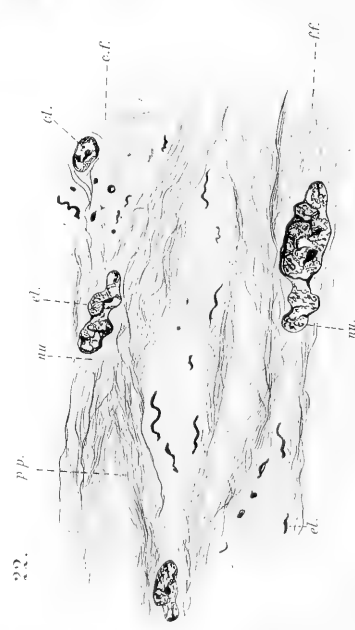











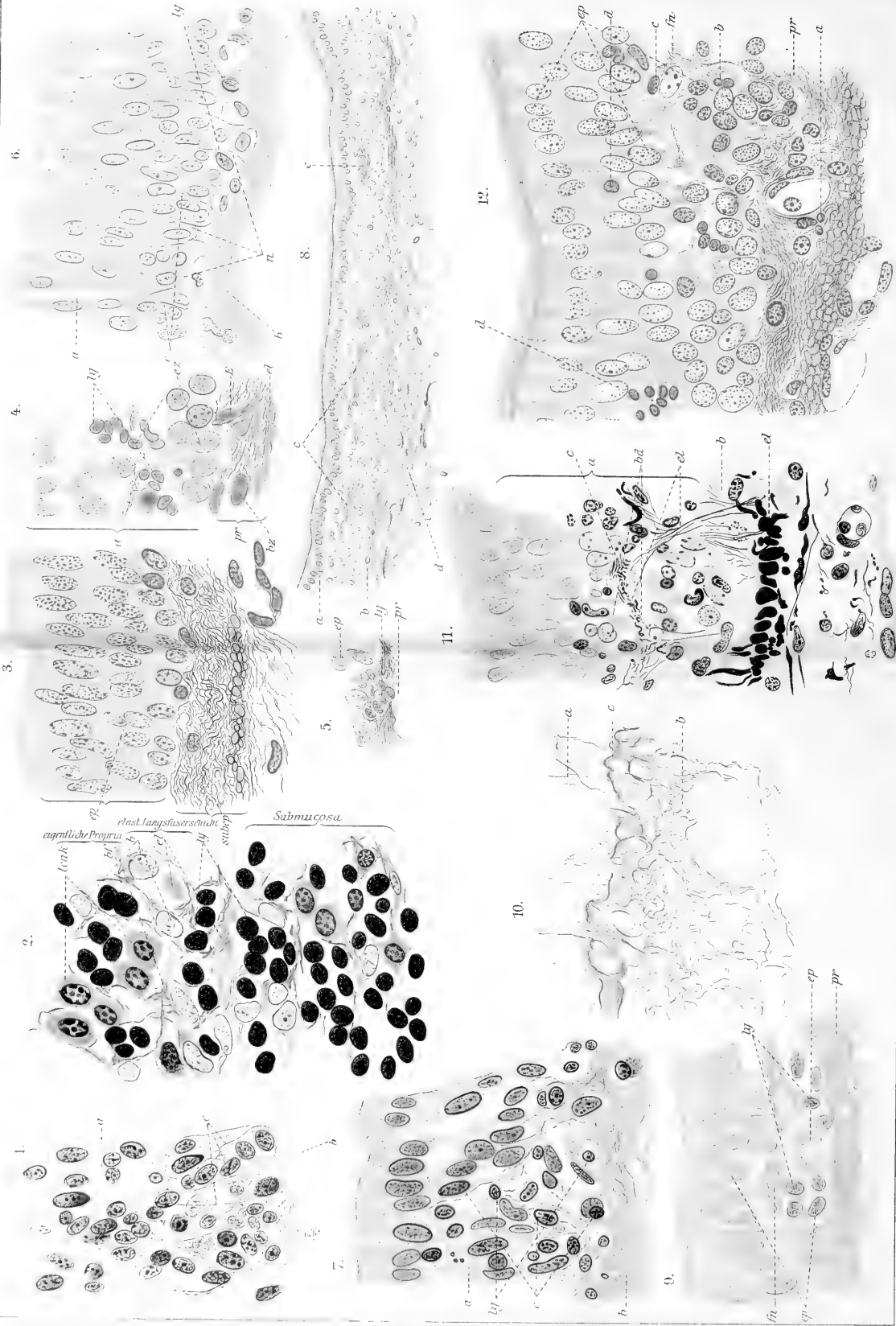










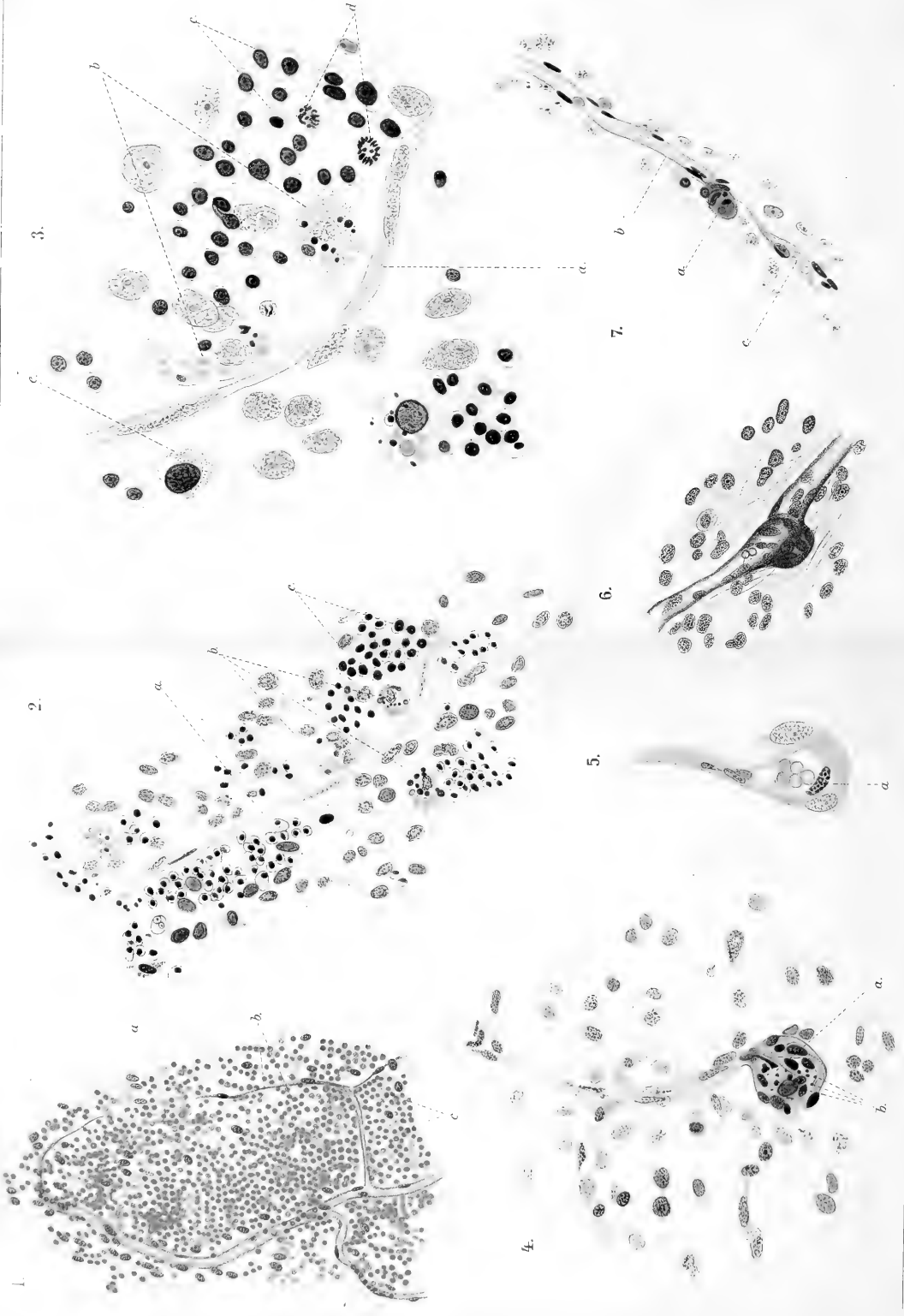


W. Ruppriht: Bindegewebe im Trachealepithel vom Meerschweinchen.











V. Martinoff: Zur Frage über die sogenannten Gefäßsegmente des grossen Netzes bei neugeborenen Säugtieren.





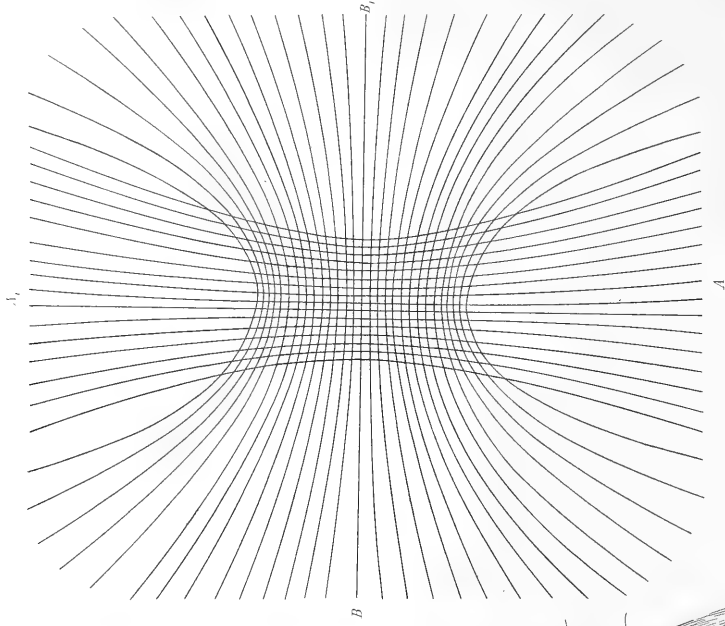






1.


3.



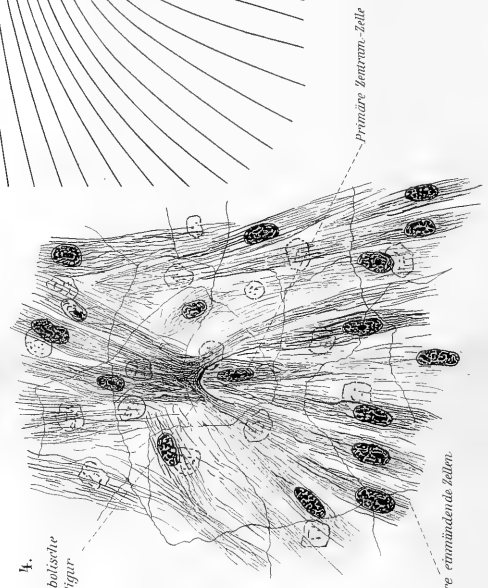
A,

B

2.




4.  
parabolische  
figur



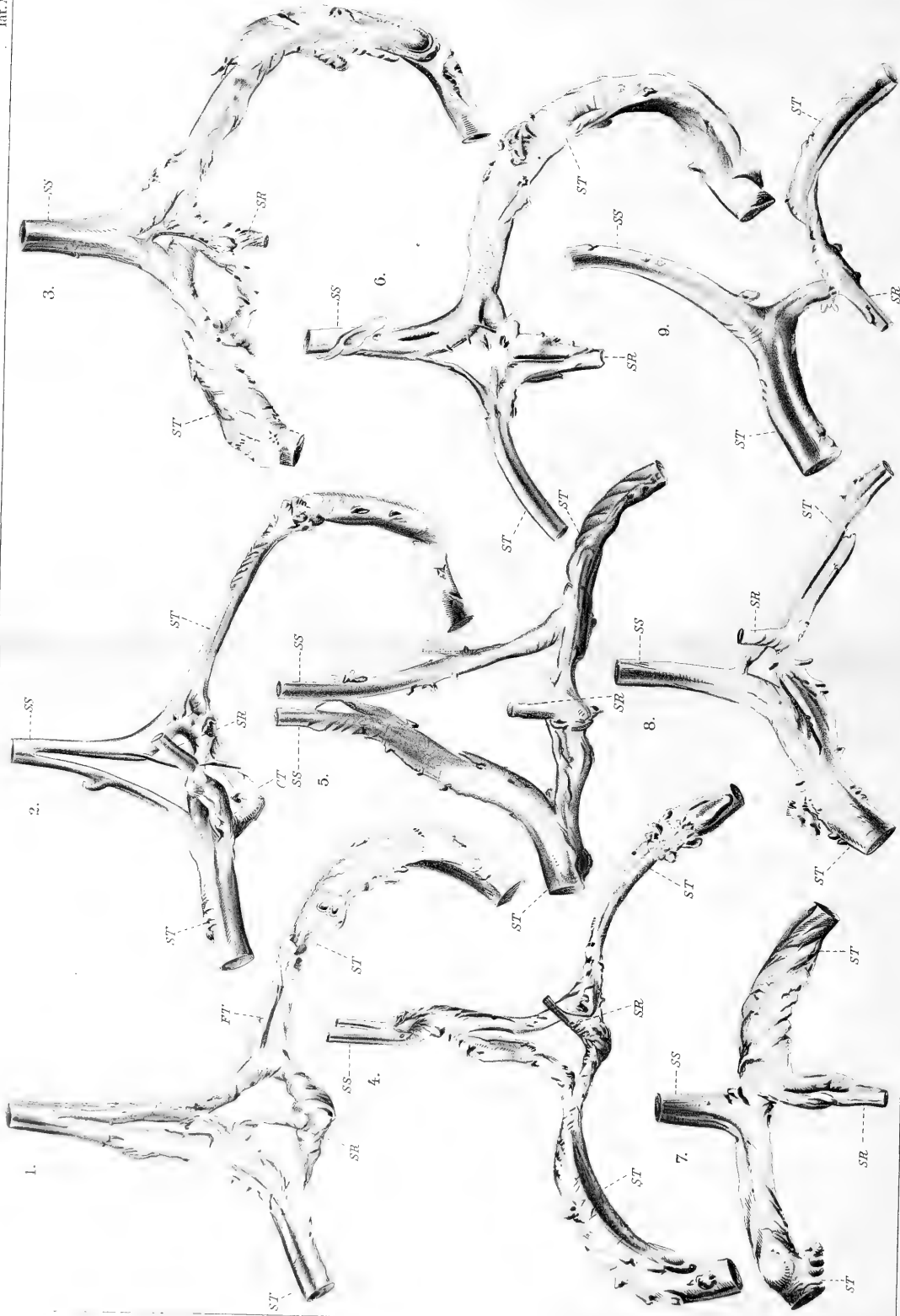
Primäre Interam-Zelle

secundäre einmündende Stellen










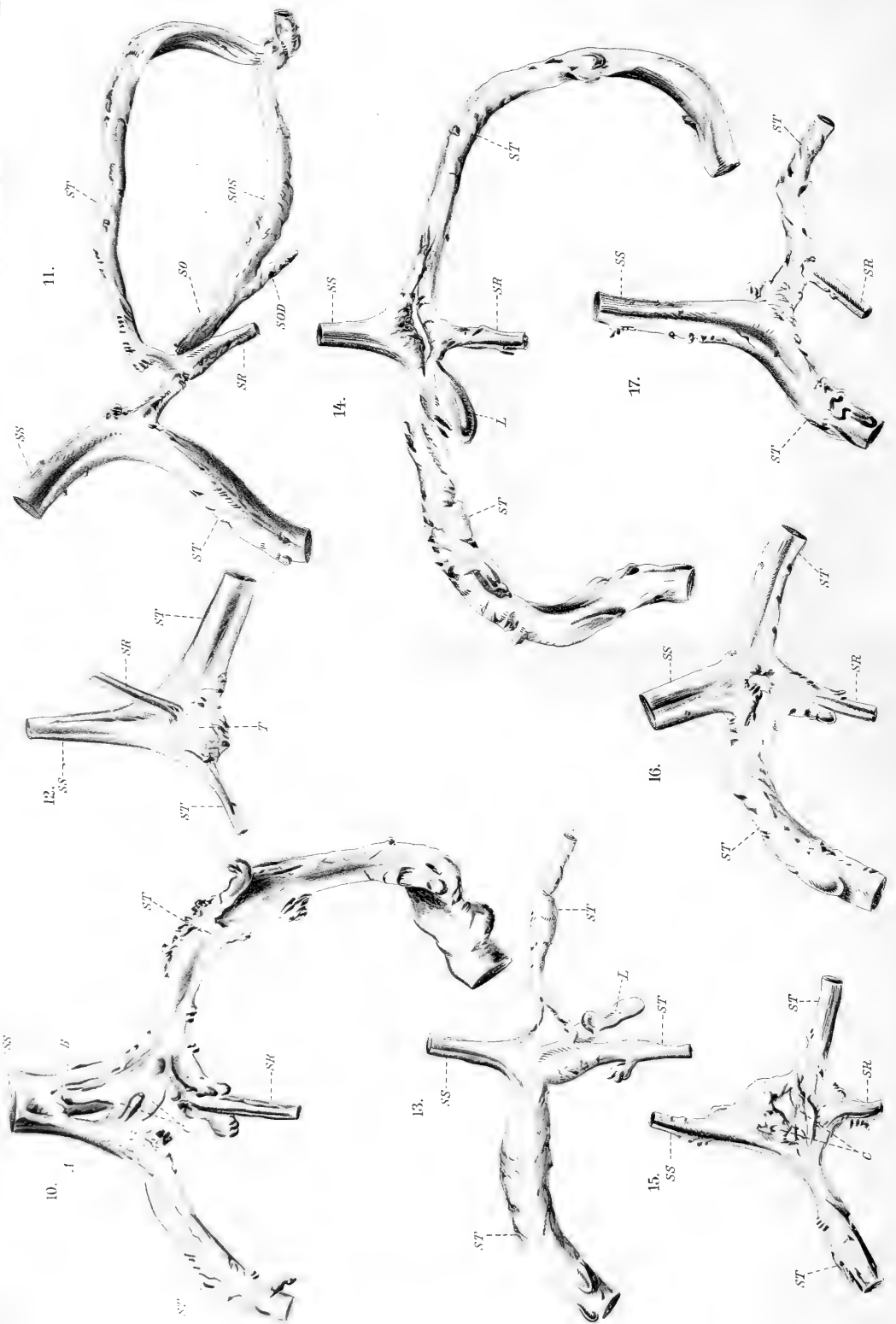
Andrea Mammi: Il confluito dei seni della dura madre etc.











Andrea Mannur: Il conflente dei seni della dura madre etc.










S. Citelli: Ventricolo di Morgagni nell'uomo.











E. Landau : Zur Morphologie der Nebenniere. IV (Blutgefäße).



