



S-1

HARVARD UNIVERSITY.



LIBRARY

OF THE

MUSEUM OF COMPARATIVE ZOÖLOGY.

12,080

Bought

June 15, 1914 - August 9, 1915.



AUG 9 1915

Internationale Monatsschrift

für

Anatomie und Physiologie.

Herausgegeben

von

R. Anderson in Galway, C. Arnstein in Kasan, S. Ramón y Cajal
in Madrid, C. Golgi in Pavia, S. Laskowski in Genf, A. Macalister
in Cambridge, G. Retzius in Stockholm, E. A. Schäfer in Edinburg,
L. Testut in Lyon.

Redigiert von

Fr. Kopsch und **R. R. Bensley**
in Berlin in Chicago.

Band XXXI.

Mit 85 Textabbildungen und 20 Tafeln.

LEIPZIG 1915

Verlag von Georg Thieme.

Vertretung für Amerika:
The University of Chicago Press,
Chicago, Illinois, U. S. A.

14
32

20 1/2

Inhalt.

	Seite
Dr. Giovanni Basile , Sulle modificazioni dell'apparato reticolare interno di Golgi nell'epitelio renale di animali nefrectomizzati. (Con Tav. I)	1
Dr. Augusto Stefanelli , Sui dispositivi microscopici della sensibilità cutanea e nella mucosa orale dei Rettili. (Con 10 Figg.)	8
David H. Dolley , Fatigue of Excitation and Fatigue of Depression: A Comparison of the Reactive Effects of Function and of the By-Products of Function on the Nerve Cell	35
Dr. Massimo Chériè-Lignière , Le vene del collo nell'uomo. (Con 23 Fig.)	63
Dr. Andrea Mannu , Osservazioni sul simpatico cervicale dei Mammiferi. (Con 3 Fig.)	116
Fr. Kopsch , Referat	128
Dr. Angelo Cesare Bruni , Sullo sviluppo del lobo ghiandolare dell'ipofisi negli Amnioti. (Con Tav. II—VI e 5 Figg.) .	129
Eug. Bujard , Description d'un embryon humain (Eternod-Delaf), de 20 somites, avec flexion dorsale. (Planche VII et VIII)	238
E. V. Cowdry , The vital staining of mitochondria with janus green and diethylsafranin in human blood cells. (With Plate IX)	267
Dr. F. Simonelli , Contributo allo studio delle espansioni nervose nel derma della cute umana. (Con 15 Fig.)	287
Fr. Kopsch , Referat	304
Osv. Polimanti , Ricerche sulla Fisiologia comparata del cervello. (Con 18 Figure nel testo)	305
Dr. Leonardo Martinotti , Della corneificazione dell'unghia. (Con Tav. X)	359
Dr. Giovanni Vastarini-Cresi , Chiasma gustativo (periferico) nella lingua dell'uomo e di alcuni mammiferi. (Con 3 figure nel testo e la tavola XI)	380

	Seite
Dr. Luigi Torraca , L'influenza dei raggi ultravioletti sulla rigenerazione dell'apparato pigmentario della cute dei Tritone. (Con Tav. XII e 1 Fig.)	411
Fr. Kopsch , Referate	434
Dr. Arrigo Visentini , La fonction du Pancréas et ses rapports avec la pathogénèse du Diabète. (Avec Pl. XIII—XIX et 6 Fig.)	437
Preston Kyes , The Physiological Destruction of Erythrocytes in Birds. (With Plate XX)	543
Ralph Hopkins and Gustav Mann , Heat-Coagulation of Muscles of Northern and Southern Frogs	552
Fr. Kopsch , Referat	560

12080

Internationale Monatsschrift

für

Anatomie und Physiologie.

Herausgegeben

von

R. Anderson in Galway, C. Arnstein in Kasan, S. Ramón y Cajal
in Madrid, C. Golgi in Pavia, S. Laskowski in Genf, A. Macalister
in Cambridge, G. Retzius in Stockholm, E. A. Schäfer in Edinburg,
L. Testut in Lyon.

Redigiert von

Fr. Kopsch und **R. R. Bensley**
in Berlin in Chicago.

Band XXXI. Heft 1/3.

Mit 36 Textabbildungen und 1 Tafel.

LEIPZIG 1914

Verlag von Georg Thieme.

Vertretung für Amerika:
The University of Chicago Press,
Chicago, Illinois U. S. A.

I n h a l t.

	Seite
Dr. Giovanni Basile , Sulle modificazioni dell'apparato reticolare interno di Golgi nell'epitelio renale di animali nefrectomizzati. (Con Tav. I)	1
Dr. Augusto Stefanelli , Sui dispositivi microscopici della sensibilità cutanea e nella mucosa orale dei Rettili. (Con 10 Figg.)	8
David H. Dolley , Fatigue of Excitation and Fatigue of Depression; A Comparison of the Reactive Effects of Function and of the By-Products of Function on the Nerve Cell	35
Dr. Massimo Chérie-Lignière , Le vene del collo nell'uomo. (Con 23 Fig.)	63
Dr. Andrea Mannu , Osservazioni sul simpatico cervicale dei Mammiferi. (Con 3 Fig.)	116
Fr. Kopsch , Referat	128

Die Herren Mitarbeiter haben von ihren Aufsätzen 50 Sonderabdrücke frei, eine grössere Anzahl liefert die Verlagshandlung auf Verlangen zu billigem Preise. Frankierte Einsendungen in lateinischer, französischer, italienischer, englischer oder deutscher Sprache werden direkt an: Prof. Dr. Fr. Kopsch, Wilmersdorf bei Berlin, Kaiserplatz 2, und für Amerika an Prof. R. R. Bensley, University of Chicago, erbeten.

Reprints. Contributors desiring more than 50 extra copies of their articles can obtain them at reasonable rates by application to the publisher Georg Thieme, Leipzig, Rabensteinplatz 2, Germany.

Contributions (Latin, French, Italian, English or German) should be sent to Prof. Dr. Fr. Kopsch, Wilmersdorf bei Berlin, Kaiserplatz 2, or for America to Prof. R. R. Bensley, University of Chicago.

Avis. Les auteurs des mémoires insérés dans ce journal qui désireront plus de 50 tirages à part de leurs articles, les obtiendront à des prix modérés en s'adressant à M. Georg Thieme, libraire-éditeur, Leipzig, Rabensteinplatz 2, Allemagne.

Les articles écrits *en latin, en français, en italien, en anglais ou en allemand* doivent être adressés à Professeur Fr. Kopsch à Wilmersdorf près de Berlin Kaiserplatz 2, ou pour l'Amérique à M. R. R. Bensley, University of Chicago.

Die bisher erschienenen Bände kosten:

Bd.	I	ℳ	40.—	\$	9.52.	Bd.	XVI	ℳ	70.50,	\$	16.78
"	II	"	52.—	"	12.38.	"	XVII	"	65.—	"	15.47
"	III	"	47.50,	"	11.31.	"	XVIII	"	75.—	"	17.85
"	IV	"	72.—	"	17.14.	"	XIX	"	50.—	"	11.90
"	V	"	63.—	"	15.—	"	XX	"	59.—	"	14.—
"	VI	"	77.50,	"	18.45.	"	XXI	"	70.—	"	16.66
"	VII	"	87.—	"	20.71.	"	XXII	"	50.—	"	11.90
"	VIII	"	100.—	"	23.80.	"	XXIII	"	55.—	"	13.01
"	IX	"	76.30,	"	18.16.	"	XXIV	"	78.—	"	18.56
"	X	"	93.50,	"	22.25.	"	XXV	"	56.—	"	13.33
"	XI	"	92.60,	"	22.—	"	XXVI	"	60.—	"	14.28
"	XII	"	79.—	"	18.80.	"	XXVII	"	78.60,	"	18.71
"	XIII	"	76.10,	"	18.11.	"	XXVIII	"	70.—	"	16.66
"	XIV	"	48.30,	"	11.50.	"	XXIX	"	85.—	"	20.23
"	XV	"	73.—	"	17.37.	"	XXX	"	46.50,	"	11.—

Bd. I—XXIX statt ℳ 2000.—, \$ 476.— nur ℳ 1300.—, \$ 309.40 bar.

That American prices are net and subject to an additional charge for postage.

Istituto Anatomico della R. Università di Catania diretto dal Prof. R. Staderini.

Sulle modificazioni dell'apparato reticolare interno di Golgi nell'epitelio renale di animali nefrectomizzati¹⁾.

Per il

Dott. Giovanni Basile.

(Con Tav. I.)

Dopo le geniali ricerche del Golgi sull'apparato reticolare interno nelle cellule nervose, una serie di studiosi ha dimostrata tale fine particolarità di struttura in un numero oramai grandissimo di elementi cellulari normali e patologici. Le ricerche, svoltosi con febbrile attività in questi ultimi anni per opera della scuola del Golgi (e specialmente del Perroncito), hanno condotto a stabilire ben definite caratteristiche attività vitali di questo organo costitutivo della cellula.

Un nuovo orizzonte di studi istofisiopatologia cellulare si presentava agli studiosi con i reperti descritti dal Golgi nel 1909 nelle cellule di rivestimento della mucosa gastrica ed intestinale, dove questo apparato presenta „delle modificazioni di forma e topografia in evidente rapporto colle modificazioni di forma e composizione degli elementi, legate con la loro metamorfosi mucosa“.

Cambiamenti topografici e modificazioni di forma ha potuto anche facilmente ottenere il D'Agata, praticando delle semplici lesioni di continuo sulla mucosa gastrica del tritone.

Egli ha potuto osservare che l'apparato del Golgi, dalla porzione distale della cellula, ove è normalmente posto, si porta, dopo l'atto

¹⁾ I preparati istologici sono stati presentati alla VIII^a riunione della Società Italiana di Patologia nella seduta del 26 marzo 1913 a Pisa.

operativo, verso la porzione basale della cellula stessa, presentandosi sotto forma „di filamenti, di solito fini, che intrecciandosi, costituiscono come dei cestelli, dei calici, delle cupole, posti nella porzione basale della cellula e che, con la loro concavità, rivolta verso il lume della cavità gastrica, abbracciano il nucleo.“

Modificazioni dell'apparato reticolare (spezzettamento e disbocazioni) sono state messe in evidenza dal Marcora nelle cellule nervose del nucleo d'origine del nervo ipoglossico in seguito a strappamento di questo.

Il Sangiorgi, provocando sperimentalmente una nefrite tossica acuta, ha potuto constatare nel rene di cavia che, con le alterazioni morfologiche delle cellule (tumefazione torbida, vacuolizzazione) si accompagnano modificazioni da parte del rispettivo apparato endocellulare, il quale si spezzetta e si frammenta.

* * *

Per meglio illustrare il comportamento dell'apparato reticolare interno in rapporto con i diversistati biologici della cellula (per es attività funzionale), ho creduto utile di praticare alcune ricerche su tale formazione endocellulare negli epiteli renali di animali nefrectomizzati.

Oramai è noto che in questi animali non si hanno disturbi degni di nota, qualora il rene rimasto sia inalterato nella sua struttura, poichè questi esagerando la propria attività secretoria, supplisce ai bisogni dell'organismo. (A. Lustig e G. Galeotti.)

* * *

Mi sono servito, come animali di esperimento, di cavie, le quali resistono benissimo all'atto operativo, mantenendosi sempre in floride condizioni di vita. L'apparato reticolare interno poi nell'epitelio renale di questi animali, si mette facilmente in evidenza.

Gli animali sono stati sacrificati in diversi periodi di tempo dopo l'atto operativo, per potere così sorprendere i diversi stati biologici della cellula.

Pezzi appena asportati, piccoli, fissati da una a sei ore nella

miscela all'acido arsenioso, sono stati in seguito trattati scrupolosamente secondo le norme dettate dal Golgi e successivamente colorati con la modificazione del Veratti.

A tal proposito aggiungo che ho ottenuto i più chiari preparati in quei pezzi che hanno subito la fissazione per due ore e mezza. Ho creduto utile fare dei preparati di controllo con pezzi fissati in Flemming, Zencker, e colorati con i soliti metodi e con ematossilina ferrica-rubino.

* * *

Ricordo che l'apparato reticolare interno nelle cellule dei tubuli renali, già descritto dal Brugnatelli, „ricorda perfettamente quello che è stato descritto nelle altre cellule epiteliali, specialmente per quanto riguarda la localizzazione: esso è posto quasi costantemente tra il nucleo ed il lume del canalicolo“. Non si riscontra poi lo stesso sviluppo dell'apparato reticolare nelle cellule epiteliali di tutte le differenti porzioni di cui si compone il canalicolo renale. „Effettivamente, mentre che nei canalicoli retti, malgrado lo spessore più limitato, esso assume una grande nettezza ed una notevole ricchezza di filamenti, nei canalicoli contorti al contrario, esso si presenta piccolo molto semplice, quasi abbozzato.“

Gli identici reperti del Brugnatelli ho potuto riscontrare nei numerosi preparati di reni di cavie controllo normali (v. Fig. I e III)

Sin dal secondo giorno dopo la nefrectomia unilaterale, si assiste a delle vere modificazioni specialmente per ciò che riguarda la sede dell'apparato reticolare del Golgi. Negli elementi cellulari, aumentati di volume, si osserva un vero spostamento dell'apparato reticolare che assume un aspetto diverso dal normale. Il ricco e svariato intreccio di filamenti viene a costituire come un calice, che in parte circonda il nucleo, in parte lo nasconde, presentando però la parte concava rivolta verso il lume del tubulo.

Si osservano poi (e questo sino a 4—5 giorni dopo la nefrectomia) degli elementi cellulari in cui l'apparato reticolare occupa distintamente la porzione mediana della cellula, si da costituire come un fuso che divide il nucleo in due, mentre la maggior quantità dei filamenti tendono sempre a confluire al disotto di questo.

Queste forme giustificherebbero l'ipotesi che tali elementi siano stati sorpresi nel momento in cui l'apparato reticolare si sposta da una porzione del protoplasma verso l'altra.

Ma lo spostamento è poi veramente apprezzabile dopo il decimo giorno dalla nefrectomia.

In quasi tutti gli elementi cellulari si osserva allora che l'apparato reticolare si è portato in modo evidentissimo nella porzione basale della cellula, conservando sempre quella ricchezza di intricati filamenti che si modellano attorno al nucleo (Fig. II e IV).

Tutte le modificazioni descritte si osservano tanto nelle cellule dei tubuli contorti quanto in quelle dei tubuli retti, anzi in queste ultime le modificazioni di sede dell'apparato reticolare sono più evidenti, perchè qui, come è note, l'apparato reticolare interno si presenta molto più ricco di filamenti e molto più elegante.

Un fatto che non mi è stato difficile di osservare e che credo di un certo interesse dottrinale, è quello dato dalla constatazione della posizione topografica dei centrosomi nelle cellule renali di animali nefrectomizzati.

In questi animali i centrosomi si riscontrano per lo più nella porzione basale della cellula renale, direi quasi nella zona dell'elemento occupata dall'apparato reticolare del Golgi.

Tale fatto verrebbe a dare una conferma all'ipotesi sostenuta anche ultimamente dal Barinetti alla società medico-chirurgica di Pavia, che l'apparato reticolare interno ed i centrosomi, pur essendo formazioni nettamente distinte, presentino un legame anatomico e funzionale.

* * *

I dati di fatto sopraindicati, che hanno stretta comunanza principalmente con le ricerche del Golgi e del D'Agata, mi autorizzano ad affermare che, negli elementi epiteliali del rene vicariante degli animali nefrectomizzati, è possibile assistere a cambiamenti di forma e posizione dell'apparato reticolare interno.

Tale fatto credo intimamente legato alle modificazioni del protoplasma cellulare, modificazioni, che nei preparati colorati con l'ema-

tossilina ferrica-rubino, si mettono in rilievo con una omogeinizzazione del protoplasma stesso il quale nelle cellule dei tubuli contorti si intorbida come è noto, per l'aumento di grossezza e di numero nei granuli o dei bastoncelli fuxinofili (Pizzini, De Giacomo), che si mettono in rilievo con opportuni metodi di tecnica.

E certamente questo nesso intimo tra protoplasma in periodo di iperfunzione e modificazioni dell'apparato reticolare interno fanno pensare che questo normale costituente della cellula è realmente dotato di attività vitali proprie, squisitamente vivaci; concetto questo già affermato e sostenuto dal Golgi e dalla sua scuola.

* * *

Prima di finire sento il dovere di ringraziare vivamente l'illustre Prof^{re} Staderini, che mi ha messo in grado di eseguire queste ricerche, l'egregio Prof^{re} Cutore per il gentile interessamento avuto ed il chiarissimo Prof^{re} C. Golgi per il suo autorevole giudizio espresso nell'osservare i miei preparati istologici.

Lavori citati.

- Barinetti C., L'apparato reticolare interno e la centrosfera nelle cellule di alcuni tessuti. *Boll. Soc. Med. Chir. di Pavia* 1912.
- Brugnatelli E., Su una fine particolarità di struttura degli epiteli dei canalicoli renali. *Boll. Soc. Med. Chir. di Pavia* 1908 e *Arch. ital. de Biologie* Tom. 50, fasc. II.
- D'Agata, Sulle modificazioni dell'apparato reticolare interno nell'epitelio della mucosa gastrica. *Boll. Soc. Med. Chir. di Pavia* 1910.
- De Giacomo, *Intern. Monatsschr. f. Anat. u. Phys.* 1910.
- Golgi C., Intorno alla struttura delle cellule nervose. *Boll. Soc. Med. Chir. di Pavia* 1898 e *Arch. ital. de Biologie.* Tom. 30, fasc. I.
- Sulla struttura delle cellule nervose dei gangli spinali. *Boll. Soc. Med. Chir. di Pavia* 1898 e *Arch. ital. de Biologie.* Tom. 31, fasc. II.
 - Di mo' sulla struttura delle cellule nervose dei gangli spinali. *Boll. Soc. Med. Chir. di Pavia* 1900 e *Cinquenaire de la Société de Biologie (Volume jubilaire)* publié par la Société. Paris 1899.
 - Intorno alla struttura di cellule nervose sulla corteccia cerebrale. *Verhand. d. Anat. Gesell., XIV. Versamml. Pavia* 1900.
 - Di un metodo per la facile e pronta dimostrazione dell'apparato reticolare interno delle cellule nervose. *Boll. Soc. Med. Chir. di Pavia* 1908.
 - Di una minuta particolarità di struttura della mucosa gastrica e intestinale di alcuni Vertebrati. *Boll. Soc. med. Chir. di Pavia* 1909.
- Lustig A., e Galeotti, G., *Patologia generale.* III edir.
- Marcora F., Di una fine alterazione delle cellule nervose del nucleo d'origine del grande ipoglosso consecutiva allo strappamento e col taglio del nervo. *Boll. Soc. Med. Chir. di Pavia* 1908.
- Perroncito A., Condriosomi cromidii ed apparato reticolare interno nelle cellule spermatiche. *R. Ist. Lombardo de Scienze e Lettere, Ser. II, Vol. XLI fasc. XX, 1908.*
- Mitochondri cromidii e apparato reticolare interno nelle cellule spermatiche. *R. Ist. Lombardo di Scienze e Lettere, Ser. II, Vol. XLII, fasc. XII, 1909.*
 - Mitochondri cromidii ed apparato reticolare interno nelle cellule spermatiche della *Paludina Vivipara.* *Atti Acc. dei Lincei, Ser. V, Vol. 7, 1910.*
- Pizzini, *Intern. Monatsschr. f. Anat. u. Phys.* 1907.
- Sangiorgi G., Sull'apparato reticolare interno di Golgi nell'epitelio renale in condizioni patologia-sperimentali. *Giornale della R. Accad. di Medicina di Torino, Vol. 15, 1909.*
-

Spiegazione delle figure.

- Fig. 1. Sezione trasversa di tubulo retto di cavia normale.
Obb. $\frac{1}{15}$ semi-apocr. imm. omog.-ocul. comp. 8 Koristka, Ridotta di $\frac{1}{4}$
- Fig. 2. Sezione trasversa di tubulo retto di cavia nefrectomizzata dopo 12 giorni dall'atto operativo.
Obb. $\frac{1}{15}$ semi-apocr. imm. omog.-ocul. comp. 8 Koristka Ridotta di $\frac{1}{4}$
- Fig. 3. Sezione longitudinale di tubulo contorto di cavia normale.
Obb. $\frac{1}{15}$ semi-apocr. imm. omog.-ocul. comp. 8 Koristka. Ridotta di $\frac{1}{4}$.
- Fig. 4. Sezione longitudinale di tubulo contorto di cavia nefrectomizzata dopo 12 giorni dall'atto operativo.
Obb. $\frac{1}{15}$ semi-apocr. imm. omog.-ocul. comp. 8 Koristka. Ridotta di $\frac{1}{4}$
- Fig. 5. Cellule renali di cavia nefrectomizzata dopo tre giorni dall'atto operativo
Obb. $\frac{1}{15}$ semi-apocr. imm. omog.-ocul. comp. 8 Koristka.
- Fig. 6. Cellule renali di cavia normale (α) e di cavia nefrectomizzata (β) dopo 12 giorni dall'atto operativo (Centrosomi) ematos. ferrica-rubino.
Obb. $\frac{1}{15}$ semi-apocr. imm. omog.-ocul. comp. 8 Koristka.
-

Sui dispositivi microscopici della sensibilità cutanea e nella mucosa orale dei Rettili.

Ricerche del

Dott. **Augusto Stefanelli.**

(Con 10 Figg.)

Per quanto i rettili sieno stati l'oggetto preferito nelle ricerche sulle espansioni nervose motrici, non altrettanto può dirsi per gli apparati nervosi di senso, specialmente se consideriamo le innumerevoli ricerche condotte intorno a quest'argomento nei vertebrati superiori, le quali hanno dato luogo a importantissime nozioni nuove circa detti apparati ed alla loro intima struttura. Neanche nei più recenti studi [1] si fa di essi alcun accenno nei rettili.

Eppure molti problemi fisiologici e morfologici a quelli inerenti non potranno mai sufficientemente risolversi senza una nozione delle loro forme originarie nelle classi inferiori; perchè solo così possiamo renderci conto del gran numero di varietà di espansioni nervose negli alti vertebrati, le quali verrebbero ad esprimere solo un fenomeno di adattamento alle diverse strutture degli stromi in cui sono allogate, e non già a distinte condizioni funzionali.

„Se il numero di esse“ espansioni, così si esprime il *Ducceschi* [2], „eccede di molto quello delle modalità sensitive, tal fatto dipende probabilmente da che alcuni tipi di espansione che oggi consideriamo come forme a sè non sono che varietà di uno stesso genere, specifico nel senso fisiologico“ (p. 329).

Ora, se teniamo conto che alcune espansioni sensitive nella serie dei vertebrati compaiono tipicamente per la prima volta nell'organizzazione dei rettili per poi assumere in seguito un esuberante sviluppo, non parrà del tutto privo d'interesse il presente tentativo d'indagare

la maniera di disporsi e di espandersi dei nervi nello strato cutaneo di questa classe di vertebrati, nella speranza di poter portare un po' più di luce nella questione morfologica dei dispositivi microscopici della sensibilità cutanea.

* * *

Il rettile, che meglio si presta per lo studio d'insieme dei nervi nella cute, è il Geco (*Platydactylus mauritanicus*), data l'estrema sottigliezza e trasparenza di detta membrana in quest'animale: basta spellarlo ed immergere le spoglie così ottenute in una soluzione di acido formico al terzo per pochi minuti, dipoi nel cloruro di oro e successiva riduzione in acido formico secondo le preziose indicazioni del *Ruffini* [3], per ottenere dei preparati di mirabile chiarezza. Il connettivo sotto-cutaneo si colora debolmente in roseo, come uno sfondo sul quale fanno eccellente risalto i fasci nervosi, colorati più intensamente in violetto fin nelle loro estreme e molteplici ramificazioni in forma di plessi, reti e corpuscoli di senso.

Altri rettili presi in esame sono stati *Lacerta muralis*, *L. viridis*, *Chamaleon vulgaris*, e gli ofidi *Zamenis viridiflavus* ed *Elaphis quadrilineatus*.

* * *

Nella stessa maniera che nei vertebrati superiori, i nervi destinati alla sensibilità della cute provengono da un plesso cutaneo profondo, corrispondente anche qui ad una rete vascolare profonda. Da esso prende origine un plesso cutaneo superficiale a rami più sottili e numerosi, ma disposti in maniera assai regolare e caratteristica, direi quasi a scacchiera, dovuta al fatto che ogni maglia ha forma quadrangolare o romboidale, come recentemente ha figurato lo *Schmidt* [4] in *Voeltzkowia mira*, ed è di ampiezza pressocchè uguale a quelle vicine, con gli angoli corrispondenti al centro basale delle papille.

Da questi punti, più raramente da piccoli rami qua e là originantisi lungo il percorso dei fasci del plesso, alcune fibre si elevano in direzione perpendicolare verso uno strato più superficiale, e lì tanto si dividono e suddividono, da perdere la loro guaina mielinica, concorrendo così alla formazione di una bellissima rete espansionale assai

caratteristica per le sue ampie e numerose maglie rettangolari; si estende uniformemente ad abbracciare lo strato sotto-papillare, ed è costituita di fili, che decorrono come linee spezzate, non compiendo mai delle curve allorquando mutano direzione. Il loro calibro va facendosi sempre più sottile via via che si ramificano, ed il loro aspetto è liscio; ma in alcuni punti sembrano come compressi e ritorti, spesso anche come sfenestrati a contatto delle cellule connettive, che vi lasciano delle impronte oblique, dove le fibre si colorano meno. Nei punti di ramificazione soltanto sono presenti delle ampie varicosità appiattite, stellate, di aspetto piuttosto granuloso, spesso contenenti uno o più nuclei e in vario senso attraversate da sottili fibrille nervose. In generale può dirsi della rete sotto-papillare che è la formazione nervosa che più elettivamente si colora col trattamento al cloruro di oro, tanto che risalta all'occhio anche ai piccoli ingrandimenti.

Venuta in contatto delle papille vi penetra e si diffonde, anastomizzandosi con un'altra rete nervosa, disposta lungo i margini di esse, la quale, di aspetto alquanto diverso, si origina da alcuni tronchicini nervosi partentisi sempre dai punti nodali del plesso superficiale. Questi si recano di qui direttamente in ciascuna papilla, ed appena giunti vi costituiscono dapprima un plesso a maglie poligonali e subrotonde assai strette e numerose, che si fanno più ampie e lasse a misura che si rendono più superficiali, finchè si risolvono in filuzzi amidollati che, fondendosi tutti alla superficie delle papille, finiscono per dare una bellissima e delicata rete sotto-epiteliale, la quale non manca alle volte per brevissimo tratto d'insinuarsi nell'epitelio stesso.

Gran parte di quei filuzzi corre intorno alle cellule pigmentose, che estremamente sviluppate sono appunto nella sommità delle papille, e le involge come in un canestro nervoso; ma talmente i ramuscoli nervosi si mescolano con i prolungamenti ed i granuli di esse, da essere impossibile poter seguire con sicurezza il loro ultimo decorso. Altri fili si distribuiscono intorno ai capillari sanguigni o liberamente si sfioccano a contatto della membrana basale, mentre i più sembrano indipendenti da ogni elemento, costituendo nell'insieme una vera rete espansionale di senso.

Coloro che hanno seguito e descritto il corso dei nervi nelle papille dei vertebrati superiori ammettono che „alle papille arriva un doppio sistema di fibre, che provengono dal plesso cutaneo superficiale. Un primo gruppo comprende fibre nervose mieliniche (aventi cioè tuttora la guaina midollare) e fibre amieliniche, che hanno perduto la midolla prima di entrare nella papilla: un secondo gruppo è costituito da fibre, che sono fin dalla loro origine prive di midolla ed hanno i caratteri delle fibre simpatiche ([5], p. 348).

Per quanto io ho potuto osservare nei rettili questo fatto non può affermarsi con sicurezza; delle reti amieliniche senza dubbio penetrano anche qui nelle papille cutanee, però per la maggior parte di esse è chiaramente dimostrabile la loro origine da fibre midollate, perchè provengono dalla rete cutanea superficiale dianzi descritta.

Alcuni fili di aspetto del tutto differente si accompagnano con i vasi fin dalla rete vasale profonda, e nelle papille minori rappresentano l'unica innervazione osservabile; il loro aspetto è così a dire verrucoso per frequenti granuli e sporgenze spinose lungo il contorno, che si colora irregolarmente e che tanto differenzia questi fili da quelli della rete sotto-papillare.

Ma nè con i vasi e neppure con altri elementi prendono essi rapporti intimi, e non danno mai origine a formazioni espansionali constatabili; si rassomigliano a quelli che sono nelle papille della lingua e si dispongono nei modi già indicati dal *Ruffini* [6], ed altri, nelle papille cutanee dei vertebrati superiori. Straordinariamente sviluppati sono per tutta l'estensione della mucosa boccale, dove compongono un mirabile reticolato, compenetrato da una rete corrispondente di capillari a maglie più ampie. Ora, per quanto ho potuto qui osservare, detti fili prendono origine anch'essi da fibre midollate, alle quali fili amielinici e cellule nervose gangliari si accompagnano, e sono in continuazione di un lungo strozzamento pre-espansionale, in maniera che tutta la rete, da essi costituita, assume l'aspetto di una unica ed ampia espansione.

Riserbandomi di ritornare più innanzi a discutere della sua probabile funzione, debbo per ora concludere che non saprei come sicuramente ammettere nella cute dei rettili da me presi in esame la esi-

stenza di fibre simpatiche; il che è certo un dato di alta importanza, in relazione forse col fatto, che mancherà in questi animali l'apparizione spontanea di alcune sensazioni cutanee, dovute al manifestarsi di operazioni psichiche. Del resto neanche nei mammiferi inferiori è stato sempre possibile nettamente indicare questo sistema di fibre nervose, separandole da quelle midollate, perchè „ . . la separazione di questi tipi non è chiara, forse per il coesistere e mescolarsi delle due forme negli stessi punti“ [7].

Ad ogni modo con questa deficienza va congiunto anche il fatto, che non ho potuto mai riscontrare nella cute dei rettili da me studiati disposizioni omologabili al *Fadenapparat del Timofeew* intorno ai corpuscoli di senso.

Questi si originano da alcune fibre midollate che, senza prendere parte alla formazione del plesso papillare, si rendono presto indipendenti dai fasci che corrono a costituirlo, e, dopo di essersi più volte biforcate dicotomicamente, finiscono in semplici clavette, situate nello spazio compreso tra le papille, o ripiegate sui bordi esterni di queste quasicchè cercassero di venirne in contatto; assai di rado rimangono racchiuse nelle papille stesse.

Appartengono allo strato più superficiale del connettivo cutaneo, tanto che alle volte sembrano toccare la membrana basale sotto-epiteliale, ed hanno forma cilindrica od affusolata alquanto allungata, spesso flessuosa. Le forme globose e sferoidali mancano, mentre sotto quest'aspetto abbondano in altre regioni, assumendo un volume maggiore e maggiori complicitanze.

Risultano essenzialmente costituite da una sostanza di sostegno finemente granulosa e da un cilindrase centrale, che tutta la percorre, rimanendo generalmente indiviso e terminando alla sommità con un grosso bottone ovale e stellato; alle volte può in questo punto biforcarsi, oppure ripiegarsi ad ansa. Quando la biforcazione raggiunge un forte angolo, allora è seguita anche da una biforcazione corrispondente della sostanza granulosa, sì che questa risulta quasi sempre percorsa, come nei classici corpuscoli di Pacini, da un'asta nervosa unica. Solo eccezionalmente la fibra assiale dà nascita a sottili filamenti laterali, forniti di varicosità a bottoni dentro alla medesima massa di sostanza granulosa.

Questa disposizione, in cui rimane sempre distinguibile un asse nervoso centrale, nonostante che alle volte si circondi di esili ramificazioni laterali, va considerata come primitiva. Tanto che dall'*Hulanicka* [8] recentemente sono stati riscontrati anche negli anfibi, e propriamente in *Rana temporaria*, „ . . . dans le tissu conjonctif de l'appareil fixateur des corpuscules tactiles simples qui ressemblent aux corpuscules tactiles décrit par *Krause*. Ils sont formés d'une fibre axiale terminée par un renflement en bouton recouvert d'une mince capsule formée de tissu conjonctif. Un filament nerveux grêle qui provient de la fibre axiale, chemine à côté de cette dernière en l'entourant dans sa partie moyenne à l'aide de ses anses et de ses sinuosités; la fibre axiale donne ensuite encore une branche dans sa partie basale laquelle donne à son tour trois petits filaments terminés par des renflements ovoïdes“ (p. 343).

La sostanza granulosa di sostegno rappresenterebbe secondo lo *Sfameni* [9] „un agglomerato di cellule, con le quali si mette in rapporto l'espansione del cilindrase; queste cellule devono essere considerate quali veri elementi tattili periferici, che risentono le impressioni del mondo esterno, le elaborano e le trasmettono al centro per mezzo del cilindrase“ (p. 237). Ma osservazioni posteriori han sempre più dimostrata erronea questa opinione, ed oggi a più ragione „nous croyons que la substance de soutien des massues de *Krause*, comme la massue interne des corpuscules de *Pacini*, est de nature conjonctive, avec des éléments cellulaires abondants“ (*Ruffini* [10], p. 512—513).

Assai raramente è dimostrabile un rivestimento esterno connettivale; per lo più si possono notare dei piccoli nuclei chiari ed oblungi, disposti perifericamente al contorno dei corpuscoli. Del resto di così semplificati sono stati descritti anche nello strato papillare del gatto dallo *Sfameni*. I nuclei periferici appartengono alla guaina di Henle, che accompagna spesso la fibra nervosa anche oltre lo strozzamento pre-espansionale, il quale perciò non viene a trovarsi mai allo scoperto.

Il fatto adunque che clavette così semplici, come quelle dei rettili, sono state riscontrate anche nei mammiferi, dimostra che esse non sieno il risultato di una successiva riduzione da corpuscoli più com-

plessi, ma invece, come ebbe a pensare il *Krause* fin dal 1884 [11], rappresentino le forme originarie di questi. Così il *Ceccherelli* [12]:

„Esse debbono considerarsi come tipo originario che si modifica e si perfeziona sia a spese dello stroma connettivale che a spese della fibra pallida, giungendo fino ai corpuscoli di Herbst e di Pacini da un lato, ai corpuscoli di Krause e Golgi-Mazzoni dall'altro. Non bisogna adunque considerare . . . i corpuscoli di Krause come derivanti da una successiva modificazione dei corpuscoli di Pacini, ma piuttosto ambedue le forme come successiva evoluzione della forma primitiva di clavette semplici, che se da un lato si è fatto specialmente risentire sullo stroma di sostegno e sull'involucro capsulare, dall'altro lato si è fatto in prevalenza sull'espansione nervosa“ (p. 283).

Se poi vogliamo considerare quanto avviene nella membrana nittitante del Geco, dobbiam dire che la vera forma originaria della *clavetta di Krause* va ricercata anzi in quei cilindrassi, come qui si riscontrano, privi anche del rivestimento della sostanza granulosa e terminantisi con un grosso rigonfiamento a bottone, liscio oppure più o meno stellato per sottili e brevi appendici oltre di esso. Questi cilindrassi ancora si mostrano raramente di calibro uguale nel loro ultimo tratto, ma prima del bottone finale risultano, come generalmente anche quelli delle *clave di Krause*, forniti di più varicosità, che le impartiscono un particolare aspetto moniliforme.

E tanto più io credo giustificata questa opinione, perchè nella membrana nittitante più spessa degli ofidi da me presi in esame, esistono già le classiche forme di clavette di sostanza granulosa percorse da una fibra assiale nervosa, simile a quella che, nuda, trovasi nel gecko nei medesimi punti dello stesso organo.

Ad ogni modo, quale che sia la struttura e significato delle *clave di Krause*, certo importante è la loro disposizione intorno alle papille della cute, perchè così facilmente possono venir stimulate ad ogni minima pressione esercitata sulla superficie cutanea, sulla quale le papille fanno sporgenza impartendole quel caratteristico aspetto verrucoso.

In questo senso le papille sporgenti dei rettili assumerebbero lo stesso ufficio che nei vertebrati superiori compete ai peli tattili della superficie del corpo.

In complesso abbiamo dunque nella distribuzione dei nervi nella cute dei rettili un *plesso profondo*, ed uno *superficiale* a maglie romboidali, dal quale una *rete* si origina *sotto-papillare* a maglie rettangolari, ed un *plesso papillare* a strette maglie subrotonde questo dà la *rete intrapapillare*, con ramificazioni nell'epitelio, e le *clavette sensitive*.

Risulta quindi che in questa classe di vertebrati, almeno nelle specie da me esaminate, tutta la sensibilità cutanea sembra devoluta allo strato superficiale, il profondo assolutamente mancando di ogni forma di espansione nervosa.

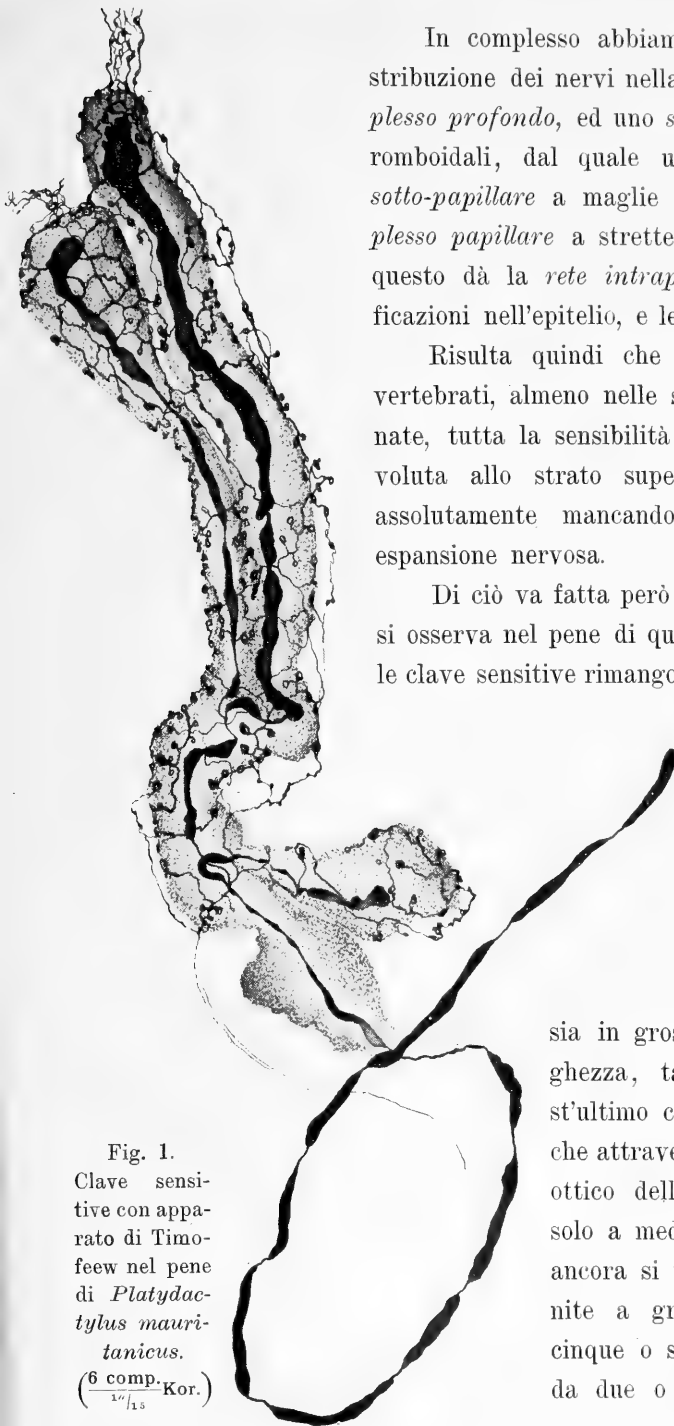Di ciò va fatta però eccezione per quanto si osserva nel pene di questi animali, giacchè le clave sensitive rimangono qui sparse anche più profondamente.

Esse si caratterizzano, oltre che per la loro posizione, anche per il fatto che sono più sviluppate di quelle dello strato cutaneo

sia in grossezza come in lunghezza, tanto che per quest'ultimo carattere ve ne sono che attraversano tutto il campo ottico della preparazione già solo a mediocre ingrandimento; ancora si mostrano spesso riunite a gruppi assai stretti di cinque o sei, provenienti tutte da due o tre fibre midollate,

Fig. 1.
Clave sensitive con apparato di Timofeev nel pene di *Platydictylus mauritanicus*.

(6 comp. Kor.)
17/13



che corrono insieme. Con queste si accompagnano sovente delle fibre amidollate assai sottili che, giunte a livello delle clave, le involgono delle loro numerose ramificazioni, fornite di anelletti e bottoncini, e possono perfino inoltrarsi nella sostanza granulosa disponendosi a mò di rete (*fig. 1*); imitano così perfettamente gli apparati nervosi dal *Timo-feew* descritti intorno ai corpuscoli di senso nei genitali dei mammiferi.

La presenza di altre forme di espansioni, alle quali accenneremo più innanzi, come la maggior complicità assunta dalle clave sensitive, fanno di quest'organo uno dei più sensibili nell'organizzazione dei rettili in rapporto agli atti della copula ed alla conseguente propagazione della specie. Ma non il solo, perchè anche quelle parti, che hanno da compiere una grande funzione per la conservazione dell'individuo, si mostrano straordinariamente ricche di espansioni sensitive; più ricche anzi per gli stimoli più complessi e più frequenti ai quali debbono rispondere i loro apparati sensibili, che di conseguenza vengono a presentarsi sotto le forme più svariate e nelle più varie maniere di associazione.

Nel pensare perciò, indipendentemente da altre considerazioni, che con le arcate mascellari si compie la presa degli alimenti, e per mezzo della mucosa boccale la scelta consecutiva ed ulteriore delle parti da ingerire, bisogna già *a priori* ammettere una notevole innervazione delle labbra e più ancora della mucosa boccale.

I plessi e le reti nervose infatti divengono molto più serrati nelle parti cutanee in vicinanza dell'apertura boccale, e sui bordi delle labbra pigliano già più immediato rapporto con gli apparati della sensibilità, assai numerosi e regolarmente disposti. I rami nervosi del plesso superficiale si recano qui direttamente e compatti nell'epitelio entro un grandissimo numero di organi della linea laterale, i quali „per il prolungamento conico delle loro cellule sensitive, sono organi tattili“ (*Todaro [13]*, p. 113).

Dentro di essi dunque non penetrano delle fibre nervose isolate, ma veri fasci che, con le loro ultime ramificazioni, vi costituiscono come un intricato cespuglio cosperso d'innumerabili bottoncini, per mezzo dei quali si mettono in immediato rapporto con la porzione basale delle cellule fusate.

Penetrando ora nella mucosa boccale esaminiamo quel tratto di essa, che dal lato linguale si addossa alle arcate mascellari. Nelle mascelle inferiori questo tratto, facilmente distaccabile con gli aghi, o in seguito a deboli pressioni, si mostra percorso ai due lati da due grossi tronchi nervosi, che provengono dal fondo della bocca, cosparsi di piccoli gangli e cellule gangliari isolate.

Avanzandosi verso la punta del labbro si vanno facendo sempre più sottili per le numerose ramificazioni che inviano verso i lati mascellare e linguale. Queste contengono ancora qua e là dei piccoli aggruppamenti gangliari o cellule gangliari isolate, dopo di che s'invisano fra loro numerosi rami anastomotici; e quelle ramificazioni che si dirigono al lato mascellare finiscono per risolversi in un ricchissimo plesso, cosperso d'innunerevoli e svariate espansioni; mentre quelle del lato linguale vanno direttamente in caratteristici apparati sensitivi, fra i quali in prevalenza corrono i rami anastomotici.

Il plesso della mucosa lungo le arcate mascellari è caratteristicamente sviluppato in *Lacerta muralis* e *L. viridis*, dove occupa una stretta zona, nella quale sono compresi lunghi zaffi epiteliali assai numerosi e paralleli fra loro. Esso è dato dal biforcarsi allo stesso livello di tutti i fasci nervosi in rami fortemente divergenti, e quindi nelle singole fibre, le quali corrono flessuose e per lungo tratto, spesso ripiegando verso il punto in cui si sono originate, e intrecciandosi in strati di diversa profondità in maniera da costituire un inestricabile aggrovigliamento, ancor più complicato per la presenza di un'egual rete di capillari sanguigni.

Nello spessore stesso del plesso le fibre nervose, generalmente dopo di essersi più volte su loro raggomitolate, finiscono per risolversi in numerosissime espansioni arborescenti, fra loro direttamente connesse per l'esistenza di numerose fibrille ultra-espansionali: di tal che il tutto potrebbe considerarsi come un sol organo di senso.

Nel caso più semplice dette espansioni appaiono come lassi gomitolì, che occupano gli spazi compresi fra gli zaffi epiteliali e costituiscono qua e là, a contatto di cellule speciali, dei grappolini di bottoni; inviano ancora sottili fibre nell'epitelio stesso degli zaffi, dove danno pure numerosi bottoni sia a contatto di cellule che, di dimen-

sioni maggiori delle altre, più intensamente si colorano, sia fra le cellule epiteliali stesse.

M^{lle} *Hulanicka* [14] ha descritto cellule speciali lungo il decorso dei nervi nell'epidermide della Rana, con la denominazione di cellule tattili, dove „loin d'être localisées, elles sont disséminées dans toutes les region de la peau . . .“ (p. 688), e differiscono da quelle dell'epidermide del Tritone, perchè queste „ne sont pas réunies en groupes, mais isolées; on les trouve rarement groupées par deux“ ([15] p. 403). Delle cellule identiche descrive ancora nella Rana, e propriamente nello strato superiore del derma delle prominente tattili, ma quanto alla loro natura pensa che „ce sont des cellules différenciées du tissu conjonctif“ ([14] p. 689); come del resto fin dal 1887 pensò da noi il *Mazzoni* [16], il quale credè inoltre, circa alla loro funzione, che dette cellule fossero „deputate a servire qual mezzo di sostegno alle terminazioni nervose nell'interno della papilla“ (p. 278).

Recentemente la stessa *Hulanicka* [17] le ha descritte, pure con la denominazione di cellule tattili, nell'interno delle espansioni nervose della mucosa boccale di *Crocodilus niloticus* ed *Alligator lucius*. Ma dalle nozioni che abbiamo fin qui sulla loro struttura e dai rapporti che assumono con l'elemento nervoso, dobbiamo piuttosto considerarle quali cellule di sostegno, e perciò non sembra giusta la denominazione loro attribuita di cellule tattili; oppure conserviamo per esse questo termine ormai classico, ma con altro significato.

Altre volte, anzi il più delle volte, le espansioni nervose si mostrano prive di simili cellule di sostegno, e ciò allorquando prendono una struttura più compatta ed il loro fondo, offuscato per la presenza di una finissima sostanza granulosa, appare attraversato da esili fibre connettivali. In questo caso i fili nervosi danno un'innumerabile quantità di bottoni, non disposti in grappolini separati a contatto di cellule speciali, ma costituenti un'unica e compatta espansione grappoliforme, nella quale la fibra midollata può penetrare dai più differenti punti, ma più generalmente da un'estremità (fig. 2).

Fra questi estremi si riscontrano innumerevoli stadi intermedi, spesso dati dai vari rami di una stessa fibra midollare, i quali da semplici ramificazioni più o meno raggomitolate con poche varicosità

a bottoni, sparse, o parzialmente raggruppate in piccoli grappolini, man mano ci conducono alle più complesse e compatte infiorescenze, fornite anche di debole sostanza granulosa e fibre connettivali.

La forma intermedia più caratteristica è un'espansione a piastra, riposante sotto l'epitelio e tutta su di uno stesso piano (fig. 3), la quale dal *Ceccherelli* [18] fu denominata *a corimbo*, per distinguerla da quelle altre che, occupando le tre dimensioni dello spazio, furono dal *Dogiel* [19] e *Vitali* [20] dette *alberelli*.

Così il *Ceccherelli* descrive queste forme, e valgano le sue parole ad esprimere esattamente il nostro concetto: „... l'espansione della fibra pallida negli alberelli ha una forma reticolata, mentre ciò non avviene nei corimbi; di più, mentre in generale gli alberelli hanno tre dimensioni, i corimbi si estendono solo in superficie; mentre in corrispondenza degli alberelli vi è un addensamento di connettivo e di nuclei, questo manca assolutamente nei



Fig. 2.

Espansione sensitiva grappoli-forme nella mucosa boccale di *Lacerta muralis*. ($\frac{1}{7}$ * Kor.)



Fig. 3.

Espansione nervosa a corimbo nella mucosa boccale di *Lacerta viridis*. ($\frac{3}{8}$ * Kor.)

corimbi; mentre gli alberelli sono situati più o meno profondamente nello spessore del corion, i corimbi sono superficiali al disotto dell'epitelio . . . Credo che anche senza andare ulteriormente a sottilizzare, i pochi fatti accennati siano sufficienti a darci la convinzione della diversità di queste due forme di espansioni nervose, che furono in altri organi chiamati fino ad oggi colla stessa denominazione di alberelli. Ed è appunto per questo che ho creduto necessario di chiamarle con un nome diverso, e, partendo dalla considerazione della loro struttura caratteristica, il nome di corimbi mi pare che corrisponda più di ogni altra a darne un'idea chiara e precisa" (p. 326).

Ora, tenendo conto che le diverse disposizioni si riscontrano spesso sulla stessa fibra midollata e che molti punti di passaggio esistono fra loro, rimaniamo dell'opinione del *Duceschi*, che „tutte queste forme non sono altro che varietà dello stesso tipo“ ([21] p. 346). Inoltre, se teniamo conto che negli alberelli appare quasi sempre dimostrabile un addensamento di connettivo a loro livello e la presenza di una sostanza granulosa, e che i rami, che costituiscono l'espansione sono disposti fra loro a mò di rete, dobbiamo pur riconoscere che, per quanto sforniti ancora di una capsula, sono detti alberelli che, secondo quanto ha già indicato il *Vitali*, per successiva complicazione daranno i *corpuscoli del Ruffini* nei vertebrati superiori.

Ma dove ciò appare con maggiore evidenza si è nella mucosa boccale del Camaleonte, dove gli alberelli sembrano regolare i movimenti così estesi della lingua; inoltre, essendo situati anche tra le guaine connettivali dei muscoli, sembrano eccitati dal cambiamento di forma della superficie di questi, nella stessa maniera riscontrata dal *Duceschi* nella lingua di alcuni uccelli circa la disposizione dei corpuscoli del Ruffini [22]. Contribuirebbero dunque in questo caso tali espansioni „a quella serie di sensazioni oscure e spesso subcoscienti che si comprendono sotto la denominazione generica di senso muscolare“ ([23] p. 454).

Nella mucosa boccale inoltre del Camaleonte possono seguirsi molti stadi di passaggio di dette espansioni, che da semplici e lasse reti giungono man mano a tale complicazione da dar loro apparenza di veri corpuscoli.

Infatti lunghe e grosse fibre midollate a decorso rettilineo finiscono nel caso più semplice con l'originare, dopo il solito strozzamento pre-espansionale, una specie di rete globulare sparsa di granuli e nodosità; gli stessi fili sembrano costituiti dall'allinearsi di un'infinità di sottili granulazioni fortemente ravvicinate fra loro (fig. 4). Ma per quanto semplici queste reti espansionali, pure non giacciono affatto tutte sullo stesso piano, ma occorrono diversi giri della vite micro-metrica onde poterle tutte abbracciare con lo sguardo.

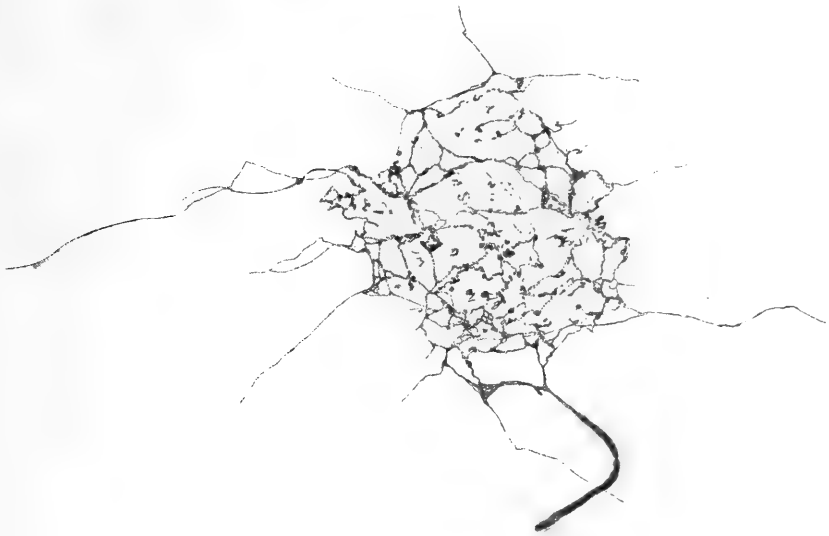


Fig. 4.

Espansione sensitiva in forma di semplice rete nella mucosa boccale di *Chamaleon vulgaris*. ($\frac{3}{8}$ * Kor.)

Lo stesso avviene all'estremità di altre fibre midollate, o sulle differenti ramificazioni di una medesima fibra, le quali si espandono in reti simili; spesso però in alcuni punti delle maglie comincia un maggiore addensamento di fili, si da formarsi come degli intrecci limitati a mò di chiazze, più o meno numerosi. Finalmente si giunge al caso nel quale tutta la rete ha assunto la struttura di un unico ed inestricabile aggrovigliamento di fibrille sparse di varicosità a bottone: si hanno così i caratteristici aspetti di cespugli o di gomitoli, i quali possono assumere una forma rotondeggiante, ma spesso anche alquanto allungata in una delle direzioni dello spazio (fig. 5).

Qualunque sia però la forma assunta dall'espansione, l'interessante si è sempre la disposizione a rete dei suoi fili nervosi, così come li ha ancora descritti il *Botezat* [24] nel tessuto connettivo della lingua della Rana:

„Il s'agit de terminaisons nerveuses ayant la forme de pelotons. Les fibres dont elles sont constituées proviennent des nerfs à myéline; elles perdent cette substance pour devenir des fibres axiales pouvues

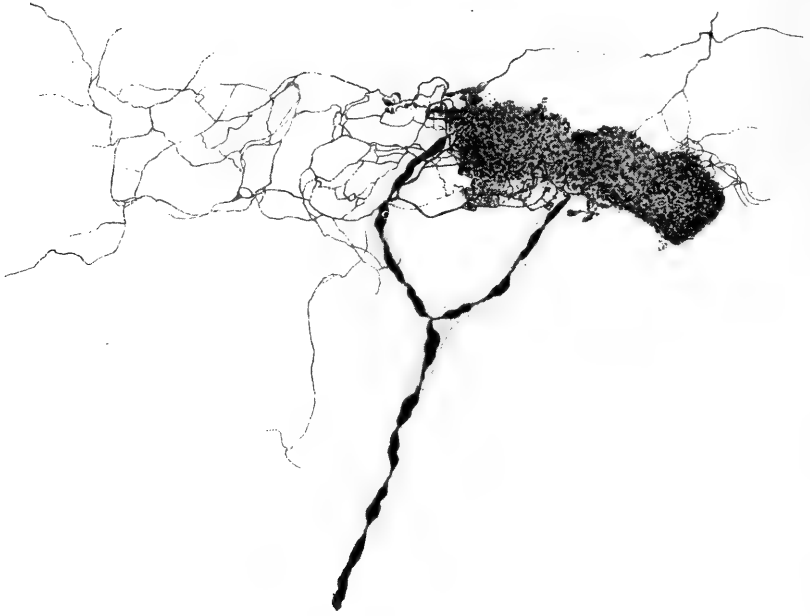

Fig. 5.

Espansione nervosa ad alberello con reticolo simpatico; mucosa boccale di *Chamaleon vulgaris*. ($\frac{3}{6}$ Kor.)

de nombreuses nodosités. Ces fibres se divisent et s'anastomosent pour former un réseau de fibres minces“ (p. 77).

Pure importante è la presenza di numerosissime fibrille ultra-espansionali, che finiscono per dare all'espansione stessa il significato come di un punto nodale (fig. 4) a maglie più serrate di una rete più generale, che intimamente involge e compenetra il tessuto ove trovasi allogata. Nella mucosa del fondo della bocca possiamo dire anzi che la sensibilità è devoluta unicamente a questa rete espansionale diffusa, che si accompagna costantemente ai vasi capillari.

Bisogna perciò convenire che dappprincipio nella filogenesi non esistessero speciali espansioni nervose nell'organizzazione animale, ma solo reti diffuse, sulle quali posteriormente si ebbero dei punti di maggiore concentrazione per meglio localizzare gli stimoli nervosi periferici. Solo così verrebbe a darsi una più giusta interpretazione delle fibrille ultra-espansionali, le quali starebbero quali ultime rappresentanti della rete diffusa originaria, testimoniata ancora dalla struttura reticolata delle espansioni.

I cespugli ed i gomitolì, in altri termini gli *alberelli di Dogiel*, sono pure molto bene sviluppati nella mucosa del palato del Geco, dove sono assai numerosi e regolarmente situati in mezzo a maglie capillari, nei punti nodali del plesso nervoso che li origina; in *Lacerta* invece sono poco rappresentati essendo piuttosto allo stadio di ricche infiorescenze o grappoli, od ancora di semplici *corimbi*.

Sia nel Geco come nel Camaleonte risultano sempre fusi fra loro per via di numerosissime fibre anastomotiche; anzi nel Camaleonte più alberelli possono direttamente fondersi fra loro, si da costituire un tutto omogeneo; sono però meno regolarmente disposti che nel Geco, ed inoltre si originano da fibre midollate incomparabilmente più grosse e lunghe e rivestite da un'ampia *guaina di Henle* (fig. 6).

Esistono intorno a queste espansioni degli apparati omologabili a quello del *Timofeev*?

Osservando la fig. 5, si ha da vedere come una bellissima espansione sensitiva della bocca del Camaleonte rimane avvolta da una sottile rete di aspetto simpatico, data la uniformità e delicatezza dei suoi fili e la presenza di nuclei nei punti nodali. Dico simpatico, perchè già il *Ruffini* [25] nel 1900 ebbe a caratterizzarlo per tale per le proprietà esposte, e dipoi lo *Sfameni*, il *Dogiel* ed altri accettarono, sempre per lo speciale aspetto dei fili della rete, del loro volume e la presenza di nuclei nel loro decorso.

Stando così le cose a me sembra ravvisare una disposizione omologabile all'*apparato del Timofeev* nella rete rappresentata nella fig. 5 intorno all'espansione ad arberello.

Anche nella zona già considerata di mucosa boccale, che in *Lacerta* si addossa alle arcate mascellari, mi è stato dato osservare

un intimo rimescolamento nelle espansioni delle due specie di fili nervosi, di quelli cioè direttamente provenienti dalla fibra midollata, e di altri da fibre amidollate, che in fasci od isolate, accompagnandosi a quella, o in qualunque altro modo, all'espansione pervengono. Il che vale anche per le clave sensitive, che non scarseggiano in questa

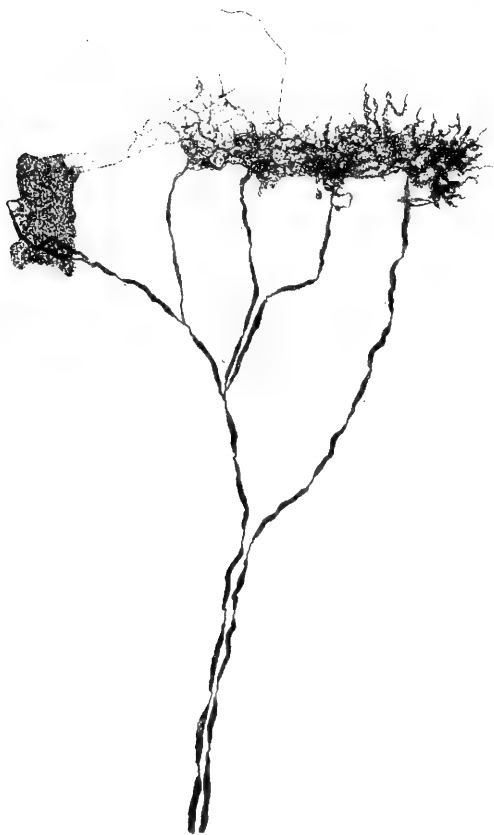


Fig. 6.

Espansioni ad alberello fuse insieme nella mucosa boccale di *Chamaleon vulgaris*. ($\frac{3}{4}$ Kor.)

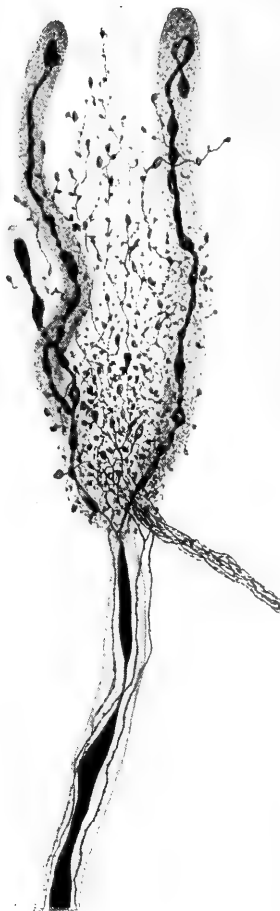

Fig. 7.

Clave sensitive della mucosa boccale di *Lacerta muralis* avviluppate da infiorescenze provenienti da fibre amidollate. ($\frac{4 \text{ comp.}}{10/15}$ Kor.)

zona, perchè spesso rimangono involte in speciali e folte infiorescenze provenienti da fili amidollati (fig. 7).

L'*Hulanicka* nel suo ultimo lavoro ha raffigurato un caso simile

nella bocca del Coccodrillo; ma sia qui che in *Lacerta* manca ogni criterio per potere azzardare una qualsiasi ipotesi sulla provenienza dei fili amidollati intorno alle clave.

Rimanendo ancora nella zona fin qui considerata di *Lacerta*, troviamo che allo strato giacente più presso all'epitelio pervengono delle sottili fibre midollate, le quali, dopo lo strozzamento pre-espansionale, s'insinuano in una clava assai sottile e lunga di sostanza granulosa, priva di capsula, dove si ramifica innumerevoli volte in rami esilissimi più volte fra loro intrecciati e forniti di varicosità a bottone. Alla punta si ramificano brevemente in più direzioni ed in vicinanza immediata di anse capillari, dove vengono a fondersi con le ramificazioni simili delle clave vicine. Ne risulta un insieme di corpuscoli nervosi fra loro parallelamente situati e perpendicolarmente alla superficie epiteliale, i quali, presi singolarmente, assumono l'aspetto di quelle forme dal *Crevatin* e dal *Ruffini* descritte come di passaggio tra i corpuscoli di *Pacini* e quelli di *Golgi-Mazzoni* (fig. 8); come questi non hanno una vascularizzazione speciale, ma sono solo in vicinanza di semplici anse capillari.

Ritornando ora un passo indietro seguiamo quei tronchi nervosi, che, nella mucosa della mascella inferiore, si diramano verso il lato linguale. Qui si recano nello spazio compreso fra le ghiandole dove, mentre alcune grosse fibre midollate finiscono a mò di lunghe clave, intorno ad esse tutte le altre fibre più sottili, midollari e amidollari, si aggrovigliano, assumendo spesso una disposizione a spirale, sì da simulare in certo qual modo le immagini elicoidi delle fibre nervose in rigenerazione.

Altre specie di espansioni nervose sono disseminate qua e là

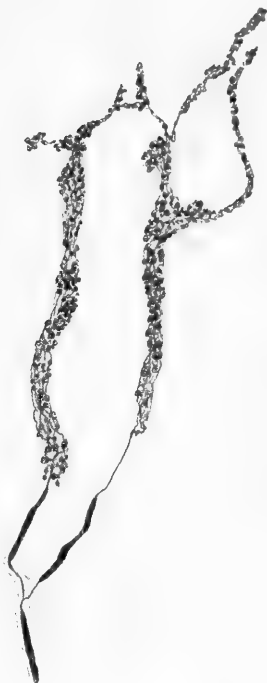

Fig. 8.

Espansioni sensitive nella mucosa boccale di *Lacerta muralis*. ($\frac{2}{8}$ * Kor.)

intorno alle pareti dei vasi e nello strato più superficiale del connettivo della mucosa boccale fin qui considerata: hanno l'aspetto di semplici ramificazioni libere, fornite oppur no di varicosità. Ve ne sono alcune, che richiamano in certo qual modo quanto avviene nel pene del Geco: vale a dire le fibre nervose si ramificano nel connettivo sotto-epiteliale in varie direzioni e per lungo tratto, dando origine sul loro percorso a rigonfiamenti a bottone più o meno irregolari, oppure ad anelletti; e ciò molte volte a livello dei nuclei sparsi nella trama del tessuto.

Ma nel pene del Geco si può notare ancora come le ramificazioni non si terminano sempre con un bottone, o in altra maniera libera, giacchè per lo più si fondono fra loro, sì da costituire come una sola ed estesa rete espansionale di senso, cosparsa d'innunerevoli bottoncini (fig. 9), direttamente proveniente da una rete sottostante di tronchicini nervosi. Si insinua nei punti più superficiali fra gli zaffi epiteliali, e non manca in alcuni punti d'inviare qualche esile filo anche nell'epitelio stesso; inoltre abbraccia le pareti dei vasi.

Per tutto il rimanente della mucosa boccale si distende, con una rete di capillari, un foltissimo reticolato nervoso di fibre amidollate o con poca mielina. Abbiamo già ad esso accennato precedentemente per distinguerlo da quello cutaneo della superficie esterna del corpo, ed abbiamo ancora manifestata l'opinione che non sia destinato ai vasi, ma che sia di natura sensitiva. Non credo quest'opinione del tutto azzardata, tenuto conto che in nessun punto ho potuto mai riscontrare rapporti intimi con le pareti di quelli; ed inoltre perchè, originandosi da fibre midollate, assai notevoli per calibro, dopo un lungo strozzamento pre-espansionale, abbracciano l'estensione maggiore della cavità boccale, dove non s'incontrano altre forme di espansioni sensitive. Per i caratteri i suoi fili completamente s'accordano con quelli che innervano le papille linguali, dove già dal *Crevatin* [26] furono ritenuti di natura sensitiva, fondandosi sul fatto che non trovò oltre di essi altre formazioni nervose in parti abbastanza sensibili della cute:

„... che le terminazioni papillari sieno con ogni probabilità terminazioni nervose sensibili io lo credo assai probabile, non solo

perchè in molte papille non si nota alcun rapporto stretto tra nervi e vasi, ma anche perchè nelle papille cutanee delle dita del piede del-

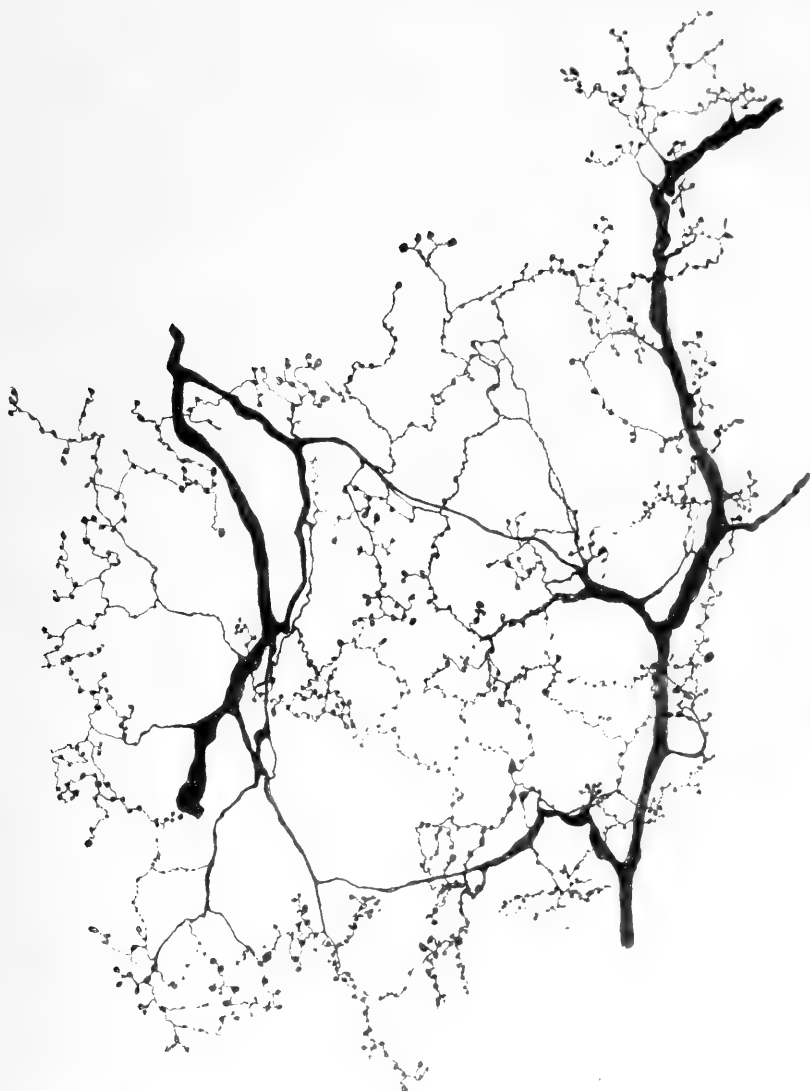

Fig. 9.

Espansioni sensitive costituenti ampi reticoli nel pene di *Platyedactylus mauritanicus*. ($\frac{3}{6}$ Kor.)

l'anitra non riscontrai altre forme di terminazioni se non i nervi papillari; e, se veramente altre non esistessero, io credo più ragionevole

negare ai capillari nervi propri vasomotori che non a quelle parti della cute nervi sensibili“ (p. 98).

La presenza delle reti capillari anzi dovrebbe rafforzarci in quest'opinione, perchè sappiamo che i punti più sensibili, e le stesse espansioni nervose, son quelli dove maggiormente abbondano i capillari sanguigni. E ciò perchè il funzionamento delle espansioni di senso è sottoposto peculiarmente all'influenza della vascolarizzazione. Così per esempio fra gli altri *Vaschide* [27] dimostrò che nelle membra di un individuo sano l'iperemia, attiva, patologica o sperimentale, aumenta la finezza della sensibilità tattile, mentre l'anemia la diminuisce. La sensibilità in conclusione „paraît être sous la dépendance immédiate de l'irrigation sanguigne“ (p. 488).

Una conferma solenne a questo fatto sono i ritrovati istologici sulla vascolarizzazione dei vari corpuscoli nervosi riscontrati nei vertebrati superiori, e, tanto per citarne alcuni, quelli del *Paladino* [28] e del *Schumacher* [29] sui corpuscoli del Pacini, ed inoltre quelli del *Ruffini* [30, 31] e del *Crevatin* [32] sui *corpuscoli di Ruffini*.

Il *Paladino* poté fin dal 1866 affermare in base ai suoi eccellenti risultati sui *corpuscoli di Pacini*, che il sangue „servendo . . . alla nutrizione ed alle funzioni dei singoli organi, dove più abbonda li è maggiore, sia il processo nutritivo che il funzionale. L'uno e l'altro poi devono essere notevolmente superiori negli organi di Pacini dell'Uomo rimpetto a quelli del Gatto, e la destinazione quali moltiplicatori elettrici dei primi ne spiega altresì il perchè. Ed in vero i nervi, che sono gli strumenti di questo processo fisico, per le loro funzioni van soggetti ad un rapido movimento di riduzione e di reintegrazione. La rapidità è in ragione diretta dell'essenzialità di questo movimento per le funzioni ulteriori dei nervi, e la molteplicità dei vasi nelle masse nervose soddisfa appunto a siffatto bisogno e prova da un altro lato la medesima cosa“.

„Ora la complessità dei vasi nei corpuscoli di Pacini dell'Uomo è in ragione della funzione di tali organi. Ritenutigli una volta quali *moltiplicatori elettrici* devono necessariamente essere la sede di un esteso movimento nutritivo, e questo si può compiere benissimo pel gran numero dei vasi che vi si diramano“ (p. 15).

Ora, ammettendo anche il fatto che i capillari possano mutare il loro lume sotto l'influenza di stimoli nervosi, e indipendentemente dal concetto che possiamo farci sulla natura intima del processo nervoso, a me sembra, per le ragioni più su apportate, che alle reti descritte nella mucosa della bocca dei rettili meglio convenga attribuire funzione sensitiva, e non già vaso-sensitiva, o vaso-motoria. E ciò tanto più perchè lungo la rete non è raro incontrarsi in sottili granuli disposti in minuti grappolini, o più spesso lungo il contorno stesso delle fibre, dandole quello speciale aspetto a mò di nastri irregolari a margini dentati e spinosi, che dal *Crevatin* furono descritti con la denominazione di *striscette nervose* nel corio della congiuntiva.

Ma più interessanti ancora sono i rapporti che le reti capillari vengono ad assumere con alcuni corpuscoli di senso nella mucosa orale degli ofidi.

Sia nel palato inferiore, che nel superiore, la mucosa boccale, fiancheggiando dal lato interno le creste dentarie, si eleva in papille assai numerose, si da assumere già ad occhio nudo aspetto di un margine finemente seghettato. All'esame microscopico ogni papilla rimane invasa da sì gran numero di capillari, che questi, disponendosi in rete a maglie concentriche, appaiono come veri glomeruli. Nello stesso tempo dei tronchi nervosi, così numerosi quanto le papille, si elevano verso di queste da un plesso sottostante, e vi penetrano dopo di aver presi rapporti fra loro per via di fibre o piccoli fasci anastomotici. Raramente essi danno fili, che non si recano nelle papille per espandersi intorno ad esse a mò di tozze clave, o in altro punto superficiale; ma di regola penetrano compatti nelle papille, dove, nel punto culminante, si espandono in gran numero di clave sensitive, assai stipate fra loro (fig. 10) e racchiuse fra le maglie del glomerulo capillare. Anche il connettivo diviene più fibroso in questo punto e costituisce come un reticolo a maglie assai strette ed incurvate verso il centro del glomerulo, il quale rimane, immediatamente sotto alla membrana basale dell'epitelio, occupato da un foltissimo intreccio nervoso (fig. 10).

Anche le clave sensitive coi loro apici finiscono per prendere contatto con detta membrana basale, e stanno disposte intorno al-

l'intreccio nervoso (fig. 10). Da quelle della superficie esterna della cute si differenziano, perchè sono di forma più globosa e spesse volte

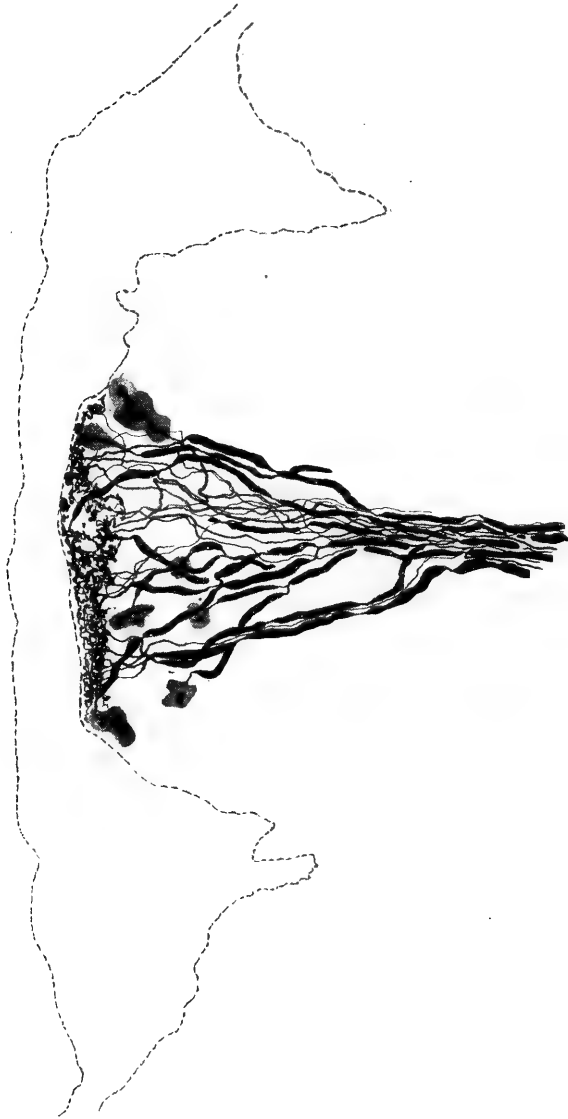


Fig. 10.

Complesso a forma di pino di espansioni nervose sensitive, (clave perifericamente, folli cespugli centralmente a contatto della membrana basale), nelle papille della mucosa orale fiancheggiante le creste dentarie in *Elaphis quadrilineatus*. ($\frac{3}{6}$ Kor.)

lobate; ma più ancora per la disposizione, che vi assume il cilindrase: infatti nelle prime questo rimaneva come una fibra assiale, quasi sempre indivisa e sormontata da un rigonfiamento ovale o stellato;

nelle seconde invece si risolve molto spesso dentro alla sostanza granulosa in numerosi e sottili filuzzi, forniti di rigonfiamenti, si da imitare nell'insieme i corpuscoli nervosi, che facilmente possono riscontrarsi nel pericondrio delle capsule articolari negli arti del Geco. Anche sui tendini del Camaleonte nel loro punto di attacco alle articolazioni esistono di simili corpuscoli, solo che qui una fibra può generarne fino a dieci, che hanno una forma alquanto più allungata e rimangono rivestiti di più capsule connettive molto evidenti.

Nella mucosa boccale degli ofidi esistono ancora punti molto ricchi di espansioni sensitive a cespuglio, fuse direttamente fra loro per lunghissimo tratto.

* * *

Volendo far ora qualche breve considerazione, dobbiamo innanzi tutto notare che la relativa uniformità e semplicità negli aspetti e distribuzione delle espansioni cutanee dei rettili rispetto ai vertebrati superiori, indicano certamente una varietà di adattamenti di gran lunga inferiore per i primi. Ma questi adattamenti si dimostrano però fondamentalmente della stessa natura, fondamentalmente identici essendo gli apparati della loro sensibilità; si che basta ridurre in semplicità quelli dei vertebrati superiori per rappresentarci approssimativamente quelli dei rettili.

In questi dunque troviamo le disposizioni fondamentali di corpuscoli nervosi della sensibilità, e sono rappresentate dalle *clave di Krause* da una parte, e dai *corimbi* ed *alberelli* dall'altra. Le une raggiungeranno nello sviluppo filogenetico dei vertebrati l'aspetto di *corpuscoli di Herbst, Pacini, Golgi-Mazzoni* per l'aggiunta secondaria di nuovi accessori, gli altri assumeranno la forma più perfetta e complessa di *corpuscoli del Ruffini*.

Sembra dunque, in base a fatti sempre più accertati, che sia incondizionatamente da seguirsi l'interpretazione del *Ruffini* [33], il quale poté asserire che la ragione evidente del gran numero di forme e varietà di espansioni sensitive, esistenti nei vertebrati superiori.

non va affatto cercata nel numero più o meno grande di sensazioni che un organo è destinato a ricevere, giacchè „le forme e le Varietà sono, in ciascun Organo esaminato, infinitamente più numerose delle qualità di sensazioni che l'Organo stesso è chiamato a ricevere“ (p. 20); ma in fenomeni di adattamento delle espansioni stesse, giacchè „le estremità delle fibre nervose si adattano al tessuto ed all'ambiente, nei quali formano e si trovano le loro espansioni“ (p. 21).

Bibliografia.

1. Schmidt, W. J., Studien am Integument der Reptilien. Zeitschr. wiss. Zool. 1912, Bd. 101, p. 139, Taf. 8—12.
2. Ducceschi, V., Gli organi della sensibilità cutanea nei Marsupiali. Arch. fis., Firenze 1909 Supplemento, p. 327, Tav. 6—8.
3. Ruffini, A., Un metodo di reazione al cloruro d'oro per le fibre e le espansioni nervose periferiche. Accad. fisiocritici, Siena 1902, Vol. 13.
4. Schmidt, W. J., Das Integument von Voeltzkowia mira Bttgr. Zeitschr. wiss. Zool. 1910, Bd. 94, p. 605; Taf. 22—24.
5. Sfameni, P., Sulle terminazioni nervose nei genitali femminili esterni e sul loro significato morfologico e funzionale. Arch. fis., Firenze 1904, Vol. I p. 345, Tav. 2—12.
6. Ruffini, A., Sur la présence des nerfs dans les papilles vasculaires de la peau de l'homme. Arch. Ital. Biol. 1898, Tome 18, p. 435.
7. Ducceschi, V., Loc. cit., p. 332.
8. Hulanicka, R., Recherches sur l'innervation des proéminences tactiles génitales de la femelle et de l'appareil fixateur du mâle de Rana temporaria. Bull. Int. Acad. S. Cracovie 1912, (s. B.) p. 337, Plc. 10.
9. Sfameni, P., Le terminazioni nervose delle papille cutanee e dello strato subpapillare nella regione plantare e nei polpastrelli del cane, del gatto e della scimmia. Annal. Freniatr. 1900, Vol. 10, p. 225, Tav. 1—3.
10. Ruffini, A., Les dispositifs anatomiques de la sensibilité cutanée: sur les expansions nerveuses de la peau. Rev. Général d'Hist. 1905, Tome 1, p. 419.
11. Krause, W., Die Nervenendigung in der äußeren Haut und den Schleimhäuten. Biol. Centralbl. 1884, Bd. 4, p. 161.
12. Ceccherelli, G., Contributo alla conoscenza delle espansioni nervose di senso nella mucosa del cavo orale e della lingua dell'uomo. Intern. Monatsschr. Anat. Phys., 1908, Bd. 25, p. 273, Taf. 10—19.
13. Todaro, F., Sulla struttura intima della pelle dei rettili. Ricerche Laborat. Anat. norm., Roma 1878, Vol. 2, p. 87, Tav. 7—11.
14. Hulanicka, R., Recherches sur les terminaisons nerveuses dans la peau de Rana escul. Bull. Acad. S. Cravovie, 1909, Bd. 8, p. 687, Plc. 27.
15. Idem, Recherches sur l'innervation de la peau de triton cristatus. Bull. Acad. S. Cravovie, 1912, (s. B.) p. 400.
16. Mazzoni, V., Della terminazione dei nervi nella pelle della Rana rubra; Mem. R. Accad. S. Bologna, 1887, tomo 8, (s. 4), p. 271.

17. Hulanicka, R., Note préliminaire sur les terminaisons nerveuses dans la peau et la muqueuse de la langue et du palais de crocodile *Anat. Anz.* 1913, Bd. 43, p. 326.
18. Ceccherelli, G., Contributo alla conoscenza delle espansioni nervose di senso nella mucosa del cavo orale e della lingua dell'uomo: *Internat. Monatschr. Anat. Phys.* 1908, Bd. 25, p. 273, Taf. 10—19.
19. Dogiel, A. S., Die Nervenendigungen im Nagelbett des Menschen. *Arch. Mik. Anat.* 1904, Bd. 64, p. 173, Taf. 9—10,
20. Vitali, G., Contributo allo studio istologico dell'unghia. Le espansioni nervose nel derma sottoungueale dell'uomo: *Internat. Monatschr. Anat. Phys.* 1906, Bd. 23, p. 239, Taf. 15.
21. Ducceschi, V., Osservazioni anatomiche e fisiologiche sopra gli apparati sensitivi della cute umana; *Arch. fis. Firenze*, 1911, Vol 9, p. 341.
22. Idem, Sulla presenza dei corpuscoli di Ruffini nella lingua degli uccelli e sulla funzione dei corpuscoli di Ruffini. *Folia Neurobiolog.* 1912.
23. Idem, Sensibilità cutanea e senso muscolare; *Arch. fis Firenze* 1912 Vol. 10, p. 448.
24. Botezat, E., Sur les terminaisons des nerfs sensitifs dans le tissu conjonctif de la peau chez la carpe et la grenouille; *Comp. Rend. Soc. Biol.* 1911, Tome 1, p. 75.
25. Ruffini, A., Le fibrille nervose ultraterminali nelle terminazioni nervose di senso e la teoria del neurone: *Riv. Patol. nerv. ment.*, Firenze 1901, Vol. 6, p. 70.
26. Crevatin, F., Sulle terminazioni nervose nelle papille linguali e cutanee degli uccelli: *Rend. R. Accad. S. Bologna* 1902, Vol. 6, (N. S.) p. 90.
27. Vaschide, Les rapports de la circulation sanguigne et la mesure de la sensibilité tactile. *C. R. Accad. S., Paris* 1904, Tom 139, p. 486.
28. Paladino, G., Nuove ricerche sui corpuscoli di Pacini dell'uomo e del mesenterio del gatto. *Atti R. Accad. S. Napoli* 1867, Vol 3, s. 1, n. 21, p. 1, Tav. 1—2.
29. Schumacher, S., Beiträge zur Kenntnis des Baues und der function der Lamellenkörperchen. *Arch. Mik. Anat.* 1911, Bd. 77, p. 157, Taf. 8.
30. Ruffini, A., Contributo allo studio della vascolarizzazione della cute umana, con proposta di una classificazione più razionale dei suoi diversi strati. *Monit. Zool. Ital.* 1900, Vol. 9.
31. Idem, *Revue Général d' Histol.* 1905, Tome 1, p. 449.
32. Crevatin, F., Le terminazioni nervose nel corio della congiuntiva e della pelle dei polpastrelli delle dita dell'uomo. *Mem. R. Accad. S. Bologna*, (s. 5) Vol. 10.
33. Ruffini, A., Le espansioni nervose alla luce dell'analisi moderna. *Monit. Zool. Ital.* 1906, Vol. 17, p. 16.

(From the Pathological Laboratory of the University of Missouri).

Fatigue of Excitation and Fatigue of Depression: A Comparison of the Reactive Effects of Function and of the By-Products of Function on the Nerve Cell.

by

David H. Dolley.

Synopsis.

Introduction	35	Fatigue of excitation and fatigue of depression	47
Experimental data	36	The relatively greater importance of the effect of excitation than that of depression	50
The analysis of the experiments on the relation of the fatigue substances to functional activity	39	The exhaustibility of the nerve cell	52
The distinction on anatomical grounds between functional activity and functional depression	44	Conclusions	58

Introduction.

When one considers the important rôle which toxins and toxic products are known to play in the physiology of the animal organism, it is not surprising that certain phenomena, unexplained or not thoroughly understood, are ascribed to their effect on grounds largely theoretical. Of nothing is this more true than of the anatomical changes which are associated with the functional activity of the nerve cell. Dating from the pioneer work of Hodge (1892), it has become to a greater or less degree recognized that this cell does undergo changes as a result of its functional manifestations. Long before Hodge's time, workers in another field, of whom Ranke (1868)

was the first, had studied the physiologic action of the products of cellular activity and had found them marked. It was thus most natural that the idea should arise that these coincident phenomena are in correlation. In the full development of this idea, the fatigue substances are supposed to stand in a causal relation to the anatomical changes.

It is true that it is not usually stated in so many words in the literature. It is rather suggested or to be inferred from the emphasis laid on the reaction of the waste products. That the idea is frequently uppermost in the minds of physiologists, however, the writer has become convinced as a result of conversations with several on his extension of Hodge's work on functional activity. Invariably the first point raised was the relation of toxic waste products or the first question, „Have you tried the effect of lactic acid?“

The purpose of this paper is the presentation of the results obtained from administration of such substances, the conclusions based thereon in regard to the distinction between functional activity and functional depression and, finally, the error which has resulted from the neglect of this distinction. The experiments, here originally presented, whose results eliminate the waste products as the cause of the changes peculiar to normal function will first be described and discussed.

Experimental Data.

Transfusions from fatigued animals. — The procedure here was to work a dog in the treadmill to a point which previous experience (1909c) had shown was associated with profound and widespread cellular exhaustion. With both this donor and the future recipient dog under ether anesthesia, the blood was first withdrawn from the recipient to accommodate the incoming blood from the fatigued donor. Transfusion was then made. After a short wait for thorough diffusion of the foreign blood within the recipient, the bleeding was repeated in order to get out as much original blood as possible and then a final transfusion was done.

First in the series, a group experiment was performed, in which six puppies of the same litter, barely six weeks old, were used. Two

of these, the largest and smallest, weighing 980 and 560 grams respectively, were killed without disturbance as controls (Experiment Normals 13 and 14). Of the others, two (Experiments 23 and 24 in the continuation of the Muscular Exertion series, 1909c) were transfused with the blood of fatigue, one (Experiment M.-E. 25) was transfused from the presumably normal blood of the mother as a control of the effect of the operative excitation and one (Experiment M.-E. 26) was treated intravenously with lactic acid. With these common points set forth, the details of each experiment may be given in brief.

Experiment M.-E. 22. The donor. In the treadmill three hours and nine minutes, with work and rest alternating. Early exhaustion. Total working time one hour.

Experiment M.-E. 23. First recipient. Anastomosis of carotid artery of Experiment 22 to jugular vein of Experiment 23 by means of Queirolo's cannula as adapted by Crile (1909) and Hitchings. Bled from the femoral artery to a failing pulse, transfused, which again was followed by a double repetition of both these consecutive procedures. Total time from beginning of anesthetic to removal from table was fifty-three minutes. Killed after six hours.

Experiment M.-E. 24. Second recipient. Single repetition of bleeding and transfusion. Total time of operation, thirty minutes. Killed after three hours.

Inside of one half hour both puppies were awake, walked around and no decided change in their behavior was noticeable.

Experiment M.-E. 25. Control transfusion from normal mother. Previous experiments imitated. A final transfusion in excess caused respiratory and cardiac embarrassment which necessitated a final bleeding. Total time of operation fifty-seven minutes. This puppy received the most extensive operative handling of the three. Killed after six hours.

Since very young puppies were found later to offer difficulties in comparison for reasons to be explained, the transfusion experiment was repeated on a known elderly dog.

Experiment M.-E. 32. The donor. Weight 8 kg. In the treadmill two hours, total work sixty-eight minutes.

Experiment M.-E. 33. The recipient. Weight 9,4 kg. Carotid-jugular anastomosis. The recipient was bled 300 cc. from the femoral artery and then transfused to the point of failing pulse of the donor. The donor was then given 300 cc. of normal saline intravenously and the transfusion tube reopened to transfer all the thus diluted blood of fatigue possible, the animals being about the same size. Total time of operation thirty-five minutes. Killed after four hours. The recipient was uncommonly drowsy and stupid after the operation.

Injections of lactic and paralactic acids and of mono-potassium phosphate. — The experimental progress of the dosage will be apparent. In the later amounts there can scarcely be any question in regard to the sufficient quantity. Only the experiments are recorded in which differential counts were made. The lactic acid used was of U. S. P. strength. The sarcolactic acid was prepared by Merck.

Experiment M.-E. 26. The puppy from the transfusion litter. Weight 970 grams. It was given 1 cc. of a 1% lactic acid solution intravenously at one half hour intervals until seven doses were administered. After each dose there was an increase in cardiac and respiratory rate, followed by marked drowsiness which soon wore off. Total dose, approximately 0,1 cc. per kg of body weight. Killed two hours after the last dose.

Experiment M.-E. 28. Puppy, three months old. Weight, 1,75 kg. Under chloroform anesthesia 70 cc. of a 2% lactic acid solution were administered intravenously. Dosage approximately 1 cc. of the full strength acid per kg of body weight. Following the drug the animal was drowsy, stupid, shivered and retched. Killed after nineteen hours. The effect had entirely worn off.

Experiment M.-E. 29. Puppy, two months old. Weight 2 kg. Injected intravenously with 1 cc. of sarcolactic acid extracted by myself from the muscles of a fatigued dog. This was diluted with saline solution in the ratio of 1:50. There were no perceptible ill effects. Killed after six and one half hours.

Experiment M.-E. 30. Puppy from the same litter as Experiment M.-E. 29. Weight 3,09 kg. Under ether anesthesia, intra-

venous injection of 3 cc. of lactic acid diluted to 50 cc. was made. There was no apparent ill effect. Killed after six hours.

Experiment M.-E. 31. Elderly collie dog. Weight 19,57 kg. Under ether, 350 cc. of a 5% lactic acid in warm saline were given intravenously. The total amount of full strength lactic was 17,5 cc. The animal was listless, apathetic, almost comatose and vomited. As usual, the respiratory rate was initially increased. Killed after five and one half hours.

On the basis of three experiments, the lethal dose of mono-potassium phosphate in cautious intravenous injection of a 1% solution was found to vary from 0,15 to 0,25 grams per kg of body weight. Death in each case was due to respiratory failure, following a marked initial excitation with subsequent spasmodic breathing.

Experiment M.-E. 39. Old mongrel terrier bitch. Weight 5,58 kg. Under ether, 55,8 cc of a 1% solution of KH_2PO_4 (0,1 gram per kg) and 55,8 cc of a 5% Merck's sarcolactic acid (0,5 cc per kg, total amount 2,79 cc) were administered together intravenously. There was the usual marked symptomatic effect. Killed after six hours.

This concludes the experiments on the possibility of exciting the changes of activity by fatigue products. Even in the more severe of these depression changes are instead recognizable. The further experiments of prolonged administration of sarcolactic acid and mono-potassium phosphate, which resulted in frank depression, are more suitably recorded elsewhere under that particular head (1913b). Briefly, the administration of these, both alone and in combination, was prolonged on three rabbits for a period of five to ten days.

The Analysis of the Experiments on the Relation of the Fatigue Substances to Functional Activity. (Table 1.)

The basis of the analysis is the differential counting of cells as set forth in Table 1 in summarized form. The advantages and defects of the method have been previously discussed (1909c). It is invaluable in affording definite and concrete figures, although they are to a certain degree approximate, partly from technical difficulties, partly from natural variations of localization. In no case, however, have selected areas been chosen for the counting. Table 1 will be used to take

the place of detailed comparison and merely the general results will be indicated. The Purkinje cell of the cerebellum was again the type studied in detail and six hundred cells were diagnosed in each case, two hundred each from the worm, the uvula and the biventral lobe.

Table I.

Number of Experiment	Stages of Progressive Activity				Resting Cells.	Regressive Activity	Senile Cells	Frank Depression.
	Exhausted Cells	Upset of N/P relation.	Shrunken hyperchromatic	Initial hyperchromatism.		All types of recovery		
N. 13	1	148	174	60	77	140	0	0
N. 14	11	82	281	91	77	58	0	0
M.-E. 23	4	100	268	59	79	90	0	0
24	23	124	215	102	59	77	0	0
25	10	90	313	76	64	47	0	0
26	5	64	329	106	28	68	0	0
28	3	60	217	217	66	37	0	0
29	0	114	168	247	48	23	0	0
30	5	127	105	206	77	80	0	0
30 a	8	235	114	40	119	84	0	0
31	4	70	82	61	227	70	86	0
33	5	54	171	64	141	55	110	0
39	1	103	185	107	95	25	68	16
18 ¹⁾	40	273	89	47	79	72	4	0
22 ²⁾	18	407	418	144	13	0	0	0
.2 ³⁾	106.	269	179	46	0	—	—	—

In comparing figures from different animals, the very wide variations possible in the collective cellular states of outwardly normal ones must first be borne in mind. For example, Experiment 30a, an undisturbed control from the same litter as Experiments 29 and 30, shows a high state of functional activity, its cells in general being more advanced than either of the animals treated with the drugs. Yet no conclusions whatsoever of a negative effect of sarcolactic acid

¹⁾ From Table II, Studies on Recuperation. Jour. Med. Res., Vol. 24, 1911.

²⁾ One thousand cells instead of six hundred were counted.

³⁾ From Table I, Neurocytological Reaction in Muscular Exertion, Am. Jour. Phys., Vol. 25, 1909. Senile and recovery types not then identified. Known youth precludes excess of the former, while known absence of previous strain would make the latter unimportant.

in Experiment 29 or of lactic in Experiment 30 are permissible from these three experiments by themselves. The cell states of the animals so treated, though they are less active than their control, may represent actually an excitation by the drugs used, over an unknown normal proper to each individual. The only thing proved is the individual variation. To prove anything definite there must be a wide divergence from the normal general limits from broad experience in at least a majority of sufficient experiments.

It is the lack of this divergence from the normal average cell state that appears conclusive in all the experiments at hand. If sarcolactic acid produced the anatomical changes of activity (and recovery from activity and senility), it would only be reasonable that after the blood of fatigue is transferred to a normal dog, that animal should show nearly the same degree of intensity of reaction after the same time as the cells of the dog which did the work and received the reactive stimulation. Or with complete willingness to make all allowance for partial transference of the blood of fatigue, the recipient, speaking roughly, should show one half or one third of the mass effect. Experiments 18, 22 and 2 were animals doing their own work in the treadmill, and their counts represent fairly the range of severity of change belonging to that degree of cellular activity (Compare Table 1, 1909c). It will only be necessary to refer to one point to show how they stand out by themselves in the counts, namely, that over one half or nearly one half of their cells are in the groups of profound changes of upset of the nucleus plasma relation and of exhaustion. In short, they are advancing rapidly to exhaustion. Comparing with these the adult dogs, Experiments 31, 33 and 39, after lactic acid, transfusion, and sarcolactic acid and mono-potassium phosphate respectively, the difference is most striking. Not only are the latter much less advanced in activity, but the cell picture is that of an average elderly normal dog. For the stages of upset just specified, which are the test of activity, the percentages are not over 16% in the drug-treated animals as against 57% and 42% in Experiments 18 and 22 respectively. Even making allowance for the number of senile cells in Experiments 31, 33 and 39, which were

chosen for their age, the difference is little diminished. As a matter of fact, this is only apparent, for the senile cells here classed are resting cells, — an active senile cell would be classed with activity. There is absolutely no evidence that substances of fatigue excite to activity.

After having given these results their proper emphasis, the experiments on the puppies may be analyzed. The idea in starting these was that such young sucklings would exhibit a comparatively quiescent cellular state and hence would be particularly adapted for comparison of possibly moderate degrees of change after experimentation. Though the idea was totally wrong, yet a wide field of possibilities in the study of the development of function and the effect of functional usage has been opened up. A brief reference to the table will show that the cells of the whole litter of six (Experiments 13 and 14, 23 to 26), at the age of six weeks, average considerably more active than the cells of the adults. It is also marked in Experiments 29, 30 and 30a, which are two months old puppies, and becomes least marked in Experiment 28, a three months old puppy. Outside study as well has convinced us that here is a truth. The cells of young dogs are more labile in reaction than the cells of adults. The same apparent stimulation produces a greater effect and collectively the cells are always more advanced in activity.

It is obvious that such a condition renders the comparison of the different puppies more difficult and the conclusions, under certain limits of divergence, less sure. Wide variation above the normal average would afford proof of an excitatory effect but a lesser one would be on the same status as in the adult, a matter of individuality. While evidence of any transient initial excitatory effect, which is physiologically indicated, is thus overshadowed, granting that it does go to appreciable anatomical change, fortunately the essential point is definite. As before stated, the transfusion would be demanded to produce a decided effect, corresponding in some measure to the known activity of the donor (Experiment 22). There is no indication of such an effect. On the contrary, analyzing the counts in the first six experiments in every way, they come more nearly to being on a common

plane. So far as there is any difference, one of the normals, Experiment 13, shows probably the highest degree of activity. The other normal, Experiment 14, is, if anything, more advanced than the lactic acid puppy, which is the least affected of the group, and the three transfusions appear to come between these extremes. There is no weighty difference between Experiments 23 and 24 of transfusion and their operative control, Experiment 25. There was no shock, as the normal controls indicate, and, throughout, the results correspond to the degree of operative stimulation, for the anesthetic was light, the manipulation superficial and the blood was rapidly removed and immediately restored. Finally, consideration of the points brought out leads to the same conclusion in the case of the three remaining Experiments 28, 29 and 30. The evidence is uniformly negative.

To sum up, the treated animals not only fail to exceed the limits of their various controls but they do not come out of the normal limits obtained. Neither the blood of fatigue nor the artificial products accepted as fatigue substances excite the nerve cell to the changes peculiar to function. They are thus thoroughly eliminated by experimental test as a causative factor. On rational grounds this was to be expected. Such substances are the result, a by-product of function, and a full appreciation of the significance of the changes described by Hodge and his successors as the changes of actual work could have assigned them only a secondary place. Their essential effect is to „depress“ cell activity, to inhibit it, not to excite it. If at the moment there arises a question in regard to the initial excitation, it will be shown to depend upon the two-fold nature of certain stimuli. If at the time of making these experiments I had known that waste products could go so far as to produce anatomical depression, the labor of making them would have been saved. That they do this has since been demonstrated (Dolley, 1913b). This finding confirms the results of physiological experimentation on the action of such substances (Lee, 1907a and b) and by itself gives them their proper place in relation to activity.

The Distinction on Anatomical Grounds between Functional Activity and Functional Depression.

By way of premise, then, for the conclusions which follow, separate and distinct changes in form and structure underlie the physiological conditions of activity and depression. The demonstration of that cytologically, as presented elsewhere in numerous papers, will be taken for granted. Richard Hertwig's nucleus-plasma relation theory (1903), with its underlying idea of the reciprocal interchange of materials, holds for the nerve cell. Excitatory stimulation in all its mechanical, chemical, thermal, trophic and spontaneous forms sets in motion an identical mechanism in all nerve cells. Constant and precise shifts of mass take place as a result of the absorption, elaboration, interchange and consumption of materials. The evidence supports the view of Hertwig, stated in 1902, as to the origin of chromatin. According to this view, the cytoplasm contributes pro-chromatic materials to the nucleus; through its nucleolar substance, the nucleus synthesizes these into chromatin; from the nucleus, chromatin as such or in modified form is returned to the cytoplasm. The chief though not necessarily the sole final synthetic product of the mechanism for the nerve cell throughout the ontogenetic and phylogenetic scale is in the opinion of the writer the chemical range of the chromatin substances. The extra-nuclear portion of these, which is functioning nuclear material, chromidial apparatus in the sense of Goldschmidt (1904) for the purpose of active function, has been heretofore known as the Nissl substance. Chromatin is the product of intracellular coordination and the immediate source of the outward display of energy. To its formation both the plasma and the nucleus contribute, though it comes immediately to the cytoplasm by way of the nucleus. Renewal of chromatin under continuous excitation depends on the functional hypertrophy of the plasma and the nucleus — an invariable combination. The cell comes to a point of exhaustion: chromatin disappears not alone from the outside of the nucleus but from within as well; the cell is dechromatinized; the nucleus-plasma balance is disturbed in favor of the cytoplasm. Yet after due rest, the chromatin all comes back, the cell is perfectly restored and ready to run its

course of elaboration and consumption anew (Dolley, 1911a). These chromatin substances are identical in their primary and intrinsic constitution (1913b), though variations are superimposed for degrees of differentiation. Finally, there is identity in their specific purpose, which is to supply the energy of work. There is a unity in mechanism and purpose universally displayed upon which function fundamentally rests (1911b). Differentiation is a matter of relative quality of the chromatin, not of mode of reaction.

On the other hand, depressant stimulation intervenes at any stage of activity, blocks the mechanism in a uniform and constant way, the product (chromatin) ceases to be formed and activity comes to a standstill. The evidence in support of this appears in the paper on functional depression (1913b). The genesis of the depression is to be found in the breakdown of the plasma in its reciprocal relation to the nucleus. This becomes complete, involving, on the one hand, the loss of power to synthesize its raw food material, on the other, the inability to resorb the chromatin substances from the nucleus (normally composing the chromidial apparatus). The failure of synthesis is ocularly demonstrated by the intracellular deposition of yolk material in excess and of glycogen. When synthesis fails, the cytoplasm can no longer contribute the pro-chromatic materials to the nucleus. As a result, chromatin formation gradually fails, though the nucleus stands revealed in its undisturbed or actually increased level of nucleolar substance as ready to continue to perform its share in the synthesis, thus proving the necessity of a reciprocal interaction. The failure of chromatin resorption is proved by the fact that both the residual chromatin and some little chromatin formed during the advance of depression remain stored within the nucleus, even finally with a most pressing need for it in the cytoplasm evident from its absolute absence there. No more chromatin is supplied to the plasma and what has been supplied before the breakdown became complete is used up. In the excess of nuclear materials, complemented by the cytoplasmic breakdown, the nucleus-plasma balance is disturbed in favor of the nucleus. Depression is primarily the inhibition of chromatin formation

To show how beautifully and harmonically this accounts for the

whole range of vital activities of the nerve cell, the results will merely be summed up in terms of the nucleus-plasma relation, as it has a physiological bearing. In terms of this relation, depression is anatomically an upset in favor of the nucleus. Activity, on the contrary, results in an upset in favor of the cytoplasm. According to Verworn (1896), activity and depression are merely quantitative opposites, activity being an increase, depression a decrease in the intensity of vital phenomena. The quantitative opposites in Verworn's physiological sense are just as much quantitative opposites as regards their reciprocal mass relations. Every phase of vital phenomena, from the lowest ebb to the fullest manifestation, has a corresponding manifestation in form and structure.

For the sake of completeness, the intermediate group of stimuli which combine both excitation and depression must have mention. Between pure excitants, of which an example anatomically demonstrated as the primary factor is the mechanical excitation producing surgical shock (1910), and pure depressants, such as cold and hunger, there is an intermediate group whose anatomical picture is that of initial excitation and final depression. This corresponds to the well-known physiological distinction, first clearly stated by Verworn, of which the usually cited examples are increasing temperature and the anesthetics. This third group has been anatomically confirmed. While it is undoubtedly large, probably the most inclusive, it has been unquestionably identified anatomically after only three forms of stimulation, namely, of heat, of the drug caffeine in prolonged heavy dosage and of rabic infection. In the case of other stimulatory effects so far studied, such as the intoxication from intestinal occlusion, from ligation of renal blood-vessels and from the waste products of muscular fatigue, and the poisoning by morphine and the bromides, which on the basis of physiological knowledge belong here, depression alone, the final stage, has been produced. It is an entirely open question, however, as the experiments were directed solely to this aim and finer differentiation was beyond the scope of the general study. The importance of these results deserves the emphasis in repetition here. „It becomes anatomically possible to

determine the exact single effect in the case of any stimulus or to analyze its diverse effects (by proper adjustment of strength and time) with the exactitude belonging to that method, a valuable supplement to primary physiological study." It will only be said here that it depends upon the fortunate fact that the degree of previous activity and the depression which ensues to hold it at a standstill are independently diagnosticable in the same cell.

The Distinction between Fatigue of Excitation and Fatigue of Depression.

So far as confusion exists as to the cause of the anatomical changes of activity, as indicated in the introduction, it may be traced to the neglect of the distinction expressed under this section heading. Undoubtedly too much importance has been attached to the accumulation of fatigue substances in speculating on the process and results of functional activity. There is nothing new in the distinction, for it was pointed out by Verworn nearly twenty years ago. To quote for the statement of it from the translation of his *General Physiology*, "Phenomena of fatigue are observed, on the one hand, when certain substances that are necessary to life are consumed during exhaustive activity more rapidly than they are introduced or reformed; and, on the other, when certain substances that arise as decomposition products during activity accumulate in such quantity that they produce a depressing effect." In short, there is one kind of depression due to waste products and another due to the consumption within the cell of substances necessary to life.

It is not difficult to discern the explanation of the neglect of the distinction in physiological studies of the nerve cell. This is that the two different causes have one and the same ultimate effect on function, the external work. If carried to a maximum, both processes lead to a complete cessation of function. In the one case, it is because function is blocked, in the other, it is because there is no more material to work with, so that the stoppage may be absolute in either case. Exhaustive activity then ends in depression. From this end result, a progressive depression from the beginning as regards function-

al capacity would not only be expected but it can be traced cytologically, step by step. From the beginning of activity, as the case for the waste products needs no argument, there are two independent processes combining to handicap the cell in its further progress, namely, the reactive effect on the cell itself of its own waste products and its progressive loss of substance.

It is not only that so great are the reserve powers of the cell, as will be elaborated, that in ordinary experimentation of excitatory stimulation, whether of nerve or muscle, the factor of consumption of substance is within considerable limits of time and degree of little moment and hence is missed. The point is that it must be missed for it is identical as regards functional display with the other factor of waste products. The proof of this is apparent from the anatomical interpretation. As the logical deduction from his findings (1913b) in confirmation of R. Hertwig's (1902) theory of the origin of chromatin, this substance is held by the writer to represent the essential, though not necessarily the sole source of energy. To its elaboration, as the chief type of final product, both nucleus and plasma integrate as the single response to any form of excitation. Waste products do no more than progressively inhibit its formation. Activity finally comes to use it up faster than it is formed. In either case, though from diametrically opposite causes, it will be seen that the substance that supplies energy ceases to be available. Function is impeded or stops in both. In both cases, the phenomena of function disturbed by fatigue depend upon the state of the same substance and this substance tends toward the same state. This is why irritability is lowered in both with the progress of activity, for irritability for the nerve cell depends upon the presence of its chromatin. The only condition that may qualify this would appear to be that the chromatin formed during depression may be modified or deteriorated.

The only difference between the effect of the factors as regards function is that total depression proper may intervene at any stage, while total exhaustion of excitation occurs only at a fixed limit, coming as a summation of endeavor. However handicapped, if it can

function at all, it is obviously a characteristic of the nerve cell to struggle on through until its limit of capacity is reached.

We must recognize for the nerve cell with Verworn, therefore, fatigue of excitation and fatigue of depression, of different genesis but identical effect.

It may be said in explanation of the terms just used that one quickly becomes impressed with the need of an exact terminology to express this difference in the genesis of the kinds of fatigue. Verworn himself suggested that the phenomena of depression which result from the consumption of necessary substances be called *exhaustion*, and those that result from the accumulation of waste products *fatigue*. There are, however, certain objections in regard to the aptness of these designatory terms. In the first place, their significance is not self-apparent. By common usage, fatigue and exhaustion rather represent different grades of the same state, fatigue being preliminary and only less marked than the climax of exhaustion. In the second place, the use of the term exhaustion to represent the consumption of necessary substances does not recognize the different grades from zero to a maximum in that consumption. Even to an advanced state the cell, though affected, is entirely capable, and practically there is frequently advantage in a term which conveys this idea, as the word exhaustion does not.

The states attended by consumption of substance have throughout their cause in excitatory stimulation, while depression is the common term to express interference with activity. To bring out this distinction, the terms "fatigue of excitation" and "exhaustion of excitation", as opposed to "fatigue of depression", are suggested. These terms preserve the more common use of the words fatigue and exhaustion, express grades of the first condition when it is important to express grades, state the genesis and are less cumbersome than the circumlocution that would otherwise be necessary. Cytologically there can be no exhaustion of depression, though functionally it amounts to that, for there appears no lack of primary materials for synthesis. In fact, certain of these are increased in depression (Dolley, 1913b, yolk material in the plasma, nucleolar substance of

the nucleus). The final state of depression can be easily and perhaps more clearly expressed by the qualifying adjectives "complete" or "absolute" (fatigue of depression). These terms still harmonize with Verworn's contrast between excitation and depression. Nor do the terms fail in the case of a stimulus belonging to the intermediate group of initial excitation and final depression, such as the anesthetics and certain narcotics. To the extent to which they produce excitation, they cause fatigue of excitation, for in the strict sense fatigue begins with work as well as progressing *pari passu* with it.

The Relatively Greater Importance of the Effect of Excitation as Compared with that of Depression.

Any argument on this point would indeed seem needless were it not that the importance of waste product fatigue has been unduly emphasized. Or, as it may be that the discrimination is more apparent than real, at least there has been the emphasis of one-sided investigation and discussion. Outside of the workers in the one field, there is evident a noticeable hesitation in accepting the conclusions of those who would leave the inherent function of the nerve cell out of account in the genesis of fatigue, a natural hesitation, as this view falls so woefully short in breadth of adequate explanation. What it actually amounts to in blunt terms is the conception of the nerve cell as the butt of function rather than the worker of function. Thus Adami (1910), after giving due space to these views, questions: "Can we accept unreservedly Joteyko's observations that stimuli may pass through a nerve cell without leading to its exhaustion, to indicate that there is no such thing as nervous fatigue?" „Personal experience tells us that the mental activities are capable of being over-worked; even in the domain of pure reason the philosopher is apt to exhaust himself; there must be exhaustion of the cell and nuclear matter, which, beyond a certain point, makes itself felt."

As a cell, the nerve cell has a fixed work of elaboration and storing of energy on the anabolic, to use Adami's term, the bioplastic side, and of transformation and conduction of this stored energy on

the katabolic, the katabiotic. Out of the former comes its potential irritability; through the latter the kinetic manifestation of irritability and the subsequent conduction of the liberated energy which is secondary. This is its specialized work, its function, as conceived from anatomical interpretation. It has come to the differentiation peculiar to any organism to accomplish just that in best fashion. With apology for the truism, so far as relates to its sole part in the scheme of life, the nerve cell exists only to function. Its function is primordial and so also the anatomical phenomena associated with function are primordial. When one accepts the profound changes in size and shape, the fixed and constant upset of the nucleus-plasma relation and the gradual disappearance of chromatin as phenomena of activity itself, there is no less a physical basis for fatigue of excitation than for fatigue of depression. The only other factor from the functional point of view is the by-products of this function. These are purely secondary in their relation. While it is possible to conceive that under certain abnormal conditions the reactive effect of the by-products may become of first moment, it is impossible under normal conditions. For part of the evolutionary development of the organism has been directed to their ready and efficient removal. A circulating medium receives them, the lungs and kidneys dispose of them. No one doubts that they play a rôle but it is a minor one.

There is abundant evidence on the physiological side from the experiments here recorded to support the anatomical proof that these waste products are of secondary importance in the work of the cell. In the first place their effect in general was transitory and even after the largest doses the animal appeared quite normal after the lapse of some hours. Mosso's (1890) results are not at all contradicted but they are defined. To be compared with the transient effect on the transfused dogs is the actual inability of a dog doing just as much work but doing it himself in the treadmill to resume that work, not on the next day but on the second day (Experiment M.-E. 8, 1911a). To ascribe that to muscular disability alone in the light of the changed nerve cell morphology would be narrow.

In the second place, the findings give a strong impression that

waste products, such as sarcolactic acid and mono-potassium phosphate, are by no means highly efficient in producing anatomical depression. A single large dose gave the slightest possible change, if any change at all were morphologically perceptible. Repeated doses acting for some time are necessary. Severe depression in the case of other toxic factors came only with an obvious swamping of the organism. On the contrary, a highly specialized cell is most labile and sensitive to the effect of work. The results obtained by working dogs in the treadmill (Table 1, 1909c) indicate that and, further, exhaustion proceeds very slowly to recovery (1911a). It is this contrast which strengthens the impression that the waste products are a minor factor. Without further elaboration, the changes from excitation are primordial not only on a rational basis but are given the first place by experimental analysis.

It now becomes necessary to discuss the error to which the neglect of Verworn's distinction between exhaustion of excitation and fatigue of depression, with the consequent undue prominence given to the latter, has led.

While attention to this distinction would have minimized the error, yet in a degree it cannot be regarded as an avoidable induction, for lack of knowledge of certain properties of the nerve cell reaction in its slow advance has contributed to its development. The error in question lies in predicating for the nerve cell an inexhaustibility which is not sufficiently limited to a relative inexhaustibility in respect to other parts. The undue emphasis which this relative inexhaustibility has received is pregnant with superficial, even harmful deductions. So far from giving it a place, any vestige of an idea that there is anything approaching an actual inexhaustibility will be combatted under the heading

The Exhaustibility of the Nerve Cell.

While for the most part this predicated inexhaustibility is plainly specified as one relative to the other elements in the neuro-muscular mechanism, yet the writer takes the ground that even speculation on an extension of it has had a dangerous influence. Its outcroppings

have already begun to show up in popular writings. To begin with, as it has already been expressed, this idea amounts not only to making the nerve cell a law to itself, an exception to the otherwise universal working of fundamental cellular principles, but indeed it would come very close to ascribing to this cell an immortality only limited by the mortality of other types with which it is associated in the same organism or by the attack of disease against itself. While isolated citations are recognized as prone to be unfair, I shall venture the following to show the neglect of organic fatigue.

Thus Woodworth (1901) says: "(We) may legitimately doubt that ordinary or even rather unusual amounts of work ever produce in the normal nervous system any actual exhaustion or paralysis of any groups of cells." In discussing the possible objections, he grants the histological work, says that the changes represent wear and tear, but thinks that they are due to an extreme degree of fatigue and do not indicate functional paralysis. The lesions of the chromatic substance are considered to be due merely to a consumption of reserve energy and not to affect the integral part of the cell, for, after the substance is used up, "the blood may still provide enough energy for a good degree of activity". For Woodworth, fatigue is a matter of sensation, a warning, but not organic, because if we disregard it, we can go on afterward as well as before.

A statement from Hough (1901) shows the usual place ascribed to the waste products: "The one indisputable cause of ordinary fatigue thus far established is the presence of the waste products of activity."

Sherrington's (1904) well-known theory that the site of fatigue is located at the synapse needs no statement. For the common efferent path, involved for example in the scratch reflex, it is sufficient to say that he only declares it "relatively unfatigable".

Joteyko's (1904) oft-quoted experiments have probably furnished the chief basis for wider deductions in regard to the non-fatigability of the nervous centres. That they prove a relative non-fatigability is not questioned. As will appear in a moment, the writer thinks also "qu'on peut admettre le principe de la grande résistance à la fatigue des centres nerveux médullaires". But Joteyko's biased view-

point is to the cytologist clearly defined in the single statement: "La chromolyse peut être très bien expliquée sans qu'il soit nécessaire d'admettre la consommation d'une substance." That idea may fall of itself.

Lee (1906), after quoting Joteyko's conclusion in the words "the reflex mechanism of the cord is practically indefatigable", says: "If this be true, why may not the same be said of the brain centres?" And again: "Moreover, the same results (namely, in favor of earlier fatigue of the muscular than of the nervous mechanism) make it probable that the brain and spinal cord are, like the nerve fibre, resistant, and they throw a certain measure of doubt on all supposed proofs of central fatigue." While he says: "We cannot deny fatigue to psychic centres," yet for him it is largely a matter of sensation, peripheral in origin, and this and the waste products of activity therewith associated are apparently adequate to explain not only the subjective feeling of fatigue but essentially the fatigue itself. For fairness, however, in another place he says: "Concerning a possible relation of the loss of other substances (namely, other than carbohydrates) to fatigue, our present knowledge permits us to say nothing." Again, in a later paper (1909), in speaking of what he terms "pseudofatigue", after direct stimulation of the tracts of the cord, he says: "One cannot help thinking that the fatigue of such an experiment, which follows a few contractions, is not genuine or complete fatigue at all, comparable to that resulting from the action of the toxic fatigue substances or the loss of substance essential to activity." This is quoted for the final clause and the opinion of the resistance to fatigue more evidently relates to a relative one.

Tissié and Blumenthal (1908) in their study of the effects of strenuous mountain climbing ascribe them solely to auto-intoxication, without even considering the possibility that certain of the nervous phenomena may be *sui generis*.

Burrige (1910) in his study of the chemical factors of fatigue says in introduction: „Thus there is return to the older view that fatigue is peripheral and that normal fatigue is rather a condition in which the stimuli sent out from the central nervous system, *in all*

probability of undiminished intensity (italics mine), tend to be blocked in the passage from nerve to muscle."

Is it too much to say that only the caution of deference to the old, old idea of susceptibility of the central nervous system to fatigue is the main restraining factor in the way of leaving it entirely out of account? One is led to feel that in the ideas that have resulted from Weichardt's (1904) claim of the discovery of a specific toxin of fatigue. It becomes a question of immunity! Thus Stadlinger (1908) says: ". . . es konnte keinem Zweifel mehr unterliegen, dass ‚Ermüdung‘ und ‚Erholung‘ zum grossen Teile auf einer Wechselwirkung von Ermüdungstoxin und Ermüdungsantitoxin beruhen." The endurance from training rests upon the development of a power of resistance to the toxic fatigue substances, in other words, an immunity. Then where does the cell come in, with its functional growth and overgrowth? Let us come back to it. Far be it from me to deny the existence even of very specific fatigue by-products or that the body is perfectly capable of neutralizing them and of increasing that power. Still, is it strange that when in analogy with true immunity the power should have reached its height, from weeks and months of accustomance, there occurs the "nervous prostration" and the athlete goes stale?

The proof of the nerve cell's exhaustibility must be anatomical, being a matter of the unit, and is conclusively afforded. For the details of the development of this proof the reader is referred to its appropriate place of discussion. Here only certain salient features will be mentioned and the discussion will be devoted mainly to the reasons for the lack of appreciation from the physiological side. No other evidence of the exhaustibility is really needed other than that the process of activity ends with an absolute dechromatinization of the cell. By this is meant not merely the total consumption of the Nissl substance, extra-nuclear functioning nuclear material though it be instead of a food material as by some lowly estimated. The chromatin of the nucleus, chromatin in its strictest, most conventional sense, disappears from the nucleus as the last phase of activity. No one could deny that this represents a climax of organic disturbance

whatever the place one wishes to assign to the nucleus in the cell. To deny it would be to deny that the neuron concept is only another term for of mass the cellular concept. The cytoplasm and the nucleus are the elements which originate the energy and transform it in the nerve cell as in all cells. If it is not true here, the deepest, the most far-reaching significance of the cell theory goes down.

The only evidence, however, does not lie in the denuding of chromatin. The marked upset of the nucleus-plasma relation in favor of the plasma which brings about the dechromatinization gives proof in terms of mass of the nuclear exhaustion. Though the balance of capacity remains with the cell body, its approach likewise to exhaustion is shown quantitatively by its great size, its loss of substance, edema and final dechromatinization. So the limit of immediate capacity is reached, though, after adequate chance for recuperation, the cell becomes restored to run its energy supplying course anew. The complete cycle of activity is from rest to exhaustion, then from exhaustion by recovery to the same starting point. While so far as one can see, recovery in a young and virile animal may be complete after exhausting overstrain, yet over-severe effort leads after continuance beyond a certain point for each individual to premature senility, the exact counter part cytologically of normal old age. Here is the principal demonstration of a qualitative deterioration which sooner or later is inevitable. This demonstration complements the quantitative exhaustion of a single cycle of excessive work.

The explanation why the exhaustibility or even the fatigue of the nerve cell has not appeared as a factor in physiological experimentation is not difficult to the cytologist. The reasons are many. In the first place, they have dealt principally in their experiments with the less differentiated types of spinal cord or ganglion. These are resistant, difficult to exhaust. Such a primitive cell as found in the crayfish for example (Dolley, 1914a) requires days, even weeks of continuous stimulation in order to be driven to its limit. The lower cells of vertebrates retain this more primitive characteristic in marked degree, as is evident from the work of Hodge, Mann, Lugaro and the early workers who dealt with such types. On the contrary, the

highly differentiated cell of cerebrum or cerebellum may undoubtedly run its course in a matter of hours under continuous stimulation.

In the second place, physiological experimentation deals with the collective action of groups of cells. The exhaustion of even many units which appears anatomically need not hinder the response of those less affected. In such an organ as the cerebellum, it takes an extraordinary effort to call all cells into play. Indeed it is very definite that progressive degrees of intensity and duration of work call more and more resting types into activity, in such a way that there is something very suggestive of a relay action. Reserve nervous power depends upon cells in reserve as well as the reserve power in the individual unit. A glance at the widely varying degrees of activity in any so-called nerve centre gives this a general application. It receives a side-light also from another point of view. Without saying that we possess more nerve cells than we actually need — which by analogy with other tissues is not impossible — the organism can function fairly well with a diminished number. Hodge's (1894) claim of a reduction of 25% in his man of ninety-two does not appear in the writer's experience an extreme exception, so that it is questionable if functional capacity fails in direct ratio to the decrease in cells. It appears then that in ordinary effort we do not use all the cells we possess.

The reserve power in the individual unit is the third consideration, in respect to the relative nervous inexhaustibility, and the predominant factor. Sufficient has been said to indicate in terms of time how enormous this power is. It will only be added that the cell goes through all grades of functional hypertrophy to accomplish its purpose. What makes it doubly efficient is its continuity of reaction. No one following the cytological pictures can doubt that it is the characteristic of the cell to continue to respond until exhaustion calls a halt. So long as excitation reaches it, response will follow. Such is its differentiation. Incidentally this explains why we can drive ourselves through fatigue until we can go no farther, until collapse.

The nerve cell then is exhaustible, easily exhaustible in its highest differentiation. But in relation to other elements in the mechanism of the body which are associated as its instruments, its varied reserve power may be deep enough to render it comparatively much less exhaustible. So far from denying this, its power of reserve must be insisted upon. As a cytologist, therefore, I have no criticism of the general results of physiological experimentation. Under circumstances proper to each, the muscle may be depressed totally before its controlling centre, the end-plate may cease to make the connection or the connection may break at the synapse, as Sherrington thinks, though impulses continue. Going no farther than the anatomical facts at hand, there appears no incompatibility. But this relatively difficult exhaustibility is quite another thing from an absolute condition of inexhaustibility. Absolute exhaustion can occur, mentally it does too frequently occur. Yet it has been neglected, disregarded, overridden. One cannot believe otherwise than that due appreciation of it will exert a modifying influence on physiological theories of fatigue.

Organic fatigue is primordial. It is this organic fatigue which is the cause of the premature breakdown -- the neurasthenia in the actual sense of the word, it is the root of old age, the reaction of a wide range of diseases. Mosso it was, I believe, who said: "Genius is fatigue." Nothing could be apter than this aphorism for mental processes in general if we admit to that category those who have the capacity for taking pains. Hodge broadened its scope when he wrote: "Old age is of the nature of final fatigue." Yet if one should attempt in an aphorism to express the full biological significance, it could be nothing less inclusive than "Life is fatigue." It is the power of recuperation that conserves it.

Conclusions.

Transfusion of the blood of fatigue into normal animals and injection of artificial fatigue substances, such as lactic acid, sarcolactic acid and mono-potassium phosphate, are eliminated by experiment

as the cause of the changes described as peculiar to function in the nerve cell. Instead, if administered in sufficient amount and over sufficient time, they produce anatomical changes of depression, which disposes of them in harmony with physiological knowledge.

Activity and depression, which are held to be merely quantitative opposites in the physiological sense by Verworn, are also quantitative opposites as regards their reciprocal mass relations. Activity finally results in an upset of the nucleus-plasma relation in favor of the cytoplasm, depression produces an upset in favor of the nucleus. The whole possible range of the vital activities of the nerve cell is in these phases or in their combination fully accounted for anatomically in harmony with the possibilities of stimuli. From anatomical analysis, stimuli conform to the recognized physiological division into pure excitants, pure depressants and an intermediate group which first excite then later depress.

There is a separate anatomical basis both for fatigue of excitation and for fatigue of depression. The former is the organic and substantive fatigue of the dissipation of energy in normal function, the latter results from the by-products of this function. Each may lead to a total cessation of function.

The outward phenomena of these two forms of fatigue must be in the main identical. In exhaustive activity, chromatin formation fails, in depression its formation is inhibited — in both cases the phenomena of function disturbed by fatigue depend upon the state of the same substance, which in both ultimately reaches the same state of total deficiency. For the same reason, irritability is progressively lowered in both prior to the total cessation of function.

Between the two opposite phases, activity and depression, activity, incited by excitatory stimulation and ending in organic fatigue, is primordial and plays the vaster rôle in health and disease. The neglect of this is conducive to error as exemplified in the speculative idea of the inexhaustibility of the nerve cell.

Any nerve cell is capable of absolute immediate exhaustion, without interference with its power of recuperation, provided excitation be continued sufficiently long.

There are three reasons why this exhaustibility has not appeared as a prominent factor in physiological experimentation: the resistance of the less differentiated or primitive cells principally dealt with as opposed to the lability of cortical cells; the existence of cells in reserve; and, preëminently, the reserve power of cells. There is no incompatibility with the relative difficulty of exhaustion.

References to Literature.

- Adami, J. G., Principles of pathology, vol. 1, p. 400, 1910.
- Burridge, W., An inquiry into some chemical factors of fatigue. *Jour. Phys.*, vol. 41, p. 283, 1910.
- Crile, G. W., Hemorrhage and transfusion. Appleton, N. Y. p. 289, 1909.
- Dolley, D. H., The pathological cytology of surgical shock I. *Jour. Med. Research*, vol. 20, p. 275, 1909 a.
- The morphological changes in nerve cells resulting from overwork in relation with experimental anemia and shock. *Jour. Med. Research*, vol. 21, p. 95, 1909 b.
 - The neurocytological reaction in muscular exertion. *Amer. Jour. Phys.*, vol. 25, p. 151, 1909 c.
 - The pathological cytology of surgical shock. II. *Jour. Med. Research*, vol. 22, p. 331, 1910.
 - Studies on the recuperation of nerve cells after functional activity from youth to senility. *Jour. Med. Research*, vol. 24, p. 309, 1911 a.
 - The identity in dog and man of the sequence of changes produced by functional activity in the Purkinje cell of the cerebellum. *Jour. Med. Research*, vol. 25, p. 285, 1911 b.
 - The morphology of functional activity in the ganglion cells of the crayfish, *Cambarus virilis*. *Arch. f. Zellforsch.*, Bd. 9, S. 485, 1913 a.
 - The morphology of functional depression in nerve cells and its significance for the normal and abnormal physiology of the cell. *Jour. Med. Research*, vol. 28, 1913 b.
- Goldschmidt, R., Der Chromidialapparat lebhaft funktionierender Gewebszellen. *Zool. Jahrb. (Anat.)*. Bd. 21, S. 41, 1904.
- Die Chromidien der Protozoen. *Arch. f. Protistenk.*, Bd. 5, S. 126, 1904.
 - Das Skelett der Muskelzelle von *Ascaris* nebst Bemerkungen über den Chromidialapparat der Metazoenzelle. *Arch. f. Zellforsch.*, Bd. 4, S. 81, 1909.
- Hertwig, R., Über das Wechselverhältnis von Kern und Protoplasma. *Sitz.-Ber. d. Ges. f. Morph. u. Phys.*, München, Bd. 18, S. 77, 1903.
- Über Korrelation von Zell- und Kerngröße und ihre Bedeutung für die geschlechtliche Differenzierung und die Teilung der Zelle. *Biol. Centralbl.*, Bd. 23, S. 49 und S. 108, 1903.
 - Über neue Probleme der Zellenlehre. *Arch. f. Zellforsch.*, Bd. 1, S. 1, 1908
- Hodge, C. F., A microscopical study of changes due to functional activity in nerve cells. *Jour. Morph.* vol 7, p. 1, 1892.
- Changes in ganglion cells from birth to senile death. *Jour. Phys.*, vol. 17, p. 129, 1894.

- Hough, T., Ergographic studies in neuro-muscular fatigue. *Amer. Jour. Phys.*, vol. 5, p. 240, 1901.
- Joteyko, J., Fatigue. *Richet's dictionnaire de physiologie*, t. 6, 1904.
- Lee, F. S., Fatigue. *Jour. Amer. Med. Asso.*, vol. 46, p. 1491, 1906.
- The cause of the treppe. *Amer. Jour. Phys.*, vol. 18, p. 267, 1907a.
- The action of normal fatigue substances on muscle. *Amer. Jour. Phys.*, vol. 20, p. 170, 1907b.
- The nature of fatigue. *Pop. Sci. Mo.*, vol. 76, p. 182, 1910.
- and Everingham, S., Pseudo-fatigue of the spinal cord. *Amer. Jour. Phys.*, vol. 24, p. 384, 1909.
- Mosso, A., *Verhandl. d. internat. med. Kongr. zu Berlin*, Bd. 2, S. 13, 1890.
- Ranke, J., Neue Versuche über die Reaktion tetanisierter Nervensubstanz. *Centralbl. f. d. med. Wiss.*, Bd. 6, S. 769, 1868.
- Die Lebensbedingungen der Nerven. Leipzig 1868.
- Sherrington, C. S., Correlation of reflexes and the principle of the common path. *Proc. Brit. Asso. Adv. Sci.*, vol. 74, p. 728. Also, *Ergebnisse d. Phys.*, Bd. 4, S. 795, 1904.
- Observations on the scratch reflex in the spinal dog. *Jour. Phys.*, vol. 34 p. 1, 1906.
- Stadlinger, Ermüdungsgifte und ihre Bedeutung für den menschlichen Organismus. *Zeitschr. f. ang. Mikr. u. klin. Chem.*, Bd. 14, p. 225, 1908.
- Tissié, P., and Blumenthal, A., Contribution a l'étude de la fatigue dans la course en montagne. *Jour. de phys. et de path. gén.*, t. 10, p. 238, 1908.
- Weichardt, W., Über Ermüdungstoxine und deren Antitoxine. *Münch. med. Woch.*, Bd. 51, S. 12 und S. 2121, 1904.
- Woodworth, R. S., *N. Y. Univ. Bull. Med. Sci.*, vol. 1, p. 133, 1901.
- Verworn, M., Erregung und Lähmung. *Verhandl. d. Ges. deutsch. Natur f. u. Ärzte zu Frankfurt a. M. I. Teil*, Bd. 73. Also, *Deutsch. Med. Woch.*, Bd. 22, S. 640. 1896.
- General Physiology. Translation. 1899. *Allgemeine Physiologie* 1909.
-

Istituto anatomico della R. Università di Parma.
(Direttore Prof. G. Salvi.)

Le vene del collo nell'uomo.

Ricerche di Anatomia
del

Dott. **Massimo Chériè-Lignière,**
libero docente di Anatomia topografica.

(Con 23 Figg.)

Nell'intraprendere le ricerche delle quali qui espongo i risultati, mi sono prefisso di studiare la disposizione delle grosse vene del collo nell'uomo per tentare di stabilire fra i vari tipi il più frequente e fare una statistica delle variazioni.

I cadaveri che studiai furono 50 (dei quali 39 di adulti da 20 a 86 anni, uno di bambina di anni 10, 10 di bambini da un giorno di età a sei mesi) e in ciascuno esaminai le vene dai due lati, sicchè le mie osservazioni ammontano a 100. Per quanto riguarda il sesso, degli adulti 23 eran maschi e 16 femmine, dei bambini 4 maschi e 7 femmine. Da ultimo aggiungo che dei 23 maschi adulti 5 provenivano dalla Casa di reclusione di Parma.

Per eseguire i preparati ricorsi dapprima all'iniezione delle vene del collo con una massa ceracea a caldo, ma successivamente potei farne a meno ed usare la semplice dissezione.

* * *

A. Vena giugulare esterna (V. jugularis externa).

I^o *Mancanza*. — La possibilità della mancanza della vena giugulare esterna venne segnalata già dagli Autori. Secondo Hallet (in Romiti) mancherebbe una volta su 3 casi; Charpy [4] si limita ad affermare che manca raramente.

Nei miei preparati l'assoluta mancanza della vena giugulare esterna si riscontra 16 volte, e così 8 volte a destra ed altrettante a sinistra, — 6 volte la mancanza era bilaterale (percentuale di mancanza della v. giugulare esterna — 16%).

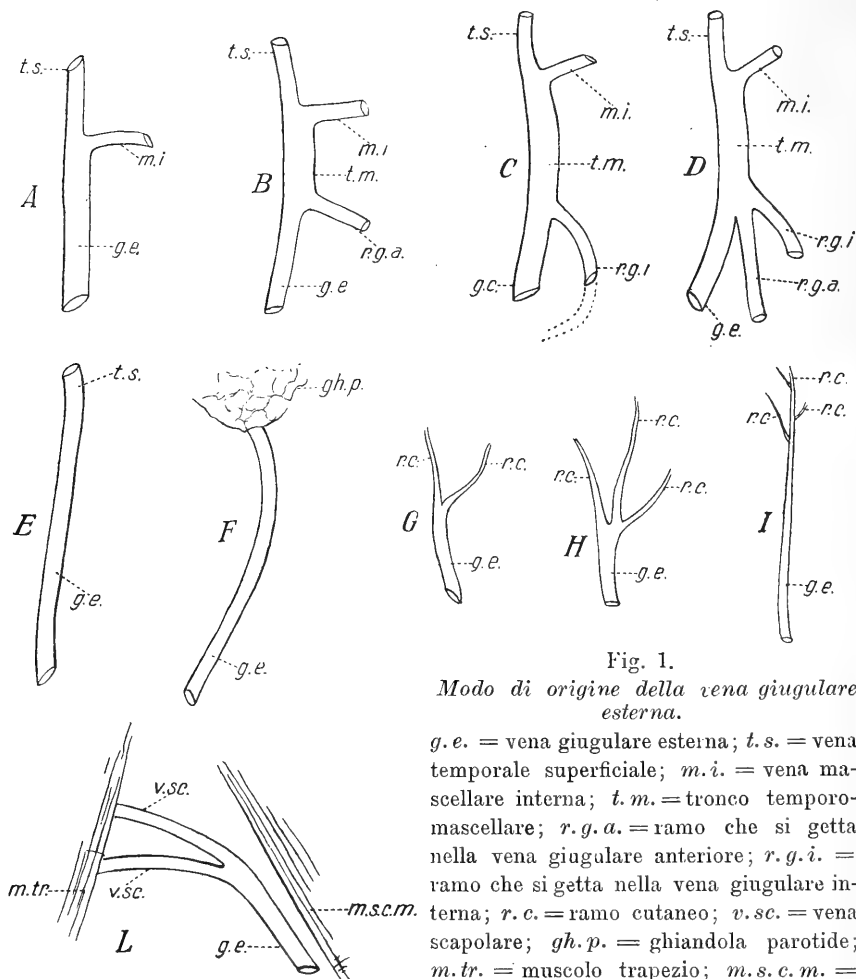


Fig. 1.

Modo di origine della vena giugulare esterna.

g.e. = vena giugulare esterna; *t.s.* = vena temporale superficiale; *m.i.* = vena massellare interna; *t.m.* = tronco temporo-massellare; *r.g.a.* = ramo che si getta nella vena giugulare anteriore; *r.g.i.* = ramo che si getta nella vena giugulare interna; *r.c.* = ramo cutaneo; *v.sc.* = vena scapolare; *gh.p.* = ghiandola parotide; *m.tr.* = muscolo trapezio; *m.s.c.m.* = muscolo sterno-cleido-mastoideo.

II° Origine. — Secondo Luschka [13] la giugulare esterna nella grande maggioranza dei casi si origina nell'uomo a livello della scissura di Glaser, dove nel feto e negli animali esiste il foro temporale, attraverso al quale essa riceve tutto o quasi il sangue refluo dalla circolazione intracranica. (*Foramen jugulare spurium.*)

Nei miei preparati la v. giugulare esterna si origina 60 volte dalla confluenza della *vena temporalis superficialis* colla *v. maxillaris interna* (30 volte a destra e 30 a sinistra [fig. 1 — A]); una volta, a destra, dalla confluenza di queste due vene e di una terza abbastanza voluminosa proveniente dalla ghiandola parotide.

Altre volte la v. giugulare esterna si origina bensì dall'unione della *v. temporalis superficialis* colla *maxillaris interna*, ma non così semplicemente. — In questi casi le due vene ora ricordate formano un tronco che chiamerò *temporo-mascellare*, il quale ben tosto si divide in due rami, uno dei quali non è altro che la giugulare esterna, mentre l'altro o si getta nella giugulare anteriore (5 volte, 1 a destra e 4 a sinistra) oppure, dopo avere descritto una curva ed essersi approfondito sotto il muscolo sterno-cleido-mastoideo, nella giugulare interna (ancora 5 volte, 1 a destra e 4 a sinistra) (fig. 1 — B — C).

Altre volte ancora il tronco temporo-mascellare, anzichè semplicemente biforcarsi, si divide in tre rami, uno dei quali è la giugulare esterna, un secondo si continua colla giugulare anteriore, mentre il terzo si apre nella giugulare interna. Ciò si osserva due volte, una a destra, l'altra a sinistra (fig. 1 — D).

Finalmente vidi 3 volte, a destra, la giugulare esterna continuare semplicemente la sola v. temporale superficiale, e 4 volte (due a destra e 2 a sinistra) originarsi dal convergere di alcuni rami ghiandolari estinsecantisi dall'estremo inferiore della parotide (fig. 1 — E — F).

Nei casi fino ad ora descritti l'origine della giugulare esterna era data da rami profondi e si trovava sopra o a livello dell'angolo mandibolare. Può però osservarsi che la giugulare esterna incominci ad un livello più basso sia da un ramo cutaneo scendente dalla regione sopraclavicolare (1 volta a sinistra), sia da due (una volta a destra) o anche da tre, provenienti dalla regione mastoidea (una volta a destra) (fig. 1 — G — H — I).

Da ultimo una volta osservai a destra la giugulare esterna, rappresentata solo nel suo tratto terminale, originarsi dall'unione di due vene scapolari, le quali, estinsecatesi dal margine anteriore del muscolo trapezio, decorrevano medialmente, parallele alla clavicola (fig. 1 — L)

Tipo Normale. — Può considerarsi normale l'origine della giugu-

lare esterna dalla convergenza delle *vene temporalis superficialis* e *maxillaris interna*, che avviene sopra il livello dell'angolo della mandibola (60%).

III° *Direzione e rapporti*. — La vena giugulare esterna contrae rapporti molto variabili col muscolo sterno-cleido-mastoideo. Talvolta non appena uscita dalla ghiandola parotide segue per un certo tratto, più o meno breve, il margine anteriore del muscolo, poi, cambiando bruscamente direzione, volge indietro e in basso, si da incrociarne più o meno acutamente la superficie laterale e portarsi nella fossa sopraclavicolare (39 volte 20 a destra e 19 a sinistra). — 23 volte, 11 a destra e 12 a sinistra, la vena segue il margine anteriore del muscolo solo per breve tratto; nelle rimanenti 16 — 9 a destra e 7 a sinistra — lo segue sino a metà altezza del muscolo stesso (fig. 2 — A).

Altre volte invece la vena, raggiunto il margine posteriore del muscolo, lo circondava per portarsi profondamente ad esso (6 volte, due a destra e 4 a sinistra) (fig. 2 — B). — Un'altra volta ancora, a destra, la vena giugulare esterna, dopo aver incrociato la faccia laterale del muscolo, continua il suo percorso in dietro fino ad attraversare tutta la fossa sopraclavicolare e raggiungere il margine anteriore del muscolo trapezio, quindi volge in avanti e, con decorso quasi parallelo alla clavicola, attraversa ancora la fossa sopraclavicolare per passare sotto il margine posteriore del m. sterno-cleido-mastoideo (fig. 2 — F).

In 29 casi (14 a destra e 15 a sinistra) si osservò che la vena non seguiva il margine anteriore del muscolo sterno-cleido-mastoideo, ma, appena estrinsecatasi dalla parotide, incrociava ad angolo molto acuto la superficie laterale del muscolo stesso e quindi si portava nella fossa sopraclavicolare (15 volte, 6 a destra e 9 a sinistra) (fig. 2 — C) o girava attorno, circondandolo, al margine posteriore del muscolo (fig. 2 — D).

Una volta, a destra, la vena giugulare esterna scorreva applicata alla superficie laterale del muscolo, descrivendovi delle curve e non l'abbandonava che qualche millimetro sopra la clavicola per raggiungere la fossa sopraclaveare (fig. 2 — H).

In un preparato (a destra), nel quale si osserva la vena giugu-

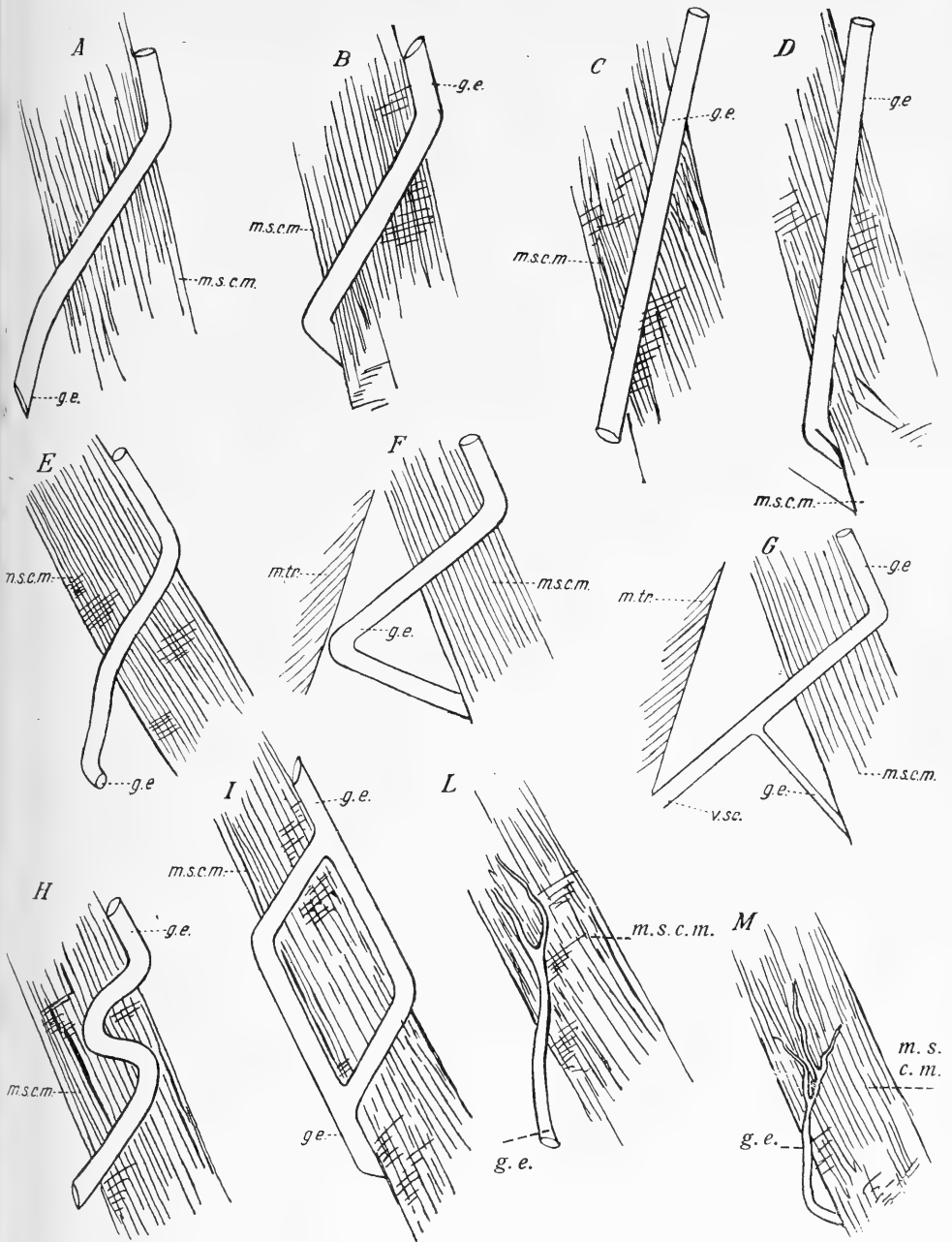


Fig. 2.

Rapporti della vena giugulare esterna col muscolo sterno-cleido-mastoideo.

g.e. = vena giugulare esterna; v.sc. = vena scapolare; m.s.c.m. = muscolo sterno-cleido-mastoideo; m.tr. = muscolo trapezio.

lare esterna divisa in due tronchi per gran parte della sua estensione, si nota la seguente disposizione: il tronco posteriore incrocia il muscolo sterno-cleido-mastoideo quasi trasversalmente, quindi ne segue il margine posteriore; il tronco anteriore invece segue il margine anteriore del muscolo fin presso l'inserzione inferiore, e solo allora l'abbandona per incrociare a sua volta la superficie laterale e raggiungere l'altro tronco al quale si unisce (fig. 2 — *I*).

Quando la giugulare esterna si origina da ramuscoli superficiali serpeggianti sulla regione sterno-cleido-mastoidea, dopo aver incrociato il muscolo omonimo, può o portarsi nella fossa sopraclavicolare (1 volta a destra) (fig. 2 — *L*) o circondare il margine posteriore, girandogli attorno (1 volta pure a destra) (fig. 2 — *M*).

Nel solo caso (a destra) nel quale la giugulare esterna non era presente che nella sua estremità inferiore, essendo originata dall'unione di rami scapolari, essa non contraeva alcun rapporto col muscolo sterno-cleido-mastoideo (fig. 1 — *L*).

Riassumendo: tranne in questo caso, in tutti gli altri la v. giugulare esterna contrae rapporti col m. sterno-cleido-mastoideo.

Prescindendo dai pochi soggetti nei quali la giugulare esterna si origina sotto l'angolo della mandibola, essa o segue il margine anteriore del muscolo per un certo tratto più o meno lungo (da pochi cm. sino a metà l'altezza del muscolo stesso) incrociando poi lo sterno-cleido-mastoideo (46 volte, 23 a destra e altrettante a sinistra), oppure scende verticalmente in basso incrociando la superficie laterale del muscolo ad X molto allungata (29 volte, 14 a destra e 15 a sinistra).

Alla sua estremità inferiore, la vena giugulare esterna o scorre nella fossa sopraclavicolare oppure gira attorno al margine del muscolo, situandosi profondamente ad esso. La prima disposizione è di gran lunga la più frequente.

Tipo Normale. La vena giugulare esterna, estrinsecatasi dall'estremità inferiore della parotide, scende dapprima costeggiando il margine anteriore del muscolo sterno-cleido-mastoideo, quindi incrocia la superficie esterna di questo muscolo e raggiunge la fossa sopraclavicolare¹⁾.

¹⁾ Ho insistito sui rapporti della vena giugulare esterna col muscolo sterno-cleido-

Oltre che collo sterno-cleido-mastoideo, la vena giugulare esterna contrae rapporti col muscolo omo-ioideo. — Di solito i rapporti fra i due organi sono mediati e quali si descrivono comunemente nei trattati di Anatomia. Talvolta però essi si fanno più intimi e tali che meritano, mi pare, una speciale menzione; ciò che osservai

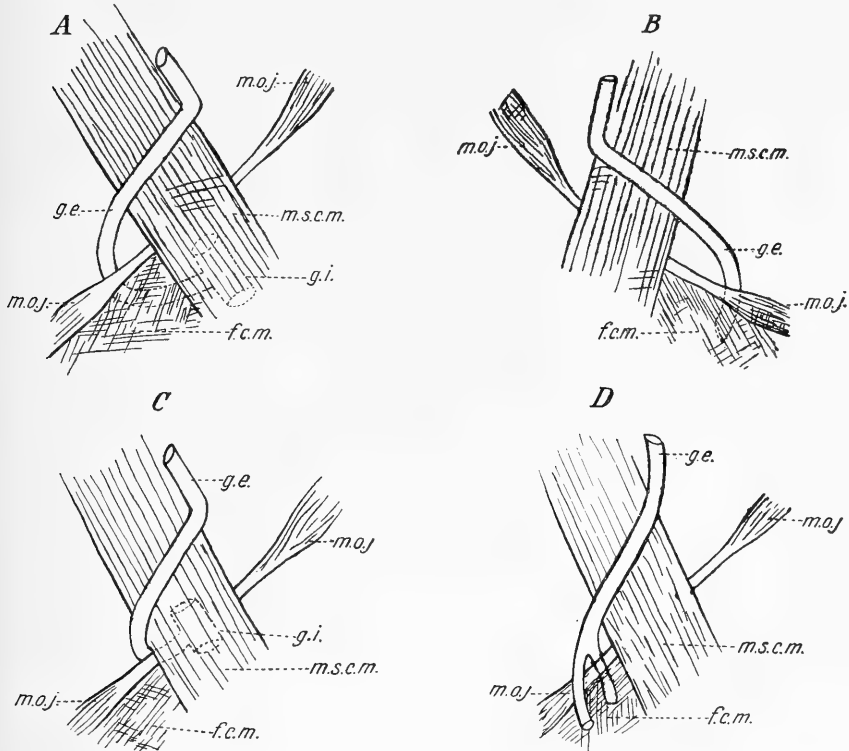


Fig. 3.

Rapporti della vena giugulare esterna col muscolo omoioideo.

g.e. = vena giugulare esterna; *g.i.* = vena giugulare interna (punteggiata); *m.s.c.m.* = muscolo sterno-cleido-mastoideo; *m.o.j.* = muscolo omoioideo; *f.c.m.* = fascia cervicale media.

4 volte. Il primo caso si riferisce ad una donna di 57 anni nella quale a destra la v. giugulare esterna dopo aver incrociato il muscolo sterno-cleido-mastoideo e raggiunto la fossa sopraclavicolare, arrivata a 2 cm $\frac{1}{2}$ sopra il margine superiore della clavicola, cambia direzione volgendo medialmente e perfora la fascia cervicale superficiale. Rag-
mastoideo per l'importanza che essi possono avere nella pratica chirurgica, come fanno notare Duval (9—10—11), Mauclair (25), etc.

giunge così il margine laterale del ventre inferiore del muscolo omoioideo, sotto il quale si insinua per raggiungere, dorsalmente alla fascia cervicale media, la vena giugulare interna, nella quale sbocca (fig. 3 — A).

Il secondo caso, osservato dal lato sinistro in un giovane di 25 anni, è in tutto simile al precedente, se non che la giugulare esterna termina nella vena succlavia (fig. 3 — B).

La terza osservazione riguarda una donna di 52 anni: Dal lato destro, la v. giugulare esterna, dopo aver raggiunto il margine laterale del muscolo sterno-cleido-mastoideo a metà circa della sua altezza, lo circonda per aprirsi nella giugulare interna nel punto stesso nel quale questa è incrociata dal tendine intermedio dell'omoioideo (fig. 3 — C).

L'ultimo caso è quello di un uomo di 51 anni nel quale la v. giugulare esterna di destra, arrivata 3 cm. sopra il margine superiore della clavicola, si sdoppia in due rami, dei quali l'anteriore passa ventralmente al ventre inferiore del m. omoioideo, mentre l'altro scavalca il margine laterale di esso ventre muscolare per decorrere dorsalmente ad esso ed alla fascia cervicare media. Il ventre inferiore del m. omoioideo è pertanto abbracciato da un anello venoso.

Quanto ai due tronchi nei quali si divide le porzione prossimale della vena giugulare esterna, essi si aprivano isolatamente nella vena succlavia, essendo il primo situato lateralmente al secondo (fig. 3 — D).

IV° *Sdoppiamento*. — Charpy [4] afferma che la vena giugulare esterna può sdoppiarsi: io ciò notai 18 volte (9 a destra e 9 a sinistra).

Nei casi più semplici la giugulare esterna in un punto del suo decorso si divide in due tronchi, i quali, dopo un certo tratto, si riuniscono di nuovo, così da circoscrivere un occhiello (7 volte a destra e 4 a sinistra). — Questo è situato ad un livello più o meno alto a seconda dei casi; può trovarsi subito sopra la clavicola, e deve allora considerarsi come forma di passaggio tra gli sdoppiamenti posti nel percorso della vena e quelli interessanti solo la sua estremità prossimale. — L'altezza dell'occhiello iscritto fra i rami di divisione può variare tra un minimum di mm. 14 e un maximum di mm. 66.

Talvolta i due tronchi in cui la vena si è sdoppiata decor-

rono giustapposti (fig. 4 — *A*), tal' altra si allontanano più o meno (fig. 4 — *B — C*).

In qualche caso seguono l'uno il margine anteriore, l'altro il posteriore del m. sterno-cleido-mastoideo (fig. 2 — *I*).

Fra i due tronchi poi possono esistere dei rami anastomotici trasversali o quasi (una volta a sinistra ne esistevano due) e questa

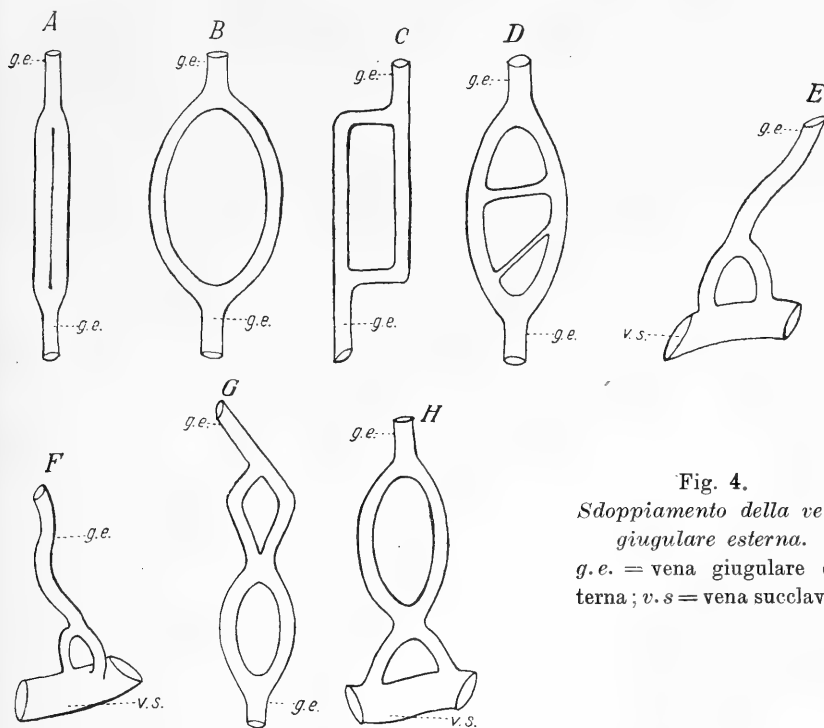


Fig. 4.
*Sdoppiamento della vena
 giugulare esterna.*
g.e. = vena giugulare es-
 terna; *v.s.* = vena succlavia.

disposizione pare rappresentare la forma di passaggio agli sdoppiamenti multipli (fig. 4 — *D*).

La giugulare esterna può però biforcarsi anche al suo estremo prossimale in due tronchi, aprentisi isolatamente nella vena succlavia, cosa già notata da Gruber [15] e interpretata da Lachi [20] come forma di transizione fra la disposizione normale dell'uomo e quella della scimia.

Questa particolarità osservai 7 volte (3 a destra e 4 a sinistra). Il punto di biforcazione era situato ad un'altezza variabile da 37 a 20 mm. sopra il margine superiore della clavicola.

I due tronchi talvolta erano di uguale calibro, tal'altra uno superava l'altro. Una volta, come già si disse, fra essi era compreso il ventre inferiore del muscolo omoioideo. Essi poi sboccavano sempre nella vena succlavia uno di lato all'altro (fig. 4 — *E*), tranne in un caso nel quale l'uno dei tronchi si apriva nella parte superiore della succlavia e l'altro nella superficie ventrale della stessa vena (fig. 4 — *F*).

Ma può notarsi una disposizione più complicata quando si trovino due sdoppiamenti o entrambi lungo il percorso del vaso (due volte a destra) (fig. 4 — *G*) o l'uno sul percorso e l'altro all'estremità prossimale (1 volta a destra ed una a sinistra) (fig. 4 — *H*).

Tipo Normale. — La vena giugulare esterna non si sdoppia.

V^o *Terminazione.* — La v. giugulare esterna nel maggior numero dei casi (78 volte, 39 a destra e 39 a sinistra) termina sboccando nella vena succlavia. La disposizione più frequente (57 volte, 24 a destra e 33 a sinistra) ad osservarsi è la terminazione della v. giugulare esterna nella vena succlavia per mezzo di un solo sbocco, senza unirsi ad alcuna altra grossa vena del collo (fig. 5 — *A*). Ma può anche avvenire (12 volte, 10 a destra e 2 a sinistra) che la vena giugulare esterna, pure terminando con un solo sbocco nella vena succlavia, riceva la v. giugulare anteriore dello stesso lato¹⁾ (fig. 5 — *B*).

Già si vide come la vena giugulare esterna possa biforcarsi presso la sua terminazione e aprirsi con due sbocchi separati, situati quando in un piano frontale (3 volte a destra e 3 a sinistra), quando nel piano laterale (1 una volta a destra). Orbene in un caso si osservò la vena giugulare esterna aprirsi nella vena succlavia con due tronchi separati, nel mediale dei quali a sua volta si apriva la vena giugulare anteriore dello stesso lato (fig. 5 — *C*).

Finalmente in un preparato, a destra, osservasi che la vena giugulare esterna, aprentesi per un solo sbocco nella vena succlavia, riceve pochi millimetri sopra la sua terminazione la vena giugulare anteriore dello stesso lato e subito sotto un tronco formato dalla v. giugulare esterna e dalla v. giugulare anteriore del lato opposto (fig. 5 — *D*).

¹⁾ E' da notarsi che questa disposizione la riscontrai su 39 adulti solo 5 volte a destra, mentre nei 10 bambini esisteva 5 volte a destra e 2 a sinistra.

Già parlando della direzione della v. giugulare esterna e dei suoi rapporti col m. sterno-cleido-mastoideo si osservò come l'estremo prossimale di essa vena si comporti in modo diverso, attraversando talora la fossa sopra-clavicolare, insinuandosi tal'altra sotto il muscolo stesso. Da ciò si intuisce come debba variare la situazione del punto di sbocco: per fissare questo punto eseguii delle misurazioni prendendo con un compasso la distanza tra l'estremità superiore dell'interlinea articolare sterno-clavicolare e la confluenza della v. giugulare esterna

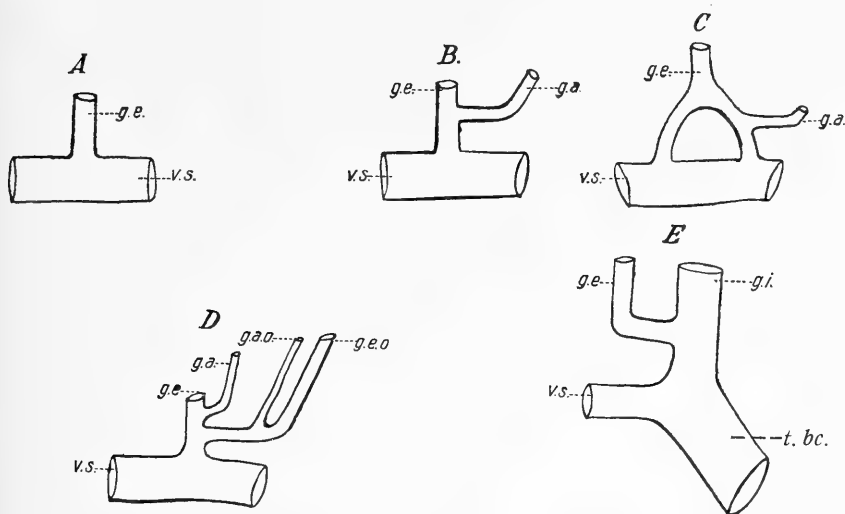


Fig. 5.

Terminazione della vena giugulare esterna.

g.e. = vena giugulare esterna; *g.e.o.* = vena giugulare esterna (del lato opposto);
v.s. = vena succlavia; *g.a.* = vena giugulare anteriore (dello stesso lato) *g.a.o.* =
 vena giugulare anteriore (del lato opposto); *g.i.* = vena giugulare interna; *t. bc.* =
 tronco brachio-cefalico venoso.

colla succlavia, che le è situata lateralmente, tenendo naturalmente distinti gli adulti dai bambini.

I risultati che ottenni in tale guisa sono i seguenti: Negli adulti, allorchè esisteva un solo sbocco, la distanza massima riscontrata fu di mm. 77 (prescindendo dal caso in cui la v. giugulare esterna, presente solo nel suo tratto prossimale, derivava dalla unione delle due vene scapolari e distava — nel punto di sbocco — dall'interlinea articolare sterno-clavicolare mm. 90); la minima di mm. 24, cadendo

la media seriale fra mm. 51 e 60. — Nei bambini la distanza massima invece fu di mm. 25, la minima di 10 con una media seriale fra 20 e 25 mm.

Nell'unico caso (adulto) nel quale la v. giugulare esterna si divideva presso la terminazione in due tronchi apertisi separatamente nella succlavia l'uno ventralmente all'altro, la distanza dal loro sbocco dal solito punto fisso risultò di mm. 60.

Negli altri casi, nei quali dividendosi la vena giugulare esterna in due tronchi questi sboccavano l'uno di lato all'altro, si ebbe la distanza dello sbocco del tronco mediale dall'interlinea articolare compresa fra 35—55 mm., e quella della stessa interlinea dallo sbocco del tronco laterale compresa fra 45 e 80 mm. Ciò negli adulti. Chè nell'unico caso di sdoppiamento terminale della v. giugulare esterna riscontrato in bambini, la distanza dei due tronchi dal solito punto fu rispettivamente di mm. 12 e 10.

Talvolta però la vena giugulare esterna può terminare nella vena giugulare interna (5 volte, 3 a destra e due a sinistra) però sempre senza sdoppiarsi presso la terminazione.

La confluenza può essere situata a varie altezze: in un caso (a destra) era posta sopra il punto nel quale la vena giugulare interna è incrociata dal m. omoioideo (fig. 3 — C) e in un altro caso (pure a destra) si trovava subito sotto questo punto (fig. 3 — A).

Nei rimanenti tre casi (uno a destra e 2 a sinistra) lo sbocco della v. giugulare esterna nella interna avveniva poco sopra il confluente di quest'ultima colla v. succlavia (fig. 5 — E). — Da ultimo osservai una volta che la v. giugulare esterna di sinistra passava sotto le inserzioni inferiori del muscolo sterno-cleido-mastoideo per unirsi alla giugulare anteriore di sinistra; formando così un tronco unico che, attraversando lo spazio aponeurotico soprasternale, si gettava nella v. giugulare esterna di destra, la quale a sua volta si apriva nella v. succlavia (fig. 5 — D).

Tipo Normale. — La v. giugulare esterna sbocca senza dividersi e indipendentemente da altri grossi tronchi della v. succlavia dello stesso lato, in un punto che nell'adulto è posto 51—60 mm. lateralmente all'estremità superiore dell'interlinea articolare sterno-clavicolare.

V^o *Vene affluenti*. — Il numero dei rami collaterali che mettono capo alla v. giugulare esterna varia a caso a caso. Si può avere così la mancanza assoluta di rami collaterali (5 casi, 2 a destra e 3 a sinistra), come la presenza di 5 rami (un caso a destra) e, fra questi estremi, tutti i casi intermedi, e così: un solo ramo collaterale 34 volte (14 a destra e 20 a sinistra); due rami 28 volte (13 a destra e 15 a sinistra); 3 rami 15 volte (11 a destra e 4 a sinistra); 4 rami una volta (a destra).

I rami che si osservavano aprirsi nella v. giugulare esterna sono i seguenti:

a) *Ramo scapolare* (fig. 6 — A — V. sc.). E' quello che si osserva con maggiore frequenza (71 volte, 36 a destra e 35 a sinistra). Proviene dalla nuca, decorre nella regione laterale del collo parallelamente o quasi al margine superiore della clavicola, poco al disopra del quale è situato, e sbocca nella superficie laterale della v. giugulare esterna. Talvolta in luogo di un solo ramo scapolare ne esistono due, i quali convergono fra loro e si uniscono in un punto più o meno prossimo allo sbocco nella v. giugulare esterna. Una volta in un bambino di 10 giorni osservai a destra che la v. scapolare riceveva un tronco relativamente voluminoso, che, originatosi dai tegumenti della regione pettorale, saliva incrociando nella sua parte di mezzo la superficie ventrale della clavicola.

In una donna di 52 anni notai una volta a sinistra che la v. giugulare esterna, giunta nella fossa sopraclavicolare, sembrava dividersi in due tronchi, dei quali il più esile seguiva il solito decorso della v. giugulare esterna; mentre l'altro, voluminoso, si dirigeva posteriormente, per raggiungere la nuca (fig. 2 — G).

b) *Vena facciale* (fig. 6 — A — v. fc.). — Segue per frequenza al ramo scapolare, essendosi trovata 25 volte (13 a destra e 12 a sinistra). — L'essere essa affluente della v. giugulare esterna avrebbe significato reversivo secondo Charpy [4].

In 6 casi (3 a destra e 3 a sinistra) la v. facciale sboccava nella giugulare esterna senza unirsi ad altre vene, ancora 6 volte (3 a destra e 3 a sinistra) vi si gettava dopo essersi unita ad un

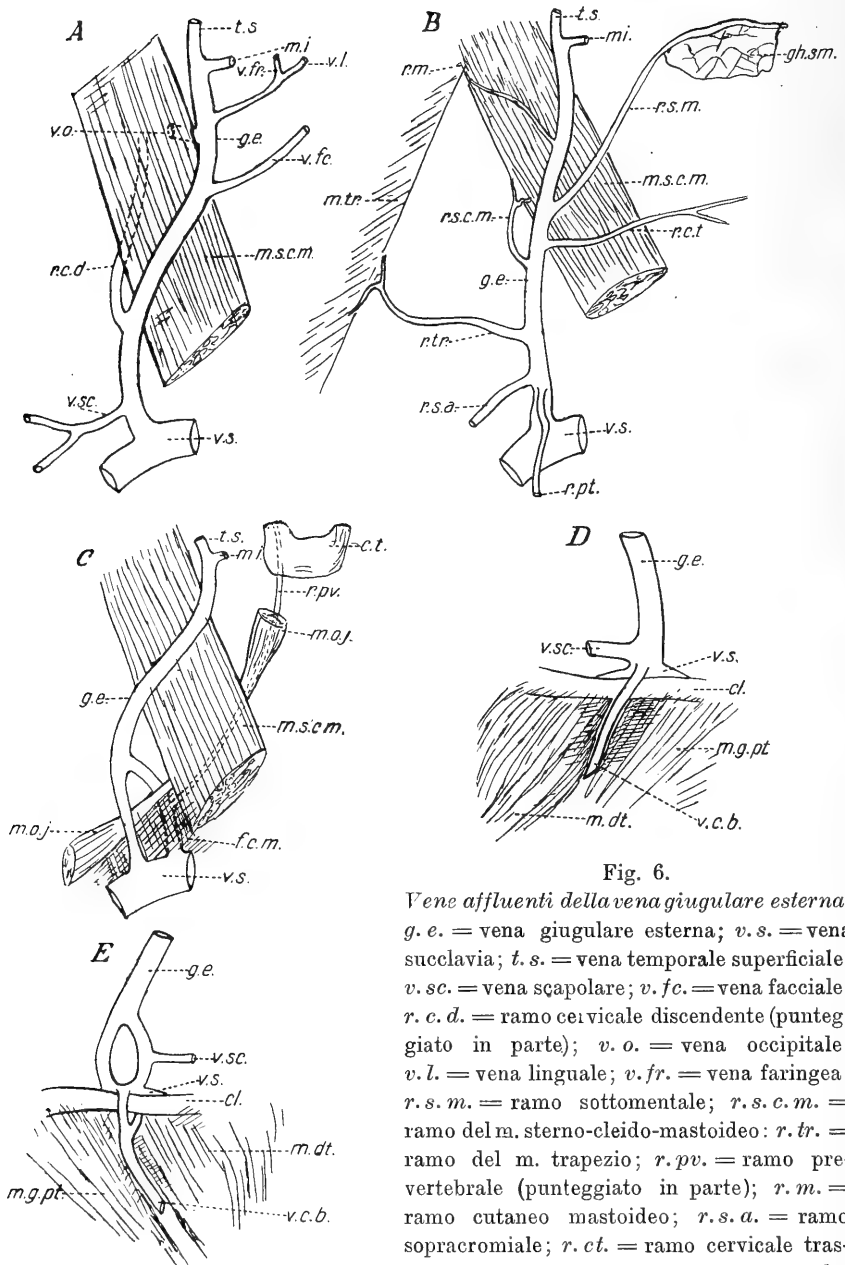


Fig. 6.

Vene affluenti della vena giugulare esterna.

g. e. = vena giugulare esterna; *v. s.* = vena succlavia; *t. s.* = vena temporale superficiale; *v. sc.* = vena scapolare; *v. fc.* = vena facciale; *r. c. d.* = ramo cervicale discendente (punteggiato in parte); *v. o.* = vena occipitale; *v. l.* = vena linguale; *v. fr.* = vena faringea; *r. s. m.* = ramo sottomentale; *r. s. c. m.* = ramo del m. sterno-cleido-mastoideo; *r. tr.* = ramo del m. trapezio; *r. pv.* = ramo pre-vertebrale (punteggiato in parte); *r. m.* = ramo cutaneo mastoideo; *r. s. a.* = ramo sopracromiale; *r. ct.* = ramo cervicale trasverso; *r. pt.* = ramo cutaneo pettorale; *v. c. b.* = vena cefalica del braccio; *cl.* = clavicola; *m. s. c. m.* = muscolo sterno-cleido-mastoideo; *m. tr.* = muscolo trapezio; *m. oj.* = muscolo omo-joideo; *f. c. m.* = fascia cervicale media; *m. dt.* = muscolo deltoide; *m. g. pt.* = muscolo grande pettorale; *gh. s. m.* = ghiandola sottomascellare; *c. t.* = corpo tiroide.

ramo cutaneo proveniente dalla regione sopra-ioidea, ed una volta a destra in unione a questo ramo e ad un ramo faringeo.

Nei casi fino ad ora ricordati la v. facciale si gettava interamente nella giugulare esterna; puossi per altro osservare la vena facciale, decorrente o isolata (9 volte, 6 a destra e 3 a sinistra) o unita presso la terminazione a un ramo ioideo (3 volte a sinistra), dividersi in due rami, dei quali uno si apre nella v. giugulare esterna, l'altro in altra delle grosse vene del collo.

c) *Ramo cervicale discendente*. — Si osserva con discreta frequenza (12 volte, 9 a destra e 3 a sinistra) aprirsi nella v. giugulare esterna una vena di volume più o meno cospicuo, che, discendendo sulla faccia ventrale del muscolo scaleno anteriore, si fa superficiale in corrispondenza del margine laterale del m. sterno-cleido-mastoideo. Questo ramo può farsi tanto voluminoso da uguagliare il volume della stessa vena giugulare esterna. Ciò osservai una volta in un uomo di anni 25. In questo caso il grosso ramo discendente decorreva dietro il fascio nerveo-vascolare del collo e riceveva delle vene emananti dalla superficie ventrale dei corpi vertebrali, quindi girando attorno al margine laterale del muscolo sterno-cleido-mastoideo si apriva nella v. giugulare esterna. In tal modo il muscolo ora ricordato era avvolto da un'ansa venosa di cospicuo volume (fig. 6 — A — r. c. d.).

d) *Vena occipitale* (fig. 6 — A — v. o.). Si apriva nella vena giugulare esterna 6 volte (4 a destra e 2 a sinistra); in 3 casi lo sbocco era situato sopra l'angolo della mandibola, negli altri 3 casi tra l'angolo della mandibola e il punto medio della v. giugulare esterna.

e) *Vena linguale* (fig. 6 — A — v. l. — v. fr.). — Solo una volta a sinistra (in un bambino) si notava che si apriva nella vena giugulare esterna dopo essersi unita ad un ramo faringeo. Secondo Charpy [4] come per la v. facciale, lo sbocco della v. linguale nella giugulare esterna ha significato reversivo.

f) *Ramo sottomentale*. — Corrisponde all'arteria sottomentale (Bertelli [1]), decorre sotto la fascia cervicale superficiale, contornando il margine superiore della ghiandola sottomascellare (fig. 6 — B — r. s. m.).

g) *Rami muscolari*. — I rami muscolari che si riscontrarono aprirsi nella vena giugulare esterna sono:

α) Un ramo masseterino, che, sorto dal muscolo massetere presso la sua inserzione craniale, sbocca a livello del condilo della mandibola (due volte, una a destra e l'altra a sinistra nello stesso individuo).

β) Un ramo del platisma mioide, abbastanza voluminoso (una volta a destra).

γ) Un ramo del muscolo sterno-cleido-mastoideo estrinsecantesi dal margine dorsale del muscolo omonimo (una volta a destra) (fig. 6 — *B* — r. s. c. m.).

δ) Un ramo del muscolo trapezio, emanante da questo e decorrente trasversalmente in senso ventrale (una volta a sinistra) (fig. 6 — *B* — r. tr.).

ε) Un ramo prevertebrale (fig. 6 — *C* — r. pv.), abbastanza voluminoso, proveniente dai muscoli prevertebrali, scorre dorsalmente al corrispondente lobo laterale della ghiandola tiroide, passa dietro il fascio nerveo-vascolare del collo, incrocia la superficie laterale del m. scaleno anteriore e termina nel tronco più profondo di divisione dell'estremità prossimale della v. giugulare esterna. (Una volta a destra.)

h) *Rami cutanei* che possono aprirsi nella giugulare esterna sono:

α) Un ramo mastoideo (fig. 6 — *B* — r. m.), proveniente dagli strati superficiali della regione mastoidea (una volta a destra e due a sinistra).

β) Un ramo sopra acromiale (fig. 6 — *B* — r. s. a.) che sale dalla regione deltoidea per aprirsi 2 cm. sopra il margine superiore della clavicola (due volte, una a destra e l'altra a sinistra nello stesso individuo).

γ) Un ramo cervicale trasverso (fig. 6 — *B* — r. c. t.) (una volta a destra): originato a metà circa del collo sulla, linea mediana decorre lateralmente nel cellulare sottocutaneo e termina all'unione del terzo inferiore coi due terzi superiori della v. giugulare esterna.

δ) Un ramo genieno, proveniente dalla cute della guancia a livello dell'angolo della mandibola (una volta a destra).

ε) Un ramo pettorale (fig. 6 — *B* — r. pt.) si origina dai tegumenti della regione pettorale, incrocia la superficie ventrale della clavicola per gettarsi nella giugulare esterna presso l'estremo inferiore di essa (una volta a destra).

i) *Vena cefalica del braccio.* — L'aprirsi nella v. giugulare esterna della v. cefalica del braccio costituisce un fatto di una certa importanza poichè richiama la disposizione normale dei lemuridi e delle scimie, nei quali animali Ficalbi [12] osservò costantemente che la v. giugulare esterna, giunta alla clavicola, si divide in due rami dei quali uno passa davanti, l'altro dietro quest'osso per poi unirsi di nuovo in un tronco comune che sbocca nella v. succlavia: nel ramo anteriore di questo anello venoso si apre la v. cefalica.

Lachi [20] nel descrivere un caso nel quale esisteva una anastomosi tra la v. giugulare esterna e la v. cefalica del braccio mediante un tronco che denomina *giugulo-cefalico*, dice essere indubitabile che tra le due vene esista come condizione embrionale una comunicazione, la quale può assumere un certo sviluppo dando luogo ad una anomalia per *inversione di sviluppo* (Sappey), però aggiunge che oltre alla spiegazione embriologica della anomalia, bisogna stabilirne anche il significato, che egli trova nella disposizione ancestrale riscontrata da Ficalbi.

Esistono pertanto delle forme di passaggio fra la disposizione scimiesca e la normale dell'uomo, e queste forme sono rappresentate dallo sdoppiamento del tratto prossimale della vena giugulare esterna (di cui già ho trattato) o da quello dell'estremità distale della v. cefalica, di cui ha riportato un caso Lachi, e rappresentano quasi un conato di anastomosi fra i due vasi. Ad esse è da assegnare il caso di Salvi [30], nel quale la v. giugulare esterna si divideva a 3 cm. dalla clavicola in due rami, i quali alla loro volta incrociavano quest'osso passandogli uno dorsalmente l'altro ventralmente, riunendosi successivamente al disotto per formare un brevissimo tronco, che si apriva nella v. succlavia.

Lo sbocco nella v. giugulare esterna di tutto o di una parte della v. cefalica è nell'uomo assai raro secondo Gegembaur [14], Lachi [20], Krause, Thane [34] etc., sarebbe invece frequente secondo Charpy [4]. — Io l'osservai soltanto due volte.

Il primo caso (fig. 6 — D) ho osservato in un uomo di 37 anni dal lato destro: la v. giugulare esterna, originatasi dall'unione della v. temporale superficiale, colla v. mascellare interna, scendeva assai

voluminosa e riceveva un vaso cutaneo a livello dell'angolo della mandibola, un ramo cervicale discendente e un ramo scapolare. Sotto a questo, un cm. sopra la clavicola, riceveva la v. cefalica del braccio, la quale, situata come di norma nell'interstizio deltoideo-pettorale continuava il suo decorso in alto senza dare alcun ramo sboccante nella v. ascellare, e passava sulla superficie ventrale della clavicola.

Il secondo caso (fig. 6 — *E*) si riferisce ad un uomo di 74 anni (lato sinistro). Qui la v. giugulare esterna, formata dal confluire della v. temporale superficiale colla v. mascellare interna, riceveva sopra l'angolo della mandibola un ramo occipitale, quindi incrociato il muscolo sterno-cleido-mastoideo e raggiunta la fossa sopra-clavicolare si sdoppia a in due tronchi che si univano di nuovo solo al loro punto di sbocco nella succlavia, a livello del margine craniale della clavicola. — Nel tronco dorsale si apriva la v. scapolare, nel ventrale uno dei rami di biforcazione del tratto prossimale della v. cefalica. — Questa infatti, situata nel solco deltoideo-pettorale si divide al margine inferiore della clavicola in due tronchi, dei quali il superficiale incrocia la faccia ventrale della clavicola e si apre nel modo or ora descritto nella v. giugulare esterna, mentre il profondo termina sboccando nella v. ascellare.

Quest'ultimo caso è in tutto simile a quelli descritti da Nuhn e da Lachi [20], con in più lo sdoppiamento della v. giugulare esterna, ciò che l'avvicina ancora maggiormente alla disposizione scimiesca.

Tipo Normale. — La v. giugulare esterna riceve nella sua superficie laterale un solo ramo collaterale, la *vena scapolare* che, provenendo dalla regione della nuca, decorre nella regione sopra-clavicolare parallelamente o quasi al margine craniale della clavicola, poco al disopra del quale è situata ($71^{\circ}/_6$).

VII^o *Anastomosi.* — La v. giugulare esterna può contrarre delle anastomosi colle altre grosse vene del collo: queste anastomosi si fanno o direttamente mediante speciali tronchi decorrenti fra l'una e l'altra grossa vena, oppure indirettamente a mezzo di rami collaterali che, dividendosi in due o più tronchi sboccanti uno nella v. giugulare

esterna, gli altri in un' altra delle grosse vene, permettono al sangue di percorrere l'una piuttosto che l'altra via.

Si possono perciò distinguere delle *anastomosi dirette* e delle *anastomosi indirette*.

a) *anastomosi dirette* — la v. giugulare esterna può contrarre delle anastomosi dirette: α) colla v. giugulare anteriore dello stesso

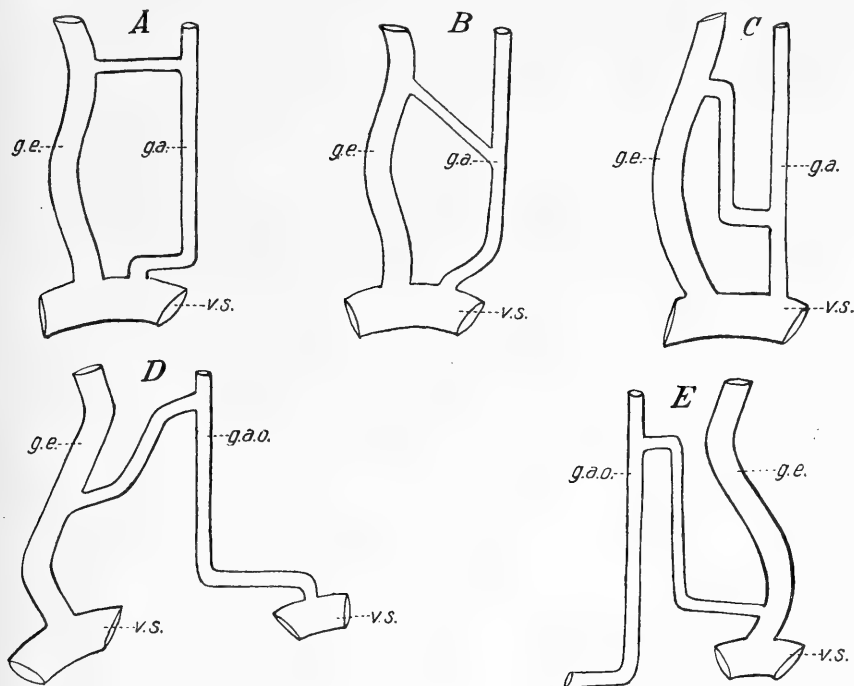


Fig. 7.

Anastomosi dirette della vena giugulare esterna colla vena giugulare anteriore.
g.e. = vena giugulare esterna; *g.a.* = vena giugulare anteriore dello stesso lato;
g.a.o. = vena giugulare anteriore del lato opposto; *v.s.* = vena succlavia.

lato — β) colla v. giugulare anteriore del lato opposto — γ) colla v. giugulare interna dello stesso lato.

α) Prescindendo dai casi già descritti nei quali si ha confluenza dei due vasi presso la loro terminazione, la v. giugulare esterna si anastomizza colla v. giugulare anteriore in 13 casi (9 a destra e 4 a sinistra) mediante tronchi quando a direzione trasversale (fig. 7 — A), quando obliqua (fig. 7 — B), quando ad S rovesciato (fig. 7 — C). Una volta il tronco, unico del punto in cui si staccava dalla v. giugulare

anteriore, si biforcava ben tosto per aprirsi con due sbocchi nella v. giugulare esterna. — In due casi (a destra) nei quali la v. giugulare esterna era sdoppiata, il ramo anastomotico si apriva nel tronco mediale.

Riguardo al livello al quale l'anastomosi avviene, in 5 casi (3 a destra e 2 a sinistra) il tronco anastomotico era situato all'altezza del margine craniale della cartilagine tiroide; in 3 (tutti a destra) nel terzo medio del collo, in 5 (3 a destra e 2 a sinistra) nel terzo inferiore.

β) L'anastomosi della v. giugulare esterna di un lato con la vena giugulare anteriore del lato opposto si presentò delle mie ricerche due volte in soggetti nei quali mancava la v. giugulare anteriore dello stesso lato.

In un caso (fig. 7 — *D*) era la v. giugulare esterna di destra che si anastomizzava colla v. giugulare anteriore di sinistra, mediante un ramo che formava un'arcata a concavità inferiore e attraversava la linea mediana passando cranialmente all'osso ioide.

Nel secondo caso (fig. 7 — *E*) si osserva il fatto opposto, ossia è la v. giugulare esterna di sinistra che si anastomizza con la v. giugulare anteriore di destra. Ciò avviene per un tronco che, originatosi nella parte alta di quest'ultimo vaso, forma un'arcata a concavità caudale, abbracciante l'osso ioide, quindi, attraversata la linea mediana volge in basso per unirsi alla v. giugulare esterna nel suo terzo inferiore.

γ) La comunicazione fra la v. giugulare esterna e l'interna a mezzo di un tronco anastomotico esisteva nei miei preparati 3 volte, sempre a destra. — Trattavasi in tutti i casi di un tronco che, originatosi dalla v. giugulare esterna — una volta in corrispondenza dell'angolo della mandibola, le altre subito sotto questo livello — volgeva medialmente e profondamente, descrivendo un arco che abbracciava il muscolo sterno-cleido-mastoideo (fig. 8).

b) *Anastomosi indirette.* — La comunicazione della v. giugulare esterna colle altre grandi vene del collo può farsi α) mediante il tronco temporo-mascellare, β) mediante la v. mascellare interna, γ) mediante la v. facciale.

α) Secondo Gegembaur [14] e Thane [34] il tronco temporo-mascellare (v. facciale posteriore) si divide normalmente presso l'angolo della mandibola in due tronchi, uno dei quali si dirige in avanti passando sopra o sotto i muscoli stiloioideo e digastrico per gettarsi nella v. facciale (v. facciale anteriore) e formare la v. facciale comune, mentre l'altro, dice Thane, si dirige attraverso il margine posteriore del m. sterno-cleido-mastoideo (?) per formare colla v. auricolare posteriore l'inizio della v. giugulare esterna. — Avverte però l'A. che come variazione può aversi il calibro dell'uno o dell'altro dei rami di divisione del tronco temporo-mascellare notevolmente ridotto, e talvolta di tanto che uno dei due rami può scomparire del tutto, ed in allora il tronco si continua precipuamente o interamente colla v. giugulare esterna in una serie di casi; colla v. giugulare interna (a mezzo della v. facciale comune) in una serie di altri.

Dalle mie ricerche invece risulta che la disposizione or ora ricordata come normale deve ritenersi di eccezione, perchè solo 17 volte (5 a destra e 12 a sinistra), potei osservare una suddivisione del tronco temporo-mascellare, la quale stabiliva così una comunicazione indiretta della v. giugulare esterna con la v. giugulare anteriore, o con la v. giugulare interna, o con entrambe contemporaneamente.

E, venendo a più minuti particolari, dirò che 8 volte (2 a destra e 6 a sinistra) il tronco temporo-mascellare si divideva a livello dell'angolo della mandibola in due rami, dei quali il laterale rappresentava l'origine della v. giugulare esterna, e il mediale si portava alla v. giugulare anteriore (fig. 9 — A).

In sei casi (1 a destra e 5 a sinistra) il tronco temporo-mascellare si comportava nel modo ora descritto, senonchè il ramo mediale risultante della sua divisione, dopo un decorso rettilineo o a curva con concavità laterale, si apriva, invece che nella giugulare anteriore,

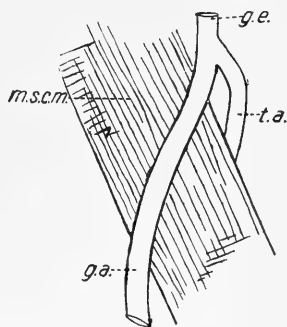


Fig. 8.

Anastomosi diretta fra la vena giugulare esterna e la vena giugulare interna.

*g. e. = vena giugulare esterna;
t. a. = tronco anastomotico;
m. s. c. m. = muscolo sterno-cleido-mastoideo.*

nella giugulare interna, sia aprendovisi direttamente, sia sboccando in uno dei suoi affluenti (fig. 9 — B).

Accade pure talvolta che il tronco temporo-mascellare si divida presso l'angolo della mandibola in tre rami (1 volta a destra) oppure in due, dei quali il mediale si biforca a sua volta dopo breve tratto (1 volta a sinistra), si da aversi in tutti i casi tre rami dei quali il

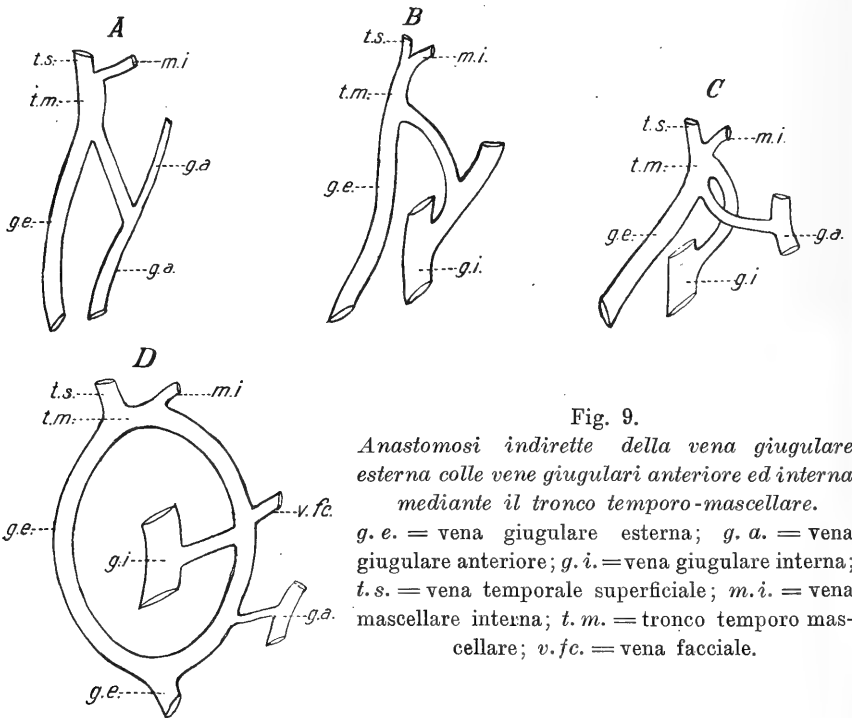


Fig. 9.

Anastomosi indirette della vena giugulare esterna colle vene giugulari anteriore ed interna mediante il tronco temporo-mascellare.

g. e. = vena giugulare esterna; g. a. = vena giugulare anteriore; g. i. = vena giugulare interna; t. s. = vena temporale superficiale; m. i. = vena mascellare interna; t. m. = tronco temporo mascellare; v. f. c. = vena facciale.

laterale forma la v. giugulare esterna, quello di mezzo va alla v. giugulare anteriore ed il mediale si getta nella v. giugulare interna (fig. 9 — C).

In un caso a destra poi le cose erano ancor più complicate (fig. 9 — D). Il tronco temporo-mascellare a livello dell'angolo della mandibola si divideva in due rami. Il laterale formava la v. giugulare esterna, il mediale invece descriveva un ampio arco di cerchio e si gettava nella v. giugulare esterna poco al disopra della clavicola. Quest'ultimo ramo a livello del margine craniale della cartilagine tiroide riceveva dalla sua parte mediale, convessa, la v. facciale,

mentre da la sua parte laterale concava partiva un ramo che andava a gettarsi nella v. giugulare interna. Alquanto più sotto, dalla parte convessa emanava un altro ramo a decorso trasversale, che stabiliva una comunicazione colla v. giugulare anteriore.

β) In un preparato, a sinistra, vidi una anastomosi indiretta fra la v. giugulare esterna e l'interna dovuta alla sdoppiamento della v. mascellare interna in due rami, dei quali il laterale si univa alla v. temporale per formare il tronco temporo-mascellare, mentre il mediale raggiungeva la v. giugulare interna (fig. 10).

γ) La divisione della v. facciale, in un punto situato tra il margine anteriore della mandibola e il margine superiore della cartilagine cricoide, in due tronchi, dei quali uno si apriva nella v. giugulare esterna e l'altro nell'anteriore, fu riscontrata in 5 casi (4 a destra ed uno a sinistra). — Il livello poi nel quale il ramo destinato alla v. giugulare esterna si apriva in quest'ultima si dimostrò molto variabile, essendo situato tra quello dell'osso ioide (fig. 11 — *A*) e quello del margine craniale della clavicola (fig. 11 — *B*). Nei 5 preparati ora ricordati, 3 volte (2 a destra e 1 a sinistra) la facciale decorreva isolata (fig. 11 — *A*), mentre negli altri 2 (a destra), prima di biforcarsi riceveva un ramo faringeo ed un ramo sottomentale (fig. 11 — *B* — v. fr. — r. s. m.). In un caso si notò una maggiore complicazione: entrambi i rami di divisione della v. facciale, suddividevano a lor volta in due rami. — Se ne avevano* in tal modo quattro, dei quali due sboccavano nella v. giugulare esterna, e due nell'anteriore.

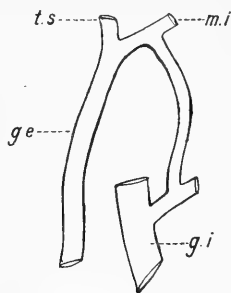


Fig. 10.

Anastomosi indiretta della vena giugulare esterna colla vena giugulare interna mediante la vena mascellare interna.

g.e. = vena giugulare esterna; *g.i.* = vena giugulare interna; *t.s.* = vena temporale superficiale; *m.i.* = vena mascellare interna.

Finalmente si osservò pure due volte (una a destra e una a sinistra) la v. facciale, divisa in due rami, col laterale gettarsi nella v. giugulare esterna e col mediale nella v. giugulare interna (fig. 11 — *C*).

c) *Mancanza di anastomosi.* — La mancanza di qualsiasi anasto-

mosi, tanto diretta che indiretta, sia colla v. giugulare anteriore che col l'interna, si osservò in 38 casi (15 a destra e 23 a sinistra).

Riassunto delle anastomosi della v. giugulare esterna colle altre quattro vene del corpo: Appare evidente dalla seguente tabella:

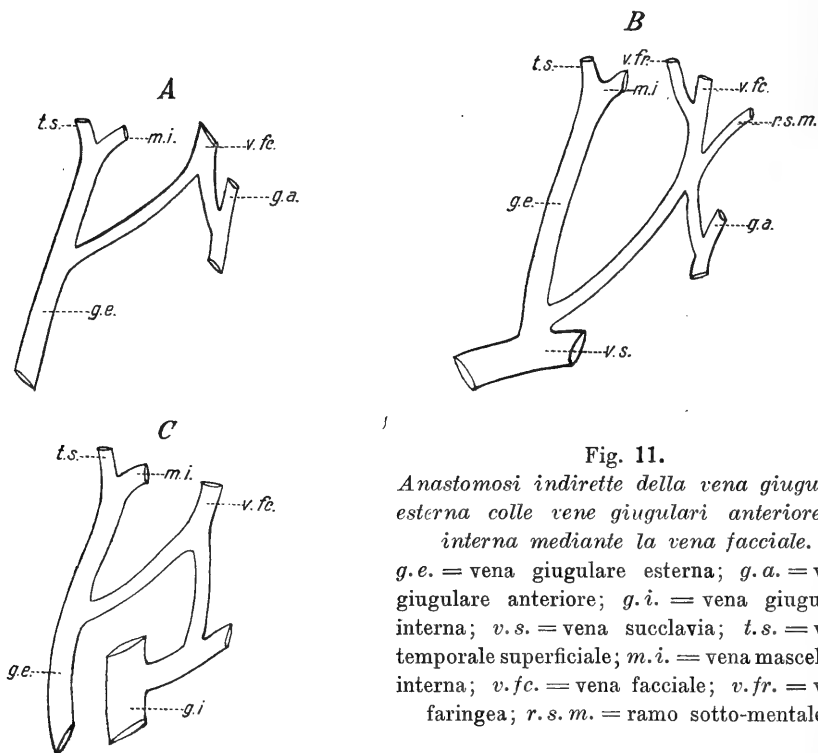


Fig. 11.

Anastomosi indirette della vena giugulare esterna colle vene giugulari anteriore ed interna mediante la vena facciale.

g.e. = vena giugulare esterna; *g.a.* = vena giugulare anteriore; *g.i.* = vena giugulare interna; *v.s.* = vena succlavia; *t.s.* = vena temporale superficiale; *m.i.* = vena mascellare interna; *v.fc.* = vena facciale; *v.fr.* = vena faringea; *r.s.m.* = ramo sotto-mentale.

A. La vena giugulare esterna si anastomizza colla v. giugulare anteriore

	Destra	Sinistra	Totale
a) direttamente	19	6	25
b) indirettamente	8	8	16
	<hr/>	<hr/>	<hr/>
	27	14	41

B. La vena giugulare esterna si anastomizza colla v. giugulare interna

	Destra	Sinistra	Totale
a) direttamente	3	0	3
b) indirettamente	4	8	12
	<hr/>	<hr/>	<hr/>
	7	8	15

C. La vena giugulare esterna non si anastomizza, *Destra Sinistra Totale*
 con alcun'altra delle grosse vene del collo 15 23 38

Tipo normale. — La v. giugulare esterna contrae normalmente delle anastomosi colle altre grosse vene del collo, talvolta direttamente, tal'altra indirettamente mediante divisione di rami collaterali (54,7^o/_o). Mentre le anastomosi colla v. giugulare anteriore sono frequentissime (48,8^o/_o) quelle colla v. giugulare interna sono relativamente rare (17,8^o/_o)¹.

* * *

B. Vena giugulare anteriore (Vena jugularis anterior).

I^o *Mancanza.* — Nei miei 100 preparati la v. giugulare anteriore mancava 11 volte (4 a destra e 7 a sinistra). In 3 di questi casi (2 a destra e 1 a sinistra) si notava pure la mancanza contemporanea della v. giugulare esterna. In un bambino di un mese la mancanza della v. giugulare anteriore associata a quella della v. giugulare esterna era bilaterale. In questo caso tutte le vene del collo terminavano naturalmente nelle v. giugulari interne.

II^o *Origine.* — La v. giugulare anteriore può originarsi:

- a) da un solo ramo (63 volte, 34 a destra e 29 a sinistra),
- b) della convergenza di due rami (24 volte, 12 a destra e 12 a sinistra),
- c) della convergenza di tre rami (due volte a sinistra).

a) *Origine da un solo ramo.* Più di frequente si osserva la v.

¹ Il fatto di avere osservato solo con una certa rarità anastomosi sia dirette che indirette fra la v. giugulare esterna, e la v. giugulare interna ha importanza sia perchè la generalità degli Autori describe dette anastomosi come costanti (Cruveilhier (5)) o quasi, sia per le considerazioni e deduzioni che certi Anatomici francesi. hanno voluto trarne. Ammettono costoro (Sebileau e Demoulin (31), Launay (21)) che le vene giugulari esterne ed anteriori non siano altro che canali di derivazione e tutto al più collettori del sangue degli strati superficiali, mentre i tronchi venosi corrispondenti alla diramazione dell'arteria carotide esterna si aprirebbero nella v. giugulare interna o in totalità o mediante quelle che ho chiamato anastomosi indirette, e così parlano di una vena carotide comune (porzione prossimale della v. giugulare interna), di una vena carotide interna (porzione distale di detta vena), di una vena carotide esterna (confluenti della v. giugulare interna) (Launay). Questo modo di interpretare il significato morfologico delle vene del collo non può però essere accettato oltre che per le ragioni di embriologia e di anatomia comparata esposte da Charpy (4), anche perchè in effetto solo eccezionalmente si trovano nel cadavere quelle disposizioni anatomiche che lo rendono possibile.

giugulare anteriore originarsi da un ramo, che, sorto nella regione sopraioidea, decorre in basso a lato della linea mediana fra il m. pellicciaio del collo e la fascia cervicale superficiale, ciò che avviene 42 volte (21 a destra e 21 a sinistra). Segue per ordine di frequenza (9 volte, delle quali 5 a destra e 4 a sinistra) una disposizione in tutto simile alla precedente tranne che il ramo di origine della v. giugulare anteriore appare solo caudalmente all'osso ioide.

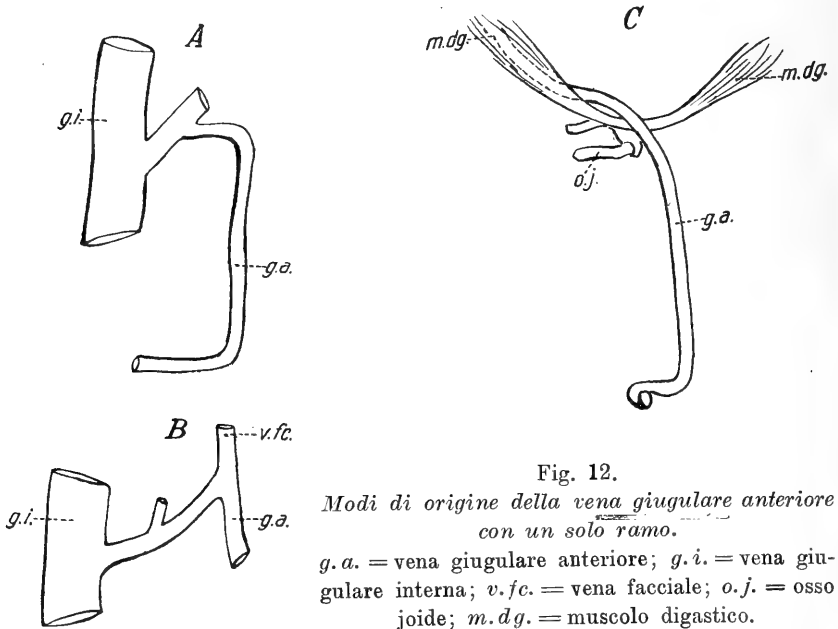


Fig. 12.

Modi di origine della vena giugulare anteriore con un solo ramo.

g. a. = vena giugulare anteriore; *g. i.* = vena giugulare interna; *v. f. c.* = vena facciale; *o. j.* = osso joide; *m. d. g.* = muscolo digastico.

In 17 preparati (15 a destra e 2 a sinistra) si osserva un ramo, che estrinsecandosi dal margine inferiore della ghiandola sottomascellare, costituisce l'origine della v. giugulare anteriore (*Vena della ghiandola sottomascellare*).

Tre volte (1 a destra e 1 bilateralmente nello stesso individuo) si osservò che la v. giugulare anteriore non si originava con un ramo proprio, bensì da un tronco che, dipartitosi da un affluente della v. giugulare interna, si faceva superficiale passando sotto il margine mediale del m. sterno-cleido-mastoideo e si disponeva successivamente a lato della linea mediana (fig. 12 — A).

Una volta sola (a sinistra) vidi la v. giugulare anteriore origi-

ginarsi da un ramo di biforcazione della v. facciale, mentre l'altro ramo di questa si gettava nella giugulare interna. Da ultimo una volta, a destra, la v. giugulare anteriore derivava da un tronchicino

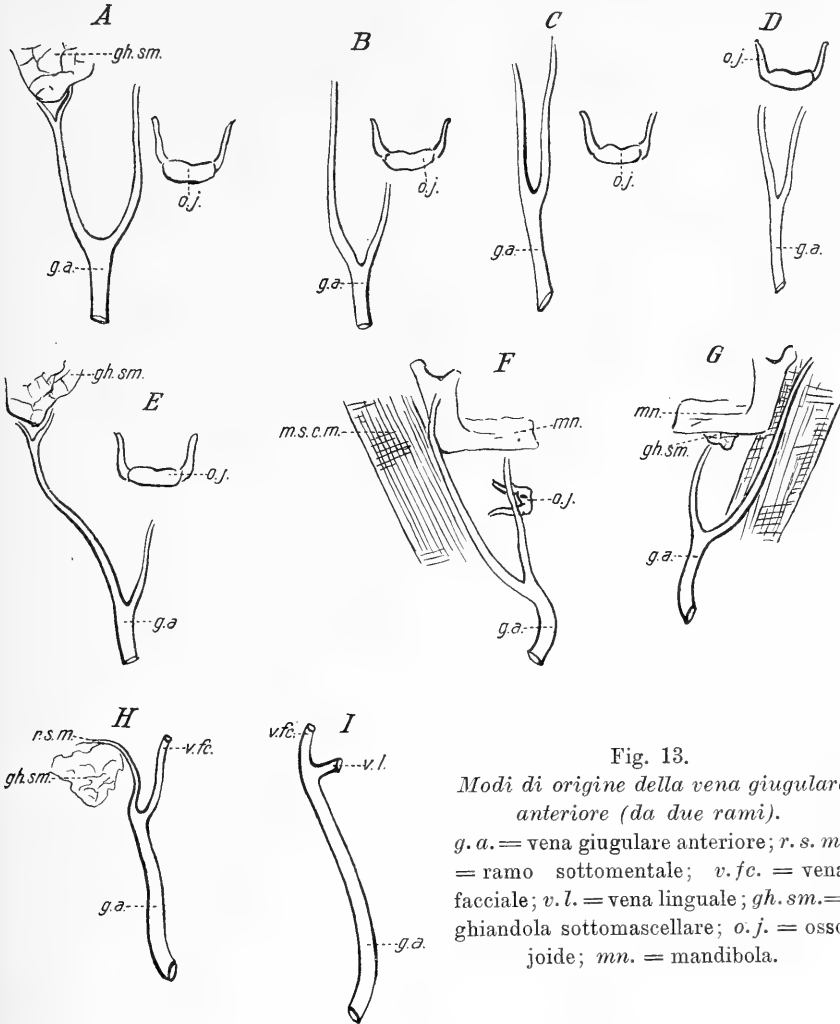


Fig. 13.

Modi di origine della vena giugulare anteriore (da due rami).

g. a. = vena giugulare anteriore; *r. s. m.* = ramo sottomentale; *v. fc.* = vena facciale; *v. l.* = vena linguale; *gh. sm.* = ghiandola sottomascellare; *o. j.* = osso joide; *mn.* = mandibola.

profondo, che, sorto nella regione laterale del collo, decorreva sotto e parallelamente al ventre posteriore del muscolo digastrico per poi farsi superficiale in corrispondenza del tendine intermedio di questo muscolo e assumere un decorso verticale (fig. 12 — C).

b) *Origine da due rami.* Si osservò 24 volte (12 a destra e

12 a sinistra). In 6 casi (5 a destra ed uno a sinistra) dei due rami di origine della giugulare anteriore, il mediale, sorto dai tegumenti della regione sopra-ioidea, decorreva in basso a lato della linea mediana, mentre il laterale, proveniente del margine inferiore della ghiandola sottomascellare, si spingeva in basso e lateralmente per unirsi col l'altro ramo in punto che una volta trovavasi nella regione sopra-ioidea, due volte a livello dell'ioide, una volta in corrispondenza del margine superiore della cartilagine tiroide e finalmente due volte all'altezza della cartilagine cricoide (fig. 13 — *A*).

In 5 casi (1 a destra, 4 a sinistra) i due rami di origine provenivano: il laterale dai tegumenti della regione sopraioidea, il mediale da quelli della sottoioidea. In questi casi il punto di convergenza si trovava costantemente in basso, nel terzo inferiore del collo, sicchè in essi la v. giugulare anteriore appare doppia per buon tratto della sua estensione (fig. 13 — *B*).

Succede per ordine di frequenza l'origine della v. giugulare anteriore da due rami tegumentali, entrambi sopraioidei (4 volte, 2 a destra e 2 a sinistra) (fig. 13 — *C*) o sottoioidei (4 volte, 3 a destra e 1 a sinistra) (fig. 13 — *D*). Nella prima disposizione i due rami si univano tra loro due volte a livello dell'osso ioide, due volte in corrispondenza della cartilagine cricoide. Nella seconda varietà il ramo mediale decorre verticalmente, il laterale segue il margine mediale del m. sterno-cleido-mastoideo, e la riunione dei due rami avviene sempre pochi centimetri sopra il margine craniale dello sterno.

Finalmente abbiamo le speciali disposizioni che si presentarono una sol volta per ciascuna, e sono le seguenti:

Origine, a destra, da un ramo mediale tegumentale della regione sottoioidea e da un ramo proveniente dal margine inferiore della ghiandola sotto-mascellare, convergenti fra di loro pochi centimetri sopra il margine craniale dello sterno (fig. 13 — *E*).

Origine, a destra, da un ramo tegumentale sopraioideo situato medialmente, e da un ramo voluminoso laterale che, sorto dai tegumenti della faccia, passa nel collo in corrispondenza dell'angolo della mandibola, e, seguendo il margine mediale del m. sterno-cleido-masto-

ideo, si congiunge all'altro ramo poco sopra il margine craniale dello sterno (fig. 13 — *F*).

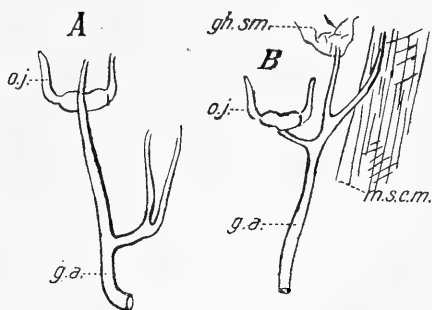
Origine, a sinistra, da un ramo mediale, proveniente dal margine inferiore della ghiandola sottomascellare, a da un ramo laterale proveniente dai tegumenti della regione parotidea e scendente lungo il margine mediale del m. sterno-cleido-mastoideo. Il punto di unione dei due rami è poco al disopra del manubrio dello sterno (fig. 13 — *G*).

Origine, a sinistra, dalla v. sottomentale, che, sorta sulla linea mediale, descrive un arco a concavità inferiore abbracciante il margine superiore della ghiandola sottomascellare, e dalla v. facciale, che scende verticalmente in basso. I due rami si uniscono a livello dell'osso ioide (fig. 13 — *H*).

Fig. 14.

Modo di origine della vena giugulare anteriore (da tre rami)

g. a. = vena giugulare anteriore; *gh. sm.* = ghiandola sottomascellare; *o. j.* = osso joide; *m. s. c. m.* = muscolo sterno-cleido-mastoideo.



Origine, a destra, dall'unione a livello dell'osso ioide della v. facciale colla v. linguale (fig. 13 — *I*).

c) *Origine da tre rami.* — Questa disposizione si osservò solo due volte a sinistra.

Una volta la v. giugulare anteriore era formata da 3 rami tegumentali, dei quali il mediale scendeva verticalmente dalla regione sopraioidea, mentre i due laterali provenivano dalla sottoioidea, scendendo obliquamente all'interno. L'unione avveniva nel terzo inferiore del collo (fig. 14 — *A*).

Nell'altro caso (fig. 14 — *B*) a costituire la giugulare anteriore concorrono un ramo cutaneo mediale, sottoioideo, volto obliquamente all'esterno, un ramo verticale mediano, proveniente dal margine inferiore della ghiandola sottomascellare¹⁾ e un ramo laterale, sorto dai

¹⁾ Nei trattati di Anatomia, parlando della ghiandola sottomascellare si dice soltanto che le venuzze da essa emananti si aprono nelle vene vicine, ma, per quanto

tegumenti della regione parotidea e scendente lungo il margine mediale del m. sterno-cleido-mastoideo. L'unione dei tre rami avviene a livello della cartilagine cricoide.

Tipo Normale. — La v. giugulare anteriore si origina da un ramo solo che decorre caudalmente di lato alla linea mediana, tra il muscolo platisma mioide e la fascia cervicale superficiale (70,7^o/₁₀).

III° *Direzione.* — La v. giugulare anteriore, sorta nel modo che si è esposto, decorre in basso ai lati della linea mediana, più o meno vicina ad essa, e così arriva sino presso il margine craniale dello sterno: qui cambia direzione, quando descrivendo un arco di cerchio più o meno ampio, quando formando un vero angolo, e ciò specialmente in rapporto alla presenza o meno di un ramo anastomomico colla corrispondente vena del lato opposto (*arcus venosus anterior* di Luschka [23]) e su questo punto tornerò parlando delle anastomosi.

Cambiando direzione la v. giugulare anteriore si dispone talvolta tra il muscolo platisma e la fascia cervicale superficiale, tal'altra in uno sdoppiamento di quest'ultima, tal'altra ancora si fa profonda e penetra nello spazio soprasternale, e, passando per la *porta spatii intraponeurotici suprasternalis* penetra nel *saccus coecus retrosternalis* (Gruber [16], Taguchi [32]).

Quando la v. giugulare anteriore deriva da due rami che si mantengono indipendenti per un percorso piuttosto lungo, essa naturalmente appare sdoppiata, e dei suoi due tronchi il mediale di solito ha direzione verticale, il laterale invece segue comunemente il margine mediale del m. sterno-cleido-mastoideo. Per quanto il punto di unione sia posto caudalmente, non lo è però mai tanto che detti rami penetrino indipendenti nello spazio aponeurotico soprasternale.

almeno io sappia, non si accenna mai ad una vera vena della ghiandola sottomascellare, con decorso abbastanza lungo e determinato. — Da quanto sono invece sino ad ora andato esponendo intorno ai rami di origine della v. giugulare anteriore, si è visto come fra essi esista con una certa frequenza (14 casi) una vena estrinsecantesi dal margine inferiore della ghiandola sottomascellare e che chiamerei appunto vena della ghiandola sottomascellare. — Essa parmi doversi considerare omologa alla arteria della ghiandola sottomascellare, descritta come anomalia rarissima da Pardi (28) in una donna di 45 anni e da lui considerata in base a ricerche su *Equus caballus* e su *Camelus dromedarius* come vestigio di una disposizione tuttavia esistente in alcuni mammiferi.

Interessante, specialmente per la parte chirurgica (Blandin [2]), è la presenza di una *vena mediana del collo*, la quale, per il suo decorso davanti alla laringe ed alla trachea, può ostacolare le operazioni che si praticano sopra questi organi, specialmente se essa raggiunge un calibro considerevole (Demarquais [7]) che può fino uguagliare quello della v. giugulare interna (Notta [27]).

Nei miei preparati riscontrai solo due volte la presenza di un ramo venoso sulla linea mediana del collo e sempre si trattava di un vaso di modesta dimensione.

Il primo caso (fig. 15 — A) si riferiva ad un uomo di 50 anni:

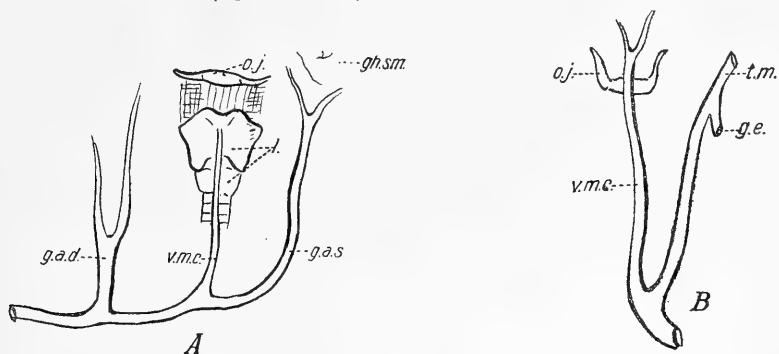


Fig. 15.

Vena mediana del collo.

g. a. d. = vena giugulare anteriore destra; *g. a. s.* = vena giugulare anteriore sinistra; *g. e.* = vena giugulare esterna; *t. m.* = tronco temporo-massellare; *v. m. c.* = vena mediana del collo; *o. j.* = osso joide; *l.* = laringe; *gh. sm.* = ghiandola sotto-massellare.

in esso sono presenti e ben sviluppate le vene giugulari anteriori d'ambo i lati: quella di sinistra però giunta nello spazio soprasternale devia medialmente per gettarsi mediante l'arco venoso del giugulo, assai ben sviluppato, nella corrispondente vena di destra. Il ramo mediano, *vena mediana del collo*, si origina profondamente fra i muscoli sottoioidei e l'angolo della cartilagine tiroide e scende, addossata alla laringe ed alla trachea, per aprirsi nella parte di mezzo dell'arco venoso del giugulo.

La seconda osservazione (fig. 15 — B) feci in una donna di anni 57. Mancava in costei la v. giugulare anteriore di destra, e quella di sinistra (esile e originata da due rami supraioidei, situati ai lati

della linea mediana e riunentisi a livello dell'osso ioide) decorreva esattamente sulla linea mediana del collo, finchè, raggiunto lo spazio soprasternale, deviava a sinistra, dopo essere notevolmente aumentata di volume in causa dello sbocco in essa di un ramo di biforcazione del tronco temporo-mascellare.

Ai due casi ora riferiti sembrami che debba darsi diversa interpretazione: nel primo trattasi di una vera *vena mediana del collo*, mentre nel secondo non si ha che una vena giugulare anteriore, la

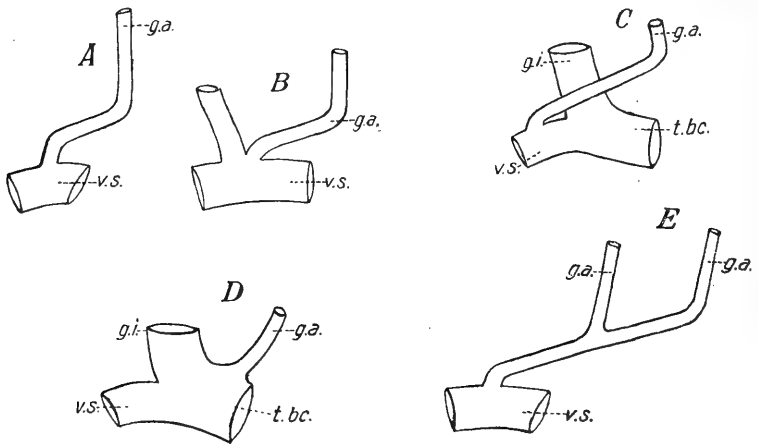


Fig. 16.

Terminazione della vena giugulare anteriore.

g. a. = vena giugulare anteriore; *g. i.* = vena giugulare interna; *v. s.* = vena succlavia; *t. bc.* = tronco venoso brachiocefalico.

quale, mancando la corrispondente del lato opposto, si è situata sulla linea mediana.

IV^o *Terminazione.* — Nel maggior numero dei casi da me studiati, (67 — 33 a destra e 34 a sinistra) la v. giugulare anteriore termina aprendosi nella v. succlavia, senza prima unirsi ad altre vene (fig. 16 — A).

Il punto di sbocco può essere situato più o meno lateralmente, e, misurando la sua distanza dall'estremità superiore dell'interlinea articolare sterno-clavicolare, si trovava posto lateralmente ad essa da un maximum di mm. 55 a un minimum di mm. 17, con una media seriale di 27 casi nei quali detta distanza era di 31—40 mm. Ciò negli

adulti, chè nei bambini invece si ebbe una distanza massima di mm. 22, una minima di mm. 6, con una media seriale di 15—20 mm. osservata in 5 casi.

In 10 preparati (8 a destra e 2 a sinistra) si vide la v. giugulare anteriore aprirsi nella v. succlavia a lato e medialmente alla v. giugulare esterna (fig. 16 — *B*). In un altro preparato, a destra, dopo aver incrociato verticalmente la v. giugulare interna si apriva nell'angolo laterale formato dalla confluenza di quest'ultimo colla v. succlavia (fig. 16 — *C*).

Un'altra volta, pure a destra, la v. giugulare anteriore terminava nel tronco venoso brachio-cefalico, sbocciando 35 mm. medialmente all'estremo cefalico dell'interlinea articolare sterno-clavicolare (fig. 16 — *D*).

In tutti i rimanenti casi la v. giugulare anteriore terminava gettandosi in un'altra delle grosse vene del collo: e così: 5 volte (3 a destra e 2 a sinistra) nella v. giugulare esterna dello stesso lato al terzo inferiore del collo (fig. 5 — *B* e *C*); una volta (a sinistra) nella v. giugulare esterna del lato opposto attraversando lo spazio aponeurotico soprasternale ed unendosi prima alla vena omonima di destra (fig. 5 — *D*), 4 volte (sempre a sinistra) nella vena giugulare anteriore del lato opposto, passando per lo spazio sopra-sternale (fig. 16 — *E*).

Tipo normale. — La v. giugulare anteriore termina nella v. succlavia indipendentemente dalle altre grosse vene del collo e quindi anche dalla v. giugulare esterna (76,5⁰/₀)¹). Il punto di sbocco è nell'adulto situato 35—40 mm. lateralmente all'estremità cefalica dell'interlinea articolare sterno-clavicolare.

V^o Vene affluenti. — Dai rami che possono affluire nella v. giugulare anteriore sono da distinguersi quelli che vi terminano totalmente senza essersi divisi e quelli che, dopo essersi suddivisi, vi si aprono con uno solo dei loro rami terminali.

¹) Non sembra pertanto giustificata la descrizione che ne dà qualche Autore (Theile (35)) il quale comprende le vene giugulare anteriore e giugulare esterna sotto la comune denominazione di vena jugularis externa, distinguendo poi in essa un ramo giugulare esterno posteriore o cutaneo del collo (v. jugularis externa posterior, v. cutanea colli posterior) e un ramo giugulare esterno anteriore o v. cutanea anteriore del collo (v. jugularis anterior, v. mediana colli, v. cutanea colli anterior).

Ai primi appartiene in primo luogo una vena cutanea ascendente dalla regione sternale, (fig. 17 — *A* — *r. c. st.*) che si apre nel punto nel quale la *v. giugulare anteriore* da verticale si fa orizzontale (9 volte, 4 a destra e 5 a sinistra). Detta vena cutanea una volta assumeva un calibro relativamente cospicuo e tale da determinare un notevole aumento nel volume della *v. giugulare anteriore* (fig. 17 — *B* — *r. c. st.*).*

Una volta, a destra, la *v. giugulare anteriore* riceveva la *v. mediana del collo*, sulla quale già mi sono intrattenuto; un'altra volta, ancora, ma a sinistra; un ramo a direzione ascendente proveniente dei

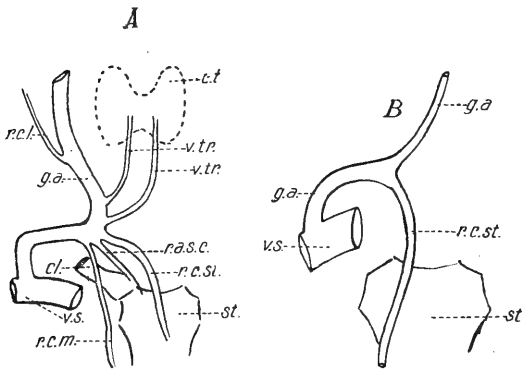


Fig. 17.

Vene affluenti nella vena giugulare anteriore.

g. a. = vena giugulare anteriore; *v. s.* = succlavia; *r. c. st.* = ramo cutaneo sternale; *r. c. m.* = ramo cutaneo mammario; *r. c. l.* = ramo cutaneo laterale; *r. a. s. c.* = ramo articolare sterno-clavicolare; *v. tr.* = vene tiroidee; *st.* = sterno; *cl.* = clavicola; *c. t.* = corpo tiroide.

tegumenti della regione mammaria (fig. 17 — *A* — *r. c. m.*) e da ultimo, in un caso, ancora a sinistra, un ramuscolo cutaneo, proveniente dalla regione laterale del collo ed incrociante il m. sterno-cleido-mastoideo (fig. 17 — *A* — *r. c. l.*).

I rami fino ad ora elencati sono tutti superficiali; ma possono aversi anche dei rami profondi sboccanti completamente nella *v. giugulare anteriore*, e questi sono: un ramo ascendente proveniente dall'articolazione sterno-clavicolare (1 volta a sinistra) ed aprentesi dove la vena cambia direzione (fig. 17 — *A* — *r. a. s. c.*), e due vene tiroidee che, proveniendo dal polo inferiore del corpo tiroide, decorrono in basso per raggiungere lo spazio aponeurotico soprasternale, e di poi deviano lateralmente per aprirsi nella *v. giugulare anteriore* nel punto ove questa fa gomito (fig. 17 — *A* — *v. tr.*).

All'altra categoria (rami che dopo essersi divisi si aprono nella

giugulare anteriore solo con uno dei loro tronchi di divisione) appartengono:

- il tronco *temporo-mascellare* (11 volte, 4 a destra e 7 a sinistra);
- il tronco *temporo-maxillo-linguo-facciale* (8 volte, 7 a destra e 1 a sinistra);
- la *vena facciale* (15 volte, 9 a destra e 6 a sinistra);
- il tronco *tiro-linguo-faringo-facciale* (5 volte, 1 a destra e 4 a sinistra);
- il tronco *tiro-linguale* (una volta a destra);
- il tronco *faringo-linguale* (2 volte a sinistra);
- la *vena tiroidea superiore* (una volta a destra);
- un ramo *sotto ioideo* (una volta a sinistra).

Ma poichè questi vasi sboccando contemporaneamente nella v. giugulare anteriore ed in un'altra delle grosse vene del collo stabiliscono delle anastomosi indirette, così di esse parlerò nel seguente capitolo.

Tipo Normale. — La v. giugulare anteriore non riceve normalmente, oltre ai rami che la originano, alcun altro ramo collaterale.

°VI° *Anastomosi.* — Come per la v. giugulare esterna si possono distinguere le *anastomosi dirette* dalle *indirette*. —

a) *Anastomosi dirette.* — La v. giugulare anteriore può anastomizzarsi direttamente: α) con la v. giugulare anteriore del lato opposto — β) con la v. giugulare esterna — γ) con la v. giugulare interna.

α) *Anastomosi dirette delle vene giugulari anteriori di un lato con quelle dell'altro.* — Prescindendo dai 4 casi nei quali la comunicazione fra le due giugulari anteriori avviene per il fatto che la sinistra termina sboccando unita a quella di destra (e di questi già si è parlato), in 28 preparati riscontrai un tronco venoso che decorreva dall'uno all'altro vaso. Questo tronco anastomotico una volta si trovava situato cranialmente all'osso ioide (fig. 18 — A); 6 volte fra questo e lo spazio aponeurotico soprasternale, 16 volte nello spazio stesso. In 5 casi poi esistevano due tronchi anastomotici nello stesso soggetto, il craniale posto sotto l'osso ioide, il caudale nello spazio soprasternale (fig. 18 — B e C).

Nel caso di anastomosi sopraioidee, il tronco anastomotico era disposto obliquamente dall'alto al basso e da sinistra a destra. Quando l'anastomosi avveniva in quel tratto di collo che è posto tra l'osso ioide e lo spazio aponeurotico soprasternale, il tronco anastomotico decorreva talora trasversalmente (fig. 18 — *B*), tal'altra ad arco (fig. 18 — *C*) tal'altra ancora a foggia di lettera S. (fig. 18 — *D*). Nello spazio

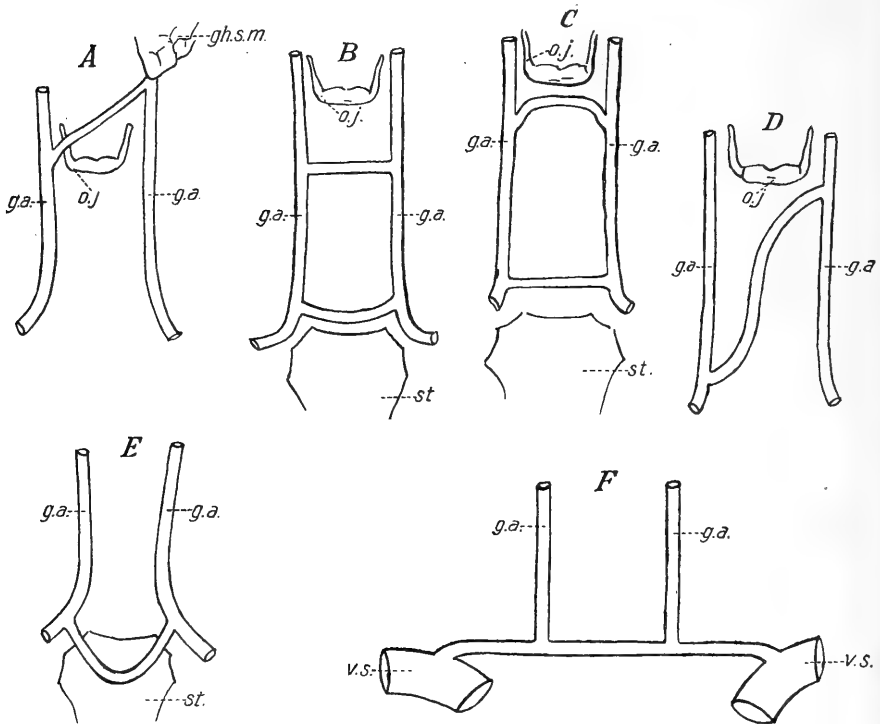


Fig. 18.

Anastomosi dirette delle due vene giugulari anteriori fra loro.

g. a. = vena giugulare anteriore; *v. s.* = vena succlavia; *gh. sm.* = ghiandola sottomascellare; *o. j.* = osso ioide; *st.* = sterno.

soprasternale le anastomosi fra le due giugulari anteriori avvengono mediante quel tronco che Theile [35] chiama *vena cutanea inferiore del collo* (*v. cutanea inferior*, *v. colli superficialis inferior*); Luschka [23] *arcus venosus anterior*, His [18] *arcus venosus juguli*.

L'arco venoso del giugulo può assumere un notevolissimo sviluppo e misurare un'ampiezza persino di 1 cm., come riscontrai in un caso che verrà più innanzi descritto, nel quale il sangue della v. giugulare

interna si scaricava in gran parte nella v. giugulare anteriore, e tale condizione di cosa può difficolare gli interventi chirurgici sulla trachea, specialmente nella tracheotomia inferiore.

Per ciò che riguarda la direzione, il tronco in parola può essere orizzontale (fig. 18 — *C*) ricurvo colla concavità rivolta cranialmente (fig. 18 — *B*), ad angolo aperto in alto. Quest'ultima disposizione riscontrai una volta in un soggetto nel quale il tronco, partendo dalla giugulare anteriore di un lato, si spingeva per quasi un cm. sulla superficie ventrale dello sterno, per poi ripiegarsi ad angolo acuto e risalire fino alla giugulare anteriore del lato opposto (fig. 18 — *E*).

Osservai il tronco anastomotico disposto trasversalmente sul prolungamento della porzione orizzontale delle due vene giugulari anteriori, mentre i tratti verticali si continuavano con esso ad angolo retto, sicchè in tal caso sembrava esistere un tronco orizzontale, teso dall'una all'altra vena succlavia, nel quale si aprissero le due vene giugulari anteriori, verticali. Questa disposizione però è rara ed io non la incontrai che una sola volta (fig. 18 — *F*).

L'arco venoso del giugulo scorre talvolta nel connettivo che riempie lo spazio intraponeurotico soprasternale, altre volte invece è applicato al margine craniale dello sterno. Già dissi che in un caso scendeva sulla superficie ventrale di quest'osso.

Solo 12 volte nei casi nei quali le vene giugulari anteriori esistevano nei due lati, esse decorrevano senza anastomizzarsi direttamente tra loro.

β) Anastomosi dirette della vena giugulare anteriore colla v. giugulare esterna. — Di esse si è già trattato a proposito di quest'ultima vena, sicchè non è il caso di ritornarvi sopra.

γ) Anastomosi dirette della v. giugulare anteriore colla vena giugulare interna. — Si osservarono in 8 casi (3 a destra e 5 a sinistra). Il tronco anastomotico in 7 casi si apriva dal lato della v. giugulare anteriore nella porzione verticale (fig. 19 — *C*), in un caso nel tratto orizzontale (fig. 19 — *D*). Talvolta detto tronco anastomotico è di piccolo o medio calibro, ma in due casi lo vidi acquistare tale volume da assumere grande interesse dal punto di vista chirurgico.

Il primo (fig. 19 — *A*) è quello di una donna di 56 anni, nella quale la giugulare anteriore di destra, già voluminosa fino dai suoi inizi, ricevendo essa una gran parte del tronco linguo-faringo-facciale, subito sotto l'osso ioide riceve pure un tronco anastomotico leggermente obbliquo in alto e in dentro, di calibro cospicuo (mm. 9), dopo di che aumentata considerevolmente di volume (mm. 15), scendeva per raggiungere lo spazio soprasternale, e di qui, cambiando direzione, la

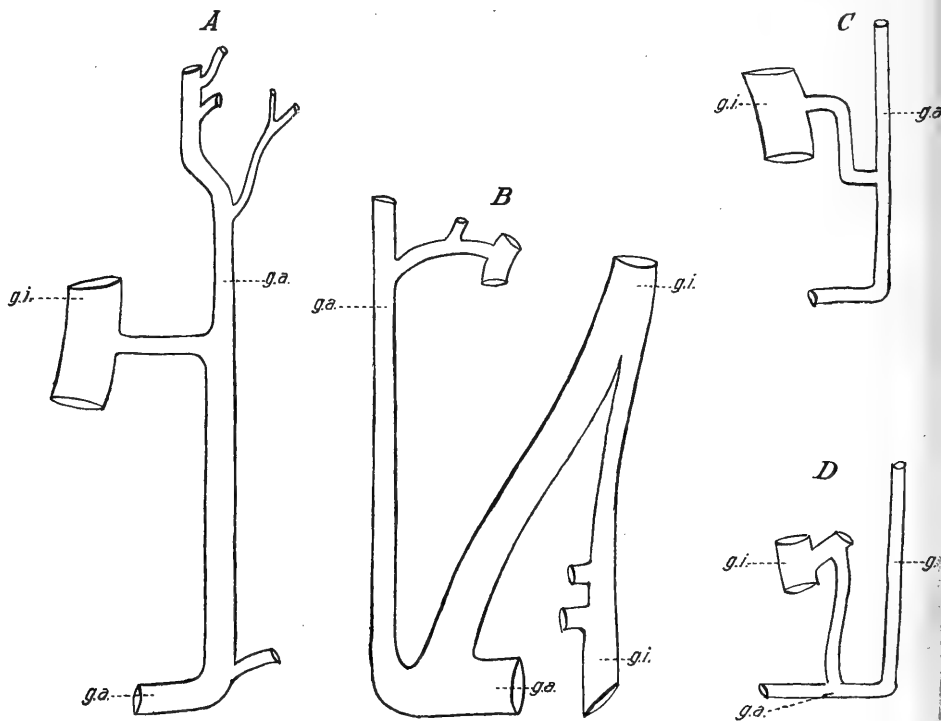


Fig. 19.

Anastomosi dirette delle due vene giugulari anteriori colla vena giugulare interna.
g. a. = vena giugulare anteriore; g. i. = vena giugulare interna.

vena succlavia. In questo preparato la v. giugulare interna manteneva pressochè lo stesso calibro per tutto il suo percorso.

La seconda osservazione (fig. 19 — *B*) la potei fare in un uomo di anni 51, nel quale, a sinistra, un grosso tronco (calibro mm. 11) si diparte dalla vena giugulare interna (a livello dell'osso ioide e, con decorso alcun poco obliquo internamente e in basso, viene a metter

capo nella vena giugulare anteriore. Subito sotto al punto di origine del tronco anastomotico la vena giugulare interna diminuisce di volume, si da passare da un calibro di mm. 13 a uno di mm. 6. — Per tal modo sembra che il tratto soprastante della v. giugulare interna si continui piuttosto colla v. giugulare anteriore, che colla restante porzione della v. giugulare interna¹⁾.

Quando l'anastomosi diretta fra la v. giugulare anteriore e l'interna corrisponde alla porzione verticale della prima, essa si fa mediante un tronco ad arco con convessità craniale, disposto in piano orizzontale o leggermente obliquo, nel quale frequentemente si apre una vena tiroidea.

Nell'unico caso già ricordato nel quale il tronco anastomotico mette capo dal lato della vena giugulare anteriore alla porzione orizzontale di questa, esso era non molto voluminoso e con decorso verticale, partendo dalla giugulare interna, scendeva per gettarsi nella v. giugulare anteriore appena questa usciva dallo spazio intra aponeurotico soprasternale.

b) *Anastomosi indirette.* — Vari sono i rami che dividendosi alla loro terminazione possono stabilire delle anastomosi fra la v. giugulare anteriore e le altre grosse vene del collo.

α) Il *tronco temporo-mascellare* può dividersi in due rami, (8 volte, 2 a destra e 6 a sinistra): uno mediale che sbocca nella v. giugulare anteriore, l'altro laterale che va nella v. giugulare esterna, oppure in tre rami (3 volte, 2 a destra e 1 a sinistra), destinati: il mediale alla v. giugulare interna, quel di mezzo alla v. giugulare anteriore, il laterale alla v. giugulare esterna. Sopra questi casi non aggiungerò altro avendone già parlato nel capitolo della v. giugulare esterna.

β) Il *tronco temporo-mascellare* può anche dividersi in due rami, sboccanti l'uno nella v. giugulare anteriore, l'altro nella v. giugulare interna (9 volte, 8 a destra e 1 a sinistra); però in tal caso prima di dividersi riceveva o la v. *facciale* (una volta a destra), oppure le

¹⁾ Alla possibilità di trovare a sinistra questa disposizione accenna anche Charpy (4). — Il significato è quello di varietà reversiva di tipo animale. A questo proposito debbo ricordare che l'individuo che presentava questa anomalia morì nel Reclusorio di Parma ove era in espiazione della pena di anni 3, mesi 8 e giorni 15 per reato di furto.

vene facciale e linguale unite assieme (7 volte a destra e 1 a sinistra). Con maggior frequenza il tronco temporo-mascellare si divideva a V rovesciato, e in tali casi il tronco destinato alla v. giugulare anteriore era assai voluminoso, sicchè questa subito sotto la anastomosi aumentava improvvisamente e notevolmente di volume (5 volte, 4 a destra e 1 a sinistra) (fig. 20 — A). Nei restanti casi il ramo destinato alla v. giugulare interna era di molto superiore in volume a quello della anteriore e in allora esso decorreva ad arco o a lettera S allungata (fig. 20 — B).

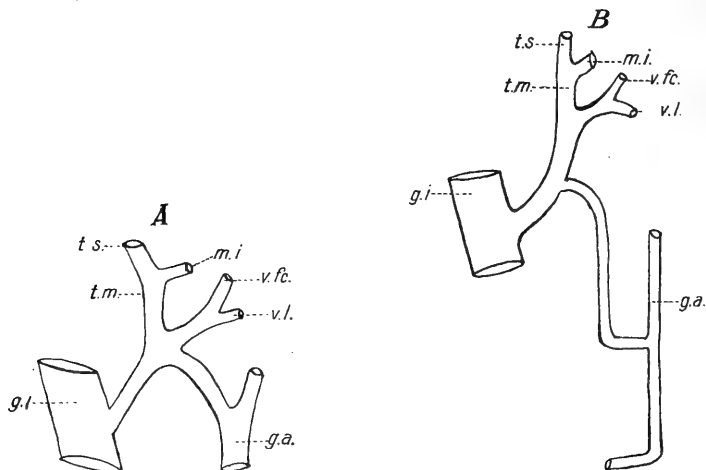


Fig. 20.

Anastomosi indirette della vena giugulare anteriore colla vena giugulare interna (mediante il tronco temporo-mascellare).

g.a. = vena giugulare anteriore; *g.i.* = vena giugulare interna; *t.s.* = vena temporale superficiale; *m.i.* = vena mascellare interna; *t.m.* = tronco temporo mascellare; *v.fc.* = vena facciale; *v.l.* = vena linguale.

γ) Anche la *v. facciale*, mantenendosi indipendente, si divide talvolta in due tronchi, in modo da stabilire una comunicazione tra la vena giugulare anteriore e l'esterna, oppure l'interna. La prima modalità ricorse in 5 casi (4 a destra e 1 a sinistra) e di essa si è detto a proposito delle anastomosi della v. giugulare esterna. — La seconda disposizione si presentò 9 volte (5 a destra e 4 a sinistra): la comunicazione avveniva sempre tra la v. giugulare anteriore e l'interna dello stesso lato, tranne in un caso in cui si faceva tra la v. giugulare anteriore di destra e l'interna di sinistra, ed ecco come

stavano le cose: la v. facciale di sinistra; oltrepassato il margine inferiore della mandibola si divide in due rami: il destro decorre obliquamente in fuori e si getta nella v. giugulare interna, il sinistro volge medialmente, oltrepassa la linea mediana del collo e si apre nella v. giugulare anteriore di sinistra (fig. 21 — B).

La divisione della v. facciale nei suoi due rami terminali avveniva sempre appena oltrepassato il margine inferiore della mandibola, tranne in un caso in cui si faceva a livello del margine craniale della cartilagine tiroide. I due tronchi provenienti dalla biforcazione talvolta si allontanavano tra loro ad angolo più o meno ottuso, tal'altra forma-

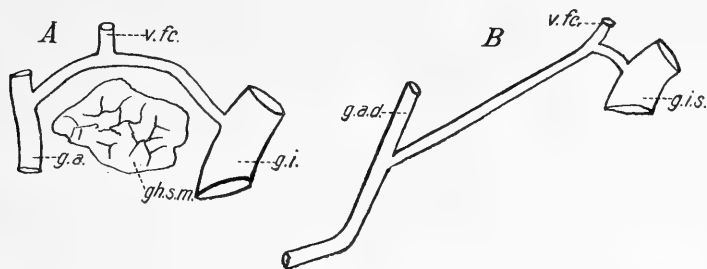


Fig. 21.

Anastomosi indirette della vena giugulare anteriore colla vena giugulare interna (mediante la vena facciale).

g.a. = vena giugulare anteriore; *g.i.* = vena giugulare interna; *g.a.d.* = vena giugulare anteriore destra; *g.i.s.* = vena giugulare interna sinistra; *v.fc.* = vena facciale, *gh.sm.* = ghiandola sotto-mascellare.

vano un'arcata a concavità inferiore, circondante il margine superiore della ghiandola sotto-mascellare (fig. 21 — A).

δ) La *v. facciale* può comportarsi nel modo ora esposto dopo essersi però prima unita ad altri rami e così alle *v. linguale, faringea, tiroidea*, per formare un tronco che si divide a livello dell'osso ioide in due rami sboccanti l'uno nella v. giugulare interna, l'altro nell'anteriore (4 volte, 3 a destra e 1 a sinistra). Quest'ultimo una volta aveva un decorso molto obbliquo, sicchè si apriva nella porzione orizzontale. — In un altro caso a sinistra la *v. facciale* costituiva un tronco unico con *due rami ioidei*, e un *ramo della ghiandola sotto-mascellare*: Anche questo tronco si biforcava subito sotto l'osso ioide.

ε) Si vide pure la *v. linguale* unirsi ad un *ramo faringeo* (due

volte a sinistra) o alla *v. tiroidea* (una volta a destra) e dividersi successivamente in due rami che stabilivano al solito modo una anastomosi indiretta fra la *v. giugulare anteriore* e l'interna.

ζ) Una volta a destra era una *v. tiroidea* che, biforcandosi, si comportava nel modo più volte ricordato.

c) *Mancanza di anastomosi.* — La *v. giugulare anteriore* di un lato non si anastomizzava con quella del lato opposto 12 volte sopra 90 casi nei quali era presente bilateralmente. — La *v. giugulare anteriore* non contraeva alcun rapporto anastomotico nè colla vena giugulare esterna nè coll'interna in 8 casi (3 a destra e 5 a sinistra).

Riassunto delle anastomosi della v. giugulare anteriore colle altre grosse vene del collo. — Risulta dalla seguente tabella:

A) La due vene giugulari anteriori si anastomizzano fra loro	28 casi		
B) Le due vene giugulari anteriori non contraggono rapporti anastomotici	12 casi		
C) La vena giugulare anteriore si anastomizza colla <i>v. giugulare esterna</i> :		<i>destra</i>	<i>sinistra</i> <i>totale</i>
a) direttamente	19	6	25
b) indirettamente	8	8	16
	27	14	41
D) La <i>v. giugulare anteriore</i> si anastomizza colla <i>v. giugulare interna</i> :			
a) direttamente	5	3	8
b) indirettamente	18	12	30
	23	15	38
E) La <i>v. giugulare anteriore</i> non si anastomizza nè colla <i>v. giugulare esterna</i> , nè coll'interna	3	5	8

Tipo Normale. — La *v. giugulare anteriore* si anastomizza normalmente (70%) con quella del lato opposto mediante un tronco che nel maggior numero dei casi è situato nello spazio intraponeurotico soprasternale (*arcus venosus juguli*). — Così pure normalmente contrae delle anastomosi, sia dirette che indirette, colle altre grosse vene del

collo (più frequentemente colla v. giugulare esterna, meno spesso con la interna).

* * *

C. Vena giugulare interna — (V. jugularis interna).

I° *Mancanza*. — Non venne mai riscontrata l'assenza della v. giugulare interna.

II° *Origine*. — La v. giugulare interna si originava costantemente al foro lacero posteriore, dal seno laterale col quale si continuava.

III° *Direzione e rapporti*. — *La direzione* della v. giugulare interna non si allontava mai nei miei preparati da quella tipica che viene descritta nei trattati.

Quanto ai *rapporti* solo due volte osservai della anomalie nella situazione in confronto col nervo vago, in due uomini rispettivamente di anni 75 e 59, e in entrambi i casi dal lato sinistro. In questi il vago, posto in corrispondenza della base cranica nell'angolo diedro dorsale formato dal mutuo avvicinamento della v. giugulare interna e dell'arteria carotide interna, una volta giunto al punto di biforcazione dell'arteria carotide comune si insinua fra quest'ultima e la vena per raggiungere la superficie ventrale dell'arteria stessa, incrociarla e disporsi medialmente ad essa, lungo il margine laterale del lobo corrispondente del corpo tiroide.

La disposizione ora descritta è considerata assai rara: nella letteratura anatomica i soli casi simili che trovai descritti sono: due (entrambi a destra) di Dubreuil [8], uno (a sinistra) di Cruveilhier [5], quattro di Henle [17]. — Malgaigne [24], Cuneo [6], ecc. si limitano ad accennare alla possibilità di questo anomalo rapporto senza però portare alcun contributo di nuovi casi.

Ricordo poi che in un preparato precedentemente descritto la v. giugulare interna per mezzo di un tronco anastomotico diretto si scaricava in gran parte nella v. giugulare anteriore, sicchè il suo calibro, che cranialmente alla anastomosi era di mm. 13, scende improvvisamente sotto questa a mm. 6, per aumentare nuovamente solo dopo aver ricevuto il sangue delle vene tiroidee (fig. 19 — B).

IV° *Sdoppiamento*. — In 28 casi (15 a destra, 13 a sinistra) la

v. giugulare interna si sdoppiava in due tronchi per un tratto più o meno lungo. — Il modo di comportarsi dei due tronchi provenienti dallo sdoppiamento variava notevolmente da caso a caso. Così una volta, a sinistra, i due tronchi erano di ugual calibro, decorrevano giustapposti e non ricevevano alcun ramo collaterale (fig. 22 — A). Di solito però si osserva che i due tronchi hanno un volume differente; il maggiore continua la direzione della giugulare interna mentre il minore, situato medialmente, se ne allontana più o meno per descrivere un arco e tornare a congiungersi più caudalmente col primo

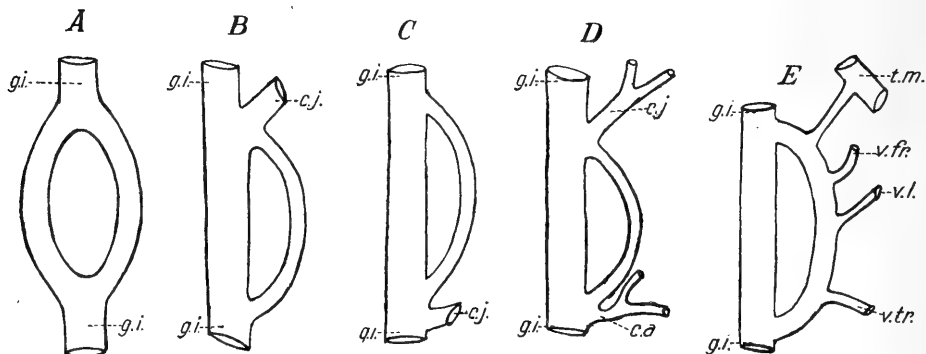


Fig. 22.

Sdoppiamento della vena giugulare interna.

g. i. = vena giugulare interna; *c. j.* = confluyente joideo; *c. a.* = confluyente accessorio;
t. m. = tronco temporo-mascellare; *v. fr.* = vena faringea; *v. l.* = vena linguale;
v. tr. = vena tiroidea.

assumendo così l'aspetto di un vero e proprio canale di derivazione (fig. 22 — B — C).

Per ciò che riguarda il punto craniale di sdoppiamento, dirò che esso era situato 5 volte (2 a destra e 3 a sinistra) fra la base del cranio e l'angolo della mandibola, due volte (a destra) fra l'angolo della mandibola e l'osso ioide, 8 volte (4 a destra e 4 a sinistra) a livello dell'osso ioide, 13 volte (7 a destra e 6 a sinistra sotto quest'osso).

La lunghezza poi dello sdoppiamento è compresa fra un minimum di mm. 10 (una volta a destra in un bambino) ed un maximum di mm. 60 (una volta a destra) mentre la media seriale cade con 10 casi fra 31 e 40 mm.

Quel tronco proveniente dallo sdoppiamento della giugulare interna e che chiamai *di derivazione* assume frequentemente rapporti col *confluente ioideo*: infatti 16 volte (8 a destra e 8 a sinistra) la sua origine corrispondeva al punto di sbocco di detto confluente (fig. 22 — *B*), e 3 volte (2 a destra e 1 a sinistra) invece vi corrispondeva la sua terminazione (fig. 22 — *C*). Una volta poi a sinistra l'estremo cefalico del canale di derivazione coincideva collo sbocco nella v. giugulare interna del *confluente ioideo* e l'estremo caudale collo sbocco del *confluente accessorio* (fig. 22 — *D*). Inoltre i canali di derivazione ricevono vasi collaterali ad eccezione di 4 casi (due a destra e due a sinistra) (fig. 22 — *E*).

E così in 15 casi (8 a destra e 7 a sinistra) ricevono un solo ramo (*vena tiroidea* — 12 volte, 7 a destra e 5 a sinistra: *vena faringea* — 2 volte, una a destra e una a sinistra: *ramo cutaneo sottoioideo* — una volta a sinistra); in 4, tutti a sinistra, due rami (2 *vene tiroidee* — *vena tiroidea* e *ramo ioideo* — *vena linguale* e *vena faringea* — *vena facciale* e *vena linguale*: una volta per ciascuna disposizione); in due, a destra, quattro rami (*vene faringea*, *linguale facciale* e *della ghiandola sotto mascellare* in un caso, *tronco temporo-mascellare*, *vena faringea*, *vena linguale*, *vena tiroidea* nell'altro).

Come si può vedere da quanto ora ho esposto, la vena che si apre con maggior frequenza nel tronco di derivazione è la *v. tiroidea*, osservandosi questa disposizione in 16 casi (10 a destra e 6 a sinistra).

Tipo normale. — La vena giugulare interna nel suo percorso normalmente non si sdoppia né emette tronchi di derivazione.

V° *Terminazione.* — In tutti i casi la v. giugulare interna terminava unendosi alla v. succlavia per formare il tronco brachio-cefalico.

Il punto di terminazione della v. giugulare interna venne determinato misurando col compasso la distanza intercedente fra l'estremo craniale dell'interlinea articolare sterno-clavicolare ed il lato mediale della vena al suo sbocco.

In un solo caso, a destra, sopra gli 80 di adulti, lo sbocco della vena era esattamente situato dorsalmente all'articolazione. — Negli altri la distanza misurata come sopra ho detto poteva al massimo raggiungere i 4 cm. — La media seriale però (32 casi) era compresa fra 30 e 35 mm. — Nei bambini si ebbe in 6 casi una distanza minima di mm. 5 ed una massima di 18 con una media seriale di 12 casi, nei quali era compresa fra 6 e 10 mm.

Tipo normale. — La v. giugulare interna confluisce colla v. suclavia per formare il tronco venoso brachio-cefalico in un punto che

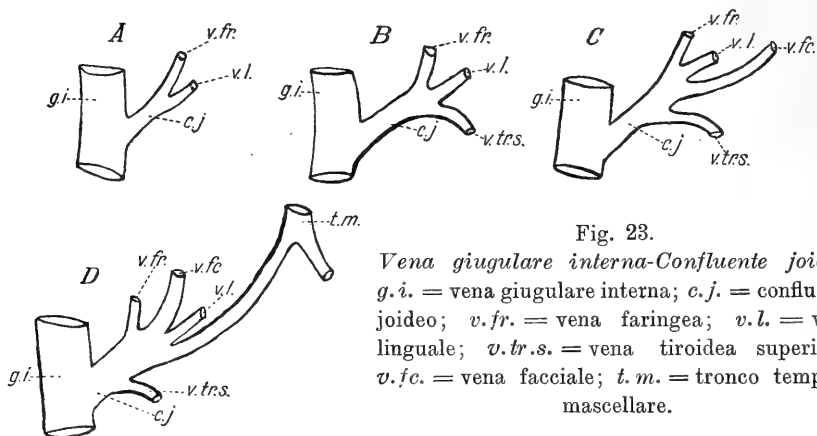


Fig. 23.

Vena giugulare interna-Confluente joideo.
g.i. = vena giugulare interna; *c.j.* = confluente joideo; *v.fr.* = vena faringea; *v.l.* = vena linguale; *v.br.s.* = vena tiroidea superiore; *v.fc.* = vena facciale; *t.m.* = tronco temporo mascellare.

è situato negli adulti 30—35 mm. e nei bambini 6—10 mm. lateralmente all'estremità cefalica dell'interlinea articolare sterno-clavicolare.

VI^o *Vene affluenti.* — Varia assai da individuo a individuo il numero dei rami collaterali della v. giugulare interna.

In un caso (a destra) non ne riceveva alcuno, in 17 preparati (9 a destra e 8 a sinistra) si notava un solo ramo, in 41 (18 a destra e 23 a sinistra) due, in 32 (16 a destra e 16 a sinistra) tre, in 7 (5 a destra e 2 a sinistra) quattro, in 2 (uno a destra e uno a sinistra) cinque.

a) *Confluente joideo.* — Con questa denominazione intendo indicare quel tronco che gli Autori chiamano *vena facciale comune* (v. facialis comunis), *tronco tiro-linguo-facciale*: preferisco la denominazione di *confluente joideo* perchè il termine di v. facciale comune non parmi esatto in quanto spesso a formarlo concorrono altre vene

che nulla hanno a che vedere colla v. facciale e quello di tronco tiro-linguo-facciale (Farabeuf) non sempre risponde alla realtà dei fatti¹).

Il confluyente ioideo è il ramo collaterale della v. giugulare interna che si riscontra con maggior frequenza (95 volte, 47 a destra e 48 a sinistra).

Il numero dei vasi venosi che concorrono a formare il confluyente ioideo varia da un minimum di 2 ad un massimo di 6 (fig. 23).

α) Confluyente ioideo, formato da due rami: si osserva in 33 preparati (13 a destra e 20 a sinistra) nel modo seguente.

1. v. linguale ed una v. faringea	19	volte,	8	a	destra	e	11	a	sinistra
2. v. linguale e v. facciale	4	„	1	„	„	„	3	„	„
3. v. linguale e v. tiroidea sup.	5	„	2	„	„	„	3	„	„
4. v. facciale e v. tiroidea sup.	3	„	1	„	„	„	2	„	„
5. tr. temp.-mascellare e v. facciale	1	„	0	„	„	„	1	„	„
6. due grosse vene faringee	1	„	1	„	„	„	0	„	„

β) Confluyente ioideo, formato da tre rami: notasi 28 volte (16 a destra e 12 a sinistra).

1. v. linguale, v. faringea, v. tiroi- dea sup.	11	volte,	7	a	destra	e	4	a	sinistra
2. v. linguale, v. faringea, v. facciale	2	„	1	„	„	„	1	„	„
3. v. linguale, v. facciale, v. tiroi- dea sup.	5	„	3	„	„	„	2	„	„
4. v. linguale, v. facciale, tr. temp.- mascellare	4	„	3	„	„	„	1	„	„
5. v. linguale, v. faringea, tr. temp.- mascellare	2	„	1	„	„	„	1	„	„
6. v. linguale, v. facciale, ramo sopra- ioideo	2	„	0	„	„	„	2	„	„
7. v. faringea, v. facciale, ramo so- praiideo	1	„	1	„	„	„	0	„	„
8. v. facciale, tr. temporo mascellare, ramo sopra ioideo	1	„	0	„	„	„	1	„	„

¹) Launay (21) lo denomina anche confluyente inferiore in contrapposizione al confluyente superiore (parotideo), col quale nome designa l'anastomosi fra la v. giugulare esterna ed interna, alla quale, come già si disse, attribuisce una grande importanza nell'interpretazione del significato della vene giugulari superficiali.

γ) *Confluente ioideo formato da quattro rami*: Riscontrata in 20 casi (12 a destra e 8 a sinistra):

1. v. linguale, v. facciale, v. faringea, v. tiroidea sup.	7 volte, 4 a destra e 3 a sinistra
2. v. linguale, v. facciale, v. faringea, tr. temp.-mascellare	1 " 1 " " " 0 " "
3. v. linguale, v. facciale v. tir. sup., ramo sopraioideo	3 " 1 " " " 2 " "
4. v. linguale, v. facciale, v. tir. sup., tr. temp.-mascellare	1 " 1 " " " 0 " "
5. v. linguale, v. faringea, v. tir. sup., tr. temp.-mascellare	2 " 1 " " " 1 " "
6. v. linguale, v. facciale, tr. temp.- mascellare, ramo sopraioideo .	2 " 1 " " " 1 " "
7. v. linguale, v. facciale, v. tir. sup., ramo sopraioideo	1 " 0 " " " 1 " "
8. v. linguale, v. faringea, v. tir. sup., ramo sopraioideo	2 " 2 " " " 0 " "
9. v. facciale, v. tir. sup., tr. temp.- mascellare, ramo sopraioideo .	1 " 1 " " " 0 " "

δ) *Confluente ioideo formato da cinque rami*. Trovasi in 10 casi (4 a destra e 6 a sinistra):

1. v. linguale, v. faringea, v. facciale, v. tiroidea superiore, tronco temporo-mascellare — 3 volte, 1 a destra e 2 a sinistra.

2. v. linguale, v. faringea, v. facciale, v. tiroidea superiore, ramo sottoioideo — 2 volte, 1 a destra e 1 a sinistra.

3. v. linguale, v. faringea, v. facciale, tronco temporo-mascellare, ramo sottoioideo — 4 volte, 1 a destra e 3 a sinistra.

4. v. linguale, v. facciale, v. tiroidea superiore, tronco temporo-mascellare, ramo sopraioideo — una volta a destra.

ε) *Confluente ioideo formato da sei rami*. Osservasi in 4 casi, due a destra e due a sinistra.

1. v. linguale, v. faringea, v. facciale, v. tiroidea superiore, tronco temporo-mascellare, ramo sopraioideo.

Per quando riguarda il livello del punto di sbocco del confluyente ioideo nella v. giugulare interna, esso può corrispondere all'osso ioide o essere più craniale o più caudale.

Si notò pertanto lo sbocco situato cranialmente in 10 preparati (5 a destra e 5 a sinistra), e così in 6 casi (due a destra e 4 a sinistra) la distanza dall'osso ioide era inferiore ad un cm., negli altri 4 (3 a destra ed uno a sinistra) era compresa fra uno e due cm. — Lo sbocco a livello dell'osso ioide si osservò in 38 casi (14 a destra e 24 a sinistra). — Finalmente lo sbocco caudalmente all'osso ioide esisteva in 47 soggetti (28 a destra e 19 a sinistra). — In 20 casi (11 a destra e 9 a sinistra) la distanza era inferiore ad un cm., in 14 (10 a destra e 4 a sinistra) era fra uno e due cm., in 8 (5 a destra e 3 a sinistra) era fra due e 3 cm. e finalmente in 5 (due a destra e 3 a sinistra) fra 3 e 4 cm.

b) *Confluyente accessorio*. Accade talvolta che taluni rami tributari dalla v. giugulare interna si uniscano tra loro per formare un unico tronco ed aprirsi caudalmente al confluyente ioideo: è questo il tronco che chiamo *confluyente accessorio*: l'osservai nei miei preparati 13 volte (7 a destra e 6 a sinistra). La distanza del punto di sbocco del confluyente accessorio al confluyente ioideo va da un minimo di 1 e $\frac{1}{2}$ cm. (2 casi, uno a destra e uno a sinistra); ad un massimo di 5 cm., corrispondendo però la media seriale a mm. 15—20 con 4 casi (3 a destra ed uno a sinistra). — Già dissi dei rapporti che può contrarre con i canali di derivazione.

Il confluyente accessorio risultava formato dalla confluenza di due, tre o quattro rami, combinati nel modo seguente:

α) *Confluyente accessorio formato da due rami* (6 volte, 3 a destra e 3 a sinistra):

- | | | | |
|---|-------------------|------------|----------------|
| 1. v. facciale e ramo sottoioideo . . . | 1 volta, | 1 a destra | e 0 a sinistra |
| 2. v. facciale e tr. temp.-mascellare . . . | 1 " 1 " " " 0 " " | | |
| 3. v. facciale e v. tiroidea . . . | 1 " 0 " " " 1 " " | | |
| 4. v. tiroidea e v. linguale . . . | 1 " 1 " " " 0 " " | | |
| 5. v. tiroidea e ramo sopraioideo . . . | 2 " 0 " " " 2 " " | | |

β) *Confluyente accessorio formato da tre rami* (3 volte, 2 a destra e 1 a sinistra):

1. v. facciale, v. tiroidea, tronco temporo-mascellare 1 volta a destra
2. v. facciale, v. tiroidea, ramo sopraioideo . . . 1 ; „ „ sinistra
3. v. faringea, v. linguale, v. tiroidea . . . 1 „ „ destra

γ) Confluente accessorio formato da quattro rami (4 volte, due a destra e due a sinistra).

1. v. facciale, v. tiroidea, tronco temporo-mascellare, ramo sopraioideo — 2 volte (1 a destra e 1 a sinistra).

2. v. facciale, v. tiroidea, tronco temporo-mascellare, ramo sottoioideo — 2 volte (1 a destra e 1 a sinistra).

c) Rami isolati. I rami che possono aprirsi isolatamente nella v. giugulare interna sono i seguenti:

*α) Vena tiroidea media*¹⁾. È la vena che con maggiore frequenza si apre isolatamente nella v. giugulare interna, riscontrandosi essa 51 volte (30 a destra e 21 a sinistra).

β) Vena tiroidea superiore — 18 volte (7 a destra e 11 a sinistra).

γ) Vena tiroidea superiore accessoria — 14 volte (7 a destra e 7 a sinistra).

δ) Vena faringea — 22 volte (10 a destra e 12 a sinistra).

ε) Vena facciale — 4 volte (3 a destra e 1 a sinistra).

ζ) Ramo scapolare — 5 volte (3 a destra e 1 a sinistra). — In un caso esistono a destra 2 rami scapolari indipendenti.

η) Ramo sopraioideo — 3 volte (2 a destra e 1 a sinistra).

θ) Tronco temporo-mascellare — una volta (a sinistra).

Tipo normale. La v. giugulare interna riceve normalmente due rami collaterali che sono il *confluente ioideo* (95^o/₁₀₀) e la *v. tiroidea media* (51^o/₁₀₀).

VII^o *Anastomosi.* Le anastomosi, sia dirette che indirette, della v. giugulare interna colle altre grosse vene del collo vennero già descritte a proposito di queste, onde mi limiterò qui ad esporre il riassunto di esse:

Riassunto delle anastomosi della v. giugulare interna colle altre grosse vene del collo:

¹⁾ Per quanto riguarda le vene tiroidee, mi sono attenuto alla classificazione e denominazione di Wölfler, accettata e riportata da Gaudier, (13).

A. La <i>vena giugulare interna</i> si anastomizza			
con la <i>v. giugulare esterna</i> :			
	<i>destra</i>	<i>sinistra</i>	<i>totale</i>
a) direttamente	3	0	3
b) indirettamente	4	8	12
	<hr/>	<hr/>	<hr/>
	7	8	15
B. La <i>vena giugulare interna</i> si anastomizza			
con la <i>v. giugulare anteriore</i> :			
a) direttamente	5	3	8
b) indirettamente	18	12	30
	<hr/>	<hr/>	<hr/>
	23	15	38
C. La <i>vena giugulare interna</i> non contrae			
anastomosi nè colla <i>v. giugulare esterna</i>			
nè coll' <i>anteriore</i>			
	20	27	47
<i>Tipo Normale.</i> La vena giugulare interna contrae normalmente			
apporti anastomotici colle altre grosse vene del collo (53 ⁰ / ₀).			

Opere citate.

1. Bertelli D., Il condotto mentale mediano. L'arteria sottolinguale-L'arteria sottomascellare. Archivio Italiano di Anatomia e di Embriologia Vol. VI.-Fasc. I. 1903.
2. Blandin, Anatomie des regions. 1834.
3. Chabbert L., Memoire sur les veines de la face et du cou. Paris MDCCC LXXVI.
4. Charpy, Systeme veineux. In Traité d'Anatomie humaine publié sous la direction de Paul Poirier. Paris.
5. Cruweilhier Y. Traité d'Anatomie descriptive. IV Edition. Paris. 1867.
6. Cuneo B. Nerfs craniens. In: Traité d'Anatomie humaine publié sous la direction de Paul Poirier. Paris.
7. Demarquais, Anomalie veineuse-Bulletin de la Société Anatomique de Paris. 19 me. Année (1844).
8. Dubreuil, Des Anomalies arterielles. Paris 1847.
9. Duval M., Veines jugulaires superficielles. Steinheil. 1891.
10. —, Veines jugulaires superficielles, tronc arteriel thyro-cervical. Gazette hebdomadaire des Sciences Medicales de Bordeaux-Année XIII. 1892.
11. —, Sur la tenotomie a ciel ouvert du sterno-mastoiden. Steinheil, 1892.
12. Ficalbi, Di una particolare disposizione di alcuni vasi venosi del collo nelle Scimm e della possibilità di spiegare con essa alcune anomalie venose reperibili nell'uomo. Atti della Società Toscana di Scienze naturali. Vol. IV. Fasc. III-Pisa, 1885.
13. Gaudier, Anatomie de la glande Thyroide. Lille. 1891.
14. Gegembaur, Traité d'Anatomie humaine, traduit sur la troisieme edition allemand par C. Julin. Paris. 1889.
15. Gruber W., Vier Abhandlungen aus dem Gebiete der medicinisch-chirurgischen Anatomie. Berlin 1847.
16. —, Über das Spatium intraapouneuroticum suprasternale. Mém. de l'Ac. de S, Petersb. 1867.
17. Henle, Nervenlehre, pag. 480 (citato da Merkel.)
18. His W., Die anatomische Nomenclatur. Archiv für Anatomie und Entwicklungsgeschichte. Jahrg. 1895. Supplement Band.
19. Laballette., Étude anatomique des veines de la tête et du cou (Systeme de la Veine cave superieure) Applications physiologiques et medico-chirurgicales-Lille, 1891.
20. Lachi P., Intorno ad una anomala disposizione delle vene del collo nell'uomo. Atti della Società Toscana di Scienze Naturali, Vol. VII, Fasc. 1°.

21. Launay, P., Veines jugulaires et artères carotides chez l'homme et les animaux superieurs-Paris. 1896.
 22. Lewis F., On the cervical Veins and Lymphatic in for human Embryos. American Journ. of Anat. Vol. IX. No. 1°.
 23. Luschka H., Die Venen des menschlichen Halses. Wien. 1862.
 24. Malgaigne, Manuel de Médecine opératoire, VII Edition—Paris, 1871.
 25. Maucclair, Anomalies des veines jugulaires antérieure et externe du côté droit. Bulletin de la Société Anatomique de Paris, année LXVII. Serie V, Tome VI, 1892.
 26. Merkel, Trattato di Anatomia topografica-Trad. del Dott. G. Sperino. Vol. 2, Torino, 1903.
 27. Notta, A., Note sur une anomalie veineuse observée a la partie antérieure du cou-Bulletin de la Société Anatomique de Paris-22. Année, 1847.
 28. Pardi, F., Illustrazione e interpretazione di un ramo collaterale non ancora descritto dell'arteria carotide esterna: arteria della ghiandola sottomascellare. Estr. dai processi verbali della Società Toscana di Scienze naturali. Adunanza del 4 Marzo 1910.
 29. Romiti, G., Trattato di Anatomia dell'Uomo-Milano.
 30. Salvi, G., Varietà anatomiche-Vena giugulare esterna. Estr. dai processi verbali della Società Toscana di Scienze Naturali. Adunanza del 1° Luglio 1894.
 31. Sebilleau, P. e Demoulin, A., Comment il faut comprendre le système des veines jugulaires antérieures. Bulletin de la Société Anatomique de Paris. Année LXVII, Serie V. Tome VI, 1892.
 32. Taguchi, Die suprasternale Spaltraum des Halses. Arch. für Anatomie und Physiologie, Anat. Abt. 1890.
 33. Tenchini, L., Sul bulbo giugulare inferiore nell'uomo-Ricerche di Anatomia Ricerche fatte nel laboratorio di Anatomia normale della R. Università di Roma ed in altri laboratori biologici. Vol. VII, 1899—1900, Roma.
 34. Thane, G. D., Miologia ed Angiologia-in Quain. Trattato completo di Anatomia redatto da E. A. Schaffer e G. D. Thane-Traduzione italiana con note ed aggiunte del Prof. Pilade Lachi-Milano.
 35. Theile, F. G., Trattato di Miologia e di Angiologia in Enciclopedia anatomica-Traduz. dal Tedesco in Francese da A. G. L. Jourdan, e dal Francese in Italiano di M. G. Dott. Levi Medico-Venezia 1846.
-

Istituto di Zootomia della Scuola Veterinaria di Parma (Prof. A. Mannu, incar. della direzione.)

Osservazioni sul simpatico cervicale dei Mammiferi.

Per il

Dott. **Andrea Mannu.**

(Con 3 Fig.)

In un pregevole lavoro pubblicato nell'anno 1907, *A. v. d. Broek* [1] si occupa diffusamente del sistema simpatico cervicale dei Mammiferi, prtando un notevole contributo alla morfologia del Simpatico nei Vertebrati.

Venni a conoscenza di questo lavoro appena pubblicate alcune mie ricerche sullo stesso argomento [2], ed è scopo di questa nota prendere in esame i risultati delle ricerche dell'Autore de me involontariamente trascurati.

Il *Broek* esaminò molte Specie nei vari Ordini di Mammiferi. La descrizione che fa di ciascuna specie è concisa ed esatta, nè io mi fermerò su questa; prenderò in esame piuttosto la parte generale, nella quale sono riunite le più importanti disposizioni osservate.

Gangli. — Nella porzione cervicale del cordone simpatico si presentano tre gangli: cervicale superiore, medio, inferiore.

Il G. cerv. inferius è per lo più fuso con uno o più gangli toracici, e forma perciò una massa unica che si chiama G. stellatum. (Questa è la denominazione seguita da Krause, Chauveau ed altri; io nel mio lavoro sul simpatico cervicale, ho dato invece questo nome al Ganglio cervicale medio, per le ragioni esposte a suo tempo.)

Eccezionalmente si ha una riduzione nel numero dei gangli: ciò

può verificarsi in *Echidna*, *Cuscus*, e *Lepus cuniculus*. In *Echidna*, l'unico ganglio cervicale corrisponde apparentemente al G. cervicale *superius* e *medium*, mentre in *Cuscus*, secondo il comportamento dei nervi spinali, può rappresentare una fusione del G. cervicale *medium* con l'*inferius*.

I Gangli possono presentarsi in aumento solo nei Primati; ed è verosimile ritenere che rappresentino porzioni separate del G. cervic. *medium*.

Il Ganglion cervicale *superius* presenta forma e rapporti già noti. Due volte si presentava fuso col vago (in *Mustela v.* e *Ursus spec.*), caudalmente però al Ganglion *nodosum*; negli altri casi il vago-simpatico originava sempre caudalmente al G. cerv. *superius*. E' anche degna di nota la disposizione riscontrata in *Phascolarctos cinereus*, dove l'arteria carotide interna penetrava nel ganglio e lo divideva in due parti.

Sono variabili nelle diverse specie i rami di comunicazione tra il ganglio cervicale superiore e il IX, X, XII paio dei nervi cerebrali. Una comunicazione tra l'*Accessorius* e il ganglio non esiste.

Variabile pure è il numero dei Rr. comunicanti dei nervi cervicali non solo tra le diverse specie di animali, ma anche fra individui della stesa specie. Il limite inferiore può essere indicato dal 4. nervo cervicale.

Fra i rami che escono dal ganglio l'A. descrive come parte cerebrale del simpatico, il ramo o i rami che corrispondono al *Nervus caroticus internus*, e dà brevi cenni dei rami alla carotis (*communis* e *externa*) e alla *Glandula intercarotica*. Riscontrò ancora in alcune specie una unione tra il Ganglion cerv. sup. e il *Nervus laryngeus superior*. Nelle anastomosi col laringeo trova verosimile che si possano trovare gli elementi costitutivi del *Nervus depressor*.

Fra le disposizioni descritte dall'Autore, e che ho brevemente esposto, è rimarchevole anzitutto la situazione che presenta in *Echidna* il ganglio cervicale, il quale si trova situato cranialmente alla *succlavia*, a livello dell'emergenza del 7. nervo cervicale. Questo ganglio riceve i rami comunicanti dei primi cinque nervi cervicali, e si prolunga, con la sua estremità superiore, in un cordone nervoso che

penetra in due fori della base del cranio. Sebbene sembri apparentemente che questa unica formazione ganglionare debba rappresentare il ganglio cervicale medio, avuto riguardo al comportamento dei nervi spinali, crede l'A., che si possa pensare ad una fusione del G. cerv. superius col G. cervicale medium. Per quanto sia verosimile questa opinione, non mi pare si debba dimenticare, che può mancare, in qualche caso (Lemur m., Mustela v.), il ramo comunicante dei primi nervi cervicali, pure essendo presente il ganglio superiore, e che questo comprende anche una porzione cerebrale, la quale, ammettendo l'ipotesi di v. Broek, dovrebbe trovarsi anch'essa nell'unico ganglio vicino alla succlavia. Queste considerazioni dovrebbero lasciare dei dubbi sulla interpretazione che il ganglio superiore possa in questo caso essere fuso col medio.

L'A. asserisce giustamente che è variabilissimo il numero dei rami comunicanti coi nervi cerebrali IX, X, XII, e nega i rami anastomotici con l'accessorio. A questo proposito devo far notare che ho riscontrato talvolta nelle mie ricerche connessioni del ganglio cervicale superiore con l'accessorio, tanto per mezzo di ramuscoli che stabilivano un rapporto diretto, quanto per mezzo del N. jugularis, in esemplari di *Equus caballus*, *Eq. asinus* e *Bos taurus*. Ho riscontrato in parecchie Specie anche un *nervus jugularis* molto sviluppato, che ho descritto nel modo seguente: „Non è costante come tronco nervoso di considerevole spessore. Nei casi però dove apparentemente manca, è rappresentato da esili filamenti, che, o partendo dal Ganglio cervicale superiore o dal *Nervus caroticus internus*, si anastomizzano con tutti i nervi giugulari o con parte di essi, e spesso anche con l'ipoglosso.

La sua variabilità è tale che non riesce possibile definire il tipo costante. E' rappresentato da esili filamenti nei Roditori e Insettivori. Nei Perissodattili, non ammesso dagli Anatomici Veterinari, è formato in molti casi da un tronco cospicuo che spesso si anastomizza con l'ipoglosso, in altri da sottili filamenti. Può presentare un ganglio nel suo decorso (Cavallo, Asino).

Nel Cane è un ramo abbastanza cospicuo. Nel Gatto e nel Leone manca. (Quest'assenza è da considerare come disposizione individuale.)

Nell'Uomo è normalmente un tronco unico che si divide in parecchi filamenti alla sua terminazione, ma può essere costituito, come in altri Mammiferi, da più rami (Varietà).“

Sono importanti le osservazioni dell'A. sul tronco simpatico e vago-simpatico, e sulla situazione topografica di questi due nervi, siano essi riuniti in un solo tronco oppure separati. Nè da me, nè, credo, da altri Osservatori, fu mai visto il tronco vago-simpatico iniziarsi dal ganglio superiore, come avviene negli esemplari di *Mustela* e *Ursus* descritti dall'Autore. Non posso esser d'accordo con l'A. quando indica come limite inferiore del *Vagus-sympathicus* il *Ganglion cervicale medium*, perchè solo in *Dasypus*, fra le specie esaminate, la separazione avveniva più in alto. Dalle mie osservazioni sui *Perissodattili* e *Artiodattili* risulta infatti che molto prima del *G. cervicale medium*, i due nervi si rendono indipendenti, e tale disposizione m'indusse anzi a dividere il tronco simpatico di questi animali in tre segmenti: due estremi liberi, e un segmento medio, più o meno esteso, aderente al vago. Solo nel Cane non esisteva un segmento inferiore libero.

Ganglion cervicale medium. — Secondo le ricerche dell'A., questo ganglio normalmente esiste, e le discussioni sopra la sua presenza sono dovute alla variabilità della sua posizione. Generalmente è unico, ma può aumentare di numero in *Orang*, *Cynocephalus*, *Gorilla*, *Uomo*.

Manca in *Lepus cuniculus* e *Cuscus Maculatus*. Nel primo animale è evidente che trattasi di fusione del ganglio medio con l'inferiore, ma che lo stesso si possa affermare per il secondo, come crede l'A., io metto in dubbio, perchè il comportamento dei nervi spinali non è così diverso da quello di altre Specie, pure dello stesso Ordine, nelle quali esiste il ganglio, da poterci autorizzare ad ammettere tale fusione.

Per quanto riguarda la situazione topografica del ganglio cervicale medio, questo è situato generalmente al di sopra dell'arteria succlavia. Tale disposizione fu da me osservata e messa in evidenza in quasi tutti gli esemplari esaminati, l'Uomo compreso, come si rileva dalle mie figure 1, 5, 6, 20, ed altre. L'importanza di questa situazione è data dal fatto che l'arteria succlavia, per il suo decorso tras-

versale, si oppone alla migrazione caudale del ganglio medio che tenderebbe ad unirsi all'inferiore. In base alle mie ricerche sui Perissodattili, io richiamo anche l'attenzione sull'arteria vertebrale, che, tanto per il suo volume embrionale superiore alla stessa succlavia, quanto per la situazione sua, può opporsi al congiungimento dei due gangli. Nei Perissodattili infatti, come si rileva dalle mie figure del lavoro citato, i due gangli, medio e inferiore, si trovano più distanti nel senso-antero-posteriore che non lungo l'asse sagittale; il ganglio inferiore è anche situato ad una certa distanza dorsalmente alla succlavia. Il vaso che s'interpone ai due gangli non è quindi la succlavia ma la vertebrale, la quale comprime anche il cordone simpatico interposto, che presenta, per effetto di tale compressione, la forma di un nastro più o meno largo. Quest'ufficio importante dell'arteria vertebrale, negli animali presi in considerazione, è confermato anche dalla mancanza, normalmente, dell'Ansa Vieussenii, segno questo che non si sono verificati quei rapporti messi in evidenza da Hochstetter [3] per la formazione dell'ansa stessa, mentre può esistere (fig. 4 del lavoro citato) una bene sviluppata Ansa vertebralis; ciò che sta a dimostrare verosimilmente che l'arteria vertebrale è penetrata nella massa cellulare del primitivo cordone nervoso, dividendolo in due metà ineguali. E' da supporre che lo stesso meccanismo di formazione dell'Ansa vertebralis si produca nell'Uomo, dove io ho riscontrato e descritto un anello vertebrale con contemporanea formazione di un'Ansa Vieussenii (confr. la fig. 20 del lavoro citato). Richiamo anche l'attenzione sopra la disposizione che ho rappresentato nella fig. 12 del mio lavoro, dove, nello stesso piano del Gang. cerv. medium, si trova un ganglio vertebrale unito al medio e all'inferiore. In questo caso tra il ganglio vertebrale e il medio era interposta l'arteria vertebrale; tra il medio e l'inferiore, la succlavia.

A proposito ancora dei rapporti tra il simpatico e i vasi sanguigni, mi pare non debba dimenticarsi che frequentemente al di sopra della curva dell'arteria tiroidea dell'Uomo, può esistere un ganglio che questo vaso separa da altri gangli che eventualmente possono trovarsi al di sotto della stessa arteria. E' questo il caso che io avevo riprodotto nella fig. 20 del mio lavoro e che ora qui di nuovo

riporto (fig. 1). E' lecito anche qui pensare che, come la succlavia e la vertebrale, anche l'arteria tiroidea, col suo segmento trasversale, possa opporsi al congiungimento delle varie parti cellulari del cordone simpatico in una formazione unica. Tale occorrenza dev'essere anche abbastanza frequente, se alcuni Autori descrivono come ganglio medio, appunto quello da me indicato come Ganglio tiroideo. Se consideriamo inoltre che talvolta, l'arteria tiroidea inferiore può attraversare un occhiello formato dal suddividersi del tronco simpatico (Drobnik), troviamo in questi casi la probabilità che anche quest'arteria, come la

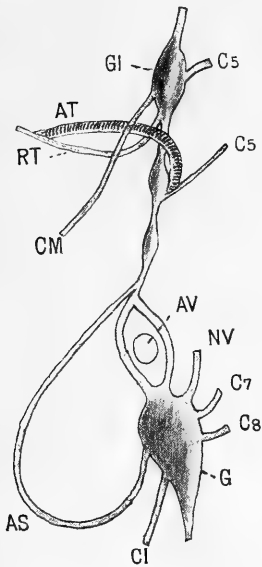


Fig. 1.
(Uomo.)

- GI = Ganglio intermedio (tiroideo).
 AT = Arteria tiroidea inferiore.
 RT = Nervo tiroideo.
 AV = Arteria vertebrale.
 AS = Ansa subclavia.
 CM = Nervo cardiaco medio.
 CI = „ „ inferiore.
 NV = Nervo vertebrale.
 C₅, C₇, C₈ = Rami comunicanti 5., 7.,
 8. cervicali.

succlavia e la vertebrale, penetri attraverso il primitivo cordone simpatico ancora cellulare.

Riguardo alla unione del G. cerv. medium coi nervi spinali cervicali l'Autore trovò che essa si presenta solo in *Echidna*, *Ornithorhynchus* e *Homo*. Non mi dilungo a dimostrare, perchè l'ho fatto ampiamente nel corso del lavoro, che tale assenza di connessioni può essere solo apparente, e bastano a provar ciò i casi da me osservati e descritti di *Nervus vertebralis* (nervo, che anche l'A. ammette rappresenti la riunione di vari rami comunicanti), che in *Equus asinus* termina nel tronco simpatico intergangliare (tra il medio e l'inferiore) dividendosi in due rami, uno dei quali va al ganglio medio e l'altro

all'inferiore (fig. 2). Anche nella figura 3 si vedono le fibre del nervo vertebrale dirigersi direttamente, come fascio compatte, al G. cerv. medium, e solo una parte, riunite lassamente a plesso, vanno al ganglio inferiore.

Ganglion cervicale inferius. — L'Autore ha potuto riconoscere, nelle osservazioni fatte, che questo ganglio dev'essere considerato come la riunione di due o più gangli. Esso infatti può essere diviso da un solco in due parti ineguali: la metà superiore comprende il punto di entrata dei rami comunicanti dei nervi cervicali; la metà inferiore, più piccola, rappresenta la parte che si unisce coi nervi toracici.

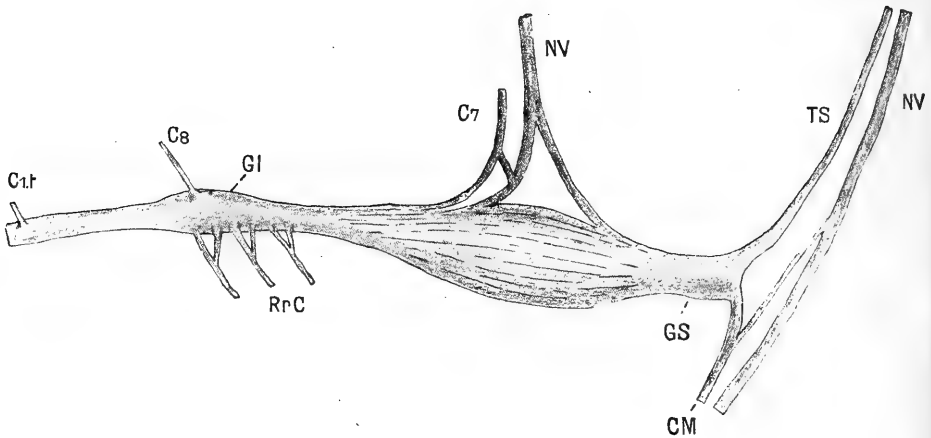


Fig. 2.
(*Equus asinus.*)

TS = Truncus sympathicus.

NV = Nervus vagus.

GS = Ganglion stellatum.

GI = „ cervicale inferius.

CM = Nervus cardiacus medius.

NV = Nervus vertebralis.

RrC = Rami cardiaci inferiores.

C₇ = Ramo comunicante 7. cervicale.

C₈ = „ „ 8. „

C_{1t} = „ „ 1. toracico.

Tale particolarità risulta anche dalle mie ricerche in animali non esaminati dall'A. (es. *Equus as.*). Osservo però che io ho riscontrato più piccola la metà superiore del ganglio.

Il numero dei rami comunicanti è variabile. Termina nel ganglio il Nervus vertebralis. L'A. discute lungamente sulle due teorie opposte che possono spiegare la natura di questo cospicuo nervo: se cioè rappresenti la riunione dei Rr. comunicanti di un certo numero di

nervi cervicali, oppure, al contrario, un ramo del Gang. cerv. inferius che accompagna l'arteria vertebralis. L'A. espone le ragioni che lo inducono ad accettare la prima opinione, che è anche quella da altri e da me sostenuta; che essa corrisponda al vero è dimostrato dalle mie ricerche, avendo io potuto preparare in animali di grande mole (*Equus cab.*), rami isolati del ganglio che si distribuivano alle arterie

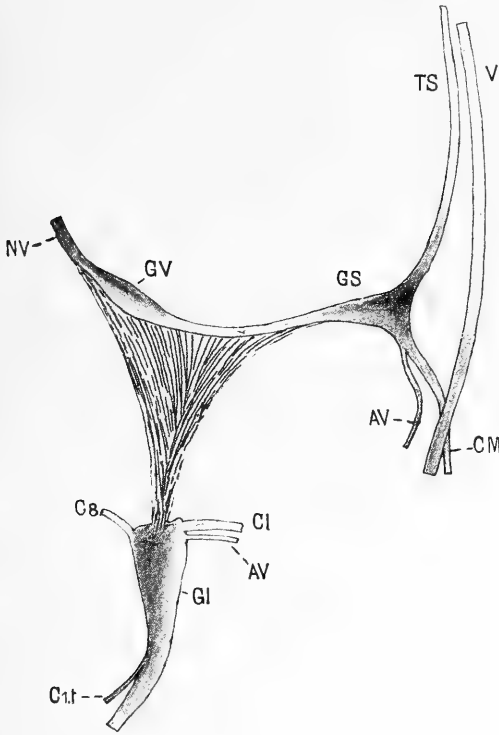


Fig. 3.

(*Equus asinus.*)

- V = Nervus vagus.
- TS = Truncus sympathicus.
- GS = Ganglion stellatum (medium).
- AV = Ansa subclavia.
- CM = Nervus cardiacus medius.
- CI = „ „ inferior.
- GV = Ganglion vertebrale.
- GI = „ „ cervicale inferius.
- NV = Nervus vertebralis.
- C₆ = Ramo comunicante 8. cervicale.
- C_{1t} = „ „ toracico.

succlavia e vertebrale. Ho già ricordato i casi in cui il N. vertebralis non apparteneva al ganglio inferiore, ma al cordone intergangliare.

Quanto all'omologia del N. vertebralis col cordone apofisario degli Uccelli (che io accettai), l'A. è propenso ad ammetterla, ma solo per una parte di questo cordone, basandosi sopra lo sviluppo delle due formazioni. Però fa osservare che manca nel nervo vertebrale la unione col Gang. cervicale superius, e che esso non possiede gangli nel suo decorso. Tale assenza di gangli fu messa in evidenza anche

da Thébault. A questo proposito però le mie ricerche sono decisive in senso contrario all'affermazione dei due citati Autori. Io ho descritto infatti un ganglio simpatico annesso al N. vertebralis, riscontrato in sezioni di nervo e arteria vertebrale di Coniglio, nel punto in cui un nervo comunicante cervicale (non potuto precisare) si gettava nel nervo vertebrale. Altre ricerche più numerose ed estese ad altri Mammiferi, potranno in seguito accertare, nel canale trasversario, il numero e la costanza di tali formazioni. Un altro esempio di ganglio vertebrale interposto nel decorso del nervo vertebrale, ma al di fuori del canale trasversario, è quello che ho rappresentato nella fig. 12. Che si tratti realmente di un ganglio vertebrale e non di ganglio medio o inferiore doppio, risulta evidente, come ho descritto diffusamente nel lavoro citato, dalla sua ubicazione, dalla contemporanea presenza dei gangli medio e inferiore, con la loro situazione e i rami normali, dal continuarsi distalmente con un tronco nervoso che va ad unirsi tanto al ganglio medio che all'inferiore (disposizione simile a quella osservata nel nervo vertebrale di un altro esemplare della stessa specie). L'esame microscopico ha anche dimostrato la natura ganglionare simpatica di questa formazione.

Nel mio lavoro ho anche ricordato che Blainville affermò che lungo il plesso vertebrale dell'Uomo esistono quasi altrettanti piccoli gangli quanti sono i nervi cervicali, ma nessuno finora ha potuto confermare tale asserzione.

Mi sembrano degne di considerazione su questo argomento, anche le disposizioni descritte dall'A. in esemplari di Lemur macaco e di Ateles ater, riprodotte nelle figure 18 e 19. Nel primo, il N. vertebralis è formato dalla riunione dei Rr. communicantes dei nervi cervicali 4—8, e presenta nella sua parte inferiore, tra i rami comunicanti del 7. e 8. nervo cervicale, un piccolo ganglio rotondeggiante (g. v.), che l'A. considera come porzione del ganglio cervicale superiore: „Vielleicht haben wir auch hierin ein Teilstück des G. c. inferius zu erblicken, das dann, im ganzen aufwärts gerückt, teilweise in die Bahn des Halsgrenzstranges, teilweise in die des N. vertebralis eingelassen wäre.“ Io non solo ritengo giustificato il lieve dubbio espresso dall'A. con la parola „forse“, ma sono propenso ad ammettere

che questo piccolo ganglio rappresenti un vero e proprio ganglio annesso al Nervus vertebralis, come nel mio caso di *Equus asinus*. Se si trattasse infatti di una semplice porzione del G. cervic. inferioris, esso dovrebbe trovarsi, non nello spessore del nervo vertebrale ma in uno dei due rami dell'Ansa subclavia, rami che costituiscono la continuazione del tronco simpatico, nè sarebbe facile intendere d'altra parte il suo spostamento nella posizione che occupa lungo il decorso del N. vertebralis, non esistendo, fra questo nervo e il ganglio medio, alcuna connessione. Mi sembra ciò sufficiente a dimostrare come questo piccolo ganglio non appartenga alla catena ganglionare continua del Truncus sympathicus, e ad ammettere, come nel mio caso di *Equus asinus*, che si tratti di un ganglio annesso al nervo vertebrale, che forse, e in questo potrei esser d'accordo con l'A., non ha potuto, congiungersi al G. cervicale inferioris.

In *Ateles ater*, manca un proprio G. cerv. medium nella sua situazione normale. Il tronco simpatico, subito al di sopra dell'arteria succlavia, s'incurva e volge lateralmente, distribuendo parecchi rami. Dal punto in cui s'incurva (dove manca cioè il ganglio medio), manda un ramo che in parte si anastomizza col vago, in parte si distribuisce al cuore (Nervus cardiacus medius). Dalla convessità della curva parte un ramo anastomotico col N. recurrens, e subito dopo il cordone simpatico si divide in due rami: uno si porta al ganglio inferiore scorrendo ventralmente all'arteria scclavia (ramo anteriore dell'Ansa Vieussenii); l'altro termina in un ganglio, il quale, sebbene con situazione diversa, „vielleicht als G. c. medium (g. c. m.) aufgefasst werden darf, oder als Produkt von diesem Knoten und einem Teile des G. c. inferioris“. Il ganglio è aderente alla colonna vertebrale, all'altezza dell'8. vertebra cervicale. Nella sua estremità craniale penetra il Nervus vertebralis, che esce dal canale trasversario tra la 5. e la 6. vertebra, ed è formato dai rami comunicanti dei nervi cervicali 3., 4., 5., 6. — Oltre questo nervo vertebrale, ne esiste un'altro formato dai rami comunicanti dei nervi cervicali 6. (in parte), 7. e 8. (in parte); decorre lateralmente all'arteria vertebrale, poi dorsalmente all'arteria succlavia, e termina nel ganglio inferiore, avendo prima dato un ramo al ganglio medio.

Tanto la descrizione, come la figura 19 annessa, m'inducono a pensare trattarsi anche qui, non di un ganglio cervicale medio, ma di un ganglio interposto nello spessore del nervo vertebrale. Se lo confrontiamo con la stessa formazione che io ho descritto dell'Asino, noi troviamo una identità quasi perfetta. In Ateles non esiste però un ganglio medio, e quindi, ad una osservazione superficiale, potrebbe quasi essere giustificato interpretare questo ora descritto come tale, ma spostato dorsalmente. E' noto però che il ganglio medio, sebbene sia da ammettere come formazione costante normalmente, può anche mancare in tutte le Specie di Mammiferi; in questo caso poi non si capirebbe per quale meccanismo possa essersi spostato non solo dorsalmente, ma, come risulta dalla figura, anche un po' cranialmente. Io credo perciò molto più probabile che si debba trattare di un Ganglion vertebralis, e che il nervo vertebrale si continui nel tronco nervoso che partendo dall'estremità caudale del ganglio, termina nel ganglio inferiore.

E' difficile infatti, a parer mio, considerare il tronco nervoso che collega questi due gangli (medio dell'A. e inferiore), come il ramo dorsale dell'Ansa subclavia; tale affermazione lascia implicitamente supporre che il nervo vertebrale abbia termine nel ganglio cervicale medio, ciò che l'A. non ammette in alcun caso, e che il descritto tronco simpatico che unisce i due gangli, sia la continuazione di quel ramo di biforcazione, che con una curva a concavità in alto, si continuava nel ganglio supposto medio, penetrando nella stessa estremità inferiore del ganglio, per la quale dovrebbe ancora continuarsi caudalmente, formando in tal guisa, i due segmenti del medesimo tronco nervoso, un angolo acuto aperto in basso. Ciò a me pare poco verosimile, e sono propenso a ritenere piuttosto che la continuazione almeno principale del tronco simpatico, sia quel ramo che passa ventralmente all'arteria succlavia, e che il ganglio medio dell'A., da me indicato vertebrale, si continui caudalmente con due rami: uno, che costituisce la sua continuazione, passa dorsalmente alla succlavia; l'altro, che si unisce al tronco simpatico intergangliare con direzione verso il ganglio medio, in questo caso assente. Che tale biforcazione del Nervus vertebralis, con o senza ganglio annesso, sia

possibile, è dimostrato dalle mie descrizioni e relative figure, specialmente in esemplari di Perissodattili.

Sono perfettamente d'accordo con l'A. per le sue brillanti considerazioni sul parallelismo fra il territorio di distribuzione dell'Arteria intercostalis suprema e il numero dei Rr. communicantes che si portano al ganglion cervicale inferius.

Parma, dicembre 1913.

Bibliografia.

1. A. J. van den Broek. Untersuchungen über den Bau des sympath. Nervensystems der Säugetiere. Morphol. Jahrb. Bd. XXXVII, 1907.
 2. Mannu. Ricerche anatomo-comparative sul simpatico cervicale nei Mammiferi. Intern. Monatsschr. Bd. XXX, 1913.
 3. Hochstetter. Über die Entwicklung der Arteria vertebralis beim Kaninchen, nebst Bemerkungen über die Entstehung der Ansa Vieussenii. Morphol. Jahrbuch, Bd. XVI, 1890.
-

Referat.

Von

Fr. Kopsch.

Die Kultur der Gegenwart, ihre Entwicklung und ihre Ziele III. Teil, 4. Abteilung, 2. Band: *Zellen- und Gewebelehre, Morphologie und Entwicklungsgeschichte*. II. Zoologischer Teil, bearbeitet von E. Gaupp, K. Heider, O. und R. Hertwig, F. Keibel, H. Poll, 8°, VIII und 538 Seiten. 413 Figg. Leipzig 1913. B. G. Teubner. geh. Mk. 16,—; in Leinen M. 18.—; in Halbfranzb. Mk. 20,—.

Das genannte Buch ist ein Teil des auf 61 Bände berechneten Riesenwerkes, von dem ungefähr schon der dritte Teil erschienen ist!

Der vorliegende von O. Hertwig redigierte Band enthält: von R. Hertwig behandelt „die einzelligen Organismen“, welche überall in der Natur in zahlreichen verschiedenen Arten vertreten sind und zum Teil sehr bemerkenswerte Lebenserscheinungen zeigen. H. Poll gibt eine kurze Darstellung der Zellen und Gewebe des Tierkörpers. Ein besonderes Kapitel „Allgemeine und experimentelle Morphologie und Entwicklungslehre der Tiere“ von O. Hertwig bearbeitet, enthält die Befruchtung und Furchung des Eies sowie die Darstellung einiger entwicklungsphysiologischer Versuche. Die „Entwicklungsgeschichte und Morphologie der Wirbellosen“ bearbeitet K. Heider, „die Entwicklungsgeschichte der Wirbeltiere“ F. Keibel. Von E. Gaupp ist ein Kapitel „Morphologie der Wirbeltiere.“ Den Schluß macht ein Sachregister

Die Bearbeiter der einzelnen Kapitel, erfolgreiche Vertreter ihrer Gebiete, haben ihr Thema in klarer, leicht verständlicher Weise behandelt. Die zum großen Teil aus bekannten Lehrbüchern und Monographien übernommenen zahlreichen Abbildungen erleichtern das Verständnis in hohem Maße. Jedem Abschnitt ist eine kurze Literatur-Uebersicht angefügt. Der Preis ist in Anbetracht des Umfanges und der Ausstattung recht mäßig.

Verlag von Georg Thieme in Leipzig.

Monographien

über die

Zeugung beim Menschen

VON

Dr. med. **Hermann Rohleder.**

Spezialarzt für Sexualleiden in Leipzig.

Band I: **Die Zeugung beim Menschen.**

Mit Anhang:

Die künstliche Zeugung (Befruchtung) beim Menschen.

Brosch. M. 7.—, geb. M. 8.—.

Band II: **Die Zeugung unter Blutsverwandten.**

Brosch. M. 4.20, geb. M. 5.—.

Band III: **Die Funktionsstörungen
der Zeugung beim Manne.**

(Samenflüsse, Impotenz, Sterilität.)

Brosch. M. 5.80, geb. M. 6.80.

Band IV: **Die libidinösen Funktionsstörungen
der Zeugung beim Weibe.**

Brosch. M. 2.80, geb. M. 3.60.

Münchener mediz. Wochenschrift: Das ganze Buch ist eine hochinteressante und spannende wissenschaftliche Lektüre.

Klinisch-therapeutische Wochenschrift: Rohleder hat mit dem vorliegenden Werke geradezu erschöpfend ein Gebiet behandelt, das für die Aerzte ebenso wichtig ist, wie es ihnen unbekannt zu sein pflegt.

Alle 4 Bände zusammen gebunden 21 Mark.

Verlag von Georg Thieme in Leipzig.

Seben erschienen:

Lehrbuch
der
Organotherapie

mit Berücksichtigung ihrer anatomischen u. physiologischen Grundlagen.

Unter Mitwirkung von

Karl Basch (Prag), Gustav Bayer (Innsbruck),
L. Borchardt (Königsberg), Rud. Ehrmann
(Berlin), Artur Foges (Wien), M. Höfler (Bad
Tölz), Alfred Kohn (Prag), Friedr. Pineles
(Wien), Julius Wagner von Jauregg (Wien)

herausgegeben von

Hofrat Prof. Dr. J. Wagner von Jauregg, Wien
und
Privatdozent Dr. Gustav Bayer, Innsbruck.

Mit 82 Textabbildungen.

M. 13.—, geb. M. 14.—.

**Morphologische Grundlagen
der Organotherapie**

von

Prof. Dr. Alfr. Kohn,
Prag.

Sonderabdruck aus „Lehrbuch der Organotherapie“.

Mit 35 Textabbildungen.

M. 1.60.

Buchdruckerei Richard Hahn (H. Otto) in Leipzig.

12,080

Internationale Monatsschrift

für

Anatomie und Physiologie.

Herausgegeben

von

R. Anderson in Galway, C. Arnstein in Kasan, S. Ramón y Cajal in Madrid, C. Golgi in Pavia, S. Laskowski in Genf, A. Macalister in Cambridge, G. Retzius in Stockholm, E. A. Schäfer in Edinburg, L. Testut in Lyon.

Redigiert von

Fr. Kopsch und **R. R. Bensley**
in Berlin in Chicago.

Band XXXI. Heft 4/6.

Mit 20 Textabbildungen und 8 Tafeln.



LEIPZIG 1914

Verlag von Georg Thieme.

Vertretung für Amerika:
The University of Chicago Press,
Chicago, Illinois, U. S. A.

I n h a l t.

	Seite
Dr. Angelo Cesare Bruni, Sullo sviluppo del lobo ghiandolare dell'ipofisi negli Amnioti. (Con Tav. II-VI e 5 Figg.)	129
Eug. Bujard, Description d'un embryon humain (Eternod-Delaf), de 20 somites, avec flexion dorsale. (Planche VII et VIII)	238
E. V. Cowdry, The vital staining of mitochondria with janus green and diethylsafranin in human blood cells. (With Plate IX)	267
Dr. F. Simonelli, Contributo allo studio delle espansioni nervose nel derma della cute umana. (Con 15 Fig.)	287
Fr. Kopsch, Referat	304

Die Herren Mitarbeiter haben von ihren Aufsätzen 50 Sonderabdrücke frei, eine grössere Anzahl liefert die Verlagshandlung auf Verlangen zu billigem Preise. Frankierte Einsendungen in lateinischer, französischer, italienischer, englischer oder deutscher Sprache werden direkt an: Prof. Dr. Fr. Kopsch, Wilmersdorf bei Berlin, Kaiserplatz 2; und für Amerika an Prof. R. R. Bensley, University of Chicago, erbeten.

Reprints. Contributors desiring more than 50 extra copies of their articles can obtain them at reasonable rates by application to the publisher Georg Thieme, Leipzig, Rabensteinplatz 2, Germany.

Contributions (Latin, French, Italian, English or German) should be sent to Prof. Dr. Fr. Kopsch, Wilmersdorf by Berlin, Kaiserplatz 2, or for America to Prof. R. R. Bensley, University of Chicago.

Avis. Les auteurs des mémoires insérés dans ce journal qui désireront plus de 50 tirages à part de leurs articles, les obtiendront à des prix modérés en s'adressant à M. Georg Thieme, libraire-éditeur, Leipzig, Rabensteinplatz 2, Allemagne.

Les articles écrits *en latin, en français, en italien, en anglais ou en allemand* doivent être adressés à Professeur Fr. Kopsch à Wilmersdorf près de Berlin Kaiserplatz 2, ou pour l'Amérique à M. R. R. Bensley, University of Chicago.

Die bisher erschienenen Bände kosten:

Bd.	I	ℳ	40.—	\$	9.52.	Bd.	XVI	ℳ	70.50,	\$	16.78
"	II	"	52.—	"	12.38.	"	XVII	"	65.—	"	15.47
"	III	"	47.50,	"	11.31.	"	XVIII	"	75.—	"	17.85
"	IV	"	72.—	"	17.14.	"	XIX	"	50.—	"	11.90
"	V	"	63.—	"	15.—	"	XX	"	59.—	"	14.—
"	VI	"	77.50,	"	18.45.	"	XXI	"	70.—	"	16.66
"	VII	"	87.—	"	20.71.	"	XXII	"	50.—	"	11.90
"	VIII	"	100.—	"	23.80.	"	XXIII	"	55.—	"	13.01
"	IX	"	76.30,	"	18.16.	"	XXIV	"	78.—	"	18.56
"	X	"	93.50,	"	22.25.	"	XXV	"	56.—	"	13.33
"	XI	"	92.60,	"	22.—	"	XXVI	"	60.—	"	14.28
"	XII	"	79.—	"	18.80.	"	XXVII	"	78.60,	"	18.71
"	XIII	"	76.10,	"	18.11.	"	XXVIII	"	70.—	"	16.66
"	XIV	"	48.30,	"	11.50.	"	XXIX	"	85.—	"	20.23
"	XV	"	73.—	"	17.37.	"	XXX	"	46.50,	"	11.—

Bd. I—XXIX statt ℳ 2000.—, \$ 476.— nur ℳ 1300.—, \$ 309.40 bar.

That American prices are net and subject to an additional charge for postage.

Istituto Anatomico della R. Università di Torino
(Diretto dal Prof. R. Fusari).

■

Sullo sviluppo del lobo ghiandolare dell'ipofisi negli Amnioti.

Ricerche di organogenesi comparata

pel Dr. **Angelo Cesare Bruni**,
Assistente e lib. docente.

(Con Tav. II—VI e 5 Figg.).

Nel mese di luglio di quest'anno, ebbi occasione di presentare alla R. Accademia di Medicina di Torino una serie di ricostruzioni plastiche della regione faringoipofisaria di embrioni di rettili, uccelli e mammiferi. Da queste si può rilevare molto agevolmente come, nelle due classi superiori dei vertebrati, l'entoderma concorra con un contributo notevole alla costituzione del cordone epiteliale, che tiene unito per un certo tempo il corpo ghiandolare dell'ipofisi all'epitelio della faringe, ed alla costituzione dell'ipofisi stessa.

Nel presente lavoro intendo di esporre tutti i dati che mi fu possibile raccogliere sullo sviluppo del lobo ghiandolare dell'ipofisi e sulla evoluzione ed involuzione del peduncolo ipofisario, corredandoli di opportune figure illustrative.

Ripartirò la materia nei seguenti capitoli e paragrafi:

I. Stato attuale delle conoscenze sullo sviluppo della porzione ghiandolare dell'ipofisi.

II. Descrizione delle osservazioni personali.

A) *Embrioni di Gongylus ocellatus (Rettili).*

B) *Embrioni di Gallus domesticus ed esemplari di Gallus dom, e di Passer domesticus adulti (Uccelli).*

C) *Embrioni di Mus decumanus (albinus) e di Mus musculus (Mammiferi).*

D) *Feti umani.*

III. Riassunto e discussione dei reperti.

A) *Sviluppo dell'ipofisi (porzione ghiandolare) nei Rettili.*

B) *Sviluppo dell'ipofisi (id.) negli Uccelli.*

C) *Sviluppo dell'ipofisi (id.) nei Mammiferi.*

1. Sviluppo dell'ipofisi cerebrale.

2. Appunti sullo sviluppo dell'ipofisi del canale cranio-faringeo e dell'ipofisi faringea.

D) *Considerazioni generali sullo sviluppo dell'ipofisi degli Amnioti.*

IV. Conclusioni.

I. Stato attuale delle conoscenze sullo sviluppo della porzione ghiandolare dell'ipofisi.

Poichè la letteratura sullo sviluppo dell'ipofisi è raccolta accuratamente, oltrechè in trattati e riviste, anche in molti lavori speciali (di Valenti, Caselli, Gemelli, Rossi, Sterzi, Kohn, Poppi, Tilney, Soyer, per ricordarne alcuni fra quelli degli ultimi quindici anni), basterà che io riassuma in questo capitolo i principali fatti assodati, e le principali questioni che si agitano o si sono agitate in proposito.

Non tenendo conto nel nostro studio del lobo nervoso, si può dire che tutti gli embriologi sono concordi nel ritenere, che il corpo epiteliale ghiandolare dell'ipofisi trovi il suo primo abbozzo in una infossatura angolare dell'ectoderma, la quale, negli amnioti, è situata nell'interno del seno boccale, subito rostralmente alla membrana faringea, in corrispondenza della inserzione dorsale di questa. Tale infossatura, che ebbe da Mihalkovics il nome di *angolo ipofisario*, affondandosi, col progredire dello sviluppo, si trasforma in un canale — *canale ipofisario* di Mihalkovics — a forma di tasca, il quale si dirige dorsalmente verso la regione del pavimento cerebrale, ove si svilupperà il processo infundibolare, e termina a fondo cieco.

Per verità già Rathke (1838-39) aveva descritto questa tasca nei vertebrati superiori ritenendola annessa all'intestino anteriore,

essa viene perciò anche chiamata *tasca di Rathke*; *Luschka*, *Mickluch-Maclay*, *W. Müller* ne avevano confermata l'esistenza tanto per altri vertebrati superiori, quanto per gli inferiori.

Spetta a *Mihalkovics* il merito di aver dimostrata l'origine ectodermica della tasca, come spetta a *Goette* il merito di aver dimostrato che è di origine ectodermica la gemmazione piena costituente il primo abbozzo dell'ipofisi degli anfibi.

Dopo questi lavori, alcune antiche opinioni sulla origine della porzione epiteliale dell'ipofisi, come quella enunciata da *v. Baer*, che derivasse dal cervello, e quella enunciata da *Reichert* ed appoggiata anche da *His*, che derivasse dalla estremità craniale della corda dorsale, vennero definitivamente abbandonate, mentre una schiera di ricercatori confermò per tutti i vertebrati le nuove vedute dell'origine ectodermica (*Seessel*, *Dohrn*, *Kraushaar*, *Sasse*, *His*, *Haller*, *Tourneux* e *Soulié* [per l'uomo], *Corning*, *Economio*, *Reighard*, *Gemelli*, *Rossi*, *Staderini*, *Kohn*, *Tilney*, *Herring*, *Bolk* ed altri).

Non mancarono tuttavia oppositori, i quali ritennero che l'ipofisi abbia piuttosto un'origine entodermica, o, per lo meno, si costituisca con la partecipazione dell'entoderma (*Hoffmann*, *Orr*, *Ostrumoff*, *Kupffer*, *Valenti*, *Nusbaum*, *Collina*, *Orrù*, *Caselli*).

Seguendo per ora l'opinione generale, che cioè il lobo ghiandolare dell'ipofisi provenga direttamente ed esclusivamente dalla tasca di *Rathke*, ci è noto che il fondo di questa tasca, modificando la sua forma, tende a separarsi dall'epitelio faringoorale. Ciò avviene in seguito ad uno strozzamento della parte ventrale, più vicina alla faringe, della tasca stessa, determinata dall'accrescimento del connettivo e dalla modificazione di esso durante la costituzione della base cranica. Questa porzione strozzata della tasca di *Rathke*, che si sapeva destinata a persistere a lungo od anche per tutta la vita in molti pesci (*Mickluch-Maclay*, *Waldschmit*), si credeva invece fosse destinata ad obliterarsi ed a scomparire più o meno rapidamente durante la vita fetale nei vertebrati superiori.

Però in questi ultimi anni i lavori sistematici di *Civalleri*, di *Haberfeld*, di *Citelli*, di *Pende*, di *Arena*, i quali venivano anche a dare maggior valore a precedenti osservazioni di *Killian*, di *Erdheim*,

di *Arai*, dimostravano nell'uomo la persistenza per tutta la vita di un tratto del peduncolo faringoipofisario, situato fra la base cranica e l'epitelio faringeo e la sua organizzazione in un corpo ghiandolare più o meno simile per struttura alla porzione ghiandolare della ipofisi cerebrale. D'altro lato veniva anche constatata in alcuni mammiferi la presenza costante o almeno frequente di una ipofisi faringeale, o di residui della tasca di *Rathke* nella mucosa faringeale, infatti una vera ipofisi faringeale venne trovata da *Leche* nel riccio e riscontrata abbastanza frequentemente da *Arai* e da *Haberfeld* nel gatto; *Tourneux F.* e *Tourneux J. P.* trovarono che nel cane si conserva fino alla nascita, e suppongono che resti per tutta la vita, una formazione vescicolare, paragonabile secondo loro all'ipofisi faringeale. Nel gatto *Arai* ed anche *Haberfeld* notarono sovente l'esistenza di un canale a fondo cieco, rivestito di epitelio vibratile, aperto nella cavità della faringe, che per la posizione si deve interpretare come un residuo della porzione più ventrale della tasca di *Rathke*.

Oltre a questo ci è noto, ancora per le ricerche di *Arai*, la possibilità della presenza, in alcuni mammiferi, di porzioni di ghiandola ipofisaria in un canale che talvolta attraversa in direzione dorso-ventrale la base cranica in corrispondenza del pavimento della sella turcica (canale craniofaringeo). Un tale fatto fu occasionalmente constatato anche nel bambino (*Suchannek*).

Queste importanti osservazioni inducono chi oggi si accinga allo studio dello sviluppo dell'ipofisi a porre una speciale attenzione alle modificazioni subite dal peduncolo faringoipofisario, come del resto spinsero già a ricerche embriologiche speciali, come quelle di *Frazer* e dei *Tourneux*, i quali AA. raccolsero specialmente dati sulla posizione della ipofisi faringeale dell'uomo in alcuni periodi della vita fetale.

La parte distale della tasca di *Rathke*, quella destinata a progredire più attivamente nel suo sviluppo ed a trasformarsi nella porzione ghiandolare della ipofisi cerebrale, ha dappprincipio la forma di una vescicola, le cui pareti sono costituite da epitelio a cellule alte. La forma vescicolare secondo *Haller* è primitiva anche nella filogenesi. Dalle ricerche anatomo-comparative (*Haller*, *Sterzi*, *Gentes*) apprendiamo come in tutti i vertebrati la parte di ipofisi, che deriva da questa

vescicola, tenda a dividersi in due porzioni, le quali presto diventano differenti specialmente pei caratteri istologici: una caudale, addossata al lobo nervoso, che pel modo di reagire delle sue cellule alle sostanze coloranti vien chiamata *cromofoba*, una rostrale, che per la stessa ragione vien chiamata *cromofila* (*Sterzi, Gentes*). La parte cromofoba tende a farsi più piccola dai vertebrati inferiori ai superiori, mentre si fa progressivamente più grossa la parte cromofila (*Sterzi*, pienamente confermato da *Gentes*). *Sterzi* aggiunge che a questa legge fanno eccezione gli uccelli, nei quali la parte cromofoba è più piccola che nei mammiferi.

Una modificazione di forma, la quale pare manifestarsi assai presto nella vescicola ipofisaria di tutti i vertebrati, certo poi in modo evidente in quella degli amnioti, è dovuta alla formazione dei così detti *lobi laterali*. Scoperti da *Gaupp* nei rettili, furono da questo A. descritti come due diverticoli, che apparirebbero sui lati del diverticolo ipofisario ectodermico mediano indipendentemente da esso. *Salvi* attribuì ai diverticoli laterali il significato di estroflessioni branchiali ectodermiche, destinate a mettersi in relazione con le cavità premandibolari, le quali sarebbero le corrispondenti estroflessioni branchiali entodermiche.

La presenza dei lobi laterali fu presto constatata anche nei mammiferi (*Chiarugi, Weber, Bolk*)¹⁾ e negli uccelli (*Rossi, Economo*); in questi vertebrati però essi non appaiono come formazioni primitive, indipendenti dalla tasca di *Rathke*, ma appaiono invece come modificazione dei margini di quest'ultima. Solo *Bolk* nei primati vide un triplice abbozzo primitivo come quello dei rettili; *Staderini* però ebbe a dimostrare che anche nei rettili la relativa indipendenza dei lobi laterali dalla tasca ipofisaria non è primitiva, perciò è maggiormente probabile l'omologia di queste formazioni in tutti gli amnioti, messa in dubbio da *Weber*. Soltanto pare che i lobi laterali dei rettili abbiano un modo di sviluppo affatto particolare, avendo le ricerche di *Gaupp*

¹⁾ I lobi laterali, descritti da *Weber* nei chiroteri, non corrispondono a quelli descritti da *Chiarugi* nella cavia: infatti quelli di *Chiarugi* sono due sporgenze che appaiono tardi, quando la tasca è già pedunculata, nella parte anteriore ed inferiore della tasca stessa; quelli di *Weber* invece, corrispondono alle due metà laterali della tasca, divise in corrispondenza del fondo da una incisura, nel modo in cui le descrisse *Rathke* fin dal 1838.

e di *Staderini* dimostrato, che essi per un certo tempo fanno corpo con la massa della ghiandola ipofisaria, che si va sviluppando, ma poi tendono a farsene indipendenti, e se ne separano, acquistando e conservando anche nell'adulto (*Staderini*) uno speciale rapporto con la parete cerebrale. *Staderini* ne riassume l'evoluzione in quattro stadii: nel primo essi sono a distanza dalla superficie encefalica e fanno ancora parte dell'abbozzo ipofisario principale; nel secondo prendono forma di clava diretta lateralmente; la parte sottile tiene unita al rimanente dell'ipofisi la porzione ingrossata o testa, mentre quest'ultima si pone in contiguità col cervello; nel terzo la testa comincia a penetrare nella pia madre, dalla quale viene divisa in due lobuletti secondari, situati uno all'interno, l'altro all'esterno; nel quarto infine la testa, fattasi libera, è in rapporto molto intimo col tessuto nervoso limitrofo.

Gaupp ci dà un'ottima descrizione del modo di stabilirsi della forma definitiva della porzione ghiandolare dell'ipofisi nei rettili. L'abbozzo, dapprima trilobato, risultando composto del lobo medio e dei lobi laterali, diventa quadruplica per l'elevarsi di un *lobo anteriore* dalla volta faringea, a guisa di vestibolo situato innanzi alla parte di ipofisi già prima abbozzata. Le cavità primitive scompaiono per collabire delle pareti: si conserva vescicolare soltanto la sommità del lobo medio, che è in rapporto coll'infundibolo. Questo lobo medio dà poi un diverticolo, che si dirige cranialmente ed ha intimo rapporto con il cervello, essendo interposto fra questo e la parte craniale della ghiandola. Questo diverticolo accennato e figurato da *Gaupp*, fu descritto da *Staderini* col nome di *lobo anteriore*.

Mihalkovics distingue nella formazione della ipofisi degli uccelli, come in quella dell'ipofisi dei mammiferi, quattro periodi: 1°. formazione dell'angolo ipofisario nel foglietto esterno pel ripiegarsi del cranio in corrispondenza della regione sfenoetmoidale; 2°. trasformazione dell'angolo nella tasca ipofisaria, dopo la rottura della membrana faringea; 3°. separazione della tasca dalla lamina epiteliale della volta faringoorale; 4°. formazione dei tuboli ghiandolari. Negli uccelli, avvenuta la separazione della tasca ipofisaria dall'epitelio buccofaringeo, le pareti della tasca, costituite di epitelio cilindrico, proli-

ferano in proporzione uguale, restringendo la cavità. *Economus* dà una descrizione un po' diversa del modo di formarsi della porzione ghiandolare dell'ipofisi nel pollo e nel piccione, in quanto non sarebbe la porzione distale della tasca di *Rathke* quella che diventa ipofisi, ma l'organo si formerebbe da una gemma (*gemma ipofisaria*) originantesi dalla parte più distale della parete anteriore della tasca. La parte prossimale della gemma e la stessa tasca di *Rathke* formerebbero il dotto ipofisario (peduncolo faringoipofisario). Il modo di partirsi della gemma dalla tasca spiegherebbe perchè ancora al 10^o giorno di incubazione il dotto ipofisario presenti uno sperone diretto caudalmente.

Nei mammiferi la vescicola ipofisaria, appena iniziata la sua separazione dall'epitelio faringo-orale, si divide, secondo *Rathke*, in due metà laterali di forma ovale, unite prossimalmente. L'estremità prossimale o ventrale della vescicola poi, secondo *Mihalkovics*, si ripiega cranialmente e dorsalmente diventando solida. Così l'abbozzo dell'ipofisi prende una forma semilunare; la concavità della semiluna viene riempita da cordoni emananti dalla parete anteriore della vescicola e dalla specie di prolungamento stabilitosi in corrispondenza della estremità inferiore di essa; *Salzer* aggiunge che in alcune specie, ad esempio nel maiale, si forma ancora in avanti di questo prolungamento anteriore una gemma, a forma di lamina quadrilatera, unita per un breve collo al prolungamento anteriore.

Quanto al punto di partenza dei cordoni o dei tuboli ghiandolari si può dire che tutti gli AA. concordano nel ritenere che essi provengano dalla parete anteriore, compreso il suo prolungamento, e dai margini laterali della vescicola (*W. Müller, Kraushaar, Salzer, Gemelli, Frazer, Tilney etc.*): *Weber* nei chiroterteri trova che dalla vescicola primitiva si formano una cresta mediana e, per modificazione dei margini laterali, i lobi laterali; questi ultimi soli darebbero origine alla massa ghiandolare. Secondo *Bolk* l'ipofisi dei primati si svilupperebbe in modo facilmente paragonabile a quello, secondo cui essa si sviluppa nei rettili.

La parete posteriore della vescicola ipofisaria dei mammiferi conserva molto più a lungo che l'anteriore la struttura primitiva. Questa

parete, che sta in rapporto col lobo nervoso, è quella che gli viene a costituire il così detto *mantello* o *strato epiteliale*; considerata insieme al residuo della primitiva cavità della vescicola, essa è comunemente indicata col nome di *zona intermedia*. Questa zona intermedia mostra una notevole tendenza ad involgere tutto il lobo nervoso ed anche il suo peduncolo (*Juschka, Lothringer, Rogowitsch, Salzer, Orrù, Gemelli, Sterzi, Marro, Perna, Frazer, Tilney, Bolk*). Ciò permette di comprendere come, sebbene spesso lo sviluppo del lobo nervoso impedisca l'accrescimento o provochi la regressione della parte ghiandolare avvolgente, si possano trovare nell'uomo ed in altri mammiferi adulti (ad esempio nel gatto) dei lobuli ghiandolari accessori lungo il peduncolo, come quelli che vennero recentemente descritti da *Marro*, da *Joris*, da *Staderini*, da *Perna*, da *Tilney*.

Fin qui abbiamo detto brevemente del lobo ghiandolare dell'ipofisi, considerato come un organo di origine puramente ectodermica. Ad un'origine puramente entodermica pensò *Valenti* (1895) nei rettili, nei quali l'organo si abbozza solo dopo che è scomparsa la membrana faringea (*Hoffmann, Valenti*), mentre, quando la membrana faringea è ancora integra, è ben evidente un diverticolo entodermico del fondo cieco dell'intestino cefalico in immediato rapporto con la radice dorsale della membrana (*Valenti, Gemelli, Rossi*). Questo diverticolo costituirebbe il primo abbozzo dell'ipofisi. Tuttavia lo stesso *Valenti* nel 1898 pare che abbia modificate le sue opinioni al riguardo.

Tutt'altro che scarsi invece sono i dati raccolti dagli AA. in favore di una partecipazione più o meno considerevole dell'entoderma alla costituzione dell'ipofisi, avente il suo abbozzo principale di origine ectodermica. Ma prima di passare questi dati in rapido esame è indispensabile rendersi conto per quanto più esattamente è possibile di alcune particolari disposizioni dell'estremità craniale dell'intestino cefalico.

Nel 1877 *Seessel* dimostrò che nel pollo, dietro all'abbozzo ipofisario, verso il quarto giorno di incubazione, si trova un diverticolo dell'intestino a forma di tasca, che cresce durante il quinto giorno, mentre il suo lume va man mano restringendosi per ispessimento delle sue pareti epiteliali. Al settimo giorno come residuo della tasca di

Seessel si trova un ramo del cordone ipofisario (cioè del peduncolo faringoipofisario). Tale ramo non sarebbe però propriamente il residuo della tasca formatasi nel quarto giorno, ma bensì il residuo di una evaginazione derivata dalla tasca, la quale appare già solida al quinto giorno. I fatti constatati da *Seessel* trovarono piena conferma nei lavori di *Bawden* e di *Economo*: basta confrontare le figg. 8a di *Seessel*, 3a di *Bawden* e 6a (Tav. II.) di *Economo* per persuadersene. Molto diversa invece ne fu l'interpretazione. Infatti sappiamo già che per *Economo* lo sperone del peduncolo faringoipofisario, ancora visibile nel pollo al decimo giorno di incubazione non è altro che un residuo della primitiva tasca di *Rathke*, e non avrebbe quindi nessuna relazione con la tasca descritta da *Seessel*, di cui non ci sarebbe più traccia nel sesto e settimo giorno. *Bawden* descrive una tasca che si comporta esattamente come quella di *Seessel*, usando però per indicarla la denominazione di tasca faringea di *Selenka*. Se l'A. ha confusa la tasca di *Seessel* con quella di *Selenka* è caduto in un errore, contro il quale aveva messo in guardia lo stesso *Selenka*.

Infatti la *tasca palatina* scoperta da quest'ultimo A. nell'*opossum* e confermata poi in molti altri vertebrati (*Selenka*, *Kann*, *Keibel*) non sarebbe altro che l'estremità craniale della corda, la quale acquista forma di tasca con lobulazioni cave prima di isolarsi totalmente dalla parete dorsale dell'intestino anteriore; anzi secondo *Prenant* si tratterebbe di una forma degenerativa della porzione estrema anteriore della corda. E lo stesso *Selenka* (1887—88) si sofferma lungamente a paragonare la sua tasca con quella di *Seessel*, venendo alla conclusione che quella di *Seessel* non è altro che una insenatura trasversale dell'epitelio intestinale, il cui margine anteriore corrisponderebbe all'inserzione della membrana faringea. Essa non avrebbe nessun significato morfologico speciale: si produrrebbe per cause meccaniche, come la piegatura del cervello e la rottura della membrana faringea. Lo sperone del peduncolo faringoipofisario si produrrebbe durante la regressione del peduncolo stesso in causa di questa regressione.

Gli AA. che si occuparono dello sviluppo dell'intestino anteriore e della regione faringoipofisaria dopo *Selenka*, chiamano *tasca di Seessel* l'insenatura, notevolmente estesa in senso trasversale, cui accenna

Selenka, insenatura che dapprima si identificherebbe con lo stesso vertice dell'intestino anteriore (*His*). Che formazioni analoghe alla tasca di *Seessel*, così intesa, si riscontrino in tutti i vertebrati è facile constatare, ma non è altrettanto facile stabilire delle vere omologie; non poche confusioni si fecero in proposito. A queste ha cercato di porre riparo *Salvi*.

Il citato *A.* trovò che nel pollo durante lo sviluppo si succedono quattro regioni diverse dell'intestino anteriore a costituirne il vertice. Ciò avviene essenzialmente a cagione degli incurvamenti della testa, che succedono allo stabilirsi della plica cefalica. Questi incurvamenti agiscono anche sulle pareti dorsale e craniale dell'intestino cefalico facendo sì che il tratto, che costituisce il vertice in uno stadio precedente, viene spinto ventralmente, mentre un nuovo tratto della parete dorsale viene ripiegato a formare il nuovo vertice. La tasca di *Seessel* secondo *Salvi* non è altro che il terzo vertice; quello esistente verso l'epoca della rottura della membrana faringea. Ma la constatazione più importante di *Salvi* è che dei vertici temporanei alcuni, e precisamente il primo ed il terzo, non scompaiono subito, ma, riducendosi a masse epiteliali solide per ispessimento degenerativo delle loro pareti, si conservano per un tempo più o meno lungo con la loro forma originaria, e poi, più o meno modificati, si possono trovare anche dopo che si sono succeduti parecchi nuovi vertici; così ad esempio, annessa al terzo vertice (tasca di *Seessel*), si trova per un po' di tempo una massa epiteliale solida, che ha particolari rapporti con la tasca di *Rathke* e che non è altro che il residuo del primo vertice (intestino preorale). Con questo *Salvi* viene ad eliminare la confusione, fatta da *His* prima e da molti altri AA. dopo, della tasca entodermica preorale o intestino preorale di *Kupffer* con la tasca di *Seessel*. È noto come la tasca di *Kupffer* sia stata descritta nell'*ammocoetes* e nell'*accipenser* come un diverticolo dell'intestino, che giunge cranialmente fino all'abbozzo dell'ipofisi, essendo in rapporto con le cavità premandibolari. Questo diverticolo sarebbe destinato ad isolarsi dall'intestino; solo la porzione iniziale di esso, quella che resta, anche dopo il suo isolamento, in rapporto con l'intestino corrisponderebbe alla tasca di *Seessel*. Le osservazioni di *Kupffer* trovarono in massima

la loro conferma nelle ricerche di *Chiarugi* in *torpedo*. *Chiarugi* però dice più chiaramente che la tasca di *Seessel* non è la tasca preorale, ma un diverticolo che si forma nel luogo, in cui questa si distacca dall'intestino.

Anche *Rossi*, come *Salvi*, si è occupato in particolare della tasca di *Seessel* ricercandone specialmente il significato morfologico. Crede egli trattarsi di una formazione omologa al canale neuroenterico anteriore delle ascidie.

Quanto al destino dei diverticoli in questione, si ammette generalmente che essi siano destinati ad obliterarsi per ispessimento dell'epitelio ed a scomparire; secondo alcuni però (*Kupffer*, *Saint-Remy*), la tasca di *Seessel* avrebbe tendenza a produrre delle gemmazioni e ad acquistare, almeno temporaneamente, un aspetto ghiandolare.

Quanto all'opinione espressa recentemente da *R. Meyer* e confermata da *Radford*, che la tasca di *Seessel* nell'uomo pei suoi rapporti con la corda dorsale sia da considerarsi come borsa faringea embrionale, non fu accettata nè da *Tourneux J. P.* nè da *Huber*, ed il fatto era già stato esplicitamente negato da *Killian*. Ricorderò a proposito della borsa faringea che, caduta ben presto per opera di *Dursy* di *Ganghofner*, di *Froriep*, di *Suchannek*, di *Schwabach*, di *Killian* e di altri l'antica opinione di *Luschka*, che si tratti di un residuo della tasca di *Rathke*, la teoria che incontra maggior favore è quella di *Froriep*, secondo la quale la borsa si formerebbe per trazione meccanica. Infatti, nel luogo in cui non costantemente si sviluppa la borsa, esiste nei giovani feti umani una dilatazione cellulare della corda dorsale, la quale aderisce all'epitelio della volta della faringe. La trazione si manifesta durante l'accrescimento della parte posteriore del cranio, accrescimento che procede più rapido di quello della parte anteriore. *Link* tenta di conciliare questa teoria di *Froriep* con quella di *Killian*, secondo la quale la borsa dipenderebbe da un processo formativo attivo.

Dobbiamo ancora accennare che dietro alla tasca di *Seessel* in rettili, uccelli e mammiferi, secondo le ricerche di *Prenant*, *Dorello*, *Nicolas*, *Staderini*, *Rossi*, sorgono in stadii più o meno tardivi dello sviluppo una o più gemmazioni sagittali mediane, che, secondo

Prenant e *Nicolas* rappresenterebbero l'ipocorda nei vertebrati superiori, ma il cui significato resta per altro molto oscuro. Ricordarle è necessario, inquantochè quasi certamente alcuni AA. le hanno confuse con la tasca di *Seessel*.

Senza riassumere le pure considerazioni sulle quali si appoggiano *Ostrumoff*, *Orr*, *Orrù*, *Caselli* ed altri per ammettere una partecipazione dell'entoderma alla costituzione dell'ipofisi, e premesso che una tale partecipazione viene recisamente ed esplicitamente negata da molti AA. (ad esempio da *His*, da *Corning*, da *Gemelli*, da *Sterzi*, da *Rossi*), veniamo a raccogliere i fatti conosciuti, che parlerebbero in favore di essa.

Hoffmann in *tropidonotus* avrebbe visto che l'ipofisi si abbozza, dopo scomparsa la membrana faringea, laddove l'epiblasto e l'ipoblasto si incontrano; sarebbe anche riuscito a distinguere le cellule entodermiche più chiare, da quelle ectodermiche più granulose e più scure.

Kupffer ritiene che siano costituenti normali dell'ipofisi l'abbozzo ectodermico, una gemmazione entodermica, ora cava ora solida, formata dietro alla membrana faringea ed infine una gemmazione del processo infundibolare. Non tutte queste gemme concorrerebbero in proporzione uguale nei diversi vertebrati, potendo anche mancare l'una o l'altra. Il contributo entodermico, ad esempio, sarebbe ben manifesto, anche in stadii abbastanza avanzati, in *rana fusca*; nei mammiferi mancherebbe, sebbene la tasca di *Seessel* nella pecora dia una gemmazione che giunge fino alla corda. Ricorderò che secondo *Saint-Remy* e *Rossi* ciò che *Kupffer* considera come gemma della tasca di *Seessel* è la branca discendente della estremità craniale della corda dorsale.

Valenti fu il primo a richiamare l'attenzione su un ponte epiteliale che verso l'epoca della rottura della membrana faringea si stabilisce fra la tasca di *Seessel* e la tasca di *Rathke*, per poi scomparire dopo una breve esistenza. Egli affermò anche l'omologia di questo ponte epiteliale coll'intestino preorale di *Kupffer*, fatto, del quale *Salvi* diede poi la dimostrazione. La presenza di questa disposizione negli amnioti fu confermata da *Economo*, da *Manno*, da *Gemelli*.

Col ponte epiteliale descritto da *Valenti* sotto il nome di *fusione ectoentodermica* si identifica molto probabilmente un canale di comunicazione fra le tasche di *Rathke* e di *Seessel*, veduto da *Saint-Remy* verso la 70° ora di incubazione nel pollo, la cui durata è effimera. Secondo *Guerra*, confermato da *Rossi*, non uno, ma tre di questi canali si vedrebbero formarsi per canalizzazione di tre fusioni ectoentodermiche, successive per la loro epoca di comparsa. Devo però notare che le figure di *Guerra*, con le quali l'A. vuol dimostrare il suo asserto, non tolgono interamente il dubbio ch'egli sia stato tratto in inganno da residui della membrana faringea. Che si tratti appunto di residui della membrana faringea crede *Gemelli*, il quale annette al suo lavoro (1903) molte figure perfettamente paragonabili con quelle di *Guerra*.

Oltre alla fusione ectoentodermica *Valenti* vide ancora, nel pollo, un altro più voluminoso contributo dell'entoderma in un diverticolo, che compare, poco dopo la scomparsa della predetta fusione, tra la tasca di *Rathke* e la tasca di *Seessel*. Questo diverticolo verrebbe ben presto a far parte della primitiva tasca di *Rathke* costituendone quasi tutta la parete posteriore. Anche nei rettili potè constatare la presenza di questo diverticolo, che invece non vide nei mammiferi. Non mi risulta che altri AA. vi accennino, se non si tratta della stessa formazione che videro *Nicolas e Weber* nell'anitra fra la 60° e la 94° ora di incubazione, e che essi descrivono come una gemmazione, la quale, partendo dal cul di sacco dell'intestino anteriore, ed essendo in relazione con le cavità premandibolari, si mette in intimo rapporto con l'abbozzo dell'ipofisi. Questo reperto è paragonabile con quello ottenuto da *Chiarugi* in *torpedo*, ove una proliferazione dell'intestino anteriore, in rapporto con le cavità premandibolari, prende fugace, intimo contatto con la tasca di *Rathke*. I dati di *Valenti*, sebbene in forma alquanto oscura, furono pienamente confermati da *Collina*.

Nusbaum ritiene che nel cane, nell'80% dei casi, ed anche in altri mammiferi la tasca di *Seessel*, in stadii alquanto tardivi (embrioni di cane di 14 mm), prenda uno sviluppo maggiore di quello che generalmente si ritiene normale. Essa giungerebbe a porsi in contatto con l'ipofisi, avendo forma di cordone con tratti vescicolari; in seguito

scomparirebbe spezzettandosi. *Woerdemann* vede una conferma della possibilità che si stabilisca un contatto fra estremità dorsale della tasca di *Seessel* e parte ventrale della faccia caudale dell'ipofisi, secondo quanto afferma *Nusbaum*, nel fatto che in giovani embrioni di *sus scrofa* la tasca di *Seessel* dirige costantemente il suo apice verso un punto, in cui la corda tocca la tasca di *Rathke* e nel quale pare che le tre formazioni tendano ad unirsi, senza che la tasca di *Seessel*, secondo le proprie osservazioni, vi pervenga.

Economo esclude che nel pollo e nel piccione la tasca di *Seessel* partecipi alla costituzione dell'ipofisi. Ammette però che essa concorra, perdendo la sua parete craniale, ad allargare la parte inferiore della tasca di *Rathke*; questa porzione dilatata diverrebbe la parte della faringe, che riceve sui lati lo sbocco delle tube, cioè l'*infundibolo tubario*. Anche *Chiarugi* dice che in *torpedo* „coll'atrofia del lembo dorsale della membrana faringea è probabile che la parete posteriore dell'ipofisi in basso si ingrandisca leggermente a spese dei residui della parete posteriore della primitiva tasca di *Seessel*“ esclude però che tal contributo possa avere una grande importanza.

Dal punto di vista teorico l'incontro di una formazione ectodermica — la tasca di *Rathke* — con una formazione entodermica — la tasca entodermica preorale o la tasca di *Seessel* —, incontro che avverrebbe nella regione ipofisaria in un periodo precoce dello sviluppo, ha fatto pensare alla possibilità che l'ipofisi dei vertebrati rappresenti una bocca più antica di quella che funziona in essi attualmente come tale. Questa teoria del *paleostoma* riconosce in *Beard* il suo fondatore. *Beard* vi giunse paragonando il reperto di *Dohrn*, che nei petromizonti un diverticolo dell'intestino anteriore va incontro al diverticolo ipofisario ectodermico, senza però raggiungerlo, con il modo di sviluppo della bocca secondaria dei vermi. La teoria ebbe in *Kupffer* il suo propugnatore, nè bastarono le critiche mosse ai reperti favorevoli di *Kupffer* a farla cadere, poichè essa trovò un nuovo appoggio validissimo nella scoperta della fusione ectoentodermica di *Valenti* (*Valenti, Salvi*) ed in quella del canale di comunicazione di *Saint-Remy*.

Quasi tutti gli AA. che si occuparono dello sviluppo e della evo-

luzione delle tasche di *Rathke* e di *Seessel*, si occuparono anche dei rapporti di queste formazioni con la corda dorsale, rapporti che in qualche epoca dello sviluppo sarebbero abbastanza intimi.

Per ciò che si riferisce ai rapporti diretti della estremità craniale della corda dorsale con la tasca di *Rathke*, di fronte a *Bawden*, a *Prenant*, a *Sasse*, che non ne riscontrarono negli embrioni da loro esaminati, abbiamo *Dursy*, *Kölliker*, *Romiti*, *Valenti*, *Economo*, *Salvi*, *Rossi*, *Tourneux J. P.*, *Woerdemann*, che ne poterono constatare. È tuttavia opinione generale che questi rapporti siano secondari. *Dursy*, *Romiti*, *Salvi* ammettono che l'aderenza della corda all'ectoderma negli stadii precoci possa costituire una condizione meccanica favorevole per l'affondarsi della tasca di *Rathke*; tale azione meccanica è invece negata esplicitamente da altri AA., per esempio da *Keibel*.

Parlano di rapporti intimi fra corda dorsale e tasca di *Seessel* in uccelli e mammiferi *Economo*, *Grünwald*, *R. Meyer*, *Radford*: questo ultimo A. però confonde la tasca di *Seessel* con quella di *Selenka*, poichè la identifica con la estremità anteriore della corda. *Prenant* ritiene che nei rettili la corda aderisca all'epitelio faringeo un poco dietro alla tasca di *Seessel*; *Bonnet* si limita a dire che la corda dei mammiferi nelle condizioni normali termina in corrispondenza della tasca di *Seessel* o dell'intestino preorale; per *Tourneux J. P.*, per *Tourneux J. P.* e *Faure* e per *Woerdemann* la tasca di *Seessel* non ha contatto con la corda dorsale, sebbene si diriga verso il punto di contatto fra corda e tasca di *Rathke*. Comunque sia, anche per la tasca di *Seessel* si ritiene generalmente che i rapporti diretti con la corda, se anche esistono, siano secondari.

II. Descrizione delle osservazioni personali.

Il materiale che servì alle mie ricerche consta di diverse serie di embrioni: embrioni di *Gongylus ocellatus* per la classe dei rettili; embrioni di *Gallus domesticus* per la classe degli uccelli; embrioni di *Mus decumanus (albinus)* e di *Mus musculus* per la classe dei mammiferi. Ho utilizzato all'uopo anche alcuni feti umani¹⁾ e pochi esemplari di *Gallus domesticus* e di *Passer domesticus* adulti.

¹⁾ Degli esemplari di *Mus* e dei feti umani alcuni appartengono alle collezioni

Essendo mio scopo precipuo quello di vedere i rapporti dell'abbozzo ipofisario coi derivati dell'intestino anteriore, gli embrioni, convenientemente colorati in toto ed inclusi in paraffina, furono sempre scomposti in serie di sezioni sagittali. Siccome però il semplice esame delle sezioni, per quanto accurato, ed eseguito metodicamente su tutte quelle di una serie, non mi parve sufficiente a dare un concetto esatto di tutte le particolarità, così ho creduto oltrechè utile anche necessario ricorrere, nella maggior parte dei casi, alla ricostruzione, dando la preferenza ai comuni e ben noti metodi di ricostruzione solida con lamine di cera.

I modelli così ottenuti, riproducono in tutto o in parte, all'ingrandimento che verrà indicato a lato di ciascuna osservazione, la lamina epiteliale della volta faringoorale, coll'abbozzo epiteliale dell'ipofisi e delle altre formazioni vicine, derivate dall'intestino cefalico.

Lo studio di ricostruzioni ebbe già a dare ottimi risultati a *Gaupp* per le sue ricerche sullo sviluppo dei lobi laterali dell'ipofisi dei rettili ed a *Weber* pel suo lavoro sullo sviluppo dell'ipofisi dei chiropteri. Alcune ricostruzioni della regione faringoipofisaria nell'embrione sono descritte e figurate in altri lavori speciali (*Salzer, Valenti, Tilney*) ed in alcuni trattati.

* * *

Per agevolare la lettura delle pagine seguenti, farò ancora precedere alla descrizione dei singoli casi un cenno sulla nomenclatura, che intendo seguire.

Trattandosi di embrioni di specie diverse ed a grado diverso di sviluppo, per la differente curvatura cefalica è alquanto difficile l'indicazione esatta ed uguale per tutti della posizione degli organi. Io chiamerò sempre *rostrali* le formazioni o le parti di esse, che guardano verso l'estremità rostrale dell'embrione, cioè verso il luogo, in cui si apre l'insenatura boccale. Così ad esempio nella tasca di *Rathke* distingueremo una faccia *rostrale* (volta verso l'apertura boccale), una

del Chiaro Prof. *R. Fusari*, mio Maestro, al quale desidero di porgere i miei sinceri ringraziamenti pel costante ed illuminato aiuto. Così pure sento il dovere di dire la mia riconoscenza agli egregi colleghi Prof. *A. Bovero* e Dr. *A. Civalleri*, che mi fecero dono di una parte dell'altro materiale già opportunamente fissato.

faccia *caudale* (l'opposta), un fondo *dorsale* (diretto verso il vertice del capo), una apertura *ventrale* (quella che fa comunicare la cavità della tasca con quella della faringe).

Quanto agli organi, avendo io studiata la sola porzione ghiandolare dell'ipofisi, userò il termine *ipofisi* anche per indicare questa sola porzione. Pel cordone cellulare cavo, o solido, il quale unisce per un certo tempo l'ipofisi alla volta buccofaringea, userò la denominazione di *peduncolo faringoipofisario*, in luogo di quella di *peduncolo ipofisario* adottata da parecchi AA., essendo quest'ultima più comunemente riservata al peduncolo dell'ipofisi dell'adulto, che appartiene alla porzione nervosa.

Indicherò come *tasca di Rathke*, o *tasca ipofisaria* il diverticolo ectodermico, che sta rostralmente alla membrana faringea, prima che questa si rompa; come *vescicola ipofisaria* la stessa tasca, dopo che ha cominciato ad isolarsi dalla faringe; come *tasca di Seessel* l'insenatura trasversale, residuante dal terzo vertice dell'intestino, che percorre la volta della faringe da un lato all'altro, caudalmente alla membrana faringea.

Col nome di *fusione ectoentodermica* (di *Valenti*) indicherò il ponte epiteliale scoperto da questo A. fra le tasche di *Rathke* e di *Seessel*, come chiamerò *canale di comunicazione* (di *Saint-Remy*) l'unione epiteliale canalizzata fra le due tasche descritta dal *Saint-Remy*. Col nome di *diverticolo medio*, avendo soltanto riguardo alla posizione, designerò il diverticolo, che fu descritto da *Valenti* fra le due tasche, come abbozzo entodermico dell'ipofisi, indipendente dalla fusione ectoentodermica.

A) *Embrioni di Gongylus ocellatus* (Rettili).

Oss. I. Diametri del disco, costituito dall'embrione avvolto su di sè, mm. 3,5×3. L'embrione forma un giro e un quarto ed è torto a spira, volgendo il capo a sinistra e la coda a destra. Il processo frontale tocca l'abbozzo del cuore: l'arto anteriore ha forma di cercine. La membrana faringea è già scomparsa.

Fissazione: *Zenker*. — Colorazione: picrocarminio *Monti*. — Sezioni sagittali di 8 μ ciascuna.

Venne eseguito il modello della lamina epiteliale della volta faringo-orale, con le sue dipendenze, all'ingrandimento di 250:1.

La fig. 1 riproduce il modello, visto di profilo dal lato sinistro. Procedendo in senso rostrocaudale (da sinistra a destra nella figura) si osserva prima una sporgenza molto accentuata (*R*), diretta dorsal-

mente, che corrisponde alla *tasca di Rathke*¹⁾. Questa è notevolmente estesa in larghezza (192 μ), più che in altezza (67 μ) e permette di distinguere una parte mediana più alta delle parti laterali. Contiene una cavità, che riproduce esattamente la forma esterna. La parete rostrale della tasca è più spessa che la caudale.

Caudalmente alla tasca di *Rathke*, nel profilo del modello appaiono due altre rilevatezze, meno alte. Di queste la più caudale e meno elevata (*S*) è la *tasca di Seessel*, poichè corrisponde ad un solco frontale, che attraversa tutta la superficie interna della volta faringea; tale solco è limitato verso la tasca di *Rathke* da un labbro — la *piega faringea* o *velo del palato primitivo*. L'altra rilevatezza (*M*), interposta fra le due tasche corrisponde al *diverticolo medio* ed è poco estesa in senso trasversale (64 μ). Essa possiede una piccolissima cavità, aperta nella cavità della faringe; infatti osservando il modello dalla superficie ventrale, corrispondente alla volta faringea, il diverticolo medio si presenta come una piccola escavazione del margine libero della piega faringea.

Dall'esame diretto delle sezioni si rileva che l'epitelio cubico semplice del seno boccale diventa prismatico alto nella parete rostrale della tasca di *Rathke*, si abbassa gradatamente nella parete caudale di questa stessa tasca e nella parete rostrale della tasca di *Seessel*; caudalmente alla tasca di *Seessel* è di nuovo cubico.

Nessun rapporto diretto è visibile fra l'estremità della corda dorsale e le formazioni che ci interessano.

La parete rostrale della tasca di *Rathke* è in rapporto con la parete cerebrale; non è ancora accennato l'infundibolo.

Oss. II. Diametri del disco mm. $4 \times 3,5$. L'embrione, meno strettamente avvolto del precedente, forma un solo giro. La torsione spirale è poco pronunciata, il capo volge a sinistra, la coda a destra. Il processo frontale non tocca il cuore. È iniziata la formazione della lente cristallina, comincia a formarsi la palletta dell'arto anteriore.

¹⁾ Se accanto al numero della figura non è esplicitamente notato che essa è del testo, si intende che si tratta di figure delle tavole. Così per le riproduzioni dei modelli è esplicitamente indicato se sono più grandi o più piccole degli originali, quando non v'è speciale indicazione si intende che nella riproduzione non fu alterata la grandezza dell'originale.

Fissazione: *Zenker*. — Colorazione: picrocarminio *Monti*. — Sezioni sagittali di 8 μ ciascuna.

Venne eseguito il modello come per l'oss. precedente all'ingrandimento di 250:1.

La fig. 2a riproduce ridotto alla metà circa il modello visto di profilo dal lato sinistro.

Rispetto all'esemplare prima descritto notiamo la scomparsa del diverticolo medio. Le tasche di *Rathke* e di *Seessel* appaiono separate da un solco profondo. La prima è cresciuta notevolmente in altezza (100 μ) ed in larghezza (224 μ): inoltre la parte mediana, come è dimostrato dal profilo, spicca molto nettamente perchè è sormontata da un diverticolo, che merita il nome di *lobo medio*, il quale pare sollevarsi piuttosto dalla parete rostrale della tasca, verso il fondo, che non proprio dal fondo. I margini laterali della tasca sono grossi ed arrotondati, così che possono già a ragione essere indicati col nome di *lobi laterali*, tanto più che anche la cavità della tasca ora non è più uniforme, ma presenta una parte principale e tre propaggini ben distinte, corrispondenti rispettivamente al lobo medio ed ai lobi laterali.

La tasca di *Seessel* ed il labbro che la separa dalla tasca di *Rathke* sono un poco più alti che nello stadio precedente; sul labbro non c'è più la piccola escavazione del diverticolo medio.

L'esame delle sezioni non ci manifesta modificazioni notevoli rispetto a quanto abbiamo trovato nell'oss. I.

Oss. III. Diametri del disco mm. 4,5×4. L'embrione è più strettamente avvolto di quello dell'oss. II: un giro è fatto dal tronco, un giro e mezzo dalla coda che si avvolge sull'arto posteriore. La torsione spirale è poco manifesta, la lente cristallina è ben sviluppata; è ben distinta la paletta dell'arto anteriore.

Fissazione: sublimato. — Colorazione: picrocarminio *Monti*. — Sezioni sagittali di 8 μ ciascuna.

Non venne eseguito alcun modello.

Questo esemplare presenta una maggior distinzione dei tre lobi della tasca di *Rathke*, specialmente dei lobi laterali, che appaiono come dilatazioni vescicolari della estremità dorsale dei margini laterali della tasca. Inoltre si è iniziato lo sviluppo dell'infundibolo. Questo è in rapporto con la parete rostrale del lobo medio.

Dobbiamo infine notare che modificazioni del tessuto connettivo del pilastro medio del cranio preludono alla condificazione nel distretto della futura cartilagine sfenooccipitale.

Oss. IV. Diametri del disco mm. $5 \times 3,5$. L'embrione è in tutto simile al precedentemente descritto.

Fissazione: sublimato acetico. — Colorazione: picrocarminio *Monti*. — Sezioni sagittali di 8μ ciascuna.

Venne eseguito il modello della lamina epiteliale della volta faringoorale e delle sue dipendenze all'ingrandimento di 250:1.

La fig. 3 riproduce, ridotto ai $\frac{2}{3}$ circa, il modello, da un punto di vista caudale e un po' dorsale. Appare molto netta la lobazione della tasca di *Rathke*, la cui forma esterna è ripetuta esattamente da quella della cavità. Un solco profondo, cui corrisponde verso la cavità della faringe la piega faringea, separa la tasca di *Rathke* da quella di *Seessel*, più elevata che negli stadii precedenti, specialmente in corrispondenza del piano mediano, ma tuttavia sempre poco sporgente. Nella fotografia non appare distinta una rilevatezza conica che si solleva caudalmente alla tasca di *Seessel*, un po' a sinistra della linea mediana, nel luogo segnato \times .

L'esame delle singole sezioni ci dimostra, che l'epitelio prismatico semplice decresce gradualmente di altezza procedendo caudalmente dalla parete rostrale della tasca di *Rathke*; appare pluristratificato solo in corrispondenza della parte più sporgente della tasca di *Seessel* e del cono epiteliale \times . Non vi ha nessun rapporto diretto della estremità craniale della corda dorsale con le formazioni che ci interessano. L'infundibolo è in rapporto con la faccia rostrale del lobo medio.

È iniziata la condificazione nel campo sfenooccipitale, non in quello sfenoetmoidale.

Oss. V. Diametri del disco mm. $5 \times 4,5$. L'embrione è avvolto su di sé meno strettamente dei due precedenti. Nell'arto anteriore sono ben distinti due segmenti: la paletta ed il tratto unitivo. Nell'arto posteriore non è ancora distinta la paletta.

Fissazione: *Zenker*. — Colorazione: picrocarminio *Monti*. — Sezioni sagittali di 8μ ciascuna.

Venne eseguito il modello come per l'esemplare IV all'ingrandimento di 250:1.

La fig. 2b riproduce il modello nel profilo sinistro ridotto alla metà circa; la fig. 4a lo riproduce visto da destra e dalla parte rostrale. Rispetto al modello dello stadio precedente ci appare come sola differenza notevole la delimitazione di un' area dell'epitelio della cavità faringo-orale, la quale continua ventralmente e rostralmente la parte rostrale della tasca di *Rathke*. L'epitelio in quest'area è più spesso, e l'area stessa è sollevata sul piano epiteliale circostante, come specialmente appare dalla figura 2b. Il solco, o meglio lo scalino poco profondo, che serve a delimitare l'area predetta, si continua caudalmente col solco delimitante la tasca di *Rathke* da quella di *Seessel*, cosicchè in questo esemplare abbiamo già nettamente delimitata tutta quella porzione dell'epitelio faringo-orale, con le formazioni da esso dipendenti, che diventerà ipofisi, e che perciò si può chiamare *zona ipofisaria*.

Il fondo della tasca di *Rathke* appare sempre nettamente trilobato.

L'esame delle sezioni ci apprende, come modificazione rispetto agli stadii precedenti, che l'epitelio, più spesso, tende a farsi pluristratificato. L'epitelio boccale mostra uno strato profondo di cellule cilindriche ed uno superficiale, sottilissimo, di cellule pavimentose; verso il limite craniale della zona ipofisaria le cellule diventano più alte, prismatiche anche nello strato superficiale e gli ordini di cellule si fanno più numerosi. L'altezza degli elementi ed il numero degli ordini cellulari si riducono nella parete caudale della tasca di *Rathke* e progressivamente nella parete rostrale e poi nella caudale della tasca di *Seessel*, per tornare a due ordini, cubico il profondo, pavimentoso il superficiale, caudalmente a quest'ultima tasca.

Invariati sono i rapporti con la corda e con l'infundibolo: la condificazione è avviata solo nella regione sfenooccipitale.

Oss. VI. Diametri del disco mm. $6,5 \times 5$. L'embrione è alquanto raddrizzato rispetto a quello dell'oss. V. Si distinguono la piega nucale ad angolo retto e quella del bacino molto pronunciata; la coda è avvolta su se stessa; è già formato il collo. Nell'arto anteriore è comparsa la piega del gomito, nell'arto posteriore si è formata la paletta.

Fissazione: sublimato acetico. — Colorazione: picrocarminio *Monti*. — Sezioni sagittali di 8μ ciascuna.

Venne eseguito il modello come per gli embrioni precedenti all'ingrandimento di 187:1.

La fig. 4b rappresenta il modello veduto dalla parte destra e rostrale e ridotto a poco più che metà.

Questo modello fu fotografato accanto a quello dell'esemplare precedente e dal medesimo punto di vista per dimostrare come il *peduncolo faringoipofisario* (*p. f. i*), ora evidente, si sia formato pel pronunciatissimo affondamento del solco che prima delimitava la *zona ipofisaria*. Oltre che profondo il solco è anche molto largo epperò la zona ipofisaria, che ora può esser chiamata senz'altro *ipofisi*, è notevolmente allontanata in direzione dorsale dall'epitelio faringeo. La forma dello stadio precedente, malgrado le importanti modificazioni avvenute, è ancora facilmente riconoscibile; il lobo medio ed i lobi laterali, per uno spostamento a bilancia dell'organo, si sono fatti caudali, mentre la parte primitivamente rostrale e ventrale della zona ipofisaria ha preso ora una posizione nettamente rostrale e costituisce un nuovo lobo, il *lobo rostrale* o *anteriore*.

Abbiamo dunque a questo stadio una vescicola ipofisaria con una cavità, la cui forma corrisponde alla forma esterna dell'organo, con quattro lobi: un *lobo medio* (dorsale e caudale), due *lobi laterali* (caudali e laterali) ed un *lobo rostrale*. Il margine dorsale del lobo medio presenta un'incisura, per accogliere l'infundibolo.

Il grosso peduncolo, che unisce l'ipofisi alla volta della faringe, è cavo.

Della tasca di *Seessel* non si trova più alcuna traccia. Caudalmente al peduncolo ipofisario ed a notevole distanza, a sinistra della linea mediana, troviamo un cono epiteliale pieno (cui corrisponde sulla superficie interna dell'epitelio faringeo una piccola insenatura) simile a quello notato nell'esemplare dell'oss. IV.

Coll'esame delle sezioni, e particolarmente di una sezione sagittale mediana (fig. 29), notiamo che l'epitelio più spesso e composto di un maggior numero di ordini cellulari che negli stadii precedenti, ha il massimo spessore in corrispondenza della parete rostrale del peduncolo faringoipofisario, decresce poi gradatamente di spessore nella parete caudale dello stesso peduncolo e nella parte dell'epitelio faringeo che sta subito caudalmente.

L'infundibolo è sempre in rapporto col lobo medio; poco tessuto connettivo separa il lobo anteriore dalla parete cerebrale.

È iniziata anche la condificazione della cartilagine sfenoetmoidale.

Oss. VII. Diametri del disco mm. $7,5 \times 5,5$. L'embrione è strettamente avvolto; la coda fa un giro e mezzo intorno all'abbozzo dell'arto posteriore sinistro. Nell'arto anteriore è ben evidente la piega del gomito, nell'arto posteriore quella del ginocchio. Le palette degli arti, molto larghe presentano il margine libero festonato.

Fissazione: *Zenker*. — Colorazione: picrocarminio — Sezioni sagittali di 8μ ciascuna.

Non venne eseguito il modello della regione faringoipofisaria, tuttavia dall'esame delle sezioni esattamente seriate, si rileva con sicurezza che la forma generale della vescicola ipofisaria è ancora quella dello stadio precedente, però il lobo anteriore, con la sua estremità rostrale volge dorsalmente, di modo che la faccia dorsale della ghiandola si presenta incavata a concavità dorsale. Uno stretto canale del peduncolo faringoipofisario fa ancora comunicare la cavità della vescicola con la cavità della faringe (fig. 30).

La modificazione più importante consiste nel fatto, che dalla superficie esterna del lobo anteriore e particolarmente dalla faccia dorsale di esso partono delle gemmazioni epiteliali piene (fig. 30, *g*) ad elementi poliedrici. Le pareti della vescicola sono sempre costituite da epitelio prismatico stratificato, che si riduce di altezza, diventando cubico, in corrispondenza del peduncolo faringoipofisario.

Oss. VIII. Diametri del disco mm. $10 \times 7,6$. Lunghezza del capo mm. 6. Non si vedono ancora le squame cutanee. L'occhio non è pigmentato; le dita sono abbozzate alle estremità.

Fissazione *Zenker*. — Colorazione: picrocarminio *Monti*. — Sezioni sagittali di 8μ ciascuna.

Non venne eseguito il modello della regione faringoipofisaria. Notiamo rispetto allo stadio precedente la riduzione della cavità della vescicola ipofisaria, che è ora molto ristretta in corrispondenza del lobo anteriore. Gemmazioni epiteliali molto numerose partono ora da tutte le parti della superficie esterna della vescicola, le cui pareti si sono molto ispessite e constano di elementi poliedrici. Troviamo i caratteri primitivi conservati soltanto nella parte caudale e specialmente nel lobo medio, che ha ancora l'aspetto di una vescicola con epitelio prismatico stratificato. Il peduncolo faringoipofisario è ora un cordone solido a direzione dorsoventrale; esso è in relazione per

l'estremità dorsale col lobo anteriore dell'ipofisi; con la sua estremità ventrale si confonde coll'epitelio della mucosa faringea.

Seguendo lateralmente la serie delle sezioni interessanti il corpo dell'ipofisi, si può vedere (pur trattandosi di sezioni sagittali poco favorevoli a questa ricerca) il particolare comportamento dei lobi laterali, che si sono allungati dirigendosi lateralmente e dorsalmente, e sono già penetrati nell'involucro piaie del cervello con la loro estremità distale rigonfiata (3° stadio del loro sviluppo secondo *Staderini*).

Oss. IX. Lunghezza totale dell'embrione (misurata col nastro) mm. 41 — lunghezza del capo mm. 7. Cominciano ad essere visibili le squame cutanee; l'occhio appare anche macroscopicamente un po' pigmentato.

Fissazione: *Zenker*. — Colorazione: picrocarminio *Monti*. Sezioni sagittali di 8 μ ciascuna.

La fig. 31, che riproduce una sezione sagittale mediana della regione ipofisaria, ci mostra la modificazione più notevole di questo stadio, che consiste nell'apparire di un diverticolo del lobo medio già accennato nella fig. 30 diretto in senso caudorostrale, di modo che esso viene a coprire un notevole tratto della superficie dorsale del lobo anteriore, interponendosi fra questo e l'infundibolo, che si dirige caudalmente.

La cavità ipofisaria persiste soltanto nella parte caudale della ghiandola e nel lobo medio. L'epitelio che la delimita consta di cellule più basse che nello stadio precedente.

La fig. 31 dimostra anche il residuo del peduncolo faringoipofisario nella sezione, in cui esso ha maggiore lunghezza. È ormai indipendente dalla ipofisi, è diretto verticalmente in senso dorsoventrale e termina nell'epitelio della mucosa faringea.

In questo esemplare i lobi laterali dell'ipofisi hanno raggiunto il 4° stadio di *Staderini* essendosi la loro testa resa indipendente ed avendo essa letteralmente compenetrato il tessuto nervoso.

Oss. X. Lunghezza totale dell'embrione mm. 44,7. Lunghezza del capo mm. 7,8. Sono ben visibili le squame cutanee ed il pigmento dell'iride.

Fissazione: *Zenker*. — Colorazione: picrocarminio. Sezioni sagittali di 14 μ ciascuna.

Rispetto allo stadio precedente notiamo una maggiore riduzione del peduncolo faringoipofisario, tale che esso appare solo come una

sottile asticina verticale in una sola sezione. Notiamo inoltre, specialmente nel lobo anteriore, la comparsa di gruppi di cellule, il cui protoplasma si colora più intensamente di quello delle cellule vicine, e la tendenza di tutte le cellule, che non delimitano una cavità, a disporsi in cordoni.

I lobi laterali hanno la loro posizione definitiva all'interno della pia madre; si seguono nelle sezioni sagittali per uno spessore di 90—100 μ . Essi sono del tutto indipendenti dal corpo principale della ghiandola.

B) Embrioni di Gallus domesticus ed esemplari di Gallus domesticus e di Passer domesticus adulti (Uccelli).

Oss. I. Embrione di 63 ore di incubazione.

Fissazione: *Bouin* (formolo picroacetico). — Colorazione: picrocarminio *Monti*. — Sezioni sagittali di 6 μ ciascuna.

La membrana faringea di questo embrione è ancora integra. Subito rostralmente al suo luogo di inserzione, nel tetto del seno boccale si affonda in direzione caudale e dorsale una incavatura angolare, notevolmente estesa in senso trasversale; è l'*angolo ipofisario di Mihalkovics*. Caudalmente alla membrana faringea troviamo il fondo cieco dell'intestino anteriore, la cui parete dorsale si ispessisce gradatamente in direzione caudocraniale, a partire da un livello corrispondente al margine caudale del primo arco branchiale, e presenta anche delle gemmazioni, delle quali è evidente il rapporto con la estremità craniale della corda dorsale.

Notiamo anche la presenza dei due diverticoli della estremità craniale dell'intestino cefalico descritti da *Valenti*, da *Gemelli* e da *Rossi*, uno ventrale, addossato alla membrana faringea, l'altro dorsale, situato più caudalmente, evidentemente determinato della piegatura cefalica del vertice.

Oss. II. Embrione di 74 ore di incubazione.

Fissazione: *Maximow*. — Colorazione paracarminio *Mayer*. — Sezioni sagittali di 8 μ ciascuna.

Venne eseguito il modello della lamina epiteliale della volta faringoorale, con le formazioni da essa dipendenti, all'ingrandimento di 63:1.

La fig. 5 riproduce il modello, di poco ingrandito, visto dalla parte sinistra e craniale. Procedendo in senso rostrocaudale (da sinistra

a destra nella figura) troviamo dapprima la sporgenza, molto accentuata, della tasca di *Rathke* (*R*), vera tasca per la sua forma, assai larga in senso trasversale (248μ), discretamente alta (198μ) e molto appiattita in senso rostrocaudale (84μ), con una cavità esattamente corrispondente per la sua forma alla superficie esterna, aperta ventralmente nel cavo faringoorale. Caudalmente alla tasca di *Rathke* si nota nella figura un'altra eminenza molto meno accentuata (*S*), che è la parte più sporgente di una cresta attraversante in direzione frontale tutta la superficie esterna della volta faringea epiteliale, ed a cui corrisponde sulla superficie interna della faringe un solco. Questa formazione è quella che si suol designare col nome di *tasca di Seessel*, sebbene il termine di tasca non si adatti esattamente neppure alla sua parte mediana più alta (90μ circa). Uno sguardo alla fig. 5 è sufficiente per comprendere come la tasca di *Seessel* sia il residuo del vertice dell'intestino cefalico esistente nello stadio precedente.

Fra la sommità della tasca di *Seessel* e la parete caudale della tasca di *Rathke* si vede un ponte epiteliale della larghezza di circa 30μ . Si tratta della *fusione ectoentodermica di Valenti*, che tocca la tasca di *Rathke* a livello dell'unione tra il suo quarto prossimale ed i tre quarti distali.

Sulla superficie interna della faringe, fra le aperture di sbocco delle due tasche notiamo una piega sporgente, è la *piega faringea o velo del palato primitivo*.

Dall'esame delle sezioni, per essere ancora visibili in quelle più laterali dei residui della membrana faringea, ricaviamo l'assoluta certezza che la tasca di *Rathke* deriva dall'angolo ipofisario dello stadio precedente e che essa è una formazione esclusivamente ectodermica.

Così la tasca di *Seessel* ci appare come una formazione certamente entodermica, derivata dal fondo cieco dell'intestino anteriore.

Quanto alla struttura, essa è semplicissima. Nella cavità boccale abbiamo un epitelio di rivestimento stratificato, con un ordine profondo di elementi cubici ed uno superficiale di elementi pavimentosi. Questo epitelio diventa prismatico stratificato, di spessore gradatamente maggiore passando dalla parete rostrale alla caudale della tasca di *Rathke* e da questa alla parete rostrale della tasca di *Seessel*. De-

grada poi nella parete caudale della tasca di *Seessel* e nella mucosa faringea ove riacquista l'aspetto ch'esso ha nella mucosa boccale. Le cellule della fusione ectoentodermica sono poliedriche.

La regione infundibolare del cervello (l'infundibolo non è ancora abbozzato) è in rapporto con la parete craniale della tasca di *Rathke*. La corda non ha rapporti diretti con le formazioni che ci interessano, sebbene termini molto vicino all'estremità distale della parete caudale della tasca di *Rathke*.

Oss. III. Embrione di 82 ore di incubazione.

Fissazione: *Bouin*. — Colorazione: picrococciniglia. — Sezioni sagittali di 10 μ ciascuna.

Venne eseguito il modello delle formazioni epiteliali della regione faringoipofisaria all'ingrandimento di 50:1.

La fig. 6 ne riproduce, poco ingrandito, il profilo sinistro.

Notiamo rispetto allo stadio precedente il considerevole innalzamento della tasca di *Rathke* (484 μ , per 330 μ di diametro trasversale), il cui fondo cieco, diretto dorsalmente, lascia ora distinguere la parte mediana da quelle laterali, perchè la prima è sormontata da un diverticolo, che, partendo dall'estremità distale della parete craniale, piuttosto che dal fondo della tasca, si dirige dorsalmente ed un po' rostralmente. Il fondo della tasca ha così un aspetto leggermente trilobato e si può già parlare di un *lobo medio* e di due *lobi laterali*, formati dagli spigoli distali un po' arrotondati.

Anche più notevole è l'accrescimento in altezza della tasca di *Seessel*, che in corrispondenza del piano mediano misura ora 217 μ ed ha veramente la forma di una tasca. L'accrescimento riguarda soltanto la parte mediana, quella che nello stadio precedente era già la più elevata. Coll'innalzamento della tasca di *Seessel*, anche la piega, che, sulla superficie interna della faringe serve a separarla dalla tasca di *Rathke*, cioè la piega faringea, si è fatta più sporgente. Essa è liscia ed uniforme.

È scomparsa la fusione ectoentodermica.

Dall'esame delle sezioni si rileva che la struttura è ancora a un dipresso quella dello stadio precedente: l'epitelio, alto nelle pareti e

nel fondo della tasca di *Rathke*, si abbassa nella piega faringea, per farsi di nuovo alto in corrispondenza della tasca di *Seessel*.

I rapporti col cervello sono invariati, la corda termina un po' più distante dalla parete posteriore della tasca di *Rathke*.

Oss. IV. Embrione di 92 ore di incubazione.

Fissazione: *Bowin*. — Colorazione: picrocarminio. — Sezioni sagittali di 10 μ ciascuna.

Venne eseguito il modello delle formazioni faringoipofisarie epiteliali all'ingrandimento di 50:1. La fig. 7 lo riproduce lievemente ingrandito e fotografato da sinistra ed anche da un punto di vista un po' caudale e ventrale. Riguardo alla tasca di *Rathke* dobbiamo solo notare un differenziamento un po' maggiore dei lobi (fig. 11a) e la comparsa di una piccola gemmazione mediana della parete caudale a livello dell'unione del terzo dorsale coi due terzi ventrali di questa parete. La tasca è cresciuta notevolmente in altezza (750 μ); si è invece un poco ridotta in senso trasversale (300 μ).

Ma le modificazioni più degne di attenzione riguardano la tasca di *Seessel* ed i suoi rapporti con quella di *Rathke*. Essenzialmente dalla figura 7 vediamo come la tasca di *Seessel*, perduta la sua parete rostrale e la sua individualità, faccia ora parte della parete caudale della tasca di *Rathke*. Ciò che appare sulla superficie esterna del modello, appare anche meglio su quella interna; infatti nella fig. 27 rileviamo una profonda interruzione della piega faringea nella sua parte mediana. Per questa interruzione della piega faringea, la tasca di *Rathke* in corrispondenza della sua parte ventrale e mediana viene ad essere molto ingrandita, ed a comprendere anche la parte mediana, cioè quella più alta e veramente foggiate a tasca, della tasca di *Seessel*.

L'esame delle sezioni, per quanto accurato, senza il sussidio della ricostruzione plastica, non permetterebbe facilmente di farsi un'idea chiara della importante modificazione ora descritta. Esso ci dimostra che non è modificata la struttura delle varie parti rispetto agli stadii precedenti.

Quanto ai rapporti, la corda, piegandosi ad uncino termina a breve distanza dall'apice della tasca di *Rathke*; di questa tasca è il lobo medio quello che sta in intimo rapporto con la regione infundibolare del cervello. La formazione dell'infundibolo non è ancora iniziata.

Oss. V. Embrione di 106 ore di incubazione.

Fissazione: *Bouin*. — Colorazione: picrococciniglia. — Sezioni sagittali di $10\ \mu$ ciascuna.

Venne eseguito il modello, come per le osservazioni precedenti, all'ingrandimento di 50:1.

La fig. 8 ne riproduce un po' ingrandito il profilo sinistro. Nella tasca di *Rathke* notiamo un considerevole allungamento del lobo medio che, visto di fronte, ci si presenta arrotondato (fig. 11b) e visto di profilo non mostra più una direzione differente da quella della parte ventrale della tasca.

Le differenze principali rispetto allo stadio precedente sono date dall'essere sorta una gemmazione epiteliale in corrispondenza dell'apice della primitiva tasca di *Seessel* (*S'*), ed un'altra gemmazione (*M*) dalla lamina epiteliale formante il tetto della porzione di tasca di *Rathke*, che si è allargata a spese della tasca di *Seessel*. Questa porzione, considerata dalla faccia interna della faringe ci appare come una larga cavità, che sta sopra alla volta faringea, aprendosi in essa. Propongo per essa il nome di *vestibolo faringoipofisario* (*v. f. i.*) perchè essa è interposta tra la faringe e tre diverticoli o gemmazioni: la tasca di *Rathke*, il diverticolo medio, e la gemma dell'apice della tasca di *Seessel*, le quali, come vedremo, partecipano tutte allo sviluppo dell'ipofisi.

A questo stadio la sola tasca di *Rathke* è tutta cava; le altre due gemmazioni presentano soltanto alla loro base una traccia di cavità.

Nelle sezioni non troviamo modificazioni riguardanti la struttura; sono invariati i rapporti della corda dorsale, comincia a differenziarsi l'infundibolo, come una evaginazione, diretta caudalmente, della parete ventrale del terzo ventricolo cerebrale.

Oss. VI. Embrione delle fine del 5° giorno di incubazione (120 ore).

Fissazione: *Bouin*. — Colorazione: picrocarminio *Monti*. — Sezioni sagittali di $8\ \mu$ ciascuna.

Venne eseguito il modello, come per gli esemplari prima descritti, all'ingrandimento di 63:1.

La fig. 9 ne mostra il profilo sinistro un po' rimpicciolito. La

tasca di *Rathke* è ancora cresciuta in altezza (835 μ) specialmente per l'allungamento in direzione dorsale del lobo medio, che ora ha una forma nettamente trilobata, perchè sono ben distinti il suo apice appuntito, e le sue parti laterali arrotondate. Anche il volume e l'individualizzazione dei lobi laterali sono aumentati.

Il vestibolo faringoipofisario, tanto considerato dalla sua superficie esterna, quanto dall'interna, conserva l'aspetto, che esso aveva nello stadio precedente.

Esso ha una forma cubica, con una parete rostrale, una parete caudale, due pareti laterali una parete dorsale. La parete ventrale manca poichè abbiamo al suo posto la larga apertura quadrilatera del vestibolo nella faringe. Dalla parete dorsale partono: in avanti, la tasca di *Rathke* (meglio la parte di questa tasca che non è stata impiegata nella formazione del vestibolo), aperta nel vestibolo per una larga fessura trasversale; in addietro, una grossa gemmazione (*S'*) cava alla base, solida all'apice, la quale non è altro che la *gemma dell'apice della tasca di Seessel*, considerevolmente aumentata di volume.

Quanto al *diverticolo medio* dello stadio precedente (*M*) lo ritroviamo, cavo esso pure alla base ed ingrossato, in una posizione un po' più rostrale, a ridosso della parete caudale della tasca di *Rathke*, come se vi fosse stato spinto dalla medesima forza strozzante che ha determinato la formazione del leggero, ma ben evidente solco *p. v. i.* che si vede nella fig. 9. Questo solco, essendo diretto obliquamente in senso dorsoventrale e caudorostrale, indica bene sulla porzione rostrale della parete dorsale e sulla porzione dorsale della parete rostrale del vestibolo il limite ventrale di ciò, che costituisce l'abbozzo dell'ipofisi cerebrale. Questo abbozzo comprende una porzione dorsale e rostrale del vestibolo, la porzione non vestibolare della tasca di *Rathke* ed il diverticolo medio.

Coll'esame delle sezioni possiamo mettere in rilievo alcuni rapporti atti a spiegarci la formazione del solco *p. v. i.* della figura 9. È iniziata bilateralmente la formazione di un breve ramo arterioso trasversale, che parte dalla carotide e tende, portandosi medialmente, a congiungersi con quello del lato opposto, senza però pervenirvi.

Questo vaso è precisamente situato fra la gemmazione della tasca di *Seessel* e la tasca di *Rathke*. Esso è l'abbozzo di un ramo comunicante delle carotidi, che negli uccelli prende uno sviluppo notevole. D'altro lato notiamo tanto rostralmente quanto caudalmente alle formazioni ipofisarie un addensamento del tessuto connettivo, che prelude alla formazione della cartilagine sfenooccipitale caudalmente e della sfenoetmoidale cranialmente.

Non abbiamo in questo stadio modificazioni importanti riguardo alla struttura; la corda termina sempre, ripiegata ad uncino, ad una certa distanza dall'apice del lobo medio della tasca di *Rathke*: la faccia craniale dell'apice di questo lobo è in intimo contatto coll'infundibolo.

Oss. VII. Embrione di 5 giorni e 7 ore di incubazione.

Fissazione: *Bouin*. — Colorazione: picrococciniglia. — Sezioni sagittali di 10 μ ciascuna.

Venne eseguito il modello come per gli esemplari precedenti all'ingrandimento di 50:1. La fig. 10 ne riproduce il profilo sinistro un po' rimpicciolito. Il vestibolo faringoipofisario, molto ampio è modificato rispetto allo stadio precedente solo in quanto esso è ora molto più appiattito in senso trasversale, cosicchè il suo sbocco ci appare come una larga fessura diretta in senso rostrocaudale (fig. 28). L'appiattimento trasversale interessa specialmente la parte rostrale del vestibolo ed è evidentemente dovuta all'approfondarsi ed all'allargarsi del solco *p. v. i.* dello stadio precedente, che delimita ventralmente l'abbozzo dell'ipofisi cerebrale. Ora questo abbozzo è molto nettamente distinto, poichè lo strozzamento è tale da determinare la formazione di un peduncolo cavo, abbastanza sottile, che unisce la parte non vestibolare della primitiva tasca di *Rathke* al vestibolo faringoipofisario, e che si può chiamare *peduncolo vestiboloipofisario*. L'abbozzo dell'ipofisi è rappresentato da un corpo vescicolare, il cui aspetto, pure essendo ancora ben riconoscibile la lobazione primitiva (fig. 11c), è molto modificato per la comparsa di un gran numero di piccole gemme emananti da tutta la superficie esterna. La cavità della vescicola, già alquanto ridotta, per mezzo del canale del pedun-

colo vestiboloipofisario, comunica con la cavità del vestibolo e per mezzo di questo con quella della faringe.

La gemma della tasca di *Seessel* è cresciuta in altezza ed è cava per un tratto considerevole nella sua porzione ventrale (fig. 28 *S'*).

Il diverticolo medio, poco evidente nella fotografia (fig. 10, *M*) è perfettamente riconoscibile nel modello in corrispondenza della parte mediana, prossimale e caudale, dell'abbozzo ipofisario; esso ha dato origine, come il resto delle pareti della vescicola a gemme secondarie.

Le sezioni dimostrano come tutte le pareti della vescicola ipofisaria diano origine a gemmazioni solide, all'infuori dell'apice e della parte più dorsale della parete rostrale del lobo medio; quest'ultima è a diretto contatto coll'infundibolo, piccolo diverticolo cerebrale diretto caudalmente.

I rapporti della corda dorsale non sono modificati: il ramo comunicante delle carotidi, che era abbozzato nello stadio precedente è ora pienamente sviluppato e stabilisce una considerevole anastomosi tra le carotidi interne dei due lati, essendo situato tra la gemmazione della tasca di *Seessel*, che gli sta caudalmente e la parte ventrale dell'abbozzo principale dell'ipofisi che gli sta rostralmente.

È iniziata ed abbastanza progredita la condificazione della cartilagine sfenooccipitale; pure iniziata, sebbene meno progredita, quella della cartilagine sfenoetmoidale.

Oss. VIII. Embrione di 5 giorni e 17 ore di incubazione.

Fissazione: *Bovin.* — Colorazione: picrocarminio *Monti.* — Sezioni sagittali di 10 μ ciascuna.

Venne eseguito il modello, come per gli esemplari prima descritti all'ingrandimento di 100:1. La fig. 12 lo riproduce ridotto ai due terzi circa, visto da destra e un po' caudalmente. Il vestibolo faringoipofisario ci appare rimpicciolito in tutte le direzioni. Siccome a questo stadio comincia a differenziarsi la porzione tubarica della faringe e si riconosce già l'abbozzo dell'infundibolo tubario, possiamo stabilire che l'apertura del vestibolo avviene appunto nella parete dorsale di questa porzione della faringe.

Il peduncolo vestiboloipofisario, che parte dallo spigolo dorsale rostrale del vestibolo è molto allungato, si è fatto sottile ed ha in

parte perduta la sua cavità particolarmente noteremo che è chiuso il suo sbocco nel vestibolo.

La gemma della tasca di *Seessel* ci appare più grossa, più tozza, ma meno alta che nello stadio precedente. Possiamo tuttavia supporre che la minore altezza sia apparente, perchè ora essa è tutta solida, e la parte primitivamente cava avrebbe potuto, dilatandosi, entrare a far parte del vestibolo.

Nella vescicola ipofisaria riconosciamo ancora agevolmente i lobi laterali ed il lobo medio (di cui la fotografia non riproduce la parte più distale) ed inoltre un ben distinto lobetto caudale, che pel paragone con le disposizioni riscontrate nei precedenti stadii si può ritenere derivato dal diverticolo medio (*M*). La direzione della vescicola ipofisaria è anche modificata, in quanto l'estremità superiore dorsale tende a portarsi ventralmente e caudalmente, mentre tende a portarsi dorsalmente la porzione ventrale. Oltre a questo spostamento a bilancia si ha una vera ripiegatura, come ci vien dimostrato dalla forma della cavità, che consta ora di un segmento ventrale verticale e di uno dorsale tendente a farsi orizzontale in direzione rostrocaudale.

Dalle sezioni rileviamo come, all'infuori dell'apice del lobo medio, che è in rapporto coll'infundibolo, tutte le pareti della vescicola ipofisaria siano notevolmente ispessite, cosicchè la cavità è anche molto ridotta. Esse danno origine, dalla loro superficie esterna, a cordoni cellulari, nei quali non si distingue un lume; i cordoni cominciano ad anastomizzarsi scarsamente fra di loro. Molti vasi capillari sanguiferi sono inclusi nel tessuto connettivo posto fra i cordoni.

Le cellule limitanti la cavità della vescicola sono prismatiche alte; quelle dei cordoni, poliedriche. Pochi strati di cellule prismatiche abbastanza alte costituiscono le pareti del peduncolo vestibolo-*ipofisario*, il cui lume è occluso verso le due estremità. Lo stesso aspetto hanno le cellule delle pareti del vestibolo.

I rapporti sono ancora quelli dello stadio precedente, anzi la condificazione delle cartilagini sfenooccipitale e sfenoetmoidale è meno avanzata. Il ramo comunicante delle carotidi ha preso un grande sviluppo.

Oss. IX. Embrione di 5 giorni e 21 ore di incubazione.

Fissazione: *Maximow*. — Colorazioni doppie e triplici varie. — Sezioni sagittali di 8 μ ciascuna.

Non venne eseguito alcun modello.

Dall'esame delle sezioni di questo embrione rileviamo che la forma del vestibolo faringoipofisario e delle altre formazioni che ci interessano è identica a quella riscontrata nell'embrione dell'oss. VIII. Pare soltanto che la gemma della tasca di *Seessel* abbia uno sviluppo maggiore.

Noterò un reperto, che non è esclusivo di questo esemplare, e che ha una certa importanza: esso è che non sono scarse le cariocinesi nè nel peduncolo faringoipofisario nè nella gemmazione della tasca di *Seessel*. Dirò subito che questo fatto, come del resto anche l'aspetto delle cellule, non permette di considerare queste formazioni come organi in degenerazione.

Oss. X. Embrione di 6 giorni ed 1 ora di incubazione.

Fissazione: *Bouin*. — Colorazione: picrocarminio *Monti*. — Sezioni sagittali di 10 μ ciascuna.

Venne eseguito il modello delle formazioni epiteliali faringoipofisarie. Della vescicola ipofisaria è modellata solo la parte mediana. L'ingrandimento del modello è di 100:1; la fig. 13 ne dà il profilo destro un po' rimpicciolito.

Le modificazioni principali riguardano il vestibolo faringoipofisario. Questo si è talmente ridotto in senso trasversale da misurare soli 50 μ , sicchè la sua cavità è ridotta ad una fessura profonda e stretta. Notiamo inoltre uno strozzamento che ne interessa specialmente la parte più prossimale e caudale (*st. 2*), così disposto che nel profilo del modello vediamo una profonda incisura situata ventralmente alla gemmazione della tasca di *Seessel*. Ventralmente all'incisura *st. 2* la lamina epiteliale costituente lo spigolo dorsale caudale dell'infundibolo tubario ricorda pel suo aspetto la tasca di *Seessel*, quale essa si presenta subito dopo la scomparsa della membrana faringea.

Non ci sono altre differenze notevoli nè di forma, nè di struttura, nè di rapporti, se si fa astrazione da una gemmazione accessoria dell'estremità distale del peduncolo vestiboloipofisario, diretta caudalmente. Questa gemmazione (*M*) potrebbe rappresentare il diverticolo medio degli stadii prima descritti, ma è questa una pura ipotesi.

Oss. XI. Embrione di 6 giorni e 17 ore di incubazione.

Fissazione: *Bowin*. — Colorazione: picrocarminio *Monti*. — Sezioni sagittali di 10 μ ciascuna.

Venne eseguito il modello del peduncolo faringoipofisario e di un tratto di lamina epiteliale della volta della faringe, all'ingrandimento di 100:1. La fig. 14 ne riproduce il profilo sinistro un poco rimpicciolito.

Il vestibolo faringoipofisario appare un poco meno ridotto nel senso trasversale che nello stadio precedente: lo è di più in senso craniocaudale.

Dalla figura si vede chiaramente come la gemmazione della tasca di *Seessel* (*S'*) degli stadii precedenti, notevolmente allungata, sia ora accollata alla parte prossimale del peduncolo vestiboloipofisario.

L'esame delle sezioni, e particolarmente di quella riprodotta nella fig. 32, ci dimostra come la fusione della gemma della tasca di *Seessel* col peduncolo, ancora in parte cavo, sia molto intima, così che non è in alcun modo visibile il limite fra le due formazioni. Desidero richiamare l'attenzione sugli spazii *v.*, i quali per la loro posizione, controllata sulle sezioni vicine, si devono considerare come tracce di lume della gemma della tasca di *Seessel*, e non come spazii conservatisi tra questa ed il peduncolo.

Da parte della vescicola ipofisaria non notiamo modificazioni di forma: i cordoni derivati dalle gemme emesse dalla superficie esterna sono lunghi e riccamente anastomizzati; la loro parte assiale è più chiara, ma soltanto perchè i nuclei sono disposti regolarmente alla periferia, non perchè si formi un lume. Il ramo comunicante delle carotidi (fig. 32, *c. c.*) situato ora dorsalmente all'apice della gemma della tasca di *Seessel* è voluminoso.

La condricificazione è molto avanzata; il peduncolo vestiboloipofisario e la parte dorsale del vestibolo sono rinserrati in una finestra ipofisaria assai ristretta, e questo pare essere la causa dell'accollamento della gemma della tasca di *Seessel* al peduncolo.

Oss. XII. Embrione di 6 giorni e 21 ore di incubazione.

Fissazione: *Maximow*. — Colorazioni doppie e triplici varie. — Sezioni sagittali di 8 μ ciascuna.

Non venne eseguito alcun modello.

Il vestibolo faringoipofisario è ormai scomparso, cosicchè un peduncolo faringoipofisario unisce ora direttamente l'ipofisi all'epitelio della volta faringea. Il peduncolo non conserva altro che tracce del suo lume: consta di cellule poligonali molto addossate e piccole, identiche a quelle che costituiscono la gemma della tasca di *Seessel*, addossata al peduncolo. La lunghezza di questa gemma è pari ad un quarto circa di quella del peduncolo, e le due formazioni non sono così intimamente fuse come nell'esemplare dell'oss. XI, infatti in corrispondenza delle due estremità prossimale e distale è interposto un sottile strato di tessuto connettivo.

La parte più ventrale del peduncolo faringoipofisario non si impianta perpendicolarmente sull'epitelio della faringe, ma obliquamente descrivendo una curva a concavità rostrale.

La vescicola ipofisaria contiene ancora una cavità, ridotta a semplice fessura, ma non interrotta. La sua forma è quella di una pera, con la grossa estremità rostrale. L'asse della cavità non è rettilineo, ma costituisce un arco, presentando una porzione craniale diretta verticalmente in senso ventrodorsale, ed una porzione caudale, diretta orizzontalmente in senso rostrocaudale. La cavità è nettamente delimitata da uno strato epiteliale a vari ordini di cellule alte. Dalla superficie esterna di questo strato partono i cordoni ghiandolari, pieni, anastomizzati fra di loro, separati da scarso connettivo, molto ricco di capillari sanguigni.

I rapporti sono ancora quelli dello stadio precedente: l'infundibolo tocca l'apice della ghiandola; la parete dorsale di questa è in rapporto colla parete ventrale dell'encefalo nel tratto che sta tra l'infundibolo ed il chiasma dei nervi ottici.

La condriificazione è molto avanzata tanto nel campo della cartilagine sfenooccipitale, quanto in quello della cartilagine sfenoetmoidale.

Oss. XIII. Embrione di 7 giorni ed 1 ora di incubazione.

Fissazione: *Bouin*. — Colorazione: picrocarminio *Monti*. — Sezioni sagittali di 10 μ ciascuna.

Venne eseguito il modello del peduncolo faringoipofisario e di un tratto dell'epitelio faringeo, con cui esso si unisce, all'ingrandimento di 100:1.

La fig. 15 ne riproduce il profilo destro. Abbiamo in questo esemplare uno scarsissimo sviluppo della gemmazione della tasca di *Seessel*, che forse è riconoscibile in due piccole eminenze simmetriche (*S'*) poste subito caudalmente al peduncolo faringoipofisario, sui due lati del piano mediano.

In questo esemplare è interessante notare, come subito cranialmente al luogo, in cui il peduncolo faringoipofisario prende contatto coll'epitelio della mucosa faringea, del tessuto connettivo, insinuandosi nello spessore dell'epitelio faringeo, dal lato destro, tende a sollevarne e distaccarne una striscia in guisa tale, che questa viene a rappresentare come la continuazione ventrale rostrale del peduncolo faringoipofisario. Nella figura è segnato con asterischi il solco tra la striscia epiteliale in questione ed il resto dell'epitelio faringeo.

L'esame delle sezioni ci apprende che del lume primitivo del peduncolo persiste soltanto una traccia nella parte media di esso.

Nel corpo della ghiandola ipofisaria troviamo ancora la forma e la struttura dello stadio precedente; la cavità comincia ad interrompersi nella parte media.

La condificazione avanzatissima fa sì che la finestra ipofisaria sia relativamente ristretta; il vaso di comunicazione delle carotidi rinserrato in un vero canale obbliga l'estremità distale del peduncolo faringoipofisario a descrivere una curva a concavità caudale, opposta a quella formata dalla estremità prossimale.

La corda dorsale a questo stadio termina precisamente a contatto del luogo in cui vengono a toccarsi l'infundibolo e l'apice della ghiandola ipofisaria.

Oss. XIV. Embrione di 7 giorni e 5 ore di incubazione.

Fissazione: *Zenker*. — Colorazioni doppie e triplici varie. — Sezioni sagittali di 8 μ ciascuna.

Non venne eseguito alcun modello.

Rispetto alla osservazione precedente dobbiamo solo notare che la gemmazione della tasca di *Seessel* è ben evidente, come un lungo bastoncino epiteliale, situato subito caudalmente al peduncolo faringoipofisario e contenente degli spazii accennanti alla formazione in esso di una cavità.

Il peduncolo faringoipofisario si impianta obliquamente sull'epitelio della mucosa faringea, descrivendo nella sua estremità ventrale un arco a grande raggio, con concavità aperta rostralmente.

I rapporti della corda dorsale con l'ipofisi sono uguali a quelli dell'osservazione precedente.

Oss. XV. Embrione di 7 giorni e 19 ore di incubazione.

Fissazione: *Mingazzini*. Colorazioni doppie e triple varie. — Sezioni sagittali di 8μ ciascuna.

Non venne eseguito alcun modello.

In questo esemplare non si vedono derivati della tasca di *Seessel*. Il peduncolo faringoipofisario si impianta obliquamente sull'epitelio faringeo descrivendo un'ampia curva a concavità rostrale.

Non abbiamo altro a notare all'infuori di uno spostamento nei rapporti tra corda ed ipofisi in quanto ora la corda tocca l'infundibulo poco dorsalmente al luogo di contatto fra questo e l'apice del lobo ghiandolare.

Oss. XVI. Embrione della fine dell' 8° giorno di incubazione.

Fissazione: *Müller*-formolo. — Colorazione: paracarminio *Mayer*. — Sezioni sagittali di 8μ ciascuna.

Venne eseguito il modello del peduncolo faringoipofisario e delle formazioni epiteliali annesse all'ingrandimento di 125:1.

La fig. 16 ne riproduce il profilo sinistro lievemente ingrandito. Essendo invariate tutte le altre condizioni notiamo solo che la gemma della tasca di *Seessel* appare come un bastoncino accollato molto intimamente alla faccia caudale del peduncolo faringoipofisario, conservando però libero un tratto discretamente lungo della sua estremità dorsale. La lunghezza della gemma della tasca di *Seessel* corrisponde ad oltre un terzo della lunghezza del peduncolo, il quale si impianta sull'epitelio faringeo meno obliquamente che negli esemplari prima descritti.

Oss. XVII. Embrione della fine del 9° giorno di incubazione.

Fissazione: *Müller*-formolo. — Colorazione: picrocarminio *Monti*. — Sezioni sagittali di 8μ ciascuna.

Venne eseguito il modello del peduncolo faringoipofisario all'ingrandimento di 63:1. La fig. 17 ne riproduce il profilo sinistro a grandezza naturale. Essa dimostra meglio di ogni descrizione i rap-

porti fra derivato della tasca di *Seessel* (*S'*) e peduncolo faringoipofisario (*p. f. i.*). Confrontandola con la figura 16, dobbiamo pensare che l'estremità ventrale della gemma della tasca di *Seessel* si sia così intimamente fusa col peduncolo faringoipofisario, che non è più possibile distinguere le due formazioni. Ma invece la parte dalla gemma, che era già libera alla fine dell'8° giorno, lo è anche ora e forma come uno sprone diretto caudalmente e terminato da un rigonfiamento cavo, vescicolare. La parte ventrale del peduncolo si attacca molto obliquamente all'epitelio faringeo.

Essendo riprodotti nella figura i cordoni più ventrali dell'ipofisi, è evidente come la gemma della tasca di *Seessel* si trovi ora a metà circa dell'altezza del peduncolo. Subito dorsalmente ad essa, vi è il ramo comunicante delle carotidi, più piccolo, ma con pareti molto più spesse che negli stadii precedenti.

Quanto alla struttura, notiamo un grande aumento del tessuto connettivo fra i cordoni ghiandolari dell'ipofisi, per cui essi vengono ad essere molto allontanati gli uni dagli altri. Inoltre appaiono nei cordoni stessi delle cellule e dei gruppi di cellule, che si tingono molto intensamente.

È iniziata l'ossificazione all'intorno del canale craniofaringeo.

Oss. XVIII. Embrione di 12 giorni e 7 ore di incubazione.

Fissazione: *Zenker*. — Colorazione: picrocarminio *Monti*. — Sezioni sagittali di 8 μ ciascuna.

Da una ricostruzione grafica del peduncolo faringoipofisario (fig. 33) eseguita all'ingrandimento di 63:1, si rileva che il peduncolo stesso è interrotto soltanto in vicinanza della mucosa faringea. Però non è più visibile nulla che ci ricordi la tasca di *Seessel* degli stadii precedenti.

L'ossificazione, notevolmente avanzata, ha trasformata la finestra ipofisaria in un canale craniofaringeo relativamente stretto.

Non troviamo modificazioni notevoli di struttura nell'ipofisi. Invece nel peduncolo, e particolarmente nella metà distale di esso, notiamo la risoluzione del materiale cellulare, che lo compone, in cordoni, e vediamo inoltre comparire delle cavità, simili a cisti microscopiche, limitate da cellule molto appiattite (fig. 34).

Oss. XIX. Embrione della fine del 13° giorno di incubazione.

Fissazione: *Bouin.* — Colorazione: picrocarminio *Monti.* — Sezioni sagittali di 10 μ ciascuna.

Questo esemplare, pel quale non venne eseguito alcun modello è molto simile al precedente. Solo vi è anche più ristretto il canale craniofaringeo, per essere l'ossificazione più avanzata, ed il peduncolo faringoipofisario appare in gran parte degenerato e sostituito da un denso fascio di tessuto connettivo ricco di cellule, che sono probabilmente cellule epiteliali più o meno alterate.

Oss. XX. Esemplare di passero, che ha appena abbandonato il nido.

Fissazione: *Bouin.* — Colorazione: picrocarminio *Monti.* — Sezioni sagittali di 20 μ ciascuna.

Lo studio di una sezione sagittale mediana, quale è quella rappresentata nella fig. 35, ci apprende che il corpo dello sfenoide è attraversato da uno stretto canale craniofaringeo, il quale, come viene provato dall'esame delle sezioni vicine, è anche perfettamente continuo, e diretto in senso dorsoventrale ed anche un po' rostrocaudale.

I cordoni ghiandolari dell'ipofisi costituiscono un corpo, che in sezione sagittale ci si presenta in forma di triangolo quasi isoscele coi due lati più estesi dorsale e caudale uno, ventrale e craniale l'altro, con la base caudale e ventrale, cogli angoli basali molto arrotondati e con l'apice, rostrale e dorsale, molto appuntito.

Dalla faccia caudale e ventrale del corpo ghiandolare parte un prolungamento, che scende nel canale craniofaringeo, conservando una struttura identica a quella della massa ghiandolare. Esso consta infatti di cordoni pieni, anastomizzati fra di loro e separati da connettivo molto vascolarizzato. Questo prolungamento si segue fino quasi alla estremità ventrale (faringea) del canale craniofaringeo, e circonda tanto rostralmente quanto caudalmente il ramo comunicante delle carotidi. Esso riempie tutto lo spazio lasciato libero dai vasi venosi, che numerosi percorrono il canale craniofaringeo, presentando la stessa struttura in tutte le sue parti.

Oss. XXI. Esemplare di pollo adulto.

Fissazione: *Bouin.* — Colorazione: picrococciniglia. — Sezioni sagittali di 30 μ ciascuna.

Oss. XXII. Esemplare di pollo adulto.

Fissazione: *Zenker.* — Colorazione: paracarminio. — Sezioni sagittali di 30 μ ciascuna.

Il canale craniofaringeo, relativamente largo, decorre in senso dorsoventrale, descrivendo una larga curva aperta rostralmente. Esso è quasi interamente occupato da un plesso venoso, o meglio da un tessuto cavernoso, il quale mediante un setto connettivo è diviso in due parti, una rostrale più piccola, una caudale più grande.

Verso l'estremità dorsale del canale craniofaringeo troviamo il ramo comunicante delle carotidi: il setto connettivo sta rostralmente a questo ramo.

La fig. 36 ci dimostra la forma dell'ipofisi in sezione sagittale, e ci dimostra inoltre, nello spessore del setto connettivo del canal craniofaringeo, un ammasso epiteliale, nel quale è facilmente riconoscibile la struttura dell'ipofisi. Del resto in sezioni vicine è visibile la continuità di questo ammasso con la parte principale della ghiandola ipofisaria, della quale l'ammasso pare un prolungamento distaccantesi dalla faccia rostroventrale.

Si tratta evidentemente di un residuo del peduncolo faringoipofisario, che ventralmente non si estende oltre la metà del canale craniofaringeo. Però, anche nella porzione ventrale del canale, si trovano gruppi di cellule epiteliali.

Tanto nel corpo principale dell'ipofisi, quanto nella porzione accessoria del canale craniofaringeo si trovano dei cordoni e dei gruppi cellulari molto colorabili, mentre altri cordoni ed altri gruppi cellulari hanno un protoplasma, che quasi non si colora.

C) *Embrioni di Mus decumanus (albinus) e di Mus musculus*
(Mammiferi).

Oss. I. Embrione di *mus musculus* della lunghezza vertice-coccigea di mm. 6 circa (appartenente alla collezione del Ch.^{mo} Prof. R. Fusari). Sezioni sagittali di 10 μ .

Venne eseguito il modello delle formazioni epiteliali annesse alla volta faringea all'ingrandimento di 63:1. La fig. 18 ne dà il profilo sinistro ingrandito di una volta ed un terzo.

Dalla volta della faringe, procedendo in senso craniocaudale vediamo elevarsi tre eminenze. Di queste la più rostrale (*R*) ha forma di tasca non molto alta (110 μ), poco estesa in senso rostrocaudale (50 μ), notevolmente estesa invece in senso trasversale (140 μ);

è facile riconoscere in essa la *tasca di Rathke*. La più caudale (*S*) corrisponde alla parte mediana, più elevata, di una cresta, che attraversa tutta la volta della faringe, ed è determinata da un solco della superficie interna; è quindi la *tasca di Seessel*. La terza (*M*), posta fra le due ora ricordate, è il *diverticolo medio*. Osservando il modello riprodotto nella figura, su quella faccia che corrisponde alla superficie interna della faringe, troviamo che il diverticolo medio si presenta come una insenatura del largo margine libero della *piega faringea* posta fra le due tasche ed inoltre che lo stesso diverticolo appartiene tutto all'entoderma, perchè in corrispondenza del margine craniale della sua apertura di sbocco nella faringe sono ancora inseriti dei residui della membrana faringea.

Dall'esame delle sezioni rileviamo che l'epitelio si fa man mano più alto a partire dalla parete craniale della tasca di *Rathke*, e torna a farsi basso caudalmente alla parete caudale della tasca di *Seessel*. Non si osserva nessun rapporto diretto della corda dorsale coi diverticoli della faringe. Non vi è ancora traccia dell'infundibolo.

Oss. II. Embrione di *mus decumanus albinus* della lunghezza v. c. di mm. 9 (lunghezza nucale mm. 7. altezza del capo mm. 5.)

Fissazione: *Bovin*. Colorazione: picrococciniglia. Sezioni sagittali di 10 μ ciascuna.

Venne eseguito il modello della lamina epiteliale della volta faringea e della parte mediana della faringe all'ingrandimento di 200:1.

La fig. 19 lo riproduce, ridotto ai due terzi circa da destra e dall'indietro. Questo stadio è molto avanzato rispetto al precedente: abbiamo già una *vescicola ipofisaria*, unita all'epitelio faringeo per una parte ristretta. La vescicola, di cui si vede nella figura solo la parte mediana, ha forma di lente concavoconvessa, disposta trasversalmente e con la concavità rostrale. Più che all'incurvarsi della vescicola la concavità rostrale è dovuta al fatto che la parte ventrale della parete rostrale (*c*) è rigonfiata. Il margine dorsale presenta una incisura mediana; la parete caudale nei tre quinti ventrali e nella parte mediana è considerevolmente più spessa che la parete rostrale.

L'istmo che unisce la vescicola all'epitelio della volta faringea, considerato sulla superficie esterna del modello, lascia distinguere due

parti, di cui la caudale (*S'*) appare come accollata alla rostrale. La forma di questa parte caudale, cava nella sua estremità ventrale, piena nella estremità dorsale, e specialmente il fatto che essa lateralmente si continua con una cresta, cui internamente corrisponde un solco trasversale della faringe, non lasciano dubbio che si tratti di una produzione, di una gemmazione della tasca di *Seessel*, identica a quella che abbiamo trovato nel pollo, ed indicata col nome di *gemma della tasca di Seessel*. Ci persuadiamo anche più di questa corrispondenza osservando la faccia del modello, che corrisponde alla superficie interna della volta faringea. Vediamo infatti che nella parte culminante della volta si apre per un largo foro quadrilatero una cavità cubica, le cui pareti laterali presentano ancora le tracce evidenti di una piega (la piega faringea). Tra i residui della piega faringea e la parete caudale della cavità, si inizia il solco, che si prolunga poi lateralmente nella volta faringea e che abbiamo già ricordato, identificandolo con la tasca di *Seessel*. Non può esservi dubbio che la parete craniale della cavità in questione corrisponda alla porzione più ventrale della parete rostrale della primitiva tasca di Rathke, tutta la cavità, perciò, corrisponde esattamente a quella, molto simile, che abbiamo descritta nel pollo col nome di *vestibolo faringoipofisario*. Dalla parete dorsale del vestibolo si eleva caudalmente la gemma della tasca di *Seessel*; cranialmente, mediante una fessura trasversale, la parete dorsale dà adito ad un breve canale, schiacciato in senso rostrocaudale, che porta nel lume della vescicola ipofisaria. Il canale deve essere considerato come appartenente ad un brevissimo *peduncolo vestiboloipofisario*.

L'esame di una sezione sagittale quasi mediana (fig. 37) ci dà una nuova dimostrazione dei fatti sopra accennati, e contemporaneamente ci dimostra la struttura delle formazioni ipofisarie ed i rapporti di esse coll'infundibolo, che ora è abbozzato, e sta in contatto con la parte media del margine superiore e dell'estremità dorsale della parete caudale della vescicola.

Oss. III. Embrione di *mus decumanus albinus* della lunghezza v. c. di mm. 8 (lunghezza nucale mm. 7, altezza del capo mm. 4,5).

Fissazione: *Bouin*. — Colorazione: picrococciniglia. Sezioni sagittali di 8 μ ciascuna.

Venne eseguito il modello dell'ipofisi e di un tratto di epitelio faringeo annesso all'ingrandimento di 250:1.

La fig. 20 lo riproduce visto da destra e caudalmente, ridotto circa alla metà. Rispetto all'oss. precedente notiamo delle differenze specialmente nel comportamento della gemma della tasca di *Seessel* (*S'*). Infatti si è ora stabilito uno strozzamento nella parte ventrale del vestibolo faringoipofisario, reso manifesto dalla presenza di un solco (*st. 2.*) abbastanza profondo nella parete posteriore. Per l'affondarsi di questo solco, la parte più dorsale della gemma della tasca di *Seessel* viene accollata alla porzione mediana e più ventrale della parete caudale della vescicola ipofisaria, sulla quale spicca abbastanza bene, perchè rimane rilevata. La fig. 21 riproduce il modello fotografato nel suo prospetto rostrale e ridotto a poco più della metà. Appare bene la forma lenticolare della vescicola, coll'incisura del margine dorsale; non abbiamo in questo differenze dallo stadio precedente. La figura ha essenzialmente lo scopo di dimostrare lo speciale aspetto della estremità ventrale della faccia rostrale della vescicola (*c*), ove si è formato un cercine trasversale, che termina sui due lati con estremità arrotondate. Tenendo presente la descrizione data dal *Chiarugi* dei lobi laterali dell'ipofisi dei mammiferi, mi pare che siano precisamente queste estremità arrotondate del cercine rostrale quelle che si debbono indicare come *lobi laterali*.

La fig. 38 ci mostra le particolarità di struttura della parte ventrale della vescicola ipofisaria e del peduncolo faringoipofisario in una sezione non esattamente mediana. Non ho scelta una sezione mediana perchè, data l'intima fusione della gemma della tasca di *Seessel* con le formazioni poste ad essa rostralmente, la stessa gemmazione apparirebbe meno distinta. Richiamo l'attenzione specialmente su tre punti: 1° sulla identità di struttura fra l'epitelio faringeo, derivato dall'ectoderma (rostralmente alle formazioni ipofisarie) e quello derivato dall'entoderma (caudalmente alle dette formazioni); l'epitelio faringeo, tanto nella porzione di origine ectodermica, quanto in quella di origine entodermica, contiene dei grossi granuli colorabili, che mancano nel protoplasma delle cellule dell'abbozzo ipofisario; 2° sul comportamento e sulla struttura della gemma solida della tasca di *Seessel* (*S'*),

la cui estremità dorsale è ancora (almeno nelle sezioni non esattamente mediane) ben distinta dalla porzione ventrale della parete caudale della vescicola ipofisaria, alla quale è adossata; 3^o) sul modo di formarsi del cercine rostrale: notiamo che un ordine regolare di cellule alte ne occupa la superficie esterna, mentre cellule più basse e non ordinate ne costituiscono la parte interna e limitano il lume della vescicola, che si spinge nel cercine con un breve prolungamento.

Pei rapporti rileviamo dall'esame delle sezioni, che l'infundibolo, molto progredito nello sviluppo, si dirige caudalmente ed è in rapporto con la parte mediana della parete caudale della vescicola fin quasi a metà della sua altezza. La parete rostrale della vescicola ha rapporto meno immediato con la porzione di parete ventrale del cervello, situata tra l'infundibolo ed il chiasma dei nervi ottici (lamina postottica).

La corda non ha rapporti con le formazioni che ci interessano; nè si nota alcuna traccia di condricificazione nel mesenchima della base dal cranio, sebbene questo si sia considerevolmente addensato.

Oss. IV. Embrione di *mus decumanus albinus* della lunghezza v. c. di mm. 8,7 (lunghezza nucale mm. 7, altezza del capo mm. 5).

Fissazione: *Bouin*. — Colorazione: picrococciniglia. — Sezioni sagittali di 8 μ ciascuna.

Non venne eseguito alcun modello, l'esame delle sezioni però basta a persuaderci che non vi ha alcuna differenza dall'esemplare prima descritto.

Oss. V. Embrione di *mus decumanus albinus* della lunghezza v. c. di mm. 8,5 (lunghezza nucale mm. 7, altezza del capo mm. 5).

Fissazione: *Bouin*. — Colorazione: picrococciniglia. — Sezioni sagittali di 8 μ ciascuna.

Venne eseguito il modello di un tratto della volta faringea epiteliale, con una porzione ventrale e mediana della vescicola ipofisaria all'ingrandimento di 250:1.

La fig. 22 riproduce il modello visto da destra e un po' caudalmente, ridotto ai tre quinti circa. Abbiamo ancora disposizioni in tutto identiche a quelle dei due esemplari precedenti; notiamo in più caudalmente ed a breve distanza dalla tasca di *Seessel* (di cui si riconosce ancora la sporgenza, ventralmente al solco *st. 2*) la presenza di una cresta mediana sagittale abbastanza elevata (*x*), che, come vien

dimostrato dall'esame delle sezioni, si affonda nel mesenchima, esattamente sotto alla corda dorsale, rimanendo però molto distante da questa e non contraendo con essa o con la sua guaina nessuna relazione anche indiretta, mediante ispessimenti connettivali.

Oss. VI. Embrione di *mus decumanus albinus* della lunghezza v. c. di mm. 8,5 (lunghezza nucale mm. 7, altezza del capo mm. 5).

Fissazione: *Bouin*. — Colorazione: picrococciniglia. — Sezioni sagittali di 10 μ ciascuna.

Venne eseguito un modello simile a quello costruito per l'esemplare ultimo descritto all'ingrandimento di 200:1.

La fig. 23 ne riproduce il profilo sinistro. Rispetto alle oss. IV V e VI dobbiamo notare che la gemmazione della tasca di *Seessel* (*S'*) è evidente solo nella sua estremità distale, che tocca un punto più dorsale della parete caudale della vescicola ipofisaria. Anche il solco *st. 2* si è molto allargato in senso ventrodorsale. È ancora visibile ventralmente ad esso il rilievo della tasca di *Seessel* (*S*), cui corrisponde sempre un solco trasversale della superficie interna della volta faringea. Il vestibolo faringoipofisario è ridotto ad un peduncolo ancora pervio.

Dall'esame delle sezioni rileviamo che la porzione, ancora distinguibile nel modello, della gemma della tasca di *Seessel* rispetto alla vescicola ipofisaria è meno nettamente delimitata che negli stadii precedenti. I rapporti sono invariati.

Oss. VII. Embrione di *mus musculus* della lunghezza v. c. di mm. 9 (appartenente alla collezione del Prof. *R. Fusari*). Sezioni sagittali di 14 μ .

Venne eseguito il modello di un tratto della volta faringea e della parte mediana delle formazioni ipofisarie annesse, all'ingrandimento di 63:1.

La fig. 24 ne dà il profilo destro ingrandito di una volta ed un quarto.

La cavità ipofisaria occupa solo i due terzi distali della vescicola; non si riconosce più traccia della gemma della tasca di *Seessel*) nè del vestibolo faringoipofisario. La condificazione della cartilagine sfenooccipitale è appena iniziata, quella della cartilagine sfenoetmoidale non lo è ancora.

La cosa più degna di considerazione in questo embrione è che

una eminenza epiteliale conica mediana, posta caudalmente al peduncolo faringoipofisario, si continua dorsalmente con un ispessimento del connettivo di aspetto legamentoso giungente fin quasi a contatto della parete caudale della vescicola ipofisaria a livello dell'unione fra la metà dorsale e la metà ventrale. Nel connettivo vi sono cellule che si potrebbero considerare come elementi epiteliali più o meno degenerati. La fig. 39, che illustra questa disposizione, serve anche a dimostrare la struttura dell'ipofisi e del suo cercine rostrale, che consta ancora di cellule alte, radialmente disposte, sulla superficie esterna, di cellule poligonali al centro.

Oss. VIII. Embrione di *mus decumanus albinus* della lunghezza v. c. di mm. 8,5 (lunghezza nucale mm. 7, altezza del capo mm. 5).

Fissazione: *Zenker*. — Colorazione: picrococciniglia. — Sezioni sagittali di 8 μ ciascuna.

Venne eseguito il modello di un tratto dell'epitelio della volta faringea e della porzione mediana dell'ipofisi all'ingrandimento di 250:1.

La fig. 25 ne dà il profilo destro ridotto a metà circa.

Notiamo anzitutto la riduzione grandissima del peduncolo faringoipofisario di cui è scomparso il lume. Non vi è più alcuna traccia nè della tasca di *Seessel* nè della sua gemma. Il cercine rostrale fa una notevole sporgenza; il peduncolo faringoipofisario parte da questo cercine.

Quanto alla struttura, il peduncolo faringoipofisario consta di cellule poliedriche molto stipate, parecchie delle quali hanno il nucleo picnotico, o con altri segni di degenerazione.

Delle pareti della vescicola la caudale, spesso nella sua metà ventrale, sottile nella metà dorsale, che sta in rapporto coll'infundibolo, consta di vari ordini di cellule prismatiche alte, disposte radialmente intorno alla cavità. La parete rostrale si ispessisce gradatamente in senso dorsoventrale e consta pure di vari ordini di cellule prismatiche radialmente disposte. Questa parete rostrale con la sua estremità dorsale è in rapporto non immediato con la regione preinfundibolare del cervello; ventralmente essa termina col cercine rostrale, la cui struttura non è modificata.

La condricificazione è avviata nella cartilagine sfenooccipitale; nella regione sfenoetmoidale c'è solo un addensamento molto notevole del mesenchima, ma non tessuto cartilagineo.

Oss. IX. Embrione di *mus decumanus albinus* della lunghezza v. c. di mm. 10,5 (lunghezza nucale mm. 7,7, altezza del capo mm. 5,5)

Fissazione: *Bouin*. — Colorazione: picrococcinghia. — Sezioni sagittali di 10 μ . ciascuna.

Non venne eseguito alcun modello. Abbiamo per altro condizioni molto simili a quelle dall'embrione dell'oss. VIII; ci limitiamo a notare una maggior riduzione della porzione ventrale della cavità ipofisaria.

Oss. X. Embrione di *mus musculus* della lunghezza v. c. di mm. 10 (appartenente alla collezione del Prof. *R. Fusari*). Sezioni sagittali di 14 μ ciascuna.

Venne eseguito il modello dell'ipofisi e di un tratto dell'epitelio della volta faringea all'ingrandimento di 63:1.

La fig. 26 lo riproduce fotografato da destra e un po' cranialmente e lievemente ingrandito.

Le disposizioni osservate nell'embrione dell'oss. VIII (fig. 25) ci permettono di comprendere quelle che troviamo in questo embrione, le quali a primo aspetto potrebbero parere molto diverse. Tutto si riduce a questo: mentre il peduncolo faringoipofisario si assottiglia e si rompe, il cercine rostrale (*c*) si delimita molto nettamente dal resto della vescicola ipofisaria, costituendo un lobo quasi indipendente ed unito per un colletto alla parte più ventrale della parete rostrale della vescicola. Questo lobo ha forma di una spessa lamina quadrilatera rettangolare, col maggior diametro trasversale; con esso è in rapporto di continuità il peduncolo faringoipofisario. La vescicola (*ves.*) costituente ora un vero lobo a sè (*lobo caudale*) ha ancora la forma primitiva di una lente, col margine dorsale incavato e la parte mediana della faccia caudale depressa, pel rapporto coll'infundibolo. Però la lente non appare più concava, ma bensì convessa, nella sua faccia rostrale, perchè la concavità negli stadii precedenti era particolarmente dovuta alla presenza del cercine rostrale, che ora si è reso indipendente.

Per ciò che riguarda la struttura, non abbiamo modificazioni importanti: parecchi ordini di cellule alte costituiscono i tre quarti dorsali della parete caudale ed il quarto dorsale della parete rostrale della vescicola; nella porzione ventrale della vescicola solo le cellule esterne, disposte in un solo ordine regolare, sono alte, le interne sono

poliedriche; di cellule poliedriche, non disposte in cordoni risulta costituito anche il lobo rostrale.

Oss. XI. Embrione di *mus decumanus albinus* della lunghezza v. c. di mm. 10. Fissazione: *Zenker*. — Colorazione: picrocarminio *Monti*. Sezioni sagittali di 10 μ . ciascuna.

Non venne eseguito alcun modello. Questo esemplare deve essere ricordato accanto a quello ora descritto, perchè dimostra in *mus decumanus* le stesse disposizioni descritte in *mus musculus*, ad uno stadio di sviluppo identico. Abbiamo anche qui il lobo proveniente dal cercine rostrale; esso è benissimo delimitato rispetto alla parte vescicolare dell'ipofisi (lobo caudale) e costituito da una lamina quadrangolare meno appiattita in senso rostrocaudale che in *mus musculus*. In rapporto di continuità con la parte mediana del margine ventrale di questa lamina è un esilissimo peduncolo, ridotto a poche cellule, interrotto in vicinanza del suo attacco all'epitelio faringeo.

La condricificazione è molto avanzata nella regione sfenooccipitale, attivamente avviata nella regione sfenoetmoidale.

Oss. XII. Embrione di *mus decumanus albinus* della lunghezza v. c. di mm. 15. Fissazione: *Bouin*. — Colorazione: picrococciniglia. Sezioni sagittali di 10 μ . ciascuna.

Non venne eseguito alcun modello. La fig. 40 permette di vedere come la porzione vescicolare dell'ipofisi circondi le faccie caudale e dorsale della porzione non vescicolare. Se si paragona il profilo dell'ipofisi, rappresentato da questa figura, col profilo del modello dell'oss. X (fig. 26) si rileva che in questo stadio la parte non vescicolare dell'ipofisi non corrisponde soltanto al lobo derivato dal cercine rostrale (che tanto nella fig. 26 quanto nella fig. 40 si vede unito per un colletto al rimanente della ghiandola), ma comprende anche una notevole porzione interposta fra il detto lobo e la porzione vescicolare e derivante da quella parte ventrale della vescicola ipofisaria, che nello stadio dell'oss. X non era più costituita da cellule alte, ma bensì da cellule poliedriche. Per l'identità della struttura possiamo ora chiamare *lobo rostrale* od *anteriore* tutta la parte non vescicolare dell'ipofisi, riservando il nome di *prolungamento rostrale* (o *linguale*) alla porzione derivata dal cercine rostrale.

Dalla figura 40 vediamo come, essendo ormai molto avanzata la condificazione della base del cranio, esista in questo esemplare un canale craniofaringeo abbastanza ampio. La porzione rostrale del canale è occupata da un cordoncino epiteliale, che continua ventralmente il prolungamento rostrale dell'ipofisi e termina in corrispondenza dell'apertura faringea, ventrale del canale.

Per le particolarità di struttura, basterà accennare che la cavità vescicolare è tutta circondata da vari ordini di cellule alte, radialmente disposte, e che il lobo anteriore, come anche il peduncolo, consta di elementi poliedrici, che tendono a disporsi in cordoni. Pei rapporti, troviamo che l'infundibolo, diretto ora caudalmente, è in rapporto con la parete dorsale della vescicola; il prolungamento linguale del lobo anteriore si estende sotto il cervello verso il chiasma.

Oss. XIII. Embrione di *mus musculus* della lunghezza v. c. di mm. 18.

Fissazione: *Zenker*. — Colorazione: picrocarminio *Monti*. — Sezioni sagittali di 8 μ . ciascuna.

Non venne eseguito alcun modello. In questo esemplare non vi ha traccia di canale craniofaringeo; la ghiandola ipofisaria riposa sulla faccia interna della base del cranio cartilagineo. All'infuori della mancanza del prolungamento ventrale del lobo anteriore, costituito da un residuo del peduncolo faringoipofisario, non abbiamo modificazioni rispetto all'esemplare ultimo descritto. Abbiamo conservati la stessa struttura e gli stessi rapporti pel lobo anteriore e pel lobo caudale; il prolungamento linguale è molto sviluppato.

Oss. XIV. Embrione di *mus musculus* della lunghezza v. c. di mm. 24.

Fissazione: *Zenker*. — Colorazione: picrocarminio *Monti*. — Sezioni sagittali di 14 μ . ciascuna.

Non venne eseguito alcun modello. Questo esemplare è interessante perchè la ghiandola ipofisaria è topograficamente distinta in due porzioni; una riposante sulla superficie interna della base cranica cartilaginea, l'altra in parte contenuta in un canale craniofaringeo molto ampio ed in parte situata ventralmente a questo. Per la porzione endocranica non abbiamo nulla da dire; la forma ed i rapporti sono identici a quelli della ghiandola normale delle oss. XIII e XII. La porzione ventrale intracranica occupa in direzione trasversale ben

784 μ (56 sezioni); in direzione rostrocaudale misura invece soltanto 117 μ . Possiamo perciò dire che l'ipofisi di questo embrione si continua ventralmente con una lamina disposta in senso frontale. Subito sotto allo sfenoide la dimensione rostrocaudale aumenta. La posizione di questo abnorme prolungamento ventrale non è mediana; esso sta a sinistra e la sua estremità ventrale è in rapporto indiretto con la tuba auditiva di sinistra.

La fig. 41 riproduce una delle sezioni in cui è visibile la porzione craniofaringea dell'ipofisi. Colpisce subito il fatto che la parte caudale ha lo stesso aspetto della porzione vescicolare della ipofisi endocranica e la parte rostrale ha lo stesso aspetto del lobo anteriore. Le cellule della parte rostrale tendono a disporsi in cordoni, separati da tessuto connettivo ricco di capillari.

D) Feti umani.

Oss. I. Embrione della lunghezza v. c. di mm. 16,4 ¹⁾

Fissazione: formalina 10‰. — Colorazione: picrocarminio *Monti*. — Sezioni sagittali di 8 μ ciascuna.

La conservazione è appena mediocre ed inoltre è guasta la regione ipofisaria. Per quello che può interessare al nostro argomento rileviamo soltanto che vi ha una borsa faringea molto profonda, situata nel piano mediano, nella parte più caudale della volta faringea. L'apice di questa borsa è in rapporto evidentissimo con la corda dorsale e più precisamente con una dilatazione cellulare, che questa presenta in corrispondenza del canale cordale posteriore della cartilagine sfeno-occipitale, ove la corda fuoriesce dal condrocranio, per poi rientrarvi più cranialmente, dopo aver percorso un certo tratto in posizione antibasilare (secondo la definizione dei *Tourneux*).

Oss. II. Feto della lunghezza v. c. di mm. 40.

Fissazione: Formalina 10‰. — Colorazione: picrocarminio *Monti*. — Sezioni sagittali di 14 μ ciascuna.

La fig. 1 del testo riproduce a debole ingrandimento (10 d. circa) una sezione sagittale mediana della base del cranio, con le annesse parti molli, in corrispondenza della regione faringoipofisaria. Essa ha lo scopo di dimostrare la topografia dell'ipofisi faringea e la forma

¹⁾ Le misurazioni dei feti umani vennero eseguite col compasso di spessore

della parete rostrale della porzione nasale della faringe, là dove questa è data dal setto nasale. Troviamo a questo proposito, che si passa dalla volta della faringe al margine caudale del setto nasale, e poi alla faccia dorsale del velo mobile, seguendo un arco a raggio breve. In due punti però (segnati nella figura con*) l'arco si deforma, per la presenza di un angolo. Il più dorsale di questi punti corrisponde al luogo in cui l'epitelio della mucosa faringea comincia ad allontanarsi dalla cartilagine del setto per portarsi sul velo; quello più ventrale segna il luogo in cui veramente comincia la faccia dorsale del velo mobile.

L'ipofisi faringea aderisce all'epitelio della faringe precisamente

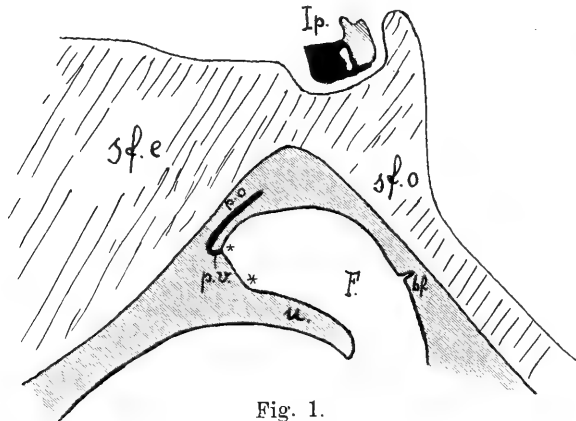


Fig. 1.

Per la spiegazione ved. „Indicazioni comuni a tutte le figure.“

in corrispondenza dell'angolo dorsale segnato *. Essa ha la forma di un bastoncino, piegato ad uncino nella estremità rostrale ventrale, cosicchè si possono distinguere due porzioni: una parallela alla faccia ventrale della cartilagine sfenoetmoidale (porzione orizzontale di *Citelli* — *p. o.*), l'altra rappresentata dal becco dell'uncino e diretta in senso craniocaudale (porzione verticale di *Citelli* — *p. v.*). La prima porzione misura mm. 1,169, la seconda mm. 0,184, lo spessore massimo è di mm. 0,083. L'estremità caudale si trova molto rostralmente al luogo in cui si dovrebbe avere lo sbocco ventrale del canal craniofaringeo, se questo esistesse; l'estremità rostrale viene a confondersi intimamente con l'epitelio faringeo. La ghiandola è tutta situata nello spessore della mucosa della faringe. Data la fissazione mediocre, non è possi-

bile raccogliere dati precisi sulla sua struttura; però non pare che le cellule epiteliali che la costituiscono abbiano uno speciale ordinamento.

La porzione ghiandolare dell'ipofisi cerebrale presenta una parte vescicolare (lobo caudale) addossata caudalmente e dorsalmente ad una parte solida (lobo anteriore). Dalla parte vescicolare emanano un prolungamento mediano, ventrale e due prolungamenti laterali, più dorsali, che dirigendosi caudalmente tendono ad involgere la porzione nervosa. Questi prolungamenti sono in parte solidi in parte cavi.

Anche in questo esemplare esiste una borsa faringea nella sua posizione tipica; non è determinabile il rapporto della borsa con la corda dorsale. In corrispondenza di essa esiste anche il fascio connettivo legamentoso descritto da *Froriep*.

Oss. III. Feto della lunghezza v. c. di mm. 50.

Fissazione: *Müller*-formolo. — Colorazione picrocarminio *Monti*. — Sezioni sagittali di 14 μ . ciascuna.

La fig. 2 del testo fu eseguita come la 1 allo scopo di dimostrare le modificazioni sopravvenute nella forma della parte mediana della parete anteriore della faringe.

Essendosi notevolmente allargato l'angolo che prima esisteva fra la faccia ventrale della cartilagine sfenooccipitale e la faccia ventrale della cartilagine sfenoetmoidale, la mucosa faringoorale si è adattata alla nuova disposizione del piano scheletrico, e l'arco costituito dal profilo della volta della faringe e dal margine caudale del setto nasale, ha un raggio molto più grande che nello stadio precedente; l'arco però termina bruscamente incontrando la faccia dorsale del velo, con la quale forma un angolo acuto nel punto segnato *. Questo angolo corrisponde a quello più ventrale dei due segnati nello stesso modo nella fig. 1, ciò almeno pare probabile, se si tiene presente che in detta figura si vede all'angolo più dorsale corrispondere il punto di terminazione dell'ipofisi faringea sull'epitelio della mucosa.

L'ipofisi faringea, anche in questo esemplare, giace nello spessore della mucosa e presenta una porzione orizzontale, più breve che nell'oss. II (mm. 0,334) e dello stesso spessore (mm. 0,083), ed una porzione verticale, lunga mm. 0,200, se non si tiene conto della porzione aderente all'epitelio faringeo, che ha un particolare comportamento. Dalla fig. 2 del testo, e meglio dalla fig. 42 delle tavole vediamo

che l'estremità rostrale dell'ipofisi faringea entra in una specie di gavocciolo sporgente nell'interno del cavo faringeo; che quivi, assotigliandosi gradatamente e ripiegandosi, segue in senso caudorostrale tutto l'epitelio del gavocciolo, essendovi addossata, ma rimanendone distinta per una specie di membrana limitante, e che termina sottilissima, confusa coll'epitelio faringeo subito in avanti del gavocciolo.

Una tale disposizione in quest'epoca dello sviluppo non deve essere rara, poichè ho potuto vederla in un altro feto dello stesso stadio,

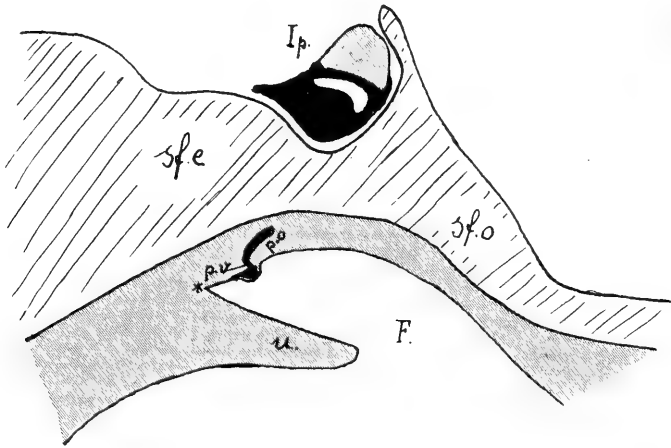


Fig. 2.

Per la spiegazione ved. „Indicazioni comuni a tutte le figure“.

sezionato frontalmente, appartenente alle collezioni del Prof. *R. Fusari*

La struttura dell'ipofisi faringea è già alquanto complicata, poichè gli elementi non sono più uniformemente distribuiti.

Nell'ipofisi cerebrale sono invariati i rapporti tra il lobo caudale e quello anteriore; i processi avvolgenti hanno un maggiore sviluppo; la parete della vescicola costituente lo strato epiteliale del lobo nervoso consta di cellule prismatiche alte disposte in pochi ordini.

Manca la borsa faringea.

Oss. IV. Feto della lunghezza v. c. di mm. 65.

Fissazione: Müller formolo. — Colorazione: picrococciniglia. — Sezioni sagittali di 20 μ .

Per la forma della volta della faringe e per la maggior parte delle altre particolarità questo esemplare non differisce da quello

dell'oss. precedente. Notiamo che l'ipofisi faringea non presenta una porzione verticale; è un bastoncino lungo mm. 0,560, spesso mm. 0,100, che, mantenendosi nello spessore della mucosa, termina rostralmente nell'epitelio ad una certa distanza dell'angolo fra il margine caudale del setto nasale e la superficie dorsale del velo.

Neppure in questo esemplare si trova la borsa faringea.

Oss. V. Feto del 3° mese di lunghezza imprecisata (appartemente alla collezione del Prof. R. Fusari). — Sezioni sagittali di 30 μ . ciascuna.

Anche questo esemplare non differisce da quello testè descritto per particolarità notevoli. L'ipofisi faringea ha la stessa topografia; consta di cellule poligonali non ancora ordinate in modo speciale.

Nell'ipofisi cerebrale appare ridotta la parte vescicolare, in quanto essa copre solo la faccia caudale del lobo anteriore. La buona fissazione permette di vedere che l'epitelio di rivestimento della vescicola porta un orletto con brevi cilia pescanti nella cavità. Sono ben sviluppati i prolungamenti avvolgenti, che presentano un certo numero di cavità simili per struttura alla cavità principale della vescicola, la quale ora non è più unica, ma suddivisa in cavità secondarie.

Manca la borsa faringea.

Oss. VI. Feto della lunghezza v. c. di mm. 90.

Fissazione: formalina 10%. — Colorazione: picrococciniglia. — Sezioni sagittali di 20 μ . ciascuna.

L'ipofisi faringea di questo esemplare, notevolmente più lunga che nelle oss. precedenti (mm. 1,319) e di poco più spessa (mm. 0,100), termina rostralmente allo stesso punto in cui termina quella degli esemplari delle oss. III, IV e V, caudalmente invece si spinge fuori della mucosa nel pericondrio dello sfenoide cartilagineo, avendo la sua estremità caudale in un piano frontale passante per la parete anteriore della sella turcica. Non v'è una porzione verticale. Le cellule sono disposte a cordoni e follicoli.

Nell'ipofisi cerebrale troviamo che, per lo sviluppo acquistato dai prolungamenti avvolgenti, il lobo nervoso ha un manicotto ghiandolare quasi continuo, che si estende anche sul peduncolo. La parete della vescicola, appoggiata al lobo nervoso (strato epiteliale) è ispessita; delle cellule che la costituiscono soltanto quelle limitanti immediatamente

le cavità sono prismatiche, le più esterne sono basse e tendono ad ordinarsi in cordoni. Inoltre la cavità della vescicola forma delle estroflessioni, che penetrando nello strato epiteliale ed isolandosi vi formano delle cavità secondarie.

Abbiamo in questo esemplare nel piano mediano, all'estremità caudale della volta faringea, una borsa faringea molto ben sviluppata simile a quella dell'oss. II.

Oss. VII. Feto della lunghezza v. c. di mm. 100.

Fissazione: *Kleinenberg*. — Colorazione: picrococciniglia. — Sezioni sagittali di 20 μ ciascuna.

L'ipofisi faringea molto lunga e sottile (mm. 0,050) consta di una porzione orizzontale (mm. 1,336) e di una breve porzione verticale (mm. 0,119). A differenza di quanto notammo negli esemplari delle oss. precedenti, essa termina cranialmente in corrispondenza dell'angolo fra la faccia dorsale del velo ed il margine caudale del setto nasale. La porzione verticale si impianta sull'epitelio della mucosa faringea rigonfiandosi. La ghiandola è tutta situata nello spessore della mucosa.

La fig. 43 dimostra a piccolo ingrandimento in una sezione un po' laterale i rapporti dei prolungamenti avvolgenti col lobo nervoso e col suo peduncolo; notiamo come questi prolungamenti (costituenti un manicotto continuo) contengano propaggini della cavità della vescicola, che per la maggior parte si sono rese indipendenti. Lo strato epiteliale è molto spesso. Nel lobo anteriore, in cui le cellule sono disposte a cordoni e follicoli, è nettissima la distinzione di elementi e gruppi di elementi più intensamente colorabili degli altri.

Esiste nella posizione tipica la borsa faringea, col legamento di *Froriep*. Essa parte da un recesso faringeo.

Oss. VIII. Feto della lunghezza v. c. di mm. 140.

Fissazione: *Müller-formolo*. — Colorazione: picrococciniglia. — Sezioni sagittali di 20 μ ciascuna.

L'ipofisi faringea ha forma di pera lunga mm. 1,169; il suo spessore massimo è di mm. 0,334. Essa è situata nella mucosa faringea, più vicino all'epitelio che al periostio della base cranica; dista egualmente dal piano frontale passante per l'angolo tra velo e setto e da quello passante per la parete rostrale della sella turcica; consta di

cordoni cellulari pieni con elementi molto colorabili ed altri poco colorabili. La sua estremità rostrale non è più confusa coll'epitelio della mucosa.

Nell'ipofisi cerebrale le cellule del lobo anteriore — cromofile e cromofobe — sono ordinate a cordoni e prevalentemente a follicoli. Lo strato epiteliale del lobo nervoso consta di cordoni prevalentemente cromofobi e di vescicole, derivate dalla vescicola principale, la quale, pei numerosi di verticoli della cavità ha una forma molto irregolare.

Esiste un recesso faringeo, ma non una borsa.

Oss. IX. Feto a termine.

Fissazione: formalina 10%. — Colorazione: picrococciniglia. — Sezioni sagittali di 20 μ . ciascuna.

Fu sezionata soltanto la mucosa della volta faringea col periostio della base cranica. L'ipofisi faringea, situata parte nel periostio, parte nella mucosa, è nastroforme e si estende dal margine rostrale della tonsilla faringea fino ad una certa distanza dall'angolo tra setto e velo; si perde quivi nel tessuto linfoide della mucosa. Consta di cordoni pieni disposti longitudinalmente in modo assai regolare. Molti grossi vasi capillari sono frammisti ai cordoni ed hanno essi pure una direzione prevalentemente longitudinale.

III. Riassunto e discussione dei reperti.

A) Sviluppo dell'ipofisi (porzione ghiandolare) nei Rettili.

Per quanto mi risulta dalle ricerche in *gongylus ocellatus* posso asserire che il primo abbozzo della porzione ghiandolare dell'ipofisi è dato dalla *tasca di Rathke*. Poichè nello stadio più precoce da me preso in esame la membrana faringea è già scomparsa, e d'altro lato pare dalle ricerche degli AA. che l'ipofisi dei rettili cominci ad abbozzarsi dopo che è rotta la membrana faringea (*Hoffmann, Valenti*), non è facile dare la prova tangibile, che quella che io ho indicato come *tasca di Rathke* sia di origine ectodermica; è tuttavia questa una questione che si può ritenere risolta, essendovi al riguardo pieno accordo fra gli AA.

La forma dell'abbozzo ipofisario, sorgente dalla faringe, è dunque in origine quella di una vera tasca appiattita in senso craniocaudale,

che ci appare quadrilatera nel suo prospetto rostrale, notevolmente più estesa in senso frontale che in altezza.

Dietro alla tasca di *Rathke* l'epitelio forma una insenatura trasversale, che percorre tutta la volta faringea. Questa insenatura della superficie interna, cui corrisponde una sporgenza della superficie esterna della lamina epiteliale, viene comunemente indicata col nome di *tasca di Seessel*, sebbene la profondità sia sempre così scarsa, che la forma non corrisponde a quella di una tasca. Sulla sua pertinenza all'entoderma, cioè all'intestino cefalico non vi è dubbio, specialmente se teniamo presente l'asserzione di *His* che il margine caudale dell'apertura di sbocco della tasca di *Rathke* nella faringe, segna il luogo di inserzione della membrana faringea scomparsa.

Perforatasi la membrana faringea, fra le tasche di *Rathke* e di *Seessel* l'epitelio forma una piega sporgente nell'interno del cavo faringoorale, la *piega faringea* o *velo del palato primitivo*. Ora il margine libero di questa piega nella sua porzione appartenente all'entoderma secondo il concetto di *His*, in stadii precoci dello sviluppo dell'ipofisi presenta a sua volta una insenatura, che si manifesta sulla superficie esterna della lamina epiteliale buccofaringea come un *diverticolo medio*, essendo situato fra le tasche di *Rathke* e di *Seessel*. Nella fig. 1 abbiamo visto i tre diverticoli (tasca di *Rathke*, diverticolo medio, tasca di *Seessel*) contemporaneamente presenti. Di essi il più rostrale (tasca di *Rathke*) è destinato a dare tutta o almeno la massima parte della ghiandola ipofisaria; del diverticolo medio non ho potuto seguire sistematicamente il destino, è certo però che in breve non se ne distingue più alcuna traccia (fig. 2a), sebbene per le considerazioni che esporremo nel paragrafo D una sua partecipazione alla costituzione dell'ipofisi non si possa escludere *a priori*; la tasca di *Seessel* si conserva e si fa anche gradatamente più profonda, fino all'epoca in cui l'abbozzo ipofisario comincia ad isolarsi dalla volta della faringe (fig. 4a), poi scompare, appianandosi, senza lasciare traccia (fig. 4b) e senza partecipare in modo alcuno alla formazione dell'ipofisi.

L'abbozzo ectodermico, procedendo nello sviluppo acquista una forma trilobata caratteristica. Dei tre lobi il *medio*, destinato a

mettersi in rapporto col processo infundibolare del cervello appena questo si forma, origina come un diverticolo dalla parte più distale della parete rostrale della tasca di *Rathke* (fig. 2a) dirigendosi rostralmente e dorsalmente, cosicchè il suo asse forma un angolo coll'asse della tasca. Intanto i margini laterali della tasca, specialmente verso il fondo, si arrotondano e si rigonfiano costituendo i *lobi laterali*. La posizione del lobo medio si modifica presto, inquantochè il suo asse viene a disporsi sul prolungamento dell'asse della tasca di *Rathke* (fig. 2a e 2b) ed i lobi laterali acquistano una indipendenza maggiore, formando due vescicole sferiche ai lati del lobo medio. A questo stadio si può veramente avere l'impressione che i lobi laterali si siano formati indipendentemente sui lati di un diverticolo ipofisario mediano, come *Gaupp* ha sostenuto.

L'abbozzo trilobato dell'ipofisi del *gongylus* si cambia in un abbozzo a quattro lobi e nello stesso tempo comincia ad isolarsi dall'epitelio della faringe in un periodo dello sviluppo, che coincide esattamente con la condricificazione delle cartilagini sfenooccipitale e sfenoetmoidale. Nello stadio rappresentato dalle figure 2b e 4a la cartilagine sfenooccipitale è già formata, e nel campo della futura cartilagine sfenoetmoidale è molto prossima la condricificazione. A quest'epoca vediamo sollevarsi ed ispessirsi un tratto di epitelio della volta faringo-orale ventralmente alla parete rostrale della tasca di *Rathke*. Il solco poco profondo che delimita quest'area, unendosi al solco che delimita caudalmente la regione della tasca di *Rathke*, viene con esso a circoscrivere molto nettamente ciò che si può chiamare *zona ipofisaria della lamina epiteliale faringo-orale*. Ed infatti coll'iniziarsi della condricificazione nel campo della cartilagine sfenoetmoidale, questa zona viene a farsi molto più elevata ed il solco che la delimita si approfondisce considerevolmente. Allora la zona ipofisaria resta unita alla lamina buccofaringea per una porzione strozzata, un peduncolo cavo — il *peduncolo faringoipofisario* (fig. 4a e 4b).

Con questo l'ipofisi ha raggiunta, nelle linee generali, la sua disposizione definitiva. Essa consta di un lobo medio, che conserva sempre il suo rapporto coll'infundibolo ed ha una posizione dorsale e

caudale rispetto agli altri; di un lobo anteriore (rostrale), che è quello formatosi per ultimo rostralmente alla tasca di *Rathke*; di due lobi laterali, che hanno anche una posizione caudale nel corpo della ghiandola.

Nell'ulteriore sviluppo il lobo medio, cavo, emette un diverticolo a dito di guanto dalla sua parete rostrale; il diverticolo, cavo pur esso, si interpone fra la porzione di cervello situata fra l'infundibolo ed il chiasma dei nervi ottici e la parte rostrale della ghiandola ipofisaria. Il lobo anteriore perde la cavità, mentre emette gemmazioni dapprima della sua faccia dorsale, poi dalle altre faccie. La scomparsa della cavità procede poi in senso rostrocaudale risparmiando solo la sommità del lobo medio ed il suo diverticolo. Intanto la lobazione si va facendo sempre meno evidente, tanto più che i lobi laterali, perduta anch'essi la loro cavità, si allungano in direzione laterale, facendosi pedunculati, fino a raggiungere la parete cerebrale, che compenetrano intimamente, attraversando la pia, mentre si isolano dal resto della ghiandola per riduzione totale del loro peduncolo.

Il peduncolo faringoipofisario riduce man mano il suo diametro ed il suo lume. Quando comincia l'ossificazione nel campo delle cartilagini sfenooccipitale e sfenoetmoidale, esso, che era già ridotto ad un sottile cordone cellulare solido, comincia a perdere la sua continuità col corpo dell'ipofisi. Si conserva più a lungo, pur facendosi alquanto più sottile, la sua porzione prossimale, ventrale. Nello stadio più avanzato da me preso in esame, ne persiste ancora un residuo come un'asticina verticale, che si innalza per breve tratto sull'epitelio faringeo.

Quanto alla struttura, l'abbozzo dell'ipofisi, finchè consta di formazioni cave, è fatto di epitelio prismatico, semplice dapprima, poi stratificato, che delimita le cavità. Questa struttura persiste laddove persiste una cavità (sommità del lobo medio, suo diverticolo rostrale). Dove la cavità scompare, gli elementi si fanno poliedrici e tendono a disporsi in cordoni, come quelli che costituiscono le gemme emananti dalla superficie esterna dell'organo.

Nell'esemplare più avanzato nello sviluppo da me preso in esame pare anche iniziato il differenziamento degli elementi cromofili e cromofobi.

In nessuno degli stadii ch'io ebbi opportunità di studiare la corda dorsale ha rapporti diretti con le formazioni che ci interessano.

* * *

Paragonando ora questi risultati delle mie ricerche in *gongylus* con quelli ottenuti dagli AA. che mi precedettero nello studio dello sviluppo dell'ipofisi dei rettili, mi limiterò ad accennare ai punti più controversi, o pei quali è più necessaria una conferma.

1^o) Posso confermare l'esistenza di un diverticolo medio, posto fra le tasche di *Rathke* e di *Seessel*, nei primi stadi dello sviluppo dell'ipofisi, poco dopo la scomparsa della membrana faringea. A questo riguardo abbiamo un'unica osservazione di *Valenti* in un embrione di *lacerta agilis* della lunghezza di mm. 3,5 (1898, fig. 9). Del probabile significato di questo diverticolo discuterò più avanti (paragrafo D).

2^o) Secondo me la formazione dei lobi laterali non è primitiva ed indipendente dalla formazione del diverticolo ipofisario mediano (tasca di *Rathke*), ma secondaria, dovuta ad una semplice modificazione di forma dei margini laterali della tasca di *Rathke*, che è l'abbozzo primitivo unico dell'ipofisi. Vengo così a confermare l'opinione di *Staderini* contro quella di *Gaupp*.

3^o) Per il modo di formazione del lobo craniale ed in genere per lo stabilirsi della forma definitiva dell'ipofisi, i risultati delle mie ricerche appoggiano quelli ottenuti da *Gaupp* con lo studio di altri saurii. Noterò al riguardo che la descrizione del lobo anteriore data da *Staderini* non concorda con quella data da *Gaupp* essenzialmente pel fatto che *Staderini* dà il nome di lobo anteriore al diverticolo rostrale del lobo medio, la cui esistenza, già accennata da *Gaupp* viene da me confermata.

4^o) Per l'evoluzione dei lobi laterali, così come per la loro origine, non ho nulla da aggiungere alla esattissima descrizione di *Staderini*.

5^o) Finalmente debbo rilevare che in *gongylus* e verosimilmente in tutti i rettili, contrariamente a quanto vedremo succedere in amnioti più elevati, non pare che l'entoderma prenda parte notevole allo svi-

luppo dell'ipofisi. Così per questo saurio confermo l'opinione sostenuta dalla grande maggioranza degli AA. per tutti i vertebrati.

B) Sviluppo dell'ipofisi (porzione ghiandolare) negli Uccelli.

Nell'embrione di pollo, poco prima che sopravvenga la rottura della membrana faringea, si osservano due grandi diverticoli nella volta faringoorale. Uno sta rostralmente alla membrana, è quindi certamente ectodermico e costituisce l'angolo ipofisario di *Mihalkovics*; l'altro sta caudalmente alla membrana e non è che il fondo cieco dell'intestino cefalico. Questo a sua volta presenta due diverticoli minori, uno più rostrale dovuto al passaggio dell'epitelio della volta dell'intestino sulla membrana faringea, l'altro più caudale, dovuto all'influenza della piegatura cefalica del vertice.

Rottasi la membrana faringea, troviamo al posto dell'angolo ipofisario la *tasca di Rathke* ed al posto del fondo cieco dell'intestino anteriore la *tasca di Seessel*, rappresentata da un solco, che attraversa in senso frontale tutta la volta faringea.

Tra le due tasche vi è una piega, sporgente nella cavità faringoorale — la *piega faringea* o *velo del palato primitivo*. Della tasca di *Seessel* è più elevata la parte mediana, la cui sommità è allacciata alla parete caudale della tasca di *Rathke* da un ponte epiteliale — la così detta *fusione ectoentodermica* di *Valenti* (fig. 5).

La fusione ectoentodermica ha un'esistenza effimera; presente infatti in un embrione di 74 ore di incubazione non è più visibile in uno di 82 ore.

Crescono invece molto attivamente in altezza le tasche di *Rathke* e di *Seessel*, che si vedono alla 82^o ora indipendenti e separate sulla superficie esterna della lamina epiteliale faringoorale da un solco profondissimo, sulla superficie interna da una piega faringea molto alta (fig. 6).

Ma in embrioni più avanzati di una decina di ore, le due tasche hanno di nuovo fra di loro dei rapporti intimi, molto più intimi, anzi, di quelli che erano prima stabiliti dalla fusione ectoentodermica. Infatti, essendosi interrotta nella sua parte mediana la piega faringea, la tasca di *Seessel* è entrata a formare un tutto solo con la porzione più

ventrale e mediana della tasca di *Rathke*, e la parete caudale della tasca di *Rathke* passa direttamente nelle pareti laterali e nell'apice della tasca di *Seessel* (fig. 7 e fig. 27). Così si viene man mano a stabilire sulla sommità della volta faringo-orale una cavità di forma cubica, la cui parete rostrale è data dalla parte più ventrale della parete rostrale della tasca di *Rathke*; le pareti laterali sono date dalle pareti laterali della tasca di *Rathke* (rostralmente) e della tasca di *Seessel* (caudalmente), continuantisi direttamente le une nelle altre; la parete caudale è data dalla parete caudale della primitiva tasca di *Seessel*; la parete dorsale è data dall'apice della primitiva tasca di *Seessel* e dai residui, continuantisi l'uno nell'altro, della porzione mediana ventrale della parete caudale della tasca di *Rathke* e della parete rostrale della tasca di *Seessel*. La parete ventrale finalmente manca, essendovi al suo posto l'apertura di sbocco quadrilatera della cavità in questione nel cavo faringeo.

Per la formazione ora descritta mi pare adatta la denominazione di *vestibolo faringoipofisario*.

Appena il vestibolo è costituito, dalla sua parete dorsale e precisamente dalla porzione caudale di essa, di origine entodermica, dietro alla porzione non vestibolare della tasca di *Rathke*, sorgono due gemme, che facendosi cave alla base acquistano anche l'aspetto di diverticoli: una caudale, per essersi formata sull'apice della primitiva tasca di *Seessel*, si può chiamare *gemma della tasca di Seessel*, l'altra, per la sua posizione fra la tasca di *Rathke* e la gemma della tasca di *Seessel*, si può chiamare *diverticolo (o gemma) medio* (fig. 8). La tasca di *Rathke* e le due gemmazioni hanno tutte parte nell'ulteriore sviluppo dell'ipofisi.

Mentre avvengono così importanti modificazioni nella parte ventrale, prossimale, della tasca di *Rathke*, che si fonde con la tasca di *Seessel*, nella parte distale di essa, cioè nel suo fondo, si svolgono altre modificazioni, che per altro già si erano iniziate quando la tasca di *Rathke* era ancora del tutto indipendente da quella di *Seessel*. Queste modificazioni corrispondono esattamente a quelle che abbiamo visto in *gongylus ocellatus* e che portano alla costituzione di un lobo medio e di due lobi laterali. Anche qui il lobo medio si forma come

un diverticolo della estremità dorsale della parete rostrale della tasca ed i lobi laterali si formano per arrotondamento ed ingrossamento dei margini laterali della tasca, verso il fondo. Anche nel pollo poi, il lobo medio, formatosi in modo da avere in principio una direzione diversa da quella della tasca, viene in seguito a prenderne la stessa direzione, come appare paragonando le figure 6, 7, 8 fra di loro.

Nello stadio in cui il vestibolo faringoipofisario porta sulla parete dorsale i tre diverticoli situati a distanza pressochè uguale fra di loro (106^a ora di incubazione, fig. 8), la parte distale della tasca di *Rathke* presenta evidenti i lobi laterali ed un lobo medio; quest'ultimo, molto alto e coi margini laterali arrotondati (fig. 11 b), è situato nella stessa direzione della rimanente parte della tasca.

Intorno a quest'epoca (5° giorno di incubazione) si iniziano da parte di organi scheletrici e vascolari, circostanti alle formazioni in questione, delle modificazioni, che evidentemente esercitano una influenza meccanica sull'andamento dell'ulteriore sviluppo dell'ipofisi. Le modificazioni consistono nello stabilirsi di ispessimenti localizzati del mesenchima, che preludono alla condricificazione delle cartilagini sfeno-occipitale e sfenoetmoidale e nella formazione di una anastomosi molto considerevole fra le due carotidi interne destra e sinistra, subito dorsalmente all'apice della gemma della tasca di *Seessel*, tra questa ed il diverticolo medio. Il primo effetto delle modificate condizioni degli organi circostanti si manifesta verso la fine del 5° giorno di incubazione, e consiste in un grande avvicinamento del diverticolo medio alla parete caudale della tasca di *Rathke*. e nella comparsa di un lieve solco, che, continuando la profonda e larga incisura fra gemma della tasca di *Seessel* e diverticolo medio, forma un anello il quale strozza in un piano obliquo una porzione dorsale e rostrale del vestibolo faringoipofisario, interessandone la parte più rostrale delle pareti dorsale e laterali, e la porzione più dorsale della parete rostrale (fig. 9).

L'affondarsi del solco ora descritto, dovuto al procedere della condricificazione nel campo dello sfenoide ed al grande sviluppo man mano acquistato dal ramo comunicante delle carotidi, fa sì che si

formi un vero peduncolo, pel quale ho ritenuta appropriata la denominazione di *peduncolo vestiboloipofisario*.

Formatosi il peduncolo viene ad essere isolata dalla volta faringea la vescicola ipofisaria, che consta perciò di una grande porzione ectodermica, derivante dalla tasca di *Rathke*, nella quale si conserva abbastanza evidente la distinzione dei lobi, e di una piccola porzione di origine entodermica, proveniente dal diverticolo medio, che per un tempo abbastanza lungo si riconosce nella porzione più ventrale della parete caudale della vescicola.

Dopo il 5° giorno di incubazione tutte le pareti della vescicola ipofisaria emettono dalla loro superficie esterna delle gemme piene (fig. 10), che presto diventano cordoni anastomizzati fra di loro. Solo l'apice del lobo medio, che conserva i rapporti già prima contratti col processo infundibolare, non partecipa a questa attività produttiva e conserva i caratteri primitivi. La vescicola nel suo insieme cambia di forma, perchè la sua porzione dorsale si ripiega, formando con la porzione ventrale un angolo aperto caudalmente e ventralmente (fig. 13). La cavità si riduce man mano e scompare.

Quanto alla struttura, abbiamo dapprima, come in *gongylus*, un epitelio prismatico alto, cogli elementi disposti radialmente, intorno alle cavità; man mano poi che le cavità si riducono, le cellule, a cominciare dalle più esterne, si fanno poliedriche come quelle dei cordoni. Verso il 9° giorno di incubazione si possono distinguere cellule cromofile e cromofobe.

Il peduncolo vestiboloipofisario, dopo formato, continua ad allungarsi in relazione coll'aumentata distanza tra la faccia endocranica dello sfenoide e l'epitelio della mucosa faringea. I suoi rapporti col vestibolo faringoipofisario e con la gemma della tasca di *Seessel* rimangono inalterati per tutta la durata del 6° giorno di incubazione, durante il quale periodo il vestibolo faringoipofisario si restringe in tutte le direzioni e particolarmente in direzione trasversale, mentre la porzione della faringe in cui esso sbocca si modifica per lo sviluppo delle tube eustacchiane, diventando l'infundibolo tubario. A cominciare dal principio del 7° giorno il restringersi della finestra ipofisaria del cranio per l'avanzare della condificazione agisce più

sensibilmente sul vestibolo faringoipofisario obbligando, da un lato, il vestibolo a ridursi anche in senso craniocaudale e, dall'altro, la gemma della tasca di *Seessel* ad accollarsi al peduncolo vestiboloipofisario. Dapprima pare che l'influenza del restringersi della finestra ipofisaria sia sentita soltanto dalla parte più ventrale del vestibolo, che si strozza come appare nella fig. 13, mentre la gemma della tasca di *Seessel* è probabilmente impedita di accostarsi al peduncolo vestiboloipofisario per la presenza del grosso vaso anastomotico fra le carotidi. Ma, di pari passo coll'allungarsi del peduncolo, procede l'innalzamento del vaso; allora la gemma della tasca di *Seessel* si accolla al peduncolo, che va intanto perdendo il suo lume, mentre il vestibolo faringoipofisario scompare come tale ed il suo residuo, costituendo la continuazione ventrale del peduncolo vestiboloipofisario, viene con esso a formare il *peduncolo faringoipofisario*.

Malgrado la compressione subita dagli organi epiteliali nella finestra ipofisaria, diventata canale craniofaringeo, i detti organi per un certo tempo non presentano segni di degenerazione, e troviamo in essi un discreto numero di cariocinesi, inoltre la gemma della tasca di *Seessel* cresce abbastanza rapidamente in altezza. Vediamo infatti che, mentre nella seconda metà del 7^o giorno essa aderisce tutta al peduncolo vestiboloipofisario, alla fine dell' 8^o giorno il suo apice è libero, ed alla fine del 9^o l'apice libero ne è l'unica porzione riconoscibile, essendo però situato molto più in alto che negli stadii precedenti; giunge infatti a metà altezza circa del peduncolo faringoipofisario (fig. 14, 16, 17).

L'ultimo residuo nettamente distinguibile della gemma della tasca di *Seessel*, che io abbia potuto osservare, ha la forma di uno sperone del peduncolo faringoipofisario, diretto caudalmente e terminato da una dilatazione vescicolare cava. Con questo non è detto che nel peduncolo faringoipofisario degli uccelli non si conservino elementi entodermici. Nel pollo è vero che oltre il 10^o giorno non si distingue più lo sperone entodermico; non possiamo però ammettere che non resti nulla della porzione di gemma della tasca di *Seessel* che si fonde col peduncolo faringoipofisario, mentre è certo che questo peduncolo si evolve ed acquista una particolare struttura formando cordoni e

cavità circondate da epitelio basso, e che inoltre rimangono di esso dei residui non trascurabili nel canale craniofaringeo dell'animale adulto. Nel passero poi è anche più probabile che la gemma entodermica partecipi alla costituzione di quei cordoni ipofisari, che, in numero ragguardevole, occupano una gran parte del canale craniofaringeo, notevolmente ampio anche dopo la nascita.

Nei tratti, in cui il peduncolo faringoipofisario scompare, esso viene sostituito da un fascio di tessuto connettivo.

Abbiamo detto fin qui della evoluzione normale del vestibolo faringoipofisario e della gemma della tasca di *Seessel*. La loro scomparsa però può essere notevolmente più precoce: sono da ricordarsi a questo riguardo le oss. XIII e XV, riferentisi ad embrioni dell' 8° giorno di incubazione, nelle quali trovammo le formazioni in questione affatto rudimentali (oss. XIII), od assenti (oss. XV).

Scomparso il vestibolo faringoipofisario, nel pollo si osserva abbastanza sovente che il peduncolo faringoipofisario anziché attaccarsi all'epitelio faringeo perpendicolarmente, si prolunga in direzione rostrale, decorrendo per un tratto più o meno lungo parallelamente all'epitelio faringeo stesso ed a breve distanza da esso. Ora è lecito supporre, in base a quanto si è visto accadere nell'embrione della oss. XIII, che la porzione di peduncolo, che decorre parallela all'epitelio faringeo, si formi *ex novo*, sollevandosi dall'epitelio faringeo stesso in uno stadio abbastanza tardivo dello sviluppo

Pei rapporti della corda dorsale con le formazioni che ci interessano ricorderò che quanto abbiamo potuto constatare nella oss. I, che cioè gemmazioni della parete dorsale del fondo ceco dell'intestino cefalico raggiungono la corda dorsale, conferma i reperti di *Nicolas*.

Più tardi la corda non ha più rapporti con le tasche di *Rathke* o di *Seessel* fino al 7° giorno di incubazione. Durante questo giorno, invece, l'estremità craniale della corda dorsale tocca l'abbozzo dell'ipofisi vicino al punto di contatto fra il lobo medio della porzione ghiandolare e l'infundibolo: però il punto preciso in cui la corda tocca l'ipofisi pare spostarsi dorsalmente col progredire dello sviluppo, corrispondendo prima alla porzione ghiandolare poi a quella nervosa. Ciò prova, da un lato che non si tratta di un'intima fusione, dall'altro

che probabilmente il fatto è puramente occasionale, dovuto specialmente all'ingrossarsi dell'ipofisi.

* * *

Prescindendo dalla fusione ectoentodermica di *Valenti*, che appare come una formazione transitoria, e non tale da portare nell'ipofisi un apprezzabile contributo di entoderma, vediamo che contributi meno trascurabili e molto evidenti sono portati dal diverticolo medio alla ipofisi cerebrale, e dalla gemma della tasca di *Seessel* al peduncolo faringoipofisario. Inoltre la stessa tasca di *Seessel* viene a far parte di questo peduncolo.

Circa al comportamento del diverticolo medio confermo pienamente l'opinione di *Valenti* che esso venga a far parte della parete caudale della tasca di *Rathke*, pur senza ammettere che formi quasi tutta questa parete.

Quanto alla fusione della gemma della tasca di *Seessel* col peduncolo faringoipofisario, confermo i dati di *Seessel* specialmente in quanto egli dice che il ramo del peduncolo faringoipofisario da lui veduto nel pollo di 7 giorni d'incubazione non è direttamente la tasca da lui pel primo descritta, ma una evaginazione di questa tasca, che al 5^o giorno apparirebbe già piena. I cenni dell'A. in proposito sono però molto sommarii; degli AA. che ne confermarono i reperti, *Bawden* non aggiunge nulla, confondendo anzi la tasca di *Seessel* e la relativa gemma con la tasca di *Selenka*; *Economo* dà un'interpretazione affatto diversa. Egli infatti, avendo osservato esattamente che il lobo medio si forma non dal fondo, ma dalla estremità distale della parete rostrale della tasca di *Rathke*, viene poi a concludere che questo lobo, da lui chiamato gemma ipofisaria è il punto di partenza di tutta la porzione ghiandolare dell'ipofisi cerebrale e non di una parte soltanto, come in realtà avviene. L'errore è giustificabile, se si considera che il lobo medio della tasca di *Rathke*, poco dopo formato, per l'arrotondarsi ed il rigonfiarsi dei suoi margini dà origine a due sporgenze laterali, che possono venir confuse coi veri lobi laterali (fig. 11 b e c, S'). Esso però ha portato l'A. a considerare come derivato dalla tasca di *Rathke*, e quindi di origine ectodermica lo sperone che anch'egli vide

partire dal peduncolo faringoipofisario nel 9° e 10° giorno di incubazione. *Economio* ritiene razionale la sua interpretazione, che del resto espone in modo molto chiaro, anche perchè durante il 6°—7° giorno di incubazione non avrebbe trovato nulla che ricordi la tasca di *Seessel* od i suoi derivati. Evidentemente nelle sue osservazioni su embrioni di questo periodo si imbattè soltanto in casi costituenti eccezioni, come quelli delle mie oss. XIII e XV. Io dello stesso periodo ho esaminato 6 embrioni (oss. VII a XII) ed ho visto sempre la gemma della tasca di *Seessel* molto sviluppata. I due casi di eccezione da me riscontrati si riferiscono ad embrioni dell' 8° giorno; anche di questo periodo però ho descritti due esemplari, in cui la gemma della tasca di *Seessel* era evidentissima. Probabilmente il procedere più attivo della condricificazione od altre cause meccaniche, in alcuni casi, fanno sì che la gemma della tasca di *Seessel* o si fonda più presto che di norma col peduncolo faringoipofisario, o sia costretta a ridursi ed a scomparire.

L'accollarsi del diverticolo medio all'abbozzo dell'ipofisi cerebrale, e l'accollarsi della gemma della tasca di *Seessel* al peduncolo faringoipofisario sono, come già si disse, il risultato di azioni meccaniche. In un primo tempo si ha l'accollamento del diverticolo medio in relazione specialmente con lo sviluppo del vaso anastomotico fra le carotidi, il quale contemporaneamente impedisce che la gemma della tasca di *Seessel*, pel restringersi della finestra ipofisaria, venga spinta contro il peduncolo faringoipofisario. In un secondo tempo avviene l'accollamento della gemma della tasca di *Seessel*, perchè il canale di comunicazione fra le carotidi si sposta dorsalmente e non è più di impedimento. È lecito supporre che una modificazione delle condizioni meccaniche possa impedire od alterare gli accollamenti in questione.

Ma quand'anche non avessimo i due contributi entodermici sui quali ci siamo ora intrattenuti, l'ipofisi del pollo e specialmente il suo peduncolo faringeo conterrebbero egualmente elementi entodermici in più che discreta quantità. Questo accade per il particolare modo di fondersi della tasca di *Seessel* e della porzione più ventrale della tasca di *Rathke* in una formazione unica — il vestibolo faringoipofisario. Le azioni meccaniche, cui abbiamo sopra accennato, agiscono anche

sul vestibolo, strozzandone in un primo tempo la porzione dorsale e rostrale, in un secondo tempo la porzione ventrale, e poi tutto il rimanente fino a ridurlo ad un cordone. Noi sappiamo che del vestibolo è di origine ectodermica la metà rostrale, di origine entodermica la metà caudale. Ora, il primo strozzamento del vestibolo (fig. 9 e 10), che determina l'isolamento della vescicola ipofisaria con la formazione del peduncolo vestiboloipofisario, fa sì che il tratto della parete dorsale del vestibolo, portante il diverticolo medio e situato caudalmente alla tasca di *Rathke*, quindi entodermico, venga a costituire una piccola parte ventrale della parete caudale della vescicola e tutta la parete caudale del peduncolo vestiboloipofisario. Quando, per lo stabilirsi del secondo strozzamento, il vestibolo faringoipofisario è ridotto a formare la porzione più ventrale del peduncolo faringoipofisario, questa porzione del peduncolo è necessariamente costituita di ectoderma nella sua metà rostrale, di entoderma nella sua metà caudale.

Nessun A., per quanto io mi sappia, ha finora minutamente descritto il vestibolo faringoipofisario, e tanto meno gli ha attribuito l'importanza che in realtà mi pare esso abbia. Tuttavia non è sfuggito, e non l'arrebbe potuto, data la sua evidenza, ad alcuni ricercatori. *Dursy* infatti accenna che nel pollo l'apertura imbutiforme nella faringe del peduncolo faringoipofisario è ancora presente, quando già il peduncolo ha perduto il suo lume. *Economista* dichiara che nel pollo e nel piccione la tasca di *Seessel* è assorbita nell'allargamento della parte ventrale della tasca di *Rathke* formando la parete caudale della insenatura della volta faringea, nei lati della quale si aprono le tube auditive¹⁾. *Nicolas e Weber* dicono molto chiaramente che nell'anitra, scomparsa la membrana faringea, la parte ventrale della parete caudale della tasca di *Rathke* viene formata dell'entoderma.

Per ciò che riguarda lo stabilirsi della forma definitiva della porzione ghiandolare dell'ipofisi degli uccelli, le mie ricerche mi portano a confermare quanto è già noto per le ricerche di varii AA., sia sul modo di formarsi dei lobi (*Economista, Rossi*), sia sul modo di

¹⁾ In realtà il vestibolo faringoipofisario non è l'infundibolo tubario, però esso si apre nella parete dorsale di quest'ultimo, e non si può senz'altro escludere che con la sua parte più ventrale concorra anche a formarlo (Fig. 12.)

proliferare delle pareti della vescicola (*Mihalkovics*), sia sulla estrema piccolezza della porzione di vescicola che, stando in rapporto col l'infundibolo, conserva i caratteri primitivi (*Sterzi*). Mi limiterò a ricordare il modo di ripiegarsi della vescicola, formando un angolo aperto caudalmente e ventralmente, perchè differisce da quello che si riscontra negli altri amnioti.

C. Sviluppo dell'ipofisi (porzione ghiandolare) nei Mammiferi.

1. Sviluppo dell'ipofisi cerebrale.

Lo studio dello sviluppo dell'ipofisi è molto meno agevole nei mammiferi che per gli uccelli, da un lato per la maggior difficoltà di procurarsi gli stadii opportuni, dall'altro per la rapidità con la quale alcuni processi si svolgono, sempre grandissima, ma non uguale nei vari individui, ragione per cui di due esemplari quello che si trova ad un grado di sviluppo generale più avanzato può presentare uno stadio meno progredito dello sviluppo dell'ipofisi.

La serie di embrioni di *mus* che ha servito alle mie ricerche non si può considerare senza lacune, è tuttavia sufficiente a permetterci di ricostruire nelle linee generali l'evoluzione dell'organo che ci interessa, tanto più poi se teniamo presenti le disposizioni osservate nel pollo tutte perfettamente comparabili con quelle riscontrate in *mus*.

Nello stadio più precoce da me preso in esame vediamo elevarsi dalla volta della faringe tre diverticoli: la *tasca di Rathke*, la *tasca di Seessel* ed un *diverticolo medio*, che si presenta come una evaginazione della cavità faringea nel margine smusso del velo del palato primitivo (fig. 18).

Possono servire a colmare la lacuna esistente nelle mie osservazioni fra questo stadio ed il successivo, quelli rappresentati da *Rossi* (1906) nelle sue figure 32 e 33 (*T.v*) nelle quali vediamo anche elevarsi tre diverticoli dalla volta faringea. In questi esemplari è appena iniziata la formazione dell'infundibolo, mentre non lo è ancora nella mia oss. I. La tasca di *Seessel* nelle citate figure di *Rossi* appare molto alta. Tra lo stadio illustrato da *Rossi* nella fig. 33 e quello illustrato nella fig. 34 vi sono delle differenze molto profonde. Para-

gonando tuttavia la fig. 34 dell'A. con le mie 19 e 37, credo di potermi associare all'opinione di *Rossi*, che una traccia di quello che io chiamo diverticolo medio, sia ancora riconoscibile nella specie di gobba (*M*) che la porzione mediana della parete caudale della vescicola ipofisaria, ispessendosi, costituisce ventralmente all'apice del processo infundibolare.

Nella stessa fig. 34 di *Rossi* è anche evidente, sebbene l'A. non vi accenni, la formazione indicata con *S'* nelle mie figure 19 e 37.

L'abbozzo dell'ipofisi, a questo stadio, ha già presa una forma vescicolare. La vescicola, schiacciata in senso rostrocaudale, ha forma di lente concavoconvessa, di cui la faccia concava è la rostrale ed il polo dorsale si presenta inciso pel rapporto coll'infundibolo (*incisura infundibolare*). Essa tende ad isolarsi dalla volta della faringe, alla quale è riunita per una parte molto ristretta. Le ricordate figure 19 e 37 mostrano molto chiaramente come questa parte ristretta, cava, consti di un piccolo vestibolo (*vestibolo faringoipofisario*), aperto nella cavità faringea, il quale con la sua parete dorsale dà origine cranialmente ad un brevissimo peduncolo, che passa poi nella vescicola ipofisaria, cavo anch'esso (*peduncolo vestiboloipofisario*), e caudalmente ad una gemmazione piena. Che la parte craniale del vestibolo derivi dalla tasca di *Rathke* non ha bisogno di essere dimostrato; che la parte caudale derivi dalla tasca di *Seessel* è sufficientemente provato del fatto che essa si continua direttamente sui lati col solco della parete dorsale della faringe rappresentante appunto questa tasca. La gemmazione piena che si eleva dalla parte caudale del vestibolo corrisponde perciò certamente alla *gemma della tasca di Seessel* del pollo, e merita lo stesso nome. Questa gemma (fig. 19, *S'*) è intimamente addossata alla parete caudale del peduncolo vestiboloipofisario ed alla porzione più ventrale della parete caudale della vescicola ipofisaria; poichè l'epitelio che la costituisce ha intima aderenza coll'epitelio delle formazioni dette e non ne è distinguibile per particolarità di struttura, ne viene che essa può attirare l'attenzione solo quando se ne considerino la forma complessiva ed i rapporti in una ricostruzione plastica.

Nel topo adunque, come nel pollo, si formano in periodi abbastanza precoci dello sviluppo: a) un vestibolo *faringoipofisario* ectodermico nella

porzione rostrale, entodermico nella porzione caudale; *b*) un *peduncolo vestiboloipofisario*, che nella sua parte caudale contiene con tutta probabilità elementi del diverticolo medio; *c*) una *gemma della tasca di Seessel* entodermica; *d*) infine una *vescicola ipofisaria*, esclusivamente ectodermica nella sua parete craniale, contenente con tutta probabilità elementi entodermici del diverticolo medio nella parete dorsale. Quasi appena formata, la vescicola ipofisaria subisce una lieve ripiegatura a concavità craniale del suo asse verticale, dorsoventrale, e soprattutto si ispessisce nella sua parte più ventrale specialmente nella parete rostrale, formando un cercine trasversale, le cui estremità laterali tendono, rigonfiandosi, a farsi sporgenti, costituendo i *lobi laterali* di Chiarugi.

Nell'ulteriore sviluppo vediamo che il restringersi della finestra ipofisaria durante l'evoluzione del cranio primordiale, produce uno strozzamento del vestibolo faringoipofisario, il quale comincia a manifestarsi nella parte più ventrale di questo e si estende poi dorsalmente, facendo sì che tutto il vestibolo si riduca ad un semplice *peduncolo faringoipofisario*, prima cavo e poi solido. Intanto la gemma della tasca di *Seessel*, che nel frattempo cresce in altezza (fig. 20, 22, 23), cessa di essere distinguibile nella sua porzione più ventrale e per un certo tempo rimane visibile solo nella sua estremità dorsale, accollata alla porzione più ventrale della parete caudale della vescicola ipofisaria.

Più lentamente procedono le modificazioni di questa ultima, che ha ancora la forma descritta nei primi stadii, allorquando il peduncolo faringoipofisario è già un cordone cellulare pieno e la gemma della tasca di *Seessel* è già confusa con la sua parete caudale. Vero si è che i fenomeni ora accennati si svolgono così rapidamente che troviamo lo stadio iniziale e lo stadio finale in embrioni della stessa lunghezza, anzi l'embrione dell'oss. II, misurato dal vertice al coccige, è più breve di quello dell'oss. VIII.

Soltanto quando comincia a rompersi il peduncolo faringoipofisario in vicinanza dell'epitelio faringeo, la forma della vescicola si modifica, essenzialmente perchè il cercine rostrale, ventrale viene ad acquistare una certa indipendenza e costituisce un vero lobo a sè, unito alla porzione caudale della ghiandola per una parte strozzata (fig. 26).

Il peduncolo faringoipofisario appare sempre dipendente da questa porzione rostrale della ghiandola come lo appariva prima dal cercine rostrale ventrale.

Con lo svolgersi delle modificazioni successive vediamo che quello da noi ora descritto come un lobo rostrale non rimane da solo a costituire il lobo rostrale (anteriore) definitivo, poichè caudalmente ad esso dalla porzione rostrale e ventrale della parte vescicolare dell'ipofisi si differenzia della sostanza ipofisaria identica per struttura a quella costituente il predetto lobo, ed è questa che costituisce la massa principale del lobo anteriore definitivo, mentre la parte derivata dal cercine diventa il così detto *prolungamento linguale*. Se però persiste un residuo del peduncolo faringoipofisario, questo residuo appare ancora dipendenza diretta del prolungamento linguale (fig. 40).

Contemporaneamente la parte della vescicola non adibita a formare il lobo anteriore definitivo, si ripiega in modo che, mentre la sua porzione ventrale resta addossata alla faccia caudale del lobo anteriore, la sua porzione dorsale si adagia sulla faccia dorsale di detto lobo.

Fin qui abbiamo detto delle modificazioni successive di forma. Quanto alla struttura abbiamo dapprima cellule prismatiche disposte in vari strati, le quali differiscono dalle cellule più basse dell'epitelio del cavo faringoorale, oltre che per l'altezza, anche pel fatto che esse non contengono particolari granulazioni protoplasmatiche grosse, tingibili con la picrococciniglia che si trovano tanto negli elementi ectodermici, quanto negli entodermici del cavo faringoorale (fig. 38). Quando l'ipofisi ha preso forma vescicolare e si è formato il cercine rostrale, in quest'ultimo le cellule centrali si presentano di forma poligonale, mentre quelle periferiche sono ancora prismatiche (fig. 39); questo ci indica che l'accrescimento del cercine si fa per produzione di nuove cellule dalla periferia verso il centro. Quando si manifesta una notevole indipendenza del cercine rostrale dalla porzione vescicolare dell'ipofisi (fig. 26), quest'ultima porzione presenta dappertutto cellule prismatiche a disposizione raggiata intorno alla cavità. Fa eccezione la porzione rostrale e ventrale, ove sono prismatiche le sole cellule periferiche, regolarmente disposte in un unico strato, mentre

le più interne sono poligonali; le cellule del cercine sono già tutte poligonali, ma non ancora disposte a cordoni.

Noi sappiamo che il cercine diventerà il processo linguale del lobo anteriore, la cui porzione principale vien prodotta dalla parte ventrale e craniale della vescicola, modificata nel modo ora detto. Vediamo che nel suo insieme il lobo anteriore si produce per due proliferazioni successive della stessa porzione ventrale della parete craniale della vescicola ipofisaria, ambedue caratterizzate da un particolare modo di accrescimento centripeto, il quale ha per effetto che la superficie esterna dei centri di proliferazione si mantiene liscia per tutto il tempo, in cui dura questo modo di accrescimento.

Quando anche tutte le cellule periferiche sono diventate poligonali, il materiale cellulare del processo linguale e del lobo anteriore si dispone a cordoni pieni per l'insinuarsi in esso di tessuto connettivo e di vasi. A quest'epoca avviene il ripiegamento della porzione conservatasi vescicolare sul lobo craniale.

In nessuno degli stadii dello sviluppo del topo da me presi in esame sono evidenti rapporti diretti della corda dorsale con le formazioni che ci interessano.

In questo riassunto dello sviluppo dell'ipofisi nei Mammiferi non ho tenuto conto fino ad ora del materiale umano da me esaminato, perchè esso, riferendosi a stadii piuttosto avanzati, non può contribuire alla soluzione dei principali problemi relativi all'origine ed alla prima formazione dell'ipofisi. È invece utile per lo studio degli stadii tardivi, tanto più che l'ipofisi di un feto umano di 40—50 mm (lunghezza v. c.) per forma e struttura corrisponde abbastanza bene a quella di un feto di topo di 18 mm. (oss. XIII). Come sola differenza notiamo una più manifesta tendenza della parte vescicolare ad involgere anche lateralmente e caudalmente il lobo nervoso ed il suo peduncolo. Questo processo di avvolgimento parte da tre punti della ghiandola, due laterali, uno mediano ventrale, con la formazione di tre prolungamenti avvolgenti (fig. 43 *p. a. m.*, *p. a. l.*). Ben presto i tre prolungamenti, formando un tutto solo, costituiscono alla porzione nervosa ed al suo peduncolo un vero manicotto. Nel frattempo il lobo craniale aumenta il numero e la complessità dei suoi cordoni, alcuni dei quali si fanno cavi e si

rompono in follicoli; in un feto di 140 mm. si distinguono già cellule aventi un grado diverso di tingibilità.

Anche la parte vescicolare si modifica considerevolmente in quanto la cavità, penetrante nei prolungamenti avvolgenti, si suddivide in cavità secondarie, ed i processi avvolgenti si rompono in un gran numero di vescichette chiuse da epitelio prismatico. La parete della vescicola principale, che sta in rapporto con la porzione nervosa, si ispessisce e forma delle propaggini, contenenti dei prolungamenti della cavità, che compenetrano la porzione nervosa stessa. Le cellule di questa parete, non limitanti direttamente le cavità, diventano poligonali, e costituiscono al lobo nervoso quel rivestimento ghiandolare che viene comunemente indicato col nome di *mantello o strato epiteliale del lobo nervoso*.

* * *

Nei mammiferi, ammettendo che le disposizioni fondamentali osservate nel topo siano ripetute negli altri rappresentanti di questa classe, abbiamo veduto che esiste uno stadio abbastanza precoce dello sviluppo dell'ipofisi, durante il quale, fra la tasca di *Rathke* e la tasca di *Seessel* si solleva un diverticolo medio. *Rossi* figura questo stadio, non parla però di diverticolo medio, poichè spiega la disposizione riscontrata nei suoi esemplari, mettendola in relazione con la formazione del processo infundibolare, il quale deprimerebbe la parete dorsale dalla tasca di *Rathke* in modo che nelle sezioni sagittali il fondo di questa verrebbe a presentare due diverticoli uno craniale e l'altro caudale alla depressione. Io voglio qui ricordare che nella mia oss. I in *mus*, nella quale vi è il diverticolo medio, non esiste ancora traccia del processo infundibolare del cervello; la formazione del diverticolo è quindi certamente indipendente dalla azione meccanica dell'abbozzo della porzione nervosa dell'ipofisi sulla tasca di *Rathke*. Potrebbe darsi che il diverticolo medio dello stadio da me descritto fosse destinato a scomparire, e che si stabilisse indipendentemente la disposizione figurata da *Rossi*, ma ciò mi pare poco probabile, dato che gli stadii rappresentati nelle fig. 32 e 33 di *Rossi* sono molto vicini a quelli della mia oss. I, e data soprattutto la grande analogia con quanto si può dimostrare in modo esauriente nel pollo.

Così stando le cose, il diverticolo medio non solo si formerebbe anche in mammiferi, ma verrebbe ancora a fondersi con un tratto abbastanza considerevole della parete caudale della tasca di *Rathke*.

La prova della sua natura entodermica è data dal fatto che subito rostralmente ad esso potrei trovare dei residui della membrana faringea.

Ma un contributo entodermico più importante all'abbozzo ipofisario è portato a mio avviso dalla tasca di *Seessel*. Due AA. soli, che io mi sappia descrissero nei mammiferi una partecipazione dell'entoderma alla costituzione dell'ipofisi: *Valenti* e *Nusbaum*.

Nusbaum ritiene che molto frequentemente la tasca di *Seessel* prenda uno sviluppo tale da venire a toccare intimamente, con la sua estremità dorsale, l'abbozzo ectodermico dell'ipofisi. Io dissento profondamente dalle vedute di *Nusbaum*, pure giungendo alla conclusione, che la tasca di *Seessel* non solo frequentemente, ma costantemente nei mammiferi si fonde coll'abbozzo ipofisario. La discordanza dipende essenzialmente da questo, che *Nusbaum* dà il nome di tasca di *Seessel* ad una formazione che non le corrisponde. Senza ripetere qui quanto già dissi sull'evoluzione della tasca di *Seessel*, mi limito a ricordare il fatto essenziale, che la gemmazione da essa derivata, col progredire dello sviluppo, si addossa sempre più intimamente al peduncolo faringo-ipofisario ed alla vescicola ipofisaria, mentre la tasca propriamente detta, dopo un breve periodo di tempo scompare senza lasciar traccia. Ora la fig. 2 di *Nusbaum* (1896) si riferisce ad un embrione di cane di 14 mm. e rappresenta il peduncolo faringoipofisario già così ridotto che certamente non si può più vedere la gemma della tasca di *Seessel* addossata ad esso, e la tasca deve già essere anche scomparsa. La formazione epiteliale relativamente molto distante da questo peduncolo, indicata dall'A. come tasca di *Seessel* è molto probabilmente una di quelle gemmazioni epiteliali della volta della faringe, che si sviluppano in rettili, uccelli e mammiferi caudalmente alla vera tasca di *Seessel*, e che furono molto accuratamente descritte da *Prenant*, da *Dorello* (rettili), da *Staderini* (mammiferi), da *Rossi* (uccelli e mammiferi). Di queste proliferazioni, il cui significato è tuttora oscuro, dice *Staderini* (1900)

che la più craniale è sempre la più sviluppata: Io poi voglio qui richiamare i cenni descrittivi dati a proposito della mia oss. IX in *mus* ed illustrati dalla fig. 39. Questa figura ci dimostra come caudalmente al peduncolo faringoipofisario e ad una discreta distanza da esso si elevi un cono epiteliale, il cui apice si continua in un fascio connettivo denso, che pel suo aspetto lascia anche supporre che contenga elementi epiteliali in via di degenerazione. Il fascio giunge quasi a contatto della parete caudale della vescicola ipofisaria. La disposizione rappresentata in questa mia figura 39 mi pare ricordi abbastanza bene quella della fig. 2 di *Nusbaum* già ricordata. Qualunque ne sia l'importanza essa non ha nessuna relazione con la tasca di *Seessel* e con la maggiore o minor partecipazione di questa alla costituzione dell'abbozzo ipofisario.

Valenti ammette nei mammiferi la partecipazione dell'entoderma alla costituzione dell'ipofisi più per i fatti importantissimi da lui messi in rilievo in altri vertebrati, che per osservazioni dirette. Accenna però a caratteri differenziali fra le cellule di origine ectodermica ed entodermica, caratteri differenziali che a me non fu dato di scorgere nelle cellule dell'abbozzo ipofisario.

I fatti da me descritti riguardo alla evoluzione della tasca di *Seessel* e della sua gemmazione nei mammiferi non trovano dunque riscontro nella letteratura.

Per ciò che riguarda lo stabilirsi della forma definitiva dell'ipofisi le mie ricerche confermano in massima quelle di *Mihalkovics*, *Kraushaar*, *Lothringer* e molti altri, e particolarmente quelle di *Salzer*.

In nessuno stadio dello sviluppo dell'ipofisi del topo ho trovato l'abbozzo così evidentemente trilobato, come esso viene descritto da *Weber* nei chiroterteri e da *Bolk* nei primati. Quanto alla tendenza che la porzione ghiandola manifesta ad involgere la porzione nervosa nei mammiferi e particolarmente nell'uomo, confermo in linea generale quanto già ci è noto per le ricerche condotte al proposito in questi ultimi anni da *Marro*, da *Frazer*, da *Perna*, da *Staderini*, da *Tylney*, le quali a loro volta richiamano le osservazioni meno recenti di *Lothringer*, di *Rogowitsch*, di *Salzer*, di *Orru*, di *Steerzi*, di *Gemelli* e di altri.

2. Appunti sullo sviluppo dell'ipofisi del canale craniofaringeo e dell'ipofisi faringea.

Poichè non ebbi a disposizione embrioni di mammiferi nei quali sia normale la presenza di tessuto ipofisario nell'interno e al disotto della base del cranio ed i feti umani da me presi in esame appartengono a periodi relativamente avanzati, non mi è possibile fare qui la storia dello sviluppo dell'ipofisi faringea, ma debbo limitarmi a qualche considerazione sui fatti isolati, che potei constatare.

Essendomi occorso di trovare un canale craniofaringeo, contenente tessuto ipofisario in due embrioni di topo, nei quali era già molto avanzata la condricificazione dello sfenoide, comincerò dalle considerazioni che mi vengono suggerite dall'esame di questi casi. Generalmente si ritiene, che il tessuto ipofisario del canal craniofaringeo derivi da ulteriore anomalo sviluppo del tessuto epiteliale costituente il peduncolo faringoipofisario. Ora, se ciò vale per alcuni casi, ad esempio per quello da me descritto nell'oss. XII (*mus dec.* di mm. 15) non vale per altri. Rimando il lettore alla descrizione dell'oss. XIV (*mus musc.* di mm. 24). Mentre in un esemplare della stessa specie di mm. 18 non vi è traccia di canale craniofaringeo, in questo vi ha un canale craniofaringeo molto ampio, attraversato da un nastro molto voluminoso di sostanza ipofisaria, il quale termina ventralmente alla base cranica. Questo caso è interessante perchè la sostanza ipofisaria a sede anomala presenta, come la porzione ghiandolare dell'ipofisi cerebrale due parti facilmente distinguibili per struttura: una rostrale, costituita da un ammasso cellulare solido, una caudale, costituita da una vescicola, delimitata da cellule prismatiche, disposte radialmente intorno alla cavità. Credo che basti uno sguardo alla fig. 41 per convincersi che qui non si tratta di anomalo sviluppo del peduncolo faringoipofisario, ma bensì di uno spostamento dei rapporti tra vescicola ipofisaria e sfenoide cartilagineo, per cui la parte ventrale della vescicola ipofisaria è venuta ad esser compresa nello spessore dello sfenoide, ed una parte è persino venuta a trovarsi ventralmente a questo. Il mio caso ne ricorda molto bene uno riscontrato nell'uomo da *Klinkosch*, riportato da *Rathke* (1839) e può forse gettare nuova luce su quello

molto più recentemente descritto da *Staderini* (1900) in un embrione di coniglio di 38 mm., nel quale l'A. trovò nel canale craniofaringeo e ventralmente ad esso una considerevole massa di tessuto ipofisario, divisa molto nettamente in due porzioni, una rostrale, solida ed una caudale, vescicolare. Questo caso di *Staderini* differisce dal mio solo in quanto le due masse ipofisarie erano isolate l'una dall'altra mediante tessuto connettivo. Una condizione favorevole allo sviluppo di anomalie di questo genere deve essere la breve distanza che nel topo, nel coniglio e probabilmente anche nell'uomo in periodi precoci dello sviluppo esiste tra l'epitelio della faringe e la parete ventrale della vescicola ipofisaria.

Pare invece originarsi per ulteriore sviluppo del peduncolo faringo-ipofisario l'ipofisi faringea dell'uomo.

Se, come è probabile, il piano fondamentale dello sviluppo dell'ipofisi dell'uomo corrisponde a quello del topo, l'ipofisi faringea non dovrebbe essere una formazione puramente ectodermica, bensì l'entoderma dovrebbe concorrervi largamente. Però, nei casi che mi vennero in esame, questo contributo non è più dimostrabile in alcun modo e l'ipofisi faringea si presenta come un cordone, che, conservando la sua posizione nel piano sagittale mediano e dirigendosi obliquamente in senso dorsoventrale e rostrocaudale, si estende dal connettivo sottostante allo sfenoide ad un punto dell'epitelio della mucosa faringea più o meno vicino all'angolo tra il margine caudale del setto nasale e la faccia dorsale del velo palatino.

Secondo le mie osservazioni si può concludere che le cellule costituenti l'ipofisi faringea si dispongono a cordoni ed a follicoli solo in stadii abbastanza tardivi quando la vescicola ipofisaria ha già raggiunto la disposizione fondamentale definitiva (feto di 90 mm.), ma di certo si notano al riguardo notevoli differenze individuali. In un feto di 140 mm. si possono già distinguere cellule che si colorano più intensamente, da altre che si colorano meno intensamente. A quest'epoca l'estremità rostrale dell'organo non si confonde più coll'epitelio della faringe, come accade ancora in un feto di 100 mm.

In tre casi, su otto utili al riguardo, ho potuto constatare, come *Citelli*, che la ghiandola consta di due porzioni: una quasi orizzontale,

caudale, ed una più breve, craniale, quasi verticale. Tutto questo conferma quanto ci è noto per le poche precedenti osservazioni sull'ipofisi faringea fetale di *Killian*, *Levi*, *Endheim*, *Arai*, *Haberfeld*, *Frazer*, *Tourneux J. P.*; ricorderò solo, riguardo alla struttura, che questa è sovente assai diversa e variamente progredita, indipendentemente dal grado di sviluppo generale nei varii individui: l'asserzione di *Haberfeld* che nell'ipofisi faringea del feto le cellule siano ordinate sempre solo a cordoni e non mai a follicoli mi pare esagerata, dal momento che cordoni e follicoli ben distinti potei già vedere in un feto di 90 mm. (oss. VI).

Una questione di una certa importanza è quella dello spostamento dell'estremità ventrale del peduncolo faringoipofisario durante le prime settimane dello sviluppo dell'uomo, per cui tale estremità verrebbe a trovarsi in corrispondenza della inserzione del velo palatino. I *Tourneux* e specialmente *Frazer* si occuparono di questo argomento. Secondo i *Tourneux* si tratterebbe di uno spostamento reale, attivo del punto di partenza della primitiva tasca di *Rathke* dall'epitelio della faringe per abbassamento del processo frontale durante lo sviluppo della faccia. Secondo *Frazer* oltre che di uno spostamento reale, dovuto all'accrescimento delle masse mesenchimali, dei vasi e dei nervi della faccia, si tratterebbe anche di uno spostamento apparente, dovuto alla modificazione della posizione delle coane.

Io non ebbi opportunità di esaminare embrioni e feti abbastanza giovani, in numero adeguato per dare un giudizio in proposito; desidero però notare che la modificazione di posizione delle coane e del margine caudale del setto nasale ha una notevole importanza per la topografia dell'ipofisi faringea anche in feti abbastanza avanzati. Così nelle figg. 1 e 2 del testo (pagg. 52 e 54) ove sono riprodotte le disposizioni di due feti di 40 e di 50 mm., si vede come alla modificazione di forma e di direzione del margine caudale del setto, corrisponda una notevole, apparente differenza nel luogo di terminazione craniale dell'ipofisi faringea. Questa infatti nella fig. 1 pare terminare nel punto di passaggio dal setto al velo, nella fig. 2 molto più caudalmente. Si direbbe che verso la metà del terzo mese l'ipofisi faringea, che prima aveva spostato rostralmente la sua estremità

ventrale, la sposta di nuovo in senso inverso. Nell'un caso e nell'altro lo spostamento sarebbe più apparente che reale.

Voglio anche richiamare l'attenzione sul particolare modo di terminare della estremità ventrale dell'ipofisi faringea, osservata nel feto di 50 mm. (oss. III, fig. 2 del testo e 42 delle tavole), ed in un altro feto di età corrispondente. In questi casi l'ipofisi faringea, parallela e vicinissima all'epitelio faringeo, immediatamente prima di confondersi con esso, viene a far parte di una eminenza emisferica, formata dalla mucosa faringea, che ricorda assai bene il *cône saillant* descritto dai *Tourneux* in alcuni feti relativamente avanzati di varii mammiferi e particolarmente di cavallo, nel qual mammifero il cono conterrebbe pure un residuo del peduncolo faringoipofisario. Anche questa disposizione mi pare possa esser messa in rapporto col cambiamento di forma della volta e della parete craniale della faringe nasale. Infatti quando si allarga l'angolo fra le cartilagini sfenoetmoidale e sfenooccipitale (figg. 1 e 2 del testo) la mucosa faringoorale ed il connettivo interposto fra questa e la base del cranio sono obbligati a seguire il movimento della cartilagine ed è allora che l'angolo molto ottuso, in corrispondenza del quale l'epitelio passa sulla faccia dorsale del velo (il più ventrale dei due segnati * nella fig. 1) si fa acutissimo. L'ipofisi faringea, nella zona limitata, in cui aderisce all'epitelio, costituisce probabilmente un ostacolo a che questa zona partecipi allo spostamento generale, e determina così il formarsi della sporgenza in questione. Se questa corrisponde veramente al *cône saillant* dei *Tourneux*, non mi pare esista alcun dato per supporla un residuo della piega faringea, come fanno tali AA.; essa sarebbe semplicemente una formazione secondaria, che alla piega faringea corrisponde a un di presso per la sua posizione.

Nel feto umano è anche frequente la presenza di una *borsa faringea*. Io l'ho trovata in 4 casi su 9 con aspetto e rapporti tali, che debbo associarmi alla falange di AA. i quali hanno confermato le vedute di *Froriep* riguardo alla sua origine (V. cap. I).

Dato il destino della tasca di *Seessel* nei mammiferi, mi credo autorizzato a negare recisamente che detta tasca debba considerarsi

come borsa faringea embrionale, opponendomi così alle opinioni di R. Mayer e di Radford.

D. Considerazioni generali sullo sviluppo dell'ipofisi degli Amnioti.

Paragonando il piano di sviluppo della porzione ghiandolare dell'ipofisi del *gongylus*, del *gallus* e del *mus* ci colpisce immediatamente il fatto che nei rettili questo piano è alquanto più semplice che negli uccelli e nei mammiferi.

Schematicamente possiamo dire che a formare l'ipofisi degli Amnioti, prescindendo dalla parte d'origine nervosa, concorrono le seguenti formazioni: 1°) la *tasca di Rathke*, che è senza dubbio la parte principale dell'abbozzo ipofisario, ma non l'abbozzo ipofisario unico, come generalmente si crede; 2°) la *tasca di Seessel*; 3°) il *diverticolo medio*, evaginazione della volta faringoorale, interposta fra le tasche di *Rathke* e di *Seessel*, 4°) una *gemmazione solida della tasca di Seessel*. Di queste formazioni le prime tre sono evidenti in tutte le tre classi, la gemma della tasca di *Seessel* manca, od ha uno sviluppo minimo nei rettili. Inoltre nei rettili la tasca di *Seessel* non partecipa in modo apprezzabile allo sviluppo dell'ipofisi, mentre essa e la sua gemmazione prendono parte alla costituzione dell'abbozzo ipofisario negli uccelli e nei mammiferi.

Cronologicamente i primi ad apparire dei costituenti dell'abbozzo ipofisario sono le due tasche di *Rathke* e di *Seessel*. Le ricerche di *Valenti*, *Saint-Remy*, *Economo*, *Guerra*, *Manno*, *Gemelli*, *Rossi*, *Salvi*, prima delle mie, hanno dimostrato che in periodi precoci dello sviluppo nel pollo si stabilisce una unione temporanea fra le due tasche, mediante un ponte epiteliale (mediante tre ponti componentisi in epoche successive, secondo *Guerra* e *Rossi*), solido (canalizzato secondo *Saint-Remy*, *Guerra* e *Rossi*), il quale ebbe da *Valenti* il nome di *fusione ectoentodermica*. *Gemelli* ne ha confermata l'esistenza nei rettili (fig. 7—8 Tav. I del suo lavoro [1903]), *Valenti* lo trovò anche nei mammiferi.

La fusione ectoentodermica esiste adunque in tutti gli amnioti, ma per la sua fugacità ha l'apparenza di un ricordo atavico, piuttosto che di una disposizione atta a portare un contributo entodermico nella

costituzione della tasca di *Rathke*. *Valenti* e specialmente *Salvi*, con la dimostrazione che il ponte fra le due tasche non è altro che il residuo del primo vertice dell'intestino anteriore, cioè di quello che si forma con lo stabilirsi della plica cefalica, hanno chiaramente dimostrato che la fusione ectoentodermica rappresenta il rudimento di una bocca più antica dello *stomadaeum*; certamente abbiamo qui il caso di una insenatura ectodermica — la tasca di *Rathke* — che si mette in diretto contatto coll'estremità craniale dell'intestino. Se ricordiamo che l'invaginazione omologa alla tasca di *Rathke* nei petromizonti si forma al di fuori dello *stomadaeum* dobbiamo riconoscere che il reperto di *Valenti* a ragione può essere invocato a favore della nota teoria del *paleostoma ipofisario* di *Beard*, *Dohrn* e *Kupffer*.

Quando la tasca di *Rathke* e la tasca di *Seessel* sono bene individualizzate, essendo sopravvenuta la rottura della membrana faringea, compare il terzo dei costituenti dell'abbozzo ipofisario, cioè il diverticolo medio. Il primo a descriverlo fu ancora *Valenti*, il quale non solo ne dimostrò l'esistenza nel pollo e nella lucertola, ma, nel pollo, dimostrò che esso viene a fondersi con la parete caudale della tasca di *Rathke*. *Valenti* non poté osservare il diverticolo nei mammiferi; anche in questi amnioti però esso esiste, come vien dimostrato dalla mia figura 18.

Anche questa formazione, adunque, si riscontra in tutti gli amnioti, di più certamente negli uccelli, quasi certamente nei mammiferi, forse anche nei rettili (sebbene per questi ultimi mi manchino dati atti a dimostrarlo), essa viene a fondersi con la parete caudale della tasca di *Rathke*. Ho già detto come il diverticolo medio appartenga all'entoderma; dove manca la prova diretta, che potei avere pel topo (oss. I), basterebbe a provarlo il fatto che esso si forma nel margine libero della piega faringea, caudalmente al margine caudale dell'apertura della tasca di *Rathke* (*His*). *Valenti* nota giustamente come esso non abbia nessuna relazione genetica o di altro genere con la fusione ectoentodermica.

Alcune osservazioni di *Nicolas e Weber* mi paiono utili a chiarire il significato del diverticolo. I detti AA. ebbero opportunità di constatare che nell'anitra durante il 4^o giorno di incubazione (l'epoca

appunto in cui nel pollo si vede il diverticolo) prende rapporto con la tasca di *Rathke* una gemmazione epiteliale che, partendo dal fondo del cul di sacco dell'intestino cefalico, è anche in relazione con le cavità premandibolari. A me non fu possibile constatare rapporti fra il diverticolo medio e le cavità premandibolari in nessuno degli animali studiati, tuttavia sono convinto della stretta parentela tra il diverticolo medio e la gemmazione, di cui parlano *Nicolas* e *Weber*, quest'ultima infatti non solo è presente alla stessa epoca in cui è presente il diverticolo medio, ma, perduta la sua relazione con le cavità premandibolari, si comporta poi allo stesso modo rispetto alla tasca di *Rathke*. Altri fatti ancora, constatati in altri vertebrati, mi confermano nella mia ipotesi. Senza rifare qui la storia delle ricerche sulle cavità premandibolari e sui loro rapporti coll'entoderma e coll'abbozzo ipofisario, desidero ricordare come *Corning* in *lacerta* e *Dorello* in *seps* abbiano veduto uno stadio nel quale esiste un'insenatura dell'entoderma che sta in rapporto con le cavità premandibolari, senza però mettersi in relazione coll'ipofisi, e come *Staderini* (1900) e poi *Salvi* (1901—02) abbiano invece notato un rapporto diretto tra ipofisi e cavità premandibolari in *gongylus* di un periodo di sviluppo corrispondente a quello in cui esiste il diverticolo medio. Anche in vertebrati più bassi (*torpedo*) *Chiarugi* ebbe occasione di vedere disposizioni perfettamente comparabili con quelle descritte da *Nicolas* e *Weber* nell'anitra. In mancanza di prove di fatto più positive, non mi pare fuori proposito, in base alle conoscenze odierne, formulare l'ipotesi che il diverticolo medio corrisponda al tratto di intestino cefalico, da cui prendono origine le cavità premandibolari; sarebbero opportune nuove ricerche al riguardo.

Potrebbe nascere il dubbio che il diverticolo medio fosse da identificarsi con quello situato più ventralmente dei due diverticoli descritti da *Valenti* e confermati da *Gemelli* e da *Rossi* esistenti nel fondo ceco dell'intestino cefalico dei rettili, prima della scomparsa della membrana faringea. Il dubbio non ha ragione di sussistere se si considera l'evoluzione del diverticolo ventrale, quale poté essere accuratamente seguita da *Gemelli*. Esso è dato dal ripiegarsi dell'entoderma in corrispondenza della membrana faringea, dove l'ento-

derma passa in questa membrana dalla parete dorsale dell'intestino, e prende uno sviluppo sempre maggiore, mentre si va riducendo il diverticolo dorsale, dovuto semplicemente alla influenza della piegatura del vertice sulla parete dorsale dell'intestino; allorquando si rompe la membrana faringea i due diverticoli, il dorsale, molto ridotto, ed il ventrale, molto sviluppato, vengono insieme a costituire la tasca di *Seessel*. Il diverticolo medio si vede più tardi, quando la membrana faringea è del tutto e da un po' di tempo scomparsa.

Mentre si forma il diverticolo medio (pollo) o poco dopo (topo) si osserva in uccelli e mammiferi una fusione della tasca di *Seessel* con la parte ventrale della tasca di *Rathke*, che non si verifica nei rettili. Infatti nei rettili la tasca di *Seessel*, destinata ad appiarsi e scomparire, dopo essersi conservata per un tempo abbastanza lungo, è sempre separata della tasca di *Rathke* per una evidentissima piega faringea. Negli uccelli e nei mammiferi invece la piega faringea si interrompe nel piano mediano e scompare provocando la formazione del vestibolo faringoipofisario nel modo descritto trattando dello sviluppo dell'ipofisi negli uccelli.

Sul vestibolo faringoipofisario si esercita l'azione meccanica determinata dal restringersi della finestra ipofisaria durante la condriificazione della base cranica e dallo sviluppo dei vasi, principalmente del ramo comunicante delle carotidi, contenuti nella finestra ipofisaria. Il risultato è che nel vestibolo si succedono a breve distanza di tempo due strozzamenti, il primo dei quali ne interessa solo la estremità rostrale dorsale e porta alla formazione del tratto più dorsale del peduncolo faringoipofisario (peduncolo vestiboloipofisario), il secondo, iniziandosi dalla parte più prossimale del vestibolo, porta alla trasformazione della rimanente parte del vestibolo stesso in peduncolo faringoipofisario.

Sebbene io abbia seguita l'evoluzione del vestibolo in una serie di embrioni di pollo più numerosa di quella degli embrioni di topo, e sebbene nel pollo le singole formazioni ipofisarie si vedano più distinte per la grande distanza che intercede fra la lamina epiteliale della volta faringea e la superficie interna della base cranica, basta tuttavia il confronto delle figg. 9 e 10 (pollo) con la 19 (topo) e della

fig. 13 (pollo) con la 20 e la 22 (topo) per convincersi della perfetta corrispondenza delle disposizioni che ci interessano nei due amnioti.

Poichè il vestibolo faringoipofisario consta di ectoderma nella sua metà rostrale, di entoderma nella sua metà caudale, ne viene che alla costituzione del peduncolo faringoipofisario degli uccelli e dei mammiferi partecipa largamente l'entoderma; nel peduncolo faringoipofisario dei rettili invece, se pur ci sono elementi entodermici, questi possono soltanto provenire dal diverticolo medio.

Negli uccelli e nei mammiferi oltre alla partecipazione della tasca di *Seessel* abbiamo anche la partecipazione di una considerevole gemmazione solida dell'apice di questa tasca alla costituzione del peduncolo faringoipofisario e, nei mammiferi, della stessa ipofisi cerebrale. Nei rettili si può dire che la gemmazione in questione non si sviluppa, se non si vuol considerare come tale un semplice ispessimento dell'epitelio sull'apice della tasca. La gemma della tasca di *Seessel* negli uccelli è alta e sottile, forse meno alta, ma molto più grossa essa è nei mammiferi; però la differente lunghezza del peduncolo vestiboloipofisario, molto considerevole negli uccelli, poco nei mammiferi, fa sì che nei primi l'apice della gemma non può giungere fino all'ipofisi cerebrale, mentre vi giunge, fondendosi con essa nei secondi. L'accollamento della gemma alle formazioni ipofisarie, poste rostralmente ad essa, è più precoce nei mammiferi che negli uccelli in relazione col minor sviluppo del ramo comunicante delle carotidi, che, voluminoso negli uccelli, per un certo tempo ostacola l'accollamento stesso.

Riassumendo risulta dalle mie ricerche in riguardo della tanto dibattuta questione della partecipazione dell'entoderma alla costituzione dell'ipofisi, che nei rettili essa è minima, riducendosi, dato che esista, alla fusione del diverticolo medio con la tasca di *Rathke*; negli uccelli è considerevolmente maggiore in quanto che il diverticolo medio si fonde certamente con la tasca di *Rathke*, venendo a far parte della porzione più ventrale e caudale dell'ipofisi cerebrale, ed inoltre la tasca di *Seessel* e la sua gemma partecipano alla costituzione del peduncolo faringoipofisario (che in parte si conserva nel canale cranio-faringeo dell'adulto); nei mammiferi è massimo in quanto oltre al

diverticolo medio anche la gemma della tasca di *Seessel* partecipa alla costituzione della ipofisi cerebrale, mentre nel peduncolo faringoipofisario l'entoderma è tanto largamente rappresentato quanto in quello del pollo, ed una parte di questo peduncolo, nell'uomo, si conserva per tutta la vita e prende un notevolissimo sviluppo.

Nessuna delle unioni fra ectoderma ed entoderma che si manifestano nel corso dello sviluppo, all'infuori della fusione ectoentodermica, può essere invocata con fondamento a sostegno della teoria del paleostoma ipofisario. Qui non si tratta di ricordi atavici. Stanno a dimostrare che si tratta invece di fenomeni eminentemente progressivi: 1°) il fatto che i costituenti ectodermico ed entodermici della ipofisi si manifestano dapprima tutti come abbozzi ben individualizzati (tasca di *Rathke*, tasca di *Seessel*, diverticolo medio, gemma della tasca di *Seessel*), 2°) il fatto che nella ontogenesi dei mammiferi essi compaiono nella stessa successione, nella quale compaiono nella filogenesi degli amnioti, 3°) il fatto ancora che la partecipazione di tutti questi abbozzi alla costituzione della parte di ipofisi, che si conserva per tutta la vita, si ha soltanto negli amnioti più elevati. I fatti ricordati poi provano inconfutabilmente che il lobo ghiandolare dell'ipofisi è un organo, la cui complessità cresce gradatamente dai vertebrati inferiori ai superiori, mentre, secondo le accurate ricerche anatomocomparative di *Sterzi* diminuisce la complessità del lobo nervoso.

Alla complessità embriologica corrisponde una crescente complessità fisiologica? Pare *a priori* di dover rispondere affermativamente. Non sarà tuttavia facile raggiungere la prova sperimentale, poichè la fusione dei singoli abbozzi avviene in epoche abbastanza precoci e, dopo che gli abbozzi sono fusi, neppure l'esame istologico ci permette di distinguerli. Se teniamo ancora presente la giusta osservazione di *Staderini*, che l'unione della parte nervosa con la ghiandolare dell'ipofisi è così intima da rendere poco attendibili i risultati delle esperienze fino ad ora eseguite, possiamo farci un'idea di quanto si sia ancora distanti dalla precisa conoscenza di questo organo, che, quantunque piccolo, ha tuttavia certamente una grande importanza.

Malgrado l'aggiunta di parti derivate dall'intestino cefalico, la forma complessiva della ghiandola ipofisaria viene sempre determinata

essenzialmente dalle modificazioni di forma del suo costituente principale — la tasca ectodermica di *Rathke*.

Prima ancora che dalla forma di tasca si passi a quella di vescicola pedunculata, nei rettili e negli uccelli la parte distale della tasca si fa trilobata. Nei mammiferi la forma trilobata è molto meno evidente e si stabilisce in periodi più tardivi dello sviluppo, quando l'ipofisi cerebrale ha forma di vescicola unita alla faringe per un peduncolo. I lobi laterali dei mammiferi sono rappresentati dalle estremità laterali rigonfiate del cercine rostrale, originato dalla parte ventrale della vescicola. A questo riguardo io sottoscrivo pienamente all'opinione di *Chiarugi*, non parendomi che si possano paragonare ai lobi laterali dei rettili le due metà della vescicola ipofisaria, separate sul margine dorsale dalla incisura infundibolare, in primo luogo perchè anche nei rettili esiste l'incisura infundibolare (fig. 4b) nel margine dorsale del lobo medio; in secondo luogo perchè le due parti di vescicola, separate dall'incisura infundibolare, si conservano vescicolari molto a lungo, mentre il cercine rostrale, come i lobi laterali dei rettili, perde più presto la sua cavità. D'altro lato *Weber* stesso, il quale indica nelle sue figure 3 e 5 come lobi laterali le parti laterali della vescicola divise dalla incisura infundibolare, non ritiene che i lobi laterali dei chiroterri siano comparabili con quelli dei rettili. Venne poi esaurientemente dimostrata l'insussistenza dell'unico fatto, che si opporrebbe seriamente alla omologia di queste formazioni, quello che sia primitiva e non secondaria la formazione dei lobi laterali dei rettili.

Malgrado la profonda differenza di aspetto nei primi stadii di sviluppo, in seguito l'ipofisi dei mammiferi viene a rassomigliare profondamente per la forma a quella dei rettili. Ciò accade perchè nei rettili si stabilisce a spese dell'epitelio della volta faringo-orale un lobo anteriore, che, nel suo aspetto definitivo, ricorda molto bene il lobo anteriore dei mammiferi, mentre, della parte primitiva, caudale della ghiandola, il lobo medio, conservandosi per lungo tempo vescicolare ed emanando un prolungamento rostrale, che si interpone fra il lobo anteriore e la regione preinfundibolare del cervello, viene ed assomigliare molto alla porzione caudale, vescicolare della ghiandola dei

mammiferi; i lobi laterali si fanno indipendenti dal corpo della ghiandola. Possiamo dunque molto agevolmente paragonare le disposizioni visibili nelle figg. 31 (*gongylus*) e 40 (topo), ricordando però che alle due disposizioni si è giunti per vie diverse, perchè oltre alla differenza sostanziale dovuta al fatto che il lobo anteriore dei rettili e quello dei mammiferi hanno un differente terreno di origine (pure essendo di natura ectodermica negli uni e negli altri) esiste ancora un'altra differenza nel modo di originarsi dei cordoni ghiandolari. Questi sono dovuti nei rettili a proliferazione della superficie esterna di tutte le pareti del lobo anteriore e della parete rostrale del lobo medio (accrescimento centrifugo), nei mammiferi invece all'ordinarsi in questa guisa di un materiale cellulare proveniente da due successive proliferazioni centripete della parte ventrale e rostrale della vescicola ipofisaria.

L'ipofisi degli uccelli prende una forma molto diversa da quella dei rettili e dei mammiferi, in primo luogo perchè tutte le pareti della vescicola ed in egual misura producono cordoni dalla loro superficie esterna e la struttura vescicolare primitiva si conserva solo in un brevissimo tratto dell'apice del lobo medio, cosicchè a sviluppo finito, come già osservò *Sterzi*, la parte vescicolare è ridottissima; in secondo luogo perchè tutta la vescicola ipofisaria si ripiega in modo da formare un angolo aperto caudalmente e ventralmente (fig. 13). Nei mammiferi la ripiegatura della vescicola avviene in senso inverso in modo da costituire un angolo aperto dapprima rostralmente (fig. 19 e 20) e poi rostralmente e ventralmente (fig. 40): nei rettili una ripiegatura della parte vescicolare simile a quella dei mammiferi è resa più evidente dalla formazione del prolungamento rostrale della stessa parte vescicolare (fig. 31).

In tutti gli amnioti, mentre si stabilisce la forma definitiva dell'ipofisi cerebrale, questa si isola dall'epitelio della faringe mediante la riduzione e la scomparsa, parziale o totale, del peduncolo faringo-ipofisario che è sempre connesso alla sua porzione craniale. Quando una parte del peduncolo subisce un ulteriore sviluppo, questo non differisce sostanzialmente da quello dell'ipofisi cerebrale. Le cause dell'atrofia del peduncolo sono da ricercarsi specialmente nello sviluppo

della base del cranio, che agisce però abbastanza lentamente, anche nei casi e sono questi i più numerosi, in cui il peduncolo è destinato a sparire totalmente. Per regola accade di trovare il peduncolo faringoipofisario già molto ridotto di volume, avente ancora le caratteristiche di un tessuto vitale, non essendovi segni di degenerazione negli elementi e riscontrandosi non raramente delle cariocinesi normali. Pare però che, allorquando cominciano ad apparire fenomeni degenerativi, questi procedano molto rapidamente.

Durante la sua esistenza il peduncolo faringoipofisario, se ha una considerevole lunghezza, come nel pollo, risente l'influenza degli organi vicini, modificando il suo decorso rettilineo in un decorso ondulato, ad arco, od a lettera S.

Ma soprattutto è da notarsi che l'asse della tasca di *Rathke* prima, del peduncolo poi, col progredire dello sviluppo modifica la sua direzione generale in modo molto regolare e perfettamente corrispondente nelle tre specie di amnioti studiate. Le figg. 3, 4, 5 del testo rappresentano i profili schematici della volta della faringe e dell'asse della tasca di *Rathke* o del peduncolo, tolti da sezioni sagittali mediane di vari esemplari di grado di sviluppo successivo. I singoli profili nelle figure sono individualizzati mediante lo stesso numero progressivo, ripetuto in corrispondenza delle due estremità della linea indicante i versanti craniale (Cr.) e caudale (Cd.) della volta faringea, e dell'estremità libera della linea rappresentante l'asse della tasca di *Rathke* o del peduncolo. Essi poi sono disposti in modo che coincidano i punti in cui l'asse della tasca di *Rathke*, o del peduncolo, tocca la linea della volta faringea, e che la distanza intercedente fra i versanti craniali di due profili adiacenti sia uguale a quella intercedente fra i versanti caudali degli stessi profili.

Le tre figure dimostrano a colpo d'occhio che, per una regola comune ai tre amnioti studiati, durante i primi tempi dello sviluppo, la direzione del sacco ipofisario si sposta in modo che il fondo viene a trovarsi in posizione sempre più caudale. Ciò avviene in relazione al distendersi della volta faringea. Siccome la tasca di *Rathke* non parte esattamente dal culmine della volta, ma da un punto del versante craniale vicinissimo all'apice, essa segue lo spostamento del versante

craniale, portando più caudalmente il suo apice fin che non risente l'azione di qualche ostacolo. Ma più tardi la formazione e l'accrescimento dello scheletro della regione sfenooccipitale, più rapido di quello

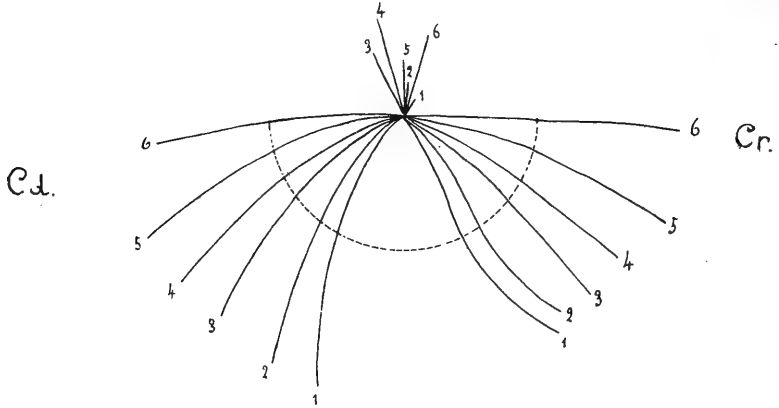


Fig. 3.

1 = embrione di *Gongylus ocellatus* mm. $3,5 \times 3$; 2 = id mm. $4 \times 3,5$; 3 = id mm. $4,5 \times 4$; 4 = id mm. $5 \times 4,5$; 5 = id mm. $6,5 \times 5$; 6 = id mm. 41 (lunghezza totale).

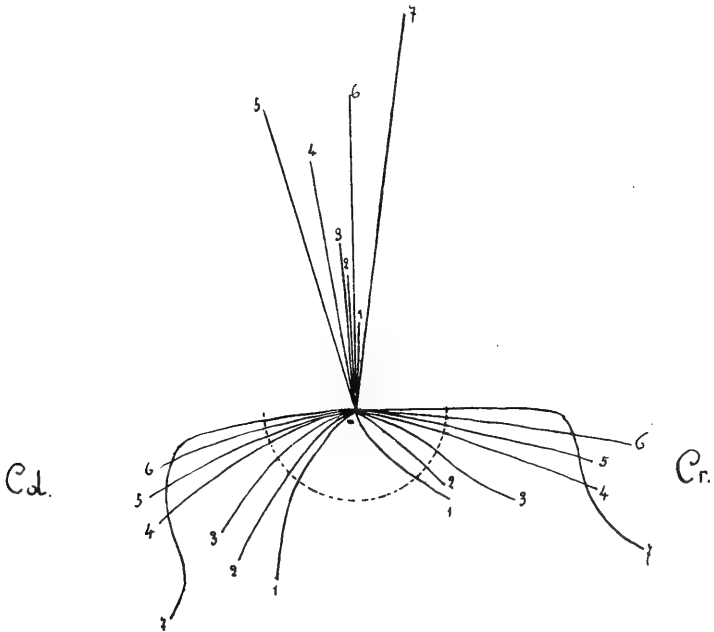


Fig. 4.

1 = embrione di pollo di 74 ore; 2 = id di 82 ore; 3 = id di 92 ore; 4 = id 106 ore; 5 = id 5 giorni e 7 ore; 6 = 5 giorni e 17 ore; 7 = 6 giorni e 17 ore.

dello scheletro della regione sfenoetmoidale, non solo ostacola lo spostamento caudale della estremità distale del peduncolo faringoipofisario, che dovrebbe aversi dal momento che la volta faringea continua a distendersi, ma provoca uno spostamento in senso opposto, sicchè l'estremità distale del peduncolo si fa grado grado più rostrale.

Lo spostamento del peduncolo faringoipofisario, sul quale ci siamo ora intrattenuti, non ha nulla a che fare con lo spostamento della estremità ventrale di esso e del suo punto di partenza dall'epitelio della volta faringea. Quest'ultimo spostamento avviene in stadii più

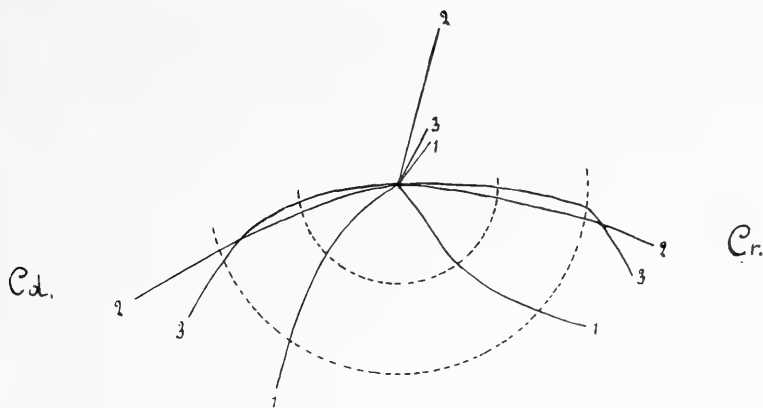


Fig. 5.

1 = embrione di *mus musculus* lunghezza v. c. mm. 6; 2 = embrione di *mus decumanus alb.* mm. 9; 3 = embrione di *mus musculus* mm. 10.

tardivi e con regolarità minore. In alcuni casi esso è apparente od almeno in gran parte apparente dipendendo da modificazioni di forma della faringe nasale. Così avverrebbe per l'uomo nelle prime settimane dello sviluppo, secondo *Frazer*, ed anche in stadii più tardivi, secondo le mie osservazioni. In altri casi lo spostamento è ancora apparente, ma dovuto al fatto che al peduncolo faringoipofisario se ne aggiunge ventralmente e rostralmente una porzione, originatasi a sviluppo molto avanzato dall'epitelio della volta faringea. Questo abbiamo veduto accadere nel pollo (oss. XIII) e non è da escludersi che possa verificarsi anche nell'uomo tanto più che la topografia dell'ipofisi faringea, nei feti avanzati e nell'adulto è considerevolmente variabile.

IV. Conclusioni.

Riepilogando, i risultati principali delle suesposte ricerche si possono raccogliere nelle seguenti proposizioni:

1°) A costituire il lobo ghiandolare dell'ipofisi degli amnioti concorrono, oltre all'abbozzo principale ectodermico, costituito dalla *tasca di Rathke*, altri abbozzi originanti dall'estremità craniale dell'intestino cefalico, epperò di origine indubbiamente entodermica.

2°) Gli abbozzi entodermici dell'ipofisi degli amnioti sono rappresentati:

a) dalla *tasca di Seessel*, residuo del vertice dell'intestino cefalico, che esisteva, come tale, immediatamente prima della rottura della membrana faringea.

b) da un diverticolo, che essendo situato fra le tasche di *Rathke* e di *Seessel* si può chiamare *diverticolo medio* e pel quale alcuni dati lasciano supporre che originariamente sia in relazione con le cavità premandibolari.

c) da una gemmazione solida, che sorge sull'apice della tasca di *Seessel* (*gemma della tasca di Seessel*).

3°) La partecipazione dell'entoderma alla costituzione dell'ipofisi è minima nei rettili, nei quali si riduce, se pure esiste, ad un poco evidente concorso del diverticolo medio, massima nei mammiferi, nei quali i tre abbozzi vengono a prendere parte alla costituzione dell'ipofisi cerebrale e del peduncolo faringoipofisario. Negli uccelli la gemma della tasca di *Seessel*, pure essendo molto sviluppata, non giunge ad unirsi all'ipofisi cerebrale, per la grande distanza che intercede fra questa e la volta epiteliale della faringe.

4°) La tasca di *Seessel* partecipa alla costituzione dell'ipofisi degli uccelli e dei mammiferi in quanto essa, fondendosi con la parte più ventrale della tasca di *Rathke*, costituisce con questa una specie di vestibolo, il quale poco dopo la sua formazione è impedito di crescere in volume e poi è obbligato a ridursi pel restringersi della finestra ipofisaria della base cranica, durante lo sviluppo di questa. Il vestibolo sta tra la cavità della faringe e quella della vescicola ipofisaria, per la sua posizione può adunque chiamarsi *vestibolo faringoipofisario*. Esso non si forma nei rettili.

5^o) Il vestibolo faringoipofisario, riducendosi, diventa il *peduncolo faringoipofisario*. Per la compressione esercitata dagli organi vicini si manifestano in esso due strozzamenti in epoche successive: il primo ne interessa solo l'estremità rostrale dorsale, portando alla formazione di un temporaneo *peduncolo vestiboloipofisario* (porzione distale del peduncolo faringoipofisario definitivo); il secondo comincia dalla porzione più prossimale del vestibolo e procedendo in senso ventro-dorsale lo trasforma tutto nella porzione ventrale del peduncolo faringoipofisario.

6^o) La gemma della tasca di *Seessel* è spinta contro il peduncolo vestiboloipofisario (pollo) ed anche contro la vescicola ipofisaria (topo) dalla stessa azione meccanica che determina lo strozzamento del vestibolo.

7^o) La fusione degli abbozzi entodermici con quello ectodermico si fa così intima che neppure l'esame istologico permette di distinguere i singoli componenti.

8^o) La costituzione embriologica del peduncolo faringoipofisario, e perciò verosimilmente quella dell'ipofisi faringea dell'uomo, è identica alla costituzione embriologica della parte di ipofisi cerebrale derivante dalla porzione ventrale della parete caudale della vescicola ipofisaria dalla parte cioè di ipofisi con la quale si sono fusi gli abbozzi entodermici.¹⁾

9^o) Nessuna delle unioni fra ectoderma ed entoderma ora ricordate può essere invocata a sostegno della teoria del paleostoma ipofisario. Qui si tratta di disposizioni evidentemente progressive, che compaiono in stadii relativamente tardivi dello sviluppo, e non di ricordi atavici. Si può invece ritenere che rappresenti una bocca più antica dello stomadaeum la *fusione ectoentodermica di Valenti*, che si stabilisce in tutti gli amnioti, verso l'epoca della rottura della membrana faringea, tra la tasca di *Rathke* ed un residuo dell'intestino preorale, annesso alla tasca di *Seessel*.

10^o) Nei sauropsidi in epoche abbastanza precoci dello sviluppo

¹⁾ Pur senza ammettere in generale una stretta correlazione fra la struttura istologica e la derivazione embriologica degli organi, non si può fare a meno di ricordare come *Pende* abbia notato che la parte dell'ipofisi cerebrale avente una struttura veramente paragonabile a quella della ipofisi faringea, nell'uomo, è precisamente la parte posteriore (caudale) del lobo ghiandolare.

dalla porzione distale della tasca di *Rathke* si differenziano un *lobo medio* e due *lobi laterali*; il lobo medio si abbozza come un'evaginazione della estremità dorsale della parete rostrale della tasca; i lobi laterali si abbozzano per rigonfiamento dei margini laterali della tasca. Nei rettili quindi, come negli uccelli, la formazione dei lobi laterali non è primitiva, contemporanea a quella della tasca ipofisaria, ma bensì è secondaria. Nei mammiferi i lobi laterali non sono riconoscibili che in stadii tardivi ed in ogni caso sono meno evidenti che nei sauropsidi. Col propedire dello sviluppo i lobi laterali dei rettili si isolano dal rimanente della ghiandola ipofisaria.

11°) Nei rettili, oltre i lobi derivati della tasca di *Rathke*, si forma ancora un *lobo anteriore* originantesi più tardi cranialmente alla tasca, direttamente dall'epitelio della volta buccofaringea.

12°) Anche nei mammiferi appare un *lobo anteriore* provveduto di un considerevole *prolungamento anteriore* (detto anche *prolungamento linguale* per la sua forma). Questo lobo si forma dalla porzione ventrale della parete craniale della vescicola ipofisaria, e precisamente in due tempi. In un primo tempo si sviluppa un cercine rostrale, che poi si stacca in parte dalla vescicola (cui resta collegato per un istmo) e costituisce l'abbozzo del prolungamento linguale: questo cercine si produce per un particolare modo di proliferazione centripeta ed è in rapporto col peduncolo faringoipofisario per tutto il tempo, durante il quale si conserva il peduncolo. In un secondo tempo, per una nuova proliferazione centripeta, simile a quella che ha prodotto l'abbozzo del prolungamento linguale, si produce il corpo del lobo anteriore.

13°) La forma definitiva dell'ipofisi dei mammiferi è molto simile a quella dei rettili, sebbene il modo di formazione sia assai diverso.

14°) Nei rettili e nei mammiferi una parte considerevole dell'ipofisi in rapporto coll'infundibolo conserva, per molto tempo almeno, la forma vescicolare, ed emettendo un prolungamento craniale (rettili) oppure ripiegandosi (mammiferi) si adagia sulle faccie caudale e dorsale del lobo craniale. Le cellule del lobo craniale nei mammiferi si ordinano in cordoni ed anche in follicoli (uomo), dopo aver costituita per un certo tempo una massa senza particolare struttura; nei rettili

i cordoni della parte di ipofisi che non si conserva vescicolare si formano per gemmazione.

15^o) Negli uccelli tutte le pareti della primitiva vescicola ipofisaria emettono gemme, che si trasformano in cordoni; la vescicola stessa, il cui lume grado grado si riduce e scompare, si ripiega in modo da formare un angolo diedro aperto caudalmente e ventralmente. Solo una piccolissima porzione del lobo medio conserva aspetto vescicolare.

Torino, novembre 1913.



Lavori citati.

- Arai H., Der Inhalt des Canalis cranio-pharyngeus. — Anat. Hefte H. 100 (Bd. 33. H. 2) p. 411. — 1907.
- Arena, G., Contributo alla conoscenza della così detta ipofisi faringea nell'uomo, Riforma medica Anno 25, p. 1078 — 1910. — Arch. it. di Anat. ed Embr. V. x. p. 383. — 1911.
- Bawden, H. H., Selenkas „Pharyngeal Sac.“ in the Duck. — Journ. of comparat. Neurol. V. III, p. 45. — 1893.
- Beard, J., The old Mouth and the new. — Anat. Anz. Bd. III, p. 15 — 1888.
- Bolk, L., On the development of the hypophysis of Primates. — Kon. Acad. van wetenschappen Amsterdam — Proceedings, p. 660. — 1911.
- Bonnet, R., Beiträge zur Embryologie des Hundes. — Anat. Hefte H. 51 (Bd. 16, H. 2) p. 231. — 1901.
- Caselli, A., Studi anatomici e sperimentali sulla fisiopatologia della ghiandola pituitaria. Reggio Emilia, tipogr. S. Calderini, 1900.
- Chiarugi, G., Sull'esistenza di una gemma bilaterale nell'abbozzo dell'ipofisi dei Mammiferi. — Monit. Zool. Ital. Anno V p. 184. — 1894.
- , Di un organo epiteliale situato al dinanzi dell'ipofisi e di altri punti relativi allo sviluppo della regione ipofisaria in embrioni di Torpedo ocellata. — Ibid. Anno IX p. 37. — 1898.
- Citelli, S., Ipofisi faringea nei bambini. — Bollettino del Prof. Grazzi Anno XXVIII fasc. 11. — 1909.
- , L'ipofisi faringea nella prima e seconda infanzia. — Anat. Anz. Bd. XXXVIII p. 242, 279, 334. — 1911.
- , Sul significato e sulla evoluzione della ipofisi faringea nell'uomo. — Ibid. Bd. XLI, p. 321.—1912.
- Civalleri, A., Sull'esistenza di un'ipofisi faringea nell'uomo adulto. — Giorn. R. Acc. di med. Torino. Nr. 12. — 1907 — Internat. Monat. f. Anat. und Phys. Bd. XXVI, p. 20. — 1909.
- , L'hypophyse pharyngienne chez l'Homme. — C.-R. Assoc. des Anatom. X Réunion, Marseille, p. 128. — 1908.
- Collina, M., Ricerche sull'origine e considerazioni sul significato della ghiandola pituitaria. — Rivista sperimentale di Freniatria V. XXIV fasc. 3—4. — 1898.
- Corning, H. K., Über einige Entwicklungsvorgänge am Kopfe der Anuren. — Morph. Jahrb. Bd. 27. p. 173. — 1899.
- Dohrn, A., Studien zur Urgeschichte des Wirbeltierkörpers: III. Die Entstehung und Bedeutung der Hypophysis bei Petromizon Planeri. — Mitt. aus d. Zoolog. Station zu Neapel. Bd. IV, p. 172. — 1883.

- Dorello, P., Studii embriologici sui rettili — Ricerche fatte nel Lab. di Anat. norm. della R. Univ. di Roma. V. VII, p. 215. — 1900.
- Dursy, E., Zur Entwicklungsgeschichte des Kopfes. — Tübingen. — 1869.
- Economou, C. J., Zur Entwicklung der Vögelhypophyse. — Sitz. Ber. K. Akad. d. Wiss. Wien — Mat.-naturw. Cl. p. 281. — 1899.
- Erdheim, J., Über Hypophysenganggeschwülste und Hirncholesteatome. — Ibid. Bd. 113. Abt. 3. — 1904.
- Frazer, J. E., The pharyngeal end of Rathkes pouch. — Journ. of Anat. and Phys. — V. XLV (S. III. V. VI.), p. 190. — 1911.
- , The earlier stages in the development of the pituitary body. — Lancet V. II, p. 875. — 1912.
- Froriep, A., Kopfteil der Chorda dorsalis bei menschlichen Embryonen. — Beiträge z. Anat. u. Embryol. als Festgabe. J. Henle, p. 26. — 1882.
- Ganghofner, F., Über die Tonsilla und Bursa pharyngea. — Sitz.-Ber. K. Akad. d. Wiss. Wien, Bd. 78, Abt. 3. — 1878.
- Gaupp, E., Über die Anlage der Hypophyse bei Saurien. — Arch. f. mikr. Anat. Bd. 42, p. 569. — 1893.
- Gemelli, A., Nuove ricerche sull'anatomia e sull'embriologia dell'ipofisi. — Boll. Soc. med.-chir. Pavia, p. 177. — Anno 1903.
- , Ulteriori osservazioni sulla struttura dell'ipofisi. — Anat. Anz. Bd. XXVIII, p. 613. — 1906.
- Gentes, L., Recherches sur l'hypophyse et le sac vasculaire des Vertébrés. — Trav. d. la Station de Biol. d' Arcachon. Année 10, p. 129. — 1907.
- Goette, A., Die Entwicklungsgeschichte der Unke etc. — 1874—75.
- , Über die Entstehung und Homologien des Hirnanhangs. — Zool. Anz. p. 344, Jahrg. 1883.
- Grünwald, L., Eine Cyste der Chordascheide. — Anat. Anz. Bd. XXXVII, p. 294. — 1910.
- Guerri, V., Ricerche sui rapporti fra la tasca di Rathke e di Seessel negli Uccelli. — Annali della facoltà di medicina dell' Università di Perugia e Memorie dell'Accad. med.-chir. di Perugia V. XII, fasc. 1. — 1900.
- Haberfeld, W., Die Rachendachhypophyse, andere Hypophysengangreste und deren Bedeutung für die Pathologie. — Ziegler's Beiträge z. path. Anat. und allg. Pathol. Bd. XLVI, p. 133. 1909.
- , Zur Pathologie des canalis craniopharyngeus. — Frankf. Zeitschr. f. Path. Bd. IV, H. 1, p. 96. — 1910.
- Haller, B., Untersuchungen über die Hypophyse und die Infundibularorgane. — Morph. Jahrb. Bd. XXV, p. 31. — 1898.
- Herring P. J., The development of the mammalian pituitary body. — Q. Journ. of exp. Phys. V. I, p. 161. — 1908.
- , The development of the Elasmobranch pituitary. — Ibid, V. IV, 1911, p. 183.
- His, W., Zur allgemeinen Morphologie des Gehirns. — Arch. f. Anat. u. Entw. p. 346, Jahrg. 1892.
- , Über die Vorstufen der Gehirn- und Kopfbildung bei Wirbeltieren. — Ibid. p. 313, Jahrg. 1894.
- Hoffmann, C. K., Weitere Untersuchungen zur Entwicklungsgeschichte der Reptilien. — Morph. Jahrb. Bd. XI, p. 179. — 1885.

- Hoffmann, C. K., Beiträge zur Entwicklungsgeschichte der Selachii. — *Ibid.* Bd. XXIV, p. 209. — 1896.
- Huber, G. C., On the relation of the chorda dorsalis to the anlage of the pharyngeal bursa etc. — *Anat. Record.* V. VI, p. 373. — 1912.
- Joris, H., Contribution à l'étude de l'hypophyse. — *Mem. Acc. royale Méd. du Belgique* Année 19, fasc. 6. — 1907.
- Kann, Das vordere Chordaende. — *Diss. Erlangen.* — 1888 (citato da Prenant, da Staderini etc).
- Keibel, F., Zur Entwicklungsgeschichte der Chorda bei Säugern. — *Arch. f. Anat. u. Phys.* p. 329. — 1889.
- Killian, G., Über die Bursa und Tonsilla pharyngea. — *Morph. Jahrb.* Bd. XIV, p. 618. — 1888.
- Kohn, A., Über die Hypophyse. — *Münc. med. Wochenschr.* Nr. 28, Jahrg. 1910.
- Kölliker, A. v., Embryologische Mitteilungen: Über das vordere Ende der Chorda dorsalis bei Kaninchenembryonen. — *Festschr. z. Feier d. hundertjähr. Bestehens d. naturforsch. Gesellsch. in Halle.* — p. 115. — 1879.
- Kraushaar, R., Entwicklung der Hypophysis und Epiphysis bei Nagetieren. — *Zeitschr. f. wiss. Zool.* Bd. XLI, p. 79. — 1884.
- Kupffer, C. v., Entwicklungsgeschichte des Kopfes. — *Ergebnisse d. Anat. und Entw.* Bd. II, p. 501. — 1892.
- , Die Deutung des Hirnanhanges. — *Sitz.-Ber. d. Gesellsch. f. Morph. u. Physiol. zu München*, p. 59. — 1894.
- Leche, W., Über einige Entwicklungsstadien der Hypophysis cerebri — *Biol. Foereningens Förhandlingar.* Bd. I. p. 53. — Dec. 1888 (riassunto in *Jahresber. über d. Fortsch. d. Anat. u. Physiol.* Bd. XIX. 1890).
- Levi, G., Beitrag zum Studium der Entwicklung des knorpeligen Primordialcranium des Menschen. — *Arch. f. mikr. Anat.* Bd. LV, p. 341. — 1900.
- Link, A., Beitrag zur Kenntnis der menschlichen Chorda dorsalis im Hals- und Kopfskelet. — *Anat. Hefte* H. 128, (Bd. 42, H. 3), p. 605. — 1911.
- Lothringer, S., Untersuchungen an der Hypophyse einiger Säugetiere und des Menschen. — *Arch. f. mikr. Anat.* Bd. XXVIII, p. 257. — 1886.
- Lundborg, H., Die Entwicklung der Hypophysis und des Saccus vasculosus bei Knochenfischen und Amphybiën. — *Zool. Jahrb., Morph. Abt.* Bd. 7, p. 667. — 1894.
- Luschka, H., Sur le tissu adénoïde de la partie nasale du pharinx de l'homme. — *Journ. de l'Anat. et de la Physiol.* Année 6, p. 224. — 1869.
- Manno, A., Sopra il modo onde si perfora e scompare la membrana faringea. — *Studi Sassaresi*, Anno II Sez. 2^o fasc. 1 — 1902 — Ricerche fatte nel lab. di Anat. della R. Univ. di Roma etc. V. IX, p. 233. — 1903.
- Marro, G., Ricerche anatomiche sull'ipofisi. — *Annali di Freniatria e Scienze affini del R. Manicomio di Torino* V. XV, Anno 1905.
- , Sur l'anatomie normale et pathologique du corp pituitaire. — *Actes du VI Congrès internat. de Antropol. criminelle-Turin* 1906.
- , Nota sulla morfologia comparata del corpo pituitario. — *Arch. it. di Anat. e di Embriol.* V. IX, p. 498. — 1910.
- Meyer, R., Über die Bildung des Recessus pharyngeus medius s. Bursa pharyngea im Zusammenhang mit der Chorda bei menschlichen Embryonen. — *Anat. Anz.* Bd. XXXVII, p. 449. — 1910.

- Mihalkovics, V. v., Wirbelseite und Hirnanhang. — Arch. f. mikr. Anat. Bd. XI, p. 389. — 1875.
- Mikluch-Maclay, Beitrag zur vergleichenden Anatomie des Gehirnes: II. Über die glandula pituitaria bei Selachiern. — Jenaische Zeitschr. f. Med. u. Naturwiss. Bd. IV, p. 557. — 1868.
- Müller, W., Über Entwicklung und Bau der Hypophysis und des Processus infundibuli. — Ibid. Bd. VI, p. 354. — 1871.
- Nusbaum, J., Einige neue Tatsachen zur Entwicklungsgeschichte der Hypophysis cerebri bei Säugetieren. — Anat. Anz. Bd. XII, p. 161. — 1896.
- , Przyczynę do historii rozwojowej hipofizy u zwierząt ssących — Kosmos, Rocznik 22 — 1898 (riassunto in Jahresber. über d. Fortsch. f. Anat. und Entw. N. F. Bd. IV, Abt. III. — 1898.)
- Nicolas, A., Sur la crête et la guttière hypocordales des embryons d'oiseaux. — C. R. Ass. des Anat. I Sess. Paris, p. 134. — 1899.
- et Weber, A., Observations relatives aux connexions de la poche de Rathke et des cavités prémandibulaires chez les embryon de canard. — Bibliographie anatomique, T. IX, p. 4. — 1901.
- Orr, H., Contribution to the Embryology of the Lizard. etc. — Journ. of Morph. V. I, p. 311. — 1888.
- , Note on the development of Amphibians, etc. — Q. Journ. of micr. Sc. V. 29, p. 295. — 1888.
- Orrù, E., Sullo sviluppo dell'ipofisi. — Int. Monatsschr. f. Anat. und Physiol. Bd. XVII. H. 10/12. — 1900.
- Ostroumoff, A., Zur Entwicklungsgeschichte der Eidechsen. — Zool. Anz. p. 620 1888. Arb. d. Gesellsch. d. Naturforsch. an d. K. Kasaner Universität. — Bd. XIX, H. 3. — 1888.
- Pende, N., L'ipofisi faringea la sua struttura e la sua importanza in patologia. — Riforma medica, V. XXV, p. 938 — 1910. — Ziegler's Beiträge zur path. Anat. und allg. Pathol. Bd. XLIX, p. 437. — 1910.
- Perna, G., Sulla presenza di un prolungamento ghiandolare posteriore nel peduncolo ipofisario dell'uomo. — Anat. Anz. Bd. XXXVIII. p. 217. — 1911.
- Poppi, A., L'ipofisi cerebrale faringea e la glandula pineale in patologia. — Bologna Tipog. Neri. — 1911.
- Prenant, A., Annotations sur le développement du tube digestif chez les Mammifères: I Rapports du pharynx et de l'extrémité antérieure de la corde. — Journ. de l'Anat. et de la Phys. Année 27, p. 197. — 1891.
- , Contribution à l'embryologie des Reptiles: I Sur un organe des embryons de reptiles comparable à l'hypocorde des ichtyopsides. — Ibid. Année 34, p. 431. — 1898.
- Radford, M., Note on the development of the Pharyngeal Bursa in the Ferret. — Anat. Anz. Bd. XLIV, p. 371. — 1913.
- Rathke, H., Über die Entstehung der Glandula pituitaria. — Müllers Arch. f. Anat. Phys. u. wiss. Med., p. 483, Jahrg. 1838.
- Nachträgliche Bemerkungen zu dem Aufsätze über die Entstehung der Glandula pituitaria. — Ibid. p. 227, Jahrg. 1839.
- Reighard, J., The development of the adhesive organ and hypophysis in *Amia*. — Science N. S. V. XI. p. 251. — 1900.

- Romiti, G., Notizie anatomiche: XI Sopra la estremità anteriore della corda dorsale ed il suo rapporto con la tasca ipofisaria e di Rathke nell'embrione di pollo. — Boll. Soc. fra i cultori delle Scienze mediche in Siena. — Anno III, 1885.
- Rossi, U., Sopra i lobi laterali dell'ipofisi. — *Monit. Zool. ital.* V. VII, p. 240. — 1896 — *Arch. it. di Anat. ed Embriol.* V. I., p. 362. — 1902.
- , Sullo sviluppo della ipofisi: I Anfibii anuri. — *Sperimentale* Anno 54, p. 133 — 1900. Sullo sviluppo della ipofisi: II. Anfibii urodeli. *Arch. it. Anat. ed Embriol.* V. II, fasc. I in onore di G. Romiti. — p. 122. — 1903.
- , Di una particolare comunicazione fra la cavità della porzione anteriore del tubo midollare e l'intestino etc. — *Annali della facoltà di medicina dell'Università di Perugia.* S. III, V. III, fasc. 4°. — 1903.
- , Il probabile significato morfologico della tasca faringea di „Seessel“. — *Ibid.* S. III, V. IV, fasc. 4°. — 1904.
- , Ricerche sperimentali sullo sviluppo dell'ipofisi negli Anfibii anuri. — *Ibid.* S. III, V. IV, fasc. 4°. — 1904.
- , Sulla struttura dell'ipofisi e sulla esistenza di una ghiandola infundibolare nei mammiferi. — *Monit. Zool. it.* Anno XV, N. 1. — 1904.
- , Sullo sviluppo della ipofisi: III Sauropsidi e Mammiferi. — *Annali facoltà med. di Perugia,* S. III, V. III. — 1903 — *Perugia Unione tipografica cooperativa.* — 1906.
- Saint-Remy, G., Sur la signification morphologique de la poche pharyngienne de Seessel. — *C. R. Soc. de Biol.* — T. II, S. x. p. 423. — *Année* 1895.
- , Recherches sur l'extrémité antérieure de la corde dorsale chez les Amniotes. — *Arch. de Biol.* — T. XIV, p. 1. — 1896.
- , Recherches sur le diverticulum pharyngien de Seessel. — *Arch. d'Anat. microscop.* T. 1, p. 129. — 1897.
- Salvi, G., Sopra la regione ipofisaria e le cavità premandibolari di alcuni Sauri. — *Studii Sassaesi,* Anno I, Ser. II, fasc. 2. — 1901.
- , L'origine ed il significato delle fossette laterali dell'ipofisi e delle cavità premandibolari negli embrioni di alcuni Sauri. — *Arch. it. di Anat. e di Embriol.* V. I, p. 197. — 1902.
- , Ricerche sopra l'intestino cefalico negli uccelli. — *Studii Sassaesi* Anno III, Sez. II, fasc. 1°. 1903.
- , Lo sviluppo ed il valore della così detta tasca di Seessel. — *Arch. it. di Anat. e di Embriol.* V. II, fasc. I, p. 344. — 1903.
- , L'intestino preorale degli uccelli. — *Atti Soc. tosc. di Sc. nat. Pisa-Memorie* V. XXI. — 1905.
- , Untersuchungen über den präoralen Darm bei den Sauriern. — *Anat. Hefte.* — H. 94 (Bd. 31, H. 2) p. 351. — 1906.
- Salzer, H., Zur Entwicklung der Hypophyse bei Säugern. — *Arch. f. mikr. Anat. und Entw.* Bd. LI, p. 55. — 1898.
- Sasse, H. F. A., Bijdrage tot de kennij van de ontwikkeling en beteekenis der Hypophysis cerebri. — *Acad. Proefschr. Utrecht.* — 1886 (riassunto in *Jahresber. über d. Fortsch. d. Anat. u. Phys.* Bd. XV. — 1886).
- Schwabach, Über die Bursa pharyngea. — *Arch. f. mikr. Anat.* Bd. XXIX, p. 61 — 1887.

- Schwabach, Zur Entwicklung der Rachentonsille. — *Ibid.* Bd. XXXII, p. 187. — 1888.
- Seessel, A., Zur Entwicklungsgeschichte des Vorderdarms. — *Arch. f. Anat. und Entw.* p. 449. — *Jahrg.* 1877.
- Selenka, E., Studien über Entwicklung der Tiere. H. 4, 2 Hälfte: Das opossum: XI Die Gaumentasche. — p. 153. — 1887.
- , Die Gaumentasche der Wirbeltiere. — *Biol. Centralbl.* Bd. VII, p. 679. — 1887—88.
- Soyer, Ch., Études sur l'hypophyse. — *Arch. d'Anat. microscop.* T. XIV, p. 145. — 1912—13.
- Staderini, R., Sopra la particolare disposizione della parete dorsale della cavità faringea in embrioni di coniglio e di pecora. — *Atti della Accad. Gioemia di Sc. nat.* Catania V. XIII, S. 4^a. — 1900.
- , Intorno alle cavità premandibolari del *Gongylus ocellatus* e al loro rapporto con la tasca ipofisaria di Rathke. — *Ibid.* V. XIII, S. 4^a. — 1900.
- , Straordinario sviluppo del peduncolo ipofisario in un embrione di coniglio della lunghezza di 38 mm. — *Monit. zool. ital.* Anno IX, Nr. 4^o. — 1900.
- , Lo sviluppo dei lobi dell'ipofisi nel *Gongylus ocellatus*. — *Arch. ital. di Anat. e di Embriol.* V. II, p. 150. — 1903.
- , I lobi laterali dell'ipofisi negli Anfibia. — *Monit. zool. ital.* Anno XIV, Nr. 3. — 1903.
- , Sopra l'esistenza dei lobi laterali dell'ipofisi e sopra alcune particolarità anatomiche della regione ipofisaria nel *Gongylus oc.* adulto. — *Arch. ital. di Anat. e di Embriol.* V. IV, p. 427, 1905.
- , La Hypophysis cerebri degli Anfibia. — *Ibid.* V. VII, p. 165. — 1908.
- , Di un prolungamento ghiandolare dell'ipofisi etc. — *Anat. Anz.* Bd. XXXIII, p. 271. — 1908.
- , Di un lobulo ipofisario non ancora descritto etc. — *Arch. ital. di Anat. e di Embriol.* V. VIII, p. 657. — 1909.
- , Risposta al Prof. Marro. — *Ibid.* p. 504. — 1910.
- , La fisiologia dell'ipofisi studiata col metodo sperimentale. — *Arch. di Fisiol.* V. VIII, fasc. 2^o. — 1910.
- Sterzi, G., Morfologia e sviluppo della regione infundibolare e dell'ipofisi nei Petromizonti. — *Arch. it. di Anat. ed Embr.* V. III, p. 212 e p. 249. — 1904.
- , Intorno alla struttura dell'ipofisi nei vertebrati. — *Atti Acc. scientif. veneto Trentino-istriana* — Padova N. S. Anno I, p. 70. — 1904.
- Suchanek, Ein Fall von Persistenz des Hypophysenganges. — *Anat. Anz.* Bd. II, p. 520. 1887.
- Tilney, F., Contribution to the study of the Hypophysis cerebri etc. — *Memoirs of the Wistar Instit. of Anat. and Biol.* Nr. 2. — 1911.
- , An analysis of the juxtaneural epithelial portion of the Hypophysis cerebri, etc. — *Int. Monatsch. f. Anat. u. Phys.*, Bd. XXX, p. 258. — 1913.
- Tourneux, F. et Soulié, A., Sur les premiers développements de la pituitaire chez l'homme. — *C.-R. Soc. de Biol.* T. V, S. X, p. 896. — 1898.
- Tourneux, F. e Tourneux, J. P., Présentation d'une série de dessins, concernant le développement de la base du crâne etc. — *C.-R. Acc. des Anatom.* p. 180, Lille. 1907.
- , Base cartilagineuse du crâne et segment basilaire de la corde dorsal. — *Jorn. de l'Anat. et de la Physiol.* Année 48, p. 57. — 1912.

- Tourneux, J. P., Base cartilagineuse du crâne et organes annexes. — Thèse Toulouse. — 1911.
- , Pédicul hypophysaire et hypophyse pharingée chez l'homme et chez le chien. — Journ. de l'Anat. et de la Physiologie. Année 48, p. 333. — 1912.
- , Bourse pharyngienne et récessus médian du pharynx etc. — Ibid. p. 516 — 1912.
- Tourneux, J. P. et Faure, Ch., Sur les rapports qu'affecte la corde dorsale avec la poche de Seessel chez l'embryon de mouton. — C. R. Soc. de Biol. T. 72, p. 697. — 1912.
- Valenti, G., Sullo sviluppo dell'ipofisi. — Monit. Zool. ital. p. 13, Anno 1895. — Atti e Rendic. Accad. med. di Perugia V. VI, fasc. 2° e V. VII, fasc. 4° 1895. — Processi verb. Soc. tosc. Sc. nat. marzo 1895, — Anat. Anz. Bd X. p. 538. — 1895.
- , Sopra i primitivi rapporti delle estremità cefaliche della corda dorsale e dell'intestino. — Atti Soc. tosc. Sc. nat. Pisa. — 1897.
- , Sopra la piega faringea. — Monit. Zool. ital. Anno IX, p. 65. — 1898.
- Waldschmit, J., Beitrag Zur Anatomie des Zentralnervensystems und des Geruchsorgan von Polypterus bichir. — Anat. Anz. Bd. II, p. 308. — 1887.
- Weber, A., Observations sur les premières phases du développement de l'hypophyse chez les chéiroptères. — Bibliographie anatomique T. VI, p. 151. — 1898.
- Woerdemann, M. W., Über einen Zusammenhang der Chorda dorsalis mit der Hypophysenanlage. — Anat. Anz. Bd. 43, p. 378. — 1913.

N. B. Nell'elenco precedente non vennero compresi i trattati di Anatomia e di embriologia.

Spiegazione delle figure (Tav. II—VI.)

Le figure 1—26 sono ricavate da fotografie di modelli in cera, ottenuti mediante la ricostruzione plastica, delle formazioni epiteliali della regione faringoipofisaria.

Le figure 27—28 sono ricavate da disegni degli stessi modelli.

Le figure 29—43 sono ricavate da disegni di sezioni microscopiche, i cui contorni furono eseguiti col sussidio della camera lucida.

Indicazioni comuni a tutte le figure.

- | | |
|--|--|
| <p><i>b. f.</i> = borsa faringea
 <i>c.</i> = cercine rostrale della vescicola ipofisaria (mammiferi)
 <i>c'</i> = lobo rostrale (anteriore) della porzione ghiandolare dell'ipofisi
 <i>c. c.</i> = ramo comunicante delle arterie carotidi interne
 <i>d. l. m.</i> = diverticolo rostrale del lobo medio dell'ipofisi (<i>gongylus</i>)
 <i>ect.</i> = ectoderma
 <i>ent.</i> = entoderma
 <i>F.</i> = cavità della faringe
 <i>f. ec.</i> = fusione ectoentodermica di <i>Valenti</i>
 <i>g.</i> = gemme ghiandolari dell'ipofisi
 <i>Inf.</i> = infundibulo
 <i>Ip.</i> = ipofisi
 <i>i. t.</i> = infundibolo tubario (uccelli)
 <i>l.</i> = lobo laterale
 <i>l.</i> = rigonfiamento laterale del lobo medio
 <i>l. b. f.</i> = lamina epiteliale della volta faringoorale
 <i>L. n.</i> = lobo nervoso
 <i>M.</i> = diverticolo medio
 <i>m.</i> = lobo medio
 <i>p. a. l.</i> = prolungamento laterale della porzione vescicolare dell'ipofisi, che tende ad avvolgere il lobo nervoso
 <i>p. a. m.</i> = prolungamento ventrale e mediano della porzione vescicolare dell'ipofisi, che tende ad avvolgere il lobo nervoso</p> | <p><i>p. f. i.</i> = peduncolo faringoipofisario
 <i>p. f. i'</i> = porzione rostrale ventrale del peduncolo faringoipofisario, che si isola dall'epitelio della volta della faringe (pollo)
 <i>p. L. n.</i> = peduncolo dell'ipofisi propriamente detto (peduncolo del lobo nervoso)
 <i>p. o.</i> = porzione orizzontale dell'ipofisi faringea (uomo)
 <i>p. v.</i> = porzione verticale dell'ipofisi faringea (uomo)
 <i>p. v. i</i> = peduncolo vestiboloipofisario
 <i>R.</i> = tasca di <i>Rathke</i>
 <i>S.</i> = tasca di <i>Seessel</i>
 <i>S'</i> = gemma della tasca di <i>Seessel</i>
 <i>sf.</i> = sfenoide
 <i>sfe.</i> = cartilagine sfenoetmoidale
 <i>sfo.</i> = cartilagine sfenooccipitale
 <i>st. 2.</i> = strozzamento della parte ventrale del vestibolo faringoipofisario
 <i>T.</i> = tuba auditiva
 <i>u.</i> = ugula
 <i>v.</i> = traccie di lume nella gemma della tasca di <i>Seessel</i>
 <i>ves.</i> = porzione vescicolare dell'ipofisi
 <i>v. f. i.</i> = vestibolo faringoipofisario
 <i>v. p.</i> = velo del palato primitivo o piega faringea
 <i>x.</i> = rilevatezze dell'epitelio faringeo situate caudalmente alla tasca di <i>Seessel</i></p> |
|--|--|

- Fig. 1. Embrione di *gongylus* oc. di mm. $3,5 \times 3$. Profilo sinistro del modello. Dimostra le tasche di Rathke e di Seessel ed il diverticolo medio nei loro rapporti reciproci.
- Fig. 2a. Embrione di *gongylus* oc. di mm. $4 \times 3,5$.
- Fig. 2b. Embrione di *gongylus* oc. di mm. $5 \times 4,5$. Profilo sinistro dei modelli. Dimostrano la posizione del lobo medio in due stadii successivi e l'inizio della formazione del lobo anteriore.
- Fig. 3. Embrione di *gongylus* oc. di mm. $5 \times 3,5$. Il modello venne fotografato da un punto di vista caudale e un po' dorsale. Dimostra la posizione e la forma dei lobi laterali e del lobo medio.
- Fig. 4a. Embrione di *gongylus* oc. di mm. $5 \times 4,5$.
- Fig. 4b. Embrione di *gongylus* oc. di mm. $6,5 \times 5$. I modelli sono fotografati dall'avanti e un po' da destra. Dimostrano la formazione del peduncolo faringoipofisario e l'evoluzione del lobo anteriore.
- Fig. 5. Embrione di pollo di 74 ore. Il modello venne fotografato da sinistra e un po' dall'avanti. Dimostra i rapporti fra le tasche di Rathke e di Seessel e la fusione ectoentodermica di Valenti.
- Fig. 6. Embrione di pollo di 82 ore. Profilo sinistro del modello. Dimostra la posizione delle tasche di Rathke e di Seessel e la formazione del lobo medio.
- Fig. 7. Embrione di pollo di 92 ore. Il modello venne fotografato da sinistra ed un po' dall'indietro e dal basso. Dimostra i rapporti delle tasche di Rathke e di Seessel all'inizio della formazione del vestibolo faringoipofisario.
- Fig. 8. Embrione di pollo di 106 ore. Profilo sinistro del modello. Dimostra il vestibolo faringoipofisario ed i tre diverticoli della parete dorsale di esso (tasca di Rathke, diverticolo medio, gemma della tasca di Seessel.)
- Fig. 9. Embrione di pollo della fine del 5° giorno. Profilo sinistro del modello. Dimostra l'inizio della formazione del peduncolo vestiboloipofisario e l'accollamento del diverticolo medio alla tasca di Rathke.
- Fig. 10. Embrione di pollo di 5 giorni e 7 ore. Profilo sinistro del modello. Dimostra la formazione dell'ipofisi cerebrale e la gemmazione delle pareti della vescicola ipofisaria.
- Fig. 11a. Embrione di pollo di 92 ore.
- Fig. 11b. Embrione di pollo di 106 ore.
- Fig. 11c. Embrione di pollo di 5 giorni e 7 ore. Prospetto rostrale dei modelli. Dimostrano la posizione dei lobi medio e laterali durante le modificazioni successive della tasca di Rathke.
- Fig. 12. Embrione di pollo di giorni 5, ore 17. Il modello venne fotografato da destra ed un po' dall'indietro. Dimostra la riduzione del vestibolo faringoipofisario ed il rapporto di questo coll' infundibolo tubario.
- Fig. 13. Embrione di pollo di giorni 6, ore 1. Profilo destro del modello. Dimostra lo strozzamento che si inizia nella parte più prossimale del vestibolo faringoipofisario.
- Fig. 14. Embrione di pollo di giorni 6, ore 17. Profilo sinistro del modello. Dimostra l'accollamento della gemma della tasca di Seessel al peduncolo vestiboloipofisario.
- Fig. 15. Embrione di pollo di giorni 7, ore 1. Profilo sinistro del modello. Di-

mostra l'eventuale riduzione della gemma della tasca di Seessel ed il modo di formazione del prolungamento rostrale del peduncolo faringoipofisario.

- Fig. 16. Embrione di pollo della fine dell'8° giorno. Profilo sinistro del modello. Dimostra l'accrescimento della gemma della tasca di Seessel accollata al peduncolo faringoipofisario.
- Fig. 17. Embrione di pollo della fine del 9° giorno. Profilo sinistro del modello. Dimostra l'ultimo residuo della gemma della tasca di Seessel.
- Fig. 18. Embrione di mus musculus di mm. 6 circa (lunghezza v. c.) Profilo sinistro del modello. Dimostra le tasche di Rathke e di Seessel ed il diverticolo medio, nei loro rapporti reciproci, poco dopo la rottura della membrana faringea.
- Fig. 19. Embrione di mus decumanus albinus, lunghezza v. c. mm. 9, lung. nucale mm. 7, altezza del capo mm 5. Il modello (parziale) venne fotografato da sinistra e un po' dall'indietro. Dimostra il vestibolo faringoipofisario e la gemma della tasca di Seessel in intimo rapporto col peduncolo vestiboloipofisario e coll'estremità ventrale della vescicola ipofisaria.
- Fig. 20. Embrione di mus dec. alb., lung. v. c. mm. 8, lung. nuc. mm. 7, altezza del capo mm. 4,5. Il modello venne fotografato da destra e dall'indietro. Dimostra lo strozzamento della parte prossimale del vestibolo faringoipofisario e l'accollamento sempre più intimo della gemma della tasca di Seessel alle formazioni vicine.
- Fig. 21. Lo stesso embrione. Il modello venne fotografato in prospetto craniale. Dimostra la forma lenticolare della vescicola faringoipofisaria, con l'incisura del margine dorsale ed il cercine rostrale e ventrale.
- Fig. 22. Embrione di mus dec. alb., lung. v. c. mm. 8,5, lung. nuc. mm. 7, altezza del capo mm 5. Profilo sinistro del modello. Dimostra ancora lo strozzamento ventrale del vestibolo faringoipofisario ed i rapporti della gemma della tasca di Seessel, cresciuta in altezza.
- Fig. 23. Embrione di mus dec. alb., lung. v. c. mm. 8,5, lung. nuc. mm. 7, altezza del capo mm. 5. Profilo destro del modello. Dimostra gli stessi fatti della fig. precedente in uno stadio un poco più avanzato.
- Fig. 24. Embrione di mus musculus, lung. v. c. mm. 9. Profilo destro del modello. Dimostra una delle gemmazioni dell'epitelio faringeo situate dietro il peduncolo faringoipofisario, che vennero confuse con residui della tasca di Seessel.
- Fig. 25. Embrione di mus dec. alb., lung. v. c. mm. 8,5 lung. nuc. mm. 7, altezza del capo mm. 5. Profilo destro del modello. Dimostra la riduzione del peduncolo faringoipofisario ed il rapporto di quest'ultimo col cercine rostrale molto sviluppato.
- Fig. 26. Embrione di mus musculus, lung. v. c. mm. 10. Il modello venne fotografato da destra ed un po' dall'avanti. Dimostra la separazione del cercine rostrale dalla vescicola e l'interruzione del peduncolo faringoipofisario.
- Fig. 27. Embrione di pollo di 92 ore di incubaz. Disegno, rappresentante lo stesso modello, riprodotto nella fig. 7, veduto dalla faccia corrispondente alla superficie interna della volta faringea. Dimostra l'interruzione del velo del palato primitivo, che prelude alla formazione del vestibolo faringoipofisario.

- Fig. 28. Embrione di pollo di giorni 5 ed ore 7. Disegno rappresentante il modello riprodotto nella fig. 10, veduto della faccia corrispondente alla superficie interna della volta della faringe. Dimostra il vestibolo faringoipofisario e, nella parete dorsale di questo, l'apertura del canale contenuto nel peduncolo faringoipofisario (R) e l'apertura della parte ventrale cava della gemma della tasca di Seessel (S').
- Fig. 29. Embrione di gongylus oc. mm. $6,5 \times 5$. Sezione sagittale mediana dell'abbozzo dell'ipofisi. Ingr. 175 d. Dimostra i rapporti della vescicola ipofisaria e del peduncolo faringoipofisario col cervello e con gli organi scheletrici.
- Fig. 30. Embrione di gongylus oc. mm. $7,5 \times 5,5$. Sezione sagittale mediana dell'abbozzo dell'ipofisi. Ingr. 175 d. Dimostra la formazione delle prime gemme dei cordoni ipofisarii della parete dorsale del lobo anteriore e l'inizio della formazione del diverticolo rostrale del lobo medio.
- Fig. 31. Embrione di gongylus oc. della lunghezza totale di mm. 41 (lungh. del capo mm. 7). Sezione sagittale mediana dell'abbozzo dell'ipofisi. Ingr. 175 d. Dimostra la riduzione del peduncolo faringoipofisario ed un maggior sviluppo dei cordoni ipofisarii e del diverticolo rostrale del lobo medio.
- Fig. 32. Embrione di pollo di giorni 6, ore 17. Sezione sagittale mediana un po obliqua dell'estremità ventrale del peduncolo faringoipofisario. Ingr. 175 d. Dimostra l'intima aderenza della gemma della tasca di Seessel al peduncolo vestiboloipofisario e gli spazii (v) accennanti alla formazione di una cavità in questa gemma. È questa una delle sezioni che servirono a comporre il modello riprodotto nella fig. 14.
- Fig. 33. Embrione di pollo di 12 giorni e 17 ore. Ricostruzione grafica del peduncolo faringoipofisario (profilo sinistro).
- Fig. 34. Lo stesso embrione. Sezione sagittale mediana della regione faringoipofisaria. Ingr. 475 d. Dimostra la disposizione delle cellule nella sostanza ipofisaria contenuta nel canale craniofaringeo. Si nota la formazione di cordoni cellulari e di cavità circondate da cellule appiattite.
- Fig. 35. Passero adulto. Sezione sagittale mediana della regione faringoipofisaria. Ingr. 67 d. Dimostra la forma dell'ipofisi (lobo ghiandolare) e la sostanza ipofisaria del canale craniofaringeo, che in quantità considerevole circonda il ramo comunicante delle carotidi.
- Fig. 36. Pollo adulto. Sezione sagittale mediana della regione faringoipofisaria. Ingr. 14 d. Dimostra la forma del lobo ghiandolare dell'ipofisi, nonchè il tessuto ipofisario ed il plesso venoso del canale craniofaringeo.
- Fig. 37. Embrione di mus dec. alb., l. v. c. mm. 8, l. nuc. mm. 7, altezza del capo mm. 5. Sezione sagittale quasi mediana della regione faringoipofisaria. Ingr. 175 d. Dimostra la struttura del vestibolo faringoipofisario, della gemma della tasca di Seessel e della vescicola ipofisaria. È una delle sezioni che servirono a comporre il modello riprodotto nella fig. 19.
- Fig. 38. Embrione di mus dec. alb. l. v. c. mm. 8, l. nuc. mm. 7, altezza del capo mm. 4,5. Sezione sagittale quasi mediana della regione faringoipofisaria. Ingr. 475 d. Dimostra i rapporti della gemma della tasca di Seessel con la vescicola ipofisaria e la struttura uguale delle porzioni ectodermica

ed entodermica dell'epitelio faringeo. È una delle sezioni che servono a comporre il modello riprodotto nella fig. 20.

- Fig. 39. Embrione di *mus musc.* l. v. c. mm. 10. Sezione sagittale mediana della regione faringoipofisaria. Ingr. 175 d. Dimostra la formazione epiteliale connettiva, posta caudalmente all' ipofisi e la struttura della vescicola ipofisaria, in cui è avviata la formazione del cercine rostrale. È una delle sezioni che servono a comporre il modello riprodotto nella fig. 26.
- Fig. 40. Embrione di *mus dec. alb.* l. v. c. mm. 15. Sezione sagittale mediana della regione ipofisaria. Ingr. 67 d. Dimostra la forma dell'ipofisi, i rapporti tra la parte vescicolare ed il lobo anteriore, un residuo del peduncolo faringoipofisario nel canale craniofaringeo.
- Fig. 41. Embrione di *mus musc.* l. v. c. mm. 24. Sezione sagittale laterale della regione ipofisaria. Ingr. 175 d. Dimostra una porzione di ipofisi, nella quale si distinguono una parte caudale vescicolare ed una rostrale solida, contenute in un canale craniofaringeo molto ampio.
- Fig. 42. Feto umano, l. v. c. mm. 50. Sezione sagittale mediana comprendente l'estremità craniale dell'ipofisi faringea. Ingr. 175 d. Dimostra il particolare modo di terminare dell'ipofisi faringea nell'epitelio della mucosa faringea, che forma una specie di gavocciolo sporgente nella cavità della faringe.
- Fig. 43. Feto umano, l. v. c. mm. 100. Sezione sagittale laterale dell'ipofisi. Ingr. 14 d. Dimostra i prolungamenti della porzione vescicolare del lobo ghiandolare, avvolgenti il lobo nervoso.

Erratum.

Nelle indicazioni della fig. 12 (Tav. II) invece di I si legga M.

Description d'un embryon humain (Eternod-Delaf), de 20 somites, avec flexion dorsale.

Par

Eug. Bujard.

(Planche VII et VIII.)

L'embryon humain, qui fait l'objet de cette monographie, appartient à la collection du laboratoire d'Embryologie de Genève; il a été mis aimablement à notre disposition par Mr. le Prof. d'Eternod, à qui nous adressons ici nos vifs remerciements.

* * *

Il s'agit d'un œuf humain (œuf Eternod-Delaf), abortif, de la 3^{me}. semaine env., contenant un embryon de 20 somites, mesurant 2,8 mm de longueur totale.

Nous relevons dans le procès verbal, dressé à l'époque (Juillet 1894), par Mr. le prof. d'Eternod, les renseignements suivants:

„Oeuf non ouvert, conservé à l'alcool dénaturé, depuis une année environ, de forme lenticulaire, de dimensions en diamètre: $\frac{16,4 \text{ mm}}{14,9 \text{ mm}}$
 $\times 10,1 \text{ mm}$; il est recouvert de villosités sur toute sa surface.

A l'ouverture, le magma réticulé, de coloration blanchâtre, résiste fortement. On aperçoit cependant une vésicule ombilicale rugueuse, comme papillaire, et la région céphalique d'un embryon enveloppé de l'amnios. L'examen est interrompu pour éviter un accident.

L'œuf est coloré en masse au carmin boracique alcoolique, inclus dans la paraffine et microtomé en coupes sériées, d'une épaisseur de

20 μ . L'embryon se retrouve dans 101 coupes; quelques préparations sont déchirées dans la région du ventricule du cœur."

Nous avons exécuté deux séries de reconstructions plastiques en cire, par la méthode des Platten-Modell:

1. une reconstruction générale de l'embryon, de la vésicule ombilicale et du pédicule abdominal, avec un grossissement de 50 diamètres, d'après une série de dessins exécutés en 1902 par Mr. Weber, stud. med.

2. Plusieurs reconstructions de l'embryon et de ses organes (système nerveux, système digestif, cœur, cœlome) avec un grossissement de 100 diamètres, d'après nos propres dessins.

Nous avons complété cette étude par une série de reconstructions graphiques.

I. Forme extérieure.

L'embryon humain Eternod-Delaf, de 20 somites, est caractérisé avant tout par une flexion dorsale très accentuée, qui lui donne l'aspect en double C décrit par *His*. (Pl. VII, fig. 1 et 2.)

La partie céphalique de l'embryon est séparée de la partie caudale par une coudure brusque, dessinant un angle de 90° environ, ouvert du côté dorsal; cette coudure est située au niveau du bord caudal du pédicule vitellin et correspond, comme nous le verrons plus loin, aux 12^{me}.—13^{me}. paires de somites. Elle coupe pour ainsi dire l'embryon en deux parties inégales.

La partie céphalique se prolonge directement au-dessous du cœur dans le pédicule vitellin, court et large, mais aplati latéralement. La vésicule ombilicale est elle-même déformée, aplatie latéralement et présente de nombreux plis artificiels. Ses dimensions actuelles sont: longueur totale 2,6 mm; largeur la plus grande 1,8 mm; mesurées sur le modèle.

Un pédicule abdominal très court, réunit la partie caudale de l'embryon au chorion, ce pédicule naît sur la face ventrale, se tord et se recourbe brusquement à gauche et du côté dorsal, pour se diriger vers le chorion, en s'allongeant sur la face latérale gauche de l'embryon.

Un *amnios* très étroit enveloppe l'embryon (Pl. VII, fig. 1: *amn.*); son insertion sur le corps de l'embryon peut être subdivisée en trois sections: dans la 1^{re}. section, l'*amnios* s'insère étroitement sur la

voussure cardiaque, selon une ligne transversale; dans la 2^{me}. section, il prolonge directement les replis latéraux de la paroi abdominale de l'embryon et se dirige par conséquent longitudinalement; dans la 3^{me}. section, plus longue à droite qu'à gauche, l'insertion devient oblique et rejoint l'origine du pédicule abdominal. L'amnios est accolé sur les $\frac{2}{3}$ de sa longueur à ce dernier et envoie même dans son épaisseur un court diverticule.

Le modelage extérieur de l'embryon est beaucoup plus avancé dans la partie céphalique que dans la partie caudale.

La *partie céphalique* présente une double courbure: une flexion ventrale régulière et une torsion légère sur l'axe rejetant l'extrémité céphalique du côté gauche; la face latérale gauche est presque plane, ou même légèrement concave; la face droite dessine une saillie assez forte, surtout dans la région du cœur; la voussure cardiaque est presque totalement reportée à droite.

L'extrémité céphalique est relativement petite; elle présente à son sommet l'orifice du neuropore céphalique (Pl. VII, fig. 2 et fig. 5 A: *neur. ceph.*), encore ouvert. A droite et à gauche, deux saillies arrondies, peu marquées, indiquent la place des vésicules optiques.

Le stomeum a la forme d'un infundibulum de section pentagonale, dont les côtés sont les futurs bourgeons: frontal, maxillaires supérieurs et maxillaires inférieurs non soudés sur la ligne médiane. (Pl. VII, fig. 5 A et B.)

La partie pharyngienne de l'entonnoir du stomeum; se rétrécit en une large fente, à grand axe, dorso-ventral; à ce niveau, on voit les restes du voile pharyngien primitif déchiré.

Les bourgeons maxillaires inférieurs sont régulièrement arrondis; les bourgeons maxillaires supérieurs, encore mal dessinés, ne sont indiqués que par une étroite zone aplatie, séparant les maxillaires inférieurs du frontal. Le bourgeon frontal, régulièrement arrondi, présente en arrière une série de saillies et d'enfoncements qui sont: sur la ligne médiane une fossette allongée, ébauche du diverticule hypophysaire; de chaque côté de celle-ci, deux bourrelets, qui la séparent de deux fossettes plus profondes, les ébauches des fossettes olfactives; celles-ci se terminent du côté ventral dans deux plages légèrement

concaves et se prolongent du côté dorsal en gouttières sur le toit du pharynx; la fossette droite est mieux dessinée que la gauche.

Sur les faces latérales de la tête, un peu en arrière du stomeum, deux fossettes allongées marquent les deux premières fentes branchiales. Ces deux fossettes sont réunies par un sillon, qui se prolonge jusque sur la ligne médiane, en séparant les maxillaires inférieurs de la voussure cardiaque (sillon du futur sinus précervical). (Pl. VII, fig. 1 et 2: *f. br.*)

Sur le dos de la tête, les fossettes auditives sont encore largement ouvertes (Pl. VII, fig. 1 et 2 A: *f. aud.*); elles sont situées entre les extrémités dorsales des 1^{re.} et 2^{me.} fentes branchiales et correspondent par conséquent au 2^{me.} arc branchial (les maxillaires inférieurs étant comptés comme premier arc).

Au dessous de la région branchiale, le corps de l'embryon s'élargit graduellement, dans le sens dorso-ventral, jusqu'au niveau de l'insertion amniotique; la voussure cardiaque fait exclusivement saillie sur la face droite et le bords ventral; la face gauche est plane.

A partir de l'insertion amniotique, la paroi ventrale de l'embryon fait défaut, pour laisser passer le pédicule vitellin. De chaque côté de celui-ci les cavités coelomiques de la partie antérieure du corps s'ouvrent et se transforment en gouttières (Pl. VII, fig. 1 et 2: *can. pleur.*). Dans toute la région abdominale, le corps de l'embryon est réduit à sa partie dorsale; de chaque côté, les parois latérales sont retroussées en arrière et se continuent avec l'amnios (c'est dans l'épaisseur de ces replis latéraux, pariétaux, que courent les veines ombilicales).

Les gouttières coelomiques délimitent le corps de l'embryon et le sac vitellin; la gouttière est profondément creusée à droite; à gauche, elle est à peine visible sur la saillie régulièrement arrondie que forme le pédicule vitellin.

Au niveau de la flexion dorsale, le corps est brusquement coudé en arrière, ce qui a pour résultat d'effacer plus ou moins la rondeur du dos. Une torsion de la partie caudale de l'embryon, sur son axe et de droite à gauche, complique la flexion dorsale, de telle sorte que la ligne médio-dorsale de la queue décrit une courbe régulière à con-

vexité dirigée à droite et que la face ventrale est devenue presque complètement face latérale gauche.

Une sorte de pédicule rétréci rattache la *partie caudale* de l'embryon au reste du corps; de chaque côté de celui-ci s'ouvrent les cavités coelomiennes caudales qui sont ainsi en continuité directe avec les gouttières coelomiennes de la région abdominale (Pl. VII, fig. 2: *coel.*). Par suite de la torsion de la queue, l'orifice coelomien droit est très étroit, tandis que l'orifice gauche se présente comme une large fente sur toute la hauteur de la face latérale.

A l'*extrémité caudale*, et reporté sur la face droite par la torsion, se trouve le neuropore caudal, largement ouvert (Pl. VII, fig. 1: *neur. caud.*); le canal neural se continue au-delà par une gouttière aplatie qui se rétrécit de plus en plus. Il n'existe pas, superficiellement, de traces évidentes d'une ligne primitive. La face gauche de la partie caudale est creuse; elle est cachée par le pédicule abdominal, qui se loge dans sa concavité.

Au total, toute cette partie caudale de l'embryon montre très peu de différenciation dans son modelage extérieur.

II. Système nerveux.

Le système nerveux est un canal fermé sur la plus grande longueur; le neuropore céphalique est ouvert et s'étend jusqu'à l'origine des vésicules optiques; le neuropore caudal est encore très large (Pl. VII, fig. 3, A et Pl. VIII, fig. 7 et 8).

Dans toute la région cérébrale, çà et là, les lèvres du canal neural s'entrebailent et rendent sa fermeture dorsale incomplète. Les trois vésicules cérébrales primitives sont dessinées; le prosencéphale se continue encore très largement avec les vésicules optiques; le rhombencéphale est subdivisé en 7 neuromères (les limites céphalique du premier et caudale du 7me. neuromère sont indistinctes) (Pl. VII, fig. 4: *1 N . . .*). Le bord dorsal du canal cérébral est fortement renflé au niveau du 3me. neuromère; l'ébauche du ganglion acoustico-facial se détache du 4me.; le fonds de la fossette auditive correspond au 5me.; les autres ganglions cérébraux ne sont pas encore ébauchés. Quelques-uns des sillons délimitant les neuromères se traduisent par de profondes

échancrures sur le bord ventral du canal neural (ce sont les sillons 1, 3 et 5), tandis que les autres sont à peine marqués.

Le système nerveux, dans son ensemble suit la courbure de la région céphalique; cependant à la limite entre le mésencéphale et le rhombencéphale, il se fléchit plus brusquement. La cavité du cerveau ne présente pas encore de modelage régional particulier.

Dans toute sa partie médullaire, le canal neural est encore simple, sans différenciation secondaire. Un peu au dessus de la flexion dorsale, le canal neural est déformé; il présente sur ses faces latérales 3 sillons obliques, mieux marqués à gauche qu'à droite et dirigés d'arrière en avant et de haut en bas (Pl. VIII, fig. 7: X). Ces déformations sont analogues à celles que l'on obtient en tordant sur l'axe un tube de caoutchouc; ils sont vraisemblablement dûs à la flexion dorsale de l'embryon.

Une torsion axiale de gauche à droite accompagne la flexion du système nerveux, de telle sorte que dans la partie caudale, le canal neural est déformé, comme toute la queue, et décrit une courbure à concavité dirigée du côté gauche et ventral. Dans toute cette région, le tube neural est de moitié plus mince que dans la région dorsale; il s'aplatit peu à peu dans le sens dorso-ventral, jusqu'à l'ouverture du neuropore caudal.

III. Chorde et somites.

La *chorde* est encore adhérente à l'entoderme sur sa plus grande longueur (Pl. VIII, fig. 7: *ch.*). Au niveau du pharynx, elle est réduite à un simple épaissement médian de la paroi dorsale du tube digestif; dans la région moyenne du canal intestinal, elle forme un cordon bien distinct; mais cependant encore en contact immédiat avec l'entoderme; la flexion dorsale de l'embryon a libéré la chorde sur une certaine longueur; elle est alors éloignée de l'intestin et suit de très près le bord ventral du système nerveux. Au niveau du cloaque, elle s'accolle de nouveau sur le bord dorsal de ce dernier, mais elle redevient libre finalement et se perd dans le mésoderme caudal.

Les *somites* sont au nombre de 20 paires. Les protovertèbres sont déjà différenciées; la ségrégation du sclérotome est faite, il ne reste que la calotte du myotome (Pl. VII, fig. 4: 1 S. à 20 S.).

La flexion dorsale de l'embryon s'est faite entre la 12^{me.} et la 13^{me.} paire de protovertèbres. A ce niveau les somites sont écrasés les uns sur les autres, comme si la place leur avait manqué.

IV. Système digestif.

Le tube digestif est fermé en canal sur les $\frac{2}{3}$ de sa longueur; au niveau du tiers moyen, il communique encore très largement avec le sac vitellin. Le canal alimentaire suit les diverses courbures générales de l'embryon (Pl. VIII, fig. 7 et 8).

A. *Pharynx*. Le segment céphalique du tube digestif est repoussé en totalité du côté droit et ses diverses régions sont plus ou moins tordues sur leur axe. Le pharynx, élargi transversalement, a pris dans sa partie inférieure une position oblique, de telle sorte que son bord droit est beaucoup plus court et déplacé en arrière; plus bas, la région hépatique est un peu déjetée sur la gauche. Il en résulte que le tube digestif circonscrit ainsi, du côté gauche, une sorte de loge que remplit la base du cœur, tandis que la pointe fait saillie en avant et à droite, au dessus du foie (Pl. VII, fig. 3 et Pl. VIII, fig. 7).

Le pharynx communique avec la cavité buccale primitive par une large fente à grand axe dorso-ventral, sur les bords de laquelle sont les restes du velum pharyngien. En arrière du velum, le toit du pharynx est creusé d'une petite gouttière, peu profonde, qui se prolonge en avant, au dessous de la crête chordale, par un petit diverticule (Pl. VII, fig. 4: *arch.*). Ce cul-de-sac a été signalé et interprété, en 1899, par Mr. le prof. d'Éternod, comme le reste de la partie céphalique du *canal notochordal* ou *archentéron*. Voici, du reste, la description qu'il en a donnée:

„Dans la portion la plus supérieure et dorsale du cul-de-sac pharyngien se voit une production bien distincte du reste du pharynx, sous forme d'un canal aplati dans le sens dorso-ventral, tapissé, du côté dorsal par des cellules régulièrement juxtaposées, et, dans sa partie ventrale, par une couche épaisse d'éléments stratifiés et à limites indistinctes . . . L'ensemble de ce canal rappelle frappamment un des dessins donnés par Van Beneden pour le canal chordal chez le Murin.“

Les bords latéraux du pharynx présentent 4 *poches branchiales* les deux 1^{res.} sont bien développées et atteignent l'ectoderme, épaissi à ce niveau. Le placöide épithélial branchial commun, que nous avons décrit chez le mouton, n'est pas encore complètement formé; ces fentes sont totalement fermées (Pl. VIII, fig. 7 et 8: 1 à 4 *f. br.*).

La 1^{ère.} poche branchiale est allongée dans le sens dorso-ventral elle présente un angle dorsal et un angle ventral, qui se continue sur la face ventrale du pharynx par un sillon branchial mieux dessiné à droite qu'à gauche; l'accolement avec l'ectoderme existe, à gauche sur toute la longueur de la fente; à droite, il n'a lieu à l'angle dorsal.

La 2^{me.} poche est moins différenciée; l'angle ventral est à peine marqué et la soudure avec l'ectoderme est limitée à l'angle dorsal.

Les 3^{me.} et 4^{me.} poches sont à peine accusées; par suite de la torsion générale du pharynx, l'ébauche de la 4^{me.} poche est située à droite très en avant.

La paroi dorsale du pharynx présente à gauche une forte saillie, arrondie, qui va de la 1^{re.} poche branchiale jusqu'à la 4^{me.} en s'effaçant graduellement (Pl. VIII, fig. 10, B); cette saillie correspond à un sillon de la face externe dans lequel est logé le rhombencéphale. A ce niveau la corde n'est pas médiane, mais déjetée à droite.

La paroi ventrale du pharynx est très irrégulière; elle est creusée, obliquement, d'une fosse profonde qui va de la 2^{me.} poche branchiale droite, vers la 1^{re.} poche gauche; mais avant d'atteindre celle-ci, elle se termine dans le diverticule de la thyroïde médiane. Du côté buccal, cette fosse oblique est limitée par le 2^{me.} arc branchial (arc hyoïdien), dont la saillie est très forte à droite. Plus bas à gauche, une saillie arrondie, presque longitudinale, correspond à la base du cœur (Pl. VII, fig. 5, C).

Le pharynx de l'embryon Eternod-Delaf fournit donc une image semblable à celle décrite par *Grosser* pour l'embryon Meyer-Thompson.

Pendant, la torsion du pharynx signalée déjà par *Grosser* et attribuée par lui à la présence du cœur, est beaucoup plus forte chez l'embryon Eternod-Delaf, que chez l'embryon Meyer; de plus elle s'étend plus haut, jusqu'à la 2^{me.} fente branchiale, tandis que dans le second, elle existe avant tout à la limite entre les régions bran-

chiale et pulmonaire du pharynx primitif. D'autre part, le bourrelet cardiaque, que *Grosser* dessine, est moins saillant et dirigé presque transversalement, tandis que dans l'embryon Eternod-Delaf, il est très puissant et soulève longitudinalement toute la partie gauche de la paroi ventrale du pharynx. Enfin, sur la paroi dorsale, *Grosser* ne signale pas de dépression particulière causée par le système nerveux.

Il semble donc que l'action du cœur sur le pharynx a été plus violente dans l'embryon Eternod-Delaf que dans l'embryon Meyer. Chez le premier, le pharynx s'est trouvé pincé entre le cœur et le système nerveux; il a glissé latéralement et est venu se loger du côté droit pour trouver la place qui manquait sur la ligne médiane.

Ce déplacement et cette déformation exagérée du pharynx coïncident dans l'embryon Eternod-Delaf avec une flexion dorsale, qui n'existe pas dans l'embryon Meyer-Thompson (ce dernier est régulièrement enroulé ventralement).

Y a-t-il corrélation entre cette flexion et cette déformation du pharynx? telle est la question que nous essayerons de résoudre plus loin.

B. Ébauches tracheo-pulmonaire et hépatique. Au dessous de la région branchiale, le pharynx se rétrécit rapidement et sa section devient losangique. Plus bas, le tube digestif s'aplatit latéralement et, au niveau de la 4^{me}. paire de somites, le bord ventral se creuse d'une étroite gouttière, visible sur quelques coupes seulement, qui semble être l'ébauche de la région pulmonaire.

A partir de la 5^{me}. paire de somites, le diamètre dorso-ventral du canal digestif s'accroît rapidement; le bord ventral forme une large gouttière qui s'approfondit et devient le diverticule hépatique; ce dernier est dévié du côté gauche. Dans cette région, la paroi intestinale se différencie; le bord dorsal et les faces latérales du canal digestif deviennent très minces, tandis que le bord ventral est très épais et constitue un véritable placoïde hépatique, qui, du reste, glisse peu à peu de côté et occupe finalement la paroi latérale droite du diverticule hépatique; cet épaissement cesse brusquement au niveau de la pointe du cœur, c'est à dire de la 8^{me}. paire de somites (Pl. VIII, fig. 7 et 8 et Pl. VII, fig. 4: *pulm.*; *hep.*).

C. Gouttière intestinale moyenne. Au dessous du foie, l'intestin

est réduit à une gouttière dorsale, à paroi très mince, qui communique largement avec le sac ombilical; le pédicule vitellin s'étend de la 9me. paire de somites, jusqu'au niveau de la flexion dorsale de l'embryon, c'est à dire de la 13me. paire de protovertèbres (Pl. VII, fig. 4).

D. Cloaque. Dans la partie caudale de l'embryon, l'intestin est de nouveau fermé en canal (Pl. VIII, fig. 7 et 8 et Pl. VII, fig. 4); il se dilate très fortement et constitue le cloaque. Celui-ci est complètement déformé par la torsion de la queue: il présente une paroi droite convexe; un bord dorsal, sur lequel court la chorde; une paroi gauche concave. Du bord ventral se détache le canal allantoïdien, au niveau des 19mes. somites.

L'allantoïde se dirige d'abord latéralement à gauche, puis se recourbe régulièrement du côté caudal et un peu dorsal, dans l'épaisseur du pédicule abdominal; enfin, elle se termine brusquement après une dernière courbure à concavité dirigée à la fois à droite et du côté dorsal (Pl. VIII, fig. 7: *all.*).

A l'extrémité caudale du cloaque, on retrouve un petit diverticule, qui serait le correspondant du diverticule signalé dans la partie céphalique du pharynx; c'est à dire, qu'il serait la partie caudale du *canal notochordal* ou *archentéron*. Entre le cloaque et l'extrémité caudale de la chorde, il y a de plus 3 ou 4 amas cellulaires, qui sont peut-être bien les restes du canal neurentérique. La déformation de la région empêche une affirmation catégorique (Pl. VII, fig. 4: *arch.*?).

V. Système vasculaire.

A. Cœur. Le cœur est fortement recourbé en S; il est situé sur la face ventrale du pharynx, dans la loge qui a été décrite à propos de cet organe (Pl. VII, fig. 3 et Pl. VIII, fig. 7). Le sinus veineux correspond à la 4me. paire de somites et la pointe du ventricule est sur le prolongement de la ligne séparative des 8me. et 9me. paires (Pl. VII, fig. 4 et Pl. VIII, fig. 9).

Dans son ensemble, le cœur est légèrement tordu sur son axe, de droite à gauche; la pointe est reportée à droite de la ligne médiane; il y a donc un certain degré de dextrocardie.

Le sinus veineux est dirigé dans le sens dorso-ventral et de

droite à gauche; il se continue sans ligne de démarcation nette avec la région de l'oreillette (Pl. VIII, fig. 10, A à D). Un sillon, peu marqué du reste, sépare celle-ci du ventricule qui constitue la pointe du cœur. Enfin, le bulbe artériel se recourbe du côté céphalique et à gauche, pour donner naissance sur la ligne médiane aux arcs aortiques.

Le *tube endocardique* est encore peu modelé; un retrécissement sépare l'oreillette du ventricule; une simple diminution de calibre indique l'origine du bulbe artériel.

B. Artères. Du *bulbe artériel* partent 3 arcs aortiques branchiaux, qui donnent naissance à 2 aortes dorsales. Celles-ci se prolongent en avant vers le mésencéphale par deux petits rameaux, les ébauches des carotides (Pl. VIII, fig. 9).

Les 2 *aortes* courent tout le long du bord dorsal du tube digestif, à droite et à gauche de la chorde, sans se fusionner.

Au niveau du cloaque, elles se continuent avec les artères ombilicales, qui se glissent dans le pédicule abdominal, en devenant satellites du canal allantoïdien.

C. Veines. L'embryon Eternod-Delaf est fort peu propre à l'étude du système veineux; les veines sont très difficiles à repérer, au milieu des mailles plus ou moins serrées ou plus ou moins lâches du tissu conjonctif embryonnaire. Il est possible de suivre cependant (Pl. VIII, fig. 9):

1. *Les veines ombilicales*, qui, à partir du sinus veineux, se dirigent dans le sens latéro-dorsal et se logent dans les replis des parois latérales du corps, le long de l'insertion amniotique, pour atteindre le pédicule abdominal. La veine ombilicale droite est presque rectiligne et constitue une sorte de corde plus ou moins tendue, unissant la région cardiaque à la région cloacale; la veine ombilicale gauche suit, au contraire, un trajet curviligne, à concavité ventrale.

2. *Les veines vitellines*, qui se détachent du sinus veineux, passent sur la face ventrale du diverticule hépatique et se résolvent en un riche réseau veineux dans la paroi de la vésicule ombilicale.

3. Enfin, il est possible de reconnaître encore deux tronçons des *veines cardinales*, céphaliques et abdominales.

VI. Cœlome.

Le cœlome peut être subdivisé en quatre parties: le péricarde primitif, les canaux pleuraux, les gouttières cœlomiennes abdominales, les poches cœlomiennes caudales.

A. Péricarde primitif. Le péricarde primitif est déjà largement développé; les cavités péricardiques droite et gauche sont complètement fusionnées; le mésocarde ventral a disparu; le mésocarde dorsal est réduit à la région du sinus veineux, de telle sorte que le cœur est entièrement libre dans le péricarde, suspendu à la fois par le bulbe artériel et le sinus veineux. La cavité péricardique s'étend entre les pédicules artériel et veineux et ébauche la région du futur sinus transverse (Pl. VII, fig. 6 et 5 A).

Le péricarde épouse plus ou moins complètement la forme du cœur; ses limites s'étendent de la 3^{me.} à la 9^{me.} paire de somites (Pl. VII, fig. 4); dans son ensemble, il est tordu sur son axe et reporté à droite, comme le cœur. Sa paroi dorsale est épaissie, comme celle du cœlome; sa paroi ventrale est au contraire extrêmement amincie.

Au niveau du sinus veineux, le péricarde communique par deux fentes étroites, obliques dans le sens dorso-ventral et latéro-médian avec les canaux pleuraux. Cette communication est à droite au niveau de la 4^{me.} protovertèbre, à gauche de la 3^{me.}

B. Canaux pleuraux. A partir de leur orifice péricardique, les canaux pleuraux se coudent brusquement, pour devenir longitudinaux. Ils sont inégaux et asymétriques: le canal pleural gauche est plus dorsal que le droit (Pl. VII, fig. 6 et 5 A: *can. pleur.*). Le canal pleural gauche, plus court, s'étend du 3^{me.} au 6^{me.} somites, le canal droit de la 4^{me.} à la 8^{me.} protovertèbres. A leur extrémité caudale, ils s'ouvrent à droite et à gauche du pédicule vitellin et se continuent avec les gouttières cœlomiennes abdominales.

Dans leur partie céphalique, leur forme est celle d'un canal aplati, à grand axe oblique; plus bas ils s'élargissent, et, à leur extrémité abdominale, leur section est devenue irrégulièrement quadri-latère.

C. Gouttières cœlomiennes abdominales. Après un court trajet

longitudinal, les gouttières cœlomiennes abdominales, se coudent brusquement en arrière, au niveau de la flexion dorsale de l'embryon (Pl. VII, fig. 1, 2 et 6: *g. cœl.*).

Elles sont très asymétriques: la gouttière gauche s'étend de la 6me. à la 15me. protovertèbre; c'est la plus courte; la droite va du 8me. au 18me. somite.

La gouttière gauche est très peu profondé; la saillie du pédicule vitellin l'efface presque complètement au niveau de la flexion dorsale. La coudure de la gouttière est très brusque; elle dessine un angle aigu. Dans sa partie caudale, la gouttière cœlomienne gauche décrit une légère courbure à convexité dirigée à gauche et moulée sur le pédicule vitellin; à son extrémité caudale, elle se continue avec la poche cœlomienne, par une large fente, qui s'étend sur toute la hauteur de la face gauche de la queue.

La gouttière cœlomienne droite est au contraire profondément creusée entre le pédicule vitellin et la paroi du corps de l'embryon. Cette gouttière décrit une courbe régulièrement arrondie, qui correspond à la flexion dorsale, compliquée d'une forte courbure générale à concavité dirigée à droite. Au niveau de la queue, elle est creusée sur le bord ventral de cette région; elle communique, au niveau de la 18me. protovertèbre par un orifice étroit avec la poche cœlomienne caudale.

D. Poches cœlomiennes caudales. Les deux poches cœlomiennes caudales sont asymétriques et inégales (Pl. VII, fig. 6: *cœl.*).

La poche gauche est la plus grande; elle est aplatie latéralement; elle forme une sorte de crochet caudal, recourbé ventralement. La paroi latérale gauche est déprimée par le pédicule abdominal. La paroi médiane présente une série de plissements obliques, métamériques, de *cœlomères*, qui coïncident avec les 18me., 19me. et 20me. somites; un dernier pli paraît correspondre à la 17me. protovertèbre, mais la déformation des somites de cette région, par suite de la flexion dorsale, a détruit en partie cette ordonnance (Pl. VII, fig. 4, B: *cœl.*).

C'est la première fois, croyons-nous, qu'il est signalé une métamérisation du cœlome, chez l'embryon humain, tout au moins.

La poche cœlomienne droite est plus ou moins ovoïde, sans pré-

senter de modelage bien particulier; elle est située plus ventralement que la droite, par suite de la torsion de la queue.

Les deux poches cœlomiennes s'étendent un peu au delà des derniers somites délimités.

VII. Comparaison et discussion.

La comparaison de l'embryon Eternod-Delaf avec les jeunes embryons humains déjà décrits par divers auteurs et spécialement avec ceux que signalent les Normentafeln de Keibel, convaincra qu'il faut le considérer comme un stade intermédiaire entre l'embryon humain NT. 6 (Pfannenstiel III, décrit par *Low*) et l'embryon humain NT. 7 (Meyer 300, décrit par *Thompson*). Le tableau suivant résume les caractéristiques de ces trois embryons (les indications du tableau pour les embryons NT. 6 et 7 sont celles données par les Normentafeln elles-mêmes):

Tableau comparatif.

	<i>Emb. Pfannenstiel III</i> NT. 6	<i>Emb. Eternod-Delaf</i>	<i>Emb. Meyer 300</i> NT. 7
Dimensions	Gr. long. env. 2,6 mm	Gr. long. 2,8 mm	Gr. long. 2,5 mm
Forme extérieure.	Embryon fléchi sur la face ventrale et légèrement tordu en spirale.	Embryon fléchi brusquement du côté dorsal. Rég. céphalique fléchie ventralement et légèrement tordue en spirale. Rég. caudale tordue sur l'axe.	
Ligne primitive.	Bourgeon caudal présentant sur sa face ventrale les restes douteux d'une ligne primitive.		Restes de la ligne primitive; membrane cloacale.
Somites.	13—14 paires	20 paires	23 paires

	<i>Emb. Pfannenstiel III</i> NT. 6	<i>Emb. Eternod-Delaf</i>	<i>Emb. Meyer 300</i> NT. 7
Dimensions	Gr. long. env. 2,6 mm	Gr. long. 2,8 mm	Gr. long. 2,5 mm
Chorde.	Chorde au moment de sa séparation de l'entoderme. Du côté cranial, elle est encore soudée à l'entoderme; du côté caudal, elle est bien individualisée et n'est plus intercalée dans l'entoderme.	Chorde au moment de la séparation de l'entoderme. Du côté cranial, elle est encore soudée à l'entoderme; dans la région moyenne elle est individualisée, localement, au niveau de la flexion dorsale de l'embryon. L'extrémité caudale de la chorde est complètement individualisée.	Chorde isolée de l'entoderme.
Système nerveux.	Région cérébrale: canal neural ouvert jusqu'au niveau de la partie caudale des vésicules optiques; de même, dans la région caudale. Ebauches de neuromères déjà visibles.	Neuropore céphalique encore ouvert, mais rétréci. Gouttière médullaire largement ouverte du côté caudal. Neuromères. Ganglion acoustico-facial.	Neuropore antérieur fermé; mais sa place est reconnaissable. Du côté caudal, le canal médullaire est encore ouvert sur une grande étendue. Le toit du IV ^{me} ventricule commence à s'amincir. Neuromères. Ganglions trijumeau et acoustico-facial visibles.
Yeux.	Vésicules optiques primaires; elles sont étroitement accolées à l'ectoderme.	Vésicules optiques séparées de l'ectoderme par une intercalation de mésoderme.	Vésicules optiques; mésoderme intercalé entre les vésicules optiques et l'ectoderme.
Oreilles.	Ebauche de la vésicule auditive, reconnaissable sous forme d'une plaque ectodermienne épaissie et peu profonde.	Vésicules auditives encore largement ouvertes, sous forme de deux fossettes ectodermiennes à paroi épaissie.	Vésicules auditives presque fermées. Ductus endolymphaticus pas encore reconnaissable.
Hypophyse.	Hypophyse ébauchée.		Ebauche douteuse.
Cavité buccale.	Velum pharyngien primaire encore fermé; infundibulum buccal.	Membrane pharyngienne déchirée; restes abondants.	Membrane pharyngienne déjà déchirée; restes abondants.

	<i>Emb. Pfannenstiel III</i> NT. 6	<i>Emb. Eternod-Delaf</i>	<i>Emb. Meyer 300</i> NT. 7
Dimensions	Gr. long. env. 2,6 mm	Gr. long. 2,8 mm	Gr. long. 2,5 mm
Tube digestif, foie, pancreas.	Infundibulum hépatique large, situé cranialement et tout près du pédicule vitellin.	Intestin encore très largement uni au sac vitellin. Diverticule hépatique à paroi épaisse, sans bourgeons trabéculaires.	Intestin encore largement uni au sac vitellin; le foie forme un diverticule à paroi épaissie, d'où les trabécules commencent à bourgeonner.
Fentes branchiales, thyroïde, thymus, poumon.	Les deux premières poches branchiales atteignent l'ectoderme, la 3 ^{me} est indiquée.	Les deux premières poches branchiales atteignent l'ectoderme; les 3 ^{me} et 4 ^{me} poches sont ébauchées. Ebauche de la thyroïde médiane.	La 3 ^{me} poche branchiale atteint l'ectoderme; la 4 ^{me} poche, qui est formée, ne l'atteint pas encore. Thyroïde médiane indiquée. Gouttière tracheo-pulmonaire; la parité de l'ébauche pulmonaire déjà marquée.
Système urogénital.	Ebauche du pronephros tout à fait rudimentaire, au niveau des 8—9—10 segments primordiaux. Pas de canal de Wolff. Vésicules segmentaires, au niveau des 11—12—13 segments primordiaux.		Ebauche du pronephros rudimentaire. Ebauche du mésonephros (vésicule segmentaire avec rudiment de nephrotome) Cordon du mésonephros largement étendu, en connexion avec les segments primordiaux, il va jusqu'à la dernière des protovertèbres délimitées. Le canal de Wolff commence à présenter un lumen à son extrémité craniale; il se termine, intercalé dans l'ectoderme, encore loin du cloaque.

	<i>Emb. Pfannenstiel III</i> NT. 7	<i>Emb. Eternod-Delaf</i>	<i>Emb. Meyer 300</i> NT. 7
Dimensions	Gr. long. env. 2,6 mm	Gr. long. 2,8 mm	Gr. long. 2,5 mm
Cœur et vaisseaux.	Cœur en forme de S. Le mésocarde postérieur n'existe que sur peu de coupes. Aortes paires partout.	Cœur fortement recourbé en S. 3 arcs branchiaux artériels. Aortes paires surtout la longueur.	Cœur fortement recourbé en S, l'ébauche des oreillettes commence à se différencier. Les deux Iers. arcs branchiaux artériels sont visibles. Les aortes sont soudées sur une grande étendue.
Allantoïde.	Canal allantoïdien.	Cordon allantoïdien.	

L'étude minutieuse de ce tableau et surtout la comparaison des reconstructions des trois embryons, et plus spécialement des projections graphiques sur le plan median, permet de faire les remarques suivantes (Pl. VIII, fig. 11):

1. L'embryon Delaf n'est pas en réalité la moyenne organique des deux embryons NT. 6 et 7; mais ses parties constituantes sont tantôt plus voisines de l'un, tantôt de l'autre.

2. Les régions céphalique et dorsale de l'embryon Delaf paraissent plus développées proportionnellement que les régions ventrale et surtout caudale. Il y a une sorte de discordance entre le modelage du dos et du ventre, entre celui de la tête et de la queue de l'embryon Delaf.

3. Dans la région céphalique, la courbure dorsale et l'allure générale du système nerveux, des neuromères et des somites sont celles de l'embryon NT. 7. La superposition des organes est presque complète, si nous réduisons les deux embryons aux mêmes dimensions (Pl. VIII, fig. 11, D_1). Ainsi, pour le système nerveux, il y a coïncidence dans la position des vésicules optiques et des trois premiers neuromères; les quatre autres neuromères occupent les mêmes lieux, mais la direction de leurs sillons séparatifs est plus oblique dans l'embryon NT. 7 (Meyer 300) que dans l'embryon Eternod-Delaf. De même, les trois premières paires de somites se superposent exactement; à partir de la 4^{me} paire, un certain tassement des somites s'est produit dans

l'embryon Delaf, si bien que sa 8me. protovertèbre correspond à la 7me. de l'embryon NT. 7.

Du côté du pharynx, quelque divergence se dessine; la direction des fentes branchiales est autre, quoiqu'il y ait coïncidence des angles ventraux des 1re. et 2me. fentes des deux embryons. Les limites et la position du cœur sont à peu près les mêmes; il s'étend de la 3me. à la 8me. paire de somites dans l'embryon NT. 7, de la 3me. à la 9me. dans l'embryon Delaf, par suite du tassement des somites; à noter cependant que les rapports entre l'axe du cœur et celui de l'embryon montrent une flexion ventrale plus forte de l'embryon NT. 7.

Il semble que le pharynx et le cœur ont été gênés dans leur flexion chez l'embryon Delaf; une gêne analogue expliquerait la dextrocardie et la torsion du pharynx, refoulé par le cœur, que nous avons décrites.

4. D'autre part, dans la région cervico-dorsale, le tassement des somites s'accroît, il atteint son maximum au niveau de la flexion dorsale (12me.—13me. somites), mais il se propage jusque dans la queue. Ce tassement est accompagné de déformations par compression, atteignant surtout les 14me.—15me.—16me. protovertèbres. C'est aussi au niveau de la flexion dorsale que le canal médullaire présente les sillons de déformation, par compression, que nous avons décrits plus haut.

5. Pour la région caudale, une comparaison directe est plus difficile; la petitesse relative de cette région chez l'embryon Eternod-Delaf se remarque cependant à première vue; cette petitesse n'est qu'apparente: la queue étant déformée par sa torsion sur l'axe et sa flexion latérale.

C'est pourquoi, nous avons essayé de reconstituer la silhouette médiane de cette partie caudale, redressée et détordue. Pour cela, nous avons combiné graphiquement, par un système d'ordonnées et d'abscisses, les projections verticale et horizontale de cette région. Le profil obtenu ne peut pas sans doute être regardé comme un profil corrigé rigoureusement exact; ce n'est qu'une silhouette, mais suffisamment précise pour permettre une comparaison utile. Nous avons

achevé ce redressement de la partie caudale, en reportant l'allantoïde de 90° environ, du côté ventral, de façon à lui rendre la position qui lui est la plus habituelle dans les reconstructions d'embryons humains (Pl. VIII, fig. 11, *B*₂).

Le résultat de cette reconstitution graphique a été une partie caudale, dont la silhouette médiane se superpose de très près à la projection médiane de la queue de l'embryon NT. 6 (Pfannenstiel III); seuls le nombre et la position des protovertèbres ne sont pas les mêmes: ainsi la 16^{me.} protovertèbre de l'embryon Delaf correspond à la 13^{me.} de l'embryon NT. 6 (Pl. VIII, fig. 11, *D*₂). Chez l'embryon Eternod-Delaf, la segmentation du mésoderme s'est poursuivie, tandis que le modelage des autres organes paraît s'être arrêté ou du moins retardé.

En résumé, l'embryon Delaf ne représente pas simplement un stade intermédiaire entre les embryons NT. 6 et 7; ses diverses parties sont inégalement développées: tandis que sa région céphalique correspond à celle de l'embryon NT. 7, sa région caudale répète l'image de celle de l'embryon NT. 6. Il y a là une discordance évidente.

Cette discordance entre la tête et la queue, la violente torsion du pharynx, la dextrocardie légère, les déformations du système nerveux et des somites, par la flexion dorsale, obligent de poser la question: l'embryon Eternod-Delaf est-il complètement normal? y a-t-il une corrélation entre cette flexion dorsale et les diverses particularités de son développement?

La flexion dorsale violente, que présente l'embryon Eternod-Delaf a été observée par *His* et plusieurs auteurs sur d'autres embryons humains; les uns l'ont considérée comme un stade normal (*His*, *Kollmann*, etc.) d'autres comme un accident de préparation, ou peut-être une anomalie (*Keibel*, *Broman*, etc.). L'accord n'est pas encore complet.

Il serait trop long de discuter ici cette question au point de vue général; ce serait alourdir cette monographie; nous nous réservons de revenir sur ce sujet dans un autre mémoire. Nous nous bornerons donc à essayer de résoudre ce simple problème: la flexion dorsale de l'embryon Eternod-Delaf est-elle normale ou non?

La comparaison de l'embryon Delaf avec les embryons humains NT. 6 et 7 nous a fait constater certaines discordances et certaines

déformations dans le développement organique du premier. Des discordances et des déformations semblables existent-elles dans le domaine des annexes?

1. *Le pédicule abdominal*, ainsi que le canal allantoïdien qu'il contient, se détachent, chez les embryons NT. 6 et 7 de la face ventrale de la queue, se fléchissent en arrière et se dirigent caudalement pour atteindre le chorion; la courbure du pédicule est plus forte chez l'embryon NT. 7 que chez l'embryon NT. 6, du fait que la partie caudale est elle-même plus enroulée ventralement.

Chez l'embryon Eternod-Delaf, la queue est tordue dans son ensemble, de telle sorte que le pédicule abdominal naît sur le côté ventro-latéral gauche de la partie caudale; de là, il se relève brusquement et se dirige dans le sens dorsal vers le chorion. Il y a là une malposition évidente du pédicule abdominal (Pl. VII, fig. 1).

2. D'autre part, *le pédicule vitellin* des embryons NT. 6 et 7 est déjà considérablement rétréci; sa direction est ventrale chez l'embryon NT. 6, ventro-caudale et parallèle au pédicule abdominal chez l'embryon NT. 7. Le pédicule vitellin de l'embryon Delaf est par contre encore très large; sa direction est ventrale, mais complètement opposée à celle du pédicule abdominal, qui est devenue dorsale; de plus, la vésicule ombilicale n'est pas libre dans le magma réticulé; elle est fixée au chorion par un *tractus ectodermo-mésodermien* (Pl. VII, fig. 1).

3. Le *chorion* présente, en effet, de place en place, à la base des villosités de petits *diverticules épithéliaux*, qui s'enfoncent dans la lame externe du mésoderme, s'y transforment en canaux, et, après un trajet en général très court, viennent le plus souvent s'ouvrir à la base d'une autre villosité. Nous avons retrouvé deux groupes de ces diverticules choriaux: le premier groupe, situé complètement en dehors des limites de l'embryon, comprend 4 petits canaux de longueur variant de 0,10 mm à 0,24 mm; le second groupe, correspondant à la région choriale qui fait face à la vésicule ombilicale, est formé de 3 canaux: 2 canaux très courts de 0,16 mm et 0,14 mm et un 3^{me} canal, beaucoup plus long, qui constitue le tractus fixateur signalé ci-dessus. Ce canal épithélial naît, comme les autres, à la base d'une villosité; il se dirige parallèlement à la surface choriale dans l'épaisseur de la lame méso-

dermienne, en perdant peu à peu sa lumière. Après un trajet de 1 mm environ, il se sépare du chorion, traverse le cœlome, accompagné d'une masse mésodermienne, et vient s'accoler à la face latérale droite de la vésicule ombilicale. Il se prolonge dans l'épaisseur de la paroi de celle-ci jusqu'au niveau du pédicule vitellin, où il se termine brusquement sans entrer aucunement en connexion avec l'épithélium endodermo-vitellin (Pl. VII, fig. 1, *tr. ch. vit.: c. ect.*).

La trainée mésodermienne qui l'accompagne et s'est accollée à la vésicule ombilicale, s'allonge encore et passe comme un pont au-dessus de la gouttière cœlomienne droite, au niveau même de la flexion dorsale de l'embryon; elle vient se perdre progressivement dans le mésoderme de l'amnios; à ce même point quelques brides unissent l'amnios au chorion.

La direction générale de ce *tractus chorio-vitellin* est parallèle au grand axe de la vésicule ombilicale et décrit dans son ensemble une large courbure à concavité caudale; la longueur totale du cordon épithélial est de 2 mm environ.

Par ce tractus la vésicule ombilicale et la partie moyenne de l'embryon sont immobilisés et fixés solidement au chorion, dans une direction, qui est de sens inverse, mais selon une ligne parallèle, à la traction du pédicule abdominal.

4. Enfin, l'*amnios* est relativement étroit; sa longueur dorsale mesurée du pédicule vitellin à son insertion céphalique paraît passablement plus courte que celle de l'amnios des embryons NT. 6 et 7. L'insertion céphalique de l'amnios chez l'embryon Delaf est encore située à mi-longueur de la voussure cardiaque, comme dans l'embryon NT. 6, tandis que chez l'embryon NT. 7 le cœur saille déjà librement dans la cavité amniotique. Du côté caudal, l'amnios est étroitement accollé au pédicule abdominal et le suit dans sa malposition (Pl. VII, fig. 1, *amn.*)

Ainsi, aux particularités organiques de l'embryon Eternod-Delaf, s'ajoutent certaines particularités, certaines malformations mêmes des annexes.

Pendant les premiers stades de son développement, l'embryon humain exécute une série de mouvements de flexion, dont le résultat est l'enroulement spiral de son corps. Ces flexions intéressent d'abord la région caudale et la région céphalique; elles se propagent finalement à tout le corps. Pendant cette flexion, les rapports organiques de la tête sont changés; le cœur, qui était situé primitivement en avant de l'embryon se trouve peu à peu reporté au dessous de lui et en arrière du stomeum; il atteint bientôt les premiers somites, puis le recul apparent se continue et le cœur arrive à sa position définitive. En réalité, le déplacement du cœur est très petit, il grandit et se modèle sur place, pour ainsi dire. C'est le système nerveux, les somites et le pharynx, qui, en s'allongeant, le surmontent graduellement et s'enroulent autour de lui.

L'amnios grandit de son côté; son insertion céphalique, qui était située primitivement au-dessus et en avant du cœur, s'abaisse peu à peu et rejoint le pédicule vitellin; le cœur fait alors saillie directement dans la cavité amniotique.

Pendant ce temps, l'embryon exécute un second mouvement général, de bascule, autour d'un point qui serait situé à l'insertion du pédicule abdominal, sur la partie caudale. Au début, le dos de l'embryon regarde l'insertion chorale du pédicule abdominal, dont la direction est alors caudo-dorsale; lorsque la culbute de l'embryon est faite, c'est le ventre qui est tourné vers l'insertion chorale du pédicule abdominal; ce dernier s'est recourbé: il se dirige d'abord dans le sens ventral, puis se fléchit dans le sens caudal. La vésicule ombilicale est entraînée par les mouvements de flexion et de bascule de l'embryon. Elle était dirigée primitivement dans le sens ventro-céphalique et plus ou moins exactement dans le prolongement du pédicule abdominal; pendant la flexion, elle se déplace dans le sens caudal; le pédicule vitellin s'accolle finalement au pédicule abdominal au moment où l'enroulement spiral et la culbute de l'embryon sont achevés.

L'embryon NT. 6 a commencé ce double mouvement de flexion et de bascule; la tête et la queue sont légèrement fléchies; le cœur atteint la 5me. paire de somites; la vésicule ombilicale est directement ventrale. L'embryon NT. 7 a presque achevé les deux mouvements:

la tête et la queue sont déjà très enroulées; le cœur s'étend de la 3^{me}. à la 9^{me}. paire de somites; le pédicule vitellin est dirigé dans le sens ventro-caudal; il est tout à côté du pédicule abdominal déjà fléchi.

* * *

L'embryon Eternod-Delaf, au contraire, n'a exécuté qu'imparfaitement ces divers mouvements de flexion et de culbute; il a enroulé sa tête et sa queue, mais indépendamment l'un de l'autre, pour ainsi dire, isolées qu'elles ont été par la formation de la flexion dorsale; de plus, la flexion de la queue s'est faite d'une façon atypique, en se compliquant d'une torsion sur l'axe; enfin, la vésicule ombilicale a gardé sa position primitive; elle est restée dans le prolongement du pédicule abdominal, fixée au chorion par le tractus que nous avons décrit.

Cette immobilisation de la vésicule ombilicale a retenti en première ligne sur tout le modelage de la tête de l'embryon (Pl. VIII, fig. 12):

1. Le cœur a été arrêté dans son mouvement de bascule dorso-ventral; il s'est buté contre le pédicule vitellin. D'autre part, l'allongement et l'enroulement de la tête le poussaient toujours plus contre cet obstacle. Il a été pris entre la pression exercée sur lui par la tête et la résistance de la vésicule ombilicale; la résultante de ces deux forces l'a fait échapper, comme un noyau de cerise entre les doigts, et il a enfoncé profondément sa base dans la paroi ventrale du pharynx, refoulant devant lui cet organe et l'écrasant contre le système nerveux. Le pharynx, de son côté, a échappé plus ou moins à cette pression en se tordant sur son axe et en se déplaçant du côté droit (Pl. VIII, fig. 12, flèches 1 et 4).

2. L'immobilisation de la vésicule ombilicale, par un tractus chorial, a eu pour seconde conséquence, d'empêcher complètement le mouvement de bascule de l'embryon, du côté ventral. Les croissances de la tête et du cœur se sont cependant continuées comme normalement. La résultante de ces deux forces a rejeté violemment toute la région céphalique en arrière et a provoqué ainsi la flexion dorsale de l'embryon. En effet, il était impossible que le corps de l'embryon exécute ce mouvement de recul en totalité; la fixation de la vésicule

ombilicale entraînait fatalement l'immobilisation de la partie moyenne du corps, correspondante au pédicule vitellin. Le passage d'une bride, comme un pont, au dessus de la gouttière cœlomienne droite et son insertion sur le repli latéral de la paroi du corps consolident encore la fixité de la région et localisent définitivement la flexion dorsale. Celle-ci devenait inévitable, du moment que seule, la région céphalique pouvait reculer devant la résistance offerte à sa croissance par la vésicule ombilicale (Pl. VIII, fig. 12, flèches 2 et 3).

La fixation du tractus chorio-vitellin sur le repli latéral droit de la paroi du corps a eu encore pour résultat l'immobilisation de la veine ombilicale droite, qui y est contenue. De plus, la torsion de la queue, de gauche à droite, et la déviation du pédicule abdominal sur le côté gauche ont tendu la veine ombilicale droite, qui se dirige, en effet, presque en ligne droite du sinus veineux au pédicule vitellin; tandis que la veine ombilicale gauche décrit une large courbure à concavité ventrale. Cette fixation de la veine ombilicale droite et sa tension ont exercé une traction sur le sinus veineux, en arrière et à droite; le cœur tout entier a pivoté sur son pédicule artériel et la dextrocardie a été établie (Pl. VIII, fig. 12, flèche 5).

4. L'immobilisation de la vésicule ombilicale a retenti aussi sur la partie caudale de l'embryon; celle-ci n'a pas pu basculer, dans le sens ventral, autour de l'insertion du pédicule abdominal. La croissance longitudinale de la queue a bien provoqué une flexion, mais celle-ci s'est faite d'une façon atypique. La queue s'est trouvée butée à son extrémité caudale contre le pédicule abdominal, et à son extrémité abdominale contre le corps immobilisé de l'embryon. N'ayant la place ni de s'allonger, ni de se fléchir normalement, elle a versé de côté et s'est tordue sur son axe de gauche à droite. La flexion ventrale a été transformée en une courbure latérale à concavité gauche. Le sens de la torsion a été déterminé, semble-t-il, par deux facteurs: l'accroissement normalement plus grand du côté droit et la traction exercée sur le côté droit par la bride chorio-vitelline (Pl VIII, fig. 12, flèche 1).

Du fait de la torsion de la queue, la direction caudo-dorsale primitive du pédicule abdominal n'a pas été changée en réalité, mais

bien son insertion, qui de ventrale est devenue latérale gauche. D'autre part, la torsion de la queue a retenti dans la région dorsale et a provoqué les sillons de torsion du système nerveux, immédiatement au dessus de la flexion dorsale de l'embryon.

Enfin, la flexion ventrale normale n'ayant pu se faire, le modelage du cloaque qui en résulte s'est trouvé arrêté: cela explique cette discordance observée dans l'embryon Eternod-Delaf, qui fait que la tête réalise celle de d'embryon NT. 7, tandis que la queue est encore l'image déformée de celle de l'embryon NT. 6.

5. Quant au rôle que peut avoir joué l'amnios dans ces processus de flexion dorsale et de torsion de l'embryon, il paraît minime. En effet, l'étroitesse relative de l'amnios de l'embryon Delaf est un arrêt de développement, qui semble avoir été plutôt secondaire à la flexion dorsale, qu'un des facteurs actifs de celle-ci. Cependant, l'amnios a peut-être bien aussi contribué à tirer en arrière la tête de l'embryon, en exagérant la flexion dorsale.

En résumé, les diverses considérations ci-dessus obligent à regarder l'embryon Eternod-Delaf, comme un embryon anormal, contrairement aux idées de *His*, de *Kollmann*, etc. et même de celles de *Keibel*. Ce dernier auteur, en effet, regarde la flexion dorsale de l'embryon humain comme le résultat d'un artifice, d'une tuméfaction chez un œuf abortif. L'étude de l'embryon Delaf et de ses annexes conduisent à l'idée d'une véritable malformation d'origine choriale, à l'exclusion d'un simple accident de préparation.

En effet, l'ouverture de l'œuf a été très petite, très prudente; elle a été interrompue à la première résistance. L'œuf a été microtomé en entier; les rapports entre l'embryon et ses annexes ont donc été conservés intacts, comme le montrent les préparations. Il faut noter un détail qui peut avoir son intérêt: l'état de conservation du chorion est très différent suivant les lieux; toute la moitié du chorion qui regarde la face droite de l'embryon est très bien constituée, sa structure tissulaire est excellente; l'autre moitié, au contraire est mal conservée, d'aspect plus ou moins nécrosé; il ne semble pas qu'il s'agisse d'un simple défaut de fixation, mais bien plutôt d'un état pathologique, en rapport avec le fait qu'il s'agit d'un œuf abortif.

C'est dans la partie saine du chorion que se trouvent les canalicules épithéliaux que nous avons signalés; c'est dans cette même région que s'est formé le tractus chorio-vitellin que nous accusons de la flexion dorsale de l'embryon Eternod-Delaf.

La littérature ne présente encore qu'un très petit nombre de descriptions de canaux choriaux; nous citerons celles de *Grosser* et de *Marchand*; les canaux décrits par ces auteurs ont du reste une autre situation que les nôtres; ils sont dans le voisinage du pédicule abdominal; et appartiennent au chorion d'embryons beaucoup plus jeunes. Aucun d'eux n'est comparable au long canal chorial, qui forme l'axe du tractus chorio-vitellin que nous décrivons. Au contraire, ce tractus se rapprocherait davantage des tractus unissant la vésicule ombilicale au chorion chez les embryons de *Strahl-Beneke* et de *Grosser*; cependant, chez le premier, le tractus est purement mésodermien dans sa partie distale, tandis que chez le second le tractus contient des formations épithéliales, que *Grosser* croit pouvoir regarder comme entodermiennes, sans que nulle part il y ait pourtant continuité épithéliale avec la vésicule ombilicale. Chez l'embryon Eternod-Delaf, l'origine ectodermienne du canal épithélial ne peut être mise en doute, puisque le canal s'ouvre directement à la surface choriale. Il est difficile de décider si ces tractus de nature diverse sont un fait normal du développement ou si ce sont des exceptions, des anomalies dans le modelage des annexes et spécialement dans la constitution du magma réticulé.

En tout cas, l'un d'eux, le tractus épithélial, qui est venu s'accoller à la vésicule ombilicale, paraît bien avoir été le fauteur des désordres survenus dans le développement de l'embryon Eternod-Delaf, par les efforts mécaniques anormaux qu'il a provoqués per l'immobilisation du sac vitellin et de la région moyenne du corps de l'embryon.

Conclusions.

1. L'embryon Eternod-Delaf, de 20 somites, réalise organiquement un stade intermédiaire entre les embryons Pfannenstiel III NT. 6 et Meyer 300 NT. 7.

2. L'embryon Eternod-Delaf doit être regardé comme anormal: flexion dorsale, torsion caudale, discordance entre le développement de

la tête et de la queue, torsion du pharynx, dextrocardie, asymétrie du cœlome etc.

3. Ces diverses anomalies sont toutes la conséquence de l'immobilisation de la vésicule ombilicale et de la partie moyenne du corps par une bride chorio-vitelline, constituée d'un cordon épithélial ectodermien, enveloppé d'une masse mésodermienne.

4. La flexion dorsale de l'embryon Eternod-Delaf doit être rangée parmi les malformations d'origine annexielle (choriale).

Bibliographie.

- Eternod, Il y a un canal notochordal dans l'embryon humain. *Anat. Anz.* 1899 Bd. XVI. s. 131.
- Grosser, Zur Entwicklung des Vorderdarmes menschlicher Embryonen bis 5 mm. größter Länge. *Sitzungsber. der Kaiserl. Akad. der Wissensch. in Wien Mathem.-Naturw.-Klasse* 1911 Bd. CXX Abt. III.
- Ein menschlicher Embryo mit Chordakanal. *Anat. Hefte* 1913 Bd. XLVII s. 653.
- His, *Anatomie menschlicher Embryonen.* Leipzig 1880—1885.
- Keibel u. Elze, *Normentafeln zur Entwicklungsgeschichte des Menschen.* Jena 1908.
- Low, Description of a human Embryo of 13—14 Mesodermic Somites. *Journ. of Anat. and Physiol.* 1908 Vol. XLII (Third Serie Vol. III.)
- Strahl-Beneke, *Ein junger menschlicher Embryo.* Wiesbaden 1910.
- Thompson, Description of a human Embryo of Twenty-three paired Somites *Journ. of Anat. and Physio.* 1907 Vol. XLI.
-

Explication des figures.

Abréviations.

<p><i>a.</i> = aorte <i>all.</i> = canal allantoïdien <i>Amn.</i> = amnios <i>a. omb.</i> = artères ombilicales <i>arch.</i> = archenteron <i>a. aor.</i> = arcs aortiques <i>B.</i> = stomeum <i>b. art.</i> = bulbe artériel <i>can. pleur.</i> = canaux pleuraux <i>card.</i> = cœur <i>Ch.</i> = chorde dorsale <i>Chor.</i> = chorion <i>Cl.</i> = cloaque <i>coel.</i> = poches coelomiennes caudales <i>f. aud.</i> = fossettes auditives <i>f. br.</i> = fentes branchiales <i>f. olf.</i> = fossettes olfactives <i>VIII. gg.</i> = gg. acoustico-facial <i>g. coel.</i> = gouttières coelomiennes abdominales <i>hep.</i> = ébauche hépatique</p>	<p><i>mesen.</i> = mésencéphale <i>N. ou neur.</i> = neuromères <i>neur. caud.</i> = neuropore caudal <i>neur. ceph.</i> = neuropore cephalique <i>ped. abd.</i> = pédicule abdominal <i>peric.</i> = pericarde <i>phar.</i> = pharynx <i>prosen.</i> = prosencephale <i>pulm.</i> = ébauche pulmonaire <i>rhomb.</i> = rhombencéphale <i>sac. vit.</i> = sac vitellin <i>S. dig.</i> = système digestif <i>S. neur.</i> = système nerveux <i>som.</i> = somites <i>S. V.</i> = sinus veineux du coeur <i>Th. m.</i> = ébauche de la thyroïde médiane <i>V. card.</i> = Veines cardinales <i>Ves. opt.</i> = Vesicules optiques <i>V. omb.</i> = Veines ombilicales <i>v. vit.</i> = veine vitelline</p>
--	---

Planche VII.

Fig. 1. Profil de l'embryon **Eternod-Delaf** (face droite) d'après une reconstruction graphique. — Tractus chorio-vitellin (*Tr. ch.-vit.*).

} *Tr. ch.-vit.*: *c. ect.*: canal ectodermien.

} *Tr. ch.-vit.*: *mes.*: cordon mésodermien.

1. origine choriale du tractus chorio-vitellin; — 2. son insertion sur la paroi du sac vitellin; — 3. son insertion sur la paroi laterale de l'embryon; — 4. expansions terminales sur l'amnios.

Fig. 2. Forme extérieure de l'embryon, face gauche.

Fig. 3. Situs viscerum (reconstruction plastique).

Fig. 4. Reconstruction graphique par projection sur le plan médian.

A. Système digestif, système nerveux et neuromères, segments primordiaux, coeur.

B. Partie caudale: segments primordiaux et coelome.

- Fig. 5. Reconstructions plastiques de la partie céphalique de l'embryon **Eternod-Delaf**.
A.: forme extérieure.
B.: paroi dorsale du pharynx.
C.: paroi ventrale du pharynx.
- Fig. 6. Modèles négatifs du péricarde, des canaux pleuraux, des gouttières et des poches coelomiennes. A. face dorsale. B. profil gauche.

Planche VIII.

- Fig. 7 et 8. Reconstructions plastiques des système nerveux et du système digestif.
- Fig. 9. Cœur et vaisseaux sanguins; reconstruction graphique par projection sur le plan médian.
- Fig. 10. Cœur: A et B, forme extérieure.
—: C et D, tube endocardique.
(A et C, faces ventrales; — B et D, faces dorsales.)
- Fig. 11. Comparaison des reconstructions graphiques des embryons:
A. Embryon **Pfannenstiel III** (d'après les modèles de **Low**).
B. Embryon **Eternod-Delaf**.
B₁: partie céphalique.
B₂: silhouette graphique de la partie caudale.
C. Embryon **Meyer 300** (à après les dessins de **Thompson**).
D₁: parties céphaliques superposées des embryons:
D₂: parties caudales superposées des embryons.
- Fig. 12. Mécanisme de la formation de la courbure dorsale:
ab. projection du tractus chorio-vitellin.
I—IV. points d'insertions du tractus chorio-vitellin.
 { I. sur le chorion.
 { II. sur le paroi du sac vitellin.
 { III. sur le corps de l'embryon.
 { IV. expansion terminale sur l'amnios.
A. Origine du pedicule abdominal (point allantoïdien).
B. Fixation du pedicule abdominal au chorion.
➤ actions et mouvements normaux.
⋯➤ résistances anormales.
- - - ➤ actions resultantes.
 1. action de l'allongement caudal de l'embryon.
 2. action de la flexion ventrale de la tête.
 3. mouvement de bascule de l'embryon.
 4. torsion du cœur.
 5. traction exercée sur le sinus veineux (s. v.) par la veine ombilicale gauche.

The vital staining of mitochondria with janus green and diethylsafranin in human blood cells¹).

by

E. V. Cowdry.

Anatomical Laboratory, Johns Hopkins University

(With Plate IX.)

Object.

The literature concerning mitochondria in the blood cells of man is very scanty. Benda in 1899 (p. 380) described mitochondria in the polynuclear leucocytes of a nasal polypus. A few years later Schridde ('05, p. 695) studied the so-called Altmann's granules in lymphocytes in tissues under pathological conditions, particularly in lupus of the skin, by means of a modified Altmann's method. Beckton ('09, p. 187) also observed Altmann's granules in lymphocytes and Klein ('10, p. 683) recorded them in lymphoblasts and myeloblasts in addition. It seems probable, from the discussion in the Berliner Hämatologische Gesellschaft of another paper by Klein ('10a, p. 406), that the Altmann's granules, which he described with Schridde and Beckton, are identical with the mitochondria of¹ Benda.

A valuable review of the literature relating to mitochondria in the blood cells of lower forms is given by Duesberg ('12, p. 799).

This neglect of mitochondria on the part of hematologists is the more surprising in view of what we now know of their functional significance. The evidence is pretty strong that they increase and decrease in number with certain changes in the activity of the cell. So that we have a cytoplasmic as well as a nuclear criterion of cell activity. Moreover the belief is becoming widespread that they play the rôle of plastids in the formation of certain products of cell dif-

¹) Aided by the Carnegie Institution.

ferentiation, starch granules for instance. They are purely cytoplasmic structures, arising from other mitochondria by division and transmitted in approximately equal amounts to the two daughter cells.

The obstacle which has deterred hematologists from entering this field seems to be the technique. This difficulty has been in part overcome in two ways. In the first place improved methods for the fixation and staining of mitochondria in blood cells have been devised. Among which may be mentioned the methods of Schridde ('05, p. 695), Meves ('10, p. 646) and Dubreuil ('13, p. 74). In the second place we are now in possession of a satisfactory vital dye for mitochondria. We owe this dye to the researches of Michaelis ('99, p. 565), Laguesse ('00, p. 5) and Bensley ('11, p. 304). It is diethylsafraninazodimethylanilin, commonly known as janus green.

My object in this paper is (1) to indicate a reliable method whereby mitochondria may be specifically stained in the cells of human blood by the vital dye, janus green and by its derivative diethylsafranin; and (2) to place on record some observations made by its use.

I am much indebted to my father for valuable assistance, generously given, throughout.

Method.

It is essential that the right dye be selected. It must be diethylsafraninazodimethylanilin as Michaelis ('99, p. 565) and Bensley ('11, p. 304) have emphasized. The correct compound may be obtained from the New York agency of Farbwerke Höchst am Main. Germany.

A good many of the failures of investigators to stain mitochondria with janus green are accountable on the hypothesis that they did not allow the oxygen of the air free access to the tissue.

Janus green should be employed in a concentration of about 1:10,000 in 0.85% sodium chloride solution. The janus green solution does not deteriorate. It is recommended that the manipulations be carried out on a warm stage.

A drop of stain should be placed on each of a series of six or more slides. A small amount of freshly drawn blood is then added to the dye and a cover glass is immediately dropped on it. No attempt should be made to mix the blood with the stain before covering.

The preparations may now be examined, preferably with Zeiss apochromatic lenses, objective 1,5 mm and compensating ocular 4. Almost immediately one of the preparations will begin to show mitochondria, first in the lymphocytes and later in the granular leucocytes. Soon the mitochondria will be stained in all of them. Under favorable conditions the preparations last for from one hour and a half to two hours. Evaporation may be reduced by putting a ring of vaseline around the edges of the cover glass.

Bensley has found that diethylsafranin, which may be readily made from janus green, has also a specific affinity for mitochondria and may be used to advantage as a vital dye. Since diethylsafranin is red it is often of use in combinations with other blue and green dyes, where janus green would be useless on account of the similarity in color.

Diethylsafranin may be conveniently obtained from janus green as follows:

1. Make a saturated solution of janus green in distilled water in a flask.

2. Add a little zinc dust and a few drops of hydrochloric acid. The solution first assumes a bright crimson color and then bleaches, the hydrochloride of the leucobase of the safranin being formed.

3. Filter. Shake the filtrate in air and thus reoxidize the leucobase.

4. Precipitate the dye by saturating the solution with sodium sulphate. It is often necessary to use a little heat. A dark red precipitate is formed.

5. Filter. Collect the precipitate on the filter. Wash with a saturated solution of sodium sulphate and dry it.

6. Dissolve out the dye from the dried precipitate with absolute alcohol.

7. Filter and evaporate the filtrate to dryness.

8. Dissolve the dye in the required concentration in distilled water or in salt solution.

It may be used in the same way as janus green but a stronger solution of 1:1,000 must be employed. In order to obtain good results it should be made up fresh every two or three days. It does not give so uniformly constant results as janus green.

The advantages presented by these new methods of vital staining are many. They are simple, rapid and give uniform results. Five minutes labor is often rewarded by a very beautiful mitochondrial stain. It is time saving. It is not necessary to wait for days to see whether the preparation is to be successful or not. The objectionable features of fixation are eliminated and the mitochondria may be studied in cells which are not distorted by being flattened out on the cover glass or slide. By their aid mitochondria may be seen in the dividing cells of the bone marrow (guinea pig) and in human leucocytes during amoeboid movement and phagocytosis. Furthermore they constitute a new method of approach to the investigation of diseases of the blood and blood forming organs.

Nevertheless these methods will only remain of use so long as their limitations are recognised. A method used by itself, blindly, without adequate control, offers a very popular pitfall for the unwary. This has been the case with the iron hematoxylin method.

One of the sources of error was brought home to me by staining human blood cells in a 1:10,000 solution of Brilliantcresylblau 2 B¹⁾ (Muhlheim) and a 1:2,000 solution of Neutralrot n. Ehrlich (Grübler) respectively. The finely granular leucocytes (neutrophiles) showed bodies in the cytoplasm which were of irregular shape and size in the Brilliantcresylblau preparation, and stained a bright red color. In the Neutralrot preparation, on the other hand, the bodies were of spherical outlines and stained a dull red shade. In both cases the bodies could be seen to increase in size, although the chromatin of the nucleus was unstained and the cells showed but slight indication of degeneration. It seemed clear that I was dealing with an accumulation of material resulting from the interaction of the stain and the cytoplasm, not with formed bodies, pre-existent in the living, unstained leucocytes.

The following precautions were taken. Fresh blood was examined on a warm stage without the addition of any salt solution. Certain formed elements were observed in the cytoplasm of the leucocytes.

¹⁾ Obtained from Dr. H. M. Evans.

These were seen to stain brightly with janus green when it was introduced at the side of the cover glass and drawn through by means of filter paper. Blood smears were fixed in Orth's fluid, Altmann's fluid, Bensley's osmic bichromate acetic mixture, osmic acid solution and osmic acid vapor. They were stained by the Altmann procedure and by Bensley's anilin fuchsin methyl green and toluidin blue methods. In these preparations structures were observed in the leucocytes which were indistinguishable on the basis of their relative number, shape and cytoplasmic distribution from the bodies seen in the living, unstained cell, on the one hand, and in cells stained supravivally with janus green, on the other. There can be no doubt therefore of the pre-existence of these bodies in the cells of the circulating blood of the normal, human adult and of the value of these new methods of approach.

Observations.

The evidence is strong, to my mind conclusive in favor of the mitochondrial nature of the bodies about to be described. It is based upon the following observations:

1. Reaction to vital dyes.

They stain in a specific fashion with janus green. This has been shown to be a property of mitochondria in all tissues which have been investigated, except in rare instances where the cells are not permeable to the dye. It has been recorded by Michaelis ('99, p. 666) in gland cells; by Laguesse ('11, p. 275) in the pancreas; by Bensley ('11, p. 304) also in the pancreas; by Lewis ('14, p. 331) in tissue cultures and by myself ('12, p. 8; and '14, p. 398) in adult and embryonic nerve cells. Moreover I have found that janus green will stain bodies which are unquestionably mitochondria in other cells, for example endothelial cells, side by side with mitochondria in blood cells, in the same field of the microscope. Both the endothelial cells and the blood cells were human and were taken fresh from the operating room through the courtesy of Dr. Dandy of the Johns Hopkins Hospital.

They also stain specifically with diethylsafranin. Diethylsafranin has not, to the best of my knowledge, been employed as a vital stain for mitochondria by any one except Bensley. He found that it stained them specifically in the cells of the pancreas and in chick embryos and I have confirmed his observations. It is possible to observe in the pancreas of the guinea pig, for instance, mitochondria stained with janus green (diethylsafraninazodimethylanilin) lose their color and assume a red coloration. This is accomplished in the more central parts of the tissue remote from the sides of the cover glass and from the air (vide Michaelis, '99, p. 565). It is due, as both Michaelis and Bensley have pointed out, to a reduction of the dye with a splitting off of the dimethylanilin group leaving the red diethylsafranin. So that there can be no question that diethylsafranin stains mitochondria.

2. Reaction to fixatives and stains.

I have demonstrated them in human blood by certain methods in vogue for the study of mitochondria in other tissues. These methods were modified in that imbedding was omitted and that the duration of the various steps was somewhat abbreviated.

1. Altmann's ('90, p. 27) method.

2. Bensley's ('11, p. 309) anilin fuchsin methyl green method.

3. The iron hematoxilin method as employed by Meves ('08, p. 832) after osmic acid fixation. They may be stained, in addition, by Schridde's ('05, p. 695) modification of the Altmann procedure.

No differences in the number, shape and cytoplasmic arrangement of these bodies could be observed when they were studied (1) unstained in the living cell, (2) stained with janus green and (3) in cells fixed and stained by the methods above mentioned.

Regaud ('08, p. 662) and others have shown that mitochondria are dissolved when fixed in fluids containing more than a minimum concentration of acetic acid. These bodies are soluble in acetic acid. I showed this by adding acetic acid to Orth's fluid. The bodies could be readily seen after fixation in unmodified Orth's fluid, but where acetic acid had been added in a concentration of 5% they were no longer visible, i. e. they had been dissolved.

3. Occurrence.

One of the characteristics of mitochondria is the generality of their occurrence. The structures which I am about to describe in human blood cells present this characteristic. I worked out their distribution with janus green from the point of view of the ontogenesis and the phylogenesis of the blood.

They occur as follows in the blood and blood forming organs of the guinea pig:

<i>Circulating blood</i>	<i>Bone marrow</i>	<i>Lymph gland</i>
lymphocytes	lymphocytes	lymphocytes
large lymphocytes	large lymphocytes	large lymphocytes
amphophylic leucocytes	amphophylic leucocytes	amphophylic leucocytes
	amphophylic myelocytes	endothelial cells.
	megaloblasts	
	normoblasts	
	nonnucleated reds	
	megakaryocytes	

I find them in the circulating blood of the following vertebrates:

Mammalia	{	Primates-Man. Rodentia-Guinea pig.
Aves-		Columbae-Pigeon, lymphocytes, large lymphocytes and finely granular leucocytes.
Reptilia-		Chelonia-Turtle, (<i>Pseudemys hieroglyphica</i>), nucleated reds, large and small lymphocytes and finely granular leucocytes.
Amphibia	{	Urodela-Triton, (<i>Diemyctylus viridescens</i>), nucleated reds, large and small lymphocytes and finely granular leucocytes. Anura-Frog (<i>Rana palustris</i>), nucleated reds, large and small lymphocytes and finely granular leucocytes.
Pisces-		Teleostomi-Gold fish, nucleated reds, large and small lymphocytes and finely granular leucocytes.

4. Independence of other formed elements.

In the case of the nongranular leucocytes (large and small lymphocytes of Weidenreich) the only structures with which these bodies are likely to be confused are the azurophile granules originally described by Michaelis and Wolff ('02, p. 159) and the 'Vacuoles et grains de segregation' of Renaut ('07, p. 497) and Dubreuil ('13, p. 78). All the visible granules in these cells stain specifically with both janus green and diethylsafranin. This does not mean that the bodies observed by me are azurophile granules, for the azurophile granules, as seen in heat fixed smears of the human blood stained with methylene blue erythrosinate (Kyes), personal communication are characterized by their irregular number, size and shape, while the granules to which I refer show but little variation in these respects. Neither does it mean that the bodies are segregation granules, because Dubreuil ('13, p. 84) found that mitochondria were distinct from the granules of segregation in the nongranular leucocytes of the dog, rabbit and certain other mammals. Furthermore, Dubreuil's observations were made chiefly upon lymph drawn from the thoracic duct. He produced no evidence of the occurrence of granules of segregation in the cells of the circulating blood of man.

In the finely granular leucocytes (neutrophiles) these granules may be differentiated from the specific granulations of Ehrlich by (1) their affinity for janus green and diethylsafranin (vide fig. 5a and b); (2) their uniform rod-like shape and (3) the fact that they are not so prone to exhibit Brownian movement as the specific granulations.

5. Comparison with bodies known to be mitochondria.

The relative amount, morphology and cytoplasmic distribution of these structures is identical with that of mitochondria as described in the fixed and stained blood cells of lower forms by Meves ('10, p. 656), Ciaccio ('11, p. 15), Alagna ('11, p. 32), Dubreuil ('13, p. 74) and others. They vary, from granules, which tend to be arranged in rows, to rods and filaments, sometimes straight, at others curved and bent, but retaining their individuality and never coalescing to form a reticulum. Hence the term 'mitochondria' from *μῖτος* a thread and *χόνδρος* a grain (Barratt, '13, p. 553).

I have employed the nomenclature of blood cells advanced by Weidenreich ('10, p. 320) and adopted by Minot ('12, p. 515). The observations which I venture to record on the occurrence of mitochondria in human blood cells as demonstrated by staining with janus green and diethylsafranin are these:

1. *Red blood cells* (fig. 1).

Synonyms: erythrocytes and blood plastids (Minot, '12, p. 503)

No formed elements may be seen in the fresh, unstained condition.

With janus green, in the concentration employed, the red blood cells remain uncolored. There is no hemolysis and but little crenation. There are no traces of mitochondria. Hypotonic and hypertonic salt solutions were used, with the hope of in some way facilitating the diffusion of the stain into the cell, but still no traces of mitochondria could be seen.

Diethylsafranin penetrates the cell readily and colors it light pink, but does not stain any mitochondria.

The study of fixed and stained smears was equally negative.

2. *Platelets* (fig. 2, a, b and c).

Synonyms: thrombocytes.

Mitochondria cannot be recognised in unstained platelets. The outlines of the platelets are irregular. They may be homogeneous, or else studded with granules, which may or may not be highly refractile. Sometimes the granules are uniform in shape, at others dimorphic.

The staining reactions with janus green and diethylsafranin are far from uniform. Occasionally they remain uncolored (fig. 2a), or a variable amount of internal differentiation may be made out which stains faintly with janus green (fig. 2b). In rare cases they may be seen to contain bodies with discrete outlines, which vary from granules to rods and which stain brightly with janus green (fig. 2c). These are mitochondria. They are the highly refractile granules of uniform shape seen in the living, unstained condition.

In janus green preparations a close association was noted between the platelets and granular as well as nongranular leucocytes. Masses of cytoplasm were seen to separate from the lymphocytes. After

separation they assumed a more or less spherical shape. In some cases the mitochondria were restricted to the zone of cytoplasm immediately surrounding the nucleus, but in other cases they extended out into the pseudopod-like prolongations of the cytoplasm.

These observations were controlled by the study of fixed and stained preparations. The relations of mitochondria in disintegrating lymphocytes were seen to best advantage in preparations fixed in osmic acid and stained by the Altmann method.

3. *Lymphocytes* (fig. 3a, b and c).

Synonyms: small mononuclear leucocytes.

Mitochondria may be observed in the unstained condition without any admixture of salt solution.

Lymphocytes are more permeable to janus green than any other blood cells. The mitochondria within them may be seen to take up the dye under the microscope. They do so about 30 seconds after the application of the stain, and before the mitochondria in any other blood cells become colored. The nucleus remains unstained. In from five to fifteen minutes the mitochondria attain a maximum coloration with the janus green. Under favorable conditions a cell may be kept in this condition for study for from one and half to two hours. The nucleus then begins to take up the dye. At first the dye is merely dissolved in the nuclear sap, but soon the chromatin stains and the entire nucleus assumes a bright greenish blue color. This stage lasts for a variable time depending upon the supply of oxygen from the air, or more correctly on the rate of reduction of the dye in the tissue. During this period the mitochondria remain unaltered. Their outlines now become obscure, the shape of the cell somewhat irregular with pseudopod-like prolongations, and the nucleus begins to show a pink coloration which gradually deepens so that one obtains a beautiful color contrast. This pink coloration is due to the liberation of diethylsafranin. Fragments of the cytoplasm now break off from the cell, the mitochondria disappear and the cell goes to pieces.

The mitochondria may also be stained with diethylsafranin. The sequence of changes is the same, as in the case of janus green, except for the difference in color.

The morphology of the mitochondria is variable (fig. 3). Granular forms predominate. The granules tend to be arranged in rows. Straight and curved rods and filaments occur in varying numbers. Sometimes the rods are dumb-bell shaped and the filaments beaded.

The distribution of mitochondria is characteristic. They are more numerous on the side of the nucleus where the cytoplasm is most abundant. Occasionally they are restricted to this region forming a brilliant, highly colored clump, which is very conspicuous in well stained preparations (fig. 3a). Sometimes, however, when the nucleus is excentric, they extend into the thin layer of cytoplasm which surrounds it (fig. 3b). There is no indication of a radial arrangement. The amount of mitochondria in each cell seems to be fairly constant. In the best preparations with good light and apochromatic lenses they may be counted with difficulty. The number ranges from about twenty to forty-five, the average being about thirty-two. They are abundant in the cell shown in fig. 3b, rare in that illustrated in fig. 3c. I have been able to count them with ease in smears of the lymph gland of the guinea pig.

No traces of a centrosome, granules of segregation, or of the so-called azurophile granules could be seen.

These observations were also confirmed by the study of fixed and stained smears.

4. *Large lymphocytes* (fig. 4a and b).

Synonyms: large mononuclear leucocytes and transitional leucocytes.

The mitochondria may here also be seen in the living cells, in native plasma, without the use of any dye or salt solution.

The large lymphocytes stand next in order to the true lymphocytes in their permeability to janus green. The mitochondria in them may be observed to take up the dye just as those in the lymphocyte do. It is not necessary to repeat the sequence of changes in the reaction for it is the same as in the lymphocyte.

Diethylsafranin also stains the mitochondria specifically.

The shape of mitochondria in the large lymphocytes differs in no wise from that of those in the smaller ones.

The distribution of mitochondria is dependent upon the shape of the nucleus. When the nucleus is spherical they are generally distributed evenly throughout the cytoplasm. When, however, it is notched they are most frequently heaped up in the cytoplasm near the indentation (fig. 4b), the rest of the cytoplasm being free of mitochondria. Occasionally they are distributed fairly uniformly in the cytoplasm even though the nucleus be indented (fig. 4a).

The amount of mitochondria is more variable than in the lymphocyte. Attempts to count them failed. One obtains the impression, nevertheless, that the ratio of mitochondria to cytoplasm is less than it is in the lymphocyte (compare fig. 4 with fig. 3).

No centrosome, azurophile granules or granules of segregation could be seen.

Here, again, the observations were controlled by the study of smears prepared in a variety of ways.

5. *Finely granular leucocyte* (fig. 5a and b).

Synonyms: neutrophile leucocyte and polymorph.

Mitochondria could not be distinguished, unstained, from the specific granulations.

The permeability to janus green is far less than that of any of the other cells described above, with the possible exception of the red blood corpuscle. Mitochondria may be stained with janus green. The nucleus generally stains a diffuse pinkish blue color at the same time. Contrast this with the behavior of the nucleus of the lymphocyte.

The mitochondria may also be stained with diethylsafranin.

Morphologically, the mitochondria are slightly smaller than those already described. They are in the form of granules and rods. Filaments do not occur. They are slightly larger than the specific granulations. Occasionally several very large mitochondria may be seen, as represented in fig. 5a to the right hand side of the lobated nucleus. The mitochondria appear side by side with the neutrophilic granules from which they may be easily distinguished.

The distribution appears to be uniform, but this cannot be said definitely because of the obscuring effect of the specific granulations.

The amount of mitochondria is uniform. They could not be counted.

The mitochondria were observed, stained with janus green, during amoeboid movement and phagocytosis of minute foreign particles. In fig. 5b a pseudopod is represented which is free of mitochondria at the tip.

These observations were checked by the study of fixed and stained smears.

6. *Coarsely granular leucocytes* (fig. 6a and b).

Synonyms: oxyphile, acidophile and eosinophile leucocytes.

These cells present technical difficulties not encountered in the study of the cells above mentioned.

In the fresh, unstained state everything is obscured by an abundance of coarse, spherical, tightly packed granules. Even the nucleus can only be seen with difficulty. When the cell adheres to either the slide or the cover glass, loses its spherical shape and becomes slightly flattened, the nucleus may be more clearly observed, and, in the majority of cases, in the cytoplasm near it a few small bodies, which may be easily distinguished morphologically from the much larger, coarse, specific granulations.

The permeability of these cells to janus green is even less than that of the finely granular leucocytes. That is to say it is less than in any of the other blood cells which I have studied. Even when the stain does penetrate, the coarse granules are generally so crowded together that the smaller bodies cannot be seen. When the cell becomes flattened, and as a result certain parts of the cytoplasm, particularly in the neighborhood of the nucleus, are less obscured by the coarse granules, some fine granules and rod-like structures may sometimes be seen stained a light bluish green color with the janus green. These are undoubtedly the small bodies observed in the unstained cells, although the transition from the unstained to the stained condition could not be followed under the microscope because of the coarse granules which obscured the view. They may be identified as mitochondria from their shape and staining reactions with janus green.

No results were obtained with diethylsafranin.

The mitochondria do not differ in their morphology from those occurring in other cells.

The distribution could not be clearly made out on account of the presence of the coarse granulations.

The amount is apparently subject to considerable fluctuation. In the cell represented in fig. 6a they are fairly abundant, in that shown in fig. 6b they are practically absent, while in certain other cells none could be detected.

The fixed and stained smears do not yield reliable results since both the mitochondria and the coarse granulations are acidophile. Consequently no tinctorial differentiation was possible by the methods of technique employed, e. g. the Altmann method, Bensley's anilin fuchsin methyl green method and iron hematoxilin.

7. *Mastleucocytes.*

Synonyms: Basophile leucocytes, degenerating leucocytes (Minot '12, p. 515).

The technical difficulties in the recognition and study of these cells with janus green and diethylsafranin are at present too great to justify any statements.

The following deductions are based on the observations recorded above:

The negative results obtained in the study of red blood cells may be interpreted in two ways: (1) that, owing to the relative impermeability of the cell to janus green, the mitochondria could not be stained even if they were present; and (2) that the mitochondria are absent.

In support of the first interpretation we have the failure of janus green to stain the cytoplasm of nonnucleated red blood cells. In addition, the argument from analogy, that Duesberg's ('10, p. 615) observation that hemoglobin prevents the staining of mitochondria in the fixed red blood cells of chick embryos, may be advanced as indicating the possibility that here also the hemoglobin prevents the staining.

The evidence in favor of the absence of mitochondria is stronger. It is:

1. That the diethylsafranin, which is also a specific dye for mitochondria, penetrates the cell and colors it diffusely but does not stain them.

2. I have been able to stain mitochondria with janus green in the nonnucleated red blood cells in the bone marrow of the guinea pig. There was no diffuse coloration of the cytoplasm with the dye. Repeated attempts gave me only one example of what appeared to be mitochondria stained with janus green in the nonnucleated red blood cells of the circulating blood of guinea pigs. This cell appeared in a smear taken from the ear vein of a guinea pig about six months old. It is apparent, therefore, that hemoglobin does not prevent the mitochondria from staining because it seems to be just as abundant in the nonnucleated red blood cells of the bone marrow as in those of the circulating blood. In the one the mitochondria are stained, in the other they are not. Furthermore, there is no reason to suppose that the permeability of the cell membrane in the circulating blood should be less than in the bone marrow and thus prevent the diffusion of the stain into the cell.

3. Moreover, these observations of mine with vital dyes are in accord with those of Meves on fixed cells. He found ('11, p. 495) that, in fixed and stained preparations of the bone marrow of a guinea pig, the mitochondria decreased in number in the differentiating red blood cells, that a few of them persisted for a short time after the disappearance of the nuclei and that they are totally absent in the nonnucleated red blood cells of the circulating blood.

The conclusion is therefore warranted that mitochondria are totally absent in the nonnucleated red blood cells of the circulating blood of man.

My observations on the occurrence of mitochondria in some platelets and their absence in others may likewise be interpreted in two ways.

It may be a question of the age of the platelet; since there is considerable evidence that cells devoid of nuclei do not contain mitochondria (Guilliermond's studies on Bacteria, '11, p. 200), and that they speedily disappear in cells the nuclei of which are degenerating (Meves'

investigations on the disappearance of mitochondria in red blood cells '11, p. 495, and Firket's in epidermal cells '11, p. 544). On this hypothesis newly formed platelets would probably contain mitochondria, while older ones would not.

On the other hand it may depend upon the mode of origin of the platelet; upon whether or not the budded off cytoplasm of the megakaryocyte (Wright '10, p. 270) or the lymphocyte (Kyes personal communication) contains mitochondria. This is supported by my observation (p. 11) that the mitochondria in lymphocytes may be either restricted to the cytoplasm immediately surrounding the nucleus or else be distributed evenly throughout the cytoplasm, even extending into the pseudopod-like prolongations.

These conceptions are not mutually exclusive. In all probability both the age of the platelet and its mode of origin are factors influencing the presence of mitochondria in it.

My observations on the mitochondria of the coarsely granular leucocyte (eosinophile) are supported by Meves' statement ('10, p. 656) that mitochondria are either very rare, or else entirely absent, in the eosinophile leucocytes of the salamander. I do not consider that my observations with janus green are in any sense final. Further refinements in technique will be necessary before definite assertions can be made relative to the amount of mitochondria in eosinophiles.

The problem of mitochondria in the mastleucocyte is beyond the scope of my present methods of vital staining. It is pure speculation. Investigators are divided into two camps with regard to this cell.

Those who hold with Minot ('12, p. 518) and others that it is a degenerating form would doubtless be inclined to believe that mitochondria are absent, in view of the abundant evidence at our disposal that mitochondria become reduced and finally disappear in the later stages of the life of the cell (see Meves '11, p. 495 and Firket '11, p. 544).

Those, on the other hand, who look upon these leucocytes as being in an active stage of cytomorphosis (Maximow '13, p. 287) would regard the occurrence of mitochondria in them as extremely probable.

Conclusions.

1. Mitochondria occur, and can be demonstrated by vital staining with janus green (diethylsafraninazodimethylanilin) and diethylsafranin, in the lymphocytes, large lymphocytes (transitional and large mononuclear leucocytes), finely granular leucocytes (neutrophiles) and occasionally in the coarsely granular leucocytes (eosinophiles) and platelets of normal, adult, human blood (pp. 10—13, figs. 2—6).

2. Mitochondria are totally absent in the nonnucleated red blood cells of normal, adult, human blood (pp. 15 and fig. 1).

3. These two observations are in accord with the current conceptions of the physiological significance of mitochondria. They show that mitochondria are, to some extent, indicators of cellular activity; for mitochondria are present in the active stages of cytomorphosis (lymphocytes, large lymphocytes and finely granular leucocytes), and absent in the terminal or later stages (nonnucleated red blood cells).

4. The term 'nongranular leucocytes', although it is of the greatest convenience for descriptive purposes, is in reality a misnomer, for the so-called nongranular leucocytes all contain mitochondria. In other words, there exists in the leucocytes, in addition to the specific granulations of Ehrlich, a series of general granulations called mitochondria, which are known to be one of the most fundamental constituents of protoplasm and to be of great importance in cell physiology.

Description of Figures.

All the figures were drawn by me from preparations of fresh normal, adult, human blood stained in a solution of 1:10,000 janus green in 0,85% sodium chloride solution and observed by direct illumination from an incandescent gas burner. Zeiss apochromatic objective 1,50 mm, numerical aperture 1,30, and compensating ocular 8 with a camera lucida were employed. The outlines were traced but, owing to the movement of the cells, the mitochondria had to be sketched in freehand. The cells, as they are represented on the plate, are magnified about 2,600 diameters.

1. A red blood cell devoid of mitochondria (p. 9):

2. Platelets (p. 9).

- a) Homogeneous with no affinity for janus green.
- b) Heterogeneous staining lightly with janus green.
- c) Containing five mitochondria.

3. Lymphocytes (p. 10):

- a) Excentric nucleus. The mitochondria are clumped together.
- b) Concentric nucleus. The mitochondria are abundant, distributed in a ring about the equator of the cell.
- c) Excentric nucleus. The mitochondria are rare and distributed diffusely.

4. Large lymphocytes (transitional and large mononuclear leucocytes (p. 11):

- a) The mitochondria are abundant, rod-like and distributed diffusely.
- b) The nucleus is more indented. The mitochondria are less numerous, more granular and clumped together.

5. Finely granular leucocytes (neutrophiles) p. 12:

- a) The mitochondria are distributed diffusely throughout the cytoplasm. They may be distinguished from the specific granulations, which appear a light gray shade are are somewhat smaller.
- b) In amoeboid movement. The mitochondria are absent from the tip of the pseudopod.

6. Coarsely granular leucocytes (eosinophiles) p. 13:

- a) The mitochondria occur in the cytoplasm to one side of the nucleus. They are in the form of granules and rods.
 - b) The mitochondria are rare, only two or three could be seen.
-

Bibliography.

- Alagna, G., Sulla presenza di formazioni mitocondriali negli elementi costitutivi della tonsille palatini normali ipertrofiche e delle vegetazioni adenoidi, *Arch. f. Zellenforschung*, Bd. 7, S. 27—40, 1911.
- Altmann, R., Die Elementarorganismen und ihre Beziehungen zu den Zellen. 145 S. Leipzig, Veit & Co, 1890.
- Barrat, J. O. Wakelin, Changes in the chondriosomes occurring in pathological conditions. *Quart. Jour. Micr. Sci.*, vol. 58, pp. 553—566, 1913.
- Beckton, Henry, On granules in Plasma cells and Lymphocytes. *Jour. Path. and Bact.*, vol. 13, pp. 185—196, 1909.
- Benda, C., Weitere Mitteilungen über die Mitochondria. *Verh. der phys. Ges. zu Berlin, Arch. f. Anat. u. Phys., Phys. Abt.*, S. 376—383, 1899.
- Bensley, R. R., Studies on the Pancreas of the Guinea Pig. *Amer. Jour. Anat.*, vol. 12, pp. 297—388, 1911.
- Cowdry, E. V., The relations of mitochondria and other cytoplasmic constituents in spinal ganglion cells of the pigeon. *Internat. Monatschr. f. Anat. u. Phys.*, Bd. 29, S. 1—32, 1912.
- , The development of the cytoplasmic constituents of the nerve cells of the chick. I. Mitochondria and neurofibrils. *Amer. Jour. Anat.*, vol. 15, pp. 389—429, 1914.
- Ciaccio, C., Sui mitochondri degli elementi linfoidi e mieloidi. *Pathologica*, vol. 3, pp. 13—17, 1911.
- Dubreuil, G., Le chondriome et le dispositif de l'activite secreteire aux differents stades du developpement des elements cellulaires de la ligne connective, descendants du lymphocyte (Globules blancs mononuclees de la lymphe, du sang, cellules connectives, cartilagineuses et osseuses). *Arch. d'Anat. Micr. T.* 15, pp. 53—151, 1913.
- Duesberg, J., Les chondriosomes des cellules embryonnaires et leur rôle dans la genèse des myofibrilles avec quelques observations sur le developpement des fibres musculaires striées. *Arch. f. Zellenforschung*, Bd. 4, S. 602—671, 1910.
- , Plastosomen, „Apparato Reticolare Interno“ und Chromidialapparat. *Ergeb. d. Anat. u. Entwickl.*, Bd. 20, S. 567—916, 1912.
- Firket, Jean, Recherches sur la genèse des fibrilles epidermiques chez le poulet. *Anat. Anz.*, Bd. 38, S. 537—549, 1911.
- Guilliermond, A., Sur la formation des chloroleucytes aux depens des mitochondries. *C. rend. Acad. Sci.*, T. 153. pp. 199—201, 1911.
- Klein, Stanislaus, Über die Altmann-Schridderschen Granula in Lymphocyten und Myeloblasten. *Centralbl. Allgem. Pathol.*, Bd. 21, S. 677—683. 1910.

- Klein, Stanislaus, Über die sog. Schriddeschen Granula. *Folia Haematologica*, Bd. 9 Teil II, S. 406—410, 1910a.
- Laguesse, E., Sur les paranuclei et le mécanisme probable de l'élaboration dans la cellule pancréatique de la salamandre. 13 th. Cong. Intern. de Med. Sci. Hist. et Embry., Paris, 6 pp. 1—4, 1900.
- , Ergastoplasme et chondriome dans les cellules secretants sereuses. *Bibl. Anat.*, T. 21, pp. 275—286, 1911.
- Lewis, M. R. and W. H., Mitochondria in Tissue Cultures. *Science*, vol. 39, pp. 330—333.
- Maximow, A., Untersuchungen über Blut und Bindegewebe V I. Über Blutmastzellen. *Arch. f. mikr. Anat.*, Bd. 83, S. 247—289, 1913.
- Meves, Fr., Die Chondriosomen als Träger erblicher Anlagen. *Cytologische Studien am Hühnerembryo*. *Arch. f. mikr. Anat.*, Bd. 73, S. 816—867, 1908.
- , Zur Einigung zwischen Faden und Granulalehre des Protoplasma. Beobachtungen an weißen Blutzellen. *Arch. f. mikr. Anat.*, Bd. 75, S. 642—658, 1910.
- , Gesammelte Studien an den roten Blutkörperchen der Amphibien. *Arch. f. mikr. Anat.*, Bd. 77, S. 465—540, 1911.
- Michaelis, L., Die Vitale Färbung, eine Darstellungsmethode der Zellgranula. *Arch. f. mikr. Anat.*, Bd. 55, S. 558—575, 1899.
- Michaelis, M., and Wolff, A. Über Granula in Lymphozyten. *Virchow's Arch.*, Bd. 167, S. 151—160, 1902.
- Minot, C. S., The origin of the angioblast and the development of the blood in Keibel and Mall's Human Embryology, vol. 2. Philadelphia and London, J. B. Lippincott Company, 1912.
- Regaud, Cl., Sur les mitochondries a l'epithelium séminal. *C. R. Soc. Biol.* T. 65. pp. 660—662. 1908.
- Renaut, J., Les cellules connectives rhagiocrines. *Arch. d'Anat. Micr.*, T. 9, pp. 495—606, 1907.
- Schridde, H., Beiträge zur Lehre von Zellkörnclungen. Die Körnelungen der Plasmazellen. *Anat. Hefte*, Bd. 28, S. 691—768, 1905.
- , Die Körnelungen der Lymphozyten des Blutes. *Münch. med. Wochenschr.* Jahrg. 52, Nr. 26, S. 1232—1234, 1905a.
- Weidenreich, Franz, Die Morphologie der Blutzellen und ihre Beziehungen zueinander. *Anat. Rec.*, vol. 4, pp. 317—340, 1910.
- Wright, J. H. The Histogenesis of Blood Platelets. *Jour. Morph.*, vol 21, pp. 263—278, 1910.
-

Contributo allo studio delle espansioni nervose nel derma della cute umana.

Dott. F. Simonelli,
aiuto e libero docente.

(Con 15 Fig.)

Le moderne ricerche sulla innervazione cutanea, iniziate da Ruffini nel 1890, hanno dato, per opera di Sfameni, Dogiel, Crevatin, Majocchi, Vitali e Ceccherelli, dei risultati tanto vasti ed importanti che potrebbe sembrare superfluo qualsiasi contributo in questo medesimo campo di osservazione. Tuttavia con una così larga messe di risultati, molti problemi rimangono fino ad oggi insoluti ed intorno a questi i morfologi non hanno ancora potuto dire l'ultima parola.

Traendo profitto da un buon materiale di pelle umana freschissima, trattata col metodo di reazione al cloruro d'oro proposto e seguito da Ruffini, ho voluto portare il mio modesto contributo alla risoluzione di taluna delle quistioni controverse che si riferiscono alle espansioni sensitive dello strato papillare, di quello strato cioè che è la sede principale del senso cutaneo (Ducceschi).

Ho soffermata la mia attenzione tanto sulla innervazione delle così dette papille tattili, quanto su quella delle così dette papille vascolari; ma i fatti più rilevanti furono da me osservati nelle papille della prima qualità ricordata.

A questo proposito, ritengo innanzi tutto opportuno di soffermarmi alquanto per ricordare come sia inesatta la distinzione che ancora si va facendo delle papille cutanee. Questa vecchia distinzione anatomica

(proposta prima che l'analisi moderna avesse allargate e migliorate le nostre cognizioni) non aveva più ragione di essere adottata già fino dal 1892; anno in cui Ruffini dimostrò che anche le così dette papille vascolari posseggono ricche diramazioni nervose. Dunque non esistono papille esclusivamente nervose, come non esistono papille esclusivamente vascolari.

Le mie osservazioni si riferiscono specialmente alla innervazione delle papille contenenti corpuscoli di Meissner e mirano in modo speciale a risolvere la quistione se nelle papille dermiche esistono o no i corpuscoli Golgi-Mazzoni. Mi è sembrato anche interessante di rappresentare e descrivere due esemplari di espansioni, di cui uno riguarda la innervazione delle papille non contenenti corpuscoli di Meissner e l'altro una forma singolarissima di corpuscolo di Pacini, trovato nel cellulare sottocutaneo.

Corpuscoli di Meissner.

Non preoccupandomi affatto della disposizione e della struttura della fibra pallida che costituisce l'espansione propria di tali corpuscoli, perchè questa parte fu già accuratamente ed esaurientemente studiata da Dogiel, Ruffini, Crevatin, Sfameni e da altri, mi sono piuttosto fermato a considerare alcune varietà di tali corpuscoli che potrebbero essere molto importanti qualora l'analisi anatomica dimostrasse esatta l'opinione che io mi sono formato riguardo al significato probabile di alcune tra esse.

Benchè già indicate da Ruffini, mi è sembrato opportuno di ricordare certe disposizioni che vengono assunte dai corpuscoli plurilobari tanto nelle papille semplici quanto in quelle composte (fig. 1 e 2). Qui si tratta sostanzialmente di ciò, che i lobi apicali di molti corpuscoli o tendono ad allontanarsi o si allontanano realmente dal lobo o dai lobi che rimangono situati verso la base di una papilla. Un tale spostamento dei lobi apicali verso la sommità della papilla è quasi sempre accompagnato da un mutamento nella disposizione della fibra pallida. Le sue volute elico-spirali ed i suoi intrecci non sono mai tanto stipati e addossati come in quelli che conservano la forma, diciamo così, classica. Vi è insomma una chiara tendenza a sciogliersi

e ad espandersi liberamente. La fig. 3 rappresenta chiaramente un caso in cui fibre nervose che hanno dato luogo a formazioni lobari tipiche, si sciogliono da ultimo in intrecci multiformi e liberi nel tessuto connettivo della papilla. Forme quasi identiche vennero descritte da Ceccherelli nelle papille linguali dell'uomo; ed io penso che ad una disposizione simile si possano ricondurre le forme miste (in parte *chiuse* ed in parte *aperte*) di quei corpuscoli di Meissner che furono descritti



Fig. 1.

Papilla semplice con corpuscoli di Meissner plurilobati ed apicalmente a lobuli divisi. Z. oc. 8 obb. ap. 4,0. m. m.



Fig. 2.

Papilla plurilobata nella quale si osservano due varietà di corpuscoli di Meissner e un'ansa vascolare. K. oc. 2, obb 8.

da Dogiel, ed ai quali Ruffini volle dare il nome di *corpuscoli di Dogiel*, in onore dell'illustre istologo russo.

A questi stessi tipi di varietà non si può certamente ricondurre lo strano atteggiamento che le espansioni di una fibra mielinica assumono nel caso rappresentato dalla fig. 4. In questa papilla sono contenuti: un'ansa vascolare, un corpuscolo di Meissner monolobato e lo strano intreccio espansionale che è situato in corrispondenza dell'apice della papilla. Evidentemente quest'ultima formazione non rappresenta

un fiocchetto papillare; la sua grandezza, e più che altro, la configurazione della espansione nervosa bastano a fare escludere che si tratti di un fiocchetto. Paragonando questa varietà di espansione con quelle già descritte da Ruffini nelle papille cutanee e da Ceccherelli nelle papille linguali, a me parrebbe di poter considerare questa varietà come una di quelle *forme di passaggio* tra i corpuscoli di Meissner classici ed

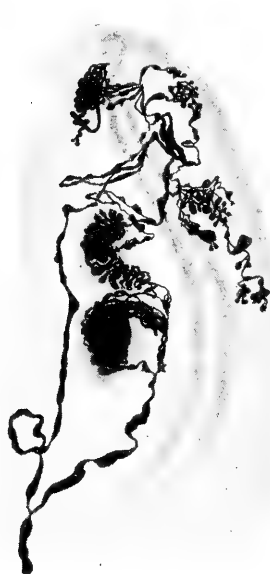

Fig. 3.

Papilla semplice nella quale oltre all'ansa vascolare ed al corpuscolo monolobato di Meissner notansi alcune strane espansioni che potrebbero anche rappresentare forme di arresto di sviluppo. Z. oc. 12, obb. ap. 4,0, m. m.



Fig. 4.

Altra varietà di forme disegnate nella fig. precedente. Z. oc. 12, obb. ap. 4,0, m. m.

i fiocchetti papillari, che furono già largamente poste in evidenza ed illustrate da Ruffini.

Nè questo osservatore, nè altri mai hanno cercato di vedere la ragione di queste forme di passaggio. Da alcune mie ricerche in corso, sullo sviluppo delle espansioni nervose nel derma cutaneo, mi sento sufficientemente autorizzato ad avanzare una ipotesi che mi sembra molto probabile. Io credo cioè che tutte queste forme di passaggio —

sempre molto singolari per la loro proteiforme configurazione — rappresentino degli arresti di sviluppo. In un certo momento della vita fetale non si osservano ancora corpuscoli di Meissner costituiti come noi sappiamo; ossia tali corpuscoli non si originano così come noi li vediamo nell'adulto. La loro evoluzione formativa è, come era facile immaginare, lenta e graduale. Ebbene durante questo periodo formativo è frequentissimo di osservare e di ritrovare delle immagini che non solo somigliano del tutto a quella ora in esame, ma anche alle varie altre descritte da Ruffini e da Ceccherelli sotto la denominazione di forme di passaggio. Spero di poter dare quanto prima le prove di queste mie asserzioni.

* * *

Nel 1901 Ruffini fece due importanti constatazioni, confermate più tardi da Crevatin, Dogiel e Ceccherelli. Egli osservò attorno alla espansione centrale dei corpuscoli di Meissner un apparato nervoso di Timofeew, ed oltre a questo fu il primo a richiamare l'attenzione degli anatomici su un reticolo di fibrille amieliniche sottilissime, provenienti dalla rete amielinica subpapillare, che si espandono in vario modo attorno al corpuscolo di Meissner senza penetrare mai dentro al tessuto di sostegno del corpuscolo stesso. Crevatin ha dato le più belle figure di quest'ultimo apparato nervoso descritto da Ruffini.

Io ho avuto la fortuna di ottenere una nitida immagine dell'apparato di Timofeew (fig. 5) ed una discreta del reticolo di fibrille amieliniche (fig. 6).

Come è già noto, l'apparato di Timofeew ha una fisionomia anatomica tutta propria che vale a distinguerlo dal reticolo di fibrille amieliniche. La fibra nervosa che lo forma è sempre molto sottile e solo qualche volta è possibile di dimostrare attorno ad essa una tenuissima guaina mielinica; questa fibra può decorrere insieme alla grossa mielinica che dà la espansione centrale, contenute ambedue dentro la medesima guaina sussidiaria, oppure, il che accade più di frequente, decorre isolatamente. La sua espansione è tutt'affatto caratteristica: si risolve in un delicatissimo reticolo fatto di fibrille varicose attorno alla espansione centrale avvolgendola come una cuffia.

Tanto nelle colorazioni con cloruro d'oro, quanto con bleu di metilene, si verifica un fatto ormai riconosciuto da tutti e che è capitato anche sotto la mia osservazione: allorchè si colora bene la espansione centrale, non si colora che poco o nulla l'apparato di Timofeew e viceversa (fig. 5). Mentre ciò è da una parte dannoso perchè non lascia scorgere le relazioni che corrono tra i due apparati nervosi, dall'altro lato si mostra utile per meglio conoscere la fisionomia che ha l'apparato di Timofeew. Sulla dibattuta questione se tra i due apparati nervosi esista relazione di contatto o di continuità, i miei preparati non mi autorizzano a pronunciare alcun giudizio. In quanto alla natura ed al significato dell'apparato di Timofeew, io mi attengo alla interpretazione che Ruffini nel 1900 per primo propose e che oggi è stata universalmente accettata.



Fig. 5.

Ricco e tipico apparato di Timofeew. Nel lobo apicale del corpuscolo si osserva anche, parzialmente, la terminazione nervosa centrale. Z. oc. 8, obb. imm. 3,0, m. m.

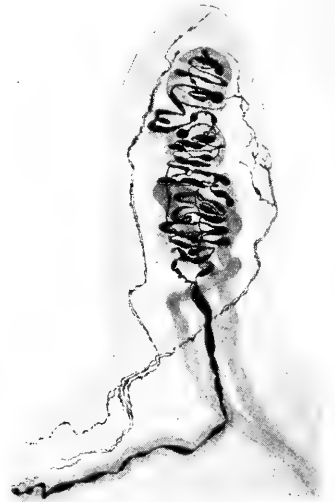

Fig. 6.

Papilla unica contenente corpuscolo di Meissner plurilobato, ansa vascolare e fibrille amieliniche solo in parte reazionate. K. oc. 3, obb. 8.

Ruffini partendo dal giusto concetto che la fibra destinata a formare l'apparato di Timofeew sia di natura simpatica, ne trasse come logiche conseguenze che anche l'apparato da essa formato sia della medesima natura e che in questi rapporti periferici si debba vedere la rela-

zione (di contatto o di continuità) esistente tra il sistema nervoso cerebro-spinale ed il sistema del gran simpatico. Dopo che Perroncito ebbe scoperto che anche nelle piastre motrici esiste un secondo plessicino derivante da una sottilissima fibra in tutto simile a quella che nell'espansioni di senso dà l'apparato di Timofeew, e dopo i recenti studi di Boeke che completano le osservazioni di Perroncito, si può dire che il concetto espresso da Ruffini assume una importanza di indole generale, cioè che tutte le espansioni nervose periferiche del senso cutaneo e di quello muscolare, non che le espansioni nervose di moto, sono apparati composti di due parti in contatto o in continuità: di una parte centrale o assiale, data da una fibra nervosa di origine cerebro-spinale, e di una parte periferica che avvolge la prima, data da una fibra nervosa di origine simpatica. Così si sarebbe dimostrato il significato ed il destino delle fibre nervose simpatiche, che in numero più o meno grande sono contenute in ogni tronco nervoso.

Il reticolo di fibrille amieliniche, di cui ho potuto avere qualche parziale immagine (fig. 6) sembra che abbia un significato diverso, dovendo guidicare dalle sole disposizioni anatomiche. Nei casi più fortunati, come quello descritto e figurato da Crevatin, si osserva un delicatissimo ed intrigato groviglio di fibrille sottili e non varicose, le quali si espandono nel connettivo papillare che sta attorno al corpuscolo di Meissner. Questo reticolo non si trova dunque a rivestire il corpuscolo di Meissner come una cuffia, ma sta nel connettivo circostante e non si addossa mai strettamente alla espansione centrale come fa l'apparato di Timofeew. Ruffini e Crevatin hanno veduto che le numerose fibrille le quali vanno a formare questo reticolo provengono dalla rete amielinica subpapillare di Ruffini. Nella fig. 6 riporto una immagine incompleta di detto reticolo; in essa si osservano solo due sottili fibrille che presentano i primi sfioccamenti, ma la reazione si è arrestata, come quasi sempre accade, nel momento della costituzione dell'intreccio periferico. Come hanno fatto tutti quelli che mi hanno preceduto, non oso avanzare alcuna ipotesi riguardo al significato di questa formazione. Solo è lecito di supporre che probabilmente si tratta di una disposizione che ha un ufficio diverso di quello dell'apparato di Timofeew.

Fiocchetti papillari di Ruffini.

Dopo che Ruffini ebbe distinta e descritta questa singolare forma di espansione nervosa, altri istologi ne confermarono la presenza nelle papille dermiche (Sfameni, Léontowitsch, Crevatin, Dogiel ecc.); recentemente Ceccherelli ne osservò sulle papille del cavo orale e della

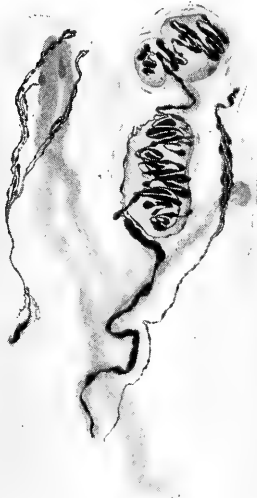

Fig. 7.

Papilla doppia contenente nel lobo di destra un corpuscolo di Meissner bilobato con apparato capsulare molto evidente, un fiocchetto nervoso ed un'ansa vascolare; nel lobo di sinistra un'altra ansa vascolare ed un fiocchetto sdoppiato. K. oc. 3, *obb. 8.*

lingua, e Vitali riuscì a dimostrare chiare forme di fiocchetti anche nelle papille e nelle creste del derma sottoungueale. Una importantissima constatazione fu pure fatta da Ceccherelli che nelle reazioni bene riuscite poté dimostrare in molti fiocchetti papillari la presenza di un chiaro e caratteristico apparato di Timofeew.

Io ho ottenuto molti preparati nei quali si possono vedere con chiarezza queste formazioni; ne ho fatto disegnare uno (fig. 7) in cui la disposizione delle parti mi sembra importante. Si tratta di una papilla composta che contiene da un lato un corpuscolo di Meissner ed un fiocchetto, dall'altro un fiocchetto sdoppiato. Ambedue i coni papillari sono forniti di un'ansa vascolare che in quello contenente il corpuscolo di Meissner si arresta verso la parte

basale, mentre nell'altro si porta fin presso all'apice. La coesistenza di un corpuscolo di Meissner e di un fiocchetto in una stessa papilla fu già descritta da Ruffini e da altri in seguito confermata; il che ha sempre lasciato supporre a tutti che esista una comunanza di funzione tra queste due specie di espansioni nervose.

Questo modo di vedere, che io pienamente condivido, mi sembra anche confortato dal fatto della esistenza di forme di passaggio tra i corpuscoli di Meissner ed i fiocchetti papillari; forme di passaggio

che furono accuratamente ricercate da Ruffini e delle quali ho già parlato. A tal proposito aggiunti che ritenevo queste forme di passaggio come altrettante tappe di arresto nella evoluzione formativa dei corpuscoli di Meissner. Se dunque questa mia ipotesi sarà per diventare un fatto positivo dopo una più accurata ricerca analitica, avrò portato una base anatomica sufficiente per spiegare la funzione dei fiocchetti papillari ed il significato delle forme di passaggio descritte da Ruffini.

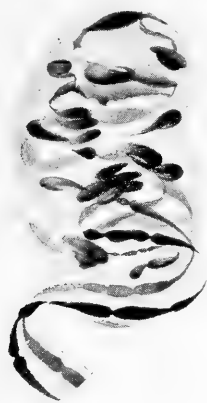

Fig. 8.

Corpuscolo monolabato di Meissner, sfornito di capsula. Z. oc. com. 18, obb. ap. 4,0. m. m.

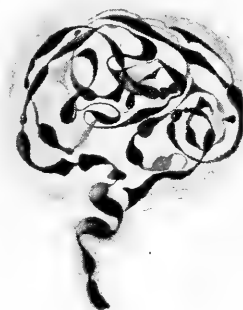

Fig. 9.

Corpuscolo monolabato di Meissner fornito di capsula. Z. oc. com. 12, obb. ap. 4,0. m. m.

Corpuscoli Golgi-Mazzoni nelle papille dermiche.

Nelle papille del derma esistono o no i corpuscoli Golgi-Mazzoni? Ecco la questione più importante che io voglio trattare in questa mia nota.

Nè Ruffini, nè Sfameni, nè Crevatin hanno mai osservato questa specie di corpuscoli al di sopra dello strato reticolare del derma. Dogiel non solamente descrive e figura dei corpuscoli Golgi-Mazzoni nello strato subpapillare, ma anche assicura che se ne osservino dentro le stesse papille dermiche. Ruffini pone in dubbio questa osservazione dell'istologo russo e pensa che Dogiel sia incorso in una inesattezza di classificazione.

Così stando le cose, io ho voluto trar profitto da alcuni eccellenti preparati che posseggio per portare un notevole contributo alla defini-

zione di una simile questione. Nè parrà vana pretesa la mia, quando si pensi che la reazione al cloruro d'oro, benchè più difficile ad ottenersi perfetta, dà delle immagini assai più analitiche di quelle offerte dalla colorazione al bleu di metilene, praticata costantemente da Dogiel.

Ed ecco senz'altro i fatti quali si manifestano nei miei preparati.

La nostra analisi deve logicamente portarsi prima di tutto sulle forme monolobari dei corpuscoli di Meissner. Come fece notare già da molto tempo Ruffini, di queste forme esistono due varietà: senza lamelle capsulari (fig. 8) e con lamelle capsulari (fig. 9). Lasciando

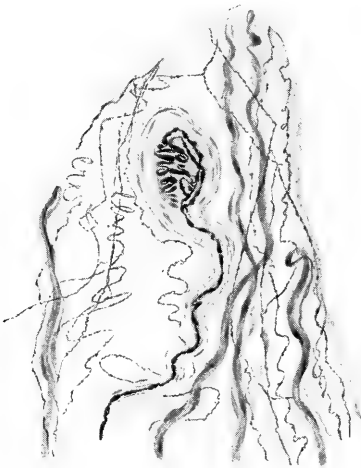

Fig. 10.

Papilla nella quale oltre il corpuscolo monolobare si osservano vasi ed espansioni nervose ad anse avviticciate K. oc. 2, obb. 6.



Fig. 11.

Corpuscolo disegnato nella fig. precedente. Z. oc. 12, obb. imm. 3,0 m. m.

da parte la configurazione ovoidale nell'un caso e sferoidale nell'altro (che devono attribuirsi ad una pura coincidenza), dobbiamo soffermare la nostra attenzione sulla struttura e sulla disposizione della fibra pallida che si avvolge dentro la sostanza di sostegno di questi corpuscoli. Non solo nei due esemplari da me riportati, ma in ogni caso di varietà monolobare accade che la fibra pallida ha sempre la medesima struttura e lo stesso atteggiamento che possiede in ciascun lobo di corpuscolo meissneriano tipico o plurilobato. Ossia la fibra pallida si presenta sempre con questi due caratteri tipici: varicosità fusoidi

vicine e attorcigliamento nel senso elico-spirale. Questi aspetti fondamentali permettono sempre ed ovunque di riconoscere un corpuscolo di Meissner sia esso pluri o monolobato.

I monolobari, secondo le accurate indagini di Ruffini, possono essere grandi quanto un lobo di un plurilobato, oppure molto più piccoli di questo. In tali casi la lunghezza della fibra pallida è molto ridotta e quindi anche il numero degli avvolgimenti elico-spirali è assai esiguo. Gli esempi da me riportati (fig. 8 e 9) sono fra quelli che più comunemente si osservano e presso a poco grandi quanto un lobo di plurilobato.

Un monolobare più piccolo dei precedenti è rappresentato nelle fige. 10 e 11. La fig. 10 mostra a piccolo ingrandimento la papilla dermica che conteneva il corpuscolo monolobare in esame. Questa papilla racchiude tre anse vasali, un delicato e ricco intreccio di sottilissime fibrille nervose ed il corpuscolo monolobare. Le fibrille nervose provengono dalla rete amielinica subpapillare di Ruffini e, come questa, presentano delle piccolissime e numerose varicosità.

Il corpuscolo monolobare contenuto in questa papilla può osservarsi nella fig. 11 che lo riproduce a forte ingrandimento. La fibra nervosa che va a formarlo è chiaramente rivestita delle sue due guaine connettivali: dalla guaina sussidiaria di Ruffini all'interno e dalla guaina di Henle all'esterno. La guaina sussidiaria o endoneurica è fatta di connettivo stipato che nei preparati al cloruro d'oro presenta quell'aspetto omogeneo o finamente granuloso, per il quale gli antichi istologi l'avevano scambiata o con uno spazio linfatico o con una sostanza di natura plasmatica. Tale guaina, come dimostrò Ruffini e come ben si osserva nella mia figura, va a formare il connettivo di sostegno alla espansione nervosa. La guaina di Henle o perineurica è fatta di connettivo lamellare le cui lamelle, cresciute o no di numero, vanno a stratificarsi attorno al corpuscolo e lo incapsulano. In questo caso anche i caratteri della fibra pallida appaiono chiarissimi. Per quanto ridotta in lunghezza e semplici e pochi siano gli avvolgimenti che essa compie, pur tuttavia questi conservano esattamente la disposizione elico-spirale come si osserva nelle fige. 8 e 9 ed in ciascun lobo dei corpuscoli plurilobati; di più sono evidentissime le

varicosità a forma di fuso che costituiscono l'altro carattere speciale ai corpuscoli del tatto. Nessuno potrebbe dubitare adunque di avere innanzi agli occhi un piccolo monolobare di puro tipo Meissner.

Il caso che io giudico come il più importante per la risoluzione del quesito propostomi è rappresentato nelle fige. 12 e 13.

La fig. 12 mostra a piccolo ingrandimento la papilla dermica nella quale era contenuto un piccolissimo corpuscolo monolobare che conviene analizzare attentamente.

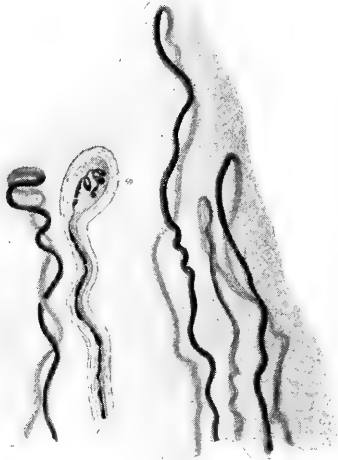

Fig. 12.

Papilla multilobata nella quale oltre il corpuscolo monolobare si osservano varie anse vascolari. K. oc. 2, obb. 8.

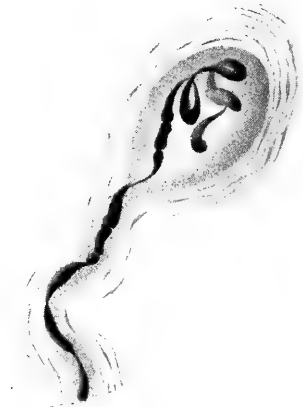

Fig. 13.

Corpuscolo disegnato nella fig. precedente. Z. oc. 12, obb. imm. 3,0 m. m.

Le guaine connettivali della fibra nervosa sono e si comportano come abbiamo già veduto nel caso precedente (fige. 10 e 11). La espansione della fibra pallida è quella che bisogna osservare attentamente per trarre un esatto giudizio diagnostico riguardo alla classificazione che dobbiamo dare di questo corpuscolo.

Poco al di là dello strozzamento preterminale di Ruffini la fibra nervosa diventa sottile per breve tratto e quindi presenta un larga varicosità interrotta in due punti. Al di là di questa prima varicosità la fibra pallida, si assottiglia e forma una prima voluta in corrispondenza della quale si osserva una chiara varicosità fusoide;

nuovo assottigliamento, nuova voluta con un'altra varicosità fusoidi; inoltre la fibra pallida compie una terza ed ultima voluta con gli identici caratteri delle due precedenti e finalmente si osserva la estremità apparentemente terminale, di forma anch'essa affusata, che, nell'atto di iniziare una voluta si arresta bruscamente. Noi quindi vediamo in questo piccolo corpuscolo tre volute regolari con tre rigonfiamenti regolarmente fusoidi. Tengo a far notare che questa mia descrizione, con il cortese ed autorevole controllo del Prof: Ruffini che sentitamente ringrazio, è lo specchio fedele dei fatti quali si osservano sul preparato e quali furono ritratti con scrupolosa esattezza dal valente disegnatore Sig: Comucci.

Se ora ci facciamo ad esaminare di seguito le figure 8, 9, 11, 13, ci avvediamo facilmente, senza bisogno di dover ricorrere ad alcuna ipotesi, che mentre esiste una graduale diminuzione di grandezza in tutti questi corpuscoli monolobari, non esiste una sostanziale differenza nella struttura e nella disposizione della fibra pallida. La ricchezza delle volute in quelli di mole maggiore è in rapporto con la grandezza maggiore dello ambiente-corpuscolo e con la lunghezza della fibra pallida. Ma sostanzialmente i corpuscoli non mutano la loro fisionomia da poterli scambiare con i Golgi-Mazzoni. È bensì vero che talvolta riesce tutt'altro che facile di precisare una diagnosi differenziale tra queste due qualità di corpuscoli, ma ad ogni modo le mie ricerche mi persuadono che l'osservazione accurata della disposizione e della struttura, quali si mostrano con una reazione così analitica come quella al cloruro d'oro, può quasi sempre condurci ad un risultato attendibile.

Se a ciò si aggiunge anche il metodo da me seguito in questa non facile ricerca, si vedrà che le conclusioni alle quali son giunto acquistano un valore anche maggiore. Infatti io non mi sono fermato a studiare le sole particolarità anatomiche del corpuscolo rappresentato dalla fig. 13, le quali avrebbero o tratto in inganno o lasciato in dubbio, ma ho voluto analizzarle in comparazione con quelle offerte dagli altri corpuscoli (fig. 8, 9, 11), sulla natura dei quali non vi può essere discussione. Ed in questa analisi sono stato fortunato di aver potuto trovare una serie quasi completa di modalità decrescenti, le quali mi hanno così condotto per gradi, e non saltuariamente, sino alla modalità

più piccola (fig. 13), come quella che potrebbe facilmente trarre in inganno e la cui diagnosi sicura serve a risolvere una questione controversa di morfologia.

Espansioni ad anse attorcigliate di Ruffini nelle papille
dermiche.

Nella breve premessa di questa mia nota ho già ricordato come la maggior parte dei trattatisti nazionali ed esteri ignorino ancora (dopo oltre 20 anni da che ne fu data una completa dimostrazione da Ruffini, confermata poi da un gran numero di istologi) che nelle così dette papille vascolari esistono *sempre* più o meno ricche diramazioni nervose, alle quali lo stesso Ruffini dette il nome di *espansioni ad anse avviticciate od attorcigliate*; e dissi anche come la distinzione in papille vascolari e in papille nervose, fatta in un'epoca nelle quale le nostre conoscenze sulle espansioni periferiche dei nervi erano assolutamente insufficienti, deve essere del tutto abbandonata.

Le papille, adunque, che non contengono corpuscoli di Meissner sono fornite talvolta di un intreccio di sottili fibre nervose da lasciare poco o punto vedere l'ansa vascolare. Più generalmente però le fibre nervose non sono molte; in tutti i casi il loro atteggiamento è sempre il medesimo: cioè quello descritto da Ruffini e confermato poi da Dogiel, Sfamini, Crevatin, Ceccherelli, Vitali, ecc.

Io ho voluto riportarne un bello esempio nella fig. 14. Qui evidentemente si tratta di fibrille sottilissime le quali provengono dalla rete amielinica subpapillare e non di fibrille avviticciate provenienti da fibre mieliniche individualizzate, che si possono osservare come tali fino dentro la base del cono papillare. Nel mio preparato l'intreccio è molto ricco e le fibrille sono tutte fornite di piccole varicosità vicine. Questo ricco intreccio non si aggira così strettamente attorno alla ansa vascolare come negli esemplari rarissimi e classici osservati e figurati da Crevatin e Ceccherelli, ma si espande ad una certa distanza dal vaso stesso, per cui non potrei dire che si tratti di un intreccio perivasale.

Riguardo al suo significato fisiologico nulla posso affermare, poichè su questo punto le nostre conoscenze sono ancora troppo insufficienti

nè intendo soffermarmi a discutere le opinioni espresse intorno a questo argomento.

Singolare varietà di corpuscolo di Pacini.

Durante queste mie ricerche ho avuto occasione di osservare una varietà di corpuscolo di Pacini, che mi sembra molto importante non tanto per la singolarità della sua forma quanto per la interpretazione che possiamo dare di questo particolare reperto.



Fig. 14.

Papilla semplice nella quale si osserva un'ansa vascolare molto tortuosa ed in modo schematico la terminazione ad anse avviticiate delle sottilissime fibre varicose, variamente intrecciate, provenienti dalla rete mielinica sub-papillare di Ruffini. K. oc. 2, obb. 8.



Fig. 15.

Corpuscolo di Pacini a doppio involucro, uno interno a spirale che contorna la clava centrale tortuosa nella quale l'espansione nervosa è solo in parte reazionata e l'altro esterno di forma ovoidale come osservasi normalmente. K. oc. 2, obb. 6.

Come lo dimostra la fig. 15, si tratta di un corpuscolo di Pacini nel quale la clava interna contornata da un certo numero di lamelle capsulari è molte volte ripiegata su sè stessa, tanto da presentare una festonatura evidentissima. Questa parte, diciamo così, centrale

del corpuscolo è avvolta da un altro sistema di lamelle capsulari le quali sono ordinate come normalmente e fanno sì che la forma esterna dello stesso corpuscolo per nulla si discosti dall'ordinario. La espansione nervosa è stata messa in evidenza solo in parte, come spesso accade in questi corpuscoli nelle reazioni al cloruro d'oro; ma non è di essa che voglio occuparmi.

In qual modo si può spiegare la strana forma assunta da questo corpuscolo? Fra tutte le ipotesi possibili mi sembra che la più probabile sia la seguente.

Già da molto tempo era noto che quasi tutti gli elementi e le parti delle quali si compone una fibra nervosa di senso, passano a far parte della espansione nervosa corrispondente. Ruffini che di recente ha ristudiato queste disposizioni, ha chiariti ed assicurati molti fatti che prima delle sue ricerche erano ancora discussi. Oggi dunque noi sappiamo con certezza che dalla fibra passano nella espansione: il cilindrasse, la guaina sussidiaria o endoneurica e la guaina di Henle o perineurica; la guaina mielinica si arresta in corrispondenza dello strozzamento preterminale di Ruffini, ed è ancora discusso se la guaina di Schwann si arresti in questo stesso punto oppure entri a rivestire in parte od in tutto la fibra pallida della espansione nervosa. Ed era pur noto che alcune espansioni nervose incapsulate, quali ad es. i corpuscoli di Pacini, posseggono un numero di lamelle capsulari assai maggiore di quello che ne possiede la guaina di Henle o perineurica delle rispettive fibre nervose. Per cui si è sempre creduto che in corrispondenza della espansione nervosa esista una neoformazione, o meglio, una nuova apposizione di lamelle capsulari. Ma nessuno mai è riuscito a poter distinguere in un corpuscolo di Pacini quali siano le lamelle rappresentanti la continuazione di quelle della guaina di Henle o perineurica e quali quelle di nuova apposizione.

A me sembra che nel caso che sto considerando sia appunto probabile una simile distinzione, poichè io penso che le poche lamelle capsulari le quali rivestono la clava interna del corpuscolo siano quelle provenienti dalla guaina di Henle, mentre che le altre molte le quali circondano tutto il corpuscolo siano di nuova apposizione.

Questa spiegazione mi pare plausibile perocchè si attiene a fatti

obbiettivi ed a cognizioni sicuramente acquisite, mentre non sarebbe possibile formulare alcun giudizio sulle modalità secondo le quali si è potuto giungere ad una disposizione così eccezionale. Ogni ipotesi a questo riguardo non potrebbe essere altro che arbitraria.

Conclusioni.

Dalle osservazioni fatte, sembrami che possano trarsi le conclusioni seguenti:

1. tra i corpuscoli di Meissner e i fiocchetti papillari di Ruffini esistono forme di passaggio che debbono interpretarsi come altrettante tappe di arresto nella evoluzione formativa dei corpuscoli suddetti, e confermano la possibilità di una comunanza di funzione fra queste due specie di espansioni nervose;
2. nello strato papillare della cute umana non esistono corpuscoli del tipo Golgi-Mazzoni; quelli descritti come tali rappresentano invece le varietà più piccole dei corpuscoli monolobati di Meissner.

Bibliografia.

Si consultino le monografie seguenti:

- Ruffini, Sur les expansions nerveuses de la peau. *Revue générale d'Histologie* T. 1, fasc. 3. Lyon—Paris. A. Storck & Cie., Editeurs, 1905.
- Majocchi, Memorie della R. Accademia delle Scienze dell'Istituto di Bologna. 1901—10.
- Vitali, Le espansioni nervose nel derma sotto-ungueale dell'uomo. *Intern. Monatsschr. f. Anat. u. Phys.* Bd. XXIII.
- Ceccherelli, Contributo alla conoscenza delle espansioni nervose di senso nella mucosa del cavo orale e della lingua dell'uomo. *Intern. Monatsschr. f. Anat. u. Phys.* Bd. XXV.
-

Referat.

Von

Fr. Kopsch.

Roth's klinische Terminologie neubearbeitet von *E. Oberndörffer*.

VIII. zu einem Wörterbuch der gesamten Medizin erweiterte Auflage 8^o. Leipzig 1914. Georg Thieme. M. 12,00.

Die altberühmte, weitverbreitete klinische Terminologie von Roth erscheint in sehr erweiterter Fassung. Ursprünglich von Roth angelegt als Terminologie der Pathologie ist sie durch die Bearbeiter der folgenden Auflagen allmählig vergrößert worden. Die größte Erweiterung aber hat das Buch bei dieser (VIII.) Auflage erfahren. Es umfaßt jetzt die vollständige Terminologie der klinischen Medizin (einschließlich Arzneimittellehre und chemische Pathologie), der Anatomie (nebst Histologie und Embryologie) Physiologie (nebst physiologischer Chemie). Von der makroskopischen und der mikroskopischen Anatomie sind die Fachausdrücke in so großer Zahl aufgenommen, daß auch entlegenere Gebiete berücksichtigt wurden. Die vergleichende Anatomie wurde nicht bearbeitet, doch ist Wichtiges aus der allgemeinen Biologie aufgenommen. Von der Embryologie und der Physiologie wurde das Wesentlichste erwähnt; dazu einige allgemeine Grundbegriffe der Chemie und Physik. Ferner sind die wichtigsten Arzneipflanzen, giftige Pflanzen und Tiere, eine Anzahl von Nutzpflanzen und Nutztieren, ferner die tierischen und pflanzlichen Krankheitserreger und Überträger von Krankheiten genannt. Die Arzneimittel sind, unter kritischer Sichtung, so vollständig wie möglich aufgeführt.

Auf etymologische Erklärung wurde meist verzichtet. Dagegen sind jetzt eine große Zahl deutscher Fachausdrücke erklärt.

Durch alle diese Zusätze ist das Buch trotz vergrößerten Formates um die Hälfte gewachsen. Die Zahl der Stichworte beträgt doppelt soviel (20 000) als früher.

Die sprachliche Einführung von Prof. Zimmerer ist gleichfalls neubearbeitet worden.

Das Buch wird nicht allein den Studierenden der Medizin, welche jetzt, leider, häufig der humanistischen Vorbildung ermangeln, ein wertvoller Ratgeber der medizinischen Kunstsprache, es wird auch Ärzten ein wertvolles Nachschlagewerk, eine Art kurzer Encyklopaedie ihrer Wissenschaft sein.

Verlag von Georg Thieme in Leipzig.

Monographien

über die

Zeugung beim Menschen

VON

Dr. med. **Hermann Rohleder.**

Spezialarzt für Sexualleiden in Leipzig.

Band I: **Die Zeugung beim Menschen.**

Mit Anhang:

Die künstliche Zeugung (Befruchtung) beim Menschen.

Brosch. M. 7.—, geb. M. 8.—.

Band II: **Die Zeugung unter Blutsverwandten.**

Brosch. M. 4.20, geb. M. 5.—.

Band III: **Die Funktionsstörungen
der Zeugung beim Manne.**

(Samenflüsse, Impotenz, Sterilität.)

Brosch. M. 5.80, geb. M. 6.80.

Band IV: **Die libidinösen Funktionsstörungen
der Zeugung beim Weibe.**

Brosch. M. 2.80, geb. M. 3.60.

Münchener mediz. Wochenschrift: Das ganze Buch ist eine hochinteressante und spannende wissenschaftliche Lektüre.

Klinisch-therapeutische Wochenschrift: Rohleder hat mit dem vorliegenden Werke geradezu erschöpfend ein Gebiet behandelt, das für die Aerzte ebenso wichtig ist, wie es ihnen unbekannt zu sein pflegt.

Alle 4 Bände zusammen gebunden 21 Mark.

Verlag von Georg Thieme in Leipzig.

Roth's Klinische Terminologie

Zusammenstellung der in der Medizin gebräuchlichen technischen
Ausdrücke mit Erklärung ihrer Bedeutung und Ableitung

von

Dr. E. Oberndörffer,
Berlin.

Achte, zu einem Wörterbuch der gesamten Medizin erweiterte Auflage.

Gebunden M. 12.—.

Sechszunddreißig Jahre lang hat sich Roth's klinische Terminologie als ein brauchbares Buch bewährt. Die vorliegende 8. Auflage enthält jetzt **die vollständig neubearbeitete Terminologie der Medizin** einschließlich Arzneimittellehre und chemischen Pathologie, der Anatomie, Embryologie, Physiologie und der physiologischen Chemie.

Grundriss der gesamten Röntgendiagnostik innerer Krankheiten für Ärzte und Studierende

von

Dr. Fritz Munk,

Assistent der II. mediz. Klinik der kgl. Charité in Berlin.

Mit 155 Abbildungen.

Gebunden M. 7.50.

Das vorliegende Buch soll die Ärzte und Studierenden die Fähigkeit der Deutung der Röntgenbilder lehren und ihnen die Kenntnisse der wichtigsten technischen Prinzipien ihrer Herstellung vermitteln. Die Abbildungen sind überaus reichhaltig und instruktiv, fast ausschließlich aus Originalaufnahmen geboten, die leichter und sachlicher als die schematischen Zeichnungen in die Röntgenkunde einführen.

Buchdruckerei Richard Hahn (H. Otto) in Leipzig.

12,080

Internationale Monatsschrift

für

Anatomie und Physiologie.

Herausgegeben

von

R. Anderson in Galway, C. Arnstein in Kasan, S. Ramón y Cajal in Madrid, C. Golgi in Pavia, S. Laskowski in Genf, A. Macalister in Cambridge, G. Retzius in Stockholm, E. A. Schäfer in Edinburg, L. Testut in Lyon.

Redigiert von

Fr. Kopsch und **R. R. Bensley**
in Berlin in Chicago.

Band XXXI. Heft 7/9.

Mit 22 Textabbildungen und 3 Tafeln.

LEIPZIG 1915

Verlag von Georg Thieme.

Vertretung für Amerika:
The University of Chicago Press,
Chicago, Illinois, U. S. A.

I n h a l t.

	Seite
Osv. Polimanti , Ricerche sulla Fisiologia comparata del cervelletto. (Con 18 Figure nel testo)	305
Dr. Leonardo Martinotti , Della corneificazione dell'unghia. (Con Tav. X)	359
Dr. Giovanni Vastarini-Cresi , Chiasma gustativo (periferico) nella lingua dell'uomo e di alcuni mammiferi. (Con 3 figure nel testo e la tavola XI)	380
Dr. Luigi Torraca , L'influenza dei raggi ultravioletti sulla rigenerazione dell'appaiato pigmentario della cute dei Tritone. (Con Tav. XII e 1 Fig.)	411
Fr. Kopsch , Referate	434

Die Herren Mitarbeiter haben von ihren Aufsätzen 50 Sonderabdrücke frei, eine grössere Anzahl liefert die Verlagshandlung auf Verlangen zu billigem Preise. Frankierte Einsendungen in lateinischer, französischer, italienischer, englischer oder deutscher Sprache werden direkt an: Prof. Dr. Fr. Kopsch, Wilmersdorf bei Berlin, Kaiserplatz 2, und für Amerika an Prof. R. R. Bensley, University of Chicago, erbeten.

Reprints. Contributors desiring more than 50 extra copies of their articles can obtain them at reasonable rates by application to the publisher Georg Thieme, Leipzig, Rabensteinplatz 2, Germany.

Contributions (Latin, French, Italian, English or German) should be sent to Prof. Dr. Fr. Kopsch, Wilmersdorf by Berlin, Kaiserplatz 2, or for America to Prof. R. R. Bensley, University of Chicago.

Avis. Les auteurs des mémoires insérés dans ce journal qui désireront plus de 50 tirages à part de leurs articles, les obtiendront à des prix modérés en s'adressant à M. Georg Thieme, libraire-éditeur, Leipzig, Rabensteinplatz 2, Allemagne.

Les articles écrits *en latin, en français, en italien, en anglais ou en allemand* doivent être adressés à Professeur Fr. Kopsch à Wilmersdorf près de Berlin Kaiserplatz 2, ou pour l'Amérique à M. R. R. Bensley, University of Chicago.

Die bisher erschienenen Bände kosten:

Bd.	I	ℳ	40.—	\$	9.52.	Bd.	XVI	ℳ	70.50,	\$	16.78
"	II	"	52.—	"	12.38.	"	XVII	"	65.—	"	15.47
"	III	"	47.50,	"	11.31.	"	XVIII	"	75.—	"	17.85
"	IV	"	72.—	"	17.14.	"	XIX	"	50.—	"	11.90
"	V	"	63.—	"	15.—	"	XX	"	59.—	"	14.—
"	VI	"	77.50,	"	18.45.	"	XXI	"	70.—	"	16.66
"	VII	"	87.—	"	20.71.	"	XXII	"	50.—	"	11.90
"	VIII	"	100.—	"	23.80.	"	XXIII	"	55.—	"	13.01
"	IX	"	76.30,	"	18.16.	"	XXIV	"	78.—	"	18.56
"	X	"	93.50,	"	22.25.	"	XXV	"	56.—	"	13.33
"	XI	"	92.60,	"	22.—	"	XXVI	"	60.—	"	14.28
"	XII	"	79.—	"	18.80.	"	XXVII	"	78.60,	"	18.71
"	XIII	"	76.10,	"	18.11.	"	XXVIII	"	70.—	"	16.66
"	XIV	"	48.30,	"	11.50.	"	XXIX	"	85.—	"	20.23
"	XV	"	73.—	"	17.37.	"	XXX	"	46.50,	"	11.—

Bd. I—XXIX statt ℳ 2000.—, \$ 476.— nur ℳ 1300.—, \$ 309.40 bar.

That American prices are net and subject to an additional charge for postage.

Ricerche sulla Fisiologia comparata del cervelletto.

I. Trygon (sp. div.)

Per

Osv. Polimanti,

(dalla sezione di Fisiologia della stazione Zoologica di Napoli).

(Con 18 Figure nel testo.)

Ritengo che in nessuna parte della fisiologia, come in quella del sistema nervoso centrale, il metodo comparato assurga a così grande importanza. L'anatomia comparata ha saputo rendere grandi servigi alle scienze biologiche e soprattutto all'anatomia umana, e non si comprende perchè anche lo studio comparato delle funzioni non sia assunto ancora a quella grande importanza che meriterebbe. Per rimanere nel campo del sistema nervoso centrale, ad esempio, il maggiore o minore sviluppo, l'assenza o la presenza di una data regione, potrà portare nettamente a scoprire e nel modo più chiaro e plausibile la funzione che a questa è propria.

E, come bene vedremo nel decorso di questi studi sulla fisiologia comparata del cervelletto, è in questa regione cerebrale soprattutto che il metodo comparato potrà condurci a conoscere molti fatti che finora erano oscuri ed incerti anche nel campo della fisiologia umana. Io già iniziai un tentativo rivolgendo i miei studi alla funzione del cervelletto dei pipistrelli [1], i quali lo hanno molto sviluppato, essendo animali molto adatti al volo. Proseguo ora queste ricerche, che iniziai appunto alcuni anni sono, colla convinzione che forse il cervelletto è uno degli organi che meglio si presta alla indagine scientifica comparata per poterne comprendere completamente la funzione. Difatti è in questo organo che vige la legge trovata da Edinger, che cioè lo sviluppo del cervelletto è in rapporto diretto colla prontezza nel movimento,

colla velocità che ha l'animale nel cammino; inoltre, come vedremo nel decorso di queste esperienze, servendoci come base delle diligenti ricerche anatomiche fatte da molti autori, non solo varia lo sviluppo maggiore o minore a seconda che l'animale sia abitatore della terra o dell'acqua, ma varia anche secondo l'Habitat. Di più si vedrà, come in questo organo cerebellare, in alcuni animali vi sia preponderanza di vie e nuclei motori, mentre in molti altri c'è sovrabbondanza di vie e nuclei sensitivi.

Non è chi non veda dunque in queste mirabili strutture delle differenze tali che, studiate con l'indagine fisiologica, potranno condurci ad un concetto generale sopra la funzione del cervelletto.

Se noi chiediamo in ausilio le cognizioni di anatomia comparata per farci comprendere la funzione del cervelletto nella serie animale, non troviamo di importante che la legge di Edinger, alla quale appunto ho sopra accennato. Difatti egli così dice: „Die minimale Ausbildung des ganzen Organes bei den kriechenden Tieren und seine Zunahme bei den großen Schwimmern weist darauf hin, daß es im wesentlichen nur Funktionen hat, die irgendwie mit der Lokomotion zusammenhängen...“ [2].

Edinger, partendo da una lunga serie di studi e di osservazioni, ritiene appunto che la grandezza del cervelletto sia in rapporto diretto colla motilità dell'animale, e che questa sua grandezza varia non solo da classe a classe, ma anche da famiglia a famiglia, spesso anche da specie a specie (sicuramente almeno da genere a genere). Se diamo uno sguardo ai rappresentanti dei vari ordini dei vertebrati (specialmente in base agli studi di Edinger e della sua scuola) in genere questa legge sussiste [3], però, come vedremo appresso, adducendo degli esempi, vi sono delle eccezioni molto numerose.

Fra i pesci noi osserviamo un cervelletto molto grande fra i nuotatori molto veloci: *Scomber*, *Thynnus* (molto grande come ho potuto constatare anch'io con osservazioni numerose: difatti il *Thynnus* è un pesce forte nuotatore), *Pelamys sarda*, *Clupea harengus*. Un cervelletto molto grande si ha anche nei pesci che hanno le pinne pettorali molto sviluppate, o adatte al volo, come in *Exocoetus*; oppure trasformate in piccoli piedi come in *Trygla*.

Gadus ha un cervelletto con sviluppo medio, però sempre abbastanza sviluppato da spiegare appunto l'eccellente nuoto che è capace di compiere. Mentre invece, in pesci che si muovono poco, o vivono quasi sempre sul fondo, le dimensioni del cervelletto sono sempre molto piccole.

Ciò si avvera in tutti i Pleuronettidi, in *Lophius*, *Scorpaena*, *Agonus*, *Hypocampus*, *Syngnathus*, in tutti i ciclostomi.

Quanto da principio sosteneva Edinger, che cioè *Anguilla* (abitatore della melma) avesse un cervelletto meno sviluppato di *Conger* (forte nuotatore marino) è stato dimostrato poi non vero. Del resto, secondo Schmidt, anche l'anguilla (almeno in terzo stadio) è pelagico.

Anche fra i pesci poi vale quanto disse Edinger che cioè, in specie affini, variano le proporzioni del cervelletto a seconda del loro Habitat. Così differisce *Salanx* da *Trutta*, il *Crystallogobius*, planctonico e quindi eccellente nuotatore, dal *Gobius*, abitatore del fondo, il *Cyclopterus*, molto tardo e lento nei suoi movimenti, dal *Liparis* molto vivace. Lo stesso si dica del trasparente e pelagico Salmonide del Giappone, *Salanx*, rispetto alla comune Trota (*Trutta*).

Queste stesse differenze si notano anche nel cervelletto delle tartarughe di terra (*Testudo*) e di acqua (di palude *Emys*: di acqua dolce, *Tryonix*: marine, *Thalassochelys*).

Franz [4] ha trovato, con studi molto interessanti, che il cervelletto dei pesci varia molto dallo stato larvale a quello di animale completo. Difatti, allo stato larvale, sembra che il cervelletto sia molto poco sviluppato, mentre a completo sviluppo il cervelletto assume delle dimensioni più o meno grandi, a seconda della specie del pesce. E in questo fatto riposa la spiegazione di una osservazione molto interessante fatta da Bethe [5] che cioè larve di pesce, anche dopo morte, conservano sempre la posizione di equilibrio, appunto per la presenza del sacco vitellino.

In genere gli anfibi ed i rettili hanno un cervelletto molto piccolo, però, ad es. fra i rettili, quelli eccellenti nuotatori, come *Alligator*, *Crocodylus*, *Chelone (midas)*, hanno un cervelletto già molto sviluppato.

Fra gli Urodeli il *Proteus anguineus* [6], abitatore delle caverne, ha un cervelletto pochissimo sviluppato.

Se poi passiamo ad altre classi di vertebrati, troviamo come tutti gli uccelli abbiano un cervelletto molto più sviluppato dei mammiferi. Fra questi poi, ad esempio i volatori, come i pipistrelli, hanno un cervello proporzionatamente molto più grosso di quelli che camminano sulla terra.

Però, come io ho sopra accennato, esistono delle molteplici eccezioni a questa legge di Edinger. Ossia esistono animali, i quali hanno dei movimenti molto limitati, eppure proporzionatamente hanno un cervelletto molto sviluppato. Anche per questi però, osservando bene la costituzione del loro corpo, ci rendiamo bene ragione di tale grande sviluppo del cervelletto rispetto alla loro limitata locomotorietà.

Franz [7] ha eseguiti degli studi molto profondi sopra il cervello dei Mormiridi: ebbene ha osservato che il cervelletto, in questi pesci, è enormemente sviluppato, tanto che la sua massa ricopre quasi l'intero cervello. Egli, partendo specialmente dagli studi eseguiti sul sistema nervoso centrale dei teleostei, ma più specialmente di questi Mormyridae ritiene che il cervelletto dei pesci sia specialmente un centro di associazione delle differenti impressioni che provengono dai vari organi di senso.

Franz fa dipendere il grande sviluppo del cervelletto nei Mormiridi, come anche del resto riteneva prima di lui Herrick [8], dal sistema del nervo facciale, il quale si distribuirebbe a quelle caratteristiche e molto numerose papille, che questi pesci hanno nella regione anteriore del capo e più specialmente del muso e che secondo lui servirebbero alla chemorecezione. Franz ha visto inoltre che il cervello dei Mormiridi presenta anche un'ipertrofia del *Lobus acusticus*, così anche delle vie acustico-cerebellari che nei pesci servono appunto, come anche ebbi ad accennare io [9], al trasporto delle impressioni che provengono dalla *linea lateralis* e quindi al mantenimento dell'equilibrio. Questo autore però non ha visto, se in rapporto con le caratteristiche papille del muso entra anche il *Nervus terminalis*, la quale cosa potrebbe darci appunto ragione del grande sviluppo del *Lobus acusticus*, dove va sicuramente a finire questo *Nervus terminalis*, il quale, come ho potuto vedere io [10] per il primo e come poi ha confermato Krzyzkowski [11] serve appunto, insieme al *N. acusticus* e al *N. Lineae*

lateralis, al mantenimento dell'equilibrio nei pesci. Tutti gli autori che si sono occupati di osservare Mormiridi in Aquarium ci avvertono che questi pesci son capaci di dare delle scariche elettriche, quantunque molto deboli. Ebbene io ritengo che anche questa speciale funzione serva a rendere più grande il cervelletto rispetto a quello di altri pesci [12]. Così anche io ritengo che il relativo grande sviluppo del cervelletto in *Torpedo*, cosa che Franz [13] e Fritsch [14], non hanno saputo spiegarsi, dipenda appunto dalla presenza dei lobi elettrici, dei centri delle scariche elettriche, che stanno appunto nel mielencefalo.

Nel mio lavoro sopra la fisiologia del cervello dei Selacoidei (loc. cit. p. 481—485) io volli mettere in evidenza la grande importanza di un fatto riscontrato da Sterzi nei Selaci, e che anch'io ho potuto confermare, che cioè il diverso grado di sviluppo del cervelletto è direttamente proporzionale a quello del Telencefalo. Questo sviluppo è in diretto rapporto, come ebbi a rilevare io, colla locomotorietà dell'animale, tanto che ad esempio è più voluminoso in *Trygon* che in *Scyllium*, più in *Squatina* che in *Raja*, ma anche, come sopra ho accennato, colla presenza dei lobi elettrici, in *Torpedo*. Dobbiamo poi infine pensare che i Selaci sono animali, nei quali il senso chimico è molto sviluppato, anzi è forse maggiore di tutti gli altri sensi, perchè ha un sicuro sopravvento sugli altri. Ebbene i lobi olfattori, deputati appunto a questo senso, se non in tutto, almeno per la maggior parte, sono in diretta comunicazione col Telencefalo. E il maggiore o minore volume di questi lobi olfattori determina anche il corrispondente volume del Telencefalo, il quale a sua volta determina il volume del Metencefalo, di cui il cervelletto è una parte. Insomma è lo sviluppo di una regione cerebrale sensoriale (lobi olfattori-telencefalo), che è in rapporto diretto collo sviluppo del cervelletto. Questo fatto molto interessante trovato nei selaci verrebbe quindi a confermare le idee di Franz sopra la funzione del cervelletto nei pesci.

Io ritengo però che questo stesso fatto, dello sviluppo maggiore cioè del cervelletto, in rapporto diretto collo sviluppo maggiore di una determinata regione sensoriale cerebrale, si verifica anche in altre classi dei vertebrati.

Dall'opera di Flatau e Jacobson [15] io ritraggo dei fatti molto

interessanti, i quali vengono appunto a confermare questo mio asserto. Dallo studio non solamente delle figure, ma anche delle misure che questi autori danno dei vari cervelli di vertebrati da loro studiati, io rilevo che lo sviluppo del cervelletto è molto grande rispetto alle altre parti del cervello nei seguenti animali: *Ungulata* (*Elephas africanus* p. 423—431); *Pinnipedia*, *Phocidae* (*Phoca vitulina*); *Cetacea*, *Delphinidae* (*Phocena communis* p. 445—476). Ebbene tutti questi animali, i quali presentano tutti un muso molto allungato, in alcuni munito di proboscide, come in *Elephas*, o di peli tattili molto lunghi ed abbondanti, come in *Phocaena*, la presenza di questi speciali apparecchi ci sta appunto ad indicare la presenza in questi animali del cosiddetto „senso orale“ messo in luce da Edinger [16] e che porta appunto allo sviluppo maggiore di determinate regioni sensoriali del cervello (*Ganglion habenulae*, *Cornu ammonis*, *Archipallium*) e da qui in linea diretta dipende secondo me un maggiore sviluppo del cervelletto.

In questo stesso libro di Flatau-Jacobson trovo anche un altro esempio in *Petaurus Sciureus* (*Marsupialia* p. 494—508). Ebbene, in questo animale (come del resto negli altri Marsupialia), il cervelletto ha un grande sviluppo. Ciò si piega non solo colla posizione semieretta che hanno questi animali, col caratteristico cammino a salti fatto col treno posteriore, per cui occorre un sistema equilibratorio molto bene accentuato, inoltre io ritengo che sia anche in rapporto con l'enorme sviluppo del Rinencefalo che presentano appunto questi animali. Dunque anche in *Marsupialia* noi abbiamo un esempio di uno sviluppo maggiore di una determinata regione cerebrale (*Rinencephalon*) in rapporto diretto con uno sviluppo più grande del cervelletto.

E gli esempi si potrebbero moltiplicare, solo che si consultino attentamente trattati di anatomia comparata o monografie del sistema nervoso centrale dei vertebrati.

Da quanto sopra ho detto io ritengo che si possa dedurre una regola generale, di ordine anatomo-fisiologico, completando così i fatti messi in luce e schematizzati specialmente da Edinger e da Franz sul sistema nervoso centrale dei vertebrati:

„La grandezza del cervelletto è in rapporto diretto o col movimento o collo sviluppo degli organi di senso.“

Ciò indica che, ad una funzione motoria o sensoria molto sviluppata, corrisponde sempre un grande sviluppo del cervelletto, contemporaneo allo sviluppo più grande di quelle determinate zone motorie o sensoriali cerebrali.

Il cervelletto si trova in tutte le classi dei vertebrati, però possiamo dire che forse nessuna parte del sistema nervoso centrale subisce così profonde modificazioni da animale ad animale, anche della stessa specie, come questa. Ritengo quindi che studiare la funzione di questo organo dal lato della fisiologia comparata non solo potrà illuminarci sopra molte questioni controverse, che si hanno sulla funzione di questo negli animali superiori, ma sarà anche molto importante per la biologia generale e soprattutto per la etologia. Si potrà vedere quale influenza spieghi l'ambiente sopra la costituzione anatomica e quindi sulla funzione di quest'organo. Ed indirettamente la biologia generale ci aiuterà a delucidare molte questioni sulla funzionalità del cervelletto nella serie animale.

Non ritengo però vi sia alcuno, il quale voglia venire a sostenere che, con queste scarse cognizioni sulla anatomia comparata del cervelletto, noi possiamo aver fondato una fisiologia comparata di quest'organo; ciò anche se le cognizioni di anatomia comparata su questo argomento fossero complete. Una funzione di un organo, di una data regione cerebrale, non può essere conosciuta se non per mezzo dell'esperimento fisiologico, il quale si giova di uno o più metodi per giungere alla soluzione di un determinato problema fisiologico. La cognizione anatomica (macroscopica o microscopica) serve solo di base al fisiologo per indirizzare le sue ricerche e per spiegarsi alla fine i risultati ottenuti. L'anatomia comparata è un complemento necessario e indispensabile della fisiologia comparata, ma non può soppiantare questa. Perchè sarebbe lo stesso che l'andare a sostenere essere la fisiologia comparata bastevole a comprendere ed a delucidare questioni anatomiche.

Inizio la serie di questi studi sopra la fisiologia comparata del cervelletto con quello di *Trygon* sp. div. Fin da quando io intrapresi lo studio del sistema nervoso centrale dei pesci richiamai l'attenzione

degli osservatori sopra la necessità d'intraprendere uno studio sopra il cervelletto di Trygon. E ciò io riteneva interessante di fare, visto appunto il grande sviluppo che il cervelletto presenta in questi animali [10].

Metodo operatorio.

Il metodo operatorio per l'ablazione totale o parziale del cervelletto in Trygon è abbastanza facile.

Come punto di ritrovo servono benissimo gli occhi: questi corrispondono perfettamente al mezzo del cervelletto.

Si fa perciò un taglio sulla pelle di circa 6 cm, la metà del quale cada proprio sulle regioni oculari. Tagliata la pelle, s'incide la capsula cartilaginea, si asporta parte di questa da ambedue i lati ed allora si scorge completamente tutto il cervelletto.

Come apparisce bene dalla figura che riporto, e che rappresenta il sistema nervoso centrale di un Trygon violacea C. Bp. di media grandezza, il cervelletto in questi animali assume delle proporzioni molto grandi. Come accennai nell'altro mio lavoro sul sistema nervoso centrale dei Selacoidei (p. 482), il cervelletto di Trygon è il più grande tra tutti questi animali. È da notare anche il contemporaneo grande sviluppo del Telencefalo e dell'apparecchio centrale olfattorio (Fig. 1).

Con ovatta si aspira il liquido cefalo-rachidiano ed infine con un piccolo cucchiaino di Volkmann si può limitare l'asportazione alle varie regioni, oppure si può asportarlo completamente.

Si ricuce la pelle con punti staccati molto vicini fra di loro: si deve avere l'avvertenza che i punti debbono essere molto vicini, perchè così la cicatrizzazione avviene molto bene, e non c'è bisogno di ricorrere ad altri mezzi, come gelatina, ecc. per fare l'occlusione della ferita. La pelle del Trygon si presta molto bene per fare questa sutura, e, quando questa è fatta bene, ossia i punti sono molto vicini fra di loro (con successo si potrebbero anche usare le griffe di nickel), la cicatrizzazione avviene benissimo nel termine di 7—10 giorni.

Furono operati con questo metodo 6 Trygon di ablazione cerebellare completa e 6 Trygon di ablazione parziale del cervelletto.

Appena eseguita l'operazione (sia stata l'asportazione parziale o

totale) e rimesso il Trygon nel bacino, la pelle diventa di un colorito grigio molto biancastro. Ciò è sicuramente una dipendenza dello choc operatorio. —.—.

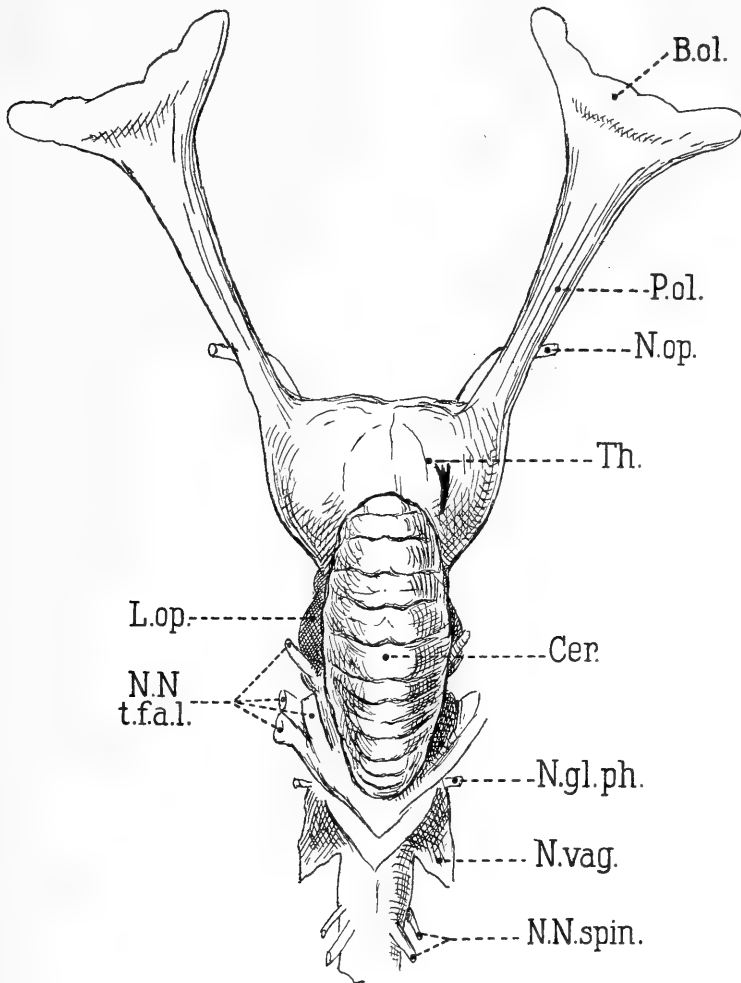


Fig. 1.

Sistema nervoso centrale di *Trygon violacea* C. Bp.: *B. ol.* Bulbus olfactorius; *P. ol.* Pedunculus olfactorius; *N. op.* Nervus opticus; *Th.* Telencephalon; *Cer.* Cerebellum; *L. op.* Lobus opticus; *N.N.t.f.a.l.* gruppo dei nervi trigeminus, facialis, acusticus, lineae lateralis; *N.gl.ph.* Nervus glossopharyngeus, *N.vag.* Nervus vagus; *N.N.spin.* Nervi spinales.

Per farci un concetto il più possibile esatto dei fenomeni presentati da Trygon dopo l'ablazione parziale o totale del cervelletto, e per

giungere così a comprendere la funzione di questo, bisogna nettamente analizzare, sia quanto è stato osservato nell'animale in posizione di riposo, come anche nel movimento di questo:

I. Trygon con ablazione parziale del cervelletto.

Ia. Posizione di riposo completo di Trygon con ablazione parziale del cervelletto.

Un Trygon operato di ablazione parziale del cervelletto riposa sul fondo del bacino colla regione ventrale, o per un lungo tempo, oppure solamente per breve tempo.

Nei primi giorni (1—2, ma quasi sempre nel solo 1° giorno) dopo l'operazione l'animale resta fermo solo per pochi minuti (1'—5'): ritengo che ciò avvenga per una ipereccitazione proveniente appunto dalla lesione cerebellare, conseguenza dello stato di irritazione post-operatoria, nel quale si viene a trovare il sistema nervoso centrale, come anche dalla mancanza totale o parziale del cervelletto. In questo caso si tratta di una vera e propria iperattività motoria.

Molti Trygon, appena eseguita l'operazione, non rimangono in questo stato di iperattività motoria, ma restano costantemente fermi; ciò può anche dipendere dallo choc post-operatorio (astenia).

Però, man mano che ci allontaniamo dalla operazione eseguita, il Trygon nuota ad intervalli molto lunghi e sta riposato sul fondo per 10'—45'.

Difatti, man mano che ci allontaniamo dal momento dell'operazione, la posizione di riposo sul fondo è molto più frequente del nuoto e ciò dipende forse dalla difficoltà che prova l'animale nel nuotare e perciò rimane fermo la maggior parte del tempo. Molto raramente (e nel caso, solo per poche ore) si avverano questi lunghi periodi di riposo nei primi giorni dopo l'operazione.

Analizziamo ora la forma che assumono i Trygon con ablazione parziale del cervelletto nella posizione di riposo sul fondo.

Ho constatato che questi animali vi rimangono stando con la coda molto sollevata dal fondo; come dimostra bene la figura schematica (*Fig. 2*), questa non riposa mai sulla superficie su cui stanno.

Nella posizione di riposo molto raramente le due pinne pettorali rimangono addossate completamente sul fondo colla superficie ventrale:

o l'una o l'altra rimane più o meno sollevata colla parte periferica (quasi sempre la pinna pettorale sinistra). Sembra perciò che l'animale poggi sul fondo in senso trasverso (*Fig. 3*).

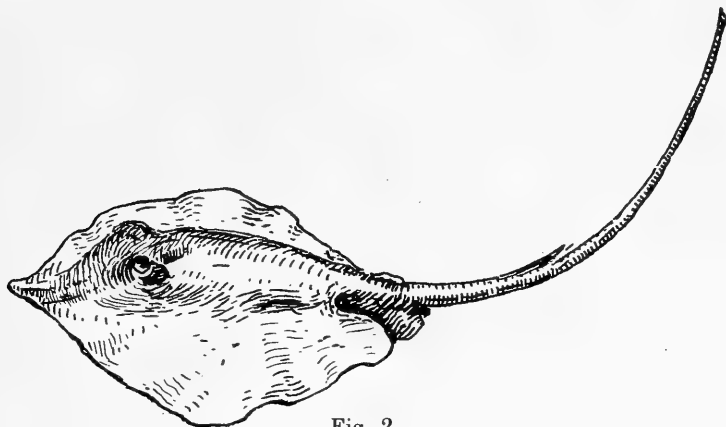

Fig. 2.

Però, dopo 4—12 giorni della eseguita operazione cerebellare, le pinne pettorali combaciano completamente col fondo colla loro superficie ventrale (*Fig. 4*).

Qualche Trygon, appena compiuta l'ablazione parziale del cervelletto, rimane fermo sul fondo in un caratteristico stato emprostotico: difatti la regione ventrale dell'animale si curva sia in senso anteroposteriore (emprostotono anteroposteriore), comeanche in senso ventrale (emprostotono laterale). In questa maniera il Trygon riposa sul fon-

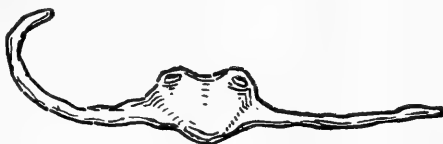

Fig. 3.



Fig. 4.

do (*Fig. 5*) quasi esclusivamente sulla parte posteriore colla regione che serve d'inserzione alla coda e più specialmente con quelle appendici situate posteriormente alle pinne pettorali. Anteriormente riposa sulle pinne pettorali (specialmente nella parte posteriore) che fanno quasi da arti.

Visto l'animale di profilo (*Fig. 6*), mentre nella regione ventrale viene a trovarsi in uno stato emprostotonico (specialmente laterale), nella regione dorsale posteriore è in uno stato di opistotono con la coda elevata a semicerchio.

Naturalmente questo caratteristico stato emprostotonico, nel

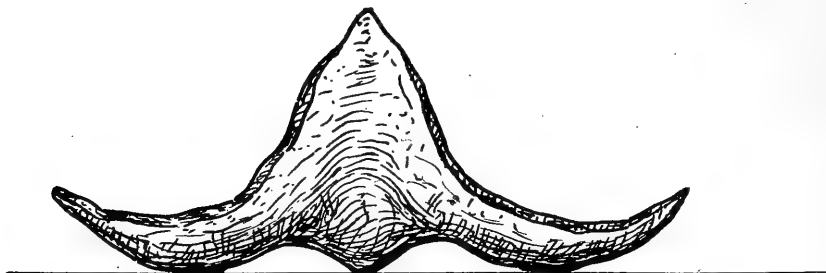


Fig. 5.

quale viene a trovarsi il Trygon, è più o meno accentuato, sia nel senso laterale come in quello anteroposteriore.

Di solito è più accentuato nel senso laterale. Contemporaneamente le pinne pettorali rimangono ripiegate verso l'alto coi loro estremi. Lo stato emprostotonico si avvera specialmente dopo molti giorni



Fig. 6.

della eseguita operazione cerebellare. Raramente si ha appena fatta l'operazione, oppure dopo 2—3 giorni.

Sembra che debba dipendere da un fenomeno di deficienza, che rimane costante sino alla morte dell'animale.

Talvolta i Trygon muoiono in questo caratteristico stato emprostotonico laterale ed anteroposteriore, mentre le due metà dell'animale rimangono perfettamente simmetriche.

Del resto questa simmetria ed omogeneità delle due metà del

Trygon (specialmente delle pinne pettorali) rimangono nello stato di riposo completo dell'animale, anche quando gli animali presentano lo stato emprostotonico suddetto.

In qualche Trygon questo stato emprostotonico va invece man mano diminuendo, allontanandosi dal giorno nel quale è stata eseguita l'operazione.

Talvolta il Trygon operato di cervelletto assume anche una posizione opistotonica, contemporanea o no a quella emprostotonica laterale: è tanto accentuata, che la coda è rivolta ad arco e, se è molto lunga, affiora alla superficie del bacino.

Man mano che questo stato di opistotono e di emprostotono va diminuendo, anche la coda comincia ad abbassarsi: ciò significa che, quando era elevata, stava così, perchè i muscoli dorsali di questa si trovavano in stato ipertonico ed i ventrali in stato ipotónico; non esisteva quindi quella sinergia normale fra i due ordini di muscoli.

Sono questi stati dipendenti senza dubbio da vere e proprie contratture.

Talvolta, contemporaneamente alla coda, è molto in alto anche l'estremo anteriore, il muso.

Talvolta questi sollevamenti sono solo temporanei durante la giornata: il Trygon può alternativamente combaciare col fondo con tutta la superficie ventrale e quindi anche colla coda e col muso.

Ib. Movimenti eseguiti dai Trygon operati di ablazione parziale di cervelletto.

Quando non nuota, può rimanere poggiato sul fondo o alle pareti del bacino con qualche regione del suo corpo e contemporaneamente può tenere in movimento le pinne pettorali.

Ho accennato sopra, parlando della posizione di riposo che presentano i Trygon operati di cervelletto, che spesso una pinna pettorale è situata sul fondo in posizione normale (curvilinea, leggermente ripiegata in alto col suo estremo), mentre l'altra (quasi sempre la destra) è quasi in linea retta. Ebbene, spesso, in questa posizione delle due pinne pettorali, il Trygon va eseguendo dei movimenti di maneggio, compiendoli specialmente con l'ausilio della pinna pettorale, che è nor-

malmente situata, mentre l'altra, che è in posizione rettilinea, rimane ferma.

Riguardo poi a questi caratteristici movimenti di maneggio, eseguiti dal Trygon, si deve qui notare che avvengono sempre in un determinato senso (specialmente verso destra) poche ore dopo la lesione cerebellare, ma poi in seguito possono aver luogo da ambedue i lati.

Qualche volta (Trygon 2), dopo aver compiuto un nuoto, va sul fondo poggandosi con la metà posteriore, specialmente colla radice della coda e muovendo sincronamente le pinne pettorali. In questo stato però rimane quasi sempre nello stesso punto, perchè non fa mai un movimento di traslazione. Forse i movimenti, che va compiendo colle pinne pettorali, sono conati per una natazione, che non può essere compiuta, perchè i meccanismi motorio-sensoriali, dopo l'ablazione parziale o totale del cervelletto, non sono capaci di farli compiere. Ho sopra descritto un caratteristico stato emprostotonico-opistotonico, nel quale spesso si trovano questi Trygon allo stato di riposo. Ebbene, in questa posizione, il Trygon va compiendo molto spesso sul fondo un cammino-nuoto (è più però una forma di cammino che di nuoto, perchè il Trygon striscia, ma non nuota mai) servendosi quasi come arti delle pinne pettorali e delle piccole appendici posteriori a queste: la coda durante questo movimento si rivolge dall'uno o dall'altro lato, di solito in senso opposto alla pinna pettorale che viene mossa, quasi sempre però è rivolta colla punta verso quella pinna pettorale, che si trova in stato anormale di estensione per combaciare quasi col fondo colla superficie ventrale.

Io ritengo che anche in questo caso, quando l'animale esegue questo movimento tutto caratteristico (cammino-nuoto), ha la spinta normale al nuoto; però i meccanismi motori e sensitivi sono assolutamente inadatti allo scopo ed invece di fare un nuoto, compie questa forma caratteristica di cammino-nuoto.

Questa forma di cammino-nuoto può durare anche molto tempo ed il Trygon anche per molte ore può girare continuamente per il fondo del bacino.

Io ritengo che l'animale assume queste forme di cammino-nuoto non solamente come una forma di movimento di progressione, ma

anche come tentativo per iniziare un movimento di natazione: questi tentativi di elevazione al nuoto sono determinati non solo dalle pinne pettorali, ma coadiuvati anche dal puntamento della radice della coda (si vede bene ciò, perchè questa rimane abrasa più o meno profondamente).

Qualche volta va col muso contro un angolo del bacino e là rimane fermo, muovendo coordinatamente le pinne pettorali. Però talvolta

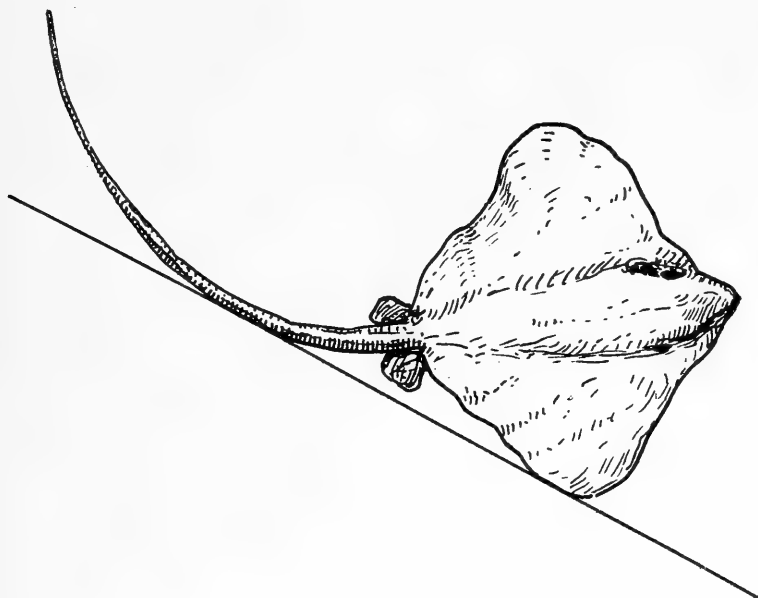


Fig. 7.

muove molto di più una pinna pettorale dell'altra ed allora non esiste più coordinazione alcuna nel movimento delle due pinne pettorali. Questo resterà fermo col muso contro una parete per un tempo più o meno lungo. Potrebbe considerarsi come un fenomeno di stereotropismo, oppure come una forma di tentativi che va facendo l'animale per iniziare il nuoto.

Altra posizione, che assume il Trygon, si è quella di rimanere addossato ad una parete verticale colla regione ventrale e toccando contemporaneamente il fondo con l'una o l'altra delle pinne pettorali, le quali contemporaneamente stanno in movimento. Si avvera però che la pinna addossata sul fondo compie molto minori movimenti

(30—42—48—60 al l') di quella che rimane libera rivolta in alto (in media 72—80 al l'). In fondo questa posizione si potrebbe considerare come una forma di pleurotono. Quasi sempre poi è la pinna pettorale destra, quella che rimane appoggiata sul fondo nella sua metà posteriore (*Fig. 7*). Si deve sicuramente ritenere che il tono delle due metà dell'animale è molto differente, la metà rivolta in basso ha un tono molto minore di quella che è rivolta verso l'alto. Quantunque naturalmente debba ritenersi che il minore numero di movimenti compiuti dalla pinna pettorale rivolta in basso, debba anche ascriversi all'ostacolo che gli oppone al libero movimento il fondo del bacino. Sicuramente però, la pinna pettorale, che è rivolta in basso, ha una deficienza di tono e consecutivamente motoria, perchè, come vedremo poi appresso, parlando dei movimenti di natazione, è sempre verso questo lato che vengono eseguiti questi movimenti di maneggio.

Si deve però qui notare che, anche dopo pochi giorni dalla eseguita operazione, pur rimanendo qualche volta colla regione ventrale addossata ad una delle pareti verticali, muove, in questa speciale posizione, coordinatamente e sincronamente le pinne pettorali di ambedue i lati (ho contato da 48 fino a 78 movimenti al l'nelle pinne pettorali di ambedue i lati).

Dopo un certo tempo però che ha eseguita questa forma speciale di nuoto in questa posizione, pur conservandosi colla regione ventrale adagiata ad una parete verticale, va a riposare sul fondo col margine posteriore dell'una o dell'altra pinna pettorale (è sempre quella che si trova in stato atonico o di deficienza motoria, perchè i movimenti di maneggio vengono eseguiti sempre verso questo lato).

Questa posizione verticale, che prende così facilmente il Trygon, non si osserva che in animali che abbiano subito l'operazione cerebellare e deve considerarsi quindi come un fatto assolutamente anormale. Trygon normali, da me osservati in gran numero, sia nelle varie epoche dell'anno, come nelle varie ore del giorno, mai presentano questa posizione, che dipende sicuramente da un disturbo dell'equilibrio, anzi meglio dalla difficoltà o impossibilità in certi determinati momenti di prendere la posizione orizzontale di riposo.

Questa posizione verticale può essere osservata anche dopo molti

giorni che è stata eseguita l'operazione cerebellare. Ciò significa appunto, che l'ablazione parziale o totale del cervelletto porta sempre a questa posizione caratteristica anormale.

Forse è difficile all'animale di prendere fondo colla regione ventrale e rimane così addossato alla parete verticale.

Ho notato che questa posizione verticale-ventrale viene anche assunta dal Trygon, quando vuole sospendere un movimento di maneggio (quasi sempre verso destra). Basta che batta (specialmente colla pinna pettorale che col maggior lavoro determina il movimento di maneggio) contro una delle pareti verticali, perchè si addossi quasi sempre a questa colla superficie ventrale.

L'addossamento alla parete verticale da parte del Trygon può avvenire completamente con tutta la regione ventrale, oppure l'animale può restare in leggero stato emprostotonico (Trygon 2).

La coda rimane in questa posizione quasi costantemente poggiata sul fondo (posizione di sostegno).

Quando la coda tocca il fondo, appunto in posizione di sostegno dell'animale, allora i movimenti delle pinne pettorali non sono molto forti (anche in questo caso si muove specialmente la pinna pettorale che è situata superiormente e sta libera ed è appunto quella più valida e che determina il movimento di maneggio nel nuoto dell'animale). Ritengo che spesso, quando è adagiato colla regione ventrale su una parete verticale, prende questa posizione per iniziare un movimento qualunque. E ciò lo arguisco anche dal numero delle escursioni che fanno le pinne pettorali; mentre nel nuoto libero, dei Trygon compiono ad es. 60—70 movimenti al l', quando invece stanno colla regione ventrale sopra una parete verticale, i movimenti delle pinne pettorali sono in media 78—80 al l'. I movimenti sono appunto maggiori, perchè si tratta di tentativi di nuoto, che va compiendo l'animale.

Finalmente, dopo molti tentativi, riesce a librarsi, però lo fa compiendo costantemente dei movimenti di maneggio (quasi sempre verso destra): più tardi può compiere anche una natazione in senso orizzontale. Osservando attentamente un Trygon operato di cervelletto si vede bene che conserva questa caratteristica posizione verticale, spesso tenendo contemporaneamente l'estremo anteriore contro un

angolo del bacino e fa ciò appunto per iniziare un movimento di natazione.

Questa viene iniziata però molto spesso, quando passa sul fondo la pinna pettorale più valida e che è quella che determina i movimenti di maneggio (si può però staccare pure dalla parete verticale, anche tenendo sul fondo la pinna pettorale meno valida).

Il distacco, secondo me, oltre che dai movimenti delle pinne pettorali è determinato anche dalla coda che poggia sul fondo, la quale, talvolta coadiuvata dall'estremo anteriore che poggia contro un angolo, forma con questo due veri e propri punti di appoggio.

I C. *Natazione eseguita da Trygon operati di ablazione parziale di cervelletto.*

Il nuoto può effettuarsi anche dopo breve tempo che è stata fatta l'operazione. Però si deve osservare che il tipo del nuoto compiuto dal Trygon, specialmente nei primi tempi dopo l'operazione, non è completamente regolare.

Le pinne pettorali specialmente presentano delle caratteristiche nel movimento, che meritano di essere studiate:

1. L'animale, librandosi al nuoto, rimane colle pinne pettorali situate in modo da presentare un vero opistotono laterale (pinne pettorali ripiegate in alto nel senso da destra a sinistra). Talvolta l'intero animale resta in opistotono in senso anteroposteriore. Quindi spesso si ha una forma opistotonica mista, con prevalenza dell'una o dell'altra posizione di opistotono, a seconda che è ripiegato in alto più in senso laterale, o antero-posteriore, ovvero anche viceversa.

2. Altra caratteristica del movimento delle pinne pettorali si è che può aver luogo coordinatamente da ambedue i lati, mentre quelle si vanno muovendo nel senso antero-posteriore. In fondo è un moto completamente regolare, però, più che un nuoto normale sinusoidale (come ho dimostrato io nel mio lavoro sul movimento del Trygon normale) [18] è a sbattimento dall'alto in basso e viceversa. Vi è unito solo molto lievemente il moto sinusoidale in senso antero-posteriore (*Fig. 8*): in questa forma di nuoto le pinne pettorali si muovono in media 60—70 volte al l' da ambedue i lati.

3. Talvolta il movimento della metà anteriore delle pinne pettorali è molto irregolare; mentre quello della metà posteriore è abbastanza regolare (è insomma più a sinusoide), invece quello della metà anteriore è più a sbattimento.

4. Il movimento delle pinne pettorali, nel nuoto, può avvenire in modo coordinato completamente e sincronamente dall'avanti all'indietro. Ciò avviene, specialmente decorso qualche giorno dall'operazione (si muovono 42—48—60 volte al l').

Può avvenire un nuoto in linea orizzontale, anche quando le due pinne pettorali non compiono lo stesso numero di movimenti. La pinna pettorale sinistra può fare 60 movimenti, mentre la destra

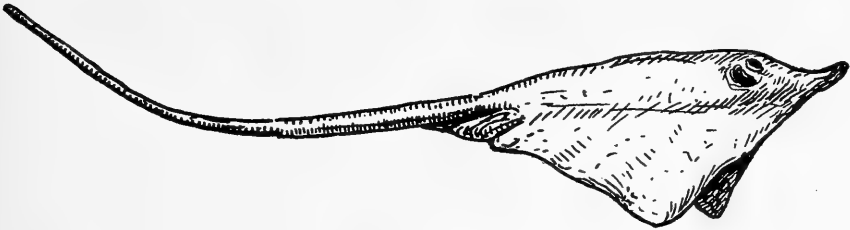

Fig. 8.

può farne 36—42. In questo caso ritengo che la pinna pettorale, che compie minor numero di movimenti, compie questi più energicamente in modo da equilibrare il maggior numero di quelli compiuti dalla pinna opposta, però più leggeri, meno validi, altrimenti si avrebbe un movimento di maneggio verso il lato, dove la pinna pettorale compie minor numero di movimenti. Però in questo caso (appunto perchè i movimenti delle pinne pettorali non sono uguali da ambedue i lati) il nuoto in linea orizzontale dura molto breve tempo e il Trygon compie quasi subito movimenti di maneggio verso destra. E ciò, ben si comprende, avviene per leggi meccaniche.

5. Il movimento delle pinne pettorali può avvenire a bilanciare, ossia mentre quella di un lato cessa il movimento, quella del lato opposto l'inizia a sua volta. Questo è il movimento che si vede più frequentemente. Non esiste insomma sincronia nel movimento delle due pinne pettorali, ma ciò avviene anche, come ho potuto vedere io, e come appare bene dalle riproduzioni cinematografiche, che ho por-

tato nel mio citato lavoro, anche in Trygon completamente normali e che non abbiano quindi subito operazione alcuna.

6. Il movimento delle pinne pettorali può essere coordinato, compendosi nel senso antero-posteriore e contemporaneamente anche sincrono, anche quando il Trygon presenta un movimento di maneggio.

In tutti questi vari tipi di nuoto che va compiendo, batte con molta facilità con l'estremo anteriore, col muso, contro le pareti del bacino. Ciò sta ad indicarci, sia che manca assolutamente all'animale il fine controllo sensoriale, come pure che i meccanismi motori non sono integri; altrimenti, se ciò non fosse, non avverrebbero questi continui battimenti contro le pareti, ma il nuoto procederebbe normalmente. Qualche volta si avvera ciò anche in pesci normali (non solamente Trygon) messi in un bacino, solo però nelle prime ore o nei primi giorni. I pesci rimangono ipereccitati e guizzano continuamente, in modo che anche il controllo della linea laterale e del nervo terminale non può essere completo e perciò vanno battendo contro le pareti di vetro (ostacoli forse invisibili, o quasi, all'occhio del pesce). Rimasti qualche giorno nel bacino, questi battimenti non si verificano più affatto.

Un'altra prova che sta a dimostrarci, come il mantenimento dell'equilibrio nel Trygon operato di cervelletto sia molto difficile, si è che l'animale, anche entro uno spazio di tempo breve, può passare da una all'altra forma di nuoto, che è stata ora descritta.

Questo facile cambiamento avviene specialmente nelle prime ore, o anche nei primi giorni che è stata eseguita l'operazione cerebellare. In questi vari passaggi che va facendo dall'uno all'altro tipo di nuoto, i movimenti che compie colle pinne pettorali non sono molto coordinati, e contemporaneamente rimane sempre, specialmente in questi momenti, in uno stato di iperattività e di irrequietezza. Ciò dipende forse dalla difficoltà che trova per mantenere l'equilibrio in questi vari cambiamenti di direzione e di tipo di nuoto, che va facendo. Resta incertissimo, quando deve cambiare direzione al movimento. Nei continui tentativi che va facendo, aiutandosi specialmente colle pinne pettorali e colla coda, si nota una grande incoordinazione. Sembra difatti che sia molto difficile all'animale di poter mantenere l'equilibrio, perchè con grande

frequenza cessa di nuotare e si adagia sul fondo. E ciò dipende anche sicuramente dallo stato di ipereccitabilità, nel quale si viene a trovare il sistema nervoso centrale, a causa della lesione che è stata fatta.

Altro segno, che l'animale operato di cervelletto non si trova più in condizioni normali, si è che spesso con l'estremo anteriore fuoriesce dall'acqua, ciò che in un animale normale non si avvera, se non quando venga energicamente stimolato.

L'inizio del nuoto, nei Trygon operati di cervelletto, è sempre molto difficile, difatti, quando riposano sul fondo e vogliono nuotare, fanno prima moltissimi tentativi prima di elevarsi, aiutandosi non solamente colle pinne pettorali, ma anche colla radice della coda.

Per quanto riguarda la cessazione del nuoto, qualunque sia il tipo del nuoto che va facendo il Trygon, come ho anche sopra accennato, molto spesso va a poggiarsi colla regione ventrale sul fondo.

Questi tentativi però sono molto frequenti (7—8—10) e durano talvolta anche a lungo, prima che l'animale vada a posarsi sul fondo. Una caratteristica si è che avvengono a scatti, appunto perchè non è completo e perfetto il controllo sensoriale; spesso non raggiungono lo scopo, perchè l'animale compie un movimento di maneggio e risale in alto per seguitare a nuotare nell'uno o nell'altro senso.

La direzione del nuoto, nel Trygon operato di cervelletto, può essere molto differente.

1. Può nuotare in linea orizzontale, andando sempre in una determinata direzione; in questo caso ambedue le pinne pettorali possono stare in line retta.

2. Oppure molto spesso nuota in senso trasverso (però sempre in linea orizzontale) con manifesta deficienza della pinna pettorale destra e tenendo questa rivolta in basso, mentre la sinistra è rivolta verso l'alto: naturalmente i movimenti che compie a destra sono un po' minori che a sinistra, però non si hanno movimenti di maneggio. Questa è la posizione più frequente presentata dal Trygon con lesione parziale del cervelletto (*Fig. 9*).

3. Può nuotare facendo continuamente movimenti di maneggio verso destra: in questo caso naturalmente i movimenti della pinna pettorale sinistra sono in numero maggiore di quelli della pettorale

destra. — Questi sono i movimenti più frequenti compiuti dal Trygon nei primi tempi dopo l'operazione.

Qualche volta fa anche dei tentativi di maneggio verso sinistra (specialmente quando si trova sul fondo del bacino, o vicino a questo), muovendo naturalmente molto di più la pinna pettorale destra. Però quasi subito ritorna a fare movimenti di maneggio verso destra. Ed in questo caso dei tentativi di maneggio verso sinistra, l'incoordinazione è molto grande, forse perchè per compierli non ha completo il controllo

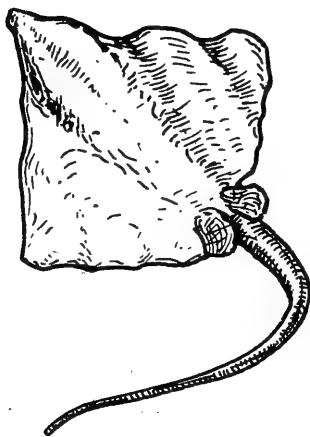


Fig. 9.

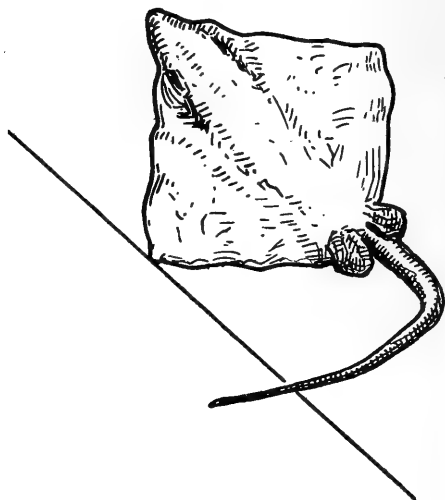


Fig. 10.

sensoriale e si tratta solo di movimenti di passaggio. Può essere che li compia per disorientazione momentanea.

Alcuni Trygon (No. 2) compiono esclusivamente movimenti di maneggio verso sinistra, ciò specialmente nei primi giorni dopo l'operazione. I movimenti di maneggio vengono eseguiti dal Trygon (come ho detto, sono sempre molto più frequenti quelli verso destra) molto spesso tenendo la coda poggiata sul fondo. Ciò dipende da che questo fissamento serve come un mezzo di orientazione tattile per l'animale. Però i movimenti di maneggio avvengono anche senza il fissamento della coda sul fondo, perchè anzi in qualche Trygon (No. 2) si nota, come la coda rimanga sempre sollevata e rivolta anche in alto.

I movimenti di maneggio (Trygon 2) qualche volta vengono

compiuti dal Trygon, mentre tiene poggiata sul fondo quella pinna pettorale dell'alto, verso il quale viene eseguito il movimento di maneggio (*Fig. 10*). Dunque, la pinna che è poggiata lì, rimane quasi immobile, mentre l'altra è in continuo movimento (non però sinusoidale, ma piuttosto, come ho accennato, di scuotimento, di sbattimento dall'alto in basso). Numerose osservazioni mi portano poi a concludere che questi movimenti di maneggio avvengono in Trygon, perchè una delle grandi pinne pettorali esegue costantemente da 1/5 ad 1/10 di maggior numero di movimenti di quelli del lato opposto. Si deve poi notare che la pinna pettorale, che determina il movimento di maneggio, compie quasi sempre un normale movimento sinusoidale antero-posteriore, mentre l'altra esegue piuttosto una forma di sbattimento.

Questi movimenti di maneggio non avvengono che raramente in linea orizzontale; il Trygon rimane quasi sempre in senso trasverso colla testa situata verso l'alto e la coda rivolta costantemente colla punta verso il lato della pinna dell'animale situata in posizione anormale (*Fig. 9*).

I movimenti di maneggio, come sopra ho accennato, cessano coll'andare del tempo, però l'animale non rimane quasi mai più in posizione orizzontale, bensì sta sempre un po' situato in senso trasverso ed appunto verso quel lato, dove avveniva il movimento di maneggio. Quindi questa deficienza omolaterale perdura per molto tempo (*Fig. 9—10*). E questo è un fatto, che ha il suo riscontro, anche quando il Trygon riposa sul fondo: la pinna pettorale di quel lato, verso il quale avveniva il movimento di maneggio, combacia quasi col fondo, mentre quella del lato opposto è normalmente elevata.

4. Decorsi anche pochi giorni dall'operazione, il nuoto avviene normalmente in tutte le direzioni (orizzontale, trasversale, verticale). Le pinne pettorali si muovono sincronamente e coordinatamente; però possono aver luogo anche movimenti di maneggio da ambedue i lati.

Il Trygon, già dal secondo giorno che è stata eseguita la lesione cerebellare, può nuotare in tutti i sensi, però è manifesta sempre la deficienza nel movimento delle pinne pettorali, le quali sbattono, più

che fare un movimento normale, sia nel nuoto normale come anche nel movimento di maneggio.

5. Decorso un po' di tempo dall'operazione, il Trygon, anche nuotando in linea orizzontale, può strisciare sul fondo, specialmente colla coda. Sicuramente ha bisogno ancora del controllo tattile per compiere un nuoto il più possibilmente normale. La coda serve indubbiamente come punto di ritrovo e sino ad un certo punto anche di sostegno.

6. Anche dopo vari giorni che è stata eseguita l'ablazione parziale o totale del cervelletto, il Trygon nuota costantemente lungo la parete piccola del bacino e mai nella parete più lunga. Ciò avviene, perchè nella parete più corta più facili sono i punti di ritrovo (senso tattile e visivo) e quindi il nuoto riesce più facile e risulta più equilibrato. E poi un nuoto di breve durata può essere sempre meglio equilibrato di un nuoto di lunga durata.

7. Può compiere anche un nuoto librato (ossia quando dall'alto del bacino vuol dirigersi verso il fondo): ciò avviene, specialmente dopo vari giorni che è stata eseguita l'operazione cerebellare.

8. Anche dopo molto tempo che è decorso dalla eseguita operazione cerebellare, il nuoto non si avvera mai in quella maniera fine, come si ha in un animale normale e ciò dipende appunto dalla anormalità nel movimento, soprattutto delle pinne pettorali, le quali appunto, come sopra ho accennato, non fanno un regolare movimento sinusoidale, ma piuttosto compiono uno sbattimento.

9. Una posizione abbastanza caratteristica di nuoto che assume il Trygon, anche dopo non molti giorni dalla eseguita operazione, si è che nuota colla regione ventrale rivolta in alto e col dorso rivolto in basso (*Fig. 11*). In questa maniera è capace di nuotare anche per lungo tempo, rimanendo completamente bene equilibrato.

Questa senza dubbio è una posizione anormale, perchè non ho visto mai nessun Trygon normale compiere un tale tipo di nuoto.

Secondo me è dovuto ad una deficienza di orientazione. I meccanismi per mantenere l'equilibrio normale non sono più completi, perciò assume questa posizione.

Il Trygon rimane in equilibrio ugualmente e può nuotare, ma

la posizione di nuoto non è normale. L'impulso al movimento normale esiste, ma l'animale non ha tutti i meccanismi per compierlo tale e perciò eseguisce questo tipo di nuoto.

Si avvera questo nuoto speciale, soprattutto quando l'animale non esegue più i movimenti di maneggio. Questo nuoto, in fondo, si può considerare come un movimento di rotazione intorno all'asse longitudinale (antero-posteriore). Però questi sono solo movimenti temporanei, perchè poi gli animali ritornano nello stato di nuoto normale in un tempo anche abbastanza breve.

10. Altra caratteristica del nuoto compiuto dal Trygon, operato

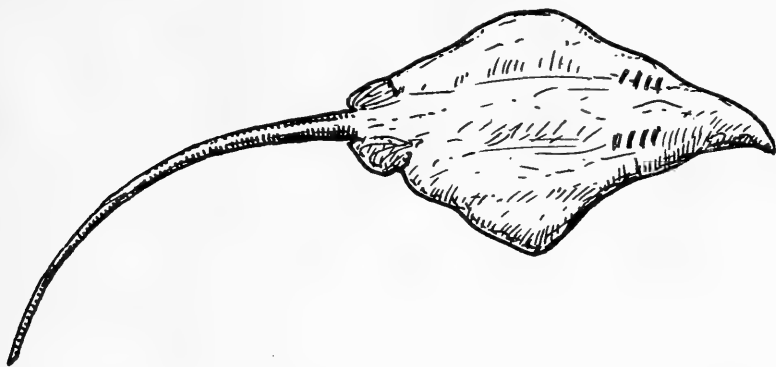


Fig. 11.

di cervelletto, si è che non nuota molto velocemente come un animale normale.

Ciò dipende da che le pinne pettorali, come ho accennato, non si muovono normalmente a sinusoide, bensì fanno spesso uno sbattimento non coordinato e non sincrono, oppure si muovono a bilanciere.

Naturalmente questi movimenti anormali fanno sì che il nuoto del Trygon, anche quando avviene senza movimento di maneggio, sia molto rallentato. Anche se una pinna pettorale rimane integra nei suoi movimenti, pure è costretta a farli anormali per compensare quelli dell'altra pinna pettorale più o meno anormale.

Di più un Trygon con lesione cerebellare, anche quando compie movimenti di maneggio da ambedue i lati, lo fa molto più frequentemente che non un Trygon normale, che procede quasi sempre in linea orizzontale. Si può dire che un Trygon con una lesione cerebellare

compie, specialmente nei primi giorni dopo l'operazione, quasi sempre i suoi movimenti sotto forma di maneggio, o dall'uno o dall'altro lato, quando quelli prevalenti da un lato sono cessati, e molto raramente in linea orizzontale.

Nei primi tempi dopo eseguita l'operazione cerebellare, mettendo il Trygon in posizione dorsale, con molta difficoltà, e solo dopo molti tentativi, ritorna in posizione ventrale, servendosi a ciò, specialmente dell'azione di quella pinna pettorale che fa maggiori movimenti e che appunto perciò determina quei caratteristici movimenti di maneggio.

Il Trygon prova molta difficoltà, dopo breve tempo che è stata eseguita la lesione cerebellare, di ritornare in posizione ventrale normale, appena venga posto sul dorso.

In questo caso difatti va facendo continui movimenti di maneggio verso quello stesso lato, dove li compie stando in posizione ventrale.

Difatti rimane sempre un po' in senso trasverso, tenendo in alto quella pinna pettorale che determina i movimenti di maneggio (ad esempio nel Trygon 2, nel quale questi vengono compiuti verso sinistra, è la pinna pettorale destra, quella che è rivolta in alto, mentre la sinistra è poggiata sul fondo). Il punto di appoggio, per riuscire a ritornare nella posizione normale ventrale, è dato sempre dalla coda, specialmente dalla sua radice.

Dopo poco tempo fatta la lesione cerebellare, il Trygon, anche rimesso in posizione ventrale normale, ritorna con facilità, specialmente se si mette in senso verticale, nella posizione dorsale.

Qualche volta, quando è in posizione dorsale sul fondo, rimane lì, specialmente poggiato sulla pinna pettorale, che determina i movimenti di maneggio ed in questo caso muove naturalmente molto più la pinna pettorale che rimane libera.

Ambedue però si muovono sincronamente (in Trygon 2, 48 volte al l', quindi molto di meno di quando nuota). Però, quando l'animale va facendo tentativi per rialzarsi, non si muovono più sincronamente: bensì una molto più dell'altra e ciò si comprende bene, perchè, se si muovessero ambedue sincronamente, sarebbe impossibile ogni ritorno allo stato di posizione normale.

Ed ho notato che, stando il Trygon in posizione dorsale, il movi-

mento delle pinne pettorali avviene specialmente dalla regione posteriore verso l'anteriore.

Ho notato però che, specialmente dopo breve tempo che è stata eseguita l'operazione, il ritorno dalla posizione dorsale alla normale ventrale è assolutamente impossibile, quantunque si aiuti a far ciò, non solamente colle pinne pettorali, ma anche colla coda, specialmente colla sua radice.

Quasi sempre però, con tutti i tentativi che va facendo per ritornare in posizione normale ventrale, non vi riesce affatto ed occorre mettervi il Trygon artificialmente.

Nella posizione dorsale il Trygon rimane molto spesso poggiato su quella pinna pettorale che è più valida.

Molto spesso, specialmente nei primi giorni che è stata eseguita la lesione cerebellare, il Trygon può rimanere anche per lungo tempo in posizione dorsale. Ciò si vede bene da che nella regione dorsale si fanno delle abrasioni più o meno profonde, in quel lato specialmente, dove la pinna pettorale è in maggiore movimento per fare ritornare il Trygon in posizione normale, e nella regione dorsale anteriore del muso.

Già nel giorno seguente all'operazione cerebellare, posto il Trygon in posizione dorsale, ritorna abbastanza celeremente in posizione ventrale.

II. Trygon con ablazione completa del cervelletto.

II. A. *Posizione di riposo di Trygon con ablazione completa del cervelletto.*

Tutti i Trygon, operati di cervelletto totalmente, possono andare anche a riposare sul fondo con la regione ventrale.

Nella posizione di riposo sul fondo, quando vi rimangono poggiati colla regione ventrale, questa può combaciare completamente colla superficie orizzontale, oppure no. Talvolta la pinna pettorale destra può rimanere sollevata, mentre la corrispondente di sinistra vi poggia completamente sopra.

E quest'ultima posizione si osserva specialmente, dopo che il Trygon ha compiuto continui movimenti di maneggio verso sinistra: andando al fondo del bacino, rimane quasi sempre poggiato sulla pinna pettorale sinistra.

Tutti i Trygon, operati di ablazione completa de l'cervelletto, possono rimanere in posizione verticale addossati colla regione ventrale ad una parete del bacino.

Più specialmente è la pinna pettorale sinistra, quella che rimane poggiata sul fondo. In questo stato può muovere anche coordinatamente e sincronamente le pinne pettorali (in media 60 volte al l'). Talvolta, stando poggiati sopra una parete verticale, possono compiere un movimento di natazione; quella servirebbe come di sostegno e di direttiva nel nuoto.

Però, stando sul fondo, presentano costantemente, specialmente nei primi tempi dopo l'operazione, uno stato opistotonico laterale e longitudinale (antero-posteriore) molto pronunciato.

Questo speciale stato opistotonico può essere leggero o forte, a seconda che la pinna pettorale e la colonna vertebrale sono ripiegate in alto più o meno a semicerchio.

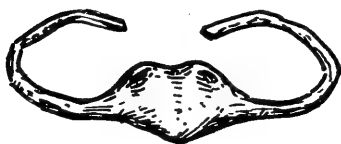

Fig. 12.

Talvolta è talmente forte l'opistotono, specialmente quando è combinato l'antero-posteriore e il laterale,

che gli estremi delle pinne pettorali quasi vengono a toccarsi sul dorso con la loro faccia ventrale (formano quasi come un nappo) (*Fig. 12*).

Quando rimane sul fondo in stato opistotonico e fa tentativi per elevarsi, l'opistotono diventa molto più accentuato: però spesso questi conati al nuoto non riescono e l'animale resta fermo sul fondo. Se riesce però a nuotare, lo stato opistotonico sparisce quasi completamente.

Quando il Trygon, che ha subito l'ablazione completa del cervelletto, è poggiato sul fondo colla regione ventrale, vi resta con questa solo in parte, perchè contemporaneamente si trova appunto in uno stato opistotonico, specialmente laterale, ed in questo stato fa quasi sempre dei leggeri movimenti colle pinne pettorali; quasi sicuramente sono conati per spiccare un movimento di natazione, che però non riesce ad espletare. Questi conati al movimento si compiono facilmente, soprattutto dopo vari giorni che è stata eseguita l'operazione, sino al periodo premortale.

Quando Trygon scerebellati stanno poggiati sul fondo colla regione

ventrale, quasi costantemente stanno coll'estremo anteriore rivolto in alto (quindi l'animale anche in questo caso è in un leggero stato opistotonico). Oppure possono stare sul fondo in uno stato di emprostotono laterale.

Talvolta rimangono in questo stato opistotonico, anche poggiando colla regione ventrale contro un angolo del bacino, in modo che una pinna pettorale poggia sopra una parete e l'altra sopra un'altra parete (quasi sempre una verticale e l'altra, di fondo, orizzontale).

Qualche volta difatti, specialmente quando il Trygon è per morire, lo stato opistotonico si combina con uno stato emprostotonico, in modo che l'animale, visto di profilo, assume la forma di una S. (*Fig. 13*). In genere l'opistotono va diminuendo, man mano che il Trygon si

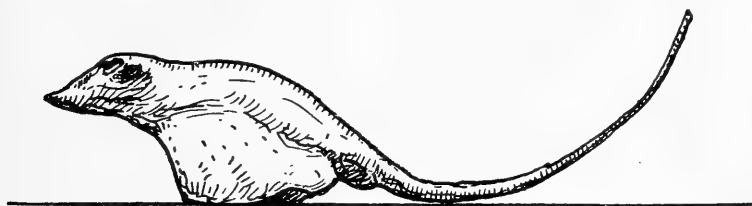

Fig. 13.

avvicina alla morte, mentre aumenta di molto l'emprostotono (non sempre però è così, perchè spesso è lo stato opistotonico che prevale). Talvolta possono rimanere poggiati sul fondo colla regione dorsale, però omolateralmente (se fanno movimenti di rotazione verso destra, è sul lato dorsale sinistro che sono poggiati).

Difatti, da questa caratteristica posizione di angolo, fanno continui tentativi per ritornare in posizione normale: in questa posizione le due pinne pettorali, guardate di profilo, assumono la forma di un S. Però è specialmente con l'aiuto della coda, che va a poggiarsi contro l'angolo del bacino, che ritornano nella posizione normale (occorrono in media 10'—15', perchè un Trygon dalla posizione dorsale angolare ritorni in posizione ventrale sul fondo).

Spesso, specialmente nelle ore notturne, quando cioè questi Ba-
toidei hanno il periodo di maggiore attività motoria, rimangono colla regione dorsale addossati sul fondo anche per un tempo molto lungo, tanto che rimane più o meno lesionata tutta la regione dorsale, special-

mente nella regione mediana. Forse vanno facendo tentativi per tornare in posizione normale, ma non vi riescono.

Possono star fermi anche sul fondo in posizione ventrale e contemporaneamente muovere la coda da ambedue i lati (secondo me questi sono veri e propri tentativi per iniziare un movimento, che però non può venire cominciato).

II. B. *Inizio del movimento e del nuoto in Trygon con ablazione completa cerebellare.*

Ho notato in Trygon con ablazione completa cerebellare che, quando deve iniziare un movimento, un nuoto, specialmente quando viene forzato a far ciò (sia che si trovi sul fondo in posizione normale orizzontale, ovvero verticale contro un angolo del bacino), i primi movimenti di natazione che compie sono assolutamente incoordinati. L'incoordinazione maggiore si vede appunto nelle pinne pettorali, le quali non si muovono a sinusoidi coordinatamente e sincronamente, ma fanno un vero e proprio sbattimento.

Questa incoordinazione è specialmente manifesta in Trygon, i quali abbiano perduto completamente la vista per svuotamento dell'occhio, come vedremo meglio appresso.

Spesso è all'inizio del nuoto che le pinne pettorali rimangono sollevate molto in alto e non si abbassano che molto poco: il Trygon, visto di profilo, sta in opistotono laterale (questa di solito però, in tale caso, è anche la posizione che aveva l'animale, quando posava sul fondo colla regione ventrale) (*Fig. 12*).

III. C. *Movimenti eseguiti da Trygon con ablazione completa del cervelletto.*

Talvolta possono rimanere sul fondo del bacino, sempre in uno stesso punto, muovendo leggermente e sincronamente le pinne pettorali. Sono questi dei tentativi di nuoto e null'altro.

Alcuni Trygon, quando sono sul fondo del bacino, fanno un nuoto-cammino, aiutandosi a far ciò colle pinne pettorali, che sono i due sostegni laterali, e colla coda che fa da sostegno posteriore. Anzi questa è una forma molto frequente di locomozione, che si avvera special-

mente nel primo giorno, che è stata eseguita l'operazione, ed è appunto molto giovevole per la manutenzione dell'equilibrio dell'animale.

Ho notato inoltre che questo nuoto deambulatorio è costantemente accompagnato da movimenti degli occhi, che possono ritenersi come compensatori.

Questo rimaner sul fondo del bacino in posizione ventrale, sia allo stato di riposo completo, come anche talvolta muovendo le pinne pettorali, oppure facendo un tipo di nuoto-deambulazione, sta a dimostrarci che tutti i Trygon, con ablazione completa del cervelletto, si trovano indubbiamente in uno stato di astenia più o meno accentuata.

Specialmente dopo pochi giorni che è stata eseguita l'ablazione cerebellare, se il Trygon, nel suo nuoto, viene preso con le sue pinne pettorali fra due ostacoli, va facendo continui tentativi di sorpassarli per nuotare oltre, ma non vi riesce assolutamente. Occorre scostarlo di lì, mentre invece un Trygon normale li sorpassa bene e nuota oltre.

Ciò può dipendere dalla minore forza che ha il Trygon operato, come conseguenza della astenia da mancanza del cervelletto.

Talvolta anche basta che l'animale vada contro un angolo del bacino, perchè rimanga lì molto tempo e se ne allontani molto difficilmente. In questi Trygon si osservano anche con molta frequenza dei movimenti di maneggio verso sinistra.

L'animale con la pinna pettorale destra compie 48—54—60 movimenti al l', mentre colla pettorale sinistra ne fa 10—20—25, oppure questa rimane anche immobile.

Facendo questi movimenti di maneggio può rimanere col corpo parallelo ai vari piani del bacino; orizzontale sul fondo stando in basso colla regione ventrale, oppure può stare anche in posizione trasversa, facendo un angolo più o meno acuto col fondo.

Qualche volta, facendo questi movimenti di maneggio, rimane piegato sul lato sinistro ed in questo caso naturalmente l'intero animale resta in posizione più o meno trasversa. Talvolta sfiorano anche il fondo coll'estremo della pinna pettorale sinistra.

Questi movimenti di maneggio verso sinistra, per solito vengono eseguiti entro un grande cerchio. Talvolta però, specialmente se i movimenti si compiono con grande velocità, si eseguono entro piccolo

cerchio. I movimenti di maneggio verso sinistra alcune volte si avverano, perchè mentre la pinna pettorale destra fa 5—6 movimenti, contemporaneamente la sinistra ne fa solamente 1.

Quando specialmente questi movimenti di maneggio sono continui e l'animale striscia facilmente contro le pareti, la pinna pettorale destra nella sua regione dorsale e così anche la coda (che è piegata colla punta verso sinistra) nella sua regione destra, è completamente in abrasione: invece del colorito grigio scuro si ha un colorito rossastro.

Un segno anche della grande titubanza e della grande incertezza nei movimenti di Trygon, operati di ablazione completa di cervelletto, si è che, sia che compiano dei movimenti completamente normali, oppure che facciano dei movimenti di maneggio, si discostano di poco dal fondo del bacino.

Forse è il controllo visivo che fa compiere ciò, così, nel caso di perdita di equilibrio, possono subito prendere fondo.

Ciò avviene specialmente nei primi giorni dopo eseguita l'operazione. Poi cominciano ad allontanarsi sempre più dal fondo del bacino ed a nuotare in tutti i piani.

Un segno in voltre non solo di incoordinazione nei movimenti, ma anche della necessità di un punto di sostegno per i Trygon, operati di ablazione completa di cervelletto, si è che spesso si gettano coll'estremo anteriore contro un angolo e lì rimangono nuotando per un tempo lungo, poi ritornano a nuotare in modo normale, o sul fondo, ovvero in altre parti del bacino.

I movimenti continui di maneggio verso sinistra avvengono, sia che l'animale stia in posizione normale colla regione dorsale, come anche si trovi in stato opistotonico, o leggero, o anche molto accentuato. Quando il Trygon compie questi continui movimenti di maneggio a sinistra, quando riposa sul fondo rimane in uno stato pleurotonico sinistro ed anche la coda contemporaneamente è ripiegata verso sinistra (*Fig. 14*).

Qualche volta i movimenti di maneggio verso sinistra vengono compiuti dall'animale, mentre poggia contemporaneamente sul fondo il margine angolare della pinna pettorale sinistra: naturalmente vengono compiuti entro un piccolo cerchio, il centro del quale è dato appunto

dall'angolo della pinna pettorale sinistra; contemporaneamente la pinna pettorale destra compie 48—60 movimenti al l'. Questo tipo di movimenti viene compiuto sempre continuamente in modo incessante.

Oppure i movimenti di maneggio verso sinistra possono essere compiuti anche in altra maniera: il Trygon sta in posizione trasversa rispetto al fondo del bacino, la pinna pettorale destra è molto in alto e la sinistra in basso. In questa maniera può durare anche lungo tempo a fare movimenti di maneggio (*Fig. 9*).

Questi movimenti in fondo però sono un misto di movimento di maneggio verso sinistra, con contemporanea rotazione attorno all'asse longitudinale verso destra. La risultante sarebbe appunto questo tipo di movimento, che si compie appunto in senso trasverso.

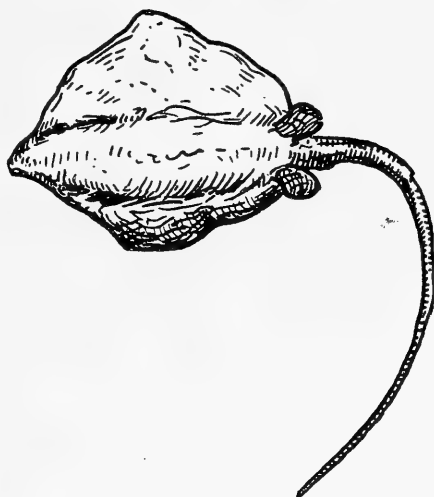


Fig. 14.

Spesso da un movimento di maneggio verso sinistra, compiuto in senso orizzontale (ma più specialmente in questo caso in senso trasverso), si mette in senso perpendicolare (a seconda del suo asse vertebrale) al fondo del bacino e comincia

a fare dei movimenti di rotazione intorno al proprio asse verticale, costantemente verso destra (*Fig. 15*).

Altri Trygon poi, fissandosi sulla radice della coda (i maschi sui testicoli) fanno continui movimenti di rotazione intorno al proprio asse verso destra. Questi movimenti si avverano stando in senso verticale l'animale, oppure anche a spirale, sempre verso destra. Facendo questi continui movimenti di rotazione, possono cadere poggiati anche sul dorso e, solo dopo molti tentativi, trovandosi in questa posizione, ritornano in posizione verticale normale.

Ho visto che il Trygon compie specialmente questi movimenti di rotazione quando, facendo un movimento relativamente normale,

va contro un ostacolo, oppure va sotto lo strale che porta l'acqua di mare al bacino: dunque è uno stimolo tattile, che determina quasi sempre questi movimenti anormali.

II. C. *Sulla genesi dei movimenti di maneggio a sinistra.*

Rimane da spiegare, perchè i Trygon, operati di cervelletto parzialmente o totalmente, facciano unicamente e costantemente movimenti di maneggio verso sinistra.

Credo dipenda ciò da una asimmetria dell'animale. Se così non fosse, essendo stato asportato tutto il cervelletto, i movimenti di maneggio

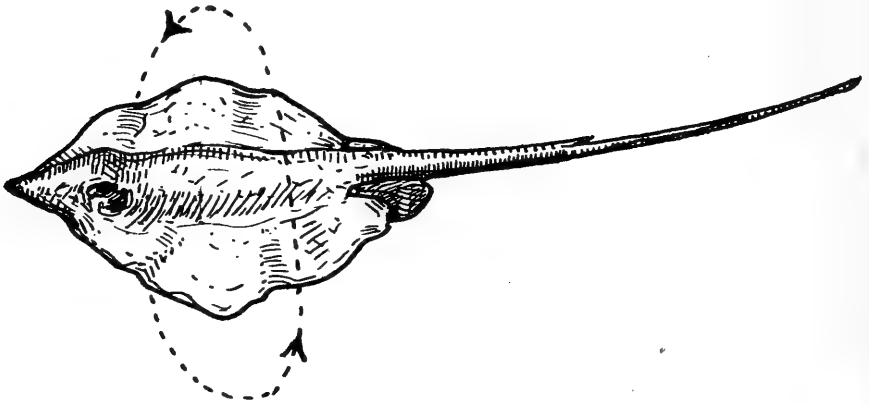


Fig. 15.

dovrebbero avvenire da ambedue i lati. Avvenendo invece costantemente verso sinistra, sicuramente la metà destra (specialmente la pinna pettorale destra) nell'animale è molto più valida della sinistra.

Molto spesso, 1 o 2 giorni antecedentemente alla morte, l'animale si trova in stato astenico completo. Difatti, anche stimolato, non si muove affatto dal luogo, dove rimane inerte assolutamente conservando la posizione ventrale di riposo. Oppure molto spesso compie solamente dei leggeri movimenti colle pinne pettorali e null'altro.

Ciò significa che la sensibilità è sicuramente molto diminuita, altrimenti, dopo uno stimolo, dovrebbe dare almeno una piccola reazione motoria.

Quando il Trygon è per morire, quasi sempre il giorno avanti

alla morte, è in uno stato di iperattività premortale e compie quasi di continuo movimenti di maneggio verso sinistra.

Questa iperattività è quasi sempre a tipo intermittente, con periodi più o meno lunghi di riposo, raramente è continua. E ciò è una conferma, di quanto io aveva già da tempo [19] posto in luce in tutti gli animali marini vertebrati ed invertebrati, cioè sul fenomeno dell'esibizionismo e sull'iperattività premortale, che si rendono specialmente manifesti in quelli animali che vivono nascosti nella sabbia, o fra le rocce e fuoriescono poco tempo prima della morte.

II. D. *Natazione eseguita da Trygon con ablazione completa del cervelletto.*

Appena eseguita l'operazione, rimessi nel bacino, questi Trygon con assenza completa del cervelletto, possono nuotare benissimo in tutti i sensi con movimento sincrono e coordinato delle pinne pettorali, tanto che non si distinguono da un animale normale. Anche nei giorni seguenti possono nuotare benissimo, tanto che sembrano Trygon normali.

L'unica anormalità, che presentano, si è che spesso coll'estremo anteriore fuoriescono dall'acqua e tentano forse di uscire dal bacino, nel quale sono contenuti. Dimostrano insomma una grande irrequietezza. Il nuoto viene compiuto non di continuo ma intermitentemente: indubbiamente si trovano in uno stato di iperattività, dovuta certamente alla lesione cerebellare e specialmente dipendente da iperecibilità delle regioni cerebrali limitrofe.

Alcuni Trygon invece, pur nuotando molto bene e coordinatamente, rimangono contemporaneamente in uno stato opistotonico specialmente nella metà anteriore (soprattutto è l'estremo cefalico, quello che è rivolto molto in alto e indietro) (*Fig. 16*).

Sicchè si avrebbe un nuoto normale coordinato da parte dei meccanismi che servono al movimento: l'animale però è in uno stato opistotonico, soprattutto dell'estremo anteriore.

Questo stato opistotonico (laterale specialmente) si conserva, anche quando il Trygon va a poggiarsi sul fondo colla regione ventrale.

Contemporaneamente questi Trygon possono nuotare bene e

coordinatamente in linea retta ed in senso orizzontale come un Trygon normale, muovendo completamente bene ambedue le pinne pettorali.

Possono contemporaneamente anche nuotare di lato, stando poggiati sulla pinna pettorale sinistra (la coda è sempre rivolta verso destra). L'estremo cefalico è costantemente sollevato verso l'alto.

Trygon scerebellati sono capaci di compiere un nuoto regolare e coordinato, però, appena nuotando incontrano ostacoli, oppure battono coll'estremo anteriore contro una parete verticale del bacino, il nuoto diventa subito irregolare.

Quando spiccano il nuoto dalla posizione verticale o anche dalla posizione orizzontale sul fondo (più raramente) questo è normale,

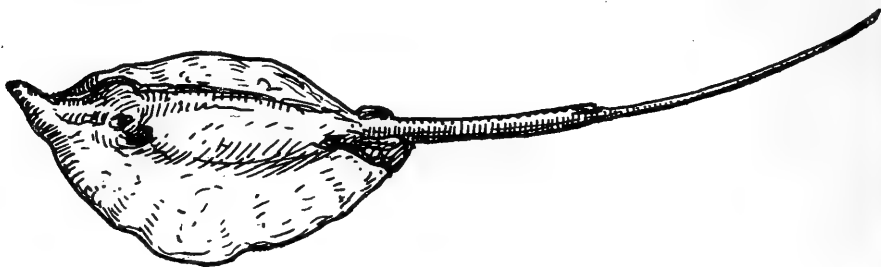


Fig. 16.

più veloce di quello che compia un Trygon non operato. Ritengo però che sia un nuoto a scatti, oltre che per la maggiore velocità, anche perchè batte con facilità coll'estremo anteriore contro le pareti del bacino, nel quale è contenuto. Ciò significa che la distanza non viene bene calcolata; l'impulso al movimento che parte dal mesencefalo e dalla base del metencefalo è normale, ma alcuni meccanismi mancano alla sua espletazione normale e completa.

Qualche volta nuotando, in senso orizzontale, si servono come guida (senso tattile) di una pinna pettorale che va strisciando sempre lungo una delle pareti verticali del bacino, dove è contenuto il Trygon.

Dopo molti giorni che è stata eseguita in Trygon l'ablazione cerebellare, il movimento delle pinne pettorali può essere completamente coordinato e normale.

Questi animali nuotano assolutamente come animali normali, che non abbiano subito lesione alcuna nel sistema nervoso centrale.

I Trygon, operati di ablazione completa del cervelletto, possono nuotare di continuo, anzi mostrare una vera e propria iperattività, alla quale ho sopra anche accennato. La velocità del nuoto è di solito sempre molto forte, raramente i Trygon procedono lentamente.

Una caratteristica poi di questo nuoto si è che i Trygon procedono a scatti (ciò dipende da grande ipereccitabilità dei centri nervosi): non si tratta insomma di un nuoto continuo. Contemporaneamente le pinne pettorali possono muoversi coordinatamente e sincronamente, oppure no: il movimento però di queste si avvera sempre in senso anteroposteriore, però più che un movimento sinusoidale è un vero sbattimento. Nel nuoto battono con grande facilità contro le pareti del bacino; ciò è una conseguenza del nuoto a scatti e da che gli animali non sanno misurare bene la distanza che debbono percorrere.

Però avviene talvolta che, anche quando il Trygon non nuota a scatti, ma abbastanza coordinatamente e lentamente, batte ugualmente con l'estremo anteriore contro le pareti verticali.

Anche questa è quindi una prova di più che a Trygon senza cervelletto manca il controllo per coordinare lo sforzo del nuoto con la distanza da percorrere.

La iperattività motoria, specialmente nei primi giorni dopo eseguita l'ablazione cerebellare, è talvolta tanto grande che spesso durano delle giornate intere a nuotare costantemente.

Naturalmente, quando ciò avviene, il movimento delle pinne pettorali è prevalentemente uno sbattimento piuttosto che un movimento sinusoidale. Questa iperattività motoria si esplica sia in un nuoto in senso orizzontale, quasi sempre però si presenta sotto forma di movimenti di maneggio continui irresistibili verso sinistra.

Un'altra forma molto caratteristica di posizione nel nuoto è presentata da Trygon, operati di ablazione totale del cervelletto, e viene osservata specialmente, quando stanno alla superficie del bacino, e sembra anzi che contemporaneamente facciano dei tentativi per uscirne (*Fig. 17*).

La posizione trasversa longitudinale è quella, che presentano questi Trygon, i quali vanno nuotando in questa maniera.

Le pinne pettorali contemporaneamente si muovono molto coordina-

tamente. Insomma è la stessa posizione che presenta un cervo volante, quando venga ad essere tirato contro vento.

La coda si muove contemporaneamente sbattendo lateralmente.

Di solito però il movimento che compiono in questa posizione è un poco lento rispetto a quello che fanno, quando nuotano in senso orizzontale, quando fanno movimento di maneggio, o stanno coll' estremo anteriore contro un angolo del bacino.

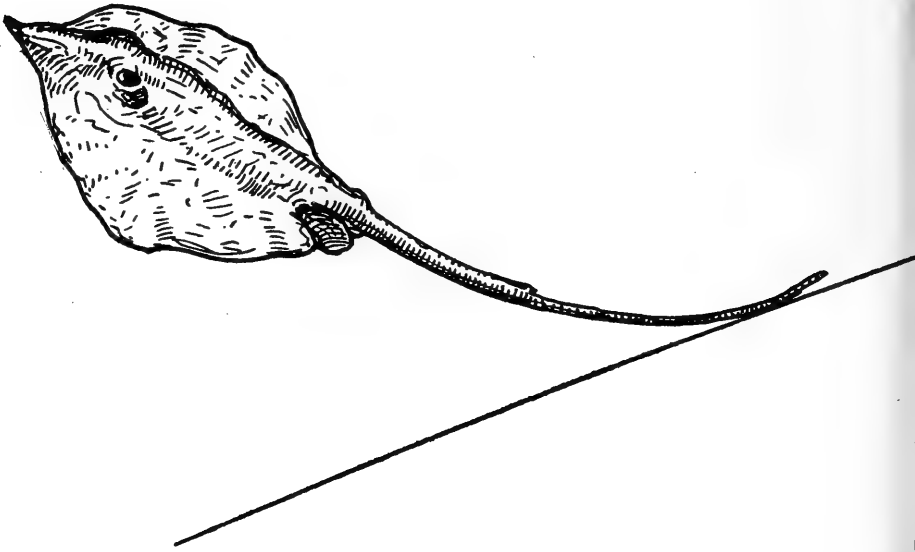


Fig. 17.

III. Trygon con ablazione completa del cervelletto e accecati.

Nel decorso di queste esperienze ho operato di ablazione completa del cervelletto anche un Trygon accecato (nelle manovre che erano state fatte su questo animale dai pescatori per condurlo vivo all' Aquarium, mettendo delle cordicelle che passavano traverso gli opercoli branchiali, strisciando quelle frequentemente sulle cornee di ambedue gli occhi, avevano subito una abrasione ed erano rimaste completamente opacate: nelle vasche dell' Aquarium ambedue gli occhi si svuotarono completamente).

Fu quindi interessante l'osservazione di quest'animale perchè, unitamente alla mancanza completa del cervelletto, c'era la mancanza

completa del senso della vista, che è senza dubbio di grande controllo per la locomozione dell'animale.

Ebbene questo Trygon, da me esaminato attentamente per molti giorni di seguito, non ha presentato nulla di maggiormente anormale, di quanto era stato visto sui Trygon a vista completamente integra e che avevano subito la completa ablazione cerebellare. Inutile è quindi fare inutili ripetizioni e basta riandare a quanto è stato già visto in proposito. L'unico fenomeno, che presentava più spiccato degli altri Trygon, si era che, allorquando andava coll'estremo cefalico contro un angolo del bacino, oppure rimaneva compreso colle pinne pettorali fra due ostacoli, allora rimaneva fermo assolutamente in questo punto per un lungo periodo di tempo, anzi talvolta, se non si rimuoveva di là, vi sarebbe rimasto ancora per altro tempo.

E ciò si spiega, pensando alla grande titubanza e alla difficoltà che sicuramente ha nel nuoto un animale al quale, oltre il controllo cerebellare, manca anche il controllo visivo.

Presentava anche molto più marcato l'opistotono laterale (conseguenza forse del mancato controllo visivo). Di più, nel nuoto orizzontale o di maneggio che andava facendo, mancando il controllo visivo e non bastando forse il senso della linea laterale, specialmente quando i movimenti erano molto repentini e vivaci, batteva con molta maggiore facilità di un altro Trygon senza cervelletto, ma con senso visivo integro, contro le pareti verticali ed altri ostacoli che erano nel bacino.

Quando invece il nuoto era meno veloce, allora batteva molto di meno con l'estremo anteriore contro gli ostacoli; da ciò si deduce che la mia supposizione è vera.

Anche quando questo Trygon completamente cieco si trovava sul fondo non in opistotono laterale con le pinne pettorali, tuttavia queste non combaciavano mai completamente col fondo, bensì i loro bordi stavano sempre leggermente elevati.

La coda anche tocca in parte il fondo, quando l'animale è lì in posizione di riposo, ciò che in Trygon normale ed anche operato di cervelletto non avviene, perchè quasi sempre è elevata.

Che il Trygon batta anche durante il periodo di maggiore attività

motoria che ha luogo durante la notte, molto frequentemente contro le pareti, specialmente, ed altri ostacoli che sono nel bacino, si deduce da che tutto il bordo dell'animale non è di colorito grigio normale, ma è completamente abraso (questo ha un colore biancastro-rossastro). Naturalmente la maggiore abrasione si nota nella superficie ventrale dell'angolo della pinna pettorale sinistra.

Un Trygon normale è capace di nuotare in tutte le parti del bacino, ma specialmente alla superficie o al fondo in senso orizzontale.

Un Trygon, operato di cervelletto totalmente e cieco, nuota molto spesso sul fondo, muovendo sincronamente le pinne pettorali.

Anzi si può dire che un Trygon, che abbia subito una tale operazione, sta quasi sempre poco discosto dal fondo: forse fa ciò, perchè possa trovarne un appoggio, appena perde l'equilibrio.

Gli organi della linea laterale, colla percezione della pressione, sostituiscono il senso della vista ed avvertono l'animale della vicinanza di un ostacolo.

Sta al fondo, specialmente quando nuota in senso orizzontale.

Mentre invece, quando compie dei movimenti di maneggio verso sinistra (pinna pettorale destra 72 movimenti al 1', pinna pettorale sinistra circa la metà al 1'), allora sta quasi sempre molto elevato dal fondo e quasi alla superficie del bacino.

Una caratteristica di questi movimenti di maneggio verso sinistra è che si compiono, stando l'animale in senso orizzontale, oppure leggermente piegato in senso trasverso verso sinistra.

Inoltre questi movimenti di maneggio verso sinistra vengono sempre compiuti da Trygon ciechi, costantemente entro un piccolo cerchio e ciò, perchè mancando il controllo visivo, non possono essere compiuti entro un grande circolo, perchè la perdita dell'equilibrio avverrebbe molto facilmente.

Talvolta si serve di guida, per fare questi movimenti di maneggio a sinistra, dell'angolo della pinna pettorale sinistra, perchè striscia sul fondo e la superficie ventrale di questa rimane più o meno completamente abrasa, difatti non conserva più il colorito grigio, ma questo diviene bianco-rossastro.

IV. Sullo stato della respirazione in Trygon operato di cervelletto.

Dopo l'operazione i movimenti respiratori delle branchie sono lievemente aumentati: (Trygon 2: T. acqua di mare 25° C.: prima dell'operazione R. 55—60, dopo l'operazione R. 72—78—82—84). Aumenta specialmente la respirazione, quando l'animale va facendo movimenti di maneggio e soprattutto, quando vuol ritornare nella posizione normale ventrale dalla dorsale, nella quale può trovarsi. Anche Trygon con ablazione completa cerebellare aumentano il numero delle respirazioni. (Trygon 3. T. dell'acqua di mare 25° C.: prima dell'operazione 50—55, dopo l'operazione 60—66—90); queste variazioni nella ritmica respiratoria dipendono sicuramente da variazioni nella eccitabilità dei centri respiratori, che hanno la loro sede nel mielencefalo e che sicuramente vengono ad essere influenzati dalla lesione del metencefalo.

V. Sullo stato delle sensazioni in Trygon operato di cervelletto.

Una questione molto interessante ho voluto anche affrontare nello studio della funzione del cervelletto nei Trygon, qual'è appunto quella della presa dell'alimento. E ciò era indispensabile di vedere, perchè ricerche eseguite da anatomici (Johnston) [19] sul cervello dei selaci, riscontrano nel cervelletto di questi animali dei nuclei e delle vie di natura gustatoria.

Ebbene, ho notato che Trygon, sia con ablazione totale o parziale del cervelletto, non prendono più alimento alcuno.

E ciò si comprende bene, pensando appunto come colla operazione cerebellare vengono ad essere lesi in tutto od in parte i nuclei e le vie gustatorie.

Il senso della visione invece, in Trygon operati di cervelletto, è completamente integro.

VI. Discussione ed analisi dei fenomeni motori presentati da Trygon operato di ablazione totale o parziale di cervelletto.

Nel mio lavoro sulla fisiologia del sistema nervoso centrale dei Selacoidei [20], dissi che lo Scyllium, da me fatto oggetto di ricerca, non era l'animale più adatto per fare ricerche fisiologiche sul cervel-

letto, essendo qui una regione relativamente atrofica. E non è difatti sopra una regione cerebrale così ridotta che possano farsi delle ricerche sulla sua funzione. Perciò proposi che studi sul cervelletto fossero eseguiti nei Selaci (Batoidei), in Trygon, dato appunto l'enorme sviluppo del cervelletto.

In Scyllium osservai che, sia lesioni omolaterali come lesioni bilaterali del cervelletto, sono capaci di dare dei leggerissimi e passeggeri disturbi motori, alcuni dei quali dovuti in parte alle alterazioni che si avverano consecutivamente all'atto operatorio nelle regioni cerebrali vicine. Il nuoto, in Scyllium che abbiano subito tali operazioni, non viene ad essere più bene equilibrato e si nota una vera e spiccata deficienza motoria ed equilibratoria, difatti il nuoto non è così normale, come in uno Scyllium non operato. Ritenni anche che le operazioni combinate cerebellari con altre regioni o con nervi cerebrali, non erano un metodo molto buono per studiare le funzioni di una regione, perchè non possiamo sapere a quali di queste regioni cerebrali, operate contemporaneamente, debbano ascriversi i fenomeni che si osservano nell'animale operato.

Steiner, Loeb e Bethe che si occuparono della ablazione completa del cervelletto, notarono dei fenomeni di deficienza motoria (Ausfallerscheinungen) da parte degli Scyllium operati. Steiner vide che il nuoto, dopo l'ablazione completa del cervelletto, in questi animali era pressochè normale. Fu il Bethe che ritenne appunto doversi studiare la funzione del cervelletto nei Selaci con operazioni contemporanee in altre parti del cervello (contemporaneamente alla estirpazione cerebellare tagliò uno od ambedue gli acustici, ovvero fece anche l'emisezione del mielencefalo al di dietro dell'uscita del X) e notò solamente una differenza nella posizione delle pinne e null'altro.

Per rendersi esattamente ragione dei fenomeni di deficienza motoria presentati dai vari Trygon, operati di ablazione parziale o totale del cervelletto, basta richiamare la costituzione anatomica di questa regione cerebrale.

Nei selaci il cervelletto è sostituito da un peduncolo che sorregge un corpo cerebellare. Il peduncolo è schiacciato fra i lobi ottici da un lato e la valvola cerebellare posteriore con le orecchiette rom-

boidali dall'altro. Il cervelletto poggia sopra una massa, ossia sui lobi ottici avanti e sulla tela mielencefalica coroidea indietro. Sterzi (27) ci ha dato uno schema molto esatto delle vie di connessione cerebellari nei selaci.

Vi sono vie di connessione fra le varie parti dell'organo e vie che lo uniscono col resto del nevrasse. Le vie di connessione fra le varie parti dell'organo sono formate:

1. da fibre che s'incrociano in parte nella linea mediana ponendo così in rapporto una metà del cervelletto coll'altra (fibre commesurali).
2. da fibre, che, come fibre arciformi, vanno nella base metencefalica; sono vie di connessione al resto del nevrasse: caudalmente col bulbo e col midollo spinale, rostralmente col mesencefalo e col diencefalo.

Vie efferenti. I. Connessioni caudali.

A. *fascio cerebellare dorsale*, che discende nella base metencefalica e da qui si porta nella regione più alta del cordone dorso-laterale del bulbo.

B. *fascio cerebellare ventrale*, che ha cammino simile al precedente, ma si porta più in basso vicino al cordone ventrale.

C. *fibre cerebellari* del fascicolo longitudinale (fascio cerebello-motorio crociato) e che terminano nei nuclei motori del bulbo e nelle colonne ventrali del midollo spinale.

II. Connessioni frontali.

A. via cerebello-mesencefalica (tractus cerebello-tegmentalis mesencephalicus) fatta dal:

- a) Tratto cerebello-mesencefalico crociato.
- b) Tratto cerebello-mesencefalico diretto.

B. via cerebello-lobare (tractus cerebello-tegmentalis bulbaris) fatta dal:

- a) Tratto cerebello-lobare diretto (al nucleo di Deiters).
- b) Tratto cerebello-lobare crociato (ai nuclei basali).

Questi due tratti vanno dal cervelletto ai lobi inferiori della regione subtalamica.

Le due figure schematiche dello Sterzi (27) mostrano bene e chiaramente i rapporti che corrono fra le varie connessioni motorie cerebellari, sia nell'interno di questa regione cerebrale, come anche frontalmente e caudalmente.

Resta facile, conoscendo la fine struttura motoria del cervelletto, rendersi conto ed illustrare i fenomeni motori notati in Trygon dopo l'ablazione parziale o totale del cervelletto. Però occorre prima rendersi anche conto dei rapporti che, per mezzo delle vie di senso, il cervelletto prende colle altre regioni cerebrali e cogli organi di senso.

Dallo schema riportato da Franz, apparisce manifesto che nei Selaci il cervelletto ha rapporti con vari organi di senso per mezzo di vie efferenti che a questo fanno capo.

Vie efferenti se ne riscontrano varie nel cervelletto dei pesci:

1. Una via diretta formata da fibre che provengono dal Nervus lineae lateralis (e quasi sicuramente secondo me anche dal Nervus terminalis che fa parte, come abbiamo già visto, del Systema lineae lateralis), che è il Nervo dell'organo di senso della linea laterale, in modo che il cervelletto viene ad essere considerato in parte come il nucleo terminale del suddetto nervo e del suddetto senso (Wallenberg e Franz) [21] (Tractus laterali-cerebellaris).

Vi sono poi delle numerose vie indirette, le quali non vanno direttamente dagli organi di senso periferici al cervelletto, bensì indirettamente, cioè dalle terminazioni centrali degli organi di senso. Queste vie inderette sono:

2. Tractus tecto-cerebellaris (Franz) (prima ritenuto come via efferente e chiamato Tractus cerebello-mesencephalicus, cerebello-tectalis, ecc...). Proviene dal Mesencephalon; riguardo alla sua grandezza sta in rapporto diretto ed in proporzione collo sviluppo degli occhi e serve a segnalare al cervelletto le sensazioni ottiche.

3. Tractus vestibulo-cerebellaris: è una via indiretta e forse anche diretta acustico-vestibolare: sicuramente porta al cervelletto impressioni dell'apparato statico sensoriale e perciò è importante per la funzione statica del cervelletto. Riguardo allo sviluppo, questo tractus vestibulo-cerebellaris è in rapporto diretto con lo sviluppo dell'attività motoria del pesce.

4. *Tractus tegmento-cerebellaris*: è una via indiretta del *Facialis* (VII), che probabilmente porta al cervelletto impressioni chimiche (per il senso chimico).

5. *Tractus diencephalo-cerebellaris* (Wallenberg): chiamato antecedentemente *Tractus cerebello-diencephalicus*. Sembra che porti al cervelletto delle impressioni che partono dall'organo dell'odorato.

6. *Tractus trigemino-cerebellaris*: in alcune specie di pesci è molto manifesto, in altre invece è molto incerto. Sta in rapporto con i nervi della pelle del capo, che fanno parte del N. *Trigeminus* (V).

7. *Tractus vago-cerebellaris*: trovato in poche specie di pesci, va dal nucleo del N. *Vagus* (X) al cervelletto e sicuramente porta al cervelletto impressioni dei nervi degli organi interni.

8. *Tractus spino-cerebellaris*: porta sensazioni dalle colonne sensitive del midollo spinale e quindi dalla pelle del corpo.

Data questa ricchissima rete di fasci efferenti che vanno al cervelletto Franz ritenne (1911 p. 440) che il cervelletto fosse: „ein Universalzentrum der verschiedensten Gebiete“.

Da questi schemi delle vie afferenti ed efferenti cerebellari si conclude che il cervelletto dei pesci per vie dirette o indirette è in rapporto, sia con tutte le regioni del cervello e con tutti i nervi cranici, siano motori o sensitivi, come anche con il midollo spinale (parte motoria e sensitiva).

Conosciuti dunque i rapporti motori e sensitivi del cervelletto dei Selaci, è facile mettere in relazione i fenomeni presentati dai vari *Trygon* operati di cervelletto con la costituzione anatomica di questo e giungere così a conoscere la funzione di questa regione cerebrale.

Durante il decorso di questo lavoro, nell'analisi minuta da me eseguita dei vari fatti osservati in questo *Trygon*, ho accennato alle possibili spiegazioni che si affacciano per rendersi ragione dei fenomeni anormali osservati. Qui si tratta ora di coordinare e sintetizzare e, dopo aver messo in rapporto e confrontato gli studi da me eseguiti sul cervelletto del *Trygon*, con quelli fatti da altri autori sul cervelletto dei pesci, concludere e giungere così alla cognizione della funzione del cervelletto in questi Batoidei.

V. Franz [24], solamente in base a ricerche anatomiche, fece delle

deduzioni di ordine fisiologico ed avanzò così delle ipotesi sulla funzione del cervelletto nei pesci. Naturalmente questo metodo, del servirsi cioè delle cognizioni di anatomia macroscopica e microscopica di una data regione cerebrale per farne delle deduzioni sulla funzionalità di questa, non è scevro di errori e deve essere assolutamente abbandonato. Solo coll'esperimento fisiologico, basato sopra cognizioni anatomiche, noi possiamo conoscere esattamente la funzione di una data regione cerebrale.

Franz, dalle sue ricerche anatomiche sopra il cervelletto dei Teleostei, giunge a questa conclusione fisiologica (1912 p. 454). „Das Kleinhirn reguliert effektorische Innervationen nach Maßgabe der verschiedensten Sinnesreize. Diese Tätigkeit tritt in den Vordergrund bei der Erhaltung des Gleichgewichts“.

Ed il Franz nello stesso lavoro giunge anche ad un'altra conclusione, deducendola sempre dall'anatomia del cervelletto dei Teleostei: (1912 p. 458). „Das Kleinhirn hat sich bei den Fischen über dem Acusticuskern, einem besonders wichtigen Sinnesapparat für das Wasserleben, zu einem hochgradig universellen herrschenden Zentralorgan entwickelt, in ähnlicher Weise, wie beim Übergange zum Landleben die Entwicklung eines neuen derartigen Zentralorgans, des Palliums, über dem Riechzentrum erforderlich würde.“

Franz [23] poi, studiando il cervello dei Mormyridae, spiega l'enorme sviluppo che prende in questi il cervelletto, con l'associazione che farebbero questi pesci in questa regione cerebrale delle impressioni che si trasmettono lungo il faciale e che sono forse chemorecezioni. Sarebbe infine anche in rapporto colle scariche elettriche, che sono capaci di dare questi animali.

Dando un sguardo alla sintomatologia motoria, presentata dai vari Trygon operati di ablazione cerebellare parziale o totale, e mettendo questa in rapporto con la fine struttura del cervelletto dei pesci, la quale appunto ci dimostra come, sia dal lato motorio che sensitivo, sia talmente ricca che non vi è organo di senso, non apparecchio muscolare, ovvero regione motoria o sensoriale del cervello che non abbia rapporti col cervelletto, si pensa subito che questa regione cerebrale serva appunto alla „Orientazione“.

Rimane abbastanza facile riassumere le posizioni anormali prese da Trygon con ablazione totale o parziale del cervelletto, sia allo stato di riposo completo, come anche all'inizio e durante un movimento qualunque, ovvero una natazione.

Allo stato di riposo il Trygon, che abbia subito tali operazioni, non combacia che molto raramente, colla superficie ventrale, col fondo. Prevale quasi sempre, come abbiamo visto molto partitamente nella descrizione della sintomatologia presentata da questi animali, lo stato emprostotonico (laterale, ovvero anteroposteriore) e lo stato opistotonico ventrale, ovvero anteroposteriore; talvolta può l'animale trovarsi in uno stato opistotonico-emprostotonico con prevalenza dell'uno o dell'altro.

Anche che questi stati anormali talvolta non siano molto netti, può il Trygon tenere più o meno elevate (anche non simmetricamente) le pinne pettorali, oppure, contemporaneamente o no, tenere sollevato l'estremo anteriore, ovvero anche la coda. Posti col dorso sul fondo, con molta difficoltà ritornano nella posizione ventrale normale (deficienza del riflesso di rotolamento [Umdrehreflex]).

Questa grande difficoltà in Trygon, con lesioni cerebellari, di ritornare in posizione normale, quando stiano sul dorso, si avvera anche quando causalmente assumono questa posizione. Difatti si ritrovano spesso questi animali con lesioni più o meno profonde della superficie dorsale, dovute appunto ai conati di ritornare in posizione ventrale normale.

Si noti inoltre che questi animali non sempre poggiano sul fondo colla superficie ventrale, ma spesso si adagiano con questa sopra una parete verticale.

Per quanto riguarda poi il movimento, questo può aver luogo in tutte le direzioni (orizzontale, trasversa ecc.) però le pinne pettorali non compiono un movimento regolare sinusoidale, bensì un vero e proprio sbattimento. Il nuoto poi in questi casi si avvera quasi sempre stando l'animale lungo la piccola parete (il controllo visivo e tattile, specialmente in questo caso, è molto più facile). Rimane difficile a questi Trygon, con ablazione parziale o totale del cervelletto, di ini-

ziare una natazione, od anche d'interromperla. Il nuoto poi non è continuo, ma quasi sempre avviene a scatti.

La guida al nuoto viene spesso fatta dalla coda, che va strisciando sul fondo, oppure da una pinna pettorale che va toccando lungo una parete. La velocità del nuoto è molto limitata. Talvolta, stando il Trygon sul fondo, muove molto lievemente le pinne pettorali, pur rimanendo sempre nello stesso punto (sono forse conati per iniziare una natazione). Oppure talvolta compie, stando sul fondo, una forma tutta speciale di cammino-nuoto, servendosi delle pinne pettorali e della radice della coda come di veri e propri arti, di veri punti d'appoggio per la progressione. Durante il nuoto possono contemporaneamente rimanere, in modo più o meno accentuato, le posizioni di opistotono e di emprostotono. Questi animali si trovano indubbiamente, specialmente poi nei primi giorni dopo l'operazione, in uno stato di vera e propria iperattività che può dipendere o dalla mancanza totale o parziale del cervelletto, come anche da uno stato di irritazione delle regioni cerebrali vicine per la lesione che è stata fatta.

Oppure i Trygon compiono con molta facilità movimenti di rotazione intorno al proprio asse (specialmente verso destra), oppure molto più spesso movimenti di maneggio, talora irresistibili (quasi sempre verso sinistra).

Tutti questi fenomeni di deficienza motoria più o meno profonda, consecutivi naturalmente a lesioni della sfera sensoriale, si rendono molto più manifesti e molto più accentuati, quando il Trygon, oltre la lesione cerebellare, sia stato anche accecato. In questo caso la guida al nuoto, di qualunque forma sia, viene sempre data dalla coda che striscia sul fondo. Oppure quasi sempre rimane fermo contro un angolo del bacino. Posto in posizione dorsale, con grave difficoltà ritorna in posizione ventrale.

Per quanto riguarda la presa degli alimenti, questa è assolutamente abolita, ciò che sta ad indicarci che esiste una lesione nel senso chimico di questi animali, appunto per l'operazione cerebellare. L'aumento delle respirazioni, dopo la subita operazione cerebellare, si spiega pensando come i centri respiratori del mielencefalo vengono

ad essere eccitati, data la loro vicinanza con la regione cerebellare asportata o lesa più o meno profondamente.

Mettendo ora in rapporto quanto noi sappiamo sulla fine costituzione anatomica del cervelletto di questi pesci con i sintomi presentati dai vari Trygon con ablazione completa o parziale cerebellare, si pensa subito che questa regione del cervello abbia una parte molto importante nella „orientazione“. Difatti il cervelletto di questi pesci, sia per via motoria come anche per via sensitiva, è in rapporto con tutte le altre regioni cerebrali e quindi con la innervazione motoria-sensoriale di tutto il corpo. E così, oltre che con la sfera motoria, nei pesci il cervelletto è in rapporto con il senso uditivo (secondo Pieper si può parlare anche di questo senso [9] nei pesci) col senso statico-labirintico, col senso tattile (intimamente legato col senso muscolare), col senso della linea laterale (Nervo della linea laterale e Nervo terminale), col senso chimico (gustatorio ed olfattorio), finalmente in alcuni pesci (elettrici: Torpedo, Sylurus, Mormyrus) col senso elettrico e forse con quel senso designato da Edinger col nome di senso orale, in rapporto alle impressioni del N. VII e del V. Nei pesci naturalmente i sensi più importanti sono lo statico-labirintico, il tattile, quello della linea laterale, il senso chimico. Biologicamente ora sappiamo di quale grande importanza siano le impressioni, gli stimoli che partono dagli organi di senso per la orientazione. Dal complesso di questi impulsi centripeti, unitamente al sistema cerebrale subcorticale (fatti di memoria) (specialmente del Mesencephalon che nei pesci ha un'enorme importanza, come ho potuto mettere chiaramente in luce io) il cervelletto può presiedere alla orientazione e quindi alla posizione nello spazio, al movimento e alla direzione di questo in tutti i sensi.

La orientazione dell'organismo è strettamente unita appunto alla completa integrità del fattore sensoriale. Ogni organo di senso ha il suo campo di azione per l'orientazione, così noi possiamo parlare di una chemo-orientazione, di una orientazione labirintica e così via per quanti sono gli organi di senso. Ben si comprende quindi, come andando ad asportare in tutto od in parte un organo, così intimamente legato colla sfera sensoriale e motoria, come il cervelletto, la orientazione

si renda immediatamente deficiente. Il cervelletto nei pesci deve essere considerato come un sintonizzatore, un correlatore, un coordinatore di tutti gli stimoli sensoriali e di tutti gli impulsi motori e (insieme col Mesencephalon) deve essere appunto considerato come il supremo regolatore della orientazione.

In fondo il cervelletto di questi Batoidei può ritenersi come un centro generale per la orientazione dell'animale.

Naturalmente poi, andando a ledere le varie regioni di questo organo, si potrebbe tentare anche di farne uno studio delle localizzazioni funzionali, come è stato già fatto pel cervelletto dei vertebrati superiori e stabilire così i vari campi di orientazione, a seconda delle lesioni portate nelle varie regioni cerebellari, dove finisce un determinato fascio sensitivo e dove ha origine un fascio motorio. Forse non in altri animali, come appunto nei pesci, il cervelletto ha così molteplici rapporti con tutti gli organi di senso e con le varie sfere motorie. Appunto perchè l'orientazione negli animali acquatici richiede degli apparecchi sensoriali-motori molto più raffinati e sviluppati che non negli animali terrestri. E negli stessi pesci il cervelletto assume uno sviluppo maggiore o minore, a seconda dei loro vari Habitat: più sviluppato nei pesci nettonici e molto meno nei bentonici, appunto perchè i primi sono ottimi nuotatori; più sviluppato infine in quei pesci che abbiano almeno un organo di senso (elettrico ad es.) od un nervo (faciale ad es.) molto più sviluppati. Naturalmente, per meglio comprendere ciò, dobbiamo partire non da un punto di vista antropomorfico, bensì da uno più generale, quale è appunto quello biologico. Occorre insomma generalizzare e non specializzare per comprendere completamente questi fatti e rendersi ragione del significato da dare all'orientazione nel senso da noi enunciato.

Non solo nel cervello, ma anche nel cervelletto dei pesci noi dobbiamo trovare l'origine di sensazioni orientate, così anche di spinte al movimento, orientate e quindi coordinate. Le manifestazioni esterne dell'andamento della orientazione e della sua essenza sono i fenomeni del movimento, le manifestazioni volontarie. Alle modificazioni che subiscono questi movimenti rivolge il fisiologo la sua attenzione per

potersi rendere ragione della entità del processo di orientazione. Da ciò si deduce quindi che alterazioni, variazioni che influenzano le varie vie di senso centralmente portano sicuramente a fenomeni di deficienza. I quali sono tanto più forti ed accentuati in proporzione all'importanza del sistema sensoriale che viene ad essere leso. Possiamo ad ogni modo nella deficienza motoria avere una misura delle modificazioni avvenute nei fatti biologici dell'orientazione. Abbiamo visto difatti, come l'ablazione totale del cervelletto, quindi la distruzione completa delle vie nervose sensitive, che fanno capo al cervelletto (come anche delle vie motorie), porti costantemente con sé delle alterazioni motorie, molto più gravi di quando la lesione cerebellare è limitata. Necessariamente manca all'animale scerebellato in tutto od in parte (a seconda dell'entità della lesione portata), la vera e propria rappresentazione dei movimenti, questione questa che rientra, come si vedè, nel campo della psicologia.

Cosa facile è ora dedurre, come il cervelletto in Trygon, data la sua costituzione anatomica, come anche la sua funzionalità, spieghi una grande influenza sul tono e sui fenomeni di inibizione e di dinamogenia. Sono specialmente le vie corticofugali cerebellari, deputate a queste funzioni, naturalmente coll'ausilio delle vie corticopetali cerebellari. Abbiamo visto, come tutto il sistema muscolare di Trygon scerebellati, totalmente o parzialmente, presenta una notevole diminuzione, o mancanza di tono. Questi animali difatti, o rimangono inerti un tempo più o meno lungo, oppure, appena tentano di nuotare, non solo fanno ciò in modo anormale, ma ricadono con molta facilità sul fondo del bacino, dove si trovano. Ciò che naturalmente viene ad essere profondamente leso od anche abolito è appunto lo „Statoton“ per adoperare una parola giustamente modellata da Edinger [24].

Insomma è quello stato tutto speciale della tensione muscolare che viene determinata dai muscoli, colle rispettive articolazioni, e nei pesci subisce una variazione specialmente per opera del labirinto (N. VIII), del N. della linea laterale, del senso tattile, del senso visivo, del senso chimico, del senso elettrico, in quei pesci che lo hanno; insomma da quel complesso sensoriale che ha una importanza così grande in questi animali.

Dunque il cervelletto può essere considerato, come quell'organo che nel sistema nervoso centrale di tutti gli animali abbia la maggiore influenza sul „Tono muscolare“. E ciò dipende appunto dalla ricchezza in fibre sensoriali e motorie che si ha appunto nel cervelletto dei pesci, come spesse volte abbiamo visto e ripetuto nel decorso di questo lavoro. Abbiamo visto, come l'ablazione della parte frontale del cervelletto renda ugualmente molto incerti e deboli tutti i movimenti e la natazione compiuta del Trygon: ciò sta dunque a dimostrarci che questa regione cerebellare ha una netta influenza rafforzatrice sopra i movimenti compiuti dalle pinne pettorali specialmente, e che sono appunto quelle che determinano i movimenti. Sicchè, fino ad un certo punto, anche in Trygon si può fare un tentativo di localizzazione cerebellare. Naturalmente poi, venendo ad essere aboliti, tutti o in parte, i rapporti anatomici centripeti che corrono fra muscoli e articolazioni con il cervelletto, le quali vie centripete, spinocerebellari, decorrono specialmente nelle regioni posteriori del midollo spinale, vie che nei vertebrati superiori servono al senso muscolare, contemporaneamente alla poca sicurezza di tutti i movimenti si ha anche la perdita della percezione netta e completa dell'orientazione.

Contemporaneamente anche le altre vie centripete sensoriali vengono ad essere più o meno lese nei loro rapporti e concorrono anche loro alla perdita della orientazione di questi pesci.

Dalla descrizione minuta dei sintomi presentati da questi Trygon con ablazione completa o parziale cerebellare abbiamo visto come tutti i movimenti si compiano lentamente, quasi sempre allo stato di tentativi di movimento e come fossero inibiti; si ha quello che in termine tecnico si chiama „Achinesia“.

E, se noi mettiamo ciò in rapporto collo stato di rigidità presentata dall'animale nei primi giorni dell'ablazione cerebellare e che ha molti punti di contatto col quadro della „decerebrate rigidity“ dello Sherrington, si deve ritenere che dal cervelletto partano continuamente impulsi dinamogenici ed inibitori che regolano tutti i movimenti dell'animale.

In questo primo contributo di fisiologia comparata del cervelletto

non ho fatto che esporre, quanto da me è stato visto in Trygon operati in questa regione del sistema nervoso centrale e trarre delle conclusioni sulla funzione di quest'organo. Negli studi ulteriori, che andrò pubblicando su questo argomento, mi occuperò di passare in rassegna gli studi eseguiti in proposito da altri osservatori, specialmente negli animali superiori, per vedere di giungere così alla esposizione della funzione del cervelletto nella serie animale.

Bibliografia.

1. Polimanti, O., Contributions à la Physiologie du cervelet des chauves souris Archives Internationales de Physiologie. Vol. VII, 1909, p. 257—276.
2. Eddinger, Vorlesungen, 7. Auflage, Bd. II. 1908.
3. Franz, V., Ueber das Kleinhirn in der vergleichenden Anatomie. Biologisches Centralblatt, Bd. 31, p. 435—445. 1911.
4. —, Das Kleinhirn der Knochenfische. Zoologische Jahrbücher. Abt. f. Anatomie u. Ontogenie d. Tiere. Bd. 32, p. 401—464. 1912. Taf. 21—23 u. 32 Textabbildungen.
5. Bethe, Alb., Notizen über die Erhaltung des Körpergleichgewichts schwimmender Tiere. Festschrift f. R. Hertwig. Bd. III. 1910.
6. Hirsch-Tabor, O., Ueber das Gehirn von Proteus anguineus. Archiv f. mikrosk. Anatomie u. Entwicklungsgeschichte. Bd. 72. 1908.
7. Franz, V., Das Mormyridenhirn. Zoologische Jahrbücher. Abt. f. Anatomie u. Ontogenie d. Tiere. Bd. 32. 1912. p. 465—492 mit Tafel 24—26 u. 9 Textabbildungen.
8. Herrick, The central gustatory paths in the brains of hony fishes. Journal of comparative Neurology and Psychology. Vol. II. 1905.
9. Polimanti, O., Sugli effetti consecutivi al taglio del nervo ottavo (VIII) nei pesci (Trigla sp. div.). Internationale Monatschrift f. Anatomie u. Physiologie. Bd. XXIX. 1912. p. 505—540.
10. —, Contributi alla fisiologia del sistema nervoso centrale e del movimento dei pesci. I. Selacoidei. Zoologische Jahrbücher. Abt. f. allg. Zoologie u. Physiologie d. Tiere. Bd. XXX. 1911. S. 473—716. Heft 6 (6—13). —
11. Krzyskowski, K., Beiträge zur Physiologie des N. terminalis bei den Selachiern. Pflügers Archiv f. Physiologie. Bd. 148. 1912. S. 585—607.
12. Letteratura completa in Schlichter, H., Ueber den feineren Bau des schwach elektrischen Organs von Mormyrus oxyrhynchus Geoff. Z. wiss. Zoologie. Bd. 84. 1906.
13. Franz, V., loc. cit. Mormyridenhirn. p. 487.
14. Fritsch, G., Untersuchungen über den feineren Bau des Fischgehirns mit besonderer Berücksichtigung der Homologen bei anderen Wirbeltierklassen. Berlin 1878.

15. Flatau, E., und Jacobson, L., Handbuch der Anatomie und vergleichenden Anatomie des Zentralnervensystems der Säugetiere. Berlin 1899, S. Karger.
16. Edinger, L., Vorlesungen über den Bau der nervösen Zentralorgane des Menschen und der Tiere. I. Band. VIII. Aufl. Leipzig 1911, Vogel. S. 371—384—417.
17. Polimanti, O., Contributi alla fisiologia del sistema nervoso centrale e del movimento dei pesci. I. Selacoidei. Zoologische Jahrbücher. Abt. f. allg. Zoologie u. Physiologie d. Tiere. Bd. XXX. 1911. S. 473—716. Taff. 6 (6—13). p. 482, 687.
18. —, Contributi alla fisiologia del sistema nervoso centrale e del movimento dei pesci. II. Batoidei. Appendice: Movimento della Trigla. Zoologische Jahrbücher. Abt. f. allg. Zoologie u. Physiologie d. Tiere. XXXII. Bd. S. 311—366. 2 Tafeln. 1912.
19. —, Activité et repos chez les animaux marins. Bulletin de l'Institut General Psychologique. Section de Psychologie Zoologique. No. 2. 1911. XI Année. T. XI: p. 125—163.
20. Johnston, J. B., The nervous System of Vertebrates. Philadelphia 1906.
21. —, The Central Nervous System of Vertebrates. Ergebnisse und Fortschritte der Zoologie. Bd. II. H. I. 1909.
22. Polimanti, O., loc. cit. Selacoidei. Ivi si trova la bibliografia completa su questo argomento.
23. Wallenberg, A., Beiträge zur Kenntnis des Gehirns der Teleostier und Selachier. Anatomischer Anzeiger. Bd. XXXI. 1907.
24. Franz, V., Das Kleinhirn der Knochenfische. Zool. Jahrbücher. Abt. f. Anatomie u. Ontogenie d. Tiere. Bd. 32. 1912. p. 401—404. Mit Tafel 21—23 und 32 Abbildungen im Text.
25. —, Das Mormyridenhirn. Zool. Jahrbücher. Abt. f. Anatomie u. Ontogenie d. Tiere. Bd. 32. 1912. p. 465—492. Mit Tafel 24—26 und 9 Abbildungen im Text.
26. Edinger, L., Zur Funktion des Kleinhirns. Deutsche Mediz. Wochenschrift. 1913. No. 14.
27. Sterzi, G., Il Sistema nervoso centrale dei Vertebrati. I. Ciclostomi, Padova 1907. II. Selacii. Padova 1909.

Clinica dermatologica della R. Università di Modena (Direttore Prof. P. Colombini).

Della corneificazioni dell'unghia.

Per il

Dott. Leonardo Martinotti,

Aiuto e Priv. Docente.

(Con Tav. X.)

In una serie di ricerche da me intraprese sul processo di corneificazione normale della cute umana, ho potuto, col sussidio di nuovi metodi da me preconizzati portare a questi studi un contributo che riflette tanto il campo dell'istologia quanto quello della fisiologia. Ho dato altrove le comunicazioni preventive di questi studi¹⁾; applicando ora gli stessi metodi all'unghia umana, ho potuto riscontrare fatti che ritengo degni di nota e che riferirò in questo mio lavoro.

Se nell'accingersi a studiare il processo di corneificazione dell'unghia si passano in rassegna i vari lavori pubblicati sull'argomento, ci si accorge subito che pur essendo la conoscenza generale di quest'organo nota nelle sue linee fondamentali, vi sono tuttavia, notevoli disparità di opinioni per quanto riguarda la sua intima struttura.

Per brevità io non starò a riferire nè far la critica di questi lavori, ma mi limiterò a ricordare man mano che si presenterà l'occasione, le più importanti questioni tuttora in discussione.

I metodi proposti dagli altri autori per lo studio dell'unghia sono poco numerosi, e, per esperienza mia, posso aggiungere di non grande utilità.

¹⁾ Soc. medica di Modena 21 giugno 1913; e XV Riun. delle Soc. Ital. di dermatologia; Roma 19 dicembre 1913. Anat. Anzeiger, 1914. Il lavoro in esteso compare nell'Archiv. f. Zellforschung.

Difatti i metodi di Heller e Echeverria non servono a differenziare le varie parti costituenti.

Guldberg provò numerosi colori anilina e fece rilevare il fatto che la permanenza prolungata in acido cromico o in bicromato di K, tinge in bruno cupo le unghie.

Anche Zander provò numerosi colori, e raccomandò soprattutto la fucsina acida, seguendo la tecnica indicata da Weigert per il sistema nervoso e applicata da Michelson alla cute.

* * *

La tecnica adottata corrisponde in massima a quella da me usata per lo studio della cute in genere, e i metodi di colorazione sono gli stessi. Il miglior fissativo è il formolo.

Per sezionare l'unghia, non v'ha metodo che ugguagli quello al congelamento coll'anidride carbonica; tutti i mezzi d'inclusione sono indiscutibilmente inferiori.

Come materiale è necessario scegliere unghie di persone giovani che sono meglio sezionabili e conservano più tipici i loro caratteri citologici.

Data la intima connessione col periostio si rende il più delle volte necessaria una decalcificazione. In tal caso il decalcificante che meno altera le parti è l'acido nitrico; si usa al 5% con il 20% di formolo; si prova di quando in quando il progredire del processo decalcificante infiggendo uno spillo nell'osso, e appena il processo è compiuto (ciò che accade in 24—36 h. al massimo); si passa il dito, *senza lavarlo*, in soluzione di solfato di soda o di allume al 5% (eventualmente addizionato alla soluzione di formolo al 10%), cambiando ogni 2—3 ore il liquido nelle prime 12 ore, e ogni 12 ore nei 3—4 giorni successivi. Si conserva in formolo al 4%.

Se l'unghia appartiene ad un individuo giovane si può evitare la decalcificazione e allora è tanto di guadagnato. A tal uopo si tien fermo il dito fresco o già fissato in formolo, coll'unghia rivolta in basso; si asportano le parti molli della metà flessoria del dito e si giunge così all'osso. Con una pinza uncinata si afferra l'estremità distale dell'ultima falange mentre contemporaneamente col bisturi si

scolla l'osso dalle parti mollicircostanti, e si giunge così ad isolarlo; si cerca di danneggiare il meno possibile l'estremo lembo della matrice che è in connessione col periostio, e si riesce in tal maniera ad isolare bene l'unghia.

Sia che abbia subito o no la decalcificazione, l'organo ungueale viene con un bisturi o un rasoio ben affilato tagliato in minuti pezzetti a facce parallele seguendo la direzione sagittale o trasversale a seconda che si vogliono fare sezioni nell'uno o nell'altro senso,

Le sezioni si fanno come ho detto al congelatore, si colorano coi metodi indicati negli altri lavori¹⁾ e che qui non riferisco per brevità.

Due parti principali dobbiamo distinguere nell'organo ungueale; la parte di *sostegno* e di *nutrizione* e la parte *cornea* o *unghia propriamente detta* o *lamina* o *lembo ungueale*.

a) L'*organo di sostegno* è formato da varie porzioni.

Il *letto ungueale*, o *corion* o *derma sottoungueale*, costituisce il tessuto sul quale l'unghia riposa. Vi si distingue una zona anteriore, rosea (*letto pr. detto*) e una posteriore biancastra, che corrisponde alla lunula (*matrice*). Esso rimonta fino all'inserzione tendinea dell'estensore delle dita, sulla falangetta sul cui periostio si innesta ed aderisce. Presenta una quantità di creste (*creste di Henle*), che partono tutte da un polo comune, e poi si allontanano l'una dall'altra, a guisa di tanti meridiani, in modo che quelle di mezzo scendono verticalmente seguendo l'asse del dito, quelle laterali si allontanano e si incurvano a destra e a sinistra formando un arco di cerchio che è tanto più considerevole quanto più esse sono estreme; dopo esse si raddrizzano e divengono parallele.

Nel punto in cui il derma sottoungueale passa sotto al margine libero dell'unghia e si continua colla cute del polpastrello del dito, forma una specie di ripiegatura che è detta *iponichio*.

Il *vallo ungueale* costituisce nel suo complesso quell'infossamento della cute che avvolge e racchiude i margini laterali e prossimali del lembo ungueale.

¹⁾ Vedi nota in principio.

In corrispondenza della radice esso forma una ripiegatura che si protende a ricoprire in parte la lunula a questo livello visto in sezione appare come un triangolo il cui apice è rivolto verso il corpo dell'unghia.

Agli orli laterali dell'unghia questo triangolo è egualmente manifesto ma tanto meno alto quanto più ci si avvicina all'estremità del dito, e all'apice è smusso.

Questa ripiegatura sopraungueale rappresenta l'avanzo dell'*epo-nichio*, che in una data epoca della vita fetale ricopriva tutto il corpo dell'unghia, e molti autori le conservano il nome. Nella parte più protesa verso l'unghia forma una lamella, l'*epidermicola sopraungueale*, che viene dai suoi asportata nei trattamenti cosmetici.

L'angolo diedro costituito dall'infossamento rientrante circoscritto dell'unione del derma sottoungueale col vallo e che si osserva tutt'intorno in corrispondenza dei margini e della radice, costituisce la *doccatura* o *solco ungueale*.

β) Il *corpo dell'unghia*, o *unghia pr. detta* o *lembo ungueale* o *lamina ungueale*, è una lamina, che nella massima parte delle unghie è ricurva più o meno accentuatamente tanto in senso trasversale quanto (ma leggermente) in senso longitudinale, colla concavità rivolta verso la falange. Si distingue in essa:

1. *Un'estremità prossimale* o *radice*, molle e flessibile nascosta sotto alla ripiegatura sopra ungueale, fortemente saldata ai tessuti sottostanti, terminata a punta affilata, con un margine (*margo occultus*).

2. *Un corpo*, due o tre volte più lungo della radice, che si estende dalla radice fino al solco sottoungueale.

La *faccia superficiale* di esso è convessa trasversalmente, rosea per quasi tutta la sua estensione, all'infuori di una piccola zona semilunare situata alla radice, a direzione trasversale, di colorito bianco, la *lunula*, soprattutto sviluppata sul pollice, spesso mancante nell'auricolare.

Si osservano inoltre strie longitudinali parallele, più o meno appariscenti, ma costanti.

La *faccia profonda*, o *aderente*, è leggermente concava, od anche piana e presenta un sistema di creste e solchi longitudinali che si

modellano sui solchi e creste del tessuto sottostante. Lateralmente esistono due margini, il cui spessore va aumentando mentre si affondano in seno alla cute la quale forma un solco (*solco ungueale*) per riceverli.

3. *L'estremità distale o margine libero* è di un colorito bianco grigiastro e rappresenta il prodotto ultimo del continuo accrescimento ungueale.

Il corpo dell'unghia presenta spesso delle macchiette biancastre, variabili di grandezza, di numero e di forma; dette *flores ungueum*.

Talvolta, in seguito quasi sempre ad un fatto traumatico, tutto il lembo ungueale è bianco.

Il colorito dell'unghia varia moltissimo in relazione alle professioni, così pure lo spessore, i caratteri del margine libero, ecc.

Istologicamente le varie parti ricordate mostrano coi nuovi metodi da me preconizzati la seguente costituzione.

α) Il *derma sottoungueale* è costituito da un connettivo fibroso ricco di elastina (Sperino), privo di formazioni glandolari, che forma delle papille corrispondenti alle creste di Henle.

La struttura del connettivo del derma ungueale può presentare variazioni secondo Branca, giacchè talvolta sarebbe fatto di fasci fibrosi ascendenti, tal'altra sarebbe ricco di vasi, nervi e adipe profondamente e più superficialmente di connettivo, finalmente potrebbe aversi del connettivo giovane superficialmente e più in basso del tessuto fibroso.

Al di sopra di questo si descrive dagli autori una *membrana basale*, analoga a quella descritta per la cute, che separa il connettivo dall'epidermide.

A parer mio essa è una pura parvenza; su sezioni trasversali ho potuto difatti vedere, tipici quanto mai i rapporti che ho descritto tra derma ed epidermide (v. Funzione fibrillare del Malpighiano — *Archiv für Zellforschung* XII, 457).

β) Se si segue ordinatamente l'*epidermide* dell'*organo di sostegno ungueale*, cominciando dalla porzione eponichiale e terminando all'iponichio, si trovano le seguenti strutture.

Il *mantello sopra ungueale*, ha la struttura della cute normale:

la parte più estrema di esso, cioè l'epidermicola eponichiale è fundamentalmente costituita da una ripiegatura cutanea caratterizzata da un ricco strato cheratinico a tipo in prevalenza filamentoso frammisto nella pagina inferiore a numerosi elementi eleidinici. Passata la ripiegatura e andando verso la radice, il corpo Malpighiano si assottiglia notevolissimamente e non presenta più che rare e ampie ondulazioni al posto degli zaffi interpapillari. Il lucido è sempre ben evidente e il cheratinico pure; ma quest'ultimo, giunto quasi in prossimità dell'angolo formato colla porzione radicolare del lembo ungueale, comincia a scemare finchè scompare e le cellule eleidiniche prendono il suo posto. Nell'estremo lembo della matrice l'epidermide si addentra, circondata da una zona di connettivo che finisce poi per saldarsi al periostio; ha allora i caratteri di epitelio giovane con produzione fibrillare scarsa od anche mancante.

Nel passare sotto alla lamina ungueale l'epidermide cambia aspetto: a livello della matrice dell'unghia mostra grande abbondanza di cellule, per lo più provvedute di nuclei normali, le quali danno tutte le reazioni cromatiche dell'eleidina¹). Esse si obliquano verso la parte distale dell'unghia e finiscono poi per continuarsi cogli elementi propri della lamina ungueale.

La trasformazione degli elementi del corpo Malpighiano in cellule eleidiniche nucleate è qui oltremodo evidente.

Andando più avanti, e per tutta l'estensione del letto ungueale, si possono prendere in considerazione due strati.

Quello profondo su sezioni longitudinali si mostra formato da un numero grandissimo di cellule con nuclei ovali, discretamente provveduti di cromatina, che hanno una direzione obliqua verso l'alto e dall'apice verso la radice.

Non si può distinguere il più delle volte un limite netto tra l'uno e l'altro corpo cellulare: tutti i nuclei sembrano immersi come in una massa omogenea uniforme, nella quale coi metodi della colorazione delle fibrille possono rilevarsi sottili filamenti quasi rettilinei, disposti nella stessa direzione dei colonnati cellulari. Alcuni di essi

¹) Ho chiamato questo fatto *paraoidosi normale*, per distinguerlo da ciò che avviene di regola, in cui le cellule eleidiniche hanno perduto il loro nucleo.

hanno una grossolana forma di bastoncini. All'infuori di queste formazioni, che sono alquanto diverse dalle vere tipiche fibrille dell'epidermide palmare e plantare, non si osserva ordinariamente alcuna traccia di cheratoialina o di qualsiasi altra produzione endocellulare¹⁾.

Questi strati più profondi, che corrispondono al corpo germinativo, formano dei colonnati analoghi agli zaffi interpapillari che si approfondano nel derma e che sono diretti dal basso verso l'alto e dall'estremità distale del dito verso quella prossimale.

Le fibrille invece sono dirette in senso quasi verticale.

I colonnati e le fibrille sono tanto più sviluppati quanto più l'unghia è giovane.

Su sezioni trasversali le papille sono alte e regolari; in esse si possono vedere evidentissimi i rapporti fra derma ed epidermide descritti più in alto.

Facilmente si possono vedere delle perle, molte delle quali sembrano immerse in pieno connettivo, formate da elementi lamellari a bulbo di cipolla, e che ricordano le formazioni caratteristiche del cancroide. Esse furono vedute, come è noto, da Kölliker.

Lo strato più superficiale, è costituito da elementi nucleati di aspetto chiaro, quasi omogeneo nei quali si osserva il manifestarsi della membrana cellulare.

Dopo questo si entra in maniera brusca e simultanea per tutta la sezione, nel tessuto lucido vero e proprio, che rappresenta la zona di transizione fra l'epidermide e la lamina ungueale.

Esso è caratterizzato da cellule che improvvisamente si colorano in maniera diffusa con vario grado d'intensità colle sostanze coloranti dell'eleidina o degli strati limitanti; così pure la membrana cellulare. I contorni appaiono arcuati verso il letto ungueale, e le cellule stesse danno nel loro aspetto complessivo l'impressione di elementi rigonfi.

Questa zona è strettissima, ridotta a due o tre serie di elementi; da essa immediatamente si passa al tessuto proprio ungueale colle sue strutture caratteristiche.

Si può veder bene tutto ciò soprattutto in unghie che non hanno

¹⁾ Va notato che è necessario fare lo studio delle fibrille su sezioni non sottoposte a decalcificanti che le alterano.

subito l'azione dei reattivi decalcificanti. Il protoplasma di queste cellule si colora colla Rodamin B, col Victoriaviolett, col Violetto ametista. Invece col metodo Indazina-Echthroth si colora con quest'ultimo; col metodo Eosina-Aurantia-Indulina assume l'eosina; con quello Acridin-roth-Cyanin-Picrato di NH_4 passa gradatamente dal giallo, all'azzurro, al rosso.

Da queste differenti reazioni riesce malagevole lo stabilire se si tratti di sostanza eleidinogena o eleidinica (si ha un fatto analogo anche nel pelo).

L'epidermide sottoungueale mantiene questi suoi caratteri per tutta l'estensione del letto. Poco prima dell'iponichio si ispessisce alquanto, e per breve tratto mostra ancora degli elementi eleidiniaci provvoluti di nuclei (paraeleidosi) poi il corpo Malpighiano piega in basso e va a formare la cute del polpastrello del dito: fra esso e il lembo ungueale esiste uno spazio di forma più o meno triangolare, occupato da un ammasso di tessuto cheratinico filamentoso qua e là solcato di zone eleidiniche nucleate, e separato dal lembo ungueale per mezzo di una zona eleidinica che pure è spesso nucleata. Ammassi eleidiniaci si trovano sovente, frammisti a detriti, sotto al margine libero dell'unghia.

β) Sopra sezioni longitudinali, la *lamina ungueale* che si diparte a livello della matrice, appare in forma di un fuso che va a poco a poco ampliandosi e formando una leggera curva aperta verso l'alto; appena passata la lamella eponichiale si raddrizza e per tutto il rimanente del suo percorso segue una linea leggerissimamente ricurva in senso opposto. Questa forma è costante nelle unghie di giovani. Nella sua porzione radicolare e al suo inizio mostra una intensa colorazione, colla Rodamina, col Victoriaviolett, coll'Aurantia, presenta cioè le reazioni caratteristiche dell'eleidina.

A forte ingrandimento si può in questa porzione vedere nelle cellule la formazione di una membrana, e la presenza di nuclei disposti parallelamente all'asse del dito. Ma si tratta di elementi così stipati, così compressi che hanno tutto l'aspetto di lamelle.

Quando il lembo ungueale esce dalla radice ed ha raggiunto così il suo spessore normale (che poi conserva per tutta la sua estensione),

allora, se lo si esamina su sezioni longitudinali, si osserva, partendo dall'epidermide sottoungueale, anzitutto un tessuto costituito da elementi, di cui colla massima parte dei metodi di colorazione si riesce a colorare solamente il contorno. Essi hanno una figura irregolarmente losangica o poligonale, a contorno flessuoso, quasi dentellato; nel loro interno esistono scarsissime bolle d'aria, qualche traccia di pigmento, tracce più o meno scarse di sostanza che dà le reazioni stesse della membrana cellulare, e finalmente nel massimo numero di esse un corpicciattolo ovoidale che ha tutte le apparenze di un nucleo più o meno alterato e picnotico. Anche questo dapprima si colora coi comuni colori nucleari, poi finisce per presentare le stesse reazioni coloranti della membrana cellulare.

Progredendo verso l'alto gli elementi ungueali appaiono più compressi l'uno contro l'altro, di figura più allungata, lanceolata, fusiforme. Il contenuto cellulare che per la massima parte era prima scolorato tende a tingersi più intensamente in maniera uniforme oppure a granuli, a zolle. I nuclei compaiono più numerosi e distinti; alcuni danno le reazioni della sostanza cromatinica.

Questa seconda zona che si continua indistintamente con quella inferiore, si estende in alto fino alla superficie esterna dell'unghia stessa. Quivi si nota la cessazione netta della sostanza ungueale, coperta o meno da detriti, oppure con un leggero grado di sfaldamento cellulare. Si vedono allora elementi quadrangolari, o rettangolari o losangici, provvisti di nucleo che si colora coi reattivi dell'eleidina, con corpo cellulare apparentemente privo di ogni sostanza, che si staccano dal tessuto ungueale. Si ha in certo qual modo ed in misura molto limitata un fenomeno analogo allo sfaldamento epiteliale della superficie cutanea.

Veduto su sezioni trasversali il lembo ungueale non mostra variazioni di struttura; in corrispondenza dei margini si infossa in un ammasso di tessuto cheratinico, da cui può essere diviso mediante il solito strato di eleidina, ma col quale di regola si continua insensibilmente mostrando una zona di transizione tra il tessuto cheratinico della cute e il tessuto eleidinico ungueale.

È facile sulle stesse sezioni vedere notevoli quantità di bolle

d'aria e talora di pigmento in vicinanza dell'epidermide sottoungueale, come spesso è facile constatare una specie di divisione delle lamelle ungueali in tanti strati sovrapposti, ciò dà l'impressione che la lamella cornea ungueale rimanga costituita da tale sovrapposizione successiva di strati. La stratificazione è anche meglio visibile nella porzione radicolare.

La struttura del lembo ungueale presenta notevoli variazioni secondo l'unghia esaminata, il dito, l'età: nelle unghie grosse e dure di individui di età avanzata gli elementi sono densi e compatti; la zona cromofila si trova talora verso il basso anzichè verso la superficie libera.

Ho già detto quali sono le reazioni cromatiche della lamina ungueale: quelle della sostanza eleidinica; aggiungerò che si hanno ottime colorazioni; col metodo Girofé — acido picrico: la massa amorfa è gialla, le membrane di color rosso vivo, e così pure l'eleidina diffusa; col metodo all'eosina-aurantia-indulina il fondo appare giallo, i contorni cellulari e i nuclei più o meno aranciati rossi (eosina); col metodo Victoriaviolett-Safrosina i nuclei ungueali¹⁾ si colorano in azzurro violaceo, i contorni cellulari si tingono ora in violaceo, ora in rosso; la sostanza cellulare è sempre più o meno violacea. Col rosso d'acridina-cianina-picrato di NH_4 i nuclei e i contorni cellulari sono azzurri. La reazione del solfoalzarinato sodico riesce positiva ed oltremodo evidente.

Il verde di metilene²⁾ dà una colorazione discreta delle sostanza ungueale e dei nuclei in verde, così anche la Mauvein (violetto), il tiocarminio (verdastro), la pironina (rosso), le rodamine in genere (rosso). Sostanze che danno le immagini molto belle e intense sono il violetto ametista, il violetto di metilene RRA, nonchè la nitroalzarina, l'antrapurpurina e la purpurina in soluzioni acetoniche.

Il bleu di antracene dà una colorazione debole ma evidente, così pure il bleu di fenilene; belle sono pure le colorazioni che si hanno col rosso di Chinolina, colla Rosanilinbase in soluzione acetonica, la

¹⁾ Si intende esclusi sembra quei pochi nuclei che danno le reazioni proprie della cromatina.

²⁾ Non di metile!

quale colora i contorni cellulari dove gli altri reattivi non li dimostrano.

In generale non si osserva una formazione di cheratojalina nella corneificazione ungueale, però accade di vederne e in discreta abbondanza, lungo tutta la epidermide sotto ungueale. Si dimostra soprattutto bene col metodo litio-carminio — indazina — acido picrico.

In certe unghie, specialmente del 5° dito del piede, dove spesso si formano prominenze cornee, si vedono costituirsi in seno a queste ultime voluminosi ammassi di aspetto jalino che si colorano col metodo Victoriaviolett-Safrosina, dapprima in violetto al centro e rossi alla periferia, poi uniformemente rossi: col metodo litio-carminio — picro-indigocarminio, dapprima in giallo verdastro poi in verde bluastrò, col metodo Victoriablau B-Kristallponceau in rosso vivo, col metodo aurantia — eosina — indulina in rosa. Si tratta forse di una trasformazione jalina dell'eleidina.

Dalla descrizione riferita risalta il fatto fondamentale che la corneificazione dell'unghia si effettua senza necessario intervento di cheratojalina, senza comparsa di cheratina, con formazione costante, indispensabile di eleidina, di cui la sostanza ungueale mostra essere un prodotto di diretta derivazione.

Non è il caso di discutere se si tratti di sostanza eleidinica pura o eleidinogena o cheratinogena¹⁾, essendo queste due formazioni intimamente connesse ed analoghe; ma invece è opportuno insistere sul fatto che le cellule del lembo ungueale sono dapprima cellule eleidiniche vere e proprie provvedute di una membrana che dà pure reazione eleidinica e di un nucleo che si colora colle sostanze aventi affinità per la cromatina e, in un secondo tempo, di elementi il cui contenuto è amorfo o quasi, talora con tracce di pigmento o bolle d'aria, spesso con blocchi e granuli di sostanza eleidinica, provvisti di un nucleo e di una membrana che danno per l'appunto la reazione eleidinica.

I reperti degli altri autori sono, come ho detto, molto vari; non

¹⁾ V. Martinotti l. c.

starò a riferirli nè a discuterli. Accennerò solo a qualche questione particolarmente interessante.

Per ciò che riguarda l'organo di sostegno e di nutrizione sono degne di nota in modo particolare le perle epiteliali a bulbo di cipolla che furono vedute già da altri autori e che è facile riscontrare secondo Rabl in corrispondenza degli orli dell'iponichio, e soprattutto nelle persone vecchie (Rabl, Ebner).

Sul loro significato non oserei pronunciarmi, mi pare in ogni modo assai discutibile l'assegnar loro un ufficio diretto nella funzione onicogena, come vorrebbero Rabl e Branca.

Non ho riscontrato mai le cellule grandi, globose, chiare, munite di un nucleo rotondo, rifrangente, poco colorabile col picrocarminio, e provvedute di grossi prolungamenti protoplasmatici, quali sono descritte da Renaut nella parte anteriore del letto ungueale.

Le cellule del lembo ungueale hanno, secondo la descrizione della massima parte degli autori, le seguenti proprietà:

Esse sono otticamente biassali (Ebner), sono provvedute di una membrana che non è solubile nella potassa caustica, mentre lo è il contenuto; essa non è digeribile e non attaccabile dagli acidi e quindi è considerata come sostanza cornea pura, la cui costituzione è stata ben studiata da Hoppe-Seyler.

Gli ultimi avanzi protoplasmatici che si possono osservare in tali cellule contengono secondo Liebreich, combinazioni di colesterina con acidi grassi.

Trattate con potassa al 40% o con acido nitrico, o acido solforico, le cellule del lembo ungueale si dissociano e appaiono rigonfie in forma globosa e rotondeggiante, con un nucleo centrale. Attorno a questo esistono fini granulazioni rifrangenti che si colorano in rosso vivo coll'ematosilina — eosina (Renaut). Essi rappresentano grani pigmentari originariamente fatti di sostanza onicogena; non esistono spazi intercellulari; le cellule compresse le une contro le altre sono più sottili nella parte convessa esterna, più ampie si fanno mano mano che si approfondano e finalmente le maggiori si trovano nelle parti più profonde (Echeverria).

Possono contenere minime bollicine d'aria, che quando sono molto numerose danno l'aspetto di macchiette bianche. Generalmente le cellule sono lamellari appiattite, e disposte in senso parallelo al grande asse della cute; accade però alcune volte che nelle parti più superficiali (in corrispondenza di particolari strie longitudinali che spesso si possono riscontrare), esse assumono una disposizione concentrica, visibili in sezioni fatte nel senso della superficie della cute. Si possono anche constatare colonnati fatti di lamelle incapsulate l'una dentro l'altra e aventi una direzione dall'indietro verso l'avanti.

Nessun autore fa cenno della membrana eleidinica, nè del nucleo dapprima cromatinico e poi eleidinico.

Le descrizioni che si leggono della lamina ungueale in rapporto al suo processo di corneificazione sono discordi e non sempre complete.

Importanti sono le descrizioni di Unna e di Branca.

Secondo Unna la corneificazione dell'unghia avviene direttamente dalle cellule spinose senza intermediaria sostanza cheratojalinica. I nuclei non scompaiono mai completamente, e nel processo digestivo il contenuto di tali cellule, a differenza di quelle cornee, non va perduto, il che significa che esse sono corneificate in tutto il loro spessore.

La cheratina ungueale sarebbe composta di cheratina A e B, quest'ultima in quantità assai maggiore che non nelle cellule dell'epidermide di rivestimento. Difatti con agenti ossidanti forti, come l'ac. cromatico e l'ac. nitrico fumante con NH_4 , con alcali, il contenuto (che dà la reazione xantoproteica) si discioglie, lasciando vedere un fine reticolo corneo, corrispondente agli involucri. Esso è fatto di cheratina A, mentre il contenuto stesso per le sue reazioni va considerato come costituito di cheratina B.

A tale descrizione è da obiettare solo che vi può esistere cheratojalina e che non si può parlare di formazione cheratinica nel senso di quella che si rileva nella cute. E, pure ammettendo che sia una cheratina il prodotto ultimo di corneificazione ungueale, è però una cheratina *sui generis*, che si forma direttamente dall'eleidina.

Branca distingue due tipi di cheratinizzazione ungueale.

a) *Un tipo epidermico*, che è dato dalla presenza di globuli fatti di elementi disposti concentricamente come si ha nei corpuscoli di

Hassal, in cui le cellule subiscono in stadi successivi la evoluzione cheratojalinica, eleidinica, cornea.

b) *Un tipo ungueale*, in cui i noduli si cheratinizzano senza intervento dell'eleidina e le cellule conservano il proprio nucleo. Essa può farsi precocemente, mediante elementi isolati e disseminati per tutta l'estensione del corpo mucoso, oppure più tardivamente mediante noduli rotondi situati nella parte più superficiale del corpo stesso; questi noduli, secondo Branca, corrisponderebbero a quelli descritti da Kölliker nella lamina ungueale.

Le cellule che ai originano a livello della radice sono appiattite (*unghia radicolare*); quelle del corpo dell'unghia sono dapprima poliedriche (*unghia corporale*).

Non credo che il processo si effettui così come Branca lo descrive: il tipo di corneificazione ungueale è sempre lo stesso ed è dato da una produzione eleidinica: la forma delle cellule estremamente variabile da unghia a unghia, è forse in rapporto coi fenomeni di compressione.

Realmente Branca ha veduto come di fatto stanno le cose, e la descrizione e le figure annesse al suo lavoro (Ann. d. Dermat. 1910, p. 358), e rappresentanti il modo di corneificarsi dell'unghia nella scimmia (Fig. 5), dimostrano veramente il tipo fondamentale di corneificazione quale si verifica anche nell'uomo. E altrettanto è del dettaglio rappresentato dalla figura 6, in cui vien riprodotta la zona di passaggio tra il corpo mucoso e il lembo ungueale.

L'interpretazione che il Branca dà dei fatti osservati non mi pare conforme a verità.

Le questioni più importanti che si riferiscono al processo della corneificazione ungueale sono tre.

* * *

La prima riguarda il *significato morfologico della lamina ungueale*; a questo proposito esistono tre opinioni principali:

1. La lamina ungueale corrisponde al corneo.
2. La lamina ungueale corrisponde al lucido (Bowen).

3. La lamina non corrisponde nè al corneo nè al lucido, ma è una formazione *sui generis* (Branca).

In favore della natura cornea si sono portati inanzi esempi di analogia con formazioni analoghe dagli animali, di costituzione chimica, di caratteri fisici e via dicendo. I sostenitori della identità col lucido si basano sul fatto istologico che la lamina ungueale, formata di cellule nucleate sarebbe situata immediatamente sopra ad uno strato corrispondente al granuloso, e sul fatto embriogenetico che cioè nel corso dello sviluppo essa è in un periodo della vita fetale coperta da uno strato corneo vero e proprio (*epitrichio di Welcker, teloderma di Menhert*), che poi cade lasciandola allo scoperto. Un avanzo di esso sarebbe l'epidermicola eponichiale¹⁾.

Dopo la descrizione che ho dato e dopo tutto ciò che ho riferito, credo inutile dilungarmi a discutere tale questione e quindi ripetermi: *la lamina ungueale e gli elementi che la costituiscono sono un prodotto diretto dell'eleidina.*

* * *

Una seconda questione riguarda il *processo intimo di corneificazione dell'unghia.*

Ad effettuare tale processo si è invocata la presenza di una sostanza particolare, analoga alla cheratojalina, che fu detta *onichina*, o *sostanza onicogena*. Essa apparirebbe in forma di granuli nello strato posto immediatamente sotto alla lamina ungueale²⁾.

Brook ammise l'esistenza di tale sostanza, Ranvier dapprima (1889) la descrisse, poi (1899)³⁾ ammise che fosse un'apparenza dovuta alle sezioni dei ponti di unione. Renaut attribuisce ad essa l'aspetto opalescente della lunula; essa si trasformerebbe in granuli di pigmento in seno alla lamina ungueale.

Branca, dapprima ammise l'esistenza della sostanza onicogena e poi la negò.

¹⁾ E anche l'iponichio (L. M.)

²⁾ Si sono descritte anche nella stessa zona granuli di pigmento, granulazioni lucenti, rifrangenti, ecc. (Renaut, Rabl e altri).

³⁾ Rif. da Darier.

Heynold, V. Brunn e altri negano in maniera recisa la presenza di tale sostanza.

V. Brunn e Branca rilevano la presenza di una grande quantità di fibrille, omologhe a quelle epidermiche, verticali nel c. mucoso e orizzontali nella radice.

Unna e Guldberg attribuiscono l'aspetto lucente alla presenza dell'apparato spinoso.

Rabl lo attribuisce a un ricchissimo reticolato che egli avrebbe potuto osservare nel protoplasma di tali cellule.

Anche qui non posso che riaffermare quanto ho già detto: le cellule epiteliali della matrice e dell'epidermide sottoungueale, inizialmente provvedute di particolari fibrille, si fanno d'aspetto chiaro e poi a un tratto, con o senza produzione di cheratojalina, si riempiono di una sostanza che dà tutte le reazioni cromatiche dell'eleidina (o dei corpi a lei affini: sost. eleidinogena, sost. cheratinogena), e sono queste cellule provvedute di un nucleo e di una membrana e piene di tale sostanza che vanno a costituire la cellula ungueale.

Non si può quindi parlare di *onichina* o *sostanza onicogena*, e nemmeno si può ravvicinarla alla cheratojalina, ma sia per il modo di prodursi, sia per i suoi caratteri microchimici, si deve ritenerla un prodotto eleidinico e si potrà quindi a giusto titolo parlare di *onicoeleidina*.

* * *

Una ultima questione verte intorno al modo di formarsi e di accrescersi dell'unghia.

1. Secondo Heynold, Frey, Reichert, Unna, Darier, Arloing, Wiedersheim e altri, l'unghia si forma e si accresce solo a livello della matrice.

2. Per Hertwig, Duval, Branca, Quénu, la formazione si fa a carico di tutto il derma sottoungueale, cioè della matrice e del letto.

Si obietta che se l'accrescimento avvenisse lungo tutto il letto ungueale dovrebbe verificarsi anche un aumento in spessore oltrechè in lunghezza. E l'obbiezione è giusta, ma si può far osservare che l'accrescimento in lunghezza potrebbe avvenire per opera della matrice, mentre al letto ungueale spetterebbe più che altro la funzione di

mantenere uguale lo spessore dell'unghia nel corpo e negli orli, come anche potrebbe darsi che l'accrescimento si facesse ovunque ma con direzione postero-anteriore.

D'altra parte molte unghie del V^o dito dei piedi mostrano notevoli ispessimenti della lamina ungueale, in mezzo ai quali si trovano con grande frequenza prodotti di colliquazione e di degenerazione jalina o colloide.

La questione è indubbiamente difficile.

Se si esaminano unghie di persone giovani si nota che hanno quasi tutte il corpo leggermente convesso (oltrechè in senso trasversale) anche nel senso dell'asse longitudinale del dito. Ora se se ne esamina appunto una sezione longitudinale (dove tale ricurvatura è molto evidente) si osserva questo fatto. Le cellule della lamina ungueale comprendono come ho detto due stadi della loro evoluzione: un primo stadio in cui esse appaiono come elementi provveduti di nucleo cromatinico, di membrana eleidinica, e di un protoplasma pieno zeppo pure di eleidina; un secondo stadio in cui il contenuto protoplasmatico scompare per successiva trasformazione in un prodotto amorfo incolore, dove tutt'al più si rilevano granuli o detriti di sostanza eleidinica, e in cui il nucleo a poco a poco subisce la evoluzione eleidinica; poi un terzo stadio un elemento incolore, amorfo, con nucleo e membrana costituiti di eleidina; da ultimo anche il nucleo scompare e resta solo la membrana eleidinica.

Su sezioni longitudinali di lembo ungueale colorate coi reattivi dell'eleidina noi vediamo per l'appunto che la radice è costituita di elementi intensamente colorati, cioè in I^o stadio, mentre il corpo presenta per tutta la sua estensione andando dall'alto al basso, cioè dalla superficie esterna verso la matrice due strati:

a) Una zona esterna che può anche mancare e in ogni caso è sempre sottile costituita di elementi chiari (in II^o stadio).

b) Una seconda zona fatta per quasi tutta l'estensione dell'unghia di numerose serie di cellule intensamente colorate (in I^o stadio).

c) Una terza zona fatta di cellule chiare (in II^o stadio).

d) Una quarta zona strettissima che corrisponde allo strato eleidinico posto tra l'epidermide sottoungueale e il lembo.

Tutto ciò dimostra che gli elementi superficiali e più giovani provengono in massima parte dalla matrice e si spingono innanzi seguendo la direzione dell'asse del dito, mentre gli elementi sottostanti (III^a zona) prodotti dal letto ungueale in parte, e in parte dall'ulteriore evoluzione delle cellule della seconda zona, costituiscono come un'area di minor accrescimento, di ristagno, dove le cellule sono quasi trascinate dalla corrente di quelle più giovani verso l'apice dell'unghia. Difatti queste cellule sono più grandi, poligonali, romboidali e possono dare veramente l'impressione che si spostino verso l'estremità del dito, perchè mentre nelle zone più basse sono pianeggianti si vedono come raddrizzarsi, spostarsi verso l'avanti, e i loro margini si fanno concavi e sinuosi.

Se si esaminano unghie di certi individui che, forse per compressioni subite, sono particolarmente depresse e concave, si può notare una inversione degli strati di mezzo (II^o e III^o), in quanto che quello fatto di elementi più vecchi è posto superiormente a quello fatto di cellule giovani. Si deve infine tener presente che a livello del letto lo strato di transizione in cui si producono gli elementi eleidinici è sempre sottile, mentre nella matrice è molto spesso, ciò che dimostra che quivi la funzione è più attiva.

E non va neppure dimenticato che l'epidermica sopraungueale cresce quasi colla stessa rapidità dell'unghia, sia per potere proprio, sia perchè trascinata dall'unghia che di continuo si allunga. Ciò lascia fuor di dubbio che il massimo dell'accrescimento sia a livello della matrice.

Terminerò ricordando che a livello dell'apice del polpastrello delle dita si ha quel fenomeno particolare per cui cellule filamentose passano inalterate attraverso il lucido¹⁾. Sembra che tutte le funzioni eleidiniche e cheratiniche della cute e dell'unghia fossero quivi particolarmente attive e tendessero a dirigersi verso l'apice.

In conclusione quindi è mia convinzione che la produzione ungueale si avveri lungo tutto il letto e la matrice, ma che a livello di quest'ultima sia molto più intensa, e che l'accrescimento in lunghezza si effettui soprattutto per l'attività funzionale della matrice.

* * *

¹⁾ Martinotti l. c

Senza voler entrare nel campo biochimico di cui le ricerche da me intraprese e ancora in corso faranno oggetto di pubblicazioni a parte, non posso però tralasciare di ricordare una questione che ritengo molto importante. Si ammette dai più oggi che l'unghia e il pelo si corneificano senza intervento di grassi; le mie ricerche portano invece a risultati differenti: ho già più volte accennato come la lamina ungueale mostri di derivare direttamente dall'eleidina della quale possiede tutte le reazioni caratteristiche: orbene, al pari di quest'ultima, anche il lembo ungueale dà le reazioni delle lacche cromo — rameico — ematosiliniche, e specialmente la reazione cromocrisoidinica, che sono tipiche reazioni microchimiche dei grassi.

Questi fatti: di derivare direttamente dall'eleidina che è un corpo grasso, di possedere le identiche reazioni di quest'ultima, di dare le tipiche reazioni dei grassi, di non possedere alcuna delle reazioni della cheratina, dimostrano nella maniera la più evidente che la sostanza propria dell'unghia contiene del grasso e che in questo si differenzia dalla cheratina della cute glabra, che dà, non sempre debolmente, la reazione cromo-ematosilinicca. Su questi fatti riferirò più ampiamente in altri lavori.

* * *

Per riassumere, la corneificazione dell'unghia va considerata come un prodotto diretto di produzione eleidinica (*onicoeleidina*) senza intervento della cheratina quale si osserva nella cute glabra. L'epidermide della parte dorsale del dito, ripiegandosi a formare l'eponichio, si affonda e a livello della matrice mostra una intensa produzione di cellule eleidiniche che segnano il punto di partenza della porzione radicolare del lembo ungueale. Continuandosi sotto a questo, per tutta l'estensione del letto l'epidermide sottoungueale mostra una produzione eleidinica meno forte, ma costante e continua.

Gli elementi propri della lamina ungueale quando sono giovani sono ammassati, compressi gli uni contro gli altri, intensamente e diffusamente colorati dai reattivi dell'eleidina, e provvoluti di un nucleo a reazione cromatica normale. Più tardi quest'ultimo muta cromofilia e subisce l'evoluzione eleidinica, mentre il protoplasma

mostra solamente più poche zolle o granuli di natura eleidinica. Da ultimo non rimane che una cellula provveduta di una membrana più o meno colorabile colle sostanze eleidinofile, e un contenuto amorfo con nucleo eleidinico, e talora anche senza nucleo.

La cheratojalina manca o è scarsissima, ma può anche trovarsene in discreta quantità lungo tutto il letto ungueale.

Non ho potuto rilevare nel processo di corneificazione dell'unghia l'intervento di alcuna sostanza particolare (onichina) constatata da alcuni autori. Importante a notarsi è il fatto che le cellule che danno luogo agli elementi propri della lamina ungueale, conservano il loro nucleo anche quando sono già piene di eleidina (*paraeleidosi normale*) e ciò contro la regola di quanto avviene nella cute glabra.

L'accrescimento dell'unghia si fa secondo me principalmente a spese della matrice, le cellule eleidiniche del letto avendo l'ufficio precipuo di mantenere costante lo spessore dell'unghia, e tale concetto soprattutto è appoggiato dalla copia notevole di cellule eleidiniche, che si trovano nella matrice, nonchè del modo di disporsi degli elementi più giovani del lembo ungueale. La struttura dell'unghia, che fondamentalmente corrisponde a quella ora descritta può subire notevoli differenze in rapporto all'individuo, all'età, alla professione esercitata.

La sostanza che costituisce il corpo dell'unghia, a differenza della cheratina della cute glabra, è ricca di grasso.

Letteratura.

(I lavori e gli autori ricordati nel testo e non citati nella letteratura sono già stati riportati nelle bibliografie degli altri lavori.)

- Boas, *Morphol. Jahrbücher*, 1884, IX.
Bowen, *Anat. Anzeiger*, 1889, IV, 412 e 451.
Branca, *Annales de Dermat.* 1910 p. 353 (letteratura!).
Brooke, *Mitteil aus d. Embryol. Institut. d. k. k. Universität Wien* 1883, II.
Curtis, *Journ. de l'Anat. et la Physiol.* 1889.
Echeverria, *Monatshefte f. prakt. Dermat.* XX, 1895, p. 78.
Gegenbauer, *Morphol. Jahrb.* X.
Guldberg, *Monatsh. f. prakt. Dermat.* 1885, IV, p. 7.
Heller, *Dermat. Zeitschrift* 1898, fasc. 6°.
— *Die Krankheiten der Nägel*, Berlin 1900.
— *Mracek's Hbd. der Dermatologie*, Bd. IV. II. 538 ff.
Heidingsfeld, *Journ. of cut. a. genit. urin. Diseases* 1900, p. 490.
Henle, *Abhandl. d. Kgl. Ges. d. Wissensch. zu Göttingen* 1884, XXXI.
Heynold, *Virchow's Archiv.* 1878, LXV, 270.
Kölliker, *Zeitschrift f. Wiss. Zoologie*, 1888, XLVII.
Okamura, *Arch. f. Dermat. u. Syph.* 1900, LII, p. 223.
Pollitzer, *Monatsh. f. prakt. Dermat.* 1889, IX, p. 346.
Pradier, *Haz. des hôp.* 1861, XXIV.
Renaut, *Traité d'Histol. pratique* 1899, II, 293.
Sperino, *Giorn. d. R. Accad. Med. di Torino*, 1894, p. 639.
Unna, *Arch. f. mikrosk. Anat.* 1876, XII.
— *Monatsh. f. prakt. Dermat.* 1889, VIII, p. 79.
Vigener, *Morphol. Arbeiter*; herausgeg. Schwalbe 1896, VI.
Zander, *Arch. f. Anat. u. Physiol.* 1884. *Physiol. Abth.* 1886, *Anat. Abth.*

Spiegazione delle Figure.

- Fig. 1. Sezione trasversale di unghia del pollice di uomo adulto. Si vedono bene le strie trasversali.
Fig. 2. Sezione longitudinale di unghia del dito medio di un giovane ventenne: in alto si osservano le cellule ungueali giovani intensamente colorate e nucleate; in basso cellule chiare di cui si vedono appena i contorni.
Fig. 3. Dettaglio della precedente. Sono ben manifeste le cellule basse della zona chiara, di cui è evidentissimo il contorno cellulare e in alcune il nucleo.
Fig. 4. Radice dell'unghia. Metodo Aurantia-eosina-indulina. Il lembo ungueale ha assunto lo stesso colore dell'eleidina (Lastre Autocrom. Lumière).
Fig. 5. Apice dell'unghia M. Rodamina. Dianilblau 2 R. La lamina ungueale che è colorata dalla rodamina, mostra nella parte più alta la zona delle cellule giovani (Lastre Autocr. Lumière).
Fig. 6. Reazione cromocrisoidinica riuscita positiva a carico del lembo ungueale. (Lastre Autocr. Lumière).

Istituto di Anatomia umana normale della R. Università di Napoli, diretto dal
Prof. G. Antonelli.

Chiasma gustativo (periferico) nella lingua dell'uomo e di alcuni mammiferi.

Ricerche eseguite dal
Dr. Giovanni Vastarini-Cresi,
Prof. incaricato di Anatomia microscopica¹).

(Con 3 figure nel testo e la tavola XI.)

I. Cenni storici.

Fino a pochi anni fa, anche nei migliori e più diffusi trattati di Anatomia umana e di Anatomia comparata dei vertebrati, tacitamente o esplicitamente, si accettava come legge generale che ciascuna fibra periferica del sistema nervoso cerebro-spinale, con le sue espansioni terminali, si esaurisse nel medesimo lato del corpo nel quale essa aveva abbandonato il nevrasso, senza oltrepassare il piano mediano.

Eppure, già dal 1841, il *Valentin*, nel suo trattato di Nevrologia (57, p. 57 e segg.), aveva dedicato più di un paragrafo allo *incrociamiento dei nervi sopra la linea mediana*²). In questo luogo l'A., dopo d'aver parlato della *disposizione simmetrica successiva del sistema nervoso periferico* (quella che oggidì meglio diremmo *metameria nervosa*), osserva come i nervi seguano „un cammino analogo in ambedue i lati del corpo, mostrando una *simmetria laterale semplice*“; ma

¹) Per la esecuzione di gran parte dei numerosi preparati microscopici mi son giovato della opera intelligente del mio valoroso allievo *Dr. Giuseppe Montanaro*, al quale giunga l'attestato della mia viva gratitudine.

²) Cenni di *anastomosi* tra branche di nervi omonimi dei due lati si possono trovare anche in trattati più antichi come in quello del *Meckel* [30], pubblicato tra il 1815 e il 1820.

questi nervi, nel loro ulteriore decorso, possono comportarsi in modo differente: „O le fibre primitive non abbandonano nel loro tragitto ulteriore, la stessa metà laterale di quella, ove nacquero le loro radici, oppure passano alla metà laterale opposta, e mediante questo cammino più o meno uniforme nelle due parti, producono delle *anastomosi d'incrociamiento* lungo la linea mediana. Altre volte non si attribuiscono queste anastomosi che a dei rami del gran simpatico, e le si negavano ai nervi cerebro-rachidici semplici . . . Ma, da una parte, questa anastomosi reciproca manca nei tronchi cefalici e in parte nei tronchi cervicali del grande simpatico; dall'altra s'incontrano pure forti anastomosi d'incrociamiento su dei nervi cerebro-rachidici semplici, come, per esempio, nel chiasma del nervo ottico¹⁾, nel nervo nasopalatino di Scarpa, in uno dei rami dell'ipoglosso, nei rami tracheali e polmonari del pneumogastrico, nei nervi della faringe, dell'esofago, dello stomaco, in quelli della vescica, della matrice e della verga“.

In questo elenco deve esser compreso anche il *ramo linguale* del *glosso-faringeo*, a proposito del quale lo stesso *Valentin* (loc. cit., p. 301—302) scrive quanto segue: „Il *nervo linguale (ramus lingualis)*, poco dopo il suo ingresso nella lingua, s'anastomizza, mediante filetti minuti, con una ramificazione superficiale del nervo linguale del terzo ramo del trigemino, e si divide sull'istante in due ramificazioni, l'una esterna, l'altra interna . . . La *ramificazione interna (ramus internus)* . . . fornisce molti (filetti) alla parte posteriore della lingua, indietro ed in fuori del foro cieco, a cui si ravvicina sempre più secondochè continua ad avanzarsi; forma lungo il suo margine esterno ed a due o tre linee di distanza da esso un piccolo plesso, talvolta sviluppatissimo, il *plesso laterale del foro cieco (plexus lateralis foraminis coeci)* e manda al suo circuito molti filetti, per guisa che il foro è, per così dire, attorniato da un reticolo nervoso delicatissimo, il *plesso coronale del foro cieco (circulus nervosus foraminis coeci)*. I filetti terminali vanno obliquamente innanzi, verso la linea mediana della lingua, alla cui membrana mucosa mandano da ogni lato innumerevoli ramificazioni. Cinque o sei linee incontro al margine anteriore del foro cieco, questi filetti si toccano quasi immediatamente sulla linea mediana, cioè

¹⁾ V. nota a pag. 383.

non sono l'uno dall'altro distanti che un terzo di linea, e *ricambiano forse insieme alcune anastomosi*. Uno di essi, più grosso, continua ad avanzarsi parallelamente alla linea mediana, s'anastomizza con filetti terminali della ramificazione linguale del trigemino e può esser seguito ancora mezza linea più oltre. Ma qui avviene tale incrocciamento che *quello del lato destro passa nella metà sinistra della lingua e viceversa*; entrambi terminano a mezza od una linea dalla linea mediana¹⁾.

Anche lo *Henle*, parecchi anni dopo del *Valentin* (1871), nella sua *Nervenlehre* (20, p. 339), pur riconoscendo che i nervi cerebro-spinali, con le loro ramificazioni, *di regola* non oltrepassano il piano mediano, sulla scorta di un lavoro del *Wyman*, pubblicato nel 1864 (61) enumerava parecchie eccezioni a quella che noi potremmo dire *legge dell'antimeria nervosa*: „An den unpaarigen Eingeweiden vereinigen und kreuzen sich die Nerven beider Körperseiten, auch die cerebro-spinalen, in Geflechten; ganz ausnahmsweise kommen Kreuzungen und Verflechtungen in der Mittellinie an den Nerven äußerer Körperteile vor: an den Stämmen zwischen den Sehnerven, an den feinen Endästen zwischen den Nn. nasopalatini, hypoglossi, dorsalis penis und clitoridis.“

Nel 1873 il *Jakob* (cit. dallo *Zander* in 65), in una monografia sulla distribuzione del glosso-faringeo nella faringe e nella lingua (23), asseriva d'aver osservato anastomosi tra i rami dei due nervi del IX paio.

Alquanto più tardi (1876) *W. Krause* (25, p. 268) non tralasciava di menzionare i casi di anastomosi che si possono verificare, nel piano mediano, tra nervi periferici dei due lati; ma tendeva a ritenere, senza, per altro, darne la prova, che, il più delle volte si tratti di semplici apparenze, come si può rilevare dalla lettura del seguente brano: „Wie innerhalb der Zentralorgane die Kommissuren, so kommen auch an der Peripherie Anastomosen vor. An ungewöhnlich nervenreichen Stellen (N. nasopalatinus, Zunge, Glans penis et clitoridis) sind sie

¹⁾ In alcuni trattati di Anatomia umana, come, ad es., in quello di *Beaunis* et *Bouchard*, si afferma che i primi ad osservare il passaggio di filetti del glosso-faringeo da un lato all'altro del piano mediano furono l'*Huguier* e il *Valentin*; ma le nostre ricerche bibliografiche non ci permisero di precisare quanta parte, nella scoperta, abbia avuto il primo dei detti autori.

mit dem Messer darstellbar, für gewöhnlich aber nur mikroskopisch. Es ist unzweifelhaft, daß auch diese Anastomosen zu den geschilderten Umwegen gehören, so daß *jede Nervenfaser* (mit Ausnahme des N. opticus)¹⁾ auf derjenigen Körperseite endigt, auf welcher sie das Zentralorgan verlassen hat (von asymmetrischen Eingeweiden natürlich abgesehen).“ Nel quale brano, con la parola „Umwege“ l'A. accenna evidentemente alla possibilità che le ramificazioni terminali di un dato nervo, dopo aver fatto una incursione, attraverso la linea mediana, nel lato opposto del corpo, descrivano delle anse e tornino indietro per distribuirsi finalmente in quel lato donde trassero origine.

Le vedute del *Krause* rimasero lungamente senza controllo fino a che il *Nußbaum*, in due lavori, pubblicati rispettivamente nel 1895 e nel 1897 (33 e 34) si occupava di proposito dell'argomento. Valendosi di un particolare metodo, che più in là esporremo, e che permette di seguire col microscopio, per lungo tratto, il decorso delle singole fibre nervose mieliniche, questo A. potè dimostrare che i nervi cutanei della rana e del topo, nella linea mediana dorsale e nella linea mediana ventrale, non terminano con sottili ramificazioni dicotomiche, ma ciascuno di essi si anastomizza con i vicini tanto del proprio lato che del lato opposto. Nè risulta la formazione di un plesso, nel quale, per altro, si può seguire il decorso delle singole fibre mieliniche fino alla loro terminazione. Il *Nußbaum* potè infatti vedere, con assoluta sicurezza, fibre nervose di una metà del corpo passare nell'altra. Quindi la cute della linea mediana, quanto ad innervazione, non si sottrae punto alla legge generale secondo la quale *ciascun territorio è innervato da nervi di differente origine*.

Le ricerche del *Nußbaum* furono poco più tardi (1898—1901) riprese, esclusivamente sulla *rana fusca*²⁾, da due suoi discepoli, l'*Ottendorf* (37) ed il *Kühn* (26 e 26^{bis}), i quali non solo confermarono

¹⁾ Notisi che tanto il *Valentin* quanto lo *Henle* ed il *Krause* annoverano tra le commessure periferiche il chiasma dei nervi ottici; ma oggi si sa bene che chiasma e nervi ottici debbono essere considerati quali parti del *nevrasse*, come lo dimostrano non soltanto l'Embriologia e l'Anatomia, ma anche la Fisiologia e la Patologia (cfr. a questo proposito 59).

²⁾ Fu scelto questo animale, perchè la sua cute si presta assai bene alla dissezione, dopo macerazione.

i risultati del maestro, ma li completarono tanto dal punto di vista anatomico quanto dal fisiologico. — Dal punto di vista anatomico l'*Ottendorf* si occupò precipuamente del decorso dei tronchi nervosi e delle loro diramazioni, ma tralasciò di stabilire con precisione i territori di distribuzione delle singole fibre nervose. Questo compito era invece riserbato al *Kühn*, il quale, esaminando attentamente i punti d'incrociamiento dei nervi provenienti dai due lati, vide spesso *single fibre* dividersi in due o più rami decorrenti in opposte direzioni. La divisione delle fibre stesse fu sempre osservata in corrispondenza di uno strozzamento anulare del *Ranvier*. — Dal punto di vista fisiologico tanto l'*Ottendorf* che il *Kühn*, dopo aver reciso i nervi di un lato, eseguirono esami ripetuti della sensibilità, fino ad 11 mesi dall'operazione, senza tralasciare le corrispondenti indagini istologiche. Ora, dalle loro esperienze risultò che la sensibilità cutanea, alquanto diminuita nei primi tempi dopo l'atto operativo, ritorna ben presto alla norma senza che siasi verificata rigenerazione dei nervi recisi. — Si può dunque affermare che, al pari degli altri territori cutanei (ciascuno dei quali suol ricevere la sua sensibilità da due o più tronchi nervosi), anche le zone mediane, dorsale e ventrale, sono innervate da tronchi provenienti dai due lati.

Frattanto lo *Zander*, il quale, fin dal 1889 (62), servendosi quasi esclusivamente di un metodo già preconizzato dallo *Henle* (v. in seguito), aveva cominciato ad occuparsi della innervazione cutanea dei mammiferi e specialmente dell'uomo, dimostrava, in due lavori successivi (63 e 64), che la linea mediana non separa nettamente il campo d'innervazione della metà sinistra da quello della metà destra, poichè, nell'uomo, i nervi cutanei, per tutta la estensione della superficie ventrale e dorsale del *capo* e del *tronco*, oltrepassano la linea mediana. Secondo l'A. un tal fatto può verificarsi in due modi: alcune volte i rami terminali dei nervi oltrepassano senz'altro la linea mediana e si distribuiscono alla metà opposta del corpo; ma in altri casi un ramo nervoso, giunto nella linea mediana, si addossa ad un nervo dell'altro lato e forma con questo un tronco comune, il quale, dopo un decorso più o meno lungo nella medesima linea mediana, si risolve in ramoscelli per il lato destro e per il lato sinistro.

I ramoscelli che, nel capo e nel tronco, oltrepassano la linea mediana sono di solito assai sottili e brevi; ma vi sono regioni cutanee nelle quali si può dimostrare il passaggio attraverso la linea mediana di tronchi nervosi relativamente grossi e lunghi. Tale è, ad es., la regione perineale (in largo senso) studiata di recente (1910) dallo stesso Zander (67), ma già precedentemente (1898) esaminata nel medesimo intento dallo Höhne (22).

Ora, se abbastanza numerose sono state le ricerche le quali hanno provato in modo indiscutibile il passaggio e l'incrociamiento nel piano mediano dei nervi cutanei¹⁾, non mancarono, negli ultimi tempi, altre ricerche le quali diedero con eguale sicurezza la dimostrazione o la conferma di un simile fatto per altri nervi sensitivi o motori. A tal proposito accenneremo soltanto ai lavori dello Höhne testè citato, sulla innervazione del palato (ibid.), del Chinni (1899) sull'ansa sopraioidea dell'ipoglosso (8); del Wertheimer (1901) sulle anastomosi dei due pneumogastrici nel torace (60); dell'Ònodi (1902) sui nervi laringei (35 e 35^{bis}); per soffermarci agli studii, per noi particolarmente importanti, che il già citato prof. Zander (65 e 66) ed un suo allievo, il Rautenberg (42), eseguirono sulla innervazione della *mucosa linguale* dell'uomo.

Nelle loro ricerche anatomiche questi due autori si valsero quasi esclusivamente della dissezione macroscopica, secondo il metodo seguito dal primo di essi nello studio della innervazione cutanea, e solo nei casi dubbii ricorsero all'esame microscopico dei tronchicini anastomotici, *isolati* e *recisi*, per assodarne la reale natura nervosa. Le indagini cliniche che, in seguito, essi poterono praticare su di una inferma che aveva subito la recisione del *nervo linguale* del lato destro, vennero a confermare pienamente i risultati forniti dalla dissezione, i quali possono riassumersi nel seguente modo:

I. Alla innervazione sensitiva (tattile) e sensoriale (gustativa) della mucosa linguale prendono parte tre nervi: il linguale (della 3^a branca del trigemino), il glosso-faringeo ed il vago.

¹⁾ Tra queste ricerche vanno comprese anche quelle che il van Rynberk, nel 1904 [44] eseguì su alcuni selaci (*scyllium*) in cui dimostrò l'incrociamiento sulla linea mediana dei nervi cutanei ventrali (. . . den gekreuzten Übergang der ventralen Hautäste der beiden Körperhälften ineinander).

A. Il *nervo linguale* si distribuisce a quella parte della mucosa che si estende innanzi alle *papillae vallatae*, ma alcuni suoi rami volgono in dietro, oltrepassando per breve tratto le dette papille e giungendo fino al *sulcus terminalis*. Alcuni rami mediali del linguale attraversano la linea mediana e, dopo un decorso più o meno lungo, vanno e distribuirsi alla metà opposta della lingua.

B. Il *ramo linguale del glosso-faringeo*, giunto nello spessore della lingua, si divide in rami posteriori, anteriori e mediali, le cui ramificazioni, per molteplici anastomosi, danno origine ad un fitto plesso a maglie losangiche. — a) I rami posteriori si distribuiscono alla mucosa della radice della lingua, fino all'epiglottide. — b) Dei rami anteriori, alcuni sono destinati alla *papilla foliata*, altri alle *papillae vallatae* ed all'attigua mucosa. — c) I rami mediali emettono numerosi ramoscelli che oltrepassano la linea mediana, spesso per notevole tratto (fino a 7 mm.). Di questi gli anteriori circondano il *foramen coecum* (formando quello che il *Valentin* aveva chiamato *circulus nervosus foraminis coeci*) ed inviano verso il davanti delicati filuzzi alla papilla solitaria dello *His* (*papilla vallata centralis*) ed, oltre questa, alla mucosa che divide le papille vallate posteriori¹⁾. Per conseguenza, mentre il nervo linguale si limita ad innervare la *punta* ed il *corpo* della lingua (derivanti dal *tuberculum impar* dello *His*)²⁾, il glosso-faringeo si distribuisce non soltanto alla radice della lingua (che si origina dal 2° e 3° archi branchiali) ma anche a quella parte di essa che trovasi in avanti del *sulcus terminalis* e che contiene le papille (foliate e circumvallate).

C. Il *vago* partecipa alla innervazione della lingua mediante il *laringeo superiore*. Questo nervo invia verso il davanti alcuni ramoscelli (1—3), i quali dopo aver dato la sensibilità alla mucosa della

¹⁾ Evidentemente gli autori tralasciarono d'indagare il decorso dei rami papillari nell'interno delle papille.

²⁾ Le recenti ricerche del *Kallius* [24] sullo sviluppo della lingua dei mammiferi hanno notevolmente modificato le nostre idee su tale argomento. La *punta* della lingua, secondo questo autore, si origina non dal *tuberculum impar*, come ammetteva lo *His*, ma da due distinti abbozzi, pari, che egli chiama *cercini linguali laterali* (seitliche Zungenwülste) appartenenti al 1° arco branchiale. Della saldatura più o meno completa di questi due abbozzi sono indici, al termine dello sviluppo, il solco dorsale e la rudimentale bifidità dell'apice linguale.

vallecula epiglottica e della *plica glossoepiglottica lateralis* si esauriscono nella radice della lingua, in una piccola zona situata ai lati della linea mediana, non più lunga di 1½ cm. e non più larga di 1 cm. I limiti mediali delle due zone, destra e sinistra non si toccano, ma restano tra loro distanti di 1 a 2 cm.

II. Nella mucosa del dorso della lingua, così come accade nella cute, vi sono bensì aree innervate esclusivamente da un sol nervo, ma esse sono circondate da zone innervate da due o più nervi. La doppia o molteplice innervazione dei territori di confine, anche qui, come nella cute, può verificarsi in due modi, cioè a dire o mediante *anastomosi* dei rispettivi rami nervosi o mediante *terminazioni libere* (indipendenti) dei medesimi nel territorio comune.

A. Quanto ad *anastomosi* lo *Zander* ed il *Rautenberg* ne poterono dimostrare: 1° tra i rami terminali del linguale destro e del sinistro (non ancora descritte da altri autori); 2° tra i rami terminali del glosso-faringeo destro e del sinistro, già osservate dallo *Huguier*, dal *Valentin* e dal *Jakob* e riferiti nella maggior parte dei trattati; 3° tra i rami del linguale e del glosso-faringeo del medesimo lato.

B. *Terminazioni libere* di due nervi in un territorio comune furono dai detti autori rinvenute nelle seguenti regioni: 1° nelle due piccole zone laterali, dianzi ricordate, della radice della lingua, in ciascuna delle quali, oltre ai ramoscelli del laringeo superiore, giungono anche rami del glosso-faringeo; 2° nella parte posteriore del corpo della lingua (cioè nella regione del V linguale) che è innervata in pari tempo dal glosso-faringeo e dal linguale; 3° nel territorio in forma di striscia, che, nella linea mediana, si estende dall'apice linguale fino all'epiglottide ed è innervata simultaneamente dai due linguali e dai due glosso-faringei. Quest'ultima zona è dallo *Zander* divisa nei seguenti quattro segmenti: a) Il *primo*, anteriore, che si estende per circa 1 cm. dall'apice della lingua verso dietro, è molto riccamente innervato da rami del linguale, parecchi dei quali poterono essere accompagnati, con la dissezione, fino a 5 mm. oltre la linea mediana. b) Il *secondo*, situato immediatamente dietro al primo e terminante a circa 3 cm. in avanti del forame cieco, è meno largo e meno riccamente innervato; in questo tratto i rami del linguale si

poterono preparare soltanto fino alla linea mediana o poco al di là.

c) Il *terzo* segmento, che si estende per circa 2 o 3 cm. in avanti del forame cieco, riceve non solo rami del linguale, che si possono seguire per 5—7 mm. oltre la linea mediana, ma anche rami del glosso-faringeo; è questa l'area più riccamente innervata di tutta la lingua.

d) Il *quarto* ed ultimo segmento della zona mediana si estende dal forame cieco fino all'epiglottide, ed è innervato esclusivamente da rami numerosi dei due glosso-faringei, alcuni dei quali poterono essere seguiti fino a 7 mm. oltre la linea mediana.

II. Scopo delle presenti ricerche.

La evidente importanza morfologica e fisiologica di questi ultimi fatti destò in noi il vivo desiderio di procurarcene la diretta conferma nella lingua dell'uomo (al quale, *in modo esclusivo*, si limitarono le ricerche dei precedenti osservatori) e di ricercarli, possibilmente, nella lingua di altri mammiferi, tanto più che nessuno finora eseguì ricerche comparative sull'argomento. La cosa, intanto, che, sopra ogni altra, ci parve di dovere accertare in modo *obbiettivo* ed *incontestabile*, fu il passaggio delle fibre sensitive da una parte all'altra della linea mediana. Or, partendo dal presupposto, certo non arbitrario, che tale passaggio dovesse essere più facilmente verificabile nella zona della mucosa più riccamente innervata e precisamente nelle pertinenze della papilla vallata impari e mediana (quando questa esiste), ci proponemmo d'intraprendere un accurato studio comparativo di tale limitata regione, valendoci del materiale e dei metodi più adatti allo scopo.

III. Materiale.

La raccolta dell'opportuno materiale non fu certo la parte più facile dell'impresa.

I cadaveri umani, nessuno lo ignora, giungono ai nostri Istituti in tale imperfetto stato di conservazione che ogni sottile ricerca è di solito impossibile. Tuttavia, sopra un gran numero di cadaveri di differente età, siamo riusciti ad utilizzare, in parte, due lingue di individui adulti.

Quanto agli altri mammiferi, è noto, specialmente per i recenti lavori del *Münch* (32), dell'*Oppel* (36), dello *Haller* (18) e di altri,

che non tutti posseggono una *papilla vallata mediana* e che non sempre è facile procurarsi le specie le quali ne sono fornite.

Così, presso di noi, tra i roditori, oltre ai *miomorfi*, che sono provvisti di un'*unica papilla vallata* (vera *papilla solitaria*), hanno ancora una *papilla mediana* (*p. v. centralis*) gli *sciuromorfi*, che in tutto ne posseggono *tre*, come *tre* ne presentano gli *erinacei*, tra gli insettivori¹).

La nostra scelta doveva quindi necessariamente cadere entro una cerchia abbastanza ristretta, senza che, d'altra parte, ci fosse data la certezza di trovare, in ogni caso, una *papilla mediana*, a cagione della grande variabilità che queste formazioni sogliono presentare da individuo ad individuo della medesima specie (*Münch*).

Pertanto abbiamo potuto avere a nostra disposizione alcuni esemplari di topolino (*mus musculus*), di topo delle chiaviche (*mus decumanus*), di moscardino (*myoxus avellanarius*), di riccio (*erinaceus europaeus*), oltre alla lingua ben conservata di un macaco (*macacus rhesus*).

IV. Tecnica.

A. Metodi usati dai precedenti osservatori.

Se, nelle nostre ricerche, avessimo voluto servirci dei metodi, che, nelle mani dei precedenti osservatori, diedero i migliori risultati, avremmo dovuto scegliere tra quello del *Nußbaum* e quello dello *Zander*; ma ben presto dovemmo convincerci che nè l'uno nè l'altro erano rispondenti al nostro scopo, ciò che, del resto, apparirà evidente quando li avremo brevemente riferiti.

1° Il metodo del *Nußbaum*²), appena accennato nel lavoro di questo A. (33), è un metodo essenzialmente *microscopico* ed è esposto

¹) Tra gli altri numerosi mammiferi muniti di una *papilla mediana* ricorderemo: i marsupiali; alcuni sdentati (*manis javanica*); i macrocheirotteri e qualche microcheirottero (*pteropus edulis*); molte scimie. In alcune di queste ultime furono osservate parecchie *papillae vallatae medianae*. Così, ad es., in *lemur varius*, sopra un totale di 9 *papillae vallatae*, 5 sono mediane e disposte in serie sagittale; 4 sono laterali e disposte in serie frontale, immediatamente in avanti delle precedenti (cfr. *B. Haller* [18] p. 404 ed anche lo schema dell'*Oppel* [36] p. 190).

²) Il *Mayer* ([27] p. 335) fa risalire questo metodo al *Dobberke*, che, fin dal 1886, se ne servì per lo studio dei nervi nei pesci.

nè suoi particolari dall'*Ottendorf* (38) che lo descrive così: „La cute si fa macerare per 3—6 giorni in una debole soluzione acquosa (0,8%) di acido acetico; quindi si libera dell'epitelio e dello strato pigmentato del derma, che si asporta facilmente; s'immerge per 10 minuti in una debole soluzione (0,1%) di acido osmico; si lava per 24 ore in acqua di fonte; s'indurisce in alcool, e si chiude in glicerina.“

2° Il metodo usato dallo *Zander* (dallo stesso *Zander* attribuito allo *Henle*) è essenzialmente *macroscopico*; ma differisce abbastanza dal metodo comune di preparazione dei nervi cutanei. Lo riporteremo nelle sue linee fondamentali.

Generalmente i nervi cutanei si sogliono disseccare nello ipoderma, dopo asportata la cute. In tal modo non si ha la possibilità di stabilire con precisione i territori di distribuzione cutanea dei singoli rami, poichè, questi essendo stati recisi nel loro passaggio dal connettivo sotto-cutaneo al derma, non è più dato di seguirne l'ulteriore decorso e la terminazione nello spessore della cute. Se invece questa ultima sia distaccata insieme con le parti molli che contengono i tronchi nervosi, si potrà seguire il decorso di questi verso la periferia, isolare per tratti più o meno lunghi le loro ramificazioni nel derma e scoprirne la penetrazione nella epidermide. A questo scopo lo *Zander*, prima d'iniziare la preparazione, immergeva i pezzi, già conservati in alcool, in una debole soluzione di acido acetico, destinata a rammollire il connettivo e procedeva quindi allo isolamento dei nervi, dopo aver legato ciascun moncone ad un filo, destinato a tenerlo disteso e ad impedire che i più sottili fascetti andassero perduti. La dissezione poi era fatta o ad occhio nudo o con l'aiuto di un microscopio semplice, binoculare (*Westien*). *Soltanto nei casi dubbii*, per accertarsi che i filamenti isolati fossero realmente fascetti nervosi, l'A. ricorreva al microscopio composto; ma per non danneggiarli, si limitava ad esaminare qualcuno dei loro piccoli rami collaterali.

Con questo metodo — lo *Zander* stesso lo riconosce — non si giunge a mettere in evidenza le terminazioni dei nervi cutanei, ma ci si avvicina ad esse molto più che con la comune preparazione. Un altro notevole vantaggio del metodo consiste nella facilità con la quale si possono distinguere nei tronchi nervosi misti le fibre sensitive dalle

motrici, poichè queste ultime si soffermano ai muscoli, mentre le altre li attraversano o ad essi si addossano per giungere alla cute (ovvero alla mucosa, se si tratta della lingua).

Ma, accanto ai pregi sopra enumerati, il metodo dello *Zander* presenta alcuni inconvenienti che l'A. stesso non si nasconde. In primo luogo la dissezione dei filuzzi nervosi è assai difficile e penosa, tanto per la loro estrema sottigliezza quanto pel fatto che essi sogliono incrociare la linea mediana sotto angoli acutissimi, mentre a loro volta, nei pressi di detta linea, sono incrociati da ramoscelli dei tronchicini contigui. Ora, poichè non tutti questi ramoscelli oltrepassano la linea mediana e poichè, d'altra parte, in una preparazione, non tutto può esser conservato, facilmente accade che vada distrutto qualche filuzzo che meritava d'essere risparmiato e sia risparmiato invece qualche altro che doveva essere distrutto.

Si comprende agevolmente come le difficoltà di una simile dissezione, già molto sensibili, allorchè trattasi della lingua di grossi mammiferi, come l'uomo, divengano assai più gravi o addirittura insuperabili quando si abbia da fare con la lingua di piccoli mammiferi quali il *mus musculus*, il *myoxus avellanarius* e la maggior parte di quelli che noi c'eravamo proposti di studiare. Ma non basta: un altro svantaggio che, a parer nostro, non è il minore, presenta il metodo dello *Zander*, ed è che con esso non si acquista sempre quella certezza assoluta la quale si consegue soltanto mediante la osservazione microscopica *diretta*. Ed anche tale inconveniente è implicitamente riconosciuto dall'A. allorchè dichiara che nei casi dubbii, per non danneggiare il preparato, quando questo doveva servire realmente a dimostrare il passaggio dei nervi attraverso la linea mediana (wenn das Präparat *wirklich* als Beweis für das Ueberschreiten der Mittellinie dienen soll), sottoponeva all'esame microscopico soltanto qualcuno dei piccolissimi rami collaterali dei tronchicini sospetti.

A quest'ultimo inconveniente si sarebbe potuto ovviare ricorrendo al metodo del *Nußbaum*, ove questo fosse stato applicabile alla cute ed alla lingua dell'uomo e degli altri mammiferi, così come si applica alla cute della rana; ma, purtroppo, lo *Zander*, che ebbe a sperimentarlo, non ne ritrasse alcun utile risultato.

B. Metodi usati nelle presenti ricerche.

Da tutte le precedenti considerazioni fummo indotti a metter da parte i riferiti metodi per battere una via che meglio ci conducesse alla mèta, e, dopo varii tentativi, che non giova ricordare, trovammo che il metodo più recente del *Weigert* per lo studio delle fibre mieliche nel sistema nervoso centrale (14, II. p. 231 e segg.), opportunamente modificato, dava ottimi risultati anche per i nervi periferici. Ci fermammo quindi a quest'ultimo, senza tralasciare, in qualche caso, il metodo fotografico del *Cajal*, metodo veramente prezioso, malgrado la non assoluta costanza della riuscita. I due metodi furono da noi usati secondo le modalità qui appresso indicate.

1° *Metodo del Weigert, modificato.* a) Fissazione per 48 ore, od anche più, in una soluzione acquosa (10⁰/₀) di formalina del commercio. b) Lavaggio prolungato (24 ore) in acqua corrente. c) Riduzione dei pezzi, comprendenti la zona della papilla vallata mediana, allo spessore di 3—4 mm., mediante tagli frontali paralleli. d) Mordenzatura primaria dei pezzi, per 7 giorni, alla temperatura ordinaria, in una miscela così composta: acqua distillata gr. 100 + bicromato d'ammonio gr. 5 + fluoruro di cromo gr. 2.5. e) Nuovo lavaggio dei pezzi in acqua distillata. f) Sezioni in serie, dello spessore di 40—50 μ , col microtomo congelatore (congelazione mediante l'anidride carbonica). g) Mordenzatura secondaria (delle sezioni) per 24 ore, nella stufa a + 37°, nella seguente miscela: fluoruro di cromo gr. 2.5 + acqua distillata cm³ 100; si riscaldi fino all'ebollizione in un recipiente coperto e, spenta la fiamma, si aggiungano dapprima 5 cm³ di acido acetico e poi, rimescolando continuamente con una bacchetta di vetro, gr. 5 di acetato di rame finemente polverato; la soluzione è pronta per l'uso appena raffreddata. h) Accurato lavaggio in acqua distillata. i) Colorazione nella ematosilina ferrica del *Weigert*, che si prepara, al momento dell'uso, mescolando parti eguali delle due seguenti soluzioni: soluzione A = ematosilina pura gr. 1 + alcool assoluto gr. 100; soluzione B = percloruro di ferro liquido della Farmacopea cm³ 4 + acqua distillata cm³ 96; la soluzione B dev'essere sempre preparata di recente. k) Lavaggio in acqua distillata. l) Differenziazione in una soluzione di ferricianuro di potassio e borace (ferricianuro gr.

2,5 + borace gr. 2 + acqua distillata gr. 200). *m*) Prolungato lavaggio in acqua, per 4—6 ore. *n*) Disidratazione, diafanizzazione e chiusura in balsamo.

L'unica variante da noi introdotta nel metodo originale del *Weigert* sta nell'uso del microtomo congelatore, il quale permette di evitare la inclusione in celloidina, che, in base alla nostra esperienza (V., in seguito, i risultati ottenuti in *mus decumanus*), noi riteniamo dannosa per le fibre mieliniche, anche se, come prescriveva il *Weigert*, la si esegua dopo la mordenzatura primaria. Il solvente della celloidina, cioè la miscela, a parti eguali, di alcool assoluto e di etere, anche dopo una prolungata cromizzazione dei pezzi, scioglie, almeno in parte, quel miscuglio di sostanze al quale noi diamo il nome di mielina¹⁾. Ne segue che le fibre più sottili, specialmente quelle periferiche, le quali decorrono isolate in mezzo agli altri tessuti, o non si colorano punto o appaiono assai debolmente colorate. Viceversa, nelle sezioni ottenute mediante congelazione e poi sottoposte agli altri trattamenti del metodo *Weigert*, le fibre nervose mieliniche si colorano molto intensamente e fino agli estremi loro limiti, cioè a dire fin sotto l'epitelio.

Frattanto ci corre l'obbligo di ricordare che l'uso del microtomo congelatore non è nuovo nella tecnica nevrológica. Per quanto ci consta, il primo a valersene fu il *Bolton*, il quale, nel 1898, pubblicò un importante lavoro sul metodo *Weigert-Pal* (4). Al *Bolton* tenne dietro l'*Aschoff* (citato dallo *Spielmeyer*), che se ne servì in uno studio sulle fibre mieliniche del cuore. Vennero poi lo *Spielmeyer* (51), il *Ruppricht* (43) e ancor più recentemente il *Benda* (1). Ma, come ognuno potrà facilmente verificare, consultando i lavori di questi A. A.,

¹⁾ Una prova diretta di quanto affermiamo si può avere facilmente aggiungendo acqua alla miscela alcool + etere, nella quale siano rimasti, per un certo tempo, pezzi di centri nervosi o di nervi periferici già sottoposti alla mordenzatura primaria: si avrà un intorbidamento più o meno cospicuo. La cosa diverrà poi anche più evidente se si lascerà evaporare, in adatto recipiente, la detta miscela alcool + etere; poichè sul fondo del recipiente medesimo si otterrà un deposito fatto in massima parte di sferule splendenti di varia grandezza, di minutissimi granuli scuri e di numerosissime tavolette di colesterina, riconoscibili, oltrechè per la loro forma caratteristica, per le loro reazioni microchimiche. Ma su questo argomento ci proponiamo d'intraprendere più minute ricerche.

nessuno dei loro processi è simile al nostro, così che non ci sembra esagerato parlare di una nostra modificazione al metodo del *Weigert*.

Aggiungeremo poi che, nel trattamento delle sezioni seriali, non abbiamo creduto di dover ricorrere alla tecnica alquanto complicata, suggerita dal *Rupprich*, valendoci invece di un procedimento assai semplice e poco differente da quello che, già da parecchi anni, usammo in altro lavoro (58). Eccolo, in poche parole: le sezioni, raccolte mercè un grosso pennello di vaio, si pongono man mano in una vaschetta cilindrica, avendo cura di frapporre tra l'una e l'altra sezione un disco di carta bianca da filtro, numerato con la matita e di diametro appena un poco inferiore a quello del recipiente; ciò ad evitare che le sezioni medesime, durante le successive manipolazioni perdano il posto che loro spetta nella serie. Questo *modus agendi* non è certo scevro d'inconvenienti, ma ha corrisposto pienamente al nostro scopo.

2° *Metodo fotografico del Cajal*. Tra le varie modalità che di questo metodo furono consigliate dall'illustre nevrologo spagnolo, abbiamo preferita la seguente, come quella che ci ha dato i migliori risultati: *a*) Fissazione, per 24 ore, in alcool assoluto ammoniacale (una goccia di ammoniaca su 10 cm³ di alcool). *b*) Rapido lavaggio in acqua distillata. *c*) Immersione per 5—7 giorni in una soluzione 1,5% di nitrato d'argento, alla temperatura di + 35°—37°. *d*) Rapido lavaggio in acqua distillata. *e*) Immersione dei pezzi per 24 ore nel liquido riduttore (idrochinone gr. 1,5 + acqua distillata cm³ 100 + alcool assoluto cm³ 10 + formalina del commercio cm³ 10). *f*) Nuovo lavaggio in acqua distillata. *g*) Disidratazione nella serie ascendente degli alcool. *h*) Inclusione in paraffina (o in celloidina).

Le sezioni microtomiche, di spessore non inferiore ai 30 μ , si attaccano sui vetrini; si liberano della paraffina e si chiudono direttamente in balsamo xilolico, ovvero, ciò che è meglio, si sottopongono al seguente processo di *aurificazione*: *a*) Serie discendente degli alcool; *b*) acqua distillata; *c*) immersione per 2—3 ore, al riparo dalla luce, in una soluzione 2% di cloruro d'oro; *d*) lavaggio in acqua distillata; *e*) immersione per 10 minuti in una soluzione 5% d'iposolfito di soda; *z*) lavaggio prolungato, per 12 ore, in acqua di fonte; *n*) disidratazione e chiusura in balsamo.

V. Risultati.

Per evitare soverchie lungaggini, descriveremo soltanto i risultati delle ricerche meglio riuscite.

1° *Mus musculus*.

Esemplare ♂, *adulto*. Il pavimento della bocca, con la mandibola e la lingua, previa asportazione della cute, si fissa per intero in una soluzione 10⁰/₀ di formalina. Dopo 48 ore la metà posteriore della lingua, isolata, si sottopone ai successivi trattamenti del metodo *Weigert* da noi modificato.

La esecuzione dei tagli (frontali) al microtomo congelatore ci offre non poche difficoltà, inerenti sopra tutto alla eccessiva piccolezza del pezzo; tuttavia riusciamo a raccogliere una serie, non perfettamente continua, di dodici sezioni dello spessore di 40 μ .

Dall'esame complessivo di queste sezioni, delle quali sette soltanto spettano all'unica papilla circumvallata, si rileva:

- 1° Che la detta papilla, poco o punto sporgente sul piano della mucosa, ha forma cilindrica allungata, ma non presenta sulla superficie dorsale il solco longitudinale (accenno di bigeminismo) che vi ha notato lo *Haller*.
- 2° Che tanto la superficie di essa, quanto quella del vallo sono munite di *calyculi gustatorii*.
- 3° Che in questa regione giungono dai due lati due tronchi nervosi relativamente grossi, i quali provengono senz'alcun dubbio dai due glosso-faringei.
- 4° Che ciascuno dei detti tronchi, come dimostra lo schema qui annesso (fig. A), dirigendosi in alto, verso il piano mediano (ed in avanti), giunge al di sotto del solco circumpapillare, dove si divide in due rami, dei quali l'uno è laterale, l'altro mediale. Il ramo laterale (che ben potrebbe dirsi *ramo collaterale*) ascende quasi direttamente nel chorion della mucosa del vallo e si distribuisce ai corrispondenti calici. Il ramo mediale prosegue nel suo cammino e si suddivide in due ramoscelli *terminali*, che, a



Fig. A (schematica). — Papilla vallata (solitaria) della lingua di *Mus musculus*. Chiasma gustativo.

loro volta, si possono distinguere in *laterale* e *mediale*; di questi il laterale volge verticalmente in alto, mentre il mediale, dirigendosi obliquamente in alto e verso il piano mediano, si decussa con l'omologo dell'opposto lato. Si ha così la formazione di un vero e proprio *chiasma* periferico (in tutto paragonabile al chiasma dei nervi ottici) dal quale sorgono due tronchicini nervosi che si distribuiscono ai calici gustativi della papilla e ciascuno dei quali è composto di fibre omolaterali e di fibre eterolaterali.

2° *Mus decumanus*.

Esemplare ♂, *adulto*. La lingua di questo animale, conservata da lungo tempo in formalina acquosa, fu sottoposta ai trattamenti del metodo *originale* del *Weigert* per le fibre mieliniche, vale a dire che il pezzo, dopo la mordenzatura primaria fu incluso in celloidina e la mordenzatura secondaria fu eseguita sulle sezioni. I risultati che si hanno con questo procedimento, lo abbiamo già detto innanzi, sono assai inferiori a quelli che il metodo del *Weigert* dà con la nostra modificazione, in quanto che, se pure si ottengono con facilità serie complete di sezioni, le fibre mieliniche, specialmente quelle che decorrono isolate in seno ai tessuti, sono assai debolmente colorate o addirittura incolori, mentre invece molto intensamente si colorano le fibre elastiche. Ad ogni modo, dallo esame di una serie ininterrotta di 48 sezioni, spesse circa 40μ e di cui 15 comprendono l'unica papilla circumvallata, abbiamo potuto convincerci che i tronchi nervosi a questa destinati si comportano in guisa non molto differente da quella che osservammo in *mus musculus*. Anche qui il ramo linguale del glosso-faringeo, dopo aver dato un ramoscello collaterale alla mucosa del vallo, fornita di calici gustativi, forma con quello dell'opposto lato, una specie di chiasma, dal quale nascono i ramoscelli destinati alla mucosa papillare.

3° *Myoxus avellanarius*.

Esemplare ♂, *neonato*. La lingua, sul cui dorso, mediante una lente d'ingrandimento, si discernono appena, come tre punti splendenti, tre *papillae vallatae*, si asporta insieme col pavimento orale e con la mandibola; si tratta col metodo fotografico del *Cajal*, e s'incluse

in paraffina. Senza grande difficoltà si riescono ad ottenere sezioni frontali dello spessore di 30 μ . La zona linguale che include le tre papille si estende per 43 sezioni, ma la papilla centrale non occupa più di 9 sezioni. Dallo esame di queste, eseguito da dietro verso il davanti, si ricava che alla papilla medesima giungono, successivamente ed a breve intervallo, due paia di tronchicini nervosi, l'uno posteriore e l'altro anteriore, ma entrambi provenienti dalla medesima sorgente (glosso-faringeo). I due tronchicini che formano il paio posteriore s'incontrano e si fondono tra loro in plesso prima e ad una maggiore profondità di quelli che formano il paio anteriore. Questi ultimi, in fatti, come dimostra chiaramente la figura 1^a della tavola, fedele riproduzione di una sola sezione microtomica, s'incontrano e si decussano in un piano alquanto più superficiale, cioè a dire presso a poco in corrispondenza della *base* della papilla¹). In tale sezione ciascuno dei tronchicini in parola risulta costituito da 5 a 7 fibre nervose, e taluna di queste, dopo la decussazione, si divide in 2 rami destinati rispettivamente alla metà destra e alla metà sinistra della papilla. Queste *fibre biforcute* ricordano quelle descritte dal *Kühn* nei nervi cutanei dorsali della rana e dal *Cajal* nel chiasma dei nervi ottici. Dalla medesima figura si rileva anche la completa mancanza di calici gustativi nella mucosa del vallo, conformemente a quanto dagli autori fu notato per questo mammifero (cfr. *Oppel* [36], p. 362). Viceversa sembra che calici gustativi si trovino sulla superficie dorsale della papilla medesima; ma si deve notare che questa sezione taglia la papilla in prossimità della sua periferia anteriore.

4^o *Erinaceus europaeus*.

Tutte le lingue dei quattro esemplari che avemmo a nostra disposizione (tre ♂ ed una ♀), dopo asportazione e fissazione in formalina, furono trattate col metodo del *Weigert* modificato. I risultati ottenuti, salvo lievi varianti, si possono considerare come uniformi.

Nell'esemplare che designammo con la lettera A, la zona linguale contenente le tre papillae vallatae, al microtomo congelatore, fornì

¹) Per *base* della papilla, intendiamo, con lo *Zieler* [71], il piano che sfiora il fondo del solco circumpapillare.

20 sezioni frontali dello spessore di 40—50 μ ; ma la papilla centrale non occupa più di 9 sezioni. Procedendo all'esame di queste ultime da dietro verso il davanti, si riesce ad accompagnare i rami linguiali dei due glosso-faringei, i quali occupano una posizione piuttosto superficiale, decorrendo quasi orizzontalmente verso il davanti e verso la linea mediana. Giunti, con lieve curva discendente, al di sotto della papilla, essi quasi bruscamente si risolvono in numerosi ramoscelli, i quali s'intrecciano tra loro dando luogo ad un plesso abbastanza complicato. Si può tuttavia, con un'accurata osservazione delle sezioni successive, acquistare la certezza che una gran parte delle fibre componenti i due tronchicini nervosi incrociano la linea mediana per distribuirsi alla metà opposta della papilla. La fig. 2^a della tavola,

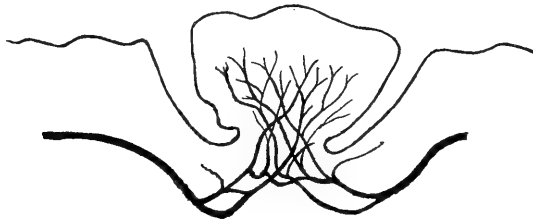


Fig. B. — Papilla vallata centralis della lingua di *erinaceus europaeus*. Chiasma gustativo. Ricostruzione grafica su 7 sezioni, secondo il metodo di *K. Schaffer*. Ingr. 30 D.

che riproduce, a medio ingrandimento, una sola sezione della serie, è già sufficiente a dare un'idea di questo scambio di fibre, mentre la fig. B (del testo), che è la ricostruzione grafica, a debole ingrandimento, del plesso papillare, eseguita sulle dette sezioni secondo il metodo di *K. Schaffer* [46], ne dà un'immagine complessiva abbastanza chiara ¹⁾.

Nell'esemplare C, il plesso nervoso della papilla, risultante anch'esso dalla confluenza dei due tronchicini di destra e di sinistra, si può vedere nella sua quasi totalità in una sola sezione, la undecima della serie, quella riprodotta nella fig. 3^a della tavola; nella quale figura

¹⁾ Per il disegno delle singole sezioni, tanto per la lingua del riccio quanto per quella del macaco (v. in seguito), ci siamo serviti del prezioso apparecchio del *Greil*, costruito dallo *Zeiß*.

è da notare un accenno di bigeminismo della papilla (simile a quello osservato dallo *Haller* nella papilla mediana di *mus musculus*) e la presenza di un nodulo linfatico nella metà destra della medesima.

5° *Macacus rhesus*.

Si trattava di un individuo maschio, giovane, com'era attestato dalla completa mancanza degli ultimi molari.

L'animale era stato conservato *in toto* in formalina al 10%, previa iniezione di questa medesima soluzione nel sistema vascolare sanguigno. Sul dorso della lingua esistevano cinque papillae vallatae disposte a **V**. La papilla posteriore, impari (*p. centralis*), che formava l'apice del **V**, era anche la più piccola. La zona di lingua, in cui essa era compresa, fu isolata mediante due tagli frontali, paralleli, e sottoposta al trattamento da noi indicato per la ricerca delle fibre mieliniche (metodo del *Weigert*, modificato). Col microtomo congelatore se ne ottennero circa 60 sezioni dello spessore di 40 μ ; di tali sezioni soltanto 32 interessano la papilla ed il vallo, e 20 appena sono quelle che hanno importanza per il nostro argomento.

Or, procedendo allo esame di queste ultime, da dietro verso il davanti, si osserva quanto segue:

1. Nella prima sezione (che cade proprio nel contorno posteriore della papilla), ad una profondità approssimativa di 2 mm. dalla superficie della mucosa, a destra e a sinistra della linea mediana, distante da questa circa mm. 0,75, si trova il taglio obliquo di un tronco nervoso. Dei due tronchi, che per la loro colorazione violetto-scura, spiccano nettamente sul fondo chiaro del preparato, il sinistro, sottile e di forma irregolare, ha la lunghezza di 1 mm.; il destro, assai più breve (mm. 0,3), ma più grosso, ha la forma di una tozza clava. Entrambi poi dirigono il loro maggior diametro dal basso in alto e dal piano laterale verso il piano mediano.

2—8. Nelle sette sezioni successive si ha presso a poco il medesimo reperto, se non che i due tronchi variano alquanto di forma e di dimensioni, mentre vanno man mano avvicinandosi alla superficie della mucosa ed al piano mediano, cosicchè nella sezione ottava distano da quello di circa mm. 0,6. Frattanto è da notare che già in questa

sezione cominciano a vedersi nel chorion della papilla, e specialmente verso la base di essa, tagli obliqui o trasversi di tronchicini mielinici.

9—14. Nelle sezioni nona, decima (riprodotta nella fig. 4^a della tavola) ed undecima è dato di osservare come il tronco di destra, il quale appare alquanto ingrossato, penetra decisamente nella base della papilla, mentre il tronco di sinistra, sempre di dimensioni più modeste, non vi giunge che nelle sezioni dodicesima, tredicesima e quattordicesima; ma a questo punto le cose han mutato completamente aspetto: nel chorion della papilla, che qui si mostra nella sua massima ampiezza, si svolge un plesso fittissimo di sottili fibre mieliniche, in mezzo alle quali si possono intravedere — perchè appena leggermente colorate in gialletto — numerosissime cellule gangliari. Tuttavia, anche in quelle sezioni nelle quali il plesso appare più intricato e più fitto, eseguendo l'esame ad un debole ingrandimento, è possibile di rilevare come il plesso stesso risulti dallo insieme di due plessi secondarii, l'uno destro e l'altro sinistro, che si estendono dalla base verso la superficie libera della papilla e che si scambiano numerosi fili anastomotici. Il numero di questi fili, naturalmente, appare anche maggiore quando si ricorra a forti ingrandimenti, coi quali è possibile, sebben di rado, osservare fibre le quali, dopo un decorso ascendente più o meno lungo nell'uno dei plessi, si biforcano, per inviare l'una delle loro branche a destra, l'altra a sinistra del piano mediano della papilla.

15—20. Nelle rimanenti cinque sezioni, dalla quindicesima alla ventesima, il plesso nervoso della papilla si va facendo più rado, fino a scomparire, cosicchè nelle ultime non si scorgono che frammenti di tronchicini nervosi e sottili fibre isolate, spesso varicose, le quali, come del resto nelle sezioni precedenti, si possono accompagnare fino nei pressi dell'epitelio.

Ora, per poter ottenere una immagine complessiva della distribuzione, nella descritta papilla vallata, dei due tronchi nervosi — i quali indubbiamente sono rami dei due glosso-faringei — abbiamo creduto opportuno, come già facemmo per il riccio A, di eseguirne la ricostruzione grafica secondo il metodo dello *Schaffer* (v. pag. 389).

La figura C, che abbiamo in tal modo ottenuta e che rappresenta la proiezione sul piano di sezione (piano frontale) del decorso dei due

nervi, dà una idea sufficientemente chiara ed esatta dei loro reciproci rapporti e del plesso al quale danno origine, onde non v'ha bisogno di molte spiegazioni. Ci limiteremo soltanto a far rilevare: *a*) la costante ineguaglianza di calibro dei due tronchi nervosi¹⁾; *b*) la presenza lungo il decorso del tronco destro, più voluminoso, di un'anastomosi longitudinale con produzione di un occhiello; *c*) il forte scambio di fibre che ha luogo nel punto d'incontro dei due, in guisa da aversi la immagine di un vero chiasma; *d*) la formazione dei due semi-plessi, destro e sinistro, i quali, per tutta la loro estensione, restano abba-

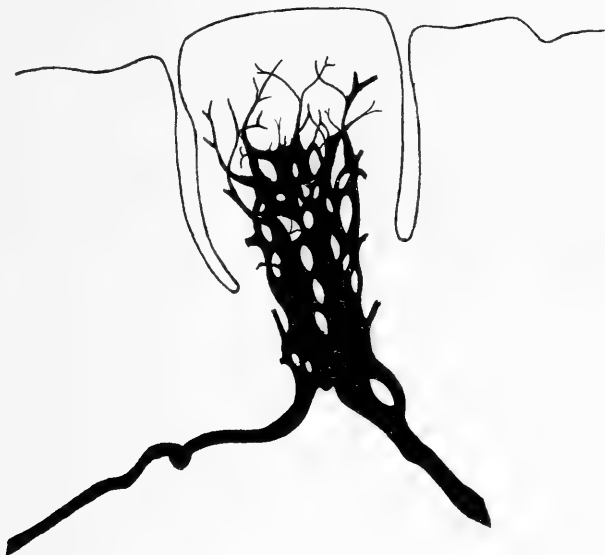


Fig. C. — Papilla vallata centralis della lingua di macacus rhesus. Chiasma gustativo. Ricostruzione grafica su 17 sezioni, secondo il metodo di *K. Schaffer*. Ingr. 30 D.

stanza nettamente distinti, non essendo collegati tra loro che da sottili e poco numerosi ramoscelli anastomotici; *e*) la grande scarsezza di ramoscelli nervosi che dai due tronchi e dal plesso sono inviati alla mucosa del vallo, fatto quest'ultimo che è in perfetto accordo con l'assoluta mancanza di calici gustativi nel vallo medesimo.

¹⁾ Abbiamo tentato di calcolare, con una certa approssimazione, il numero delle fibre di cui ciascun tronco è costituito; ma per il notevole spessore delle sezioni e per la obliquità con la quale il taglio ha colpito costantemente i tronchi medesimi, abbiamo dovuto rinunciare ad una simile ricerca, del resto non necessaria alla sicurezza del nostro giudizio.

6^o *Homo sapiens.*

Delle due lingue umane, che, come già si disse, poterono essere, in parte, utilizzate per le nostre ricerche, l'una apparteneva ad un uomo di 30 anni, l'altra ad una donna di circa 35 anni, morti entrambi per malattie acute. — Nella prima il **V** linguale era costituito da 9 papille circumvallate, nella seconda da 7, ma in questa ultima, che appariva meglio conservata, la papilla centrale, esaminata con una lente d'ingrandimento, offriva un accenno di tripartizione, consistente nella presenza di due solchi sagittali sulla sua superficie libera. — In nessuno dei due casi si poté accertare la esistenza di un distinto *foramen coecum*, così come non si vide alcun accenno di *sulcus terminalis*.

Da ciascuna delle due lingue, mediante due tagli frontali, fu asportata una zona di poco più di 1 cm. di larghezza, comprendente la papilla centrale, e le due fette furono trattate col metodo del *Weigert* modificato. — Nè dall'una nè dall'altra fu possibile ottenere serie complete di sezioni, poichè molte di queste, per la non perfetta conservazione dei tessuti, furono gravemente danneggiate o andarono addirittura perdute durante le successive manipolazioni; inoltre la colorazione delle fibre mieliniche, nelle sezioni che giunsero in porto, si mostrò sempre molto debole ed incompleta.

Pure, dall'attento esame delle dette sezioni, ci riuscì di formarci un'idea approssimativamente esatta del modo di distribuzione dei nervi nella papilla mediana e di giungere alla conclusione generale che, da questo punto di vista, esistono le più grandi analogie tra l'uomo e il macaco. Difatti, in quello, come in questo, due tronchi nervosi (provenienti dai due glosso-faringei), giungendo nei pressi della papilla vallata centrale, si avvicinano e si decussano per grandissima parte delle loro fibre, le quali si recano alla metà etero-laterale della papilla medesima. Ed anche nell'uomo, lungo il decorso dei fascetti nervosi, s'incontrano numerosi gruppi di cellule gangliari (gangli del *Remak*) le quali, come han dimostrato le recenti ricerche dello *Zieler* [71], debbono essere ritenute come reperto costante nella lingua umana.

Frattanto tra l'uomo e il macaco corrono alcune differenze che meritano d'essere rilevate, e cioè: a) Mentre nel macaco l'incontro e

l'incrociamiento dei tronchicini nervosi si verificano in corrispondenza della base della papilla, nell'uomo essi avvengono ad una maggiore profondità (nei due nostri casi la distanza tra questo punto e la superficie dorsale della papilla misurava presso a poco il doppio dell'altezza della papilla medesima). — *b*) Nell'uomo il numero dei ramoscelli nervosi destinati alla mucosa del vallo è assai superiore a quello che si osserva nel macaco, il che è certamente in rapporto col fatto che nella lingua umana il vallo della papilla vallata centrale — sempre nettamente delimitato dalla rimanente mucosa — è munito di numerosi calici gustativi, quali non s'incontrano nel vallo della papilla centrale del macaco.

Ricorderemo in ultimo alcune particolarità che potemmo osservare nella lingua della donna: *α*) L'accenno di tripartizione della papilla, già notato sulla lingua intatta, si ritrova anche nelle sezioni microtomiche, nelle quali si rivela sotto forma di una duplice insenatura, non molto profonda dello strato epiteliale. — *β*) Quali annessi della ripetuta papilla centrale, oltre alle ghiandole (gh. del *von Ebner*) che con i loro dotti escretori si aprono nel fondo del solco circumpapillare, se ne trovano altre, che, pur avendo i loro corpi al di sotto della base della papilla, mediante i loro dotti escretori si aprono bensì nel solco circumpapillare, ma ad un livello superiore a quello dei calici gustativi. — *γ*) Finalmente nello spessore del derma papillare ci è stato dato osservare il corpo di una piccola ghiandola sierosa, il cui dotto escretore si apre alla superficie dorsale della papilla, in corrispondenza di una delle due insenature, che, come abbiamo detto, costituiscono l'accenno della tripartizione della papilla medesima. — Questi ultimi fatti, per quanto interessanti, dobbiamo pur dirlo, non sono completamente nuovi, poichè già furono osservati, se non nella nostra specie, in altri mammiferi, come si può rilevare dalle opere dell'*Oppel*, dello *Haller*, del *Kallius* ecc.

VI. Riassunto.

I risultati delle nostre indagini possono essere brevemente compendati nelle seguenti proposizioni:

1° Nella lingua dei mammiferi, forniti di una *papilla vallata*

mediana, impari, questa è costantemente innervata da rami dei due glosso-faringei, destro e sinistro. Tuttavia il contributo dato dai due nervi del IX paio non è sempre eguale, potendovi essere, a tal riguardo, notevoli differenze forse anche individuali. È così che nella lingua del macaco, da noi esaminata, il tronco destro era assai sensibilmente più voluminoso del sinistro (v. fig. C, pag. 401).

2° Conformemente a quanto già da molti anni il *Valentin* e recentemente lo *Zander* ed il *Rautenberg* poterono assodare con le loro ricerche macroscopiche e cliniche, condotte *esclusivamente sull'uomo*, noi potemmo, nella lingua di questo e di varii altri mammiferi (*mus musculus*, *mus decumanus*, *myoxus avellanarius*, *erinaceus europaeus*, *macacus rhesus*), dimostrare, con l'esame *microscopico diretto*, un passaggio parziale delle fibre sensoriali del glosso-faringeo da un lato all'altro del piano mediano.

3° È appunto nella zona linguale in cui si trova la *papilla valvata mediana* — e nella maggior parte degli animali che ne sono forniti) — che il detto passaggio si può verificare. Or la prova sicura del fatto si ha facilmente con l'esame delle sezioni microtomiche seriate (v. figg. B e C), ma si può anche avere, evidente ed inoppugnabile, in un'unica sezione (v. figg. 1—4 della tavola).

4° Il livello al quale le fibre di un lato oltrepassano la linea mediana, incrociando quelle del lato opposto, varia probabilmente da una specie animale all'altra: così, mentre nell'uomo l'incrociamiento si verifica ad una notevole profondità dalla superficie della mucosa, nel moscardino, nel riccio, nel macaco, avviene in immediata vicinanza della papilla.

5° Non tutte le fibre componenti il tronchicino nervoso, che ciascun glosso-faringeo invia alla papilla circumvallata impari, oltrepassano il piano mediano, ma soltanto la maggior parte di esse; le altre si distribuiscono alla metà omolaterale della papilla medesima. Per tal modo il plesso nervoso, spesso assai complicato, che si osserva

¹⁾ Diciamo „nella maggior parte degli animali“ poichè probabilmente ve ne sono di quelli, che, pur essendo forniti di una papilla mediana, non presentano l'incrociamiento delle fibre nervose. Di fatti, nello esteso ed accurato lavoro dello *Haller* [18], si vede disegnata la papilla impari di un feto di *pteropus edulis*, la quale mostra sulla superficie dorsale una incisura, quasi accenno di duplicità. Ora, nel disegno stesso sono tracciati anche due tronchicini nervosi (destro e sinistro), ma questi non si scambiano fibre.

in corrispondenza della papilla vallata mediana, ha il significato di un vero e proprio *chiasma* (*chiasma gustativo periferico*), in tutto comparabile al chiasma (centrale) dei nervi ottici.

6° La somiglianza di siffatto chiasma periferico col chiasma ottico appare anche maggiore quando si considera che in quello come in questo si trovano le così dette *fibre biforcate* del *Cajal*. Tali fibre, non dissimili da quelle già viste dal *Kühn* nella cute del dorso di *rana fusca*, furono da noi trovate con certezza soltanto nella lingua di *myoxus avellanarius*; ma è molto probabile che le ricerche ulteriori ne dimostrino l'esistenza anche nella lingua di altri mammiferi.

7° Lungo il decorso dei tronchicini nervosi e molto spesso nelle maglie del plesso, risultante dalla loro decussazione, s'incontrano gruppi più o meno cospicui di cellule gangliari (gangli del *Remak*)¹⁾.

Nota.

La dimostrazione inoppugnabile da noi data della esistenza di un vero chiasma nervoso (*chiasma gustativo periferico*), in corrispondenza della papilla vallata mediana, nella lingua di varii mammiferi, offrirebbe il campo ad una lunga serie di considerazioni sulla importanza fisiologica e sul significato morfologico degli incrociamenti nervosi centrali e periferici. E noi potremmo, sull'esempio altrui, addentrarci nel dédalo delle ipotesi circa: la loro utilità per l'organismo, in condizioni normali e patologiche; le cause che li determinano nella così detta filogenesi; il loro probabile sviluppo ontogenetico, ecc. Ma, per ora, preferiamo tenerci paghi alla pura e semplice esposizione dei fatti anatomici.

Chi desideri aver contezza degli sforzi, talvolta ingegnosi, che da non pochi ricercatori furono fatti per risolvere le dette questioni e le altre più generali che ad esse strettamente si riconnettono, potrà, come noi abbiam fatto, consultare, se non sempre con grande profitto, spesso con vero diletto, alcune delle opere e degli opuscoli riportati nel nostro indice bibliografico ed in ispecial modo quelle del *Fürbringer*, del *Cajal*, del *Lugaro*, dello *Spitzer*, del *Radl*, del *von Schumacher*, dello *Eisler*, dello *Zander*.

Napoli. aprile del 1914.

¹⁾ Del significato di questi ganglietti microscopici si occuperà in altro lavoro il *Dr. Magliulo*, già interno del nostro Istituto.

Bibliografia.

1. Benda, C., Markscheidenfärbung an Gefrierschnitten. Verh. d. deutsch. pathol. Ges. 15 Tag. Straßburg 1912. p. 467—69.
2. Boeke, J., Die Innervierung der Muskelsegmente des Amphioxus (*Branchiostoma lanceolatum*) nebst einigen Bemerkungen über die Endigungsweise der motorischen Nerven bei den Vertebraten. Anat. Anz. 33. Bd. 1908.
3. Idem, Die motorische Endplatte bei den höheren Vertebraten, ihre Entwicklung, Form und Zusammenhang mit der Muskelfaser. Anat. Anz. Bd. 35. 1909.
4. Bolton, J. S., On the nature of the Weigert-Pal-method. Journ. of Anat. a. Physiol. vol. XXII, 1898, p. 245—266 w. 3 figg.
5. Braus, H., Einige Ergebnisse der Transplantation von Organanlagen bei Bombinatorlarven. Verh. anat. Ges. auf den 18. Vers. in Jena 1904. Ergänzungsheft z. Anat. Anz. B. XXV. S. 53—66.
6. Idem, Experimentelle Beiträge zur Frage nach der Entwicklung peripherer Nerven. Anat. Anz. B. XXVI. 1905. p. 433—79, mit 15 Abbild.
7. Cajal, S. R., Estructura del Kiasma optico y teoria general de los entrecruzamientos de las vias nerviosas. Rev. trim. micrograf. T. III. 1898.
- 7 bis. Idem, Histologie du système nerveux de l'homme et des vertébrés. Trad. franc. Paris 1911.
8. Chinni, L., Sulla frequenza e varietà dell'ansa sopra-ioidea dell'ipoglosso. Napoli 1899.
9. Cunéo, B., Nerfs craniens in *Poirier et Charpy*, Traité d'Anat. hum. T. III. Paris 1899.
10. De Beule, J., Recherches expérimentales sur l'innervation motrice du larynx chez le lapin (Memoire couronné). Le Nevraxe v. IV, p. 161—221, 10 figg.
11. Eisler, P., Ueber die Ursache der Geflechtbildung an den peripheren Nerven. Verh. anat. Ges. 16. Versamml. Halle a. S. p. 200—207.
12. Idem, Die Muskeln des Stammes in *Barddelebens* Handbuch d. Anat. d. Mensch. II. Bd., II. Abt., Erster Teil. 1912.
13. —, Kollaterale Innervation. Anat. Anz. Bd. 43. p. 96—110. 1913.
14. *Enzyklopädie* d. mikroskop. Technik. 2. Aufl. Bd. II. 1910. Alla voce *Nervenfasern*, p. 231 e segg.
15. Finocchiaro, G., Contributo allo studio delle terminazioni nervose nelle papille circumvallate. Nota. Arch. ital. d'Anal. e di Embriol. vol. III. 1904. p. 288—297, con tav. XVII—XVIII.

16. Fürbringer, M., Ueber die spino-occipitalen Nerven der Selachier und Holocephalen und ihre vergleichende Morphologie. Festschr. zum 70. Geburtstage von Carl Gegenbaur am 21. Aug. 1896. III. Bd. 1897. S. 349 bis 788. 8 Taf.
- 16^{bis}. Idem, Morphologische Streitfragen. 1. Nervus trochlearis etc. Morphol. Jahrb. B. XXX, S. 85—294.
17. Gehuchten, A. van, Anatomie du système nerveux de l'homme. 4^{me} édit. Louvain 1906.
18. Haller, B., Die phyletische Entfaltung der Sinnesorgane der Säugetierzunge. Arch. f. mikr. Anat. Bd. 74, 1909, p. 368—467, hierzu Taf. XIX—XXI u. 36 Textfigg.
19. Held, H., Die Entwicklung des Nervengewebes bei den Wirbeltieren. Leipzig 1909. 275 Abbild. auf 53 Taf.
20. Henle, J., Handbuch der Nervenlehre des Menschen. Braunschweig 1871.
21. Hensen, V., Die Entwicklungsmechanik der Nervenbahnen im Embryo der Säugetiere. Ein Probeversuch. 50 S., 1 Taf., 4 Figg. Kiel u. Leipzig 1903.
22. Hoehne, O., Beiträge zur Kenntnis des Tastsinnes der Haut und der Schleimhäute, besonders in der Medianlinie des Körpers. Inaug. Diss. Rostock 1898. 33 S., 2. Figg.
23. Jakob, O., Die Verbreitung des Nervus glosso-pharyngeus im Schlundkopfe und in der Zunge. München 1873. (cit. dallo Zander in 63).
24. Kallius, E., Beiträge zur Entwicklung der Zunge. Teil 3: Säugetiere. 1. *Sus scrofa dom.* (6 Taf. u. 56 Fig.) Anat. Hefte. Abt. I. H. 123—124, p. 173—337. 1910.
25. Krause, W., Allgemeine und mikroskopische Anatomie. Hannover 1876.
26. Kühn, A., Zur Kenntnis des Nervenverlaufs in der Rückenhaut von *Rana fusca*. Arch. mikr. Anat. Bd. 55. S. 231—244. 1 Taf. 1899.
- 26^{bis}. Idem, Weiterer Beitrag zur Kenntnis des Nervenverlaufs in der Rückenhaut von *Rana fusca*. 13 Fig. Arch. mikrosk. Anat. B. 57. S. 454 bis 479. 1901.
27. Lee, A. B., u. Mayer, P., Grundzüge der mikroskop. Technik. 3. Aufl. Berlin 1907.
28. Lugaro, E., Considerazioni critiche intorno alla ipotesi di Ramon y Cajal sul significato degli incrociamenti sensoriali, sensitivi e motori. 9 fig. Rivista di Patol. nerv. e ment. vol. 4, no. 6. p. 241—272. 1899.
29. Marcora, J., Ueber die Histogenese des Zentralnervensystems mit besonderer Rücksicht auf die innere Struktur der Nervenelemente. Fol. neuro-biol. B. 5. 1911. No. 9. p. 928—960. 3 Taf.
30. Meckel, G. J., Handbuch der menschlichen Anatomie. Halle u. Berlin 1815 bis 1820. 4 vol.
31. Mertens, W., Ueber die Hautzweige der Intercostalnerven. Anat. Anz. XIV. B. No. 6. 1897. p. 174—177. 2 Fig.
32. Münch, J., Die Topographie der Papillen der Zunge des Menschen und der Säugetiere. Morphol. Arb. B. 6. 1896.
33. Nußbaum, M., Ueber den Verlauf und die Endigung peripherer Nerven. Verh. anat. Ges. 9. Versamml. in Basel. 1895. p. 26—30.
34. —, Plexusbildung und Verlauf der markhaltigen Nerven in der Frosch- und Mäusehaut. Sitz.-Ber. Niederrhein. Ges. Natur- u. Heilkunde zu Bonn 1897.

35. Ónodi, A., Die Verbindungen der oberen und unteren Kehlkopfnerve im Gebiete des Kehlkopfes. Arch. Laryngol. u. Rhinol. B. 12. H. 3. S. 450—453.
- 35 bis. Idem, Die Anatomie und Physiologie der Kehlkopfnerve. Mit ergänzenden pathol. Beitr. 53 Fig. Berlin 1902.
36. Oppel, A., Lehrbuch der vergl. mikrosk. Anatomie der Wirbeltiere. III. T. (Mundhöhle usw.) Jena 1900.
37. Ottendorf, G., Die Plexusbildung der Nerven in der Mittellinie der Rückenhaut einheimischer Frösche. 9 Fig. Arch. mikr. Anat. B. 53. 1898. S. 131—148.
38. Pighini, G., Sullo sviluppo delle fibre nervose periferiche e centrali dei gangli spinali e dei gangli cefalici nell'embrione di pollo. 2 Tav. Riv. sper. di freniatr. e medic. leg. vol. 30 fasc. 1. pag. 169—202.
39. Radl, E., Neue Lehre vom zentralen Nervensystem. pag. VII—496 mit 100 Abbild. im Text. Leipzig 1912. (Si veda specialm. il cap. IX: Ueber Nervenkreuzungen. p. 439—475.)
40. Ramström, Ueber die Innervation des Peritonaeum der vorderen Bauchwand. 1 Taf. u. 1 Fig. Verhandl. anat. Ges. auf d. 18. Vers. in Jena 1904. S. 44—51 (v. spec. la risposta dell'A. al *Barfurth*).
41. Rauber, A., Lehrbuch der Anatomie des Menschen. VI. Aufl. II. Bd. 1903. (v. a pag. 558).
42. Rautenberg, E., Beiträge zur Kenntnis der Empfindungs- und Geschmacksnerven der Zunge. Inaug. Dissert. Königsberg. 45 S. u. 2 Taf. 1898.
43. Ruppricht, Beitrag zur Spielmeyer-Methode der Markscheidenfärbung und zur Aufklebetechnik von Gefrierschnitten. Zeitschr. f. wiss. Mikr. Bd. XXVIII, 3. p. 281—85.
44. Rynberk, G. van, Beobachtungen über die Pigmentation der Haut bei *Scyllium catulus* und *canicula* und ihre Anordnung zu der segmentalen Hautinnervation dieser Tiere. A. Die periphere Ausdehnung der linken Rückenmarkswurzeln in der Haut von *Scyllium catulus*. Petrus Camper Dl. III. Af. 1. p. 137—154. Haarlem 1904.
45. Idem, Versuch einer Segmentalanatomie. Ergebnisse d. Anat. u. Entwickl. XVIII. Bd. 1908. p. 353—800 mit 181 Fig. im Text.
46. Schaffer, K., Die Rekonstruktion mittels Zeichnung. Eine Methode zum Studium der Faserung im Zentralnervensysteme. Zeitschr. f. wiss. Mikrosk. Bd. VII. 1890. p. 342—345, hierzu 2 Holzschnitte.
47. Schumacher, S. von, Die segmentale Innervation des Säugetierschwanzes als Beispiel für das Vorkommen einer „kollateralen Innervation“. Anat. Hefte. H. 120. 1909.
48. Idem, Bemerkungen zur P. Eislerschen Kritik meiner Arbeit über „kollaterale Innervation“. Anat. Anz. Bd. 41. p. 651—655.
- 48 bis. Idem, Nochmals die Frage der kollateralen Innervation. Mit 3 Abbild. Anat. Anz. Bd. 44. 1913. p. 14—23.
49. Schwalbe, G., Lehrbuch der Neurologie. (2. Abt. d. 2. Bandes von Hoffmanns Lehrbuch d. Anat. d. Mensch.) Erlangen 1880. (V. spec. pag. 893—94.)
50. Soulier, A., Nerfs rachidiens. In *Poirier et Charpy*, Traité d'Anatomie humaine. T. III. Paris 1899.

51. Spielmeyer, W., Markscheidenfärbung am Gefrierschnitt. *Neurol. Zentralbl.* Jahrg. XXIX. 1910. p. 348—50. (Largam. riassunto in *Zeitschr. f. w. Mikrosk.* XXVIII. Bd. p. 540—541).
52. Spitzer, A., Ueber die Kreuzung der zentralen Nervenbahnen und ihre Beziehungen zur Phylogenese des Wirbeltierkörpers. S. 1—267 mit 1 Taf. Leipzig u. Wien 1910.
53. Sterzi, G., Intorno allo sviluppo del tessuto nervoso nei Selaci. *Monit. zool. ital.* Anno XXII. p. 26—44.
- 53 bis. Idem, Il sistema nervoso centrale dei Vertebrati. vol. II. Lib. I. P. II. Padova-Pisa 1912.
54. Thane, G. D., Nervi dell'asse cerebro-spinale. In *Quain*, Trattato completo di Anat. umana. Trad. ital. sulla X inglese, con note orig., del Prof. P. Lachi. Milano 1899.
55. Toulouse, E., et Vaschide, N., Topographie de la sensibilité gustative de la bouche. C. R. de l'Acad. de Sc. Paris 1900. T. CXXX. p. 1216—18.
56. Türk, L., Vorläufige Ergebnisse von Experimentaluntersuchungen zur Ermittlung der Hautsensibilitätsbezirke der einzelnen Rückenmarksnervenpaare. Sitz.-Ber. d. Wiener Akad. Math. naturw. Kl. Bd. 21. 1856.
57. Valentin, G., Trattato di Neurologia. In *Enciclopedia anatomica del Sömmering*. Trad. ital. Napoli 1882.
58. Vastarini-Cresi, G., Paralisi coniugata dei movimenti oculari di lateralità. *Annali di Neurologia*, anno XIV, fasc. 3—4. 1896.
59. Idem, Le vie ottiche. Lezione. Napoli 1903.
60. Wertheimer, E., Sur les anastomoses réciproques des deux pneumogastriques dans le thorax chez l'homme. C. R. Soc. Biol. Paris. T. 53. p. 832—834.
61. Wyman (cit. dallo *Henle*), *Amer. Journ. of med. Sciences.* 1864. p. 343.
62. Zander, R., Ueber die sensibeln Nerven der Rückenfläche der Hand bei Säugetieren und beim Menschen. *Anat. Anz.* Bd. IV. 1889. p. 751—759 e 775—785.
63. Idem, Ueber das Verhalten der Hautnerven in der Mittellinie des menschlichen Körpers. Sitz.-Ber. der biol. Sektion d. physik.-ökonom. Gesellsch. zu Königsberg i. Pr. 1897.
64. Idem, Beiträge zur Kenntnis der Hautnerven des Kopfes. Festschr. z. XXV. Professorjubiläum d. Prof. Fr. Merkel. *Anat. Hefte.* H. XXVIII—XXX. p. 3—77. 1897.
65. Zander, R., Ueber das Verbreitungsgebiet der Gefühls- und Geschmacksnerven in der Zungenschleimhaut. *Anat. Anz.* Bd. XIV. 1897. p. 131 bis 145 mit 1 Abbild.
66. Idem, Kleine Mitteilungen aus dem Gebiete des peripherischen Nervensystems. I. Die Verbreitungsweise der Intercostalnerven. II. Die Verbreitungsweise der Gefühls- und Geschmacksnerven der Zungenschleimhaut. Sitz.-Ber. biol. Sekt. Physikalisch.-ökonomisch. Ges. Königsberg i. Pr. XXXVIII. Jahrg. 1897. p. 48—50.
67. Idem, Ueber kollaterale Innervation der äußeren Haut und die Bildung der peripherischen Nerven. *Verh. Ges. deutsch. Naturf. u. Aerzte.* 82. Versamml. Königsberg 1910. Teil 2. p. 451—453.
68. Idem, Beitrag zur Entwicklung der Nerven. *Schrift. physik.-ökon. Gesellsch. Königsberg i. Pr.* Jahrg. 51. 1910. p. 339.

- 410 Dr. Giovanni Vastarini-Cresi, Chiasma gustativo nella lingua dell'uomo etc.
69. Idem, Neue Stützen für die Neurontheorie. Verh. wissensch. Heilk. Königberg i. Pr. Sitz. v. 19. Februar 1912.
70. Idem, Beitrag zur Kritik der Berechtigung der Neurontheorie auf Grund eigener und fremder Beobachtungen. Nova Acta. Abh. Kais. Leop. Carol deutsch. Akad. Naturf. Bd. 97, Nr. 1. p. 1—39.
71. Zieler, K., Zur Anatomie der umwallten Zungenpapillen der Menschen. Anat. Hefte. Bd. XVI. 1901. H. 53. p. 761—782 mit 2 Fig. auf Taf. XLIX.

Spiegazione delle figure (Tav. XI).

NB. Tutte le figure furono eseguite col sussidio della camera lucida Abbe-Apathy.

- Fig. 1. Papilla vallata centralis di myoxus avellanarius. Sezione frontale. Metodo fotografico del Cajal. Ingr. = 280 D.
- Fig. 2. Papilla vallata centralis di erinaceus europaeus (esempl. A.). Sezione frontale. Metodo Weigert modificato. Ingr. = 80 D.
- Fig. 3. Papilla vallata centralis di erinaceus europaeus (esempl. C.). Sezione frontale. Metodo Weigert modificato. Ingr. = 80 D.
- Fig. 4. Papilla vallata centralis di macacus rhesus. Sezione frontale. Metodo Weigert modificato. Ingr. = 50 D.
-

Istituto di Patologia generale della R. Università di Napoli. Diretto dal Prof.
G. Galeotti.

L'influenza dei raggi ultravioletti sulla rigenerazione dell'apparato pigmentario della cute dei Tritone.

Per il

Dott. Luigi Torraca.

(Con Tav. XII e 1 Fig.)

In un mio precedente lavoro ¹⁾ ho concluso che i raggi ultravioletti hanno un'influenza molto forte sulle cellule pigmentate della cute del Tritone.

In seguito all'azione dei raggi ultravioletti, si producono nelle cellule pigmentate due ordini di fenomeni: da un lato si hanno cambiamenti di forma e di posizione dei cromatofori che conducono allo ammassamento del pigmento nelle cellule per la retrazione dei prolungamenti, ed allo stretto stivamento delle cellule stesse tra loro, e d'altra parte si ha una notevole formazione di pigmento nell'interno degli elementi pigmentati sia epiteliali che connettivali.

Il risultato finale di questi due fenomeni è un forte, e talora fortissimo aumento della opacità della cute.

Però negli esperimenti eseguiti sopra animali adulti, e quindi con il sistema pigmentario cutaneo completamente sviluppato, è piuttosto difficile provare la neoformazione di pigmento, dovuta alla influenza dei raggi ultravioletti, potendo essa essere facilmente mascherata dalla retrazione dei prolungamenti dei cromatofori, e dal reciproco ravvicinamento dei cromatofori stessi.

¹⁾ L. Torraca. L'azione dei raggi ultravioletti sulla pigmentazione della cute del tritone. Intern. Monatsschr. Anat. u. Phys. Bd. XXX.

Per ovviare a questo inconveniente ho pensato di fare agire i raggi ultravioletti su tessuti che fossero privi o almeno assai scarsamente provvisti di pigmento.

Non ho potuto servirmi di giovani larve di anfibi (rane, tritoni), perchè i raggi ultravioletti le uccidono molto rapidamente. Avendo già veduto che i tritoni adulti resistono molto bene, quando si pigliano certe precauzioni, agli esperimenti, ho pensato di usare i tessuti rigeneranti di questi animali come materiale da esperimento.

La coda in via di rigenerazione e le ferite cicatrizzanti della cute del tritone si prestano egregiamente a questo scopo in quanto che in esse la formazione del pigmento avviene quanto il *cono di accrescimento* ha già raggiunto una certa lunghezza, o, rispettivamente, quando l'epitelio ha già ricoperto la soluzione di continuo, di modo che i tessuti neoformati possono essere esposti ai raggi ultravioletti quando ancora non contengono che una scarsissima quantità di cellule pigmentate.

Metodi e tecnica di esperimento.

L'animale usato per gli esperimenti fu il *triton cristatus*. I tritoni venivano tenuti in vasi di vetro, contenenti piante acquatiche, alla luce diffusa, ma in luogo in cui i raggi del sole non battessero mai. Essi venivano nutriti con carne triturata; l'acqua era frequentemente cambiata.

Per esporli ai raggi ultravioletti i tritoni erano rovesciati sul dorso e legati per i quattro arti, sopra assicelle di sughero. Il corpo dell'animale era coperto di ovatta abbondantemente bagnata di acqua, sull'ovatta si stendeva una lamina di piombo; solo la coda restava scoperta e poggiava sopra un *letto* di ovatta bagnata. Nel corso dell'esperimento essa era poi frequentemente umettata in modo che rimanesse il più possibile umida.

La lampada di quarzo era una Haereus da 75 volts: tra la sorgente luminosa e l'animale la distanza fu costantemente di 20 centimetri.

Per l'esame microscopico mi son servito del seguente metodo:

1. Fissazione in liquido di Bouin (picro-acetico),
2. Decalcificazione in miscele picro-nitrica (Mayer),

3. Lavaggio prolungato in acqua distillata, disidratazione in alcool, inclusione in paraffina,
4. Tagli in serie dello spessore di 10 μ ,
5. Colorazione con emocallume di Mayer ed eosina; chiusura dei preparati in balsamo del Canada.

I. Serie d'esperimenti: Rigenerazione di code amputate.

Esperimento I:

25. Marzo: a 2 tritoni si taglia circa la metà della coda.

17. aprile. La coda comincia a ricrescere, la parte neoformata semi-lunare e trasparente è lunga circa 1 mm. Uno degli animali, contraddistinto con la lettera A, è tenuto per controllo, l'altro, B, è esposto ai raggi ultravioletti per trenta minuti, a capo ai quali il tessuto neoformato è divenuto di un color rosa vivo.

18. aprile. Esposizione ai raggi ultravioletti per 30 minuti.

20. aprile. Esposizione ai raggi ultravioletti per 30 minuti.

Nel tessuto neoformato si comincia a vedere qualche granulo nero, specialmente presso il confine con la porzione di coda preesistente.

21. aprile. Esposizione ai raggi ultravioletti per 15 minuti.

22. aprile. Esposizione ai raggi ultravioletti per 20 minuti.

23. aprile. Esposizione ai raggi ultravioletti per 30 minuti.

Il tessuto neoformato è divenuto sempre più scuro, però, contemporaneamente, esso ha subito come un raggrinzamento, per il quale il suo volume è andato riducendosi; esso tende evidentemente a scomparire, perciò si tagliano le code dei due animali e si fissano.

Reperto microscopico.

Tritone A (controllo). Coda in via di rigenerazione al ventunesimo giorno. Epitelio composto di diversi strati di cellule; poliedriche le più profonde, appiattite le superficiali. I tessuti sottocutanei si riducono ad un connettivo formato da cellule ramificate in varia guisa, con grosso nucleo rotondo od ovale e da una sostanza intercellulare fibrillare; nel connettivo vi sono abbastanza numerosi vasi sanguigni.

Nell'epitelio vi sono scarse cellule pigmentate alcune ramificate, che spingono i loro prolungamenti tra cellula e cellula, tali prolunga-

menti, sono sottili e varicosi; la quantità di pigmento contenuta nelle cellule è piuttosto abbondante. Vi sono anche cellule pigmentate a tipo poliedrico senza prolungamenti apparenti, ma sono scarsissime e contengono solo pochi granuli di pigmento raccolti intorno al nucleo. Numerose figure cariocinetiche in tutti gli stadii.

Le cellule pigmentate del connettivo sono un poco più numerose, esse sono più abbondanti al confine col tessuto preesistente; in questo punto lo strato pigmentato dermo-epidermico sembra prolungarsi dalla *vecchia alla nuova coda*. I cromatofori divengono sempre più rari man mano che si va verso la punta del cono neofornato dove finiscono col mancare del tutto. Sotto l'epitelio, come ho già detto, nella parte prossimale, si comincia già, a formare lo strato pigmentato. Esso però non è ancora costituito che da poche cellule, distanti tra loro, i cui prolungamenti formano una rete a maglie rade. La quantità di pigmento contenuta in tali cellule di poco differisce da quella delle cellule normali. Non mancano cellule pigmentate anche più profondamente, esse contengono una minor quantità di pigmento, raccolto intorno al nucleo, mentre i prolungamenti ne sono privi. Tali cellule non differiscono per nulla, nella forma, delle altre cellule connettivali.

Tritone B. Coda in via di rigenerazione al ventunesimo giorno. L'esposizione ai raggi ultravioletti, praticata per 6 giorni, ha avuto una durata complessiva di 2 ore e 35 minuti.

L'azione dei raggi ultravioletti è stata molto forte. La parte neofornata della coda è andata incontro ad un processo regressivo per cui essa è considerevolmente ridotta di volume. Nell'epitelio le alterazioni, che è dato notare, sono anzitutto una gran diminuzione delle figure cariocinetiche, che sono quasi completamente scomparse. Le poche che restano sono alterate; i cromosomi, sono diminuiti di numero, spezzettati e disordinati, mentre protoplasma è pieno di vacuoli; vacuolizzazione, perdita di confini distinguibili, nuclei divenuti omogenei e fortemente tingibili sono le alterazioni delle cellule epiteliali. Il pigmento è aumentato negli elementi epiteliali rispetto a quello contenuto nelle cellule del tritone di controllo, ed è anche cresciuto il numero delle cellule cromato-

fore; non tanto di quelle ramificate quanto delle poliedriche. Anche nei tessuti profondi la quantità di pigmento è cresciuta sia riguardo al numero delle cellule, che sono molto più numerose e più vicine perciò le une alle altre, che rispetto al pigmento in esse contenuto essendo esse molto più nere delle corrispondenti cellule dello animale di controllo.

Esperimento VI.

16. aprile. Tagliata a quattro tritoni circa la metà della coda.

13. maggio. La coda è in via di rigenerazione; la parte neoformata, semilunare e trasparente, è lunga circa due millimetri. I quattro tritoni, distinti con le lettere A. B. C. D. sono messi in 4 bicchieri separati. Il tritone A è tenuto per controllo, gli altri tre sono esposti ai raggi ultravioletti.

il 13. maggio per quindici minuti. Al cessare dell'esposizione si nota che la parte di coda neoformata è divenuta rosea, e guardandola contro luce, specialmente attraverso una lente di ingrandimento, vi si vedono benissimo numerosi vasellini che formano una ricca rete.

14. maggio. Esposti i 3 tritoni per venticinque minuti.

16. maggio. Esposti i 3 tritoni per venti minuti.

17. maggio. Esposti i 3 tritoni per venticinque minuti.

Nella coda neoformata si comincia a notare un iscurimento, dovuto a minutissimi granuli neri che rendono il tessuto meno trasparente. Essi sono più numerosi verso il confine tra il tessuto vecchio ed il nuovo.

Si taglia la punta della coda del tritone B e si fissa.

19. maggio si espongono i tritoni C e D per 20 minuti.

20. maggio si espongono i tritoni C e D per 20 minuti.

21. maggio si espongono i tritoni C e D per 15 minuti.

La pigmentazione dei tessuti neoformati è andata aumentando; quasi tutta la parte riprodotta è nera, resta solo una piccola zona verso la punta che è trasparente, ma anch'essa tutta seminata di granuli neri. Si taglia e si fissa la punta della coda del tritone C.

22. maggio si espone il tritone D per un quarto d'ora. Alla fine della esposizione la coda rigenerata è di un color nero lucido, mentre quella

del controllo è ancora trasparente, e comincia appena a contenere qualche granulo nero (v. fig. A). Però la coda del tritone D sembra un poco rimpicciolita e come raggrinzita.

23. maggio. Il raggrinzamento della cute della coda di D è aumentato e c'è una desquamazione abbastanza evidente anzi la punta presenta una piccola ulcerazione; si espone l'animale ai raggi per un quarto d'ora, e subito dopo si tagliano le code di A e di D e si fissano.

Reperto microscopico.

Tritone A (controllo). Coda in via di rigenerazione al trentasettesimo giorno. Il tratto rigenerato è composto di connettivo embrionale formato da cellule polimorfe a nucleo ellissoidale, molte cellule sono

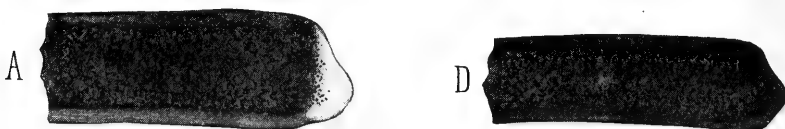

Fig. 1.

Esperimento VI. Code di tritone amputate rigeneranti al trentaseiesimo giorno: *A* = controllo; *D* = dopo un'esposizione ai raggi ultravioletti ripetuta otto giorni con la durata complessiva di un'ora e cinquanta-cinque minuti.

stellate. Vi sono parecchi nuclei in diverse fasi cariocinetiche. Tra questi elementi corrono numerosi vasi sanguigni più numerosi al confine dermo epidermico, dove formano una vera *volta vasale*, ed alla estrema punta della coda.

L'epitelio è composto di parecchi strati di cellule, i più esterni desquamanti. Tra le cellule epiteliali si vedono numerosissime figure cariocinetiche in tutte le fasi; dall'epitelio partono propaggini piene di cellule epiteliali, tra le quali molte contengono figure cariocinetiche, che sono abbozzi di glandole cutanee.

Quanto al pigmento si nota: 1. che l'epitelio ne è quasi completamente privo. 2. che i cromatofori si trovano al confine dermo-epidermico. Essi sono poco numerosi, e meno scuri di quelli della coda preesistente. Anzi ve ne sono di tutte le gradazioni e il loro colore dipende dal numero dei granuli di pigmento in essi contenuti; i cromatofori più vicini alla punta della coda ne sono più poveri di tal che in alcuni di essi

si può benissimo distinguere il nucleo grosso, ovale, del tutto simile a quello delle altre cellule connettivali. I cromatofori sono più numerosi verso la radice della coda neoformata, dove essi si continuano con lo strato pigmentato preesistente, diminuiscono di numero man mano che si procede verso la punta. Essi però non son mai molto numerosi, e son disposti a distanza spesso notevole gli uni dagli altri; in parecchi di essi si notano figure cariocinetiche. La punta della coda ne è priva; solo in qualche taglio si vedono pochi granuli, tanto pochi che potrebbero facilmente contarsi, intorno ad alcuni nuclei. Tali granuli sono disposti in alcune cellule intorno al nucleo e così vicini ad esso che li, dove, essendo in maggior quantità, essi giungono a coprirlo tutto o quasi, lo strato da essi formato ne modella esattamente la forma. In altre cellule i granuli più numerosi cominciano a spingersi nei prolungamenti; tali cellule si trovano più frequentemente in vicinanza dei vasi sanguigni.

Tritone B. Coda in via di rigenerazione al trentunesimo giorno; l'esposizione ai raggi ultravioletti è stata fatta quattro giorni per la durata totale di un'ora e 25 minuti.

La cosa che colpisce a prima vista nell'osservare i preparati microscopici della coda del tritone *B* è la straordinaria abbondanza di pigmento nel tratto rigenerato paragonato a quello del tritone di controllo. Tale pigmento è in parte epidermico ed in parte dermico. Come disposizione generale è da notare che mentre in qualunque punto dell'epitelio del cono di rigenerazione compreso quello della estrema punta si trovano cellule pigmentate, non è così del derma o meglio del tessuto profondo in cui si trovano cromatofori solo nella parte più prossimale.

Con l'osservazione ad ingrandimento più forte si nota che nello epitelio vi sono ancora numerose figure cariocinetiche, ma che esse mostrano qua e là segni di un disturbato processo mitotico, e cioè ineguale distribuzione e spostamento dei cromosomi (in alcuni elementi anzi un certo numero di cromosomi è addirittura fuori della cellula), e vacuolizzazione del protoplasma.

Le cellule epiteliali adulte non sono alterate, solo la desquamazione degli strati superficiali sembra aumentata.

Il pigmento epiteliale è contenuto in cellule di diverse specie: in cellule epiteliali propriamente dette ed in cellule ramificate. Le prime sono cellule epiteliali poliedriche o pavimentose, si trovano per lo più negli strati più esterni, il pigmento che non è mai abbondante è raccolto intorno al nucleo; in molte cellule esso assume la disposizione polare formando una calotta intorno a quella parte della superficie del nucleo che guarda l'esterno.

La maggior parte del pigmento epidermico è però contenuta nelle cellule ramificate. Queste sono cellule a grosso nucleo ovoidale o ellittico, che contengono un numero variabile di granuli di pigmento che è quasi sempre abbondante.

Tali cellule sono fornite di prolungamenti ramificati varicosi e lunghissimi che serpeggiano elegantemente negli spazi intercellulari, spingendosi fino a grande distanza dalla cellula a cui appartengono.

Il pigmento del tessuto profondo è contenuto in cellule ramificate, del tutto simili a quelle descritte a proposito dell'epitelio. Ho già detto che tali cellule abbondano nella parte prossimale della coda rigenerata, la punta anzi ne è addirittura priva o per lo meno in essa i cromatofori sono ridotti a qualche cellula con scarsi granuli perinucleari.

Lì dove sono più abbondanti i cromatofori formano già una rete abbastanza fitta che abbraccia nelle sue maglie lo strato vasale sotto epidermico; anche più profondamente vi sono cellule pigmentate ma scarse. In qualche cromatoforo si vedono figure cariocinetiche.

Oltre le cellule su descritte vi sono altri elementi rotondi od ellittici, senza apparenti prolungamenti così ricche di pigmento da apparire completamente nere.

Tritone C. Coda in via di rigenerazione al trentacinquesimo giorno. L'esposizione ai raggi ultravioletti è stata fatta per sette giorni con una durata totale di 2 ore e 20 minuti.

L'epitelio non contiene più che scarsissime figure cariocinetiche ed anche queste non sono che un ammasso di cromosomi frammentati e disordinati.

L'epidermide sembra più basso di quello del tritone *B*, specialmente verso la punta della coda, e la desquamazione degli strati superficiali è di molto accentuata.

La quantità di pigmento contenuta nei tessuti rigenerati è in complesso aumentata, ma non in eguale misura nell'epitelio e nel connettivo. Infatti nei tessuti profondi le cellule pigmentate sono molto numerose mentre nell'epidermide esse rimangono press'a poco nello stesso numero di quelle del tritone B.

Nel connettivo invece le cellule pigmentate formano uno strato che, senza interruzione, occupa il confine dermo epidermico di tutta la porzione di coda rigenerata. L'abbondanza di cromatofori però scema un poco man mano che si procede verso la punta. Queste cellule pigmentate sono di due specie, alcune ramificate a nucleo ovale od ellittico altre a nucleo rotondo senza apparenti prolungamenti. Tanto le prime quanto le seconde presentano, nel loro contenuto di pigmento, tutta una gradazione, da pochi granuli sparsi nel protoplasma ad una colorazione nero intenso con completo occultamento del nucleo e questi elementi più pigmentati si trovano per lo più nella parte più prossimale del tessuto rigenerato.

Tritone D. Coda in via di rigenerazione al trentasettesimo giorno. L'esposizione ai raggi ultravioletti è stata fatta per 9 giorni per la durata complessiva di due ore e cinquanta minuti.

In questo animale l'azione deleteria dei raggi ultravioletti ha già avuto effetti molto forti.

Tutto l'epitelio della parte neoformata è caduto, resta solo qualche piccola isola, anch'essa però costituita di cellule in via di disfacimento, sicchè in molti punti gli strati superficiali sono formati da una sostanza amorfa, che si è colorata diffusamente con l'emoallume e che non contiene più che avanzi nucleari sotto forma di ammassi irregolari di cromatina. L'importante è che questo strato superficiale è completamente impregnato di pigmento. Questo forma un ammasso abbastanza spesso di granuli, i quali però, solo qua e là sembrano ancora contenuti in elementi cellulari, mentre per la massima parte essi sono isolati o riuniti in zolle più o meno voluminose. Granuli e zolle di pigmento sono così fitti da formare in alcuni punti una striscia che a debole ingrandimento sembra quasi omogenea.

Esperimento X.

16 maggio. A 3 tritoni si taglia la meta della coda, poi i tre

animali distinti con le lettere A. B. C. vengono messi in tre bicchieri separati. L'animale A è tenuto per controllo.

5 giugno. Le code sono ricresciute per circa 2 mm, nei tessuti neoformati trasparenti si comincia a vedere qualche granulo nero.

Esposizioni degli animali B e C ai raggi ultravioletti per un quarto d'ora. Alla fine dell' esperimento si nota intensa iperemia delle code, rivelata dalla iniezione vasale visibile come una sottile rete color rosso vivo.

6 giugno. Si nota già un iscurimento dei tessuti rispetto al controllo. Esposizione per un quarto d'ora, dopo la quale l'iscurimento sembrando ancora aumentato, si taglia e si fissa la coda del tritone B.

7 giugno. Esposizione del tritone C per un quarto d'ora.

8 giugno. Esposizione del tritone C per un quarto d'ora. Poichè sembra vi sia un principio di alterazione, della cute: desquamazione abbondante, secchezza e raggrinzamento, si taglia e si fissa la coda insieme a quella del tritone di controllo.

Reperto microscopico.

Tritone A (controllo). Coda in rigenerazione al ventitreesimo giorno.

La pigmentazione dei tessuti rigeneranti è più avanzata di quel che pareva alla osservazione macroscopica. Il pigmento è contenuto sia nell'epitelio che nei tessuti profondi. L'epitelio ne contiene poco per lo più in cellule ramificate, solo in poche cellule poliedriche si vedono granuli di pigmento. Tanto l'epitelio di rivestimento quanto le propaggini glandolari, che cominciano a spingersi nel tessuto sottostante, contengono un gran numero di nuclei in cariocinesi.

La massima parte delle cellule pigmentate son contenute nel tessuto profondo, in cui esse, al confine dermo epidermico, formano uno strato, che in molti punti e specialmente nella parte prossimale è già continuo, nel senso che i prolungamenti delle singole cellule si intrecciano tra loro, mentre verso la punta i cromatofori diminuiscono grandemente di numero.

Vi sono cromatofori in tutti gli stadii di pigmentazione: in quelli più neri il nucleo è già completamente nascosto e questi si trovano per lo più verso la base del tratto di coda rigenerato.

Le cellule pigmentate si spingono abbastanza verso i tessuti profondi, molte di esse presentano il nucleo in cinesi.

Tritone B. Coda in via di rigenerazione al ventunesimo giorno.

L'esposizione ai raggi ultravioletti è stata fatta per due giorni con una durata complessiva di trenta minuti.

L'epitelio non è per nulla danneggiato: anche la desquamazione non sembra molto maggiore che nell'animale di controllo. Solo le figure cariocinetiche sono diminuite, e quelle che possono ancora vedersi sono in varia guisa alterate. Il pigmento è aumentato in modo notevole nei tessuti sottoepiteliali sia come numero di cellule pigmentate sia come quantità di granuli nei singoli elementi, questi formano uno strato continuo fino alla estrema punta della coda, regione in cui anzi sembrano più fitti e più neri. Lo strato che essi formano, è abbastanza alto, ed i loro prolungamenti arrivano molto profondamente, anzi nel mezzo, ad egual distanza tra i due margini, si vedono parecchie cellule pigmentate o in via di pigmentazione. La rete formata dai prolungamenti è più stretta, infine le cellule sono più nere che nell'animale di controllo. Come al solito gli elementi più pigmentati sono quelli rotondi od ovoidali senza prolungamenti apparenti. In qualche cromatoforo si vede il nucleo in cariocinesi.

Nell'epitelio il numero delle cellule pigmentate è meno grande, esse sono più nere che non quelle del tritone di controllo.

Tritone C. Coda in via di rigenerazione al ventitreesimo giorno.

L'esposizione ai raggi ultravioletti è stata fatta per 4 giorni per la durata complessiva di un'ora.

Nel tritone C si riscontrano le condizioni del sistema pigmentario già descritte nei due precedenti animali, ma ancora esagerate, e precisamente le cellule pigmentate dermiche sono più nere. Solo nel *cono terminale* della coda in via di rigenerarsi ci sono delle cellule in cui il pigmento è più scarso, essendone i grani ancora così rari da lasciar visibile il nucleo. Alcune, ma poche, di tali cellule stanno nell'epitelio, la massima parte sta nel connettivo. I cromatofori sono più fitti, e la rete che essi formano ha le maglie molto più strette, perciò lo strato, continuo in tutta la coda neoformata, che essi costituiscono, è molto più scuro che negli animali A e B. Tale

strato è anche più basso, il che significa che i cromatofori si sono ravvicinati tra loro.

L'epitelio contiene scarsissime figure cariocinetiche e scarse cellule pigmentate, per lo più ramificate.

Esperimento XII.

22. maggio. Tagliata la metà della coda a due tritoni A e B.

7. Giugno. Le code in via di rigenerazione sono poco più lunghe di 1 mm. Nel tessuto trasparente si vede appena qualche granulo nero. Il tritone A è tenuto per controllo. Il tritone B viene esposto per un quarto d'ora ai raggi ultravioletti.

8. 9. 10. 11. Giugno. Esposto ogni giorno l'animale per un quarto d'ora ai raggi ultravioletti. L'11 subito dopo l'esperimento si tagliano e si fissano le due code.

Réperto microscopico.

Tritone A (controllo). Coda in via di rigenerazione al sedicesimo giorno.

Nell'epitelio vi sono numerosi nuclei in cariocinesi. Cominciano appena a formarsi le propaggini glandolari. Il connettivo è formato da elementi ramificati abbastanza radi e contiene parecchi vasi sanguigni. Il pigmento è scarso. Nell'epitelio si notano poche cellule ramificate, ed anche minor numero di elementi poliedrici pigmentati.

Nel connettivo i cromatofori sono un po' più numerosi, e più verso la radice che verso la punta della coda rigenerata. Essi sono abbastanza grossi, ben forniti di pigmento con prolungamenti sottili, lunghi e varicosi. Molte di tali cellule, tanto nel connettivo che nell'epitelio hanno il nucleo in cinesi.

Tritone B. Coda in via di rigenerazione al sedicesimo giorno. La esposizione, fatta per quattro giorni ha avuto la durata complessiva di un'ora.

L'epitelio è molto danneggiato dall'azione dei raggi ultravioletti. In qualche punto esso è caduto. Altrove si osserva benissimo il processo di disfacimento delle cellule epiteliali.

I nuclei impallidiscono e si spezzettano; se vi sono elementi in cariocinesi, i cromosomi divengono pallidi e varicosi, disordinati, si frammentano e scompaiono; il corpo cellulare perde i confini, e così

dei gruppi di elementi vengono a formare un ammasso di sostanza amorfa. Tale processo comincia negli strati più profondi, gli strati superficiali appiattiti resistono di più, essi si sollevano poi desquamano, ed infine tutto il blocco si stacca lasciando scoperto il sottostante strato pigmentario, che in questo momento è ancora intatto.

Nell'epitelio sono scarse le cellule pigmentate, tanto ramificate quanto poliedriche. Nei tessuti profondi colpisce a prima vista il numero dei vasi sanguigni che verso la punta divengono tanto numerosi da occupare quasi tutto il tessuto sotto epiteliale. Tali vasi capillari, di cui qua e là si distingue benissimo l'endotelio, sono pieni di globuli rossi e bianchi; sono numerosi i cromatofori che al confine dermoepidermico formano già uno strato continuo, i loro prolungamenti formano una ricca rete che si spinge abbastanza nella profondità. Le singole cellule sono abbastanza ricche di pigmento, qualcuna anzi è già del tutto nera.

II. Serie d'esperimenti. Ferite cicatrizzanti.

Esperimento VII.

24 aprile. Si fa a due tritoni una ferita nella faccia sinistra della coda, lunga dal margine dorsale al ventrale, e profonda fino all'osso.

2 maggio. La superficie cruentata è completamente epitelizzata. Il tritone A è tenuto per controllo, il tritone B è esposto per un quarto d'ora ai raggi ultravioletti.

3. 5. 6. 8. 9. 10. maggio esposto il tritone B ai raggi ultravioletti ogni giorno per venti minuti.

11. maggio esposizione dell'animale per un quarto d'ora, dopo di che si tagliano e si fissano le due code.

Reperto microscopico (controllo). Ferita cicatrizzata al diciassettesimo giorno.

Tritone A. Ferita completamente cicatrizzata. Epidermide formato di parecchi strati di cellule poliedriche le più profonde e le più superficiali pavimentose. Nel connettivo composto di cellule variamente ramificate a grosso nucleo rotondo od ellittico, si vede qualche figura cariocinetica, ma rara. Nel profondo c'è qualche piccola scheggia di osso dovuta a lesione delle vertebre all'atto del trauma, qualcuna di esse è necrotica.

Il contenuto di pigmento dell'epitelio è assai scarso; consiste in pochi granuli contenuti nelle cellule epiteliali.

Nel connettivo il pigmento è anche scarsissimo, e contenuto in cellule ramificate che si trovano verso i limiti della cicatrice. Si tratta di elementi ben pigmentati e completamente neri. Però oltre che in queste, altro pigmento, sotto forma di pochi granuli, si trova in cellule, del tutto simili alle connettivali, sparse qua e là, in piccolo numero però, nel campo della cicatrice.

Tritone B. Ferita cicatrizzata al diciassettesimo giorno. Esposizione ai raggi ultravioletti protratta per otto giorni, con una durata complessiva di due ore e trenta minuti.

L'azione dei raggi ultravioletti si è fatta sentire sull'epitelio neoformato che è sottile, desquamante, ridotto a pochi strati di cellule appiattite a nucleo allungato, molte delle quali sembrano alterate e presentano impallidimento del nucleo e vacuolizzazione del protoplasma.

Nell'epitelio è contenuta una certa quantità di pigmento. Alcune cellule ne contengono solo pochi granuli, in altre il nucleo ne è quasi completamente rivestito.

Nel connettivo, l'azione dei raggi ultravioletti ha prodotto un forte accumolo di sangue, una parte delle emazie sono contenute nei capillari, ma la maggior parte sono stravasate, e già in principio di disfacimento. Tra le emazie, e tra le cellule fisse del connettivo, vi sono una quantità di cellule pigmentate di varia specie. In primo luogo vi sono delle cellule connettivali contenenti una quantità varia di granuli di pigmento; in alcune i granuli sono situati unicamente intorno al nucleo in altre occupano tutto il corpo cellulare e cominciano a spingersi nei prolungamenti.

Poi, e per lo più al limite tra il tessuto neoformato e quello preesistente, vi sono grosse cellule, senza prolungamenti apparenti, così piene di granuli di pigmento da apparire come grosse zolle nere, completamente omogenee; vi sono infine, e non solo nel connettivo, ma anche tra le cellule epidermiche, grosse cellule rotonde od ovali che contengono frammenti di eritrociti e zolle di pigmento. Granuli di pigmento si trovano intorno, e parrebbe anche nell'inter-

no di globuli rossi, che senza alcun dubbio non sono contenuti in fagociti.

Esperimento XIV.

28. maggio. A due tritoni si fa una ferita nella faccia sinistra della coda, profonda fino alla colonna vertebrale ed estesa dal margine dorsale a quello ventrale.

5. giugno. Le ferite sembrano completamente epitelizzate. Un tritone (A) è tenuto per controllo l'altro (B) è esposto ai raggi ultravioletti per un quarto d'ora.

6.—7. giugno esposto il tritone B ai raggi ultravioletti, per un quarto d'ora ogni giorno.

8. giugno. Si tagliano e si fissano le due code.

Reperto microscopico.

Tritone A (controllo). Ferita di cicatrizzata all'undecimo giorno.

Il rivestimento epiteliale è completo, composto di più strati, di cellule poliedriche profondamente e superficialmente appiattite tra esse si vede qualche figura cariocinetica. Il tessuto profondo è un connettivo a cellule polimorfe, rotonde o stellate, a nucleo ovale o ellittico o irregolare ed una sostanza intercellulare fibrillare in cui corrono capillari abbastanza numerosi.

Quanto al pigmento l'epitelio ne contiene una certa quantità, nell'interno delle cellule poliedriche e in cellule ramificate abbastanza rare, tutte non molto pigmentate anzi nella massima parte il contenuto di pigmento si riduce ad una piccola quantità di granuli.

Nel connettivo il contenuto di pigmento assai scarso si tratta di pochissime cellule, a gran distanza l'una dall'altra, a profondità variabile. Il pigmento racchiuso in esse varia fino a divenire discreto. Al limite tra il tessuto preesistente ed il neoformato v'è una discreta quantità di grosse cellule alcune ramificate altre senza apparenti prolungamenti, così cariche di granuli di pigmento da sembrar completamente nere.

Tritone B. Ferita cicatrizzata all'undecimo giorno. L'esposizione ai raggi ultravioletti fatta per tre giorni ha avuto una durata complessiva di 45 minuti.

L'epitelio preesistente e quello neoformato non sembrano aver molto sofferto dell'azione dei raggi.

La cellule dell'epitelio rigenerato sono in maggioranza appiattite con nucleo allungato, non si vedono figure cariocinetiche. La massima parte degli elementi non sembra alterata, solo alcuni presentano spezzettamento del nucleo, vacuolizzazione del protoplasma, scomparsa dei confini cellulari.

La quantità di pigmento contenuta nell'epitelio è in complesso abbastanza abbondante e superiore a quella che si trova nell'animale di controllo: però il numero dei granuli contenuto nelle singole cellule è di rado molto rilevante, sicchè nell'epitelio non vi sono cellule completamente nere: nelle cellule in cui il contenuto di pigmento è massimo i singoli granuli sono ancora distinguibili gli uni dagli altri ed il nucleo è ben visibile. Non vi sono nell'epitelio che scarsi cromatofori ramificati, e questi sono completamente riempiti di granuli.

Nel connettivo invece le condizioni sono notevolmente diverse da quelle osservate nell'animale di controllo. Esso infatti contiene numerosi cromatofori che si possono dividere in due gruppi. Anzitutto vi sono alcune cellule rotonde o stellate, allungate, con nucleo bastoncini-forme, in tutto simili alle rimanenti cellule connettivali, che contengono una variabile quantità di granuli di pigmento, non mai troppo grande. Questi granuli sono raggruppati intorno al nucleo, solo qua e là cominciano a comparire in qualche prolungamento.

Oltre queste cellule ve ne sono altre, e press'a poco egualmente numerose, completamente nere. In esse il nucleo è tutto nascosto dai fittissimi granuli di pigmento. Alcune di queste cellule sono di forma rotonda altre ovali o elissoidi, alcune non hanno apparenti prolungamenti mentre altre sono stellate, ed i loro processi sono egualmente neri. Questi elementi sono per lo più accumulati alla periferia della cicatrice, qualcuno però se ne trova anche verso il centro di essa; in uno di questi cromatofori si vede il nucleo in fase di *diaster*.

Esperimento XVII.

2. *giugno ore 17.* Si fa una ferita con perdita di sostanza lunga 2 mm. larga 1 mm. sulla faccia sinistra della coda di due tritoni.

11. *giugno.* Un tritone (A) si tiene per controllo all' altro B è esposto ai raggi ultravioletti per un quarto d'ora.

12. e 13. giugno si espone l'animale B ai raggi ultravioletti per un quarto d'ora al giorno.

14. giugno. La mattina si trova morto B, si tagliano e si fissano subito le code dei due animali.

Reperto microscopico.

Tritone A (controllo). Ferita cicatrizzata al dodicesimo giorno.

La superficie della ferita è completamente rivestita di epitelio. Il connettivo è formato da numerose cellule polimorfe e da una sostanza intercellulare fibrillare.

Il pigmento contenuto nell'epitelio è già discretamente abbondante.

Esso è contenuto in cellule epiteliali poliedriche, in cui la pigmentazione non è mai così forte da nascondere il nucleo; non sembra che vi siano cellule ramificate.

Per quel che riguarda il pigmento dermico bisogna distinguere la zona centrale, dalla parte marginale della ferita cicatrizzata.

Nel centro, e per la maggior parte della superficie, il pigmento è quasi assente. Solo qua e là, a gran distanza le une dalle altre, in vicinanza dell'epitelio, o un poco più profondamente, vi sono delle cellule pigmentate. Il loro contenuto di granuli non è mai molto abbondante, il nucleo ovale più o meno allungato è sempre visibile, solo in qualcuna comincia a vedersi qualche accenno a prolungamenti.

Lungo la periferia della perdita di sostanza riparata le cose vanno invece altrimenti.

In continuazione dello strato pigmentario, lungo il confine dermo epidermico preesistente, si prolunga nella cicatrice un orlo di cellule pigmentate ramificate. Tali cellule sono ben pigmentate hanno prolungamenti lunghi e ramificati.

Il loro numero diminuisce man mano che si procede verso il centro, sicchè l'orlo pigmentario cessa in breve.

In qualche sezione si vede benissimo che tali cellule progrediscono di conserva con vasi sanguigni, che corrono ai confini dell'epidermide, attorno ai quali esse sono sistematicamente ordinate formando un manicotto reticolato più o meno fitto.

Tritone B. Ferita cicatrizzata al dodicesimo giorno. Esposizione

ai raggi ultravioletti per tre giorni, con una durata totale di quarantacinque minuti.

La superficie della ferita è coperta completamente di epitelio. Questo sembra alquanto danneggiato dall'azione dei raggi: esso è assottigliato, fortemente desquamante, i nuclei sono rigonfi, pallidi, in alcuni punti frammentati, mentre il protoplasma è pieno di vacuoli.

Il pigmento contenuto nell'epitelio è assai scarso, poche cellule ne contengono dei granuli che non sono mai molto numerosi. Rarissime e sempre presso al confine dei tessuti preesistenti sono le cellule in cui il pigmento spinge nei prolungamenti. Fra le cellule epiteliali si notano delle emazie, alcune con nucleo raggrinzato, altre senza nucleo, isolate ed a gruppi, intorno alle quali vi sono molto spesso granuli di pigmento talora abbastanza numerosi. Assai più importante è lo studio del pigmento dermico: anzitutto è da notare che la maggior parte dei cromatofori della superficie cutanea in cui è stata praticata la ferita hanno assunto un aspetto globoso.

Tale situazione del pigmento si accentua al confine della cicatrice dal quale si spinge, sotto la superficie epiteliale neoformata, un orlo pigmentato formato di cromatofori, grossi, a contorno irregolarmente ovale più o meno allungato, forniti alcuni di prolungamenti ramificati mentre altri ne sembrano privi. Il numero dei granuli di pigmento contenuto in tali cellule è molto grande il che le rende interamente opache, in qualcuna, però, o per maggior scarsenza di granuli, o più spesso per essere essi accumulati ad uno dei poli, si vede, o si intravede in tutto o in parte il nucleo grosso e ben colorato in azzurro.

Non è difficile trovare tra queste cellule ed i vasi sanguigni i rapporti descritti di già a proposito del controllo.

Ma non sono queste le sole cellule pigmentate contenute nella cicatrice, anzi mentre i su detti elementi formano un orlo lungo il confine coi tessuti preesistenti e verso il centro sono sempre più rari, qui invece si vedono numerose cellule, polimorfe, a nucleo per lo più allungato, che in nulla differiscono dalle rimanenti cellule connettivali e che contengono un numero variabile di granuli di pigmento.

Esperimento XXII.

12 giugno ore 10. A 2 tritoni si fa una ferita trasversale sul margine dorsale della coda, profonda fino alla colonna vertebrale. Uno dei due animali (A) è tenuto per controllo, l'altro (B) dopo 5 ore, è esposto ai raggi ultravioletti per un quarto d'ora.

13. giugno esposizione per un quarto d'ora.

14. giugno. La ferita ha fondo grigiastro, qua e là vi sono punti emorragici. Esposizione ai raggi ultravioletti per 20 minuti subito dopo l'esposizione che termina alle ore 17 si tagliano e si fissano le code dei due animali.

Reperto microscopico. Tagli in serie dalla faccia destra a quella sinistra della coda.

Tritone A (controllo). Ferita cicatrizzante alla cinquantacinquesima ora.

La superficie cruentata è già completamente ricoperta di epitelio che proprio al centro della ferita si affonda a guisa di zaffo a forma di clava.

Al disotto dell'epitelio il processo di guarigione è molto meno progredito, perchè quasi tutto lo spazio della lesione di continuo è formato da una sostanza fibrillare nella quale sono grosse lacune e che ha tutte le apparenze di un coagulo; in questo qua e là cominciano a vedersi qualche leucocito, ed anche qualche cellula polimorfa. Tutta la sostanza che riempie la lesione di continuo è picchiettata di minuti granuli di pigmento, avanzi di cromatofori distrutti dal taglio, che vanno aumentando verso la periferia, dove si trovano raccolti in zolle più o meno grandi. Alla periferia, nei limiti dei tessuti interrotti dal taglio, si vedono delle fibre muscolari sezionate, che al loro estremo son già divenute omogenee. Lungo tutto il contorno della ferita ha avuto già luogo una notevole neoformazione di capillari; molti corpuscoli rossi sono però accumulati fuori dei vasi, evidente resti dell'emorragia primaria, tra essi vi sono numerosissimi granuli di pigmento.

L'epitelio neoformato è già discretamente pigmentato: il pigmento è contenuto per lo più in cellule poliedriche, ma si nota qualche elemento ramificato i cui prolungamenti sono però sempre molto brevi.

Tritone B. Ferita cicatrizzante alla cinquantacinquesima ora; l'esposizione ai raggi ultravioletti effettuata tre giorni consecutivi ha avuto la durata totale di 50 minuti.

Quest'esperimento prova chiaramente come i tessuti profondi siano assai meno resistenti all'azione dei raggi ultravioletti di quelli superficiali. Infatti la ferita non è che una vasta superficie a fondo necrotico, nel quale è dato riconoscere avanzi muscolari sottoforma di zolle omogenee, e residui nucleari delle cellule del connettivo. Tutta questa zona è infiltrata di leucociti e di granuli di pigmento; in qualche punto vi sono accumoli di eritrociti stravasati.

Non vi è altra traccia di processi rigenerativi che presso i margini, dove si possono notare piccoli isolotti di cellule epiteliali, in via di disfacimento, circondati da una sostanza amorfa di essudati coagulati. E' evidente che durante gli intervalli l'epitelio dei margini ha cominciato a ricoprire la perdita di sostanza, e che la esposizione consecutiva ha distrutto l'orlo epiteliale già formato.

Molto interessante è il comportamento del pigmento non solo nei margini della ferita, ma su tutta la cute. I cromatofori infatti sono così stipati da formare uno strato assolutamente compatto e nero, un po' più profondamente i cromatofori sono un po' discosti gli uni dagli altri, il che permette di vedere che hanno retratto i loro prolungamenti assumendo una forma globosa.

In qualche punto in cui l'accumolo del pigmento è meno impenetrabile, si vede sul margine della ferita l'epitelio distaccarsi in grossi lembi formati da cellule epiteliali più o meno alterate, tra le quali sono abbondanti cellule pigmentate, alcune ridotte a zolle omogenee nere, mentre in altre è dato ancora riconoscere cromatofori ramificati.

Osservazioni e conclusioni.

A. Influenza dei raggi ultravioletti sui processi rigenerativi.

I raggi ultravioletti hanno un'azione eminentemente deleteria sull'epitelio epidermico della coda del tritone. Tale influenza è più manifesta se il tessuto è giovane, infatti, per esempio, l'epitelio cherveste una ferita in via di cicatrizzazione, o la gemma di rigenerazione di una coda amputata, è fortemente alterato o magari già completamente

distrutto, dopo una esposizione anche relativamente breve alla luce ultravioletta, mentre l'epitelio preesistente si trova ancora in buone condizioni.

Esponendo una ferita cutanea recente ai raggi ultravioletti manca assolutamente la rigenerazione epiteliale, anzi i tessuti profondi vanno incontro a rapidi fenomeni distruttivi, che trasformano la ferita in una superficie ulcerosa.

L'epitelio dei margini della lesione di continuo resiste per un certo tempo all'azione dei raggi ultravioletti, e tende anzi a rigenerarsi. Sono tali la potenza e la rapidità di rigenerazione di esso, che dopo la prima esposizione si forma ancora un orlo di epitelio giovane che tende a coprire la superficie cruentata, quest'orlo però viene distrutto nelle esposizioni successive. La moltiplicazione delle cellule si arresta solo quando i margini della ferita cadono essi stessi in disfaccimento.

Se si tratta di una coda amputata in rigenerazione, la prima conseguenza dell'azione dei raggi ultravioletti sul cono di accrescimento è un'intensa iperemia, che cessa un certo tempo dopo che è finita l'esposizione. A questa iperemia si associa nei giorni consecutivi una rapida e forte produzione di pigmento. Però già alla terza o quarta esposizione si cominciano a notare fenomeni regressivi: il cono di accrescimento impiccolisce, diviene grinzoso, cinereo, e finisce per ulcerarsi.

Le ulcerazioni, sia che si formino per ferita, sia che si producano spontaneamente come ora si è detto, hanno i margini irregolari e il fondo grigiastro, disseminato verso la periferia di punti neri formati da residui dello strato pigmentario.

Nelle cellule i raggi ultravioletti producono vacuolizzazione del protoplasma e perdita dei confini cellulari e così si ha un ammasso di sostanza omogenea, che si colora diffusamente, e nella quale in primo tempo si vedono ancora residui nucleari colorati in bleu dall'emallume; in seguito tali ammassi si staccano e così forma l'ulcera.

Le cellule in cariocinesi sono assai più facilmente alterate di quelle in riposo. I cromosomi divengono pallidi, disordinati, si spezzettano e scompaiono. La caratteristica del tessuto epiteliale, che ha subito l'azione dei raggi ultravioletti, è l'assenza di figure caricionetiche che pur son così frequenti nelle code rigeneranti.

I tessuti profondi se messi allo scoperto risentono l'azione dei raggi ultravioletti molto più dell'epitelio.

Nel connettivo, si ha da prima una intensa iperemia. A questo proposito è interessante osservare quanto avviene nel connettivo delle code in rigenerazione. In questo si nota, negli animali di controllo, un certo numero di vasi sanguigni, che però non sono mai soverchiamente abbondanti. Dopo diverse esposizioni ai raggi (p. es. esp. XII) nel connettivo del cono di accrescimento, i vasi sono numerosi, dilatati, pieni di emazie, sicchè in qualche punto, quasi tutto lo spazio sotto epiteliale, dall'uno all'altro margine della sezione della coda appare occupato da un tessuto flogistico composto per la massima parte da capillari, tra i quali si notano scarse cellule connettivali ramificate, e cellule pigmentate.

I muscoli scoperti dalla ferita o dall'ulcerarsi della cute perdono in breve la loro striatura, divenuti omogenei si frammentano rapidamente in zolle di ineguale grossezza.

In base a queste osservazioni credo di poter stabilire che nella coda del tritone in via di rigenerazione i raggi ultravioletti hanno in primo tempo un'azione infiammatoria che conduce alla neoformazione di numerosi capillari e di molte cellule pigmentate, come adesso dirò, e in seguito un'azione necrotizzante sul tessuto epiteliale e connettivale.

B. Azione dei raggi ultravioletti sulla neoformazione del pigmento.

Le code in rigenerazione degli animali esposti ai raggi ultravioletti, già dopo due o tre esposizioni appaiono più pigmentate di quelle degli animali di controllo. Tale pigmentazione è dapprima formata da tanti minuti puntini, che poi aumentando di numero e di grandezza confluiscono e finiscono col dare al *cono di accrescimento* un colorito nero più o meno intenso, mentre negli animali di controllo esso è ancora trasparente o appena screziato di nero. Anche le cicatrici di semplici ferite si pigmentano molto più rapidamente se esposte ai raggi ultravioletti.

Questa *iperchromia* è dovuta parecchie ragioni: in primo luogo vi è una maggiore formazione di cellule pigmentate tanto nell'epitelio che nel connettivo e questo maggior numero di elementi pigmentati non

è dovuto, nell'epitelio, ad un'attiva moltiplicazione di essi, essendo che, come ho già notato, i raggi ultravioletti hanno un'azione eminentemente deleteria per i nuclei in cariocinesi, ma alla comparsa di granuli di pigmento in un maggior numero di cellule epiteliali.

Nel connettivo invece che, per la sua situazione più profonda, in primo tempo risente molto meno l'azione dannosa dei raggi ultravioletti, si ha un'attiva moltiplicazione dei cromatofori, di per se stessi più resistenti delle cellule epiteliali, perchè più ricchi di pigmento, alla quale si associa molto probabilmente una migrazione più forte dei cromatofori dai tessuti cutanei limitrofi. Di più nelle singole cellule la produzione di pigmento è maggiore che non nelle cellule degli animali controllo. Finalmente vi sono modificazioni di forma dei cromatofori, per cui questi da ramificati divengono globosi; si ha così un accumolarsi del pigmento e quindi una opacità maggiore degli elementi che lo contengono. Tutto ciò, del resto, è stato già da me descritto nel mio precedente lavoro le cui conclusioni vengono ad essere pienamente confermate da questi nuovi esperimenti.

Napoli, Dicembre 1913.

Spiegazione delle Figure.

Per disegnare si usò il microscopio Koristka con tubo allungato a 160 m/m, obbiettivo 6, oculare 3.

- Fig. 1. Punta di una coda di tritone rigenerante al ventitreesimo giorno; (Esperimento X, tritone di controllo).
- Fig. 2. Punta di una coda di tritone rigenerante al ventitreesimo giorno, esposta ai raggi ultravioletti in quattro giorni consecutivi per la complessiva durata di un'ora; (Esperimento X, tritone C).
- Fig. 3. Ferita con perdita di sostanza ciccatrizzata, al dodicesimo giorno; (Esperimento XVII, tritone di controllo).
- Fig. 4. Ferita con perdita di sostanza ciccatrizzata al dodicesimo giorno, esposta ai raggi ultravioletti in tre giorni per la durata complessiva di quarantacinque minuti; (Esperimento XVII, tritone B).

Referate.

Von

Fr. Kopsch.

Albert Oppel, *Leitfaden für das embryologische Praktikum und Grundriß der Entwicklungslehre des Menschen und der Wirbeltiere*. Mit 323 Abbildungen im Text in 484 Einzeldarstellungen. VIII und 313 Seiten. 8°. Jena 1914. G. Fischer. Geheftet M. 10, gebunden M. 11.

Der Leitfaden ist für Studierende und Ärzte aber auch für einen weiteren Kreis von Freunden der Entwicklungslehre bestimmt. Mit Rücksicht auf die letzteren sind wohl Kapitel, wie Embryologie und Entwicklungsmechanik, kausale Entwicklungsperioden, über einige die Entwicklung bewirkende Faktoren, einige entwicklungsmechanische Experimente aufgenommen.

Die embryologische Technik füllt ungefähr zwei Druckbogen des ersten Hauptteils, welcher im Ganzen gegen 4 Bogen stark ist.

Der zweite Hauptteil (ungefähr 3 Bogen) behandelt „die Anfänge der Entwicklung (Eier und Embryonen)“ und die Eihüllen.

Der dritte Hauptteil (ungefähr 3½ Bogen) beschreibt ausgewählte Schnitte einiger Schnittserien von verschiedenen Embryonen: *Bombinator igneus*, *Rana fusca*, *Anguis fragilis*, *Gallus domesticus*, *Lepus cuniculus*, *Sus domesticus*, *Homo sapiens*. Die Lage der besprochenen und abgebildeten Schnitte ist entweder am Flächenbild der ganzen Embryonen durch Striche bezeichnet oder es sind die Schnittbilder selbst in eine Profilzeichnung des betreffenden Embryo eingezeichnet. Dadurch entstehen recht deutliche und einfache „durchsichtige Modelle“.

Der vierte Hauptteil (ungefähr 6½ Bogen) enthält die Entwicklung der Gewebe, Organe, Systeme und Apparate in systematischer Anordnung.

Den Schluß bilden ein Literaturverzeichnis, eine Erläuterung zu einigen fremdsprachlichen Bezeichnungen, ein Figurenregister und ein Textregister.

J. Sobotta, *Atlas der deskriptiven Anatomie des Menschen*. II. wesentlich umgeänderte Auflage

I. Abt. *Knochen, Bänder, Gelenke, Regionen und Muskeln des menschlichen Körpers*. Mit 166 farbigen und 143 schwarzen Abbildungen auf Tafeln, sowie 27 zum Teil farbigen Figuren im Text

nach Originalen von Maler K. Hajek. München 1913. J. F. Lehmann. Gebunden M. 20.—.

II. Abt. *Die Eingeweide des Menschen einschließlich des Herzens.* Mit 99 farbigen und 93 schwarzen Abbildungen auf Tafeln, sowie 36 zum Teil farbigen Figuren im Text nach Originalen von Maler K. Hajek. München 1914. J. F. Lehmann. Gebunden M. 16.—.

Die zweite Auflage des Atlas zeigt sehr wesentliche Veränderungen. Die Knochen- und Bänderlehre hat an verschiedenen Stellen Erweiterungen erfahren, Die größten Umänderungen sind in der Muskellehre vorgenommen. An Stelle der lithographischen Abbildungen der I. Aufl. sind mehrfarbige Autotypien getreten. Dies geschah im Interesse der Einheitlichkeit der bildnerischen Darstellung und weil „die Bilder des ersten Bandes bei vielen Fachgenossen wegen ihrer auf dem weißen Papiere zu lebhaft und zu grell wirkenden Farben nicht beliebt waren“. Als Unterlage der neuen Muskelbilder werden diesmal nicht Photos der Präparate benutzt, sondern solche eines athletisch gebauten Mannes von kleiner Statur. In die Umrisse dieser Figuren wurden die Muskeln nach Präparaten eingezeichnet. Die Zahl der Bilder wurde wesentlich vermehrt.

Auch im Eingeweideband sind die Lithographien der I. Aufl. durch Autotypien ersetzt worden. Einzelne Tafeln werden völlig umgestaltet.

Werner Spaltholz, *Handatlas der Anatomie des Menschen.* 3 Bände.

VII. Auflage. Leipzig 1913/14. S. Hirzel. Geheftet M. 47.—, gebunden M. 50.—.

Die neue Auflage ist sorgfältig durchgesehen und ergänzt worden. Eine Anzahl von Figuren sind neu gezeichnet, andere neu geätzt. Im Nervensystem sind die Abbildungen über die Rindenfelder der Großhirnhemisphären entsprechend dem gegenwärtigen Stand von Flechsig's Untersuchungen neu gezeichnet und zwei neue Abbildungen über die Markreifung der Rindenfelder der Großhirnhemisphären nach Flechsig's Untersuchungen neu aufgenommen. Auch die Abbildung Eisler's vom Plexus lumbosacralis ist vom Autor auf Spaltholz Wunsch ergänzt worden. Die Lage der Glandulae parathyreoideae wird durch eine besondere Abbildung erläutert. Die Entwicklung der Knochen ist ausführlich dargestellt durch Zeichnungen, welche nach gefärbten und aufgehellten Präparaten hergestellt sind. Die Methoden zur Herstellung solcher Präparate sind bekanntlich von Spaltholz ausgearbeitet und veröffentlicht worden (Leipzig 1914, Hirzel).

Die seit der ersten Auflage versprochene Darstellung der Lymphgefäße konnte bisher aus verschiedenen Gründen noch nicht erscheinen. Der Verfasser hofft jedoch, sein Versprechen bald erfüllen zu können.

Werner Spaltholz, *Über das Durchsichtigmachen von menschlichen und tierischen Präparaten und seine theoretischen Bedingungen,* nebst Anhang *Über Knochenfärbung.* II. erweiterte Auflage. 8°. 93 Seiten. Leipzig 1914. S. Hirzel. Geheftet M. 1.80.

Da die erste Auflage dieses Buches (angezeigt in Bd. 28 der Monatsschrift

1911) schon seit längerer Zeit vergriffen war, aber immer noch begehrt wurde, war die Herausgabe der zweiten Auflage notwendig.

Die neue Auflage ist viel umfangreicher geworden und ist an vielen Stellen vollständig neu bearbeitet, so daß sie beinahe ein neues Werk ist. An dem principiellen Teil des Verfahrens ist nichts zu ändern nötig gewesen, denn die fortgesetzte Beschäftigung mit ihm hat immer neue Beweise für die Richtigkeit der durch Spalteholz aufgestellten Sätze geliefert. Eine ausführlichere, allgemein verständliche Darstellung der physikalischen Grundlagen der Methode hält der Autor für wichtig, da er namentlich bei den Medizinem die Beobachtung gemacht hat, daß seine Ausführungen über diese Punkte in der ersten Auflage nicht genügt haben, ein wirkliches Verständnis zu erzielen. Viele Benutzer der Methode haben sofort befriedigende Resultate erzielt, andere nicht. Sorgfältiges Befolgen der gegebenen Vorschriften führt sicher zu guten Ergebnissen. Besondere Triks gibt es nicht. Autor hat nichts verschwiegen, sondern alles veröffentlicht, was er über die Methode weiß. Es kann nur dringend geraten werden, alle Einzelheiten genau zu beachten. Um keine Zweifel aufkommen zu lassen, ist der rein technische Teil als besonderer Abschnitt herausgehoben und wesentlich ausführlicher gestaltet. Alle neueren Erfahrungen über das Verfahren sind vollständig berücksichtigt worden. Die darüber entstandene Literatur ist am Schluß besonders zusammengestellt.

Das Buch enthält drei Abschnitte. Der erste Teil berichtet über die Gedankengänge, welche den Autor veranlaßten, nach einer neuen Methode zu suchen und die Wege, welche er bei ihrer Ausarbeitung einschlug. Der zweite Abschnitt bringt die ausführliche Beschreibung der Methode, ihre theoretischen Grundlagen und Folgerungen. Der dritte Abschnitt gibt genaue Vorschriften über die praktische Anwendung des Verfahrens und über alle dabei zu beachtenden Vorsichtsmaßregeln.

Als Anhang wird die inzwischen noch weiter ausgearbeitete Methode der Knochenfärbung beschrieben.

Verlag von Georg Thieme in Leipzig.

Monographien

über die

Zeugung beim Menschen

VON

Dr. med. Hermann Rohleder.

Spezialarzt für Sexualeiden in Leipzig.

Band I: **Die Zeugung beim Menschen.**

Mit Anhang:

Die künstliche Zeugung (Befruchtung) beim Menschen.

Brosch. M. 7.—, geb. M. 8.—.

Band II: **Die Zeugung unter Blutsverwandten.**

Brosch. M. 4.20, geb. M. 5.—.

Band III: **Die Funktionsstörungen
der Zeugung beim Manne.**

(Samenflüsse, Impotenz, Sterilität.)

Brosch. M. 5.80, geb. M. 6.80.

Band IV: **Die libidinösen Funktionsstörungen
der Zeugung beim Weibe.**

Brosch. M. 2.80, geb. M. 3.60.

Münchener mediz. Wochenschrift: Das ganze Buch ist eine hochinteressante und spannende wissenschaftliche Lektüre.

Klinisch-therapeutische Wochenschrift: Rohleder hat mit dem vorliegenden Werke geradezu erschöpfend ein Gebiet behandelt, das für die Aerzte ebenso wichtig ist, wie es ihnen unbekannt zu sein pflegt.

Alle 4 Bände zusammen gebunden 21 Mark.

Verlag von Georg Thieme in Leipzig.

Roth's Klinische Terminologie

Zusammenstellung der in der Medizin gebräuchlichen technischen
Ausdrücke mit Erklärung ihrer Bedeutung und Ableitung

von

Dr. E. Oberndörffer,

Berlin.

Achte, zu einem Wörterbuch der gesamten Medizin erweiterte Auflage.

Gebunden M. 12.—.

Die vorliegende 8. Auflage enthält jetzt die vollständig neubearbeitete Terminologie der Medizin einschließlich Arzneimittellehre und chemischen Pathologie, der Anatomie, Embryologie, Physiologie und der physiologischen Chemie.

Das sehr praktische Nachschlagewerk wird der heutigen Empfehlung kaum bedürfen, um auch weiterhin seinen Lauf zu machen. **(Deutsche Medizinische Wochenschrift.)**

Lehrbuch der Organotherapie

mit Berücksichtigung ihrer anatomischen und physiologischen Grundlagen

bearbeitet von

Karl Basch (Prag), Gustav Bayer (Innsbruck), L. Borchardt (Königsberg), Rud. Ehrmann (Berlin), Artur Foges (Wien), M. Höfler (Bad Tölz), Alfred Kohn (Prag), Friedr. Pineles (Wien), Julius Wagner von Jauregg (Wien)

Herausgegeben von

Hofrat Prof. Dr. **J. Wagner von Jauregg** in Wien

und

Privatdozent Dr. **G. Bayer** in Innsbruck.

Mit 82 Textabbildungen.

M. 13.—, geb. M. 14.—.

Das vorliegende Buch erfüllt eine vorhandene Lücke; es faßt alle Tatsachen zusammen, die für die Organotherapie von Wichtigkeit sind, und es ist bestimmt, für den Praktiker das zu werden, was Biedl's Werk über innere Sekretion für den Theoretiker geworden ist. Es liegt ein Werk vor, dessen Lektüre jedem Arzte aufs wärmste empfohlen werden kann. **(Prager Med. Wochenschrift.)**

Das Buch kann der „Inneren Sekretion“ von Biedl an die Seite gestellt werden. Wer sich mit Studien der inneren Sekretion befaßt, wird es nicht entbehren können. **(Zentralblatt für Chirurgie.)**

Buchdruckerei Richard Hahn (H. Otto) in Leipzig.

337848
12080

Internationale Monatsschrift

für

LIBRARY
110.661.700.003
110.580.116

Anatomie und Physiologie.

Herausgegeben

von

R. Anderson in Galway, C. Arnstein in Kasan, S. Ramón y Cajal
in Madrid, C. Golgi in Pavia, S. Laskowski in Genf, A. Macalister
in Cambridge, G. Retzius in Stockholm, E. A. Schäfer in Edinburg,
L. Testut in Lyon.

Redigiert von

Fr. Kopsch und **R. R. Bensley**
in Berlin in Chicago.

Band XXXI. Heft 10/12.

Mit 6 Textabbildungen und 8 Tafeln.

LEIPZIG 1915

Verlag von Georg Thieme.

Vertretung für Amerika:
The University of Chicago Press,
Chicago, Illinois, U. S. A.

A

I n h a l t.

	Seite
Dr. Arrigo Visentini, La fonction du Pancréas et ses rapports avec la pathogénèse du Diabète. (Avec Pl. XIII—XIX et 6 Fig.)	437
Preston Kyes, The Physiological Destruction of Erythrocytes in Birds. (With Plate XX)	543
Ralph Hopkins and Gustav Mann, Heat Coagulation of Muscles of Northern and Southern Frogs.	552
Fr. Kopsch, Referat	560

Die Herren Mitarbeiter haben von ihren Aufsätzen 50 Sonderabdrücke frei, eine grössere Anzahl liefert die Verlagshandlung auf Verlangen zu billigem Preise. Frankierte Einsendungen in lateinischer, französischer, italienischer, englischer oder deutscher Sprache werden direkt an: Prof. Dr. Fr. Kopsch, Wilmersdorf bei Berlin, Kaiserplatz 2, und für Amerika an Prof. R. R. Bensley, University of Chicago, erbeten.

Reprints. Contributors desiring more than 50 extra copies of their articles can obtain them at reasonable rates by application to the publisher Georg Thieme, Leipzig, Rabensteinplatz 2, Germany.

Contributions (Latin, French, Italian, English or German) should be sent to Prof. Dr. Fr. Kopsch, Wilmersdorf by Berlin, Kaiserplatz 2, or for America to Prof. R. R. Bensley, University of Chicago.

Avis. Les auteurs des mémoires insérés dans ce journal qui désireront plus de 50 tirages à part de leurs articles, les obtiendront à des prix modérés en s'adressant à M. Georg Thieme, libraire-éditeur, Leipzig, Rabensteinplatz 2, Allemagne.

Les articles écrits *en latin, en français, en italien, en anglais ou en allemand* doivent être adressés à Professeur Fr. Kopsch à Wilmersdorf près de Berlin Kaiserplatz 2, ou pour l'Amérique à M. R. R. Bensley, University of Chicago.

Die bisher erschienenen Bände kosten:

Bd. I	N	40.—	\$ 9.52.	Bd. XVI	N	70.50,	\$ 16.78
" II	"	52.—	" 12.38.	" XVII	"	65.—,	" 15.47
" III	"	47.50,	" 11.31.	" XVIII	"	75.—,	" 17.85
" IV	"	72.—,	" 17.14.	" XIX	"	50.—,	" 11.90
" V	"	63.—,	" 15.—.	" XX	"	59.—,	" 14.—
" VI	"	77.50,	" 18.45.	" XXI	"	70.—,	" 16.66
" VII	"	87.—,	" 20.71.	" XXII	"	50.—,	" 11.90
" VIII	"	100.—,	" 23.80.	" XXIII	"	55.—,	" 13.01
" IX	"	76.80,	" 18.16.	" XXIV	"	78.—,	" 18.56
" X	"	93.50,	" 22.25.	" XXV	"	56.—,	" 13.33
" XI	"	92.60,	" 22.—.	" XXVI	"	60.—,	" 14.28
" XII	"	79.—,	" 18.80.	" XXVII	"	78.60,	" 18.71
" XIII	"	76.10,	" 18.11.	" XXVIII	"	70.—,	" 16.66
" XIV	"	48.30,	" 11.50.	" XXIX	"	85.—,	" 20.23
" XV	"	73.—,	" 17.37.	" XXX	"	46.50,	" 11.—

Bd. I—XXIX statt N 2000.—, \$ 476.— nur N 1300.—, \$ 309.40 bar.

That American prices are net and subject to an additional charge for postage.

AUG 2 1913

Institut d'Anatomie pathologique de la R. Université de Pavia
(Directeur Mr. le Prof. A. Monti).

La fonction du Pancréas et ses rapports avec la pathogénèse du Diabète¹⁾

par le

Dott. **Arrigo Visentini**,
Aide et docent d'Anatomie pathologique.

(Avec Pl. XIII—XIX et 6 Fig.)

„La sapienza é figliuola della sperienza.“
(Leonardo da Vinci.)

Introduction.

Le pancréas est une glande qui existe chez tous les animaux vertébrés et qui est unie par un seul ou par plusieurs conduits, servant de moyen d'excrétion, à la première portion de l'intestin, dans lequel la susdite glande verse le produit de son travail de sécrétion.

D'après les résultats des recherches morphologiques, qui ont été accomplies par de nombreux observateurs, nous devons actuellement distinguer dans le pancréas, au point de vue de l'histologie, deux portions bien distinctes, la portion glandulaire proprement dite et les îlots de *Langerhans*.

La première portion constitue la partie la plus grande de l'organe: elle résulte d'acinis épithéliaux qui représentent les dernières ramifications d'un système de conduits excréteurs. Dans les cellules des acini pancréatiques a lieu l'élaboration du liquide de sécrétion, qui arrive ensuite dans le duodénum à travers les conduits excréteurs.

Parmi les acini glandulaires l'on vérifie ces particulières accumulations d'éléments qui, après avoir été décrites en 1859 par *Langerhans* [81], portent le nom de cet observateur: c'est lui qui le premier, a appelé sur elles l'attention des hommes de science. Se vérifiant constamment dans le pancréas normal de tous les vertébrés (*Diamare*

¹⁾ Mémoire honoré du Warren Triennial Prize de Boston 1913.

[19—23], *Pensa* [145]), les îlots de *Langerhans* sont des amas de cellules, dont la nature épithéliale, déjà reconnaissable par leurs caractéristiques morphologiques (*Renaut* [159 et 160]), est démontrée par cela (recherches embryogéniques de *Laguesse* [68], de *Pearce* [139], de *Kuster* [65]), que, dans l'embryon, elles puisent leur origine dans les cellules des tubules pancréatiques primitifs. Leur structure se présente semblable à celle des glandes que l'on nomme à sécrétion interne: des colonnes de cellules, comptant un ou plusieurs rangs d'éléments, entrelacées d'une manière différente comme un réseau, laissent entre elles des espaces qui sont occupés par des vaisseaux. Une structure semblable de glandes vasculaires sanguines, déjà admise par *Renaut* (L. c.) et par *Schültze* [175], est actuellement reconnue par le plus grand nombre des nombreux observateurs qui s'en sont occupés au point de vue de l'anatomie (*Diamare* [19—23], *Laguesse* [67, 70, 74, 75], *Massari* [125], *Marchioni* [13], *Jarotski* [66], *Levi* [92], *Perdigat* et *Tribondeau* [146], *Pensa* [145], *Marassini* [116] etc.). En outre les îlots de *Langerhans* sont indépendants des acini et des conduits excréteurs du pancréas, ce qui se constate par des injections des conduits pancréatiques répétées par les différents auteurs (v. *Ebner* [26], *Kuhne* et *Lea* [64], *Lewaschew* [91], *Vassale* [197] etc.); ils représentent des organes à part, tout à fait distincts du parenchyme qui les entoure.

Au point de vue de la physiologie, le pancréas, à l'état actuel de nos connaissances, doit aussi être considéré comme un double organe. Il possède une fonction de sécrétion externe, c'est à dire l'élaboration, déjà mentionnée, du suc pancréatique, un liquide doué de propriétés complexes chimiques et enzymatiques, ayant une importance considérable dans les procès de la digestion intestinale, et à côté de cette fonction, déjà connue depuis longtemps, le pancréas est le centre d'une autre fonction qui règle l'échange du sucre dans notre organisme. L'extirpation complète du pancréas, chez les animaux à expérience, provoque d'ordinaire (*De Dominicis* [16], *Mering* et *Minikowski* [126], *Hedon* [48—54] etc.) un diabète grave, présentant un syndrome que l'on peut identifier avec celle du diabète pancréatique chez les hommes.

Cette constatation faite en 1889, a produit une ferveur d'études sur la fonction interne et sur celle externe du pancréas: cependant les nombreuses recherches entreprises, même en ces derniers temps, par une longue série d'expérimentateurs, qui se sont dédiés à cet argument avec un enthousiasme renaissant, ne nous ont conduits à aucune sûre connaissance expérimentale; les auteurs anciens et les modernes, tout en répétant les mêmes expériences, sont arrivés aux conclusions les plus disparates, aux résultats les plus en désaccord entre eux. Même les premières observations fondamentales de *Claude Bernard*, qui vers la moitié du siècle passé, prononçait une affirmation sur la haute importance de la sécrétion pancréatique dans le procès de la digestion intestinale et en particulier à propos de la scission et de l'absorption du gras, ces mêmes observations, dis-je, seraient aujourd'hui plus que jamais incertaines et inexactes. En effet la conclusion à laquelle dès 1858, étaient arrivés *Bérard* et *Colin* (en opposition de celle de *C. Bernard*): «le fluide pancréatique n'est nécessaire ni à la digestion ni à l'absorption des matières grasses», est, à la rigueur, répétée même par plusieurs des modernes.

La découverte que le pancréas possède aussi une fonction interne et la connaissance exacte de la structure de cette glande ont ouvert de nouveaux horizons aux recherches; mais l'on n'a pas été plus d'accord dans les conclusions, ni par les expériences faites pour étudier le mécanisme d'après lequel a lieu la fonction interne, ni par les autres expériences entreprises au but d'établir quels sont les éléments morphologiques, qui gouvernent les deux fonctions. Existe-t-il un parallélisme entre la duplicité morphologique et celle fonctionnelle du pancréas, en autres mots, la fonction interne, qui règle l'échange des sucres dans l'organisme, est-elle localisée dans les îlots de *Langerhans*: c'est là la «*vexata quaestio*» que l'on discute vivement depuis presque une vingtaine d'années.

Il existe d'un côté une doctrine, qui voudrait séparer entre elles les deux fonctions, interne et externe, et attribuer la première aux acinis, qui constitueraient de cette manière le tissu exocrin de l'organe, la seconde aux îlots de *Langerhans* ou tissu endocrin.

Nous trouvons d'un autre côté une seconde théorie, d'après laquelle

l'élaboration de la sécrétion externe serait toujours un travail du tissu acineux, mais les acini et les îlots participeraient ensemble à la fonction interne. Vis-à-vis de ces deux hypothèses, qui s'accordent pour attribuer au pancréas, comme attribution de ses éléments épithé- liaux, une fonction interne s'expliquant sur l'échange des hydrates de carbone, il existe une doctrine bien différente, qui a été soutenue principalement par *Pflüger*.

Après avoir découvert que, chez les grenouilles, l'extirpation du duodénum, aussi bien que le simple déchirement du mésentère entre le duodénum et le pancréas, sans toucher ce dernier, détermine un véri- table diabète semblable à celui pancréatique, *Pflüger* [147—151] a exprimé l'opinion que la fonction spécifique anti-diabétique se trouve sous l'influence d'un organe spécial central nerveux situé dans la paroi du duodénum et qui, „die vom Duodenum einstrahlenden Nerven der Bauchspeicheldrüse die antidiabetische Kraft verleihen“.

Nous allons signaler dans les chapitres suivants les principales et différentes questions de ces problèmes, qui se rapportent à la fonction si complexe du pancréas: ce sont là des problèmes auxquels j'ai dédié une longue série d'observations et de recherches.

PREMIÈRE PARTIE.

CHAPITRE PREMIER.

La fonction externe du pancréas.

Naturam expellas furca tamen usque recurret.
(Horace. Ep. ad Aristium Fuscum.)

Les études sur la fonction du pancréas datent depuis *Claude Bernard*, qui a apporté à la physiologie de cet organe une contri- bution merveilleuse et intelligente de recherches et de faits, constituant jusqu'à nos jours le fondement des connaissances actuelles. Avant *Bernard* le pancréas¹⁾ était considéré par les anatomistes et par les

¹⁾ Erophillus de Calcédoine connaissait exactement la position du pancréas et sa nature glandulaire. — Leudemus, que Calien tenait au nombre des pre- miers anatomistes, connaissait déjà le pancréas et jugeait qu' il versât dans l'in- testin une sécrétion semblable à la salive. — Rufo d'Ephèse connaissait lui aussi cette glande. — Galien semble faire une allusion au pancréas au livre V. De Usu Partium, mais d'une manière obscure. — Gaspare Aselli (1627) a pris pour

physiologistes comme une glande salivaire. *Claude Bernard* fit en 1846 cette observation très intéressante, que les matières grasses introduites dans l'estomac du lapin passent à peu près sans se modifier dans l'intestin et ce n'est qu'à une certaine distance du pylore qu'elles se modifient, et justement rien qu'au delà du débouchement du conduit excréteur, s'ouvrant chez le lapin, dans l'intestin, à 30—35 cm. au dessous de la papille du cholédoque. Chez tous les animaux, pendant la période de la digestion, les vaisseaux chylifères ne commencent à être remarquables qu'au niveau du débouchement du conduit pancréatique; ce phénomène est plus évident chez le lapin à cause de la disposition anatomique que nous avons mentionnée. *Cl. Bernard* a noté aussi *in vitro* que le suc pancréatique, mis au contact d'une matière grasse liquide, a la propriété de l'émulsionner instan-

le pancréas un groupe de ganglions mésentériques et a décrit le pancréas comme une glande encore inconnue. — *Maurice Hoffmann* (1642), au courant de l'automne de 1642, trouva le conduit pancréatique dans un dindon et le fit ainsi connaître à son hôte *Georges Wirsung*. — *Georges Wirsung* (1642) découvrit le premier ce conduit chez l'homme. Il en fit faire un dessein qu'il envoya à plusieurs hommes de science. Il s'ensuivit une lutte scientifique et *Wirsung* mourut assassiné, paraît-il, le 22 août 1643. — *Sylvius de la Boe* (1659) fit un dessein remarquable du conduit pancréatique, et *Regnier de Graf* l'a introduit dans son œuvre. *De Succo Pancreatico etc.*; il considérait la bile alcaline, le suc pancréatique comme un acide et il croyait qu'il y eût bien un procès de fermentation avec effervescence lorsque ces deux liquides venaient au contact entre eux. — *Florentin Schul* (1670) lia à leur débouchement le conduit pancréatique et celui de la bile. — *Conrad Brünner* (1683) aurait exporté le pancréas de huit chiens, chez d'autres chiens aurait-il lié le conduit pancréatique. Les animaux guérissent et ne souffrent aucune indisposition de la digestion. Il en conclut que le pancréas n'a pas une grande importance pour ce qui se rapporte à l'économie. — *Bryan Robinson* (1752) a donné une grande importance au suc pancréatique. — *Hermann Schwaden* (1755) a distingué dans le chien et d'autres animaux le conduit biliaire et celui pancréatique; chez le corbeaux il a décrit deux pancréas et deux conduits pancréatiques. — *Georges Hennermann* (1755) a découvert l'existence de deux conduits pancréatiques. — *Asch* (1756) a constaté chez plusieurs animaux la présence de globules dans la salive et dans le suc pancréatique. — *Ev. Home* (1780) a trouvé des globules dans la sécrétion du pancreas. — *Fordyce* (1791) a étudié les propriétés chimiques de la salive et du suc pancréatique et n'a concédé aucune importance à la salive. — *Jacques Pleuk* (1794) a analysé le suc pancréatique et la salive et a constaté qu'ils possédaient des propriétés tout à fait semblables. — *Siebold* (1797) considère le pancréas comme appartenant à l'appareil salivaire. — *Leuret* et *Lassaigne* (commencement du XIX^e siècle) ont exprimé des idées analogues. — *Tiedemann* et *Gmelin* commencèrent à indiquer une différence entre les propriétés de la salive et celles du suc pancréatique.

tanément et cette émulsion diffère de tout autre en cela, qu'elle persiste d'une manière durable, même si l'on y ajoutait de l'eau; les graisses neutres sont divisées par le suc pancréatique en glycerine et en acides gras. En outre ce même auteur a reconnu que la sécrétion du pancréas a le pouvoir d'agir sur les substances azotées et de transformer l'amidon en sucre. Par des méthodes différentes il a cherché à empêcher, chez les animaux à expérience, que le suc pancréatique se verse dans le duodénum et il a constaté que, en réussissant dans son but, l'utilisation des aliments diminuait et que dans les fèces l'on trouvait une grande quantité du gras neutre de la nourriture. Par suite de tous ces résultats *C. Bernard*, dans ses leçons classiques de physiologie expérimentale (semestre d'été 1855) proclamait la grande importance de la sécrétion du pancréas dans les procès de la digestion et dans celui de l'absorption intestinale.

Après lui, plusieurs auteurs ont confirmé les découvertes de *Bernard*, d'autres, au contraire, sont arrivés à des conclusions différentes: tandis que l'on affirmait le pouvoir amylolytique, déjà admis depuis longtemps, et celui protéolytique du suc pancréatique, un certain nombre d'expérimentateurs, tout en confirmant les propriétés d'émulsionner et de diviser les matières grasses in vitro, n'admettaient point que, chez les vivants, la sécrétion du pancréas eût cette fonction, décrite par *Bernard*, dans la digestion et dans l'absorption intestinale des graisses, parce que chez les animaux, où ils avaient tâché d'empêcher l'écoulement du suc dans l'intestin, la digestion des matières grasses n'apparaissait pas modifiée.

C. Bernard [3 et 4] lui-même, dans ses leçons qui traitent de l'anatomie (l-c. 13me leçon) a adressé des objections à plusieurs de ses oppositeurs (*Frerichs* [32], *Lenz* [83], *Bidder* et *Schmidt* [5], *Colin* [10], *Herbst* [55]), et il a démontré que leurs expériences ne pouvaient avoir aucune valeur à cause des fautes de technique commises (ils n'avaient pas lié tous les conduits excréteurs, etc.), de sorte qu'ils n'empêchaient pas d'une manière sûre l'arrivée de la sécrétion pancréatique dans l'intestin.

Bernard a aussi remarqué que la ligature des conduits n'a souvent aucun effet car, en très peu de temps, les canaux excréteurs se rétablissent de nouveau.

Je ne veux point ici m'occuper ni de l'action protéolytique ou amylolytique que le suc du pancréas exerce au moyen de la trypsine et de l'amylopsine, ni de sa fonction dans l'absorption des hydrates de carbone et des albumineux. Ce sont là des questions assez connues, au moins dans leurs parties fondamentales; tandis que le problème sur l'importance que la présence du suc pancréatique dans l'intestin a pour la digestion et pour l'absorption des graisses, n'a pas encore été résolu, même après les nombreuses recherches qui ont suivi celles de *C. Bernard*.

C'est à ce problème que j'ai dédié mes études.

* * *

Plusieurs auteurs ont étudié les dérangements que la simple soustraction expérimentale du suc pancréatique du duodénum provoque chez les animaux: ils ont fait cela pour établir l'importance des fonctions de ce suc dans la digestion.

En 1890 *Abelmann* [1], guidé par *Minkowski*, a fait les premières recherches qui se rapportent à l'échange de la graisse, sur des animaux chez qui le pancréas ne donnait plus de sécrétions à l'intestin, et il a remarqué que, dans les cas d'extirpation incomplète du pancréas l'on constate une perte de la graisse dans les fèces dans une proportion d'environ le 60% sur la graisse introduite par la nourriture.

Ces faits ont été tout de suite confirmés et complétés par *Sandmeyer* [167 et 168] et par *Deucher* [18], récemment par *Burkhard* [7], par *Sinn* [177], et par *Hess* [59 et 60]; d'autres auteurs, au contraire, *Rosenberg* [162 et 163], *U. Lombroso* et *San Pietro* [111], *Lombroso* [93—109], *Zunz* et *Mayer* [211 et 212], *Fleckseder* [30], auraient constaté que dans les chiens, chez qui la sécrétion n'aurait pas dû se verser dans l'intestin, l'échange de la graisse avait lieu dans une mesure plus proche de la normalité. La digestion et l'absorption de la graisse seraient donc indépendantes de la présence du suc pancréatique dans le tube digestif.

Ces résultats si différents ont été atteints sur des animaux, chez qui l'on empêchait au pancréas de faire passer sa sécrétion d'une manière directe dans le duodénum, soit au moyen d'une ligature ou

d'une résection des conduits excréteurs, soit en transportant une partie du pancréas sous la peau, et en extirpant le reste, soit encore en écartant vers l'extérieur la sécrétion pancréatique par la fistule permanente à la *Pawlow* et la ligature du conduit secondaire.

Les auteurs que je viens de mentionner, ont répété les mêmes expériences, en suivant souvent la même technique: toutefois les résultats ne furent-ils point d'accord. L'on a adressé plusieurs objections de caractère technique à ces recherches, pour ainsi dire, négatives.

Selon *Burkhard* [7] les chiens avec fistule permanente à la *Pawlow* (*Lombroso*), en léchant souvent le flux qui découle de la fistule et irrite la paroi abdominale, avalent une quantité de suc pancréatique suffisante pour influencer sur la digestion de la nourriture et pour en améliorer l'absorption. Si on a soin d'empêcher aux chiens qu'ils lèchent la fistule, l'utilisation des aliments en est bien moins considérable.

Dans les mêmes conditions se trouvent les animaux chez lesquels une partie du pancréas a été transporté sous la peau (*Lombroso*), car la portion de la glande qui a été transportée, continue de produire du suc et donne ainsi lieu à la formation d'une fistule, par laquelle aussi découle une sécrétion qui peut être léchée et absorbée.

Aux expériences de la ligature et de la résection des deux conduits excréteurs du pancréas (*Lombroso*, *Rosenberg*, *Zunz* et *Mayer*) *Hess* [59] a opposé une objection, c'est-à-dire que, chez les chiens, le pancréas possède souvent trois conduits excréteurs et même un plus grand nombre et que la clôture de deux conduits ne suffit pas à empêcher l'écoulement du suc pancréatique dans l'intestin.

J'ai démontré (et je vais à la suite relater cela d'une manière plus détaillée) que la variété anatomique décrite par *Hess* est assez rare; j'ai constaté au contraire qu'il est possible, chez les chiens, le rétablissement anatomique et fonctionnel des conduits excréteurs qui avaient été liés et coupés; de sorte qu'il arrive souvent, même peu de temps après l'opération, que ces animaux se trouvent de nouveau dans des conditions à peu près normales.

L'importance de cette constatation en ce qui concerne les recherches que je viens de mentionner, est tout à fait évidente: et dans les

chapitres suivants je vais démontrer comment est possible cette réconstitution des conduits liés et coupés, et par quels moyens a lieu ce procès de réparation.

Je n'ai pas jugé tout à fait inutile de refaire de nouveau les recherches sur l'échange des matières grasses chez les chiens où l'on a soustrait au duodénum le suc pancréatique. Je n'ai cependant pas oublié toutes les circonstances qui peuvent infirmer ces expériences et je me suis mis à même de pouvoir démontrer, d'une manière incontestable (ce que je vais aussi exposer à la suite), que chez mes animaux la sécrétion du pancréas ne pouvait plus arriver dans l'intestin.

Nous avons à constater, vis-à-vis de ces recherches sur l'échange chez les animaux dont le pancréas ne pouvait plus déverser de sécrétion dans l'intestin, les résultats d'autres expériences sur l'échange des graisses chez les chiens dépourvus de pancréas.

Abelmann déjà et avec lui tous les auteurs qui ont étudié l'échange après l'extirpation totale du pancréas, ont constaté que, dans ces conditions, la perte de la graisse par les fèces est très considérable, elle atteint le 100% de la graisse alimentaire et quelquefois (*Lombroso*) l'on arrive même à avoir une élimination supérieure à la quantité de la graisse avalée. Quelques expérimentateurs, *Abelmann*, *Rosenberg*, *Pflüger*, sont de l'avis que l'influence exercée par le pancréas, ne faisant plus passer son suc dans l'intestin, sur l'absorption de la graisse, se rapporte toujours au suc pancréatique retenu dans la glande; et ce suc, après avoir été absorbé par d'autres voies (peut-être par le courant sanguin), pourrait arriver au tube digestif, grâce à une sécrétion vicairie des glandes qui en tapissent la paroi.

Mais les propriétés enzymatiques de la sécrétion des autres glandes de l'appareil digestif ne sont point soumises, dans une condition semblable, d'après l'avis de *Lombroso*, de *Pende*; à des variations dignes de mention.

Dès 1890 *Minkowski* a fixé son attention sur une autre éventualité, pour expliquer la différence d'absorption de la graisse, constatée par *Abelmann*, c'est-à-dire que le pancréas influe sur l'activité des éléments députés à l'absorption, quelque chose d'analogue à l'action que la glande elle-même exerce sur les organes qui gouvernent l'échange du sucre.

U. *Lombroso* a obtenu des résultats bien différents entre l'absorption chez les animaux dont les conduits excréteurs pancréatiques ont été obstrués, ou bien chez ceux ayant la fistule permanente, ou encore chez ceux à qui il avait pratiqué des greffes sous-cutanées d'une portion du pancréas (absorption presque normale du gras), et l'échange alimentaire chez les chiens dépourvus de pancréas, chez qui il a constaté une perte énorme de la graisse par les fèces, perte que nous avons mentionnée (*Abelmann*, *Rosenberg*, *Zoia*, etc.).

Lombroso a formulé en conséquence une hypothèse semblable à celle de *Minkowski*, à savoir, «le pancréas possède une fonction interne, grâce à laquelle, indépendamment de l'action de la sécrétion externe, il exerce une influence sur l'absorption de la nourriture».

Pour mon compte je trouve toute hypothèse prématurée, pour expliquer ces variations dans l'échange des graisses, déjà notées clairement par *Abelmann*.

Les animaux, auxquels on a opéré l'extirpation totale du pancréas, en comparaison de ceux chez qui l'on a simplement soustrait à l'intestin le suc pancréatique, se trouvent dans des conditions si différentes, l'apparition du diabète expérimental complique de la sorte les phénomènes, qu'il est présumable que d'autres facteurs viennent altérer la fonction de l'intestin: tout cela coopère à ce que les deux faits mentionnés ne peuvent être comparés d'une manière absolue.

Il s'agit, cependant, sans doute, d'une hypothèse logique que la fonction interne du pancréas se fait sentir aussi bien sur l'échange des hydrates de carbone que sur ceux des graisses; elle correspond du reste même à quelques données expérimentales de la symptomatologie du diabète pancréatique humain. L'amaigrissement rapide qui est une caractéristique du diabète pancréatique, l'atrophie générale du tissu adipeux, constatée dans certains cas même histologiquement, l'existence de formes de diabète où l'on observe une lypémie et une lypoïdémie très accentuées, qui correspondent, paraît-il, à l'incapacité que les tissus ont à utiliser les graisses, quoique le sang en contienne une quantité très considérable; encore la constatation que plusieurs malades de diabète perdent toujours une quantité variable de gras neutre par les fèces, même si la quantité introduite par la nourriture

en est très exigüë; c'est là sans doute des indices d'un trouble profond de l'échange de la graisse. Pour mon compte je pense qu'aucun résultat expérimental ne nous autorise à affirmer, d'une manière absolue, l'existence d'une fonction interne du pancréas, agissant sur l'absorption de la graisse indépendemment de celle qui cause le diabète, qui lui-même doit porter à des modifications physiques, chimiques, biologiques des cellules, à de profondes altérations de l'organisme entier. Cela ne peut avoir, pour le moment, que la valeur d'une hypothèse.

Le chapitre des graisses est, sans doute, l'un des moins connus de la chimie physiologique; nous ne savons rien, ou presque rien, sur la genèse et sur l'échange qualitatif cellulaire de la graisse: c'est là un champ d'études attrayant, encore mal connu, où nous sommes constamment forcés de constater l'insuffisance absolue de la technique chimique.

C'est à cause de cela que j'ai préféré ne point m'occuper de ce problème et de restreindre mes recherches sur l'échange au cas où le suc pancréatique est tout simplement détourné de l'intestin. Je juge nécessaire d'établir tout le point préliminaire de la question, c'est à dire, dans quelles limites s'exerce l'influence de la suppression du suc pancréatique avec ses propriétés enzymatiques, sur le trouble de la digestion et de l'absorption des graisses.

CHAPITRE II.

Recherches sur la fonction de la sécrétion pancréatique dans l'échange intestinal de la graisse.

Pour empêcher que le suc pancréatique se déversât dans l'intestin des chiens, dans lesquels je voulais étudier l'échange de la graisse, je me suis servi de la méthode, ancienne et simple, qui consiste à lier et réséquer, au milieu de deux liens, les conduits excréteurs de la glande. J'ai adopté ce moyen, quoique je l'aie moi-même expérimentée si peu sûr, parce que j'ai cru nécessaire recourir à une opération où il y eût la moindre lésion possible. D'autre part pourtant j'avais pensé à m'assurer d'une manière assez simple que j'avais atteint le but que je m'étais proposé en liant et en réséquant les conduits et

j'ai pu constater, pour chaque cas, avec une sûreté presque absolue, que pendant l'expérience de l'échange de la graisse, mes chiens se trouvaient dans les conditions voulues. Je me suis servi du même moyen, qui m'a permis de démontrer aussi que la réconstitution des conduits excréteurs pancréatiques des chiens est possible lorsqu'ils ont été auparavant liés et réséqués.

Dès que la période de l'échange était terminée, je sacrifiais les animaux et je profitais de la dilatation qui a lieu dans tout le système excréteur de la glande après que les conduits ont été obstrués, pour injecter, à travers l'extrémité caudale du pancréas, un liquide coloré dans le conduit central. De cette manière j'ai pu m'assurer sérieusement si l'opération avait atteint son but, ou, si, soit à travers un canal surnuméraire, soit à travers un des conduits réséqués qui venait de se reproduire, le suc pancréatique pouvait encore, l'animal étant en vie, se verser dans le duodénum.

Chez les animaux que j'ai employé pour les expériences dont je vais vous donner le compte-rendu, j'ai pu constater qu'en réalité le pancréas ne pouvait plus faire passer sa sécrétion externe dans l'intestin. L'opération de la ligature et de la résection des conduits pancréatiques était faite suivant la technique habituelle, que je vais vous exposer avec des détails dans un des prochains chapitres. J'ai voulu aussi contrôler les résultats de l'échange des graisses, obtenus rien qu'après l'obstruction des conduits excréteurs du pancréas, à côté de ceux que l'on atteint après l'extirpation partielle de cet organe.

J'ai exécuté au chien 4, en premier la ligature et la résection des conduits pancréatiques; après quelques jours j'ai étudié l'échange de la graisse dans ces conditions et tout de suite après, en second lieu, j'ai extirpé la „pars descendens“ du pancréas, c'est à dire le „processus uncinatus“ et tout ce morceau qui est adhérent à l'intestin, et je n'ai laissé, isolée dans la cavité du péritoine, rien qu'une petite portion de la „pars lienalis“, la partie la plus proche de la rate. Dans des autres animaux, je me suis borné à examiner l'échange après l'extirpation de la „pars descendens“ du pancréas (5), même après la complète atrophie de la „pars lienalis“, qui résidue (6, 7 dernière série).

Quelques jours après l'opération, lorsque les animaux paraissaient

complètement remis du traumatisme qu'ils venaient de souffrir, j'ai donné journallement aux chiens, pendant une semaine, une quantité invariable de viande et de graisse. Pour déterminer la quantité de matières fécales émises dans les 24 heures, pour certains j'ai calculé la quantité de l'entière période de l'échange, et j'ai établi la moyenne journalière, dont je me suis servi ensuite pour les calculs suivants. Dans d'autres cas au contraire, j'ai tâché de déterminer les matières fécales des 24 heures au moyen de charbon ou du carmin: 3—5 heures avant le repas-épreuve, je donnais à manger au chien un peu de viande avec du carmin et, quelques heures après le repas, encore un petit bout de viande avec du charbon. De cette manière la délimitation des matières fécales réussissait assez exactement. Quant à la technique pour l'examen de la graisse contenue dans les fèces, j'ai suivi celle indiquée par *Schmidt et Strasburger* (223). Je ne me suis pas donné la peine de séparer de la graisse la cholestérine, la lecythine, l'acide cholalique, puisque la présence de ces substances n'est cause que d'une erreur tout-à-fait négligeable.

Au bain-marie je faisais déssecher 50 gr. de fèces, quelquefois en y ajoutant de l'alcool éthylique absolu et sur une quantité de gr. 5 de fèces sèches réduites en poudre très fine et mêlées à du sable lavé et dégraissé avec de l'éther, je tirais avec de l'éther pendant 30 heures dans l'appareil de Soxlet. Le premier extrait d'éther séché avec soin dans une étuve à 100 représentait le poids du gras neutre et les acides gras contenus dans les fèces. Je délayais de nouveau ce résidu dans un mélange d'alcool et d'éther (en parties égales) et j'en titrais l'acidité par une solution 1/10 normale de potasse caustique, indicateur la phenolphthaléine. En rapportant l'acidité à l'acide stéarique, coefficient 0.0284 ($1 \text{ ccm. } 1/10\text{N/KOH} = 0,0284 \text{ d'acide stéarique}$) j'obtenais, en grammes, la quantité des acides gras de l'extrait d'éther. En déduisant ce chiffre du total de l'extrait d'éther Ier., il m'en résultait la quantité des graisses neutres (avec cholestérine et lécytine). Sur le résidu des fèces sèches, qui étaient restées dans le Soxlet après la première extraction, je faisais agir une solution alcoolique de HCL, je déssechais de nouveau à bain-marie et je soumettais ce résidu à une nouvelle extraction avec le Soxlet.

L'extrait d'éther No. 2, sous la forme d'acides gras, m'indiquait la quantité relative de savons contenus dans les fèces.

Le choix du saindoux comme gras pour les expériences n'a pas été fait au hasard, mais surtout dans le but d'éviter une des plus grandes causes d'erreur, c'est à dire la perte des acides gras volatils pendant le dessèchement à 100 de l'extrait éthéré, particulièrement de cette partie des acides gras séparés des savons par HCL.

Les auteurs, qui ont fait usage du beurre, comme graisse pour les expériences, se servant du même moyen d'évaluation dont je me suis servi moi-même, sont tombés dans une erreur qui se rapporte à la perte des acides gras volatils dont ce gras est si richement fourni, ce qui est indiqué par l'index très élevé de *Reichert-Meissl*, qui, dans la moyenne des beurres, arrive jusqu'à 28!

Il est aussi démontré que, dans le saindoux, les acides gras relatifs forment presque le total, par l'index élevé de *Hehner* qui a, en moyenne, 96°: c'est justement l'index de *Hehner* qui indique la quantité des acides gras fixes et insolubles, relatifs à 100 gr. de matière grasse.

Cependant, avant d'aller exposer les résultats de mes recherches sur l'échange de la graisse, j'ai pensé bien faire en résumant, en peu de lignes, quelques notions anatomiques sur les conduits excréteurs du pancréas chez le chien, l'animal que j'ai choisi pour mes expériences.

A. *Les conduits excréteurs du pancréas chez le chien.*

J'ai pensé qu'une étude préliminaire sur la disposition anatomique et sur le nombre des conduits excréteurs serait assez remarquable à propos des recherches que je me proposais d'entreprendre sur l'échange de la graisse chez les animaux, dont les conduits excréteurs avaient été fermés; d'autant plus remarquable que, pour mon compte, j'avais recours à la ligature et à la résection entre deux liens, pour empêcher que la sécrétion ne se versât dans le duodénum.

La description des deux conduits excréteurs dans le chien a été déjà faite par *Cl. Bernard* et par les auteurs contemporains qui se sont servi de cet animal pour les expériences sur le pancréas; ces deux conduits occupent une place toujours à peu près la même et ils

débouchent enfin dans cette partie du duodénum où le corps du pancréas, pour une longueur de 5 à 10 cm., est adossé contre la paroi intestinale. L'un des conduits, d'ordinaire le principal, est inférieur par rapport à l'autre et il débouche à part dans le duodénum au moyen d'une papille, lui appartenant en propre, là où la „pars descendens“ du pancréas s'adosse contre la paroi intestinale. L'autre conduit, plus petit, est situé plus en haut et débouche, au moyen de la même papille du cholédoque.

Les deux conduits pancréatiques ont de larges anastomoses entre eux, qui ont été reconnues déjà par *Regnier de Graaf* et par *Bernard*, c'est pourquoi le système excréteur de cette glande doit être considéré comme unique. L'existence de deux conduits excréteurs dans le pancréas du chien a été reconnue ensuite, par tous les auteurs: le seul *Rosenberg* (162), en conséquence des résultats sur les effets de l'occlusion des conduits pancréatiques, a été récemment poussé à suspecter chez le chien l'existence de canaux excréteurs accessoires.

Hess (59 & 60) a eu l'idée d'injecter dans les conduits du bromopin au 33% et d'exécuter ensuite la radiographie du pancréas, pour obtenir une photographie de tout l'appareil excréteur de cette glande. Par cette méthode, usée aussi dans les études d'anatomie sur la distribution des vaisseaux dans le parenchyme des organes, *Hess* serait réussi à démontrer que le pancréas du chien, peut souvent posséder jusqu'à trois, quelquefois jusqu'à quatre conduits excréteurs.

J'ai répété les mêmes expériences en vingt chiens. Après avoir tué l'animal j'injectais du bromopin ou du jodipin chaud dans le conduit excréteur principal. Ensuite j'exportais immédiatement de l'animal le pancréas intact avec ce bout d'intestin où débouchent les canaux pancréatiques. Je faisais refroidir rapidement l'organe et j'exécutais ensuite la radiographie. Pas un des pancréas, où j'avais fait l'injection, n'était fourni d'un conduit accessoire, surnuméraire, outre les deux conduits normaux, du moins n'était-il pas fourni d'un conduit qui communiquait avec le système excréteur principal de la glande. Par ces expériences j'ai pu cependant constater que plusieurs variétés de dispositions sont possibles pour les deux conduits, celui principal et celui secondaire; ces variétés méritent d'être mentionnées,

d'autant plus que quelques unes peuvent causer des erreurs de technique dans les expériences où il est nécessaire de faire des opérations sur les conduits excréteurs du pancréas.

Le conduit excréteur principal est unique, dans le plus grand nombre de cas, et, à peu de distance de l'endroit où il débouche dans le duodénum, il se dilate en deux branches principales, au dedans du parenchyme pancréatique; ces deux branches continuent, à peu près, jusqu'au centre de la glande: l'une des deux, la plus courte, se distribue à la tête du pancréas: l'autre, plus longue, à la queue. Tout le long il se détache beaucoup de branches secondaires, qui se ramifient et ont comme continuation les acini. De la branche principale, qui se termine à l'extrémité de la queue, tire son origine, d'ordinaire, un petit canal, le conduit secondaire, qui se dirige vers l'intestin, où il débouche avec le cholédoque dans l'ampoule de *Vater*.

Le conduit excréteur principal, au lieu d'être unique, peut aussi être composé de deux branches, débouchant dans la même papille; le conduit secondaire peut être très mince, et quelquefois, il n'existe pas du tout; il peut, même, être uni à la branche du conduit pancréatique principal, qui termine à la tête du pancréas; il peut former lui-même une des deux branches du centre du système excréteur de la glande; il peut enfin être formé de deux branches, qui débouchent ensemble dans l'ampoule de *Vater*.

A propos de ces variétés anatomiques du système excréteur du pancréas, je mentionne les résultats obtenus par *Ssobolew*, qui s'accordent avec ce que j'ai constaté moi-même: *Ssobolew* aurait trouvé un troisième canal excréteur une seule fois, sur 14 chiens qu'il avait opérés.

J'ai eu aussi l'occasion d'exécuter, pour d'autres buts, l'extirpation totale du pancréas d'un chien et je n'ai jamais rencontré de conduits excréteurs surnuméraires et je pense que les auteurs mêmes, qui ont répété bien plus souvent que moi, cette expérience sur le chien, peuvent bien avouer que l'existence d'un troisième ou d'un quatrième canal pancréatique est une variété anatomique du moins assez rare.

Claude Bernard, qui recommandait toujours, au cours de ses leçons, la nécessité pour un bon physiologiste de connaître avant tout l'anatomie des animaux dont il se sert pour ses expériences, *Claude*

Bernard avait lui-même étudié le nombre, la disposition et les rapports réciproques des conduits excréteurs pancréatiques du chien. Il injectait un liquide dans le conduit principal et le voyait ressortir dans l'intestin, à travers le conduit secondaire, par la papille du cholédoque. Si la présence du conduit accessoire dans le chien était si fréquente que *Hess* l'affirme, *Bernard* lui aussi, en répétant cette expérience, aurait dû constater quelques cas où la matière d'injection retournait dans l'intestin par un conduit surnuméraire.

Tandis que *Cl. Bernard* non plus n'a jamais rencontré une variété anatomique semblable.

„La présence des conduits excréteurs accessoires, surnuméraires, dans le pancréas du chien, représente donc une variété anatomique assez rare du moins“.

B. L'échange de la graisse après l'occlusion des conduits excréteurs du pancréas.

Chien 1. Mâle, poids Kg. 9,800

Ligature et résection des conduits e. p. le 25 février 1907

Echange 5—12 mars — Limitation des fèces avec du carmin.

Nourriture quotidienne gr. 400 viande de cheval

„ 90 saindoux

Je recueille les fèces du 10—12 mars gr. 324

De 50 gr. j'obtiens gr. 16,42 de fèces sèches

Dans gr. 5 de fèces sèches: Gras neutre gr. 2,241

Acides gras fixes „ 0,987

Acides gras se rapportant aux

savons „ 0,547

Total gras gr. 3,975

Gras introduit pas la nourriture, gr. 100

Gras éliminé % sur celui qui a été introduit

Gras neutre gr. 47,6892

Acides gras fixes „ 21,0036

Acides gras se rapportant aux savons „ 11,4237

Total gr. 80,1165%

sur celui qui a été introduit.

Chien 2. Femelle, poids Kg. 10,300

Ligature et résection des conduits e. p. le 22 mars 1907

Echange 3—9 avril

Nourriture quotidienne gr. 400 viande de cheval

„ 100 graisse de porc

Fèces du 7—8 avril „ 271

De 50 gr. j'obtiens gr. 15,12 de fèces sèches

Dans gr. 5 de fèces sèches:	Gras neutre	gr. 1,628
	Acides gras fixes	" 1,489
	Acides gras se rapportant aux savons	" 0,691
	<i>Total</i>	gr. 3,808

Gras introduit par la nourriture gr. 110

Gras éliminé % sur celui qui a été introduit

Gras neutre	gr. 24,2573
Acides gras fixes	" 22,1877
Acides gras se rapportant aux savons	" 9,5509
<i>Total</i>	gr. 55,9959.

Chien 6.

Mâle, poids Kg. 8,700

Ligature et résection des conduits excréteurs pancréatiques le 4 juin 1909

Période de l'échange 7—12 juin

Après cette opération l'indican a disparu de l'urine, d'où il a toujours été absent les journées suivantes.

Nourriture quotidienne — viande de cheval gr. 450

saindoux " 40

Moyenne journalière des fèces gr. 228 — De " 50 j'en obtiens

" 17,21 de fèces sèches

Gras introduit par la nourriture gr. 50 (y compris celui de la viande)

Gras éliminé % sur celui qui a été introduit:

Gras neutre	gr. 36,492
Acides gras fixes	" 17,813
Acides gras se rapportant aux savons	" 16,951
<i>Total</i>	gr. 71,256.

Chien 3.

Mâle, poids Kg. 9,530

Ligature et résection des conduits e. p. le 15 mars 1908

Echange — 31 mars — 6 avril

Nourriture quotidienne gr. 450 viande de cheval

" 40 de saindoux

Limitation des fèces avec du charbon et du carmin

Fèces du 4—5 avril gr. 288

De gr. 50 j'obtiens gr. 17,03 de fèces sèches

Dans gr. 5 de fèces sèches: Gras neutre gr. 0,9021

Acides gras fixes " 0,7713

Acides gras relatifs aux savons " 0,2671

Total gr. 1,9405

Gras introduit par la nourriture chaque jour gr. 50

Gras éliminé % sur celui de la nourriture

Gras neutre	gr. 35,8946
Acides gras fixes	" 30,2195
Acides gras relatifs aux savons	" 10,4688
<i>Total</i>	gr. 76,0829.

Chien 4.

Femelle, poids Kg. 10,830

Ligature et résection des conduits e. p. le 28 mars 1908

Echange 5—12 avril à Berlin

Nourriture quotidienne gr. 450 viande de cheval
 „ 40 saindoux
 Moyenne des fèces de chaque jour gr. 253
 De gr. 50 fèces humides = gr. 15 fèces sèches
 Dans gr. 5 de fèces sèches: Gras neutre gr. 1,0747
 Acides gras fixes „ 0,7920
 Acides gras relatifs aux savons „ 0,3511
Total gr. 2,2178

Gras introduit par la nourriture gr. 50.

Gras éliminé % sur celui de la nourriture:

Gras neutre	gr. 34,6073
Acides gras fixes	„ 25,5039
Acides gras relatifs aux savons	„ 5,9680
<u>Total</u>	<u>gr. 66,0792</u>

*C. L'échange de la graisse après l'extirpation de la
 pars descendens du pancréas
 (corpus pancreatis et processus uncinatus).*

Chien 4. Femelle, poids Kg. 9,650

Extirpation partielle du pancréas le 14 avril 1908 à Berlin
 Echange 22—28 avril
 Nourriture quotidienne gr. 450 viande de cheval
 „ 40 saindoux
 Moyenne des fèces de chaque jour gr. 236
 De gr. 50 de fèces humides j'obtiens gr. 16,42 fèces sèches
 Dans gr. 5 de fèces sèches: Gras neutre gr. 1,0019
 Acides gras fixes „ 0,9721
 Acides gras se rapportant aux
 savons „ 0,4220
Total gr. 2,3960

Gras introduit par la nourriture gr. 50

Gras éliminé % sur celui de la nourriture

Gras neutre	gr. 31,0598
Acides gras fixes	„ 30,1454
Acides gras se rapportant aux savons „	13,0980
<u>Total</u>	<u>gr. 74,3032.</u>

Chien 5. Femelle, poids Kg. 11,400

Extirpation partielle du pancréas le 22 mai 1908 à Berlin.
 Echange 20—28 mai
 Nourriture quotidienne gr. 450 viande de cheval
 „ 40 saindoux
 Moyenne quotidienne émission fèces gr. 295
 De gr. 50 j'ai obtenu gr. 14,25 fèces sèches

Dans gr. 5 de fèces sèches:	Gras neutre	gr.	0,9845
	Acides gras fixes	"	1,1122
	Acides gras se rapportant aux savons	"	0,2060
	<i>Total</i>	gr.	2,3027

Gras introduit par la nourriture chaque jour gr. 50

Gras éliminé % sur celui de la nourriture:

Gras neutre	gr.	33,1087
Acides gras fixes	"	37,4033
Acides gras se rapportant aux savons	"	6,9377
<i>Total</i>	gr.	77,4497

Le chien est mort présentant glycosurie après l'exportation du restant du pancréas, le 28 juin. — Deux jours après l'opération il pesait Kg. 5,800.

Chien 6 (dernière série).

Mâle, poids Kg. 12,800

Extirpation du „corpus pancreatis“, le 22 mai 1913. Extirpation du „processus uncinatus“ le 6 décembre 1913 (v. p. 519)

Echange 13—17 décembre.

Nourriture totale: Chair de cheval gr. 1080

Gras de porc (saindoux) „ 180.

Total du gras ingéré gr. 200. Fèces recueillies, gr. 515

gr. 100 fèces fraîches = gr. 44,570 fèces sèches

Gras éliminé % de celui qui a été introduit:

Gras neutre	gr.	39,5948
Acide gras fixes	"	31,6071
Acides gras par rapport aux savons	"	6,8860
<i>Total</i>	gr.	78,0879.

Chien 7 (dernière série).

Femelle, poids Kg. 15,500

Extirpation du „corpus pancreatis“ le 23 mai 1913. Extirpation du „processus uncinatus“ le 20 janvier 1914.

Echange 23—25 janvier

Nourriture: Chair de cheval gr. 500

Gras de porc (saindoux) „ 90

Total du gras ingéré gr. 100. Fèces recueillies gr. 210

gr. 100 de fèces fraîches = gr. 65,275 de fèces sèches

Gras éliminé le % de celui qui a été ingéré:

Gras neutre	gr.	74,6123.
Acides gras fixes	"	10,1161
Acides gras par rapport aux savons	"	6,5793
<i>Total</i>	"	91,3077.

Conclusions.

Pour tous les chiens auxquels (à propos aussi d'autres expériences dont je donnerai ensuite la relation), j'ai lié et réséqué les conduits

excréteurs du pancréas, j'ai toujours eu recours à l'examen des fèces au microscope et j'ai constaté, même au microscope, la présence d'une quantité remarquable de graisses neutres (que l'on pouvait mettre en évidence par la coloration au moyen du Sudan III) et de nombreux petits cristaux d'acides gras. La figure 1 de la table XIII reproduit une préparation, colorée avec le Sudan III, de fèces du chien 4 après la simple occlusion des conduits pancréatiques: la figure 3 représente les fèces du même animal tenu à la même diète après l'extirpation partielle du pancréas. Avec d'autres animaux j'ai obtenu des préparations analogues.

Ce que j'ai retrouvé dans les deux cas est, l'on peut dire, identique, ce qui a déjà une grande valeur démonstrative, surtout si on le comparait avec ce que j'ai constaté à propos d'un autre chien servant de contrôle, un chien à peu près du même poids, du même âge et de la même race, ayant été tenu lui aussi, pendant la même période de temps, à la même diète que le chien précédent. Dans la préparation, même après la coloration avec le rouge Sudan, l'on ne trouvait pas la moindre goutte de gras, ce qui est représenté par la figure 2' de la table XIII. Dans cet animal l'extraction prolongée des fèces déséchées par le *Soxlet*, n'a donné qu'une trace de résidu d'éther.

Par rapport aux chiens au contraire, que je viens d'avoir exposé plus haut, après un examen chimique des fèces j'ai obtenu les résultats que je résume dans la table suivante:

Durée des recherches	Gras de la nourriture	Gras absorbé gr. %	Gras perdu par les fèces gr. %	Observations
5.—12./3. 1907	100	19,8835	80,1165	
3.—9./4. 1907	110	44,0041	55,9959	Ligature et résection des conduits excréteurs du pancréas
31./3.—6./4. 1908	50	23,9171	76,0829	
5.—12./4. 1908	50	33,9208	66,0792	
7.—12./6. 1909	50	28,744	71,256	
22.—28./4. 1908	50	25,6968	74,3032	Extirpation de la pars descendens du pancréas
20.—28./5. 1908	50	22,5503	77,4497	
13.—17./12. 1913	100	21,9121	78,0879	
23.—25./1. 1914	100	8,6923	91,3077	

Dans tous les animaux chez lesquels l'on a empêché l'écoulement de la sécrétion pancréatique dans le duodénum, j'ai constaté toujours

un amaigrissement sensible et progressif et une diminution du poids de leur corps jusqu'à la moitié environ du poids initial.

Cela est en contradiction d'une manière absolue avec les affirmations de *Zunz et Mayer (211)*. Ces deux auteurs ont observé que les chiens, après une diminution de poids les jours suivants immédiatement la ligature et la résection des conduits pancréatiques, pouvaient acquérir un poids même supérieur à celui initial et se conservaient ensuite dans un état de nutrition excellent.

En conclusion: „le suc pancréatique accomplit dans l'intestin une fonction très importante qui est surtout nécessaire à la digestion et à l'absorption de la graisse.

Lorsqu'on soustrait dans l'intestin du chien le suc pancréatique, l'on constate une perte de gras à travers les fèces, qui arrive jusqu'à un taux variable entre le 68 et 80% du gras de la nourriture.

Chez un animal dans qui, après l'extirpation partielle du pancréas, il ne restait dans l'abdomen que la pars lienalis atrophique, ce chiffre s'est élevé jusqu'à 91%.

Cette variabilité peut dépendre des causes d'erreur qui sont toujours nombreuses dans des recherches sur l'échange alimentaire; elle peut être aussi, en partie, en rapport avec la qualité du gras avec lequel ces expériences sont initiées.

Les animaux, dont le pancréas ne donne pas sa sécrétion à l'intestin, maigrissent d'une manière constante et progressive, sans que le diabète soit intervenu chez eux; ils subissent aussi une perte considérable dans le poids de leur corps jusqu'à la moitié environ de leur poids initial.

Il y a sans doute des cas où, après la simple ligature et la résection des conduits excréteurs pancréatiques, la perte du gras par les fèces et la diminution du poids du corps sont minimales, et, même, ne se vérifient pas du tout. Mais cette constatation (nous allons en parler dans le chapitre suivant) est en relation avec la possibilité que la sécrétion trouve une voie pour se verser de nouveau dans le duodénum.“

CHAPITRE III.

La restauration anatomique et fonctionnelle des conduits excréteurs du pancréas ayant été liés et réséqués.

En faisant les recherches sur l'échange de la graisse, que je viens d'exposer dans le chapitre précédent, j'ai voulu m'assurer d'une manière définitive que chez mes chiens la sécrétion pancréatique ne pouvait plus en réalité, se verser dans l'intestin. J'y étais induit aussi par certains résultats contradictoires, dont j'ai déjà parlé auparavant et auxquels j'étais arrivé par des expériences analogues exécutées sur d'autres animaux: aussi les altérations histologiques du pancréas des chiens sacrifiés à des époques différentes après la ligature des conduits excréteurs, n'étaient pas toujours constantes. Tandis que dans le plus grand nombre des cas (ce que je vais vous exposer prochainement), je constatais une atrophie profonde du tissu exocrin, autrefois, au contraire, le pancréas ne présentait pas un volume très réduit et conservait une structure à peu près normale. C'est à cause de tout cela qu'un problème s'imposait à mon attention, c'est-à-dire trouver un moyen par lequel je pusse constater que, chez les animaux que je venais d'opérer, l'écoulement de la sécrétion était empêché d'une manière absolue.

J'ai donc eu l'idée d'injecter, à partir de l'extrémité caudale du pancréas, le système excréteur de cette glande au moyen d'un liquide coloré, pour constater si, par hasard, il existait des conduits excréteurs accessoires, ou si en général, dans les cas mentionnés, pour ainsi dire, négatifs, il était survenu quelque cause d'erreur dans la technique de l'opération ou autre chose qui pût rendre inutile le but que je me proposais d'atteindre. Par cette injection je pouvais naturellement m'assurer sans aucun doute, s'il existait ou non quelque voie pour l'écoulement de la sécrétion.

A ma grande surprise le liquide injecté ressortait librement du duodénum, généralement à travers la papille du conduit principal, dans quelque cas cependant même à travers la papille du cholédoque, à travers les voies par lesquelles normalement le suc pancréatique se verse dans l'intestin. Dès lors je n'ai jamais manqué de soumettre à

cette preuve le pancréas des chiens sacrifiés ou morts naturellement après la ligature et la résection des conduits et j'ai pu m'assurer que, pour le chien, il est possible que les canaux pancréatiques, qui avaient été liés et réséqués, se rétablissent anatomiquement et dans leurs fonctions. De nouvelles recherches m'ont permis d'établir de quelle manière a lieu cet intéressant procès de réparation.

La technique que j'ai suivie pour faire l'injection du système excréteur du pancréas est très simple. Par commodité j'extirpe, après la mort de l'animal, tout le pancréas avec la première partie du duodénum qui se trouve avec lui en rapport direct. Il faut avoir soin de ne pas toucher le parenchyme de cette glande pour éviter une fuite artificielle du liquide injecté. Je coupais alors en direction transversale le pancréas près de l'extrémité de la queue. Généralement au centre de la section l'on aperçoit le conduit excréteur souvent dilaté et béant, duquel sort quelque goutte de suc pancréatique. La dilatation de tout le système excréteur de la glande est ordinairement très remarquable; il est donc aisé d'introduire une canule pour injection dans le conduit central ayant été réséqué en sens transversal; dans les cas où la dilatation est moindre ou tout à fait nulle, il est toujours possible d'y introduire une aiguille de seringue *Pravatz*. Il faut user une certaine prudence pour ne pas frayer de fausses voies dans la paroi du conduit. La canule, cela se comprend, doit être fixée par un lien qui serre le pancréas, in toto, et empêche l'écoulement du liquide injecté. Comme matériel pour l'injection je me suis servi d'un liquide coloré quelconque, d'une solution de Wasserblau d'un bleu très intense.

L'injection peut se faire au moyen d'une seringue commune de *Pravatz*; dans le cas où la reconstruction des conduits a eu lieu, une faible pression est suffisante pour presser le liquide coloré dans le duodénum. Si l'on a ouvert l'intestin jusqu'à découvrir les papilles des canaux excréteurs, on peut constater par quelle voie s'écoule le matériel injecté.

Le rétablissement anatomique des conduits excréteurs du pancréas et de leurs fonctions, a été observé par moi dans dix chiens. Ceux-ci ont été, en partie, sacrifiés (15—30—65—84—95—134 jours après

l'opération), les autres je les avais trouvés morts. Il m'a été possible, pour ces derniers à l'exception d'un, de constater la cause de leur mort: chez trois il existait une nécrose très sensible du tissu adipeux, non seulement de celui pancréatique mais encore de celui mésentérique. Cette constatation anatomopathologique doit être mise en rapport avec cette autre: que le suc pancréatique (j'ai pu établir cela dans ces trois cas par l'injection du système excréteur de la glande) se versait aussi dans la cavité du péritoine.

Dans tous ces cas, je peux exclure qu'il s'agissait d'une erreur de ligature des conduits excréteurs ou de la présence d'un troisième conduit accessoire.

Une erreur dans la technique de l'opération peut sans doute se vérifier dans quelques cas, mais seulement à propos de la ligature du conduit excréteur secondaire, qui est presque toujours mince et peut être pris en échange par quelqu'un qui n'a pas beaucoup d'expérience, pour un de ces nombreux vaisseaux qui arrivent au pancréas en partant de l'intestin. Mais les conduits excréteurs pancréatiques sont si caractéristiques qu'un „qui pro quo“ de ce genre est d'ordinaire impossible. Le conduit principal est très gros, on le retrouve très facilement et sa topographie ne varie que rarement. Dans les cas que je viens de mentionner, la reconstruction se rapportait toujours au conduit excréteur principal et, seulement dans quelques-uns, à celui secondaire aussi.

Il aurait pu s'agir de ces chiens, où le pancréas possède un troisième canal excréteur, ce qui est très fréquent, d'après *Hess*. Mais la topographie elle-même du conduit rétabli nous permet d'exclure cette hypothèse et, dans tous les cas susdits, je n'ai jamais constaté que le liquide de l'injection, poussé dans le système excréteur de l'extrémité caudale du pancréas, ait pénétré dans l'intestin à un point intermédiaire entre les deux papilles, qui représentent les débouchements des conduits pancréatiques normaux. Mes expériences me permettent encore d'exclure, pour les dix chiens dont j'avais injecté les conduits excréteurs, l'existence d'un conduit accessoire, du moins d'un conduit qui communique avec le système excréteur principal de la glande. Du reste, ce qui dissipe le doute et tranche la

question, c'est l'observation directe macro et microscopique des conduits rétablis après la ligature et la résection.

Dans certains cas, en profitant de la dilatation si sensible des conduits; j'ai préparé tout l'arbre excréteur pancréatique: c'est ce que le dessein ci-joint nous montre (table XIII, fig. 7) puisqu'il reproduit un pancréas, dans lequel ces constatations étaient très évidentes.

Le chien avait subi, pour un autre but, la ligature et la résection des deux conduits excréteurs; et l'opération, exécutée par moi et par le docteur *T. Wohlgemuth*, avait très bien réussi. Après 45 jours l'animal est mort d'une nécrose du tissu adipeux du péritoine: l'injection de Wasserblau a démontré que le suc pancréatique pouvait non seulement s'écouler dans l'intestin à travers la papille du conduit principal, mais que, dans deux endroits, il arrivait dans la cavité abdominale. En examinant la glande on aperçoit tout le système excréteur très dilaté: les deux branches qui partent l'une de la tête du pancréas, l'autre de sa queue, se réunissent en une seule, qui forme le conduit principal. Près du débouchement il y a une cavité anfractueuse, dans laquelle restaient les liens de soie ayant servi à la ligature, un desquels se trouve encore à présent attaché à la paroi; l'autre est libre dans la cavité elle-même. C'est là une constatation que j'ai faite dans le plus grand nombre des cas: les liens de soie demeurent libres dans la cavité qui se forme à l'endroit de la ligature et de la résection du conduit; les noeuds ne se dénouent point et ne sont pas digérés, mais ils ne ressèrrent plus le moindre reste du tissu. Dans le cas reproduit par le dessein, de la cavité que je viens de décrire, deux autres conduits se détachaient, creusés dans le tissu entre la paroi du duodénum et le pancréas: un des deux est très évident dans le dessein. Les deux débouchaient dans la cavité du péritoine et c'est par eux que le liquide injecté à la queue du pancréas s'écoulait dans la cavité du péritoine même.

L'examen microscopique a démontré que ces conduits artificiels n'étaient point revêtus d'épithélium, leur paroi étant formée de tissu connectif nécrotique et de tissu adipeux, lui aussi, de part et d'autre, en nécrose.

Dans les autres cas, de même, j'ai constaté la répétition de ces

phénomènes. Parfois, j'ai fixé, inclus et sectionné en séries, tout le morceau du pancréas et de la muqueuse intestinale comprenant la région des conduits reconstruits. L'examen au microscope m'a permis d'affirmer de nouveau que le conduit, auparavant lié, était de nouveau en communication avec le duodénum. La cavité, qui s'était formée à l'endroit de la ligature et de la résection, paraissait très anfractueuse et revêtue d'épithélium; la paroi était devenue très épaisse par une nouvelle formation de tissu connectif. Les noeuds de soie étaient isolés dans la cavité du conduit ou fixés dans la paroi. Dans un cas, le noeud de soie resté, était tout entouré de tissu connectif et le conduit nouvellement formé passait à côté, comme si le suc pancréatique s'était ouvert un chemin transversal, à travers la paroi du conduit lié et dilaté.

Dans un autre cas, en dehors de ceux que j'ai mentionnés (un chien mort à cause de la nécrose du tissu adipeux, quelques jours après la ligature et la résection des conduits pancréatiques), j'ai constaté un fait intéressant qui a peut-être du rapport avec la possibilité d'une reconstruction des conduits et en explique la manière: le liquide injecté à la queue dans le conduit excréteur ne s'écoulait pas dans le duodénum, mais dans la cavité du péritoine à travers une fissure qui s'était formée dans la paroi du conduit secondaire réséqué, tandis que le lien était demeuré à sa place. Je pense que l'on doit interpréter cela comme une conséquence de l'activité digestive du suc pancréatique. Le liquide accumulé en grande quantité dans le système excréteur après l'opération, à cause de son pouvoir digestif lui-même, qui s'exerce avant tout sur le moignon pancréatique du conduit réséqué et ensuite sur le moignon intestinal, s'ouvre un passage pour arriver au duodénum.

Pendant ce procès la stase de la sécrétion détermine la dilatation des canaux excréteurs de la glande et il est possible que le suc pancréatique lui-même digère le tissu environnant et se creuse des conduits dans le conjonctif et dans le tissu adipeux et parvienne quelquefois à s'écouler même dans la cavité du péritoine.

*

*

*

Au milieu de l'activité actuelle des études sur la physiopathologie du pancréas, le chien étant souvent employé comme animal à expérience, je pense qu'il est nécessaire de rapporter l'attention des hommes de science sur la possibilité de la restauration des canaux excréteurs ayant été auparavant liés et sectionnés.

Claude Bernard et *Ssobolew* à la suite, avaient observé, après la simple ligature, le rétablissement de la perméabilité des canaux pancréatiques. C'est à cause de cela qu'on avait recours à la résection des canaux mêmes, pour garantir le résultat final de l'opération. C'est à ce dernier procédé que les expérimentateurs donnèrent toujours leur entière confiance, lorsqu'ils voulaient empêcher l'écoulement du suc pancréatique dans l'intestin. Au contraire, les voies d'excrétion se rétablissent souvent, même lorsqu'on lie plusieurs fois, lorsqu'on recoud, lorsqu'on fait une rivure aux moignons du canal excréteur pancréatique retranché.

La connaissance de cette nouvelle constatation peut faire éviter des erreurs à ceux qui veulent se servir de la ligature et de la résection des conduits pour empêcher d'une manière absolue l'écoulement du suc pancréatique; cette connaissance peut aussi nous donner une explication des résultats, comme nous avons vu, différents et souvent contradictoires, de plusieurs expériences; résultats à cause desquels la fonction si complexe de cette glande digestive est encore en grande partie si peu connue.

L'on comprend aisément que la possibilité de la restauration des canaux excréteurs pancréatique a une importance fondamentale pour les recherches sur le comportement histologique du pancréas, sur l'échange alimentaire, sur les ferments dans le pancréas, dans le sang, etc., après la ligature et la résection des conduits: voilà des questions qui sont toutes fort étudiées aujourd'hui, c'est pourquoi je pense que les résultats de ces recherches ne peuvent avoir une certaine valeur, que si l'on démontre pour chaque cas en particulier que le suc pancréatique ne peut plus arriver au duodénum.

Je résume ici mes remarques:

- 1) Il est possible que les conduits excréteurs du pancréas se

rétablissent, chez le chien, anatomiquement et dans leurs fonctions après leur double ligature et leur résection entre les noeuds.

2) Cette restauration des canaux excréteurs ne doit pas être identifiée avec un véritable processus de régénération par l'activité formatrice des éléments survécus, mais elle est une simple conséquence de l'activité digestive du suc pancréatique, qui réussit quelquefois à se creuser de larges voies dans le tissu conjonctif et, dans le cas où cette activité digestive s'exerce aussi sur le bout duodénal des conduits sectionnés, parvient à s'écouler de nouveau dans l'intestin par sa voie naturelle.

3) Le suc pancréatique en se frayant une voie à travers les tissus, peut parvenir à déboucher dans la cavité abdominale, ce qui entraîne la nécrose du tissu adipeux et la mort de l'animal.

4) Dans aucun des cas, où j'ai injecté le système excréteur du pancréas, il n'existait de troisième canal accessoire, du moins pas un qui fût en communication avec le système excréteur de la glande.

5) Dans toutes les expériences, par lesquelles on se propose d'étudier les conditions de l'organisme animal, lorsqu'on essaye d'exclure de l'intestin la sécrétion pancréatique, au moyen de la ligature suivie de section des conduits excréteurs, il faut contrôler l'occlusion des conduits pour chaque cas en particulier, en injectant le système excréteur de la glande par l'extrémité du canal occupant la queue de l'organe.

DEUXIÈME PARTIE.

CHAPITRE I.

La fonction interne du pancréas.

Si l'on n'est pas un bon anatomiste
il est impossible de devenir physiologiste.
Cl. Bernard.

En 1889 *De Dominicis, v. Mering et Minkowski* ont contemporanément démontré, par l'extirpation expérimentale du pancréas in toto, que cette glande possède une fonction interne dont dépend l'échange des sucres dans l'organisme animal.

Laguesse (1893), *Schäfer, Diamare* (1895) avec des critères exclusivement morphologiques, ont pensé qu'à la fonction interne

étaient destinés les îlots de *Langerhans*, qui présentent précisément la structure d'une glande à sécrétion interne. Avant ce temps, différentes opinions avaient été formulées sur la signification de ces amas cellulaires caractéristiques dénommés aussi avec des noms différents par les différents auteurs (intertubulären Zellhaufen de *Kühne et Lea*, Pseudofollikeln de *Podwyssotzky*, points folliculaires de *Renaut*, secondary cell groups de *Harris et Gour*, îlots de *Langerhans* de *Laguesse*).

Je vais vous rappeler à ce propos que *Langerhans*, quoiqu'il les ait décrits avec toute exactitude, a déclaré qu'il s'abstient de n'importe quelle hypothèse sur leur caractère et sur leur signification

Kühne et Lea [64] pensaient qu'il s'agissait d'organes de nature lymphatique et cette opinion fut aussi, plus tard, acceptée par *Sokoloff* [179], *Schlesinger* [172], *Pugnat* [158], *Orrù* [135], malgré qu'il ait été reconnu le caractère épithélial des éléments des îlots (*Renaut* [159—160]) et leur origine embryogéniques des tubules pancréatiques primitifs (*Laguesse* l. c.). Pour *Gibbes* les accumulations de *Langerhans* représenteraient des résidus embryonnaires et pour *Giannelli* [35—39] une partie rudimentaire du pancréas douée d'une fonction plus importante chez les vertébrés inférieurs. A cette conception s'approchaient aussi *Opel* [132] et *Zamboni* [210]. *Lewaschew* a étudié les îlots de *Langerhans* dans les périodes d'activité et de repos du pancréas et les a interprété comme des acini glandulaires épuisés, capables de reprendre leur structure et leur fonction primitive après une période de repos. Cette conception a été aussi acceptée par *Minkowski* [127—129], tandis que *Dogiel* [25] les considéra comme des „tote Punkte“, des portions du pancréas en métamorphose régressive. Je mentionne enfin l'hypothèse admise par *Harris et Gow* [47], *Wildt* [200], *Giannelli et Giacomini* [40], que les îlots de *Langerhans* prennent part à l'élaboration d'un des composants du suc pancréatique et qu'ils sont pour cela destinés à la sécrétion extérieure.

Toutes ces opinions sur la valeur morphologique et fonctionnelle des îlots n'ont plus aujourd'hui qu'un simple intérêt historique vis-à-vis de la théorie de la sécrétion interne, qui a, avant tout, une base solide dans la morphologie de ce genre de formations.

Cette hypothèse que les îlots de *Langerhans* avaient la fonction de régler l'échange du sucre, a donné lieu aussi à une théorie sur la pathogénèse du diabète sucré, la théorie, ainsi dite, insulaire du diabète (*Sauerbeck*).

Les études sur cette importante question de physiopathologie se sont dirigées surtout dans deux voies.

L'une est purement expérimentale. Avec différents expédients de technique opératoire on a tenté d'obtenir la séparation morphologique et par conséquent fonctionnelle des deux tissus qui constituent le pancréas, l'épithélium glandulaire proprement dit et les îlots de *Langerhans*.

Comme à propos d'autres glandes à sécrétion externe, lorsqu'on empêche l'écoulement de la sécrétion, on provoque un procès d'inflammation chronique qui conduit dans un temps plus ou moins long à la sclérose de l'organe et à la destruction de l'épithélium glandulaire, de même on a tenté aussi, à propos du pancréas, d'obstruer les conduits excréteurs et d'obtenir de cette manière l'éventuelle disparition des acinis pancréatiques, pour établir lesquels, des troubles de l'échange alimentaire qui suivent l'extirpation complète du pancréas, sont causées par le manque de la fonction des acini, et quels autres par l'absence de la fonction des îlots.

L'autre voie est représentée par les recherches désormais nombreuses d'histopathologie humaine, sur le comportement des îlots de *Langerhans* dans les différents états de maladie.

La découverte de *Pflüger* d'un diabète duodénal identique à celui pancréatique, que l'on pourrait provoquer, suivant *Pflüger*, dans les grenouilles par l'extirpation de la première partie de l'intestin, a donné lieu à une théorie, que j'ai déjà indiquée, suivant laquelle la fonction antidiabétique du pancréas serait en directe et étroite dépendance avec un organe nerveux central, se trouvant dans la paroi du duodénum.

Le fait démontré par *Pflüger* a provoqué toute une série d'études sur cet argument qui paraissait ouvrir une nouvelle voie à la connaissance de la pathogénèse du diabète sucré.

Il est bon que je rappelle ici (v. au chapitre suivant) les données

fondamentales de cette question, qu'on pourrait définir préliminaire, car le fait démontré par *Pflüger*, qui semblait ouvrir une nouvelle voie à la connaissance du diabète sucré, a provoqué toute une série d'étude et de recherches.

Une fois ce point éclairci, nous ferons suivre quelques observations sur la morphologie des îlots de *Langerhans*, pour en venir après à l'exposition des recherches expérimentales ayant le but d'étudier la fonction de ceux-ci.

CHAPITRE II.

La question de la glycosurie duodénale.

Après la découverte de *Pflüger* (1885) c'est-à-dire que l'exportation du pancréas et même la simple déchirure du mésentère entre le duodénum et le pancréas, sans toucher le pancréas, détermine chez les grenouilles un véritable diabète, il semblait que la base expérimentale du diabète pancréatique eût reçu une forte secousse. *Pflüger* lui-même et d'autres auteurs initièrent immédiatement de nouvelles recherches pour constater si ce que l'on avait observé à propos des grenouilles, se répétait aussi chez les mammifères. Mais *Pflüger* n'a pas réussi à garder ses chiens en vie après une opération si grave. *Ehrmann* [27] et *Lauwens* [82] ont fait l'extirpation du duodénum dans sept chiens, dont trois ont survécus à peu près deux semaines. Dans un seul animal l'on a constaté, tout de suite après l'opération, une glycosurie remarquable, qui a disparu les jours suivants. Ces résultats ont été publiés avec trop peu de détails par *Ehrmann* et resumés ensuite exactement par *Lauwens*. Ces deux auteurs ne sont pas d'accord sur les données de fait obtenues par eux, ce qui nous fait supposer que les résultats de ce groupe ne doivent pas être jugés comme trop sûrs.

A ce propos *Pflüger* a voulu relever [149] que „certains chiens de *Ehrmann* ont démontré, après l'opération, une perte évidente de sucre (plus que 1%)“, tandis que *Lauwens* (loc. cit.) a détaillé en affirmant que cette glycosurie transitoire a été constatée seulement dans un cas sur sept.

Rosenberg [162] lui aussi a constaté une élimination du sucre

par l'urine dans la proportion de 0.7% dans un seul des quatre chiens qui avaient survécu pendant 24 à 60 heures après l'extirpation du duodénum; cependant un cinquième animal n'avait pas présenté la glycosurie après 23 jours.

Minkowski [129] a publié deux autres cas: dans ceux-ci une forte glycosurie s'est manifestée après l'exportation du duodénum, mais elle a disparu le jour suivant pour ne plus reparaitre. Il faut, cependant, ajouter à ces observations que, en 1892, *De Renzi et Reale* [15] ont constaté une glycosurie remarquable dans un chien auquel l'on avait extirpé un morceau d'intestin grêle de la longueur de 24 cm. à partir du point où la partie descendante du pancréas s'appuie au duodénum. Toutefois *Pflüger* a répété récemment [149] avec la même technique, l'expérience de *De Renzi et Reale* et il a eu un résultat tout à fait négatif. J'ai exécuté dans huit chiens l'exportation de tout le duodénum et j'ai même varié un peu, pour chaque cas, la technique de l'opération, afin d'éviter certaines objections qu'on a adressées aux auteurs qui m'ont précédé dans ces recherches.

Dans la table suivante j'ai résumé, aussi avec les résultats que j'ai obtenus, les différents détails de l'opération.

Les chiens ont été opérés dans un état de narcose éthérée, précédé d'une injection de morphine et d'atropine, ayant suivi toutes les règles communes d'une bonne asepsis et antisepsis.

Dans un premier groupe d'animaux (1, 2, 3) tout le duodénum a été exporté, en laissant intact le pancréas et en faisant déboucher le cholédoque à l'extérieur au moyen d'une fistule biliaire. Chez les autres chiens (4, 5, 6, 7, 8) à côté de l'extirpation du duodénum, l'on a exécuté aussi celle de la plus grande partie du pancréas, de sorte que, chez ces animaux, rien qu'une très petite portion de cette glande demeurait isolée dans la cavité abdominale près de la rate, c'est-à-dire, l'extrémité de la queue. Dans certains chiens de ce second groupe (4, 6, 7) le conduit cholédoque a été simplement lié; dans d'autres chiens, par une cholécystentérostomie (2) ou par une cholécystogastrostomie, l'on a ouvert de nouveau à la bile une voie pour écouler dans le tube digestif. L'acte opératoire durait à peu près une heure.

Nr.	Opération	Date de l'Opération	Date de la Mort	Recherche du sucre dans l'urine, après le Fehling et le Nylander	Durée de l'observation	Remarques
1.	Exstirpation du duodénum. Fistule biliaire.	3 mars 1908	6 mars	négative	3 jours	Dans les chiens, la recherche du sucre dans l'urine a été faite chaque jour
2.	Comme dans l'expérience 1.	7 mars 1908	27 mars	négative	20 „	
3.	Comme dans l'expérience 1.	29 avril 1908	3 mai	négative	4 „	Ligature du cholédoque
4.	Extirpation partielle du pancréas le 20 mai 08 Exportation du duodénum	5 juin 1908	7 juin	négative	1 „	
5.	Exportation part. du pancréas et résection du duodénum	5 juin 1908	10 juin	négative	5 „	Cholécistostomie
6.	Exportation part. du pancréas et résection du duodénum	10 juin 1908	20 juin	juin 11, 12, 15, 16, 18, 19, 20, Négative	10 „	Ligature du conduit cholédoque
7.	Exportation part. du pancréas et résection du duodénum	17 juin 1908	20 juin	18, 19, 20 juin négative	3 „	Ligature du conduit cholédoque
8.	Exportation part. du pancréas et résection du duodénum	18 juin 1908	29 juin	19, 20, 22, 24, 26, 27, 29 juin. Négative	11 „	Cholécistogastrostomie
4 bis	Extirpation part. du pancréas	22 mai 1908	—	23, 25, 28 mai 20, 26 juin. Négative	—	Opérations de Contrôle
5 bis	Extirpation part. du pancréas	25 mai	—	26, 30 mai 30 juin Négative		

Les résultats obtenus étaient d'accord entre eux: la recherche du sucre dans l'urine exécutée méthodiquement presque chaque jour avec du *Fehling* et du *Nylander*, a toujours été négative; je n'ai jamais pu constater dans aucun cas, même seulement des traces de glycosurie.

J'ai voulu exécuter, sur deux chiens servant de contrôle (4bis, 5bis), l'exportation de la même portion de pancréas comme chez les animaux auxquels on faisait, en même temps, la résection du duodénum. Dans ceux-là aussi je n'ai jamais constaté la présence du sucre dans l'urine.

Les résultats de ces expériences nous ont permis d'affirmer que, dans le chien, l'extirpation du duodénum ne provoque pas un genre de diabète analogue à celui déterminé par l'extirpation totale du pancréas; ce diabète, qui fait son apparition aussi dans les grenouilles, suivant *Pflüger*: „si l'on fait l'extirpation du morceau du duodénum adhérent au pancréas, sans toucher le pancréas lui-même, ou bien si l'on déchire le mésentère entre le pancréas et le duodénum ou bien encore si l'on enlève, par une série de ligatures, tout rapport immédiat entre ces deux organes.“

Les expériences de *Lauwens* et de *Ehrmann* et les trois premières que j'ai exécutées moi-même, n'échappent point à une objection, c'est-à-dire, qu'au moyen de la transplantation de l'ampoule de *Vater* dans l'estomac et sur la peau abdominale, un petit stratum de la paroi du duodénum est toujours conservé et, par cela, l'exportation de cette partie de l'intestin grêle n'est pas complète, à la rigueur. Ces expériences, ainsi que celles de *Rosenberg*, n'échappent non plus à une autre objection, c'est-à-dire, que, en conservant la tête et le corps du pancréas l'on conserve nécessairement, a cause de la technique opératoire, même tout le tissu qui se trouve entre le pancréas et le duodénum; ce tissu qui a, dans la grenouille, suivant les remarques de *Pflüger*, une si grande importance pour la production du diabète expérimental.

Dans les cinq derniers chiens que j'ai opérés, il a été extirpé avec le duodénum, la tête et le corps aussi du pancréas et tout le tissu autour.

Minkowski [129] a extirpé lui aussi, en premier temps, une partie du pancréas, en laissant dans la cavité abdominale, près de la rate, un morceau de la queue de la glande; la glycosurie n'a pas fait son apparition. Plus tard il a exporté aussi le duodénum du même animal et, tout de suite, après l'opération, il a constaté la présence du sucre dans les urines: ce sucre a disparu le jour suivant pour ne plus reparaitre: c'est donc là une glycosurie très faible, pendant les heures suivant immédiatement l'opération. Quatre semaines après, *Minkowski* a extirpé aussi le reste du pancréas demeuré dans la cavité abdominale et, dès cinq heures après cette troisième opération, l'urine contenait le 9% de sucre, ce qui veut dire qu'il y avait là ce diabète grave qui se détermine après l'extirpation totale du pancréas. Dans le chien No. 5, j'ai exécuté, moi aussi, en deux temps, l'extirpation partielle du pancréas et celle totale du duodénum: dans les autres cas, j'ai jugé plus simple de faire en une seule fois l'opération entière. Cette méthode rend l'exportation du duodénum moins difficile et je pense qu'il est possible d'avoir, de cette manière, des chiens privés du duodénum, qui peuvent vivre encore pendant quelques mois après l'opération. Cela va sans dire qu'il faut exécuter, dans ces cas, aussi une cholécystoenterostomie.

J'ai eu soin de rechercher le sucre dans l'urine des chiens ainsi opérés, le jour suivant l'opération et, à ce propos, il ne m'est pas donné d'approuver la remarque de *Minkowski*: je l'ai déjà affirmé, dans aucun cas je n'ai constaté de glycosurie même transitoire. Des expériences analogues d'extirpation du duodénum ont été poursuivies par *Tiberti*, *Cimoroni*, *Marassini*, avec des résultats qui correspondent aux miens.

*

*

*

Quelques auteurs ont appelé notre attention sur une autre constatation qui prouverait l'existence, si ce n'est du diabète, au moins d'une glycosurie duodénale.

Zak [209] a décrit deux cas de sa clinique, où un empoisonnement avait eu lieu dans un but de suicide: le poison ingéré était arrivé jusqu'au duodénum et y avait déterminé une grave cautérisation

de la muqueuse, cautérisation que l'on a pu contrôler à la table anatomique. Le jour même de l'empoisonnement il y eut une apparition de glycosurie dont il ne restait, dans un cas, plus que les traces après deux jours: elle disparut plus tard tout à fait. L'autre malade mourut après 36 heures.

Zak a relaté aussi un troisième cas où les lésions n'avaient touché que l'oesophage et l'estomac, non pas le duodénum: la glycosurie avait manqué complètement. Ce même auteur affirme que, dans le chien, la cautérisation expérimentale de la muqueuse du duodénum provoquerait l'apparition de la glycosurie.

Gaultier [34] a constaté lui aussi une forte glycosurie dans deux chiens, après la cautérisation expérimentale de la muqueuse du duodénum, faite avec le crayon de nitrate d'argent, cette glycosurie durait jusqu'à la mort des animaux (4,11 jours).

Suivant d'autres recherches, plus nombreuses, faites par *Eichler et Silbergleit* [28], qui ont provoqué des lésions à la muqueuse du duodénum soit par les injections d'une solution concentrée de soude caustique, soit directement avec le *Pacquelin*, il s'ensuivrait au contraire que l'on peut obtenir, de cette manière, rien qu'une glycosurie transitoire, de courte durée et non un diabète durable, ce que *Gaultier et Pflüger* [149] ont affirmé. Ce qui mérite aussi d'être noté, c'est que *Eichler et Silbergleit* ont pu provoquer cette glycosurie transitoire au moyen de la cautérisation avec le *Pacquelin*, de la muqueuse de l'iléon.

J'ai injecté dans le rectum d'un chien, et dans le duodénum d'un autre une solution concentrée de potasse caustique et la glycosurie n'a point paru. La cruauté de cette expérience m'a fait désister de tout autre recherche de ce genre.

Pour en venir à une conclusion, voici comment on peut réunir les résultats des recherches que l'on a faites jusqu'à présent, sur la question de la glycosurie du duodénum:

„Dans le chien la résection du duodénum, même accompagnée de l'exportation de la tête et du corps du pancréas avec tout le tissu qui l'entoure, ne produit pas de diabète et, d'ordinaire, pas même de glycosurie.“

„Dans quelques cas, après l'exportation du duodénum et après la cautérisation de la muqueuse du duodénum, ou même de l'iléon, la glycosurie fait son apparition: elle est presque toujours de courte durée.“

CHAPITRE III.

Observations histologiques sur les îlots de Langerhans.

J'ai étudié la structure des îlots de *Langerhans* dans les différentes classes des vertébrés, me préoccupant surtout de l'individualité anatomique de ces formations.

Comme *Lewaschew* dès 1886 et *Dogiel* (1893), *Laguesse* soutient toujours que la formation d'îlots de *Langerhans* des tubules pancréatiques continue pendant toute la vie; il s'agirait de cellules glandulaires pancréatiques, qui ont déjà exercé leur fonction de sécrétion externe, qui deviendraient plus claires, sans granules, ou bien contenant peu de granules très minces et se plaçant de manière à constituer une petite accumulation à peu près ronde où pénétreraient des vaisseaux; autour de ces vaisseaux on trouverait les cellules.

En correspondance au fait anatomique, la sécrétion interne se substituerait à celle externe. Après un peu de temps, suivant *Laguesse*, on constaterait le procédé inverse, c'est-à-dire, l'îlot qui s'est formé de cette manière pourrait redevenir, par transformation graduelle, des acini pancréatiques, doué de nouveau de fonction externe. Aussi, dans le pancréas normal, *Laguesse* décrit une transformation incessante d'îlots en acini et d'acini en îlots, comme dit l'auteur, un „balance-ment“ morphologique des deux tissus exocrin et endocrin.

J'ai examiné un grand nombre de pancréas, soit d'hommes, soit d'animaux, appartenant à presque toutes les classes des vertébrés et mes observations me conduiraient plutôt à conclure, que les îlots de *Langerhans* sont des formations invariables et indépendantes du tissu qui les entoure.

Les îlots de *Langerhans*, surtout chez les animaux, se trouvent souvent en rapport direct de continuité avec le tissu acineux; mais en me servant de ces méthodes de coloration qui valent le mieux à différencier le tissu connectif, j'ai remarqué qu'ils sont généralement

séparés des acini par une couche mince de ce tissu. Le même fait est encore plus évident chez l'homme.

En outre, je n'ai jamais observé, dans aucune région, des cellules qui auraient pu me faire penser à des véritables stades de passage entre les éléments des acini et des îlots et il ne m'est jamais arrivé non plus, dans les injections d'encre de quinquina, que j'ai plusieurs fois faites dans le pancréas des oiseaux, qu'à travers les conduits excréteurs le matériel d'injection soit pénétré dans les îlots de *Langerhans*.

Ce n'est, au contraire, pas inutile à ce sujet, que je mentionne une donnée anatomique très importante, dont la plus grande partie des auteurs d'habitude ne tient pas compte, la vascularisation particulière et l'innervation des îlots de *Langerhans* décrite par *Pensa* [190]. Si l'on admet cette distribution particulière et caractéristique des vaisseaux et des nerfs des îlots, bien différente de la manière avec laquelle les vaisseaux et les nerfs se distribuent dans la portion exocrine du pancréas, la doctrine du balancement morphologique décrite par *Laguesse*, devient un peu difficile à comprendre.

A cause de sa rareté, je veux encore dédier quelques mots à un résultat déjà mentionné, mais seulement par *Langerhans* et que j'ai aussi observé dans un pancréas de marmotte en période de léthargie, un îlot de *Langerhans* en rapport intime de continuité avec un ganglion nerveux.

Dans la figure 4, table XIII, l'on voit un îlot avec ses caractères morphologiques, qui a une forme allongée, présente une espèce de peduncle, dans lequel se trouvent de grosses cellules, qui, à cause de leurs caractères morphologiques, on doit reconnaître tout à fait semblables à des cellules nerveuses des ganglions du sympathique, que l'on trouve souvent dans le pancréas des animaux. Ces cellules sont en rapport intime de continuité avec les cellules insulaires desquelles elles se distinguent pourtant d'une manière précise par leur morphologie.

Dans la même pièce en d'autres sections, j'ai encore trouvé un îlot de *Langerhans* qui présentait un caractère analogue; après il ne m'est plus arrivé d'observer cela ni dans aucun autre animal, ni dans aucune autre pièce du même pancréas.

CHAPITRE IV.

**Le pancréas après la ligature et la section
de ses conduits excréteurs.**

A) Notice historique.

Les premières expériences sur l'occlusion des canaux excréteurs du pancréas remontent à *Cl. Bernard*, à *Schiff*, à *Schmidt* et à d'autres encore qui ont constaté l'atrophie, la sclérose, la nécrose du pancréas après une injection de paraffine, d'huile ou d'autres substances dans les conduits.

Paulow [137], *Arnozan et Vaillard* [2], après la ligature du conduit de *Wirsung* dans le lapin, ont décrit une sclérose périlobale et périacineuse, avec destruction des acini glandulaires. Les expériences d'*Arnozan* et de *Vaillard*, très exactes, se rapportent, entre autre, aussi au pancréas d'un lapin, sacrifié un an et trois mois après la ligature du conduit excréteur pancréatique.

Selon ces auteurs, à la ligature du conduit de *Wirsung* chez le lapin, il s'ensuit d'abord une dilatation des canaux excréteurs et des acini et il commence bientôt un accroissement du conjonctif; les cellules pancréatiques qui survivent, acquièrent les caractères des éléments embryonnaires.

Dans le pancréas du lapin, un an et trois mois après l'opération, le canal excréteur paraissait avoir le volume d'une grosse plume d'oie à cause de l'épaississement des parois; une sclérose complète et l'oblitération du conduit (où les auteurs ont tâché en vain de faire l'injection) avaient fait suite à la dilatation. Le parenchyme acineux avait complètement disparu et avait été substitué par du tissu connectif et adipeux au milieu duquel demeuraient les petites accumulations de cellules; sur la nature de ces dernières les auteurs ne se sont point prononcés. Ils ont en outre constaté, ce que *Paulow* avait déjà fait, que le tissu connectif, auparavant hypertrophique, entre ensuite dans une période de retour, caractérisée par la transformation du tissu connectif en tissu adipeux.

Après l'opération les animaux se conservaient en bonnes conditions; chez aucun d'eux l'on ne constatait de l'albuminurie et de la glycosurie.

J'ai voulu mentionner en détail les résultats obtenus par *Arnozan* et par *Vaillard* (que l'on néglige d'ordinaire), parce qu'ils donnent un tableau exact des alterations que l'on rencontre dans le pancréas du lapin, après l'occlusion de son canal excréteur; c'est pourquoi les auteurs, mêmes les plus modernes, qui ont fait des expériences à propos du lapin, n'ont fait que répéter le plus grand nombre des constatations mentionnées.

Vassale [197] en 1891 a fixé, le premier, son attention aussi à la manière de se comporter des îlots de *Langerhans* après la ligature du conduit de *Wirsung*, dans le pancréas des lapins, sacrifiés de 4 à 115 jours depuis l'opération: il constate l'atrophie la disparition du parenchyme acineux, la néoformation du tissu connectif, tandis que les îlots se conservent très bien. Dans aucun cas il n'a constaté la glycosurie.

W. Schultze [175], a eu l'idée d'isoler dans le cobaye des lobes entiers de pancréas en liant tout ensemble la glande; lui et *Ssobolew* ont vu, dans le lapin, au moyen de la section du conduit de *Wirsung* entre deux noeuds, les îlots de *Langerhans* demeurant invariables même très tard lorsque le tissu zymogénique avait disparu. En mettant en rapport cette constatation histologique avec le manque de glycosurie chez les animaux dont le pancréas est ainsi altéré, *Schulze* et encore énergiquement *Ssobolew*, sont venus à la conclusion (après d'autres recherches histopathologiques et expérimentales que je vais mentionner) que l'on devait localiser dans les îlots de *Langerhans* la fonction interne du pancréas, qui a son influence sur l'échange des hydrates de carbone.

Laguette et Gontier de la Roche [80] ont répété les expériences de *Schultze* dans le cobaye et ils ont obtenu des résultats semblables. En 1902 *Tiberti* [189], laissant de côté le comportement des îlots de *Langerhans*, a étudié, dans le lapin, les effets de l'occlusion du conduit de *Wirsung* par rapport à la sécrétion. *Tiberti* a d'abord constaté une stagnation des produits de la sécrétion à l'intérieur des cellules; le troisième jour une dilatation des acini, un arrêt dans la production des granules cellulaires, une infiltration du tissu conjonctif périacineux. Ensuite le plus grand nombre des cellules finirait par disparaître.

quelques-unes au contraire prendraient l'aspect et le caractère des jeunes cellules embryonnaires, qui formeraient, à leur tour, des nids cellulaires, en acquérant toujours d'avantage l'aspect de véritables acini. Deux mois et demi après la ligature, *Tiberti* aurait constaté, dans le tissu connectif nouvellement constitué, les acini composés de cellules richement fournies de granules: il a attribué à ces acini la valeur d'acini glandulaires régénérés. *Tiberti* pourtant n'a examiné qu'un seul lapin; dans une période de temps si éloignée de l'opération.

La constatation que les îlots de *Langerhans* peuvent survivre dans un pancréas devenu atrophique après la ligature du conduit de *Wirsung*, et l'absence en même temps de glycosurie chez le lapin, cette constatation a été confirmée par *Sauerbeck* [169], par *Lombroso* [100], par *Tschassownikow* [196], par *Laguesse* [73, 77] et par *Marassini* [116 et 117].

Laguesse a décrit le pancréas d'un lapin sacrifié 769 jours après la résection du conduit excréteur. Dans ce cas le tissu exocrin avait complètement disparu, les canaux excréteurs étaient oblitérés; seulement la portion endocrine de la glande demeurait inaltérée, c'est-à-dire les îlots de *Langerhans*. Ils paraissaient un peu différents qu'à l'état normal; plusieurs étaient très petits, mais par contre, selon *Laguesse*, en plus grand nombre; ils étaient entourés de tissu connectif et d'une quantité abondante de tissu adipeux. Les résultats obtenus par *Laguesse* sont donc dans leur ensemble, très proches de ceux mentionnés par *Arnozan* et par *Vaillard*, un an et trois mois après l'occlusion du conduit excréteur.

M. Laguesse a négligé d'examiner les urines de son lapin avant de le sacrifier: pourtant, selon lui, l'état de prospérité de l'animal a pu exclure l'existence du diabète.

A l'expérience maintenant décrite, *Laguesse* [77 et 78] en a ajoutées deux autres, dans lesquelles le pancréas a été examiné 37 mois et demi pour l'une, plus de 45 mois pour l'autre, après la résection du canal pancréatique. Chez les deux nouveaux sujets, comme chez le premier, il y a eu transformation de l'organe pancréatique en une masse grasseuse, disparition complète des acini, disparition de l'arbre excréteur, conservation des îlots de *Langerhans*. L'auteur a recherché

soigneusement le sucre dans les urines, sans en trouver. Il conclut que les îlots survécus (cette seule dernière partie de la glande) ont pu préserver du diabète les animaux à expérience. Chez ses animaux, *Laguesse* n'a trouvé aucun organe vicariant développé aux dépens d'un pancréas accessoire ou des glandes duodénales. *Kirkbride* après la ligature des canaux, observa que les îlots gardaient leur structure, même après la disparition des acini.

Vis-à-vis de ces nombreux résultats, assez d'accord entre eux, obtenus par plusieurs auteurs, se rangent quelques observations dont il s'ensuivrait que même les îlots de *Langerhans* peuvent s'altérer après la ligature du conduit de *Wirsung* et qu'il peut y avoir de la glycosurie.

D'après *Pende* [142], d'accord avec ce que *Mankowsky* a décrit [119], après la ligature in toto de la glande, le procès de la sclérose, qui survient après la ligature du canal excréteur, détermine non seulement la disparition du tissu acineux, mais la disparition aussi, presque totale, des îlots de *Langerhans*. Trois cents jours après l'opération, *Pende* a constaté quelques îlots, mais si altérés, qu'on ne pouvait les considérer en activité fonctionnelle; dans ces conditions, chez les animaux à expérience, il n'y avait pas de glycosurie et le pouvoir de détruire la glycose injectée sous la peau n'avait pas diminué du tout.

Hédon [48—54] faisait aux lapins une injection d'huile dans le conduit de *Wirsung*, avant la ligature, dans le but de provoquer la destruction complète du pancréas; cette destruction pouvait substituer l'ablation chirurgique, qu'il n'est pas possible d'exécuter dans le lapin à cause de la disposition anatomique de cette glande. *Hédon* avait reconnu que la simple occlusion du conduit excréteur porte à l'atrophie du pancréas sans glycosurie et qu'il survit toujours plusieurs résidus des éléments épithéliaux de la glande. Pour les animaux dans lesquels la destruction du pancréas était complètement réussie, en conséquence de l'injection d'huile d'olive dans le conduit de *Wirsung*, *Hédon* a démontré qu'un diabète expérimental se forme aussi chez les lapins: la glycosurie en effet faisait son apparition rien qu'en nourrissant les lapins avec des hydrates de carbone: le même auteur relate ensuite que la glycosurie, après quelque temps, avait disparu. Ces obser-

vations n'ont pas été comparées avec les constatations histopathologiques sur le pancréas des animaux ayant subi cette opération. *Hédon* dit simplement qu'il ne restait aucune trace du pancréas; à cette époque on n'avait pas encore fixé l'attention sur les îlots de *Langerhans*. Les expériences de *Hédon* ont été répétées par *Ssobolew* sur trois lapins sans qu'il obtint de glycosurie: dans un cas, lorsque l'animal mourut deux jours après, *Ssobolew* a constaté que l'injection d'huile avait provoqué la nécrose d'une partie, intéressant les acini et les îlots.

Sauerbeck [169 et 170] a constaté lui aussi, qu'il peut y avoir quelquefois, chez le lapin, de la glycosurie, après la simple ligature du conduit de *Wirsung*: c'est lui qui affirme que, dans quelques cas, vers le 30^{me} jour, les animaux commençaient à éliminer du sucre par les urines et, en correspondance de cela, l'examen histologique montrait en ce moment la disparition des îlots de *Langerhans*.

Sauerbeck ne s'est plus occupé de cet argument, comme il l'avait promis, après avoir relaté des observations, en 1904, d'une manière tout à fait synthétique. Elles ont été cependant contrôlées par *Tschassownikow* [196] sur 14 lapins sacrifiés 75 jours au plus tard après la ligature du conduit pancréatique. Avec un soin tout à fait extraordinaire, dès le 20.^{ième} jour cet auteur a fait l'examen presque quotidien de l'urine des lapins qui avaient été opérés, et au moyen de la preuve de *Trommer* pour le sucre, il a obtenu un résultat négatif, sans exception.

Tiberti [189—193] a encore étudié les effets de la ligature du conduit pancréatique chez le lapin, en s'occupant en particulier de la manière de se comporter des îlots de *Langerhans*, après cette opération. *Tiberti*, par la description des résultats histopathologiques qu'il a obtenus pendant ses expériences et par les desseins de quelques-unes de ses préparations microscopiques, confirme, dans leur ensemble, les observations des auteurs qui l'ont précédé sur ce champ de recherches.

Dans le pancréas du lapin, deux, trois, quatre, cinq mois après la ligature du conduit de *Wirsung*, après avoir fait la constatation histologique si connue, se rapportant au tissu zymogénique, il a aussi

constaté des masses épithéliales pleines, le plus souvent tout à fait dénuées de capillaires sanguins, paraissant en général toujours plus épaisses et rapprochées à mesure que le temps passait depuis la ligature du conduit pancréatique. *Tiberti* ne croit pas probable que ces amas cellulaires pleins, qui se trouveraient dans le pancréas sclérotique d'un à cinq mois après la ligature du conduit de *Wirsung*, aient une nature commune avec les îlots de *Langerhans*.

D'autres amas au contraire, tout en présentant quelques caractères qui les différencient des îlots normaux, peuvent être raisonnablement considérés (c'est l'opinion de *Tiberti* aussi), comme des îlots de *Langerhans*.

J'ai fait moi aussi, il y a quelque temps, des expériences sur le lapin, à propos de la ligature du conduit pancréatique; mes préparations analogues à d'autres de *Lombroso*, que j'ai examinées, répètent, toute interprétation à part, ce qui a déjà été observé par *Tiberti*, et par le plus grand nombre des auteurs qui ont fait des expériences sur le lapin, avant lui.

Tiberti a eu soin d'examiner l'urine des lapins après l'occlusion du conduit de *Wirsung*. Deux des lapins sacrifiés cinq mois après la ligature du canal excréteur pancréatique, étaient en proie à une violente cachexie et leurs urines contenaient à peu près le 3% de sucre quelques jours avant leur mort.

Cette constatation de fait constitue, avec celle de *Sauerbeck*, une exception aux observations du plus grand nombre des auteurs, même à celles de contrôle, mais elle ne se rapporte qu'aux deux lapins que *Tiberti* a conservés en vie jusqu'à cinq mois après l'opération.

Milne Lyndsay et le *Baron Peters* (1913) ont remarqué qu'une atrophie du pancréas s'était ensuivie à la ligature des canaux excréteurs, avec destruction aussi d'une grande partie d'îlots de *Langerhans*: il survivait toutefois des portions du tissu, qui en présentaient la structure typique.

Watermann [198] observa qu'après la ligature des canaux dans le pancréas, les acini et les îlots avaient disparu. Chez quelques lapins il trouva des traces de sucre dans l'urine; dans tous les cas il nota hyperglycémie.

Les résultats de la même expérience faite sur le chien sont d'un intérêt bien plus remarquable.

Après la ligature du seul conduit excréteur principal, *M. Vassale* [197] a obtenu, chez le chien, sans provoquer la production de la glycosurie, l'atrophie de cette partie de la glande de laquelle la sécrétion ne pouvait plus s'écouler.

Une autre expérience, que l'on considère comme équivalente à la ligature des conduits excréteurs, a été répétée plusieurs fois par *von Hansemann* [45]; c'est lui qui, à cause des résultats obtenus, a cru pouvoir nier d'une manière absolue, que les îlots de *Langerhans* demeurent tous seuls et intacts dans le pancréas par suite de l'occlusion des conduits excréteurs. *Hansemann* a constaté que, lorsqu'on lie le pancréas *in toto* avec un fil de soie mince et on le serre jusqu'à provoquer l'occlusion du conduit excréteur de la glande, seulement une portion du tissu pancréatique derrière le lien est altérée et détruite; une partie considérable demeure au contraire inaltérée d'une manière durable. Jusqu'à une année après l'opération, *von Hansemann* a trouvé, dans la région liée, une quantité abondante de tissu glandulaire entouré de connectif, c'est pourquoi il arrive à la conclusion suivante: que le conduit excréteur pancréatique n'est pas absolument nécessaire pour l'existence de la glande.

Aucun auteur n'a pensé que les expériences de *Hansemann* et leurs résultats pouvaient être l'effet d'une imperfection de technique (c'est ce que je vais expliquer bientôt), et puisque cela est ainsi, l'on ne peut leur prêter aucune valeur.

De même que chez le lapin, chez le chien aussi et chez le chat, suivant *Ssobolew* (loc. cit.), après la ligature (sans section entre les nœuds) des canaux excréteurs du pancréas, la partie glandulaire en communication avec les conduits s'atrophie, tandis que les îlots de *Langerhans* se conservent: *Ssobolew* a constaté que bientôt commence un procès d'atrophie et de sclérose du pancréas, accompagné de la destruction du parenchyme acineux. L'atrophie s'accomplirait plus lentement chez le chien et chez le chat que chez le lapin; après 50 jours (la plus longue période de temps que cet auteur a réservé aux expériences sur le chien) il resterait encore des lobules d'acini

glandulaires à côté de nombreux îlots de *Langerhans* bien conservés. Dans certains cas les altérations du pancréas manqueraient, car la perméabilité des conduits excréteurs se rétablirait de nouveau.

Aucun des animaux employés par *Ssobolew* n'a donné de la glycosurie: cependant les chiens et les chats, dans lesquels la reconstruction des canaux réséqués n'avait pas eu lieu, ont maigri et diminué de poids; l'on constatait aussi chez eux une perte constante des graisses par les fèces.

U. Lombroso a répété les mêmes expériences sur l'occlusion des conduits excréteurs du pancréas chez le chien et il est arrivé à cette conclusion: que, au moyen de la ligature et de la résection des deux conduits pancréatiques, la structure du pancréas n'est pas sensiblement altérée chez le chien; le pancréas se montre très peu modifié à un examen histologique; non seulement les îlots de *Langerhans* se conservent bien, mais les acini eux-mêmes se conservent bien. Et même après la ligature et la résection d'un seul conduit, le pancréas se maintient à peu près dans ses conditions normales, comme dans les cas où la ligature et la résection a eu lieu pour les deux conduits. C'est pourquoi *Lombroso* affirme que la ligature et la résection des conduits pancréatiques chez le chien ne conduisent pas, de nécessité, à l'atrophie et à la sclérose de l'organe, quoiqu'il soit possible de constater, en partie, quelques-uns de ces phénomènes.

Ces observations se rapportent au maximum du temps de 140 jours. Dans aucun cas il n'y eut des traces de sucre dans les urines.

Lombroso a fait des recherches du même genre à propos du pigeon.

Il affirme que le pancréas du pigeon est formé de trois portions absolument distinctes, fournies d'un système circulatoire et excréteur indépendant, si bien que chacune d'elles peut être considérée comme un organe à part.

Après la ligature et le section des conduits des pancréas antérieurs du pigeon, *Lombroso* décrit que «l'épithélium glandulaire se transforme en s'approchant au type de l'épithélium pavimenteux; les cavités des conduits et des acini s'élargissent d'une manière plus ou moins sensible, sans qu'il ne s'ensuive aucune transformation cystique de l'organe.»

Plus tard la structure de l'organe rentre dans les conditions tout-à-fait semblables aux conditions normales. Ce retour ne doit pas être confus avec une régénération, il n'est que la restitution complète des caractères spécifiques des éléments survécus et pré-existants.

Ces recherches morphologiques sont en rapport direct avec toute une autre série de recherches expérimentales faites par *Lombroso* sur les échanges nutritifs, recherches que j'ai déjà exposées dans un chapitre précédent, et qui se rapportent, presque toutes, aux graisses.

Lorsque, chez les chiens, l'on empêche au pancréas de faire passer sa sécrétion dans l'intestin, l'absorption des aliments d'après *Lombroso*, s'accomplit dans une mesure presque égale à la mesure normale. Au contraire, lorsque l'on procède à l'extirpation successive du pancréas celui-ci ne pouvant plus faire passer sa sécrétion dans l'intestin, des troubles dans l'absorption des aliments se produisent immédiatement, ou après peu de temps et ils sont semblables à ce que l'on constate d'ordinaire après l'extirpation du pancréas normal. Cela prouve, dit *Lombroso*, que c'est la présence du pancréas qui est nécessaire pour l'absorption des aliments.

A la suite de tous ces résultats obtenus, soit par les recherches morphologiques sur le chien et sur le pigeon, soit par les recherches sur l'échange, *Lombroso* est arrivé à la conclusion que le pancréas accomplit une fonction interne qui a une influence sur l'absorption des aliments et précisément, chez le chien, par moyen de ses éléments acineux. Le parenchyme glandulaire acineux se conserve après l'occlusion des canaux excréteurs, puisqu'il prend part à la fonction interne mentionnée.

D'autres expériences ont été faites par *Zunz* et *Mayer* [211] sur le chien; ils ont constaté, par suite de la ligature et de la résection des conduits excréteurs, une constante atrophie et la sclérose du pancréas. Selon ces auteurs les altérations sont très différentes suivant les animaux et, d'ordinaire, il persiste un nombre remarquable d'acini glandulaires, même pendant plusieurs mois après l'opération. Quelques-uns des îlots de *Langerhans* présentent des lésions dans une partie de leurs cellules, des lésions qui augmentent pendant le temps

qui suit la ligature, mais bien plus lentement que celles des acini. *Zunz* et *Mayer* ont examiné la glande presque toujours peu de temps après l'occlusion des conduits (6—38 jours): dans trois cas seulement ils ont sacrifié les animaux opérés, après 247, 336, 444 jours. Ils ont constaté aussi que la ligature des canaux excréteurs du pancréas dans le chien, détermine une diminution du poids initial, plus ou moins considérable et pour une période de temps variable. Dans le plus grand nombre des cas, après cette diminution, les chiens reprennent, plus ou moins rapidement, leur poids normal et ils peuvent vivre, ensuite, plusieurs mois en bonne santé. Autrefois, au contraire, la diminution du poids persiste, ce qui provoque, plus ou moins rapidement, la mort de l'animal. Dans aucun de ces cas la résection des canaux excréteurs pancréatiques n'a produit de la glycosurie, pas même dans un cas où, 27 jours après l'opération, il restait encore dans le pancréas atrophié un petit nombre d'acini et d'îlots de *Langerhans*.

Hess [59 et 60] (qui aurait pu, avec *Sinn* [177], constater que le pancréas du chien possède, assez fréquemment, plus de deux canaux excréteurs), a affirmé que la résection de tous les conduits porte, peu de semaines après, à la sclérose totale ou presque totale du tissu pancréatique, à une néo-formation abondante de connectif où l'on trouve des grandes et des petites îles de tissu glandulaire pancréatique bien conservé. Les observations de *Hess* ne se rapportent qu'à une période de temps maximum d'un mois.

* * *

Après avoir passé rapidement en revue les nombreuses expériences qui se rapportent à la manière de se comporter du pancréas, après l'occlusion de ses conduits excréteurs, il s'ensuit que, si le plus grand nombre des auteurs sont d'accord entre eux pour les constatations sur le cobaye et sur le lapin; il n'en est pas de même à propos des constatations sur le chien et sur le pigeon, employés comme animaux à expérience.

Sauf quelques exceptions tirées d'un nombre de cas trop peu nombreux et d'observations se rapportant à une période de temps

tróp courte, il me semble incontestable que, chez le lapin, aucune apparition de sucre dans les urines n'accompagne d'ordinaire l'atrophie du parenchyme acineux de la glande, après la ligature du conduit de *Wirsung*: que les îlots de *Langerhans* sont les seuls éléments épithéliaux du pancréas qui survivent, quoique un peu modifiés dans leur structure au milieu du tissu connectif nouvellement formé, depuis que l'écoulement de la sécrétion externe de la glande avait été arrêté.

Les résultats obtenus sur le lapin ne nous permettent cependant pas d'affirmer d'une manière absolue, que les îlots de *Langerhans* survécus sont les organes qui empêchent l'apparition du diabète chez les animaux au pancréas ainsi altéré. A cause de la disposition anatomique particulière du pancréas chez le lapin, répandu, avec de nombreuses ramifications, au milieu des feuilletts du méso-duodénum, il n'a pas encore été possible de pratiquer l'extirpation complète de cette glande et de produire, par conséquent, le diabète expérimental. Les mêmes expériences sur la ligature et la résection des conduits excréteurs du pancréas exécutées sur les chiens auraient pu avoir une importance bien plus grande par rapport à la signification fonctionnelle des îlots de *Langerhans*; c'est que, chez les chiens, l'extirpation du pancréas est possible et elle provoque toujours le diabète, tandis que chez ce même animal, l'occlusion des conduits pancréatiques a donné des résultats jusqu'à présent discordant entre eux.

La question du comportement histologique du pancréas, après que l'on a empêché l'écoulement de sa sécrétion externe, n'est pas seulement importante pour la connaissance des îlots de *Langerhans*, mais elle est en rapport direct, je l'ai déjà dit, avec d'autres problèmes de la physiologie des échanges nutritifs et avec la fonction du pancréas dans les procès de la digestion et de l'absorption intestinale; c'est pourquoi elle a une importance fondamentale pour la physiopathologie de cette glande du système digestif.

B) Ligature et section des deux conduits pancréatiques du chien.

J'ai exécuté la ligature et la résection, entre deux noeuds, du conduit excréteur principal et du conduit accessoire du pancréas sur 27 chiens, en ne faisant que le calcul des chiens sur lesquels j'ai pu

faire l'opération sans provoquer une grave lésion de la glande et du tissu placé entre cette dernière et l'anse du duodénum, et sans accidents survenus après l'opération.

J'ai examiné le pancréas des animaux ainsi opérés à des périodes de temps différentes, après l'occlusion des conduits, allant depuis peu de jours jusqu'à 212 jours; quant aux animaux ils ont été en partie sacrifiés; en partie ils sont morts d'une mort naturelle.

J'ai toujours pris à des points différents de la glande, les morceaux de pancréas à examiner et je me suis servi, d'ordinaire, pour fixer, du liquide de *Zenker* et du liquide de *Flemming*, en faisant ensuite l'inclusion avec la paraffine suivant les procédés techniques ordinaires.

Pour la coloration des sections j'ai suivi aussi les méthodes ordinaires: pour mieux mettre en évidence le tissu connectif, j'ai suivi la méthode de *v. Gieson* et celle de *Marolly*; pour différencier les granulations endocellulaires la méthode de *Galeotti*, etc.

Avant d'énumérer les résultats obtenus, je pense qu'il est à propos de faire précéder quelques remarques sur la technique opératoire que j'ai suivie.

Pendant la chloronarcose, avec les plus grandes précautions aseptiques, j'ouvrais la cavité abdominale le long de la «*linea alba*» par une longue brèche depuis la cicatrice ombilicale jusqu'auprès de l'appendice xiphoïde du sternum et je portais au dehors l'anse du duodénum qui est, chez le chien, assez mobile et se retrouve assez facilement contre la paroi dorsale de l'abdomen, à la droite de la colonne vertébrale.

Les conduits excréteurs du pancréas (je les ai déjà décrits), débouchent dans cette portion du duodénum où le corps du pancréas se trouve adossé à la paroi intestinale pour une longueur de 5 à 10 cm. Les deux extrémités de la glande s'éloignent, ensuite, de l'intestin, la tête ordinairement courte; la queue est beaucoup plus longue et se prolonge, derrière le cholédoque et l'estomac, jusqu'auprès de la rate.

Les conduits excréteurs du pancréas dans le chien sont, d'ordinaire, deux: le conduit principal s'isole facilement sur la face abdominale de l'anse du duodénum, là où la tête du pancréas s'adosse à la paroi intestinale: le conduit secondaire, plus court, dans quelques cas très

mince, débouche dans l'ampoule de Vater avec le cholédoque auquel il s'unit à angle droit.

Dans tous les cas j'ai isolé les deux conduits, je les ai liés solidement avec un fil de soie résistant, et je les ai ensuite coupés entre les deux ligatures.

Lorsqu'on a acquis un peu d'habileté pratique, on arrive à exécuter l'opération en quelques minutes et, d'ordinaire, sans faire de lésion aux vaisseaux. Pendant l'opération, dans quelques cas, j'ai cru trouver un troisième conduit excréteur très mince que je liais; mais je n'ai jamais pu cependant m'assurer de cela d'une manière absolue.

Après avoir remis l'anse du duodénum dans la cavité du péritoine, j'exécutais rapidement la suture, en trois stratifications, de la paroi abdominale.

Les premiers jours après l'opération (2--3--5), l'on peut souvent constater macroscopiquement un certain degré de hyperémie du pancréas et dans les préparations histologiques, une stase générale de la sécrétion dans les conduits excréteurs et dans les acini. Le protoplasme des cellules pancréatiques se présente d'une manière visible en deux zones, l'une interne, claire, riche en granules, qui constitue presque tout le corps cellulaire; l'autre externe, plus sensiblement colorée et représentée par un mince stratum de protoplasma à la base de la cellule, où l'on trouve aussi le noyau. Dans le tissu connectif l'on constate une légère infiltration parvicellulaire. Mais bientôt dans le pancréas des chiens, sacrifiés après 8--10 jours après la ligature et la résection des conduits excréteurs, l'on constate le commencement d'une active néo-formation de tissu connectif presque toujours périlobaire et périlobulaire, dans quelque endroit aussi périacineux. Les faits inhérents à la stase de la sécrétion sont plus évidents.

J'ai obtenu un résultat bien plus intéressant, 20--22 jours après l'opération. Le pancréas, dont le volume était assez réduit, se montrait dur, à surface granuleuse, sectionnée; le conduit central de la glande paraissait assez dilaté, rempli d'un liquide ayant les caractères du suc pancréatique. A l'examen microscopique j'ai constaté, avec l'énorme dilatation des conduits excréteurs, principaux et secondaires, aussi une dilatation très sensible des cavités du plus grand nombre

des acini: les cellules aplaties, avec leur noyau poussé vers la base, le protoplasme grouillant de granulations colorées par la fucine. La néo-formation de tissu connectif était très remarquable; le connectif nouveau entourait les lobules pancréatiques et se poussait entre les acini, surtout là où était la plus grande stase de sécrétion et la dilatation des acini glandulaires mêmes. Sur des sections fraîches, colorées avec le rouge *Sudan*, j'ai pu observer, autour des lobules de parenchyme pancréatique encore conservés, une zone très évidente occupée par des cellules en dégénération adipeuse, situées entre les éléments du tissu connectif qui entouraient les lobules et se poussaient entre les acini glandulaires. Ces cellules en dégénération grasse étaient plutôt petites, avaient une forme variable avec des contours pas bien définis, avec protoplasma homogène contenant des vacuoles, le noyau se colorait mal et souvent il y avait des altérations de chromatolise; leur présence était limitée à la zone décrite autour des lobules pancréatiques et dans le tissu connectif très abondant il n'y avait pas d'autres cellules contenant du gras.

J'ai cru interpréter ces éléments épithéliaux en dégénération comme des cellules pancréatiques restées dans le tissu connectif, à cause du procès de sclérose progressive, qui s'emparait des lobules, à partir de la périphérie: ces cellules étaient destinées à être détruites.

Quant aux animaux sacrifiés plus tard, après 45—50 jours, leur pancréas avait un volume et un poids très réduits, la sclérose avait augmenté, des lobules de tissu pancréatique ayant une structure normale étaient entourés de tissu connectif, les îlots de *Langerhans* demeuraient inaltérés. Successivement (80—100—120 jours) l'on trouve que l'atrophie et l'augmentation du connectif sont toujours plus fortes, les lobules pancréatiques plus rares: quant aux îlots de *Langerhans*, toujours de structure normale, quelques-uns restent encore dans les lobules au milieu des acini pancréatiques survécus; d'autres se trouvent dans la zone de passage entre les lobules pancréatiques et l'abondant tissu connectif nouvellement formé; d'autres enfin sont complètement isolés dans le connectif. Ce dernier fait, sur lequel je crois opportun de rappeler l'attention, on l'observe d'autant plus distinctement lorsqu'il s'agit de chiens sacrifiés dans une période de temps

toujours plus éloignée de la ligature et de la section des conduits excréteurs, lorsqu'aussi les lobules de parenchyme survécus sont plus rares, quelques-uns réduits à peu d'acini seulement. Dans cette période (80—100 jours) à côté des îlots de *Langerhans* de structure normale on en trouve d'autres à structure compacte, accumulations cellulaires dans lesquelles les vaisseaux manquent ou sont rares; et cela surtout dans les îlots qui se trouvent à la périphérie des petits lobules pancréatiques, dans la zone de passage entre les acini et le tissu connectif qui les environne. Successivement les îlots de *Langerhans* qui se trouvent isolés dans le connectif nouvellement formé, présentent de nouveau leur structure normale. Le processus chronique et progressif de la sclérose semble, comme j'ai déjà dit, envahir les lobules de leur périphérie, en détruisant les acini et en laissant les îlots de *Langerhans*.

Tandis qu'encore à 80—100 jours l'on constaté une forte dilatation des canaux excréteurs, plus tard les faisceaux de tissu connectif entourent aussi les conduits et semblent exercer une compression sur eux, au point que leur lumière a diminuée d'ampleur.

Deux cas particulièrement intéressants comme résultats histologiques, l'un sacrifié à 160 jours et l'autre mort spontanément après 212 jours de la ligature et section des conduits excréteurs, méritent une considération spéciale.

Le pancréas était réduit dans ces cas à un mince cordon de tissu fibreux à surface granulaire: dans l'animal tué 160 jours après l'opération, il pesait 7 grammes, était long environ 5 cm et avait en section transversale un diamètre de trois millimètres et demi au maximum. A l'examen histologique le résidu du pancréas, en sections transversales, paraît constitué en totalité de tissu connectif; de nombreux vaisseaux sanguins, de grosses artères et des veines, les anciens vaisseaux du pancréas sont réunis dans les sections spécialement vers le centre et présentent seulement un léger épaissement des parois. Au milieu des sections on trouve une accumulation de connectif dans lequel l'on peut différencier deux couches, une couche centrale claire qui présente l'aspect du tissu muqueux contenant des noyaux picnotiques, des fragments de chromatine; et une couche périphérique de connectif adulte coloré plus vivement, riche en vaisseaux,

duquel se détachent des faisceaux de tissu connectif qui se distribuent à la périphérie; des accumulations identiques, plus petites, se trouvent en d'autres points des sections. Ces formations de tissu connectif, soit par la position qu'elles occupent dans le pancréas atrophique, que par leur structure et par le manque d'autres parties qui puissent représenter les anciens conduits excréteurs de la glande, doivent être considérées, avec raison, je pense, comme des résidus des canaux pancréatiques oblitérés, d'autant plus que leur structure est parfaitement semblable à celle que présentaient, dans des conditions identiques, les conduits du lapin décrit par *Laguesse* à la distance de plus que deux ans de l'opération.

Les faisceaux de tissu connectif, par leur distribution, délimitent des aires de tissu qui correspondent d'une manière évidente aux anciens lobules, et on retrouve en elles les résidus épithéliaux de la glande, représentés exclusivement (et ce fait mérite d'être révélé) par des amas cellulaires, qui par leur structure et par l'ensemble de leurs caractères ne peuvent pas se différencier des îlots de *Langerhans* à l'état normal.

Dans le pancréas du chien mort 212 jours après l'opération, ces formations sont peut-être moins nombreuses et évidentes; à côté des îlots de *Langerhans* assez caractéristiques, il y en a d'autres envahis par le tissu connectif qui s'insinue entre une cellule et l'autre. En quelque point on trouve des groupes d'éléments qui, par leur disposition, font penser aux cellules pancréatiques profondément modifiées; dans une seule des très nombreuses sections, aussi en séries, il m'est arrivé d'observer un acine glandulaire assez bien conservé. Entouré du connectif, il reste aussi des nerfs et des ganglions nerveux, comme on les trouve dans le pancréas normal.

Dans le chien sacrifié à 160 jours, comme aussi dans les autres, il n'existait pas de glycosurie; dans celui mort à 212 jours l'on trouvait depuis quelque temps des traces de sucre dans l'urine (5—6^o/₁₀₀). Dans mes chiens on trouvait en outre, une très évidente stéatorrhée; la quantité de la graisse perdue par les fèces remarquable (70—80^o/₁₀₀). Tout de suite après l'opération les animaux commençaient à perdre de leur poids; ordinairement déjà après 30—40 jours l'amaigrissement

était très sensible et il était très grave pour les chiens après 100 jours.

Dans sept chiens cependant le résultat a été différent de ce que nous venons d'avoir mentionné comme une conséquence de la ligature et résection des conduits.

Chez plusieurs de ces animaux, même beaucoup de temps après l'opération (135 jours), l'on ne constatait aucun signe d'amaigrissement, aucune perte de poids et pour quelques-uns je n'ai pu constater d'atrophie du pancréas sensible à oeil nu; pour d'autres une réduction dans le volume de la glande avait eu lieu, mais cependant pas dans la même mesure constatée dans les cas précédents. L'examen au microscope à son tour m'a permis de constater la persistance de zones assez étendues de tissu acineux normal, entourées et divisées par du tissu connectif légèrement augmenté.

Or, dans deux de ces cas, j'ai pu constater par l'autopsie la persistance d'un conduit excréteur ouvert, qui s'était soustrait (c'est ce que je pensais alors) à la résection, au moment de l'opération.

Dans trois autres cas, j'ai constaté que le conduit excréteur principal, que j'avais sans doute réséqué, s'était formé de nouveau 60, 65, 135 jours après l'opération, de sorte qu'un liquide poussé dans le conduit central de la glande pouvait arriver dans l'intestin, moyennant une très faible pression, ce que j'ai mentionné dans un des chapitres précédents. Sur sept cas présentant un tableau différent du normal, pour cinq l'on peut affirmer sans aucun doute que la sécrétion du pancréas avait encore au moins une voie d'écoulement (la principale); pour les autres deux cas je n'ai pas de donnée qui m'autorise à prononcer la même affirmation; je me sens cependant poussé à l'admettre comme hypothèse très vraisemblable d'autant plus que ces deux cas, les premiers animaux opérés, n'ont pas été soumis à ces recherches rigoureuses de contrôle que j'ai adoptées, surtout plus tard.

Pour en venir à la conclusion, il me semble que les observations que je viens de faire, même celles qui sont apparemment négatives mais qui se changent à la fin en une nouvelle argumentation favorable, ces observations, dis-je, m'autorisent dans leur ensemble, à affirmer: „qu'une atrophie macroscopique et microscopique de l'organe,

très évidente et progressive, est produite d'ordinaire à la suite de la ligature et de la section des deux conduits excréteurs du pancréas du chien: la glande devient le centre d'un actif et progressif procès de sclérose accompagné de la destruction progressive du tissu acineux. Dans certains cas l'on arrive un peu plus tard, jusqu'à la complète disparition des acini glandulaires pancréatiques et à l'oblitération, par la sclérose, des conduits excréteurs, tandis que les îlots de *Langerhans* conservent les caractères morphologiques qu'ils présentent normalement dans le pancréas du chien. La vascularisation se maintient abondante."

C) *Ligature et résection des deux conduits excréteurs
du lobule ventral du pancréas du pigeon.*

J'ai été engagé à ce genre de recherches à propos des pigeons, surtout par les expériences faites par *Lombroso*, sur la ligature et la résection des conduits excréteurs du pancréas. Si les constatations de *Lombroso* étaient confirmées, elles auraient pu soulever une objection très grave contre les résultats que j'ai obtenus moi-même à propos du chien et contre les déductions que l'on peut bien en tirer.

Cependant, avant d'exécuter, chez le pigeon, la ligature et la résection des conduits pancréatiques, j'ai trouvé indispensable de déterminer exactement la morphologie du pancréas de cet animal et d'établir les rapports existant entre les différentes portions du pancréas qui s'y trouvent.

J'ai voulu d'autant plus faire précéder cette étude que *Cl. Bernard* (L. c.) et *Pugnat* [158] affirment qu'il existe, dans le pigeon, trois lobes pancréatiques distincts, fournis chacun d'un conduit excréteur indépendant (ce qui a été accepté par *Lombroso* et admis comme fondement de ses recherches), tandis qu'il me résultait, d'autre part, que chez d'autres oiseaux (le moineau) cette indépendance anatomique entre les différentes parties du pancréas n'existe pas (*Giannelli* 38 et 39).

Dans ce but j'ai examiné un nombre considérable de pancréas de pigeon, en les soumettant à une recherche macroscopique très minutieuse et à une recherche méthodique au microscope, sur des sections

en série de la glande entière avec l'anse du duodénum, où la glande même et ses conduits sont compris.

De ces recherches sur la morphologie du pancréas de la „Columba livia“ il résulte que le pancréas dans cet animal est constitué de deux segments: l'un ventral et l'autre dorsal. Le segment dorsal s'étend très sensiblement en direction du crâne jusque vers le foie et la rate et, en se repliant en sens ventral, il forme d'habitude un petit lobule („juxtasplenicus“ de *Giannelli*) qui en quelques cas assez fréquents est continué aussi par le segment pancréatique ventral. Le segment ventral, qui résulte probablement de la fusion des deux ébauches ventrales embryonnaires (à chacune d'elles correspond un conduit excréteur) dans quelques cas (outre qu'avec le lobule juxtasplenicus du pancréas dorsal), peut être uni avec le pancréas dorsal au moyen de ponts de parenchyme pancréatique dans lesquels se trouvent des canaux excréteurs, qui passent d'un segment à l'autre: en ce cas aussi dans le pigeon il y a un seul pancréas.

En d'autres cas au contraire, les deux segments pancréatiques restent parfaitement indépendants.

Ces variétés anatomiques que l'on constate à propos du pancréas du pigeon, trouvent une explication logique dans les modalités suivant lesquelles se développe le pancréas des oiseaux; ces variétés en leur essence se réduisent en effet à une fusion plus ou moins complète des trois ébauches pancréatiques embryonnaires.

La ligature et la résection des deux conduits de la portion ventrale du pancréas du pigeon est, au point de vue technique, très faible, et les conduits excréteurs sont si longs, qu'il réussit possible de les lier en deux points et de découper un petit morceau de canal entre les noeuds, d'habitude sans léser aucun vaisseau. Les pigeons supportent très bien l'acte opératoire.

J'ai exécuté l'expérience sur 19 pigeons qui survécurent tous et furent par moi sacrifiés après une période variée, et précisément 5, 6, 8, 12 (2), 14, 16 (2), 18, 25, 35, 53, 66, 90, 138, 155, 176, 238, 300 jours après l'opération de ligature et résection des conduits excréteurs ventraux. En chaque cas j'ai eu soin de bien examiner la disposition et le rapport réciproque des segments pancréatiques au moment de

l'acte opératoire. Pour quelques-uns après les avoir sacrifiés, je me suis limité à un examen attentif macroscopique, et j'ai ensuite fixé, le plus souvent dans du liquide de *Zenker*, des petits morceaux de la glande; dans les derniers cinq animaux j'ai cru nécessaire sectionner en séries tout le pancréas fixé et inclus „in toto“ avec l'anse du duodénum qui le contient.

Les résultats que j'ai obtenus dans le pigeon après l'occlusion des conduits excréteurs de la portion centrale du pancréas ne sont pas constants; ils peuvent pourtant se réunir en deux groupes, en rapport avec la disposition anatomique décrite, différente d'un pigeon à l'autre. Comme j'ai déjà dit, le pancréas ventral du pigeon est parfois uni avec celui dorsal, ou bien il se trouve tout à fait isolé et, en correspondance à cette double variété anatomique, le comportement macroscopique et microscopique du segment pancréatique ventral est double, aussi après la ligature et la résection de ses deux conduits excréteurs.

Quand le segment pancréatique ventral du pigeon est indépendant du restant du pancréas, de façon à pouvoir se considérer comme une glande à part, quelques jours après l'occlusion de ses conduits excréteurs (5—6), l'on observe une forte dilatation des conduits et des tubules glandulaires qui va toujours en s'accroissant; 8—12 jours après l'opération la glande est profondément modifiée, le pancréas, dans les sections, paraît constitué d'autant de cavités cystiques, souvent communiquant entre elles, tapissées de cellules, les éléments excréteurs de la glande aplatis, presque lamellaires, avec un noyau clair, pauvre en chromatine.

Parmi les tubules pancréatiques ainsi altérés l'on note une légère infiltration parvicellulaire, en certains points des accumulations de vrai tissu lymphatique, semblables à celles que l'on trouve d'habitude assez fréquemment dans le pancréas des oiseaux. Les îlots de *Langerhans* ne participent aucunement aux altérations si graves du parenchyme glandulaire; ils conservent leur structure normale.

Dans les pigeons sacrifiés après une plus longue période de temps, 16—18 jours après l'opération, déjà à oeil nu, le segment pancréatique ventral apparaît assez réduit de volume, augmenté de consistance, de

couleur plus pâle; les moignons des conduits excréteurs liés et coupés, notablement dilatés.

Dans les sections, en général, l'on observe les mêmes faits des stades précédents, mais encore plus distinctement: le tissu connectif intertubulaire et entourant les vaisseaux est anéanti; ces amas de tissu à structure lymphoïde, dont j'ai déjà parlé, sont devenus plus nombreux et plus grands.

Dans cette période l'on trouve déjà des îlots de *Langerhans* isolés et de structure normale, d'autres restent encore au milieu des résidus de tissu excréteur, qui se font toujours plus rares.

Après 25 jours l'atrophie du pancréas est encore plus sensible, la dilatation des conduits excréteurs et des tubules très forte, le tissu lymphatique limite des zones de tissu constituées de cavités cystiques contenant parfois des cellules libres tombées de la paroi, qui est tapissée d'éléments cellulaires aplatis, en quelques points semblables à des cellules endothéliales. Le protoplasme des cellules est homogène, le noyau vésiculeux, clair, pauvre en chromatine. Ce tissu pancréatique, profondément altéré, est le plus souvent entouré d'une couche de connectif, qui s'insinue aussi parmi les tubules ainsi modifiés.

Les îlots de *Langerhans* restés indépendants des tubules se présentent par les caractères de leur structure et par rapport à leur comportement vis-à-vis des substances colorantes, parfaitement identiques aux îlots à l'état normal: ceux, au contraire, qui sont entourés de résidus de tubules pancréatiques semblent comprimés par le tissu dans lequel ils se trouvent: les colonnes épithéliales sont adossées les unes aux autres, divisées par de minces capillaires dans lesquels on trouve seulement de rares érythrocytes; le protoplasme des cellules est clair, d'aspect hydropique, coloré moins vivement que celui des éléments des amas cellulaires de *Langerhans* isolés. D'autres îlots se trouvent à la périphérie des résidus du tissu exocrine et présentent des caractères morphologiques et chromatiques presque normaux.

Après 53 jours de la résection des conduits excréteurs, le segment pancréatique ventral est, macroscopiquement, bien réduit de volume, comme une mince petite bande de tissu de consistance fibreuse, qui, en

quelques points, par la dilatation du conduit excréteur, forme une petite kyste.

A l'examen microscopique des sections du pancréas, l'on remarque qu'il reste encore de petites aires de tissu constituées par des tubules pancréatiques ectasiques et sclérotiques, qui conservent à peu près les caractères ci-dessus décrits: ce tissu sclérotique, si profondément modifié, devient toujours plus rare, au fur et à mesure que l'on s'éloigne de l'opération: après 138—176 jours il ne reste en quelque point que peu de ces tubules élargis, réunis en groupes: en quelques-uns d'eux les cellules aplaties, qui en revêtent les parois, ont disparu.

Le pancréas atrophique (53—66—138—176—300 jours) à ses extrémités apparaît constitué surtout de tissu de structure lymphoïde, riche en vaisseaux, dans lequel se trouvent de nombreuses îlots de *Langerhans* qui ne peuvent pas se différencier par leur structure de ceux du pancréas normal. Cela, dans mes préparations, pouvait se constater de la manière la plus évidente, en tant que cette comparaison était possible en eux, parce que dans les mêmes sections, à côté du pancréas ventral atrophique, l'on trouve le segment pancréatique dorsal, qui n'a pas été opéré et garde sa structure normale. Dans la portion médiane le pancréas ventral est souvent réduit en totalité à une cavité cystique par l'énorme dilatation du conduit excréteur central; pourtant il est facile de trouver des îlots de *Langerhans* normaux dans le connectif qui entoure ce conduit ectasique en quantité plus remarquable, à mesure qu'on s'éloigne du temps de l'opération.

Il n'est pas inutile que je rappelle que des pigeons sacrifiés après 66, 138, 176 jours de l'opération, j'ai inclus et sectionné en séries le pancréas „in toto“ avec l'anse qui l'entourait, de sorte que j'ai pu établir d'une manière certaine, qu'en eux le segment pancréatique ventral était indépendant du pancréas dorsal.

Bien différent est le comportement histologique du segment pancréatique du pigeon après la résection des conduits excréteurs, quand il est uni au pancréas dorsal.

Les pigeons, que j'ai sacrifiés après 12, 14, 16, 35, 90, 155 jours après l'opération, macroscopiquement ne présentaient qu'une réduction

de volume peu importante de la glande, et d'habitude prévalente dans la portion la plus caudale du pancréas ventral, qui est souvent, comme j'ai déjà dit, divisée de la portion cranienne du pancréas par une incision plus ou moins profonde.

Dans ces pigeons, le segment ventral du pancréas était uni avec le dorsal, soit par le lobule, dit juxta-splénique, soit directement au moyen de ponts de parenchyme pancréatique. J'ai pu me convaincre de cela en quelques cas, par un examen attentif macroscopique au moment de l'opération et après avoir sacrifié les pigeons; en d'autres cas en sectionnant en séries le pancréas entier avec l'anse du duodenum qui l'entoure.

Dans les pigeons de ce second groupe, sacrifiés après 12—14 jours, j'ai constaté que cette dilatation bien distincte des tubules pancréatiques que l'on obtient déjà après 6—12 jours, après l'occlusion des conduits, quand le pancréas ventral est isolé, était de degré inférieur et surtout limitée à la portion caudale du pancréas ventral, c'est-à-dire, à la portion de la glande le plus éloignée du point où le segment pancréatique ventral s'unissait avec le dorsal. Dans la portion plus proche à lui, au contraire, la dilatation était, dans un cas, bien moins évidente et limitée seulement à peu de tubules, dans les autres pigeons elle manquait complètement. Dans tout le pancréas, il existait une légère sclérose et un peu d'infiltration parvicellulaire. J'ai sectionné en séries le pancréas ventral des deux pigeons sacrifiés, l'un après 90, l'autre après 155 jours de l'opération: en ceux-ci encore j'ai observé dans la portion la plus caudale du pancréas et la plus éloignée du pont de tissu qui joignait les deux segments du pancréas, une remarquable dilatation des tubules glandulaires avec augmentation du tissu connectif. Cette altération cessait à un certain point, précisément en correspondance avec cette incision qui, comme j'ai répété plusieurs fois, divise d'habitude le pancréas ventral en deux portions réunies par un péduncle; le restant du pancréas ventral présentait la structure histologique normale. Dans son ensemble le segment pancréatique ventral résultait donc de deux portions, constituées, l'une de tubules un peu ectasiques et altérées, l'autre de parenchyme normal.

Dans tous les deux cas, dans les ponts de parenchyme qui unissaient les deux segments pancréatiques ventral et dorsal, il existait, comme c'est aussi le cas des pigeons normaux, un conduit qui unissait les systèmes excréteurs des deux portions; dans un cas ce canal se présentait ectasique d'une manière très sensible.

Ces résultats se répétant avec insistance, me paraissent posséder une signification incontestable servant à expliquer le différent comportement du segment pancréatique ventral après la résection de ses conduits excréteurs dans les différents exemplaires de *Columba livia*: ils me conduiraient à conclure que les tubules pancréatiques persistent inaltérés dans le pigeon, seulement quand ils peuvent encore verser à l'externe le produit de leur activité fonctionnelle: quand au contraire, cette dernière est entravée d'une manière certaine et permanente, chez le pigeon aussi nous assistons à l'atrophie du pancréas, à l'altération et à la disparition du tissu exocrine et à la persistance des îlots de *Langerhans* à structure normale.

D) Recherches complémentaires et critiques.

Les données de fait qui résultent de mes expériences chez les pigeons, prouvent comme la persistance des tubules pancréatiques est étroitement liée à la possibilité de l'écoulement du matériel de sécrétion; d'un autre côté, chez le chien, j'ai pu établir que dans un certain nombre d'animaux, dans lesquels à la ligature et section des conduits excréteurs ne suivait pas l'atrophie complète du pancréas, cette glande, un peu de temps après l'opération, pouvait encore verser dans l'intestin sa sécrétion externe.

Par ces nouvelles constatations je me suis persuadé de la nécessité de quelques recherches complémentaires pour établir quelles peuvent être les causes d'erreur où l'on peut tomber dans la technique des expériences de la ligature et de la résection des conduits excréteurs du pancréas du chien, et qui peuvent rendre inutile l'intention d'empêcher d'une manière sûre et permanente l'écoulement du suc pancréatique dans le duodénum.

J'ai cherché d'éclaircir un premier point de la question en répétant sur quatre chiens l'expérience de *v. Hansemann*, qui pouvait

représenter une objection à mes résultats: j'ai pu me convaincre ainsi que la ligature du pancréas in toto comme *v. Hansemann* faisait, ne conduit pas d'habitude à l'exclusion permanente des conduits excréteurs de la glande et à cause de cela n'empêche pas d'une manière durable l'écoulement de la sécrétion de la portion du pancréas qui se trouve derrière la ligature. En tous les cas où j'ai exécuté cette expérience, j'ai pu établir, moyennant une injection des canaux excréteurs, qu'après quelque temps, le conduit central de la glande était ouvert à nouveau. Cela s'accorderait aussi à ce qu'on a observé pour une autre glande, le foie; en effet, il serait démontré que la simple ligature du conduit excréteur ne suffit pas à empêcher l'écoulement de la bile dans l'intestin; après huit jours seulement il est possible que l'ouverture du cholédoque se soit déjà rétablie (*Sisto 178*).

Un autre co-efficient qui peut faire varier dans le chien le comportement du pancréas après l'occlusion de deux canaux excréteurs est l'éventuelle présence d'un troisième conduit. Je reconnais à cette possibilité une certaine importance; pourtant mes recherches, que j'ai exposées dans un des chapitres précédents, m'ont amené à la conclusion que la présence d'un conduit accessoire, surnuméraire, dans le pancréas du chien, est une variété anatomique très rare.

Entre les causes qui rendent possible l'écoulement de la sécrétion externe dans le duodénum, après la ligature et la résection des conduits excréteurs, je crois qu'on doit donner la plus grande importance à la possibilité de la restauration anatomique et fonctionnelle des conduits mêmes. Cette éventualité est très fréquente.

Du reste, moyennant l'injection du système excréteur de la glande de son extrémité caudale, suivant la technique que j'ai proposée et décrite précédemment, l'on pourra toujours, soit établir chaque fois la cause d'un résultat erroné, soit s'assurer de l'exactitude d'un résultat obtenu.

* * *

L'introduction sous-cutané d'une portion du pancréas, suivant *Hédon* suffirait à empêcher l'apparition du diabète dans le chien sans pancréas. Si même dans ces greffes survivaient seulement des îlots

de *Langerhans*, on aurait un nouvel argument de grande valeur en appui à la théorie qui attribue aux îlots la fonction de sécrétion interne du pancréas. On a déjà entrepris de nombreuses recherches à cet égard.

Mouret [131] qui a pratiqué l'examen histologique des greffes exécutées par *Hédon*, décrit dans le morceau transplanté un processus de sclérose progressive et la disparition des acini pancréatiques, mais il ne parle pas d'îlots.

Ssobolew [182] a accompli sur le chien deux expériences de transplantation de la portion verticale du pancréas sous la peau abdominale, et dans un cas, après cinquante jours il a trouvé des acini glandulaires fortement atrophiés et des îlots de *Langerhans* bien conservés; dans l'autre, après 130 jours, il a constaté des restes des conduits excréteurs, et un petit nombre d'îlots.

Laguesse [72] dans une greffe de pancréas après 92 jours a constaté la destruction du parenchyme exocrin et la persistance des îlots.

Gontier de la Roche [42] après 42 jours a noté la sclérose du pancréas, avec atrophie des acini.

Lombroso (l. c.) a observé que dans la greffe de pancréas, même après 56 jours, restaient les acini bien conservés: en deux cas (22—30 jours) on ne notait aucun phénomène qui distinguât ces portions transplantées de la glande normale.

Suivant les résultats obtenus par *Ottolenghi* [136], les îlots de *Langerhans* dans les transplantations du pancréas seraient atteints par une rapide nécrose; cependant l'on ne peut pas considérer ces résultats comme décisifs.

Tiberti [190] a exécuté des greffes de petits fragments du pancréas de cobaye et de lapin dans le foie et dans la rate de ces animaux mêmes. En général *Tiberti* confirme les conclusions d'*Ottolenghi* par rapport aux modifications tardives que le tissu zimogénique subit.

Après 30—40 jours, à côté des phénomènes de nature régressive plus accentuée dans la partie centrale des greffes, on trouverait dans la partie périphérique une graduelle et progressive transformation des acini glandulaires et des conduits excréteurs en petites cavités cystiques et une remarquable néo-formation du tissu connectif. Il n'existe-

rait plus de vrais îlots de *Langerhans*; pourtant *Tiberti* a observé dans quelques préparations, dans la partie des greffes en contact immédiat avec le parenchyme de l'organe qui les accueillait, de petits amas cellulaires qu'on pouvait interpréter comme des îlots de *Langerhans* modifiés.

Martina [120] a transplanté, dans un chien, une partie du pancréas dans la rate et après deux ans il a emporté le restant de la glande. Alors le diabète a paru, ce diabète qui suit d'habitude l'extirpation du pancréas. Evidemment le morceau transplanté (quoiqu'il fût en partie enraciné et qu'à la périphérie il montrât, inaltérée, la structure du pancréas) n'avait pas pu, lui tout seul, accomplir la fonction interne de l'organe.

* * *

Les recherches que j'ai exposées ici peuvent se distinguer suivant la technique employée, en deux groupes: expériences de transplantation d'une portion du pancréas sous la peau abdominale et expériences de vraies transplantations de morceaux de parenchyme pancréatiques isolés. Les résultats obtenus jusqu'ici par de nombreux auteurs qui se sont appliqués à ces deux genres de recherche, comme nous avons vu, n'ont pas été, dans leur ensemble, satisfaisants.

Une difficulté qui n'est pas indifférente consiste dans la nécessité de devoir examiner en un temps très éloigné de l'opération, le morceau de pancréas, soit transplanté sous peau avec un péduncle de vaisseaux qui devraient en garantir la vitalité, soit simplement transplanté. Or, on a pu constater par mes expériences que seulement 160—210 jours après l'occlusion des conduits excréteurs, j'ai réussi à observer la disparition complète des acini glandulaires. Et dans le cas de transplantation sous peau, même en liant le morceau de pancréas, in toto, de manière à en lier aussi le conduit excréteur, il se forme d'habitude (*Ssobolew*) une fistule de laquelle pendant 30—40 jours continue à découler la sécrétion pancréatique.

Cependant dans les observations faites dans un temps bref (*Lombroso*) le résultat histologique n'est d'aucune valeur, tandis que d'un

autre côté, maintenir longtemps intacte, même avec un péduncle de vaisseaux, la vascularisation du morceau de glande transplantée, représente une difficulté technique, je crois, presque insurmontable.

Pourtant, s'agissant d'une étude qui se rapporte principalement aux îlots de *Langerhans*, conserver intégralement la vascularisation est une règle d'une importance fondamentale. Les îlots sont de petits organes qui ont une distribution particulière caractéristique des vaisseaux sanguins, et on comprend comment un désordre dans la circulation du sang puisse produire non seulement un dérangement fonctionnel, mais une altération dans la morphologie des cellules insulaires si délicates. N'est-il pas logique que les îlots s'altèrent, particulièrement dans les transplantations de parenchyme pancréatique, même en des organes très vascularisés, comme le foie et la rate, en même temps que les acini et aussi avant les acini? Et la nouvelle formation de tissu connectif qui intervient bientôt, ne contribue-t-elle pas aussi certainement à altérer les irrigations sanguines de ces glandes vasculaires?

En effet, *Tiberti* aussi, dans ses transplantations, a observé, que si, tout en étant modifiés, il survivait des îlots de *Langerhans*, cela arrivait à la périphérie de la transplantation près du parenchyme de l'organe qui l'accueillait.

Je crois donc que, même en constatant dans les greffes de pancréas, la destruction des îlots de *Langerhans*, on ne peut pas interpréter ce fait comme contraire à l'indépendance anatomique et fonctionnelle de ces petites glandes, qui par leur structure, sont si parfaitement différentes du tissu qui les environne.

Les recherches sur la transplantation du pancréas ne permettent point de donner jusqu'à présent, un jugement sur la nature et sur la signification physiologique des îlots de *Langerhans*.

Nous verrons dans le chapitre suivant comment j'ai essayé de résoudre la question des greffes pancréatiques, surtout par rapport à leur destinée histologique.

*

*

*

En résumant, d'après les recherches expérimentales que j'ai faites chez le chien et chez le pigeon, il résulte des données de fait suivantes:

A. Dans le chien les résultats obtenus, au moyen de la ligature et la section, entre deux nœuds, du conduit excréteur principal du pancréas et de celui accessoire, peuvent être réunis en deux groupes:

1. Au premier groupe appartient le plus grand nombre de cas [20] où à l'occlusion des conduits il s'ensuit l'atrophie macroscopique et microscopique du pancréas, une sclérose évidente, la destruction progressive du tissu acineux. Dans certains cas j'ai constaté la disparition complète, dans d'autres cas presque complète, des acini glandulaires et l'oblitération à cause de la sclérose, des conduits excréteurs. Les îlots de *Langerhans* conservaient en grande partie leur structure normale et à la suite du processus d'atrophie et de sclérose de la glande, ils restaient réunis ensemble, isolés complètement dans le connectif nouvellement formé.

Dans tous les chiens il y avait une très évidente stéatorrhée et il manquait toute trace de sucre dans les urines, même quand, dans le pancréas atrophié, au milieu de l'abondant tissu connectif, on ne trouvait plus aucun lobule de tissu pancréatique bien conservé et les seuls éléments épithéliaux survécus étaient des amas cellulaires que l'on pouvait reconnaître pour des îlots de *Langerhans* normaux par l'ensemble de leurs caractères. Dans un seul cas j'ai trouvé une très légère glycosurie (5—6⁰/₁₀₀) minime en comparaison de celles qu'on obtient dans le diabète expérimental, qui suit à l'exportation chirurgicale du pancréas chez le chien.

2. Au second groupe appartiennent quelques chiens [7], dans lesquels j'ai observé seulement une petite perte de la graisse par les fèces, un léger et inconstant amaigrissement, et à l'examen microscopique du pancréas, ayant quelquefois aussi le volume réduit, j'ai constaté la persistance de tissu acineux normal.

Or, dans la plus grande partie de ces cas, j'ai pu démontrer que la sécrétion du pancréas pouvait encore librement découler dans le duodénum. D'autres recherches m'ont autorisé à affirmer que ce fait peut dépendre ou d'une erreur de technique opératoire assez facile, vu

les fréquentes anomalies du système excréteur de la glande, ou de la présence, rare, d'un conduit excréteur accessoire, mais principalement de la possibilité fréquente, que j'ai démontrée, d'une restauration anatomique et fonctionnelle des conduits excréteurs liés et coupés.

B. Chez le pigeon le pancréas consiste de deux segments, l'un dorsal, l'autre ventral, qui sont en certains animaux complètement distincts l'un de l'autre, de sorte que chacun constitue un organe à part, et en d'autres cas au contraire ils sont unis ensemble de manière à former un seul pancréas. En relation avec cette double disposition anatomique, dans le pigeon, aussi le comportement de la portion ventrale du pancréas, après la ligature et la résection, entre deux nœuds, de ses deux conduits excréteurs, n'est pas constant et les résultats de cette opération peuvent aussi être réunis en deux groupes.

1. Dans un premier groupe trouvent place les cas où à l'occlusion des conduits excréteurs s'ensuit l'atrophie du pancréas ventral avec une profonde et permanente altération, et, plus tard, une complète disparition des tubules glandulaires, tandis que les îlots de *Langerhans*, très nombreux, ont conservé leur structure normale.

J'ai observé cela dans les pigeons, chez lesquels le segment pancréatique ventral se trouvait tout à fait isolé.

2. Dans les cas, au contraire, où la portion ventrale du pancréas était unie à celle dorsale, la réduction de volume de l'organe était peu sensible, en outre que les îlots de *Langerhans*, persistaient inaltérés de nombreux tubules pancréatiques.

J'ai mis ici en évidence que les résultats obtenus par moi à propos du pigeon, à la suite de l'occlusion des conduits excréteurs du segment pancréatique ventral, correspondent d'une manière complète à ceux de la même expérience exécutée sur le pancréas du chien et que les uns et les autres peuvent servir comme une confirmation réciproque.

Ces résultats permettent d'établir d'une manière certaine, quel est le comportement jusqu'ici controversé, du pancréas après l'occlusion permanente de ses conduits excréteurs:

«Chez le chien comme chez le pigeon, le pancréas s'atrophie quand l'écoulement de sa sécrétion externe est empêché d'une manière du-

nable: le parenchyme acineux s'altère et finit par disparaître, tandis que les îlots de *Langerhans* conservent leur structure normale. Il y a sans doute des cas où l'atrophie du pancréas n'a pas lieu. Mais ce fait est vraisemblablement lié à la possibilité que la sécrétion trouve une voie pour se verser à l'extérieur.»

CHAPITRE V.

Les éléments morphologiques qui accomplissent la fonction interne du pancréas.

Nous avons vu, dans le chapitre précédent, que, moyennant la ligature et la résection des conduits excréteurs du pancréas, il a été possible d'obtenir chez le chien une atrophie si complète avec sclérose de la glande, que les seuls éléments épithéliaux survécus étaient représentés par les îlots de *Langerhans*. Dans ces chiens il n'existait pas de glycosurie. Ce fait, que le seul survivre du tissu endocrin avec la complète destruction contemporaine de la partie exocrine du pancréas suffit pour empêcher l'apparition du diabète, lequel suit d'habitude à la destruction complète de toute la glande, ce fait, dis-je, constitue certainement un argument en faveur de l'hypothèse qui attribue aux îlots de *Langerhans* la fonction de régler l'échange des hydrates de carbone. Il n'en est pourtant pas la démonstration absolue.

Il était nécessaire d'établir que même chez les animaux, dans lesquels le pancréas avait atteint le degré d'atrophie avec destruction complète du tissu exocrin, l'extirpation du pancréas atrophique aussi pouvait provoquer le diabète; en d'autres mots, qu'en vérité les îlots de *Langerhans* survécus étaient les éléments qui empêchaient l'apparition du diabète.

Nous avons vu aussi, dans les chapitres précédents, combien il est difficile d'obtenir dans le chien l'atrophie complète et la disparition de la partie acineuse du pancréas; en une longue série d'expériences deux seules furent couronnées à la fin d'un succès complet. Et nous en avons vu aussi les causes. En bien des cas il arrive dans le chien le rétablissement des conduits excréteurs liés et coupés, de sorte

que les animaux à expérimenter retournent bientôt aux conditions normales, en beaucoup d'autres cas les animaux succombent avant que l'atrophie du pancréas ait atteint le degré voulu, soit par les dérangements de la nutrition (voir première partie, chapitre II) qui suivent le manque du suc pancréatique dans l'intestin, soit par la nécrose du tissu adipeux comme conséquence du fait que le suc pancréatique s'ouvre une voie dans la cavité péritonéale; dans le peu de cas où l'occlusion des conduits excréteurs devient permanente, il s'établit de telles adhérences entre le pancréas et le duodénum, que l'extirpation de la glande en deuxième temps trouve des difficultés insurmontables. J'ai alors préféré recourir à une autre méthode de technique dont je me suis servi aussi dans l'étude de l'échange des graisses.

En une longue série de cas, à peu près quarante, j'ai fait, en premier temps une extirpation partielle du pancréas; c'est à dire de tout ce morceau de la glande adhérent à l'intestin, laissant isolée dans la cavité péritonéale seulement une portion de la pars lienalis, la partie la plus proche de la rate, suffisant, à elle seule, à empêcher le diabète.

De cette manière les animaux conservaient une partie du pancréas isolée, de sorte à rendre facile son extirpation en un second temps.

Le plus grand nombre des animaux mouraient en un temps variable après l'opération, le plus grand nombre par nécrose du tissu adipeux péritonéal, causée par le fait que la sécrétion de la glande restée en place, digérant les tissus, réussissait à se creuser une voie pour déboucher dans la cavité abdominale; d'autres mouraient par cachexie comme ceux auxquels j'avais simplement lié et reséqué les conduits excréteurs, dans un état d'amaigrissement causé par les troubles de l'absorption des aliments par l'absence de la sécrétion pancréatique du tube digérant.

La recherche du sucre dans l'urine était exécutée, en tous les cas, tous les jours dans les premiers temps de l'opération et ensuite deux fois par semaine. Dans un seul animal, 92 jours après l'opération l'on constata du sucre dans l'urine, dans la proportion de 2^o/₁₀₀, et la quantité du sucre allait toujours en augmentant, jusqu'à la mort

de l'animal 26 jours plus tard, quand il était dans la proportion de 35 par mille.

A l'autopsie, le résidu du pancréas était représenté par une petite portion de tissu sclérotique, constitué seulement de tissu connectif, sans aucune trace d'éléments épithéliaux.

En trois animaux, au contraire, survécus longtemps, sans qu'il aient présenté de la glycosurie, j'ai exécuté en deuxième temps respectivement après 200, 220 et 225 jours depuis l'opération, l'extirpation de la portion de pancréas que j'avais laissé dans la cavité péritonéale et chez tous les trois, après 7—10 heures il apparut du sucre dans l'urine.

La quantité de sucre éliminé s'élevait au taux de 6—10‰, à peu près 50—60 grammes de sucre par jour.

A la glycosurie s'accompagnait toute la symptomatologie propre au diabète expérimental, qui suit à l'extirpation du pancréas: les chiens buvaient même l'urine à peine émise.

La portion du pancréas extirpé en deuxième temps était atrophique dans tous les trois chiens mentionnés et son volume était très réduit. L'examen microscopique a donné les mêmes résultats que dans les chiens après la ligature et la section des conduits excréteurs de la glande. Ces morceaux de pancréas atrophique étaient formés de tissu connectif, au milieu duquel il y avait des amas cellulaires, que par leur typique structure l'on pouvait reconnaître comme îlots de *Langerhans* à l'état normal. Le tissu acineux avait complètement disparu.

Un des animaux mourut après 2 jours, les autres survécurent jusqu'à 7 et 10 jours.

En faisant l'autopsie l'on ne trouva aucun résidu de pancréas.

* * *

J'ai répété exprès ces expériences dans le but de donner une confirmation nouvelle et plus ample encore aux résultats déjà exposés, et cela au moyen d'une plus riche série de cas. Ces résultats montreraient déjà tout seuls que les îlots de *Langerhans* sont les éléments destinés à accomplir la fonction interne du pancréas.

Pendant ce temps, d'autres recherches ont été faites à ce sujet par plusieurs auteurs.

L'opinion qu'il existe une fonction interne du pancréas a été raffermie et précisée par *Lépine* et par *Hédon*.

Lépine [89] a observé que le pouvoir glycolitique du sang augmentait après la ligature des ductus pancréatiques: par conséquent il affirme que la sécrétion interne du pancréas explique son action sur le phénomène de la glycolise.

Hédon [54] illustra le mécanisme de la sécrétion interne du pancréas, en démontrant qu'il est possible de diminuer en proportion considérable la glycosurie d'un chien devenu diabétique après l'extirpation du pancréas. On obtient cette diminution en opérant la transfusion du sang veineux pancréatique d'un animal sain et au moyen d'interposition, avec anastomoses artérielles et veineuses des vaisseaux spléniques, d'un fragment de pancréas dans le système circulatoire portal d'un animal depancréaté.

Le taux de l'hyperglycémie ne subit en ce cas qu'une légère diminution.

Mac Callum [112—114] fit aussi une expérience analogue à celles que je décrivis auparavant. Il a réussi à faire dans le chien l'extirpation d'une portion du pancréas qui s'était atrophiée après 235 jours de son isolement de l'intestin et il a vu que le diabète se manifestait, tout aussi bien qu'après l'extirpation classique de la glande normale.

Le fragment atrophié exporté ($\frac{1}{3}$ de la glande) suffisant pour empêcher le diabète, se présentait à l'examen histologique comme du tissu connectif et des îlots de *Langerhans*. Il s'agit malheureusement d'une expérience unique, compliquée par l'auteur d'une thyroïdectomie opérée dans les derniers jours de vie de l'animal, laquelle thyroïdectomie a troublé le tableau du diabète expérimental final.

Massaglia et *Zannini* [124] ont confirmé, par des observations cliniques et anatomo-pathologiques, l'existence d'un diabète spontané pancréatique chez le chien.

Massaglia [123] s'occupant après du côté expérimental du problème, exporta en premier temps le «processus lienalis» et une partie du «corpus pancreatis» d'un chien, auquel il laissa «in sito» le reste de

la glande, isolée du duodénum. Après 144 jours, il extirpa aussi le «processus uncinatus» et tout ce qui restait du corps pancréatique, transformés dans un amas de tissu connectif, dans lequel on découvrait à l'examen histologique des îlots de *Langerhans* assez nombreux, et ça et là des restes de tissu acineux, dont les éléments présentaient toutefois les caractéristiques complètes d'une atrophie grave. Chez le chien, le diabète se manifesta immédiatement.

Chez le même animal, mais pas encore diabétique et avec le pancréas ne sécrétant point dans l'intestin, on avait après 144 jours une perte de poids de kg 2,100 sur kg 6 de poids initial.

Dans une autre expérience analogue, après 87 jours, il ne trouva aucune variation dans le poids, mais il s'était produit la reconstruction du conduit excréteur principal du pancréas.

Bien que très importante dans ses résultats, l'expérience isolée de *Massaglia* n'est donc pas encore démonstrative, d'une façon absolue. *Massaglia*, en exécutant — en deuxième temps — une extirpation par trop précoce du pancréas atrophique, n'a pas exporté une glande exclusivement constituée d'îlots de *Langerhans*, car dans son cas on remarquait encore (même après 144 jours) des restes atrophiques d'acinis glandulaires.

Marassini [118] après avoir lié le conduit excréteur pancréatique principal chez plusieurs chiens, exclut le procès splénique et le procès «uncinatus» au moyen de ligatures en chaîne, résection et sutures des bords. Son expérience confirma amplement l'entière série des modifications histologiques que j'ai décrites dans le pancréas, lorsqu'on empêche l'écoulement de la sécrétion: ces modifications donnant comme issue terminale la disparition du tissu exocrin.

On voit bien par là que les observations précédentes constituent une large base servant à confirmer les faits que j'ai mis en lumière; faits qui se rapportent au mécanisme de la sécrétion interne du pancréas dans l'échange des hydrates de carbone; et c'est de ces observations que mes expériences ultérieures acquièrent un plus grand intérêt et une importance plus large¹⁾.

¹⁾ Ces recherches ont été poursuivies en collaboration avec l'élève *M. V. Tibaldi*.

Dans un premier groupe de chiens, j'ai répété l'extirpation partielle du pancréas, c'est-à-dire j'ai exporté tout le «corpus pancreatis» et la «pars lienalis» en laissant dans l'abdomen le «processus uncinatus», isolé de l'intestin.

Cette opération est représentée d'une façon schématique par la fig. 1.

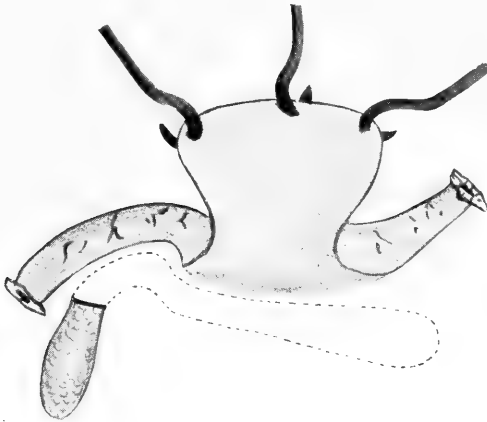


Fig. 1.

Les protocoles des animaux opérés de la sorte méritent d'être brièvement rapportés, car il résulte d'eux plusieurs faits intéressants. Cela va sans dire que j'ai omis les cas (deux en nombre) qui n'ont donné aucun résultat: l'un des deux représentant un insuccès opératoire, l'autre n'ayant pour nous la moindre importance, car la mort de l'animal s'ensuivit en quelques jours, à la suite d'une nécrose du tissu adipeux.

Chien. 1. Mâle. Setter, bâtard, noir et marron. Poids: kg 8,700. 3 février 1913. Extirpation partielle du pancréas. Le „processus uncinatus“ qui reste in situ, isolé de l'intestin, a une longueur d'environ 4 cm. — 4 février et jours suivants: absence de sucre et d'albumine. — 13 février: idem Poids: kg 8,200. — 20 février: poids spécifique de l'urine 1023, absence de sucre, poids kg 6,350. — Le lendemain, on trouve le chien mort (de froid peut-être?). On constate à l'autopsie: le „processus uncinatus“ (17 jours après l'opération) est d'un volume considérablement réduit, dur, d'une apparence de cirrhose. Dans les préparations microscopiques on observe en effet une cirrhose périlobulaire de moyen degré, avec tissu pancréatique bien conservé, présentant les caractères connus d'une stase de la sécrétion.

Chien. 2. Mâle. Jaune, bâtard. Poids: kg 5,500. Ce chien est très maigre. 4 février 1913. Extirpation partielle du pancréas. On laisse in situ, isolé de l'intestin, seulement le „processus uncinatus“ d'une longueur d'environ

6 cm. — Les jours suivants l'urine ne contient pas de sucre. — 8 février: l'urine présente des traces de sucre et d'albumine. p. sp. 1030.—13 février: Poids du chien: kg 6,250. Urine sans sucre.

17 février: Quantité abondante de sucre dans l'urine. 18 février: idem. Sucre 2‰. — 22 février: Poids kg 4,760.

L'animal est mourant. Sucre dans l'urine 3‰.

Autopsie: Le „processus uncinatus“ est assez réduit de son volume, dur, sclérotique. On remarque dans les préparations microscopiques: une cirrhose périlobulaire assez prononcée. De gros lobules de tissu pancréatique normal restent encore, ayant les caractères d'une stase de la sécrétion (ectasie du système excréteur, légère ectasie de quelques acini, protoplasme cellulaire rempli de granules de sécrétion). Les îlots de Langerhans sont très rares et en général très petits, constitués par quelques cellules (2—5). Dans la partie du duodénum, on a trouvé un petit pancréas accessoire, dépourvu d'îlots de Langerhans.

Chien. 3. Mâle. Poids: kg 20,800.

12 février 1913. Extirpation partielle du pancréas, de façon à laisser isolé de l'intestin le „processus uncinatus“ tout seul, d'une longueur de 9 cm.

17 février 1913. Absence de sucre, ainsi que dans les jours précédents. Poids: kg 18,500.

18 février 1913. On trouve des traces de sucre.

24 „ „ Absence de sucre. Poids: kg 14,250.

9 mars „ L'urine n'a point de sucre. L'animal est mourant. Poids: kg 9,800.

Autopsie: Le „processus uncinatus“ du pancréas (26 jours après l'opération) présente un volume réduit, et dans les préparations microscopiques on constate une cirrhose périlobulaire de moyen degré. Il reste encore de vastes aires de tissu pancréatique bien conservé, avec des îlots de Langerhans mais petits et peu nombreux, ainsi qu'ils se présentent d'habitude dans la tête du pancréas chez le chien.

Chien. 4. Mâle. Noir, bâtard. Poids: kg 17,900.

10 mars 1913 Extirpation partielle du pancréas. Le „processus uncinatus“ qui reste in situ, isolé de l'intestin, mesure 15 cm de longueur.

12 mars. Absence de sucre dans l'urine.

15 „ Absence de sucre dans l'urine.

20 „ Poids: kg 15. Sucre dans les urines, dans la proportion de 2‰

21 „ et jours suivants: Le sucre s'élève au taux de 10‰. Le chien présente polyphagie, polydipsie, polyurie.

1 avril. Sucre contenu dans l'urine: 1‰.

5 „ Sucre contenu dans l'urine: 20‰. Le sucre reste abondant jusqu'au

20 avril. Sucre dans l'urine 30‰. Poids: kg 10,600. L'animal est mourant et on le tue.

Autopsie. — A l'ouverture de l'abdomen on constate qu'il s'est formé une seule petite adhérence du duodénum avec la paroi abdominale. L'épiploon s'est rapproché du tronçon pancréatique resté in situ et l'a recouvert. On voit à travers que le pancréas qui reste est réduit à un petit trait de 5 cm de long et de la largeur de 1 cm au surplus, d'une dureté remarquable.

Dans la coupe le ductus central paraît tortueux et dilaté; autour de lui on voit des petits nœuds en tissu grisâtre rosé, nœuds qui ressortent très bien dans l'ensemble du tissu connectif plus clair qui les entoure. Le tissu craque à la coupe et il est tres dur.

L'examen microscopique de ce résidu de pancréas, après 41 jours d'isolement de l'intestin, montre un assez haut degré de sclérose avec notable destruction du tissu glandulaire. La néoformation de connectif est surtout à type interlobulaire, mais elle intéresse en partie le tissu même interacineux. Plongés dans le tissu connectif, on voit des lobules entiers de tissu pancréatique bien conservé; les cellules des acini semblent comme enflées, remplies de granules de sécrétion, avec un noyau situé à la base de la cellule. Ailleurs on peut observer aussi des acini isolés, entourés de connectif jeune, ayant en quelques points les caractères d'une discrète infiltration parvicellulaire. Très probablement, ces acini témoignent de la disparition d'entiers lobules acineux, dont ils représentent les derniers reliquats.

Les îlots de Langerhans sont très peu nombreux. On en trouve quelques-uns, d'ordinaire bien petits, dans la zone de parenchyme pancréatique conservé.

Il faut ajouter à ce groupe une expérience qui, tout en étant la même dans le fond, est cependant très différente dans les résultats. Ces résultats sont dignes d'être opposés et comparés à ceux qui les précèdent.

Dans un chien seulement, j'ai répété l'extirpation partielle du pancréas, représentée dans la figure que voici:

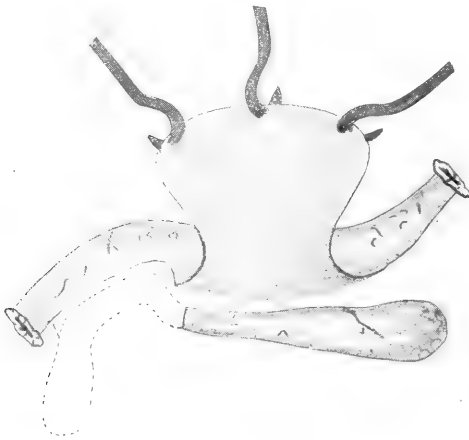

Fig. 2.

c'est-à-dire, j'ai laissé dans l'abdomen la «pars lienalis» au lieu du «processus uncinatus» que j'ai extirpé avec le «corpus pancreatis».

Disons de suite que les résultats obtenus répondent parfaitement à ce que j'ai déjà observé. Je n'ai pas entrepris de faire de nom-

breuses expériences d'après cette technique, car elle ne servait pas à mon but. Mes observations précédentes démontrent qu'il est nécessaire une longue série d'expériences pour obtenir un résidu de pancréas à son extrême degré d'atrophie; et il faut entretenir les chiens avec des soins particuliers, car les animaux qui n'ont plus l'écoulement du suc pancréatique dans le duodénum, déclinent rapidement et meurent dans un état d'extrême maigreur.

Chien. 8. Mâle. Bâtard. Poids: kg 7,800.

23 mai 1913. Extirpation partielle du pancréas (corpus pancréatis et processus uncinatus). La pars lienalis reste isolée de l'intestin et elle est suturée au péritoine pariétal 2 cm environ à gauche de la ligne médiane de l'abdomen.

25 mai 1913. Absence de sucre dans l'urine. Poids: kg 7,100.

14 juin 1913 et jours précédents: Absence de sucre. Poids: kg 5,200.

9 juillet 1913. Absence de sucre. Poids: kg 4,600. L'animal meurt le 10 „ 1913, c'est-à-dire 48 jours après l'opération.

Autopsie. — Le morceau de pancréas resté dans l'abdomen est devenu profondément atrophie, représenté par quelques lobules de tissu glandulaire, plongés dans le connectif, situés autour du canal excréteur central, ectasique, à paroi épaissie.

Dans les coupes transverses microscopiques on constate que ce pancréas atrophique est formé d'un amas de tissu connectif, au centre duquel s'ouvre la section du canal excréteur, tandis qu'on remarque tout autour des acinis semés çà et là, presque toujours isolés dans le tissu néoformé, se réunissant en quelques endroits pour former de petits lobules en tissu pancréatique normal.

Ce qui ressort très clairement à l'observation, à cause de leur structure typique et des caractères morphologiques et chromatiques de leurs éléments cellulaires, ce sont de très nombreux îlots de *Langerhans*, intègres, en partie encore près de quelques acini, en partie complètement isolés dans le connectif, souvent réunis en groupes de 3—4. Un très petit grossissement nous permet de constater que le pancréas garde encore le dessin des lobules primitifs, car ce type de cirrhose est d'abord périlobulaire et les faisceaux de connectif sont plus épais et plus compactes autour des résidus des lobules pancréatiques: là où le tissu acineux a disparu tout à fait, les îlots de *Langerhans* restent, comme s'ils étaient ceux préexistant dans le

lobule, ayant survécu, et s'étant rapprochés. Souvent, tout près de ces formations, il existe encore quelques cellules, rappelant par leur couleur les cellules endocrines. Si on colore les coupes au carmin d'abord et au vert lumière après, sur le fond clair, à peine teinté de vert de la préparation on voit ressortir les acinis et ces cellules isolées de la sorte à cause de l'intense coloration du protoplasma vert d'émeraude. On constate alors que ces cellules sont à la périphérie de l'îlot de *Langerhans*, formant parfois de petits acinis; ou bien on les rencontre aussi parmi les cellules proprement dites endocrines, en rapport direct de contiguïté avec elles. S'il s'agit de cellules acineuses résidues atrophiques ou bien de cellules appartenant aux îlots, voilà ce que je n'ai encore pu déterminer avec certitude.

* * *

D'un autre côté aussi j'ai tâché d'atteindre le but suprême de mes expériences, qui vise à obtenir des animaux avec un pancréas porté à son extrême degré d'atrophie, réduit aux seuls îlots de *Langerhans* et en conditions telles qu'on peut l'exporter assez facilement. Ce dont je me suis le plus préoccupé, c'est de réduire la technique opérative à une méthode qui permette de répéter l'expérience avec une certaine sécurité, sans faire une écatombe d'animaux avant de parvenir à un résultat positif.

Il s'agissait surtout de prolonger l'existence des chiens, jusqu'à ce que le pancréas isolé, devant être exporté en deuxième temps, ne fût réduit qu'aux îlots seulement. A ce point là, l'extirpation du pancréas atrophique aurait assumé la signification d'«*experimentum crucis*» pour la valeur fonctionnelle des îlots de *Langerhans*.

Les expériences précédentes nous ont démontré que le processus uncinatus (même chez les chiens où il atteint un développement remarquable) ne suffit point à empêcher l'apparition du diabète, malgré la survivance de larges portions de tissu acineux. Alors, j'ai dirigé tous mes efforts à provoquer l'atrophie du «processus lienalis», bien que l'extirpation tardive de cette partie du pancréas, surtout quand elle est atrophique, puisse présenter parfois de graves difficultés techniques.

J'ai donc exécuté trois opérations sur chaque chien, à distance convenable l'une de l'autre.

En premier temps j'ai extirpé le seul «corpus pancreatis», ainsi qu'on peut voir dans la figure schématique ci-dessous:

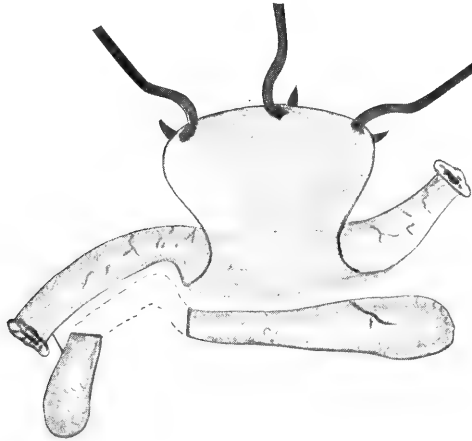


Fig. 3.

de façon à laisser dans la cavité du péritoine la «pars lienalis» isolée de l'intestin, et le «processus uncinatus» dans la condition de continuer à verser sa sécrétion dans le duodénum, à travers le canal excréteur principal, que l'acte opératif n'a point touché. La technique que je suis est à-peu-près celle indiquée par *Minkowski* à plusieurs reprises (1889—1893) pour l'extirpation totale du pancréas chez le chien.

Comme, dans toutes mes expériences, jamais je n'ai eu à me plaindre d'un insuccès chirurgical, il me semble bon de rapporter mon procédé, même dans quelques détails.

On doit noter que pas un de mes cas ne donna lieu à la péritonite ni à la nécrose du duodénum, que *Pflüger* et *Tiberti* lamentent plusieurs fois: la mort des animaux est toujours arrivée à cause d'une influence étrangère à l'infection aiguë.

A partir du soir précédent, on tenait le chien à jeun. Quelques heures avant l'opération on lui faisait une injection sous-cutanée de 4—6—10 cc. selon les dimensions de l'animal, d'une solution de morphine et atropine, d'après la formule suivante:

Hydrochlorate de morphine	gr 5
Sulfate d'atropine	„ 0,05
Eau distillée	„ 500

La narcose toujours au chloroforme. Après, on rasait soigneusement l'abdomen de l'animal, on le lavait à l'eau et au savon, on l'essuyait, on l'enduisait abondamment de teinture de iode. Une couche d'ouate couvrait chez les mâles les organes génitaux. On limitait l'aire opératoire d'une large toile stérile qui couvrait tout le chien et dans laquelle on faisait une coupure en correspondance de l'abdomen: la toile peut venir fixée à la peau du ventre, le long de la ligne d'incision, au moyen d'épingles à nourrice stériles.

Après avoir fait l'incision de la paroi abdominale sur la ligne médiane qui est la meilleure, on trouve facilement, à droite, le duodénum du chien, qui est mobile et qu'on peut facilement extraire de l'abdomen.

Dans l'endroit où le pancréas commence d'adhérer au duodénum, s'ouvre le canal excréteur principal de la glande. Au delà de ce canal, que je voulus respecter, j'ai détaché du duodénum un petit fragment de pancréas, et j'ai mis un double lacet en soie à travers la glande in toto, en coupant le tissu entre les deux ligatures, le plus près possible du nœud. L'opération s'ensuivait d'après la technique habituelle de l'extirpation du pancréas, décrite en détail par *Minkowski*, *Sandmeyer*, *Witzel*. La difficulté essentielle de l'opération consiste à isoler le corpus pancréatis du duodénum, qui adhèrent fortement, tout en respectant les vaisseaux se distribuant à l'intestin et capables d'en garantir la vitalité ultérieure. On doit délicatement inciser avec une sonde le feuillet viscéral du péritoine et isoler la veine pancréatico-duodénale, laquelle plonge souvent dans le tissu glandulaire qui l'enveloppe ainsi qu'un manchon. Il est nécessaire de lier à double lacet et de couper entre les nœuds toutes les branches des vaisseaux qui vont se distribuer dans le pancréas, en conservant au contraire avec le principal tronc veineux, tous les vaisseaux qui vont se distribuer au duodénum, si l'on veut éviter une nécrose successive de ce segment intestinal. C'est une prescription — sine qua non — qu'on doit isoler le pancréas et l'extirper en un seul morceau

pour en garantir la complète ablation. L'hémostase aussi doit être très soignée; et on doit encore éviter scrupuleusement que même des lobules minima restent adhérents au duodénum ou aux vaisseaux, car ces lobules pourraient troubler les successifs résultats de l'opération.

Cet acte chirurgical est peut être une des plus difficiles opérations expérimentales: toutefois, en acquérant quelque peu de pratique, on pourra l'accomplir en certitude presque absolue de succès.

Ayant extirpé de la sorte le pancréas jusqu'à la région pylorique de l'estomac, où la glande redevient libre, on met deux autres lacets in toto et on coupe entre les nœuds. La pars lienalis isolée de cette façon, on la suturait au péritoine de la paroi abdominale, 1—2 centimètres environ à gauche de la ligne moyenne, en se servant du fil même du nœud.

La suture de la blessure abdominale était pratiquée par couches, péritoine et muscles, réunis sur la ligne blanche médiane avec suture continue; elle venait recouverte par une autre couche, à former laquelle on prenait des deux côtés les muscles et les aponévroses, en les unissant avec suture continuée sur la ligne médiane. La couture de la peau se faisait toujours en soie, ainsi que les précédentes, mais à points détachés. Un précepte qu'on ne doit pas oublier, c'est qu'il faut enlever les points de la suture cutanée 48 heures après l'opération, lorsque l'adhésion des bords est déjà survenue et le chien commence à lécher sa blessure, en s'essayant d'en déchirer les points. En suivant cette règle, on obtient en général une guérison parfaite et rapide, et on évite de faire le bandage, qui est presque toujours mal toléré par les animaux.

Quelques mois après, j'ai exécuté sur ces chiens une deuxième opération. J'ai ouvert de nouveau l'abdomen, et j'ai extirpé le processus uncinatus resté in situ; c'est-à-dire, j'ai exporté le résidu de pancréas fonctionnant encore régulièrement dans le duodénum.

Voici la figure qui représente schématiquement cette opération (v. fig. 4).

Après m'être assuré qu'il n'insurgeait point de glycosurie à la suite de cette extirpation de pancréas, environ deux semaines de là, et lorsque la deuxième blessure chirurgique était parfaitement fermée, j'ai incisé l'abdomen à gauche de la ligne médiane, tâchant de tomber

juste sur la pars lienalis du pancréas fixée au péritoine, et dont la position avait été exactement calculée au cours de la deuxième opération. J'ai alors extirpé ce dernier résidu atrophique du pancréas avec le petit fragment de péritoine pariétal auquel il adhérait. Pour compenser la perte de substance, j'ai rendu le péritoine mobile à gauche, en le décollant un peu et j'ai suturé les marges sanglants avec la couche musculaire de la blessure. Par ce moyen on obtient aussi l'hémostase du feuillet péritonéal. J'ai fermé l'abdomen avec

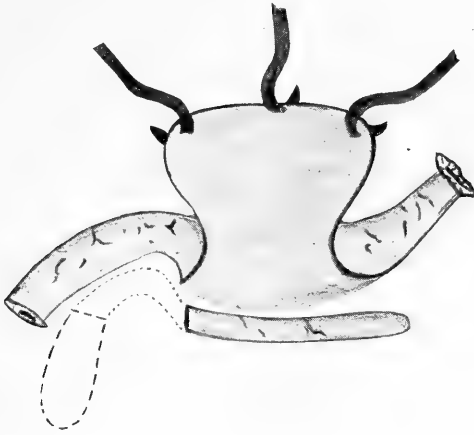


Fig. 4.

une suture à points continus, j'ai exécuté une suture aponévrotique et en dernier lieu je recousis la peau à points détachés comme d'habitude. La guérison de la blessure s'accomplit régulièrement, bien que la glycosurie ait insurgé presque immédiatement, et les chiens soient devenus encore plus maigres et cachétiques.

Chez les chiens opérés de la sorte j'ai fait en plus des recherches sur l'échange intestinale de la graisse, dans les différentes périodes des expériences. Cela résulte des protocoles.

Chien. 6. Mâle. Poids kg 9,500.

Ière opération. 22 mai 1913 Extirpation du corpus pancreatis en conservant le processus uncinatus, qui fonctionne dans le duodénum au moyen du canal excréteur principal, et la *pars lienalis* isolée. A la suite de cette opération on n'eut point de glycosurie et l'animal recouvra bientôt ses conditions de santé normales.

IIème. 6 décembre 1913. Poids: kg 12,800. Extirpation du processus uncinatus. Point de sucre à la suite de l'opération. Le poids diminua jusqu'à

kg 12,320 (10—XII—13) et dans les jours suivants à kg 11,620; 11,550; 11,080; 11,00; 11,100; 10,970; 10,550.

13—17 décembre. *Echange des gras*

Nourriture: Chair de cheval gr 1080

gras de porc (saindoux) „ 180

Total du gras ingéré gr 200. Fèces recueillies, gr 515.

gr 100 fèces fraîches = gr 44,570 fèces sèches.

Gras éliminé % de celui qui a été introduit:

Gras neutre gr 39,5948

Acides gras fixes „ 31,6071

Acides gras par rapport aux savons „ 6,8860

Total gr 78,0879.

III^e 18 décembre 1913. Extirpation des restes atrophiques du pancréas représentés par de petits nœuds de dimension variée, depuis une graine de riz jusqu'à une grosse graine de maïs, entourés de tissu adipeux. 210 jours après la première opération.

L'examen microscopique nous fait constater la disparition complète des acini glandulaires; dans le tissu de cicatrice, surtout dans le tissu adipeux, ils existaient de nombreux îlots de Langerhans à la structure typique.

19 décembre 1913. Sucre dans l'urine 5‰.

20 „ 1913. „ en grande quantité. Poids, kg 10,675.

21 „ 1913. „ 70‰. Dans les jours suivants, le sucre de-

meura à ce taux-là, jusqu'au

27 décembre 1913, jour dans lequel survint la mort soudaine de l'animal. Son poids était de kg 10,420 le 22 décembre 1913; kg 10,23 le 24; kg 9,900 le 25.

Autopsie. Il existe des adhérences multiples entre le duodénum, le foie, l'estomac, la rate et le péritoine pariétal. On ne trouve rien qui ressemble à des fragments de pancréas normal ou atrophique, malgré l'examen le plus soigné.

Chien. 7. Femelle. Poids, kg 15.

1^{ère} opération, 23 mai 1913. Extirpation partielle du pancréas ainsi que dans le chien précédent (6). La pars lienalis complètement isolée vient rattachée au péritoine pariétal abdominal au moyen d'un point de suture, environ 2 cm à gauche de la ligne médiane. Point de glycosurie. Après quelques jours l'animal est en parfaite condition de santé.

9 janvier 1914. Poids: kg 15,500. Urine sans sucre.

9—12 janvier 1914. *Echange des gras* No. 1.

Nourriture: Chair de cheval gr 900

Gras de porc (saindoux) „ 180

Total du gras ingéré gr 200. Fèces recueillies gr 200,

gr 100 de fèces fraîches = gr 38,910 de fèces sèches.

Gras éliminé: % de celui qu'on a introduit.

Gras neutre gr 4,887

Acides gras fixes „ 5,984

Acides gras par rapport aux savons „ 6,828

Total gr 17,699

14 janvier 1914. Poids, kg 15,500

II^e Opération. 20 janvier 1914. Extirpation du processus uncinatus du pancréas resté in situ, et de toute la petite portion adhérente au duodénum avec le canal excréteur principal. On fait la palpation et on localise exactement le segment suturé à la paroi abdominale, car il est réduit à un petit cordon dur. 21—28 janvier 1914. Examen journalier de l'urine. Absence de sucre et d'indican. Le poids du corps est en voie de diminution: Kg 14,300, le 22; kg 13,830 le 24; kg 13,710 le 27; kg 13,430 le 28.

23—25 janvier. *Echange des gras*. No. 2.

Nourriture: Chair de cheval gr 500

Gras de porc (saindoux) „ 90

Total du gras ingéré gr 100. Fèces recueillis gr 210

gr. 100 de fèces fraîches = gr. 65,275 de fèces sèches.

Gras éliminé le % de celui qui a été ingéré:

Gras neutre: gr 74,6123

Acides gras fixes „ 10,1161

Acides gras se rapportant aux savons „ 6,5793

Total gr 91,3077

III^e opération 29 janvier 1914. Poids, kg 13,530. Absence de sucre. Extirpation du résidu atrophique du pancréas suturé au péritoine pariétal abdominal. 221 jours après la première opération. Ce résidu de la pars lienalis du pancréas est représenté par une mince petite bande fibreuse longue d'environ 5 cm et de la grosseur d'une plume d'oie. Dans la coupe on constate qu'il est constitué du canal excréteur central de la glande, légèrement ectasique et à paroi très épaissie; autour de ce canal on trouve un tissu connectif relâché, adipeux, contenant de fines granulations gris-pâles, plus petites qu'une graine de millet.

Des adhérences cicatricielles se sont établies entre la portion suturée au péritoine et la paroi abdominale: c'est là qu'on trouve le canal aboutissant, ainsi que dans une petite cavité qui contient le nœud en soie, dont nous nous sommes servis pour lier le moignon coupé de la glande. Cette cavité termine en cul-de-sac contre l'aponévrose abdominale. L'examen histologique nous a montré dans la suite la disparition complète du tissu acineux, tandis que des lobules entiers d'îlots de Langerhans restaient intacts au sein du tissu fibro-adipeux entourant le canal.

Environ une heure après l'extirpation de ce résidu atrophique du pancréas, le chien présentait déjà du sucre dans l'urine.

Le lendemain, 30 janvier, le taux du sucre dans l'urine atteignait la proportion de 74 ‰.

31 janvier 1914. Poids, kg 12,790. Sucre dans l'urine 76 ‰. Absence d'indican. Polyurie.

1 février 1914. Sucre dans l'urine 120,19 ‰.

2 „ 1914. „ „ „ présent.

3 „ 1914. „ „ „ 120,19 ‰.

4 „ 1914. „ „ „ présent.

5 „ 1914. „ „ „ 120 ‰. Poids, kg 11,380.

6 „ 1914. „ „ „ 110 ‰. Le sucre garde ces proportions jusque

10 février 1914. Sucre dans l'urine 120‰. Poids, kg 11,100.

7—9 février 1914. *Echange des gras*. No. 3.

Nourriture: Chair de cheval gr 600

Gras de porc (saindoux) „ 90

Total du gras ingéré dans la nourriture gr 100. Fèces recueillies gr 230,
gr 100 de fèces fraîches = gr 52,400 de fèces sèches.

Gras éliminé le ‰ de celui que l'on a introduit.

Gras neutre gr 62,9573

Acides gras fixes „ 23,6171

Acides gras par rapport aux savons „ 2,0488

Total gr 88,6232

12 février 1914. On trouve mort l'animal.

Autopsie. — Le chien est extrêmement maigre: toute la graisse sous-cutanée a disparu. Environ 500 cc. d'un transsudat légèrement coloré en rouge par le sang sont contenus dans la cavité abdominale. Il n'existe presque point d'adhérences entre les organes abdominaux. Le foie a diminué de son volume. Le dessin du lobule est bien évident: il se présente d'une couleur jaune adipeux, pointillé en rouge: noix muscade invertie. La rate a remarquablement diminué aussi, elle est anémique, à pulpe modique. Les reins sont plutôt grossis, d'une couleur gris-rosée sur laquelle se détachent les raies jaunâtres, très marquées, qui correspondent aux canalicules droits. Les autres organes ont leur apparence normale. On ne trouve aucun résidu de pancréas.

*

*

*

La considération du poids des animaux soumis à l'expérience présente un certain intérêt, ainsi qu'on le voit en consultant les protocoles ci-dessus.

Dans un chapitre précédent j'ai déjà eu l'occasion d'éveiller l'attention à l'égard de la façon dont se comportait le poids chez les animaux dans lesquels on empêche l'écoulement du suc pancréatique dans le duodénum. Dans ce chapitre je décris l'amaigrissement lent et progressif et la perte de poids, qui va jusqu'à la moitié environ du poids initial: c'est la destinée qui attend les chiens mis en ces conditions.

Les observations actuelles viennent encore confirmer et compléter celles rapportées au chapitre II de la première partie. Les diagrammes ci-joints (p. 524) font voir en effet ce qui suit: à la suite d'une extirpation partielle du pancréas (c'est-à-dire de la portion sécrétant dans le duodénum) même si une moitié de la glande isolée reste dans la ca-

tivité du péritoine, la perte du poids est un fait constant et on pourrait presque dire fatal.

Chez un seul chien (2) (très maigre au moment de l'opération), on a observé une petite augmentation dans le poids les jours suivant immédiatement l'acte chirurgical. Cela était dû probablement à l'alimentation surabondante qui compensait en partie l'état de déchéance physique de l'animal; mais dans la suite on a eu une diminution de poids jusqu'à un taux inférieur au taux initial.

Ce sont les deux dernières (fig. 6) les expériences qui intéressent davantage. Dans les deux chiens il a suffi de laisser in situ, fonctionnant dans le duodénum, environ la quatrième ou la cinquième partie du pancréas (le processus uncinatus avec le canal excréteur principal) pour leur conserver des conditions générales très bonnes qui permirent même une augmentation de poids de quelques kilos.

Il a suffi d'exporter ce petit pancréas, c'est-à-dire d'ôter à l'intestin le suc qu'il élaborait, pour provoquer la diminution graduelle du poids; diminution qui n'a point été hâtée par la présence de la glycosurie après l'extirpation successive du résidu atrophique de la glande.

L'amaigrissement impressionnant, tel qu'il est montré des photos des chiens qui accompagnent ce mémoire, n'est donc pas lié au manque d'une hypothétique influence trophique exercée par le tissu pancréatique tout seul, acini et îlots de *Langerhans*, mais il est une conséquence directe de cela: que dans l'intestin la fonction du suc pancréatique vient à manquer. On sait en effet, à la suite d'expériences précédentes, que les animaux placés dans ces conditions, utilisent une quantité de nourriture très inférieure à la normale; ils subissent surtout une perte très grande, dans les fèces, du gras ingéré.

Cette allure du poids chez les animaux à pancréas ne fonctionnant pas dans l'intestin, est en contradiction apparente avec les résultats obtenus à ce propos par *Zunz et Meyer*. Ces auteurs — comme on sait — après la simple ligature et la section des canaux excréteurs pancréatiques, ont observé chez les chiens (dans le plus grand nombre de cas) une perte de poids les premiers jours après l'opération, à laquelle s'ensuivait presque toujours une augmentation à un taux supérieur au poids initial.

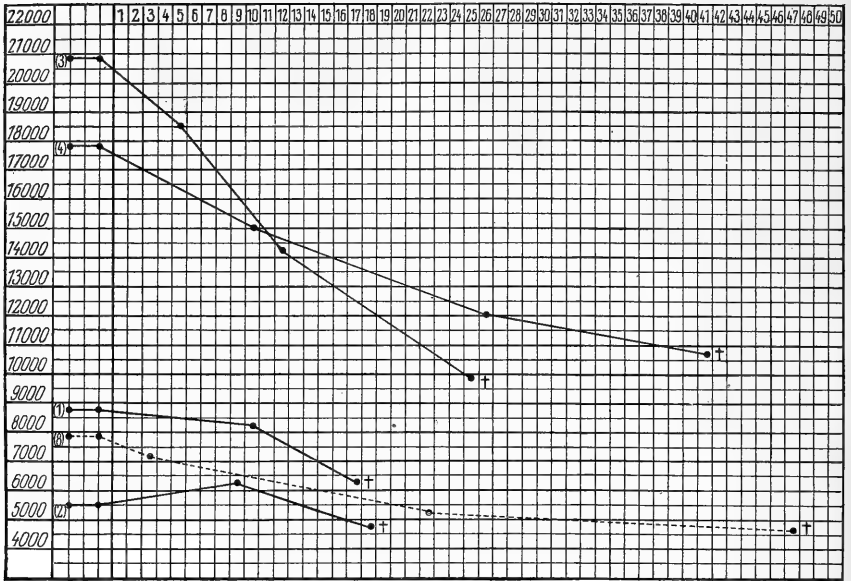


Fig. 5.

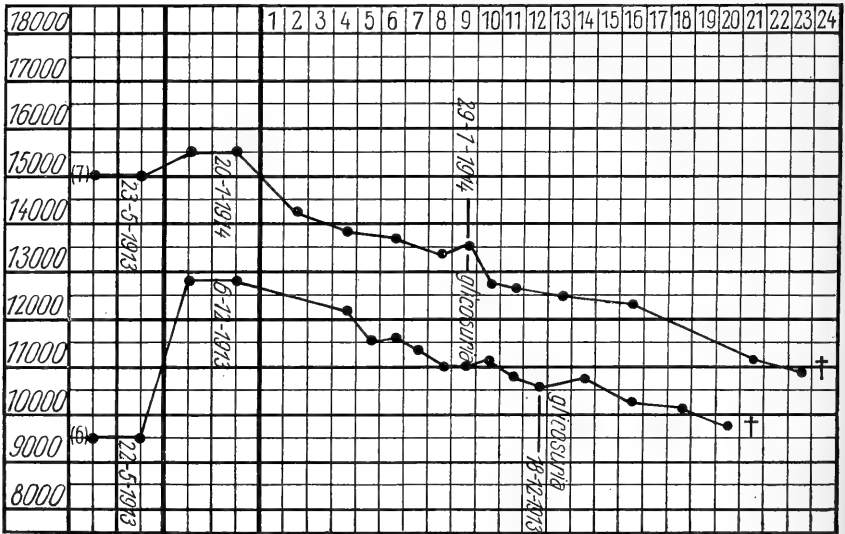


Fig. 6.

Les dernières expériences de *Massaglia* à cet égard sont dignes d'une attention particulière, car elles peuvent nous expliquer ce que *Zunz et Meyer* nous décrivent.

Massaglia dans sa première expérience, où l'opération avait

abouti sans doute à la suppression de la sécrétion pancréatique dans l'intestin (absence d'indican dans l'urine, atrophie du pancréas, etc.) note une perte de poids de kg 2.100 sur un poids initial de kg 6.000, après 144 jours.

Au contraire, chez un autre chien qui conservait encore son poids normal après 87 jours „le canal principal de *Wirsung* était devenu perméable“; à sa dépendence il existait encore une certaine quantité de pancréas, à l'apparence et à la structure, normal.

Je crois que dans les expériences de *Zunz et Meyer* le même fait se vérifie très probablement, d'autant plus qu'on peut opposer, au groupe de cas rapportés ci-dessus, un autre groupe plus petit, dans lequel les auteurs mêmes ont observé une constante et progressive perte de poids jusqu'à la mort des animaux opérés.

Les protocoles cités font voir que chez les chiens 6 et 7 j'ai accompli des essais de recherches sur l'échange des gras dans les différentes périodes d'expérience. Les résultats sont une nouvelle confirmation à ceux que j'ai rapportés plus haut, et avec lesquels je les ai présentés. Ils répètent à peu près encore les chiffres qu'en donna *Sandmeyer* en 1894: son travail a été inexactement cité par quelques auteurs (*Lombroso, Tiberti*) et il contient une série très nombreuse et très intéressante d'essais d'échange alimentaire en conditions d'expérience variées, qui correspondent à peu près aux miennes.

La question controversée de l'échange, chez les chiens privés de suc pancréatique dans l'intestin et après partielle et totale extirpation de la glande, avec pancréas au point extrême d'atrophie, mériterait bien d'être étudiée d'une façon objective.

On devrait tâcher surtout d'éviter les fautes dans la technique des expériences (reconstruction des canaux, extirpation incomplète du corpus pancréatis, pancréas accessoires, même très petits, etc.).

* * *

Les altérations histologiques du pancréas, chez les chiens qui ont été l'objet de mon expérience, présentent le plus grand intérêt, surtout si on les compare aux altérations fonctionnelles présentées par ces mêmes animaux.

La façon histologique de se comporter du pancréas complètement isolé de l'intestin, correspond, non pas seulement dans ses lignes générales, mais dans ses détails aussi, à celle que je décris au chapitre précédent après la simple ligature et la section des canaux excréteurs.

Le pancréas, dont la sécrétion ne trouve plus une voie d'écoulement et croupit dans le système excréteur, dans les acini glandulaires et dans les cellules, devient le siège d'un procès de sclérose avec riche néoformation de tissu connectif interstitiel.

De la sorte, on a le tableau clinique d'une pancréatite chronique interstitiale, ayant les caractères d'une cirrhose, d'abord tout à fait périlobulaire. On observe alors (pancréas des chiens 1, 2, 3 morts respectivement 17, 18, 26 jours après l'opération) que la glande est formée de gros lobules parenchymateux à l'aspect à peu près normal, séparés l'un l'autre par des faisceaux plus ou moins épais en tissu connectif néoformé. L'arbre excréteur est ectasique.

Plus tard, chez le chien 4 après 41 jours, chez le chien 8 après 48 jours de l'opération, la néoformation connectivale est bien plus grande, elle a pris en plus les caractères d'une cirrhose interacinéuse et intercellulaire avec destruction consécutive du parenchyme glandulaire. On observe en effet que le pancréas in toto est très réduit de son volume, et que peu d'acinis isolés dans le connectif sont l'unique reliquat de quelques lobules.

J'ai tâché encore d'expliquer les modalités de ce procès destructif du tissu acineux. En employant les méthodes pour la démonstration des gras dans les tissus, on met en évidence une infiltration et une dégénérescence adipeuse des acinis qui sont à la périphérie des lobules, entourés du connectif en voie de formation: cette dégénération est plus marquée dans les acinis et dans les cellules pancréatiques qu'on peut encore reconnaître isolées dans le connectif, où elles finissent de perdre leurs caractères morphologiques.

Dans le jeune connectif entourant ces lobules et acinis résidus, on remarque une zone de cellules en dégénération grasse qui représentent très vraisemblablement, les derniers reliquats des cellules épithéliales pancréatiques.

Les mêmes faits, en degré plus avancé, s'observent après 50 (chien 8) — 80—90 jours de l'opération, lorsqu'on parvient à prolonger la vie de ces animaux privés de la sécrétion pancréatique. Naturellement, pas toujours le procès d'atrophie et de sclérose se présente avec une allure si schématique. D'un cas à l'autre il y a des différences, dues, par exemple, à la dimension du pancréas: de façon qu'on peut observer chez un animal (cela est arrivé dans mes expériences) après 20 jours un degré de sclérose qu'un autre animal présente à peine après 50.

Toutefois, dans la série d'altérations que je viens de décrire, on remarque surtout des différences alors que la portion de pancréas isolée de l'intestin est le *processus uncinatus* ou la *pars lienalis* de la glande. Je crois qu'il est de toute importance signaler cela à l'attention, d'une façon spéciale.

Cette différence se rapporte essentiellement aux îlots de *Langerhans*. Dans le procès de sclérose qui atteint le pancréas, les îlots de *Langerhans* survivent: dans toute la série des chiens où j'ai conservé seulement la *pars lienalis* on remarque en effet de nombreux îlots de *Langerhans*, à structure parfaitement normale, rapprochées en groupes, libres dans le connectif ou bien entourées de quelques lobules ou cellule pancréatique; et ils correspondent aux lobules primitifs de la glande.

Si l'on examine au contraire le *processus uncinatus* atrophique après son isolement du duodénum, on remarque de rares îlots dans les lobules d'acines encore conservés; dans le connectif en quelques endroits seulement on peut observer de petits amas de cellules qu'on ne peut pas considérer avec certitude comme étant des îlots normaux de *Langerhans*.

A cette différence d'observation histologique s'accompagne aussi une différente allure physiologique chez les chiens d'expérience.

Tandis que je n'ai presque jamais remarqué (ni dans mes expériences présentes, ni dans celles précédentes) l'apparition d'une glycosurie après l'extirpation partielle du pancréas, si l'on conserve la *pars lienalis*; j'ai observé à plusieurs reprises, chez les chiens 2, 3, 4 du sucre dans l'urine après la conservation du *processus uncinatus*

tout seul. Il s'agit d'une glycosurie plutôt légère, quelquefois transitoire, qui n'apparaît pas tout de suite après l'opération, ainsi que dans les cas d'extirpation totale de la glande, mais à distance de quelques jours (4, 6, 10 jours). Cette glycosurie a une disposition à s'empirer graduellement, jusqu'à représenter le symptôme capital d'un vrai diabète d'expérience, avec polyurie, polydipsie, polyphagie, cachexie.

C'est ce qu'on appelle: *diabète pancréatique de Sandmeyer*. Cet auteur, en 1892, chez un chien, dans l'abdomen duquel il avait laissé isolé un sixième environ de pancréas, observa en effet d'abord une légère glycosurie qui se changea plus tard dans un vrai diabète, dont l'animal mourut.

On sait que *Pflüger* se servit de ce cas de *Sandmeyer*, suivi après d'un autre analogue (je les crois identiques aux miens) dans lesquels il y avait glycosurie malgré la conservation d'un gros fragment de pancréas, les donnant comme base à son opinion: savoir: que la cause probable du diabète expérimental ce n'est pas le manque du parenchyme pancréatique, mais l'acte opératif tout seul à cause des inévitables lésions aux nerfs qu'il occasionne, et à cause de l'excitation nerveuse produite par les nœuds laissés in situ. Ce n'est pas le moment de répéter ici l'histoire de la querelle qui se produisit tout de suite après la découverte de *v. Mering et Minkowski* (1889), entre ceux qui voyaient dans le diabète suivant la pancrétomie la démonstration d'une vraie fonction relative au pancréas, d'une probable sécrétion interne, et ceux au contraire, que *Pflüger* capitanaît, considérant le diabète expérimental comme un diabète dû à des lésions nerveuses.

Il est certain, toutefois, que le diabète pancréatique de *Sandmeyer* trouve une explication logique dans mes expériences récentes, explication qui s'accorde avec la plupart des faits observés.

Si c'est aux îlots de *Langerhans* qu'il appartient très probablement (nous le verrons après) la fonction du pancréas dans l'échange des hydrates de carbone, le diabète de *Sandmeyer* est lié dans mes chiens à une insuffisance fonctionnelle des îlots.

Même normalement ils sont bien plus petits et dans un plus

petit nombre dans le processus uncinatus que partout ailleurs dans la glande et surtout dans la pars lienalis, où ils sont très nombreux et de grande dimension.

Du moins, la rareté des îlots, leur disparition presque complète au fur et à mesure que progresse le procès de cirrhose, est le seul fait positif qui parvienne à expliquer le diabète chez les chiens où il restait encore de nombreux et gros lobules en tissu acineux de structure normale.

Ce n'est pas inutile d'ajouter que, soit dans les chiens de *Sandmeyer*, soit dans les miens, la portion conservée du pancréas était le processus uncinatus.

Nous avons vu dans les chiens 6 et 7 l'extirpation complète du pancréas faite en trois reprises: d'abord on a exporté le *corpus pancreatis* tout seul; après 198 et 212 jours respectivement, le *processus uncinatus* qui avait jusqu'alors fonctionné dans l'intestin et dont la structure était normale; en troisième temps on a exporté la *pars lienalis*, devenue atrophique, 210 e 221 jours respectivement après la première opération. Ni l'un ni l'autre chien n'ont jamais présenté — ni après la première, ni après la deuxième opération — aucune trace de sucre dans l'urine. Au contraire après l'extirpation de la „*pars lienalis atrophique*“ le diabète s'est présenté avec les mêmes caractères que dans les chiens à l'état normal après pancréctomie. Chez ces animaux, l'extirpation de la *pars lienalis atrophique*, au point de vue physiopathologique, a donc été l'équivalent d'une ablation complète de tout le pancréas normal.

On peut alors comprendre le très grand intérêt et la haute signification présentés par les données histologiques qu'on observe sur ces portions de pancréas atrophique.

Chez le chien 6 on exporta, dans le dernier acte opératif, plusieurs morceaux de tissu sclérotique surtout à proximité de la rate. L'examen histologique montra que ces morceaux étaient constitués par du tissu connectif néoformé et par du tissu cellulaire-adipeux, au sein duquel il y avait de grands amas cellulaires, dont quelques-uns présentaient la structure typique des îlots de *Langerhans*. Aucune trace d'acini glandulaires, ni de canaux excréteurs.

Il a été facile surtout de rechercher la pars lienalis atrophique chez le chien 7. Comme j'ai déjà dit, elle était suturée à la paroi abdominale et était restée libre de toute adhérence, ainsi qu'un petit cordon. Les préparations histologiques de ce cas-là sont encore plus démonstratives; car, en coupant à séries tout le fragment exporté, il a été possible la reconstruction complète de toute la portion atrophique du pancréas, ainsi que d'en établir exactement la structure.

De la sorte, on a une idée complète de la modification profonde que le pancréas subit tardivement après avoir empêché l'écoulement de la sécrétion et dont on peut observer, chez les chiens 6 et 7, les stades à peu près définitifs.

Dans les coupes transverses complètes de toute la glande atrophique on observe que le tissu connectif fibreux est très réduit en comparaison des stades décrits après 45—50 jours de l'opération, où la sclérose est le fait prédominant. Au centre de la coupe on trouve le canal excréteur de la glande, à paroi très épaisse, à lumière plutôt restreinte, revêtu d'épithélium. Autour du canal excréteur on remarque un tissu connectif relâché, adipeux, épaissi ça et là de façon à constituer quelque zone de tissu fibreux. Aucune trace de lobules acineux, ni d'acinis isolés, ni de cellules présentant les caractères morphologiques et chromatiques des cellules du pancréas.

Dans le connectif qui entoure le canal central, et surtout dans le tissu adipeux environnant, on trouve quantité d'amas cellulaires, facilement reconnaissables à leur structure pour îlots typiques de *Langerhans*. Ces formations souvent sont réunies en groupes, surtout dans le tissu adipeux: elles constituent ainsi des aires donnant l'impression de correspondre aux primitifs lobes glandulaires, dans lesquels le tissu exocrin a disparu complètement et où les îlots préexistants ont survécu et se sont rapprochés.

Dans ces petits lobules les vaisseaux et les nerfs sont conservés. Quelquefois on remarque des ganglions nerveux et de petits amas de tissu lymphoïde: par les méthodes de fixation et coloration qui donnent un'image élective du sang, on fait ressortir le riche réseau capillaire entre les colonnes cellulaires; c'est-à-dire la structure typique d'une glande à sécrétion interne qui caractérise les îlots de *Langerhans*.

Voilà donc une nouvelle glande, que celle-ci dans laquelle le pancréas s'est transformé; de façon qu'il est difficile d'en reconnaître l'origine primitive, sinon à la présence des canaux excréteurs, perméables chez le chien 7.

Chez le chien 6, au contraire, on ne reconnaissait aucun résidu de canaux: probablement ils s'étaient cicatrisés, se changeant en un petit cordon fibreux, plein, ainsi que j'ai déjà observé en d'expériences précédentes, même après la simple ligature et la section des deux canaux excréteurs pancréatiques.

Le résultat final de mes expériences actuelles sur le chien, correspond encore à celui que *Laguesse* [77] obtint sur le lapin, en tant que résultat tardif de l'occlusion du canal de *Wirsung*. Chez le lapin comme chez le chien un connectif lâche, riche en graisse, se substitue au tissu fibreux cirrhotique: le tissu acineux, et ensuite les canaux excréteurs aussi, disparaissent complètement; le pancréas primitif vient par conséquent à être transformé dans un organe, dont les seuls éléments épithéliaux sont représentés par les îlots de *Langerhans*: le pancréas devient une glande purement endocrine.

Dans mes expériences, l'extirpation de ce résidu de pancréas ainsi transformé a été suivie immédiatement par l'apparition du diabète expérimental, avec glycosurie grave, qui a rapidement atteint un taux très élevé (7, 11, 12 pour cent) et qui dura sans interruption jusqu'à la mort des animaux, survenue deux semaines environ après l'acte opératif. Cette période de temps est tout à fait suffisante pour déterminer les caractères du procès pathologique dont étaient atteints les chiens d'expérience.

Ces nouvelles expériences sont en état de confirmer et documenter encore d'une façon plus exacte ce que j'avais déjà observé à plusieurs reprises dans le cours de plusieurs années.

Elles constituent la démonstration du rapport étroit existant entre les îlots de *Langerhans* et le diabète expérimental de *v. Mering* et *Minkowski*. Les îlots de *Langerhans* sont les éléments épithéliaux chargés de la fonction (n'importe qu'elle soit) que cette glande exerce dans l'échange des hydrates de carbone: l'extirpation totale du pan-

créas chez le chien est suivie du diabète expérimental, en tant qu'on exporte les îlots de *Langerhans*.

Cette conclusion paraît d'autant plus logique que nous avons déjà vu aussi des cas, dans lesquels le diabète (à type *Sandmeyer*) s'était présenté chez les chiens malgré la conservation d'une grande quantité de tissu acineux, à structure normale, dans le processus uncinatus du pancréas, où les îlots de *Langerhans* sont très petits et très rares.

Conclusions.

1. Le pancréas, au moyen du suc qui représente le produit de son travail de sécrétion externe, accomplit dans l'intestin une fonction qui est particulièrement nécessaire à la digestion et à l'absorption des graisses.
2. L'absence de la sécrétion pancréatique dans l'intestin détermine une très modeste utilisation du gras ingéré. Après la ligature et la résection de deux conduits excréteurs du pancréas, ainsi qu'après l'extirpation de la partie de la glande qui est adhérente au duodénum, de sorte que dans la cavité abdominale, rien qu'une portion du pancréas demeure isolée près de la rate, l'on constate, chez le chien, une perte de matières grasses à travers les fèces, qui arrive à une quantité variable entre 60, 80 et 90% du gras de la nourriture. (Partie I. Chap. II.)

Cette oscillation peut très bien dépendre de causes d'erreur qui sont toujours nombreuses dans les recherches sur l'échange alimentaire chez les animaux à expérience; elle peut aussi avoir du rapport avec la qualité de la graisse qui sert pour les recherches.

3. Les animaux dont le pancréas ne fait plus écouler la sécrétion dans l'intestin, maigrissent d'une manière durable et progressive sans qu'il y ait chez eux le diabète, et subissent une perte remarquable dans le poids du corps, jusqu'à la moitié environ du poids initial (Partie I. Chap. II.)
4. Il y a des cas où ces constatations ne se vérifient pas après la simple ligature et la résection des conduits excréteurs pan-

créatiques: la perte des graisses par les fèces et la diminution du poids du corps accompagnée de l'amaigrissement si caractéristique sont peu remarquables, ou elles manquent tout à fait.

Ces résultats négatifs dépendent, en quelque cas, de la présence d'un canal excréteur surnuméraire, ce qui est cependant, d'après mes observations, une variété anatomique très rare: dans quelque autre cas cela dépend des erreurs de la technique opératoire, à cause de la variété des dispositions et de la distribution du système excréteur du pancréas chez le chien, que j'ai décrit; mais dans le plus grand nombre des cas ils dépendent de la possibilité facile, que *les conduits excréteurs pancréatiques, ayant été liés et réséqués, se rétablissent anatomiquement et dans leurs fonctions.* (Partie I. Chap. III).

De cette manière, dans ces cas, pour ainsi dire, négatifs, le suc pancréatique peut encore arriver dans le duodénum et y accomplir sa fonction.

5. Le pancréas (cela est connu depuis longtemps) possède à côté de sa fonction externe, une autre fonction, très probablement de sécrétion interne, qui règle l'échange des sucres dans l'organisme.
6. Le diabète duodéal découvert par *Pflüger* dans les grenouilles ne se répète pas chez le chien; dans cet animal ordinairement à l'extirpation du duodénum il ne s'ensuit pas même de glycosurie.
7. Dans le chien et dans le pigeon, au point de vue morphologique, le pancréas s'atrophie lorsque l'écoulement de sa sécrétion externe est empêchée d'une manière durable: le parenchyme acineux s'altère et finit par disparaître, tandis que les îlots de *Langerhans* conservent leur structure normale. (Partie II. Chap. IV.)

Il y a sans doute, à ce propos aussi, des cas où l'atrophie du pancréas n'a pas lieu; mais ce fait est en rapport avec la possibilité que la sécrétion trouve une voie pour se verser à l'extérieur.

8. Tandis que l'extirpation totale du pancréas provoque, ordinaire-

ment, une sorte de diabète qui correspond, par sa symptomatologie, au diabète pancréatique humain, dans mes chiens, au contraire, chez lesquels le pancréas s'était atrophié après l'occlusion des conduits excréteurs, le diabète n'a pas fait son apparition; pas même dans les cas où le tissu acineux avait complètement disparu et il ne restait comme éléments épithéliaux, que les îlots de *Langerhans*, au milieu du tissu connectif. (Partie II. Chap. IV.)

9. La fonction interne du pancréas est donc, non seulement indépendante de la présence de la sécrétion externe dans l'intestin, mais aussi, quant aux éléments morphologiques qui y participent, du tissu acineux exocrin. (Partie II. Chap. IV.)
 10. Dans les animaux à expérience, la suppression de tout le système acineux du pancréas ne provoque pas de glycosurie, mais l'extirpation du pancréas atrophique, constitué rien que d'îlots de *Langerhans*, suffit pour provoquer l'apparition du diabète. (Partie II. Chap. V.)
 11. L'ensemble des constatations résultant de toutes les recherches que je viens d'exposer, démontre que c'est aux îlots de *Langerhans* et, dans le pancréas, à ces îlots tout seuls, qu'est réservée la fonction de régler l'échange des hydrates de carbone dans l'organisme animal, ce qui résulte des observations anatomiques et des expériences.
-

Bibliographie.

1. Abelmann, Inaug.-Diss. Dorpat 1890.
2. Arnozan et Vaillard, Arch. d. Phys. norm. et pathol. T. III, 1884. s. 3, p. 287.
3. Bernard Cl., Mémoire sur le pancréas. Paris chez J. B. Baillière. 1856.
4. —, Leç. de physiol. expérim. Sem. 1854—1855. Paris chez J. B. Baillière. 1855 et 1856.
5. Bidder u. Schmidt, Die Verdauungssäfte und der Stoffwechsel. Leipzig. 1852.
6. Brugsch, Zeitschr. f. klin. Mediz. Bd. 58. s. 517, 1906.
7. Burkhardt, G., Arch. f. exper. Path. u. Pharm. Bd. 58, s, 251, 1908.
8. Cavazzani, Arch. di Farmac. sperim. Vol. 7, Fasc. 2. 1908.
9. Cecil L. R., Journ. of exper. med. 14, 1911.
10. Colin, Bull. de l'Acad. de Méd. 1 Janv. 1856.
11. Curtis et Gellé, Compt. Rend. d. l. Soc. d. Biol. t. 58, p. 942, 1905.
12. —, Compt. Rend. d. l. Soc. d. Biol. t. 58. p. 966, 1905.
13. Daddi-Marchioni C, Lo sperimentale v. 61, p. 243. 1907.
14. Dale, Proc. of the Roy. Soc. London Vol. 73. 1904.
15. De Renzi e Reale, Berl. klin. Wochenschr. n. 23, s. 560, 1892.
16. De Dominicis, Giorn. intern. di Sc. Med. Napoli. 1889.
17. —, Giorn. int. d. Sc. med. A. 13. 1891, p. 561.
18. Deucher, Correspbl. f. Schweiz. Ärzte. 28, s. 321, 1898.
19. Diamare V, Journ. Intern. d'Anat. T. 16, 1899, P. I, Fasc. 7.
20. —, Int. Monatsschr. f. Anat. u. Phys. Bd. 22, 1905.
21. —, Centralbl. f. Phys. Bd. 19, s. 545, 1905.
22. —, Centralbl. f. Phys. Bd. 19, s. 99, 1905.
23. —, Archivio di Fisiol. A. 5, p. 253, 1908,
24. — et Kuliabko B, Centbl. f. Physiol. Bd. 18, s. 432, 1904.
25. Dogiel A. S., Arch. f. Anat. u. Phys. Anat. Abt. J. 1893.
26. v. Ebner, Kollikers Handb. d. Gewebslehre d. Menschen. 6 Aufl. 1899.
27. Ehrmann, Arch. f. d. Ges. Phys. Bd. 119, 1907.
28. Eicler u. Silbergleit, Berl. klin. Wochenschr. 1908, A. 25, s. 1172.
29. Fabozzi S., Beitr. z. path. Anat. u. allg. Path., Bd. 34, s. 198, 1903.
30. Fleckseder, Arch. f. exper. Path. u. Pharm. Bd. 59, s. 406, 1908.
31. Forschbach J., Arch. f. path. Anat. u. Physiol. Bd. 60, s. 131, 1909.
32. Frerichs, Wagner's Handwörterbuch der Phys. III. 842.
33. Frugoni e Stradiotti, Lo sperimentale, 63, p. 66, 1909.
34. Gaultier R., Compt. R. d. l. Soc. d. Biol. d. Paris. T. 64, No. 16, p. 826.

35. Giannelli L., Atti d. R. Acc. d. Fisiocrit. d. Siena. Serie IV, Vol. 10, 1898.
36. —, Atti della R. Acc. d. Fisiocr. d. Siena. S. IV. vol. 12, 1900.
37. —, Monitore Zool. Ital. vol. XII, No. 7, 1901.
38. —, Monit. Zool. Ital. A. 13, p. 171, 1902.
39. —, Monit. Zool. Ital. A. 24, No. 5, 1913.
40. — e Giacomini, Atti d. R. Acc. d. Fisiocr. di Siena, 1896.
41. Gentes, Thèse de Bordeaux. 1901.
42. Gontier de la Roche, Thèse méd., Lille, 1903.
43. Grinew D. P., Arch. d. Science biol. de S. Petersbourg, 17, 1912.
44. Gutmann L., Arch. f. path. Anat. u. Physiol. Bd. 177, s. 128, 1904.
45. v. Hansemann, Verhandl. d. Deuts. Path. Gesells., Hamburg, 1901.
46. —, Berl. Klin. Wochenschr. Bd. 49, 1912.
47. Harris and Gow, Journ. of Physiol. T. 15, 1894.
48. Hédon E., Paris. 1901. Masson et Cie. et Gauthier-Villars.
49. —, Compt. Rend. d. l. Soc. d. Biol. T. 66, p. 699, 1909.
50. —, Compt. Rend. d. l. Soc. d. Biol. T. 66, p. 621, 1909.
51. —, Compt. Rend. d. l. Soc. d. Biol. T. 68, p. 630, 1910.
52. —, Compt. Rend. d. l. Soc. d. Biol. T. 71, p. 124, 1911.
53. —, Arch. d. Physiol. T. 9, p. 622, 1897.
54. —, Arch. intern. d. Physiol. T. 13, Fasc. 3, 1913.
55. Herbst, Zeitschr. f. rat. Méd., 1853.
56. Herlitzka-A., Arch. f. d. ges. Physiol. Bd. 123, s. 331, 1908.
57. —, Arch. ital. d. Biol. T. 50, p. 22, 1908.
58. Herxheimer, G., Arch. f. path. Anat. u. Phys. Bd. 183, s. 228, 1906.
59. Hess O., Arch. f. d. ges. Phys. Bd. 118, s. 536, 1907.
60. —, Mediz. naturwissenschaft. Arch. Bd. 1, H. 1, 1907.
61. Hesse A. und Mohr L., Zeitschr. f. exper. Path. u. Ther. Bd. 6, s. 300, 1909.
62. Kirkbride, Journ. of exper. med. 1912.
63. Klippel et Lefas, Arch. gén. de méd. Nouv. ser. II, p. 74, 1899.
64. Kuhne und Lea, Untersuch. aus d. Phys. Jnst. d. Univ. Heidelberg, Bd. 2, 1882, H. 2.
65. Küster K., Arch. f. mikr. Anat. Bd. 64, s. 158.
66. Jarotsky, Virchow's Arch. f. path. Anat. u. Phys. Bd. 156, 1899.
67. Laguesse E., Comt. R. d. l. Soc. de Biol. de Paris, 27 oct. 1894.
68. —, Journ. d. l'Anat. et d. l. Physiol. 1895.
69. —, C. R. d. l. Soc. d. Biol. d. Paris 11 Serie, I, p. 900, 1899.
70. —, Arch. d'Anat. microsc. T. 5, 1902.
71. —, C. R. d. l. Soc. d. Biol. d. Paris T. 54, 1902.
72. —, C. R. d. l. Soc. d. Biol. d. Paris T. 59, 1905.
73. —, Arch. d'Anat. Micr. T. IX, p. 89, 1906.
74. —, Le Pancréas. A. Storck, Lyon, 1906.
75. —, C. R. d. l. Soc. d. Biol. d. Paris. T. 65, p. 139, 1908.
76. —, C. R. d. l. Soc. d. Biol. d. Paris. T. 68, p. 367, 1910.
77. —, Journ. d. Phys. et d. Path. génér. T. 13. no. 5, p. 673, 1911.
78. —, C. R. d. l. Soc. d. Biol. d. Paris. T. 70, p. 910, 1911.
79. —, Journ. d. Phys. et d. Path. génér. T. 13, no. 1, 1911.
80. Laguesse et Gontier de la Roche, C. R. d. l. Soc. d. Biol. d. Paris. T. 54, 1902.
81. Langerhans, Inaug. Diss. Berlin 1869.
82. Lauwens, Arch. f. d. gesamt. Physiol. Bd. 120, 1907.

83. Lenz, Dorpat, 1850.
84. Lefas E., Arch. gén. d. médic., nouv. série, p. 539, 1900.
85. Lépine J., Semaine Médic., 2. déc. 1903.
86. —, Compt. Rend. d. l. Soc. d. Biol. d. Paris. T. 55, p. 161, 1903.
87. —, Compt. Rend. d. l. Soc. d. Biol. d. Paris. T. 55, p. 1288, 1903.
88. —, Journ. de Phys. et d. Path. gén. T. 7, p. 1, 1905.
89. —, Semaine Méd. no. 25, 25 juin 1911.
90. Lesné et Dreyfus, Compt. Rend. d. l. Soc. d. Biol. d. Paris. T. 61, 528.
91. Lewaschew, Arch. f. mikr. Anat. Bd. 26, 1886.
92. Levi, Lo Sperimentale 1904.
93. Lombroso Ugo, Compt. Rend. d. l. Soc. d. Biol. d. Paris T. 57. p. 70, 1904.
94. —, Compt. Rend. d. l. Soc. d. Biol. d. Paris T. 57, p. 72, 1904.
95. —, Compt. Rend. d. l. Soc. d. Biol. d. Paris T. 57, p. 74, 1904.
96. —, Compt. Rend. d. l. Soc. d. Biol. d. Paris T. 56, p. 399, 1904.
97. —, Compt. Rend. d. l. Soc. d. Biol. d. Paris T. 56, p. 398, 1904.
98. —, Compt. Rend. d. l. Soc. d. Biol. d. Paris T. 56, p. 396, 1904.
99. —, Archives ital. d. Biol. T. 42, p. 336. 1904.
100. —, Journ. de Phys. et d. Path. génér. no 1, 1905.
101. —, Sulla funzione del pancreas nel ricambio materiale. Tipografia Sacerdote. Torino. 1906.
102. —, Archivio di fisiologia A. 3, p. 205, 1906.
103. —, Arch. f. exper. Path. u. Pharm. Bd. 54, s. 357, 1907.
104. —, Archivio di fisiol. A. 4, p. 407, 1908.
105. —, Ergebnisse d. Physiol. IX. Jahrg.
106. —, Arch. di farmac. sper. e sc. aff. Vol. 7, p. 195, 1908.
107. —, Archivio di fisiol. A. 8, p. 209, 1910.
108. —, Arch. di farmac. sper. e sc. aff. Vol. 9, p. 289, 1910.
109. —, Arch. di farmac. sper. e sc. aff. Vol. 9, p. 446, 1910.
110. —, et Sacerdote A., Arch. ital. d. Biol. T. 49, p. 97, 1908.
111. —, e S. Pietro, Giorn. d. R. Acc. di Torino Vol. 9, 1, 1903.
112. Mac Callum, The Journal of t. America Assoc. Vol. 56, p. 655, 1911.
113. —, Amer. Journ. of Med. Sc. Vol. 133, 1907.
114. —, The Johns Hopk. Hosp. Bull., Vol. XX, p. 222, 1909.
115. Maccia G. F., Bollett. d. Soc. Medic. Chir. di Pavia no. 1, 1913.
116. Marassini A., Rivista di Fisica., Matem. e Sc. Natur. Pavia A. 8, 1907.
117. —, Arch. ital. de Biol. T. 48, p. 369, 1907.
118. —, Lo Sperimentale. Suppl. al Fasc. IV, 1913.
119. Mankowski. Arch. f. mikr. Anat. u. Entwickl. Bd. 69, s. 286, 1901.
120. Martina, Deutsch. Med. Wochenschr. J. 34. no. 1, 1908.
121. Martinotti, R. Acc. di Med. di Torino, sed. 13 luglio 1888.
122. —, R. Acc. di Med. di Torino, sed. 20 luglio 1888.
123. Massaglia, Società Med.-Chir. di Modena, 23 maggio 1913.
124. Massaglia e Zannini, Pathologica n. 93, 1912.
125. Massari, Atti della R. Acc. de' Lincei. Vol. 7,6 marzo 1898.
126. v. Mering u. Minkowski, Arch. f. exper. Path. u. Pharm., Bd. 26, 1889.
127. Minkowski, Berlin. Klin. Wochenschr. 1890, no. 15.
128. —, Arch. f. Hygiene. Bd. 53. s. 331, 1905.
129. —, Arch. f. exper. Path. u. Pharm., Bd 53, H. 3 u. 4, 1908.
130. Moldenhauer. Inaug. Diss. Wiesbaden 1909.

131. Mouret, *Compt. Rend. d. l. Soc. de Biol. de Paris*, T. 46, 1894.
132. Opel A., *Lehrbuch*, Jena, 1900.
133. Opie E., *Skandinavisches Arch. f. Physiol.* Bd. 34, s. 397.
134. —, *John Hopkins Hospital Bull.* Vol. II, 1900.
135. Orrù E., *Monit. Zool. Ital.* 1900.
136. Ottolenghi D., *Arch. ital. d. Biol.* T. 36, p. 447, 1901.
137. Pawlow S., *Arch. f. d. ges. Phys.* Bd. 16, s. 123, 1878.
138. Pearce R. M., *Amer. Journ. of med. Science* Vol. 128, p. 478, 1904.
139. —, *Amer. Journ. of Anatomy* T. II, p. 445.
140. Pischinger, *Inaug. Diss. München* 1895.
141. Pende N., *Lo Sperimentale Fasc. 5*, 1905.
142. —, *Ric. del Labor. d. Anat. Comp. di Roma ecc.* Vol. 37. 1905.
143. —, *Il Tommasi* 1907.
144. —, *Pathologica* 1909.
145. Pensa A., *Bollet. d. Soc. Med.-Chir. di Pavia*. 24 giugno 1904.
146. *Perdigeat et Tribondeau*, *Proc. verb. d. l. Soc. Linn. de Bordeaux.*
T. 55, 1900.
147. Pflüger E., *Arch. f. d. ges. Phys.* Bd. 106, s. 181, 1905.
148. —, *Arch. f. d. ges. Phys.* Bd. 111, s. 61, 1906.
- 148 bis. —, *Arch. f. d. ges. Phys.* Bd. 118, s. 263 u. 265, 1907.
149. —, *Arch. f. d. ges. Phys.* Bd. 123, s. 323, 1908.
150. —, *Arch. f. d. ges. Phys.* Bd. 124, s. 1, 1908.
151. —, *Arch. f. d. ges. Phys.* Bd. 128, s. 125, 1909.
152. Piazza V. C., *Anat. Anzeig.* 1910.
153. —, *Anat. Anzeig.* 1911.
154. —, *Studium* a. 4, no. 4, 1911.
155. —, *Annali di Clinica Med.* 1912.
156. —, *Annali di Clinica Med.* a. 5, F. 1, 1914.
157. —, *Annali di Clinica Med.* a. 5, F. 1, 1914.
158. Pognat C. A., *Journ. d. l'Anat et d. l. Phys.* A. 33, 1897.
159. Renaut, *Compt. R. d. l'Acad. d. Scienc.* T. 89, 1879.
160. — J., *Traité d' histologie.* T. II, Paris 1897.
161. Rennie J., *Centrbl. f. Phys.* Bd. 18, s. 729, 1905.
162. Rosenberg S., *Arch. f. d. ges. Phys.* Bd. 121, s. 358, 1908.
163. —, *Biochem. Zeitschr.* Bd. 18, s. 95.
164. Rossi G., *Lo Sperimentale* A. 56, p. 570, 1902.
165. v. Rynberk G., *Archivio di Fisiol.* A. 4, p. 497, 1907.
166. —, *Arch. di farmac. sper. e sc. e affi.* A. 7, p. 97, 1908.
167. Sandmeyer W., *Zeitschr. f. Biologie*, Bd. 29, 1892.
168. —, *Zeitschr. f. Biologie*, Bd. 31, s. 12, 1894.
169. Sauerbeck E., *Ergebnisse d. allg. Path. u. path. Anat.* J. 8, Abt. 2, 1902.
170. —, *Arch. f. path. Anat. u. Phys.* Bd. 177, s. 1. 1904.
171. Saviotti, *Arch. f. mikr. Anat.* Bd. 4, 1869.
172. Schlesinger, *Virchow's Archiv* Bd. 154.
173. Schmidt, M. B., *Münch. med. Woch.* 1902, p. 52.
174. Schmidt und Strasburger, *Die Faeces des Menschen.* Berlin 1901.
175. Schultze, *Arch. f. mikr. Anat.* Bd. 56, 1900.
176. Scott u. Lyman, *Americ. Journ. of Physiol.* T. 29, 1912.
177. Sinn, *Inaug. Diss. Marburg.* 1907.

178. Sisto P., *Archivio per le Sc. Med.* V. 27, no 19, 1903.
179. Sokoloff. Inaug. Diss. Petersburg.
180. Ssobolew L. W., *Centrbl. f. allg. Path. u. path. Anat.* Bd. 11, 1900.
181. —, *Arch. f. path. Anat. u. Phys.* Bd. 177, s. 123, 1904.
182. —, *Arch. f. path. Anat. u. Phys.* Bd. 168, s. 61, 1902.
183. —. *Ziegler's Beitr. z. path. Anat.* Bd. 47. 1910.
184. Strangl, *Wiener Klin. Wochschrft.* J. 14, no 41, 1901.
185. Swale Vincent and Thompson. *Int. Monatsschr. f. Anat. u. Phys.* Bd. 24, 1907.
186. Thiroloix J. et Jacob, *Bull. d. l. Soc. méd. d. Hôpit. d. Paris.* 29 avril 1910.
187. —, *Bull. d. l. Soc. méd. d. Hôpit. d. Paris.* 3 juin 1910.
188. Thoinot es Delamare G., *Bull. d. l. Soc. méd. d. Hôpit. d. Paris.* 22 avril 1904.
189. Tiberti N., *Arch. ital. de Biologie* T. 38, p. 253, 1902.
190. —, *Lo Sperimentale* A. 62; p. 1 et 399, 1908.
191. —, *Arch. ital. d. Biol.* T. 51, p. 117, 1909.
192. —, *Arch. f. die ges. Physiol.* Bd. 62, s. 399, 1908.
193. —, *Arch. ital. de Biol.* T. 51, p. 123, 1909.
194. — e Franchetti A., *Lo Sperimentale* Vol. 62, p. 81, 1908.
195. —, *Arch. ital. d. Biol.* T. 51, p. 127. 1909.
196. Tschassownikow, *Arch. f. mikr. Anat.* Bd. 67, 1906.
197. Vassale. *Reggio Emilia* 1889—1891.
198. Watermann, 1913.
199. Viglini R., *Lo Sperimentale* Vol. 58, p. 583, 1904.
200. Wildt A., Inaug. Diss. Bonn 1894.
201. Visentini A., *Bollett Soc. Med.-Chir. di Pavia* 1907.
202. —, *Gazzetta Med. Ital.* a. 58, no 44, 1907.
203. —, *Il Morgagni* no 8, 1908.
204. —, *Monit. Zool. Ital.* a. 19, no. 1, 1908.
205. —, *Boll. Soc. Med. Chir. d. Pavia* 1908.
206. —, *Gazz. med. ital.* a. 59, n. 37, 1908.
207. Witzel O., *Arch. f. d. ges. Phys.* Bd. 106, s. 173, 1905.
208. Wright J. and Elliott Joslin, *Journ. of the Med. Resear.* nov. 1901.
209. Zack, *Wien. Klin. Wochenschr.* 1908, no. 3, s. 82.
210. Zamboni G., *Riforma Medica* 1905, A. 21, no. 1. p. 3.
211. Zunz E. et Mayer L., *Bull. d. l'Ac. R. de Méd. de Belgique* 30 sept. 1905.
212. —, *Bull. d. l'Ac. R. de Méd. de Belgique* T. 18, 1904,

Index.

	pag.
Introduction	437
<i>Première Partie.</i>	
Chapitre I. La Fonction externe du pancréas.	440
Chapitre II. Recherches sur la fonction du suc pancréatique dans l'échange intestinal de la graisse	447
A. Les conduits excréteurs du pancréas du chien	450
B. L'échange de la graisse après l'occlusion des conduits excréteurs du pancréas	453
C. L'échange de la graisse après l'exportation de la pars descendens du pancréas	455
Conclusions	456
Chapitre III. La restauration anatomique et fonctionnelle des canaux excréteurs du pancréas ayant été liés et réséqués	459
<i>Deuxième Partie.</i>	
Chapitre I. La Fonction interne du pancréas.	465
Chapitre II. La question de la glycosurie duodénale	468
Chapitre III. Recherches Histologiques sur les Ilots de Langerhans.	474
Chapitre IV. Le pancréas après la ligature et la section de ses canaux excréteurs	476
Chapitre V. Les éléments morphologiques qui accomplissent la fonction interne du pancréas	506
Conclusions	532
Bibliographie	535

Explication des Planches.

- Fig. 1. Fèces du chien 4 après occlusion des conduits pancréatiques. Diète comme le chien de contrôle. Col. Sudan III.
- Fig. 2. Fèces d'un chien de contrôle après diète grasse. Color avec Sudan III.
- Fig. 3. Fèces du chien 4 après l'extirpation partielle du pancréas.
- Fig. 4. Ilot de Langerhans de marmotte en rapport intime de continuité avec un ganglion nerveux.
- Fig. 5. Chien — Pancréas 104 jours après ligature et section des canaux excréteurs — Mallory. Oc. comp. 4, Ob. 5 Kor.
- Fig. 6. Chien — Pancréas 160 jours après la ligature et la section des canaux excréteurs.
- Fig. 7. Chien. 45 jours après la ligature et la section des conduits excréteurs pancréatiques (nécrose du tissu adipeux). a = pars lienalis du pancréas; a' = processus uncinatus du pancréas; b = Duodénum; c = système excréteur de la glande; d = cavité qui s'était formée à la place de la ligature; f = voie artificielle que le suc pancréatique avait formée en communication avec le duodénum et la cavité du péritoine; e = papille du conduit excréteur principal.
- Fig. 8. Pigeon. — Portion ventrale du pancréas 12 jours après la résection des canaux excréteurs — v. Gieson. — Oc. comp. 4 — Ob. 7 Kor.
- Fig. 9. Pigeon. — Portion ventrale du pancréas 176 jours après résection des canaux excréteurs. Hémal. — Eosine — Oc. 3 — Ob. 5. 5. Kor.
- Fig. 10. Chien. 3 — dern. série „Processus uncinatus“ du pancréas — isolé — 26 jours après extirpation de la „pars lienalis“ et du „corpus pancreatis“.
- Fig. 11. Chien. 8 — dern. série Pancréas — „pars lienalis“ isolée — 48 jours après extirpation du „corpus pancreatis“ et du „processus uncinatus“ — Cirrhose interacineuse
- Fig. 12. Chien. 8 — dern. série. — 48 jours après extirpation partielle du pancréas. — „Pars lienalis“ isolée. Concentration des ilots de Langerhans.
- Fig. 13. Chien. 7. — dernière série. — „Pars lienalis“ isolée — 221 jours après l'opération — Ilot de Langerhans survécu — disparition du tissu exocrin.
- Fig. 14—19. Radiographies de pancréas de chiens, dont l'arbre excréteur a été injecté avec bromipin ou jodipin Merk.
- Fig. 20. Pancréas et anse du duodenum de *Columba livia* (Linn.) normal a = segment pancréatique ventral avec; b = ses canaux excréteurs; c = lobule juxtasplénique du segment pancréatique dorsal; d, e = anse du duodénum.
- Fig. 21. Pancréas dorsal de *Columba livia*, qui arrive avec une branche auprès de la rate, (lobule juxtasplénicus).

- Fig. 22. Pancréas ventral parfaitement isolé du lobule ventral formé par le pancréas dorsal.
- Fig. 23. Pancréas ventral isolé. Absence du lobule ventral du pancréas dorsal.
- Fig. 24. Pancréas ventral divisé en deux segments indépendents, chacun ayant son canal excréteur.
- Fig. 25. Pancréas ventral, qui se continue avec le lobule ventral du pancréas dorsal et se prolonge jusqu'au lobule juxtasplenicus.
- Fig. 26. Pancréas ventral de *Columba livia* 300 jours après résection de ses canaux excréteurs. Atrophie Kystique du pancréas.
- Fig. 27. Pancréas ventral de *Columba livia* 66 jours après résection des canaux excréteurs. A. Pancréas — atrophie simple.
- Fig. 28—35. Microphotographies de coupes transversales de l'anse duodénale de *Columba livia*.
- Fig. 28 et 29. Connexion entre pancréas dorsal et ventral de *Columba livia*.
- Fig. 30. Pancréas dorsal normal. Pancréas ventral 18 jours après résection de ses canaux excréteurs.
- Fig. 31. Même opération. — Après 25 jours
- Fig. 32. Même opération. — Après 53 jours
- Fig. 33. Même opération. — Après 138 jours.
- Fig. 34. Même opération. — Après 176 jours.
- Fig. 35. Même opération. — Après 238 jours — Atrophie Kystique du pancréas ventral.
- Fig. 36. Chien. 6 dern. série — 190 jours après la I^e opération v. p.
- Fig. 37. Chien. 6 dern. série — 12 jours après la II^e opération (sans suc pancréatique dans le duodénum).
- Fig. 38. Chien. 3 dern. série — 12 jours après extirpation partielle du pancréas (absence du suc pancréatique dans le duodénum).
- Fig. 39. Chien. 7 dern. série. Pancréas „pars lienalis“ isolée — 221 jours après l'opération. Coupe transversale complète-Disparition du tissu acineux — Pancréas transformé en glande endocrine. Microphotographie.
- Fig. 40. La même coupe — Lobule pancréatique constitué de plusieurs îlots de Langerhans survécus et réunis. Microphotographie.
- Fig. 41. La même coupe. Concentration de nombreux îlots de Langerhans Microphotographie.
- Fig. 42. La même coupe — Grossissement plus fort. Microphotographie.

(From the Department of Pathology and Bacteriology of the University
of Chicago.)

The Physiological Destruction of Erythrocytes in Birds.

By

Preston Kyes.

(With Plate XX.)

The power of vascular endothelium to ingest red blood-corpuses under pathological conditions has received extensive recognition. That such endothelium performs a definite physiological function in the destruction of red blood-corpuses under normal conditions however has not been established. Of the earlier publications those of Löwit [1] and v. Kupffer [2, 3] contain the most definite statements in support of such a physiological destruction of erythrocytes. Much of the force of these contentions is lost however because the observations supporting them were confined to the less reliable histological methods of fresh tissue study, and a fair statement of the present status of the question is that of Howell [4] who says: "Certain large cells have been described in the spleen which at times contain red blood-corpuses or fragments of them in their cytoplasm. It has been supposed that these and other phagocytic cells, such as the Kupffer cells of the liver capillaries, may actually ingest the red corpuses and thus be responsible for their constant destruction. This view cannot be considered as demonstrated."

In a study of the phagocytic destruction of foreign bodies injected into the blood stream of birds, my attention has been drawn to a phagocytosis of red blood-corpuses which is constantly taking place in these animals and which is independent of experimental conditions. It is the purpose of this paper to cumnnicate morpho-

logical evidence as to this function on the part of certain endothelial cells.

When bacteria or other minute foreign bodies are injected into the circulating blood stream of pigeons, they are rapidly withdrawn from the circulation into the tissues of the liver and spleen. Examination of these tissues shows also, that the foreign bodies are there contained within cells of a distinct type, which type is the same for both the liver and the spleen. This type of cell moreover, contains in addition to the foreign substances injected, much golden yellow pigment, and when tested for iron by Perl's method this included pigment gives a positive Prussian-blue reaction of such intensity that the containing cell is clearly differentiated from surrounding tissue components. When combined therefore, with suitable counterstains, the iron reaction affords a favorable histological method for the study of such cells. The method moreover, is applicable to the study of the same cells in normal tissues, for its use shows that this pigment content is not incidental to experimental or pathological changes but is constantly present under normal conditions. In detail the procedure which has been employed in the study of the tissues of eighteen normal pigeons here discussed, is as follows:

Fix thin slices of tissue for 18—24 hours in Müller's fluid plus 5 per cent mercuric sublimate. Imbed in paraffin and section to 4 microns. Fix sections to slide and stain 20—40 minutes with acid carmine. Wash, and transfer to equal parts of a 2 per cent aqueous solution of potassium ferrocyanide and of a 2 per cent aqueous solution of hydrochloric acid. Remove after from 3 to 10 minutes, wash in distilled water and pass quickly through a 0.5 percent aqueous erythrosin solution. Dehydrate in alcohol, clear in xylol and mount in Canada balsam.

Specimens of normal liver and spleen prepared according to the above method, display in contrast to other tissues of the pigeon, an extensive content of cells possessing the distinct blue tone of the Prussian-blue iron reaction. These cells are distributed rather evenly throughout both organs but more numerous in the liver. Under low powers of the microscope their general morphology indicates that the iron-containing cells are of the same type in the two organs, and as will be seen later, this is supported by a correspondence in their finer structure and physiology. In as much as the relation of these

cells to other structures is much more evident in the liver however, their first description will be limited to that organ.

In liver specimens observed under medium magnification the cells referred to above, appear as blue patches sharply differentiated from the red-stained parenchyma. These cells are larger in their greatest diameter than the liver cells proper, vary much in size and form, and are often seen to contain two or three carmine- or eosin-stained bodies. In their distribution they display a constant relation to the venous capillaries, often appearing to occupy the lumen of these vessels (Fig. 1). Under the higher powers of the microscope however, it is seen that each cell is an integral part of the endothelial intima lining the capillaries; in other words is a fixed tissue cell engaged by one of its surfaces upon the reticulum of the vessel-wall and with a free surface bulging a greater or less degree into the vessel lumen. The attached surface of the cell follows strictly the line of the vessel-wall, be it straight or curved, often continuing around an angle of bifurcation. No processes are seen extending between the liver cells. In fact I have not seen evidence that these cells possess processes extending in any direction. What appear often as processes are sections of the sheet-like margins of the cells as they follow the concavity of the vessel-wall and fold about an angle of bifurcation as referred to above: Sectioned at favorable angles these thinner areas may appear as processes extending from thicker portion of the cell. The interpretation however, is not difficult with the sharpness of color contrast obtained by the method employed. The cells under discussion are clearly those described in the liver of mammals by v. Kupffer first as perivascular connective-tissue cells and finally as intimal cells. To these cells and perhaps to others, the terms "Sternzellen", "stellate cells", "Kupffer cells", have been applied, but to include the same cell as seen in the spleen, the liver and where else it may occur, I shall use the term hemophage. The nucleus displayed by the hemophage stains a deep garnet with the carmine used in the given technique and contains two or three very distinct and intensely stained nucleoli. In the hemophages which are more nearly flat, the nucleus appears like those of the typical endothelial cells, whereas in the

protruding hemophages of greater bulk, the nucleus is more vesicular and is irregularly pyramidal in form. Two nuclei may be found within a single cell, but rarely.

The most striking characteristic of the hemophage however, is the morphology of its cell-body. This is determined by the fact that within vacuoles of the cytoplasm, are contained red blood-corpuscles taken from the circulating blood stream. It is not meant that here and there may occasionally be found a hemophage which has taken up an erythrocyte, but rather that the occurrence is general and that approximately one third of the total intimal cells are hemophages and that each hemophage displays evidence of containing or having recently contained, one or more erythrocytes. The fact that the red blood-corpuscles of birds are nucleated, have a deflated ovoid outline, and are of relatively large size, allows clear observation as to their actual inclusion and ultimate intracellular fate. The cell-body of the hemophage has no fixed morphology but changes from time to time according to the phase of its phagocytic activity. Within a single field of the microscope may be seen all intermediate stages between the hemophage whose cell-body is greatly distended by an intact erythrocyte recently ingested and the hemophage which has so far completed the destruction of the erythrocyte as to again appear as a flat endothelial cell except for the presence of the traces of the end-products of the digestion (Figs. 2—4). In the first instance the cell-body of the hemophage bulges markedly into the capillary lumen and its nucleus is crowded to one side. The included erythrocyte in this earliest stage appears in all ways the same as those of the blood-stream and displays a normal staining reaction; namely, by the technique outlined, its nucleus stains a deep redbrown, while its cytoplasm stains an even yellow-bronze tone. In the very earliest stages the cytoplasm of the hemophage gives no iron reaction, but in the next-following stage in which also the erythrocyte appears normal, the cytoplasm of the hemophage gives a diffuse Prussian-blue reaction (Figs. 3 and 4, a). In hemophages which represent the subsequent stages, the included erythrocytes are seen in various stages of disintegration and digestion while the cytoplasm of the including cell gives a constant iron reaction (Figs. 2—4, a). The

first marked change in the erythrocyte is an hemolysis, the hemoglobin escaping into vacuoles of the cytoplasm of the phagocytic cell and leaving the nucleus-containing stroma distinctly outlined (Fig. 2, a and b). The stroma may retain the original ovoid form or may become spherical, the nucleus in each instance remaining ovoid. Gradually, both the stroma and nucleus lose their staining reaction (Fig. 2, a and b) until finally, the vacuole contracts about a small indistinct remnant of the nucleus which in its turn ultimately disappears. With this change, the bulk of the hemophage decreases (Figs. 3 and 4, c). Meanwhile, the hemoglobin which has escaped into the cytoplasm of the hemophage, is seen to undergo a series of changes. At first the greater part of the pigment does not give the iron reaction but retains its yellow-bronze tone with erythrosin and occupies vacuoles of various sizes (Fig. 4, d). In hemophages representing a later stage however, the contents of the vacuoles give the iron reaction also and with great intensity, contrasting with the lighter blue of the surrounding cytoplasm. Such cells show no content of unmodified hemoglobin. With the disappearance of the native hemoglobin therefore, there is a parallel increase in the iron-reacting pigment. The content of the vacuoles which gives the iron reaction appears in untreated specimens, as a golden-yellow pigment and is presumably hemosiderin. The hemophages which represent the last stages in the phagocytosis and digestion, appear less and less bulky, with a fainter iron reaction, and a less vesicular nucleus (Figs. 3 and 4, c). The last observable stage is represented by a cell which contains no yellow pigment but which in all ways appears as a typical endothelial cell of the vascular intima except however, that its cytoplasm gives a faint and diffuse iron reaction (Fig. 4, e).

As stated above examples of the stages just outlined are readily seen in a single microscopic field and the interpretation of the sequence of events which they represent, leads to the conclusion that the cells of the vascular endothelium of the venous capillaries of the liver of birds in performing a normal physiological function, ingest intact red blood-corpuscles, hemolyse the same, destroy the stroma and nucleus,

split the hemoglobin with a freeing of the iron, and finally return to their original form.

In the spleen, the hemophages are seen in distinctly fewer numbers than in the liver. For the most part they are confined to the pulp cords in contrast to the Malpighian follicles and have no such evident relation to a vessel-wall or-lumen as in the liver. The hemophage however, is morphologically in all of its details of the same type as that of the liver, and the phases of ingestion and digestion of erythrocytes form the same cycle giving the iron reaction at corresponding points.

The physiological economy of this destruction of red blood-corpuses by the hemophages, is conjecture. The iron which is freed and which is eventually lost to the hemophage, is not to be found in the bile: neither is it to be found elsewhere in the tissues of the liver or spleen. This suggests the likelihood of its escape to the blood-stream, with the possibility of its transport to hemopoietic tissues.

The close chemical relation of the bile pigments to hemoglobin is highly significant in this relation. When it is remembered that bilirubin is approximately if not identically, the iron-free hematoidin, a cell which hemolyses erythrocytes and frees the iron of the hemoglobin is to be seriously considered as playing a role in bile-pigment formation: The location of such cells in the parenchymatous organ from which such pigments are excreted, adds emphasis to the possibility of the participation of these cells in bile-pigment formation. I have not as yet been able to demonstrate however, the presence of definite bile-pigments within the hemophages of birds and make no contention in this regard.

With the recognition of a constant normal phagocytosis of erythrocytes by the intimal cells of the venous capillaries of the liver and corresponding cells in the spleen, the question arises as to how far these cells differ from vascular endothelium in general; in other words, the extent of their specialization. In reference to this point the evidence shows that the phagocytosis is normally accomplished by endothelium in certain locations only. Thus in the liver, the

hemophages are confined to the intima of the venous capillaries, while the intima of the larger vessels displays no such phagocytic action (Fig. 1, a and b). The contrast in this regard is distinct and under normal conditions therefore it appears that the hemophages are actively phagocytic cells of a specialized intimal endothelium, differing in degree at least in this regard from vascular endothelium in general. This is not denying of course a potential phagocytic power possessed by endothelium in general which may be provoked under abnormal conditions¹).

I have observed no evidence that physiologically the hemophages are at any time other than fixed-tissue cells. I have not seen them free in the lumen of the larger vessels although present in such great numbers in contributing capillaries. This fact militates against the suggestion of Metchnikoff that these cells are leucocytes which have been transported to the liver. This suggestion is also met by the fact that the hemophages are definitely attached to the vessel-wall and localized in a given type of vessel.

From the point of view of general physiology it is of course important to determine whether or not the action of the hemophages is peculiar to birds or is a widely occurring phenomenon. The latter is the case. In applying the same technique in a study of the livers of the frog (*Rana pipiens*), toad (*Bufo lentiginosus*), turtle (*Chrysemys marginatus*), crocodile (*Alligator mississippiensis*), and opossum (*Didelphys virginiana*), I have found a similar cycle of intracellular blood

¹) The descriptions in this paper are limited to strictly normal conditions. The behavior of the hemophages under modified conditions, I shall discuss in a later paper. It may be stated in this connection however, that by the injection of foreign bodies or colloidal solutions, the phagocytic activity of the hemophages may be enormously increased. This applies both as to the action of a given cell and as to the number of cells participating. This phagocytic activity leads not only to the ingestion of the injected material, but to an increased ingestion of red blood-corpuscles from the circulating blood. Foreign erythrocytes injected into the blood-stream are rapidly taken up and digested by the hemophages. The same is true of certain bacteria. In both instances the large amount of anti-body contained in the liver after such procedure, indicates that the hemophages are definitely concerned in anti-body production. I have evidence also that colloids in general are ingested by the hemophages and in my opinion much of the so-called vital staining of these cells is essentially a phagocytosis of colloidal pigments. (Cf. Evans.⁶)

destruction in the corresponding cells of the reptiles, amphibia and mammals.

It would appear therefore that the application of a trustworthy differential histological method, shows that the liver and spleen, of many species at least, do contain specialized endothelial cells which have as a normal physiological function the destruction of red blood-corpuscles with a liberation of the contained iron.

Literaturverzeichnis.

1. Löwit, M., Beiträge zur Lehre von Ikterus. Beiträge für pathol. Anat. Bd. IV, S. 225.
 2. v. Kupffer, C., Über Sternzellen der Leber. Ver. d. Anat. Ges. 12. Vers. in Kiel. S. 80—86, 1898.
 3. —, Über die sogenannten Sternzellen der Säugetierleber. Arch. f. mikr. Anat. Bd. 54, H. 2, S. 254—288, 1899.
 4. Howell, W. H. Text-book of Physiology, Philadelphia and London, 1913, p. 430.
 5. Metchnikoff, É., L'humanité, Paris 1901, p. 80.
 6. Evans, H. M., Anatomical Record. Vol. 8, No. 2, 1904, p. 98.
-

Explantation of Illustrations.

The drawings have been rendered by A. B. Streedain from specimens of the liver of normal pigeons. Daylight illumination. Camera lucida, Zeiss apochromatic objective 8,0 mm and compensating ocular 6, were employed for Figure 1. For figures 2, 3 and 4, the same combination was used except that the objective was Zeiss apochromatic oil immersion 2 mm. lens. In reproduction there has been a $\frac{1}{4}$ reduction, the resulting magnification being; in Figure 1, x 225 diameters; in figures 2, 3 and 4, x 863 diameters. All sections were 4 μ . thick.

Fig. 1. Shows the general distribution of hemophages giving the Prussian-blue reaction for iron. The absence of such cells in the larger vessels is illustrated in vessel b).

Fig. 2. Shows the relation of the hemophages to the venous capillaries. Hemophage a) displays the characteristic nucleus and two included erythrocytes. One of the erythrocytes is slightly distorted but has normal staining reactions. The other erythrocyte is semi-digested and is represented only by its hemoglobin-free stroma and faintly staining, displaced nucleus. A small amount of hemoglobin is seen occupying a vacuole in this hemophage. Hemophage b) contains also the nucleated stroma of a digested erythrocyte and, in vacuoles hemoglobin.

Fig. 3. In hemophage a) is a recently ingested erythrocyte which appears normal except for a slight loss of hemoglobin. Hemophage c) shows a relatively slight iron reaction and a reduced cell-body.

Fig. 4. Hemophage a) shows a recently ingested erythrocyte with normal staining reactions. Also hemoglobin contained in a vacuole. Hemophage c) appears as a cell intermediate between a normal endothelial cell and the larger hemophages. Its iron reaction is relatively weak. Hemophages d) display an intense iron reaction and contain hemoglobin in vacuoles. Hemophage e) represents a very late stage and is a normal endothelial cell except for the slight traces of iron.

(From the Departement of Physiology, Tulane University of La.)

Heat-Coagulation of Muscles of Northern and Southern Frogs.

By

Ralph Hopkins

and

Gustav Mann.

As a phase of evolution for the protection of the species against death from heat rigor, it was thought that, in regard to the heat-coagulation of muscles, there might be differences between frogs living in colder regions and those whose normal habitat was in a climate, the summer temperature of which often approximates the thermal limit for the viability of muscles. During the heat, therefore, of early summer in the semi-tropical climate of New Orleans some observations were made on the large Bull Frog (*Rana Catesbiana*) indigenous to Louisiana, with reference to the temperature necessary for the production of heat-rigor in different types of muscles.

In the succeeding autumn and early winter, similar observations were made with the same method on the muscles of a variety of the ordinary laboratory frog, *Rana Vernalis*, obtained from Indiana.

The temperature necessary for the coagulation of voluntary muscles was found to be somewhat lower in the southern than in the northern frogs: a result, the opposite to what might have been expected from a priori reasoning. For some of the involuntary muscles of both species comparatively very high temperatures were required to produce heat rigor. The results of experiments on 61 muscles are given in tables at the end of this paper.

Method: The muscles were slowly heated in Ringer's fluid (10% sodium chloride: 60 c. c.; 1% potassium chloride: 7.5 c. c.; 1% calcium chloride: 10 c. c.; 1% sodium bicarbonate: 10 c. c.; in 1000 c. c. of distilled water), while so arranged that any shortening would be recorded on a revolving drum, on which was also recorded by a signal magnet each rise of one degree of temperature in centigrades. The muscles used were the gastrocnemius and sartorius, further those of the tongue, heart, stomach and urinary bladder. Unless otherwise stated the muscles were subjected to the heating as quickly as possible after dissection from the pithed frogs. With the exception of the heart and the stomach the muscles were used entire. In some instances (specified in the tables) a strip of heart muscle was used instead of the entire muscle, a circle of muscle being cut from the heart just below the junction of the auricles and the ventricles, the circle of tissue being again cut to make a strip. Except in stated instances, a strip of muscle from the stomach was used instead of the entire organ. This was obtained by making an incision through the lesser curvature, peeling off the mucous membrane, and then cutting a strip about five millimeters wide and the full length of the stomach. The bladders were dissected out, emptied of urine, and tied at each upper horn with the threads arranged for recording the shortening. The tongue excised and tied at the two tips and at the base. To record the shortening of the muscle directly, the lower end of the same was attached to a heavy lead disk in a beaker containing Ringer's fluid, while the upper end was attached to a thread playing over a pulley. This thread having passed over the pulley was tied to a rigid straw about 22 cm. long and the straw had attached to it a recording needle made out of glass. To keep the straw steady a weight of 2 grams was tied to the lower end of the straw. The weight of 2 grams exerted therefore a definite pull on the muscle¹).

When coagulation took place the muscle shortened and the thread attached to its upper end was pulled down and the writing point attached to the straw recorded the contraction by a rise equal to the

¹) Other experiments with different weights did not seem however to affect the results explained in this paper.

actual contraction of the muscle. The kymograph was adjusted for a speed of about two centimeters per minute, and time was marked once every ten seconds. A thermometer was suspended in the salt solution, and, every rise of one degree was recorded by a signal magnet.

The vessel with the muscle suspended in salt solution was placed in a larger vessel which was used as a water jacket to secure as uniform a heating as possible. Corks were used to prevent contact between the bottoms of the two vessels.

In some experiments one muscle only was used, but more often two or three were heated at the same time in the same vessel for purposes of comparison.

Results: Table I shows the temperature at which contraction occurred in a series of twelve sartorial muscles of the Louisiana bull-frog. The column "commenced" indicates the temperature in degrees centigrade at which the writing point departed from the abscissa line, and "ends" indicates the temperature at which the writing point again made a horizontal line. It will be noted that there were in most instances two contractions: one commencing about 35.7 degrees and ending at 43.7 degrees and the other commencing about 53 degrees and ending at 58.3 degrees. Rarely there was a third contraction at a temperature above 50 degrees. "Time" indicates the number of seconds which had elapsed from the commencement of the contraction to its completion. As some of the muscles were heated more quickly than others the time factor has varied. It would seem, within certain limits, that the contractions continue until a temperature is reached of about 43 degrees for the first contraction and about 58 degrees C. for the second contraction, irrespective of the length of time taken to attain these temperatures.

Table II gives the results from five tongue muscles of the bull-frog. In two instances the second contraction was inconsiderable, and in one (frog 16) the muscle broke before a sufficient temperature was attained to cause the second contraction.

Table III. The heart muscle shows the greatest variation in the coagulation temperature. In three instances (marked "no end"

in table) the first contraction continued from its commencement until the second contraction commenced, evidenced in the tracing by a continual but gradual rise until the temperature necessary for the second contraction was attained, when the rise became more abrupt. In every instance a gradual but continuous rise was obtained following the second contraction. The muscles were usually not heated above 80 degrees because of the liability of the muscles to break when the connective tissue was changed into gelatine.

Table IV. The stomach shows, firstly, a marked relaxation between the temperatures of 40.5 and 51.5 degrees; secondly, a contraction starting at the high temperature of about 54.2 degrees and with no upper limit to this contraction. The continual rise of the writing point is in part due to the fact that in coagulating the stomach muscle curls up like a bow.

Table V. The urinary bladder in frog 16 showed a relaxation commencing at 28.5 degrees which was so gradual that its end could not be determined. In all these frogs the bladders broke at about 64 degrees C. because of gelatine formation.

Table VI. Shows a comparison between muscles which were fatigued previous to the heating process, and the corresponding un-fatigued muscles of the opposite limb. To produce fatigue, tetanizing currents were used, which were applied either directly to the muscle or through the sciatic nerve. In some instances the muscles were fatigued in situ, in others the muscles were stimulated after removal from the body and after immersion in the salt solution. In every instance the pair of muscles (one fatigued, the other un-fatigued) of the same frog were heated at the same time in the same vessel.

Table VII. Sartorius muscles of small frog. To be compared with Table I of large frogs.

Table VIII. Stomachs of small frogs, to be compared with Table IV. In frog 6, half of the stomach was kept for one hour in 1% nicotine in normal salt solution and in frog 7 half of the stomach was kept in atropine $\frac{1}{500}$ in normal salt solution for 20 minutes, with a view of testing nervous factors.

Table IX. Gastrocnemius muscles of small frog to be compared

with the unfatigued muscles of Table VI. The gastrocnemius of one limb was curarized to the extent of completely blocking nerve-impulses at the motor- end plates.

Results:

1. In frogs heat-rigor occurs in voluntary muscles of the type of the sartorius and gastrocnemius at a lower temperature than in the slowly contracting voluntary tongue muscles, in tongue muscles at a lower temperature than in the involuntary heart muscle, and in heart muscles at a lower temperature than in the unstriped bladder and stomach muscles.

2. A higher temperature is necessary for the coagulation of the sartorius muscle of the northern frog than of the southern frog. This difference is especially noticeable in the temperature necessary to produce the second heat-contraction.

3. Stomach and bladder muscles when gradually heated undergo in the first instance a relaxation. The temperature necessary for the production of heat rigor in these types of muscles is about 18 degrees higher than that necessary to produce the first coagulation in sartorii muscles, and is slightly higher than the temperature which will produce the second contraction in unfatigued sartorii muscles.

4. Nicotine and atropine in unstriped muscles, and curare in striped muscles apparently do not affect the temperature at which the muscles coagulate.

5. Fatigue, by the formation of acids, causes changes in muscles of the type of the sartorius and gastrocnemius which makes these muscles coagulate at a lower temperature.

It is proposed to reverse the time order of the experiments using northern frogs in the summer and southern frogs in the winter with a view of determining the effect of hibernation on coagulability.

Table I. *Sartorii* Muscles of Bull-Frogs.

Frog	1st Contraction.			2nd Contraction.			Remarks
	Commenced.	Time.	Ended.	Commenced.	Time.	Ended.	
1	36 $\frac{1}{2}$	100	42 $\frac{3}{4}$	52	500	58	
3	36 $\frac{1}{4}$	460	43 $\frac{1}{4}$	53	530	58	
4	36 $\frac{1}{2}$	320	44 $\frac{1}{2}$	54	250	58	On ice 5 hrs.
5	35	580	45	55		No end at 75.	
7	36 $\frac{1}{2}$	1210	44	52 $\frac{1}{2}$	220	58	
9	35 $\frac{1}{4}$	270	43 $\frac{1}{2}$	52 $\frac{3}{4}$	320	59 $\frac{1}{2}$	
10	33 $\frac{1}{2}$	340	43	53 $\frac{1}{2}$	180	58	
14	37	360	43 $\frac{3}{4}$	52 $\frac{3}{4}$	480	59	
	35,81		43,71	53,18		58,35	Averages.

Table II. *Tongue* (Bull-Frog).

Frog	1st Contraction.			2nd Contraction.			
	Commenced.	Time.	Ended.	Commenced.	Time.	Ended.	
2	34	370	43	52 $\frac{1}{2}$	240	58	
15	38 $\frac{1}{2}$	790	42 $\frac{3}{4}$	51 $\frac{1}{2}$	690	57 $\frac{1}{2}$	
16	37	1010	43				
18	38 $\frac{3}{4}$	730	42 $\frac{3}{4}$	Inconsiderable.			
19	38	470	44 $\frac{3}{4}$	Inconsiderable.			
	37,25		43,25	52		57,75	Averages.

Table III. *Heart*. (Bull-Frog).

Frog	1st Contraction.			2nd Contraction.		Remarks.
	Commenced.	Time.	Ended.	Commenced.		
1	39 $\frac{1}{2}$	480	43	53 $\frac{3}{4}$		
2	42 $\frac{3}{4}$	250	46	55 $\frac{1}{2}$	Very small.	
3	41 $\frac{1}{2}$		No end.	56	Very small.	
4	30	330	39	44 $\frac{1}{2}$	Very small.	On ice 5 hrs.
5	41 $\frac{3}{4}$	330	47	54 $\frac{1}{2}$		
10	38 $\frac{3}{4}$	260	44	55 $\frac{1}{4}$		
13	45	120	48 $\frac{1}{2}$	55		
15	38 $\frac{1}{4}$		No end.			
16	37 $\frac{1}{2}$	290	39 $\frac{1}{2}$			
18	40		No end.			Strip.
19	41 $\frac{1}{4}$	220	44 $\frac{1}{2}$			Strip.
	39,65		43,93	53,5		Averages.

Table IV. *Stomach (Bull-Frog).*

Frog	Relaxation.			Contraction. Commenced.
	Commenced.	Time.	Ended.	
1	41 $\frac{1}{2}$	800	47	54
3	41 $\frac{1}{4}$	900	52	53 $\frac{1}{2}$
4	43	440	52 $\frac{1}{2}$	54 $\frac{1}{2}$
5	39	900	53	55
14	38	840	53	54
40,55			51,5	54,2 Averages.

Table V. *Bladder (Bull-Frog).*

Frog.	Relaxation.			Contraction.			Remarks.
	Commenced.	Time.	Ended.	Commenced.	Time.	Ended.	
2	31	1090	50	52	430	62	Breaks at 67 $\frac{1}{2}$
16	28 $\frac{1}{2}$			52			Breaks at 58.
18	27	2910	48	51			Breaks at 57.
19	27	1710	49	52			Breaks at 68.
28,37			49	51,75		62	Averages.

Table VI. *Gastrocnemius Muscles Unfatigued (Bull-Frog).*

Frog.	1st Contraction.			2nd Contraction			Remarks.
	Commenced.	Time.	Ended.	Commenced.	Time.	Ended.	
6	37	260	45 $\frac{1}{2}$	53	250	60	
8	40 $\frac{1}{2}$	440	43 $\frac{1}{2}$	51 $\frac{1}{4}$	370	63	
17	39	250	45 $\frac{1}{2}$	52	300	60	
38,83			44,83	52,08		61	Averages.

Gastrocnemius Muscles Fatigued (Bull-Frog.)

6	31	550	44	52 $\frac{3}{4}$	340	62	
8	36	360	39 $\frac{1}{2}$	51 $\frac{3}{4}$	330	61	Muscles kept on ice.
17	34 $\frac{1}{2}$	500	47 $\frac{1}{2}$	50	380	60	
33,83			43,66	51,5		61	Averages.

Sartorius Muscles Unfatigued (Bull-Frog).

7	36 $\frac{1}{2}$	1210	44	52 $\frac{1}{2}$	220	58	
9	35 $\frac{1}{4}$	270	43 $\frac{1}{2}$	52 $\frac{3}{4}$	320	59 $\frac{1}{2}$	
35,87			43,75	52,62		58,75	Averages.

Sartorius Muscles Fatigued (Bull-Frog).

7	30	1360	39 $\frac{1}{2}$	53	320	60	
9	33 $\frac{3}{4}$	330	43	53	320	58 $\frac{1}{2}$	
31,87			41,25	53		59,25	Averages.

Table VII. *Sartorii*, Frog (*Rana Vernalis*), Normal.

Frog.	1st Contraction.			2nd Contraction.			Remarks.
	Commenced.	Time.	Ended.	Commenced.	Time.	Ended.	
1			45 ³ / ₄	70 ¹ / ₂	180	75	
1	38 ¹ / ₄	250	45 ¹ / ₂	70			Breaks at 74.
2	39	190	46 ¹ / ₄	71			No end.
2	38 ¹ / ₄	230	46 ³ / ₄	71			End difficult to see.
3	38 ¹ / ₄	310	44 ¹ / ₂	69	270	74	
3	38	320	44 ¹ / ₂	68	320	74	Breaks at 76.
4	39 ¹ / ₄	210	46	71 ¹ / ₂	210	76	
4	38 ¹ / ₂	220	46 ¹ / ₂				Broke at 70.
5	37	250	43	69	250	76?	
5	37	280	43 ¹ / ₂	69	290	77?	
	38,16		45,22	69,80		75,33	Averages.

Table VIII. *Stomach* (Small Frog).

Frog.	Relaxation.	Contraction.	Remarks.
	Commenced.	Commenced.	
6	Indefinite.	57 ¹ / ₂	Normal.
6	Indefinite.	57	Nicotine 1% 1 hour.
7	Indefinite.	56	Normal.
7	Indefinite.	56	Atropine 1/500 20 min.
		56,62	Averages

Table IX. *Gastrocnemius* (Small-Frog).

Frog	1st Contraction			2nd Contraction.		Remarks.
	Commenced.	Time.	Ended.	Commenced.	Time.	
8	39	250	44 ¹ / ₄	71	very slight.	Normal.
8	39 ¹ / ₂	270	44 ¹ / ₄	71	very slight.	Curare
	39,25		44,25	71		Averages.

Referat.

Von

Fr. Kopsch.

Ferdinand Meyer, *Terminologie und Morphologie der Säugetierleber nebst Bemerkungen über die Homologie ihrer Lappen*. Eine vergleichend-anatomische, entwicklungsgeschichtliche Untersuchung. 8^o. 144 S. 2 Tafeln, 4 Tabellen. Hannover, M. & H. Schaper. brosch. M. 3.50

Meyer stellt fest, daß bei der Terminologie der Säugetierleber sehr verschiedenartige Namen verwendet werden, die teils aus der menschlichen Anatomie stammen, teils besonders aufgestellt sind. Er hält für notwendig, daß bei der morphologischen Beschreibung dieselben Namen bei der Menschen- und bei der Säugetierleber gebraucht werden.

Die von der Baseler Nomenklatur im Jahre 1895 angewandten Namen sind für die Tierleber nicht durchweg geeignet. Um nun eine Grundlage für die gemeinsame Bezeichnung zu gewinnen, untersucht der Autor 1. die Entwicklung der Leber, 2. die Formveränderung fetaler Lebern während des Wachstums bei Rind, Schaf, Schwein, Ziege, 3. die Morphologie der Säugetierleber, 4. die Phylogenie der äußeren Leberform und gibt dann eine Einteilung der Säugetierleber vom phylogenetischen, morphogenetischen und ontogenetischen Standpunkt.

Er schlägt folgende Namen für die einzelnen Abschnitte der Säugetierleber vor: Die Hauptlappen bei einförmigen (zweilappigen) Lebern werden als Lobus dexter und Lobus sinister bezeichnet. Bei viellappigen Lebern sind zu unterscheiden Lobus sinister lat. et medialis sowie Lobus dexter lat. et medialis. Besondere durch weitere Abspaltungen entstehende Lappen sollen überzählige (accessorische) Lappen genannt werden. Der Lobus quadratus soll Pars centralis infraportalis, der Lobus caudatus soll Pars centralis supraportalis, der Processus papillaris soll Processus omentalis, der Processus caudatus soll Lobus renalis heißen.

Verlag von Georg Thieme in Leipzig.

Monographien

über die

Zeugung beim Menschen

VON

Dr. med. **Hermann Rohleder.**

Spezialarzt für Sexualleiden in Leipzig.

Band I: **Die Zeugung beim Menschen.**

Mit Anhang:

Die künstliche Zeugung (Befruchtung) beim Menschen.

Brosch. M. 7.—, geb. M. 8.—.

Band II: **Die Zeugung unter Blutsverwandten.**

Brosch. M. 4.20, geb. M. 5.—.

Band III: **Die Funktionsstörungen
der Zeugung beim Manne.**

(Samenflüsse, Impotenz, Sterilität.)

Brosch. M. 5.80, geb. M. 6.80.

Band IV: **Die libidinösen Funktionsstörungen
der Zeugung beim Weibe.**

Brosch. M. 2.80, geb. M. 3.60.

Münchener mediz. Wochenschrift: Das ganze Buch ist eine hochinteressante und spannende wissenschaftliche Lektüre.

Klinisch-therapeutische Wochenschrift: Rohleder hat mit dem vorliegenden Werke geradezu erschöpfend ein Gebiet behandelt, das für die Aerzte ebenso wichtig ist, wie es ihnen unbekannt zu sein pflegt.

Alle 4 Bände zusammen gebunden 21 Mark.

Verlag von Georg Thieme in Leipzig.

Soeben erschienen:

Lehrbuch der Geschlechtskrankheiten

für Aerzte und Studierende.

Von Prof. Dr. **Max Joseph**, Berlin.

Siebente, erweiterte und vermehrte Auflage.

Mit 66 Abbildungen im Text, einer schwarzen und drei farbigen Tafeln nebst einem Anhang von 103 Rezepten.

M. 7.20, gebunden M. 8.20.

Die rasche Folge der Neuauflagen liefert den besten Beweis der ausgezeichneten Brauchbarkeit dieses Lehrbuches. Die neue Bearbeitung trägt den jüngsten Fortschritten in der Syphilidologie, der Erforschung des Salvarsan und den neuesten Erfahrungen in der Salvarsan-Behandlung überall Rechnung.

Leitfaden der pathologischen Anatomie für Zahnheilkunde-Studierende und Zahnärzte.

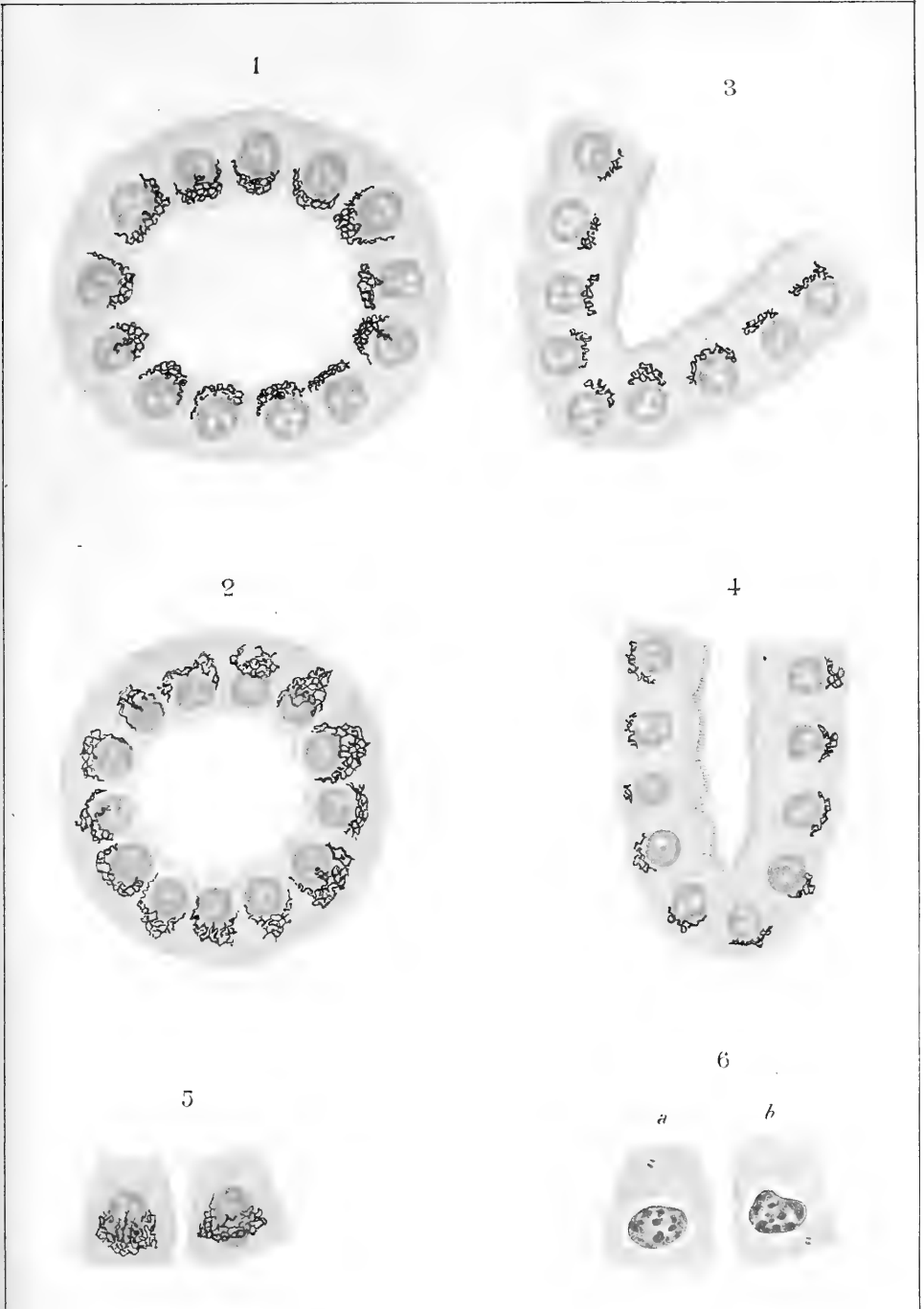
Von Prof. Dr. med. **R. Oestreich**,

Priv.-Doz. an der Universität
und Prosektor des Königin Augusta-Hospitals, Berlin.

Mit 36 Abbildungen.

Preis gebunden M. 5.—.

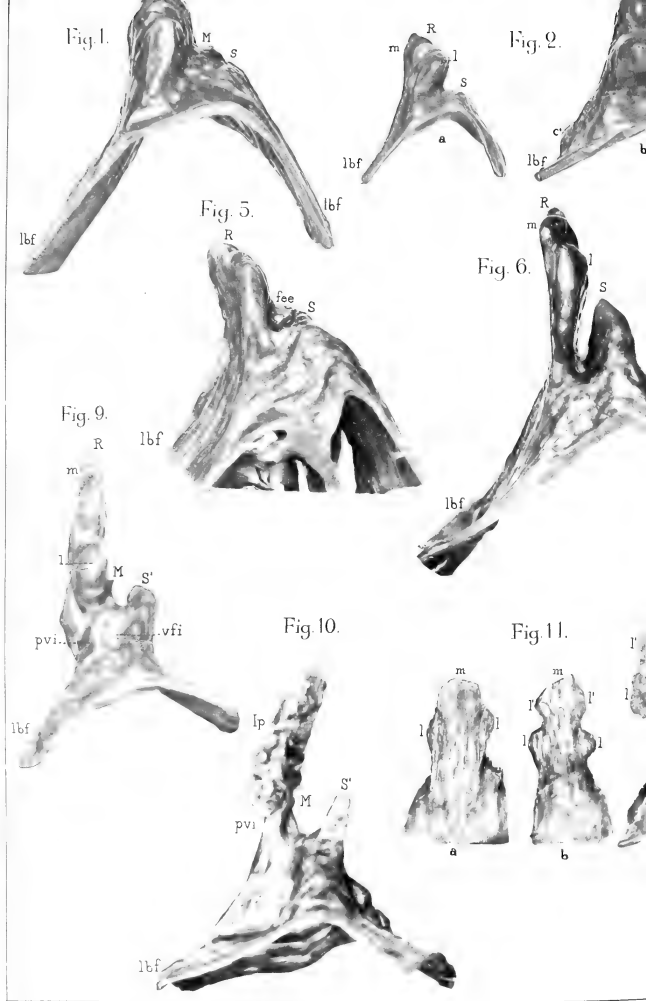
Buchdruckerei Richard Hahn (H. Otto) in Leipzig.



G. EASILE, Modificazioni dell'apparato viscololare interno di Golgi nell'epitelio renale etc







A.C. BRUNI *Sullo sviluppo del lobo ghiandolare dell'ipofisi negli Amnioti*



Fig. 14.

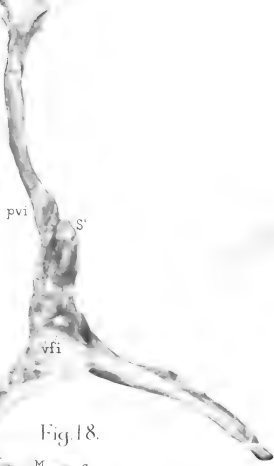


Fig. 15.

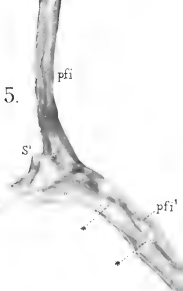


Fig. 19.



Fig. 20.



Fig. 18.

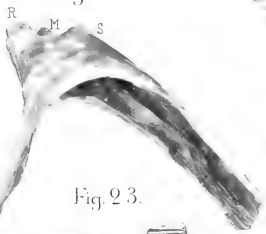


Fig. 23.

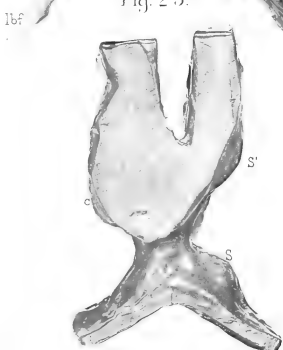
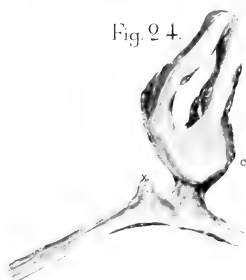


Fig. 24.





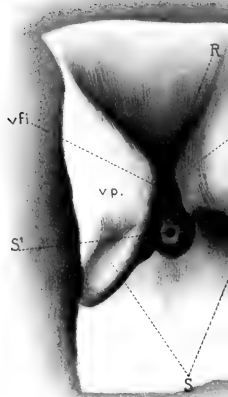
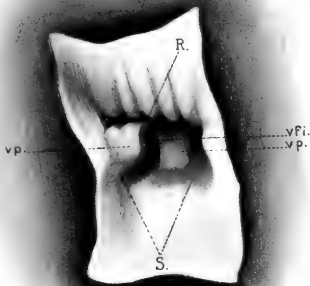
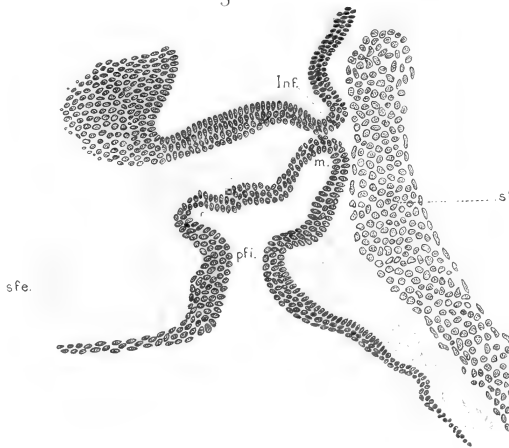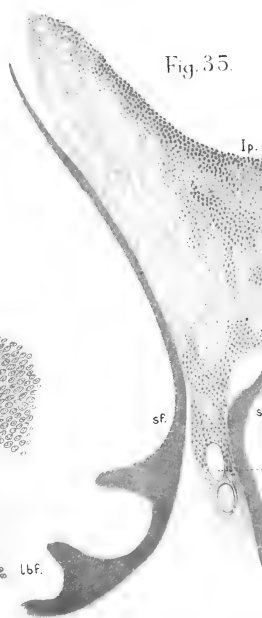
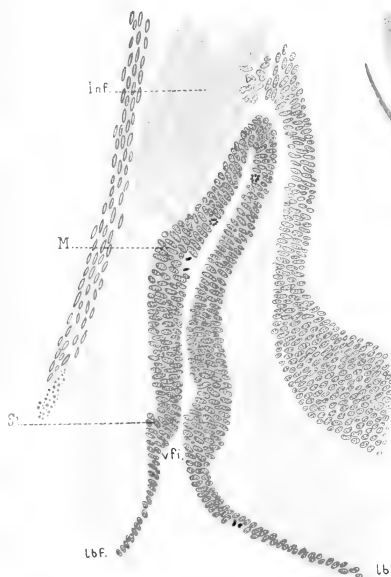
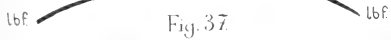
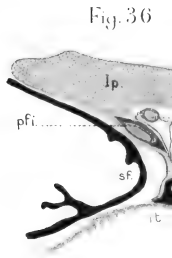
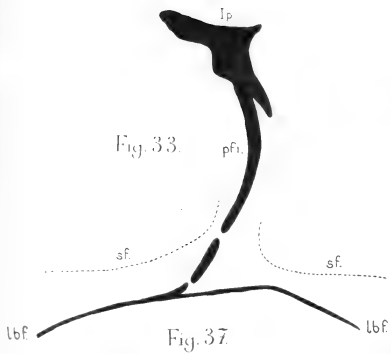


Fig. 29



AC BRUNI *Sullo sviluppo del lobo ghiandolare dell'ipofisi negli Ammoli*

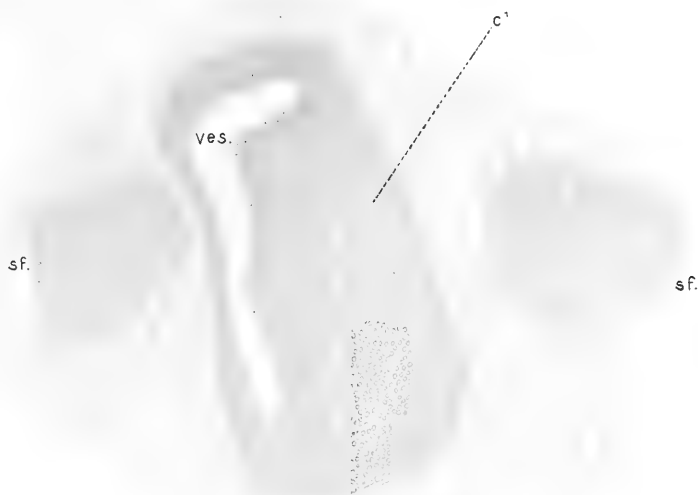



A.C. BRUNI - Sullo sviluppo del lobo ghiandolare dell'ipofisi negli Amnioti




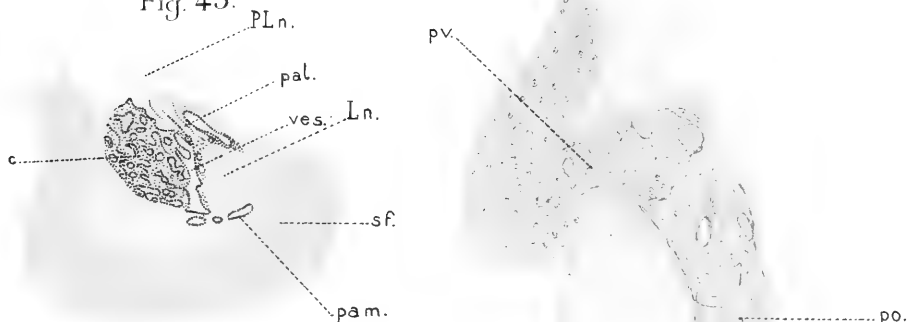
Fig. 41.




T

Fig. 42.

Fig. 43.







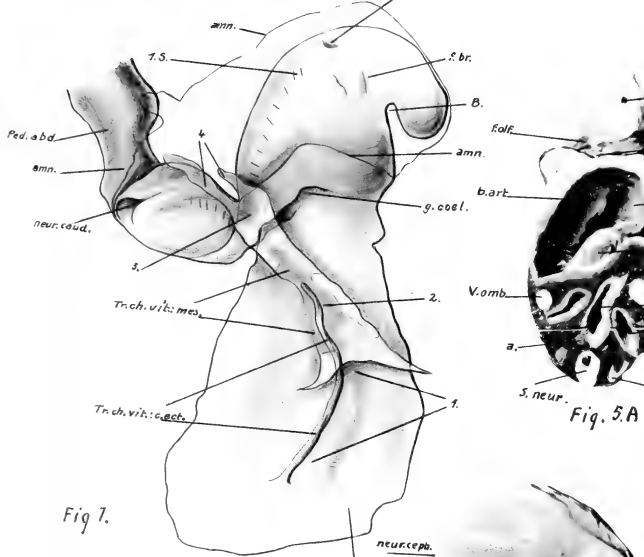
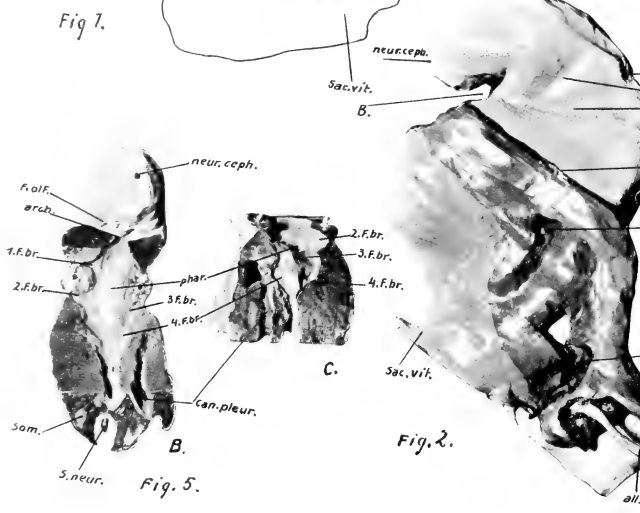


Fig. 5. A



E. Bujard, Description d'un embry



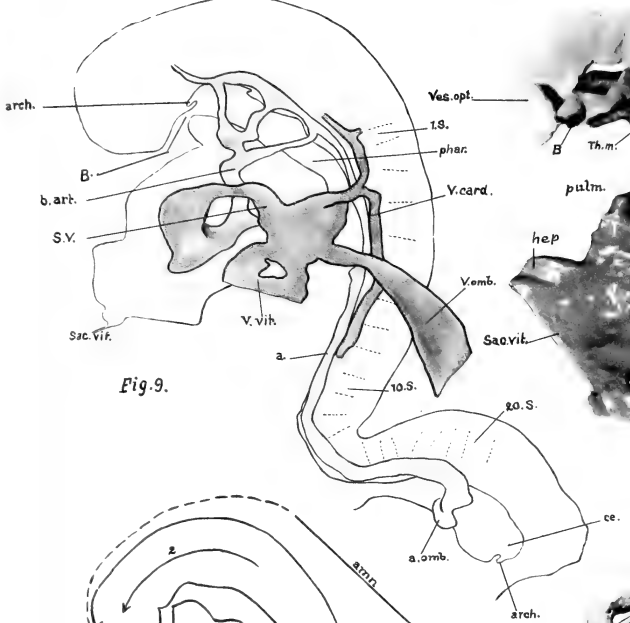


Fig. 9.

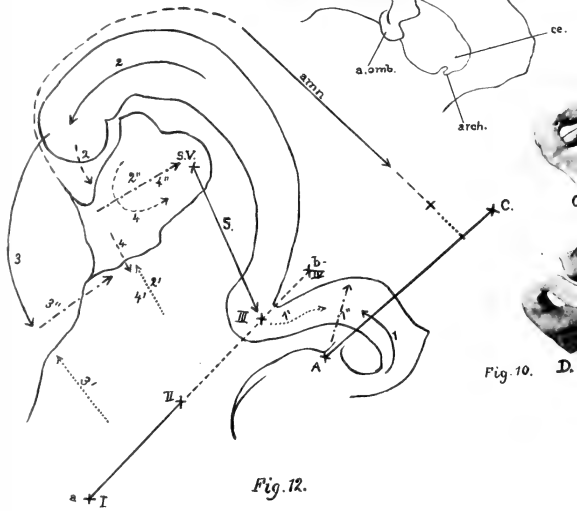

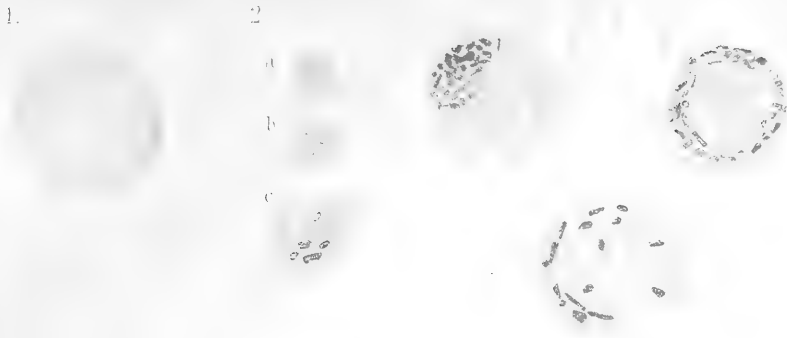


Fig. 12.







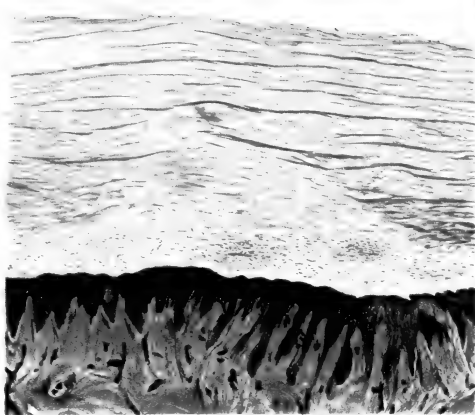


Fig. 1.

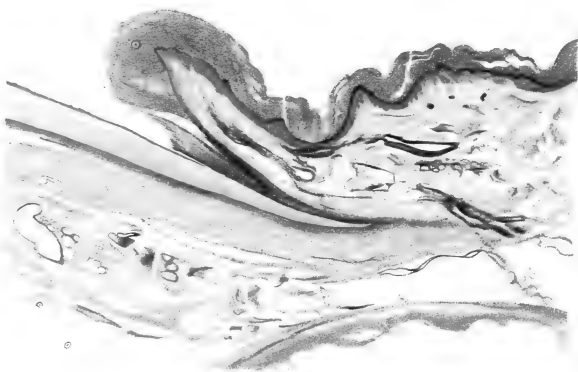

Fig. 4.



Fig. 1.

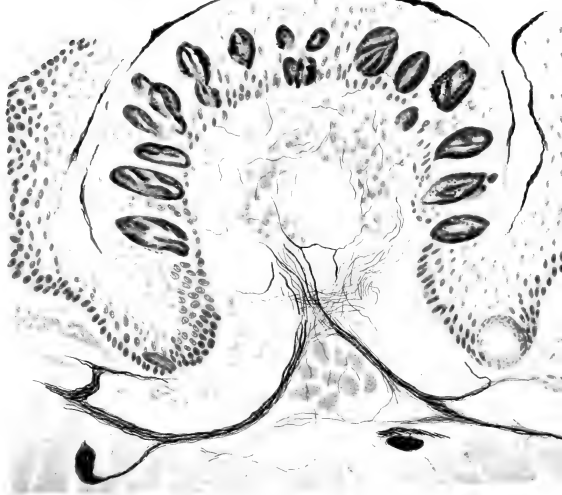
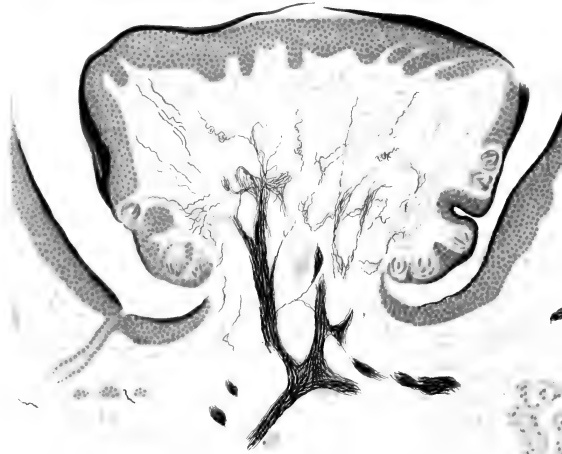


Fig. 2.



G VASTARINI - CRESI: Chiasma gustativo ecc.




Fig. 1.

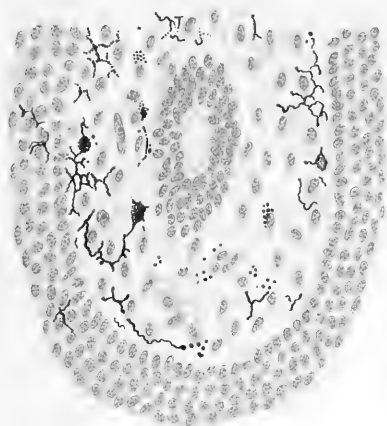


Fig. 2.

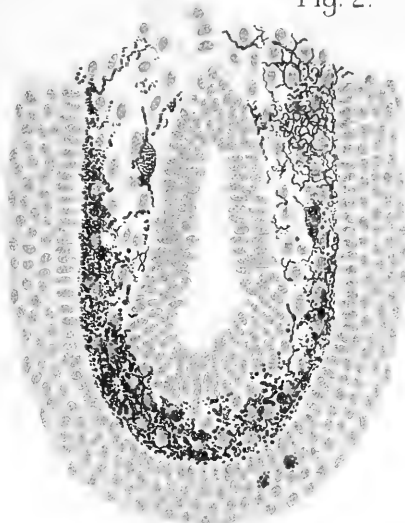


Fig. 3.

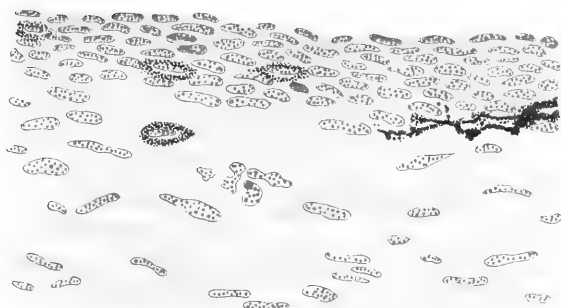

Fig. 4.

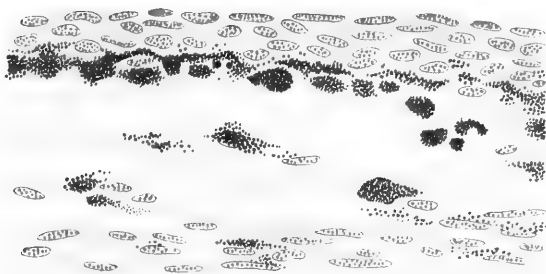




Fig. 1.

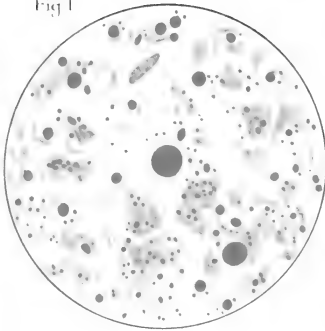


Fig. 2.

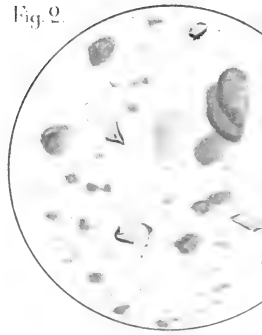


Fig. 4.

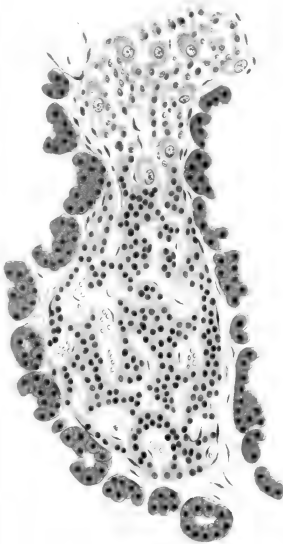
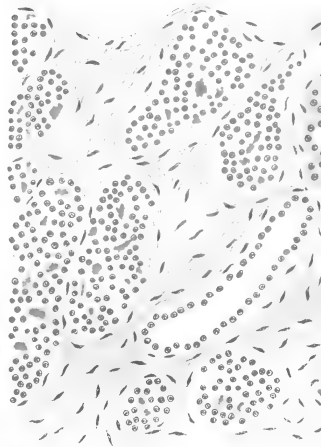


Fig. 5.






Fig 8





Fig 10.

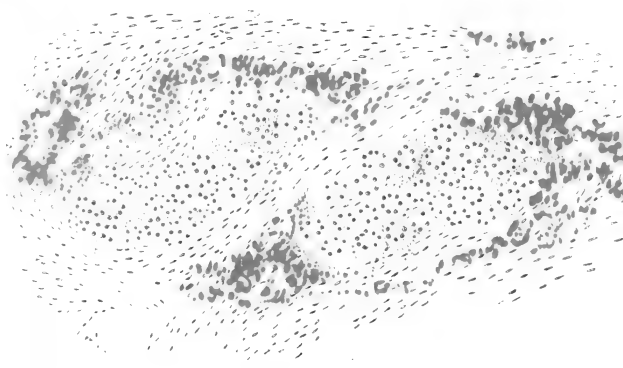






Fig. 14.



Fig. 16.






Fig. 20.



Fig. 21.



Fig. 22.



Fig. 26.

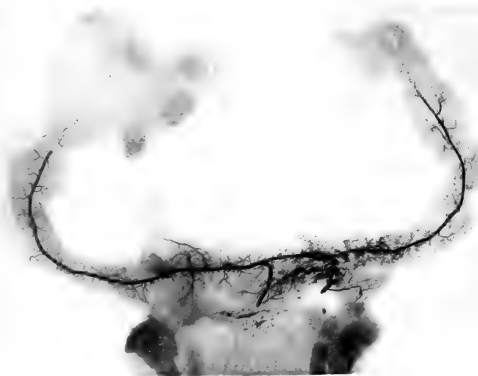


Fig. 18.





Fig. 28.

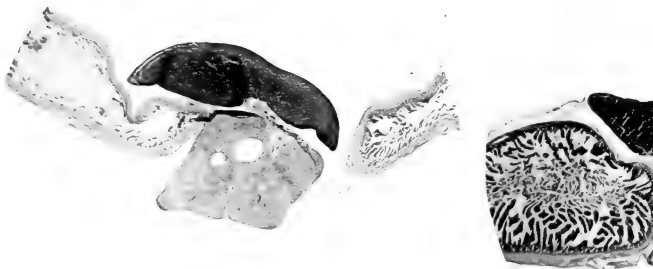


Fig. 31.






Fig. 34.

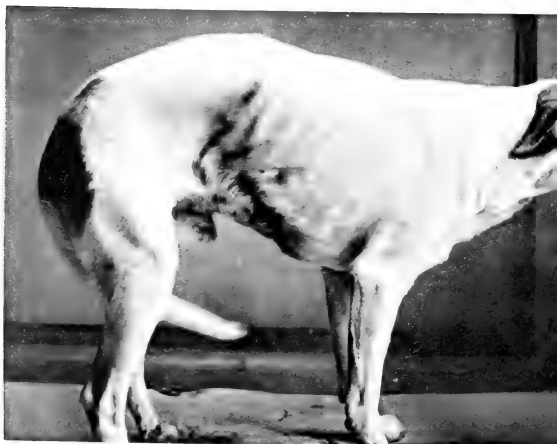

Fig. 37.



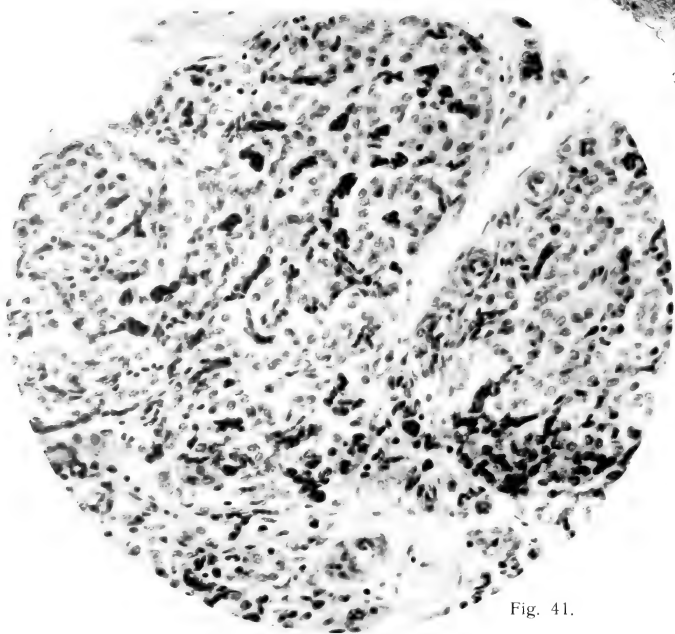


Fig. 41.

A. VISENTINI: La fonction du pancréas etc.

Fig. 1.

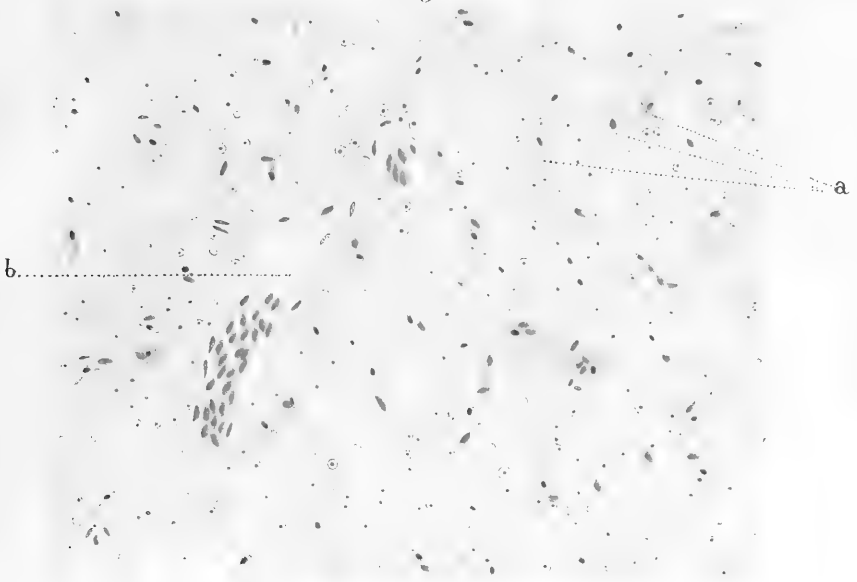


Fig. 2.

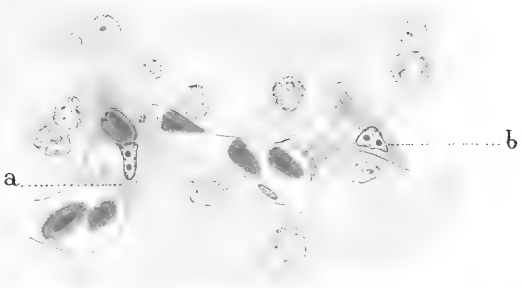


Fig. 4.

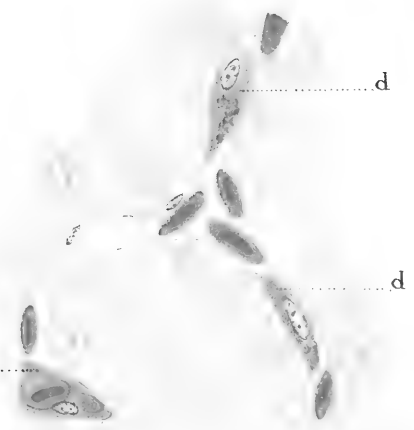
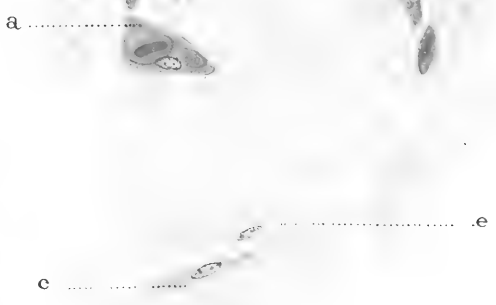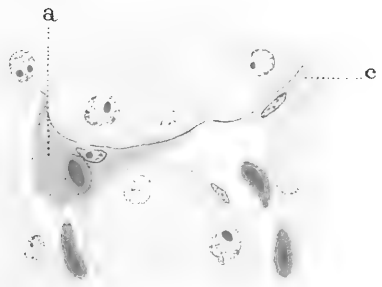


Fig. 3.




A.B. Streedain del

P. Kyes: The physiological destruction of erythrocytes in birds.

九









ERNST MAYR LIBRARY



3 2044 114 231

Date Due

~~SEP 31 1990~~

